



HAL
open science

Les coiffes pédiatriques préformées en zircone

William Schockmel

► **To cite this version:**

William Schockmel. Les coiffes pédiatriques préformées en zircone. Sciences du Vivant [q-bio]. 2019. hal-03298006

HAL Id: hal-03298006

<https://hal.univ-lorraine.fr/hal-03298006v1>

Submitted on 23 Jul 2021

HAL is a multi-disciplinary open access archive for the deposit and dissemination of scientific research documents, whether they are published or not. The documents may come from teaching and research institutions in France or abroad, or from public or private research centers.

L'archive ouverte pluridisciplinaire **HAL**, est destinée au dépôt et à la diffusion de documents scientifiques de niveau recherche, publiés ou non, émanant des établissements d'enseignement et de recherche français ou étrangers, des laboratoires publics ou privés.



AVERTISSEMENT

Ce document est le fruit d'un long travail approuvé par le jury de soutenance et mis à disposition de l'ensemble de la communauté universitaire élargie.

Il est soumis à la propriété intellectuelle de l'auteur. Ceci implique une obligation de citation et de référencement lors de l'utilisation de ce document.

D'autre part, toute contrefaçon, plagiat, reproduction illicite encourt une poursuite pénale.

Contact : ddoc-thesesexercice-contact@univ-lorraine.fr

LIENS

Code de la Propriété Intellectuelle. articles L 122. 4

Code de la Propriété Intellectuelle. articles L 335.2- L 335.10

http://www.cfcopies.com/V2/leg/leg_droi.php

<http://www.culture.gouv.fr/culture/infos-pratiques/droits/protection.htm>

Académie de NANCY-METZ
Université de Lorraine faculté d'odontologie

Année 2018-2019

N°10681

Thèse

Pour le

Diplôme d'état de docteur en chirurgie dentaire

Par William SCHOCKMEL
Né le 22 juillet 1992 à Laxou

LES COIFFES PÉDIATRIQUES PRÉFORMÉES EN ZIRCON

Présentée et soutenue publiquement le :
vendredi 17 mai 2019

Examineurs de la thèse :

Pr. C. STRAZIELLE	Professeur des Universités	Président
Dr. D. DROZ	Maître de Conférences des Universités	Directeur
Dr. M. HERNANDEZ	Maître de Conférences des Universités	Juge
Dr. A. FANGET	Assistante Hospitalo-Universitaire	Juge

Par délibération en date du 11 décembre 1972,
la faculté de Chirurgie dentaire a arrêté que
les opinions émises dans les dissertations
qui lui seront présentées
doivent être considérées comme propre à
leurs auteurs et qu'elle n'entend leur donner
aucune approbation ni improbation.

Président : Professeur Pierre MUTZENHARDT

Doyen : Professeur Jean-Marc MARTRETTE

Vice-Doyens : Dr Céline CLEMENT – Dr Rémy BALTHAZARD – Dr Anne-Sophie VAILLANT

Membres Honoraires : Dr L. BABEL – Pr. S. DURIVAUX – Pr.A. FONTAINE – Pr G. JACQUART – Pr D. ROZENCWEIG - Pr ARTIS - Pr M. VIVIER

Doyens Honoraires : Pr J. VADOT, Pr J.P. LOUIS

Professeur émérite : Pr M-P FILLEUL

Département Odontologie pédiatrique Sous-section 56-01	Mme DROZ Dominique	Maître de Conférences *
	Mme JAGER Stéphanie	Maître de Conférences *
	M. PREVOST Jacques	Maître de Conférences
	Mme HERNANDEZ Magali	Maître de Conférences *
	M. LEFAURE Quentin	Assistant
Département Orthopédie dento-faciale Sous-section 56-01	Mme DARSAT Claire	Assistante*
	M. EGLOFF Benoît	Maître de Conférences *
	Mme GREGOIRE Johanne	Assistante
Département Prévention, épidémiologie, économie de la santé, odontologie légale Sous-section 56-02	Mme CLÉMENT Céline	Maître de Conférences *
	M. BAUDET Alexandre	Assistant *
	Mme NASREDDINE Greyce	Assistante
Département Parodontologie Sous-section 57-01	M. AMBROSINI Pascal	Professeur des Universités *
	Mme BISSON Catherine	Maître de Conférences *
	M. JOSEPH David	Maître de Conférences *
	M. LACH Patrick	Assistant
	Mme MAYER-COUPIN Florence	Assistante
Département Chirurgie orale Sous-section 57-01	Mme PAOLI Nathalie	Enseignante univ. – Praticien attachée*
	Mme GUILLET-THIBAUT Julie	Maître de Conférences *
	M. BRAVETTI Pierre	Maître de Conférences
	Mme PHULPIN Bérengère	Maître de Conférences *
	M. CLERC Sébastien	Assistant*
Département Biologie orale Sous-section 57-01	M. HASNAOUI Nasr	Assistant
	Mme KICHENBRAND Charlène	Enseignante univ. – Praticien attachée*
	M. YASUKAWA Kazutoyo	Maître de Conférences *
Département Dentisterie restauratrice, endodontie Sous-section 58-01	M. MARTRETTE Jean-Marc	Professeur des Universités *
	Mme EGLOFF-JURAS Claire	Assistante*
	M. MORTIER Éric	Professeur des Universités *
	M. AMORY Christophe	Maître de Conférences
	M. BALTHAZARD Rémy	Maître de Conférences *
	M. ENGELS-DEUTSCH Marc	Maître de Conférences
	M. VINCENT Marin	Maître de Conférences*
Mme GEBHARD Cécile	Assistante	
Département Prothèses Sous-section 58-01	M. GEVREY Alexis	Assistant
	M. GIESS Renaud	Assistant *
	M. DE MARCH Pascal	Maître de Conférences
	M. SCHOUVER Jacques	Maître de Conférences
	Mme VAILLANT Anne-Sophie	Maître de Conférences *
	Mme CORNE Pascale	Maître de Conférences Associée *
	M. CIESLAK Steve	Assistant
	M. HIRTZ Pierre	Assistant *
	M. MAILLET Maxime	Assistant
	Mme MOEHREL Bethsabée	Assistante
Département Fonction-dysfonction, imagerie, biomatériaux Sous-section 58-01	M. VUILLAUME Florian	Assistant
	Mme STRAZIELLE Catherine	Professeur des Universités *
	Mme MOBY (STUTZMANN) Vanessa	Maître de Conférences *
	M. SALOMON Jean-Pierre	Maître de Conférences

Souligné : responsable de département

* temps plein

Mis à jour le 01/09/2018

À notre président de thèse,

Madame STRAZIELLE Catherine,

Docteur en Chirurgie Dentaire

Docteur en sciences pharmacologiques Spécialiste qualifié médecine bucco-dentaire

Habilité à diriger des recherches

Professeur des Universités – Praticien Hospitalier Doyen de la faculté d'odontologie
de Lorraine

Nous vous remercions de l'honneur que vous nous avez
fait en acceptant de présider le jury de notre thèse.
Nous avons su apprécier la qualité de votre enseignement
et l'intérêt que vous portez aux étudiants.
Veuillez trouver dans ce travail l'expression de notre
vive reconnaissance et de notre profond respect.

À notre juge et directeur de thèse,

Madame Dominique DROZ,

Docteur en Chirurgie Dentaire

Docteur de l'université Henri Poincaré Nancy

Maitre de Conférences – Praticien Hospitalier Responsable du département
d'odontologie pédiatrique

Nous sommes très sensible à l'honneur que vous
nous avez fait en acceptant de diriger cette thèse.

Nous vous remercions pour la très grande disponibilité et l'attention et la patience
dont vous avez fait preuve durant toute l'élaboration de ce travail.

À notre juge,

Madame Magali HERNANDEZ,

Docteur en Chirurgie Dentaire
maître de Conférences – Praticien Hospitalier

Nous vous sommes reconnaissants d'avoir eu la gentillesse
d'accepter de juger cette thèse. Nous vous remercions
de votre pédagogie, votre disponibilité et votre sympathie
que vous nous accordez durant nos années d'études.

À notre juge,

Madame Alexia FANGET,

Docteur en Chirurgie Dentaire
Assistant Hospitalo-Universitaire

Nous apprécions l'honneur que vous nous avez fait
en acceptant de siéger au sein de ce jury.

Nous vous remercions de l'intérêt que vous avez porté à ce travail.
Puissiez-vous trouver en celui-ci le témoignage de notre gratitude et
de l'assurance de nos sentiments respectueux.

SOMMAIRE

LISTE DES FIGURES.....	9
LISTE DES TABLEAUX	13
INTRODUCTION.....	14
1. INDICATIONS DES COIFFES PÉDIATRIQUES	16
1.1. Pertes de substances acquises	17
1.2. Anomalies de structure	20
2. MÉTHODES ACTUELLES DE PRISE EN CHARGE	34
2.1. Avantages et utilisation des coiffes	35
2.2. CPP nickel-chrome	35
2.3. Coiffe pédiatrique préformée polycarbonate	42
2.4. Coiffes pédiatriques préformées avec incrustation vestibulaire	43
2.5. Coiffes pédiatriques préformées en résine composite	44
3. LA COIFFE ZIRCONE : UNE ALTERNATIVE THERAPEUTIQUE.....	47
3.1. Présentation du Zircone.....	48
3.2. Mise en œuvre.....	59
3.3. Comparaisons et place au cabinet.....	76
CONCLUSION	81
ARTICLES & REVUES	82
PAGES INTERNET.....	87

LISTE DES FIGURES

<i>Figure 1: Jeune patiente atteinte de multiples caries précoces (source: Dr. Droz) ...</i>	18
<i>Figure 2: Patient dont les molaires permanentes doivent être coiffées (source: Dr. Droz)</i>	18
<i>Figure 3: Coiffe utilisée pour maintenir l'espace entre la canine et la seconde molaire temporaire (source: Dr. Droz).....</i>	19
<i>Figure 4: Présentation des différents types de fracture (source : www.pocketdentistry.com)</i>	19
<i>Figure 5: Aspect inesthétique de la couronne suite à la nécrose pulpaire consécutive à un traumatisme (source: Dr. DROZ).....</i>	20
<i>Figure 6: Cas d'amélogénèse imparfaite (Source: www.enacademic.com)</i>	21
<i>Figure 8: Suivi d'un jeune patient après la mise en place de coiffes (source: Dr. Droz)</i>	25
<i>Figure 9: Dentinogénèse imparfaite de type I (source : Dr Sixou Jean-Louis, Dr Robert Jean-Claude, dans « Anomalies dentaires »).....</i>	26
<i>Figure 10: patient atteint d'une dentinogénèse imparfaite de type II (source : Dr Droz)</i>	27
<i>Figure 11: Radiographie d'une molaire permanente atteinte de dentinogénèse imparfaite de type III.....</i>	27
<i>Figure 12: Aspect radiographique d'une dentinogénèse imparfaite de type I (source : Dr Sixou Jean-Louis, Dr Robert Jean-Claude, dans « Anomalies dentaires »).....</i>	28
<i>Figure 13: perte de dimension verticale consécutive à une absence de prise en charge (source: Dr. Droz).....</i>	29
<i>Figure 14: Dysplasie dentinaire de type I (source : Dr Sixou Jean-Louis, Dr Robert Jean-Claude, dans « Anomalies dentaires »).....</i>	30
<i>Figure 15: Zone opaque : de grandes étendues présentes sur les incisives permanentes (source : www.castlegatedental.com).....</i>	31
<i>Figure 16: Première molaire hypominéralisée (source : www.castlegatedental.com).....</i>	32
<i>Figure 17: Radiographie d'une molaire hypominéralisée (source : document personnel)</i>	33
<i>Figure 18: Différents cas de premières molaires permanentes délabrées (Source: Pr. Robson Frederico Cunha; Molar incisor hypomineralization: Considerations about treatment in a controlled longitudinal cas)</i>	33
<i>Figure 19: Molaire atteinte d'une MIH entraînant de fortes sensibilités</i>	36
<i>Figure 20 : Préparation des faces proximales (source : document personnel).....</i>	37
<i>Figure 21: Dent une fois la taille terminée (source : document personnel)</i>	37
<i>Figure 22: taille d'une molaire temporaire maxillaire (source : document personnel).....</i>	38
<i>Figure 23: Boîte de CPP Ni-Chro pour dents temporaires 3M ESP</i>	39

<i>Figure 24: Boîte de CPP pour dents permanentes 3M ESP (source : document personnel)</i>	<i>39</i>
<i>Figure 25: CPP Ni-Chro pour molaires temporaire inférieures gauches (source : document personnel)</i>	<i>39</i>
<i>Figure 26: Retouche des bords cervicaux (source : document personnel)</i>	<i>40</i>
<i>Figure 27: Vérification de l'occlusion (source : document personnel)</i>	<i>41</i>
<i>Figure 28: Mélange du ciment de scellement ; ici il s'agit de Fuji Plus®</i>	<i>41</i>
<i>Figure 29: Remplissage de la coiffe aux 2/3 (source : document personnel)</i>	<i>41</i>
<i>Figure 30: Coiffe pédiatrique préformée scellée (source : document personnel)</i>	<i>42</i>
<i>Figure 31: Coiffe polycarbonate pour incisive (Source: 3M ESP).....</i>	<i>43</i>
<i>Figure 32: Coiffe pédiatrique préformée avec incrustation vestibulaire (Source: www.information-dentaire.com).....</i>	<i>44</i>
<i>Figure 33: Matrices celluloïdes « Strip Crowns » pour dents permanentes</i>	<i>45</i>
<i>Figure 34: Incisive après la taille et l'adaptation de la matrice (source: www.imagenesmy.com)</i>	<i>46</i>
<i>Figure 35: Tableau périodique des éléments (source : www.Wikipedia.com)</i>	<i>48</i>
<i>Figure 36: Zircon (forme de minerais) (source : www.wikipedia.org)</i>	<i>49</i>
<i>Figure 37: Zircone isolée et réduite en poudre (source : www.wikipedia.org)</i>	<i>49</i>
<i>Figure 38: Bague en zirconium (source : bijouterie Carador).....</i>	<i>50</i>
<i>Figure 39: Microphotographie en microscopie électronique à balayage d'un échantillon de céramique feldspathique à haute teneur en leucite (source Société Francophone de Biomatériaux Dentaires, J. DEJOU, 2009).....</i>	<i>51</i>
<i>Figure 40: Microphotographie en microscopie électronique à balayage d'un échantillon de céramique alumineuse à haute teneur en particules cristallines et verre infiltré (source Société Francophone de Biomatériaux Dentaires, J. DEJOU, 2009).....</i>	<i>52</i>
<i>Figure 41: Microphotographie de la surface d'une pièce en dioxyde de zirconium (source Société Francophone de Biomatériaux Dentaires, J. DEJOU, 2009)</i>	<i>53</i>
<i>Figure 42: Variation des propriétés en fonction du pourcentage de phase cristalline (source : document personnel).....</i>	<i>53</i>
<i>Figure 43: Présentation des différentes céramiques utilisées en dentaire (source : Dr De March « Infrastructures de bridges : concepts et préceptes »)</i>	<i>54</i>
<i>Figure 44: Changement de forme du Zircon lors de son échauffement (source : document personnel)</i>	<i>55</i>
<i>Figure 45: Structures cristallographiques du dioxyde de zirconium, maille quadratique à gauche et maille monoclinique à droite (source : document personnel).....</i>	<i>55</i>
<i>Figure 46: Bloc à usiner (source : www.Roland.fr)</i>	<i>58</i>
<i>Figure 47: Réduction du bord incisif à l'aide d'une fraise « Donuts » (source : Kinder Krown).....</i>	<i>60</i>
<i>Figure 48: Rainures de pénétration contrôlées (source: document personnel).....</i>	<i>61</i>

<i>Figure 49 : Préparation des faces vestibulaires et palatines (source : Kinder Krown)</i>	61
<i>Figure 50: Faces vestibulaires préparées (source: document personnel)</i>	62
<i>Figure 51: Réduction des faces proximales (source: Kinder Krown)</i>	62
<i>Figure 52: Faces proximales préparées (source: document personnel)</i>	63
<i>Figure 53: Congé cervical (source: document personnel)</i>	63
<i>Figure 54: Dent une fois la préparation sulculaire réalisée (source: document personnel)</i>	63
<i>Figure 55: Vue occlusale d'une deuxième molaire temporaire après pulpotomie (Serena LOPEZ-CAZAUX Coiffes pédiatriques préformées en zircone : une option esthétique pour la restauration des molaires temporaires délabrées)</i>	65
<i>Figure 56: Préparation de la face occlusale (source: Kinder Krown)</i>	65
<i>Figure 57: Vue occlusale d'une deuxième molaire temporaire après la préparation occlusale (Serena LOPEZ-CAZAUX Coiffes pédiatriques préformées en zircone : une option esthétique pour la restauration des molaires temporaires délabrées)</i>	66
<i>Figure 58: Réduction de la face occlusale (source: document personnel)</i>	66
<i>Figure 59: Passage des points de contact (source: Kinder Krown)</i>	67
<i>Figure 60: Schéma d'une préparation périphérique d'une molaire temporaire (Serena LOPEZ-CAZAUX Coiffes pédiatriques préformées en zircone : une option esthétique pour la restauration des molaires temporaires délabrées)</i>	67
<i>Figure 61: Vue occlusale d'une seconde molaire temporaire après la préparation périphérique (Serena LOPEZ-CAZAUX Coiffes pédiatriques préformées en zircone : une option esthétique pour la restauration des molaires temporaires délabrées)</i>	68
<i>Figure 62: Vue occlusale d'une seconde molaire temporaire après la préparation périphérique (Serena LOPEZ-CAZAUX Coiffes pédiatriques préformées en zircone : une option esthétique pour la restauration des molaires temporaires délabrées)</i>	68
<i>Figure 63: Congé cervical (source: document personnel)</i>	69
<i>Figure 64: Schéma d'une préparation périphérique d'une molaire temporaire (Serena LOPEZ-CAZAUX Coiffes pédiatriques préformées en zircone : une option esthétique pour la restauration des molaires temporaires délabrées)</i>	69
<i>Figure 65: Préparation intra-sulculaire (source: Kinder Krown)</i>	70
<i>Figure 66: Réduction du congé (source: document personnel)</i>	70
<i>Figure 67: Vue occlusale d'une seconde molaire temporaire après la préparation intra sulculaire (Serena LOPEZ-CAZAUX Coiffes pédiatriques préformées en zircone : une option esthétique pour la restauration des molaires temporaires délabrées)</i>	71
<i>Figure 68: Coiffe pédiatrique préformée pour essayage NuSmile®</i>	72
<i>Figure 69: Rainures internes d'une coiffe EZ Pedo (source : Cristina Ioana Bică Applicability of Zirconia-Prefabricated Crowns in Children with Primary Dentition)</i>	73
<i>Figure 70: Vue occlusale une fois le scellement réalisé (Serena LOPEZ-CAZAUX Coiffes pédiatriques préformées en zircone : une option esthétique pour la restauration des molaires temporaires délabrées)</i>	74

Figure 71: Résultat final après le scellement des coiffes (source : Cheng Crown)....75

LISTE DES TABLEAUX

<i>Tableau 1: Gènes potentiellement touchés lors d'une amélogénèse imparfaite (source : document personnel).....</i>	<i>22</i>
<i>Tableau 2: Classification alternative des céramiques (source : document personnel)</i>	<i>54</i>
<i>Tableau 3: Différents types de ciments utilisés en odontologie (source : Dr. CORNE Pascale, « Les matériaux d'assemblage en prothèse fixée »)</i>	<i>73</i>
<i>Tableau 4: Comparaison des différentes coiffes pédiatriques préformée (Source: document personnel)</i>	<i>76</i>
<i>Tableau 5: Comparaison des protocoles cliniques des différents types de coiffes (source : Couronnes pédiatriques préformées esthétiques C. JOSEPH, E. AIEM, S. LOPEZ-CAZAUX, M. MULLER-BOLLA)</i>	<i>78</i>
<i>Tableau 6: Comparaison des différents matériaux de restauration (source : document personnel)</i>	<i>79</i>

INTRODUCTION

Apparues dans les années 50, les coiffes pédiatriques préformées en Nickel-Chrome sont considérées comme la réponse thérapeutique idéale dans le cas de délabrement important des dents temporaires. Les coiffes permettent de restaurer une anatomie fonctionnelle, de maintenir l'espace, de prévenir le risque de fracture secondaire ; elles préviennent des récurrences carieuses et pérennisent les éventuels traitements pulpaires tout en évitant des empreintes intra-buccales et les étapes en laboratoire. L'apport de ces coiffes a donc constitué un progrès fondamental. La pose de ces coiffes est devenue une pratique largement partagée, et ce d'autant plus, que durant plusieurs décennies, l'esthétique a souvent été considérée comme secondaire en odontologie pédiatrique par rapport à la pérennité et à la simplicité de mise en œuvre.

Cependant, ce dogme est aujourd'hui remis en question. En effet, on a pu assister à une transformation des attentes des familles : la demande esthétique des parents et des enfants a conduit à des reproches sur la qualité esthétique des restaurations métalliques. Les fabricants ont cherché à produire des coiffes plus harmonieuses : les coiffes à incrustation vestibulaire et les coiffes celluloïdes. Dans un premier temps, compliquées à mettre en œuvre ou peu résistantes, ces dernières ont été délaissées par les chirurgiens-dentistes. C'est en 2008 aux États-Unis que les coiffes pédiatriques préformées en zircone font leur apparition. Ce matériau, plus esthétique, résistant et biocompatible semble représenter une alternative idéale aux coiffes métalliques.

Pourtant, une décennie plus tard, ces coiffes ne sont toujours pas rentrées dans la pratique courante des dentistes. Seul un tiers des pédodontistes américains les utilise, et en Europe cette thérapeutique est encore anecdotique.

L'objectif de ce travail est de mettre en lumière cette technique et de proposer un protocole clinique.

Dans un premier temps, il nous est apparu nécessaire de revenir sur les différentes coiffes proposées puis sur leurs indications.

Ensuite, nous étudierons la Zirconie avant d'aborder le protocole de mise en œuvre des CPP Zirconie. Nous mettrons alors en évidence les principaux critères à prendre nécessairement en compte et fournirons une analyse visant à orienter la réponse du praticien face aux différentes situations.

1. INDICATIONS DES COIFFES PEDIATRIQUES

1.1. Pertes de substances acquises

1.1.1. Lésion carieuse

Les caries précoces ont un impact souvent important sur la qualité de vie du patient et des parents (douleurs, réveils nocturnes, etc.) ; une prise en charge curative et éducative est nécessaire. La restauration des dents temporaires a pour but de rétablir la fonction masticatrice, le maintien de l'espace et le guide d'éruption des dents permanentes.

Cependant, les particularités anatomiques des dents temporaires, forme globuleuse de la couronne, diamètre mésio-distal supérieur à la hauteur coronaire et constriction cervicale marquée, entraînent souvent des difficultés de restauration ou des échecs à plus ou moins long terme :

- lors de délabrements coronaires importants, il est difficile de restaurer les points de contact et le risque de fracture est majoré. Si la carie est cervicale ou si après l'éviction carieuse, l'épaisseur des tissus résiduels est minime (plus de 2 parois atteintes), ou encore si un traitement pulpaire a été effectué, la pose de coiffe semble être la solution thérapeutique idéale permettant de reconstituer une anatomie dentaire fonctionnelle et de pérenniser l'état pulpaire.
- dans le cas de restauration de caries proximales, des études rétrospectives ont montré l'intérêt des couronnes pédiatriques préformées par rapport aux restaurations directes (American Academy of Pediatric Dentistry, 2014).
- la pose de coiffes est également préconisée chez les enfants ayant un risque carieux individuel élevé, pour la facilité d'entretien et leur étanchéité qui prévient les récurrences carieuses.
- Enfin, si un enfant très jeune non coopérant doit être soigné sous anesthésie générale, la pose de coiffes est recommandée afin d'éviter toute réintervention sur la dent concernée car il s'agit du matériau de restauration le plus étanche disponible en odontologie pédiatrique.

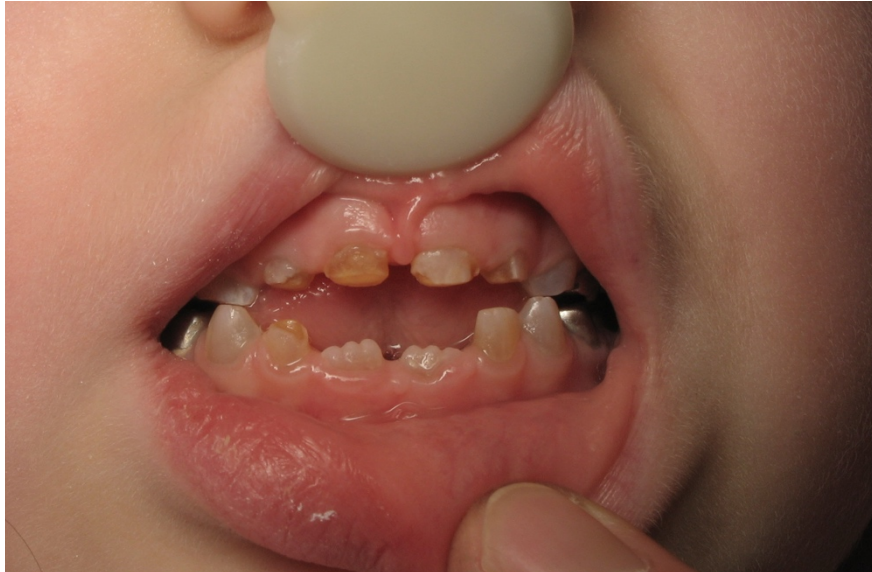

Figure 1: Jeune patiente atteinte de multiples caries précoces (source: Dr. Droz)

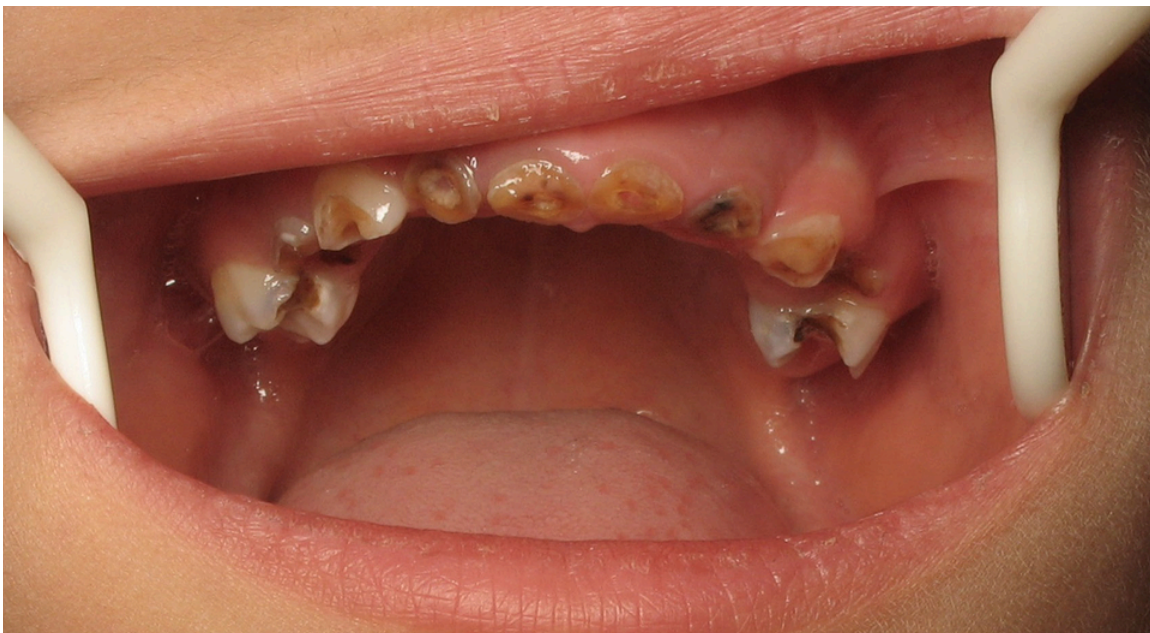

Figure 2: Patient dont les molaires permanentes doivent être coiffées (source: Dr. Droz)

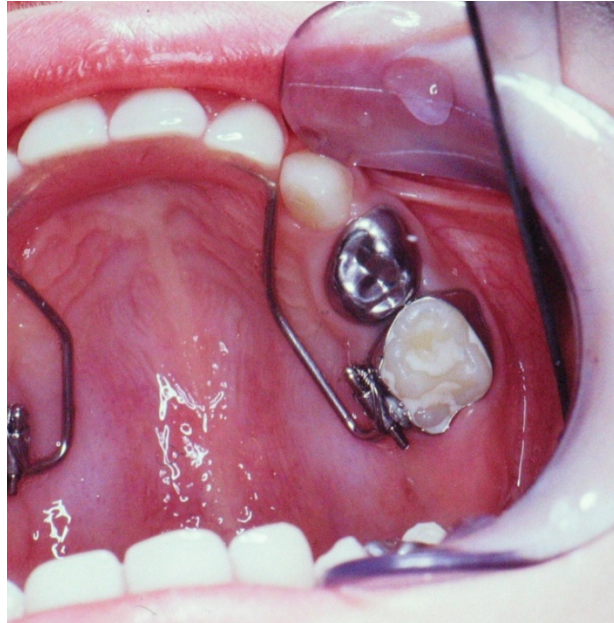


Figure 3: Coiffe utilisée pour maintenir l'espace entre la canine et la seconde molaire temporaire (source: Dr. Droz)

1.1.2. Traumatismes et usure dentaire

Les traumatismes sont fréquents chez les enfants, on estime que 30% des enfants de 5 ans ont déjà reçu un choc sur leurs dents temporaires. Les causes sont multiples : chutes (35%), accident de 2 roues (29%), bousculade (15%), activités sportives (10%) et causes diverses (10%). La conservation sur l'arcade des dents traumatisées est une priorité car cela entraîne des problèmes de croissance et de développement maxillo-facial. Les coiffes pédiatriques en zircone permettent de répondre à la demande esthétique des parents et du patient.

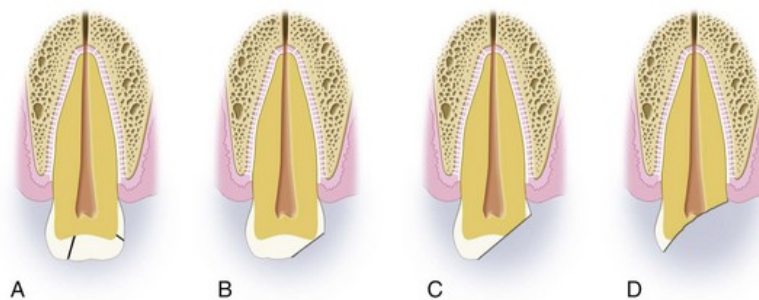


Figure 4: Présentation des différents types de fracture (source : www.pocketdentistry.com)

Fig A : Fêlure amélaire.

Fig B : Fracture amélaire.

Fig C : Fracture amélo-dentinaire.

Fig D : Fracture amélo-dentinaire avec exposition pulpaire.

Les fractures coronaires : traumatisme le plus fréquent chez l'enfant, la perte de substance peut aller de la fêlure amélaire à une fracture franche concernant tous les tissus dentaires (émail, dentine et pulpe). Les fractures coronaires sans exposition pulpaire représentant 51% des traumatismes dentaires (Naulin-IFI, 2005).

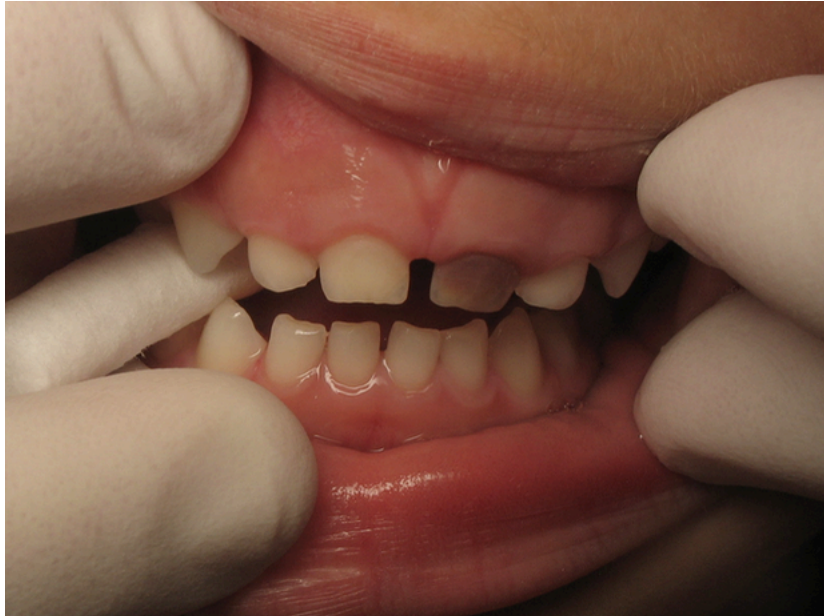

Figure 5: Aspect inesthétique de la couronne suite à la nécrose pulpaire consécutive à un traumatisme (source: Dr. DROZ)

1.2. Anomalies de structure

Les anomalies de structure constituent un véritable défi de restauration pour le praticien : la mauvaise qualité des tissus ne permet pas un collage optimal et donc une étanchéité satisfaisante ; de plus, les patients sont sujets à de fortes sensibilités rendant les soins au fauteuil pénibles pour eux et aboutissant souvent à un traitement en une seule séance sous anesthésie générale pour les jeunes patients. Ces pathologies doivent être traitées le plus tôt possible afin d'éviter toutes complications pulpaires, perte de dimension verticale ou des épisodes douloureux intenses.

1.2.1. L'amélogénèse imparfaite

1.2.1.1. Description

Les amélogénèses imparfaites sont des maladies génétiques héréditaires affectant l'émail de toutes les dents des deux dentures (temporaire et permanente). Cette pathologie se transmet de façon autosomique dominante ou récessive ou liée à l'X. La prévalence varie de 1/700 à 1/14000 selon la population étudiée avec une augmentation de la prévalence dans les pays nordiques (Suède notamment) et en Turquie (43/10000).

D'autres manifestations ne touchant pas l'émail peuvent accompagner les amélogénèses imparfaites : retard d'éruption, hyperplasie gingivale, calcification pulpaire, résorption de la racine ou encore hyperplasies gingivales (Arkutu, 2012).

Les deux dentures étant atteintes, le traitement de ces patients, long et complexe, nécessite un suivi régulier et rigoureux.

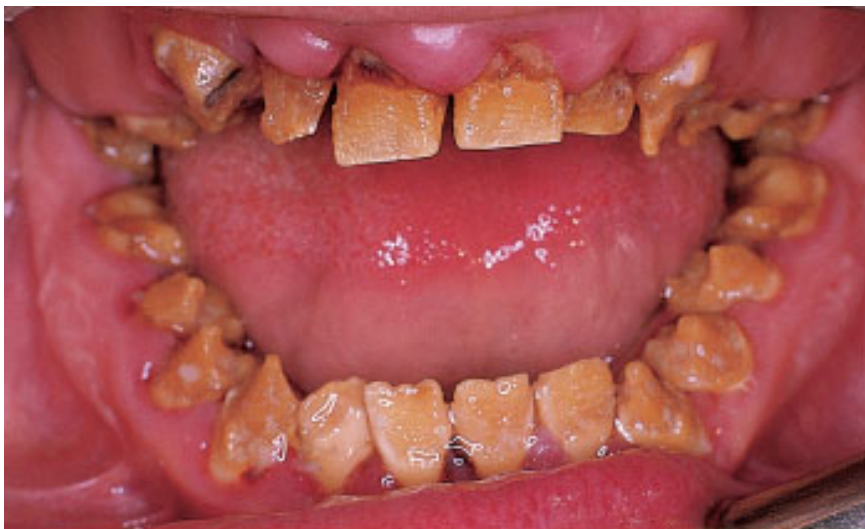

Figure 6: Cas d'amélogénèse imparfaite (Source: www.enacademic.com)

Tableau 1: Gènes potentiellement touchés lors d'une amélogénèse imparfaite
(source : document personnel)

Gène	Chromosome	Protéine codée	Rôle
AMEL	X	Amélogénine	organisation des prismes de l'émail
ENAM	4	Enameline	nucléation des cristaux et dirige l'axe de croissance des cristaux
FAM83H	8	FAM83H	influence le remodelage tissulaire et son organisation
MMP20	11	Enamélysine	métalloprotéase dégradant les protéines de la matrice extracellulaire
KLK4	19	Kallikrein related peptidase	dégradation des protéines amélares

Selon la classification de Witkop, elles sont séparées en quatre formes selon le phénotype ; certaines caractéristiques sont cependant communes aux 4 types : couleur et formation anormales de l'émail et diminution de la dimension verticale occlusale.

(Gadhia, 2012 ; Arkutu,2012)

1.2.1.2. Classification

Type I – Hypoplasique : il s'agit d'une anomalie quantitative d'émail ; l'atteinte peut aller jusqu'à un manque total d'émail entraînant de fortes sensibilités à la respiration.

Type II – Hypomature : c'est un défaut qualitatif : l'émail est d'épaisseur normale mais sa dureté est diminuée et présente de nombreux problèmes de colorations. C'est la forme la plus discrète, l'émail est opaque et d'aspect normal à la radiographie.

Type III – Hypocalcifié : l'émail est encore une fois présent en quantité normale mais il est friable par manque de minéraux et s'affaisse donc par la suite.

Type IV – Hypomaturation- hypocalcification associée au taurodontisme : fréquent dans les atteintes chromosomiques (trisomie 21 par exemple), la dent présente une large chambre pulpaire ainsi que des racines courtes.

(Gadhia, 2012 ; Arkutu,2012)

1.2.1.3. Impact

Ces atteintes ont de nombreuses conséquences possibles sur la santé buccodentaire du patient :

- Des problèmes esthétiques : l'aspect, la morphologie et la teinte des dents sont différents ; les colorations sont aussi nombreuses.
- Des sensibilités : dans la vie de tous les jours et lors des séances de soins, les défauts de l'émail peuvent engendrer d'intenses douleurs chez l'enfant comme l'adulte.
- Une fréquence d'apparition des pathologies dentaires plus importante : la couche d'émail est plus perméable et laisse la dent plus vulnérable aux caries, aux fractures et à l'abrasion.

- Les pertes de substances consécutives à cette pathologie entraînent l'apparition de béances ainsi qu'une perte de la dimension verticale.

La pose de coiffes chez ces patients s'effectue quand ces derniers sont sujets à de fortes sensibilités ou encore pour pallier les pertes tissulaires.

(Gadhia, 2012 ; Arkutu,2012)

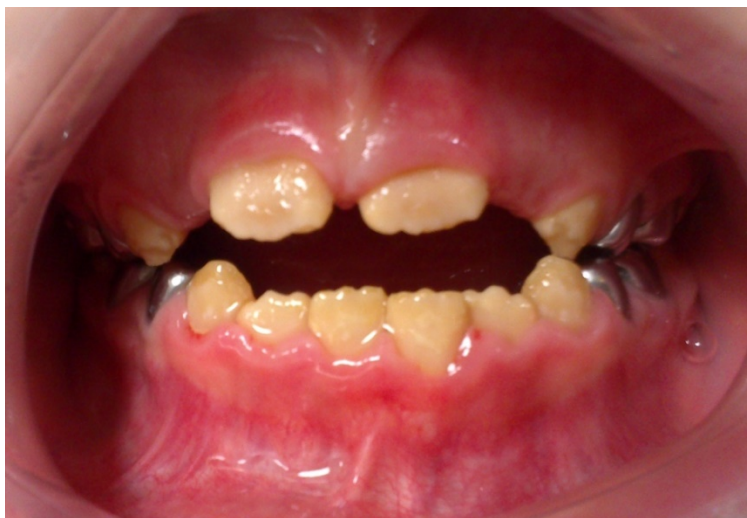
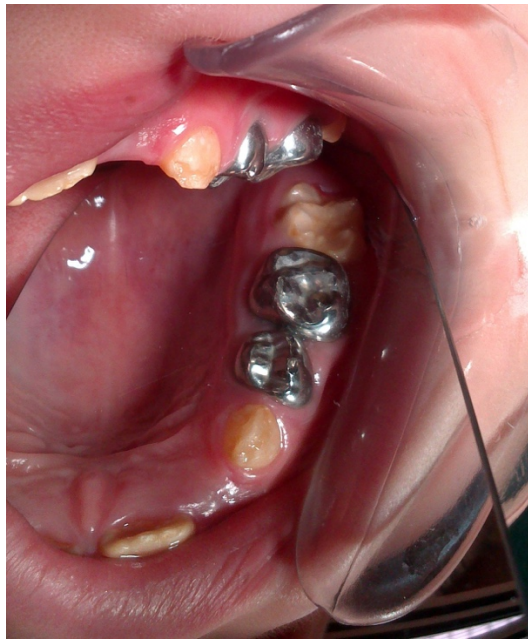
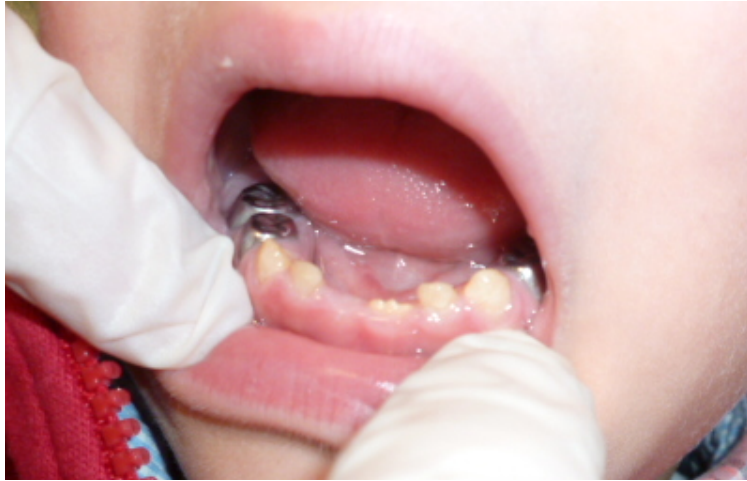Figure 7: Suivi d'un jeune patient après la mise en place de coiffes (source: Dr. Droz)

1.2.2. La dentinogénèse imparfaite

1.2.2.1. Présentation

La dentinogénèse imparfaite est une maladie génétique héréditaire rare transmise selon le mode autosomique dominante affectant les dentures temporaires et permanentes. La mutation atteint le gène codant la DSPP ou sialophosphoprotéine de dentine, une protéine non collagénique de la matrice dentinaire jouant un rôle lors dans la formation et la minéralisation de la dentine. Elle se caractérise par une anomalie de la structure dentinaire et peut être isolée ou associée à une ostéogénèse imparfaite ce qui rend l'expression clinique de ces anomalies très variable.

Il en existe 3 formes classées selon la classification de Shields (1973) qui tient compte des aspects génotypiques et phénotypiques :

- Dentinogénèse imparfaite de type I : il s'agit de la forme associée à une ostéogénèse imparfaite. Elle est due à une anomalie qualitative et/ou quantitative du collagène de type I, principal constituant de la matrice organique de l'os et de la dentine. Sa prévalence est de 1/10000.

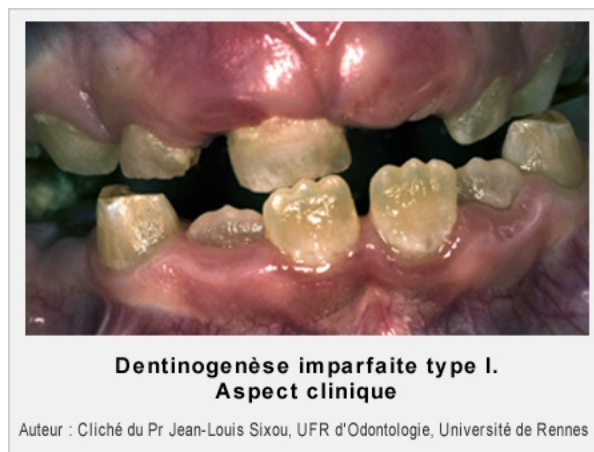

Figure 8: Dentinogénèse imparfaite de type I (source : Dr Sixou Jean-Louis, Dr Robert Jean-Claude, dans « Anomalies dentaires »)

- Dentinogénèse imparfaite de type II : aussi appelée maladie de Capdepont, cette forme est isolée et ne touche que les tissus dentinaires ; c'est également la plus fréquente son incidence étant de 1/5000.

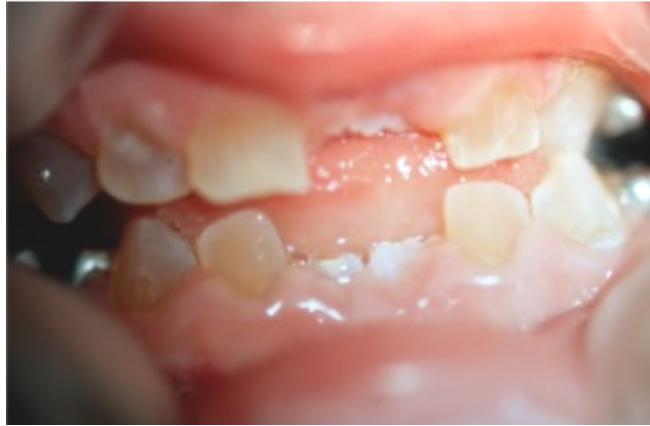

Figure 9: patient atteint d'une dentinogénèse imparfaite de type II (source : Dr Droz)

- Dentinogénèse imparfaite de type III : c'est le type le plus rare, sa prévalence n'est toujours pas étudiée. Elle est identique cliniquement aux type I et II mais se caractérise par des chambres pulpaires volumineuses entraînant de fréquentes expositions en denture temporaire ; son aspect radiologique est celui de dent en coquillage (*shell-tooth*) (Parades, 2012 ; Calvez 2013).

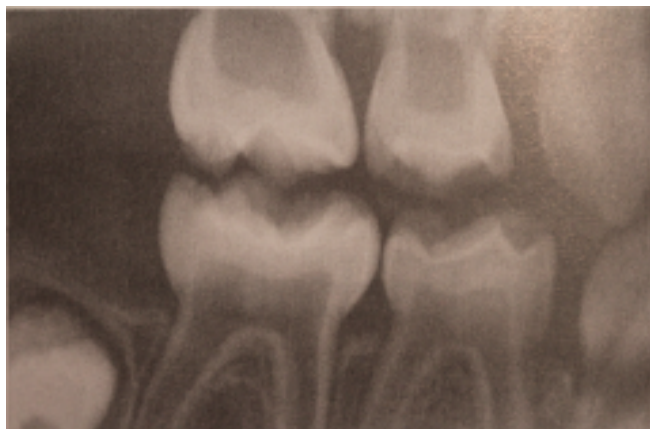


Figure 10: Radiographie d'une molaire permanente atteinte de dentinogénèse imparfaite de type III

1.2.2.2. Conséquences cliniques

Les conséquences sont nombreuses, certaines communes à chaque type et d'autres spécifiques.

-Type I

Les dents ont une couleur caractéristique ambrée et translucide avec une couleur allant du jaune à l'orange.

- Les dents sont globuleuses avec des racines courtes et étriquées ; les inclusions sont fréquentes.

- Les chambres pulpaire ainsi que les canaux sont rapidement oblitérés par des dépôts dentinaires rendant la dent moins sensible aux stimuli extérieurs.

-L'émail, cisailé par le manque de minéralisation de la dentine sous-jacente, finit par se détacher laissant ainsi la dentine exposée dans la cavité buccale (entraînant fractures, caries, etc.).

- Le type I touche principalement la denture temporaire ; il est possible de trouver des dents permanentes saines.

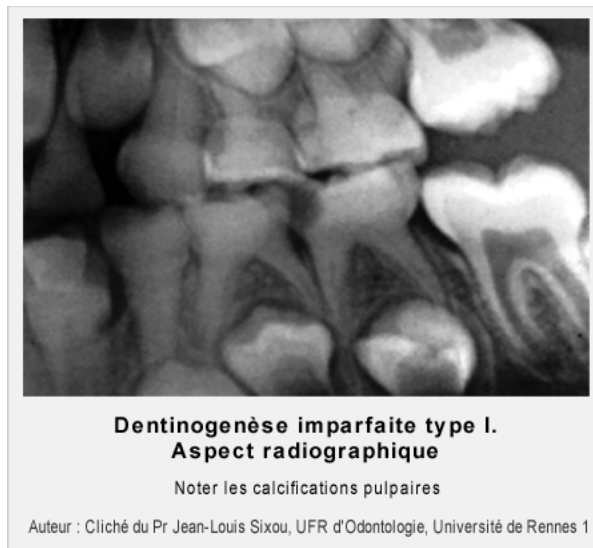


Figure 11: Aspect radiographique d'une dentinogénèse imparfaite de type I (source : Dr Sixou Jean-Louis, Dr Robert Jean-Claude, dans « Anomalies dentaires »)

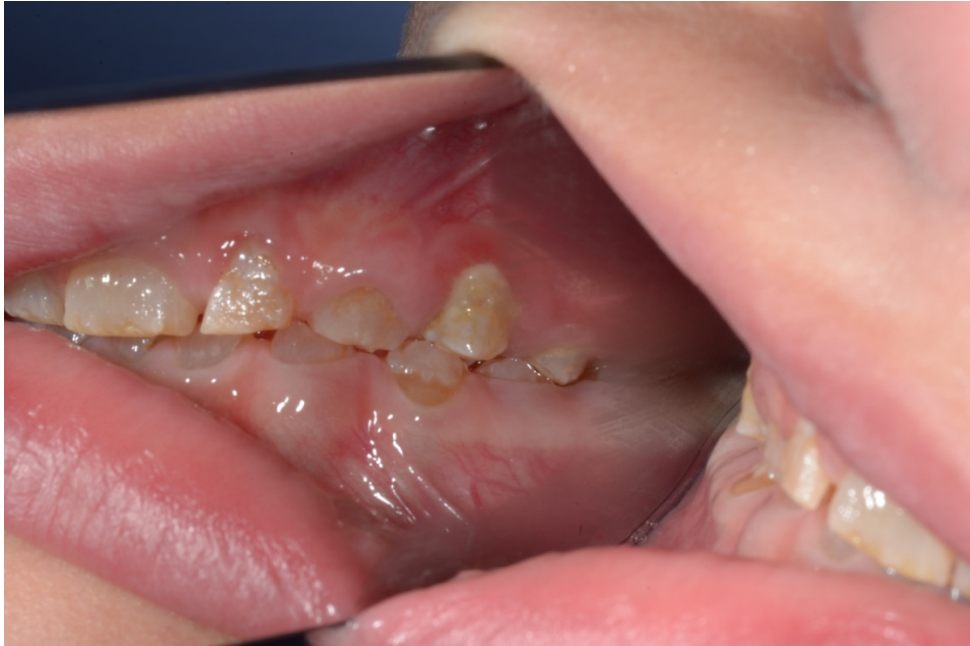

Figure 12: perte de dimension verticale consécutive à une absence de prise en charge (source: Dr. Droz)

-Type II

Les conséquences cliniques sont similaires à celles du type I mais il faut souligner quelques spécificités :

- l'émail est rapidement éliminé laissant la dentine exposée qui se dégrade rapidement, entraînant une perte de dimension verticale ;
- les dents sont globuleuses, avec une constriction plus marquée au collet ;
- les colorations jaunes-ambrées sont plus marquées pour le type II ; elles sont plus visibles en denture temporaire que permanente ;
- les deux dentures (temporaire et permanente) sont touchées de manière semblable contrairement au type I ;
- il se produit une oblitération de la pulpe camérale et canalaire après éruption en denture permanente.

-Type III

L'aspect clinique est similaire aux types I et II : colorations plus ou moins marquées ainsi qu'un manque de minéralisation entraînant une fragilité dentaire et une sensibilité plus importante aux caries.

La faible épaisseur de dentine (spécifique aux dents en coquillage) permet aux bactéries cariogènes d'atteindre plus rapidement la chambre pulpaire ; les patients sont donc plus fréquemment sujets à des pathologies pulpaires (de l'irritation à la nécrose) (Parades, 2012 ; Calvez 2013).

Les patients atteints de cette pathologie ont donc un risque carieux individuel élevé ; les coiffes sont utilisées pour maintenir la dimension verticale et prévenir les pertes tissulaires. Comme pour les amélogénèses imparfaites, une prise en charge précoce et un suivi régulier sont nécessaires.

1.2.3. Dysplasie dentinaire

1.2.3.1. Présentation

Une dysplasie est une malformation ou une anomalie de développement d'un tissu ou d'un organe consécutif à un trouble lors de l'embryogénèse ; elle peut être acquise ou génétique. Dans le cadre d'une dysplasie dentinaire, l'atteinte peut concerner tout un quadrant (toutes les dents d'un secteur) ou ne toucher qu'une à deux dents.

Une classification peut être construite selon le type de tissus touchés et la localisation anatomique du défaut :

- l'odontodysplasie touche l'émail et la dentine
- la dysplasie dentinaire radiculaire
- la dysplasie dentinaire coronaire (Sixou et Robert).

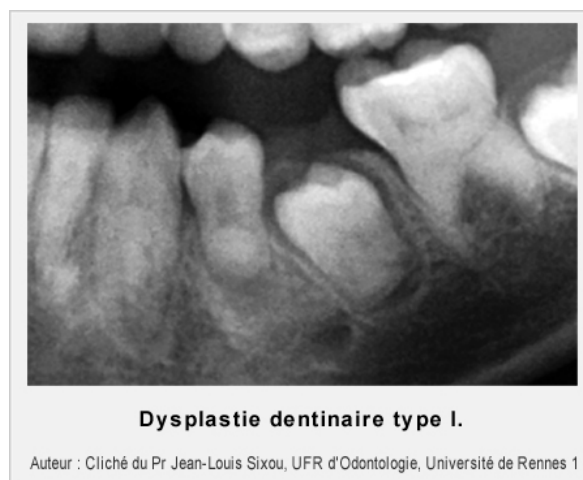


Figure 13: Dysplasie dentinaire de type I (source : Dr Sixou Jean-Louis, Dr Robert Jean-Claude, dans « Anomalies dentaires »)

1.2.3.2. Conséquences

Les anatomies aléatoires entraînent de nombreux problèmes occlusaux ; Le développement dentaire est souvent retardé avec des dents incluses et de fréquents blocages lors de l'éruption des dents permanentes.

Les coiffes permettent ici de reconstituer une occlusion fonctionnelle et d'éviter les atteintes pulpaires. (Sixou et Robert)

1.2.4. Hypominéralisation des incisives et molaires

Il s'agit d'une anomalie qualitative d'origine systémique affectant la minéralisation de l'émail. Une à quatre premières molaires permanentes sont touchées et dans 70% des cas une ou plusieurs incisives permanentes sont affectées. On estime qu'entre 3,5% et 19,3% de la population est atteinte selon les auteurs (Jälevik, 2007).

L'étiologie de cette pathologie n'est pas clairement définie mais semble multifactorielle et le moment, la durée et l'intensité de la perturbation sont responsables de la gravité ainsi que de la localisation des atteintes. Dans les revues de la littérature, on peut trouver quelques 90 facteurs différents pouvant être mis en cause dans l'apparition des MIH ; d'autres étant prénataux (génétique ou infection urinaire), périnataux (accouchement long entraînant un manque d'oxygène) ou postnataux (maladie, médication antibiotique, environnement, etc) (Courson, 2018 ; Gonin, 2015).

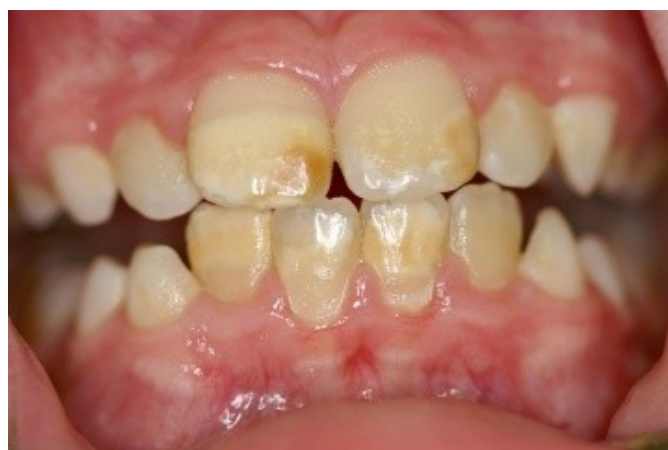

Figure 14: Zone opaque : de grandes étendues présentes sur les incisives permanentes (source : www.castlegatedental.com)

L'hypominéralisation peut revêtir différentes formes (de la simple tache à un délabrement, associé ou non à des sensibilités) faisant varier le traitement en fonction de la sévérité de l'atteinte. La surface dentaire présente des zones d'opacités jaunes/brunes ; les pertes d'émail post-éruptives sont fréquentes au niveau de ces zones.

Dans les formes présentant des hypersensibilités, les patients vont éviter les brossages et peuvent présenter de nombreuses lésions carieuses. Les formes les plus sévères sont traitées de façon temporaire par des coiffes pédiatriques préformées puis une fois la croissance terminée, ces dernières sont remplacées par des couronnes (D'Arbonneau, 2018 ; Charousset, 2012).

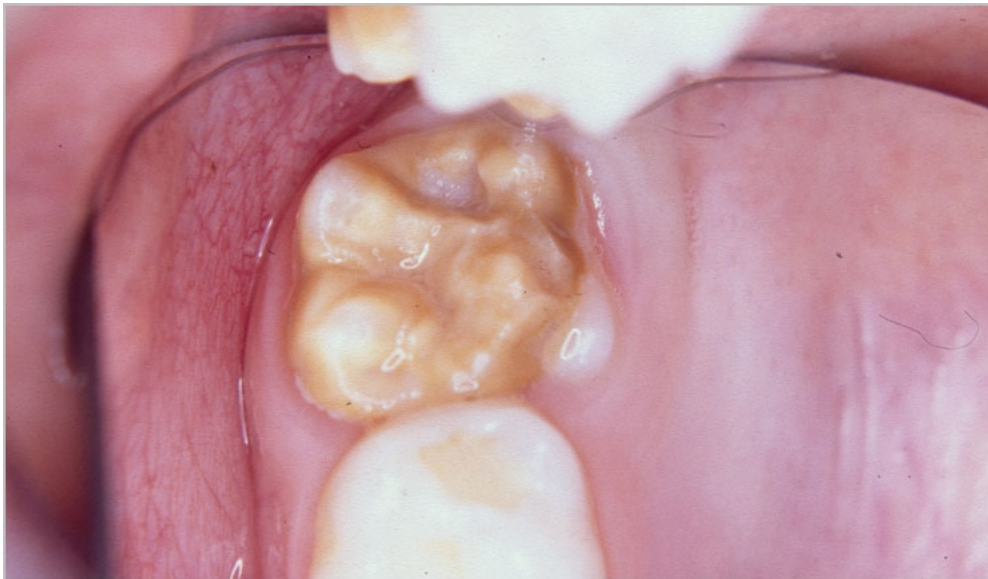

Figure 15: Première molaire hypominéralisée (source : www.castlegatedental.com)

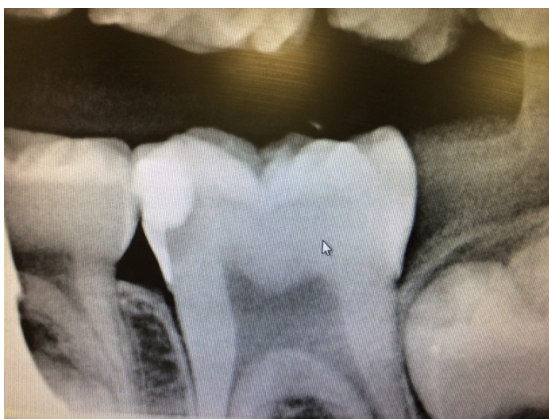

Figure 16: Radiographie d'une molaire hypominéralisée (source : document personnel)

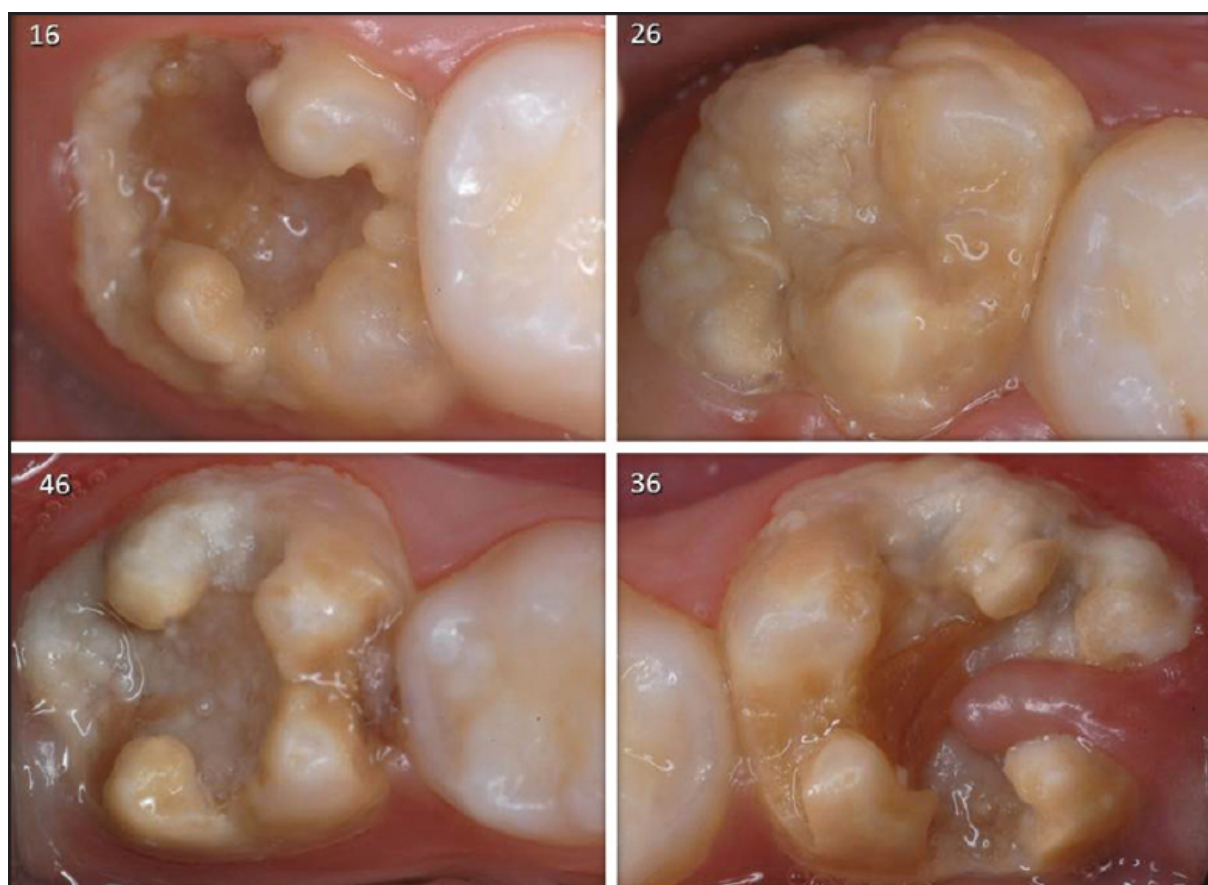


Figure 17: Différents cas de premières molaires permanentes délabrées (Source: Pr. Robson Frederico Cunha; Molar incisor hypomineralization: Considerations about treatment in a controlled longitudinal cas)

2. METHODES ACTUELLES DE PRISE EN CHARGE

2.1. Avantages et utilisation des coiffes

Les coiffes pédiatriques préformées sont des éléments prothétiques unitaires remplaçant l'intégralité des parois dentaires. Elles restaurent la fonction de la dent temporaire en maintenant une occlusion fonctionnelle, des points de contact proximaux et l'espace pour la dent permanente sous-jacente. Pour les dents permanentes, elles jouent le rôle de restauration transitoire jusqu'à la fin de la maturation dentaire et de la croissance osseuse.

Les avantages sont divers :

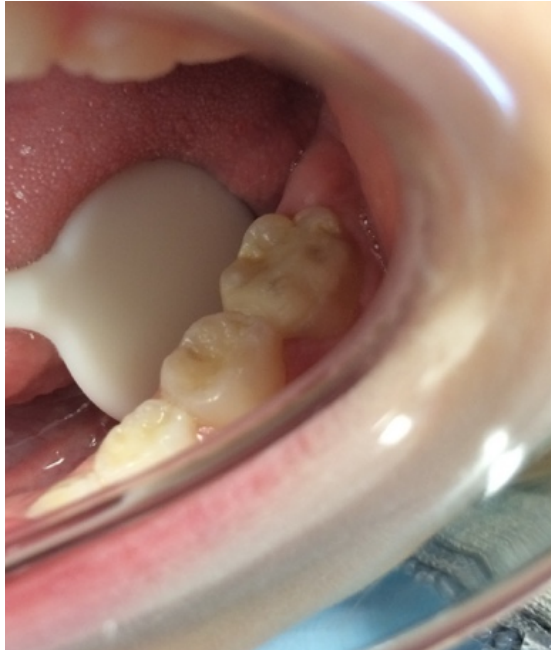- maintien de la dimension verticale, de la longueur de l'arcade et de la vitalité pulpaire possible,
- bonne pérennité dans le temps,
- protection des surfaces dentaires,
- facilité de travail,
- absence de récurrence carieuse donc très intéressant pour les enfants ayant un risque carieux élevé,
- souvent utilisées lors de soins sous anesthésie générale afin de rétablir une arcade fonctionnelle chez les enfants non coopérants,
- coût peu élevé.

Il en existe cinq types différents : en nickel-chrome avec ou sans incrustation vestibulaire, en résine polycarbonate, des coiffes celluloïdes et récemment en zircon

(Reynal, 2016 ; Morrier 2009).

2.2. CPP nickel-chrome

Les coiffes en nickel-chrome sont les coiffes les plus fréquemment utilisées par les praticiens car la ductilité de cet alliage permet une grande souplesse dans le travail ; le principal inconvénient reste leur aspect inesthétique. Les contre-indications résident dans l'allergie à l'alliage métallique (5 à 10% de la population) ou la chute prochaine de la dent (dans les six mois à venir).



*Figure 18: Molaire atteinte d'une MIH entraînant de fortes sensibilités
(source: document personnel).*

Mise en œuvre :

- La séance commence par la prise de repères : radiographie préopératoire, mesure de la hauteur occlusale de la dent et de son diamètre mésio-distal.
- L'anesthésie locale de la dent est réalisée puis on réalise l'éviction des tissus carieux ; si nécessaire, un traitement pulpaire est entrepris. Enfin, des restaurations étanches des cavités importantes à l'aide d'un ciment verre ionomère sont mises en place.
- Réduction homothétique des faces occlusales à l'aide d'une fraise olive ou tonneau : de 1 à 1,5 mm pour les dents temporaires et de 1,5 à 2 mm pour les dents permanentes.



Fraise olive :



Fraise tonneau :

- Réduction des faces proximales: la préparation doit être de dépouille, juxta gingivale, sans épaulement ni congé. Les angles sont par la suite arrondis si

nécessaire. Les bombés vestibulaires et lingual/palatin contribuent à la rétention de la coiffe et doivent donc être laissés intacts si la situation le permet.

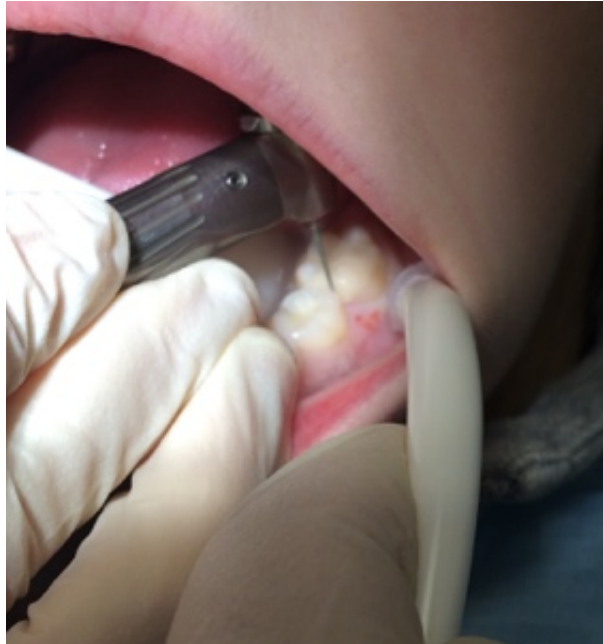

Figure 19 : Préparation des faces proximales (source : document personnel)

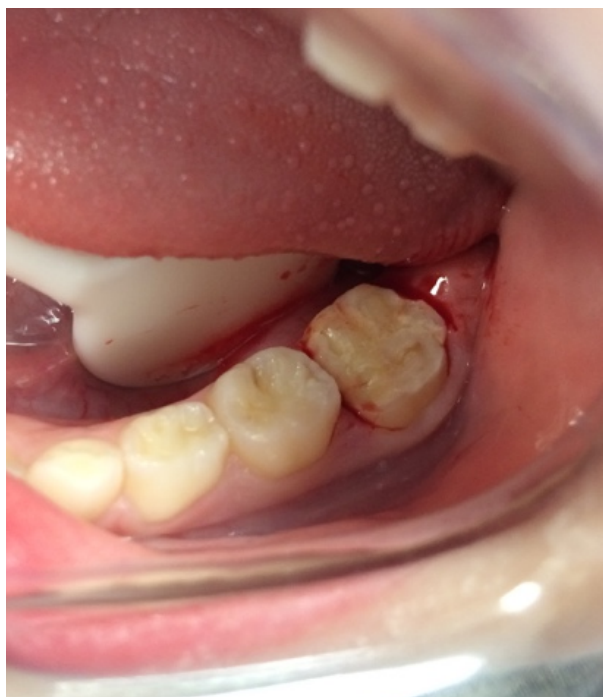

Figure 20: Dent une fois la taille terminée (source : document personnel)

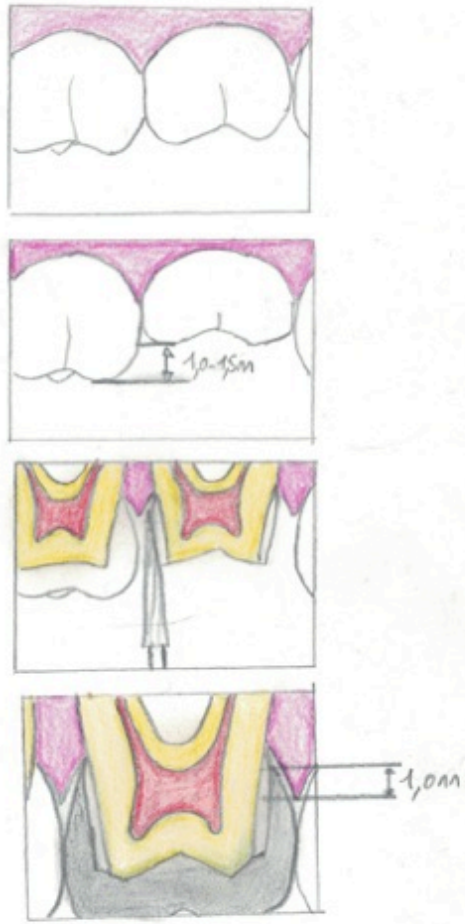


Figure 21: taille d'une molaire temporaire maxillaire (source : document personnel)

- Choix de la coiffe : il faut choisir la coiffe dont les dimensions se rapprochent le plus des mesures prises précédemment et la plus petite pouvant être essayée sur la préparation; le diamètre mésio-distal est à privilégier car les enfants peuvent tolérer une légère suroccclusion (inférieure à 1mm).



Figure 22: Boîte de CPP Ni-Chro pour dents temporaires 3M ESP
(source : document personnel)



Figure 23: Boîte de CPP pour dents permanentes 3M ESP (source : document personnel)




Figure 24: CPP Ni-Chro pour molaires temporaire inférieures gauches (source : document personnel)

- Essayage de la coiffe : la couronne est insérée en basculant de la face linguale/palatine vers la face vestibulaire et en obtenant un effet de bouton pression (primordial pour le maintien de la coiffe). On vérifie ensuite la hauteur de la coiffe qui doit descendre de 1mm dans le sulcus (la gencive ne doit pas être compressée) ; l'occlusion doit aussi être validée. On ne retouche jamais la face occlusale de la coiffe mais on peut reprendre les rebords cervicaux à l'aide d'une pièce à main ou d'une paire de ciseaux, puis ceux-ci sont polis aux meulettes en caoutchouc ; ensuite, ils sont buterollés à l'aide d'une pince à bec. Les points de contact sont par la suite contrôlés à l'aide du fil dentaire. Un cliché radiographique peut être réalisé afin de vérifier le bon sertissage de la préparation. Les limites cervicales ne sont généralement pas retouchées pour les dents temporaires contrairement aux coiffes préformées pour dents permanentes. La coiffe sélectionnée est par la suite nettoyée, dégraissée et désinfectée.

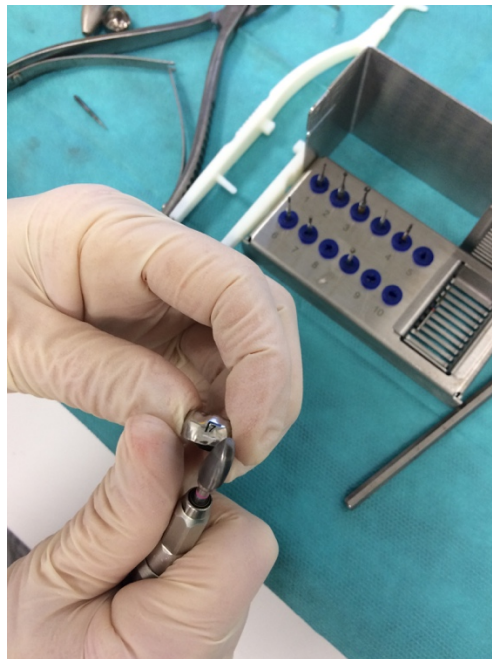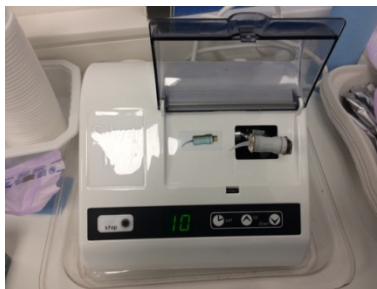


Figure 25: Retouche des bords cervicaux (source : document personnel)

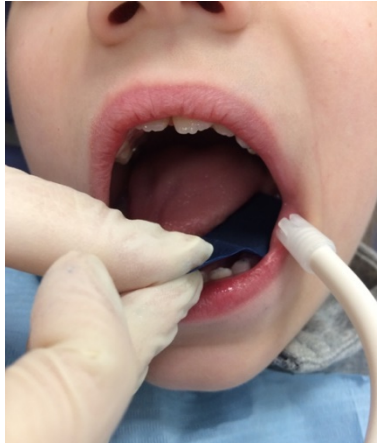

Figure 26: Vérification de l'occlusion (source : document personnel)

- Le ciment de scellement est préparé selon le protocole du fabricant et placé dans l'intrados de la coiffe ; cette dernière doit au minimum être remplie au deux tiers afin qu'aucune bulle d'air ne se forme à l'insertion. Ici le ciment utilisé est un Ciment Verre Ionomère.



*Figure 27: Mélange du ciment de scellement ; ici il s'agit de Fuji Plus®
(source : document personnel)*

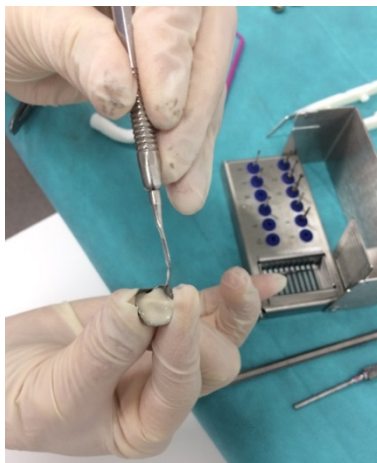


Figure 28: Remplissage de la coiffe aux 2/3 (source : document personnel)

- Mise en place de la coiffe sur la préparation (préalablement séchée) et nettoyage des excès ayant fusé (à l'aide de la seringue air-eau) ; l'occlusion doit être vérifiée puis le patient mord sans pression sur un coton le temps de prise du ciment.
- Nettoyage du sulcus à l'aide d'une sonde et vérification des points de contact et d'occlusion (3M ESPE, User guide, 2018 ; Courson et coll, 2018).

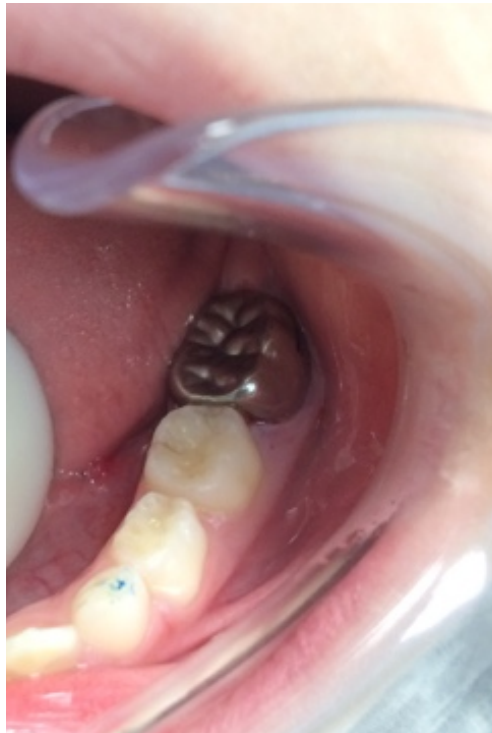

Figure 29: Coiffe pédiatrique préformée scellée (source : document personnel)

2.3. Coiffes pédiatriques préformées polycarbonate

Le polycarbonate est un matériau de synthèse découvert dans les années 50 obtenu par polycondensation (c'est à dire une polymérisation par étape) d'ions carbone. Sa résistance au choc ainsi que sa stabilité thermique en font un matériau de choix dans l'élaboration de prothèse. Ses propriétés mécaniques étant moindres que celles de l'acier inoxydable, son utilisation est surtout préconisée pour la restauration de secteurs antérieurs.

Les CCP en polycarbonate sont souvent renforcées par des fibres de verre afin d'améliorer les propriétés mécaniques et de faciliter la mise en œuvre de la restauration.



Figure 30: Coiffe polycarbonate pour incisive (Source: 3M ESP)

Protocole :

- Comme pour les coiffes en acier inoxydable, la séance commence par la prise de repères (radiographie préopératoire, mesure de la hauteur occlusale et du diamètre mésio-distal), l'anesthésie de la dent et l'éviction carieuse accompagnés d'un traitement pulpaire si nécessaire.
- Une réduction homothétique de dépouille est réalisée, associée à un congé intra-sulculaire de 0,5mm sans biseau.
- La réduction tissulaire doit être plus importante que précédemment afin de pallier l'épaisseur plus importante de résine.
- On choisit la coiffe en fonction du diamètre mésio-distal de la dent puis les limites sont retouchées à l'aide d'une pièce à main ; afin d'obtenir une adaptation cervicale optimale, on rebase la coiffe à l'aide d'une résine auto-polymérisante ou polyacrylique en ayant graissé préalablement la préparation.
- Une fois que l'occlusion, les points de contacts proximaux et les limites sont validés, on polit la coiffe puis celle-ci est scellée avec un ciment verre ionomère de préférence. Une radiographie de contrôle est réalisée par la suite (Ky-Soth, 2012).

2.4. Coiffes pédiatriques préformées avec incrustation vestibulaire

Il s'agit de coiffes métalliques dont la face vestibulaire comporte une incrustation cosmétique en résine ou céramique à des fins cosmétiques. Elles permettent une préparation a minima du moignon dentaire et rassemblent les propriétés mécaniques des coiffes en nickel-chrome et l'esthétique de la céramique/résine, moindre cependant qu'une coiffe entièrement constituée de résine ou céramique. Leur principale indication porte donc sur les dents antérieures dont les tissus résiduels ne permettent pas la réalisation d'un pilier possédant un congé cervical périphérique.

Le principal inconvénient de ces coiffes réside dans le risque de dislocation entre la structure métallique et la face esthétique :

La facette résine est cuite sous pression et accrochée à la partie métallique par rétention mécanique tandis que la céramique est accrochée par lien chimique. La nature même des résines permet des réparations, quoi que difficiles en bouche tandis que cela est impossible pour la céramique.

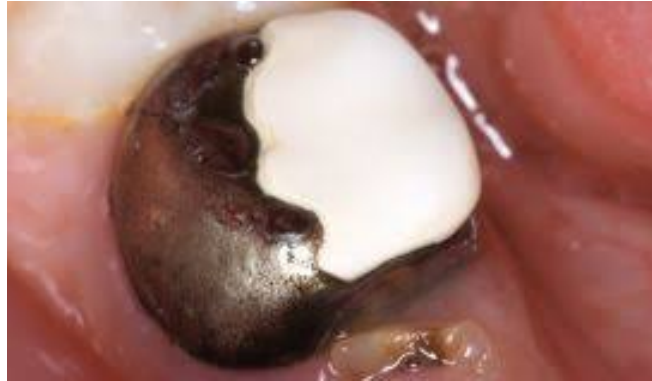

Figure 31: Coiffe pédiatrique préformée avec incrustation vestibulaire (Source: www.information-dentaire.com)

Le protocole opératoire est en tout point similaire à celui des coiffes en nickel-chrome avec une particularité : un congé sans biseau doit être réalisé en intra sulculaire afin de prévenir l'épaisseur supplémentaire induite par la céramique ou la résine (Joseph, 2017 ; Aiem Tort-Alvarez, 2016).

2.5. Coiffes pédiatriques préformées en résine composite

Ce dernier type de coiffe est réalisable par technique directe ou indirecte.

- Les « Strip Crowns » : il s'agit de fines parois transparentes utilisées comme moules pour une restauration en résine composite fluide en méthode directe. Le moule doit correspondre à la largeur mésio-distale de la dent à traiter et doit respecter les diastèmes ou points de contacts existants.



*Figure 32: Matrices celluloides « Strip Crowns » pour dents permanentes
(source : www.provisionalmatrix.com)*

Ces matrices sont utilisées, en odontologie pédiatrique, uniquement pour les incisives centrales et latérales maxillaires et sont contre-indiquées lors de délabrements dentaires trop importants, de maladies parodontales ou de recouvrement incisif important. Il existe des matrices différentes pour chaque dent permanente mais que pour les incisives en denture temporaire.

Protocole clinique :

Après avoir réalisé l'éviction carieuse et les potentiels traitements pulpaires, la dent doit être préparée a minima en étant attentif à ne retirer que les tissus dentaires empêchant une bonne adaptation du moule. Les points de contact sont supprimés à l'aide d'une fraise flamme, le bord libre ainsi que les faces vestibulaires et palatines sont réduits de 1mm. Une fois la dent préparée, la matrice est adaptée pour plonger d'environ 1mm dans le sulcus et respecter la hauteur du bord libre ; deux ouvertures sont réalisées à l'aide d'une sonde droite au niveau des points de contact afin d'évacuer les bulles d'air et les excès lors de l'étape suivante.

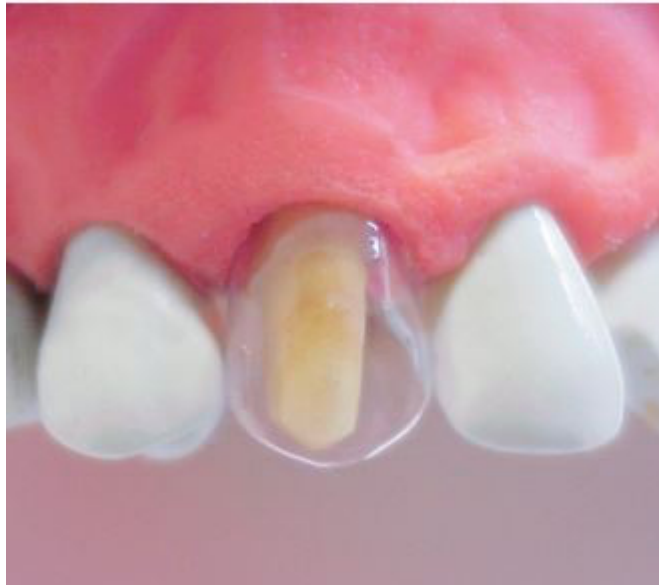

Figure 33: Incisive après la taille et l'adaptation de la matrice (source: www.imagenesmy.com)

La dent subit par la suite un mordantage à l'acide orthophosphorique à 37% pendant 15 secondes puis est rincée et séchée avec modération (*Wet Bonding*). L'adhésif est mis en place et photopolymérisé et le moule est rempli de résine composite. Cette dernière est photopolymérisée puis la matrice est retirée (ou découpée) et enfin la résine est polie.

- Les coiffes *Composite Shell* ou méthode indirecte : cette technique commence, comme pour les autres, par l'éviction carieuse et les éventuels traitements pulpaires. Deux empreintes sont ensuite réalisées, les moules sont coulés en plâtre extra dur puis ce dernier est isolé. Les résines composites sont montées sur les modèles et polies en respectant l'occlusion. Enfin, une clé de positionnement en silicone est réalisée avant de séparer la pièce du modèle.

La dent est mordancée à l'acide orthophosphorique à 37% durant 15 secondes, rincée, séchée, l'adhésif est mis en place et photopolymérisé. Les surfaces dentaires préparées, la pièce en résine est placée dans la clé puis cette dernière est mise en bouche. Afin d'obtenir une adaptation optimale, une couche de résine fluide peut être appliquée sur la dent juste avant la mise en place de la clé ; une fois la photopolymérisation réalisée, la surface est nettoyée des excès et l'occlusion vérifiée (Aiem Tort-Alvarez, 2016).

3. LA COIFFE ZIRCONE : UNE ALTERNATIVE THERAPEUTIQUE

3.1. Présentation du Zircon

3.1.1. Généralités

Le zirconium est un minéral de la famille des silicates, son symbole chimique est Zr et son numéro atomique est 40 ; Il fait partie des métaux de transition.

H																	He																												
Li	Be											B	C	N	O	F	Ne																												
Na	Mg											Al	Si	P	S	Cl	Ar																												
K	Ca	Sc	Ti	V	Cr	Mn	Fe	Co	Ni	Cu	Zn	Ga	Ge	As	Se	Br	Kr																												
Rb	Sr	Y	Zr	Nb	Mo	Tc	Ru	Rh	Pd	Ag	Cd	In	Sn	Sb	Te	I	Xe																												
Cs	Ba	La	Hf	Ta	W	Re	Os	Ir	Pt	Au	Hg	Tl	Pb	Bi	Po	At	Rn																												
Fr	Ra	Ac	Rf	Db	Sg	Bh	Hs	Mt	Ds	Rg	Cn																																		
<table border="1"><tr><td>Ce</td><td>Pr</td><td>Nd</td><td>Pm</td><td>Sm</td><td>Eu</td><td>Gd</td><td>Tb</td><td>Dy</td><td>Ho</td><td>Er</td><td>Tm</td><td>Yb</td><td>Lu</td></tr><tr><td>Th</td><td>Pa</td><td>U</td><td>Np</td><td>Pu</td><td>Am</td><td>Cm</td><td>Bk</td><td>Cf</td><td>Es</td><td>Fm</td><td>Md</td><td>No</td><td>Lr</td></tr></table>																		Ce	Pr	Nd	Pm	Sm	Eu	Gd	Tb	Dy	Ho	Er	Tm	Yb	Lu	Th	Pa	U	Np	Pu	Am	Cm	Bk	Cf	Es	Fm	Md	No	Lr
Ce	Pr	Nd	Pm	Sm	Eu	Gd	Tb	Dy	Ho	Er	Tm	Yb	Lu																																
Th	Pa	U	Np	Pu	Am	Cm	Bk	Cf	Es	Fm	Md	No	Lr																																

Figure 34: Tableau périodique des éléments (source : www.Wikipedia.com)

Il est important de différencier la Zircon, qui est l'élément chimique, du Zircon, qui est le minerai dont on extrait la Zircon. Le Zircon ne se trouve que dans la croûte terrestre sous forme de silicate de zirconium ($ZrSiO_4$) jusqu'à 16Km de profondeur, son apparition est donc postérieure à celle de la Terre. Le plus vieux fragment a été retrouvé en 1999 en Australie : il est daté de 4,4 milliards d'années.



Figure 35: Zircon (forme de minerais) (source : www.wikipedia.org)



Figure 36: Zircone isolée et réduite en poudre (source : www.wikipedia.org)

Bien qu'utilisé depuis l'antiquité dans la conception de bijoux, l'élément chimique a été découvert en 1789 par le chimiste allemand Martin Heinrich Klaproth qui l'a extrait sous forme d'oxyde (le $ZrSiO_4$ qui est le dioxyde de zirconium) puis isolé en 1824 par Jöns Jacob Berzelius en Suède.



Figure 37: Bague en zirconium (source : bijouterie Carador)

La première utilisation de la zircone dans le domaine médical remonte à 1985 avec la confection de prothèses de têtes fémorales, de genoux et de doigts ; on la qualifie alors de biocéramique inerte implantable. On l'utilise en odontologie depuis 2002 dans la réalisation de prothèses ou d'infrastructure prothétiques. Les coiffes pédiatriques en zircone apparaissent en 2008 et sont disponibles actuellement chez quatre fabricants: EZ-pedo, Cheng Crown, Kinder Crown et Nu Smile.

Les applications en odontologie sont les suivantes : couronne unitaire, coiffe pédiatrique, infrastructure de bridge, bridge jusqu'à 6 éléments avec un maximum de 2 éléments intermédiaires successifs, inlay/onlay, inlay core et pilier implantaire.

3.1.2. Les céramiques

Les céramiques utilisées en odontologie sont des matériaux inorganiques obtenus par la fusion à haute température d'oxydes métalliques qui se solidifient par la suite à température ambiante. En dehors des céramiques denses, elles se composent d'une phase amorphe vitreuse au sein de laquelle sont dispersés des cristaux qui confèrent à la céramique ses propriétés mécaniques et son opacité.

Il existe 3 grandes familles de céramique qui se distinguent par leur microstructure et leur composition.

3.1.2.1. Les vitrocéramiques

Les vitrocéramiques sont composées d'une phase cristalline et d'une matrice vitreuse (30 à 50%) de cristaux dispersés.

Cette famille est répartie en 2 classes : les céramiques feldspathiques et les céramiques feldspathiques renforcées (à la leucite ou au silicate de lithium et nanocharges de zircon ou au disilicate de lithium) (Etienne et Anckenmann, 2016).

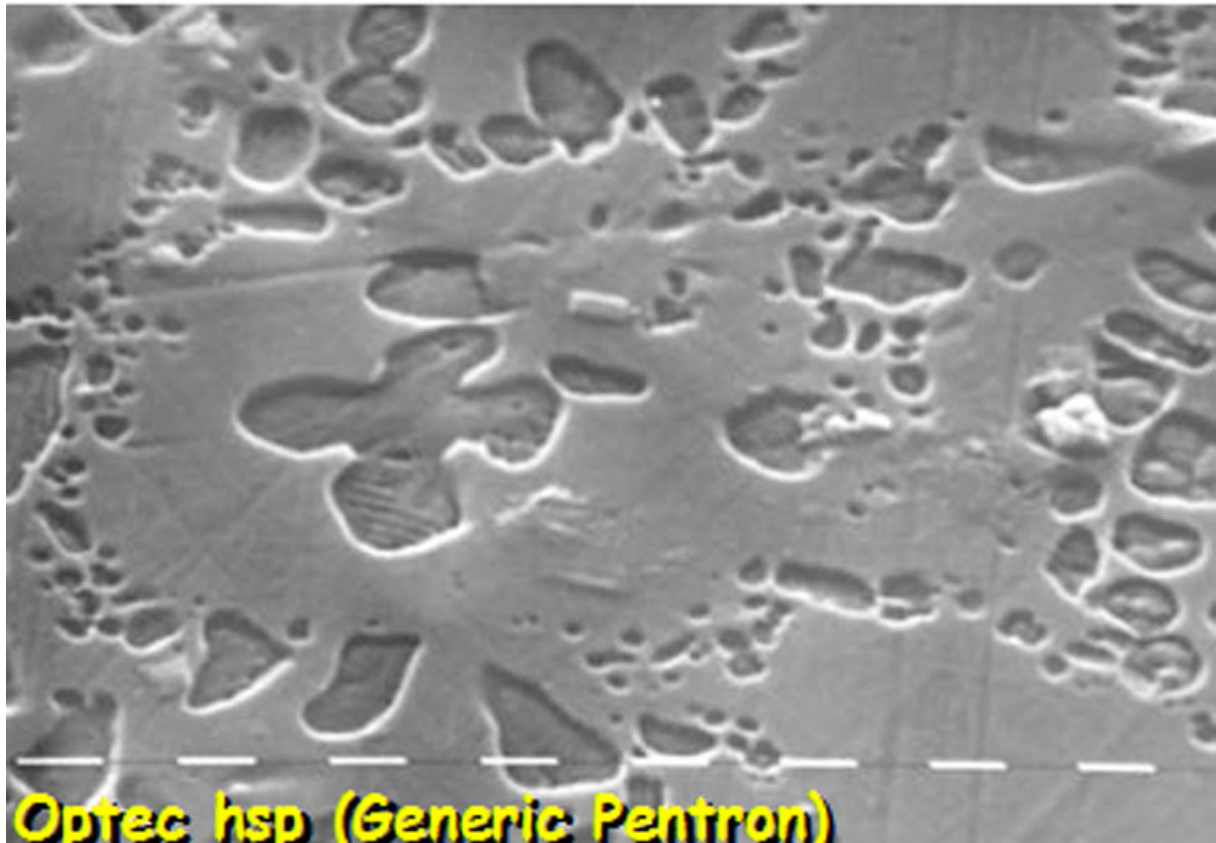


Figure 38: Microphotographie en microscopie électronique à balayage d'un échantillon de céramique feldspathique à haute teneur en leucite (source Société Francophone de Biomatériaux Dentaires, J. DEJOU, 2009)

3.1.2.2. Les céramiques infiltrées

La matrice vitreuse de ce type de céramique représente 15% de la structure : les particules cristallines sont préalablement frittées, c'est à dire qu'elles subissent un traitement thermique afin de les consolider, de les densifier et de rendre le matériau poreux pour qu'une phase vitreuse soit infiltrée dans un second temps. Aujourd'hui, cette famille est de moins en moins utilisée par les laboratoires car sa faible proportion de phase vitreuse diminue la qualité du collage par rapport aux vitrocéramiques et ses caractéristiques mécaniques sont moins intéressantes que celles des céramiques denses (Etienne et Anckenmann, 2016).




Figure 39: Microphotographie en microscopie électronique à balayage d'un échantillon de céramique alumineuse à haute teneur en particules cristallines et verre infiltré (source Société Francophone de Biomatériaux Dentaires, J. DEJOU, 2009)

3.1.2.3. Les céramiques denses ou polycristallines

Cette classe, principalement représentée par le dioxyde de zirconium (ZrO_2) et l'alumine dense (Al_2O_3), ne possède aucune phase vitreuse. Cela rend le collage complexe mais procure des propriétés mécaniques supérieures aux autres familles. Ainsi, on peut les utiliser pour la réalisation d'infrastructure dans le cas de prothèse à visée esthétique (Etienne et Anckenmann, 2016).




Figure 40: Microphotographie de la surface d'une pièce en dioxyde de zirconium (source Société Francophone de Biomatériaux Dentaires, J. DEJOU, 2009)

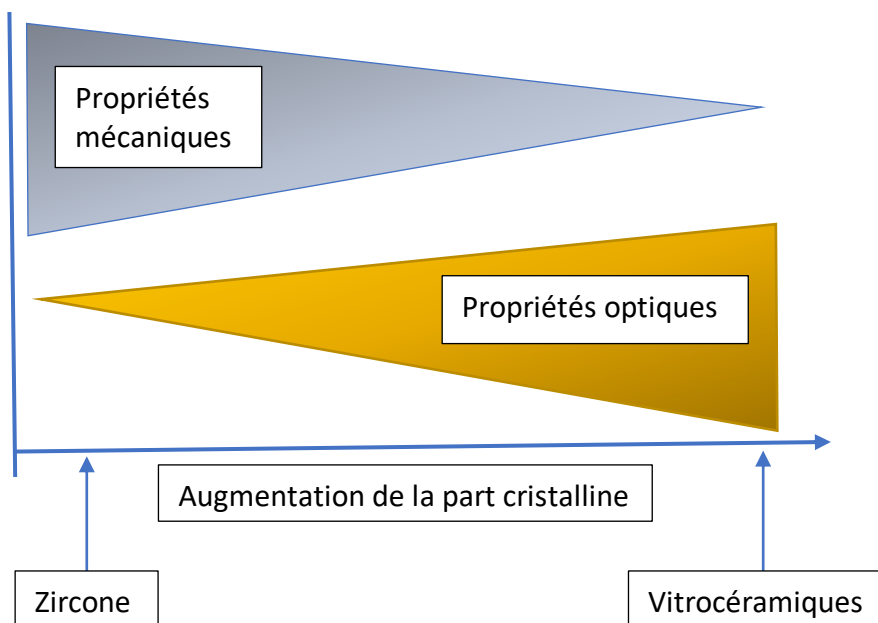


Figure 41: Variation des propriétés en fonction du pourcentage de phase cristalline (source : document personnel)

Une autre classification moins précise est possible selon la température de frittage de la céramique :

Tableau 2: Classification alternative des céramiques (source : document personnel)

Type de céramique	Température de frittage	Utilisation
Céramique à haute fusion	1280-1390°C	Prothèse amovible
Céramique à moyenne fusion	1090-1260°C	Matrice palatine
Céramique à basse fusion	870-1065°C	Couronne céramo-métallique pour émailage des métaux
Céramique très basse fusion	660-780°C	Couronne céramo-métallique pour émailage du titane ou de l'or à bas intervalle de fusion

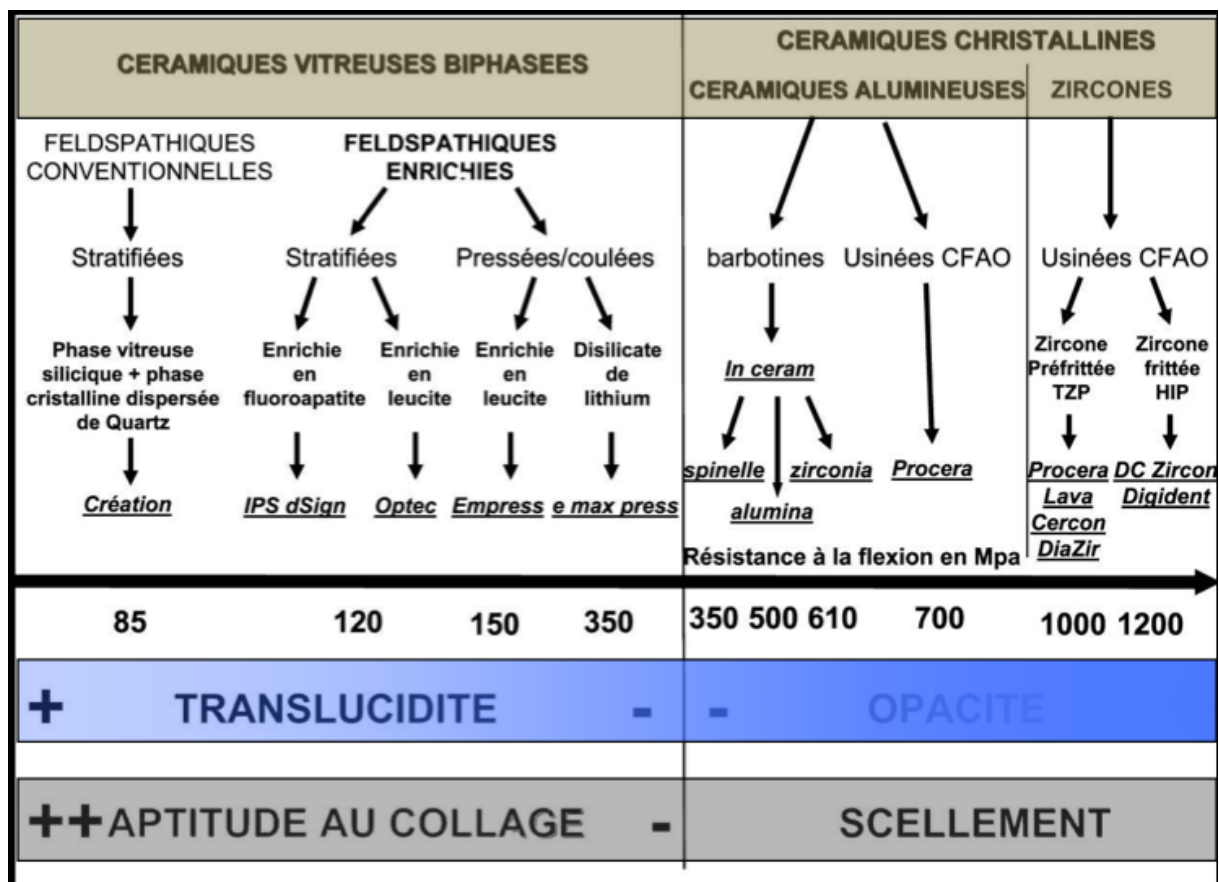


Figure 42: Présentation des différentes céramiques utilisées en dentaire (source : Dr De March « Infrastructures de bridges : concepts et préceptes »)

3.1.3. Composition et propriétés

3.1.3.1. Les différentes formes du zircon

La zircon présente trois phases cristallographiques différentes selon la température à laquelle elle est soumise :

- la forme monoclinique : elle est obtenue en chauffant le zircon de la température ambiante jusqu'à une température de 1170 degrés Celsius. Les propriétés mécaniques de la forme monoclinique ne sont pas intéressantes. Il faut cependant noter que le passage de la forme tétragonale à monocyclique se fait à 1070 degrés Celsius lors du refroidissement.
- la forme quadratique ou tétragonale : stable de 1170 à 2370 degrés Celsius, c'est la forme dont les propriétés sont les plus adaptées pour un usage en odontologie.
- la forme cubique stable de 2370 degrés Celsius jusqu'au point de fusion qui est à 2690 degrés Celsius.

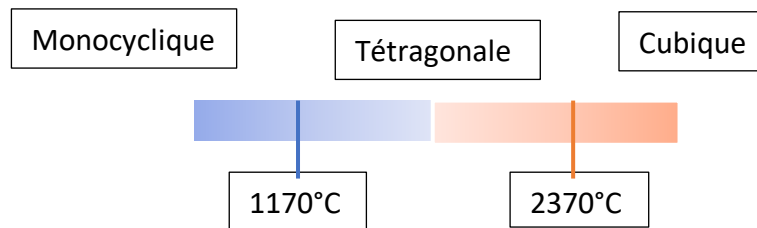


Figure 43: Changement de forme du Zircon lors de son échauffement (source : document personnel)

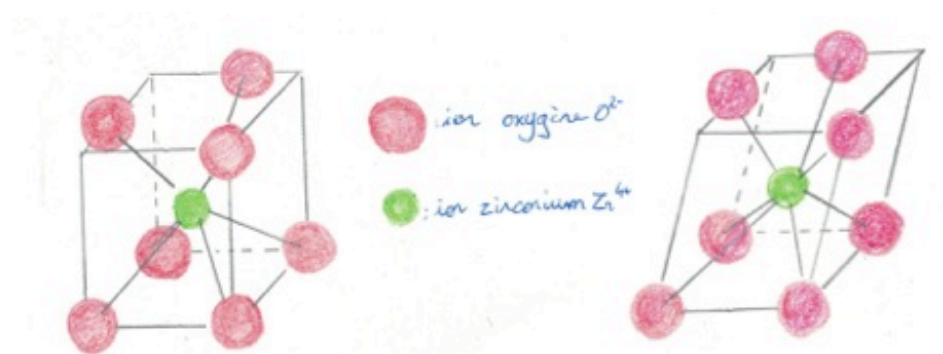


Figure 44: Structures cristallographiques du dioxyde de zirconium, maille quadratique à gauche et maille monoclinique à droite (source : document personnel)

Une fois la zircone chauffée, on ajoute 2 à 3% d'oxyde d'yttrium (Y₂O₃) ou d'oxyde de magnésium (MgO) afin de stabiliser la forme souhaitée et d'éviter une expansion de volume lors de son retour à température ambiante (qui peut aller jusqu'à 45% du volume initial sans traitement).

Ainsi, en odontologie, la zircone utilisée est de type 3Y-TZP ; c'est à dire une zircone stabilisée sous forme quadratique par l'adjonction de 3% d'oxyde d'yttrium.

Sous cette forme, le matériau gagne en résistance grâce à un phénomène d'absorption des contraintes qui limite la propagation des fissures : l'énergie développée par la contrainte va être captée par les cristaux qui, maintenus grâce à l'yttrium en phase tétragonale, vont se libérer et retourner en phase monocyclique. La fissure est alors stoppée par l'augmentation volumique entraînée par ce changement de phase (Etienne et Anckenmann, 2016 ; Deschamps-Leinhardt, 2017).

3.1.3.2. Propriétés mécaniques

La zircone 3Y-TZP présente des propriétés mécaniques très proches des métaux. Elle possède une résistance à la flexion d'environ 1000MPa (entre 800 et 1200MPa) ; cette valeur peut varier selon la mise en œuvre de la préparation, de sa pureté, de sa porosité, de sa densité et de son état de surface. En comparaison, les vitrocéramiques ont une résistance à la flexion dix fois moindre puisqu'elle est de 100MPa.

Quelques caractéristiques à température ambiante :

- masse volumique : 6490 Kg/m³
- résistance à la traction : 350-390 MPa
- limite d'élasticité à 0,2% : 100-150 MPa
- module d'élasticité : 90000 MPa
- résilience : 7,5 Kg /cm²

3.1.3.3. Propriétés biologiques

La zircone est un matériau bio-inerte, c'est à dire qu'elle possède une excellente tolérance parodontale, pulpaire et biologique ainsi qu'une très bonne résistance aux attaques acides et basiques (seul l'acide fluorhydrique permet de la corroder) ; ce matériau est aussi résistant à l'oxydation par la formation d'un film d'oxyde stable à sa surface (Etienne et Anckenmann, 2016).

3.1.3.4. Propriétés optiques

Les propriétés optiques d'un matériau sont définies par la façon dont un rayon lumineux est absorbé puis réfléchi et enfin réfracté :

- Luminosité : il s'agit de la quantité de lumière réfléchie par la surface d'un matériau ; plus elle est basse, plus l'objet semble sombre. La zircone est la céramique possédant l'indice de réfraction lumineuse le plus élevé ($n=2,20$). Cette propriété complique l'intégration esthétique.
- Teinte : la teinte naturelle de la zircone varie du blanc à l'ivoire selon le mode de fabrication. Souvent trop claire, les fabricants incorporent des agents colorants quand la zircone se trouve encore sous forme de poudre ou stratifient les coiffes en multicouches.
- Translucidité : c'est la propriété d'un corps à laisser passer la lumière sans permettre de discerner nettement les contours d'un objet. Elle dépend de la taille des grains, de leur densité et de l'épaisseur du matériau ; plus les grains sont larges, plus le matériau devient opaque. On peut donc obtenir de la zircone hautement translucide à l'aide de micro-grains (mais les propriétés mécaniques diminuent) ou de la zircone plus opaque ayant une translucidité semblable à celle de la dentine pour la réalisation d'infrastructures. Certains fabricants jouent sur la translucidité en ajoutant des additifs à la préparation (notamment de l'alumine).
- Fluorescence : ce phénomène correspond à l'absorption d'énergie, généralement de la lumière à une longueur d'onde définie, puis sa réémission immédiate à une autre longueur d'onde ; la dent naturelle est fluorescente sous lumière noire ; ceci peut être imité par l'ajout d'une fine couche de céramique de recouvrement (Etienne et Anckenmann, 2016).

3.1.3.5. Protocole de fabrication

La fabrication des coiffes se fait soit par injection à l'aide d'un moulage soit par usinage puis maquillage (CFAO).

Dans le cadre de restauration esthétique, l'usinage permet de meilleurs résultats ; après la taille du bloc, la pièce est entièrement frittée afin qu'elle acquière ses propriétés mécaniques et optiques. Des limites dans la mise en œuvre de cette technique ne doivent pas être oubliées. En effet, il est fortement déconseillé de retoucher la face occlusale des coiffes en zircone frittée car cela entraîne l'apparition de fissures au sein du matériau (Etienne et Anckenmann, 2016 ; Dejou, 2010).




Figure 45: Bloc à usiner (source : www.Roland.fr)

3.2. Mise en œuvre

3.2.1. Premières étapes

Les premières étapes pour la pose d'une couronne pédiatrique préformée en zircone sont les mêmes que pour les couronnes pédiatriques préformées en métal :

- Prise de repères : radiographie préopératoire, mesure de la hauteur occlusale de la dent et de son diamètre mésio-distal afin de présélectionner une coiffe.
- Anesthésie locale de la dent.
- Éviction du tissu carieux à l'aide d'une fraise boule carbure de tungstène, réalisation d'une pulpotomie ou pulpectomie si l'état pulpaire le nécessite et enfin élimination de l'émail non soutenu.
- Restauration étanche des cavités importantes à l'aide d'un ciment verre ionomère renforcé ou non par adjonction de résine.

3.2.2. Gestion des dents antérieures

La taille des incisives et canines temporaires est, dans un premier temps, similaire à la préparation d'une taille de dent permanente pour la pose d'une couronne en céramique :

- Réduction du bord incisif de 1,5mm avec une fraise cylindrique ou Donuts en utilisant le bord libre de la dent adjacente comme repère ou en s'aidant de rainures afin de contrôler l'épaisseur taillée (fig. 49).
- Face vestibulaire : il faut utiliser une fraise quart de rond et suivre la technique des rainures de pénétration contrôlée. On réalise dans la face vestibulaire des rainures d'enfoncement de 2mm tout en respectant les 3 orientations de cette face ; elles sont dans un second temps réunies puis la surface est uniformisée.
- Face linguale ou palatine : une fraise « ballon de rugby » permet de réduire le cingulum en augmentant la concavité sans le fragiliser ; le « mur lingual ou palatin » est par la suite obtenu en utilisant une fraise quart de rond (fig. 50).
- Faces mésiales et distales : les points de contacts sont supprimés en s'aidant d'une fraise flamme puis les faces proximales sont réduites de 0,5-1mm en utilisant une fraise quart de rond.

- Limite cervicale : nous devons obtenir une préparation de dépouille juxta gingivale, avec un congé quart de rond ou un épaulement droit à angle interne arrondi de 2mm. Cette étape permet de calibrer la réduction.

La dent subit ensuite une préparation intra sulculaire : avec la pointe d'une fraise flamme, il faut réduire le congé en gardant la fraise parallèle à l'axe de la dent et en tournant cinq fois autour du pilier (méthode TAP : Tourner Autour du Pilier) avec un enfoncement de 2mm. Pour finir, tous les angles vifs doivent être arrondis.

A la fin de la taille, nous obtenons donc un pilier sans contre dépouille et sans congé (Jégat, 2017 ; Lopez-Cazaux, 2014).

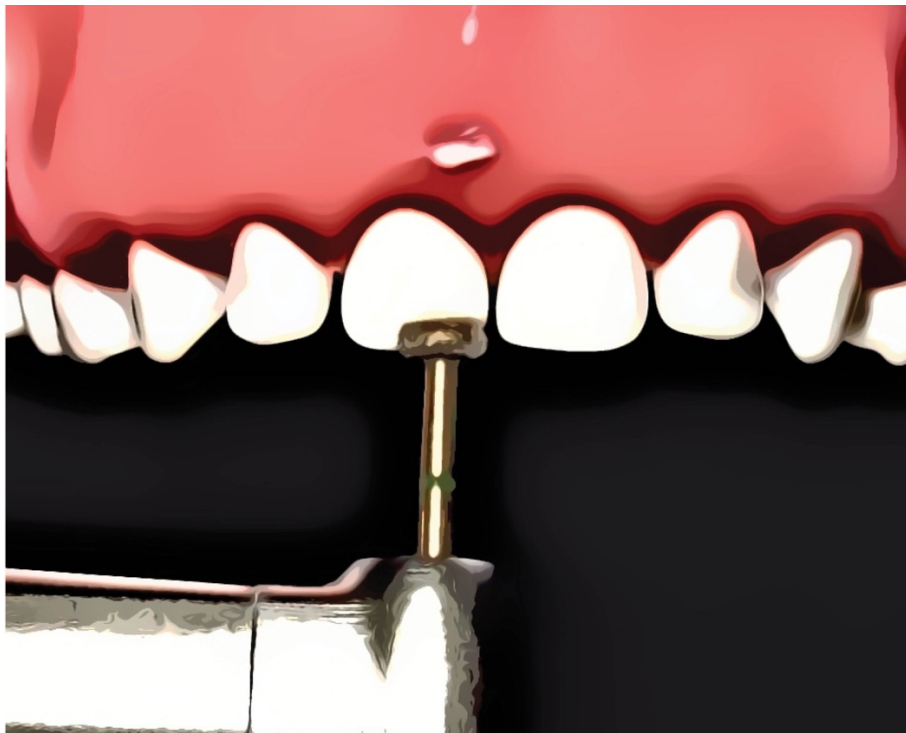

Figure 46: Réduction du bord incisif à l'aide d'une fraise « Donuts » (source : Kinder Crown)

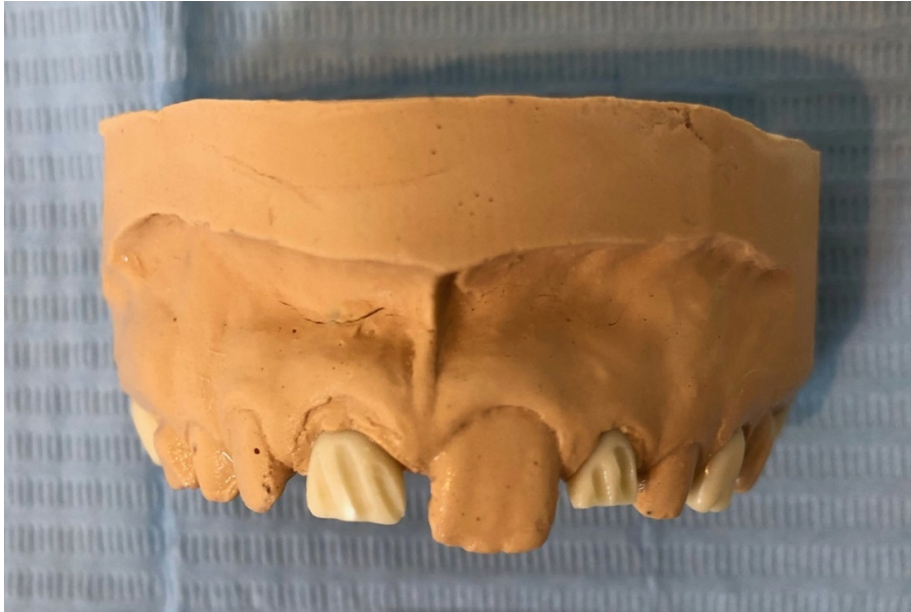

Figure 47: Rainures de pénétration contrôlées (source: document personnel)

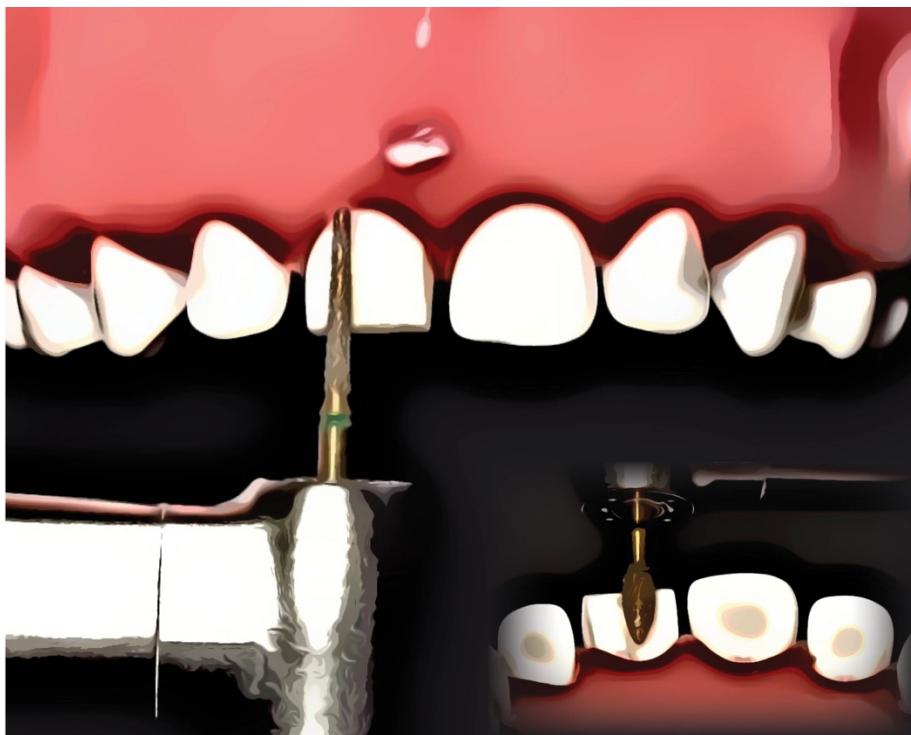

Figure 48 : Préparation des faces vestibulaires et palatines (source : Kinder Crown)

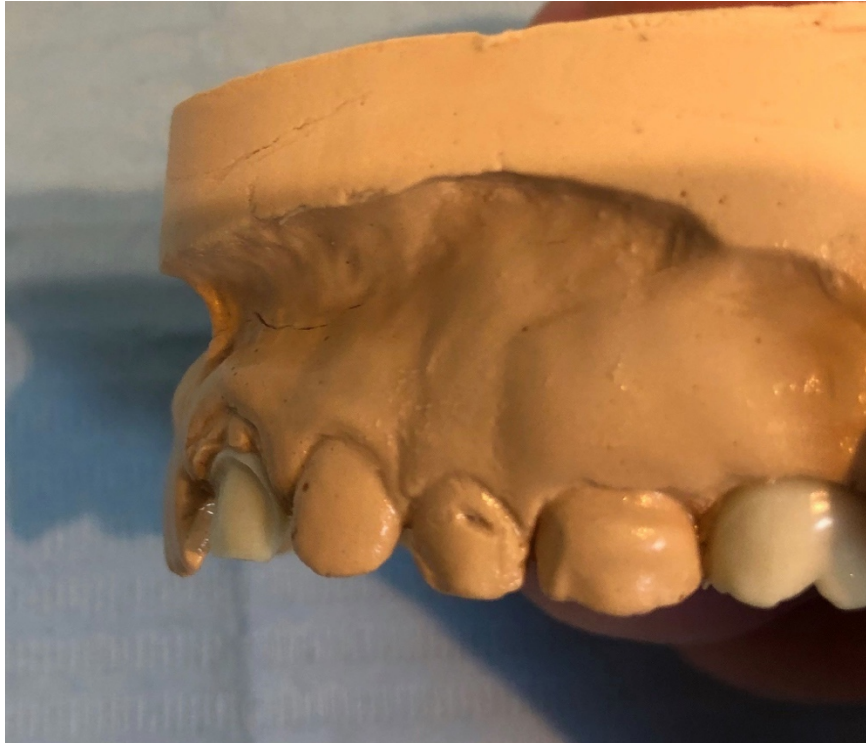

Figure 49: Faces vestibulaires préparées (source: document personnel)

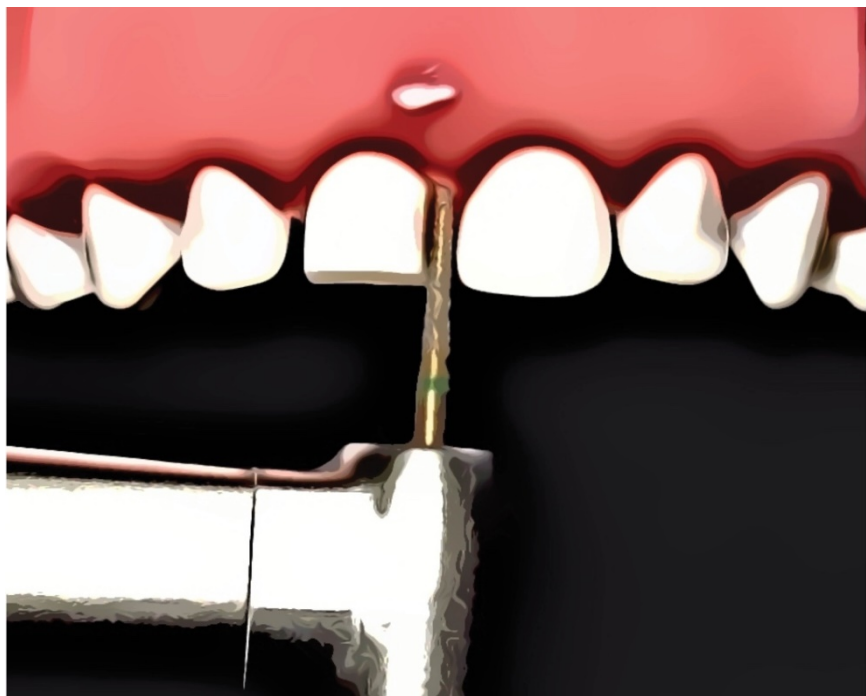


Figure 50: Réduction des faces proximales (source: Kinder Krown)

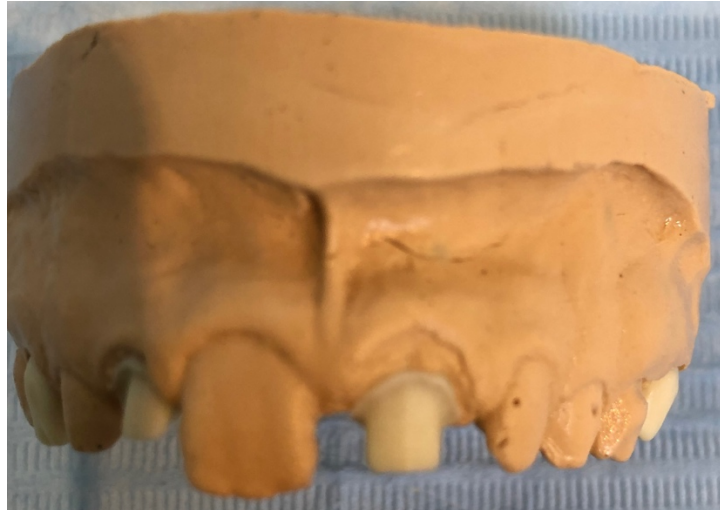

Figure 51: Faces proximales préparées (source: document personnel)

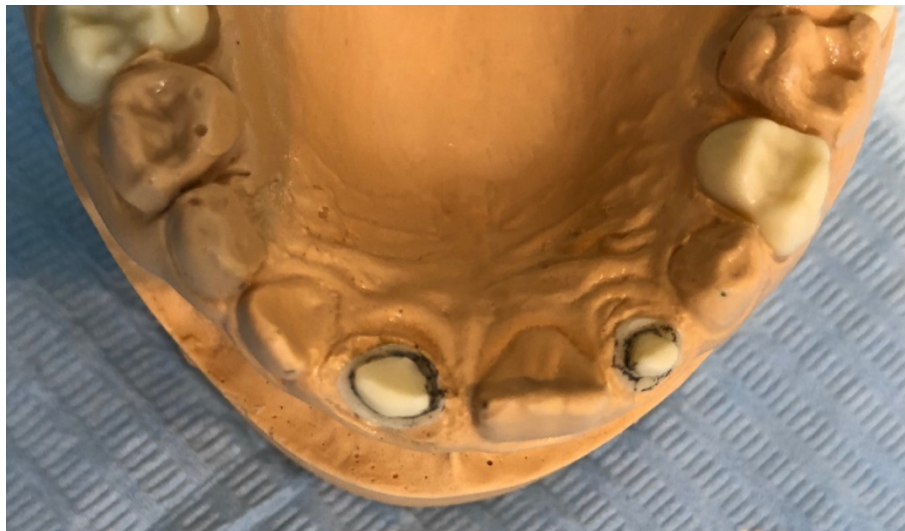

Figure 52: Congé cervical (source: document personnel)

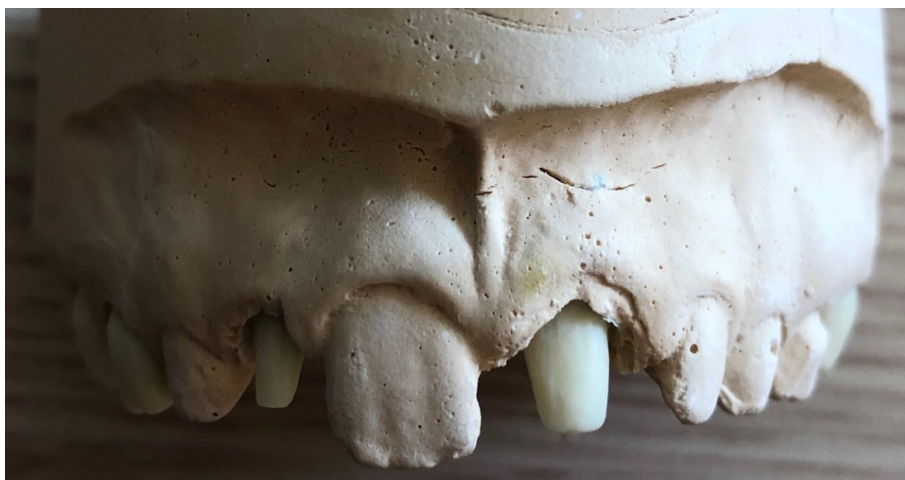

Figure 53: Dent une fois la préparation sulculaire réalisée (source: document personnel)

3.2.3. Gestion des dents postérieures

Le but final de la préparation est d'obtenir une préparation cylindrique sans contre dépouille :

- Face occlusale : une réduction occlusale à plat de 1,5 à 2 mm doit être réalisée à l'aide d'une fraise « donuts » ou fraise roue dont l'épaisseur est de 2mm mais toute fraise diamantée peut être utilisée. Deux repères peuvent nous aider lors de cette étape : la crête marginale de la dent adjacente doit se situer à la même hauteur que la face occlusale et le fond du puits central doit être à peine visible, on s'assure ainsi de ne tailler que de l'émail.
- Préparation périphérique : les quatre autres faces de la dent sont taillées à l'aide d'une fraise quart de rond montée sur contre angle rouge ; il faut rester parallèle à l'axe de la dent et réaliser un congé juxta gingival de 1mm (demi fraise) en supprimant tous les bombés coronaires.
- Préparation intra sulculaire : cette étape est similaire à celle pour la préparation des incisives et canines. Il faut tourner cinq fois autour du pilier avec une fraise flamme à une profondeur de 2mm jusqu'à la suppression totale du congé et des contre-dépouilles.
- Pour finir, tous les angles vifs doivent être arrondis (Jégat, 2017 ; Lopez-Cazaux, 2014).

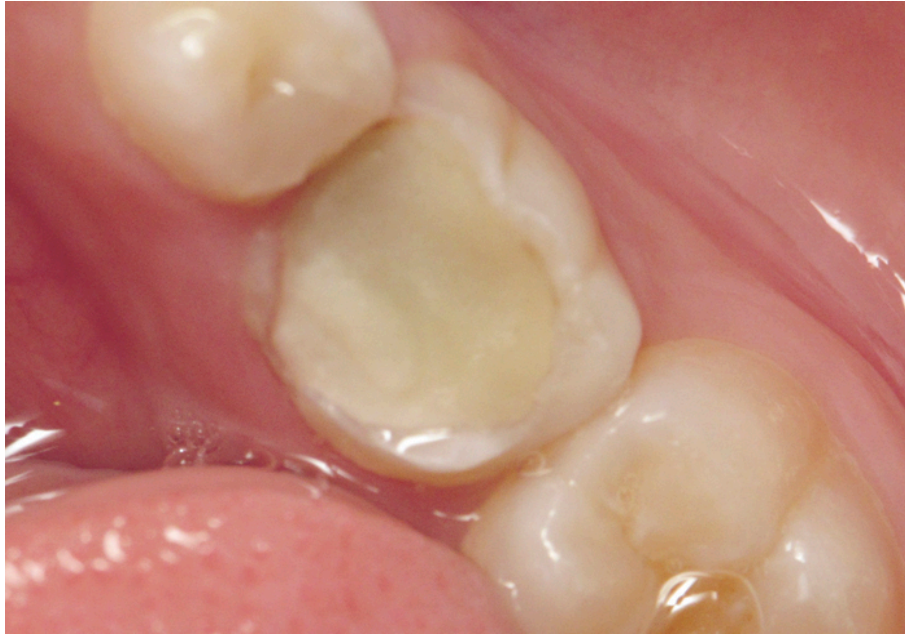

Figure 54: Vue occlusale d'une deuxième molaire temporaire après pulpotomie (Serena LOPEZ-CAZAUX Coiffes pédiatriques préformées en zircone : une option esthétique pour la restauration des molaires temporaires délabrées)

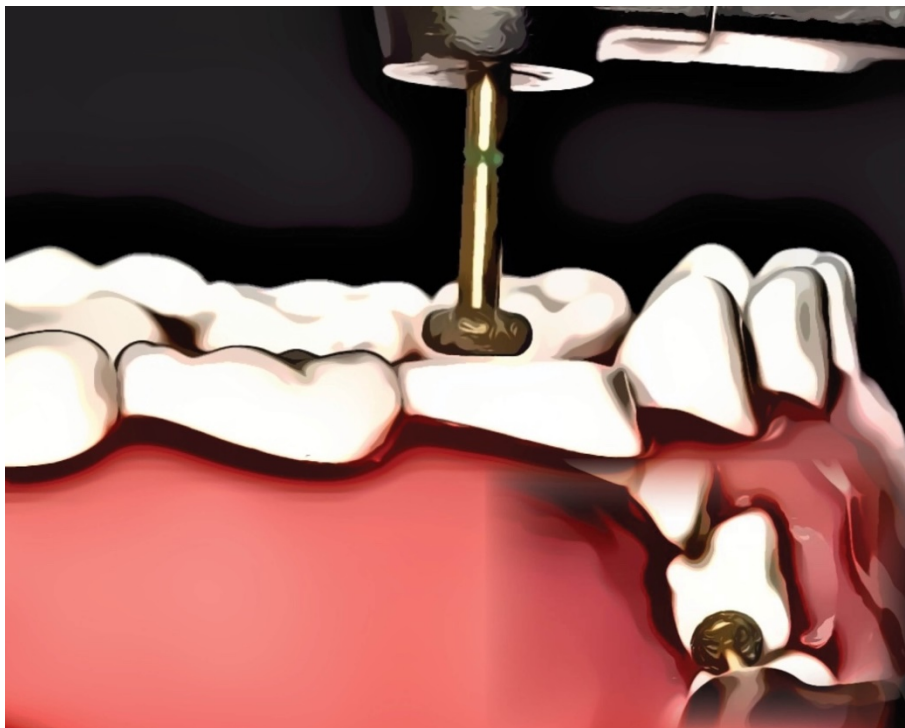


Figure 55: Préparation de la face occlusale (source: Kinder Crown)

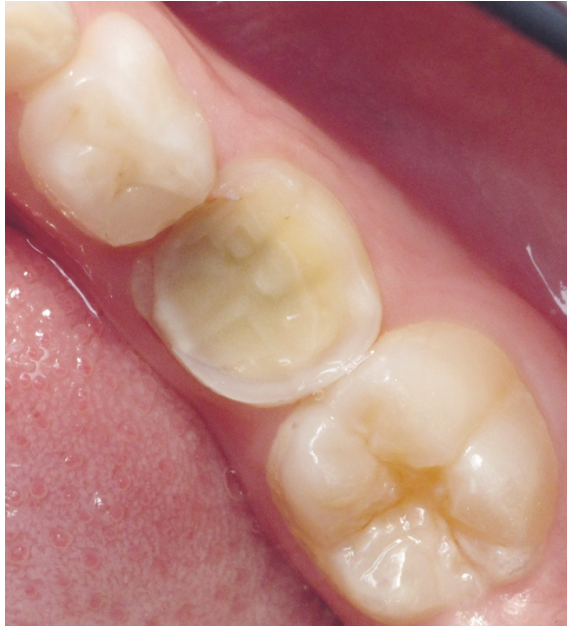

Figure 56: Vue occlusale d'une deuxième molaire temporaire après la préparation occlusale (Serena LOPEZ-CAZAUX Coiffes pédiatriques préformées en zircone : une option esthétique pour la restauration des molaires temporaires délabrées)

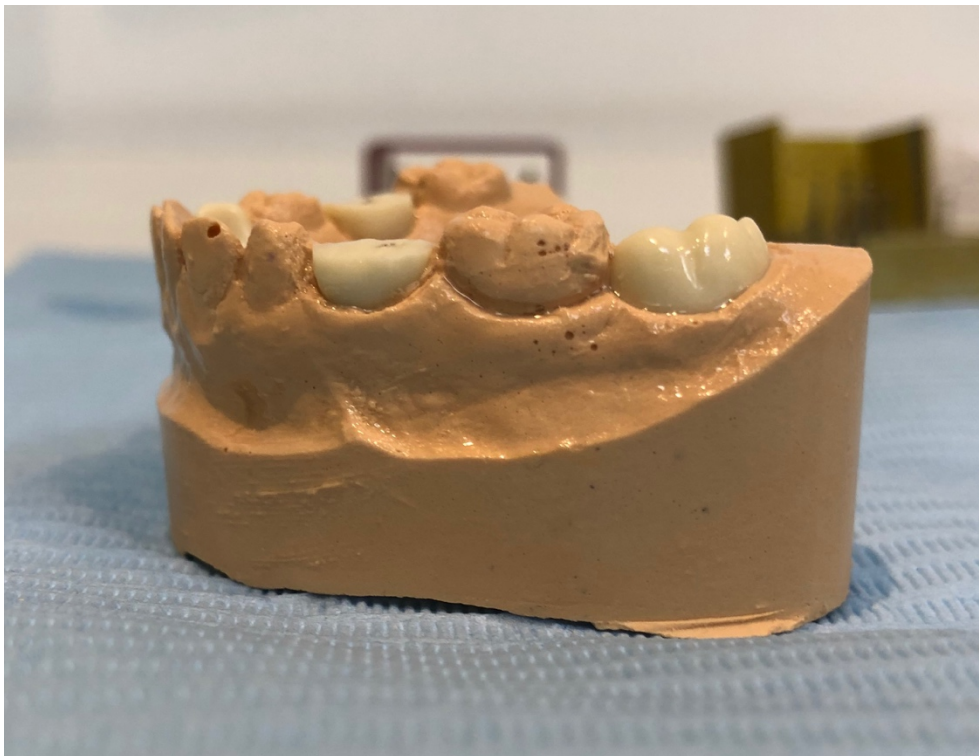

Figure 57: Réduction de la face occlusale (source: document personnel)

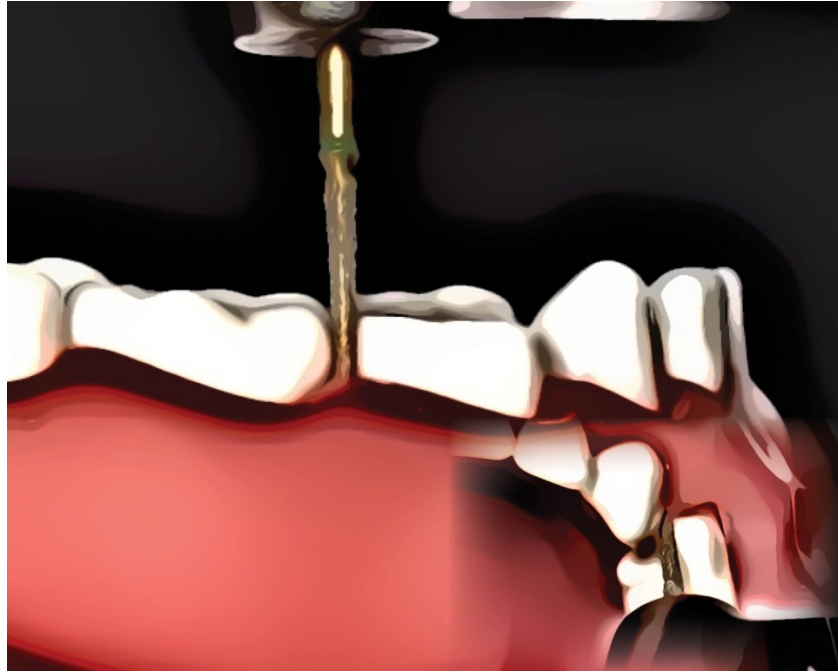

Figure 58: Passage des points de contact (source: Kinder Krown)

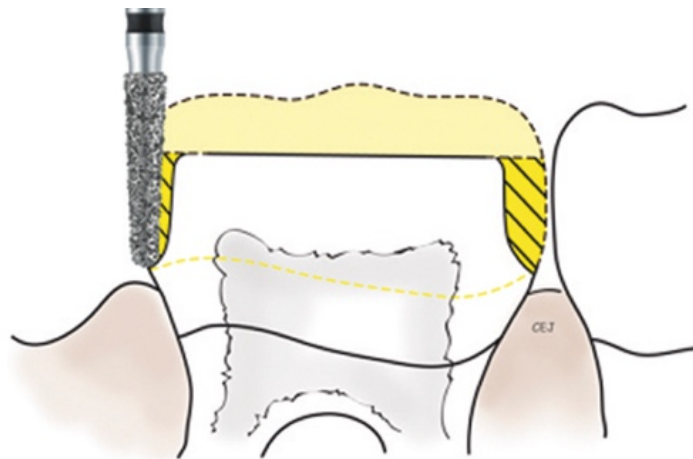


Figure 59: Schéma d'une préparation périphérique d'une molaire temporaire (Serena LOPEZ-CAZAUX Coiffes pédiatriques préformées en zircone : une option esthétique pour la restauration des molaires temporaires délabrées)

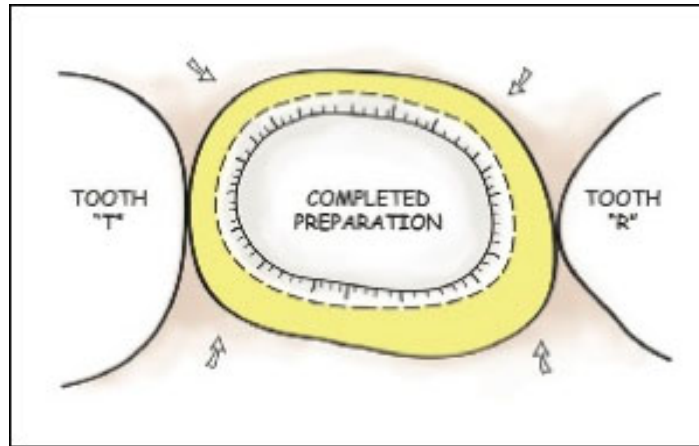


Figure 60: Vue occlusale d'une seconde molaire temporaire après la préparation périphérique (Serena LOPEZ-CAZAUX Coiffes pédiatriques préformées en zircone : une option esthétique pour la restauration des molaires temporaires délabrées)

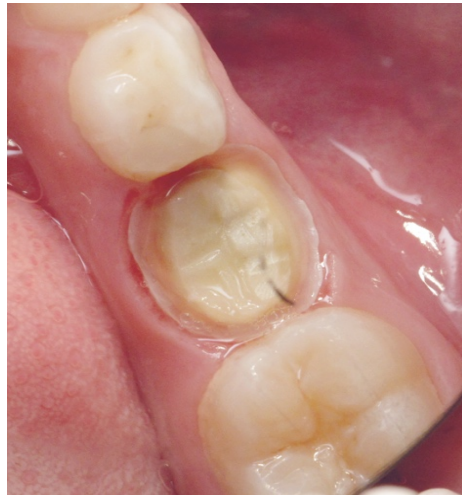

Figure 61: Vue occlusale d'une seconde molaire temporaire après la préparation périphérique (Serena LOPEZ-CAZAUX Coiffes pédiatriques préformées en zircone : une option esthétique pour la restauration des molaires temporaires délabrées)

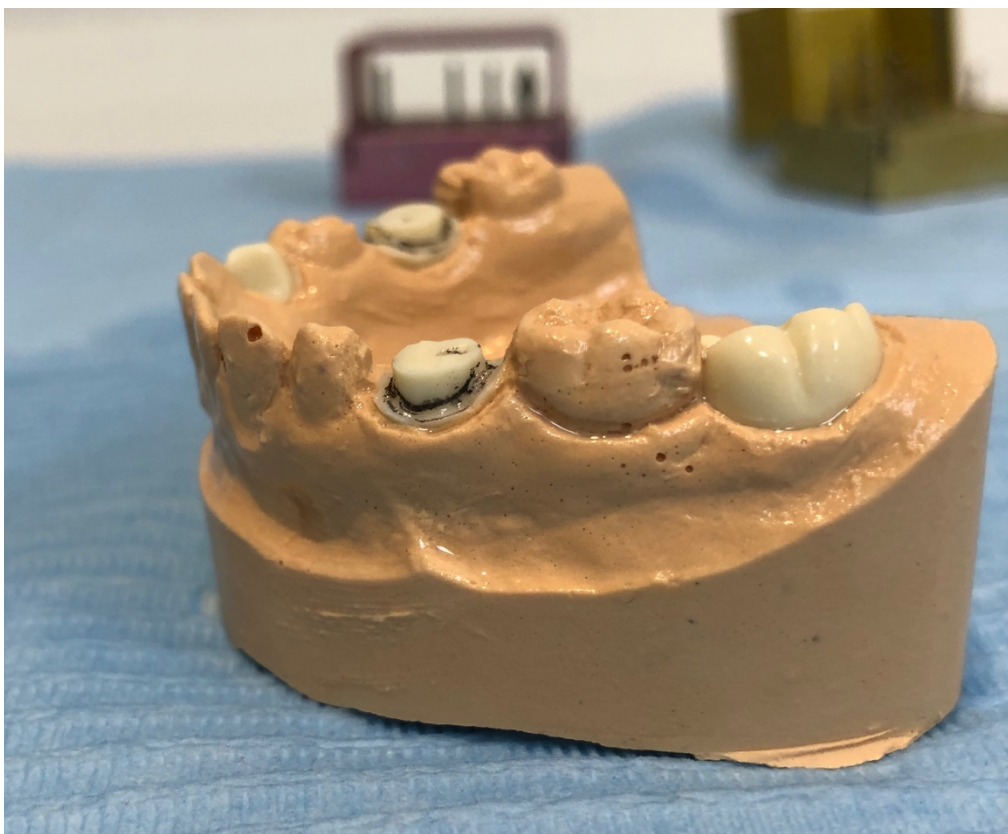

Figure 62: Congé cervical (source: document personnel)

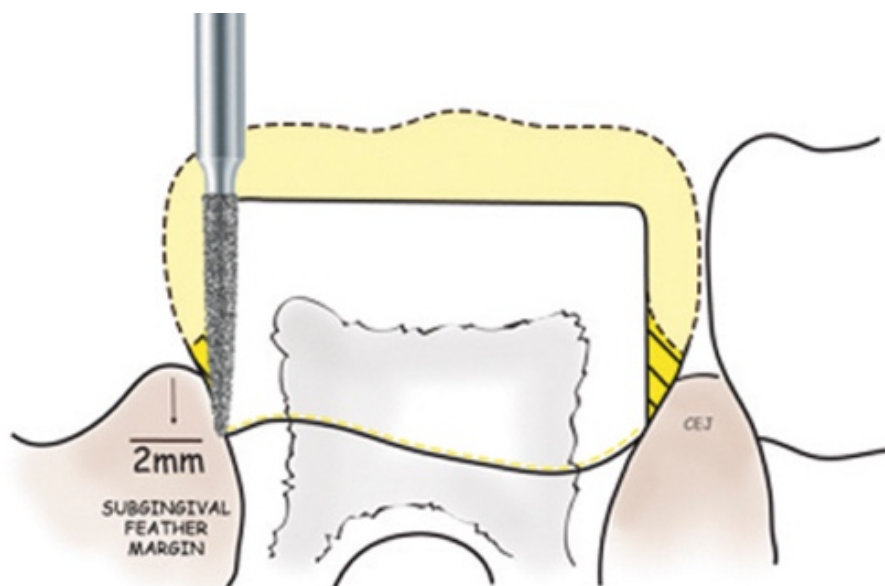


Figure 63: Schéma d'une préparation périphérique d'une molaire temporaire (Serena LOPEZ-CAZAUX Coiffes pédiatriques préformées en zircone : une option esthétique pour la restauration des molaires temporaires délabrées)

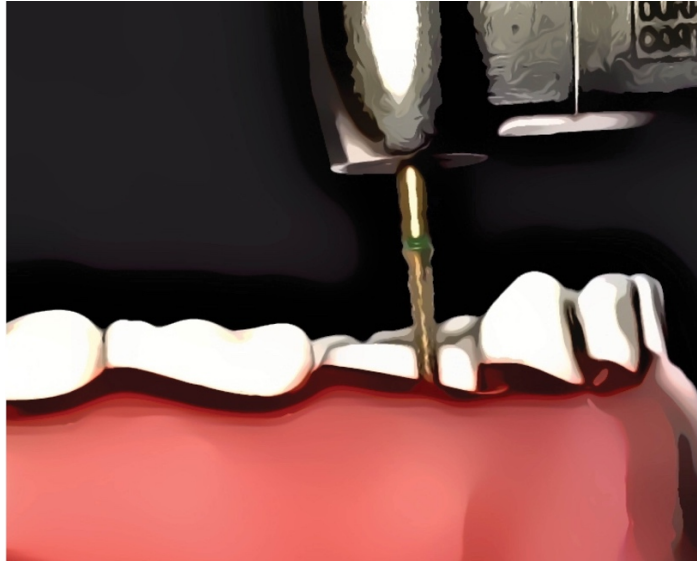


Figure 64: Préparation intra-sulculaire (source: Kinder Crown)

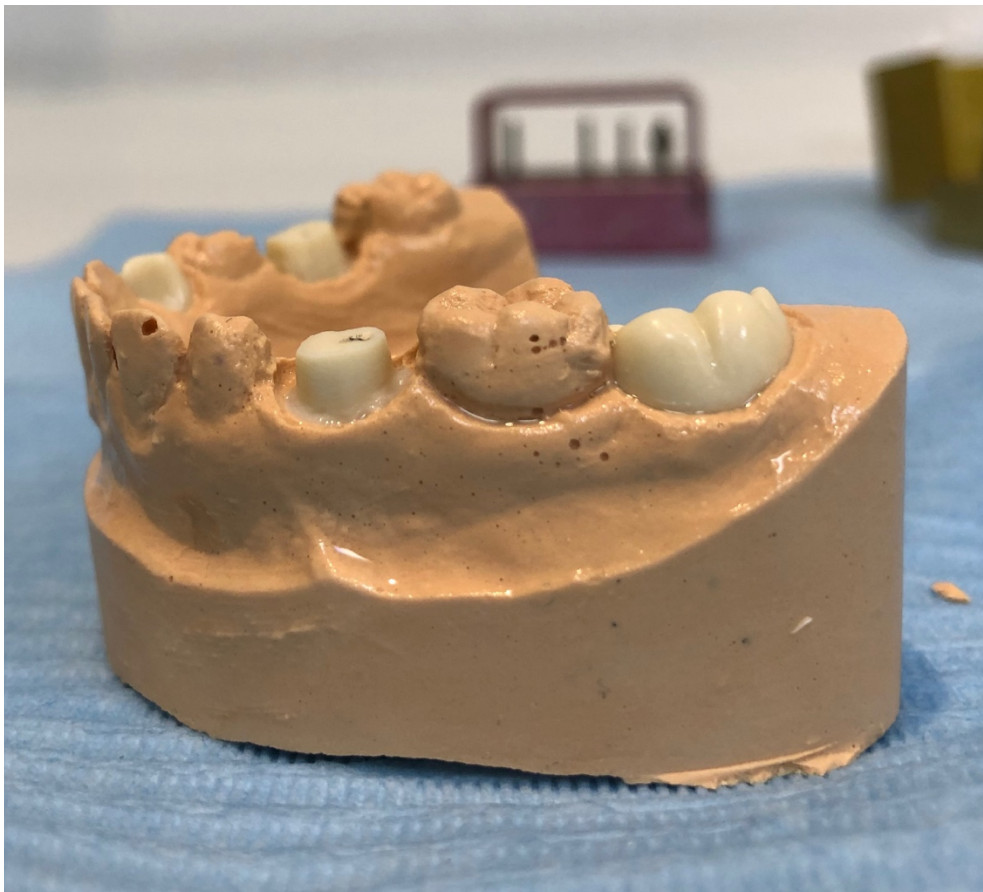

Figure 65: Réduction du congé (source: document personnel)

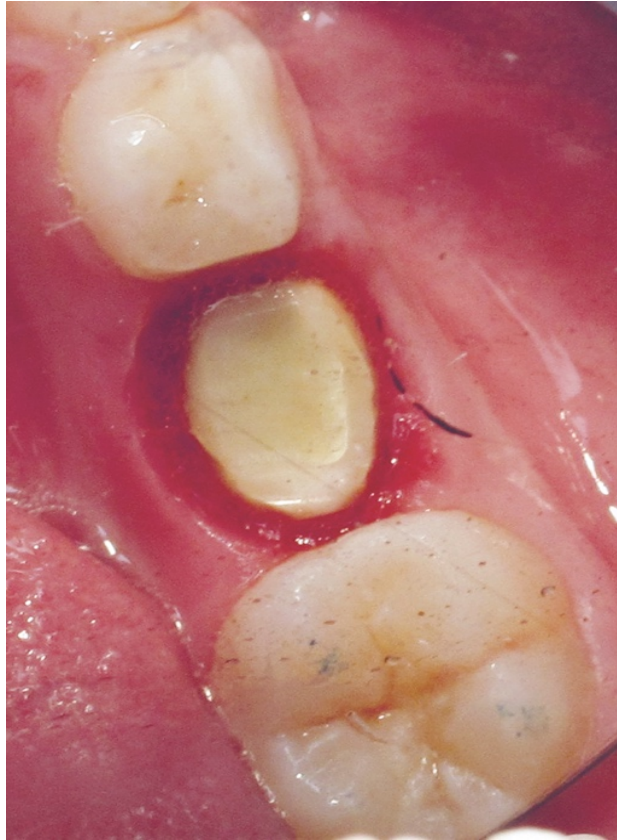

Figure 66: Vue occlusale d'une seconde molaire temporaire après la préparation intra sulculaire (Serena LOPEZ-CAZAUX Coiffes pédiatriques préformées en zircone : une option esthétique pour la restauration des molaires temporaires délabrées)

3.2.4. Essayage et hémostase

- L'hémostase : la préparation intra sulculaire entraîne un saignement sulculaire empêchant un scellement correct. Il est donc primordial de stopper le saignement avant de fixer la couronne. Toutes les méthodes d'hémostase peuvent être utilisées : pression avec une compresse, anesthésie avec vaso-constricteurs ou encore l'utilisation d'agents chimiques topiques tel que les sulfates ferriques. Une fois le saignement géré, la préparation doit être nettoyée et rincée.

- Essayage et réglage occlusal : les coiffes en zircone n'étant ni flexibles ni déformables, leur adaptation doit donc être passive. Il ne faut surtout pas chercher l'effet « bouton pression » (primordial lors de la mise en place d'une coiffe métallique) au de bloquer la coiffe ou d'abimer la préparation voire de fracturer la zircone.

La coiffe doit être choisie selon son diamètre mésio-distal ; la plus petite doit être essayée en premier ; si celle-ci ne rentre pas, la taille de la dent doit être reprise : élimination des contre-dépouilles et reprise du TAP (tourner cinq fois autour de la préparation).

Une fois que celle-ci peut être mise en place sans force, le réglage occlusal peut être réalisé : on ne retouche jamais la face occlusale mais la limite cervicale de la coiffe avec une fraise diamantée montée sur contre-angle rouge. Une fois les retouches réalisées, la coiffe doit s'insérer de façon passive jusqu'à sa limite légèrement infra gingivale et ne pas interférer quand le patient est en occlusion.

Les coiffes essayées mais non scellées peuvent être stérilisées avec un autoclave en vue d'une utilisation ultérieure ; la zircone subit cependant une contamination par des groupes phosphates présents dans la salive diminuant sa capacité d'adhésion au ciment de scellement. Afin d'éviter ce phénomène, la boîte NuSmile® fournit des modèles roses « Try in » de chaque taille, exclusivement dédiés à l'essayage pour que le praticien choisisse la coiffe adéquate sans en contaminer d'autres (Aiem Tort-Alvarez, 2016).

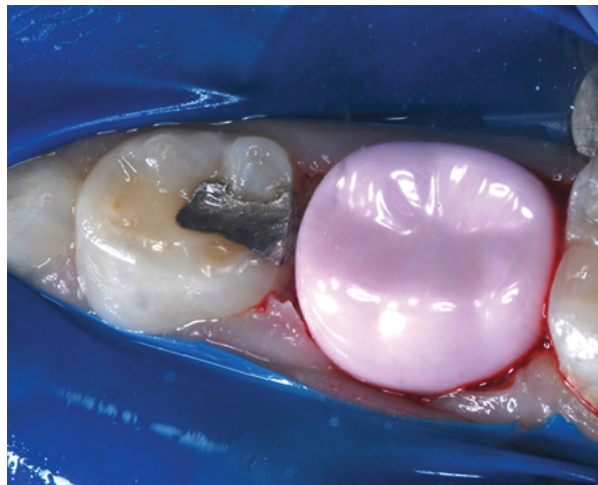

Figure 67: Coiffe pédiatrique préformée pour essayage NuSmile®

3.2.5. Scellement et finition

La Zircone, par son manque de particules silice, ne peut être mordancée (étape essentielle du collage), de plus, le sablage des surfaces en zircone entraîne l'apparition de microfissures dans le matériau. Les fabricants préconisent donc le

scellement des éléments en zircone et afin d'améliorer celui-ci, les intrados des couronnes présentent des rainures.

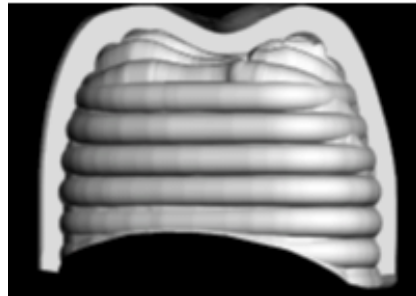


Figure 68: Rainures internes d'une coiffe EZ Pedo (source : Cristina Ioana Bică Applicability of Zirconia-Prefabricated Crowns in Children with Primary Dentition)

Le scellement repose sur le principe de rétention obtenu par friction mécanique via un ciment. Il repose sur le parallélisme des parois, la hauteur de celles-ci et des éléments de rétention secondaire (ici les rainures dans les intrados).

Tableau 3: Différents types de ciments utilisés en odontologie (source : Dr. CORNE Pascale, « Les matériaux d'assemblage en prothèse fixée »)

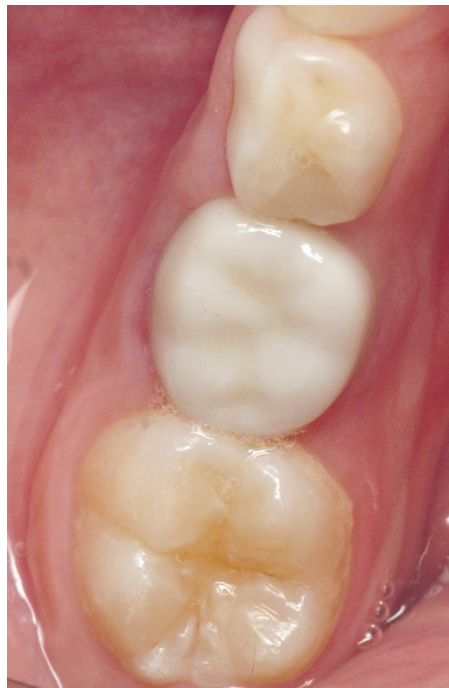Ciment	Avantages	Inconvénients
Phosphate de Zinc eugénol	Antiseptique Grand recul clinique Facilité d'utilisation et de dépose Prend en milieu humide	Propriétés mécaniques faibles Ne permet pas de réaliser un collage après dépose (eugénol)
Phosphate de Zinc	Antiseptique Grand recul clinique Facilité d'utilisation et de dépose	Résistance faible à la traction Mortification -> ne pas utiliser sur dent vitale
Polycarboxylates	Adhérence à la dentine et au métal Absence de toxicité pulpaire Absence d'eugénol	Résistance mécanique très faible d'où son utilisation en tant que ciment provisoire
CVI ou CVIMAR	Bonne résistance mécanique Adhésion aux tissus dentaires Relargage de fluor	Descellement et retrait des excès difficiles

Les fabricants préconisent l'utilisation de ciment verre ionomère (CVI) pour sceller les coiffes pédiatriques préformées en Zircane.

Le protocole d'utilisation est le suivant :

- Décontamination à l'hypochlorite ou à l'alcool de l'élément prothétique puis séchage de celui-ci.
- Décontamination et séchage des surfaces dentaires.
- Mélange selon les indications du fabricant de la poudre et du liquide (ou à l'aide d'un auto-mélangeur).
- Remplir l'intrados de la coiffe de ciment.
- Mise en place de la coiffe et maintien en position avec une pression digitale.
- Pendant la prise, nettoyer les excès à l'aide d'une micro-brosse puis une fois la pression digitale relâchée, d'une sonde droite.

Une fois le ciment entièrement pris, une vérification de l'occlusion est nécessaire afin de valider la mise en place correcte de la coiffe (Lopez-Cazaux, 2016).



*Figure 69: Vue occlusale une fois le scellement réalisé (Serena LOPEZ-CAZAUX
Coiffes pédiatriques préformées en zircane : une option esthétique pour la
restauration des molaires temporaires délabrées)*

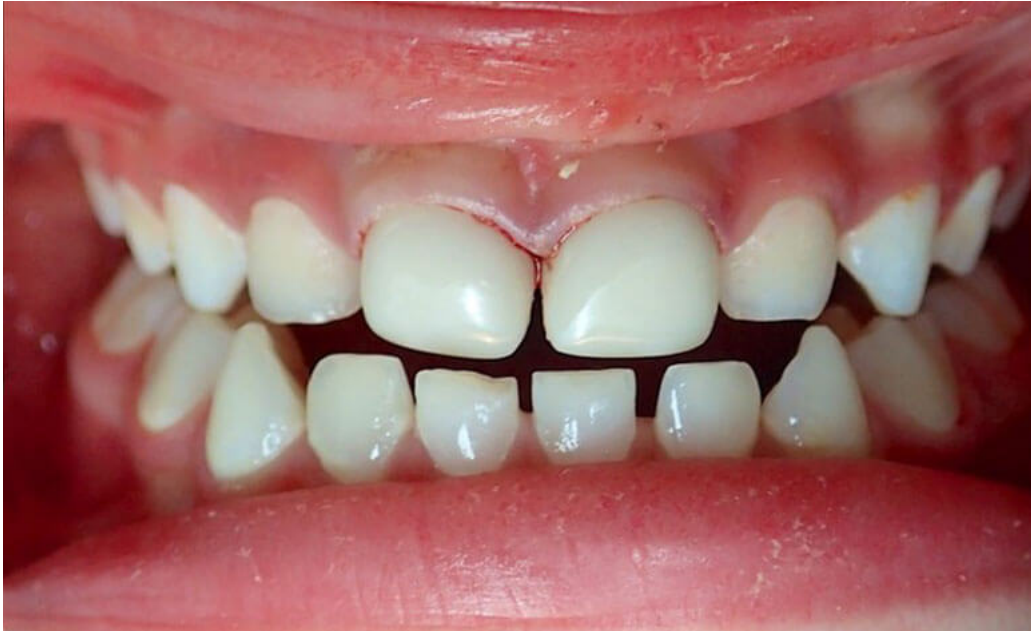

Figure 70: Résultat final après le scellement des coiffes (source : Cheng Crown)

3.3. Comparaisons et place au cabinet

Tableau 4: Comparaison des différentes coiffes pédiatriques préformée (Source: document personnel)

Marque	Dents antérieures	Dents postérieures	Teintes	Dents permanentes	Prix unitaire
Coiffe en Zircone Cheng Crowns®	Droite & Gauche Seulement maxillaire pour les incisives 6 tailles différentes pour les incisives (1-6) Haut & Bas pour les canines 11 tailles pour les canines dont la moitié sont dites Mid-Size, c' est à dire avec un diamètre M-D diminué en cas de perte d' espace (0,5- 6)	Droite & gauche Haut & Bas 12 tailles différentes par dent dont la moitié sont Mid-Size (1,5-7)	light (1B)	Non	22,95\$
Coiffe en Zircone EZ Pado®	Droite & Gauche, Haut & Bas 6 tailles pour les incisives maxillaires et canines (1-6) ; 4 tailles pour les incisives mandibulaires (1-4)	Droite & Gauche Haut & Bas 6 tailles différentes (2-7)	light (B1)		25\$ (ant) 35\$ (post)
Coiffe en Zircone Kinder Krowns®	Droite & Gauche Seulement les incisives maxillaires Haut & bas pour les Canines 6 tailles différentes par dent (1-6)	Droite & Gauche Haut & bas 6 tailles différentes par dent (2-7)	extra-light (A1) light (B1)		23\$ (ant) 27\$ (post)
Coiffe en Zircone NuSmile®	Droite & Gauche Haut & Bas 7 tailles pour les Incisives maxillaires et Canines (0-6) ; 4 pour les incisives mandibulaires (1-4). Modèles roses pour chaque taille afin de réaliser les essayages pour de déterminer la coiffe à choisir	Droite & Gauche Haut & Bas 7 tailles différentes (1-7) Modèles roses pour chaque taille afin de réaliser les essayages et choisir la coiffe.	extra-light (A1) light (B1)		24,5\$

Marque	Dents antérieures	Dents postérieures	Teintes	Dents permanentes	Prix unitaire
NuSmile®	Seulement au maxillaire sans distinction droite/gauche 6 tailles pour les incisives (1-6), 7 tailles pour les canines (0-6) 2 hauteurs (Regular ou short)	Droite & Gauche Haut & Bas 7 tailles différentes (1-7) 2 hauteurs (Regular ou Short)	extra light (pedo 1) Light (A1-B1)	non	26\$
	Maxillaire ou Mandibulaire pour les canines, Universel pour les incisives Sans distinction Droite/Gauche 6 tailles (1-6) 2 hauteurs (Regular ou Short)	Non disponible	Pedo 1 (blanche) Pedo 2 (plus naturelle)		18,95\$
3M ESPE	Non disponible	Droite & Gauche Haut & Bas 6 tailles différentes (2-7)	Aucune teinte	oui	5\$
3M ESPE	Uniquement disponible pour les incisives maxillaires Droite & Gauche 4 tailles (1-4)	Non disponible	Toutes les teintes composites disponibles	non	8,74\$ (varie selon la résine)
	Uniquement au maxillaire Droite & Gauche 3 tailles pour les incisives centrales (2-4) 2 tailles pour les incisives latérales (3-4) 2 tailles pour les canines (2-3)	Maxillaire & mandibulaire Droite & Gauche 5 tailles disponibles (2-6)		oui	9,45\$
Coiffe à incrustation vestibulaire					
Coiffe métallique					
Coiffe en résine composite					

Tableau 5: Comparaison des protocoles cliniques des différents types de coiffes (source : Couronnes pédiatriques préformées esthétiques C. JOSEPH, E. AIEM, S. LOPEZ-CAZAUX, M. MULLER-BOLLA)

	CPP métallique	CPP avec incrustation	CPP zircone
Épaisseur	0,2mm	0,2 pour les parties métalliques ; 1,5 à 2mm pour les incrustations	Selon fabricant
Préparation de la face occlusale	Réduction homothétique de 1,5mm	Réduction à plat de 2mm	NuSmile® : réduction de 1,5 à 2mm en suivant les contours de la dent Kinder Krowns® : réduction de 1mm sans autre précision EZ-Pedo® : réduction horizontale à plat de 1,5 à 2mm
Préparation des faces proximales	Mise de dépouille	Mise de dépouille et réduction de 1,5mm (réduction de 30%)	Préparation parallèle avec réduction de 20 à 30% : NuSmile® : 0,5 à 1,25 mm Kinder Krowns® : 0,75 à 1,5mm EZ-Pedo® : 1mm
Préparation des faces vestibulaires et linguales/palatines	Aucune	Mise de dépouille et réduction de 1,5mm (réduction de 30%)	Préparation parallèle avec réduction de 20 à 30% : NuSmile® : 0,5 à 1,25mm Kinder Krowns® : 0,75 à 1,5mm EZ-Pedo® : 1mm
Limite cervicale	Intra-sulculaire de 1mm ou juxta gingivale	Sous-gingivale de 1mm	Sous-gingivale de 1 à 2mm

Tableau 6: Comparaison des différents matériaux de restauration (source : document personnel)

	<u>Biocompatibilité</u>	<u>Facilité de mise en œuvre</u>	<u>Coût</u>	<u>Esthétique</u>	<u>Économie tissulaire</u>	<u>Isolation avant mise en œuvre</u>	<u>Coopération</u>
<u>Ciment verre ionomère</u>	++ (relargage de Fluorures)	++	+	+	++	+	+
<u>Résine composite</u>	0 (relargage de bisphénol A)	-	+	++	++	++	0 (isolation impérative)
<u>CPP Nickel-Chrome</u>	+ (Allergie + galvanisme)	0	-	--	0	0	0 (problème esthétique)
<u>Coiffe pédiatrique esthétique</u>	+	0	++	++	--	0	++

De nos jours, les chirurgiens-dentistes ont accès à de nombreuses techniques et matériaux afin de restaurer les dents temporaires délabrées ; actuellement seules les CPP métalliques sont recommandées par l'AAPD (Agence Américaine de Pédiodontie) pour les lésions carieuses sévères. L'AAPD préconise la mise en place d'études avant d'intégrer les coiffes en zircone dans ses recommandations. Cependant plusieurs critères peuvent guider le chirurgien-dentiste dans son choix :

-La dent concernée : seuls quelques fabricants proposent des coiffes pour toutes les dents temporaires ; pour le secteur antérieur mandibulaire, seules les coiffes pédiatriques préformées en zircone sont disponibles. Le diamètre mésio-distal est aussi un facteur crucial de choix ; Kinder Crowns® étant la marque proposant le plus de tailles disponibles.

-La demande des parents et du jeune patient : les CPP zircone ont la meilleure stabilité colorimétrique dans le temps mais le faible choix de teinte peut être un frein en comparaison avec les coiffes en résine. Si l'esthétique n'est pas prioritaire (dans le cas d'enfants non coopérants), les coiffes métalliques restent une méthode de choix.

-La coopération de l'enfant : en cas de non coopération, les coiffes métalliques sont les coiffes les plus simples à poser ; les coiffes à incrustation vestibulaire autorisent une friction lors de l'insertion ce qui limite les essayages par rapport aux coiffes en zircone. Enfin, les coiffes restent cependant plus simples à poser et possèdent des résultats meilleurs chez un enfant non coopérant comparativement aux soins classiques qui ne peuvent être réalisés dans des conditions optimales (sculpture des faces occlusales et mise en place de la digue). Si la coopération est bonne, NuSmile® propose des coiffes « Try in » qui limitent le risque de fracture des coiffes et de contamination salivaire/sanguine.

-Risque de fracture : le risque de fracture est nul pour les coiffes métalliques car l'alliage Nickel-Chrome possède une bonne ductilité : la face occlusale s'aplanit en cas de bruxisme et la recherche de l'effet bouton pression est primordiale lors de sa mise en place.

Les coiffes à incrustation vestibulaire ou en résine composite ont un faible risque de fracture lors du protocole opératoire ; cependant elles sont contre-indiquées lors de force occlusales excessives ou de bruxisme car elles ne possèdent pas de propriétés mécaniques suffisantes pour éviter les fractures.

Les coiffes en zircone ont un risque important de fractures lors des essayages mais leur grande résistance ainsi que les propriétés intrinsèques les rendent peu sujettes aux fractures ; ces dernières sont aussi contre-indiquées lors de bruxisme car le risque d'apparition des facettes d'usure sur les dents antagonistes est majoré (Aiem Tort-Alvarez, 2016).

-La santé gingivale : les coiffes en résine sont contre-indiquées en cas de maladie parodontale car elles ont tendance à irriter la gencive ; les coiffes à incrustation vestibulaire possèdent de moins bons résultats que les coiffes métalliques et celles en Zircone ont les meilleurs résultats (Walia, 2016).

-Prix et temps passé au fauteuil : les coiffes métalliques sont les plus accessibles et les plus rapides à mettre en place, celles en zircone les plus onéreuses et celles en résine composite les plus longues à réaliser. Ce sont des critères qu'il faut aussi porter à la connaissance des familles.

CONCLUSION

La demande esthétique est aujourd'hui une attente courante en odontologie pédiatrique. Les coiffes pédiatriques préformées en zircone apparaissent comme une alternative esthétique judicieuse aux coiffes métalliques afin de répondre aux exigences des jeunes patients ou des parents.

Leur mise en place est un acte simple à l'exécution rapide ne nécessitant ni préparation complexe, ni prise d'empreinte intra-buccale.

L'objectif de la préparation coronaire est d'obtenir un pilier descendant à 1mm de profondeur dans le sulcus sans contre-dépouille et sans angles vifs.

Les propriétés biomécaniques de la zircone permettent une bonne intégration des coiffes dans l'environnement buccal en ne provoquant aucune réaction parodontale préjudiciable et aucune usure dentaire (sauf en cas de bruxisme). La multiplication des modèles proposés par les fabricants permet de répondre à un nombre de situation de plus en plus étendu : dents antérieures et postérieures, au maxillaire comme à la mandibule avec plusieurs tailles et teintes disponibles.

Le principal frein à l'intégration de ces coiffes dans la pratique quotidienne au cabinet semble être le manque de formation et d'information données aux chirurgiens-dentistes. Le coût plus élevé, répercuté sur le patient, pourrait constituer un autre facteur limitant le recours à ces coiffes.

Bien que le recul clinique sur cette technique soit encore assez faible, beaucoup d'éléments laissent à penser que cette solution sera intégrée dans les propositions thérapeutiques des praticiens dans les prochaines années.

ARTICLES & REVUES

1. Aiem Tort-Alvarez E. Les couronnes pédiatriques préformées esthétiques : revue systématique de la littérature, [Thèse d'exercice]. Nice : Université Nice Sophia Antipolis. Faculté de Chirurgie Dentaire de Nice ; 2016. 120p.
2. American Academy of Pediatric Dentistry, Guideline on Restorative Dentistry. Clin Pract guidel. 2014; 37(6): 15-16.
3. AMORY C. Cariologie [Cours]. (Université de Lorraine, Faculté d'odontologie de Nancy) ; 2012.
4. Arkutu N, Gadhia K, McDonald S, Malik K, Currie L. Amelogenesis imperfecta: the orthodontic perspective. Br Dent J. 2012 ; 212(10) : 485-9.
5. Arsan B, Köse TE, Balkaya MC, Özcan İ, Erdem TL. An interesting co-occurrence of amelogenesis imperfecta and osteogenesis imperfecta: a case report. Eur Dent Forum. 2016; 1(1): 6-10.
6. Bharath Shetty Y, Shetty A. Oral Rehabilitation of a Young Adult with Amelogenesis Imperfecta: A Clinical Report. J Indian Prosthodont Soc. déc 2010;10(4):240-5.
7. Bica C, Pescaru P, Stefanescu A, Docan MO, Martha K, Esian D, et coll. Applicability of Zirconia-Prefabricated Crowns in Children with Primary Dentition. Rev Chim (Bucharest). 2017; 68(8):1940-1943.
8. Buxeraud J. Prévention des caries à l'officine. Actual Pharm. 2011 ; 50(505) : 41-3.
9. Calvez M. La dentinogénèse imparfaite, diagnostic et prise en charge. [Thèse d'exercice]. Brest ; Université de Bretagne occidentale ; UFR d'odontologie ; 2013. 96p.
10. Clark L, Wells MH, Harris EF, Lou J. Comparison of Amount of Primary Tooth Reduction Required for Anterior and Posterior Zirconia and Stainless Steel Crowns. Pediatr Dent. 2016; 38(1): 42-6.

11. CHAROUSSET R, Étiologie et données récentes sur les hypominéralisations molaires et incisives [Thèse d'exercice]. Nantes : Université de Nantes. Faculté de Chirurgie Dentaire de Nantes ; 2012. 77p.
12. Collège des enseignants en odontologie pédiatrique, coordination Muller-Bolla M. Guide d'odontologie pédiatrique, la clinique par la preuve. 2^{ème} édition. Malakoff : CDP ; 2018. 458p.
13. Courson F, Joseph C, Servant M, Blanc H, Muller-Bolla M. Restauration des dents temporaires. EMC Médecine buccale. 2009 ; 4(3) : 1-11. [Article 28-626-C-10].
14. Crawford PJ, Aldred M, Bloch-Zupan A. Amelogenesis imperfecta. Orphanet J Rare D. 2007; 2(1): 17.
15. D'Arbonneau F, Foray H. Hypominéralisation molaires incisives. EMC Médecine buccale. 2010 ; 5(4) :1-6 [Article 28-200-C-10].
16. Delfosse C, Trentesaux T. La carie précoce du jeune enfant : du diagnostic à la prise en charge. Malakoff : Edition CdP; 2015. 125p.
17. De March P. Infrastructures de bridges : concepts et préceptes [Cours]. (Université de Lorraine, Faculté d'odontologie de Nancy) ; 2014.
18. Deschamps-Lenhardt S, Do MN, Perez C. Actualisation des indications de la zircone en prothèse fixée. Cah Prothèse. 2017; 179: 38-44.
19. Droz D. Gestion des traumatismes en denture temporaire [Cours]. (Université de Lorraine, Faculté d'odontologie de Nancy) ; 2014.
20. Downer MC, Azli NA, Bedi R, Moles DR, Setchell DJ. How long do routine dental restorations last? A systematic review. Br Dent J. 1999;187(8): 432-9.
21. Etienne O, Anckenmann L. Restaurations esthétiques en céramique collée. Malakoff : Edition CdP ; 2016. 353 p.

22. Engels-Deutsch M. Du biofilm dentaire à l'endocardite (rôle-clé de *S. mutans*) [Cours]. (Université de Lorraine, Faculté d'odontologie de Nancy) ; 2014.
23. Gadhia K, McDonald S, Arkutu N, Malik K. Amelogenesis imperfecta : an introduction. *Br Dent. J.* 2012; 212(8): 377-379.
24. Gonin C. Le point sur les mécanismes étiopathogéniques de l'hypominéralisation molaire et incisive.[Thèse d'exercice] ; Lyon : Université Claude Bernard. Faculté d'odontologie de Lyon ; 2015. 51p.
25. Goyat-Longlet B, Costenoble A, Roux T, Bdeoui F, Dursun E. L'amélogénèse imparfaite : à propos d'un cas clinique ; *Clinic* 2018 ; 39(2) : 101-112.
26. Innes NP, Rickett D, Chong LY, Keightley AJ, Lamont T, Santamaria RM. Preformed crowns for decayed primary molar teeth. *Cochrane Database Syst Rev.* 2015; (12): CD005512.
27. Jälevik B, Möller M. Evaluation of spontaneous space closure and development of permanent dentition after extraction of hypomineralized permanent first molars. *Int J Paediatr Dent.* 2007; 17(5): 328-35.
28. Jégat N, Rouxel T, Lopez-Cazaux S. Innovation en prothèse pédiatrique. *Inf Dent.* 2017; 99(22): 85-94.
29. Joseph C, Aiem E, Lopez-Cazaux S, Muller-Bolla M. Couronnes pédiatriques préformées esthétiques. *Real Clin.* 2017 ; 28(3) : 1-9.
30. Ky-Soth V. Prise en charge prothétique des dents temporaires chez l'enfant [Thèse d'exercice]. Toulouse : Université Toulouse III - Paul Sabatier. Faculté d'odontologie de Toulouse ; 2012. 95p.
31. Lee JK. Restoration of primary anterior teeth: review of the literature. *AAPD.* 2002; 5(1): 53-57.

32. Leung VW, Low B, Yang Y, Botelho MG. Oral Rehabilitation of Young Adult with Amelogenesis Imperfecta. *J Contemp Dent Pract.* 2018; 19(5): 599-604.
33. Lopez Cazaux S et Hyon I, Prud'homme T, Dajean Trutaud S. Twenty-nine-month follow-up of a paediatric zirconia dental crown. *BMJ Case Rep.* 2017;bcr-2017-219891.
34. Lopez-Cazaux S, Hyon I, Prud'Homme T, Lusson C, Dajjean-Truaud S. Coiffes pédodontiques préformées en zircone : une option esthétique pour la restauration des molaires temporaires délabrées. *Clinic.* 2014; 35(1): 35-39.
35. Lygidakis NA, Jälevik B, Wong F, Vierrou AM. Best Clinical Practice Guidance for clinicians dealing with children presenting with Molar-Incisor-Hypomineralisation (MIH): An EAPD Policy Document. *Eur Arch Paediatr Dent.* 2010; 11(2): 75-81.
36. Morrier J-J, Leheis B, Millet C, Hartman C, Duprez JP. Prothèse chez l'enfant. *EMC Médecine buccale.* 2009 ; 1(12): 1-13 . [Article 28-672-C-10].
37. MORTIER E. Le tissu carié [Cours]. (Université de Lorraine, Faculté d'odontologie de Nancy); 2013.
38. Naulin-IFI C. Odontologie pédiatrique clinique. Malakoff : Éditions CDP ; 2011. 344 p.
39. Naulin-IFI. Traumatismes dentaires : du diagnostic au traitement. Rueil-Malmaison : Éditions CdP ; 2005. 165 p.
40. Paredes C. Dentinogenèse imparfaite de type II : présentation d'un cas familial [Thèse d'exercice]. Toulouse : Université Toulouse III - Paul Sabatier. Faculté d'odontologie de Toulouse; 2012. 112 p.
41. Reynal F. Gestion des grandes pertes de substance des molaires temporaires. [Thèse d'exercice]. Marseille : Université d'Aix-Marseille. Faculté d'odontologie de Marseille ; 2016. 53 p.

42. Sixou J-L. et Robert J-C. Anomalie dentaire [Cours]. (Université de Rennes 1, Faculté d'odontologie de Rennes) ; 2013.
43. Tinanoff N, Douglass JM. Clinical decision-making for caries management in primary teeth. JDE. 2001; 65(10): 1133-42.
44. Tort-Alvarez EA. Les couronnes pédiatriques préformées esthétiques deux points revue systématique de la littérature [Thèse d'exercice]. Nice : Université Nice Sophia Antipolis. Faculté de Chirurgie Dentaire ; 2016. 129p.
45. VALLATA A. Étude des matériaux de reconstruction prothétique odontologique en salive artificielle [Thèse d'exercice]. Nancy : Université Henri Poincaré. Faculté d'odontologie de Nancy ; 2011. 288p.
46. Waggoner WF. Zirconia Primary Crowns. Pratical reviews. 2012 ; 27(4) :1-3.
47. Walia T, Salami AA, Bashiri R, Hamoodi OM, Rashid F. A randomised controlled trial of three aesthetic full-coronal restorations in primary maxillary teeth. Eur J Paediatr Dent. juin 2014;15(2):113-8.
48. Walter B. Prothèse fixée: approche clinique. Malakoff : Edition CdP ; 2016. 328p.

PAGES INTERNET

49. 3M EMSP Prefabricated Crowns | Tooth | Mouth [Internet]. 2006. [consulté le 20 févr 2019]. Disponible sur: <https://fr.scribd.com/document/78570546/3M-Prefabricated-Crowns>
50. Comident. La zircone en questions et réponses - PDF [Internet]. 2016 [consulté le 21 févr 2019]. Disponible sur: <https://docplayer.fr/7409505-En-questions-et-reponses.html>
51. Coursier L. Interets et limites de la zircone en prothèse fixée [Thèse d'exercice]. Nantes : Université de de Nantes. Faculté d'odontologie ; 2011 [consulté le 21 févr 2019] ; 95p. Disponible sur: <https://docplayer.fr/23429782-Interets-et-limites-de-la-zircone-en-prothese-fixee.html>
52. Zirkozahn®. La zircone information pour le praticien : la réalité sur ce matériau - questions pratiques et leurs réponses [Internet]. 2016. [consulté le 21 févr 2019]. Disponible sur: <https://docplayer.fr/1883713-La-zircone-information-pour-le-praticien-la-realite-sur-ce-materiau-questions-pratiques-et-leurs-reponses-francais.html>
53. Delbos Y. Les coiffes préformées [Internet]. 2009. [consulté le 20 févr 2019]. Disponible sur: <https://docplayer.fr/23706438-Les-coiffes-preformees.html>
54. Elmex. Les hypominéralisation molaires incisives (MIH) [Internet]. 2009. [consulté le 20 févr 2019]. Disponible sur: <https://docplayer.fr/5897835-Les-hypomineralisations-molaires-incisives-mih.html>
55. Joseph C, Courson F. Pédiatrie et urgence odontologique. Arch Pediatr [Internet]. 2006. [consulté le 20 févr 2019] ; (13) : 678–684. Disponible sur: <https://kundoc.com/pdf-pediatrie-eturgence-odontologique-.html>
56. Phenodent.org - Diagnostiquer les anomalies dentaires [Internet]. 2014. [consulté le 20 févr 2019]. Disponible sur: <http://www.phenodent.org/index4.php>
57. Phenodent.org - Fiches maladies [Internet]. 2014. [consulté le 20 févr 2019]. Disponible sur: <http://www.phenodent.org/index5.php>

58. Sixou J-L, Robert J-C. Prise en charge des dents temporaires [Internet]. 2016. [consulté le 20 févr 2019]. Disponible sur: <https://docplayer.fr/4378929-Prise-en-charge-des-dents-temporaires.html>

59. Dejou J. Les céramiques [Internet]. 2010 [consulté le 20 févr 2019]. Disponible sur : <http://campus.cerimes.fr/odontologie/enseignement/chap17/site/html/cours.pdf>

TABLE DES MATIERES

LISTE DES FIGURES	9
LISTE DES TABLEAUX	13
INTRODUCTION	14
1. INDICATIONS DES COIFFES PEDIATRIQUES	16
1.1. Pertes de substances acquises	17
1.1.1. Lésion carieuse	17
1.1.2. Traumatismes et usure dentaire.....	19
1.2. Anomalies de structure	20
1.2.1. L'amélogénèse imparfaite	21
1.2.2. La dentinogénèse imparfaite.....	26
1.2.3. Dysplasie dentinaire.....	30
1.2.4. Hypominéralisation des incisives et molaires.....	31
2. METHODES ACTUELLES DE PRISE EN CHARGE	34
2.1. Avantages et utilisation des coiffes.....	35
2.2. CPP nickel-chrome	35
2.3. Coiffe pédiatrique préformée polycarbonate.....	42
2.4. Coiffes pédiatriques préformées avec incrustation vestibulaire.....	43
2.5. Coiffes pédiatriques préformées en résine composite.....	44
3. LA COIFFE ZIRCONE UNE ALTERNATIVE THERAPEUTIQUE	47
3.1. Présentation du Zircon.....	48
3.1.1. Généralités.....	48
3.1.2. Les céramiques.....	50
3.1.3. Composition et propriétés	55
3.2. Mise en œuvre.....	59
3.2.1. Premières étapes	59
3.2.2. Gestion des dents antérieures	59
3.2.3. Gestion des dents postérieures.....	64
3.2.4. Essayage et hémostase.....	71
3.2.5. Scellement et finition	72

3.3. Comparaisons et place au cabinet.....	76
CONCLUSION	81
ARTICLES & REVUES	82
PAGES INTERNET	87

SCHOCKMEL William : **LES COIFFES PÉDIATRIQUES PRÉFORMÉES EN ZIRCONÉ**

Nancy 2019 : 94 pages. 71 figures ; 6 tableau.

Th. Chir.- Dent. : Nancy 2019

Mots clés :

Pédiatrie ; Coiffe pédiatrique préformée ; zirconium

Résumé :

Les coiffes pédiatriques préformées sont utilisées en odontologie depuis 70 ans afin de pallier de grandes pertes tissulaires sur les dents temporaires ou en tant que couronnes provisoires sur les dents permanentes. Dans un premier temps, elles étaient constituées de nickel et de chrome. Puis, la maîtrise des biomatériaux a permis l'apparition de nouvelles coiffes plus esthétiques depuis une trentaine d'années : les coiffes pédiatriques préformées avec incrustations vestibulaires, les coiffes pédiatriques préformées en polycarbonate, les coiffes pédiatriques préformées en résine composite et enfin, depuis 2008, les coiffes pédiatriques préformées en Zirconé.

Ces coiffes sont utilisées lors de nombreux cas : amélogénèse et dentinogénèse imparfaites, hypominéralisation des molaires et des incisives, lors de traumatismes ou encore afin de restaurer les pertes tissulaires dues à des caries chez les enfants possédant un risque carieux individuel élevé.

La Zirconé, utilisée sous forme de dioxyde de zirconium en odontologie, présente de nombreux avantages : une biocompatibilité élevée entraînant une bonne réponse parodontale, une résistance supérieure aux autres matériaux utilisés pour la confection des coiffes et une couleur proche de celle de l'émail.

Le protocole clinique de pose des coiffes en zirconé suit un schéma similaire à celui des autres coiffes (stabilisation de l'état pulpaire et prise de repères, taille, essayage, scellement et contrôle) mais présente aussi des particularités : une mise de dépouille de la préparation dentaire, une préparation intra-sulculaire et un essayage passif.

La comparaison des différents modèles de coiffes nous montre que chaque type de coiffe a encore sa place et qu'il appartient au praticien de faire son choix selon la situation dentaire, le patient et sa maîtrise des techniques de taille.

Jury :

Pr. C. STRAZIELLE	Professeur des Universités	Président
Dr. D. DROZ	Maître de Conférences des Universités	Juge
Dr. M. HERNANDEZ	Maître de Conférences des Universités	Juge
Dr. A. FANGET	Assistante Hospitalo-Universitaire	Juge

SCHOCKMEL William

34, place des Vosges
54000 Nancy

Jury : Président : C. STRAZIELLE – Professeur des universités
 Juges : D. DROZ – Maître de conférences des universités
 M. HERNANDEZ – Maître de conférences des universités
 A. FANGET – Assistante Hospitalo-Universitaire

Thèse pour obtenir le diplôme d'État de docteur en chirurgie dentaire

Présentée par : Monsieur William SCHOCKMEL

Né à : Laxou (Meurthe et Moselle)

le 22 juillet 1992

et ayant pour titre : «Les coiffes pédiatriques préformées en zircone».

Le président du jury



C. STRAZIELLE

Le doyen,
de la faculté d'odontologie de Lorraine



FACULTÉ
D'ODONTOLOGIE
DE LORRAINE
J.M. MARTRETTE

autorise à soutenir et imprimer la thèse 10681

NANCY, le 30 AVR 2019

Le président de l'université de Lorraine



Université de Lorraine
Le 30 AVR 2019
P. MUTZENHARDT