



HAL
open science

Les membranes Guidor®: description et intérêts en régénération tissulaire

Lucile Schneider

► **To cite this version:**

Lucile Schneider. Les membranes Guidor®: description et intérêts en régénération tissulaire. Sciences du Vivant [q-bio]. 2019. hal-03298011

HAL Id: hal-03298011

<https://hal.univ-lorraine.fr/hal-03298011>

Submitted on 23 Jul 2021

HAL is a multi-disciplinary open access archive for the deposit and dissemination of scientific research documents, whether they are published or not. The documents may come from teaching and research institutions in France or abroad, or from public or private research centers.

L'archive ouverte pluridisciplinaire **HAL**, est destinée au dépôt et à la diffusion de documents scientifiques de niveau recherche, publiés ou non, émanant des établissements d'enseignement et de recherche français ou étrangers, des laboratoires publics ou privés.



AVERTISSEMENT

Ce document est le fruit d'un long travail approuvé par le jury de soutenance et mis à disposition de l'ensemble de la communauté universitaire élargie.

Il est soumis à la propriété intellectuelle de l'auteur. Ceci implique une obligation de citation et de référencement lors de l'utilisation de ce document.

D'autre part, toute contrefaçon, plagiat, reproduction illicite encourt une poursuite pénale.

Contact : ddoc-thesesexercice-contact@univ-lorraine.fr

LIENS

Code de la Propriété Intellectuelle. articles L 122. 4

Code de la Propriété Intellectuelle. articles L 335.2- L 335.10

http://www.cfcopies.com/V2/leg/leg_droi.php

<http://www.culture.gouv.fr/culture/infos-pratiques/droits/protection.htm>

ACADEMIE DE NANCY-METZ
UNIVERSITE DE LORRAINE
FACULTE D'ODONTOLOGIE

Année 2019

N°10676

THÈSE

pour le

DIPLÔME D'ÉTAT DE DOCTEUR EN CHIRURGIE DENTAIRE
par

Lucile SCHNEIDER

née le 27/10/1992 à METZ (57)

**Les membranes Guidor® : description et intérêts
en régénération tissulaire**

présentée et soutenue publiquement le 29/05/2019

Examineurs de la thèse :

<u>Pr. P AMBROSINI</u>	<u>Professeur des Universités</u>	<u>Président</u>
Dr. M HERNANDEZ	Maître de Conférences	Juge
Dr. D JOSEPH	Maître de Conférences	Juge
Dr. R GIESS	Assistant hospitalo-universitaire	Juge

« Par délibération en date du 11 décembre 1972, la Faculté de Chirurgie Dentaire a arrêté que les opinions émises dans les dissertations qui lui seront présentées doivent être considérées comme propre à leurs auteurs et qu'elle n'entend leur donner aucune approbation ni improbation »

Président : Professeur Pierre MUTZENHARDT

Doyen : Professeur Jean-Marc MARTRETTE

Vice-Doyens : Dr Céline CLEMENT – Dr Rémy BALTHAZARD – Dr Anne-Sophie VAILLANT

Membres Honoraires : Dr L. BABEL – Pr. S. DURIVAUX – Pr A. FONTAINE – Pr G. JACQUART – Pr D. ROZENCWEIG - Pr ARTIS - Pr M. VIVIER

Doyens Honoraires : Pr J. VADOT, Pr J.P. LOUIS

Professeur émérite : Pr M-P FILLEUL

Département Odontologie pédiatrique Sous-section 56-01	Mme	DROZ Dominique	Maître de Conférences *
	Mme	JAGER Stéphanie	Maître de Conférences *
	M.	PREVOST Jacques	Maître de Conférences
	Mme	HERNANDEZ Magali	Maître de Conférences *
	M.	LEFAURE Quentin	Assistant
	Mme	DARSAT Claire	Assistante*
Département Orthopédie dento-faciale Sous-section 56-01	M.	EGLOFF Benoît	Maître de Conférences *
	Mme	SENG Marilyne	Assistante *
	Mme	LAWTON Mathilde	Assistante
Département Prévention, épidémiologie, économie de la santé, odontologie légale Sous-section 56-02	Mme	CLÉMENT Céline	Maître de Conférences *
	M.	BAUDET Alexandre	Assistant *
	Mme	NASREDDINE Greyce	Assistante
Département Parodontologie Sous-section 57-01	M.	AMBROSINI Pascal	Professeur des Universités *
	Mme	BISSON Catherine	Maître de Conférences *
	M.	JOSEPH David	Maître de Conférences *
	M.	LACH Patrick	Assistant
	Mme	MAYER-COUPIN Florence	Assistante
Département Chirurgie orale Sous-section 57-01	Mme	GUILLET-THIBAUT Julie	Maître de Conférences *
	M.	BRAVETTI Pierre	Maître de Conférences
	Mme	PHULPIN Bérengère	Maître de Conférences *
	M.	CLERC Sébastien	Assistant*
	M.	HASNAOUI Nasr	Assistant
Département Biologie orale Sous-section 57-01	M.	YASUKAWA Kazutoyo	Maître de Conférences *
	M.	MARTRETTE Jean-Marc	Professeur des Universités *
	Mme	EGLOFF-JURAS Claire	Assistante*
Département Dentisterie restauratrice, endodontie Sous-section 58-01	M.	MORTIER Éric	Professeur des Universités *
	M.	AMORY Christophe	Maître de Conférences
	M.	BALTHAZARD Rémy	Maître de Conférences *
	M.	ENGELS-DEUTSCH Marc	Maître de Conférences
	M.	VINCENT Marin	Maître de Conférences*
	Mme	GEBHARD Cécile	Assistante
	M.	GEVREY Alexis	Assistant
Département Prothèses Sous-section 58-01	M.	DE MARCH Pascal	Maître de Conférences
	M.	SCHOUVER Jacques	Maître de Conférences
	Mme	VAILLANT Anne-Sophie	Maître de Conférences *
	Mme	CORNE Pascale	Maître de Conférences Associée *
	M.	CIESLAK Steve	Assistant
	M.	HIRTZ Pierre	Assistant *
	M.	MAILLET Maxime	Assistant
	Mme	MOEHREL Bethsabée	Assistante
Département Fonction-dysfonction, imagerie, biomatériaux Sous-section 58-01	M.	STRAZIELLE Catherine	Professeur des Universités *
	Mme	MOBY (STUTZMANN) Vanessa	Maître de Conférences *
	M.	SALOMON Jean-Pierre	Maître de Conférences
	Mme	JANTZEN-OSSOLA Caroline	Assistante associée

Souligné : responsable de département * temps plein

Mis à jour le 01/12/2018

REMERCIEMENTS

A NOTRE PRESIDENT ET NOTRE DIRECTEUR DE THESE

Monsieur le Professeur Pascal AMBROSINI

Docteur en Chirurgie Dentaire

Docteur de l'Université Henri Poincaré Nancy I

Habilité à diriger des recherches

Professeur des Universités - Praticien Hospitalier

Responsable du département de parodontologie

*Nous vous remercions de l'honneur que
vous nous faites d'accepter de présider le jury de notre thèse.*

*Nous vous sommes reconnaissants d'avoir accepté
d'être notre directeur de thèse.*

*Nous tenons à vous remercier pour la qualité de
vos enseignements durant nos études, ainsi que pour
votre disponibilité au cours de la rédaction de notre thèse.*

*Nous vous prions de trouver ici le témoignage
de notre gratitude et de notre profond respect.*

A NOTRE JUGE

Madame le Docteur HERNANDEZ Magali

Docteur en Chirurgie Dentaire

Maitre de Conférences – Praticien Hospitalier

*Nous tenons à vous remercier d'avoir accepté
de faire partie de notre jury de thèse.*

*Nous vous remercions également pour la
gentillesse et la disponibilité dont vous avez fait
preuve tout au long de nos études.*

Veillez trouver ici l'expression de toute notre gratitude.

A NOTRE JUGE

Monsieur le Docteur David JOSEPH

Docteur en Chirurgie Dentaire

Docteur de l'Université de Lorraine, mention sciences de la vie et de la santé

Maître de Conférences – Praticien Hospitalier

*Nous vous remercions d'avoir accepté
de siéger parmi notre jury de thèse.
Veuillez trouver ici l'expression de nos
sincères remerciements pour l'enseignement
que vous nous avez dispensé.*

A NOTRE JUGE

Monsieur le Docteur Renaud GIESS

Docteur en Chirurgie Dentaire
Assistant Hospitalo-Universitaire

*Vous nous avez fait l'honneur et le plaisir
de participer au jury de cette thèse.
Merci pour votre pédagogie et votre gentillesse
durant l'année scolaire passée ensemble.
Veuillez trouver ici le témoignage de notre gratitude.*

A ma famille

Maman, Papa : Enfin arrive la fin de ces très longues années d'études ! Merci d'avoir été à mes côtés depuis le début, de m'avoir permis de vivre cette belle expérience qu'est la vie étudiante à Nancy, de m'avoir donné l'envie de faire ce super métier et de m'avoir accueilli (et de bientôt me ré-accueillir, période de chômage oblige !) dans votre cabinet. J'ai de la chance d'avoir des parents comme vous, merci pour tout, je vous aime.

Pépé, Mémé : A vous qui suivez mes études depuis le tout début. A toi Pépé qui m'a appris à lire, écrire, colorier sans dépasser partout, aidé à réciter toutes mes leçons en me racontant dans tous les détails toutes les périodes de l'histoire. A toi Mémé qui nous fait toujours les meilleurs petits plats pour nous faire plaisir, qui m'a tricoté mes premiers pulls, qui persiste à m'appeler mon vilain petit canard même si j'ai bientôt dépassé les 26 ans en sachant qu'au fond je trouve toujours ça mignon, merci pour tout ça, je vous aime.

Mamie : Merci mamie pour m'avoir toujours régalé et même encore pendant mes années étudiantes avec tes délicieuses brioches et confitures, de nous avoir fait rêver avec Alice en nous contant tous tes merveilleux récits de voyage, et pour tous les moments passés chez Papi et toi à se déguiser n'importe comment en farfouillant dans ton énorme malle. J'aurai aimé que Papi soit avec nous aujourd'hui... Je t'aime ma petite mamie.

Alice : Merci mon Alouette d'être juste toi, tu es une sœur géniale, tantôt la grande, tantôt la petite, et c'est ça qui est chouette ! Merci de toujours te rendre disponible pour tout le monde, d'être pour tous notre petite maman de Nancy, et de toujours être présente quoi qu'il arrive. Je suis tellement contente qu'on se soit encore plus rapproché ces dernières années (et je ne parle pas que de la proximité de nos appart ahah, on ne saurait mieux faire !) Je t'aime.

Brigitte : Merci de m'avoir toujours suivie pendant toutes ces années, et de m'avoir toujours demandé des nouvelles. C'est génial qu'on ait pu passer autant de temps ensemble à la maison ou en vacances, et qu'on puisse si bien se connaître. Merci pour tout !

Tati et Manu : Merci de toujours nous accepter après moult et moult années dans la superbe maison de la Tranche. On a toujours passé des vacances géniales tous ensemble, c'est sûrement pour ça !

Tati tu es un peu depuis le temps comme une deuxième maman, très différente de la notre mais c'est ce qu'on aime, ce petit grain de folie qui fait que tu es toi !

J'espère qu'on pourra encore passer plein d'années encore comme ça, peut-être même que la prochaine fois on arrivera à se réunir dans le Jura (promis cette fois-ci on ne vous arnaquera pas ahah !)

Suzie : J'ai dû faire mes preuves pour être ta marraine mais ça valait vraiment le coup ! Tu es une personne géniale, une musicienne et une dessinatrice talentueuse, belle, gentille, intelligente, tout simplement parfaite ! Je t'aime ma chkouni.

Vic : J'aurais pu te classer dans toutes les catégories, coloc, Bresomerie, 2K, amie d'enfance, mais bon je pense que la catégorie qui te convient le mieux reste celle-ci ! Merci pour ces fantastiques 8 années passées à mes côtés, on s'est soutenue dans les pires moments (même si nos 2 P1 n'étaient pas si atroces finalement !), et surtout dans les meilleurs. Nos thèses clôturent finalement toute cette période de notre vie si géniale, mais je suis sûre que même si ça va être différent ça le restera tout autant. Et même si on n'est plus coloc je suis sûre qu'on arrivera à trouver un moyen d'avoir des maisons face à face pour toujours vivre un peu ensemble ahah ! Je t'aime ma Croqui.

Arthur : Merci Arturo pour ces années d'amitié si chères à mes yeux ! On forme un quatuor juste parfait avec les deux autres canettiz, j'espère qu'on continuera toujours à se voir et à partir en vacances ensemble comme on l'a fait jusque-là, de toute façon pas le choix nos enfants aussi deviendront meilleurs amis et coloc' ! Je t'aime Tuuuuuur.

A José, Claude, Anna et Antoine : Merci de m'accueillir depuis toutes ces années dans votre famille, on passe toujours de super moments ensemble et vous êtes tous géniaux !

Attentifs les uns aux autres, à l'écoute, une belle famille unie dont je suis fière de faire un peu partie, merci !

A Leo : Il faudrait bien plus qu'un paragraphe pour exprimer toute ma gratitude, mais comme on dit les choses les plus simples sont les meilleures ! Tu étais là depuis le tout début, merci de m'avoir soutenue pendant cette première année et pendant celles qui ont suivies. Je suis trop contente qu'on habite enfin ensemble, de pouvoir passer du temps avec toi tous les jours, d'avoir des projets de vacances, et de vie commune... Je t'aime.

Aux membres de la Bresomerie

Raph : Même si tu n'étais pas prévu à la base dans notre nouvelle coloc, c'est super de pouvoir passer plus de temps avec toi (bon et c'est vrai que je t'ai un peu volé Léo alors finalement on n'avait pas trop le choix ahah) J'espère que tu trouveras ta voie, mais je ne me fais pas trop de souci, il faut juste que tu crois un peu plus en toi... Et surtout j'espère qu'après ta formation tu achèteras un vignoble avec une maison gigantesque pour que tous tes merveilleux amis puissent venir y passer du temps héhé, je compte sur toi !

Bryan : L'époque où je t'avais croisé à St A pendant la battle de tecktonik me paraît bien loin maintenant ! On a vu passer beaucoup de coupes de cheveux, beaucoup de boucles d'oreille, quelques petits kilos aussi hihi, mais bon finalement le principal ne change pas, on est toujours aussi amis ! Promis dès que je rebosse ça sera à mon tour de t'inviter au resto (chezmardi c'est le plus cool de tous les groupes !)

David : Davidou ! Ces petits moments dans le train me manquent, même s'il est vrai qu'après 5 minutes je me retrouvais souvent seule ahah ! Merci de nous prêter ta terrasse pour qu'on puisse s'y faire griller l'été, il manque plus qu'une piscine et ça sera juste parfait (je n'y crois pas trop, il faut étudier le système de vidange) ! Et merci de toujours nous faire autant rire avec tes histoires beaucoup trop drôles !

Cot' : Tu es une personne géniale et j'espère qu'un jour tu arriveras à t'en rendre compte aussi ! Merci de nous ramener tes petites bouteilles de Mastic qui égalaient notre décoration murale, j'attends les autres bons plans sur Athènes :D !

Et à ceux que je n'ai pas cités : que la lumière vous guide du fin fond du bresom !

Aux girls (et au mec) du 2K

Lise : Merci ma Lisou d'être toujours de si bonne humeur, de toujours vouloir partir partout avec moi, et même si des fois nos plans initiaux tombent à l'eau (adieu l'Andalousie !), on arrive quand même toujours à passer des moments géniaux, un rien nous suffit, et c'est ça que j'adore chez toi. J'espère que dans un mois on se fera dorer la pilule sur une plage de Tahiti (et qu'on bossera un peu aussi d'ailleurs !), dans le cas contraire on arrivera bien à se trouver une petite rivière quelque part en France, j'en suis sûre.

Marion : Et dire qu'on a failli ne jamais être amies héhé ! Heureusement qu'on s'a (je pense qu'on n'arrivera jamais à le dire correctement mais peu importe puisqu'on comprend toutes les deux ce que ça veut dire !). Toutes ces années passées à réviser ensemble ont finalement porté leur fruit, ce fut parfois très laborieux mais je pense qu'on a constitué une super équipe ! C'est trop chouette que tous les ans tu nous accueilles dans ta villa, j'espère qu'on pourra le faire encore cette année (mais pas pendant la Touquettoise, c'est trop dangereux ahahah !).

Clémence : Heureusement que t'étais là pour prendre la relève au cab, j'espère que t'as bien pris soin de mes petits patients, enfin j'espère surtout qu'après ton passage ils seront quand même contents de me revoir ahah ! Je suis trop contente qu'on se soit retrouvé côte à côte en TP en P2, merci au classement par ordre alphabétique ! J'ai rarement rencontré des personnes aussi douces et attentives que toi, reste comme tu es c'est comme ça que je t'aime.

Iris : La photographe du groupe ! Tu as su immortaliser de merveilleux moments, d'innombrables parties de moly (on est devenu des as !), tout ça en étant toujours super souriante et adorable, merci à toi !

Julie : Juju ! C'est fou qu'on ait attendu tant d'années pour se rencontrer (mais bon, mieux vaut tard que jamais !) et surtout pendant les gardes, mais c'était vraiment une semaine de folie, à rire aux larmes ! Merci pour ta joie de vivre et ta pétillance, j'adore ça chez toi !

Louise : Loulouloulouloulaloulalahé hé ! Merci ma Loulou pour tous ces moments passés ensemble, à rire et surtout à lire de bons bouquins. Il faudrait vraiment remettre ce groupe sur pied d'ailleurs, même si j'ai entendu dire qu'à Paris vous avez organisé les mercredis « culture » ahahah !

Cyril : Bon c'était un peu dur de nommer ce groupe et j'avoue que celui « ami de dentaire » aurait mieux convenu ! Je suis contente de t'avoir connu dès le début de nos études, d'avoir passé nos wei, soirées dentaires et petits week-end ensemble. J'espère qu'on continuera encore à le faire pendant longtemps, de toute façon t'inquiète dès que l'appart de Stras est prêt je viens squatter direct !

A mes amis d'enfance

Gouille : Plus le temps passe et plus tu te rapproches géographiquement, on n'y croit, peut-être qu'on arrivera à passer sous la barre des 5h de route pour qu'on puisse se voir héhé ! Hâte qu'on puisse épargner pour mettre notre petit projet en route en tous cas. Merci d'avoir toujours été là et de continuer à l'être, depuis nos premières années de maternelle à se cacher dans des paniers pour faire des bêtises, jusqu'en primaire à faire des parfums avec tout ce qu'on trouvait dans le jardin, jusque maintenant pour centrer nos activités plus sur la bouffe et le pinar ahah, mais c'est toujours aussi génial !

Ciçou : A ma petite coucounou qui n'a pas été mon amie dès le premier coup d'œil mais avec qui une amitié exceptionnelle a débuté peu après. On a traversé beaucoup de choses ensemble, plus ou moins faciles mais on sait qu'on peut toujours compter l'une sur l'autre après toutes ces années et c'est ça qui est beau ! J'espère que tu réussiras dans tes projets professionnels, parce-que vraiment j'ai hâte que tu m'envoies du pain par la poste ahahah ! Merci pour ces beaux voyages qu'on a fait ensemble, avec des moments parfois très inquiétants au début mais on a toujours fini soit par adorer soit par en rire, c'est ça le principal, merci pour tout !

Marie : Je suis trop contente qu'on se soit retrouvé après toutes ces années, c'est comme si on ne s'était jamais quitté. J'adore tous les petits moments qu'on passe ensemble, les soirées avec toutes nos copines à se faire payer des bouteilles de champ', et vivement le petit week-end pour passer notre permis bateau !

A mon ami expatrié : Baboushe je te fais une dédicace mais bon je ne suis même pas sûre que tu la liras un jour ahah ! Bon même si t'es loin ça ne change pas, tu comptes toujours autant pour moi et je compte bien venir te rendre visite tous les ans à NYC (ou aux Etats Unis tout du moins). Nos parties de belote à 4 me manquent quand même, et nos soirées vin-raviolis-film aussi d'ailleurs. J'espère qu'on aura l'occas de refaire ça très vite (enfin la belote surtout, au CANADA ? ☺)

A mon cher binôme Renaud : ça fait longtemps maintenant mais je suis ravie d'avoir pu te connaître grâce à la constitution de ce binôme de choc ! Et bon j'en profite encore pour te re-remercier d'avoir accepté d'être dans mon jury, c'est trop cool !

PS : j'attends toujours que tu m'emmènes sur ton mouton à roulettes, je n'ai pas oublié !

Et un grand merci à tous ceux que je n'ai pas cités et qui sont là aujourd'hui !

SOMMAIRE

LISTE DES FIGURES	15
LISTE DES TABLEAUX	17
INTRODUCTION	18
1. LES MEMBRANES RÉSORBABLES	19
1.1. Historique	19
1.2. Les différents types de membranes résorbables	20
1.3. Avantages et inconvénients de ces membranes par rapport aux membranes non résorbables	23
1.4. Propriétés des membranes	24
2. LA RÉGÉNÉRATION TISSULAIRE ET LA RÉGÉNÉRATION OSSEUSE GUIDÉES	25
2.1. La régénération tissulaire guidée	25
2.2. La régénération osseuse guidée	36
3. LA MEMBRANE RÉSORBABLE EN ACIDE POLYLACTIQUE TRAITÉ PAR UN ESTER D'ACIDE CITRIQUE	46
3.1. Historique	46
3.2. Composition	46
3.3. Propriétés	49
3.4. Indications	52
3.5. Protocole chirurgical	52
4. ANALYSE COMPARATIVE DES RÉSULTATS	54
4.1. La régénération tissulaire guidée	54
4.2. Les récessions	56
4.3. La régénération osseuse guidée	60
CONCLUSION	62
BIBLIOGRAPHIE	64
Références bibliographiques	64
Références bibliographiques électroniques	72
TABLE DES MATIERES	73

LISTE DES FIGURES

Figure 1 : Principe de la régénération tissulaire guidée, où la membrane empêche l'effondrement de la gencive (source : Bouchard, 2015).....	29
Figure 2 : Principe de compétition cellulaire (source : Bouchard, 2015).....	30
Figure 3 : Influence des facteurs de croissance et du contact avec la matrice extra cellulaire, permettant la différenciation et la maturation des cellules responsables de la régénération parodontale (source : Han et coll., 2014).....	31
Figure 4 : Modifications alvéolaires lors de la formation osseuse, où l'on observe un effondrement des tissus mous dans le défaut osseux puisque le caillot n'a pas les qualités physiques suffisantes pour maintenir un espace cicatriciel, entraînant une résorption osseuse importante (source : Cherel et Mora, 2015).	38
Figure 5 : Illustration schématique du principe de la régénération osseuse guidée (Elgali et coll., 2017).....	39
Figure 6 : défaut intra-alvéolaire entre la surface de l'implant et le mur osseux (source : Benic et Hämmerle, 2014)	44
Figure 7 : déhiscence péri-implantaire où la stabilité du volume de la zone à augmenter est assurée par les murs osseux adjacents (source : Benic et Hämmerle, 2014)	44
Figure 8 : déhiscence péri-implantaire où la stabilité du volume de la zone à augmenter n'est pas assurée par les murs osseux adjacents (source : Benic et Hämmerle, 2014)	45
Figure 9 : Défaut horizontal et vertical (source : Benic et Hämmerle, 2014).....	45
Figure 10 : Formules chimiques de l'acide lactique (source : Maiza, 2016).....	46
Figure 11 : Formule chimique du tributyle acétyle de citrate (source : Maiza, 2016)	47
Figure 12 : Plastification d'un polymère (source : Maiza, 2016).....	47

Figure 13 : Vue de profil de la membrane avec l'espace entre les deux couches IS =
espace entre les deux couches, I = couche interne, E = couche externe, SH =
mainteneurs d'espace au niveau de la couche interne (source : Gottlow et coll.,
1994) 47

Figure 14 : Espaceurs séparant les deux couches, permettant la création d'un
espace pour l'invasion tissulaire (source : Vernino et coll., 1998) 48

Figure 15 : Couche externe de la membrane Guidor®(source : Vernino et coll., 1998)
..... 48

Figure 16 : Couche interne de la membrane Guidor® (source : Vernino et coll., 1998)
..... 48

LISTE DES TABLEAUX

Tableau 1 : Caractéristiques des différentes membranes synthétiques (d'après Gagnon et Morand, 1999, Aurer et Jorgic-Srdjak, 2005, Gentile et coll., 2011, Sheik et coll., 2017,) ;.....	22
Tableau 2 : Avantages et inconvénients des membranes résorbables et non résorbables (d'après Soldatos et coll., 2017).....	23
Tableau 3 : Chronologie de la cicatrisation chez l'homme (source : Colombier, 2014)	37
Tableau 4 : Présentation des différentes membranes en fonction de leur utilisation	51
Tableau 5 : Avantages et inconvénients des différentes techniques de recouvrement radiculaire (d'après Shrekta et coll., 2018).....	58

INTRODUCTION

La régénération tissulaire et la régénération osseuse guidées sont des techniques chirurgicales, visant respectivement à restaurer soit ad integrum l'ensemble des tissus parodontaux lésés, soit uniquement l'os alvéolaire.

Ces techniques, utilisant des membranes résorbables et non résorbables, sont utilisées et font l'objet de recherches cliniques depuis les années 80.

Ces recherches sont toujours d'actualité, en vue de créer des membranes de plus en plus performantes, et répondant au plus grand nombre de critères afin d'assurer une régénération tissulaire optimale.

Avec l'avènement et l'utilisation de plus en plus courante de l'implantologie, les techniques de ROG sont devenues un enjeu quotidien, afin de pallier au manque osseux avant ou lors de la mise en place des implants, pour des raisons d'ostéointégration, prothétiques et également esthétiques.

Les membranes Guidor® font partie des premières membranes résorbables à avoir été mises sur le marché.

Nous énoncerons donc les différents types de membranes résorbables, puis les principes et indications de la régénération osseuse et tissulaire guidée, en décrivant ensuite la membrane Guidor® et ses caractéristiques, pour finalement comparer les différents résultats disponibles dans la littérature.

1. LES MEMBRANES RESORBABLES

1.1. Historique

Les filtres Millipore® en acétate de cellulose ont été les premiers matériaux utilisés en tant que barrières dans le cadre de la régénération tissulaire guidée au début des années 80, et ont prouvé leur efficacité en tant que telles.

Par la suite, plusieurs membranes ont été mises au point et commercialisées après expérimentations animales et humaines.

Les membranes non résorbables ont été les premières à faire leur apparition pour être utilisées en régénération tissulaire guidée.

Il y a eu d'abord, au début des années 90, les membranes GoreTex® en e-PTFE (polyfluoroéthylène expansé). Elles ont une structure bicouche poreuse et possèdent l'avantage de n'entraîner aucune réaction de rejet.

Afin d'améliorer leurs propriétés mécaniques, ces membranes ont par la suite été renforcées à l'aide de titane, inséré entre les deux couches. (Iviglia et coll., 2019)

Elles ont été introduites comme une option aux membranes en e-PTFE pour la régénération osseuse guidée.

Rakhmatia et coll. ont démontré qu'il y avait 4 avantages principaux à l'utilisation de ces membranes par rapport à celles en e-PTFE :

- Elles sont rigides, afin de maintenir un espace suffisant pour le caillot sanguin, en empêchant l'effondrement des muqueuses
- Elles sont élastiques afin de prévenir la compression par les muqueuses.
- Elles sont stables afin d'empêcher le déplacement des matériaux de comblement
- Elles sont plastiques afin de les ajuster à n'importe quel défaut osseux.

Cependant, plus la membrane est rigide, plus le risque d'exposition prématurée est important, ce qui en fait leur plus gros inconvénient. (Zhang et coll., 2013)

Il existe également les membranes d-PTFE (*high-density PTFE*), plus utilisées que celles en e-PTFE car le diamètre de leur pore est inférieur, ce qui leur confère une meilleure résistance à l'infection bactérienne. (Soldatos et coll., 2017)

L'utilisation des membranes non résorbables a donc plusieurs intérêts en régénération tissulaire guidée.

Néanmoins, elles nécessitent un deuxième temps chirurgical 6 à 8 semaines après leur mise en place afin de les retirer, ce geste pouvant augmenter le risque de complications, ainsi qu'une augmentation de la douleur chez les patients. Ce désavantage majeur a entraîné la mise au point de nouvelles membranes résorbables. (Iviglia et coll., 2019)

1.2. Les différents types de membranes résorbables

Il y a actuellement sur le marché deux grands types de membranes résorbables : les membranes d'origine synthétique et les membranes d'origine naturelle.

Les membranes naturelles ont une excellente biocompatibilité et sont potentiellement bioactives, mais ont parfois de mauvaises propriétés mécaniques et leur dégradation peut être trop rapide.

Les membranes d'origine synthétique ont, quant à elles, un taux de dégradation plus facile à prédire et leur composition chimique modifiable permet d'ajuster leurs propriétés mécaniques. (Iviglia et coll., 2019)

Malgré tous les avantages que ces membranes permettent par rapport à celles non résorbables, elles présentent plusieurs inconvénients.

En effet, il est difficile de prédire le degré de dégradation de la membrane en fonction du temps ; or, il faut que ces membranes soient en place assez longtemps pour pouvoir jouer leur rôle de barrière en protégeant le caillot sanguin, tout en permettant au système d'attache de se régénérer.

De plus, un phénomène inflammatoire important peut apparaître lors de leur processus de dégradation. (Iviglia et coll., 2019)

Les membranes résorbables nécessitent 1 à 6 mois afin de se résorber complètement. Suite à leur mise en place en bouche, elles vont subir tout un processus de dégradation qui va passer par différentes phases : l'hydratation, la perte de rigidité (ou déformation), la perte d'intégrité de masse (ou dégradation) et la solubilisation par phagocytose (la résorption à proprement parlé).

Selon la nature du polymère, le pH, la température, la présence de certaines bactéries et d'enzymes, le stress mécanique, le degré de cristallisation du polymère et le volume de la membrane, la durée de chaque étape et le taux de dégradation global vont varier. (Mattout et coll., 2015)

Les membranes ne se résorbent pas toutes de la même façon : Tatakis et coll. montrent que la plus grande majorité des collagènes se résorbe par l'activité enzymatique des macrophages et des polymorphonucléaires neutrophiles, alors que les polymères sont dégradés par hydrolyse et leurs produits de dégradation sont métabolisés lors du cycle de l'acide citrique. (Zhang et coll., 2013)

1.2.1. Les membranes d'origine synthétique

Les membranes synthétiques sont principalement constituées de polyesters aliphatiques : l'acide polyglycolique PGA, l'acide polylactique PLA, le polyεcaprolactone PCL et leurs copolymères.

Leur fabrication peut se faire en grande quantité, ce qui permet de créer un large panel de membranes avec des propriétés chimiques, physiques et mécaniques différentes en fonction des constituants qui y sont ajoutés. (Zhang et coll., 2013)

Parmi les membranes en acide polylactique PLA, il y a sur le marché Epi-Guide®, Guidor®, Atrisorb®.

Resolut® et Vicryl® sont quant à elles des membranes en copolymères d'acide polylactique et polyglycolique PGA-PLA.

Les membranes Vivosorb® sont des copolymères d'acide polylactique et de polyεcaprolactone.

Il y a également les membranes Membragel®, en polyéthylène glycol PGE (tableau 1). (Struillou et Soueidan, 2015)

Tableau 1 : Caractéristiques des différentes membranes synthétiques (d'après Gagnon et Morand, 1999, Aurer et Jorgic-Srdjak, 2005, Gentile et coll., 2011, Sheik et coll., 2017,);

NR = Non Renseigné

Membranes	Composition	Nombre de couches	Temps de résorption
Epi-Guide®	PLA	3	20 semaines
Guidor®	PLA	2	6 à 8 semaines
Atrisorb®	PLA	Liquide, se solidifie en contact avec un milieu aqueux	6 à 12 mois
Resolut®	PGA-PLA	NR	10 semaines
Vicryl®	PGA-PLA	NR	4 à 12 semaines
Vivosorb®	PLA-PCL	NR	8 semaines
Membragel®	PGE	Gel	4 à 6 mois

1.2.2. Les membranes d'origine naturelle

Les membranes naturelles sont en collagène et en chitosan.

Le chitosan est un polysaccharide naturel (extrait de carapaces de crustacés) ; il peut être hybridé avec du collagène afin d'augmenter ses propriétés mécaniques. (Dimitriou et coll., 2012)

Les principales membranes collagéniques sont faites à partir de collagène de type I ou III, d'origine porcine comme Bio-Gide® (Geistlich, Suisse) ou encore EZ Cure® (Biomatlante, France), et bovine comme BioMend® (Zimmer EU) et CopiOs® (Zimmer EU). (Struillou et Soueidan, 2015)

Beaucoup de membranes collagéniques sont actuellement disponibles sur le marché ; c'est pourquoi ici n'en sont citées que quelques-unes.

1.3. Avantages et inconvénients de ces membranes par rapport aux membranes non résorbables

Tableau 2 : Avantages et inconvénients des membranes résorbables et non résorbables (d'après Soldatos et coll., 2017)

	Avantages	Inconvénients
Membranes résorbables	Morbidité du patient diminuée	Le temps d'effectivité de la fonction barrière de la membrane
	Un seul temps chirurgical	Nécessité de matériaux de comblement dans les gros défauts pour éviter l'effondrement des tissus mous
	Procédure chirurgicale simplifiée	Restes de membranes qui peuvent se retrouver en contact direct avec les implants
	Risque moindre d'exposition	Micromouvements de la membrane néfastes pour la protection du caillot sanguin ou du matériau de comblement
Membranes non résorbables	Stabilité du matériau de comblement	Risque d'exposition associé à un risque infectieux
	Très bonne biocompatibilité	Risque de croissance des tissus mous à l'intérieur de la plaie
	Rigidité : bon maintien de l'espace	Nécessitent un deuxième temps chirurgical
	Plasticité : bonne adaptation à tout type de défaut	

1.4. Propriétés des membranes

En 1993, Scantelbury et coll. ont énoncé 5 critères essentiels auxquels doit répondre une membrane utilisée en RTG :

- **Intégration tissulaire** : les membranes doivent posséder une microstructure ouverte afin de permettre l'intégration tissulaire mais aussi limiter la migration épithéliale, en créant un espace stable pour permettre la cicatrisation.
- **Occlusion cellulaire** : fonction barrière en empêchant le tissu gingival d'envahir le site de la lésion, la membrane doit permettre de séparer les différents types cellulaires, en permettant aux cellules provenant du ligament parodontal de venir coloniser le défaut à l'abri des autres lignées cellulaires.
- **Manipulation clinique** : les matériaux doivent pouvoir se couper et se modeler facilement lors des procédures chirurgicales.
- **Maintien d'espace** : l'espace défini et protégé par la membrane va déterminer le volume osseux qui va pouvoir être régénéré. La membrane doit être suffisamment rigide pour ne pas s'effondrer sous la pression des tissus mous, afin de protéger le caillot sanguin pendant la phase de cicatrisation et permettre aux cellules osseuses de migrer et de régénérer l'os.
- **Biocompatibilité** : les biomatériaux utilisés ne sont pas inertes. Ils se résorbent par hydrolyse ou par activité enzymatique, en entraînant une réaction inflammatoire. Celle-ci doit être la plus réduite possible : idéalement, l'interaction entre la membrane et les tissus mous environnants ne doit pas entraîner d'effets secondaires. (Scantelbury, 1993)

Les membranes résorbables doivent avoir un taux de résorption qui coïncide avec la formation osseuse : elles doivent maintenir leur fonction de barrière suffisamment longtemps afin de permettre une régénération tissulaire optimale. (Zhang et coll., 2013)

Il faut également qu'elles résistent au stress masticatoire et aux tensions du lambeau. (Iviglia et coll., 2019)

2. LA REGENERATION TISSULAIRE ET LA REGENERATION OSSEUSE GUIDEES

2.1. La régénération tissulaire guidée

2.1.1. Historique

Dès la fin des années 50, des barrières occlusives aux cellules ont été utilisées en orthopédie.

En 1961, Bjorn a fait des études expérimentales sur le réattachement et énonce qu'en excluant l'épithélium lors du processus de cicatrisation du parodonte, il est possible d'obtenir un réattachement complet avec une réorganisation du cément, du ligament parodontal et de l'os alvéolaire.

Plus tard, en 1976, Melcher a décrit les mécanismes biologiques de la régénération parodontale et énoncé que les cellules provenant du ligament parodontal étaient capables de coloniser un défaut parodontal et d'y restaurer forme et fonction.

(Gineste et coll., 2005)

Melcher a émis la notion de compétition cellulaire. En effet, il postule que lors de la cicatrisation, 4 compartiments différents entrent en compétition pour coloniser la surface radiculaire : la gencive avec son chorion et son épithélium, le ligament alvéolo-dentaire, le cément et l'os alvéolaire. La régénération et la nature de l'attache dépendraient donc du type cellulaire à venir coloniser en premier la surface radiculaire.

Melcher, en 1962 et 1976, et Aukkhil et coll. en 1988 ont montré que la colonisation par des cellules issues de la gencive entraîne une cicatrisation avec un long épithélium de jonction ; celles issues du cément et de l'os entraînent respectivement une réparation avec une résorption radiculaire et une ankylose, alors que les cellules issues du ligament parodontal entraînent une régénération du ligament alvéolo-dentaire. (Garg et coll., 2007)

Le principe de Melcher a ensuite été mis en œuvre lors d'expérimentations chez les animaux puis chez les humains et a été à la base du principe de la régénération tissulaire guidée.

En 1980, Caton et coll. mènent une expérience sur des singes, sur lesquels ils ont créé des défauts parodontaux : ils les ont recouverts de quatre façons différentes par des techniques chirurgicales, n'aboutissant pour ces différentes techniques qu'à un long épithélium de jonction sans formation d'une nouvelle attache. (Karring et coll., 1993)

En 1980, Nyman et coll. et Karring et coll. ont prouvé, à travers leurs expérimentations sur le chien, qu'une nouvelle attache pouvait se recréer sur une dent préalablement affectée par la maladie parodontale, et réimplantée dans l'os ou la gencive, à l'endroit où le ligament parodontal est resté intact et n'a pas été détruit par la maladie.

Au contraire, l'implantation dans l'os a provoqué une ankylose et une résorption radiculaire au niveau de la partie coronaire de la dent où il n'y avait pas de ligament ; l'implantation dans le tissu conjonctif de la gencive a entraîné une résorption radiculaire. (Karring et coll., 1993)

Les premiers à mettre en application le principe de régénération tissulaire guidée ont été Nyman et coll. en 1982, avec l'interposition de filtres Millipore® au niveau de défauts parodontaux créés expérimentalement chez le singe.

Le filtre en cellulose a été placé entre la dent et la gencive, afin d'empêcher un contact entre la racine et le tissu conjonctif du lambeau.

Au bout de 6 mois, les animaux ont été sacrifiés et on a pu observer au niveau histologique la formation d'un nouveau cément avec une insertion de fibres de collagène.

Cette expérience a démontré que lorsque seules les cellules provenant du ligament parodontal étaient autorisées à venir coloniser le défaut parodontal, on obtenait une régénération du système d'attache. (Nyman et coll., 1982, Garg et coll., 2007)

En 1984, Gottlow et coll. ont utilisé des membranes Millipore® et Gore tex® chez le singe. Les dents servant de dents témoins avaient seulement été recouvertes par un lambeau après création du défaut parodontal.

Cette expérience a démontré que dans les deux groupes, une nouvelle attache avait été créée, mais qu'elle était largement plus importante sur les dents recouvertes par les membranes. (Gottlow et coll., 1984)

Puis il y a eu d'autres études chez les animaux, menées par Gottlow et coll. en 1992 et 1993, Pontoriero en 1992, Sigurdsson et coll. en 1994, Araujo et coll. en 1996 qui ont démontré la même chose.

Les barrières ont par la suite été testées expérimentalement chez les humains.

Les expériences ont été menées par Nyman et coll en 1982, Gottlow et coll. en 1986, Becker et coll. en 1987, Stahl et Froum en 1990 et 1991, Cortellini et coll. en 1993.

(Lundgren et coll., 1999)

2.1.2. La cicatrisation parodontale

La maladie parodontale est une maladie qui touche tous les constituants du parodonte, c'est-à-dire le cément à la surface radiculaire, la gencive, l'os alvéolaire ainsi que le ligament parodontal. Elle engendre une perte d'attache, une migration apicale de la gencive, ainsi qu'une alvéolyse, avec la formation de poches supra et infra-osseuses.

Le traitement chirurgical de ces poches permet par la suite une cicatrisation du parodonte qui permettra d'aboutir à une réparation du système d'attache.

La complexité du modèle parodontal, lors de sa cicatrisation par rapport à une plaie qui ne se situerait pas dans la cavité orale, vient du fait que d'un côté il y a un tissu dur, non vascularisé et de l'autre la gencive, constituée de son épithélium et de son tissu conjonctif.

Après création d'un lambeau et débridement des surfaces radiculaires, un caillot sanguin va se former entre la dent et la gencive. Ce caillot sera le support de toutes les cellules et protéines qui entreront par la suite en jeu pour permettre une cicatrisation.

Il y aura tout d'abord l'adhésion et l'absorption de fibrine pour aboutir à la formation d'un caillot de fibrine, puis au bout de quelques heures, les cellules inflammatoires vont arriver (monocytes et neutrophiles) ; cette phase d'inflammation se traduira au bout de 3 jours par l'arrivée des macrophages et la formation d'un tissu de granulation. (Polimeni et coll., 2006)

En effet, tout en continuant la détersion de la plaie, ces macrophages vont sécréter des facteurs de croissance et des cytokines, ce qui permettra la migration et la prolifération des fibroblastes et des cellules endothéliales.

La matrice extra-cellulaire va par la suite mûrir et se remodeler.

Les fibroblastes permettront la formation de fibres de collagène, puis lorsqu'au bout d'une semaine la matrice collagénique sera synthétisée, certains fibroblastes vont se différencier en myofibroblastes, qui sont des cellules capables de se contracter. Elles seront donc à l'origine de la contraction de la plaie lors de la cicatrisation, ceci expliquant la présence de récessions au cours de ce processus.

Pendant ce temps, une épithélialisation de la plaie aura déjà eu lieu. Les cellules provenant de l'épithélium, appelées kératinocytes, sont les cellules les plus rapides à migrer et vont être les premières à venir coloniser la surface radiculaire, afin de venir « fermer la plaie ». Dans ce cas, on aura donc une cicatrisation avec la formation d'un long épithélium jonctionnel.

Les fibres de collagène seront orientées parallèlement à la surface radiculaire, puisque les cellules épithéliales l'ayant déjà colonisée, elles ne pourront plus s'ancrer dans le ciment. (Soueidan et Struillou, 2015, Polimeni et coll., 2006)

Les techniques non chirurgicales (détartrage, surfaçage) et chirurgicales (surfaçage à ciel ouvert avec lambeau) sont destinées à stopper la maladie en débridant les tissus infectés et la surface radiculaire, en permettant un réattachement des tissus.

Cet attachement ne sera pas le même que l'attachement physiologique présent chez un sujet sain : il y aura une minime réparation du ciment et de l'os alvéolaire, avec la formation d'un long épithélium de jonction.

Cette cicatrisation ne permet pas une forte réduction de la mobilité dentaire due à la non régénération des structures parodontales et entraîne souvent une récession au niveau de la ou des dents concernées.

Le risque de récurrence de la maladie parodontale reste donc élevé. (Han et coll., 2014)

2.1.3. Principe

La régénération tissulaire guidée est une technique chirurgicale permettant la régénération de tout le système d'attache de la dent, c'est à dire du ligament parodontal avec ses fibres de collagène orientées fonctionnellement, du ciment dans lequel les fibres vont venir s'ancrer, ainsi que de l'os alvéolaire et de la gencive. (Han et coll., 2014)

Le principe de la régénération tissulaire guidée repose sur l'utilisation d'une membrane qui sera interposée entre la surface dentaire et la gencive (figure 1).

En évitant l'effondrement de la gencive dans le défaut parodontal à régénérer, cette membrane permettra le maintien d'un espace propice à la cicatrisation du parodonte, où le caillot sanguin sera préservé.

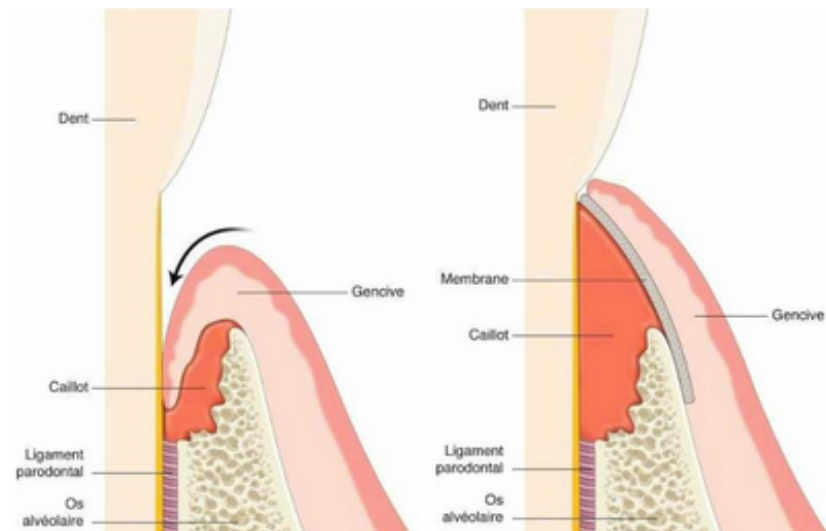


Figure 1 : Principe de la régénération tissulaire guidée, où la membrane empêche l'effondrement de la gencive (source : Bouchard, 2015)

Cela va permettre aux cellules provenant du ligament parodontal de venir coloniser la surface radulaire et de régénérer le système d'attache. En effet, selon Melcher, le parodonte est composé de quatre constituants : l'os alvéolaire, le ciment, la gencive et le ligament parodontal. La nature de la nouvelle attache dépendra des cellules qui vont coloniser en premier la surface radulaire de la dent ayant subi une chirurgie parodontale (figure 2). (Polimeni et coll., 2006)

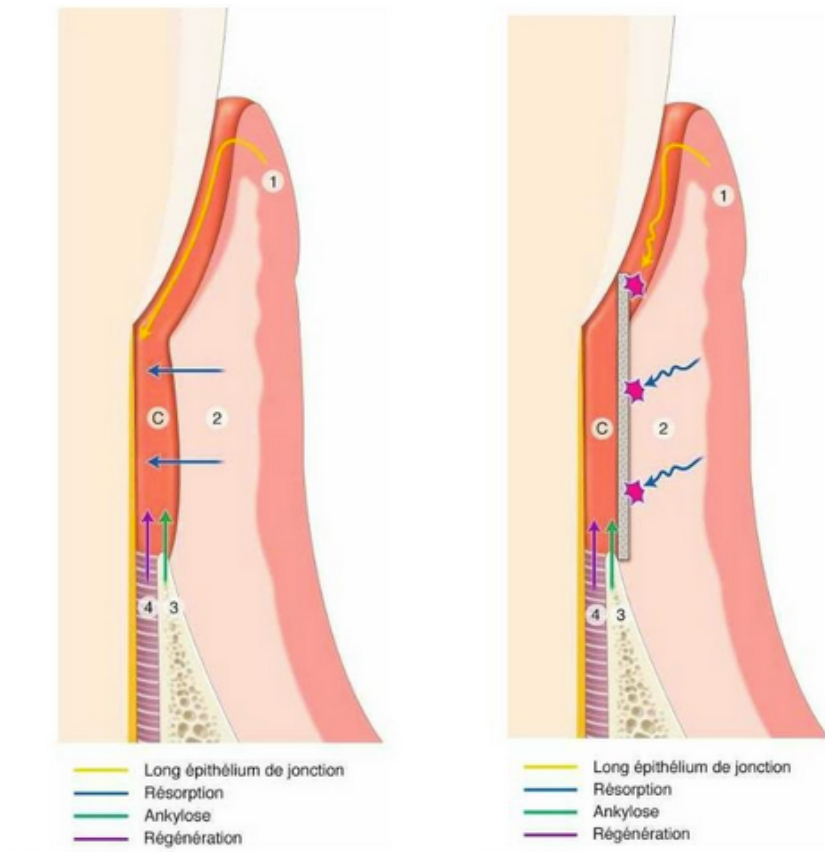


Figure 2 : Principe de compétition cellulaire (source : Bouchard, 2015)

La migration, la prolifération et la maturation de ces cellules dépendent des facteurs de croissance appropriés et de leur contact avec la matrice extra-cellulaire qui contrôle l'expression des gènes. (Han et coll., 2014)

Les cellules souches mésenchymateuses présentes au niveau du compartiment parodontal pourront alors se différencier en cémentoblastes, ostéoblastes et fibroblastes. Cela permettra le renouvellement du cément, des fibres de Sharpey constituant le ligament alvéolaire et du tissu osseux alvéolaire (figure 3). (Soueidan et Struillou, 2015)

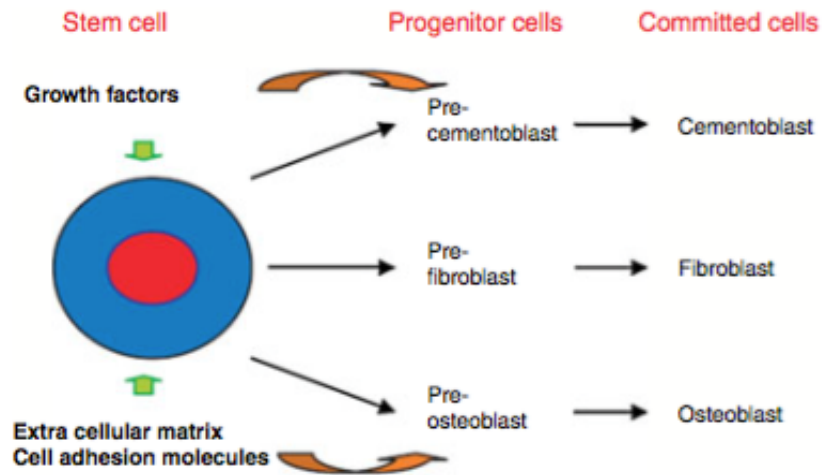


Figure 3 : Influence des facteurs de croissance et du contact avec la matrice extra cellulaire, permettant la différenciation et la maturation des cellules responsables de la régénération parodontale (source : Han et coll., 2014)

Comme dit précédemment, la cicatrisation de l'épithélium et du tissu conjonctif est celle qui va se produire en premier.

En effet, la vitesse de migration des cellules épithéliales et des fibroblastes présents dans le chorion gingival est 10 fois supérieure à celle des ostéoblastes et des cémentoblastes.

En l'absence de membrane, ce seront donc les premières cellules à venir coloniser la surface radiculaire. Cela entrainera la formation d'un long épithélium de jonction : le collagène formé par la suite ne pourra donc plus s'insérer au niveau du ciment et ses fibres prendront une orientation parallèle à la surface radiculaire.

Il y aura dans ce cas non pas une régénération mais simplement une réparation du système d'attache. (Bouchard, 2015)

Pour rappel, la réparation est un processus biologique au cours duquel la continuité des tissus lésés est rétablie par des néoformations tissulaires, mais qui ne restaure pas de façon complète l'architecture ou la fonction des tissus détruits, alors que la régénération est un processus biologique au cours duquel l'architecture et la fonction des tissus lésés sont complètement restaurés. (Kannapel, 2017)

L'interposition de la membrane permettra aux cellules ayant un potentiel de régénération provenant du ligament parodontal de migrer le long de la surface radiculaire, à l'abri des cellules provenant du compartiment gingival.

Il y a 6 principes biologiques sur lesquels reposent les thérapeutiques parodontales dites régénératrices :

1- Histocompatibilité des surfaces : la maladie parodontale est causée par la présence de bactéries qui vont détruire tous les composants du parodonte et donc l'attache parodontale en formant une poche.

Ces bactéries vont altérer le ciment ; c'est pourquoi il faut avant toute chirurgie régénératrice détoxifier la surface radiculaire, en effectuant un détartrage et/ou un surfaçage. Cela permettra l'élimination du tartre tout en débridant la paroi conjonctive de la poche et la surface radiculaire de la dent.

Selon certains auteurs, des produits chimiques peuvent être utilisés pour détoxifier la paroi radiculaire.

Leur application permettrait de retirer le dépôt bactérien présent à la surface radiculaire, ainsi que la déminéralisation de cette surface.

Le collagène de la dentine radiculaire ainsi exposé pourrait favoriser l'adhésion du caillot sanguin à la surface radiculaire.

Cela faciliterait également l'apposition de ciment, en induisant les cellules mésenchymateuses du tissu adjacent pour qu'elles se différencient en cémentoblastes.

Certains auteurs parlent de déminéralisation à l'acide citrique, mais l'utilisation d'EDTA à 24% donne de meilleurs résultats. (Sculean et Jepsen, 2004)

Cependant, l'utilisation de ces produits n'est plus vraiment d'actualité, car cette méthode n'a pas démontré de différence significative au niveau clinique.

2- Principe d'exclusion cellulaire : basé sur le concept de compétition cellulaire, l'interposition d'une membrane permet aux cellules issues du ligament parodontal de régénérer l'attache en colonisant la plaie, à l'abri des cellules épithéliales et conjonctives qui sont les plus rapides à migrer, et

permet également la migration des cellules osseuses pour aboutir à une régénération de l'os alvéolaire.

- 3- Maintien de l'espace cicatriciel :** il est impératif d'avoir la présence d'un caillot sanguin pour permettre une cicatrisation, puisqu'il sera le support des cellules nécessaires à la régénération de la plaie. Les membranes empêchent les tissus mous de s'effondrer dans la lésion ; elles protègent donc le caillot en maintenant un espace favorable à la régénération.
- 4- Stabilité précoce du caillot :** il faut protéger le caillot et donc la plaie parodontale à l'aide d'un lambeau tracté coronairement, ce qui immobilisera le caillot et réduira le phénomène de rétraction des tissus mous lors de la cicatrisation.
- 5- Adhésion du caillot :** il faut favoriser la cicatrisation par première intention, en assurant un contact intime en la face interne du lambeau et la surface radiculaire, en réalisant des sutures au niveau des berges de la plaie
- 6- Induction cellulaire :** les cellules provenant du ligament parodontal et de l'os sont celles qui permettront la régénération de l'attache parodontale et de l'os. Ce principe repose sur l'utilisation de substituts osseux et de facteurs de croissance, de greffes autogènes et de protéines de la matrice amélaire. (Bouchard, 2015)

Plusieurs facteurs interférant avec les résultats de la RTG sont à prendre en considération :

- **Le patient :** selon les facteurs socio-économiques et comportementaux, la maintenance parodontale sera plus ou moins bien effectuée, ce qui impactera les résultats du traitement. La cigarette ou les maladies systémiques comme le diabète par exemple influent négativement sur la régénération tissulaire et osseuse.
- **La localisation de la lésion et sa forme :** il faut prendre en compte la classe du défaut et le nombre de murs osseux résiduels, ainsi que la divergence

radiculaire, la hauteur osseuse interproximale et la position du fornix (point le plus haut) de la furcation.

- **La procédure chirurgicale et la période de cicatrisation** : l'obtention d'une fermeture primaire et un bon contrôle durant la cicatrisation permettent de diminuer la contamination bactérienne durant la phase de guérison afin d'obtenir une meilleure régénération. (Siaili et coll., 2018)

2.1.4. Indications

Selon les différentes études portant sur la RTG, les bénéfices ont été prouvés pour le traitement des défauts intra-osseux et les atteintes de furcation mandibulaires de classe II.

Le traitement des atteintes de furcation de classe III par RTG n'est pas recommandé. Les bénéfices attendus sont également limités au niveau des atteintes de furcation de classe II maxillaire. (Ivanovski, 2009)

Les défauts profonds et étroits sont ceux qui répondront le mieux au traitement par régénération tissulaire guidée. (Cortellini et Tonetti, 2000)

Plus le défaut a de parois osseuses, plus la chirurgie par régénération tissulaire guidée sera efficace ; elle est donc plus favorable pour les lésions à 2 ou 3 murs.

Les parois radiculaires étant avasculaires et acellulaires, elles ne possèdent aucun potentiel de régénération : les cellules qui viendront coloniser le défaut lors du processus de régénération proviendront du ligament sous-jacent et de l'os alvéolaire. C'est pourquoi il est important de distinguer les parois osseuses résiduelles des parois radiculaires. (Popelut et Brochery, 2015)

Les récessions peuvent également être traitées par régénération tissulaire guidée mais cela reste une technique compliquée et coûteuse. (Bouchard et Mora, 2015)

De plus, la stabilité du traitement par RTG reste controversée selon les auteurs : par exemple, dans l'étude clinique de Harris en 2002, le taux de recouvrement diminue de 92,3% à 58,8% au bout de 25,3 mois, mais Pini Prato et coll. ont trouvé des résultats qui divergent : le taux de recouvrement passe 72,7% à 18 mois et 73,1% à 4 ans. (Harris, 2002)

Selon la classe du défaut, on aura un niveau de recouvrement plus ou moins variable.

Si la récession est de classe I ou II, avec une profondeur de sondage inférieure à 5mm, alors le pronostic sera favorable et on pourra obtenir un recouvrement complet.

En revanche, si la récession est supérieure à 5mm, le pronostic sera incertain, mais un recouvrement complet pourra être obtenu dans certains cas.

Les récessions de classe III et de classe IV ne pourront pas, quant à elles, être recouvertes à 100%. (Bouchard et coll., 2001)

Il y a des points chirurgicaux, relatifs aux principes biologiques de la cicatrisation, à respecter lors du recouvrement d'une récession :

- **Histocompatibilité des surfaces :**

Il faut en effet que les surfaces soient biocompatibles et donc décontaminer les surfaces radiculaires comme pour toutes les procédures concernant la régénération tissulaire guidée.

- **Vascularisation :**

Afin que la vascularisation soit la plus optimale possible au niveau du site à traiter, vu que c'est la base de la cicatrisation, il faut être précautionneux lors de la manipulation des tissus mous. Lorsqu'on réalise des lambeaux, la vascularisation proviendra des sites bordant la récession et du pédicule.

Le lambeau doit être plus large que la largeur coronaire de la récession.

Il faut qu'il y ait une extension latérale du lit receveur par rapport aux greffons, en s'appuyant sur la taille du défaut.

Il faut faire des incisions verticales sur le lit vasculaire, et ne pas faire de suture au niveau de la surface radiculaire.

- **Stabilité du caillot :**

La greffe doit être immobile. Il doit y avoir une adaptation passive du lambeau recouvrant le site à traiter.

Il faut appuyer 3 à 5 minutes sur la zone, afin d'obtenir un caillot de faible épaisseur, ainsi qu'une hémostase.

Les sutures doivent être enlevées après 10 à 14 jours.

Il ne faut pas brosser la zone ni manger de chewing-gum pendant 3 semaines.

- **Contraction de la plaie :**

Le bord coronaire du lambeau doit être suturé au-delà de la jonction amélocémentaire, afin de prévenir la rétraction gingivale inhérente à la cicatrisation.

- **Asepsie de la plaie :**

Il ne faut pas faire de pansement parodontal.

Il faut respecter un traitement anti-infectieux post-opératoire en utilisant un bain de bouche à base de chlorhexidine à 0,12%, deux fois par jour pendant 2 semaines, et appliquer de la chlorhexidine en gel sur la zone opératoire pendant 2 semaines supplémentaires. (Bouchard et Mora, 2015, Bouchard et coll., 2001)

2.2. La régénération osseuse guidée

2.2.1. Historique

De nombreuses expériences ont été effectuées chez les animaux, chez qui des défauts osseux ont été créés, puis isolés du tissu conjonctif à l'aide de différents matériaux : Murray et coll en 1957 ont utilisé une cage en plastique, Linghorne en 1960 un tube creux en polyéthylène, Melcher et Dreyer en 1962 des membranes en acétate de cellulose, Dahlin et coll en 1988 et 1990 une membrane en ePTFE, Seibert et Nyman en 1990 des membranes en ePTFE et parfois des biomatériaux espaceurs.

Elles démontrent toutes qu'un nouvel os peut se former dans les défauts osseux lorsque ceux-ci sont protégés des tissus conjonctif et épithélial gingivaux, sinon ceux-ci viendront combler les défauts et entraveront la régénération osseuse. (Inserm, 1999)

2.2.2. Cicatrisation osseuse

La résorption osseuse est un phénomène physiologique ayant lieu après chaque avulsion dentaire. En effet, l'alvéole laissée vide va cicatrifier en plusieurs étapes, qui dépendent de la formation d'un caillot sanguin à l'intérieur de celle-ci : l'exsudation, la résorption, la prolifération et la réparation. Le caillot sanguin va être le support de cellules qui permettront la mise en place du tissu de granulation. (Inserm, 1999)

Le caillot sanguin va d'abord être constitué d'érythrocytes, de leucocytes et de fibrine.

Puis, il va être remplacé au bout de quelques jours par un tissu de granulation richement vascularisé, qui va être lui-même remplacé par un tissu conjonctif pré-osseux dans lequel il y aura des fibres de collagène et des fibroblastes.

Au bout de 7 jours va débiter la formation osseuse au niveau de la base et de la périphérie de l'alvéole. Il faudra au moins un mois pour que les deux tiers du fond de l'alvéole soient remplis par des trabécules osseux.

La fermeture épithéliale complète de l'alvéole aura quant à elle lieu à partir du 24^e jour (tableau 3).

Tableau 3 : Chronologie de la cicatrisation chez l'homme (source : Colombier, 2014)

<i>Stade tissulaire</i>	<i>Délai après extraction</i>
Formation du caillot	Immédiat
Remplacement du caillot par le tissu de granulation	7 jours
Formation du tissu conjonctif pré-osseux	20 jours
Début de la formation osseuse	7 ^e jour
Fermeture épithéliale	24-35 jours

Pendant les six mois suivants l'avulsion, la crête osseuse va subir de nombreuses modifications au niveau de sa hauteur et de son épaisseur suite à l'activité des ostéoclastes (figure 4). Cette résorption osseuse varie en fonction des individus et des facteurs de risque. (Colombier, 2014)

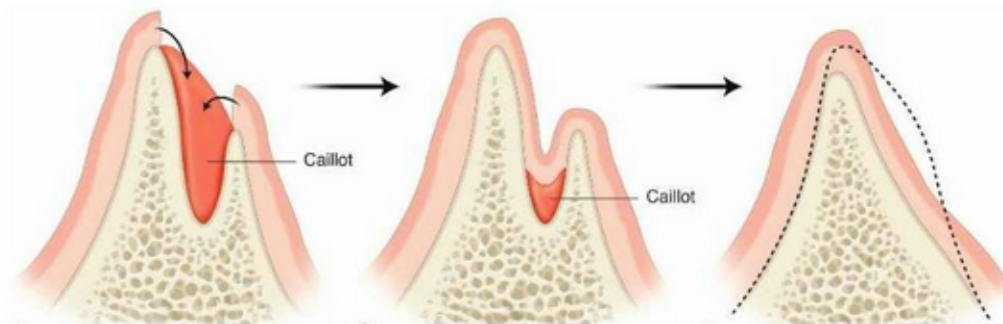


Figure 4 : Modifications alvéolaires lors de la formation osseuse, où l'on observe un effondrement des tissus mous dans le défaut osseux puisque le caillot n'a pas les qualités physiques suffisantes pour maintenir un espace cicatriciel, entraînant une résorption osseuse importante (source : Cherel et Mora, 2015).

Cette résorption est très rapide pendant la première année suivant l'avulsion de la dent et diminuera après la 3^e année ; elle pourra cependant être réactivée en cas de surpression, due par exemple au port d'une prothèse amovible. (Mattout et coll., 2007)

2.2.3. Principe

Le principe de la régénération osseuse guidée découle du principe de la régénération tissulaire guidée précédemment décrit.

L'interposition d'une membrane entre les tissus mous et l'alvéole osseuse permet la protection du caillot sanguin sous-jacent en excluant les cellules gingivales du défaut osseux, ce qui permettra aux cellules ostéoprogénitrices de venir le coloniser afin qu'il puisse y avoir une régénération de l'os (figure 5). (Retzepi et Donos, 2010)

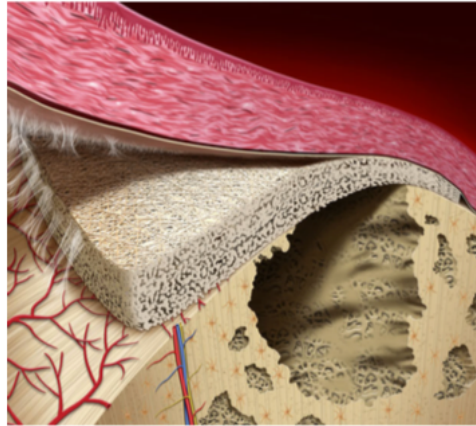


Figure 5 : Illustration schématique du principe de la régénération osseuse guidée
(Elgali et coll., 2017)

Lorsqu'il y a une lésion osseuse, les cellules osseuses vont permettre une ostéo-induction, c'est à dire qu'elles vont libérer des facteurs de croissance et des facteurs d'induction osseuse, qui vont à leur tour agir sur les cellules ostéoprogénitrices à proximité. Ces cellules vont alors se différencier en ostéoblastes, qui permettront l'apposition d'os.

La cicatrisation épithéliale étant plus rapide que la cicatrisation osseuse, sans l'interposition d'une membrane, on aura un effondrement de la gencive dans le défaut osseux, ce qui ne permettra pas une régénération de tout le défaut.

Les matériaux de comblement et de greffe osseuse sont fréquemment utilisés en régénération tissulaire guidée et surtout en régénération osseuse guidée, en prévenant l'affaissement de la membrane dans le défaut osseux et en maintenant un espace propice à la régénération osseuse. (Mattout et coll., 2007)

Ils sont surtout utilisés pour la reconstruction de gros défauts osseux.

On trouve différents matériaux :

- **La greffe osseuse** : Elle consiste en la transplantation d'os autogène, allogène ou xénogène.
 - o L'os autogène est considéré comme le gold standard. Il provient, selon la taille des défauts, de zones extraorales ou intraorales du patient traité.

- L'os allogène provient d'un donneur d'origine humaine autre que le patient et peut entraîner des réactions de rejet. Selon le traitement reçu par l'os, il y aura les greffes FDBA (*freeze-dried bone allografts*) et DFDBA (*decalcified freeze-dried bone allografts*).
- Les matériaux xénogènes proviennent d'autres espèces, souvent bovines et porcines.

Ces matériaux de greffes ont de multiples inconvénients : si l'origine osseuse de l'os autogène est extraorale, cela nécessitera deux chirurgies ; les allogreffes et les xéno-greffes peuvent transmettre des maladies ; les xéno-greffes ont des résultats difficiles à prédire et le majeur inconvénient de l'autogreffe est sa quantité limitée.

- **Les matériaux de comblement produits de façon synthétique** : on pourra trouver les céramiques et les polymères. Les biocéramiques comprennent le phosphate de calcium (TCP : tricalcium phosphate), le sulfate de calcium et les verres bioactifs (Bioglass® et Perioglass®). Les polymères peuvent être d'origine naturelle (alginate, chitosan, collagène, pectine, acide hyaluronique) ou synthétique (à base d'acides lactique et glycolique).

Les céramiques et les polymères sont souvent combinés afin d'obtenir des matériaux composites avec de meilleures propriétés ostéoinductives et mécaniques, ainsi qu'une meilleure adhésion cellulaire.

Des facteurs de croissance peuvent également être ajoutés aux biomatériaux, soit lors de leur fabrication, soit après. Les plus utilisés sont les PDGR (*platelet-rich growth factor*), les BPM (*bone morphogenetic proteins*) et les EMDs (*enamel matrix derivatives*). (Iviglia et coll., 2019)

Les matériaux de substituts osseux ou alloplastiques sont utilisés dans le but de servir d'échafaudage pour la formation osseuse (ostéoconduction) et de contenir les cellules ostéoformatrices (ostéogénèse) ou des substances ostéoinductrices. (Ramseier et coll., 2012)

L'ostéogénèse correspond à « l'ensemble des phénomènes physiologiques concourant à la croissance osseuse, au remodelage osseux et à la réparation des lésions osseuses. C'est un phénomène permanent et à rythme variable du fœtus au vieillard. »

L'ostéoconduction concerne quant à elle « des phénomènes permettant aux éléments cellulaires (cellules ostéocompétentes), vasculaires et ostéoinducteurs, en provenance du lit osseux de la greffe, d'atteindre la zone osseuse à réparer. »

L'ostéoinduction est un phénomène consistant en « une forte stimulation de l'ostéogénèse, consécutive à une lésion ou une fracture osseuse, par la libération des facteurs de croissance osseuse et la transformation des cellules indifférenciées présentes dans la moelle osseuse en ostéoclastes et ostéoblastes. »

(OST-développement)

Afin d'obtenir une régénération osseuse guidée, 4 principes doivent être respectés : l'exclusion de l'épithélium et du tissu conjonctif gingivaux, la stabilité du clou de fibrine, la suture de la plaie (fermeture primaire de la plaie) et le maintien d'un espace propice à la cicatrisation.

Ce sont les principes PASS :

- **Fermeture primaire**

On veut, de ce fait en rapprochant les berges de la plaie, s'approcher d'une cicatrisation par première intention, celle-ci étant plus rapide qu'une cicatrisation de seconde intention et nécessitant moins de remodelage collagénique.

Cela permet surtout d'obtenir un environnement favorable qui sera moins sujet à l'infection bactérienne et au stress mécanique.

Il faut que les sutures au niveau des lambeaux soient passives, c'est-à-dire qu'elles ne tirent pas sur les tissus gingivaux.

- **Angiogénèse**

La formation d'un caillot sanguin est essentielle à la fois dans l'alvéole après une avulsion et également autour d'un implant lors de sa pose. Ce caillot va progressivement être remplacé par un tissu de granulation qui sera très vascularisé, ce qui est essentiel pour permettre l'apport des cellules nécessaires à la formation et la minéralisation osseuse.

Buser et al ont montré qu'en faisant des perforations de la corticale osseuse avec une pénétration dans la moelle osseuse, les cellules à potentiel angiogénique et ostéogénique pouvaient migrer.

La décortication aurait plusieurs avantages selon Melcher et Dryer : la revascularisation peut être augmentée grâce à la communication avec les espaces médullaires ; des facteurs de croissance peuvent être libérés afin d'augmenter la régénération osseuse et les cellules indifférenciées présentes dans la moelle osseuse sont un réservoir de cellules ostéogéniques.

Cependant, à ce jour, aucun consensus n'est établi en faveur des perforations corticales.

- Création et maintien d'un espace

Il faut que l'espace sous la membrane soit suffisant afin de permettre aux cellules osseuses de proliférer, tout en excluant les cellules d'origine gingivale.

La membrane doit être suffisamment rigide pour ne pas s'effondrer sous la pression des tissus mous : c'est le cas des membranes renforcées.

Si le défaut osseux est trop important, il faudra soit utiliser des membranes renforcées, soit mettre des matériaux de comblement sous les membranes afin d'éviter leur effondrement.

- Stabilité du caillot sanguin et de l'implant

La stabilité primaire du caillot sanguin et celle de l'implant sont primordiales pour obtenir une régénération osseuse optimale.

Le caillot sanguin est une source de cytokines, facteurs de croissances, molécules de signal qui vont permettre de recruter les macrophages et les polynucléaires neutrophiles, permettant la détersion de la plaie et la formation d'un tissu de granulation. Ce tissu sera par ailleurs le support de la formation osseuse et de son remodelage. (Liu et Kerns, 2014)

Concernant la stabilité primaire au niveau de l'implant, si elle n'est pas respectée, l'ostéointégration sera moins bonne et fera place à une fibrointégration.

(Wang et Boyapati, 2006)

Les résultats de la ROG peuvent varier selon plusieurs facteurs :

- Le protocole chirurgical doit être rigoureux et le patient doit respecter les consignes post-opératoires données (pas de tabac, pas de compression au niveau de la plaie).
- Plus le volume osseux sera important, plus le risque d'effondrement des membranes sera important.
- La migration des cellules osseuses doit se faire à l'abri des autres populations cellulaires.
- Le type de défaut osseux à combler : en effet, une augmentation osseuse verticale est difficile à obtenir.
- L'exposition de la membrane : elle doit être enfouie pendant au moins 8 à 12 mois.
- La densité de l'os nouvellement formé. Mattout et coll. ont élaboré une classification en fonction de la dureté de l'os néoformé :
 - Indice 1 : tissu très mou, correspond à la densité du tissu enflammé
 - Indice 2 : tissu mou, correspond à la densité du tissu conjonctif gingival
 - Indice 3 : tissu dense, correspond à une légère pénétration de la sonde
 - Indice 4 : tissu très dense, résistant à la pression de la sonde
 - Indice 5 : tissu dont la densité est comparable à celle de l'os sain

(Mattout et coll., 2007)

2.2.4. Indications

Les déhiscences correspondent à une « insuffisance osseuse en épaisseur laissant apparaître des spires exposées dans la partie coronaire de l'implant », alors que les fenestrations sont une « insuffisance osseuse en épaisseur laissant apparaître les spires exposées dans une zone autre que la partie coronaire de l'implant ».

(Mattout et coll., 2015)

La ROG sera pratiquée dans les cas suivants :

- lorsqu'on est dans une situation où la demande esthétique est forte, en secteur antérieur, même si le positionnement de l'implant est en adéquation avec le placement de la future prothèse

- lors de la mise en place immédiate de l'implant après avulsion, lorsqu'il y a un espace entre l'implant et l'alvéole, pour les sites non esthétiques avec un défaut horizontal supérieur à 1 ou 2 mm, et dans les zones esthétiques (figure 6).

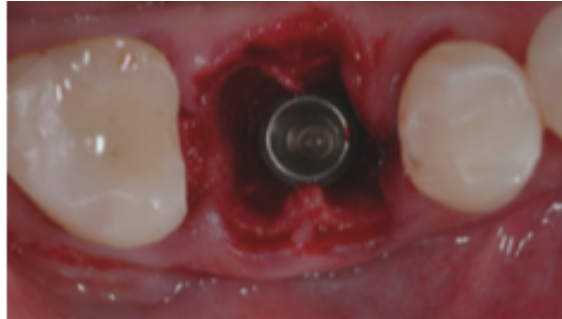

Figure 6 : défaut intra-alvéolaire entre la surface de l'implant et le mur osseux
(source : Benic et Hämmerle, 2014)

- pour permettre l'aménagement d'un volume osseux péri-implantaire lors du placement de l'implant : lorsqu'il y a présence d'une déhiscence après le placement de l'implant dans l'alvéole, dans les zones esthétiques et non esthétiques. (figures 7 et 8)

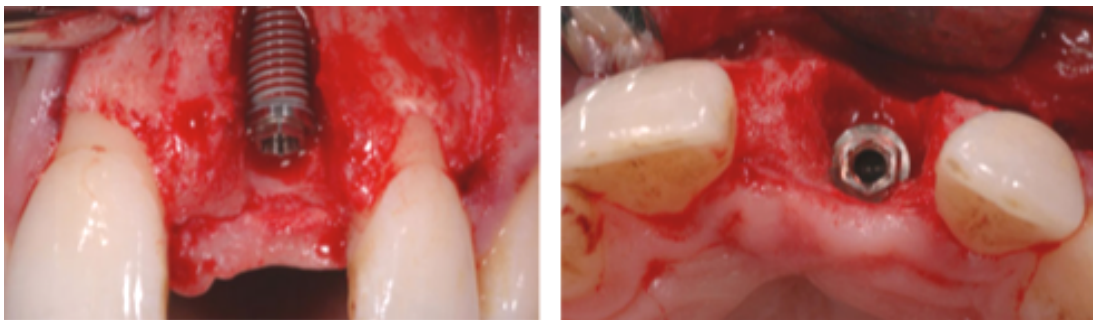


Figure 7 : déhiscence péri-implantaire où la stabilité du volume de la zone à augmenter est assurée par les murs osseux adjacents (source : Benic et Hämmerle, 2014)

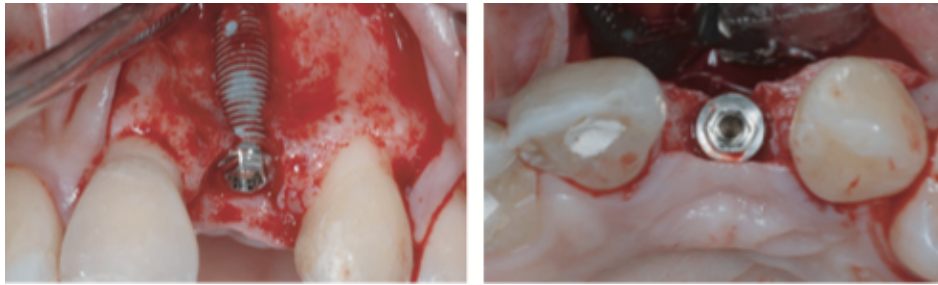


Figure 8 : déhiscence péri-implantaire où la stabilité du volume de la zone à augmenter n'est pas assurée par les murs osseux adjacents (source : Benic et Hämmerle, 2014)

- pour augmenter horizontalement la crête osseuse : l'épaisseur de la crête n'est pas suffisante pour pouvoir positionner l'implant correctement (figure 9)
- pour augmenter verticalement la crête osseuse : lorsque la hauteur de la crête est réduite, l'ancrage de l'implant ne sera pas optimal ou lorsque le support osseux n'est pas suffisant pour assurer un soutien des tissus mous et que cela entraîne un déficit esthétique. (figure 9) (Benic et Hämmerle, 2014)

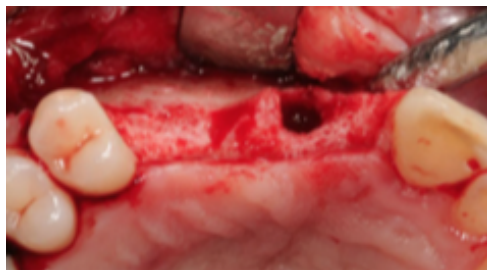

Figure 9 : Défaut horizontal et vertical (source : Benic et Hämmerle, 2014)

- pour préserver le volume d'une crête au stade de l'extraction,
- pour protéger une greffe osseuse afin d'éviter sa résorption. (Vivot, 2011)

En effet, Buser et coll. ont observé lors de leur étude clinique que lorsqu'une membrane était utilisée pour couvrir un comblement d'os autogène, elle permettait de diminuer son taux de résorption. Dans leur étude, ce taux passe de 30% à 60% lorsqu'il n'y pas de membrane. Ces résultats ont été confirmés par Donos et coll., qui montrent que la résorption des granules pour le comblement est plus lente lorsqu'elles sont recouvertes par une membrane. (Soldatos et coll., 2017)

3. LA MEMBRANE RESORBABLE EN ACIDE POLYLACTIQUE TRAITÉ PAR UN ESTER D'ACIDE CITRIQUE

3.1. Historique

La membrane Guidor® est la première membrane alloplastique à avoir été mise en place pour être utilisée en régénération tissulaire guidée.

Elle a été introduite en 1992 par Gottlow et coll dans une expérimentation chez le singe. (Gottlow et coll., 1994)

Au cours des années 1990, elle a fait l'objet de multiples études chez les animaux (Gottlow et coll., 1994, Miller et coll, 1996, Sallum et coll., 1998) et les humains (Lundgren et coll, 1994, Chaves et coll., 1996, Cortellini et coll, 1996, Harris, 1997, 1998, 1999, Matarasso et coll., 1998, Parashis et coll, 1998, Vernino et coll., 1998 et 1999, Zucchelli et coll, 1998, Borghetti et coll., 1999, Lundgren et Slotte, 1999, Miller et coll., 1999, Müller et coll., 1999).

3.2. Composition

La membrane Guidor® est une membrane alloplastique, fabriquée à partir d'acide polylactique. Il s'agit d'un copolymère composé des acides lactiques énantiomères L et D (figure 10) adouci par un ester d'acide citrique, l'acétyl-tributylcitrate ou acétylcitrate de tributyle (ATBC) (figure 11), qui est un plastifiant permettant d'augmenter la malléabilité de la membrane afin de faciliter sa manipulation lors des procédures chirurgicales (figure 12). (Vernino et coll., 1998)

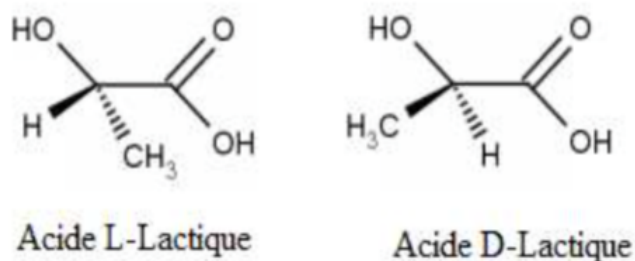


Figure 10 : Formules chimiques de l'acide lactique (source : Maiza, 2016)

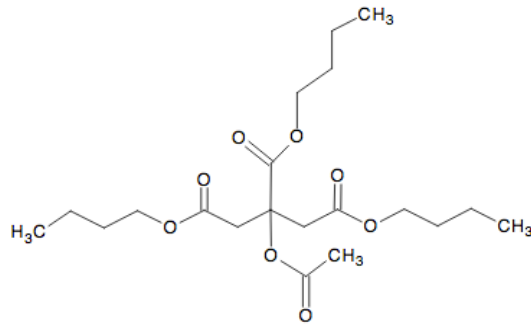


Figure 11 : Formule chimique du tributyle acétyle de citrate (source : Maiza, 2016)

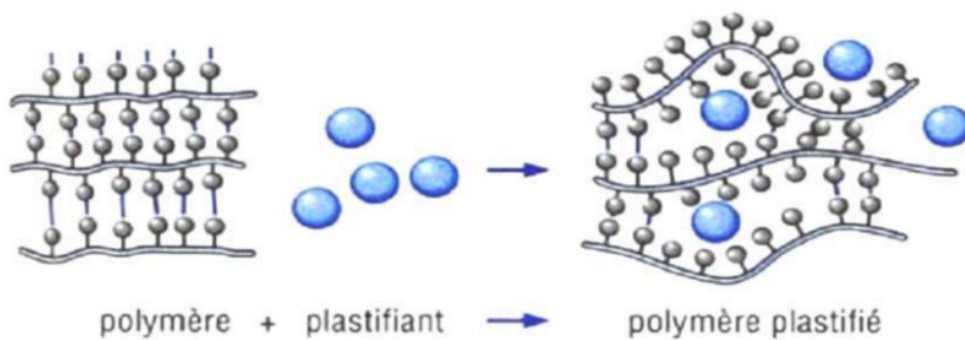


Figure 12 : Plastification d'un polymère (source : Maiza, 2016)

Cette barrière est composée de deux couches, séparées par des mainteneurs d'espace permettant la création d'un espace intermédiaire (figures 13 et 14).

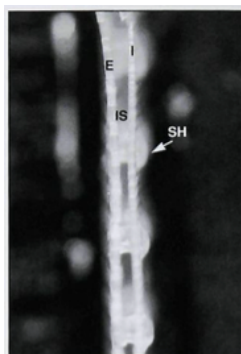


Figure 13 : Vue de profil de la membrane avec l'espace entre les deux couches IS = espace entre les deux couches, I = couche interne, E = couche externe, SH = mainteneurs d'espace au niveau de la couche interne (source : Gottlow et coll., 1994)

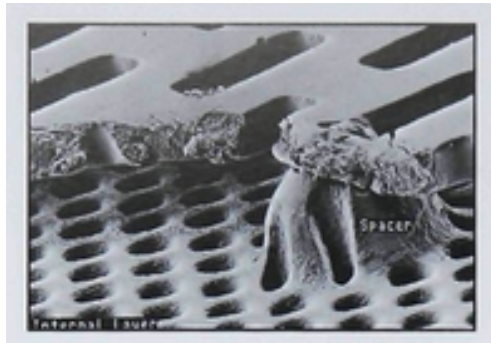


Figure 14 : Espaceurs séparant les deux couches, permettant la création d'un espace pour l'invasion tissulaire (source : Vernino et coll., 1998)

La couche externe faisant face à la gencive est constituée de larges perforations rectangulaires, de 400 à 500/cm², permettant l'invasion par les fibroblastes (figure 15).

La couche interne faisant face à la dent (ou l'implant) est parsemée de petites perforations circulaires (4000 à 5000/cm²) (figure 16). (Vernino et coll., 1998)



Figure 15 : Couche externe de la membrane Guidor®(source : Vernino et coll., 1998)

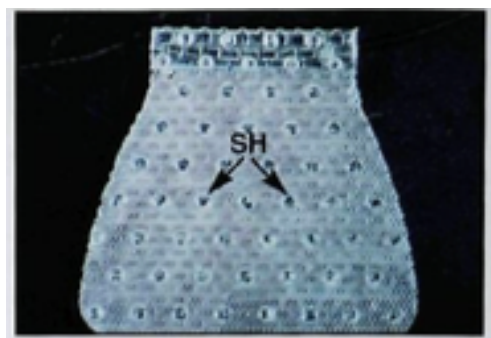

Figure 16 : Couche interne de la membrane Guidor® (source : Vernino et coll., 1998)

La barrière est hydrophobe et son poids moléculaire moyen après stérilisation est de 156, 127 g/mol. (Vernino et coll., 1998)

3.3. Propriétés

Comme toutes les membranes, la membrane Guidor® doit respecter un cahier des charges. Selon la notice du fabricant, elle y répond :

- Biocompatibilité
- Perméabilité sélective pour empêcher la migration des cellules épithéliales et conjonctives
- Intégration tissulaire satisfaisante permettant la croissance tissulaire à sa surface
- Mainteneur d'espace, avec des qualités biomécaniques suffisantes pour assurer un « effet de tente » au-dessus du caillot et permettre sa protection et sa stabilisation sans être trop rigide (risque de perforation du lambeau lors de la contraction cicatricielle)
- Grande facilité de manipulation, la procédure clinique étant difficile et requérant une expertise avancée. (Sunstar Guidor®)

Voyons ces éléments plus en détail :

- Biocompatibilité

La sécurité des composants a été prouvée par de multiples études de biocompatibilité et de toxicité.

Les propriétés toxicologiques du matériau sont les mêmes que pour chaque composant pris séparément, puisque le matériau est un mélange homogène de polymères et d'adoucissant, où chaque composant est complètement extractible.

(Gottlow et coll, 1994)

- Fonction barrière

La fonction barrière de cette membrane est augmentée par la couche la plus interne occlusive aux cellules, ayant des petites perforations circulaires qui n'empêchent pas complètement mais retardent considérablement la pénétration des cellules gingivales.

De part et d'autre de la membrane, on retrouvera d'un côté le tissu conjonctif gingival qui finira par occuper l'espace entre les deux couches et de l'autre, le ligament parodontal (formé entre la couche interne de la membrane et la racine). Ils pourront tous deux pénétrer à travers les petites perforations de la couche interne et s'intégrer l'un à l'autre.

De plus, des mainteneurs d'espace présents sur la couche interne vont assurer un espace suffisant entre la matrice et la racine dentaire pour permettre la formation d'une nouvelle attache dans le cas où la membrane serait en contact direct avec la racine, comme dans le cas de déhiscence. (Gottlow et coll., 1994)

- **Intégration tissulaire**

La couche externe est parsemée de larges perforations rectangulaires dans lesquelles le tissu conjonctif des tissus mous du lambeau pourra pénétrer, puis se répandre dans l'espace entre les deux couches.

Cette configuration permet l'intégration de la matrice dans le tissu conjonctif gingival, ce qui préviendra les récessions gingivales, la croissance épithéliale et la formation d'une poche le long de sa couche externe.

(Gottlow et coll., 1994)

- **Maintien d'espace**

Il est également important que le matériau ait un design fonctionnel et maintienne sa stabilité fonctionnelle pour un temps suffisant pour permettre la régénération des tissus parodontaux. (Gottlow et coll., 1994)

Le temps de résorption de la membrane est donc une de ses caractéristiques fondamentales : le processus de résorption de la membrane Guidor® est programmé pour assurer son rôle de barrière pour un temps de 6 à 8 semaines. (Sallum et coll., 1998).

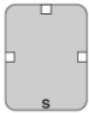
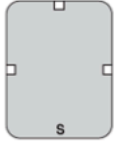

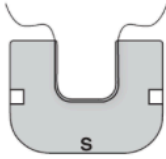
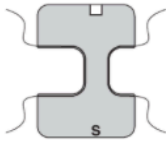

Il faudra attendre 6 à 12 mois pour obtenir une résorption complète de la membrane. (Parashis et coll., 1998)

De plus, son design double couche lui confère une rigidité suffisante pour pouvoir protéger un matériau de comblement en régénération osseuse guidée, en lui laissant la place nécessaire pour permettre la régénération osseuse. (Horowitz et coll., 2014)

- Facilité de manipulation

La membrane Guidor® se présente sous plusieurs formes afin de faciliter son utilisation lors des procédures chirurgicales (tableau 4).

Tableau 4 : Présentation des différentes membranes en fonction de leur utilisation (source : Sunstar Guidor®)

Type de configuration	Taille du produit	Représentation du produit
Régénération osseuse guidée (ROG)	P3 – Rectangle, 15,0 x 20,0 mm	
Régénération osseuse guidée (ROG)	P6 – Rectangle, 20,0 x 28,0 mm	
Chirurgie plastique parodontale	PPS 10,0 x 12,7 mm	
Régénération tissulaire guidée (RTG)	MC 19,8 x 15,0 mm	
Régénération tissulaire guidée (RTG)	DC 16,1 x 22,6 mm	
Régénération tissulaire guidée (RTG)	MSL 15,0 x 14,2 mm	

3.4. Indications

Selon les indications du fabricant, la membrane Guidor® peut être utilisée :

- En RTG : elle est « indiquée pour le traitement chirurgical des défauts parodontaux, pour aider à la régénération et à l'intégration des composants du tissu parodontal »
- En ROG : « l'utilisation de Guidor® pour faciliter la régénération et l'augmentation osseuse dans la cavité buccale doit se limiter aux défauts et concavités dans les contours osseux et aux défauts ou situations dans lesquels une augmentation modérée du volume osseux au-delà des contours osseux est désirable.

Dans tous les cas, un mainteneur d'espace approprié devrait être utilisé. », en précisant toutefois que « Un mainteneur d'espace approprié pour Guidor® doit être utilisé pour permettre la régénération osseuse. La membrane Guidor® est malléable pour faciliter l'application et son adaptation sur la surface osseuse adjacente. Sans support, c'est-à-dire sans une quantité suffisante de matériau de greffe osseuse, la membrane peut s'effondrer dans le défaut. Son utilisation pour des défauts présentant une morphologie très favorable, par exemple des défauts très étroits dans le contour osseux, est laissée au jugement du praticien.» (Sunstar Guidor®)

3.5. Protocole chirurgical

Selon le protocole fabricant, il faut stocker la membrane à une température de 2 à 8°C, température à laquelle la membrane sera très rigide et friable et la sortir 15 minutes avant l'intervention chirurgicale afin de pouvoir la manipuler. Elle deviendra malléable à température corporelle.

Elle s'utilise la plupart du temps avec un matériau de greffe osseuse.

Selon le protocole fabricant, il faut lors de la procédure chirurgicale :

- Maintenir un champ stérile pendant toute la procédure.
- S'assurer que la membrane ait atteint la température ambiante avant de la manipuler ou de la découper et ne pas la réchauffer entre les doigts.

- Une fois qu'elle a atteint la température ambiante, on pourra ouvrir le sachet métallisé et le blister plastique.
- Il faut la prélever avec une précelle plate
- Pour découper la matrice, la maintenir avec précaution entre les doigts et couper avec des ciseaux aiguisés.
- La taille de la matrice doit être adaptée à la taille du défaut à couvrir, en dépassant d'au moins 3 mm de chaque côté.
- Lors de l'application, attacher le fil de suture autour de la racine de la dent et le maintenir par un nœud carré.
- Placer la couche externe, S face à la gencive. Le S est placé à la base du défaut.
- Couper les extrémités du fil de suture. Des extrémités plus longues peuvent être placées plus facilement sous le lambeau.
- Les lambeaux sont suturés pour la recouvrir complètement.

(Sunstar Guidor®)

4. ANALYSE COMPARATIVE DES RESULTATS

4.1. La régénération tissulaire guidée

4.1.1. Les défauts infra-osseux

L'utilisation de la membrane Guidor® dans le traitement des lésions infra-osseuses à 2 ou 3 murs permet un gain d'attache, ainsi que la réduction de la profondeur au sondage. (Parashis et coll., 1998)

Concernant l'utilisation des membranes en régénération tissulaire guidée, Needleman et coll. ont réalisé une étude systématique, incluant les différents essais cliniques disponibles jusqu'en avril 2004.

Ils ont établi un comparatif des techniques avec membranes résorbables et non résorbables seules ou avec substituts osseux et des techniques de débridement par lambeaux. Les études sélectionnées devaient durer au moins 12 mois ; elles concernaient des patients atteints de parodontite chronique ou de parodontite chez des sujets d'au moins 21 ans. Les études concernant les atteintes de furcation étaient exclues.

Sur les 17 études incluses dans cette revue, 13 concernaient les membranes résorbables dont 6 les membranes Guidor®.

Certaines ont démontré un meilleur gain d'attache et une profondeur de sondage réduite par rapport aux techniques de lambeaux : lambeau d'accès (Cortellini et coll., 1998, Pontoriero et coll., 1999), lambeau de préservation papillaire (Cortellini et coll., 2001) et lambeau de Widman modifié (Mayfield et coll., 1998).

De plus, dans l'étude clinique de Pontoriero et coll., les 4 procédures de traitement par régénération tissulaire guidée (la membrane Guidor®, la membrane résorbable en copolymères d'acide lactique et glycolique Resolut®, la membrane non résorbable Gore-Tex® en e-PTFE, et le mélange de protéines de la matrice amélaire Emdogain®) apparaissent similaires en terme de profondeur de sondage et de gain d'attache, tout en donnant de meilleurs résultats que le lambeau d'accès seul.

Une ré-entrée au niveau du site chirurgical a été effectuée dans l'étude de Mayfield et coll. et montre de meilleurs résultats en terme de gain osseux pour la membrane Guidor® par rapport au lambeau de Widman modifié seul. (Needleman et coll., 2005)

La membrane Guidor® a fait l'objet de cas cliniques chez l'homme, en comparaison avec d'autres membranes, résorbables ou non, ainsi qu'avec l'utilisation de matériaux de comblement.

Il en ressort qu'elle permet un gain d'attache ainsi qu'une diminution de la profondeur de sondage, mais qu'il n'y a pas de différence au niveau des résultats entre les différentes procédures utilisant une membrane Gore-Tex® en e-PTFE (Zybutz et coll., 2000), une membrane résorbable en Polydioxanone (Dörfer et coll., 2000), ainsi qu'avec l'utilisation de DFDBA et d'Emdogain® (Parashis et coll., 2004).

Cependant, au niveau de la résolution radiographique de la densité osseuse, elle permet d'obtenir de meilleurs résultats qu'une membrane en polydioxanone (Christgau et coll., 2002) et qu'avec l'utilisation de DFDBA (Parashis et coll., 2004), sans différence significative avec l'utilisation d'une membrane en e-PTFE (Zybutz et coll., 2000), ni avec l'Emdogain® (Parashis et coll., 2004)

4.1.2. Les atteintes de furcation

L'utilisation de la membrane Guidor®, en association avec du DFDBA dans les atteintes de furcation sur des molaires mandibulaires de classe II, a permis dans une étude de réduire l'atteinte à une classe I. Au niveau histologique, une régénération a pu être observée pour deux des trois dents traitées. (Harris, 1999)

La membrane Guidor®, utilisée dans le traitement des atteintes de furcation de classe II, permet un gain d'attache comparable à une membrane en Polydioxanone (Eickholz et coll., 2000) et une membrane à base d'acide polylactique Epi-Guide® (Vernino et coll., 1999).

Cependant, en matière de diminution du défaut dans le sens vertical, c'est-à-dire en gain osseux vertical depuis la base du défaut, elle apparaît moins efficace que la membrane Epi-Guide® (Vernino et coll., 1999).

En comparaison avec un simple lambeau d'accès et débridement (Cury et coll., 2003) et avec une membrane en e-PTFE (Hugoson et coll., 1995), elle apparaît équivalente en terme de réduction de profondeur au sondage, mais permet d'obtenir un gain d'attache dans le sens horizontal plus important, permettant dans certains cas à des défauts d'évoluer en défauts de classe I et dans quelques cas, une fermeture complète des défauts.

Elle a été utilisée dans une étude sur les atteintes de furcation de classe III, en association avec du DFDBA. Dans une autre étude, elle a été utilisée seule ou avec l'ajout d'une membrane en Vicryl®, jouant dans ce cas le rôle d'échafaudage pour la migration cellulaire.

Une réduction de la profondeur de sondage, équivalente avec ou sans Vicryl®, a été observée, mais le taux de fermeture de la furcation, la diminution du volume de la lésion ainsi que le sondage horizontal du défaut ont été améliorés lorsque la membrane Vicryl® était ajoutée. Cela indique que l'utilisation d'une membrane en polyglactine 910 utilisée comme échafaudage entraîne de meilleurs résultats quant à la fermeture des atteintes de furcation de classe III.

La composante verticale est un paramètre important à prendre en compte, puisque les défauts avec une ouverture verticale inférieure ou égale à 4 mm ont montré un taux plus important de fermeture que ceux supérieurs à 4mm (74% contre 11% respectivement). (Mehlbauer et coll., 2000)

4.2. Les récessions

Bouchard et coll. ont mené une méta-analyse comparant les différentes techniques pour le recouvrement des récessions : les lambeaux déplacés latéralement, les lambeaux déplacés verticalement, les greffes enfouies et les techniques de régénération tissulaire guidée, avec membranes non résorbables et résorbables.

Le nombre d'études varie, mais le pourcentage moyen de recouvrement des récessions de classe I et II le plus élevé est obtenu avec les techniques de greffes enfouies (82 à 83% selon la technique du lambeau), contre 76% et 74% pour les membranes non résorbables et résorbables, respectivement. Les techniques de recouvrement par lambeau déplacé verticalement ont eu un pourcentage de recouvrement moyen à peine supérieur (77%) et les lambeaux déplacés latéralement le plus mauvais taux (66%).

De plus, la technique de greffe enfouie et lambeau semble être celle qui permet d'obtenir les meilleurs résultats en ce qui concerne le pourcentage de dents avec des récessions de classe I et II, ayant obtenu un recouvrement complet après chirurgie.

En effet, les études cliniques présentées permettaient d'obtenir un recouvrement complet pour 53 à 89,5% des dents selon la technique de lambeau utilisée, alors que les techniques de RTG avec les membranes non résorbables et résorbables permettaient d'obtenir un recouvrement complet sur respectivement 33% et 44% des dents.

Ainsi, les techniques de recouvrement par greffe de tissu conjonctif enfoui en comparaison avec la membrane Guidor® (Harris, 1998, Borghetti et coll., 1999) et en comparaison avec les membranes Guidor® et en e-PTFE (Zuccheli et coll., 1998) ou les membranes Resolut® (Trombelli et coll., 1998), ainsi que les techniques d'enveloppe modifiée (Müller et coll., 1999) et les lambeaux bipapillaires avec une greffe de tissu conjonctif (Harris, 1997) en comparaison avec la membrane Guidor®, permettent d'obtenir de meilleurs résultats quant au gain de hauteur gingivale pour le traitement des récessions de classe I et II.

Les membranes Guidor® et en e-PTFE ne semblent pas apporter de résultats significativement différents, en ce qui concerne le gain d'attache et le recouvrement (Roccuzzo et coll., 1996, Zucchelli et coll., 1998) (Bouchard et coll., 2001)

L'association de la membrane Guidor® avec du DFDBA et une membrane Vicryl® permet d'obtenir un meilleur recouvrement des récessions de classe I et II qu'avec la membrane Guidor® utilisée seule (respectivement 90% de recouvrement contre 78%). (Dodge et coll., 2000)

Selon certaines études, il a été montré que la membrane Guidor® utilisée seule pour le traitement des récessions de classe III permet d'obtenir un recouvrement allant de 16,7% à 50%, sans qu'aucune régénération ne soit observée au niveau histologique (Harris, 2001) et le taux de recouvrement obtenu avec cette membrane n'est pas stable dans le temps, passant de 92,3% à 58,8% entre les 6 mois et les 25,3 mois post-opératoires (Harris, 2002).

Cependant, ces résultats ne sont pas en adéquation avec ceux d'un cas clinique montrant le recouvrement de 6 récessions profondes (de 4 à 7mm) sur une jeune femme avec une membrane Guidor®, permettant l'obtention d'un gain d'attache significatif ainsi qu'une bande de tissu kératinisée de plus de 2mm, au bout de 18 mois après la procédure chirurgicale. (Cangini et coll., 2003)

En 2018, Shkreta et coll., dans leur revue de littérature, ont proposé un tableau récapitulant les avantages et inconvénients des différentes techniques de recouvrement.

Tableau 5 : Avantages et inconvénients des différentes techniques de recouvrement radiculaire (d'après Shrekta et coll., 2018).

Techniques	Avantages	Inconvénients	Taux de succès
LPF (Lambeau positionné latéralement)	Simple et peu chronophage Pas de nécessité de deuxième site chirurgical Bon résultat esthétique	Seulement pour les sites avec des récessions unitaires Risque de récession gingivale, de déhiscence ou de fenestration au niveau du site donneur adjacent Nécessite une quantité adéquate de tissu kératinisé à proximité du site donneur et un vestibule profond	69-72%
DPF (lambeau bi-papillaire)	Résultat esthétique excellent avec une bonne correspondance de la couleur des tissus donneur et receveur	Applicable seulement pour les récessions unitaires, résultats peu prédictibles	34-82%
CAF (Lambeau positionné coronairement)	Efficace Résultats esthétiques excellents Applicable pour les sites avec des récessions unitaires ou multiples	Nécessité de disposer d'une quantité suffisante de tissu kératinisé apicalement à l'exposition radiculaire Il ne faut pas qu'il y ait d'alvéolyse osseuse interproximale	55-99%
FGG (Grefe gingivale libre)	Technique simple Peut être effectuée dans les cas où une augmentation de la quantité de gencive attachée est requise	Nécessité de deux sites chirurgicaux Manque d'approvisionnement en sang du greffon Augmentation de l'inconfort du patient Possibilité de saignement post-opératoire Taux de succès plus faible Peu de correspondance de couleur entre le greffon et le site receveur	9-72%
SCTG (Grefe de tissu conjonctif enfoui)	Applicable pour les sites avec des récessions unitaires et multiples Bonne prédictibilité Résultats esthétiques excellents Morbidity au niveau du site donneur diminuée par rapport à la FGG (cicatrisation par première intention)	Nécessité de deux sites chirurgicaux Chirurgie très technique et chronophage Quantité limitée de greffe	88-97%

RTG	Bonne esthétique. Nécessité d'un seul site chirurgical.	Pas de bénéfices cliniques supplémentaires pour le patient comparé aux autres techniques traditionnelles de recouvrement radiculaire. Nécessité d'un deuxième temps chirurgical si des membranes non résorbables sont utilisées. Taux d'exposition postopératoire de la membrane élevé avec un risque infectieux et des difficultés de cicatrisation. Applicable seulement pour les récessions unitaires.	45-81%
CAF + ADMA (matrice dermique acellulaire)	Quantité illimitée. Un seul site chirurgical. Résultats similaires au SCTG en matière de recouvrement radiculaire moyen et du résultat esthétique.	Pas aussi efficace que la technique par SCTG pour augmenter l'épaisseur de gencive attachée.	88,7-97%
CAF + EMD (dérivé de la matrice amélaire)	Inconfort postopératoire du patient diminué. Applicable pour les sites avec des récessions unitaires et multiples	Grande variabilité des résultats cliniques	62-89%
CAF + PRF (platelet-rich fibrin)	Quantité illimitée. Un seul site chirurgical. Inconfort postopératoire du patient diminué. Excellent potentiel de régénération tissulaire et osseuse. Cicatrisation améliorée. Permet les mêmes résultats cliniques en résolvant les problèmes de récession gingivale.	Des études complémentaires sont nécessaires afin de prouver la prédictibilité de cette technique.	72,1-92,7%
CAF + CM (matrice collagénique)	Quantité illimitée. Un seul site chirurgical. Permet d'augmenter l'épaisseur gingivale et la quantité de gencive kératinisée. Inconfort postopératoire du patient diminué.	Des études complémentaires sont nécessaires afin de prouver la prédictibilité de cette technique.	88,5-94,32%

4.3. La régénération osseuse guidée

Selon une étude histologique chez le chien, les membranes Guidor® et en e-PTFE renforcée à l'aide de titane apparaissent équivalentes en terme de formation osseuse. (Al Salamah et coll., 2012)

De plus, la membrane Guidor® utilisée seule ou avec un substitut osseux dans le cas de murs osseux fins, déhiscences ou fenestrations, mise en place au moment de l'avulsion de la dent, permet de conserver le volume de l'alvéole et ainsi de pouvoir placer un implant dans un os ayant des dimensions adéquates.

(Rosen P et Rosen A, 2013, Horowitz et coll., 2014, Leventis et coll., 2016)

Elle permet également, lorsqu'elle est mise en place simultanément à la pose d'un implant, un comblement osseux dans la plupart des cas (Lundgren et coll., 1994) et permet à l'implant d'être cliniquement stable deux ans après sa mise en place. (Lu, 2003)

L'ajout de PRP (plasma riche en plaquettes), lors de l'utilisation de Guidor® avec une allogreffe, permet d'obtenir un gain en épaisseur de la crête osseuse encore plus important. (Eskan et coll., 2014)

L'utilisation de la membrane, en association avec du DFDBA, du bioverre et du doxycycline hyclate dans des défauts de crête de petite étendue, permet d'obtenir un gain osseux en épaisseur et en hauteur. (Kirkland et coll., 2000)

La membrane Guidor®, en comparaison à la membrane Resolut® au niveau d'un site donneur de greffe osseuse (Miller et coll., 1999) et à la membrane collagénique Bio-Gide® avec un substitut osseux synthétique (Arunjaroensuk et coll., 2018), permet l'obtention de la même quantité d'os.

Peu de cas cliniques concernant cette membrane sont disponibles concernant son utilisation en ROG et elle n'apparaît pas dans des études comparatives avec d'autres membranes résorbables ou non.

Cependant, les membranes non résorbables peuvent être considérées comme le Gold standard des membranes pouvant être utilisées en ROG. Néanmoins, elles ont plusieurs inconvénients, dont leur risque d'exposition prématurée lié à un risque

infectieux important et la nécessité d'une deuxième intervention chirurgicale augmentant la morbidité du patient.

C'est pourquoi les membranes résorbables à base de collagène ont été utilisées en ROG. Elles démontrent une efficacité équivalente aux membranes non résorbables. Elles se résorbent rapidement et ont une faible rigidité associée à un risque d'effondrement de la membrane dans le défaut ; c'est pourquoi les membranes d'origine synthétique sont également utilisées en ROG. (Arunjaroensuk et coll., 2018) Les membranes non résorbables et les membranes résorbables paraissent équivalentes en ce qui concerne le pourcentage de remplissage de défaut, le pourcentage de cas avec un remplissage complet du défaut et le taux de déhiscence de la muqueuse.

Le taux de survie des implants est également équivalent pour les différentes membranes.

Il a été conclu que l'hétérogénéité des données disponibles exclut des recommandations claires concernant le choix d'une membrane spécifique et d'un matériau de support spécifique. (Benic et Hämmerle, 2014)

CONCLUSION

Les membranes Guidor® sont des membranes ayant prouvé leur efficacité en régénération osseuse et tissulaire guidées depuis des décennies.

Elles semblent répondre aux critères essentiels des membranes. En effet, elles permettent de remplir leur rôle de barrière suffisamment longtemps afin de garantir une régénération du système d'attache et de l'os. Elles ont également l'avantage des membranes résorbables : celui de ne pas nécessiter de deuxième intervention chirurgicale, ce qui est un critère majeur lors du choix d'une membrane.

De plus, les multiples formes commercialisées permettent leur adaptation aux différents défauts, avec ou sans matériau de comblement, selon les situations cliniques.

Cependant, les études disponibles ne permettent pas d'établir des indications claires quant à l'utilisation de cette membrane plutôt qu'une autre en fonction des différentes situations cliniques.

Ainsi, selon la chirurgie à effectuer, le type de défaut à combler, le moment de l'implantation choisi, la recommandation d'une membrane par rapport à une autre ne peut être réalisée et reste au choix du praticien.

Néanmoins la membrane Guidor® trouve sans aucun doute son indication en régénération osseuse et régénération tissulaire guidées.

Concernant le traitement des récessions, au vu des études cliniques, il apparaît qu'il est plus prudent d'utiliser une technique avec une greffe de conjonctif enfouie en matière de prédictibilité des résultats et de leur maintien au cours du temps. Cela même si dans certains cas la membrane Guidor® a montré son efficacité.

Les recherches actuelles permettent la création de membranes et de matériaux de support toujours plus performants, avec l'introduction de molécules bioactives, en vue de trouver un matériau qui permettrait une régénération optimale sans effets indésirables.

Il faudra encore plusieurs années d'études cliniques afin de trouver le matériau qui aura prouvé son efficacité et surtout sa reproductibilité en fonction des situations cliniques.

La membrane Guidor® reste en attendant un matériau de choix pour les traitements par régénération tissulaire.

BIBLIOGRAPHIE

Références bibliographiques

1. Al Salamah L, Babay N, Anil S, Al Rasheed A, Bukhary M. Guided bone regeneration using resorbable and non-resorbable membranes: a histological study in dogs. *Odontostomatol Trop*. 2012; 35(138): 43-50.
2. Arunjaroenasuk S, Panmekiate S, Pimkhaokham A. The stability of augmented bone between two different membranes used for guided bone regeneration simultaneous with dental implant placement in the esthetic zone. *Int J Oral Maxillofac Implants*. 2018; 33(1): 206-216.
3. Aurer A, Jorgic-Srdjak K. Membranes for periodontal regeneration. *Acta Stomatol Croat*. 2005; 39(1): 107–112.
4. Benic GI, Hämmerle CHF. Horizontal bone augmentation by means of guided bone regeneration. *Periodontol 2000*. 2014; 66(1): 13-40.
5. Borghetti A, Glise JM, Monnet-Corti V, Dejou J. Comparative clinical study of a bioabsorbable membrane and subepithelial connective tissue graft in the treatment of human gingival recession. *J Periodontol*. 1999; 70(2): 123-130.
6. Bouchard P, Mora F. Cicatrisation parodontale. Dans : Bouchard P. *Parodontologie & dentisterie implantaire. Volume 2, Thérapeutiques chirurgicales*. Paris : Lavoisier - Médecine Sciences ; 2015. p. 3-7
7. Bouchard P. *Parodontologie & dentisterie implantaire. Volume 2, Thérapeutiques chirurgicales*. Paris : Lavoisier - Médecine Sciences ; 2015. Chapitre 3, Principes biologiques de la cicatrisation parodontale ; p. 14-18.
8. Bouchard P, Malet J, Borghetti A. Decision-making in aesthetics: root coverage revisited. *Periodontol 2000*. 2001; 27(1): 97-120.
9. Cangini F, Cornelini R, Andreana S. Simultaneous treatment of multiple, bilateral, deep buccal recession defects with bioabsorbable barrier membranes: a case report. *Quintessence Int*. 2003; 34(1): 15-8.
10. Chaves ES, Geurs NC, Reddy MS, Jeffcoat MK. Clinical and radiographic digital imaging evaluation of a bioresorbable membrane in the treatment of periodontal bone defects. *Int J Periodontics Restorative Dent*. 1996; 16(5): 442-53.

11. Cherel F, Mora F. Préservation alvéolaire. Dans : Bouchard P. Parodontologie & dentisterie implantaire. Volume 2, Thérapeutiques chirurgicales. Paris : Lavoisier - Médecine Sciences ; 2015. p. 364-373.
12. Christgau M, Bader N, Felden A, Gradl J, Wenzel A, Schmalz G. Guided tissue regeneration in intrabony defects using an experimental bioresorbable polydioxanon (PDS) membrane. *J Clin Periodontol*. 2002; 29(8): 710–723.
13. Colombier ML. Modifications alvéolaires post-extractionnelles. Dans : Bouchard P. Parodontologie & dentisterie implantaire. Volume 1, Médecine parodontale. Paris : Lavoisier - Médecine Sciences ; 2014. p. 49-52.
14. Cortellini P, Prato GP, Tonetti MS. The modified papilla preservation technique with bioresorbable barrier membranes in the treatment of intrabony defects. Case Reports. *Int J Periodontics Restorative Dent*. 1996; 16(6): 545-559.
15. Cortellini P, Carnevale G, Sanz M, Tonetti MS. Treatment of deep and shallow intrabony defects A multicenter randomized controlled clinical trial. *J Clin Periodontol*. 1998; 25(12): 981-987.
16. Cortellini P, Tonetti MS. Focus on intrabony defects: guided tissue regeneration. *Periodontol 2000*. 2000; 22(1): 104-132.
17. Cortellini P, Tonetti MS, Lang NP, Suvan JE, Zucchelli G, Vangsted T, et coll. The simplified papilla preservation flap in the regenerative treatment of deep intrabony defects: clinical outcomes and postoperative morbidity. *J Periodontol*. 2001; 72(12): 1702-1712.
18. Cury PR, Sallum EA, Nociti FH, Sallum AW, Jeffcoat MK. Long-term results of guided tissue regeneration therapy in the treatment of class II furcation defects: a randomized clinical trial. *J Periodontol*. 2003; 74(1): 3-9.
19. Dimitriou R, Mataliotakis GI, Calori GM, Giannoudis PV. The role of barrier membranes for guided bone regeneration and restoration of large bone defects: current experimental and clinical evidence. *BMC Medicine*. 2012; 10(1): 1-24.
20. Dodge JR, Greenwell H, Drisko C, Wittwer JW, Yancey J, Rebitski G. Improved bone regeneration and root coverage using a resorbable membrane with physically assisted cell migration and DFDBA. *Int J Periodontics Restorative Dent*. 2000; 20(4): 398-411.

21. Dörfer CE, Kim TS, Steinbrenner H, Holle R, Eickholz P. Regenerative periodontal surgery in interproximal intrabony defects with biodegradable barriers. *J Clin Periodontol.* 2000; 27(3): 162-168.
22. Eickholz P, Kim TS, Steinbrenner H, Dörfer C, Holle R. Guided tissue Regeneration with bioabsorbable barriers: intrabony defects and class II furcations. *J Periodontol.* 2000; 71(6): 999-1008.
23. Elgali I, Omar O, Dahlin C, Thomsen P. Guided bone regeneration: materials and biological mechanisms revisited. *Eur J Oral Sci.* 2017; 125(5): 315-337.
24. Eskin MA, Greenwell H, Hill M, Morton D, Vidal R, Shumway B, et coll. Platelet-rich plasma-assisted guided bone regeneration for ridge augmentation: a randomized, controlled clinical trial. *J Periodontol.* 2014; 85(5): 661-668.
25. Gagnon K, Morand MA. La régénération tissulaire guidée en endodontie (1^e partie). *J Can Dent Assoc.* 1999 ; 65(7) : 394-398.
26. Garg AK, Funakoshi E, Misch C, Shanellec D, Tibbits LS. Atlas of Cosmetic & Reconstructive Periodontal Surgery. Raleigh: People's Medical Publishing House; 2007. Chapter 11: Guided Tissue Regeneration. p.159-195.
27. Gentile P, Chiono V, Tonda-Turo C, Ferreira AM, Ciardelli G. Polymeric membranes for guided bone regeneration. *Biotechnology J.* 2011; 6(10): 1187-1197.
28. Gineste L, Gineste M, Bluche L, Guilhem A, Elefterion A, Frayssinet P, et coll. Histomorphometric comparison of three bioabsorbable GTR barrier membranes in the canine model. *Int J Periodontics Restorative Dent.* 2005; 25(1): 60-71.
29. Gottlow J, Nyman S, Karring T, Lindhe J. New attachment formation as the result of controlled tissue regeneration. *J Clin Periodontol.* 1984; 11(8): 494-503.
30. Gottlow J, Laurell L, Lundgren D, Mathisen T, Nyman S, Rylander H, et coll. Periodontal tissue response to a new bioresorbable guided tissue regeneration device: a longitudinal study in monkeys. *Int J Periodontics Restorative Dent.* 1994; 14(5): 436-449.
31. Han J, Menicanin D, Gronthos S, Bartold P. Stem cells, tissue engineering and periodontal regeneration. *Aust Dent J.* 2014; 59(S1): 117-30.

32. Harris RJ. A clinical evaluation of guided tissue regeneration with a bioabsorbable matrix membrane combined with an allograft bone graft. A series of case reports. *J Periodontol.* 1997; 68(6): 598-607.
33. Harris RJ. A Comparative Study of root coverage obtained with guided tissue regeneration utilizing a bioabsorbable membrane versus the connective tissue with partial-thickness double pedicle graft. *J Periodontol.* 1997; 68(8): 779-790.
34. Harris RJ. A clinical evaluation of an allograft combined with a bioabsorbable membrane versus an alloplast/allograft composite graft combined with a bioabsorbable membrane. 100 Consecutively Treated Cases. *J Periodontol.* 1998; 69(5): 536-546.
35. Harris RJ. A comparison of 2 root coverage techniques: guided tissue regeneration with a bioabsorbable matrix style membrane versus a connective tissue graft combined with a coronally positioned pedicle graft without vertical incisions. Results of a series of consecutive cases. *J Periodontol.* 1998; 69(12): 1426-1434.
36. Harris RJ. Treatment of furcation defects with DFDBA combined with GTR: human histologic evaluation of a case. *Int J Periodontics Restorative Dent.* 1999; 19(3): 224-231.
37. Harris RJ. Histologic Evaluation of root coverage obtained with GTR in humans: a case report. *Int J Periodont Rest Dent.* 2001; 21(3): 1-11.
38. Harris RJ. GTR for root coverage: a long-term follow-up. *Int J Periodontics Restorative Dent.* 2002; 22(1): 54-61.
39. Horowitz RA, Leventis MD, Rohrer MD, Prasad HS. Bone grafting: history, rationale, and selection of materials and techniques. *Compend Contin Educ Dent Suppl.* 2014; 35(4): 1-6.
40. Hugoson A, Ravald N, Fornell J, Johard G, Teiwik A, Gottlow J. Treatment of class II furcation involvements in humans with bioresorbable and nonresorbable guided tissue regeneration barriers. A randomized multi-center study. *J Periodontol.* 1995; 66(7): 624-634.
41. Ivanovski S. Periodontal regeneration. *Aust Dent J.* 2009; 54(S1): 118-28.
42. Iviglia G, Kargozar S, Baino F. Biomaterials, current strategies, and novel nano-technological approaches for periodontal regeneration. *J Funct Biomater.* 2019; 10(1): 1-36.

43. Kannapel M. Les membranes non résorbables en polytétrafluoroéthylène à haute densité [Thèse d'exercice]. [Nancy] : Université Henri Poincaré. Faculté d'odontologie de Nancy ; 2017. 97 p.
44. Karring T, Nyman S, Gottlow J, Laurell L. Development of the biological concept of guided tissue regeneration - animal and human studies. *Periodont* 2000. 1993; 1(1): 26-35.
45. Kirkland G, Greenwell H, Drisko C, Wittwer JW, Yancey J, Rebitski G. Hard tissue ridge augmentation using a resorbable membrane and a particulate graft without complete flap closure. *Int J Periodontics Restorative Dent*. 2000; 20(4): 382-389.
46. Leventis MD, Papavasileiou D, Fairbairn P, Horowitz RA, Kalyvas D. Non-surgical management of post-extraction sockets using a resorbable alloplastic barrier membrane. A case series. *Clin Oral Impl Res*. 2016; 27(S13): 503.
47. Liu J, Kerns DG. Mechanisms of guided bone regeneration: a review. *Open Dent J*. 2014; 8(S1): 56-65.
48. Loos BG, Louwarse PHG, van Winkelhoff AJ, Burger W, Gilijamse M, Hart AAM, et coll. Use of barrier membranes and systemic antibiotics in the treatment of intraosseous defects. *J Clin Periodontol*. 2002; 29(10): 910-921.
49. Lu SP. Guided bone regeneration using an absorbable membrane combined with a one-stage implant into a recent extraction site: A case report. *Quintessence Int*. 2003; 34(4): 253-257.
50. Lundgren D, Sennerby L, Falk H, Friberg B, Nyman S. The use of a new bioresorbable barrier for guided bone regeneration in connection with implant installation. Case reports. *Clin Oral Impl Res*. 1994; 5(3): 177-84.
51. Lundgren D, Slotte C. Reconstruction of anatomically complicated periodontal defects using a bioresorbable GTR barrier supported by bone mineral. A 6-month follow-up study of 6 cases. *J clin periodontol*. 1999; 26(1): 56-62.
52. Maiza M. Formulation et caractérisation des matériaux biodégradables à base de l'acide polylactique-Plastifiants. [Thèse d'exercice]. [Sétif] : Université Ferhat Abbas, Sétif 1. Faculté de technologie ; 2016. 116 p.
53. Matarasso S, Cafiero C, Coraggio F, Vaia E, de Paoli S. Guided tissue regeneration versus coronally repositioned flap in the treatment of recession with double papillae. *Int J Periodontics Restorative Dent*. 1998; 18(5): 444-453.

54. Mattout P, Mattout C, Vaida C. La place de la régénération osseuse guidée dans les techniques de reconstruction osseuse. *J. parodontol. implantol. orale.* 2007 ; 27(3) : 167-180.
55. Mattout P, Leymarie S, Tuil M. Régénération osseuse guidée : les membranes. Dans : Bouchard P. *Parodontologie & dentisterie implantaire. Volume 2, Thérapeutiques chirurgicales.* Paris : Lavoisier - Médecine Sciences ; 2015. p. 374-385.
56. Mayfield L, Soderholm G, Hallstrom H, Kullendorff B, Edwardsson S, Bratthall G, et coll. Guided tissue regeneration for the treatment of intraosseous defects using a biabsorbable membrane. A controlled clinical study. *J Clin Periodontol.* 1998; 25(7): 585–595.
57. Mehlbauer MJ, Greenwell H, Nouneh I, Drisko C, Wittwer JW, Yancey J, et coll. Improved closure rate of class III furcations using a layered GTR technique. *Int J Periodontics Restorative Dent.* 2000; 20(3): 284-95.
58. Miller NA, Penaud J, Kohler C, Ambrosini P. Regeneration of bone graft donor sites. *Clin Oral Impl Res.* 1999; 10(4): 326-30.
59. Miller N, Penaud J, Foliguet B, Membre H, Ambrosini P, Plombas M. Resorption rates of 2 commercially available bioresorbable membranes. *J Clin Periodontol.* 1996; 23(12): 1051-1059.
60. Müller HP, Stahl M, Eger T. Root coverage employing an envelope technique or guided tissue regeneration with a bioabsorbable membrane. *J Periodontol.* 1999; 70(7): 743-751.
61. Needleman I, Tucker R, Giedrys-Leeper E, Worthington H. Guided tissue regeneration for periodontal intrabony defects – a cochrane systematic review. *Periodontol 2000.* 2005; 37(1): 106-23.
62. Nyman S, Gottlow J, Karring T, Lindhe J. The regenerative potential of the periodontal ligament. *J Clin Periodontol.* 1982; 9(3): 257-265.
63. Parashis A, Andronikaki-Faldami A, Tsiklakis K, van der Stelt P. Clinical application of a new bioresorbable guided tissue regeneration device: case reports. *Int J Periodontics Restorative Dent.* 1998; 18(4): 388-401.
64. Parashis A, Andronikaki-Faldami A, Tsiklakis K. Clinical and radiographic comparison of three regenerative procedures in the treatment of intrabony defects. *Int J Periodontics Restorative Dent.* 2004; 24(1): 80-90.

65. Polimeni G, Xiropaidis AV, Wikesjö UME. Biology and principles of periodontal wound healing/regeneration. *Periodontol 2000*. 2006; 41(1): 30-47.
66. Pontoriero R, Wennström J, Lindhe J. The use of barrier membranes and enamel matrix proteins in the treatment of angular bone defects. A prospective controlled clinical trial. *J Clin Periodontol*. 1999; 26(12): 833-40.
67. Popelut A, Brochery B. Sélection du malade et de la lésion. Dans : Bouchard P. *Parodontologie & dentisterie implantaire. Volume 2, Thérapeutiques chirurgicales*. Paris : Lavoisier - Médecine Sciences ; 2015. p. 199-205.
68. Ramseier CA, Rasperini G, Batia S, Giannobile WV. Advanced reconstructive technologies for periodontal tissue repair. *Periodontol 2000*. 2012; 59(1): 185-202.
69. Retzepi M, Donos N. Guided Bone Regeneration: biological principle and therapeutic applications. *Clin Oral Impl Res*. 2010; 21(6): 567-576
70. Rocuzzo M, Lungo M, Corrente G, Gandolf S. Comparative study of a bioresorbable and a non-resorbable membrane in the treatment of human buccal gingival recession. *J Periodontol*. 1996; 67(1): 7-14.
71. Rosen PS, Rosen AD. Purposeful exposure of a polylactic acid barrier to achieve socket preservation for placement of dental implants: case series report. *Compend Contin Educ Dent*. 2013; 34(1): 34-40.
72. Sallum EA, Sallum AW, Nociti JFH, Marcantonio RAC, de Toledo S. New attachment achieved by guided tissue regeneration using a bioresorbable polylactic acid membrane in dogs. *Int J Periodontics Restorative Dent*. 1998; 18(5): 502-510.
73. Scantlebury TV. 1982-1992: A decade of technology development for guided tissue regeneration. *J Periodontol*. 1993; 64(11): 1129-1137.
74. Sculean A, Jepsen S. Biomaterials for the reconstructive treatment of periodontal intrabony defects. *Perio*. 2004; 1(2): 97-109.
75. Sheikh Z, Qureshi J, Alshahrani AM, Nassar H, Ikeda Y, Glogauer M, et coll. Collagen based barrier membranes for periodontal guided bone regeneration applications. *Odontology*. 2017; 105(1): 1-12.
76. Shkreta M, Atanasovska-Stojanovska A, Dollaky B, Belazelkoska Z. Exploring the gingival recession surgical treatment modalities: a literature review. *Open Access Maced J Med Sci*. 2018; 6(4): 698-708.

77. Siaili M, Chatzopoulou D, Gillam DG. An overview of periodontal regenerative procedures for the general dental practitioner. *Saudi Dent J.* 2018; 30(1): 26-37.
78. Soldatos NK, Stylianou P, Koidou VP, Angelov N, Yukna R, Romanos GE. Limitations and options using resorbable versus nonresorbable membranes for successful guided bone regeneration. *Quintessence Int.* 2017; 48(2): 131-147.
79. Struillou X, Soueidan A. Adjuvants thérapeutiques. Dans : Bouchard P. *Parodontologie & dentisterie implantaire. Volume 2, Thérapeutiques chirurgicales.* Paris : Lavoisier - Médecine Sciences ; 2015. p. 29-41.
80. Trombelli L, Scabbia A, Tatakis DN, Calura G. Subpedicle connective tissue graft versus guided tissue regeneration with bioabsorbable membrane in the treatment of human gingival recession defects. *J Periodontol.* 1998; 69(11): 1271-1277.
81. Vernino AR, Ringeisen TA, Wang HL, Derhalli M, Rapley J, Nechamkin SJ, et coll. Use of biodegradable polylactic acid barrier materials in the treatment of grade II periodontal furcation defects in humans - Part I: a multicenter investigative clinical study. *Int J Periodontics Restorative Dent.* 1998; 18(6): 572-85.
82. Vernino AR, Wang HL, Rapley J, Nechamkin SJ, Ringeisen TA, Derhalli M, et coll. The use of biodegradable polylactic acid barrier materials in the treatment of grade II periodontal furcation defects in humans - Part II: a multi-center investigative surgical study. *Int J Periodontics Restorative Dent.* 1999; 19(1): 57-65.
83. Vivot JB. L'augmentation osseuse pré-implantaire : analyse comparative des techniques et résultats. [Thèse d'exercice]. [Nancy] : Université Henri Poincaré. Faculté d'odontologie de Nancy ; 2011. 216 p.
84. Wang HL, Boyapati L. "PASS" Principles for predictable bone regeneration. *Implant Dent.* 2006; 15(1): 8-17.
85. Zhang Y, Zhang X, Shi B, Miron R. Membranes for guided tissue and bone regeneration. *Ann Maxillofac Surg.* 2013; 1(1): 1-10.
86. Zucchelli G, Clauser C, Sanctis MD, Calandriello M. Mucogingival versus guided tissue regeneration procedures in the treatment of deep recession type defects. *J Periodontol.* 1998; 69(2): 138-45.

87. Zybutz MD, Laurell L, Rapoport DA, Persson GR. Treatment of intrabony defects with resorbable materials, non-resorbable materials and flap debridement. J Clin Periodontol. 2000; 27(3): 169-178.

Références bibliographiques électroniques

1. Inserm (Institut national de la santé et de la recherche médicale). Maladie parodontale : thérapeutique et prévention. Chapitre 10 : Régénérations tissulaire et osseuse guidées [Internet]. 1999 [consulté le 04/10/18]. Disponible sur : <http://www.ipubli.inserm.fr/bitstream/handle/10608/194/?sequence=16>
2. OST-développement. La greffe osseuse : les principaux termes [Internet]. 2018 [Consulté le 07/01/19]. Disponible sur : http://www.ost-developpement.com/principaux_termes.php
3. Sunstar GUIDOR®. Guidor® matrix barrier [Internet]. 2018 [Consulté le 18/12/18]. Disponible sur : http://www.guidor.com/fr_fr/matrix-barrier.html

TABLE DES MATIERES

SOMMAIRE	14
LISTE DES FIGURES	15
LISTE DES TABLEAUX	17
INTRODUCTION	18
1. LES MEMBRANES RÉSORBABLES	19
1.1. Historique	19
1.2. Les différents types de membranes résorbables	20
1.2.1. Les membranes d'origine synthétique	21
1.2.2. Les membranes d'origine naturelle.....	22
1.3. Avantages et inconvénients de ces membranes par rapport aux membranes non résorbables	23
1.4. Propriétés des membranes	24
2. LA RÉGÉNÉRATION TISSULAIRE ET LA RÉGÉNÉRATION OSSEUSE GUIDÉES	25
2.1. La régénération tissulaire guidée	25
2.1.1. Historique.....	25
2.1.2. La cicatrisation parodontale	27
2.1.3. Principe	28
2.1.4. Indications.....	34
2.2. La régénération osseuse guidée.....	36
2.2.1. Historique.....	36
2.2.2. Cicatrisation osseuse.....	37
2.2.3. Principe	38
2.2.4. Indications.....	43
3. LA MEMBRANE RÉSORBABLE EN ACIDE POLYLACTIQUE TRAITÉ PAR UN ESTER D'ACIDE CITRIQUE	46
3.1. Historique	46
3.2. Composition	46

3.3. Propriétés.....	49
3.4. Indications.....	52
3.5. Protocole chirurgical	52
4. ANALYSE COMPARATIVE DES RÉSULTATS.....	54
4.1. La régénération tissulaire guidée.....	54
4.1.1. Les défauts infra-osseux.....	54
4.1.2. Les atteintes de furcation.....	55
4.2. Les récessions	56
4.3. La régénération osseuse guidée.....	60
CONCLUSION	62
BIBLIOGRAPHIE.....	64
Références bibliographiques	64
Références bibliographiques électroniques.....	72
TABLE DES MATIERES.....	73

SCHNEIDER Lucile – Les membranes Guidor® : description et intérêts en régénération tissulaire

Nancy 2019 : 74 pages. 16 figures ; 5 tableaux

Th. Chir.-Dent. : Nancy 2019

Mots clés :

- Guided tissue regeneration
- Guided bone regeneration
- Membrane
- Polylactic acid

Résumé :

Les avancées en chirurgie implantaire ces dernières décennies ont rendu nécessaire l'utilisation de techniques de régénération osseuse guidée lorsque le manque osseux est trop important pour permettre un positionnement correct de l'implant. Ces techniques sont elles-même tirées du principe de régénération tissulaire guidée, afin de régénérer les tissus parodontaux détruits lors des parodontites.

Nous verrons tout d'abord les différents types de membranes résorbables, puis détaillerons les principes de ROG et RTG ainsi que leurs indications, la membrane Guidor® sera ensuite décrite, ainsi que ses applications et son mode d'emploi, et enfin nous comparerons les données de littérature disponibles actuellement concernant les récessions, la ROG et la RTG.

Membres du jury :

<u>Pr. P AMBROSINI</u>	<u>Professeur des Universités</u>	<u>Président</u>
Dr. M HERNANDEZ	Maître de Conférences	Juge
Dr. D JOSEPH	Maître de Conférences	Juge
Dr. R GIESS	Assistant hospitalo-universitaire	Juge

Adresse de l'auteur :

Lucile SCHNEIDER
16, rue de la Faïencerie
54000 NANCY

Jury : Président : P. AMBROSINI – Professeur des universités
 Juges : M. HERNANDEZ – Maître de conférences des universités
 D. JOSEPH – Maître de conférences des universités
 R. GIESS – Assistant hospito-universitaire

Thèse pour obtenir le diplôme d'État de docteur en chirurgie dentaire

Présentée par : **Mme Lucile SCHNEIDER**

Né(e) à : Metz (Moselle)

le **27 octobre 1992**

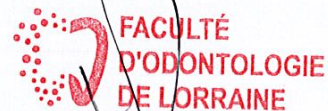et ayant pour titre : «**Les membranes Guidor® : description et intérêts en régénération tissulaire**».

Le président du jury



P. AMBROSINI

Le doyen,
de la faculté d'odontologie de Lorraine



J.M. MARTRETTE

autorise à soutenir et imprimer la thèse 10676

NANCY, le **16 AVR. 2019**

Le président de l'université de Lorraine



P. MUTZENHARDT