



**HAL**  
open science

# Prise en charge clinique de la primo-infection herpétique buccale chez l'enfant

Morgane Hombourger

► **To cite this version:**

Morgane Hombourger. Prise en charge clinique de la primo-infection herpétique buccale chez l'enfant. Sciences du Vivant [q-bio]. 2019. hal-03298013

**HAL Id: hal-03298013**

**<https://hal.univ-lorraine.fr/hal-03298013v1>**

Submitted on 23 Jul 2021

**HAL** is a multi-disciplinary open access archive for the deposit and dissemination of scientific research documents, whether they are published or not. The documents may come from teaching and research institutions in France or abroad, or from public or private research centers.

L'archive ouverte pluridisciplinaire **HAL**, est destinée au dépôt et à la diffusion de documents scientifiques de niveau recherche, publiés ou non, émanant des établissements d'enseignement et de recherche français ou étrangers, des laboratoires publics ou privés.



## AVERTISSEMENT

Ce document est le fruit d'un long travail approuvé par le jury de soutenance et mis à disposition de l'ensemble de la communauté universitaire élargie.

Il est soumis à la propriété intellectuelle de l'auteur. Ceci implique une obligation de citation et de référencement lors de l'utilisation de ce document.

D'autre part, toute contrefaçon, plagiat, reproduction illicite encourt une poursuite pénale.

Contact : [ddoc-thesesexercice-contact@univ-lorraine.fr](mailto:ddoc-thesesexercice-contact@univ-lorraine.fr)

## LIENS

Code de la Propriété Intellectuelle. articles L 122. 4

Code de la Propriété Intellectuelle. articles L 335.2- L 335.10

[http://www.cfcopies.com/V2/leg/leg\\_droi.php](http://www.cfcopies.com/V2/leg/leg_droi.php)

<http://www.culture.gouv.fr/culture/infos-pratiques/droits/protection.htm>

ACADÉMIE DE NANCY – METZ  
UNIVERSITÉ DE LORRAINE  
FACULTÉ D'ODONTOLOGIE

Année 2019

N°10680

**THÈSE**

pour le

**DIPLÔME D'ÉTAT DE DOCTEUR EN CHIRURGIE DENTAIRE**

par

**Morgane HOMBOURGER**

Née le 4 août 1993 à Meulan-en-Yvelines (Yvelines)

**Prise en charge clinique de la primo-infection herpétique buccale  
chez l'enfant**

Présentée et soutenue publiquement le 14 juin 2019

**Examineur de la thèse :**

Pr E.MORTIER	Professeur des Universités	Président
<u>Dr S. JAGER</u>	<u>Maître de Conférences des Universités</u>	<u>Directeur</u>
Dr J.PREVOST	Maître de Conférences des Universités	Juge
Dr Q.LEFAURE	Assistant Hospitalier Universitaire	Juge

ACADÉMIE DE NANCY – METZ  
UNIVERSITÉ DE LORRAINE  
FACULTÉ D'ODONTOLOGIE

Année 2019

N°10680

**THÈSE**

pour le

**DIPLÔME D'ÉTAT EN CHIRURGIE DENTAIRE**

par

**Morgane HOMBOURGER**

Née le 4 août 1993 à Meulan-en-Yvelines (Yvelines)

**Prise en charge clinique de la primo-infection herpétique buccale  
chez l'enfant**

Présentée et soutenue publiquement le 14 juin 2019

**Examineur de la thèse :**

Pr E.MORTIER	Professeur des Universités	Président
<u>Dr S. JAGER</u>	<u>Maître de Conférences des Universités</u>	<u>Directeur</u>
Dr J.PREVOST	Maître de Conférences des Universités	Juge
Dr Q.LEFAURE	Assistant Hospitalier Universitaire	Juge

*« Par délibération en date du 11 décembre 1972, la Faculté de Chirurgie Dentaire a arrêté que les opinions émises dans les dissertations qui lui seront présentées doivent être considérées comme propre à leurs auteurs et qu'elle n'entend leur donner aucune approbation ni improbation »*

Président : Professeur Pierre MUTZENHARDT

Doyen : Professeur Jean-Marc MARTRETTE

Vice-Doyens : Dr Céline CLEMENT – Dr Rémy BALTHAZARD – Dr Anne-Sophie VAILLANT

Membres Honoraires : Dr L. BABEL – Pr. S. DURIVAUX – Pr A. FONTAINE – Pr G. JACQUART – Pr D. ROZENCWEIG - Pr ARTIS - Pr M. VIVIER

Doyens Honoraires : Pr J. VADOT, Pr J.P. LOUIS

Professeur émérite : Pr M-P FILLEUL

<b>Département Odontologie pédiatrique</b> <b>Sous-section 56-01</b>	Mme <u>DROZ Dominique</u>	Maître de Conférences *
	Mme JAGER Stéphanie	Maître de Conférences *
	M. PREVOST Jacques	Maître de Conférences
	Mme HERNANDEZ Magali	Maître de Conférences *
	M. LEFAURE Quentin	Assistant
	Mme DARSAT Claire	Assistante*
<b>Département Orthopédie dento-faciale</b> <b>Sous-section 56-01</b>	Mme FANGET Alexia	Assistante
	M. <u>EGLOFF Benoît</u>	Maître de Conférences *
	Mme SENG Marilyne	Assistante *
<b>Département Prévention, épidémiologie, économie de la santé, odontologie légale</b> <b>Sous-section 56-02</b>	Mme LAWTON Mathilde	Assistante
	Mme <u>CLÉMENT Céline</u>	Maître de Conférences *
	M. BAUDET Alexandre	Assistant *
<b>Département Parodontologie</b> <b>Sous-section 57-01</b>	Mme NASREDDINE Greyce	Assistante
	M. <u>AMBROSINI Pascal</u>	Professeur des Universités *
	Mme BISSON Catherine	Maître de Conférences *
	M. JOSEPH David	Maître de Conférences *
	M. LACH Patrick	Assistant
	Mme MAYER-COUPIN Florence	Assistante
<b>Département Chirurgie orale</b> <b>Sous-section 57-01</b>	Mme PAOLI Nathalie	Enseignante univ. – Praticien attachée
	Mme <u>GUILLET-THIBAUT Julie</u>	Maître de Conférences *
	M. BRAVETTI Pierre	Maître de Conférences
	Mme PHULPIN Bérengère	Maître de Conférences *
	M. CLERC Sébastien	Assistant*
	M. HASNAOUI Nasr	Assistant
<b>Département Biologie orale</b> <b>Sous-section 57-01</b>	Mme KICHENBRAND Charlène	Enseignante univ. – Praticien attachée*
	M. <u>YASUKAWA Kazutoyo</u>	Maître de Conférences *
	M. MARTRETTE Jean-Marc	Professeur des Universités *
<b>Département Dentisterie restauratrice, endodontie</b> <b>Sous-section 58-01</b>	Mme EGLOFF-JURAS Claire	Assistante*
	M. <u>MORTIER Éric</u>	Professeur des Universités *
	M. AMORY Christophe	Maître de Conférences
	M. BALTHAZARD Rémy	Maître de Conférences *
	M. ENGELS-DEUTSCH Marc	Maître de Conférences
	M. VINCENT Marin	Maître de Conférences*
	Mme GEBHARD Cécile	Assistante
M. GEVREY Alexis	Assistant	
<b>Département Prothèses</b> <b>Sous-section 58-01</b>	M. GIESS Renaud	Assistant *
	M. <u>DE MARCH Pascal</u>	Maître de Conférences
	M. SCHOUVER Jacques	Maître de Conférences
	Mme VAILLANT Anne-Sophie	Maître de Conférences *
	Mme CORNE Pascale	Maître de Conférences Associée *
	M. CIESLAK Steve	Assistant
	M. HIRTZ Pierre	Assistant *
	M. MAILLET Maxime	Assistant
	Mme MOEHREL Bethsabée	Assistante
M. VUILLAUME Florian	Assistant	
<b>Département Fonction-dysfonction, imagerie, biomatériaux</b> <b>Sous-section 58-01</b>	Mme <u>STRAZIELLE Catherine</u>	Professeur des Universités *
	Mme MOBY (STUTZMANN) Vanessa	Maître de Conférences *
	M. SALOMON Jean-Pierre	Maître de Conférences
	Mme JANTZEN-OSSOLA Caroline	Assistante associée

Souligné : responsable de département \* temps plein

Mis à jour le 01/12/2018

## **Remerciements**

**À NOTRE PRÉSIDENT DE THÈSE,**

**Monsieur le Professeur Éric MORTIER**

Docteur en Chirurgie Dentaire

Docteur de l'université Henri Poincaré en physique-chimie de la matière et des matériaux

Habilité à diriger des recherches

Professeur des Universités – Praticien Hospitalier

Responsable du département de dentisterie restauratrice, endodontie

Chef du service d'odontologie du CHRU de Nancy

Sous section : Dentisterie restauratrice, endodontie

*Vous nous avez fait l'honneur d'accepter la  
présidence de notre thèse.*

*Nous vous remercions pour la richesse de vos  
enseignements et la qualité de votre encadrement  
clinique, mais aussi pour votre humanité.*

*Veillez trouver ici l'expression de notre gratitude et  
de notre profond respect.*



## À NOTRE DIRECTRICE DE THÈSE

### Madame le Docteur Stéphanie JAGER

Docteur en Chirurgie Dentaire

Docteur de l'Université de Lorraine, en sciences des matériaux

Maître de Conférences – Praticien Hospitalier

Sous-section : Odontologie pédiatrique

*Nous vous remercions de l'honneur que vous nous avez fait en acceptant la présidence de cette thèse.*

*Nous vous remercions pour toute l'attention portée à notre égard, pour vos précieux conseils, votre confiance et votre soutien durant toute l'élaboration de cet ouvrage.*

*Nous portons une grande estime à la qualité de votre enseignement et la disponibilité dont vous avez fait preuve tout au long de nos études.*

*Veillez trouver ici le témoignage de notre profond respect et de nos remerciements les plus sincères.*

## À NOTRE JUGE

### Monsieur le Docteur Jacques PREVOST

Docteur en Chirurgie Dentaire

Docteur de l'Université Henri Poincaré Nancy I

Spécialiste qualifié en médecine bucco-dentaire

Maître de Conférences – Praticien Hospitalier

Sous section : Odontologie pédiatrique

*Vous nous faites l'honneur de siéger parmi notre jury de thèse.*

*Nous vous remercions pour votre accompagnement durant toutes nos années d'études. Nous avons été touchés par votre confiance, votre pédagogie mais aussi votre disponibilité et votre gentillesse.*

*Veillez trouver dans ce travail l'expression de notre gratitude et de notre profond respect.*

## **À NOTRE JUGE**

**Monsieur le Docteur Quentin LEFAURE**

Docteur en Chirurgie Dentaire  
Assistant Hospitalo-Universitaire  
Sous section : Odontologie pédiatrique

*Nous vous sommes reconnaissants de la  
spontanéité avec laquelle vous avez accepté de  
juger cette thèse.*

*Nous portons une grande estime pour votre  
disponibilité et la qualité de votre enseignement  
durant nos années d'études.*

*Veillez trouver dans ce travail toute l'expression  
de notre gratitude.*

# SOMMAIRE

Liste des figures

Liste des tableaux

Introduction

1. Généralité sur la famille des herpès virus
  - 1.1 La famille des herpes virus
  - 1.2 L'herpès simplex virus de type 1 : HSV1
2. Diagnostic de la primo-infection herpétique chez l'enfant
  - 2.1 Démarche diagnostique chez l'enfant
  - 2.2 Diagnostic clinique de la gingivostomatite herpétique chez l'enfant
  - 2.3 Diagnostics différentiels
  - 2.4 Diagnostic biologique
3. Traitement de la primo-infection herpétique chez l'enfant
  - 3.1 La complication majeure de la gingivostomatite herpétique : la déshydratation
  - 3.2 Les règles de prescription chez l'enfant
  - 3.3 Le traitement antiviral : l'aciclovir
  - 3.4 Les antalgiques
  - 3.5 Les antiseptiques locaux et l'hygiène bucco-dentaire
  - 3.6 Les autres traitements
4. Les complications de la gingivostomatite herpétique
  - 4.1 Auto-inoculation de HSV1
  - 4.2 Bactériémies secondaires
  - 4.3 Infections herpétiques systémiques
  - 4.4 Cas particulier chez l'enfant immunodéprimé
  - 4.5 Herpès labial récurrent
  - 4.6 Quand l'hospitalisation devient nécessaire ?
  - 4.7 Herpès néonatal
5. Conseils préventifs
  - 5.1 Mode de contamination
  - 5.2 Comment limiter le risque de primo-infection herpétique chez l'enfant ?
  - 5.3 Que faire en cas de gingivostomatite herpétique chez un enfant ?
  - 5.4 Élaboration de fiches préventives

## LISTE DES FIGURES

Figure 1 : prévalence de HSV1 selon les régions mondiales .....	22
Figure 2 : nouvelles infections à HSV1 en 2012 selon les régions mondiales.....	23
Figure 3 : le cycle de vie de l'herpès simplex virus .....	29
Figure 4 : cycle évolutif de l'infection à HSV1 .....	31
Figure 5 : le premier cercle .....	34
Figure 6 : le deuxième cercle.....	35
Figure 7 : le troisième cercle .....	35
Figure 8 : éléments à analyser lors de l'examen de lésions buccales .....	36
Figure 9 : enfant de 12 mois présentant une primo-infection herpétique survenue au moment de l'éruption de 51, qui s'est surinfectée dans un second temps .....	37
Figure 10 : gingivostomatite herpétique au stade initial.....	39
Figure 11 : la gencive présente un aspect rouge et œdématisé, caractéristique de la primo-infection herpétique .....	39
Figure 12 : inflammation gingivale sévère lors d'une primo-infection herpétique .....	40
Figure 13 : gingivite marginale aiguë, douloureuse avec le début de l'apparition des premières érosions buccales .....	41
Figure 14 : fillette de 2 ans présentant une gingivostomatite herpétique aiguë. De nombreuses vésicules sont éclatées sur la muqueuse labiale. La gencive saigne spontanément, elle est œdématisée et ulcérée.....	42
Figure 15 : gencive érythémateuse rouge sanguinolente avec de multiples ulcérations. Les douleurs sont telles que le brossage des dents est compliqué pour l'enfant, voire impossible, d'où la présence de plaque dentaire. ....	42
Figure 16 : érosions herpétiques post-vésiculeuses du voile du palais lors d'une primo-infection .....	43

Figure 17 : multiples ulcérations sur la langue lors d'une gingivostomatite herpétique recouvertes de fibrine .....	43
Figure 18 : érosions herpétiques post-vésiculeuses gingivales et palatines confluentes en un placard érosif .....	44
Figure 19 : nouveau-né présentant une gingivostomatite herpétique. On note la présence de vésicules et d'ulcérations profondes sur les lèvres, ainsi que des ulcérations géographiques sur la langue. ....	44
Figure 20 : garçon de 6 ans qui a développé d'impressionnantes vésicules étendues sur le visage lors d'une primo-infection herpétique orale.....	45
Figure 21 : primo-infection herpétique chez un enfant en bas âge.....	46
Figure 22 : croûtes brunâtres et sanguinolentes des lèvres, résultant de l'extension cutanée de la primo-infection herpétique .....	46
Figure 23 : jeune patient présentant des croûtes labiales suite à une primo-infection herpétique .....	47
Figure 24 : jeune patient présentant des vésicules jaunâtres regroupées sur une base rougie et une couverture jaunâtre. Des érosions croûteuses sont présentes sur la lèvre inférieure. La langue est chargée en surface. ....	47
Figure 25 : frise chronologique récapitulative de la gingivostomatite herpétique .....	49
Figure 26 : aphtes multiples localisées au niveau de la muqueuse vestibulaire mandibulaire .....	51
Figure 27 : syndrome pieds-main-bouche avec des lésions vésiculeuses localisées sur la paume de la main, sur les pieds et au niveau périorale.....	52
Figure 28 : herpangine avec des érosions post-vésiculeuses du voile du palais .....	53
Figure 29 : varicelle.....	54
Figure 30 : érythème polymorphe avec des lésions sur la demi-muqueuse labiale ..	55

Figure 31 : gingivite ulcéro-nécrotique induite par la plaque dentaire chez un enfant .....	55
Figure 32 : vaccinostyle .....	56
Figure 33 : exemples de solutés de réhydratation orale disponible sur le marché ....	63
Figure 34 : formule chimique de l'aciclovir .....	66
Figure 35 : mode d'action de l'aciclovir .....	67
Figure 36 : présentation de l'échelle des 6 visages .....	79
Figure 37 : herpès de la joue chez un jeune garçon .....	94
Figure 38 : bouquet herpétique localisé à l'avant du pied chez un enfant portant régulièrement son pied à la bouche .....	94
Figure 39 : panaris herpétique touchant 2 doigts associé à une atteinte buccale démontrant l'auto-inoculation .....	95
Figure 40 : lésions herpétiques chez un enfant de 14 mois présentant une primo- infection herpétique.....	96
Figure 41 : lésions herpétiques périorbitaires au niveau de l'œil gauche chez un enfant associé à un œdème .....	97
Figure 42 : herpès naso-palpébrale associé à une conjonctivite .....	98
Figure 43 : herpès ano-génital chez un jeune garçon.....	99
Figure 44 : surinfection herpétique au cours d'une dermatite atopique .....	106
Figure 45 : manifestations cutanées d'un eczéma herpétiforme chez une fillette de 10 mois souffrant de dermatite atopique.....	108
Figure 46 : herpès labial récurrent sur la lèvre supérieure chez cet enfant .....	109
Figure 47 : nouveau-né présentant un herpès néonatal. Des plaques érythémateuses présentant des zones vésiculaires regroupées en motifs herpétiformes, ulcérés et	

croûtes, réparties dans les régions du visage, du cou, du thorax antérieur et du membre supérieur droit.....	111
Figure 48 : primo-infection herpétique de l'aréole mammaire chez une mère ayant continué d'allaiter son enfant pendant un épisode d'eczéma herpeticum .....	116
Figure 49 : fiche relative à l'herpès simplex virus .....	118
Figure 50 : fiche préventive sur l'herpès à destination des parents.....	120
Figure 51 : plaquette d'information à destination des parents sous forme de questions/réponses autour de la primo-infection herpétique chez l'enfant .....	121
Figure 52 : fiche sur la prise en charge de la gingivostomatite herpétique chez l'enfant par le chirurgien-dentiste.....	122



## LISTE DES TABLEAUX

Tableau 1 : membres de la famille des Herpesviridae infectant l'Homme .....	20
Tableau 2 : les signes cliniques de déshydratation .....	61
Tableau 3 : cotation de déshydratation selon différents critères.....	62
Tableau 4 : Récapitulatif de la prescription d'aciclovir par voie orale dans le cadre du traitement de la gingivostomatite aiguë herpétique .....	72
Tableau 5 : les principales causes de maladie rénale chronique chez l'enfant (source : Bourrillon et coll, 2014) .....	74
Tableau 6 : posologie de l'aciclovir recommandée en fonction de la clairance de la créatinine pour la voie orale.....	75
Tableau 7 : dose unitaire et fréquence d'administration de l'aciclovir en fonction de la clairance de la créatinine pour la voie intraveineuse .....	75
Tableau 8 : effets indésirables de l'aciclovir .....	78
Tableau 9 : les différentes formes galéniques du paracétamol par voie orale et leur dosage respectif disponible sur le marché.....	80
Tableau 10 : les différentes formes galéniques de l'ibuprofène par la voie orale et leur dosage respectif disponibles sur le marché .....	81
Tableau 11 : données pharmacologiques concernant les molécules alternatives à la codéine chez l'enfant .....	83
Tableau 12 : extrait concernant la gingivostomatite, des propositions de l'HAS pour la prise en charge de la douleur aiguë.....	83
Tableau 13 : traitements homéopathiques proposés selon les symptômes .....	89
Tableau 14 : synthèse du traitement de la gingivostomatite aiguë chez l'enfant (source : données personnelles).....	91

Tableau 15 : principales pathologies immunosuppressives chez l'enfant favorisant  
une affection systémique associée à l'infection herpétique ..... 105

## LISTE DES ABRÉVIATIONS

AINS	Anti-Inflammatoire Non-Stéroïdien
AMM	Autorisation de Mise sur le Marché
ANSM	Agence Nationale de Sécurité du Médicament
HAS	Haute Autorité de Santé
HHV	<i>Herpesviridae</i> humain
HSV1	Herpès Simplex Virus de type 1
HSV2	Herpès Simplex Virus de type 2
LAT	Latence Associated Transcripts
LI	Libération Immédiate
LP	Libération Prolongée
OMS	Organisation Mondiale de la Santé
ORL	Otorhinolaryngologie
SGA	Streptocoque du Groupe A
SRO	Soluté de réhydratation orale
VZV	Varicelle-Zona Virus

## Introduction

L'herpès fait partie des infections virales chroniques les plus fréquentes chez l'Homme. Ce virus possède la propriété de pouvoir rester latent dans l'organisme, et d'entraîner d'éventuelles récurrences sous l'effet de divers stimuli. Au niveau de la sphère orale, c'est l'herpès simplex virus de type 1 (HSV1) qui est le plus souvent associé, tout particulièrement chez l'enfant.

Le premier contact avec HSV1 survient essentiellement pendant l'enfance, tout particulièrement entre 6 mois et 3 ans. Dans 90% des cas cette primo-infection est asymptomatique et passe inaperçue, c'est pourquoi une grande partie de la population adulte est porteuse de l'herpès oral sans aucun souvenir de la contamination initiale.

Mais dans 10% des cas, la primo-infection herpétique buccale est symptomatique. On parle alors de gingivostomatite herpétique aiguë. Ses manifestations cliniques peuvent être très impressionnantes, tout particulièrement pour les parents. L'enfant en bas âge peut présenter des difficultés à s'alimenter et à s'hydrater au vu de la douleur occasionnée par les lésions herpétiques orales. Dans certains cas, une hospitalisation peut être nécessaire.

Ainsi se pose la question de la prise en charge de la gingivostomatite herpétique chez l'enfant par le chirurgien-dentiste.

Un rappel sur l'épidémiologie, le mode de transmission et le mode d'action d'HSV1 permettra de mieux comprendre le virus. Le diagnostic clinique de la gingivostomatite herpétique chez l'enfant sera détaillé avec sa phase prodromique, son tableau clinique et son évolution. Les diagnostics différentiels seront abordés afin de limiter les erreurs de diagnostic. Les différents diagnostics biologiques seront également développés. Puis la mise en place d'un traitement afin de soulager l'enfant et de diminuer la durée des symptômes sera détaillée.

Bien que rare, les complications possibles de la gingivostomatite herpétique seront abordées.

Et pour finir, du fait de son caractère particulièrement contagieux, des conseils préventifs seront proposés puis résumés sous forme d'une fiche à destination des parents.

## 1. Généralité sur la famille des herpès virus

### 1.1. La famille des herpes virus

L'herpès est une virose à expression cutanée.

Les herpès virus ont une morphologie similaire et spécifique, avec une organisation structurale commune et un même mode de réplication. Tous les herpès virus possèdent la capacité à entraîner des infections latentes qui peuvent se réactiver secondairement (Collier et Oxford, 2004).

Toutefois, ils peuvent être identifiés par les différences présentes au sein de leur génome et par des tests sérologiques (Collier et Oxford, 2004).

Actuellement la famille des *Herpesviridae* humain (HHV) est composée de 8 sous-types. Ses 8 sous-types sont classés selon leurs propriétés de réplication et de latence en 3 types.

Tableau 1 : membres de la famille des Herpesviridae infectant l'Homme  
(source : Collier et Oxford, 2004)

Sous famille	Nom familier et abréviation	Nom numérique
<i>Alphaherpes-virinae</i>	Herpès simplex type 1 (HSV-1)	HHV-1
	Herpès simplex type 2 (HSV-2)	HHV-2
	Varicelle-zona (VZV)	HHV-3
	Herpesvirus B (ou herpès simiae virus)	/
<i>Betaherpes-virinaes</i>	Cytomégalovirus (CMV)	HHV-5
	Herpesvirus humain de type 6 (HHV-6)	HHV-6
	Herpesvirus humain de type 7 (HHV-7)	HHV-7
<i>Gammaherpes-virinaes</i>	Virus Epstein-Barr (EBV)	HHV-4
	Herpesvirus associé au Kaposi (KSHV)	HHV-8

Sous certaines conditions, grâce à leur capacité de production d'infections latentes et persistantes, ces herpès virus humains peuvent être considérés comme une partie du microbiote humain.

Les infections par l'herpès simplex virus (HSV) font parties des infections virales chroniques les plus courantes observées dans la population générale (Nahmias et coll, 1990).

Les herpès simplex virus sont des virus icosaédriques à ADN linéaire et bicaténaire de 150 à 200 nm (Saurat et coll, 2017). Il existe 2 types d'herpès simplex virus.

- **Herpès simplex virus de type 1 (HSV1)**
- **Herpès simplex virus de type 2 (HSV2)**

Ils sont différenciés par des critères structuraux, sérologiques et épidémiologiques.

Il existe un fort degré d'homologie entre les génomes de HSV1 et HSV2, en effet ils possèdent de nombreux antigènes communs (Fatahzadeh et coll, 2007).

Les herpès simplex virus possèdent la même séquence : d'abord une primo-infection unique asymptomatique ou symptomatique, suivie par une phase de latence ganglionnaire puis par des réactivations et des récurrences secondaires de l'infection herpétique (Bologna et coll, 2018).

L'herpès simplex de type 1 est habituellement associé à la partie supérieure du corps, et notamment à la sphère otorhinolaryngologique (ORL), contrairement à l'herpès simplex de type 2 qui lui est habituellement associé à la partie inférieure du corps au niveau anogénital (Mokni et coll, 2014).

Mais actuellement, cette opposition géographique entre ces 2 virus ne se vérifie plus. Ces 2 virus peuvent être trouvés quelle que soit la région cutanéomuqueuse (HAS, 2001).

**Chez l'enfant, la plupart des infections herpétiques sont associées à HSV1.** C'est pourquoi nous nous limiterons donc à HSV1 dans ce document.

## 1.2. L'herpès simplex virus de type 1

Dans ce document, seule la localisation orale du HSV1 sera abordé.

### 1.2.1. Épidémiologie

#### ✓ Prévalence

Plus de 3,7 milliards de personnes de moins de 50 ans, soit **67% de la population mondiale sont infectées par l'herpès simplex virus de type 1** (OMS, 2015).

En 2012, chez des sujets de 0 à 49 ans, des estimations sur la prévalence de HSV1 ont été publiées par l'OMS (Organisation Mondiale de la Santé), classées par région mondiale et par sexe.

- Afrique : 350 millions de femmes (87%), 355 millions d'hommes (87%)
- Amériques : 178 millions de femmes (49 %), 142 millions d'hommes (39 %)
- Asie du Sud-Est : 432 millions de femmes (59%), 458 millions d'hommes (58%)
- Europe : 207 millions de femmes (69%), 187 millions d'hommes (61%)
- Méditerranée orientale : 188 millions de femmes (75%), 202 millions d'hommes (75%)
- Pacifique occidental : 488 millions de femmes (74%), 521 millions d'hommes (73%)

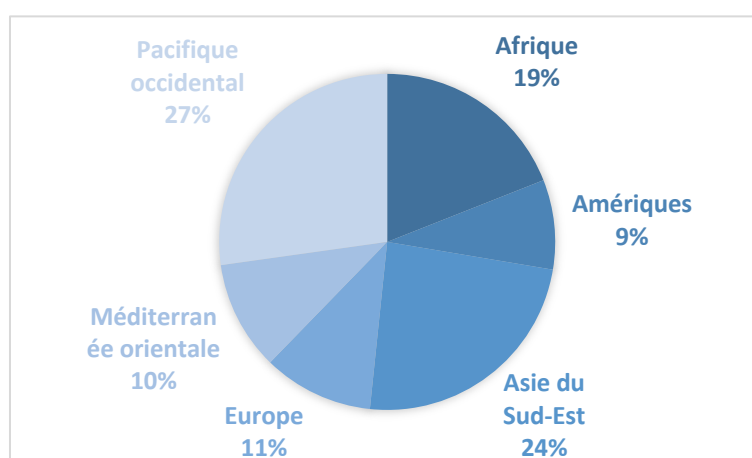


Figure 1 : prévalence de HSV1 selon les régions mondiales  
(source : données personnelles)



La prévalence de HSV1 est particulièrement élevée en Afrique, en Asie du Sud-Est et dans le Pacifique occidental, en partie en raison de la taille de leur population.

La prévalence de HSV1 augmente avec l'âge partout dans le monde. En Afrique et en Asie du Sud-Est, elle semble atteindre sa saturation à l'adolescence. Mais en Europe, dans les Amériques et dans le Pacifique occidental, elle est saturée beaucoup plus tardivement (OMS, 2015).

En France, la séroprévalence moyenne pour HSV1 est de 67% (étude HERPIMAX). Il existe également une association significative entre la prévalence de HSV1 et le niveau d'instruction chez les hommes et les femmes (Malkin et coll, 2002).

### ✓ Incidence

L'OMS a également publié des estimations sur les nouvelles infections à HSV-1 chez les personnes âgées de 0 à 49 ans en 2012, classées par région mondiale et par sexe.

- Afrique : 17 millions de femmes, 18 millions d'hommes
- Amériques : 6 millions de femmes, 5 millions d'hommes
- Asie du Sud-Est : 13 millions de femmes, 14 millions d'hommes
- Europe : 5 millions de femmes, 5 millions d'hommes
- Méditerranée orientale : 6 millions de femmes, 7 millions d'hommes
- Pacifique occidental : 11 millions de femmes, 12 millions d'hommes

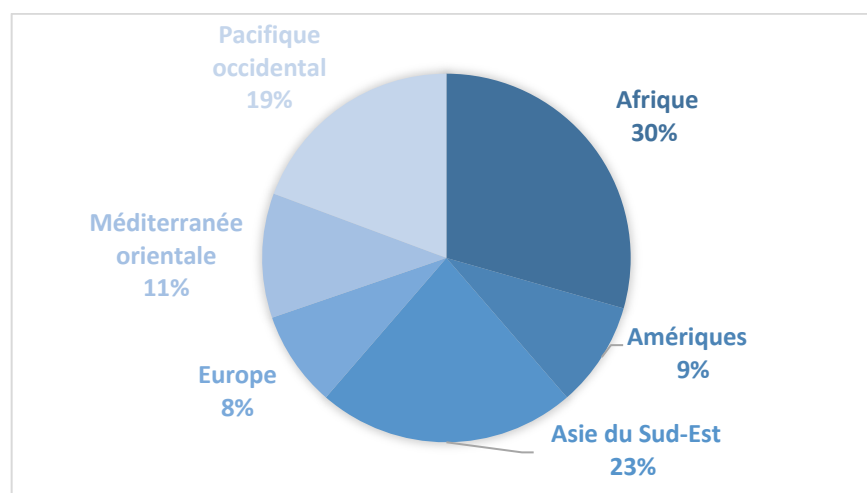


Figure 2 : nouvelles infections à HSV1 en 2012 selon les régions mondiales (source : données personnelles)

En 2012, l'incidence des nouvelles infections à HSV1 était estimée à 118 millions (OMS, 2015).

En Afrique et en Asie du Sud-Est, la plupart des contaminations à HSV1 sont survenues au cours des 5 premières années de vie, avec pratiquement aucune nouvelle contamination à l'âge adulte. En Méditerranée orientale, 2/3 des nouvelles contaminations sont survenues chez les moins de 5 ans, la moitié dans le Pacifique occidental et 1/3 en Europe. Mais dans les Amériques, les contaminations se sont produites plus tardivement, majoritairement chez les 15-49 ans (OMS, 2015).

Jusqu'à ces dernières années, la primo-infection herpétique se manifestait essentiellement durant la petite enfance. Cela reste le cas pour les pays en voie de développement.

Mais à l'heure actuelle, dans les pays à revenu élevé, moins de personnes contractent l'infection à HSV1 pendant l'enfance. Dans ces pays développés, la séroprévalence à HSV1 est de moins de 20% à 5 ans, et de 40 à 60% entre 20 et 40 ans (HAS, 2001). Cela est sans doute dû à de meilleures conditions de vie et une amélioration de la prévention en termes d'hygiène chez le tout petit ces dernières années. Dans ces pays, la primo-infection se manifeste plus tardivement avec notamment un pic à l'adolescence au moment des premières relations intimes.

Chez des enfants de moins de 5 ans, plus d'un tiers des enfants issus de milieux défavorisés sont contaminés par HSV1. Ils ne sont que 20% chez les enfants du même âge issus de milieux plus favorisés (Whitley et coll, 1998).

La vie en collectivité avec l'entrée à la crèche ou à l'école maternelle favorise également une contamination précoce par HSV1 (Denis, 1999). Par exemple, les échanges de tétine constituent l'un des principaux vecteurs d'épidémie en milieu collectif chez les enfants (Manière et Hall, 2001).

Ses différences épidémiologiques deviennent plus subtiles après 40 ans (Whitley et coll, 1998).

**L'incidence d'HSV1 varie donc suivant la localisation géographique, le statut socio-économique, mais également selon l'âge des individus.**

### 1.2.2. Mode de transmission

L'Homme est le seul réservoir de HSV1. **La contamination est donc interhumaine par contact direct** (Saurat et coll, 2017).

La transmission directe se fait soit par un contact salivaire lors de baisers, soit par un contact muqueux ou cutanéomuqueux avec un sujet excréteur de ce virus (Nikkels et coll, 2004). Le sujet excrète HSV1 soit lors d'une primo-infection, lors d'une récurrence ou lors d'une excrétion virale asymptomatique (HAS, 2001).

Une brèche cutanéomuqueuse ou un épithélium altéré favorisent la transmission, le virus pourra pénétrer plus facilement.

La transmission aéroportée de HSV1 est rare (Wolff et coll, 2007).

HSV1 est un virus fragile, il ne persiste que très peu de temps dans le milieu extérieur. Dans des conditions expérimentales, son pouvoir infectieux est court : 1 à 2 heures sur la plupart des supports, jusqu'à 72 heures sur des compresses humides (HAS, 2001).

Les cas de transmission nosocomiale indirecte par le biais de matériels médicaux mal désinfectés restent exceptionnels (HAS, 2001).

### 1.2.3. Mode d'action

#### ✓ Primo-infection

« La primo-infection herpétique est définie comme le premier contact infectant muqueux ou cutané, symptomatique ou asymptomatique, avec le virus HSV1 (HAS, 2001). »

Par un contact direct, HSV1 se fixe sur les cellules muqueuses ou épidermiques grâce à des récepteurs membranaires, dont la nature exacte reste encore inconnue à ce jour. Après cet attachement, il va y avoir une fusion entre la membrane cellulaire et l'enveloppe virale, puis une libération de l'ADN viral dans le cytoplasme et un transfert du génome viral dans le noyau cellulaire. C'est ici que la réplication virale va débiter par l'expression successive de 3 classes de gènes.

- Les gènes alpha (ou immediate early genes), les premiers à être exprimés, vont coder des protéines, qui sont nécessaires à l'activation des autres gènes viraux.
- Les gènes bêta (early gene), exprimés dans un second temps, codent des protéines régulatrices et des enzymes nécessaires à la réplication de l'ADN.
- Les gènes gamma (ou late genes) codent pour des protéines structurales du virus (Chosidow, 1994).

Les virions vont sortir du noyau de la cellule infectée et être transportés à la surface cellulaire par l'intermédiaire du réticulum endoplasmique et de l'appareil de Golgi (Chosidow, 1994).

Cette réplication virale est responsable de la lyse rapide des cellules épithéliales. Les manifestations cliniques observées sont dues à cette lyse des cellules épithéliales infectées (Chosidow, 1994).

Lors de la primo-infection herpétique, la durée de l'excrétion virale est de 8 jours en moyenne, mais peut atteindre 20 jours (Lok et Vabres, 2014).

Mais cet épisode de primo-infection herpétique passe inaperçu dans la plupart des cas, ne se traduisant par des signes généraux discrets ou en restant complètement latent (Kuffer et coll, 2009). **Dans 90% des cas cette primo-infection herpétique à HSV1 est asymptomatique** (Mokni et coll, 2014). C'est pourquoi la plupart de la population adulte est porteuse d'anticorps anti-HSV1, mais ne possède aucun souvenir de l'herpès initial.

**Dans les 10% restants, elle se manifeste sous la forme d'une gingivostomatite herpétique aiguë.** Elle survient le plus souvent dans les premières années de vie : **entre 6 mois et 3 ans** (Mokni et coll, 2014). En effet, lors de ses 6 premiers mois, l'enfant est protégé par la présence d'anticorps maternels (Lok et Vabres, 2014).

La primo-infection génère une réaction immunitaire, mais HSV1 ne sera pas éradiqué.

✓ Latence

Les herpès virus possèdent la capacité à établir une infection latente qui dure **toute la vie** chez l'hôte infecté (Nicolas, 1987).

Lors de la primo-infection, HSV1 infecte les terminaisons nerveuses sensibles dermiques. Via la voie axonale centripète, il gagne le corps du neurone situé dans le ganglion sensitif ou le ganglion du système nerveux autonome correspondant. Après la guérison et la disparition du virus au niveau du site initial, **un état de latence** va s'établir dans les ganglions nerveux (Chosidow, 1994).

Cet état de latence se met en place 10 jours après la primo-infection herpétique et va durer toute la vie (Bessis et coll, 2007).

Pour l'herpès oro-labial, la latence virale s'établie dans le **ganglion trigéminé**, anciennement dénommé ganglion de Gasser (Taylor et coll, 2002), où HSV1 reste quiescent. C'est le ganglion nerveux du nerf trijumeau. Il est situé à la base du crâne sur la face antérieure du rocher de l'os temporal.

Dans son repère ganglionnaire, HSV1 échappe aux réactions immunitaires et aux thérapeutiques, qui ne peuvent agir que sur la réplication virale (Mammette, 2002).

Néanmoins il ne s'agit pas d'un état de quiescence total, ou aucun gène n'est exprimé tant que le virus n'est pas réactivé. Au cours de cet état de latence, une transcription limitée du génome viral semble exister, et quelques protéines virales, qui ont un rôle dans le maintien de cette phase de latence, semblent être codées (Chosidow, 1994). Dans le noyau d'un faible nombre de neurones infectés de façon latente, des LAT

(latence associated transcripts) ont été mis en évidence (Croen et coll, 1987). Cela prouve qu'une fraction de l'ADN viral est exprimé.

HSV1 persiste dans l'organisme sans pour autant s'exprimer (Taylor et coll, 2002). Suite à certains stimuli, cet état de latence peut être rompu, réactiver le virus et conduire à la survenue de récurrences cliniques.

### ✓ Réactivation et récurrence

Lorsque l'état de latence est rompu, on parle alors de **réactivation virale**.

« Les réactivations virales sont des périodes de réplication virale, séparées par des périodes de latence survenant soit sous la forme de récurrence clinique, soit sous la forme d'excrétion virale asymptomatique (HAS, 2001). »

Les mécanismes cellulaires viraux et immunologiques concernant l'alternance entre les phases de latence et de réactivation virale ne sont pas totalement élucidées à l'heure actuelle (HAS, 2001).

#### ○ Récurrence clinique

La rupture de la phase de latence peut être déclenchée par divers stimuli d'ordre psychologique comme la fatigue ou le stress, d'ordre physique comme une exposition aux UV, d'ordre hormonal lors des menstruations ou d'ordre immunitaire comme une immunodéficience (Malvy et coll, 2007).

Des prodromes tels que des picotements, une douleur ou une sensation de brûlure localisée surviennent avant l'apparition de cette récurrence clinique (Lynch, 2000).

Lors de la phase de réactivation virale, HSV1 via la voie axonale centrifuge recolonise le territoire cutanéomuqueux initiale (celui de la primo-infection) pour s'y multiplier. C'est pourquoi les récurrences cliniques ont toujours lieu au même endroit ou dans une région proche (Chosidow, 1994).

Les virions se multiplient dans les cellules épidermiques et entraînent la formation de vésicules. La durée de l'excrétion virale est plus courte que lors de la primo-infection : 2 à 7 jours (HAS, 2001).

Une récurrence est définie comme l'expression clinique d'une réactivation virale chez un patient préalablement infecté par le même type viral (HAS, 2001).

Des facteurs neuronaux spécifiques pourraient être responsables d'une réactivation virale contrôlée par des facteurs transcrits associés à l'état de latence (LAT) (Bessis, 2007).

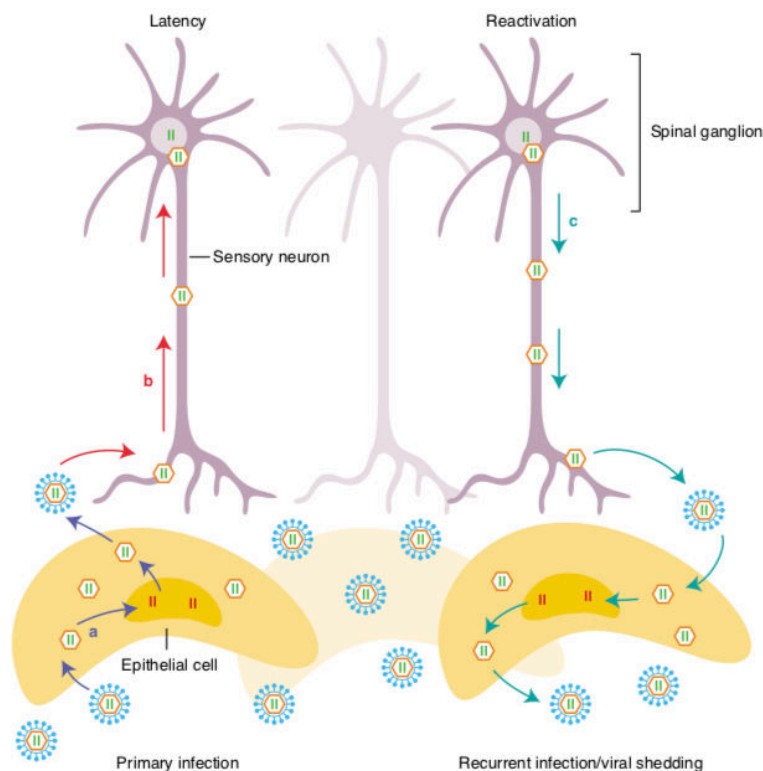


Figure 3 : le cycle de vie de l'herpès simplex virus  
(source : Lachmann, 2003)

Cette réactivation virale entraîne la formation d'un **herpès récurrent**, siégeant avec prédilection sur le bord externe de la lèvre supérieure ou inférieure, à la jonction cutanéomuqueuse. Il s'agit principalement d'un herpès labial récurrent fréquemment appelé « bouton de fièvre ».

Habituellement, la lésion herpétique est cutanée, sans atteinte muqueuse et avec une absence de symptômes généraux. Lors de la réactivation virale, la sévérité et la durée des manifestations cliniques sont moindres par rapport à la primo-infection (Mokni et coll, 2014). La survenue des récurrences dépend de la qualité des défenses immunitaires du patient.

La fréquence des récurrences est variable d'un individu à l'autre, et peut varier dans le temps chez un même individu. Les récurrences peuvent être rares et espacées dans le temps, ou au contraire très rapprochées voir subintrantes (Chosidow, 1994). D'une récurrence à l'autre, les manifestations cliniques sont d'intensité variable (Chosidow, 1994). Les récurrences diminuent avec le temps (HAS, 2001).

Dans de rares cas, les réactivations cliniques peuvent passer inaperçues pour le patient.

- **Excrétion virale asymptomatique**

L'excrétion virale asymptomatique est définie comme la détection d'HSV1 en l'absence de signes fonctionnels ou de lésions visibles par le patient ou le médecin (HAS, 2001).

Dans ce cas, il n'y aura qu'une simple excrétion salivaire du virus.



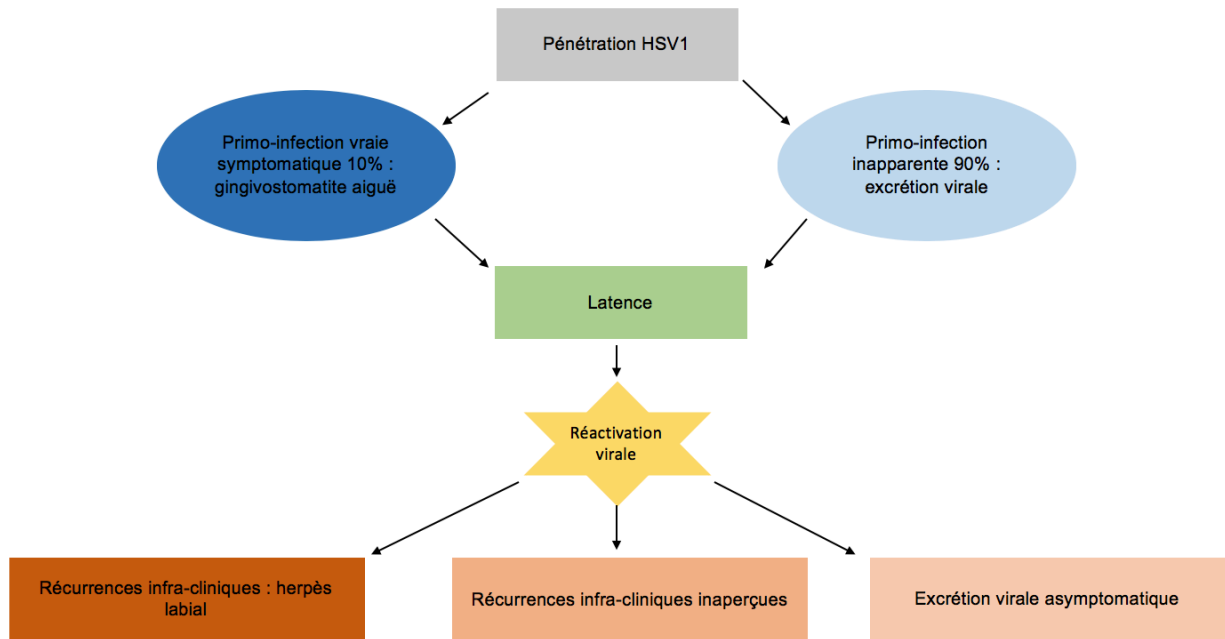


Figure 4 : cycle évolutif de l'infection à HSV1  
 (source : données personnelles d'après Bessis et coll, 2007)

## **2. Diagnostic de la primo-infection herpétique buccale chez l'enfant**

### **2.1. Démarche diagnostique chez l'enfant**

#### **2.1.1. Anamnèse médicale**

Avant de commencer à examiner le jeune patient, le chirurgien-dentiste doit réaliser un questionnaire médical complet avec les parents ou le responsable légal de l'enfant. Lors de la prise du rendez-vous, il est utile de leur rappeler d'apporter le carnet de santé, afin de faciliter la collecte d'informations nécessaires. Ce questionnaire médical sera à conserver dans le dossier médical du jeune patient (Naulin-Iffi, 2011).

Lors de l'anamnèse médicale, le praticien va chercher à se renseigner sur :

- les antécédents médicaux et chirurgicaux du patient,
- les éventuels antécédents familiaux,
- les traitements médicamenteux actuels et passés,
- les allergies médicamenteuses et autres (exemple : latex).

Cela va permettre de mettre en évidence les différents risques liés à la pratique dentaire : le risque infectieux, le risque hémorragique, le risque allergique ou le risque thérapeutique. En effet, ces derniers peuvent avoir des répercussions directes sur la prise en charge thérapeutique de l'enfant (Muller-Bolla et coll, 2018).

Cette première étape est très importante, et ne doit pas être négligée. Elle permet d'établir une relation de confiance entre le professionnel de santé, les parents et le jeune enfant (Naulin-Iffi, 2011).

Une fois l'anamnèse médicale terminée, le motif de la consultation est recherché. La lésion ou les lésions pour lesquelles le patient consulte, doivent être analysées. Le praticien devra rechercher :

- la date d'apparition de la lésion ou des lésions,
- les circonstances d'apparition,
- leur évolution (aiguë, chronique),

- l'état général du patient,
- la présence de signes prodromiques ou non,
- la douleur associée ou non et son degré (Muller-Bolla et coll, 2018).

### 2.1.2. Examen clinique

L'examen clinique doit être réalisé de façon méthodique et rigoureuse. Il débute toujours par un examen extraoral puis se poursuit par un examen intraoral.

L'examen clinique sera réalisé à l'aide d'un plateau technique comprenant une paire de gants, un masque, un miroir, des précelles, des sondes parodontales, des compresses, un abaisse langue en bois, et éventuellement des aides optiques (Kuffer et coll, 2009).

Chez le très jeune enfant jusqu'à 3 ou 4 ans, l'examen sera réalisé avec l'aide précieuse des parents ou de l'accompagnant, permettant de le mettre en confiance et de le rassurer. Le petit patient, selon son degré de coopération, pourra alors soit être allongé seul sur le fauteuil ; soit être allongé sur l'accompagnant qui s'est préalablement mis sur le fauteuil pouvant ainsi tenir délicatement les mains de l'enfant si besoin (Naulin-lfi, 2011).

Pour les plus jeunes patients (jusqu'à l'âge de 3 ans) la position appelée « genou à genou » peut être plus adéquate. Elle consiste à mettre la tête de l'enfant sur les cuisses du praticien, et ses jambes sur les genoux de l'accompagnant, qui lui maintient les bras en lui faisant face. Elle est intéressante chez l'enfant en bas âge, car il peut garder un contact visuel, le rassurant pendant l'examen clinique (Naulin-lfi, 2011).

#### ✓ L'examen extraoral

L'examen extraoral consiste à examiner la tête et le cou de l'enfant. Le praticien va rechercher la présence d'une asymétrie du visage, d'un gonflement, d'un œdème ou d'une lésion cutanée sur le visage (Muller-Bolla, 2018).

Le praticien doit identifier les lésions élémentaires primaires (atteintes tissulaires visibles qui traduisent le processus lésionnel initial comme les vésicules lors de la primo-infection herpétique), et les lésions élémentaires secondaires (stade évolutif ou transformé des lésions primaires telles que les érosions ou les ulcérations dans la gingivostomatite herpétique) (Muller-Bolla, 2018).

La chaîne ganglionnaire cervicale est examinée par palpation, à la recherche d'éventuelles adénopathies cervico-faciales.

### ✓ L'examen intraoral

Afin de n'oublier aucune zone anatomique, il est fortement conseillé de systématiser l'examen intraoral en suivant un chemin d'observation. L'OMS préconise d'utiliser **la technique des 3 cercles**.

- **Le premier cercle**, appelé également cercle externe. Il s'étend d'une des commissures labiales à la commissure controlatérale. Il examine les lèvres (le versant muqueux, cutané et le bord du vermillon), les joues (face muqueuse et cutanée), la zone rétro-commissurale, les replis gingivo-jugaux et labiaux, et les faces vestibulaires des maxillaires (Muller-Bolla, 2018).

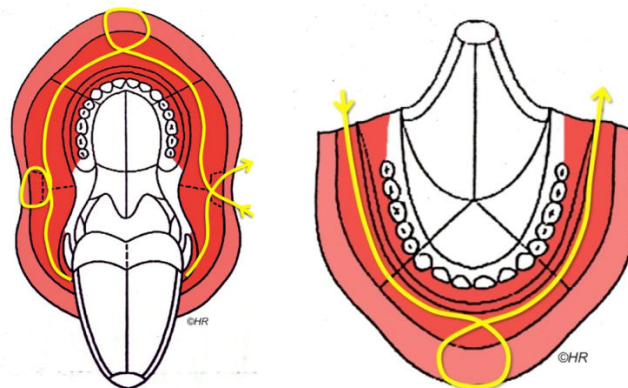


Figure 5 : le premier cercle  
(Source : Delebarre et Raybaud, 2019)

- **Le deuxième cercle.** Il part de la tubérosité homolatérale à la rétro-commissure de départ. Il étudie le palais dur jusqu'à la tubérosité controlatérale. Il descend ensuite vers le trigone rétromolaire, le plancher, la face interne de la mandibule pour s'arrêter à la tubérosité de départ (Muller-Bolla, 2018).

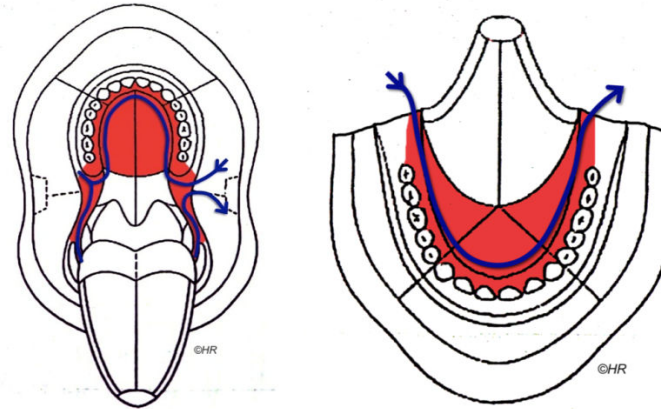


Figure 6 : le deuxième cercle

(Source : Delebarre et Raybaud, 2019)

- **Le troisième cercle** est le cercle le plus interne. Il permet d'observer la langue (dos, bords latéraux, ventre), le palais mou et le carrefour aéropharyngien (Muller-Bolla, 2018).

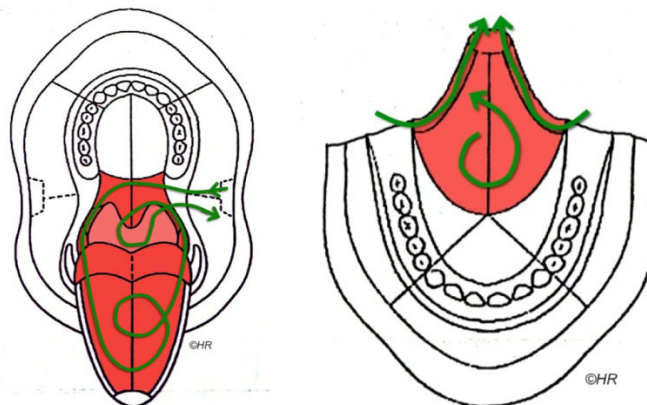


Figure 7 : le troisième cercle

(Source : Delebarre et Raybaud, 2019)

**L'examen inter et intra arcades** débute tout d'abord par un **examen dentaire**, à la recherche de lésions carieuses, de restaurations, d'anomalies de structure et/ou morphologique, de restaurations défectueuses... (Muller-Bolla, 2018).

Puis cet examen se poursuivra par **un examen parodontal**, avec la définition d'un morphotype gingival, un examen de la gencive à la recherche d'une éventuelle gingivite, la présence de cicatrice ou de récessions gingivales (Muller-Bolla, 2018).

Face à la présence d'une lésion buccale, plusieurs éléments sont analysés afin de pouvoir orienter son diagnostic. Ils sont regroupés dans la figure ci-dessous.

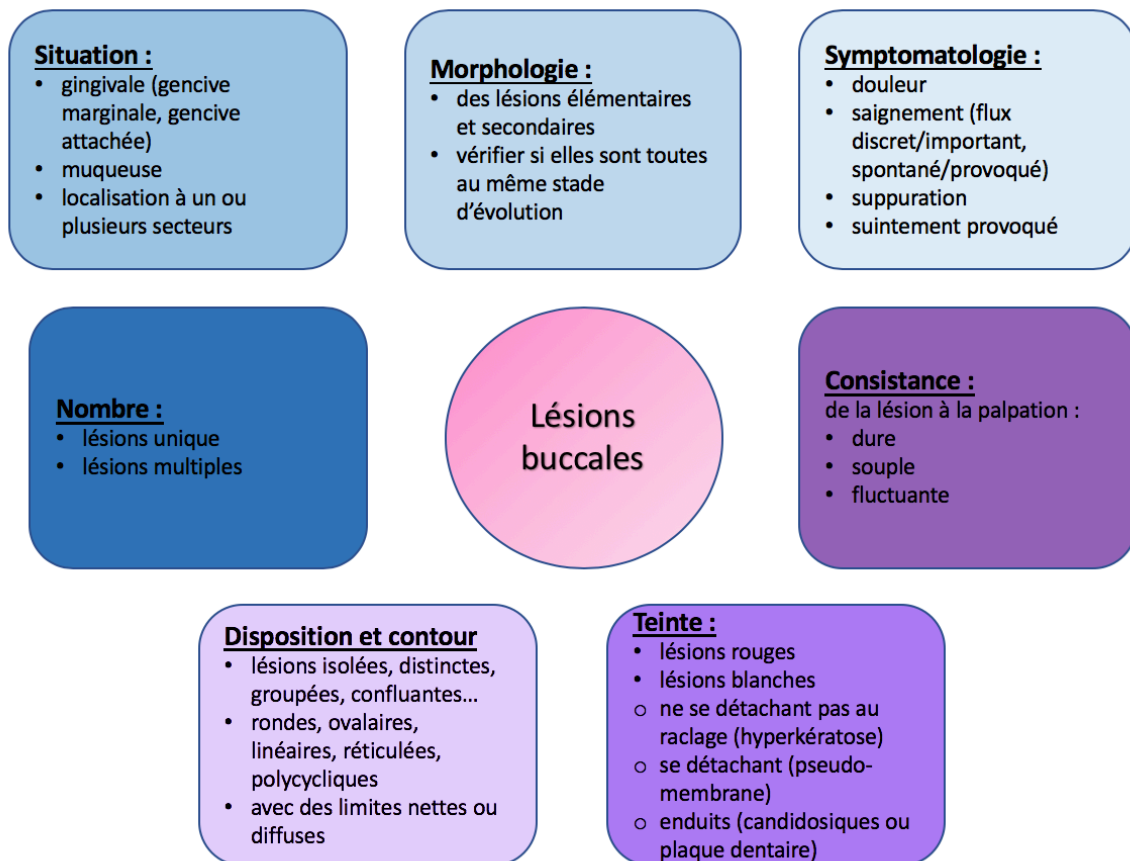


Figure 8 : éléments à analyser lors de l'examen de lésions buccales (source : données personnelles d'après Muller-Bolla et coll, 2018)

## 2.2. Diagnostic clinique de la gingivostomatite herpétique chez l'enfant

Comme il a été vu précédemment, la gingivostomatite herpétique aiguë n'est symptomatique que dans 10% des cas, et elle survient essentiellement chez l'enfant en bas âge, particulièrement entre 6 mois et 3 ans (Mokni et coll, 2014).

Au moment de l'éruption des dents temporaires, entre 14 et 24 mois, il y a un pic de fréquence de cette primo-infection herpétique (Manière et Hall, 2001).

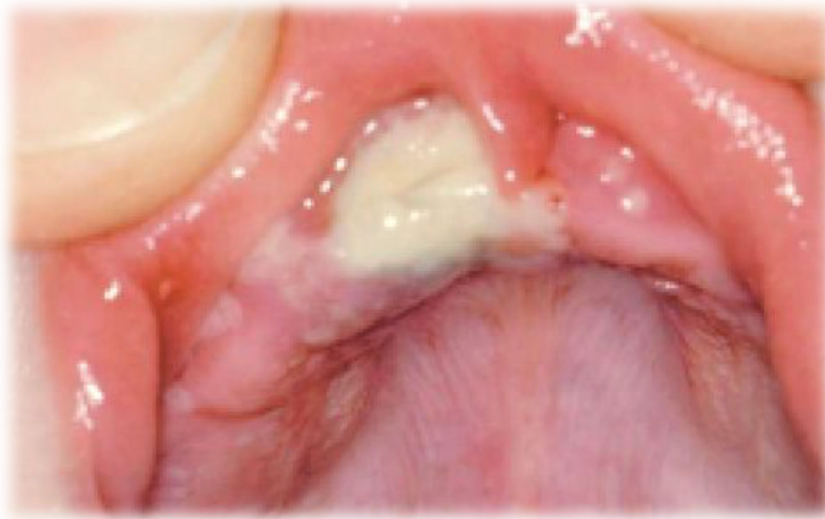

Figure 9 : enfant de 12 mois présentant une primo-infection herpétique survenue au moment de l'éruption de 51, qui s'est surinfectée dans un second temps (source : Manière et Hall, 2001)

La gingivostomatite herpétique symptomatique est caractérisée par une éruption cutanéomuqueuse accompagnée d'un syndrome infectieux (Naulin-lfi, 2011).

L'examen clinique peut être difficile pour l'enfant en bas âge en raison des douleurs occasionnées par la gingivostomatite.

### 2.2.1. La phase prodromique

Après une période d'incubation de 3 à 5 jours en moyenne, l'enfant présente des symptômes prodromiques de la gingivostomatite herpétique (Kuffer et coll, 2009).

Ces signes précurseurs mais non pathognomoniques durent en moyenne 48 heures (Naulin-Ifi, 2011).

L'enfant présente un syndrome pseudo-grippal avec de la fièvre, des frissons, des nausées, une sensation de grande fatigue et des maux de têtes dans un contexte de malaise général. Au vu de ses symptômes, le jeune patient est particulièrement irritable (Neville et coll, 2003).

### 2.2.2. Le tableau clinique de la gingivostomatite herpétique aiguë

#### ✓ Début brutal

La gingivostomatite est caractérisée par un début brutal (Pindborg, 1995). Après cette phase prodromique, une douleur gingivale va se manifester au même moment ou les premiers signes cliniques de la gingivostomatite herpétique apparaissent.

L'enfant est fébrile avec une température corporelle élevée, pouvant monter jusqu'à 40°C. Très souvent, il présente également une dysphagie, rendant l'alimentation et l'hydratation difficile. Une hypersialorrhée est également très souvent présente, résultant de la difficulté à avaler sa salive pour l'enfant (Manière et Hall, 2001). L'haleine est très souvent fétide (Bayliss Mallory et coll, 2007).

Des adénopathies sous-mandibulaires, sous-mentales, ou cervicales satellites sont observées de manière pratiquement constantes (Kuller et coll, 2009). Elles sont douloureuses à la palpation. Ses adénopathies sont bilatérales (Laskaris, 2006).

Au début on parle d'une **gingivostomatite érythémateuse aiguë** (Kuller et coll, 2009). Un œdème est présent au niveau des muqueuses.

Les lésions herpétiques sont orales et extra-orales. Elles peuvent concerner la muqueuse buccale, la langue, le pharynx postérieur, les amygdales et toutes les muqueuses gingivales et palatines (Abdel-Naby Awad et Hamad, 2018). Toutes les muqueuses buccales, à la fois les muqueuses mobiles et les muqueuses immobiles peuvent être touchées (Laskaris, 2006).



La gingivite aiguë occasionnée par la primo-infection herpétique atteint autant la gencive marginale que la gencive attachée (Pindborg, 1995).

La gencive est de couleur rouge vif, très enflammée, friable et saigne très facilement (Manière et Hall, 2001).

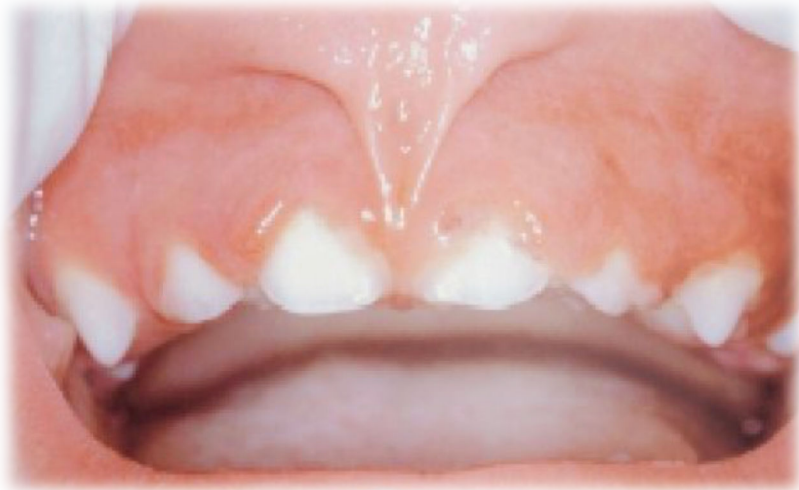

Figure 10 : gingivostomatite herpétique au stade initial  
(source : Manière et Hall, 2001)

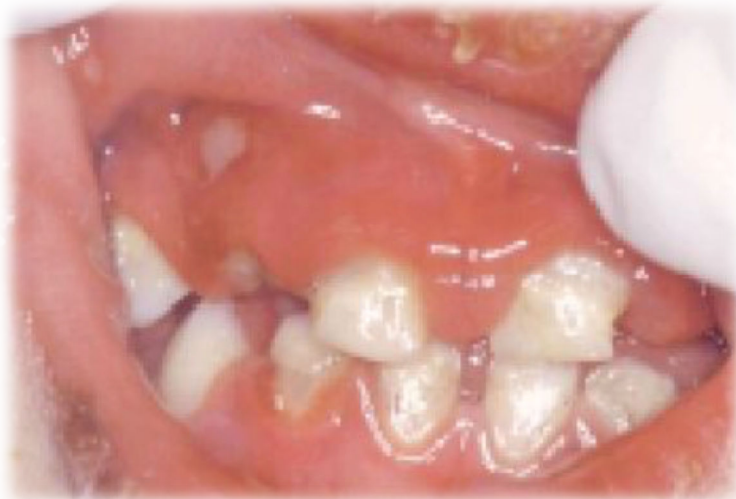

Figure 11 : la gencive présente un aspect rouge et œdématié, caractéristique de la  
primo-infection herpétique  
(source : Manière et Hall, 2001)

Les lésions gingivales sont présentes dans la grande majorité des cas, entraînant une augmentation de volume et des ulcérations œdémateuses douloureuses (Laskaris, 2006).

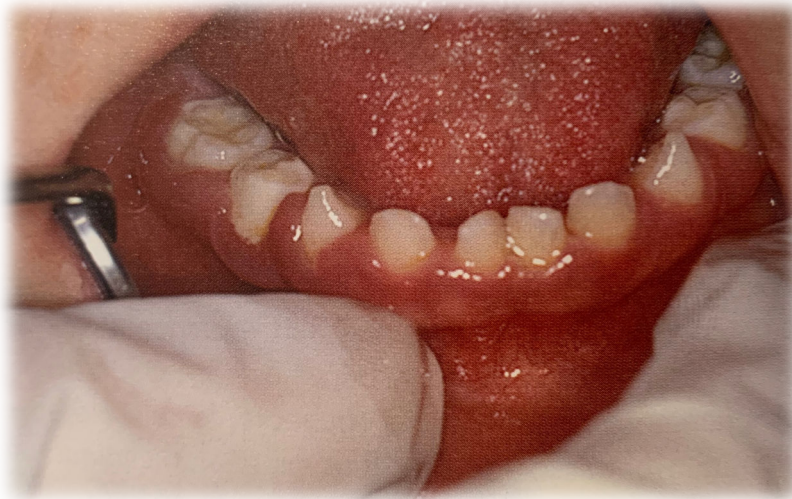

Figure 12 : inflammation gingivale sévère lors d'une primo-infection herpétique  
(source : Naulin-Ifi, 2011)

✓ 12 à 24 heures plus tard

Le tableau se transforme en celui d'une **gingivostomatite vésiculeuse et érosive**.

Des vésicules de petite taille, d'un diamètre de 1 à 2 mm vont rapidement envahir la muqueuse jugale, les lèvres et le palais (Kuller et coll, 2009). Ces vésicules reposent sur une base érythémateuse (Bayliss Mallory et coll, 2007).

« **Une vésicule** est une petite cavité intra-épithéliale de quelques dixièmes de mm à 1 ou 2 mm contenant une sérosité claire, formée par nécrose liquéfiante cellulaire ou par une collection d'un œdème intercellulaire (Kuffer et coll, 2009). »

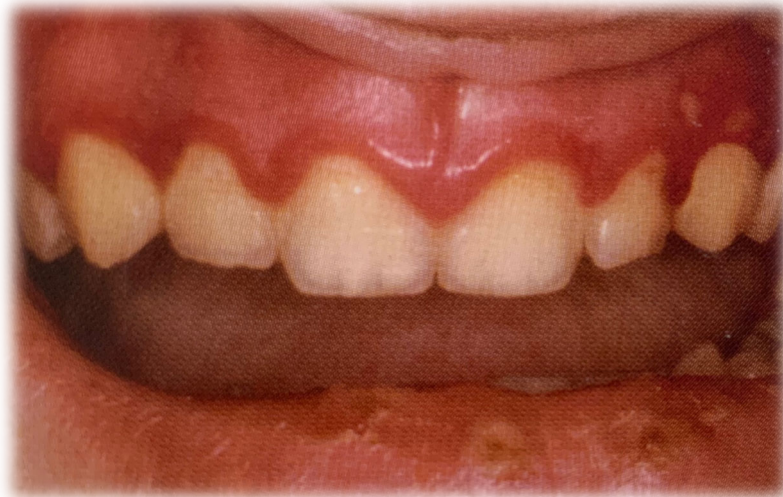

Figure 13 : gingivite marginale aiguë, douloureuse avec le début de l'apparition des premières érosions buccales  
(source : Kuller et coll, 2009)

Ces vésicules sont très rarement observées. En effet dans la cavité buccale, les vésicules sont toujours éphémères en raison des mouvements linguales et jugaux, et de la macération. Elles se rompent en quelques heures, perdant leur toit épithélial pour laisser place à des érosions superficielles ou à des ulcérations (Naulin-lfi et Manière, 2011).

« **Une érosion** est une lésion élémentaire de la peau et de la muqueuse, caractérisée par une perte de substance circonscrite et superficielle n'intéressant que l'épithélium de revêtement et la partie superficielle du derme ou du chorion (Kuffer et coll, 2009). »

« **Une ulcération** est une lésion élémentaire de la peau et de la muqueuse, caractérisée par une perte de substance plus ou moins profonde, intégrant l'épithélium de surface et les tissus sous-jacents (Kuffer et coll, 2009). »

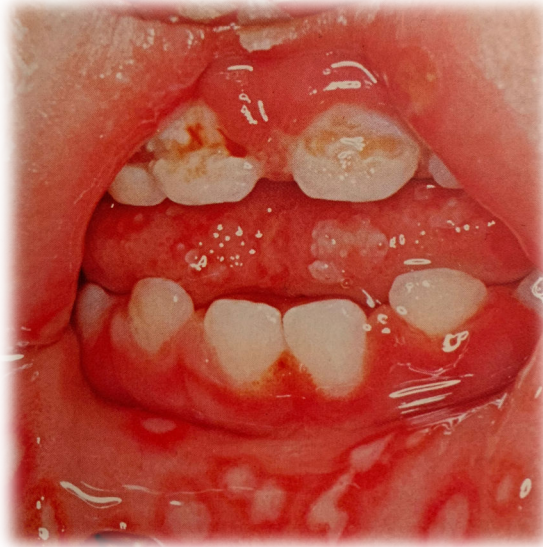

Figure 14 : fillette de 2 ans présentant une gingivostomatite herpétique aiguë. De nombreuses vésicules sont éclatées sur la muqueuse labiale. La gencive saigne spontanément, elle est œdématiée et ulcérée.

(source : Pindborg, 1995)

Les ulcérations sont de petites tailles, de couleur jaunâtre avec un bord rouge et peuvent siéger sur n'importe quelle partie de la muqueuse buccale (Manière et Hall, 2001).

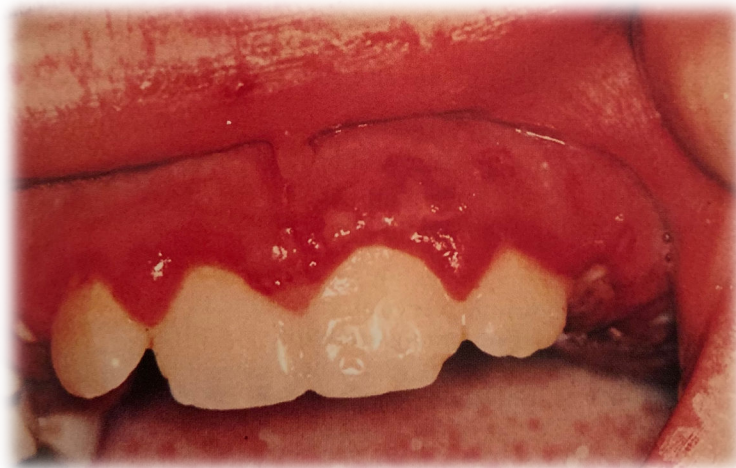

Figure 15 : gencive érythémateuse rouge sanguinolente avec de multiples ulcérations. Les douleurs sont telles que le brossage des dents est compliqué pour l'enfant, voire impossible, d'où la présence de plaque dentaire.

(source : Laskaris, 2006)

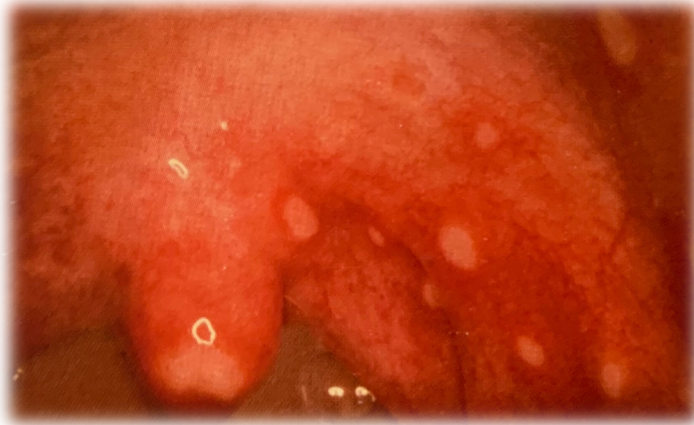


Figure 16 : érosions herpétiques post-vésiculeuses du voile du palais lors d'une primo-infection  
(source : Kuller et coll, 2009)

Ces érosions peuvent être recouvertes dans certains cas d'un enduit blanchâtre, de fibrine, qui donne cette teinte jaune aux lésions (Laskaris, 2006).

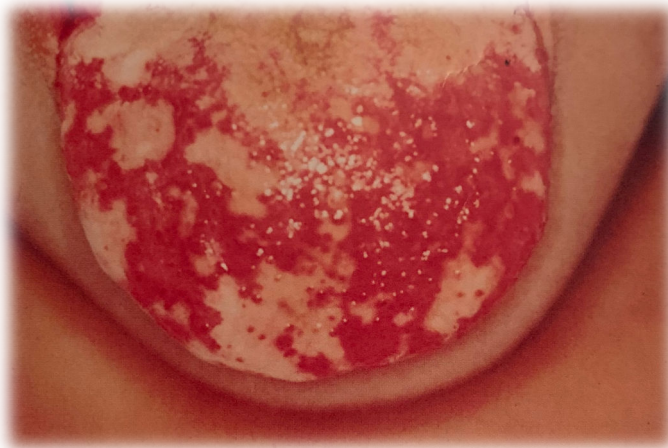


Figure 17 : multiples ulcérations sur la langue lors d'une gingivostomatite herpétique recouvertes de fibrine  
(source : Laskaris, 2006)

Certaines érosions peuvent confluer en placards érosifs, plus étendus à contour polycyclique (Kuller et coll, 2009).

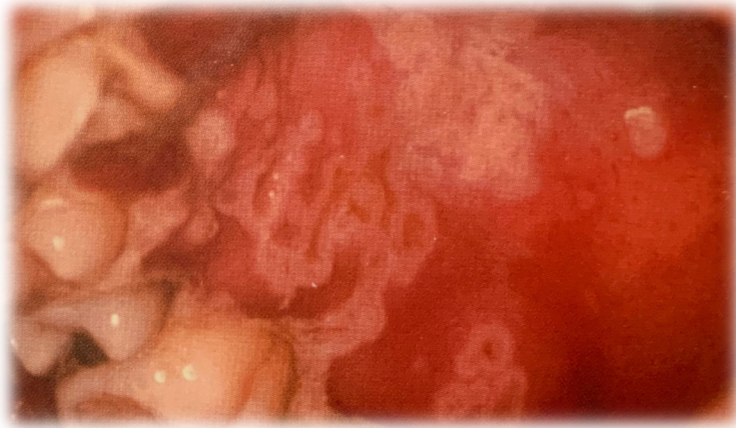

Figure 18 : érosions herpétiques post-vésiculeuses gingivales et palatines  
confluentes en un placard érosif  
(source : Kuller et coll, 2009)

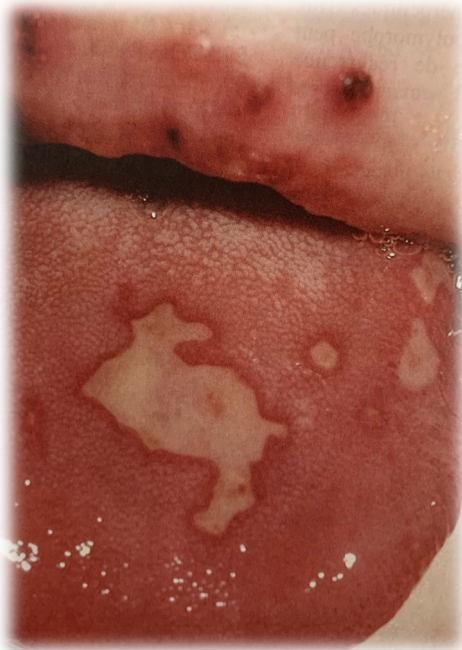


Figure 19 : nouveau-né présentant une gingivostomatite herpétique. On note la  
présence de vésicules et d'ulcérations profondes sur les lèvres, ainsi que des  
ulcérations géographiques sur la langue.  
(source : Wolff et coll, 2005)

Des vésicules intactes groupées en bouquet peuvent toutefois persister sur la face cutanée, sur la demi-muqueuse des lèvres, ou sur le menton (Kuller et coll, 2009).

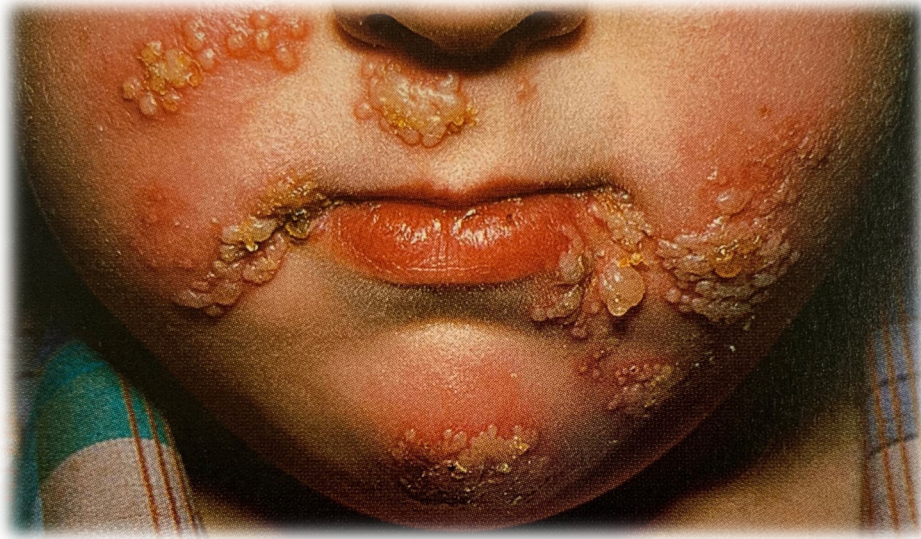

Figure 20 : garçon de 6 ans qui a développé d'impressionnantes vésicules étendues sur le visage lors d'une primo-infection herpétique orale (source : Cohen, 2007)

La progression des lésions herpétiques de l'arrière vers l'avant de la cavité buccale est typique lors de la gingivostomatite herpétique (Saurat et coll, 2017).

Ces éruptions peuvent déborder au niveau du pourtour des lèvres, sur le menton, mais aussi sur les joues. Les lésions vont être groupées en bouquet, pouvant être recouvertes de croûtes brunâtres et sanguinolentes (Manière et Hall, 2001).

Principalement chez l'enfant, l'hypersialorrhée peut être responsable de lésions croûteuses péribuccales et de vésicules sur le menton (Kuller et coll, 2009).

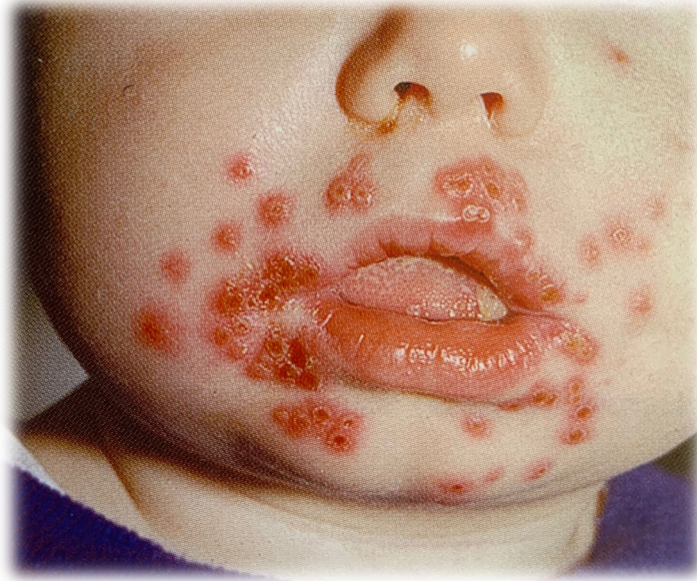

Figure 21 : primo-infection herpétique chez un enfant en bas âge  
(source : Bayliss Mallory et coll, 2007).

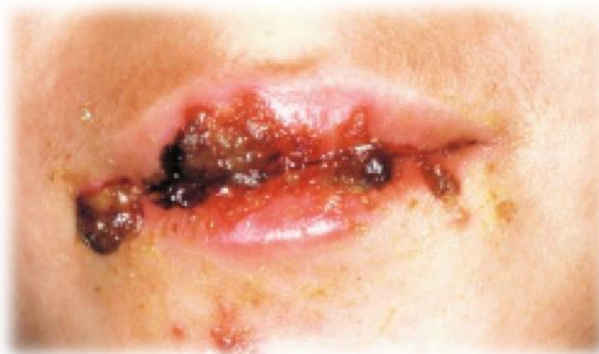

Figure 22 : croûtes brunâtres et sanguinolentes des lèvres, résultant de l'extension cutanée de la primo-infection herpétique  
(source : Manière et Hall, 2001)



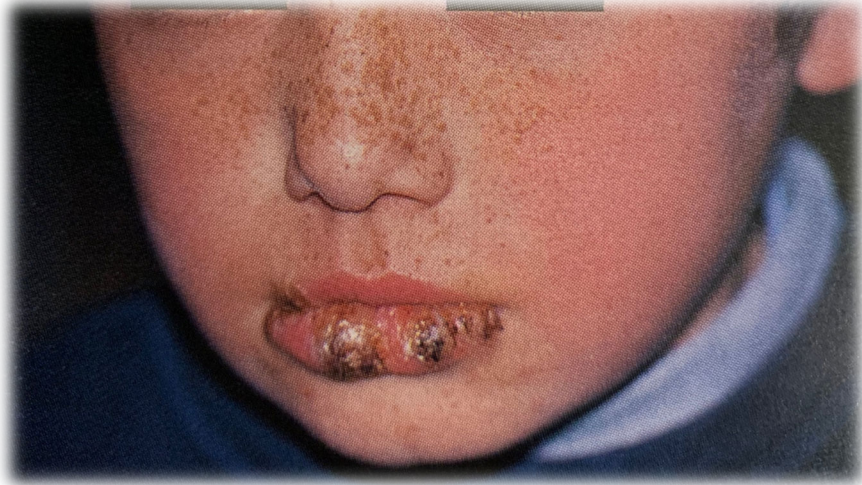

Figure 23 : jeune patient présentant des croûtes labiales suite à une primo-infection herpétique

(source : Bonafé et coll, 2000)

La langue est fréquemment chargée, recouverte d'un dépôt blanchâtre ou brunâtre. Cela résulte du fait que l'enfant n'arrive pas à s'alimenter, de ce fait il y a moins de frottements dus aux aliments et la langue n'est donc pas décapée en permanence comme c'est le cas actuellement (Rassner, 2006).

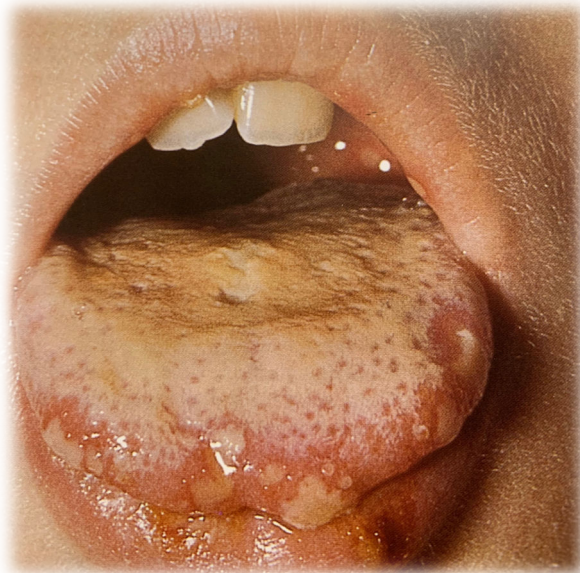

Figure 24 : jeune patient présentant des vésicules jaunâtres regroupées sur une base rougeie et une couverture jaunâtre. Des érosions croûteuses sont présentes sur la lèvre inférieure. La langue est chargée en surface.

(source : Rassner, 2006)

Le diagnostic de la gingivostomatite herpétique ne doit pas reposer uniquement sur la découverte de vésicules, mais il doit prendre en compte un ensemble de symptômes : la circonstance d'apparition brutale des lésions buccales, le mode d'évolution de ces lésions, la douleur, la fièvre, la présence d'adénopathies, les signes prodromiques ... (Manière et Hall, 2001). Au vu des douleurs engendrées par la gingivostomatite herpétique, il y a lieu de s'interroger sur le comportement de l'enfant (difficultés à s'alimenter ? à s'hydrater ? ...)

En Israël, une étude menée dans les années 90 par Amir et ses collaborateurs nous permet de résumer les signes et symptômes relatifs à la gingivostomatite herpétique. Cette étude a été réalisée sur 36 enfants âgés de 12 à 77 mois atteints d'une gingivostomatite à HSV1, dont la durée était inférieure à 72 heures. Les signes cliniques et les symptômes apparus ont été évalués (Amir et coll, 1999).

- **Des lésions herpétiques buccales**, présentes chez 85% des enfants le premier jour de la maladie, ont persisté en moyenne 12 jours. Elles étaient localisées sur la muqueuse buccale et la langue chez seulement 28% des enfants, mais dans 72% des cas sur la gencive.
- **Des lésions herpétiques péri-orales** (lèvres, joues et menton) ont été retrouvées chez 72% des enfants au 4<sup>ème</sup> jour, avec une durée moyenne de 12 jours. Leur nombre variait de moins de 5 pour 6 enfants, à plus de 20 chez 9 enfants. Ces lésions étaient plus visibles 4 à 6 jours après les premiers signes de la gingivostomatite herpétique.
- **De la fièvre** était présente au moment du diagnostic chez 85% des enfants. Elle a duré en moyenne 4,4 jours, avec une température maximale moyenne de  $39,3 \pm 0,8$  ° C.
- **De la bave** était présente chez 85% des enfants, pendant en moyenne 6,6 jours.
- **Des difficultés à manger** étaient présentes chez tous les enfants avec une alimentation diminuée par rapport à la normale pour 53% des enfants, à une incapacité totale de manger pendant au moins 2 jours chez 47% d'entre eux, pendant une moyenne de 9,1 jours.
- **Des difficultés à boire** étaient présentes. 89% des enfants buvaient moins que la normale, seuls 2 enfants n'arrivaient plus du tout à boire.

- Des ganglions lymphatiques hypertrophiés étaient présents chez 72% des enfants les 3 premiers jours
- L'excrétion virale a persisté pendant une moyenne de 7,1 jours ± 2,5 jours.

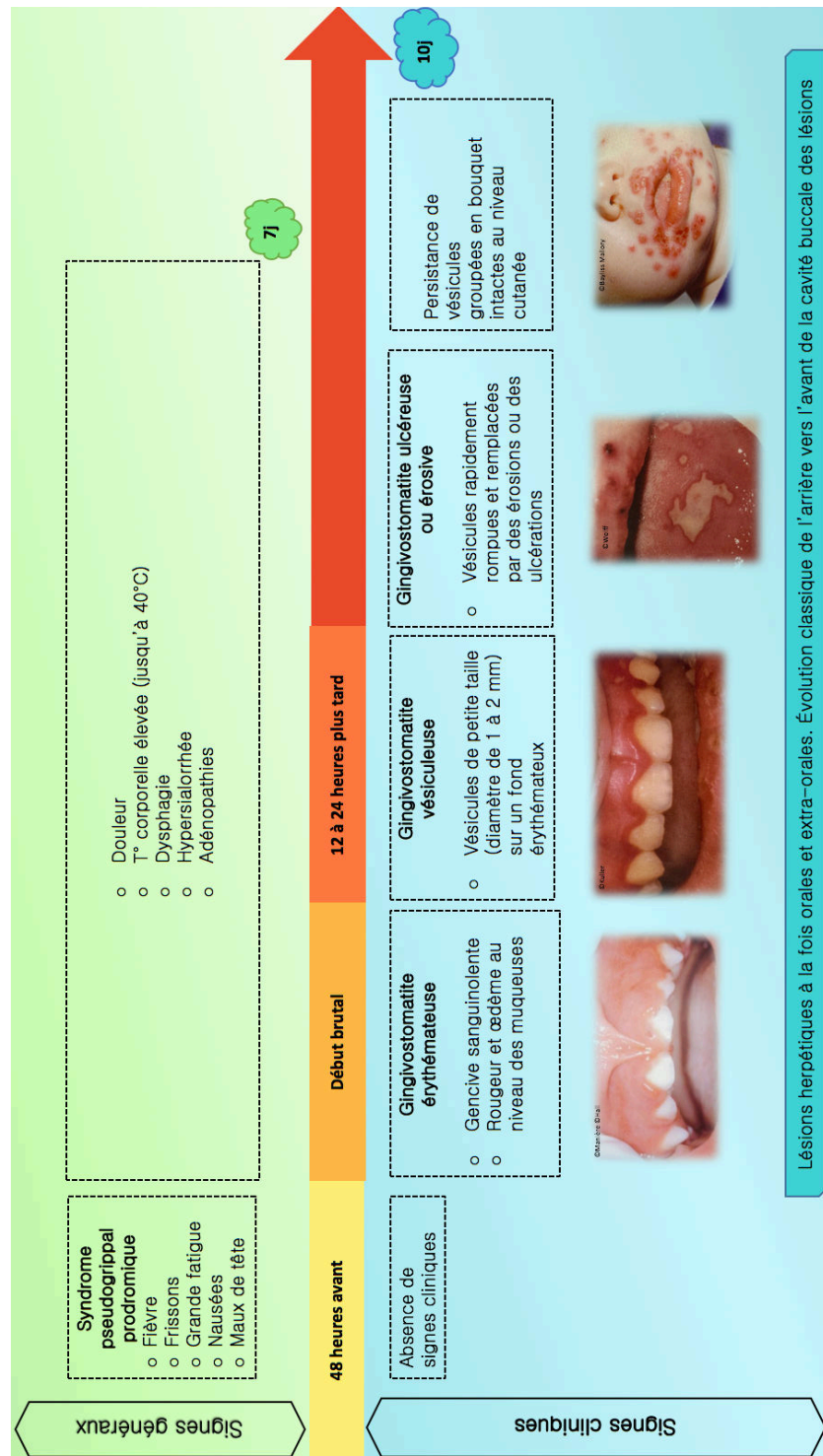


Figure 25 : frise chronologique récapitulative de la gingivostomatite herpétique (source : données personnelles)

### 2.2.3. L'évolution

La durée moyenne des signes fonctionnels (à savoir la douleur, la dysphagie, la fièvre) est de 7 jours, et celle des lésions de 10 jours (HAS, 2001).

Malgré le caractère très impressionnant de la gingivostomatite herpétique, les lésions cicatrisent sans séquelle dans la plupart des cas (Manière et Hall, 2001).

Les complications sont rares. Elles seront détaillées dans la partie 4.

## 2.3. Diagnostics différentiels

### 2.3.1. Aptose miliaire

Les aphtes sont la première cause d'ulcération de la muqueuse buccale chez l'enfant (Samimi et coll, 2009).

L'aphte est une ulcération ronde douloureuse, de 2 à 10 mm de diamètre, caractérisée par un fond nécrotique de couleur jaunâtre avec un liseré carminé (Kuffer et coll, 2009).

L'aphtose miliaire est caractérisée par de multiples aphtes de petite taille pouvant ressembler aux érosions herpétiques post-vésiculeuses, mais ces derniers ne présentent pas de localisation gingivale (Dridi et coll, 2016).

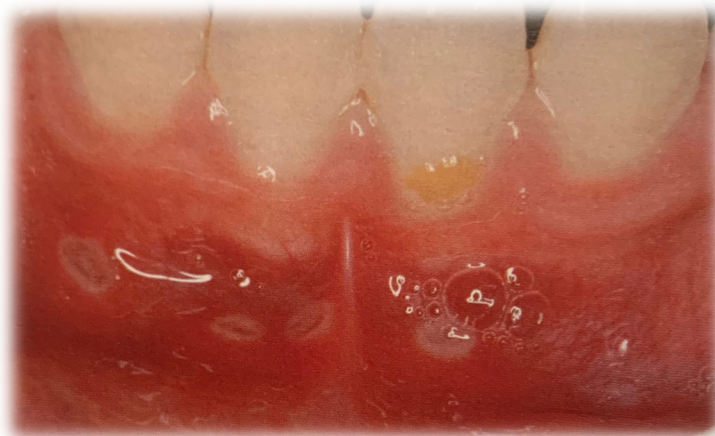

Figure 26 : aphtes multiples localisées au niveau de la muqueuse vestibulaire mandibulaire

(source : Naulin-Ifi, 2011)

Contrairement à la gingivostomatite herpétique, l'enfant ne possède pas d'altération de l'état général, ni d'adénopathies (Muller-Bolla, 2018).

### 2.3.2. Syndrome pieds-mains-bouche

Le syndrome pieds-mains-bouche est une infection à Entérovirus, principalement due à Coxsackie A16, survenant souvent de manière épidémique chez l'enfant (Michel et coll, 2008) principalement en été ou en automne (Kuffer et coll, 2009) .

Elle est caractérisée par la survenue d'une atteinte buccale à type de stomatite vésiculeuse, qui est associée à des lésions vésiculeuses cutanées sur le dos de la main, au niveau des espaces interdigitaux et sur la plante des pieds (Naulin-Ifi et coll, 2011).

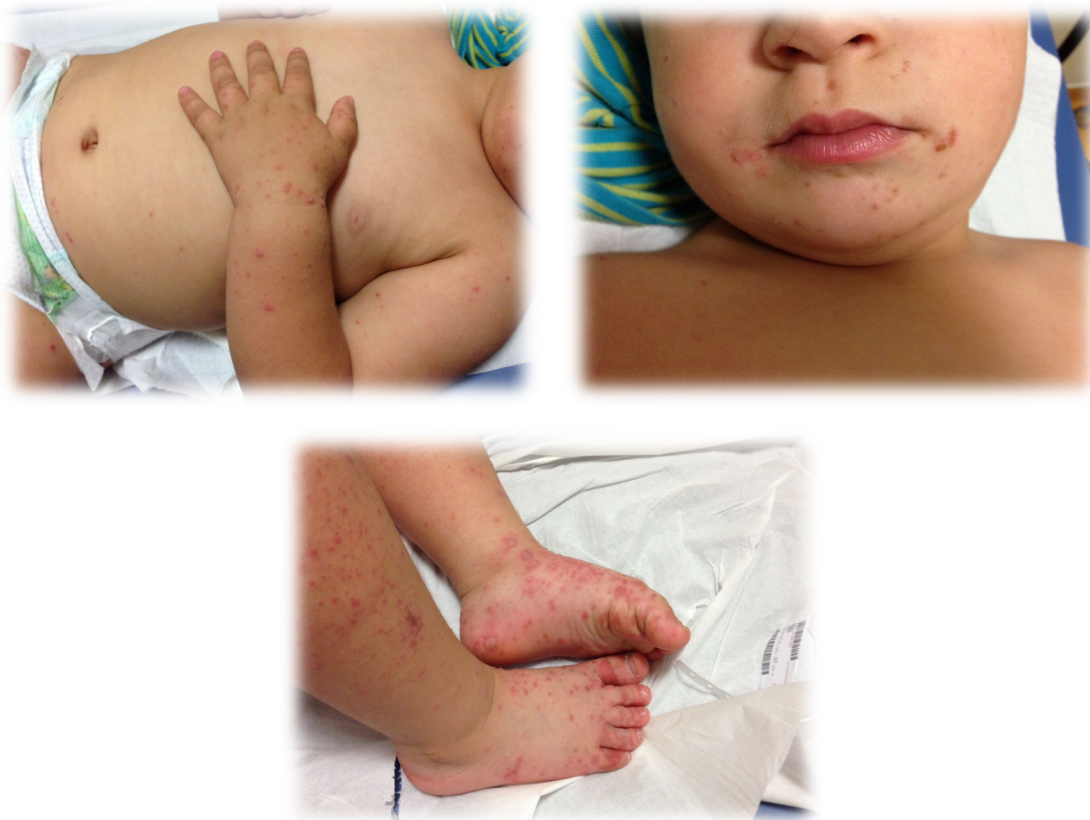

Figure 27 : syndrome pieds-main-bouche avec des lésions vésiculeuses localisées sur la paume de la main, sur les pieds et au niveau périorale

(source : courtoisie Dr Truchetet)

### 2.3.3. Herpangine

L'herpangine est une stomatite bénigne due au virus Coxsackie, qui affecte principalement le nourrisson et l'enfant de moins de 3 ans (Samimi et coll, 2009).

Elle est caractérisée par un énanthème, puis par l'apparition de dizaine de microvésicules siégeant principalement sur les amygdales, la luette et le voile du palais (Naulin-lfi et coll, 2011).

Contrairement à la gingivostomatite herpétique, les lésions sont plus postérieures. Il n'y pas de gingivite, ni d'éruption cutanée (Naulin-lfi et coll, 2011).

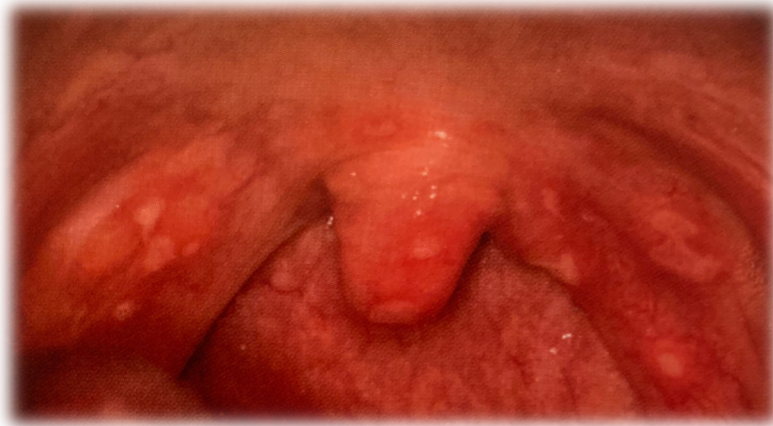

Figure 28 : herpangine avec des érosions post-vésiculeuses du voile du palais  
(source : Kuffer et coll, 2009)

### 2.3.4. Varicelle et zona

**La varicelle** est une maladie très contagieuse, fréquente chez les enfants de 2 à 10 ans. Les lésions buccales sont présente dans 50% des cas (Naulin-lfi et coll, 2011).

Dans la varicelle, les vésicules sont localisées sur le palais, le voile du palais, les piliers, la muqueuse jugale et la langue sur un énanthème, qui parfois précède l'exanthème cutané et les lésions vésiculeuses de la face (Kuffer et coll, 2009).

Le diagnostic clinique est facile en raison des nombreuses lésions cutanées localisés sur tout le corps (Kuffer et coll, 2009).

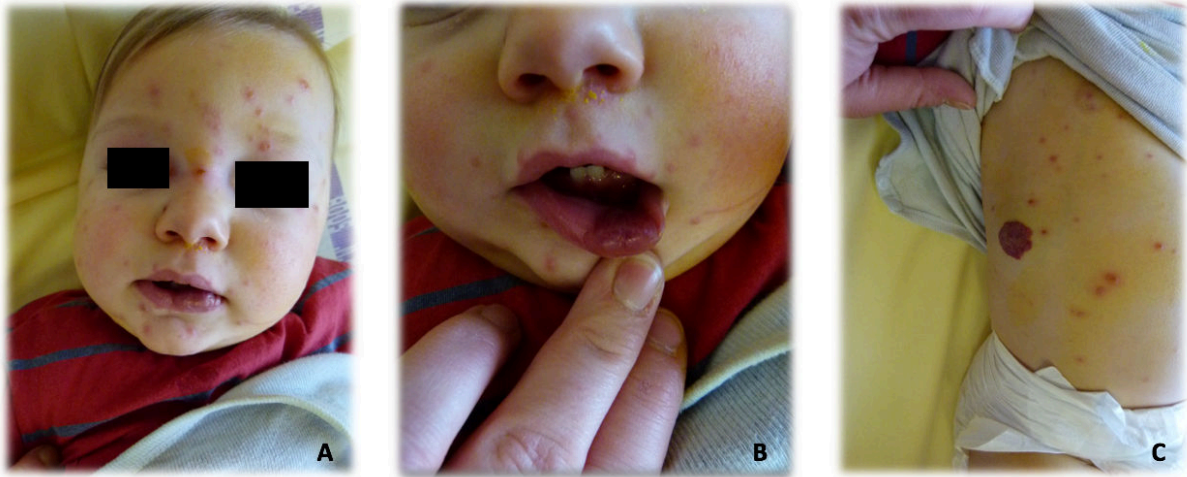

Figure 29 : varicelle

29 A : lésions vésiculo-érosives de la face

29 B : énanthème avec une érosion post-vésiculeuse localisée sur la lèvre inférieure

29 C : lésions vésiculo-érosives localisées sur le tronc

(source : courtoisie Dr Truchetet)

**Le zona** est une réactivation virale à partir des ganglions nerveux sensitifs (Naulin-lfi, 2011).

Le zona du nerf optique, du nerf maxillaire ou du nerf mandibulaire peut avoir une manifestation endobuccale (Michel et coll, 2008). Mais le caractère unilatéral du zona le différencie de la gingivostomatite herpétique (Dridi et coll, 2016).

### 2.3.5. Érythème polymorphe

L'érythème polymorphe est une maladie inflammatoire muco-cutanée chronique (Pindborg, 1995).

Il évolue généralement par poussées spontanément résolutive, et survient 1 à 3 fois par an ou davantage (Kuffer et coll, 2009). Ce caractère récidivant permet de le différencier de la gingivostomatite herpétique.



Bien souvent, il est provoqué par une récurrence herpétique à HSV (Dridi et coll, 2016).

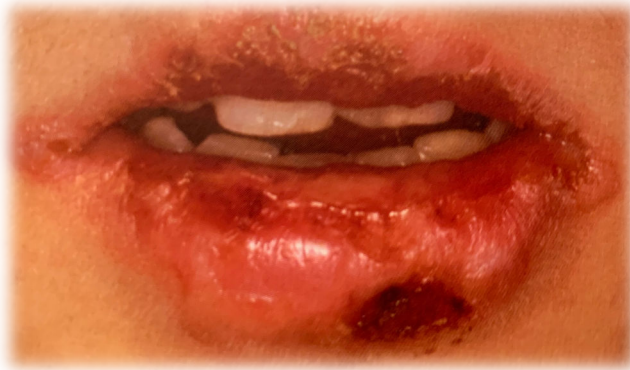

Figure 30 : érythème polymorphe avec des lésions sur la demi-muqueuse labiale  
(source : Kuffer et coll, 2009)

#### 2.3.6. Gingivite ulcéro-nécrotique aiguë

La gingivite ulcéro-nécrotique est une forme sévère de gingivite ulcéreuse (Kuffer et coll, 2009), très rare chez l'enfant (Naulin-lfi, 2011).

Chez l'enfant, elle est souvent en rapport avec une malnutrition, une complication de la rougeole ou lors d'une neutropénie (Naulin-lfi et coll, 2011).

Contrairement à la gingivostomatite herpétique, la gingivite ulcéro-nécrotique entraîne une destruction des papilles gingivales (Naulin-lfi, 2011).

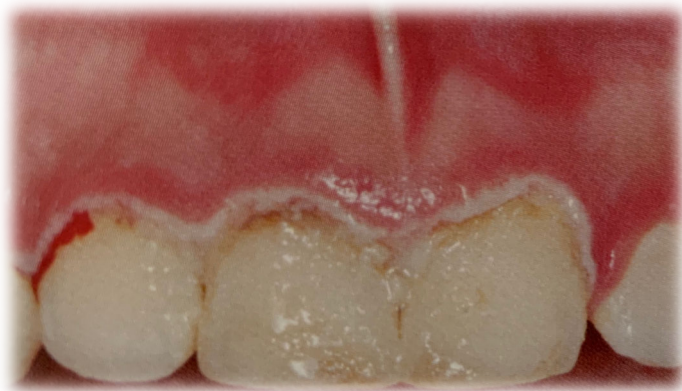


Figure 31 : gingivite ulcéro-nécrotique induite par la plaque dentaire chez un enfant  
(source : Dridi et coll, 2013 )

## 2.4. Diagnostic biologique

Le diagnostic de la gingivostomatite herpétique repose essentiellement sur la clinique. **Toutefois** la mise en évidence d'HSV1 peut être nécessaire dans certains cas, tout particulièrement pour les formes sévères ou atypiques, ou chez un patient immunodéprimé (Saurat et coll, 2017).

Le laboratoire peut mettre en place différentes techniques pour diagnostiquer HSV1.

### 2.4.1. Diagnostic direct

Le prélèvement des lésions doit être le plus récent possible, en effet peu importe la technique mise en œuvre, la sensibilité du prélèvement décroît avec l'ancienneté des lésions (HAS, 2001).

La technique du prélèvement et sa conservation conditionnent la qualité des résultats (HAS, 2001). Le prélèvement doit être de bonne qualité avec une quantité suffisante de cellules infectées (Le Faou, 2012).

Le praticien doit percer le toit des vésicules herpétiques, et récupérer le liquide s'en écoulant à l'aide d'un écouvillon. Concernant le plancher des vésicules ou des ulcérations herpétiques, le praticien doit le gratter, de façon appuyée avec un écouvillon ou un vaccinostyle, mais toutefois en veillant à ne pas faire saigner (HAS, 2001).

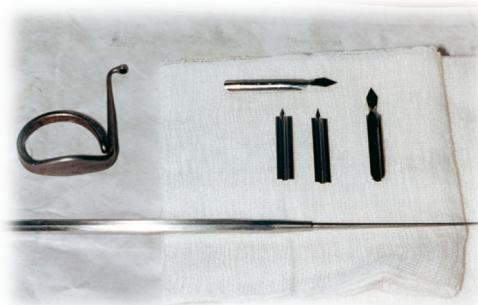


Figure 32 : vaccinostyle

(source : <http://medecinedejour.blogspot.com/2013/07/microchirurgie-de-lacne.html>)

Le matériel recueilli au cours du prélèvement est immédiatement plongé dans un milieu de transport adapté (liquide ou solide), afin d'éviter toute dessiccation. Une partie ou un autre prélèvement peut être étalé sur une lame, pour réaliser par exemple une immunofluorescence directe (HAS, 2001).

Le prélèvement est acheminé le plus rapidement possible au laboratoire, dans les 4 heures idéalement. Si le transport doit être différé, le prélèvement est conservé à une température de +4°C, ou à une température de -80°C si le délai dépasse 36 heures (Société Française de Microbiologie, 2000).

Grâce à ces prélèvements réalisés, différentes techniques de diagnostic direct pourront être mise en œuvre : la culture virale, la recherche d'antigènes, la détection du génome par PCR et le cytodagnostic de Tzanck.

#### ✓ Culture virale

La culture virale est la technique de référence (Saurat et coll, 2017). La sensibilité de la culture virale varie entre 60 et 100% par rapport à la PCR (Réaction en chaîne de polymérase) avec une spécificité de 95% (HAS, 2001).

Cette technique est la seule qui permet de mettre en évidence le caractère infectieux de HSV1 (HAS, 2001).

Le prélèvement est inoculé à des cultures cellulaires, où l'effet cytopathogène sera observé 2 à 3 jours après en moyenne (Saurat et coll, 2017), mais un résultat négatif ne peut être rendu qu'après 5 jours de culture (HAS, 2001).

### ✓ Recherche d'antigènes

La recherche d'antigènes peut se faire soit par immunofluorescence, soit par la technique ELISA (Enzyme Linked Immunoassay) (HAS, 2001).

- **L'immunofluorescence** : permet la mise en évidence des antigènes intracellulaires dans les cellules préalablement fixées sur une lame. Une lecture au microscope à fluorescence analyse ce prélèvement. Le délai d'interprétation est rapide : 1 à 2 heures, mais l'immunofluorescence n'est interprétable que si le prélèvement contient au minimum 20 cellules (HAS, 2001).
- **La technique ELISA** : a pour principe une immunocapture de l'antigène viral sur un support, puis sa révélation par un second anticorps préalablement marqué par une enzyme spécifique. Cette technique est automatisée et rapide, avec l'obtention du résultat dans un délai de 5 heures. Mais elle ne permet pas la détection de l'excrétion herpétique asymptomatique (HAS, 2001).

### ✓ Détection du génome par PCR (Réaction en chaîne de polymérase)

Cette technique se dissocie en 3 phrases : extraction de l'ADN, amplification puis révélation des produits amplifiés, avec un délai d'obtention de moins de 24 heures. Les gènes codant l'ADN polymérase et la glycoprotéine B sont les parties du génome les plus souvent amplifiées. (HAS, 2001).

Elle permet également le dépistage de l'excrétion virale asymptomatique (Saurat et coll, 2017).

C'est la technique de diagnostic la plus sensible (HAS, 2001), donc c'est elle qui donnera le moins de faux négatifs.

### ✓ Cytodiagnostic de Tzanck

C'est une technique fiable, rapide (10 minutes) et peu coûteuse de l'infection herpétique, mais elle ne peut distinguer le type de virus en cause (HSV1, HSV2 ou VZV) (Moguelet et Jener, 2007).

Il s'agit d'une coloration de Giemsa ou de Wright des cellules, préalablement fixées sur une lame, qui permet l'analyse de la morphologie cellulaire (HAS, 2001).

Son intérêt est faible lorsque les autres techniques de diagnostic virologique sont disponibles (HAS, 2001).

#### 2.4.2. Diagnostic indirect : la sérologie

Lors de la primo-infection herpétique, les anticorps de classe IgM apparaissent 5 à 10 jours après le premier contact avec HSV1, et les anticorps de classe IgG 1 à 2 semaines après (HAS, 2001).

Seuls les IgG vont persister toute la vie de l'individu. Les IgM vont disparaître quelques semaines après le premier contact viral, et pourront réapparaître, mais cela de façon inconstante, lors des réactivations herpétiques ultérieures (HAS, 2001).

La primo-infection herpétique peut être mise en évidence soit par l'ascension du taux d'anticorps anti-HSV1 de classe IgG, soit par la présence d'anticorps de classe IgM dès le prélèvement initial (Kuffer et coll, 2009).

Le diagnostic de la primo-infection herpétique peut également reposer sur la mise en évidence d'une séroconversion entre un premier sérum, et un second sérum obtenu au moins 10 jours après le premier (HAS, 2001).

La sérologie n'est donc pas une technique indiquée afin de diagnostiquer un herpès cutanéomuqueux (HAS, 2001).

### **3. Traitement de la primo-infection herpétique buccale chez l'enfant**

La primo-infection herpétique oro-faciale guérit habituellement de façon spontanée et sans laisser de cicatrice en 10 à 14 jours (HAS, 2001).

Les principaux objectifs thérapeutiques du traitement sont d'éviter la déshydratation du jeune patient, de soulager la douleur et de diminuer la durée des symptômes.

#### **3.1. La complication majeure de la gingivostomatite herpétique : la déshydratation**

Au vu des symptômes de la gingivostomatite aiguë herpétique décrits dans la partie précédente, de vives douleurs sont présentes. Ces douleurs rendent l'alimentation et l'hydratation de l'enfant compliquées voire impossibles dans certains cas. Ceci est d'autant plus vrai chez l'enfant en bas âge.

En Israël, une étude a été menée sur 36 enfants âgés de 12 à 77 mois présentant une gingivostomatite herpétique à HSV1. La durée moyenne des difficultés à manger était de  $9,1 \pm 3,0$  jours, et celle des difficultés à boire était de  $7,1 \pm 3,1$  jours. Tous les enfants inclus dans cette étude ont présenté des difficultés à manger : dans 53% des cas les enfants mangeaient moins que la normale, et dans 47% des cas les enfants présentaient une incapacité totale à manger pendant au moins 2 jours. Les difficultés à boire ont été moins problématiques que celles à manger, en effet 89% des enfants buvaient moins que la normale, et seulement 2 enfants présentaient une incapacité totale à boire (Amir et coll, 1999).

Le risque de déshydratation constitue la plus grande complication de la primo-infection herpétique symptomatique. La déshydratation résulte principalement d'un apport hydrique et calorique insuffisant, mais elle peut être aggravée par une salivation excessive et une fièvre élevée.

Dans la même étude précédemment décrite, la principale complication observée a été la déshydratation. 3 enfants (8% des patients) ont dû être hospitalisés pour bénéficier d'une réhydratation par voie intraveineuse pendant 3 à 4 jours. L'âge moyen des

enfants hospitalisés était de 24 mois. L'hospitalisation est survenue 3 à 5 jours après les premières manifestations cliniques de la gingivostomatite herpétique (Amir et coll, 1999).

### 3.1.1. L'évaluation du taux de déshydratation

L'évaluation de la déshydratation se fonde sur un faisceau de signes cliniques d'autant plus marqué que la déshydratation est importante. La présence des signes cliniques suivants sera recherchée chez l'enfant face à une suspicion de déshydratation :

- soif
- cernes oculaires
- plis cutanés
- sécheresse des muqueuses (langue, bouche)
- dépression de la fontanelle chez le nourrisson
- diminution de la diurèse
- perte de poids

A un stade de déshydratation avancée, il y a l'apparition d'autres symptômes tels qu'une hypotonie, un état de somnolence, une augmentation du temps de recoloration cutanée, la présence de fièvre, pouvant aller jusqu'à entraîner des anomalies respiratoires.

Tableau 2 : les signes cliniques de déshydratation

(source : Labrune et coll, 2010)

<b>Déshydratation extracellulaire</b>	<b>Déshydratation intracellulaire</b>
Pli cutané persistant	Soif
Fontanelle déprimée	Fièvre
Yeux cernés	Hypotonie des globes oculaires
Cri aigu, éraillé	Face interne des joues sèche
État de choc	Somnolence, trémulations, trouble de la conscience

En 2014, un score afin d'évaluer l'état de déshydratation est proposé par Guarino et ses collaborateurs. Ce score ne tient pas compte de la perte de poids, car cette dernière n'est pas toujours mesurable en pratique. La perte de poids constitue toutefois un élément de surveillance important (Guarino et coll, 2014).

Tableau 3 : cotation de déshydratation selon différents critères

(source : Guarino et coll, 2014)

Catégorie	Cotation 0	Cotation 1	Cotation 2
<b>Apparence générale</b>	Normale	Soif, agitation ou léthargie mais irritable au toucher	Somnolent, marche difficile, froid ou en sueur, +- comateux
<b>Yeux</b>	Normaux	Légèrement creux	Très creux
<b>Muqueuses (langue)</b>	Humides	Collantes	Sèches
<b>Larmes</b>	Larmes	Diminution des larmes	Pas de larmes

L'addition des cotations ci-dessus des différentes catégories va donner un score.

- Si ce score est de 0, il n'y a **pas de déshydratation**.
- Si ce score est compris entre 1 et 4, l'enfant présente une **déshydratation légère**.
- Si ce score est compris entre 5 et 8, l'enfant présente une **déshydratation modérée à sévère**.

Néanmoins, si les parents ou les accompagnants disposent d'un poids antérieur récent et fiable, il sera intéressant de le comparer au poids de l'enfant le jour de la consultation.

- Une perte de poids inférieur à 5% est observée en cas de déshydratation minime avec peu ou pas de signes cliniques.
- Une perte de poids entre 5 et 10% s'observe en cas de déshydratation modérée avec des signes cliniques nets.
- Une perte de poids supérieure à 10% signe une déshydratation sévère (Plantaz, 2005).



### 3.1.2. Les solutions de réhydratation

En première intention, la réhydratation sera privilégiée par voie orale avec des **solutés de réhydratation orale** (SRO) spécifiques (recommandation de grade A I). En Europe, la société européenne de gastroentérologie et de nutrition pédiatrique (ESPGAN) préconise des SRO avec une teneur en sodium de 60 mmol/l (Guarino et coll, 2014).

Ces solutions se présentent sous la forme d'un sachet à diluer dans 200 ml d'eau, pouvant être conservées 24 heures après reconstitution. En général, les enfants les acceptent mieux lorsqu'elles sont réfrigérées.

Au début, l'administration sera fractionnée à hauteur de 50 ml toutes les 15 minutes, puis à volonté. La quantité totale de SRO sera de 150 à 200 ml/kg/jour (Labrunne et coll, 2010).

Mais l'utilisation de SRO nécessite à la fois la bonne coopération de l'enfant et la compréhension des parents.

Néanmoins, la réhydratation par voie orale lors d'une gingivostomatite herpétique est très difficile au vu des douleurs occasionnées.



Figure 33 : exemples de solutés de réhydratation orale disponibles sur le marché

Une **hospitalisation** sera nécessaire en cas d'échec de réhydratation par voie orale à domicile, en cas de contexte social défavorable, et en cas de déshydratation sévère. Lorsque la réhydratation par voie orale n'est pas réalisable, la réhydratation peut se faire soit par voie entérale par le biais d'une sonde nasogastrique, soit par voie intraveineuse. La réhydratation par sonde nasogastrique doit être proposée avant celle par voie intraveineuse (recommandation de grade A I) (Guarino et coll, 2014).

### 3.1.3. La reprise de l'alimentation

Aucune donnée scientifique concernant l'alimentation lors de la primo-infection herpétique n'est disponible.

L'alimentation s'avère compliquée, voire impossible dans certains cas en raison de la présence d'érosions buccales multiples et douloureuses. Il sera préférable de donner à l'enfant des aliments appréciés par ce dernier, afin de favoriser le retour le plus rapidement possible à une alimentation normale.

Des repas de faible quantité mais plus fréquents, avec une texture liquide ou semi-liquide sont en général mieux tolérés par les enfants. Les aliments acides, comme les agrumes, sont à éviter, car ils intensifient la douleur. Les aliments moelleux ou mixés à la texture dite douce sont à privilégier, pour ne pas créer d'irritation supplémentaire. Des groupes de paroles ou associations de parents conseillent l'utilisation de certains aliments. Par exemple, la crème glacée au chocolat, par sa forte teneur calorique et par son côté froid procurant un effet analgésique plait particulièrement aux enfants.

Afin d'éviter tout risque de dénutrition, lorsque l'enfant est hospitalisé et lorsque l'alimentation par voie orale est impossible, l'alimentation par voie entérale par le biais d'une sonde nasogastrique ou par voie parentérale par le biais de perfusions veineuses pourra être discutée par l'équipe médicale, après évaluation des bénéfices et des risques pour l'enfant.

## **3.2. Les règles de prescription chez l'enfant**

Les règles de base de prescription ne seront pas revues ici, seules les particularités propres à l'enfant seront évoquées.

Avant de rédiger une ordonnance, il faut s'assurer que l'enfant ne présente aucune contre-indication au principe actif (allergie, intolérance, interférence médicamenteuse).

Chez l'enfant de moins de 6 ans, la prescription de forme sèche est interdite en raison du risque de fausses routes.

Le prescripteur doit également s'interroger sur les formes galéniques prises habituellement par l'enfant. En effet, un enfant de plus de 6 ans peut avoir des difficultés à avaler des comprimés.

Chez l'enfant âgé de 0 à 14 ans, l'âge et le poids doivent être mentionnées sur l'ordonnance (Vidal, 2018). En pédiatrie, la plupart des médicaments sont doses poids dépendants.

Le prescripteur doit veiller à ce que l'ordonnance soit parfaitement comprise, pour cela il doit expliquer oralement aux parents ou au responsable légal de l'enfant cette dernière, en adaptant son langage au niveau de compréhension de ses interlocuteurs. Cela permet une meilleure observance et optimise l'efficacité du traitement (Naulin-Ifi, 2011).

### **3.3. Le traitement antiviral : l'aciclovir**

L'aciclovir est le seul antiviral indiqué dans le traitement de la primo-infection herpétique orale à HSV1. Il a fait preuve de son efficacité (grade A : preuve scientifique établie) (HAS, 2001). Il est commercialisé sous le nom de Zovirax®.

Le valaciclovir (commercialisé sous le nom de Zelitrex®) ne possède pas d'autorisation de mise sur le marché (AMM) dans le traitement de la primo-infection herpétique orale à HSV1 (Dridi et coll, 2016).

Pour la primo-infection herpétique, le traitement antiviral par voie locale n'a démontré aucun intérêt (HAS, 2001). Il ne sera donc pas abordé.

### 3.3.1. Généralité sur l'aciclovir

#### ✓ La pharmacodynamique de l'aciclovir

L'aciclovir est un antiviral à action directe. C'est un inhibiteur spécifique des herpès virus possédant une activité *in vitro* sur les virus herpès simplex de type 1 et de type 2 (HSV 1 et 2), et sur le virus varicelle-zona (VZV) (Vidal, 2018).

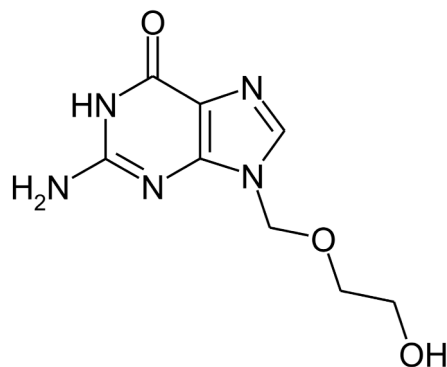


Figure 34 : formule chimique de l'aciclovir

(source : [https://fr.wikipedia.org/wiki/Aciclovir#/media/File:Aciclovir\\_structure.svg](https://fr.wikipedia.org/wiki/Aciclovir#/media/File:Aciclovir_structure.svg) )

L'aciclovir est d'abord phosphorylé en aciclovir triphosphate, ce qui lui permet d'inhiber la synthèse d'ADN viral. Cette première étape est assurée uniquement par une enzyme virale spécifique : une thymidine kinase. La thymidine kinase est présente uniquement dans les cellules infectées par le virus herpétique. Les kinases assurent la phosphorylation de l'aciclovir monophosphate en di et triphosphate.

L'aciclovir triphosphate est un inhibiteur compétitif sélectif de l'ADN-polymérase virale. L'incorporation de cet analogue nucléosidique permet de stopper l'élongation de la chaîne d'ADN, ce qui interrompt la synthèse d'ADN viral herpétique, donc la réplication virale est arrêtée (Vidal, 2018).

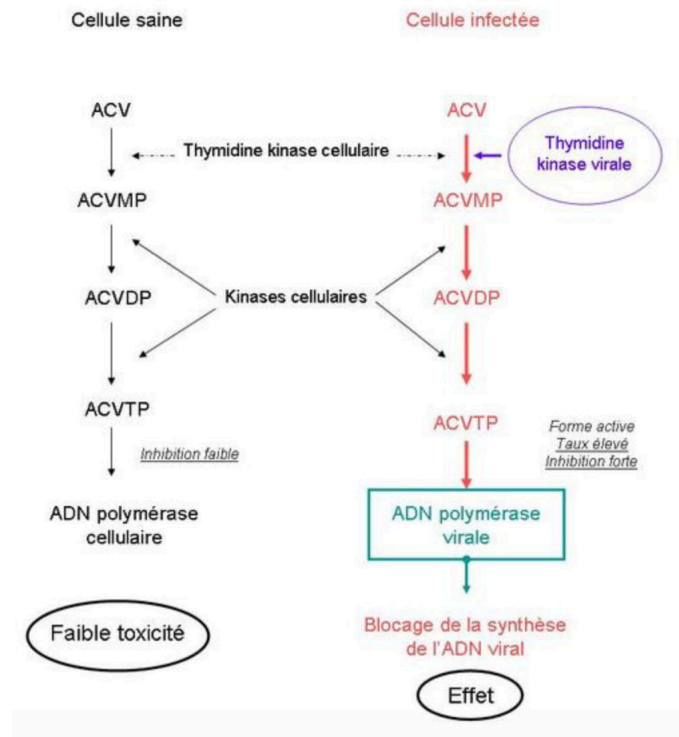


Figure 35 : mode d'action de l'aciclovir  
(source : Davin-Regli, 2009)

L'aciclovir possède une double sélectivité, il n'interfère pas dans le métabolisme des cellules saines.

Chez le sujet immunocompétent, une étude d'un grand nombre d'isolats cliniques a montré qu'une diminution de la sensibilité à l'aciclovir est extrêmement rare lors du traitement curatif ou préventif par l'aciclovir. Par contre chez le sujet immunodéficient, une diminution de la sensibilité a été mise en évidence de façon occasionnelle. Les résistances observées sont rares, et elles sont généralement dues à une déficience enzymatique de la thymidine-kinase, ce qui se traduit par une virulence moindre (Vidal, 2018).

## ✓ La pharmacocinétique de l'aciclovir

### ○ Pharmacocinétique

Pour la voie orale, 20% de la dose du principe actif est résorbée après la prise de la posologie d'aciclovir recommandée. 1 à 2 heures sont nécessaires afin d'obtenir la concentration plasmatique maximale. La demi-vie plasmatique est d'environ 3 heures (Vidal, 2018).

Pour la voie intraveineuse, l'administration d'aciclovir doit se faire lentement, en 1 heure minimum. Cette voie peut entraîner des concentrations d'aciclovir très élevées et néphrotoxiques. La demi-vie plasmatique est la même que pour la voie orale (Vidal, 2018).

### ○ Distribution

L'aciclovir diffuse dans de nombreux tissus tels que le cerveau, les reins, les poumons, le foie, les muscles, les sécrétions vaginales et le liquide vésiculaire herpétique. Le taux d'aciclovir dans le liquide céphalorachidien est d'environ 50% des concentrations plasmatiques. Mais il se lie très peu aux protéines plasmatiques : seulement 9 à 33% (Vidal, 2018).

### ○ Biotransformation

L'aciclovir se métabolise peu. Le principal métabolite est la 9-(carboxyméthoxyméthyl)guanine, mais elle possède de faibles propriétés virales (Vidal, 2018).

### ○ Élimination

La voie rénale est la voie majeure d'élimination de l'aciclovir. 2/3 de l'aciclovir est éliminés sous une forme inchangée. Dans les urines de 24 heures, les quantités d'aciclovir et de métabolites retrouvés sont de 70 à 99% de la dose injectée initialement (Vidal, 2018).

### 3.3.2. Comment prescrire ?

Une étude ouverte menée dans les années 1980, portant sur 33 enfants a montré que dans 90% des cas, le traitement par aciclovir permettait une disparition de la fièvre après 3 jours de traitement et une amélioration considérable des lésions buccales et de la douleur en 6 jours (Mueller et Weigand, 1988).

Une étude rétrospective menée en Italie a révélé que la régression des symptômes était plus rapide chez les patients traités par aciclovir pendant 5 à 6 jours que chez ceux qui n'avaient reçu aucun traitement antiviral (Cataldo et coll, 1993).

Une étude randomisée a démontré que sur 68 enfants présentant des symptômes dans les 96 premières heures de la primo-infection herpétique oro-labiale, l'aciclovir permet une réduction significative de la durée médiane des symptômes de 20% à 50% ( $p < 0,05$ ). L'aciclovir permet également une résorption plus rapide des lésions buccales : 6 jours avec traitement par aciclovir contre 8 jours sans traitement par aciclovir. Le gonflement des gencives et la salivation excessive se résorbent plus rapidement avec un traitement par aciclovir : en 5 jours contre 7 jours pour le gonflement des gencives, et en 4 jours contre 8 jours pour la salivation excessive. L'excrétion virale s'arrête plus tôt : 4 jours avec traitement par aciclovir contre 10 jours sans traitement par aciclovir (Aoki et coll, 1993).

Une autre étude randomisée a été réalisée en France sur un échantillon de petite taille : 11 garçons et 9 filles, d'âge moyen de 2 ans, présentant une primo-infection herpétique oro-labiale symptomatique de moins de 4 jours. La douleur s'est résolue plus rapidement avec le traitement par aciclovir ( $p < 0,05$ ) mais les auteurs n'ont pas précisé comment cette dernière avait été mesurée. La salivation excessive a diminué plus rapidement avec le traitement par aciclovir ( $p < 0,05$ ). Cependant le retour à une alimentation normale, le temps nécessaire pour atteindre une température physiologique et la mesure des lésions orales dans plusieurs localisations étaient similaires dans les deux groupes (Ducoulombier et coll, 1988).

Un troisième essai randomisé mené en Israël dans les années 1990 portait sur un échantillon de 61 enfants âgés de 1 à 6 ans. La sévérité des symptômes était similaire dans les deux groupes. Les deux groupes ont reçu pendant 7 jours, 5 fois par jour, soit de l'aciclovir en suspension orale (15 mg/kg) soit un placebo. Cette étude a constaté que dans le groupe des enfants traité par aciclovir les lésions buccales ont guéri plus rapidement (une médiane de 4 jours contre 10 jours avec le placebo), une diminution accélérée de la fièvre (1 jour contre 3 jours), une amélioration plus rapide des lésions extraorales (0 jours contre 5,5 jours), et une accélération du retour à la normale pour manger (4 jours contre 7 jours) et boire (3 jours contre 6 jours). L'excrétion virale de l'herpès est également plus courte dans le groupe traité par aciclovir : en 1 jour contre 5 jours (Amir et coll, 1999).

**Le traitement par aciclovir devra donc être démarré uniquement dans les 72 premières heures suivant l'apparition des premiers symptômes de gingivostomatite aiguë. Il permettra une guérison plus rapide des symptômes, un soulagement de la douleur et une diminution accélérée de la charge virale.**

Selon l'intensité des symptômes, **la durée du traitement par aciclovir varie de 5 à 10 jours** (HAS, 2001). La durée optimale n'a pas été déterminée à ce jour.



## ✓ La voie orale

A chaque fois que cela est possible, la voie orale sera privilégiée (Société française de dermatologie, 2001).

Chez l'enfant de plus de 2 ans, **la posologie** recommandée de l'aciclovir est identique à celle de l'adulte : 200 mg, 5 fois dans la journée à répartir à intervalles de temps réguliers (HAS, 2001).

Les recommandations du Vidal précise que la suspension buvable est réservée à l'enfant de plus de 2 ans. Mais comme nous l'avons vu précédemment, la gingivostomatite touche principalement les enfants de 6 mois à 3 ans. Il paraît délicat de devoir hospitaliser tous les enfants de moins de 2 ans atteints d'une gingivostomatite herpétique avec pour seul argument la non disponibilité d'une forme galénique adapté. Aussi le Docteur Dridi propose pour cette tranche d'âge une utilisation de la suspension buvable à la posologie de 15 mg/kg, 5 fois par jour à intervalles de temps régulier (Dridi et coll, 2016).

**2 formes** sont disponibles pour la voie orale : la suspension buvable ou les comprimés selon l'âge et les préférences de l'enfant.

- **La suspension buvable à 200 mg/5 ml**

Elle se présente sous la forme d'un flacon de 125 ml avec un dispositif contenant 2 cuillères-mesures de 2,5 et 5 ml. Une cuillère mesure de 5 ml correspond à une dose de 200 mg d'aciclovir.

Elle est obligatoirement prescrite chez l'enfant de moins de 6 ans.

- **Les comprimés à 200 mg**

Ils sont réservés à l'enfant de plus de 6 ans.

Ces comprimés à 200 mg sont commercialisés en étui de 25.

Des comprimés à 800 mg d'aciclovir sont disponibles sur le marché mais ils sont réservés au traitement du zona ophtalmique (Vidal, 2018).

Au-delà de 6 ans, même si la prescription de comprimé est autorisée, il conviendra de s'assurer que l'enfant est capable de les avaler.

Tableau 4 : Récapitulatif de la prescription d'aciclovir par voie orale dans le cadre du traitement de la gingivostomatite aiguë herpétique

(source : document personnel)

Quand	<b>Uniquement dans les 72 premières heures de la manifestation des prodromes de la primo-infection herpétique</b>
Durée	5 à 10 jours selon l'intensité des symptômes
Posologie	<ul style="list-style-type: none"> <li>✓ <b>Enfant de moins de 2 ans</b> : 15 mg/kg de suspension buvable 200mg/5ml, 5 fois par jour</li> <li>✓ <b>Enfant de 2 ans à 6 ans</b> : 1 cuillères-mesures de suspension buvable 200 mg/5ml, 5 fois par jour</li> <li>✓ <b>Enfant de plus de 6 ans</b> : 1 comprimés de 200 mg (ou 5 cuillères-mesures de suspension buvable 200 mg/5ml), 5 fois par jour</li> </ul>

✓ **La voie intraveineuse**

La voie intraveineuse ne sera utilisée que lorsque la déglutition est impossible.

○ **Posologie**

**Chez le nouveau-né** (0 à 3 mois) la posologie est de 20 mg/kg toutes les 8 heures.

**Chez l'enfant de 3 mois à 6 ans**, la posologie se calcule en fonction de la surface corporelle : 250 mg/ m<sup>2</sup> toutes les 8 heures.

**Chez l'enfant de plus de 6 ans**, la posologie est identique à celle de l'adulte : 5 mg/kg toutes les 8 heures (Vidal, 2018).

La voie intraveineuse nécessite des précautions d'emploi.

- Chez l'enfant qui suit un régime hyposodé, comme dans le cas d'un syndrome de Cushing ou lors d'une insuffisance cardiaque, la présence de sodium dans les solutions d'aciclovir injectables devra être prise en compte.
- L'aciclovir par voie intraveineuse présente un risque de cristallisation. Lorsque l'aciclovir par voie intraveineuse est associé à d'autres traitements intraveineux, il faudra donc éviter d'injecter en même temps dans une même tubulure plusieurs spécialités ou de les mélanger dans une même perfusion (Vidal, 2018).

✓ Précaution d'emploi chez l'enfant présentant une insuffisance rénale

« La maladie rénale chronique est en rapport avec une réduction congénitale ou accidentelle du nombre de néphrons avec ou sans altération du débit de filtration glomérulaire » (Bourrillon et coll, 2014).

Tableau 5 : les principales causes de maladie rénale chronique chez l'enfant  
(source : Bourrillon et coll, 2014)

<p><b>Maladies du développement rénal</b></p>	<ul style="list-style-type: none"> <li>• Hypoplasie rénale</li> <li>• Dysplasie rénale</li> <li>• Rein unique congénital</li> <li>• Dysplasie rénale multikystique avec ou sans uropathie malformative</li> </ul>
<p><b>Maladies rénales génétiques</b></p>	<ul style="list-style-type: none"> <li>• Polykystoses récessives et dominantes</li> <li>• Néphronophtise et maladies fibrosantes de l'interstitium rénal</li> <li>• Syndrome d'Alport</li> <li>• Syndrome hémolytique et urémique génétique</li> <li>• Insuffisances tubulaires génétiques</li> <li>• Syndromes néphrotiques corticorésistants</li> </ul>
<p><b>Maladies rénales acquises</b></p>	<ul style="list-style-type: none"> <li>• Néphrectomie pour tumeur</li> <li>• Maladie de Berger</li> <li>• Néphropathie lupique</li> <li>• Vascularites auto-immunes</li> <li>• Syndrome hémolytique et urémique post-infectieux ou auto-immun</li> </ul>
<p><b>Maladies systémiques</b></p>	<ul style="list-style-type: none"> <li>• Diabète sucré insulino-prive ou non</li> <li>• Drépanocytose</li> <li>• Hypertension artérielle essentielle</li> <li>• Syndrome métabolique et surcharge pondérale</li> <li>• Dysmaturité avec un petit poids de naissance</li> </ul>

Chez l'enfant présentant une insuffisance rénale, la posologie devra être adaptée en fonction de la clairance de la créatinine (Vidal, 2018).

Tableau 6 : posologie de l'aciclovir recommandée en fonction de la clairance de la créatinine pour la voie orale

(source : Vidal, 2018)

Clairance de la créatinine	Posologie
<b>&gt;50 ml/min</b>	800 mg/jour, soit 4 comprimés ou 4 cuillères-mesures de 5 ml par jour
<b>25 à 50 ml/min</b>	Ne pas dépasser 600 mg/jour, soit 3 comprimés ou 3 cuillères-mesures de 5 ml par jour
<b>10 à 25 ml/min</b>	Ne pas dépasser 400 mg/jour, soit 2 comprimés ou 2 cuillères-mesure de 5 ml par jour
<b>&lt;10 ml/min</b>	200 mg/jour, soit 1 comprimé ou 1 cuillère-mesure de 5 ml par jour. En cas d'hémodialyse, la dose quotidienne sera administrée après la séance

Tableau 7 : dose unitaire et fréquence d'administration de l'aciclovir en fonction de la clairance de la créatinine pour la voie intraveineuse

(source : Vidal, 2018)

Clairance de la créatinine	Dose unitaire	Fréquence
<b>25 à 50 ml/min</b>	5 mg/kg pour les infections à HSV	2 fois par 24 heures
<b>10 à 25 ml/min</b>	5 mg/kg pour les infections à HSV	1 fois par 24 heures
<b>0 à 10 ml/min</b>	2,5 mg/kg pour les infections à HSV	1 fois par 24 heures. Le jour de l'hémodialyse, la dose doit être administrée après la dialyse

### 3.3.3. Interactions médicamenteuses

L'utilisation de médicaments présentant une toxicité rénale tels que les produits de contrastes iodés, les aminosides, les organoplatines, le méthotrexate à dose élevée, la ciclosporine, le tacrolimus ou certains antiviraux (pentamidine, foscarnet, les « ciclovirs », conjointement à celle de l'aciclovir est à éviter. Cela majore le risque de néphrotoxicité.

Néanmoins si cette association médicamenteuse s'avère nécessaire, la surveillance biologique rénale devra être renforcée (Vidal, 2018).

### 3.3.4. Surdosage

Le surdosage concerne principalement l'enfant souffrant d'insuffisance rénale traité par des doses d'aciclovir non adaptées à sa fonction rénale. Cela peut entraîner des altérations de la conscience allant de la confusion mentale avec hallucinations jusqu'au coma. Mais à l'arrêt du traitement par aciclovir, et après une éventuelle hémodialyse (l'aciclovir peut être dialysé), l'évolution a toujours été favorable (Vidal, 2018).

L'administration d'une dose unique de 80 mg/kg d'aciclovir par voie intraveineuse n'a provoqué aucun effet indésirable (Vidal, 2018).

### 3.3.5. Contre-indications de l'aciclovir

Une allergie ou des antécédents d'hypersensibilité à l'aciclovir ou à l'un des excipients constituent une contre-indication à la prescription.

Les comprimés d'aciclovir contiennent du lactose. Chez les enfants présentant une galactosémie congénitale, un syndrome de malabsorption du glucose et du galactose ou un déficit en lactase, la prescription sera donc contre-indiquée (Vidal, 2018).

La suspension buvable d'aciclovir contient plusieurs éléments.

- Du sorbitol, elle sera donc déconseillée chez les enfants présentant une intolérance au fructose.
- Du glycérol, pouvant occasionner de légers troubles digestifs comme une diarrhée ou un effet laxatif léger.
- Du parahydroxybenzoate de propyle et du parahydroxybenzoate de méthyle, pouvant entraîner des réactions allergiques, dans certains cas retardées (Vidal, 2018).

### 3.3.6. Les effets indésirables de l'aciclovir

Tableau 8 : effets indésirables de l'aciclovir

(source : Vidal, 2018)

Effets indésirables	Symptômes
<b>Très fréquemment observés</b>	<ul style="list-style-type: none"> <li>• Maux de tête</li> </ul>
<b>Fréquemment observés</b>	<ul style="list-style-type: none"> <li>• Sensation de vertige</li> <li>• Nausées, vomissements, diarrhées, douleurs abdominales</li> <li>• Prurit</li> <li>• Augmentation de l'urée et de la créatinine dans le sang</li> <li>• Augmentation de la bilirubine et des enzymes hépatiques sériques. Ces effets disparaissent à l'arrêt du traitement habituellement</li> </ul>
<b>Peu fréquemment observés</b>	<ul style="list-style-type: none"> <li>• Éruptions cutanées de la peau, urticaire</li> </ul>
<b>Fréquence non déterminée</b>	<ul style="list-style-type: none"> <li>• Thrombopénie et leucopénie</li> <li>• Troubles neuropsychiques</li> <li>• Troubles de l'équilibre, ataxie et dysarthrie pouvant s'observer ensemble ou de façon isolée et témoigner d'un syndrome cérébelleux</li> <li>• Troubles neurologiques parfois sévères pouvant révéler une encéphalopathie et comporter confusion, agitation, tremblements, myoclonies, convulsions, hallucinations, psychose, somnolence, coma.</li> <li>• Atteinte aiguë du foie</li> <li>• Dyspnées</li> <li>• Réactions anaphylactiques</li> <li>• Œdèmes de Quincke</li> <li>• Troubles rénaux : insuffisance rénale aiguë</li> <li>• Effets divers : fatigue, fièvre</li> </ul>



L'aciclovir par voie intraveineuse possède un pH alcalin, qui peut occasionner de rares lésions cutanées inflammatoires au point d'injection, allant exceptionnellement jusqu'à la nécrose en cas d'extravasation ou de dilution insuffisante de la solution.

En cas d'effet indésirable suspecté, le professionnel de santé doit le déclarer à l'Agence Nationale de Sécurité du Médicament (ANSM) et au réseau des centres régionaux de pharmacovigilance.

### 3.4. Les antalgiques

« La douleur est une expérience sensorielle et émotionnelle désagréable associée à une lésion tissulaire réelle ou potentielle, ou décrite dans ces termes. » (IASP, 2016)

Chez l'enfant, l'évaluation de la douleur représente la principale difficulté pour sa prise en charge. Des outils d'évaluation de la douleur, adaptés à l'âge de l'enfant peuvent être utilisés.

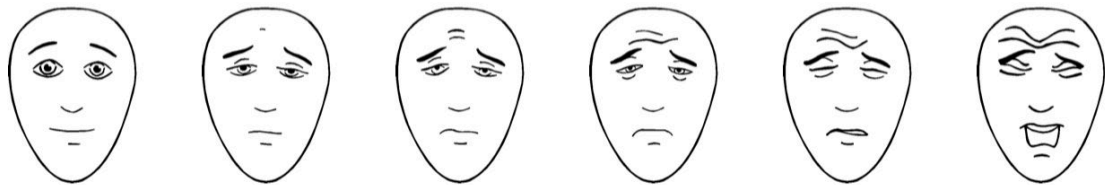

Figure 36 : présentation de l'échelle des 6 visages  
(source : HAS, 2000)

#### 3.4.1. Le paracétamol

Le paracétamol est un antalgique de palier 1. **Il doit être prescrit en première intention chez l'enfant lors de douleurs faibles à modérées** (HAS, 2016) et en l'absence de toute contre-indication.

Les contre-indications du paracétamol sont une hypersensibilité déjà connue au paracétamol, une insuffisance hépato-cellulaire ou une porphyrie (Vidal, 2018).

L'autorisation de mise sur le marché du paracétamol est possible **dès la naissance** (Vidal, 2018).

La voie d'administration de choix est **la voie orale**. En effet la voie rectale n'est pas recommandée du fait de sa mauvaise absorption (HAS, 2016). Dans les formes les plus sévères de gingivostomatite herpétique, la prise par voie orale étant impossible l'enfant est alors hospitalisé, et la voie intraveineuse pourra être utilisée pour administrer le paracétamol.

La voie orale se compose d'une forme sèche et d'une forme liquide

Tableau 9 : les différentes formes galéniques du paracétamol par voie orale et leur dosage respectif disponible sur le marché

(source : document personnel)

Paracétamol	
Forme sèche	Forme liquide
<ul style="list-style-type: none"><li>• Comprimés : 500 mg, 1000 mg</li><li>• Gélules : 500 mg, 1000 mg</li></ul>	<ul style="list-style-type: none"><li>• Sirop sans sucre (avec une pipette dose-poids) : 2,4 %, 3%</li><li>• Sachets : 200 mg, 300 mg, 500 mg, 1000 mg</li><li>• Comprimés effervescents : 500 mg, 1000 mg</li><li>• Granulés aromatisés : 250 mg, 500 mg, 1000 mg</li></ul>

Chez l'enfant, la dose de paracétamol par prise est fonction du poids, à savoir **15 mg/kg toutes les 6 heures**, soit **60 mg/kg/jour**. La dose maximale est de 80 mg/kg/jour (HAS, 2016).

#### 3.4.2. L'ibuprofène

Tout comme le paracétamol, l'ibuprofène est un antalgique de palier 1.

En pédiatrie, l'ibuprofène est l'anti-inflammatoire non-stéroïdien (AINS) recommandé dans la plupart des douleurs aiguës modérées à intenses. Le rapport de l'OMS en

2012 précise qu'aucun autre AINS n'a été suffisamment étudié en pédiatrie en termes d'efficacité et de sécurité pour être recommandé comme une alternative à l'ibuprofène. Dans la prise en charge des douleurs aiguës, l'ibuprofène a démontré une efficacité supérieure à celle du paracétamol (HAS, 2016).

Les contre-indications de l'ibuprofène sont les suivantes : insuffisance rénale, hépatique ou cardiaque sévère ; antécédent d'hémorragie ou de perforation digestive au cours d'un précédent traitement par AINS ; hémorragie gastro-intestinale, hémorragie cérébro-vasculaire ou autre hémorragie en évolution ; ulcération gastro-duodénale ; hypersensibilité aux AINS (Vidal, 2018).

« En France, la peur de l'utilisation des AINS est importante et en grande partie infondée. » Plusieurs études de cohorte menées sur des enfants ont démontré que le profil de sécurité de l'ibuprofène est comparable à celui du paracétamol (HAS, 2016).

Néanmoins, l'ibuprofène nécessite des précautions d'emploi. Tout particulièrement si l'enfant présente une déshydratation, comme cela est fréquemment le cas lors de la gingivostomatite herpétique, cette dernière devra être prévenue ou corrigée avant l'utilisation de l'ibuprofène (HAS, 2016).

L'ibuprofène devra être prescrit pour **une durée courte** : 48 à 72 heures (HAS, 2016).

Chez l'enfant, le dose d'ibuprofène par prise est fonction du poids, à savoir **7,5 mg/kg/prise toutes les 6 heures**, ou **10 mg/kg/prise toutes les 8 heures**, soit **20 à 30 mg/kg/jour**. La dose maximale par prise est de 400 mg (HAS, 2016).

Tableau 10 : les différentes formes galéniques de l'ibuprofène par la voie orale et leur dosage respectif disponibles sur le marché

(source : document personnel)

Ibuprofène	
Forme sèche	Forme liquide
<ul style="list-style-type: none"><li>Comprimés : 100 mg, 200 mg, 400 mg</li></ul>	<ul style="list-style-type: none"><li>Solution buvable : 20 mg/ml</li></ul>

### 3.4.3. Quand le paracétamol et l'ibuprofène sont insuffisants

**Lorsque le paracétamol seul ou l'ibuprofène seul sont insuffisants pour soulager l'enfant, leur association, et non leur alternance, est recommandée (HAS, 2016).**

#### ✓ La codéine

Pendant de nombreuses années, lors d'une gingivostomatite aiguë herpétique, **la codéine** jouait un rôle majeur dans la thérapeutique antalgique (De Suremain et coll, 2019).

Depuis avril 2013, l'ANSM a instauré des restrictions d'utilisation suite à des décès et à des événements indésirables graves rapportés. **La codéine ne peut plus être utilisée chez l'enfant de moins de 12 ans.** Elle peut être utilisée chez l'enfant de plus de 12 ans seulement après échec du paracétamol et/ou d'un anti-inflammatoire non stéroïdien. De plus, la codéine ne peut plus être prescrite chez une femme qui allaite (HAS, 2016).

Chez l'enfant de plus de 12 ans et en l'absence de contre-indication, la codéine en association avec du paracétamol pourra être prescrite à la posologie suivante : **1 comprimé/20 kg 3 fois par jour** (VIDAL, 2018).

Tableau 11 : données pharmacologiques concernant les molécules alternatives à la codéine chez l'enfant

(source : HAS, 2016)

		Posologie	Voie	Galénique	AMM
Palier 1	Paracétamol	60 mg/kg/j en 4 prises (max. 80 mg/kg/j)	Orale ou IV (non détaillée) Voie IR non recommandée du fait de sa mauvaise absorption	Comprimés, comprimés oro-dispersibles, gélules, sirop, sachets, ampoules IV et suppositoires	Dès la naissance
	Ibuprofène	20 à 30 mg/kg/j en 3 ou 4 prises (max. 400 mg/prise)	Orale	Comprimés, comprimés oro-dispersibles et sirop	3 mois
Palier 2	Tramadol	LI : 1 (à 2) mg/kg/prise toutes les 6 à 8 h <sup>(a)</sup> (max. 100 mg/prise) LP : 1 prise toutes les 12 h	Orale	Gouttes et comprimés	3 ans/gouttes 12 ans/comprimés LP 15 ans/comprimés LI
Palier 3	Morphine <sup>(b)</sup>	Posologie initiale de 0,2 mg/kg/prise 6 fois par jour (max. 20 mg) et de 0,1 mg/kg/prise pour les moins de 1 an Dose de charge <sup>(c)</sup> de 0,4 à 0,5 mg/kg (max. 20 mg)	Orale (voie IV non détaillée)	Comprimés et gélules LI, gouttes et pipettes monodoses détaillées ici (formes LP non détaillées)	Voie orale : 6 mois (usage hors AMM dès la naissance)

(a) : en LI posologie prescrite et augmentée en fonction de la douleur, en principe au maximum 400 mg/j ; (b) : doses initiales chez un enfant naïf de morphine, l'adaptation des posologies se fait ensuite selon la douleur avec des augmentations de 50 %/24 h (et jusqu'à 100 %/24 h pour des prescripteurs expérimentés), sans dosage maximal, la posologie à atteindre étant celle qui soulage la douleur sans entraîner d'effets indésirables gênants; (c) : en cas de douleur très intense et en fonction de la situation clinique.

IV : intraveineuse ; IR : intrarectale ; LP : libération prolongée ; LI : libération immédiate

En 2016, l'HAS a réalisé des propositions en cas de douleur aiguë chez l'enfant dans différentes situations cliniques à l'hôpital et au domicile.

Tableau 12 : extrait concernant la gingivostomatite, des propositions de l'HAS pour la prise en charge de la douleur aiguë

(source : HAS, 2016)

	Douleur modérée	Douleur intense
Gingivostomatite	<b>Association paracétamol-ibuprofène en prescription</b> courte pendant 48 à 72 heures	<b>Tramadol ou morphine orale</b> Hospitalisation en cas d'échec

## ✓ Le tramadol

Le tramadol est un antalgique de palier 2.

**Chez l'enfant de plus de 3 ans**, lors d'une douleur intense d'emblée ou lors d'un échec du paracétamol ou de l'ibuprofène, il peut être recommandé en alternative à la codéine. Néanmoins des événements indésirables graves peuvent survenir, car son métabolisme suit en partie la même voie que la codéine (HAS, 2016).

Le tramadol est disponible en **forme à libération immédiate (LI)**, avec un délai d'action de 30 à 60 minutes et pour une durée d'action de 4 à 6 heures (HAS, 2016). Il sera présenté soit sous forme de comprimés (50 ou 100 mg), soit sous forme d'un flacon gouttes de 10 ml (une goutte contient 2,5 mg de tramadol).

Le tramadol est également disponible en **forme à libération prolongée (LP)**, avec un délai d'action de 2 à 4 heures pour une durée d'action de 12 heures (HAS, 2016). Il sera présenté sous forme de comprimés (50, 100, 150 ou 200 mg). La forme liquide n'est pas disponible pour la forme à libération prolongée.

Le dosage recommandé pour le tramadol est de **1 à 2 mg/kg par prise** toutes les 6 à 8 heures pour le tramadol LI, et toutes les 12 heures pour le tramadol LP.

## ✓ La morphine orale

La morphine orale est un antalgique de palier 3.

Elle est recommandée dans la prise en charge des douleurs intenses ou en cas d'échec d'antalgiques moins puissants. Lors d'une prise de la morphine orale, **l'enfant devra être surveillé par un soignant pendant 1 heure**, notamment lors de la première utilisation.

La morphine est disponible en forme **à libération immédiate** pour un délai d'action de 30 à 60 minutes et pour une durée d'action de 4 heures (HAS, 2016). Elle pourra être présentée sous différentes formes :

- flacon avec compte-gouttes de 20 mg/ml, soit 1 goutte = 1,25 mg (AMM à partir de 6 mois)
- dosettes 10mg/5ml (d'autres dosettes avec différentes concentrations existent mais ce sont les seules utilisables en pédiatrie)
- gélules ouvrables (5, 10, 20 ou 30 mg)
- comprimés sécables (10 ou 20 mg)

La morphine est également disponible en **libération prolongée** pour un délai d'action de 2 à 4 heures et pour une durée d'action de 12 heures, sous la forme de gélules ouvrables (10, 30, 60, 100 ou 200 mg) (HAS, 2016).

L'AMM pour la morphine orale est **à partir de 6 mois**.

Le dosage recommandé pour la morphine orale est de **0,2 mg/kg/prise 6 fois par jour** avec un dosage maximum de 20 mg pour la posologie initiale.

Chez l'enfant de moins d'un an, de faibles doses devront être proposées initialement (0,1 mg/kg par prise), et la surveillance devra être renforcée (HAS, 2016).

#### 3.4.4. Les antalgiques par voie intraveineuse

Ils pourront être utilisés si l'enfant est hospitalisé et que la voie orale est impossible.

#### 3.4.5. Les analgésiques ou anesthésiques locaux

Ils vont permettre de diminuer la douleur localement et de reprendre l'alimentation.

Chez les moins de 6 ans, la majorité des gels gingivaux disponibles sur le marché sont composés de plantes : Pansoral premières dents®, Weleda gel gingival à la sauge®, Buccotherm premières dents baume gingival à l'eau thermale®, Pranarôm gel gingival® ...

Ils sont efficaces en application gingivale lors des poussées des premières dents, mais aucune étude n'a démontré leur efficacité sur les lésions herpétiques de la gingivostomatite.

Récemment, GUM® a sorti une gamme conçue pour soulager les aphtes et lésions buccales, à base d'acide hyaluronique, de taurine, de polymères et d'extraits de plantes : AftaClear®. Le gel et le spray peuvent être utilisés chez l'enfant de plus de 10 kg à partir de 2 ans.

Les formes d'anesthésiques de contact contenant de la lidocaïne sont réservées aux enfants de plus de 6 ans (AMM) (Vidal, 2018).

La lidocaïne est un anesthésique local appartenant au groupe des amino-amides. Après application, elle agit rapidement au bout d'1 heure, et possède un effet longue durée (1 heure) (Vidal, 2018).

Les formes les plus utilisées sont :

- Dynexan® 2% crème
- Xylocaïne visqueuse 2% gel

Ces anesthésiques locaux sont à appliquer sur les muqueuses orales douloureuses, en massant la zone concernée, 4 fois par jour maximum (VIDAL, 2018). L'application



devra être effectué après les repas afin d'éviter les fausses routes. Il faudra informer les parents du risque de morsure (lèvres, joue, langue).

### **3.5. Les antiseptiques locaux et l'hygiène bucco-dentaire**

**Le maintien d'une hygiène bucco-dentaire**, bien que difficile étant donné la douleur occasionnée par la primo-infection herpétique orale, permet d'éviter une inflammation gingivale due à la présence de plaque dentaire. Cette plaque dentaire peut générer des surinfections.

L'enfant, atteint d'une gingivostomatite herpétique, est souvent en bas âge, voire très bas âge. Le praticien devra alors expliquer aux parents ou à l'accompagnant, la méthode adaptée à l'âge de l'enfant pour se brosser les dents.

Il pourra également prescrire **une brosse à dents sept centièmes** (Dridi et coll, 2016). Seule la marque Inava® commercialise une brosse à dents 7/100, mais elle n'est disponible qu'en version adulte, et donc elle n'est pas nécessairement adaptée chez l'enfant.

Chez l'enfant de plus de 6 ans, il sera préférable de remplacer le dentifrice par un **gel antiseptique à base de chlorhexidine à 0,12 %** : Paroex gel® ou Elugel® (Dridi, 2016).

Des antiseptiques pourront être utilisés afin d'éviter toute surinfection des lésions herpétiques présentes.

**Pour les lésions intraorales**, des bains de bouche à base de chlorhexidine à 0,12% seront prescrits 3 fois par jour pendant 1 semaine (Paroex®, Prexidine®) (Dridi, 2016). Chez l'enfant de plus de 6 ans, le bain de bouche peut être utilisé classiquement. Mais chez l'enfant de moins de 6 ans, il est recommandé de le déposer sur une compresse, puis de l'appliquer sur les lésions intraorales.

**Pour les lésions extraorales**, des antiseptiques sous forme de solution, pourront être appliqués à l'aide d'une compresse. Les solutions antiseptiques locales les plus prescrites sont la Biseptine® et Bétadine®.

### 3.6. Les autres traitements

#### 3.6.1. Le miel

Le miel est un liquide sucré préparé par les abeilles, qui est utilisé depuis longtemps pour ses effets biologiques et thérapeutiques. Ses propriétés antibactériennes et anti-inflammatoires ont déjà été démontrées (Hwang et coll, 2016).

Une étude randomisée à double issue et contrôlée par placebo a été menée de juin 2015 à septembre 2017, sur 100 enfants âgés de 2 à 8 ans atteints de gingivostomatite aiguë herpétique. Les enfants ont été classés au hasard en 2 groupes : un groupe traité au miel avec de l'aciclovir par voie orale, et un groupe témoin traité par aciclovir par voie orale seule. Le groupe de l'étude recevait une cuillère à café (5 ml) de miel toutes les 4 heures. Les enfants recevant du miel en plus du traitement par aciclovir présentaient une disparition plus précoce des lésions herpétiques buccales (3 jours contre 6 jours dans le groupe témoin), une diminution plus rapide de la bave (2 jours contre 4 jours) et des difficultés à s'alimenter (3 jours contre 8 jours). Les scores de douleur étaient également plus faibles dans le groupe traité avec le miel, et les besoins en analgésiques étaient réduits par rapport au groupe témoin. La capacité à manger et à boire a été plus rapide chez les enfants traités avec le miel. L'utilisation combinée de miel et d'un traitement d'aciclovir par voie orale produit des résultats favorables par rapport à l'utilisation seul d'aciclovir chez les enfants présentant une gingivostomatite herpétique primaire (Abdel-Naby Awad et Hamad, 2018).

**Le miel pourra donc être proposé en plus du traitement par aciclovir, afin de réduire la durée des symptômes de la primo-infection herpétique orale.**

#### 3.6.2. Les crèmes pour les lèvres

L'utilisation de crèmes pour les lèvres, comme la vaseline, a été suggérée chez l'enfant atteint de gingivostomatite herpétique active. Elles peuvent prévenir les adhérences de l'herpès sur les zones non contaminées (Aslanova et Zito, 2018).

### 3.6.3. L'homéopathie

L'homéopathie appartient au domaine de la médecine complémentaire et alternative. Malgré son efficacité thérapeutique très controversée (Cunin-Roy et coll, 2007), 3 français sur 4 ont une bonne image des médicaments homéopathiques à l'heure actuelle (Barthélémy, 2018).

L'intérêt direct de l'homéopathie dans le traitement de la primo-infection herpétique n'a pas été démontré à l'heure actuelle, mais cette pratique étant en vogue, il est important que le chirurgien-dentiste puisse répondre à la demande de certains parents.

Habituellement elle est présentée sous la forme de granules contenus dans un tube. Ils sont à prendre en dehors des repas et ne devront pas être touchés avec les doigts afin d'éviter d'enlever la substance active se trouvant à la surface (Boiron et Roux, 2009). Pour les enfants de moins de 6 ans, les granules sont à dissoudre dans de l'eau. Chez le plus de 6 ans, les granules sont à laisser fondre sous la langue.

Tableau 13 : traitements homéopathiques proposés selon les symptômes

(source : données personnelles)

Symptômes	Traitement homéopathique proposé
En traitement de crise dès les premiers symptômes	Une dose de <b>VACCINOTOXINUM DOSE 9CH</b> associée avec <b>APIS MELLIFICA 15CH 5</b> granules toutes les 30 minutes pendant 2 heures, à espacer dès l'amélioration des symptômes
Dès la formation de vésicules	<b>RHUS TOXICODENDRON 7CH</b> , 3 granules 4 fois par jour
Dès la formation de croûtes	<b>MEZEREUM 7CH</b> 3 granules 4 fois par jour

#### 3.6.4. L'aromathérapie

L'aromathérapie est une branche de la phytothérapie qui consiste à traiter des maladies par des produits dérivés des plantes.

Les huiles essentielles ne devront pas être utilisées chez l'enfant de moins de 6 ans, chez le patient épileptique et lors d'une allergie aux molécules aromatiques.

Pour le traitement de l'herpès cutané, les huiles essentielles de Niaouli (*Melaleuca quinquenervia*) ou de Tea-Tree (*Melaleuca alternifolia*) pourront être appliquées à l'aide d'un coton-tige sur la zone concernée, 4 à 5 fois par jour en continuant quelques jours après la disparition des lésions. Ces huiles possèdent des propriétés antiseptiques, antivirales, cicatrisantes et énergétiques, stimulant les défenses naturelles (Garozzo et coll, 2009).

Tableau 14 : synthèse du traitement de la gingivostomatite aiguë chez l'enfant  
(source : données personnelles)

Objectifs recherchés	Consignes/Prescription
<b>Éviter la déshydratation de l'enfant</b>	<p>alerter les parents face au risque de déshydratation, leur donner les principaux signes</p> <p>Utilisation de soluté de réhydratation orale</p> <p>Hospitalisation si nécessaire</p>
<b>Arrêter la multiplication virale, accélérer la guérison</b>	<p>Prescription d'un traitement anti-viral dans les 72 premières heures : Aciclovir</p> <p>Utilisation de miel conjointement à l'aciclovir possible</p>
<b>Soulager la douleur</b>	<p>Prescription d'un antalgique adapté :</p> <ul style="list-style-type: none"> <li>• Paracétamol</li> <li>• Ibuprofène</li> <li>• <i>Association paracétamol/ibuprofène</i></li> <li>• <i>Paracétamol codéiné chez l'enfant plus de 12 ans</i></li> <li>• <i>Tramadol chez l'enfant de plus de 3 ans</i></li> <li>• <i>Morphine orale</i></li> </ul> <p>Prescription d'un gel anesthésiant pour une application locale dès 6 ans (Dynexan® 2%, Xylocaïne visqueuse gel 2%)</p>
<b>Décontaminer les muqueuses buccales, éviter les surinfections</b>	<p>Prescription d'un bain de bouche antiseptique (Paroex®, Prexidine®)</p> <p>Remplacer le dentifrice par un gel antiseptique chez l'enfant de plus de 6 ans</p> <p>Enseignement à l'hygiène orale</p> <p>Brosse à dent 7 centièmes</p> <p>Crème pour les lèvres (vaseline)</p>

Le praticien devra revoir l'enfant 7 jours après la première consultation afin de :

- vérifier l'efficacité du traitement mis en place
- vérifier la diminution ou la disparition des symptômes. En cas de non disparition des symptômes, une nouvelle démarche diagnostique devra être menée
- analyser le potentiel de cicatrisation
- contrôler l'hygiène orale
- informer les parents faces aux récurrences herpétiques possibles. (Dridi et coll, 2016)

#### **4. Les complications de la gingivostomatite herpétique**

Comme nous l'avons vu dans la partie précédente, la déshydratation est la plus fréquente complication de la primo-infection herpétique chez l'enfant en bas âge.

Mais ce n'est pas la seule complication possible de la gingivostomatite herpétique.

##### **4.1. Auto-inoculation de HSV1**

Chez les enfants, l'auto-inoculation de HSV1 est courante. En plus de l'atteinte orale et péri-buccale causée par la gingivostomatite herpétique, l'auto-inoculation de HSV1 peut entraîner une nouvelle contamination herpétique à localisation dite atypique (autre qu'orale ou péri-buccale).

HSV1 peut infecter n'importe quelle partie de la peau ou des muqueuses (Arvin et coll, 2007). Un contact étroit entre les sécrétions herpétiques buccales de la gingivostomatite et la peau ou les muqueuses peut entraîner la formation d'un herpès cutané ou muqueux.

Selon l'étude menée en milieu hospitalier, sur 50 enfants présentant une primo-infection herpétique, 36% d'entre eux ont une atteinte multifocale principalement par auto-inoculation. Les atteintes extra-orales étaient les mains (16 enfants), la tête et le cou (12 enfants), les membres (8 enfants), le tronc et les fesses (8 enfants) (Taïeb et coll, 1987).

Quelques années plus tard, le même auteur, a réalisé une autre étude rétrospective hospitalière. Sur 74 cas de primo-infection herpétique, 17% des enfants ont présenté une atteinte extra-orale. Ces atteintes extra-orales se trouvaient sur les mains (1 enfant), au niveau génital (1 enfant), sur le tronc (2 enfants), sur les fesses (1 enfant), sur le visage (5 enfants), sur un membre supérieur (1 enfant) et sur un membre inférieur (2 enfants) (Taïeb et coll, 2002).

Dans une étude japonaise prospective portant sur la primo-infection au sein d'une crèche, seul 4% des 55 enfants ayant eu une primo-infection herpétique ont développé une localisation extra-orale, à savoir 2 panaris herpétiques (Kuzushima et coll, 1001).

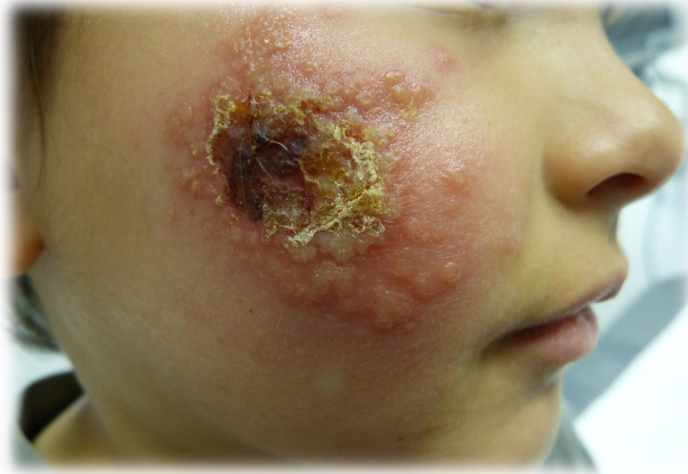

Figure 37 : herpès de la joue chez un jeune garçon  
(source : photographies personnelles du Docteur TRUCHETET, 2013)

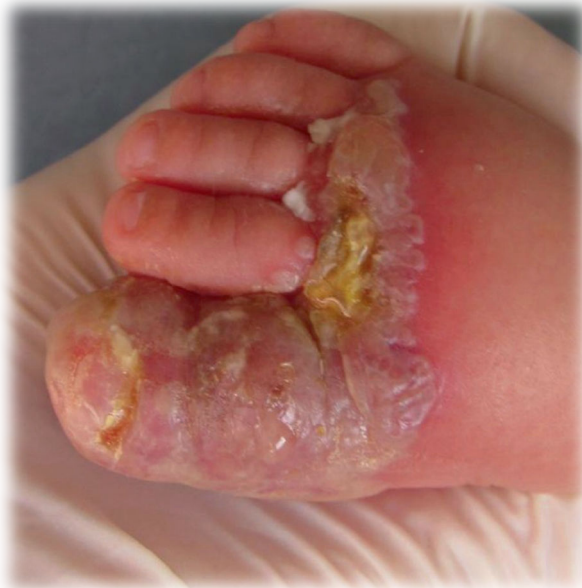

Figure 38 : bouquet herpétique localisé à l'avant du pied chez un enfant portant régulièrement son pied à la bouche  
(source : Bilan et Mahé, 2015)



#### 4.1.1. Le panaris herpétique

Le panaris herpétique est fréquent chez les enfants, tout particulièrement chez ceux qui sucent leur pouce. Il concerne préférentiellement les jeunes enfants, en effet, sur 42 cas rapportés sur MEDLINE présentant un panaris herpétique, 72% avaient moins de 2 ans (Szinnai et coll, 2001).

Il survient généralement par une auto-inoculation à partir de lésions herpétiques buccales initiales (Bayliss Mallory et coll, 2007).

Chez l'enfant, ce panaris herpétique a tendance à se produire au même moment que la gingivostomatite aiguë (Hoff et Gerber, 2012).

Certains groupes de parents rapportent que les enfants ont tendance à sucer leurs doigts pour soulager l'inflammation occasionnée par la gingivostomatite herpétique, ce qui augmente considérablement le risque d'auto-inoculation.

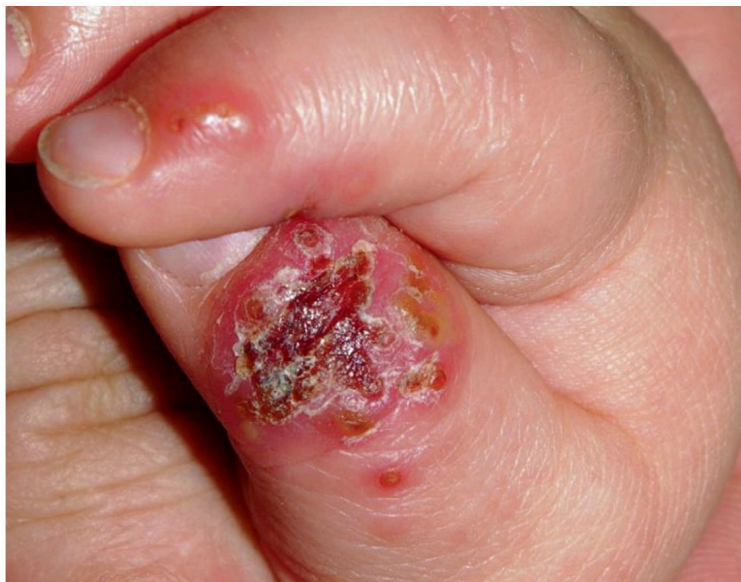

Figure 39 : panaris herpétique touchant 2 doigts associé à une atteinte buccale démontrant l'auto-inoculation

(source : Bilan et Mahé , 2015)

HSV1 infecte principalement la phalange distale d'un ou plusieurs doigts, et tout particulièrement la pulpe numérique (Bayliss Mallory et coll, 2007). Mais des infections herpétiques au niveau des plis de l'ongle ou de la partie latérale des doigts sont également possibles. Sur 42 cas de panaris herpétique rapportés sur MEDLINE, 13 étaient localisés au niveau du pouce, 26 au niveau de l'index, 13 au niveau du majeur, 5 au niveau de l'annulaire et 5 au niveau de l'auriculaire. 4 patients présentaient également des lésions herpétiques sur la paume de la main (Szinnai et coll, 2001).

Après une période d'incubation de 2 à 20 jours, le panaris herpétique est caractérisé par un gonflement local avec un érythème douloureux accompagné d'une ou plusieurs vésicules non purulentes. De la fièvre et des malaises peuvent également être présents, en particulier chez l'enfant en bas âge. Dans un second temps, les vésicules sèchent et forment une croûte (Szinnai et coll, 2001).

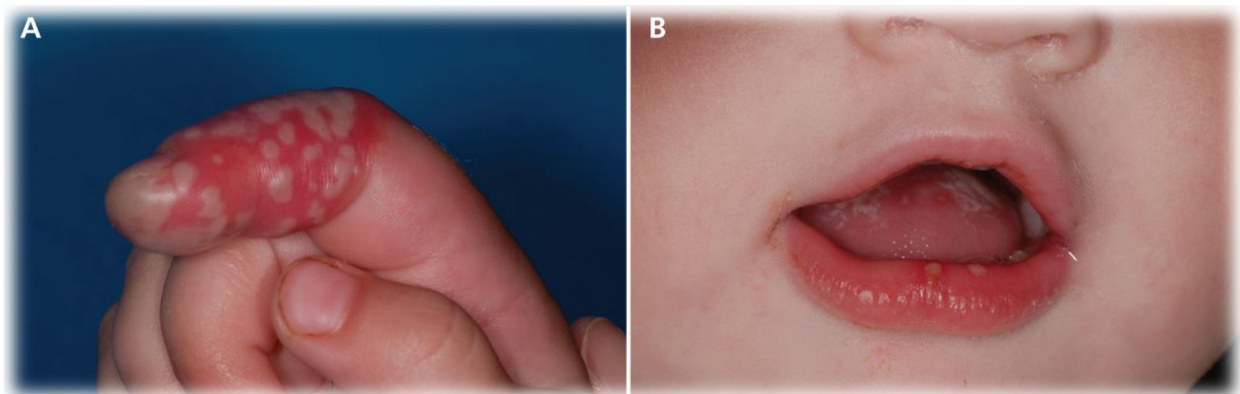


Figure 40 : lésions herpétiques chez un enfant de 14 mois présentant une primo-infection herpétique

**40 A** : panaris herpétique au niveau de l'index droit. On note la présence d'un gonflement sur un fond rouge érythémateux avec de multiples lésions vésiculaires.

**40 B** : présence concomitante au niveau oral d'une gingivostomatite herpétique avec de multiples vésicules localisées sur un fond rouge érythémateux et des ulcérations sur la lèvre inférieure et au niveau de la langue

(source : Hoff et Gerber, 2012)

Ce panaris herpétique est rarement diagnostiqué, il est à tort très souvent confondu avec un panaris d'origine bactérienne. Le panaris bactérien présente des lésions pleines de pus, contrairement aux vésicules herpétiques qui sont claires au début, et peuvent devenir modérément troubles par la présence de globules blancs (Szinnai et coll, 2001).

#### 4.1.2. L'herpès oculaire

La contamination herpétique oculaire est une complication grave de la gingivostomatite herpétique. En effet dans les pays développés, la kératite herpétique à HSV1 est l'une des principales causes de cécité d'origine infectieuse (Lobo et coll, 2019).

Dans 72% des cas, une atteinte herpétique cutanée ou labiale est associée à l'atteinte cornéenne, ce qui souligne le rôle majeur de l'auto-inoculation (Bessis, 2008). L'infection oculaire primaire à HSV1 survient chez l'enfant principalement par une auto-inoculation via les doigts (Lobo et coll, 2019).

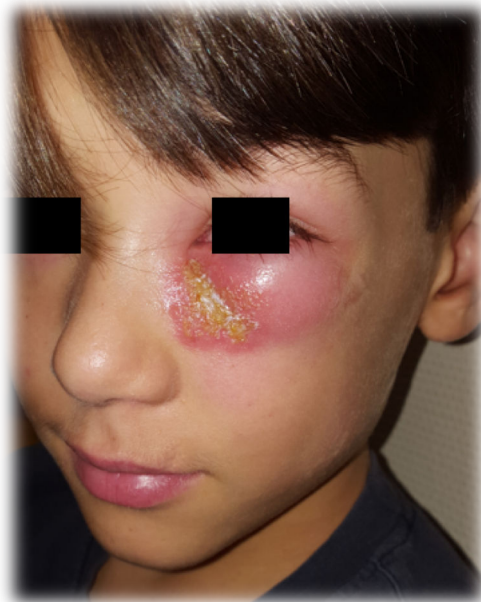

Figure 41 : lésions herpétiques périorbitaires au niveau de l'œil gauche chez un enfant associé à un œdème

(source : courtoisie Dr Truchetet)

Dans de nombreux cas, l'herpès oculaire débute sous la forme d'un herpès périoculaire avec la présence de vésicules localisées sur une paupière œdématiée, associé à une conjonctivite. Le patient présente initialement une douleur oculaire avec la présence d'un larmoiement, d'une rougeur et d'une sensation de corps étranger dans l'œil (Lobo et coll, 2019).

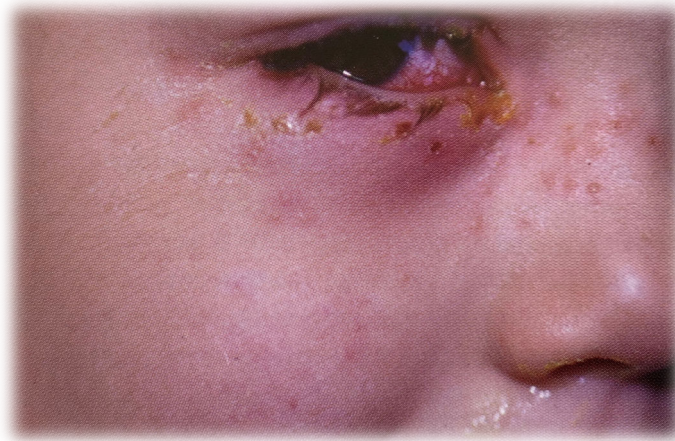

Figure 42 : herpès naso-palpébrale associé à une conjonctivite  
(source : Bessis, 2008)

Les manifestations herpétiques oculaires peuvent survenir au niveau de plusieurs types de tissus associant alors kératite, conjonctivite et blépharite (Offret, 2000). Mais les kératites herpétiques liées à une primo-infection oculaire sont rares (Labetoulle et Colin, 2012).

La kératite herpétique survient essentiellement dans les phases de réactivation virale. Sa gravité est liée au nombre de récurrences, qui entraînent des ulcérations répétées de la cornée, entraînant une cicatrice progressive de cette dernière, pouvant aller de la déficience visuelle jusqu'à la cécité pour les formes les plus profondes et graves (Saurat et coll, 2017).

La forme la plus destructrice est la kératite stromale, qui peut entraîner des ulcérations géographiques de la cornée dans les cas les plus sévères (Rowe et coll, 2013).

#### 4.1.3. L'herpès génital

Dans la très grande majorité des cas, l'herpès génital fait suite à un rapport sexuel ou à un rapport oro-génital. En effet, l'herpès ano-génital est l'une des maladies sexuellement transmissibles les plus fréquentes chez l'adulte. Il est dû à HSV2 dans 90% des cas (Martin et coll, 2009).

L'herpès génital est rare chez l'enfant, et il s'agit principalement d'un herpès génital non sexuel associé à une infection par HSV1 (Martin et coll, 2009).

L'herpès génital chez les jeunes enfants est dû principalement à une auto-inoculation (Taïeb et coll, 1987). L'enfant atteint d'une gingivostomatite peut toucher initialement ses lésions oro-labiales avec la main, puis ses organes génitaux (Honor, 2006).

Face à tout enfant présentant un herpès ano-génital, l'existence d'un éventuel abus sexuel doit être soulevé (Honor, 2006).

L'herpès génital est caractérisé par des vésicules, qui dans un second temps vont se rompre et engendrer des ulcérations et/ou des croûtes au niveau de la région génitale, des fesses ou les deux (Wald, 2000).

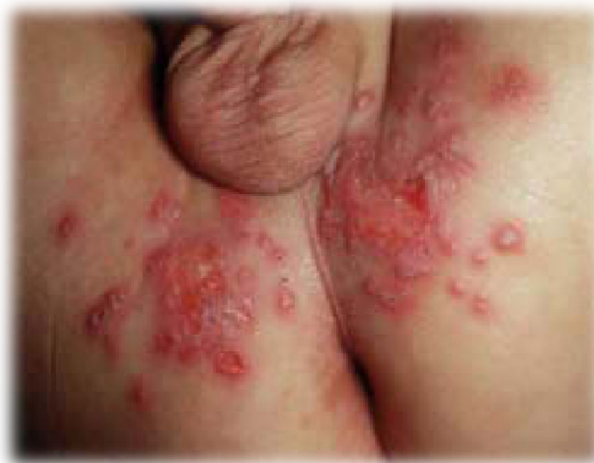

Figure 43 : herpès ano-génital chez un jeune garçon  
(source : Martin et coll, 2009)

## 4.2. Bactériémies secondaires

La gingivostomatite herpétique est rarement compliqué par une bactériémie secondaire (Shouval et coll, 2008).

Une étude a cherché à démontrer le rôle possible des ulcérations de la muqueuse buccale dans la pathogénèse des infections invasives à *Kingella kingae*. Concernant la gingivostomatite herpétique primitive, *K. kingae* a été isolé par une hémoculture chez 4 enfants sur 29 atteints. Mais après l'administration d'antibiotiques adaptés, cette complication s'est atténuée sans incident (Amir et Yagupsky, 1998).

Une autre étude menée sur 31 enfants hospitalisés pour une gingivostomatite herpétique, a isolé chez 4 d'entre eux une surinfection bactérienne à **Streptocoque du groupe A** (SGA). SGA a été isolé par hémoculture (Amir et coll, 2001).

Chez un patient atteint de gingivostomatite herpétique, une fièvre persistante supérieure à 3 jours constitue un facteur de risque de bactériémie à SGA (Amir et coll, 2001).

Un article a rapporté qu'une fillette âgée de 4 ans et demi, ayant subi une greffe du foie plusieurs années auparavant, a présenté une hémoculture positive à **Staphylococcus aureus** lors d'une gingivostomatite herpétique à HSV1. La culture de la bactérie a été positive sur les lèvres inférieures, les impliquant alors comme voie d'entrée (Shouval et coll, 2008).

*Kingella Kingae* et Streptocoque du groupe A sont des éléments de la flore normale des voies respiratoires chez les jeunes enfants, avec des taux de transport au niveau amygdalien de 20% chacun (Yagupsky et coll, 1995).

*Staphylococcus aureus* est lui considéré comme un élément normal de la flore microbienne du nasopharynx (Shopsin et coll, 2000).

Mais lors d'une infection herpétique, les altérations cutanées et muqueuses des lésions buccales occasionnées peuvent prédisposer les patients à une pénétration de

la flore des voies respiratoires supérieures (Shouval et coll, 2008). Ces micro-organismes peuvent envahir le sang et engendrer une bactériémie.

Les lésions herpétiques de la muqueuse buccale peuvent servir de point d'entrée pour ces agents pathogènes, mais à l'heure actuelle la pathogénie n'a pas été entièrement comprise (Amir et coll, 2001).

Une surinfection de ces lésions herpétiques nécessite une **antibiothérapie** adaptée.

### **4.3. Infections herpétiques systémiques**

Ces infections systémiques d'origine herpétique sont heureusement rares, mais leurs complications peuvent être gravissimes voir mortelles. Leur reconnaissance précoce est indispensable afin de les limiter et d'administrer le plus rapidement possible un traitement antiviral par voie intraveineuse.

#### 4.3.1. Hépatite grave d'origine herpétique

Bien que généralement bénigne et spontanément résolutive, la gingivostomatite herpétique peut être compliquée par une hépatite grave, même chez les hôtes immunocompétents (Chen et coll, 2012).

Un article rapporte chez un garçon de 9 ans et 11 mois, immunocompétent, une gingivostomatite herpétique s'est compliquée par une hépatite grave (Chen et coll, 2012).

Les cas d'hépatite à HSV signalés concernent principalement des nouveau-nés et des enfants immunodéprimés (Guttierez et Arvin, 2009).

La reconnaissance de cette association (gingivostomatite herpétique et hépatite) se doit d'être précoce, afin d'administrer le plus rapidement possible un traitement antiviral (Aciclovir) par voie intraveineuse afin de limiter les conséquences (Chen et coll, 2012).

Bien que l'hépatite provoquée par HSV1 soit rare, elle peut aboutir à des résultats défavorables, voir même au décès (Guttierez et Arvin, 2009).

#### 4.3.2. Pneumopathie herpétique

Elle est peu fréquente chez les individus immunocompétents. Elle entraîne une atteinte broncho-pulmonaire.

#### 4.3.3. Epiglottite aiguë herpétique

L'épiglottite aiguë provoque une dyspnée laryngée brutale.

Dans la littérature internationale, un seul cas d'épiglottite aiguë causé par HSV1 a été rapporté chez un enfant âgé de 16 mois (Bogger-Goren, 1987).

#### 4.3.4. Oesophagite herpétique et infection herpétique des voies respiratoires inférieures

L'oesophagite herpétique et l'infection herpétique des voies respiratoires inférieures peuvent résulter de l'extension directe de l'infection herpétique oropharyngée, y compris la gingivostomatite herpétique primitive (Corey, 2001).

Ces infections peuvent se produire chez le sujet immunocompétent, bien qu'elles soient plus susceptibles de se manifester chez des sujets immunodéprimés (Corey, 2001).

Les symptômes de l'oesophagite sont : une odynophagie, accompagnée d'une dysphagie, d'une douleur substernale et d'une perte de poids. Elle peut se compliquer par des saignements ou une formation de sténoses (Yamada et coll, 1999).

L'oesophage distal est le plus concerné par cette oesophagite herpétique (Walker et coll, 1996).



#### 4.3.5. Encéphalite herpétique

Bien que l'encéphalite à HSV1 soit la cause la plus fréquente d'encéphalite sporadique, elle ne survient qu'à une fréquence d'1 cas pour 100 000 enfants de moins de 15 ans. Chez les enfants, les encéphalites herpétiques surviennent pour 2/3 des cas suite à une primo-infection herpétique (Jones, 2010).

Elle survient principalement chez les enfants immunodéprimés.

Au cours de l'encéphalite herpétique, des signes de dysfonctionnement cérébral et des signes d'infection sont présents : fièvre, léthargie, convulsions, état de conscience altéré, changement de comportement, maux de tête, vomissements (Jones, 2010).

L'encéphalite herpétique peut avoir des conséquences gravissimes, avec un taux de mortalité estimé à 10% avec un traitement par aciclovir. Chez les survivants, jusqu'à 40% présentent des séquelles neurologiques importantes (Jones, 2010).

#### 4.3.6. Méningite herpétique

La méningite herpétique est généralement due à HSV2 (O'Sullivan et coll, 2003)

Les principaux symptômes de la méningite herpétique sont : maux de tête, asthénie, forte fièvre, raideur de la nuque, nausées, vomissements, photophobie, douleurs musculaires et radiculalgie (Mommeja-Marin et coll, 2003).

#### 4.3.7. Myélite transverse

La myélite transverse causée par HSV1 est extrêmement rare.

Un cas de myélite transverse associé à une gingivostomatite primitive à HSV1 a été rapporté chez un jeune garçon de 6 ans (Galanakis et coll, 2001). Il présentait les symptômes cliniques de la myélite transverse à savoir une faiblesse aiguë, des douleurs aiguës aux membres inférieurs, dans le bas du dos et au niveau de l'abdomen, une faiblesse musculaire des jambes et un dysfonctionnement de la vessie et des intestins.

#### 4.3.8. Paralyse de Bell

La paralysie de Bell est une paralysie faciale périphérique soudaine et isolée.

Une étude récente a démontré que de l'ADN d'HSV1 était présent dans la salive chez 29% des patients présentant une paralysie de Bell. La réactivation virale d'HSV1 peut être l'une des étiologies de cette paralysie faciale a frigore (Lazarini et coll, 2006).

Mais un cas de paralysie de Bell a également été associé à la gingivostomatite herpétique primitive. En effet, un jeune homme de 18 ans a développé une paralysie de Bell associée à l'apparition d'une gingivostomatite herpétique primitive, vérifiée par divers tests, objectivant une contamination par HSV1 (Nasatzky et Katz, 1998).

#### **4.4. Cas particulier chez l'enfant immunodéprimé**

Dans l'enfance, la plupart des affections systémiques associées à l'infection herpétique sont dues à une immunodépression (Jones, 2010).

Tableau 15 : principales pathologies immunosuppressives chez l'enfant favorisant une affection systémique associée à l'infection herpétique

(source : Jones, 2010)

<b>Déficits immunitaires congénitaux</b>	<ul style="list-style-type: none"> <li>• Syndrome de Wiskott Aldrich</li> <li>• Déficit immunitaire combiné sévère</li> <li>• Déficit immunitaire commun variable</li> </ul>
<b>Déficits immunitaires acquis</b>	<ul style="list-style-type: none"> <li>• Infection avancée par le virus de l'immunodéficience humaine (VIH)</li> <li>• Immunosuppression après une greffe d'organe ou de moelle osseuse</li> <li>• Immunosuppression en cas d'hématologie maligne ou autre</li> <li>• Traitement par corticostéroïdes à forte dose</li> <li>• Malignité</li> <li>• Malnutrition</li> </ul>
<b>Maladie de la peau</b>	<ul style="list-style-type: none"> <li>• Eczéma atopique sévère</li> <li>• Brûlures</li> <li>• Impétigo bulleux</li> <li>• Itchtyose érythrodermique</li> <li>• Pemphigus</li> <li>• Traumatisme</li> </ul>

Chez l'enfant immunodéprimé, HSV1 peut provoquer une maladie muco-cutanée, qui peut survenir de façon isolée ou avec dissémination vers un ou plusieurs organes et pouvant alors entraîner :

- œsophagite
- pneumonie
- hépatite
- dysfonctionnement surrénalien
- colite
- infection du système nerveux central (encéphalite) (Jones, 2010).

✓ Cas particulier : syndrome de Kaposi-Juliusberg

Le syndrome de Kaposi-Juliusberg est une forme disséminée d'infection cutanée à HSV survenant sous certaines dermatoses (Taïeb et coll, 2002).

Autrefois ce syndrome était désigné sous les termes d'eczema herpeticum ou d'eczéma herpétiforme. Mais aujourd'hui, l'utilisation de ces termes n'est plus recommandée, on lui préfère le terme de surinfection herpétique (Bessis, 2008)

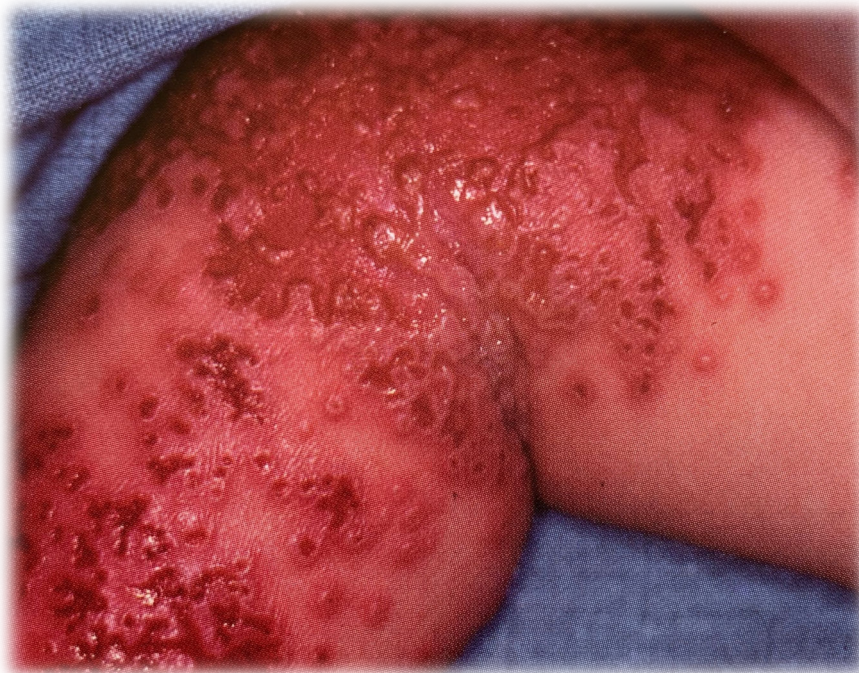

Figure 44 : surinfection herpétique au cours d'une dermatite atopique  
(source : Bessis, 2008)

Le syndrome de Kaposi-Juliusberg touche principalement les enfants dans les 3 premières années, et parfois les adultes jeunes (Cohen, 2007).

Cela n'est pas surprenant car ce syndrome est favorisé par la dermatite atopique, qui atteint préférentiellement les enfants. Dans les pays à revenus élevés 10 à 25% des enfants en sont porteurs. Elle est plus rare chez l'adulte (Bolognia et coll, 2018).

La plupart du temps, la transmission se fait par un herpès labial des parents sur l'épiderme altéré de l'enfant (Wolff et coll, 2007). Mais l'auto-inoculation d'HSV1 lors de la gingivostomatite peut engendrer ce syndrome de Kaposi-Juliusberg (Cohen, 2007).

La peau dite atopique présente une susceptibilité accrue aux infections. Ceci est liée à des altérations structurelles et fonctionnelles cutanées, mais aussi à des altérations de l'immunité (Giordano-Labadie, 1998).

Le tableau clinique est inquiétant, il débute par une éruption de multiples vésicules ombiliquées groupées sur la peau lésée. Dans un second temps, ces éruptions deviennent pustuleuses et croûteuses (Bessis, 2008).

Les lésions débutent sur la peau fragilisée par la dermatite atopique, puis elles peuvent rapidement s'étendre sur la peau saine adjacente. Les sites fréquemment touchés par ce syndrome sont : la face, la nuque et le tronc (Wolff et coll, 2007).

Le syndrome de Kaposi-Juliusberg peut avoir des complications particulièrement graves comme une atteinte neurologique, une atteinte viscérale (bronchopneumonie, atteintes rénales...), une surinfection cutanée bactérienne (particulièrement à staphylocoque doré), une septicémie, voir une CIVD (coagulation intravasculaire disséminée) (Chosidow, 1994).

Une hospitalisation est nécessaire pour administrer un traitement antiviral par voie intraveineuse. Une antibiothérapie dirigée contre *Streptococcus pyogenes* et *Staphylococcus aureus* est systématique afin d'éviter toute surinfection bactérienne de ces lésions (Cohen, 2007).

En l'absence de traitement antiviral par voie intraveineuse, le pronostic vital peut être engagé (Giordano-Labaedie, 1998).

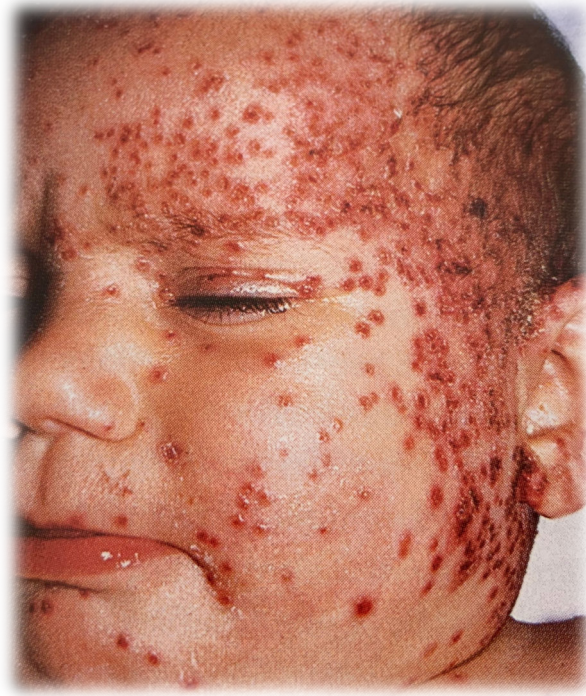

Figure 45 : manifestations cutanées d'un eczéma herpétiforme chez une fillette de 10 mois souffrant de dermatite atopique

(source : Cohen, 2007)

Le syndrome de Kaposi-Juliusberg est la plus courante des surinfections cutanées herpétiques sur une dermatite atopique. D'autres dermatoses favorisent ou facilitent également l'infection herpétique cutanée étendue (Cohen, 2017).

Ces dermatoses sont :

- la maladie de Grover
- la maladie de Hailey-Hailey
- le pemphigus vulgaire
- le pemphigus superficiel
- la pemphigoïde bulleuse
- l'épidermolyse bulleuse
- les brûlures
- les lymphomes T de type mycosis fongoïde
- le syndrome de Sézary
- l'ichtyose vulgaire (Saurat et coll, 2017)

#### 4.5. Herpès labial récurrent

Comme nous l'avons vu précédemment, HSV1 est un virus latent. Sous divers stimuli, les réactivations virales entraînent un herpès labial récurrent, très souvent appelé « bouton de fièvre ». Ses récurrences sont variables dans le temps.

L'herpès labial récurrent concerne près de 30% de la population ayant contracté une primo-infection, bien que près de 100% de la population adulte mondiale héberge HSV1 à l'état latent (Kuffer et coll, 2009).

Ses récurrences seraient sans doute dues à une défaillance transitoire de l'immunité cellulaire contrôlant l'état de latence (Saurat et coll, 2017). Le rôle de la prédisposition génétique est également évoqué pour expliquer ce phénomène de récurrence (Kuller et coll, 2009).

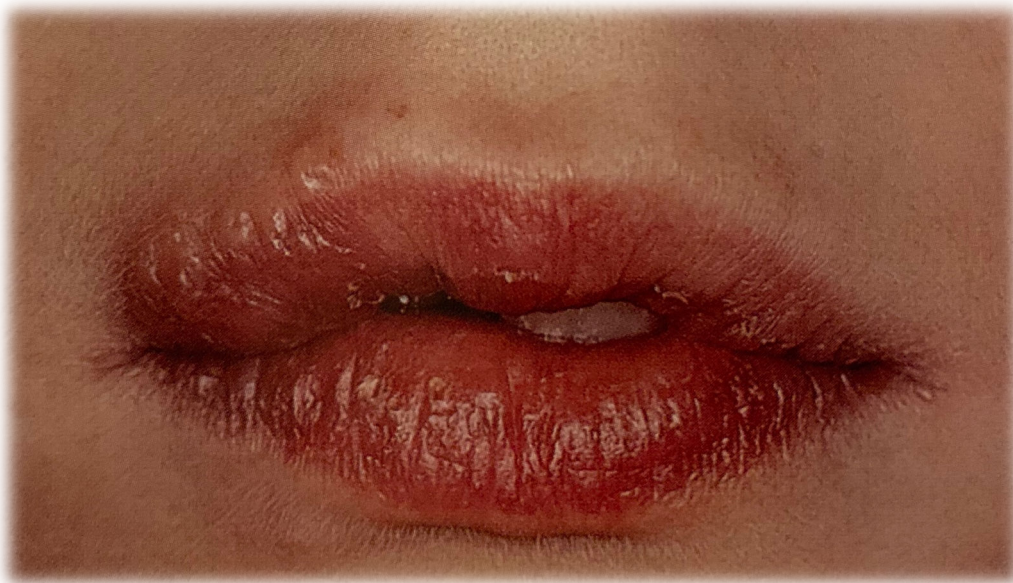

Figure 46 : herpès labial récurrent sur la lèvre supérieure chez cet enfant  
(source : Koch et coll, 2017)

Lorsque les récurrences sont fréquentes, plus de 6 par an, un traitement par aciclovir (400 mg, 2 fois par jour) peut être envisagé. La durée du traitement est indéterminée et l'effet ne sera que suspensif. Une évaluation devra être effectuée tous les 6 à 12 mois (HAS, 2001).

#### **4.6. Quand l'hospitalisation devient nécessaire ?**

La gingivostomatite herpétique peut engendrer des hospitalisations, tout particulièrement chez le jeune enfant.

Elle est nécessaire lorsque l'enfant n'arrive plus à s'alimenter ou à s'hydrater, et lorsque la voie orale est impossible pour l'administration des traitements nécessaires.

Les complications avec atteinte systémique chez les nouveau-nés, les enfants normaux ou immunodéprimés peuvent être fatales. Elles nécessitent une hospitalisation afin d'administrer le plus rapidement possible un traitement antiviral par voie parentérale (Jones, 2010)

Aux États-Unis, en 2007, une étude descriptive à partir de la base de données NEDS (Échantillon Nationale des Services d'Urgences) a été réalisé sur la gingivostomatite herpétique primaire dans les services d'urgence. Environ 10,4% des patients diagnostiqués présentaient des troubles liquidiens et électrolytiques. Elle a été diagnostiquée sur 23 124 visites. Près de 69,5% des patients diagnostiqués avaient moins de 19 ans. Parmi ces patients, 3 575 d'entre eux ont été hospitalisé dans le même hôpital à la suite de cette visite aux urgences (soit 15,5%) (Elangovan et coll, 2012).

#### **4.7. Herpès néonatal**

Bien que l'herpès néonatal ne soit pas une complication à proprement parlé de la gingivostomatite herpétique, il nous est paru important de le détailler au vu de sa gravité.

L'herpès néonatal concerne le nouveau-né entre la naissance et 2 semaines de vie (Bologna et coll, 2018).

Bien que l'herpès néonatal se transmet dans la grande majorité des cas au moment de l'accouchement par voie basse, une contamination pendant la période postnatale est possible. La mère, ou un membre de l'entourage familiale, ou encore un membre



de l'équipe soignante, excréant HSV1 à partir d'une lésion oro-faciale peut contaminer le nouveau-né (Société de dermatologie, 2001).

Trois formes d'herpès néonatal sont décrites : la forme disséminée, la forme neurologique (méningo-encéphalite herpétique) et la forme cutanéomuqueuse. Les 2 premières formes sont gravissimes, avec de lourdes séquelles et une mortalité importante (Mokni et coll, 2014).

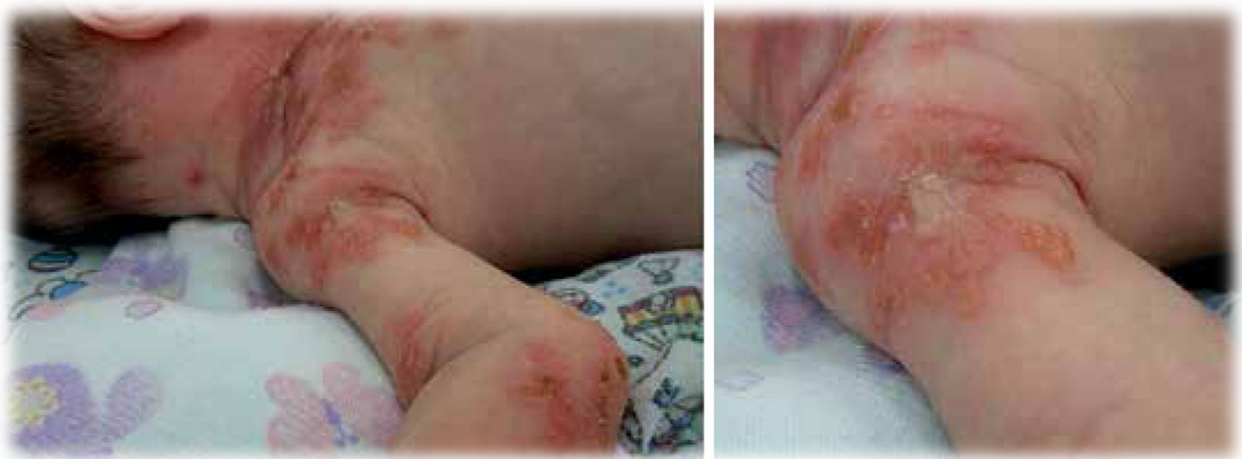

Figure 47 : nouveau-né présentant un herpès néonatal. Des plaques érythémateuses présentant des zones vésiculaires regroupées en motifs herpétiformes, ulcérés et croûtes, réparties dans les régions du visage, du cou, du thorax antérieur et du membre supérieur droit.

(source : Bittencourt, 2016)

Par ailleurs, lors de l'accouchement, l'anesthésie péridurale avec de la morphine est un facteur favorisant la survenue d'une récurrence d'un herpès labial (Martin et coll, 2002). Ainsi le risque de contamination du nouveau-né est majoré.

## 5. Conseils préventifs

### 5.1. Mode de contamination

La transmission se fait par un contact direct avec un sujet excréteur HSV1 soit par voie cutanée ou muqueuse, soit par une excrétion virale asymptomatique salivaire.

Pour la gingivostomatite herpétique, la contagiosité est maximale dans les premières heures lors de la constitution des vésicules, puis elle décroît. Lors de la primo-infection, **la durée de contagiosité par excrétion virale est estimée à 8 jours** en moyenne, mais peut atteindre 20 jours dans certains cas (Bourillon et coll, 2014).

L'incidence de gingivostomatite herpétique symptomatique augmente dans les environnements surpeuplés, dans les familles nombreuses ou dans les institutions comme les crèches et les écoles (Hale et coll, 1963).

Le caractère extrêmement contagieux des lésions herpétiques peut être illustré par les cas suivants.

- Une étude rapporte qu'au sein d'une même famille, 6 des 8 enfants ont subi une primo-infection herpétique symptomatique en 4 jours, après que leur sœur de 13 ans ait contracté une gingivostomatite herpétique. L'intensité de la maladie a été variable : pour 3 d'entre eux les symptômes se limitaient à un mal de bouche avec une gencive enflée, mais pour les 3 autres, l'infection herpétique primitive s'est manifestée par une stomatite complète avec des ulcération et une fièvre élevée (Chilton, 1944)
- Une autre étude menée dans un orphelinat de Memphis, rapporte que 13 enfants âgés de 11 à 35 mois, issus d'un même groupe (soit 77% du groupe), ont développé une gingivostomatite herpétique symptomatique (Hale et coll, 1963).

- Une étude a été réalisée dans un groupe de 51 enfants de moins de 3 ans, qui n'avaient aucun antécédent d'infection herpétique. Au cours d'une période de 11 mois, 20 membres du groupe (soit 39%) ont présenté une stomatite herpétique symptomatique (confirmée par des isolements viraux). 9 enfants (soit 18%) avaient des taux d'anticorps anti-HSV mais ne présentaient pas de stomatite apparente au cours des 11 mois : une primo-infection herpétique non symptomatique s'est produite. Au total l'incidence herpétique était d'environ 56% sur 11 mois (Anderson et Hamilton, 1949).
- En 2008, en Chine, une épidémie d'éruptions cutanées et de fièvre s'est produite sur 4 patients. Après des tests de laboratoire, HSV1 s'est révélé l'agent causal. Les identités au niveau des nucléotides et des acides aminées atteignaient 98,8 à 97,9%, ce qui montre qu'il s'agit de la même transmission virale (Zhu et coll, 2013).
- Enfin une dernière étude, les caractéristiques cliniques et l'épidémiologie moléculaire de l'infection à HSV1 ont été étudiées pendant 2 ans dans une garderie chez des enfants de moins de 3 ans. 90 enfants étaient inclus dans cette étude, séparés en 4 groupes suivant leur âge. Les examens sérologiques ont révélé 55 cas de primo-infection à HSV1 : 51 enfants (soit 93%) présentaient une gingivostomatite herpétique typique. Lors de cette période d'observation, il y a eu 4 épidémies de gingivostomatite herpétique. 41 enfants ont été infecté par HSV1 lors des éclosions. L'analyse par endonucléase de restriction de l'ADN d'HSV isolé a révélé qu'une seule et même souche d'HSV1 a été transmise chez les enfants pendant une longue période (Kuzushima et coll, 1991).

## **5.2. Comment limiter le risque de primo-infection herpétique chez l'enfant ?**

HSV1 se transmet par un contact direct. Face à un adulte porteur d'un herpès labial, il est essentiel que le praticien lui explique la haute contagiosité de l'herpès et son mode de transmission. Cela permettra de limiter le risque de contamination et donc de primo-infection herpétique chez ses éventuels enfants.

Comme détaillé précédemment, une attention toute particulière devra être prise face au risque d'herpès néonatal chez le nouveau-né.

Pendant une phase de récurrence herpétique, les parents devront faire preuve de vigilance envers leur enfant. Ils doivent à tout prix éviter tout contact rapproché avec l'enfant, comme les baisers, au risque de le contaminer et d'engendrer une gingivostomatite herpétique aiguë primaire. Ils devront également ne pas partager les linges de bain, les couverts, les verres, ...

Cette vigilance se devra d'être renforcée en présence d'un enfant immunodéprimé. Par exemple si l'enfant présente de l'eczéma, le parent, s'il embrasse l'enfant sur la peau lésée par la dermatite atopique en présence d'un bouton de fièvre, devra être informé par le professionnel de santé du risque pour l'enfant de contracter le syndrome de Kaposi-Juliusberg.

### **5.3. Que faire en cas de gingivostomatite herpétique chez un enfant ?**

Lorsqu'un professionnel de santé voit un enfant porteur d'une gingivostomatite herpétique, il doit donner des conseils de prévention aux parents.

#### **5.3.1. Pour l'enfant lui-même**

Comme il a été vu précédemment, l'enfant, et surtout l'enfant en bas âge, est un sujet à risque de dissémination de la gingivostomatite primaire herpétique.

Les parents devront veiller à ce que l'enfant évite de toucher, de gratter les lésions herpétiques afin d'éviter toute auto-inoculation. Ils devront également être vigilants à ce que l'enfant ne se touche pas les yeux (risque d'herpès oculaire).

Après tout contact avec les lésions orales herpétiques, le lavage des mains de l'enfant devra être systématique.

Les parents devront garder les zones lésées propres : il est conseillé de les laver avec de l'eau et du savon, puis de les sécher correctement. Il est préférable que les parents utilisent des gants à usage unique, afin d'éviter toute contamination (Haut Conseil de la Santé Publique, 2012).

Il est préconisé de laver ou de désinfecter les objets (couverts, jouets...) dont se sert l'enfant. La brosse à dents de l'enfant sera également à changer à la fin de la gingivostomatite herpétique afin de ne pas entraîner de récurrence herpétique.

### 5.3.2. A la maison

Malgré l'absence d'étude significative, il est recommandé de ne pas partager le linge de toilette avec l'enfant atteint de gingivostomatite herpétique (HAS, 2001).

Au vu du caractère contagieux de l'herpès, il faudra éviter de partager le verre, les couverts, la brosse à dents, le baume à lèvres de l'enfant...

Les contacts rapprochés tels que les baisers sont à éviter avec l'enfant porteur d'une gingivostomatite herpétique.

Si l'enfant est allaité, il est recommandé de stopper l'allaitement pendant la gingivostomatite herpétique, en effet, l'aréole mammaire peut être contaminé par HSV1 (Callen et coll, 2008).

Toutefois la mère pourra tirer son lait et donner le lait maternel avec un biberon.

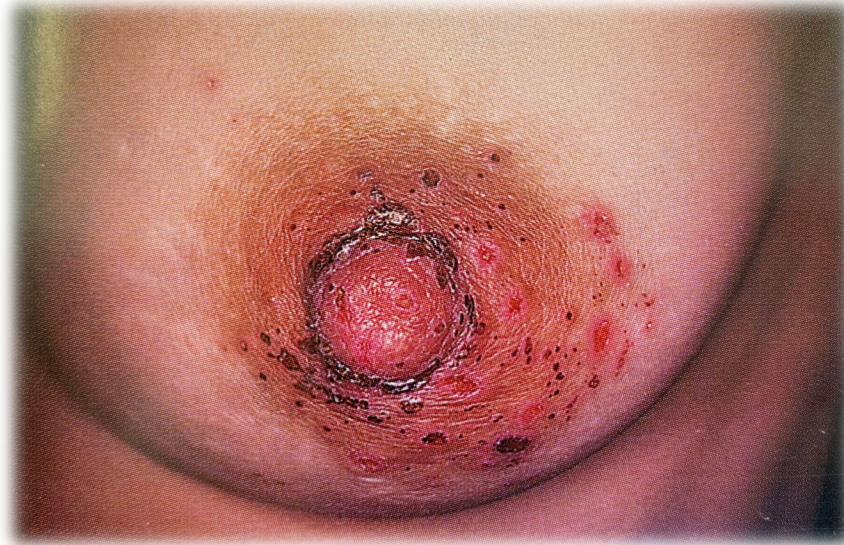

Figure 48 : primo-infection herpétique de l'aréole mammaire chez une mère ayant continué d'allaiter son enfant pendant un épisode d'eczéma herpeticum (source : Callen et coll, 2008)

Un contact entre l'enfant présentant une primo-infection herpétique et un nourrisson ou une femme enceinte est à éviter du fait du risque d'herpès néonatal.

Des précautions sont également à prendre face à un sujet immunodéprimé (HAS, 2001).

### 5.3.3. En collectivité

Les mesures d'évictions scolaires ont été définies par un arrêté du 3 mai 1989 relatif aux durées et aux conditions d'éviction et aux mesures de prophylaxie à l'égard des élèves et du personnel dans les établissements d'enseignement et d'éducation en cas de maladie contagieuse (Ministère de la solidarité, de la santé et de la protection sociale, 1989). Ce texte s'applique aux établissements d'enseignement et d'éducation publics et privés et aux centres de vacances. Dans la pratique, les crèches et les garderies s'appuient également sur ce texte lors de la survenue de maladies contagieuses.

La gingivostomatite herpétique ne fait pas partie de la liste des 11 pathologies où l'éviction de la collectivité est obligatoire (Hépatite A, angine à Streptocoque, coqueluche, impétigo, infections invasives à méningocoque, oreillons, rougeole, scarlatine, tuberculose, gastro-entérite à Escherichia Coli et à Shigella) (Ministère de la solidarité, de la santé et de la protection sociale, 1989).

En 2012, un guide des conduites à tenir en cas de maladies infectieuses dans une collectivité d'enfants ou d'adultes a été réalisé par le Haut Conseil de la Santé Publique. Il s'applique à l'ensemble des collectivités. Pour chaque maladie infectieuse, une fiche a été créée afin de préciser les besoins d'éviction ou non et les mesures de prévention à prendre afin de prévenir la transmission (Haut Conseil de la Santé Publique, 2012).

Dans une collectivité, il est très important d'avoir connaissance de la survenue d'une maladie transmissible, afin de pouvoir mettre en œuvre, rapidement, les mesures préventives ou curatives qui s'imposent pour les personnes exposées, notamment celle avec un déficit immunitaire ou un risque accru de complication. Au vu du caractère contagieux de la gingivostomatite herpétique, les parents sont tenus d'informer la collectivité afin qu'elle puisse prendre le plus tôt possible les mesures nécessaires (Haut Conseil de la Santé Publique, 2012).

Ce guide ne recommande pas de période d'éviction ou d'isolement en cas de gingivostomatite herpétique. Il précise toutefois que lors de la phase aiguë de la gingivostomatite, la fréquentation de la collectivité (école, crèche...) n'est pas souhaitable. Cette décision doit être prise au cas par cas, elle est du ressort du responsable de la structure et elle doit être conditionnée par le confort de l'enfant, notamment si les symptômes sont sévères (Haut Conseil de la Santé Publique, 2012).

Le Haut Conseil de la Santé Publique recommande uniquement l'application de mesures d'hygiène comme moyen de prévention, à savoir :

- l'hygiène des locaux, du matériel, du linge et de l'alimentation
- l'hygiène des mains par un lavage simple au savon ou par une friction avec un produit hydro-alcoolique (Haut Conseil de la Santé Publique, 2012).

En cas de maladie contagieuse, ces mesures d'hygiène seront renforcées.

### Infections à herpes simplex

	<b>Herpes cutané péri-labial</b> « bouton de fièvre »	<b>Gengivo-stomatite</b> <b>herpétique</b>
<b>Agent pathogène</b>	Virus HSV 1 plus rarement HSV 2	Virus HSV 1 plus rarement HSV 2
<b>Réservoir</b>	Personne malade ou asymptomatique	Personne malade ou asymptomatique
<b>Source de contamination</b>	<ul style="list-style-type: none"> <li>▪ Lésion cutanée</li> <li>▪ Salive</li> </ul>	<ul style="list-style-type: none"> <li>▪ Salive</li> <li>▪ Lésion cutanée</li> </ul>
<b>Mode de contamination</b> <i>P : de personne à personne</i> <i>E : à partir de l'environnement</i>	<i>P</i> : contact direct avec les sécrétions orales et les lésions cutanées	<i>P</i> : contact direct avec les sécrétions orales et les lésions cutanées <i>E</i> : rarement, objets portés à la bouche
<b>Période d'incubation</b>	Le bouton de fièvre est une résurgence d'une infection herpétique ancienne.	2-20 jours après contact infectant
<b>Contagiosité</b>	Faible	Moyenne
<b>Population particulièrement exposée</b>	Pas de population particulière	Pas de population particulière
<b>Populations présentant un risque de gravité</b>	<ul style="list-style-type: none"> <li>▪ Enfants ayant un eczéma atopique, surtout en poussée, (risque de Kaposi-Juliusberg)</li> <li>▪ Personnes immunodéprimées</li> </ul>	<ul style="list-style-type: none"> <li>▪ Enfants ayant un eczéma atopique, surtout en poussée, (risque de Kaposi-Juliusberg)</li> <li>▪ Personnes immunodéprimées</li> </ul>
<b>Mesures à prendre dans la collectivité</b>		
<b>Éviction/isolement</b>	Non	Non Toutefois, la fréquentation de la collectivité à la phase aiguë de la maladie infectieuse, n'est pas souhaitable.
<b>Mesures d'hygiène</b>	<ul style="list-style-type: none"> <li>▪ Application stricte des mesures d'hygiène</li> </ul>	<ul style="list-style-type: none"> <li>▪ Application stricte des mesures d'hygiène</li> </ul>
<b>Mesures préventives complémentaires</b>	La lésion cutanée doit être protégée en présence de sujet à risque. Éviter les contacts entre sujet atteint et sujet à risque.	Éviter les contacts directs (baisers) et indirects (objets portés à la bouche) avec les sécrétions orales du sujet atteint

Figure 49 : fiche relative à l'herpès simplex virus  
(source : Haut Conseil de la santé publique, 2012)



#### 5.3.4. Lors de la consultation chez le professionnel de santé

Lorsqu'un professionnel de santé examine un enfant avec une suspicion de primo-infection herpétique, il doit porter des protections individuelles : gants, masque et lunettes de protection, afin d'éviter toute contamination herpétique. Le panaris herpétique était une des contaminations professionnelles, particulièrement fréquente chez le chirurgien-dentiste avant l'usage des protections individuelles (Lewis, 2004).

Il est recommandé de reporter les soins dentaires face à un enfant atteint d'herpès, afin d'éviter toute dissémination de l'infection à la fois chez l'enfant et chez le praticien, mais aussi pour le confort du jeune patient (Lewis, 2004).

## 5.4. Élaboration de fiches préventives

### 5.4.1. Fiche préventive sur l'herpès à destination des parents

**Mon enfant est atteint de gingivostomatite herpétique**

#### Comment la reconnaître ?



Premiers signes :

- o Enfant fatigué et irritable
- o Fièvre présente (jusqu'à 40°C)

Puis apparition de multiples vésicules (petits ronds rouges) à l'intérieur et en périphérie de la bouche

Gencives gonflées qui saignent au contact

Douleurs +++ entraînant des difficultés à s'alimenter et à s'hydrater

#### La déshydratation : la principale complication



Les signes de la déshydratation :

- o Soif
- o Yeux cernés
- o Plis cutanés persistants
- o Face interne des joues et lèvres sèches

#### Que faire pour limiter la contamination ?

Herpès = virus très contagieux, qui se transmet par un contact direct

- o Veiller à ce que votre enfant ne touche pas/ne gratte pas ses lésions (risque de dissémination)
- o Effectuer un lavage des mains après tout contact avec les lésions
- o Désinfecter les objets/jouets souvent utilisés par votre enfant
- o Ne pas partager le linge de toilette, les couverts, les verres,...
- o Changer la brosse à dents de l'enfant à la fin de la gingivostomatite herpétique
- o Éviter les contacts rapprochés avec l'enfant (baiser, ...)
- o Informer la collectivité (crèche, école) où se trouve votre enfant

#### Que faire pour soulager mon enfant ?

Consulter dès les premiers symptômes un professionnel de santé.

En effet, un traitement antiviral existe mais ne peut être administré que dans les 72 premières heures (inefficace au delà) afin d'accélérer la guérison.

Alimentation compliquée (douloureuse) donner des aliments appréciés par l'enfant avec une texture liquide ou semi-liquide à la texture douce (ex : crème glacée au chocolat)





#### Si vous êtes porteur d'un bouton de fièvre, éviter les contacts rapprochés avec votre enfant.



**Travail réalisé par M. HOMBOURGER et coordonné par le Dr S. JAGER**


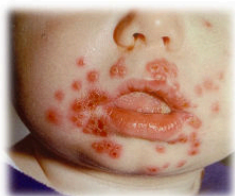
Figure 50 : fiche préventive sur l'herpès à destination des parents

(source : données personnelles)

## Questions/réponses autour de la primo-infection herpétique chez l'enfant



©Bavlex Medical

L'herpès buccal c'est quoi ?  
Comment éviter de contaminer mon enfant ?  
Quels sont les premiers symptômes d'un herpès buccal chez l'enfant ?  
Quels sont les bons réflexes à adopter face à une primo-infection ?

Travail réalisé par M.HOMBOURGER et coordonné par le Dr S.JAGER



### Faisons le point sur la primo-infection herpétique chez l'enfant

#### 1. L'herpès c'est quoi ?

- Un virus très contagieux  Un virus qui reste à vie dans le corps

#### 2. Comment se transmet l'herpès ?

- Par un contact direct  Par un baiser  
 Par la salive  Par un contact indirect

Si vous avez un bouton de fièvre, n'embrassez pas votre enfant !

#### 3. Quelles sont les personnes les plus vulnérables ?

- Les nouveau-nés  Les femmes enceintes  
 Les immunodéprimés  Les patients avec une peau atopique

Chez ces patients, l'herpès peut avoir des conséquences gravissimes, voir mortel comme par exemple pour l'herpès néonatal (l'herpès du nouveau-né).

#### 4. Qui est particulièrement touché par la primo-infection herpétique ?

- Les adultes  Les enfants de 6 mois à 3 ans

#### 5. Qu'est-ce que la primo-infection herpétique ?

- Le deuxième contact avec le virus  Le premier contact avec l'herpès

La primo-infection herpétique passe très souvent inaperçue (sans symptôme). Elle n'est symptomatique que dans 10% des cas.

#### 6. Quels sont les premiers symptômes de la primo-infection herpétique à reconnaître chez l'enfant ?

- Fatigue  Douleur  Des aphtes  
 Apparition de petits boutons dans la bouche et sur les lèvres  
 Fièvre  Gencives gonflées et sanguinolentes

#### 7. Que faire face à une suspicion de primo-infection herpétique chez mon enfant ?

- Emmener mon enfant chez un professionnel de santé dès les premiers symptômes  
 Attendre pour voir comment évolue la situation  
 Avertir la collectivité où se trouve mon enfant

Le traitement antiviral contre l'herpès ne pourra être démarré que dans les 72 premières heures suivant les premiers signes cliniques.

#### 8. La déshydratation : quels sont les signes ?

- Soif  Cernes  Plis cutanés  Prise de poids  
 Envie d'uriner fréquente  Perte de poids  
 Enfant se léchant les lèvres

La déshydratation est la principale complication de la primo-infection herpétique.

#### 9. Quels sont les bons réflexes à adopter avec mon enfant présentant une primo-infection herpétique ?


- Être vigilant à ce que l'enfant ne touche pas ses lésions  
 Ne pas partager les linges de bain, les couverts, les verres, ...  
 Éviter les baisers ou les contacts rapprochés avec l'enfant atteint d'une gingivostomatite herpétique  
 Désinfecter les objets ou jouets dont l'enfant se sert  
 Changer la brosse à dent après la primo-infection herpétique  
 Stopper l'allaitement le temps de la primo-infection herpétique

Figure 51 : plaquette d'information à destination des parents sous forme de questions/réponses autour de la primo-infection herpétique chez l'enfant


(source : données personnelles)

## 5.4.2. Fiche destinée au praticien : que faire face à un enfant avec une gingivostomatite herpétique



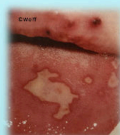

### Prise en charge de la gingivostomatite herpétique chez l'enfant par le chirurgien-dentiste





**6 mois – 8 ans +++** (pic à l'éruption dents temporaires)




Vigilance accrue chez l'enfant immunodéprimé ou à peau atopique

Signes généraux	<div style="border: 1px dashed black; padding: 5px;"> <p><b>Syndrome pseudogrippal prodromique</b></p> <ul style="list-style-type: none"> <li>○ Fièvre</li> <li>○ Frissons</li> <li>○ Grande fatigue</li> <li>○ Nausées</li> <li>○ Maux de tête</li> </ul> </div> <div style="border: 1px dashed black; padding: 5px; margin-top: 5px;"> <ul style="list-style-type: none"> <li>○ Douleur</li> <li>○ T° corporelle élevée (jusqu'à 40°C)</li> <li>○ Dysphagie</li> <li>○ Hypersialorrhée</li> <li>○ Adénopathies</li> </ul> </div>			
Signes cliniques	48 heures avant	Début brutal	12 à 24 heures plus tard	
	<div style="border: 1px dashed black; padding: 5px;">Absence de signes cliniques</div>	<div style="border: 1px dashed black; padding: 5px;"> <p><b>Gingivostomatite érythémateuse</b></p> <ul style="list-style-type: none"> <li>○ Gencive sanguinolente</li> <li>○ Rougeur et œdème au niveau des muqueuses</li> </ul> </div>	<div style="border: 1px dashed black; padding: 5px;"> <p><b>Gingivostomatite vésiculeuse</b></p> <ul style="list-style-type: none"> <li>○ Vésicules de petite taille (diamètre de 1 à 2 mm) sur un fond érythémateux</li> </ul> </div>	<div style="border: 1px dashed black; padding: 5px;"> <p><b>Gingivostomatite ulcéreuse ou érosive</b></p> <ul style="list-style-type: none"> <li>○ Vésicules rapidement rompues et remplacées par des érosions ou des ulcérations</li> </ul> </div>
				
				
	Lésions herpétiques à la fois orales et extra-orales. Évolution classique de l'arrière vers l'avant de la cavité buccale des lésions			

 <p><b>Traitement antiviral</b> Aciclovir (Zovirax®)</p>	<p>À démarrer <b>uniquement dans les 72 premières heures</b></p> <p>Durée : 5 à 10j suivant les symptômes</p> <ul style="list-style-type: none"> <li>○ - 2 ans : suspension buvable 200mg/5ml 15 mg/kg, 5 x/j</li> <li>○ 2-6 ans : 1 cuillère-mesure (5ml) de suspension buvable, 5 x/j</li> <li>○ + 6 ans : 1 comprimé de 200 mg (ou 1 cuillère-mesure (5ml) de suspension buvable), 5 x/j</li> </ul> <p>Utilisation conjointe de miel possible (accélère la guérison)</p>
<p><b>Traitement antalgique</b></p>	<p><b>Per os :</b></p> <ul style="list-style-type: none"> <li>○ Paracétamol : 15 mg/kg toutes les 6 heures</li> <li>○ Ibuprofène : 10 mg/kg toutes les 8 heures</li> <li>○ Si insuffisant : association paracétamol-ibuprofène</li> </ul> <p><b>Voie locale :</b></p> <ul style="list-style-type: none"> <li>○ + 6 ans : anesthésiques locaux à base de lidocaïne (Dy Nexan® 2% crème ; Xylocaïne visqueuse 2% gel) à appliquer sur la muqueuse, 4 x/j, après les repas</li> <li>○ - 6 ans : gels gingivaux à base de plante (Pansoral premières dents®, Weleda gel gingival à la sauge®, ...) mais absence d'efficacité démontrée sur lésions herpétiques</li> </ul>
<p><b>Hygiène</b></p>	<ul style="list-style-type: none"> <li>○ Maintien d'une <b>bonne hygiène bucco-dentaire</b> (éviter la surinfection par la plaque dentaire)</li> <li>○ <b>Lésions intraorales</b> : bain de bouche à base de chlorhexidine à 0,12% 3 x/j pendant 1 semaine (Paroex®, Prexidine®)</li> <li>○ <b>Lésions extraorales</b> : désinfection avec antiseptique sous forme de solution sur une compresse (Biseptine® ou Bétadine®)</li> <li>○ + 6 ans : remplacer le dentifrice par un gel antiseptique à base de chlorhexidine (Paroex gel®, Elugel®)</li> </ul>



**Hospitalisation requise** si l'enfant n'arrive plus à s'alimenter/s'hydrater et présente des signes de déshydratation, si la voie orale impossible pour administrer les traitements et atténuer les symptômes



**Complication majeure : déshydratation**

Autres : auto-inoculation, bactériémies secondaires, infections herpétiques systémiques

Informez les parents sur :

- la haute contagiosité de l'herpès et son mode de transmission
- le risque d'herpès labial récurrent

Travail réalisé par M. HOMBOURGER et coordonné par le Dr S. JAGER

Figure 52 : fiche sur la prise en charge de la gingivostomatite herpétique chez l'enfant par le chirurgien-dentiste (source : données personnelles)

122

## Conclusion

67% de la population mondiale est infectée par HSV1. L'incidence d'HSV1 possède des différences suivant la localisation géographique, le statut socio-économique et l'âge des individus. La primo-infection herpétique orale continue à se manifester essentiellement pendant l'enfance pour les pays en voie de développement, mais depuis quelques années pour les pays développés le premier contact avec l'herpès a tendance à se faire plus tardivement.

La gingivostomatite herpétique est caractérisée par une phase prodromique avec un syndrome pseudo-grippal accompagné de fièvre et d'adénopathies, suivi par l'apparition de vésicules. Ces dernières seront rapidement rompues pour laisser place à des érosions ou à des ulcérations, particulièrement douloureuses.

Ces lésions herpétiques peuvent concerner toutes les muqueuses orales (langue, pharynx, amygdales, palais, gencive), et s'étendre au niveau cutané péri-oral.

Le diagnostic de la gingivostomatite herpétique ne devra pas reposer uniquement sur la découverte de lésions orales, mais se devra de prendre en compte l'ensemble des symptômes à savoir la circonstance d'apparition brutale, le mode évolutif de ces lésions, la présence de fièvre et d'adénopathies et les signes prodromiques...

Le traitement antiviral par Aciclovir ne devra être prescrit que dans les 72 premières heures, et aura pour objectif d'arrêter la multiplication virale et d'accélérer la guérison. L'utilisation conjointe de miel est possible. Un traitement antalgique adapté à l'âge et aux préférences de l'enfant sera également introduit. Des antiseptiques seront également prescrits afin de décontaminer les muqueuses pour éviter les surinfections.

La primo-infection herpétique atteint particulièrement les enfants en bas âge, n'ayant jamais consulté de chirurgien-dentiste. Avant d'examiner l'enfant, le praticien se devra d'instaurer une relation de confiance avec le jeune patient et ses parents.

Du fait de ces manifestations impressionnantes, les parents sont souvent très inquiets. Le chirurgien-dentiste se devra de les rassurer. En effet la gingivostomatite herpétique, bien que très impressionnante, cicatrise sans séquelle dans la grande majorité des cas. Néanmoins le praticien se devra d'informer les parents sur le risque de

déshydratation, qui est la complication la plus fréquente de la gingivostomatite herpétique. Dans certains cas, la douleur importante engendrée par la gingivostomatite herpétique rend l'alimentation, l'hydratation et la prise de traitement par voie orale impossible. Une hospitalisation sera alors nécessaire. Des précautions toutes particulières sont à prendre chez des patients immunodéprimés ou atteints d'une dermatite atopique au vu du risque de complications majorées.

Tout au long de ce travail, nous avons pu voir le caractère contagieux d'HSV1. Le praticien se devra d'alerter le parent porteur d'un herpès labial récurrent sur les modes de contamination, afin de limiter les contaminations envers son enfant, et tout particulièrement envers un nouveau-né.

Face à un enfant porteur d'une gingivostomatite herpétique, le chirurgien-dentiste devra également informer les parents sur le risque d'auto inoculation très fréquent. En effet, comme nous avons pu le voir le panaris herpétique est fréquent chez les enfants en bas âge suçant leur pouce. La vie en collectivité favorisant également les contaminations entre enfants, le praticien se devra d'informer les parents sur les mesures préventives à mettre en place pour limiter le risque de contamination. Afin d'aider à la diffusion de ces messages préventifs, nous avons réalisé deux fiches, l'une à destination des chirurgiens-dentistes, et l'autre à destination des parents.

## Références bibliographiques

1. Abdel-Naby Awad OG, Hamad A-MH. Honey can help in herpes simplex gingivostomatitis in children: Prospective randomized double blind placebo controlled clinical trial. *Am J Otolaryngol*. 2018; 39(6): 759-63.
2. Allareddy V, Elangovan S. Characteristics of hospitalizations attributed to herpetic gingivostomatitis: analysis of nationwide inpatient sample. *Oral Surg Oral Med Oral Pathol Oral Radiol*. 2014; 117(4): 471-6.
3. Amir J, Harel L, Smetana Z, Varsano I. The natural history of primary herpes simplex type 1 gingivostomatitis in children. *Pediatr Dermatol*. 1999; 16(4): 259-63.
4. Amir J, Nussinovitch M, Straussberg R, Harel L. Bacteremia with group A Streptococcus associated with herpetic gingivostomatitis. *Pediatr Infect Dis J*. 2001; 20(9): 916-7.
5. Amir J, Yagupsky P. Invasive *Kingella kingae* infection associated with stomatitis in children. *Pediatr Infect Dis J*. 1998; 17(8): 757-8.
6. Anderson SG, Hamilton J. The epidemiology of primary herpes simplex infection. *Med J Aust*. 1949; 1(10): 308-11.
7. Aoki FY, Law BJ, Hammond GW. Acyclovir-Gingivostomatitis research group acyclovir suspension for treatment of acute herpes simplex virus (HSV) gingivostomatitis in children: a placebocontrolled, double blind trial; Presented at: 33rd Interscience Conference on Antimicrobial Agents and Chemotherapy; 1993; New Orleans, LA. Washington, D.C.: American Society for Microbiology; 1993. 478 p.
8. Arvin AM, Campadelli-Fiume G, Mocarski E, Moore PS, Roizman B, Whitley R, Yamanishi K. Human herpesviruses: biology, therapy, and immunoprophylaxis. Cambridge: Cambridge University Press; 2007. 1388 p.

9. Balasubramaniam R, Kuperstein AS, Stoopler ET. Update on oral herpes virus infections. *Dent Clin North Am.* 2014; 58(2): 265-80.
10. Beigi B, Algawi K, Foley-Nolan A, O'Keefe M. Herpes simplex keratitis in children. *Br J Ophthalmol.* 1994; 78(6): 458-60.
11. Bessis D, Francès C, Guillot B, Guilhou J-J. *Dermatologie et médecine Volume 2 : Manifestations dermatologiques et maladies infectieuses, métaboliques et toxiques.* Paris : Springer ; 2007. 400 p.
12. Bittencourt Mde JS, Freitas LK, Drago MG, Carvalho AH, Nascimento BA. Cutaneous neonatal herpes simplex virus infection type 2: a case report. *An Bras Dermatol.* 2016; 91(2): 216-8.
13. Bogger-Goren S. Acute epiglottitis caused by herpes simplex virus. *Pediatr Infect Dis J.* 1987; 6(12): 1133-4.
14. Boiron M, Roux F. *Homéopathie et prescription officinale : 43 situations cliniques.* Sainte Foy lès Lyon : Similia ; 2009. 45 p.
15. Bologna JL, Schaffer JV, Duncan KO, Ko CJ, Lorette G. *Dermatologie : l'essentiel.* Issy-les-Moulineaux : Elsevier Masson ; 2018. 1024 p.
16. Bourdon-Lanoy E, Barbarot S, Hadj-Rabia S, Tesici A, Hamel D, De Prost Y et coll. Syndrome de Kaposi-Juliusberg de l'enfant : étude rétrospective de 38 cas. *Ann Dermatol Venereol.* 2005 ; 132(3) : 25.
17. Bourrillon A, Benoist G, Delacourt C, Collège national des pédiatres universitaires. *Pédiatrie.* 6<sup>e</sup> édition. Issy-les-Moulineaux : Elsevier-Masson ; 2014. 1016 p.
18. Bowling JCR, Saha M, Bunker CB. Herpetic whitlow: a forgotten diagnosis. *Clin Exp Dermatol.* 2005; 30(5): 609-10.



19. Cataldo F, Violante M, Maltese I, Traverso G, Paternostro D. Herpetic gingivostomatitis in children: the clinico-epidemiological aspects and findings with acyclovir treatment. A report of the cases of 162 patients. *Pediatr Med Chir.* 1993; 15(2): 193-5.
20. Chen C-K, Wu S-H, Huang Y-C. Herpetic gingivostomatitis with severe hepatitis in a previously healthy child. *J Microbiol Immunol Infect.* 2012; 45(4): 324-5.
21. Chilton N. Herpetic Stomatitis : Report of six cases occurring in one family. *Am J Orthod Oral Surg.* 1944; 30(6): 335-9.
22. Chosidow O. *Virus et peau.* Paris : Estem ; 1994. 203 p.
23. Chosidow O. *Atlas diagnostique de dermatologie.* Paris : Med'com ; 2008. 390 p.
24. Cohen B. *Dermatologie pédiatrique.* Paris : Med'Com ; 2007. 273p.
25. Collier LH, Oxford JS. *Virologie humaine.* Paris : Flammarion Médecine-Sciences ; 2004. 284 p.
26. Corey L. Herpes simplex viruses. Dans: Braunwald E, Fauci A, Kasper D, Hauser S, Longo D, Jameson J .Harrison's principales of internal medicine, volume 1. 15<sup>e</sup> édition. New York: McGraw-Hill; 2001. p. 1100-1105.
27. Croen KD, Ostrove JM, Dragovic LJ, Smialek JE, Straus SE. Latent herpes simplex virus in human trigeminal ganglia. Detection of an immediate early gene « anti-sense » transcript by in situ hybridization. *N Engl J Med.* 1987; 317(23): 1427-32.

28. Cunin-Roy C, Bienvenu M, Wood C. Les traitements non médicamenteux dans la prise en charge de la douleur de l'enfant et de l'adolescent. Arch Fr Pediatr. 2007 ; 14(12) : 1477-80.
29. De Suremain N, Guedj R, Fratta A, Franclin A, Loschi S, Aroulandom J, et coll. Acute gingivostomatitis in children: Epidemiology in the emergency department, pain, and use of codeine before its restriction. Arch Pediatr. 2019; 26(2): 80-5.
30. Denis F. Les virus transmissibles de la mère à l'enfant. Montrouge : Libbey Eurotext ; 1999. 480 p.
31. Dohvoma CN. Primary herpetic gingivostomatitis with multiple herpetic whitlows. Br Dent J. 1994; 177(7): 251-2.
32. Dridi S-M, Ejeil A-L, Gaultier F. La gencive pathologique de l'enfant à l'adulte diagnostics et thérapeutiques. Paris : Information dentaire ; 2016. 240 p.
33. Ducoulombier H, Cousin J, Dewilde A, Lancrenon S, Renaudie M, Steru D, et coll. Herpetic stomatitis-gingivitis in children: controlled trial of acyclovir versus placebo. Ann Pediatr (Paris). 1988; 35(3): 212-6.
34. Elangovan S, Karimbux NY, Srinivasan S, Venugopalan SR, Eswaran SVK, Allareddy V. Hospital-based emergency department visits with herpetic gingivostomatitis in the United States. Oral Surg Oral Med Oral Pathol Oral Radiol. 2012; 113(4): 505-11.
35. English HKP, Pack ARC, Molan PC. The effects of manuka honey on plaque and gingivitis: a pilot study. J Int Acad Periodontol. 2004; 6(2): 63-7.
36. Fatahzadeh M. Oral Manifestations of viral infections. Atlas Oral Maxillofac Surg Clin North Am. 2017; 25(2): 163-70.

37. Fatahzadeh M, Schwartz RA. Human herpes simplex virus infections: epidemiology, pathogenesis, symptomatology, diagnosis, and management. *J Am Acad Dermatol.* 2007; 57(5): 737-63.
38. Galanakis E, Bikouvarakis S, Mamoulakis D, Karampekios S, Sbyrakis S. Transverse myelitis associated with herpes simplex virus infection. *J Child Neurol.* 2001; 16(11): 866-7.
39. Garozzo A, Timpanaro R, Bisignano B, Furneri PM, Bisignano G, Castro A. In vitro antiviral activity of *Melaleuca alternifolia* essential oil. *Lett Appl Microbiol.* 2009; 49(6): 806-8.
40. Gesundheit B, Grisaru-Soen G, Greenberg D, Levtzion-Korach O, Malkin D, Petric M, et coll. Neonatal Genital Herpes Simplex Virus Type 1 Infection After Jewish Ritual Circumcision: Modern Medicine and Religious Tradition. *Pediatrics.* 2004; 114(2): e259-63.
41. Giordano-Labadie F. Complications infectieuses de la dermatite atopique. *Rev Fr Allergol.* 1998; 38(4): 345-8.
42. Gittler JK, Mu EW, Orlow SJ. Characterization of herpes simplex virus infections seen in the pediatric dermatology office. *Pediatr Dermatol.* 2017; 34(4): 446-9.
43. Goldman RD. Acyclovir for herpetic gingivostomatitis in children. *Can Fam Physician.* 2016; 62(5): 403-4.
44. Grail M, Barre V, Meuleman B, Moutarde O, Marguet C, Mallet E. Syndrome de Kaposi-Juliusberg : à propos d'une série de 34 cas. *Arch Fr Pediatr.* 1996; 3(1): S426.
45. Guarino A, Ashkenazi S, Gendrel D, Lo Vecchio A, Shamir R, Szajewska H, et coll. European society for pediatric gastroenterology, hepatology, and nutrition/european society for pediatric infectious diseases evidence-based

guidelines for the management of acute gastroenteritis in children in Europe: update 2014. *J Pediatr Gastroenterol Nutr.* 2014; 59(1): 132-52.

46. Gutierrez K, Arvin A. Herpes simplex viruses 1 and 2. Dans: Feigin RD, Cherry J, Demmler-Harrison GJ, Kaplan SL. Feigin and Cherry's textbook of pediatric infectious diseases. 6<sup>e</sup> édition. Philadelphia: Saunders; 2009. p. 1993-2022.
47. Gwet BB. Dermatologie Collection l'ECN en fascicules. Paris : Vernazobres-Grego ; 2009. 160 p.
48. Hale BD, Rendtorff RC, Walker LC, Roberts AN. Epidemic herpetic stomatitis in an orphanage nursery. *JAMA.* 1963; 183(13): 1068-72.
49. Hantz S, Alain S. Infecciones por el virus del herpes simple. *EMC Pediatr.* 2018; 53(2): 1-13.
50. Hoff N-P, Gerber PA. Herpetic whitlow. *CMAJ.* 2012; 184(17): E924.
51. Hornor G. Ano-genital herpes in children. *J Pediatr Health Care.* 2006; 20(2): 106-14.
52. Hwang SH, Song JN, Jeong YM, Lee YJ, Kang JM. The efficacy of honey for ameliorating pain after tonsillectomy: a meta-analysis. *Eur Arch OtoRhinolaryngol.* 2016; 273(4): 811-8.
53. Jones CA. Systemic herpes infections. *Paediatr Child Health.* 2010; 20(11): 521-5.
54. Kimberlin DW, Prober CG. Herpes Simplex Virus. Dans: Long SS, Prober CG, Fisher M. Principles and practice of pediatric infectious diseases. 5<sup>e</sup> édition. Philadelphia: Elsevier; 2018. p. 1056-1065.

55. Koch G, Poulsen S, Espelid I, Haubek D. Pediatric dentistry: a clinical approach third edition. Chichester, West Sussex, UK ; Ames, Iowa: John Wiley & Sons Inc; 2017. 408 p.
56. Kolokotronis A, Doumas S. Herpes simplex virus infection, with particular reference to the progression and complications of primary herpetic gingivostomatitis. Clin Microbiol Infect. 2006; 12(3): 202-11.
57. Kuffer R, Lombardi T, Husson-Bui C, Courier B, Samson J. La muqueuse buccale : de la clinique au traitement. Paris : Med'Com ; 2009. 416 p.
58. Kuzushima K, Kimura H, Kino Y, Kido S, Hanada N, Shibata M, et coll. Clinical manifestations of primary herpes simplex virus type 1 infection in a closed community. Pediatrics. 1991; 87(2): 152-8.
59. Labrune P, Oriot D, Labrune B, Huault G. Urgences pédiatriques. Paris : Estem ; 2010. 2344 p.
60. Lachmann R. Herpes simplex virus latency. Expert Rev Mol Med. 2003; 5(29): 1-14.
61. Laskaris G. Atlas de poche des maladies buccales. Paris : Flammarion médecine-sciences ; 2007. 370 p.
62. Lazarini PR, Vianna MF, Alcantara MPA, Scalia RA, Filho HHC. Herpes Simplex Virus in the saliva of peripheral Bell's palsy patients. Braz J Otorhinolaryngol. 2006; 72(1): 7-11.
63. Le Faou A. Virologie humaine. Rueil-Malmaison : Pradel ; 2012. 419 p.
64. Lewis MA. Herpes simplex virus: an occupational hazard in dentistry. In Dent J. 2004; 54(2): 103-111.

65. Limeres Posse J, Diz Dios P, Scully C. Saliva Protection and Transmissible Diseases. Cambridge: Academic press; 2017. Chapter 4, Viral Diseases Transmissible by Kissing; p. 53-92.
66. Lobo A-M, Agelidis AM, Shukla D. Pathogenesis of herpes simplex keratitis: The host cell response and ocular surface sequelae to infection and inflammation. *Ocul Surf.* 2019; 17(1): 40-9.
67. Lok C, Vabres P, Collège des enseignants en dermatologie de France. *Dermatologie*. Issy-les-Moulineaux : Elsevier-Masson ; 2014. 428 p.
68. Looker KJ, Magaret AS, May MT, Turner KME, Vickerman P, Gottlieb SL, et coll. Global and Regional Estimates of Prevalent and Incident Herpes Simplex Virus Type 1 Infections in 2012. *PLoS One.* 2015; 10(10): e0140765.
69. Lynch DP. Oral viral infections. *Clin Dermatol.* 2000; 18(5): 619-28.
70. Malkin JE, Morand P, Malvy D, Ly TD, Chanzy B, de Labareyre C, El Hasnaoui A, Hercberg S. Seroprevalence of HSV-1 and HSV-2 infection in the general French population. *Sex Transm Infect.* 2002; 78(3): 201-3.
71. Mallory SB, Bree A, Chern P. *Dermatologie pédiatrique*. Issy-les-Moulineaux : Elsevier Masson ; 2007. 448 p.
72. Malvy D, Ezzedine K, Lançon F, Halioua B, Rezvani A, Bertrais S, et coll. Epidemiology of orofacial herpes simplex virus infections in the general population in France: results of the HERPIMAX study. *J Eur Acad Dermatol Venereol.* 2007; 21(10): 1398-403.
73. Mammette A. *Virologie médicale*. Lyon : Presses universitaires de Lyon ; 2002. 798 p.
74. Manière M, Hall R. Pathologies de la muqueuse buccale communément rencontrées. *Real Clin.* 2001 ;12(1): 83-91.

75. Martin L. Orofacial herpes and other localizations (genital herpes and neonatal herpes excluded). *Ann Dermatol Venereol*. 2002; 129(4 Pt 2): 494-506.
76. McMeichen DL, Wright JM. A protocol for the management of patients with herpetic infections. *Dent Hyg (Chic)*. 1985; 59(12): 546-8.
77. Meylan P. Herpes simplex virus infections, an update for the practitioner. *Rev Med Suisse*. 2011; 7(292): 886-8, 890-3.
78. Michel B, Pulvermacker B, Bertolus C, Couly G. Stomatites du nourrisson et de l'enfant. *J pediatri puer*. 2003 ;16(5) :267-280.
79. Mirand A, Peigue-Lafeuille H. Clinical characteristics and course of hand, foot, and mouth disease. *Arch Pediatr*. 2017; 24(10): 1036-46.
80. Moguelet P, Gener G. Cytodiagnostic de Tzanck et cytologie des muqueuses périorificielles. *RFL*. 2007 ; 2007(388) : 61-3.
81. Mohan RPS, Verma S, Singh U, Agarwal N. Acute primary herpetic gingivostomatitis. *BMJ Case Rep*. 2013; 2013.
82. Mokni M, Dupin N, Del Giudice P, Lipsker DM. *Dermatologie infectieuse*. Issy-les-Moulineaux : Elsevier Masson ; 2014. 344 p.
83. Mommeja-Marin H, Lafaurie M, Scieux C, Galicier L, Oksenhendler E, Molina J-M. Herpes Simplex Virus Type 2 as a Cause of Severe Meningitis in Immunocompromised Adults. *Clin Infect Dis*. 2003; 37(11): 1527-33.
84. Moursi AM, Da Fonseca A, Truesdale AL. *Clinical cases in pediatric dentistry*. Ames: Wiley-Blackwell; 2012. Chapter 2, Oral medicine and oral-facial pathology, case 2, Primary herpetic Gingivostomatitis; p. 59-63.

85. Mueller R, Weigand K. The treatment of herpetic gingivostomatitis with acyclovir suspension. *Der Kinderarzt*. 1988; 19: 1189-92.
86. Muller-Bolla M. Guide d'odontologie pédiatrique : la clinique par la preuve. Malakoff : CDP ; 2018. 458 p.
87. Nahmias AJ, Lee FK, Beckman-Nahmias S. Sero-epidemiological and - sociological patterns of herpes simplex virus infection in the world. *Scand J Infect Dis Suppl*. 1990; 69: 19-36.
88. Naoum S, Bencherifa F. Dermatite atopique compliquée d'eczéma herpétiforme chez un enfant. *J Fr Ophtalmol*. 2016 ; 39(9) : e247-8.
89. Nasatzky E, Katz J. Bell's palsy associated with herpes simplex gingivostomatitis: A case report. *Oral Surg Oral Med Oral Pathol Oral Radiol Endod*. 1998; 86(3): 293-6.
90. Nasser M, Fedorowicz Z, Khoshnevisan MH, Shahiri Tabarestani M. Acyclovir for treating primary herpetic gingivostomatitis. *Cochrane Database Syst Rev*. 2016; (1): CD006700.
91. Naulin-Ifi C. Odontologie pédiatrique clinique. Rueil-Malmaison : CDP ; 2011. 327 p.
92. Neville BW, Damm DD, Allen CM, Chi AC. Color Atlas of Oral and Maxillofacial Diseases. Cambridge: Elsevier; 2019. Chapter 7, Viral Infections. p. 141-68.
93. Neville B, Damm D, Alen C. Oral and maxillofacial pathology. 2<sup>e</sup> édition. Cambridge: Elsevier Saunders; 2003. Herpes simplex virus. p. 213-20.
94. Nicolas JC. Le phénomène de latence chez les herpes virus. *Med Mal Infect*. 1987 ; 17(11) : 604-8.



95. Nikkels AF, Nikkels-Tassoudji N, Piérard GE. Revisiting childhood herpes zoster. *Pediatr Dermatol.* 2004; 21(1): 18-23.
96. O'Sullivan CE, Aksamit AJ, Harrington JR, Harmsen WS, Mitchell PS, Patel R. Clinical Spectrum and Laboratory Characteristics Associated With Detection of Herpes Simplex Virus DNA in Cerebrospinal Fluid. *Mayo Clin Proc.* 2003; 78(11): 1347-52.
97. Offret H. *Œil et virus.* Paris : Masson ; 2000. 547 p.
98. Patel R, Kumar H, More B, Patricolo M. Paediatric recurrent herpetic whitlow. *BMJ Case Rep.* 2013; 2013(1) : pii : bcr2013010207.
99. Pedersen A. Topical treatment of recurrent herpes labialis. *Oral Dis.* 2001; 7(1): 1-1.
100. Pindborg JJ, Chardin H, Acevedo AC. *Atlas des maladies de la muqueuse buccale.* Paris : Masson ; 1995. 397 p.
101. Rassner G, Steinert U, Schlagenhauff B, Pech G, Prudhomme C. *Dermatologie : manuel et atlas.* Paris : Maloine ; 2006. 502 p.
102. Rawls WE, Hammerberg O. Epidemiology of the herpes simplex viruses. *Clin Dermatol.* 1984; 2(2): 29-45.
103. Roulleau J. *L'infection herpétique : état actuel des connaissances, innovation thérapeutique et conseils à l'officine [Thèse d'exercice].* [Rouen]: Université de Rouen. Faculté de Médecine et de Pharmacie ; 2014. 96 p.
104. Rowe AM, St. Leger AJ, Jeon S, Dhaliwal DK, Knickelbein JE, Hendricks RL. Herpes keratitis. *Prog Retin Eye Res.* 2013; 32: 88-101.
105. Samimi M, Huttenberger B, Goga D. Diagnosis of oral ulcers in children. *Arch Pediatr.* 2009; 16(6): 521-3.

106. Saurat J-H. Dermatologie et infections sexuellement transmissibles. Issy-les-Moulineaux : Elsevier-Masson ; 2017. 1288 p.
107. Shopsin B, Mathema B, Martinez J, Ha E, Campo ML, Fierman A, Krasinski K, Kornblum J, Alcabes P, Waddington M, Riehman M, Kreiswirth BN. Prevalence of methicillin-resistant and methicillin-susceptible *Staphylococcus aureus* in the community. *J Infect Dis.* 2000; 182(1): 359-62.
108. Shouval DS, Bilavsky E, Avitzur Y, Shapiro R, Amir J. *Staphylococcus aureus* bacteremia complicating herpes simplex virus type 1 stomatitis: case report and review of the literature. *J Periodontol.* 2008; 79(2): 376-8.
109. Société française de microbiologie, Groupe Révir. Le Révir : référentiel en virologie médicale. Montmorency : 2M2 ; 2000. 160 p.
110. Steiner I. Herpes virus infection of the peripheral nervous system. *Handb Clin Neurol.* 2013; 115: 543-558.
111. Szenborn L, Kraszewska-Głomba B, Jackowska T, Duszczyk E, Majda-Stanisławska E, Marczyńska M, et coll. Polish consensus guidelines on the use of acyclovir in the treatment and prevention of VZV and HSV infections. *J Infect Chemother.* 2016; 22(2): 65-71.
112. Szinnai G, Schaad UB, Heininger U. Multiple herpetic whitlow lesions in a 4-year-old girl: case report and review of the literature. *Eur J Pediatr.* 2001; 160(9): 528-33.
113. Taieb A, Body S, Astar I, du Pasquier P, Maleville J. Clinical epidemiology of symptomatic primary herpetic infection in children. A study of 50 cases. *Acta Paediatr Scand.* 1987; 76(1): 128-32.
114. Taïeb A, Boralevi F. Nouveaux traitements de la dermatite atopique. *Arch Pediatr.* 2005; 12(4): 491-7.

115. Taïeb A, Diris N, Boralevi F, Labrèze C. Herpes simplex in children. Clinical manifestations, diagnostic value of clinical signs, clinical course. *Ann Dermatol Venereol*. 2002; 129(4 Pt 2): 603-8.
116. Tang S, McCrady W, Rawls D. Acute herpes simplex gingivostomatitis and esophagitis (with video). *Gastrointest Endosc*. 2011; 74(1): 195-6.
117. Taylor TJ, Brockman MA, McNamee EE, Knipe DM. Herpes simplex virus. *Front Biosci*. 2002; 7: d752-764.
118. Tovar S, Parlatescu I, Tovar M, Cionca L. Primary herpetic gingivostomatitis in children and adults. *Quintessence Int*. 2009; 40(2): 119-24.
119. Trefts CE. Gingivostomatitis Herpes. Dans: Garfunkel LC, Kaczorowski JM, Christy C. *Pediatric Clinical Advisor*. Cambridge: Elsevier; 2007. p. 220-1.
120. Vidal 2018 : le dictionnaire. 94<sup>e</sup> édition. Issy-les-Moulineaux : VIDAL ; 2018. 3932 p.
121. Walker W, Durie P, Hamilton R. Viral esophagitis. In: *Pediatric gastrointestinal disease*, vol 1. St Louis: Mosby; 1996. p. 456-7.
122. Whitley RJ. Editorial Commentary: Changing Epidemiology of Herpes Simplex Virus Infections. *Clin Infect Dis*. 2013; 56(3): 352-3.
123. Whitley RJ, Kimberlin DW, Roizman B. Herpes simplex viruses. *Clin Infect Dis*. 1998; 26(3): 541-53.
124. Whitley R, Baines J. Clinical management of herpes simplex virus infections: past, present, and future. *F1000 Res*. 2018; 7 : 1726.

125. Wolff K, Johnson RA, Suurmond D, Fitzpatrick TB. Fitzpatrick Atlas en couleurs de dermatologie clinique. Paris : Flammarion Médecine-Science ; 2007. 1085 p.
126. Yagan G. Rôle du chirurgien-dentiste dans la prévention des herpès simplex virus [Thèse d'exercice]. [Nancy]: Université de Lorraine. Faculté d'odontologie ; 2014. 221 p.
127. Yagupsky P, Dagan R, Prajgrod F, Merires M. Respiratory carriage of *Kingella kingae* among healthy children. *Pediatr Infect Dis J.* 1995; 14(8): 673-8.
128. Yamada T, Laine L, Owyang C. Infectious oesophagitis. Dans: Yamada T, Alpers DH. *Textbook of gastroenterology*, volume 1. Philadelphia: Lippincott Williams et Wilkins; 1999. p. 1265-1266.
129. Zhu S-L, Liu J-F, Sun Q, Li J, Li X-L, Zhang Y, et coll. Rash and fever illness caused by herpes simplex virus type 1 needs to be distinguished from hand, foot and mouth disease. *Bing Du Xue Bao.* 2013; 29(4): 415-20.

### Références bibliographiques électroniques

130. Aslanova M, Zito PM. Herpetic Gingivostomatitis [Internet]. 2018 [consulté le 26 février 2019]. Disponible sur: <http://www.ncbi.nlm.nih.gov/books/NBK526068/>
131. Barthélémy L. L'homéopathie plébiscitée par les français [Internet]. 2018 [consulté le 20 janvier 2019]. Disponible sur : <https://www.ipsos.com/fr-fr/homeopathie-plebiscitee-par-les-francais>

132. Bilan P, Mahé E. Infections herpétiques de localisations inhabituelles chez l'enfant [Internet]. 2015 [consulté le 22 février 2019]. Disponible sur : <https://www.pediatrie-pratique.com/journal/article/0010041-infections-herpetiques-de-localisations-inhabituelles-chez-lenfant>
133. Davin-Regli A. Mode d'action de l'aciclovir [Internet]. 2009 [consulté le 14 janvier 2019]. Disponible sur : [http://unt-ori2.crihan.fr/unspf/2009\\_Marseille\\_Regli\\_Herpes/index.html](http://unt-ori2.crihan.fr/unspf/2009_Marseille_Regli_Herpes/index.html)
134. Delebarre H, Raybaud H. Démarche diagnostique en dermatologie buccale - Examen endobuccal [Internet]. 2019 [consulté le 1er mars 2019]. Disponible sur : <http://dermatologiebuccale-nice.fr/demarche-diagnostique-en-dermatologie-buccale/examen-endobuccal/>
135. Haut Conseil de la Santé Publique. Survenue de maladies infectieuses dans une collectivité : conduites à tenir [Internet]. Paris : Haut Conseil de la Santé Publique ; 2012 [consulté le 6 mars 2019]. 94 p. Disponible sur : [https://www.hcsp.fr/explore.cgi/hcspr20120928\\_maladieinfectieusecollectivite.pdf](https://www.hcsp.fr/explore.cgi/hcspr20120928_maladieinfectieusecollectivite.pdf)
136. HAS (Haute Autorité de Santé). Évaluation et stratégies de prise en charge de la douleur aiguë en ambulatoire chez l'enfant de 1 mois à 15 ans [Internet]. 2000 [consulté le 26 février 2019]. Disponible sur : <https://www.has-sante.fr/portail/upload/docs/application/pdf/doulenf4.pdf>
137. HAS (Haute Autorité de Santé). Prise en charge de l'herpès cutanéomuqueux chez le sujet immunocompétent [Internet]. 2001 [consulté le 26 février 2019]. Disponible sur : [https://www.has-sante.fr/portail/upload/docs/application/pdf/herpes\\_long.pdf](https://www.has-sante.fr/portail/upload/docs/application/pdf/herpes_long.pdf)
138. HAS (Haute Autorité de Santé). Fiche Mémo : Prise en charge médicamenteuse de la douleur chez l'enfant : alternatives à la codéine [Internet]. 2016 [consulté le 26 février 2019]. Disponible sur : <https://www.has-sante.fr/portail/upload/docs/application/pdf/2016->

[02/prise en charge medicamenteuse de la douleur chez lenfant alternativ  
es a la codeine - fiche memo.pdf](#)

139. Ministère de la solidarité de la santé et de la protection sociale. Arrêté du 3 mai 1989 relatif aux durées et conditions d'éviction, mesures de prophylaxie à prendre à l'égard des élèves et du personnel dans les établissements d'enseignement et d'éducation publics et privés en cas de maladies contagieuses [Internet]. 1989 [consulté le 2 mars 2019]. Disponible sur :  
[http://www.legifrance.gouv.fr/jopdf/common/jo\\_pdf.jsp?numJO=0&dateJO=19890531&numTexte=&pageDebut=06806&pageFin=](http://www.legifrance.gouv.fr/jopdf/common/jo_pdf.jsp?numJO=0&dateJO=19890531&numTexte=&pageDebut=06806&pageFin=)
140. OMS (Organisation Mondiale de la Santé). Deux tiers de la population des moins de 50 ans sont infectés par le virus *Herpes simplex* de type 1 [Internet]. 2015 [consulté le 21 janvier 2019]. Disponible sur :  
<https://www.who.int/fr/news-room/detail/28-10-2015-globally-an-estimated-two-thirds-of-the-population-under-50-are-infected-with-herpes-simplex-virus-type-1>
141. Plantaz D. Déshydratation aiguë du nourrisson et traitement (194b) [Internet]. 2005 [consulté le 10 févr 2019]. Disponible sur : <http://www-sante.ujf-grenoble.fr/SANTE/corpus/disciplines/pedia/malinfped/194b/leconimprim.pdf>
142. Ripault B, Buisson Valles I, Sobaszek A, Kornabis, Touche S, Gehanno J-F, et coll. Herpes Simplex Virus (HSV) [Internet]. [consulté le 20 décembre 2018]. Disponible sur: <http://www.chu-rouen.fr/mtph/fiches/HERPES.pdf>

## Table des matières

<b>LISTE DES FIGURES.....</b>	<b>11</b>
<b>LISTE DES TABLEAUX .....</b>	<b>15</b>
<b>Introduction .....</b>	<b>18</b>
<b>1. Généralité sur la famille des herpes virus .....</b>	<b>20</b>
<b>1.1. La famille des herpes virus .....</b>	<b>20</b>
<b>1.2. L'herpès simplex virus de type 1 .....</b>	<b>22</b>
1.2.1. Épidémiologie .....	22
1.2.2. Mode de transmission .....	25
1.2.3. Mode d'action.....	25
<b>2. Diagnostic de la primo-infection herpétique buccale chez l'enfant .....</b>	<b>32</b>
<b>2.1. Démarche diagnostique chez l'enfant .....</b>	<b>32</b>
2.1.1. Anamnèse médicale.....	32
2.1.2. Examen clinique.....	33
<b>2.2. Diagnostic clinique de la gingivostomatite herpétique chez l'enfant .....</b>	<b>37</b>
2.2.1. La phase prodromique.....	37
2.2.2. Le tableau clinique de la gingivostomatite herpétique aiguë.....	38
2.2.3. L'évolution .....	50
<b>2.3. Diagnostics différentiels .....</b>	<b>51</b>
2.3.1. Aptose miliaire.....	51
2.3.2. Syndrome pieds-mains-bouche .....	52
2.3.3. Herpangine .....	53
2.3.4. Varicelle et zona .....	53
2.3.5. Érythème polymorphe.....	54
2.3.6. Gingivite ulcéro-nécrotique aiguë .....	55
<b>2.4. Diagnostic biologique .....</b>	<b>56</b>
2.4.1. Diagnostic direct .....	56
2.4.2. Diagnostic indirect : la sérologie.....	59
<b>3. Traitement de la primo-infection herpétique buccale chez l'enfant .....</b>	<b>60</b>
<b>3.1. La complication majeure de la gingivostomatite herpétique : la déshydratation.....</b>	<b>60</b>
3.1.1. L'évaluation du taux de déshydratation .....	61
3.1.2. Les solutions de réhydratation .....	63

3.1.3.	La reprise de l'alimentation .....	64
<b>3.2.</b>	<b>Les règles de prescription chez l'enfant .....</b>	<b>64</b>
<b>3.3.</b>	<b>Le traitement antiviral : l'aciclovir .....</b>	<b>65</b>
3.3.1.	Généralité sur l'aciclovir .....	66
3.3.2.	Comment prescrire ? .....	69
✓	<b>La voie orale</b> .....	<b>71</b>
3.3.3.	Interactions médicamenteuses.....	76
3.3.4.	Surdosage .....	76
3.3.5.	Contre-indications de l'aciclovir .....	76
3.3.6.	Les effets indésirables de l'aciclovir.....	78
<b>3.4.</b>	<b>Les antalgiques.....</b>	<b>79</b>
3.4.1.	Le paracétamol .....	79
3.4.2.	L'ibuprofène.....	80
3.4.3.	Quand le paracétamol et l'ibuprofène sont insuffisants .....	82
3.4.4.	Les antalgiques par voie intraveineuse.....	86
3.4.5.	Les analgésiques ou anesthésiques locaux .....	86
<b>3.5.</b>	<b>Les antiseptiques locaux et l'hygiène bucco-dentaire .....</b>	<b>87</b>
<b>3.6.</b>	<b>Les autres traitements.....</b>	<b>88</b>
3.6.1.	Le miel.....	88
3.6.2.	Les crèmes pour les lèvres .....	88
3.6.3.	L'homéopathie.....	89
3.6.4.	L'aromathérapie .....	90
<b>4.</b>	<b>Les complications de la gingivostomatite herpétique .....</b>	<b>93</b>
<b>4.1.</b>	<b>Auto-inoculation de HSV1 .....</b>	<b>93</b>
4.1.1.	Le panaris herpétique .....	95
4.1.2.	L'herpès oculaire.....	97
4.1.3.	L'herpès génital.....	99
<b>4.2.</b>	<b>Bactériémies secondaires .....</b>	<b>100</b>
<b>4.3.</b>	<b>Infections herpétiques systémiques .....</b>	<b>101</b>
4.3.1.	Hépatite grave d'origine herpétique .....	101
4.3.2.	Pneumopathie herpétique.....	102
4.3.3.	Epiglottite aiguë herpétique .....	102
4.3.4.	Oesophagite herpétique et infection herpétique des voies respiratoires inférieures.....	102
4.3.5.	Encéphalite herpétique .....	103



4.3.6.	Méningite herpétique.....	103
4.3.7.	Myélite transverse.....	103
4.3.8.	Paralyse de Bell.....	104
<b>4.4.</b>	<b>Cas particulier chez l'enfant immunodéprimé.....</b>	<b>104</b>
<b>4.5.</b>	<b>Herpès labial récurrent.....</b>	<b>109</b>
<b>4.6.</b>	<b>Quand l'hospitalisation devient nécessaire ?.....</b>	<b>110</b>
<b>4.7.</b>	<b>Herpès néonatal.....</b>	<b>110</b>
<b>5.</b>	<b><i>Conseils préventifs</i>.....</b>	<b>112</b>
<b>5.1.</b>	<b>Mode de contamination.....</b>	<b>112</b>
<b>5.2.</b>	<b>Comment limiter le risque de primo-infection herpétique chez l'enfant ?.....</b>	<b>113</b>
<b>5.3.</b>	<b>Que faire en cas de gingivostomatite herpétique chez un enfant ?.....</b>	<b>114</b>
5.3.1.	Pour l'enfant lui-même.....	114
5.3.2.	A la maison.....	115
5.3.3.	En collectivité.....	116
5.3.4.	Lors de la consultation chez le professionnel de santé.....	119
<b>5.4.</b>	<b>Élaboration de fiches préventives.....</b>	<b>120</b>
5.4.1.	Fiche préventive sur l'herpès à destination des parents.....	120
5.4.2.	Fiche destinée au praticien : que faire face à un enfant avec une gingivostomatite herpétique.....	122

Jury :     Président :   E. MORTIER – Professeur des universités  
              Juges :        S. JAGER – Maître de conférences des universités  
                          J. PREVOST – Maître de conférences des universités  
                          Q. LEFAURE – Assistant hospitalo-universitaire

Thèse pour obtenir le diplôme d'État de docteur en chirurgie dentaire

Présentée par : **Mme Morgane HOMBOURGER**

Née à : Meulan-en-Yvelines (Yvelines)

le 4 août 1993

et ayant pour titre : «Prise en charge clinique de la primo-infection herpétique buccale chez l'enfant ».

Le président du jury

Le doyen,  
de la faculté d'odontologie de Lorraine

**Pr Eric MORTIER**  
Chef de Service  
Odontologie  
CHRU de NANCY



autorise à soutenir et imprimer la thèse

NANCY, le    3 0 AVR. 2019

Le président de l'université de Lorraine

  
**P. MUTZENHARDT**  
**J.M. MARTRETTE**  
**FACULTÉ  
D'ODONTOLOGIE  
DE LORRAINE**