



**HAL**  
open science

# La séquence de Pierre Robin isolée : diagnostic et prise en charge thérapeutique

Clémence Savoldi-Loyrion

► **To cite this version:**

Clémence Savoldi-Loyrion. La séquence de Pierre Robin isolée : diagnostic et prise en charge thérapeutique. Sciences du Vivant [q-bio]. 2019. hal-03298028

**HAL Id: hal-03298028**

**<https://hal.univ-lorraine.fr/hal-03298028>**

Submitted on 23 Jul 2021

**HAL** is a multi-disciplinary open access archive for the deposit and dissemination of scientific research documents, whether they are published or not. The documents may come from teaching and research institutions in France or abroad, or from public or private research centers.

L'archive ouverte pluridisciplinaire **HAL**, est destinée au dépôt et à la diffusion de documents scientifiques de niveau recherche, publiés ou non, émanant des établissements d'enseignement et de recherche français ou étrangers, des laboratoires publics ou privés.



## AVERTISSEMENT

Ce document est le fruit d'un long travail approuvé par le jury de soutenance et mis à disposition de l'ensemble de la communauté universitaire élargie.

Il est soumis à la propriété intellectuelle de l'auteur. Ceci implique une obligation de citation et de référencement lors de l'utilisation de ce document.

D'autre part, toute contrefaçon, plagiat, reproduction illicite encourt une poursuite pénale.

Contact : [ddoc-thesesexercice-contact@univ-lorraine.fr](mailto:ddoc-thesesexercice-contact@univ-lorraine.fr)

## LIENS

Code de la Propriété Intellectuelle. articles L 122. 4

Code de la Propriété Intellectuelle. articles L 335.2- L 335.10

[http://www.cfcopies.com/V2/leg/leg\\_droi.php](http://www.cfcopies.com/V2/leg/leg_droi.php)

<http://www.culture.gouv.fr/culture/infos-pratiques/droits/protection.htm>

ACADÉMIE NANCY- METZ  
UNIVERSITÉ DE LORRAINE  
FACULTÉ D'ODONTOLOGIE

ANNÉE 2019

N° 10830

**THÈSE**  
pour le  
**DIPLÔME D'ÉTAT DE DOCTEUR EN CHIRURGIE DENTAIRE**  
par  
**Clémence SAVOLDI**  
née le 16 novembre 1992 à Nancy (54)

La séquence de Pierre Robin isolée :  
Diagnostic et prise en charge thérapeutique

présentée et soutenue publiquement le vendredi 20 septembre 2019

**Examineurs de la thèse :**

Pr. C. STRAZIELLE	Professeur des Universités	Présidente
<u>Dr. M. HERNANDEZ</u>	<u>Maître de Conférences</u>	<u>Directrice de thèse</u>
Dr. D. DROZ	Maître de Conférences	Juge
Dr. A. FANGET	Assistante Hospitalo-Universitaire	Juge

« Par délibération en date du 11 décembre 1972, la Faculté de Chirurgie Dentaire a arrêté que les opinions émises dans les dissertations qui lui seront présentées doivent être considérées comme propre à leurs auteurs et qu'elle n'entend leur donner aucune approbation ni improbation »

**Président : Professeur Pierre MUTZENHARDT**

**Doyen : Professeur Jean-Marc MARTRETTE**

Vice-Doyens : Dr Céline CLEMENT – Dr Rémy BALTHAZARD – Dr Anne-Sophie VAILLANT

Membres Honoraires : Dr L. BABEL – Pr. S. DURIVAUX – Pr A. FONTAINE – Pr G. JACQUART – Pr D. ROZENCWEIG - Pr ARTIS - Pr M. VIVIER

Doyens Honoraires : Pr J. VADOT, Pr J.P. LOUIS

Professeur émérite : Pr M-P FILLEUL

Département Odontologie pédiatrique Sous-section 56-01	Mme	<a href="#">DROZ Dominique</a>	Maître de Conférences *
	Mme	JAGER Stéphanie	Maître de Conférences *
	M.	PREVOST Jacques	Maître de Conférences
	Mme	HERNANDEZ Magali	Maître de Conférences *
	M.	LEFAURE Quentin	Assistant
	Mme	DARSAT Claire	Assistante*
Département Orthopédie dento-faciale Sous-section 56-01	M.	<a href="#">EGLOFF Benoît</a>	Maître de Conférences *
	Mme	SENG Marilyne	Assistante *
	Mme	LAWTON Mathilde	Assistante
Département Prévention, épidémiologie, économie de la santé, odontologie légale Sous-section 56-02	Mme	<a href="#">CLÉMENT Céline</a>	Maître de Conférences *
	M.	BAUDET Alexandre	Assistant *
	Mme	NASREDDINE Greyce	Assistante
Département Parodontologie Sous-section 57-01	M.	<a href="#">AMBROSINI Pascal</a>	Professeur des Universités *
	Mme	BISSON Catherine	Maître de Conférences *
	M.	JOSEPH David	Maître de Conférences *
	M.	LACH Patrick	Assistant
	Mme	MAYER-COUPIN Florence	Assistante
	Mme	PAOLI Nathalie	Enseignante univ. – Praticien attachée
Département Chirurgie orale Sous-section 57-01	Mme	<a href="#">GUILLET-THIBAUT Julie</a>	Maître de Conférences *
	M.	BRAVETTI Pierre	Maître de Conférences
	Mme	PHULPIN Bérengère	Maître de Conférences *
	M.	CLERC Sébastien	Assistant*
	M.	HASNAOUI Nasr	Assistant
	Mme	KICHENBRAND Charlène	Enseignante univ. – Praticien attachée*
Département Biologie orale Sous-section 57-01	M.	<a href="#">YASUKAWA Kazutoyo</a>	Maître de Conférences *
	M.	MARTRETTE Jean-Marc	Professeur des Universités *
	Mme	EGLOFF-JURAS Claire	Assistante*
Département Dentisterie restauratrice, endodontie Sous-section 58-01	M.	<a href="#">MORTIER Éric</a>	Professeur des Universités *
	M.	AMORY Christophe	Maître de Conférences
	M.	BALTHAZARD Rémy	Maître de Conférences *
	M.	ENGELS-DEUTSCH Marc	Maître de Conférences
	M.	VINCENT Marin	Maître de Conférences*
	Mme	GEBHARD Cécile	Assistante
	M.	GEVREY Alexis	Assistant
	M.	GIESS Renaud	Assistant *
Département Prothèses Sous-section 58-01	M.	<a href="#">DE MARCH Pascal</a>	Maître de Conférences
	M.	SCHOUVER Jacques	Maître de Conférences
	Mme	VAILLANT Anne-Sophie	Maître de Conférences *
	Mme	CORNE Pascale	Maître de Conférences Associée *
	M.	CIESLAK Steve	Assistant
	M.	HIRTZ Pierre	Assistant *
	M.	MAILLET Maxime	Assistant
	Mme	MOEHREL Bethsabée	Assistante
	M.	VUILLAUME Florian	Assistant
Département Fonction-dysfonction, imagerie, biomatériaux Sous-section 58-01	Mme	<a href="#">STRAZIELLE Catherine</a>	Professeur des Universités *
	Mme	MOBY (STUTZMANN) Vanessa	Maître de Conférences *
	M.	SALOMON Jean-Pierre	Maître de Conférences
	Mme	JANTZEN-OSSOLA Caroline	Assistante associée

**Souligné : responsable de département**

\* temps plein

Mis à jour le 01/12/2018

**À notre Présidente du Jury,**

Professeur Catherine STRAZIELLE,

Docteur en Chirurgie Dentaire.

Docteur en Neurosciences.

Habilitée à diriger des Recherches.

Professeur des Universités - Praticien Hospitalier

Responsable du département : Fonction-dysfonction, imagerie, biomatériaux

Vous nous faites l'honneur de présider ce jury.

Merci de l'intérêt que vous avez porté à notre travail.

Nous vous prions de bien vouloir accepter notre respectueuse considération.

**À notre directrice de thèse,**

Docteur Magali HERNANDEZ,  
Docteur en Chirurgie Dentaire  
Maître de Conférences – Praticien Hospitalier

Nous vous prions de recevoir nos sincères remerciements pour avoir accepté de diriger notre travail.

Merci pour votre disponibilité et vos conseils qui auront été si précieux.

Veillez croire en l'expression de notre sincère considération et amitié.

**À notre juge,**

Docteur Dominique DROZ,

Docteur en Chirurgie Dentaire

Docteur de l'université Henri Poincaré Nancy

Maître de Conférences – Praticien Hospitalier

Responsable du département d'odontologie pédiatrique

Vous nous faites l'honneur de faire partie de notre jury et nous vous en remercions.

La qualité de votre travail a toujours été très inspirante pour nous.

Nous vous témoignons notre profonde et respectueuse reconnaissance.



**À notre juge,**

Docteur Alexia FANGET,  
Docteur en Chirurgie Dentaire  
Assistante Hospitalo-Universitaire

Merci d'avoir accepté de faire partie de notre jury.  
Votre gentillesse et votre bienveillance ont rendu ce travail plus commode.  
Recevez notre sincère gratitude et amitié.

Johann,

Merci d'être toujours là après plus de 8 ans de ralâges incessants.

Merci de partager avec-moi ton quotidien, tes rires, tes joies, tes weekends, tes cinés et tes desserts. Tu me rends belle et heureuse, merci pour tout ce que tu m'apportes. Tes conseils ont toujours été précieux pour moi, même si je ne les écoute que d'une oreille !

Je sais que la vie nous sourit, la route est si plaisante à tes côtés.

Je t'aime de tout mon cœur,

Ta princesse

Maman,

Ô toi la plus belle maman du monde. Ma petite maman chérie,

Merci, merci, merci. Tu m'as toujours soutenue, encouragée et rassurée dans tous mes choix de vie. Merci de ne pas avoir mis trop fort la télé durant mes deux premières années de médecine, merci de tes petites mains constantes sur mes épaules, merci de tes bons petits plats, merci de tous les sacrifices que tu as fait pour moi. Je suis admirative de la manière dont tu as su gérer ta vie, nos vies, je suis fière de toi maman. Je suis fière d'être ta fille, n'oublie jamais que j'aurai toujours besoin d'une maman et que t'avoir dans ma vie est une des choses les plus précieuses, je t'aime.

Mamie,

C'est le cœur gonflé de souvenirs heureux que je te dis merci. Tu as été la plus extraordinaire des mamies, tu me manques. Tu es la plus belle de mes étoiles.

Alain,

Tu as ouvert ton cœur à la mère comme aux filles ; tu nous as toutes prises d'un seul, d'un coup et nous voilà tous réunis, en une belle famille. Je suis contente de t'avoir à mes côtés ; tu comptes énormément pour moi ; je suis fière d'être devenue ta fille.

Pauline,

Ma petite sœur chérie ! Tu partages ma vie depuis toujours et je ne peux que m'en réjouir !

Je suis ravie de nos premières vacances passées ensemble, pourquoi ne nous l'avons pas fait avant ?! Merci de choisir une prochaine destination où l'odeur sera en tout temps agréable Je suis contente de te savoir épanouie et heureuse où que tu sois en France ; n'oublie pas de revenir dans ta terre natale, voir la plus belle des places du monde et boire un bon café avec la plus gentille des grandes sœurs à qui tu manques souvent.

Alex,

Reste ! Tu es mon socle à Nancy, je sais que je peux toujours compter sur toi. J'adore nos moments, nos soirées jeux ou séries, nos récoltes de mirabelles, nos sorties au parc Sainte-Marie et tous ces autres moments qui font que la vie est belle à Nancy à tes côtés. Merci Jonathan de supporter nos ralâges incessants et d'être un formidable ami !

Un bisou à mon petit Robinou à qui je lirai bientôt cette thèse en guise d'histoire du soir. Un autre bisou au petit A(-uguste ?) qu'on aime déjà fort aussi !

Joséphine,

Ma cousine adorée, je n'ai que de bons souvenirs avec toi, nos retrouvailles sont toujours un pur bonheur ! Tu es une personne formidable j'aime venir te retrouver dans ton Nord lointain, boire du vin avec toi et rigoler toute la soirée ! Merci à ton amoureux de nous garder la petite Abi dans ces moments-là. Tu es toujours présente aux moments forts de ma vie, je souhaite encore partager une multitude d'instant avec toi, merci d'être toi.

Un petit bienvenu au nouveau qui nous rejoint prochainement...

Flore,

Flore, Flore, Flore, Flore, que dire ! J'ai récupéré une autre petite sœur au passage et j'en suis ravie ! Après une année studieuse passée ensemble (du moins plus pour toi que pour moi...) je te souhaite de vivre une aventure formidable à Paris et de croquer la vie à pleines dents ! N'arrête pas tes blagues pourries, on les aime quand même

Anaïs,

Tu es une fille pétillante et toujours joyeuse, merci d'être toujours partante pour un Lord of Xidit quelle que soit l'heure de la soirée !

Nadine et Bertrand,

Merci de toujours nous accueillir chaleureusement en toutes circonstances. Merci Bertrand pour tous tes bricolages qui nous facilitent la vie au quotidien. Merci Nadine pour ta douce présence à nos côtés, merci d'avoir bataillé ferme pour être présente aujourd'hui.

Emilien et Mathilde,

Merci pour vos visites parisiennes et découvertes de brunchs et de restos. J'ai adoré la visite des catacombes, je recommande vivement ! Je vous souhaite le meilleur pour votre nouvelle vie Alsacienne, j'ai hâte de venir tester la cuisine locale avec vous !

Marie-Claire et Pascal,

Vous êtes formidables tous les deux, merci d'avoir été toujours présents pour moi et Pauline. Vous avez été tous deux des piliers de ma jeunesse, présents à chaque étape. Il fait toujours bon de se retrouver à Clémentine, merci Marie-Claire pour les délicieuses pasta que tu nous préparais à chaque fois, et merci Pascal de m'avoir prêté ma première encyclopédie médicale qui m'a lancé sur la voie !

Fabrice et Valérie,

Tout est toujours facile et bonne ambiance avec vous. Merci pour mes premiers baby-sitting, pour les locations annuelles de barbecue, et merci d'être présents !

Agnès et Tonio,

Merci Agnès d'avoir toujours été présente dans ma vie. Tu m'as toujours assurée de ta présence et de ton aide tout au long de mon parcours. Merci à toi pour mon tout premier job d'été et de m'avoir accueillie chez toi tout du long. Merci d'être présente aujourd'hui avec toute la famille pour ce point presque final de mes études.

Lise,

A toi que j'ai pris pour un certaine Pauline pendant plusieurs mois, toi qui arrivais toujours en retard (ou vraiment juste à l'heure) et qui t'asseyais toujours sur notre banc. Je ne regrette pas de t'avoir abordé un jour pluvieux de P1 et d'avoir découvert une si belle amie. Merci d'avoir partagé avec moi toutes ces années d'études, ces vacances à l'île de Ré, mon baptême de plongée, ces jeux de sociétés interminables (je veux que le Crystal, balec le reste !), ces cinés, ces innombrables verres de vin, ces spritz, et ces nuits de folies où le réveil à tes côtés est toujours doux (l'air frais ça vivifie !).

Je remercie la bonne étoile qui t'a placé sur mon chemin, tu m'es précieuse et indispensable pour le long chemin qu'il me reste à parcourir. Alors merci, merci d'être toi pour moi.

PS : Cette déclaration ne vaut pas pour une participation à Pékin express.

Lucile,

Ma Lu. Mon rayon de soleil. Le destin (enfin l'alphabet) nous a placé côte à côte lors de nos premiers TP, et j'ai pu découvrir en toi bien plus qu'un simple voisine de classe. Tu m'as fait traverser les études en un claquement de doigts, et voilà que nous sommes diplômées. J'ai aimé nos vacances sous le soleil Italien, nos weekends Touquettois, nos soirées, nos cafés, nos restos, nos vies tout simplement. Et j'aimerais encore, nos voyages, nos cafés, et nos vies futures. Tu es l'amie rêvée, un pilier constant pour moi. Merci Lucile, merci pour cette belle amitié sincère et infinie que tu m'offres.

Marion,

Ma Prévôt, mon alliée, mon amie. Merci de tout. Merci pour les weekends en bord de mer, merci pour les innombrables soirées dans ton appart, merci pour l'oreille attentive que tu prêtes à mes histoires. Tu es ma petite lumière, qui brille en toutes occasions ! Je veux encore faire des restos, des séances de sport, des cinés, des voyages avec toi. J'ai hâte de découvrir ce que l'avenir nous réserve, tu es une personne formidable, ne change en rien.

Julie,

Mon amie de P1, mon amie de voyage, mon amie tout court. Tout est si spontané et facile avec toi ! Un peu trop parfois, quand nous nous laissons porter par la douceur de la vie et qu'on finit par payer 300 euros de parking, mais que les souvenirs sont bons ! Les moules, les tapas et les tartes meusiennes sont un assortiment de souvenirs que je garde précieusement, j'ai hâte de repartir prochainement sur un coup de tête avec toi !

Sophie,

Pour tous nos tacos engloutis chez toi, nos soirées films et nos discussions enflammées, merci ! Ces années dentaires ont été adoucies grâce à toi, tu es une amie formidable, et où que tu sois je ne te souhaite que le meilleur !

Elise et Vendo,

Merci de faire installer prochainement une piscine dans votre jardin, pour qu'en plus des barbecues on vienne à Charmes tous les weekends. Je suis ravie de savoir que vous allez rester dans notre belle Lorraine, j'ai hâte qu'on passe notre deuxième nouvel an ensemble, et j'ai surtout hâte de tous les prochains moments avec vous. Elise, tu es la plus douce des personnes que je connaisse, je suis heureuse que tu sois entrée dans ma vie.

Childéric,

Dit Childou, merci d'être toujours partant pour un dibrunch, de préparer de bons pancakes et de nous faire un mascarpone du feu de dieu !

Cyril,

Un copain toujours présent, toujours partant pour une soirée, un ciné, ou un concert ; je ne te souhaite que le meilleur pour ta vie Alsacienne !

Iris,

A nos chansons du Touquet impossible à retrouver, à mes soirées culottes qui te font rire, à nous. Douce Iris, qu'il est toujours agréable de te retrouver !

Antoine,

Chaleureux et souriant, un bon moment est toujours partagé en ta compagnie

Sara,

Ma Rodrigo d'amour. Je remercie la providence qui m'a fait te rencontrer en P1. Une de mes plus belles rencontres. Je suis heureuse d'avoir partagé des vacances en famille, des weekends entre copains, des soirées filles, des têtes à têtes, des cueillettes de fruits, des cinés, des bières et une multitude de choses encore avec toi !

Tu es une amie précieuse ma Rodrigo, je sais notre amitié solide et éternelle, longue vie verdunoise !

PH,

Mon cher Pierre-Henri, mon ami. Merci d'avoir mangé tous les chocolats de mon calendrier de l'avent. Mais avant tout, merci pour ces soirées barbecue, ces pâtes aux saumons, ces weekends ski, ces bières partagées, ces châteaux visités. J'ai hâte de découvrir ce que la suite nous réserve, elle ne peut qu'être belle et remplie de bulles à tes côtés !

Laurent et Pauline,

Dallaf, merci d'être le plus gentil des garçons que je connaisse ! Toujours partant, toujours souriant, tu ne dis jamais non à une soirée avec nous ! Les pizzas et les bières sont toujours bonnes chez vous, on a hâte de revenir prochainement ! Finis vite ton internat qu'on puisse louer une villa prochainement !

Merci Pauline de partager nos nouvel an à travers l'Europe, merci d'avoir été présente toute la soirée PACS, merci pour mes ordonnances, merci pour tous ces bons moments ensemble.

Clotilde,

Une belle rencontre en médecine, qui se poursuit par la plus douce des amitiés.

Les moments passés ensemble sont toujours radieux. Merci de m'avoir fait découvrir Contrex, Annecy et ta charmante mamie, Bourg en Bresse et son internat, l'Iran et la tourista ! Voyager à tes côtés est toujours un plaisir, t'écouter raconter tes aventures, discuter de tout, chanter du Disney et rire d'un rien avec toi font que notre amitié durera toute la vie.

Prends soin de toi, où que tu sois.

Marion,

Merci Charton, pour ces belles années étudiantes nancéiennes avec toi. J'espère venir te voir bientôt dans ta Bretagne pluvieuse !

Vic,

Merci Vic pour ces soirées filles à la colloc, ces bars à vin entre nous et ces cafés partagés ! Tu es toujours la bienvenue pour une machine, ou pour récupérer tes soutifs propres !

A Léo, Bryan et Marion, Coton, David et Agathe, Raph,

Merci d'être des copains formidables qui me donnent toujours le pep's de sortir.  
Merci d'être vous.

Les soirées sont bien plus folles avec vous !

KK,

Ma chère Carole, ma plus vieille amie. Et oui, depuis plus de 12 ans que nous nous connaissons. Merci d'avoir partagé une folle expérience avec moi à Madrid, d'être venue me voir à Valence, de partager tes soirées quand tu es sur Nancy. Reviens plus souvent, on a tellement de choses à faire ensemble !

Alice,

Douce Alice, il est toujours doux et agréable de prendre du temps avec toi. Rien n'est compliqué et tout est si simple. Je vous souhaite un immense bonheur à tous les deux, bientôt trois j'espère...



Flavie,

Une belle rencontre à poursuivre, merci d'être là pour ce jour qui compte.

A titis,

Merci de partager mon quotidien depuis 15 ans. Tu es le plus beau.

Nadim,

Merci d'avoir pris le temps pour l'impression de cette thèse.

Au cabinet de Belleville,

Merci Matthieu pour cette première découverte du cabinet. Merci de ta patience, de tes conseils, des trajets en voiture et des repas partagés. Merci d'avoir supporté constamment mon si bon caractère, en toutes circonstances !

Merci Stéphane d'avoir toujours répondu à mes appels en détresse au cabinet d'à côté, merci de ta bonne humeur permanente.

Merci Clément pour tes bons conseils en chirurgie et mes premières sagesses compliquées.

Merci à Jess, Jessie, et Amélie pour leurs petites mains qui m'ont toujours bien aidé.

Au cabinet d'Hagondange,

Nadine, mille mercis. Merci de m'avoir accueillie comme ta fille au cabinet et à la maison. Ces 9 mois sont passés tellement vite ! Je te remercie de la simplicité avec laquelle tu m'as accueillie. Tu es une personne aimante, chaleureuse et bienveillante, je suis ravie que nos routes se soient croisées.

Je souris en revoyant l'expression sur ton visage face à l'innovation de certaines de mes techniques au cabinet.

2020, saison 6 de Grace and Frankie nous voilà !

Pierre, merci de m'avoir emmené sur les sentiers d'Hagondange à pieds ou à vélo, et par (presque) tous les temps. Merci de ta patience, de ta bonne humeur et de ton calme olympien de tous les jours. J'ai beaucoup appris en travaillant à tes côtés. J'ai hâte de revenir découvrir ta collection de vélos qui ne cesse de s'agrandir et d'aller faire un petit tour avec toi.

Merci Anne d'avoir toujours répondu à mes bips incessants et à tes petites mains qui m'ont toujours facilitées la vie au cabinet. Je te souhaite une belle continuation dans le cabinet auprès de la famille Schneider, ainsi que dans ta vie personnelle.

# SOMMAIRE

<b>SOMMAIRE</b> .....	17
<b>LISTE DES FIGURES</b> .....	18
<b>LISTE DES TABLEAUX</b> .....	20
<b>INTRODUCTION</b> .....	21
<b>1. LA SEQUENCE DE PIERRE ROBIN</b> .....	22
1.1. Forme clinique.....	22
1.2. Classification.....	23
1.3. Données épidémiologiques.....	25
1.4. Embryologie.....	26
1.5. Etiologie.....	30
1.6. Etiopathogénie.....	31
1.7. Évolution générale.....	34
<b>2. DIAGNOSTIC</b> .....	35
2.1. Anténatal.....	35
2.2. Néonatal.....	36
<b>3. PRISE EN CHARGE THERAPEUTIQUE</b> .....	50
3.1. Libération des voies aériennes.....	50
3.2. Prise en charge alimentaire.....	61
3.3. Prise en charge de la fente palatine.....	65
<b>CONCLUSION</b> .....	71
<b>REFERENCES BIBLIOGRAPHIQUES</b> .....	72
<b>REFERENCES BIBLIOGRAPHIQUES ELECTRONIQUES</b> .....	82

## LISTE DES FIGURES

Figure 1 : Embryologie. Début de la 6e semaine. 1. Processus nasal médial ; 2. processus nasal latéral ; 3. bourgeon maxillaire ; 4. bourgeon mandibulaire (source : Larsen et coll., 1996) .....	27
Figure 2 : Schéma des étapes successives accompagnant la palatogenèse. 1. Palais primaire ; 2. septum nasal ; 3. processus palatin ; 4. chambre nasale ; 5. langue ; 6. lames palatines ; 7. foramen incisif ; 8. choane définitive ; 9. lames palatines ayant fusionnées ; 10. relief interne de la chambre nasale (source : Grossi et coll., 2001) .....	28
Figure 3 : l'activité de succion-déglutition assurée par les nerfs du tronc cérébral (source : Thibaut, 2007) .....	29
Figure 4 : Palais en U (source : Parhizkar et coll. 2011).....	32
Figure 5 : Schéma des huit rhombomères du tronc cérébral (R1, RB) au niveau desquels sont représentés les corps cellulaires d'origine des nerfs branchiaux (source : Gouly, 1994) .....	33
Figure 6 : Résumé des différents diagnostics possibles à l'échographie (source : Colin et coll. 2016).....	35
Figure 7 : Microrétrognathie, CHR Nancy (source : Pr Simon, 2018).....	37
Figure 8 : Iconographie de la glossoptose (source : Collège hospitalo-universitaire français de chirurgie maxillo-faciale et stomatologie, 2011) .....	38
Figure 9 : Types de fentes (source : Noirrit-Esclassan et all., 2005) .....	40
Figure 10 : Représentation schématique de fusion des bourgeons pour la formation du palais (source : Bütow et coll., 2016) .....	40
Figure 11 : représentation schématique des niveaux d'obstruction pharyngée (source : Sher 1992 ; Dubosc 2013).....	42
Figure 12 : Photographie d'un adolescent, CHRU Nancy (source : Pr Simon, 2018) .....	45
Figure 13 : Photographies intrabuccales (source : M. Vendola et Dr Hernandez, 2019) .....	48
Figure 14 : radiographies rétro alvéolaires des secteurs postérieurs (source : Dr Hernandez, 2019).....	49
Figure 15 : Patient avec une sonde naso-pharyngée (source : Cascone, 2014) .....	52
Figure 16 : Ventilation non invasive chez un nouveau-né (source : Cascone, 2014) .....	53

Figure 17 : Mise en place des fils autour de la mandibule (source : Bernasconi et coll., 2004).....	55
Figure 18 : Système de traction mandibulaire de Pradel (source : Pradel, 2009).....	56
Figure 19 : Adhésion langue-lèvre (source : Ramanathan et coll., 2015) 57	
Figure 20 : Représentation schématique des différentes phases de la technique chirurgicale de la distraction mandibulaire (source : Figueroa et Polley, 2002).....	59
Figure 21 : A.B., Scanner tri dimensionnel, avant/après l'intervention chirurgicale, C. Enfant durant la phase d'activation (source : Boccaccio et coll., 2008).....	60
Figure 22 : Tétine Haberman (source : Medela, page web).....	63
Figure 23 : Sonde gastrique chez le nourrisson (source : Bütow et all., 2016).....	64
Figure 24 : Différents types de plaques possibles avec extension (source : Silvia Müller-Hagedorn et coll., 2017) .....	66
Figure 25 : Prise d'empreinte et confection d'une plaque palatine (source : Pr Simon, 2018) .....	67
Figure 26 : Fermeture chirurgicale d'une fente vélaire pure (source : Pr. Simon, 2018). Photographie préopératoire et post-opératoire à J+7. ....	69
Figure 27 : Schématisation de la chirurgie d'une fente palatine (source : Vincent, 2000) .....	70

## LISTE DES TABLEAUX

Tableau 1 : Evaluation des patients selon la gravité des symptômes (source : Caouette-Laberge et coll. 1994) .....	23
Tableau 2 : Classification de Cole et coll. (source Cole et coll., 2008) .....	24

# INTRODUCTION

Le docteur Pierre Robin (1867-1950) est à la fois pharmacien, chirurgien-dentiste et médecin. Il s'oriente vers la stomatologie et la chirurgie maxillo-faciale pendant la guerre de 1914-1918.

Ayant remarqué la mauvaise santé de certains enfants qui « sans être des malades, sont des mal portants », il décrit le syndrome glossoptosique et souligne le lien entre la rétrognathie et la glossoptose qu'il nomme « eumorphie morfo fonctionnelle glossoptosique ».

Le traitement eumorphique qu'il propose consiste à avancer la mandibule en maintenant le thorax vertical et en libérant les voies aériennes supérieures, tout en pratiquant une expansion du maxillaire pour augmenter la ventilation nasale. La thérapeutique consiste au port d'un « monobloc », appareil en vulcanite, qui place la mandibule en position corrigée adéquate et qui est porté jour et nuit (Service Bibliothèque Interuniversitaire de Santé, Paris 2011).

C'est en 1933 qu'est définie la triade de Pierre-Robin comme l'association d'une micrognathie, d'une glossoptose et d'une fente palatine (Robin, 1923).

La séquence de Pierre Robin est une affection congénitale rare. Elle se définit par l'association de trois anomalies morphologiques oro-faciales néonatales. Cette triade malformative est constituée durant la vie fœtale (Abadie, 2006).

Cette pathologie est définie comme une séquence dans la mesure où ses trois manifestations sont reliées entre elles par un lien de cause à effet.

Le travail élaboré ici consiste à la rédaction d'une synthèse non exhaustive d'informations, abordant le diagnostic ainsi que les différentes possibilités de prise en charge au niveau maxillo- faciale d'un enfant porteur d'une séquence de Robin isolée.

# 1. LA SEQUENCE DE PIERRE ROBIN

## 1.1. Forme clinique

Il est important de noter qu'il existe une multitude de forme cliniques, difficiles à répertorier. En effet, les études ne prennent en compte que certains cas de séquence de Pierre Robin, qui sont généralement les plus sévères.

- La séquence de Pierre Robin isolée : le diagnostic définitif est établi à la fin de la première année de vie, dans l'attente de voir se développer d'autres anomalies, notamment des troubles mentaux. Elle est dite isolée dans le cas où aucune autre malformation n'est associée. La séquence de Pierre Robin isolée représente 50% des cas. C'est cette séquence qui sera étudiée ici.
- La séquence de Pierre Robin syndromique : d'autres malformations viennent compléter la triade. On parle de séquence de Pierre Robin syndromique quand les malformations associées correspondent à un syndrome connu (syndrome de Wagner-Stickler, syndrome de Franceschetti, syndrome de Nager, etc).
- La séquence de Pierre Robin associée : les malformations associées ne permettent pas d'identifier un syndrome en particulier. Lorsqu'il s'agit d'un syndrome dont les atteintes peuvent être cardiaques, pulmonaires et cérébrales, en plus d'anomalies morphologiques oro-faciales, il est difficile d'établir la présence d'une séquence de Pierre Robin. Les examens approfondis peuvent permettre de classifier la séquence de Pierre Robin comme étant syndromique (Fichet, 2015).



## 1.2. Classification

Plusieurs classifications ont été décrites dans la littérature.

### 1.2.1. Couly et coll.

C'est la plus ancienne classification, réalisée en 1988 par le docteur Gérard Couly, revisitée par la suite par l'équipe du docteur Caouette-Laberge en 1994. Cette classification repose sur la gravité des symptômes. L'évaluation des patients s'est intéressée aux problèmes respiratoires et nutritifs (Couly et coll. 1988).

Tableau 1 : Evaluation des patients selon la gravité des symptômes (source : Caouette-Laberge et coll. 1994)

	<b>Respiration</b>	<b>Alimentation</b>
<b>Groupe 1</b>	Satisfaisante en décubitus ventral	Au biberon
<b>Groupe 2</b>	Satisfaisante en décubitus ventral	Compléments par gavages
<b>Groupe 3</b>	Nécessité d'intubation endotrachéale	Nutrition entérale systématique

### 1.2.2. Cole et coll.

Plus récemment Cole et coll. (2008), ont effectué une analyse rétrospective sur des enfants atteints du syndrome de Pierre Robin et ont déterminé une nouvelle classification en fonction des signes cliniques et de la thérapeutique.

Tableau 2 : Classification de Cole et coll. (source Cole et coll., 2008)

Classe	Evaluation Clinique	Thérapeutique
1	Micrognathie, glossoptose, fente palatine  Pas de stress respiratoire en décubitus dorsal Glossoptose peu conséquente  Alimentation satisfaisante	Position sur le côté  Surveillance de la prise de poids
2	Micrognathie, glossoptose, fente palatine  Obstruction respiratoire légère en décubitus dorsal mais pas allongé sur le côté  Glossoptose conséquente  Une détresse respiratoire provoquée par l'alimentation	Position sur le côté  Alimentation par sonde naso-gastrique  Surveillance de la saturation en oxygène et du gain de poids
3	Micrognathie, glossoptose, fente palatine  Obstruction respiratoire modérée à sévère en décubitus dorsal, également allongé sur le côté  Glossoptose conséquente  Incapacité de s'alimenter par voie orale	Position sur le côté  Alimentation par sonde naso-gastrique  Canule nasopharyngée pour soulager les voies respiratoires  Surveillance de la saturation en oxygène et du gain de poids

### 1.2.3. Li et coll.

Bien que la classification de Cole soit la plus courante, une classification plus récente est apparue.

En 2017, Li et coll. ont déterminé la classification de Vancouver pour les enfants porteurs de la séquence de Robin. Sur la base de leur expérience clinique, ils ont proposé de distinguer les patients selon quatre degrés de gravité (de 0 à 3) dans le but de définir un algorithme plus précis dans le choix du traitement.

- Grade 0 : il est caractérisé par une micrognathie et une divergence maxillo-mandibulaire inférieure à 10 mm, une glossoptose légère, une absence de dysfonctionnement respiratoire et une alimentation normale. Ces patients répondent de manière optimale aux traitements non chirurgicaux et la position couchée améliore leur état de santé.
- Grade 1 : la micrognathie et la divergence maxillo-mandibulaire sont inférieures à 10 mm. Il existe un degré modéré ou sévère de glossoptose et des difficultés d'alimentation nécessitant l'utilisation de la sonde nasogastrique. Il n'y a pas de maladie respiratoire mais on peut trouver de légères désaturations en oxygène en position couchée. Dans ce cas, le repositionnement chirurgical de la langue (adhésion langue-lèvre) peut être une bonne solution.
- Grade 2 : la micrognathie est plus prononcée et l'écart entre le maxillaire supérieur et la mandibule est de 10 mm. Le degré élevé de glossoptose est associé quasi systématiquement à une désaturation en oxygène même en position couchée et aux difficultés d'alimentation qui nécessitent l'utilisation de la sonde nasogastrique. Le traitement chirurgical électif est l'ostéogénèse par distraction mandibulaire.
- Grade 3 : la micrognathie est grave et les voies respiratoires sont fortement compromises. Une trachéotomie est souvent nécessaire.

### **1.3. Données épidémiologiques**

#### 1.3.1. Fréquence

Les données épidémiologiques ont montré que la séquence de Pierre Robin est une maladie rare dont l'incidence varie de 1/8 500 à 1/30 000 nouveau-nés (Bush et Williams, 1983).

Ce large éventail provient notamment d'études menées sur des populations et des pays différents, à des époques différentes et avec différentes méthodologies de diagnostic.

En France, selon la plateforme internet Orphanet, l'incidence annuelle de la séquence de Pierre Robin est d'une naissance sur 10 000 naissances.

Des valeurs plus précises sont difficiles à obtenir car la littérature inclut la séquence de Pierre Robin dans de grands syndromes (précédemment cités).

### 1.3.2. Sex-ratio

Il n'y a pas de réel consensus dans la littérature, mais il ne semble pas y avoir d'atteinte préférentielle selon le sexe (Abadie, 2010).

### 1.3.3. Mortalité

Depuis les dix dernières années, le taux de mortalité chez les enfants atteints de la séquence de Pierre Robin ne cesse de diminuer en accord avec les progrès de la médecine. Il est estimé entre 1.7% et 11.3% et peut atteindre 26% chez les enfants atteints de Pierre Robin avec de multiples malformations (Evans et coll., 2011).

Les patients ne meurent pas des troubles fonctionnels liés à la pathologie mais des malformations associées si elles existent.

Selon une étude portée par Logjes et coll. (2018), sur 103 enfants en 2016, la mortalité a été estimée à 10%. Sur les 10 patients décédés, 9 étaient atteints de la séquence de Pierre Robin syndromique. L'insuffisance respiratoire fut la principale cause de décès.

## 1.4. Embryologie

Le développement de l'individu de sa conception à sa forme définitive correspond à l'ontogenèse et se déroule en deux grandes étapes. L'embryogenèse (ou période embryonnaire) correspondant aux deux premiers mois de vie puis l'organogenèse (ou période fœtale) bien plus longue et correspondant à la période de différenciation progressive des cellules. Les étapes suivantes sont la période de croissance puis de maturation des organes.

### 1.4.1. Embryogenèse

C'est au cours de la neurulation qu'a lieu le développement embryonnaire de la face. Cette étape s'étend du 20<sup>e</sup> au 50<sup>e</sup> jour et correspond à la mise en place du tube neural et à la migration des cellules des crêtes crestaies.

Au cours de cette migration, les cellules se divisent activement et sont responsables du développement des cinq bourgeons faciaux et arcs branchiaux : le bourgeon frontal, les deux bourgeons maxillaires et les deux bourgeons mandibulaires.

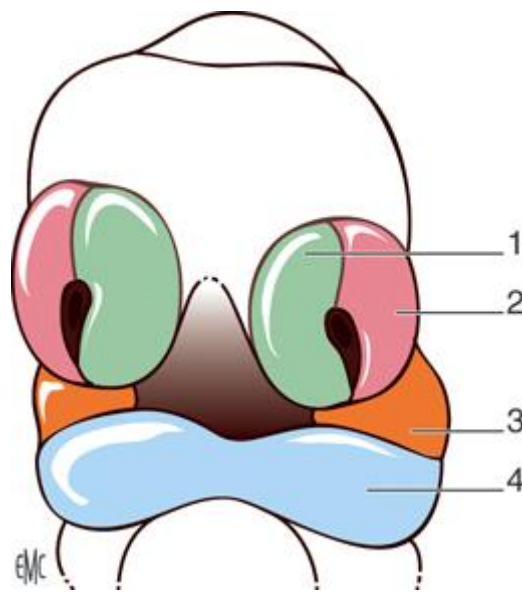


Figure 1 : Embryologie. Début de la 6e semaine. 1. Processus nasal médial ; 2. processus nasal latéral ; 3. bourgeon maxillaire ; 4. bourgeon mandibulaire (source : Larsen et coll., 1996)

Des défaillances de développement responsables de malformations comme la fente palatine peuvent être remarquées lors de la différenciation des structures faciales.

Le palais secondaire se forme à la suite d'une fusion entre les processus palatins de la face interne des bourgeons maxillaires. Chaque site de fusion est également le site d'une fente faciale ou palatine potentielle. Les parois médianes des bourgeons maxillaires se développent ensuite pour former une paire de fines extensions, appelées processus palatins ou étagères palatines.

Dans un premier temps, les étagères palatines se développent verticalement (vers le bas et parallèlement aux surfaces latérales de la langue). Dans un second temps, elles se tournent rapidement vers le haut, horizontalement, pour se rencontrer sur la ligne médiane, où ils se confondent avec le bord inférieur de la cloison nasale (Couly, 1991).

Les processus palatins fusionnés forment le palais secondaire. Avec le palais primaire, ils constituent le palais définitif.

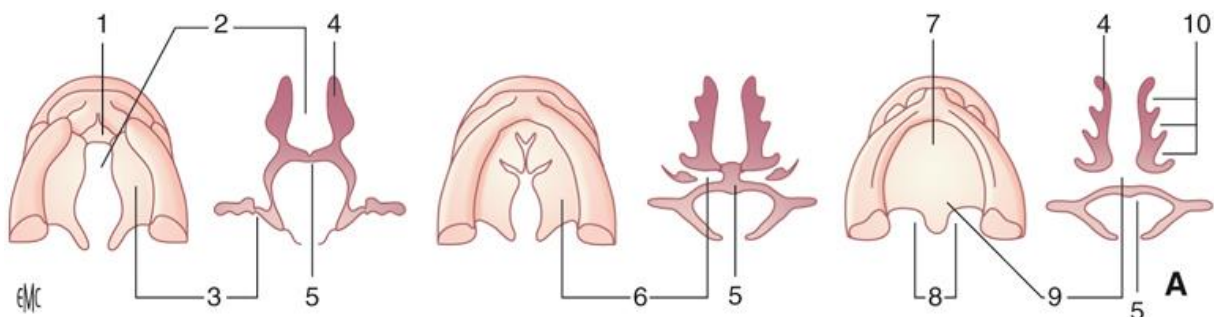


Figure 2 : Schéma des étapes successives accompagnant la palatogenèse. 1. Palais primaire ; 2. septum nasal ; 3. processus palatin ; 4. chambre nasale ; 5. langue ; 6. lames palatines ; 7. foramen incisif ; 8. choane définitive ; 9. lames palatines ayant fusionnée ; 10. relief interne de la chambre nasale (source : Grossi et coll., 2001)

Un défaut de fermeture du palais secondaire avant le 60<sup>e</sup> jour peut aisément aboutir à une altération de cette dynamique de développement et être responsable d'une séquelle anatomique. Il s'agit d'une fente palatine postérieure, romane, médiane, sorte d'image inversée de la position embryonnaire de la langue.

Le mécanisme de genèse de cette fente est différent de celui des fentes labio-palatines antérieures. Dans cette dernière, les anomalies de fusion des bourgeons faciaux embryonnaires sont associées à une altération des processus de mort cellulaire et ce, à un stade plus précoce du développement facial. Cette distinction entre fente labio-gingivo-palatine et fente palatine postérieure de type Robin est importante à considérer dans les réflexions relatives aux fentes oro-faciales du fœtus et de l'enfant (Abadie et coll., 1996).

### 1.4.2. Organogenèse

La langue apparaît vers la 4<sup>e</sup> semaine de développement embryonnaire sous forme de deux renflements linguaux latéraux et d'un renflement médial. Les renflements linguaux latéraux augmentent de volume et fusionnent entre eux pour former le corps de la langue (Collège hospitalo-universitaire français de chirurgie maxillo-faciale et stomatologie, 2011).

Chez le fœtus, la première activité motrice qui se met en place est le jeu de succion-déglutition. Cinq paires de nerfs crâniens coordonnent les mouvements et l'activité des muscles striés nécessaires à la bonne coordination neurophysiologique de la succion et de la déglutition. Ces nerfs sont respectivement : trijumeau (V), facial (VII), glossopharyngien (IX), vague ou pneumogastrique (X) et grand hypoglosse (XII) (Couly, 1991).

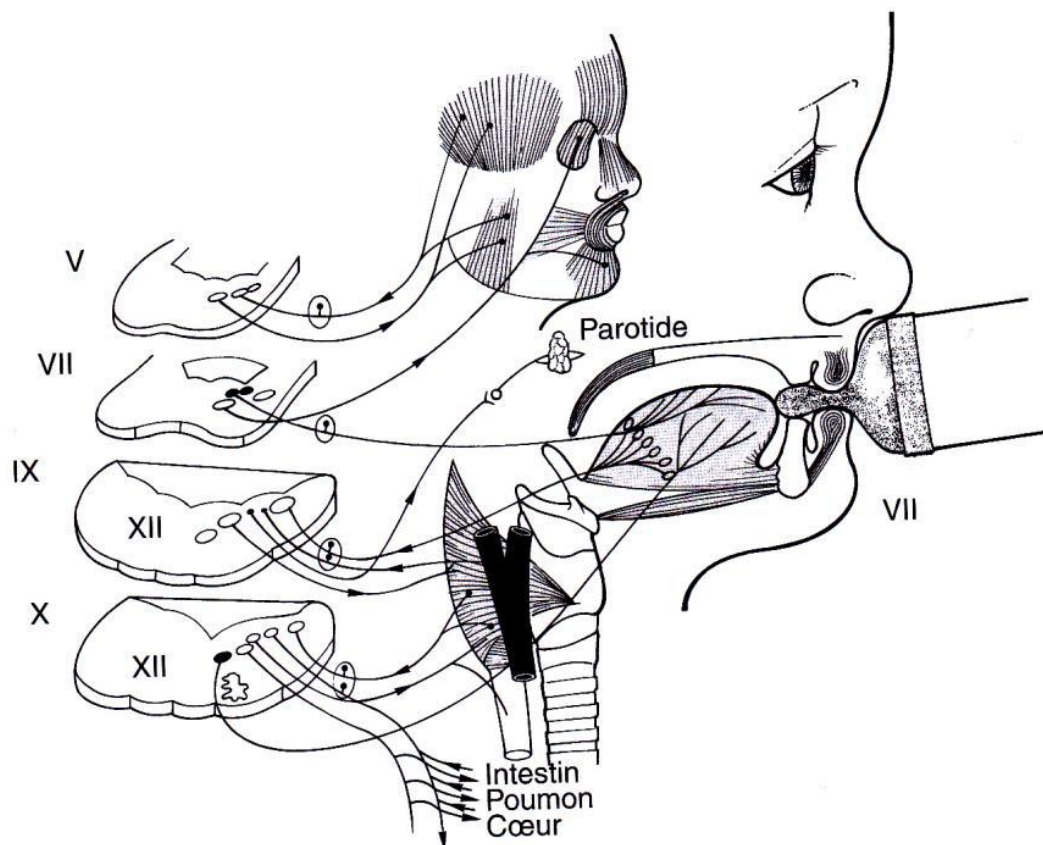


Figure 3 : l'activité de succion-déglutition assurée par les nerfs du tronc cérébral (source : Thibaut, 2007)

Le noyau de ces nerfs crâniens est situé dans le tronc cérébral et leur position respective est déterminée par une cascade de gènes dont HOX-1.

Selon Couly et coll. (2009) il semblerait qu'un dysfonctionnement de ce gène soit à l'origine de la glossoptose rencontrée dans la séquence de Pierre Robin.

## 1.5. Etiologie

L'étiologie principale est génétique. La séquence de Pierre Robin isolée n'est généralement pas héritée. Elle survient de façon accidentelle, sporadique, et à priori sans antécédents familiaux. Dans seulement 10 à 15% des cas l'anomalie peut avoir été transmise par un parent porteur d'une forme atténuée du syndrome jusqu'alors passée inaperçue (Abadie, 2006).

Lorsque la maladie est héritée, il en résulte un schéma autosomique dominant, ce qui signifie qu'une copie de l'altération de l'ADN dans chaque cellule est suffisante pour provoquer la maladie (Genetic Home Reference, 2016).

L'hypothèse d'une base génétique de la séquence de Robin a été démontrée dans de nombreuses publications telles que les études de Gomez-Ospina et Bernstein, en 2016. Dans ces études, 13 à 27% des patients atteints de la séquence avaient souvent des membres de la famille atteints de fente palatine avec ou sans fente labiale (Gomez-Ospina et Bernstein, 2016).

D'autres études ont mis en évidence le rôle du gène SOX9 dans la survenue de la séquence de Pierre Robin isolée (Yang et coll., 2017).

Le gène SOX9 code pour une protéine qui joue un rôle essentiel dans la formation de nombreux tissus et organes au cours du développement embryonnaire. La protéine SOX9 (facteur de transcription) régule l'activité d'autres gènes importants pour le développement du squelette, y compris de la mandibule. Si des modifications surviennent, l'activité de SOX9 est réduite. En conséquence, la protéine SOX9 ne peut pas contrôler correctement l'expression des gènes essentiels au développement normal de la mâchoire inférieure, provoquant une micrognathie et par conséquent une glossoptose, une obstruction des voies respiratoires et souvent, une fente palatine.

Par ailleurs, des médecins supposent que des facteurs non génétiques, comme des infections survenues pendant la grossesse limitant la croissance de la mâchoire



(rubéole, toxoplasmose), peuvent être à l'origine de certains cas de séquence de Pierre Robin isolée (Fukami et coll., 2012).

En 2017, l'étude de Paes et coll. a démontré que l'action conjointe d'une base génétique de facteurs de croissance altérés, d'infections des voies respiratoires chez les nourrissons de 0 à 3 mois et d'un dysfonctionnement du tronc cérébral et / ou d'incapacités neuromotrices peuvent aussi influencer sur la croissance mandibulaire et la détresse respiratoire.

Des facteurs tératogènes et environnementaux peuvent aussi être à l'origine de la séquence. L'usage de médicaments, d'alcool ou de tabac durant la grossesse augmente le risque de survenues de fentes palatines chez le nourrisson.

L'action conjointe de tous ces facteurs peut être responsable de l'apparition de la séquence, mais il est difficile de déterminer la part respective de chacun des facteurs (Fukami et coll., 2012).

## **1.6. Pathogenèse**

La pathogénésie de la séquence de Pierre Robin n'est pas définie. Trois théories majeures sont retrouvées dans la littérature.

### **1.6.1. Théorie mécanique**

C'est la théorie la plus acceptée. Elle est nommée aussi théorie de la compression mandibulaire. Dans celle-ci, l'événement significatif est l'hypoplasie mandibulaire. Elle se produit entre la septième et la onzième semaine de vie gestationnelle. De part cette malformation, la langue reste en position haute et bascule en arrière. Une division palatine particulière en U inversé large et arrondie se crée, séparant le palais en deux.

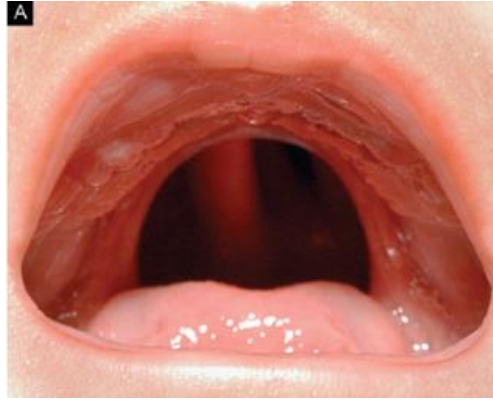

Figure 4 : Palais en U (source : Parhizkar et coll., 2011)

L'hydroamnios, c'est-à-dire un volume trop important de liquide amniotique, pourrait jouer un rôle dans cette étiologie car il provoque une déformation du menton, puis une impaction de la langue entre différents processus de formation du palais (Tewfik et coll., 2017).

La rétromandibulie peut être d'origine génétique ou d'origine malformative due un défaut de déflexion de la tête in utéro, plaquant ainsi le menton contre le sternum et empêchant le développement de la mandibule dans le sens sagittal.

Des troubles anatomiques de la déglutition et de la ventilation apparaissent donc comme conséquence directe de cette glossoptose induite par rétrognathie mandibulaire (Giudice et coll., 2018).

#### 1.6.2. Théories fonctionnelles

- Théorie de la maturation neurologique

La deuxième théorie est définie par un retard de maturation des nerfs de la musculature de la langue, des piliers du pharynx et du palais. Un retard de maturation neurologique peut être observé sur une électromyographie, de même qu'un retard de la conduction nerveuse hypoglossale. Dans cette situation, la langue ne stimule pas la croissance mandibulaire et la fusion des étagères palatines. En conséquence, une micrognathie et des problèmes respiratoires peuvent survenir. Cependant, l'émergence des capacités cognitives et fonctionnelles du nourrisson assurent une quasi-correction spontanée de la position de la langue et du développement de la mandibule (Tolarova et coll., 2018).

- Théorie de la dysneurulation rhombocéphalique

Dans cette théorie, l'organisation motrice et régulatrice du rhombencéphale est liée à un problème majeur de l'ontogenèse. L'origine de ce retard est l'expression d'une défaillance de prolifération de cellules de la crête neurale au niveau de tronc cérébral. La séquence suivante est observée :

- 1) Défaut d'activité motrice de la langue dû à l'anomalie de sa commande centrale favorisant la glossoptose.
- 2) Défaillance de l'activité de succion-déglutition, inhibant la croissance mandibulaire et favorisant la rétromandibulie avec maintien de la langue en position haute.
- 3) Formation de la fente palatine due à la position verticalisée de la langue (Carey et coll., 1982).

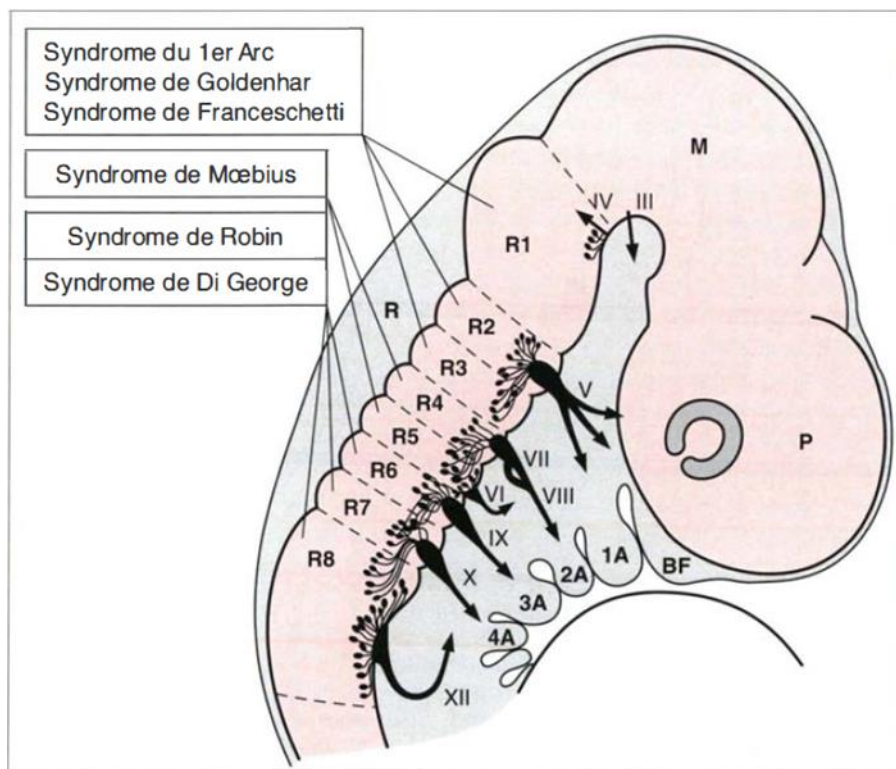


Figure 5 : Schéma des huit rhombomères du tronc cérébral (R1, RB) au niveau desquels sont représentés les corps cellulaires d'origine des nerfs branchiaux (source : Gouly, 1994)

Ainsi, la face apparait comme un véritable prédicat du cerveau, les dysmorphoses faciales étant des révélateurs d'anomalies encéphaliques.

### **1.7. Évolution générale**

Chez les enfants présentant une séquence de Pierre Robin isolée, l'évolution est généralement bonne. Si des mesures rapides et efficaces ont été prises pour éviter l'hypoxie et l'hypercapnie secondaires aux apnées obstructives ainsi que les malaises vagues et si une bonne croissance pondérale est assurée par un apport nutritionnel adapté, le pronostic est bon. Cependant si des troubles respiratoires et digestifs persistent, ceux-ci s'améliorent rapidement pour guérir complètement au cours des trois premières années de vie.

Des problèmes ORL, orthophoniques et orthodontiques peuvent persister, justifiant un suivi spécialisé lors des 10 premières années de vie (Abadie 2010).

## 2. DIAGNOSTIC

Le diagnostic est l'art d'identifier une maladie d'après ses signes, ses symptômes, généralement établi de façon prospective, faisant suite à divers examens.

Une séquence de Pierre Robin isolée, ou non, est rarement suspectée avant la naissance.

### 2.1. Anténatal

Le diagnostic de Pierre Robin peut être établi en période anténatale. Cependant, il n'est réalisé seulement que dans 7% des cas d'après une étude française réalisée entre 1990 et 2000 sur 110 cas (Abadie 2010).

L'établissement de ce diagnostic reste rare dans la mesure où les signes directs de la séquence de Pierre Robin sont difficilement décelables à l'échographie. Cependant, des signes indirects de la réduction du débit de la déglutition fœtale liés au retrait de la mandibule peuvent évoquer une séquence de Pierre Robin (hydramnios modéré ou petite taille de l'estomac).

Le rétrognathisme est l'élément de la triade le plus facilement mis en évidence à l'échographie anténatale par observation d'un profil vrai du fœtus.

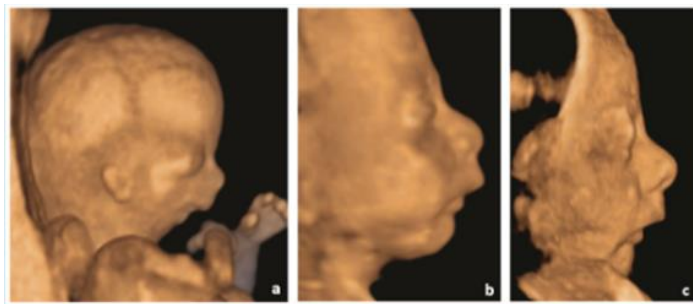


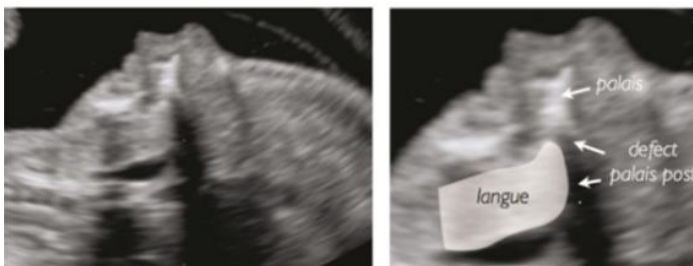
Figure 1. Évolution d'un cas de rétrognathisme (syndrome de Pierre Robin). Dans le syndrome de Pierre Robin, l'angle facial inférieur < 45°. a. 12 SA, b. 24 SA, c. 32 SA

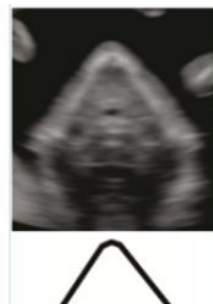

Figure 2. Mandibule normale à 12 SA.

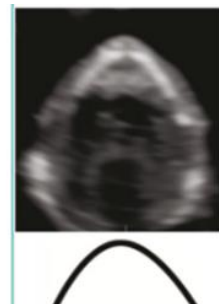

Figure 3. Mandibule de Pierre Robin à 12 SA.



GA (semaines)	Angle facial inférieur (moyenne)
21 - 24	65,1
25 - 27	67,2
28 - 34	69,06

J.-M. Levallant  
N = 422

Figure 6 : Résumé des différents diagnostics possibles à l'échographie (source : Colin et coll. 2016)

La fente palatine n'est pas directement observable mais peut être suspectée quand la langue a une position anormalement verticale. La technique des flux en doppler couleur peut être utilisée mais elle ne permet de détecter que les fentes labio-alvéolo-palatines.

L'amélioration des techniques d'imagerie anténatale et en particulier de l'échographie 3D et des biométries faciales devrait augmenter la part de diagnostics anténataux de la séquence de Pierre Robin. La suspicion d'une séquence de Pierre Robin doit conduire à rechercher des malformations associées (face, oreille, encéphale, membres, squelette cardiaque...etc.) afin de dépister une séquence de Pierre Robin syndromique. L'amniocentèse et le prélèvement de villosités choriales sont deux techniques employées pour prélever des cellules fœtales et rechercher des anomalies chromosomiques qui expliqueraient la présence d'une séquence de Pierre Robin.

Par ailleurs, les parents doivent être informés du risque de difficultés fonctionnelles au cours des premiers mois de vie mais également rassurés sur le bon pronostic à moyen et long terme (sous réserve de malformations associées).

## **2.2. Néonatal**

À la naissance, le diagnostic d'une séquence de Pierre Robin est essentiellement clinique. Il associe un syndrome morphologique et un syndrome fonctionnel.

En 2014, une équipe multidisciplinaire d'experts a pris part à une conférence internationale de consensus à Utrecht, aux Pays-Bas, afin de définir les signes distinctifs de la séquence de Pierre Robin et les traitements thérapeutiques les plus appropriés.

### **2.2.1. Troubles initiaux**

- Troubles anatomiques

L'expérience clinique et les données de la littérature identifient le rétrognathisme comme une caractéristique première. Ce trouble anatomique est associé à deux autres éléments : la glossoptose (avec possibilité d'obstruction des voies aériennes supérieures) et la fente palatine (Breugem et coll., 2016).

### o Rétrognathisme

Les enfants ont un profil « d'oiseau », c'est le signe le plus visible à la naissance. La mandibule de petite taille est en position rétrusive. Elle se situe très en arrière du maxillaire supérieur. L'angle mandibulaire est obtus, le menton paraît plat, en continuité avec le cou, sans distinction apparente. Définir s'il s'agit d'un rétrognathisme ou d'un micrognathisme peut être complexe à démontrer (Dubosc, 2013).

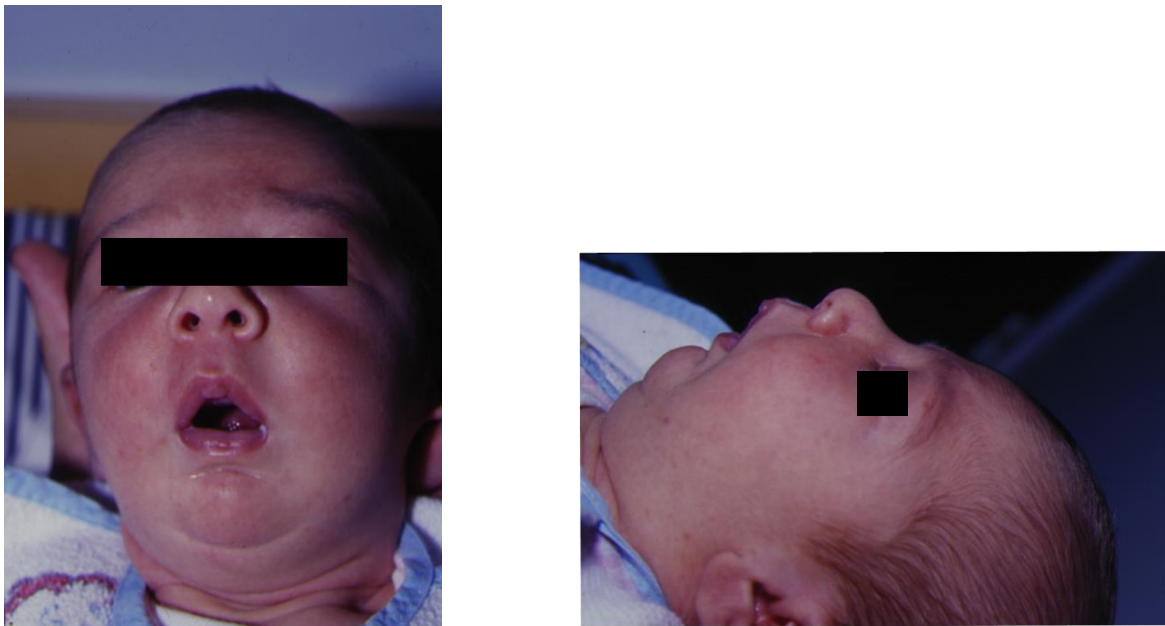


Figure 7 : Microrétrognathie, CHR Nancy (source : Pr Simon, 2018)

Différentes études ont tenté de définir une condition micrognathique objective. En 1954, Pruzansky et Richmond, dans le cadre d'une étude céphalométrique, avaient évalué la taille de la mandibule et la croissance crânio-faciale chez des patients présentant une séquence de Pierre Robin (Pruzansky, 1954). L'analyse par téléradiographie latéro-latérale présente certaines limites de par la nature bidimensionnelle des images obtenues et en raison de la difficulté de placement et d'immobilisation de l'enfant qui doit subir une investigation instrumentale. Bien que la tomодensitométrie puisse créer des reconstructions tridimensionnelles plus précises, elle expose le patient à une dose de rayonnement supérieure. Pour cette raison, le diagnostic de micrognathie est encore largement clinique.

Le « jaw index », quant à lui, permet de quantifier le rétrognathisme. Il est le produit de la distance horizontale entre les deux arcades par le rapport « longueur du maxillaire / longueur de la mandibule ». La valeur moyenne chez les enfants atteints de la séquence de Pierre Robin est 3,6 fois plus élevée que la valeur moyenne habituelle (Abadie, 2001).

#### o Glossoptose

Outre la micrognathie, la glossoptose est un autre élément clé pour le diagnostic de la séquence de Pierre Robin. La glossoptose est une entité clinique dynamique définie par le déplacement de la base de la langue vers l'oropharynx et l'hypopharynx.

En règle générale, la langue se dispose de façon naturelle au-dessus de l'os hyoïde, vers le bas et vers l'avant. A l'inverse, dans la séquence de Pierre Robin, la micrognathie réduit l'espace disponible et la langue se voit alors occuper une position haute et en arrière (Dubosc, 2013).

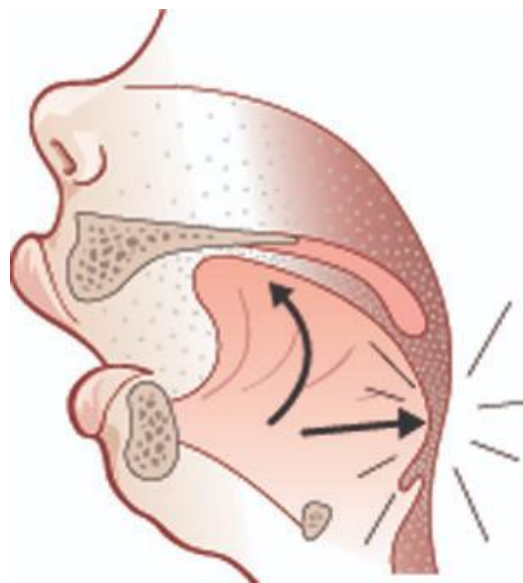

Figure 8 : Iconographie de la glossoptose (source : Collège hospitalo-universitaire français de chirurgie maxillo-faciale et stomatologie, 2011)

Elle peut être trouvée à différents degrés de gravité et est la cause de l'obstruction des voies respiratoires supérieures. Dans les cas les plus graves, les patients peuvent présenter des bruits respiratoires anormaux éventuellement accompagnés



d'épisodes d'apnée et de cyanose. Les enfants présentant un degré modéré de glossoptose ont un risque élevé de développer des troubles respiratoires liés au sommeil (MacLean et coll., 2012). Il n'existe pas de corrélation bien définie entre le degré de micrognathie et la sévérité de la glossoptose (Hong et Kearns, 2015).

Lors de l'examen clinique intra-oral, la langue est peu visible, rétrusée et parfois en contact avec une fente palatine. Bien qu'il n'existe pas de méthode standard pour le diagnostic de glossoptose, une laryngoscopie nasopharyngée peut être utile pour :

- 1) Montrer la position de la langue par rapport à la cavité buccale et à l'oropharynx
- 2) Identifier le rétrécissement des voies respiratoires
- 3) Déterminer la gravité de l'obstruction

Malheureusement, cette technique est inefficace car l'enfant est généralement agité pendant l'endoscopie. La tension musculaire excessive ne permet pas de détecter le point exact de l'obstruction (Li et coll., 2017). Une alternative valable à l'examen endoscopique concerne l'utilisation de la résonance cinémagnétique ou de la tomodensitométrie multidimensionnelle qui décrivent et quantifient mieux l'obstruction respiratoire (Slaats et coll., 2015).

#### o Fente Vélopalatine

Le diagnostic de la fente est clinique. La fente vélaire met en communication la cavité buccale postérieure avec le naso-pharynx. Les formes cliniques vont de la fente vélaire partielle à la fente vélaire complète jusqu'au bord postérieur du palais osseux. La division palatine représente le signe clinique le plus inconstant car absent dans 30% des cas.

On distingue deux types de fentes dans la séquence de Pierre Robin :

- Fente vélaire pure : localisée au niveau du voile du palais, généralement en forme de V.
- Fente vélo-palatine : elle est postérieure, médiane localisée au niveau du palais secondaire pouvant ainsi s'étendre jusqu'au canal palatin antérieur. Généralement romane ou en forme de U, elle représente une empreinte de la position de la langue au niveau du palais. C'est la plus retrouvée dans la séquence de Pierre Robin (Hanson et Smith, 1975).



Figure 9 : Types de fentes (source : Noirrit-Esclassan et all., 2005)

Dans les deux cas, la fente atteint le palais secondaire, mais le processus de formation des fentes palatines « type Robin » est différent du mécanisme rencontré lors des fentes labio-palatines antérieures. L'hypoplasie mandibulaire occasionne un obstacle qui empêche la fermeture du palais. Il s'agit là d'une interférence mécanique et non d'une absence de fusion des bourgeons faciaux embryonnaires (Dubosc, 2013).

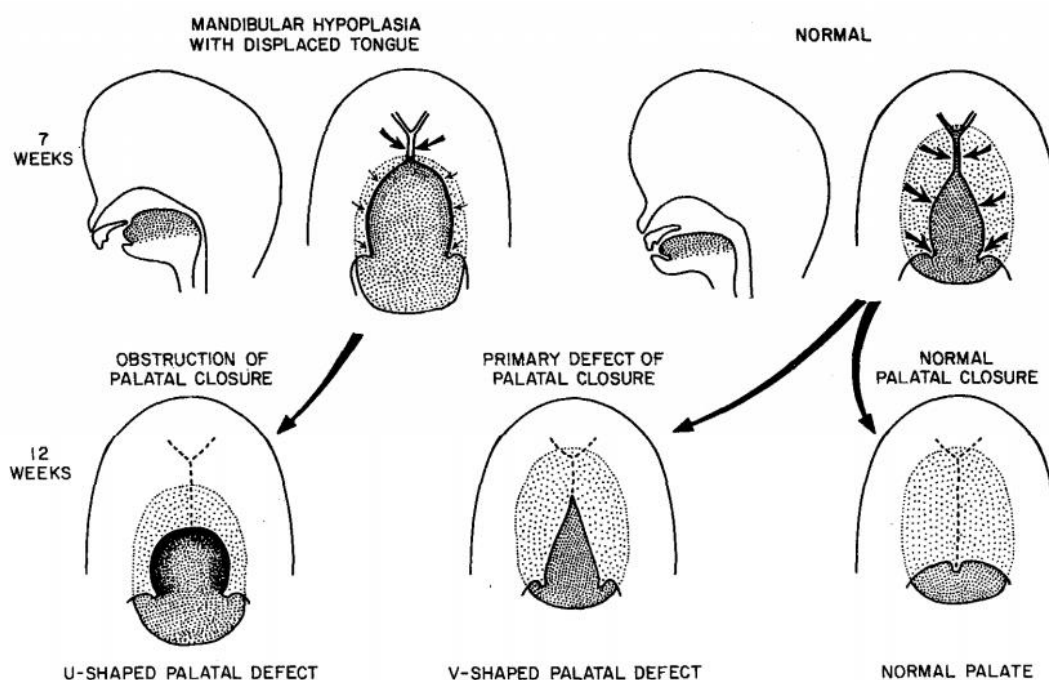


Figure 10 : Représentation schématique de fusion des bourgeons pour la formation du palais (source : Bütow et coll., 2016)

- Troubles fonctionnels

A la triade sémiologique s'associent des signes fonctionnels : défaillance de la succion déglutition, perturbation de la commande ventilatoire, anomalie de la motricité gastro-œsophagienne. Les troubles fonctionnels s'amenuisent progressivement durant les deux premières années de vie, puis finissent pas disparaître complètement. Chez les enfants dont le rétrognathisme est très prononcé, ces troubles fonctionnels peuvent être plus marqués. Pour la majorité des cas, il n'y a pas de lien entre la sévérité du rétrognathisme et les problèmes fonctionnels (Abadie 2010).

- o Respiration

La séquence de Pierre Robin constitue dans la majorité des cas un problème de détresse respiratoire néonatale qui va nécessiter une prise en charge en urgence de techniques de libérations des voies aériennes supérieures. Ces troubles respiratoires sont variables : du dysfonctionnement léger à l'apnée, voire jusqu'à la cyanose ou à l'insuffisance respiratoire (van Lieshout et coll., 2016).

Cette obstruction des voies aériennes est généralement causée par le prolapsus de la langue, la fente palatine et le manque de contrôle volontaire de la musculature de la langue.

De plus, la micrognathie mandibulaire provoque une réduction de la taille du plancher buccal et oblige un recul de la langue qui obstrue le flux d'air, en particulier au niveau de l'hypopharynx.

L'obstruction des voies respiratoires peut se produire spontanément ou avec l'alimentation, pendant l'état de veille et aussi pendant le sommeil (Dubosc, 2013).

Ces obstructions ont été classées par Sher et coll., en 4 types différents, via l'endoscopie. L'obstruction de type 1, postérieure avec un mouvement de la langue contre le mur pharyngé, serait la plus retrouvée dans la séquence de Pierre Robin, selon une étude de Marques et coll. (2001).

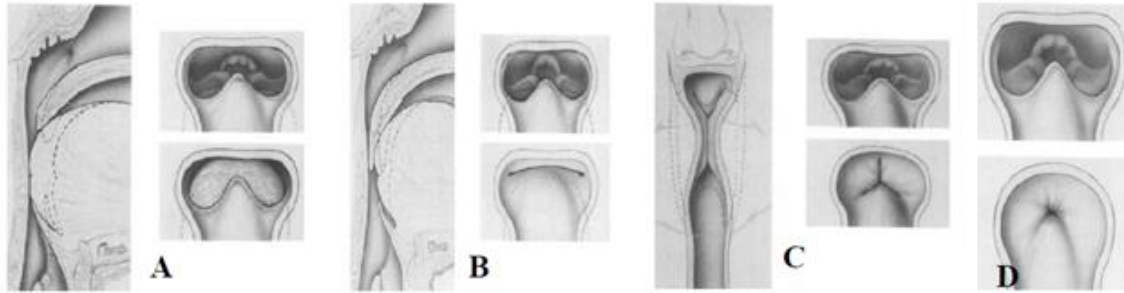


Figure 11 : représentation schématique des niveaux d'obstruction pharyngée (source : Sher 1992 ; Dubosc 2013)

A : Obstruction par glossoptose, la langue est en contact avec la partie postérieure du pharynx sous le voile du palais.

B : La langue est postérieure comme dans le type 1, mais au lieu d'être en contact avec la partie postérieure du pharynx, elle comprime le voile du palais contre la paroi postérieure du pharynx dans l'oropharynx.

C : Collapsus des parois pharyngées latérales indépendamment de la glossoptose.

D : Collapsus pharyngé circonférentiel indépendamment de la glossoptose.

Différentes méthodes ont été proposées pour évaluer le degré de gravité des pathologies ventilatoires et c'est sans aucun doute la polysomnographie qui est l'étalon d'or pour détecter l'obstruction et identifier les comorbidités systémiques (Buchenau et coll., 2007).

La polysomnographie peut corréler différentes informations en analysant les phases de sommeil, les paramètres ventilatoires, les flux d'air nasaux et oraux, les efforts respiratoires, les mouvements musculaires et oculaires. Cette méthode permet d'éliminer les apnées d'origine centrale.

#### o Alimentation - Déglutition

Chez le nouveau-né la séquence de Pierre Robin entraîne des troubles de l'alimentation liés à des difficultés de coordination à la fois succion et déglutition.

Les difficultés d'alimentation associées à l'obstruction des voies respiratoires et à la fente palatine empêchent la formation d'une pression intra-orale négative suffisante requise pour l'aspiration du lait au sein ou au biberon. L'initiation à l'alimentation orale chez les nourrissons nécessite que le contrôle du mouvement de succion, de

déglutition et de respiration soit bien intégré et coordonné au niveau central (Miller et Willging, 2007). Lors de la séquence orale, les phases de déglutition pharyngée et œsophagienne doivent être coordonnées avec la respiration afin d'éviter l'aspiration. Concernant la succion, le nourrisson ne sera quasiment jamais capable de réaliser une tétée efficace au sein, tandis qu'avec un biberon, la tétée sera ralentie et donc quantitativement trop faible pour que le nouveau-né ait les apports nutritionnels adéquats.

Les problèmes respiratoires du nourrisson peuvent être aggravés lors de fausses routes alimentaires. Il faut envisager une alimentation à la cuillère à partir du 4<sup>e</sup> mois de vie, pour tendre à réduire de ce risque.

Les difficultés digestives liées à la séquence de Pierre Robin concernent le reflux gastro-œsophagien. Celui-ci correspond à un retour du bol alimentaire après les repas et à des remontées acides en périodes éloignées des repas, à l'origine de brûlures. Cette gêne est augmentée du fait de la présence d'une fente palatine, qui entraîne un reflux par le nez (Abadie, 2010).

Les nourrissons qui ont un reflux acide peuvent développer une laryngite qui contribuera au resserrement de l'obstruction des voies respiratoires.

La prévalence d'un reflux gastro-œsophagien anormal atteint 80% dans certaines études. Un dysfonctionnement œsophagien pourrait également compliquer la séquence de Pierre Robin. Celui-ci peut être évalué plus spécifiquement par électromyographie et manométrie œsophagienne. C'est avec ces méthodes que Baudon et coll. (2002) ont évalué 28 nourrissons présentant une séquence de Pierre Robin non syndromique et qu'ils ont détecté un dysfonctionnement dans la coordination motrice de la langue, des muscles pharyngés et de l'œsophage. Des résultats similaires ont également été trouvés dans l'étude de Baujat et coll. (Baudon et coll., 2002).

#### o Rythme cardiaque

L'atteinte cardiaque concerne d'avantage les séquences de Pierre Robin associées à d'autres syndromes. L'enfant atteint de séquence de Pierre Robin peut présenter une pâleur ou une cyanose due aux problèmes de régulation du rythme cardiaque. Pour évaluer cette irrégularité, un enregistrement continu du cœur via un électrocardiogramme est très souvent effectué (Abadie, 2010).

### 2.2.2. Troubles ultérieurs

Si des mesures rapides ont été mises en place pour éviter les troubles initiaux (détresse respiratoire, difficulté d'alimentation et anomalie du rythme cardiaque), le pronostic est bon pour les enfants porteurs de Pierre Robin. Des problèmes au niveau des oreilles et des voies respiratoires hautes (ORL), de la prononciation et du langage (orthophoniques) et de la position des arcades dentaires (orthodontiques) peuvent néanmoins nécessiter une prise en charge plus spécifique.

- Oto-rhino-laryngologie

Une perte d'ouïe modérée peut être observée chez 60% des enfants. Le passage du son entre l'oreille moyenne et externe est altéré (surdit  de transmission). En cas de fente palatine, la trompe d'eustache n'est pas op rationnelle, car il subsiste une anomalie d'insertion des muscles du voile du palais (en particulier celui du p ristaphylin interne) qui entrave son bon fonctionnement (Couly et coll., 1988 ; Abadie, 2010).

Les enfants n s avec une fente auront tendance   d velopper des rhinopharyngites et des otites s ro-muqueuses. Il en r sulte une hypoacousie de transmission, l g re   moyenne, puisque le syst me tympano-ossiculaire n'effectue plus une transmission sonore efficace. Les enfants entendent moins bien les sons graves et les voix chuchot es, comme lorsque l'oreille est bouch e.

- Orthophoniques

Le palais, m me une fois op r , n'a pas la souplesse et la longueur d'un palais dont le d veloppement n'a pas  t  alt r . La fonctionnalit  du voile c'est   dire la fermeture correcte entre le pharynx et les fosses nasales n'est pas compl te. L'insuffisance v laire aura des cons quences sur le timbre, la voix et l'articulation.

Le timbre est souvent aggrav  par une exag ration de la perm abilit  nasale. L'enfant contracte aussi davantage les muscles laryng s. Sa voix parait plus rauque (Thibault, 2017).

En 2009, B tow et coll. (2009) montrent que les troubles phon tiques sont essentiellement concentr s sur les consonnes occlusives (par exemple le [p] et le [t]) et les consonnes constrictives (par exemple [f], [ʃ] et [s]) et non pas sur les consonnes nasales ([m], [n] et [g]).

Une surveillance orthophonique est généralement réalisée dès 18 mois par un examen du pré-langage phonémique. Le véritable bilan phonétique articuloire est effectué à 36 mois.

- Intellectuels

Les enfants atteints du syndrome de Pierre Robin isolé ont un développement intellectuel normal. Chez l'enfant normal, l'intelligibilité croît avec l'âge : après 4 ans, elle doit être bonne. Des études menées par Montoya et Baylon (1996) révèlent que 96% des enfants présentant une séquence de Pierre Robin ont une intelligibilité bonne à 6 ans et 100% à 8 ans.

Ce léger retard de langage peut être lié à une baisse modérée de l'audition et/ou à un nasonnement qui provoquant des difficultés de compréhension.

- Aspect esthétique du visage

La notion de croissance mandibulaire fait l'objet de nombreux débats concernant les patients atteints de la séquence de Pierre Robin. Selon certains auteurs, la croissance complète de la mandibule est systématique et le plus souvent complète, tandis que d'autres estiment qu'il n'y aura jamais de rattrapage complet ou considèrent que la capacité de la mandibule à obtenir une taille normale diffère en fonction de l'étiologie initiale.



Figure 12 : Photographie d'un adolescent, CHRU Nancy (source : Pr Simon, 2018)

- Troubles dentaires

Environ un tiers des enfants présente des anomalies dentaires, et plus particulièrement des agénésies. Les prémolaires et incisives inférieures sont les dents les plus concernées dans les cas d'hypodontie associée au syndrome de Pierre Robin (Suri et coll., 2006).

Cette diminution du nombre de dents serait à la fois due au manque de place (hypoplasie mandibulaire) et à la génétique.

La séquence de Pierre Robin étant caractérisée par un micrognathie prononcée, les enfants porteurs de la séquence sont donc susceptibles de développer une dysharmonie dentaire.

De plus l'encombrement dentaire existant nécessite une surveillance renforcée par rapport au risque carieux, un contrôle de plaque optimal des espaces interdentaires étant plus difficile à obtenir.

Pour pallier le risque cariogène plus élevé, les enfants doivent effectuer des contrôles réguliers biannuels chez le chirurgien-dentiste. Un brossage méticuleux sous surveillance des parents si l'enfant est jeune doit être réalisé tri quotidiennement.

Une solution de fluoration peut être envisagée, afin de protéger les structures dentaires calcifiées. Pour rappel, la dose maximale ingérée de fluor ne doit pas dépasser 0.05mg/kg/j chez les nourrissons et les enfants.

Des conseils diététiques peuvent aussi être prodigués aux parents afin de limiter les apports en glucides et ainsi contrôler le risque carieux individuel.

Un bilan orthopédique est généralement nécessaire vers l'âge de 6 ans.



## Présentation d'un cas clinique

Une patiente (IG) de 13 ans porteuse de la séquence de Pierre Robin associée à des troubles auditifs est adressée au service d'Odontologie Pédiatrique du CHRU de Nancy pour bilan et extractions dentaires en cours de traitement orthodontique. IG est parallèlement suivie par le Professeur Simon au sein du département de chirurgie maxillo-faciale du CHRU de Nancy, qui a déjà effectué une distraction palatine afin d'augmenter le périmètre d'arcade notamment dans le sens transversal.

L'examen exo buccal de la patiente de face et de profil retrouve la micrognathie.

L'examen endo buccal révèle :

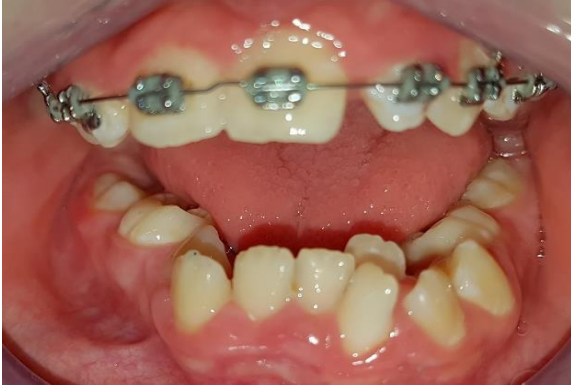- 1) La présence de plaque associée à une gingivite localisée au niveau des secteurs incisifs ;
- 2) La formule dentaire décrite ci-dessous ;

16 13 14 11	21 21 23 24 25 26
46 85 43 42 41	31 32 33 34 75 36

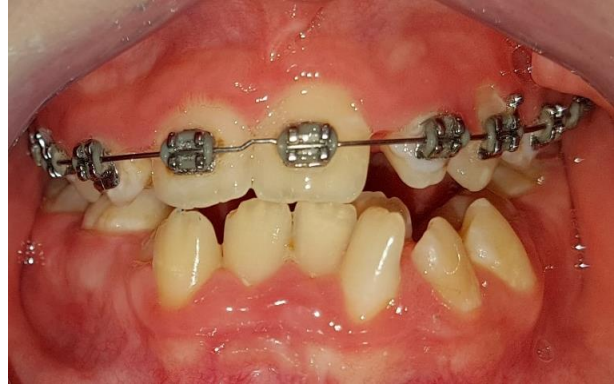A noter l'inversé de position entre 13 et 14.

- 3) Les anomalies orthodontiques suivantes :
  - Dans le sens vertical : une infraclusion antérieure associée à des béances bilatérales des secteurs postérieurs avec interposition linguale ;
  - Dans le sens transversal : forme d'arcade en V, déviation des milieux interincisifs et occlusion de bout à bout des secteurs postérieurs ;
  - Dans le sens sagittal : classe II d'Angle ;
  - Un encombrement incisif inférieur et des positions ectopiques de 32, 33.

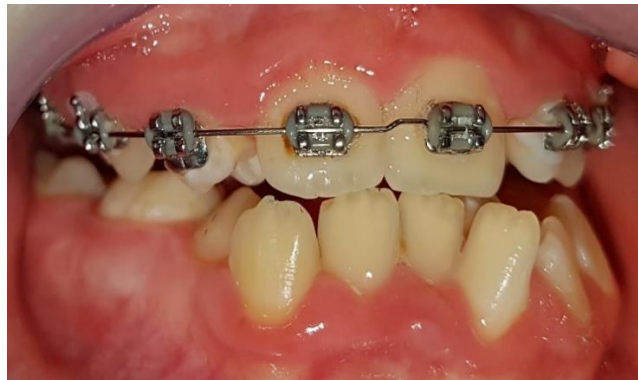- 4) Les anomalies fonctionnelles suivantes : interposition linguale intercadade et déglutition immature ;
- 5) Des lésions carieuses occlusales de score ICDAS 3 sur les premières molaires permanentes.



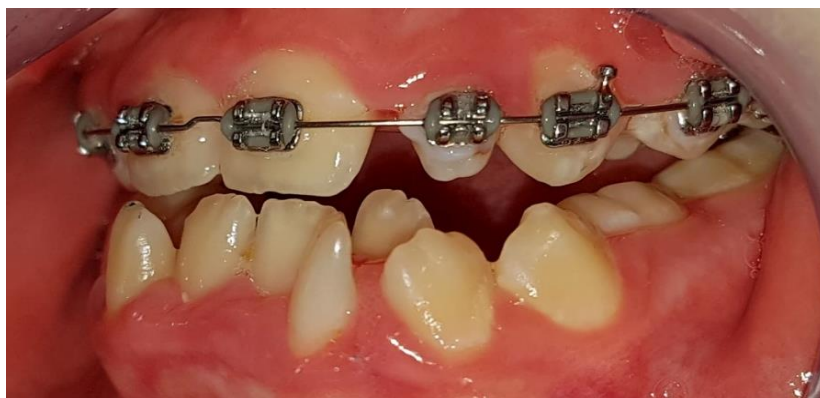De face



En occlusion



Profil droit



Profil gauche

Figure 13 : Photographies intrabuccales (source : M. Vendola et Dr Hernandez, 2019)

L'analyse des clichés rétro alvéolaires des secteurs postérieurs confirme l'inversé de position de 13 et 14, l'inclusion de 15 et mettent en évidence les agénésies de 12, 35, 44, 47 et des quatre dents de sagesse.

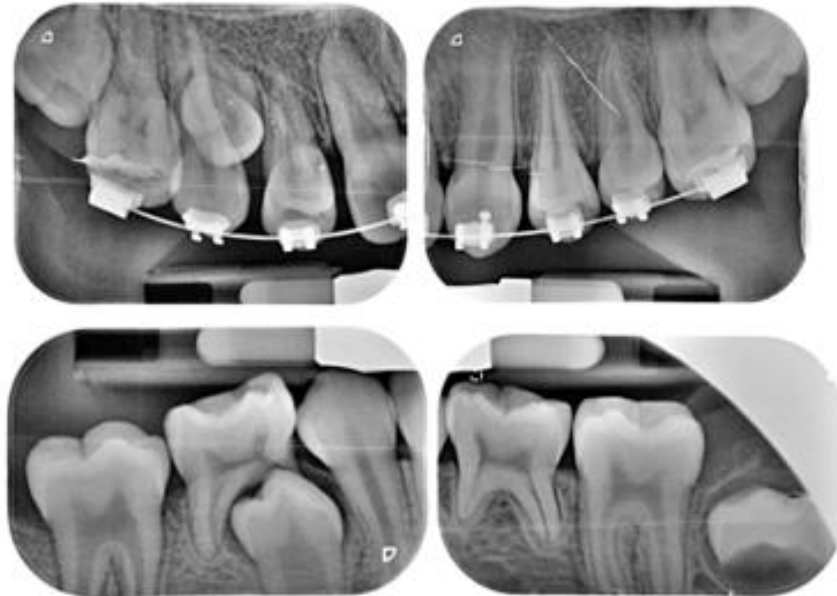


Figure 14 : Radiographies rétro alvéolaires des secteurs postérieurs (source : Dr Hernandez, 2019)

La prise en charge orthodontique a été demandée par le Professeur Simon, et l'orthodontiste requiert l'avulsion de 22 afin de corriger la déviation des milieux et les avulsions des dents temporaires persistantes, 85 et 75 afin de gérer les agénésies de 35 et 44. Dans un second temps sera évaluée la nécessité d'avulser 34 et 44 afin de corriger l'encombrement incisif mandibulaire.

Le plan de traitement dentaire inclus également les soins des lésions carieuses sur 16, 26, 36 et 46 sous champ opératoire par restauration à la résine composite ; de mesures de prophylaxie en cours de traitement orthodontique comme l'application de vernis fluoré à raison de d'une application tous les 3 mois, un enseignement à l'hygiène bucco-dentaire et le rappel de conseils diététiques.

La patiente est également suivie par un orthophoniste dans le cadre d'une rééducation de la déglutition.

### **3. PRISE EN CHARGE THÉRAPEUTIQUE**

La prise en charge des enfants atteints de la séquence de Pierre Robin isolée s'est beaucoup améliorée depuis une quinzaine d'années, grâce à de meilleures connaissances et à de nouvelles thérapies. Les problèmes de coordination de la respiration et de l'alimentation peuvent ainsi être pris en charge de manière adaptée (surveillance intensive, chirurgies si nécessaires).

La prise en charge progresse aussi car on apprend aux parents à réaliser certains soins, réduisant ainsi la durée d'hospitalisation.

#### **3.1. Libération des voies aériennes**

La prise en charge la plus urgente concerne la libération des voies aériennes supérieures. En période néonatale, plusieurs traitements peuvent être proposés : conservateurs ou chirurgicaux. Les patients atteints du syndrome de Pierre Robin isolé répondent généralement plus favorablement à l'approche conservatrice.

La plupart des études montrent qu'avec une croissance normale, la libération des voies aériennes est résolue sans intervention chirurgicale immédiate.

Abel et coll., (2012) ont récemment fait état de résultats à long terme chez 104 enfants présentant une séquence de Pierre Robin et une obstruction des voies respiratoires. Chez la plupart des enfants (86,5%), l'obstruction des voies respiratoires est gérée par des mesures conservatrices ou par voie nasopharyngée pendant quelques mois (Abel et coll., 2012).

La thérapie positionnelle sur le ventre s'est révélée très efficace dans la gestion des voies respiratoires.

##### **3.1.1. Méthodes non chirurgicales**

- Désenclavement de la langue

La technique est simple. Lors de l'examen initial du nourrisson, il suffit de passer son doigt dans la bouche de l'enfant à la recherche d'un possible cavum présent en cas de fentes palatines étroites et postérieures. Les voies aériennes sont immédiatement libérées (Delaire et coll., 1969).

- Positionnement

Il est plus raisonnable de commencer avec des mesures moins invasives pour traiter les problèmes de ventilation intermittente. Initialement, le patient peut être placé en position couchée ou latérale. Grâce à la force de gravité, un avancement de la mâchoire et par conséquent, de la langue sont obtenus avec une augmentation de l'espace pharyngé et une réduction de l'obstruction respiratoire.

Le positionnement seul est efficace chez 40 à 70% des enfants atteints de syndrome de Pierre Robin (Anderson et coll., 2011). Cependant, dans une étude détaillée réalisée par un groupe australien (Daniel et coll., 2013), il a été observé que tous les nourrissons présentaient une apnée obstructive du sommeil et ce, même si la surveillance clinique avait suggéré ce positionnement sur le ventre comme méthode efficace pour soulager l'obstruction des voies respiratoires.

Une deuxième alternative est le positionnement latéral plutôt que la position couchée. Cette méthode est particulièrement employée au Royaume-Uni, (Cole et coll., 2008) car de nombreux auteurs mentionnent que l'évaluation d'un nourrisson en position ventrale pour détecter des signes d'obstruction des voies respiratoires serait plus difficile que la position latérale. De plus, la position ventrale est souvent associée à un risque accru de syndrome de mort subite du nourrisson. Toutefois, les études du Royaume-Uni n'ont pas encore fourni de preuves objectives que l'obstruction des voies respiratoires par la position latérale est ainsi soulagée.

En résumé, il existe peu de données sur la durée et le côté de positionnement à choisir.

- Sonde naso-pharyngée

Lorsque le positionnement seul échoue, l'obstruction des voies respiratoires peut être soulagée par mise en place d'une sonde naso-pharyngée, sans anesthésie. L'extrémité d'un tube endotrachéal (ou de tout autre tube approprié) est placée et positionnée par voie intranasale dans la zone distale de l'oropharynx, c'est-à-dire au-delà de la zone d'obstruction par glossoptose. L'obstruction peut être levée lorsque la sonde naso pharyngée brise le sceau entre la langue et le pharynx postérieur. La technique a été particulièrement bien décrite dans la littérature (Mondini et coll., 2009).

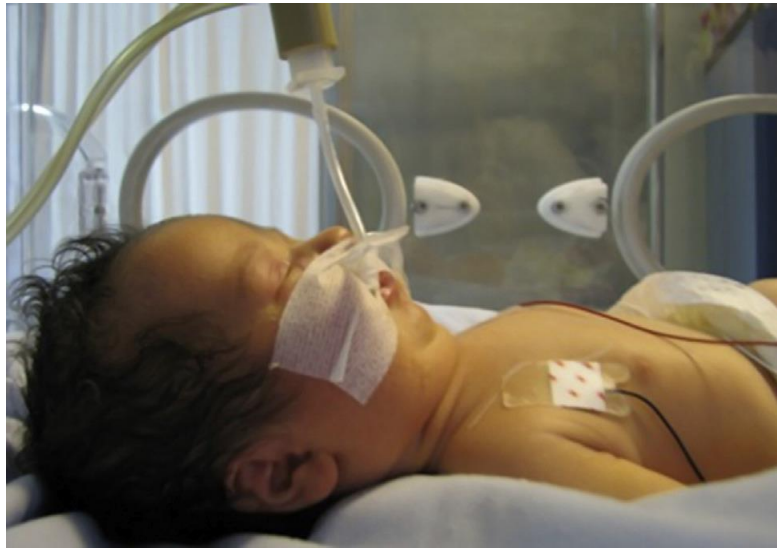

Figure 15 : Patient avec une sonde naso-pharyngée (source : Cascone, 2014)

Pour une utilisation à long terme à la maison, il faut apprendre aux parents la bonne technique d'insertion. Une équipe de soutien devrait être facilement joignable et disponible pour des visites à domicile. La sélection des parents est primordiale car tous les parents ne sont pas réceptifs à ce type de formation et à la responsabilité qui leur incombe.

Dans une étude réalisée par Abel et coll. (2012), 63 nourrissons atteints du syndrome de Pierre Robin isolé ont été étudiés par polysomnographie. Aucune obstruction n'a été observée sur 5 des 63 nourrissons (8%), 39 ont été traités pour obstruction légère (62%) et 19 nourrissons (30%) ont eu une obstruction modérée persistante. Aucun patient n'a présenté d'obstruction sévère.

L'étude par polysomnographie a permis aussi de déterminer le moment idéal de retrait de la sonde naso-pharyngée. Une durée moyenne de 8 mois est requise avant le retrait de la sonde naso-pharyngée (Abel et coll., 2012).

La sonde naso-pharyngée peut malheureusement provoquer des irritations du pharynx lorsque l'enfant tousse ou déglutit. Les intubations à la sonde sont à éviter chez les patients atteints de traumatismes oropharyngiens ou atteints d'apnée du sommeil (Dubosc, 2013).

Cependant, elle reste une option efficace et avérée dans le traitement des enfants porteurs de la séquence de Pierre Robin isolée (Anderson et coll., 2007).

- Ventilation non invasive

La ventilation non invasive consiste à appliquer une pression positive continue au niveau des voies aériennes supérieures au travers d'un masque ou d'une intubation. En appliquant une pression positive pendant un cycle respiratoire, on maintient la perméabilité des voies respiratoires.

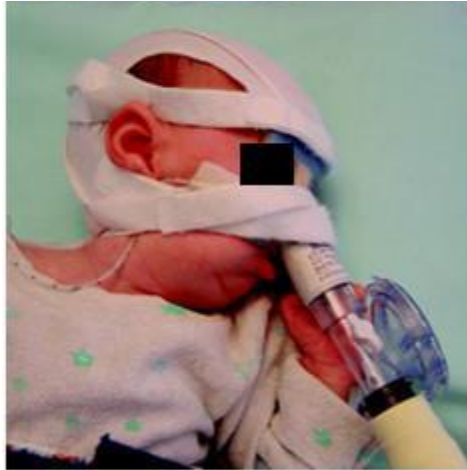

Figure 16 : Ventilation non invasive chez un nouveau-né (source : Cascone, 2014)

Selon une étude de Le boulanger et coll. (2010), il semblerait que la ventilation non invasive entraîne une amélioration clinique dans tous les cas et que seules quelques complications mineures ont été signalées dans 14,7 % des cas. Celles-ci correspondent à une irritation cutanée locale et une légère déformation du visage (hypoplasie maxillaire acquise secondaire). La ventilation continue non invasive devrait être limitée aux patients nécessitant un soutien à court terme lors de la mise en œuvre d'un traitement médical définitif (Li et coll., 2000).

- Intubation endo trachéale

Ce procédé est utilisé lorsque l'emploi de la sonde naso pharyngée se révèle insuffisant.

La mise en place de la sonde doit se faire de façon délicate. La visualisation de l'épiglotte est rendue difficile par la présence de la glossoptose et de la rétrognathie. La laryngoscopie entraîne un risque de lésions des lèvres, de la langue, des régions sus et sous-glottiques. Chez le nourrisson, l'intubation doit être pratiquée sous anesthésie, car celle-ci reste désagréable et douloureuse (Cornu, 2016).

Cependant, il faut rester vigilant car l'exposition à une anesthésie générale de courte durée chez les tout-petits peut entraîner un risque de troubles neurodéveloppementaux.

### 3.1.2. Méthodes chirurgicales

Les patients présentant une obstruction des voies respiratoires modérée ou grave et ne répondant pas positivement aux méthodes conservatrices sont traités chirurgicalement. Dans une étude récente, Bangiyev et coll. (2016) ont rapporté que seulement 10% des séquences de Pierre Robin isolées nécessitaient une approche chirurgicale.

Les options thérapeutiques incluent la traction mandibulaire, l'adhésion lèvre-langue, l'ostéogénèse par distraction mandibulaire et la trachéotomie.

- Traction mandibulaire

Cette technique a été décrite initialement en 1957 par Stellmach. Deux types de tractions sont envisageables : percutanée et cutanée. Dans les deux cas, il s'agit d'une opération chirurgicale peu invasive, qui peut être effectuée sous anesthésie locale.

Une incision est réalisée au niveau de la peau sous le menton, puis des fils y sont insérés en région para-symphysaire. Les extrémités sont nouées en boucle, puis connectées parallèlement via un petit élastique, à un poids à travers un système de poulie, disposé de manière à exercer une pression constante sur la mandibule.

Afin d'effectuer une traction mandibulaire vers l'avant, le patient est placé en position couchée. La tension est réglée entre 90 et 100 g : le minimum requis pour surmonter la traction arrière de la mandibule. Le geste chirurgical peut être exécuté chez des nouveaux-nés. L'incision cicatrise de façon optimale et très peu de cicatrices restent visibles ensuite (Dubosc, 2013).



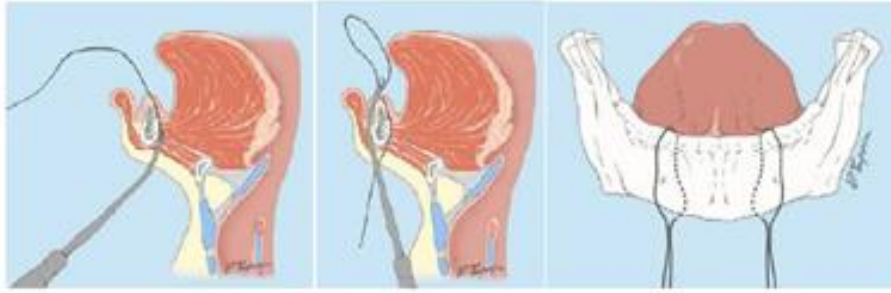


Figure 17 : Mise en place des fils autour de la mandibule (source : Bernasconi et coll., 2004)

La deuxième technique est décrite principalement par Pradel (2009). Ce dernier réalise une étude clinique en 2009 sur 19 patients porteurs de la séquence, dont 8 traités par traction mandibulaire. Un seul patient n'a pas répondu positivement au traitement. Sa méthode réside dans la confection d'une plaque mandibulaire acrylique, réalisée après empreinte. Pour une traction continue, cette plaque est fixée à la mandibule en utilisant un câblage circonférentiel pour éviter les blessures extra-orales et les cicatrices au menton. Des boutons sont attachés sur la partie antérieure de la plaque mandibulaire et représentent des points de stimulation de la langue. Ils permettent un positionnement en avant de la mandibule et une ouverture de l'oropharynx. En utilisant cette plaque sur mesure, la force de traction est répartie sur une grande surface de la mandibule, contrairement à la traction utilisant des fils percutanés et par laquelle la croissance mandibulaire de l'os spongieux pourrait être altérée. Le poids nécessaire pour surmonter la traction en arrière de la mandibule est déterminé cliniquement au préalable. La durée de traction mandibulaire est différente pour chaque nourrisson et varie de 9 à 42 jours.

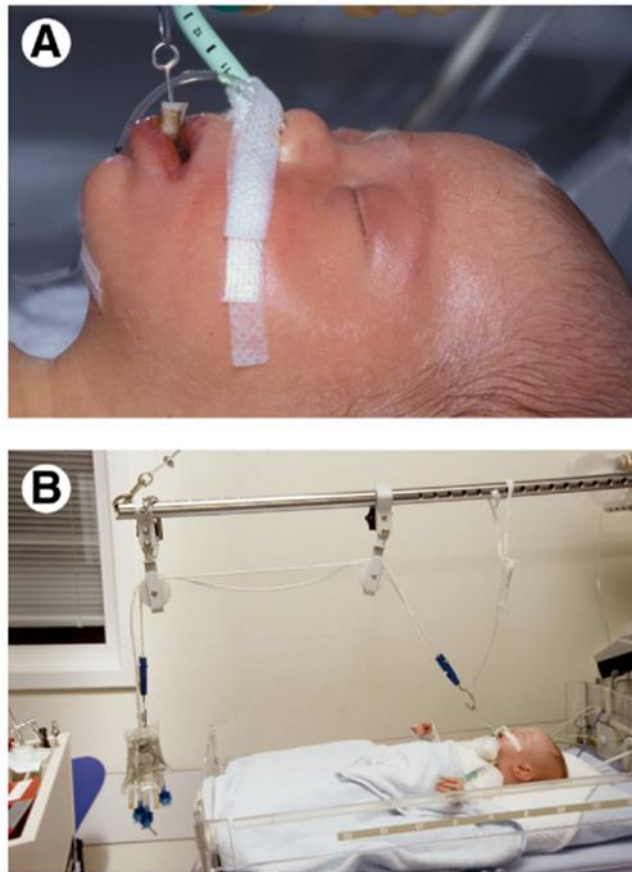


Figure 18 : Système de traction mandibulaire de Pradel (source : Pradel, 2009)

L'analyse céphalométrique de la mandibule a révélé qu'une traction continue au niveau de la symphyse mandibulaire induisait une poussée de croissance sagittale ainsi qu'un élargissement de l'angle goniale en 4 semaines.

Aucun effet négatif grave sur l'articulation temporo-mandibulaire n'a été décrit (Schettler et Koch, 1974).

Cependant, un traitement orthodontique peut être nécessaire chez l'adolescent car une légère rétrognathie peut persister.

- Glossopexie

L'adhésion langue-lèvre (ou labioglossopexie) a été proposée à l'origine par Shukowsky en 1911 pour le traitement des patients atteints du syndrome de Pierre Robin souffrant d'une obstruction respiratoire grave (Cascone et coll., 2014). Il s'agit d'une intervention chirurgicale simple qui repose sur la protraction de la langue vers l'avant, en suturant la pointe de la langue sur la lèvre inférieure. Pratiquée au cours

des premiers mois de vie, elle permet d'améliorer la ventilation et la nutrition mais cette technique ne permet pas de corriger la micrognathie. C'est une solution temporaire simple et rapide (de 9 à 14 mois) présentant peu d'inconvénients. Dans la littérature, l'efficacité de la labioglossopexie est estimée entre 70 et 100 % selon les auteurs (Evans et coll., 2001 ; LeBlanc et Golding-Kushner, 1992).

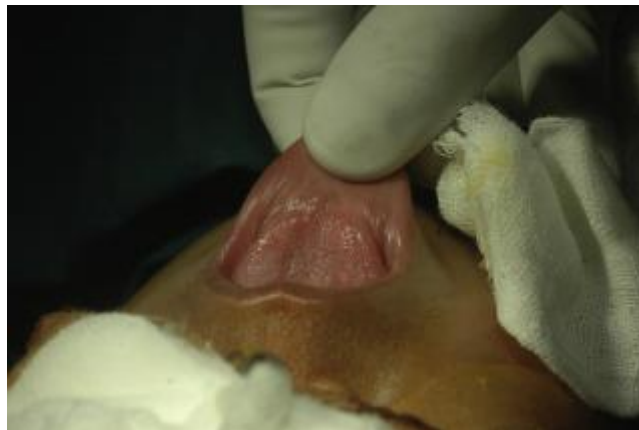

Figure 19 : Adhésion langue-lèvre (source : Ramanathan et coll., 2015)

Succinctement, l'intervention débute par la confection des zones cruentées sur la face ventrale de langue et sur la face postérieure de la lèvre inférieure (d'1 centimètre de long et 1 à 1,5 centimètre de large). La pexie est réalisée par deux points transversaux du muscle lingual au muscle labial afin d'obtenir une résistance suffisante à la traction. Un point de contention peut être réalisé entre le menton et la face dorsale de la langue pour une durée de 10 jours. La pexie est libérée à l'âge de 10 mois en même temps que la fermeture chirurgicale de la fente palatine (Fayoux et coll., 2013).

Le groupe du Boston Children's Hospital aux États-Unis a développé un système de notation, le score GILLS, qui pourrait aider à prédire la probabilité de succès de l'adhésion langue-lèvre. Le système de notation contient des éléments relatifs au reflux gastro-œsophagien, à l'intubation préopératoire, à une intervention chirurgicale tardive, à l'insuffisance pondérale à la naissance et au diagnostic syndromique (Rogers et coll., 2011).

Les données polysomnographiques sont aussi utilisées dans certaines études pour évaluer l'efficacité de l'intervention chirurgicale, comme dans celles de Sedaghat et coll. (2012) où l'on constate une amélioration de la ventilation chez 88 % de patients.

Les complications sont rares et généralement peu graves. Le lâchage spontané de la pexie est la complication la plus fréquente puisque rapportée dans 17 % à 28 % cas. Les autres complications retrouvées dans la littérature sont les blessures linguales ou cutanées, les lésions du canal de Wharton ou les malpositions dentaires (Kirschner et coll., 2003 ; S. M. LeBlanc et Golding-Kushner, 1992).

En résumé, il a été démontré que la procédure d'adhésion langue-lèvre soulageait l'obstruction des voies respiratoires chez des nourrissons soigneusement sélectionnés atteints de la séquence de Pierre Robin. Pourtant, à ce jour, les données de polysomnographie objectives restent rares. En outre, son utilisation en tant que mesure de temporisation constitue un outil précieux dans l'arsenal thérapeutique des chirurgiens des voies respiratoires.

- Distraction mandibulaire

L'ostéogénèse néonatale de distraction mandibulaire est une technique chirurgicale de prise en charge de l'obstruction des voies respiratoires supérieures qui s'est révélée efficace dans la prise en charge de certains cas de la séquence de Pierre Robin (Denny et coll., 2001).

Cette procédure a été introduite en 1992 par McCarthy et coll. En 2009, Shen en a déterminé des indications chirurgicales en fonction des signes cliniques et de la distance entre la base de la langue et la paroi postérieure du pharynx.

Cette procédure implique la mise en place chirurgicale de dispositifs de distraction internes ou externes avec des broches percutanées au niveau de la mandibule. Un avantage est le re proportionnement des dimensions de la mandibule à l'idéal, impliquant le déplacement de la base de la langue en avant donc hors des voies respiratoires.

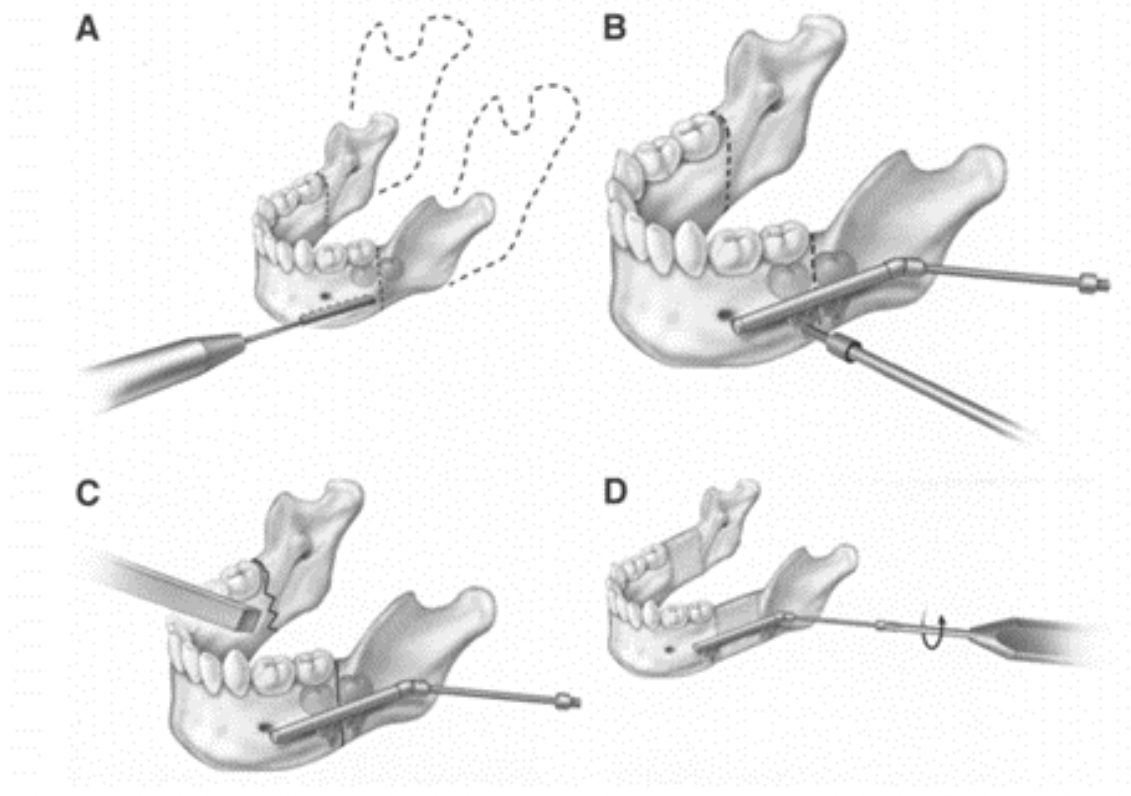


Figure 20 : Représentation schématique des différentes phases de la technique chirurgicale de la distraction mandibulaire (source : Figueroa et Polley, 2002)

Une distance inférieure à 3 mm en céphalométrie latérale préopératoire vue à la radiographie prédispose le patient à une ostéogénèse par distraction mandibulaire. Si la distance entre la base de la langue et la paroi postérieure du pharynx est inférieure à 2mm, alors la trachéotomie est indiquée.

La technique chirurgicale ostéodistractive classique est articulée en trois phases successives : latence, activation et consolidation.

La phase de latence correspond à la période qui suit immédiatement l'ostéotomie. A la mandibule, elle est comprise entre 0 à 2 jours.

Pendant la phase d'activation, la distraction mandibulaire se produit à une vitesse spécifique, généralement 1mm par jour (0,5mm le matin et 0,5mm le soir). La longueur souhaitée de la distraction mandibulaire est évaluée par rapport au défaut initial, afin d'obtenir une fonctionnalité optimale et/ou de corriger certains types de malocclusions comme la bécance ou l'asymétrie.

Enfin, la phase de consolidation permet la minéralisation du tissu osseux nouvellement formé sur une période de 6 à 12 semaines (Lee et Bradley, 2014).

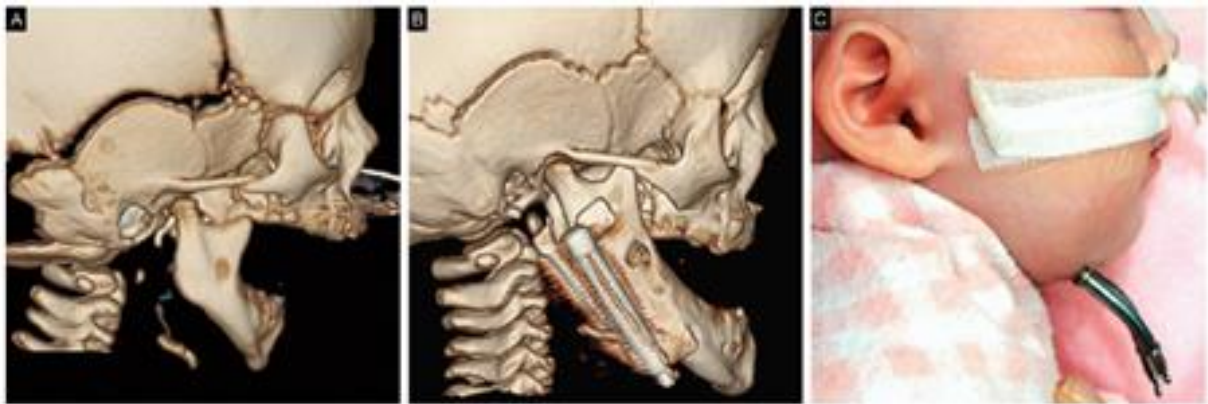

Figure 21 : A.B., Scanner tri dimensionnel, avant/après l'intervention chirurgicale, C. Enfant durant la phase d'activation (source : Boccaccio et coll., 2008)

Le traitement basé sur la distraction externe mandibulaire montre de bons résultats (jusqu'à 20,0mm de croissance mandibulaire) et il est facile à placer et à retirer (ambulatoire et sans anesthésie). Il a aussi l'avantage de présenter des vecteurs de distraction multidirectionnels. Il laisse néanmoins des cicatrices visibles. Les périphériques internes sont cachés mais ils n'autorisent que la distraction dans un mouvement linéaire unidirectionnel et nécessitent une seconde intervention chirurgicale lors de la procédure de retrait (Sesenna et coll., 2012).

Selon l'étude de Cascone et coll. (2014), il est essentiel d'effectuer la distraction mandibulaire le plus tôt possible. La direction du vecteur de distraction (verticale ou horizontale) n'est pas primordiale.

Diverses études ont démontré l'efficacité des procédures d'ostéodistraction mandibulaire dans le traitement des obstructions respiratoires sévères chez les enfants atteints de la séquence de Pierre Robin et ont identifié une amélioration effective des conditions cliniques selon des critères objectifs de polysomnographie (Zhang et coll., 2018 ; Hammoudeh et coll., 2012).

En tant que technique chirurgicale hautement invasive, le risque de complications postopératoires est inévitable : paresthésie temporaire ou lésion mineure du nerf alvéolaire, lésion nerveuse du nerf facial ou du nerf mandibulaire, consolidation ou échec de la consolidation des segments mandibulaires, infections des plaies, lésions dentaires et ankylose du membre joint (Collins et coll., 2014).

- Trachéotomie

La trachéotomie est considérée comme le traitement de dernière intention lors d'une obstruction grave des voies respiratoires.

Il ne faut pas confondre trachéotomie et trachéostomie. La trachéotomie implique la réalisation d'une communication chirurgicale temporaire entre la trachée et la surface cutanée dans laquelle la perméabilité est maintenue par un tube de trachéotomie. La création d'une trachéostomie quant à elle, implique la suture directe de la trachée sur la surface cutanée et nécessite des mesures chirurgicales d'inversion (Evans et coll., 2006).

La trachéotomie ayant un taux de morbidité et de mortalité très élevé (0,5% à 7%),. Elle est exclusivement réservée aux patients présentant une obstruction sévère des voies respiratoires supérieures pour laquelle d'autres mesures thérapeutiques ont échoué (Lee et Bradley, 2014). Cependant, d'après une vaste revue de littérature, Kremer et coll. (2002) ont conclu que la plupart des décès chez les patients trachéotomisés résultaient de leur état pathologique sous-jacent et non de la trachéotomie elle-même.

De nombreuses études scientifiques ont détaillé les complications résultant de cette procédure : déclinaisons accidentelles ou obstructions des tubes, infections ou fistules, saignements, sténose trachéale et pneumothorax (Collins et coll., 2014).

Il faut souligner que la trachéotomie vise à soulager immédiatement les symptômes cliniques mais n'a aucune influence sur la physiopathologie du syndrome de Pierre Robin. L'hypoplasie mandibulaire persiste et d'autres méthodes de traitement définitives sont donc nécessaires.

### **3.2. Prise en charge alimentaire**

Les difficultés d'alimentation sont fréquentes chez les patients porteurs de la séquence de Pierre Robin et les échecs de croissance peuvent concerner l'intégralité des patients (Eipe et coll., 2006).

Les données publiées suggèrent qu'environ la moitié des nourrissons atteints de la séquence de Pierre Robin nécessite une alimentation par sonde (Marques et coll., 2001). Malgré les prises en charge alimentaires, la malnutrition reste fréquente, chez les nourrissons sévèrement atteints. On sait que l'atteinte des voies respiratoires et

une prise de poids insuffisante sont étroitement liées (Marques et coll., 2008 ; Stubenitsky et coll., 2010) et que les problèmes de voies respiratoires eux-mêmes ont une incidence sur l'alimentation (Lidsky et coll., 2008).

Le reflux gastro-œsophagien est une autre source de difficulté à l'alimentation. Il peut se manifester par une toux, des reflux alimentaires ou des vomissements. C'est un phénomène fréquent chez le nourrisson. En cas de reflux gastroœsophagien pathologique, un traitement médicamenteux par inhibiteur de la pompe à protons peut être mis en place.

Le réflexe de succion-déglutition lié au dysfonctionnement du tronc cérébral associé à la glossoptose, altèrent l'antériorisation de la langue nécessaire à une succion adéquate.

Lors du mouvement de succion, une pression négative intra-orale est requise pour l'absorption du bol alimentaire. La fente a tendance à altérer cette activité. L'allaitement est rendu difficile, son temps est allongé, et la quantité de lait absorbée par le nourrisson est faible. Les repas sont généralement source d'anxiété pour les parents qui se trouvent démunis face à la situation (Cornu, 2016).

### 3.2.1. Méthodes non invasives

Il existe des techniques facilitant l'alimentation chez le nourrisson qui permettent de ne pas avoir recours à la sonde gastrique ou la gastrotomie, limitant ainsi les facteurs étiologiques du développement de reflux gastro-œsophagien.

La succion d'une tétine « Haberman » permet d'atténuer les complications de l'allaitement. La tétine est sensible à l'effort de succion le plus faible et la valve anti-retour empêche le lait de déborder ou d'inonder le bébé. Des massages relaxant la langue et les joues peuvent être aussi un bon moyen de détendre le nourrisson avant et après un repas (Dubosc, 2013 ; Nassar et coll., 2006).



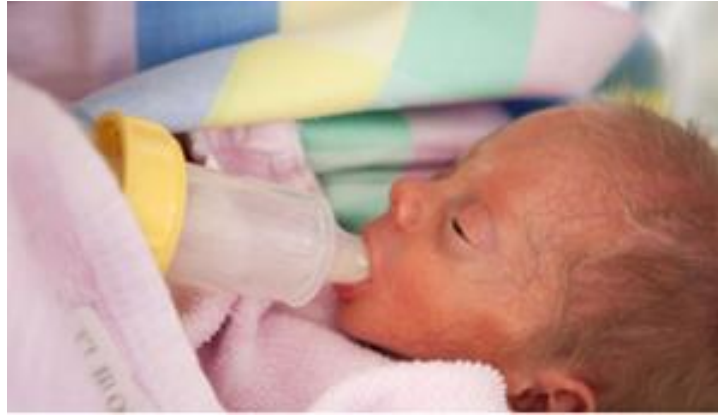

Figure 22 : Tétine Haberman (source : Medela, page web)

L'étude de Nassar et coll, (2006) effectuée sur 26 enfants porteurs de la séquence, a montré que 92,3% des nourrissons étaient exclusivement nourris par voie orale et que seulement 7,6% des enfants avaient eu recours à une alimentation complétée par une sonde gastrique.

Le biberon Haberman fonctionne de telle sorte que le bébé qui ne peut créer un vide pour extraire le lait, opte à la place pour la compression. La valve anti-reflux empêche l'entrée d'air dans la tétine. Avec le mécanisme de fente, le parent peut contrôler facilement le débit de lait. Le mécanisme de fente de la tétine réagit aux efforts d'aspiration et se ferme complètement lorsque le bébé fait une pause. La valve anti-reflux empêche l'entrée d'air dans la tétine. L'alimentation du bébé est ainsi améliorée (Medela, page web).

### 3.2.2. Méthodes invasives

Les difficultés alimentaires exposent au risque d'hypotrophie saturo-pondérale. Elles nécessitent souvent des techniques d'assistance entérale. La nutrition entérale est l'apport de nutriments dans le tube digestif par l'intermédiaire d'une sonde permet de corriger ou de prévenir la dénutrition de l'enfant.

- La sonde naso-gastrique

La sonde est mise en place par voie nasale en profitant du réflexe de déglutition ; elle est alors poussée dans l'œsophage puis l'estomac. Sa simplicité en fait la technique de choix chez les enfants prématurés ou très dénutris ; un geste chirurgical plus lourd est alors temporairement contre-indiqué.

L'alimentation par sonde naso-gastrique est souvent utilisée, en continu puis en discontinu. Elle est indispensable lorsque l'enfant n'a pas une évolution pondérale satisfaisante. Cette méthode doit cependant être réservée à des programmes de nutrition n'excédant pas quelques semaines ou quelques mois afin d'éviter les complications comme l'irritation nasale et pharyngée notamment (Michaud et coll., 2008).

- La gastrostomie

La gastrostomie est la réalisation au niveau de l'abdomen d'un orifice faisant communiquer l'estomac avec l'extérieur. Cette intervention permet la mise en place d'une sonde directement à travers la peau et la paroi de l'estomac pour que l'enfant ne pouvant pas s'alimenter normalement puisse recevoir l'apport énergétique nécessaire. Ceci permet d'éviter au long cours la sonde naso-gastrique. Cependant, il faut prendre en compte les principales complications relatives à la gastrostomie telles que les infections locales et péritonites, les obstructions du tube et les fuites du contenu gastrique autour de la sonde.

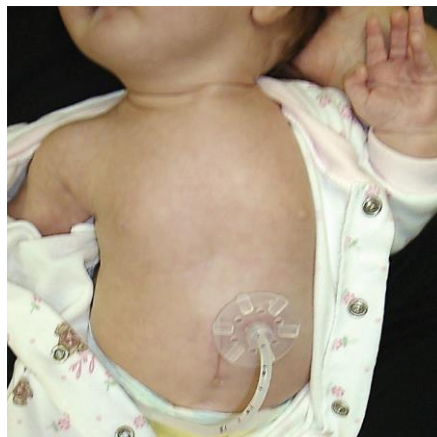

Figure 23 : Sonde gastrique chez le nourrisson (source : Bütow et all., 2016)

L'alimentation entérale est un progrès qui améliore le pronostic vital pour beaucoup de nourrissons. Par la suite, l'établissement de l'alimentation orale sera plus difficile. Il existe souvent une phase transitoire mixte : tétée et alimentation par sonde naso-gastrique de complément. Le sevrage est lent et progressif, propre à chaque enfant (Abadie, 2001).

### **3.3. Prise en charge de la fente palatine**

La fente palatine représente un obstacle à la fois au niveau respiratoire et au niveau digestif. La langue prend facilement position dans la fente, perturbant la ventilation. La prise de tétée est aussi troublée car il ne se crée pas de pression négative intra-orale nécessaire à l'envoi du bol alimentaire dans l'œsophage. Des reflux nasaux sont très fréquents, rendant l'alimentation lente et fastidieuse pour l'enfant et les parents.

Deux solutions sont envisageables et complémentaires : la plaque palatine (solution temporaire pour séparer les cavités nasales et buccale) et la chirurgie, qui est une solution quasi définitive pour créer la fermeture du palais.

#### **3.3.1. Plaque palatine**

Chez le nourrisson, les plaques palatines sont indiquées pour les divisions palatines (palais dur) et vélopalatines. Les divisions purement labiales et vélaires ne nécessitent aucune plaque (Noirrit-Esclassan et coll., 2018).

Il existe des plaques actives, qui ont un rôle orthopédique et des plaques passives qui corrigent les difformités du maxillaire, facilitent le geste chirurgical et évitent l'interposition linguale dans la division palatine. Ces plaques peuvent être amovibles ou fixes (Destruhaut et coll., 2016).

Les plaques palatines sont des prothèses réalisées sur mesure pour couvrir et fermer le palais dur en cas de fente palatine. Elles englobent la fente palatine et les crêtes alvéolaires. Elles peuvent comporter un prolongement postérieur : une pelote visant à parer la fente du voile mou, un ergot s'appuyant sur la base de langue ou encore un système de tube assurant la perméabilité des voies aériennes supérieures.

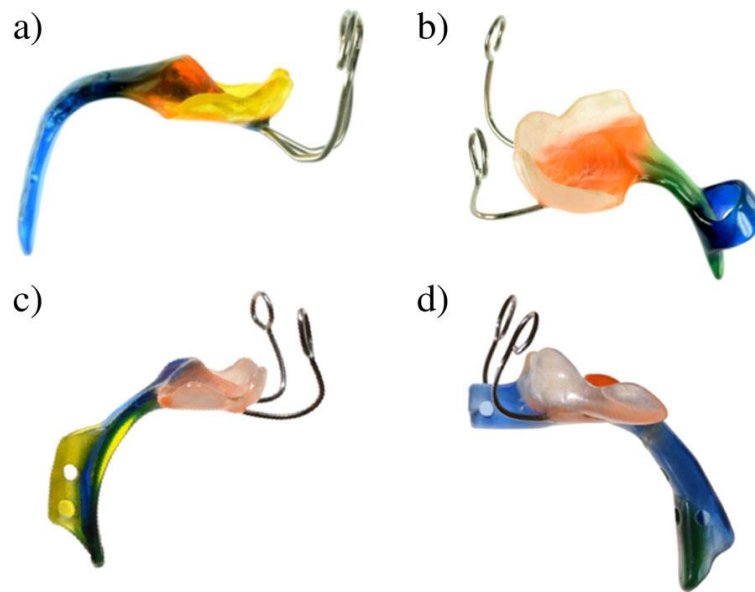


Figure 24 : Différents types de plaques possibles avec extension (source : Silvia Müller-Hagedorn et coll., 2017)

- a) Tübingen plaque palatine
- b) Plaque palatine modifiée par un anneau en extension
- c) Plaque palatine modifiée par un tube en extension
- d) Plaque palatine modifiée par un tube en extension
- e) Plaque palatine modifiée avec un tube extra-oral en extension

Grâce au port des plaques, la langue retrouve une position physiologique et la succion-déglutition est améliorée. Les prises au biberon sont facilitées et la relation parents-enfant devient plus aisée. De plus, elles contribuent à guider la croissance du maxillaire afin d'obtenir une arcade alvéolaire harmonieuse (Noirrit-Esclassan et coll., 2018).

Le suivi de la croissance et l'adaptation de la plaque par des rendez-vous réguliers favorisent l'implication des parents dans le traitement proposé à leur enfant (Hotz et coll., 1978).

Pour la réalisation de la plaque palatine, l'empreinte est réalisée de la façon suivante : prise dès les premiers jours de vie du nourrisson, elle se déroule généralement à l'état vigile. L'enfant est en décubitus latéral ou ventral pour ne pas aggraver la glossoptose et l'obstruction respiratoire et il peut être placé sous surveillance oxygénothérapie, avec l'aide d'un anesthésiste.

Deux techniques d'empreinte sont possibles :

1. Directement sur le palais de l'enfant avec une solution élastomérique (polyvinylsiloxane). Le matériau est alors introduit dans la cavité buccale sans porte-empreinte, maintenu par les doigts du praticien.
2. Une seconde empreinte peut être réalisée si lors de la technique directe l'enfant a été agité et que les limites de la future plaque palatine ne sont pas bien lisibles. Un porte-empreinte individuel est confectionné et une solution élastomérique est utilisée. Le porte-empreinte rempli de pâte est alors appliqué sur le palais de l'enfant. Quelquefois, l'enfant pleure et inspire par le nez, faisant remonter le matériau à empreinte dans les fosses nasales.

L'empreinte est examinée puis coulée en plâtre dur. Les zones de contre-dépouilles et la fente sont ensuite comblées avec de la cire sur le modèle. Le prothésiste dépose une solution séparatrice sur le modèle et la plaque palatine est réalisée. La plaque est polie, les bords arrondis afin de prévenir d'éventuelles blessures. Elle est aussi volontairement colorée pour permettre aux parents de la retrouver plus facilement si l'enfant l'expulse (Noirrit-Esclassan et coll., 2005 ; Destruhaut et coll., 2016).

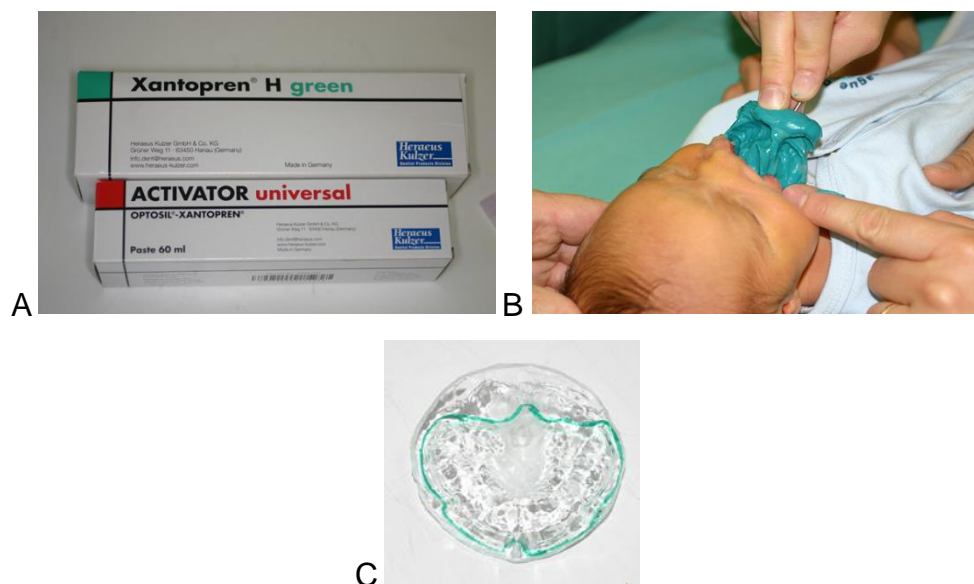

Figure 25 : Prise d'empreinte et confection d'une plaque palatine (source : Pr Simon, 2018)

A : Matériau à empreinte

B : Prise d'empreinte avec porte empreinte

C : Plaque palatine

Chez les nourrissons et pendant les 2 à 3 premiers mois de traitement, il est recommandé de porter les appareils sans interruption. Ils doivent être retirés 1 à 2 fois par jour pour un nettoyage, à l'eau clair ou au bicarbonate de sodium (Dubosc, 2013).

Les appareils sont maintenus in situ par adhérence ou aspiration. Une crème adhésive peut être appliquée pour améliorer la rétention (Eipe et coll., 2006).

La plaque est contrôlée à chaque consultation. Si celle-ci devient trop petite ou que des dents font leur apparition, elle doit être renouvelée.

Le recours aux plaques palatines implique activement les parents dans le traitement. La fréquence des rendez-vous est primordiale même si le lieu de résidence est éloigné du centre de soins.

Ces plaques palatines restent de loin, un des meilleurs traitements temporaires dans l'attente de la fermeture chirurgicale de la fente palatine (Noirrit-Esclassan et coll., 2005).

### 3.3.2. Fermeture chirurgicale de la fente palatine

Pour de nombreuses équipes médicales, l'attitude chirurgicale et le calendrier sont les mêmes que pour une fente vélopalatine sans Pierre Robin. L'accord des anesthésistes doit être obtenu et l'examen polysomnographique doit être rassurant. L'intubation peut être délicate du fait de la position antérieure du larynx et peut nécessiter le recours à un fibroscope (Bénateau et coll., 2016).

La chirurgie palatine se déroule généralement entre 6 et 18 mois. Une chirurgie précoce semble avoir de meilleurs résultats. Cependant, des travaux américains d'anesthésiologie néonatale ont déconseillé d'opérer avant l'âge de 4 mois sauf en cas d'urgence vitale. Suivre ce conseil ne peut qu'être bénéfique pour l'enfant (Creeley et coll., 2014).

S'il s'agit d'une fente vélaire pure ne débordant que très peu sur le palais, la totalité de la fente sera fermée en un temps, toujours sans laisser de zone latérale dénudée, selon le même principe que pour les fentes vélopalatines non syndromiques. Cette fermeture précoce corrige aussi partiellement la malposition linguale qui s'abaisse et qui stimule la croissance mandibulaire dans les deux premières années.

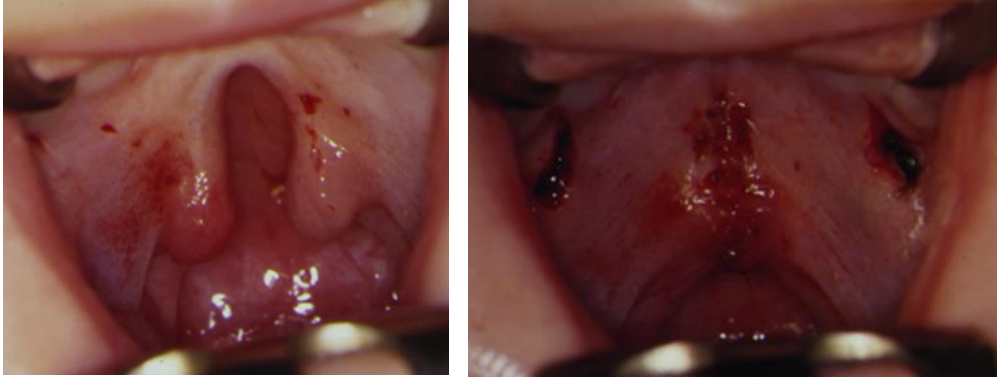


Figure 26 : A gauche : fermeture chirurgicale d'une fente vélaire pure. A droite : photographie préopératoire et post-opératoire à J+7 (source : Pr. Simon, 2018)

S'il s'agit d'une fente vélo-palatine, plusieurs étapes chirurgicales sont nécessaires pour une restauration anatomique, fonctionnelle et esthétique complète.

La première chirurgie concerne la reconstruction musculaire du voile du palais ou véloplastie, suivie de la deuxième chirurgie palatoplastie, qui intéresse le palais dur. L'intervention se fait généralement en deux temps, comme le décrit l'équipe de Bütow en 2009.

La véloplastie permet une fermeture précoce du voile du palais, à six mois de vie, repositionnant la langue en avant et améliorant ainsi la ventilation, la succion, la déglutition et la phonation.

La fermeture du voile à 6 mois entraîne une horizontalisation et un rapprochement des lames palatines par une orthopédie naturelle, sans plaque palatine et sans déformation vraie de l'arcade, c'est-à-dire sans endognathie maxillaire. Un an après l'opération chirurgicale, toute tension créée par la fermeture du voile a disparu. Le meilleur positionnement de la langue induit par la fermeture précoce du voile participe aussi à la diminution de la largeur de la fente palatine. La fermeture de la fente palatine résiduelle, en deux plans (muqueuse nasale et fibromuqueuse palatine) est alors simplifiée (Bénateau et coll., 2016).

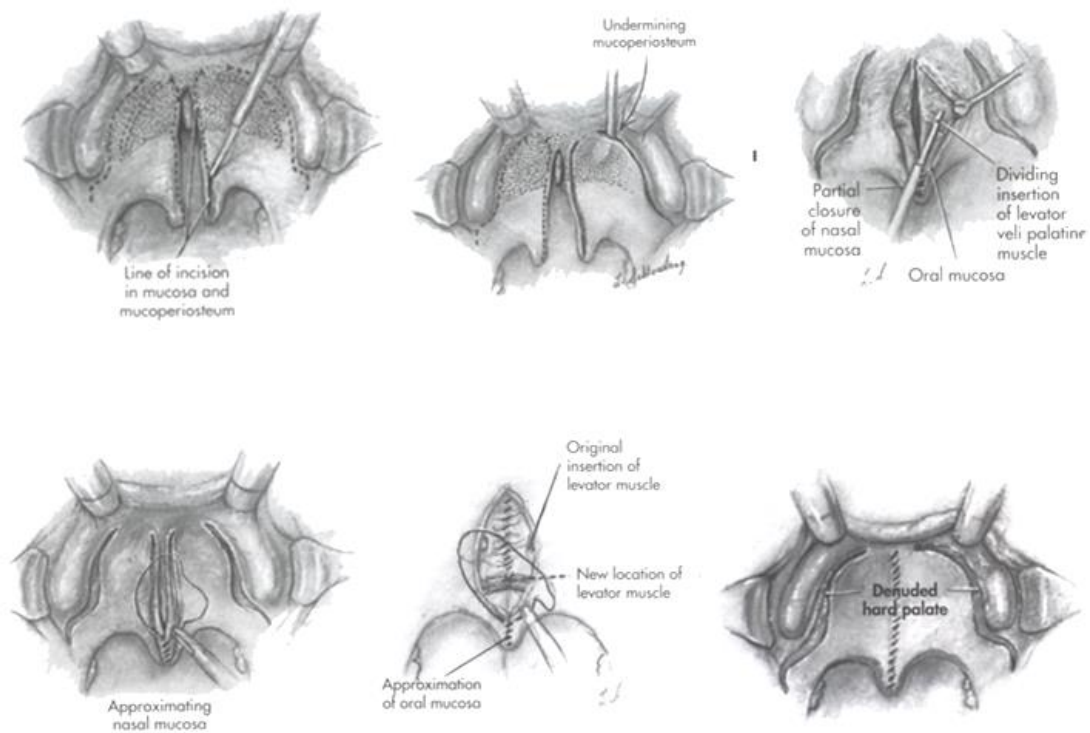


Figure 27 : Schématisation de la chirurgie d'une fente palatine (source : Vincent, 2000)

C'est ainsi qu'à 18 mois, on effectue la palatoplastie de la petite fente résiduelle de la première chirurgie à l'aide d'une incision latérale pour exploiter la souplesse de la fibromuqueuse orale. Puis des incisions périostées parallèles permettent une fermeture étanche entre la cavité buccale et les fosses nasales (Talmant et coll., 2018).

L'évaluation des résultats doit prendre en considération divers facteurs : la croissance, l'esthétique, l'occlusion, l'audition et la phonation. Ils sont à comparer à la situation initiale, anatomique et fonctionnelle.

Les objectifs du traitement seront totalement atteints si l'enfant ne ressent aucune gêne sociale et que sa singularité n'est pas perçue comme un handicap (Noirit-Esclassan et coll., 2005).



## CONCLUSION

La séquence de Pierre Robin est caractérisée par une micrognathie, une glossoptose et une obstruction des voies respiratoires supérieures fréquemment associée à une fente palatine en U.

Ces anomalies anatomiques prédisposent le patient à des problèmes respiratoires et à des difficultés alimentaires de gravité variable. Une surveillance attentive est essentielle pour reconnaître rapidement les signes cliniques de la maladie et éviter la survenue de complications.

Une visite néonatale spécialisée peut être déterminante pour le diagnostic du syndrome de Pierre Robin. Le diagnostic prénatal devient une réalité possible grâce aux nombreux progrès de la radiologie.

Chaque cas de Pierre Robin peut présenter une liste spécifique de symptômes et la normalisation des protocoles opératoires reste difficile.

Malgré l'importance des signes fonctionnels marqués à la naissance et l'urgence vitale qu'ils peuvent constituer, l'évolution de la séquence de Pierre Robin isolée se révèle très positive.

Lorsque la séquence de Pierre Robin est isolée, une fois les premiers mois passés et la fente palatine opérée, les risques vitaux sont écartés et les difficultés d'alimentation s'estompent et disparaissent. Les enfants mènent ensuite une vie normale.

## REFERENCES BIBLIOGRAPHIQUES

1. Abadie V. Le syndrome de pierre robin. J pédiatr et de puéric. 2001 ; 14(3) : 131-4.
2. Abadie V, Chéron G, Lyonnet S, Hubert P, Morisseau-Durand MP, Jan D, et coll. Le dysfonctionnement néonatal isolé du tronc cérébral. Arch Pediatr. 1996 ; 3(2) : 130-6.
3. Abel F, Bajaj Y, Wyatt M, Wallis C. The successful use of the nasopharyngeal airway in Pierre Robin sequence: an 11-year experience. Arch Dis Child. 2012; 97(4): 331-4.
4. Anderson IC, Sedaghat AR, McGinley BM, Redett RJ, Boss EF, Ishman SL. Prevalence and severity of obstructive sleep apnea and snoring in infants with Pierre Robin sequence. Cleft Palate Craniofac. J. 2011; 48(5): 614-8.
5. Anderson KD, Cole A, Chuo CB, Slator R. Home management of upper airway obstruction in Pierre Robin sequence using a nasopharyngeal airway. Cleft Palate Craniofac J. 2007; 44(3): 269-73.
6. Bangiyev JN, Traboulsi H, Abdulhamid I, Rozzelle A, Thottam PJ. Sleep architecture in Pierre-Robin sequence: The effect of mandibular distraction osteogenesis. Int J Pediatr Otorhinolaryngol. 2016; 89: 72-5.
7. Baudon J-J, Renault F, Goutet J-M, Soupre V. Motor dysfunction of the upper digestive tract in Pierre Robin sequence as assessed by sucking-swallowing electromyography and esophageal manometry. J Pediatr. 2002; 140(6): 719-23.
8. Baujat G, Faure C, Zaouche A, Viarme F, Couly G, Abadie V. Oroesophageal Motor Disorders in Pierre Robin Syndrome. J Pediatr Gastroenterol Nutr. 2001; 32(3): 297-302.
9. Bénateau H, Veyssièrè A, Paquot-Le Brun C, Cabouret D, Traoré H. Prise en charge chirurgicale primaire des fentes vélaires, vélopalatines et alvéolaires. EM - Médecine Buccale. 2014 ; 9(3) : 1-13. [Article 28-440-A-11].

10. Bernasconi G, Preda L, Padula E, Baciliero U, Sammarchi L, Bellomi M. Parosteal chondrosarcoma, a very rare condition of the mandibular condyle. *Clin Imaging*. 2004; 28(1): 64-8.
11. Boccaccio A, Prendergast PJ, Pappalettere C, Kelly DJ. Tissue differentiation and bone regeneration in an osteotomized mandible: a computational analysis of the latency period. *Med Biol Eng Comput*. 2008; 46(3): 283-98.
12. Breugem C, Evans K, Poets C, Suri S, Picard A. Best practices for the diagnosis and evaluation of infants with robin sequence a clinical consensus report. *J Pediatr*. 2016; 170(9): 894-902.
13. Buchenau W, Urschitz M-Z, Sautermeister J, Bacher M, Herberts T, Arand J. A Randomized Clinical Trial of a New Orthodontic Appliance to Improve Upper Airway Obstruction in Infants with Pierre Robin Sequence. *J. Pediatr*. 2007; 151(2): 145-9.
14. Bush PG, Williams AJ. Incidence of the Robin Anomalad (Pierre Robin syndrome). *Br J Plast Surg*. 1983; 36(4): 434-7.
15. Bütow K-W, Hoogendijk C-F, Zwahlen R-A. Pierre Robin sequence: appearances and 25 years of experience with an innovative treatment protocol. *J Pediatr. Surg*. 2009; 44(11): 2112-8.
16. Carey JC, Fineman RM, Ziter FA. The Robin sequence as a consequence of malformation, dysplasia, and neuromuscular syndromes. *J Pediatr*. 1982; 101(5): 858-64.
17. Cascone P, Papoff P, Arangio P, Vellone V, Calafati V, Silvestri A. Fast and early mandibular osteodistraction (FEMOD) in severe Pierre Robin Sequence. *J Cranio-Maxillofac Surg*. 2014; 42(7): 1364-70.
18. Cole A, Lynch P, Slator R. A new grading of Pierre Robin sequence. *Cleft Palate Craniofac J*. 2008;45(6):603-6.

19. Colin E, Barth M, BouSSION F, Latour P, Piguet-Lacroix G, Guichet A, et coll. In Utero Diagnosis of Niemann-Pick Type C in the Absence of Family History. *JIMD Rep.* 2016; 28: 105-10.
20. Collins B, Powitzky R, Robledo C, Rose C, Glade R. Airway management in pierre robin sequence: patterns of practice. *Cleft Palate-Craniofacial J.* 2014; 51(3): 283-9.
21. Cornu A. Séquence de Pierre Robin, prise en charge néonatale et devenir. [Thèse d'exercice]. [Nancy] : Université de Lorraine ; Faculté de médecine de Nancy ; 2016. 77p.
22. Couly G, Cheron G, De Blicq J, Despres C. Le syndrome de Pierre Robin : classification et nouvelle approche thérapeutique. *Arch Fr Pediatr.* 1988 ; 45(8) : 553-9.
23. Creeley CE, Dikranian KT, Dissen GA, Back SA, Olney JW, Brambrink AM. Isoflurane-induced apoptosis of neurons and oligodendrocytes in the fetal rhesus macaque brain. *Anesthesiology.* 2014; 120(3): 626-38.
24. Daniel M, Bailey S, Walker K, Hensley R, Kol-Castro C, Badawi N, et coll. Airway, feeding and growth in infants with Robin sequence and sleep apnoea. *Int J Pediatr Otorhinolaryngol.* 2013; 77(4): 499-503.
25. Delaire J, Billet J, Dufour C. Glossoptosis in the Pierre Robin syndrome in a newborn (its anatomical characteristics, etiology, sequelae, and best ways of its management). *Rev Stomatol Chir Maxillofac.* 1969; 70(7): 527-36.
26. Denny AD, Talisman R, Hanson PR, Recinos RF. Mandibular distraction osteogenesis in very young patients to correct airway obstruction. *Plast Reconstr Surg.* 2001; 108(2): 302-11.
27. Destruhaut F, Fusaro S, Vigarios E, Toulouse E, Pomar P. Syndromes polymalformatifs et réhabilitation maxillofaciale. *EM - Médecine buccale.* 2009 ; 4(2) : 1-12. [Article 28-450-R-10].

28. Dubosc C. La séquence de Robin : concepts actuels [Thèse d'exercice]. [Toulouse] : Université Paul Sabatier ; Faculté d'odontologie de Toulouse ; 2013.100p.
29. Eipe N, Alexander M, Alexander R, Choudhrie R, Rosee GL, Kreusch T. Failure to thrive in children with cleft lips and palates. *Paediatr Anaesth*. 2006; 16(8): 897-8; author reply 898-890.
30. Evans AK, Rahbar R, Rogers GF, Mulliken JB, Volk MS. Robin sequence: A retrospective review of 115 patients. *Int J Pediatr Otorhinolaryngol*. 2006; 70(6): 973-80.
31. Evans KN, Sie KC, Hopper RA, Glass RP, Hing AV, Cunningham ML. Robin Sequence: From Diagnosis to Development of an Effective Management Plan. *Pediatrics*. 2011; 127(5): 936-48.
32. Fayoux P, Hosana G, Bonne NX, Nicollas R. Tongue-lip adhesion. *Eur Ann Otorhinolaryngol Head Neck Dis*. 2013;130(2):99-102.
33. Fichet M. La séquence de Pierre Robin isolée : étude du développement des praxies bucco-faciales [Mémoire]. Besançon : Université de Franche Comté ; 2015. 126p.
34. Figueroa AA, Polley JW. Mandibular distraction osteogenesis. *Oper Tech Otolaryngol-Head Neck Surg*. 2002; 13(1): 17-28.
35. Fukami M, Tsuchiya T, Takada S, Kanbara A, Asahara H, Igarashi A, et coll. Complex genomic rearrangement in the SOX9 5' region in a patient with Pierre Robin sequence and hypoplastic left scapula. *Am J Med Genet Part A*. 2012; (158A): 1529–1534.
36. Giudice A, Barone S, Belhous K, Morice A, Soupre V, Bennardo F, et coll. Pierre Robin sequence: A comprehensive narrative review of the literature over time. *J Stomatol Oral Maxillofac Surg*. 2018; 70(7): 527-36.

37. Gomez-Ospina N, Bernstein J-A. Clinical, cytogenetic, and molecular outcomes in a series of 66 patients with Pierre Robin sequence and literature review: 22q11.2 deletion is less common than other chromosomal anomalies. *Am J Med Genet.* 2016; 170(4): 870-80.
38. Grossi ML, Goldberg MB, Locker D, Tenenbaum HC. Reduced neuropsychologic measures as predictors of treatment outcome in patients with temporomandibular disorders. *J Orolfac Pain.* 2001; 15(4): 329-39.
39. Hammoudeh J, Bindingnavele VK, Davis B, Davidson Ward SL, Sanchez-Lara PA, Kleiber G, et coll. Neonatal and infant mandibular distraction as an alternative to tracheostomy in severe obstructive sleep apnea. *Cleft Palate Craniofac J.* 2012; 49(1): 32-8.
40. Hanson JW, Smith DW. U-shaped palatal defect in the Robin anomalad: Developmental and clinical relevance. *J Pediatr.* 1975; 87(1): 30-3.
41. Hong P, Kearns D. Airway characteristics of infants with Pierre Robin sequence who undergo mandibular distraction osteogenesis. *Ear Nose Throat J.* 2015; 94(8): E25-9.
42. Hotz MM, Gnoinski WM, Nussbaumer H, Kistler E. Early maxillary orthopedics in CLP cases: guidelines for surgery. *Cleft Palate J.* 1978; 15(4): 405-11.
43. Kirschner RE, Low DW, Randall P, Bartlett SP, McDonald-McGinn DM, Schultz PJ, et coll. Surgical airway management in Pierre Robin sequence: is there a role for tongue-lip adhesion? *Cleft Palate Craniofac J.* 2003; 40(1): 13-8.
44. Kremer B, Botos-Kremer AI, Eckel HE, Schlöndorff G. Indications, complications, and surgical techniques for pediatric tracheostomies—An update. *J Pediatr Surg.* 2002; 37(11): 1556-62.
45. Larsen WJ, Chen L, Powers R, Zhang H, Russell PT, Chambers C, et coll. Cumulus expansion initiates physical and developmental autonomy of the oocyte. *Zygote Camb Engl.* 1996; 4(4): 335-41.

46. LeBlanc S, Golding-Kushner K. Effect of glossopexy on speech sound production in Robin sequence. *Cleft Palate Craniofac J.* 1992; 29(3): 239-45.
47. Leboulanger N, Picard A, Soupre V, Aubertin G, Denoyelle F, Galliani E, et coll. Physiologic and clinical benefits of noninvasive ventilation in infants with Pierre Robin sequence. *Pediatrics.* 2010; 126(5): 1056-1063.
48. Lee JC, Bradley JP. Surgical considerations in pierre robin sequence. *Clin Plast Surg.* 2014; 41(2): 211-7.
49. Li KK, Riley RW, Guilleminault C. An Unreported Risk in the Use of Home Nasal Continuous Positive Airway Pressure and Home Nasal Ventilation in Children. *Chest.* 2000; 117(3): 916-8.
50. Li W, Poon A, Courtemanche D, Verchere C, Robertson S, Bucevska M, et coll. Airway management in Pierre Robin sequence: The vancouver classification. *Plast Surg.* 2017; 25(1): 14-20.
51. Lidsky ME, Lander TA, Sidman JD. Resolving feeding difficulties with early airway intervention in Pierre Robin Sequence. *Laryngoscope.* 2008; 118(1): 120-3.
52. van Lieshout MJS, Joosten KFM, Mathijssen IMJ, Koudstaal MJ, Wolvius EB, van der Schroeff MP. Non-surgical and surgical interventions for airway obstruction in children with Robin Sequence. *J Cranio-Maxillofac Surg.* 2016; 44(12): 1871-9.
53. Logjes RJH, Haasnoot M, Lemmers PMA, Nicolaije MFA, van den Boogaard M-JH, Mink van der Molen AB, et coll. Mortality in Robin sequence: identification of risk factors. *Eur J Pediatr.* 2018; 177(5): 781-9.
54. MacLean J-E, Fitzsimons D, Fitzgerald D, AWaters K. The spectrum of sleep-disordered breathing symptoms and respiratory events in infants with cleft lip and/or palate. *Arch Dis Child.* 2012; 97(12): 1058-63.

55. Marques I, de Sousa T, Carneiro A, Barbieri M, Bettiol H. Clinical experience with infants with Robin sequence: a prospective study. *Cleft Palate Craniofac J.* 2001; 38(2): 171–178.
56. Marques I, Bettiol H, de Souza L, Barbieri MA, Bachega MI. Longitudinal study of the growth of infants with isolated Robin sequence considered being severe cases. *Acta Paediatr Oslo Nor.* 2008; 97(3): 371-5.
57. McCarthy JG, Schreiber J, Karp N, Thorne CH, Grayson BH. Lengthening the human mandible by gradual distraction. *Plast Reconstr Surg.* 1992; 89(1): 1-8; discussion 9-10.
58. Michaud L, Castelain V, Sfeir R, Turck D, Gottrand F. [Oral disorders in infants after gastro-intestinal neonatal surgery]. *Arch Fr Pediatr.* 2008; 15(5): 840-1.
59. Miller CK, Willging JP. The Implications of Upper-Airway Obstruction on Successful Infant Feeding. *Semin Speech Lang.* 2007; 28(03): 190-203.
60. Mondini CCSD, Marques IL, Fontes CMB, Thomé S. Nasopharyngeal intubation in Robin sequence: technique and management. *Cleft Palate Craniofac J.* 2009; 46(3): 258-61.
61. Montoya P, Baylon H. L'incompétence vélo-pharyngée. Ortho Edition ; 1996. 215p.
62. Nassar E, Marques IL, Trindade AS, Bettiol H. Feeding-facilitating techniques for the nursing infant with Robin sequence. *Cleft Palate Craniofac J.* 2006; 43(1): 55-60.
63. Noirrit-Esclassan E, Pomar P, Esclassan R, Terrie B, Galinier P, Woisard V. Plaques palatines chez le nourrisson porteur de fente labiomaxillaire. *EMC - Stomatol.* 2005 ; 1(1) : 60-79.
64. Noirrit-Esclassan E, Pomar P, Rignon-Bret C, Esclassan R, Destruhaut F. Orthèses et prothèses chez l'enfant et l'adulte porteurs de fente labio-alvéolaire et/ou vélo-palatine. *EMC- Médecine buccale.* 2014 : 9(3). [Article 28-788-M-10].



65. Paes EC, de Vries IAC, Penris WM, Hanny KH, Lavrijsen SW, van Leerdam EK, et coll. Growth and prevalence of feeding difficulties in children with Robin sequence: a retrospective cohort study. *Clin Oral Investig*. 2017; 21(6): 2063-76.
66. Parhizkar N, Saltzman B, Grote K, Starr J, Cunningham M, Perkins J, et coll. Nasopharyngeal airway for management of airway obstruction in infants with micrognathia. *Cleft Palate Craniofac J*. 2011; 48(4): 478-82.
67. Pradel W, Lauer G, Dinger J, Eckelt U. Mandibular traction - an alternative treatment in infants with Pierre Robin sequence. *J Oral Maxillofac Surg* 2009; 67(10): 2232-7.
68. Pruzansky S. Growth of mandible in infants with micrognathia: Clinical Implications. *Am J Dis Child*. 1954; 88(1): 29-42.
69. Ramanathan M, Pendem S, Sailer HF, Parameshwaran A. A new protocol for the management of Robin sequence. *J Oral Maxillofac Surg Med Pathol*. 2015; 27(5): 665-9.
70. Robin P. La chute de la base de la langue considérée comme une nouvelle cause de gêne dans la respiration naso-pharyngienne. *Bull Acad Natl Med*. 1923 ; vol.(89) : 37-41.
71. Rogers GF, Murthy AS, LaBrie RA, Mulliken JB. The GILLS score: part I. Patient selection for tongue-lip adhesion in Robin sequence. *Plast Reconstr Surg*. 2011; 128(1): 243-51.
72. S. M. LeBlanc, Golding-Kushner KJ. Effect of glossopexy on speech sound production in Robin sequence. *Cleft Palate Craniofac J*. 1992; 29(3): 239-45.
73. Schettler D, Koch H. [Growing jaw during and after orthopedic-surgical extension in children with congenital microgenia]. *Fortschr Kiefer Gesichtschir*. 1974; 18: 166-9.

74. Sedaghat AR, Anderson ICW, McGinley BM, Rossberg MI, Redett RJ, Ishman SL. Characterization of obstructive sleep apnea before and after tongue-lip adhesion in children with micrognathia. *Cleft Palate Craniofac J.* 2012; 49(1): 21-6.
75. Sesenna E, Magri AS, Magnani C, Brevi BC, Anghinoni ML. Mandibular distraction in neonates: indications, technique, results. *Ital J Pediatr.* 2012; 38: 7.
76. Shen W, Jie C, Chen J, Zou J, Ji Y. Mandibular distraction osteogenesis to relieve Pierre Robin severe airway obstruction in neonates: indication and operation. *J Craniofac Surg.* 2009; 20 (Suppl 2): 1812-6.
77. Sher AE. Mechanisms of airway obstruction in Robin sequence: implications for treatment. *Cleft Palate Craniofac J.* 1992; 29(3): 224-31.
78. Müller-Hagedorn S, Buchenau W, Arand J, Bacher M, Poets Ch. Treatment of infants with Syndromic Robin sequence with modified palatal plates: a minimally invasive treatment option. *Head Face Med.* 2017; 30;13(1): 4
79. Slaats MA, Van Hoorenbeeck K, Van Eyck A, Vos WG, De Backer JW, Boudewyns A, et coll. Upper airway imaging in pediatric obstructive sleep apnea syndrome. *Sleep Med Rev.* 2015; 21: 59-71.
80. Stubenitsky BM, Taylor HOB, Peters D, Kelly C, Harkness M, Forrest C. Predictive value of weight gain and airway obstruction in isolated Robin sequence. *Cleft Palate Craniofac J.* 2010; 47(4): 378-81.
81. Suri S, Ross R, Thompson B. Mandibular morphology and growth with and without hypodontia in subjects with Pierre Robin sequence. *Am J Orthod Dentofacial Orthop.* 2006; 130(1): 37–46.
82. Talmant J-C, Rousteau G, Lumineau J-P. Fentes labiales et palatines. Traitement primaire. *EMC - Techniques chirurgicales - Chirurgie plastique reconstructrice et esthétique* 2011 : 1-26 [Article 45-580].
83. Thibault C. Orthophonie et oralité: La sphère oro-faciale de l'enfant. 2<sup>e</sup> édition. Issy-les-Moulineaux : Elsevier Masson ; 2017. 192p.

84. Yang Y, Yuan J, Yao X, Zhang R, Yang H, Zhao R. BMPR1B mutation causes Pierre Robin sequence. *Oncotarget*. 2017; 8(16): 25864-71.
85. Zhang RS, Hoppe IC, Taylor JA, Bartlett SP. Surgical Management and Outcomes of Pierre Robin Sequence: A Comparison of Mandibular Distraction Osteogenesis and Tongue-Lip Adhesion. *Plast Reconstr Surg*. 2018; 142(2): 480-509.

## REFERENCES BIBLIOGRAPHIQUES ELECTRONIQUES

86. Abadie V. Syndrome de Pierre Robin isolé [Internet]. Orphanet. 2006 [consulté le 26 novembre 2018]. Disponible sur : [https://www.orpha.net/consor/cgi-bin/OC\\_Exp.php?Ing=FR&Expert=718](https://www.orpha.net/consor/cgi-bin/OC_Exp.php?Ing=FR&Expert=718)
87. Collège hospitalo-universitaire français de chirurgie maxillo-faciale. Item 35 : Anomalies maxillo-faciales et développement buccodentaire. [Internet]. 2011 [consulté le 13 décembre 2018]. 31 p. Disponible sur : <http://campus.cerimes.fr/chirurgie-maxillo-faciale-et-stomatologie/enseignement/stomatologie3/site/html/cours.pdf>
88. Couly G. Le développement embryonnaire de la face. Rev Prat [Internet]. 1991 [consulté le 26 novembre 2018]; 1(1). Disponible sur : <http://baillement.com/baillement-embryo.html>
89. Genetic Home Reference. Isolated Pierre Robin sequence [Internet]. Genetics Home Reference. 2016 [consulté le 18 septembre 2018]. Disponible sur : <https://ghr.nlm.nih.gov/condition/isolated-pierre-robin-sequence>
90. Medela. Biberon SpecialNeeds [Internet]. Medela. [consulté le 20 mars 2019]. Disponible sur : <https://www.medela.fr/allaitement/experience-de-maman/nourrir-bebe-avec-besoins-particuliers>
91. ASPAD (Association de sauvegarde du patrimoine de l'art dentaire). Orthodontie historique [Internet]. Paris : Bibliothèque interuniversitaire de Santé ; 2011 [consulté le 26 novembre 2018]. Disponible sur : <http://www.biusante.parisdescartes.fr/aspad/expo55.htm>
92. Tewfik T, Lacroix Y, Trinh N, Talavera F, Stepnick D. Pierre Robin Syndrome: Background, Etiology and Pathogenesis, Otolaryngologic Manifestations. [Internet]. Medscape. 2017. [consulté le 07 janvier 2019]. Disponible sur : <https://emedicine.medscape.com/article/844143-overview>
93. Tolarova M-M, Windle M-L, Murray A. Pierre Robin Sequence: Background, Pathophysiology, Etiology. [Internet]. Medscape. 2018 [consulté le 19 novembre 2018]. Disponible sur : <https://emedicine.medscape.com/article/995706-overview>

# TABLE DES MATIERES

<b>SOMMAIRE</b> .....	17
<b>LISTE DES FIGURES</b> .....	18
<b>LISTE DES TABLEAUX</b> .....	20
<b>INTRODUCTION</b> .....	21
<b>1. LA SEQUENCE DE PIERRE ROBIN</b> .....	22
1.1. Forme clinique.....	22
1.2. Classification.....	23
1.2.1. Couly et coll.....	23
1.2.2. Cole et coll. ....	23
1.2.3. Li et coll. ....	24
1.3. Données épidémiologiques.....	25
1.3.1. Fréquence.....	25
1.3.2. Sex-ratio.....	26
1.3.3. Mortalité.....	26
1.4. Embryologie.....	26
1.4.1. Embryogenèse.....	27
1.4.2. Organogenèse.....	29
1.5. Etiologie.....	30
1.6. Etiopathogénie.....	31
1.6.1. Théorie mécanique.....	31
1.6.2. Théories fonctionnelles.....	32
• Théorie de la maturation neurologique.....	32
• Théorie de la dysneurulation rhombocéphalique.....	33
1.7. Évolution générale.....	34
<b>2. DIAGNOSTIC</b> .....	35
2.1. Anténatal.....	35
2.2. Néonatal.....	36
2.2.1. Troubles initiaux.....	36

•	Troubles anatomiques.....	36
o	Rétrognathisme.....	37
o	Glossoptosse.....	38
o	Fente Vélopalatine.....	39
•	Troubles fonctionnels.....	41
o	Respiration.....	41
o	Alimentation - Déglutition.....	42
o	Rythme cardiaque.....	43
2.2.2.	Troubles ultérieurs.....	44
•	Oto-rhino-laryngologie.....	44
•	Orthophoniques.....	44
•	Intellectuels.....	45
•	Aspect esthétique du visage.....	45
•	Troubles dentaires.....	46
<b>3.</b>	<b>PRISE EN CHARGE THÉRAPEUTIQUE.....</b>	<b>50</b>
3.1.	Libération des voies aériennes.....	50
3.1.1.	Méthodes non chirurgicales.....	50
•	Désenclavement de la langue.....	50
•	Positionnement.....	51
•	Sonde naso-pharyngée.....	51
•	Ventilation non invasive.....	53
•	Intubation endo trachéale.....	53
3.1.2.	Méthodes chirurgicales.....	54
•	Traction mandibulaire.....	54
•	Glossopexie.....	56
•	Distraction mandibulaire.....	58
•	Trachéotomie.....	61
3.2.	Prise en charge alimentaire.....	61
3.2.1.	Méthodes non invasives.....	62
3.2.2.	Méthodes invasives.....	63
•	La sonde naso-gastrique.....	63
•	La gastrostomie.....	64

3.3. Prise en charge de la fente palatine .....	65
3.3.1. Plaque palatine .....	65
3.3.2. Fermeture chirurgicale de la fente palatine .....	68
<b>CONCLUSION</b> .....	<b>71</b>
<b>REFERENCES BIBLIOGRAPHIQUES</b> .....	<b>72</b>
<b>REFERENCES BIBLIOGRAPHIQUES ELECTRONIQUES</b> .....	<b>82</b>

**SAVOLDI Clémence – La séquence de Pierre Robin isolée : diagnostic et prise en charge thérapeutique**

Nancy 2019 : 85 pages. 27 figures ; 2 tableaux.

Th. : Chir.-Dent. : Nancy 2019

Mots- clefs :

- séquence
- rétrognathie
- glossoptose
- fente palatine

Résumé :

La séquence de Pierre Robin isolée est une séquence rare, diagnostiquée dès la petite enfance aux conséquences maxillo-faciales.

Les objectifs de ce travail sont, après une présentation étiologique et clinique de la séquence, d'aider à établir un diagnostic de certitude afin de permettre une prise en charge thérapeutique adaptée.

Le travail est illustré par un cas traité au CHRU de Nancy.

**Membres du jury :**

Pr. C. STRAZIELLE	Professeur des Universités	Présidente
<u>Dr. M. HERNANDEZ</u>	<u>Maître de Conférences</u>	<u>Directrice de thèse</u>
Dr. D. DROZ	Maître de Conférences	Juge
Dr. A. FANGET	Assistante Hospitalo-Universitaire	Juge

Adresse de l'auteure :

Clémence SAVOLDI  
9 rue Frédéric Chopin  
54000 NANCY