



HAL
open science

Les restaurations esthétiques antérieures collées chez l'enfant et l'adolescent : du bon usage des facettes

Amélie Fiaux

► **To cite this version:**

Amélie Fiaux. Les restaurations esthétiques antérieures collées chez l'enfant et l'adolescent : du bon usage des facettes. Sciences du Vivant [q-bio]. 2019. hal-03298035

HAL Id: hal-03298035

<https://hal.univ-lorraine.fr/hal-03298035v1>

Submitted on 23 Jul 2021

HAL is a multi-disciplinary open access archive for the deposit and dissemination of scientific research documents, whether they are published or not. The documents may come from teaching and research institutions in France or abroad, or from public or private research centers.

L'archive ouverte pluridisciplinaire **HAL**, est destinée au dépôt et à la diffusion de documents scientifiques de niveau recherche, publiés ou non, émanant des établissements d'enseignement et de recherche français ou étrangers, des laboratoires publics ou privés.



AVERTISSEMENT

Ce document est le fruit d'un long travail approuvé par le jury de soutenance et mis à disposition de l'ensemble de la communauté universitaire élargie.

Il est soumis à la propriété intellectuelle de l'auteur. Ceci implique une obligation de citation et de référencement lors de l'utilisation de ce document.

D'autre part, toute contrefaçon, plagiat, reproduction illicite encourt une poursuite pénale.

Contact : ddoc-thesesexercice-contact@univ-lorraine.fr

LIENS

Code de la Propriété Intellectuelle. articles L 122. 4

Code de la Propriété Intellectuelle. articles L 335.2- L 335.10

http://www.cfcopies.com/V2/leg/leg_droi.php

<http://www.culture.gouv.fr/culture/infos-pratiques/droits/protection.htm>

ACADÉMIE DE NANCY-METZ

UNIVERSITÉ DE LORRAINE FACULTÉ D'ODONTOLOGIE

Année 2019

N° 10895

THÈSE

Pour le

**DIPLÔME D'ÉTAT DE DOCTEUR
EN CHIRURGIE DENTAIRE**

par

Amélie FIAUX

Née le 10 Août 1993 à Metz

Les restaurations esthétiques antérieures collées chez
l'enfant et l'adolescent : du bon usage des facettes

Présentée et soutenue publiquement le 22 octobre 2019

Examineurs de la thèse :

Pr C. STRAZIELLE

Professeur des universités

Présidente

Dr J. PREVOST

Maître de Conférences

Directeur

Dr K. YASUKAWA

Maître de Conférences

Juge

Dr M. HERNANDEZ

Maître de Conférences

Juge

« Par délibération en date du 11 décembre 1972, la Faculté de Chirurgie Dentaire a arrêté que les opinions émises dans les dissertations qui lui seront présentées doivent être considérées comme propres à leurs auteurs et qu'elle n'entend leur donner aucune approbation ni improbation. »

Président : Professeur Pierre MUTZENHARDT

Doyen : Professeur Jean-Marc MARTRETTE

Vice-Doyens : Dr Céline CLEMENT – Dr Rémy BALTHAZARD – Dr Anne-Sophie VAILLANT

Membres Honoraires : Dr L. BABÉL – Pr. S. DURIVAUX – Pr A. FONTAINE – Pr G. JACQUART – Pr D. ROZENCWEIG - Pr ARTIS - Pr M. VIVIER

Doyens Honoraires : Pr J. VADOT, Pr J.P. LOUIS

Professeur émérite : Pr M-P FILLEUL

Département Odontologie pédiatrique Sous-section 56-01	Mme	<u>DROZ Dominique</u>	Maître de Conférences *
	Mme	JAGER Stéphanie	Maître de Conférences *
	M.	PREVOST Jacques	Maître de Conférences
	Mme	HERNANDEZ Magali	Maître de Conférences *
	M.	LEFAURE Quentin	Assistant
	Mme	DARSAT Claire	Assistante*
Département Orthopédie dento-faciale Sous-section 56-01	Mme	FANGET Alexia	Assistante
	M.	<u>VANDE VANNET Bart</u>	Maître de Conférences associé *
	Mme	SENG Marilyne	Assistante *
Département Prévention, épidémiologie, économie de la santé, odontologie légale Sous-section 56-02	Mme	<u>CLÉMENT Céline</u>	Maître de Conférences *
	M.	BAUDET Alexandre	Assistant *
	Mme	NASREDDINE Greyce	Assistante
Département Parodontologie Sous-section 57-01	M.	<u>AMBROSINI Pascal</u>	Professeur des Universités *
	Mme	BISSON Catherine	Maître de Conférences *
	M.	JOSEPH David	Maître de Conférences *
	M.	LACH Patrick	Assistant
	Mme	MAYER-COUPIN Florence	Assistante
	Mme	PAOLI Nathalie	Enseignante univ. – Praticien attachée
Département Chirurgie orale Sous-section 57-01	Mme	<u>GUILLET-THIBAUT Julie</u>	Maître de Conférences *
	M.	BRAVETTI Pierre	Maître de Conférences
	Mme	PHULPIN Bérengère	Maître de Conférences *
	M.	CLERC Sébastien	Assistant*
	M.	HASNAOUI Nasr	Assistant
	Mme	KICHENBRAND Charliène	Enseignante univ. – Praticien attachée*
Département Biologie orale Sous-section 57-01	M.	<u>YASUKAWA Kazutoyo</u>	Maître de Conférences *
	M.	MARTRETTE Jean-Marc	Professeur des Universités *
	Mme	EGLOFF-JURAS Claire	Maître de Conférences *
Département Dentisterie restauratrice, endodontie Sous-section 58-01	M.	<u>MORTIER Éric</u>	Professeur des Universités *
	M.	AMORY Christophe	Maître de Conférences
	M.	BALTHAZARD Rémy	Maître de Conférences *
	M.	ENGELS-DEUTSCH Marc	Professeur des Universités *
	M.	VINCENT Marin	Maître de Conférences*
	Mme	GEBHARD Cécile	Assistante
Département Prothèses Sous-section 58-01	M.	<u>DE MARCH Pascal</u>	Maître de Conférences
	M.	SCHOUVER Jacques	Maître de Conférences
	Mme	VAILLANT Anne-Sophie	Maître de Conférences *
	Mme	CORNE Pascale	Maître de Conférences *
	M.	CIESLAK Steve	Assistant
	M.	HIRTZ Pierre	Enseignant univ. – Praticien attaché
	M.	MAILLET Maxime	Assistant
	Mme	MOEHREL Bethsabée	Assistante
	M.	VUILLAUME Florian	Assistant
	Département Fonction-dysfonction, imagerie, biomatériaux Sous-section 58-01	Mme	<u>STRAZIELLE Catherine</u>
Mme		MOBY (STUTZMANN) Vanessa	Maître de Conférences *
M.		SALOMON Jean-Pierre	Maître de Conférences
Mme		JANTZEN-OSSOLA Caroline	Assistante associée

Souligné : responsable de département

* temps plein

Mis à jour le 09/09/2019

À NOTRE PRESIDENTE DU JURY

Professeur Catherine STRAZIELLE

Docteur en Chirurgie-dentaire. Docteur en Neurosciences.

Habilitée à diriger des Recherches.

Professeur des Universités - Praticien Hospitalier

Sous-section : Sciences anatomiques et physiologiques, Occlusodontiques, Biomatériaux, Biophysique, Radiologie.

Responsable du département : Fonction-dysfonction, imagerie, biomatériaux

Après nos différentes recherches sur les crânes, l'histoire de l'odontologie, les plantes médicinales, après toutes les connaissances que vous avez pu nous enseigner au cours du cycle universitaire, vous nous faites l'honneur de siéger en tant que présidente de notre jury de thèse. Veuillez trouver dans ce travail le témoignage de notre profond respect.

A NOTRE DIRECTEUR DE THESE

Docteur Jacques PREVOST

Docteur en Chirurgie Dentaire

Docteur de l'Université Henri Poincaré, Nancy-I

Maître de Conférences des Universités

Sous-section : Pédodontie

Nous vous remercions sincèrement d'avoir été l'investigateur de notre thèse et de votre précieux soutien tout au long de l'élaboration de notre travail.

Soyez assuré de toute notre gratitude.

À NOTRE JUGE

Docteur Kazutoyo YASUKAWA

Docteur en Chirurgie Dentaire

Docteur en Sciences de la Vie et de la Santé Qualification en Médecine Bucco-Dentaire

Maître de Conférences des Universités – Praticien Hospitalier

Responsable de la sous-section : Sciences biologiques (Biochimie, Immunologie, Histologie, Embryologie, Génétique, Anatomie pathologique, Bactériologie, Pharmacologie).

Nous ne pourrions jamais suffirent vous remercier pour toute l'aide, le soutien, les conseils, l'écoute et le partage de connaissances que vous nous avez fait partager toute au long des années d'étude en odontologie.

Ayez l'assurance de notre plus profonde gratitude.

À NOTRE JUGE

Docteur Magali HERNANDEZ

Docteur en Chirurgie Dentaire

Maître de Conférences des Universités – Praticien Hospitalier Associée

J'ai beaucoup de reconnaissance pour tous les bons conseils et connaissances que vous nous avez transmis en odontologie pédiatrique. Merci de nous faire l'honneur d'être membre du jury.

À mes parents, je ne pourrais jamais suffisamment vous exprimer ma gratitude. Je vous suis reconnaissante pour tout l'amour, l'écoute, les conseils, la tendresse que vous m'avez donnée, pour toute l'éducation et les valeurs que vous m'avez transmises et de m'avoir permis de réaliser les études que je souhaitais faire depuis la cour de récréation de CE1. Merci infiniment.

A mon frère, pour être toujours présent pour moi en cas de besoin. Tu incarnes un certain modèle de sagesse et je devrais prendre plus exemple de ta sérénité.

A mes grands-parents qui m'ont appris qu'il faut travailler dur dans la vie. Je suis heureuse de vous rendre fière. Mamie, peut-être que tu pleureras de joie aujourd'hui comme tu l'as fait après les résultats de 1^e et 5^e année, ça me fait très plaisir de partager ces bonheurs ensemble.

A mes cocottes, Laura, Amélie, Lucile et Léa, dont l'amitié sans faille, les fou-rires n'ont pas pris une ride. La pérennité et la qualité de notre attachement classe notre amitié dans la catégorie « amies pour la vie ».

A Chacha, la meilleure coloc de la planète, on fête quand notre prochain anniversaire ? Nous sommes toujours là l'une pour l'autre, dans les fou-rires, les révisions, les moments de grandes décisions, à s'encourager, à finir les phrases de l'autre, à se comprendre alors que tout le reste du monde ne nous comprends pas forcément, à partager la même vision de la vie. Notre amitié est un trésor !

A Anne-So la pétillante, tu es certainement la personne la plus lucide que je n'ai jamais rencontré ! De notre rencontre improbable, à notre partenariat, à notre amitié délurée, à nos appels téléphoniques allant jusqu'à l'épuisement de la batterie... J'ai su dès notre rencontre quand on a parlé pendant des heures que tu étais une personne fantastique.

A mes anciens binômes et amis en dentaire, Adeline, Maxime, Marion, Mélanie, Anne-Laure, Manu, Alice, Isa, Clothilde, Guillaume, Pierre, Lidwine ce fut un plaisir de travailler ensemble et de fêter nos réussites tous ensemble ! A nos fou-rires passés et ceux qui nous attendent.

A Ludivine, merci pour tes conseils et pour la réalisation du cas clinique. Et merci également à tous ceux qui m'ont aidé sur le chemin de la thèse et le chemin de mes études.

Puissez-vous être heureux et rester à mes côtés

SOMMAIRE

TABLE DES FIGURES

TABLE DES TABLEAUX

INTRODUCTION

1- L'ESTHETIQUE DU SECTEUR ANTERIEUR CHEZ L'ENFANT ET L'ADOLESCENT

- 1.1 LES DIFFERENTS TROUBLES ESTHETIQUES
- 1.2 ÉVOLUTION DU SECTEUR ANTERIEUR AU COURS DE LA CROISSANCE :
- 1.3 APPROCHE ESTHETIQUE DE L'ENFANT ET DE L'ADOLESCENT

2- LES SOLUTIONS THERAPEUTIQUES

- 2.1 EXAMEN CLINIQUE PREALABLE
- 2.2 GRADIENT THERAPEUTIQUE SELON LA NATURE DES ANOMALIES
- 2.3 PROTOCOLE DE REALISATION DES PROTHESES TRANSITOIRES
- 2.4 LES MATERIAUX A UTILISER EN ODONTOLOGIE PEDIATRIQUE
- 2.5 L'IMPORTANCE DU SUIVI

3- CAS CLINIQUE

- 3.1 PRESENTATION : MEDHI, 17 ANS, AMELOGENESE IMPARFAITE
- 3.2 ETAPES DE TRAITEMENT

CONCLUSION

BIBLIOGRAPHIE

TABLE DES FIGURES

Figure 1 - Amélogénèse imparfaite hypoplasique (Source : Marquezin et coll, 2015)	17
Figure 2 – Dentinogénèse imparfaite de type II (Source : Barron et coll, 2008)	17
Figure 3 - Malformation des maxillaires et colorations dentaires dues à une érythroblastose foetale (Source : Piette et Goldberg, 2015)	17
Figure 4 - Patient souffrant d'une microdontie généralisée (Source : EMPrem)	17
Figure 5 - Agénésie dentaire d'un adolescent de 16 ans (Source : Gardon-Mollard, 2018)	17
Figure 6 - MIH légère sur une 36 (Source : Rouas et Muller-Bolla, 2014)	19
Figure 7 - Photographie d'une patiente de 11 ans atteinte d'une hypominéralisation incisive et molaire modérée, (Source : photographie personnelle)	19
Figure 8 - Hypominéralisation des molaires (Source : d'Arbonne et Foray, 2010)	19
Figure 9 - Fluorose légère (Source : Sellem et coll, 2014)	20
Figure 10 - Dents atteintes d'une fluorose sévère (Source : Bhatt et Gupta, 2016)..	20
Figure 11 - Dents de Hutchinson due à une syphilis congénitale (Source : Central Manchester University Hospitals NHS Foundation Trust, 2013)	20
Figure 12 - Colorations de surface acquises par l'alimentation (Source : Aboudharam, 2008)	22
Figure 13- Dyschromies causées par des dépôts tabagiques (Source : Aboudharam, 2008)	22
Figure 14 - Black stain d'origine bactérienne chez un enfant de 5 ans (Source :Bandon et coll 2011)	22
Figure 15 - Colorations dentaires dues aux sels métalliques (Source : Gardon-Mollard, 2018)	22
Figure 16 - Dyschromies causées par la prise de tétracyclines lors de la période intra utérine (Source : Chai et coll, 2018)	26
Figure 17 - Dysplasie amélaire sur incisives centrales maxillaires blessées lors de l'ingression des dents temporaires (Source : Tardif et coll, 2008)	26
Figure 18 - Dyschromies issues de l'érosion (Source : Gardon-Mollard, 2018)	26
Figure 19 - Syndrome du biberon (Source : Gardon-Mollard, 2018)	26

Figure 20 - Art-thérapie de Michael, 5 ans, avant et après l'opération esthétique. L'aspect disproportionné de ses oreilles est accentué par une tempête. Alors qu'après, il se balade avec un corps adéquate dans un paysage ensoleillé (Source : Lukash, 2002).....	31
Figure 21 - Schéma-bilan des critères esthétiques objectifs et subjectifs lors d'une analyse esthétique (Source : Magne et Belser, 2003)	39
Figure 22 - Schéma du "gradient thérapeutique" de la préservation tissulaire la moins mutilante à la plus mutilante (Source : Tirlet et Attal, 2009).....	43
Figure 23 - Remplissage d'une gouttière sur-mesure, le gel est déposé en vestibulaire (Source : Aboudharam, 2008)	45
Figure 24 - A. fluorose légère ; B. Microabrasion avec de l'acide chlorhydrique, du peroxyde d'hydrogène et de la ponce ; C. Etat post opératoire (Source : Aboudharam, 2008).....	46
Figure 25 - Schéma-bilan des réductions d'épaisseur lors de préparation dentaire pour facettes en céramique (Hämmerle et co, 2009).....	53
Figure 26 - Modélisation 3D des types de préparations pour facettes (Source : Heichelbech et Toledano, 2017).....	54
Figure 27 - Schéma-bilan des étapes de collage d'une facette en céramique (Source : Magne et Belser, 2003)	59
Figure 28 Réhabilitation du secteur antérieur maxillaire en denture temporaire avec des couronnes composite de type moules celluloïdes a) dents cariées b) éviction carieuse c) essayage des moules (Strip Crown Form) d) découpe pour l'ajustement e) désinsertion après prise du composite f) photographie post opératoire (Source : Kupietzky, 2002).....	63
Figure 29 - Organigramme des différents matériaux utilisables pour des facettes en odontologie pédiatrique, comparées à leurs propriétés optiques et mécaniques	64
Figure 30 - Vue exobuccale de l'étage inférieur de la face au repos, en position orthostatique (Source : CHRU Nancy, Ludivine Berbe).....	70
Figure 31 en vue plongeante de l'arcade maxillaire (Source : CHRU Nancy, Ludivine Berbe).....	70
Figure 32 Photographie endobuccale en vue plongeante de l'arcade mandibulaire (Source : CHRU Nancy, Ludivine Berbe).....	70
Figure 33 - Photographie pré-opératoire en vue endobuccale, arcade en occlusion (Source : CHRU Nancy, Ludivine Berbe).....	71

Figure 34 - photographie vue en occlusion du secteur droit (Source : CHRU Nancy, Ludivine Berbe)	71
Figure 35 Photographie vue en occlusion du secteur gauche (Source : CHRU Nancy, Ludivine Berbe)	71
Figure 36 - Schéma explicatif de l'arc facial QuickMaster®.....	72
Figure 37 - Montage en articulateur (Source : CHRU Nancy, Ludivine Berbe).....	73
Figure 38 - Photographie du wax-up (Source : CHRU Nancy, Ludivine Berbe).....	73
Figure 39 - Photographie de la clé en silicone sur le modèle monté en articulateur (Source : CHRU Nancy, Ludivine Berbe).....	74
Figure 40 - Clé en silicone découpée et avec des événements d'échappement (Source : CHRU Nancy, Ludivine Berbe)	74
Figure 41 - Réalisation du mock-up, clé en silicone en bouche (Source : CHRU Nancy, Ludivine Berbe)	76
Figure 42 - Mock-up en bouche (Source : CHRU Nancy, Ludivine Berbe)).....	76
Figure 43 - Photographie de prise de couleur, utile à la validation de la couleur des facettes et la communication avec le laboratoire (Source : CHRU Nancy, Ludivine Berbe).....	76
Figure 44 - Schéma récapitulatif du coffret de fraises de prothèse fixée	77
Figure 45 - Photographies endobuccales de la taille des facettes provisoires (Source : CHRU Nancy, Ludivine Berbe).....	78
Figure 46 - Blocs de céramique hybride Vita Enamic pour la fabrication assistée par ordinateur (Source : Vita®).....	79
Figure 47 - Pose du champ opératoire étendu pour pouvoir essayer les facettes provisoires (Source : CHRU Nancy, Ludivine Berbe)	79
Figure 48 - Photographie du sourire de Medhi, à la fin du traitement (Source : CHRU Nancy, Ludivine Berbe)	80
Figure 49 - Photographie zoomée sur le sourire, après la pose des facettes (Source : CHRU Nancy, Ludivine Berbe)	80

TABLE DES TABLEAUX

Tableau 1 - Tableaux des caractéristiques des anomalies héréditaires	17
Tableau 2 - Tableau récapitulatif des différentes caractéristiques d'anomalies congénitales	19
Tableau 3 : Tableau récapitulatif des différentes dyschromies extrinsèques acquises	22
Tableau 4- Types de séquelles observées en denture permanente lors d'un traumatisme alvéolo dentaire survenu en denture temporaire	24
Tableau 5 : Tableau récapitulatif des différentes dyschromies intrinsèques acquises	26
Tableau 6 - Différentes demandes esthétiques exprimées selon la période de l'enfance ou de l'adolescence.....	32
Tableau 7 - Tableau de cotation selon la nomenclature de la CCAM en 2019 pour une facette.....	33
Tableau 8 - Tableau récapitulatif des différentes thérapeutiques possibles selon les anomalies dentaires.....	49
Tableau 9 - Tableau comparatif des propriétés des résines composites par rapport aux céramiques dentaires.....	66
Tableau 10 - Aide à la décision thérapeutique.....	67

INTRODUCTION

Les facettes sont des restaurations pelliculaires collées en céramique ou composite, collées sur les dents antérieures. Cette réhabilitation prothétique vise à corriger un défaut esthétique de manière peu invasive.

Déjà en 1877, Chapple élabore une technique de blanchiment pour atténuer les dyschromies dentaires. C'est dans les années 30 que Charles Pincus invente de fines facettes pour transformer le sourire d'acteurs hollywoodiens le temps d'un tournage. Très fines, elles étaient fixées temporairement sans aucune préparation dentaire. L'évolution des techniques de laboratoire, l'amélioration des traitements de surface avec le mordantage amélaire (Buonocore, 1955), les progrès des composites de collage (Bowen, 1960), la découverte de traitement de surface de céramique (Rochette, 1972) ont permis de faire progresser la dentisterie adhésive. Depuis le passage au XXI^e siècle, les facettes ont pris leur essor avec un protocole précis [62], une approche systématique [55], la technique du mock-up [88], les aides numériques comme le Digital Smile Design [148] ou le Virtual Esthetic Project [32].

Même la prothèse a sa place en odontologie pédiatrique, dans les buts de la restauration fonctionnelle (mastication, phonation, maintien de longueur d'arcade et de la dimension verticale), esthétique ainsi que la prévention de traumatismes psychologiques ou des parafonctions.

La documentation, bien fournie des patients adultes, est nettement moins étoffée sur le traitement des petits patients. Cela nous a amené à nous demander dans quelles mesures pouvons-nous indiquer et réaliser une réhabilitation esthétique collée type facette en secteur antérieur chez des enfants et adolescents.

Nous décrirons dans un premier temps les indications relatives à la proposition d'un plan de traitement avec des facettes, tant au niveau des anomalies, qu'au niveau des stades de croissance et de l'impact de l'esthétique sur l'enfant.

Puis nous détaillerons les différentes étapes du protocole rigoureux de la mise en place des facettes chez un enfant et un adolescent.

Enfin, nous présenterons un cas clinique réalisé au CHRU de Nancy chez un adolescent complexé par son amélogénèse imparfaite, à qui nous avons pu redonner le sourire.

1. L'ESTHETIQUE DU SECTEUR ANTERIEUR CHEZ L'ENFANT ET L'ADOLESCENT

1.1 Les différents troubles esthétiques

1.1.1 Les anomalies héréditaires

1.1.1.1 L'Amélogénèse imparfaite

L'amélogénèse imparfaite est un trouble génétique qui perturbe le développement de l'émail des deux dentures ([30] ; [95] ; [131] ; [64] ; [81] ; [99]). Les patients se plaignent de douleurs et de déficit de l'esthétique [102]. Les moqueries et la peur de sourire les poussent à consulter. La couleur est le critère le plus complexant chez les patients présentant une amélogénèse imparfaite. D'après une étude, 79% des enfants souffrant de cette anomalie sont insatisfaits de la couleur, contre 32% sans anomalie de l'émail [110].

La classification la plus utilisée est celle de Witkop de 1988 qui distingue trois formes :

- Type I : Hypoplasique (défaut quantitatif) (Tableau 1, Figure 1) ;
- Type II : Hypomature (défaut qualitatif) ;
- Type III : Hypominéralisée.

1.1.1.2 La dentinogénèse imparfaite

La dentinogénèse est une anomalie génétique du développement de la dentine des dents temporaires et permanentes ([102] ; [30] ; [26]). L'aspect des dents est brun bleuté dite opalescent. L'émail est normal et la jonction amélo-dentinaire se trouve affaiblie, donc cela conduit à l'effritement de l'émail (Tableau 1, Figure 2). En radiographie, ces dents présentent une constriction cervicale marquée et de courtes racines avec une pulpe de plus en plus calcifiée ([102] ; [99]).

1.1.1.3 Erythroblastose fœtale

L'érythroblastose fœtale est une maladie génétique liée au facteur Rhésus. La dentine prend une coloration dès sa formation (Tableau 1, Figure 3) [102].

1.1.1.4 Microdontie

La microdontie, également appelée dent riziforme, dent en grain de riz ou dent conoïde, est une anomalie de la morphologie dentaire, présentant une forme plus petite. Les dents temporaires sont exceptionnellement atteintes (Tableau 1, Figure 4) ([131] ; [102]). Souvent une ou deux dents sont touchées, sauf en cas de syndrome ou de chimio-radiothérapie chez l'enfant [102].






1.1.1.5 Les agénésies

L'agénésie est une anomalie héréditaire et parfois congénitale. Il s'agit de l'absence d'une ou plusieurs dents, de manière uni ou bilatérale. Cette anomalie de nombre survient le plus souvent sur des dents permanentes, notamment l'incisive latérale. (Tableau 1, Figure 5)

Pour pallier l'effet disgracieux du diastème, l'incisive latérale maxillaire peut être prise en charge orthodontiquement :

- soit par ouverture et remplacement prothétique de l'incisive latérale
- soit par fermeture de l'espace. La canine est placée contre l'incisive centrale. Les défauts esthétiques sont causés par la couleur saturée ainsi que la forme bombée et pointue de la canine.

Tableau 1 - Tableaux des caractéristiques des anomalies héréditaires

Anomalie héréditaire	Caractéristiques
Amélogénèse imparfaite	
 <p data-bbox="201 562 695 651">Figure 1 - Amélogénèse imparfaite hypoplasique (Source : Marquezin et coll, 2015)</p>	<ul style="list-style-type: none"> - <u>Forme hypoplasique</u> : Au niveau des puits et fissures, l'émail est rugueux ou lisse, strié, ou alors l'anomalie de forme est une microdontie. - <u>Forme hypomature</u> : dent brune, blanc crayeux ou opaque. - <u>Forme hypominéralisée</u> : dureté d'émail diminuée, une surface rugueuse et une usure des zones en occlusion.
Dentinogénèse imparfaite	
 <p data-bbox="325 927 1251 960">Figure 2 – Dentinogénèse imparfaite de type II (Source : Barron et coll, 2008)</p>	<p>Type I : coloration brunâtre /bleuâtre ou normale</p> <p>Type II : émail se détache moins, la chambre pulpaire est rarement oblitérée</p> <p>Type III : exposition de la pulpe</p>
Erythroblastose fœtale	
 <p data-bbox="204 1245 1378 1308">Figure 3 - Malformation des maxillaires et colorations dentaires dues à une érythroblastose foetale (Source : Piette et Goldberg, 2015)</p>	<p>Coloration dentinaire</p>
Microdontie	
 <p data-bbox="325 1603 1251 1637">Figure 4 - Patient souffrant d'une microdontie généralisée (Source : EMPrem)</p>	<p>Dent petite dès leur éruption</p>
Agénésie	
 <p data-bbox="261 1928 1315 1962">Figure 5 - Agénésie dentaire d'un adolescent de 16 ans (Source : Gardon-Mollard, 2018)</p>	<p>Espace laissé vacant du fait de l'absence de dent</p>

1.1.2 Les anomalies congénitales

1.1.2.1 Hypominéralisation des Incisives et Molaires (MIH)

La MIH correspond à une hypominéralisation d'une à quatre des premières molaires permanentes (Tableau 2, Figure 6) et parfois également des incisives (Tableau 2, Figure 7). Les lésions opaques et asymétriques vont de la coloration blanc beige – jaune ou brune jusqu'à la perte de l'émail (Tableau 2, Figure 8). L'étiologie systémique résulte de plusieurs facteurs lors des premières années de la vie, mais actuellement mal élucidée ([69]; [117] ; [4]; [129]). La prévalence semble en augmentation avec 14% des enfants touchés en 2018 ([35] ; [141]).

Ce genre de lésions au niveau des dents temporaires sont dénommées : HSPM/HPC pour « *Hypomineralized Second Primary Molars / Hypomineralized Primary Canine* » soit hypominéralisation des deuxièmes molaires temporaires et l'hypominéralisation des canines temporaires. Cette anomalie n'aboutit pas forcément à la MIH en denture permanente, cependant elle augmente les risques par 6 ([35] ; [36]).

1.1.2.2 La fluorose.




La fluorose résulte de la surconsommation en fluor à une dose supérieure à 1 mg par jour entre le 4^e mois in utero et la 8^e année, c'est-à-dire lors de la formation et la maturation de l'émail. Le fluor se retrouve dans l'eau de boisson enrichie en fluor, le sel de table fluoré, le dentifrice ou les suppléments fluorés. Le surdosage en fluor pourrait être évité grâce à la prévention et aux bilans fluorés réalisés en amont d'éventuelles supplémentsations.




Ces lésions symétriques se caractérisent par des dyschromies et des hypoplasies de l'émail qui vont de la faible opacité blanchâtre à des tâches brunes volumineuses. La surface hypominéralisée se traduit par un émail poreux et piqueté en forme de nuages diffus jusqu'à des plaques confluentes. Les prémolaires et les molaires sont les plus atteintes. Ces lésions sont incrustées dans le 1/3 externe de l'émail ([133] ; [102] ; [64] ; [26]).

1.1.2.3 Maladies prénatales

La formation et la minéralisation de la dent peuvent être perturbées par des maladies systémiques sévères entre le 3^e mois in utero et la 20^e année. Comme par exemple, la rubéole, la syphilis congénitale (figure 11), une anémie grave chez la femme enceinte [133]. Il en résulte des anomalies dentaires qui diffèrent selon les dents et selon le stade de formation de la couronne au moment de la perturbation. Cela entraîne une diminution de la qualité et de la quantité d'émail, des dyschromies, opacités (hypominéralisation), dysplasies, hypoplasies diverses ([102] ; [64]).

Tableau 2 - Tableau récapitulatif des différentes caractéristiques d'anomalies congénitales

Anomalies congénitales	Caractéristiques
MIH légère	
	<p>Tache opaque au niveau des appuis fonctionnels</p> <p>Tache isolée sans perte d'émail, sans hypersensibilité dentinaire, sans lésion carieuse</p> <p>Atteinte incisive inexistante ou légère</p>
MIH modérée	
	<p>Tache opaque plus étendue en occlusal et au niveau du tiers incisal</p> <p>Lésion carieuse avec une fracture limitée à 1 ou 2 surfaces, sans cuspide</p> <p>Sensibilité dentinaire normale</p>
MIH sévère	
	<p>Fracture dentaire fréquente avant la fin de l'éruption</p> <p>Problème esthétique</p> <p>Complication carieuse et pulpaire</p>
<p>Figure 8 - Hypominéralisation des molaires (Source : d'Arbonne et Foray, 2010)</p>	

Anomalies congénitales	Caractéristiques
Fluorose légère	
	<p>Lésions symétriques, bilatérales</p> <p>Email lisse, coloration brune ou tache blanchâtres opaques.</p> <p>Dents permanentes, fluorose généralisée à un groupe de dents surtout : la 2^e prémolaire, et les incisives.</p>
Fluorose sévère	
	<p>Surface dentaire opaque ou coloration brune.</p> <p>Peut être généralisée.</p> <p>Des pans d'émail se cassent et se colorent.</p> <p>Surface irrégulière.</p> <p>Antécédents d'apport de fluor excessif pendant le bilan fluoré.</p>
Maladie prénatale	
	<p>Syphilis congénitale : hypoplasie de l'émail, dent ovale, bord libre en croissant de lune, visibilité de la dentine orangée.</p> <p>Epidermolyse bulleuse : hypoplasie, émail piqueté.</p> <p>Ichtyose congénitale : dilacération de surface.</p> <p>Ochronose héréditaire [1].</p> <p>Troubles endocriniens : au niveau de la thyroïde : coloration blanche voire bleutés. Au niveau des glandes surrénales et de la glande pituitaire : coloration jaune [1].</p>
<p>Figure 11 - Dents de Hutchinson due à une syphilis congénitale (Source : Central Manchester University Hospitals NHS Foundation Trust, 2013)</p>	





1.1.3 Les anomalies acquises

1.1.3.1 Les dyschromies extrinsèques acquises

Ce sont des lésions post éruptives qui apparaissent suite au contact prolongé avec [26] :

- Biofilm, plaque dentaire et tartre, qui va du gris-jaunâtre au jaune plus soutenu ;
- Colorants alimentaires, souvent brunes et fines dans les endroits réfractaires au brossage (Tableau 3, Figure 12);
- Antiseptiques, colorations brunâtres très superficielles après des bains de bouche à la Chlorhexidine ou aux ammoniums quaternaires ;
- Tabac et marijuana, avec des colorations caractéristiques marron foncé à noire serpentant au collet (Tableau 3, Figure 13);
- Bactéries, engendrant soit des colorations noires (« black stain » chez les enfants dues à Actinomyces), soit des taches vertes (des bactéries fluorescentes et champignons comme Penicillium et Aspergillus se multiplient en d'épaisses bandes au niveau du 1/3 cervical et des faces vestibulaires), soit orange (au niveau des collets et sont associés à une mauvaise hygiène) (Tableau 3, Figure 14) [8] ;
- Sels métalliques, qui pénètrent dans la structure dentaire suite à des contacts répétés (Tableau 3, Figure 15).

Tableau 3 : Tableau récapitulatif des différentes dyschromies extrinsèques acquises

Anomalies acquises	Caractéristiques
Dyschromies extrinsèques acquises par alimentation	
	<p>Colorations superficielles</p>
Figure 12 - Colorations de surface acquises par l'alimentation (Source : Aboudharam, 2008)	
Dyschromies extrinsèques acquises par le tabac	
	<p>Colorations superficielles, brunes à noires</p>
Figure 13- Dyschromies causées par des dépôts tabagiques (Source : Aboudharam, 2008)	
Dyschromies extrinsèques acquises par des bactéries	
	<p>Liseré d'un brun-noir très saturé en bande sur dents temporaires</p>
Figure 14 - Black stain d'origine bactérienne chez un enfant de 5 ans (Source :Bandon et coll 2011)	
Dyschromies extrinsèques acquises par sel métallique	
	<p>Les obturations métalliques à l'amalgame d'argent peuvent engendrer des taches grises ou noires. Le nitrate d'argent est fautif de dyschromies noires ou bleutées [1].</p>
Figure 15 - Colorations dentaires dues aux sels métalliques (Source : Gardon-Mollard, 2018)	

1.1.3.2 Défauts dentinaires déterminé par l'environnement

- Colorations dues aux tétracyclines (Tableau 5, Figure 16)

Selon les périodes de prise et le type d'antibiotique, les lésions varient du jaune-brun clair à des stries gris foncé à marron ou violet foncé très saturées. Ces dyschromies et hypoplasies sont intégrées à la dent au moment de sa minéralisation qui s'effectue par stries. Ces médicaments sont à proscrire chez les femmes enceintes, allaitantes et les enfants de moins de 8 ans ([133]; [102]; [95]). Ils sont utilisés en cas d'infections des voies respiratoires, les infections des voies urinaires, les infections cutanées.

- Colorations dues à d'autres médicaments

La prise d'anticancéreux comme le cyclophosphamide interfère dans la dentinogenèse [64].

- Carences alimentaires

Des insuffisances en minéraux, protéines, vitamines peuvent perturber la formation dentaire et causer des hypoplasies ou des colorations [64].

1.1.3.3 Traumatisme

Les séquelles de traumatisme sur les dents temporaires peuvent se répercuter immédiatement voire même sur la denture permanente en cas de nécrose et de propagation de l'infection. Les dyschromies en denture temporaire apparaissent dans 50% des traumatismes. Les colorations sont rouges en cas de saignements pulpaire, jaunes lors d'oblitérations pulpaire voire grises qui reflètent alors une nécrose (Tableau 5, Figure 17) ([19]; [102]; [103]; [64]; [26]).

Les séquelles touchent les dents permanentes lors d'un traumatisme en denture lactéale se différencient selon l'âge de l'enfant au moment de l'accident [103]. La synthèse est consolidée dans le Tableau 4.

Tableau 4- Types de séquelles observées en denture permanente lors d'un traumatisme alvéolo dentaire survenu en denture temporaire

Stade de développement des incisives temporaires	Incisives temporaires immatures (stade I)	Incisives temporaires matures (stade II)	Incisives temporaires en cours de rhizalyse
Age de l'enfant	Moins de 2 ans	3-4 ans	5-7 ans
Stade de développement des germes des incisives permanentes	Minéralisation du tiers incisif et moyen de la couronne	Minéralisation coronaire achevée	Rhizagenèse en cours
Nature des traumatismes observés	Coloration, hypoplasie et dilacération coronaire / dédoublement radiculaire / formation odontoïde	Coloration coronaire souvent sans hypoplasie / formation odontoïde, angulation et dilacération radiculaire	Coloration sans hypoplasie / angulation, dilacération et arrêt de la formation radiculaire

Les séquelles coronaires lors d'un traumatisme peuvent être des colorations opaques blanches à jaune-brun, avec ou sans hypoplasie coronaire ([38]; [103]).

1.1.3.4 Colorations iatrogènes

Les dents deviennent plus fragiles face à l'hyposialie, au bruxisme [16], à l'attrition, à l'abrasion et à l'érosion (Tableau 5, Figure 18).L'émail se fissure, se fracture mettant à nu la dentine. Dans un second temps, ces défauts s'infiltrent de colorants externes ([133] ; [95]).

1.1.3.5 Lésions carieuses et ses traitements

La maladie carieuse a été freinée ces cinquante dernières années, il reste 50% des enfants de moins de 12 ans atteints, avec un gros différentiel socio-économique [162].

Les caries non soignées associées à des produits de dégradation des tissus dentaires, d'infiltration bactérienne, de colorants ou d'aliments peuvent parfois colorer irréversiblement les dents (Tableau 5, Figure 19) [133].

Il existe également des colorations iatrogènes lors d'un traitement endodontique :

- L'hémorragie per opératoire,
- Ainsi que l'élimination incomplète de tissu nécrosé colore inévitablement les dents.

Des colorations iatrogènes Une coloration qui sera de plus en plus anecdotique chez les enfants du fait de l'interdiction depuis le 1^{er} juillet 2018 de l'utilisation d'amalgame ([133]: [95] ; [45]).

1.1.3.6 Anomalie de position

La dent peut avoir été déviée dans différentes dimensions : rotation, version, et inclinaison. Ceci dépend du mécanisme à son origine : hérédité, para fonction, ou dysfonction. Les troubles fonctionnels ou para fonctionnels doivent être traités en premier lieu [13].

A noter que seuls les patients ayant une faible anomalie de position, ayant refusé les soins après les premières consultations chez un orthodontiste, pourront réaliser des facettes si d'autres anomalies de couleur ou de forme cohabitent ([38] ; [50] ; [75]).

Tableau 5 : Tableau récapitulatif des différentes dyschromies intrinsèques acquises





Anomalies acquises	Caractéristiques
Tétracyclines	
	<p>Classe I : jaunâtre, grisâtre, brunâtre, uniforme, sans bande. Classe II : plus saturée, uniforme, sans bande Classe III : irrégulière, saturée, gris foncé à bleuté, en bande Classe IV : très saturée, irrégulière, violet foncé à brun</p>
Traumatismes	
	<p>Plutôt les dents antérieures, souvent au niveau du 1/3 incisal. Très variable, parfois une hypoplasie traumatique</p>
Colorations iatrogènes	
	<p>Dent temporaire ou permanente Coloration jaune ambrée des dents par visibilité de plage lisse de dentine. Fissure Perte de dimension verticale Sensibilité dentaire</p>
Lésion carieuse	
	<p>Syndrome du biberon Coloration brune à noirâtre Les caries débutent sur les faces vestibulaires, interproximales Puis les dents se fracturent ne laissant que les racines noires.</p>

Figure 16 - Dyschromies causées par la prise de tétracyclines lors de la période intra utérine (Source : Chai et coll, 2018)

Figure 17 - Dysplasie amélaire sur incisives centrales maxillaires blessées lors de l'ingression des dents temporaires (Source : Tardif et coll, 2008)

Figure 18 - Dyschromies issues de l'érosion (Source : Gardon-Mollard, 2018)

Figure 19 - Syndrome du biberon (Source : Gardon-Mollard, 2018)

1.2 Évolution du secteur antérieur au cours de la croissance :

1.2.1 Profil de croissance

1.2.1.1 Horizontal

La croissance alvéolaire horizontale comprend deux phénomènes : l'augmentation du périmètre et l'épaississement des procès alvéolaires. Les phénomènes de dentitions participent à l'évolution des périmètres d'arcades [3].

1.2.1.2 Vertical

La croissance alvéolaire verticale progresse de 10 mm lors de la période préfonctionnelle de l'éruption des dents temporaires. Elle s'effectue par apposition osseuse sur les faces internes, externes et inférieures du maxillaire [3].

Le développement vertical du visage se fait tout au long de la croissance, pour donner une égalité des trois étages de la face. Ces trois étages sont séparés par les points racine des cheveux, ophryon, sous nasal et menton. Un défaut ou excès de développement vertical va causer une brachycéphalie ou une dolichocéphalie qui auront pour conséquence l'effacement ou non des plis nasogéniens et du sillon labio mentonnier.

Cette croissance alvéolaire verticale perdure jusqu'à 16-18 ans chez les filles et 18-20 ans pour les garçons [109]. Des évolutions plus tardives ne retrouvent chez des sujets hyperdivergents avec des égressions des incisives jusqu'à 25 ans voire plus [90].

1.2.2 Dent

La dent commence sa formation au stade embryonnaire. La formation des dents suit trois grandes étapes : la sécrétion de protéines de l'émail et de la dentine par des cellules spécialisées, puis l'éruption dentaire et enfin la maturation c'est-à-dire la minéralisation différentielle de ces deux tissus. Ainsi, deux ans après son éruption, la dent reste vulnérable face aux caries. L'apposition de dentine s'opère tout au long de la vie et va remplir peu à peu la cavité de la pulpe. C'est pourquoi la pulpe est plus proéminente chez les sujets jeunes [80].

1.2.3 Os maxillaire et mandibulaire

La croissance du complexe maxillaire dépend de l'apposition suturale, au sein du remodelage de surface. La croissance des sutures maxillaires assure un plus grand rôle après l'âge de 7 ans. Sa croissance se termine en moyenne à 15 ans chez les filles et 17 ans chez les garçons ([13] ; [64]).

Le développement de la mandibule est régit par un phénomène d'apposition-résorption qui permet à l'os d'augmenter en taille et de prendre forme. Cette croissance cartilagineuse répond principalement aux stimuli des forces musculaires exercées sur la mandibule, vers le bas et vers l'avant. Les procès alvéolaires quant à eux, évoluent avec l'éruption dentaire. Statistiquement, le prognathisme mandibulaire est légèrement plus important chez les hommes, alors que les femmes présentent davantage de rétrusion mandibulaire. La croissance mandibulaire est complète vers 17 ans chez la fille et 19 ans chez le garçon, mais peut prendre plus de temps ([13]; [64]).

1.2.4 Parodonte

Le développement de l'os alvéolaire est régit par un phénomène d'apposition et résorption lors de la migration dentaire [3].

Le développement parodontal est permis grâce au sillon gingivo-dentaire et l'espace biologique. La gencive s'ourle et s'invagine contre l'émail cervical [125].

Un épithélium de jonction entoure chaque dent au niveau du fond de sillon gingivo - dentaire. Il se renouvelle rapidement, en 5 à 11 jours [80].

L'architecture parodontale chez l'enfant dépend du stade de la dentition ([103]; [6]).

Lors de la denture temporaire, le parodonte est rouge avec un réseau capillaire abondant, l'épithélium est plus mince, plus translucide et moins kératinisé. Le sulcus a une profondeur d'environ 1mm ([102]; [64]).

Pendant l'éruption dentaire, la profondeur du sulcus gingival peut être de 5 mm et la gencive marginale être à un niveau différent des dents adjacentes. Pendant un temps, l'hyperhémie persiste avec des papilles interproximales gonflées qui vont s'ourler pour donner l'apparence de la gencive [64].

En denture temporaire, la hauteur moyenne de gencive attachée augmente avec l'âge.

En denture mixte, la gencive marginale s'épaissit, s'ourle et devient plus flasque. La profondeur du sillon gingival est maximale aussitôt après l'émergence, puis elle décroît avec le déplacement de la couronne lors de l'éruption définitive. Le sillon gingival peut encore être important chez l'adolescent alors que la dent est en occlusion. C'est pourquoi il y aura encore une légère rétraction gingivale jusqu'à la fin de la croissance. Il est estimé qu'il faut 10 ans entre l'émergence d'une dent et la maturation totale de la gencive attachée [73]. La profondeur du sulcus augmente en fonction de l'âge et de l'état inflammatoire. D'autant que la puberté est le pic de prévalence et de sévérité des gingivites [102].

1.2.5 Occlusion

L'occlusion est tributaire de l'évolution de la dentition et des changements sur le squelette facial. Entre 6 et 30 mois apparaissent les premières dents, puis les premiers contacts dentaires permettant la préhension, la section puis la mastication. Lors du stade de constitution de la dentition mixte, la classe d'Angle se met en place. Elle est associée à une augmentation de la distance intercanine. Puis, ces diastèmes seront compensés par le remplacement des dents temporaires [100]. Comme la face continue à grandir au début de l'âge adulte, l'évolution de l'occlusion suit [64]. Il faut se méfier des patients aux profils plus horizontaux car ils auront un verrouillage plus sévère de l'occlusion.

1.2.6 Hygiène bucco-dentaire

L'IPSOS en 2013 a recensé que seulement 50% des adolescents assurent un brossage correct biquotidien. Avant 13 ans, c'est le brossage avant le coucher qui est le plus fréquent. Et cela s'inverse après 13 ans en faveur de la bonne haleine du matin [162].

C'est pourquoi, des conseils ludiques pour l'apprentissage des techniques de brossage, des rappels réguliers chez le chirurgien-dentiste et une surveillance quotidienne par les parents sont fondamentales pour aider au mieux les enfants à adopter de bonnes habitudes d'hygiène. Cette hygiène peut être compliquée chez

les petits, lorsque les dents ne sont pas toutes en occlusion et lors des traitements orthodontiques. Un renforcement positif est nécessaire tout au long de l'enfance et même de l'adolescence pour maintenir un assainissement dentaire satisfaisant et rendre nos soins plus minimes avec une meilleure pérennité dans le temps [102].

1.2.7 Orthopédie dentofaciale

Vu comme un phénomène de mode, pour faire « comme les copains » ou vu comme un désagrément esthétique. Cette thérapeutique doit rentrer dans notre réflexion de plan de traitement esthétique. Nous devons prendre en considération la date du traitement, le niveau de coopération à l'hygiène bucco-dentaire et réévaluer la demande esthétique à l'issue du traitement orthodontique ainsi que l'absence de carie iatrogène ([10] ; [13]).

Pour conclure, l'évolution de la dentition entraîne des évolutions sur la croissance maxillo faciale, les arcades dentaires et l'occlusion. L'enfance et l'adolescence sont des périodes de mutations et de transformations sur toutes les facettes de la dent, de la face et de tout le corps en général. C'est pourquoi, une restauration prothétique doit s'adapter à la croissance.

1.3 Approche esthétique de l'enfant et de l'adolescent

1.3.1 Le jeune patient lui-même

Les enfants prennent conscience précocement de leurs anomalies, cela est estimé à l'âge de 6 ans lors d'une amélogénèse imparfaite. L'impact est monstrueux : perte de confiance, isolement à cause d'une réticence à sourire et communiquer. De plus, ces enfants sont plus sujets à des moqueries et endossent souvent un surnom à cause de leur anomalie dentaire [110]. Mise à part les grosses anomalies dentaires, il semblerait que les enfants ne sont pas forcément complexés (Tableau 6). L'impact émotionnel d'un complexe est très difficile à analyser chez l'enfant, c'est pourquoi, l'art-thérapie peut permettre à l'enfant d'exprimer ses émotions sur un dessin (Figure 20) [17] ;[.



Figure 20 - Art-thérapie de Michael, 5 ans, avant et après l'opération esthétique. L'aspect disproportionné de ses oreilles est accentué par une tempête.

Alors qu'après, il se balade avec un corps adéquate dans un paysage ensoleillé

(Source : Lukash, 2002).

L'adolescence est une période de la « conquête de soi » et de la construction de l'image de soi ([53] ; [13]). Si l'image du corps est troublée par une imperfection, une crainte et un doute s'installent. Puis cela bascule vers des préoccupations corporelles obsédantes lors des moqueries ([54]; [153]). La malveillance qui sera portée sur l'apparence physique d'un enfant aura un impact négatif sur la constitution de sa personnalité future ([87] ; [111]).

C'est pourquoi, améliorer l'esthétique dentaire résulte d'un traitement global dont l'impact psychologique est colossal : meilleure réussite de l'ascension professionnelle et de l'embauche, ainsi qu'une vie scolaire plus épanouie [17], une augmentation de l'estime de soi [72].

Tableau 6 - Différentes demandes esthétiques exprimées selon la période de l'enfance ou de l'adolescence

Demandes chez l'enfant	Demande chez le pré-adolescent et l'adolescent
<p>Que ses dents ne lui fassent pas mal</p> <p>Que les malformations soient réparées ad integrum</p>	<p>Etre beau ou belle</p> <p>Se sentir mieux dans sa peau</p> <p>Etre dans la norme pour être accepté par ses pairs</p> <p>Ressembler à un modèle idéalisé.</p>

1.3.2 Ses parents

Un enfant mal formé perçoit davantage la culpabilité de ses parents que sa propre malformation. D'autant qu'il s'identifie aux qualités parentales [54]. C'est pourquoi il est fondamental d'évaluer d'où vient la demande esthétique si c'est de l'enfant lui-même ou de ses parents [153]. Notamment, chez l'enfant très jeune n'ayant pas fini sa maturation psychique, ce sont principalement les parents qui sont demandeurs d'une solution esthétique.

Ce sont les parents qui autorisent et payent les soins esthétiques afin de retirer les complexes de leurs enfants [153].

Lorsque les parents sont favorables à la décision de l'enfant de la réhabilitation de son sourire, cela l'aide à mieux vivre sa transformation. A l'inverse, le chirurgien-dentiste se risque à une insatisfaction post opératoire [51].

1.3.3 Son environnement social et culturel

Selon les cultures et les époques, le jugement esthétique face à la perception de la normalité et de la beauté diffère [51]. De nos jours et dans notre société occidentale, la médiatisation des « sourires hollywoodiens », impose ses idéaux de beauté [54]. Ainsi ce "sourire médiatique" répond aux critères de dents blanches, alignées et sans espaces interdentaires [96]. Il est à noter tout de même, que pour certaines populations noires, le diastème inter incisif est décrit comme la norme et, il est donc considéré comme beau.

Entre phénomène de mode et showbusiness, l'esthétisme touche les deux sexes et toutes les classes sociales [28].

Pour conclure, il faut mettre l'accent sur le fait que l'enfant doit être maître de son corps, et qu'il ne faut pas lui imposer de traitement esthétique s'il n'en exprime pas le besoin. Nous devons prendre en considération sa demande esthétique, dépister les dépressions ou maladies psychiatriques afin de pouvoir l'accompagner au mieux dans son traitement dentaire.

1.3.4 CCAM et codification

Les facettes ne sont pas prises en charge par la sécurité sociale ni chez l'adulte, ni chez l'enfant. Elles ne sont pas non plus plafonnées et ne rentrent pas dans la nouvelle convention du 1^{er} avril 2019 (Tableau 7)

Tableau 7 - Tableau de cotation selon la nomenclature de la CCAM en 2019 pour une facette

Code CCAM	Libellé CCAM	Tarif CCAM
HBMD048	Pose d'une facette céramique ou en équivalents minéraux sur une dent d'un secteur incisivo-canin	NPC

2. LES SOLUTIONS THERAPEUTIQUES

2.1. Examen clinique préalable

L'examen clinique préprothétique est obligatoire d'un point de vue médico-légal [18].

2.1.1. Anamnèse

2.1.1.1. État général

L'anamnèse doit être retranscrite à l'écrit et signée par les parents. Elle doit comprendre tous les antécédents médicaux, les allergies, les médicaments antérieurs et en cours, les opérations, les rééducations, les derniers bilans sanguins lors de certaines pathologies. Il est fondamental d'avoir le nom et les coordonnées des médecins traitants et spécialistes qui suivent l'enfant afin de pouvoir les appeler au besoin ([133] ; [55] ; [156] ; [136] ; [64]).

2.1.1.2. Motif de consultation

Lors du premier rendez-vous, le chirurgien-dentiste doit s'appliquer à écouter attentivement et activement le motif de consultation, les demandes sous-entendues, le niveau de motivation et le niveau d'exigence de l'enfant et de ses parents. Il est indispensable que les trois parties soient motivés à travailler ensemble pour réhabiliter de manière esthétique le sourire du petit patient. Les attentes doivent être réalistes pour éviter de s'exposer à des insatisfactions en fin de traitement. Ainsi une analyse psychologique de l'enfant doit être réalisée en discutant avec lui ([57] ; [55] ; [136]).

2.1.1.3. Hygiène bucco-dentaire

Nul traitement prothétique a fortiori esthétique ne peut être entrepris en absence de coopération à l'hygiène bucco dentaire. Le praticien doit rappeler les techniques de brossage, conseiller sur le matériel efficace et contrôler la bonne hygiène ([133] ; [21] ; [55] ; [11] ; [47] ; [50]).

2.1.1.4. Parafonction

Toutes les parafonctions, comme la déglutition immature, la succion du pouce ou d'une tétine, l'onychophagie, le mordillement de stylo ou autre utilisation divergente des dents, doivent être traitées en amont des traitements prothétiques pour éviter les fractures [136].

De plus, il faut se méfier des patients qui jouent d'un instrument à vent [64].

2.1.2. Examen clinique exobuccal et endobuccal

Dès le premier contact avec le patient, une attention particulière doit être portée sur le patient dans sa globalité : son attitude (le rapport avec ses parents, attitude passive ou active), son aspect physique, ses mains (cal au pouce, ongles rongés). Puis, l'examen se précise au niveau de la face puis de la cavité buccale [102].

2.1.3. Analyse faciale

2.1.3.1. De face

Lors de l'examen de la face, nous analyserons :

- La forme du visage ;
- La symétrie, par rapport à la ligne médiane ;
- Le parallélisme horizontal entre la ligne interpupillaire et la ligne intercommissurale ;
- L'équilibre des étages respecté si les 3 étages représentent 1/3 chacun ;
- Le sillon naso-génien (effacé, marqué) ;
- Les cernes (présence, absence) ;
- L'étage inférieur (1/3-2/3) ;
- Le sillon labio-mentonnier ;
- La position des lèvres par rapport aux incisives ;
- La ligne du sourire haute ou basse. ([13] ; [55] ; [21] ; [11] ; [46] ; [47] ; [104] ; [82]).

Les références esthétiques dépendent de plans et de lignes de références :

Les plans de références à étudier sont le plan de Francfort, Camper et le plan esthétique quand le patient est debout ([55]; [136]).

Les lignes de références sont la ligne bipupillaire et la ligne médiane de la face qui en est perpendiculaire [55].

L'enregistrement et le transfert de lignes sont plus précis lorsqu'ils sont réalisés à partir de photographies via un logiciel comme le Ditramax.

C'est actuellement la meilleure solution pour éviter les imprécisions de visées des lignes verticales et horizontales ([93]; [136]).

2.1.3.2. De profil

Nous analyserons :

- Si le profil est convexe, droit, plat ou concave ;
- Si le profil est plutôt cis, ortho ou transfrontal;
- La ligne E ;
- L'angle naso labial ;
- Si les lèvres sont en occlusion naturelle ou forcée ([21]; [55]; [13] ; [11]).

Cependant, l'enfant a des spécificités qui seront compensées avec la croissance :

- L'enfant présente plus facilement un profil convexe de classe II légère qui deviendra droit ;
- Les trois étages de la face ne s'égalisent que vers la fin de la croissance de la mandibule ;
- L'OIM n'est pas forcément en concordance avec l'ORC car les articulations temporo mandibulaires ne sont pas formées ;
- Il est soumis à une plasticité et une capacité d'adaptation phénoménales.

2.1.4. Analyse dento labiale

Les éléments à relever lors de l'analyse dento labiale sont ([21] ; [62] ; [55] ; [42]) :

- L'exposition des dents au repos doit être en 1 et 5 mm ;
- La description des bords incisifs au niveau de la courbe incisive et du profil incisif ;
- La ligne du sourire haute, moyenne ou basse conditionne la nécessité de soins préprothétiques parodontaux ;
- La visibilité de corridor buccal ;
- La ligne interincisive et la ligne médiane de la face ;
- Le plan d'occlusion et la ligne commissurale ;

- Les lèvres (épaisseur, tonicité, prochéilie/rétrochéilie, en contact sans contraction au repos/en inocclusion).

2.1.5. Analyse phonétique

Certains phonèmes sont à évaluer lors de l'analyse préprothétique ([62]; [55] ; [42]):

- Le « M » permet d'évaluer la longueur des incisives et la dimension verticale ;
- Le « E » est utile pour jauger la longueur des incisives ;
- Le « F » et le « V » donnent la longueur des incisives et le profil ;
- Le « S » donne une estimation de la position des dents et de la dimension verticale.

2.1.6. Analyse dentaire

Les dents sont les organes que nous nous proposons de réhabiliter avec la prothèse, une étude de toutes les caractéristiques dentaires doit être menée avec minutie et dans la globalité de la cavité buccale. Voici les critères à relever ([21] ; [62] ; [55]; [13] ; [46] ; [42] ; [11]; [82]) :

- Hygiène ;
- Stade de la denture ;
- Type de dent ;
- Agénésie ;
- Intra-arcade :
 - Axes dentaires ;
 - Dimension relative des dents ;
 - Forme des dents ;
 - Caractérisation des dents ;
 - Etats de surface ;
 - Couleur ;
 - Configuration des bords libres ;
 - Etat de délabrement des incisives et ou état de restauration sur les incisives et les dents adjacentes ;
 - Forme des arcades ;
 - Symétrie ;
 - Malpositions ;

- Plan d'occlusion ;
- Restaurations, caries et lésions non carieuses ;
- Profil incisif ;
- Composition dentaire des dents antérieures :
 - Proportion relative des dents ;
 - Surface de contact inter incisif et angle interincisif ;
 - Inclinaison des axes dentaires ;
 - Position des dents et agencement ;
- Position du bord incisif ;
- Longueur des dents :
 - Position du bord incisif ;
 - Test phonétique ;
 - Dimension et proportions des dents ;
 - Longueur des dents adjacentes ;
 - Ligne du sourire par rapport à la ligne des collets ;
- Aspect fonctionnel : l'occlusion doit être étudiée de manière statique (centrage, calage et courbes fonctionnelles de Spee et Wilson) et de manière dynamique (guidage antérieur et latéral) [136]. En cas d'anomalies de l'occlusion, il est fondamental de les faire comprendre au patient à cette étape, avant la réhabilitation prothétique ([43] ; [16] ; [136]).

2.1.7. Analyse gingivale

L'analyse parodontale comprend ([21] ; [62] ; [55] ; [42]) :

- Le morphotype parodontal ;
- L'insertion des freins et brides ;
- Le zénith du contour gingival ;
- L'équilibre des festons gingivaux.

2.1.8. Dossier photographique

Les photographies sont un outil médico-légal indispensable dans l'odontologie esthétique. Plusieurs clichés sont nécessaires pour objectiver le visage et le sourire, de face et de profil ainsi que des vues intrabuccales de face, latérales et occlusales. A cela, peuvent se rajouter des gros plans de la surface dentaire. Afin de mieux correspondre avec le laboratoire de prothèse et de mieux réaliser le choix de la teinte, des photographies avec un teintier seront pertinentes si l'on utilise un filtre polarisant et un cliché en noir et blanc ([143] ; [55] ; [82]).

Pour conclure, Magne et Belser résument les critères fondamentaux de la check-list esthétique par :

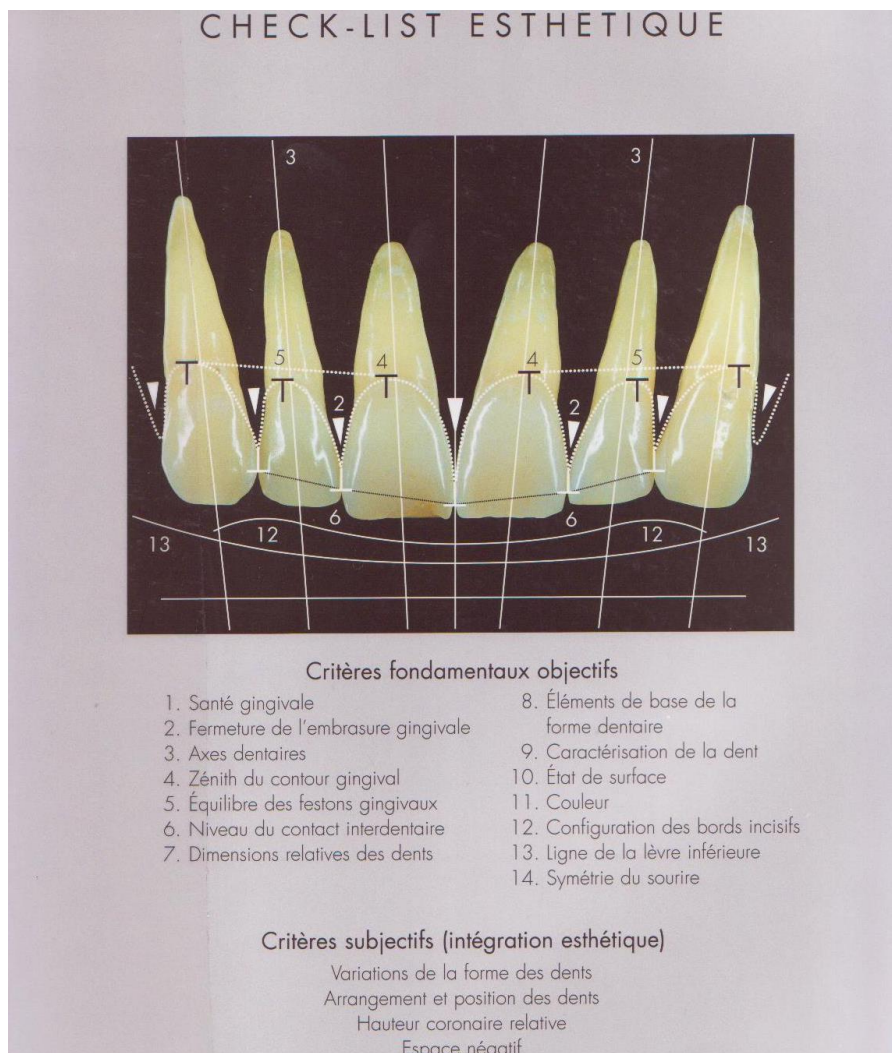


Figure 21 - Schéma-bilan des critères esthétiques objectifs et subjectifs lors d'une analyse esthétique (Source : Magne et Belser, 2003)

2.1.9. Examen complémentaire radiographique

Deux principales radiographies seront utiles à des restaurations antérieures de type facette : l'orthopantomogramme et des clichés rétroalvéolaires avec un angulateur. Il s'agira de rechercher : le rapport couronne / racine des dents, les alvéolyses osseuses, la qualité du traitement endodontique, la présence de foyers infectieux bucco dentaires chroniques. Autant la radiographie panoramique offre un aperçu global des tissus dentaires et attenants avec peu de précision sur les dents antérieures, autant les rétro-alvéolaires apportent des détails très localisés aux dents objectivées ([55] ; [82]).

2.1.10. Empreinte et mise en articulateur

L'empreinte d'étude est réalisée en alginate avec de préférence un porte empreinte métallique plein, type Rimlock® enduit d'adhésif [136]. Elle doit être globale et effectuée au maxillaire et à la mandibule afin de donner au prothésiste une vision d'ensemble [136].

En plus, un mordu occlusal permet d'enregistrer l'occlusion d'intercuspidie maximale (OIM). Elle se réalise soit avec un silicone d'occlusion, soit un élastomère vinyl polysiloxane d'enregistrement de l'occlusion [39].

Ensuite, un arc facial précise la situation occlusale du patient. Et permet un montage en articulateur sur-mesure ([46] ; [44]; [136]).

2.1.11. Simulation du projet, élaboration du plan de traitement

Le projet prothétique peut être réalisée de manière virtuelle ou sur un modèle en plâtre.

- Digital Smile Design

Le Digital Smile Design est un outil numérique de planification et facilitation du projet esthétique qui utilise directement les photographies et vidéos du patient. Cet outil de communication permet ainsi une meilleure collaboration entre les différents praticiens et le patient participe. ([24] ; [25] ; [27] ; [46] ; [48] [104] ; [106] ; [148] ; [156])

- Wax-up

De plus, le projet esthétique est matérialisé via une cire diagnostique, ou wax up. Soit la cire est apposée sur le modèle en plâtre, soit la conception est numérique et le wax-up est imprimé grâce à une imprimante 3D ([24] ; [26] ; [46] ; [48]).

- Choix de la teinte

Comme la couleur est subjective, des outils, comme les teintiers, nous aide à mieux choisir la couleur adéquate de la restauration et la retranscrire pour communiquer avec le laboratoire. Le teintier de référence comporte 15 nuances et son utilisation est aisée (Vita Lumin Vaccum®). Ce choix sera validé avec le patient, l'assistante dentaire et également par la photographie. La teinte s'analyse selon la luminosité, la teinte et la saturation. En outre, la luminosité détermine la transmission de la lumière et caractérise notamment les dents jeunes ([21] ; [42] ; [55] ; [62]; [78] ; [133] ; [150]).

2.1.12. Mise en condition tissulaire préalable

2.1.12.1. Mise en condition dentaire : éclaircissement

Associer éclaircissement et facette permet de camoufler certaines dyschromies sévères. Un délai de 6 à 8 semaines entre les deux thérapeutiques est requis pour être sûr que la couleur soit stabilisée. Ainsi, le choix des couleurs pourra être un peu plus translucide et donc l'apparence sera plus naturelle ([2] ; [46] ; [47]).

2.1.12.2. Mise en condition parodontale

Une restauration prothétique ne devrait être réalisée que sur une gencive saine, stable, sans œdème, ni hyperplasie, ni récession parodontale. Ce sont des conditions garantes de la dentisterie adhésive et esthétique ([47] ; [80]).

Cependant, aucun remodelage avec une gingivectomie ne sera effectué sur un terrain en croissance. Pour les cas sévères de dent retenue, une extrusion orthodontique peut être programmée ([46] ; [47]).

Dans tous les cas, le chirurgien-dentiste doit contrôler l'inflammation gingivale et créer un environnement parodontal favorable à la prothèse [80].

2.1.12.3. Masque esthétique ou mock-up

La clé en silicone est garnie de résine bis acryl chémopolymérisable temporaire puis insérée sur les dents non préparées induites de vaseline. Après polymérisation et désinsertion, le masque esthétique est retouché, poli jusqu'à la validation du chirurgien-dentiste, du patient et de ses parents. Pour laisser du temps de réflexion, l'enfant peut repartir avec le mock-up de son futur sourire ([26] ; [46] ; [48] ; [50]).

2.1.12.4. Présentation du plan de traitement à l'enfant et aux parents puis explications des devis, consentement des parents et de l'enfant

La présentation du plan de traitement exige, pour le praticien, un grand sens de l'observation et de l'écoute. Pour accepter, le patient souhaite avoir le sentiment que le traitement proposé est le plus adapté pour lui. Pour ce faire, il doit recevoir une information globale sur la technique multidisciplinaire, sur l'examen approfondi de son examen clinique et doit recevoir l'ensemble des informations nécessaires sur chaque technique permettant de répondre aux besoins de son patient. C'est également une obligation médico-légale stipulée dans la Loi Kouchner sur le droit des malades du 4 mars 2002 ([146] ; [91]).

Ce sont les parents qui donnent leur accord et qui payent les traitements esthétiques de leur enfant, ils doivent signer un consentement de soin pour leur enfant mineur. Dans la mesure que l'esthétique soit plus une thérapeutique de confort, il faudra s'assurer du consentement de l'enfant, au moins oral, voire écrit.

Pour conclure, le choix des différentes options thérapeutiques est fait selon les paramètres esthétiques et fonctionnels que sont : l'exposition des dents au repos, l'exposition des dents lors du sourire, la position du bord libre par rapport à la lèvre inférieure, les tests phonétiques, la taille et la proportion des dents, la conservation ou le rétablissement du guidage antérieur, les formes et longueur des racines et l'état parodontal [55]. L'analyse des tissus dentaires, des radiographies, des empreintes mais aussi de l'analyse psychologique conduisent à l'élaboration d'un plan de traitement et à sa présentation précise aux patients.

2.2. Gradient thérapeutique selon la nature des anomalies

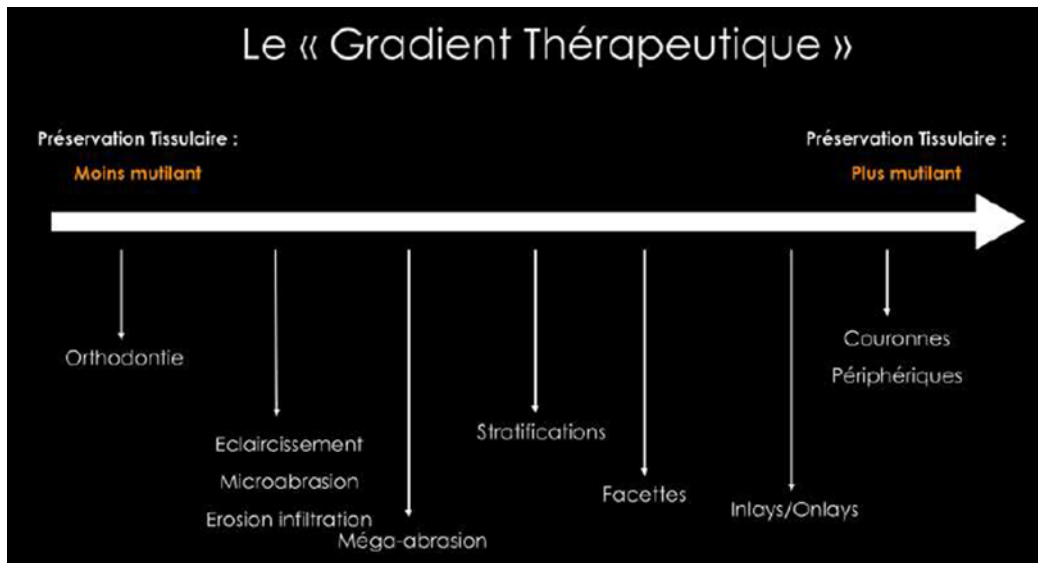


Figure 22 - Schéma du "gradient thérapeutique" de la préservation tissulaire la moins mutilante à la plus mutilante (Source : Tirlet et Attal, 2009).

2.2.1. La gestion fonctionnelle des malocclusions

2.2.1.1. L'orthopédie dento faciale

L'orthopédie dento faciale (ODF) permet d'améliorer les anomalies squelettiques et dentaires. L'idéal est qu'elle soit réalisée en période de croissance.

L'orthodontie est utile en prothèse fixée, surtout dans la phase préprothétique, afin :

- D'offrir des diastèmes suffisants pour la prothèse [34],
- D'assurer un parallélisme suffisant des axes,
- De répartir harmonieusement les espaces,
- Et de combler les espaces pour éviter l'égression des dents antagonistes.

De ces manières, l'orthodontie assure la stabilité de l'occlusion et donc la pérennité des restaurations prothétiques [10].

L'orthodontie préprothétique trouve ses indications dans deux situations principales chez le patient mineur [10] :

- Enfant et adolescent avec une ou plusieurs dents absentes (traumatologie ou agénésie)
- Adolescent ou jeune adulte avec des restaurations volumineuses ou dents cariées avulsées

En conclusion chez l'enfant et l'adolescent, l'orthodontie dure plusieurs années. Les appareils multi-attaches, volumineux, camouflent en partie les défauts inesthétiques. Des difficultés de collage peuvent s'instaurer quand les dents présentent un émail absent ou irrégulier.

2.2.2. Gestion des colorations

2.2.2.1. L'aéro polissage

En tout premier lieu, un assainissement prophylactique composé d'un nettoyage mécanique et d'un polissage soigneux permet d'éliminer une partie des dyschromies superficielles et d'enlever le tartre. Pour ce faire, nous disposons des ultra-sons et de l'aéro-polissage.

L'aéro-polissage est moins abrasif sur l'émail, plus efficace par rapport aux ultra-sons. Il consiste en un jet d'eau mélangé avec un mélange air poudre propulsé vers la surface dentaire, permet d'éliminer les résidus sans effort. Cependant, l'élimination des dyschromies n'étant pas définitives, il faudra prévenir le patient et lui offrir des conseils hygiéno-diététiques. De plus, nombre de dyschromies ne seront pas entièrement éliminées par ce procédé [26].

2.2.2.2. Éclaircissement

A l'instar d'un effet caméléon, éclaircir les dents permet de diminuer le contraste entre la dent et les dyschromies. Si une combinaison de soins est choisie pour le patient, l'éclaircissement préalable permettra une meilleure intégration esthétique et favoriser l'économie tissulaire lors de la taille. Nécessitant un maximum de compliance et de rigueur à l'hygiène bucco-dentaire, ce soin se destine à des adolescents et adultes. Un consentement éclairé est fondamental, d'autant qu'il résulte parfois des sensibilités pulpaire ([133] ; [86] ; [2] ; [18] ; [64] ; [50] ; [26]).

Trois types d'éclaircissement apparaissent dans notre arsenal thérapeutique :

- L'éclaircissement sur dents dépulpées
- L'éclaircissement sur dents vitales au fauteuil
- L'éclaircissement sur dents vitales avec une gouttière (préformée ou sur-mesure) (Figure 23).

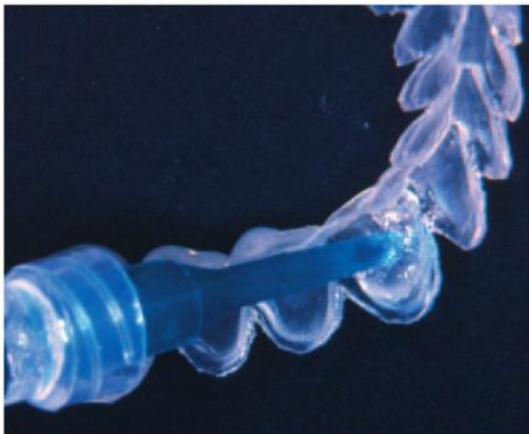

Figure 23 - Remplissage d'une gouttière sur-mesure, le gel est déposé en vestibulaire (Source : Aboudharam, 2008)

L'American Dental Association encourage uniquement l'utilisation de la gouttière nocturne pour 85% de teinte maintenue après 3 mois et 75% après 6 mois ([7] ; [5]). Il s'agit de gouttières sur-mesures enduites de gel de carbamide à 10% portées 8 à 10 heures, toute la nuit. C'est Edwood qui a proposé ce protocole : prise d'empreinte à l'alginate, modèle d'étude, avec un réservoir de 2mm d'épaisseur avec une cavité de rétention de 1 mm, le tout ne recouvrant pas la gencive. Cependant, le réservoir n'est pas obligatoire et de nombreuses études n'ont pas démontré son efficacité [26]. En France, son utilisation est restreinte aux adultes avec une concentration maximale de 6% de peroxyde d'hydrogène libéré [142].

Puis, après un polissage soigneux des dents, le matériel est remis au patient avec toutes les informations d'applications et d'hygiène [64]. Il s'avère qu'il est moins agressif pour les dents que le jus d'orange ([133] ; [50]).

Pendant deux semaines, il est recommandé d'effectuer une reminéralisation à base de Caséine Phospho-Peptide et Amorphous Calcium Phosphate (CPP-ACP) (Tooth Mousse®, GC ou Recaldent®) pour renforcer la minéralisation de la dent et améliorer le résultat esthétique. Aucun collage ne peut être entrepris durant cette période [26].

2.2.2.3. Érosion – infiltration < Micro abrasion < Méga abrasion

La micro-abrasion est la combinaison entre abrasion (mécanique avec de la ponce) et érosion (chimique avec de l'acide). Le principe est d'éliminer de manière superficielle la dyschromie grâce à de l'acide chlorhydrique à 15% (Icon Etch®, DMG). Elle est donc indiquée pour les taches blanches de l'émail ([111] ; [26]).

Préalablement, il sera pris soin de polir les dents et de placer un champ opératoire. Après rinçage et déshydratation à l'éthanol, une infiltration de résine composite (le seul produit actuellement commercialisé est l'Icon®, de DMG) est réalisée. La photopolymérisation est double : une première après l'infiltration et une seconde sous une couche de glycérine. En toute fin, un polissage rigoureux permet de parfaire le résultat esthétique et d'augmenter la pérennité du traitement ([111] ; [64] ; [121] ; [50] ; [119] ; [26]) (Figure 24).

Une fois réalisée, la procédure ne peut être répétée. Le mois suivant le soin, l'apparence progresse encore. A long terme, aucun dommage pulpaire, aucune carie ni aucune sensibilité n'a été répertoriée à la suite de micro-abrasions ([64] ; [26]). Cette technique non délabrante, est une première étape.

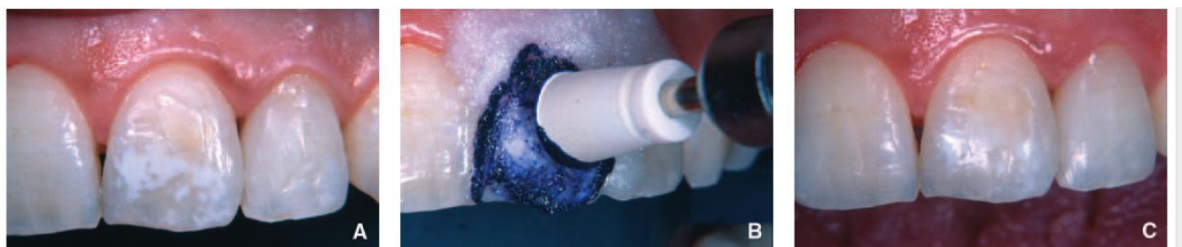

Figure 24 - A. fluorose légère ; B. Microabrasion avec de l'acide chlorhydrique, du peroxyde d'hydrogène et de la ponce ; C. Etat post opératoire (Source : Aboudharam, 2008).

2.2.2.4. Composite stratifié

La préparation dentaire dans le cadre de composite stratifié se cantonne à l'éviction carieuse, l'émail non soutenu et la finition en « bord-à-bord » sur l'émail ou chanfrein sur la dentine ([52] ; [137]).

Au préalable, il est nécessaire de ([40] ; [52] ; [76] ; [77]) :

- Réaliser une cartographie des couleurs sur la dent à restaurer [61]
- Demander un wax-up si la forme ne convient pas,
- Faire une clé en silicone issue du wax-up et la couper dans le sens de la longueur, le long des bords libres,
- Poser un champ opératoire pour éviter la contamination bactérienne. De plus, c'est un prérequis nécessaire à un collage de qualité.

Le protocole traditionnel et rigoureux est réalisé avec apposition successive de différentes couches de masses de composites. La photopolymérisation s'effectue après chaque incrément. Le tout est recouvert d'une couche incisale de composite translucide. A la fin, un polissage très soigneux permettra de diminuer la rugosité de la résine composite et de lustrer sa surface. Bien sûr, un contrôle occlusal est toujours nécessaire ([40] ; [52] ; [76] ; [77]).

2.2.2.5. Facette dentaire

La classification de Belser et les frères Magne de 1997, détaille les indications des facettes :

- Type I : corrections de couleurs
 - o Type IA : colorations dues aux tétracyclines de degré 3 et 4
 - o Type IB : dyschromies réfractaires aux éclaircissements externes
 - Fluorose de type III
 - Oblitération canalaire post traumatique avec conservation de la vitalité pulpaire
- Type II : corrections de forme :
 - o Type IIA : dents riziformes
 - o Type IIB : fermeture des diastèmes et des triangles noirs interdentaires
 - o Type IIC : allongement des bords libres courts et restitution de la proéminence incisive
- Type III : anomalies de structure

- Type IIIA : fractures coronaires étendues
- Type IIIB : pertes d'émail étendues par érosion et/ou usure
- Type IIIC : malformations congénitales ou acquises et dysplasie de l'émail
 - Amélogénèse imparfaite
 - Hypominéralisation molaire et incisive
 - Hypoplasie acquise de l'émail
- Type IV : anomalies de position

Modifications de position dentaire quand l'orthodontie ne peut pas être réalisée [82].

Deux grands types de facettes se distinguent :

- D'une part, la facette avec préparation dont l'adaptation, la réalisation au laboratoire est faite sur-mesure en fonction de préparation amélaire des dents.
- D'autre part, la facette sans préparation, ou « no-prep », (Lumineers®) qui ressemble à une lentille collée directement dans la séance sur une face vestibulaire non taillée. Ce soin esthétique reste réversible et non ou peu iatrogène ([15] ; [58] ; [66] ; [97] ; [112] ; [151] ; [152]). Les risques les plus importants sont le sur-contour et le résultat moins esthétiquement qu'avec des facettes réalisées par des céramistes [103]. Chez l'adulte, les facettes no prep en résine composite par stratification simple sont uniquement indiquées pour les dents avec un défaut de proéminence comme dans le cas de dents riziformes ([41] ; [56] ; [88] ; [136]). De ce fait, elle ne rentre pas dans la classification de Magne [50]. Cependant, elles pourraient être satisfaisantes chez un enfant le temps de patienter jusqu'à la fin de sa croissance.

Ainsi, il faut garder à l'esprit qu'un soin entrepris sur une dent permanente durant l'enfance devra être refait à l'âge adulte selon le gradient thérapeutique. Les soins n'allant que crescendo, l'économie tissulaire et le côté réversible des restaurations doivent être préférées autant que possible.

2.2.2.6. Conclusion sur les traitements des dyschromies généralisées selon le gradient thérapeutique :

Tableau 8 - Tableau récapitulatif des différentes thérapeutiques possibles selon les anomalies dentaires

Origine des dyschromies généralisées		Gradient thérapeutique : traitements ultraconservateurs < conservateurs < prothétiques								
		Polissage	Reminéralisation	Eclaircissement externe	Eclaircissement interne	Erosion infiltration	Composite stratifié	Facette	In/Onlay overlay	Couronne
Colorations dues à la plaque										
Colorations dues aux habitudes										
Bactéries chromogènes										
Fluorose	Index 1 – 2									
	Index 3 – 4									
	Index 5					ET				
	Index 6 – 7			-		ET				
MIH	Légère					ET				
	Sévère					ET				
Leucome précaireux										
Hypominéralisation traumatique						ET				
Dents sans pathologies	Couleur saturée pouvant être éclaircie									
	Senescence									
Amélogénèse	Légère									

Origine des dyschromies généralisées		Gradient thérapeutique : traitements ultraconservateurs < conservateurs < prothétiques								
		Polissage	Reminéralisation	Eclaircissement externe	Eclaircissement interne	Erosion infiltration	Composite stratifié	Facette	In/Onlay overlay	Couronne
imparfaite	Sévère									
Dentinogenèse imparfaite	Phase transitoire									
	Réhabilitation d'usage									
Origine endodontique	Nécrosée / dépulpée									
	Hémorragie pulpaire									
	Oblitération pulpaire post traumatique									
Coloration organique interne (fissure, exposition dentinaire, etc)										
Coloration inorganique interne (composite infiltré, amalgame, etc)										
Coloration due aux sels métalliques										
Usure sévère										
Dent d'ébène										

Légende :

1 ^{er} intention	2 ^e intention	3 ^e intention
---------------------------	--------------------------	--------------------------

2.3. Protocole de réalisation des prothèses transitoires

2.3.1. Nettoyage prophylactique

La séance de la taille débute par un assainissement avec une brosette induite de pâte à polir. Ensuite, la surface dentaire est nettoyée et séchée [64].

2.3.2. Taille

La taille est réalisée sous champ opératoire étanche afin d'isoler les dents de la première prémolaire à la première prémolaire, voire de canine à canine. La technique la plus minimalement invasive est de faire les rainures de pénétrations contrôlées à travers le mock-up. En complément, une clé de réduction horizontale, coupée tous les millimètres, permet de contrôler l'homothétie de la taille ([46] ; [48] ; [46]).

2.3.2.1. Limites cervicales

Pour réaliser les limites cervicales, de préférence juxta-gingivale, une marque suivant le contour gingival et positionnant le zénith gingival sera réalisé avec une fraise boule de diamètre faible [46]. Il existe également des fraises à butée d'enfoncement, également appelée fraises de Touati qui semblent plus difficiles à manipuler [133].

Ensuite, le congé est dessiné avec netteté et précision via une fraise à congé 1/4 de rond. La profondeur au niveau de la limite est de 0.3 à 0.5 mm de manière à rester amélaire ([46] ; [48] ; [47] ; [82] , [133] ; [136] ; 162)].

Un cordonnet de rétraction gingivale, non impregné, est placé dans le sulcus pour une bonne visibilité des finitions. Cependant, en cas de limite juxta ou infra gingivale, la rétraction sera entreprise préalablement.

Dans certains cas, la limite ne peut pas être juxta-gingivale. Lors de dyschromie sévère, il est conseillé de placer cette limite légèrement infra gingivale. Et lors de dents conoïdes, diastèmes ou triangles noirs, il vaudrait mieux enfouir le congé en juxta ou infra gingival, selon la présence d'émail. Il faut garder à l'esprit que le collage risque de se dégrader plus rapidement et que l'espace biologique doit être respecté.

2.3.2.2. Limites proximales

Les limites proximales comprennent les contacts proximaux et l'extension gingivo proximale appelée toboggan.

➤ Contacts proximaux

Lors de la préparation des contacts proximaux, les surfaces de contacts sont conservées, de préférence, si ceci est en accord avec le projet. Dans la mesure où cette conservation réduit la précision de lecture par le prothésiste, le passage d'une bande matrice abrasive de granulométrie fine améliorera l'empreinte ([50] ; [136] ; [55]).

➤ Toboggan

L'extension gingivo proximale, ou extension proximale esthétique, ou encore toboggan, est une zone sous la surface de contact, au plus près des papilles dentaires. Elle camoufle ainsi le joint de la facette au niveau interproximal ([47], [136] ; [55]).

2.3.2.3. Face vestibulaire

La résine composite supporte une plus faible épaisseur que la facette en céramique [116]. Ainsi en odontologie pédiatrique, les facettes pelliculaires en résine composite s'apposeront sur des préparations de 0.3 à 0.5 mm [82]. Une préparation homothétique est le garant d'une facette d'épaisseur uniforme ([22] ; [46] ; [82], [133] ; [64] ; [55]).

2.3.2.4. Bord libre et contacts occlusaux

Le bord libre est réduit de 1 à 1.5mm avec une fraise boule ou à congé (Figure 25) ([64] ; [46] ; [136]).

Après cela, la limite palatine est contrôlée. Elle ne doit subir aucun contact palatin et se trouve bien au-dessus de la zone de plus grande convexité. [55].

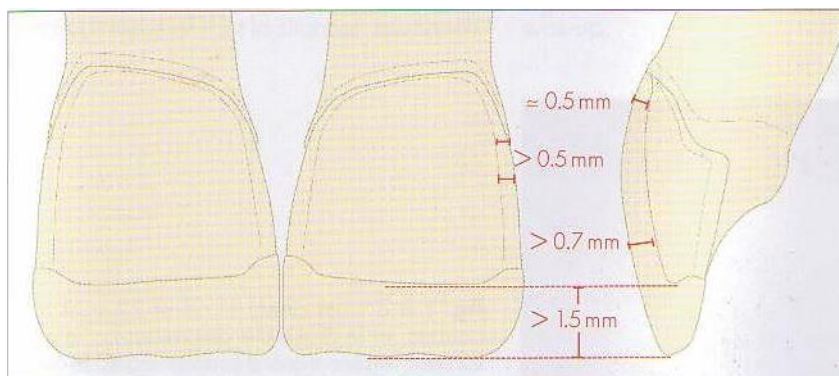


Figure 25 - Schéma-bilan des réductions d'épaisseur lors de préparation dentaire pour facettes en céramique (Hämmerle et co, 2009)

2.3.2.5. Types de préparations

➤ Préparation fenêtrée ou préparation sans réduction incisale

La préparation fenêtrée présente le moins de micro infiltration et le plus d'économie en tissu amélaire. Cependant, cette taille trop minimale ne permet ni changement de forme, ni modification de couleur. En outre, l'émail risque de s'écailler au niveau des bords incisifs trop frêles ([22] ; [128] ; [46] ; [47]).

➤ Préparation avec réduction du bord libre sans retour palatin ou « butt margin »

La préparation « butt margin » est la plus usitée de par sa facilité à réaliser pour le praticien et le prothésiste. Elle présente la plus grande résistance mécanique à la fracture et le plus beau résultat esthétique ([147] ; [46] ; [47]).

➤ Préparation avec recouvrement incisif et retour palatin

Plus exigeante et plus délabrante que les autres techniques, le retour palatin fragilise la dent et offre de plus faibles résistances mécaniques ([68] ; [46] ; [47] ; [82]).

Ainsi la préparation à privilégier est la forme « butt-margin » ([46] ; [47] ; [82]). Il présente un taux de survie à 10 ans de 90%.

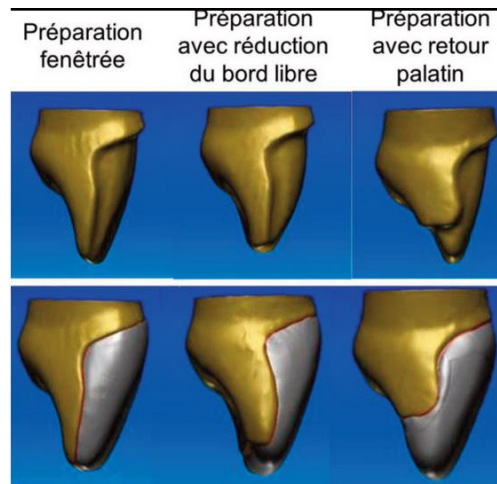


Figure 26 - Modélisation 3D des types de préparations pour facettes (Source : Heichelbech et Toledano, 2017)

2.3.2.6. Finitions

L'étape de finitions permet d'arrondir les angles et de polir les aspérités. Des fraises de granulométries décroissantes permettent de lisser l'émail : les fraises à granulométrie fine (bague rouge) puis ultra-fine (jaune) ([46] ; [47] ; [136]; [162]). La limite cervicale en juxta gingivale peut être peaufinée aux ultrasons ([107] ; [108] ; [136]).

2.3.3. Empreinte

2.3.3.1. Empreinte conventionnelle et modèle de travail

D'après Demarch et Barone (2009), « En prothèse fixée, l'étape des empreintes considère tout un ensemble de séquence, depuis l'analyse à la validation des conditions locales, jusqu'à l'établissement des modèles de travail, en passant par la sélection des matériaux et du matériel adapté. » [136].

La technique d'empreinte la plus adaptée pour des facettes est l'empreinte double mélange. Elle se réalise en un temps opératoire, à quatre ou six mains, avec de la silicone de type A ou du polyéther. Les silicones par addition sont les plus fréquemment usités. L'utilisation d'un auto-mélangeur diminue la présence de bulles. Toutefois, les polyéthers sont fiables, mais leur utilisation est contre-indiquée juste après un scellement dentinaire ([46] ; [47]).

Cette technique exigeante nécessite une déflexion gingivale préalable grâce à deux cordonnets, l'un tricoté 000 au fond du sulcus et un second 00 imprégné d'une solution astringente qui sera retiré au moment de l'empreinte.

Pendant que l'assistant(e) mélange les deux matériaux lourds, le praticien dépose le matériau fluide sur les préparations de facettes, en direction du sulcus en même temps qu'il enlève le deuxième cordonnet [136].

2.3.3.2. Empreinte optique

La conception et fabrication assistée par ordinateur (CFAO) comprend deux étapes :

- la première est l'empreinte. Elle est soit traditionnelle avec un modèle en plâtre puis scannée ; soit il s'agit d'une empreinte optique enregistrée via un scanner intra oral avec une caméra intra orale spécifique.
- la deuxième étape consiste en la conception et fabrication assistée par ordinateur. ([91] ; [136]):

Elle peut être :

- directe : sur un logiciel, le chirurgien-dentiste modélise le point de contact, les points d'occlusion, l'axe d'insertion et la limite cervicale.
- semi directe : empreinte optique + CAO au laboratoire + FAO au laboratoire.
- indirecte : modèle scanné au laboratoire + CAO au laboratoire + FAO au laboratoire.

Cette technique numérique offre la possibilité de scanner une empreinte et l'occlusion directement en bouche du patient, soit d'enregistrer indirectement sur un modèle coulé en plâtre. Afin que l'empreinte soit pleinement lisible par l'appareil, les impératifs sont la visibilité des zones suivantes [136].:

- La limite cervicale,
- La totalité de la ligne de transition,
- La ligne déterminant la surface occlusale,
- Les papilles proximales,
- Les points de contact des dents adjacentes.

En plus des empreintes optiques, une révolution technologique s'est faite avec l'arc facial numérique. Grâce au développement des technologies optiques, la modélisation cinématique mandibulaire, l'enregistrement des mouvements

fonctionnels peut être scanné et retransmis sur un écran (Modjaw®), programmable, et envoyable au prothésiste.

2.3.4. Temporisation avec des facettes provisoires

2.3.4.1. Méthode directe ([134]; [46] ; [47])

D'une part, la facette provisoire peut être réalisée directement au fauteuil grâce à de la résine bis-acryl chémopolymérisable et la clé en silicone issue du wax up.

L'émail est alors mordancé 60 secondes, nettoyé puis séché.

Si la coloration est intense, il faudra appliquer un opaque [64].

Si la dentine est exposée, une application de primaire d'adhésion permet de limiter le risque de sensibilités post opératoires. En cas de scellement immédiat de la dentine, de la vaseline appliquée sur la dent servira d'isolant ([76] ; [46] ; [47] ; [64]).

Puis la clé en silicone sera remplie de résine composite hybride de nouvelle génération, résine bis-acryl chémopolymérisable, et plaquée sur les dents préparées (technique de l'isomoulage). Puis l'opérateur réalisera des mouvements d'insertion – désinsertion. En cas de nécessité, il faudra faire des rajouts de résine fluide.

En toute fin, un polissage doit être réalisé. De plus, des maquillages sont alors possibles pour augmenter la luminosité et les propriétés de réflexion.

2.3.4.2. Méthode indirecte

D'autre part, les facettes provisoires peuvent être réalisées au laboratoire de prothèse. Le coût s'en retrouve augmenté, ainsi que l'exigence de la technique. Cependant l'esthétique et la résistance sont plus favorables à être gardé plusieurs années le temps du passage à l'âge adulte ([134] ; [46] ; [47]).

En voici les différentes étapes cliniques :

- Le chirurgien-dentiste repositionne les facettes en bouche et valide la conception, l'état de surface, l'adaptation cervicale, les points de contacts proximaux et l'espace nécessaire au matériau de scellement.
- Un rebasage est nécessaire : l'intrados est induit de résine acrylique fluide (Unifast™ LC, GC). Puis les excès sont éliminés ([107] ; [50]).

2.3.5. Scellement provisoire et polissage

Le temps du passage à l'âge adulte, les facettes en résine composite seront scellées de manière provisoire avec un ciment résineux translucide de préférence photopolymérisable ([46] ; [47]). Il s'agit d'un composite de collage provisoire qui est recommandé pour moins de 6 semaines. Ou alors, ce scellement peut être réalisé en composite fluide [136].

Le patient ne peut quitter le cabinet dentaire sans avoir bien compris les conseils de précaution à prendre avec ses nouvelles restaurations fragiles.

Attention, les ciments temporaires conventionnels à l'oxyde de zinc sans eugérol (ZnO) ne sont pas recommandés pour des facettes. La couleur blanche opaque risque d'altérer l'esthétisme du secteur antérieur. De plus, les excès s'enlèvent difficilement. Lors de la dépose, le ciment résiduel sera éliminé à la sonde et par micro sablage pour ne pas altérer la préparation ([46] ; [47]).

Après la pose, le chirurgien-dentiste s'assurera de bien polir, c'est-à-dire de finir les limites avec des fraises en carbure de tungstène, la surface vestibulaire avec des disques à polir de granulométrie décroissante et des strips en interproximal.

2.3.6. Contrôle de l'occlusion

Après le collage, la facette en céramique et la dent gagnent une résistance similaire à la dent naturelle. L'occlusion se contrôle après le collage sinon la facette risquerait d'être fracturée ([88] ; [55] ; [50]).

En occlusion statique, aucun contact sur les dents antérieures ne peut être toléré. L'occlusion dynamique sera également évaluée dans les mouvements de propulsion, rétropulsion et diduction.

2.3.7. Collage de la facette définitive

L'étape du collage comprend trois sous-étapes : le conditionnement de la facette, celui de la dent et l'assemblage des deux.

La séance débute par la dépose de la facette provisoire et le nettoyage doux des résidus de scellement grâce à un polissage ou l'aéropolissage. Les facettes sont essayées. De petites retouches avec des fraises à polir de granulométrie fine, et sous spray abondant peuvent être réalisées par touches ponctuelles. Lorsque les

prothèses sont validées, le champ opératoire peut être installé. Alors la dent peut être mordancée, rincée, séchée et enduite d'adhésif non photopolymérisé.

Chaque facette doit également préparée avant le collage grâce à un mordantage de l'intrados. Celui-ci sera rincé et dégraissé. Sur l'intrados sec, plusieurs couches de silanes sont appliquées. Enfin, une couche d'adhésif est activée quelques secondes, mais elle ne sera pas photopolymérisée.

Le collage à proprement parler consiste en l'assemblage de la facette et de la dent par l'intermédiaire d'un composite hybride. La facette est maintenue par pression digitale ferme pendant que, d'une autre main, l'opérateur enlève les excès. La photopolymérisation alternera entre la face palatine et vestibulaire pour éviter l'échauffement pulpaire.

L'étape de finition comprend toutes les petites retouches, le polissage des joints dento-prothétiques, le retrait des excès de colle et la vérification de l'occlusion (Figure 27). ([88] ; [61] ; [63]; [103]).

Pour résumer et ne rien oublier, Magne et Belser ont mis au point une checklist pour le collage de la facette en céramique :

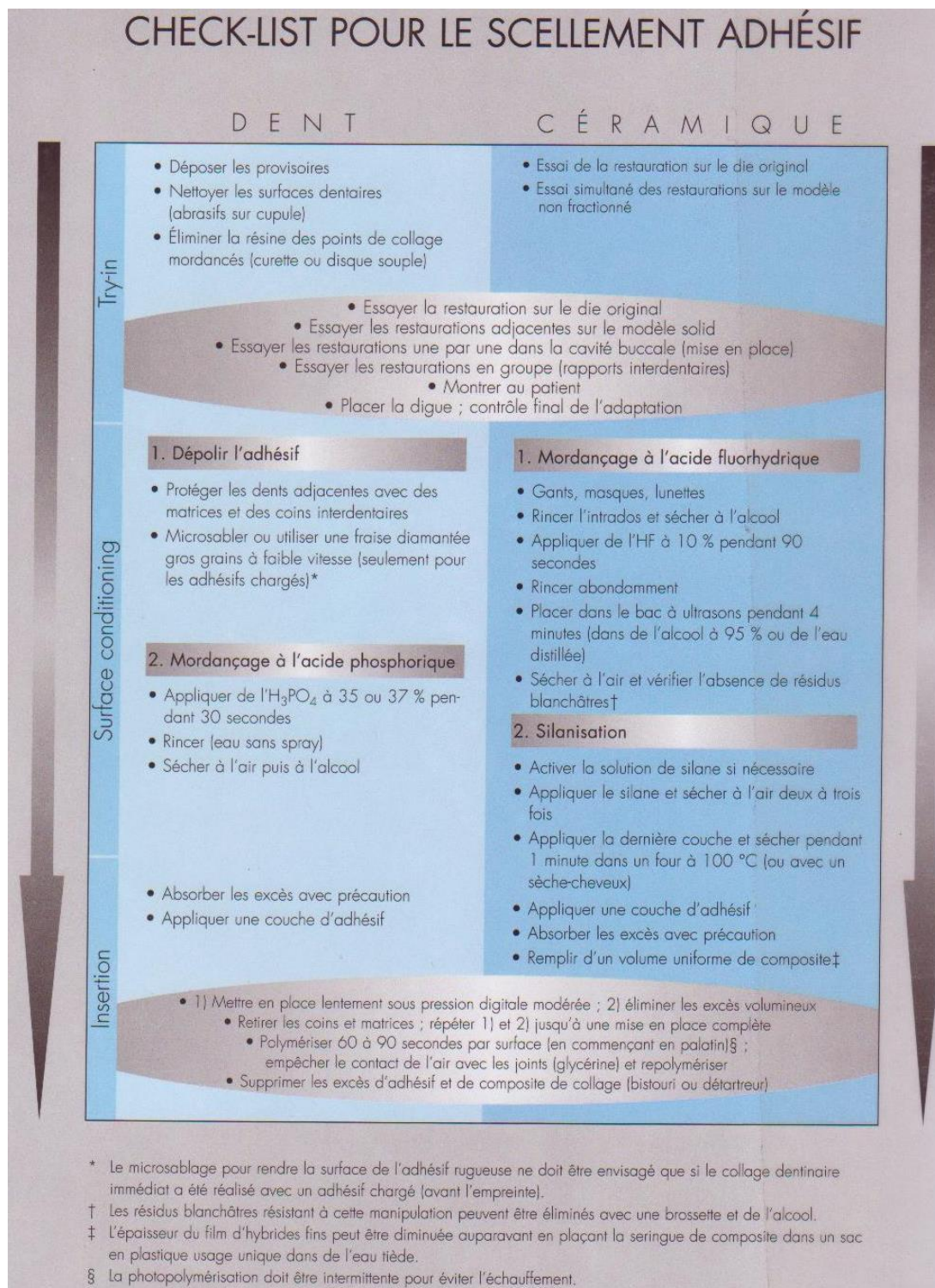


Figure 27 - Schéma-bilan des étapes de collage d'une facette en céramique (Source : Magne et Belser, 2003)

2.3.8. Fiche pratique récapitulative

PROTOCOLE OPERATOIRE : FACETTES EN ODONTOLOGIE PEDIATRIQUE

Séquences opératoires à respecter

Préalable

- Procéder à l'étude esthétique
- Détartrer une semaine avant et éclaircir 3 à 4 semaines avant (si nécessaire)
- Réaliser un wax up
- Faire une clé de contrôle en silicone à partir du wax up
- Façonner un mock-up = masque diagnostique.
- Confectionner une restauration provisoire

1/ Tailler les dents

- Poser un champ opératoire étanche
- Rétracter la gencive avec un double cordonnet
- Réduire l'émail vestibulaire à travers le mock-up (0,7mm d'épaisseur), en pénétration contrôlée
- Englober le bord incisif si une élongation coronaire est nécessaire (1,5mm d'épaisseur)
- Etendre la préparation aux zones proximales sans supprimer les points de contact
- Finir au niveau cervical avec un congé présentant une limite juxta ou supragingivale
- Vérifier que les limites de la préparation sont bien apparentes

2/ Protection dentinaire (IDS) se fait uniquement en cas d'exposition dentinaire

- Mordancer, rincer, sécher
- Nettoyer à la chlorexidine, puis sécher sans assécher
- Créer une couche hybride : enduire de primaire d'adhésion, appuyer sur le spray d'air, enduire d'adhésif et polymériser
- Combler les contre-dépouilles
- Finir avec l'aéropolissage et finir la préparation.
- Contrôler, déposer le champ opératoire

3/ Prise de l'empreinte

- Rétracter la gencive
- Prendre une empreinte avec un polyéther
- Photographier la préparation avec et sans le teintier

4/ Restauration provisoire

- Isoler la dent avec de la vaseline
- Réaliser une provisoire en technique d'isomoulage grâce à la clé en silicone
- Sceller provisoirement, éliminer les excès avant durcissement, contrôler l'occlusion (pas de sollicitation occlusale), et faire les retouches éventuelles

5/ Essai clinique pour la validation de la facette en céramique

- Vérifier les facettes sur le modèle
- Déposer les provisoires et nettoyer chaque dent
- Vérifier chaque facette sur sa dent sous un gel de glycérine : les points de contacts, l'occlusion (contrôle doux), l'esthétique.

6/ Collage

- a) Préparation de la surface de la céramique :
 - Mordancer à l'acide fluorhydrique, 1 min puis rincer abondamment
 - Nettoyer dans un bac ultrasons dans l'alcool pendant 4 min, Sécher soigneusement
 - Appliquer du silane, sécher
 - Enduire d'adhésif la facette
 - Placer le composite de collage
- b) Préparation de la surface dentaire :
 - Poser la digue et rétracter la gencive
 - Nettoyer soigneusement la préparation (air abrasion)
 - Réaliser un point de mordantage
 - Rincer et sécher sans assécher
 - Enduire la dent d'adhésif
- c) Mise en place de la facette :
 - Coller une par une les facettes, en débutant par les centrales.
 - Préparer et spatuler le composite de collage sur la facette ou sur la dent
 - Mise en place douce de facette, maintien ferme
 - Elimination des excès
 - Photopolymériser puis éliminer les excès durcis
 - Contrôler l'occlusion, l'adaptation cervicale et les points de contacts.
 - Finir par un polissage fin

2.3.9. Les facettes préfabriquées en composite

Deux types de facettes composites préfabriquées sont actuellement commercialisés : les Direct Venears® d'Edelweiss Dentistry et les Componeers® de Coltène Whaledent.

Leur principe est identique. Il s'agit d'une coquille préfabriquée ajustée grâce à des résines composites. L'ensemble est collé à la dent grâce un système adhésif de type Mordançage-Rinçage M&R2.

La réalisation simple, rapide et reproductible suit différentes étapes :

- 1) Les facettes répondent à une forme normalisée. Le choix s'opère selon les tailles (entre 3 et 4 différentes) et les nuances d'opacités (entre 3 et 5 variantes).
- 2) Les coquilles sont essayées en bouche.
- 3) L'intrados est adapté avec de la résine composite flow ou universal (différentes teintes émail et dentine disponibles), puis photopolymérisé.
- 4) Des retouches sont possibles à l'aide d'un disque abrasif ou d'une fraise diamantée.
- 5) Un plot de composite non photopolymérisé est apposé sur le bord libre. Il nous sert de moyen de rétention pour les différentes poses et déposes de la facette sur la dent.
- 6) L'essai clinique de la facette permet de valider :
 - La couleur ;
 - Le parallélisme avec la ligne bipupillaire ;
 - Les points de contact.
- 7) La déflexion gingivale est réalisée avec un cordonnet pour avoir un meilleur accès aux limites de la restauration.
- 8) Le collage répond au traditionnel protocole:
 - D'une part sur la dent :
 - Mordançage à l'acide orthophosphorique, rinçage et séchage ;
 - Adhésif frotté à la microbrosse, sécher légèrement ;
 - Courte photopolymérisation.
 - D'autre part sur l'intrados :
 - Fine couche fine d'adhésif sans photopolymérisation

2.3.10. Restauration du secteur antérieur en denture temporaire

D'un point de vue technique, les facettes peuvent être posées sur dents temporaires. Or des soins esthétiques sur des dents qui n'ont que quelques années à tenir sur l'arcade ne devraient être entrepris qu'en cas d'une anomalie sévère. La dent de lait fragilisée par une maladie sera traitée par une couronne préfabriquée également appelées coiffe pédodontique préfabriquée. Pour les secteurs antérieurs, il est recommandé de choisir parmi :

- les couronnes composites, (Figure 28),
- les couronnes métalliques à incrustation esthétique,
- ou les couronnes en céramique de type zircone.

Malheureusement, la facette ne trouve pas sa place sur des dents de lait.

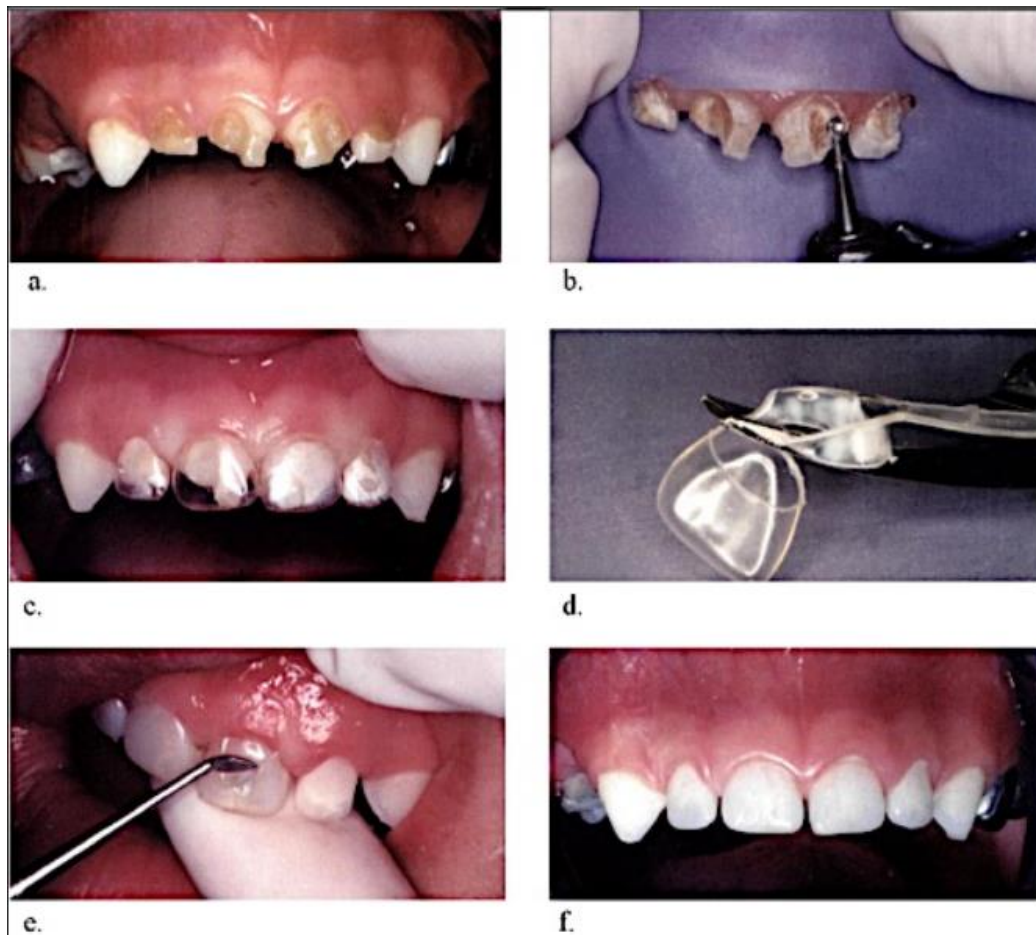


Figure 28 Réhabilitation du secteur antérieur maxillaire en denture temporaire avec des couronnes composite de type moules celluloïdes a) dents cariées b) éviction carieuse c) essayage des moules (Strip Crown Form) d) découpe pour l'ajustement e) désinsertion après prise du composite f) photographie post opératoire (Source : Kupietzky, 2002).

2.4. Les matériaux à utiliser en odontologie pédiatrique

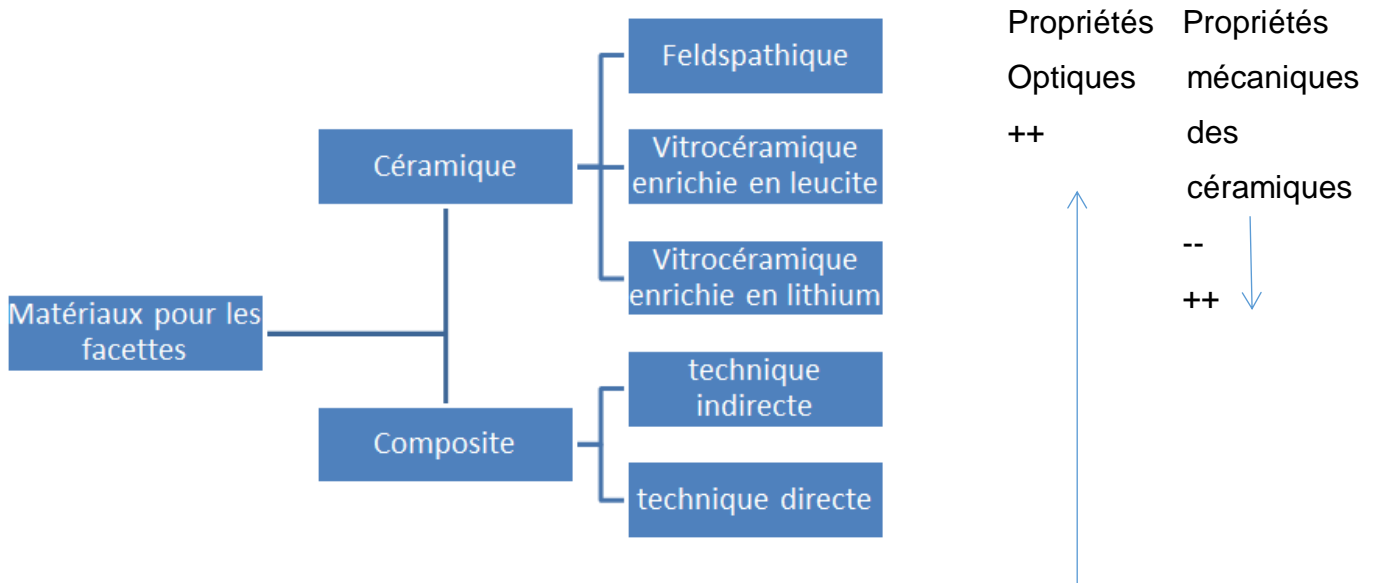


Figure 29 - Organigramme des différents matériaux utilisables pour des facettes en odontologie pédiatrique, comparés à leurs propriétés optiques et mécaniques

2.4.1. Céramique

La céramique doit satisfaire au cahier des charges suivant : grande résistance à la flexion, aux forces de compression et aux fissures ; état de surface parfaitement poli ; qualité de fabrication optimale. Certaines présentent une translucidité supérieure à d'autres et elles orientent le choix pour des restaurations antérieures. Toutes ses caractéristiques conditionnent l'esthétisme qui sera durable dans le temps ([103] ; [88] ; [55] ; [50]). En outre, la céramique est parfaitement biocompatible et mieux tolérée par le parodonte que les résines composites. Ainsi elle représente un matériau biomimétique [88]. Son talon d'Achille repose sur sa moindre résistance à la traction qui peut entraîner des fissures et éclats de céramiques [103].

2.4.2. Composite

Les composites sont des matériaux plus poreux que la céramique, ils se colorent davantage avec le temps. De plus, ils amortissent les chocs et sont donc moins sensibles aux phénomènes de fractures [136]. Cependant, bien polis, ils présentent un mimétisme quasi parfait [80].

2.4.2.1. Par technique directe

Les matériaux de temporisation en résine composite sont de deux sortes :

- Les résines composites chémozopolymérisables bis acryl (bis GMA)
- Les résines composites photopolymérisables diméthacrylates d'uréthane (UDMA)

2.4.2.2. Les résines composites usinables

Usinées au laboratoire ou grâce à la CFAO, les résines composites usinables comprennent entre 80% (Lava TM Ultimate), 71% (CerasmartTM) et 61% (blocs de Shofu HC) en masse de charge de silices et le reste de matrice [136]. Cela les rend ainsi beaucoup plus résistantes que les résines utilisées en méthode directe.

2.4.2.3. Les cas particuliers du collage avec les composites

L'adhésion est moins efficace lors de MIH ou d'amélogenèse imparfaite [26].

Lors d'une amélogenèse imparfaite, l'émail est peu apte au collage et au mordantage [46]. Il n'existe pas de consensus concernant la présence ou l'absence de mordantage :

- Certains préconisent un mordantage à l'acide phosphorique, un rinçage à l'hypochlorite de sodium puis le rinçage et l'application d'adhésif ([122]; [46] ; [47]).
- Alors que d'autres études montrent que le mordantage serait néfaste dans les formes hypominéralisées ([9] ; [46] ; [47]).

Le choix de la déprotéinisation à l'hypochlorite de sodium se prend si l'émail est crayeux après mordantage ([133] ; [46] ; [47]).

Dans les cas d'amélogenèse imparfaite sévère où l'émail quasi inexistant, un retour palatin permet d'augmenter les surfaces de collage ([133] ; [46] ; [47]).

2.4.3. Discussion

Dans le cadre de l'odontologie pédiatrique, il n'y a pas de consensus concernant le matériau pour les facettes. Il faudra donc faire un choix selon les caractéristiques du composite et de la céramique (Tableau 9, Tableau 10).

Certains considèrent que les facettes en résine composite sont préférables chez le patient n'ayant pas terminé sa croissance. En effet, elles sont modifiables et économes en tissus dentaires, tout en étant suffisamment durables pour durer bien après l'adolescence ([74] ; [64]).

Pourtant, c'est la facette en céramique offre la plus grande satisfaction à long terme, de par l'absence de porosité, la stabilité de sa teinte. Ainsi ces restaurations sont amenées à rester en place pour une longue durée. D'autant plus que les facettes en céramique étant plus rigides, elles renforcent les dents leur conférant un module d'élasticité proche de l'émail ([103] ;[88]; [59] ; [114] ; [63]).

Tableau 9 - Tableau comparatif des propriétés des résines composites par rapport aux céramiques dentaires

	Avantages	Inconvénients
Résines composites	Collage Economie tissulaire Flexible comme la dentine Retouches possibles Mise en œuvre plus simple Biocompatible	Rétraction de polymérisation Expansion thermique Moins polissable Se colore avec le temps
Céramique dentaire	Esthétique, biomimétique Etat de surface optimal Durable Rigide comme l'émail, renforce la dent Biocompatible	Fragile Abrusif sur les dents antagonistes Non modifiable Protocole très rigoureux

Tableau 10 - Aide à la décision thérapeutique

	Moule en composite, type « moule odus »	Facette en composite	Facette Céramique
Age (indique le potentiel de croissance)	Moins de 6 ans	5-17 ans	+ 17 ans
Evolution du sillon gingival en denture permanente	-	Oui	Peu ou Pas
Type de dent	Dent temporaire	Dent temporaire et dent permanente	Dent permanente
Occlusion	Tolère le bout-à-bout		Aucun contact antérieur, sinon abrasion des dents antagonistes
Restaurations déjà existantes	+/-	+/-	Nécessite une facette provisoire validée.
Niveau d'hygiène bucco dentaire	++	+++	+++

2.5. L'importance du suivi

2.5.1. Fréquence des rendez-vous

Du fait des évolutions osseuses, parodontales, occlusales au cours de la croissance, un suivi régulier deux à trois fois par an est nécessaire.

D'une part, il s'agira de remotiver à l'hygiène bucco-dentaire, garant de la pérennité prothétique et d'autre part, de surveiller l'intégration prothétique.

2.5.2. Suivi du sillon gingival et de l'adaptation cervicale

Comme le parodonte peut évoluer jusqu'à l'âge de 20 ans, qu'il s'apicalise, la facette risque d'être visible à la limite cervicale au niveau du joint dento-prothétique ([64] ; [98]).

2.5.3. Suivi de l'occlusion

Les rapports intermaxillaires évoluent au cours de la croissance, c'est pourquoi une équilibration occlusale permet de s'adapter à ces changements ([46] ; [47]).

L'occlusion, en position statique et dynamique, doit être évaluée à chaque rendez-vous de contrôle. Aucun contact au niveau du joint dento-prothétique ou au niveau de la zone concave des incisives ne peuvent être admis.

2.5.4. Et après ?

2.5.4.1. Passage du provisoire à la facette définitive

Certains auteurs préfèrent réaliser des facettes provisoires durant l'enfance. Dans ce cas, lorsque la croissance sera terminée, que les tissus parodontaux seront matures, des facettes définitives seront entreprises. Si le patient en est parfaitement satisfait, il suffira de réaliser des empreintes double-mélange ou optiques et de les envoyer au laboratoire de prothèse [107].

2.5.4.2. Gradient thérapeutique

A chaque réintervention sur une dent, le soin est un peu plus mutilant. C'est pourquoi l'économie tissulaire doit être de mise, et encore plus chez l'enfant. En effet, le gradient thérapeutique ne pourra être que de plus en plus délabrant : après la facette, soit il est possible de refaire une facette, soit, le cas échéant, une couronne sera le dernier recours prothétique [132].

3. CAS CLINIQUE

3.1. Présentation : Medhi, 17 ans, amélogénèse imparfaite

3.1.1. Anamnèse

- Adolescent de 17 ans
- Antécédent médico chirurgicaux : aucun
- Antécédent dentaire : traitement endodontique de la 46 avec reconstitution à la résine composite.
- Motif de consultation : D'après ses dires, Medhi souhaite une solution pour réhabilitation ses « dents jaunes » qui lui causent une gêne esthétique depuis l'enfance. Il souhaite une solution rapide pour gagner en esthétique et refuse catégoriquement un traitement orthodontique. En approfondissant un peu la discussion, il semble également complexé par ses « petites dents » et « les espaces ».
- Evaluation psychologique : Il ressent un complexe au niveau de ses dents : il n'ose pas sourire, parle peu et rit la bouche fermée. Cela le referme socialement et manque de confiance.

3.1.2. Examen clinique

3.1.2.1. Examen exobuccal

- Il n'y a pas d'exposition dentaire au repos ;
- La ligne du sourire est basse. Le patient n'étant pas habitué à sourire en montrant ses dents, il a fallu quelques minutes pour qu'il nous offre son plus grand sourire ;
- Le bord libre est aligné avec la ligne bipupillaire, le bord libre est à moins de 1 mm de la lèvre inférieure ;
- Il n'existe pas de corridor buccal ;
- La ligne interincisive est décalée d'un millimètre par rapport à la ligne médiane.

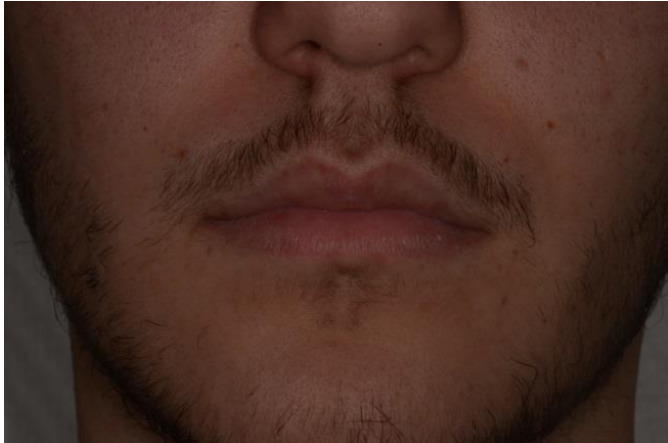

Figure 30 - Vue exobuccale de l'étage inférieur de la face au repos, en position orthostatique (Source : CHRU Nancy, Ludivine Berbe)

3.1.2.2. Examen endobuccal

- Examen intra-arcade objective :

- Une bonne hygiène bucco dentaire et santé gingivale ;
- Une absence de foyers infectieux ;
- Un zénith du contour gingival normal assurant l'équilibre des festons gingivaux ;
- Des dimensions réduites sur 12 et 22 qui sont des dents riziformes ;
- Une mésio version de la 22, et des diastèmes entre chaque dent ;
- Des dents de couleur jaune avec des taches ponctiformes blanches ;
- Une configuration du bord incisif droite et lisse ;
- Un délabrement dentaire avec l'absence d'émail sur plus de 90% de la surface coronaire.

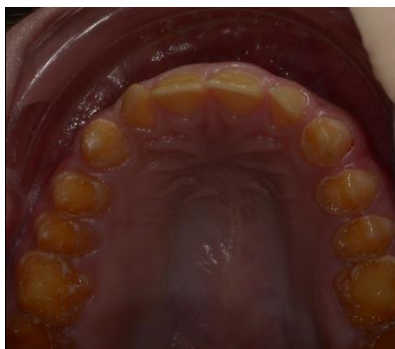

Figure 31 en vue plongeante de l'arcade maxillaire (Source : CHRU Nancy, Ludivine Berbe)

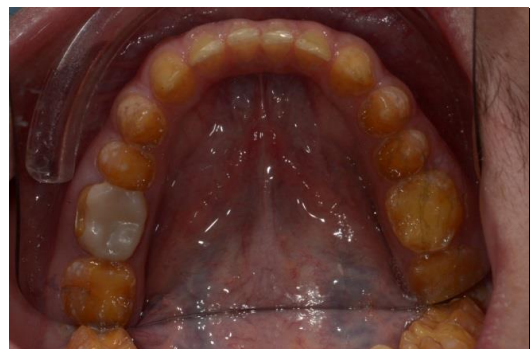

Figure 32 Photographie endobuccale en vue plongeante de l'arcade mandibulaire (Source : CHRU Nancy, Ludivine Berbe)

- **Examen inter-arcade**

- Sens transversal : les points inter incisifs sont alignés ;
- Sens vertical : le recouvrement est augmenté ;
- Sens sagittal : le patient présente : une classe I d'Angle Canine et Molaire et un surplomb normal.

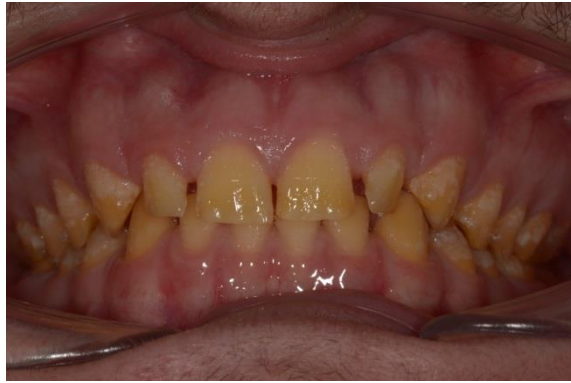

Figure 33 - Photographie pré-opératoire en vue endobuccale, arcade en occlusion (Source : CHRU Nancy, Ludivine Berbe)

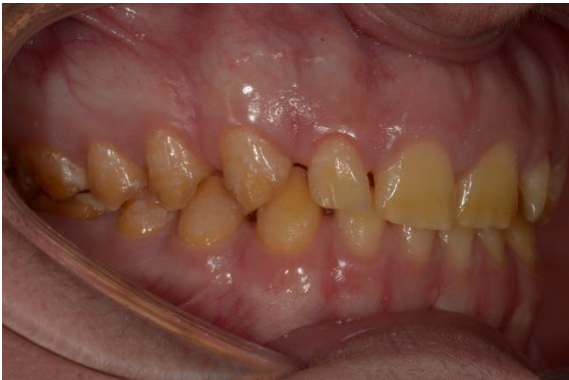

Figure 34 - photographie vue en occlusion du secteur droit (Source : CHRU Nancy, Ludivine Berbe)

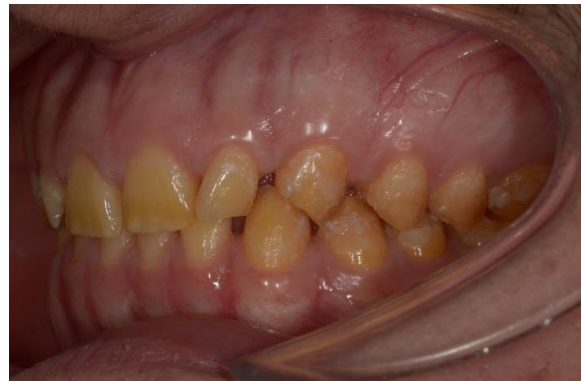

Figure 35 Photographie vue en occlusion du secteur gauche (Source : CHRU Nancy, Ludivine Berbe)

3.1.2.3. Examen fonctionnel

- En position d'intercuspidie maximale, de nombreux contacts postérieurs sont présents. Donc il existe un bon calage ;
- Le guidage antérieur est gêné par une supraclusion élevée (4 mm) et un surplomb antérieur physiologique (2 mm) ;
- Le guidage latéral objective un guidage canin.

3.1.2.4. Examens complémentaires

➤ Radiographies :

- Panoramique
- Rétro-avéolaires prises avec un angulateur de Rinn

➤ Photographies :

Pour l'étude esthétique, nous traçons la ligne bipupillaire, la ligne bicommissurale et la ligne médiane de la face.

3.2. Etapes de traitement

3.2.1. Etape 1 : Empreinte d'étude

Une empreinte globale à l'alginat avec un porte-empreinte plein (Rimlock®) est réalisée au maxillaire et à la mandibule. Elles sont ensuite vérifiées et directement désinfectées avec un spray d'hypochlorite de sodium dilué.

De plus, l'occlusion est enregistrée avec un silicone (Aquasil Bite®, Dentsply).

Enfin, un enregistrement par arc facial, par exemple le Quick Master® offre une précision indispensable lors de restaurations antérieures esthétiques (Figure 36).

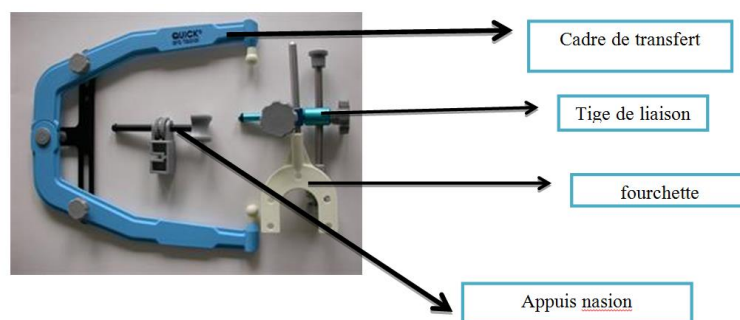


Figure 36 - Schéma explicatif de l'arc facial QuickMaster®

1/ L'arc facial est assemblé puis programmé. La programmation pour un jeune patient se fait avec une pente condylienne de 40° et un insert curviligne C1.

2/ La face supérieure de la fourchette est enduite de pâte de Kerr brune et insérée en bouche.

3/ Ensuite, il faut serrer les vis au niveau des oreilles (après placement des embouts auriculaires), celle de l'appui Nasion et enfin celles de la fourchette.

4/ Pour retirer l'arc facial, seuls les appuis nasion et auriculaires ne peuvent être dévissés.

3.2.2. Etape 2 : au laboratoire :

Les modèles sont coulés en plâtre dur (Fujirock®, GC), puis soclés en plâtre blanc (Gibraltar GMB®, Schein) et montés en articulateur selon les références apportées par l'arc facial (Figure 38).

- Wax up (Figure 37) permet de:
 - Réaliser une symétrie sur les incisives centrales maxillaires
 - Récupérer la rotation
 - Faire une plastie sur les dents riziformes.
 - Rétablir une proportion dent par dent harmonieuse
 - Aligner des embrasures

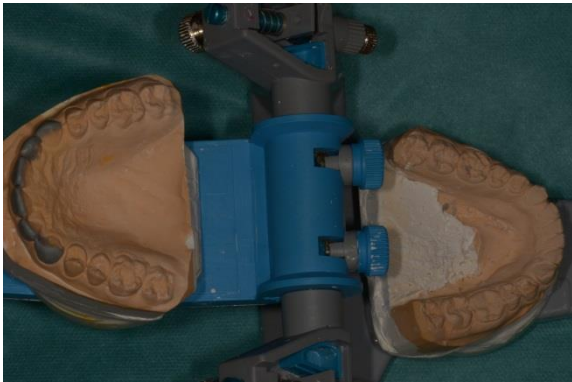

Figure 37 - Montage en articulateur
(Source : CHRU Nancy, Ludivine Berbe)

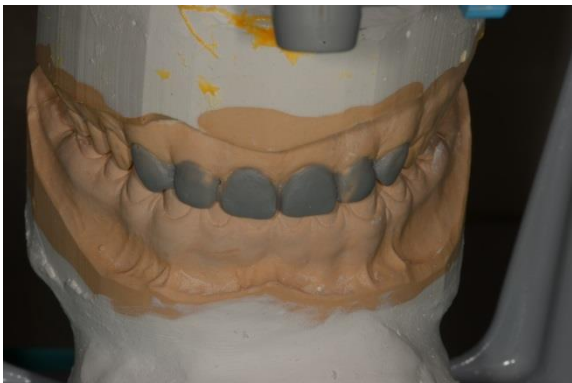

Figure 38 - Photographie du wax-up
(Source : CHRU Nancy, Ludivine Berbe)

- Concernant les deux clés en silicone putty (Figure 39).
 - Elles se réalisent sur le modèle en plâtre après le wax up.
 - Elles englobent deux dents supplémentaires de chaque côté, donc coupées au milieu de 16 et 26.
 - Des événements d'échappement au niveau de chaque embrasure sont réalisés avec un bistouri. Ils permettent de laisser fuser les excès et d'éviter la compression (Figure 40, Figure 41).

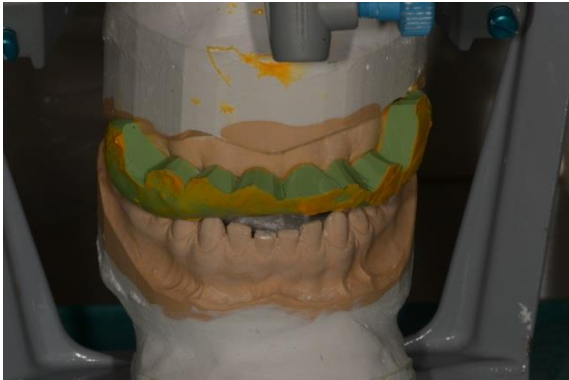

Figure 39 - Photographie de la clé en silicone sur le modèle monté en articulateur (Source : CHRU Nancy, Ludivine Berbe)

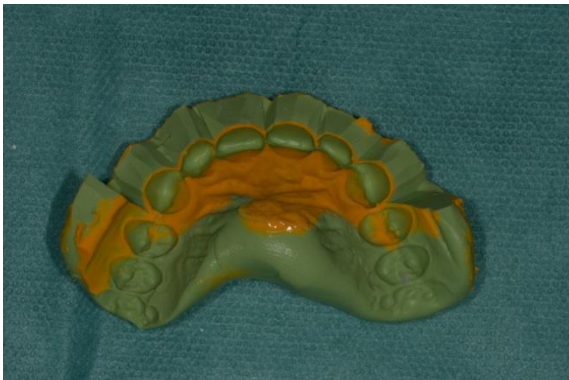

Figure 40 - Clé en silicone découpée et avec des événements d'échappement (Source : CHRU Nancy, Ludivine Berbe)

3.2.3. Etape 3 : préfiguration du résultat final et explications

Le mock up est réalisé en résine Unifast® (Figure 42). Des retouches sont apportées sur les contacts occlusaux et le bombé des dents. Puis il est poli et retouché avec des fraises en carbure de Tungstène longues et fines. Nous vérifions les points de contact, l'occlusion, la phonation et la courbure des incisives. Ensuite, Medhi et sa maman valident l'esthétique. Cette maquette peut être portée plusieurs jours. Cependant pour éviter les caries secondaires sur des dents très fragiles, la décision a été de déposer dans la séance le mock-up. Comme Medhi n'a pas pu présenter le projet esthétique avec le mock-up en bouche à son papa, nous avons réalisé une photographie avec son téléphone.

Les dents sont nettoyées avec une brosse rotative puis séchées. La résine composite est déposée dans la clé en silicone et immédiatement insérée en bouche. Après quelques minutes, la clé est désinsérée après durcissement complet. Une vérification visuelle est faite pour valider : l'absence de déformation et de manque, la précision de la continuité sur les bords marginaux. Avec une fraise flamme, nous retirons les excès de composite notamment au niveau des collets vestibulaires et palatins. Une vérification occlusale permet de retoucher les excès de contacts antérieurs. D'autant que le patient ne souhaitant pas de traitement orthodontique, il est nécessaire de faire de micro-ajustages.

Un miroir est présenté au patient pour qu'il découvre son nouveau sourire. La maman découvre avec émotions la réhabilitation prothétique que l'on peut proposer à son fils. En concertation avec eux, nous choisissons de faire une légère retouche au niveau de la 12.

Puis la macro et micro structure dentaire est polie avec des fraises en carbure de Tungstène de granulométrie décroissante (rouge, jaune et blanc).

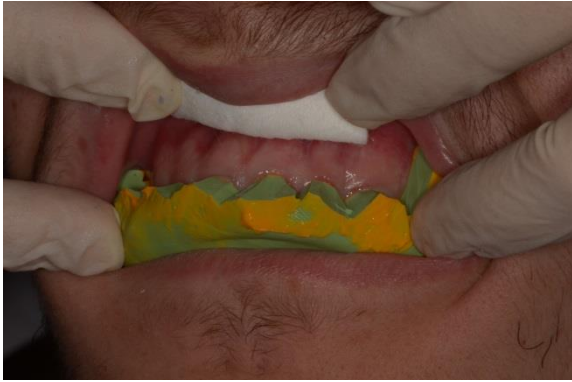

Figure 41 - Réalisation du mock-up, clé en silicone en bouche (Source : CHRU Nancy, Ludivine Berbe)

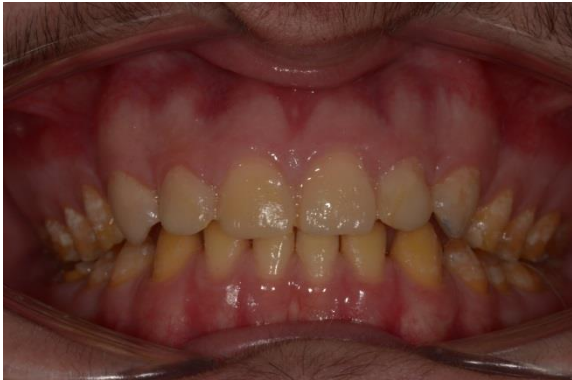

Figure 42 - Mock-up en bouche (Source : CHRU Nancy, Ludivine Berbe))

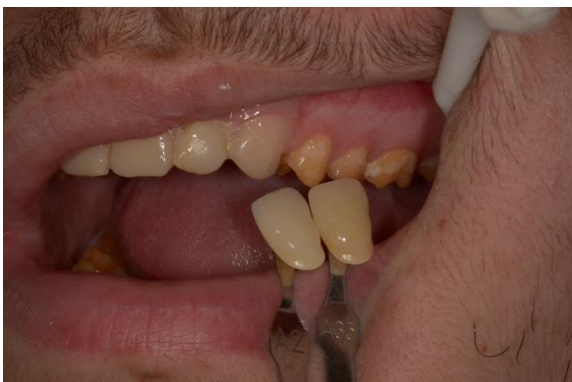

Figure 43 - Photographie de prise de couleur, utile à la validation de la couleur des facettes et la communication avec le laboratoire (Source : CHRU Nancy, Ludivine Berbe)

3.2.4. Etape 4 : Consentement

A la fin du rendez-vous des mock-up, nous expliquons à Medhi et sa maman : les différentes étapes de traitement, ses risques et l'importance du suivi. Puis nous répondons à leurs questions. Enfin nous avons remis en main propre un consentement éclairé pour le patient et les parents et les devis. De manière à ce qu'ils puissent prendre une décision éclairée et consciente d'ici au prochain rendez-vous.

3.2.5. Etape 5 : La taille

Au CHRU du service d'odontologie de Nancy, nous disposons d'un kit de prothèse fixée de Komet avec les fraises suivantes :




Figure 44 - Schéma récapitulatif du coffret de fraises de prothèse fixée au CHRU de Nancy

Une préparation en forme « Butt margin » a été préférée pour les incisives centrales et une préparation avec un retour palatin a été nécessaire sur les latérales présentant une anatomie riziforme. A travers le mock-up, des rainures de pénétration contrôlée sont réalisées à la fraise 8856.314.021 montée sur contre-angle rouge. Ensuite, nous enlevons le mock-up et crayonnons le fond des rainures. Ensuite, tout est lissé avec la fraise 6856.314.012 de manière à avoir une taille homothétique et minimalement invasive propre à rester amélaire. Un premier contrôle à la clé en silicone est réalisé, et ce contrôle sera régulier pendant la taille (Figure 45– Figure 47).

Puis un congé quart de rond avec la fraise 6856.314.012 réalise une limite juxta-gingivale.

Ensuite, les dents adjacentes sont protégées avec des bandes de matrice celluloïde et le toboggan est réalisé au plus près des papilles. C'est enfin le bord libre qui est réduit de plus d'un millimètre.

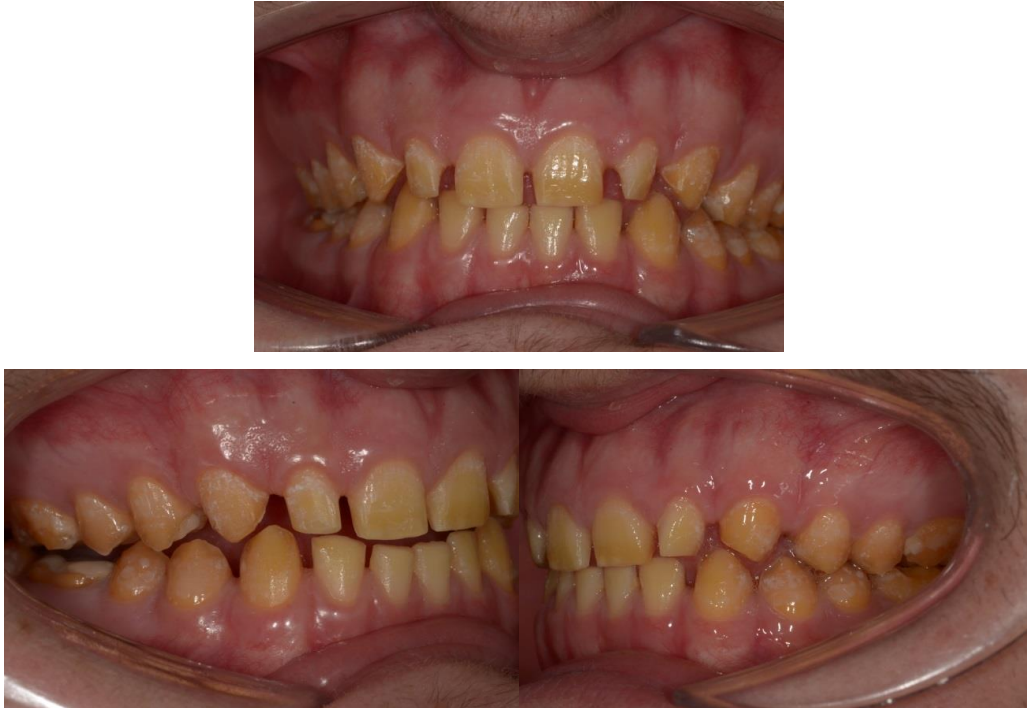

Figure 45 - Photographies endobuccales de la taille des facettes provisoires
(Source : CHRU Nancy, Ludivine Berbe)

3.2.6. Etape 6 : l’empreinte optique

Les limites devant être parfaitement perceptibles par l’appareil, nous avons choisi de placer des cordonnets rétracteurs dans le sulcus, l’un en 000 imbibé d’une solution astringente et par-dessus un 00.

Ensuite, la caméra optique (Cerec®), placée en intrabuccal, a scanné les différents reliefs dentaires et muqueux.

3.2.7. Etape 7 : Réalisation des facettes provisoires

Les facettes provisoires ont été extemporanément réfléchies, façonnées et conçues par la CFAO.

Aussitôt l’empreinte optique enregistrée en 3D, nous pouvons concevoir les restaurations prothétiques sur le logiciel inLab de Sirona. Nous avons choisi des blocs de céramique hybrides Vita Enamic®. Ceux-ci présentent les avantages d’une restauration résistante avec une préparation non ou minimalement invasive.

Après validation du projet, le CEREC fraise, meule, fritte et polie le bloc de céramique.

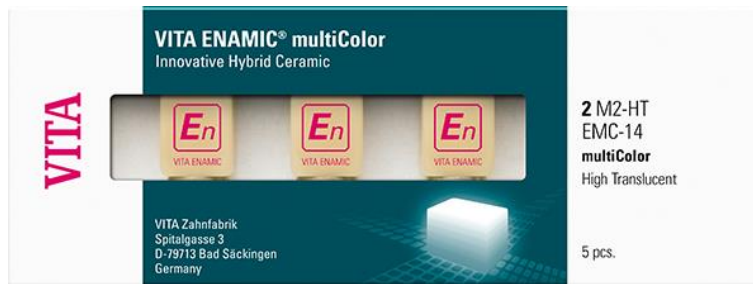


Figure 46 - Blocs de céramique hybride Vita Enamic pour la fabrication assistée par ordinateur (Source : Vita®)

3.2.8. Etape 8 : Essayage et collage des facettes

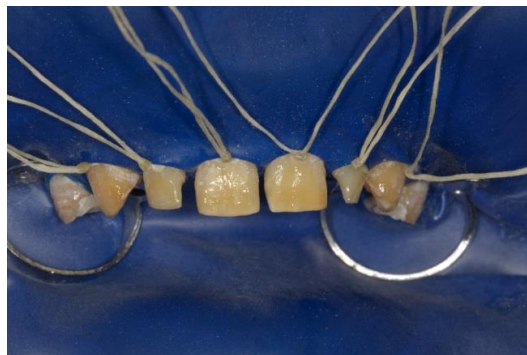

Figure 47 - Pose du champ opératoire étendu pour pouvoir essayer les facettes provisoires (Source : CHRU Nancy, Ludivine Berbe)

Le composite de collage utilisé était le Variolink II Les étapes de réalisation étaient : la préparation de la colle, le garnissage de la facette, le positionnement de la facette, l'élimination des débordements, la photopolymérisation, l'élimination des excès, et la photopolymérisation finale.

En tout premier lieu, la restauration est essayée et validée. Puis le champ opératoire (Medium Bleu ®, Hygienic) a été posé pour isoler les dents 14 à 24 avec deux crampons et des ligatures individuelles de 13 à 23.

Deuxièmement, ce sont les facettes qui sont traitées :

- Elles sont décontaminées au spray d'eau et sécher,
- L'intrados est badigeonné de silane (Ivoclean) 20 sec, puis rincé et séché.
- Ensuite, nous appliquons un agent de liaison (Monobond Plus) sans le photopolymériser.

Troisièmement, la surface dentaire est conditionnée :

- L'émail est mordancé à l'acide orthophosphorique 30 secondes, rincé 30 secondes, et soufflé par trois coups de sprays d'une seconde.
- L'adhésif (Adhese Universal) est activé 20 secondes contre l'émail, puis étalé au spray air. Nous avons pris la décision de ne pas photopolymériser la couche d'adhésif pour éviter la surépaisseur.

Quatrièmement, le collage proprement dit est possible :

- Le composite de collage est appliqué dans l'intrados et la facette est insérée puis maintenue en pression. Les excès sont retirés aussitôt
- La lampe a polymérisé sous un gel de glycérine

Nous finissons avec un contrôle de l'occlusion et un polissage rigoureux au niveau des joints de collage.

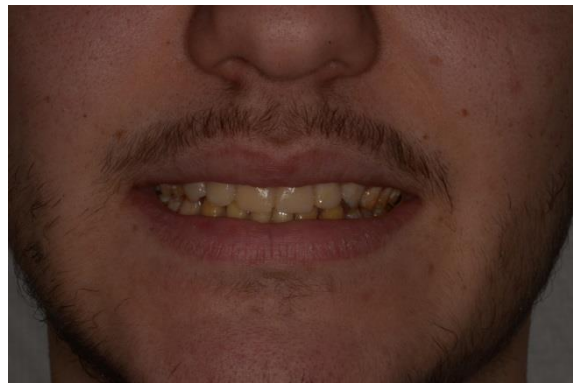

Figure 48 - Photographie du sourire de Medhi, à la fin du traitement (Source : CHRU Nancy, Ludivine Berbe)

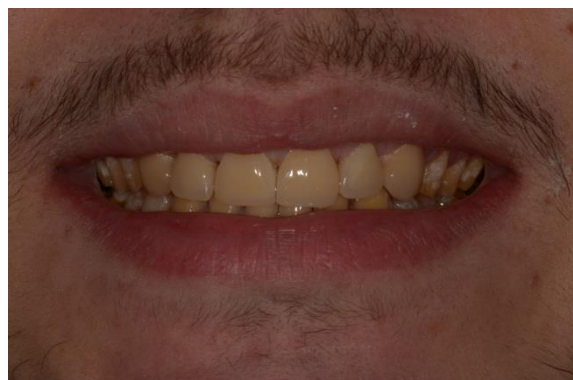

Figure 49 - Photographie zoomée sur le sourire, après la pose des facettes (Source : CHRU Nancy, Ludivine Berbe)

CONCLUSION

Lors d'une réhabilitation dentaire en secteur esthétique, il est primordial de bien discerner le motif de consultation et d'évaluer le niveau d'attentes des petits patients et de leurs parents. Il s'agira alors de proposer des solutions thérapeutiques les plus minimalement invasives et les plus réversibles possibles, d'autant plus chez un patient jeune. Au terme de la croissance, il sera encore possible de réintervenir sur la dent selon le gradient thérapeutique.

La facette dentaire n'est pas une solution de première intention chez l'enfant et l'adolescent à cause des cornes pulpaire volumineuses et d'un sillon gingival immature [64]. Cependant il s'agit d'une thérapeutique d'une esthétique optimale en céramique et très satisfaisante en composite. Chez un patient de moins de 21 ans, afin de permettre des corrections suivant les changements physiologiques inhérents à la croissance, il serait préférable de choisir des restaurations en composite.

En fin de croissance, la facette transitoire pourra être remplacée par une facette définitive en céramique. Ainsi nous aurons temporisé les déficits esthétiques et permis à l'enfant d'atteindre l'âge adulte sans préjudice esthétique, fonctionnel ni parodontaux importants.

L'arrivée progressive de techniques infographistes devient un plus en matière de présentation de projet esthétique c'est-à-dire un mock-up virtuel et dans l'acceptation des plans de traitements.

BIBLIOGRAPHIE

Références papiers

1. Aarts JM, Chai SY, Bennani V, Lyons K. Incisal preparation design for ceramic veneers: a critical review. *J Am Dent Assoc.* 2018; 141(1): 25-37.
2. Aboudharam G, Fouque F, Pignoly C, Claisse A, Plazy A. Éclaircissement dentaire. *EMC - Médecine buccale.* 2008 ; 3(1) : 1-15 [Article 28-652-C-10].
3. Aknin JJ. La croissance crânio-faciale. [Les Ulis] : EDP Sciences ; 2013. Chapitre 9, Croissance des procès alvéolaires. p. 180-188.
4. Allazzam S, Alaki S, El Meligy O. Molar Incisor Hypomineralization, Prevalence, and Etiology. *Int J Dent.* 2014; 2014: 234508.
5. American Dental Association Council on Dental Therapeutics. Guidelines for the acceptance of peroxide containing oral hygiene products. *J Am Dent Assoc.* 1994; 125(8): 1140-2.
6. Bailleul Forestier I, Molla M, Verloes A, Berdal A. The genetic basis of inherited anomalies of the teeth. Clinical and molecular aspects of non syndromic dental disorders (Part 1). *Eur J Med Genet.* 2008; 51(5): 273-91.
7. Banerjee A. Dentisterie esthétique : traitement mini invasif. Paris : Elsevier Masson ; 2017. 336 p.
8. Bandon D, Chabane-Lemboud A, Le Gall M. Les colorations dentaires noires exogènes chez l'enfant : black-stains. *Arch Pediatr.* 2011; 18(12) : 1348-1352.
9. Baseggio W, Consolmagno EC, de Carvalho FL, Ueda JK, Schmitt VL, Formighieri LA, et coll. Effect of deproteinization and tubular occlusion on microtensile bond strength and marginal microleakage of resin composite restorations. *J Appl Oral Sci.* 2009; 17(5): 462-6.
10. Bassigny F. L'orthodontie préprothétique pour praticiens initiés et non-initiés. Rueil-Malmaison : CdP ; 2009. 134 p.
11. Berteretch M, Begin M, Bery A, Charrier JB, Decup F, Galletti C et coll. Esthétique en odontologie. Paris : Editions CdP ; 2014. 281 p.
12. Bhatt A, Gupta V. Componeer-A case study. *Updat Dent Coll j.* 2016; 6(1): 40-42.
13. Boileau M. Orthodontie de l'enfant et du jeune adulte : principes et moyens thérapeutiques (Tome 1). Paris : Elsevier Masson ; 2011. 263 p.

14. Borghetti A, Monnet-Corti V. Chirurgie plastique parodontale. Rueil-Malmaison : CdP ; 2008. 480 p.
15. Brakus RB, Jelinić AC, Brakus I, Roguljić M. No-Prep Veneers, Aesthetic Solution for Typically Rotated Upper Lateral Incisor. Acta Stomatol Croat. 2013; 47(4): 359-359.
16. Brocard D, Laluque JF, Knellesen C. La gestion du bruxisme. Paris : Quintessence International ; 2008. 84 p.
17. Bruchon-Schweitzer, M. Psychologie de la santé. Modèles, concepts et méthodes. Paris : Dunod ; 2002. 464 p.
18. Buxeraud J. Colorations et taches dentaires, comment les atténuer ?. Actual Pharm. 2012 ; 512(1) : 47-49.
19. Cantaloube D, Daupleix C, Chikhani L, Caucanas D. Séquelles des traumatismes dentaires : aspects médico-légaux. Rev Stomatol Chir Maxillofac 2006 ; 107(1) : 294-302.
20. Chafaie A. Esthetic management of anterior dental anomalies: A clinical case. Int Orthod. 2016; 14(3): 357-65.
21. Chiche G, Aoshima H. Restaurer le sourire : la communication entre praticien, céramiste et patient. Paris : Quintessence International. ; 2005. 109 p.
22. Chiche G, Pinault A. Esthétique et restauration des dents antérieures. Paris : Edition CdP ; 1995. 202 p.
23. Claisse-Crinquette A, Bonnet E, Claisse D. Blanchiment des dents pulpées et déulpées. EMC - Odontologie. 2000 : 10 p. [Article 23-150-A-10].
24. Clément M, Noharet R, Viennot S. Réalisation clinique d'une prothèse fixée unitaire : optimisation du résultat esthétique. EMC - Médecine buccale. 2014 ; 9(3) : 1-17 [Article 28-686-C-10].
25. Clément M. Le projet esthétique en dentisterie adhésive. Cah Prothèse. 2016 ; 173(1) : 31-45.
26. Clément M, Marcoux C. Les dyschromies dentaires : un diagnostic précis pour un traitement esthétique réussi. Rueil-Malmaison : CdP ; 2018. 195 p.
27. Coachman C, Gürel G, Calamita M, Bichacho N, Van Dooren E. Smile design : from digital treatment planning to clinical reality. Interdiscip Treat Plan. 2015; 2(1): 119-74.

28. Consoli SG. Aspects psychologiques et socioculturels de la peau et de l'apparence. EMC - Cosmétologie et Dermatologie esthétique. 2008 : 1-7 [Article 50-110-A-10].
29. Cooper CC. Ultraconservative Dentistry Using « No-Prep » Porcelain Veneers. J Cosmet Dent. 2013; 28(4): 36-42.
30. Couly G. Atlas des pathologies oromaxillo faciales de l'enfant. Rueil-Malmaison : Doin ; 2013. 262 p.
31. Council on Clinical Affairs. Guideline on Dental Management of Heritable Dental Developmental Anomalies. Pediatr Dent. 2016; 38(6): 302-7.
32. Crescenzo H, Crescenzo D. Le projet esthétique virtuel : Un nouvel outil pour les traitements esthétiques. Stratégie prothétique. 2015 ; 15(3) : 143-152.
33. d'Arbonne F, Foray H. Hypominéralisation molaires incisives. EMC – Médecine buccale. 2010 : 1-6 [Article 28-270-C-10].
34. da Cunha LF, Gugelmin BP, Gaião U, Gonzaga CC, Correr GM. Tooth movement with elastic separators before ceramic veneer treatment: Rearranging asymmetric diastemas by managing the horizontal distance. Quintessence Int. 2018; 49(2): 133-7.
35. da Silva Figueiredo Sé MJ, Ribeiro APD, Dos Santos-Pinto LAM, de Cassia Loiola Cordeiro R, Cabral RN, Leal SC. Are hypomineralized primary molars and canines associated with molar-incisor hypomineralization?. Pediatr Dent. 2017; 39(7): 445-449.
36. De March P. Diagnostic précoce de l'hypominéralisation des incisives et molaires permanentes (MIH). Info Dent. 2018 ; 100(19) : 4-9.
37. De March P, Corne P, Vaillant Corroy A. Restaurations adhésives en céramique : limites et réalités. Stratégie prothétique. 2015 ; 15(4) : 199-205.
38. Dear J, Avery D, Mc Donald R. Dentistry for the Children and adolescent. 9th Ed. Missouri: Mosby, Elsevier; 2011. 720 p.
39. Derrien G, Jardel V. Silicones polyvinylsiloxanes et enregistrement des rapports mandibulo-maxillaires. Partie 2 : aspects cliniques. Cah Proth. 2009 ; 148(1) : 55-61.
40. Dietschi D, Devigus A. Pre fabricated composite veneers: Historical perspectives, indications and clinical application. Eur J esthet Dent. 2011; 6(1): 178–87.

41. DiTolla M. Finding no-prep veneer candidates. *Dent Econ.* 2007; 97(10): 30-30.
42. Dodds M, Laborde G, Devictor A, Maille G, Sette A, Mangossian P. Les références esthétiques : la pertinence du diagnostic au traitement. *Stratégie prothétique.* 2014 ; 14(3) : 157-164.
43. Dupas PH. L'analyse occlusale. Avant, pendant, après. Rueil-Malmaison : Edition CdP ; 2004. 204 p.
44. Duminil G, Laplanche O. L'occlusion tout simplement. Paris : Info Dent ; 2014. 224 p.
45. Dure-Molla M de L, Naulin-lfi C, Eid-Blanchot C. Carie et ses complications chez l'enfant. *EMC - Médecine buccale.* 2012 ; 7(5) : 1-11 [Article 28-175-C-10].
46. Etienne O. Les facettes en céramiques. Rueil-Malmaison : Edition CdP ; 2013. 142 p.
47. Etienne O. Facettes en céramique et gingivectomies : une approche a minima pour une esthétique maximale. *Real Clin.* 2013 ; 24(1) : 99-104.
48. Etienne O. Les facettes céramiques : protocole esthétique dans le cas d'une dysharmonie dento-maxillaire. *Alpha-Omega News.* 2008 ; 118(1) : 16-17.
49. Etienne O, Toledano C, Paladino F, Serfaty R. Restaurations tout-céramique sur dents vitales : Prévenir et traiter les sensibilités postopératoires. Rueil-Malmaison : Editions CdP ; 2011. 115 p.
50. Etienne O. Restaurations esthétiques en céramique collée. Rueil-Malmaison : Edition CdP ; 2017. 368 p.
51. Faucher A. Les dyschromies dentaires de l'éclaircissement aux facettes céramiques. Paris : Edition CdP ; 2001. 123 p.
52. Faucher AJ, Ortet S, Camaleonte G, Weisrock G, Etienne O, Paris JC. Les composites antérieurs. Bruxelles : Quintessence Publishing ; 2017. 105 p.
53. Fernandez L. Psychologie du développement. *EMC – Psychiatrie.* 2002 : 1-5 [Article 37-031-E-10].
54. Ferreri M, Alby JM, Mirabel V, Godefroy M. Dismorphophobies. *EMC – Psychiatrie.* 1990 : 1-10 [Article 37-146-A-10].
55. Fradeani M, Barducci G. Réhabilitation esthétique en prothèse fixée. Vol. 1. Paris : Quintessence International ; 2006. 600 p
56. Freydhery BK. No-Prep Veneers: The Myths. *Dent Today.* 2011; 30(6): 70-1.

57. Genon P, Romagna-Genon C. Le traitement parodontal raisonné. Rueil-Malmaison : Editions CdP ; 1999. 128p.
58. Goldstein M. No-prep/minimal-prep: The perils of oversimplification. Dent Today. 2007; 26(1): 10.
59. Grégoire G, Populer P, Magne S, Guyonnet JJ. Biocompatibilité des matériaux utilisés en odontologie. EMC - Médecine buccale. 2008 ; 3(1) : 1-12 [Article 28-445-C-10].
60. Gresnigt M, Ozcan M, Kalk W. Esthetic rehabilitation of worn anterior teeth with thin porcelain laminate veneers. Eur J Esthet Dent. 2011; 6(1): 298-313.
61. Guastalla O, Viennot S, Allard Y. Collages en odontologie. EMC - Médecine buccale. 2008 ; 3(1) : 1-7.
62. Gürel G. Les facettes en céramique. De la théorie à la pratique. Paris : Quintessence International ; 2005. 496 p.
63. Hämmerle C, Sailer I, Thoma A, Hälg G, Suter A, Ramel C. Les céramiques dentaires : en pratique Clinique. Paris : Quintessence International ; 2009. 127 p.
64. Heasman P. Restorative dentistry, Paediatric dentistry and Orthodontics. Third Edition. London: Churchill Livingstone Elsevier; 2013. 424 p.
65. Heichelbech F, Krier J, Etienne O. Facette : quelles formes de préparation pour quels résultats ? Analyse par éléments finis. Cah Prothèse. 2015 ; 171(1) : 17-28.
66. Hornbrook D. Pushing no-prep to the edge. Dental Practice Report. 2005; 13(5): 58-64.
67. Horvath S, Schulz C-P. Minimally invasive restoration of a maxillary central incisor with a partial veneer. Eur J Esthet Dent. 2012; 7(1): 6-16.
68. Izambert O, Launois C. Facettes collées : évolution des préparations et du choix de type de céramique. Cah Prothese. 2003 ; 124(1) : 19-28.
69. Jung S, Huckert M, Clauss F, Manière M. Traitements conservateurs des dents atteintes d'hypominéralisations Molaire - Incisives (MIH). Réal Clin. 2012 ; 23(4) : 271-280.
70. Kacker MD. Ultra-Thin Veneers: Beautiful and Natural. Dent Today. 2011; 30(7): 102-5.

71. Wada K, Kanazawa H, Kudo M, Kindaichi J, Miyashin M, ~~et coll.~~ Management of developmental enamel defects in the primary dentition. *Int J Dent Oral Sci.* 2017; 59(3): 457-60.
72. Koffi JN, Koffi Kouame A, Kouassi Kouame M, Kouadio Djeredou B, Kouakou Kouadio R, Ayepa Kouadio et coll. Aspects psychologiques de la demande esthétique en prothèse. *Stratégie prothétique.* 2014 ; 14(4) : 229-2333.
73. Korkbendau J, Guyomard F. Chirurgie muco gingivale chez l'enfant et l'adolescen. Paris : Edition CdP ; 1992. Chapitre 1, Le parodonte en denture mixte ; p. 15-34.
74. Korkut B. Smile makeover with direct composite veneers: A two-year follow-up report. *J Dent Res Dent Clin Dent Prospects.* 2018; 12(2): 146-51.
75. Koubi S. Traitement d'une dysharmonie du sourire. Démarche diagnostique et clinique. *Cah Prothèse.* 2006 ; 1(136) : 13-19.
76. Koubi S, Faucher A. Restaurations antérieures directes en résine composite : des méthodes classiques à la stratification. *EMC - Médecine buccale.* 2008 ; 3(1) : 1-9 [Article 28-634-C-10].
77. Koubi SA, Brouillet JL, Faucher A, Koubi G, Tassery H. Nouveaux concepts en dentisterie esthétique. *EMC - Médecine buccale.* 2008 ; 3(1) :1-12 [Article 28-650-C-10].
78. Kubler J. Esthétique : couleur et lumière. *Le fil dentaire.* 2017 ; 1(127) : 36-8.
79. Kupietzky A. Bonded resin composite strip crowns for primary incisors: clinical tips for a successful outcome. *Pediatr Dent.* 2002; 24(2): 145-8.
80. Lasfargues JJ, Colon P. Odontologie conservatrice et restauratrice. Tome 1 : une approche médicale globale. Rueil-Malmaison : Editions CdP ; 2009. 480 p.
81. Leevailoj C, Lawanrattanakul S, Mahatumarat K. Amelogenesis Imperfecta: Case Study. *Oper Dent.* 2017; 42(5): 457-69.
82. Lehman N. Restaurer ou remplacer l'incisive centrale maxillaire. *Tout simplement.* Paris : Espace id ; 2017. 260 p.
83. Levine J. Dentisterie esthétique : le sourire. Paris : Elsevier ; 2017. 300 p.
84. Liebermann A, Edelhoff D, Prandtner O, Saeidi Pour R. Minimally Invasive Treatment of an Ankylosed, Severely Discolored, and Intruded Central Incisor with a Masking Ceramic Veneer: A Clinical Report. *Int J Periodontics Restorative Dent.* 2018; 38(1): 121-6.

85. Lopez-Cazaux S, Baroni K, Alliot-Licht B, Roy E, Dajeau-Trutaud S. Facettes composites préformées Composeer : utilisation chez un enfant présentant une amélogénèse imparfaite. *Clinic*. 2012 ; 1(33) : 397-403.
86. Louis J, Bonnet E. Techniques d'éclaircissement dentaire et projet esthétique. *Réal Clin*. 2003 ; 14(4) : 393-407.
87. Machotka P. Le développement critères esthétiques chez l'enfant. *Enfance*. 1963 ; 16(4) : 357-79.
88. Magne P, Belser U. Restaurations adhésives en céramique sur dent antérieures : approche biomimétique. Paris : Quintessence international ; 2003. 405 p.
89. Magne P, Douglas W. Optimization of resilience and stress distribution in porcelain veneers for the treatment of crown-fractured incisors. *Int J Periodontics Restorative Dent*. 1999; 1(19): 543-53.
90. Magne P, Hanna J, Magne M. The case for moderate « guided prep » indirect porcelain veneers in the anterior dentition. The pendulum of porcelain veneer preparations: from almost no-prep to over-prep to no-prep. *Eur J Esthet Dent*. 2013; 8(3): 376-88.
91. Maille G, Scibillia J. Le consentement en prothèse une approche éclairée. *Info Dent*. 2016; 98(3): 116-22.
92. Marquezin MCS, Zancopé BR, Pacheco LF, Gavião MBD, Pascon FM. Aesthetic and Functional Rehabilitation of the Primary Dentition Affected by Amelogenesis Imperfecta. *Case Rep Dent*. 2015; 2015: 1-6.
93. Margossian P, Laborde G, Koubi S, Couderc G, Maille G, Boti S et coll. Communication des données esthétiques faciales au laboratoire : le système Ditramax®. *Réal Clin*. 2010 ; 21(3) : 41-51.
94. Martelli H, Coletta RD, Dias VO, Maia CF, Martelli DRB, Násser LS. Op - Amelogenesis Imperfecta and Jalili Syndrome: A Case Report. *Oral Surg Oral Med Oral Pathol Oral Radiol*. 2017; 123(2): e33-e33.
95. Miara P, Miara A. Traitements des dyschromies en odontologie. Rueil-Malmaison : Editions CdP ; 2006. 114 p.
96. Miller LL. Porcelain crowns and porcelain laminates: Problems an solutions. *International Ceramic Symposium*. 31 mai 1991 ; New Orleans.
97. Mizrachi M, Lowe RA. A New and Economical Concept for No-Prep Veneers. *Dent Today*. 2011; 30(4): 138-43.

98. Molina IC, Molina GC, Stanley K, Lago C, Xavier CF, Volpato CA. Partial-prep bonded restorations in the anterior dentition: Long-term gingival health and predictability. A case report. *Quintessence Int.* 2016; 47(1): 9-16.
99. Morrier J-J, Millet C, Richard B, Guilbert A, Duprez J-P. Prothèses chez l'enfant. *EMC - Médecine buccale.* 2018 ; 13(2) : 1-13 [Article 28-672-C-10].
100. Muller-Bolla M, Courson F, Dridi S, Viangues P. L'odontologie préventive au quotidien : maladie carieuse et parodontales, malocclusions. Paris : Quintessence International ; 2013. 120 p.
101. Muller-Bolla M. Guide d'odontologie pédiatrique : La clinique par la preuve. S.I. : CDP ; 2018. 458 p.
102. Naulin-lfi C. Odontologie pédiatrique. Paris : CdP ; 2011. 327 p.
103. Naulin-lfi C, Traumatologie clinique : de la théorie à la pratique. Paris : Espace ID ; 2016. 383 p.
104. Noharet R, Clément M. Communication digital en odontologie. Rigoureusement indispensable !. *Cah Prothèse.* 2016 ; 173(1) : 7-20.
105. O'Regan J, Dewey M, Slade P, Lovius B. Self-esteem and aesthetics. *Br Orthodont.* 1991; 8(18): 111.
106. Omar D, Duarte C. The application of parameters for comprehensive smile esthetics by digital smile design programs: A review of literature. *Saudi Dent J.* 2017; 30(1): 7-12.
107. Ortet S, Paris J. Facettes : comment préserver l'esthétique pendant la temporisation ? . *Cah Prothèse.* 2011 ; 155(1) ; 64-71.
108. Ortet S, Toca E, Tassery H. Apport des instruments soniques et ultrasoniques dans les préparations à visée esthétique. *Inf Dent.* 2011 ; 19 : 23-26.
109. Orthlieb J, Brocard D, Schittly J, Maniere Ezvan A. Occlusodontie pratique. Paris : Edition CdP ; 2000. 213 p.
110. Parekh S, Almehateb M, Cunningham SJ. How do children with amelogenesis imperfecta feel about their teeth ? . *Int J Clin Pediatr Dent.* 2014; 24(5): 326-35.
111. Paris J-C, Faucher A-J. Le guide esthétique : comment réussir le sourire de vos patients. Paris : Quintessence International ; 2003. 309 p.
112. Patroni S, Cocconi R. From orthodontic treatment plan to ultrathin no-prep CAD/CAM temporary veneers. *Int J Esthet Dent.* 2017; 12(4): 504-22.
113. Piette E, Goldberg M. La dent normale et pathologique. Bruxelles : De Boeck ; 2015. 392 p.

114. Poujade JM, Zerbib C, Serre D. Céramiques dentaires. EMC - Médecine buccale. 2008 ; 3(1) : 1-12 [Article 28-410-C-10].
115. Rajpal S, Bector A. Compooneers: a direct veneering technique. Trends Gen Pract. 2018; 1(1): 1-2.
116. Re D, Cerutti F, Augusti G, Augusti D. Post-traumatic rehabilitation of anterior teeth with laminates composite veneers in children. Report of two cases. Eur J Paediatr Dent. 2015; 16(4): 290-4.
117. Reibel A, Garret-Bernardin A, Lebas V, Jung S, Manière M. Approches thérapeutiques de l'hypominéralisation molaires incisives: « HIM ». Rev Fr Odont Pediat. 2006 ; 4(1) : 181-187.
118. Rodd HD, Barker C, Barker S, Marshman Z, Robinson P. Social judgements made by children in relation to visible inciso trauma. Dent Traumatol. 2009; 26 (1): 2-8.
119. Rogers HJ, Yesudian G, Rodd HD. Unusual extrinsic staining following microabrasion in a girl with amelogenesis imperfecta. Eur Arch Paediatr Dent. 2016; 17(4): 271-5.
120. Romagna-Genon C, Genon P. Esthétique et parodontie : les clés du succès. Paris : JPIO ; 2001. 176 p.
121. Rouas P, Garot E, Boulé-Motpezat C. Les différentes facettes de l'odontologie pédiatrique. Réal Clin. 2017 ; 28(3) : 201-212.
122. Saroglu I, Aras S, Oztas D. Effect of deproteinization on composite bond strength in hypocalcified amelogenesis imperfecta. J Oral Dis. 2006; 12(3): 305-8.
123. Saroglu I, Aras S, Oztas D. Effect of deproteinization on composite bond strength and marginal microleakage of composite restoration. J Appl Oral Sci. 2009; 17 (5): 462-6.
124. Savi A, Crescini A, Tinti C, Manfredi M. Ultra-Thin Veneers Without Tooth Preparation in Extensive Oligodontia. Int J Periodontics Restorative Dent. 2015; 35(6): e97-103.
125. Schroeder A, van der Zypen E, Stich H, Sutter F. The reactions of bone, connective tissue, and epithelium to endosteal implants with titanium-sprayed surfaces. J Maxillofac Surg. 1981; 9(1): 15-25.

126. Selz CF, Jung BA, Guess PC. An interdisciplinary noninvasive all-ceramic treatment concept for nonsyndromic oligodontia in adolescence. *Quintessence Int.* 2015; 46(2): 111-8.
127. Seow W. Enamel hypoplasia in the primary dentition: a re-view. *ASDC J Dent Child.* 1991; 58(6): 441-452.
128. Shetty A, Kaiwar A, Shubhashini N, Ashiwini P, Naveen D, Adarsha M et coll. Survival rates of porcelain laminate restoration based on different incisal preparation designs: An analysis. *J Conserv Dent.* 2011; 14(1): 10-5.
129. Tagelsir A, Dean JA, Eckert GJ, Martinez-Mier EA. U.S. Pediatric Dentists' Perception of Molar Incisor Hypomineralization. *Pediatr Dent.* 2018; 40(4): 272-278.
130. Tardif A, Misino J, Péron JM. Traumatismes dentaires et alvéolaires. *EMC - Médecine buccale.* 2008 ; 3(1) : 1-14 [Article 28-390-C-10].
131. Tilotta F, Folliguet M, Séguier S. Anomalies des dents temporaires. *EMC – Odontologie.* 2010 : 1-8 [Article 23-400-A-11].
132. Tirlet G, Attal J. Le gradient thérapeutique, un concept médical pour les traitements esthétiques. *Inf Dent.* 2009 ; 91(41/42) : 2561-2568.
133. Touati B, Miara P, Nathanson D. Dentisterie esthétique et restaurations en céramique. *Rueil-Malmaison : Éd. CDP ; 1999. 330 p.*
134. Viennot S, Malquarti G, Guiu C, Pirel C. Prothèse fixée de temporisation. *EMC - Médecine buccale.* 2008 ; 3(1) : 1-24 [Article 28-674-C-10].
135. Moura CDVS, Pontes AS, Lopes TSP, Moura LFAD, Lima MDM. Functional and esthetic rehabilitation of a child with amelogenesis imperfecta: a case report. *Gen Dent.* 2017; 65(3): e18-20.
136. Walter B. Prothèse fixée approche clinique. Paris : Edition CdP ; 2017. 330 p.
137. Weisrock G, Brouillet JL. Restauration esthétique directe d'un angle incisif fracturé. *Réal Clin.* 2013 ; 24(3) : 191-8.
138. Wells D. Low-Risk Dentistry Using Additive- Only (« No- Prep ») Porcelain Veneers. *Compend Contin Educ Dent Suppl.* 2011; 32(5): 50-5.
139. Wilmann C, Arcaute B, Nasr K. Intérêt de la CFAO directe en odontologie pédiatrique. *Le fil dentaire.* 2016 ; 52(119) : 24-37.
140. Witkop C. Amelogenesis imperfecta, dentinogenesis imperfecta and dentin dysplasia revisited: problems in classification. *J Oral Pathol.* 1988; 17 (9-10): 547-553.

141. Zhao D, Dong B, Yu D, Ren Q, Sun Y. The prevalence of molar incisor hypomineralization: evidence from 70 studies. *Int J Paediatr Dent*. 2018; 28(2): 170-179.

Références électroniques

142. ANSM (Agence nationale de sécurité du médicament et des produits de santé). Produits de blanchiment et/ou d'éclaircissement dentaire : mise en conformité avec la réglementation. Point d'information [Internet]. 2013 [cité le 10/04/2019]. Disponible sur : <https://ansm.sante.fr/S-informer/Points-d-information-Points-d-information/Produits-de-blanchiment-et-ou-d-eclaircissement-dentaire-Mise-en-conformite-avec-la-reglementation-Point-d-information>
143. Barron MJ, McDonnelle ST, Mackie I, Dixon M. Hereditary dentine disorders: dentinogenesis imperfecta and dentine dysplasia. *Orphanet J Rare Dis* [Internet]. 2008 [Cité le 02/06/2019]; 3: 31. Disponible sur : <https://ojrd.biomedcentral.com/articles/10.1186/1750-1172-3-31>
144. Barthelemy H, D'Incau E, Etienne O. La photographie numérique dentaire. 1ere partie: la prise de vue. *Cah Prothèse* [Internet]. 2011 [Cité le 23/01/2019] ; (156) : 19-33. Disponible sur : https://www.researchgate.net/profile/DINCAU_Emmanuel/publication/278925467_La_photographie_numerique_dentaire_1_re_partie_la_prise_de_vue/links/5587caba08ae7bc2f44d594f/La-photographie-numerique-dentaire-1-re-partie-la-prise-de-vue.pdf
145. BDA (British Dental Association). Bonded restoration versus ceramic veneer. [Internet]. 2014 [Cité le 02/04/2019]. Disponible sur : <https://bda.org/dentists/education/sgh/Documents/Bonded%20composites%20versus%20ceramic%20veneers%20.pdf>
146. Binhas E. Comment adapter votre présentation de traitement à la demande esthétique ?. *Le fil dentaire* [Internet]. 2016 [Cité le 02/02/2019] ; (121) : 52-4. Disponible sur : <https://www.binhas.fr/wp-content/uploads/2014/10/2-communication-presentation-des-plans-de-traitement/2-plt-esthetique.pdf>

147. Castelnovo J. Les facettes céramiques : critères de fiabilité. Rev Odont Stomat [Internet]. 2008 [Cité le 03/06/2019] ; (37) : 287-315. Disponible sur : <https://www.sop.asso.fr/admin/documents/ros/ROS0000227/2073.pdf>
148. Coachman C, Calamita M. Digital Smile Design: A Tool for Treatment Planning and Communication in Esthetic Dentistry. Quintessence Dent Technol [Internet]. 2012 [Cité le 05/03/2019]; 10: 1-10. Disponible sur : http://digitalsmiledesign.com/static/media/Coachman_Calamita_DSD_Eng_12.pdf.
149. D'Arcangelo C, Vadini M, D'Amario M, Chiavaroli Z, De Angelis F. Protocol for a new concept of noprep ultrathin ceramic veneers. J Esthet Restor Dent [Internet]. 2018 [cité 14/07/2018]; 30(3): 173–179. Disponible sur: <https://onlinelibrary.wiley.com/doi/abs/10.1111/jerd.12351>
150. Descroix V. Prise de teinte des techniques conventionnelles aux techniques électroniques [Internet]. Paris : ADF ; 2010 [Cité le 01/02/2019]. 71 p. Disponible sur : <https://www.acosyfc.fr/images/documents/prise-de-teintes-techniques-conventionnelles-techniques-%C3%A9lectroniques-2017.pdf>.
151. Favory P, Touati B. Apport esthétique des micro facettes céramiques sans préparation tissulaire ni technique numérique. Le fil dentaire [Internet]. 2018 [Cité le 03/02/2019] ; 143 (1) : 58-63. Disponible sur : <https://www.lefildentaire.com/articles/clinique/esthetique/apport-esthetique-des-micro-facettes-ceramique-sans-preparation-tissulaire-ni-technique-numerique/>.
152. Heichelbech F, Toledano C. Protocole de préparation pour facettes. Le fil dentaire [Internet]. 2017 [Cité le 13/12/2018]. Disponible sur : <https://www.lefildentaire.com/articles/clinique/esthetique/protocole-de-preparation-pour-facettes/?fbclid=IwAR3buTfYBqx8pLN4QMwa2m3OjygUs1cf76HlyDSNB2eOUaEov1I9hF0nXkE>
153. Lasserre J-F. Les facettes de céramique collée sans préparation. Le fil dentaire [Internet]. 2010 [Cité 14/07/2018]. Disponible sur : <https://www.lefildentaire.com/articles/clinique/esthetique/focus-clinic-les-facettes-de-ceramique-collee-sans-prepa/>

154. Louafi A. La Chirurgie esthétique chez les adolescents [Internet]. 2010 [cité 03/09/2018]. Disponible sur :
<https://www.chirurgien-esthetiqueparis.com/actualites/chirurgie-esthetique-chez-ladolescent/>
155. Lukash FN. Children's art as a helpful index of anxiety and self-esteem with plastic surgery. *Plast Reconstr Surg* [Internet]. 2002 [Cité le 02/04/2019]; 109: 1777-1786. Disponible sur :
<https://pdfs.semanticscholar.org/81fa/4c9e2b7d94aad1e74d960b92985f54a2d88a.pdf>
156. Minoux M, Serfaty R. Mécanismes d'action de l'éclaircissement. Le fil dentaire [Internet]. 2007 [Cité le 10/02/2019] ; 23. Disponible sur :
<https://www.lefildentaire.com/articles/clinique/esthetique/focusdentaire-action-eclaircissement/>
157. Noharet R, Clément M. Taches de fluorose : l'érosion infiltration au service de la préservation tissulaire. *Info Dent* [Internet]. 2013 [Cité le 02/04/2019] ; 33 : 22-27. Disponible sur :
http://dentisteriecontemporaine.com/RN_Publications/2013_Erosion_infiltration_ID_Clement_Noharet.pdf
158. Reitzer F. Nocivité des techniques d'éclaircissement sur dents vitales entre mythes et réalités. Le fil dentaire [Internet]. 2017 [Cité le 03/03/2019] ; (127) : 12-4. Disponible sur :
<https://www.lefildentaire.com/articles/clinique/esthetique/nocivite-des-techniques-d-eclaircissement-sur-dentsvitales-entre-mythes-et-realites/>.
159. Rouas P, Muller-Bolla M, Lavaud A, Garot E. Restaurations esthétiques de défauts de structure sévères chez l'enfant et l'adolescent. *Info Dent* [Internet]. 2014 [Cité 16/09/2018]. Disponible sur :
http://_65430983298_1_1364266800.id.elteg.net/011025-22775-Restaurations-esthetiques-de-defauts-de-structure-severes-chez-l-enfant-et-l-adolescent.html_1
160. Salehi A. L'érosion- infiltration : un protocole simple et efficace. Le fil dentaire [Internet]. 2017 [Cité le 15/03/2019] ; (127) : 18-20. Disponible sur :
<https://www.lefildentaire.com/articles/clinique/esthetique/l-erosion-infiltration-un-protocole-simple-et-efficace/>.

161. Sellem J, Orlu R, Dursun E. Dyschromies colorées du secteur antérieur. Actual odonto-stomatol [Internet]. 2014 [Cité le 14/04/2019] ; (269) : 36-41. Disponible sur :
<https://aos.edp-dentaire.fr/articles/aos/pdf/2014/03/aos2014269p36.pdf>
162. Toledano C. Préparation et temporisation des facettes en céramique [Internet]. Dentisterie Esthétique. 2016 [cité 16/09/2018]. Disponible sur:
<https://www.idweblogs.com/dentisterie-esthetique/preparation-temporisation-facettes-ceramique/>
163. UFSBD (Union Française de Santé Bucco-Dentaire), Dossier Presse. 2016. [Consulté le 24/02/2019]. Disponible sur :
<http://www.ufsbd.fr/wp-content/uploads/2013/04/Dossier-de-Presse-UFSBD-conf-de-presse-mars-2016-.pdf>
164. Yang FR. Orange Juice Worse For Teeth Than Whitening Agents, Study Finds. Science-Daily [Internet]. 2009 [Cité le 11/05/2019]. Disponible sur :
www.sciencedaily.com/releases/2009/06/090630132007.htm

TABLE DES MATIERES

SOMMAIRE	9
TABLE DES FIGURES	10
TABLE DES TABLEAUX	13
INTRODUCTION	14
1. L'ESTHETIQUE DU SECTEUR ANTERIEUR CHEZ L'ENFANT ET L'ADOLESCENT	15
1.1 LES DIFFERENTS TROUBLES ESTHETIQUES	15
1.1.1 Les anomalies héréditaires	15
1.1.1.1 L'Amélogénèse imparfaite	15
1.1.1.2 La dentinogénèse imparfaite	15
1.1.1.3 Erythroblastose fœtale.....	15
1.1.1.4 Microdontie	16
1.1.1.5 Les agénésies.....	16
1.1.2 Les anomalies congénitales.....	18
1.1.2.1 Hypominéralisation des Incisives et Molaires (MIH)	18
1.1.2.2 La fluorose.....	18
1.1.2.3 Maladies prénatales.....	19
1.1.3 Les anomalies acquises.....	21
1.1.3.1 Les dyschromies extrinsèques acquises	21
1.1.3.2 Défauts dentinaires déterminé par l'environnement.....	23
1.1.3.3 Traumatisme.....	23
1.1.3.4 Colorations iatrogènes.....	24
1.1.3.5 Lésions carieuses et ses traitements.....	25
1.1.3.6 Anomalie de position	25
1.2 ÉVOLUTION DU SECTEUR ANTERIEUR AU COURS DE LA CROISSANCE :	27
1.2.1 Profil de croissance.....	27
1.2.1.1 Horizontal	27
1.2.1.2 Vertical.....	27
1.2.2 Dent	27
1.2.3 Os maxillaire et mandibulaire.....	28
1.2.4 Parodonte	28

1.2.5	Occlusion	29
1.2.6	Hygiène bucco-dentaire	29
1.2.7	Orthopédie dentofaciale	30
1.3	APPROCHE ESTHETIQUE DE L'ENFANT ET DE L'ADOLESCENT.....	31
1.3.1	Le jeune patient lui-même.....	31
1.3.2	Ses parents.....	32
1.3.3	Son environnement social et culturel	33
1.3.4	CCAM et codification	33
2.	LES SOLUTIONS THERAPEUTIQUES	34
2.1.	EXAMEN CLINIQUE PREALABLE.....	34
2.1.1.	Anamnèse.....	34
2.1.1.1.	État général	34
2.1.1.2.	Motif de consultation.....	34
2.1.1.3.	Hygiène bucco-dentaire.....	34
2.1.1.4.	Parafonction	35
2.1.2.	Examen clinique exobuccal et endobuccal	35
2.1.3.	Analyse faciale.....	35
2.1.3.1.	De face	35
2.1.3.2.	De profil	36
2.1.4.	Analyse dento labiale	36
2.1.5.	Analyse phonétique	37
2.1.6.	Analyse dentaire	37
2.1.7.	Analyse gingivale.....	38
2.1.8.	Dossier photographique.....	39
2.1.9.	Examen complémentaire radiographique.....	40
2.1.10.	Empreinte et mise en articulateur	40
2.1.11.	Simulation du projet, élaboration du plan de traitement	40
2.1.12.	Mise en condition tissulaire préalable	41
2.1.12.1.	Mise en condition dentaire : éclaircissement.....	41
2.1.12.2.	Mise en condition parodontale.....	41
2.1.12.3.	Masque esthétique ou mock-up	42
2.1.12.4.	Présentation du plan de traitement à l'enfant et aux parents puis explications des devis, consentement des parents et de l'enfant	42
2.2.	GRADIENT THERAPEUTIQUE SELON LA NATURE DES ANOMALIES.....	43

2.2.1.	La gestion fonctionnelle des malocclusions	43
2.2.1.1.	L'orthopédie dento faciale.....	43
2.2.2.	Gestion des colorations.....	44
2.2.2.1.	L'aéro polissage.....	44
2.2.2.2.	Éclaircissement.....	45
2.2.2.3.	Érosion – infiltration < Micro abrasion < Méga abrasion	46
2.2.2.4.	Composite stratifié	47
2.2.2.5.	Facette dentaire.....	47
2.2.2.6.	Conclusion sur les traitements des dyschromies généralisées selon le gradient thérapeutique :.....	49
2.3.	PROCOLE DE REALISATION DES PROTHESES TRANSITOIRES	51
2.3.1.	Nettoyage prophylactique	51
2.3.2.	Taille	51
2.3.2.1.	Limites cervicales	51
2.3.2.2.	Limites proximales	52
2.3.2.3.	Face vestibulaire.....	52
2.3.2.4.	Bord libre et contacts occlusaux	52
2.3.2.5.	Types de préparations	53
2.3.2.6.	Finitions	54
2.3.3.	Empreinte.....	54
2.3.3.1.	Empreinte conventionnelle et modèle de travail	54
2.3.3.2.	Empreinte optique.....	55
2.3.4.	Temporisation avec des facettes provisoires	56
2.3.4.1.	Méthode directe ([134]; [46] ; [47]).....	56
2.3.4.2.	Méthode indirecte	56
2.3.5.	Scellement provisoire et polissage.....	57
2.3.6.	Contrôle de l'occlusion	57
2.3.7.	Collage de la facette définitive	57
2.3.8.	Fiche pratique récapitulative	60
2.3.9.	Les facettes préfabriquées en composite.....	62
2.3.10.	Restauration du secteur antérieur en denture temporaire.....	63
2.4.	LES MATERIAUX A UTILISER EN ODONTOLOGIE PEDIATRIQUE	64
2.4.1.	Céramique	64
2.4.2.	Composite.....	65

2.4.2.1. Par technique directe.....	65
2.4.2.2. Les résines composites usinables	65
2.4.2.3. Les cas particuliers du collage avec les composites.....	65
2.4.3. Discussion.....	66
2.5. L'IMPORTANTANCE DU SUIVI.....	67
2.5.1. Fréquence des rendez-vous	67
2.5.2. Suivi du sillon gingival et de l'adaptation cervicale.....	68
2.5.3. Suivi de l'occlusion.....	68
2.5.4. Et après ?.....	68
2.5.4.1. Passage du provisoire à la facette définitive.....	68
2.5.4.2. Gradient thérapeutique	68
3. CAS CLINIQUE	69
3.1. PRESENTATION : MEDHI, 17 ANS, AMELOGENESE IMPARFAITE	69
3.1.1. Anamnèse.....	69
3.1.2. Examen clinique.....	69
3.1.2.1. Examen exobuccal	69
3.1.2.2. Examen endobuccal	70
3.1.2.3. Examen fonctionnel	71
3.1.2.4. Examens complémentaires	72
3.2. ETAPES DE TRAITEMENT	72
3.2.1. Etape 1 : Empreinte d'étude.....	72
3.2.2. Etape 2 : au laboratoire :.....	73
3.2.3. Etape 3 : préfiguration du résultat final et explications	75
3.2.4. Etape 4 : Consentement	76
3.2.5. Etape 5 : La taille	77
3.2.6. Etape 6 : l'empreinte optique	78
3.2.7. Etape 7 : Réalisation des facettes provisoires	78
3.2.8. Etape 8 : Essayage et collage des facettes	79
CONCLUSION	81
BIBLIOGRAPHIE	82
TABLE DES MATIERES	96

FIAUX Amélie – Les restaurations esthétiques antérieures collées chez l'enfant et l'adolescent : du bon usage des facettes

Nancy 2019 : 99 pages. 49 figures ; 10 tableaux.

Th. : Chir.-Dent. : Nancy : 2019

Mots-clefs : esthétique – restaurations antérieurs – adolescent- enfant

Résumé :

Les attentes esthétiques des patients devenant de plus en plus prégnantes et précoces, permet au chirurgien-dentiste à proposer des restaurations collées en secteur antérieur chez les mineurs. Les demandes doivent bien être analysées au niveau psychologique et sont d'autant plus difficile à jauger chez l'enfant et l'adolescent qui s'identifient à leurs pairs, leurs parents et les icônes de mode. De plus, les restaurations prothétiques doivent pallier des défauts amélaire dont les indications sont précises.

En tant que restaurations esthétiques collées en secteur antérieur, leur succès dépend d'un protocole rigoureux pour le chirurgien-dentiste, d'une coopération et d'une hygiène exemplaire du patient ainsi que de la motivation des parents.

Since the aesthetic expectations of patients are becoming more and more significant and come at an earlier age, this allows the dentist to offer minors restorations glued to the anterior region. These demands must be carefully analyzed on a psychological level, and are even more difficult to gauge in children and adolescents who compare themselves to their peers, their parents and fashion icons. In addition, prosthetic restorations have to compensate for enamel defects whose indications are precise.

As they are aesthetic restorations glued to the anterior region, their success depends on the dentist following a rigorous protocol, the patient cooperating and maintaining exemplary hygiene, as well as the parents being supportive.

Membres du Jury :

Pr C. STRAZIELLE	Professeur des Universités	Présidente
Dr J. PREVOST	<u>Maître de Conférences des Universités</u>	<u>Directeur de thèse</u>
Dr K. YASUKAWA	Maître de Conférences des Universités	Juge
Dr M. HERNANDEZ	Maître de Conférences des Universités	Juge

Adresse de l'auteur :

Amélie FIAUX
6 rue Alphonse Lecomte
57530 LAQUENEXY

Jury : Président : C. STRAZIELLE – Professeur des universités
Juges : J. PREVOST – Maître de conférences des universités
K. YASUKAWA – Maître de conférences des universités
M. HERNANDEZ – Maître de conférences des universités

Thèse pour obtenir le diplôme d'État de docteur en chirurgie dentaire

Présentée par : **Madame FIAUX Amélie**

Née à Metz (Moselle)

le 10 août 1993

et ayant pour titre : «**Les restaurations esthétiques antérieures collées chez l'enfant et l'adolescent : du bon usage des facettes**».

Le président du jury



C. STRAZIELLE

Le doyen,
de la faculté d'odontologie de Lorraine



J.M. MARTRETTE

autorise à soutenir et imprimer la thèse

10895

NANCY, le 26 septembre 2019

Le président de l'université de Lorraine


P. MUTZENHARDT