



HAL
open science

Carence en vitamine B12 et santé orale

Anaïs Dreistadt

► **To cite this version:**

Anaïs Dreistadt. Carence en vitamine B12 et santé orale. Sciences du Vivant [q-bio]. 2019. hal-03298038

HAL Id: hal-03298038

<https://hal.univ-lorraine.fr/hal-03298038v1>

Submitted on 23 Jul 2021

HAL is a multi-disciplinary open access archive for the deposit and dissemination of scientific research documents, whether they are published or not. The documents may come from teaching and research institutions in France or abroad, or from public or private research centers.

L'archive ouverte pluridisciplinaire **HAL**, est destinée au dépôt et à la diffusion de documents scientifiques de niveau recherche, publiés ou non, émanant des établissements d'enseignement et de recherche français ou étrangers, des laboratoires publics ou privés.



AVERTISSEMENT

Ce document est le fruit d'un long travail approuvé par le jury de soutenance et mis à disposition de l'ensemble de la communauté universitaire élargie.

Il est soumis à la propriété intellectuelle de l'auteur. Ceci implique une obligation de citation et de référencement lors de l'utilisation de ce document.

D'autre part, toute contrefaçon, plagiat, reproduction illicite encourt une poursuite pénale.

Contact : ddoc-thesesexercice-contact@univ-lorraine.fr

LIENS

Code de la Propriété Intellectuelle. articles L 122. 4

Code de la Propriété Intellectuelle. articles L 335.2- L 335.10

http://www.cfcopies.com/V2/leg/leg_droi.php

<http://www.culture.gouv.fr/culture/infos-pratiques/droits/protection.htm>

**ACADÉMIE DE NANCY – METZ
UNIVERSITÉ DE LORRAINE
FACULTÉ D'ODONTOLOGIE**

ANNÉE 2019

N° 10863

THÈSE
pour le
DIPLÔME D'ÉTAT DE DOCTEUR EN CHIRURGIE DENTAIRE
par
Anaïs DREISTADT

Née le 15 Juin 1993 à Saint-Avold (57)

**CARENCE EN VITAMINE B₁₂
ET SANTÉ ORALE**

Présentée et soutenue publiquement le 25 octobre 2019

Examineurs de la thèse :

Pr. J.-M. MARTRETTE	Doyen de la Faculté	Président
<u>Dr. K. YASUKAWA</u>	<u>Maître de Conférences des Universités</u>	<u>Directeur de Thèse</u>
Dr. C. EGLOFF-JURAS	Maître de Conférences des Universités	Juge
Dr D. JOSEPH	Maître de Conférences des Universités	Juge

« Par délibération en date du 11 décembre 1972, la Faculté de Chirurgie Dentaire a arrêté que les opinions émises dans les dissertations qui lui seront présentées doivent être considérées comme propre à leurs auteurs et qu'elle n'entend leur donner aucune approbation ni improbation. »

Président : Professeur Pierre MUTZENHARDT
Doyen : Professeur Jean-Marc MARTRETTE
Vice-Doyens : Dr Céline CLEMENT – Dr Rémy BALTHAZARD – Dr Anne-Sophie VAILLANT
Membres Honoraires : Dr L. BASEL – Pr. S. DURIVAUX – Pr A. FONTAINE – Pr G. JACQUART – Pr D. ROZENCWEIG – Pr ARTIS - Pr M. VIVIER :
Doyens Honoraires : Pr J. VADOT, Pr J.R. LOUIS
Professeur émérite : Pr M-P FILLEUL

Département Odontologie pédiatrique Sous-section 56-01	Mme <u>DROZ Dominique</u>	Maître de Conférences *
	Mme JAGER Stéphanie	Maître de Conférences *
	M. PREVOST Jacques	Maître de Conférences
	Mme HERNANDEZ Magali	Maître de Conférences *
	M. LEFAURE Quentin	Assistant
	Mme DARSAT Claire	Assistante*
Département Orthopédie dento-faciale Sous-section 56-01	Mme FANGET Alexa	Assistante
	M. <u>VANDE VANNET Bart</u>	Maître de Conférences associé *
	Mme SENG Marlyne	Assistante *
Département Prévention, épidémiologie, économie de la santé, odontologie légale Sous-section 56-02	Mme LAWTON Mathilde	Assistante
	Mme <u>CLÉMENT Céline</u>	Maître de Conférences *
	M. BAUDET Alexandre	Assistant *
Département Parodontologie Sous-section 57-01	Mme NASREDDINE Greyce	Assistante
	M. <u>AMBROSINI Pascal</u>	Professeur des Universités *
	Mme BISSON Catherine	Maître de Conférences *
	M. JOSEPH David	Maître de Conférences *
	M. LACH Patrick	Assistant
	Mme MAYER-COUPIN Florence	Assistante
	Mme PAOLI Nathalie	Enseignante univ. – Praticien attachée
	Mme <u>GUILLET-THIRIAULT Julie</u>	Maître de Conférences *
Département Chirurgie orale Sous-section 57-01	M. BRAVETTI Pierre	Maître de Conférences
	Mme PHULPIN Bérengère	Maître de Conférences *
	M. CLERC Sébastien	Assistant*
	M. HASNAOUI Nasr	Assistant
	Mme NICHENBRAND Charlene	Enseignante univ. – Praticien attachée*
Département Biologie orale Sous-section 57-01	M. <u>YASUKAWA Kazutomo</u>	Maître de Conférences *
	M. MARTRETTE Jean-Marc	Professeur des Universités *
	Mme EGLOFF-JURAS Claire	Maître de Conférences *
Département Dentisterie restauratrice, endodontie Sous-section 58-01	M. <u>MORTIER Eric</u>	Professeur des Universités *
	M. AMORY Christophe	Maître de Conférences
	M. BALTHAZARD Rémy	Maître de Conférences *
	M. ENGELS-DEUTSCH Marc	Professeur des Universités *
	M. VINCENT Martin	Maître de Conférences*
	Mme GEBHARD Cécile	Assistante
	M. GIESS Renaud	Assistant *
Département Prothèses Sous-section 58-01	M. <u>DE MARCH Pascal</u>	Maître de Conférences
	M. SCHOUVER Jacques	Maître de Conférences
	Mme VAILLANT Anne-Sophie	Maître de Conférences *
	Mme CORNE Pascale	Maître de Conférences *
	M. CIESLAK Steve	Assistant
	M. HIRTZ Pierre	Enseignant univ. – Praticien attaché
	M. MAILLET Maxime	Assistant
	Mme MOEHREL Bethsabée	Assistante
	M. VUILLAUME Florian	Assistant
Département Fonction-dysfonction, imagerie, biomatériaux Sous-section 58-01	Mme <u>STRAZIELLE Catherine</u>	Professeur des Universités *
	Mme MOBY (STUTZMANN) Vanessa	Maître de Conférences *
	M. SALOMON Jean-Pierre	Maître de Conférences
	Mme JANTZEN-OSSOLA Caroline	Assistante associée

Souligné : responsable de département
*** temps plein**
Mis à jour le 09/09/2019

REMERCIEMENTS

À notre président de thèse,

Monsieur le Professeur Jean-Marc MARTRETTE,

Docteur en Chirurgie Dentaire

Docteur en Sciences Pharmacologiques

Spécialiste qualifié médecine bucco-dentaire

Habilité à diriger des recherches

Professeur des Universités – Praticien Hospitalier

Doyen de la faculté d'odontologie de Lorraine

*Vous nous faites le plaisir et l'honneur de présider
notre travail.*

*Nous vous remercions pour votre rôle au sein de la
faculté, et votre humanité.*

*Veillez trouver dans ce travail l'expression de toute
notre estime et de notre plus grand respect.*

À notre directeur de thèse,

Monsieur le Docteur Kazutoyo YASUKAWA,

Docteur en Chirurgie Dentaire

Docteur de l'Université Paris DESCARTES mention sciences de la vie et de la santé

Spécialiste qualifié en médecine bucco-dentaire

Maître de Conférences – Praticien Hospitalier

Responsable du département de biologie orale

*Vous nous avez fait l'honneur d'accepter la
direction de ce travail.*

*Nous vous sommes reconnaissants pour votre implication, votre
soutien et votre aide tout au long de la rédaction.*

Nous vous remercions pour les conseils que vous nous avez donnés.

*Veillez trouver dans ce travail l'expression de notre plus grande
gratitude et de notre plus profond respect.*

À notre juge,

Madame le Docteur Claire EGLOFF-JURAS

Docteur en Chirurgie Dentaire

Spécialiste qualifié en médecine bucco-dentaire

Ancienne interne en médecine bucco-dentaire

Maître de Conférences – Praticien Hospitalier

*Nous vous remercions d'avoir eu la gentillesse
d'accepter de juger cette thèse.*

*Nous vous remercions de la pédagogie et de la sympathie dont
vous avez fait preuve à notre égard tout au long de nos études.*

Soyez assurée de notre gratitude et de toute notre estime.

À notre juge,

Monsieur le Docteur David JOSEPH,

Docteur en Chirurgie Dentaire

Docteur de l'Université de Lorraine, mention sciences de la vie et de la santé

Maître de Conférences – Praticien Hospitalier

*Nous vous remercions d'avoir eu la gentillesse
d'accepter de faire partie de ce jury.*

*Nous vous remercions pour vos qualités pédagogiques et humaines
que nous avons pu apprécier lors de nos années d'études, ainsi que
pour le savoir que vous nous avez délivré.*

*Nous vous prions de trouver ici l'expression de notre plus grande
gratitude et de notre plus grand respect.*

SOMMAIRE

SOMMAIRE	8
LISTE DES FIGURES	9
LISTE DES TABLEAUX	11
LISTE DES ABRÉVIATIONS	12
1. INTRODUCTION	14
2. GÉNÉRALITÉS SUR LA CARENCE EN VITAMINE B₁₂	15
2.1. Rappel sur la vitamine B ₁₂	15
2.2. Carence en vitamine B ₁₂	25
2.3. Conséquences sur la santé générale	28
3. REVUE DE LITTÉRATURE SUR LES CONSÉQUENCES DES CARENCES EN VITAMINE B₁₂ SUR LA SPHÈRE ORO-FACIALE	37
3.1. Matériel et méthodes.....	37
3.2. Résultats et discussion sur la revue de la littérature	40
3.3. Tableau récapitulatif	61
4. RECOMMANDATIONS	63
4.1. Prévention : Comment éviter ces carences en vitamine B ₁₂ ?.....	63
4.2. Prise en charge des manifestations orales par le chirurgien-dentiste	77
4.3. Démarche diagnostique devant une carence en vitamine B ₁₂	79
4.4. Moyens de supplémentation	81
5. CONCLUSION	84
RÉFÉRENCES BIBLIOGRAPHIQUES	86
WEBOGRAPHIE	93

LISTE DES FIGURES

Figure 1 : Structure de la cobalamine. (Kozyraki et Cases 2013)	18
Figure 2 : Absorption de la vitamine B12 par le système facteur intrinsèque-dépendant (d'après Anaïs Dreistadt. Sources images : voir webographie)	20
Figure 3 : Transport de la vitamine B12 (d'après Anaïs Dreistadt 2019. Source image : voir webographie)	21
Figure 4 : Principales étapes du métabolisme de la vitamine B12. (Serraj et al. 2010)	23
Figure 5 : Arbre décisionnel (d'après Andrès 2017).....	31
Figure 6 : Schéma récapitulatif sur la recherche de la revue de littérature.	40
Figure 7 : Lésion érythémateuse du bord latéral de la langue. Coupe histologique : aspect de leucoedème des cellules épithéliales. (Campana et al. 2007).....	42
Figure 8 : Dépapillation partielle de la face dorsale de la langue. Coupe histologique : aspect exulcéré de l'épithélium de revêtement avec infiltrat inflammatoire du chorion. (Campana et al. 2007)	42
Figure 9 : Principaux résultats cliniques chez les patients atteints de glossite avec lésions linéaires. Fig1 : lésions linéaires sur le palais et le dos de la langue. Fig 2 : glossite avéec lésions linéaires similaires à celles de sa main. Fig 3 : glossite linéaire sur le pan latéral de la langue. Fig 4 : glossite linéaire érosive latérale depuis 6 ans. (Graells et al. 2009)	44
Figure 10 : Lésions aphteuses (Akintoye et Greenberg 2014).....	50
Figure 11 : Différentes formes du lichen plan oral. (Chiang et al. 2018)	54
Figure 12 : Distribution des diverses étiologies de carence en vitamine B ₁₂ chez l'adulte (n=160 patients) (Andrès et al. 2005).....	64
Figure 13 : Étapes du métabolisme de la vitamine B ₁₂ et étiologies correspondantes (d'après Serraj et al. 2009)	65
Figure 14 : Tableaux récapitulatifs des produits consommés selon le régime alimentaire (d'après Rizzo et al. 2016)	66
Figure 15 : Photos 1a et 1b : muqueuse buccale pâle, glossite avec atrophie papillaire et de multiples zones d'érythème sur la surface dorsale et les bords latéraux de la langue et de la muqueuse buccale ; Photos 1c et 1d : Lésions	

atrophiques mais pas d'ulcérations franches. Photos 2a,b,c,d : Disparition des lésions après traitement. (Pontes et al. 2009)	67
Figure 16 : Schéma récapitulatif des conséquences de la gastrite atrophique chronique chez le patient âgé carencé en vitamine B ₁₂ . (Wolters et al. 2004b) (Herrmann et Obeid 2008), (Guilland 2012), (Lindenbaum et al. 1994a))	75
Figure 17 : Arbre décisionnel. Démarche diagnostique devant une carence en vitamine B ₁₂ de l'adulte. (d'après Serraj et al. 2008).....	79
Figure 18 : Stratégie thérapeutique recommandée pour la supplémentation en vitamine B ₁₂ . (d'après Andres et al. 2009).....	83

LISTE DES TABLEAUX

Tableau 1 : Teneur en vitamine B ₁₂ des produits d'origine animale (en µg/100g de fraction comestible fraîche). (d'après Adrian et al. 2003).....	16
Tableau 2 : Causes d'une carence en vitamine B ₁₂ . (Braillard et al. 2012b).....	27
Tableau 3 : Principales manifestations cliniques des carences en vitamine B ₁₂ . (Serraj et al. 2010).....	28
Tableau 4 : Fréquences des principales anomalies hématologiques observées dans une série de 201 patients strasbourgeois avec une carence en vitamine B ₁₂ . (Federici et al. 2007).....	29
Tableau 5 : Eléments diagnostiques hématologiques de carence en vitamine B ₁₂ . (Andrès 2017).....	30
Tableau 6 : Comparaison des taux sanguins moyens d'homocystéine, de vitamine B ₁₂ , d'acide folique, de fer et d'hémoglobine entre les patients au départ et ceux après traitement jusqu'à la rémission complète de tous les symptômes buccaux chez cinq groupes différents de patients atteints de glossite atrophique (AG) traités avec cinq régimes hématiniques différents. (Sun et al 2013).....	43
Tableau 7 : Comparaison des taux sanguins moyens d'homocystéine, de vitamine B ₁₂ , d'acide folique, de fer et d'hémoglobine entre les patients au départ et ceux après traitement jusqu'à la rémission complète de tous les symptômes buccaux dans six groupes différents de patients atteints du syndrome de la bouche brûlante primaire et secondaire traités avec six régimes différents de suppléments hématiniques. (Sun et al. 2013).....	49
Tableau 8 : Tableaux récapitulatifs montrant les valeurs de profondeur de poche et de perte d'attache clinique dans le groupe contrôle et le groupe test, puis selon la profondeur des poches. (Neiva et al. 2005).....	57
Tableau 9 : Tableau récapitulatif de la revue de littérature des conséquences de la carence en vitamine B ₁₂ sur la sphère oro-faciale.....	61
Tableau 10 : Tableau récapitulatif des études évoquant un lien entre une carence en vitamine B ₁₂ chez la mère allaitante ou le nouveau-né et des manifestations neurologiques et comportementales.....	70
Tableau 11 : Présentation des formes pharmaceutiques de vitamine B ₁₂ disponibles. (d'après Andres et al. 2009).....	83

LISTE DES ABRÉVIATIONS

Ac	Anticorps
ADN	Acide désoxyribonucléique
AFSSA	Agence française de sécurité sanitaire des aliments
AMM	Acide méthylmalonique
Anti-H2	Anti-histaminique
BMS	Burning mouth syndrome
BOP	Indice de saignement au sondage
CAL	Perte d'attache clinique
CAO	Indice de dents présentes, absentes et obturées
Cb	Cobalamine
FDA	Food and drug administration
FI	Facteur intrinsèque
FSO	Fibrose sous-muqueuse orale
GI	Indice gingival
GPCA	Anti-cellules pariétales gastriques
Hb	Hémoglobine
H. Pylori	Helicobacter pylori
IASP	International Association for the study of pain
INPES	Institution nationale de prévention et d'éducation pour la santé
IOM	Institute of Medicine
IP	Indice de plaque

IPP	Inhibiteur de la pompe à protons
LPO	Lichen plan oral
LPO _{Emaj}	Lichen plan oral érosif majeur
LPO _{Emin}	Lichen plan oral érosif mineur
MEOPA	Mélange équimolaire d'oxygène et de protoxyde d'azote
NDB12PP	Syndrome de non dissociation de la vitamine B ₁₂ de ses protéines porteuses
NFS	Numération formule sanguin
PD	Profondeur de poche
RCIU	Retard de croissance intra-utérin
SAM	S-adénosylméthionine
SAR	Stomatite aphteuse récidivante
SCM	Sclérose combinée de la moelle
VIH	Virus immunodéficience humaine
Vit. B ₁₂	Vitamine B ₁₂

1. INTRODUCTION

La vitamine B₁₂, également nommée cobalamine, appartient aux huit vitamines B. Il s'agit d'une vitamine hydrosoluble indispensable au bon fonctionnement du système nerveux, à la formation des globules rouges et à la synthèse de l'ADN. Elle se trouve dans les aliments d'origine animale et son absorption est intestinale.

La carence en vitamine B₁₂ peut prendre du temps à s'installer, de 2 à 5 ans, mais engendre des problèmes hématologiques, neurologiques et épithéliaux. De nombreuses causes sont à l'origine de ces manifestations comme l'anémie de Biermer, le végétalisme et le syndrome de non dissociation de la vitamine B₁₂ de ses protéines porteuses. Certains patients comme les personnes âgées ou les végétaliens sont donc plus à risques.

Cette carence pourrait engendrer des signes cliniques au niveau de la sphère oro-faciale. Si tel était le cas, le chirurgien-dentiste pourrait jouer un rôle fondamental dans la détection des signes buccaux afin de diagnostiquer et prendre en charge précocement le patient atteint de carence en vitamine B₁₂. Il peut alors prévenir certaines pathologies avant qu'elles ne deviennent graves.

Dans un premier temps, nous présenterons la vitamine B₁₂ et exposerons les conséquences de sa carence sur la santé générale. Dans un second temps, nous réaliserons une revue de littérature sur les conséquences d'une carence en vitamine B₁₂ sur la sphère oro-faciale. Enfin, nous détaillerons leur prise en charge par le chirurgien-dentiste ainsi que les moyens de supplémentation après avoir mis en avant les patients à risque.

2. GÉNÉRALITÉS SUR LA CARENCE EN VITAMINE B₁₂

2.1. Rappel sur la vitamine B₁₂

2.1.1. Généralités

À l'origine, avant le XIX^{ème} siècle, une anémie mortelle, l'anémie de Biermer a permis la découverte de la vitamine B₁₂. En 1920, une étude de Georges Whipple (1878-1976) démontre la régénération de l'hémoglobine grâce à l'apport de foie cru chez le chien. Puis, ce sont Minot (1885-1976) et Murphy (1892-1987) qui testeront l'apport de foie cru dans le traitement de l'anémie pernicieuse, ce qui fut une réussite puisqu'une amélioration a été mise en évidence après deux semaines de traitement. Le principe actif de l'extrait de foie a été isolé en 1948 par Karl Folker (1906-1997) et Lester Smith (1904-1992) et le nommèrent : la vitamine B₁₂. Sa configuration fut découverte en 1955 par cristallographie aux rayons X grâce à Dorothy Hodgkin (1910-1994). (Scott et Molloy 2012)

La cobalamine, ou vitamine B₁₂, est une vitamine hydrosoluble qui n'est pas produite de façon intrinsèque. (Andrès *et al.* 2005b) Les sources riches en cobalamine sont d'origine animale : les viandes (foie en particulier), les œufs, le poisson et les produits laitiers. Les aliments d'origine végétale ne contiennent pas de vitamine B₁₂ mais de très petites quantités peuvent être retrouvées dans les produits fermentés ou dus à une contamination bactérienne. Ces traces ne sont pas suffisantes pour répondre aux besoins. Les algues ne contiennent que des analogues inefficaces de la vitamine, qui sont en outre capables d'inhiber les fonctions métaboliques de la vitamine biologiquement active. La synthèse intestinale de la flore bactérienne chez les humains ne suffit pas. Elle est donc apportée exclusivement par l'alimentation. Les végétaliens stricts (personnes ne consommant aucun aliment du règne animal) sont donc exposés au risque de carence d'apport. (Wolters *et al.* 2004a)

Tableau 1 : Teneur en vitamine B₁₂ des produits d'origine animale (en µg/100g de fraction comestible fraîche). (d'après Adrian *et al.* 2003)

Viandes	Bœuf	1.0
	Veau	1.5
	Porc	0.5
	Poulet	0.6
Abats	Foie bœuf	80
	Foie veau	60
	Foie mouton	100
	Rognon bœuf	30
	Rognon veau	25
	Rognon mouton	60
	Cervelle	4
Poissons et fruits de mer	Albacore	0.15
	Anguille	1
	Carpe	0.2
	Haddock	1.3
	Hareng	10
	Maquereau	10
	Morue	0.8
	Sardine	10
	Saumon	5
	Thon	3
	Truite	5
	Crevette	1
Huître	20	
Produits laitiers	Lait de ferme	0.04
	Lait de vache	0.5
	Lait de chèvre	0.1
	Lait de brebis	0.5
	Lait de jument	0.002
Fromages	Frais	1
	Bleu	1
	Brie	1.5
	Camembert	1.5
	Cantal	2
	Edam	2
	Gruyère	1.5
	Munster	1.5
Reblochon	1	
Lactosérum (poudre)		2
Babeurre (poudre)		2
Œuf	Entier	2
	Jaune	5
	Blanc	0.1

La vitamine B₁₂ peut alors être obtenue, en tant que complément alimentaire, exclusivement par la fermentation de bactéries telles que (Survase *et al.* 2016) :

- *Propionibacterium freudenreichi* ;
- *Rhodopseudomonas protamicus* ;
- *Propionibacterium shermanii* ;
- *Pseudomonas denitrificans* ;
- *Nocardia rugosa* ;
- *Rhizobium cobalaminogenum* ;
- *Micromonospora sp.* ;
- *Streptomyces olivaceus* ;
- *Nocardia gardneri* ;
- *Butyribacterium methylotrophicum* ;
- *Pseudomonas sp.* ;
- *Arthrobacter hyalinus*.

Les apports journaliers recommandés sont de 2 à 5 µg selon l'AFSSA (Agence française de sécurité sanitaire des aliments). Aux États-Unis, l'apport conseillé par la FDA (*Food and Drug Administration*) est de 2.4 µg/j chez l'adulte, de 2.6 µg/j lors de la grossesse et de 2.8 µg/j lors de l'allaitement. (Andrès *et al.* 2005b)

L'*Institute of Medicine* (IOM) considère que la cobalamine naturellement présente dans les aliments est absorbée à 50% par des adultes en bonne santé. (Rizzo *et al.* 2016a) Une alimentation équilibrée apporte des quantités nettement supérieures aux besoins physiologiques. Des réserves dues à un cycle entérohépatique et à la réabsorption de la vitamine B₁₂ expliquent l'installation souvent tardive (à partir de 3 ans) et insidieuse des signes cliniques. (Serraj *et al.* 2010)

2.1.2. Composition de la cobalamine

La structure de la cobalamine (figure 1) :

- Noyau de corrine tétrapyrrolique au centre duquel se trouve un atome de cobalt, d'où le nom de cobalamine ;
- Nucléotide solidaire à l'atome de cobalt, dont la base est spécifique à la vitamine B12 ;
- Partie variable liée à l'atome de cobalt et définissant la cobalamine qui peut être :
 - La cyanocobalamine : forme synthétique inactive qui se transforme en forme active dans l'intestin ;
 - La méthylcobalamine et la 5'deoxyadénylcobalamine : formes actives ;
 - L'hydroxycobalamine: forme inactive. (Kozyraki et Cases 2013)

La cyanocobalamine et l'hydroxycobalamine sont les deux seules formes stables, utilisées en thérapeutique. (Loup-Leuciuc *et al.* 2011a)

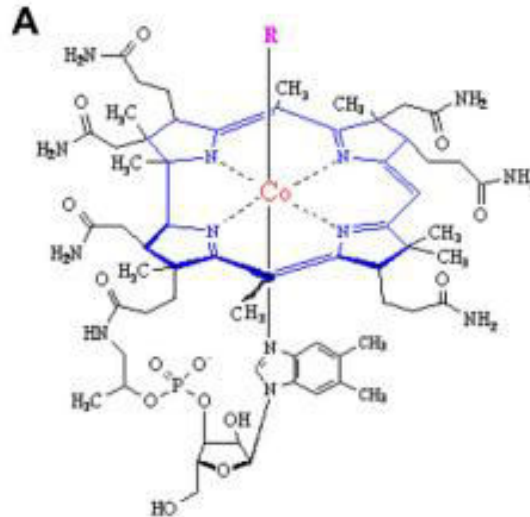


Figure 1 : Structure de la cobalamine. (Kozyraki et Cases 2013)

2.1.3. Étapes du métabolisme de la vitamine B₁₂

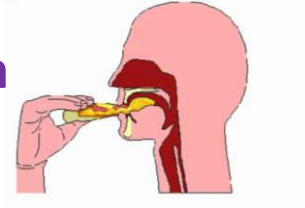
Les étapes du métabolisme de la vitamine B₁₂ sont résumées dans la figure 4, page 23..

2.1.3.1. *Absorption*

L'absorption intestinale dépend de deux systèmes distincts :

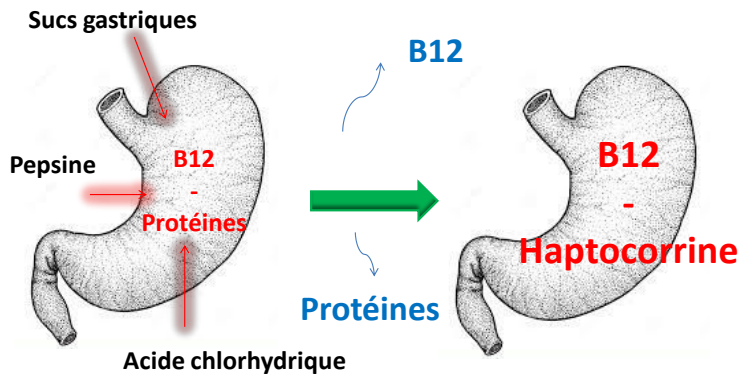
- *Le système facteur intrinsèque-dépendant* : la vitamine B₁₂ se lie à des protéines alimentaires lors de l'ingestion. Dans l'estomac, la cobalamine est libérée des protéines alimentaires grâce au suc gastrique, à l'acide chlorhydrique et à la pepsine puis se lie aux haptocorrines, glycoprotéines porteuses présentes dans les sécrétions gastriques et salivaires. Les enzymes pancréatiques et biliaires délient ensuite la cobalamine de l'haptocorrine dans le duodénum. La vitamine B₁₂ se lie alors au facteur intrinsèque (FI), glycoprotéine produite par les cellules pariétales de l'estomac, qui permet l'absorption dans l'iléon du complexe FI-B₁₂ en se liant à des récepteurs spécifiques des microvillosités : la cubuline, en présence de calcium. Ce système est saturable. Voir la figure 2 ci-après.
- *Le système indépendant du facteur intrinsèque* : la diffusion simple concerne entre 1 et 5% de l'apport alimentaire et s'effectue tout au long du système digestif : de la cavité orale jusqu'à l'iléon. Cette diffusion passive est insuffisante mais insaturable, on peut donc envisager un traitement substitutif *per os* qui pourrait être une alternative au traitement classique parentéral. (Loup-Leuciuc *et al.* 2011a)

1) Ingestion



VITAMINE B12 - PROTEINES ALIMENTAIRES

2) Dans l'estomac



3) Dans le duodénum

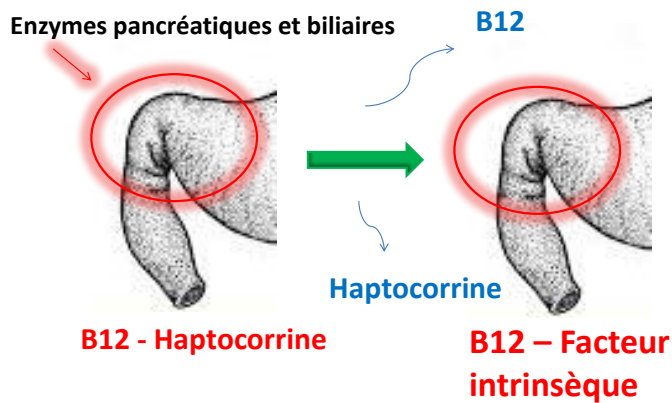


Figure 2 : Absorption de la vitamine B12 par le système facteur intrinsèque-dépendant (d'après Anaïs Dreistadt. Sources images : voir webographie)

2.1.3.2. Transport

Une fois sortie des entérocytes, la cobalamine peut se lier à trois types de transcobalamines. Les transcobalamines I et III représentent une forme de stockage de la cobalamine circulante. La vitamine B₁₂ est stockée essentiellement dans le foie. La transcobalamine II, glycoprotéine synthétisée par les entérocytes iléaux et libérée au sang portal par le pôle basolatéral de ces cellules, est le transporteur sérique essentiel de la vitamine B₁₂. L'holotranscobalamine II joue un rôle important dans l'apport aux voies de métabolisme intracellulaire de la vitamine. (Braillard *et al.* 2012b)

4) Dans l'iléon

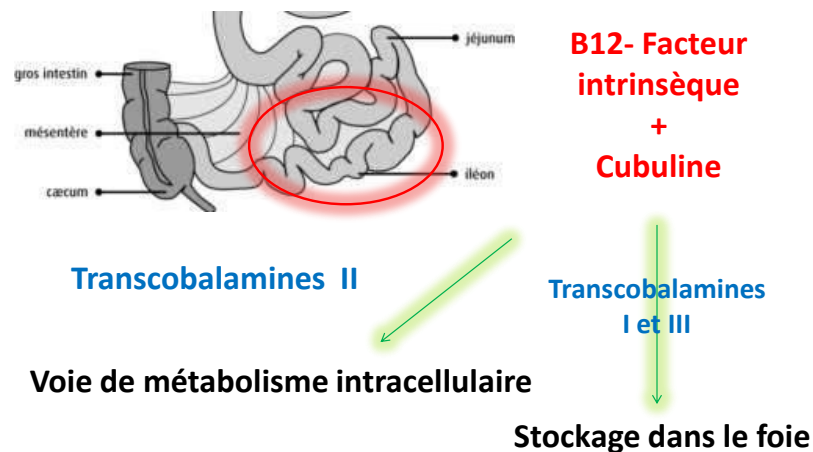


Figure 3 : Transport de la vitamine B₁₂ (d'après Anaïs Dreistadt 2019. Source image : voir webographie)

2.1.3.3. Élimination

Elle est essentiellement rénale. Dans les reins, la mégaline (récepteur du tubule rénal proximal) réabsorbe plus de 75% de la vitamine B₁₂ excrétée dans l'urine primitive, ce qui permet un stockage important.

0.1% de la vitamine B₁₂ est non absorbée et excrétée dans les matières fécales. (Loukili et Andrès 2008)

2.1.4. Mécanisme d'action

Les formes actives, méthylcobalamine et adénosylcobalamine, agissent comme des cofacteurs indispensables pour de nombreuses réactions enzymatiques intracellulaires (schématisées figure 4 page 23). La vitamine B₁₂ a donc plusieurs fonctions.

Elle permet la transformation de l'acide propionique en acide succinique. En effet, l'adénosylcobalamine transforme par l'intermédiaire de la méthylmalonyl-coA mutase le méthylmalonylcoA en succinyl-coA, un métabolite de l'acide citrique, qui entraîne une réaction biochimique importante dans la dégradation des acides gras de longueur impaire. Le succinyl-coA est aussi un métabolite du cycle de Krebs, la vitamine B₁₂ participe donc à la respiration cellulaire utile au développement des cellules. En cas de carence en vitamine B₁₂, il y aura une accumulation de méthylmalonate, qui s'élimine sous forme d'acide méthylmalonique, qui lorsque son taux est élevé, est un marqueur de carence en vitamine B₁₂. (Wolters *et al.* 2004a)

La méthylcobalamine, coenzyme de la méthionine synthase, permet la méthylation de l'homocystéine en méthionine puis en S-adénosylméthionine (SAM) grâce à la méthionine synthase. La méthionine est indispensable à la synthèse de la myéline, c'est pourquoi en cas de carence en vitamine B₁₂, des lésions nerveuses apparaissent.

La réaction du méthyl-tétrahydrofolate en tétrahydrofolate permet aussi de convertir l'homocystéine en méthionine par l'intermédiaire de la méthionine synthase qui est un cofacteur enzymatique, impliquée dans la synthèse des bases puriques et pyrimidiques (bases nucléiques de l'ADN et ARN). La vitamine B₁₂ a donc un rôle important dans les réactions aboutissant à la synthèse de l'ADN. De plus, cette réaction permet de diminuer le taux d'homocystéine qui est vasculotoxique et neurotoxique en cas de taux élevé.

L'acide glutamique, neurotransmetteur majeur du système nerveux central, provient du catabolisme de l'histidine en acide forminoglutamique par l'intermédiaire de la vitamine B₁₂. (Loukili et Andrès 2008)

Finalement, ces fonctions de la vitamine B₁₂ nous amènent à évoquer les conséquences d'une carence en vitamine B₁₂. (Kozyraki et Cases 2013)

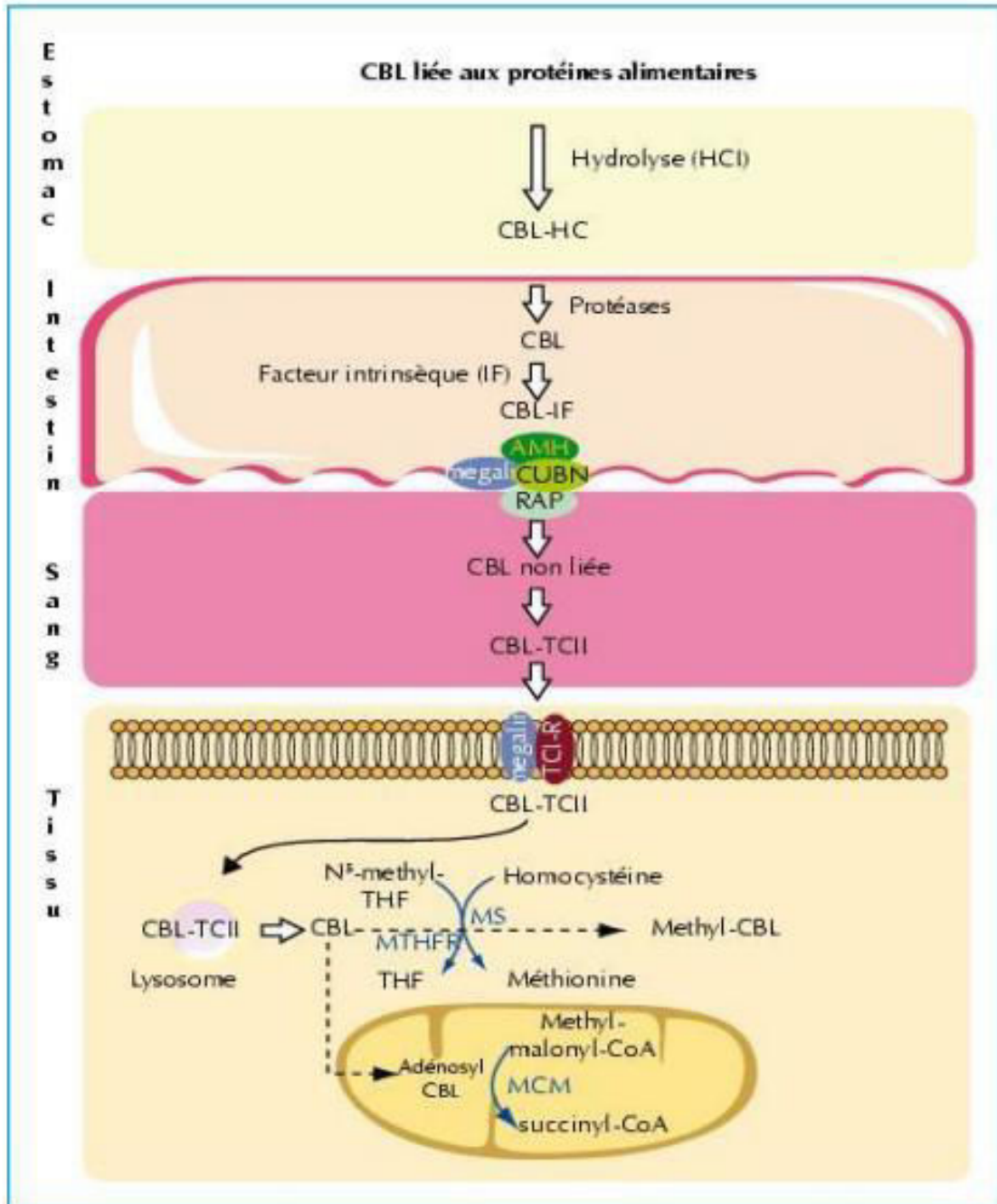


Figure 4 : Principales étapes du métabolisme de la vitamine B12. (Serraj *et al.* 2010)

Points clés

- Vitamine B₁₂ exclusivement apportée par alimentation d'origine animale ;
- Apports journaliers recommandés entre 2 et 5 µg ;
- Absorption par système facteur intrinsèque dépendant ou diffusion simple (traitement oraux) ; transport par transcobalamine II et élimination rénale ;
- Réserves dues à un cycle entérohépatique et réabsorption → installation carence tardive et insidieuse (≥3 ans) ;
- Rôle méthylcobalamine et adénosylcobalamine (formes actives vit. B₁₂) : dans cycle de Krebs (respiration cellulaire), synthèse de l'ADN, synthèse de la myéline et dans production acide glutamique (neurotransmetteur du SNC).

2.2. Carence en vitamine B₁₂

2.2.1. Définition

Andrès *et al.* nous présentent les différentes définitions issues de la littérature :

- Vitamine B₁₂ sérique à deux reprises < 200pg.mL⁻¹ ;
- Vitamine B₁₂ sérique < 160 pg.mL⁻¹ ;
- Vitamine B₁₂ sérique < 200 pg.mL⁻¹ + homocystéine totale sérique > 13 μmol.L⁻¹ ou acide méthylmalonique > 0.4 μmol.L⁻¹ en l'absence d'insuffisance rénale (taux de créatine sérique < 120 μmol/L), de déficit en folate et en vitamine B₆ et/ou la présence d'un mutant thermolabile de la méthyltétrahydrofolate réductase ;
- Vitamine B₁₂ sérique < 200 pg.mL⁻¹ + signes cliniques (neurologiques) et/ou anomalies hématologiques compatibles avec carences en vitamine B₁₂. (Andrès *et al.* 2005b)

La définition actuelle de la carence en vitamine B₁₂ est la suivante :

« Vitamine B₁₂ sérique < 200 pg.mL⁻¹ + homocystéine totale sérique > 13 μmol.L⁻¹ ou acide méthylmalonique > 0.4 μmol.L⁻¹ en l'absence d'insuffisance rénale, de déficit en folate et en vitamine B₆ et/ou la présence d'un mutant thermolabile de la méthyltétrahydrofolate réductase. »

En effet, la vitamine B₁₂ joue un rôle de coenzyme en participant à la transformation de l'acide méthylmalonique (AMM) en acide succinique ainsi que l'homocystéine en méthionine. Une carence en vitamine B₁₂ se manifeste donc par une augmentation du taux d'AMM et de l'homocystéine. (Bosco *et al.* 2012) Des niveaux élevés d'AMM et d'homocystéine sont un indice de diagnostic beaucoup plus sensible qu'un faible niveau de sérum B₁₂ dans le constat de carence en vitamine B₁₂. (Oh et Brown 2003a) En effet, l'étude de Lindenbaum *et al.*, constate que la hausse des taux d'AMM et d'homocystéine précède la diminution de la vitamine B₁₂ sérique et de l'hématocrite. (Lindenbaum *et al.* 1990) Cette découverte suggère que les taux d'AMM et d'homocystéine peuvent être des marqueurs précoces de la carence en vitamine B₁₂ dans les tissus, même avant l'apparition de manifestations

hématologiques. C'est pourquoi ces taux apparaissent dans la définition de la carence en vitamine B₁₂.

2.2.2. Prévalence

La prévalence est proche de 20% dans la population globale des pays industrialisés. Dans la cohorte de Framingham, la prévalence du déficit en vitamine B₁₂ est estimée à 15%. (Andrès *et al.* 2003)

Chez le patient âgé et/ou institutionnalisé cette prévalence serait plus élevée, entre 30 et 40%. Elle dépasserait 40% chez les sujets âgés institutionnalisés de plus de 65 ans. Dans un service de médecine universitaire à l'hôpital, la prévalence serait actuellement proche de 5% des sujets âgés de 70 ans en moyenne, en s'appuyant sur une définition stricte de la carence en vitamine B₁₂ (vitamine B₁₂ < 200pg/mL). (Lindenbaum *et al.* 1994b)

Dans les pays en voie de développement, où les carences d'apport peuvent être plus fréquentes, la prévalence est de plus de 40%. Ces chiffres varient selon les auteurs et selon le seuil de normalité des taux sériques retenus. (Andrès *et al.* 2005b)

Points clés

- Définition de la carence en vitamine B₁₂ : « vitamine B₁₂ sérique < 200 pg.mL⁻¹ + homocystéine totale sérique > 13 μmol.L⁻¹ ou acide méthylmalonique > 0.4 μmol.L⁻¹ en l'absence d'insuffisance rénale, de déficit en folate et en vitamine B₆ et/ou la présence d'un mutant thermolabile de la méthyltétrahydrofolate réductase. »
- Prévalence estimée à 15%

2.2.3. Étiologie

Tableau 2 : Causes d'une carence en vitamine B₁₂. (Brailard *et al.* 2012b)

Anomalies	Causes	Fréquence
Déficit d'apport	Végétarisme, végétalisme	2%
Sécrétion du facteur intrinsèque	Anémie de Biermer	18-33%
Milieu acide et activité de la pepsine gastrique	<ul style="list-style-type: none"> • Achlorhydrie (IPP) • Gastrectomie • <i>Helicobacter pylori</i> • Gastrite atrophique • Zollinger Ellison • Bypass gastrique 	53-60%
Protéases pancréatiques	Insuffisance pancréatique exocrine, par exemple: OH, mucoviscidose	
Absorption iléale	Metformine	
→ Intégrité du fonctionnement des récepteurs	Pullulation bactérienne	1-6%
→ Intégrité de la muqueuse	<ul style="list-style-type: none"> • Résection iléale terminale • Maladie inflammatoire de l'intestin, infection, tumeur, radiothérapie 	
Anomalies aux niveaux des transporteurs sériques et des enzymes intracellulaires intervenant dans le métabolisme de la vitamine B ₁₂		Très rare
Cause indéterminée		11-14%

Nous détaillerons plus précisément les différentes étiologies possibles d'une carence en vitamine B₁₂ en mettant en avant les patients à risque dans un chapitre ultérieur. (chapitre 4, page 63)

2.3. Conséquences sur la santé générale

Les principales manifestations dues à une carence en vitamine B₁₂ sont résumées dans le tableau 3 ci-après.

Tableau 3 : Principales manifestations cliniques des carences en vitamine B₁₂. (Serraj *et al.* 2010)

	Lien certain	Lien probable
Manifestations hématologiques	Anémie mégaloblastique Thrombopénie Leucopénie Pancytopénie Hémolyse intramédullaire Pseudomicroangiopathie thrombotique*	
Manifestations neuropsychiatriques	Sclérose combinée de la moelle Polynévrite-ataxie-Babinski Syndrome cérébelleux* Atteinte des nerfs crâniens* Troubles sphinctériens*	Troubles cognitifs Dépression Troubles du sommeil
Manifestations épithéliales	Glossite de Hunter	Troubles digestifs Atrophie vaginale Infections urinaires Ulcères cutanés rebelles
Manifestations vasculaires	Thrombose veineuse profonde	Athérosclérose
Autres		Hypofertilité Avortement

*manifestations rares

2.3.1. Manifestations hématologiques

La carence en vitamine B₁₂ est responsable le plus souvent d'une anémie mégaloblastique (50% des cas). Elle est caractérisée par une anémie macrocytaire franche, normochrome, arégénérative avec mégaloblastose médullaire dans son expression complète. Dans un tiers des cas, une thrombopénie et leucopénie modérées sont souvent associées.

Une mégaloblastose médullaire, une macrocytose sanguine, un asynchronisme nucléocytoplasmique et une hématopoïèse inefficace avec avortement intramédullaire sont consécutives au blocage de la synthèse de l'ADN engendré par une carence en vitamine B₁₂. Ces dernières seront responsables de tableaux cliniques et biologiques pouvant simuler une microangiopathie thrombotique, une anémie hémolytique, ou encore une leucose aiguë. (Andrès 2017)

Dans la littérature, moins de 60% des patients sont atteints de manifestations cliniques dues à ces anomalies hématologiques. Cependant, 10% des patients ont des manifestations hématologiques mettant en jeu le pronostic vital : pancytopénie, anémie sévère ou hémolytique, et pseudomicroangiopathie thrombotique ou purpura thrombotique thrombocytopénique. (Federici *et al.* 2007)

Le tableau 4 ci-dessous montre les principales anomalies hématologiques : l'anémie macrocytaire mégaloblastique est la plus fréquente. Concernant le plan clinique, l'installation du syndrome anémique lié à la carence en vitamine B₁₂ est progressive : le teint est subictérique, les cheveux sont gris et le visage bouffi.

Tableau 4 : Fréquences des principales anomalies hématologiques observées dans une série de 201 patients strasbourgeois avec une carence en vitamine B₁₂. (Federici *et al.* 2007)

Anomalies hématologiques	n = 201 Nombre de patients (pourcentage)
Hémogramme normal	56 (28)
Anémie	74 (37)
Anémie et macrocytose	68 (33,8)
Macrocytose isolée	34 (17)
Leucopénie	28 (14)
Neutropénie	6 (3)
Thrombopénie	20 (10)
Pancytopénie	10 (5)
Pseudomicroangiopathie thrombotique	5 (2,5)
Anémie hémolytique	3 (1,5)

Le tableau 5 résume les éléments diagnostiques hématologiques d'une carence en vitamine B₁₂ selon l'hémogramme, le frottis sanguin, la biologie et le frottis médullaire.

Tableau 5 : Eléments diagnostiques hématologiques de carence en vitamine B₁₂. (Andrès 2017)

Hémogramme	Anémie macrocytaire franche, normochrome et arégénérative Leucopénie et thrombopénie modérées, en général associées Rarement pancytopénie et exceptionnellement tableau de pseudo-microangiopathie thrombotique (associant anémie, thrombopénie et schizocytose)
Frottis sanguin	Hématies de grande taille, anisocytose, poikilocytose, corps de Jolly, déformations globulaires sous forme d'ovalocytes (macro-ovalocytose), hématies en « poire », polychromasie Granulocytes de grande taille avec noyaux hypersegmentés (déviation vers la droite de la formule d'Arneth)
Biologie	Élévation du taux de LDH et de bilirubine libre et diminution du taux d'haptoglobine (hémolyse par avortement intramédullaire)
Frottis médullaire	Moelle riche et bleue du fait de l'hyperbasophilie cytoplasmique ; érythroblastose médullaire accrue avec érythroblastes mégaloblastiques Tous les stades de maturation érythroblastique sont représentés mais l'asynchronisme de maturation nucléocytoplasmique est marqué, avec des noyaux jeunes et un cytoplasme déjà acidophile

L'arbre décisionnel (Figure 5) ci-après permet d'évoquer la conduite à tenir face à une anémie macrocytaire. Celui-ci permettra alors de conclure ou non à une carence en vitamine B₁₂ à l'origine de cette anémie macrocytaire et de rechercher l'étiologie de cette carence.

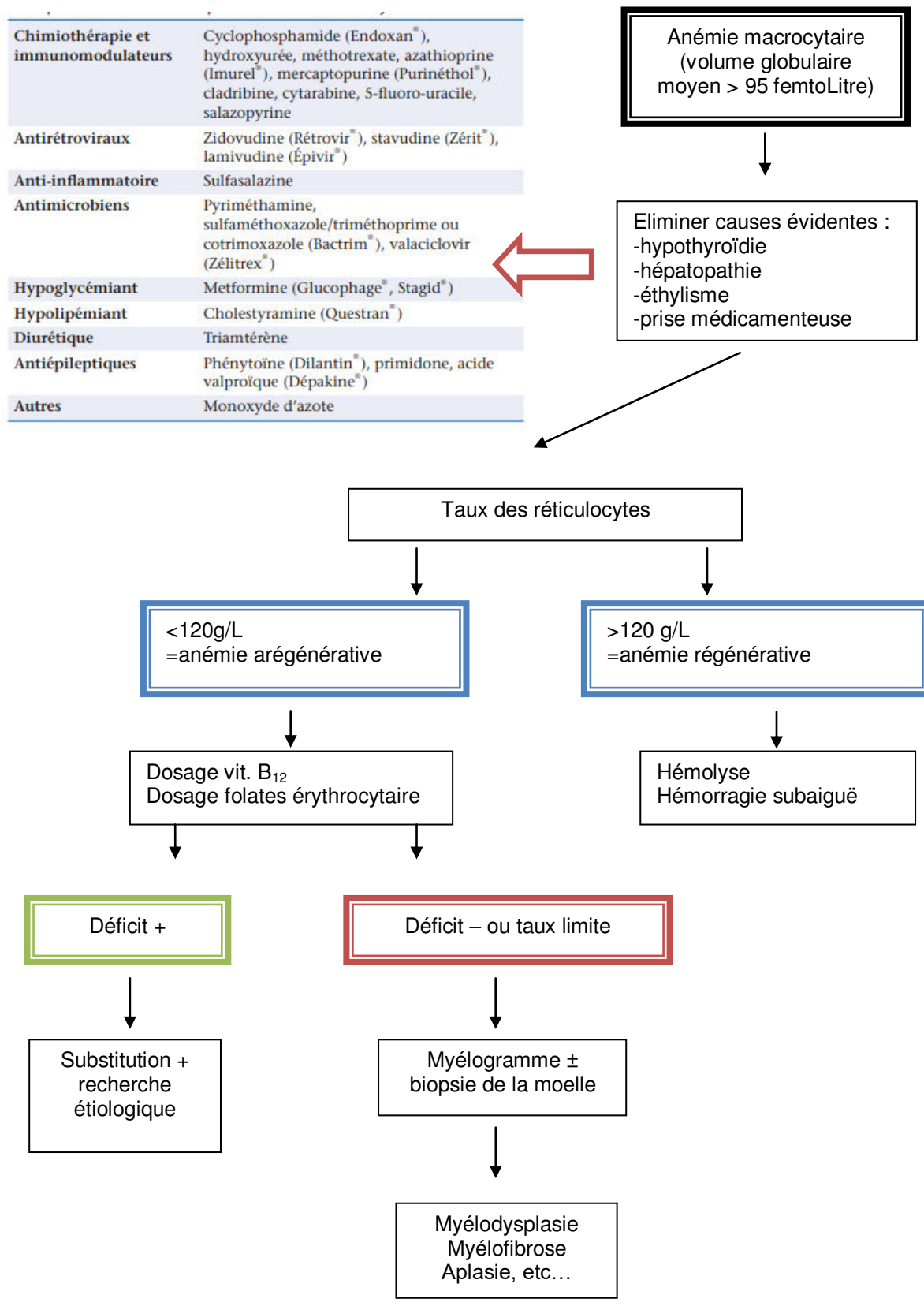


Figure 5 : Arbre décisionnel (d'après Andrès 2017)

2.3.2. Manifestations neurologiques et psychiatriques

Les manifestations neurologiques des carences en vitamine B₁₂ sont polymorphes, elles peuvent être isolées, sans aucune perturbation de l'hémogramme ou être associées au syndrome hématologique.

Pour rappel, la vitamine B₁₂ joue un rôle dans la constitution de la myéline et dans la synthèse de l'ADN, c'est pourquoi une carence en cobalamine entraîne des troubles neuro-psychiatriques. L'altération de la synthèse de la méthionine est le principal mécanisme incriminé, d'autres études sont nécessaires.

Afin d'expliquer les troubles neurologiques, un rôle de la vitamine B₁₂ a été évoqué dans la régulation de la production et de l'activité de certaines cytokines à tropisme neurologique indépendamment de toute activité coenzymatique. Effectivement, la vitamine B₁₂ pourrait moduler le taux de diverses cytokines : augmentation de cytokines neurotoxiques telles que *Tumor Necrosis Factor-alpha*, *Nerve Growth Factor* et ligand du facteur CD40 soluble et une baisse de cytokines neurotrophiques telles que *l'interleukine 6* dans le sérum et le liquide céphalorachidien. Une normalisation de ces différentes cytokines a été constatée après correction de la carence. (Serraj *et al.* 2010) (Andrès 2017)

Selon l'étude de Risher *et al.*, 48% des cas montrent un déficit neurologique dont les principaux symptômes sont : une paresthésie, des engourdissements, une ataxie ou un manque de coordination des mouvements musculaires accompagnés d'anomalies de la démarche et d'altération des capacités cognitives. 18% présentent des anomalies psychiatriques : délires, irritabilité, diminution de l'intérêt, troubles du sommeil, confusion, fatigue, paranoïa et comportement irrationnel. (Risher et Pawlak 2013)

Les manifestations neuropsychiatriques des carences en vitamine B₁₂ traduisent :

- Des troubles du système nerveux périphérique : des polynévrites, manifestations neurologiques les plus fréquentes, le plus souvent sensibles pures à type de paresthésies, avec ataxie et signe de Romberg (explorant la

sensibilité proprioceptive et l'équilibre). Au niveau buccal, ces troubles sensitifs se manifestent par des paresthésies et brûlures buccales souvent exacerbées par l'alimentation ; (Bogousslavsky *et al.* 2004; Serraj *et al.* 2010; Andrès 2017)

- Une sclérose combinée de la moelle (SCM), à l'origine de paresthésies bilatérales des extrémités ressenties comme des fourmillements, picotements et engourdissements. Il s'agit du tableau le plus classique mais il est rarement observé actuellement. Il associe un syndrome pyramidal déficitaire et un syndrome cordonal postérieur marqué le plus souvent par le signe de Babinski (réponse en extension dorsale du gros orteil). (Andrès 2017)
- Des atteintes des nerfs crâniens : baisse d'acuité visuelle ainsi qu'une modification du goût et de l'odorat. En effet cet article de Steven *et al.* montre que la carence en vitamine B₁₂ fait partie des causes secondaires des perturbations du goût et de l'odorat. (Bromley 2000);
- Des atteintes cérébrales et des troubles cognitifs tels que la démence : une méta-analyse met en avant une corrélation entre le taux d'homocystéine et la maladie d'Alzheimer montrant ainsi le lien avec un faible taux de vitamine B₁₂. (Van Dam et Van Gool 2009);
- Des interférences avec le développement précoce par des perturbations dans la myélinisation et la formation de dendritiques ou d'inflammation. Il existe des preuves suggérant que la carence précoce en cobalamine peut compromettre le fonctionnement psycho-éducatif à l'adolescence. Une étude a été menée auprès d'enfants guatémaltèques d'âge scolaire. Les enfants présentant une carence en vitamine B₁₂ avaient un temps de réaction plus lent aux tests neuropsychologiques de perception, de mémoire et de raisonnement, ainsi que des problèmes scolaires, notamment de faibles performances scolaires, de moins bonnes notes des enseignants, de problèmes d'attention et de comportements délinquants. (Black 2003);
- Des symptômes dépressifs : l'homocystéine plasmatique élevée est associée à de faibles concentrations de S-adenosyl-L-méthionine et à des symptômes dépressifs car cette dernière est liée à la synthèse d'hormones, de neurotransmetteurs, d'acides nucléiques et protéines particulièrement dans le cerveau. Elle est alors utilisée comme traitement efficace de la dépression. (Black 2008a)

Les polynévrites, surtout sensitives, le signe de Babinski et l'ataxie sont les manifestations neurologiques les plus retrouvées. (Federici *et al.* 2007)

2.3.3. Manifestations épithéliales

Les manifestations cutané-muqueuses sont moins fréquentes.

Elles peuvent être :

- Digestives, associées à des troubles du transit comme des vomissements, une diarrhée, constipation ou une perte de poids relative à une malabsorption ;
- Dermatologiques telles qu'une hyperpigmentation de la peau, des érythèmes noueux, stomatites aphtoïdes, glossite de Hunter et vitiligo. (Serraj *et al.* 2010).

En 1944, le Dr Bramwell Cook a observé pour la première fois que l'hyperpigmentation de la peau était associée à une anémie macrocytaire. Baker *et al.* ont rapporté une série de 21 patients présentant un déficit en vitamine B₁₂ et une hyperpigmentation de la peau. Aaron et ses collaborateurs ont rapporté une série de 63 patients présentant un déficit en vitamine B₁₂ ; 26 patients sur 63 (41%) ont présenté des modifications cutané-muqueuses. Une glossite (31%) a été observée, c'est la manifestation cutané-muqueuse la plus courante, suivie de l'hyperpigmentation de la peau (19%), des modifications des cheveux (9%), de la stomatite angulaire (8%) et du vitiligo (3%). L'hyperpigmentation liée à la carence en vitamine B₁₂ est plus fréquente chez les patients à la peau foncée. Un patient ne présentant que des lésions cutanées devrait donc nous alerter sur la possibilité d'une carence en vitamine B₁₂. (Kannan et Ng 2008)

2.3.4. Autres localisations

2.3.4.1. Manifestations gynécologiques

Un déficit en vitamine B₁₂ peut entraîner une stérilité réversible avec traitement et des avortements à répétition. (Serraj *et al.* 2010)

Il peut se manifester également par une atrophie vaginale et des infections urogénitales à répétition liées à une défaillance de la barrière muqueuse de l'appareil urinaire. (Andrès *et al.* 2005b)

Ces liens restent discutables et d'autres recherches sont alors nécessaires.

2.3.4.2. *Manifestations cardiovasculaires*

Comme montré précédemment, en cas de carence en vitamine B₁₂, il y a une augmentation de l'homocystéine et de l'acide méthylmalonique. La carence en vitamine B₁₂ engendre donc une hyperhomocystéinémie, facteur de risque indépendant de l'athérosclérose et maladie thromboembolique veineuse. En effet, l'hyperhomocystéinémie a des effets procoagulants sur les cellules endothéliales vasculaires et agit sur les cellules musculaires lisses vasculaires ce qui favorise les processus d'athéromatose. Bien que le rôle de la supplémentation en acide folique dans la réduction des niveaux d'homocystéine en tant que méthode de prévention des maladies coronariennes et des accidents vasculaires cérébraux continue de susciter un vif intérêt, on a peu insisté sur le rôle potentiel de la carence en vitamine B₁₂ en tant que facteur contribuant au développement des maladies cardiovasculaires. (Oh et Brown 2003a) (Andrès 2017)

Selon cette étude de Wald *et al.*, réduire les concentrations d'homocystéine de 3 µmol/L réduirait le risque de cardiopathie ischémique de 16%, la thrombose veineuse profonde de 25% et les accidents vasculaires cérébraux de 24%. (Wald *et al.* 2002)

Le lien entre la carence en vitamine B₁₂ et les manifestations vasculaires n'est toutefois pas encore bien documenté et reste actuellement discuté.

2.3.4.3. *Lien entre carence en vitamine B₁₂ et syndrome de Gougerot Sjögren*

Il existe de rares observations d'association entre syndrome de Sjögren et la maladie de Biermer (gastrite atrophique, une des étiologies de la carence en vitamine B₁₂ qui sera expliquée dans la dernière partie), notamment dans le cadre

des syndromes auto-immuns multiples. Trois observations documentées de carence en vitamine B₁₂ ont été rapportées récemment dans le cadre d'authentique syndrome de Sjögren via un mécanisme de non-dissociation de la vitamine B₁₂ de ces protéines porteuses. (Rousso *et al.* 2005)

Dans l'expérience d'Andrès *et al.*, le syndrome de Sjögren est la cause de 3.75% des cas de malabsorption alimentaire des cobalamines et 2.4% de tous les cas de carence en cobalamine. La pathogenèse de cette association n'est pas connue mais de sérieux mécanismes peuvent être possibles, tel qu'un faible niveau d'haptocorrine se rapportant à l'infiltration cellulaire des glandes salivaires, à l'achlorhydrie, à l'infiltration gastrique et à une légère insuffisance pancréatique liée au syndrome de Sjögren. Il est important de noter que l'association entre le syndrome de Sjögren avec l'anémie pernicieuse pourrait donc se produire dans les cas de déficience en cobalamine. (Andrès *et al.* 2001). D'autres recherches seront nécessaires pour affirmer ce lien.

Pour finir, selon Rusher *et al.*, environ 15% des cas présentent des manifestations orales telles que des glossites, stomatodynies ou aphtoses. (Rusher et Pawlak 2013) Une synthèse de ces manifestations est donc effectuée dans la partie suivante.

Points clés

Principales manifestations d'une carence en vitamine B₁₂ :

- Hématologiques : anémie mégaloblatique ;
- Neurologiques et psychiatriques : polynévrites, paresthésies, brûlures buccales, SCM, atteinte des nerfs crâniens, démence et dépression ;
- Épithéliales : troubles digestifs, glossite de Hunter (la plus précoce) ;
- Gynécologiques ;
- Lien avec syndrome de Gougerot Sjögren.

3. REVUE DE LITTÉRATURE SUR LES CONSÉQUENCES DES CARENCES EN VITAMINE B₁₂ SUR LA SPHÈRE ORO-FACIALE

3.1. Matériel et méthodes

3.1.1. Choix des bases de données

Pour effectuer cette revue de littérature, nous avons utilisé les bases de données informatiques suivantes :

- Pubmed Medline ;
- Le catalogue SUDOC ;
- Doc'CISMeF ;
- EMC (EM premium) ;
- Dentistry & Oral Sciences Sources ;
- HeTop ;
- Cochrane Library ;
- Ulysse.

3.1.2. Choix des mots clés

Notre sujet s'intitule « carence en vitamine B₁₂ et santé orale », nous avons donc recherché les mots clés suivants dans HeTop afin d'obtenir les mots clés correspondants en anglais ainsi que leurs synonymes :

- « carence en vitamine B₁₂ » : « *vitamin B₁₂ deficiency* », « *cobalamin deficiency* »
- « santé orale », « santé buccale » : « *oral health* »
- « odontologie » : « *dentistry* »
- « stomatologie » : « *oral medicine* »
- « dent » : « *tooth* »
- « prévention » : « *preventive medicine* »
- « traitement » : « *therapeutics* »

- « végétaliens » : « *vegans* »
- « patients âgés », « sujets âgés » : « *aged* »
- « allaitement » : « *breast feeding* »
- « syndrome malabsorption » : « *malabsorption syndrome* »

Nous avons alors recherché ces mots clés dans le CisMEF ainsi que dans la Cochrane Library, nous n'avons obtenu aucun résultat. Une recherche a été effectuée dans EM premium, un résultat a été trouvé mais non retenu. Le catalogue SUDOC contient quatre thèses correspondantes à nos mots clés, deux thèses ont été retenues. En lisant les références bibliographiques de ces thèses, nous avons fait ressortir d'autres articles en rapport avec notre sujet.

La base de données PUBMED a été utilisée par l'intermédiaire de HeTop et nous a permis de construire notre bibliographie. En effet, les mots clés suivants ont été recherchés en association dans recherche avancée :

- "vitamin B₁₂ deficiency" AND "dentistry" : 31 résultats obtenus ;
- "vitamin B₁₂ deficiency" AND "teeth" : 1 résultat obtenu ;
- "vitamin B₁₂ deficiency" AND "oral medicine" : 239 résultats obtenus.

Nous avons donc obtenu 288 articles. Une première sélection a été faite en fonction des titres des articles, puis en fonction des résumés. Lorsque la publication paraissait intéressante, nous l'avons analysée ainsi que les références bibliographiques internes à cette publication. Certaines références étaient alors communes à plusieurs articles.

3.1.3. Critères d'inclusion et d'exclusion

3.1.3.1. Critères d'inclusion

- Articles publiés entre 2000 et 2019 ;
- Articles publiés en français et en anglais ;
- Études à propos de la carence en vitamine B₁₂ ;
- Études mettant en avant les manifestations orales dues à la carence en vitamine B₁₂ ;

- Études au sujet des répercussions sur la santé de la carence en vitamine B₁₂ ;
- Articles traitant la prise en charge des patients carencés en vitamine B₁₂ ;
- Études sur les moyens de suppléments lors de carence en cobalamine ;
- Articles permettant d'identifier les populations à risque de carence en vitamine B₁₂.

3.1.3.2. *Critères d'exclusion*

- Articles publiés avant 2000 ;
- Articles rédigés en une autre langue que l'anglais et le français ;
- Études à propos de carence en vitamines autres que la cobalamine ;
- Articles traitant les moyens de supplémentation d'autres vitamines que la cobalamine ;
- Études évoquant des manifestations orales non liées à la carence en vitamine B₁₂.

3.2. Résultats et discussion sur la revue de la littérature

De nombreuses manifestations orales sont dues à une carence en vitamine B₁₂. Après avoir étudié de nombreux articles, vingt-quatre ont été retenus après lecture complète.

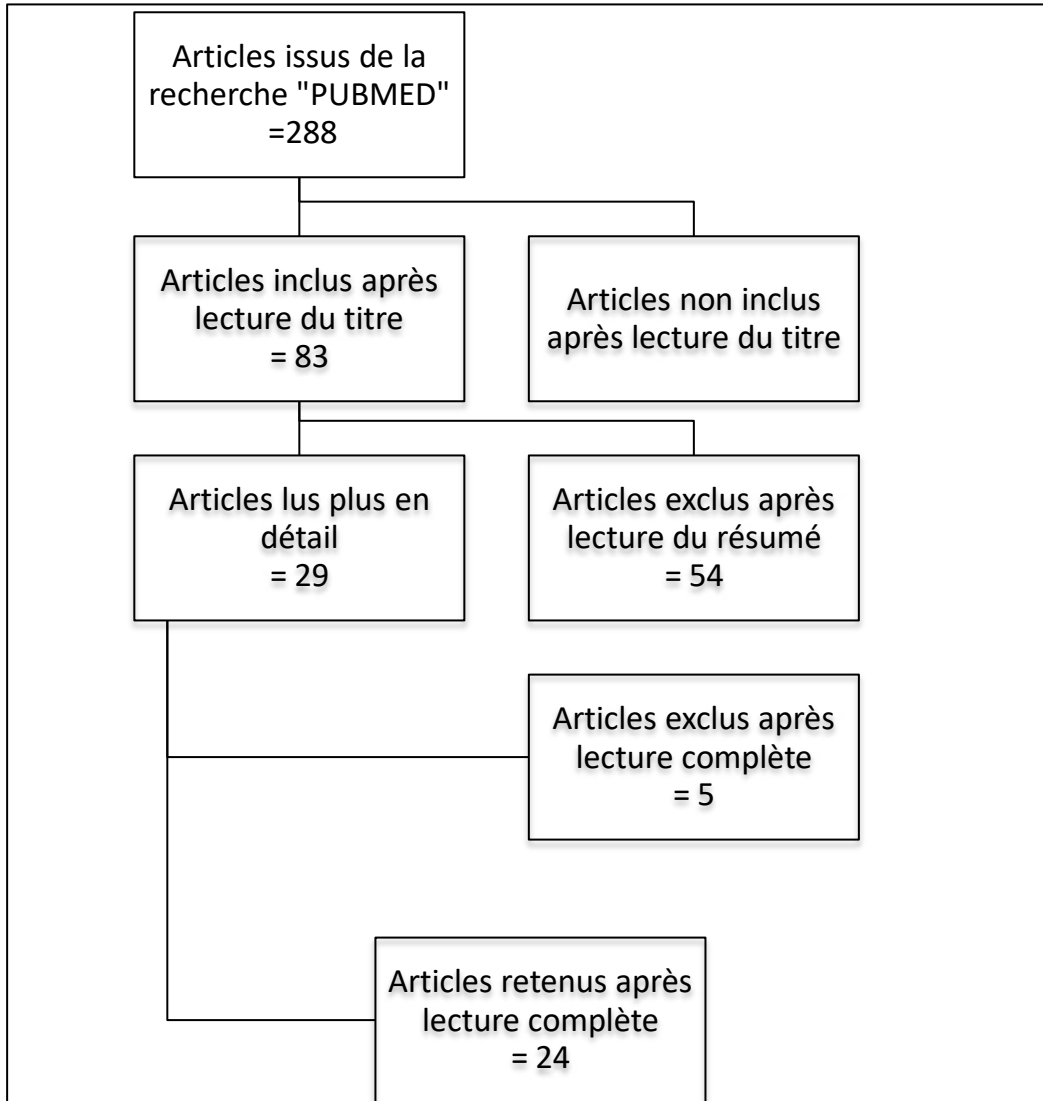


Figure 6 : Schéma récapitulatif sur la recherche de la revue de littérature.

Le déficit en cobalamine perturbe la synthèse de l'ADN et se traduit par un ralentissement du *turn-over* des tissus à renouvellement rapide tel que l'épithélium oral. La muqueuse orale subit des anomalies qui peuvent être inaugurales d'une

carence en vitamine B₁₂ telles que des plages atrophiques et érythémateuses, des ulcérations et érosions ainsi que des symptômes neuro-sensoriels. Nachit et al. (Nachit *et al.* 2014) ont réalisé une étude clinique transversale, prospective incluant 78 patients hospitalisés dans le service de médecine interne B au CHRU de Strasbourg en 2013. Cette étude montre que les carences en vitamine B₁₂ ont une incidence sur les tissus de la sphère orale et rappelle aux praticiens que l'examen de la cavité orale fait partie intégrante de l'examen clinique et à nos collègues chirurgiens-dentistes qu'une partie des désordres de la cavité buccale trouve leur étiologie dans des désordres et/ou maladies générales.

Voici les principales manifestations orales retrouvées après analyse de ces études trouvées dans la littérature.

3.2.1. La glossite de Hunter

La glossite de Hunter est la forme la plus classique, elle se présente dans 25% des cas de carence en vitamine B₁₂ et se caractérise par un érythème et une atrophie linguale. Elle est le signe fréquent et classique de la carence en vitamine B₁₂.

Elle se décrit sous deux aspects cliniques :

- La forme initiale, inflammatoire ou pré atrophique, caractérisée par la perte de l'aspect velouté et l'apparition de zones vernissées et de plaques érythémateuses brillantes et sèches, intéresse la pointe et les bords de la langue. Ces plaques, souvent papuleuses et oedématiées, peuvent devenir ulcéreuses. Histologiquement, on observe un œdème, une atrophie modérée de l'épithélium et un infiltrat lymphoplasmocytaire sous-épithélial.

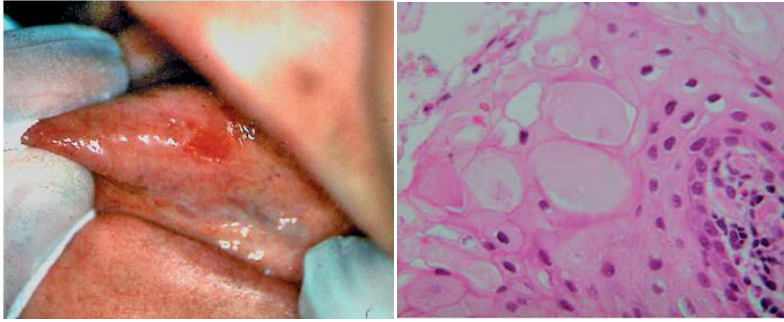


Figure 7 : Lésion érythémateuse du bord latéral de la langue. Coupe histologique : aspect de leucoedème des cellules épithéliales. (Campana *et al.* 2007)

- La forme atrophique est caractérisée par la disparition des papilles filiformes, un aspect lisse et vernissé apparaît, avec une couleur fluctuante, du rose pâle au rouge carminé. Elle est parfois amincie et pointue à la protraction. Histologiquement, on voit une atrophie importante de l'épithélium et un infiltrat lymphoplasmocytaire dans le chorion.

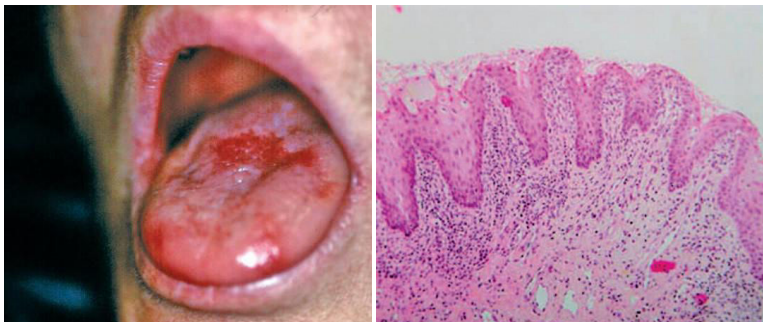


Figure 8 : Dépapillation partielle de la face dorsale de la langue. Coupe histologique : aspect exulcéré de l'épithélium de revêtement avec infiltrat inflammatoire du chorion. (Campana *et al.* 2007)

Actuellement, la glossite de Hunter est rarement observée car elle correspond à un stade évolutif avancé. Dans la plupart des cas, la glossite atrophique d'origine carencielle n'intéresse qu'une partie de la langue. Trois études récentes ont élaboré un lien entre la glossite de Hunter et la carence en vitamine B₁₂.

3.2.1.1. Étude de Sun et al.

L'étude de Sun *et al.* (Sun *et al.* 2013b) a évalué l'efficacité de compléments vitaminiques et ferriques différents sur la réduction des taux sériques d'homocystéine chez 91 patients présentant une glossite atrophique. Ces compléments entraînent la rémission complète des symptômes. Dans leur précédente étude de 2012, ils ont montré que les patients atteints de glossite atrophique avaient une fréquence plus élevée de carence en vitamine B₁₂ et que 51,7% (91 sur 176) patients avaient une rémission complète de leurs symptômes après la prise de compléments vitaminiques. Ici, 63,7% des 91 patients sont atteints de déficit en vitamine B₁₂.

Cinq groupes de patients ont été constitués selon l'élément carenciel référencé : vitamine B₁₂, fer, vitamine B₁₂ et fer, acide folique et non défini.

Les patients ont pris par voie orale deux fois par jour une capsule de vitamines B et C (10 mg de vitB₁, 5 mg de vitB₂, 5 mg de vitB₆, 5 µg de vitB₁₂, 60 mg de calcium, 20 mg de panthothénate de calcium et 50 mg de nicotinamide) ainsi qu'un apport en vitamine manquante pour chacun des groupes.

Les résultats de l'étude sont alors regroupés dans le tableau ci-dessous (tableau 6). Ils montrent qu'après traitement le taux d'homocystéine diminue de façon significative chez les patients atteints de glossite atrophique après une période de traitement de 8.3 à 11.6 mois.

Tableau 6 : Comparaison des taux sanguins moyens d'homocystéine, de vitamine B₁₂, d'acide folique, de fer et d'hémoglobine entre les patients au départ et ceux après traitement jusqu'à la rémission complète de tous les symptômes buccaux chez cinq groupes différents de patients atteints de glossite atrophique (AG) traités avec cinq régimes hématiniques différents. (Sun et al 2013)

Group (patient number)	Treatment duration (month) Mean ± s.d. (range)	Blood level (mean ± s.d.)					
			Homocysteine (µM)	Vitamin B12 (pg ml ⁻¹)	Folic acid (ng ml ⁻¹)	Iron (µg ml ⁻¹)	Hemoglobin (g dl ⁻¹)
Group I (n = 39)	8.4 ± 6.4 (2-29)	At baseline	23.2 ± 24.1	278.1 ± 106.2	15.6 ± 5.7	95.5 ± 20.1	13.2 ± 1.1
		After treatment	7.4 ± 2.3	984.3 ± 45.3	15.3 ± 5.7	91.3 ± 20.8	13.9 ± 1.0
		^a P-value	<0.001	<0.001	0.726	0.286	<0.001
Group II (n = 10)	8.6 ± 6.3 (3-20)	At baseline	17.6 ± 4.5	800.5 ± 185.6	4.4 ± 0.7	86.5 ± 27.6	12.8 ± 1.7
		After treatment	10.0 ± 2.9	856.8 ± 157.0	21.0 ± 4.1	86.8 ± 24.6	13.9 ± 1.3
		^a P-value	<0.001	0.332	<0.001	0.966	0.001
Group III (n = 9)	11.6 ± 5.4 (2-18)	At baseline	11.8 ± 3.9	759.9 ± 274.4	16.9 ± 6.3	44.9 ± 20.4	12.3 ± 2.3
		After treatment	9.6 ± 4.3	872.6 ± 165.6	13.2 ± 2.8	92.1 ± 29.5	13.8 ± 1.5
		^a P-value	0.023	0.058	0.055	<0.001	0.007
Group IV (n = 19)	9.0 ± 4.7 (3-20)	At baseline	29.9 ± 31.9	272.3 ± 109.1	14.6 ± 5.1	37.4 ± 14.6	11.6 ± 2.1
		After treatment	7.3 ± 2.3	975.4 ± 55.2	14.9 ± 5.0	78.6 ± 20.9	13.2 ± 1.2
		^a P-value	<0.001	<0.001	0.840	<0.001	<0.001
Group V (n = 14)	8.3 ± 3.2 (3-14)	At baseline	9.8 ± 2.7	777.6 ± 228.7	16.9 ± 5.5	103.3 ± 26.5	12.8 ± 1.5
		After treatment	8.7 ± 2.2	869.8 ± 182.9	16.5 ± 6.5	109.3 ± 31.7	13.3 ± 1.3
		^a P-value	<0.001	0.061	0.841	0.348	0.005

^aComparisons of mean blood hematonic levels by paired *t*-test between patients at baseline and those after treatment till complete remission of all oral symptoms.

Cependant, le complexe vitaminique assimilé par les patients contient plusieurs vitamines, nous ne pouvons donc pas imputer la rémission des symptômes à la vitamine B₁₂ seulement. De plus, la glossite atrophique peut être associée à d'autres symptômes tels que la candidose orale, *Helicobacter pylori*, la malnutrition, diabète sucré ou la xérostomie. D'autres études sont alors nécessaires.

3.2.1.2. Étude de Graells *et al.*

L'étude de Graells *et al.* (Graells *et al.* 2009) décrit quatre patients avec des lésions linéaires orales afin de montrer une association significative à une carence en vitamine B₁₂. La figure ci-dessous montre les résultats obtenus.

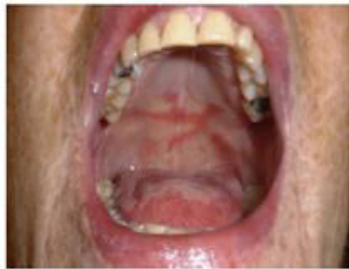

Fig 1. Linear lesions on hard palate and dorsum of the tongue.

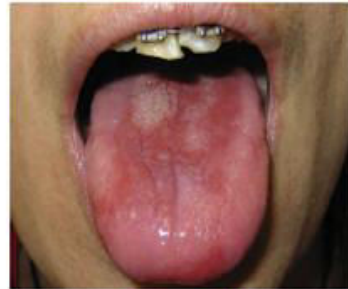

Fig 3. Glossitis with linear and hand-like lesions.

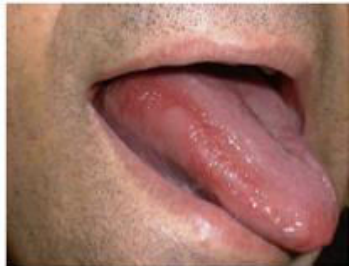

Fig 2. Linear glossitis on lateral aspect of the tongue.

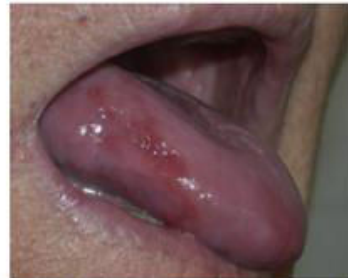

Fig 4. Lateral erosive linear glossitis of 6 years' duration.

Figure 9 : Principaux résultats cliniques chez les patients atteints de glossite avec lésions linéaires.

Fig1 : lésions linéaires sur le palais et le dos de la langue. Fig 2 : glossite avec lésions linéaires similaires à celles de sa main. Fig 3 : glossite linéaire sur le pan latéral de la langue. Fig 4 : glossite linéaire érosive latérale depuis 6 ans. (Graells *et al.* 2009)

Le traitement continu à la vitamine B₁₂ a été prescrit. Les lésions buccales ont été nettoyées au cours des 4 premières semaines de traitement dans tous les cas. Au suivi, aucune lésion n'a récidivé.

L'absence de réponse au traitement antifongique, l'absence de structures mycosiques, et la résolution précoce avec le traitement de substitution soutiennent tous le diagnostic de glossite due à un déficit en vitamine B₁₂.

Les auteurs considèrent donc que la glossite avec des lésions linéaires pourrait être un signe de détection précoce de la maladie. En effet, celle-ci est caractéristique de la carence en vitamine B₁₂.

Toutefois, cette étude reste limitée due au nombre de patients étudiés. Un plus grand échantillon de patients serait nécessaire pour apporter des preuves supplémentaires.

3.2.1.3. *Étude de Campana et al.*

L'étude de Campana *et al.* (Campana *et al.* 2007) a observé une femme de 57ans, d'origine turque adressée pour algies linguales évoluant depuis 4 ans. Le bilan biologique mettait en évidence une anémie macrocytaire arégénérative, un taux de folate normal et un taux sérique en vitamine B₁₂ inférieur à 74 pmol/L. Des injections intramusculaires de vitamine B₁₂, 1 jour sur 2 pendant 20 jours lui ont été administrées. La patiente a été revue 4 mois après : la symptomatologie buccale avait disparue.

Les auteurs considèrent donc que les signes cliniques endobuccaux tels qu'une glossodynie constituent des éléments permettant un diagnostic précoce de la carence en vitamine B₁₂ afin d'éviter de graves séquelles en particulier neurologiques.

Cependant, cette étude est limitée à un seul patient, ce qui la rend peu fiable. De plus, elle inclue la notion de stomatodynie et de glossite. En effet, la glossite atrophique est souvent associée à des douleurs linguales, on peut alors parler de glossodynies.

3.2.2. Stomatodynies

La stomatodynie aussi connue sous les termes de *glossodynia*, glossopyrosis, dysesthésie orale, est une sensation de brûlure intra orale chronique qui n'a pas de cause identifiable locale ou systémique ou liée à une maladie.

La stomatodynie idiopathique (*Burning Mouth Syndrome*, BMS ou syndrome de la bouche brûlante) est identifiée par l'IASP (*International Association for the Study of Pain*) telle une entité nosologique distincte définie comme « une brûlure orale ininterrompue ou une douleur similaire en l'absence de changements détectables de la muqueuse buccale ». Le BMS touche 2% à 3% des adultes et 14% des femmes ménopausées. Les asiatiques ont un risque plus élevé que les caucasiens. Les femmes sont plus susceptibles que les hommes d'avoir un BMS. La prévalence du BMS augmente avec l'âge. Il est également l'un des troubles les plus courants observés dans les cliniques de traitement des maladies de la muqueuse buccale.

Le BMS peut être classé en deux formes cliniques (Neville *et al.* 2009) : BMS primaire et secondaire. En ce qui concerne le BMS primaire ou essentiel ou idiopathique, les causes organiques locales ou systémiques ne peuvent pas être déterminées et une cause neuropathologique est possible. Le BMS secondaire est une variante liée à des facteurs systémiques ou locaux. Ces derniers comprennent des prothèses mal adaptées, la fibrose sous-muqueuse buccale, la xérostomie, la candidose buccale, des habitudes buccales (telles que poussée de la langue et bruxisme). Les facteurs systémiques comprennent les carences nutritionnelles (telles que thiamine, riboflavine, niacine, vitamine B₁₂, acide folique et carence en fer), troubles endocriniens (comme le diabète sucré, la carence en œstrogènes et l'hypothyroïdie), syndrome de Gougerot-Sjögren, anxiété, stress psychosocial, dépression, maladie de Parkinson. L'alimentation peut exacerber ces douleurs, en effet les molécules épicées présentes dans la salive diffusent à travers l'épithélium atrophique dans le tissu conjonctif et irritent les extrémités du nerf sensoriel libre ce qui induit une sensation de brûlure. (Sun *et al.* 2013a)

Selon Kim *et al.* (Kim *et al.* 2016) une carence en vitamine B₁₂ et ses facteurs étiologiques associés doivent être envisagés chez les patients présentant une glossodynie, même ceux dont la muqueuse buccale semble normale et qui n'ont pas d'histoire de gastrectomie. Deux études récentes ont élaboré un lien entre la stomatodynie et la carence en vitamine B₁₂.

3.2.2.1. Étude de Lin *et al.*

L'étude de Lin *et al.* (Lin *et al.* 2013) a comparé 399 patients atteints de BMS (burning mouth syndrome c'est-à-dire de stomatodynies) contre 399 témoins sains sans symptômes buccaux. Les taux sériques d'hémoglobine, de vitamine B₁₂, vitamine B9, fer, homocystéine et le taux d'anticorps (Ac) GPCA (anti-cellules pariétales gastriques) sont comparés dans les deux groupes.

Les résultats ont montré que 89 patients atteints de BMS présentaient des carences en hémoglobine Hb (22.3%), fer (20.3%) et vitamine B₁₂ (2.5%). De plus, 22.3% des patients atteints de BMS avaient des taux élevés d'homocystéine dans le sang et 13.3% étaient séropositifs pour le taux d'Ac GPCA.

Les auteurs ont donc conclu à une association significative entre la carence en vitamine B₁₂, Hb, fer, taux anormalement élevé d'homocystéine sanguine et positivité sérique des Ac GPCA avec la stomatodynie.

Cependant, l'existence d'une association entre la carence en vitamine B₁₂ et la stomatodynie ne signifie pas un lien de causalité ou un avantage thérapeutique pour le traitement de la stomatodynie. La destruction des cellules pariétales gastriques par un mécanisme auto immunitaire due à la présence d'Ac GPCA engendre un défaut de facteur intrinsèque, entraînant alors un défaut d'absorption de vitamine B₁₂ provoquant une carence. C'est pourquoi la présence d'Ac GPCA est souvent associée à de faibles taux de vitamine B₁₂. De plus, l'âge moyen des patients atteints de BMS était de 59.7ans, il n'est donc pas surprenant de constater une varicosité linguale ou une candidose buccale qui peut être attribuable à la sécheresse buccale. La stomatodynie est alors peut-être liée à l'âge ou à un traitement médicamenteux.

3.2.2.2. Étude de Sun et al.

L'étude de Sun et al. (Sun et al. 2013a) a évalué l'efficacité d'une supplémentation vitaminique chez 399 patients. Chaque patient prenait par voie orale deux fois par jour une capsule de vitamines B et C (10 mg de vitamine B₁, 5 mg de vitamine B₂, 5 mg de vitamine B₆, 5 µg de vitamine B₁₂, 60 mg de calcium, 20 mg de panthothénate de calcium et 50 mg de nicotinamide) ainsi qu'un apport en vitamine manquante pour chacun des groupes.

Après le traitement, les résultats indiquent que 44,4 % des 399 patients suivis présentaient une rémission complète des symptômes oraux. De plus, chez les patients atteints de BMS primaire et secondaire sans carence en vitamine B₁₂, en acide folique et en fer, une supplémentation en capsules BC seulement pourrait réduire de manière significative le taux moyen d'homocystéine et augmenter de manière significative le taux sanguin d'hémoglobine.

Au sein des patients carencés en vitamine B₁₂, 44 patients parmi les 66 traités ont montré une réaction complète au traitement sur une phase de 5,4 à 8,2 mois. Les résultats mettent en évidence une fréquence significativement plus élevée de carence en vitamine B₁₂ chez les patients atteints de BMS primaire et secondaire que chez les témoins sains. Les auteurs suggèrent donc que la carence en vitamine B₁₂ est probablement le facteur majeur conduisant à des taux d'homocystéine sérique plus élevés chez les patients atteints de BMS.

Tableau 7 : Comparaison des taux sanguins moyens d'homocystéine, de vitamine B₁₂, d'acide folique, de fer et d'hémoglobine entre les patients au départ et ceux après traitement jusqu'à la rémission complète de tous les symptômes buccaux dans six groupes différents de patients atteints du syndrome de la bouche brûlante primaire et secondaire traités avec six régimes différents de suppléments hématiniques. (Sun *et al.* 2013)

Group (patient number)	Treatment duration (month) Mean ± SD (range)	Blood level (mean ± SD)					
			Homocysteine ($\mu\text{mol/l}$)	Vitamin B12 (pg/ml)	Folic acid (ng/ml)	Iron ($\mu\text{g/ml}$)	Hemoglobin (g/dl)
Group I (n = 48)	8.0 ± 5.6 (2–26)	At baseline	12.6 ± 4.3	284.3 ± 72.0	12.0 ± 5.3	89.0 ± 20.7	13.6 ± 1.6
		After treatment	7.9 ± 2.6	930.3 ± 142.7	12.3 ± 5.3	88.0 ± 29.9	14.2 ± 1.3
		^a P-value	<0.001	<0.001	0.565	0.809	<0.001
Group II (n = 12)	5.4 ± 3.7 (2–14)	At baseline	10.8 ± 1.9	792.6 ± 216.0	5.1 ± 0.6	86.8 ± 17.9	13.9 ± 1.1
		After treatment	8.2 ± 1.7	858.0 ± 154.2	21.3 ± 3.5	86.3 ± 17.6	14.2 ± 1.0
		^a P-value	<0.001	0.189	<0.001	0.679	<0.001
Group III (n = 9)	8.2 ± 6.6 (3–21)	At baseline	17.4 ± 8.1	298.0 ± 60.9	4.5 ± 1.0	100.3 ± 35.6	14.2 ± 1.2
		After treatment	7.0 ± 2.3	921.9 ± 140.0	24.0 ± 0.0	98.7 ± 30.7	14.7 ± 1.3
		^a P-value	0.006	<0.001	<0.001	0.874	0.004
Group IV (n = 15)	5.6 ± 2.6 (2–12)	At baseline	11.4 ± 3.9	330.3 ± 86.5	12.6 ± 4.8	49.9 ± 13.4	12.9 ± 2.0
		After treatment	7.6 ± 3.1	974.3 ± 83.4	13.5 ± 5.9	95.8 ± 37.4	13.6 ± 1.9
		^a P-value	<0.001	<0.001	0.666	<0.001	0.004
Group V (n = 31)	10.6 ± 4.4 (2–20)	At baseline	8.8 ± 3.1	758.2 ± 207.1	15.0 ± 6.0	49.9 ± 15.7	12.5 ± 1.6
		After treatment	8.8 ± 3.4	799.0 ± 209.7	15.7 ± 5.4	103.2 ± 38.2	13.4 ± 1.0
		^a P-value	0.758	0.397	0.547	<0.001	<0.001
Group VI (n = 62)	10.2 ± 5.1 (3–24)	At baseline	9.9 ± 3.4	742.4 ± 207.4	15.5 ± 5.3	94.3 ± 18.0	13.5 ± 1.3
		After treatment	8.6 ± 2.6	833.8 ± 169.3	14.3 ± 5.2	92.3 ± 26.6	13.8 ± 1.2
		^a P-value	<0.001	<0.001	0.098	0.509	<0.001

^aComparisons of mean blood hematitic levels by paired *t*-test between patients at baseline and those after treatment till complete remission of all oral symptoms.

Les auteurs ont conclu que la supplémentation vitaminique semblait donc efficace chez un certain nombre de patients présentant une stomatodynie.

Cependant, il n'est pas possible de conclure en faveur des bienfaits thérapeutiques de la vitamine B₁₂ en cas de stomatodynie, car celle-ci n'était pas le seul élément retenu (autres vitamines), ainsi que le mélange des patients avec stomatodynie primaire et secondaire pose des questions sur l'effet du traitement relatif à la physiopathologie. De plus, les symptômes buccaux du BMS peuvent être dus à d'autres facteurs tels que le diabète, déficit en œstrogènes, hypothyroïdie, anxiété, stress, dépression, facteurs neuropathologiques locaux (candidoses). Finalement, il serait judicieux de mesurer les taux sériques d'acide méthylmalonique et d'homocystéine afin de dépister plus sensiblement une carence en vitamine B₁₂.

3.2.3. Les aphtoses récurrentes

Les stomatites aphteuses récidivantes (SAR) appelées communément « aphtes » sont les lésions ulcéreuses les plus courantes de la muqueuse buccale, touchant 25% de la population générale et les taux de récurrence à 3 mois atteignent 50%.

Elles se présentent sous la forme d'ulcères douloureux, peu profonds, ronds ou ovales, clairement définis et nets, avec une auréole rouge vif et à fond jaunâtre.

La cause exacte des SAR reste incertaine. Les facteurs qui prédisposent les patients au SAR comprennent les infections, les traumatismes, la sécheresse, les irritants, les agents toxiques, les facteurs génétiques, l'hypersensibilité et les maladies auto-immunes. Les maladies systémiques, telles que le VIH, la maladie de Crohn, le syndrome de Behçet, le syndrome de Reiter et l'entéropathie sensible au gluten, peuvent apparaître comme des stomatites aphteuses. Une partie de ces SAR est idiopathique. Une stomatite aphteuse récurrente, maladie inflammatoire caractérisée par des ulcérations récurrentes et douloureuses de la muqueuse buccale non kératinisée, peut également résulter d'un déficit nutritionnel, en particulier d'un manque de fer, de vitamine B₃ (comme dans la pellagre), de vitamine C (comme dans le scorbut), d'acide folique ou de vitamine B₁₂, ce que nous allons mettre en avant à l'aide de différentes études. (Sun *et al.* 2015)

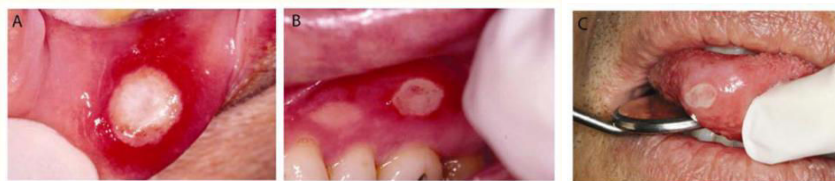

Figure 10 : Lésions aphteuses (Akintoye et Greenberg 2014)

3.2.3.1. Étude de Volkov *et al.*

L'étude de Volkov *et al.* (Volkov *et al.* 2005) décrit trois jeunes patients, en bonne santé, atteints de stomatite aphteuse récurrente depuis plusieurs années. Ces trois cas de patients souffrent de SAR associés à des paresthésies et/ou des troubles neuropsychologiques. Une carence en vitamine B₁₂ leur a été diagnostiquée.

Un traitement par voie parentérale a alors été mis en place. Après six mois de suivis, les patients ont présenté une guérison complète sans récurrence de SAR. Les auteurs suggèrent donc de déterminer les niveaux de vitamine B₁₂ des patients en présence de SAR car un traitement de substitution par cette vitamine pourrait leur apporter des avantages considérables. Cependant, nous sommes loin de connaître l'étiologie du SAR.

3.2.3.2. *Étude de Nabiha Farasat et al.*

L'étude transversale analytique de Nabiha Farasat *et al* (Farasat Khan *et al.* 2013) montre le lien entre la stomatite aphteuse récurrente et les déficits en hémoglobine, en hématoците, en vitamine B₁₂ sérique, en ferritine sérique et en globules rouges et folates. En effet ceux-ci étaient relativement plus faibles dans le groupe SAR comparé au groupe des « non-aphteux ». Le sérum en vitamine B₁₂ était faible chez 45% des patients atteints de SAR. (Farasat Khan *et al.* 2013)

Toutefois, il serait nécessaire de mener d'autres études afin de déterminer une relation de cause à effet entre les SAR et les paramètres hématologiques, plus précisément pour la vitamine B₁₂.

3.2.3.3. *Étude de Sun et al.*

L'étude de Sun *et al.* (Sun *et al.* 2015) constate que 57 (20,9%), 55 (20,1%), 13 (4,8%) et 7 (2,6%) patients SAR présentaient des déficits en hémoglobine, fer, vitamine B₁₂ et en acide folique respectivement. En outre, 21 patients SAR (7,7%) avaient un taux d'homocystéine dans le sang anormalement élevé. Elle montre donc une association significative de déficience en Hg, en fer, en vitamine B₁₂, en acide folique et un taux d'homocystéine anormalement élevé dans le sang avec le SAR. En effet, un taux élevé d'homocystéine peut entraîner une fréquence élevée de thrombose dans les artérioles nourricières qui alimentent les cellules épithéliales de la bouche et conduire à une rupture de l'épithélium oral et au final une ulcération buccale. De plus, un lien a été évoqué entre le niveau de sévérité des lésions

aphteuses et le taux d'homocystéine plus élevé chez les patients SAR majeure (SAR_{maj}) que SAR mineure (SAR_{min}). (Sun *et al.* 2015)

Néanmoins, cette étude ne nous permet pas d'isoler un lien propre à la carence en vitamine B₁₂ et SAR.

3.2.3.4. *Étude de Sari et al.*

Cette étude prospective transversale de Sari *et al.* (Sari *et al.* 2016) incluent 195 patients atteints de SAR et 217 témoins en bonne santé. 29,7% et 32,3% des patients ont été diagnostiqués avec un déficit en Hb et en vitamine B₁₂ respectivement contre 9,7% et 14,7% des témoins. Bien que les taux moyens de vitamine B₁₂ ne fussent pas significativement plus bas dans le groupe SAR que dans le groupe témoin, les auteurs ont conclu à des déficits en vitamine B₁₂ et en Hb plus élevés chez les patients atteints de SAR que dans le groupe témoin. D'autres études sont nécessaires.

3.2.3.5. *Étude de Volkov et al.*

L'essai randomisé en double aveugle contrôlé par placebo de Volkov *et al.* (Volkov *et al.* 2009) a été réalisé chez des patients vus en soins primaires. Une dose sublinguale de 1000 µg de vitamine B₁₂ a été introduite chez les patients dans le groupe d'intervention pendant 6 mois. Au total, 58 patients souffrant de SAR ont participé à l'étude : 31 ont été inclus dans le groupe d'intervention et 27 dans le groupe témoin. La durée d'éruption, le nombre d'ulcères et le niveau de douleur ont été réduits significativement ($p = 0.5$) à 5 et 6 mois de traitement par la vitamine B₁₂ indépendamment de la vitamine B₁₂ initiale présente dans le sang. Il y a une baisse statistiquement significative au cours des six mois de la période d'étude pour les trois mesures : la durée moyenne de l'épisode en jours, le niveau moyen de douleur et le nombre d'ulcères aphteux par mois.

Les auteurs concluent donc que le traitement par la vitamine B₁₂ est simple, à faible risque, peu coûteux et semble être efficace pour des patients souffrant de lésions aphteuses récurrentes indépendamment du niveau de sérum de vitamine B₁₂.

En effet 74,1 % des patients du groupe d'intervention n'ont plus d'aphtes à la fin du traitement contre 32 % dans le groupe contrôle.

Nous devons être prudents quant à l'interprétation des résultats en raison de la petite taille de l'échantillon et la probabilité d'une carence en vitamine B₁₂ chez ces patients.

3.2.4. Lichen plan oral

Le lichen plan oral (LPO) est une dermatose inflammatoire chronique de la muqueuse buccale qui survient le plus souvent entre 30 et 60 ans. Il sera douloureux en phase active. (Meurisse et col. 2012) Des études antérieures indiquent que le LPO est une maladie auto-immune localisée induite par un dysfonctionnement des lymphocytes T. Cliniquement, différents types de LPO, à savoir réticulaires, papuleux, ressemblant à des plaques, atrophiques / érosifs, ulcéreux et bulleux, peuvent être identifiés. Le LPO affecte plus souvent la muqueuse buccale, la langue et la gencive. Il a toujours une distribution bilatérale et symétrique des lésions buccales. Les corticostéroïdes sont les médicaments de choix pour le traitement du LPO. (Chiang *et al.* 2018)

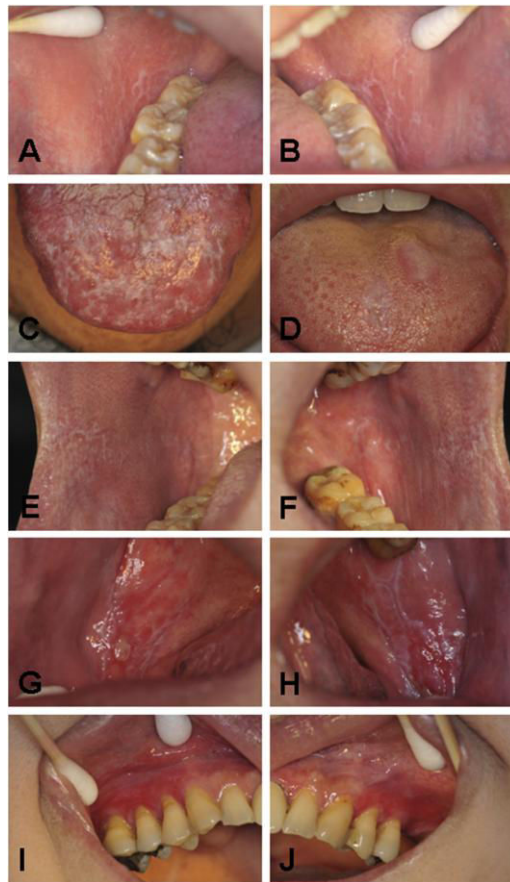


Figure 11 : Différentes formes du lichen plan oral. (Chiang *et al.* 2018)

Plusieurs études ont élaboré un lien entre le lichen plan oral et la carence en vitamine B₁₂.

3.2.4.1. Étude de Chen *et al*

L'étude de Chen *et al.* (Chen *et al.* 2015) montre que 77 patients LPO soit 21.9% ont un déficit en Hb, 48 patients LPO soit 13.6% ont un déficit en fer, 25 patients LPO soit 7.1% présentent une carence en vitamine B₁₂ et un patient LPO soit 0.3% présente un déficit en acide folique. En outre, 52 patients LPO soit 14.8% présentent un taux d'homocystéine dans le sang anormalement élevé.

Les auteurs affirment que les patients atteints de lichen plan oral ont une fréquence significativement plus élevée de carence en Hb, en fer ou en vitamine B₁₂ et un taux d'homocystéine dans le sang plus élevé que les participants témoins sains. Il est donc intéressant de commencer à rechercher ces valeurs avant de donner un traitement de corticostéroïdes.

Sur division supplémentaire des patients LPO en patients avec LPO érosif majeur (LPO_{EMaj}), mineur et non érosif (LPO_{NonE}), les auteurs ont constaté que les patients LPO_{EMaj} présentaient un taux d'homocystéine moyen significativement supérieur à celui des patients traités pour LPO_{NonE}. Il peut donc y avoir une relation étroite entre le taux élevé d'homocystéine dans le sang et la sévérité du LPO. Désormais, d'autres études à grande échelle sont nécessaires.

3.2.4.2. *Étude de Chiang et al*

L'étude de Chiang *et al.* (Chiang *et al.* 2018) prouve que le taux anormalement élevé d'homocystéine dans le sang chez nos patients LPO (spécifiquement chez les patients avec Ac GPCA positifs) est principalement dû au manque de vitamine B₁₂ plutôt qu'au manque d'acide folique. En effet, 7,1% des patients ont une carence en vitamine B₁₂ et sont atteints de LPO. Après répartition des patients selon la gravité LPO : 9% des LPO majeur sont atteints de carence en vitamine B₁₂ contre 3,6% des non-LPO.

Toutefois, c'est le lichen plan lui-même qui pourrait causer cette carence en vitamine B₁₂ suite à une malnutrition due aux douleurs. De plus, la déficience vitaminique n'est pas l'étiologie principale causant le LPO. Finalement, l'administration de suppléments vitaminiques peut améliorer les symptômes et signes oraux mais ne peut pas les guérir. D'autres études à grand échelle sont nécessaires.

3.2.4.3. *Étude de Lin et al*

Les résultats de l'étude de Lin *et al.*, (Lin *et al.* 2011a) montrent que les traitements avec levamisole + vitamine B₁₂ pendant une période de 2 à 50 mois et avec de la vitamine B₁₂ seulement pour une période de 4 à 44 mois pourraient effectivement réduire le taux sérique élevé d'Ac GPCA à un niveau indétectable chez 100 et 10 patients LPO, respectivement. Cependant, le traitement par lévamisole uniquement pendant une période de 2 à 50 mois ne pouvait pas réduire le sérum élevé d'Ac GPCA à un niveau significativement inférieur chez les 37 patients LPO.

Un taux de récurrence d'Ac GPCA de 92% a été trouvé chez 25 patients LPO ne recevant plus de traitement à la vitamine B₁₂ pendant la période de rémission.

Les auteurs concluent donc que pour les patients LPO Ac GPCA positifs, le traitement contenant de la vitamine B₁₂ peut effectivement réduire le taux sérique élevé d'Ac GPCA à un niveau indétectable. Les patients atteints de lichen plan oral avec atrophie auto-immune sous-jacente trait de la gastrite devrait recevoir une vitamine de maintenance B₁₂ comme traitement pour la vie. Les mécanismes de l'induction et de la production d'Ac GPCA dans les sérums des patients LPO restent tout de même flous.

3.2.5. Maladies parodontales

La maladie parodontale touche et détruit les tissus de soutien des dents (gencive et os). Un patient souffrant de maladie parodontale présente un ou plusieurs des symptômes suivants : saignement, perte d'attache, perte osseuse, récessions gingivales, mobilités, migrations dentaires, halitose, suppurations. Des rapports ont démontré que les suppléments nutritifs, en particulier le complexe de vitamine B (Vit-B), peuvent influencer positivement sur le processus de cicatrisation des plaies.

Deux études montrent un lien entre la maladie parodontale et la vitamine B₁₂.

3.2.5.1. Étude de Neiva et al

L'étude de Neiva *et al.* (Neiva *et al.* 2005) est une étude clinique randomisée, à double insu contrôlée par placebo.

Les deux groupes ont connu des niveaux comparables de réduction de la maladie parodontale suite au lambeau d'accès. Les changements en moyenne de perte d'attache clinique (CAL) étaient plus favorables chez les sujets supplémentés en Vitamine B (50 mg de thiamine HCl, riboflavine, niacinamide, pantothénate de d-calcium, et pyridoxine HCl ; 50 µg de d-biotine et de cyanocobalamine chacun ; et 400 µg de folate). Les données stratifiées démontrent des résultats nettement meilleurs pour le groupe supplémenté dans les sites profonds par rapport aux sites

peu profonds. Il n'y a pas de différence révélatrice observée entre les groupes en ce qui concerne l'indice de plaque (IP), l'indice gingival (GI) et le saignement au sondage (BOP). Aucune différence significative n'a été observée concernant le tabagisme dans le groupe test contrairement au groupe témoin, ce qui démontre que la supplémentation en complexe de vitamine B pourrait avoir compensée les effets néfastes du tabac pendant la cicatrisation des plaies.

Les auteurs ont donc conclu qu'une supplémentation en complexe de vitamine B en association avec un lambeau d'accès entraîne des gains de CAL statistiquement significatifs. Cependant, ce n'est pas la vitamine B₁₂ seule qui permet cette amélioration mais l'ensemble des vitamines B qui comme la vitamine B₇ ou B₅ sont des éléments clés dans la synthèse du collagène. Toutes ces vitamines sont disponibles dans un régime alimentaire équilibré, par conséquent l'apport supplémentaire n'a pas été contrôlé au cours de la période d'étude. De plus, l'effet positif de la supplémentation en vitamines pourrait être masqué par la nature de la procédure chirurgicale. C'est pourquoi de futures études comprenant des échantillons plus grands et d'autres formes d'interventions chirurgicales sont nécessaires. (Neiva *et al.* 2005)

Tableau 8 : Tableaux récapitulatifs montrant les valeurs de profondeur de poche et de perte d'attache clinique dans le groupe contrôle et le groupe test, puis selon la profondeur des poches. (Neiva *et al.* 2005)

PD and CAL (mm) Mean Values

Parameter	Group	Baseline	90 Days	180 Days	Change
PD	Vit-B	3.98 ± 0.57	2.47 ± 0.16	2.41 ± 0.23	-1.57 ± 0.34
	Placebo	4.32 ± 0.56	2.50 ± 0.30	2.82 ± 0.35	-1.50 ± 0.21
CAL	Vit-B	4.03 ± 0.94	3.86 ± 0.80	3.62 ± 0.82	+0.41 ± 0.12
	Placebo	4.07 ± 1.14	4.33 ± 1.22	4.59 ± 1.39	-0.52 ± 0.23

PD Changes Based on Stratified Baseline PD

Site Depth	Baseline	90 Days	180 Days	Change
Shallow (1-3 mm)				
Control	2.65 ± 0.47	2.16 ± 0.47	3.69 ± 0.33*†	+1.02 ± 0.17*†
Test	2.67 ± 0.38	2.23 ± 0.38	2.58 ± 0.42*	-0.09 ± 0.02*
Moderate (4-6 mm)				
Control	5.09 ± 0.78	2.84 ± 0.56†	3.01 ± 0.67*†	-2.08 ± 0.22†
Test	4.94 ± 0.63	2.71 ± 0.49†	2.61 ± 0.59*†	-2.33 ± 0.10†
Deep (≥6 mm)				
Control	7.46 ± 1.24	3.17 ± 0.85†	3.69 ± 1.03*†	-3.77 ± 0.52*†
Test	7.42 ± 1.32	2.89 ± 0.98†	2.58 ± 0.83*†	-4.53 ± 0.31*†

* Statistical significance between groups.

† Statistical significance between baseline and observed time points.

CAL Changes Based on Stratified Baseline PD

Site Depth	Baseline	90 Days	180 Days	Changes
Shallow (1-3 mm)				
Control	2.77 ± 0.23	3.19 ± 0.14	3.88 ± 0.37*†	-1.11 ± 0.27*†
Test	2.95 ± 0.12	3.15 ± 0.24	3.03 ± 0.25*	-0.08 ± 0.03*
Moderate (4-6 mm)				
Control	4.60 ± 0.53	4.59 ± 0.26	4.83 ± 0.76†	+0.24 ± 0.22
Test	4.86 ± 0.38	4.38 ± 0.32	4.07 ± 0.68†	+0.79 ± 0.11
Deep (≥6 mm)				
Control	6.94 ± 1.03	6.14 ± 0.92*†	6.20 ± 1.22*†	+0.74 ± 0.23*
Test	6.58 ± 0.98	5.68 ± 0.88*†	4.89 ± 0.57*†	+1.69 ± 0.31*†

* Statistical significance between groups.

† Statistical significance between baseline and observed time points.

3.2.5.2. Étude de Zong *et al.*

L'étude de Zong *et al.* (Zong *et al.* 2016) a examiné l'association de sérum de vitamine B₁₂ avec la progression de parodontite et le risque de perte de dents.

Les auteurs ont donc trouvé une association inverse entre le sérum de vitamine B₁₂ et la progression de parodontite et de perte des dents dans cette large cohorte prospective. Cette association inverse pourrait être modifiée par le tabac car celle-ci est plus forte chez les non fumeurs.

En outre, les personnes ayant moins de dents suivent souvent un mauvais régime alimentaire. Le statut en vitamine B₁₂ pourrait non seulement être la conséquence d'un mauvais état de santé bucco-dentaire, mais pourrait aussi contribuer activement à la détérioration de la perte des dents induite par la parodontite. Cette étude a plusieurs limites telles que des variations de mesure au sondage ; l'influence de la carence en vitamine B₁₂ sur l'état de santé bucco-dentaire ne peut être estimée avec précision, il faudrait alors mesurer les taux d'acide méthylmalonique et d'homocystéine ; l'utilisation de demis-examens buccaux peut sous-estimer ou sur-estimer la gravité de la parodontite ; la possibilité d'extrapoler ces résultats à une autre population et l'inclusion d'un plus grand nombre de sujets pourrait être bénéfique pour l'analyse des interactions.

3.2.6. Lésions carieuses

L'étude de Hugar *et al.* (M Hugar *et al.* 2017) montre une corrélation entre le niveau de vitamine B₁₂ et les caries dentaires [score CAO = indice de dents présentes, absentes, obturées] et les maladies gingivales [indice de plaque (IP) et indice gingival (IG)].

Les taux de vitamine B₁₂ étaient déficients chez 64% des enfants. Les enfants carencés en vitamine B₁₂ ont montré que les scores CAO sont significativement plus élevés que ceux des enfants ayant des taux de vitamine B₁₂ normaux.

Les auteurs ont conclu que chez les enfants présentant un déficit systémique en vitamine B₁₂, la prévalence de la carie dentaire est accrue et les problèmes gingivaux associés. D'autres études sont alors nécessaires.

3.2.7. La fibrose sous-muqueuse buccale

La fibrose sous-muqueuse buccale (FSO) est une maladie buccale progressive, cicatricielle et effarante associée à la mastication de chique de bétel. Elle touche principalement les personnes d'origine sud-asiatique. Il s'agit d'une infiltration juxta-épithéliale des cellules inflammatoires suivies d'une fibrose de la lamina propria, de la sous-muqueuse et de la couche musculaire superficielle de la muqueuse buccale.

L'étude de Wang *et al* (Wang *et al.* 2015) a constaté que 5 (7,4%), 14 (20,6%), 34 (50,0%), 28 (41,2%) et 9 (13,2%) des 68 patients atteints de FSO de sexe masculin présentaient une Hb (<13 g / dL), carence en fer (environ 70 mg / dL), vitamine B₁₂ (environ 450 pg / mL) et en acide folique (environ 6 ng / mL), et positivité du taux d'Ac GPCA sérique, respectivement. Sur les neuf patients FSO présentant une positivité du taux d'Ac GPCA sérique, six présentaient un déficit en vitamine B₁₂, cinq un déficit en acide folique et deux un déficit en fer.

Les auteurs ont donc conclu à des fréquences élevées de carence en vitamine B₁₂ et en acide folique et de positivité du taux d'Ac GPCA sérique chez les patients atteints de FSO de sexe masculin. Inversement, cela peut être la FSO qui induit ces carences nutritionnelles car les déficiences peuvent affecter l'apport alimentaire normal.

3.2.8. Lésions orales précancéreuses

L'étude de Wu *et al.* (Wu *et al.* 2019) montre que les taux d'acide folique et de vitamine B₁₂ sont plus faibles et le taux d'homocystéine plus élevé chez les 131 patients atteints de lésions précancéreuses telles que leucoplasie orale, hypertrophie verruqueuse et érythroplasie que dans le groupe témoin. Cette étude est intéressante du fait que le cancer oral est le sixième au monde. D'autres études sont alors nécessaires, afin d'écartier également la cause tabagique *et* alcoolique de ces lésions précancéreuses.

3.2.9. Troubles gustatifs

Bromley (Bromley 2000b) présente dans son article les causes des troubles gustatifs et évoque le facteur nutritionnel tel que la carence en vitamine B₁₂ dans les causes les moins communes.

3.2.10. Paresthésie orale

Il est assez fréquent de prescrire de la vitamine B₁₂, médicament efficace dans certaines formes de névrite et qui peuvent parfois atténuer le déficit sensitif tel qu'une paresthésie orale lors de complications nerveuses suite à la pose d'implants. (Bert *et al.* 2004)

3.2.11. Douleurs oro-faciales

L'effet de la vitamine B₁₂ sur les douleurs oro-faciales a été démontré par plusieurs études. Chen *et al* (Chen *et al.* 2011) ont mis en avant un lien entre la diminution de vitamine B₁₂ et l'augmentation des cyclooxygénases. La synthèse de prostaglandine est réduite par l'inhibition de ces dernières lors de la prise de diclofénac, un anti-inflammatoire non stéroïdien.

L'étude d'Erfanparast *et al* montre l'effet synergique du diclofénac et de la vitamine B₁₂ sur la seconde phase de la réponse nociceptive. La vitamine B₁₂ a donc un rôle thérapeutique sur le mécanisme inflammatoire lors de la douleur nociceptive, ce qui pourrait permettre d'abaisser les doses de molécules et donc réduire les effets secondaires des traitements analgésiques. (Erfanparast *et al.* 2014)

3.3. Tableau récapitulatif

Tableau 9 : Tableau récapitulatif de la revue de littérature des conséquences de la carence en vitamine B12 sur la sphère oro-faciale

Manifestations buccales	Auteur/date	Nb patients carencés en vitamine B ₁₂ / Nb patients étudiés	Conclusion	Limites
Glossite de Hunter	Sun <i>et al.</i> 2013	58 / 91	Taux d'homocystéine diminue de façon significative chez les patients atteints de glossite atrophique après une période de traitement de 8.3 à 11.6 mois par supplémentation en vit B/C.	Plusieurs vitamines impliquées ; Glossite peut-être associée à d'autres symptômes : diabète, xérostomie, candidose, malnutrition, <i>Helicobacter pylori</i> .
	Graells <i>et al.</i> 2009	4 / 4	Lésions linéaires de la glossite caractéristiques de la carence en vitamine B ₁₂ ; Signe de détection précoce de la carence.	Échantillon de petite taille.
	Campana <i>et al.</i> 2007	1 / 1	Glossodynie = signe précoce carence en vitamine B ₁₂ .	Fiabilité faible car un seul patient.
Stomatodynies	Lin <i>et al.</i> 2013	50 / 399	Association significative entre carence en vit B ₁₂ , taux élevé homocystéine et Ac GPCA positif avec stomatodynie.	Ac GPCA + souvent associés à faible taux vit B ₁₂ ; Stomatodynie peut-être liée à l'âge ou médicaments.
	Sun <i>et al.</i> 2013	66 / 399	44% des patients ont disparition des symptômes après supplémentation vitaminique ; Fréquence plus élevée de carence en vit B ₁₂ chez patients BMS ; Carence = facteur majeur conduisant à taux d'homocystéine plus élevé.	Pas seulement vit B ₁₂ dans supplémentation vitaminique ; Symptômes buccaux peuvent être dû à d'autres facteurs.
Stomatites aphteuses récurrentes	Volkov <i>et al.</i> 2005	3/3	En présence de SAR, il faut déterminer le niveau de vit B ₁₂ car le traitement de substitution apporte de considérables avantages.	Étiologie complexe du SAR ; Échantillon de petite taille.
	Farasat <i>et al.</i> 2013	27 /60	Lien entre carence en vit B ₁₂ et stomatites aphteuses.	Autres études nécessaires afin d'isoler lien seulement avec vit B ₁₂ .
	Sun <i>et al.</i> 2015	13/273	Association significative entre carence vit B ₁₂ , taux homocystéine élevé et SAR Lien entre le niveau de sévérité des lésions aphteuses et le taux d'homocystéine plus élevé chez les patients SARmaj que SARmin.	Ne permet pas d'isoler un lien propre à la vit B ₁₂ ; Proportion de carence en vit B ₁₂ faible par rapport à taille échantillon.
	Sari <i>et al.</i> 2016	195/412	Carence en vit B ₁₂ plus élevée chez patients atteints SAR.	Autres études nécessaires.
	Volkov <i>et al.</i> , 2009	Non renseigné/58	Traitement par vit. B ₁₂ est simple, à faible risque, peu coûteux et semble être efficace pour des patients souffrant de SAR. 74,1 % des patients du groupe d'intervention n'ont plus d'aphtes à la fin du traitement contre 32 % dans le groupe contrôle.	Probabilité d'une carence en vit B ₁₂ chez ces patients ; Petite taille échantillon.

Lichen plan oral	Chen <i>et al.</i> 2015	25/352	Patients atteints ont une fréquence plus élevée de carence en vit B ₁₂ et taux homocystéine élevé ; Relation étroite entre le taux élevé d'homocystéine dans le sang et la sévérité du LPO.	Autres études à grande échelle nécessaires.
	Chiang <i>et al.</i> 2018	7.1% / 352	Taux élevé d'homocystéine chez patients LPO spécifiquement avec Ac GPCA + plutôt dû au manque de vit B ₁₂ que d'acide folique.	LPO qui pourrait causer cette carence lui-même ; Amélioration des symptômes avec supplémentation mais pas de guérison ;
	Lin <i>et al.</i> 2001	Non renseigné/147	Traitement contenant vitamine B ₁₂ peut réduire le taux sérique élevé d'Ac GPCA à un niveau indétectable ; Patients atteints de LPO avec atrophie auto-immune sous-jacente trait de la gastrite devrait recevoir une vitamine de maintenance B ₁₂ comme traitement pour la vie.	Mécanismes de l'induction et de la production d'Ac GPCA dans les sérums des patients LPO restent flous.
Maladies parodontales	Neiva <i>et al.</i> 2005	Non renseigné/50	Supplémentation vit. B en association avec lambeau chirurgical → gains de CAL supérieurs.	Vit B ₁₂ non isolée ; Vit B présente dans régime alimentaire, pas de contrôle ; Effet positif de la supplémentation masqué par lambeau ; Échantillons plus grand nécessaires.
	Zong <i>et al.</i> 2016	Non renseigné/1648	Association inverse entre sérum vit. B ₁₂ et progression de la parodontite et perte des dents ; Association plus forte entre vit. B ₁₂ et changement CAL chez non fumeur ; Mauvais état de santé bucco-dentaire → carence en vit B ₁₂ probable ; Carence en vit B ₁₂ peut contribuer à la détérioration de la perte des dents induite par parodontite.	Nécessaire de mesurer taux d'acide méthylmalonique et d'homocystéine ; Inclusion d'un plus grand nombre de sujets.
Lésions carieuses	Hugar <i>et al.</i> 2017	64% / non renseigné	Prévalence de la carie dentaire accrue et problèmes gingivaux associés chez enfant carencé en vit. B ₁₂ .	Autres études nécessaires.
Fibrose sous muqueuse orale	Wang <i>et al.</i> 2015	34/136	Fréquences élevées de carence en vit. B ₁₂ et ac. folique et Ac GPCA + chez patients masculins atteints FSO.	Peut être la FSO qui induit les carences ; Étude limitée au sexe masculin, nécessité plus grande échelle.
Lésions orales précancéreuses	Wu <i>et al.</i> 2019	57/131	Fréquences plus élevées d'anémie, de carence en vitamine B ₁₂ et en acide folique et d'hyperhomocystéinémie chez les patients ayant des lésions précancéreuses buccales.	Autres études nécessaires ; Lésions précancéreuses peuvent être liées au tabac ou alcool.
Troubles gustatifs	Bromley 2000	-	Carence en vit B ₁₂ fait partie des causes les moins courantes de troubles gustatifs.	Autres études nécessaires.
Paresthésie orale	Bertet <i>et al.</i> 2004	-	Vit B ₁₂ efficace dans forme de névrite, atténue la paresthésie orale lors de complications nerveuses suite à pose implants.	Autres études nécessaires.
Douleurs oro-faciales	Chen <i>et al.</i> 2011	-	Lien entre diminution vit. B ₁₂ et augmentation des cyclooxygénases.	Autres études nécessaires.
	Erfanparast <i>et al.</i> 2014	-	Rôle thérapeutique vit B ₁₂ sur mécanisme inflammatoire de la douleur nociceptive.	Autres études nécessaires.

4. RECOMMANDATIONS

4.1. Prévention : Comment éviter ces carences en vitamine B₁₂ ?

4.1.1. Réaliser une anamnèse précise

Selon Braillard *et al*, (Braillard *et al.* 2012a) et Rusher et Pawlak (Rusher et Pawlak 2013) l'anamnèse permet de définir si notre patient est à risque d'un déficit en cobalamine. Les cas suivants doivent nous alerter sur la possibilité d'une carence en vitamine B₁₂ :

- Malnutrition, végétariens et végétaliens, par manque d'apport chronique ;
- Patients âgés, compte tenu d'une prévalence augmentée de gastrite atrophique chronique ;
- Patients souffrant d'épigastalgies de longue date traitées ou non par inhibiteur de la pompe à protons / anti-histaminique 2 (IPP/anti-H2), soit par l'achlorydrie « thérapeutique » ou la gastrite sous-jacente et la rupture de la voie d'absorption de la B₁₂ ;
- Patients souffrant de certaines maladies auto-immunes (thyroïdites, maladie de Basedow, vitiligo) ;
- Patients atteints de malabsorption de protéines liées vit B₁₂ et/ou manque de facteur intrinsèque (FI)
- Patients avec des troubles intestinaux (malabsorption, chirurgie d'exérèse gastrique) ;
- Cas de compétition pour la vitamine B₁₂ : prise de biguanides au long cours ;
- Patients avec consommation chronique d'alcool.

4.1.2. Connaître les étiologies de la carence en vitamine B₁₂ et savoir identifier les patients à risque

Selon Andrès *et al.* (Andrès *et al.* 2005c) , la figure 12 représente la distribution des différentes étiologies de carence en vitamine B₁₂ chez l'adulte. Il s'agit du syndrome de non dissociation de la vitamine B₁₂ (60%) en tête, puis de la maladie de Biermer (18%), suivi de la malabsorption (6%) et pour finir les carences d'apport (2%).

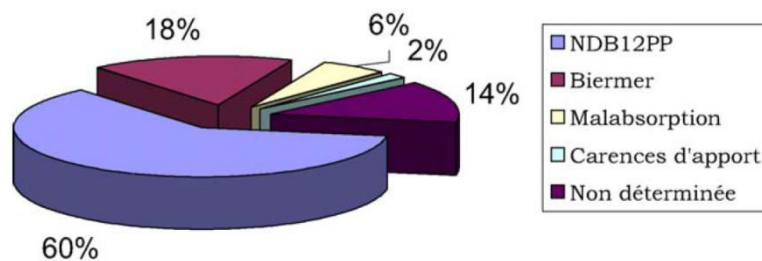


Figure 12 : Distribution des diverses étiologies de carence en vitamine B₁₂ chez l'adulte (n=160 patients) (Andrès *et al.* 2005)

Chaque étiologie correspond à une étape du métabolisme de la carence en vitamine B₁₂ comme le montre le schéma ci-après

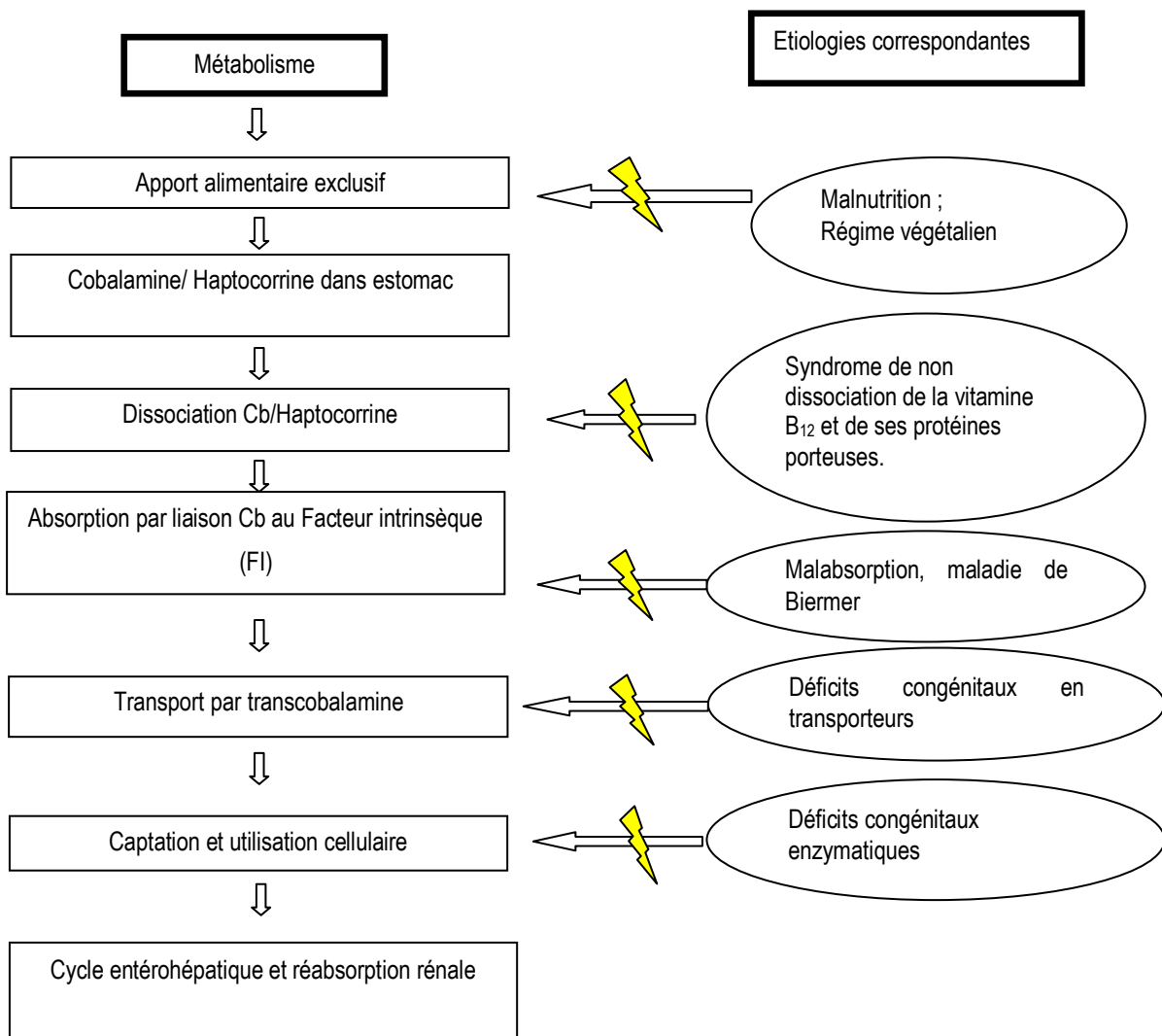


Figure 13 : Étapes du métabolisme de la vitamine B₁₂ et étiologies correspondantes (d'après Serraj *et al.* 2009)

Nous allons mettre en avant les patients à risque en fonction de l'étiologie de la carence dans l'ordre des étapes du métabolisme. En effet, certaines populations peuvent être plus exposées aux risques de carence telles que :

- la femme enceinte ou allaitante végétalienne,
- le nouveau-né allaité par une mère carencée ou végétalienne,
- l'enfant suivant un régime végétalien
- le patient végétalien et les personnes âgées.

4.1.2.1. Régime végétarien et végétalien

Récemment, le style de consommation végétarienne a gagné en popularité, 10% de la population choisit d'exclure les aliments d'origine animale de leur régime alimentaire. Parmi les végétariens, il existe différents groupes classés en fonction du niveau d'exclusion des aliments d'origine animale. Voici un schéma récapitulatif d'après (Rizzo *et al.* 2016) :





				
Omnivore	✓	✓	✓	✓
Lacto-ovo-végétarien	X	✓	✓	✓
Ovo-végétarien	X	X	✓	✓
Lacto-végétarien	X	✓	X	✓
Végétalien	X	X	X	X

Figure 14 : Tableaux récapitulatifs des produits consommés selon le régime alimentaire (d'après Rizzo *et al.* 2016)

Pontes *et al* rapporte le cas d'une femme végétalienne stricte présentant une difficulté à manger en raison d'une sensation de brûlure, une perturbation du goût, une fatigue après de simples activités quotidiennes, une paresthésie des structures anatomiques innervées par la division mandibulaire du nerf trijumeau sur le côté gauche, trouble de la mémoire et ralentissement des facultés mentales.

L'examen oral a révélé une muqueuse buccale pâle, une glossite avec une atrophie papillaire et de multiples zones d'érythème douloureux sur la surface dorsale et les bords latéraux de la langue et de la muqueuse buccale.

Le traitement comprenait des doses parentérales de cobalamine (1 000 mg / semaine d'hydroxycobalamine administrée par voie intramusculaire pendant 30 jours) et 1 mg d'acide folique par jour pendant 30 jours. Une modification du régime alimentaire a été demandée avec ajout de foie de bœuf tous les jours. Après 14 jours de traitement, les lésions ont complètement disparu, de même que tous les autres symptômes. (figure 15)

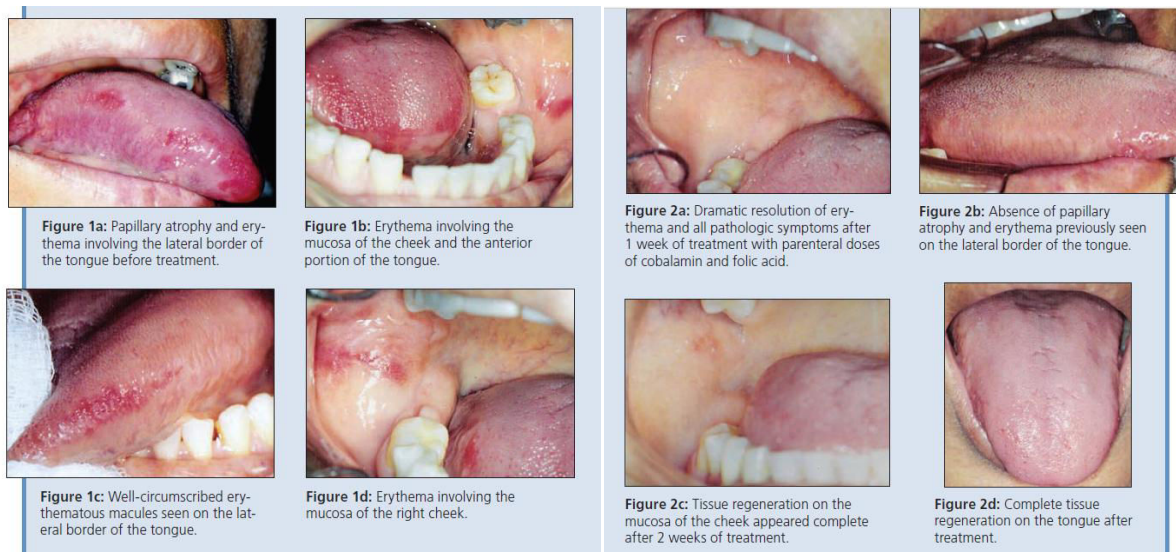


Figure 15 : Photos 1a et 1b : muqueuse buccale pâle, glossite avec atrophie papillaire et de multiples zones d'érythème sur la surface dorsale et les bords latéraux de la langue et de la muqueuse buccale ; Photos 1c et 1d : Lésions atrophiques mais pas d'ulcérations franches. Photos 2a,b,c,d : Disparition des lésions après traitement. (Pontes *et al.* 2009)

De nombreuses études montrent que les végétaliens sont sujets au déficit en vitamine B₁₂, comme le suggère cette étude allemande (Waldmann *et al.* 2004) sur les végétaliens, 26% des 149 participants ayant ingéré un régime uniquement végétalien présentaient une carence en vitamine B₁₂.

Cette carence entraîne alors une hyperhomocystéinémie qui est un facteur de risque de maladies vasculaires occlusives. (Antony 2003)

Elle peut réduire à néant les bienfaits des régimes végétariens sur la prévention des maladies cardiovasculaires comme la baisse de la pression artérielle. Afin de réduire davantage le risque de maladie cardiovasculaire, il est conseillé aux végétaliens d'utiliser des suppléments de vitamine B₁₂.(Pawlak 2015)

Un suivi régulier du profil en vitamine B₁₂ pourrait donc être bénéfique pour le dépistage précoce et le traitement de la carence en vitamine B₁₂ métabolique, voire pour la prévention de maladies liées à l'athérosclérose. (Woo *et al.* 2014)

Le régime végétalien strict chez l'adulte entraîne donc un défaut d'apport en cobalamine mais les manifestations cliniques et hématologiques sont tardives dues à l'existence d'un cycle entérohépatique et de l'importance des réserves. En revanche, les enfants nourris au sein par une mère végétalienne non supplémentée en vitamine B₁₂ ou ayant un régime végétalien strict depuis leurs naissances sont susceptibles de développer rapidement des troubles hématologiques, neurologiques ou autres. (Guilland 2012)

4.1.2.2. *Nourrissons et enfants de mères allaitantes végétaliennes*

Les besoins pendant la grossesse et l'allaitement augmentent en raison de l'expansion des tissus et de la délivrance au fœtus ou au nouveau-né. Ainsi, l'apport nutritionnel recommandé a été déterminé à 2,6 µg/jour et à 2,8 µg/jour pour la grossesse et l'allaitement, respectivement selon l'Agence nationale de sécurité sanitaire de l'alimentation, de l'environnement et du travail. De plus, l'étude de Wu *et al.* (Wu *et al.* 2013) déclare que la proportion des femmes ayant une carence en vitamine B₁₂ est plus importante pendant la grossesse et croît au fur et à mesure de la gestation. Cette carence affecte 3 à 9 % des femmes qui ne sont pas enceintes contre 10 à 21 % des femmes à 16 semaines de grossesse et 23 à 35 % des femmes à 36 semaines de grossesse.

La conséquence principale de la carence en vitamine B₁₂ chez la femme est l'anémie pernicieuse maternelle pouvant entraîner infertilité, fausses couches précoces à répétition, pré-éclampsie, hypertension artérielle gravidique et accouchement prématuré (risque augmenté d'environ 60 %). (Molloy *et al.* 2008)

Alors que la plupart des adultes peuvent tolérer une carence pendant des années sans développer de symptômes cliniques, le nouveau-né et les nourrissons peuvent développer une carence en vitamine B₁₂ dans les mois qui suivent la naissance. En effet, ils ont des réserves hépatiques limitées, surtout si le statut et les apports de la mère sont médiocres pendant la grossesse et si le bébé est

principalement nourri au sein. Même s'ils sont nés de taille normale avec un développement neurologique apparemment normal, les symptômes chez les nourrissons déficients en vitamine B₁₂ apparaissent généralement entre 4 et 10 mois, mais peuvent prendre forme dès l'âge de 2 mois. Les symptômes comprennent l'irritabilité, l'échec de la croissance, y compris une baisse du taux de croissance, apathie, anorexie, refus des aliments solides, anémie mégaloblastique et régression développementale. Quant à une carence fœtale importante en vitamine B₁₂, elle entraînerait un défaut de fermeture du tube neural, une anencéphalie et un retard de croissance intra-utérin (RCIU). (EL Ayoubi et Comte 2018)

L'allaitement maternel est susceptible d'augmenter le risque de carence car la concentration de la vitamine dans le lait maternel sera faible en raison de l'épuisement maternel. En effet, l'allaitement exclusif interdit la fourniture de B₁₂ par le biais de nourriture. En outre, la durée d'exclusivité de l'allaitement peut être plus longue chez les nourrissons présentant un déficit en vitamine B₁₂. La cause de ce comportement est inconnue, bien que l'hypotonie et la difficulté à consommer des aliments solides puissent être impliquées. (Dror *et al*en 2008)

Différentes études ont mis en évidence un lien entre une carence en vitamine B₁₂ chez la mère allaitante ou le nouveau-né et des manifestations neurologiques et comportementales. En voici un tableau récapitulatif.

Tableau 1010 : Tableau récapitulatif des études évoquant un lien entre une carence en vitamine B₁₂ chez la mère allaitante ou le nouveau-né et des manifestations neurologiques et comportementales.

Louwman <i>et al.</i> 2000 (Louwman <i>et al.</i> 2000)	Carence en cobalamine, en l'absence de signes hématologiques, peut conduire à une altération des performances cognitives chez les adolescents ; A 12 ans les enfants présentaient des niveaux plus élevés d'acide méthylmalonique et obtenaient des résultats inférieurs à ceux des omnivores aux évaluations standardisées, même si leur régime alimentaire actuel contenait presque l'apport quotidien recommandé en vitamine B ₁₂ .
Rogers <i>et al.</i> 2003 (Rogers <i>et al.</i> 2003)	Carence en vitamine B ₁₂ très fréquente chez femmes allaitantes et associée à une carence chez leurs nourrissons ; Risque de mauvaises performances cognitives et neuro-motrices réel chez ces enfants guatémaltèques ayant un faible statut en cobalamine ; Ces enfants représentent le quasi-végétarisme imposé par la pauvreté, et ayant des conséquences importantes pour des millions d'enfants dans le monde.
Koebnick <i>et al.</i> 2004 (Koebnick <i>et al.</i> 2004)	Les femmes enceintes consommant pendant une longue durée un régime végétalien ont un risque accru de carence en vit. B ₁₂ ; Un régime alimentaire doit être recommandé, les apports doivent être réévalués de toute urgence afin d'éviter une carence et ses conséquences pour les nouveau-nés.
Muthayya <i>et al.</i> (Muthayya <i>et al.</i> 2006)	Association entre le statut éducatif, le poids maternel et le gain de poids gestationnel avec le retard de croissance intra-utérin (RCIU) ; De meilleures conditions socio-économiques, un meilleur statut nutritionnel et une détection précoce de la carence pendant la grossesse associée à des interventions appropriées joueraient un rôle dans la réduction du RCIU.
Bhate <i>et al.</i> 2008 (Bhate <i>et al.</i> 2008)	État maternel en vitamine B ₁₂ pendant la grossesse influence la fonction cognitive de la progéniture.
Black 2008 (Black 2008b)	Retard de développement et syndrome de « tremblement du nourrisson » chez les nourrissons de 4 à 11 mois de mères végétaliennes d'Inde ; Léthargie, irritabilité, retard de développement chez nourrissons exclusivement nourris au sein (6 à 10 mois) de mères végétaliennes.

Ces études sont particulièrement importantes car elles suggèrent qu'une carence précoce en cobalamine peut avoir des conséquences durables sur la croissance et le développement cognitif des enfants. Elles évoquent la possibilité de carence en cobalamine légère chez des millions d'enfants dans les pays en développement nourris au sein par des mères pouvant présenter un déficit en vitamine B₁₂ en raison d'une faible consommation d'aliments de source animale et des exigences nutritionnelles de la grossesse.

Heureusement, les résultats du traitement d'administration de vitamine B₁₂ pendant une courte durée chez les enfants carencés illustrent des améliorations majeures du fonctionnement. (Kopyta *et al.* 2002)

C'est pourquoi le dépistage d'une carence en vitamine B₁₂ devrait être automatique afin de réaliser précocément une prise en charge et rapidement une supplémentation. Plusieurs articles démontrent l'intérêt d'une supplémentation en vitamine B₁₂ en prévention des différentes carences engendrées par ces régimes végétaliens.. Par exemple, Duggan *et al.* (Duggan *et al.* 2014) démontre que la supplémentation en vitamine B₁₂, pendant la grossesse et la lactation, agit immédiatement sur les concentrations plasmatiques maternelles, fœtales et néonatales. La proportion de femmes ayant donné naissance à un enfant avec un retard de croissance intra-utérin était nettement réduite dans le groupe des femmes supplémentées (24 % contre 34 % dans le groupe placebo). L'Institut national de prévention et d'éducation pour la santé (INPES) recommande de recevoir un supplément sous forme de médicament ou de complément alimentaire en vitamine B₁₂ en lien avec le médecin traitant, un diététicien ou un pharmacien. Nous détaillerons ces moyens de supplémentation plus tard.

4.1.2.3. *Malabsorption*

Les étiologies classiques des malabsorptions des cobalamines sont les gastrectomies et les atteintes du grêle terminal. La majorité des gastrectomies des 2/3 et les gastrectomies totales suppriment la seule source de facteur intrinsèque et surtout la source de l'acidité gastrique qui permet le clivage de la vitamine B₁₂ dans les aliments, ce qui entraîne un phénomène de malabsorption. Les gastrectomies partielles peuvent engendrer une malabsorption des cobalamines par le « syndrome de l'anse borgne » ou une pullulation microbienne intra-luminale.

D'autres maladies entraînant des lésions de la muqueuse intestinale sont rarement susceptibles d'engendrer une malabsorption de la vitamine B₁₂ : maladie de Crohn, lymphomes, tuberculose intestinale, amylose, sclérodermie, maladie de Whipple, maladie coeliaque ; des cas d'agammaglobulinémie, SIDA, et la prise de cholestyramine et colchicine. L'atteinte du pancréas exocrine, notamment dans le cadre d'une pancréatite chronique (éthylisme) ou d'une pancréatectomie est probablement l'étiologie la plus fréquente. (Andrès *et al.* 2000; Carmel 2000; Dharmarajan *et al.* 2003; Loukili et Andrès 2008)

4.1.2.4. *Maladie de Biermer*

La maladie de Biermer ou anémie pernicieuse est une gastrite atrophique auto-immune de type A fréquente (environ 20%). Elle est responsable d'un défaut de synthèse du facteur intrinsèque et d'une achlorhydrie. Il s'agit de la seule gastrite entraînant une malabsorption totale de la vitamine B₁₂.

Elle est caractérisée par :

- 1) la destruction de la muqueuse gastrique, au niveau du corps de l'estomac et surtout du fundus, par un processus d'auto-immunité à médiation principalement cellulaire.
- 2) la présence de divers anticorps (Ac), notamment au niveau du sérum et du suc gastrique : Ac anti-facteur intrinsèque (sensibilité : 50 %, spécificité : > 98 %) et Ac anti-cellules pariétales gastriques (sensibilité : 90 %, spécificité : 50 %), dont la cible est les 2 sous unités α et β de l'ATPase H⁺/K⁺.

Cette maladie est souvent associée à d'autres maladies auto-immunes telles que la maladie d'Hashimoto, vitiligo, dysthyroïdies, maladie d'Addison, syndrome de Sjögren, diabète de type I voire hépatite C chronique.

L'hypergastrinémie qui se caractérise par une augmentation anormale de la production de gastrine est retrouvée dans la maladie de Biermer, et précède ainsi les manifestations hématologiques.

L'anémie pernicieuse, qui est le trouble classique de la malabsorption, compte pour 20 à 40% des causes de carence chez l'adulte de plus de 60ans, avec une préférence chez les femmes et une prédisposition familiale. (Loukili *et al.* 2003; Oh et Brown 2003b; Andrès *et al.* 2005c; Andres et Serraj 2012)

4.1.2.5. *Syndrome de non dissociation de la vitamine B₁₂ de ses protéines porteuses*

La maladie de Biermer dominait le profil étiologique des déficits en cobalamine jusque dans les années 1990. De nouveaux concepts physiopathologiques ont été mis en évidence, et ont permis de décrire une nouvelle étiologie des carences en vitamine B₁₂ ainsi que la principale étiologie (entre 50 et 60% des causes) : le « syndrome de non dissociation de la vitamine B₁₂ de ses protéines porteuses » (NDB12PP), également appelé « mal digestion des cobalamines alimentaires » qui traduit l'expression anglo-saxonne « food cobalamin malabsorption ». Il a été décrit initialement par Doshersholmen puis par Carmel dans les années 1990. Il correspond à tout état pathologique faisant suite à un défaut au niveau de l'étape de dissociation.

Les principaux critères diagnostiques du syndrome de NDB12PP selon *Andrès et al* sont :

1. Une concentration sérique de vitamine B₁₂ < 200 pg/mL
2. Test de Schilling « standard » normal (avec cyanocobalamine libre marquée au Cobalt-58, Cyanocobalamine Ge Healthcare ®) ou Test de Schilling « modifié » anormal (utilisant de la vitamine B₁₂ radioactive liée à des protéines alimentaires)
3. Absence d'anticorps anti-facteur intrinsèque
4. Pas de carence nutritionnelle en vitamine B₁₂ (apport > 2 µg/j)
5. Existence d'un facteur prédisposant à la carence en vitamine B₁₂ :
 - ✓ pathologies gastriques : gastrite atrophique, infection chronique à *Helicobacter pylori*, gastrectomie, bypass gastrique, vagotomie ;
 - ✓ insuffisance pancréatique exocrine (éthylisme...)
 - ✓ éthylisme chronique ;
 - ✓ médicaments : prise d'antiacides (antihistaminiques 2 ou inhibiteurs de la pompe à protons) ou de biguanides (metformine) ;
 - ✓ pullulation bactérienne gastrique ou intestinale : achlorhydrie, sprue tropicale, syndrome d'Ogilvie, VIH ;
 - ✓ syndrome de Sjögren, sclérodermie ;
 - ✓ facteur « idiopathique » : lié à l'âge ou au déficit congénital homozygote en haptocorrine.

L'atrophie gastrique est la cause principale du syndrome de non-dissociation en rapport ou non avec une infection à *Helicobacter pylori*, associé dans 40% des cas. La présence des quatre premiers items est nécessaire au diagnostic du NDSB12PP, bien que le test de Schilling ne soit pas disponible en routine clinique. En pratique, la non-commercialisation de ces tests fait du syndrome NDB12PP un diagnostic d'élimination. En effet, en l'absence d'anticorps anti-facteur intrinsèque ou anti-cellules pariétales, nous pouvons éliminer la maladie de Biermer et rechercher une étiologie au syndrome de non-dissociation. (Andrès *et al.* 2004, 2005a, 2007; Scalabrino et Peracchi 2006; Serraj *et al.* 2009)

Le syndrome de non dissociation de la vitamine B₁₂ de ses protéines porteuses ainsi que les syndromes de malabsorption dont la maladie de Biermer sont le plus souvent retrouvés chez le patient âgé.

4.1.2.6. *Patients âgés*

La prévalence de la carence en vitamine B₁₂ a été diagnostiquée chez 10% à 30% des patients âgés de plus de 65 ans, le plus souvent associée à une malabsorption plutôt qu'à une carence d'apport. Elle est principalement due à une gastrite atrophique de type B. Le schéma ci-après met en avant les différentes conséquences de la gastrite atrophique chronique de type B chez le patient âgé.

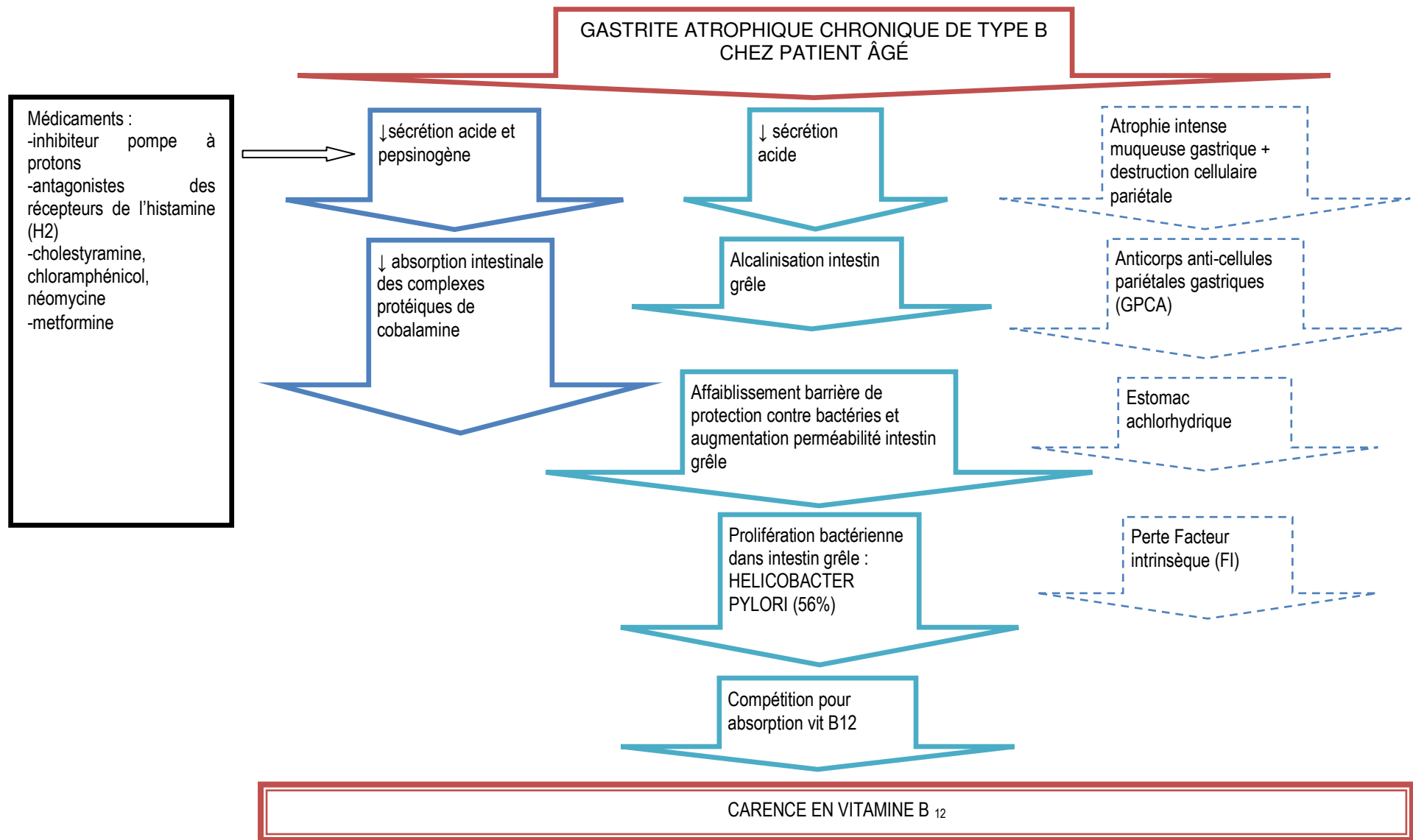


Figure 16 : Schéma récapitulatif des conséquences de la gastrite atrophique chronique chez le patient âgé carencé en vitamine B₁₂. (Wolters *et al.* 2004b) (Herrmann et Obeid 2008), (Guilland 2012), (Lindenbaum *et al.* 1994a))

4.1.2.7. *Maladies héréditaires du métabolisme de la vitamine B₁₂*

- Maladie d'Imerslund-Gräsbeck : maladie autosomique récessive rare due à un défaut dans le récepteur du complexe FI-vit B₁₂ dans l'entérocyte de l'iléon distal ;
- Déficits congénitaux en transcobalamine II : de révélation néonatale, absence de distribution et de captation de la cobalamine par les tissus périphériques due à une absence d'ARNm et de la protéine ;
- Déficits congénitaux en enzymes intracellulaires : elles participent à la biosynthèse des formes actives des cobalamines : adénosyl- et méthylcobalamine. (Andrès *et al.* 2005)

4.1.2.8. *Autres*

Le protoxyde d'azote largement utilisé en odontologie lors de la mise en place de MEOPA (mélange équimolaire d'oxygène et de protoxyde d'azote) peut entraîner une carence en vitamine B₁₂ et des conséquences neurologiques pouvant être graves.

L'étude de Chaugny *et al.* (Chaugny *et al.* 2014) met en avant un patient atteint de crises vaso-occlusives drépanocytaires qui a recours à l'usage fréquent et régulier du protoxyde d'azote, qui lui a provoqué une sclérose combinée de la moelle. En effet, le protoxyde d'azote inactive la vitamine B₁₂ en oxydant son ion cobalt, empêchant sa liaison à l'enzyme de méthionine synthétase. Cela entraîne une impossibilité de production de méthionine et donc une mise en péril de la synthèse des gaines de myélines créant des manifestations neurologiques. Les auteurs insistent donc sur les risques potentiels neurologiques de l'utilisation large du protoxyde d'azote dans la prise en charge des crises vaso-occlusives drépanocytaires. D'autres auteurs tels que Lin *et al.* (Lin *et al.* 2011) rapportent trois cas de mésusage du protoxyde d'azote chez des étudiants provoquant une sclérose combinée de la moelle authentifiée. Il faut donc éviter les expositions longues, prolongées et répétitives chez les patients ayant des fonctions hématopoïétiques déjà altérées et souffrant déjà d'une carence en vitamine B₁₂.

4.2. Prise en charge des manifestations orales par le chirurgien-dentiste

Selon Pontes *et al*, la participation des chirurgiens-dentistes au diagnostic repose sur des modifications des membranes des muqueuses buccales, rapportées chez 50% à 60% des patients atteints d'anémie mégaloblastique. Ces modifications buccales peuvent précéder de nombreux troubles systémiques indicateurs de carence en vitamine B₁₂. Les manifestations buccales apparaissent le plus souvent avant les signes systémiques de la carence. Un diagnostic précoce est important pour prévenir les signes neurologiques, qui pourraient être irréversibles. Les lésions buccales sont très polymorphes. Initialement, elles sont constituées par des plages érosives parfois ou par des macules érythémateuses souvent identifiées à des aphtes. Ces lésions peuvent devenir douloureuses lors de l'alimentation (sensation de brûlure). Les lésions présentes sur la muqueuse évoluent d'abord par poussées, de plus en plus douloureuses, séparées par des phases de guérison clinique presque complètes d'une ou deux semaines. L'examen histopathologique montre des crêtes épithéliales amincies, un épithélium d'épaisseur inégale avec des zones d'atrophie, un infiltrat lymphoplasmocytaire sous-épithélial et une atrophie des glandes salivaires accessoires. Des ulcérations aphtoïdes, sont parfois retrouvées : le plus souvent, elles sont superficielles et évoluent pendant quelques semaines. La présence de signes et de symptômes buccaux, tels que glossite, chéilite angulaire, ulcère buccal récurrent, candidose buccale, mucosite érythémateuse diffuse et muqueuse buccale pâle offre au dentiste l'occasion de participer au diagnostic de cette carence. La révélation de manifestations buccales non spécifiques motive la demande d'une numération formule sanguine et d'un dosage de la vitamine B₁₂ +/- homocystéine et des folates chez tous les patients consultant pour une symptomatologie buccale chronique inexpliquée, surtout si les sujets sont âgés ou à risque comme montré précédemment. Ainsi, le chirurgien-dentiste, qui connaît les valeurs sanguines normales et peut interpréter les anomalies, peut demander ces tests sanguins spécifiques avant que le patient ne soit dirigé vers un hématologue. Cependant, les patients devront être adressés à un centre d'hématologie pour un traitement adéquat. (Pontes *et al*. 2009) (Loup-Leuciuc *et al*. 2011a)

Points clés : Rôle du chirurgien-dentiste

La conduite à tenir face à un patient présentant un tableau évocateur d'une carence en vitamine B12 (manifestations orales montrées précédemment) sera de :

-Réaliser une anamnèse précise

-Connaître les étiologies possibles de la carence en vitamine B12 :

- Carence d'apport
- SNDB12PP
- Malabsorption
- Maladie de Biermer
- Maladies héréditaires du métabolisme de la vitamine B12

- Penser aux patients à risque

- Malnutrition, dénutrition
- patients végétaliens, enfants suivant un régime végétalien
- nourrissons de mères allaitantes végétaliennes
- Patients âgés
- Patients ayant des fonctions hématopoïétiques altérées et ayant réalisées des séances de MEOPA

- Demander une NFS et un dosage en vitamine B₁₂ +/- homocystéine et folates ou adresser vers un hématologue.

4.3. Démarche diagnostique devant une carence en vitamine B₁₂

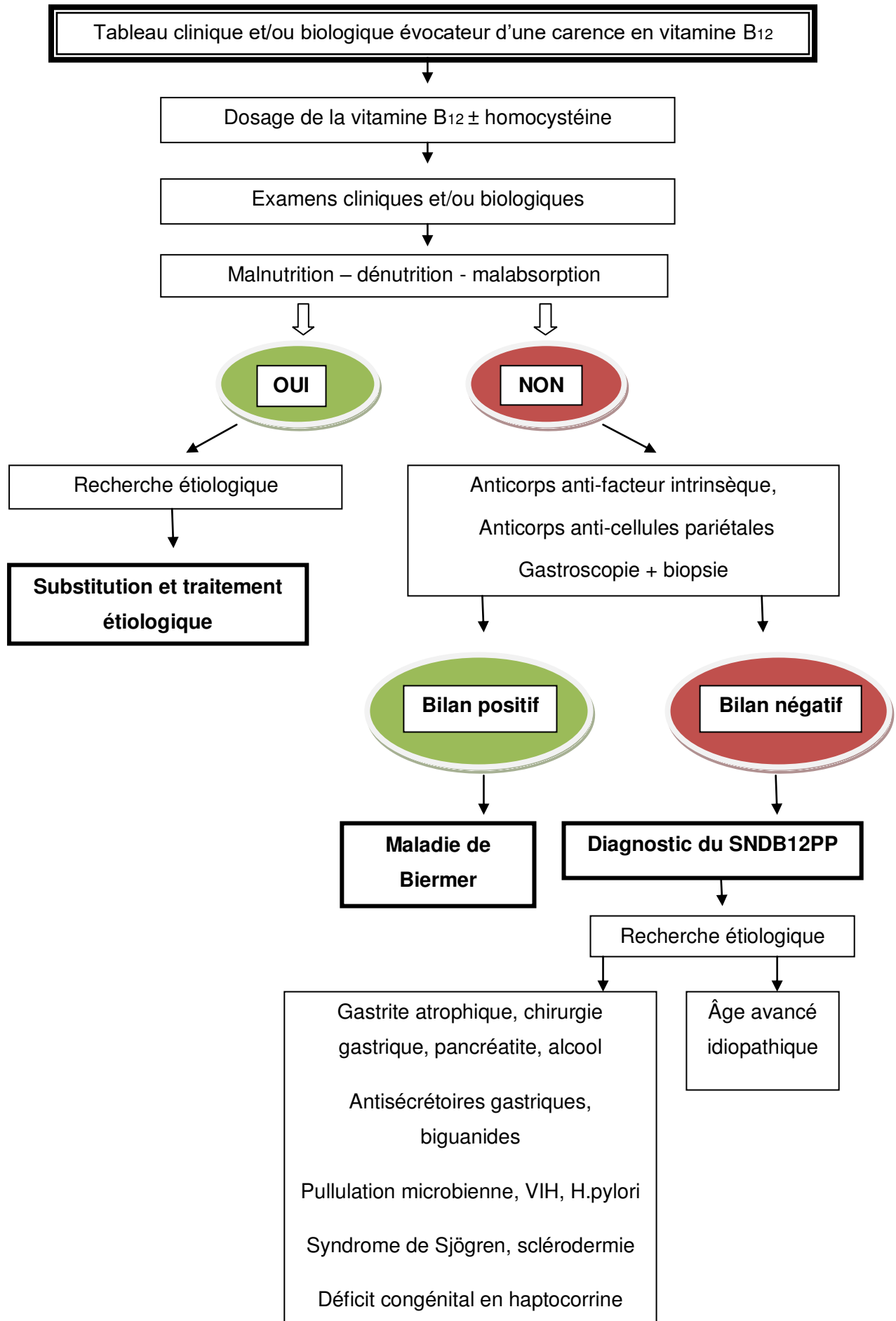
Lorsqu'une carence en vitamine B₁₂ est diagnostiquée, le médecin référent du patient va alors suivre une démarche afin de déterminer l'étiologie de cette carence et mettre en place un traitement adapté.

Les étapes diagnostiques sont alors :

- d'éliminer une carence d'apport par une enquête alimentaire et la recherche de signes cliniques et biologiques de dénutrition ;
- d'éliminer une malabsorption par la recherche d'une prise de biguanides, de colchicine ou de symptômes évocateurs (diarrhée, stéatorrhée, douleurs abdominales) ;
- d'éliminer une maladie de Biermer : réalisation d'une fibroscopie gastrique avec biopsies fundiques systématiques, recherche d'une augmentation de la gastrinémie, présence d'une auto-immunité (thyroïdite, vitiligo...) et recherche d'anticorps anti-facteur intrinsèque et d'anticorps anti-cellules pariétales gastriques ;
- affirmer le diagnostic de NDB12PP. (Andrès *et al.* 2005c)

La figure 17 (page suivante) présente selon Andrès *et al.* la démarche diagnostique devant une carence en vitamine B₁₂.

Figure 17 : Arbre décisionnel. Démarche diagnostique devant une carence en vitamine B₁₂ de l'adulte. (d'après Serraj *et al.* 2008)



4.4. Moyens de supplémentation

Le traitement de la carence en vitamine B₁₂ porte sur une supplémentation administrée par voie parentérale : l'injection intramusculaire ou sous cutanée et par voie orale. L'hydroxycobalamine, la cyanocobalamine, et la méthylcobalamine intramusculaire sont les plus utilisées. En France, seulement la cyanocobalamine est utilisée. La supériorité de l'hydroxycobalamine est reconnue et due à une meilleure captation tissulaire et un meilleur stockage. Les recommandations diffèrent d'un pays à l'autre : aux Etats-Unis et au Royaume-Uni, les doses sont de 100 à 1000 µg par mois à vie, tandis qu'en France il s'agit d'un traitement d'attaque à 1000 µg par jour pendant une semaine puis une dose mensuelle de 1000 µg à vie.

Des essais cliniques ont été effectués pour tester l'absorption par diffusion passive : voie orale, sub-linguale ou nasale depuis 1995. Les résultats sont favorables et affirment que la voie orale aboutit aux mêmes résultats que la voie intramusculaire.

Deux raisons essentielles prouvent l'utilité d'une administration par voie orale de la vitamine B₁₂ :

- Au moins 1% de la vitamine B₁₂ libre est absorbée le long du tube digestif par diffusion passive et n'a donc pas besoin du facteur intrinsèque et de son récepteur, ce qui montre que la voie orale est efficace.
- La cause principale de déficit en cobalamine est le syndrome de non dissociation de la vitamine B₁₂, lié à un défaut de libération de la vitamine B₁₂ de ses protéines porteuses notamment l'haptocorrine alors que l'absorption sous forme libre demeure intacte.

De plus, la voie orale constitue de nombreux avantages. En effet, elle évite l'inconfort de l'injection intramusculaire. Des économies sont réalisées car les soins infirmiers coûteux ne sont plus nécessaires. Elle constitue une alternative de choix pour les patients sous anticoagulants ou antiagrégants plaquettaires, chez qui les injections intramusculaires sont déconseillées voire contre-indiquées. (Zulfiqar *et al.* 2018)

Néanmoins, la substitution parentérale est recommandée en cas de problème d'observance ou en cas d'atteinte sévère, il est raisonnable de recourir initialement à cette voie d'administration puis discuter la voie orale en traitement d'entretien. (Loup-Leuciuc *et al.* 2011b) (Andres *et al.* 2009) (Guenno et Quilliot 2014)

La prise en charge d'une carence en vitamine B₁₂ commence par un traitement d'attaque d'un mois visant à apporter la vitamine B₁₂ aux cellules déficitaires et de constituer un stock. Puis, un traitement d'entretien est mis en place pour apporter aux cellules l'équivalent de leurs besoins en vitamine B₁₂ si la pathologie est irréversible. Andrés *et al.* (Andres *et al.* 2009) proposent alors une stratégie thérapeutique en fonction de l'étiologie de la carence : voir la figure 18 ci-après. Les différentes formes pharmaceutiques de vitamine B12 disponibles sont présentées dans le tableau 11 ci-après.

Les symptômes cliniques neurologiques disparaissent habituellement dès trois mois de substitution. Après six mois, malgré un traitement bien conduit, une persistance des symptômes parle en faveur de séquelles irréversibles. Au niveau hématologique les valeurs se normalisent entre la sixième et huitième semaine de traitement. Un dépistage de carence en vitamine B₉ et en fer doit être effectué au diagnostic car elles sont souvent associées. (Bosco *et al.* 2012)

D'autres moyens de supplémentation sont étudiés. Par exemple, l'étude de Siebert *et al.* (Siebert *et al.* 2017) montre l'efficacité d'un dentifrice enrichi en vitamine B₁₂. Appliquée à la cavité buccale la cobalamine pénètre dans la circulation et corrige les marqueurs de la vitamine B₁₂ dans le sang des végétaliens qui sont plus à risque de carence en vitamine B₁₂.

Points clés

	Administration parentérale	Administration orale
Recommandations	Quelle que soit l'étiologie de la carence.	Carence d'apport ; Syndrome NDB12PP ; Maladie de Biermer.
Traitement d'attaque	1000µg/j de cyanocobalamine pdt 1 semaine puis 1000µg/semaine pdt 1 mois.	1000µg/jour de cyanocobalamine pdt 1 mois.
Traitement d'entretien	1000µg/mois jusqu'à guérison étiologique ou à vie dans la maladie de Biermer.	Si carence d'apport : 125 à 500µg/jour ; Si maladie de Biermer : 1000µg/jour.

Figure 18 : Stratégie thérapeutique recommandée pour la supplémentation en vitamine B₁₂. (d'après Andres *et al.* 2009)

Tableau 11 : Présentation des formes pharmaceutiques de vitamine B₁₂ disponibles. (d'après Andres *et al.* 2009)

Nom de spécialité	Composition	Indications	Remboursement par la Sécurité Sociale
Vitamine B ₁₂ Bayer 1mg comprimé pelliculé	Cyanocobalamine	Voie orale : carence d'apport chez végétaliens stricts depuis plus de quatre ans	Non remboursée
Vitamine B ₁₂ Delagrangé 1000µg/2mL solution buvable et injectable i.m.	Cyanocobalamine	Voie injectable : défaut d'absorption : maladie de Biermer, gastrectomie totale, résection de l'iléon terminal, maladie d'Imerslund ;	Remboursée à 65%
Vitamine B ₁₂ Gerda 1000µg solution buvable/injectable Vitamine B ₁₂ Gerda 250µg comprimé sécable	Cyanocobalamine	Voie orale : carence d'apport chez végétaliens stricts depuis plus de quatre ans.	Ampoule : remboursée à 65% Comprimé : non remboursée
Dodécavit® 0.5mg/mL	Hydroxycobalamine	Voie intramusculaire : défaut d'absorption : maladie de Biermer, gastrectomie totale, résection de l'iléon terminal, maladie d'Imerslund	Remboursée à 35%
Vitamine B ₁₂ Lavoisier 1000µg/mL solution injectable i.m.	Cyanocobalamine		Non remboursée

5. CONCLUSION

La vitamine B₁₂ possède des fonctions fondamentales telles que dans le cycle de Krebs, dans la synthèse de l'ADN, de la myéline, et dans la diminution de l'homocystéine qui est vasculotoxique. Un apport de 2 à 5 µg/jour suffit à couvrir les besoins en cobalamine mais environ 15% de la population est atteinte de carence ce qui entraînera des manifestations hématologiques, neurologiques, épithéliales, gynécologiques et cardiovasculaires pouvant devenir graves à long terme.

Cependant, lors des carences, la perturbation de la synthèse de l'ADN ralentit le *turn-over* des cellules à renouvellement rapide telles que les cellules épithéliales présentes dans la muqueuse buccale. Les manifestations orales sont les premières à apparaître et peuvent alors nous alerter sur la présence d'une carence en tant que chirurgien-dentiste.

Dans notre revue de littérature, la glossite est la manifestation la plus retrouvée. D'autres auteurs mettent en avant un lien entre la carence en vitamine B₁₂ et les stomatodynies, les lésions aphteuses, les lésions carieuses et les maladies parodontales entre autres. Lors de l'examen clinique, les signes pouvant nous évoquer une carence sont essentiellement une atrophie (la plus souvent linguale) un érythème, des ulcérations aphtoïdes, des paresthésies orales, des hyperesthésies avec des sensations de brûlure ou une dysgueusie.

Face à ces symptômes, nous devons questionner le patient à propos de son régime alimentaire, de ses traitements médicamenteux, de ses pathologies médicales, et de ses antécédents chirurgicaux. En effet, tout patient suivant un régime végétalien, ayant été allaité par une mère végétalienne, une femme enceinte ou une personne âgée doit susciter notre intérêt et prescrire un examen biologique car il peut s'agir le plus souvent d'une carence d'apport. Sinon, il faut adresser le patient chez un spécialiste et réaliser des recherches complémentaires qui pourront définir l'étiologie : malabsorption, maladie de Biermer ou syndrome de non dissociation de la vitamine B₁₂ de ses protéines porteuses.

Une supplémentation sera alors mise en place, soit parentérale ou orale selon l'étiologie, même si cette dernière présente des avantages. Les signes cliniques disparaîtront alors rapidement et des manifestations générales pourront être évitées.

D'autres recherches sont alors nécessaires afin de renforcer les liens trouvés entre les manifestations orales et la carence en vitamine B₁₂. Lors du questionnaire médical, nous pouvons alors demander si le patient suit un régime alimentaire particulier. Il serait intéressant également lors des examens bucco-dentaires de prévention, en particulier lors du BBD grossesse, d'évoquer les risques d'une alimentation végétalienne de la maman pour son futur bébé en cas d'allaitement ou les risques d'un régime végétalien chez l'enfant.

RÉFÉRENCES BIBLIOGRAPHIQUES

- Adrian J, Frangne R, Potus J. La science alimentaire de A à Z. 3^e édition. Paris : Éd. Tec & Doc ; 2002. 579 p.
- Bert M, Missika P, Giovannoli J. Gestion des complications implantaires. Paris : Editions QI ; 2004. 355 p.
- Bogousslavsky J, Léger J-M, Mas J-L. Neuropathies périphériques : volume 2, Polyneuropathies et mononeuropathies multiples. Rueil Malmaison : Doin ; 2004. p. 401.
- Andrès E. Anémies macrocytaires carencielles de l'adulte et du sujet âgé. EMC - Hématologie. 2017 ; 13(2) : 1-11. [Article 13-001-A-10].
- Andrès E, Affenberger S, Vinzio S, Kurtz J-E, Noel E, Kaltenbach G, et coll. Food-cobalamin malabsorption in elderly patients: clinical manifestations and treatment. Am J Med. 2005; 118(10): 1154-9.
- Andrès E, Affenberger S, Vinzio S, Noel E, Kaltenbach G, Schlienger J-L. Carences en vitamine B12 chez l'adulte : étiologies, manifestations cliniques et traitement. Rev Méd Interne. 2005 ; 26(12) : 938-46.
- Andrès E, Goichot B, Perrin A-E, Vinzio S, Demangeat C, Schlienger J-L. Sjögren's syndrome: a potential new aetiology of mild cobalamin deficiency. Rheumatology. 2001; 40(10): 1196-7.
- Andrès E, Goichot B, Schlienger JL. Food cobalamin malabsorption: a usual cause of vitamin B12 deficiency. Arch Intern Med. 2000; 160(13): 2061-2.
- Andrès E, Loukili NH, Noel E, Kaltenbach G, Abdelgheni MB, Perrin AE, et coll. Vitamin B12 (cobalamin) deficiency in elderly patients. Can Med Assoc J. 2004; 171(3): 251-9.
- Andrès E, Perrin A, Demangeat C, Kuntz J, Vinzio S, Grunenberger F. The syndrome of food-cobalamin malabsorption revisited in a Department of Internal Medicine. A monocentric cohort study of 80 patients. Eur J Intern Med. 2003; 14(4): 221-6.
- Andres E, Serraj K. Optimal management of pernicious anemia. J Blood Med. 2012; 3: 97-103.
- Andres E, Serraj K, Mecili M, Ciobanu E, Vogel T, Weitten T. Mise au point sur la vitamine B12 administrée par voie orale. Ann Endocrinol. 2009 ; 70(6) : 455-61.

- Andrès E, Vidal-Alaball J, Federici L, Loukili NH, Zimmer J, Kaltenbach G. Clinical aspects of cobalamin deficiency in elderly patients. Epidemiology, causes, clinical manifestations, and treatment with special focus on oral cobalamin therapy. *Eur J Intern Med.* 2007; 18(6): 456-62.
- Antony AC. Vegetarianism and vitamin B-12 (cobalamin) deficiency. *Am J Clin Nutr.* 2003; 78(1): 3-6.
- Bhate V, Deshpande S, Bhat D, Joshi N, Ladkat R, Watve S, et coll. Vitamin B12 status of pregnant Indian women and cognitive function in their 9-year-old children. *Food Nutr Bull.* 2008; 29(4): 249-54.
- Black MM. Micronutrient deficiencies and cognitive functioning. *J Nutr.* 2003; 133(11 Suppl 2): 3927S-3931S.
- Black MM. Effects of vitamin B12 and folate deficiency on brain development in children. *Food Nutr Bull.* 2008; 29(2 Suppl): S126-31.
- Bosco C, Favrat B, Cheseaux M. Carences en vitamine B12 et fer : du diagnostic au suivi. *Rev Méd. Suisse.* 2012 ; 8(1) : 1348-51.
- Braillard O, Casini A, Samii K, Rufenacht P, Junod PN. [Vitamin B12 deficiency: what's new?]. *Rev Med Suisse.* 2012; 8(355): 1805-10.
- Bromley SM. Smell and taste disorders: a primary care approach. *Am Fam Physician.* 2000; 61(2): 427-36, 438.
- Campana F, Sibaud V, Taieb A, Fricain J-C. Manifestations buccales révélatrices d'un déficit en vitamine B₁₂ : à propos d'un cas. *Med Buccale Chir Buccale.* 2007 ; 13(4) : 213-7.
- Carmel R. Current concepts in cobalamin deficiency. *Annu Rev Med.* 2000; 51(1): 357-75.
- Chaugny C, Simon J, Collin-Masson H, De Beauchêne M, Cabral D, Fagniez O, et coll. Carence en vitamine B12 par toxicité du protoxyde d'azote : une cause méconnue de sclérose combinée de la moelle. *Rev Méd Interne.* 2014 ; 35(5) : 328-32.
- Chen H-M, Wang Y-P, Chang JY-F, Wu Y-C, Cheng S-J, Sun A. Significant association of deficiencies of hemoglobin, iron, folic acid, and vitamin B12 and high homocysteine level with oral lichen planus. *J Formos Med Assoc.* 2015; 114(2): 124-9.
- Chen M, Peyrin-Biroulet L, George A, Coste F, Bressenot A, Bossenmeyer-Pourie C, et coll. Methyl deficient diet aggravates experimental colitis in rats. *J Cell Mol Med.* 2011; 15(11): 2486-97.
- Chiang C-P, Yu-Fong Chang J, Wang Y-P, Wu Y-H, Lu S-Y, Sun A. Oral lichen planus - Differential diagnoses, serum autoantibodies, hematologic deficiencies, and management. *J Formos Med Assoc Taiwan Yi Zhi.* 2018; 117(9): 756-65.

- Dharmarajan TS, Adiga GU, Norkus EP. Vitamin B12 deficiency. Recognizing subtle symptoms in older adults. *Geriatrics*. 2003; 58(3): 30-4, 37-8.
- Dror DK, Allen LH. Effect of vitamin B12 deficiency on neurodevelopment in infants: current knowledge and possible mechanisms. *Nutr Rev*. 2008; 66(5): 250-5.
- Duggan C, Srinivasan K, Thomas T, Samuel T, Rajendran R, Muthayya S, et coll. Vitamin B-12 supplementation during pregnancy and early lactation increases maternal, breast milk, and infant measures of vitamin B-12 status. *J Nutr*. 2014; 144(5): 758-64.
- EL Ayoubi L, Comte F. Les conséquences des régimes végétariens et végétaliens pendant la grossesse et la lactation, sur la femme enceinte, le fœtus, le nouveau-né et le nourrisson. *Rev Sage-Femme*. 2018; 17(2): 54-62.
- Erfanparast A, Escort M, Tamaddonfard E, Maroufi S, Kazemi-Shojaei S, Dabbaghi M, et coll. Systemic and local peripheral injections of vitamin B12 suppressed orofacial nociception induced by formalin in rats. *Drug Res*. 2014; 64(2): 85-90.
- Farasat Khan N, Saeed M, Chaudhary S, Ghafoor F. Haematological parameters and recurrent aphthous stomatitis. *J Coll Physicians Surg Pak*. 2013; 23(2): 124-7.
- Federici L, Nourredine H, Zimmer J, Affenberger S, Maloysel F, Andrès E. Manifestations hématologiques de la carence en vitamine B12 : données personnelles et revue de la littérature. *Rev Méd Interne*. 2007 ; 28(4) : 225-31.
- Graells J, Ojeda RM, Muniesa C, Gonzalez J, Saavedra J. Glossitis with linear lesions: an early sign of vitamin B12 deficiency. *J Am Acad Dermatol*. 2009; 60(3): 498-500.
- Guenno GL, Quilliot D. Conduite à tenir devant une carence en vitamine B12 (cobalamine). *Nutr Clin Métab*. 2014 ; 28(2) : 130-4.
- Guilland J-C. Vitamines hydrosolubles (II). Vitamines B9, B12 et C. *Endocrinol-Nutr*. 2012 ; 10(1) : 1-18.
- Herrmann W, Obeid R. Causes and early diagnosis of vitamin B12 deficiency. *Dtsch Arzteblatt Int*. 2008; 105(40): 680-5.
- Kannan R, Ng MJM. Cutaneous lesions and vitamin B12 deficiency. *Can Fam Physician*. 2008; 54(4): 529-32.
- Kim J, Kim M-J, Kho H-S. Oral manifestations in vitamin B12 deficiency patients with or without history of gastrectomy. *BMC Oral Health* [Internet]. 2016 [consulté le 26 févr 2019]; 16(1) : 60. Disponible sur: <https://www.ncbi.nlm.nih.gov/pmc/articles/PMC4884371/>
- Koebnick C, Hoffmann I, Dagnelie PC, Heins UA, Wickramasinghe SN, Ratnayaka ID, et coll. Long-term ovo-lacto vegetarian diet impairs vitamin B-12 status in pregnant women. *J Nutr*. 2004; 134(12): 3319-26.

- Kopyta I, Jamroz E, Marszał E. [Myelosis funicularis as a result of secondary vitamin B12 deficiency in a 9-year-old girl]. *Wiadomosci Lek Wars Pol* 1960. 2002; 55(3-4): 228-34.
- Kozyraki R, Cases O. Vitamin B12 absorption: mammalian physiology and acquired and inherited disorders. *Biochimie*. 2013; 95(5): 1002-7.
- Lin H-P, Wang Y-P, Chen H-M, Kuo Y-S, Lang M-J, Sun A. Significant association of hematinic deficiencies and high blood homocysteine levels with burning mouth syndrome. *J Formos Med Assoc Taiwan Yi Zhi*. 2013; 112(6): 319-25.
- Lin H-P, Wang Y-P, Chia J-S, Chiang C-P, Sun A. Modulation of serum gastric parietal cell antibody level by levamisole and vitamin B12 in oral lichen planus. *Oral Dis*. 2011; 17(1): 95-101.
- Lin R, Chen H, Chang Y, Su J. Subacute combined degeneration caused by nitrous oxide intoxication: case reports. *Acta Neurol Taiwan*. 2011; 20(2): 129-37.
- Lindenbaum J, Rosenberg I, Wilson P, Stabler S, Allen R. Prevalence of cobalamin deficiency in the Framingham elderly population. *Am J Clin Nutr*. 1994; (60): 2-11.
- Lindenbaum J, Savage DG, Stabler SP, Allen RH. Diagnosis of cobalamin deficiency: II. Relative sensitivities of serum cobalamin, methylmalonic acid, and total homocysteine concentrations. *Am J Hematol*. 1990; 34(2): 99-107.
- Loukili NH, Andrès E. Vitamine B12 chez l'adulte : du métabolisme aux carences. *Ann Endocrinol*. 2008 ; 64(5-C1) : 376-82.
- Loukili NH, Blaison G, Goichot B, Kaltenbach G, Rondeau M, Noel E, et coll. La maladie de Biermer en médecine interne. Données actuelles issues d'une étude rétrospective multicentrique de 49 patients. *Rev Méd Interne*. 2003; 24(S1): 49.
- Loup-Leuciuc A, Loup P-J, Lombardi T, Samson J. Carence en vitamine B12 (1^{re} partie) : mise au point. *Méd Buccale Chir Buccale*. 2011 ; 17(3) : 211-24.
- Louwman MW, van Dusseldorp M, van de Vijver FJ, Thomas CM, Schneede J, Ueland PM, et coll. Signs of impaired cognitive function in adolescents with marginal cobalamin status. *Am J Clin Nutr*. 2000; 72(3): 762-9.
- M Hugar S, S Dhariwal N, Majeed A, Badakar C, Gokhale N, Mistry L. Assessment of Vitamin B12 and Its Correlation with Dental Caries and Gingival Diseases in 10- to 14-year-old Children: A Cross-sectional Study. *Int J Clin Pediatr Dent*. 2017; 10(2): 142-6.
- Molloy AM, Kirke PN, Brody LC, Scott JM, Mills JL. Effects of folate and vitamin B12 deficiencies during pregnancy on fetal, infant, and child development. *Food Nutr Bull*. 2008; 29(2 Suppl): S101-111; discussion S112-115.

- Muthayya S, Kurpad AV, Duggan CP, Bosch RJ, Dwarkanath P, Mhaskar A, et coll. Low maternal vitamin B12 status is associated with intrauterine growth retardation in urban South Indians. *Eur J Clin Nutr.* 2006; 60(6): 791-801.
- Nachit M, Guillet-Thibault J, Maschino F, Curien R, Schaeffer M, Meyer N, et coll. Manifestations orales des carences en vitamine B12 et B9 : étude prospective en médecine interne. *Rev Méd Interne.* 2014; 35(Suppl. 1): A62-3.
- Neiva RF, Al-Shammari K, Nociti FH, Soehren S, Wang H-L. Effects of vitamin-B complex supplementation on periodontal wound healing. *J Periodontol.* 2005; 76(7): 1084-91.
- Neville B, Damm D, Allen C, Bouquot J. *Oral and Maxillofacial Pathology.* 3e édition [Internet]. Philadelphia: Saunders Elsevier; 2009. 984 p.
- Oh R, Brown DL. Vitamin B12 deficiency. *Am Fam Physician.* 2003; 67(5): 979-86.
- Pawlak R. Is vitamin B12 deficiency a risk factor for cardiovascular disease in vegetarians?. *Am J Prev Med.* 2015; 48(6): e11-26.
- Pawlak R, Lester SE, Babatunde T. The prevalence of cobalamin deficiency among vegetarians assessed by serum vitamin B12: a review of literature. *Eur J Clin Nutr.* 2014; 68(5): 541-8.
- Pontes HAR, Neto NC, Ferreira KB, Fonseca FP, Vallinoto GM, Pontes FSC, et coll. Oral manifestations of vitamin B12 deficiency: a case report. *J Can Dent Assoc.* 2009; 75(7): 533-7.
- Rizzo G, Laganà AS, Rapisarda AMC, La Ferrera GMG, Buscema M, Rossetti P, et coll. Vitamin B12 among Vegetarians: Status, Assessment and Supplementation. *Nutrients* [Internet]. 2016 [consulté le 2 févr 2019]; 8(12): 767. Disponible sur: <https://www.ncbi.nlm.nih.gov/pmc/articles/PMC5188422/>
- Rogers LM, Boy E, Miller JW, Green R, Sabel JC, Allen LH. High prevalence of cobalamin deficiency in Guatemalan schoolchildren: associations with low plasma holotranscobalamin II and elevated serum methylmalonic acid and plasma homocysteine concentrations. *Am J Clin Nutr.* 2003; 77(2): 433-40.
- Rousso E, Noel E, Brogard J-M, Blicklé J-F, Andrès E. Paralysie faciale récidivante, syndrome de Gougerot-Sjögren primitif et carence en vitamine B12. *Presse Med.* 2005; 34(2 Pt 1, Part 1): 107-8.
- Rusher DR, Pawlak R. A Review of 89 Published Case Studies of Vitamin B12 Deficiency. *J Hum Nutr Food Sci.* 2013; 1(2): 1008.
- Sari K, Yildirim T, Sari N. The level of Vitamin B12 and hemoglobin in patients with recurrent aphthous stomatitis. *Med J Dr Patil Univ.* 2016; 9(5): 605.
- Scalabrino G, Peracchi M. New insights into the pathophysiology of cobalamin deficiency. *Trends Mol Med.* 2006; 12(6): 247-54.

- Scott JM, Molloy AM. The discovery of vitamin B(12). *Ann Nutr Metab.* 2012; 61(3): 239-45.
- Serraj K, Federici L, Kaltenbach G, Andrès E. Anémies carentielles du sujet âgé. *Presse Med.* 2008; 37(9): 1319-26.
- Serraj K, Mecili M, Andrès E. Signes et symptômes de la carence en vitamine B12 : revue critique de la littérature. *Méd Thérap.* 2010; 16(1): 13-20.
- Serraj K, Vogel T, Federici L, Ciobanu E, Mecili M, Kaltenbach G, et coll. Syndrome de non-dissociation de la vitamine B12 de ses protéines porteuses ou de maldigestion des cobalamines alimentaires. *Presse Med.* 2009; 38(1): 55-62.
- Siebert A-K, Obeid R, Weder S, Awwad HM, Sputtek A, Geisel J, et coll. Vitamin B-12-fortified toothpaste improves vitamin status in vegans: a 12-wk randomized placebo-controlled study. *Am J Clin Nutr.* 2017; 105(3): 618-25.
- Sun A, Chen H-M, Cheng S-J, Wang Y-P, Chang JY-F, Wu Y-C, et coll. Significant association of deficiencies of hemoglobin, iron, vitamin B12, and folic acid and high homocysteine level with recurrent aphthous stomatitis. *J Oral Pathol Med.* 2015; 44(4): 300-5.
- Sun A, Lin H-P, Wang Y-P, Chen H-M, Cheng S-J, Chiang C-P. Significant reduction of serum homocysteine level and oral symptoms after different vitamin-supplement treatments in patients with burning mouth syndrome. *J Oral Pathol Med.* 2013; 42(6): 474-9.
- Sun A, Wang Y-P, Lin H-P, Chen H-M, Cheng S-J, Chiang C-P. Significant reduction of homocysteine level with multiple B vitamins in atrophic glossitis patients. *Oral Dis.* 2013; 19(5): 519-24.
- Survase S, Bajaj I, Singhal R. Biotechnological Production of Vitamins. *Food Technol Biotechnol.* 2016; 44(3): 381-96.
- Van Dam F, Van Gool WA. Hyperhomocysteinemia and Alzheimer's disease: A systematic review. *Arch Gerontol Geriatr.* 2009; 48(3): 425-30.
- Volkov I, Rudoy I, Abu-Rabia U, Masalha T, Masalha R. Case report: Recurrent aphthous stomatitis responds to vitamin B12 treatment. *Can Fam Physician Med Fam Can.* 2005; 51(6): 844-5.
- Volkov I, Rudoy I, Freud T, Sardal G, Naimer S, Peleg R, et coll. Effectiveness of vitamin B12 in treating recurrent aphthous stomatitis: a randomized, double-blind, placebo-controlled trial. *J Am Board Fam Med.* 2009; 22(1): 9-16.
- Wald DS, Law M, Morris JK. Homocysteine and cardiovascular disease: evidence on causality from a meta-analysis. *BMJ.* 2002; 325(7374): 1202.
- Waldmann A, Koschizke J, Leitzmann C, Hahn A. Homocysteine and cobalamin status in German vegans. *Public Health Nutr.* 2004; 7(3): 467-72.

- Wang Y-P, Wu Y-C, Cheng S-J, Chen H-M, Sun A, Chang JY-F. High frequencies of vitamin B12 and folic acid deficiencies and gastric parietal cell antibody positivity in oral submucous fibrosis patients. *J Formos Med Assoc Taiwan Yi Zhi*. 2015; 114(9): 813-9.
- Wolters M, Ströhle A, Hahn A. Cobalamin: a critical vitamin in the elderly. *Prev Med*. 2004; 39(6): 1256-66.
- Woo KS, Kwok TCY, Celermajer DS. Vegan diet, subnormal vitamin B-12 status and cardiovascular health. *Nutrients*. 2014; 6(8): 3259-73.
- Wu BT, Innis SM, Mulder KA, Dyer RA, King DJ. Low plasma vitamin B-12 is associated with a lower pregnancy-associated rise in plasma free choline in Canadian pregnant women and lower postnatal growth rates in their male infants. *Am J Clin Nutr*. 2013; 98(5): 1209-17.
- Wu Y-H, Wu Y-C, Chu F-Y, Cheng S-J, Sun A, Chen H-M. Significantly higher frequencies of hematinic deficiencies and hyperhomocysteinemia in oral precancer patients. *J Formos Med Assoc Taiwan Yi Zhi*. 2019; 118(9): 1299-1307.
- Zulfiqar A-A, Sui Seng X, Duhamel E, Kadri N, Doucet J, Andrès E. Hypovitaminose B12 chez les sujets âgés : mise au point clinique, biologique et étiologique. *NPG Neurol Psychiatr Gériatr*. 2018; 18(105): 149-54.

WEBOGRAPHIE

Figure2 : Image de l'ingestion

<https://www.youtube.com/watch?reload=9&v=pxmEtROthttps://i.ytimg.com/vi/pxmEtROtXbs/maxresdefault.jpgXbs>

Image de l'estomac et du duodénum

<https://thumbs.dreamstime.com/z/illustration-humaine-d-estomac-dessin-gravure-encre-sch%C3%A9ma-vecteur-ce-que-fait-par-l-et-le-crayon-sur-papier-alors-il-%C3%A9t%C3%A9-142528659.jpg>

Figure 3 : Schéma de l'intestin grêle

[https://www.cancer.ca/~media/CCE/2399/205210cf689c5bbe886e328d34bac78d.png](https://www.cancer.ca/~/media/CCE/2399/205210cf689c5bbe886e328d34bac78d.png)

Figure 14 : image viande

<https://previews.123rf.com/images/ylivdesign/ylivdesign1702/ylivdesign170205007/71598234-ic%C3%B4ne-de-steak-de-viande-style-de-dessin-anim%C3%A9.jpg>

Image produits laitiers

<https://previews.123rf.com/images/hanaschwarz/hanaschwarz1302/hanaschwarz130200002/17780090-produits-laitiers-dessin-anim%C3%A9-de-produits-lait-les-fromages-le-beurre-et-le-yaourt.jpg>

Image œuf

<https://media.istockphoto.com/vectors/cartoon-egg-vector-id537709674>

Image miel

<https://previews.123rf.com/images/teamplayfor/teamplayfor1709/teamplayfor170900153/86226710-l-abeille-miel-savoureux-et-sain-un-dessin-anim%C3%A9-pour-votre-design.jpg>

TABLES DES MATIÈRES

SOMMAIRE	8
LISTE DES FIGURES	9
LISTE DES TABLEAUX	11
LISTE DES ABRÉVIATIONS	12
1. INTRODUCTION	14
2. GÉNÉRALITÉS SUR LA CARENCE EN VITAMINE B₁₂	15
2.1. Rappel sur la vitamine B ₁₂	15
2.1.1. Généralités.....	15
2.1.2. Composition de la cobalamine.....	18
2.1.3. Étapes du métabolisme de la vitamine B ₁₂	19
2.1.3.1. Absorption.....	19
2.1.3.2. Transport.....	21
2.1.3.3. Élimination.....	21
2.1.4. Mécanisme d'action.....	22
2.2. Carence en vitamine B ₁₂	25
2.2.1. Définition.....	25
2.2.2. Prévalence.....	26
2.2.3. Étiologie.....	27
2.3. Conséquences sur la santé générale.....	28
2.3.1. Manifestations hématologiques.....	28
2.3.2. Manifestations neurologiques et psychiatriques.....	32
2.3.3. Manifestations épithéliales.....	34
2.3.4. Autres localisations.....	34
2.3.4.1. Manifestations gynécologiques.....	34
2.3.4.2. Manifestations cardiovasculaires.....	35
2.3.4.3. Lien entre carence en vitamine B ₁₂ et syndrome de Gougerot Sjögren.....	35

3. REVUE DE LITTÉRATURE SUR LES CONSÉQUENCES DES CARENCES EN VITAMINE B₁₂ SUR LA SPHÈRE ORO-FACIALE	37
3.1. Matériel et méthodes.....	37
3.1.1. Choix des bases de données	37
3.1.2. Choix des mots clés.....	37
3.1.3. Critères d'inclusion et d'exclusion.....	38
3.1.3.1. Critères d'inclusion	38
3.1.3.2. Critères d'exclusion	39
3.2. Résultats et discussion sur la revue de la littérature	40
3.2.1. La glossite de Hunter.....	41
3.2.1.1. Étude de Sun et al.....	43
3.2.1.2. Étude de Graells et al.....	44
3.2.1.3. Étude de Campana et al.....	45
3.2.2. Stomatodynies.....	46
3.2.2.1. Étude de Lin et al.	47
3.2.2.2. Étude de Sun et al.....	48
3.2.3. Les aphtoses récurrentes	50
3.2.3.1. Étude de Volkov et al.....	50
3.2.3.2. Étude de Nabiha Farasat et al.....	51
3.2.3.3. Étude de Sun et al.....	51
3.2.3.4. Étude de Sari et al.....	52
3.2.3.5. Étude de Volkov et al.....	52
3.2.4. Lichen plan oral	53
3.2.4.1. Étude de Chen et al.....	54
3.2.4.2. Étude de Chiang et al.....	55
3.2.4.3. Étude de Lin et al	55
3.2.5. Maladies parodontales.....	56
3.2.5.1. Étude de Neiva et al	56
3.2.5.2. Étude de Zong et al.....	58
3.2.6. Lésions carieuses.....	58
3.2.7. La fibrose sous-muqueuse buccale	59
3.2.8. Lésions orales précancéreuses	59
3.2.9. Troubles gustatifs	60
3.2.10. Paresthésie orale.....	60

3.2.11. Douleurs oro-faciales.....	60
3.3. Tableau récapitulatif.....	61
4. RECOMMANDATIONS.....	63
4.1. Prévention : Comment éviter ces carences en vitamine B ₁₂ ?.....	63
4.1.1. Réaliser une anamnèse précise	63
4.1.2. Connaître les étiologies de la carence en vitamine B ₁₂ et savoir identifier les patients à risque	64
4.1.2.1. Régime végétarien et végétalien	66
4.1.2.2. Nourrissons et enfants de mères allaitantes végétaliennes.....	68
4.1.2.3. Malabsorption.....	71
4.1.2.4. Maladie de Biermer	72
4.1.2.5. Syndrome de non dissociation de la vitamine B ₁₂ de ses protéines porteuses.....	73
4.1.2.6. Patients âgés.....	74
4.1.2.7. Maladies héréditaires du métabolisme de la vitamine B ₁₂	76
4.1.2.8. Autres	76
4.2. Prise en charge des manifestations orales par le chirurgien-dentiste	77
4.3. Démarche diagnostique devant une carence en vitamine B ₁₂	79
4.4. Moyens de supplémentation	81
5. CONCLUSION	84
RÉFÉRENCES BIBLIOGRAPHIQUES	86
WEBOGRAPHIE	93

DREISTADT Anaïs – **Carence en vitamine B₁₂ et santé orale**

Nancy 2019 : 103 pages ; 18 figures ; 11 tableaux

Th. : Chir.- Dent. : Nancy 2019

Mots-clefs :

- carence en vitamine B₁₂
- santé orale
- prévention
- odontologie

Résumé :

La carence en vitamine B₁₂ peut prendre du temps à s'installer mais engendre des problèmes hématologiques, neurologiques et épithéliaux pouvant devenir grave. Ces manifestations orales constituent l'élément déclencheur d'une recherche approfondie d'un déficit de vitamine B₁₂. Il est donc important en tant que chirurgien-dentiste de savoir détecter ces symptômes buccaux afin de prendre en charge précocement nos patients.

Dans un premier temps, nous exposerons à l'aide d'une revue de littérature les conséquences sur la sphère oro-faciale d'un déficit en vitamine B₁₂. Puis, nous identifierons les patients à risque en fonction des anomalies retrouvées au cours du métabolisme de cette vitamine. Pour finir, nous détaillerons leur prise en charge par le chirurgien dentiste ainsi que les moyens de supplémentation.

Membres du jury :

Pr. J.-M. MARTRETTE	Doyen de la Faculté	Président
<u>Dr. K. YASUKAWA</u>	<u>Maître de Conférences des Universités</u>	<u>Directeur de Thèse</u>
Dr. C. EGLOFF-JURAS	Maître de Conférences des Universités	Juge
Dr D. JOSEPH	Maître de Conférences des Universités	Juge

Adresse de l'auteure :

Anaïs DREISTADT
Rue des Peupliers,
57170 DÉDELING

Jury : Président : J.M. MARTRETTE – Professeur des universités
 Juges : D. JOSEPH – Maître de conférences des universités
 K. YASU-KAWA – Maître de conférences des universités
 C. EGLOFF-JURAS – Maître de conférences des universités

Thèse pour obtenir le diplôme d'État de docteur en chirurgie dentaire

Présentée par : **Madame DREISTADT Anaïs**

Née à : Saint-Avold (Moselle)

le 15 juin 1993

et ayant pour titre : «Carence en vitamine B12 ET santé orale».

Le président du jury

J.M. MARTRETTE



Le doyen,
de la faculté d'odontologie de Lorraine



FACULTÉ
D'ODONTOLOGIE
DE LORRAINE
J.M. MARTRETTE

autorise à soutenir et imprimer la thèse 10863

NANCY, le 13 SEP. 2019

Le président de l'université de Lorraine



UNIVERSITÉ DE LORRAINE
Le président
P. MUTZENHARDT