



**HAL**  
open science

# L'augmentation osseuse tridimensionnelle par la technique sandwich

Sarah Idrissi El Bouzaidi

► **To cite this version:**

Sarah Idrissi El Bouzaidi. L'augmentation osseuse tridimensionnelle par la technique sandwich. Sciences du Vivant [q-bio]. 2019. hal-03298046

**HAL Id: hal-03298046**

**<https://hal.univ-lorraine.fr/hal-03298046v1>**

Submitted on 23 Jul 2021

**HAL** is a multi-disciplinary open access archive for the deposit and dissemination of scientific research documents, whether they are published or not. The documents may come from teaching and research institutions in France or abroad, or from public or private research centers.

L'archive ouverte pluridisciplinaire **HAL**, est destinée au dépôt et à la diffusion de documents scientifiques de niveau recherche, publiés ou non, émanant des établissements d'enseignement et de recherche français ou étrangers, des laboratoires publics ou privés.



## AVERTISSEMENT

Ce document est le fruit d'un long travail approuvé par le jury de soutenance et mis à disposition de l'ensemble de la communauté universitaire élargie.

Il est soumis à la propriété intellectuelle de l'auteur. Ceci implique une obligation de citation et de référencement lors de l'utilisation de ce document.

D'autre part, toute contrefaçon, plagiat, reproduction illicite encourt une poursuite pénale.

Contact : [ddoc-thesesexercice-contact@univ-lorraine.fr](mailto:ddoc-thesesexercice-contact@univ-lorraine.fr)

## LIENS

Code de la Propriété Intellectuelle. articles L 122. 4

Code de la Propriété Intellectuelle. articles L 335.2- L 335.10

[http://www.cfcopies.com/V2/leg/leg\\_droi.php](http://www.cfcopies.com/V2/leg/leg_droi.php)

<http://www.culture.gouv.fr/culture/infos-pratiques/droits/protection.htm>

**ACADÉMIE DE NANCY-METZ  
UNIVERSITÉ DE LORRAINE  
FACULTÉ D'ODONTOLOGIE**

ANNÉE 2019

N°10996

**THÈSE**

Pour le

**DIPLÔME D'ÉTAT DE DOCTEUR EN CHIRURGIE DENTAIRE**

Par

**Sarah IDRISSI EL BOUZAI - ABARKANE**

Née le 9 juillet 1992 à CHENOVE (Côte D'Or)

**L'AUGMENTATION OSSEUSE TRIDIMENSIONNELLE PAR  
LA TECHNIQUE SANDWICH**

Présentée et soutenue publiquement le 17 décembre 2019

Examineurs de la thèse

Pr. P. AMBROSINI

Professeurs des Universités

Président

Directeur de thèse

Dr. D. JOSEPH

Maître de Conférences

Juge

Dr. D. DROZ

Maître de Conférences

Juge

Dr. N. PAOLI

Enseignante universitaire

Juge

Praticien Attaché

*Par délibération en date du 11 décembre 1972, la Faculté de Chirurgie Dentaire a arrêté que les opinions émises dans les dissertations qui lui seront présentées doivent être considérées comme propres à leurs auteurs et qu'elle n'entend leur donner aucune approbation ni improbation.*





Président : Professeur Pierre **MUTZENHARDT**

Doyen : Professeur Jean-Marc **MARTRETTE**

Vice-Doyens : Dr Céline CLEMENT – Dr Rémy BALTHAZARD – Dr Anne-Sophie VAILLANT

Membres Honoraires : Dr L. BABEL – Pr. S. DURIVAUX – Pr A. FONTAINE – Pr G. JACQUART – Pr D. ROZENCWEIG - Pr ARTIS - Pr M. VIVIER

Doyens Honoraires : Pr J. VADOT, Pr J.P. LOUIS

Professeur émérite : Pr M-P FILLEUL

<b>Département odontologie pédiatrique</b> <b>Sous-section 56-01</b>	Mme	<b>DROZ Dominique</b>	Maître de conférences *
	Mme	JAGER Stéphanie	Maître de conférences *
	M.	PREVOST Jacques	Maître de conférences
	Mme	HERNANDEZ Magali	Maître de conférences *
	M.	LEFAURE Quentin	Assistant
	Mme	HOMBOURGER Morgane	Assistante
<b>Département orthopédie dento-faciale</b> <b>Sous-section 56-01</b>	M.	<b>VANDE VANNET Bart</b>	Maître de conférences associé *
	Mme	SENG Marilyne	Assistante *
<b>Département prévention, épidémiologie, économie de la santé, odontologie légale</b> <b>Sous-section 56-02</b>	Mme	<b>CLÉMENT Céline</b>	Maître de conférences *
	M.	BAUDET Alexandre	Assistant *
	Mme	NASREDDINE Greyce	Assistante
<b>Département parodontologie</b> <b>Sous-section 57-01</b>	M.	<b>AMBROSINI Pascal</b>	Professeur des universités *
	Mme	BISSON Catherine	Maître de conférences *
	M.	JOSEPH David	Maître de conférences *
	M.	LACH Patrick	Assistant
	Mme	MAYER-COUPIN Florence	Assistante
	Mme	PAOLI Nathalie	Enseignante univ. – praticien attachée
<b>Département chirurgie orale</b> <b>Sous-section 57-01</b>	Mme	<b>GUILLET-THIBAUT Julie</b>	Maître de conférences *
	M.	BRAVETTI Pierre	Maître de conférences
	Mme	PHULPIN Bérengère	Maître de conférences *
	M.	CLERC Sébastien	Assistant*
	M.	VEYNACHTER Thomas	Assistant
	Mme	KICHENBRAND Charlene	Enseignante univ. – praticien attachée*
<b>Département biologie orale</b> <b>Sous-section 57-01</b>	M.	<b>YASUKAWA Kazutoyo</b>	Maître de conférences *
	M.	MARTRETTE Jean-Marc	Professeur des universités *
	Mme	EGLOFF-JURAS Claire	Maître de conférences *
<b>Département dentisterie restauratrice, endodontie</b> <b>Sous-section 58-01</b>	M.	<b>MORTIER Éric</b>	Professeur des universités *
	M.	AMORY Christophe	Maître de conférences
	M.	BALTHAZARD Rémy	Maître de conférences *
	M.	ENGELS-DEUTSCH Marc	Professeur des universités *
	M.	VINCENT Marin	Maître de conférences*
	Mme	GEBHARD Cécile	Assistante
	M.	GRABER Clément	Assistant
	M.	GIESS Renaud	Assistant *
<b>Département prothèses</b> <b>Sous-section 58-01</b>	M.	<b>DE MARCH Pascal</b>	Maître de conférences
	M.	SCHOUVER Jacques	Maître de conférences
	Mme	VAILLANT Anne-Sophie	Maître de conférences *
	Mme	CORNE Pascale	Maître de conférences *
	M.	CIESLAK Steve	Assistant
	M.	HIRTZ Pierre	Enseignant univ. – praticien attaché
	Mme	MOEHREL Bethsabée	Assistante
	M.	SYDA Paul-Marie	Assistant
	Mme	WILK Sabine	Assistante
	Mme	<b>STRAZIELLE Catherine</b>	Professeur des universités *
<b>Département fonction-dysfonction, imagerie, biomatériaux</b> <b>Sous-section 58-01</b>	Mme	MOBY (STUTZMANN) Vanessa	Maître de conférences *
	M.	SALOMON Jean-Pierre	Maître de conférences
	Mme	JANTZEN-OSSOLA Caroline	Assistante associée

**Souligné : responsable de département** \* temps plein

Mis à jour le 18/11/2019

**À Notre Président de thèse et directeur de thèse,  
Monsieur le Professeur Pascal AMBROSINI**

Docteur en Chirurgie Dentaire

Docteur de l'Université Henri Poincaré, Nancy-I

Habilité à diriger des Recherches

Professeur des Universités - Praticien Hospitalier

Responsable du département : Parodontologie

*Nous vous remercions de nous avoir fait l'honneur de présider notre thèse mais également de l'avoir diriger.*

*Nous sommes très reconnaissants pour votre grande disponibilité et votre présence durant ces années d'études.*

*Un remerciement particulier pour m'avoir soutenu et écouté lors de mes moments difficiles et de doute. C'est également grâce à vous que j'ai pu effectué mes premiers pas dans le monde de la dentisterie.*

*Veillez trouver dans ce travail l'expression de mes sentiments respectueux et de ma profonde considération.*

**À Notre Juge,**

**Monsieur le Docteur David JOSEPH**

Docteur en Chirurgie Dentaire

Maitre de conférence des Universités - Praticien Hospitalier

Sous section : Parodontologie

CES de Technologie des matériaux utilisés en art dentaire

CES de Parodontologie

CES de Prothèse fixée

Diplôme de parodontologie et d'implantologie clinique de Nancy

*Nous vous remercions d'avoir accepté de faire partir des membres du jury.*

*Nous avons apprécié l'esprit pédagogue que vous dégagez, merci pour votre enseignement et pour la confiance accordée durant les stages cliniques passés auprès de vous.*

*Veillez trouver ci-joint le témoignage de ma grande sympathie et de ma réelle reconnaissance.*

**À Notre Juge,**

**Madame le Docteur PAOLI Nathalie**

Docteur en chirurgie dentaire

Enseignante universitaire – Praticien hospitalier

Sous section : Parodontologie

*Nous vous remercions d'avoir accepté de faire partie des membres du jury.*

*Nous avons apprécié le temps que vous accordez aux élèves et le partage de votre enthousiasme et de vos expériences, durant ces années d'enseignements. Vous nous avez toujours soutenus en vantant nos ambitions et nos qualités.*

*J'ai toujours une petite pensée pour vous lorsque je réalise des sutures en sursey croisé, la première fois que j'en ai réalisé un, c'était avec vous.*

*Veillez trouver ci-joint l'expression de ma gratitude et de mon estime.*

À Notre Juge,

**Madame le Docteur DROZ-DESPREZ Dominique**

Docteur en Chirurgie Dentaire

Docteur de l'université Henri Poincaré Nancy

Maître de Conférences – Praticien Hospitalier

Responsable du département d'odontologie pédiatrique

*Nous vous remercions d'avoir accepté de faire partie des membres du jury de thèse.*

*J'ai eu un réel plaisir à travailler à vos côtés, notamment lors de votre optionnel en 3<sup>ème</sup> année ou lors de nos semaines de garde un peu plus tard.*

*Vous m'avez beaucoup appris, et j'aurai aimé en apprendre davantage auprès de vous. Merci pour tout.*

*Je tenais à vous remercier particulièrement pour m'avoir soutenue durant mes années d'études, et plus précisément lors de mes moments difficiles. Merci d'avoir pris des nouvelles de mon père, lorsqu'il se battait courageusement contre sa maladie.*

*Veuillez trouver ici l'expression de notre sincère gratitude, et de notre estime.*

Louanges à **Allah** qui m'a guidé sur ce chemin et m'a permis d'accomplir tout cela. Je n'aurai pu être guidé si Allah ne l'avait pas fait pour moi. Louanges à Allah pour tous les Bienfaits qu'il m'a accordé : ceux dont j'ai connaissance et ceux que j'ignore.

*« Ne remercie pas Allah celui qui ne remercie pas les gens »*

**À Mamounette**, ces remerciements ne peuvent commencer sans une pensée pour toi. Merci pour tout tes sacrifices et ton amour inconditionnel. Je te suis infiniment reconnaissante de tout ce que tu as fait pour moi, aucuns mots ne seront jamais suffisants pour te le dire. Je ne te remercierai jamais assez pour tout ce que tu m'as donné et si je suis devenue ce que je suis aujourd'hui, c'est en parti grâce à toi. Merci d'avoir toujours été derrière moi, et de m'avoir donné l'envie de réussir, tu as toujours su avoir les mots qu'il fallait pour me permettre de donner le meilleur de moi même. Tu es tellement courageuse, une femme exemplaire pour moi. Si tu savais à quel point Je t'aime ma petite mamounette d'amour. Je donnerai ma vie pour la tienne.

**À Papounet**, tu nous as quitté avant même d'avoir pu voir ce que je suis devenue, j'espère que de la où tu es, tu es fière de ce que je suis. Ton absence me ronge et devient pesante au fil des jours, mais l'espoir de te retrouver dans l'au delà un jour, me reconforte. Tu es la personne la plus courageuse que je connaisse, tu t'es battu jusqu'à ton dernier souffle comme un héros. Toujours le sourire Masha'Allah. Je donnerai tout pour t'entendre m'appeler une dernière fois ma puce ou t'entendre me dire une dernière fois que je suis la prunelle de tes yeux, comme tu avais l'habitude de si bien le faire. Tu me manques terriblement. Je te dédis pleinement cette réussite mon petit Papou d'amour, toi qui souhaitait tellement que je devienne dentiste. Allah y Rahmek Abbi. Je t'aime.

**À Youssef**, mon grand frère, merci pour ces encouragements tout au long de ces études. Merci d'avoir cru en moi, et de m'avoir toujours soutenu et aidé. À nos belles années passées ensemble, à se chamailler mais également à partager de bons moments et surtout des fous rires. Tu as été le grand frère idéal.

À **Sofiane**, mon petit frère, mon petit bonhomme, mon acolyte de tous les jours, celui qui me ruine sans scrupule avec tous ses achats. Merci d'avoir toujours eu un mot ou un geste pour me réconforter, et surtout merci pour tes blagues à deux balles. Tu me rappelles tellement papa, tu lui ressembles vraiment, aussi bien physiquement que par ta manière d'être et de faire, je retrouve une part de lui en toi, et je me dis qu'en quelque sorte il est encore bien parmi nous.

À **Oussama**, mon Mari. Je ne remercierai jamais assez Allah de t'avoir mis sur mon chemin et de nous avoir accordé un avenir commun. Tu as été un soutien infallible durant toutes ces années, et tu es maintenant le pilier sur lequel repose ma vie. Je ne peux l'imaginer sans toi à mes côtés. Merci pour tout l'amour et la confiance que je lis dans tes yeux. Notre couple a grandi en même temps que l'achèvement de nos années d'études, tu as été présent à mes côtés du début à la fin et aucun remerciement ne sera suffisant. Incha'Allah le meilleur reste à venir. Je t'aime.

À **Mouss**, mon soutien quotidien, merci pour tes encouragements depuis toute petite. Merci d'avoir été comme un deuxième père pour moi, de m'avoir poussé à devenir meilleure chaque jour. À **Ouafae**, toujours une oreille pour m'écouter et des mots pour me réconforter, un remerciement particulier pour ta participation et ton dévouement pour faire de mon mariage, celui de mes rêves. À **Sofia**, la petite sœur que je n'ai pas eu et celle que je chérirai à jamais, on est ensemble. **Yanis**, mon gars sur qui est la tendresse incarnée, enfin bref ma petite famille marseillaise adorée, un soutien sans relâche depuis de nombreuses années.

À **Hassan**, mon oncle, merci pour ton soutien et tes encouragements au quotidien. J'espère que tu seras fière de cette thèse, toi qui m'en parlais chaque jour. Merci pour ta présence et ton amour. Puisses Dieu t'accorder la guérison de tous tes maux.

À **mes beaux parents, mes belles sœurs**, merci de m'avoir accueilli comme l'une des vôtres, merci pour ces bons moments passés avec vous les samedi soir. Un remerciement particulier à ma belle maman, merci de m'aider dans mes journées de boulot et de nous souhaiter le meilleur chaque jour.



À **Enda**, ma meilleure, par quoi commencer et que dire de toi? J'ai passé mes plus belles années d'études auprès de toi, vraiment quand j'y repense, je me dis que ces études m'ont apporté le métier de mes rêves mais également une amie, une confidente, ainsi qu'une soeur. Merci pour tout nos fous rires, nos sorties, nos soirées au QG avec tes papouilles, ainsi que nos nuits blanches à réviser et à essayer de s'encourager mutuellement pour éviter au maximum les rattrapages. On a vraiment tout partagé, et j'espère incha'Allah qu'on partagera encore bien plus, avec nos petites vies de Madame et de Maman. J'espère réellement que nos projets communs aboutiront Incha'Allah. Tic & Tac c'est nous et ça le restera à jamais Incha'Allah.

À **Fathia**, mon chaton, merci pour tes précieux conseils qui m'ont guidé plus d'une fois, merci de m'avoir soutenu dans les moments les plus difficiles de ma vie. Merci pour tes nombreuses relectures et corrections de ma thèse, qu'est ce que sa sert d'avoir une amie professeur tout de même. Une amitié récente mais tellement chère à mes yeux. À nos belles années d'amitiés futures à venir Incha'Allah.

À **Mes Gonzes Latines, Sarah, Malika, Hesma, Enda**, merci d'avoir rendu ces années d'études si facile, on a formé notre petite famille « Provençal », une famille qui nous a permit de s'encourager, de s'entraider, et de se soutenir dans les bons moments comme dans les mauvais. Je retiens tellement de bons souvenirs partager avec vous, et j'espère Incha Allah que notre relation restera la même. Je vous souhaite le bonheur, vous être des personnes avec un cœur en Or.

À **Sofian & Nadia**. Sofian, Merci de m'avoir encourager à déposer cette fameuse lettre qui m'a permit d'accéder au métier de mes rêves. Nadia, une belle rencontre, merci pour tes précieux conseils du début à la fin.

À **Imen, Linda, Ines, Yahya, Yassine, Ayyoub, Kahan**, Merci pour les bons moments passés près de vous, nos fameuses soirées cafet à débattre de tout et de rien. Nos repas ramadanesques et nos soirées jeux qui vont énormément me manquer, je vous souhaite à tous le meilleur.

À **Morgane**, mon binôme depuis la P2. Ces études nous les avons commencé ensemble et c'est ensemble qu'on les termine. Merci pour ton soutien et tes heures d'écoute dans mes moments de peine. Mes aventures avec Papa & Maman, tu les as vécu avec moi et pour ça, je ne te remercierai jamais assez. Je te souhaite le meilleur.

À **Anne-Laure**, notre amitié depuis le début, et ce j'espère encore pour de nombreuses années. Une belle personne, toujours prête à aider ses amies.

À **Raja**, merci pour ces belles années d'amitié. Et Bienvenue à ta princesse Firdaws, puisses Allah te combler de ses biens faits Incha'Allah.

À **Myriam N**, de belles années d'amitié depuis le collège, des fous rires, des disputes mais malgré ça toujours présente. Merci à tes parents pour leur soutien et pour leur accueil toujours chaleureux.

À **Philippe & Mélanie**, mes acolytes, merci de m'avoir pris sous vos ailes et de m'avoir donné le meilleur. Merci de m'avoir guidé et de me guider encore dans ma pratique.  
À mon petit **Zack**, merci pour ces nombreux fous rires et ces parties de football interminables du dimanche après-midi.

L'AUGMENTATION OSSEUSE TRIDIMENSIONNELLE PAR LA  
TECHNIQUE SANDWICH

# **SOMMAIRE**

**LISTE DES FIGURES.**

**LISTES DES TABLEAUX.**

**INTRODUCTION**

## **1. La Technique Sandwich**

### **1.1. Définition et intérêts**

1.1.1. Coffrage simple

1.1.2. Double coffrage

1.1.3. Triple coffrage

### **1.2. Dans quel cas ?**

#### **1.2.1. Indications**

#### **1.2.2. Contre indications**

1.2.2.1. Contre-indications absolues

1.2.2.2. Contre-indications relatives

1.2.2.3. Contre-indications locales

### **1.3. Avantages**

### **1.4. Inconvénients**

### **1.5. Complications**

### **1.6. Limites**

## **2. Technique chirurgicale**

### **2.1. Principe**

### **2.2. Protocole opératoire**

### **2.3. Augmentation verticale**

### **2.4. Augmentation horizontale**

### **3. Evaluation comparative par rapport aux différentes techniques : analyse de la bibliographie**

#### **3.1. Les différentes techniques d'augmentation osseuse**

- 3.1.1. Greffes d'apposition en bloc
- 3.1.2. Greffe par coffrage
- 3.1.3. Expansion crestale
- 3.1.4. Régénération osseuse guidée

#### **3.2. Analyse de la littérature**

#### **3.3. Analyse des études comparatives**

- 3.3.1. Etude CHIAPASCO (79) : Distraction osseuse VS Onlay
- 3.3.2. Etude ELO (30) : Distraction Osseuse Vs Technique de greffe Onlay
- 3.3.3. Etude de BIANCHI : Distraction Osseuse Vs Technique Sandwich
- 3.3.4. Etude CHIAPASCO (79) : Distraction Osseuse VS Régénération Osseuse Guidée
- 3.3.5. Etude de FELICE : Greffe en onlay VS Technique Sandwich
- 3.3.6. Conclusions des études

**CONCLUSION**

**BIBLIOGRAPHIE**

**ANNEXE**

**TABLE DES MATIERES**

## LISTES DES FIGURES

Figure 1 Résorption osseuse centrifuge de la mandibule au cours du temps, chez un patient édenté totalement (source : Hupp J, 2019) .....	22
Figure 2 Coffrage simple (source : Pierrefeu A, 2012) .....	23
Figure 3 Double Coffrage (source : Pascual, D 2014).....	24
Figure 4 Triple coffrage (source : Tulasne J-F 2012) .....	25
Figure 5 Création de pertuis, (source : Pierrefeu A – 2012) .....	27
Figure 6 Les différentes couches d'os apposées lors de la technique sandwich, (source : Jensen – OT, 2006) .....	28
Figure 7 Déficit alvéolaire vertical (Kamina, 2006) .....	29
Figure 8 Déficit horizontal (Kamina, 2006) .....	29
Figure 9 Déhiscence et fenestration, (source : Pandula V, Juniordentist.com 2019 (95) .....	30
Figure 10 Illustration de la réalisation d'un trait d'ostéotomie oblique (source : Lopez JL 2011) .....	39
Figure 11 : Classe de résorption de Cawood et Howell, d'après l'ouvrage « chirurgie dentaire ».....	39
Figure 12 : Zone de prélèvement rétro molaire, (source : maxillo.saintlouis.fr).....	45
Figure 13 Illustration d'un prélèvement ramique, (source : Toscano, 2010) .....	46
Figure 14 : Zone de prélèvement mentonnier, (source : maxillo.saintlouis.fr) .....	47
Figure 15 : Prélèvement parasymphysaire, (source : Tordjman-H).....	47
Figure 17 Tracé sulculaire, complété par 2 incisions de décharges, (source : Tulasne JF, 2004) .....	49
Figure 18 Voie d'abord vestibulaire (source : Tulasne JF, 2004) .....	50
Figure 19 Incision intra sulculaire, (source: Capelli, 2003) .....	51
Figure 20 incision gingivale (source: Capelli, 2003) .....	51
Figure 21 incision crestale (Source : Capelli M, 2003) .....	52
Figure 22 Levée du lambeau muco périosté (source : cas du PR.Boutault – F).....	53
Figure 23 Ostéotomie au piezzotome, (source : cas du PR.Boutault, F) .....	53
Figure 24 Tracé d'ostéotomie, (source : Piral T, 2013) .....	54
Figure 25 Illustration de la règle des 5's, (source : Toscano, 2010).....	55
Figure 26 Mobilisation du bloc osseux, (source : CAS DU PR.Boutault, F) .....	56
Figure 27 Suture avec du fil résorbables, source : cas du PR.Boutault, F).....	56
Figure 28 Sutures au fil résorbables, en deux plans (source: Tulasne, 2004) .....	57
Figure 29 Création des pertuis, (source : Pierrefeu A, 2012).....	58
Figure 30 Modelage des blocs osseux, (source : Pierrefeu, A, 2012) .....	58
Figure 31 Vue occlusale et Vue vestibulaire du positionnement des fragment osseux (source : Gluckman-H, Du Toit- J, 2015) .....	59
Figure 32 Vue occlusale et Vue vestibulaire (source : Gluckman-H, Du Toit- J, 2015) .....	59
Figure 33 Comblement de l'espace inter-cortical, (source : Gluckman-H, Du Toit- J, 2015) .....	60
Figure 34 Mise en place d'une membrane, (source : Gluckman-H, Du Toit- J, 2015) .....	60
Figure 35 Vue vestibulaire et Vue Occlusale des sutures (source : Gluckman-H, Du Toit- J, 2015) .....	61
Figure 36 Pansement compressif pour prévenir la formation d'un hématome (source : Tulasne 2004) .....	62
Figure 37 Augmentation osseuse verticale par la technique sandwich, (source : Rachmiel A - 2018).....	63

Figure 38 Les différentes greffes d'apposition de bloc (Wang HL, 2015) .....	68
Figure 39 Arbre décisionnel du choix de la technique d'augmentation osseuse pour un édentement unitaire au maxillaire .....	75
Figure 40 Arbre décisionnel du choix de la technique d'augmentation osseuse pour un édentement partiel au maxillaire.....	75
Figure 41 Arbre décisionnel du choix de la technique d'augmentation osseuse pour un édentement unitaire à la mandibule.....	76
Figure 42 Arbre décisionnel du choix de la technique d'augmentation osseuse pour un édentement partiel à la mandibule.....	76

## LISTE DES TABLEAUX

Tableau 1: Avantages et inconvénients des différentes techniques chirurgicales d'augmentation osseuse.....	74
--	----



## INTRODUCTION

De nos jours, la demande des patients a augmenté, y compris les progrès en matière de réhabilitation prothétique qui sont devenus incontestables. Assurément, l'implantologie représente aujourd'hui une approche thérapeutique des plus intéressantes et des plus novatrices en dentisterie, puisqu'elle permet au patient de retrouver une fonctionnalité et un esthétisme sans avoir recours à une prothèse amovible.

Ces implants répondent à de nombreuses situations cliniques, cependant le taux de succès implantaire peut être compromis par une quantité d'os insuffisante dans la zone d'implantation. En effet, la mise en place d'implants n'est pas toujours réalisable en première intention. Des chirurgies pré-implantaires pour accroître le volume osseux disponible sont donc nécessaires afin de garantir un environnement osseux idéal, y compris une hauteur suffisante entre le nerf alvéolaire inférieur et la crête alvéolaire.

La stabilité primaire d'un implant est essentielle à son succès et ce dernier passe par son ostéointégration. Pour cela, un volume osseux adéquat en hauteur et en épaisseur est fondamental à la mise en place d'un implant dans de bonnes conditions. Dans la plupart du temps, il est nécessaire d'inclure dans son plan de traitement, une étape relative à l'environnement osseux de la zone à implanter, et celle-ci passe le plus souvent par une régénération osseuse. De nombreuses techniques d'augmentation osseuse sont couramment utilisées pour reconstruire un volume osseux suffisant en vue d'une implantation.

La technique Sandwich est un procédé chirurgical d'augmentation osseux qui utilise des fragments d'os autogènes issus de prélèvements extra ou intra oral, positionnés de part et d'autre du défaut osseux, de façon à réaliser un coffrage. Cet espace est comblé par du matériau autogène ou allogène, l'ensemble étant recouvert d'une membrane. Il a été prouvé que l'autogreffe (greffe d'os provenant de l'individu lui-même et prélevée sur un autre site) semble donner les meilleurs résultats en raison d'une biocompatibilité parfaite.

Il s'agit de l'une des techniques permettant d'améliorer le quotidien des patients édentés avec des déficits osseux, en favorisant la pose d'implant et ainsi améliorant la rétention et la stabilisation de leur prothèse, dans le but final de leur garantir ainsi une meilleure qualité de vie.

Ce travail a pour but de présenter la technique sandwich dans son ensemble. Pour ce faire nous allons dans une première partie définir la Technique Sandwich avec ses indications, ses avantages et ses inconvénients.

Dans une seconde partie, nous définirons les principes de cette technique, puis nous étudierons le protocole chirurgical de la technique sandwich, notamment en définissant les différents sites de prélèvements.

Pour finir, nous nous appliquerons à décrire les différentes techniques permettant une augmentation de la crête osseuse mandibulaire : Régénération Osseuse Guidée, la Distraction Osseuse, la technique Inlay. Enfin, en s'appuyant sur la littérature, nous allons étudier et comparer les différentes techniques d'augmentation osseux dans le sens horizontal et vertical, afin d'orienter le praticien vers la technique chirurgicale la plus adaptée en fonction de la situation clinique.

# **1 La Technique Sandwich**

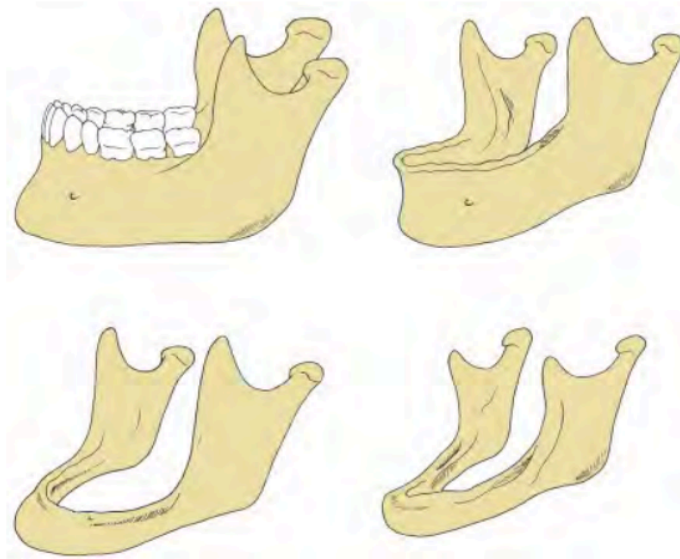
## **1.1 Définition et intérêts**

L'implantologie est aujourd'hui l'alternative de choix pour le remplacement des dents manquantes, qu'ils s'agissent d'édentement unitaire, multiple ou total. Pour cela un volume osseux suffisant est nécessaire pour placer et/ou stabiliser un implant dentaire en vue d'une réhabilitation esthétique et fonctionnelle parfaite. L'objectif étant de parvenir à obtenir un volume osseux adéquat, permettant ainsi la mise en place d'implants de dimensions ajustées.

En effet, la perte des dents s'accompagne d'une résorption physiologique du support osseux, variant selon l'origine de la perte de l'organe dentaire mais également selon la région concernée. Cette résorption osseuse est d'autant plus importante lors d'un processus infectieux, notamment dans le cas de maladie parodontale par exemple, ou suite à un traumatisme dentaire.

D'après les travaux de Schropp et Coll en 2003, cette résorption post-extractionnelle peut atteindre 50% du volume osseux total après un an. En effet, ce phénomène est particulièrement marqué à la mandibule lors de la première année suivant l'édentement puis se ralentit au rythme de 0.3 à 0.5 mm/an (Buser 1993) et peut aller jusqu'à une perte équivalente à 60% de sa hauteur initiale (Ulm 1992). L'involution de l'os alvéolaire fait suite à la perte de stimulations transmises via le ligament desmodontal des dents.

D'un point de vue morphologique, l'évolution de la résorption est centripète au maxillaire et centrifuge à la mandibule, excepté la région incisive où elle est plutôt centripète. Cette résorption osseuse est également chronique, irréversible, progressive et cumulative, plus marquée au niveau de la région mandibulaire postérieure qu'au maxillaire et jusqu'à quatre fois plus rapide qu'en antérieure (Anitua 2013).



**Figure 1 Résorption osseuse centrifuge de la mandibule au cours du temps, chez un patient édenté totalement (source : Hupp J, 2019)**

Wang Hom-Lay, chirurgien dentiste diplômé de Taïwan et responsable du département de parodontologie de la faculté de chirurgie dentaire du Michigan, est à l'origine de nombreux articles publiés dans le journal d'implantologie oral. Il a notamment décrit pour la première fois en 2004, à l'aide des ses collaborateurs, une technique permettant la régénération osseuse : on parle de Technique Sandwich ou Sandwich Bone Augmentation (Wang HL 2018).

La Technique Sandwich, est une variante de la technique de reconstruction en trois dimensions de KHOURY (Khoury 2019), qui consiste à réaliser un coffrage du mélange biomatériau et os autogène, mis en place contre la surface osseuse résiduelle présente à l'aide de fragments osseux prélevés sur le patient, le tout étant recouvert d'une membrane qui servira de barrière empêchant ainsi la colonisation des cellules épithéliales et conjonctives, pour favoriser celle des ostéoblastes.

L'intérêt principal du coffrage permet d'ancrer l'implant au niveau de son apex et de ses parois latérales dans l'os cortical garantissant une excellente stabilité primaire. Cependant il fragilise tout de même la mandibule du fait du double prélèvement ramique nécessaire à la réalisation de cette technique chirurgicale (Tulasne JF 2012).

D'après PIERREFEU, cette technique permet de reconstruire des atrophies mandibulaires postérieures, on retrouve 3 cas :

- coffrage simple
- double coffrage
- triple coffrage

Pour PIERREFEU, les avantages de la technique de coffrage sont ceux de la régénération osseuse guidée, combinée à l'utilisation de greffons autologues. L'inconvénient principal est lié à la difficulté de revascularisation du greffon pouvant conduire à un risque de résorption tardive. Le coffrage permet d'éviter l'envahissement du greffon par les tissus mous, et de stabiliser les copeaux osseux et le caillot sanguin (Pierrefeu 2012).

#### 1.1.1 Coffrage simple :

Cette technique permet de corriger une crête étroite, c'est à dire d'épaisseur faible mais de hauteur suffisante. Le bloc osseux est positionné sur le versant vestibulaire permettant ainsi d'augmenter le volume osseux dans cette direction et de corriger ce défaut horizontal afin d'obtenir une épaisseur satisfaisante pour positionner un implant de diamètre adéquat.

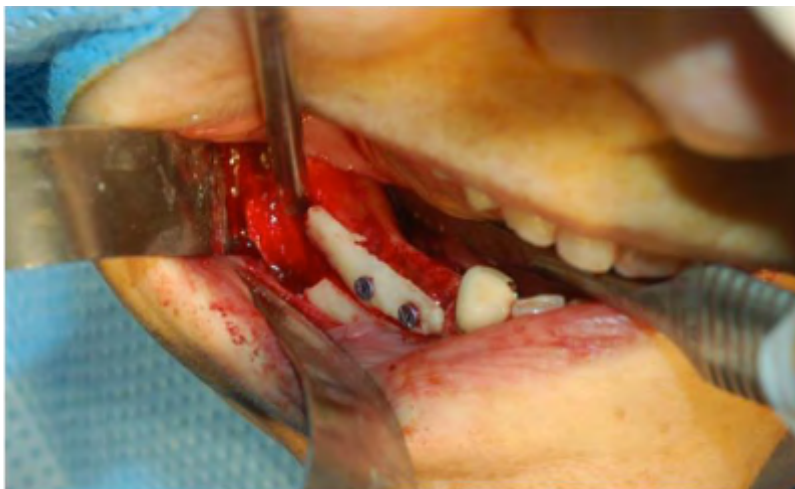

Figure 2 Coffrage simple (source : Pierrefeu A, 2012)

### 1.1.2 Double coffrage

Cette technique permet de corriger une crête de hauteur insuffisante, en cas de défaut vertical, en fixant les blocs osseux avec une plaque d'ostéosynthèse joint au rebord basilaire, permettant ainsi d'orienter la greffe par rapport à l'anatomie du patient. En effet, dans le cas où le patient présenterai un déficit plus ou moins prononcé en regard d'un des versants vestibulaire ou lingual, le bloc osseux sera positionné de façon à s'adapter à ce déficit dans le but de le corriger (Pascual D 2014).

Le gain bidimensionnel attendu de cette technique est l'intérêt majeur de cette technique, ce qui permettra de positionner des implants de longueur et de diamètre adéquats. Toutefois, un tel gain osseux oblige à un important décollement de tissus mous aussi bien sur le versant vestibulaire que sur le versant lingual, accompagné d'une périoplastie dans le but d'obtenir une fermeture étanche sans tension.

Afin d'éviter le phénomène d'ascension du plancher et de perte du vestibule, décrit par PASCUAL (66), il conseille de réaliser l'incision au niveau de la muqueuse kératinisée, le plus vestibulairement possible dans le but de limiter ce phénomène du côté vestibulaire. Etonnamment, ces 2 phénomènes se normalisent d'eux mêmes en 2 mois.

PASCUAL (66) constate 10% de résorption à 5 mois avec la technique de double coffrage. Ce résultat pourrait être amélioré par l'utilisation d'une membrane (résorbable ou non) ou d'un «toit» cortical (triple coffrage).

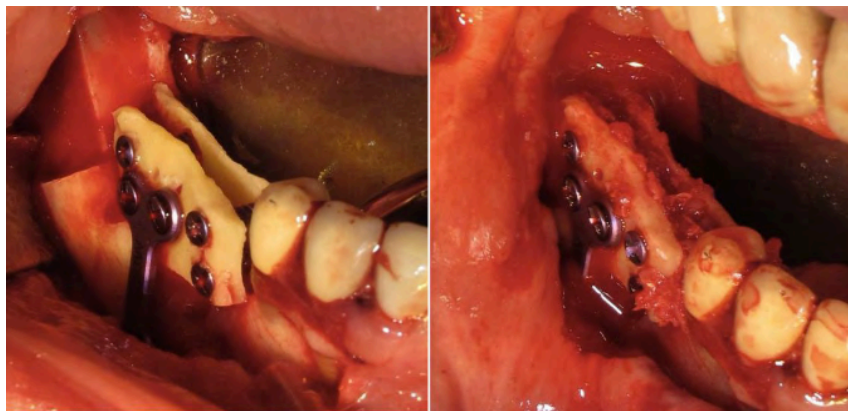


Figure 3 Double Coffrage (source : Pascual, D 2014)

### 1.1.3 Triple coffrage

Cette technique chirurgicale permet de corriger un défaut osseux mixte, ou seulement vertical. Sa seule différence avec la technique du double coffrage, est l'utilisation d'un fragment osseux supplémentaire qui permettra de couvrir le mélange bio oss et copeaux d'os autogènes afin de réduire la résorption de l'os particulaire en protégeant ce dernier sous un toit d'os cortical.

TULASNE (86) réalise le triple coffrage en utilisant des blocs osseux issus d'un prélèvement calvarial dans le but d'obtenir un os de forte densité en quantité importante. Il observe 4,2% d'échecs de prise de greffe (7 secteurs greffés sur 60), mais ne mentionne aucun taux de résorption. Toutefois, il observe un gain vertical moyen de 7.8mm (compris entre 4 et 14mm)

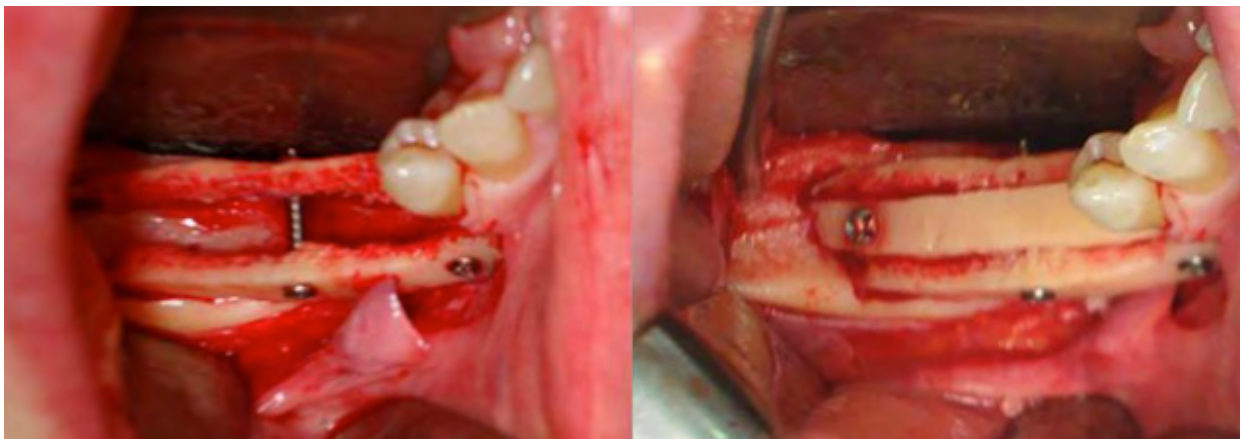


Figure 4 Triple coffrage (source : Tulasne J-F 2012)

Ces blocs d'os corticaux issus de prélèvements ramiques autogènes sont utilisés afin de donner une forme à la greffe mais surtout pour servir de coffrage au mélange constituant ainsi le corps du greffon. En raison de leur potentiel ostéogénique, les autogreffes sont toujours considérées comme la référence en matière de greffe osseuse. Les autres sources intra-orales d'os spongieux comprennent les os de la tubérosité maxillaire, du ramus mandibulaire et de la crête édentée.

Ces blocs osseux sont d'abord amincis à l'aide d'une râpe à os puis fixés à distance par des vis pour qu'un espace subsiste entre la crête atrophiée et le fragment cortical.

En effet, le fait d'amincir la corticale permettra de récupérer suffisamment de copeaux osseux qui serviront au comblement et à améliorer sa revascularisation.

Cet espace résiduel est rempli de biomatériau (Bio-oss) mélangé à de l'os autogène recueilli sur le patient lors du forage implantaire ou lors de la réalisation de pertuis.

L'os, ainsi obtenu, constitue une excellente source d'os autogène pour collecter un volume suffisamment important permettant de stabiliser l'implant. Ces blocs corticaux affinés jouent alors le rôle d'une membrane biologique.

Lors de la réalisation d'une greffe par la technique sandwich, le fragment osseux fera donc office de coffrage afin de permettre la régénération et donc l'ossification de la zone greffée. Ainsi, deux conditions sont primordiales : l'immobilité des blocs osseux et la qualité des surfaces de contact. En effet, afin de garantir le succès thérapeutique, il est indispensable de procéder à la fixation ferme des fragments osseux de part et d'autre du défaut osseux afin de stabiliser le caillot sanguin et le mélange d'os particulaire. La qualité des surfaces de contacts est également importante afin de garantir une vascularisation suffisante au greffon.

Pour corriger un volume osseux, il est possible d'utiliser des apports de matériaux naturels ou synthétiques, mais également de mélanger les deux. Le remodelage du matériau donneur et du tissu receveur est nécessaire afin de favoriser leur intégration selon les principes de réparation et de remodelage.

Plusieurs critères seront nécessaires au succès thérapeutique parmi lesquels la vascularisation du greffon grâce aux pertuis, son immobilité et ses propriétés physico-chimiques (comme la porosité ou les propriétés mécaniques) et biologiques (comme les capacités ostéogéniques, ostéoinductrices et ostéoconductrices).

Il est donc indispensable de créer des pertuis dans le but d'améliorer l'angiogenèse et favoriser la migration des cellules osseuses nécessaires à l'ostéogénèse. Les pertuis sont de petites perforations réalisées au niveau de la corticale, surface externe de l'os, à l'aide d'une fraise diamantée sur pièce à main chirurgicale.



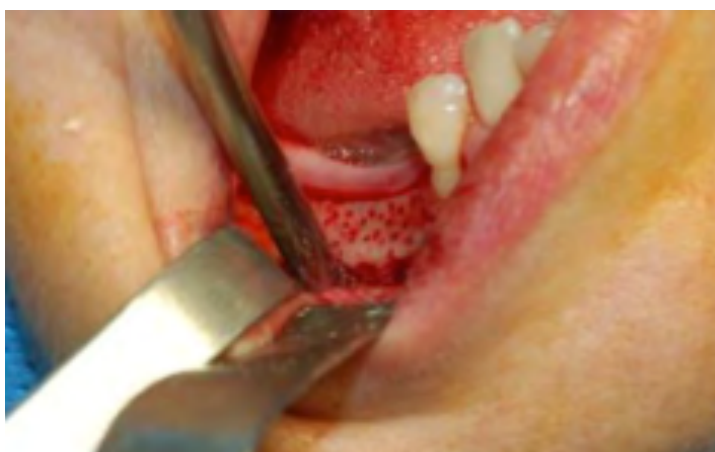

Figure 5 Création de pertuis, (source : Pierrefeu A - 2012)

La technique de l'augmentation osseuse en sandwich (SBA) est une forme de régénération osseuse guidée pouvant être utilisée simultanément avec la pose d'implant. La régénération de ce type de greffe atteint sa maturité au bout de 4 mois, permettant ainsi l'implantation dans d'excellentes conditions.

La technique sandwich a pour seul objectif le rapprochement de l'état initial par l'obtention d'un volume osseux suffisant permettant la stabilisation primaire de l'implant. Son intérêt réside dans le fait de simuler un environnement similaire à l'os natif.

L'idée est donc de placer deux différentes couches de greffes osseuses, spongieuses et corticales prélevées précédemment sur le patient, puis de les recouvrir d'une membrane barrière, créant ainsi une structure semblable à une section transversale d'os, avec les mêmes couches d'os présentes et disposées de la même manière.

Pour cela, un bref rappel sur l'aspect microscopique du tissu osseux et plus particulièrement de l'os alvéolaire semble nécessaire.

Le tissu osseux est constitué de deux types d'os :

- un os compact dit cortical qui constitue l'enveloppe externe
- un os spongieux, trabéculaire, au niveau interne

Concernant l'os alvéolaire, on distingue différents éléments:

- une corticale externe : qui est une couche d'os compact, plus étroite au niveau de la mandibule qu'au maxillaire et dont l'épaisseur augmente de plus en plus en

direction postérieur,

- une corticale interne : lame cribliforme ou paroi alvéolaire. Elle tapisse la cavité alvéolaire recevant les racines, on parle de l'alvéole proprement dite. Elle est constituée d'os fibreux et d'os lamellaire,
- la crête alvéolaire : est définie comme le bord cervical de l'os alvéolaire,
- les septas inter-radiculaires et inter-dentaires : constitués d'une couche peu dense d'os spongieux riche en trabéculations. L'os spongieux est généralement moins dense dans le secteur des molaires et de la branche montante que dans le secteur antérieur de la mandibule.

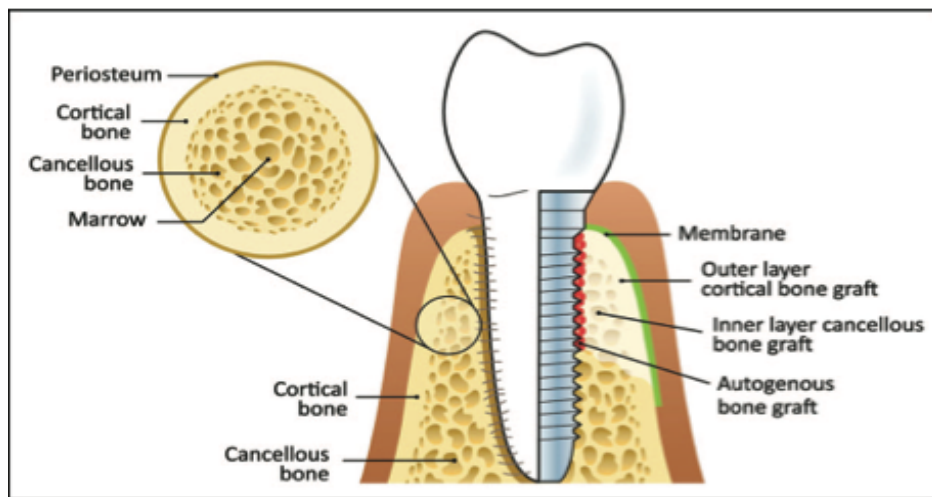


Figure 6 Les différentes couches d'os apposées lors de la technique sandwich, (source : Jensen – OT, 2006)

## 1.2 Dans quels cas

### 1.2.1 Indications

La technique sandwich est indiquée principalement dans les cas :

- de déficit alvéolaire vertical : il s'agit d'une perte osseuse en hauteur, dans le sens apico coronaire. Ce défaut résulte principalement d'une maladie parodontale.

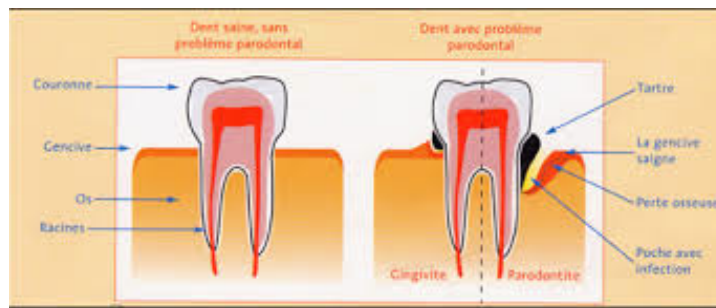


Figure 7 Déficit alvéolaire vertical (Kamina, 2006)

- de déficit alvéolaire horizontal : perte osseuse en épaisseur, dans le sens vestibulo linguale ou vestibulo palatin. La résorption est toujours plus importante en vestibulaire qu'en lingual compte tenu de la structure (os fasciculé) de la paroi vestibulaire et de sa finesse.

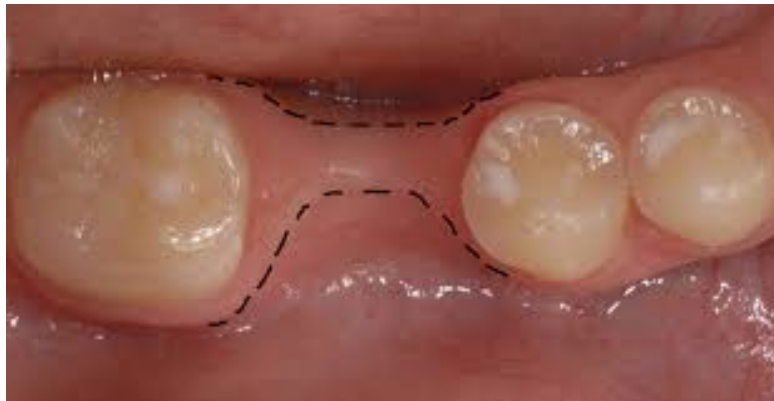

Figure 8 Déficit horizontal (Kamina, 2006)

- de déhiscence et fenestration : défaut osseux conduisant à une exposition de l'implant. On appelle fenestration, les parties isolées où la racine est mise à nue, et où sa surface n'est recouverte que par le périoste et par la gencive sous jacente avec un rebord intact. Elles prennent le nom de déhiscence, lorsque les parties isolées de la racine se prolongent jusqu'au rebord marginal.

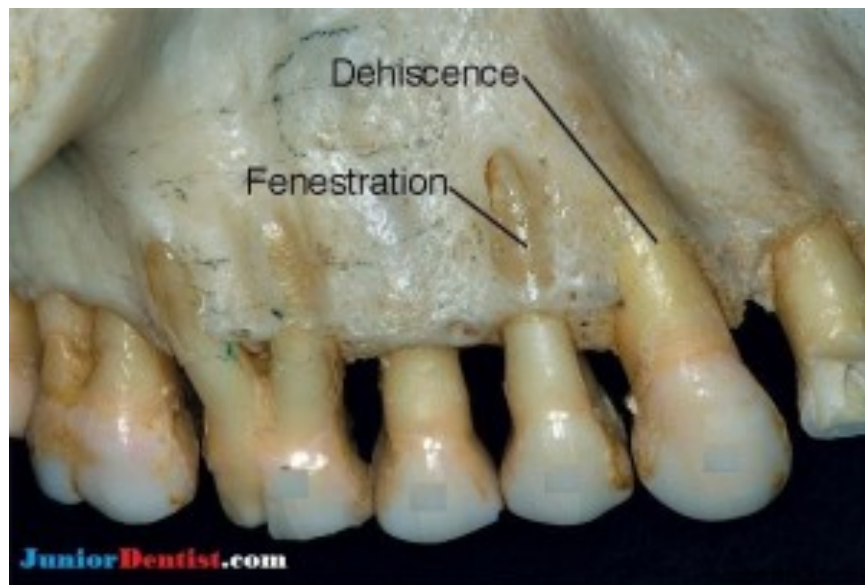

Figure 9 Déhiscence et fenestration, (source : Pandula V, Juniordentist.com 2019 (95))

- implantation immédiate : c'est à dire réaliser la pose de l'implant dans la même séance que l'extraction de la dent. Elle concerne principalement les dents monoradiculées, mais les scientifiques encouragent de plus en plus l'implantation immédiate après une extraction d'une dent pluriradiculée. En effet il est recommandé de réaliser des extractions implantations immédiates dès que l'occasion se présente, et ceci afin de préserver au maximum le capital osseux et d'éviter la résorption osseuse physiologique post-extractionnelle.

### 1.2.2 Contre-indications

Certaines conditions du patient constituent des contre-indications à une intervention chirurgicale osseuse, car les complications pouvant survenir peuvent être graves, voire même mortelles.

Ces contre-indications peuvent être classées en trois catégories :

- les contre-indications absolues : endocardite infectieuse
- les contre-indications relatives : grossesse, tabac, alcool, prise d'anticoagulant
- les contre-indications locales : dermatoses buccales, mauvaise hygiène bucco-dentaire

- Les contre-indications absolues :

La chirurgie osseuse ne peut être réalisée, elle est formellement contre-indiquée.

- allergie : principalement les vasoconstricteurs, qui sont contenus dans les anesthésiants utilisés lors de la chirurgie, peuvent entraîner un risque de choc anaphylactique très sévère voire même causer un décès.
- âge : dans le cas par exemple d'agénésie chez l'enfant, la chirurgie osseuse est contre indiquée durant la croissance osseuse, il faudra attendre la fin de la croissance
- certaines pathologies : endocardites infectieuses, patients nécessitant une transplantation d'organe, maladies auto-immunes, patients avec un déficit immunitaire, ostéoporose, cancer en évolution.
- certains médicaments : les immunosuppresseurs, molécules qui suppriment l'immunité du patient dans le but de faciliter la prise du greffon, pourraient conduire à la suite de la chirurgie, à des infections sévères pouvant engager le pronostic vital du patient.

- Les contre-indications relatives :

La chirurgie osseuse peut être envisagée seulement après que certaines précautions aient été prises :

- infection active : en présence d'une infection, la tentative de réaliser une augmentation osseuse est altérée, il en résultera un échec assuré, de plus elle peut conduire à l'apparition d'infections localisées (cellulite, ostéites) ou généralisées (septicémie) plus ou moins graves, mais également conduire à des complications de maladies systémiques (polyarthrite rhumatoïde, diabète),
- grossesse : on préfère reporter, après l'accouchement, les actes chirurgicaux qui ne sont pas primordiaux dans l'immédiat,

- alcool : la consommation d'alcool peut également avoir un effet négatif sur la guérison et peut compromettre la chirurgie,
- tabac : le tabagisme entraîne une vasoconstriction des vaisseaux sanguins, inhibant ainsi le pouvoir de cicatrisation naturelle de l'organisme en général. L'arrêt complet du tabac est donc préconisé durant toute la phase de la reconstitution osseuse,
- certaines pathologies : maladies auto-immunes (polyarthrite rhumatoïde, lupus), diabète : les possibilités pour les personnes diabétiques de faire une greffe osseuse sont très limitées étant donné le retard de cicatrisation tant sur la zone de prélèvement que sur la zone à combler. Elle peut néanmoins se faire à condition d'équilibrer au maximum le diabète et de faire un suivi rigoureux,
- certains problèmes psychologiques ou psychiatriques comme la schizophrénie,
- certains médicaments : comme la prise d'anticoagulant pour fluidifier le sang, qui nécessite la réalisation d'examen pré opératoire (notamment l'INR pour les Antivitamines K), mais également de précautions d'hémostase per opératoire (c'est à dire durant la chirurgie comme la réalisation de sutures hermétiques par points simples), et de précautions post opératoire (après la chirurgie) comme les conseils post opératoire à donner par écrit au patient résumant les gestes à réaliser pour éviter les saignements (éviter de cracher, manger plutôt froid ou tiède) mais aussi les gestes à réaliser en cas de saignement (compression mécanique et chimique avec compresses imbibées d'une solution anti fibrinolytique d'acide tranexamique - EXACYL).

- Les contre-indications locales :

La chirurgie osseuse peut être envisagée en prenant des précautions supplémentaires face à des problèmes localisés au niveau de la bouche :

- hygiène orale insuffisante ou inexistante : l'hygiène est primordiale pour créer un environnement favorable à la régénération osseuse, assurant ainsi une pérennité à long terme des volumes osseux régénérés. En effet, une mauvaise hygiène orale peut conduire à l'apparition d'infections localisées et leurs complications mais également à l'échec de la reconstruction osseuse,
- lésions buccales : dermatoses buccales

### **1.3 Avantages**

Le principal avantage de cette technique de greffe osseuse est l'utilisation d'os autogène c'est à dire d'os prélevé sur le patient lui même mais également l'amélioration de la vascularisation locale par un décollement minimal des tissus mous par rapport aux techniques Onlay ou le décollement est bien plus important.

En effet, il est primordial de conserver l'attache muco-périostée constituant ainsi le pédicule vasculaire en lingual et au sommet de la crête ostéotomisée (Jensen OT 2006). Il est prouvé que la présence du seul pédicule lingual est suffisante pour maintenir la viabilité du bloc osseux repositionné et pour faciliter le remodelage rapide du fragment greffé (29). Ainsi Le potentiel de prise de greffe est donc optimal et le taux de résorption moindre, surtout dans une zone peu vascularisée telle que la mandibule postérieure du patient édenté (Eiseman B 2005).

Contrairement aux techniques de greffe Onlay et la régénération osseuse guidée, la technique sandwich réalise une incision para crestale au niveau de la muqueuse mobile, qui est élastique à cet endroit, ainsi la fermeture du site opératoire se fera sans tension et sans incision supplémentaire libérant le périoste, ce qui évitera des retards de cicatrisation ou des ruptures de fils de suture. La morbidité est donc moindre permettant ainsi de préserver la quantité de gencive kératinisée présente et diminuant la nécessité de greffe de gencive futur (Kao 2015).

L'os alvéolaire est en perpétuel remaniement, en effet le volume osseux est maintenu par un équilibre entre phénomènes d'apposition et de résorption. Différents mécanismes hormonaux (hormones calcitropes) et locaux (les sollicitations fonctionnelles de l'os alvéolaire) permettent de réguler de manière dynamique et constante ces deux phases de remodelage osseux.

L'activité cellulaire osseuse est stimulée par les zones de pression et de tension, ce qui contribue au remodelage de la structure osseuse.

Le phénomène de résorption des crêtes est favorisé par un déséquilibre physiologique obtenu par un excès ou un déficit de forces appliquées.

L'os autogène est essentiel car il regroupe l'ensemble des propriétés requises pour favoriser l'ostéogénèse au niveau du site greffé, à savoir l'ostéoconduction et l'ostéoinduction. Les critères du greffon idéal les plus souvent cités dans la littérature sont les paramètres biologiques.

On distingue les capacités ostéogéniques, ostéoconductrices, ostéoinductrices.

Ostéogénèse : L'ostéogénèse se définit comme la formation d'os à partir de cellules vivantes, responsables de la synthèse osseuse, présentes dans un greffon. Un matériau ostéogénique possède des cellules capables de former du tissu osseux, un greffon autogène est donc considéré comme un matériau ostéogénique. On notera que l'os médullaire possède les propriétés ostéogéniques les plus importantes. En comparaison, un greffon spongieux, riche en vascularisation et en cellules, permettra donc une meilleure ostéogénèse qu'un greffon cortical.

Selon G.Princ et T.Piral, le greffon autogène conserve son pouvoir d'ostéogénèse uniquement si ce dernier est prélevé avec son pédicule puis micro anastomosé avec le site receveur (69). En effet, l'intégration du greffon nécessite une matrice osseuse constituée de cellules ostéoformatrices, et l'absence de vascularisation limite dans le temps la survie des cellules du greffon.



Ostéoconduction : L'ostéoconduction se définit comme la croissance osseuse par apposition à la surface d'un matériau, dit « ostéoconducteur », à partir de l'os environnant. Autrement dit, un matériau ostéoconducteur, sert de support passif aux ostéoblastes et à la vascularisation permise par le contact avec le site receveur. Le matériau ostéoconducteur ne permet pas une néoformation osseuse directe (GESTO) (Locatelli 2010).

On dit qu'un matériau est ostéoconducteur, lorsqu'il est biocompatible voir bioactif, favorisant ainsi la colonisation par des cellules osseuses et qui pouvant être dégradé plus ou moins rapidement afin d'être remplacé par du tissu osseux.

Ostéo induction : se définit comme la capacité d'un matériau ou d'une molécule d'induire une néoformation osseuse dans un site ectopique non osseux, à partir de cellules mésenchymateuses. Il s'agit de la possibilité d'induire une différenciation des cellules mésenchymateuses vers la lignée ostéogénique dans le but de produire une matrice osseuse minéralisable (définition de l'Association pour l'étude des Greffes et Substituts Tissulaires en Orthopédie : GESTO).

Un matériau ostéoinducteur est donc capable de provoquer une néoformation osseuse grâce à sa capacité à recruter des cellules mésenchymateuses indifférenciées ostéoprégénitrices, et d'induire leur différenciation vers des ostéoblastes matures formant de l'os. Et à ce jour, l'autogreffe osseuse représente la référence « gold standard » des matériaux de comblement car elle est la seule à répondre théoriquement à ces trois critères biologiques. En effet, sa structure microscopique et macroscopique est idéale pour permettre la colonisation cellulaire et vasculaire et ainsi optimiser le taux de succès de la greffe osseuse.

Un autre avantage non négligeable est la réalisation d'une sorte de coffrage à l'aide de fragments osseux, ceci dans le but de maintenir le mélange mais surtout de donner une forme à la greffe.

Pour conclure, la technique sandwich est considérée comme technique de choix.

En effet, l'association d'un geste chirurgical mini-invasif au gain de volume osseux, grâce notamment à un os de qualité et des possibilités d'adaptation précise de la greffe à l'anatomie locale du patient, permettant de retrouver une géométrie crestale idéale (Pascual 2014). Selon JENSEN, la technique Sandwich est aussi fiable que la distraction osseuse pour les gains de hauteur modeste (Jensen 2006).

#### **1.4 Inconvénients :**

Le principal inconvénient de cette technique chirurgicale est la résorption osseuse, certes limitée mais de 20% en moyenne. En effet, différents auteurs constatent une résorption osseuse au moment de l'implantation :

- 13% pour FELICE (28),
- 14% pour BIANCHI (3),
- 18% à 28% pour CHOI (14),
- 30% pour SCANARO (76),
- 35% pour BRANDTNER (5)

Cependant, FELICE (28) et JENSEN (37) n'observent pas de résorption du greffon en lui même.

D'autres inconvénients ont été constatés :

- la nécessité de réaliser un deuxième site opératoire, ce qui complique l'intervention chirurgicale et allonge le temps opératoire,
- la quantité de l'os disponible est limitée à ce que le site donneur peut offrir. Dans le cas où par exemple nous souhaitons augmenter le volume osseux d'une crête alvéolaire mais que l'ensemble de l'arcade présente un volume osseux insuffisant voir juste, rendant ainsi impossible le prélèvement. Inconvénient qui peut être détourné par des prélèvements extra-oraux à condition que ces derniers ne soient pas essentiellement corticalisés, ce qui est biologiquement moins favorable qu'un prélèvement corticospongieux en raison d'une moindre présence de cellules ostéoprogénitrices (Jensen 2006),

- dans les cas où la surface de l'implant ne peut être entièrement recouverte d'os autogène, une deuxième intervention chirurgicale est généralement indiquée. Des greffes osseuses supplémentaires seront donc nécessaires,
- une gestion difficile des tissus mous, surtout pour l'augmentation verticale, dans le but d'éviter l'exposition du site opératoire, et ainsi se préserver de l'échec opératoire, (Felice 2009),
- un apport vasculaire difficile à obtenir, et qui dépend essentiellement du site receveur.

## 1.5 Complications

De nombreuses études mentionnent la possible survenue d'une hypoesthésie labio-mentonnaire temporaire comme complication la plus fréquente, elle n'est tout de même pas toujours retrouvée (Marchetti 2007). Cette complication peut être due au fait que le trait d'ostéotomie passe très près du canal mandibulaire ou liée à la rétraction du lambeau (Bormann 2010).

On peut également citer d'autres complications comme les expositions de matériel d'ostéosynthèse, les retards de cicatrisation, les surinfections inhérentes à toute chirurgie ou encore la bascule linguale du fragment crestal.

Les suites opératoires peuvent être quelques fois très impressionnantes pour le patient, c'est pourquoi l'information délivrée au préalable est toujours capitale, permettant ainsi une meilleure compréhension.

On trouve :

- Douleurs : elles peuvent être gérées par une prescription antalgique adaptée.
- Œdème : constant, d'une durée d'une à deux semaines. Il est dépend essentiellement de l'étendue du décollement périoste.
- Ecchymoses et hématomes: ils dépendent du décollement du périoste et de l'état vasculaire du patient. Ils sont beaucoup plus fréquents et plus entendus chez les anciens fumeurs et les personnes âgées.

- Hémorragies : comme une lésion du plancher buccal antérieur, la section d'une artère sublinguale ou la déchirure d'une insertion musculaire. La formation d'un hématome peut représenter un réel danger pour le patient.
- Répercussions esthétiques: qui apparaissent parfois lorsque la zone médiane symphysaire n'a pas été conservée lors de l'ostéotomie. En effet, lors que la partie la plus saillante de la symphyse est comprise dans le prélèvement, la projection du menton cutanée est diminuée. C'est pourquoi il est fortement recommandé de combler de la zone de prélèvement par un matériau de substitution osseux.
- Lésions dentaires radiculaires : lésions des racines ou les ligaments en cas d'ostéotomie ne respectant pas l'espace de sécurité.
- Troubles neurologiques labio-mentonniers: de type paresthésies et/ou dysesthésies temporaire qui disparaissent en quelques semaines) ou de type hypoesthésie labio-mentonnaire uni ou bilatérale, parfois persistante pendant plusieurs mois, voire définitive.
- Fracture mandibulaire : elle survient essentiellement suite à une ostéotomie symphysaire pratiqué chez des patients à structure osseuse atrophiée.

## **1.6 Limites**

Pour conditionner le succès de la technique sandwich, il est impératif de bénéficier de 4 mm minimum de hauteur entre le sommet du canal mandibulaire et le sommet la crête édentée, tout en considérant 2 mm de marge pour le trait d'ostéotomie par rapport au canal mandibulaire et 2 mm d'épaisseur du fragment crânial, afin d'éviter la nécrose de ce segment (Bormann 2010, Tulasne 2012).

Ainsi, dans le but de diminuer le risque de nécrose, LOPEZ conseille de réaliser un trait d'ostéotomie oblique en lingual, augmentant ainsi l'épaisseur du fragment crânial (Lopez-Cedrun 2011).

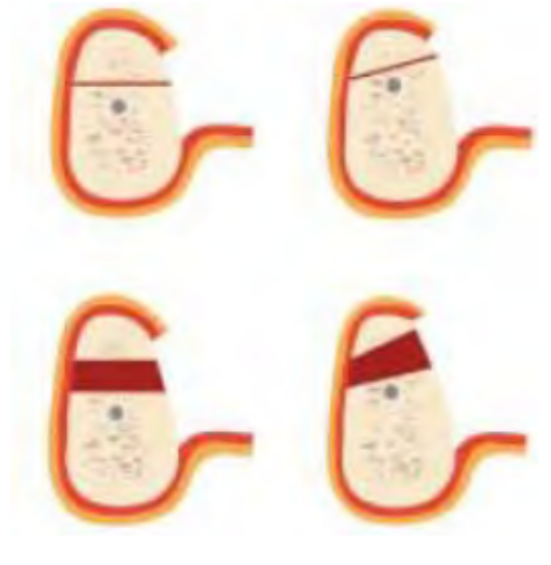

Figure 10 Illustration de la réalisation d'un trait d'ostéotomie oblique (source : Lopez JL 2011)

Pour conclure, la technique Sandwich n'est donc pas indiquée et réalisable chez les patients présentant une résorption osseuse extrême, (classe V et VI du classement de résorption de Cawood et Howell d'après l'ouvrage de chirurgie dentaire) ainsi que ceux disposant d'une crête de hauteur suffisante mais d'épaisseur faible type lame de couteau sauf si une expansion osseuse est possible dans le même temps chirurgicale (Pierrefeu, 2012).

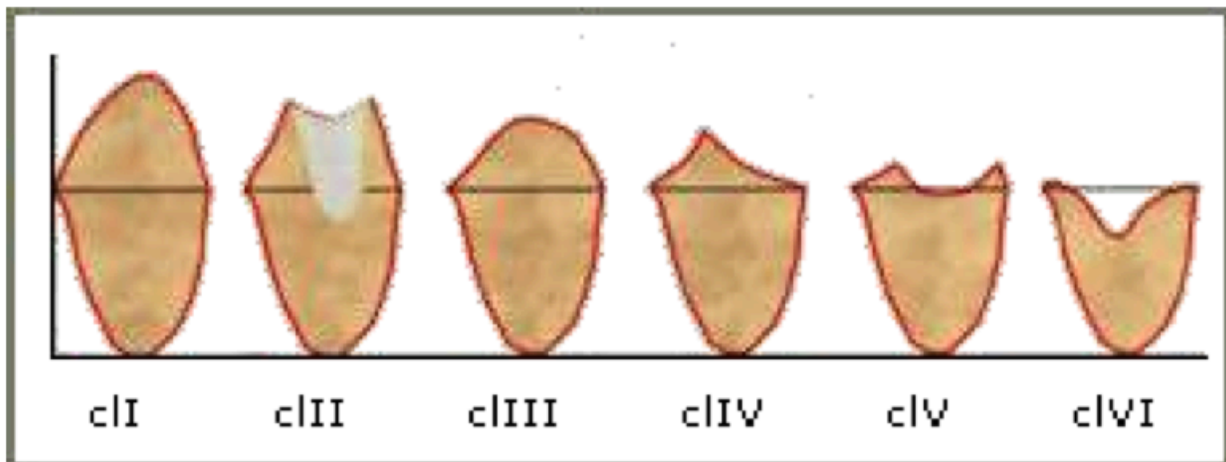


Figure 11 : Classe de résorption de Cawood et Howell, d'après l'ouvrage « chirurgie dentaire »

## **2 Technique chirurgicale**

### **2.1 Principe**

Cette technique chirurgicale repose principalement sur le prélèvement de fragments osseux qui d'une part serviront de coffrage afin de maintenir en place le mélange d'os autogène et d'os animal et d'autre part à redonner la forme de volume osseux souhaitée à la greffe. Ce mélange ostéoinducteur et ostéoconducteur servira de support à l'ostéogénèse, c'est à dire à la formation osseuse.

### **2.2 Protocole opératoire**

Avant de réaliser une intervention chirurgicale, il est bien évidemment obligatoire de réaliser un bilan pré-opératoire pour le recueil de données cliniques complet par l'intermédiaire d'un historique médical et dentaire rigoureux suivi d'un examen clinique exobuccal, endobuccal et radiologique précis.

Ce dernier a pour but de vérifier l'absence de contre-indications à la chirurgie osseuse, qu'elles soient absolues ou relatives. Il permet également de mettre en évidence les facteurs de risques généraux et locaux liés au patient, qu'ils soient systémiques (comme l'ostéoporose, les infections ou les déficits immunitaires) ou comportementaux (comme le tabagisme ou l'hygiène défectueuse).

#### **2.2.1 Examen clinique :**

Il se distingue par 2 types d'examens :

- Exobuccal, qui concerne l'extérieur de la bouche, comme l'analyse des articulations temporo mandibulaires
- Endobuccal, qui concerne l'intérieur de la cavité buccale

Lors de l'examen endobuccal, il est important de porter attention à l'état général de la cavité buccale et plus particulièrement à l'hygiène du patient et aux dents avoisinant le site d'intervention chirurgicale. La pose d'implant dans une bouche à l'hygiène défectueuse expose à un risque majeur d'échec implantaire.

Il est donc indispensable d'éduquer le patient à une hygiène buccodentaire irréprochable, notamment lorsque ce dernier est atteint d'une maladie parodontale, nécessitant le traitement des foyers infectieux. Le traitement des pathologies de la cavité buccale fait partie du plan de traitement au même titre que la réhabilitation implantaire elle-même.

Si une dent adjacente au site d'extraction est infectée et/ou mobile, elle risque de compromettre le succès de l'intervention chirurgicale, elle doit donc être avulsée, sinon une réévaluation du plan de traitement sera nécessaire. Au cours de l'acte chirurgical, le risque infectieux et la mobilité des dents voisines menacent le succès thérapeutique.

En effet, le succès de la greffe osseuse peut être compromis par différentes causes comme une contamination bactérienne du site opératoire par la flore de la cavité buccale, une infection résiduelle de la zone opératoire, ou comme des micros fractures de l'os entraînant un séquestre osseux et une nécrose.

Il est donc recommandé d'avoir une démarche prophylactique et d'envisager un traitement parodontal, dans le cadre d'une greffe osseuse, afin de réduire au maximum la charge bactérienne présente dans la cavité buccale et ainsi limiter le risque infectieux. Dans un contexte parodontal défavorable, il est préconisé de mettre en place une thérapie parodontale en préalable à une greffe osseuse car la qualité des tissus parodontaux est fondamentale dans toute technique d'augmentation osseuse.

Dans le secteur postérieur, une résorption des crêtes alvéolaires provoque l'apparition d'obstacles anatomiques à la chirurgie osseuse :

- Une proximité du nerf alvéolaire inférieur avec le sommet de la crête osseuse,
- L'exposition du nerf lingual
- De concavité sous-mandibulaire sur la zone d'implantation,
- La proéminence des sinus maxillaires

### 2.2.2 Examen radiologique

Il existe différents types de radiographies, chacune possédant une indication particulière. En effet la réalisation de ces clichés radiographiques permet d'analyser les futurs sites implantaires mais également de détecter la présence d'anomalies.

Les rétro-alvéolaires et rétro coronaires permettent le dépistage de différentes anomalies, comme les lésions carieuses dentaires entre autres, mais également de visionner l'orientation radiculaire des dents adjacentes à l'édentement.

L'orthopantomogramme (OPT) reste insuffisant pour une analyse pré-implantaire complète, cette dernière étant plus approfondie par un CBCT ou le scanner.

Il est indispensable de réaliser un bilan radiographique par une tomographie à faisceau conique (CBCT) pour d'une part localiser les obstacles anatomiques, et d'autre part évaluer le volume osseux vertical et horizontal initial et ainsi réaliser la planification prothétique. En effet, ce dernier permettra de guider la chirurgie osseuse et implantaire, notamment par le choix de la longueur et du diamètre des implants mais surtout par leur position précise guidée par le projet prothétique, précédemment établis et validés par le praticien et le patient.

Pour réaliser cette technique chirurgicale, les conditions d'asepsie et d'hygiène sont primordiales et doivent être respectées afin de réduire au maximum la probabilité d'une colonisation bactérienne durant l'intervention chirurgicale et ainsi éviter le développement d'une infection pouvant conduire à l'échec opératoire.



### 2.2.3 Prescription

Une prescription de médicaments a été donnée et expliquée au patient, elle est composée de:

- Antibiotique :
  - Bêtalactamines : Amoxicilline (Agram®, Clamoxyl®...): est la molécule de référence de première intention : posologie habituelle de 2 g par jour, en deux prises, pendant sept jours à commencer la veille de l'intervention chirurgicale
  - Macrolides : indiqués en cas d'allergie aux bêtalactamines : Azithromycine (Zythromax®) avec une posologie de 500 mg par jours en une prise pendant trois jours ou spiramycine (en association avec du métronidazole (Birodogyl®) mais attention à utiliser avec une posologie efficace, de 9 M. UI pour la spiramycine et 1500 mg pour le métronidazol, et donc 2 comprimés par prise, trois fois par jour (car 1 comprimé = 1,5 MUI spiramycine et 250 mg métronidazol).
- Anti inflammatoire Stéroïdien : Prednisolone (Solupred®) : 1mg /Kg/ jour pendant 3 jours à commencer le matin de l'intervention.
- Antalgique :
  - Paracétamol : pour une douleur faible, en première intention avec une posologie de 500 mg à 1 g (en fonction du poids) toutes les 4 à 6 heures.
  - En cas de douleur modérée à forte : paracétamol codéine avec une posologie de un à deux comprimés par prise de 30 mg de codéine pour 500 mg de paracétamol toutes les 4 à 6 heures. Association de paracétamol et tramadol (50 mg de tramadol pour 1 gr de paracétamol) toutes les 6 heures.
- Bain de bouche sans alcool : Digluconate de Chlorhexidine (Eludril®) à utiliser en rinçage passif 24h après l'intervention chirurgicale, trois fois par jour.

## 2.2.4 Sites de prélèvements

Dans cette partie, nous parlerons principalement de la greffe autogène, c'est-à-dire d'un prélèvement osseux effectué sur le patient lui-même. Celui-ci peut être extra-oral ou intra-oral. En effet, les greffes osseuses autogènes ont été utilisées pendant de nombreuses années pour l'augmentation de la crête et sont toujours considérées comme la référence en matière de reconstruction de la mâchoire.

Le principal avantage d'un greffon autogène est qu'il est le seul à avoir, à la fois un pouvoir ostéogénique, ostéoconducteur, et ostéinducteur. On retrouve également un faible risque de rejet et de transmission de maladie infectieuse, du fait que le patient est à la fois donneur et receveur.

Branemark et ses collègues ont souvent utilisé la crête iliaque comme site donneur extra-oral, mais on retrouve également le calvarium, les côtes et le tibia, qui sont particulièrement très invasifs. On rencontre de nombreuses limites à l'utilisation de ces greffons extra-oraux, comme la nécessité de faire intervenir un second opérateur pour réaliser le prélèvement extra-oral, mais également la génération d'un second site opératoire qui parfois peut conduire à des complications ou gênes post-opératoires.

Ces inconvénients orientent donc la pratique vers l'utilisation de greffons intra-oraux principalement.

Cependant, pour la réparation de la plupart des défauts alvéolaires localisés, les greffons osseux de la symphyse et de la mandibule offrent de nombreux avantages par rapport aux greffes de la crête iliaque.

Les prélèvements autogènes intra-oraux ont pour avantages :

- d'être réalisés sous anesthésie locale
- de faire intervenir un seul opérateur pour réaliser le prélèvement et la greffe
- de faciliter l'intervention chirurgicale
- d'avoir une proximité avec les sites donneurs et receveurs
- de diminuer la morbidité du donneur
- de permettre une faible résorption post opératoire des sites prélevés en intra-oral
- un coût réduit

Mais la seule contrainte rencontrée lors de l'utilisation des greffons intra-oraux est la faible quantité d'os disponible permettant de corriger seulement des défauts osseux de petite ou moyenne étendue.

En fonction du volume disponible et de la quantité souhaitée, il existe plusieurs sites de prélèvements, et parmi les sites intra-oraux les plus fréquents, on retrouve la région ramique et la symphyse mentonnière. Ces sites peuvent être associés si nécessaire.

- Région rétro molaire :

Le corps de la mandibule offre un volume osseux cortico-spongieux favorable à des corrections de défauts osseux de moyenne étendue. Il consiste à emporter la partie externe de l'os mandibulaire en respectant le nerf alvéolaire inférieur (branche du V3) afin de ne pas provoquer de troubles sensoriels.

Le principal inconvénient de ce type de prélèvement est que ce dernier se fait par voie endo-buccale avec une accessibilité et une visibilité plus délicates. Cependant, il a l'avantage de ne pas impacter l'esthétique du patient.

Un prélèvement ramique sera privilégié pour un défaut allant de 1 à 4 dents.

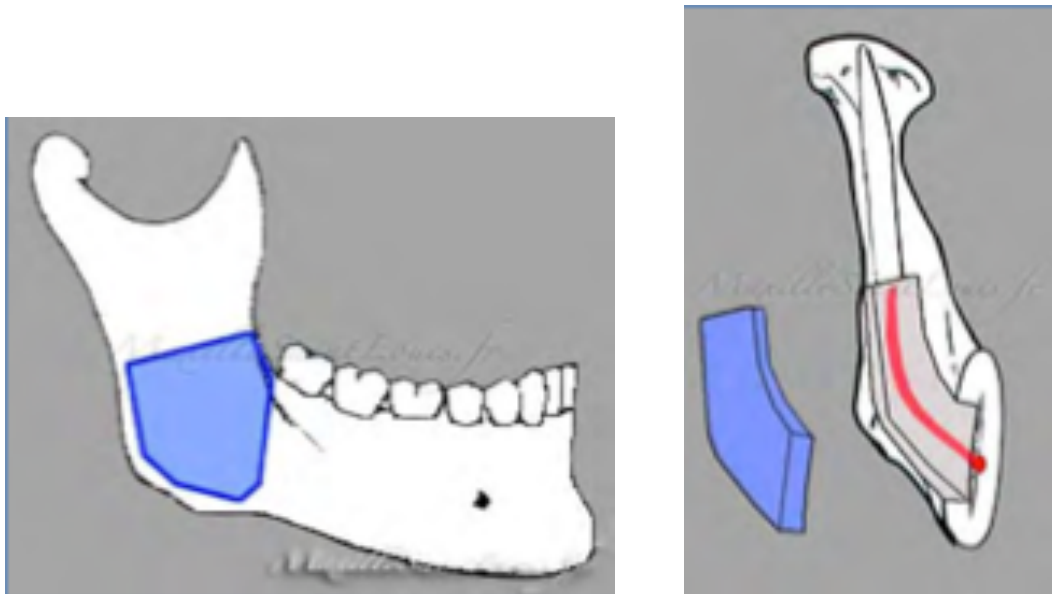


Figure 12 : Zone de prélèvement rétro molaire, (source : [maxillo.saintlouis.fr](http://maxillo.saintlouis.fr))

La zone de prélèvement rétro-molaire est située dans sa partie latérale, entre le corps mandibulaire, en avant du foramen mentonnier et la moitié antérieure de la branche montante, en avant de la lingula. La quantité d'os prélevée est similaire à celle retrouvée au menton, toutefois l'os à cet endroit n'est composé que de très peu de tissus spongieux (Degorce, 2015).

Description brève de la technique opératoire décrite par TOSCANO (84) :

- La première incision est effectuée en arrière du bord antérieur de la branche montante, suivant la ligne oblique externe jusqu'en avant de l'aplomb de la première molaire (Toscano, 2010).
- Décollement du lambeau muco-périosté du corps mandibulaire, exposant ainsi la face latérale du ramus.
- Réalisation de 4 traits d'ostéotomie sur le l'os découvert, 2 verticaux et 2 horizontaux.
- Clivage du fragment osseux au ciseau-burin afin d'isoler la pièce corticale rectangulaire d'une épaisseur comprise entre 3 à 6 mm, de l'os spongieux.

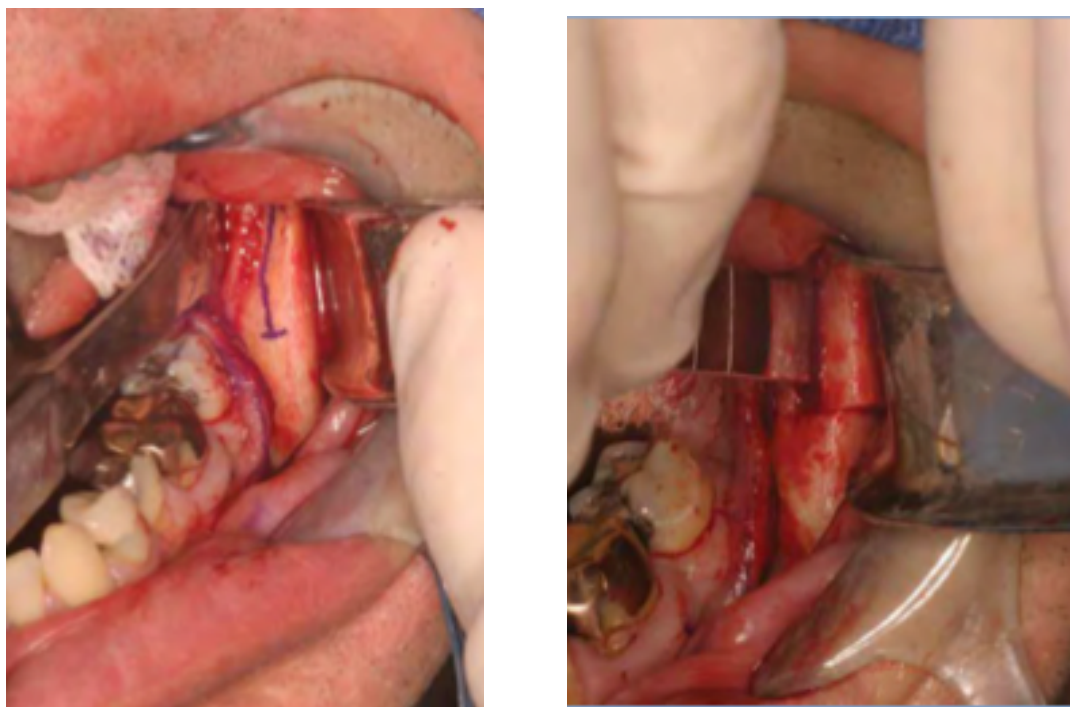


Figure 13 Illustration d'un prélèvement ramique, (source : Toscano, 2010)

- région mentonnière :

Ce prélèvement est réalisé sur la partie la plus antérieure de la mandibule, en dessous des racines des incisives, au niveau de la symphyse du menton. La quantité d'os disponible est faible, et propre à chaque individu en fonction du développement de la symphyse, mais elle convient pour corriger un défaut de faible étendue. Il n'existe pas de risque nerveux à ce niveau.

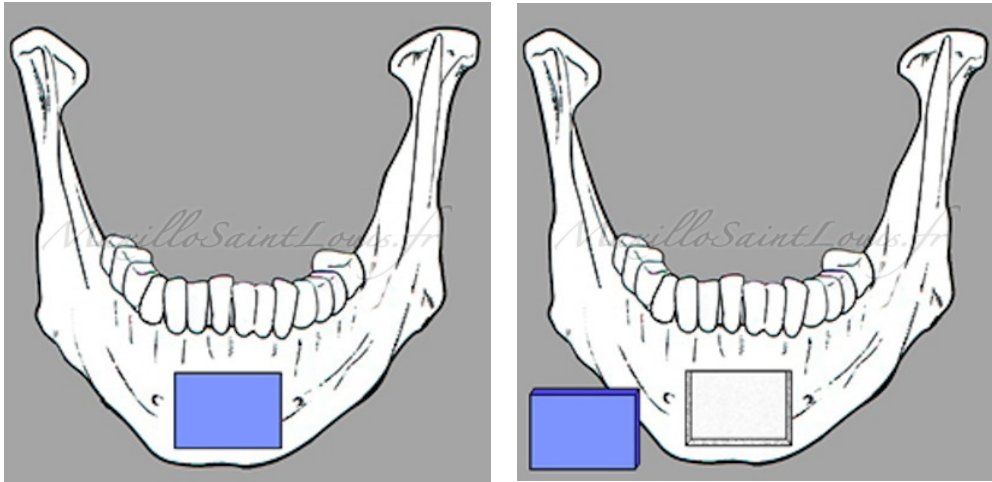


Figure 14 : Zone de prélèvement mentonnier, (source : maxillo.saintlouis.fr)

Un prélèvement symphysaire unique de plus grande étendue permet la correction d'un défaut de 1 à 4 dents mais il est préférable de réaliser 2 prélèvements latéraux pour corriger le défaut de 2-3 dents.

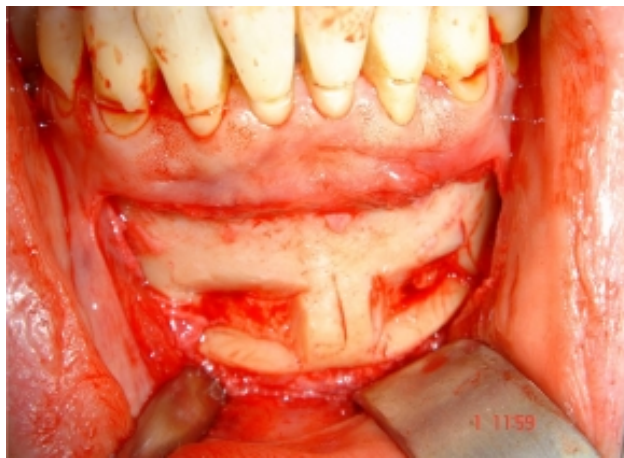


Figure 15 : Prélèvement parasymphysaire, (source : Tordjman-H)

Selon Alfred Seban, il est préférable de réaliser deux prélèvements latéraux de plus faible étendue plutôt qu'un unique de grande étendue, et ce, afin de respecter le profil esthétique du patient. Ainsi, le trait d'ostéotomie vertical médian doit se trouver à 2mm de la ligne médiane symphysaire (Seban 2008).

Cette technique a été simplifiée par l'utilisation de la piézochirurgie, facilitant ainsi le prélèvement osseux (Hupp 2019).

### 2.2.5 Protocoles chirurgicales

La chirurgie se déroule en deux temps :

1. prélèvement du greffon au niveau du site donneur
2. greffon modelé et positionné au niveau du site receveur

#### Concernant le site receveur :

L'incision se fait au sommet crestal avec une légère déportation en palatin si nécessaire, elle est complétée d'une décharge verticale. Décollement du lambeau en pleine épaisseur et section du périoste à sa base pour garantir une bonne élasticité de la muqueuse car celle-ci devra recouvrir un volume osseux plus conséquent en fin de chirurgie. Les incisions et le décollement doivent permettre une bonne visibilité du site receveur. On procède au curetage de l'os cortical afin d'éliminer d'éventuels tissus de granulation et ce dernier est assaini à l'aide d'ultrasons et d'un rinçage à la Chlorhexidine.

La corticale osseuse est perforée pour favoriser le saignement et donc la cicatrisation par une amélioration de l'angiogenèse. Afin de déterminer la forme idéale du greffon, on réalise une analyse du site receveur, et si nécessaire on procède à la réalisation d'un patron qui servira à définir les tracés d'ostéotomies.

## Concernant le site donneur :

- Incisions au niveau du site symphisaire : il existe deux types de tracés
- Un tracé sulculaire, complété de deux décharges verticales en direction du fond du vestibule, garantissant une très bonne visibilité du champ opératoire.
  - Du fait de sa réalisation rapide, aisée et faiblement hémorragique, elle est plus facilement praticable au fauteuil, et de manière logique destiné aux prélèvements de faibles étendus.
  - Attention au risque important de récession post-opératoire lié à la nécessité de libérer les insertions musculaires, en regard des apex dentaires des incisives, cette technique n'est pas recommandée en cas de biotype gingival fin.

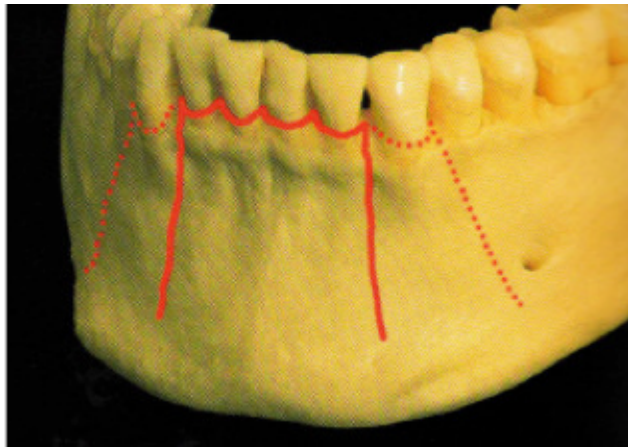


Figure 16 Tracé sulculaire, complété par 2 incisions de décharges, (source : Tulasne JF, 2004)

- Un tracé, dit « en V » ou arciforme, localisé au niveau de la muqueuse alvéolaire. Il est composé de deux incisions obliques qui se rejoignent et qui suivent le chemin général des rameaux terminaux sensitifs qui se répandent dans la lèvre. Ces incisions de 5mm de profondeur partent de la muqueuse alvéolaire et se dirigent dans le fond du vestibule au-delà de la ligne muco-gingivale.

- Ce tracé est semblable à celui effectuée lors de génioplastie, en effet il permet une exposition presque complète du squelette mentonnier, permettant ainsi des prélèvements de grande étendue.
- Il est préférable de pratiquer ce type d'incision dans le cas de biotype gingival fin, grâce à un meilleur contrôle du risque de récession gingivale secondaire. En effet, la présence d'un important lambeau musculaire supérieur, capable de supporter les forces de traction lors du repositionnement des tissus mous est essentielle.

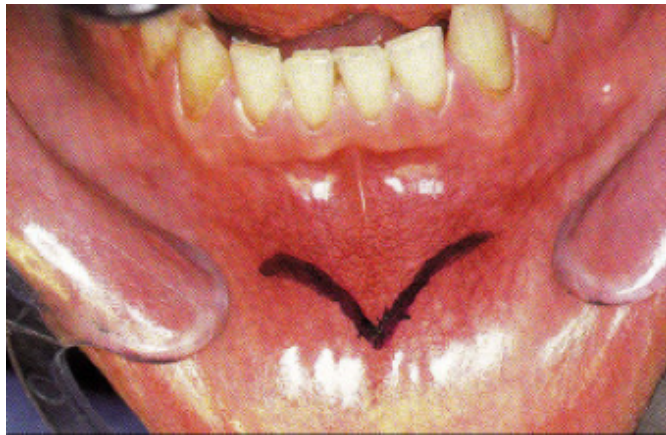

Figure 17 Voie d'abord vestibulaire (source : Tulasne JF, 2004)

- Incision au niveau de la zone rétro molaire : il existe 3 types de tracés
  - Incision intra sulculaire est réalisée en présence d'organe dentaire naturel, et de parodonte sain. Elle chemine en dedans de la ligne oblique externe, au niveau de la face vestibulaire des dents, allant de la face mésiale de la deuxième prémolaire à l'extrémité distale du triangle rétromolaire. Il est primordial de conserver les papilles interdentaires intactes pour faciliter le tracé et la suture (Capelli, 2003)



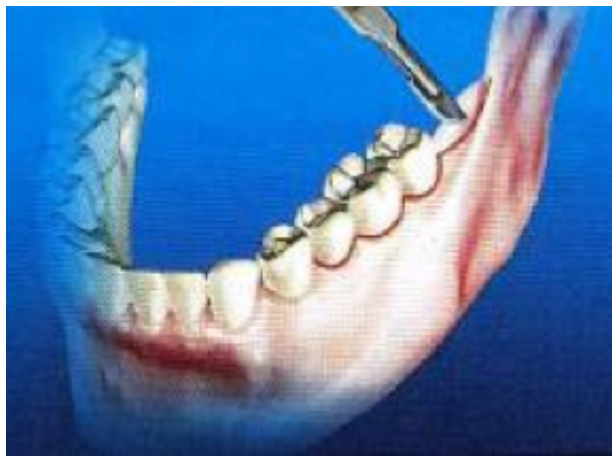

Figure 18 Incision intra sulculaire, (source: Capelli, 2003)

- Incision gingivale est réalisée en présence d'organes dentaires restaurés prothétiquement. Le tracé d'incision débute à la face mésiale de la deuxième prémolaire jusqu'à l'extrémité distale du triangle rétro molaire, au niveau du bord antérieur du ramus. Il chemine le long de la ligne muco-gingivale afin de faciliter la réalisation des sutures mais également de réduire la formation de tissus cicatriciels.
  - Ce tracé d'incision présente l'avantage de réduire les risques de récessions parodontales post opératoires sur la face vestibulaire des dents, minimisant ainsi les complications esthétiques parodontales (capelli, 2003).

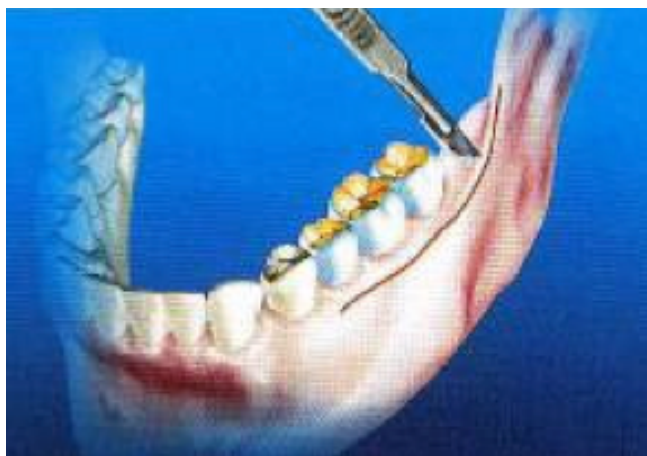

Figure 19 incision gingivale (source: Capelli, 2003)

- Incision crestale réalisée en l'absence d'organe dentaire : Elle peut commencer si nécessaire, par un tracé gingival ou intra sulculaire au niveau des dents bordant l'édentement, arrivée à la face distal de la dernière dent, elle parcourt le sommet de la crête jusqu'au triangle rétro molaire. Toutefois, la greffe peut être réalisé sans forcément pratiquer une incision intra sulculaire ou gingival de départ (Capelli, 2003)
  - Attention à bien identifier sur le cliché radiographique, le canal mandibulaire dans lequel chemine le nerf alvéolaire inférieur, et si nécessaire dévier l'incision en vestibulaire, afin de ne pas le léser.

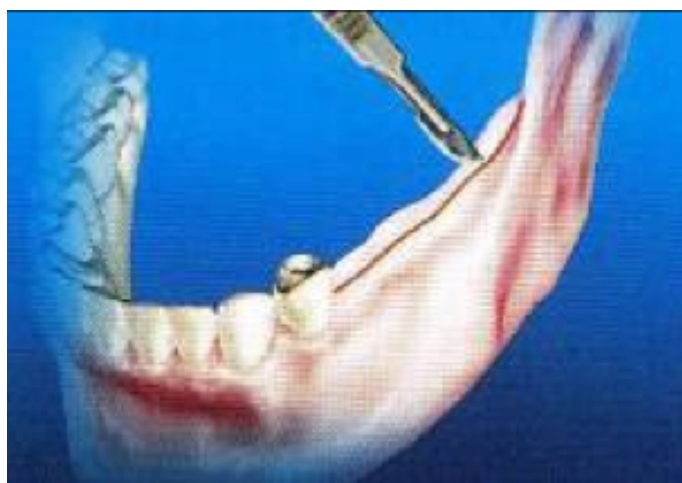

Figure 20 incision crestale (Source : Capelli M, 2003)

- Décollement

Zone symphysaire : Dissection du lambeau en épaisseur partielle jusqu'au fond du vestibule puis en épaisseur totale jusqu'au rebord basilaire dans le but d'avoir accès à l'os alvéolaire. Cette incision vestibulaire permet d'une part de préserver le périoste lingual pour conserver la vascularisation nécessaire à la greffe et d'autre part l'exposition de la crête et de l'os alvéolaire pour garantir une bonne visibilité du site opératoire. En cas de prélèvements étendus, il est important de protéger et d'isoler les pédicules du foramen mentonnier durant l'ensemble de l'intervention chirurgicale. Afin de diminuer le risque de lésions radiculaires, il est essentiel d'identifier la localisation des apex dentaire pour faciliter la réalisation des ostéotomies.

Zone rétro molaire : Dissection du lambeau mucopériosté en épaisseur totale, exposant la paroi osseuse vestibulaire de la branche horizontale de la mandibule et de l'ensemble du triangle rétro molaire. Il est essentiel de récliner le lambeau le long de ligne oblique externe, avec douceur grâce au décolleur en queue d'hirondelle.

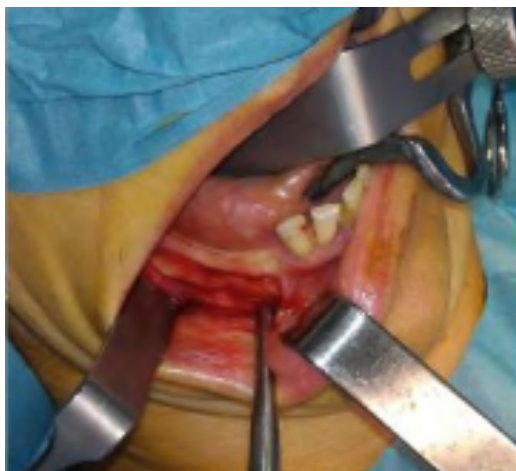

Figure 21 Levée du lambeau muco périosté (source : cas du PR.Boutault - F)

- Ostéotomie

Une ostéotomie est une section chirurgicale d'un os dans le but de modifier sa forme, sa taille ou son axe. Dans le cas de la technique sandwich, il est nécessaire de prélever un fragment d'os, et pour cela des ostéotomies s'imposent afin d'isoler le fragment.

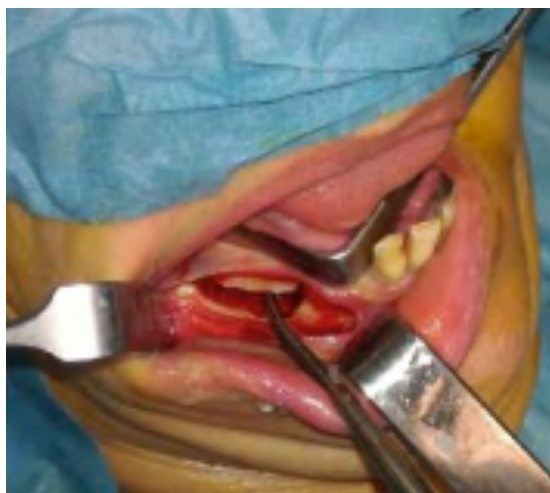

Figure 22 Ostéotomie au piezzotome, (source : cas du PR.Boutault, F)

Afin de marquer les limites du greffon et de repérer les tracés d'ostéotomies, on réalise des perforations de la corticale à intervalles réguliers à l'aide d'une fraise boule à os sous irrigation. Il est également possible d'utiliser un patron si nécessaire. Pour limiter l'échauffement de l'os, les tracés osseux sont réalisés sous irrigation abondante, à l'aide d'un disque (on parle de scie circulaire), d'une fraise tronconique fine (fraise fissure) ou de lame oscillante (Nitchoune 2004).

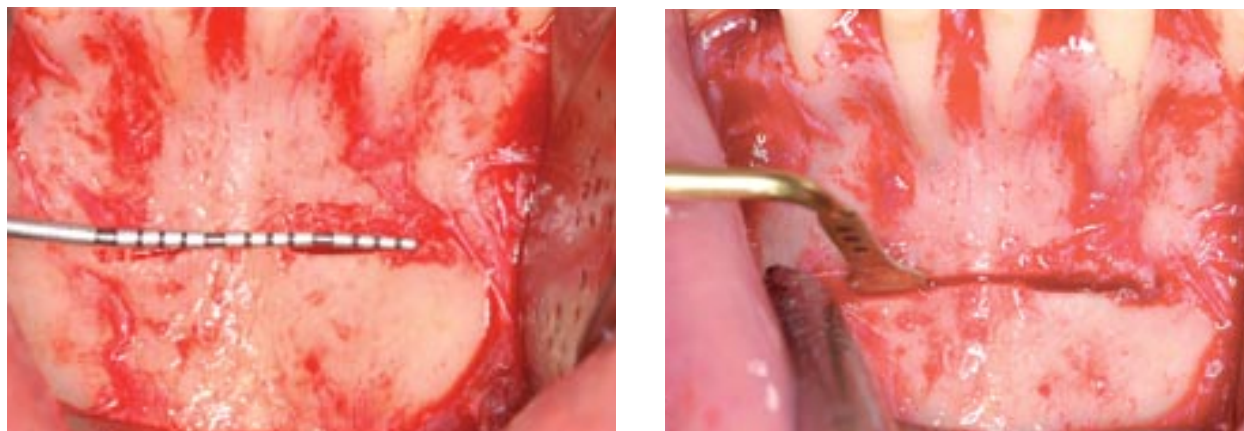


Figure 23 Tracé d'ostéotomie, (source : Piral T, 2013)

Les tracés d'ostéotomie nécessitent (Piral, 2013) :

- Une ostéotomie horizontale qui est alors réalisée environ 2 à 4 mm au dessus du pédicule mandibulaire : toujours laisser une distance de sécurité d'au moins 2 mm au dessus du canal mandibulaire afin d'éviter les paresthésies ou dysesthésies.
- Que la fenêtre d'ostéotomie symphysaire respecte une distance de sécurité de 5 mm avec le rebord basilaire inférieur pour éviter toute fracture de la mandibule.
- Une seconde ostéotomie horizontale est réalisée dans le tiers coronaire, sa position dépendra de la hauteur du fragment souhaitée, et devra respecter une distance de sécurité de 3 mm avec les racines dentaires sus-jacentes,
- Deux ostéotomies verticales de part et d'autre des traits d'ostéotomies horizontales, la largeur dépendra du défaut à restaurer.

Le greffon doit être relativement épais pour concerner la corticale vestibulaire mais également le corps spongieux de l'os basal. Afin d'anticiper le modelage du greffon, il est important de le réaliser légèrement plus important que les dimensions prévues au départ.

NB : Lors de la réalisation de l'ostéotomie sandwich dans le secteur mandibulaire postérieur, une grande précision chirurgicale est nécessaire pour éviter toute lésion du nerf alvéolaire inférieur.

La principale contre-indication à cette technique chirurgicale est l'adhérence du nerf alvéolaire inférieur à la paroi vestibulaire de la mandibule, il est donc impératif de bien étudier le scanner.

La fenêtre d'ostéotomie symphysaire doit respecter une distance de 5 mm avec le rebord basilaire inférieur, 5 mm racines dentaires sus-jacentes et 5 mm avec les foramens mentonniers (Toscano 2010). En effet, les tracés d'ostéotomie doivent respecter la règle des 5's, permettant de prévenir des lésions au niveau des racines dentaires, de l'innervation sensorielle du nerf incisif ainsi que du bord inférieur de la mandibule.

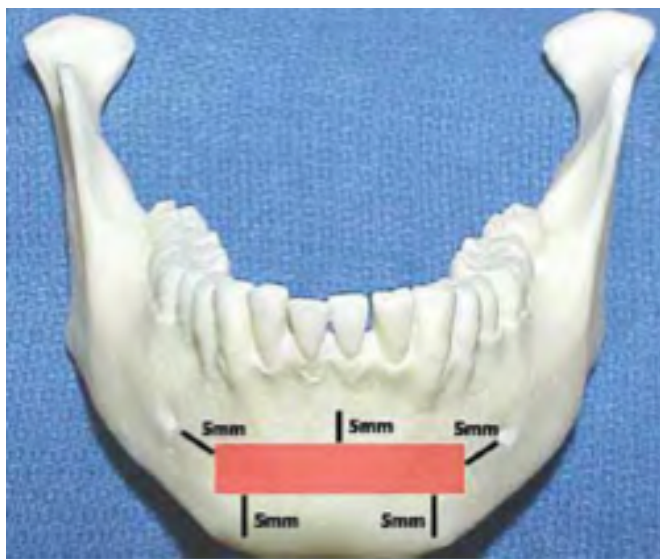

Figure 24 Illustration de la règle des 5's, (source : Toscano, 2010)

Après avoir réalisé la fenêtre osseuse, le greffon est ensuite mobilisé avec douceur et son décollement se fait grâce à un ciseau ou burin à os, que l'on vient percuter par un maillet chirurgical. La mobilisation permet de s'assurer que le fraisage cortical du greffon est suffisant.

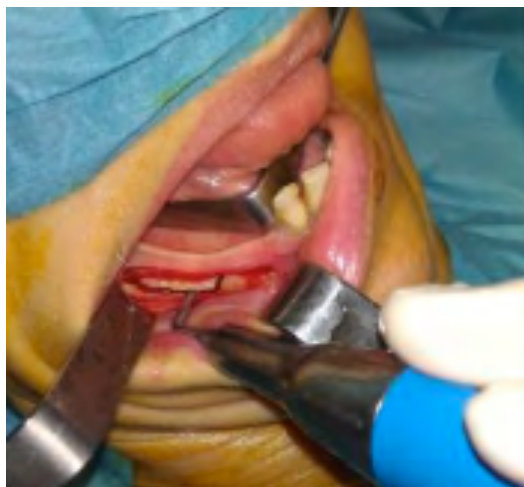

Figure 25 Mobilisation du bloc osseux, (source : CAS DU PR.Boutault, F)

- Fermeture du site donneur

S'il est différent du site receveur, on procède à la fermeture du site donneur, par la mise en place d'une plaque osseuse que l'on a récupéré à partir du fragment osseux prélevé précédemment. Suture des lambeaux par du fils vicryl ® 4-0 ou 5-0.

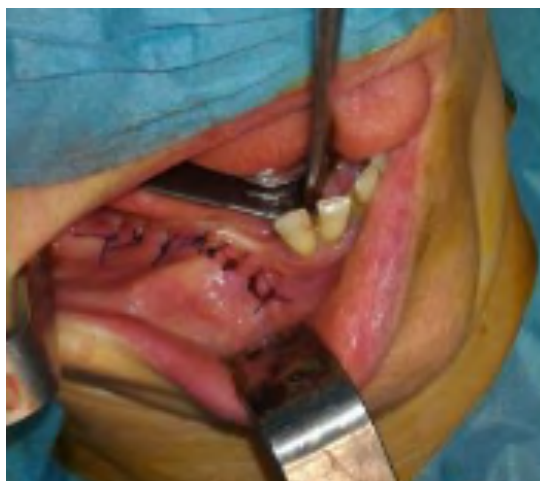

Figure 26 Suture avec du fil résorbable, source : cas du PR.Boutault, F)



D'après Khoury (2006), il est impératif de combler le défaut osseux symphysaire résultant du prélèvement avec du biomatériau dans le but de réaliser une suture en deux plans, ce qui n'est pas le cas pour un défaut osseux de la région rétromolaire. Pour cela, il est possible d'utiliser d'un fil résorbable Vicryl 4/0.

De plus, lors du prélèvement symphysaire de large étendue, un pansement compressif est systématiquement posé pendant 48 heures, ainsi qu'une poche de glace afin de limiter l'œdème post-opératoire. Le risque infectieux est géré par la prise d'antibiotiques que le patient débute la veille, les douleurs quant à elles, sont gérées par la prise d'antalgiques usuels.

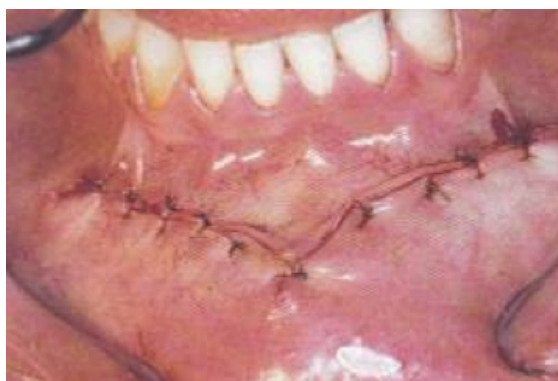

Figure 27 Sutures au fil résorbables, en deux plans (source: Tulasne, 2004)

- Création des pertuis

A l'aide d'une fraise diamantée ou type Spirec montée sur pièce à main chirurgicale, réalisation de petites perforations à la surface corticale osseuse et ceci afin d'améliorer l'angiogenèse et ainsi favoriser la migration des cellules osseuses nécessaires à l'ostéogénèse.

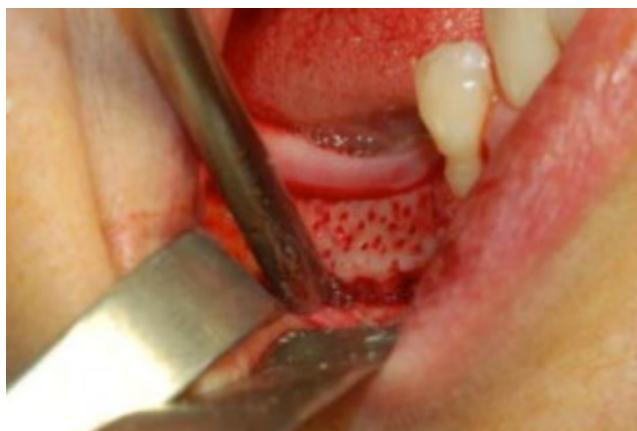

Figure 28 Création des pertuis, (source : Pierrefeu A, 2012)

NB : D'après Seban, il est également possible de réaliser des pertuis au niveau du greffon, au même titre que le site receveur, de manière à favoriser sa revascularisation.

- Modelage du fragment prélevé

Ce bloc osseux est ensuite divisé en deux afin d'avoir deux fragments bien distincts pour les placer de part et d'autre du défaut osseux dans le cas d'une correction horizontale. Ces fragments sont ensuite amincis grâce à des râpes à os afin de récupérer une quantité d'os spongieux réduit sous forme de copeaux dans le but d'augmenter le pouvoir ostéogénique du mélange et ainsi favoriser le succès de l'intervention. La corticale reste intacte, elle servira de coffrage au mélange poudre d'os autogène et bio oss®, on parle de « membrane autogène » (Pierrefeu, 2012)

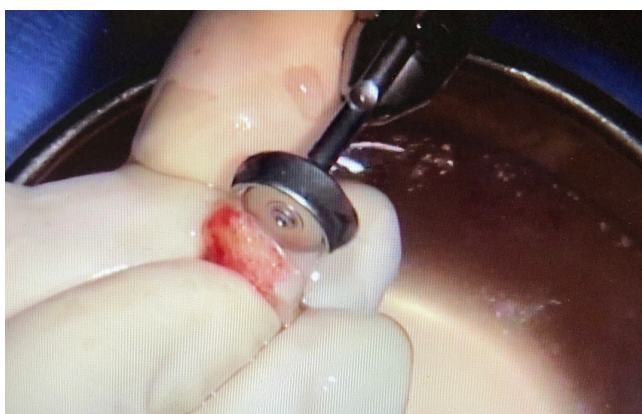


Figure 29 Modelage des blocs osseux, (source : Pierrefeu, A, 2012)



- Positionnement du fragment

Les fragments prélevés sont positionnés et maintenus à distance de la corticale osseuse réceptrice par des vis d'ostéointégration, ce qui va créer un espace inter-cortical.

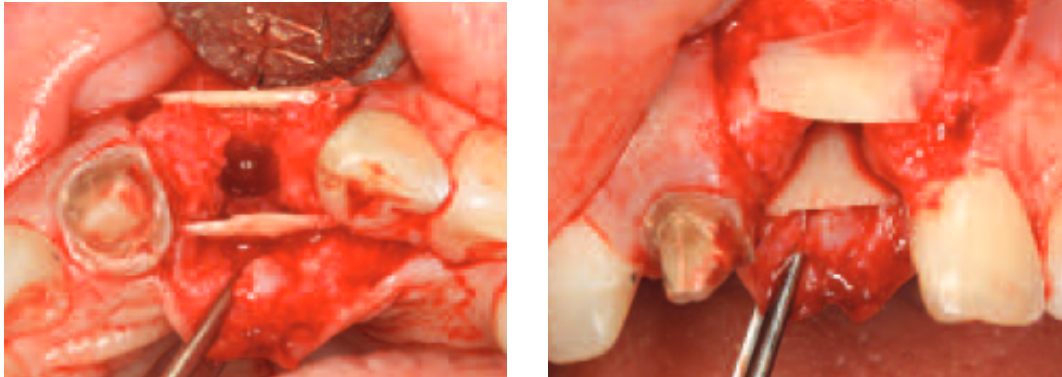


Figure 30 Vue occlusale et Vue vestibulaire du positionnement des fragment osseux (source : Gluckman-H, Du Toit- J, 2015)

- Fixation des blocs osseux

Il est important de fixer correctement ces blocs osseux de part et d'autre du défaut à corriger, afin de garantir la stabilité de la greffe. En effet, le succès de l'intervention chirurgicale dépend essentiellement de l'immobilité de ces fragments.

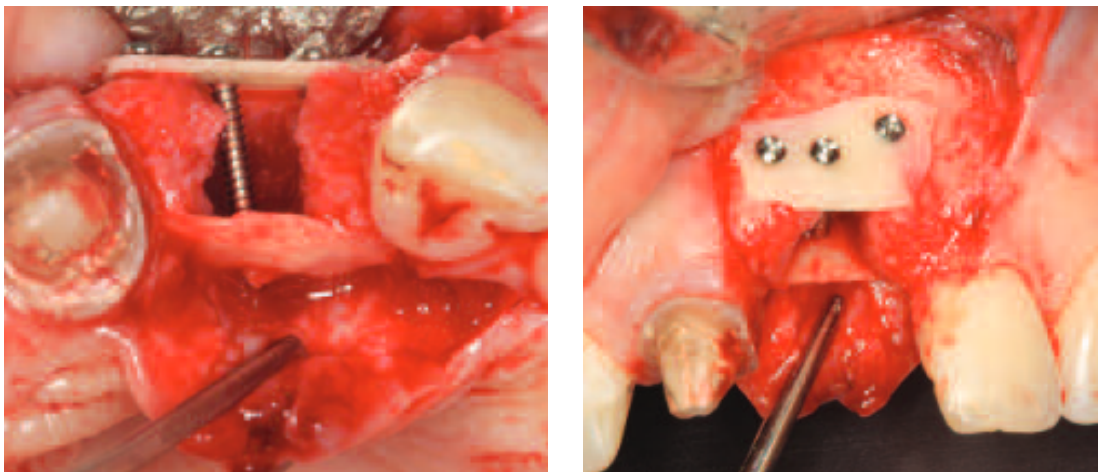


Figure 31 Vue occlusale et Vue vestibulaire (source : Gluckman-H, Du Toit- J, 2015)

- Comblement de l'espace

Cet espace inter-cortical est comblé essentiellement par de l'os spongieux broyé, du fait de sa riche vascularisation permettant d'accroître les chances de succès de l'intervention chirurgicale en garantissant une ostéointégration accélérée (Pierrefeu 2012).

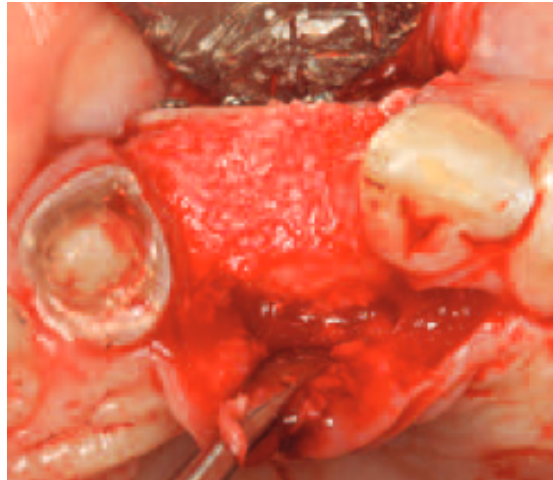


Figure 32 Comblement de l'espace inter-cortical, (source : Gluckman-H, Du Toit- J, 2015)

- Mise en place d'une membrane

Mise en place d'une membrane afin d'isoler le mélange biomatériau et os autogène dans le but d'optimiser l'ostéogénèse. En ce qui concerne les matériaux ostéosynthétiques, il existe un risque d'exposition des matériaux et d'infection locale, ce qui peut influencer sur l'issue de l'augmentation de la crête alvéolaire.

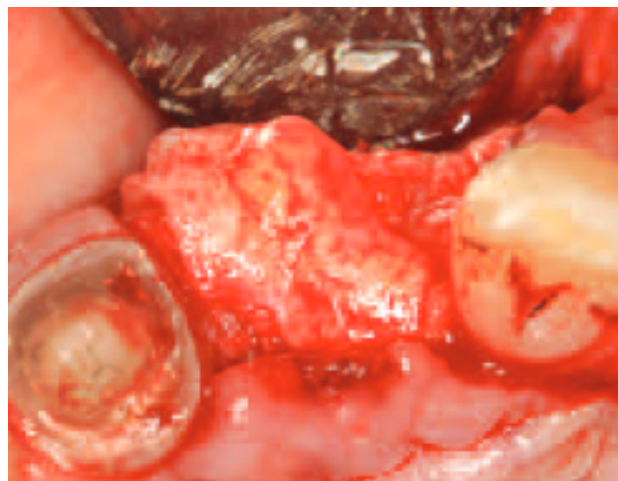

Figure 33 Mise en place d'une membrane, (source : Gluckman-H, Du Toit- J, 2015)

- Sutures

Les lambeaux sont repositionnés et suturés par du fils Vicryl 4-0. Il est important d'essayer de suturer avec un fil de fine épaisseur pour avoir une cicatrisation de qualité. L'intégrité du périoste est bien sûr indispensable pour apporter la vascularisation au segment osseux et à la greffe interposée.

Une technique chirurgicale parodontale minutieuse est cruciale pour maintenir le périoste lingual intact, car elle constituera l'unique source d'approvisionnement en sang des fragments osseux au cours des premières étapes de la chirurgie.

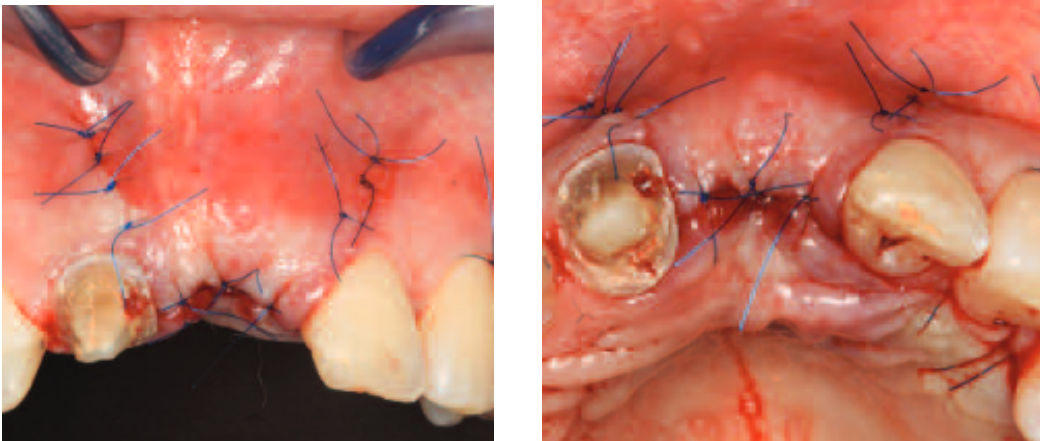
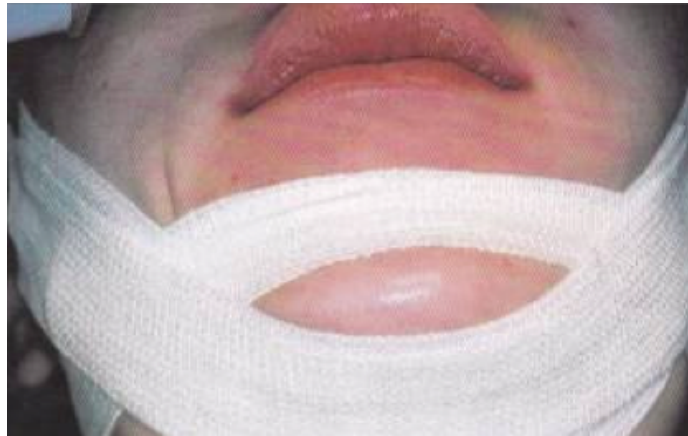

Figure 34 Vue vestibulaire et Vue Occlusale des sutures (source : Gluckman-H, Du Toit- J, 2015)

- Conseils post opératoires :

On observe une diminution importante des suites post opératoires par la réalisation systématique d'un pansement compressif conservé pendant 24 à 48 heures : utilisation de deux bandes d'Elastoplast®, l'une est appliquée au niveau sous mental, l'autre au niveau du sillon labio-mentonnier (Tulasne, 2004). Ce pansement permet de prévenir la formation d'un hématome.



**Figure 35 Pansement compressif pour prévenir la formation d'un hématome (source : Tulasne 2004)**

Quelques conseils post opératoires sont donnés suite à la réalisation d'une greffe osseuse (Princ G Piral T, 2008):

- Ne pas cracher afin d'éviter le saignement,
- Éviter le tabac qui pourrait perturber la cicatrisation,
- Appliquer des poches de froid sur le site d'intervention pour limiter l'œdème
- Éviter la prise d'Aspirine (sauf traitement en cours),
- Utiliser une brosse souple chirurgicale,
- Alimentation molle et froide ou tiède,
- Prévenir du risque d'apparition d'œdème jugal pendant quatre ou cinq jours,
- Respecter les prescriptions médicamenteuses post opératoires.

Une consultation de contrôle post opératoire est nécessaire à sept jours pour s'assurer du bon déroulement de la cicatrisation. S'en suit une consultation à trois mois pour procéder à la mise en place du protocole thérapeutique en vue du traitement implantaire.

### 2.3 Augmentation verticale

Cette technique d'ostéotomie segmentaire permettant la correction immédiate d'un déficit osseux vertical, concerne la hauteur osseuse dans le sens apico-coronaire afin d'obtenir le volume osseux adéquat nécessaire à la future pose d'un implant.

Le protocole opératoire est identique à celui décrit précédemment. Il est le même pour une augmentation verticale ou pour une augmentation horizontale. La seule différence se situe au niveau du positionnement des fragments osseux, ces derniers doivent être placés en fonction de la localisation souhaitée du volume osseux que l'on veut reconstruire. En effet, les fragments osseux sont surélevés en fonction de la hauteur prévue et fixés à l'os basal à l'aide de vis d'ostéointégration.

Le mélange d'os autogène récolté et Bio oss<sup>®</sup> est placé entre ces segments osseux afin d'une part de combler le vide présent, et d'autre part de servir de support à la formation d'os par la prolifération de cellules osseuses. L'ensemble est recouvert d'une membrane pour éviter la perturbation de l'ostéogénèse par la colonisation de cellules épithéliales.

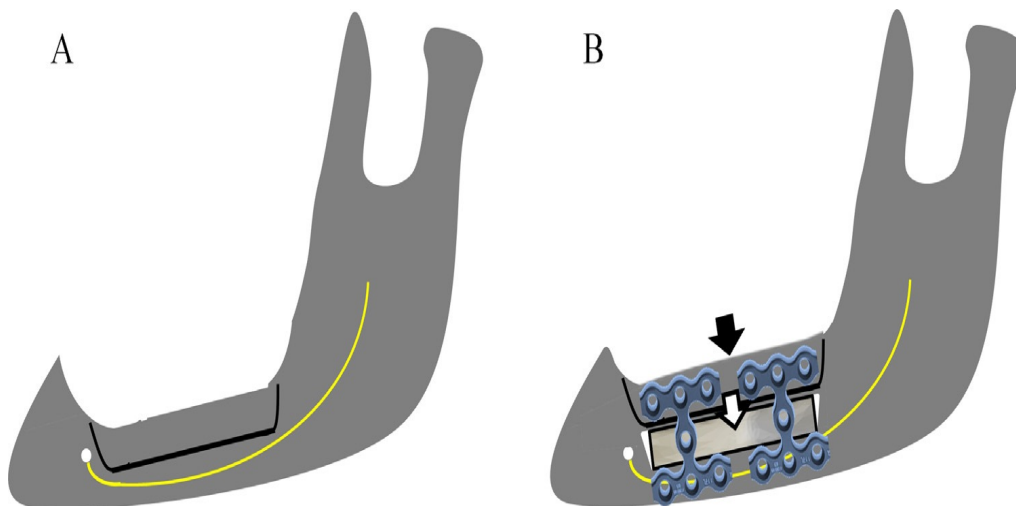


Figure 36 Augmentation osseuse verticale par la technique sandwich, (source : Rachmiel A - 2018)

L'os mandibulaire étant relativement plus dense par rapport au maxillaire, la revascularisation du greffon sera plus limitée lors de greffes osseuses et particulièrement difficile à obtenir dans le cadre d'une greffe osseuse dans le sens vertical, et ceci du fait d'une surface de contact plus faible entre le site receveur et le greffon, ainsi qu'une gestion plus difficile des tissus mous.

La revascularisation du greffon est primordiale à son intégration et elle est permise par la non-exposition de celui-ci ainsi que par son immobilité. L'apport vasculaire va dépendre essentiellement du site receveur et du positionnement du greffon. En raison de la géométrie d'une greffe verticale, la surface de contact avec le site receveur sera plus faible que dans le cas d'une greffe horizontale, ce qui limitera donc la néo-vascularisation du greffon limitant ainsi le taux de succès de ce type de greffe.

Quelle que soit la technique chirurgicale utilisée, une exposition du site opéré est un facteur d'échec et ce dernier est favorisé par une augmentation du taux d'exposition générée par une tension des lambeaux, expliqué par la gestion difficile des tissus mous, dans le cas de greffes verticales.

## 2.4 Augmentation horizontale

Cette technique d'ostéotomie vise à augmenter de façon segmentaire la crête déficiente dans une direction horizontale c'est à dire en augmentant le volume osseux dans le sens vestibulo lingual / palatin.

Cette technique est une association entre la ROG et la greffe de bloc utilisant de l'os autogène, permettant un gain maximal en épaisseur de 7mm du volume osseux.

Le but de ce traitement osseux est de pouvoir implanter dans des conditions idéales, garantissant ainsi la pérennité du traitement. Le protocole chirurgical est le même que pour une augmentation verticale, sauf ce qui concerne le positionnement des fragments osseux. En effet, dans cette indication, les blocs osseux seront fixés en regard du défaut osseux au niveau des parois vestibulaire ou palatine/linguale, tout en laissant un espace suffisant nécessaire à la formation osseuse et ainsi créer une épaisseur osseuse idéale pour implanter.

La greffe osseuse par la technique sandwich est essentiellement pratiquée à la mandibule du faite de sa particularité à modeler le greffon afin de lui donner une forme particulière, permettant ainsi une bonne adaptation aux surfaces des crêtes osseuses en lame de couteaux. Le prélèvement osseux est dans ce cas réalisé en zone ramique, ce qui localise le geste opératoire sur un site opératoire unique (Lalo J 2008).

Une évolution de cette technique est tout à fait possible dans le cas de la présence d'une crête saillante (déficit horizontal) et de faible hauteur (déficit vertical), afin d'augmenter le volume osseux dans les deux dimensions : à savoir dans le sens horizontal du coté palatin mais également du coté vestibulaire et dans le sens vertical, grâce à la technique de double coffrage (Bado 2019).

Cette technique consiste à positionner une « membrane autogène » corticale en vestibulaire et en lingual, fixée par des vis d'ostéointégration et ainsi combler l'espace crée par copaux d'os spongieux.

### **3 Evaluation comparative par rapport aux différentes techniques : analyse de la bibliographie**

Durant ces dernières années, la demande de réhabilitation prothétique supra-implantaire a considérablement augmenté. Cependant la pose d'implants n'est pas toujours possible en première intention. Du fait de la complexité de vascularisation du greffon ainsi que de la gestion difficile des tissus mous, les greffes dans le sens vertical sont plus délicates que celles dans le sens horizontal.

En effet, en raison de la géométrie d'une greffe verticale, la surface de contact du greffon avec le site receveur sera plus faible que dans le cadre d'une greffe horizontale, ce qui limite la néo-vascularisation du greffon, réduisant ainsi le taux de réussite de ce type de greffe.

L'ensemble des techniques chirurgicales d'augmentation du volume osseux utilisent et prennent en compte les capacités régénératives de l'os. Dans certains cas de déficit osseux, il sera nécessaire de réaliser une combinaison de différents types de traitements sur un même site afin d'optimiser le résultat.

#### **3.1 Les différentes techniques d'augmentation osseuse :**

Ce travail consiste à étudier et comparer les différentes techniques chirurgicales d'augmentation osseuse dans le sens horizontal et vertical, afin de guider le praticien vers la technique chirurgicale la plus adaptée.

Ainsi de nombreuses techniques d'augmentation osseuse, verticale mais aussi horizontale, existent.

Parmi elles, on retrouve :

- les greffes osseuses autogènes avec ou sans utilisation de biomatériaux,
- la régénération osseuse guidée avec mise en place de membranes,
- les techniques de distraction, d'expansion ou d'ostéotomie osseuse.

Afin de pouvoir comparer les différentes techniques chirurgicales de correction du déficit osseux, il semble nécessaire de les définir brièvement.



### 3.1.1 Greffe d'apposition en bloc

Dans le cas de ce type de greffe, le prélèvement consiste à positionner et fixer le greffon au niveau du site receveur, sous forme d'un bloc corti-spongieux, à l'aide de deux vis d'ostéosynthèse, évitant ainsi sa rotation. Il est essentiel de réaliser plusieurs micro-perforations au niveau du greffon dans le but d'augmenter la revascularisation du site receveur.

Une étape primordiale et minutieuse est nécessaire lors de la réalisation de ce type de greffe. Elle consiste à façonner le greffon le plus précisément possible, afin d'obtenir une coaptation la plus intime possible entre le site receveur et le greffon, en éliminant les hiatus entre le site receveur et le bloc apposé (Kawakami, 2013). En effet, meilleure est leur coaptation, meilleure sera la vascularisation du greffon et les minces hiatus résiduels devront être comblés par de l'os sous forme de copeaux.

La situation idéale est d'essayer de n'avoir aucun hiatus supérieur à 0.5mm (Roche 2010).

Afin d'éviter la perforation du lambeau muco-périosté, les angles du bloc doivent être arrondis. Le lambeau est plaqué et repositionné contre le greffon, il est suturé de façon la plus étanche possible, grâce à des points discontinus et des sutures en points simples, plan par plan (Kawakami 2013).

La technique d'apposition de bloc permet une augmentation du volume osseux dans plusieurs dimensions :

- dans le sens vertical par une greffe en onlay ou greffe verticale
- dans le sens horizontal par une greffe d'apposition en facette
- dans le sens horizontal et vertical par une greffe en scelle ou greffe d'apposition mixte

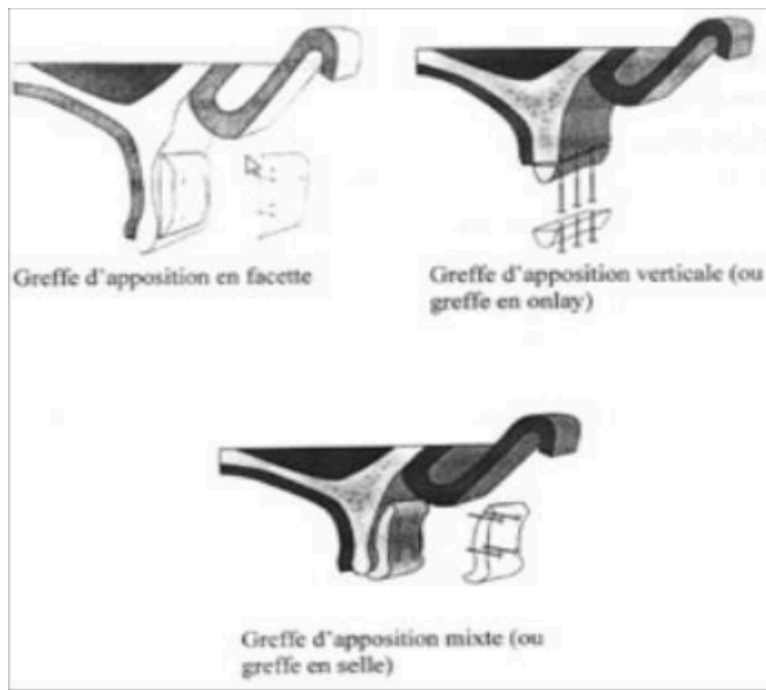


Figure 37 Les différentes greffes d'apposition de bloc (Wang HL, 2015)

Cette technique de greffe par apposition de bloc est indiquée principalement pour le maxillaire. En effet, ce dernier se résorbe de manière centripète, tout en gardant une morphologie voûtée, courbée et suffisamment lisse, rendant ainsi possible une parfaite adaptation du greffon. La technique de Bloc est privilégiée dans le cas de la correction d'un déficit osseux lors d'un édentement unitaire en présence d'une épaisseur résiduelle allant jusqu'à 4mm maximum, et allant jusqu'à 3mm maximum lors d'un édentement partiel.

Elle n'est pas recommandée à la mandibule pour plusieurs raisons :

- la corticale mandibulaire est épaisse et compacte, ce qui rend difficile la vascularisation du greffon, compromettant ainsi le succès de l'intervention.
- la résorption mandibulaire centrifuge conduit la mandibule à une morphologie en lame de couteaux, compliquant ainsi l'ajustement de l'interface crête/grefe
- la présence de nombreuses insertions musculaires et ligamentaires compromet la stabilité du greffon, du fait de la difficulté à obtenir une immobilité totale de ce dernier.

Dans le cas où cette technique est quand même pratiquée à la mandibule, elle est techniquement possible uniquement dans le cas d'une correction d'un édentement partiel d'une épaisseur de crête résiduelle inférieure à 3mm. Pour cela, il est impératif de procéder à la réalisation de pertuis, c'est à dire de réaliser des perforations au niveau de la corticale dans le but de favoriser l'angiogenèse. Il est également essentiel de plaquer le périoste à la surface du greffon afin d'obtenir le contact le plus intime entre les deux surfaces osseuses (Feneyrou 2014).

Cette technique prévoit un gain osseux vertical de 7 mm (Tözüm 2008).

### 3.1.2 Greffe par coffrage

En comparaison avec la technique de bloc, la greffe par coffrage est plus pratiquée à la mandibule, grâce à la forme particulière de l'os spongieux, qui garantit une bonne adaptation aux surfaces des crêtes osseuses en lame de couteaux de la mandibule après résorption centrifuge. Cette technique est à mi-chemin entre la ROG et la greffe de bloc utilisant de l'os autogène, permettant d'obtenir de très bons résultats.

Elle retrouve de bons résultats dans le cas d'édentement unitaire ou partiel présentant un déficit inférieur à 4 mm, au maxillaire comme à la mandibule. Elle est cependant bien plus réalisée à la mandibule.

### 3.1.3 Expansion crestale

La technique d'expansion crestale consiste à augmenter uniquement l'épaisseur de la crête osseuse. En effet, elle trouve son indication lorsque la dimension vestibulo-linguale ou vestibulo-palatine de l'os ne permet pas la mise en place d'implants selon le protocole standard (Bucci, 2010), idéalement lorsque cette épaisseur est comprise entre 3 et 5 mm.

Cette technique d'augmentation est parfaitement appropriée au maxillaire, essentiellement dans le secteur incisivo canin (Jensen, 2008), mais elle peut également être réalisée à la mandibule. En effet, l'os maxillaire est de qualité moindre, il est plus élastique, ce qui permet une expansion sans risque de fracture de la table vestibulaire.

A contrario, l'os mandibulaire est de qualité supérieure, le rendant ainsi fragile par une prédiction difficile de la propagation du trait de fracture (Tolstunov, 2015).

La crête idéale pour la réalisation d'une expansion présente plusieurs critères :

- une hauteur satisfaisante,
- des parois convergentes qui se paralléliseront pendant l'expansion,
- un inversé d'articulé inférieur à 3 mm dans le but de retrouver une relation inter-maxillaire correct après l'expansion,
- une épaisseur minimale de 3 mm permettant de réaliser, sans risque de lésions des corticales, un trait d'ostéotomie au sein de l'os médullaire (Kawakami, 2013),
- une orientation permettant la concordance avec la mise en place d'une prothèse en occlusion : le tracé d'ostéotomie, lui même fixé par l'axe des corticales impose l'axe de vissage de l'implant,
- des corticales fines pour permettre d'exercer une expansion sans fracture, grâce à la malléabilité de l'os.

Cette technique chirurgicale permet d'obtenir une épaisseur post-opératoire de 9 mm, et elle est réservée à des crêtes d'épaisseur minimale de 3 mm en pré-opératoire (Khoury, 2012).

Cependant, il est important de prendre en compte la résorption post opératoire potentielle de 1.5 mm qui survient au cours de la cicatrisation et qui nous amène à une épaisseur crestale maximale réelle de 7 mm (Tolstunov, 2015). En moyenne, cette technique d'expansion permet de gagner une épaisseur transversale de 4 mm (Pascual, 2014).

Après une étude clinique et radiologique pré opératoire, il est important de connaître la quantité d'expansion souhaitée et de l'augmenter afin d'anticiper cette légère résorption post-opératoire.

Il existe différentes techniques d'expansion crestale, on retrouve :

- Bone splitting par clivage : trait d'ostéotomie réalisé par une scie à os ou par piezochirurgie, qui va servir de repère à la fracture de l'os suite à l'expansion,
- Bone spreading par dilatation : la technique d'expansion par dilatation consiste à condenser l'os en périphérie du lit implantaire.

- Avantages :

- contrairement à la technique de greffe d'apposition autogène, l'expansion crestale se concentre sur un site opératoire unique et nécessite qu'un seul temps opératoire lorsque la densité osseuse le permet, ce qui conduit à une durée de traitement moindre et un coût plus faible que les cas traités par greffe (Elo, 2009).
- la présence d'os spongieux permet l'apport de la vascularisation et facilite l'activité ostéoinductrice.
- du fait de l'absence de décharge et de cicatrice de la muqueuse, l'expansion par dilatation est principalement recommandée en secteur esthétique. L'expansion par clivage trouve plutôt son indication au niveau des édentements pluraux, c'est à dire dans les situations où il est possible de réaliser les tracés de corticotomie tout en conservant une distance de sécurité suffisante avec les dents adjacentes.
- cependant ces deux techniques d'expansion présentent un taux de succès et un gain en épaisseur similaire, en effet ce gain en épaisseur à espérer est de 5 mm (Kao, 2015).

- Limites:

- le risque de fracture augmente avec la densité osseuse, notamment à la mandibule. Cependant un protocole chirurgical en deux temps peut permettre de gérer cette complication,
- la stabilité primaire des implants peut être compromise par une mise en place immédiate des implants dans une crête expansée. Toutefois, une implantation en second temps permet de contourner ce défaut de stabilité, notamment par la préparation d'un lit implantaire apical à la zone fendue et à la mise en place de vis de fixation,
- le risque de perforation de la corticale externe lors de l'utilisation des ostéotomes de diamètres croissants, en présence d'une table externe avec concavités.

- Contres – indications :

- une insuffisance verticale et transversale combinée. En effet la technique de l'expansion crestale n'a d'indication que sur la dimension transversale de la crête,
- le patient présentant un inversé d'articulé important dans le secteur à rétablir par une reconstruction prothétique esthétique et fonctionnelle grâce au gain en épaisseur limité à 5 mm,
- une crête résiduelle est inférieure à 3 mm.

Ces contres indications amènent à envisager l'utilisation d'une autre technique d'augmentation osseuse.

#### 3.1.4 Régénération osseuse guidée

Le principe de la ROG est inspiré de celui de la RTG (régénération tissulaire guidée). Il consiste à créer à l'aide d'une membrane, une barrière mécanique permettant de définir un espace, et une barrière physique dans le but de sélectionner les cellules pouvant proliférer dans cet espace (Kilic, 2015). En effet, cette membrane sert de filtre, elle favorise la prolifération lente de cellules à fort potentiel ostéogénique, permettant l'ostéogénèse, au sein du caillot sanguin. Elle empêche également, l'invasion des cellules conjonctives et épithéliales à prolifération rapide, ce qui pourrait provoquer une résorption osseuse secondaire.

La membrane est l'élément principal de la ROG, elle est apposée entre la muqueuse et le défaut osseux.

Elle présente différents rôles :

- un rôle MECANIQUE, en ménageant un espace au niveau du défaut qui deviendra le site de la colonisation cellulaire et le lieu de la nouvelle ossification. Pour se faire, la membrane devra être suffisamment rigide afin de ne pas s'effondrer dans le défaut au moment de la fermeture du site chirurgical.

- un rôle PHYSIQUE, en représentant un filtre qui s'oppose au passage des cellules conjonctives et épithéliales, dans le but d'inhiber la compétition cellulaire. Le filtre doit cependant laisser passer les cellules à potentiel ostéogénique, le sang ainsi que les médiateurs biologiques nécessaires à la cicatrisation.
- un rôle STABILISATEUR : il est impératif que le caillot sanguin formé et le matériau de comblement soient parfaitement immobiles. Pour cela la membrane doit obligatoirement être fermement fixée à l'aide de vis.

Deux types de membrane sont disponibles :

- résorbable : avec avantage principale l'absence de réintervention grâce à leur résorption autonome.
- non résorbable : avec parfois un renfort en titane lui conférant une rigidité supplémentaire en cas de correction du défaut sans utilisation de comblement. Cependant l'utilisation de ces membranes nécessitera une seconde intervention afin de la déposer une fois le volume osseux augmenté.

Afin de synthétiser les différents résultats obtenus dans le travail de cette thèse, nous avons réalisé un diagramme décisionnel qui permettra au praticien de choisir la technique chirurgicale d'augmentation osseuse la plus adéquate en fonction de la situation clinique. En effet, le diagramme regroupe les différentes indications de la technique chirurgicale de correction d'un défaut osseux en fonction de l'épaisseur de la crête osseuse résiduelle.

**Tableau 1 : Avantages et inconvénients des différentes techniques chirurgicales d'augmentation osseuse**

	<b>Avantages</b>	<b>Inconvénients</b>
<b>Grefe d'apposition en bloc</b>	<ul style="list-style-type: none"> <li>- maxillaire</li> <li>- défaut transversal et vertical</li> <li>- gain de 7mm</li> </ul>	<ul style="list-style-type: none"> <li>- mandibule</li> <li>- immobilité totale difficile</li> </ul>
<b>Coffrage</b>	<ul style="list-style-type: none"> <li>- mandibule</li> <li>- défaut transversal</li> <li>- gain de 7 mm</li> </ul>	<ul style="list-style-type: none"> <li>- maxillaire</li> <li>- défaut vertical</li> <li>- immobilité totale difficile</li> </ul>
<b>Expansion crestale</b>	<ul style="list-style-type: none"> <li>- site opératoire unique</li> <li>- un seul temps opératoire</li> <li>- durée de traitement réduit</li> <li>- cout réduit</li> <li>- esthétique ++ surtout par la technique de dilatation</li> <li>- présence d'os spongieux permettant un apport vasculaire et une activité ostéoinductrice</li> </ul>	<ul style="list-style-type: none"> <li>- os très corticalisé</li> <li>- risque de fracture</li> <li>- épaisseur des crêtes &lt;3mm</li> <li>- insuffisance verticale</li> </ul>
<b>Régénération Osseuse Guidée</b>	<ul style="list-style-type: none"> <li>• Avec membrane résorbable : <ul style="list-style-type: none"> <li>- pas de dépose</li> <li>- ROG combiné</li> </ul> </li> <li>• Avec membrane non résorbable : <ul style="list-style-type: none"> <li>- résistante à la déformation</li> <li>- renforcée avec du titane</li> <li>- ROG seule</li> <li>- maniable</li> </ul> </li> </ul>	<ul style="list-style-type: none"> <li>• Avec membrane résorbable : <ul style="list-style-type: none"> <li>- perméabilité</li> <li>- résistance mécanique</li> <li>- résorption prévisible</li> <li>- ROG seule</li> </ul> </li> <li>• Avec membrane non résorbable : <ul style="list-style-type: none"> <li>- Dépose nécessaire</li> <li>- Risque d'exposition</li> <li>- Risque d'infection</li> </ul> </li> </ul>
<b>Technique Sandwich</b>	<ul style="list-style-type: none"> <li>- Vascularisation de la greffe</li> <li>- Résorption osseuse faible (20%)</li> <li>- Possibilité de réaliser le geste sans ostéosynthèse</li> <li>- gain osseux de 4 à 10 mm</li> </ul>	<ul style="list-style-type: none"> <li>- Technicité du geste</li> <li>- Élévation limité par l'attachement de la muqueuse linguale</li> </ul>
<b>Distraction ostéogénique</b>	<ul style="list-style-type: none"> <li>- Distraction des tissus mous et os</li> <li>- Gain osseux jusqu'à 15 mm</li> <li>- Aucun prélèvements et de greffes nécessaires</li> <li>- Résorption osseuse limitée</li> </ul>	<ul style="list-style-type: none"> <li>- Coût élevé</li> <li>- Gène lié au matériel en bouche</li> <li>- Port de prothèse impossible</li> </ul>



Arcade Maxillaire :

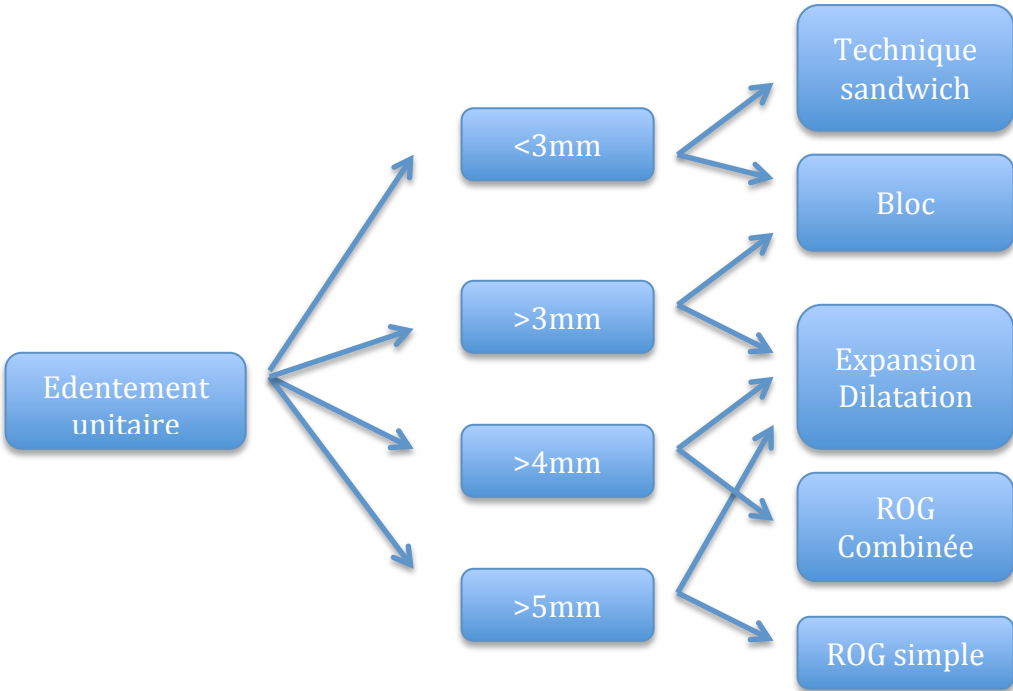


Figure 38 Arbre décisionnel du choix de la technique d'augmentation osseuse pour un édentement unitaire au maxillaire

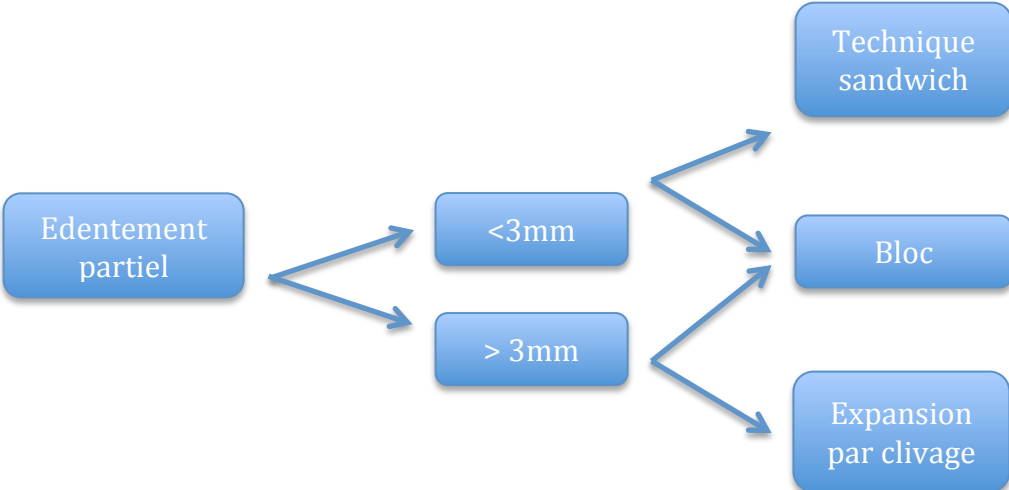


Figure 39 Arbre décisionnel du choix de la technique d'augmentation osseuse pour un édentement partiel au maxillaire

Arcade Mandibulaire :

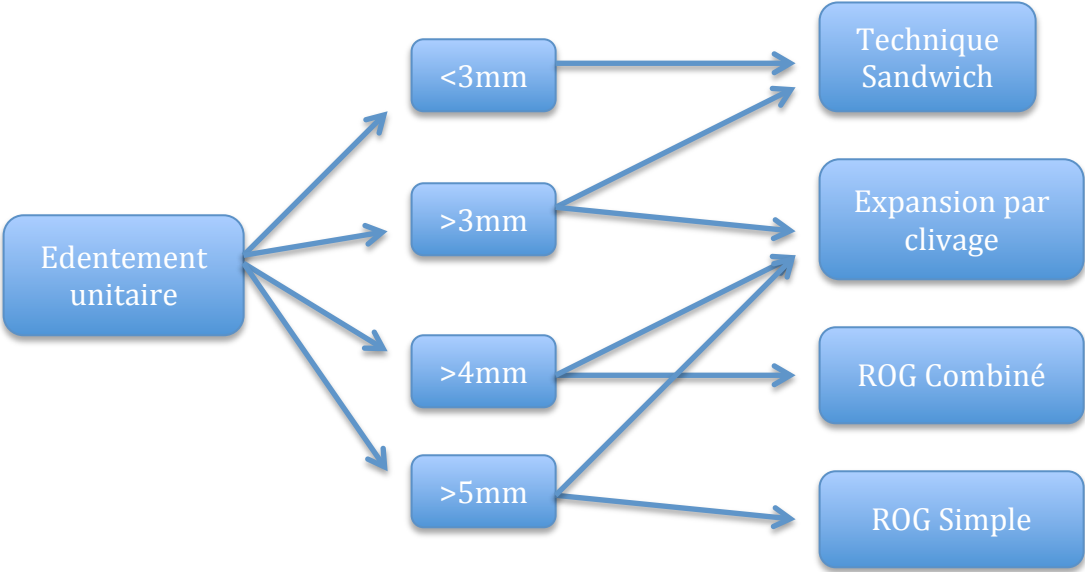


Figure 40 Arbre décisionnel du choix de la technique d'augmentation osseuse pour un édentement unitaire à la mandibule

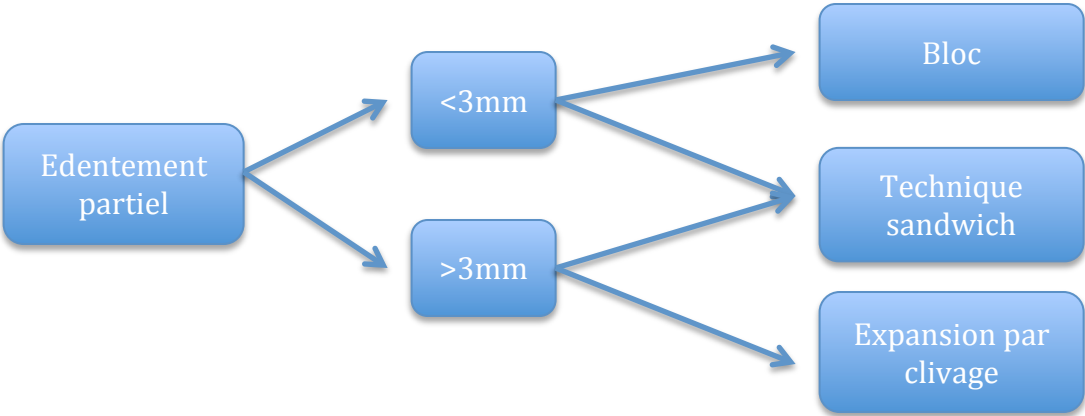


Figure 41 Arbre décisionnel du choix de la technique d'augmentation osseuse pour un édentement partiel à la mandibule

### 3.2 Analyse de la littérature

L'analyse de la revue de la littérature permet de réaliser une comparaison des différentes techniques d'augmentation verticale osseuse et les techniques alternatives.

Seul la méta analyse d'OCTAVI (65) concerne spécifiquement le secteur mandibulaire postérieur.

- OCTAVI (65) qui compare les différentes techniques d'augmentation verticale osseuse et les techniques chirurgicales alternatives du secteur mandibulaire postérieur,
- ROCCHIETTA (71) réalise une revue de la littérature étudiant les différentes techniques d'augmentation verticale du volume osseux et notamment la ROG, la distraction osseuse et les greffes Onlay,
- KEESTRA (41) effectue une revue de la littérature similaire à celle de ROCCHIETTA mais en y ajoutant la greffe en Inlay.
- YUN (91) compare la Distraction osseuse aux autres techniques de greffes osseuses au maxillaire et à la mandibule

La Revue de ROCCHIETTA (71) de 2008 nous informe que:

Concernant la technique Onlay:

- 5 articles ont été analysés
- on retrouve un gain vertical de 4,2 mm en moyenne
- la résorption osseuse est importante, elle est d'environ 40%
- on ne retrouve aucune complication principale citée
- taux de survie implantaire compris entre 76 et 100%
- taux de succès implantaire compris entre 89,5 et 100%.

➔ Elle conclut qu'en raison du faible nombre d'études analysées, il est difficile de généraliser ces résultats sans les biaiser.

### Concernant la Régénération Osseuse Guidée :

- 7 articles ont été analysés
- 2 à 8 mm de gain vertical obtenu
- 1,27 à 2 mm de résorption osseuse évaluée, pour un suivi de 1 à 7 ans
- la complication principale survenue est l'exposition de la membrane
- pour un suivi de 1 à 7 ans, le taux de survie implantaire est compris entre 92 et 100%
- le taux de succès implantaire est compris entre 76,3 et 97,5%

### Concernant la Distraction Ostéogénique:

- 13 articles ont été analysés
- on retrouve un gain vertical de 5 à 15 mm
- la complication principale survenue est le mauvais vecteur de distraction avec apparition d'une bascule linguale
- 90 à 100% de survie implantaire
- 59 à 94,2% de succès implantaire

KEESTRA (41) effectue la même étude que ROCCHIETTA (71), huit ans plus tard:

### Concernant la Régénération osseuse guidée:

- 7 articles ont été analysés avec un suivi moyen de 2,4 ans
- taux de survie implantaire moyen de 99,3% (94,1 à 100%)
- taux de succès implantaire moyen de 90,7% (75 à 100%)
- on retrouve une résorption osseuse péri implantaire:
  - A 1 an: - 0,85 à -2,64 mm
  - A 2 ans: -1,35 à -2,64 mm
  - A 3 ans: -1,27 à -2,64 mm
  - A 4 ans : -1 à -2,64 mm
  - A 5 ans : -1 à 2,86 mm

#### Concernant la Distraction Ostéogénique :

- 18 articles ont été analysés avec un suivi moyen de 2,9 ans
- taux de survie implantaire moyen de 97,1% (compris entre 88 à 100%)
- taux de succès implantaire moyen de 95,5% (compris entre 92,7 à 100%)
- on retrouve une résorption osseuse péri implantaire:
  - A 1 an: - 0,65 à -1,17 mm
  - A 2 ans: -1 à -1,32 mm
  - A 3 ans: -1 à -1,41 mm
  - A 4 ans: -1,30 à -1,46 mm
  - A 5 ans: -1,49 à -1,55 mm

#### Concernant la technique Onlay :

- 27 articles ont été analysés avec un suivi moyen de 3,5 ans
- taux de survie implantaire moyen de 94,7% (72,8 à 100%)
- taux de succès implantaire moyen de 93,2% (86,9 à 100%)
- on retrouve une résorption osseuse péri implantaire:
  - A 1an: - 0,85 à - 3,70 mm
  - A 2 ans: -0,41 à - 3,88 mm
  - A 3 ans: -1,3 à - 4,91 mm
  - A 4 ans: -1,1 à - 4,84 mm
  - A 5 ans: -1,57 à - 4,76 mm

#### Concernant la technique Inlay:

- 4 articles ont été analysés avec un suivi moyen de 1,7 ans
- taux de survie implantaire moyen de 98,5% (95,9 à 100%)
- taux de succès implantaire moyen de 93,4% (90,9 à 100%)
- on retrouve une résorption osseuse péri implantaire :
  - A 1an: - 0,90 à -1,65 mm
  - A 3 ans: - 2,43 mm

Au delà des données chiffrées, Keestra conclut, devant la diversité des matériaux de greffe et des diverses techniques utilisées, la méta-analyse est difficilement interprétable, du fait de nombreux biais. Cependant les études ayant un suivi de plus de 4 ans montrent toutes une stabilité des résultats dans le temps.

YUN (91) concentre son étude sur une revue de littérature et méta-analyses (3, 10, 12, 45) concernant l'efficacité de la Distraction Ostéogénique et des greffes autogènes en chirurgie pré-implantaire. L'analyse de cet article nous permet d'obtenir des résultats intéressants :

- une résorption osseuse et un gain vertical supérieur pour la distraction ostéogénique avec une différence significative entre la Distraction Ostéogénique et la technique sandwich (Bianchi, 2008),
- aucune différence significative en terme de gain vertical osseux entre greffe onlay et inlay,
- résorption osseuse supérieure en cas de Régénération Osseuse Guidée par rapport aux autres techniques,
- gain vertical osseux moyen de 5mm avec une Régénération Osseuse Guidée.

On constate également un remodelage osseux de 1 mm à 12 mois: ce qui nous permet d'affirmer que la Distraction ostéogénique est plus avantageuse que la Régénération Osseuse Guidée en terme d'efficacité de gain vertical osseux.

Peu importante la technique utilisée, la survie implantaire reste supérieure à 95%.

Par rapport aux autres techniques de greffes, le succès implantaire de la distraction ostéogénique est supérieur, notamment à celui de la ROG, qui est significativement moindre par rapport aux autres techniques de greffes surtout si les implants ont été mis en place immédiatement.

En terme de gain vertical osseux, de résorption osseuse et de taux de succès implantaire, YUN conclut donc que la distraction ostéogénique et les greffes onlay sont plus intéressantes que la régénération osseuse guidée. Il affirme également, qu'aucune différence statistiquement significative n'a été démontrée entre distraction osseuse et technique Onlay, concernant le gain vertical osseux et de résorption osseuse après traitement.

### **3.3 Analyse des études comparatives**

#### **3.3.1 Etude CHIAPASCO (13) : Distraction osseuse VS Onlay**

Une étude comparative a été réalisée en 2007 par CHIAPASCO (13), comparant deux techniques chirurgicales d'augmentation osseuse (Distraction Osseuse VS Onlay), prospective sur 17 patients. L'acte chirurgical a été réalisé, en utilisant de l'os autogène ramique, en secteur postérieur mandibulaire sauf pour deux patients du groupe DO qui fut réalisé en antérieur. Un suivi de 2 à 4 ans a été instauré.

Conclusion :

- une résorption osseuse plus importante dans le groupe Onlay ( $p=0,01$ ) avant la mise en place des implants
- pas de différence significative concernant le succès ou la survie implantaires. Les taux rencontrés lors de la mise en place d'implant en os préalablement reconstruit chirurgicalement sont comparables à ceux retrouvés avec les implants placés en os natif (Selon les critères d'Albrektsson (annexe 1), on retrouve un taux de 100% de survie pour la distraction osseuse et l'onlay et un taux de 94,7% pour la Distraction Osseuse et 89,5% pour l'Onlay en termes de réussite implantaire).
- Aucune différence significative concernant la résorption péri-implantaire

Aucune des deux techniques n'est donc significativement supérieure, la Distraction Osseuse ne permet de corriger que les défauts verticaux.

### 3.3.2 Étude ELO : Distraction Osseuse Vs Technique de greffe Onlay

ELO réalise une étude rétrospective unicentrique dans laquelle il compare la distraction osseuse et la technique de greffe onlay en terme de succès implantaire.

Après mise en place des implants, le suivi des patients étant au minimum de 36 mois.

- 17 greffes onlay ont été réalisées en secteur mandibulaire postérieur et 46 implants ont été posés.
  - 3 échecs implantaires
- 5 DO ont été réalisées en secteur mandibulaire postérieur et 17 implants ont été mis en place.
  - un seul échec implantaire

Concernant le taux de succès implantaire, aucune différence significative n'est notée entre les deux techniques, bien que ces dernières soient reproductibles et prédictibles.

ELO, conclut cette étude par l'importance de définir l'objectif final à atteindre, afin de choisir au mieux la technique chirurgicale adéquate, en fonction de leurs indications, pour reconstruire la mandibule postérieur édentée.

La distraction osseuse est indiquée pour les défauts verticaux uniquement, contrairement à la greffe onlay qui permet de corriger les défauts verticaux, horizontaux mais également mixtes. Toutefois, en cas de larges zones édentées et de la nécessité d'un gain vertical important, la distraction osseuse est à privilégier, principalement en cas d'antécédent d'échec de greffes. Il est donc essentiel de déterminer les avantages et les limitations de chaque procédure, dans le but de différencier les indications de la distraction osseuse et de la greffe Onlay.



### 3.3.3 Étude de BIANCHI : Distraction Osseuse Vs Technique Sandwich

L'étude prospective de BIANCHI compare deux techniques chirurgicales, la distraction osseuse et la technique sandwich, réalisées sur la mandibule postérieure. Elle met en évidence des résultats en se basant sur différents critères, à savoir le gain vertical osseux, la résorption osseuse, la survie et le succès implantaire mais également les complications de la distraction osseuse et la technique sandwich.

Cinq distractions osseuse et sept Inlay ont été réalisées avec mise en place de 16 et 21 implants.

- Gain osseux vertical significatif ( $p=0,003$ ) après une distraction osseuse en moyenne de 10 mm (compris entre 7 mm et 15 mm) pour un gain en moyenne de 7,3 mm pour inlay (compris entre 5,9 mm et 8,5 mm)
- Taux de complications significatif ( $p<0,05$ ) pour la distraction osseuse, on retrouve un cas d'infection et deux cas de bascules linguales.
- Aucune différence significative concernant la résorption osseuse et la survie ou le succès implantaire.

BIANCHI conclut que la technique sandwich permet de traiter une majorité de cas, comprenant le gain vertical osseux, les corrections de défaut osseux péri implantaire ou la régénération osseuse horizontale. La distraction osseuse, quant à elle, est plutôt réservée aux patients nécessitant un gain vertical osseux important.

### 3.3.4 Étude CHIAPASCO : Distraction Osseuse VS Régénération Osseuse Guidée

En 2004, CHIAPASCO a comparé deux techniques chirurgicales, la Distraction Osseuse et la Régénération Osseuse Guidée, chez 21 patients dont 9 en secteurs postérieurs mandibulaires.

- Résultat comparable en terme de survie implantaire
- Succès implantaire significatif en faveur de la distraction osseuse (94,1% VS 68,25% pour la ROG).

CHIAPASCO conclut que la ROG doit être réservée aux petits défauts aussi bien verticaux qu'horizontaux tandis que la Distraction osseuse ne doit s'appliquer que pour les défauts plus larges et verticaux.

### 3.3.5 Étude de FELICE : Greffe en onlay VS Technique Sandwich

En 2009, FELICE réalise une étude qui compare l'utilisation de deux techniques chirurgicales pour réhabiliter le secteur mandibulaire postérieur : La Technique Sandwich Vs une greffe Onlay.

Pour cela, un prélèvement iliaque est utilisé sur 20 patients répartis équitablement en deux groupes, avec un suivi moyen de 18 mois après la mise en charge des implants.

- Gain vertical osseux post opératoire immédiat supérieur pour le groupe Onlay. Toutefois le gain est comparable dans les deux groupes en fin de suivi
- Une résorption osseuse est notée dans le groupe Onlay ( $p < 0,001$ )
- La résorption osseuse péri implantaire est similaire ( $p = 0,971$ )
- Le taux de succès implantaire est comparable ( $p = 0,190$  avec 90% de succès implantaire dans le groupe Inlay et 86,9% dans le groupe Onlay).
- Les taux de complications et de survie implantaire sont identiques (100% dans les 2 groupes)

FELICE, conclut son étude en affirmant que les deux techniques sont comparables. En effet la technique sandwich permet un gain vertical immédiat plus faible qu'avec la technique onlay, compensée par une résorption osseuse moins importante. Cependant cette technique est opérateur dépendant, elle nécessite donc une expérience.

### 3.3.6 Conclusions de ces études

Les études analysées comparent différentes techniques chirurgicales d'augmentation osseuse en se basant sur divers critères de comparaisons, à savoir le gain osseux immédiat, la résorption osseuse, la résorption osseuse péri implantaire, ainsi que la survie et le succès implantaire. Malgré ces différents points de comparaison, ces multiples études ne balayent pas l'ensemble des possibilités de comparaison disponibles. En effet, ces derniers sont applicables quotidiennement en pratique clinique, toute fois peu d'études sont complètes sur ces points.

Parfois l'auteur de l'étude se concentrera sur le taux de succès implantaire délaissant ainsi le taux de survie implantaire, parfois il se focalisera sur les résorptions osseuses et les gains.

De plus le nombre de patients inclus dans les études est faible et le suivi moyen des patients est de 31 mois, avec aucune évaluation réalisée à long terme (10 ans). Dans la majorité des cas, une seule et même équipe réalise les études, ce qui peut conduire à des biais, limitant ainsi la puissance de l'analyse.

Les résultats :

- Gain osseux immédiat : 4 études ont été réalisées et s'intéressent à ce critère, deux résultats ressortent comme significatifs.
  - La technique sandwich permet un gain osseux vertical immédiat moindre par rapport à la distraction osseuse (5,8 mm vs 10 mm en moyenne avec  $p=0.003$ )
  - La technique Onlay permet un gain osseux vertical immédiat significativement plus important à la technique Sandwich (6,5 mm vs 4,9 mm en moyenne  $p=0.019$ )

- Résorption osseuse avant implant : 4 études ont été menés et s'intéressent à ce critère, trois résultats ressortent comme significatifs.
  - Résorption osseuse plus importante avec une greffe par technique onlay ou par une régénération osseuse guidée par rapport à une distraction osseuse (0,37 mm Vs 1,35 mm, 0,3 mm vs 0,6 mm avec  $p=0.01$ )
  - Résorption osseuse plus importante avec une technique Onlay qu'avec une technique Sandwich (2,7 mm vs 0,5 mm avec  $p<0.001$ )
  
- Résorption osseuse péri implantaire : 7 études s'intéressent à ce critère et deux résultats ressortent comme significatifs
  - Résorption osseuse péri-implantaire plus importante à 3 ans avec une régénération osseuse guidée qu'avec une distraction osseuse (1,41 mm vs 1,69 mm et 2,06 mm  $p<0.05$ ). Il est tout de même important de relever que l'évaluation a été réalisée sur un total de 9 implants par technique.
  - Résorption osseuse péri implantaire supérieure à 5 ans avec une technique sandwich par rapport à des implants courts (1,49 mm vs 2,34 mm  $p<0.0001$ )
  
- Survie implantaire :
  - Pas de différences significatives sur l'ensemble des études analysées,
  - Le taux de survie global pour toutes études confondues, est supérieur à 90%.
  
- Succès implantaire: 9 études ont été analysées, et parmi elles, 7 fournissent un résultat qui n'est jamais significatif. Seules deux études ont une forte différence en terme de résultats, pourtant la significativité n'a pas été recherchée.
  - Taux de succès implantaire d'une régénération osseuse guidée est de 61,5% lors d'une implantation immédiate et de 75% lors d'une implantation différée, contre 94,1% avec une distraction osseuse. Ces résultats font suite à la pose de seulement 9 implants par technique dont 2 en différé et 7 en immédiat.
  - Dans l'autre étude, le taux de succès est de 71,52% avec une technique Onlay alors qu'il est de 94,56% avec une dérivation du nerf alvéolaire inférieur. Dans cette étude, le nombre d'implants posés est important (>150).

## CONCLUSION

À ce jour, en ce qui concerne la réhabilitation prothétique des secteurs édentés qu'ils soient unitaires, partiels ou totaux, l'implantologie est reconnue comme la solution thérapeutique de choix. La perte d'organes dentaires, quelle qu'en soit la cause, entraîne une atrophie de la crête alvéolaire et l'apparition de défauts en trois dimensions, qui sont parfois difficiles à traiter avec l'utilisation d'implants dentaires.

Ainsi, afin de garantir le confort et le meilleur rendu esthétique, le projet prothétique établi en amont, permet de positionner idéalement l'implant dans les 3 dimensions de l'espace. C'est pourquoi plusieurs techniques chirurgicales ont été développées dans le but de corriger les insuffisances osseuses aussi bien verticales que transversales. Parmi elles, on retrouve, la distraction ostéogénique, la greffe en inlay, la régénération osseuse guidée, et la technique sandwich. Ces dernières couvrent la majorité des cas cliniques nécessitant une chirurgie pré implantaire d'augmentation du volume osseux.

Pour l'ensemble des méthodes chirurgicales existantes, Il semblerait que l'augmentation osseuse horizontale produise des résultats plus stables que l'augmentation osseuse verticale, et ceci serait dû essentiellement à la difficulté de vascularisation du greffon lors de son positionnement. En effet, une vascularisation suffisante et une immobilité parfaite des fragments osseux sont les critères essentiels au succès chirurgical.

La technique sandwich, présentée dans ce travail, offre des résultats stables et prévisibles concernant l'augmentation d'hauteur et d'épaisseur de la crête alvéolaire. Le principal avantage de cette technique est l'amélioration de l'angiogénèse, permettant ainsi l'utilisation de cette chirurgie, aisément dans les zones de vascularisation médiocres, telles que la partie postérieure de la mandibule édentée.

Plusieurs critères de comparaisons ont été pris en compte dans l'étude comparative réalisée, comme le gain osseux immédiat, la résorption osseuse ou encore la survie et le succès implantaire.

Bien que peu d'études de comparaisons ait été réalisées entre la technique sandwich et les autres techniques existantes, on retrouve des résultats significatifs. En effet, la technique sandwich permet un gain osseux vertical immédiat suffisant mais toutefois significativement inférieur aux autres techniques, cependant compensée par une résorption osseuse moins importante. Cette technique sera donc privilégiée dans les cas cliniques où l'on souhaite obtenir un gain vertical osseux moyen, notamment les corrections de défauts osseux péri implantaires ou la régénération osseuse horizontale (BIANCHI). Cette technique chirurgicale est opérateur dépendant, elle nécessite donc une certaine expérience du praticien.

## BIBLIOGRAPHIE

1. Anitua E, Alkhraisat MH, Orive G. Novel technique for the treatment of the severely atrophied posterior mandible. *Int J Oral Maxillofac Implants*. 2013; 28(5): 1338-46.
2. Basa S, Varol A, Turker N. Alternative bone expansion technique for immediate placement of implants in the edentulous posterior mandibular ridge: a clinical report. *Int J Oral Maxillofac Implants*. 2004; 19(4): 554-558.
3. Bianchi A, Felice P, Lizio G, Marchetti C. Alveolar distraction osteogenesis versus inlay bone grafting in posterior mandibular atrophy: a prospective study. *Oral Surgery, Oral Med Oral Pathol Oral Radiol Endod*. 2008; 105(3): 282-92.
4. Bormann KH, Suarez-Cunqueiro MM, von See C, Kokemüller H, Schumann P, Gellrich NC. Sandwich osteotomy for vertical and transversal augmentation of the posterior mandible. *Int J Oral Maxillofac Surg*. 2010; 39(6): 554-60.
5. Brandtner C, Borumandi F, Krenkel C, Gaggl A. A new technique for sandwich osteoplasty with interpositional bone grafts for fixation. *Int J Oral Maxillofac Implants*. 2014; 29(5): 1164-9.
6. Bormann KH, Suarez-Cunqueiro MM, Von See C, Tavassol F, Dissmann JP, Ruecker M, et coll. Forty sandwich osteotomies in atrophic mandibles: a retrospective study. *J Oral Maxillofac Surg*. 2011; 69(6): 1562-70.
7. Buser D, Brägger U, Lang NP, et Nyman S. Regeneration and enlargement of jaw bone using guided tissue regeneration. *Clin Oral Implants Res*. 1990; 1(1): 22-32.
8. Buser D, Dula K, Belser U, Hirt HP, Berthold H. Localized ridge augmentation using guided bone regeneration: surgical procedure in the maxilla. *Int J Periodontics Restorative Dent*. 1993; 13(1): 29-45.
9. Das Neves FD, Fones D, Bernardes SR, do Prado CJ, Fernandes Neto AJ. Short Implants - An Analysis of Longitudinal Studies. *Int J Oral Maxillofac Implants* [Internet]. 2006; 21(1):86-93.
10. Capelli M. Augmentation du volume osseux par greffe d'os autogène prélevée dans la branche horizontale de la mandibule. *Parod. Dent. Restaur.*, 2003, 23, 3, p. 277-284.

11. Chiapasco M, Consolo U, Bianchi A, Ronchi P. Alveolar distraction osteogenesis for the correction of vertically deficient edentulous ridges: a multicenter prospective study on humans. *Int J Oral Maxillofac Implants*. 2004; 19(3): 399-407.
12. Chiapasco M, Romeo E, Casentini P, Rimondini L. Alveolar distraction osteogenesis vs vertical guided bone regeneration for the correction of vertically deficient edentulous ridges: a 1-3-year prospective study on humans. *Clin Oral Implants Res*. 2004; 15(1): 82-95.
13. Chiapasco M, Zaniboni M, Rimondini L. Autogenous onlay bone grafts vs. alveolar distraction osteogenesis for the correction of vertically deficient edentulous ridges: a 2–4-year prospective study on humans. *Clin Oral Implants Res*. 2007; 18(4): 432-40.
14. Choi BH, Lee SHR, Huh JY, Han SG. Use of the sandwich osteotomy plus an interpositional allograft for vertical augmentation of the alveolar ridge. *J Cranio-Maxillofacial Surg*. 2004; 32(1): 51-4.
15. Dao TT, Mellor A. Sensory disturbances associated with implant surgery. *Int J Prosthodont*. 1998; 11(5): 462-9.
16. Colombier ML, Lesclous P, Tulasne JF. La cicatrisation des greffes osseuses. *Revue de stomatologie et de chirurgie maxillo-faciale*. 2005 ; 106(3) : 157-65.
17. Cuesta Gil M, Bucci T, Duarte Ruiz B, Riba García F. Reconstruction of the severely atrophic mandible using autologous calvarial bone graft: an « inverted sandwich » graft technique and dental rehabilitation with fixed implant-supported prostheses. *J Craniomaxillofac Surg*. 2010; 38(5): 379-84.
18. Demurashvili G, Davarpanah K, Rajzbaum P, Szmukler-Moncler S, et Davarpanah M. Manuel d'implantologie clinique : concepts, intégration des protocoles et esquisse de nouveaux paradigmes. 3<sup>e</sup> édition. Rueil-Malmaison : CDP ; 2012. Techniques chirurgicales spécifiques ; p. 495-519.
19. Eiseman B, Johnson LR, Coll JR. Ultrasound measurement of mandibular arterial blood supply: Techniques for defining ischemia in the pathogenesis of alveolar ridge atrophy and tooth loss in the elderly?. *J Oral Maxillofac Surg*. 2005; 63(1): 28-35.



20. El Hadidy MS, Mounir M, Abou-Elfetouh A, Barakat A. Assessment of vertical ridge augmentation and labial prominence using buccal versus palatal approaches for maxillary segmental sandwich osteotomy (inlay technique): a randomized clinical trial. *Clinical Implant Dentistry and Related Research*. 2018; 20(5): 722-728.
21. Elo JA, Herford AS, Boyne PJ. Implant success in distracted bone versus autogenous bone-grafted sites. *J Oral Implantol*. 2009; 35(4): 181-4.
22. Engelke WG, Diederichs CG, Jacobs HG, Deckwer I. Alveolar reconstruction with splitting osteotomy and microfixation of implants. *Int J Oral Maxillofac Implants*. 1997; 12(3): 310-318.
23. Esposito M, Grusovin MG, Felice P, Karatzopoulos G, Worthington HV, Coulthard P. Interventions for replacing missing teeth: horizontal and vertical bone augmentation techniques for dental implant treatment. *Aust Dent J*. 2006; 51(1): 96-7.
24. Esposito M, Pistilli R, Barausse C, Felice P. Three-year results from a randomised controlled trial comparing prostheses supported by 5-mm long implants or by longer implants in augmented bone in posterior atrophic edentulous jaws. *Eur J Oral Implantol*. 2014; 7(4): 383-95.
25. Felice P, Barausse C, Pistilli R, Spinato S, Bernardello F. Guided « sandwich » technique: a novel surgical approach for safe osteotomies in the treatment of vertical bone defects in the posterior atrophic mandible: a case report. *Implant Dent*. 2014; 23(6): 738-44.
26. Felice P, Checchi L, Pistilli R, Barausse C, Spinato S. The modified « sandwich » technique: a novel surgical approach to regenerative treatment of horizontal bone defects in the posterior atrophic mandible: a case report. *Implant Dent*. 2014; 23(3): 232-8.
27. Felice P, Iezzi G, Lizio G, Piattelli A, Marchetti C. Reconstruction of atrophied posterior mandible with inlay technique and mandibular ramus block graft for implant prosthetic rehabilitation. *J Oral Maxillofac Surg. Am Assoc Oral and Maxillofac Surg*. 2009; 67(2): 372-80.

28. Felice P, Pistilli R, Lizio G, Pellegrino G, Nisii A, Marchetti C. Inlay versus onlay iliac bone grafting in atrophic posterior mandible: a prospective controlled clinical trial for the comparison of two techniques. *Clin Implant Dent Relat Res.* 2009; 11(Suppl 1): 69-82.
29. Feneyrou C, Boulangeret M. Le point sur les différentes techniques d'augmentation verticale de la crête osseuse postérieure mandibulaire [Thèse d'exercice]. Toulouse : Université Paul Sabatier Toulouse 3. Faculté de chirurgie dentaire ; 2014. 97 p.
30. Frame J, Browne R, Brady C. Biologic basis for interpositional autogenous bone grafts to the mandible. *Am J Surg.* 1982; 63(2): 153-67.
31. Frost DE, Gregg JM, Terry BC, Fonseca RJ. Mandibular interpositional and onlay bone grafting for treatment of mandibular bony deficiency in the edentulous patient. *J Oral Surg (Chic).* 1982; 40(6): 353-60.
32. Fu JH, Oh TJ, Benavides E, Rudek I, Wang HL. A randomized clinical trial evaluating the efficacy of the sandwich bone augmentation technique in increasing buccal bone thickness during implant placement surgery: I. Clinical and radiographic parameters. *Clin Oral Implants Res.* 2014; 25(4): 458-67.
33. Fu JH, Rios H, Al-Hezaimi K, Oh TJ, Benavides E, Wang HL. A randomized clinical trial evaluating the efficacy of the sandwich bone augmentation technique in increasing buccal bone thickness during implant placement. II. Tomographic, histologic, immunohistochemical, and RNA analyses. *Clin Oral Implants Res.* 2015; 26(10): 1150-7.
34. Hashemi HM, Javidi B. Comparison between interpositional bone grafting and osteogenic alveolar distraction in alveolar bone reconstruction. *J Oral Maxillofac Surg.* 2010; 68(8): 1853-8.
35. Herford AS, Tandon R, Stevens TW, Stoffella E, Cicciu M. Immediate distraction osteogenesis: the sandwich technique in combination with rhBMP-2 for anterior maxillary and mandibular defects. *J Craniofac Surg.* 2013; 24(4): 1383-7.
36. Hupp J, Ellis E, Tucker M. Contemporary Oral and Maxillofacial Surgery. 7e édition. Philadelphia : Elsevier Health Sciences ; 2019. 686 p.
37. Jensen OT. Alveolar segmental "sandwich" osteotomies for posterior edentulous mandibular sites for dental implants. *J Oral Maxillofac Surg.* 2006; 64(3): 471-5.

38. Jensen OT, Kuhlke L, Bedard J-F, White D. Alveolar segmental sandwich osteotomy for anterior maxillary vertical augmentation prior to implant placement. *J Oral Maxillofac Surg.* 2006; 64(2): 290-6.
39. Kao DWK, Fiorellini JP. Comparison of ridge expansion and ridge splitting techniques for narrow alveolar ridge in a swine cadaver model. *Int J Periodontics Restorative Dent.* 2015; 35(3): 44-49.
40. Kawakami PY, Dottore AM, Bechara K, Feres M, Shibli JA. Alveolar osteotomy associated with resorbable non-ceramic hydroxylapatite or intra-oral autogenous bone for height augmentation in posterior mandibular sites: a split-mouth prospective study. *Clin Oral Implants Res.* 2013; 24(9): 1060-4.
41. Kestra JAJ, Barry O, Jong L de, Wahl G. Long-term effects of vertical bone augmentation: a systematic review. *J Appl Oral Sci.* 2016; 24(1): 3-17.
42. Khoury F. *Grefe osseuse en implantologie.* Paris : Quintessence international ; 2010. 519 p.
43. Khoury F, Hanser T. The 3-Dimensional Vertical Alveolar Ridge Augmentation in the posterior Maxilla : a 10-year Clinical Study. *Int J Oral Maxillofac Implants.* 2019; 34(2): 471-480.
44. Khoury F, Khoury CH. Les greffes osseuse mandibulaires en bloc : instrumentation, techniques de prélèvement et usage chirurgical. *J. Parodontol. Implantol. Orale.*, 2006, 25, 1, p. 15-34
45. Kilic E, Alkan A, Ulu M, Zortuk M, Gumus HO. Vertical ridge augmentation using sandwich osteotomy: 2 case reports. *Gen Dent.* 2013; 61(6): e22-25.
46. Kim JWW, Cho MHH, Kim SJJ, Kim MRR. Alveolar distraction osteogenesis versus autogenous onlay bone graft for vertical augmentation of severely atrophied alveolar ridges after 12 years of long-term follow-up. *Oral Surg Oral Med Oral Pathol Oral Radiol.* 2013; 116(5): 540-9.
47. Laino L, Iezzi G, Piattelli A, Lo Muzio L, Cicciù M. Vertical ridge augmentation of the atrophic posterior mandible with sandwich technique: bone block from the chin area versus corticocancellous bone block allograft--clinical and histological prospective randomized controlled study. *Biomed Res Int.* 2014; 2014: 982104.
48. Lalo J, Chassignolle V, Beleh M, Djemil M. L'expansion osseuse transversale pré-implantaire de la crête maxillaire par corticotomie alvéolaire. *Rev Stomatol Chir Maxillofac.* 2008; 109(5): 316-322.

49. Leclercq P, Monteil JP, Charrier JB, Colin P, Zenati C, Dohan Ehrenfest D-M. Greffes osseuses préimplantaires d'origine pariétale : procédures chirurgicales et stratégies prothétiques. EMC - Médecine buccale. 2008 ; 3(1) : 1-16.
50. Lee A, Brown D, Wang HL. Sandwich bone augmentation for predictable horizontal bone augmentation. Implant Dent. 2009; 18(4): 282-90.
51. Leong DJM, Oh TJ, Benavides E, Al-Hezaimi K, Misch CE, Wang H-L. Comparison between sandwich bone augmentation and allogenic block graft for vertical ridge augmentation in the posterior mandible. Implant Dent. 2015; 24(1): 4-12.
52. Lizuka T, Smolka W, Hallermann W, Mericske-Stern R. Extensive augmentation of the alveolar ridge using autogenous calvarial split bone grafts for dental rehabilitation. Clin Oral Implants Res. 2004; 15(5): 607-15.
53. Locatelli L-H. Greffes osseuses autogènes à visée implantaire [Thèse d'exercice]. Nancy : Université Henry Poincaré. Faculté d'odontologie de Nancy ; 2010. 264 p.
54. Lopez-Cedrun JL. Implant rehabilitation of the edentulous posterior atrophic mandible: the sandwich osteotomy revisited. Int J Oral Maxillofac Implants. 2011; 26(1): 195-202.
55. Marchetti C, Trasarti S, Corinaldesi G, Felice P. Interpositional bone grafts in the posterior mandibular region: a report on six patients. Int J Periodontics Restorative Dent. 2007; 27(6): 547-55.
56. McAllister BS, Haghghat K. Bone augmentation techniques. J Periodontol. 2007; 78(3): 377-96.
57. Mehta KS, Prasad K, Shetty V, Ranganath K, Lalitha R-M, Dexith J, et coll. Effect of alveolar segmental sandwich osteotomy on alveolar height: a preliminary study. J Maxillofac Oral Surg. 2017; 16(4): 471-8.
58. Mertens C, Decker C, Seeberger R, Hoffmann J, Sander A, Freier K. Early bone resorption after vertical bone augmentation -a comparison of calvarial and iliac grafts. Clin Oral Implants Res. 2013; 24(7): 820-5. 150.
59. Moloney F, Tideman H, Stoeltinga PJW, Koomen HA. Interpositional bone-grafting of the atrophic edentulous mandible: a review. Aust Dent J. 1985; 30(3): 211-9.

60. Gluckman H, Du Toit J. Reconstruction of a single-tooth traumatic defect in the anterior maxilla using the Khoury bone plate graft. *J Oral Maxillofac Surg*. 2007; 65(2): 60-70.
61. Guyot L, Seguin P, Benateau H. *Techniques en chirurgie maxillo-faciale et plastique de la face*. Paris : Springer Verlag France ; 2010. 328 p.
62. Nisand D, Picard N, Rocchietta I. Short implants compared to implants in vertically augmented bone: a systematic review. *Clin Oral Implants Res*. 2015; 26(11): 170-9.
63. Nocini PF, De Santis D, Fracasso E, Zanette G. Clinical and electrophysiological assessment of inferior alveolar nerve function after lateral nerve transposition. *Clin oral implants res*. 1999; 10(2): 120-30.
64. N6ia CF, Ortega-Lopes R, Kluppel LE, S6 BCM de. Sandwich Osteotomies to Treat Vertical Defects of the Alveolar Ridge. *Implant Dent*. 2017; 26(1): 101-5.
65. Octavi C, Genis B, Rui F. Dental implant placement in atrophic edentulous mandibles: vertical bone augmentation and alternative treatments: a meta-analysis of randomized clinical trials. *Journal of periodontology*. 2016; 87(12): 1444-1457.
66. Pascual D, Roig R, Chossegros C. Greffes osseuses des secteurs mandibulaires posterieurs par technique de coffrage. *Rev Stomatol Chir Maxillofac Chir Orale*. 2014 ; 115(2) : 105-10.
67. Peck MT. Alveolar ridge augmentation using the allograft bone shell technique. *J Contemp Dent Pract*. 2015; 16(9): 768-73.
68. Pierrefeu A, Sauvign6 T, Cresseaux P, Jeanniot PY, et Breton P. Technique du coffrage en greffe osseuse pr6implantaire mandibulaire post6rieure : entre apposition et r6g6n6ration. *Rev Stomatol Chir Maxillofac*. 2012; 113(4): 322-6.
69. Princ G, Piral T. *Chirurgie osseuse pr6implantaire*. 2e 6dition, Rueil-Malmaison : Editions CdP ; 2013. Chapitre 3, Pr6l6vement mandibulaire ant6rieur ; p. 65-75.
70. Rachmiel A, Emodi O, Rachmiel D, Israel Y, Shilo D. Sandwich osteotomy for the reconstruction of deficient alveolar bone. *Int J Oral Maxillofac Surg*. 2018; 47(10): 1350-1357.
71. Rocchietta I, Fontana F, Simion M. Clinical outcomes of vertical bone augmentation to enable dental implant placement: a systematic review. *J Clin Periodontol*. 2008; 35(SUPPL. 8): 203-15.

72. Roche Y, Illouz B, Moyal F, Missika P, Tarragano H. La chirurgie orale. Rueil-Malmaison : CDP ; 2010. 261 p.
73. Roden RD. Principles of bone grafting. *Oral Maxillofac Surg Clin North Am.* 2010; 22(3): 295-300.
74. Rosenquist B. Implant placement in combination with nerve transpositioning: experiences with the first 100 cases. *Int J Oral Maxillofac Implants.* 1994; 9(5): 522-531.
75. Sbordone L, Toti P, Menchini-Fabris GB, Sbordone C, Piombino P, Guidetti F. Volume changes of autogenous bone grafts after alveolar ridge augmentation of atrophic maxillae and mandibles. *Int J Oral Maxillofac Surg.* 2009; 38(10): 1059-65.
76. Scarano A, Carinci F, Assenza B, Piattelli M, Murmura G, Piattelli A. Vertical ridge augmentation of atrophic posterior mandible using an inlay technique with a xenograft without miniscrews and miniplates: case series. *Clin Oral Implants Res.* 2011; 22(10): 1125-30.
77. Seban A. Greffes osseuses et implants. Issy-les-Moulineaux : Elsevier Masson ; 2008. Chapitre 5-6, Les greffons osseux autogènes et leurs substituts ; p. 33-47.
78. Sohn DS, Shin HI, Ahn MR, Lee JS. Piezoelectric vertical bone augmentation using the sandwich technique in an atrophic mandible and histomorphometric analysis of mineral allografts: a case report series. *Int J Periodontics Restorative Dent.* 2010; 30(4): 383-91.
79. Tallgren A. The continuing reduction of the residual alveolar ridges in complete denture wearers: a mixed-longitudinal study covering 25 years. *J Prosthet Dent.* 2003; 89(5): 427-35.
80. Tanaka K, Sailer I, Kataoka Y, Nogami S, Takahashi T. Sandwich bone graft for vertical augmentation of the posterior maxillary region: a case report with 9-year follow-up. *Int J Implant Dent.* 2017; 3(1): 20.
81. Teng F, Zhang Q, Wu M, Rachana S, Ou G. Clinical use of ridge-splitting combined with ridge expansion osteotomy, sandwich bone augmentation, and simultaneous implantation. *Br J Oral Maxillofac Surg.* 2014; 52(8): 703-8.

82. Tolstunov L. Horizontal alveolar ridge augmentation in implant dentistry: a surgical manual. Hoboken: John Wiley & Sons; 2015. Chapitre 3-4, Mandibular two-stage alveolar ridge-split procedure; p. 192-198.
83. Tolstunov L. Horizontal alveolar ridge augmentation in implant dentistry: a surgical manual. Hoboken: John Wiley & Sons; 2015. Chapitre 5-6, Maxillary single-stage ridge-split procedure; p. 200-204.
84. Toscano N, Shumaker N, Holtzclaw D. The art of block grafting: a review of the surgical protocol for reconstruction of alveolar ridge deficiency. *J Implant Adv Clin Dent.* 2010; 2(2): 45-66.
85. Tözüm TF, Keçeli HG. Treatment of peri-implant defect with modified sandwich bone augmentation: case report and follow-up. *N Y State Dent J.* 2008; 74(4): 52-7.
86. Tulasne JF, Guiol J, Jeblaoui Y. Reconstruction pré-implantaire du secteur mandibulaire postérieur. *Rev Stomatol Chir Maxillofac.* 2012 ; 113(4) : p. 307-321.
87. Tulasne JF, Andreani JF. Les greffes osseuses en implantologie. Paris : Quintessence international, 2004, 117 p.
88. Ulm C, Solar P, Blahout R, Matejka M, Gruber H. Reduction of the compact and cancellous bone substances of the edentulous mandible caused by resorption. *Oral Surgery Oral Med Oral Pathol.* 1992; 74(2): 131-6.
89. Wen SC, Fu JH, Wang HL. Effect of deproteinized bovine bone mineral at implant dehiscence defects grafted by the sandwich bone augmentation technique. *Int J Periodontics Restorative Dent.* 2018; 38(1): 79-85.
90. Yeung R. Surgical management of the partially edentulous atrophic mandibular ridge using a modified sandwich osteotomy: a case report. *Int J Oral Maxillofac Implants.* 2005; 20(5): 799-803.
91. Yun KH, Wright R, Ahn H, Chang B, Kim H. Efficacy of alveolar vertical distraction osteogenesis and autogenous bone grafting for dental implants: systematic review and meta-analysis. *Int J Oral Maxillofac Implants.* 2016; 31(1): 26-36.
92. Zitzmann NU, Naef R, Schärer P. Resorbable versus nonresorbable membranes in combination with Bio-Oss for guided bone regeneration. *Int J Oral Maxillofac Implants.* 1997;12(6): 844-52.

93. Bado F, De Labrouhe C, Drikes S. Site de prélèvements osseux: greffe osseuse proche Paris au Centre Schneck [Internet]. [Consulté le 17 février 2019]. Disponible sur : <https://www.centreschneck.fr/activites-chirurgicales/chirurgie-pre-implantaire/greffes-os.html>
94. Degorce T. Séance B25 : Greffe osseuse à l'aide de blocs allogéniques : Web Démotv [Internet]. 2015 [consulté le 17 février 2019]. Disponible sur: <https://www.idweblogs.com/e-implanto-esth/seance-b25-greffe-osseuse-a-laide-de-blocs-allogeniques-web-demotv/>
95. Pandula V. Differences between fenestration ans dehiscence [Internet]. 2019 [consulté le 13 mars 2019]. Disponible sur : <https://www.juniordentist.com/differences-between-fenestration-and-dehiscence.html>
96. Tordjman H. La greffe osseuse autogène d'apposition en [Internet]. [Consulté le 25 avril 2019]. Disponible sur: <http://www.dr-tordjman-henri.chirurgiens-dentistes.fr/chirurgie-maxillo-buccale-meulan/greffe-osseuse-autogene-dapposition-en-onlay/>
97. Zones de prélèvements rétro molaire [Internet]. [consulté le 10 avril 2019]. Disponible sur : [http://www.maxillosaintlouis.fr/pages/reconstructrice/page\\_reco\\_prelevm\\_greffe\\_mandib.php](http://www.maxillosaintlouis.fr/pages/reconstructrice/page_reco_prelevm_greffe_mandib.php)



## ANNEXES

Critères de succès implantaire selon ALBREKTSSON (82):

- Absence de douleur ou de dysesthésie
- Absence d'infection péri-implantaire avec suppuration
- Absence de mobilité clinique
- Absence de radio clarté continue autour de l'implant
- Pas de dépose de l'implant
- Résorption Osseuse Péri Implantaire :
  - <1,5mm la première année et
  - <0,2mm/an les années suivantes

Critères de succès implantaire selon MISCH:

- Absence de douleur ou de sensibilité durant la fonction
- Absence de mobilité
- < 2mm de résorption osseuse suite à la chirurgie
- Absence d'épisodes d'inflammation

Classe de résorption de Cawood et Howell, d'après l'ouvrage « chirurgie dentaire » :

- Classe I : Denté
- Classe II : Post-extraction
- Classe III : Crête arrondie, hauteur et largeur suffisante
- Classe IV : Crête en lame de couteau, hauteur suffisante, largeur insuffisante
- Classe V : Crête plate, hauteur et largeur insuffisantes
- Classe VI : Crête concave (avec perte d'os basal) : relief négatif

# TABLE DES MATIÈRES

<b>SOMMAIRE</b> .....	<b>14</b>
<b>LISTES DES FIGURES</b> .....	<b>16</b>
<b>LISTE DES TABLEAUX</b> .....	<b>16</b>
<b>INTRODUCTION</b> .....	<b>19</b>
<b>1 LA TECHNIQUE SANDWICH</b> .....	<b>21</b>
1.1 DEFINITION ET INTERETS.....	21
1.1.1 Coffrage simple : .....	23
1.1.2 Double coffrage.....	24
1.1.3 Triple coffrage.....	25
1.2 DANS QUELS CAS.....	28
1.2.1 Indications.....	28
1.2.2 Contre-indications.....	30
1.3 AVANTAGES.....	33
1.4 INCONVENIENTS : .....	36
1.5 COMPLICATIONS.....	37
1.6 LIMITES.....	38
<b>2 TECHNIQUE CHIRURGICALE</b> .....	<b>40</b>
2.1 PRINCIPE.....	40
2.2 PROTOCOLE OPERATOIRE.....	40
2.2.1 Examen clinique : .....	40
2.2.2 Examen radiologique.....	42
2.2.3 Prescription.....	43
2.2.4 Sites de prélèvements.....	44
2.2.5 Protocoles chirurgicales.....	48
2.3 AUGMENTATION VERTICALE .....	63
2.4 AUGMENTATION HORIZONTALE .....	65

<b>3 EVALUATION COMPARATIVE PAR RAPPORT AUX DIFFERENTES TECHNIQUES : ANALYSE DE LA BIBLIOGRAPHIE.....</b>	<b>66</b>
3.1 LES DIFFERENTES TECHNIQUES D'AUGMENTATION OSSEUSE :.....	66
3.1.1 <i>Grefe d'apposition en bloc.....</i>	67
3.1.2 <i>Grefe par coffrage.....</i>	69
3.1.3 <i>Expansion crestale .....</i>	69
3.1.4 <i>Régénération osseuse guidée.....</i>	72
3.2 ANALYSE DE LA LITTERATURE.....	77
3.3 ANALYSE DES ETUDES COMPARATIVES .....	81
3.3.1 <i>Etude CHIAPASCO (13) : Distraction osseuse VS Onlay.....</i>	81
3.3.2 <i>Étude ELO (21) : Distraction Osseuse Vs Technique de greffe Onlay.....</i>	82
3.3.3 <i>Étude de BIANCHI : Distraction Osseuse Vs Technique Sandwich.....</i>	83
3.3.4 <i>Étude CHIAPASCO (13) : Distraction Osseuse VS Régénération Osseuse Guidée</i> 84	
3.3.5 <i>Étude de FELICE : Grefe en onlay VS Technique Sandwich.....</i>	84
3.3.6 <i>Conclusions de ces études.....</i>	85
<b>CONCLUSION.....</b>	<b>87</b>
<b>BIBLIOGRAPHIE .....</b>	<b>89</b>
<b>ANNEXES .....</b>	<b>99</b>
<b>TABLE DES MATIERES.....</b>	<b>100</b>

IDRISSI EL BOUZAIID Sarah R Augmentation osseuse tridimensionnelle par la technique sandwich  
Nancy 2019 : 102 pages. 42 figures. 1 tableaux.

Th. : Chir.-Dent. : Nancy 2019

**Mots clefs :**

- Technique sandwich
- Greffe osseuse
- Bone augmentation
- Alveolar ridge augmentation
- Sandwich osteotomy

**Résumé :** La technique sandwich est une intervention chirurgicale permettant de corriger un défaut osseux en réalisant un coffrage, grâce à des blocs d'os issus de prélèvements intra ou extra oral. Ces derniers sont positionnés de part et d'autre du défaut, ainsi l'espace créé est comblé par un mélange biomatériau et os autogène. L'ensemble est recouvert d'une membrane qui servira de barrière favorisant la colonisation par des cellules osseuses, pour empêcher celles des cellules épithéliales et conjonctives.

L'intérêt principal de cette technique est l'utilisation d'os autogène, c'est à dire d'os prélevé sur le patient lui même. En effet ce type d'os regroupe l'essentiel des propriétés requises pour favoriser l'ostéogénèse comme l'ostéoinduction et l'ostéoconduction. En fonction du type de gain souhaité, uni ou bidimensionnel, on procédera soit à un coffrage simple, un double coffrage ou encore un triple coffrage. Dans un premier point, nous définirons la technique sandwich dans son ensemble avec ses indications, ses avantages et ses inconvénients. Dans une seconde partie, nous nous intéresserons plus spécifiquement aux principes de cette technique, puis nous étudierons le protocole chirurgical de la technique sandwich, notamment en définissant les différents sites de prélèvement. Nous décrirons, dans un troisième temps, les différentes techniques chirurgicales permettant une augmentation de la crête osseuse mandibulaire : Régénération Osseuse Guidée, la Distraction Osseuse, la technique Inlay. Enfin en dernier lieu, nous nous pencherons sur la littérature, afin d'étudier et de comparer les différentes techniques d'augmentation osseuse dans le sens horizontal et vertical, dans le but d'orienter le praticien vers la technique chirurgicale la plus adaptée en fonction de la situation clinique.

**Membres du jury :**

<u>Pr. P. AMBROSINI :</u>	<u>Professeur des Universités</u>	<u>Président</u>
		<u>Directeur de thèse</u>
Dr. D. JOSEPH :	Maître de Conférences	Juge
Dr. D. DROZ :	Maître de Conférences	Juge
Dr. N. PAOLI :	Enseignante universitaire	Juge
	Praticien attaché	

**Adresse de l'auteur :** IDRISSI EL BOUZAIID Sarah  
65 rue André malraux  
21600 Longvic

