



**HAL**  
open science

## Médecine bucco-dentaire spatiale

Anne Noye

► **To cite this version:**

| Anne Noye. Médecine bucco-dentaire spatiale. Sciences du Vivant [q-bio]. 2019. hal-03298048

**HAL Id: hal-03298048**

**<https://hal.univ-lorraine.fr/hal-03298048v1>**

Submitted on 23 Jul 2021

**HAL** is a multi-disciplinary open access archive for the deposit and dissemination of scientific research documents, whether they are published or not. The documents may come from teaching and research institutions in France or abroad, or from public or private research centers.

L'archive ouverte pluridisciplinaire **HAL**, est destinée au dépôt et à la diffusion de documents scientifiques de niveau recherche, publiés ou non, émanant des établissements d'enseignement et de recherche français ou étrangers, des laboratoires publics ou privés.



## AVERTISSEMENT

Ce document est le fruit d'un long travail approuvé par le jury de soutenance et mis à disposition de l'ensemble de la communauté universitaire élargie.

Il est soumis à la propriété intellectuelle de l'auteur. Ceci implique une obligation de citation et de référencement lors de l'utilisation de ce document.

D'autre part, toute contrefaçon, plagiat, reproduction illicite encourt une poursuite pénale.

Contact : [ddoc-thesesexercice-contact@univ-lorraine.fr](mailto:ddoc-thesesexercice-contact@univ-lorraine.fr)

## LIENS

Code de la Propriété Intellectuelle. articles L 122. 4

Code de la Propriété Intellectuelle. articles L 335.2- L 335.10

[http://www.cfcopies.com/V2/leg/leg\\_droi.php](http://www.cfcopies.com/V2/leg/leg_droi.php)

<http://www.culture.gouv.fr/culture/infos-pratiques/droits/protection.htm>

**ACADÉMIE DE NANCY – METZ  
UNIVERSITÉ DE LORRAINE  
FACULTÉ D'ODONTOLOGIE**

ANNÉE 2019

N°10989

**THÈSE**

Pour le

**DIPLÔME D'ÉTAT DE DOCTEUR EN CHIRURGIE DENTAIRE**

Par

**Anne NOYE**

Née le 27 décembre 1993 à Thionville (Moselle)

**MÉDECINE BUCCO-DENTAIRE SPATIALE**

Présentée et soutenue publiquement le 17 décembre 2019.

**Examineurs de la thèse :**

Pr. P. AMBROSINI	Professeur des Universités	Président
<u>Dr. K. YASUKAWA</u>	<u>Maître de Conférences des Universités</u>	<u>Directeur</u>
Dr. D. JOSEPH	Maître de Conférences des Universités	Juge
Dr. A. BAUDET	Assistant hospitalo-universitaire	Juge

*« Par délibération en date du 11 décembre 1972, la Faculté de Chirurgie Dentaire a arrêté que les opinions émises dans les dissertations qui lui seront présentées doivent être considérées comme propre à leurs auteurs et qu'elle n'entend leur donner aucune approbation ni improbation »*

Président : Professeur Pierre MUTZENHARDT

Doyen : Professeur Jean-Marc MARTRETTE

Vice-Doyens : Dr Céline CLEMENT – Dr Rémy BALTHAZARD – Dr Anne-Sophie VAILLANT

Membres Honoraires : Dr L. BABEL – Pr. S. DURIVAUX – Pr A. FONTAINE – Pr G. JACQUART – Pr D. ROZENCWEIG – Pr ARTIS - Pr M. VIVIER

Doyens Honoraires : Pr J. VADOT, Pr J.P. LOUIS

Professeur émérite : Pr M-P FILLEUL

<b>Département odontologie pédiatrique</b> <b>Sous-section 56-01</b>	Mme	<b>DROZ Dominique</b>	Maître de conférences *
	Mme	JAGER Stéphanie	Maître de conférences *
	M.	PREVOST Jacques	Maître de conférences
	Mme	HERNANDEZ Magali	Maître de conférences *
	M.	LEFAURE Quentin	Assistant
	Mme	HOMBOURGER Morgane	Assistante
<b>Département orthopédie dento-faciale</b> <b>Sous-section 56-01</b>	M.	<b>VANDE VANNET Bart</b>	Maître de conférences associé *
	Mme	SENG Marilyne	Assistante *
<b>Département prévention, épidémiologie, économie de la santé, odontologie légale</b> <b>Sous-section 56-02</b>	Mme	<b>CLÉMENT Céline</b>	Maître de conférences *
	M.	BAUDET Alexandre	Assistant *
	Mme	NASREDDINE Greyce	Assistante
<b>Département parodontologie</b> <b>Sous-section 57-01</b>	M.	<b>AMBROSINI Pascal</b>	Professeur des universités *
	Mme	BISSON Catherine	Maître de conférences *
	M.	JOSEPH David	Maître de conférences *
	M.	LACH Patrick	Assistant
	Mme	MAYER-COUPIN Florence	Assistante
	Mme	PAOLI Nathalie	Enseignante univ. – praticien attachée
<b>Département chirurgie orale</b> <b>Sous-section 57-01</b>	Mme	<b>GUILLET-THIBAUT Julie</b>	Maître de conférences *
	M.	BRAVETTI Pierre	Maître de conférences
	Mme	PHULPIN Bérengère	Maître de conférences *
	M.	CLERC Sébastien	Assistant*
	M.	VEYNACHTER Thomas	Assistant
	Mme	KICHENBRAND Charlène	Enseignante univ. – praticien attachée*
<b>Département biologie orale</b> <b>Sous-section 57-01</b>	M.	<b>YASUKAWA Kazutoyo</b>	Maître de conférences *
	M.	MARTRETTE Jean-Marc	Professeur des universités *
	Mme	EGLOFF-JURAS Claire	Maître de conférences *
<b>Département dentisterie restauratrice, endodontie</b> <b>Sous-section 58-01</b>	M.	<b>MORTIER Éric</b>	Professeur des universités *
	M.	AMORY Christophe	Maître de conférences
	M.	BALTHAZARD Rémy	Maître de conférences *
	M.	ENGELS-DEUTSCH Marc	Professeur des universités *
	M.	VINCENT Marin	Maître de conférences*
	Mme	GEBHARD Cécile	Assistante
	M.	GRABER Clément	Assistant
	M.	GISS Renaud	Assistant *
<b>Département prothèses</b> <b>Sous-section 58-01</b>	M.	<b>DE MARCH Pascal</b>	Maître de conférences
	M.	SCHOUVER Jacques	Maître de conférences
	Mme	VAILLANT Anne-Sophie	Maître de conférences *
	Mme	CORNE Pascale	Maître de conférences *
	M.	CIESLAK Steve	Assistant
	M.	HIRTZ Pierre	Enseignant univ. – praticien attaché
	Mme	MOEHREL Bethsabée	Assistante
	M.	SYDA Paul-Marie	Assistant
	Mme	WILK Sabine	Assistante
<b>Département fonction-dysfonction, imagerie, biomatériaux</b> <b>Sous-section 58-01</b>	Mme	<b>STRAZELLE Catherine</b>	Professeur des universités *
	Mme	MOBY (STUTZMANN) Vanessa	Maître de conférences *
	M.	SALOMON Jean-Pierre	Maître de conférences
	Mme	JANTZEN-OSSOLA Caroline	Assistante associée

**Souligné : responsable de département** \* temps plein

**Mis à jour le 18/11/2019**

# REMERCIEMENTS

À NOTRE PRÉSIDENT DE THÈSE,

**Monsieur le Professeur Pascal AMBROSINI,**

Docteur en Chirurgie Dentaire

Docteur de l'Université Henri Poincaré Nancy I

Habilité à diriger des recherches

Professeur des Universités - Praticien Hospitalier

Responsable du département de parodontologie

*Vous nous faites l'honneur et le plaisir de présider le jury de cette thèse. Nous vous remercions pour votre enseignement et vos conseils donnés lors de ces années d'étude. Veuillez trouver dans ce travail l'expression de notre sincère reconnaissance et de notre profond respect.*

**À NOTRE JUGE ET DIRECTEUR DE THÈSE,**

**Monsieur le Docteur Kazutoyo YASUKAWA,**

Docteur en Chirurgie Dentaire

Docteur de l'Université Paris DESCARTES mention sciences de la vie et de la santé

Spécialiste qualifié en médecine bucco-dentaire

Maître de Conférences des Universités – Praticien Hospitalier

Responsable du département de biologie orale

*Vous nous avez fait l'honneur d'accepter la direction de ce travail. Nous sommes reconnaissants des nombreux conseils et de votre implication tout au long de l'élaboration de cette thèse. Nous vous remercions également pour votre soutien tout au long de ces études. Veuillez trouver en cette thèse l'expression de notre sincère gratitude.*

**À NOTRE JUGE,**

**Monsieur le Docteur David JOSEPH,**

Docteur en Chirurgie Dentaire

Docteur de l'Université de Lorraine, mention sciences de la vie et de la santé

Maître de Conférences – Praticien Hospitalier

*Nous vous remercions pour l'honneur que vous nous faites en acceptant de faire partie de ce jury. Nous sommes infiniment reconnaissant pour votre écoute, votre pédagogie, votre sympathie tout au long de ces études. En témoignage de notre respect et de notre reconnaissance.*



**À NOTRE JUGE,**

**Monsieur le Docteur Alexandre BAUDET,**

Docteur en Chirurgie Dentaire

Assistant Hospitalo-Universitaire

*Vous nous faites l'honneur de faire partie de ce jury. Nous vous remercions pour l'intérêt que vous portez à ce travail et votre enthousiasme. Veuillez trouver ici l'expression de notre reconnaissance et de notre sincère gratitude.*

### **À mes parents,**

Merci infiniment pour votre Amour, pour tout le soutien et le réconfort que vous m'apportez, je vous dois tout. Votre présence est à mes yeux la chose qui compte le plus au monde. Je ne pourrais jamais assez vous remercier, alors j'espère juste que vous êtes fiers de moi.

### **À mes sœurs,**

Mes amies les plus chères. Merci d'être si disponibles. Grandir à vos côtés a rendu mon enfance merveilleuse, et malgré le temps qui passe, nous restons toujours aussi complices. Qu'est-ce que je ferais sans vous... Je vous aime.

### **À Alexis,**

Mon complice et mon confident. Merci pour ton soutien sans faille, pour ta présence qui me rassure tant. Merci pour tout l'amour que l'on partage.

### **À Yannick et Fabrice,**

Les meilleurs beaux-frères, merci pour votre gentillesse et pour tous ces bons moments partagés. Vous participez au bonheur de notre famille et je vous en remercie infiniment.

### **À mon petit Louis,**

Ton rire parvient à faire oublier en un instant les tracas d'une journée. Je suis tellement fière d'être la tante d'un petit bonhomme aussi adorable.

### **À ma famille,**

Merci pour votre présence et tous ces moments passés ensemble. Merci à ma Lilou, pour ton soutien, ton réconfort et ta gentillesse.

### **À ma belle-famille,**

Nathalie, Sylvain, Thomas et Étienne. Merci de m'avoir si bien intégrée au sein de votre chaleureuse famille, et de m'avoir même permis de partager votre quotidien pendant un temps. Je vous suis infiniment reconnaissante pour votre accueil, votre générosité, votre humour et votre gentillesse.

### **À mes amies dentistes,**

Marine, Anaïs, Elodie, Noémie, Emilie, votre présence a été tellement précieuse. Nous avons vécu toute cette aventure ensemble, et aujourd'hui nous y voilà ! Merci à vous pour nos fous-rires, nos restos, nos vacances, nos soirées, vos conseils, votre réconfort qui m'aide à moins douter.

### **À mes amis,**

Marie-Lola, Cécile, Julien C., Julien H., Justine, Marine, Aude, Yann et leur petite Célèste, mes amis depuis l'enfance ;

À Stéphanie, Christophe, Elodie et Lucas et Léo, pour nos soirées du mardi soir, mon réconfort de la semaine ;

Merci à Mathieu, pour l'immensité de ta générosité et de ta gentillesse ;

À Marion H., Marion P., Alexandre que j'ai rencontré sur les bancs de la PACES ;

Et à tous les autres, merci pour ces bons moments.

### **À mes binômes,**

Lucie et Lauriane, j'ai pris beaucoup de plaisir à travailler avec vous. Merci à toi, Lucie, pour ta douceur, ta générosité et ton humour. Merci à toi, Lauriane, pour ta bonne humeur, ton sourire, ta gentillesse.

### **À l'équipe du cabinet des docteurs JUCHAT, PELÉ ET DUC,**

Merci de m'avoir aidée et accompagnée durant mon stage actif. Une pensée particulière à Fanny Juchat pour son écoute, sa patience, sa pédagogie, sa force et sa présence rassurante. C'est vous qui m'avez donné envie de faire ce métier.

### **Au docteur Philippe CHARPY et à Charlotte.**

Je suis très heureuse d'avoir débuté au sein de votre cabinet. Je vous suis reconnaissante de m'avoir si bien intégrée à votre équipe et dans cet environnement tellement rassurant. Merci pour votre sympathie, votre aide et votre bonne humeur quotidienne.

**Je remercie tout particulièrement le docteur Sébastien Français qui a très gentiment accepté de m'aider dans l'élaboration de cette thèse pour le temps qu'il y a consacré. Merci également au docteur Brigitte Godard pour ses conseils et sa gentillesse. Merci au docteur Bernard Comet d'avoir accepté cet entretien téléphonique, pour sa patience et sa disponibilité.**

# SOMMAIRE

<b>LISTE DES FIGURES</b> .....	12
<b>LISTE DES TABLEAUX</b> .....	14
<b>LISTE DES ABRÉVIATIONS</b> .....	17
<b>INTRODUCTION</b> .....	19
<b>1. GÉNÉRALITÉS</b> .....	20
1.1. <i>Historique des premiers vols habités</i> .....	20
1.2. <i>L'avènement de la dentisterie spatiale (Rai et Kaur, 2011d ; Gunepin, 2013, 2016 ; Chitkara et al, 2017)</i> .....	21
1.3. <i>Sélection des spationautes</i> .....	22
1.4. <i>Formation des spationautes</i> .....	25
<b>2. PRÉVENTION PRÉ-VOL</b> .....	26
2.1. <i>Sélection bucco-dentaire</i> .....	26
2.2. <i>Suivi bucco-dentaire des spationautes</i> .....	28
2.3. <i>Précautions vis à vis des soins nécessaires avant la mission</i> .....	30
2.4. <i>Préparation à une mission</i> .....	35
<b>3. PRINCIPAUX EFFETS SUR L'ORGANISME DES VOLS SPATIAUX</b> .....	37
<b>4. IMPACTS DES VOLS SPATIAUX SUR LA SPHÈRE ORALE</b> .....	44
4.1. <i>Matériel et Méthodes</i> .....	44
4.2. <i>Résultats et discussion</i> .....	46
<b>5. PRÉVENTION DES PATHOLOGIES BUCCO-DENTAIRES AU SEIN DU VÉHICULE SPATIAL</b> .....	72
5.1. <i>Moyens de prévention à bord</i> .....	72
5.2. <i>Recommandations</i> .....	74

<b>6. PRISE EN CHARGE DES PATHOLOGIES BUCCO-DENTAIRES AU SEIN DU VÉHICULE SPATIAL .....</b>	<b>76</b>
6.1. <i>Les objectifs de la prise en charge médicale en vol .....</i>	76
6.2. <i>Soutien médical en vol .....</i>	77
6.3. <i>Equipements et matériels dentaires .....</i>	83
6.4. <i>Les protocoles de soins.....</i>	92
6.5. <i>Difficultés rencontrées.....</i>	113
<b>7. ENTRETIEN TÉLÉPHONIQUE AVEC BERNARD COMET .....</b>	<b>119</b>
<b>CONCLUSION .....</b>	<b>128</b>
<b>RÉFÉRENCES BIBLIOGRAPHIQUES .....</b>	<b>130</b>
<b>RÉFÉRENCES NUMÉRIQUES.....</b>	<b>134</b>
<b>ANNEXES .....</b>	<b>138</b>
<b>TABLES DES MATIÈRES .....</b>	<b>140</b>

## LISTE DES FIGURES

Figure 1 : Les six astronautes sélectionnés par l'ESA en 2008. De gauche à droite : Luca Parmitano (IT), Alexander Gerst (GE), Andreas Mogensen (DK), Samantha Cristoforetti (IT) Timothy Peake (GB) et Thomas Pesquet (FR) (source : ESA Kids, 2010) .....	23
Figure 2 : Étude sur les modifications osseuses péri-implantaires sur un français ayant passé 6 mois sur la station spatiale <i>Mir</i> . Radiographie rétro-alvéolaire de la première molaire mandibulaire 1 mois avant le vol (Fig. 2a) et 8 mois après le vol (Fig 3a). Comparaison avec la radiographie rétro-alvéolaire d'un implant remplaçant la première molaire mandibulaire 1 mois avant le vol (Fig. 2b) puis 8 mois après le vol (Fig. 3b) (source : Haigneré et coll., 2006) .....	34
Figure 3 : Schéma récapitulatif de la recherche d'articles pour la revue de la littérature. ....	47
Figure 4 : Fracture dentaire au cours de l'ascension (diminution de pression barométrique). A : Les gaz contenus dans la cavité carieuse (gris clair) se dilatent. B : La pression est telle qu'elle mène à une fracture de la dent (source : Gunepin et coll., 2015) .....	53
Figure 5 : Fracture dentaire au cours de la redescente. A : Les gaz contenus dans la cavité carieuse se contractent (flèches rouges) et l'air ambiant exerce une pression sur la restauration (flèches noires). B : La pression est telle qu'elle mène à un écrasement de la restauration dans la cavité carieuse (source : Gunepin et coll., 2015) .....	53
Figure 6: Différence d'agrégation cellulaire en microgravité simulée (A) et en gravité normale (B) (source : Orsini et al., 2017).....	58
Figure 7 : Brossage au sein de la navette spatiale <i>Discovery</i> en 1993 (source : Gunepin et coll., 2016) .....	72
Figure 8 : Tube de « NASAdent » (source : NASA, 1984).....	73
Figure 9 : Capteur intra-buccal du T-scan III relié par port USB à l'unité centrale (source : Tekscan, 2018).....	75

Figure 10 : Enregistrement occlusal à l'aide d'un T-scan III. L'analyse permet visualiser les surfaces de contact et de détecter les interférences. Elle permet d'observer la chronologie des séquences de contact et de quantifier leurs forces (source : Roustan, 2012).....	75
Figure 11 : L'astronaute canadien David Saint-Jacques lors du cours d'anatomie dentaire (source : Asc, 2016) .....	78
Figure 12 : Thomas Pesquet s'entraînant à la réalisation de soins dentaire à l'hôpital de Cologne (source : Fossé, 2016) .....	80
Figure 13 : Réunion médicale privée entre l'astronaute Lucas Parmitano et son médecin Brigitte Godard (source : Godard 2019).....	81
Figure 14 : Instruments conçus en impression 3D en ABS. A. Pince à badigeon. B. Pince à champ. C. Manche de bistouri. D. pince d'Adson (source : Wong et Pfahnl, 2016).....	91
Figure 15 : Couronne imprimée via une imprimante 3D (source : Häuplik-Meusburger, 2016).....	92
Figure 16 : Exemple de schémas disponibles dans le <i>medical check-list</i> de 2015 (source : NASA, 2015).....	92
Figure 17 : Ciment temporaire disponible à bord de l'ISS (source : NASA, 2015).....	95
Figure 18 : Simulation d'un astronaute utilisant un scanner intra-oral pour scanner la zone buccale affectée (source : Häuplik-Meusburger 2016) .....	96
Figure 19 : Modifications apportées à la seringue pour pouvoir réaliser une aspiration (source : NASA, 2015).....	99
Figure 20 : Technique d'injection d'anesthésie pour le maxillaire du <i>medical check-list</i> (source : NASA, 2015).....	99
Figure 21 : Technique d'injection d'anesthésique pour la mandibule du <i>medical check-list</i> (source : NASA, 2015).....	99
Figure 22 : Schéma représentatif de la classification des fractures dentaires antérieures d'ELLIS (source : Barratt et Pool, 2008). .....	111
Figure 23 : Réduction d'une luxation des ATM (source : Barratt et Pool, 2008). .....	112
Figure 24 : Examen bucco-dentaire par Pete Conrad sur Joseph Kerwin sur <i>Skylab 2</i> (source : Gunepin et coll., 2013) .....	114

## LISTE DES TABLEAUX

Tableau 1 : Impact de la microgravité sur les différents systèmes de l'organisme. ....	38
Tableau 2 : Impact des rayonnements sur l'organisme .....	42
Tableau 3 : Tableau récapitulatif des articles évoquant un lien entre les vols spatiaux et les maxillaires.....	48
Tableau 4 : Tableau récapitulatif des articles évoquant un lien entre les vols spatiaux et les articulations temporo-mandibulaires .....	49
Tableau 5 : Tableau récapitulatif des articles évoquant un lien entre les vols spatiaux et les muscles masticateurs .....	50
Tableau 6 : Classement des barodontalgies par la Fédération Dentaire Internationale en 1989 en fonction des stratégies de traitement (source : Goyal et coll., 2015) :	54
Tableau 7 : Tableau récapitulatif des articles évoquant un lien entre les vols spatiaux et la salive .....	55
Tableau 8 : Tableau récapitulatif des articles évoquant un lien entre les vols spatiaux et la flore buccale .....	57
Tableau 9 : Tableau récapitulatif des articles évoquant un lien entre les vols spatiaux et l'immunité orale .....	59
Tableau 10 : Tableau récapitulatif des articles évoquant un lien entre les vols spatiaux et le parodonte .....	61
Tableau 11 : Tableau récapitulatif des articles évoquant un lien entre les vols spatiaux et les tissus oraux .....	62
Tableau 12 : Tableau récapitulatif des articles évoquant un lien entre le rayonnement cosmique et la sphère buccale .....	63
Tableau 13 : Tableau récapitulatif des articles évoquant un lien entre les vols spatiaux et l'organe dentaire .....	64
Tableau 14 : Tableau récapitulatif des articles évoquant un lien entre l'alimentation spatiale et la sphère orale .....	65
Tableau 15 : Évènements dentaires avant, pendant ou après une mission spatiale recensés dans la littérature .....	69



Tableau 16 : Les cinq niveaux de soins médicaux lors de mission d'exploration selon la NASA (source : Hamilton et coll., 2008) .....	83
Tableau 17 : Matériels dentaires disponibles à bord de l'ISS (sources : NASA, 2001b et NASA, 2015) .....	85
Tableau 18 : Antalgiques couramment utilisés en pratique dentaire disponibles à bord de l'ISS (source : NASA, 2015) .....	87
Tableau 19 : Antibiotiques couramment utilisés en pratique dentaire disponibles à bord de l'ISS (source : NASA, 2015) .....	88
Tableau 20 : Antiviral et Antifongiques disponibles à bord de l'ISS (source : NASA, 2015) .....	88
Tableau 21 : Anti-inflammatoires stéroïdiens (AIS) disponibles à bord de l'ISS (source : NASA, 2015).....	89
Tableau 22 : Prise en charge des ulcérations buccales et des stomatites selon le <i>medical check-list</i> (source : NASA, 2001b) .....	94
Tableau 23 : Prise en charge d'un descellement de couronne selon le <i>medical check-list</i> (source : NASA, 2015).....	94
Tableau 24 : Prise en charge d'une fracture dentaire avec exposition pulpaire selon le <i>medical check-list</i> (source : NASA, 2015).....	97
Tableau 25 : Procédures d'anesthésie selon le <i>medical check-list</i> (source : NASA, 2015) .....	97
Tableau 26 : Protocole de mise en place d'une obturation temporaire selon le <i>medical check-list</i> (source : NASA, 2015) .....	100
Tableau 27 : Protocole d'avulsion dentaire selon le <i>medical check-list</i> (source : NASA, 2001b) .....	101
Tableau 28 : Prise en charge d'une douleur dentaire selon le <i>medical check-list</i> (source : NASA, 2015).....	102
Tableau 29 : Prise en charge d'un abcès dentaire selon le <i>medical check-list</i> (source : NASA, 2001b) .....	103
Tableau 30 : Antibiotiques en cas d'infection dentaire selon le <i>medical check-list</i> (source : NASA, 2001b).....	104

Tableau 31 : Protocole à suivre en cas de pulpite selon le <i>medical check-list</i> (source : NASA, 2001b) .....	105
Tableau 32 : Médications indiquées lors de douleurs dentaires légères à modérées selon <i>medical check-list</i> (source : NASA, 2001a).....	105
Tableau 33 : Prise en charge d'une dent fissurée selon le <i>medical check-list</i> (source : NASA, 2001b) .....	107
Tableau 34 : Médications en cas de douleurs dentaires sévères <i>medical check-list</i> (source : NASA, 2001a).....	108
Tableau 35 : Prise en charge d'une expulsion dentaire traumatique selon le <i>medical check-list</i> (source : NASA, 2015).....	109

## LISTE DES ABRÉVIATIONS

ADN	Acide désoxyribonucléique
AINS	Anti-inflammatoire non stéroïdien
AIS	Anti-inflammatoire stéroïdien
AMP	Adénosine monophosphate cyclique
AsMA	<i>Aerospace medical association</i>
ATM	Articulation temporo-mandibulaire
CAD/CAM	<i>Computer-aided design / Computer-aided manufacturing</i>
CBS	Communication bucco-sinusienne
CEE	Communauté économique européenne
CheCS	<i>Crew health care system</i>
CMO	<i>Crew medical officer</i>
CNES	Centre national d'études spatiales
CSA	<i>Canadian space agency</i>
DMO	Densité minérale osseuse
EAC	<i>European astronauts center</i>
ESA	<i>European space agency</i>
EVA	<i>Extra-vehicular activity</i>
HDT	<i>Head-Down-Tilt</i>
HMS	<i>Health maintenance system</i>
IAAD	<i>International aerospace dentistry association</i>
Ig	Immunoglobuline
IL	Interleukines
ISS	<i>International space station</i>

IV	Intra-veineux
JAXA	<i>Japan aerospace exploration agency</i>
LBNP	<i>Low body pressure</i>
MDRS	<i>Mars Desert Research Station</i>
MDSS-D	<i>Medical decision support system - Dental</i>
MEDES	Institut de médecine et de physiologie spatiales
MESH	<i>Medical subject heading</i>
MMP	Métalloprotéinase matricielle
MSG	<i>Monosodium glutamate</i>
NASA	<i>National aeronautics and space administration</i>
PAA	Parodontite apicale aiguë
RMP	Réunions médicales privées
ROSCOSMOS	Entreprise d'État russe pour les activités spatiales « Roscosmos »

## INTRODUCTION

Depuis les premiers pas sur la Lune (27 juillet 1969), les vols spatiaux habités demeurent nombreux et ambitieux, cependant les défis à relever en matière de santé restent considérables.

Nous pouvons donc nous interroger sur les effets de cet environnement hostile sur l'équipage et sur les différents moyens de prévention pour y faire face. Il est également nécessaire d'assurer la gestion des urgences médicales, notamment celles qui intéressent la sphère bucco-dentaire. En effet, une urgence dentaire peut rapidement devenir invalidante pour un astronaute, allant même jusqu'à nécessiter le retour sur Terre de ce dernier en cas de risque pour la santé générale ou sur le succès de la mission. Il est donc essentiel de prévenir au maximum toute pathologie et de savoir y faire face malgré tous les préparatifs au sol.

L'objectif de ce travail est de décrire les moyens de prévention et de traitement antérieurs et actuels en médecine bucco-dentaire, notamment disponibles sur la station spatiale internationale (ISS), à partir des données de la littérature, mais également de présenter les techniques potentielles qui pourraient être utiles pour des vols de plus d'un an.

Nous reviendrons tout d'abord sur l'historique des tous premiers vols spatiaux habités. Nous verrons ensuite les méthodes de sélection des spationautes au sein des agences spatiales ainsi que les précautions bucco-dentaires pré-vol. Puis, nous aborderons les différents impacts d'un vol habité sur la santé générale suivi plus précisément des impacts sur la sphère orale. Enfin, nous détaillerons les techniques de prévention et de prise en charge des urgences bucco-dentaires en vol et les difficultés rencontrées.

# 1. GÉNÉRALITÉS

## 1.1. Historique des premiers vols habités

Le premier vol spatial fut effectué par Youri Gagarine à bord du *Vostok-1* le 12 avril 1961. Les américains suivirent quelques mois plus tard avec Alan Shepard et son vol sub-orbital à bord de la capsule *Mercury*. Ce fut le début de l'ère spatiale (Pestel, 1989 ; Colin et Comet, 1999). En France, le Centre National d'Etudes Spatiales (CNES) fut créé la même année par le président De Gaulle. Il coordonne toutes les activités spatiales françaises. Une collaboration avec les Etats-Unis et la Russie a débuté dans les années 70 pour créer un corps de spationautes français. Puis le MEDES (Institut de médecine et de physiologie spatiale) fut créé en 1989 (Timbal et coll., 2009).

Après les missions *Mercury* et *Gemini*, les américains lancèrent le programme d'exploration lunaire *Apollo* qui débuta en 1961. Ce fut lors du vol *Apollo 11*, que Neil Armstrong et Buzz Aldrin posèrent le pied sur le sol de notre satellite en 1969. Entre 1969 et 1972, 12 astronautes séjournèrent sur la Lune. Ces missions apportèrent des informations médico-physiologiques importantes sur les conséquences de l'exposition des astronautes aux rayonnements cosmiques et leur comportement en gravité réduite (Pestel 1989 ; Colin et Comet, 1999 ; Timbal et coll., 2009).

À partir de 1971, le satellite *Saliout* fut lancé par les soviétiques dans le but d'accueillir successivement un équipage pour une durée de plus en plus longue. Ce fut le commencement des futures stations spatiales orbitales permanentes (Pestel 1989 ; Rouyer, 1996 ; Colin et Comet, 1999).

Peu après, trois équipages de trois membres séjournèrent en 1973 à bord du laboratoire *Skylab* en orbite autour de la Terre (Pestel 1989 ; Rouyer, 1996 ; Colin et Comet, 1999).

En Europe, l'*European Space Agency* (ESA) fut créée en 1975 pour organiser la recherche spatiale au sein des pays membres de la communauté économique européenne (CEE) (Rouyer, 1996).

L'année 1981 marqua les débuts de la navette spatiale des américains (*Columbia*, *Challenger*, *Discovery*, *Atlantis* et *Endeavour*) dont l'un des rôles principaux était la recherche spatiale à l'aide du laboratoire européen *Spacelab*

réutilisable, développé par l'ESA situé dans la soute de la navette. (Pestel, 1989 ; Rouyer, 1996 ; Colin et Comet, 1999 ; ESA, 2013).

En 1986, ce fut le lancement de la station spatiale orbitale russe *Mir* qui gravitait à environ 350 km d'altitude. Il s'agit de la première station orbitale habitée de façon permanente (Pestel, 1989 ; Rouyer, 1996 ; Colin et Comet, 1999 ; Bourgeois, 2017).

L'assemblage de l'ISS débuta en 1998. Il aura fallu plus de 40 missions pour assembler cette station spatiale grande comme un terrain de football (ESA, 2019). Elle est habitée en permanence depuis 2000 par six spationautes qui y séjournent en moyenne durant six mois. Les Européens ont apporté le laboratoire Columbus en 2008, siège d'une centaine d'expériences en cours. C'est le projet de collaboration scientifique et technologique le plus important entre les États-Unis (*National aeronautics and space administration*, NASA), la Russie (entreprise d'État russe pour les activités spatiales « Roscosmos »), l'Europe (ESA), le Japon (*Japan aerospace exploration agency*, JAXA), et le Canada (*Canadian space agency*, CSA). Elle vole à 400 km d'altitude à une vitesse de 28 000 km/h. Pour y accéder, les astronautes doivent emprunter le vaisseau russe *Soyouz* en service depuis 1967 qui peut contenir trois personnes à son bord (ESA, 2015).

## **1.2. L'avènement de la dentisterie spatiale (Rai et Kaur, 2011d ; Gunepin, 2013, 2016 ; Chitkara et al, 2017)**

Au Texas, l'école de médecine aéronautique de l'armée de l'air (*Army Air Force School of Aviation Medicine*) a établi une section de recherche dentaire en 1945. Dès 1950, les astronautes peuvent se faire soigner au service dentaire de l'armée de l'air (*Air Force Dental Service*).

Les premières directives dans le domaine de la dentisterie spatiale apparaissent en 1957 dans un guide de médecine aérospatiale du *General Office* de l'*US Air Force* contenant un chapitre sur l'odontologie (*Air Force Manual 160-13*). Dès 1960, les premières formations spatiales dentaires débutent aux États-Unis. En 1966, William Frome devient le premier chirurgien-dentiste à travailler à temps plein pour la NASA à Houston (Texas). Il intervient dans la sélection, la prévention et les traitements bucco-dentaires des astronautes (notamment durant la mission *Skylab*).

Dans les années 70, le terme barodontalgie est créé pour remplacer le terme d'aérodontalgie. Dans les années 80, débutent les premières recherches sur l'instrumentation dentaire spatiale et les procédures de prévention et d'urgence en vol, réalisées par le colonel Johan Young consultant pour la NASA.

En 2000, avec les projets de vols de longue durée comme vers Mars, l'institut de médecine de l'académie nationale des sciences, et notamment le comité de médecine spatiale s'est réuni pour tenter de répondre à la question du maintien de la santé bucco-dentaire des astronautes.

En 2009 ont lieu les premières études du Dr Balwant Rai et Jasdeep Kaur sur l'impact de la microgravité sur la cavité buccale en particulier. Le chirurgien-dentiste B. Rai est nommé responsable de la santé et sécurité des candidats à l'expérience à la *Mars Desert Research Station (MDRS)*. L'*International Association of Aerospace dentistry (IAAD)* fut créée la même année. C'est une organisation affiliée à l'*Aerospace Medical Association (AsMA)* qui est l'organisation professionnelle la plus représentée dans le domaine de médecine aéronautique, spatiale et environnementale (IAAD, 2018). Une formation en dentisterie spatiale fut créée en 2010 à la *Kepler Space University*.

Un des objectifs de la médecine bucco-dentaire spatiale est la prévention des pathologies de la sphère orale afin de limiter au maximum la survenue d'une urgence dentaire. La prévention passe par une sélection très stricte des spationautes, ainsi qu'une sensibilisation poussée sur l'importance de l'hygiène bucco-dentaire. En cas d'urgence, elle forme les membres d'équipage aux gestes techniques de base et à l'utilisation du matériel dentaire.

### **1.3. Sélection des spationautes**

En France, à la fin des années 70, la sélection des candidats aux vols spatiaux était effectuée par le CNES (Centre National d'Etudes Spatiales) et le Centre Principal d'Expertise Médicale du Personnel Naviguant (CPEMPN). Plus tard, le MEDES y participera également. Le CNES fut responsable de la sélection de 1977 à 1995, puis l'ESA pris le relais et le CNES fut remplacé par l'*European Astronaut Center (EAC)* en 1990 (Timbal et coll., 2009). Le protocole de sélection était, à l'époque, imposé soit par les soviétiques soit par les américains (Rouyer, 1996).



Actuellement, la sélection des spationautes européens est sous la responsabilité de l'ESA (Timbal et coll., 2009).



Figure 1 : Les six astronautes sélectionnés par l'ESA en 2008. De gauche à droite : Luca Parmitano (IT), Alexander Gerst (GE), Andreas Mogensen (DK), Samantha Cristoforetti (IT), Timothy Peake (GB) et Thomas Pesquet (FR) (source : ESA Kids, 2010)

### 1.3.1. Critères physiques et psychologiques généraux

Selon l'ESA, l'âge idéal serait entre 27 et 37 ans. Une bonne santé, de bonnes capacités mentales (concentration, logique, mémoire...) et physiques (coordination psychomotrice, dextérité manuelle...) sont nécessaires. La personnalité de l'individu est également un critère très important de sélection (motivation, empathie, bon esprit d'équipe...), ceci d'autant plus que la durée des vols va en s'allongeant et que la cohabitation en environnement confiné sera donc plus difficile (ESA, 2008, 2015, 2018b).

### 1.3.2. Niveau d'étude requis

Les candidats doivent être titulaires d'un diplôme universitaire ou l'équivalent de maîtrise ou de doctorat dans les domaines des sciences naturelles (physique, biologie, chimie, science de la terre, ou autre) en médecine, en ingénierie, en

informatique ou mathématiques. L'ESA retiendra les candidats qui ont trois ans d'expérience minimum.

Ils peuvent également être retenus pour leur qualification de pilote. Dans ce cas, ils doivent avoir effectué 1000 heures de vol dans des aéronefs à haute performance. Ils doivent être pilotes d'essai et/ou titulaires d'un diplôme universitaire ou équivalent (baccalauréat ou supérieur) dans l'une des disciplines citées plus haut (ESA, 2018a).

### 1.3.3. Chronologie de la sélection

La sélection des astronautes dure environ dix mois, elle se déroule en cinq étapes (d'après ESA, 2008, 2018d traduction par Collins, 2018).

1. Sélection initiale sur dossier selon les critères de base : la candidature se fait en ligne avec l'envoi d'un certificat médical (cf ANNEXE 1) et des réponses aux différents questionnaires médicaux ;
2. Tests psychologiques pour les candidats sélectionnés (durent une semaine) : coordination psychomotrice, raisonnement, et anglais ;
3. Deuxième série de tests psychologiques et d'entretiens (durent une semaine) : compétence comportementale ;
4. Tests médicaux (sur dix jours) : examens physiques, invasifs et questionnaires médicaux dont l'objectif est de sélectionner des candidats exempts de toute pathologie (ESA, 2018a). L'examen dentaire y est donc inclus (Gunepin et coll, 2013). Le contrôle de l'état buccal doit être effectué avec la plus grande minutie par des praticiens qualifiés (Vincent, 1999). Les résultats sont ensuite enregistrés dans le dossier médical confidentiel et envoyés au conseil médical de l'ESA ;
5. Entretien d'embauche avec des cadres supérieurs.

La liste des candidats retenus sera remise au directeur général de l'agence spatiale européenne pour le recrutement final, qui convoquera les candidats lors d'un entretien.

## **1.4. Formation des spationautes**

Leur formation a lieu dans les différentes agences spatiales (l'ESA, la NASA, la JAXA, l'Entreprise d'État russe pour les activités spatiales « Roscosmos » et la CSA) et doit être harmonisée par un travail de collaboration.

Elle se déroule en trois étapes. La formation de base (18 mois) comprend les connaissances minimales communes en ingénierie spatiale, informatique, aérodynamique... La formation avancée (1 an) comprend le pilotage et l'amarrage des vaisseaux ainsi que le déroulement des expériences à effectuer dans le module Columbus. Enfin, la formation spécifique (18 à 30 mois) apporte les connaissances et aptitudes spécifiques à la mission (ESA, 2008, 2015, 2018c, 2018e).

## 2. PRÉVENTION PRÉ-VOL

### 2.1. Sélection bucco-dentaire

Selon la NASA, la sélection d'individus indemnes de pathologies dentaires est le meilleur moyen de garantir le risque minimal de survenue d'urgence dentaire en vol. Cette population indemne représenterait actuellement 2,7 % de la population mondiale (retrouvée en majorité dans les classes à haut niveau socio-économique et éducatif) (Gunepin et coll., 2016).

L'examen de la cavité buccale comporte 4 étapes (Rouyer, 1996 ; Vincent, 1999) :

- Examen des dents : plaque, tartre, attrition, abrasion, érosion, caries, état des reconstitutions coronaires, états des prothèses, examen de la vitalité pulpaire (tests thermiques ou électriques), occlusion ;
- Examen des muqueuses alvéolaires : aspect, couleur ;
- Examen du parodonte : aspect et couleur de la gencive (état inflammatoire, saignement au sondage, poches, sillons gingivo-dentaire, stabilité des dents, mobilités éventuelles ;
- Examen des articulations temporo-mandibulaires (ATM) : craquement, claquement, subluxation uni- ou bi-latérales.

En complément, la réalisation d'une radiographie panoramique dentaire permet d'avoir une vue d'ensemble avec un taux d'exposition faible afin de détecter : les caries, les dents présentant un traitement radiculaire, l'état des prothèses, l'état de l'os alvéolaire maxillaire et mandibulaire, les sinus, les dents incluses, le condyle mandibulaire. Il a de plus un rôle de reconnaissance fiable pour l'identification en cas d'accident aérien (Vincent, 1999).

Toute dent douteuse devra faire l'objet d'une radiographie rétro-alvéolaire. Cependant, la radiographie doit être employée avec précaution, afin d'éviter les expositions inutiles des astronautes aux radiations. Elle est faite après la pose de l'indication et avec filtrage maximum des rayons X (Garrel, 1995 ; Vincent 1999).

Un document commun aux agences spatiales américaines, russes, canadiennes et japonaises, datant de 2014, a défini les critères d'exclusion des futurs candidats aux missions pour l'ISS. Ainsi sont éliminés les candidats présentant :

- Un défaut dentaire qui perturbe l'élocution ;
- Un édentement complet maxillaire ou mandibulaire ou un nombre insuffisant de dents saines naturelles qui empêchent la mastication d'un régime alimentaire normal ou une élocution claire ;
- Une prothèse dentaire amovible qui, en cas de perte ou de fracture, ne laisserait pas suffisamment de dent saine naturelle pour mastiquer ou parler clairement ;
- Une prothèse dentaire amovible unilatérale risquant d'être avalée ;
- Pathologies ou anomalies des mâchoires ou des structures associées, incluant les problèmes parodontaux, ne pouvant pas être corrigées facilement ou qui pourraient interférer avec les obligations de performance ;
- Problèmes de malocclusion sévère perturbant la mastication d'un régime alimentaire normal ou une élocution claire ;
- Toute lésion dentaire telle que les lésions carieuses, les dysplasies dentinaires ou amélaire, les fêlures dentaires symptomatiques, les restaurations coronaires inadaptées, les prothèses inadaptées et les défauts au niveau implantaire jusqu'à leur correction ;
- Les troisièmes molaires incluses ou partiellement incluses pouvant potentiellement provoquer une résorption de la deuxième molaire adjacente, une péri coronarite ou un problème parodontal jusqu'à son traitement complet ;
- Les infections d'origine endodontique ou parodontale jusqu'à leurs traitements ;
- Un traitement orthodontique actif (Bourgeois, 2017).

Depuis 2000, une nouvelle dimension des vols spatiaux est apparue. Le Comité de la *National Academy of Science Institute of Medicine* pour la médecine spatiale se saisit alors de la problématique du maintien de la santé bucco-dentaire des équipages au cours des vols d'exploration de longue durée (Rai et Kaur, 2011d).

La sélection des astronautes se devra d'être la plus rigoureuse possible afin de tendre vers une probabilité zéro d'évènements médicaux indésirables.

A l'heure actuelle, la santé bucco-dentaire connaît une amélioration générale au sein des populations occidentales, ce qui permettra d'agrandir le choix de sélection de candidats indemnes de pathologies et de restaurations dentaires (Gunepin et coll., 2013, 2016).

## **2.2. Suivi bucco-dentaire des spatonautes**

Une fois sélectionnés, les astronautes bénéficient d'un bilan dentaire régulier qui a lieu une fois tous les six mois ou une fois par an. Lorsque le spatonaute est assigné à une mission, le suivi est planifié selon un calendrier strict (Johnston, 1977 ; Gunepin et coll., 2013 ; Barrat et Pool, 2008). Des examens bucco-dentaires pré-vol ont lieu 18 à 21 mois avant le départ de la mission. Ces visites comprennent un examen clinique et radiographique dont une panoramique dentaire et des radiographies rétro-coronaires « bite-wings » systématiques et parfois des radiographies rétro-alvéolaires (Johnston, 1977 ; Zimmermann, 2013 ; Goyal et coll., 2015 ; Gunepin et coll., 2016). À chaque visite de contrôle, un détartrage ainsi qu'une application topique de fluor sont réalisés. (Johnston, 1977 ; Barrat et Pool, 2008 ; Gunepin, 2013). Les pratiques d'hygiène buccale sont expliquées et régulièrement contrôlées (Rai et Kaur, 2011d). De plus, il est nécessaire de réaliser les tests de vitalité pulpaire à chaque visite de contrôle (thermiques ou électriques « pulp-tester® »). Si le test est négatif, une radiographie rétro-alvéolaire sera faite et le traitement endodontique le plus parfait possible devra être réalisé (Vincent, 1999). Par ailleurs, une application de gel fluoré dans une gouttière individuelle deux fois par semaine pendant 10 min et à chaque visite paraît aussi être un moyen de prévention utile vis à vis des caries (Vincent, 1999).

Suivant cet examen bucco-dentaire, les astronautes peuvent être classés selon trois catégories (Zimmermann, 2013 ; Goyal et coll., 2015 ; Gunepin et coll., 2016) :

- Classe I : Bonne santé bucco-dentaire. Pas de traitement dentaire nécessaire. Prochaine visite dans 12 mois ;
- Classe II : Affections bucco-dentaires présentes, qui si elles ne sont pas traitées, ne devraient pas engendrer d'urgence dentaire dans les 12 mois ;
- Classe III : Affections bucco-dentaires, qui si elles ne sont pas traitées, peuvent engendrer une urgence dentaire dans les 12 mois.

Les astronautes doivent toujours être dans la classe II minimum, seuls ceux de la classe I sont pris en compte pour une mission sur l'ISS (Zimmermann, 2013 ; Goyal et coll., 2015 ; Gunepin et coll., 2016).

Autrefois, les astronautes pouvaient être suivis par le service dentaire de la clinique de médecine du vol (*flight medical clinic*) au *Johnson Space Center* (Gunepin et coll., 2013). Cette clinique dentaire fut cependant fermée en 2013 pour cause de limitation budgétaire. Le suivi des astronautes américains se fait maintenant en cabinet privé, et les médecins de la NASA contrôlent l'assiduité des séances. Cependant le chirurgien-dentiste Michael H. Hodapp, anciennement dentiste à la NASA est parfois appelé comme consultant pour des questions dentaires lors de vols sur l'ISS ou pour les futures missions d'exploration (Zimmermann, 2013 ; Gunepin et coll., 2016 ; Bourgeois, 2017).

En Europe, l'examen annuel est réalisé par des dentistes rattachés à l'EAC à Cologne. Les médecins de l'agence spatiale leur envoient des questionnaires en anglais qu'ils doivent remettre avec un rapport détaillé de l'examen et les radiographies associées. Ces praticiens qui exercent en coopération avec l'ESA ne possèdent pas de formation en aéronautique supplémentaire, mais ils sont plus habitués à ces procédures. Bien que les astronautes soient libres de continuer à voir leur chirurgien-dentiste habituel, c'est le chirurgien-dentiste rattaché à l'ESA qui remplira le rapport du médecin permettant de connaître l'aptitude du patient (Bourgeois, 2017).

### **2.3. Précautions vis à vis des soins nécessaires avant la mission**

Les procédés et les matériaux utilisés restent conventionnels et identiques à ceux utilisés sur Terre. Aucune urgence liée aux matériaux dentaires n'a été relevé au cours des précédentes missions (Gunepin et coll., 2013). Cependant des précautions particulières sont à prendre au sein de cette population exposée à des facteurs environnementaux potentiellement délétères (Rouyer, 1996). En règle générale, le but est de garder les dents vivantes, tout en ne prenant aucun risque (Vincent, 1999), toutes restaurations non étanches, couronnes mal ajustées, traitements endodontiques défectueux doivent être remplacés (Bhavani, 2017).

- Lors du traitement de lésions carieuses :

Le Dr Frome, chef du service de dentisterie aéronautique du Centre d'Entraînement des vols humains de Houston recommandait la vérification de la fiabilité de la nouvelle restauration, en plaçant l'astronaute dans un caisson de pression comparable à celle de la cabine pour voir si une barodontalgie apparaissait (Pestel, 1989 ; Rouyer, 1996). Il a d'ailleurs établi des règles de précaution minimisant l'inflammation pulpaire lors des soins (Garrel, 1995) :

- Le fraisage doit être intermittent et se faire sous spray d'air et d'eau tiède afin de limiter au maximum les irritations thermiques (Pestel, 1989 ; Garrel, 1995 ; Vincent, 1999) ;
- Les matériaux d'obturation doivent être utilisés à bon escient afin de limiter l'irritation chimique du mordantage et des résines composites. (Pestel, 1989 ; Garrel, 1995 ; Vincent, 1999) ;
- Les protections pulpaires devront être multipliées. (Vincent, 1999). Le Dr Frome systématisait les fonds de cavité de type oxyde de zinc eugéol (ZnO) sous les restaurations métalliques pour éviter les irritations de la pulpe par changement de température (Garrel, 1995 ; Vincent, 1999). Actuellement, la tendance en terme de fond de cavité est l'utilisation d'un ciment verre ionomère sous une restauration collée (Goyal et coll., 2015 ; Bhavani, 2017). En effet, il serait conseillé de remplacer les restaurations métalliques par des restaurations plastiques, des odontalgies pouvant apparaître suite à l'augmentation de la



pression intra-pulpaire trop importante sous une restauration métallique lors de changements de pression (Das et coll., 2017). De plus, l'inhalation d'oxygène pur avant une sortie extra-vehiculaire (*extra-vehicular activity* : EVA) peut engendrer la corrosion des amalgames dentaires (Goyal et coll., 2015).

Lors de l'éviction carieuse, le fond de la cavité devra être scrupuleusement examiné à l'aide d'une sonde et de préférence sous grossissement pour contrôler la proximité ou l'exposition pulpaire (Goyal et coll., 2015 ; Bhavani, 2017).

- Lors du traitement endodontique :

Il doit être le plus parfait possible (Vincent, 1999). Les soviétiques autorisaient un cosmonaute à partir en mission pour les vols de courte durée, si le traitement semblait parfaitement réalisé, ou si des signes de guérison étaient visibles à la radiographie. Cependant lors des premières missions spatiales de longue durée, afin de prévenir tout risque, l'avulsion de toute dent devitalisée était effectuée, que le traitement soit bien réalisé ou non, ceci même en l'absence d'image apicale radiologique ou de symptômes (Garrel, 1995 ; Rouyer 1996 ; Vincent, 1999). La capacité masticatoire de ces cosmonautes soviétiques devenait parfois tellement faible suite à ces précautions que ce dernier se retrouvait inapte à la mission (Bourgeois, 2017).

Un traitement endodontique défectueux pourrait entraîner l'apparition d'un emphysème facial ou une extrusion apicale du contenu intra-canalair lors de la mission (Goyal et coll., 2015). C'est pourquoi le Dr Frome recommande la réalisation d'une radiographie rétro-alvéolaire systématique des dents devitalisées. Tout signe aussi bien clinique que radiologique (dépassement ou insuffisance de traitement) entraîne une reprise des soins ou l'avulsion de la dent concernée (Garrel, 1995).

Lors de lésion carieuse profonde, le coiffage indirect de la pulpe n'est pas recommandé et lorsque la pulpe est exposée, il faudra systématiquement réaliser le traitement endodontique à la gutta percha. Le coiffage pulpaire direct est donc strictement contre-indiqué chez les astronautes.

Les changements de pression pourraient modifier le volume des bulles d'air présentes dans le matériau et entraîner la perte de ce dernier ou une fracture de la dent. Le risque d'un échec de coiffage est donc trop important (Vincent, 1999 ; Goyal et coll., 2015 ; Garg et Saini, 2016). Lors de traitement endodontique en plusieurs séances, la restauration provisoire doit être étanche (Bhavani, 2017).

- Lors d'une chirurgie :

Le chirurgien doit exclure toute possibilité de communication bucco-sinusienne (CBS) lors de l'avulsion d'une dent au maxillaire qui pourrait conduire à une sinusite ou d'autres complications liées aux modifications de pression en vol. En cas de CBS avérée, il faut adresser à un chirurgien pour sa fermeture (Goyal et coll., 2015 ; Bhavani, 2017 ; Garg et Saini, 2017).

- Lors de la mise en place de prothèse :

Toute édentation devrait être prise en charge par une prothèse afin de limiter les difficultés d'élocution, de mastication et éventuellement les problèmes esthétiques (Vincent, 1999).

- *Prothèse amovible :*

Les prothèses amovibles complètes ont toujours été contre-indiquées (Pestel 1989) La prothèse amovible partielle était éliminatoire pour les soviétiques et en France dans les années 80 (Garrel, 1995 ; Vincent, 1999). En effet, la diminution de la pression barométrique entraînée par les vols spatiaux peut perturber la rétention de la prothèse complète notamment maxillaire du fait des modifications de répartition, de qualité et quantité de salive (Goyal et coll., 2015 ; Garg et Saini, 2016 ; Collins, 2018). Plus tard, les prothèses amovibles partielles fonctionnelles et en bon état furent autorisées, et dans les cas où leur absence n'entraînait pas de difficultés d'élocution ou de mastication (Pestel, 1989).

Elles ne sont aujourd'hui pas recommandées (Bhavani, 2017). Pour les grandes édentations, les solutions sont plus complexes, les dents porteuses de crochets se fragilisent et nécessitent souvent une dévitalisation à terme (Vincent, 1999). Selon le Dr Frome, la solution est la prothèse conjointe réalisée avec le plus de précautions possibles (Garrel, 1995).

- *Prothèse fixe :*

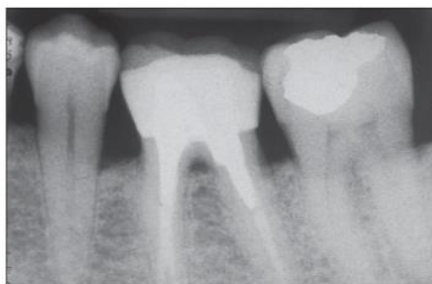Certaines restaurations métalliques sont remplacées par des couronnes en céramique ou résine pour éviter le phénomène d'électrolyse. (Pestel 1989 ; Vincent, 1999). Cependant, le port d'une couronne dentaire fait partie des facteurs de risque entraînant une grande probabilité de survenue de pathologie (Clarysse, 2017 ; Collins, 2018).

Pour les faibles édentations, la conservation de la vitalité des dents bordant l'édentement est à privilégier. Ainsi, les bridges sur dents vivantes avec des onlay inlays au niveau des ancrages pourraient être une solution et permettraient une économie tissulaire (à condition que la pulpe ne soit pas trop volumineuse), tout comme les bridges collés pour les dents non cuspidées (Vincent, 1999). Malgré le phénomène d'électrolyse, les *inlay*, *onlays* métalliques semblent être une meilleure solution car le ciment de scellement agit en tant qu'isolant, la jonction dent-métal est meilleure et les points de contact plus faciles à reproduire protégeant ainsi le parodonte (Vincent, 1999 ; Garg et Saini, 2016).

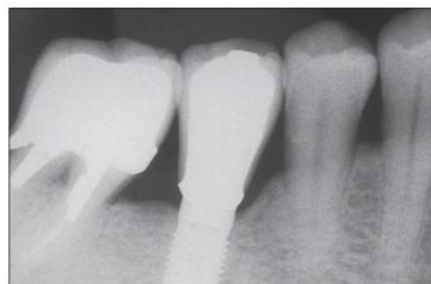L'inconvénient de la prothèse conjointe est la présence de micro-bulles d'air au sein de la couche de ciment (qui pourrait provenir de la création de porosité lors de sa préparation) (Goyal et coll., 2015 ; Gunepin et al. 2015 ; Bhavani, 2017 ; Collins, 2018). Les modifications de pression lors des vols modifient le volume de ces bulles, des micro-fuites peuvent apparaître ce qui réduit la rétention prothétique (Goyal et coll., 2015 ; Garg et Saini, 2016 ; Bhavani, 2017). La rétention de la couronne dépend donc du ciment de scellement utilisé, qui sera plus ou moins sensible aux modifications de pression. Les ciments verre ionomères ou à l'oxyphosphate de zinc seraient moins efficaces en vol, contrairement à un ciment à base de résine, qui ne présente pas de perte de rétention après un cycle de pression (Goyal et coll., 2015 ; Gunepin et al. 2015 ; Bhavani, 2017 ; Collins, 2018).

La mise en place de prothèses sur implant pourrait être une alternative. Elle est plus avantageuse en termes de rétention par rapport aux prothèses amovibles (Goyal et coll., 2015 ; Garg et Saini, 2016 ; Bhavani, 2017). Cependant, très peu d'études portent sur les conséquences des vols spatiaux au niveau implantaire (Vincent, 1999).

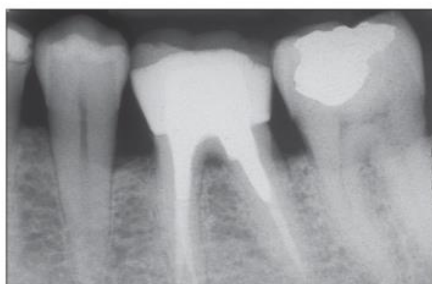Un astronaute français de 48 ans présentant un implant en regard d'une molaire mandibulaire droite est parti six mois sur la station spatiale *Mir*. Une perte osseuse distale de 0,31 mm a été constatée. Cette variation ne serait pas associée à une exposition à la microgravité, cependant cette étude ne permet pas de tirer de conclusion définitive bien qu'elle soit considérée comme cliniquement significative (Haigneré et coll., 2006). Selon une étude *in vitro*, les cellules de l'attache épithéliale autour de l'implant pourraient être potentiellement modifiées en microgravité (Collins, 2018).



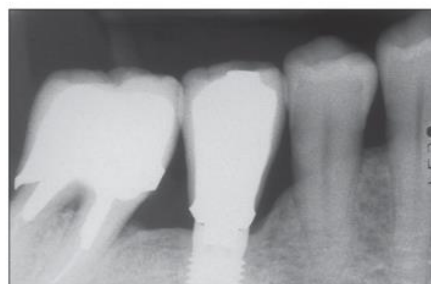
**Fig 2a** Periapical radiograph of the mandibular left first molar (control) 1 month before the flight (baseline).



**Fig 2b** Periapical radiograph of the implant replacing the mandibular right first molar (test) 1 month before the flight (baseline).



**Fig 3a** Periapical radiograph of mandibular left first molar (control) after the recovery period (stage 2).



**Fig 3b** Periapical radiograph of the implant replacing the mandibular right first molar (test) after the recovery period (stage 2).

Figure 2 : Étude sur les modifications osseuses péri-implantaires sur un français ayant passé 6 mois sur la station spatiale *Mir*. Radiographie rétro-alvéolaire de la première molaire mandibulaire 1 mois avant le vol (Fig. 2a) et 8 mois après le vol (Fig 3a). Comparaison avec la radiographie rétro-alvéolaire d'un implant remplaçant la première molaire mandibulaire 1 mois avant le vol (Fig. 2b) puis 8 mois après le vol (Fig. 3b) (source : Haigneré et coll., 2006)

Le risque inaliénable aux prothèses est la fracture. Elles peuvent également se desceller ou se fissurer au cours de la mission. Or le matériel à bord et les connaissances de l'équipage limitent les possibilités de réparation en vol. Une imprimante 3D est déjà disponible sur l'ISS mais ne permet pas encore la fabrication d'une prothèse prête à être livrée (Collins, 2018).

- En ce qui concerne les dents incluses et les dents de sagesse :

Les dents incluses doivent être extraites car elles peuvent être source d'infection et d'accidents tumoraux, mécaniques, nerveux, inflammatoires (Vincent, 1999). L'avulsion des dents de sagesse était également recommandée par les Soviétiques afin d'éviter l'apparition d'une péri coronarite. Selon le Dr Frome, la difficulté du traitement de la péri coronarite réside dans la nécessité d'effectuer un acte chirurgical, les antibiotiques seuls ne suffisant pas. Toutefois le risque reste selon lui minime chez les astronautes de plus de 30 ans (Garrel, 1995 ; Rouyer, 1996).

- En ce qui concerne les maladies parodontales :

Les maladies parodontales entraînent l'inaptitude du candidat. Cependant si les foyers infectieux sont limités, leur éradication pourra être tentée (Vincent, 1999). Le traitement des lésions parodontales actives doit être effectué, si ce dernier ne peut être réalisé avant le vol, la dent devra être avulsée (Bhavani, 2017).

## **2.4. Préparation à une mission**

Seuls les astronautes de classe I peuvent partir en mission. Un examen est réalisé par un chirurgien-dentiste, au cours duquel un questionnaire est rempli certifiant l'absence de doute sur une dent ou prothèse quelconque (Bourgeois, 2017).

La NASA fait subir à ses équipages un examen à six mois du lancement. Si des pathologies bucco-dentaires sont décelées, tous les traitements (restaurations définitives, traitements chirurgicaux et parodontaux) doivent être réalisés et terminés

trois mois (90 jours) avant le décollage (Johnston et Dietlein, 1977 ; Garrel, 1995 ; Rai et Kaur, 2011d ; Zimmermann, 2013 ; Gunepin et coll., 2013 ; Goyal et coll., 2015 ; Gunepin et coll., 2016). L'objectif est d'éviter les complications post-opératoires liées à l'inflammation pulpaire réactionnelle au soin et donc d'améliorer le pronostic (Rai et Kaur, 2011d). Les restaurations récentes auraient également une plus grande probabilité de se fracturer par rapport aux anciennes (Garg et Saini, 2016).

Enfin, un examen a lieu un à trois mois avant le lancement pour exclure toute pathologie cachée ou blessure récente (Garrel, 1995 ; Rouyer, 1996 ; Vincent, 1999 ; Barrat et Pool, 2008 ; Zimmerman, 2013 ; Gunepin et coll., 2013 ; Goyal et coll., 2015 ; Gunepin et coll., 2016 ; Garg et Saini, 2016).

### **3. PRINCIPAUX EFFETS SUR L'ORGANISME DES VOLS SPATIAUX**

Le corps humain doit faire face à de nombreuses modifications environnementales qui peuvent avoir des répercussions délétères sur la santé. En effet, la microgravité, l'exposition aux radiations, l'environnement confiné, la perturbation du rythme circadien... peuvent altérer la sécurité des astronautes et limiter leurs activités (Godard, 2019).

Avec les technologies actuelles, les missions martiennes envisagées évoquent un transit de 18 à 24 mois et un séjour de 30 jours ou 1 an et demi sur Mars selon l'alignement des planètes (Rai et Kaur, 2011d ; Rai et Kaur, 2013a ; Zimmermann, 2013 ; Goyal et coll., 2015). Le record actuel du temps le plus long passé dans l'espace est détenu par le russe Valéri Polyakov avec 437 jours, 17h et 58 minutes de janvier 1994 à mars 1995 à bord de la station spatiale *Mir* (Gunepin et coll., 2016 ; ESA, 2008). Il est nécessaire de connaître les effets d'un tel voyage sur le corps humain afin de prévenir tout événements indésirables pouvant nuire au bien-être de l'équipage et donc à la réalisation de la mission (Rai et Kaur, 2011d).

Tableau 1 : Impact de la microgravité sur les différents systèmes de l'organisme.

	Conséquences	Contre-mesures
Os	<ul style="list-style-type: none"> <li>Un phénomène d'ostéoporose spatiale apparaît. Il est plus agressif que chez les femmes ménopausées sur Terre qui elles, perdent 1% de densité minérale osseuse par an contre 1% de densité minérale osseuse par mois dans l'espace. Les os porteurs (tibia, col du fémur, vertèbres lombaires ...) sont les plus touchés (Godard, 2019 ; Bourgeois, 2017).</li> <li>Cette perte osseuse n'est pas identique chez tous les astronautes. En effet, 80% de la variabilité de la densité osseuse est liée à la génétique, c'est pourquoi des tests génétiques ont lieu lors de la sélection (Bruce, 2002).</li> <li>Les humains exposés à un vol spatial prolongé (4 mois) perdent entre 1% et 2% de leur densité osseuse par mois, et cette perte est concentrée principalement dans les compartiments spongieux du squelette appendiculaire inférieur (Goyal et coll., 2015).</li> <li>Selon la loi de Wolff : les forces mécaniques déterminent la forme et la fonction de l'os (Haigueré et coll., 2006). Le maintien de la densité osseuse serait donc permis par le mécanisme constant de stimulation par la gravité sur les os (Bruce, 2003 ; Haigueré et coll., 2006). Par exemple dépôt de calcium au niveau du crâne (Goyal et coll., 2015).</li> <li>La perte de calcium augmente avec la durée de la mission (Pestel 1989 ; Rouyer 1996 ; Enrico 2016). Elle est en partie compensée par l'alimentation, cependant la balance calcique reste négative (Pestel 1989 ; Garrel 1995). Or le calcium joue un rôle primordial dans la résistance mécanique osseuse et dans le mécanisme de contraction musculaire (Pestel, 1989). La perte de densité minérale osseuse fragilise l'os qui est plus susceptible de se fracturer (Rouyer 1996 ; Garg et Saini 2016).</li> <li>Selon Rai B, les principaux facteurs entraînant une perte de densité minérale osseuse (DMO) sont l'apport insuffisant en calcium et vitamine D (Rai et coll., 2011b)</li> </ul>	<ul style="list-style-type: none"> <li>Exercice physique : deux heures par jour obligatoires sur l'ISS (Bruce, 2002 ; ESA, 2008 ; Hagens et Richardson, 2009 ; Gopalakrishnan et al. 2010 ; Bourgeois, 2017 ; Garrett-Bakelman et coll., 2019).</li> <li>Plaques vibrantes 10 à 20 minutes par jour (NASA, 2001b ; Bruce, 2003).</li> <li>Combinaison d'inertie comme la <i>Penguin Suit</i> portée quelques heures chaque jour durant les dernières semaines de la mission (Haigueré et coll., 2006 ; Fossé, 2016).</li> <li>Supplémentation en acides aminés pour pallier à l'atrophie musculaire (Provost, 2015).</li> <li>Supplémentation en vitamine D pourrait être indispensable pour des voyages sur Mars (Provost, 2015).</li> <li>Chambre à pression négative scellée autour du bas du corps avec un tapis roulant (augmentation de la pression artérielle au niveau des jambes) (Bruce, 2002).</li> <li>Gravité artificielle recréée par rotation du vaisseau autour d'un axe, cependant trop coûteux et encombrant (Enrico, 2016 ; Bourgeois 2017).</li> </ul>
Muscles		



<p><b>Système respiratoire</b></p>	<p><b>Système cardio-vasculaire</b></p>
<ul style="list-style-type: none"> <li>• Il semblerait que la fonction pulmonaire soit améliorée au sein de l'ISS (Bourgeois, 2017).</li> <li>• Paliers de décompression à respecter avant toute sorties extravéhiculaire pour éviter le phénomène d'aérobolisme (Rouyer, 1996).</li> <li>• Sur Mars, l'atmosphère riche en CO<sub>2</sub> (95%) diminuerait le pH intracellulaire pouvant altérer des composants cellulaires (Goyal et coll., 2015).</li> </ul>	<ul style="list-style-type: none"> <li>• Modification de la répartition liquidienne liée à la microgravité, les fluides se déplacent vers le haut du corps provoquant : une sensation de plénitude dans la tête, une congestion nasale, un œdème facial avec un visage à l'aspect « bouffi », accompagné parfois de céphalées (Pestel, 1989 ; Garrel, 1995 ; Rouyer, 1996 ; Stewart et coll., 2007 ; Godard 2019).</li> <li>• L'organisme traduit cette dilatation des vaisseaux dans la partie supérieure du corps par un surcroît de volume sanguin. Les mécanismes régulateurs vont entraîner une diminution du volume plasmatique, une augmentation de la diurèse et diminution de la soif (Garrel, 1995 ; Pestel, 1989 ; Rouyer, 1996 ; Bourgeois, 2017 ; Garrett-Bakelman et coll., 2019).</li> <li>• La fonction cardiaque diminue proportionnellement à la durée de la mission avec une diminution de la masse musculaire cardiaque et du volume d'éjection systolique et arythmies ventriculaires (Stewart et coll., 2007 ; Hargens et Richardson, 2009 ; Rai et Kaur, 2011d).</li> <li>• La pression artérielle systolique moyenne des astronautes est légèrement plus faible en comparaison à la position assise sur Terre (rôle de l'angiotensinogène) (Garrett-Bakelman et coll., 2019).</li> </ul>
	<ul style="list-style-type: none"> <li>• LBNP : <i>Lower Body Negative Pressure</i> est un tapis roulant qui maintient une pression négative en regard des membres inférieurs (NASA, 2004).</li> <li>• Combinaison anti-G : Vêtement de compression devant être portée pendant et plusieurs jours après l'atterrissage (Bourgeois, 2017 ; Lee et coll., 2019).</li> <li>• GGG : vêtements de compression de nouvelle génération : « <i>gradient compression garment</i> » qui s'étendent des pieds jusqu'à la partie inférieure des muscles pectoraux. (Stenger et coll., 2010 ; Lee et coll., 2019).</li> </ul>

Système neuro-vestibulaire	Système immunitaire
<ul style="list-style-type: none"> <li>• « Mal de l'espace » chez 30 à 50% des astronautes appelé « syndrome d'adaptation » qui survient dès les premiers jours puis disparaît rapidement (deux ou trois jours, maximum une semaine) : nausées, vertiges, asthénie, perte d'appétit, sueurs froides, pâleur du visage, céphalées, parfois vomissements et désorientation (Pestel, 1989 ; Garrel, 1995 ; Rai et Kaur, 2011d ; Godard, 2019).</li> <li>• Il est lié à l'incohérence entre les informations sensorielles afférentes au système vestibulaire (Godard, 2019).</li> </ul>	<ul style="list-style-type: none"> <li>• Altérations du système immunitaire par augmentation du nombre de globules blancs (Crucian et coll., 2015).</li> <li>• Immunodéficience pouvant entraîner des infections (Rai et Kaur, 2011d).</li> <li>• Altération de la maturation des lymphocytes T CD8+, réduction de la fonction des lymphocytes T CD4+ et CD8+ par modification du seuil d'activation. Ils ne répondent pas de manière efficace à divers stimuli (Crucian et coll., 2015 ; Rooney et coll., 2019).</li> <li>• Fonction monocytaire, granulocytaires réduites, réduisant l'efficacité de la réponse immunitaire et sa capacité à prévenir la réaction virale (Rooney et coll., 2019).</li> <li>• Libération d'hormones de stress (cortisol, catécholamines) durant le vol qui dérèglent le système immunitaire par activation des axes hypothalamo-hypophyso-surrénalien (HPA) et sympathique-surrénal-médullaire (SAM) entraînant la réactivation de virus tel que le <i>human papillomavirus</i> (Rooney et coll., 2019).</li> <li>• Contamination de l'habillage par la flore microbienne terrestre (venant des astronautes, cargos de ravitaillement, système de survie.) 133 isolats de bactéries et 81 de champignons recensés en 2019. Le genre le plus présent était <i>Staphylococcus</i> (26% des isolats) avec notamment <i>Staphylococcus aureus</i> en majorité (10%). Quant aux champignons, <i>Rhodotorula mucilaginosa</i> (41% des isolats) et <i>Penicillium chrysogenum</i> (15%) étaient les plus présents (Chechanska Sielaff et al. 2019).</li> <li>• Carence en micronutriments immunorégulateurs (zinc, sélénium, vitamines antioxydantes, acide folique, riboflavine, fer). Le zinc est tout particulièrement associé aux lymphocytes (Enrico, 2016).</li> <li>• Altération du système immunitaire, réactivation virus latent, développement probable de lésions précancéreuses et malignes (Bhavani, 2017).</li> </ul>
<ul style="list-style-type: none"> <li>• Entraînements en centrifugeuse (Pestel, 1989).</li> </ul>	<ul style="list-style-type: none"> <li>• Supplémentation alimentaire en anti-oxydants (Crucian et Sams, 2009).</li> <li>• Utilisation de pro-biotiques (Enrico, 2016)</li> </ul>

<p align="center"><b>Système digestif</b></p>	<ul style="list-style-type: none"> <li>• Distension abdominale (Garrel 1995 ; Rouyer, 1996 ; Enrico, 2016).</li> <li>• Transit intestinal ralenti (Pestel, 1989 ; Rouyer, 1996 ; Enrico, 2016).</li> <li>• Modification de la flore digestive (Enrico, 2016 ; Godard, 2019).</li> <li>• Absorption moindre des nutriments par suspension des organes et perturbation contact entre le bolus et la muqueuse intestinale (Enrico, 2016).</li> <li>• Perte d'appétit dès le début du vol liée au stress, aux perturbations sensorielles (gustation olfaction moindre), à la diminution de la quantité, qualité et répartition de la salive, à la microgravité (faible contact des aliments avec papilles gustatives), à la répétition cyclique des menus (tous les 8 jours), au stockage prolongé des aliments, au « mal de l'espace » entraînant une sensation de nausée (Pestel, 1989 ; Rouyer, 1996 ; NASA, 2003 ; Romanoff, 2009 ; Enrico, 2016 ; NASA, 2017).</li> <li>• Changement des préférences gustatives (Collins, 2018).</li> <li>• Réduction pondérale de 4 à 6 kg (Pestel, 1989).</li> </ul>	<ul style="list-style-type: none"> <li>• Sélection psychologique.</li> <li>• Cabine privée (Bourgeois, 2019).</li> <li>• Formation en groupe.</li> <li>• Communication avec la famille et l'équipe médicale au sol.</li> <li>• Alimentation.</li> <li>• Jeux (Prairie, 2017).</li> <li>• Médications.</li> </ul>
<p align="center"><b>Psychologie</b></p>	<ul style="list-style-type: none"> <li>• Déprivation sensorielle liée au confinement (Gunepin et coll., 2016 ; Bourgeois, 2017).</li> <li>• Isolement physique et social (Goyal et coll., 2015 ; ESA, 2015).</li> <li>• Stress, instabilité émotionnelle, sentiment d'ennui (Goyal et coll., 2015 ; ESA, 2015).</li> </ul>	

Tableau 2 : Impact des rayonnements sur l'organisme

	<b>Conséquences</b>	<b>Contre-mesures</b>
<b>Radiations</b>	<p>Les trois principales sources de rayonnement ionisant primaire en orbite basse :</p> <ul style="list-style-type: none"> <li>- <u>Les rayons cosmiques galactiques</u> (particules chargées qui proviennent de l'extérieur du système solaire) ;</li> <li>- Les ceintures de radiations comme celle de Van Allen constituées d'électrons et de protons énergétiques piégés dans le champ géomagnétique de la Terre ;</li> <li>- <u>Les événements particulaires solaires</u> (éruptions solaires, rares mais intenses) (Bourgeois, 2017).</li> </ul> <p>La dose reçue pour une mission spatiale de six mois dépendra de l'activité solaire. Il est d'environ 80 mSv au maximum de l'activité solaire, c'est à dire avec une protection donnée par le champ magnétique solaire qui dévie les particules, et passe à 160 mSv en période de faible activité solaire (Godard, 2019).</p> <p>Sur Terre, 2 mSv par an sont reçus. 1 mSv dans l'espace correspond à trois radiographies des poumons (Godard, 2019).</p> <p>Les vols spatiaux réduisent les capacités de défense anti-oxydantes et provoquent un stress oxydatif dans le foie (Rai et coll., 2011a).</p> <p>Sur Mars peu de protection atmosphérique et pas de couche d'ozone. Pour un vol aller-retour vers Mars de 360 jours, l'exposition serait de 662 +/- 108 mSv. L'exposition maximale pour toute la carrière d'un astronaute pour l'ESA, Roscosmos, et la CSA est 1000 mSv et entre 800 et 1200 mSv pour la NASA. 95% des rayonnements reçus viendraient des RCG. De plus le sol martien serait riche en substances oxydantes (superoxyde, peroxyde d'hydrogène...) (Goyal et coll., 2015).</p>	<ul style="list-style-type: none"> <li>• La NCPR : <i>National Council on Radiation Protection &amp; Measurements</i> ou Conseil National de mesures de radioprotection, fixe les valeurs limites d'exposition des équipages spatiaux.             <ul style="list-style-type: none"> <li>• L'environnement est surveillé par des détecteurs actifs ou passifs placés dans l'habitacle (Roda et coll., 2018) et des capteurs sont insérés dans les combinaisons spatiales afin de mesurer la dose reçue lors des EVA (Godard, 2019).</li> </ul> </li> </ul>

Lors du retour sur Terre, les équipes médicales vont à la rencontre de l'astronaute lors de sa descente à bord du *Soyouz*. Il est ensuite ramené à l'EAC à Cologne (Godard, 2019). Le temps de récupération osseuse est long mais peut être raccourci par l'exercice physique effectué durant la mission. Pour une mission de 6 mois, il faut 3 ans pour retrouver la DMO initiale (ESA, 2008 ; Bourgeois, 2017) Le volume et la force musculaire retrouvent leurs valeurs initiales après 2 mois de rééducation (Bourgeois, 2017).

Le suivi médical des astronautes est strict et comprend un examen bucco-dentaire à 3 mois, 6 mois et 1 an après le vol puis tous les deux ans au cours des 15 années suivant la mission (Bourgeois, 2017).

## 4. IMPACTS DES VOLS SPATIAUX SUR LA SPHÈRE ORALE

### 4.1. Matériel et Méthodes

#### 4.1.1. Choix des bases de données

- Des bases de données informatiques ont été utilisées pour étayer cette thèse à partir des différents moteurs de recherche bibliographiques suivants :
  - PUBMED avec les mots-clés préalablement sélectionnés sur le *medical subject heading (MESH)* ;
  - Le site internet de l'agence spatiale américaine (Nasa.gov) ;
  - Le site internet de l'agence spatiale européenne (Esa.int) ;
  - Le site internet de l'agence spatiale canadienne (Asc-csa.gc.ca) ;
  - Le moteur de recherche Thèse.fr ;
  - Le moteur de recherche BIU santé de Paris Descartes ;
  - Le site internet ResearchGate ;
  - Le catalogue SUDOC via la plateforme de l'université de Lorraine pour rechercher des thèses déjà parues ;
  - Le site internet regroupant des ouvrages utilisés à bord de l'ISS ([spaceref.com/iss](http://spaceref.com/iss)).
- Des prêts entre bibliothèques ont également été effectués notamment pour trois thèses.
- Des ouvrages (livres, revues scientifiques) ont été empruntés à la bibliothèque Santé de l'université de Lorraine.
- Des références d'articles provenant directement de collaborateurs en contact avec le monde de la médecine aérospatiale.

#### 4.1.2. Choix des mots-clés

Les mots clés de la thèse soit « médecine bucco-dentaire » et « spatiale » ont d'abord été traduits en anglais avec l'outil HeTOP de la terminologie *MeSh* : les termes « médecine bucco-dentaire » n'ont pas donné de résultat et ont donc été remplacés par « dentisterie » et traduit avec le *MeSh* en « *dentistry* ».

Les mots clés « *aerospace* » et « *dentistry* » ont donc été associés et ont donné 457 résultats dans PubMed. La recherche a donc été affinée par l'utilisation de divers mots clés anglais (traduits à partir du *MeSh*). Ils ont été traduits puis associés de plusieurs manières :

- Concernant la sphère bucco-dentaire : « *dental* », « *caries* », « *tooth decay* », « *temporomandibular joint* », « *occlusion* », « *dental implant* », « *saliva* », « *periodontal* » ;
- Concernant les os : « *bone loss* », « *bone density* », « *bone mineral content* » ;
- Concernant le domaine spatial : « *space* », « *spaceflight* », « *aerospatial* », « *microgravity* », « *simulated microgravity* », « *astronauts* », « *bed rest* », « *Mars mission* », « *head-down-tilt* », « *space radiation* », « *isolated environment* » ;
- Concernant les urgences : « *emergency medicine* », « *emergency procedures* »
- Concernant les répercussions plus générales : « *sleep* », « *stress* », « *posture* », « *wound healing* »

Les divers mots clés français utilisés dans le SUDOC, les moteurs de recherche de page web ou de thèse sont : « astronaute », « occlusion », « dentisterie spatiale », « bruxisme », « articulation temporo-mandibulaire », « parodonte », « salive », « confinement », « astronaute », « gravité », « télémédecine », « radiation ».

Les articles ont été sélectionnés après lecture du résumé, lorsqu'ils répondaient à la problématique posée.

#### 4.1.3. Critères de sélection

- *Critères d'inclusion :*
  - Articles, revues, pages web, thèses datant de 1974 à 2019 ;
  - Articles, revues, pages web, thèses en anglais ou en français ;
  - Articles, revues, pages web, thèses portant sur les environnements isolés ;
  - Expérimentations réalisées au cours de missions spatiales ;
  - Expérimentations en microgravité simulée (*bed-rest* ou *head-down-tilt HDT*) ;
  - Expérimentations lors d'isolements prolongés simulant une mission de longue durée.
  
- *Critères d'exclusion :*
  - Articles, revues, pages web, thèses publiées avant 1974 ;
  - Articles, revues, pages web, thèses rédigées dans une autre langue que le français et l'anglais ;
  - Articles, revues, pages web, thèses qui ne concernent pas la sphère bucco-dentaire ;
  - Articles, revues, pages web, thèses qui ne concernent pas le domaine spatial.

## 4.2. Résultats et discussion

Plus de 200 articles portant sur l'espace ont été trouvés, parmi ces articles, 224 ont été retenus. Après lecture du résumé, 93 articles ont été retenus dans un premier temps car ils mentionnaient les répercussions des vols spatiaux sur l'organisme. Puis après lecture des articles, 32 décrivaient les conséquences des vols spatiaux sur la sphère buccale et ont permis de réaliser la revue de la littérature.



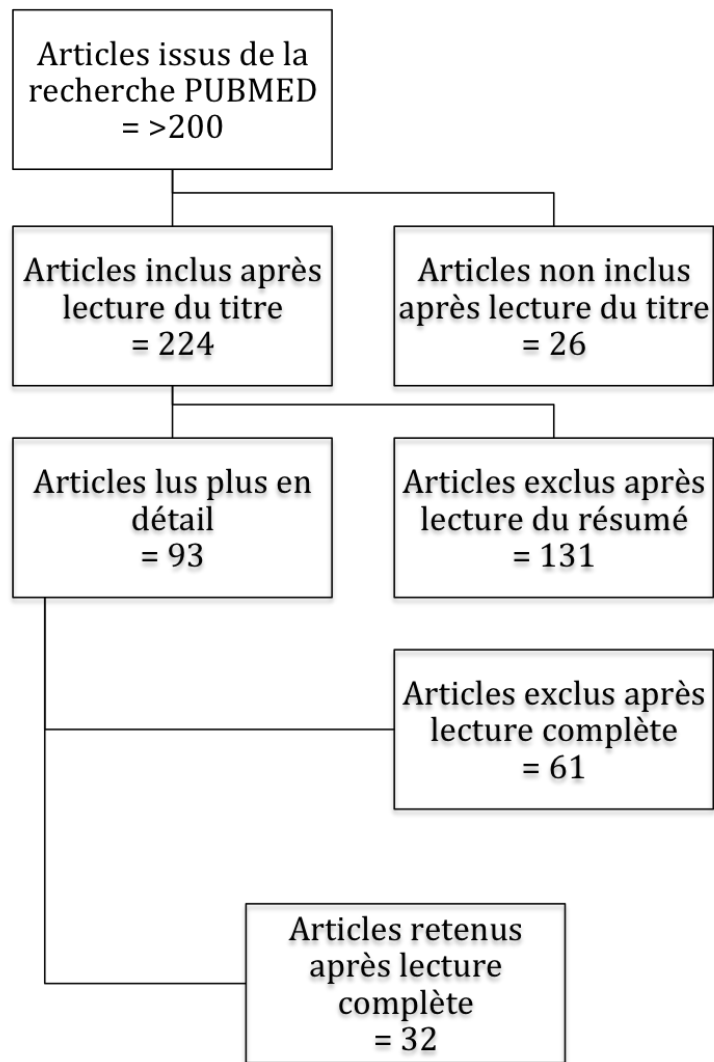


Figure 3 : Schéma récapitulatif de la recherche d'articles pour la revue de la littérature.

#### 4.2.1. Impact des vols spatiaux sur le système musculo-squelettique facial

- *Sur les os maxillaires :*

Tableau 3 : Tableau récapitulatif des articles évoquant un lien entre les vols spatiaux et les maxillaires

Auteur	Méthodologie	Conclusion
Rouyer, 1996 et Pestel, 1989	Etude de 1981 sur des rats dans le satellite soviétique COSMOS 1129.	Défaut de différenciation des ostéoblastes et défaut de prolifération des précurseurs cellulaires osseux au maxillaire.  Baisse de calcification des faces osseuses soumises au remodelage.
	Technique de MOREY : suspension des rats par la queue.	Inhibition de la croissance mandibulaire qui serait liée à la redistribution des liquides.
		Délai de maturation du collagène et des apatites plus important en microgravité au niveau de la mandibule, entraînant une diminution du taux de calcification de l'os mandibulaire.
Rai et coll., 2010	Etude sur 10 hommes et 10 femmes durant 3 semaines d'exposition en HDT (-6°).	Diminution de la DMO et du contenu minéral osseux.  Taux d'ostéocalcine (sérum, salive, fluide gingivo-crévicaire) plus élevé en microgravité simulée joue un rôle dans la résorption osseuse.  Taux de métalloprotéinase matricielle-8 et 9 (MMP-8 et 9) plus élevés en microgravité simulée. MMP-8 aurait un rôle protecteur anti-inflammatoire qui empêche la perte osseuse en microgravité.  Taux de cathepsine K exprimé par les ostéoclastes plus élevé en microgravité simulée.
Gunepin et coll., 2016		Prévalence plus élevée de fracture des structures osseuses.
Bhavani, 2017		Réduction de la formation osseuse et augmentation de la résorption. Perte osseuse de 1-2% par mois en vol.  Diminution DMO donc augmentation du risque de fracture des mâchoires.  Diminution de 20% marqueurs ostéoblastiques (phosphatase alcaline, procollagène et ostéocalcine) au bout de 3 mois de microgravité.  Augmentation des marqueurs ostéoclastiques (cathepsine, métalloprotéases-8 et 9).
Barratt et Pool, 2008  Rai et Kaur, 2011d		Les forces générées par la masse et la vitesse des objets en mouvement sont susceptibles d'entraîner un impact menant à une fracture de la dent et d'autres blessures graves du visage et des mâchoires.

Rai et coll., 2011b	10 hommes âgés de 22 à 30 ans en HDT (-6°) durant 6 semaines.	<p><i>Macrophage inflammatory protein-1α</i> (MIP-1α) diminue en vol marqueur de la perte osseuse.</p> <p>Excrétion rénale de calcium et de vitamine D augmentée liée à la résorption osseuse.</p> <p>Cette perte de DMO peut favoriser la fracture des os du visage.</p> <p>Scores de douleurs augmentés au niveau de l'angle mandibulaire le mécanisme de douleur pourrait devenir somatique du fait de son expansion excessive.</p>
Goyal et coll., 2015		<p>Ostéoporose des os des maxillaires observée lors de vols spatiaux.</p> <p>Les ostéoblastes exposés à une microgravité pendant 5 jours développent des microtubules plus courts, des adhérences focales plus petites et moins nombreuses, de l'actine corticale plus mince et des fibres de stress. Ils sont moins efficaces.</p>
Garg et Saini, 2016		Carence en vitamine D lors des vols de longue durée liée à une diminution de la concentration de parathormone.
Rai et Kaur, 2009	20 hommes en bonne santé âgés de 18 à 22 ans en HDT (-6°) pendant 8h	<p>Carence en calcium et en vitamine D conduit à une diminution de la DMO.</p> <p>Douleurs ressenties au niveau de l'angle mandibulaire.</p>

- *Sur les ATM :*

Tableau 4 : Tableau récapitulatif des articles évoquant un lien entre les vols spatiaux et les ATM

Auteur	Méthodologie	Conclusion
Barratt et Pool, 2008		Des troubles de l'ATM peuvent apparaître concomitamment au stress.
Garg et Saini, 2016		Réduction de la masse musculaire qui entraîne une tonicité insuffisante lors des périodes de stress. Le stress affecte l'architecture de l'ATM.
Baldini et coll., 2013	40 patients dont 20 pilotes de l' <i>Air Force</i> et 20 pilotes civiles. Conditions : au moins 28 dents, absence de restaurations moulées et occlusale étendues, absence de trouble de l'ATM, (3 civils exclu suite à soucis ATM). Analyse occlusale informatisée à l'aide d'un T-scan® III.	<p>Bruxisme chez 60% des pilotes de l'<i>Air Force</i> et 55% des civils. Les troubles temporo-mandibulaires se traduisent par l'apparition de symptômes cliniques (souvent une douleur mais peut aussi mener à des troubles fonctionnels) impliquant les ATM ou les muscles masticateurs. Ils correspondent à un désordre du système crano-cervical mandibulaire et peut affecter la posture du pilote.</p> <p>Etiologies multiples dont stress et qualité du sommeil.</p> <p>Posture et équilibre améliorés avec gouttière occlusale car meilleure symétrie musculaire.</p> <p>Une gouttière mal réglée peut provoquer l'apparition de douleurs dorsales ou cervicales.</p>
Rai et Kaur, 2013a	Simulation de mission sur Mars avec 24 membres d'équipage âgés de 20 à 26 ans durant 14 jours.	Dans les limites de cette étude, la qualité du sommeil et les niveaux de stress étaient associés à des dysfonctionnements de l'ATM dans cet échantillon. Douleurs à l'ATM après 6 jours de mission pour 15 membres qui présentaient une détresse psychologique plus élevée que les 9 restants.)

		Un traitement à la mélatonine pourrait faciliter le sommeil et diminuer le stress.
Goyal et coll., 2015		La mastication consciente ou inconsciente permet de réduire le stress par augmentation du turn-over de la noradrénaline.  Incidence élevée de bruxisme dans le secteur de l'aviation qui peut également être le cas pour les astronautes avec une utilisation exagérée de l'appareil masticateur déjà affaibli.
Bhavani, 2017		L'hyperactivité spasmodique des muscles masticateurs peut engendrer des modifications dégénératives de l'articulation par pression anormale sur le disque articulaire.

- *Sur les muscles masticateurs :*

Tableau 5 : Tableau récapitulatif des articles évoquant un lien entre les vols spatiaux et les muscles masticateurs

Auteur	Méthodologie	Conclusion
Goyal et coll., 2015		Les muscles responsables de l'élévation de la mandibule (donc antigravitaires) masséter, ptérygoïdien médial, et temporal sont plus à risque de devenir fragiles.
	D'après l'étude de Philippou et coll : 13 jours sur de groupes de souris, une au témoin au sol et une sur <i>Space Shuttle</i> . Alimentation majoritairement solide puis liquide	Solide : pas de différences significatives au niveau des masséters. L'hypothèse est que la charge continue du masséter en microgravité empêche son atrophie.  Liquide : masséter robuste et en bonne santé. La régulation de la masse musculaire se ferait par différents systèmes pour chaque muscle.
Rai et al. 2011b	10 hommes âgés de 22 à 30 ans en HDT (-6°) durant 6 semaines.	Diminution de l'ouverture buccale et des mouvements mandibulaires et linguaux. Expression faciale anormale liée au transfert de fluide.  Atrophie musculaire visible par augmentation de la lactate déshydrogénase.
Chitkara et coll., 2017		L'atrophie musculaire des muscles masticateurs pourrait perturber l'équilibre postural.
Rai et coll, 2009	20 hommes en bonne santé âgés de 18 à 22 ans en HDT (-6°) pendant 8h.	Expression faciale anormale, diminution des mouvements mandibulaires et linguaux.

#### 4.2.2. Impact des modifications de pression atmosphérique

Des modifications de pression peuvent avoir lieu lors de la montée en altitude, de la descente et lors des sorties extravéhiculaires (Bhavani, 2017). La différence de pression entre le gaz à l'intérieur du corps et celle du liquide environnant peut mener à l'apparition de barotraumatismes ou barodontalgies (Garg et Saini, 2016).

### ❖ *La barodontalgie :*

Symptôme qui correspond à l'expression soudaine d'une pathologie bucco-maxillo-faciale infraclinique, elle fait suite à une modification de la pression barométrique (Goyal et coll., 2015 ; Das et coll., 2017). La pression est donc un facteur contributif et non causal (Goyal et coll., 2015). Diverses origines sont possibles : caries et restaurations profondes ou défectueuses (29,2%), nécrose pulpaire/péri-radriculaire (27,9%) pathologies pulpaires (13,9%), traitements dentaires récents (11,1 %), poches parodontales, kyste de rétention muqueuse, kyste dentaire résiduel, dent incluse, sinusite, antécédents de chirurgie. (Gunepin et coll., 2015). La barodontalgie est l'une des principales plaintes dans les simulations de chambre d'altitude de l'armée de l'air américaine en 1940 (Das et coll., 2017).

Plusieurs étiologies sont possibles :

- Expansion de gazs vers les tubulis dentinaires qui stimulent les nocicepteurs de la pulpe (Goyal et coll., 2015). Ces gaz sont présents sous des restaurations défectueuses ou des lésions carieuses (Garg et Saini, 2016 ; Bhavani, 2017) ;
- Activation des nocicepteurs du sinus maxillaire qui renvoient une douleur vers les dents. Il faut donc différencier barosinusite et barodontalgie qui s'initie à la montée, alors que la barosinusite débute à la descente (Goyal et coll., 2015) ;
- Réactivation d'une inflammation pulpaire chronique (Goyal et coll., 2015) ;
- Diminution de la pression à l'ascension, menant à la dissolution des gaz (loi de Henry) dans les vaisseaux sanguins pouvant provoquer la pénétration de bulles (aéroembolisme) dans la pulpe. (Garg et Saini, 2016) ;
- Baisse de pression en altitude entraîne une hypoxie intra-pulpaire. Cette hypoxie associée à l'hypertension artérielle peut provoquer un accès douloureux d'une pathologie pulpaire pré-existante. (Garg et Saini, 2016).

#### ❖ *Le barotraumatisme dentaire :*

Il correspond à l'apparition de dommages physiques dentaires (fractures des restaurations ou des dents, descellement de prothèse, éclatement de la dent...) liés à la présence d'un vide miniature sous la restauration qui, en se dilatant, entraînera le traumatisme (Goyal et coll., 2015). Un barotraumatisme peut mener à une barodontalgie (Bhavani, 2017). Selon la loi de Boyle-Mariott : la pression et le volume évoluent de manière inverse lorsque la température est constante. Des cas de barotraumatismes ont eu lieu à environ 7 km d'altitude, or les spationautes vont au-delà de 90 km d'altitude, ce qui pourrait augmenter la gravité de ces traumatismes (Goyal et coll., 2015). Une étude de Calder et Ramsey sur 86 dents restaurées et non restaurées extraites soumises à haute pression a permis de montrer que les restaurations défectueuses jouent un rôle majeur dans le barotraumatisme (Goyal et coll., 2015).

#### ❖ *L'odontocrexis :*

Mot grec signifiant « explosion de la dent », c'est un terme inventé par Calder et Ramsey qui concerne la disruption physique d'une dent suite à un barotraumatisme. Elle concerne les restaurations non étanches (micro-fissure) ou les dents présentant une reprise carieuse sous une restauration. Elle est liée principalement à l'expansion du gaz sous la restauration qui suit une baisse de pression barométrique. L'odontocrexis toucherait davantage les dents postérieures porteuses de restaurations mésio-occlusaux-distales (Goyal et coll., 2015 ; Garg et Saini, 2016 ; Bhavani, 2017).

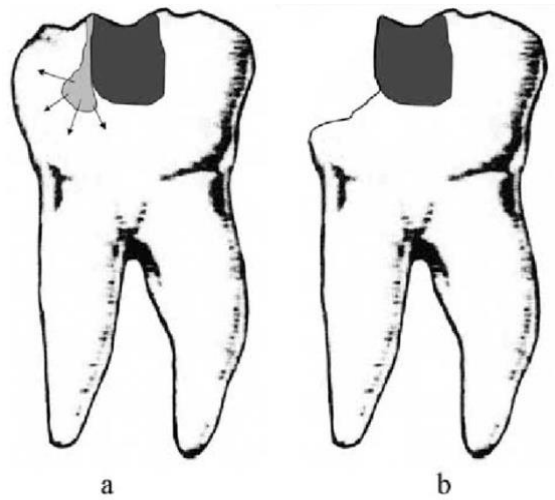


Figure 4 : Fracture dentaire au cours de l'ascension (diminution de pression barométrique). A : Les gaz contenus dans la cavité carieuse (gris clair) se dilatent. B : La pression est telle qu'elle mène à une fracture de la dent (source : Gunepin et coll., 2015)

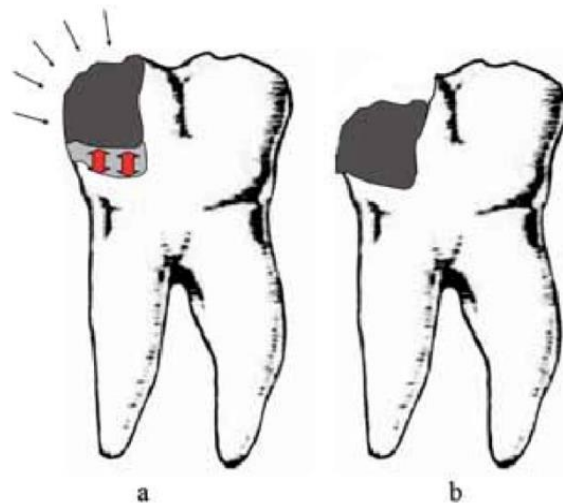


Figure 5 : Fracture dentaire au cours de la redescente. A : Les gaz contenus dans la cavité carieuse se contractent (flèches rouges) et l'air ambiant exerce une pression sur la restauration (flèches noires). B : La pression est telle qu'elle mène à un écrasement de la restauration dans la cavité carieuse (source : Gunepin et coll., 2015)

Tableau 6 : Classement des parodontalgies par la Fédération Dentaire Internationale en 1989 en fonction des stratégies de traitement (source : Goyal et coll., 2015) :

Classe	Symptômes	Constats cliniques	Diagnostics	Traitement
I	Douleur vive en ascension mais transitoire (asymptomatique en descente et après).	Dent vivante <ul style="list-style-type: none"> <li>- Caries</li> <li>- Caries récidivantes</li> <li>- Perte d'étanchéité d'une restauration</li> <li>- Fond de cavité inadéquat</li> </ul> Pas de pathologies péri-apicales	Pulpite aiguë	Eviction carieuse, obturation provisoire oxyde de zinc eugéniol pendant deux semaines puis restauration permanente. <u>Si les symptômes persistent</u> : traitement endodontique.
II	Douleur sourde et lancinante en ascension (asymptomatique en descente et après)	Dent vivante ou non vivante <ul style="list-style-type: none"> <li>- Carie profonde</li> <li>- Restaurations proches de la pulpe</li> </ul> Pas de pathologies péri-apicales Dent non vivante	Pulpite chronique	Traitement endodontique
III	Douleur sourde et lancinante en descente (asymptomatique en ascension et après)	<ul style="list-style-type: none"> <li>- Carie profonde</li> <li>- Restaurations proches de la pulpe</li> </ul> Présence d'une pathologie péri-apicale Dent non vivante	Pulpe nécrosée	Traitement endodontique
IV	Douleurs sévères et persistantes après l'ascension ou la descente	<ul style="list-style-type: none"> <li>- Carie profonde</li> <li>- Restaurations proches de la pulpe</li> </ul> Pathologie péri-apicale bien présente.	Abcès ou kyste péri-apical	Traitement endodontique et/ou extraction



### 4.2.3. Impact sur la salive

Les composants salivaires maintiennent un équilibre au sein de la cavité buccale et jouent un rôle de protection vis à vis des tissus attenants. Toute modification d'équilibre ou de concentration de la salive peut être le reflet d'une pathologie générale ou buccale, ou de la présence de perturbateurs (stress, toxicité médicamenteuse, irradiations...) (Pestel, 1989 ; Rouyer, 1996). Elle est utilisée comme biomarqueur pour le suivi de santé des astronautes dans de nombreuses études de par son potentiel et sa facilité de recueil (Goyal et coll., 2015).

Tableau 7 : Tableau récapitulatif des articles évoquant un lien entre les vols spatiaux et la salive

Auteur	Méthodologie	Conclusion
Rai et coll., 2011b	10 hommes âgés de 22 à 30 ans en HDT (-6°) durant 6 semaines.	Gonflement de l'ouverture des canaux sous-maxillaires et sublinguaux lié au transfert de fluide et douleurs au niveau de l'abouchement des canaux.  Résorption osseuse entraîne une augmentation de la saturation salivaire surtout les sels de calcium (oxalate de calcium et phosphate de calcium). L'augmentation significative du calcium salivaire (de 3,4 à 3,9 mM) et d'autres facteurs environnementaux et alimentaires peuvent favoriser la formation de calculs salivaires.  Diminution significative du débit salivaire. Le débit salivaire non stimulé avant et le dernier jour de HDT était de 0,026 ml/min et de 0,009 ml/min, respectivement.
Bellinzani, 2012		Modification de la répartition salivaire qui ne baigne plus les dents mandibulaires.
Gunepin et coll., 2016		Prévalence plus élevée des calculs salivaires.
Rai et al. 2011a	12 hommes volontaires en position HDT (-6°) pendant 21 jours.	Augmentation des marqueurs de stress salivaire (alpha-amylase, cortisol, chromogranine A et bêta-endorphine). Augmentation significative seulement lors de la 1 <sup>ère</sup> sem. Corrélation significative entre niveaux des marqueurs de stress salivaires et test de stress.
Brown et coll., 1974	Simulation de mission <i>Skylab</i> en 1972 de 56 j sur 3 astronautes. Régime spécial (riche en glucides et pauvre en lipides) 30 j avant maintenu 18 j après confinement. Procédures d'hygiène : brossage (poils en nylon) 2 min 2x / j avec dentifrice comestible et fil dentaire fin non ciré 1x / j.	Diminution du flux salivaire lié au stress ou autres facteurs affectant la physiologie.
Das et coll., 2017 Garg et Saini, 2016		La xérostomie augmente le risque carieux et les dents sont plus susceptibles de développer une pathologie péri-apicales et parodontales.

Garg et saini, 2016		Modification de l'expression des protéines sécrétoires des glandes salivaires dont l'expression dépend de l'adénosine monophosphate sodique (AMP) cyclique et est régulée par l'hormone bêta adrénérique alors que l'expression des protéines non apparentées n'est pas perturbée.
Goyal et coll., 2015	12 sujets sains durant 14 j à la MDRS. Mesures des paramètres parodontaux : profondeur du sondage, saignement au sondage, perte d'attache.  Protocole d'hygiène : rinçage buccale à l'eau et badigeonnage des dents avec bicarbonate de soude 2x/j.	Diminution de l'activité des muscles de la glande sous-maxillaire en microgravité serait à l'origine de la réduction du flux salivaire.  Les dents mandibulaires baignent sur Terre dans la salive et sont donc potentiellement mieux protégées des caries. Or, en microgravité, la salive ne « coule » pas, ce qui inverse potentiellement les effets protecteurs de la salive. Aucune étude ne compare l'incidence carieuse entre le maxillaire et la mandibule.
Rai et Kaur 2013b		Diminution du flux de salive stimulée et non stimulée qui peut être en partie responsable de l'augmentation du taux de bactéries et de levures.  Augmentation significative du cortisol salivaire, de l'alpha-amylase et des scores de stress.
Gunepin et coll., 2013	20 hommes en bonne santé âgés de 18 à 22 ans en HDT (-6°) pendant 8 h	Diminution du flux salivaire également visible pour les astronautes à bord de l'ISS.  La diminution du flux salivaire serait liée à la moindre activité des muscles masticateurs qui stimulent habituellement les glandes salivaires submandibulaires, sublinguales et parotidiennes.
Rai et coll., 2013b	12 sujets sains durant 14 j à la MDRS. Mesures des paramètres parodontaux : profondeur du sondage, saignement au sondage, perte d'attache.  Protocole d'hygiène : rinçage buccale à l'eau et badigeonnage des dents avec bicarbonate de soude 2x/j.	Douleurs dans la région des conduits d'ouvertures des glandes salivaires sublinguales et sous-maxillaires.  Apport hydrique inférieur aux recommandation, entraînant déshydratation et augmentation de l'hématocrite.  Diminution du débit salivaire de 0,02 à 0,017 ml/min juste après le <i>bed-rest</i> .
Pestel, 1989		Diminution du flux salivaire et congestion nasale (du fait des mouvements liquidiens corporels) agissent en faveur de la sécheresse buccale.  La chaleur au sein de la station, et la faible hydratation des astronautes jouent un rôle également dans la sensation de bouche sèche et favorisent la maladie parodontale et la formation de caries (Pestel, 1989).
Bhavani , 2017		Xérostomie : Quantité de salive réduite liée à la diminution de l'activité des muscles sous mandibulaire et à la modification des fluides.  Moins de substances protectrices antioxydantes dans la salive.  Salive saturée en sels de calcium (oxalate de calcium et phosphate de cal) de par la résorption osseuse et des facteurs environnementaux et alimentaires.

#### 4.2.4. Impact sur la flore buccale

La flore buccale constitue un écosystème complexe composé d'un biofilm bactérien qui diffère d'un individu à l'autre en fonction de divers paramètres. Tout comme la salive, une rupture de cet équilibre favorise certaines souches au profit d'autres et peut être le reflet d'une pathologie infectieuse sous-jacente (Brown et coll., 1974; Sixou et coll., 2007). Deux facteurs principaux pourraient être à l'origine des modifications rencontrées au sein de la flore buccale : l'environnement confiné et le stress (Gunepin et al. 2016).

Tableau 8 : Tableau récapitulatif des articles évoquant un lien entre les vols spatiaux et la flore buccale

Auteur	Méthodologie	Conclusion
Bhavani, 2017		Bactéries moins sensibles aux agents antimicrobiens en microgravité.  Le biofilm augmente la résistance des bactéries aux antibiotiques.
Das et coll, 2017		Modification de la flore buccale liée à la microgravité.
Garg et Saini, 2016		Augmentation de l'activité des anaérobies : <i>Bacteroides</i> , <i>Fusobacterium</i> , <i>Veillonella</i> , et des aérobies : <i>Neisseria</i> , <i>Lactobacillus</i> , et des bacilles entériques sûrement liée au confinement,  Augmentation de la prévalence des caries et parodontites.
Goyal et coll., 2015	D'après l'expérience de Cheng et al : (cf figure 6)  Bactéries à 37°C dans un environnement de microgravité recrée par un aimant supraconducteur, échantillons toutes les heures pendant 10 h.	<i>Streptococcus mutans</i> sont plus résistants aux acides.  Biofilm plus fin et dense  Pas de différence de croissance et production acide.
Brown et coll., 1974	Simulation de mission <i>Skylab</i> en 1972 de 56 j sur 3 astronautes. Régime spécial (riche en glucides et pauvre en lipides) 30 j avant le confinement puis 18 j après.  Procédures d'hygiène : brossage (poils en nylon) 2 min 2x/j avec dentifrice comestible et fil dentaire fin non ciré 1x/j.	Augmentation de la quantité de <i>Streptococcus mutans</i> dans la plaque dentaire qui est cariogène. Ceci serait lié à l'alimentation spécifique durant la mission.  Diminution des bacilles entériques liée à l'effort sur l'hygiène personnelle.
Gunepin et coll., 2013		La diminution du flux salivaire est associée à une quantité de plaque dentaire plus importante avec augmentation du risque carieux.
Jonhston, 1977	Étude sur 18 membres d'équipage principal et de secours pour <i>Skylab</i> 1 (28 j), 2 (59 j) et 3 (84 j) entre 1973 et 1974.	Augmentation de bactéries anaérobies et de streptocoques au sein de la plaque dentaire et de la salive. Ces modifications seraient liées au régime alimentaire plutôt qu'au vol.

Orsini et coll., 2017	Etude <i>in vitro</i> de <i>Streptococcus mutans</i> en microgravité simulée, et en condition terrestre.	Augmentation de sa tolérance à l'acide en microgravité simulée.  Modification de l'architecture de son biofilm et de l'agrégation cellulaire. Les structures cellulaires sont rondes et compactes en microgravité simulée, plus difficile à perturber.  Une augmentation de la résistance au stress oxydatif
Bourgeois, 2017		Augmentation de sa proportion dans le biofilm : stimulation du gène qui code la mutacine inhibant le développement des autres streptocoques oraux par <i>S. mutans</i> .
Rai et coll., 2013b	Etude sur 12 sujets sains durant 14 jours à la MDRS. Mesures des paramètres parodontaux : profondeur du sondage, saignement au sondage, perte d'attache.  Protocole d'hygiène : rinçage buccal à l'eau et badigeonnage des dents avec bicarbonate de soude 2x/j.	Augmentation significative du taux et de l'activité de <i>S. mutans</i> peut être liée à l'alimentation.  Augmentation de la quantité de plaque.  Augmentation des bactéries anaérobies strictes : <i>Bacteroides</i> , <i>Fusobacterium</i> , <i>Veillonella</i> et aérobies strictes : <i>Neisseria</i> , <i>Lactobacillus</i> , <i>Staphylococcus</i> , <i>Candida</i> et bacilles entériques. Du fait de l'isolement. Ceci augmenterait la prévalence de caries et parodontites.

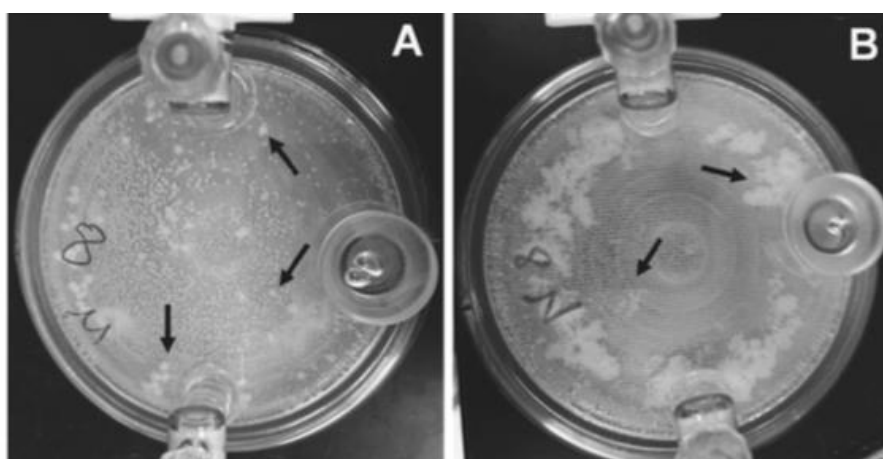


Figure 6: Différence d'agrégation cellulaire en microgravité simulée (A) et en gravité normale (B) (source : Orsini et al., 2017)

#### 4.2.5. Immunité orale

Les astronautes sont soumis à des conditions environnementales très différentes en vol : microgravité, alimentation, altération du rythme circadien... Ces conditions forcent l'organisme à s'adapter. Le stress est une réaction adaptative qui aide l'organisme à survivre, cependant il engendre également des effets néfastes, tel qu'une baisse de l'immunité (Rai et coll., 2011a).

Tableau 9 : Tableau récapitulatif des articles évoquant un lien entre les vols spatiaux et l'immunité orale

Auteur	Méthodologie	Conclusion
Rai et coll., 2013b	<p>Étude sur 12 sujets sains durant 14 j à la MDRS. Mesures des paramètres parodontaux : profondeur du sondage, saignement au sondage, perte d'attache.</p> <p>Protocole d'hygiène : rinçage buccale à l'eau et badigeonnage des dents avec bicarbonate de soude 2x/j.</p>	<p>Diminution de l'immunoglobuline A (IgA), IgG et IgM salivaire (indicateurs de l'activité du système immunitaire muqueux) qui serait en partie responsable de l'augmentation du taux de bactéries et de levures. Leur diminution peut être liée au stress.</p> <p>L'activité des anticorps IgG est augmentée avec celle des <i>S mutans</i>, des niveaux de <i>S mutans</i> et du fait de l'augmentation de la quantité de plaque. IgG est également corrélé aux paramètres parodontaux et semble être protecteur de la maladie parodontale.</p> <p>L'immunité orale serait donc compromise.</p>
Brown et coll., 1974	<p>Simulation de mission <i>Skylab</i> en 1972 de 56 jours sur 3 astronautes. Régime spécial (riche en glucides et pauvre en lipides) 30 jours avant puis 18 jours après le confinement.</p> <p>Procédures d'hygiène : brossage (poils en nylon) 2 minutes 2 fois par jour avec dentifrice comestible et fil dentaire fin non ciré 1 fois par jour.</p>	<p>Augmentation de la synthèse d'IgA sécrétoire et de lysozymes salivaires qui seraient liées à des infections subcliniques d'origine endogène ou environnementale.</p>
Rai et coll., 2012c	<p>Étude sur un homme et une femme. Une première blessure (3,5 mm large et 1,8 profondeur) au palais est réalisée sous anesthésie (xylocaïne 2%) durant les vacances d'été et jouera le rôle de témoin. Puis 20 semaines après, 2 jours avant la mission, la 2e plaie a été placée du côté controlatéral. La mission durait 14 jours. L'application de peroxyde d'hydrogène à 3% a permis de contrôler la cicatrisation et sa qualité par absence de formation de bulles.</p>	<p>1) Augmentation significative des taux IgA, IgM, IgG salivaires (immunité spécifique efficace) et du cortisol salivaire (marqueur du stress) par rapport à avant la mission, liée à l'immunité muqueuse compromise (facteurs innés non spécifiques). La baisse d'IgG et l'albumine sont des marqueurs de perméabilité de la membrane et de la déshydratation due au changement de débit.</p> <p>2) Le cortisol salivaire est corrélé au niveau de stress de l'échelle de stress.</p> <p>3) Diminution de l'interleukine-1<math>\beta</math> (IL-1<math>\beta</math>) salivaire (cytokine produite par les leucocytes, rôle dans la cicatrisation) au cours de la mission donc cicatrisation plus lente.</p> <p>Ces 3 facteurs sont corrélés à la perturbation de la cicatrisation.</p>
Bhavani, 2017		<p>Immunosuppression lors de vols prolongés.</p>
Jonhston, 1977	<p>Étude sur 18 membres de l'équipage principal et de secours pour <i>Skylab</i> 1 (28 jours), 2 (59 jours) et 3 (84 jours) entre 1973 et 1974.</p>	<p>Augmentation d'IgA sécrétoires concomitamment à la baisse de lysozyme salivaire. Elle serait liée à la présence d'infections infracliniques en ce qui concerne IgA. Pas d'explication pour le lysozyme.</p>

#### 4.2.6. Impact sur le parodonte

Avant tout vol la sélection des astronautes met en évidence toute étiologie qui pourrait favoriser indirectement une maladie parodontale (Rouyer, 1996). Les principaux facteurs étiologiques sont la présence de plaque et de tartre mais certaines pathologies parodontales comme les parodontites agressives ou les gingivites ulcéro-nécrotiques ou les parodontites ulcéro-nécrotiques peuvent apparaître malgré l'absence de tartre et sont les conséquences du stress ou d'une faiblesse du système immunitaire, ou d'une prédisposition génétique (Goyal et coll., 2015 ; Collins, 2018). Un recensement a mis en évidence une prédisposition des pilotes de l'armée de l'air à la maladie parodontale, or un grand nombre d'astronautes sont pilotes avant d'entreprendre les sélections pour des missions spatiales (Collins, 2018).

Tableau 10 : Tableau récapitulatif des articles évoquant un lien entre les vols spatiaux et le parodonte

Auteur	Méthodologie	Conclusion
Rai et coll., 2010		MMP-8 et 9 sont des protéinases répandues dans les maladies parodontales avec perte osseuse augmentées après la simulation de microgravité.  Selon Rai B ceci est dû à une augmentation de la virulence des bactéries.
Rai et coll., 2011b	Étude sur 10 hommes âgés de 22 à 30 ans en HDT (-6°) durant 6 semaines.	La perte de DMO pourrait conduire à une parodontite.
Gunepin et coll., 2016		Prévalence plus élevée des parodontites en microgravité.
Das et coll., 2017 Rouyer, 1996 Pestel, 1989		Ostéoporose osseuse et mobilité dentaire augmentées après chaque vol spatial (déminéralisation de l'os alvéolaire, faiblesse du desmodonte).
Rouyer, 1996 Pestel, 1989		La dilatation vasculaire (mouvements liquidiens) en regard de la gencive favorise l'inflammation gingivale et les gingivites préexistantes.
Garg et Saini, 2016		Augmentation du risque de maladie parodontale liée à la xérostomie. Les facteurs prédisposants sont : une mauvaise hygiène buccale, la fatigue et le stress.
Rai et al., 2013b	Etude sur 12 sujets sains durant 14 jours à la MDRS. Mesures des paramètres parodontaux : profondeur du sondage, saignement au sondage, perte d'attache.  Protocole d'hygiène : rinçage buccal à l'eau et badigeonnage des dents avec bicarbonate de soude 2x/jour	Valeurs de chaque paramètre significativement plus élevées à la fin de la mission.  Santé parodontale compromise, ceci pourrait être lié au stress ou à l'utilisation du bicarbonate.  Le stress est un facteur de risque important de maladie parodontale.  La quantité de plaque a également augmentée.
Gunepin et coll., 2013		Augmentation modérée de la quantité de plaque et l'inflammation gingivale sans connaître une étiologie précise.
Jonhston, 1977	Etude sur 18 membres de l'équipage principal et de secours pour <i>Skylab 1</i> (28 jours), 2 (59 jours) et 3 (84 jours) entre 1973 et 1974.	Augmentation du tarte et de l'inflammation gingivale. Ces modifications seraient plus liées à l'état de santé dentaire préexistant qu'à la mission.
Rai et coll, 2011c	Etude sur 20 volontaires masculins âgés de 18 à 22 ans pendant 60 jours <i>de bed rest</i> en HDT (- 6°). L'hygiène bucco-dentaire consistait en brossage (Colgate New Delhi India®) avec dentifrice (Colgate Total Toothpaste®) et rinçage (Colgate Plax Mouthwash®).	Profondeur de sondage (1,3 à 1,4 mm) et perte d'attache (1,7 à 1,8 mm) ont augmenté mais de manière non significative. Avec un vol spatial de 2 ans, la perte supplémentaire serait de 1,2 mm.
Bhavani, 2017		Prévalence plus élevée des parodontites chez les astronautes : virulence agents pathogènes augmentée, diminution de l'immunité, augmentation radicaux libres.

Le stress lié au confinement, la baisse de l'immunité, la diminution du flux salivaire, l'augmentation du stress oxydant et l'activité bactérienne augmentée peuvent affaiblir le parodonte lors des vols spatiaux. (Rai et Kaur, 2011a).

#### 4.2.7. Impact sur les tissus oraux

Les plaies buccales sont des plaies muqueuses assez fréquentes. La cicatrisation par régénération d'un épithélium évite à l'hôte l'apparition d'une infection potentiellement dangereuse en microgravité. Le stress peut compromettre l'immunité à médiation cellulaire et donc la cicatrisation des plaies (Rai et coll., 2012c).

Tableau 11 : Tableau récapitulatif des articles évoquant un lien entre les vols spatiaux et les tissus oraux

Auteur	Méthodologie	Conclusion
Rai et coll., 2011b	Etude sur 10 hommes âgés de 22 à 30 ans en HDT (-6°) durant 6 semaines.	Œdème facial.  Diminution du volume plasmatique et augmentation de la pression vasculaire du haut du corps encourageant la filtration de fluide trans capillaire dans le tronc supérieur. Perte de sensation de douleur et de température liée au transfert de fluide.
Gunepin et coll., 2016		Prévalence plus élevée en microgravité des engourdissements des tissus buccaux et péri-buccaux.
Rai et coll., 2012c	Etude sur un homme et une femme. Une première blessure (3,5 mm large et 1,8 profondeur) au palais a été réalisée sous anesthésie (xylocaïne 2%) durant les vacances d'été et jouera le rôle de témoin. Puis 20 semaines après, 2 jours avant la mission, la 2e plaie a été placée du côté controlatéral. La mission durait 14 jours. L'application de peroxyde d'hydrogène à 3% a permis de contrôler la cicatrisation et sa qualité par l'absence de formation de bulles.	Le temps de cicatrisation est plus long durant la mission, ceci est lié au stress (isolement, charge de travail environnement international...).
Rouyer, 1996 Pestel, 1989		La modification de la répartition des fluides en microgravité entraîne un œdème et hyperplasie gingivale et une anémie de la muqueuse.
Rai et coll., 2009	20 hommes en bonne santé âgés de 18 à 22 ans en HDT (-6°) pendant 8h.	Œdème facial, perte de sensation de douleur et de température liée à un mouvement ascendant des fluides corporels vers la tête, pouvant entraîner pression sur les régions nerveuses ou un dysfonctionnement du nerf.



#### 4.2.8. Impact du rayonnement cosmique

L'impact clinique des rayons cosmiques sur la sphère buccale n'a pas encore été mis en évidence (Gunepin et coll., 2013). Cependant il a été montré que la prévalence des cancers buccaux en microgravité est plus importante que sur Terre (Rai et Kaur, 2011b ; Gunepin et coll., 2016).

Tableau 12 : Tableau récapitulatif des articles évoquant un lien entre le rayonnement cosmique et la sphère buccale

Auteur	Méthodologie	Conclusion
Rouyer, 1996 Pestel, 1989	Expérience de PHERSON et coll. réalisée à bord de <i>Apollo 17</i> en 1975.	Aucune modification histo-pathologique significative du tissu parodontal.
Rai et coll., 2011b	Etude sur 10 hommes âgés de 22 à 30 ans en HDT (-6°) durant 6 semaines.	Diminution des vitamines E, C et augmentation de malondialdéhyde liée à l'augmentation de l'activité des radicaux libres.  Augmentation des taux de 8-hydroxy-déoxyguanosine liée à l'augmentation du stress oxydatif.
Gunepin et coll., 2016		Prévalence augmentée des cancers buccaux en microgravité.
Rai et coll., 2011c	Etude sur 20 volontaires masculins âgés de 18 à 22 ans pendant 60 jours de <i>bed rest</i> en HDT (-6°).  L'hygiène buccodentaire consistait en brossage (Colgate® New Delhi India) avec dentifrice (Colgate® Total Toothpaste) et rinçage (Colgate® Plax Mouthwash).	Diminution des concentrations sériques et salivaires des vitamines C et E antioxydantes. Ceci peut être à l'origine de l'augmentation du niveau d'espèces réactives de l'oxygène (ROS) et des lésions tissulaires subséquentes.  Le niveau de 8-hydroxy-déoxyguanosine et malondialdéhyde, marqueurs de stress oxydatif, ont augmenté et peuvent engendrer des dommages à l'acide désoxyribonucléique (ADN) et à la membrane cellulaire.
Rai et coll., 2009	Etude sur 20 hommes en bonne santé âgés de 18 à 22 ans en HDT (-6°) pendant 8h.	Augmentation des niveaux de vitamines E et C et malondialdéhyde marqueurs de l'activité des radicaux libres.  8-hydroxy-déoxyguanosine salivaire également augmentée liée à une augmentation du stress oxydatif.  Lactate déshydrogénase est augmentée en microgravité par rapport à la gravité normale

#### 4.2.9. Impact des vols spatiaux sur l'odontologie

Les données actuelles ne sont pas suffisantes pour affirmer que les membres de vols spatiaux sont à haut risque carieux, cependant étant donné les conséquences dramatiques que pourraient entraîner une urgence dentaire, la plus grande prévention doit être de rigueur (Collins, 2018).

Tableau 13 : Tableau récapitulatif des articles évoquant un lien entre les vols spatiaux et l'organe dentaire

Auteur	Méthodologie	Conclusion
Rai et coll., 2011b	Etude sur 10 hommes âgés de 22 à 30 ans en HDT (-6°) durant 6 semaines.	Scores de douleur augmentés au niveau des dents. Le mécanisme de douleur pourrait devenir somatique du fait de son expansion excessive.  Prévalence des caries plus importante pendant la microgravité indiquée par l'augmentation de glucosyltransférase-B-salivaire.
Barrat et Pool, 2008		Des forces transversales peuvent mener à une fracture, une subluxation ou une inhalation/ingestion de dents. Une force verticale sur la mandibule peut entraîner une fracture des molaires et pré-molaires.
Bhavani, 2017		Prévalence de carie augmentée (quantité et qualité salive, virulence agents pathogènes et diminution système immunitaire)  Douleur dentaire peut provenir de l'expansion du gaz emprisonné sous la restauration qui exerce une pression sur la pulpe via les tubulis dentinaires.  Les changements de température peuvent également causer des douleurs dentaires et avoir des effets délétères sur les restaurations.
Gunepin et coll., 2016		Prévalence plus élevée des caries en microgravité et des algies dentaires.
Goyal et coll., 2015		Risque carieux augmenté car : diminution quantité de salive, diminution de la répartition salivaire, virulence augmentée des bactéries, baisse de l'immunité orale.  L'incidence élevée du bruxisme expose à un risque important d'échec de restauration dentaire.
Johnston, 1977		Lors des missions <i>Skylab</i> , le problème le plus susceptible était l'apparition d'une pulpite sur une dent avec une restauration profonde du fait de la diminution de la résistance de l'hôte et augmentation de la virulence des bactéries.
Rai et coll., 2009	Etude sur 20 hommes en bonne santé âgés de 18 à 22 ans en HDT (-6°) pendant 8h.	Légères douleurs dentaires liées aux mouvements des fluides qui peuvent exercer une pression sur les régions nerveuses ou un dysfonctionnement du nerf.
Rouyer, 1996 Pestel, 1989		Des modifications du rythme d'apposition ont été constaté dans les années 80, avec des formations en des temps plus courts. Le dépôt de dentine pourrait être affecté par le stress, l'alimentation, la micro-gravité et les modifications du rythme nyctéméral.
Zimmerman, 2013		Traumatismes dentaires possibles en vol avec fracture ou luxation, grincement, et également fracture de cuspides lors de la mastication.

#### 4.2.10. Conséquences de l'alimentation sur la sphère buccale

L'environnement spatial peut perturber les sens des spationautes, notamment le goût. La remontée des fluides dans la partie supérieure du corps, le mal de l'espace, l'atmosphère de la cabine et les facteurs psychologiques seraient à l'origine d'une diminution de l'odorat et du goût. (Rai et Kaur, 2012b). L'ensemble de ces modifications alimentaires (perturbation du goût, baisse de débit salivaire, aliments collants, plus riches en hydrates de carbone et en lipides, le grignotage...) peuvent favoriser l'apparition de caries ou de pathologies parodontales (Vincent, 1999).

Tableau 14 : Tableau récapitulatif des articles évoquant un lien entre l'alimentation spatiale et la sphère orale

Auteur	Méthodologie	Conclusion
Rai et coll, 2011b	Etude sur 10 hommes âgés de 22 à 30 ans en HDT (-6°) durant 6 semaines.	Seuils de monosodium glutamate (MSG) et de capsaïcine augmentés et seuil de chlorure de sodium diminué. Ceci est lié à la migration des fluides corporels. Ces derniers occasionnent une perte de l'olfaction et une pression sur les régions nerveuses ou dysfonctionnement du nerf.
Gunepin et coll., 2016		Faible appétence : Nourriture pas très appétissante, perturbation du goût car rétraction des papilles gustatives, texture similaire des aliments, repas sautés du fait de la charge de travail. La faible appétence entraîne la prise de collations répétées (grignotage) ce qui a des conséquences sur la santé bucco-dentaire.
Zimmermann, 2013 Gunepin et coll., 2016		Le régime déshydraté des missions <i>Skylab</i> pourrait être à l'origine d'une augmentation de <i>Streptococcus mutans</i> , bactérie responsable de caries.
Brown et coll., 1974		Fractionnement des prises alimentaires et alimentation plus riche en hydrates de carbone. Ceci favorise l'apparition de caries.
Rai et Kaur, 2012b	Etude sur 12 individus de 20 à 26 ans, à la MRDS pendant 2 semaines.  L'acidité est mesurée avec consommation d'acide citrique, l'amertume avec du sulfate de quinine, et la douceur avec du saccharose.	Tâches physiques entraînent plus de stress que tâches mentales (visible par les scores de stress, l'alpha-amylase salivaire et le cortisol) or le cortisol inhibe la neurotransmission de la noradrénaline, dopamine et sérotonine.  Le goût est plus affecté lors de tâches physiques que mentales.  Lors d'un stress physique et mental, la douceur, l'acidité et l'amertume, connaissent une diminution de l'intensité maximale, de la durée de l'arrière-goût et du goût total.  Bonne corrélation entre la durée du goût et le taux de cortisol.
Rai et coll., 2009	Etude sur 20 hommes en bonne santé âgés de 18 à 22 ans en HDT (-6°) pendant 8h.	Seuil de MSG et capsaïcine a augmenté alors que celui du chlorure de sodium a diminué au cours de la microgravité.  Ascension des fluides corporels peut entraîner une atténuation des composants olfactifs dans la saveur des aliments.

Bourgeois, 2017	Etude sur 10 hommes âgés de 22 à 30 ans en HDT (-6°) durant 6 semaines.	Des liants sont ajoutés aux aliments pour les rendre plus collants et plus facilement manipulables afin d'éviter la propagation de miettes dans l'habitacle. Or les aliments adhérents aux structures dentaires sont plus difficiles à nettoyer que ce soit par la salive ou avec une brosse à dent, ce qui augmente potentiellement le risque carieux.
Pestel, 1989 Rouyer, 1996		Lors des premiers vols, les aliments étaient mous, ce qui diminuait la fonction masticatoire. Au contraire, des aliments très durs risquent d'entraîner une fracture des dents, de restaurations ou des structures osseuses, ou encore des lésions gingivales.
Collins, 2018		Le stress peut favoriser le grignotage et l'ingestion d'aliments « plaisir » potentiellement riches en sucres.  Augmenter la fréquence des prises alimentaires pour diminuer la quantité ingérée en une fois serait même une recommandation selon certains, pour limiter un bolus alimentaire trop important qui stagnerait dans l'estomac.  Les changements de goût entraînent souvent l'ajout d'épices et de condiments ou de sauces. (ESA, 2017). Ces derniers peuvent contenir du sucre, comme la sauce barbecue, le ketchup®, certaines sauces tomates ... et apportent de l'acidité ce qui contribue à la formation de caries (Collins, 2018).
Das et coll, 2017		Changements des préférences gustatives en vol.

#### 4.2.10.1. Impératifs biologiques et techniques

La nourriture à bord est limitée en quantité du fait de sa masse et de son volume (Gunepin et coll., 2016). Elle doit pouvoir supporter de longues périodes de stockage sans perdre ses vertus. En effet, la durée de conservation minimale de l'alimentation sur l'ISS est de 1 an et elle sera de 5 ans pour les vols planétaires avancés (Gunepin et coll., 2016 ; NASA, 2017). La transformation agro-alimentaire nécessaire à leur consommation doit fonctionner en microgravité ou en gravité réduite (postes avancés planétaires ou lunaires), doit limiter au maximum la pollution dans l'air et doit consommer le moins d'énergie possible (Gunepin et coll., 2016 ; NASA, 2017).

Lors des premières missions spatiales, les aliments se présentaient sous forme de purée, de liquides, de boîtes de conserve, de bouchées, de tablettes ou de cubes (Pestel, 1989 ; Rouyer 1996).

C'est pendant le programme *Apollo* que la réhydratation des aliments a été testé dans l'espace pour la première fois (ESA, 2017). A l'heure actuelle, les repas sont presque identiques à ceux que l'on trouve sur Terre.

La nourriture est présente sous 3 formes sur l'ISS :

- Réhydratable : L'eau des aliments a été extraite avant le vol par lyophilisation. Ces repas sont stockés dans des poches étanches munies d'une valve anti-retour. La réhydratation est possible avec de l'eau ou de la salive et il faut chauffer le plat avant de le consommer (soupe, œufs brouillés, cocktail de crevettes).
- Thermo-stabilisée : c'est à dire qu'elle a été chauffée pour supprimer les micro-organismes et les enzymes nocives. Elle se présente sous la forme de canettes, sacs souples, ou gobelets plastiques (bœuf aux champignons, raviolis...) Elle doit être chauffée avant sa consommation.
- A l'état naturel : pommes, noix, abricots sec... Les fruits et les légumes doivent être consommés dans les premiers jours du vol.

Des aliments frais sont également apportés par un cargo de ravitaillement toutes les six semaines environ (Bourgeois, 2017).

#### 4.2.10.2. Boissons

L'eau est précieuse au sein de la cabine, elle doit être utilisée avec précaution et elle est rationnée (Bourgeois, 2017). Elle est recyclée à partir de la condensation de l'urine et de l'air de la cabine et des eaux souillées (utilisées dans les procédures d'hygiène) (ESA, 2017). Les astronautes ne trouvent donc jamais d'eau fraîche à bord de l'ISS, mais plutôt de l'eau chaude ou à température ambiante. Du thé, des smoothies, des cappuccinos peuvent être consommés à bord, ces boissons se présentent sous la forme de poudre et doivent être réhydratées par le distributeur d'eau. Cependant, il n'y a pas de boissons gazeuses pour éviter le phénomène désagréable d'éruktion (ESA, 2017).

#### 4.2.10.3. Apports nutritifs

Des études ont montré que les besoins nutritifs dans l'espace seraient généralement moindre par rapport à ceux sur Terre (ESA, 2017). Les aliments présents à bord des missions *Skylab* étaient enrichis en vitamine B et C, cependant les vibrations de basse fréquence lors du lancement pouvaient provoquer leur

destruction. Certains compléments étaient donnés en excès tout en surveillant la dose toxique : la vitamine D (responsable du métabolisme phosphocalcique), la vitamine E (rôle d'agent anti-oxydant), l'acide folique (empêche la diminution du nombre d'hématie), le potassium et le calcium (Pestel, 1989 ; Rouyer, 1996).

Les scientifiques ont défini les apports journaliers recommandés dans l'espace (ESA, 2017). L'apport de calcium doit donc être de 1 200 mg/jour (légèrement plus que sur Terre, 900 à 1000 mg) avec un apport maximal de 700 mg de phosphore. La vitamine D est également importante car elle permet l'absorption du calcium alimentaire sur les os. Sur Terre, cette vitamine est produite au niveau de la peau grâce au soleil, cependant sur l'ISS, les fenêtres filtrent une partie du spectre solaire, les astronautes ne synthétisent donc pas assez de vitamine D. Les scientifiques ont donc recommandé l'ingestion d'aliments comme du poisson gras et de suppléments de vitamine D afin de consommer 25 microgrammes par jour. Lors des vols de longue durée, une carence en vitamine D est constatée et peut être liée à la parathormone circulante qui réduit le métabolisme de cette vitamine (Garg et Saini, 2016).

Les astronautes peuvent manger ce dont ils ont envie tant que l'apport calorique quotidien est respecté. Une application sur Ipad® permet de vérifier que leur apport nutritif journalier est en adéquation avec leur besoin (Bourgeois, 2017).

#### 4.2.11. Conclusion

La littérature semble indiquer que les vols spatiaux entraîneraient une ostéoporose des maxillaires, avec parfois des lésions de l'ATM liées à un bruxisme important au sein de cette population. Les pathologies telles que parodontites, caries, calculs salivaires, lésions cancéreuses, les symptômes tels que des engourdissements des tissus oraux ou des algies dentaires, ainsi que les traumatismes peuvent être favorisés par : la perte de DMO, l'atrophie musculaire, la sécheresse salivaire liée à la congestion nasale et à la diminution du flux et de la répartition salivaire, l'augmentation de l'activité des radicaux libres, l'augmentation de plaque dentaire, la baisse de l'immunité, l'augmentation de la virulence des bactéries, l'alimentation spatiale...

Cependant, ces données recensées à travers cette revue de la littérature sont à prendre avec précaution du fait du faible échantillonnage étudié. A l'heure actuelle

des précautions bucco-dentaires drastiques sont prises sur les spationautes sélectionnés et les changements de sécrétion salivaire, les modifications de la flore buccale et de la plaque dentaire ne semblent pas provoquer de pathologies chez des sujets dotés d'une bonne santé bucco-dentaire avant un vol (Vincent, 1999).

#### 4.2.12. Évènements dentaires indésirables recensés dans la littérature

Le terme « évènement » est utilisé plutôt qu'« urgence » dentaire car la prise en charge d'un problème dentaire dans l'espace doit toujours se faire le plus rapidement possible (Gunepin et coll., 2016). Lors du tout premier vol orbital en 1962, John Glen avait fait l'objet d'une fracture dentaire qui avait nécessité des soins juste avant le départ (Gunepin et coll., 2013).

Tableau 15 : Évènements dentaires avant, pendant ou après une mission spatiale recensés dans la littérature

Mission	Évènements recensés
<p><i>Apollo</i> 1961-1975</p>	<p>Les missions étaient très courtes (maximum 18 j pour <i>Apollo 17</i>) et aucun problème d'ordre dentaire n'a été recensé, excepté un aphte récidivant à la partie postérieure du palais et dans la région gingivale et une inflammation gingivale localisée liée à un nettoyage insuffisant deux jours après le décollage, ainsi que des récurrences herpétiques avant, pendant et après le vol (Garrel, 1995 ; Rouyer, 1996 ; Häuplik-Meusburger et coll., 2016 ; Collins, 2018).</p> <p>Cependant, un contrôle dentaire 3 mois avant un vol <i>Apollo</i> a mis en évidence la nécessité de soins dentaires chez 5 des 33 astronautes (fractures dentaires, bris d'obturation, carie ...) (Vincent, 1999 ; Häuplik-Meusburger et coll., 2016 ; Collins, 2018).</p> <p>Avant le vol <i>Apollo VII</i>, une pulpite sur molaire mandibulaire (47), un mois avant le départ a nécessité un traitement endodontique (Pestel, 1989 ; Vincent, 1999 ; Menon 2012). 10 j après <i>Apollo IX</i>, un cas de pulpite irréversible sur une incisive latérale maxillaire (12) préalablement soignée, a là aussi nécessité un traitement endodontique (Pestel, 1989 ; Vincent, 1999 ; Menon, 2012 ; Collins, 2018). La probabilité d'un évènement dentaire incapacitant était alors de 1 sur 9000 personne-jours et celle d'un évènement dentaire générant un inconfort de 1 sur 1500 jours-homme (Collins, 2018).</p>
<p><i>Soyouz</i> 1967 à 2019</p>	<p>Une mission <i>Soyouz</i> aurait été interrompue par les soviétiques suite à un foyer infectieux cellulitique d'un cosmonaute (Pestel, 1989).</p>

<p><i>Saliout</i> 1971-1986</p>	<p>Douleurs dentaires intenses ressenties par le cosmonaute russe Yuri ROMANENKO à bord de <i>Saliout 6</i> en 1978 pendant les deux dernières semaines d'un vol de 96 j, contraint de ne pas pouvoir réaliser sa mission convenablement. A cette époque, il n'y avait aucune solution, ni matériel ni protocole en cas d'urgence dentaire. Ce dernier a donc tenté de soulager sa douleur à l'aide d'analgésiques. Les conseils venant du sol étaient la réalisation de bains de bouche et de « garder la dent au chaud » (Gunepin et coll., 2013; Häuplik-Meusburger et coll., 2016)</p>
<p><i>Skylab</i> 1973-1974</p>	<p>Au cours des 9 mois précédant les missions <i>Skylab</i>, 6 membres d'équipages ont nécessité des soins autres que des remplacements de restauration tels que lésion aphteuses importantes et récurrentes, inflammation gingivale avec inconfort important, et lésion apicale. Tout a été résolu avant le départ. Une lésion péri-apicale asymptomatique a été détectée chez deux membres de l'équipage, elles ont été traitées avant la mission (Johnston, 1977), Durant les vols <i>Skylab</i>, hormis une infection buccale subclinique, la trousse d'urgence dentaire n'a pas été utilisée (Garrel, 1995 ; Rouyer, 1996 ; Vincent, 1999).</p>
<p>Navette 1981-2011</p>	<p>Un chirurgien de la NASA a également mentionné que deux abcès péri-apicaux liés à une détérioration de l'amalgame en place avaient dû être traités deux semaines avant le départ de la navette spatiale américaine et nécessitaient tous deux un traitement endodontique (Gunepin et coll., 2016).</p>
<p><i>Mir</i> 1986-1999</p>	<p>Entre 1987 et 1996, une seule lésion carieuse a été rapportée sur un ensemble de 304 évènements médicaux. En mars 1995 et juin 1998 il y a eu deux cas de carie dentaire recensés sur <i>Mir</i>. Un spationaute a reçu des soins à bord, consistant en un curetage carieux, et l'obturation de la cavité avec un matériau d'obturation temporaire. Ces deux évènements représentent 1% des évènements médicaux survenus durant la période 1995-1998 (Menon, 2012 ; Gunepin et coll., 2013 ; Gunepin et coll., 2016 ; Häuplik-Meusburger et coll., 2016).</p>
<p>Mars500®</p>	<p>Lors de la mission de simulation « Mars500 » en 2010, aucun évènement dentaire n'a été mis en évidence parmi les six membres de l'étude qui vivaient en autonomie durant 520 jours (aller-retour sur Mars et 30 j d'exploration Martienne) (Gunepin et coll., 2016).</p>

Trois autres évènements sont survenus avant un vol : une couronne descellée et deux fractures dentaires nécessitant un traitement. Un dentiste de la NASA a évoqué une perte de couronne en vol qui a été remise en place à bord sans complication (Gunepin et coll., 2016). Des cosmonautes ont également subi des pertes d'obturation et descelllement de couronnes liés aux vibrations intenses lors du



décollage (Barrat et Pool, 2008 ; Menon, 2012 ; Gunepin et coll., 2016 ; Häuplik-Meusburger et coll., 2016).

Ainsi, en 2016, en ce qui concerne les américains, on recense 5 caries (0,00006 %), 4 abcès (0,00005 %) et 11 maladies parodontales (0,00013 %) chez les spationautes masculins, sur plus de 170 000 jours passés dans l'espace, et un cas de maladie parodontale chez les spationautes féminines, sur plus de 40 000 jours dans l'espace soit 0,0001 % (Gunepin et coll., 2016).

Aucun cas de barodontalgie, de fracture dentaire ou de fêlure n'a été recensé à l'ESA.

Les troubles de santé généraux ou bucco-dentaires sont souvent cachés par les astronautes de peur d'y voir la fin de leur participation à cette mission. De plus la prise d'antalgiques fausse l'évaluation de la douleur et son recensement par les agences spatiales (Bourgeois, 2017).

## 5. PRÉVENTION DES PATHOLOGIES BUCCO-DENTAIRES AU SEIN DU VÉHICULE SPATIAL

La prévention et les traitements dentaires constituent entre 5 à 10% du budget médical et du temps de formation des spationautes. Ils ont la même importance que n'importe quelle autre spécialité médicale (Bourgeois, 2017). A l'heure actuelle, malgré les progrès dans le domaine de l'aérospatial, un traitement réalisé en vol reste une procédure complexe. Un geste simple sur Terre peut devenir une réelle épreuve dans l'espace. C'est donc la prévention qui va jouer un rôle fondamental dans le maintien de la santé orale des membres d'équipage de l'ISS (Zimmermann, 2013). Un contrôle de plaque dentaire est réalisé avant et après chaque vol afin de voir si les procédures d'hygiène sont respectées, cependant, ce contrôle n'est pas obligatoire et donc, pas toujours effectué (Bourgeois, 2017).

### 5.1. Moyens de prévention à bord

#### 5.1.1. La brosse à dents

Elle a été ajoutée pour la première fois durant le programme *Gemini* sans dentifrice ni fil dentaire (Zimmermann, 2013 ; Häuplik-Meusburger 2016). Sur les vols *Skylab*, la brosse à dents était soit douce et en nylon, soit imbibée de dentifrice et à usage unique (Johnston 1977 ; Vincent, 1999). Actuellement, il est recommandé d'utiliser une brosse à dents souple sur l'ISS (Gunepin et coll., 2013).



Figure 7 : Brossage au sein de la navette spatiale *Discovery* en 1993 (source : Gunepin et coll., 2016)

### 5.1.2. Le dentifrice

Il a été mis en place durant les vols *Apollo* en même temps que le fil dentaire (Zimmermann, 2013 ; Häuplik-Meusburger 2016). Il est recommandé de se brosser les dents sans eau car c'est une ressource précieuse et limitée au sein de la station spatiale (Gunepin et coll., 2016). Il existe des poches à embout pour se rincer, les astronautes recrachant dans une serviette (Bourgeois, 2017). Dans les années 80, le Dr Shannon avec la NASA et l'*US Air Force* ont mis au point un dentifrice sans mousse totalement comestible, qui a été commercialisé sous le nom « NASADent », très pauvre en calcium et sans solvant organique. Il fut utilisé durant toutes les missions *Apollo* (40% métaphosphate de sodium, 2% de phosphate dicalcique et de la glycérine) (NASA, 1984 ; Gunepin et coll., 2016). Il n'y a pas de dentifrice déterminé au sein de l'ISS, chacun peut apporter le sien (Bourgeois, 2017).



Figure 8 : Tube de « NASADent » (source : NASA, 1984)

### 5.1.3. Fil dentaire

Il est utilisé pour supprimer les débris alimentaires et la plaque des espaces proximaux, inaccessibles à la brosse à dents. Il est recommandé de l'utiliser une fois par jour dans l'espace. Il fut ajouté par les américains lors des vols *Apollo* (Pestel, 1989 ; Rouyer, 1996 ; Zimmermann, 2013 ; Häuplik-Meusburger, 2016). Actuellement sur l'ISS le fil dentaire est non ciré (Gunepin et coll., 2013). On peut également trouver des cure-dents sur l'ISS selon la préférence de chaque individu (NASA, 2000).

#### 5.1.4. Gel fluoré

D'après l'article de Gunepin et coll. ; les astronautes disposeraient d'un gel sans eau chargé en fluor pour une application topique sur les dents afin de prévenir l'apparition de caries. Selon Vincent JL, il serait utile de l'appliquer pendant dix minutes deux fois par semaine (Vincent, 1999 ; Gunepin et coll., 2013). Cependant, aucune trace de fluor n'a été retrouvée au sein du kit personnel d'hygiène d'après le livre I du *Service Module Medical Operations* datant de 2000 (NASA, 2000).

#### 5.1.5. Chewing-gums sans sucre

Des chewing-gums sans sucre en bâtonnet sont disponibles. La NASA recommande la prise de 3 chewing-gums par jour, après chaque repas, à mastiquer durant 5 minutes (NASA, 2000). Ils jouent un rôle de protection vis à vis des lésions carieuses par stimulation salivaire (Bhavani, 2017).

Ne sont plus utilisés sur l'ISS :

- Des tampons imprégnés d'une solution antiseptique mis en place par les soviétiques lors des premiers vols (Garrel, 1995 ; Vincent, 1999).
- Des stimulateurs gingivaux en caoutchouc mis en place par les américains (Rouyer, 1996).

## 5.2. Recommandations

La NASA recommande un brossage minutieux deux fois par jour pendant deux minutes *minima* à l'aide d'une brosse à dents et de dentifrice et l'utilisation de fil dentaire au moins une fois par jour. Ces recommandation étaient déjà en vigueur lors des missions *Skylab* (Gunepin et coll., 2013, Johnston, 1977).

La NASA recommande également aux astronautes de porter une gouttière de protection lors des phases de décollage et d'atterrissage. Cette gouttière peut aussi être utile en vol si l'astronaute présente des douleurs musculaires ou articulaires liées à un éventuel bruxisme ou grincement des dents (Bourgeois, 2017). De plus, une étude sur des pilotes de l'aviation, a montré que lors du port de la gouttière, la

contraction musculaire devient plus symétrique, ce qui améliorerait l'équilibre postural. Un calibrage précis de la gouttière est nécessaire car tout défaut peut faire apparaître des symptômes douloureux. Un T-scan® pourrait être utilisé en plus de l'examen oral, afin d'informatiser la distribution des forces masticatoires pour calibrer la gouttière de manière précise (Baldini et al. 2013).

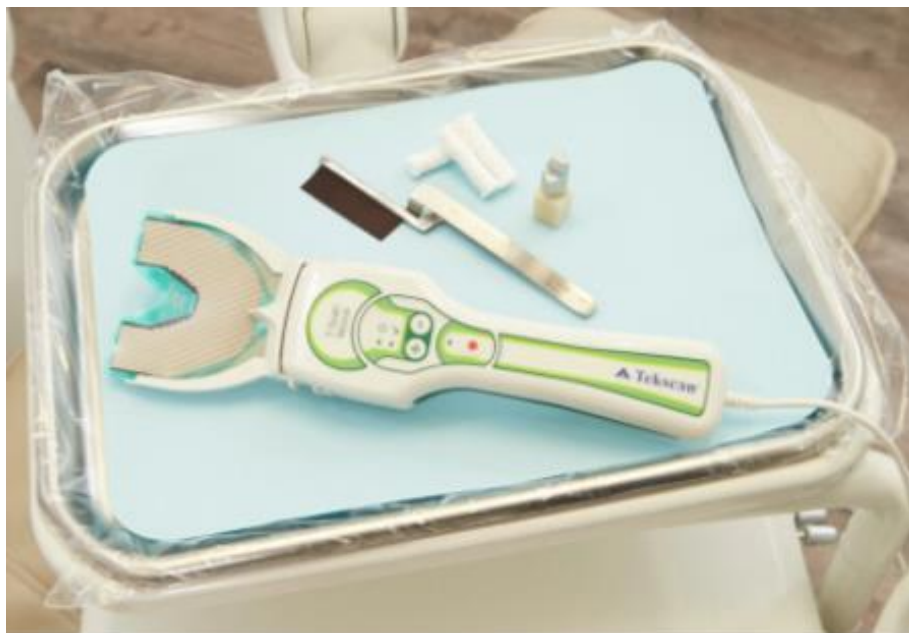

Figure 9 : Capteur intra-buccal du T-scan III relié par port USB à l'unité centrale (source : Tekscan, 2018)

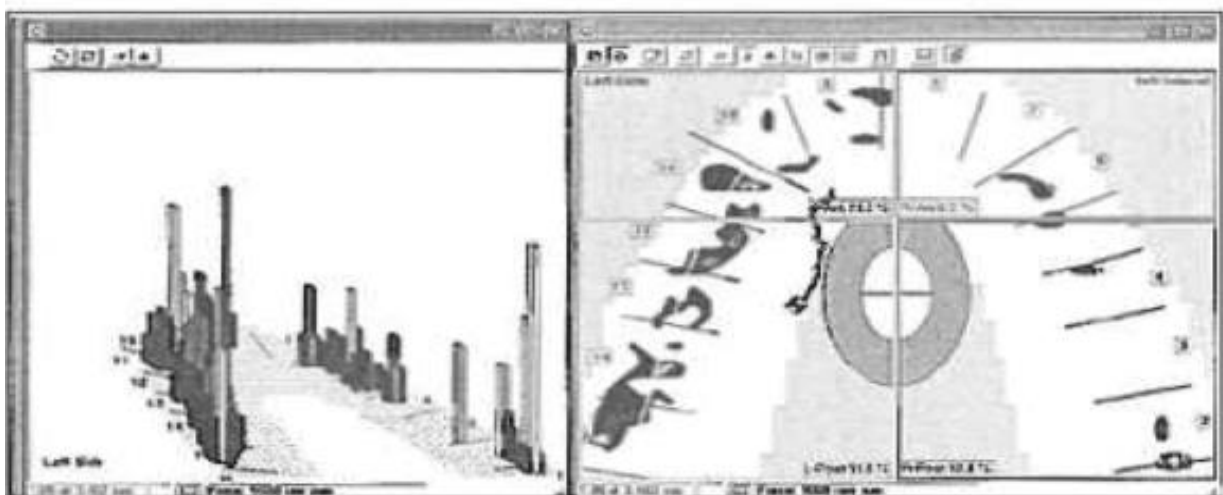


Figure 10 : Enregistrement occlusal à l'aide d'un T-scan III. L'analyse permet de visualiser les surfaces de contact et de détecter les interférences. Elle permet d'observer la chronologie des séquences de contact et de quantifier leurs forces (source : Roustan, 2012)

## **6. PRISE EN CHARGE DES PATHOLOGIES BUCCO-DENTAIRES AU SEIN DU VÉHICULE SPATIAL**

### **6.1. Les objectifs de la prise en charge médicale en vol**

Le modèle médical intégré (IMM) est un outil de la NASA permettant de simuler la fréquence d'apparition des événements les plus probables et leurs conséquences sur les missions. L'objectif est de prévoir la formation des spationautes et le matériel nécessaire à bord (Collins, 2018). Ce modèle considère que les pathologies bucco-dentaires suivantes peuvent apparaître avec une probabilité décroissante d'apparition : la carie (0,39%), l'abcès dentaire (0,02%), l'exposition pulpaire et/ou pulpite (0,02%), le descellement d'une couronne (0,005%), l'avulsion ou la perte d'une restauration (0,003%) (Goyal et coll., 2015). Selon ce modèle, la cause la plus probable d'évacuation de l'ISS serait l'abcès dentaire (Zimmermann 2013 ; Goyal et coll., 2015). La probabilité d'évacuation d'un membre de l'équipage suite à une urgence dentaire reste de 0,006 événement par personne par an (Clarysse, 2017 ; Collins, 2018). Ceci peut être la conséquence de traumatismes, de caries non dépistées ou de traitements endodontiques défectueux (Zimmerman, 2013, Gunepin et coll., 2016).

#### **6.1.1. Sur l'ISS**

Les membres de l'ISS restent principalement dépendant de l'aide médicale sur Terre (Häuplik-Meusburger, 2016). La formation médicale reçue leur permet d'être « les yeux et les mains » du médecin de vol (Iyengar et al. 2008). C'est pourquoi certaines procédures peuvent ne pas correspondre aux normes en vigueur avec celles d'un chirurgien-dentiste sur Terre. Par exemple, réaliser un traitement endodontique, ou effectuer des soins dentaires définitifs ne sont actuellement pas possibles en vol (Barratt et Pool, 2008 ; Rai et Kaur 2011c). Ils ne posent un diagnostic et établissent eux même un plan de traitement qu'en cas d'interruption de toute communication avec la Terre (Rouyer, 1996 ; Gunepin et coll., 2013). Cependant, une réelle urgence médicale sur l'ISS entraînerait probablement un retour sur Terre pour un traitement plus approprié (Zimmermann, 2013). Aujourd'hui, un rapatriement serait possible en moins de quatre heures (Collins, 2018).

### 6.1.2. Lors de missions d'exploration de longue durée

Selon les modèles prédictifs, l'urgence bucco-dentaire ferait partie des cinq évènements médicaux les plus probables responsables de l'échec d'une mission vers Mars (Collins, 2018).

Toute la démarche de prise en charge en odontologie spatiale sera modifiée (Collins, 2018). Le système médical devra être autonome en raison des délais de communication et de la très longue séparation avec les soins médicaux définitifs. Les capacités médicales nécessaires devront être identifiées afin d'être développées et intégrées au système de soutien en vol (Canga et coll., 2016). En effet, lors d'une mission d'exploration lunaire, il faudra compter 4 à 5 jours supplémentaires par rapport à l'ISS pour rapatrier un astronaute sur Terre et pour Mars, un retour d'urgence ne sera pas envisageable (Hamilton et coll., 2008 ; Gunepin et coll., 2013). Actuellement, aucune procédure ou technologie ne permet de maintenir et restaurer une dent pour une mission de longue durée (Häuplik-Meusburger et coll., 2016).

## 6.2. Soutien médical en vol

La mise en place des équipements médicaux sur les missions spatiales va de pair avec la formation médicale de l'équipage (Collins, 2018). Ainsi, certains membres de l'équipage de *Skylab*, *Shuttle*, ou encore *Mir* ont suivi une formation médicale afin de pouvoir utiliser correctement le matériel mis à disposition en cas d'urgence. Lors des missions *Skylab* par exemple, certains membres de l'équipage ont pu pratiquer des avulsions dentaires sur des patients volontaires (Jonhston, 1977 ; Barrat et Pool, 2008).

Actuellement sur l'ISS, l'assistance médicale est assurée d'une part par les officiers médicaux de l'équipage (CMO) qui reçoivent une formation sur le *health maintenance system* (HMS) et les procédures médicales associées, et d'autre part, par les médecins de vol au bureau médical des équipages de l'ESA (Barrat et Pool, 2008 ; Clarysse, 2017, ESA, 2018a). Dans la période des premiers vols habités jusqu'en 2006, vingt médecins ont participé aux missions spatiales (Stewart et coll., 2007). Si un médecin est présent parmi l'équipage, il sera désigné comme CMO, sinon le commandant de bord sera nommé d'office à défaut de volontaires (Bourgeois, 2017).

Il y a un CMO par équipage de *Soyouz* (capsule qui peut contenir trois personnes) donc deux CMO sur un équipage de six sont à former lors de chaque mission (Gunepin et coll., 2013 ; ESA, 2008 ; Bourgeois, 2017 ; Clarysse, 2017). Quant aux autres membres de la mission, ils reçoivent une formation de secourisme de base et de Réanimation Cardio-Respiratoire (NASA, 2011).

### 6.2.1. Formation des CMO

Actuellement, la formation des CMO est très dense, elle se déroule à la fois aux Etats-Unis, au centre Américain de la NASA et à Cologne en Allemagne au centre européen de l'ESA. C'est d'ailleurs à Cologne que siège le CMSO : *Crew Medical Support Office* chargé de minimiser les risques d'apparition de pathologies en vol. La formation est théorique et pratique, sur des mannequins ou formateurs volontaires par expérimentation réelle (Gunepin et coll., 2013 ; Collins, 2018). Ils peuvent également s'entraîner sur des simulateurs de réalité virtuelle (Barrat et Pool, 2008). Cette formation peut aller jusqu'à 80 heures, selon les agences spatiales et doit respecter des délais strictes au cours des 18 mois précédant la mission (Gunepin et coll., 2013 ; Gunepin et coll.; 2016 ; Collins, 2018).



Figure 11 : L'astronaute canadien David Saint-Jacques lors du cours d'anatomie dentaire (source : Asc, 2016)

A Cologne, 3 jours de formation pour les CMO sont faits sur les principales pathologies de l'organisme, dont la sphère bucco-dentaire. Leur formation est axée



sur les pathologies les plus susceptibles de survenir : gingivites, fractures dentaires, traumatismes dentaires et caries. L'apprentissage de l'anesthésie et de l'avulsion est essentiel car il permet de prendre en charge de manière radicale la plupart des urgences dentaires (Gunepin et coll., 2013).

La formation spécifique à la sphère buccale ne dure qu'une heure et demi, et les travaux pratiques ne sont pas obligatoires. Les actes auxquels les spationautes sont formés sont ceux du manuel *medical check-list*, c'est à dire :

- Réalisation d'une anesthésie dentaire locale ou loco-régionale ;
- Mise en place d'une obturation provisoire ;
- Gestion d'une exposition pulpaire ;
- Rescellement d'une couronne ;
- Avulsion d'une dent ;
- Gestion d'une expulsion dentaire traumatique ;
- Gestion de la douleur dans les cas de fêlure, pulpite et abcès dentaire.

Ils peuvent aussi aller en immersion pendant quinze jours dans un hôpital sans obligation de toucher aux patients (Bourgeois, 2017). Du fait de l'emploi du temps chargé de leur formation, ce temps est souvent réduit. Thomas Pesquet a passé trois jours en tant que stagiaire au sein de l'hôpital de Cologne. Il n'aura pas réalisé d'acte d'urgence dentaire, mais a pu s'entraîner sur les installations utilisées pour la formation universitaire, plus sophistiquées que celles de la NASA (Fossé, 2016).

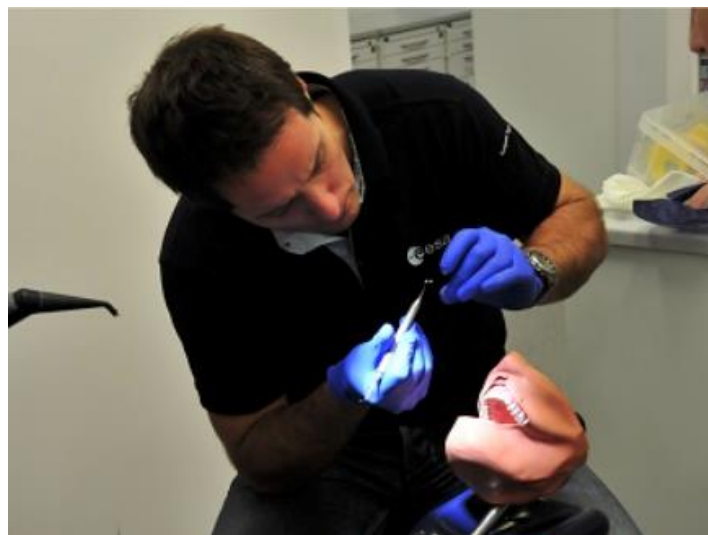


Figure 12 : Thomas Pesquet s'entraînant à la réalisation de soins dentaire à l'hôpital de Cologne (source : Fossé, 2016)

Les CMO doivent pouvoir administrer des antibiotiques, des analgésiques et connaître les différents instruments nécessaires aux soins répertoriés dans le *medical check-list*. Ils doivent également être capable de réaliser un examen bucco-dentaire de routine semestriel de tout l'équipage au sein de la station (Vincent, 1999 ; Gunepin et coll., 2016). Le CMO effectue tous les mois des évaluations médicales allant de l'examen physique aux analyses de laboratoire, ce qui lui permet de maintenir une certaine maîtrise des connaissances de base (Barrat et Pool, 2008).

#### 6.2.2. Rôles et responsabilités des CMO en vol

Des réunions quotidiennes puis hebdomadaires (tous les jeudi, pendant environ quinze minutes) ont lieu entre l'astronaute et son médecin au sol (ESA, 2008 ; Bastien, 2015 ; Collins, 2018 ; Godard 2019). Ces réunions peuvent également avoir lieu à la demande de n'importe quel membre de l'équipage. Les réunions médicales privées (RMP) permettent un suivi régulier de l'état de santé des spationautes et la communication de tout problème médical. Elles utilisent une ligne sécurisée afin de respecter le secret médical. A la suite d'une RMP, chaque médecin résume l'état de santé des membres de l'équipage (Bastien, 2015 ; Godard 2019). Un rapport est ensuite écrit, précisant si l'incident médical aura des conséquences sur le déroulement de la mission. Il est ainsi écrit « pas de conséquence pour la mission ». Dans le cas contraire, le minimum est divulgué afin de respecter l'astronaute concerné (Collins, 2018).



Figure 13 : Réunion médicale privée entre l'astronaute Lucas Parmitano et son médecin Brigitte Godard (source : Godard 2019)

En cas d'urgence, les CMO doivent réagir rapidement sur place. Ils peuvent contacter à tout instant le *crew surgeon* par le système de Télémédecine de l'ISS appelé TEMOS (*Telemedical Emergency Management on Board the ISS*). Le médecin chirurgien sur Terre les aidera dans la prise de décision, leur donnera l'autorisation ou non pour la réalisation des soins, et leur décrira la démarche à suivre (ESA, 2008 ; Bourgeois, 2017 ; Clarysse 2017). Les chirurgiens de vol ont en leur possession toutes les informations nécessaires pour guider les CMO (photographies couleurs, panoramique dentaire, odontogramme, moulage en plâtre, antécédents...) (Gunepin et coll., 2013).

Les CMO ont recours à deux guides lorsque la communication avec la Terre est impossible : le *Space station user's guide – routine and emergency medical operation* et le *medical check-list*. Ils indiquent comment réaliser un diagnostic puis décrivent l'acte à effectuer, en fonction du matériel et de la trousse pharmaceutique disponible sur l'ISS. Les procédures sont détaillées et expliquées de manière simple, pour qu'elles soient compréhensibles par du personnel non médical (Gunepin et coll., 2013 ; Collins, 2018). Le *Principles of clinical medicine for space flight* peut aussi être utile pour la formation des CMO, car il décrit comment réaliser un diagnostic et les procédures de traitement avec des termes à la portée de tous (Gunepin et coll., 2013).

### 6.2.3. Particularités des missions d'exploration de longue durée

Selon le docteur Godard, la présence d'un chirurgien à bord sera alors indispensable (Bourgeois, 2017 ; Godard 2019). Selon Balwant Rai, un chirurgien-dentiste serait nécessaire pour tout vol spatial de longue durée vers Mars (Rai et Kaur, 2011d).

Selon les études des besoins en médecine spatiale, la durée de la formation chirurgicale nécessaire aux futurs CMO serait de 2 à 3 ans. De nouvelles technologies innovantes en développement avec les systèmes médicaux « intelligents », l'informatique médicale, la télémédecine et la télérobotique pourraient être ajoutées au matériel traditionnel (Barratt et Pool, 2008). La formation des CMO étant conséquente, les procédures médicales devront être simplifiées au maximum, avec le minimum de risques iatrogènes (Collins, 2018). Un médecin urgentiste semble correspondre au profil du médecin astronaute (Stewart et coll., 2007). Il est possible qu'un avant-poste lunaire puisse jouer un rôle relais lors d'une urgence médicale, cependant le personnel et l'équipement restera limité, et la base sera à plusieurs jours de la Terre. Il faudrait un médecin sur la base lunaire, et un ou deux médecins sur Mars en fonction de l'importance de l'équipage (Baisden et coll., 2008).

La NASA a identifié cinq niveaux de soins médicaux durant les missions d'exploration. Ils identifient les menaces médicales auxquelles sont confrontés l'équipage, et les capacités nécessaires pour y répondre. Lors de missions d'exploration vers Mars, la NASA indique qu'une formation médicale approfondie sera nécessaire, et elle pourrait être satisfaite par l'ajout d'un médecin spécialement formé (Hamilton et al. 2008).

Tableau 16 : Les cinq niveaux de soins médicaux lors de missions d'exploration selon la NASA (source : Hamilton et coll., 2008)

Niveau x de soin	Mission	Capacités suggérées	Philosophie de prise en charge
I	OBT < 8 jours	Premiers secours et soins de réanimation.	Toute pathologie ou blessure grave sera évacuée vers un CMSD sur Terre.
II	OBT < 30 jours	Niveau I + diagnostic clinique, soins ambulatoires, télémédecine privée audio (+/- vidéo).	Durée relativement courte élimine le besoin d'évaluer les changements à long-terme au cours de la mission.
III	OBT > 30 jours (ISS ou sorties lunaires)	Niveau II + ACLS limitée, ATLS, soins chirurgicaux mineurs, véhicule de retour avec capacités dédiées.	Le retour immédiat sur Terre doit être possible pour des maladies/blessures plus graves.
IV	Avant-poste lunaire > 30 jours	Niveau III + imagerie et ACLS durable.	Soins avancés de réanimation d'urgence, mais pas pour les soins critiques nécessaires après un tel événement, car le ou les véhicules d'évacuation doivent prendre en charge l'équipement de maintenance de première vie pour le retour sur Terre.
V	Expédition sur Mars > 210 jours	Niveau IV + sans possibilité de retour immédiat sur Terre, service de réanimation d'urgence autonome, soins chirurgicaux de base et soins palliatifs.	Essai de thérapie pour les patients nécessitant des soins de réanimation d'urgence. Les principaux dispensateurs de soins doivent être des médecins. Les soins palliatifs doivent être considérés car l'échec du traitement peut entraîner une déficience permanente ou la mort.
OBT : Orbite basse terrestre CMSD : Centre médical de soins définitifs ACLS : Prise en charge avancée des détresses cardiaques ATLS : Soutien de traumatologie avancé			

### 6.3. Équipements et matériels dentaires

Actuellement, les équipements médicaux à bord de l'ISS sont fournis par la NASA et par l'agence spatiale russe. La NASA a mis en place le système de santé de l'équipage (CHeCS : *Crew Health Care System*) qui comprend le HMS. Ce dernier comprend le système informatisé d'aide à la décision médicale (MDSS) et tout le matériel nécessaire (Barrat et Pool, 2008). Le MDSS intègre : les données médicales de chaque astronaute (provenant des CMO, des équipements d'exercice ou des instruments du HMF) dans un dossier médical informatisé, la gestion des stocks des fournitures et médicaments à bord et il facilite la communication avec le chirurgien de vol par courrier électronique ou audio (Ostler et coll., 1988). Du côté russe, le kit médical est similaire à celui retrouvé dans la station spatiale *Mir* (Barrat et Pool, 2008).

Les missions *Vostok*, *Mercury*, *Voskhod*, *Gemini* et *Apollo* étaient de courte durée et en raison de la faible place disponible, le matériel nécessaire aux soins « complexes » dentaires n'était pas jugé nécessaire (Gunepin et coll., 2013 ; Zimmermann, 2013). On pouvait néanmoins retrouver des médicaments antalgiques et antibiotiques lors des missions *Apollo* (Gunepin et coll., 2013). Le premier kit dentaire fit son apparition à bord des missions *Skylab* avec le *In-flight Medical Support – Dental* (MSS-D) (Gunepin et coll., 2013). Il fut utilisé pour libérer un panneau solaire resté collé lors de *Skylab II* (Pestel, 1989). Le programme *Shuttle* incluait un kit dentaire dans le SOMS (*Shuttle orbital Medical system*) (Pestel, 1989).

### 6.3.1. Sur l'ISS

#### 6.3.1.1. Contraintes

Des tests en vol parabolique ont été effectués en 1990 par l'armée américaine afin de vérifier le fonctionnement du matériel dentaire en microgravité sur un mannequin comme par exemple : le malaxage et la mise en place du matériau d'obturation temporaire, l'utilisation de certains équipements (éclairage par fibre optique, pièces à main...) et la vérification de l'absence de projection de fluides ou de débris hors de la bouche qui pourraient être délétères pour le fonctionnement de la station et de son équipage (Gunepin et coll., 2013).

L'environnement particulier de la station spatiale engendre de nombreuses restrictions vis à vis du matériel médical :

- Le poids et le volume des équipements est limité. En raison du problème de stockage. Les coûts de lancement sont de l'ordre de 17 700 dollars par kilogramme (Stewart et coll., 2007) ;
- Les appareils et matériaux utilisés doivent fonctionner en microgravité et doivent utiliser le moins d'énergie possible (Stewart et al. 2007 ; Rai et Kaur, 2011d) ;
- Il est interdit d'utiliser des sprays car il y a un risque de diffusion dans la navette (Gunepin et coll., 2016) ;
- Il y a un risque de projection de débris dentaire lors de l'utilisation d'un instrument rotatif, c'est pourquoi il n'y a actuellement pas de contre-angle ou de turbine sur l'ISS (Gunepin et coll., 2016). Toute projection de fluide ou de particules solides pourraient polluer les filtres à air et être nocifs pour la station et son équipage (Gunepin et coll., 2013) ;

- Avec la microgravité, seules les anesthésies par administration médicamenteuse au niveau local, régional et intra-veineux peuvent être effectuées. Les anesthésies utilisant du gaz, ou des liquides nébulisés risquent de contaminer l'environnement (Stewart et coll., 2007). La molécule anesthésique peut se diffuser de manière moins efficace que sur Terre (Rouyer, 1996).

### 6.3.1.2. Le matériel de chirurgie dentaire

L'ensemble du kit dentaire de l'ISS appartient à l'*ISS Medical Accessory Kit #4014* qui fait partie intégrante du CheCS (Gunepin et coll., 2013). Le matériel à disposition est celui nécessaire à la réalisation des actes du *medical check-list* (NASA, 2015 traduit par Collins, 2018).

Tableau 17 : Matériels dentaires disponibles à bord de l'ISS (sources : NASA, 2001b et NASA, 2015)

	2001	2015
Kit dentaire	<ul style="list-style-type: none"> <li>- 1 spatule à bouche ;</li> <li>- 2 élévateurs (un petit n°34 et un grand n°301) ;</li> <li>- 3 modèles de daviers : un pour incisives, un pour molaires supérieures et un pour molaires inférieures ;</li> <li>- 1 miroir intra-buccal ;</li> <li>- 6 aiguilles longues de 1,25" 27 G et 6 courtes de 27 G, 0,75" ;</li> <li>- 1 seringue d'anesthésie ;</li> <li>- 2 tubes de cavit® (obturation temporaire) ;</li> <li>- 1 kit en cas de douleurs dentaires :               <ul style="list-style-type: none"> <li>o 3 ampoules d'eugénol ;</li> <li>o 1 précelle ;</li> <li>o 6 boulettes de coton.</li> </ul> </li> <li>- 1 paquet de fil dentaire ;</li> <li>- 1 tube de 13g de la base du Dycal® et 1 tube de 11g du catalyseur du Dycal® ;</li> <li>- 10 carpules de 1,8 mL de xylocaïne injectable (Lidocaïne) à 2% avec épinéphrine.</li> </ul>	<ul style="list-style-type: none"> <li>- 1 brunissoire à amalgame ;</li> <li>- 1 spatule à bouche ;</li> <li>- 1 dépose couronne ;</li> <li>- 2 différents modèles d'élévateur (non précisé) ;</li> <li>- 1 sonde dentaire d'exploration ;</li> <li>- 3 différents modèles de daviers (non précisé) ;</li> <li>- 1 miroir d'examen dentaire ;</li> <li>- 1 sac poubelle.</li> </ul>
	2001	2015
Autres matériels et instruments utiles	<ul style="list-style-type: none"> <li>- 1 boîte de papier articulé ;</li> <li>- 1 baume à lèvres Blistex® ;</li> <li>- 40 boulettes de coton ;</li> <li>- 13 boîtes de coton-tige avec 2 coton-tiges par boîte ;</li> <li>- 4 champs stériles de 40x40 cm</li> <li>- 2 miroirs ENT (<i>Ears Nose Throat</i>) taille 3 ;</li> <li>- des compresses stériles et non stériles ;</li> </ul>	<ul style="list-style-type: none"> <li>- 10 sacs poubelles pour déchets à risque biologiques ;</li> <li>- 10 paires de gants nitriles en L, 10 en M et 10 en S ;</li> <li>- 20 aiguilles de 23 G (longueur non mentionnée) ;</li> <li>- 4 aiguilles de 25 G (longueur non mentionnée) ;</li> <li>- 20 seringues de 3 mL, 6 de 5 mL et 5 de 10 mL ;</li> <li>- des coton-tiges imbibés de solution iodée ;</li> </ul>

	<ul style="list-style-type: none"> <li>- 4 paires de gants stériles et 17 paires de gants non stériles ;</li> <li>- 2 pinces hémostatiques ;</li> <li>- 10 compresses imbibées de povidone iodée ;</li> <li>- 5 tubes de gel de 5 mL de xylocaïne 2% (Lidocaïne) ;</li> <li>- 1 loupe grossissement x 5 ;</li> <li>- 7 masques chirurgicaux ;</li> <li>- 2 pince hémostatiques ou à sutures (pas de nom précisé) et 2 portes-aiguilles Olsen-Hegar ;</li> <li>- 7 paires de lunettes de protection ;</li> <li>- 1 bistouri avec 3 lames n°10 et 2 lames n°11 ;</li> <li>- 1 conteneur pour instruments piquants, coupants, tranchants ;</li> <li>- 6 poubelles classiques de 20x20 cm et une de 30x30 cm ;</li> <li>- Fils de suture avec aiguille : 3x 4-0 Ethicon®, 1x 4-0 Dexon®, 1x 5-0 Ethicon®, 2x 3-0 Ethicon® (et 1x 2-0 vicryl®) ;</li> <li>- 20 abaisses langue stériles ;</li> <li>- des sacs poubelles zippés pour la fermeture (1 sachet de 30x30 cm pour les dispositifs injectables, 8 sachets de 30x30 cm pour les contaminants).</li> </ul>	<ul style="list-style-type: none"> <li>- des gants stériles. 2 paires dans chaque taille L, M et S ;</li> <li>- 1 pince hémostatique ;</li> <li>- 1 pince à suture ;</li> <li>- 2 bistouris avec lame intégrée n°11 ;</li> <li>- des ciseaux à sutures ;</li> <li>- 1 pince à dissection d'Adson avec griffes ;</li> <li>- 2x suture résorbable 3-0 ;</li> <li>- 2x suture nylon 2-0 ;</li> <li>- 2x suture nylon 5-0 ;</li> <li>- 1 embout pour aspiration orale ;</li> <li>- 24 écouvillons applicateur d'anesthésique topique de benzocaïne 20% 0,15 mL (pas d'effet secondaire significatif) ;</li> <li>- 2 flacons multidoses de 20 mL d'un mélange lidocaïne et épinéphrine (xylocaïne et épinéphrine) 2% à 1 : 100 000 pour injections sous-cutanées ;</li> <li>- 3 flacons multidoses de 10 mL de lidocaïne (xylocaïne) 1% pour injections sous cutanées ;</li> <li>- 3 tubes de lidocaïne en gel 2% de 30 mL en topique ;</li> <li>- 2 seringues d'eugénol de 1 mL ;</li> <li>- 1 tube ciment de scellement ;</li> <li>- 4 embouts de ciment de scellement ;</li> <li>- 1 matériau de restauration temporaire ;</li> <li>- 6 cotons-tiges.</li> </ul>
--	--	--

Afin d'éviter tout risque de transmission de pathologies, les instruments sont actuellement stérilisés par un ozonisateur sur l'ISS (Gunepin et coll., 2016). Des systèmes de champs opératoires stériles gonflables ont également été testés mais le bénéfice apporté est trop faible pour une utilisation courante (Bourgeois, 2017).

### 6.3.1.3. Pharmacie

Les médicaments à bord doivent pouvoir être prescrits pour un large éventail d'indications, doivent pouvoir être associés avec d'autres molécules, doivent être stables dans l'environnement spatial et sont sélectionnés en fonction des états pathologiques prévisibles (Stewart et coll., 2007).



On retrouve dans la trousse à pharmacie l'ISS de nombreuses molécules prescrites couramment dans l'exercice dentaire :

Tableau 18 : Antalgiques couramment utilisés en pratique dentaire disponibles à bord de l'ISS (source : NASA, 2015)

Médicament	Voie d'adm.	Quantité	Possible effets secondaires	Précautions
Paracétamol (Tylenol®)	Orale	150 comprimés de 325 mg	Pas d'effet secondaire significatif à la dose prescrite	Pas plus de 12 comprimés en 24h
Aspirine	Orale	60 comprimés de 325 mg	Maux d'estomac, vertiges, bourdonnements et sang dans les selles	Prendre au moment du repas
Ibuprofène (Motrin®)	Orale	400 comprimés de 400 mg	Vertiges, nervosité, maux d'estomac, nausées, vomissements, éruptions cutanées, bourdonnements	Pas plus de 8 comprimés en 24h. Prendre au moment du repas.
En cas de douleurs sévères : hydrocodone et paracétamol (Vicodine HP)	Orale	30 comprimés de 10 mg/300 mg	Baisse de la fréquence cardiaque, vertiges, somnolence, déficience mentale, sédation, nausées, vomissements, constipation, rétention urinaire	Peut provoquer un effet sédatif et nuire aux performances. Ne pas associer à des somnifères.

Tableau 19 : Antibiotiques couramment utilisés en pratique dentaire disponibles à bord de l'ISS (source : NASA, 2015)

Médicament	Voie d'adm.	Quantité	Possible effets secondaires	Précautions
Amoxicilline (Amoxil)	Orale	100 gélules de 500 mg	Nausées, vomissements, diarrhées, rash	
Azithromycine (Zithromax)	Orale	18 comprimés de 250 mg	Nausées, vomissements, diarrhées, douleurs abdominales	
Métronidazole (Flagyl)	Orale	100 comprimés de 500 mg	Céphalées, vertiges, nausées, diarrhées, vomissements, perte d'appétit, goût métallique, rash	Prendre au moment du repas
Clindamycine (Cleocin)	Orale	100 gélules de 300 mg	Nausées, vomissements, diarrhées, douleurs abdominales, rash	

Tableau 20 : Antiviral et Antifongiques disponibles à bord de l'ISS (source : NASA, 2015)

Médicament	Voie d'adm.	Quantité	Possible effets secondaires
<u>Antiviral</u> Valacyclovir (Valtrex)	Orale	60 comprimés de 1 g	Céphalées, nausées, vomissements, asthénie, vertiges, rash
<u>Antifongique</u> Clotrimazole (Lotrimin)	Application topique (crème)	2 tubes de 30 g à 1%	Irritations cutanées, démangeaisons
<u>Antifongique</u> Fluconazole (Diflucan)	Orale	5 comprimés de 150 mg	Céphalées, vertiges, nausées, douleurs abdominales, vomissements, diarrhées, rash

Tableau 21 : Anti-inflammatoires stéroïdiens (AIS) disponibles à bord de l'ISS (source : NASA, 2015)

Médicament	Voie d'adm.	Quantité	Possible effets secondaires	Précautions
Méthylprednisolone (Medrol)	Orale	4 paquets de 21 comprimés de 4 mg	Céphalées, vertiges, insomnies, agitation, dépression, anxiété, sudation, changements d'humeur, croissance des cheveux, acné, flush	
Prednisolone (Deltasone)	Orale	40 comprimés de 20 mg	Céphalées, rétention d'eau, vertiges, HTA, changements d'humeur	Prendre au moment du repas

La pharmacocinétique et la pharmacodynamie peuvent être modifiées en microgravité du fait de la modification de la répartition liquidienne, de la perturbation du rythme nyctéméral et également en fonction de la stabilité de la molécule. En effet, ces facteurs peuvent influencer la biodisponibilité, le volume de distribution et la clairance du médicament. La posologie ou la forme galénique devra peut-être à terme être modifiée en fonction d'études plus approfondies sur le devenir des médicaments en microgravité (Pestel, 1989 ; Collins, 2018).

Les astronautes peuvent se servir dans le kit, chaque prise de médicament doit être notifiée avec la date et l'heure mais ceci n'est pas toujours respecté (Bourgeois, 2017).

### 6.3.2. Lors des missions d'exploration

Avec les vols de longues durées, de nouvelles méthodes d'hygiène sont nécessaires (Rai et Kaur, 2011d). Il sera nécessaire d'emporter :

- Des équipements dentaires permettant d'établir un diagnostic et d'effectuer les soins, mais également des examens bucco-dentaires réguliers et un détartrage tous les six mois. Ils pourront comprendre : une caméra intra-orale haute-définition, une pièce à main avec batterie intégrée et lampe frontale (Zimmermann, 2013 ; Gunepin et coll., 2016) ;
- Un matériau d'obturation intermédiaire qui remplisse les critères de choix : étanche, biocompatible, facile à manipuler, dure tout le temps de la mission, ne

nécessite pas d'équipement spécial pour le mélange ou le durcissement, libère du fluorure, et tout cela selon son comportement en microgravité ou gravité partielle (Minkara, 2012 ; Zimmermann, 2013). Le cavit® utilisé actuellement se limite à une utilisation de deux semaines voire un mois (Goyal et coll., 2015). Des études de la *US Navy* sont en cours sur ce matériau, et un matériau de restauration en verre ionomère est également à l'étude bien qu'il nécessite un emballage spécial pour un mélange contrôlé à la main en microgravité (Zimmermann, 2013) ;

- Des systèmes rotatifs, d'aspiration et d'autres matériaux d'obturation qui ont été testés en microgravité. Ces tests ont réussi et l'utilisation de résine composite et d'oxyde de zinc s'avère possible dans de telles conditions (Clarysse, 2017) ;
- Des couronnes temporaires individuellement pré-fabriquées pour chacun des membres de l'équipage (Häuplik-Meusburger et coll., 2016) ;
- Une contention afin de stabiliser le patient. Une contention en posture neutre est compatible avec les procédures de base. Elle pourrait également intégrer une interface pour poser le matériel médical en toute sécurité ainsi que les déchets médicaux (Häuplik-Meusburger et coll., 2016) ;
- Des médicaments qui devront être fraîchement fabriqués et conservés dans un emballage spécifique pour garantir une plus longue durée d'utilisation, ceci d'autant plus pour les médicaments sensibles à l'humidité et aux radiations (Zimmermann, 2013) ;
- Un système de radiographie à faible radiations qui serait intéressant pour la détection des caries proximales et des infections osseuses (Zimmerman 2013, Gunepin et coll., 2016).

Actuellement, de nouvelles techniques utilisant la technologie *computer-aided design / Computer-aided manufacturing* (CAD-CAM) sont en cours de test. La création de prothèses telles que des couronnes, des guides pour l'anesthésie, peut être permise par l'impression 3D directement à bord (Clarysse, 2017). Cette technologie est déjà présente sur l'ISS depuis novembre 2014.

Lors de l'étude *Hawaii space exploration analog and simulation* (Hi-SEAS), quatre instruments ont été imprimés en 3D : éponge, pince pour maintenir le champ, manche de bistouri et pince dentée d'Adson (Wong et Pfahnl 2016). Leur utilisation

s'est faite avec succès et il n'y a pas eu de différence significative en termes de durée de chaque geste en comparaison avec des instruments conventionnels.

Cependant, la vitesse d'impression d'un instrument fabriqué par imprimante 3D *fused deposition modeling* (FDM) doit être considérablement augmentée en cas d'urgence (actuellement il est de quelques minutes à quelques heures). Le protocole de stérilisation de ces instruments n'est pas encore établi et des études sont nécessaires sur la biocompatibilité du matériau support. Ainsi, les imprimantes 3D pourraient servir à l'impression d'instruments de chirurgie dentaire sur demande huit heures avant l'opération, d'instruments personnalisés pour un membre de l'équipage gaucher, ou de consommables chirurgicaux post-opératoires (Wong et Pfahnl, 2016)...

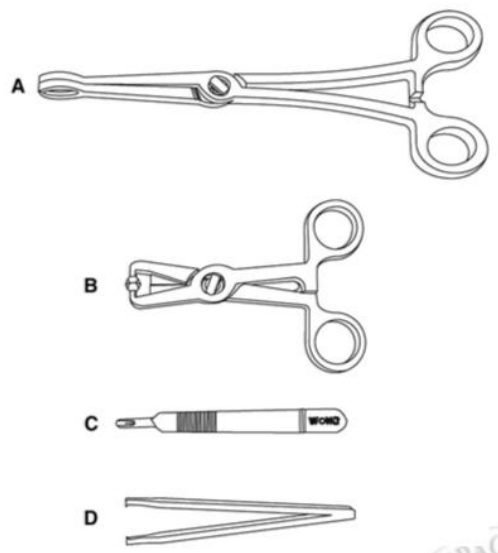


Figure 14 : Instruments conçus en impression 3D en ABS. A. Pince à badigeon. B. Pince à champ. C. Manche de bistouri. D. pince d'Adson (source : Wong et Pfahnl, 2016)

La recherche tend à développer des imprimantes capables de créer des objets plus volumineux en ABS (*Acrylonitrile Butadiene Styrene*), PEI/PC (*Polyetherimide/polycarbonate composite*) et polyéthylène haute densité par l'agence spatiale Italienne, mais également l'impression de matériaux en métaux lors de vols paraboliques par la NASA. Le projet AMAZE de l'ESA (*Manufacturing Additive Aiming Towards Zero Waste & Efficient Production of High-Tech Metal Products*) développe également une imprimante 3D en métal (Häuplik-Meusburger, 2016).




Figure 15 : Couronne imprimée via une imprimante 3D (source : Häuplik-Meusburger, 2016)

## 6.4. Les protocoles de soins

### 6.4.1. Etablir un diagnostic à bord de l'ISS

La connaissance des antécédents dentaires de chaque membre de l'équipage, ainsi qu'une description précise de la douleur sont indispensables pour le diagnostic (Barratt et Pool, 2008). Les astronautes doivent se repérer grâce aux schémas mis à leur disposition dans le *medical check-list* (NASA, 2015).

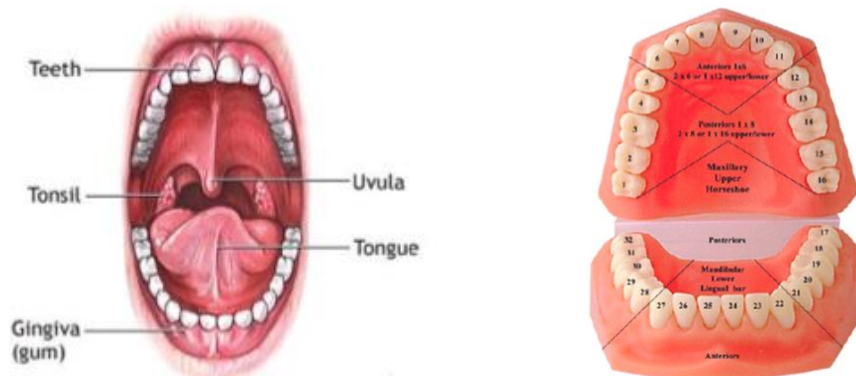


Figure 16 : Exemple de schémas disponibles dans le *medical check-list* de 2015 (source : NASA, 2015)

L'établissement du diagnostic est le même que sur Terre avec un examen visuel et de palpation extra-oral, puis un examen intra-oral. L'opérateur regardera d'abord les tissus mous à la recherche d'éventuelles modifications de couleur, de contour, de fistule, d'abcès.... Puis les dents. L'opérateur se munira d'un miroir, d'un bon éclairage et d'une sonde. Il peut également utiliser l'appareil photo mis à disposition afin de les envoyer au *flight surgeon* (Barrat et Pool, 2008 ; NASA, 2015).

Des tests diagnostiques reproduisent les symptômes ressentis par le patient afin de déterminer la pathologie et donc le traitement qui en découle (cf ANNEXE 2). Ainsi, l'opérateur peut avoir recours au test de palpation en regard de l'apex d'une dent, au test de percussion transversal et axial, au test de morsure sur un bâtonnet en bois, au test thermique effectué avec un applicateur de coton humidifié puis congelé afin d'éviter une contamination de l'air interne de la cabine. Il existe également le test de l'anesthésie sélective. Cependant, l'opérateur ne semble pas pouvoir effectuer de sondage parodontal en l'absence de sonde parodontale, ni de test de transillumination qui utilise une lumière à fibres optiques. De plus, le test thermique au chaud est trop difficile à mettre en place en microgravité surtout par des examinateurs inexpérimentés (Barrat et Pool, 2008).

#### 6.4.2. Les protocoles du *medical check-list*

Les protocoles décrits dans le *medical check-list* au sein de l'ISS, permettent une prise en charge générale des principales pathologies dentaires. Chaque étape est détaillée et agrémentée de schémas explicatifs dans les deux langues officielles de l'ISS, anglais et russe. Dans ce qui suit, chaque pathologie est expliquée, ainsi que son traitement. Un tableau récapitulatif de chaque acte du *medical check-list* a été créé, et inséré dans une proposition de prise en charge légèrement plus poussée provenant du « *principles of clinical medicin for space flight* ».

#### 6.4.2.1. Ulcérations buccales – Stomatites (NASA, 2001b)

Tableau 22 : Prise en charge des ulcérations buccales et des stomatites selon le *medical check-list* (source : NASA, 2001b)

<b>ULCERATIONS BUCCALES – STOMATITES</b>	
<b>SYMPTÔMES ET SIGNES :</b>	Lésions douloureuses de la muqueuse buccale, souvent après une blessure ou une irritation. Aspect érythémateux avec cratère jaune central.
<b>TRAITEMENT :</b>	<p>Pommade topique à appliquer sur la lésion à base de stéroïdes KENALOG IN ORABASE PASTE® (triamcinolone acetonide) après le repas et avant la nuit jusqu'à cicatrisation complète.</p> <p>Faringospet® (antiseptique oral) : 1 pastille orale à dissoudre sous la langue 3 à 5 fois par jour attendre 15 min après le repas.</p>

#### 6.4.2.2. Rescellement Couronne (NASA, 2015)

Tableau 23 : Prise en charge d'un descellement de couronne selon le *medical check-list* (source : NASA, 2015)

<b>RESCELLEMENT DE COURONNE :</b>	
<b>OBJECTIF :</b> Remplacer une couronne dentaire intacte.	
<b>MATÉRIEL :</b>	
<ul style="list-style-type: none"> <li>• Sac poubelle zippé ;</li> <li>• Petit sac zippé ;</li> <li>• Pack de fournitures médicales (vert) : compresses 4"x4", gants en nitriles (choisir la taille adéquate) et seringue de 10 mL ;</li> <li>• Pack de traitement mineur (rose) : kit d'instruments dentaires ;</li> <li>• Pack de médicaments topiques et injectables (brun) : ciment temporaire et embouts pour le ciment temporaire ;</li> <li>• Appareil photo.</li> </ul>	
<ol style="list-style-type: none"> <li>1. Prendre une photo pour documenter la perte de couronne dentaire. Pour visualiser des images de références de la cavité buccale et des dents, se référer à la partie « anatomie buccale ». Si nécessaire se référer à la partie « imagerie médicale ». S'il n'y a pas de douleur dentaire ou de sensibilité : placer la couronne dans un petit sac zippé et le ranger dans un endroit connu. Aller à l'étape 4. S'il y a une douleur dentaire ou une sensibilité, aller à l'étape 2.</li> <li>2. Préparer l'équipement : créer un environnement de travail en utilisant une bande adhérente et arrimer temporairement le matériel sur la bande.             <ol style="list-style-type: none"> <li>a. Préparer le ciment de scellement (pour plus d'informations sur ce produit, se référer à la partie « utilisation du ciment dentaire »). Retirer le ciment de son emballage. Retirer le capuchon. Appuyer sur le piston pour déposer une petite quantité de ciment sur une compresse 4"x4" permettant de joindre les chambres de la seringue. Essuyer le ciment résiduel de la seringue. Aligner les encoches en forme de « v » de la seringue et celles de l'embout. Emboîter l'embout sur la seringue.</li> </ol> </li> <li>3. Remplacer la couronne dentaire. Mettre les gants en nitrile.             <ol style="list-style-type: none"> <li>a. Préparer la couronne : enlever le ciment résiduel de la couronne et de la dent en utilisant la spatule à bouche. Vérifier l'ajustement de la couronne en la plaçant sur la dent et en faisant mordre le sujet. Retirer la couronne et la sécher avec une compresse 4"x4". Stocker temporairement la couronne dans la</li> </ol> </li> </ol>	



compresse.

- b. Replacer la couronne. Enduire la surface de la couronne qui va entrer en contact avec la dent avec du ciment. Placer la couronne sur la dent en s'assurant de la bonne orientation. Placer le coton-tige sur la couronne et faire mordre doucement le patient dessus pendant 3 à 5 secondes pour asseoir complètement la couronne. Enlever le coton-tige puis faire mordre le sujet une seconde fois pour déterminer si la couronne est correctement placée.

- c. Confirmer la position :

Si la couronne est bien placée : placer le coton-tige de nouveau sur la couronne et faire mordre le sujet avec une pression modérée pendant 2 à 3 minutes.

Si la couronne n'est pas complètement enfoncée : la retirer délicatement avec le dépose-couronne en faisant levier sur les marges. Répéter les étapes 3.a à 3.c.

Nettoyer les excédents de ciment à l'aide d'une sonde dentaire et du fil dentaire.

**NOTE** : Il est important de séparer les données de chaque individu en créant des dossiers distincts étiquetés avec nom d'équipe, le jour et l'heure.

4. Faire une photo de la couronne rescellée. Envoyer la photo au *flight surgeon*. Si nécessaire se référer à la section « imagerie médicale ».

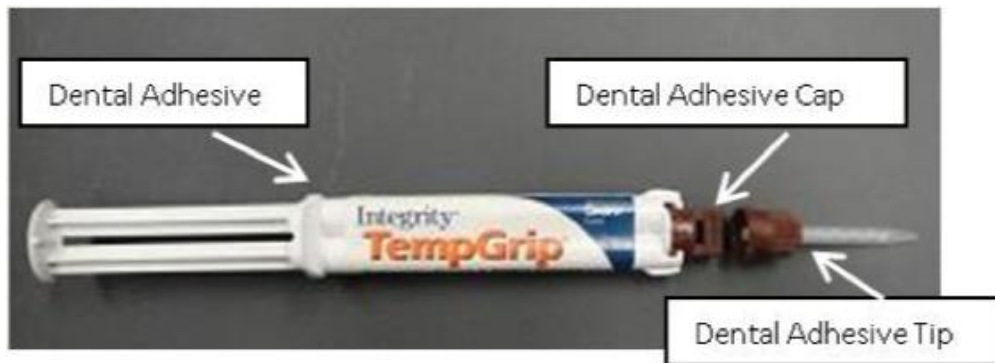

Figure 17 : Ciment temporaire disponible à bord de l'ISS (source : NASA, 2015)

Exemple de procédure lors de mission d'exploration de longue durée (Häuplik-Meusburger 2016) :

Un spationaute chute lors d'une mission martienne ce qui entraîne la perte d'une couronne dentaire. Un coéquipier procède à un contrôle médical et un examen intra-oral dans le "centre médical" de la base dans le but d'établir un diagnostic. Il effectue un balayage intra-oral 3D des dents et tissus environnants avec un scanner. Le scanner intra-oral du test est un GS AADVA IOS TM avec une pièce-à-main à mouvement libre avec optique intégrée, protection anti-secousse et image en temps réel de haute qualité. Les données 3D sont envoyées sur Terre.

L'équipe de soutien au sol analyse les données reçues et peut concevoir une attelle, une couronne, ou une prothèse dentaire en modèle virtuel 3D. Elle renvoie les données vers la base Martienne, où l'équipage peut imprimer via une imprimante 3D la prothèse à partir de céramique, résine ou autres matériaux. Ils possèdent également de quoi fraiser pour ajuster la prothèse. Ainsi, dans notre cas, la couronne est fabriquée, puis scellée à l'aide d'un ciment et mise en place selon un guide de repositionnement envoyé par la Terre. Le surplus de ciment est éliminé et l'occlusion est réglée.

Des étapes de ce protocole ont pu être testées et améliorées au cours d'une mission de simulation sur Mars en 2015 : AMADEE-15.



Figure 18 : Simulation d'un astronaute utilisant un scanner intra-oral pour scanner la zone buccale affectée (source : Häuplik-Meusburger 2016)

#### 6.4.2.3. Traitement de la pulpe exposée (NASA, 2015)

Il ne faut pas placer de matériau d'obturation temporaire sur la pulpe exposée (NASA, 2001a). Il ne faut pas recouvrir la pulpe au risque de voir apparaître un œdème du visage et d'importantes douleurs. Il faut laisser la cavité ouverte et la maintenir au propre. Au préalable il faut retirer autant de tissu pulpaire que possible (Barratt et Pool, 2008).

Après cet acte il faudra surveiller quotidiennement si un gonflement du visage apparaît. Si c'est le cas, des antibiotiques seront nécessaires pour limiter la diffusion de l'infection, et si la mission dure encore relativement longtemps, l'avulsion de la dent est à envisager en vol. Sinon le traitement radiculaire sera fait sur Terre (Barratt et Pool, 2008).

Tableau 24 : Prise en charge d'une fracture dentaire avec exposition pulpaire selon le *medical check-list* (source : NASA, 2015)

<b>TRAITEMENT DE LA PULPE EXPOSEE</b>
<p><b>OBJECTIF :</b> Traiter une dent fracturée avec exposition pulpaire.</p> <p><b>MATERIELS :</b></p> <ul style="list-style-type: none"> <li>• Sac poubelle zippé 12"x12" ;</li> <li>• Pack de médicaments de commodité (blanc) : ibuprofène (motrin®) ;</li> <li>• Pack de fournitures médicales (vert) : compresses de 4"x4" et gants en nitriles (trouver la taille appropriée) ;</li> <li>• Pack de médication per os (pourpre) : hydrocodone et paracétamol (vicodin® HP)</li> <li>• Pack de médication topiques et injectables (brun) : eugenol</li> <li>• Appareil photo</li> </ul>
<ol style="list-style-type: none"> <li>1. Prendre une photo pour documenter les dents fracturées. Pour voir les images des références anatomiques, se référer à la partie « anatomie buccale ». Envoyer les photos au <i>flight surgeon</i>. Si nécessaire se référer à la section « imagerie médicale ».</li> <li>2. Prendre 2 comprimés d'ibuprofène (motrin®) de 400 mg et 1 comprimé de vicodin® HP (10 mg/300 mg) pour contrôler la douleur. Si nécessaire se référer à la partie « traitement de la douleur ». Consulter le <i>flight surgeon</i> pour connaître le type d'anesthésie à effectuer. Et faire l'anesthésie dentaire (voir partie « procédure d'anesthésie »).</li> <li>3. Traiter la dent avec l'eugénol.</li> </ol>
<p><b>ATTENTION :</b> Minimiser le contact entre l'eugénol et la peau ou la gencive pour éviter une lésion des tissus.</p> <ol style="list-style-type: none"> <li>a. Mettre les gants en nitrile. Humidifier une petite portion de la compresse avec l'eugénol. Presser l'excès d'eugénol avec un deuxième morceau de compresse.</li> <li>b. Placer la portion humide de la compresse sur la pulpe exposée. Demander au sujet de tenir la compresse avec les dents pendant 1 à 2 minutes.</li> <li>c. Le placement supplémentaire d'eugénol si les douleurs reviennent ne devrait pas nécessiter d'anesthésie locale supplémentaire.</li> </ol> <ol style="list-style-type: none"> <li>4. Eviter de mastiquer du côté de la dent fracturée et vérifiez régulièrement la vacuité de la cavité, les aliments sont à maintenir en dehors de celle-ci.</li> </ol>

#### 6.4.2.4. Technique d'anesthésie (NASA, 2015)

Tableau 25 : Procédures d'anesthésie selon le *medical check-list* (source : NASA, 2015)

<b>TECHNIQUE D'ANESTHESIE</b>
<p><b>OBJECTIF :</b> Savoir anesthésier avant une procédure dentaire.</p> <p><b>MATÉRIEL :</b></p> <ul style="list-style-type: none"> <li>• Lampe frontale LED ;</li> <li>• Pack de fournitures médicales (vert) : compresses 4"x4", ruban adhésif médical, aiguille de 25G, gants en nitriles (choisir la taille adéquate) et seringue de 10 mL ;</li> <li>• Pack de traitement mineur (rose) : container à objet piquant-coupant-tranchant (PCT) ;</li> <li>• Pack de médicaments topiques et injectables (brun) : coton-tiges de benzocaïne et lidocaïne (xylocaïne).</li> </ul>
<ol style="list-style-type: none"> <li>1. Préparer un espace de travail : créer un espace de travail en utilisant une bande adhérente pour disposer temporairement les outils sur la bande et utiliser sac zippé pour le rangement des déchets pendant la procédure ;</li> <li>2. Placer un écouvillon imbibé d'anesthésique topique benzocaïne au niveau du point d'injection. Laisser en place pendant 5 à 10 min avant l'injection ;</li> </ol>

3. Configurer la seringue pour l'injection dentaire.

**NOTE :** Une seringue standard de 10 mL sera modifiée pour permettre de réaliser une aspiration. Cette dernière permet à l'opérateur de s'assurer que l'aiguille ne se trouve pas dans un vaisseau sanguin.

- a. Détacher une bande de 20 cm du ruban adhésif médical. Tourner la bande sur elle-même en son milieu. Retirer le piston de la seringue. Appliquer les extrémités du ruban sur le piston (figure 19).
  - b. Prélever 10 mL de lidocaïne (xylocaïne) dans une seringue de 10 mL (si nécessaire, se référer à « injection et intra-veineux (IV) – établissement d'un médicament à partir d'un flacon »).
4. Préparer le patient. Mettre les gants en nitrile et la lampe frontale LED pour une lumière adéquate. Placer la compresse de 4"x4" entre la gencive et la dent pour faciliter la visualisation du site d'injection.

Sélectionner son point d'injection :

<b>TECHNIQUE D'INJECTION SUPERIEURE :</b>	<b>TECHNIQUE D'INJECTION A LA MANDIBULE :<sup>a</sup></b>
<p>a. Visser l'aiguille de 25G sur la seringue de 10 mL. Enlever le capuchon de l'aiguille et le poser temporairement sur l'espace de travail. Placer l'aiguille au niveau du tissu muco-gingival mobile (en fond de vestibule) au dessus du tissu gingival fixe (figure 20).</p> <p>b. Insérer l'aiguille et la diriger vers la racine de la dent à anesthésier.</p>	<p>a. Visser l'aiguille de 25G sur la seringue de 10 mL. Enlever le capuchon de l'aiguille et le poser temporairement sur l'espace de travail. Placer le pouce au niveau de la portion la plus profonde de l'encoche coronoïde (figure 21)</p> <p>b. Insérer l'aiguille juste devant la jonction entre la joue et la gorge qui monte verticalement vers le maxillaire.</p> <p><b>NOTE :</b> Le corps de la seringue est placé en regard des dents 3 et 4 du côté opposé à l'injection.</p> <p>c. Insérer l'aiguille jusqu'au contact osseux (seuls 5 à 10 mm de l'aiguille restent visibles).</p> <p>d. Si l'os n'est pas en contact, retirer légèrement l'aiguille, et la repositionner avec le corps de la seringue en regard des dents 4 et 5.</p> <p>e. Si l'os est en contact et que plus de 5 à 10 mm de l'aiguille sont exposés, repositionner l'aiguille avec le corps de la seringue en regard des dents 2 et 3.</p>
<p><b>ATTENTION :</b> Tirer légèrement le piston pour vérifier si présence de sang. Si présence de sang, repositionner l'aiguille et revérifier.</p>	<p><b>ATTENTON :</b> Tirer légèrement le piston avant pour vérifier le retour de sang. Si présence de sang, repositionner l'aiguille et revérifier.</p>
<p>c. Injecter 2 à 3 mL de lidocaïne (xylocaïne) directement au niveau de la racine de la dent.</p> <p>d. Retirer l'aiguille, la recapuchonner à une seule main, et la poser temporaire sur l'espace de travail.</p> <p>e. Attendre 5 min. La douleur devrait s'atténuer. Si la douleur persiste, recommencer l'injection comme décrite.</p>	<p>f. Injecter 2 à 3 mL de lidocaïne (xylocaïne)</p> <p>g. Retirer l'aiguille, la recapuchonner à une seule main, et la poser temporairement sur l'espace de travail.</p> <p>h. Attendre 5 min. La douleur devrait s'atténuer. Si la douleur persite, recommencer l'injection comme décrite.</p>
<p>5. Placer le matériel usagé, les gants contaminés et les emballages dans le sac poubelle zippé et le jeter.</p>	

<sup>a</sup> L'os mandibulaire étant plus dense que l'os maxillaire, une anesthésie de bloc est dans ce cas nécessaire. Une section entière du nerf mandibulaire et parfois du nerf lingual sont anesthésiées (Barratt et Pool, 2008).

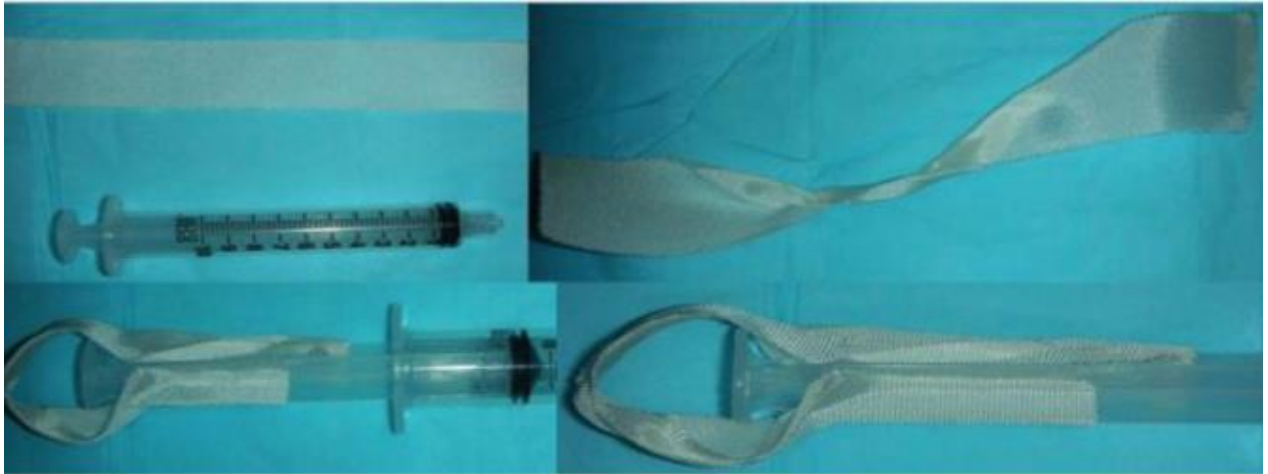


Figure 19 : Modifications apportées à la seringue pour pouvoir réaliser une aspiration (source : NASA, 2015)

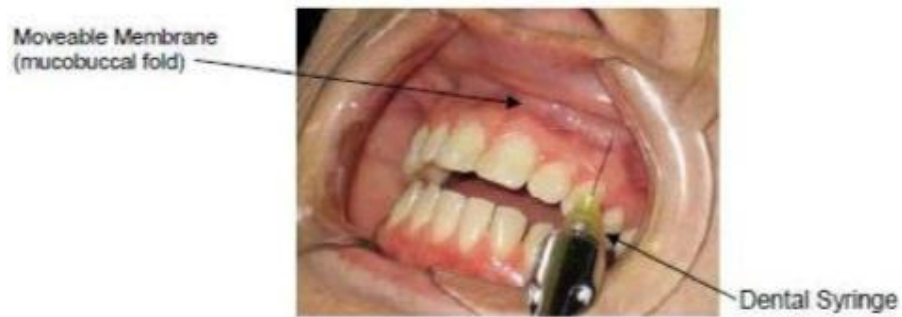

Figure 20 : Technique d'injection d'anesthésie pour le maxillaire du *medical check-list* (source : NASA, 2015)

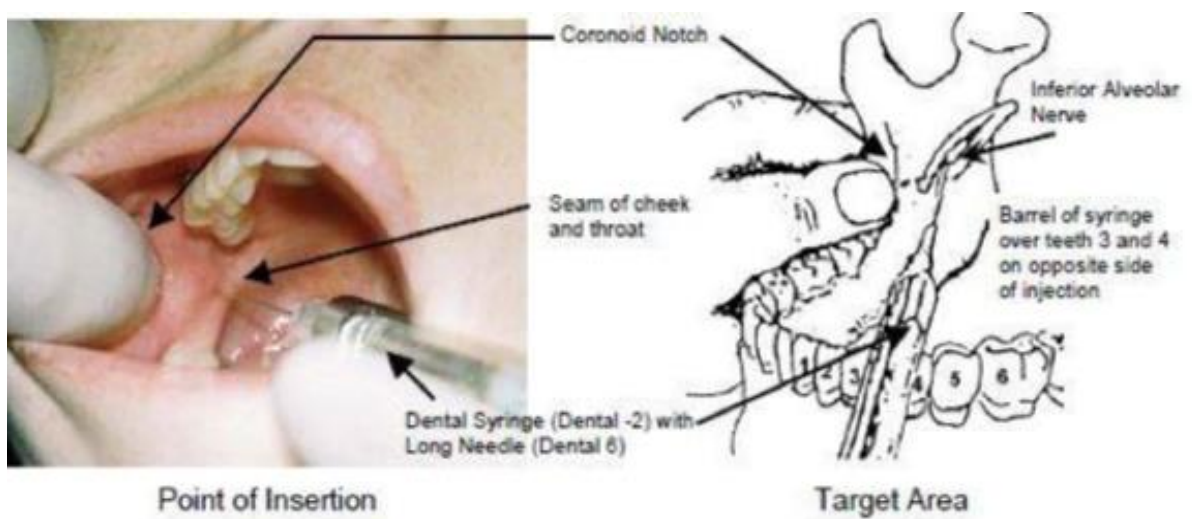


Figure 21 : Technique d'injection d'anesthésie pour la mandibule du *medical check-list* (source : NASA, 2015)

#### 6.4.2.5. Obturation temporaire (NASA, 2015)

Tableau 26 : Protocole de mise en place d'une obturation temporaire selon le *medical check-list* (source : NASA, 2015)

<b>OBTURATION TEMPORAIRE</b>
<b>OBJECTIF :</b> Remédier à une perte d'obturation dentaire.
<b>MATÉRIEL :</b> <ul style="list-style-type: none"> <li>• Pack de fournitures médicales (vert): compresses 4"x4" et gants en nitriles (choisir la taille adéquate) ;</li> <li>• Pack de médication topique et injectable (brun) : matériau d'obturation temporaire ;</li> <li>• Pack de traitement mineur (rose) : kit dentaire.</li> <li>• Appareil photo</li> </ul>
<p>5. Prendre une photo permettant de documenter les obturations dentaires défailantes. Pour visualiser des images de références de la cavité buccale et des dents, se référer à la partie « anatomie buccale ». Si nécessaire se référer à la partie « imagerie médicale ».</p> <p>6. Remplacer l'obturation dentaire :</p> <p>a. Mettre les gants en nitrile (prendre la taille appropriée). Inspecter la dent à la recherche de débris et enlever tous les débris trouvés. Le sujet peut se brosser les dents pour aider à la suppression des débris.</p> <p>b. Mise en place de la restauration temporaire sur la cavité : presser le tube de matériau temporaire sur le doigt et le faire rouler jusqu'à former une petite boule.</p> <p>c. Placer le matériau d'obturation temporaire dans la cavité dentaire et reformer doucement l'anatomie dentaire. Essuyer l'excès avec une compresse de 4"x4". Demander au sujet de mordre fermement sur l'obturation pendant 2 min, ceci permet au matériau de se modeler aux surfaces dentaires antagonistes et de durcir. Ajuster l'obturation en retirant ou lissant le matériau avec la compresse et la spatule à bouche. L'obturation permettra de retrouver l'occlusion habituelle en 5 min. Le sujet doit attendre une heure avant de boire. Limiter la consommation d'aliments solides et durs du côté de l'obturation les 12 à 24 premières heures durant lesquelles le matériau durcit.</p>
<b>NOTE :</b> Il est important de séparer les données de chaque individu en créant des dossiers distincts étiquetés avec nom d'équipe, le jour et l'heure.
7. Prendre une photo après la mise en place de l'obturation pour documenter l'obturation dentaire temporaire. Pour visualiser des images anatomiques de référence de la cavité buccale et des dents, se reporter à la section « anatomie buccale ». Envoyer les photos au <i>flight surgeon</i> au sol. Si nécessaire se référer à la section « imagerie médicale ».

Lors d'une lésion carieuse provoquant une pulpite réversible, la mise en place d'un pansement temporaire à l'oxyde de zinc-eugénol préviendrait l'apparition d'une barodontalgie (Garg et Saini, 2016).

Dans le « *principles of clinical medicin for space flight* », le Dr Hodapp décrit trois stades de lésions carieuses dans l'espace qui ne prennent pas en compte la localisation de la carie mais seulement les tissus atteints et les symptômes : la carie légère, modérée et avancée. Ce protocole s'appliquera aux caries légères (atteinte strictement amélaire ou amélo-dentinaire débutante avec parfois fracture de l'émail) et modérées (asymptomatiques ou peuvent présenter des symptômes de pulpite réversible).

Dans ce dernier cas, il faudra bien vérifier avec la sonde qu'il n'y a pas de communication avec la chambre pulpaire (Barratt et Pool, 2008).

#### 6.4.2.6. Avulsion dentaire (NASA, 2001b)

Tableau 27 : Protocole d'avulsion dentaire selon le *medical check-list* (source : NASA, 2001b)

<b>AVULSION DENTAIRE</b>
<p><b>NOTE :</b> L'avulsion doit être effectuée uniquement en dernier recours<sup>b</sup>, en cas de douleurs intense ou d'infection, et lorsque le temps restant est trop long pour tenter de contrôler en toute sécurité l'infection avec des antibiotiques seulement. En effet, un traitement antibiotique ne guérira pas une infection dentaire et des soins plus complets sont toujours nécessaires. L'avulsion doit être effectuée lorsque toutes les autres options de traitement sont épuisées et après avoir contacté le chirurgien de vol.</p>
<ol style="list-style-type: none"> <li>1. Sortir le matériel du pack dentaire :               <ol style="list-style-type: none"> <li>a. Elévateurs 301 ou 34S ;</li> <li>b. Compresses ;</li> <li>c. Sortir un des 3 daviers selon la dent (151AS pour incisives, cuspidées et bicuspidées, 17 pour molaires inférieures et 10S pour molaires supérieures).</li> </ol> </li> <li>2. Anesthésier la zone de la dent à extraire (voir <b>TECHNIQUE D'ANESTHESIE</b>)</li> </ol>
<p><b>NOTE :</b> Pour une dent maxillaire, il sera nécessaire d'injecter de la xylocaïne dans le tissu gingival au palais en regard de la dent à extraire en plus de la xylocaïne injectée lors de l'anesthésie classique vue précédemment. Pour une dent mandibulaire, il sera nécessaire d'injecter de la xylocaïne dans le tissu gingival du côté de la joue de la dent à extraire en plus de la xylocaïne injectée lors de l'anesthésie classique vue précédemment.</p>
<p><b>ATTENTION :</b> Toutes les extractions nécessitent des forces légères à modérées. Ne pas forcer lors d'une avulsion. Le risque est la fracture dentaire ou osseuse.<sup>c</sup></p>
<ol style="list-style-type: none"> <li>3. Placer correctement le davier sur la dent à extraire le plus proche de la racine possible et exercer une force modérée. Utiliser l'autre main pour tenir de chaque côté le tissu gingival de la dent à extraire (s'il s'agit d'une dent maxillaire) ou pour empêcher la mâchoire inférieure de bouger (s'il s'agit d'une dent inférieure).</li> <li>4. Exercer des forces de rotation légères à modérées pendant 30 secondes dans les deux directions. Continuer ce mouvement jusqu'à ce que la dent « lâche prise » et sorte d'elle-même.</li> <li>5. Si après plusieurs minutes la dent n'est toujours pas mobile, passer à l'étape 6.</li> <li>6. Du côté de la joue, placer le petit élévateur 301 entre la dent à extraire et la dent adjacente en plaçant la partie creuse de l'élévateur contre la dent à extraire. Appliquer une force de rotation modérée sur l'élévateur (comme si c'était un tournevis) pour faire levier sur la dent et la maintenir pendant 60 secondes Recommencer à appliquer cette force de manière séquentielle sur les côtés avant et arrière de la dent. Une fois que la dent est légèrement surélevée, répétez l'opération avec l'élévateur 34S si un espace adéquat le permet.</li> <li>7. Utiliser le davier approprié comme lors des étapes 3 et 4.</li> <li>8. Lorsque la dent a été extraite, mettre en place une compresse pliée sur le trou saignant jusqu'à ce que le saignement cesse.</li> <li>9. Jetez la compresse imbibée de sang dans le sac poubelle zippé. Coller l'étiquette de déchet biologique et jeter dans le sac zippé de déchets biologiques à risque de contamination.</li> </ol>

**INSTRUCTIONS POST-OPERATOIRES :**

- a. Contrôler le saignement en appliquant une ou plusieurs compresses avec une pression sur l'alvéole.
- b. Après 20 min, retirer la ou les compresses et vérifier que l'alvéole ne saigne pas. Sinon recommencer la pression de la compresse pendant 20 min.
- c. Attendre le lendemain pour se brosser les dents.
- d. Manger des aliments mous pendant 3 jours et rincer à l'eau salée tiède 3 fois par jour (peut être effectué avec tablette d'eau salée et de l'eau).
- e. Ne pas cracher et ne pas utiliser de paille pendant 3 à 4 jours.

<sup>b</sup> En effet, les risques de complication ne sont pas à négliger : fracture de l'apex, CBS, fracture alvéolaire, alvéolite, infection (Barratt et Pool, 2008) ...

<sup>c</sup> Cet acte doit être effectué avec patience et douceur. Une force trop brutale pourrait entraîner une fracture de la dent ou de l'os. C'est l'action soutenue ou répéter des mouvements qui vont étirer les fibres desmodontales et permettre à la dent de « lâcher prise » (Barratt et Pool, 2008).

#### 6.4.2.7. Douleurs dentaires (NASA, 2015)

Tableau 28 : Prise en charge d'une douleur dentaire selon le *medical check-list* (source : NASA, 2015)

<b>DOULEURS DENTAIRES</b>
<b>OBJECTIF</b> : Traiter la douleur dentaire.
<b>MATÉRIEL</b> :
<ul style="list-style-type: none"><li>• Pack de médicament de commodité (blanc) : ibuprofène (motrin®) ;</li><li>• Pack de médicaments per os (pourpre) : hydrocodone et paracétamol (vicodin® HP).</li></ul>
1. Traiter la douleur. Prendre 2 comprimés d'ibuprofène (motrin®) de 400 mg et 1 comprimé de vicodine® HP (10 mg/300 mg) pour le contrôle de la douleur. Si nécessaire se référer à la partie « traiter la douleur ». Si la douleur est intense et qu'un soulagement immédiat est nécessaire : effectuer une anesthésie dentaire (voir « procédure d'anesthésie »).



#### 6.4.2.8. Infection - Abscès dentaire (NASA, 2001b)

Tableau 29 : Prise en charge d'un abcès dentaire selon le *medical check-list* (source : NASA, 2001b)

<b>INFECTION - ABCES DENTAIRE</b>	
<b>SIGNES ET SYMPTÔMES :</b>	<ul style="list-style-type: none"> <li>- Œdème ;</li> <li>- Fièvre ;</li> <li>- Ganglions lymphatiques sensibles et gonflés sous la mandibule ;</li> <li>- Rougeurs ou écoulement de pus autour de la dent concernée ;<sup>d</sup></li> <li>- Douleurs sourdes de toute la région ;</li> <li>- On peut avoir une douleur sourde à la mastication (douleur non vive, ou lancinante) ;</li> <li>- Habituellement aucune sensibilité au chaud ou au froid (les molaires peuvent avoir des sensibilités au froid ou au chaud).</li> </ul>
<b>TRAITEMENTS :</b>	
<p><b>1. ANTIBIOTIQUES :</b></p> <p>Les antibiotiques ne sont pas toujours indiqués. Le chirurgien et dentiste de vol fera les recommandations en terme de médication.</p> <ul style="list-style-type: none"> <li>• <u>Amoxicilline</u> : 1 comprimé toutes les 8 heures.</li> </ul> <p><b>ATTENTION :</b> ne pas utiliser si antécédents d'allergie aux pénicillines ou céphalosporines. Possibles effets secondaires : nausées, diarrhées, rougeurs.</p> <ul style="list-style-type: none"> <li>• <u>Ampioks®</u> (ampiciline/oxacilline) 2 capsules 4 à 6 fois par jour pendant 7 jours.</li> </ul> <p><b>ATTENTION :</b> ne pas utiliser si antécédents d'allergie à la pénicilline. Possible effets secondaires : nausées, vomissements, diarrhées.</p> <p><i>Dans les cas d'allergie à la Pénicilline :</i></p> <ul style="list-style-type: none"> <li>• <u>Zithromax®</u> (azithromycine) 2 comprimés le premier jour puis 1 comprimé par jour pendant 4 jours. Prendre 1h ou 2h après le repas.</li> </ul> <p>Possibles effets secondaires : diarrhées, Nausées, douleurs abdominales, vomissements.</p>	<p><b>2. SOULAGEMENT DE LA DOULEUR :</b> douleur légère à modérée</p> <p>1. Ascriptine® (aspirine tamponnée), motrin®, voltaren® et arthrotec® sont des agents anti-inflammatoires et analgésiques. Aux doses recommandées ici ils sont presque équivalents dans le soulagement de la douleur. Ils peuvent causer de légers maux d'estomac et doivent être évités en cas d'allergie à l'aspirine. Arthrotec® est une combinaison d'agents anti-inflammatoires et d'agents de protection de l'estomac, ce qui diminue le risque de douleurs et d'érosion de l'estomac ; il sera utilisé si les autres agents ne peuvent pas être tolérés. La sélection du médicament et le dosage sont basés sur l'expérience de l'équipage.</p> <p>2. Tylenol® et analgin® sont des analgésiques; analgin® a des effets anti-inflammatoires minimes et tylenol® n'en a aucun. Ils ne causent pas de maux d'estomac et fonctionnent presque aussi bien pour les douleurs générales que les agents anti-inflammatoires. La sélection est basée sur les préférences et l'expérience.</p> <p><u>Aspirine</u> (antalgique et anti-inflammatoire). 2 comprimés toutes les 4 à 6 heures si besoin.</p> <p><b>ATTENTION :</b> Ne pas utiliser en cas d'asthme, d'antécédent d'allergie à l'aspirine, de problèmes gastro-intestinaux ou sanguins. Possibles effets secondaires : douleurs d'estomac, sifflements dans les oreilles.</p>

<sup>d</sup> au niveau de l'apex généralement (Barrat et Pool, 2008).

Tableau 30 : Antibiotiques en cas d'infection dentaire selon le *medical check-list* (source : NASA, 2001b)

<b>Médicament</b>	<b>Posologie</b>	<b>Classe</b>	<b>Effets secondaires</b>
Amoxicilline 500 mg	1 cp toutes les 8 heures	Antibiotique	Nausées Diarrhées Rash
Azithromycine 250 mg	2 comprimés le 1 <sup>er</sup> jour puis un cp par jour pendant 4 jours	Antibiotique	Diarrhées Nausées Douleurs abdominales Vomissements

Un abcès peut apparaître à la suite d'une parodontite apicale aiguë (PAA) non traitée. Il se caractérise par une infection suppurée du tissu périapicale de la dent nécrosée. La dent sera douloureuse à la percussion et peut même être mobile. Les symptômes sont décrits ci-dessous (Barrat et Pool, 2008).

Traitement :

Là encore, le *medical check-list* décrit un traitement uniquement médicamenteux.

Cependant :

- Si la mission est encore longue, les antibiotiques risquent de ne pas être suffisants pour circonscrire l'infection, il sera peut-être nécessaire d'extraire la dent concernée (voir protocoles d'avulsion tableau 27) ;
- Si le reste de la mission dure moins d'un mois, le traitement chirurgical pourra être fait sur Terre et consistera en un traitement endodontique.

#### 6.4.2.9. Pulpite (NASA, 2001b)

Tableau 31 : Protocole à suivre en cas de pulpite selon le *medical check-list* (source : NASA, 2001b)

<b>PULPITE</b>	
<b>SIGNES ET SYMPTÔMES :</b>	<p>Douleurs au chaud et au froid. Possible douleurs à la pression. Douleurs spontanées même sans provocation.</p>
<b>TRAITEMENT :</b>	<p><b>SOULAGEMENT DE LA DOULEUR :</b> douleurs légères à modérées.</p> <p>1. Aspirine et motrin® (ibuprofène), voltaren® et arthrotec® sont des agents anti-inflammatoires et analgésiques et aux doses recommandées ici, ils sont quasiment équivalents dans le soulagement de la douleur. Ils peuvent causer de légers maux d'estomac et doivent être évités en cas d'allergie à l'aspirine. Arthrotec® est une combinaison d'un agent anti-inflammatoire et d'un agent de protection de l'estomac, ce qui diminue le risque de douleurs et d'érosion de l'estomac ; il sera utilisé si les autres agents ne peuvent pas être tolérés. La sélection du médicament et le dosage sont basés sur l'expérience de l'équipage.</p> <p>2. Tylenol® (paracétamol) et analgin® sont des analgésiques non opioïdes. Analgin® (russe) a des effets anti-inflammatoires minimes et tylenol® n'en a aucun. Ils ne causent pas de maux d'estomac et fonctionnent presque aussi bien pour les douleurs générales que les agents anti-inflammatoires. La sélection est basée sur les préférences et l'expérience.</p> <p>Aspirine 325 mg, 2 comprimés toutes les 4 à 6 heures selon la douleur. <b>ATTENTION :</b> Ne pas utiliser en cas d'asthme, d'antécédents d'allergie à l'aspirine, de problèmes gastro-intestinaux ou sanguins. Possibles effets secondaires : douleurs d'estomac, sifflements dans les oreilles.</p>

Tableau 32 : Médications indiquées lors de douleurs dentaires légères à modérées selon le *medical check-list* (source : NASA, 2001a)

<b>Médicament</b>	<b>Posologie</b>	<b>Classe</b>	<b>Effets secondaires</b>
Ibuprofène 400 mg (Motrin®)	1 cp toutes les 6 heures si besoin, à prendre avec de la nourriture et des boissons	Antalgique et anti-inflammatoire	Maux d'estomac Diarrhées
Aspirine 325 mg	2 cp toutes les 4 à 6 heures si besoin	Antalgique et anti-inflammatoire	Maux d'estomac Sifflements dans les oreilles
Paracétamol 325 mg (Tylenol®)	2 cp toutes les 4 à 6 heures si besoin	Antalgique sans Aspirine	Pas d'effets secondaires si respect de la posologie

Ce protocole s'applique lors de caries avancées (symptomatiques, avec présence de douleurs spontanées de pulpite irréversible ou des symptômes de type nécrose pulpaire, cela peut être les deux sur une dent pluriradiculée).

Le *medical check-list* ne fait pas intervenir le cas de nécrose pulpaire mais seulement de pulpite, pour laquelle le traitement est uniquement médicamenteux afin de soulager la douleur. Cependant, si la mission est encore longue, le patient ne pourra endurer un traitement antalgique sur une longue durée, un geste ou une avulsion pourra être nécessaire (en cas de risque de nécrose et d'infection).

Lors du curetage, si la dent est vivante, le protocole à suivre sera la **PULPE EXPOSÉE**. S'il n'y a aucun saignement, la dent est totalement ou partiellement nécrosée. Une nécrose totale nécessiterait sur Terre un traitement endodontique. Les antibiotiques seuls ne sont pas suffisants, car ils ne peuvent pas pénétrer dans la chambre pulpaire. Le risque d'une nécrose pulpaire non traitée est l'apparition d'une infection. Dans l'espace, des antibiotiques peuvent être donnés pour combattre temporairement les bactéries dans le péri-apex ; mais sans geste, l'infection peut se propager une fois les antibiotiques terminés. C'est pourquoi cette pathologie pourrait parfois aboutir à l'avulsion de la dent concernée.

Le Dr Barrat ne fait pas de différence de protocole entre le traitement d'une pulpite et d'une nécrose :

- Anesthésie, éviction carieuse, puis boulette de coton imbibée d'un mélange d'eugénol et d'huile de clou de girofle sur la pulpe exposée (saignement ou non) et laisser le coton en place pour éviter les débris de nourriture (ne pas refermer la cavité au risque de provoquer une infection entraînant œdème et douleur) ;
- Si les douleurs reviennent : refaire la procédure. Surveillance quotidienne pour vérifier si absence d'œdème, sinon mettre immédiatement des antibiotiques. (Cela signifierait que la nécrose a donné lieu à une infection) ;
- Si la mission est encore longue et que l'astronaute ne peut revenir sur Terre, la dent sera à extraire (Barrat et Pool, 2008).

#### 6.4.2.10. Dent fissurée (NASA, 2001b)

Une fêlure dentaire est une perte de continuité de l'émail et parfois de la dentine, sans perte de tissu. Elle peut parfois toucher la racine de la dent. Elle est souvent difficile à détecter, que ce soit en bouche ou à la radiographie. Ce sont généralement les symptômes qui alertent sur cette pathologie (Ameli, 2018).

Tableau 33 : Prise en charge d'une dent fissurée selon le *medical check-list* (source : NASA, 2001b)

<b>FÊLURE DENTAIRE</b>	
<b>SIGNES ET SYMPTÔMES :</b>	<p>Douleur intense et lancinante à la morsure, en particulier lors du relâchement.<sup>e</sup></p> <p>Sensibilité inhabituelle au froid.</p> <p>La fissure peut être visible ou non.</p>
<b>TRAITEMENT :</b>	
<b>1. SOULAGEMENT DE LA DOULEUR</b>	
<p><b>Douleur légère à modérée :</b></p> <p>1. Aspirine et motrin® (ibuprofène), voltaren® et arthrotec® sont des agents anti-inflammatoires et analgésiques et aux doses recommandées ici, ils sont quasiment équivalents dans le soulagement de la douleur.</p> <p>Ils peuvent causer de légers maux d'estomac et doivent être évités en cas d'allergie à l'aspirine. Arthrotec® est une combinaison d'un agent anti-inflammatoire et d'un agent de protection de l'estomac, ce qui diminue le risque de douleurs et d'érosion de l'estomac ; il sera utilisé si les autres agents ne peuvent pas être tolérés. La sélection du médicament et le dosage sont basés sur l'expérience de l'équipage.</p> <p>2. Tylenol® (paracétamol) et analgin® sont des analgésiques non opoïdes, Analgin® (russe) a des effets anti-inflammatoires minimes et tylenol® n'en a aucun. Ils ne causent pas de maux d'estomac et fonctionnent presque aussi bien pour les douleurs générales que les agents anti-inflammatoires. La sélection est basée sur les préférences et l'expérience.</p> <p>Aspirine 325 mg, 2 comprimés toutes les 4 à 6 heures selon la douleur.</p> <p><b>ATTENTION :</b> Ne pas utiliser en cas d'asthme, d'antécédents d'allergie à l'aspirine, de problèmes gastro-intestinaux ou sanguins.</p> <p>Possibles effets secondaires : douleurs d'estomac, sifflements dans les oreilles.</p>	<p><b>Douleur sévère :</b></p> <ul style="list-style-type: none"> <li>• <u>Vicodin®</u> (hydrocodone bitartrate et paracétamol) : antalgique opioïde. C'est un mélange de paracétamol et d'un opioïde faible, pour un effet antalgique puissant. Peut causer des vertiges et des somnolences. 1 à 2 comprimés toutes les 4 à 6 heures si besoin. Possibles effets secondaires : vertiges, somnolence, nausées vomissements, constipation, rétention urinaire.</li> <li>• <u>Xylocaïne®</u> avec épinephrine (ou lidocaïne avec épinephrine) : anesthésie local injectable. Son utilisation doit être coordonnée avec le médecin de vol. Si nécessaire, la vicodin® peut être utilisée en même temps que l'injection d'anesthésique. Se référer à <b><i>l'INJECTION D'ANESTHÉSIE</i></b></li> </ul> <p>NOTE : Les médicaments suivants ne doivent pas être utilisés ensemble car ils entraînent un risque de somnolence important : ambien®, benadryl®, claritin®, compazine®, dilantin®, demerol®, haldol®, morphine®, phenergan®, restoril®, valium®, vicodin®, soma®, grandaxin®, persen®, phenazepam®, phenibut®, radedorm®, relanium®, rudotel®, suprastin®, tavegil®, xanax®.</p>

<p><b>Tylenol®</b> (paracétamol) : antalgique sans aspirine. 2 comprimés toutes les 4 à 6 heures si besoin.</p> <p><b>Analgin®</b> (russe): analgésique non narcotique. 1 comprimé 3 fois par jour. Possibles effets secondaires : défaut de coagulation sanguine dû à la diminution du nombre de plaquettes.</p> <p><b>Ibuprofène</b> : antalgique de palier 2 et anti-inflammatoire. 1 comprimé toutes les 6 heures avec des aliments ou de l'eau si possible.</p> <p><b>ATTENTION</b> : ne pas prendre si allergie à l'aspirine. Possibles effets secondaires : maux d'estomac et diarrhées.</p>	
<b>2. EVITER D'UTILISER LA DENT</b>	
<b>3. CONTACTER LE CHIRURGIEN POUR PLUS D'INFORMATION.</b>	

*° Elle peut être asymptomatique ou très douloureuse à la mastication. Surviennent souvent sur les prémolaires maxillaires (surface mordante en « V » et calage avec cuspides mandibulaires) (Barratt et Pool, 2008).*

Tableau 34 : Médications en cas de douleurs dentaires sévères *medical check-list* (source : NASA, 2001a)

Médicament	Posologie	Classe	Effets secondaires
Eugénol	Voir <b>PULPE EXPOSÉE</b>	Anesthésique	
Hydrocodone + paracétamol (Vicodine®)	1 à 2 comprimés toutes les 4 à 6 heures si besoin	Narcotique oral, Antalgique	Vertiges, somnolence, nausées, vomissements, constipation, rétention urinaire
Lidocaïne avec de l'épinéphrine	Voir <b>INJECTION D'ANESTHÉSIQUE</b>	Anesthésique local injectable	

#### 6.4.2.11. Expulsion / Luxation dentaire traumatique (NASA, 2015)

L'expulsion traumatique ou luxation totale signifie que le choc a entraîné la perte de la dent laissant derrière elle son alvéole béante. Lors d'une expulsion, il faut toujours essayer de retrouver la dent, pour vérifier qu'elle n'a pas été ingérée ou inhalée (phénomène favorisé par la microgravité) ou n'est pas dans les tissus mous. La réimplantation est trop risquée en vol en raison de l'infection pulpaire qui en résulte, car le traitement endodontique n'est pas réalisable en vol (Barratt et Pool, 2008).

Tableau 35 : Prise en charge d'une expulsion dentaire traumatique selon le *medical check-list* (source : NASA, 2015)

<b>EXPULSION DENTAIRE TRAUMATIQUE</b>
<p><b>OBJECTIF :</b> Arrêter le saignement et contrôler la douleur.</p>
<p><b>MATÉRIEL :</b></p> <ul style="list-style-type: none"> <li>• Pack de médicaments de commodité (blanc) : ibuprofène (motrin®) ;</li> <li>• Pack de fournitures médicales (vert) : compresses de 4"x4" ;</li> <li>• Pack de médication per os (pourpre) : hydrocodone et paracétamol (vicodin® HP) ;</li> <li>• Appareil photo.</li> </ul>
<ol style="list-style-type: none"> <li>2. Contrôler le saignement : appliquer une pression directe sur l'alvéole avec une compresse 4"x4". Maintenir une pression continue jusqu'à ce que le saignement s'arrête.</li> <li>3. Traiter la douleur : prendre 2 comprimés d'ibuprofène (motrin®) de 400 mg et 1 comprimé de vicodin® HP (10 mg/300 mg) pour le contrôle de la douleur. Si nécessaire se référer à la partie « traiter la douleur ». <ul style="list-style-type: none"> <li>Si la douleur est intense et qu'un soulagement immédiat est nécessaire : effectuer une anesthésie dentaire (voir « procédure d'anesthésie »).</li> </ul> </li> <li>4. Placer la dent dans un sac zippé et rangez la temporairement.</li> <li>5. Prendre une photo pour documenter les traumatismes dentaires. Pour visualiser des images anatomiques de référence de la cavité buccale et des dents, se reporter à la section « anatomie buccale ». Envoyer les photos au <i>flight surgeon</i> au sol. Si nécessaire se référer à la section « imagerie médicale ».</li> <li>6. Jeter le sac zippé.</li> </ol>

Le *medical check-list* de 2001 précisait de ne pas se brosser les dents avant le lendemain, de suivre un régime alimentaire avec des aliments mous pendant 3 jours et de rincer à l'eau salée tiède 3 fois par jour, de ne pas cracher et de ne pas utiliser de paille pendant 3 à 4 jours (NASA, 2001b).

#### 6.4.3. Autres protocoles

##### 6.4.3.1. Pathologies péri-apicales (Barratt et Pool, 2008)

La Parodontite apicale aiguë est une inflammation douloureuse locale autour de l'apex d'une dent qui peut être associée à une dent vivante, une dent partiellement nécrosée ou totalement nécrosée.

- Si la dent est nécrosée : le traitement initial se fera avec des antibiotiques. Le risque principal est la formation d'un abcès dentaire (voir ci-dessous). Si le temps restant de vol est de moins d'un mois, le traitement endodontique pourra être fait sur Terre. Sinon, il faudra faire l'avulsion en vol ;
- Si la dent est vivante : le traitement consiste à éliminer cette inflammation des tissus péri-apicaux qui peut provenir d'un traumatisme occlusal en réglant l'occlusion et en meulant légèrement la dent.

#### 6.4.3.2. Autres traumatismes (Barratt et Pool, 2008)

Lors de tout traumatisme, il est important de noter que les tissus mous doivent également être observés afin d'éliminer si nécessaire tout débris.

##### ➤ Luxation / Subluxation dentaire

- Si la dent est seulement légèrement mobile : le traitement consiste en une restriction en aliments mous pendant une semaine ;
- Si l'occlusion est perturbée à la suite du traumatisme : il faudra réaliser une anesthésie puis replacer la dent dans une position plus acceptable pour l'occlusion. Des aliments mous devront être consommés pendant plusieurs semaines. La dent est alors à risque de nécrose et il faudra étroitement surveiller le patient.

##### ➤ Fracture dentaire

Le traitement va dépendre des symptômes ressentis par l'astronaute, du temps restant de mission, et de la position du trait de fracture.

Plusieurs cas de fractures antérieures sont possibles selon la classification de Ellis :

- Fracture de classe I : c'est une fracture qui ne concerne que l'émail de la dent.
  - *Traitement* : elle nécessite seulement un polissage avec une planche d'émeri ;
- Fracture de classe II : elle touche l'émail et la dentine mais la chambre pulpaire n'est pas touchée.
  - *Traitement* : une obturation temporaire peut être réalisée après anesthésie.



- Fracture de classe III : le tissu pulpaire est impliqué avec souvent une fracture grave de la couronne et parfois de la racine. C'est une urgence immédiate car il y a un risque infectieux. Les bactéries peuvent pénétrer par le trait de fracture et entraîner une nécrose puis une infection des tissus péri-apicaux.

- o *Traitement* :

Soit la fracture a formé une vraie scission avec deux moitiés, dans ce cas le traitement est l'extraction, du moins celle du fragment mobile qui gêne le patient.

Si la dent peut être conservée, il faut retirer le maximum de tissu pulpaire que l'on recouvre ensuite d'une boulette de coton humidifié à l'eugenol et huile de clou de girofle (voir protocole pulpe exposée). Le patient devra être étroitement surveillé, si un gonflement apparaît, des antibiotiques sont indiqués.

Si le temps restant de la mission est encore long, l'extraction devra être envisagée afin d'éviter la diffusion de l'infection pouvant entraîner une septicémie.

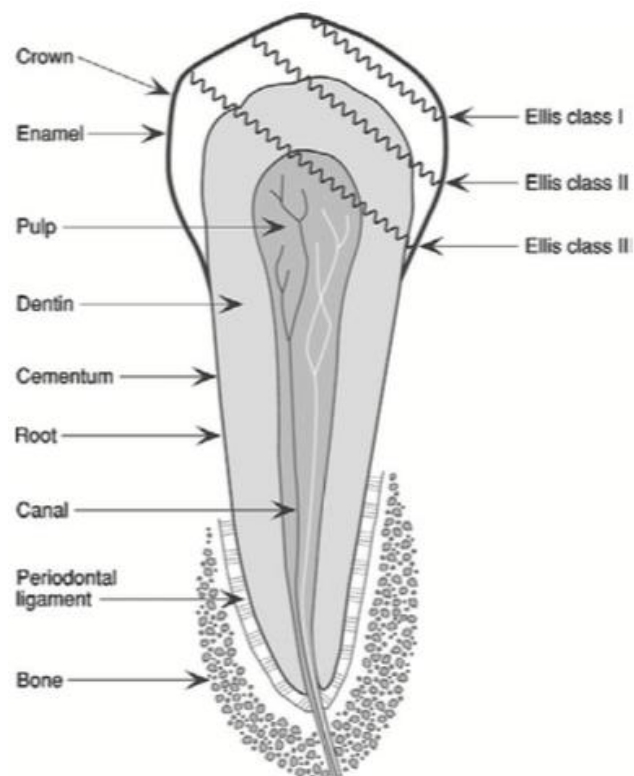


Figure 22 : Schéma représentatif de la classification des fractures dentaires antérieures d'ELLIS (source : Barratt et Pool, 2008).

#### 6.4.3.3. Troubles de l'ATM (Barrat et Pool, 2008)

Le stress peut faire apparaître des troubles auparavant asymptomatiques. Ils se présentent sous différentes formes, d'où leurs diagnostics complexes. Ils doivent être évoqués lors de douleurs dentaires non localisées.

##### ➤ Luxation de l'ATM

Une luxation des articulations temporo-mandibulaire peut se produire lors d'un traumatisme, ou une ouverture excessive de la bouche (bâillement par exemple). La luxation se produit lorsque le condyle mandibulaire dépasse l'éminence articulaire de l'os temporal. La réaction des muscles à un traumatisme est le spasme, et plus la luxation dure dans le temps, plus il est difficile de la réduire en raison du trismus. Parfois un sédatif tel que le diazépam peut être utilisé pour aider au relâchement musculaire.

*Manipulation de réduction* : entourer préalablement ses pouces de compresses pour éviter la morsure. Les pouces sont positionnés sur la crête osseuse adjacente aux molaires ou sur les faces occlusales des molaires s'ils sont protégés et le reste des doigts sont enroulés autour de la face inférieure de la mâchoire. Une pression descendante doit être effectuée sur la mandibule, pendant qu'une force ascendante se fera sur la région antérieure de bouche. Le but est de faire passer le condyle de l'autre côté de l'éminence temporale. En aucun cas la mandibule ne doit être forcée vers l'arrière.

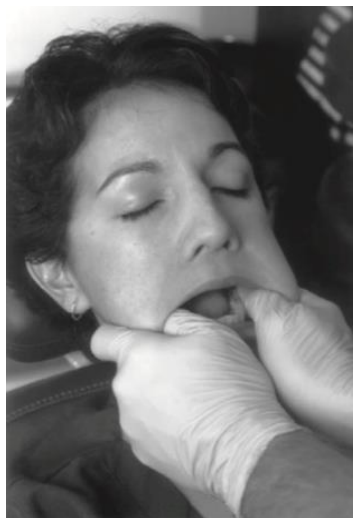

Figure 23 : Réduction d'une luxation de l'ATM (source : Barratt et Pool, 2008).

- Dysfonctionnement de la douleur myofaciale (ou myalgie à point de déclenchement)

C'est la forme la plus courante de syndrome algo-dysfonctionnel de l'appareil manducateur (SADAM). Il pourrait provenir d'un traumatisme, du stress et d'incompatibilité entre l'ATM et l'occlusion dentaire. Les points déclencheurs sont des zones hypersensibles au sein des muscles ou de leurs attaches fibreuses. Le patient ne ressentira souvent que la douleur renvoyée qui l'est souvent vers la cavité buccale, d'où la confusion du diagnostic.

Le traitement consiste en la mise en place de compresses chaudes et froides sur le point de déclenchement pour améliorer la vascularisation du muscle, une alimentation molle et la prise d'anti-inflammatoires non stéroïdiens (AINS) tels que l'aspirine ou l'ibuprofène.

#### 6.4.3.4. Pathologies parodontales

Il a en effet été démontré que l'incidence des pathologies parodontales était plus élevée lors des vols spatiaux (voir « impact sur le parodonte »). Ainsi, on peut voir apparaître une gingivite, une parodontite ou des bourrages alimentaires. L'hygiène buccale du spationaute se doit donc d'être irréprochable (brossage et fil dentaire) en cas d'apparition d'un symptôme parodontal. Dans le cas contraire, il pourrait rencontrer d'importantes douleurs, mobilités dentaires, et difficultés à s'alimenter.

## 6.5. Difficultés rencontrées

### 6.5.1. Sur l'ISS

Le manque de compétence des CMO, le manque de matériel certifié pour les vols spatiaux, et le manque de données fondées sur les preuves en termes de diagnostic et traitement rendent la prise en charge d'évènements dentaires difficile durant la mission (Goyal et coll., 2015).

L'environnement spatial possède quelques avantages tels qu'un positionnement plus « libre » des deux protagonistes pour visualiser toutes les surfaces dentaires, ou encore la localisation plus aisée des hémorragies en raison de

la tension superficielle et de la formation de dômes en fluide (elles ne contaminent pas l'environnement) (Rouyer, 1996 ; Stewart et coll., 2007 ; Bourgeois, 2017).

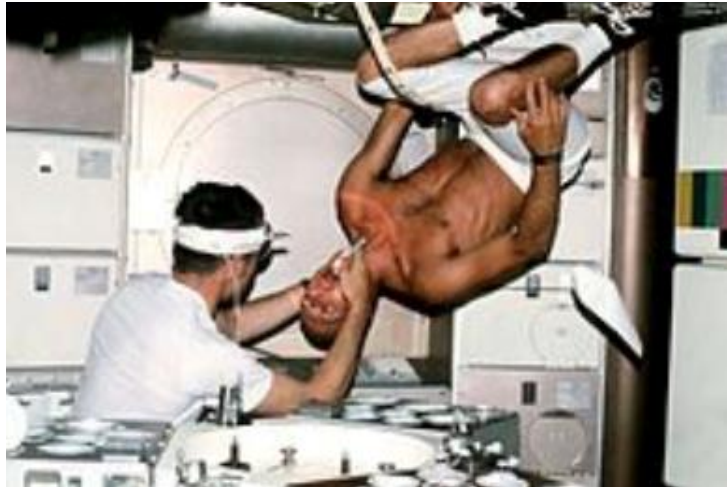

Figure 24 : Examen bucco-dentaire par Pete Conrad sur Joseph Kerwin sur *Skylab 2* (source : Gunepin et coll., 2013)

Cependant, il constitue également de nombreux inconvénients (Rouyer, 1996 ; Bourgeois, 2017) :

- Les fluides tels que salive, sang, ou autres déchets (ex : débris de pansement temporaire) s'échappent au sein de la cabine, une aspiration continue et assez puissante serait nécessaire mais les bénéfices apportés par les tests ne sont pas flagrants. Elle n'est pas disponible sur l'ISS (Bourgeois, 2017) ;
- Il n'y a pas de point d'appui en microgravité. L'opérateur et le patient doivent donc tous deux s'accrocher à l'aide de velcro ou de sangles aux parois de la station, l'un pour pouvoir exercer des forces et l'autre pour rester le plus immobile possible. En effet, le « principe des actions réciproque » de Newton dont l'énoncé est « l'action est toujours égale à la réaction », prend toute son ampleur en microgravité. Par exemple, la simple pression d'une anesthésie éloignerait l'un et l'autre dans des directions opposées (Zimmermann, 2013 ; Gunepin et coll., 2016) ;
- Le risque de déglutition ou d'inhalation d'instruments est accru du fait de l'absence de gravité. Tout ce qui n'est pas retenu est emmené vers la bouche par le simple fait de respirer. Le maintien avec du velcro doit être effectué. Il en est de même avec les déchets de soin qui pourrait être dangereux sans contrôle (Zimmermann, 2013 ; Gunepin et coll., 2016 ; Collins, 2018) ;

- Le nombre de particules atmosphériques dans l'atmosphère de l'ISS est dix fois plus important que dans l'atmosphère terrestre d'un bloc opératoire (Stewart et coll., 2007).

En chirurgie, plusieurs complications sont possibles. Parmi elles, le risque de sinusite après une avulsion si une communication bucco-sinusienne se crée (Goyal et coll., 2015 ; Garg et Saini 2016). Quelques heures après une chirurgie dentaire, si des modifications de pression surviennent, elles peuvent engendrer une perte du caillot sanguin avec saignement intra-oral pouvant aller jusqu'à des problèmes d'élocution (Das et coll., 2017). Il faut donc être précautionneux lors des descentes faites à haute altitude en cas de rapatriement par exemple (Garg et Saini, 2016). Le risque d'emphysème est augmenté également (Das et coll., 2017).

Un œdème lié à une cellulite par exemple pourrait gêner le port d'un casque, comme c'est le cas pour les pilotes d'avions à réaction ou d'hélicoptère (Das et coll., 2017).

#### 6.5.2. Lors de futures missions d'exploration

##### ➤ La distance :

Le rapatriement d'un membre de l'équipage ne sera plus envisageable. Les urgences devront être prises en charge par l'équipage avec l'aide des moyens dont ils disposent (Häuplik-Meusburger, 2016). Il y a eu trois rapatriements à partir de station spatiales russes, pour une prostatite chronique, une septicémie et une dysrythmie cardiaque potentiellement grave non détectée avant le vol (Barratt et Pool, 2008).

Actuellement, la probabilité de rapatriements en orbite basse terrestre est de 1 évènements sur 2,8 années d'occupation spatiale de 6 personnes (Barratt et Pool, 2008). Sur la lune, le rapatriement prendrait de 4 à 7 jours, et depuis Mars, plus de 9 mois (Baisden et coll., 2008 ; Barratt et Pool 2008).

➤ Les délais de communication :

Le délai de communication unidirectionnel avec la Terre sera de 20 à 25 min. Ainsi il faudra attendre 45 min pour obtenir une réponse, empêchant le recours à la télémédecine en temps réel. L'équipage devra être médicalement autonome (Barratt et Pool, 2008 ; Gunepin et coll., 2013 ; Zimmermann, 2013).

Les délais de communication seront trop longs pour permettre d'assurer une télémédecine en temps réel, elle sera donc différée (Gunepin et coll., 2013). La mission martienne enregistrera les données en temps réel avec les systèmes d'instrumentation médicale et de surveillance biomédicale. Ces données seront examinées ultérieurement par les médecins de vol (Barratt et Pool, 2008).

En plus du délai de communication, s'ajoute un souci de débit d'information. Les données envoyées par le rover Curiosity directement à la Terre ont un débit de 500 à 32 000 bits par seconde, soit la moitié d'un modem domestique standard. En revanche, lorsqu'un orbiteur passe au-dessus d'un rover, 250 megabits de donnée peuvent être transmises en 8 minutes à l'orbiteur. Ces même 250 megabits prendraient 20 heures pour être transmises directement sur Terre. Un rover ne peut transmettre directement à la Terre que quelques heures par jour du fait du positionnement et du conflit avec d'autres planètes. Les orbiteurs quant à eux peuvent voir la Terre environ 16 heures par jour et possèdent des antennes plus longues et plus puissantes pouvant envoyer un nombre plus important de données directement à la Terre (NASA, 2019).

Des problèmes de communication peuvent se développer entre l'équipage en mission et les responsables au sol. La latence des communications peut rendre difficile la collaboration (Rai et Kaur, 2012a).

➤ Le maintien des connaissances théoriques et pratiques durant la mission :

Un autre défi majeur est la conservation des connaissances théoriques et pratiques acquises lors de leur formation pendant toute la durée de la mission. Un simulateur permettrait aux astronautes de maintenir leurs performances pour agir en autonomie si nécessaire (Baisden et coll., 2008 ; Collins, 2018). Un des objectifs de l'étude Mars500® était justement de tester des systèmes de formation continue par simulateur (Gunepin et coll., 2016). Des techniques de télésanté pour la formation

continue de l'équipage peuvent être utilisées (Collins, 2018) comme par exemple le visionnage de vidéos d'entraînement que l'équipage peut réviser (Zimmermann, 2013).

Une technologie expérimentale nommée *GuideView* a été développée par le centre spatial Johnson de la NASA et le centre des sciences de la santé de l'Université du Texas à Houston. C'est un système conçu pour aider un équipage non médical à établir des diagnostics et des traitements médicaux au cours de missions spatiales de longue durée. Les directives cliniques sont structurées en étapes, et présentées simultanément sous forme de textes, de sons, de photos, de vidéos ou d'animations. Un déclencheur vocal permet à l'utilisateur d'utiliser ses deux mains sur le patient. Il peut également enregistrer les données médicales de capteurs puis diriger le CMO vers la démarche à suivre. *GuideView* permettrait de réduire les erreurs d'aiguillage et d'améliorer la détection des cas graves ce qui amélioreraient les résultats des soins médicaux. La présentation d'informations cohérentes et connexes entraîne simultanément le renforcement du contenu de chaque flux d'informations (Iyengar et coll., 2008).

➤ Les pertes de capacités :

Une fois sur place, la perte de masse musculaire et osseuse et le déconditionnement cardio-vasculaire peut entraver l'exploration de surface de la planète, or l'objectif est pour l'homme d'explorer en terrain difficile là où s'arrête l'exploration robotique (Barratt et Pool, 2008). Les astronautes pourraient être victimes de troubles de l'équilibre et d'une diminution de la coordination neuromusculaire une fois sur Mars (Rai et Kaur, 2011d ; Rai et Kaur, 2013a). Des experts ont indiqué que la perte de densité osseuse survenant durant le vol aller et retour et sur la surface martienne peut atteindre un tel niveau que les pertes ne pourront pas être entièrement récupérées en raison de modifications architecturales osseuses. Cela ne constituerait pas un obstacle insurmontable de mission sur Mars (Barratt et Pool, 2008). La gravité sur Mars est de 0,38 g (Goyal et coll., 2015). Ainsi, les activités d'exploration du sol martien impliquant le contrôle de systèmes complexes pourraient être retardée à leur arrivée du fait du temps de réadaptation à ce nouvel environnement (Barratt et Pool, 2008). Après l'atterrissage, les compétences de l'équipage peuvent être réduites : perte de dextérité manuelle

(surtout pour la main dominante), de double tâche, de perception de mouvement à des fréquences inférieures à 0,43 Hz, diminution de la capacité de conduite d'un véhicule et somnolence élevée (Moore et coll., 2019).



## 7. ENTRETIEN TÉLÉPHONIQUE AVEC BERNARD COMET

Bernard Comet est médecin et ingénieur (Supaéro – ISAE) consultant au Medes, l'Institut de médecine et physiologie spatiales situé à Toulouse. Il a été médecin des spationautes français dès 1983 au CNES. Il s'est occupé de la dernière sélection d'astronautes pour le compte de l'ESA ainsi que de la formation médicale théorique de ces astronautes. Il a été président du *Medical Board* de l'ESA jusqu'en avril 2019 qui est une commission consultative de l'ESA qui traite des risques médicaux liés aux vols habités spatiaux.

***La rédaction de ma thèse étant presque achevée, j'ai pu lire de nombreux articles sur les effets des vols spatiaux en regard de la cavité orale. Avez-vous déjà constaté une perte de densité minérale osseuse des maxillaires pouvant augmenter le risque de fracture ?***

*Il n'y a pas de perte de densité minérale osseuse au niveau de l'extrémité céphalique, on retrouve localement une surminéralisation. On observe une déminéralisation au niveau du calcaneum, du membre inférieur, de la tête fémorale et de la colonne lombaire. Au niveau des bras, il n'y a pas de modification. Au niveau du crâne par contre, et au-dessus des vertèbres cervicales, il y a une surminéralisation qu'on explique par la disponibilité du calcium circulant. Vous pouvez lire la thèse de Claire Haigneré, fille de l'astronaute Jean-Pierre Haigneré. Un implant dentaire a été posé chez ce dernier avant un vol de 6 mois en 1998. La qualité de l'os et l'ostéo-densitométrie avaient été évaluée. Bien qu'à l'époque, les mesures n'étaient pas aussi précises, aucun retard de minéralisation n'avait été constaté, elle était même plutôt en avance. Je n'ai jamais entendu parler de perte de densité osseuse au niveau du maxillaire. Je suis étonné car des gens parlent même parfois d'une surminéralisation au niveau de la ceinture scapulaire, c'est à dire la clavicule et les omoplates. Il faut laisser un point d'interrogation sur ces affirmations.*

***Des troubles des articulations temporo-mandibulaires (ATM) liés au stress et une incidence de bruxisme important au sein de cette population ?***

*Là aussi je découvre. Je n'ai pas entendu parler de l'augmentation de l'incidence du bruxisme. Je sais qu'il y a des astronautes qui bruxaient avant et après leur mission, et je ne pense pas que pendant le vol cela se soit amélioré. La seule chose qui a été faite au décours d'un alitement prolongé (Bedrest) ici à MEDES est une analyse de l'ATM selon le tonus musculaire en position debout (avant et après) et couchée, mais ils n'ont pas trouvé de différence probante à ma connaissance.*

### **Une diminution de l'ouverture buccale et des mouvements linguaux ?**

*Je découvre à nouveau. Je mettrais un point d'interrogation car souvent dans ce genre d'articles, les gens ont tendance à faire des suppositions une réalité.*

### **Des risques de barotraumatismes dentaires ?**

*Oui c'est réel, c'est pour cela qu'avant un vol et assez régulièrement durant la carrière d'un astronaute, notamment dans les 6 derniers mois avant une mission, les astronautes font une radiographie panoramique dentaire. Si on a un doute sur un soin radiculaire ou sur la qualité d'une obturation on reprend le soin. Maintenant je vois même des astronautes qui ont été implantés qui volent.*

*En vol, du temps des russes, il y a eu des problèmes d'abcès radiculaires, mais la dentisterie de l'Union Soviétique n'était pas aussi rigoureuse à l'époque qu'à l'heure actuelle. Côté américain, ils ont eu uniquement des pertes d'amalgames, deux, qui ont été traités en vol. Une fois, ils ont eu une fracture dentaire lors d'une mission de 6 mois sur ISS, lors du deuxième mois, ils ont hésité car ils ne savaient pas s'il fallait avulser la dent. Ils ont fait venir des gens en centre contrôle qui ont précisé que cela pouvait attendre tant qu'il n'y avait pas de douleur et pas d'infection. L'astronaute est revenu sur Terre avec sa dent fendue qui a rapidement été avulsée. Ce sont les seules données dentaires que je connaisse et dont je sois sûr. Mais côté Russe avant les années 85, je ne sais pas s'ils ont eu d'autres problèmes particuliers.*

### **Des modifications de la flore buccale en faveur de bactéries cariogènes ?**

*Je pense que c'est aussi une hypothèse. On sait qu'elle est modifiée, mais toutes les flores bactériennes sont modifiées. On retrouve une uniformisation à travers l'équipage du microbiote. Je crois que ça touche aussi la flore buccale. Par contre le fait qu'elles soient cariogènes est une notion que je n'ai pas. Ce que je peux vous dire c'est que le film salivaire est beaucoup moins performant du fait du manque de gravité, il n'y a pas de tapissage par le film salivaire des joues internes. C'est pour cela qu'ils ont en permanence une sensation de bouche sèche. Ils prennent très souvent des chewing-gums sans sucre pour atténuer cette sensation désagréable de bouche sèche.*

### **Une augmentation de la virulence de certaines bactéries ?**

*On l'a montré in vitro. On a montré une résurgence de l'herpès virus, on a eu des zonas chez des gens porteurs de l'herpès virus. On en a eu deux en vol. La cause semblerait être la baisse de l'immunité mais cela est encore débattu. En effet, on n'a jamais pu faire la part entre une baisse de l'immunité réelle ou une adaptation de l'immunité à une sollicitation moindre, car les astronautes sont très confinés durant leur vol. On sait qu'ils uniformisent leurs flores rapidement. On sait qu'à chaque arrivée d'un nouvel équipage à bord, ils ont souvent un rhume, une rhinite ou autres*

*infections virales, car visiblement le nouvel équipage ramène de nouveaux virus. On ne sait pas quelle est la part du vol spatial réel, et celle du confinement. Dans les missions en Antarctique on voit aussi cette baisse de l'immunité. Alors est-ce que cela est dû à une adaptation à une non-exposition à une flore extérieure assez variée, ou est-ce une réelle baisse de l'immunité ? Je pense personnellement que c'est un mélange des deux. De nombreuses recherches sur l'immunité ont lieu en ce moment sur l'ISS, et à ce jour il n'a pas été mis en évidence une incidence plus élevée de pathologies durant les vols. Au contraire les astronautes auraient tendance à développer moins d'infections ou d'allergies durant leur vol par rapport à avant et après le vol. Cela reste une question non close. On peut soupçonner les rayonnements qui favorisent une baisse de l'immunité mais à ce jour rien n'a été prouvé. On note aussi une augmentation de cortisol, des épinéphrines, liées au stress, car il y a plus de périodes de stress qu'au sol pour les astronautes mais est-ce que c'est cela qui expliquerait la baisse de l'immunité ? Cela reste toujours une question.*

### **Une diminution du flux salivaire favorisant l'apparition de carie ?**

*Oui, je l'ai toujours entendu dire. Mais je vous avoue que l'incidence des caries est plutôt plus basse durant les vols qu'avant ou après. On prend en charge tous les risques de reprise carieuse et également les doutes sur des images radiculaires. Trois mois avant le vol, ils ont un détartrage sérieux et une application de vernis fluoré (pratique amenée par les russes). Un détartrage est de nouveau effectué dans le mois qui précède leur départ et un vernis fluoré est ré-appliqué. Généralement, c'est très rare qu'il y ait apparition d'une nouvelle carie. Mais je crois que cela est déjà arrivé au retour d'un américain. Ils ont trouvé une ou deux caries. Soit ils ne l'ont pas vu avant le vol, soit elles sont apparues durant le vol.*

### **Ont-ils accès à du fluor à bord de l'ISS?**

*Je crois qu'il a été retiré des kits médicaux mais je ne suis pas sûr. Je n'en ai pas vu dans le dernier kit. Il y a eu du temps de Mir je crois. Dans tous les cas, à tous les astronautes qui ont volé sur Mir, je leur ai interdit d'utiliser du fluor. On n'aime pas trop le fluor car il est en compétition avec le calcium et on ne voudrait pas qu'ils développent une fluorose qui aggraverait la déminéralisation osseuse « primum non nocere » et un principe à respecter aussi en médecine spatiale.*

### **Une augmentation du risque de maladies parodontales ?**

*On surveille cela en faisant très attention à l'état buccal avant et après la mission. Je ne pense pas qu'il y ait augmentation du risque avec ces précautions.*

### ***Une prévalence augmentée des cancers buccaux en microgravité ?***

*Je vous avoue que je ne n'ai jamais rien lu à ce sujet.*

### ***Un temps de cicatrisation des tissus buccaux plus longs en vol ?***

*C'est une hypothèse que j'ai déjà lue. Mais figurez-vous que généralement les cicatrisations vont plus vite en microgravité. On n'a pour l'instant que des exemples de cicatrisations cutanées. Est-ce dû aux conditions circulatoires locales ? On ne sait pas, mais la tendance observée est que les plaies cicatrisent plus vite.*

### ***Une augmentation du stress oxydatif en vol ?***

*Oui c'est une réalité. Mais quels sont les conséquences ? Il faut mettre un point d'interrogation.*

### ***Une augmentation de la prévalence de carie ?***

*Je crois que c'est faux, il y en aurait même plutôt moins qu'avant et après le vol.*

### ***Un risque de fracture dentaire ?***

*Je vous ai cité un cas du côté américain où les consultants ont discuté plusieurs mois pour savoir si on enlevait la dent ou pas durant le vol. L'équipage a un kit d'avulsion dentaire à bord. L'astronaute s'est fendu une dent en essayant de dévisser quelque chose, en se servant de sa bouche comme d'une pince.*

### ***J'ai lu que les aliments sont rendus collants pour éviter la libération de « miettes » qui peuvent favoriser l'apparition de carie ?***

*On a craint qu'en leur laissant, après les repas, une bouche pleine de résidus à base de liant farineux, on allait favoriser les proliférations de caries. C'est pourquoi, on leur a demandé de se brosser les dents après tous les repas, et apparemment ils le font.*

### ***J'ai lu qu'ils avaient tendance à fractionner les prises alimentaires ce qui entraîne une acidité permanente en bouche :***

*Ils ne fractionnent pas tant que ça leur repas. Ils prennent leurs trois repas et parfois un en-cas, mais souvent ils sautent l'en-cas de 16h.*

***J'ai lu qu'il y avait souvent une perte d'appétit et des modifications du goût pendant le vol :***

*Oui, surtout quand on envoie des gens qui ont l'habitude de manger des choses assez pimentées et relevées, ils trouvent que la nourriture est fade à bord de l'ISS. Il y a une perte d'appétit et de fait ils ne finissent jamais leurs rations (rations individuelles pesées pour avoir des apports alimentaires équilibrés) ce qui explique la perte de poids avec aussi la perte des liquides (après la re-répartition liquidienne en vol en particulier ce qu'on appelle le « fluid shift »).*

***Je n'ai trouvé que peu d'articles évoquant la prévention et la prise en charge bucco-dentaire des spationautes lors de vols de longue durée de plus d'un an. L'objectif de la prise en charge pour ces missions sera totalement différent de celui des missions actuelles, du fait des distances importantes qui les séparent de soins définitifs sur Terre, et des délais de communication importants. Ainsi, mes questions portent sur ce type de mission en particulier :***

*Il n'y a pas encore d'études pour les vols de plus d'un an, je vous ai expliqué au-dessus les précautions qu'on prend à l'heure actuelle pour les vols de six mois, qu'on appliquera d'ailleurs pour les vols d'un an et plus.*

*Je pense qu'on fera peut-être monter à bord un système de détartrage à US. On apprendra à un ou deux astronautes à faire un détartrage et ils recevront des applications de vernis fluoré pendant le vol. À l'heure actuelle, il est recommandé de renouveler le nettoyage et l'application de vernis tous les 6 mois. Il est clair que dans le cadre d'une mission qui durerait jusqu'à 2 ans et demi (pour Mars il y a un projet de mission de 958 jours, dont 6 mois à la surface de Mars), je pense qu'à bord il y aura un peu plus d'équipements de soins dentaires et en particulier il y aura une possibilité de poursuivre le détartrage et la prévention. Alors est-ce qu'il y aura des soins ? C'est possible parce que je pense qu'à bord il y aura un médecin qui aura certainement une pratique chirurgicale dont la chirurgie dentaire, mais cela ne sera certainement pas des interventions compliquées.*

***En tant que médecin spatial, quel est votre rôle dans la préparation de missions de longue durée et dans l'élaboration des contre-mesures de santé nécessaires afin de pallier à leurs conséquences ?***

*On a un programme qui est assez figé maintenant : faire un OPT six mois avant le vol pour être sûr qu'il n'y ait aucun doute sur les racines etc...Donc on n'a pas tellement de liberté. Durant le vol, on peut choisir le rythme des contre-mesures, ainsi des exercices physiques, la façon de les faire etc. mais de façon extrêmement restreinte car ce sont des consensus établis avec tous les partenaires de la station internationale, les russes, les américains, les canadiens, les japonais et les européens.*

**Quels vont être les principales difficultés sur le plan de la santé buccale lors de tels voyages ?**

*Il faudra mettre à bord un peu plus d'équipements pour des soins dentaires plus élaborés. Je ne sais pas s'il y aura un OPT à bord. Je ne sais pas si un praticien qui n'est pas chirurgien dentiste se lancerait dans des soins radiculaires. Il y aura des médicaments disponibles : corticoïdes, antibiotiques... qui permettront de passer le cap de la phase aiguë de l'infection. Je crois qu'on se contentera de faire des clichés locaux de la racine car à bord il y aura un appareil à rayons X qui servira aussi pour les fractures en traumatologie. On mettra des appareils compacts avec lesquels on peut faire des clichés d'une plage de 30 par 40 cm que l'on peut aussi réduire. Ce sont des appareils communément appelés : appareils de radiographie « au pied du lit ». Ils sont légers et on peut adapter le rayonnement.*

**J'ai pu lire qu'un grand nombre de précautions étaient prises avant un vol sur l'ISS comme par exemple :**

- **Mise en place d'un fond de cavité lors du traitement de lésions carieuses ;**  
*Je ne le savais pas.*
- **Réalisation de traitements endodontiques les plus parfaits possible;**  
*Oui c'est vrai.*
- **L'absence de maladies parodontales ;**  
*Oui c'est vrai.*
- **Les précautions vis à vis des dents de sagesse encore présentes ;**  
*On enlève les dents de sagesse dès qu'on a un doute, surtout si elle est mal orientée.*
- **Un examen à 6 mois puis 3 mois du départ ;**  
*C'est exact.*
- **Et pas de soins 90 jours avant le départ ?**  
*Oui on évite les soins importants les trois derniers mois donc on règle tous les problèmes avant. On voit très régulièrement les astronautes. Chaque année, une expertise médicale est effectuée au cours de laquelle ils consultent un chirurgien-dentiste. On fait un point sur leur état de santé buccal. Il n'y a pas de dentistes à l'EAC à Cologne par contre ils ont des contrats avec deux ou trois cabinets dentaires, il y en a un Cologne, un à Düsseldorf et un à Bonn je crois. Les médecins reçoivent un compte-rendu avec les clichés pris. Si on a des doutes sur des soins radiculaires par exemple, on leur demande de reprendre le soin.*

**J'ai également lu qu'il faudra attendre environ 45 minutes pour obtenir une réponse lors d'une mission sur Mars ?**

*Oui c'est vrai, il faudra attendre jusqu'à 40 min pour recevoir une réponse.*

**L'équipage devra donc être autonome dans la gestion d'une urgence médicale...**

*Le plus possible. A l'heure actuelle il y a beaucoup d'études qui sont faites. On regarde la probabilité de survenue d'une condition médicale comme par exemple : l'abcès dentaire, la fracture dentaire, etc. En fonction de sa probabilité, un seuil est fixé et s'il est atteint il faudra apporter à bord le matériel nécessaire mais aussi les compétences. C'est pour cela que je vous ai parlé de médecins à bord qui devront certainement avoir un minimum de pratique en chirurgie dentaire pour faire face à des urgences. C'est en tout cas ce que je préconise. Ce ne sont pas des situations inconnues. À bord des sous-marins nucléaires, il y a un médecin qui est capable d'opérer. J'ai appris la semaine dernière, qu'il a opéré 14 fois sous anesthésie générale depuis 1973. Ce sont des médecins qui ont une formation chirurgicale, anesthésique et de chirurgie dentaire. Je lui ai demandé s'il y avait eu des avulsions dentaires, il a répondu positivement mais qu'elles n'étaient pas comptabilisées dans ces 14 cas car elles sont faites sous anesthésie locale.*

**Des chirurgiens-dentistes seront-ils présents à bord ?**

*Il faudra que ce soit un médecin chirurgien anesthésiste et on le complètera avec des formations dentaires de premiers recours, ce sera plutôt fait dans ce sens.*

**Quels seront les moyens de maintien de l'hygiène orale en vol ? De nouvelles technologies seront-elles disponibles (brosse à dent électrique, fluor, détartréur à bord réalisé par l'équipage, dispositif pour contrer l'hyposialie, pour contrer la perte de densité osseuse...) ?**

*A l'heure actuelle, on leur demande de se brosser les dents après chaque repas (il y a eu une fois une brosse à dents électrique amenée par un astronaute dans son kit privé), le fluor n'est pas utilisé sur l'ISS, tout comme le détartrage pour l'instant mais à mon avis on va y venir (au détartrage). Pour contrer l'hyposialie, ils passent leurs journées à mastiquer du chewing-gum.*

*Pour contrer la perte osseuse, qui est assez bien contrée d'ailleurs, c'est un gros progrès qui a été fait à bord de l'ISS, depuis qu'on a mis en place des exercices résistifs en particulier sur l'appareillage qui s'appelle l'« ARED » (Advanced Resistive Exercise Device), on perd beaucoup moins en densitométrie osseuse. Mais il y a toujours cette surminéralisation osseuse au niveau de l'extrémité céphalique. On considère que cet os « céphalique » n'est pas habitué à vivre avec autant de calcium disponible et qu'il se met à fabriquer de l'os inutilement. C'est sans conséquences, en tout cas je ne les connais pas. On observe donc au niveau du crâne et de la tête en particulier et aussi au niveau de la ceinture scapulaire, une surminéralisation. Elle n'est pas énorme, il me semble qu'elle est de 0,5% pour 6 mois. Mais ils ne perdent pas de densité à ce niveau-là du corps.*

**Comment sera réalisé le suivi dentaire à bord (contrôle de l'occlusion, contrôle carieux, maladie parodontale...) ?**

Contrôle de l'occlusion cela m'étonnerait, contrôle carieux oui, et maladie parodontale oui.

Je pense qu'il y aura une personne de compétence à bord et si cela ne suffit pas on fera une vidéo ou des images localisées avec des petits endoscopes pour demander à la Terre de consulter et qu'ils répondent 45 min après en donnant des conseils sur la procédure à suivre et le matériel disponible à utiliser. On gardera toujours la possibilité d'avoir un conseil en temps différé.

**L'absence de ravitaillement par cargo modifiera-t-elle de manière conséquente l'alimentation de l'équipage ? Aura-t-elle une incidence plus importante sur la cavité orale que celle des vols actuels sur l'ISS ?**

Il y aura des allers-retours entre la Terre et Mars avec des mises en orbite sur Mars. En ce qui concerne l'eau, on la recycle très bien à l'heure actuelle, environ 96% de l'eau est recyclée. On a énormément optimisé les systèmes d'épuration et de récupération des liquides à bord de l'ISS. Par contre au niveau alimentation, je pense que l'essentiel sera amené par cargos même si l'on fait déjà à bord, une mini-serre dans laquelle ils font pousser quelques radis, tomates... Je pense que lors des missions d'exploration martienne ce type d'aliment sera en quantité plus importante. Ce sera donc des produits que je dirais semi-frais qu'on mettra à leur disposition. Mais 75% de l'alimentation viendra de la Terre avec des cargos. On les pré-positionnera avant l'arrivée des hommes, d'où le coût des missions martiennes. D'un point de vu logistique, il faut en effet mettre avant l'arrivée des hommes, que ce soit à la surface de Mars mais aussi en orbite de Mars, plusieurs choses : par exemple le carburant qui leur permettra de décoller de Mars, il faut déjà le mettre premièrement en orbite et mais aussi le descendre très près de l'endroit où ils vont atterrir. A l'heure actuelle, on ne sait pas fabriquer un véhicule qui est capable de décoller de Mars, et qui ait à bord les ergols nécessaires pour le faire. Il faudra les pré-positionner avant et que l'atterrissage de l'équipage soit très proche et aussi très fiable en précision. Comment assurer le succès de cela ? On va mettre en orbite des redondances : des réservoirs qu'on pourra envoyer dans le cas où il serait trop loin de ceux initialement prévus. Il y aura en orbite martienne des stocks d'ergols, des stocks de nourriture, un peu de stock d'eau qu'on enverra vers les sites d'atterrissage martiens ou vers les habitats martiens. D'un point de vu logistique c'est très compliqué et beaucoup plus difficile que la Lune.

**Existe-t-il déjà du matériel dentaire testé et approuvé, qui sera intégré lors de missions de longue durée (matériel non existant sur l'ISS) ? Quelles technologies à bord permettront une prise en charge dentaire autonome (imprimante 3D et autres) ?**



*Ils ont fait des prothèses avec des imprimantes 3D mais c'était juste à titre démonstratif. Par contre, je n'ai jamais su le matériau, je sais que ce n'était pas des porcelaines, mais une espèce de poudre métallique. Ce sont des domaines en cours de recherche et en pleine évolution.*

***J'ai pu lire que l'objectif de la NASA était d'envoyer des hommes sur Mars en 2033 (discours de Jim Bridenston lors des 50 ans de la mission Apollo 11), à votre avis, cet objectif pourra-t-il être tenu ?***

*Je vous donne mon avis, ce ne sera pas avant 2050 pour Mars. Je pense qu'on ira aux environs de 2030 sur la Lune. Il faudrait multiplier les budgets par deux pour Mars, or on sait très bien qu'historiquement, même si les américains l'ont fait pour Apollo, ils ne le referont pas. Donc il faudra beaucoup de temps. Il faudra pré-envoyer pas mal d'éléments logistiques en orbite et au niveau du site choisi sur Mars pour pouvoir redécoller depuis la surface de Mars. Ce sont des problèmes difficiles à résoudre mais je reste optimiste, je pense qu'on ira sur Mars. Il faut le garder comme objectif, je pense qu'on fera comme la Lune, c'est à dire une dizaine de missions exploratoires qui s'allongeront. Je pense qu'on amènera 60 personnes là-haut et que ce seront des gens qui viendront des quatre coins du monde. Quand on fait des études sérieuses sur la mission martienne, on voit qu'ils seront 6 dans chaque équipage, donc je mise sur une aventure mondiale de dix missions. Mais sur ces 60 personnes, il n'y en a que 40 qui descendront sûrement à la surface de Mars. Les autres resteront en orbite, mais ils seront deux, alors que sur Apollo il était tout seul en orbite lunaire.*

***Pour la formation du CMO, quel est le temps de formation dentaire spécifiquement ?***

*Alors il y a 2 formations, il y a la formation de base, c'est moi qui la leur ai fait pour la dernière promotion d'astronautes de l'ESA. Sur les problèmes dentaires, j'ai dû passer 20 minutes. Après les CMO vont dans un service d'urgence et je crois qu'ils font une journée dans un service d'urgences dentaires, je vous dis ça de mémoire mais c'est un ordre de grandeur. On leur montre surtout pour les anesthésies où il faut placer l'aiguille, comment ne pas casser les dents lors d'une avulsion... On leur montre le b-a-ba de l'apprenti dentaire. On forme le CMO au medical check-list à bord d'ISS.*

***Vous disiez qu'il y a des brosses à dent électriques sur l'ISS :***

*J'ai découvert cela dernièrement qu'il y avait eu une brosse à dent électrique qui avait amené dans un kit personnel. Il y avait un adaptateur au voltage de la station pour la recharger, j'étais étonné car c'est la première fois que j'en ai entendu parler.*

## CONCLUSION

La médecine bucco-dentaire spatiale joue un rôle important dans la réussite des missions et le bien-être des spationautes. Elle intervient dans la sélection du candidat, sa formation, le vol en lui-même et le retour sur Terre. La santé buccale du spationaute est étroitement surveillée. La gestion d'un évènement dentaire en vol peut s'avérer compliquée du fait de la formation très succincte des CMO et de l'absence de possibilité de réaliser un traitement dentaire définitif. C'est pourquoi, afin d'éviter ces désagréments potentiellement graves, les précautions prises en termes de prévention sont considérables. Tout est mis en œuvre pour que la santé bucco-dentaire de l'astronaute reste optimale dès son entrée au sein d'une agence spatiale : détartrages réguliers, applications topiques de fluor, panoramique dentaire de contrôle, radiographies rétro-alvéolaires des traitements endodontiques... Malgré tout, la formation dédiée aux gestes de chirurgie-dentaire les plus probables leur permet, en cas de nécessité absolue, de soulager la douleur et de stabiliser la situation en attendant le retour sur Terre pour des soins complets.

Les progrès réalisés dans le domaine des missions spatiales habitées sont considérables. En 1969, l'Homme posait le pied sur la Lune et en 1971 débutaient les prémices des stations spatiales orbitales avec *Salout*. Les missions humaines sont maintenant courantes et leurs conséquences mieux connues des équipes médicales. En effet, l'ISS est occupée de façon permanente par un équipage depuis 2000 (Cité de l'espace, 2015). Les nombreuses expériences effectuées à bord de l'ISS ont permis d'étudier les conséquences de cet environnement sur l'organisme, et de nombreuses contre-mesures ont été développées afin de les atténuer. Sur le plan dentaire, les vols spatiaux semblent avoir peu de conséquences sur cette population étroitement surveillée et en très bonne santé lors du départ.

Cependant, avec l'arrivée des vols de longue durée ou des missions au-delà de l'orbite terrestre, de nouvelles problématiques apparaissent. La nécessité d'une prise en charge autonome est évidente et modifie considérablement les besoins en matériels et en formation. La médecine bucco-dentaire est donc en constante évolution, concomitamment à la progression et l'éloignement des vols spatiaux. En effet, malgré les mesures de prévention drastiques, les spationautes ne sont pas à l'abri d'un traumatisme dentaire.

Or, une pathologie dentaire peut perturber le bon déroulement de la mission du spationaute et avoir des conséquences dramatiques pour sa santé.

Les études réalisées à l'heure actuelle à bord de l'ISS, lors de simulations en *bed-rest* ou lors d'isolements prolongés mettent en évidence des modifications de la sphère buccale. Ces conclusions sont à prendre avec précaution car le nombre de sujets testés est restreint. Les caractéristiques des candidats sont souvent homogènes, la durée d'expérimentation est généralement courte, et le suivi à long terme est parfois difficile. Cependant, ces modifications ne semblent pas avoir de conséquences délétères pour des vols de six mois ou un an en orbite basse terrestre. Pour les vols de longue durée, il n'existe aucune étude aussi longue en environnement de microgravité. C'est là tout le défi que doit relever la recherche en médecine bucco-dentaire spatiale.

## RÉFÉRENCES BIBLIOGRAPHIQUES

1. Baisden DL, Beven GE, Campbell MR, Charles JB, Dervay JP, Foster E, et coll. Human health and performance for long-duration spaceflight. *Aviat Space Environ Med.* 2008; 79(6): 629-35.
2. Baldini A, Nota A, Cravino G, Cioffi C, Rinaldi A, Cozza P. Influence of vision and dental occlusion on body posture in pilots. *Aviat Space Environ Med.* 2013; 84(8): 823-7.
3. Barratt MR, Pool SL. Principles of clinical medicine for space flight. New York: Springer-Verlag; 2008. 596 p.
4. Bastien E. Brigitte Godard, médecin la tête dans les étoiles. *H.* 2015 ; (11) : 36-40.
5. Bhavani MST. Aviation dentistry: effect of microgravity on teeth and oral cavity: a review. *Int J Recent Sci Res.* 2017; 8(6): 17339-42.
6. Bourgeois T. Odontologie au cours des missions spatiales habitées: revue narrative [Thèse d'exercice]. [Paris 7] : Université Paris Diderot. Faculté de chirurgie dentaire ; 2017. 94 p.
7. Brown LR, Wheatcroft MG, Frome WJ, Rider LJ. Effects of a simulated skylab mission on the oral health of astronauts. *J Dent Res.* 1974; 53(5): 1268-75.
8. Checinska Sielaff A, Urbaniak C, Mohan GBM, Stepanov VG, Tran Q, Wood JM, et coll. Characterization of the total and viable bacterial and fungal communities associated with the International Space Station surfaces. *Microbiome.* 2019; 7(1): 50.
9. Chitkara N, Garg A, Mittal R. Exploring astronautical dentistry: a review. *Int Healthc Res J.* 2017; 1(4): 5-8.
10. Clarysse M. Protocoles de prise en charge des urgences dentaires douloureuses en milieux isolés et extrêmes par du personnel non chirurgien-dentiste [Thèse d'exercice]. [Aix-Marseille] : Aix-Marseille Université. Faculté d'Odontologie ; 2017. 48 p.
11. Colin J, Comet B. Les véhicules spatiaux habités. Dans : Timbal J, Colin J, Société française de médecine aérospatiale. *Médecine aérospatiale.* 2e édition. Paris : Expansion scientifique ; 1999. p. 416-421.
12. Collins F, Odontologie spatiale et missions interplanétaires : apport de la télémédecine bucco-dentaire [Thèse d'exercice]. [Toulouse] : Université Paul Sabatier - Toulouse III. Faculté d'odontologie ; 2018. 91 p.
13. Crucian B, Sams C. Immune system dysregulation during spaceflight: clinical risk for exploration-class missions. *J Leukoc Biol.* 2009; 86(5): 1017-8.

14. Crucian B, Stowe RP, Mehta S, Quiariarte H, Pierson D, Sams C. Alterations in adaptive immunity persist during long-duration spaceflight. *NPJ Microgravity*. 2015; 1: 15013.
15. Das K, Dogra M, Gaur J, Dwivedi N. Dentistry in air. *Int J Oral Care Res*. 2017; 5(1): 1-3.
16. Garg A, Saini A. Effect of microgravity on oral cavity: a review. *IOSR-JDMS*. 2016; 15(1): 91-5.
17. Garrel T. Odontologie et vols spatiaux [Thèse d'exercice]. [Montpellier] : Université de Montpellier I. Faculté d'odontologie ; 1995. 123 p.
18. Garrett-Bakelman FE, Darshi M, Green SJ, Gur RC, Lin L, Macias BR, et coll. The NASA Twins Study: a multidimensional analysis of a year-long human spaceflight. *Science*. 2019; 364(6436): eaau8650.
19. Godard B. Innovation in healthcare in space to improve life on Earth. *Soins*. 2019; 64(836): 18-23.
20. Gopalakrishnan R, Genc KO, Rice AJ, Lee SM, Evans HJ, Maender CC, et coll. Muscle volume, strength, endurance, and exercise loads during 6-month missions in space. *Aviat Space Environ Med*. 2010; 81(2): 91-102.
21. Goyal A, Malhotra P, Arora V, Arora P, Singh R, Bansal P. Mission mars: a dentist's perspective. *J Br Interplanet Soc*. 2015; 68: 393-9.
22. Gunepin M, Derache F, Audoual T, Dychter L, Zadik Y, Rivière D. Dentisterie aérospatiale. *EMC - Médecine buccale*. 2013 ; 8(2) :1-7.
23. Gunepin M, Derache F, Dychter L, Risso JJ. Implications dentaires des missions spatiales habitées de longue durée. *Inf Dent*. 2016 ; 96(28) : 86-91.
24. Gunepin M, Derache F, Zadik Y, Blatteau JE, Risso JJ, Hugon M. Problèmes odontologiques des plongeurs sous-marins militaires français : résultats de l'étude POP. *Méd armées*. 2015 ; 43(1) : 111-8.
25. Haigneré C, Jonas P, Khayat P, Girot G. Bone height measurements around a dental implant after a 6-month space flight: a case report. *Int J Oral Maxillofac Implants*. 2006; 21(3): 450-4.
26. Hamilton D, Smart K, Melton S, Polk JD, Johnson-Throop K. Autonomous medical care for exploration class space missions. *J Trauma*. 2008; 64(4 Suppl): 354-63.
27. Hargens AR, Richardson S. Cardiovascular adaptations, fluid shifts, and countermeasures related to space flight. *Respir Physiol Neurobiol*. 2009; 169(Suppl 1): 30-3.

28. Häuplik-Meusburger S, Lotzmann U, Meusburger H. Emergency dental treatment on the way to Mars. *Room*. 2016; 3(9): 70-3.
29. Iyengar MS, Carruth TN, Florez-Arango J, Dunn K. Informatics-based medical procedure assistance during space missions. *Hippokratia*. 2008; 12(Suppl 1): 23-7.
30. Minkara J. Les matériaux de restauration coronaire temporaires : le point sur les critères de choix et les pratiques [Thèse d'exercice]. [Toulouse]: Université Paul Sabatier - Toulouse III. Faculté de chirurgie dentaire ; 2012. 67 p.
31. Moore ST, Dilda V, Morris TR, Yungher DA, MacDougall HG, Wood SJ. Long-duration spaceflight adversely affects post-landing operator proficiency. *Sci Rep*. 2019; 9(1): 2677.
32. Orsini SS, Lewis AM, Rice KC. Investigation of simulated microgravity effects on *Streptococcus mutans* physiology and global gene expression. *NPJ Microgravity*. 2017; 3: 4.
33. Ostler DV, Gardner RM, Logan JS. A medical decision support system for the space station health maintenance facility. *Proc Annu Symp Comput Appl Med Care*. 1988: 43-7.
34. Pestel JM. L'homme à la conquête des étoiles : sélection, alimentation, conséquences bucco-dentaires [Thèse d'exercice]. [Bordeaux] : Université de Bordeaux II. Faculté de chirurgie-dentaire ; 1989. 182 p.
35. Provost R. Adaptation cardiovasculaire de l'astronaute : en confinement et en microgravité réelle et simulée [Thèse de doctorat]. [Tours] : Université François Rabelais de Tours. Unité de médecine et de physiologie spatiale ; 2015. 261 p.
36. Rai B, Kaur J. Association between stress, sleep quality and temporomandibular joint dysfunction: simulated mars mission. *Oman Med J*. 2013; 28(3): 216-9.
37. Rai B, Kaur J, Catalina M. Bone mineral density, bone mineral content, gingival crevicular fluid (matrix metalloproteinases, cathepsin K, osteocalcin), and salivary and serum osteocalcin levels in human mandible and alveolar bone under conditions of simulated microgravity. *J Oral Sci*. 2010; 52(3): 385-90.
38. Rai B, Kaur J. Effect of microgravity on oral cavity: mission to Mars. *Ind J Dent Educ*. 2009; 2(1): 9-15.
39. Rai B, Kaur J, Catalina M, Anand SC, Jacobs R, Teughels W. Effect of simulated microgravity on salivary and serum oxidants: antioxidants, and periodontal status. *J Perio*. 2011; 82(10): 1478-82.
40. Rai B, Kaur J, Foing BH. Evaluation by an aeronautic dentist on the adverse effects of a six-week period of microgravity on the oral cavity. *Int J Dent*. 2011; 2011: 548068.

41. Rai B, Kaur J. Human factor studies on a Mars analogue during crew 100b international lunar exploration working group EuroMoonMars crew : proposed new approaches for future human space and interplanetary missions. *N Am J Med Sci.* 2012; 4(11): 548-57.
42. Rai B, Kaur J. Mental and physical workload, salivary stress biomarkers and taste perception: Mars desert research station expedition. *N Am J Med Sci.* 2012; 4(11): 577-81.
43. Rai B, Kaur J. Periodontal status, salivary immunoglobulin, and microbial counts after short exposure to an isolated environment. *J Oral Sci.* 2013; 55(2): 139-43.
44. Rai B, Kaur J. Salivary stress markers and psychological stress in simulated microgravity: 21 days in 6° head-down tilt. *J Oral Sci.* 2011; 53(1): 103-7.
45. Rai B, Kaur J. The history and importance of aeronautic dentistry. *J Oral Sci.* 2011; 53(2): 143-6.
46. Rai B, Kaur J, Foing BH. Wound healing and mucosal immunity during short mars analog environment mission: salivary biomarkers and its clinical implications. *Eurasian J Med.* 2012; 44(2): 63-7.
47. Roda A, Mirasoli M, Guardigli M, Zangheri M, Caliceti C, Calabria D, et coll. Advanced biosensors for monitoring astronauts' health during long-duration space missions. *Biosens Bioelectron.* 2018; 111: 18-26.
48. Rooney B, Crucian B, Pierson S, Laudenslager M, Mehta S. Herpes virus reactivation in astronauts during spaceflight and its application on earth. *Front Microbiol.* 2019; 10: 16.
49. Roustan M. Apport des technologies informatiques dans le cadre de réhabilitation occlusale [Thèse d'exercice]. [Toulouse] : Université Paul Sabbatier – Toulouse III. Faculté de chirurgie-dentaire ; 2012. 64 p.
50. Rouyer B. Vols spatiaux et odontologie : physiopathologie bucco-dentaire, sélection odonto-stomatologique des spatonautes et prévention [Thèse d'exercice]. [Bordeaux] : Université Bordeaux II. Faculté de chirurgie-dentaire ; 1996. 138 p.
51. Sixou M, Diouf A, Alvares D. Biofilm buccal et pathologies buccodentaires. *Antibiotiques.* 2007; 9(3): 181-8.
52. Stenger MB, Brown AK, Lee SM, Locke JP, Platts SH. Gradient compression garments as a countermeasure to post-spaceflight orthostatic intolerance. *Aviat Space Environ Med.* 2010; 81(9): 883-7.
53. Stewart LH, Trunkey D, Rebagliati GS. Emergency medicine in space. *J Emerg Med.* 2007; 32(1): 45-54.

54. Timbal J, André V, Haigneré C. Histoire de la médecine aéronautique et spatiale française. Paris : Editions Glyphe ; 2009. 409 p.
55. Vincent JL. Les problèmes bucco-dentaires en médecine aérospatiale. Dans : Timbal J, Colin J, Société française de médecine aérospatiale. Médecine aérospatiale. 2e édition. Paris: Expansion scientifique; 1999. p. 416-421.
56. Wong JY, Pfahnl AC. 3D printed surgical instruments evaluated by a simulated crew of a Mars mission. *Aerosp Med Hum Perform*. 2016; 87(9): 806-10.

## RÉFÉRENCES NUMÉRIQUES

57. Ameli. Traumatisme dentaire : dent contuse, fêlée, cassée ou luxée [Internet]. 2018 [Consulté le 16 septembre 2019]. Disponible sur : <https://www.ameli.fr/assure/sante/urgence/accidents-domestiques/traumatisme-dentaire>
58. ASC, Agence spatiale canadienne. Formation continue et tâches en attente d'une mission [Internet]. 2016 [Consulté le 16 septembre 2019] Disponible sur : <http://www.asc-csa.gc.ca/fra/astronautes/que-font-les-astronautes/formation-continue.asp>
59. Bellinzani D. Dentistry space: the story of the principle [Internet]. 2012 [consulté le 26 juin 2019]. Disponible sur : <http://4saliva.com/news/press-releases/dentistry-space-the-story-of-the-principle/>
60. Bruce R. The problem of bone loss during space flight and the need for more effective treatments to make a mission to Mars safer [Internet]. 2002 [consulté le 10 avril 2019]. Disponible sur : <https://pdfs.semanticscholar.org/cc20/59d975d8d61bb2f2f0685cdadd6a2b3c33ad.pdf>
61. Canga MA, Shah RV, Mindock JA, Antonsen EL. A strategic approach to medical care for exploration missions [Internet]. 2016 [consulté le 28 août 2019]. Disponible sur : <https://ntrs.nasa.gov/search.jsp?R=20160011168>
62. Cité de l'espace. ISS : habitée depuis 15 ans sans interruption [Internet]. 2015 [consulté le 20 octobre 2019]. Disponible sur : <https://www.cite-espace.com/actualites-spatiales/iss-habitee-depuis-15-ans-sans-interruption/>
63. Enrico C. Space nutrition: the key role of nutrition in human space flight [Internet]. 2016 [consulté le 17 avril 2019]. Disponible sur : <https://arxiv.org/pdf/1610.00703.pdf>



64. ESA, European Space Agency. Building the international space station [Internet]. [Consulté le 3 août 2019]. Disponible sur : [http://m.esa.int/Science\\_Exploration/Human\\_and\\_Robotic\\_Exploration/International\\_Space\\_Station/Building\\_the\\_International\\_Space\\_Station3](http://m.esa.int/Science_Exploration/Human_and_Robotic_Exploration/International_Space_Station/Building_the_International_Space_Station3)
65. ESA, European Space Agency. Concept of aeromedical fitness and associated medical certificate requirement [Internet]. [Consulté le 22 novembre 2017]. Disponible sur : [http://www.esa.int/Science\\_Exploration/Human\\_and\\_Robotic\\_Exploration/European\\_Astronaut\\_Selection/Concept\\_of\\_aeromedical\\_fitness\\_and\\_associated\\_medical\\_certificate\\_requirement](http://www.esa.int/Science_Exploration/Human_and_Robotic_Exploration/European_Astronaut_Selection/Concept_of_aeromedical_fitness_and_associated_medical_certificate_requirement)
66. ESA, European Space Agency. FAQs : qualifications and skills required [Internet]. [consulté le 4 août 2018]. Disponible sur : [http://m.esa.int/Science\\_Exploration/Human\\_and\\_Robotic\\_Exploration/European\\_Astronaut\\_Selection/FAQs\\_Qualifications\\_and\\_skills\\_required](http://m.esa.int/Science_Exploration/Human_and_Robotic_Exploration/European_Astronaut_Selection/FAQs_Qualifications_and_skills_required)
67. ESA, European Space Agency. Getting ready for space [Internet]. 2015 [Consulté le 16 septembre 2019]. Disponible sur : [https://esamultimedia.esa.int/multimedia/publications/Getting\\_ready\\_for\\_space\\_EN/offline/download.pdf](https://esamultimedia.esa.int/multimedia/publications/Getting_ready_for_space_EN/offline/download.pdf)
68. ESA, European Space Agency. How to become an astronaut [Internet]. [Consulté le 20 septembre 2018]. Disponible sur : [http://m.esa.int/Science\\_Exploration/Human\\_and\\_Robotic\\_Exploration/Astronauts/How\\_to\\_become\\_an\\_astronaut](http://m.esa.int/Science_Exploration/Human_and_Robotic_Exploration/Astronauts/How_to_become_an_astronaut)
69. ESA, European Space Agency. L'entraînement, la clé d'un séjour en orbite [Internet]. [consulté le 4 août 2018]. Disponible sur : [https://m.esa.int/Science\\_Exploration/Human\\_and\\_Robotic\\_Exploration/Astronauts/L\\_entrainement\\_cle\\_du\\_sejour\\_en\\_orbite](https://m.esa.int/Science_Exploration/Human_and_Robotic_Exploration/Astronauts/L_entrainement_cle_du_sejour_en_orbite)
70. ESA, European Space Agency. Psychological and medical selection process [Internet]. [consulté le 4 août 2018]. Disponible sur : [https://m.esa.int/Science\\_Exploration/Human\\_and\\_Robotic\\_Exploration/European\\_Astronaut\\_Selection/Psychological\\_and\\_medical\\_selection\\_process](https://m.esa.int/Science_Exploration/Human_and_Robotic_Exploration/European_Astronaut_Selection/Psychological_and_medical_selection_process)
71. ESA, European Space Agency. Sélection d'astronautes européens [Internet]. 2008 [Consulté le 16 septembre 2019]. Disponible sur : <https://www.esa.int/esapub/br/br271/br271f.pdf>
72. ESA Kids, European Space Agency. Six astronautes sélectionnés parmi les meilleurs [Internet]. 2010 [Consulté le 16 septembre 2019]. Disponible sur : [https://www.esa.int/kids/fr/Apprendre/La\\_Vie\\_dans\\_l\\_Espace/Les\\_astronautes/Six\\_astronautes\\_selectionnes\\_parmi\\_les\\_meilleurs](https://www.esa.int/kids/fr/Apprendre/La_Vie_dans_l_Espace/Les_astronautes/Six_astronautes_selectionnes_parmi_les_meilleurs)
73. ESA, European Space Agency. Spacelab et 30 ans d'astronautes de l'ESA [Internet]. 2013 [Consulté le 16 septembre 2019]. Disponible sur : [http://m.esa.int/fre/ESA\\_in\\_your\\_country/France/Spacelab\\_et\\_30\\_ans\\_d\\_astronautes\\_de\\_l\\_ESA](http://m.esa.int/fre/ESA_in_your_country/France/Spacelab_et_30_ans_d_astronautes_de_l_ESA)

74. ESA, European Space Agency. Training programm [Internet]. [consulté le 4 août 2018]. Disponible sur : [https://m.esa.int/Science\\_Exploration/Human\\_and\\_Robotic\\_Exploration/Astronauts/Training\\_programme](https://m.esa.int/Science_Exploration/Human_and_Robotic_Exploration/Astronauts/Training_programme)
75. Fossé D. Le journal de bord de Thomas Pesquet (18) [Internet]. 2016 [consulté le 6 juin 2019]. Disponible sur : <https://www.cieletespace.fr/actualites/le-journal-de-bord-de-thomas-pesquet-18>
76. Hawkins WR, Zieglschmid JF. SP-368 Biomedical Results of Apollo. CHAPTER 1 CLINICAL ASPECTS OF CREW HEALTH [Internet]. Disponible sur : <https://history.nasa.gov/SP-368/s2ch1.htm>
77. IAAD. What is the IAAD ? [Internet]. [consulté le 03 octobre 2018]. Disponible sur : [http://www.aerospacedentistry.com/?page\\_id=10](http://www.aerospacedentistry.com/?page_id=10)
78. Johnston R, Dietlein L. Biomedical results from skylab [Internet]. 1977 [consulté le 17 avril 2019]. Disponible sur : <https://ntrs.nasa.gov/search.jsp?R=19770026836>
79. Lee SMC, Laurie SS, Macias BR, Willig M, Johnson K, Stenger MB. Gradient compression garments as a countermeasure to post-space flight orthostatic intolerance: potential interactions with the maximum absorbency garment [Internet]. [consulté le 25 janvier 2019]. Disponible sur : <https://ntrs.nasa.gov/archive/nasa/casi.ntrs.nasa.gov/20170000798.pdf>
80. Menon AR. Review of spaceflight dental emergencies [Internet]. 2012 [consulté le 17 avril 2019]. Disponible sur : [https://pdfs.semanticscholar.org/ef25/1072c5338a7ff048bced5ca14455724f2248.pdf?\\_ga=2.6465010.1545788315.1571657247-1153688410.1571657247](https://pdfs.semanticscholar.org/ef25/1072c5338a7ff048bced5ca14455724f2248.pdf?_ga=2.6465010.1545788315.1571657247-1153688410.1571657247)
81. NASA, National Aeronautics and Space Administration. A matter of taste [Internet]. 2003 [consulté le 08 avril 2018]. Disponible sur : [https://www.nasa.gov/audience/foreducators/k-4/features/F\\_A\\_Matter\\_of\\_Taste.html](https://www.nasa.gov/audience/foreducators/k-4/features/F_A_Matter_of_Taste.html)
82. NASA, National Aeronautics and Space Administration. Collapsible lower body negative pressure (LBNP) system [Internet]. 2004 [consulté le 05 mars 2018]. Disponible sur : <https://lsda.jsc.nasa.gov/Hardware/hardw/738>
83. NASA, National Aeronautics and Space Administration. Curiosity rover: communication with earth [Internet]. [Consulté le 16 juillet 2019]. Disponible sur : <https://mars.nasa.gov/msl/mission/communications/>
84. NASA, National Aeronautics and Space Administration. FAQ astronauts answer student questions [Internet]. 2011 [Consulté le 16 septembre 2019]. Disponible sur : [https://www.nasa.gov/centers/johnson/pdf/569954main\\_astronaut%20FAQ.pdf](https://www.nasa.gov/centers/johnson/pdf/569954main_astronaut%20FAQ.pdf)

85. NASA, National Aeronautics and Space Administration. FTCSC : Food Technology Commercial Space Center : le défi de l'alimentation dans l'espace [Internet]. 2017 [consulté le 1 avril 2019]. Disponible sur : <http://www.foodplanet.fr/app/download/5790650612/alimentation+dans+l'espace.pdf>
86. NASA, National Aeronautics and Space Administration. Good Vibrations [Internet]. 2001 [consulté le 15 mars 2018]. Disponible sur : [https://science.nasa.gov/science-news/science-at-nasa/2001/ast02nov\\_1](https://science.nasa.gov/science-news/science-at-nasa/2001/ast02nov_1)
87. NASA, National Aeronautics and Space Administration. Governmenttatic [Internet]. 2015 [consulté le 30 octobre 2019]. Disponible sur : [https://www.governmentattic.org/19docs/NASA-ISSmedicalEmergManual\\_2016.pdf](https://www.governmentattic.org/19docs/NASA-ISSmedicalEmergManual_2016.pdf)
88. NASA, National Aeronautics and Space Administration. Ingestible toothpaste [Internet]. 1984 [consulté le 1 avril 2019]. Disponible sur : <https://ntrs.nasa.gov/search.jsp?R=20020091883>
89. NASA, National Aeronautics and Space Administration. International Space Station: Integrated Medical Group (IMG): medical check-list [Internet]. 2001 [consulté le 15 octobre 2018]. Disponible sur : [https://www.nasa.gov/centers/johnson/pdf/163533main\\_ISS\\_Med\\_CL.pdf](https://www.nasa.gov/centers/johnson/pdf/163533main_ISS_Med_CL.pdf)
90. NASA, National Aeronautics and Space Administration. Service module : medical operations, book 1 : reference manual [Internet]. 2000 [consulté le 3 juillet 2019]. Disponible sur : <http://www.spaceref.com/iss/ops/sm.med.ops.book1.pdf>
91. Praine L. Zero-gravity games: how astronauts play in space [Internet]. 2017 [consulté le 20 janvier 2019]. Disponible sur : <https://worksthatwork.com/9/zero-gravity-games-how-astronauts-play-in-space>
92. Romanoff J. When it comes to living in space, it's a matter of taste [Internet]. 2009 [consulté le 10 septembre 2018]. Disponible sur : <https://www.scientificamerican.com/article/taste-changes-in-space/>
93. Tekscan. Scanner dentaire avec le T-scan [Internet]. 2009 [consulté le 03 juillet 2018]. Disponible sur : [https://www.tekscan.com/dental-scan-t-scan?utm\\_source=google&utm\\_medium=cpc&utm\\_term=Tscan&utm\\_content=eta2&utm\\_campaign=dental&gclid=Cj0KCQjwr-tBRCMARIsAN413WRf6XmeGfJ0ZFoTwuCD7EZjYwdDJvmCD6I7ZF\\_4U5f0cpzG8m2I2caAvjVEALw\\_wcB](https://www.tekscan.com/dental-scan-t-scan?utm_source=google&utm_medium=cpc&utm_term=Tscan&utm_content=eta2&utm_campaign=dental&gclid=Cj0KCQjwr-tBRCMARIsAN413WRf6XmeGfJ0ZFoTwuCD7EZjYwdDJvmCD6I7ZF_4U5f0cpzG8m2I2caAvjVEALw_wcB)
94. Zimmermann D. Interview: extracting a tooth should be the last resort in space [Internet]. 2013 [consulté le 3 juillet 2019]. Disponible sur : <https://am.dental-tribune.com/news/interview-extracting-a-tooth-should-be-the-last-resort-in-space/>

# ANNEXES

## ANNEXE 1 : LISTE D'EXAMENS MÉDICAUX À AFFECTUER POUR LORS DE LA CANDIDATURE (SOURCE : ESA, 2018d)



### **ESA Astronaut Applicant Medical Examination List**

The following is a list of required medical examinations that must be performed on a European Astronaut Applicant by a physician (e.g. general practitioner).

These medical examinations are equivalent to the JAR-FCL 3 Class 2 medical examinations.

ESA Medical Examinations and Parameters:

1. Interview/Questionnaire evaluation of family history, personal history and medical history
2. General physical examination, including
  - a. all major organ systems, including skin
  - b. mobility of extremities, joints and spine
  - c. routine ears-nose-throat examination
    - i. Hearing Analysis  
applicant must be able to understand correctly ordinary conversational speech at a distance of 2 meters from and with his back turned towards the examiner
  - d. basic neurology assessment
  - e. genito-urinary evaluation
  - f. for females: gynaecologic evaluation
  - g. resting heart rate and blood-pressure
3. Standard 12-lead Resting ECG
4. Blood analysis for Hemoglobin (Hb), Lipids and Cholesterol
5. Urine stick analysis, including Glucose, Leucocytes, Erythrocytes, Protein
6. Ophthalmologic Analysis (can also be performed by ophthalmologist or vision care specialist, e.g. optometrist)
  - a. vision in both eyes
  - b. distant Visual acuity with or without correction of 0.5 (6/12) or better in each eye separately and with both eyes 1.0 (6/6) or better
    - i. Refractive error shall not exceed +5 to -8 diopters
    - ii. Astigmatism shall not exceed 3 diopters
  - c. normal color perception (Ishihara or Nagel's anomaloscope)

**ANNEXE 2 : TABLEAU RÉCAPITULATIF DES RÉSULTATS AUX TESTS DIAGNOSTIC POUR LES PATHOLOGIES DENTAIRES LES PLUS PROBABLES EN VOL (Barratt et pool, 2008).**

**Table 26.1. Differential diagnosis of dental problems.**

Diagnosis	Pain: but		Painful		Relieves		Dull ache		Sharp pain		Recent restoration		No recent treatment		Uncomfortable		Uncomfortable		Com- fort- able		Immediate pain		Delayed pain		Variable signs	
	Spontaneous pain	does not finger	and fingers	pain	pain	Dull ache	Sharp pain	restoration	treatment	for- table	able	for- table	able	for- table	able	for- table	able	for- table	able	for- table	Immediate pain	Delayed pain	gum tissue	inflamed around tooth	Fractured tooth or missing restoration	
Cracked tooth	—	—	—	—	—	—	+	—	—	—	+	—	—	—	—	—	+	—	—	—	—	—	—	—	—	
Bite prematurity	—	+	—	—	—	+	+	+	+	+	+	+	+	+	+	+	+	+	+	+	+	+	+	+	+	+
Gap between tooth and restoration	—	+	—	—	—	+	+	+	+	+	+	+	+	+	+	+	+	+	+	+	+	+	+	+	+	+
Dental caries	+	+	+	+	+	—	—	—	—	—	—	—	—	—	—	—	—	—	—	—	—	—	—	—	—	—
Hyperalgesia (exposed dentin)	—	+	—	—	—	—	—	—	—	—	—	—	—	—	—	—	—	—	—	—	—	—	—	—	—	—
Reversible pulpitis	+	+	—	—	—	—	—	+	—	—	+	+	+	+	+	+	+	+	+	+	+	+	+	+	+	+
Irreversible pulpitis	+	—	+	+	+	+	—	—	—	—	—	—	—	—	—	—	—	—	—	—	—	—	—	—	—	—
Pulpal necrosis	+	—	—	—	—	+	+	+	+	+	+	+	+	+	+	+	+	+	+	+	+	+	+	+	+	+
Partial necrosis (multifrooted teeth)	+	+	+	+	+	+	—	—	—	—	—	—	—	—	—	—	—	—	—	—	—	—	—	—	—	—
Apical periodontitis	+	—	—	—	—	+	+	+	+	+	+	+	+	+	+	+	+	+	+	+	+	+	+	+	+	+
Periodontal abscess	+	—	—	—	—	+	—	—	—	—	—	—	—	—	—	—	—	—	—	—	—	—	—	—	—	—
Temporomandibular joint disorder	+	—	—	—	—	+	+	—	—	—	—	—	—	—	—	—	—	—	—	—	—	—	—	—	—	—
Head ache)	—	—	—	—	—	—	—	—	—	—	—	—	—	—	—	—	—	—	—	—	—	—	—	—	—	—

+ = likely to be present; \* = may be present; — = usually not present.

# TABLES DES MATIÈRES

<b>SOMMAIRE</b> .....	10
<b>LISTE DES FIGURES</b> .....	12
<b>LISTE DES TABLEAUX</b> .....	14
<b>LISTE DES ABRÉVIATIONS</b> .....	17
<b>INTRODUCTION</b> .....	19
<b>1. GÉNÉRALITÉS</b> .....	20
1.1. <i>Historique des premiers vols habités</i> .....	20
1.2. <i>L'avènement de la dentisterie spatiale (Rai et Kaur, 2011d ; Gunepin, 2013, 2016 ; Chitkara et al, 2017)</i> .....	21
1.3. <i>Sélection des spationautes</i> .....	22
1.3.1. Critères physiques et psychologiques généraux.....	23
1.3.2. Niveau d'étude requis.....	23
1.3.3. Chronologie de la sélection.....	24
1.4. <i>Formation des spationautes</i> .....	25
<b>2. PRÉVENTION PRÉ-VOL</b> .....	26
2.1. <i>Sélection bucco-dentaire</i> .....	26
2.2. <i>Suivi bucco-dentaire des spationautes</i> .....	28
2.3. <i>Précautions vis à vis des soins nécessaires avant la mission</i> .....	30
2.4. <i>Préparation à une mission</i> .....	35
<b>3. PRINCIPAUX EFFETS SUR L'ORGANISME DES VOLS SPATIAUX</b> .....	37
<b>4. IMPACTS DES VOLS SPATIAUX SUR LA SPHÈRE ORALE</b> .....	44
4.1. <i>Matériel et Méthodes</i> .....	44
4.1.1. Choix des bases de données.....	44
4.1.2. Choix des mots-clés.....	45
4.1.3. Critères de sélection.....	46
4.2. <i>Résultats et discussion</i> .....	46

4.2.1.	Impact des vols spatiaux sur le système musculo-squelettique facial.	48
4.2.2.	Impact des modifications de pression atmosphérique.....	50
4.2.3.	Impact sur la salive .....	55
4.2.4.	Impact sur la flore buccale .....	57
4.2.5.	Immunité orale .....	58
4.2.6.	Impact sur le parodonte .....	60
4.2.7.	Impact sur les tissus oraux.....	62
4.2.8.	Impact du rayonnement cosmique .....	63
4.2.9.	Impact des vols spatiaux sur l'odonte .....	64
4.2.10.	Conséquences de l'alimentation sur la sphère buccale .....	65
4.2.11.	Conclusion .....	68
4.2.12.	Evènements dentaires indésirables recensés dans la littérature.....	69

## **5. PRÉVENTION DES PATHOLOGIES BUCCO-DENTAIRES AU SEIN DU VÉHICULE SPATIAL .....**

		72
5.1.	<i>Moyens de prévention à bord</i> .....	72
5.1.1.	La brosse à dents.....	72
5.1.2.	Le dentifrice.....	73
5.1.3.	Fil dentaire .....	73
5.1.4.	Gel fluoré .....	74
5.1.5.	Chewing-gums sans sucre.....	74
5.2.	<i>Recommandations</i> .....	74

## **6. PRISE EN CHARGE DES PATHOLOGIES BUCCO-DENTAIRES AU SEIN DU VÉHICULE SPATIAL .....**

6.1.	<i>Les objectifs de la prise en charge médicale en vol</i> .....	76
6.1.1.	Sur l'ISS .....	76
6.1.2.	Lors de missions d'exploration de longue durée .....	77
6.2.	<i>Soutien médical en vol</i> .....	77
6.2.1.	Formation des CMO.....	78
6.2.2.	Rôles et responsabilités des CMO en vol .....	80
6.2.3.	Particularités des missions d'exploration de longue durée.....	82
6.3.	<i>Equipements et matériels dentaires</i> .....	83

6.3.1.	Sur l'ISS .....	84
6.3.2.	Lors des missions d'exploration .....	89
6.4.	<i>Les protocoles de soins</i> .....	92
6.4.1.	Etablir un diagnostic à bord de l'ISS .....	92
6.4.2.	Les protocoles du <i>medical check-list</i> .....	93
6.4.3.	Autres protocoles .....	109
6.5.	<i>Difficultés rencontrées</i> .....	113
6.5.1.	Sur l'ISS .....	113
6.5.2.	Lors de futures missions d'exploration .....	115
<b>7.</b>	<b>ENTRETIEN TÉLÉPHONIQUE AVEC BERNARD COMET</b> .....	<b>119</b>
	<b>CONCLUSION</b> .....	<b>128</b>
	<b>RÉFÉRENCES BIBLIOGRAPHIQUES</b> .....	<b>130</b>
	<b>RÉFÉRENCES NUMÉRIQUES</b> .....	<b>134</b>
	<b>ANNEXES</b> .....	<b>138</b>



NOYE Anne - **Médecine bucco-dentaire spatiale**

Nancy 2019 : 142 pages. 24 figures ; 35 tableaux.

Th. : Chir.-Dent. : Nancy 2019

**Mots-clefs :**

- **Dentisterie aérospatiale**
- **Microgravité**
- **Prévention**
- **Spationaute**
- **Population isolée**

**Résumé :**

Bien que les missions spatiales habitées soient courantes à l'heure actuelle, les précautions prises afin de protéger la santé des spationautes restent drastiques. La prévention bucco-dentaire est primordiale. Elle permet d'anticiper tout événement en vol qui pourrait perturber le bon déroulement de la mission et nuire à la santé du spationaute. Une prise en charge à bord est tout de même possible en cas d'urgence. Cependant, des progrès restent à faire dans ce domaine, en vue des prochaines missions spatiales de longue durée.

Ainsi, dans ce travail, les moyens de prévention et de traitement passé, présent et futur en médecine bucco-dentaire spatiales sont présentés.

**Membres du jury :**

Pr. P. AMBROSINI	Professeur des Universités	Président
<u>Dr. K. YASUKAWA</u>	<u>Maître de Conférences des Universités</u>	<u>Directeur</u>
Dr. D. JOSEPH	Maître de Conférences des Universités	Juge
Dr. A. BAUDET	Assistant hospitalo-universitaire	Juge

**Adresse de l'auteur**

Anne NOYE  
30, rue de la Moselle  
57680 CORNY-SUR-MOSELLE

Jury :      Président :    P. AMBROSINI – Professeur des universités  
                 Juges :        K. YASUKAWA – Maître de conférences des universités  
                                 D. JOSEPH – Maître de conférences des universités  
                                 A. BAUDET – Assistant hospitalo-universitaire

Thèse pour obtenir le diplôme d'État de docteur en chirurgie dentaire

Présentée par : **Madame NOYE Anne**

Née à : Thionville (Moselle)

le **27 décembre 1993**

et ayant pour titre : «**Médecine bucco-dentaire spatiale**».

Le président du jury



P. AMBROSINI

Le doyen,  
de la faculté d'odontologie de Lorraine

  
 FACULTÉ  
D'ODONTOLOGIE  
DE LORRAINE  
J.M. MARTRETTE

autorise à soutenir et imprimer la thèse *10999*

NANCY, le **14 NOV. 2019**

Le président de l'université de Lorraine

  
 UNIVERSITÉ DE LORRAINE  
Le Président  
P. MUTZENHARDT