



**HAL**  
open science

# Corrélations anatomo-électroclinique dans les crises pariétales enregistrées en SEEG : étude rétrospective monocentrique à propos de 17 cas explorés en SEEG entre octobre 2007 et novembre 2019

Gabriel De Mijolla

► **To cite this version:**

Gabriel De Mijolla. Corrélations anatomo-électroclinique dans les crises pariétales enregistrées en SEEG : étude rétrospective monocentrique à propos de 17 cas explorés en SEEG entre octobre 2007 et novembre 2019. Médecine humaine et pathologie. 2020. hal-03298055

**HAL Id: hal-03298055**

**<https://hal.univ-lorraine.fr/hal-03298055>**

Submitted on 18 Oct 2021

**HAL** is a multi-disciplinary open access archive for the deposit and dissemination of scientific research documents, whether they are published or not. The documents may come from teaching and research institutions in France or abroad, or from public or private research centers.

L'archive ouverte pluridisciplinaire **HAL**, est destinée au dépôt et à la diffusion de documents scientifiques de niveau recherche, publiés ou non, émanant des établissements d'enseignement et de recherche français ou étrangers, des laboratoires publics ou privés.



## AVERTISSEMENT

Ce document est le fruit d'un long travail approuvé par le jury de soutenance et mis à disposition de l'ensemble de la communauté universitaire élargie.

Il est soumis à la propriété intellectuelle de l'auteur. Ceci implique une obligation de citation et de référencement lors de l'utilisation de ce document.

D'autre part, toute contrefaçon, plagiat, reproduction illicite encourt une poursuite pénale.

Contact : [ddoc-thesesexercice-contact@univ-lorraine.fr](mailto:ddoc-thesesexercice-contact@univ-lorraine.fr)

## LIENS

Code de la Propriété Intellectuelle. articles L 122. 4

Code de la Propriété Intellectuelle. articles L 335.2- L 335.10

[http://www.cfcopies.com/V2/leg/leg\\_droi.php](http://www.cfcopies.com/V2/leg/leg_droi.php)

<http://www.culture.gouv.fr/culture/infos-pratiques/droits/protection.htm>

# THÈSE

Pour obtenir le grade de  
**DOCTEUR EN MEDECINE**

présentée et soutenue publiquement  
dans le cadre du troisième cycle de Médecine Spécialisée

par  
**Gabriel de MIJOLLA**

Le vendredi 6 Mars 2020

## **Corrélations anatomo-électroclinique dans les crises pariétales enregistrées en SEEG**

Étude rétrospective monocentrique à propos de 17 cas explorés en  
SEEG entre octobre 2007 et novembre 2019

### Examineurs de la thèse :

Président du Jury :	Professeur Marc Debouverie,	Neurologie CHRU Nancy
Directeur de thèse :	Professeur Louis Maillard,	Neurologie Unité d'épileptologie CHRU Nancy
Jury :	Professeur Sophie Colnat-Coulbois,	Neurochirurgie CHRU Nancy
Jury :	Docteur Jean-Pierre Vignal,	Neurologie Unité d'épileptologie CHRU Nancy
Jury :	Docteur Jacques Jonas,	Neurologie Unité d'épileptologie CHRU Nancy



**Président de l'Université de Lorraine :**  
**Professeur Pierre MUTZENHARDT**

**Doyen de la Faculté de Médecine :**  
**Professeur Marc BRAUN**

**Vice-doyenne**  
Pr Laure JOLY

**Assesseurs :**

*Premier cycle :* Dr Nicolas GAMBIER  
*Deuxième cycle :* Dr Antoine KIMMOUN  
*Troisième cycle :* Pr Laure JOLY  
*Formation à la recherche :* Pr Nelly AGRINIER  
*Relations Grande Région :* Pr Thomas FUCHS-BUDER  
*CUESIM :* Pr Stéphane ZUILY  
*SIDES :* Dr Julien BROSEUS  
*Vie Facultaire :* Dr Philippe GUERCI  
*Etudiant :* Mme Audrey MOUGEL

**Chargés de mission**

*Docimologie :* Dr Jacques JONAS  
*Orthophonie :* Pr Cécile PARIETTI-WINKLER  
*PACES :* Pr Mathias POUSSEL  
*Relations internationales :* Pr Jacques HUBERT

*Présidente du Conseil de la Pédagogie :* Pr Louise TYVAERT  
*Président du Conseil Scientifique :* Pr Jean-Michel HASCOET

=====

**DOYENS HONORAIRES**

Professeur Jean-Bernard DUREUX - Professeur Jacques ROLAND - Professeur Patrick NETTER - Professeur Henry COUDANE

=====

**PROFESSEURS HONORAIRES**

Etienne ALIOT - Jean-Marie ANDRE - Alain AUBREGE - Gérard BARROCHE - Alain BERTRAND - Pierre BEY - Marc-André BIGARD - Patrick BOISSEL - Pierre BORDIGONI - Jacques BORRELLY - Michel BOULANGE - Jean-Louis BOUTROY - Serge BRIANÇON - Jean-Claude BURDIN - Claude BURLET - Daniel BURNEL - Claude CHARDOT - Jean-François CHASSAGNE - François CHERRIER - Henry COUDANE - Jean-Pierre CRANCE - Jean-Pierre DESCHAMPS - Jean-Bernard DUREUX - Gilbert FAURE - Gérard FIEVE - Bernard FOLIGUET - Jean FLOQUET - Robert FRISCH - Alain GAUCHER - Pierre GAUCHER - Jean-Luc GEORGE - Alain GERARD - Hubert GERARD - Jean-Marie GILGENKRANTZ - Simone GILGENKRANTZ - Gilles GROSDIDIER - François GUILLEMIN - Philippe HARTEMANN - Gérard HUBERT - Claude HURIET - Michèle KESSLER - François KOHLER - Henri LAMBERT - Pierre LANDES - Pierre LASCOMBES - Marie-Claire LAXENAIRE - Michel LAXENAIRE - Alain LE FAOU - Jacques LECLERE - Pierre LEDERLIN - Bernard LEGRAS - Jean-Pierre MALLIÉ - Philippe MANGIN - François MARCHAL - Jean-Claude MARCHAL - Yves MARTINET - Pierre MATHIEU - Michel MERLE - Daniel MOLÉ - Pierre MONIN - Pierre NABET - Patrick NETTER - Jean-Pierre NICOLAS - Francis PENIN - Claude PERRIN - Luc PICARD - François PLENAT - Jean-Marie POLU - Jacques POUREL - Francis RAPHAEL - Antoine RASPILLER - Denis REGENT - Jacques ROLAND - Daniel SCHMITT - Michel SCHMITT - Michel SCHWEITZER - Daniel SIBERTIN-BLANC - Claude SIMON - Danièle SOMMELET - Jean-François STOLTZ - Michel STRICKER - Gilbert THIBAUT - Paul VERT - Hervé VESPIGNANI - Colette VIDAILHET - Michel VIDAILHET - Jean-Pierre VILLEMOT - Michel WEBER - Denis ZMIROU - Faïez ZANNAD

=====

## PROFESSEURS ÉMÉRITES

Etienne ALIOT - Pierre BEY - Henry COUDANE - Serge BRIANÇON - Jean-Marie GILGENKRANTZ - Simone GILGENKRANTZ - Michèle KESSLER - Alain LE FAOU - Patrick NETTER - Jean-Pierre NICOLAS - Luc PICARD - François PLENAT - Jean-Pierre VILLEMOT - Faiez ZANNAD

=====

## PROFESSEURS DES UNIVERSITÉS - PRATICIENS HOSPITALIERS

(Disciplines du Conseil National des Universités)

### 42<sup>e</sup> Section : MORPHOLOGIE ET MORPHOGENÈSE

#### 1<sup>re</sup> sous-section : (*Anatomie*)

Professeur Marc BRAUN – Professeure Manuela PEREZ

#### 2<sup>e</sup> sous-section : (*Histologie, embryologie et cytogénétique*)

Professeur Christo CHRISTOV

#### 3<sup>e</sup> sous-section : (*Anatomie et cytologie pathologiques*)

Professeur Guillaume GAUCHOTTE

### 43<sup>e</sup> Section : BIOPHYSIQUE ET IMAGERIE MÉDICALE

#### 1<sup>re</sup> sous-section : (*Biophysique et médecine nucléaire*)

Professeur Gilles KARCHER – Professeur Pierre-Yves MARIE – Professeur Pierre OLIVIER - Professeur Antoine VERGER

#### 2<sup>e</sup> sous-section : (*Radiologie et imagerie médicale*)

Professeur René ANXIONNAT - Professeur Alain BLUM - Professeur Serge BRACARD - Professeure Valérie CROISÉ - Professeur Jacques FELBLINGER - Professeur Benjamin GORY - Professeur Damien MANDRY - Professeur Pedro GONDIM TEIXEIRA

### 44<sup>e</sup> Section : BIOCHIMIE, BIOLOGIE CELLULAIRE ET MOLÉCULAIRE, PHYSIOLOGIE ET NUTRITION

#### 1<sup>re</sup> sous-section : (*Biochimie et biologie moléculaire*)

Professeur Jean-Louis GUEANT - Professeur Bernard NAMOUR - Professeur Jean-Luc OLIVIER

#### 2<sup>e</sup> sous-section : (*Physiologie*)

Professeur Christian BEYAERT - Professeur Bruno CHENUÉL - Professeur Mathias POUSSEL

#### 3<sup>e</sup> sous-section (*Biologie cellulaire*)

Professeure Véronique DECOT-MAILLERET

#### 4<sup>e</sup> sous-section : (*Nutrition*)

Professeur Didier QUILLIOT - Professeure Rosa-Maria RODRIGUEZ-GUEANT - Professeur Olivier ZIEGLER

### 45<sup>e</sup> Section : MICROBIOLOGIE, MALADIES TRANSMISSIBLES ET HYGIÈNE

#### 1<sup>re</sup> sous-section : (*Bactériologie – virologie ; hygiène hospitalière*)

Professeur Alain LOZNIÉWSKI – Professeure Evelyne SCHVOERER

#### 2<sup>e</sup> sous-section : (*Parasitologie et Mycologie*)

Professeure Marie MACHOUART

#### 3<sup>e</sup> sous-section : (*Maladies infectieuses ; maladies tropicales*)

Professeur Bruno HOEN - Professeur Thierry MAY - Professeure Céline PULCINI - Professeur Christian RABAUD

### 46<sup>e</sup> Section : SANTÉ PUBLIQUE, ENVIRONNEMENT ET SOCIÉTÉ

#### 1<sup>re</sup> sous-section : (*Épidémiologie, économie de la santé et prévention*)

Professeure Nelly AGRINIER - Professeur Francis GUILLEMIN

#### 4<sup>e</sup> sous-section : (*Biostatistiques, informatique médicale et technologies de communication*)

Professeure Eliane ALBUISSON - Professeur Nicolas JAY

### 47<sup>e</sup> Section : CANCÉROLOGIE, GÉNÉTIQUE, HÉMATOLOGIE, IMMUNOLOGIE

#### 1<sup>re</sup> sous-section : (*Hématologie ; transfusion*)

Professeur Pierre FEUGIER

#### 2<sup>e</sup> sous-section : (*Cancérologie ; radiothérapie*)

Professeur Thierry CONROY - Professeur Frédéric MARCHAL - Professeur Didier PEIFFERT - Professeur Guillaume VOGIN

#### 3<sup>e</sup> sous-section : (*Immunologie*)

Professeur Marcelo DE CARVALHO-BITTENCOURT - Professeure Marie-Thérèse RUBIO

#### 4<sup>e</sup> sous-section : (*Génétique*)

Professeur Philippe JONVEAUX - Professeur Bruno LEHEUP

## **48° Section : ANESTHÉSIOLOGIE, RÉANIMATION, MÉDECINE D'URGENCE, PHARMACOLOGIE ET THÉRAPEUTIQUE**

### **1<sup>re</sup> sous-section : (*Anesthésiologie-réanimation et médecine péri-opératoire*)**

Professeur Gérard AUDIBERT - Professeur Hervé BOUAZIZ - Professeur Thomas FUCHS-BUDER  
Professeure Marie-Reine LOSSER - Professeur Claude MEISTELMAN

### **2<sup>e</sup> sous-section : (*Médecine intensive-réanimation*)**

Professeur Pierre-Édouard BOLLAERT - Professeur Sébastien GIBOT - Professeur Bruno LÉVY

### **3<sup>e</sup> sous-section : (*Pharmacologie fondamentale ; pharmacologie clinique ; addictologie*)**

Professeur Pierre GILLET - Professeur Jean-Yves JOUZEAU

### **4<sup>e</sup> sous-section : (*Thérapeutique-médecine de la douleur ; addictologie*)**

Professeur Nicolas GIRERD - Professeur François PAILLE - Professeur Patrick ROSSIGNOL

## **49° Section : PATHOLOGIE NERVEUSE ET MUSCULAIRE, PATHOLOGIE MENTALE, HANDICAP ET RÉÉDUCATION**

### **1<sup>re</sup> sous-section : (*Neurologie*)**

Professeur Marc DEBOUVERIE - Professeur Louis MAILLARD - Professeur Sébastien RICHARD - Professeur Luc TAILLANDIER  
Professeure Louise TYVAERT

### **2<sup>e</sup> sous-section : (*Neurochirurgie*)**

Professeur Thierry CIVIT - Professeure Sophie COLNAT-COULBOIS - Professeur Olivier KLEIN

### **3<sup>e</sup> sous-section : (*Psychiatrie d'adultes ; addictologie*)**

Professeur Jean-Pierre KAHN – Professeur Vincent LAPREVOTE - Professeur Raymund SCHWAN

### **4<sup>e</sup> sous-section : (*Pédopsychiatrie ; addictologie*)**

Professeur Bernard KABUTH

### **5<sup>e</sup> sous-section : (*Médecine physique et de réadaptation*)**

Professeur Jean PAYSANT

## **50° Section : PATHOLOGIE OSTÉO-ARTICULAIRE, DERMATOLOGIE ET CHIRURGIE PLASTIQUE**

### **1<sup>re</sup> sous-section : (*Rhumatologie*)**

Professeure Isabelle CHARY-VALCKENAERE - Professeur Damien LOEUILLE

### **2<sup>e</sup> sous-section : (*Chirurgie orthopédique et traumatologique*)**

Professeur Laurent GALOIS - Professeur Didier MAINARD - Professeur François SIRVEAUX

### **3<sup>e</sup> sous-section : (*Dermato-vénéréologie*)**

Professeure Anne-Claire BURSZTEJN - Professeur Jean-Luc SCHMUTZ

### **4<sup>e</sup> sous-section : (*Chirurgie plastique, reconstructrice et esthétique ; brûlologie*)**

Professeur François DAP - Professeur Gilles DAUTEL - Professeur Etienne SIMON

## **51° Section : PATHOLOGIE CARDIO-RESPIRATOIRE ET VASCULAIRE**

### **1<sup>re</sup> sous-section : (*Pneumologie ; addictologie*)**

Professeur Jean-François CHABOT - Professeur Ari CHAOUAT

### **2<sup>e</sup> sous-section : (*Cardiologie*)**

Professeur Edoardo CAMENZIND - Professeur Christian de CHILLOU DE CHURET - Professeur Yves JUILLIERE

Professeur Nicolas SADOUL

### **3<sup>e</sup> sous-section : (*Chirurgie thoracique et cardiovasculaire*)**

Professeur Juan-Pablo MAUREIRA - Professeur Stéphane RENAUD

### **4<sup>e</sup> sous-section : (*Chirurgie vasculaire ; médecine vasculaire*)**

Professeur Sergueï MALIKOV - Professeur Denis WAHL – Professeur Stéphane ZUILY

## **52° Section : MALADIES DES APPAREILS DIGESTIF ET URINAIRE**

### **1<sup>re</sup> sous-section : (*Gastroentérologie ; hépatologie ; addictologie*)**

Professeur Jean-Pierre BRONOWICKI - Professeur Laurent PEYRIN-BIROULET

### **2<sup>e</sup> sous-section : (*Chirurgie viscérale et digestive*)**

Professeur Ahmet AYAV - Professeur Laurent BRESLER - Professeur Laurent BRUNAUD – Professeure Adeline GERMAIN

### **3<sup>e</sup> sous-section : (*Néphrologie*)**

Professeur Luc FRIMAT - Professeure Dominique HESTIN

### **4<sup>e</sup> sous-section : (*Urologie*)**

Professeur Pascal ESCHWEGE - Professeur Jacques HUBERT

## **53° Section : MÉDECINE INTERNE, GÉRIATRIE ET MÉDECINE GÉNÉRALE**

### **1<sup>re</sup> sous-section : (*Médecine interne ; gériatrie et biologie du vieillissement ; addictologie*)**

Professeur Athanase BENETOS - Professeur Jean-Dominique DE KORWIN - Professeure Gisèle KANNY

Professeure Christine PERRET-GUILLAUME – Professeur Roland JAUSSAUD – Professeure Laure JOLY

### **3<sup>e</sup> sous-section : (*Médecine générale*)**

Professeur Jean-Marc BOIVIN – Professeur Paolo DI PATRIZIO

**54° Section : DÉVELOPPEMENT ET PATHOLOGIE DE L'ENFANT, GYNÉCOLOGIE-OBSTÉTRIQUE, ENDOCRINOLOGIE ET REPRODUCTION**

**1<sup>re</sup> sous-section : (Pédiatrie)**

Professeur Pascal CHASTAGNER - Professeur François FEILLET - Professeur Jean-Michel HASCOET  
Professeur Emmanuel RAFFO - Professeur Cyril SCHWEITZER

**2° sous-section : (Chirurgie infantile)**

Professeur Pierre JOURNEAU - Professeur Jean-Louis LEMELLE

**3° sous-section : (Gynécologie-obstétrique ; gynécologie médicale)**

Professeur Philippe JUDLIN - Professeur Olivier MOREL

**4° sous-section : (Endocrinologie, diabète et maladies métaboliques ; gynécologie médicale)**

Professeur Bruno GUERCI - Professeur Marc KLEIN - Professeur Georges WERYHA

**55° Section : PATHOLOGIE DE LA TÊTE ET DU COU**

**1<sup>re</sup> sous-section : (Oto-rhino-laryngologie)**

Professeur Roger JANKOWSKI - Professeure Cécile PARIETTI-WINKLER

**2° sous-section : (Ophtalmologie)**

Professeure Karine ANGIOI - Professeur Jean-Paul BERROD

**3° sous-section : (Chirurgie maxillo-faciale et stomatologie)**

Professeure Muriel BRIX

=====

**PROFESSEURS DES UNIVERSITÉS**

**61° Section : GÉNIE INFORMATIQUE, AUTOMATIQUE ET TRAITEMENT DU SIGNAL**

Professeur Walter BLONDEL

**64° Section : BIOCHIMIE ET BIOLOGIE MOLÉCULAIRE**

Professeure Sandrine BOSCHI-MULLER - Professeur Pascal REBOUL

**65° Section : BIOLOGIE CELLULAIRE**

Professeure Céline HUSELSTEIN

=====

**PROFESSEUR ASSOCIÉ DE MÉDECINE GÉNÉRALE**

Professeure associée Sophie SIEGRIST

Professeur associé Olivier BOUCHY

=====

**MAÎTRES DE CONFÉRENCES DES UNIVERSITÉS - PRATICIENS HOSPITALIERS**

**42° Section : MORPHOLOGIE ET MORPHOGENÈSE**

**1<sup>re</sup> sous-section : (Anatomie)**

Docteur Bruno GRIGNON

**2° sous-section : (Histologie, embryologie, et cytogénétique)**

Docteure Isabelle KOSCINSKI

**44° Section : BIOCHIMIE, BIOLOGIE CELLULAIRE ET MOLÉCULAIRE, PHYSIOLOGIE ET NUTRITION**

**1<sup>re</sup> sous-section : (Biochimie et biologie moléculaire)**

Docteure Shyue-Fang BATTAGLIA - Docteure Sophie FREMONT - Docteure Catherine MALAPLATE - Docteur Marc MERTEN - Docteur Abderrahim OUSSALAH

**2° sous-section : (Physiologie)**

Docteure Silvia DEMOULIN-ALEXIKOVA - Docteur Jacques JONAS

**45° Section : MICROBIOLOGIE, MALADIES TRANSMISSIBLES ET HYGIÈNE**

**1<sup>re</sup> sous-section : (Bactériologie – Virologie ; hygiène hospitalière)**

Docteure Corentine ALAUZET - Docteure Hélène JEULIN - Docteure Véronique VENARD

**2° sous-section : (Parasitologie et mycologie)**

Docteure Anne DEBOURGOGNE

**46° Section : SANTÉ PUBLIQUE, ENVIRONNEMENT ET SOCIÉTÉ**

**1<sup>re</sup> sous-section : (*Epidémiologie, économie de la santé et prévention*)**

Docteur Cédric BAUMANN - Docteure Frédérique CLAUDOT - Docteur Alexis HAUTEMANIÈRE  
Docteur Arnaud FLORENTIN (stagiaire)

**2° sous-section (*Médecine et Santé au Travail*)**

Docteure Isabelle THAON

**3° sous-section (*Médecine légale et droit de la santé*)**

Docteur Laurent MARTRILLE

**47° Section : CANCÉROLOGIE, GÉNÉTIQUE, HÉMATOLOGIE, IMMUNOLOGIE**

**1<sup>re</sup> sous-section : (*Hématologie ; transfusion*)**

Docteur Julien BROSEUS – Docteure Maud D'AVENI

**2° sous-section : (*Cancérologie ; radiothérapie*)**

Docteure Lina BOLOTINE

**3° sous-section : (*Immunologie*)**

Docteure Alice AARNINK (stagiaire)

**4° sous-section : (*Génétique*)**

Docteure Céline BONNET

**48° Section : ANESTHÉSIOLOGIE, RÉANIMATION, MÉDECINE D'URGENCE, PHARMACOLOGIE ET THÉRAPEUTIQUE**

**1° sous-section : (*Anesthésiologie-réanimation et médecine péri-opératoire*)**

Docteur Philippe GUERCI

**2° sous-section : (*Médecine intensive-réanimation*)**

Docteur Antoine KIMMOUN

**3° sous-section : (*Pharmacologie fondamentale ; pharmacologie clinique ; addictologie*)**

Docteur Nicolas GAMBIER - Docteure Françoise LAPICQUE - Docteur Julien SCALA-BERTOLA

**49° Section : PATHOLOGIE NERVEUSE ET MUSCULAIRE, PATHOLOGIE MENTALE, HANDICAP ET RÉÉDUCATION**

**2° sous-section : (*Neurochirurgie*)**

Docteur Fabien RECH (stagiaire)

**3° sous-section : (*Psychiatrie d'adultes ; addictologie*)**

Docteur Thomas SCHWITZER (stagiaire)

**50° Section : PATHOLOGIE OSTÉO-ARTICULAIRE, DERMATOLOGIE ET CHIRURGIE PLASTIQUE**

**4° sous-section : (*Chirurgie plastique, reconstructrice et esthétique ; brûlologie*)**

Docteure Laetitia GOFFINET-PLEUTRET

**51° Section : PATHOLOGIE CARDIO-RESPIRATOIRE ET VASCULAIRE**

**3° sous-section : (*Chirurgie thoracique et cardio-vasculaire*)**

Docteur Fabrice VANHUYSE

**4° sous-section : (*Chirurgie vasculaire ; Médecine vasculaire*)**

Docteure Nicla SETTEMBRE

**52° Section : MALADIES DES APPAREILS DIGESTIF ET URINAIRE**

**1<sup>re</sup> sous-section : (*Gastroentérologie ; hépatologie ; addictologie*)**

Docteur Anthony LOPEZ

**2° sous-section : (*Chirurgie viscérale et digestive*)**

Docteur Cyril PERRENOT

**53° Section : MÉDECINE INTERNE, GÉRIATRIE ET MÉDECINE GÉNÉRALE**

**3° sous-section : (*Médecine générale*)**

Docteure Kénora CHAU (stagiaire)

**54° Section : DEVELOPPEMENT ET PATHOLOGIE DE L'ENFANT, GYNECOLOGIE-OBSTETRIQUE, ENDOCRINOLOGIE ET REPRODUCTION**

**4° sous-section : (*Endocrinologie, diabète et maladies métaboliques ; Gynécologie médicale*)**

Docteure Eva FEIGERLOVA

**5° sous-section : (*Biologie et médecine du développement et de la reproduction ; gynécologie médicale*)**

Docteur Mikaël AGOPIANTZ (stagiaire)

**55° Section : PATHOLOGIE DE LA TÊTE ET DU COU**

**1<sup>re</sup> sous-section : (*Oto-Rhino-Laryngologie*)**

Docteur Patrice GALLET



=====

## MAÎTRES DE CONFÉRENCES

### 5<sup>e</sup> Section : SCIENCES ÉCONOMIQUES

Monsieur Vincent LHUILLIER

### 7<sup>e</sup> Section : SCIENCES DU LANGAGE : LINGUISTIQUE ET PHONETIQUE GENERALES

Madame Christine DA SILVA-GENEST

### 19<sup>e</sup> Section : SOCIOLOGIE, DÉMOGRAPHIE

Madame Joëlle KIVITS

### 64<sup>e</sup> Section : BIOCHIMIE ET BIOLOGIE MOLÉCULAIRE

Madame Marie-Claire LANHERS - Monsieur Nick RAMALANJAONA

### 65<sup>e</sup> Section : BIOLOGIE CELLULAIRE

Madame Nathalie AUCHET - Madame Natalia DE ISLA-MARTINEZ - Monsieur Christophe NEMOS

### 66<sup>e</sup> Section : PHYSIOLOGIE

Monsieur Nguyen TRAN

### 69<sup>e</sup> Section : NEUROSCIENCES

Madame Sylvie MULTON

=====

## MAÎTRES DE CONFÉRENCES ASSOCIÉS DE MÉDECINE GÉNÉRALE

Docteur Cédric BERBE

=====

## DOCTEURS HONORIS CAUSA

Professeur Charles A. BERRY (1982)  
*Centre de Médecine Préventive, Houston (U.S.A)*

Professeur Pierre-Marie GALETTI (1982)  
*Brown University, Providence (U.S.A)*

Professeure Mildred T. STAHLMAN (1982)  
*Vanderbilt University, Nashville (U.S.A)*

Professeur Théodore H. SCHIEBLER (1989)  
*Institut d'Anatomie de Würzburg (R.F.A)*

Professeur Mashaki KASHIWARA (1996)  
*Research Institute for Mathematical Sciences de Kyoto (JAPON)*

Professeure Maria DELIVORIA-PAPADOPOULOS (1996) *Université de Pennsylvanie (U.S.A)*

Professeur Ralph GRÄSBECK (1996)  
*Université d'Helsinki (FINLANDE)*

Professeur Duong Quang TRUNG (1997)  
*Université d'Hô Chi Minh-Ville (VIËTNAM)*

Professeur Daniel G. BICHET (2001)  
*Université de Montréal (Canada)*

Professeur Marc LEVENSTON (2005)  
*Institute of Technology, Atlanta (USA)*

Professeur Brian BURCHELL (2007)  
*Université de Dundee (Royaume-Uni)*

Professeur Yunfeng ZHOU (2009)  
*Université de Wuhan (CHINE)*

Professeur David ALPERS (2011)  
*Université de Washington (U.S.A)*

Professeur Martin EXNER (2012)  
*Université de Bonn (ALLEMAGNE)*

## REMERCIEMENTS

A Madame et Messieurs les membres du jury, je vous adresse mes plus sincères et chaleureux remerciements pour l'attention que vous avez portée à mon travail ainsi que votre patience.

Ce fût un plaisir que de travailler avec vous, d'apprendre à votre contact, de grandir et d'être jugé par vous. J'en suis honoré et profondément touché.

A notre Maître et Président de Thèse, le Professeur Marc Debouverie :

Je voudrais tout d'abord vous remercier de votre écoute, de votre compréhension et de l'aide précieuse que vous m'avez apportée lorsque j'ai changé de voie. Vous avez été d'un grand soutien et si j'en suis là aujourd'hui, vous n'y êtes pas étranger et pour cela, je vous serai toujours reconnaissant. Ensuite je vous remercie de vos conseils toujours judicieux et du soin que vous prenez de tous vos internes pour que leur avenir soit le meilleur possible.

A notre Maître et Directeur de Thèse, le Professeur Louis Maillard :

Vous m'avez fait découvrir l'épileptologie et par là la neurologie. Vous avez réveillé ma curiosité pour la médecine et le médecin enfoui en moi. Vous faites partie des rencontres qui ont marqué mon cursus et je vous suis reconnaissant de m'avoir transmis votre passion pour l'épileptologie et d'avoir encadré ce travail. Encore merci de m'avoir accompagné dans ma transition et d'avoir été disponible. Sans vous, je ne pense pas que j'en serai là où j'en suis.

A notre Maître et Jury, le Professeur Sophie Colnat-Coulbois :

Vous avez toujours été là pour moi et vous l'êtes toujours. Je ne peux que vous remercier de votre compréhension et surtout de m'avoir accompagné dans ma vie de neurochirurgien et maintenant dans celle de neurologue. Je suis fier d'avoir été votre élève et j'ai tellement appris à votre contact. Travailler avec vous est un plaisir et j'espère que notre collaboration durera le plus longtemps possible. Merci pour votre patience que j'ai su mettre à rude épreuve, votre gentillesse, et encore une fois pour votre compréhension.

A notre Maître et Jury, le Docteur Jean-Pierre Vignal :

Merci pour votre œil critique, vos connaissances immenses que vous aimez partager, vos piques pour nous faire réfléchir. Je suis heureux d'avoir été votre élève et d'avoir appris à lire l'EEG à vos côtés. Le montage transverse n'a plus de mystère grâce à vous. La chose la plus importante que j'ai retenue de vous est de rester humble et notamment qu'il faut toujours savoir se remettre en question devant un cas difficile. Merci pour tout ce que vous m'avez enseigné et pour tout ce qui me reste à apprendre de vous.

A notre Maître et Jury, le Docteur Jacques Jonas :

Mon stage au sein de l'unité et mon avenir auraient certainement très différents sans ta présence. J'ai adoré travailler avec toi et apprendre à ton contact la lecture de l'EEG et les bases de l'épilepsie. Tu auras été d'une grande aide dans mon travail universitaire et pour cette thèse en particulier.

Enfin, on aura bien ri aussi et surtout on aura souvent été les premiers à aller manger, presque un rituel, surtout si c'est mercredi le jour sacré des frites !

Encore merci d'avoir été présent et de m'avoir fait aimer l'épileptologie et la neurologie.

A mes professeurs, maîtres et collègues qui m'ont accompagné pendant ce long internat :

Au Professeur Louise Tyvaert, pour ses avis instructifs, son ouverture d'esprit et pour m'avoir appris à voir plus loin que mes premières idées. Au Docteur Solène Frismand, qui a essayé de m'inculquer une certaine rigueur, qui surtout m'a appris à être plus fin dans l'analyse sémiologique et qui n'hésite pas à nous corriger quand c'est nécessaire et à nous dire quand c'est bien et nous encourager. Au Docteur Lucie Hopes, pour son écoute et qui sait rendre le cognitif intéressant. Au Professeur Luc Taillandier, pour le temps qu'il prend avec ses patients, ses explications et ses enseignements. Au Dr Marie Blonski, que j'ai peu côtoyée, mais qui m'a montré un grand dévouement envers ses patients. Au Professeur Sébastien Richard et son amour du vasculaire : je vais découvrir Bar-le-Duc avec toi et je ne doute pas que ce sera une expérience enrichissante. Je te remercie de ta bienveillance aussi bien à mon égard qu'à celle des autres. Au Dr Gioia Mione, qui sait toujours être disponible et au temps qu'elle prend à la visite pour nous accompagner au mieux au vasculaire et nous rendre plus autonomes, tout comme le Dr Lisa Humbertjean-Selton. Au Docteur Nolwenn Riou-Comte qui fut peu de temps ma co-interne mais qui est une chef rigoureuse et qui donne des avis toujours éclairés, même en dehors du vasculaire. Au Docteur Jean-Christophe Lacour qui est un peu notre modèle à tous avec sa classe naturelle, son amour des bonnes choses et de la culture : discuter avec toi est toujours enrichissant et un moment plaisant. Au Dr Oliver Aron avec qui j'ai passé de bons moments à décortiquer des EEG. Au Dr Irina Klemina, pour son extraordinaire gentillesse et toutes ses petites attentions pour que l'on se sente bien. Au Docteur Jean-Luc Schaff pour ses corrections de lecture d'EEG et sa célèbre signature JLS. Au Docteur Sophie Pittion, avec qui c'est toujours un plaisir de discuter de tout. Au Docteur Guillaume Mathey, pour son aide à la compréhension des statistiques, ses explications pour ce qui concerne l'inflammatoire. Au Dr Philippe Lonchamp, qui m'a formé à la prise en charge de la douleur, m'a appris tant de chose et m'a aidé à me former dans cette thématique mais aussi en neurologie générale et avec qui j'aurai grand plaisir à continuer de travailler au sein de la consultation douleur. Au Docteur Anne-Laure Kaminsky, que j'aurai peu connue comme co-interne, mais qui est une chef super et disponible. Enfin au Docteur Patrick Beauchesne, dommage que tu sois parti, on se marrait bien et la pause obligatoire café pendant la visite c'était sympa ! Je ne pourrai plus dire que je ne suis pas le seul transfuge de la neurochirurgie maintenant. C'était un plaisir de travailler avec toi et de rire.

A mes chefs de neurochirurgie qui m'ont appris bien plus que mon travail. Au Professeur Thierry Civit, qui m'a appris parmi les choses les plus importantes de ce métier : prendre des décisions et les assumer mais surtout qu'on ne peut pas tout savoir et qu'il faut savoir demander de l'aide. Une phrase vous résume bien « tu as déjà vu ? Alors tu sais faire ! » en effet à un moment, il faut apprendre à se lancer et vous avez toujours été là quand on a besoin de vous. Enfin, je vous remercie de votre bienveillance à mon égard à celle de tous les internes qui sont passés en neurochirurgie. Vous avez toujours fait ce qu'il fallait pour améliorer notre quotidien. Mon seul regret dans mon changement de carrière est finalement de vous avoir quitté, tout comme Sophie, car travailler avec vous, même dans les moments difficiles a toujours été un bonheur et vous avez toujours eu les mots pour me reconforter quand cela n'allait pas bien pour moi. Encore Merci et j'espère retourner avec vous souvent Aux Abattoirs manger une bonne cervelle d'agneau !

Au Docteur Catherine Pinelli, qui est la protectrice des internes en neurochirurgie, d'une grande patience avec ses patients même les plus difficiles et qui a toujours pris de soin de nous. Au Docteur Isabelle Merlot, le seul chef qui potentialise ma chance en garde à des niveaux presque honteux ! On en aura passé des gardes calmes. Je suis heureux de continuer à discuter cinéma avec toi et à boire tes cafés dans ton bureau, j'ai pensé à toi pour le coca zéro au pot de thèse. Au Docteur Thomas Julhien avec qui j'ai compris qu'on pouvait aller manger tôt à l'internat. Surtout qui m'a appris à rester zen quand la situation devenait compliquée et que s'énerver ça ne servait à rien sinon à s'épuiser inutilement. Au Docteur Pierre-Henri Pretat, on peut dire que tu es un frère d'arme et qu'on en a eu des galères en secteur et des moments de délire, même de folie, en congrès. Tu es vraiment quelqu'un de bien et on peut compter sur toi. Au Docteur Fabien Rech, ça n'a pas toujours rose entre nous et ça a même été difficile par moment, mais finalement je dois bien reconnaître qu'on a fini par bien s'entendre et que j'ai beaucoup appris à ton contact. J'ai appris une certaine rigueur que j'ai adaptée il faut l'admettre, mais j'ai retenu qui fallait s'occuper du patient dans son intégralité ! J'ai aussi bien ri avec toi ! Reste un bon pédagogue. Au Professeur Olivier Klein, qui m'a encadré à l'hôpital d'enfant dans un stage pas toujours facile du point de vue moral, et qui a su le rendre humain. Au Docteur Anthony Joud, qui m'a rendu aussi l'HE plus vivable avec ses connaissances en répliques de films et sa grande écoute des familles. Au Docteur Rabah Guerbouz, qui par sa présence quotidienne, son calme, son écoute a adouci ce semestre.

Au Professeur Jean-Claude Marchal, dont la finesse des gestes au bloc, contraste avec ce personnage au physique impressionnant et dont la confiance est un bien précieux. Au Professeur Jean Auke, qui m'a accueilli en neurochirurgie et dont les thermocoagulations étaient un spectacle.

Aux chefs d'Épinal, au Dr Huttin pour son paternalisme, sa bienveillance et ses explications toujours claires ; au Dr Thomas Ancel pour sa culture médicale et ses raisonnements limpides mais aussi pour sa bienveillance et son écoute ; au Dr Nicolas Carpentier pour ses avis justes et concis, sa pédagogie et sa façon de rendre le sommeil passionnant ; au Dr Sébastien Delassaux, pour sa grande classe qui est aussi un modèle, sa rapidité d'esprit que je n'arrivais pas toujours à suivre et pour sa grande pédagogie ; au Dr Alexandrine Larue pour son encadrement, sa rigueur et au Dr Evelyne Planque, qui doit toujours nous faire découvrir les Ducs de Lorraine.

Aux neuroradiologues, à commencer Mr Le Doyen Marc Braun, pour son écoute, sa bienveillance et son aide lors de ma transition de la neurochirurgie à la neurologie, mais également pour sa rigueur qui m'a permis d'améliorer mes demandes d'imagerie. Aux interventionnels, à qui j'ai trouvé pas mal d'anévrismes à traiter. Professeur René Anxionnat, Professeur Serge Bracard, Docteur Anne-Laure Derelle, Docteur Romain Tonnelet et Docteur Liao Lang, je vous remercie de m'avoir accompagné sur les gardes et de m'avoir éclairé de votre expertise au quotidien. Au diagnostic, au Docteur Emmanuelle Schmitt, pour sa patience avec mes demandes et ses explications, sa pédagogie ; au Docteur Sophie Panel, pour le perfectionnisme dont elle fait toujours preuve et ses explications à mes questions sorties de nulle part mais auxquelles elle finit par trouver une réponse.

A Hélène Brissart, pour m'avoir transmis les questions de son fils toujours intéressantes et signe d'une grande curiosité et pour avoir essayé de m'inculquer quelques bases d'évaluation. A Natacha Forthoffer, pour sa disponibilité qui a également essayé de me faire comprendre le travail de neuropsychologie et me l'a présenté de façon si intéressante.

Au Docteur Véronique Braun, au Docteur Éric Vadiat, au Docteur Razvan Nicolaie Gospodaru, qui m'ont accueilli au sein de leur cabinet et fait découvrir la neurologie libérale dans sa diversité, l'EMG et m'ont gâté (surtout avec des caramels et des cafés) : c'est un plaisir de travailler avec vous.

A ma famille :

A ma mère qui m'a toujours protégé, choyé accompagné dans mes choix même si elle n'était pas d'accord. Elle m'a nourri aussi bien avec ses bons petits plats (et c'est peu dire) qu'au niveau intellectuel en me faisant découvrir tant de choses. Elle a su canaliser mon esprit qui ne dort jamais et se perd souvent tout seul. Merci d'être là et d'avoir fait de moi l'homme que je suis aujourd'hui. Je te dois tant.

A mon père, qui sous ses airs parfois bourrus, a un instinct maternel hors du commun et je sais que tant qu'il sera là, Adrien et moi, on sera toujours à l'abri des intempéries de la vie. Il m'a appris à me questionner même devant les choses d'apparence les plus simples, à être curieux, même trop, à travailler de mes mains, à être fier de ce que je fais avec, bref à être manuel et débrouillard.

A mon frère Adrien qui est un chic type, comme Belmondo dans l'homme de Rio. Il a un sacré caractère, des hobbies insolites, un esprit parfois trop rapide pour moi. Il est mon petit frère et parfois j'oublie qu'il sait se débrouiller sans moi - même si au fond il aime bien qu'on s'occupe de lui. Ne change pas, reste ce chic type avec qui on aime échanger, rire et sur qui on peut compter quoiqu'il advienne.

A ma Mamie, elle qui m'a appris à toujours bien manger (« faut prendre des forces »), à ne pas faire l'idiot en courant partout, à aimer les comédies musicales américaines, à faire le jardin quand elle en avait encore la force. Chez elle, on a toujours été dans un sanctuaire avec la famille, et c'est agréable d'être heureux en famille et de revoir tout le monde chez elle car elle est notre point de rassemblement.

A mon Papy, parti trop tôt, à quand il m'emmenait à l'école de Bure après m'avoir fait mon bol de chocolat chaud et mes tartines grillées, à quand je l'ai désespéré car je n'arrivais pas à lire l'heure. A sa grande classe, ses smokings, son amour du tango et du cinéma. Tu nous manques.

A mon Bon Papa, parti trop tôt aussi. J'espère que j'ai réussi comme tu l'espérais. Il m'aura fait découvrir l'art Roman que je n'appréciais pas au début mais dont j'ai appris à aimer l'architecture magnifique et sobre. Il m'a également appris sans le savoir à ne jamais lâcher quand je pensais avoir raison et à argumenter. Enfin, il m'aura fait aimer Jeux en me faisant découvrir les bois, leur entretien, leur développement, avec les balades en famille sur la propriété, les visiter de tous ses coins.

A ma Bonne Maman qui me manque. Les goûters à Jeux avec tous les cousins, notre morceau de pain, le carreau de chocolat et le verre d'oasis, des souvenirs parmi les plus heureux que j'ai. Baba et Boubou, ses chats qu'elle aimait tant. Elle a toujours été d'une extrême gentillesse, même si sa cuisine n'était pas des meilleures mais ça reste aussi un souvenir digne d'une madeleine. Tu me manques.

A mon oncle François, au sérieux parfois surprenant et à l'esprit fin en toute occasion. A son amour de Jeux et à son amour de la table et des bonnes choses. Fais attention à toi afin que je puisse continuer à te rendre visite pendant de nombreuses années à Jeux quand j'irai voir les parents. A tante Caroline, qui supporte mon oncle. A sa gentillesse et sa bienveillance en tout instant. Jeux ne serait pas pareil si elle n'y était pas et c'est aussi un refuge car elle y est.

A mon cousin Charles qui est devenu un géant débrouillard et bien drôle, ne change pas. A ma cousine Héloïse, l'amie des bêtes et notre championne de Judo.

A mes cousins Olivier, Thibault, Guillaume et Enguerrand que je ne vois plus assez mais avec qui j'ai tant de souvenirs à Jeux.

A Thomas, pour nos randonnées sur Jeux, à vélo sur les routes et sur tous les chemins perdus, nos parties de Monopoly qui arrivent à t'énerver, nos après-midis à jouer à l'ordinateur et au foot, pour résumer les vacances à Jeux. A Matthieu, pour les discussions sans fin, les tours dans le coin, l'accueil à Lyon même si on ne s'est pas croisés...soigne-toi bien, prends soin de toi.

A Tante Élisabeth, chez qui on adorait tous passer du temps, qui nous a toujours chouchoutés. A Tante Jocelyne, que j'adore embêter et qui est bien loin maintenant. A Tante Béatrice, qui avec oncle Denis a toujours trouvé des cadeaux qui faisaient du bruit et qui en a passé du temps à éviter que je me chamaille avec Laura.

A mes cousines, Laura ma jumelle, mais quand même la vielle avec qui j'ai passé une bonne partie de mon enfance, maintenant c'est moi le plus grand. A Dorothee, qui est un peu notre grande sœur et pour qui la famille passe avant tout. A Julie et au Vilain, Julie championne du monde de lancer de mini Gabriel. Dommage que tu sois si loin, j'aimerais bien pourrir un peu plus le cerveau d'Alice et Paulin.

A Anne ou le Docteur Souris, tout le monde ne peut pas se vanter d'avoir eu une baby-sitter BAC + 16, chercheuse à l'Inserm. A Catherine qui m'a fait comprendre que la médecine c'était aussi rester terre à terre et simple. Sa gentillesse est sa force et ses petits mots de soutien sont toujours d'un grand réconfort. A François, pardon, Professeur Godart. Nos échanges sont toujours instructifs et son amour de l'art est communicatif. Ses avis et conseils sur le métier ont toujours été un éclairage précieux.

A mes amis :

Mehdi, je commence par toi car c'est l'évidence, tu es mon meilleur ami. On aura passé de sacrés moments depuis qu'on se connaît. De bons moments, des moments plus difficiles et des moments extraordinaires, totalement fous. Tu pourras toujours compter sur moi et j'espère que notre route ne se séparera pas de sitôt. Tu es comme un frère pour moi.

A Barison et ta folie. A toutes nos folies surtout. Si tu n'étais pas si loin, ce serait la folie en continue ici. Bref on est fous et ça fait un bien fou d'être ton ami. A Benoît, nos soirées de révision, au bar et dans les galas. A man versus échafaudage. Notre externat aura été tellement fun, heureusement que tu as été là. A Thibault notre papa, notre homme sérieux, même si tu es parfois le moins sérieux d'entre nous. A Alexis, l'homme qui a la tête dans les nuages, roi de l'optique et mon coéquipier de TD. A David et ses retards en soirée « mais il arrive », à sa bonne humeur communicative. A Jean, ses quintes, sa bénédictine, toi aussi tu es le papa du groupe, mais bon quand même pas un modèle, sauf si c'est pour être relax dans la vie. A Simon notre intrus, l'ingénieur du groupe, assez fou pour être ami avec nous.

Aux filles qui nous supportent, Justine qui tolère qu'on reste des ados en soirées mais qui sait nous canaliser, Anne-Laure qui accepte qu'on embarque Mehdi dans des histoires abracadabrantiques mais qui finit avec nous, Melody qui nous a acceptés tels que nous sommes et rend David heureux, Marie-Ève qui apprécie l'humour de Simon, Amandine qui a transformé notre Jean. A Anaïs notre Lilloise, non Dijonnaise, non Martiniquaise, enfin je ne sais plus, mais tu profites bien. A Marie qui prend plus souvent soin des autres que d'elle.

A mes co-internes de Neuro mais pas que : Pauline et Inès, Inès et Pauline un duo inséparable pour moi, vous avez été la grande découverte de la neuro, nos confidences en fin de soirée, notre table au Phénix et notre amitié qui est si ancienne en vrai et pourtant si jeune. A Alexandre, mon ingénieur informaticien préféré (je sais tu n'es pas ingénieur), une grande rencontre et une belle amitié, et de grands moments en soirée aussi mais pas que, tu es le meilleur ! Guillaume Morgan, mon céphalologue référent, un ami proche, un homme en qui j'ai confiance et qui en vaut la peine et j'allais oublier le maître de la déconnexion. Arnaud : synonyme de serein, le calme incarné et une façon de communiquer bien à lui, le langage des sourcils. Armand, l'homme qui aime l'humour et me mettre des piquettes au baby, un jour je gagnerai, un jour... A Hélène, la personne qui a su lire entre les lignes quand je parlais et qui a bien ri de mes poussées de céphalées aiguës secondaires au stress. Amory, ton flegme, ta culture et ton professionnalisme sont extraordinaires et tu gagnerais à être encore plus connu. Princesse Lysiane et maintenant Maman, tu as le pouvoir de me détruire un tympan mais heureusement qu'au fond tu es la gentillesse incarnée. Mickaël tu auras été un sacré co-interne en épilépto et on a souvent dû être calmés, reste un chef pédagogue et à l'écoute de tes internes. A Marion, pour son côté maman avant l'heure. A Chloé qui me fait bien rire et avec qui c'est toujours agréable d'échanger. A Salomé qu'on aime tous même si elle aime râler et nous rappeler ce qui ne va pas, on t'aime bien malgré tout ne l'oublie pas. A Anaïs, notre chat noir en astreinte qui est pourtant toute douce. A Sarah H ou l'ancienne j'hésite, qui peut concurrencer Arnaud dans le côté calme et qui en plus est notre chanceuse. A Pauline D, qui est toute discrète mais sait bien nous faire rire quand elle se lâche. A Nicolas, qu'on a l'impression d'avoir perdu mais qui lorsqu'il revient, a toujours des anecdotes improbables. A Marian, son accent du Sud-Ouest qui ensoleille un peu la Lorraine, son amour du rugby et du vasculaire. A Jason, toujours là quand a besoin d'aide et même quand on ne lui demande pas, la définition même de la gentillesse et de l'implication au travail, un vrai trésor. A Émilie et Cécile, qui ont eu la vie bien dure pour le début de leur internat mais qui s'inquiètent pour moi qui passe juste ma thèse. A Louisa et son contrôle de l'orthographe. A Paul, la nouvelle force de la neuro et peut-être champion de cul de chouette. A Raphaël, qui est un vrai petit chien fou mais qui ne sera pas champion de cul de chouette. A Sarah-la-jeune et Oriane, que je ne connais pas encore assez et que j'espère apprendre à mieux connaître.

A Celso, notre référent anapath, à nos soirées, un duo de choc avec Patrick. Tu es au fond un vrai neurologue qui apprécie même l'épileptologie maintenant !

A Victor, Élise, Virginie, mes compagnons de galères en neurochir sans qui jamais je n'aurais survécu à ce semestre de la mort.

A Fayçal et Jauffrey, deux supers internes et surtout deux très bons chefs d'orthopédie et tellement drôles. Tous les internes devraient être comme vous étiez avec vos externes. Et si les staffs du Jeudi soir étaient réussis, c'est en grande partie grâce à vous !

A Sophie : on ne se connaît pas depuis si longtemps que ça mais je me sens vraiment bien avec toi. Chose étonnante, tu me supportes malgré mon humour, mon stress pré-thèse et le fait que la nourriture soit devenue le centre de ma vie ! Merci de ton soutien et de ta présence, tu fais partie de mon équilibre maintenant et je tiens à toi beaucoup plus que je ne le dis.

Au bloc et tout particulièrement à Coco et Nadia : vous avez été extraordinaires avec moi et vous m'avez tellement fait rire, vous m'avez aussi beaucoup appris. Coco, qui coupait les points qui ne lui plaisaient pas, Nadia qui me rappelait que par moment il faut être sérieux. Ce qui me manque en partie le plus, c'est de travailler avec vous, vous êtes l'âme de ce bloc. Un petit mot, pour Philippe et son air calme quoiqu'il arrive, mon renvoi à la case lavage des mains quand c'était un peu exprès. A Jérôme, qui trouve toujours de nouveaux joujoux technologiques pour le bloc, à Lolotte qui prend soin des internes comme s'ils étaient ses enfants, à Claire qui m'a toujours fait un peu peur au fond mais parce qu'elle sait quand on doit être rigoureux et quand on peut se relâcher. A la Dom, la Véro et la Chonchon, qui m'ont eu côté anesthésie quand j'étais externe, m'ont appris plein de gestes d'anesthésie qui m'ont presque fait aimer ce côté du champ opératoire. A Jean, Bertrand, Philippe et Olivier, la team des IADE sportifs avec qui on rit tant, petite dédicace à Jean, dit le Professeur.

Aux infirmières et infirmiers, aides-soignantes de neurochirurgie, Alexandra, Aurore, Delphine, Céline du 2A et Céline du 5B (qui cherche toujours noblie), Meriem, Morgane, Laetitia, Cécile, Paule, Belette (qui a trouvé Gabiche), Christine, Guillaume (tu es partout mais je t'ai connu dans ce secteur) Dorine, Sergio, Claire, Marion, Amandine, Amélie, Marine, Emilie, Julie (Djoule), Kadidja, Laura, Mylène et celles que j'oublie. Vous toutes et tous qui m'avez accompagné et qui pour certains m'avez appris les prescriptions de base pour survivre en garde. Aux secrétaires Katia, Céline et Céline, Odile, Stéphanie, Annie qui sont une des raisons pour lesquelles je traîne au secrétariat.

Aux infirmières d'Epinal, Céline, Cécile, Aurore, Hélène, Rayane, Laurie, Wendy, Angélique qui rendent le stage d'Epinal tellement agréable et génial. Chantal notre secrétaire de choc qui pense toujours à ses internes pour un petit café et qui fait un kouglof à tomber.

Aux infirmières de neurologie : le 2C/3C avec en particulier Manon, Nicaise, Rosie, Marie, Noémie, Justine, Elodie, Tanguy (il faudra faire un petit rugby un jour) avec qui j'ai adoré tenter le 0 patient au 2C ; le 5C anciennement 3A, Viviane, Gaëlle, Laetitia, Romane, Allison, Rachid, Sabrina, Nathalie, le 4B avec Cindy, Teresa ; l'épileptologie avec Céline transfuge de Neurochirurgie, Karine, Christelle, Julien, les filles d'HDJ, Anne-So, Anne, Angélique, Claire, Brenda, l'endroit magique pour reprendre des forces, Katia qui court pour voir tous ses patients et passe trop de temps à l'hôpital. Les filles d'EEG/EMG qui sont toujours disponibles pour un EEG sauvage quand on a besoin.



## SERMENT

« **A**u moment d'être admis à exercer la médecine, je promets et je jure d'être fidèle aux lois de l'honneur et de la probité. Mon premier souci sera de rétablir, de préserver ou de promouvoir la santé dans tous ses éléments, physiques et mentaux, individuels et sociaux. Je respecterai toutes les personnes, leur autonomie et leur volonté, sans aucune discrimination selon leur état ou leurs convictions. J'interviendrai pour les protéger si elles sont affaiblies, vulnérables ou menacées dans leur intégrité ou leur dignité. Même sous la contrainte, je ne ferai pas usage de mes connaissances contre les lois de l'humanité. J'informerai les patients des décisions envisagées, de leurs raisons et de leurs conséquences. Je ne tromperai jamais leur confiance et n'exploiterai pas le pouvoir hérité des circonstances pour forcer les consciences. Je donnerai mes soins à l'indigent et à quiconque me les demandera. Je ne me laisserai pas influencer par la soif du gain ou la recherche de la gloire.

Admis dans l'intimité des personnes, je tairai les secrets qui me sont confiés. Reçu à l'intérieur des maisons, je respecterai les secrets des foyers et ma conduite ne servira pas à corrompre les mœurs. Je ferai tout pour soulager les souffrances. Je ne prolongerai pas abusivement les agonies. Je ne provoquerai jamais la mort délibérément.

Je préserverai l'indépendance nécessaire à l'accomplissement de ma mission. Je n'entreprendrai rien qui dépasse mes compétences. Je les entretiendrai et les perfectionnerai pour assurer au mieux les services qui me seront demandés.

J'apporterai mon aide à mes confrères ainsi qu'à leurs familles dans l'adversité.

Que les hommes et mes confrères m'accordent leur estime si je suis fidèle à mes promesses ; que je sois déshonoré et méprisé si j'y manque ».

# TABLE DES MATIERES

<b>I. INTRODUCTION</b> .....	17
1. Généralités .....	17
a. Épilepsies : définitions, diagnostic, épidémiologie.....	17
b. Anatomie cérébrale .....	21
2. Traitement de l'épilepsie .....	24
a. Traitement médical et pharmacorésistance .....	25
b. Traitement chirurgical .....	26
i. SEEG .....	27
ii. Cortectomie .....	31
3. L'épilepsie pariétale : épidémiologie et sémiologie.....	32
4. Problématique.....	33
<b>II. ARTICLE</b> .....	34
INTRODUCTION .....	35
METHODS .....	36
Patient Selection .....	36
Stereotactic Electro Implantation Strategy and Surgical Procedure .....	36
SEEG Recordings.....	37
Clinical Variables .....	37
Statistics .....	38
RESULTS.....	39
Population (table 1).....	39
SEEG Anatomico-electroclinical Correlations (tables 2 & 3) .....	39
Surgery and Outcome .....	40
DISCUSSION .....	41
Limitation .....	43
Conclusion .....	44
REFERENCES .....	45
ANNEXES.....	48
<b>III. DISCUSSION ET LIMITES</b> .....	51
1. Discussion .....	51
2. Limites .....	54
<b>IV. CONCLUSION</b> .....	55
<b>V. RÉFÉRENCES</b> .....	56

# I. INTRODUCTION

## 1. Généralités

### a. Épilepsies : définitions, diagnostic, épidémiologie

Les épilepsies ont une prévalence de 0,5 à 1 %, une incidence de 0,5 pour 1 000 habitants par an avec un pic d'incidence chez l'enfant et un après 60 ans. Environ 50 % des épilepsies débutent avant l'âge de 10 ans. L'incidence cumulative (probabilité de développer une épilepsie) est de 3,1 % pour une personne vivant jusqu'à 80 ans.(1)

L'épilepsie est définie comme une maladie d'origine cérébrale, chronique qui se caractérise une prédisposition durable à générer des crises et par des conséquences neurobiologiques, neuropsychologiques, sociales et psychiatriques. La manifestation la plus visible est donc la crise d'épilepsie, mais l'épilepsie a des retentissements en dehors des crises : difficultés cognitives avec difficultés d'apprentissage, troubles de l'humeur comme la dépression, l'anxiété...

La crise d'épilepsie est, quant à elle, l'ensemble des manifestations paroxystiques, imprévisibles et transitoires qui résultent de l'hyperactivité paroxystique d'un réseau de neurones corticaux ou cortico-sous-corticaux et de son éventuelle propagation.

La survenue d'une crise d'épilepsie ne définit pas la maladie épileptique car nous n'avons pas systématiquement le caractère durable. Une crise peut être spontanée, isolée et unique au cours de la vie d'un individu, favorisée par un contexte particulier occasionnel (trouble ionique, métabolique, traumatisme crânien, chirurgie cérébrale récente...) : on parle de crise symptomatique aiguë.

Le caractère durable se définit par :

- La survenue d'au moins deux crises d'épilepsie non provoquées avec un délai entre les épisodes d'au moins 24h. Les crises doivent être avérées.

- Un risque de récurrence dans les 10 ans supérieur à 60%, défini par la présence d'anomalies paroxystiques à l'EEG, ou par la présence à l'imagerie de lésions épileptogènes, ou par des troubles neuro-développementaux.

Une fois le diagnostic d'épilepsie posé, il faudra déterminer de quel type d'épilepsie il s'agit. En effet, l'épilepsie n'est pas une maladie unique mais un groupe hétérogène de pathologies avec des âges de début variés, une clinique également très variée et des causes elles aussi variées. On essaie donc de les intégrer au sein de syndrome.

On va d'abord différencier les crises d'épilepsie en trois catégories : les crises généralisées, les crises focales et les crises de début indéterminé.

Les crises généralisées se caractérisent par une activité d'une hyperactivité d'un réseau de neurones corticaux-sous-corticaux étendu et bilatéral(2). Les crises focales, quant à elles, se caractérisent par l'hyperactivité d'un réseau cortical(3). Dans ce second cas, on peut observer une propagation de cette hyperactivité, de cette décharge, le long des connexions cortico-corticales et cortico-sous-corticales. Cette propagation plus ou moins lente peut aller jusqu'à la généralisation secondaire. En général, chez un même patient, les crises demeurent stéréotypées.

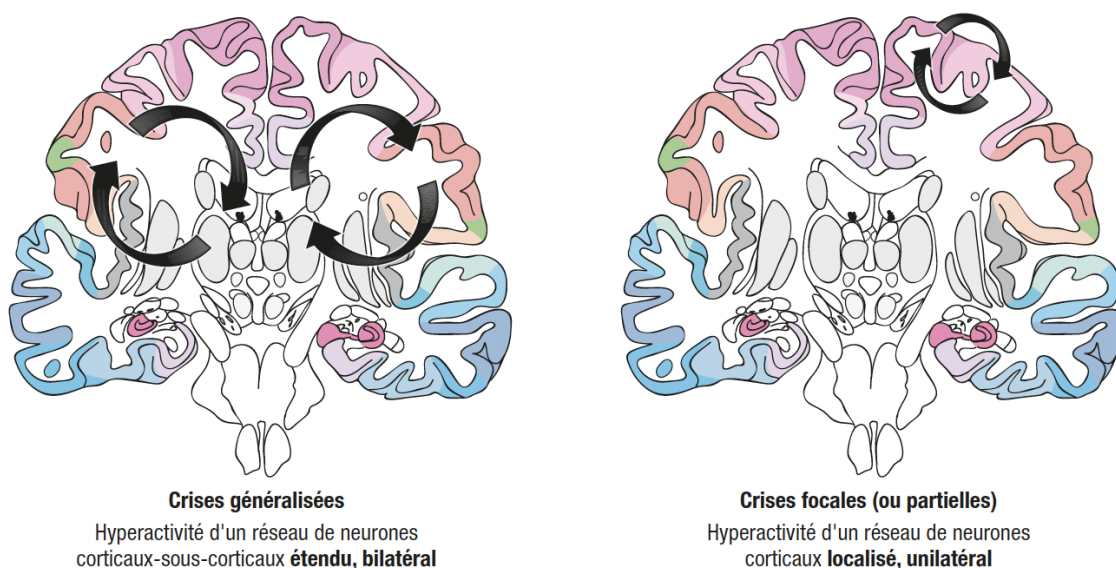


Figure 1 Source : CEN, 2019, illustration de Carole Fumat.

Les crises généralisées se caractérisent par une activité motrice bilatérale, symétrique et peuvent être : toniques, cloniques, tonicocloniques, atoniques ou myocloniques. Ces signes peuvent s'associer à une altération de connaissance. On distinguera, selon l'association de ces signes, les crises tonicocloniques généralisées, les crises myocloniques et les absences.

Les crises focales se caractérisent par une grande variété de symptômes(4). Cette variété s'explique par la localisation du foyer épileptogène. Un patient présentant un foyer en regard du lobe occipital(5) gauche n'aura pas les mêmes symptômes qu'un patient présentant un foyer en regard du lobe frontal droit(6). Les symptômes refléteront le rôle des structures impliquées dans la décharge initiale et y compris dans les zones de propagation. Les symptômes initiaux pourront ainsi avoir une valeur localisatrice de la région anatomique initialement impliquée dans la crise focale.

Les crises à début indéterminé sont des crises, qui malgré une analyse vidéo et un interrogatoire exhaustif, dont on ne peut savoir si elles sont à point de départ focal et qui généralisent secondairement ou bien d'emblée généralisé.

Dans le contexte de diagnostic, ces signes cliniques pourront donc nous orienter vers des crises généralisées ou focales. Le bilan sera alors complété par un électroencéphalogramme (EEG)(7)(8).

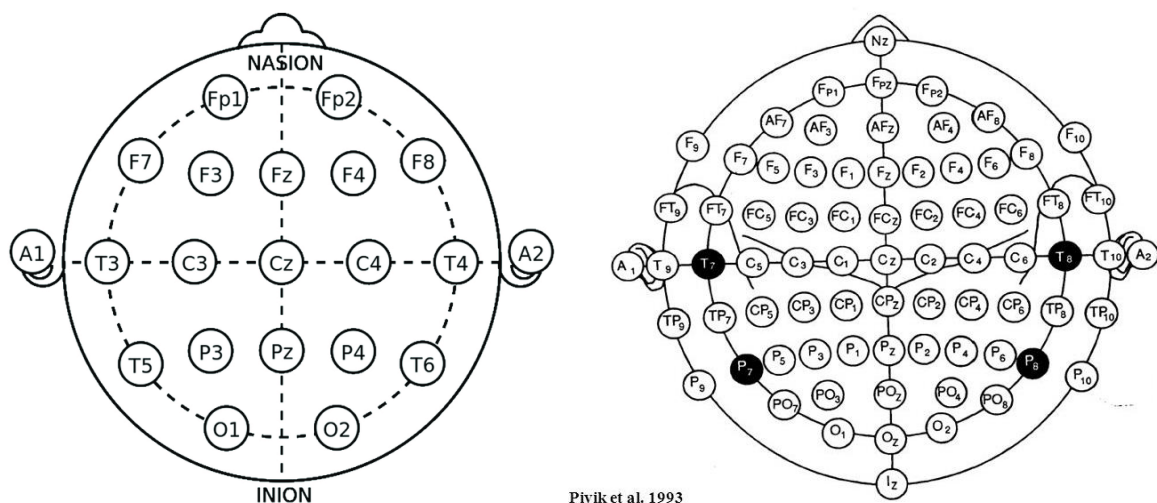


Figure 2 Système 10/20 et système 10/20 Haute résolution

L'EEG permet d'enregistrer l'activité électrique corticale recueillie au niveau du scalp. Cette activité est physiologique et est la résultante des champs de courant créés dans le milieu extracellulaire par les potentiels post-synaptiques excitateurs (PPSE) et les potentiels post-synaptiques inhibiteurs (PPSI) reçus par des populations synchrones de neurones au niveau des dendrites dans la couche corticale. Cette activité va se synchroniser, ce qui permet d'avoir un signal détectable.(9)

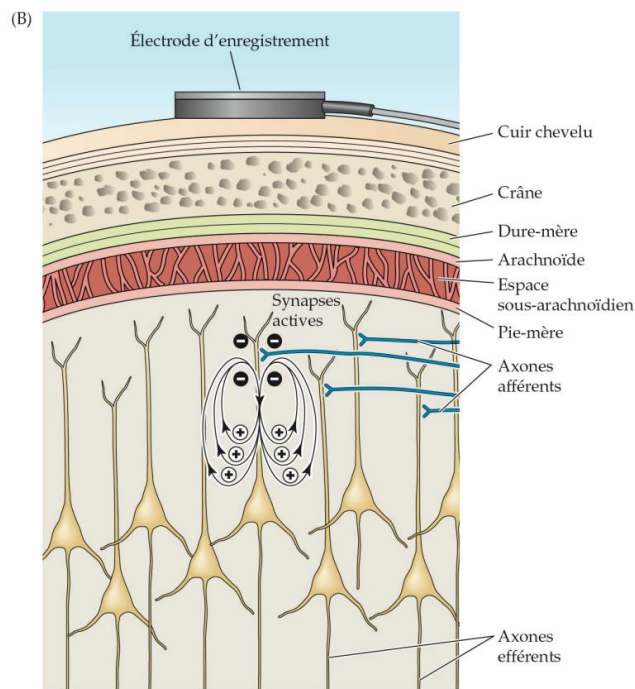


Figure 3 : principe de l'EEG

Cette activité va être recueillie au niveau du scalp sur différentes électrodes positionnées selon une nomenclature internationale. En cas d'anomalie détectée, ne relevant pas de l'activité physiologique, une étiologie pourra être évoquée et/ou une origine en termes de localisation. Le nombre d'électrodes varie et plus il est élevé, plus la précision localisatrice sera importante.

Dans la démarche diagnostique, une imagerie cérébrale sera réalisée à la recherche d'une lésion épileptogène. L'IRM est l'imagerie de référence et doit être réalisée avec un protocole précis(10) à la recherche des lésions les plus courantes dans le cadre d'une épilepsie (séquelles vasculaires ou traumatiques, malformations de développement cortical, scléroses hippocampiques, cavernomes, DNET...)

Une fois ce bilan réalisé, il sera possible de classer l'épilepsie selon le type de crise, le type d'épilepsie, le syndrome et son étiologie avec les comorbidités associées. En fonction de cette classification la prise en charge sera alors adaptée à chaque cas.

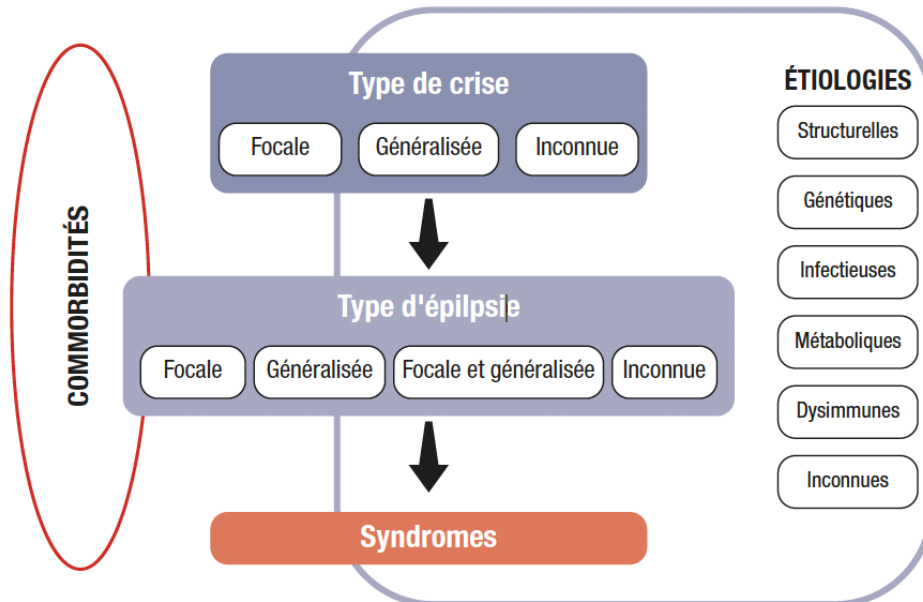


Figure 4 Principes de la classification des épilepsies. (Source : CEN, 2019, illustration de Carole Fumat.)

## b. Anatomie cérébrale

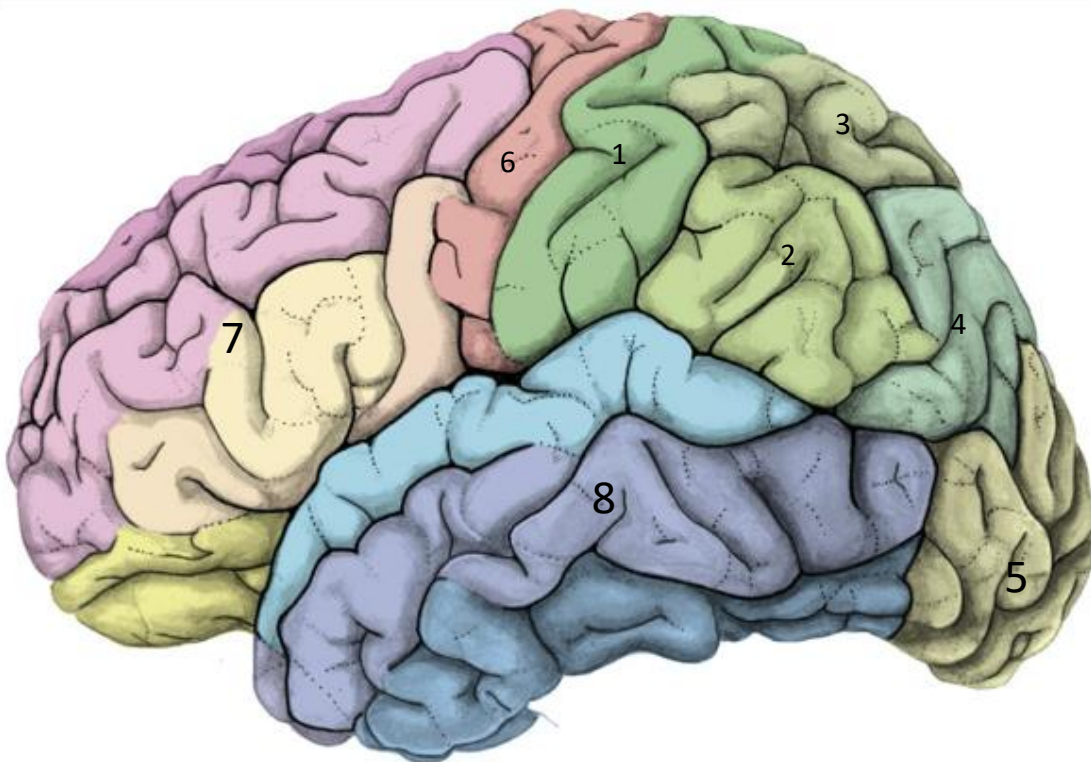Le système nerveux central (SNC) se compose de la moelle épinière, du tronc cérébral, du cervelet et de l'encéphale. L'épilepsie est une pathologie du cortex et donc de l'encéphale. Celui-ci se divise en plusieurs parties, le cortex en surfaces organisées en lobes, la substance blanche composée de différents faisceaux reliant les lobes entre eux mais également certaines zones d'un même lobe avec d'autres du même lobe, et les structures profondes organisées en noyaux. On retrouve également des cavités liquidiennes contenant le liquide cérébro-spinal les ventricules.

L'ensemble du système nerveux central est entouré d'une enveloppe protectrice, la méninge, composée de trois feuillets qui sont de l'extérieur vers l'intérieur la dure-mère, l'arachnoïde et la pie-mère qui est en contact avec le SNC

Le cortex est divisé en 5 lobes (figure 5 et 6) : le lobe frontal, le lobe temporal, le lobe pariétal, l'insula recouverte par ces trois derniers et le lobe occipital(11)(12).

Le lobe pariétal est un carrefour entre les différents lobes. Il se subdivise en plusieurs gyrus :

- 1 : le gyrus post central à sa partie antérieure et en arrière du sillon central
- 2 : le gyrus supramarginal en arrière du gyrus post central et en-dessous du sillon intra-pariétal
- 3 : le lobe pariétal supérieur au-dessus du sillon intra-pariétal.
- 4 : le gyrus angulaire en arrière du supra marginal, il forme avec ce dernier le lobe pariétal inférieur
- Le précunéus, non visible sur ce schéma



*Figure 5 Face latérale de l'encéphale*

Le gyrus post-central est composé des aires 1, 2 et 3 de Brodmann, c'est-à-dire les aires somato-sensorielles(13). Ces aires sont à l'origine de la gestion de l'information sensitive recueillie au niveau de la périphérie. Ces aires ont une organisation dite somatotopique. La représentation des différentes parties du corps à ce niveau est un homonculus qui a été décrit par Penfield. Le reste du lobe pariétal a un rôle dans l'intégration des informations et leur traitement. Il en résulte un rôle important dans la cognition de façon globale. Le lobe pariétal inférieur a en particulier un rôle dans le langage écrit et oral.



En avant du lobe pariétal, on retrouve le lobe frontal (7) avec le gyrus précentral (6) qui contient l'aire motrice primaire ; en avant de celle-ci, on retrouve les aires pré-motrices avec en particulier l'AMS (aire motrice supplémentaire). Le lobe frontal a un rôle majeur dans la commande motrice, la programmation du mouvement. Le cortex préfrontal, qui est plus en avant, est le siège de différentes fonctions cognitives dites supérieures (notamment le langage, la mémoire de travail, le raisonnement, et plus généralement les fonctions exécutives). C'est aussi la région du goût et de l'odorat.

Le lobe occipital (5) est le lobe le plus postérieur. Il reçoit les informations visuelles et est donc le centre visuel primaire ainsi qu'un premier centre de traitement de l'information.

Le lobe temporal se situe sous le lobe pariétal et en avant du lobe occipital. Il a un rôle majeur dans le traitement des informations auditives (présence du cortex auditif primaire ou gyrus de Heschl et des aires secondaires dont l'aire de Wernicke). Il a un également un rôle dans le traitement des informations auditives. Il reçoit des afférences du lobe occipital en ce sens. Enfin c'est le lieu de la mémoire sémantique.

L'insula est recouverte par le lobe frontal en avant, le lobe pariétal en arrière et le lobe temporal en de dessous. Il est enfoui sous les autres lobes. Son rôle est moins bien connu mais il serait impliqué dans l'homéostasie, les émotions, dans les aires pré-motrices pour sa partie antérieure et dans les aires somesthésiques secondaires pour sa partie postérieure.

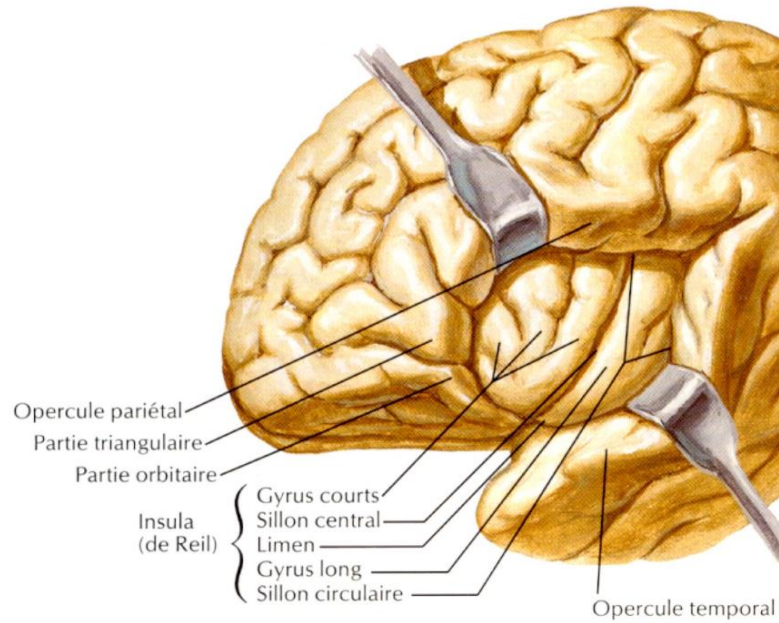


Figure 6 Anatomie superficielle de l'Insula D'après Netter

Au niveau connectique, on retrouve plusieurs faisceaux de substance blanche qui vont connecter le lobe pariétal à différentes parties du cerveau. Le faisceau arqué relie le lobe temporal au lobe frontal en passant par le lobe pariétal. Il y a aussi le faisceau fronto-occipital inférieur qui, comme son nom l'indique, relie le lobe occipital au frontal en passant par le lobe pariétal, en particulier le lobe pariétal inférieur(14).

## 2. Traitement de l'épilepsie

Le traitement de l'épilepsie repose sur différents médicaments lorsque l'épilepsie est avérée. En cas de crise unique sans risque de récurrence évident, l'abstention thérapeutique est la règle. Lorsque l'épilepsie est prouvée, le traitement va comprendre une éducation thérapeutique essentielle qui consiste à éviter les facteurs favorisants : dette de sommeil, consommation d'alcool, traitement pro convulsivant (le tramadol par exemple abaisse le seuil épiléptogène) et certains facteurs liés au type d'épilepsie, comme la stimulation lumineuse répétitive dans les épilepsies myocloniques juvéniles. Ensuite, la deuxième pierre angulaire du traitement est le traitement médicamenteux. En cas d'échec définissant une pharmacorésistance se posera la question d'un traitement chirurgical.

## a. Traitement médical et pharmacorésistance

Les traitements antiépileptiques sont nombreux et ont des mécanismes d'action multiple(15)(16). Leur but est de diminuer l'excitabilité neuronale ou de renforcer son inhibition. La molécule va donc agir au niveau de la membrane. Selon la molécule, on aura une action au niveau des canaux sodiques, potassiques ou calciques, certains stabilisent les vésicules présynaptiques, d'autres agissent sur des récepteurs postsynaptiques de type AMPA, NMDA ou encore GABAergiques. Au final, leur effet commun sera une diminution du seuil épileptogène.

Le choix du traitement se fera selon le type d'épilepsie et le syndrome. Dans le cadre des épilepsies focales, les traitements de première intention sont la lamotrigine, le lévétiracétam, l'oxcarbazépine, la lacosamide et l'acétate d'eslicarbazépine.

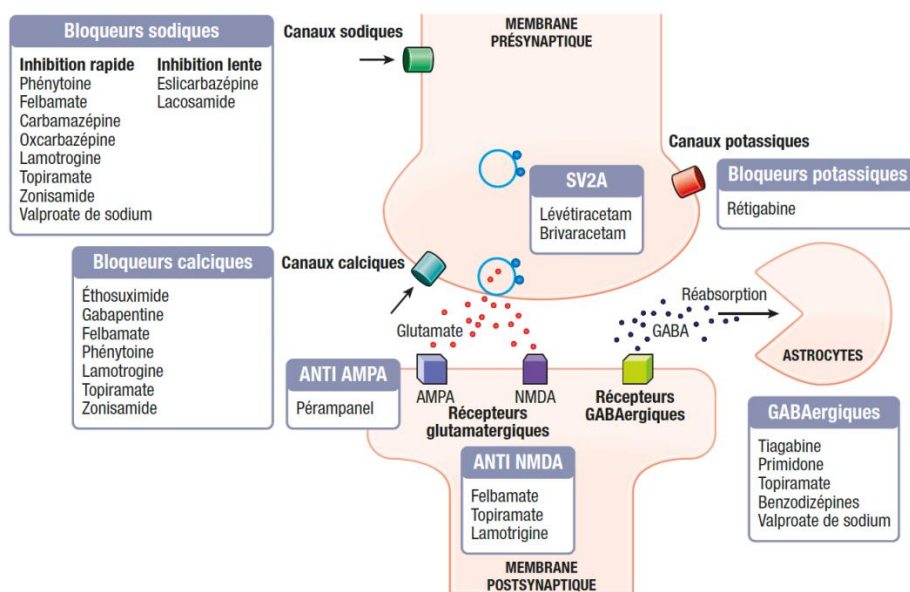


Figure 7 : Mode d'action principal des traitements antiépileptiques. (Source : CEN, 2019, illustration de Carole Fumat.)

Lorsque deux traitements ont été utilisés dans une indication appropriée, à une posologie et une durée adéquate et se sont révélés inefficaces, on parle alors de pharmacorésistance. Un bilan complémentaire va alors être proposé afin d'évaluer la possibilité d'une prise en charge chirurgicale. Ceci sera le cas en particulier dans le contexte d'une épilepsie à point de départ focal.

## b. Traitement chirurgical

Nous nous attarderons sur la prise en charge chirurgicale des épilepsie structurales focales. Nous n'aborderons pas la stimulation du nerf vagal, ni les chirurgies dans le cadre de lésions évidentes expliquant les crises comme un méningiome, une métastase intracérébrale ou encore une tumeur gliale.

Dans le cadre de l'épilepsie structurale focale pharmacorésistante, le patient bénéficiera d'un bilan pré-chirurgical stéréotypé dont le but sera d'évaluer l'absence de contre-indications ainsi que l'opérabilité.

Le bilan comprend à Nancy de façon standard(17) :

- Un bilan psychiatrique : il permet d'évaluer les comorbidités psychiatriques, aussi bien le retentissement de l'épilepsie qu'un terrain sous-jacent.
- Un bilan neuropsychologique qui va rechercher le retentissement de l'épilepsie sur les capacités cognitives
- Un PET Scanner au FDG, imagerie qui va évaluer le métabolisme cérébral. Le but est de rechercher une zone ayant un métabolisme moindre pouvant permettre de localiser le foyer épileptogène.
- Une IRM haute résolution à visée localisatrice, diagnostique et qui comporte une séquence injectée avec temps vasculaire pour évaluer l'anatomie vasculaire.
- Un EEG haute résolution pour réaliser de l'imagerie de source : la présence d'anomalies paroxystiques et intercritiques permet de tenter une localisation du foyer épileptogène en l'assimilant à un dipôle électrique dont l'EEG de surface est le reflet.

Une fois ce bilan pré-chirurgical réalisé, une hypothèse est retenue sur le foyer épileptogène. Une chirurgie est alors proposée et le patient bénéficie de la réalisation d'une stéréo électroencéphalographie (SEEG) pour confirmer le foyer et confirmer la possibilité d'une résection chirurgicale de ce dernier. Un schéma préimplantatoire est réalisé par l'équipe d'épileptologie (Dr Jean-Pierre Vignal, Pr Louis Maillard, Pr Louise Tyvaert, Dr Jacques Jonas) et la neurochirurgienne (Pr Sophie Colnat-Coulbois).

## i. SEEG

La stéréo électroencéphalographie est un geste chirurgical à but diagnostique. Ce geste consiste en la mise en place d'électrodes intracrâniennes. Ces électrodes sont disposées autour de la lésion suspectée, en son sein, dans les zones de propagation suspectées ainsi que dans les zones supposées fonctionnelles qui risquent d'être dans la zone de résection chirurgicale. Ainsi, après analyse des données recueillies, on pourra définir la zone de résection, ses limites, les zones fonctionnelles à épargner. En cas de foyer épileptogène présentant une activité fonctionnelle préservée (langage, mémoire, etc...), la chirurgie sera contre-indiquée.

La réalisation de la SEEG peut se diviser en plusieurs étapes :

- Le bilan préimplantatoire avec la séquence IRM injectée.
- La pose du cadre de stéréotaxie
- La réalisation d'un scanner stéréotaxique
- La fusion de l'imagerie per opératoire avec l'IRM préimplantatoire
- Le calcul des trajectoires des électrodes
- La pose de ces dernières
- L'enregistrement de crises
- La désimplantation des électrodes

La séquence IRM va permettre de visualiser la vascularisation cérébrale du patient. Le chirurgien va alors pouvoir adapter les trajectoires des électrodes souhaitées par l'équipe neurologique à cette contrainte vasculaire. Le but est d'avoir les trajectoires les plus sûres. Nous avons ainsi le planning implantatoire.

La procédure d'implantation est réalisée sous anesthésie générale (AG).

La première étape du geste est la pose du cadre de stéréotaxie. A Nancy nous utilisons le cadre de Leksell®.




Figure 8 Cadre de Leksell

Ce cadre se fixe par quatre pointes : 2 en frontal (droit et gauche) et 2 en occipital (droit et gauche). En plus de l'anesthésie générale, une anesthésie locale est réalisée là où chaque pointe va se positionner sur le crâne du patient.

Le patient, toujours sous AG, passe un scanner cérébral avec le cadre. Cette étape permet la réalisation d'une imagerie stéréotaxique. Ce scanner est fusionné à l'IRM du planning implantatoire avec l'aide du logiciel iPlan Stereotaxy® de Brainlab. Le logiciel nous donne ainsi les coordonnées des électrodes. Des coordonnées cartésiennes (x, y, z) pour la cible (extrémité de l'électrodes) et des coordonnées polaires (ring et arc) pour le point d'entrée. Ces coordonnées seront reportées sur le cadre et ce, pour chaque électrode.

La pose des électrodes consiste en la pose d'une embase creuse (figure10) qui sert de fixation dans la voûte crânienne. On repère le point d'entrée à l'aide du cadre. On perce le crâne et on pose l'embase en la vissant dans l'os. Ensuite, on glisse l'électrode dans le parenchyme cérébral à la distance préalablement calculée. L'électrode est ensuite vissée dans l'embase. Cette procédure est répétée autant de fois qu'il y a d'électrodes.

Les électrodes sont fournies par Dixi Medical (Besançon). Elles ont un diamètre de 0,8mm et comportent 5 à 18 plots (figure9).

Une fois toutes les électrodes implantées, une radiographie per opératoire est réalisée. Elle sert à contrôler qu'il n'y ait pas de grosse déviation, ni qu'une ou plusieurs électrodes ne se soient courbées.



Figure 9 Electrodes Dixi 8 et 15 plots



Figure 10 Embase creuse de SEEG

A son réveil patient, avant de remonter dans l'unité d'épileptologie, le patient bénéficie d'un scanner pour éliminer les complications du geste et permettre un contrôle de la position des électrodes en fusionnant ce scanner avec le planning implantatoire (figure 11).

Le patient est ensuite hospitalisé dans l'unité d'épileptologie. Les électrodes sont branchées au système d'enregistrement. Le patient est enregistré pendant 5 à 10 jours. Le but est d'enregistrer l'activité intercritique ainsi que des crises. En fonction des électrodes qui recueillent l'activité, on peut localiser et délimiter le foyer épileptogène. Cette délimitation se fait en combinant les électrodes impliquées dans les décharges et l'imagerie. Les électrodes peuvent également servir à délivrer un courant électrique qui va stimuler le cortex en regard des plots sélectionnés. Cette stimulation a pour objectif de déclencher des crises lors que l'on stimule le foyer épileptogène et ainsi confirmer qu'il est à l'origine de l'épilepsie du patient. C'est particulièrement intéressant lorsqu'un patient présente plusieurs anomalies sur l'imagerie. On peut ainsi confirmer qu'une des anomalies est à l'origine des crises et non les autres. Un autre objectif est de tester la fonctionnalité du cortex. En stimulant le cortex moteur on va déclencher des mouvements chez le patient par exemple. Ceci permet de rechercher les zones dites fonctionnelles chez le patient. Ces zones seront à préserver lors de la chirurgie. Si le foyer épileptogène est au cœur de ces zones, ce sera une contre-indication à la chirurgie. On n'opèrera pas une lésion au sein du cortex moteur car le patient serait hémiplégique au réveil.

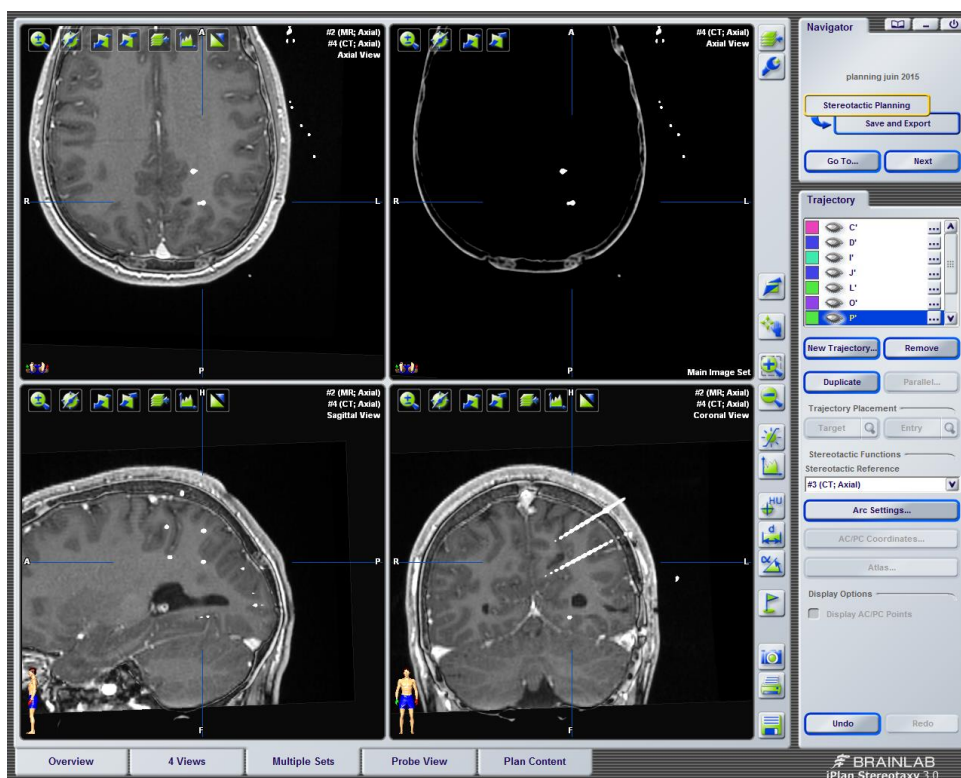


Figure 11 Exemple de fusion post-opératoire du scanner de contrôle avec l'IRM du planning implantatoire






Figure 12 Exemple de tracé de SEEG, ici une crise à point de départ pariétal en post-central

Une fois les enregistrements finis, le patient est désimplanté par le chirurgien. Le geste se fait en chambre après une prémédication antalgique. Le chirurgien dévisse alors les électrodes des embases et les retire puis dévisse les embases.

## ii. Cortectomie

Après ce bilan, en l'absence de contre-indication, on peut proposer un geste chirurgical au patient : la cortectomie. Le geste varie en fonction de la localisation du foyer. De façon schématique le geste comportera une incision du cuir chevelu pour accéder à la boîte crânienne, la réalisation d'un volet osseux, puis une ouverture de la dure mère pour accéder au cerveau. Le geste en lui-même consiste en l'exérèse de la zone incriminée. L'incision et le volet osseux seront réalisés en regard du foyer épileptogène. Celui sera repéré grâce aux techniques de neuronavigation. Une imagerie est réalisée en préopératoire sur laquelle on va marquer le foyer épileptogène et le délimiter. En peropératoire on réalise un repérage sur la tête du patient sur différents points (cantus interne, base du nez, conduit auditif externe) qui seront reconnus par la caméra de la neuronavigation. Cette étape permet de synchroniser l'imagerie avec le patient à l'aide de logiciels dédiés. Une fois cette étape réalisée, le chirurgien pourra utiliser un pointeur, reconnu par la caméra, qui apparaîtra sur l'écran de la neuronavigation affichant l'imagerie en même temps. Le chirurgien peut ainsi visualiser la zone à opérer.

### 3. L'épilepsie pariétale : épidémiologie et sémiologie

L'épilepsie d'origine pariétale est une cause rare d'épilepsie. Environ 5% de l'ensemble des épilepsies(18).

La sémiologie de ces crises est riche(19). Elle est liée au rôle de ce lobe très connecté. Les principaux symptômes décrits peuvent être séparés en deux catégories : les signes subjectifs et les signes objectifs.

Les principaux signes subjectifs observés sont :

- Des paresthésies
- Des pertes de sensibilité
- Des hallucinations visuelles complexes
- Des illusions visuelles
- Des hallucinations auditives
- Des vertiges
- Une peur
- Un sentiment plaisant
- Une sensation épigastrique
- Une altération de l'image corporelle, l'autoscopie
- Une tension céphalique

Les principaux signes objectifs observés sont :

- Des mouvements toniques des membres
- Des mouvements cloniques des membres
- Des mouvements toniques de la face
- Des mouvements cloniques de la face
- Des automatismes moteurs
- Des mouvements hyperkinétiques
- Un flutter palpébral
- Un nystagmus
- Des mouvements oculaires
- Une hémianopsie latérale homonyme

- Des troubles phasiques
- Des versions
- Des gyrations
- Une perte de conscience
- Une généralisation secondaire

La clinique décrite est très riche. On constate que les signes cliniques typiques ne sont pas non plus spécifiques de l'origine pariétale. Les mouvements toniques et/ou cloniques des membres ou de la face sont typiques des crises à point de départ frontal(6), comme les mouvements hyperkinétiques. Le flutter palpébral, les mouvements oculaires, les hallucinations ou illusions visuelles sont associés à une origine occipitale. La perte de conscience, les hallucinations auditives, les troubles phasiques, les automatismes et les sensations épigastriques nous évoquent une origine temporale(20). Les signes sensitifs sont, quant à eux, assez typiques de l'origine pariétale.

#### 4. Problématique

Cliniquement, on constate que la sémiologie des crises pariétales est riche. Cette richesse s'explique par le positionnement de lobe pariétal au carrefour des autres lobes qui en fait un lobe important dans l'intégration des informations et la cognition. Les signes observés durant les crises d'origine pariétale peuvent orienter vers les autres lobes et les signes subjectifs, ne pouvant être constatés, peuvent être à tort pris pour des manifestations d'ordre psychiatrique de type crise non épileptique psychogène(21).

Le diagnostic topographique de cette épilepsie est donc complexe.

Le but de notre travail est de différencier les signes cliniques liés à la décharge initiale et ceux liés à la propagation extra-pariétale de la décharge afin de pouvoir mieux diagnostiquer cette épilepsie et aussi optimiser la planification des SEEG lorsque l'on explore une épilepsie supposée d'origine pariétale.

L'article qui suit a été réalisé au sein de l'unité d'épileptologie du CHRU de Nancy à partir de la base de données des patients implantés en SEEG.

## II. ARTICLE

### **Anatomo-electroclinical Correlations during Parietal Seizure Recordings in SEEG**

Gabriel de Mijolla, Jean-Pierre Vignal, Jacques Jonas, Olivier Aron, Louise Tyvaert, Sophie Colnat-Coulbois, Louis Maillard

Introduction: epilepsies with focal seizures of parietal origin are rare and represent 5% of all epilepsies. The parietal lobe has a role in the integration of polymodal information (sensitive, visual, auditory, motor) and a role in higher functions such as attention and consciousness. It is a richly connected lobe. Parietal seizures semiology is rich and can be misleading. There has been so far, no SEEG study assessing the occurrence of ictal signs with respect to the intra or extra-parietal spread of the discharge. The primary aim of our study was to identify and differentiate ictal signs related to the initial parietal discharge (before its extra-parietal propagation) from ictal signs related to (or occurring during) extra-parietal propagation based on SEEG recordings. In a broader perspective, our aim was to contribute to a better understanding of ictal semiology associated with parietal lobe seizure.

Materials and Methods: Monocentric retrospective study that enrolled consecutive patients with SEEG confirmed parietal lobe seizures between October 2007 and November 2019. We selected two illustrative seizures per patients and classified the symptoms according to their timing of occurrence with respect to the extra-parietal propagation.

Results: sixteen patients were included. Somatosensory symptoms are significantly linked to the intraparietal discharge whereas motor signs occurred after to an extra-parietal propagation, mostly frontal or insular for the version, clonic, tonic and hyperkinetic manifestations and occipital for eyelids flutter.

Conclusion: Early somatosensory symptoms remain the core symptom of parietal lobe seizures. Motor semiology is another hallmark of parietal lobe seizures although it reflects an extra-parietal (mainly frontal and insular) propagation. In those cases, with predominating motor semiology, the main difference with frontal lobe seizures is the slower emergence of motor semiology.

## INTRODUCTION

Focal structural epilepsies with seizures originating in the parietal lobe represent only 5% of all focal epilepsies (1)(2)(3). Therefore anatomico-electroclinical correlations in parietal lobe seizures have not been extensively studied.

The parietal lobe is a carrefour between the other lobes. It is strongly connected to other lobes, especially to the frontal lobe by several very important long distance tracks such as the superior longitudinal fasciculus and the arcuate fasciculus (4)(5). It is mostly dedicated to the integration of polymodal information: somato-sensory, visual, motor and cognitive information(6). Different studies have demonstrated the role of the parietal lobe in different elaborate processes(7) as attention(8), vision to action through the fronto-occipital fasciculus(7), language (Arcuate Fasciculus).

Previous studies based on SEEG anatomico-electroclinical correlations have identified ictal initial symptoms in most sensory modalities (visual, auditory, vestibular, gustative, visual) and a wide spectrum of signs from elementary motor to dyscognitive signs such as aphasia and loss of consciousness(9)(10)(11). This multiplicity makes it difficult to recognize parietal lobe seizures based on the analysis of patient history or video of seizures. This may have led to false diagnosis of PNES(12). This probably explains also why it has remained difficult to precisely identify a typical clinical pattern of parietal lobe seizures, or to identify clusters of signs specific of parietal sub lobar origin(13).

Not only the multiplicity of functions but also the dense long distance extra-parietal connections may explain the variety of symptoms involved in parietal lobe seizures (14). It has been suggested that some signs observed during parietal lobe seizures could indeed result from extra-lobar propagation(2).

To the best of our knowledge, all studies based on SEEG in parietal lobe seizures correlated ictal signs to the cortical localization at seizure onset only(13) or in relation to the epileptogenic zone (9)(15)(16) but did not assess the role of extra-parietal propagation in the emergence of semiology.

The primary aim of our study was to identify and differentiate ictal signs related to the initial parietal discharge (before its extra-parietal propagation) from ictal signs related to (or occurring during) extra-parietal propagation based on SEEG recordings. In a broader

perspective, our aim was to contribute to a better understanding of ictal semiology associated with parietal lobe seizure.

## METHODS

### Patient Selection

Monocentric, retrospective observational study. Among a population of 244 patients undergoing SEEG for drug refractory structural focal epilepsy between October 2007 and November 2019 in the Centre Hospitalier Universitaire de Nancy, we selected 16 patients with SEEG confirmed parietal lobe seizures.

Every patient had a non-invasive evaluation before SEEG including(17):

- neuropsychological evaluation,
- Psychiatric evaluation
- positron emission tomography (PET),
- high-resolution magnetic resonance imaging (MRI) with coronal 3-dimensional (3-D) T1 FSPGR high-resolution-weighted images, axial T2\* weighted images, coronal T2 FSEIR and sagittal 3-D FLAIR MRI,
- high-resolution electroencephalographic (EEG) long term video monitoring combined to electrical source imaging analysis(18)

After this evaluation and if there were strong evidence of a unique epileptogenic zone, it was decided to proceed to SEEG exploration in order to confirm the localization and delineate the epileptogenic zone. Patients were included after the SEEG confirmation of an epileptic zone within the parietal lobe. The second inclusion criterion was the ability to understand and accept to participate to this study. All included patients were followed for at least one year after SEEG if not operated or at least one year after corticectomy in the epilepsy unit.

### Stereotactic Electrode Implantation Strategy and Surgical Procedure

A few days before surgery, patients underwent non stereotactic MRI with a double injection.

Implantation planning was designed by the neurologist (L. Maillard, JP. Vignal, L. Tyvaert and J. Jonas) and the neurosurgeon (S. Colnat-Coulbois), using the Iplanstereotaxy® software (Brainlab AG, Feldkirchen, Germany). The implantation scheme was defined individually for each patient according to electro-clinical hypothesis derived from noninvasive investigation. The general pattern in this study was the following: the trajectories were principally in the parietal lobe and if a lesion was visible in MRI around it. The other trajectories were in the frontal, insular, occipital and temporal lobes.

Under general anesthesia, the stereotactic frame (Leksell model G, Elekta instrument, Stockholm, Sweden) was positioned on patient's head. A stereotactic CT-scan was then performed and fused to the preoperative non stereotactic MRI using the Iplanstereotaxy® software (Brainlab AG). Electrodes were then implanted according to the following procedure: after reporting the calculated coordinates on the frame, stereotactic guided drilling of the skull was performed, and a bone screw was inserted. The intracerebral electrode (Dixi Medical, Besançon, France) was inserted and secured to the screw with a tight seal in order to prevent cerebrospinal fluid (CSF) leak. Fluoroscopic control was performed to rule out major electrode positioning errors before removing the stereotactic frame.

Patient systematically underwent postoperative CT-scan to check for potential surgical complications and to determine the anatomic position of each contact of each electrode using fusion with the preoperative MRI.

Afterwards, the electrodes were removed under local anesthesia(19)(20).

## SEEG Recordings

The patients were continuously monitored during 5 to 10 days with simultaneous HD video-EEG and SEEG.

We used a sampling frequency of 1024Hz with a high pass filter of 0.15HZ and a low pass of 512Hz. The software was Micromed SD LTM 265cnx)(21)

## Clinical Variables

We analyzed the symptoms during seizures and checked for presence or absence of clinical signs characteristic of parietal lobe seizures(1)(9)(13)(16). We systematically assessed

subjective symptoms and objective signs of previous studies focusing on anatomo-electro-clinical correlations in parietal lobe seizures(9)(22)(23):

- Subjective symptoms: somatosensory, vestibular sensation, epigastric sensation (viscero-sensitive sensation), fear, complex visual hallucination, visual illusion, body image alteration, autoscopic phenomena, cephalic tension, pleasant feeling, gustative hallucination
- Objective signs: alteration of conscious, ipsilateral automatism, ballism, gyration, version, hyperkinetic manifestations, clonic phenomena, tonic phenomena, phasic troubles, nystagmus, visual field alteration, ocular movement

For each observed sign, we assessed its time of occurrence after seizure onset and whether it appeared while the epileptic discharge was still confined within the parietal lobe or after its extra parietal propagation.

For each patient, in cases of two or more recorded seizures, we restricted our analysis to the two most representative seizures chosen for the quality of the recordings, the quality of the ictal examination and their similarity with usual seizures, in order to avoid the overrepresentation of patients with a higher number of recorded seizures (range of recorded seizures per patient: 1 - 27).

## Statistics

For each sign, we compared the number of seizures with an occurrence during parietal lobe discharge to the number of seizures with an occurrence during extra-parietal propagation. We used a Fischer's exact test for paired groups with small number of patients and set the statistical significance threshold at 0,05. We used the website BiostaTGV (INSERM, Médecine Sorbonne Université).



## RESULTS

### Population (table 1)

Among 244 patients undergoing SEEG during the period of study, we identified 16 patients (10 females) with SEEG confirmed epileptogenic zone strictly localized within the parietal lobe who were included in the study.

Mean age at seizure onset was 10.7 years (range 0-30, SD 8.14). Mean age at SEEG was 22.7 years (range 13-32, SD 6,3). The average duration before SEEG was 12 years (range 1-25, SD 7,41). The implantation was bilateral in 4 cases and comprised an average of 12,7 electrodes by patient (range 9-17, SD 2,43).

MRI was positive in 12 out of 16 included patients (11 out of 13 operated patients) and the FDG-PET (co-registered with the MRI) showed a focal or regional hypometabolism in 13 out of 16 patients.

Frequency of seizures before surgery was variable (from one every two month to several hundreds per day)

Overall, 104 seizures were recorded during SEEG (range 1- 27 per patient, 6.5 in average).

### SEEG Anatomico-electroclinical Correlations (tables 2 & 3)

Medical history revealed at least one initial ictal sensation in 16 patients: somatosensory in 9, vestibular sensation in 3, auditory illusion in 1, body dissociation sensation in 1, visual illusions in 3, pleasant feeling in 1, epigastric sensation in 1, pain in 1, cephalic tension.

During video-SEEG recordings, the most frequent subjective symptoms (table 2) were somatosensory (11 out of 30 seizures, 37%) and vestibular sensations (3/30 seizures; 10%)

We analyzed 30 representative seizures (in two patients, only 1 seizure was recorded). The EZ was lateralized in the right hemisphere in 8 and was localized in the superior marginal and angular gyrus in 6 patients, in the precuneus in 4, the superior parietal lobule in 3 and the post-central gyrus in 3 (tables 1 & 2). Extra-parietal propagation occurred very early (median: 5 seconds; average: 12 sec) in the overall course of the seizures (median seizure duration: 52.5 seconds; average: 105 sec). See table 2.

To statistically compare the occurrence of signs in relation with extra-parietal propagation (occurrence before or after extra-parietal propagation), we excluded one seizure without extra parietal propagation. Twenty-nine seizures were subsequently included in the analysis (table 3).

The somatosensory symptoms were strongly correlated with the parietal discharge (100%,  $p=0,0017$ ) and more precisely in the supra-marginal gyrus in 3 seizures, superior parietal gyrus in 4 and post-central gyrus in 4. Vestibular sensations were all reported during the intraparietal discharge, but the statistical comparison was not significant ( $p=0.24$ ).

Palpebral clonies (6 seizures) occurred exclusively after extra-parietal propagation ( $p=0,028$ ; 3 occipital, 2 frontal and 1 insular propagation).

All remaining signs exclusively occurred after extra-parietal propagation to frontal (motor, pre-motor or mid-cingulate areas) or insular lobe (see table 2). Contralateral and ipsilateral version occurred respectively in 8 and 3 seizures, exclusively after extra-parietal propagation ( $p<0,002$ ) and were related mostly to SMA propagation and anterior/mid cingulate propagation. Contralateral and bilateral limbs clonic jerks occurred respectively in 5 and 3 seizures and were all related to frontal propagation ( $p=0,007$ ). Hyperkinetic manifestations (7 seizures) were all related to a discharge originating in the supra-marginal gyrus and propagating either to mid-cingulate or to a network involving the insula, the pre-motor and/or motor cortex ( $p=0,014$ ). Contralateral, ipsilateral and bilateral tonic limbs contraction occurred respectively in 10, 2 and 1 seizures, and were always related to frontal lobe propagation ( $p=0,0005$ ), mostly to pre-motor, mid-cingulate and pre-central areas. Finally, tonic or atonic head flexions occurred in 7 seizures, always after extra-parietal propagation ( $p=0,014$ ), mostly to pre-motor areas (6 out of 7 seizures). Gyration was observed in only 5 out of 29 analyzed seizures and occurred as frequently before and after extra-parietal propagation (respectively in 3 and 2 seizures).

## Surgery and Outcome

13 patients were operated on after SEEG. Anatomico-pathological examination reported 6 focal cortical dysplasia, 2 ulegyria, 1 DYNET, 1 ganglioglioma, 1 pleomorphic xanthoastrocytoma, 1 tuber, and 1 hemosiderin deposit (patient previously operated from a

cavernous angioma). One patient declined surgery. Two patients are still waiting to be operated on.

After a mean follow-up of 2.8 years (range: 1-5), 10 out of 13 patients were free of disabling seizures (Engel 1, 92.3%) with 7 patients classified as Engel 1A (54%). Three patients (7.7%) were classified as Engel 2 and none as Engel 3 or 4.

## DISCUSSION

It has been suggested that not only the origin of the ictal discharge but also the trajectory of the propagation is important to understand the emergence of semiology (24)(25). Surprisingly, to the best of our knowledge, this has not been formally studied in parietal lobe seizures using SEEG. In our study, using SEEG based on anatomico-electroclinical correlations, we assessed parietal lobe seizures semiology in relation not only with the seizure onset but also with the extra-parietal propagation. Somatosensory symptom was the only symptom occurring while the discharge was confined within the parietal lobe. Motor signs, which were the most frequent ictal objective signs in parietal lobe seizures, resulted in fact from an extra-parietal propagation, especially to the frontal lobe (version, tonic or clonic and hyperkinetic manifestations) or to the occipital lobe (palpebral flutter). Our study also confirms the excellent post-surgical seizure outcome in parietal lobe epilepsy (13)(15)(26).

In many aspects, the general characteristics of our cohort are consistent with those of previous parietal lobe epilepsy series. From a semiological point of view, the predominance of motor signs such as version (38%), tonic or clonic manifestations (in respectively 45% and 28% of seizures) and hyperkinetic manifestations (24%) during parietal lobe seizures are consistent with previous multiple case series (2)(13)

The slightly higher percentage of patients free of seizures after surgery in our cohort as compared to the Liava's study might be explained by a narrower and more recent period of inclusion in our study, by surgical procedures which included only SEEG guided corticectomy whereas Liava's study included also MRI guided lesionectomy and surgical disconnection (26). We cannot exclude also that our statistics were favorably biased by a smaller number of included patients. The proportion of MRI positive cases (12/16, 75%), and the

identification of FCD as the most frequent pathological findings were consistent with recent surgical series (13).

Our study showed that somatosensory symptoms were the only reported symptoms characteristic of the initial parietal lobe discharge. This result is in agreement with the anatomo-functional organization of the parietal lobe in particular with the presence of the somatosensory areas SI(27) in the posterior bank of the central sulcus and of the secondary somatosensory area in the supra-marginal gyrus. These two areas corresponded indeed to the majority of seizure onsets associated with these symptoms (28)(29). We were not able to differentiate from a phenomenological point of view those symptoms according to their SI or SII origine most probably because we only considered the description made by the patient during the seizure which considerably constrains the questioning.

Vestibular sensation was not significantly associated with the initial parietal discharge from a statistical point of view because of its rather rare occurrence. But in all three seizures with vestibular sensation it was reported before any extra-parietal propagation. This is consistent with a previous cortical stimulation study (30) that localized the vestibular cortex in the parietal and temporal lobes.

Like in previous series, motor symptoms were the most frequent objective ictal signs (9)(31). We demonstrated that they were significantly linked to the extra-parietal propagation, mostly in the frontal (motor, pre-motor or mid-cingulate areas) and insular lobes. This electro-clinical pattern of propagation is very consistent with structural and functional connectivity studies in the macaque(32) and in humans (14) demonstrating the functional importance of long distance cortico-cortical tracts linking parietal and frontal lobes such as superior longitudinal fasciculus and anterior segment of the arcuate fasciculus to understand the emergence of semiology (27). Hyperkinetic manifestations were of particular interest. This symptom was previously described in seizures of parietal origin in relation to a frontal connection in the supplementary motor area (SMA)(33). In our cases, hyperkinetic manifestations were always associated with a discharge originating in the supra-marginal and/or angular gyrus but emerging after a propagation to either frontal or insular areas. This lack of causal and univocal link between one cortical area and the symptom illustrates how hyperkinetic manifestations in parietal lobe seizure can not be understood within the conceptual frame of a unique symptomatogenic area but rather as

the result of a discharge trajectory defined by an origin (for instance the parietal opercular area) and other cortical areas (in the SMA and/or in the insula) as previously conceptualized(24).

Likewise, version always occurred after extra-parietal propagation, and was contralateral in 8 seizures, and ipsilateral in 3. It coincided with the propagation to SMA (7 seizures), cingulate gyrus (4 seizures), insula (4 seizures), occipital lobe (2 seizures) or temporal lobe (1 seizure). In this aspect our findings differ from the study of Bartolomei et al (13) who mainly reported ipsilateral version and linked the emergence of this symptom to the involvement of the intraparietal sulcus. Ipsi and contralateral versions in parietal lobe seizures most probably have a distinct pathophysiology and contralateral versions might reflect a mostly frontal propagation.

The motor predominance of objective signs in parietal lobe seizures may lead to a false frontal localization based on surface video-EEG monitoring and could be one explanation among others to the low long term seizure outcome after frontal lobe corticectomies(34). In any case, it raises the question of localizing value of focal seizures with predominating motor signs. The longer (median = 11 seconds) and more variable delay (range: 3-420 seconds) between ictal discharge onset and clinical motor signs could help to differentiate parietal lobe seizures from frontal lobe seizures (median 3 s; range 0.5-10 s)(25).

## Limitation

The first limitation of our study is the retrospective design. However, all consecutive patients fulfilling the inclusion criteria during the study period were enrolled based on a prospectively updated internal data base. The second and main limitation is the under-sampling bias in extra-parietal lobes since the main explored hypothesis was a parietal lobe epileptogenic zone thus limiting the number of frontal, insular, occipital and temporal electrodes. This bias could have led to underestimate and certainly not to overestimate the role of these extra-parietal structures. It should therefore not disqualify our main results emphasizing the role of extra-parietal propagation in the emergence of parietal lobe seizure semiology. It further supports the importance of an insular, pre-central, pre-motor and cingulate sampling during SEEG of presumed parietal lobe seizures.

## Conclusion

Early somatosensory symptoms remain the core symptom of parietal lobe seizures. Motor semiology is another hallmark of parietal lobe seizures although it reflects an extraparietal (mainly frontal and insular) propagation. In those cases with predominating motor semiology, the main difference with frontal lobe seizures is the slower emergence of the motor semiology.

## REFERENCES

1. Francione S, Liava A, Mai R, Nobili L, Sartori I, Tassi L, et al. Drug-resistant parietal epilepsy: polymorphic ictal semiology does not preclude good post-surgical outcome. *Epileptic Disord*. 2015 Mar;17(1):32–46.
2. Salanova V. Parietal lobe epilepsy. *J Clin Neurophysiol Off Publ Am Electroencephalogr Soc*. 2012 Oct;29(5):392–6.
3. Asadollahi M, Sperling MR, Rabiei AH, Asadi-Pooya AA. Drug-resistant parietal lobe epilepsy: clinical manifestations and surgery outcome. *Epileptic Disord*. 2017 Mar;19(1):35–9.
4. Kamali A, Flanders AE, Brody J, Hunter JV, Hasan KM. Tracing superior longitudinal fasciculus connectivity in the human brain using high resolution diffusion tensor tractography. *Brain Struct Funct*. 2014 Jan;219(1):269–81.
5. Schmahmann JD, Pandya DN, Wang R, Dai G, D’Arceuil HE, de Crespigny AJ, et al. Association fibre pathways of the brain: parallel observations from diffusion spectrum imaging and autoradiography. *Brain*. 2007 Mar 1;130(3):630–53.
6. Gottlieb J. From Thought to Action: The Parietal Cortex as a Bridge between Perception, Action, and Cognition. *Neuron*. 2007 Jan;53(1):9–16.
7. Cavanna AE, Trimble MR. The precuneus: a review of its functional anatomy and behavioural correlates. *Brain*. 2006 Mar 1;129(3):564–83.
8. Cabeza R, Ciaramelli E, Olson IR, Moscovitch M. The parietal cortex and episodic memory: an attentional account. *Nat Rev Neurosci*. 2008 Aug;9(8):613–25.
9. Salanova V, Andermann F, Rasmussen T, Olivier A, Quesney LF. Parietal lobe epilepsy Clinical manifestations and outcome in 82 patients treated surgically between 1929 and 1988. *Brain*. 1995;118(3):607–27.
10. Akimura T, Fujii M, Ideguchi M, Yoshikawa K, Suzuki M. Ictal onset and spreading of seizures of parietal lobe origin. *Neurol Med Chir (Tokyo)*. 2003 Nov;43(11):534–40.
11. Alemayehu S, Bergey GK, Barry E, Krumholz A, Wolf A, Fleming CP, et al. Panic attacks as ictal manifestations of parietal lobe seizures. *Epilepsia*. 1995 Aug;36(8):824–30.
12. McGonigal A, Bartolomei F. Parietal seizures mimicking psychogenic nonepileptic seizures. *Epilepsia*. 2014 Jan;55(1):196–7.

13. Bartolomei F, Gavaret M, Hewett R, Valton L, Aubert S, Régis J, et al. Neural networks underlying parietal lobe seizures: A quantified study from intracerebral recordings. *Epilepsy Res.* 2011 Feb;93(2–3):164–76.
14. Matsumoto R, Nair DR, Ikeda A, Fumuro T, LaPresto E, Mikuni N, et al. Parieto-frontal network in humans studied by cortico-cortical evoked potential. *Hum Brain Mapp.* 2012 Dec;33(12):2856–72.
15. Kim DW, Lee SK, Yun C-H, Kim K-K, Lee DS, Chung C-K, et al. Parietal Lobe Epilepsy: The Semiology, Yield of Diagnostic Workup, and Surgical Outcome. *Epilepsia.* 2004 Jun;45(6):641–9.
16. Williamson PD, Boon PA, Thadani VM, Darcey TM, Spencer DD, Spencer SS, et al. Parietal lobe epilepsy: Diagnostic considerations and results of surgery. *Ann Neurol.* 1992 Feb;31(2):193–201.
17. Maillard L, Vignal J-P, Gavaret M, Guye M, Biraben A, McGonigal A, et al. Semiologic and electrophysiologic correlations in temporal lobe seizure subtypes. *Epilepsia.* 2004 Dec;45(12):1590–9.
18. Rikir E, Koessler L, Gavaret M, Bartolomei F, Colnat-Coulbois S, Vignal J-P, et al. Electrical source imaging in cortical malformation-related epilepsy: A prospective EEG-SEEG concordance study. *Epilepsia.* 2014 Jun;55(6):918–32.
19. Salado AL, Koessler L, De Mijolla G, Schmitt E, Vignal J-P, Civit T, et al. sEEG is a Safe Procedure for a Comprehensive Anatomic Exploration of the Insula: A Retrospective Study of 108 Procedures Representing 254 Transopercular Insular Electrodes. *Oper Neurosurg.* 2018 Jan 1;14(1):1–8.
20. Maillard LG, Tassi L, Bartolomei F, Catenoix H, Dubeau F, Szurhaj W, et al. Stereoelectroencephalography and surgical outcome in polymicrogyria-related epilepsy: A multicentric study: SEEG and Epilepsy Surgery in PMG. *Ann Neurol.* 2017 Nov;82(5):781–94.
21. Jonas J, Rössion B, Brissart H, Frismand S, Jacques C, Hossu G, et al. Beyond the core face-processing network: Intracerebral stimulation of a face-selective area in the right anterior fusiform gyrus elicits transient prosopagnosia. *Cortex.* 2015 Nov;72:140–55.
22. Maillard L, Vignal JP, Anxionnat R, Taillandier L, Vespignani H. Semiologic Value of Ictal Autoscopy. *Epilepsia.* 2004 Apr;45(4):391–4.



23. Blanke O, Mohr C. Out-of-body experience, heautoscopy, and autoscopic hallucination of neurological origin Implications for neurocognitive mechanisms of corporeal awareness and self-consciousness. *Brain Res Brain Res Rev.* 2005 Dec 1;50(1):184–99.
24. Chauvel P, McGonigal A. Emergence of semiology in epileptic seizures. *Epilepsy Behav.* 2014 Sep;38:94–103.
25. Bonini F, McGonigal A, Trébuchon A, Gavaret M, Bartolomei F, Giusiano B, et al. Frontal lobe seizures: From clinical semiology to localization. *Epilepsia.* 2014 Feb;55(2):264–77.
26. Liava A, Mai R, Cardinale F, Tassi L, Casaceli G, Gozzo F, et al. Epilepsy surgery in the posterior part of the brain. *Epilepsy Behav.* 2016 Nov;64:273–82.
27. Penfield W, Boldrey E. SOMATIC MOTOR AND SENSORY REPRESENTATION IN THE CEREBRAL CORTEX OF MAN AS STUDIED BY ELECTRICAL STIMULATION. *Brain.* 1937;60(4):389–443.
28. Montavont A, Mauguière F, Mazzola L, Garcia-Larrea L, Catenoix H, Ryvlin P, et al. On the origin of painful somatosensory seizures. *Neurology.* 2015 Feb 10;84(6):594–601.
29. Mazzola L, Isnard J, Mauguière F. Somatosensory and pain responses to stimulation of the second somatosensory area (SII) in humans. A comparison with SI and insular responses. *Cereb Cortex N Y N 1991.* 2006 Jul;16(7):960–8.
30. Kahane P, Hoffmann D, Minotti L, Berthoz A. Reappraisal of the human vestibular cortex by cortical electrical stimulation study. *Ann Neurol.* 2003 Nov;54(5):615–24.
31. Salanova V. Parietal Lobe Epilepsy: *J Clin Neurophysiol.* 2012 Oct;29(5):392–6.
32. Leichnetz GR. Connections of the medial posterior parietal cortex (area 7m) in the monkey. *Anat Rec.* 2001;263(2):215–236.
33. Fluchère F, McGonigal A, Villeneuve N, Chauvel P, Bartolomei F. Ictal “hemiballistic-like” movement: Lateralizing and localizing value: Seizures with Ballistic-like Movement. *Epilepsia.* 2012 Feb;53(2):e41–5.
34. Téllez-Zenteno JF, Dhar R, Wiebe S. Long-term seizure outcomes following epilepsy surgery: a systematic review and meta-analysis. *Brain.* 2005 May 1;128(5):1188–98.

Patient	Sex	Age at epilepsy onset (year)	Age at SEEG (year)	Duration of epilepsy	Seizure frequency (per month)	MRI	PET hypometabolism	Electrode number by side	Epileptogenic zone	Propagation area	Side	Surgery	Pathology	Duration of follow-up (years)	Engel's Score at last FU
1	F	10	30	20	>2	right hippocampal sclérosis and venous telangiectasy	right medial temporal	11 R	SMG & AG	Temporal (MTG, ITG)	R	yes	FCD type 1C	5	II
2	F	10	32	21	3	right angular gyrus focal cortical dysplasia	bilateral parietal operculum	12 R	SMG & AG	Mid Cingulate	R	yes	FCD type 2B	2	IA
3	M	19	27	8	>30	normal	normal	14 L	SMG & AG	Insula & Pre motor	L	no	-	-	-
4	F	0	17	17	>2	right parietal operculum focal cortical dysplasia	normal	9 R/ 2 L	SMG & AG	Insula	R	yes	FCD type 2B	4,5	IB
5	F	11	18	7	>60	normal	left medial temporal and pole	17 L	SMG & AG	Insula & SMA	L	yes	FCD type 2B	1	IA
6	M	4	18	14	>100	normal	normal	12 R / 2 L	SMG & AG	insula, Pre Central opercular then pre moteur right and left	R	yes	FCD type 2A	2,3	IB
7	F	14	24	10	4	right superior parietal lobule ganglioglioma	right superior parietal lobule	10 R	SPL	SMA	R	yes	ganglioma	4,3	IA
8	F	9	18	9	>30	bilateral occipito-parietal atrophy	bilateral occipito-parietal	12 R / 3 L	SPL	Occipital then mid cingulate and pre-central gyrus	L	no	-	-	-
9	F	10	30	20	>2	right superior parietal lobule DYNET	right superior parietal lobule	11 R	SPL	Paracentral lobule	R	no	-	-	-
10	M	0	16	16	4	left medio-lateral parieto-occipital ulegyria & left hippocampal malrotation	left parieto-occipital	16 L	PreCuneus	Anterior Cingulate then SMA	L	yes	ulegyria	2,5	IA
11	M	21	23	2	2	right post-central operculum and inferior parietal lobule lesion (suggestive of a DYNET)	lesional and perilesional post-central and parietal operculum	14 R	Post central	sub-central operculum	R	yes	pleomorphic xanthoastrocytomas	2	IA
12	F	30	32	2	8	left lateral parietal surgical cavity of operated cavernoma	left lateral parietal	10 L	Post central	pre-central gyrus	L	yes	gliosis, hemosiderin deposit	2	ID
13	F	6	19	13	30	multifocal tubers, especially in the right post-central gyrus, middle cingulate	right post-central gyrus	12 R / 2 L	Post central	Mid cingulate	R	yes	tubers	1,5	IA
14	F	18	19	1	4	left medial superior parietal lobule DYNET	left medial superior parietal lobule	12 L	Precuneus	SMA	L	yes	DYNET	4,6	ID
15	M	3	28	25	0,5	normal	right temporo-occipito-parietal junction	9 L	Precuneus	Middle occipital gyrus	L	yes	FCD type 1A	4	IA
16	M	6	13	7	>30	left cuneus and pre cuneus ulegyria	left parieto-occipital junction	11 L / 3 R	Precuneus	Mid Cingulate & occipital	L	yes	ulegyria	1,3	IA

Table 1 population description

Table 2 SEEG Anatomico-electroclinical Correlations

Patient	seizure duration	epileptogenic zone	Extra-parietal Propagation Delay	Propagation area	motor sign delay	Somatosensory	Clonic limb jerks	Tonic limb contraction	Hyperkinetic Manifestation	Version	Tonic or atonic head flexion	palpebral clonies
1	119	SMG & AG	6	Temporal (MTG, ITG)	56	-	-	-	-	C	+	-
2	38	SMG & AG	3	Mid Cingulate	5	C	C	C	I	-	-	+
	36	SMG & AG	3	Mid Cingulate	5	C	C	C	I	-	-	+
3	19	SMG & AG	1	Insula / Pre motor	3	C	-	B	B	-	-	-
	19	SMG & AG	1	Insula / Pre motor	3	-	-	C	B	-	-	-
4	97	SMG & AG	4	Insula	49	-	-	I	B	I	-	+
	113	SMG & AG	4	Insula	50	-	-	I	-	I	-	-
5	40	SMG & AG	1	insula & SMA	9	-	-	C	-	C	+	-
	65	SMG & AG	1	insula & SMA	9	-	C	C	-	C	+	-
6	15	SMG & AG	1	insula, pre central operculum then pre motor	7	-	-	C	C	-	+	-
	17	SMG & AG	2	insula, pre central operculum then pre motor	8	-	B	C	C	-	+	-
7	36	SPL	2	SMA	8	C	-	-	-	C	+	-
	20	SPL	4	SMA	10	C	-	-	-	-	-	-
8	86	Pre-Cuneus & SPL	8	Occipital then mid cingulate and pre-central gyrus	10	-	B	C	-	C	+	+
	98	Pre-Cuneus & SPL	9	Occipital then mid cingulate and pre-central gyrus	12	-	-	-	-	-	-	-
9	19	SPL	3	Paracentral Lobule	-	C	-	-	-	-	-	-
	17	SPL	5	Paracentral Lobule	-	C	-	-	-	-	-	-
10	84	PreCuneus	21	Anterior Cingulate then SMA	23	-	-	-	-	C	-	-
	103	PreCuneus	18	Anterior Cingulate then SMA	24	-	-	-	-	I	-	-
11*	147	Post central	14	sub-central operculum	36	-	-	-	-	-	-	-
	149	Post central	14	sub-central operculum	-	-	-	-	-	-	-	-
12	239	Post central	84	pre-central gyrus	300	C	-	-	-	-	-	-
	1229	Post central	122	pre-central gyrus	420	C	C	-	-	-	-	-
13	4	Post central	1	Mid Cingulate	0	C	-	C	-	-	-	-
	3	Post central	-	-	-	C	-	-	-	-	-	-
14	97	Precuneus	7	SMA	12	-	-	-	-	C	-	-
	77	Precuneus	5	SMA	20	-	C	-	-	-	-	-
15	28	Precuneus	11	Middle occipital gyrus	16	-	-	-	-	-	-	+
	37	Precuneus	10	Middle occipital gyrus	12	-	-	-	-	-	-	+
16	104	Precuneus	6	Mid Cingulate & occipital	9	-	B	C	-	C	-	-
				*one seizure without objective sign			I : Ipsilateral	C : Contralateral	B : Bilateral			

Symptom	Nb of seizures	Parietal	Extra Parietal	P value	
<b>Somatosensory Signs</b>	<b>11</b>	<b>11</b>	<b>0</b>	<b>0,0017</b>	38%
Vestibular sensation	3	3	0	0,24	10%
Epigastric Sensation	2	0	2	0,49	7%
Cephalic tension	1	0	1	1	3%
<b>Tonic limbs contraction</b>	<b>13</b>	<b>0</b>	<b>13</b>	<b>0,0005</b>	45%
<b>Version</b>	<b>11</b>	<b>0</b>	<b>11</b>	<b>0,0017</b>	38%
<b>Clonic limbs jerks</b>	<b>8</b>	<b>0</b>	<b>8</b>	<b>0,0074</b>	28%
<b>Tonic/atonic Head Flexion</b>	<b>7</b>	<b>0</b>	<b>7</b>	<b>0,014</b>	24%
<b>Hyperkinetic Manifestation</b>	<b>7</b>	<b>0</b>	<b>7</b>	<b>0,014</b>	24%
<b>Palpebral Flutter</b>	<b>6</b>	<b>0</b>	<b>6</b>	<b>0,028</b>	21%
Ocular movement	6	2	4	0,67	21%
Gyration	5	3	2	1	17%
Clonic Facial Jerks	4	2	2	1	14%
Phasic deficit	3	2	1	1	10%
Tonic Facial contraction	2	0	2	0,49	7%
Automatism	1	0	1	1	3%

*Table 3 SEEG Anatomico-electroclinical Correlations*

### III. DISCUSSION ET LIMITES

#### 1. Discussion

Il a été montré que l'origine de la décharge au cours des crises d'épilepsie focale n'est pas le seul facteur qui explique la sémiologie des crises. La propagation de cette décharge, et en particulier la trajectoire de cette dernière au sein du parenchyme cérébral, l'explique également(4)(6). De façon étonnante, après revue de la littérature, nous avons constaté que ce fait n'avait pas été étudié dans les crises d'origines pariétal en se basant sur la SEEG. Nous avons donc évalué la sémiologie des crises d'origine pariétale, pas seulement avec l'origine de la décharge, mais également avec sa propagation en dehors du lobe pariétal. Les symptômes somato-sensoriels sont les seuls observés lors de décharge qui restent confinées au sein du lobe pariétal. Les signes moteurs ont été les signes objectifs les plus fréquents lors des crises à point de départ pariétal. Ils ont été secondairement observés dans le cadre d'une propagation extra-pariétale, en particulier dans le lobe frontal en ce qui concerne les versions, les manifestations toniques ou cloniques et hyperkinétiques. Le flutter palpébral est observé lors d'une propagation occipitale. Notre étude a également confirmé que le résultat de la chirurgie de l'épilepsie dans cette indication est excellent(19)(22)(23).

Par de nombreux aspects, les caractéristiques générales de notre cohorte sont similaires à celles des précédentes études sur l'épilepsie d'origine pariétale. D'un point sémiologique, nous avons retrouvé une prédominance de signes moteurs comme la version (38% des crises dans notre série), les manifestations toniques (45%) et cloniques (28%) ainsi qu'hyperkinétiques (24%), ce qui est retrouvé dans plusieurs séries de cas(24)(19).

Le nombre de patients libres de crises dans notre série était plus élevé après chirurgie que dans la série de Liava(23). Ceci peut s'expliquer par différentes raisons. Notre série était plus récente et la période d'inclusion plus petite. Elle n'incluait que des patients qui ont bénéficié systématiquement d'une SEEG avant la cortectomie contrairement à la série de Liava qui comprenait des patients ayant bénéficié de lésionectomies guidées par l'imagerie IRM et de chirurgie de déconnexion. Enfin, nous ne pouvons pas exclure que nos statistiques soient biaisées par un effectif de patients inclus plus faible. La proportion d'IRM positives (12

patients sur les 16 inclus, soit 75%) et la présence de lésions à type de dysplasie corticale focale confirmée par l'examen anatomopathologique était comparable avec les séries chirurgicales récentes(19).

Notre étude a montré que les symptômes somato-sensitifs étaient les seuls signes caractéristiques d'une décharge à point de départ pariétal. Cette constatation est en accord avec les données anatomo-fonctionnelles d'organisation du lobe pariétal(13). On retrouve en particulier l'aire somato-sensitive primaire (SI) au niveau du lobe pariétal. Elle se situe en arrière du sillon central. Il y a également l'aire somato-sensitive secondaire (SII) au niveau du gyrus supra-marginal. Ces deux aires correspondent à la majorité des crises qui présentent cette symptomatologie(25)(26). D'un point de vue clinique, nous n'avons pas été capables de différencier une origine SI ou SII lors des crises enregistrées. Ceci est probablement lié au fait que nous nous sommes seulement basés sur la description faite par le patient durant sa crise.

Les sensations vestibulaires n'ont pas été significativement corrélées à une décharge initiale au sein du lobe pariétal, probablement parce que ce signe est rare dans notre série. Mais les trois cas ont uniquement été signalés avant que la décharge ne se soit propagée en dehors du lobe pariétal. Une précédente étude va dans ce sens et qui localisait le cortex vestibulaire à l'aide de stimulation dans le lobes pariétal et temporal(27).

Comme dans les études précédentes, nous avons retrouvé que les signes moteurs étaient les plus fréquents des signes objectifs(24)(28). Nous avons démontré que ces signes étaient corrélés à une propagation extra-pariétale et ce de façon statistiquement significative. Cette propagation est plus fréquente dans le lobe frontal (cortex moteur, pré-moteur ou cingulaire moyen) et dans l'insula. Cette propagation est très cohérente avec les études réalisées sur la connectivité structurelle et fonctionnelle, aussi bien chez le macaque(29) que chez l'homme(30)(14). Ces études ont démontré l'importance fonctionnelle des faisceaux de connectivité longue distance cortico-corticaux reliant le lobe pariétal et frontal comme le faisceau longitudinal supérieur et le segment antérieur du faisceau arqué. Cette connectivité est essentielle à la compréhension de l'émergence de la sémiologie dans les crises d'origine pariétale. Les manifestations hyperkinétiques sont particulièrement intéressantes. Ces symptômes ont précédemment été décrits dans les crises d'origine pariétale comme en lien avec une connexion avec le lobe frontal et en particulier l'aire motrice supplémentaire

(AMS)(31). Dans notre série, cette symptomatologie est toujours associée à une décharge initiale dans le gyrus angulaire ou/et supra-marginal mais elle émerge uniquement après la propagation dans les aires frontales ou insulaires. Ce manque de lien causal et univoque entre une aire corticale et un symptôme montre comment les manifestations hyperkinétiques, dans le cadre des épilepsies d'origine pariétale, ne peuvent être comprises comme l'expression d'une zone symptomatique mais comme le résultat de la propagation et des voies empruntées par celle-ci à partir d'une origine (par exemple l'opercule pariétal) et une autre aire corticale (dans l'AMS et/ou l'insula) comme conceptualisé précédemment(4). Nous avons également mis en évidence que les versions apparaissent après une propagation extra-pariétale. Elles étaient controlatérales dans huit cas et ipsilatérales dans trois. Elles coïncidaient avec une propagation dans l'AMS pour sept crises, quatre dans le cingulaire moyen, quatre dans l'insula, deux en occipital et une en temporal. A ce propos, nos résultats diffèrent de la série marseillaise de Barolomei et al.(19) qui retrouvait principalement des versions ipsilatérales. L'équipe de Marseille mettait en lien l'émergence de cette version avec une implication du sillon intra-pariétal. Les versions ipsilatérales et controlatérales dans les crises d'origine pariétale ont probablement un mécanisme physiopathologique différent. Les versions controlatérales pourraient être un reflet d'une propagation frontale.

La prédominance des signes moteurs parmi les signes objectifs dans les crises à point de départ pariétal peut être à l'origine d'une fausse localisation du point de départ en frontal lors du bilan se basant sur la vidéo et l'EEG de surface et peut être une des explications parmi d'autres du faible résultat à long terme après chirurgie à type de cortectomie du lobe frontal(32). Dans de nombreux cas se posent la question de la localisation des crises focales lorsque la symptomatologie motrice prédomine. Une différence importante peut être la durée et la variabilité du délai de propagation entre le début de la décharge en SEEG et l'apparition des signes moteurs. La durée médiane dans notre série est de onze secondes avec un délai allant de 3 à 420 secondes. En comparaison, dans les crises frontales, la médiane est de trois secondes avec un écart de 0,5 à 10 secondes(6). Ceci permet de suggérer qu'en cas de crise focale à prédominance motrice, une origine pariétale devra être suspectée en cas d'émergence lente de la symptomatologie motrice (plus de 10 secondes entre la décharge initiale et les premiers signes moteurs)

## 2. Limites

La première limite de notre étude est son design rétrospectif. Cependant, tous les patients remplissant les critères d'inclusion pendant la période d'étude ont été recrutés de façon consécutive à partir d'une base de données interne mise à jour de manière prospective. La deuxième et principale limitation est le biais de sous-échantillonnage dans les lobes extra-pariétaux puisque l'hypothèse principale explorée était une zone épileptogène au sein du lobe pariétal, ce qui limite ainsi le nombre d'électrodes frontales, insulaires, occipitales et temporelles. Ce biais aurait pu conduire à sous-estimer et non pas à surestimer le rôle de ces structures extra-pariétales. Il n'y a donc pas de raison de remettre en cause nos principaux résultats soulignant le rôle de la propagation extra-pariétale dans l'émergence de la sémiologie des crises du lobe pariétal. Il confirme également l'importance d'un échantillonnage insulaire, précentral, pré-moteur et cingulaire pendant la SEEG des crises présumées de lobe pariétal.



## IV. CONCLUSION

Les symptômes somato-sensoriels précoces restent le principal symptôme des crises du lobe pariétal. La sémiologie motrice est une autre caractéristique des crises de lobe pariétal bien qu'elle reflète une propagation extra-pariétale (principalement frontale et insulaire). La principale différence avec les crises de lobe frontal est la dynamique plus lente de cette sémiologie motrice qui, lorsqu'elle est présente, devrait s'orienter vers un début pariétal.

## V. RÉFÉRENCES

1. Collège des enseignants de neurologie (France). Neurologie. Issy-Les-Moulineaux: Elsevier Masson; 2017.
2. P. Gélisse, P. Genton, A. Crespel. Épilepsies généralisées. EMC - Neurologie 2015;12(1):1-13 [Article 17-044-N-10].
3. S. Dupont. Épilepsies focales structurelles métaboliques ou épilepsies focales avec étiologie identifiée. EMC - Neurologie 2016;14(2):1-13 [Article 17-044-O-10].
4. Chauvel P, McGonigal A. Emergence of semiology in epileptic seizures. *Epilepsy Behav.* 2014 Sep;38:94–103.
5. Sveinbjornsdottir S, Duncan JS. Parietal and occipital lobe epilepsy: a review. *Epilepsia.* 1993 Jun;34(3):493–521.
6. Bonini F, McGonigal A, Trébuchon A, Gavaret M, Bartolomei F, Giusiano B, et al. Frontal lobe seizures: From clinical semiology to localization. *Epilepsia.* 2014 Feb;55(2):264–77.
7. King MA, Newton MR, Jackson GD, Fitt GJ, Mitchell LA, Silvapulle MJ, et al. Epileptology of the first-seizure presentation: a clinical, electroencephalographic, and magnetic resonance imaging study of 300 consecutive patients. *The Lancet.* 1998 Sep;352(9133):1007–11.
8. Roupakiotis SC, Gatzonis SD, Triantafyllou N, Mantouvalos V, Chioni A, Zournas C, et al. The usefulness of sleep and sleep deprivation as activating methods in electroencephalographic recording Contribution to a long-standing discussion. *Seizure.* 2000 Dec;9(8):580–4.
9. Ulbert I, Heit G, Madsen J, Karmos G, Halgren E. Laminar Analysis of Human Neocortical Interictal Spike Generation and Propagation: Current Source Density and Multiunit Analysis In Vivo. *Epilepsia.* 2004 Jul;45(s4):48–56.
10. Saini J, Kesavadas C, Thomas B, Kapilamoorthy TR, Gupta AK, Radhakrishnan A, et al. Susceptibility weighted imaging in the diagnostic evaluation of patients with intractable epilepsy. *Epilepsia.* 2009 Jun;50(6):1462–73.
11. Netter FH. Atlas of human anatomy [Internet]. 2019 [cited 2020 Feb 19]. Available from: <http://ezproxy.usherbrooke.ca/login?url=https://www.clinicalkey.com/#!/browse/book/3-s2.0-C20140050319>

12. Rouvière H, Delmas A, Delmas V. Anatomie humaine: descriptive, topographique et fonctionnelle. Tome IV, Tome IV,. Paris: Masson; 2002.
13. Penfield W, Boldrey E. SOMATIC MOTOR AND SENSORY REPRESENTATION IN THE CEREBRAL CORTEX OF MAN AS STUDIED BY ELECTRICAL STIMULATION. *Brain*. 1937;60(4):389–443.
14. Burks JD, Boettcher LB, Conner AK, Glenn CA, Bonney PA, Baker CM, et al. White matter connections of the inferior parietal lobule: A study of surgical anatomy. *Brain Behav*. 2017 Apr;7(4):e00640.
15. French JA, Kanner AM, Bautista J, Abou-Khalil B, Browne T, Harden CL, et al. Efficacy and tolerability of the new antiepileptic drugs, II: Treatment of refractory epilepsy: report of the TTA and QSS Subcommittees of the American Academy of Neurology and the American Epilepsy Society. *Epilepsia*. 2004 May;45(5):410–23.
16. Glauser T, Ben-Menachem E, Bourgeois B, Cnaan A, Guerreiro C, Kälviäinen R, et al. Updated ILAE evidence review of antiepileptic drug efficacy and effectiveness as initial monotherapy for epileptic seizures and syndromes. *Epilepsia*. 2013 Mar;54(3):551–63.
17. Salado AL, Koessler L, De Mijolla G, Schmitt E, Vignal J-P, Civit T, et al. sEEG is a Safe Procedure for a Comprehensive Anatomic Exploration of the Insula: A Retrospective Study of 108 Procedures Representing 254 Transopercular Insular Electrodes. *Oper Neurosurg*. 2018 Jan 1;14(1):1–8.
18. Salanova V. Parietal lobe epilepsy. *J Clin Neurophysiol Off Publ Am Electroencephalogr Soc*. 2012 Oct;29(5):392–6.
19. Bartolomei F, Gavaret M, Hewett R, Valton L, Aubert S, Régis J, et al. Neural networks underlying parietal lobe seizures: A quantified study from intracerebral recordings. *Epilepsy Res*. 2011 Feb;93(2–3):164–76.
20. Maillard L, Vignal J-P, Gavaret M, Guye M, Biraben A, McGonigal A, et al. Semiologic and electrophysiologic correlations in temporal lobe seizure subtypes. *Epilepsia*. 2004 Dec;45(12):1590–9.
21. McGonigal A, Bartolomei F. Parietal seizures mimicking psychogenic nonepileptic seizures. *Epilepsia*. 2014 Jan;55(1):196–7.

22. Kim DW, Lee SK, Yun C-H, Kim K-K, Lee DS, Chung C-K, et al. Parietal lobe epilepsy: the semiology, yield of diagnostic workup, and surgical outcome. *Epilepsia*. 2004 Jun;45(6):641–9.
23. Liava A, Mai R, Cardinale F, Tassi L, Casaceli G, Gozzo F, et al. Epilepsy surgery in the posterior part of the brain. *Epilepsy Behav*. 2016 Nov;64:273–82.
24. Salanova V, Andermann F, Rasmussen T, Olivier A, Quesney LF. Parietal lobe epilepsy Clinical manifestations and outcome in 82 patients treated surgically between 1929 and 1988. *Brain*. 1995;118(3):607–27.
25. Montavont A, Mauguière F, Mazzola L, Garcia-Larrea L, Catenoix H, Ryvlin P, et al. On the origin of painful somatosensory seizures. *Neurology*. 2015 Feb 10;84(6):594–601.
26. Mazzola L, Isnard J, Mauguière F. Somatosensory and pain responses to stimulation of the second somatosensory area (SII) in humans. A comparison with SI and insular responses. *Cereb Cortex N Y N 1991*. 2006 Jul;16(7):960–8.
27. Kahane P, Hoffmann D, Minotti L, Berthoz A. Reappraisal of the human vestibular cortex by cortical electrical stimulation study. *Ann Neurol*. 2003 Nov;54(5):615–24.
28. Salanova V. Parietal lobe epilepsy. *Handb Clin Neurol*. 2018;151:413–25.
29. Cavada C. The Visual Parietal Areas in the Macaque Monkey: Current Structural Knowledge and Ignorance. *NeuroImage*. 2001 Jul;14(1):S21–6.
30. Matsumoto R, Nair DR, Ikeda A, Fumuro T, LaPresto E, Mikuni N, et al. Parieto-frontal network in humans studied by cortico-cortical evoked potential. *Hum Brain Mapp*. 2012 Dec;33(12):2856–72.
31. Fluchère F, McGonigal A, Villeneuve N, Chauvel P, Bartolomei F. Ictal “hemiballistic-like” movement: Lateralizing and localizing value: Seizures with Ballistic-like Movement. *Epilepsia*. 2012 Feb;53(2):e41–5.
32. Téllez-Zenteno JF, Dhar R, Wiebe S. Long-term seizure outcomes following epilepsy surgery: a systematic review and meta-analysis. *Brain*. 2005 May 1;128(5):1188–98.

---

## RÉSUMÉ DE LA THÈSE

**Introduction** : les crises d'épilepsie focale d'origine pariétale sont une cause rare d'épilepsie, 5% de l'ensemble des épilepsies. Le lobe pariétal a un rôle dans l'intégration d'informations polymodales (sensitives, visuelles, auditives, motrices) et un rôle dans les fonctions supérieures telles que l'attention et la conscience. C'est un lobe richement connecté. La symptomatologie des crises pariétales est riche. Il n'y a pas, à notre connaissance, d'études basées sur la SEEG sur la corrélation des symptômes observés et le moment de leur survenue par rapport la propagation extra-pariétale. L'objectif principal de notre étude était d'identifier et de différencier les signes cliniques liés à la décharge pariétale initiale (avant sa propagation extra-pariétale) des signes cliniques liés à (ou survenant pendant) la propagation extra-pariétale sur la base des enregistrements SEEG.

**Matériels et Méthodes** : à partir des patients explorés en SEEG entre octobre 2007 et novembre 2019, nous avons sélectionné les patients présentant une épilepsie confirmée d'origine pariétale. Nous avons étudié les crises et classé les symptômes selon leur apparition avant ou après la propagation extra-pariétale.

**Résultats** : les symptômes somato-sensitifs précoces sont liés à une origine pariétale de façon significative, les signes moteurs dans les crises à point de départ pariétal sont liés à une propagation extra-pariétale, frontale ou insulaire pour les versions, manifestations cloniques, toniques et hyperkinétiques et occipitale pour le flutter palpébral.

**Conclusion** : Les symptômes somato-sensoriels précoces restent le principal symptôme des crises du lobe pariétal. La sémiologie motrice est une autre caractéristique des crises du lobe pariétal bien qu'elle reflète une propagation extra-pariétale (principalement frontale et insulaire). La principale différence avec les crises du lobe frontal est la dynamique plus lente de cette sémiologie motrice qui, lorsqu'elle est présente, devrait s'orienter vers un début pariétal.

---

**TITRE EN ANGLAIS** : Anatomico-electroclinical Correlations during Parietal Seizure Recordings in SEEG

---

**THÈSE** : MEDECINE SPECIALISÉE – ANNÉE 2020

---

**MOTS CLÉS** : Épilepsie, Lobe pariétal, Stéréo-électroencéphalographie, chirurgie, sémiologie

---

**INTITULÉ ET ADRESSE** :

UNIVERSITÉ DE LORRAINE  
Faculté de Médecine de Nancy  
9, avenue de la Forêt de Haye  
54505 VANDOEUVRE LES NANCY Cedex

---