HAL
open science

Os autologue versus biomatériaux dans les greffes osseuses alvéolaires : une étude radiologique précoce

Jean-François Devoti

To cite this version:

Jean-François Devoti. Os autologue versus biomatériaux dans les greffes osseuses alvéolaires : une étude radiologique précoce. Médecine humaine et pathologie. 2020. hal-03298089

HAL Id: hal-03298089

https://hal.univ-lorraine.fr/hal-03298089

Submitted on 23 Jul 2021

HAL is a multi-disciplinary open access archive for the deposit and dissemination of scientific research documents, whether they are published or not. The documents may come from teaching and research institutions in France or abroad, or from public or private research centers.

L'archive ouverte pluridisciplinaire **HAL**, est destinée au dépôt et à la diffusion de documents scientifiques de niveau recherche, publiés ou non, émanant des établissements d'enseignement et de recherche français ou étrangers, des laboratoires publics ou privés.

UNIVERSITÉ DE LORRAINE

AVERTISSEMENT

Ce document est le fruit d'un long travail approuvé par le jury de soutenance et mis à disposition de l'ensemble de la communauté universitaire élargie.

Il est soumis à la propriété intellectuelle de l'auteur. Ceci implique une obligation de citation et de référencement lors de l'utilisation de ce document.

D'autre part, toute contrefaçon, plagiat, reproduction illicite encourt une poursuite pénale.

Contact : ddoc-thesesexercice-contact@univ-lorraine.fr

LIENS

Code de la Propriété Intellectuelle. articles L 122. 4
Code de la Propriété Intellectuelle. articles L 335.2- L 335.10
http://www.cfcopies.com/V2/leg/leg_droi.php
http://www.culture.gouv.fr/culture/infos-pratiques/droits/protection.htm

UNIVERSITE DE LORRAINE FACULTE DE MEDECINE DE NANCY

2020

THESE

Pour obtenir le grade de

DOCTEUR EN MEDECINE

Présentée et soutenue publiquement

Dans le cadre du troisième cycle de Médecine spécialisée

Par

DEVOTI Jean-François

Le 11 Septembre 2020 à Nancy

Os autologue versus biomatériaux dans les greffes osseuses alvéolaires : une étude radiologique précoce

Examinateurs de la thèse :

Mme le Professeur Muriel BRIX	Président
M. le Professeur Etienne SIMON	Juge
M. le Professeur Philippe WOLF	Juge
M. le Docteur Marouane TALBI	Juge
M. le Docteur Brice CHATELAIN	Juge

14 Novembre 2019

Président de l'Université de Lorraine :
Professeur Pierre MUTZENHARDT

Doyen de la Faculté de Médecine
Professeur Marc BRAUN

Vice-doyenne
Pr Laure JOLY

Assesseurs :

Premier cycle : Dr Nicolas GAMBIER
Deuxième cycle : Dr Antoine KIMMOUN
Troisième cycle : Pr Laure JOLY
Formation à la recherche : Pr Nelly AGRINIER
Relations Grande Région : Pr Thomas FUCHS-BUDER
CUESIM : Pr Stéphane ZUILY
SIDES : Dr Julien BROSEUS
Vie Facultaire : Dr Philippe GUERCI
Etudiant : Mme Audrey MOUGEL

Chargés de mission

Docimologie : Dr Jacques JONAS
Orthophonie : Pr Cécile PARIETTI-WINKLER
PACES : Pr Mathias POUSSEL
Relations internationales : Pr Jacques HUBERT

Présidente du Conseil de la Pédagogie : Pr Louise TYVAERT
Président du Conseil Scientifique : Pr Jean-Michel HASCOET

==========

DOYENS HONORAIRES

Professeur Jean-Bernard DUREUX - Professeur Jacques ROLAND - Professeur Patrick NETTER - Professeur Henry COUDANE

==========

PROFESSEURS HONORAIRES

Etienne ALIOT - Jean-Marie ANDRE - Alain AUBREGE - Gérard BARROCHE - Alain BERTRAND - Pierre BEY - Marc-André BIGARD - Patrick BOISSEL – Pierre BORDIGONI - Jacques BORRELLY - Michel BOULANGE - Jean-Louis BOUTROY – Serge BRIANÇON - Jean-Claude BURDIN - Claude BURLET - Daniel BURNEL - Claude CHARDOT Jean-François CHASSAGNE - François CHERRIER – Henry COUDANE - Jean-Pierre CRANCE - Jean-Pierre DESCHAMPS - Jean-Bernard DUREUX - Gilbert FAURE - Gérard FIEVE - Bernard FOLIGUET - Jean FLOQUET - Robert FRISCH -
Alain GAUCHER - Pierre GAUCHER - Jean-Luc GEORGE - Alain GERARD - Hubert GERARD - Jean-Marie GILGENKRANTZ - Simone GILGENKRANTZ -Gilles GROSDIDIER - François GUILLEMIN - Philippe HARTEMANN - Gérard HUBERT -
Claude HURIET - Michèle KESSLER - François KOHLER - Henri LAMBERT - Pierre LANDES - Pierre LASCOMBES -
Marie-Claire LAXENAIRE - Michel LAXENAIRE - Alain LE FAOU - Jacques LECLERE - Pierre LEDERLIN - Bernard LEGRAS - Jean-Pierre MALLIÉ - Philippe MANGIN - François MARCHAL - Jean-Claude MARCHAL – Yves MARTINET - Pierre MATHIEU - Michel MERLE - Daniel MOLÉ - Pierre MONIN - Pierre NABET – Patrick NETTER - Jean-Pierre NICOLAS - Francis PENIN - Claude PERRIN - Luc PICARD - François PLENAT - Jean-Marie POLU - Jacques POUREL - Francis RAPHAEL - Antoine RASPILLER - Denis REGENT - Jacques ROLAND - Daniel SCHMITT - Michel SCHMITT - Michel SCHWEITZER -
Daniel SIBERTIN-BLANC - Claude SIMON - Danièle SOMMELET - Jean-François STOLTZ - Michel STRICKER - Gilbert THIBAUT - Paul VERT - Hervé VESPIGNANI - Colette VIDAILHET - Michel VIDAILHET - Jean-Pierre VILLEMOT -
Michel WEBER – Denis ZMIROU - Faïez ZANNAD

==========

PROFESSEURS ÉMÉRITES

Etienne ALIOT - Pierre BEY - Henry COUDANE - Serge BRIANÇON - Jean-Marie GILGENKRANTZ - Simone GILGENKRANTZ - Michèle KESSLER - Alain LE FAOU - Patrick NETTER - Jean-Pierre NICOLAS - Luc PICARD - François PLENAT -
Jean-Pierre VILLEMOT - Faiez ZANNAD

==========

PROFESSEURS DES UNIVERSITÉS - PRATICIENS HOSPITALIERS

(Disciplines du Conseil National des Universités)

42e Section : MORPHOLOGIE ET MORPHOGENÈSE

1re sous-section : *(Anatomie)*
Professeur Marc BRAUN – Professeure Manuela PEREZ
2e sous-section : *(Histologie, embryologie et cytogénétique)*
Professeur Christo CHRISTOV
3e sous-section : *(Anatomie et cytologie pathologiques)*
Professeur Guillaume GAUCHOTTE

43e Section : BIOPHYSIQUE ET IMAGERIE MÉDICALE

1re sous-section : *(Biophysique et médecine nucléaire)*
Professeur Gilles KARCHER – Professeur Pierre-Yves MARIE – Professeur Pierre OLIVIER - Professeur Antoine VERGER
2e sous-section : *(Radiologie et imagerie médicale)*
Professeur René ANXIONNAT - Professeur Alain BLUM - Professeur Serge BRACARD - Professeure Valérie CROISÉ - Professeur Jacques FELBLINGER - Professeur Benjamin GORY - Professeur Damien MANDRY - Professeur Pedro GONDIM TEIXEIRA

44e Section : BIOCHIMIE, BIOLOGIE CELLULAIRE ET MOLÉCULAIRE, PHYSIOLOGIE ET NUTRITION

1re sous-section : *(Biochimie et biologie moléculaire)*
Professeur Jean-Louis GUEANT - Professeur Bernard NAMOUR - Professeur Jean-Luc OLIVIER
2e sous-section : *(Physiologie)*
Professeur Christian BEYAERT - Professeur Bruno CHENUEL - Professeur Mathias POUSSEL
3e sous-section *(Biologie cellulaire)*
Professeure Véronique DECOT-MAILLERET
4e sous-section : *(Nutrition)*
Professeur Didier QUILLIOT - Professeure Rosa-Maria RODRIGUEZ-GUEANT - Professeur Olivier ZIEGLER

45e Section : MICROBIOLOGIE, MALADIES TRANSMISSIBLES ET HYGIÈNE

1re sous-section : *(Bactériologie – virologie ; hygiène hospitalière)*
Professeur Alain LOZNIEWSKI – Professeure Evelyne SCHVOERER
2e sous-section : *(Parasitologie et Mycologie)*
Professeure Marie MACHOUART
3e sous-section : *(Maladies infectieuses ; maladies tropicales)*
Professeur Bruno HOEN - Professeur Thierry MAY - Professeure Céline PULCINI - Professeur Christian RABAUD

46e Section : SANTÉ PUBLIQUE, ENVIRONNEMENT ET SOCIÉTÉ

1re sous-section : *(Épidémiologie, économie de la santé et prévention)*
Professeure Nelly AGRINIER - Professeur Francis GUILLEMIN
4e sous-section : *(Biostatistiques, informatique médicale et technologies de communication)*
Professeure Eliane ALBUISSON - Professeur Nicolas JAY

47e Section : CANCÉROLOGIE, GÉNÉTIQUE, HÉMATOLOGIE, IMMUNOLOGIE

1re sous-section : *(Hématologie ; transfusion)*
Professeur Pierre FEUGIER
2e sous-section : *(Cancérologie ; radiothérapie)*
Professeur Thierry CONROY - Professeur Frédéric MARCHAL - Professeur Didier PEIFFERT - Professeur Guillaume VOGIN

3e sous-section : *(Immunologie)*
Professeur Marcelo DE CARVALHO-BITTENCOURT - Professeure Marie-Thérèse RUBIO
4e sous-section : *(Génétique)*
Professeur Philippe JONVEAUX - Professeur Bruno LEHEUP

48e Section : ANESTHÉSIOLOGIE, RÉANIMATION, MÉDECINE D'URGENCE, PHARMACOLOGIE ET THÉRAPEUTIQUE

1re sous-section : *(Anesthésiologie-réanimation et médecine péri-opératoire)*
Professeur Gérard AUDIBERT - Professeur Hervé BOUAZIZ - Professeur Thomas FUCHS-BUDER
Professeure Marie-Reine LOSSER - Professeur Claude MEISTELMAN
2e sous-section : *(Médecine intensive-réanimation)*
Professeur Pierre-Édouard BOLLAERT - Professeur Sébastien GIBOT - Professeur Bruno LÉVY
3e sous-section : *(Pharmacologie fondamentale ; pharmacologie clinique ; addictologie)*
Professeur Pierre GILLET - Professeur Jean-Yves JOUZEAU
4e sous-section : *(Thérapeutique-médecine de la douleur ; addictologie)*
Professeur Nicolas GIRERD - Professeur François PAILLE - Professeur Patrick ROSSIGNOL

49e Section : PATHOLOGIE NERVEUSE ET MUSCULAIRE, PATHOLOGIE MENTALE, HANDICAP ET RÉÉDUCATION

1re sous-section : *(Neurologie)*
Professeur Marc DEBOUVERIE - Professeur Louis MAILLARD - Professeur Sébastien RICHARD - Professeur Luc TAILLANDIER Professeure Louise TYVAERT
2e sous-section : *(Neurochirurgie)*
Professeur Thierry CIVIT - Professeure Sophie COLNAT-COULBOIS - Professeur Olivier KLEIN
3e sous-section : *(Psychiatrie d'adultes ; addictologie)*
Professeur Jean-Pierre KAHN – Professeur Vincent LAPREVOTE - Professeur Raymund SCHWAN
4e sous-section : *(Pédopsychiatrie ; addictologie)*
Professeur Bernard KABUTH
5e sous-section : *(Médecine physique et de réadaptation)*
Professeur Jean PAYSANT

50e Section : PATHOLOGIE OSTÉO-ARTICULAIRE, DERMATOLOGIE ET CHIRURGIE PLASTIQUE

1re sous-section : *(Rhumatologie)*
Professeure Isabelle CHARY-VALCKENAERE - Professeur Damien LOEUILLE
2e sous-section : *(Chirurgie orthopédique et traumatologique)*
Professeur Laurent GALOIS - Professeur Didier MAINARD - Professeur François SIRVEAUX
3e sous-section : *(Dermato-vénéréologie)*
Professeure Anne-Claire BURSZTEJN - Professeur Jean-Luc SCHMUTZ
4e sous-section : *(Chirurgie plastique, reconstructrice et esthétique ; brûlologie)*
Professeur François DAP - Professeur Gilles DAUTEL - Professeur Etienne SIMON

51e Section : PATHOLOGIE CARDIO-RESPIRATOIRE ET VASCULAIRE

1re sous-section : *(Pneumologie ; addictologie)*
Professeur Jean-François CHABOT - Professeur Ari CHAOUAT
2e sous-section : *(Cardiologie)*
Professeur Edoardo CAMENZIND - Professeur Christian de CHILLOU DE CHURET - Professeur Yves JUILLIERE
Professeur Nicolas SADOUL
3e sous-section : *(Chirurgie thoracique et cardiovasculaire)*
Professeur Juan-Pablo MAUREIRA - Professeur Stéphane RENAUD
4e sous-section : *(Chirurgie vasculaire ; médecine vasculaire)*
Professeur Sergueï MALIKOV - Professeur Denis WAHL – Professeur Stéphane ZUILY

52e Section : MALADIES DES APPAREILS DIGESTIF ET URINAIRE

1re sous-section : *(Gastroentérologie ; hépatologie ; addictologie)*
Professeur Jean-Pierre BRONOWICKI - Professeur Laurent PEYRIN-BIROULET
2e sous-section : *(Chirurgie viscérale et digestive)*
Professeur Ahmet AYAV - Professeur Laurent BRESLER - Professeur Laurent BRUNAUD – Professeure Adeline GERMAIN
3e sous-section : *(Néphrologie)*
Professeur Luc FRIMAT - Professeure Dominique HESTIN
4e sous-section : *(Urologie)*
Professeur Pascal ESCHWEGE - Professeur Jacques HUBERT

53e Section : MÉDECINE INTERNE, GÉRIATRIE ET MÉDECINE GÉNÉRALE
1re sous-section : *(Médecine interne ; gériatrie et biologie du vieillissement ; addictologie)*
Professeur Athanase BENETOS - Professeur Jean-Dominique DE KORWIN - Professeure Gisèle KANNY
Professeure Christine PERRET-GUILLAUME – Professeur Roland JAUSSAUD – Professeure Laure JOLY
3e sous-section : *(Médecine générale)*
Professeur Jean-Marc BOIVIN – Professeur Paolo DI PATRIZIO

54e Section : DÉVELOPPEMENT ET PATHOLOGIE DE L'ENFANT, GYNÉCOLOGIE-OBSTÉTRIQUE, ENDOCRINOLOGIE ET REPRODUCTION
1re sous-section : *(Pédiatrie)*
Professeur Pascal CHASTAGNER - Professeur François FEILLET - Professeur Jean-Michel HASCOET
Professeur Emmanuel RAFFO - Professeur Cyril SCHWEITZER
2e sous-section : *(Chirurgie infantile)*
Professeur Pierre JOURNEAU - Professeur Jean-Louis LEMELLE
3e sous-section : *(Gynécologie-obstétrique ; gynécologie médicale)*
Professeur Philippe JUDLIN - Professeur Olivier MOREL
4e sous-section : *(Endocrinologie, diabète et maladies métaboliques ; gynécologie médicale)*
Professeur Bruno GUERCI - Professeur Marc KLEIN - Professeur Georges WERYHA**55e Section : PATHOLOGIE DE LA TÊTE ET DU COU**
1re sous-section : *(Oto-rhino-laryngologie)*
Professeur Roger JANKOWSKI - Professeure Cécile PARIETTI-WINKLER
2e sous-section : *(Ophtalmologie)*
Professeure Karine ANGIOI - Professeur Jean-Paul BERROD
3e sous-section : *(Chirurgie maxillo-faciale et stomatologie)*
Professeure Muriel BRIX

==========
PROFESSEURS DES UNIVERSITÉS

61e Section : GÉNIE INFORMATIQUE, AUTOMATIQUE ET TRAITEMENT DU SIGNAL
Professeur Walter BLONDEL

64e Section : BIOCHIMIE ET BIOLOGIE MOLÉCULAIRE
Professeure Sandrine BOSCHI-MULLER - Professeur Pascal REBOUL

65e Section : BIOLOGIE CELLULAIRE
Professeure Céline HUSELSTEIN

==========
PROFESSEUR ASSOCIÉ DE MÉDECINE GÉNÉRALE
Professeure associée Sophie SIEGRIST
Professeur associé Olivier BOUCHY

==========
MAÎTRES DE CONFÉRENCES DES UNIVERSITÉS - PRATICIENS HOSPITALIERS

42e Section : MORPHOLOGIE ET MORPHOGENÈSE
1re sous-section : *(Anatomie)*
Docteur Bruno GRIGNON
2e sous-section : *(Histologie, embryologie, et cytogénétique*)
Docteure Isabelle KOSCINSKI

44e Section : BIOCHIMIE, BIOLOGIE CELLULAIRE ET MOLÉCULAIRE, PHYSIOLOGIE ET NUTRITION
1re sous-section : *(Biochimie et biologie moléculaire)*
Docteure Shyue-Fang BATTAGLIA - Docteure Sophie FREMONT - Docteure Catherine MALAPLATE - Docteur Marc MERTEN - Docteur Abderrahim OUSSALAH
2e sous-section : ***(Physiologie)***
Docteure Silvia DEMOULIN-ALEXIKOVA - Docteur Jacques JONAS

45e Section : MICROBIOLOGIE, MALADIES TRANSMISSIBLES ET HYGIÈNE
1re sous-section : *(Bactériologie – Virologie ; hygiène hospitalière)*
Docteure Corentine ALAUZET - Docteure Hélène JEULIN - Docteure Véronique VENARD
2e sous-section : (Parasitologie et mycologie)

Docteure Anne DEBOURGOGNE

46e Section : SANTÉ PUBLIQUE, ENVIRONNEMENT ET SOCIÉTÉ
1re sous-section : *(Epidémiologie, économie de la santé et prévention)*
Docteur Cédric BAUMANN - Docteure Frédérique CLAUDOT - Docteur Alexis HAUTEMANIÈRE
Docteur Arnaud FLORENTIN (stagiaire)
2e sous-section *(Médecine et Santé au Travail)*
Docteure Isabelle THAON
3e sous-section *(Médecine légale et droit de la santé)*
Docteur Laurent MARTRILLE

47e Section : CANCÉROLOGIE, GÉNÉTIQUE, HÉMATOLOGIE, IMMUNOLOGIE
1re sous-section : *(Hématologie ; transfusion)*
Docteur Julien BROSEUS – Docteure Maud D'AVENI
2e sous-section : *(Cancérologie ; radiothérapie)*
Docteure Lina BOLOTINE
3e sous-section : *(Immunologie)*
Docteure Alice AARNINK (stagiaire)
4e sous-section : *(Génétique)*
Docteure Céline BONNET

48e Section : ANESTHÉSIOLOGIE, RÉANIMATION, MÉDECINE D'URGENCE, PHARMACOLOGIE ET THÉRAPEUTIQUE
1e sous-section : *(Anesthésiologie-réanimation et médecine péri-opératoire)*
Docteur Philippe GUERCI
2e sous-section : *(Médecine intensive-réanimation)*
Docteur Antoine KIMMOUN
3e sous-section : *(Pharmacologie fondamentale ; pharmacologie clinique ; addictologie)*
Docteur Nicolas GAMBIER - Docteure Françoise LAPICQUE - Docteur Julien SCALA-BERTOLA

49e Section : PATHOLOGIE NERVEUSE ET MUSCULAIRE, PATHOLOGIE MENTALE, HANDICAP ET RÉÉDUCATION
2e sous-section : *(Neurochirurgie)*
Docteur Fabien RECH (stagiaire)
3e sous-section : *(*Psychiatrie d'adultes ; addictologie)
Docteur Thomas SCHWITZER (stagiaire)

50e Section : PATHOLOGIE OSTÉO-ARTICULAIRE, DERMATOLOGIE ET CHIRURGIE PLASTIQUE
4e sous-section : ***(Chirurgie plastique, reconstructrice et esthétique ; brûlologie)***
Docteure Laetitia GOFFINET-PLEUTRET

51e Section : PATHOLOGIE CARDIO-RESPIRATOIRE ET VASCULAIRE
3e sous-section : *(Chirurgie thoracique et cardio-vasculaire)*
Docteur Fabrice VANHUYSE
4e sous-section : *(Chirurgie vasculaire ; Médecine vasculaire)*
Docteure Nicla SETTEMBRE

52e Section : MALADIES DES APPAREILS DIGESTIF ET URINAIRE
1re sous-section : *(Gastroentérologie ; hépatologie ; addictologie)*
Docteur Anthony LOPEZ
2e sous-section : (Chirurgie viscérale et digestive)
Docteur Cyril PERRENOT

53e Section : MÉDECINE INTERNE, GÉRIATRIE ET MÉDECINE GÉNÉRALE
3e sous-section : *(Médecine générale)*
Docteure Kénora CHAU (stagiaire)

54e Section : DEVELOPPEMENT ET PATHOLOGIE DE L'ENFANT, GYNECOLOGIE-OBSTETRIQUE, ENDOCRINOLOGIE ET REPRODUCTION
4e sous-section : *(Endocrinologie, diabète et maladies métaboliques ; Gynécologie médicale)*
Docteure Eva FEIGERLOVA
5e sous-section : *(Biologie et médecine du développement et de la reproduction ; gynécologie médicale)*
Docteur Mikaël AGOPIANTZ (stagiaire)

55e Section : PATHOLOGIE DE LA TÊTE ET DU COU
1re sous-section : *(Oto-Rhino-Laryngologie)*
Docteur Patrice GALLET

==========

MAÎTRES DE CONFÉRENCES

5e Section : SCIENCES ÉCONOMIQUES
Monsieur Vincent LHUILLIER

7e Section : SCIENCES DU LANGAGE : LINGUISTIQUE ET PHONETIQUE GENERALES
Madame Christine DA SILVA-GENEST

19e Section : SOCIOLOGIE, DÉMOGRAPHIE
Madame Joëlle KIVITS

64e Section : BIOCHIMIE ET BIOLOGIE MOLÉCULAIRE
Madame Marie-Claire LANHERS - Monsieur Nick RAMALANJAONA

65e Section : BIOLOGIE CELLULAIRE
Madame Nathalie AUCHET - Madame Natalia DE ISLA-MARTINEZ - Monsieur Christophe NEMOS

66e Section : PHYSIOLOGIE
Monsieur Nguyen TRAN

69e Section : NEUROSCIENCES
Madame Sylvie MULTON
==========

MAÎTRES DE CONFÉRENCES ASSOCIÉS DE MÉDECINE GÉNÉRALE

Docteur Cédric BERBE
==========

DOCTEURS HONORIS CAUSA

Professeur Charles A. BERRY (1982)
Centre de Médecine Préventive, Houston (U.S.A)
Professeur Pierre-Marie GALETTI (1982)
Brown University, Providence (U.S.A)
Professeure Mildred T. STAHLMAN (1982)
Vanderbilt University, Nashville (U.S.A)
Professeur Théodore H. SCHIEBLER (1989)
Institut d'Anatomie de Würtzburg (R.F.A)
Professeur Mashaki KASHIWARA (1996)
Research Institute for Mathematical Sciences de Kyoto (JAPON)

Professeure Maria DELIVORIA-PAPADOPOULOS (1996) *Université de Pennsylvanie (U.S.A)*
Professeur Ralph GRÄSBECK (1996)
Université d'Helsinki (FINLANDE)
Professeur Duong Quang TRUNG (1997)
Université d'Hô Chi Minh-Ville (VIÊTNAM)
Professeur Daniel G. BICHET (2001)
Université de Montréal (Canada)
Professeur Marc LEVENSTON (2005)
Institute of Technology, Atlanta (USA)

Professeur Brian BURCHELL (2007)
Université de Dundee (Royaume-Uni)
Professeur Yunfeng ZHOU (2009)
Université de Wuhan (CHINE)
Professeur David ALPERS (2011)
Université de Washington (U.S.A)
Professeur Martin EXNER (2012)
Université de Bonn (ALLEMAGNE)

REMERCIEMENTS

A Notre Maître et Président de thèse,

Madame le Professeur BRIX,

Professeur des Universités – Praticien Hospitalier de Chirurgie Maxillo-faciale

Nous vous remercions pour la confiance que vous placez en nous, de même que votre soutien et votre écoute.

Nous vous serons toujours reconnaissant de pouvoir bénéficier de votre expérience, de vos conseils et de votre savoir au quotidien.

Nous espérons que ce travail est à la hauteur de vos attentes et saura vous remercier pour toutes les connaissances que vous nous avez transmises.

C'est un honneur de vous compter parmi notre jury, de surcroît en tant que Président.

A Notre Maître et Juge,

Monsieur le Professeur Etienne SIMON,

Professeur des Universités – Praticien Hospitalier de Chirurgie Maxillo-faciale

Nous vous remercions de siéger dans ce jury.

Votre expérience et votre savoir technique sont de précieux atouts dont nous sommes heureux de pouvoir bénéficier.

Nous espérons pouvoir être digne d'eux et poursuivre votre travail.

A Notre Maître et Juge,

Monsieur le Professeur Philippe WOLF,

Professeur des Universités – Praticien Hospitalier de Chirurgie Viscérale et Digestive

Nous vous remercions pour l'honneur que vous nous faites de juger ce travail.

Mes premiers pas en chirurgie ont été possibles grâce à vous.

Votre rigueur, votre grande disponibilité et vos conseils sur l'universitaire, la recherche et le futur en général sont très précieux pour nous.

Merci chaleureusement d'avoir fait le déplacement pour siéger dans notre jury.

A Notre Maître et Juge,

Monsieur le Docteur Marouane TALBI,

Praticien Hospitalier de Chirurgie Maxillo-faciale

Nous sommes très heureux de vous voir siéger à notre jury et nous vous en remercions.

Travailler avec vous a été un plaisir. Je vous dois mes premières expériences de chirurgie orthognatique.

Votre précision, vos geste techniques, votre gentillesse et votre humilité font de vous quelqu'un de rare.

A Notre Maître et Juge,

Monsieur le Docteur Brice CHATELAIN,

Praticien Hospitalier de Chirurgie Maxillo-faciale

Nous vous sommes reconnaissant de siéger dans ce jury.

Merci pour votre disponibilité, pour votre savoir et toutes vos astuces techniques dont j'ai pu profiter.

Sans vous ce travail n'aurait jamais pu voir le jour.

Merci chaleureusement d'avoir effectué le déplacement

A mes Maîtres d'internat :

Monsieur le Professeur REIBEL

Merci de m'avoir accompagné dans mes débuts d'interne, au cours d'un semestre difficile mais formateur. Je n'oublierai pas tous ces blocs en pleine nuit ni vos jeux de mots terribles.

Madame le Professeur PEREZ

Merci pour votre accompagnement dans mes débuts également, pour votre bonne humeur et pour ma première colectomie totale et pour les autres gestes que vous m'avez laissé faire. Je crois que je vous dois encore un peu de champagne d'ailleurs…

Madame le Docteur SIAT

Merci à vous de m'avoir fait découvrir la chirurgie thoracique au cours de mon passage en CGU. Merci pour votre gentillesse, votre disponibilité, vos explications et votre humanité. C'était un honneur pour moi d'avoir été « le chouchou » du semestre.

Monsieur de Docteur KHALIFE

Que dire, si ce n'est merci ? Merci pour tout ce que j'ai pu apprendre à vos côtés en Orthopédie, merci de m'avoir laissé autant opérer, pour votre gentillesse hors normes, votre disponibilité alors que j'étais perdu, et vos encouragements. Merci pour tout. Et malheureusement, comme vous pouvez le constater, je n'ai pas changé pour faire de l'Orthopédie.

Monsieur le Docteur PILLOT

Votre calme et votre philosophie de vie me fascineront toujours. Merci pour ce que vous m'avez appris et pour ces discussions mémorables au bloc opératoire. Pourvu que vos récoltes de tomates soient toujours bonnes pendant que, de mon côté, j'utiliserai « des vis de pédé » pour vous citer. Ne changez pas.

Monsieur le Docteur LEGNAME

Je vous remercie aussi pour votre savoir en orthopédie et toutes vos histoires de chasse pendant vos opérations extérieures qui m'ont réellement fasciné.

Monsieur le Professeur MARCHAL

Merci à vous pour votre savoir et pour ce que vous avez pu me transmettre même si nous n'avons partagé que peu de blocs. Je n'oublierai pas votre visage lorsque vous aviez une connerie en tête ni vos punchlines.

Monsieur le Docteur RAUCH

Votre grande rigueur et votre savoir technique font de vous quelqu'un qu'il faut avoir connu, même s'il faut pouvoir vous attraper dans les couloirs. Désolé encore pour le seul bloc de nuit du semestre.

Monsieur Le Docteur DOLIVET

Vous m'avez beaucoup appris en cancérologie, vous accompagner au bloc était un plaisir. J'espère pouvoir continuer notre collaboration et profiter de votre « Magic finger ».

Madame le Docteur MASTRONICOLA

Merci pour ta bonne humeur, ton énergie et tout ce que tu as pu m'apprendre pendant ce semestre.

Madame le Docteur CORTESE

Cela a été un réel plaisir de travailler avec toi, pour ton savoir, ta gentillesse et pour m'avoir averti, trop tard, qu'il ne fallait jamais se placer devant une trachéotomie.

Monsieur le Docteur KHAIRALLAH

Merci à toi pour ton savoir à la fois technique et général qui m'a réellement fait apprécier ces moments partagés au bloc. Ta gentillesse, ton dévouement pour les patients et ta droiture font de toi quelqu'un de bien. Ça sera à mon tour de t'inviter à siroter un thé dans mon bureau.

Monsieur le Docteur BRENGARD

Merci à toi pour ce que tu m’as appris au cours de mon année passée à Metz, pour tes conseils, ton aide et ta sympathie. Merci également pour ces moments de doute qui montrent que nous ne sommes pas infaillibles et surtout pour nos moments de rire et les shawarma partagés ensemble.

A mes chefs de clinique et assistants :

Madame Le Docteur ALVES NETO et Monsieur le Docteur PERRENOT

Merci pour votre accompagnement au début de mon internat, pour vos conseils, pour les blocs que vous m'avez lâchés et pour nos soirées. Cyril, j'espère te revoir costumé à l'occasion. Bonne route à vous deux.

Madame le Docteur BEULQUE

Mes débuts en ORL étaient angoissants mais tu as su me rassurer et m'expliquer les choses. Ta gentillesse et ta douceur sont très appréciables. Merci pour tout et bon courage pour la suite.

Monsieur le Docteur HOTTON

Merci à toi pour tous tes conseils sur mon premier article, tu as été mon premier contact avec le milieu universitaire qui m'a motivé. J'espère que ton futur s'annonce radieux.

Madame le Docteur Le GALL

J'ai pu apprécier ton sérieux, ton savoir et je te remercie pour ton soutien dans des moments compliqués. Puisses-tu continuer sur cette voie et je te souhaite beaucoup de bonheur.

Monsieur le Docteur De RUNZ

Ta rapidité et ton énergie me surprendront toujours. Ta sympathie et le fait de pousser les autres à donner le meilleur d'eux-mêmes te rendent unique. Bon courage à toi.

Monsieur le Docteur GENET

A toi Julien, merci pour ta sympathie, ton savoir, ta bonne humeur et pour m'avoir permis de me sentir moins seul en tant que geek. Merci aussi pour tous tes conseils et pour les verres place Stan. Ton poulet.

Monsieur le Docteur BASIL

D’abord mon co-interne, j’ai pu profiter de ton expérience pour m’aider dans mon parcours. Merci pour tes conseils, puisse le futur t’être favorable.

Madame le Docteur MATUSIAK et Messieurs les Docteurs KOPP et NICOLAI

Co-interne avec deux d’entre vous, j’ai pu bénéficier de vos conseils d’ainés puis de votre expérience. Merci pour ce que vous avez pu m’apprendre et pour les nombreux apéros et petits restos.

Aux Bisontins :

Monsieur le Professeur MEYER

Je vous remercie de m'avoir accueilli dans votre service pour ce semestre, j'ai pu profiter de vos enseignements et je tâcherai d'en être à la hauteur. Vos conseils, votre dynamisme, l'accompagnement presque paternel de vos internes et vos coups de gueule au bloc sont pour moi inoubliables. Respectueusement, Monsieur Villani.

Monsieur le Docteur LOUVRIER

J'ai été très heureux de partager ton expérience et ton vaste savoir chirurgical qui parait tellement normal à t'entendre. Merci pour m'avoir tant appris et pour ton formidable accompagnement sur le chemin de la carrière universitaire. Je te souhaite un très bel avenir.

Madame le Docteur WEBER

Merci à toi pour ta gentillesse, ta disponibilité et tes explications. J'ai beaucoup appris à ton contact. Et je te remercie mille fois pour m'avoir guidé sur le sujet de ce travail, sans toi, il n'aurait jamais pu voir le jour.

Madame le Docteur BARRABE

Aude, tu m'as expliqué de nombreuses choses durant ce semestre et je t'en remercie. Merci également pour m'avoir guidé, conseillé et rassuré quant à mes craintes sur le début de l'assistanat. La seule critique que je peux te faire concerne tes goûts musicaux, mais te voir chanter du Goldman au bloc était toutefois très drôle. Je te souhaite beaucoup de bonheur à toi et à ta future famille.

A mes co-internes qui m'ont accompagné dans ces contrées lointaines, Eugénie (ma préférée, forcément^^), Charline la blanche colombe, Julie la spécialiste des urgences dentaires, Charlotte, et mes deux brigadiers Alexis et Nicolas ! Merci à vous pour votre bonne humeur, pour toutes ces heures de rire lors des staffs, ces sorties, ces photomontages qui me poursuivent encore et pour avoir accueilli chez vous et aiguillé l'inter-chu perdu que j'étais. J'espère ne jamais vous perdre de vue, amicalement, Jean Jean.

Aux Lillois :

Monsieur le Professeur FERRI

Je vous suis très reconnaissant pour votre accueil dans votre service. J'y ai beaucoup appris à vos côtés et vous regarder opérer était un véritable plaisir. Avoir pu profiter de vos compétences techniques et de votre impressionnante culture fut pour moi un véritable honneur. Un grand merci également pour votre soutien et vos conseils quant à la poursuite d'une activité universitaire.

Monsieur le Professeur RAOUL

Merci à vous pour vos connaissances, vos explications détaillées et votre grande disponibilité. Travailler à vos côtés fut très inspirant.

Messieurs les Docteurs NICOT et SCHLUND

Merci à vous deux, Romain et Matthias, pour vos conseils et pour avoir partagé avec moi un peu de vos vastes connaissances. J'espère pouvoir développer plus tard la même énergie et le même dynamisme dont vous faites preuve. Je tâcherai de me montrer à la hauteur de ce que vous m'avez appris en universitaire.

Mesdames les Docteurs SENTUCQ, DELMOTTE, PROMERAT et Monsieur le Docteur ROLAND BILLECART

Merci à vous tous pour m'avoir appris ce que j'ignorais, ce dont je ne soupçonnais pas l'existence et formé à tant de nouvelles choses. J'ai fortement apprécié travailler à vos côtés. A Camille, merci de m'avoir fait confiance et confié des blocs, bon vent à Bordeaux. Constance, je n'oublierai pas ma première fibula avec toi, merci encore. A Alexandra la rustine, merci à toi aussi pour ta disponibilité et pour ces moments de pur plaisir pour la prise en charge d'un agréable patient dont tu te souviendras^^. A Thomas, j'ai apprécié travailler avec toi également, merci à toi et je te souhaite beaucoup de joie avec ta famille.

A mes co-internes, Lucas, Benj la galette, Florent, Patoche, François, Nono la fausse Bretonne, Marie et P-E, merci à vous de m'avoir accompagné dans ce service et cet hôpital inconnus, merci pour toutes les conneries qu'on a pu dire, merci pour votre aide et pour toutes ces dégustations de breuvages houblonnés. J'espère vous revoir dans le futur et je vous souhaite à tous une belle carrière et une vie heureuse.

A ma famille :

Mes premiers remerciements vont à ma mère qui a toujours tout fait pour moi pour essayer de m'offrir une vie meilleure. Bien sûr nous avons traversé des moments difficiles mais cela n'a fait que renforcer nos liens. Merci à toi pour ces après-midis en ville, pour tes gâteaux, tes encouragements et pour m'avoir remonté le moral quand il était au plus bas. Sans toi, rien de tout ceci n'aurait jamais vu le jour, et je te suis extrêmement reconnaissant pour tout ce que tu as fait. J'espère que ce que j'ai accompli jusqu'à maintenant te rend fière car tout ceci, je te le dois et je ne pourrai jamais t'en donner autant. Tu m'as inculqué des valeurs, appris à être un homme bon, droit et honnête, et j'essaie chaque jour d'être ainsi pour te rendre honneur.

Merci à toi pour tout, je t'aime.

A ma sœur, Bérengère, ma sœur préférée, la chiante, merci pour ton soutien, pour tous ces moments partagés ensemble, heureux et moins heureux, pour toutes ces choses que tu m'as fait découvrir au cours de ces nombreuses années. Malgré la distance, sache que je pense beaucoup à toi. Prends soin de toi et de Chloé et Claudine, je serai toujours là pour elles.

Je t'aime. Ton petit frère

A mon oncle, Jeannot, merci pour le partage de ton expérience, pour tes histoires et ton accueil chez toi. Ta force de caractère et ton savoir sont un exemple pour moi. Je ne peux que déplorer ne pas avoir pu profiter de tout cela plus tôt et j'espère rattraper un peu le temps perdu. En tout cas, sache que pour moi, tu tiens une grande place dans mon cœur.

A mes amis :

A Fanny, pour tout, ton écoute, ton soutien, nos échanges de memes, nos virées à Strasbourg ou Bruxelles et nos voyages., pour toutes ces parties de JDR avec des personnages improbables, pour ces fous rires et tout le reste. Même éloignés nous avons su rester en contact et étrangement c'est cette distance même qui nous a rapproché. Tu es et resteras ma meilleure amie.

A John et Fred, connus par hasard dans une voiture en direction de l'Allemagne, qui aurait pu penser que ce week-end mènerait à cette amitié ? Merci à vous pour ces parties au club, pour ces fous rires, ces barbecues, ces restos, ces sorties, et bien entendu pour les Remembers passés et futurs. Merci à toi John pour tes histoires de chasse qui nous passionnent tant, pour ton dynamisme, pour être un moteur de notre groupe (comment un motard pourrait être autrement ?) et pour nous pousser à être meilleur (je ne regrette pas le ski 😉). Merci à toi Fred pour ta profonde gentillesse, ton abnégation, ton dévouement, ta naïveté parfois qui nous fait bien rire et pour notre amour partagé de l'homéopathie (faudra se refaire ce week-end de voile). Vous êtes vraiment mes plus belles découvertes nancéiennes, ne changez surtout pas. Je vous souhaite tout le bonheur possible à vous et vos petites familles.

A Nico, fidèle compagnon de sortie et de conneries pendant l'externat. Nos parties, nos tournois, nos soirées, nos restos et nos délires font partis de mes meilleurs souvenirs de cette époque. Merci à toi pour tout ça, à tes parents pour m'avoir accueilli pour jouer avec des petits bonshommes en plastique, je te souhaite une bonne continuation et une vie remplie de bonheur.

A Xavier, le bobro, rencontré au hasard d'une animation et avec qui le courant est de suite passé. J'ai apprécié ton humour aussi nul que le mien, ta culture, ta gentillesse et ta disponibilité pour filer un coup de main n'importe quand. Nos petites soirées et nos délires de merde en anim' sont des moments que je ne peux oublier.

A Lucas, toujours prêt à aider, qui sait tout faire, gentil, droit, sincère, tu seras un exemple parfait pour ton fils. Je suis très heureux de t'avoir rencontré et honoré d'être ton écuyer. Merci d'avoir créé cette belle compagnie.

A Siiri, rencontrée un soir aux urgences, tu es quelqu'un de formidable. Merci pour ton soutien, pour ta motivation et ton énergie. Je te souhaite de faire aboutir tous tes plans et essaies de lâcher prise de temps en temps.

A tous les membres de Galettes et Gabarits pour ces vendredis soirs, et particulièrement à Davy pour nos discussions engagées, à Geoffrey qui a dû supporter tous nos frasques, à JC, mon apprenti, aux tournoyeurs qui font vivre la caisse noire et tous ceux que j'ai pu oublier. Vous êtes des gens tops dans une asso géniale.

A tous les Strasbourgeois avec qui j'ai passé tant de temps : Hubert, Thibaut, Renaud, Alain, Anne-Claire, Didier, Tejcan, Olivier, Zek, Ptite Caro, et Guillaume

Aux pousseurs de figs : Maxime le roux, Matthieu, les odieux frères Harnish

A mes co-internes qui m'ont accompagné tout au long de cet internat et qui ont partagé avec moi la fatigue, les doutes et les craintes mais aussi les joies, la fierté et tout ce qui rend notre métier si beau : Alizée, Party, Oleg, Kevin le Niçois, Le Behr, Le Barron, Kremeeeer, (tant de moments partagés durant ce semestre placé sous le signe de l'idiotie), Joey, Guillaume, Fred, Dimitri, Michael, Mathilde, et Zineb.

Merci à nos collègues infirmières de bloc opératoire et d'anesthésie, de consultation, et de secteur, aides-soignants, brancardiers, ASH qui nous accompagnent au quotidien.

Merci également à nos secrétaires pour leur travail.

SERMENT

« Au moment d'être admis à exercer la médecine, je promets et je jure d'être fidèle aux lois de l'honneur et de la probité. Mon premier souci sera de rétablir, de préserver ou de promouvoir la santé dans tous ses éléments, physiques et mentaux, individuels et sociaux. Je respecterai toutes les personnes, leur autonomie et leur volonté, sans aucune discrimination selon leur état ou leurs convictions. J'interviendrai pour les protéger si elles sont affaiblies, vulnérables ou menacées dans leur intégrité ou leur dignité. Même sous la contrainte, je ne ferai pas usage de mes connaissances contre les lois de l'humanité. J'informerai les patients des décisions envisagées, de leurs raisons et de leurs conséquences. Je ne tromperai jamais leur confiance et n'exploiterai pas le pouvoir hérité des circonstances pour forcer les consciences. Je donnerai mes soins à l'indigent et à quiconque me les demandera. Je ne me laisserai pas influencer par la soif du gain ou la recherche de la gloire.

Admis dans l'intimité des personnes, je tairai les secrets qui me sont confiés. Reçu à l'intérieur des maisons, je respecterai les secrets des foyers et ma conduite ne servira pas à corrompre les moeurs. Je ferai tout pour soulager les souffrances. Je ne prolongerai pas abusivement les agonies. Je ne provoquerai jamais la mort délibérément.

Je préserverai l'indépendance nécessaire à l'accomplissement de ma mission. Je n'entreprendrai rien qui dépasse mes compétences. Je les entretiendrai et les perfectionnerai pour assurer au mieux les services qui me seront demandés.

J'apporterai mon aide à mes confrères ainsi qu'à leurs familles dans l'adversité.

Que les hommes et mes confrères m'accordent leur estime si je suis fidèle à mes promesses ; que je sois déshonoré et méprisé si j'y manque».

TABLE DES MATIERES

I. INTRODUCTION.....26
1.1 Histoire 26
1.2 Embryologie crânio-faciale 28
1.3 Embryopathogénie.....31
1.4 Anatomie labio-alvéolo-palatine normale.....33
1.5 Anatomie labio-alvéolo-palatine dans les fentes 41
1.6 Epidémiologie.....47
1.7 Diagnostic anténatal 49
1.8 Calendrier de prise en charge 50
1.9 Objectif de la prise en charge 51
1.10 Technique chirurgicale 52
1.11 Matériaux de comblements.....56
II. ARTICLE 64
Introduction.....64
Matériel et méthode 66
Résultats.....69
III. BIBLIOGRAPHIE 77
IV. ANNEXES : ARTICLE EN ANGLAIS 84

I. INTRODUCTION

1.1 Histoire

De nombreuses représentations artistiques et scientifiques de fentes labio-alvéolo-palatine sont présentes dans l'histoire de différentes cultures humaines. On trouve par exemple, dans l'art premier indonésien, des masques représentant des visages atteint de fentes labiale ou labio-alvéolo-palatine et qui auraient été portés lors de cérémonies afin de chasser les entités responsables de cette affliction et de permettre la guérison des enfants atteints. Ce type d'affliction était généralement vu comme une punition ou une malédiction pour des fautes commises par les parents, amenant même dans la Grèce Antique à des infanticides ou des tentatives de correction de ces déformations.

Une des premières descriptions de fente labiale provient d'Hippocrate qui a décrit cette malformation mais pas son traitement. Le médecin romain Galien a utilisé le terme de "lagochéilos" (du grec lagos : lièvre et chéilo : lèvre) pour décrire ceci vers 150 avant JC.

Les premières tentatives de traitements auraient été réalisées par des médecins chinois aux alentours de 390 avant JC. La réparation était alors simple et consistait à rapprocher les 2 segments de part et d'autre de la fente et de les maintenir ensemble à l'aide de fils de soie et de résine.

Au 13ème siècle, le médecin flamand Yperman a réalisé la première réparation moderne ou chéiloplastie en incisant les 2 marges de la fente, en rapprochant les 2 extrémités et en les suturant (1).

En 1556, Franco décrit la chirurgie des fentes labiopalatines dans son Traité des maladies des femmes grosses et des enfants.

La première greffe osseuse alvéolaire a été réalisée en 1901 par Von Eiselsberg à l'aide d'un lambeau ostéocutané pédiculé pour reconstruire un défect palatin (2), cependant, le premier succès de greffe osseuse alvéolaire provient de Drachter en 1914 avec une greffe d'os tibial et de périoste (3).

L'enthousiasme pour la greffe osseuse primaire dans les premiers mois de vie s'est développé dans les années 1950-1960. En effet le but était, pour les fentes unilatérales, de prévenir une rétromaxillie en créant un pont osseux entre le segment maxillaire reculé et la zone de

croissance maxillaire qu'est le septum cartilagineux. Dans le cadre des fentes bilatérales, la création de ce pont osseux entre le segment prémaxillaire et les 2 segments maxillaires adjacents aiderait à stabiliser et à créer une relation maxillaire/prémaxillaire plus prévisible. C'est ce que démontrait Skoog dans ses "mesures spéciales" permettant de prévenir un effondrement du maxillaire (4).

Ces idées ont persévéré jusque dans les années 70 où plusieurs auteurs, dont Millard, ont remis ce dogme en cause en constatant que les greffes osseuses costales réalisées jusqu'alors ne bénéficiaient pas du potentiel de croissance du maxillaire et ne se développaient donc pas avec le reste du squelette facial. De plus, les dents adjacentes à la fente ne présentaient pas d'éruption spontanée dans la greffe.

Il a été démontré que le greffon osseux se raccourcissait dans le temps, entrainant un effet négatif sur la croissance du maxillaire provoquant une rétromaxillie et des troubles occlusaux.

A cette période s'est développée la greffe osseuse alvéolaire secondaire, réalisée en dentition mixte, entre 7 et 12 ans.

Les objectifs de cette intervention étaient d'apporter un support osseux permettant l'éruption des dents adjacentes à la fente et de stabiliser le maxillaire. La greffe osseuse avant l'éruption canine fourni à cette dent un os solide et améliore la stabilisation du maxillaire. De plus à cet âge la croissance transversale du maxillaire est quasiment obtenue, ce faisait, l'intervention n'entraine pas de trouble de la croissance dans ce plan (5).

Depuis cette période, de nombreux débats ont vu le jour sur la greffe osseuse alvéolaire, notamment, sur le bon moment pour la réaliser, le bon usage de l’orthodontie préopératoire, sur le matériaux de comblement et la technique à utiliser et sur les méthodes d’évaluation du devenir de ces greffes (6,7)

1.2 Embryologie crânio-faciale (8,9)

Les structures primitives de la face se mettent en place vers la 4ème semaine de développement au cours d'un stade appelé la neurulation. C'est à ce moment-là que se mettent en place les structures qui donneront le système nerveux central. Du bon déroulement de cette étape, dépend la formation de la tête et du cou. Au début de la 4ème semaine, l'embryon est composé de 3 couches : l'ectoderme, le mésoderme et l'endoderme. L'ectoderme, la couche la plus dorsale va se transformer en plaque neurale. Les cellules épithéliales épaissies qui forment la plaque neurale sont adjacentes à l'axe cranio-caudal de l'embryon. La plaque neurale s'invagine au niveau de cet axe, afin de former le tube neural qui deviendra le système nerveux central. L'extrémité crâniale du tube neural qui donnera le cerveau se ferme complètement au 25ème jour. En cas d'absence de fermeture, il en résultera une anencéphalie.

L'extrémité céphalique est composée du stomodéum, la bouche primitive ainsi que par 5 bourgeons mésoblastiques qui en forment les limites. Le bourgeon fronto-nasal médian forme la limite supérieure, 2 bourgeons maxillaires forment les parois latérales et 2 bourgeons mandibulaires forment les parois latérales basses et le bas du stomodéum (figure 1).

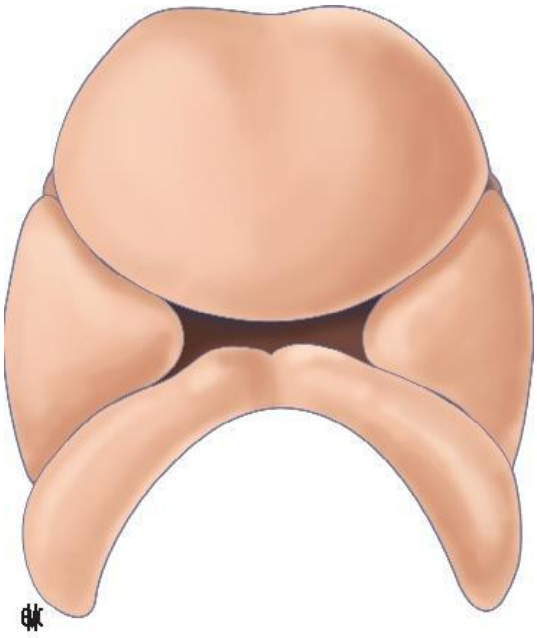

Figure 1 : embryon au début de la 4ème semaine - Bénateau H, Taupin A, Ory L, Compère J-F. Généralités sur les fentes labio-alvéolo-palato-vélaires (hors prise en charge). EMC - Stomatologie 2012;7(3):1-23 [Article 22-066-A-50].

A la fin de la 4ème semaine, apparaissent 2 épaississements ectodermiques sur le bourgeon frontal, il s'agit des placodes olfactives (figure 2). Celles-ci s'invaginent au cours des 5 et 6ème semaines pour former les gouttières olfactives au niveau du plafond du stomodéum, et délimitent des bourgeons nasaux internes et externes (figure 3). Les 2 bourgeons nasaux internes vont fusionner et former le segment intermaxillaire au cours des 6 et 7ème semaines sous l'action de poussée antérieure des 2 bourgeons maxillaires. Cette fusion entrainera la formation de la lèvre supérieure et des orifices narinaire (figure 4).

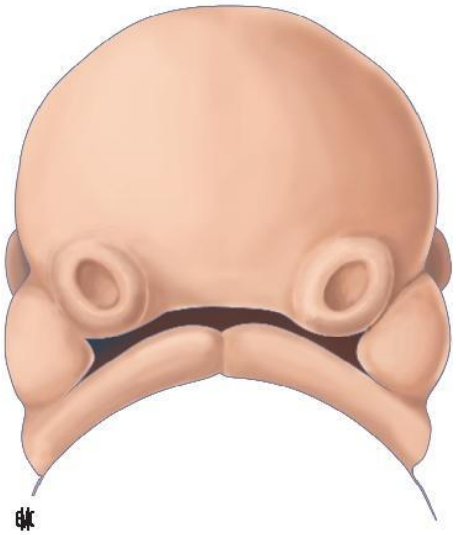

Figure 2 : embryon à la fin de la 4ème semaine

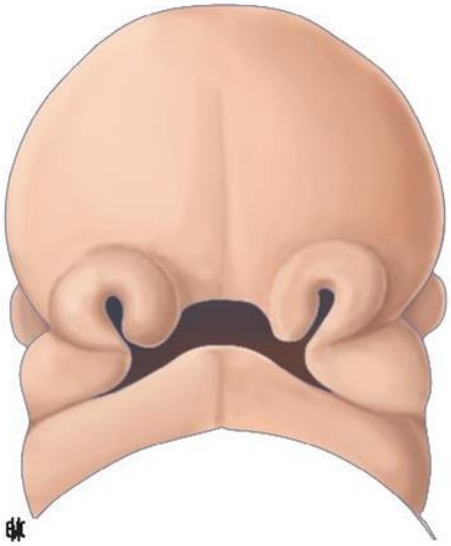

Figure 3 : embryon à la 5-6ème semaine

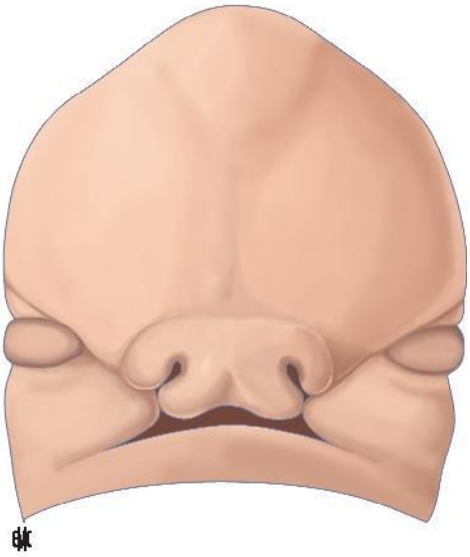

Figure 4 : embryon à la 7ème semaine

En avant du canal palatin antérieur, le palais est dit primaire car il se forme en même temps que la lèvre supérieure, et correspond à l'os alvéolaire.

Le palais secondaire, situé en arrière du canal palatin antérieur, se forme entre les 8 et 12ème semaines à partir des processus palatins issus des bourgeons maxillaires. Il s'agit d'excroissances verticales qui vont s'horizontaliser progressivement et fusionner sur la ligne médiane.

La jonction entre les 2 palais reste visible chez l'adulte par le foramen incisif (figure 5). Les palais primaire et secondaire forment le palais osseux définitif et séparent le stomodéum en 2 parties : les fosses nasales au-dessus et la cavité buccale en-dessous.

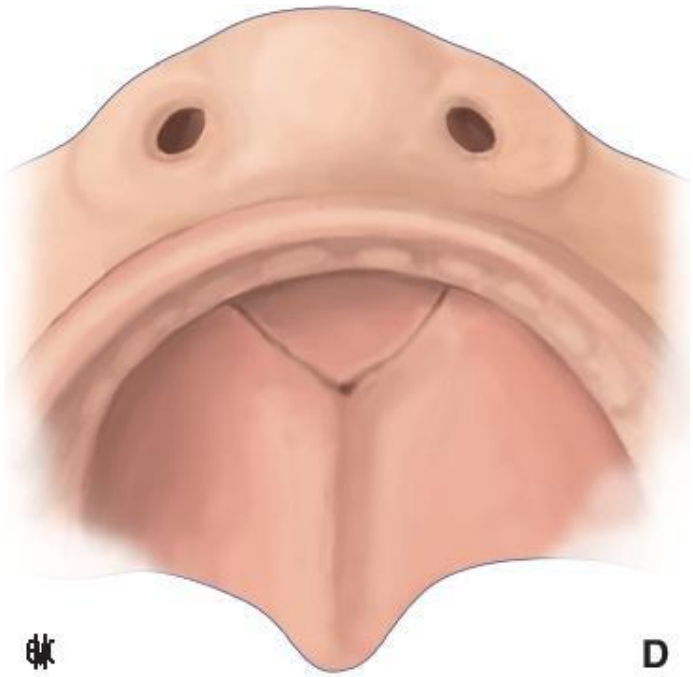

Figure 5 : aspect à 12 semaines - Bénateau H, Taupin A, Ory L, Compère J-F. Généralités sur les fentes labio-alvéolo-palato-vélaires (hors prise en charge). EMC - Stomatologie 2012;7(3):1-23 [Article 22-066-A-50].

1.3 Embryopathogénie (8,10)

1.3.1 Formation de la fente

La formation de la lèvre supérieure et du palais est une suite d'événements complexes associant migration, croissance, différenciation et apoptose de cellules d'origine diverses et nécessitant une bonne coordination. L'apparition d'une fente fait suite à une anomalie du déroulé de ces événements entre la 5 et 12ème semaine, et peut entrainer un retentissement sur l'apparence, la parole, l'alimentation, l'ouïe et la socialisation. A la 12ème semaine, la région labio-naso-maxillaire aura un aspect semblable à celui de la naissance. Ainsi si une fente est présente à 12 semaines, elle sera présente à la naissance.

Il existe 2 types de fentes : les fentes du palais primaires et les fentes du palais secondaire. Nous ne traiterons ici que des premières.

La fente du palais primaire résulte d'une anomalie de fusion entre les bourgeons maxillaire et nasal interne entre la 5 et la 8ème semaine. Ce défaut de fusion peut être partiel ou total, aboutissant respectivement à une fente labiale ou labio-alvéolaire. De même si le défaut touche un seul ou les deux bourgeons maxillaires, la fente sera uni- ou bilatérale. Les fentes médianes, résultant d'un défaut de fusion des bourgeons nasaux internes sont rares et généralement associées à des anomalies du développement cérébral importantes.

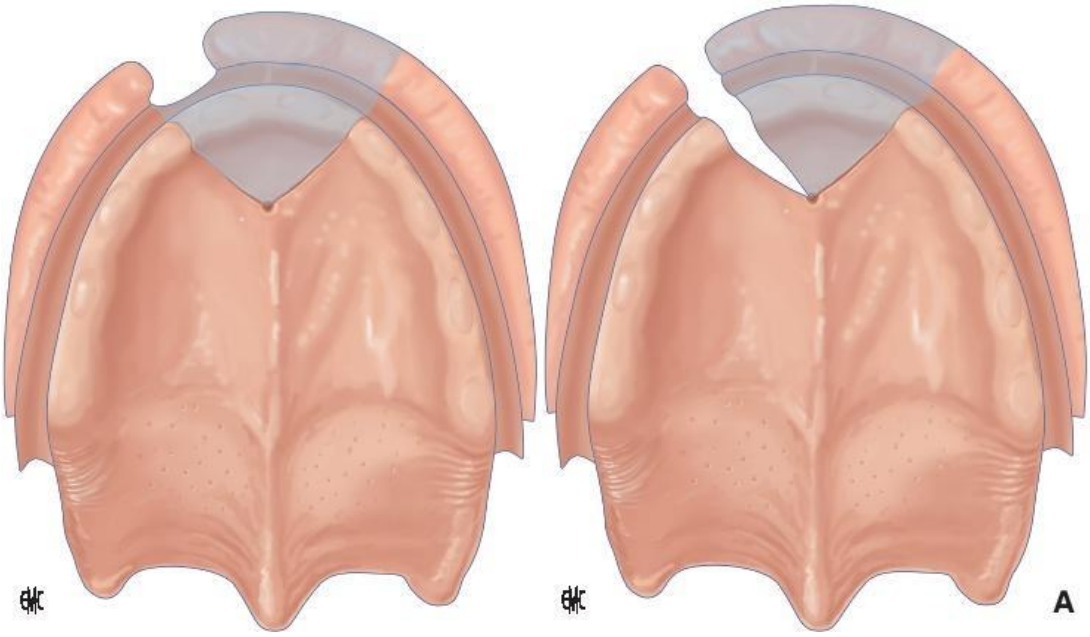

Figure 6 : fente labiale unilatérale Figure 7 : fente labioalvéolaire unilatérale

Bénateau H, Taupin A, Ory L, Compère J-F. Généralités sur les fentes labio-alvéolo-palato-vélaires (hors prise en charge). EMC - Stomatologie 2012;7(3):1-23 [Article 22-066-A-50].

La mésoépidermisation se fait de l'arrière (depuis le canal naso-palatin) vers l'avant. Ainsi, il ne peut y avoir de fente alvéolaire sans fente labiale.

La fente labioalvéolaire unilatérale associe cliniquement une ouverture du seuil narinaire, de la lèvre supérieure et de l'arcade alvéolaire jusqu'au canal nasopalatin. Comme vu précédemment, la fusion peut n'être que partielle et la fente peut ne concerner que la lèvre supérieure, sans anomalie alvéolaire. Dans sa forme la plus minime, la fente labiale est représentée par une simple encoche sur le vermillon. Il existe une forme particulière nommée « forme pseudocicatricielle de Veaux » où l'absence de fusion ne concerne que le pan musculaire et où il existe une continuité cutanée sur toute la lèvre.

Toutes ces formes cliniques peuvent se présenter de façon uni- ou bilatérale.

La fente labioalvéolaire bilatérale présente un tubercule médian comprenant la région nasale columellaire, le philtrum, l'os alvéolaire des incisives médianes et le vomer (figure 8). Il est souvent situé en avant des 2 berges latérales de la fente du fait de la croissance normale de la suture vomérophrémaxillaire, qui n'est pas compensée par la sangle labiale vu que celle-ci est fendue. Une fois en place, la fente va empêcher la migration des cellules issues de la crête

neurale entrainant des troubles de l'organisation tissulaire labiale, notamment l'absence de fibres musculaires au sein du prolabium.

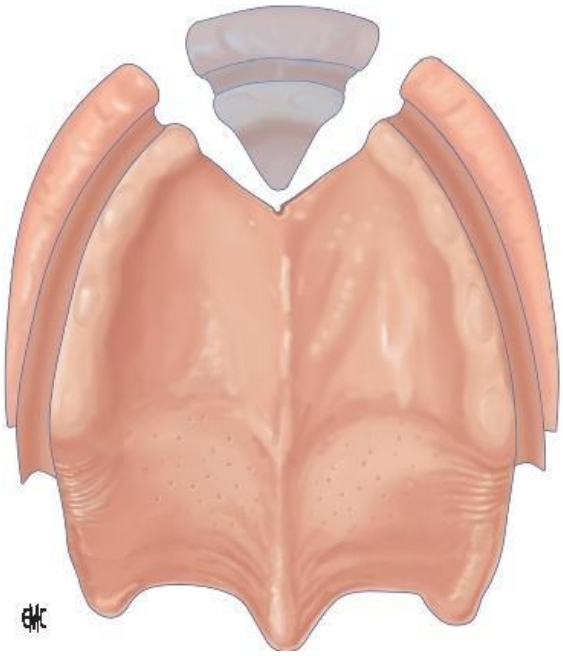

Figure 8 : fente labioalvéolaire bilatérale - Bénateau H, Taupin A, Ory L, Compère J-F. Généralités sur les fentes labio-alvéolo-palato-vélaires (hors prise en charge). EMC - Stomatologie 2012;7(3):1-23 [Article 22-066-A-50].

1.3.2 Biologie moléculaire

La morphogénèse dépend de nombreuses interactions entre différents tissus, cellules, protéines et gènes. Pour la morphogénèse céphalique, les cellules les plus importantes sont les cellules des crêtes neurales. Sous l'influence de divers signaux, ces cellules vont migrer vers les différentes régions faciales et pharyngées. Ainsi, une anomalie de différenciation, de multiplication ou de migration de ces cellules peut entrainer des nombreuses anomalies regroupées sous le terme de neurocristopathies.

1.4 Anatomie labio-alvéolo-palatine normale (11)

1.4.1 Lèvre supérieure

- Plan cutanéo-muqueux (figure 9)

La lèvre est un repli musculo-membraneux très mobile, de forme très variable selon l'ethnie. La lèvre inférieure est plus charnue et moins longue que la lèvre supérieure. Les 2 lèvres sont unies à leurs extrémités pour former les commissures labiales. Chaque lèvre comprend une portion cutanée, dite lèvre blanche et une portion muqueuse dite lèvre rouge. La lèvre blanche est située au-dessus du vermillon et présente une dépression triangulaire ou rectangulaire centrale nommée philtrum (du grec « philtron », de « philléîn » = aimer), bordée de part et d'autre par les crêtes philtrales. La hauteur de la lèvre blanche augmente de la crête philtrale à la commissure.

La portion muqueuse, dite lèvre rouge, est elle-même formée de 2 portions : une portion interne muqueuse dite lèvre humide et une portion externe semi-muqueuse ou lèvre sèche ou vermillon. La limite supérieure du vermillon est définie par le point de contact entre les 2 lèvres lorsque la bouche est fermée. Au niveau de la lèvre supérieure, le vermillon présente un petit tubercule labial médian répondant classiquement à une petite dépression du vermillon de la lèvre inférieure. La lèvre humide est appliquée contre la denture et constitue la antéro-externe du vestibule buccal antérieur. A la partie médiane, il existe un repli médian appelé frein labial, surtout marqué au niveau de la lèvre supérieure.

La ligne de jonction cutanéo-muqueuse entre les lèvres blanche et rouge se nomme le limbus labial. Elle est saillante et nette et est un lieu de reflet de la lumière. L'arc de Cupidon est la portion du limbus répondant au philtrum, et forme une courbe à concavité supérieure dont les 2 sommets correspondent à la partie basse des crêtes philtrales. Les commissures sont situées idéalement à l'aplomb de la pupille quand l'œil regarde en avant vers l'infini. Chaque commissure est bordée par une éminence cutanée sur laquelle se termine le sillon naso-labial séparant le nez et les lèvres de la joue.

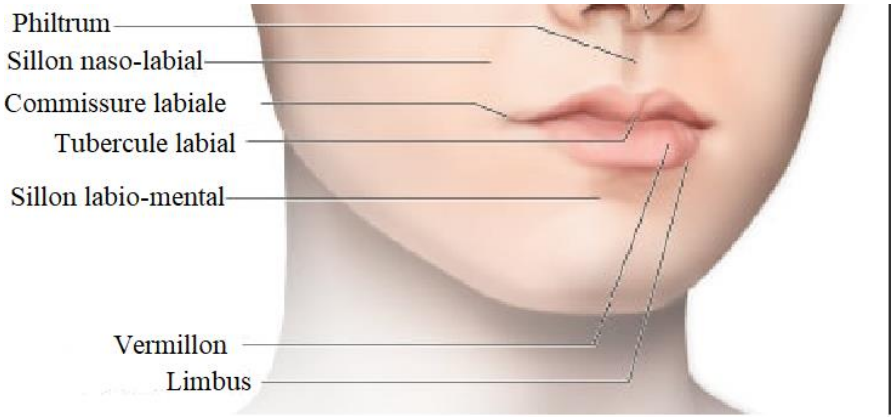

Figure 9 : anatomie superficielle des lèvres

- Plan musculaire (figure 10)

Il existe 2 types de muscles des lèvres : les dilatateurs appelés radiaires et les constricteurs dit orbiculaires.

Les muscles radiaires de la bouche sont représentés par les muscles petit et grand zygomatiques, buccinateur, élévateur de la lèvre supérieure, élévateur de l'angle de la bouche, abaisseur de l'angle de la bouche, abaisseur de la lèvre inférieure et du muscle mentonnier.

Les muscles zygomatiques s'insèrent sur la face cutanée de l'os zygomatique et se terminent dans la lèvre supérieure, près de la commissure labiale, qu'ils attirent vers le haut et l'arrière, notamment lors du sourire appuyé et du rire.

Le buccinateur est un muscle puissant et quadrangulaire formant la sangle profonde de la joue. Il s'insère sur le raphé ptérygo-mandibulaire, sur les faces antérieure et infra-temporale du maxillaire et sur la face latérale du corps de la mandibule. Il est perforé par le conduit parotidien et se termine sur le nœud commissural en échangeant quelques fibres avec l'orbiculaire de la bouche.

Le muscle élévateur de la lèvre supérieure s'insère sur le bord infra-orbitaire du maxillaire et se termine dans la lèvre supérieure.

Le muscle élévateur de l'angle de la bouche s'insère dans la fosse canine du maxillaire et se termine sur la commissure labiale.

Le muscle orbiculaire de la bouche est un muscle elliptique entourant la fente orale. Il est composé d'une partie marginale épaisse, séparée en 2 pour constituer la musculature des lèvres et d'une partie labiale, plus fine recevant les fibres des muscles environnants. La partie marginale occupe le bord libre de la lèvre et assure son galbe. C'est cette partie qui forme le sphincter annulaire buccal. La partie labiale du muscle orbiculaire occupe entre la moitié et les deux tiers de la hauteur labiale et ses fibres se fixent et s'entrecroisent avec celles de son homologue controlatéral formant le relief des crêtes philtrales. Ce muscle est touché lors des fentes labiales et il est essentiel de restaurer son anatomie lors des gestes de correction.

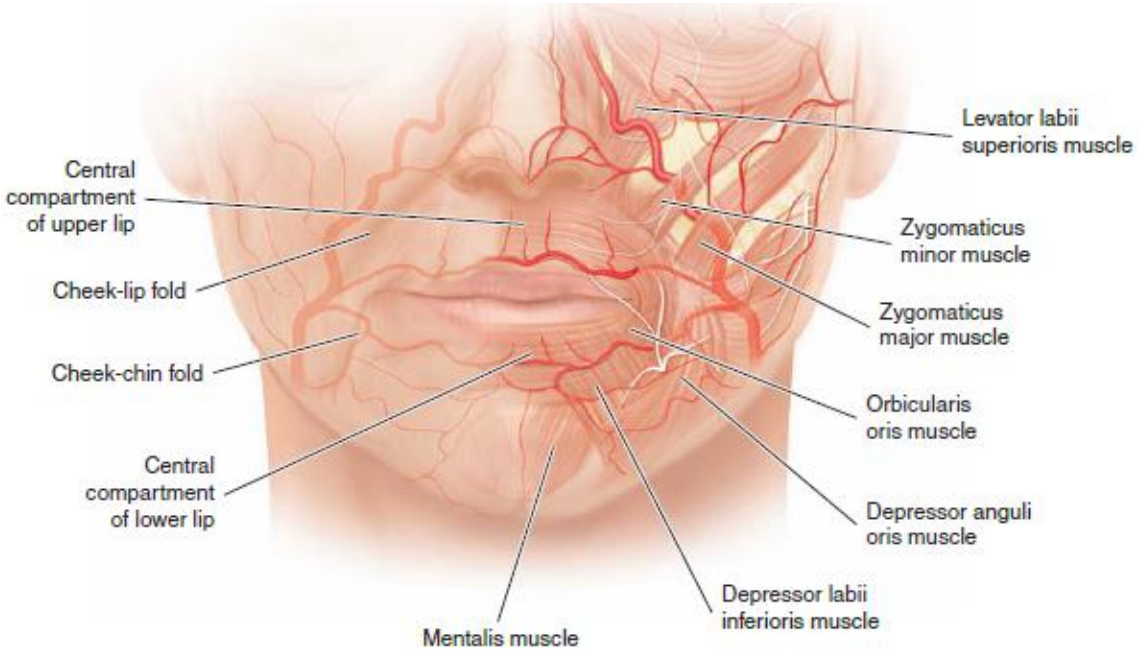

Figure 10 : plan musculaire labial - Netter Basic Science Frank H. Netter - Atlas of Human Anatomy-Elsevier (2018)

- Vascularisation (figure 11)

La vascularisation artérielle de la lèvre supérieure provient de 2 origines. L'apport principal provient de collatérales de l'artère faciale située au niveau du sillon naso-génien. 2 collatérales sont presque constantes : l'artère de la sous-cloison à la partie haute de la lèvre et l'artère labiale supérieure à la partie basse de la lèvre. Les 2 artères labiales supérieures cheminent horizontalement au niveau de la jonction cutanéo-muqueuse, en situation sous-muqueuse et se rejoignent sur la ligne médiane. Durant leur trajet, elles abandonnent de nombreuses collatérales verticales, selon une disposition caractéristique des artères des sphincters. Le reste de l'apport sanguin provient des branches de l'artère sphéno-palatine : branches nasales postérieures et ethmoïdale antérieure. Ces branches s'anastomosent largement entre elles et avec les branches verticales de l'artère labiale supérieure, notamment au niveau des crêtes philtrales. L'artère faciale donne également une artère nasale latérale au niveau de la face latérale du nez afin de vascularisier les téguments de l'aile narinaire et du dorsum et qui s'anastomose également avec les branches du réseau sphénopalatin. Ce réseau anastomotique est indissociable du réseau anastomotique philtral.

Le drainage veineux s'effectue par des plexus veineux sous-muqueux et sous-dermiques, notamment au niveau du philtrum, qui se réunissent en plusieurs troncs avant de former le tronc labio-septo-columellaire se jetant dans la veine faciale. Le drainage du philtrum se fait également vers l'arrière en direction du septum nasal par les plexus muqueux de la cloison qui se jettent dans la veine sphénopalatine.

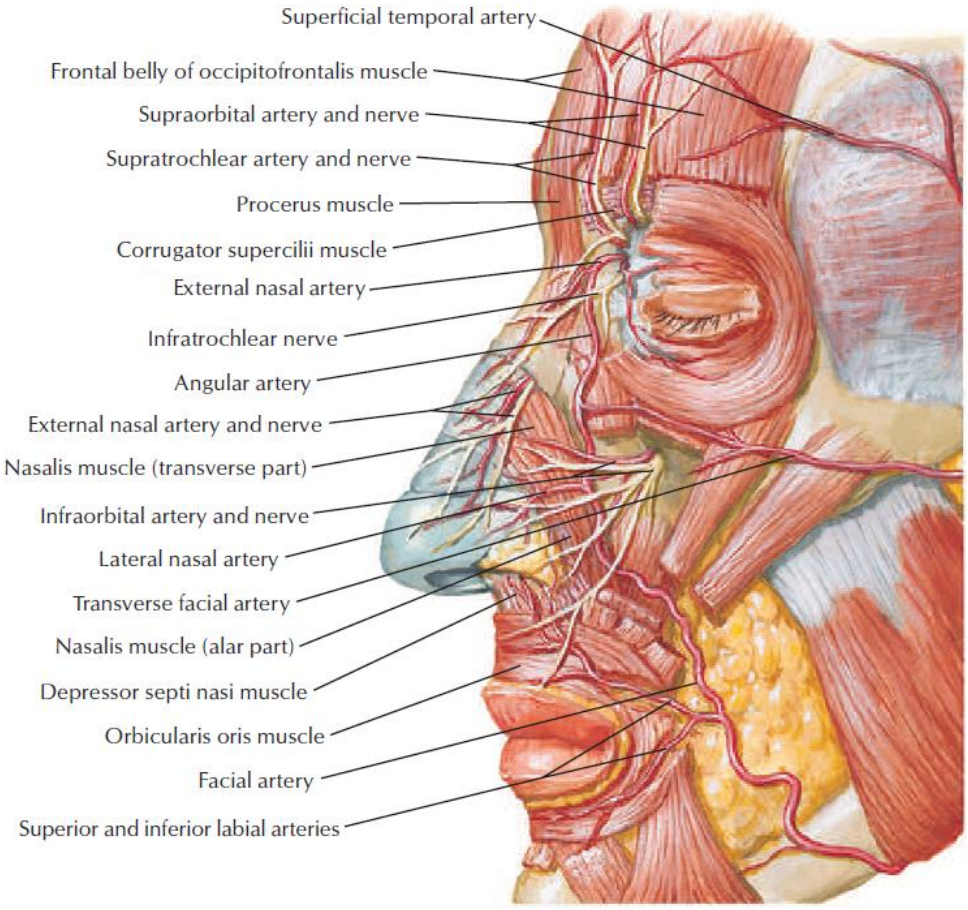

Figure 11 : vascularisation et innervation faciale superficielle (vue latérale gauche) - (Netter Basic Science) Frank H. Netter - Atlas of Human Anatomy-Elsevier (2018)

- Innervation

L'innervation motrice est assurée par le nerf facial, qui innerve tous les muscles peauciers.

L'innervation sensitive va s'effectuer via le nerf trijumeau, par sa branche infra-orbitaire.

1.4.2 Nez (figures 12 et 13)

Le nez se décompose en 2 parties : une partie osseuse formée par les os propres du nez et les branches montantes du maxillaire, et un nez cartilagineux formé par les cartilages triangulaires, alaire et le septum cartilagineux.

Les cartilages triangulaires s'insèrent sous les os propres du nez et en avant des branches montantes du maxillaire ainsi que sur le septum cartilagineux. Ils prolongent ainsi l'arête nasale et leur tiers inférieur reste mobile, ce qui joue un rôle dans le fonctionnement de la valve nasale. Le bord inférieur se replie sur lui-même et se prolonge par le cartilage alaire. L'union de ces 2 cartilages se fait par du périchondre incluant des cartilages sésamoïdes.

Le septum cartilagineux est de forme quadrangulaire et soutien a pointe du nez. Il se prolonge en haut et en arrière par la lame perpendiculaire de l'ethmoïde, et en bas et en arrière par le vomer. L'ensemble formant la cloison nasale. Le bord antérieur et supérieur du septum cartilagineux est épais et forme l'arête nasale. Il se prolonge de chaque côté par les cartilages triangulaires, et son bord supérieur s'insinue sous les os propres du nez et est intimement lié avec eux.

Les cartilages alaires forment la charpente de la pointe du nez. Chaque cartilage forme une voûte et 2 piliers : les crus mésiale et latérale. Le sommet de la voûte est la partie la plus antérieure du nez et se nomme dôme. Les 2 crus mésiales sont accolées formant l'armature de la columelle avant de diverger à leur extrémité supérieure. La crus latérale est horizontale, ou oblique et arme l'aile narinaire ainsi que la paroi latérale de la pointe.

La pointe du nez est projetée différemment en fonction des crus latérales et mésiales, elles-mêmes soutenues par le septum cartilagineux.

Les téguments du nez sont fins et mobiles au niveau du dorsum alors qu'au niveau de la pinte et des ailes narinaires, ils sont épais, très adhérents au cartilage et riches en glandes sébacées.

Entre les cartilages et le revêtement cutané, on trouve des muscles jouant un rôle dans la forme du nez et dans la respiration nasale.

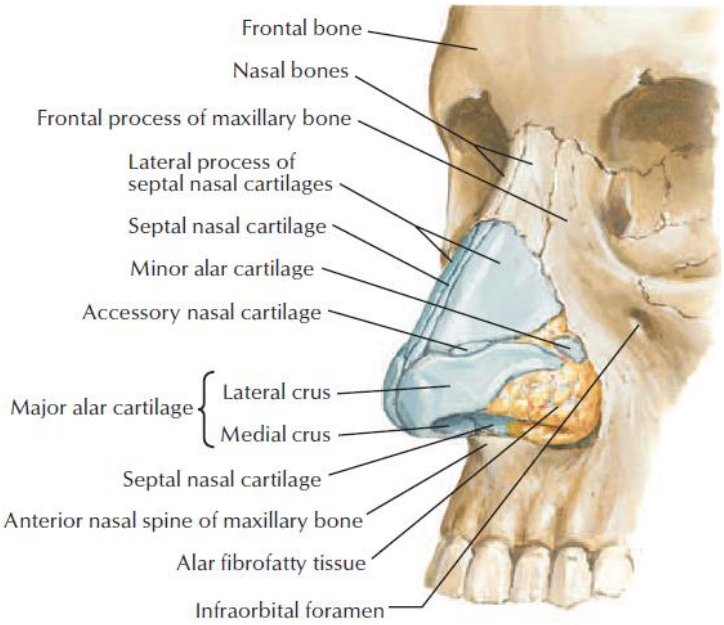

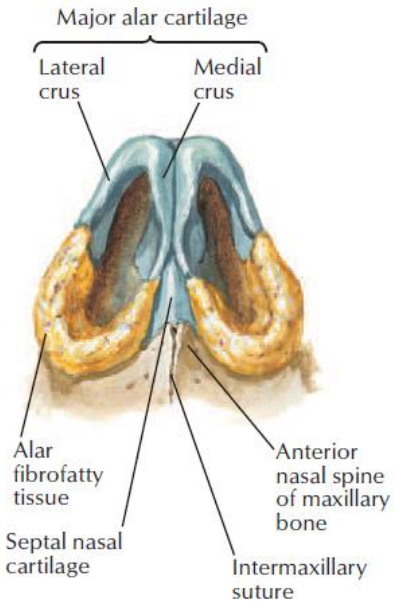

Figure 12 (gauche) : anatomie du nez, plan ostéo-cartilagineux, vue de trois-quart gauche

Figure 13 (droite) : : anatomie du nez, plan ostéo-cartilagineux, vue inférieure - (Netter Basic Science) Frank H. Netter - Atlas of Human Anatomy-Elsevier (2018)

1.4.3 Palais

- Le palais dur (figure 14)

Le palais dur ou osseux, forme une voûte concave vers le bas dans les plan frontal et sagittal. Il est limité en avant et latéralement par l'arcade dento-alvéolaire supérieure en forme de U. La voûte palatine résulte de l'union des lames horizontales des processus palatins des 2 maxillaires et des lames horizontales des 2 os palatins. Le palais osseux est recouvert à sa face supérieure par la muqueuse nasale et sur la face inférieure par la muqueuse buccale. Sur la ligne médiane, on va retrouver un raphé médian soit saillant, soit en gouttière qui se termine en avant par une éminence, le tubercule palatin, en regard de l'orifice du foramen incisif. En arrière, ce raphé se termine au niveau de la luette. Cette muqueuse présente en avant et sur les côtés 3 à 7 replis palatins transversaux participant au maintien des aliments lors de la mastication. Sous la muqueuse on trouvera une couche glandulaire salivaire dont l'épaisseur augmente d'avant en arrière jusqu'au palais mou où elle s'amincit à nouveau. Cette couche glandulaire n'est pas présente au niveau de la muqueuse recouvrant l'os alvéolaire. C'est dans la partie profonde de

la couche glandulaire que circulent les branches de l'artère grande palatin et du nerf grand palatin.

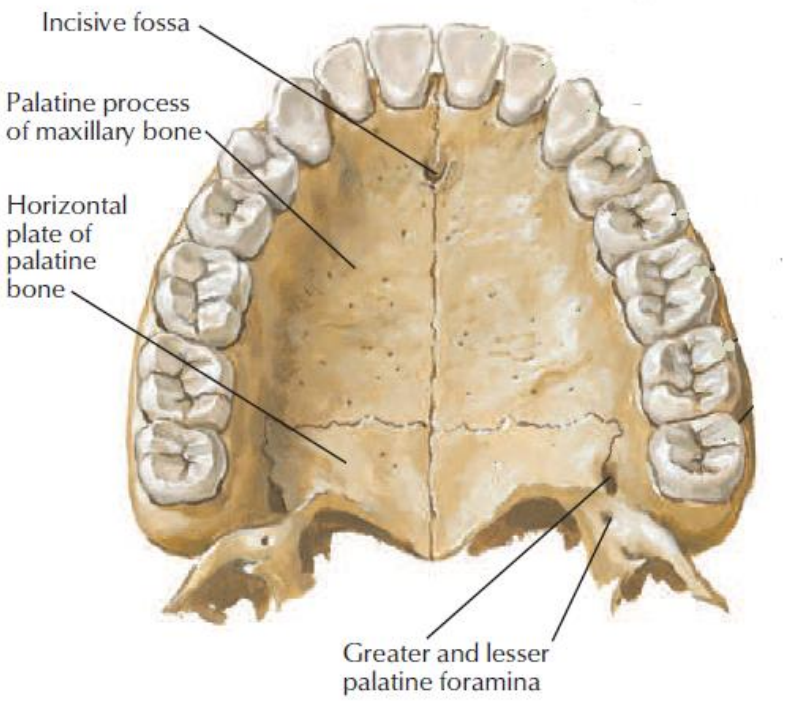

Figure 14 : palais dur, vue inférieure - (Netter Basic Science) Frank H. Netter - Atlas of Human Anatomy- Elsevier (2018)

- Vascularisation (figure 15)

L'artère maxillaire traverse la fosse infra-temporale, donne plusieurs rameaux et se termine dans la fosse ptérygo-palatine. Les 5 branches terminales sont l'artère sphéno-palatine, l'artère infra-orbitaire, l'artère palatine descendante, l'artère du canal ptérygoïdien et l'artère alvéolaire supérieure. L'artère palatine descendante descend à travers le foramen et le canal grand palatin, orifices créés par l'apposition de la lame perpendiculaire de l'os palatin et l'os maxillaire. Elle donne les artères petites palatines qui parcourent les canaux petits palatins pour vasculariser le palais mou, et l'artère grande palatine qui franchit le foramen grand palatin pour se diriger en avant sur le palais dur. Elle traverse le canal incisif et se termine dans le septum nasal en s'anastomosant avec les artères sphéno-palatines et ethmoïdales antérieures. Le drainage veineux est périphérique des artères.

- Innervation (figure 15)

L'innervation sensitive du palais est assurée par les nerfs grand et petit palatin, branches du nerf maxillaire alors que les dents supérieures sont innervées par les nerfs alvéolaires, rameaux terminaux du nerf maxillaire et du nerf infra-orbitaire

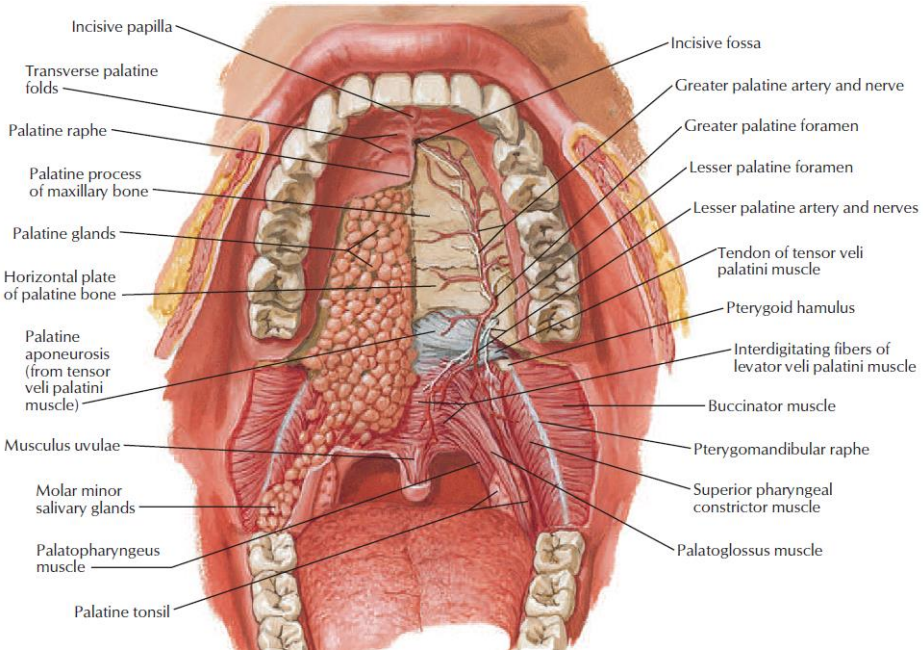

Figure 15 : vascularisation et innervation du palais dur, vue antérieure- (Netter Basic Science) Frank H. Netter - Atlas of Human Anatomy-Elsevier (2018)

1.5 Anatomie labio-alvéolo-palatine dans les fentes (8,10)

1.5.1 Plan ultrastructurel

Chez les patients porteurs de fentes, on constate une altération des fibres musculaires de l'orbiculaire de la bouche. Les fibres sont en effet fines, désorganisées, moins nombreuses et associées à de la fibrose interstitielle. A l'heure actuelle, nous ne savons pas s'il s'agit d'une anomalie responsable de la fente, ou si cet aspect est secondaire à la fente elle-même.

1.5.2 Fentes unilatérales

- Anomalies cutanéo-muqueuses

L'absence de soutien du plancher narinaire et la force de traction des muscles de la lèvre entrainent une déviation de la peau de la narine et de la columelle. La peau de la narine descend et empiète sur les moignons labiaux, mais les limites entre la peau d'origine labiale et nasale sont généralement nettes. De part et d'autre de la fente, la peau labiale est rétractée sous l'action des muscles sous-jacents, eux-mêmes rétractés. Il en résulte une diminution de la hauteur de la lèvre avec une conservation toutefois de la longueur de la lèvre. Le vermillon au niveau des berges de la fente apparait hypoplasique, trop fin et sec par rapport au vermillon sain. La muqueuse en regard de la fente ne possède pas de couche glandulaire en profondeur.

- Anomalies musculaires

Ces anomalies résultent majoritairement de l'absence d'insertion normale des muscles nasolabiaux qui n'ont pas pu franchir la fente et donc atteindre la ligne médiane, résultant en un fonctionnement altéré. Les différentes parties du muscle orbiculaires de la bouche sont affaissées, hypotoniques et apparaissent hypotrophiques suite à la rétractation. Le fait que les fibres musculaires des 2 muscles orbiculaires droit et gauche ne s'entrecroisent pas, va émousser les reliefs des crêtes philtrales.

Dans le cadre d'une fente, l'anatomie normale est modifiée, et l'ensemble du SMAS labionarinaire ne va pas s'insérer normalement sur la cloison nasale. Ceci va entrainer des troubles de la croissance maxillaire, responsables à terme d'une déviation du bord antérieur de la cloison nasale, du côté opposé à la fente, de la déformation du cartilage alaire du côté fendu et d'un développement moindre du maxillaire.

- Anomalies cartilagineuses

Les déviations et déplacements des cartilages sont secondaires aux tractions des muscles rétractés qui s'y insèrent. Ces mouvements peuvent être majorés par l'affaissement du squelette sous-jacent. Il n'y a pas d'hypoplasie du cartilage au sein des fentes, mais un cartilage déformé par les modifications des tissus environnants.

Au niveau du cartilage alaire, il existe une séparation des 2 dômes par dislocation de la crus mésiale. La crus latérale perd sa courbure en forme de S inversé et prend un aspect plus étalé. Ceci entraine un effacement de la plica nasi et une déviation du nez du côté non fendu.

Du fait de l'existence d'un diastasis labial et de la malposition du segment alvéolodentaire, le pied de l'aile du nez est mal positionné.

L'épine nasale antérieure et la partie antérieure du septum sont déviés du côté sain, ce qui entraine une déformation en verre de montre de la cloison. Cette déformation peut venir obstruer la narine du côté fendu. L'axe de la columelle est également oblique vers le côté non fendu.

Ainsi l'ensemble de ces déformations cartilagineuses peuvent donner un aspect scoliotique au dorsum nasal avec une double courbure.

- Anomalies vasculaires (figure 16)

En raison de la fente, l'artère labiale supérieure ne peut pas rejoindre son homologue controlatérale pour s'anastomoser avec. Ainsi, elle va suivre le muscle orbiculaire de la bouche et va s'anastomoser dans l'hémilèvre correspondante avec les branches de l'artère de la sous-cloison et avec quelques branches issues de l'artère sphénopalatine. Du côté philtral, l'artère labiale supérieure prend la même disposition mais va en plus donner une collatérale qui va s'anastomoser au pied de la columelle avec l'artère septale.

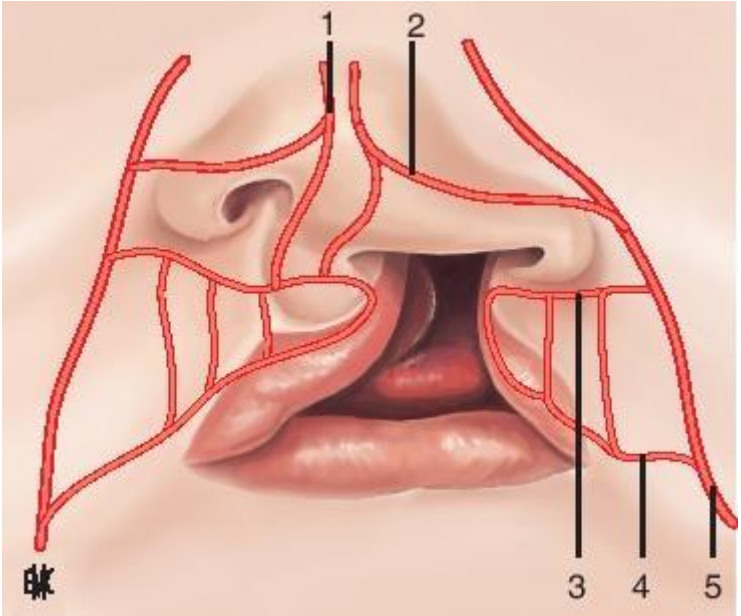

Figure 16 : vascularisation artérielle dans les fentes unilatérales totales

1 : artère septale et columellaire ; 2 : artère nasale latérale ; 3 : artère de la sous-cloison ; 4 : artère labiale supérieure ; 5 : artère faciale - Bénateau H, Taupin A, Ory L, Compère J-F. Généralités sur les fentes labio-alvéolo-palato-vélaires (hors prise en charge). EMC - Stomatologie 2012;7(3):1-23 [Article 22-066-A-50].

1.5.3 Fentes bilatérales

- Anomalies cutanéo-muqueuses

Les téguments et les muscles au niveau des versants externes de chaque fente présentent les mêmes particularités que les berges externes des fentes unilatérales (voir plus haut). Les muscles nasolabiaux ne s'insèrent pas normalement de chaque côté et ne possèdent pas leurs insertions médiales sur le septum, l'épine nasale antérieure ni sur le prémaxillaire. Ils se rétractent donc, entrainant une déformation des tissus sus-jacents.

Au niveau du prolabium, ou bourgeon médian, les tissus mous présente des particularités. La peau est rétractée et soulevée par le tissu adipeux sous-jacent organisé de façon sphérique, car non étalé par l'action des muscles qui sont absents à ce niveau. La columelle est également fusionnée avec le prolabium qui se trouve très proche de la pointe nasale. Généralement il n'y pas d'hypoplasie cutanée mais un manque de vermillon car ce dernier est resté sur les versants externes de la fente.

- Anomalies musculaires

Au niveau du bourgeon médian il n'y a pas de muscles. La fente va en effet gêner la migration des cellules des crêtes neurales, notamment les myocytes.

- Anomalies cartilagineuses

Comme c'est le cas dans les fentes unilatérales, les crus latérales des cartilages alaires perdent leur forme normale et prennent un aspect étalé sous l'influence des tractions des muscles de part et d'autre, toutefois, les anomalies étant bilatérales, l'aspect est volontiers symétrique. La pointe du nez est souvent large et aplatie avec des narines horizontales. Le septum reste généralement médian.

- Anomalies vasculaires (figure 17)

Comme précédemment, l'artère labiale supérieure ne peut s'anastomoser avec son homologue controlatérale. Sur les bords latéraux, elle suit le même trajet que dans les fentes unilatérales et ne participe donc pas à la vascularisation du bourgeon médian. Ce dernier est vascularisé par des branches septales et columellaires issues de l'artère ethmoïdale antérieure.

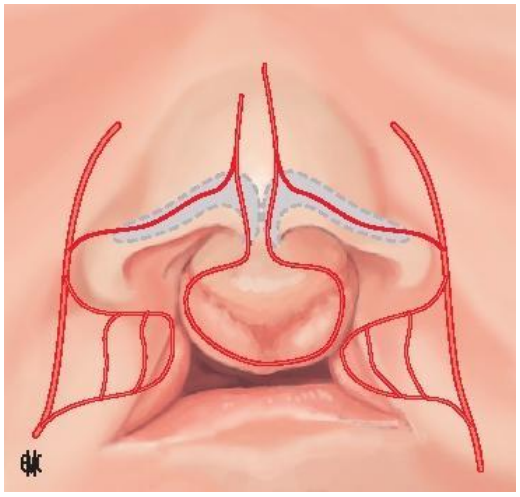

Figure 17 : vascularisation artérielle dans les fentes bilatérales totales - Bénateau H, Taupin A, Ory L, Compère J-F. Généralités sur les fentes labio-alvéolo-palato-vélaires (hors prise en charge). EMC - Stomatologie 2012;7(3):1-23 [Article 22-066-A-50].

1.5.4 Anomalies de l'arcade alvoéolodentaire et du palais dur

La fente alvéolaire a une forme globalement triangulaire à sommet inférieur. La base, supérieure, correspond au plancher des fosses nasales, le bord antérieur, à la partie distale du segment antérieur incisif et le bord postérieur à la partie mésiale du segment postérieur canin. Cette fente se situe généralement au niveau de l'incisive latérale ou juste latéralement.

L'os en regard est fragile et de hauteur moindre. La muqueuse y est très adhérente et fragile au niveau des berges et de la crête, mais facilement mobilisable en vestibulaire.

Dans les fentes unilatérales du palais primaire, le grand fragment est déplacé vers l'avant et le côté non fendu du fait de la croissance maxillaire modifiée et de l'absence de sangle labiale. Le petit fragment, lui sera déplacé en arrière et en dedans et aura un aspect hypoplasique.

Dans les fentes bilatérales du palais primaire, les 2 segments latéraux ont le même aspect que dans les fentes unilatérales. Le bourgeon médian sera plus en avant que le reste des éléments du maxillaire du fait du manque de force s'opposant à la croissance de la suture prémaxillovomérienne par absence de sangle labiale. De plus, la lèvre inférieure, va exercer une pression sur ce bourgeon médian, à sa face postéro-inférieure, ce qui aura pour effet d'accentuer cette déformation. La croissance transversale du segment médian est en revanche très réduite en raison de l'absence des sollicitations normales, interrompues par les fentes.

1.5.5 Anomalies dentaires

Les anomalies dentaires les plus fréquentes, sont les anomalies du nombre de dent. En effet, les odontoblastes, à l'origine de l'odontogenèse, sont issus également des cellules de la crête neurale. Ainsi leur migration est gênée par la fente et les anomalies sont d'autant plus nombreuses que la fente est sévère.

Les agénésies dentaires concernent entre 40 et 60% des enfants, et même jusqu'à 80% dans les fentes bilatérales. Les dents les plus touchées, sont l'incisive latérale et la 2ème prémolaire maxillaire (12–14) .

On peut également trouver des cas de germes surnuméraires avec une incisive latérale de chaque côté de la fente, souvent dysplasique et plus fréquemment en denture lactéale que définitive (15). Fréquemment, une dysplasie de l'émail est retrouvée concomitamment aux autres anomalies dentaires.

Les enfants porteurs de fente en dehors d'une atteinte syndromique ont un retard de développement dentaire d'environ 1,5 ans par rapport à la normale ainsi qu'un développement asymétrique entre le côté sain et le côté fendu. Ceci entraine donc des troubles occlusaux avec retentissement sur la croissance osseuse (16).

1.6 Epidémiologie

Les fentes labiales et labioalvéolaires sont l'anomalie congénitale du massif facial la plus fréquente.

En Europe, l'incidence est de 1/1500-1/700 naissances d'enfants vivants. Il existe des variations selon l'ethnie parentale, en effet, l'incidence semble plus importante chez les populations Asiatiques et moindre chez les populations Noires.

Les fentes unilatérales sont plus fréquentes que les bilatérales et plus souvent complètes qu'incomplètes.

Le côté gauche est touché 3 fois plus souvent que le droit.

Les individus de sexe masculin sont 2 fois plus souvent atteints par les fentes labiopalatines.

Les fentes labiopalatines, en dehors de contexte syndromique, peuvent avoir un caractère familial. Ces formes familiales représentent de 7 à 49% des fentes labiopalatines. Même si plusieurs théories existent, aucun gène n'a été fermement identifié pour expliquer la transmission de ces fentes. En cas d'antécédent familial de fente, il existe un risque de récurrence. Le risque de récurrence est de 4% si un des parents est atteint. Chez un couple non porteur de fente, ayant eu un enfant avec fente unilatérale, le risque de récurrence est globalement de 2,7 % pour un autre enfant. Pour une forme bilatérale, ce risque de récurrence passe à 5,4 %. Par ailleurs, plus la malformation est sévère, plus le risque de récurrence est important. Si des parents non malformés ont deux enfants porteurs de fente, le risque de récurrence est de 10 %. Si un des parents est atteint, et s'ils ont un enfant porteur d'une fente, le risque de récurrence est de 14 %. Ce risque n'est pas modifié par le sexe des enfants atteints dans la fratrie.

Il existe également de nombreux facteurs environnementaux comme l'intoxication alcoolo-tabagique, le déficit en acide folique, la prise de certains traitements, l'âge maternel, etc, mais aucun de ces différents facteurs n'a d'influence prédominante par rapport aux autres.

La plupart des fentes labiopalatines sont isolées, cependant elles peuvent s'intégrer dans un syndrome polymalformatif. Il existe actuellement plus de 300 syndromes comprenant des fentes dans la littérature.

1.6.1 Microdélétion 22q11

Il s'agit du syndrome microdélétionnel le plus fréquent en France et touche environ 1 naissance sur 4000. Cette anomalie survient le plus fréquemment de novo chez l'individu qui peut alors la transmettre à ses propres enfants selon un mode autosomique dominant

- Association CATCH 22

Il s'agit de l'expression clinique la plus fréquente lors des microdélétions 22q11. Elle associe à des degrés variables des anomalies cardiaques (Cardiac defect), des anomalies faciales (Anomaly of face), une hypoplasie thymique (Thymic hypoplasia), une fente labiopalatine (Cleft palate) et une hypocalcémie (Hypocalcemia). Le faciès de ces enfants est caractéristique avec un hypertélorisme, une dolichocéphalie, un nez proéminent, des fentes palpébrales étroites, de petites oreilles carrées et décollées. On retrouve fréquemment des dysplasies de l'émail ainsi que des retards d'éruption dentaire. D'autres anomalies peuvent être retrouvées, à savoir des hypoparathyroïdies, des maladies auto-immunes, des atteintes oto-rhino-laryngologiques, des troubles de la croissance, des retards mentaux, etc.

- Syndrome vélo-cardio-facial

Associe une fente, généralement du palais secondaire, à des anomalies cardiaques et faciales.

- Syndrome CHARGE

Il s'agit d'un syndrome de cause inconnue associant les malformations de CATCH 22 avec des colobomes, une hypoplasie génitale, des atrésies choanales et des fentes labiopalatines.

1.6.2 Séquence Pierre Robin

Ce syndrome qui concerne 1 naissance sur 2000 s'intègre dans les neurocristopathies, les maladies dues à des troubles de la migration, la différenciation et la multiplication des cellules de la crête neurale. Cliniquement, il associe une microrétromandibulie à une glossoptose et des troubles respiratoires.

1.6.3 Syndrome de Van der Woude

Ce syndrome associe fente labiale, vélopalatine ou labiopalatine et fistules labiales inférieures avec une expressivité clinique très variable. La transmission est autosomique dominante.

1.6.4 Syndrome EEC

Cliniquement on va retrouver des troubles des phanères (Ectodermal dysplasia), une absence congénitale d'un ou plusieurs doigts (Ectrodactyly), et des fentes labiales et palatines (Cleft). La transmission est autosomique dominante.

1.7 Diagnostic anténatal

Le diagnostic de fente est généralement porté entre 20 et 24 semaines d'aménorrhées, lors de l'échographie morphologique. Toutefois le le diagnostic est plus ou moins aisé en fonction du type de fente ; les plus faciles à détecter sont les formes touchant la lèvre, bien visibles en coupes frontales. Les plus complexes sont celles touchant le voile.

De même le pourcentage de diagnostic varie selon les centre et l'expérience de l'échographiste.

En échographie 2D, la face s'étudie selon des plans frontal et transversal.

Un signe direct de fente est la présence d'une solution de continuité de la lèvre supérieure sur une coupe frontale. Ce plan permet également de définir le caractère uni- ou bilatéral de la fente, ainsi que sa largeur et d'estimer la déformation nasale associée.

Dans les fentes larges, on peut retrouver un hydramnios secondaire à des troubles de la déglutition, entrainant un risque d'accouchement prématuré.

Une ascension de la langue dans la fente lors de la déglutition peut également être remarquée

En cas de fente bilatérale, le bourgeon médian apparaitra sous la forme d'une masse centrale saillante.

Le développement de l'échographie 3D a permis de faciliter le diagnostic des fentes labiales mais celle-ci est 3D est complémentaire de l'analyse en 2D.

Une fente labiopalatine est associée à d'autres malformations dans 15-20% des cas. En présence d'une malformation et d'une fente labiopalatine, il existe environ 60% d'aberrations chromosomiques, nécessitant de fait, la réalisation d'un caryotype. Plus le nombre d'anomalie est élevé, plus le risque de trouver une cause chromosomique est grand. Généralement il s'agit de trisomies 13 ou 18 et de la microdélétion 22q11. Le caryotype n'est pas réalisé en cas de fente isolée. Il s'effectue sur liquide amniotique après amniocentèse, au 2ème trimestre ou sur du sang fœtal après ponction du cordon ombilical au 3ème trimestre en cas de diagnostic tardif. Une interruption médicale de grossesse est discutée en cas de fente associée à une aneuploïdie, à une trisomie 13 ou 18 ou à un syndrome polymalformatif, mais pas en cas de fente isolée.

1.8 Calendrier de prise en charge

Selon Stellmach (6), il existe 3 moments pour réaliser une greffe osseuse alvéolaire :

- Primaire : correspond au stade de la denture temporaire
- Secondaire : correspond au stade de dentition mixte
- Tertiaire : correspond au stade de la denture définitive

Une classification basée sur l'âge est moins intéressante du fait que l'intervention dépend du développement dentaire et que celui-ci est retardé et hétérogène chez les patients porteurs de fentes.

Au début de la prise en charge des fentes alvéolaires, il était commun de réaliser une gingivopériostoplastie primaire précoce, entre 18 et 36 mois dans le but de réaligner et de stabiliser le maxillaire. Cependant il s'est avéré qu'une telle façon de faire était responsable de troubles de la croissance du maxillaire dans tous les plans de l'espace, par absence de croissance du greffon (17).Par ailleurs, les greffons utilisés initialement ne permettaient pas l'éruption spontanée des dents adjacentes à la fente à travers ceux-ci (18). De plus, cette prise en charge n'exclut pas le recours à une gingivipériostoplastie secondaire avant l'éruption des canines permanentes, ce qui multiplierait le nombre d'intervention. Cette attitude a donc peu à peu été abandonnée.

La greffe tertiaire a également montré peu d'intérêt, car d'une part, celle-ci se faisant en denture définitive, le risque de perdre la dent adjacente à la fente (incisive latérale ou canine) était certain, et d'autre part, l'absence d'éruption dentaire au sein de la greffe prive cette dernière d'un stress qui favorise sa prise (19). Il a été décrit que plus la greffe osseuse est réalisée tard, plus le risque est grand d'obtenir un résultat peu concluant (20).

Il est d'usage actuellement de réaliser une greffe osseuse secondaire, c'est-à-dire en dentition mixte. Le moment exact reste encore en débat et il existe des partisans d'une greffe secondaire précoce ou tardive (21). La majorité est en faveur de la greffe secondaire précoce, ce qui signifie que celle-ci est réalisée avant l'éruption canine. Cette greffe est donc réalisée généralement entre 7 et 12 ans, en fonction du développement dentaire. Il semblerait qu'il s'agisse de la technique de choix pour optimiser le succès de la greffe (22,23) d'une part et diminuer le risque d'inclusion canine d'autre part. En effet, la présence de la greffe fournirait un bon support parodontal à l'éruption spontanée et la préservation à long terme de ces dents, sans interférer avec la croissance maxillaire normale, qui est censée être terminée à cet âge (24). De plus, en cas d'éruption spontanée, le potentiel éruptif de la canine permanente adjacente à la fente entraine un stimulus intrinsèque diminuant le risque de résorption du greffon osseux, et donc favorisant sa stabilité à long terme. Il a en effet été prouvé que la canine adjacente à la fente pouvait présenter une éruption spontanée à travers le greffon et que ceci était à la fois bénéfique pour le greffon en stimulant l'ostéogenèse, mais aussi bénéfique pour la dent en diminuant le risque de rhizalyse (17,23,25–28).

1.9 Objectif de la prise en charge

Le but initial de cette intervention était d'empêcher l'effondrement du maxillaire (5). Actuellement les bénéfices sont plus importants, à savoir (7,29–31):

- Stabiliser les différents segments du maxillaire, spécifiquement le bourgeon central dans les fentes bilatérales.
- Faciliter la restauration prothétique en rétablissant une bonne hauteur de crête alvéolaire et en améliorant les tissus mous vestibulaires.
- Fermer les éventuelles fistules oro-nasales et empêche le passage d'air.
- Permettre la traction orthodontique de la dent adjacente à la fente et son éruption dans celle-ci en lui apportant suffisamment d'os et de tissus mous.

- Libérer les voies aériennes par reconstruction de l'orifice pyriforme et meilleur soutien de la pyramide ostéo-cartilagineuse nasale.
- Faire bénéficier les bases alaires ainsi que les lèvres d'un bon support osseux permettant d'améliorer la symétrie nasale.
- Stabiliser l'arcade et consolider le maxillaire pour permettre une chirurgie correctrice secondaire.

1.10 Technique chirurgicale

1.10.1 Le processus alvéolaire

Le processus alvéolaire est la partie du maxillaire qui fait saillie dans la cavité orale et qui supporte la denture définitive chez l'adulte, et la denture temporaire ainsi que les germes dentaires chez l'enfant. Son rôle est de fournir un support solide aux dents pour mordre et mâcher. Une fente du processus alvéolaire s'étend verticalement de la crête alvéolaire au plancher des fosses nasales, pouvant créer une fistule bucco-nasale, c'est-à-dire une communication entre les 2 cavités. Ces fistules peuvent entrainer un passage de nourriture, de liquide ou de sérosités nasales entre les fosses nasales et la cavité orale.

L'absence d'os au niveau de la fente brise l'arche maxillaire entrainant des troubles de la croissance de celui-ci, responsable d'une diminution de sa dimension transversale, ce qui va aboutir à des troubles occlusaux.

1.10.2 Préparation orthodontique

Comme nous l'avons vu précédemment, la croissance transversale du maxillaire est altérée, résultant en un maxillaire étroit et un articulé croisé. Ainsi, il est nécessaire de réaliser une préparation orthodontique préchirurgicale afin d'augmenter la largeur du maxillaire en profitant du potentiel de croissance de l'enfant au niveau de la suture intermaxillaire. Ceci sera réalisé par la pose d'un dispositif d'expansion palatine à support dentaire, utilisant soit un système de ressort (ex : Quadhélix), soit une vis d'expansion incorporée dans une armature (ex : Hyrax). Dans ce derniers cas, l'appareil est activé quotidiennement par les parents à l'aide d'une clé, correspondant à une expansion d'environ 0,2mm par jour. L'activation du dispositif se poursuit

jusqu'à obtenir le résultat désiré. L'expansion est indolore mais il peut exister une sensation de pression, généralement bien tolérée.

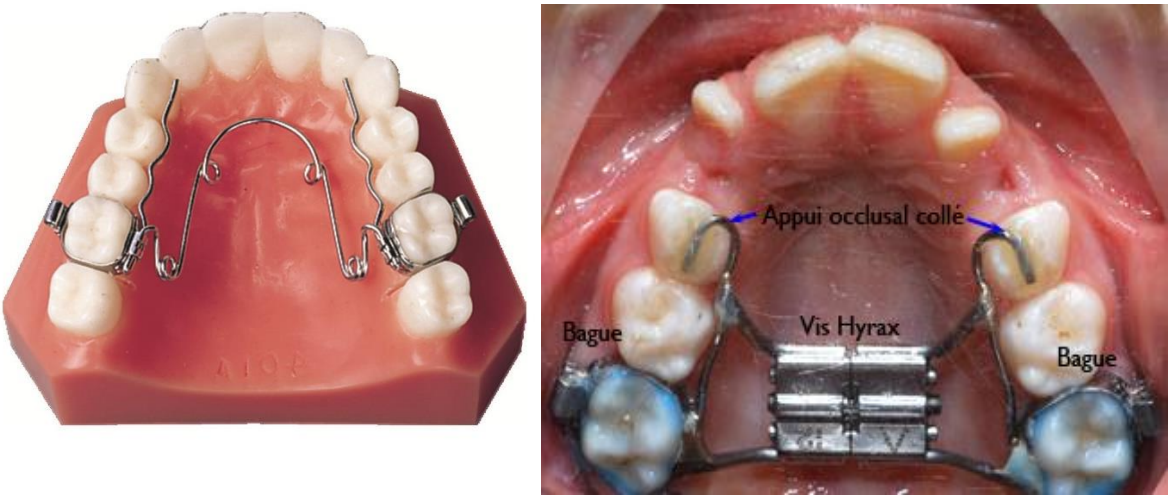

Figure : gauche : dispositif d'expansion palatine type Quadhélix ; droite : dispositif d'expansion palatine type Hyrax

1.10.3 Technique chirurgicale

Le principe de cette intervention est de lever des lambeaux muqueux afin de traiter la fistule bucco-nasale, et de créer une « poche » à l'intérieure de laquelle on viendra insérer une greffe osseuse qui permettra la création d'un pont osseux entre les 2 fragments du maxillaire.

L'opération se passe sous anesthésie générale, l'intubation est orotrachéale. Celle-ci peut se faire avec un seul opérateur, ou en double équipe.

- Prise du greffon osseux :

Le site donneur le plus utilisé est la crête iliaque car il est facilement accessible et permet d'obtenir une grande quantité d'os spongieux. Tout d'abord, l'épine iliaque antéro-supérieure est repérée. Une incision est réalisée à la lame froide, environ 3 cm en arrière de l'épine iliaque antéro-supérieure afin de ne pas léser le nerf cutané fémoral latéral et décalée de 2cm en dehors et sous la crête pour masquer la cicatrice sous les vêtements. L'abord est parallèle à la crête et d'environ 5cm. Les tissus sous-jacents sont incisés au bistouri électrique jusqu'à atteindre le périoste, qui est incisé à l'aplomb de la crête iliaque, puis décollé à la face interne de l'aile

iliaque sur 5 cm. Un ciseau à frapper est utilisé pour réaliser l'ostéotomie. Un premier trait, médian sur la crête est réalisé jusqu'à l'os spongieux, puis 2 traits latéraux afin de créer un volet osseux à charnière externe au niveau du demi-toit interne de la crête. La conservation de l'intégrité du bord externe permet d'éviter la palpation d'une dépression après l'intervention. Le greffon cortico-spongieux est prélevé à l'aide d'une curette selon le volume désiré et est ensuite conservé dans une compresse imbibée de sérum physiologique. Le périoste est fermé à l'aide de fils résorbables 3/0, un drainage aspiratif peut être mis en place à son contact, à distance de la moelle osseuse. Une fermeture plan par plan est ensuite réalisée. Il est classique de réaliser une infiltration des différents plans avec de la ropivacaïne afin d'améliorer l'antalgie post-opératoire. Enfin, un pansement compressif est mis en place et conservé 24 à 48h.

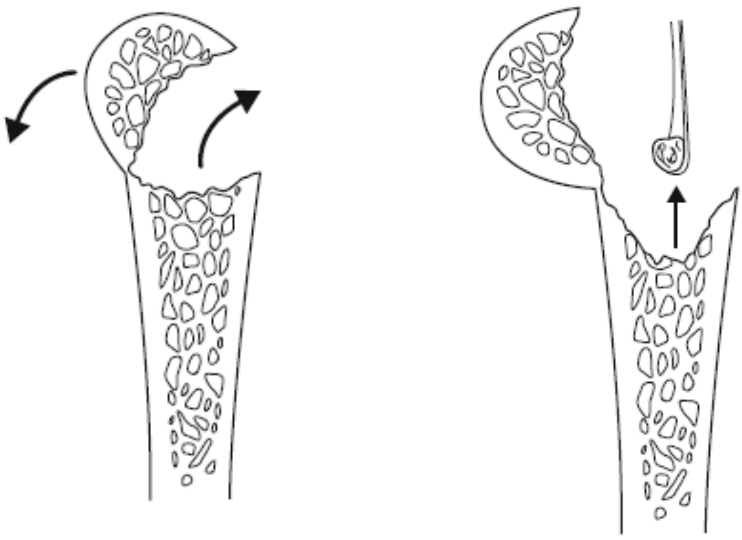

Figure : réalisation du volet osseux à charnière externe (gauche) et curetage de l'os spongieux (droite) - Laurent Guyot, Pierre Seguin, Herve Benateau-Techniques en Chirurgie Maxillo-faciale et Plastique de la Face (French Edition)-Springer Paris (2010)

- Gingivo-périostoplastie :

Une infiltration à la xylocaine adrénalinée à 1% est réalisée au niveau de la muqueuse vestibulaire des 2 fragments maxillaires, de la gencive attachée, des berges de la fente et de la fibro-muqueuse palatine en regard de la fente afin de diminuer les saignements per-opératoires et de réaliser une hydro-dissection des tissus. La muqueuse des 2 berges de la fente alvéolaire

est incisée à la lame froide, et l'incision se poursuit au collet des dents sur tout le petit fragment, à la fois en vestibulaire et en palatin, jusqu'au niveau de la 2ème molaire lactéale. L'ensemble des berges de la fente est exposé après décollement sous-périosté. Sur le petit fragment, ce décollement se poursuit sur toute la face antérieure du maxillaire jusqu'au nerf infra-orbitaire en haut, jusqu'au cintre zygomatique en arrière et jusqu'à l'orifice pyriforme en avant. Sur le palais, la fibro-muqueuse est décollée jusqu'à repérer la jonction avec la muqueuse nasale. Une nouvelle incision à la lame froide est réalisée ensuite à la jonction entre les muqueuses buccales et vomérienne. A présent, l'ensemble de la fente alvéolaire est exposée. La muqueuse nasale préalablement individualisée de part et d'autre de la fente va être suturée au fil résorbable 5/0 afin de rétablir le plancher des fosses nasales. Ce plan doit être parfaitement étanche pour assurer la réussite de l'intervention, ce qui peut être testé en réalisant un lavage des fosses nasales au sérum physiologique. Une fois la fermeture de ce plan achevée, la muqueuse palatine est suturée au fil résorbable 5/0, ce qui permet de fermer versant postérieur de la fente alvéolaire. Les berges osseuses de la fente alvéolaires sont avivées à la fraise boule et le greffon spongieux mis en place et tassé sur toute la hauteur de la fente, du bord inférieur de l'orifice pyriforme à la crête alvéolaire, et sur toute son épaisseur. Une contre-incision verticale à l'aplomb de la 2ème molaire lactéale permet de créer un lambeau muco-périosté vestibulaire qui est mobilisé vers le bas et l'avant afin de recouvrir la face antérieure de la fente alvéolaire en pont. Le lambeau est suturé sans tension avec du fil résorbable 5/0 afin en recouvrant totalement la greffe osseuse. Après la fermeture de la fente, il faut laisser en place un dispositif de contention afin de maintenir les dimensions transversales du maxillaire obtenues par l'expansion.

En cas de fente alvéolaire bilatérale, il ne faut pas réaliser leur fermeture de manière simultanée en raison de problèmes vasculaires. 3 mois d'intervalle minimum doivent être laissées entre les 2 interventions.

1.10.4 Complications post-opératoires

- Complications du prélèvement iliaque (30,30,32–35)
  - Troubles de la sensibilité de la face antéro-latérale de la cuisse par lésion du nerf cutané fémoral latéral.
  - Hématome
  - Fracture de l'aile iliaque lors d'un effort

- Boiterie pendant plusieurs jours
- Aspect disgracieux de la cicatrice, voire chéloïde

- Complications de la gingivo-périostoplastie :
  - Infection de site opératoire
  - Perte du greffon
  - Dommages causés aux germes dentaires
  - Fistule bucco-nasale

1.10.5 Orthodontie post-opératoire

Les dents adjacentes aux fentes alvéolaires sont souvent mal alignées. Une fois la cicatrisation acquise, l'orthodontiste peut corriger ceci à l'aide de bagues. La correction complète des troubles occlusaux ne peut se faire à cet âge et il faudra poursuivre un traitement orthodontique une fois le patient plus âgé et son squelette plus mature. La correction complète implique souvent une nouvelle étape chirurgicale qui est la chirurgie orthognatique. De plus, en cas d'absence de canine ou d'incisive latérale, on pourra réaliser une greffe osseuse préimplantaire avant la pose d'un implant.

1.11 Matériaux de comblements

1.11.1 Définitions

Les matériaux de comblements utilisés présentent différentes propriétés en fonction de leur type :

- Ostéoinduction : il s'agit de la transformation de cellules des tissus mous en précurseurs de tissus osseux par une stimulation appropriée.
- Ostéogénicité : capacité à entrainer la migration d'ostéoblastes et la synthèse de tissus minéralisés.
- Ostéoconduction : capacité du matériau à être colonisé par les différents éléments cellulaires, vasculaires et ostéo-inducteurs permettant l'ostéogenèse.

1.11.2 Os autologue (36)

Il existe différents types d'os autologue qu'il est possible d'utiliser pour une greffe osseuse :

- L'os spongieux : il s'agit de la partie interne, poreuse de l'os, située sous la corticale osseuse. Il est formé de travées osseuses présentant une grande résistance à l'écrasement. Cet os est riche en cellules comme des ostéoblastes ou des cellules souches mésenchymateuses et présente donc d'excellentes propriétés ostéogéniques et ostéoinductrices (37). De plus, sa structure poreuse le rend très favorable à la revascularisation et à son incorporation au sein de la zone greffée. En effet, une fois mise en place, le greffon commence à être vascularisé dans les 2 jours et est colonisé par des cellules souches mésenchymateuses (38). Après les étapes de revascularisation et d'ostéointégration, le greffon subit un remodelage osseux avec résorption osseuse et ostéogenèse pendant plusieurs mois. Son principal inconvénient est une faible résistance mécanique initiale.
- L'os cortical : ce terme désigne la paroi externe des os conférant rigidité et élasticité. Il est formé d'une couche dense de tissu calcifié et par conséquent possède peu de cellules et peu de facteurs de croissance en son sein. SA structure même est un frein à la revascularisation. Toutefois, il fournit un support solide et peut être utilisé en complément de l'os spongieux afin de stabiliser le greffon et diminuer sa résorption. A cause de la structure même de l'os cortical, son intégration est longue. Celle-ci débute par une résorption ostéoclastique afin d'y tracer des travées qui seront ensuite colonisées par des vaisseaux et des cellules ostéoblastiques.
- Les ponctions de moelle osseuse : il s'agit de techniques de récupération de moelle osseuse riche en cellules souches mésenchymateuses. Cependant, le caractère liquide de la moelle osseuse la rend difficile à utiliser car elle ne reste pas dans le site d'injection, amenant à des ossifications hétérotopiques.
- Transfert osseux vascularisé : il s'agit d'un lambeau osseux, cortical, vascularisé par son pédicule. L'avantage principal est qu'ils présentent tous les avantages de la greffe d'os cortical, sans ses inconvénients, à savoir une incorporation longue. Ici, le processus de remodelage osseux s'apparente à celui de l'os normal (33). En revanche, ils sont techniquement compliqués à réaliser, nécessitent des compétences en microchirurgie et demandent le sacrifice d'un autre site.

Différents sites de prélèvements sont utilisés en fonction du type et du volume d'os désirés. Les sites généralement utilisés sont :

- Os iliaque :

  La crête iliaque est le site de prélèvement d'os cortico-spongieux de référence en chirurgie osseuse. Ce site est utilisé lorsque que la quantité d'os nécessaire est importantes, mais suffisamment limitée pour ne pas avoir recours à un lambeau libre. Nous ne reviendrons pas sur la technique opératoire détaillée précédemment. Le principal inconvénient de cette technique reste les douleurs post-opératoires, restant toutefois contrôlées par des antalgiques usuels (39). Les complications (détaillées précédemment également) se présentent rarement (40). Le taux de réussite de ces greffes d'origine iliaque est variable selon les auteurs, situé entre 63 et 97% (7,30,30,40–42). Toutefois, ce taux semblerait diminuer au fur et à mesure que l'âge du patient augmente. Kortebein et al. retrouve en effet un taux de réussite de la greffe de 97,2% chez les moins de 7 ans, et qui diminue à 58,3% chez les 12-15 ans (40).

- Os calvarial :

  L'os est prélevé aux dépends de l'os pariétal crânien. Il est réalisé lorsque le volume osseux requis est relativement important. Le prélèvement intéresse surtout de l'os cortical, le site étant pauvre en os spongieux. Le geste est réalisé sous anesthésie générale. Après réalisation d'une infiltration locale, une incision arciforme est pratiquée dans le cuir chevelu directement jusqu'à l'os afin d'exposer la région pariétale. Le périoste est ruginé et les sutures sagittale et coronale sont exposées afin de servir de repères pour le prélèvement. Les limites du prélèvement sont découpées à la scie alternative ou à la fraise boule jusqu'au diploë. Un ciseau à frapper est ensuite utilisé pour soulever la table externe. Une fois le greffon récupéré, les bords osseux de la zone de prélèvement peuvent être émoussés à la fraise boule et le site comblé à l'aide de biomatériaux. Le cuir chevelu est ensuite suturé plan par plan sur un drain aspiratif. Les suites sont généralement simples et bien tolérées, avec peu de douleurs et une cicatrice cachée par les cheveux. Toutefois il existe des complications possibles, notamment l'ouverture de la corticale interne, les brèches durales ou les hématomes intracrâniens. L'inconvénient de ce site est l'impossibilité de réaliser le prélèvement en double équipe (43,44).

- Os ramique :

  L'os ramique est utilisé quand la quantité d'os nécessaire est faible. Utilisé essentiellement en chirurgie pré-implantaire ou en greffe d'apposition. Le prélèvement

intéresse la corticale (50-60x20mm) et est pauvre en os spongieux. Le geste peut être réalisé sous anesthésie locale ou générale (44).

- Os mentonnier :

  Ce site de prélèvement est choisi lorsque le volume osseux requis est faible. Ce site est surtout utilisé en chirurgie pré-implantaire. Il permet de recueillir essentiellement de l'os cortical (50x15mm environ) et peu d'os spongieux. Le prélèvement peut se réaliser sous anesthésie locale ou générale.

1.11.3 Substituts osseux (37,45)

- Allogreffes :

  Les allogreffes sont les substituts osseux les plus souvent utilisés. Ce terme comprend l'os de banque, prélevé sur des donneurs consentants lors de chirurgie orthopédique et les matrices osseuses déminéralisées d'origine cadavérique. Les premières sont congelées voire lyophilisées. Il existe un risque de réponse immunitaire ainsi que de transmission de maladie virale telle que l'hépatite C ou de VIH, qui est toutefois extrêmement faible du fait des traitements réalisés (46,46–48). Les matrices osseuses déminéralisées subissent des procédés de déminéralisation et de lyophilisation afin d'assurer la mort des cellules ostégéniques. Elles sont ensuite lavées deux fois aux antibiotiques, réfrigérées à -70°C et déshydratées jusqu'à ne contenir plus que 5% d'eau. Ces traitements nécessaires entrainent toutefois une dégradation des propriétés mécaniques de l'os par rapport à de l'os frais de banque. De plus, la matrice osseuse déminéralisée à des propriétés ostéoinductrices moindre suite à ces procédés (49,50). L'intérêt principal de ces matériaux sont leur fiabilité et leur facilité d'utilisation. Ils sont en effet disponibles sous de nombreuses formes et présentation : os cortical ou spongieux, sous forme de chips, de blocs, de granulés, etc.

- Xenogreffes

  Les xenogreffes sont constituées de minéraux osseux d'origine animale dont tous les composants organiques ont été retiré afin d'éviter tout risque de transmission de maladies ainsi que pour éviter une réponse immunitaire. Les tissus sont initialement non viables, mais les traitements effectués permettent de les transformer en dérivés viables (49,51).

- Corail : certains coraux marins possèdent un exosquelette présentant une structure poreuse similaire à celle de l'os spongieux humain. Ce squelette peut subir des traitements permettant de le transformer en hydroxyapatite. Sa capacité onstéoconductrice serait moindre que celle des autres substituts osseux et son taux de résorption dépend de son degré de porosité dépendant de l'espèce de corail utilisé, du volume implanté et du site (51–53).
- Substituts d'origine animale : surtout d'origine bovine ou porcine, ces substituts sont utilisés en raison de leur similitude de composition et de structure avec l'os humain. Leur phase organique est éliminée par des procédés entraînant le frittage de l'hydroxyapatite et la diminution des espaces intercristallins, permettant d'en diminuer la porosité et d'en augmenter la cristallinité. Pareillement aux allogreffes, ces procédés de purification ont un retentissement sur les propriétés mécaniques et biologiques de ces substituts (54,55).

- Matrice osseuse déminéralisée

  Elle est produite par décalcification d'os cortical, pis différents procédés permettent de réduire le risque de réponse immunitaire de l'hôte et le risque d'infection. LE produit définitif conserve la structure trabéculaire du tissu original et sert de manchon ostéoconducteur biologique malgré la perte de son intégrité structurelle par suppression de l'os minéralisé (56). Tous les facteurs de croissance ne sont pas éliminés par les procédés industriels et ceux-ci sont même plus facilement disponibles du fait de la disparition de la couche minérale. La matrice osseuse déminéralisée serait plus ostéoconductrice que l'allogreffe (56,57). Ce produit est également disponible sous différentes présentations, notamment des gels ou des pates plus ou moins malléables et flexibles.

- Collagène

  La matrice extracellulaire osseuse est très riche en collagène. Le collagène joue un rôle important dans la minéralisation, l'angiogenèse, l'apport de facteurs de croissance et fournit un environnement favorable à la régénération osseuse. Toutefois, il ne possède pas de structure de support résistante et présente un risque non négligeable d'immunogénicité. C'est un matériau de comblement de mauvaise qualité en termes de structure et de résistance, cependant son association avec de l'hydroxyapatite ou des

précurseurs ostéogéniques améliore significativement la prise de greffe (58). Ainsi le collagène est souvent utilisé au sein de biomatériaux composites.

- Céramiques phosphocalciques

  Les céramiques phosphocalciques sont des produits de synthèse ayant une composition chimique proche de celle de la phase minérale de l'os, utilisée en orthopédie et en dentisterie depuis les années 1980. Leur structure inerte sert d'échafaudage à la régénération osseuse (49). Elles n'ont pas de propriétés ostéogéniques en tant que tel, mais sont ostéoconductrices par le support qu'elles fournissent aux cellules osseuses. Les céramiques sont majoritairement utilisées pour le comblement car elles présentent une résistance mécanique faible, notamment aux cisaillements. Cependant, au contact de tissu osseux sain, un tissu se forme sur leur structure et se minéralise progressivement jusqu'à obtenir une résistance mécanique semblable à celle de l'os. Il existe différents types de céramiques :

  - Hydroxyapatite : il s'agit d'un phosphate de calcium chimiquement proche des apatites biologiques. Ce type de céramique est très biocompatible cependant il ne se résorbe pas ou peu, ce qui, combiné à la fragilité inhérente aux céramiques peut créer une zone de fragilité plus sensible aux stress mécaniques (59–61).
  - TCP : Le phosphate tri-calcique (TCP) est une céramique poreuse qui se résorbe progressivement en libérant des ions calcium et phosphate utilisés par les cellules ostéogènes environnantes pour la néoformation osseuse. Ainsi l'espace libéré par la résorption du biomatériau permet le dépôt d'os néoformé. Le TCP est donc considéré comme ostéoconducteur (62,63). Le plus utilisé est le β- TCP.
  - BCP : il s'agit de céramique biphasée (BCP) qui associent l'hydroxyapatite et le β-TCP. L'association des 2 composant permet de combiner leurs propriétés, c'est-à-dire, une bonne ostéoinduction par une plus grande solubilité du TCP, une meilleure stabilité à long terme par la faible résorbabilité de l'hydroxyapatite permettant une meilleure adhérence cellulaire et la mise en place d'un tissu osseux néoformé. Le ratio des 2 composants est ajusté en fonction des propriétés désirées.
  - Ciments de phosphate de calcium : Ce produit est constitué d'un mélange de poudre de phosphate de calcium et d'une solution aqueuse qui se présente sous forme de pâte injectable, se solidifiant en quelques minutes et formant une apatite similaire à

celle retrouvée dans la phase minérale de l'os. Ce matériau se résorbe très lentement du fait d'une faible porosité, ce qui diminue la croissance cellulaire (64).

- Bioverre

  Composés de calcium, de phosphore et de dioxyde de silicium, ils sont ou non résorbables en fonction des proportions de leurs différents composants. Les bioverres sont biocompatibles, résistants, solides, non poreux et ostéoinducteurs. Ils possèdent également des capacités ostéogéniques par dissolution de leurs éléments de surface et précipitation de ceux-ci en apatites biologiques qui stimulent les cellules ostéogéniques (37).

- Matériaux composites

  Il existe de nombreux matériaux composites associant à des degrés divers les différents matériaux susnommés.

- Rh-BMP 2

  Le terme « bone morphogenic protein » (BMP) désigne un groupe de protéines endogènes membres de la famille des facteurs de croissance (65). Elles sont impliquées dans le développement embryologique et la formation osseuse en permettant la stimulation, la prolifération, la différenciation et le chimiotactisme des cellules ostéoprogénitrices (42,66,67). Une faible quantité de ces facteurs est présente dans le squelette adulte et serait responsable du maintien de la structure osseuse et de la réparation osseuse en cas de fracture Elles ont été décrites dans les années 1960 par Urist, un chirurgien orthopédique, qui a démontré que des fragments de matrice osseuse acellulaire lyophilisée et déminéralisée placée au sein de muscles de lapin entrainaient une formation de tissu osseux(68). Il en a déduit qu'il existait donc un agent capable d'induire la formation. Suite à ses découvertes, il a été possible d'isoler cet agent puis d'en produire une forme synthétique, la RhBMP-2 (69). Des études cliniques en orthopédie ont démontré son efficacité dans les arthrodèses lombaires et dans la prise en charge des fractures des os longs aux Etats-Unis. Dans un environnement adéquat, cette protéine permet la création de tissu osseux de novo, sans ajout de cellules osseuses associé. Le produit agissant sur la différenciation des cellules environnantes pour induire leur transformation en cellule osseuse. Pour obtenir cet effet, la concentration de ce facteur doit être bien supérieure à la concentration physiologique. Il existe des études montrant son efficacité en chirurgie maxillo-faciale, notamment pour établir des ponts osseux dans des défects faciaux importants. Actuellement son utilisation en France est limitée pour la réalisation d'arthrodèse lombaire antérieure et en association

du traitement standard des fractures du tibia de l'adulte (65). Plusieurs études démontrent une meilleure ossification qu'avec de l'os autologue d'origine iliaque, autant sur le plan de la densité osseuse que sur la hauteur osseuse résiduelle (44,59,70–72). Toutefois, il a été décrit un risque de transformation maligne, certes faible, mais présent, ainsi que d'ossification ectopique. 2 méta-analyses retrouvent une faible augmentation du risque, mais pas statistiquement significatif. Ces risques sont actuellement trop peu connus et maitrisés pour proposer le RhBMP-2 en tant que traitement de routine au sein d'une population pédiatrique.

II. ARTICLE

Introduction :

Les fentes labio-alvéolaires sont une anomalie congénitale touchant de façon variable la lèvre supérieure, le seuil nasal et l'arcade alvéolaire, entrainant une solution de continuité cutanée, musculaire, muqueuse et osseuse ainsi qu'une déformation du septum nasal. Il s'agit de la deuxième malformation congénitale la plus fréquente après les malformations cardiovasculaires et représentent la première anomalie congénitale du massif facial, touchant entre 1/400 et 1/10000 naissances annuelles dans le monde (73).

La prise en charge des fentes alvéolaires est nécessaire parce qu'elles ont des conséquences sur la croissance faciale et la mise en place de la denture. Cette prise en charge est généralement réalisée lorsque que la denture du patient est dite mixte, c'est-à-dire, lorsque cohabitent des dents déciduales et permanentes. Cela correspond à un âge compris entre 7 et 12 ans, quand les racines des canines permanentes ont atteint les 2/3 de leur longueur finale et que leur couronne n'est pas encore visible (17,17,21,25,27,74). L'âge de l'enfant n'a que peu d'importance par rapport à l'état de la denture, étant donné qu'il existe de nombreuses anomalies et retards de développement dentaire. L'objectif du traitement est de stabiliser et consolider le maxillaire en vue de traitement secondaires, de fermer les fistules oro-nasales, de permettre l'éruption des dents adjacentes à la fente et d'améliorer la symétrie labio-narinaire en apportant un soutien osseux sous-jacent (19,26,31,59). Pour traiter cette fente alvéolaire, il est nécessaire d'y apporter un matériau de comblement. Actuellement, et depuis de nombreuses années, la greffe d'os autologue est considérée comme le gold standard car elle apporte des cellules ostéogèniques ainsi que des facteurs de croissance permettant une bonne ostéoinduction et ostéoconduction tout en entrainant une réaction immunologique faible, ce qui fiabilise la prise de la greffe (7,30). Cet os est classiquement prélevé sur la crête iliaque, mais peut également l'être au niveau de la symphyse mandibulaire, la calvaria, la côte, voire le tibia, chaque site donneur ayant des avantages et des inconvénients propres. Toutefois le prélèvement du site donneur n'est pas dénué de morbidité et rallonge fréquemment le temps opératoire. Citons par exemple, pour le prélèvement iliaque les lésions du nerf cutané fémoral latéral, les saignements et le risque d'hématome, ainsi que les douleurs post-opératoires pouvant entrainer une boiterie. La compréhension des mécanismes de régénération osseuse a amené au développement de

substituts osseux. Ceux-ci sont largement utilisés en orthopédie afin de stimuler la réparation osseuse lors de fractures ou de pseudarthorse, et de combler des défects après résection tumorale. Il en existe de nombreux types, allant de matrices osseuses déminéralisées, aux matériaux composites, en passant par les biocéramiques, les bioverres et les facteurs de croissance. Ils sont actuellement encore peu utilisés en Chirurgie Maxillo-faciale, cependant, il a été prouvé que ces substituts osseux permettaient d'obtenir de bons résultats, tant en terme fonctionnels, que de morbidité, de coûts ou de gain de temps opératoire (6,59,67,75). Il existe peu d'études comparatives entre substituts osseux et os autologue, entrainant des difficultés d'analyser les conclusions pour le praticien, d'autant plus qu'il s'agit majoritairement d'une population pédiatrique nécessitant donc de redoubler d'effort pour éviter des complications à long terme

Cette étude a pour but d'évaluer de façon précoce la stabilité dans le temps de ces substituts, la densité osseuse obtenue et leur capacité à induire une nouvelle formation osseuse en les comparant à une greffe d'os autologue d'origine iliaque, à l'aide d'outils radiologiques.

Matériel et méthode :

Cette étude rétrospective a été réalisée au sein du Centre Hospitalo-Universitaire de Besançon. Les patients inclus correspondaient aux patients présentant une fente alvéolaire unilatérale ou bilatérale et ayant bénéficié d'une greffe osseuse alvéolaire secondaire, soit à l'aide d'un greffon iliaque, soit à l'aide de substitut osseux, depuis le 1er Janvier 2015. Tous les patients ont été opérés par le même opérateur. Ont été exclus, les patients n'ayant pas bénéficié d'une imagerie postopératoire et ceux ayant présenté un échec complet de la prise de greffe à 3 mois.

Toutes les fentes ont été isolées et analysées séparément, avant d'être réparties en 2 groupes : le groupe ayant reçu un greffon osseux d'origine iliaque (n=10) et un groupe ayant bénéficié de l'utilisation d'un substitut osseux (n=9). Les différents substituts osseux utilisés étaient : MATRIBONE® (n=5), MATRIBONE® + PRP (n=2) et CREOS XENOGAIN® + PRP (n=2).

Tous les patients bénéficiaient d'un cone-beam à environ 3 mois post-opératoires lorsqu'ils étaient revus en consultation de contrôle selon le protocole standard. Cet examen étant validé pour ce type d'analyse (76–78).

Ces examens d'imagerie ont été réalisés selon une orientation correcte et enregistrés au format DICOM (Digital Imaging and Communications in Medicine) sur le PACS ((Picture Archival and Communication System) de l'établissement.

Tous les fichiers DICOM ont ensuite été analysés à l'aide de Kodak Carestream® PACS version 12.1 (Eastman Kodak Company, Rochester, NY). Ce logiciel permet de réaliser des reconstructions multiplanaires (MPR) et de corriger les anomalies mineures liées à la position de la tête du patient lors de l'examen.

Les images ont été réorientées sur les différents axes afin de corriger les éventuelles malpositions de l'extrémité céphalique lors de la réalisation de l'examen. Une région d'intérêt a été définie dans un plan sagittal, comprenant la fente alvéolaire avec une limite supérieure et une inférieure afin de ne mesurer que les coupes entre ces 2 limites. La limite supérieure correspondait au plancher des fosses nasales et la limite inférieure était un plan parallèle au précédent, passant par la jonction émail-cément des dents adjacentes à la fente. En coupe axiale, des limites antérieures et postérieures ont été définies en utilisant l'épaisseur alvéolaire maximum controlatérale, ou maximale quand il s'agissait d'une fente bilatérale.

Pour une meilleure analyse, nous avons défini une fenêtre de visualisation osseuse avec comme référence, l'eau correspondant à 0 unités Hounsfield (UH) apparaissant noire sur le moniteur, et l'os cortical correspondant à environ +1000 UH apparaissant blanc.

L'aire du défect osseux de chaque coupe a été mesurée en se servant de l'outil de tracé du logiciel Carestream® par un opérateur unique, à main levée, à l'aide d'une souris, sur les coupes axiales entres les différentes limites précédemment mises en place (voir figure 1).

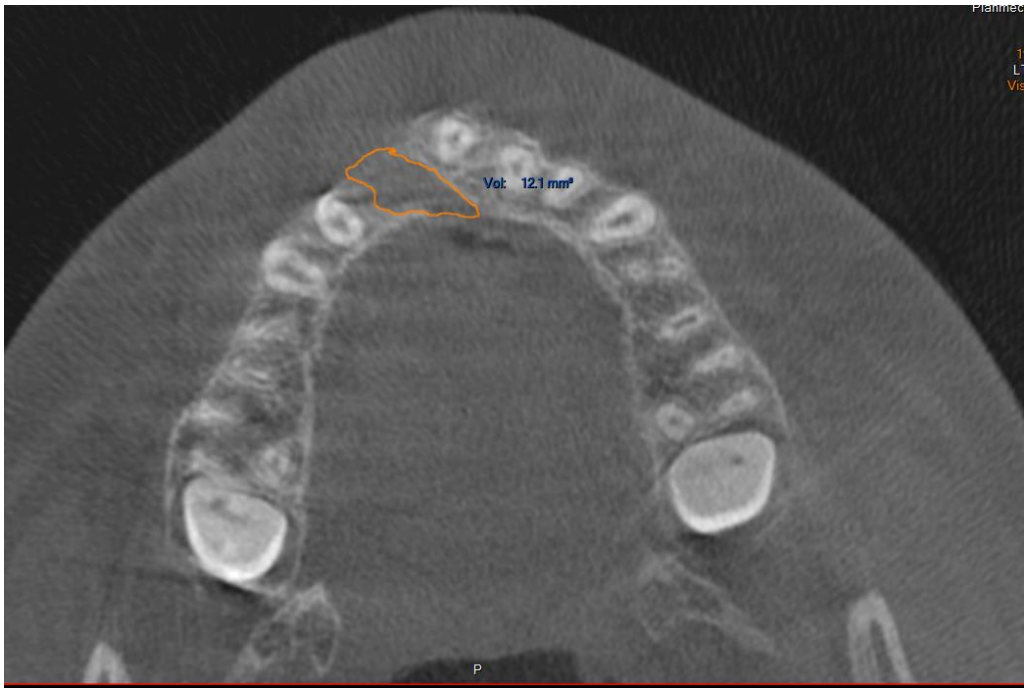

Figure 1 : cone beam, mesure du défect osseux sur une coupe axiale

Une fois l'ensemble des coupes contourées, le volume total du défect en millilitres cubes était calculé à l'aide de l'outil de rendu volumétrique du logiciel. Ce volume correspondait au volume préopératoire de la fente alvéolaire.

En utilisant la même procédure, le volume résiduel postopératoire du défect persistant a été calculé sur les CBCT post-opératoires.

L'équation suivante a ensuite été utilisée pour calculer le pourcentage de formation osseuse (%Fos) :

$$\% \, FOs = \frac{(volume\ préopératoire - volume\ résiduel\ postopératoire)}{volume\ préopératoire} \times 100$$

Nous avons ensuite mesuré la densité osseuse de l'os natif ainsi que de l'os nouvellement formé sur les CBCT postopératoires à l'aide du même logiciel que précédemment. Ces mesures ont été faites en 3 points pour chaque type d'os sur les coupes axiales millimétriques et une moyenne de ces 3 mesures calculée pour l'analyse statistique.

La réussite de la greffe osseuse a été évaluée à l'aide de différents outils :

- En prenant en compte le pourcentage de formation osseuse %FOs
- En analysant la densité osseuse de l'os alvéolaire à 3 mois postopératoires et en la classant selon l'échelle de Norton et Gamble (79)
- En utilisant l'échelle de Bergland correspondant actuellement au gold-standard pour l'évaluation de la réussite d'une greffe osseuse alvéolaire (76,80–83).

Les données ont été analysées avec un test non paramétrique de Wilcoxon. Un niveau alpha égal à 5% (p=0.05) a été utilisé pour démontrer une différence statistiquement significative**.** L'ensemble des calculs a été réalisé avec le logiciel Ellistat® version 5.31 2020/04.

<u>Résultats</u> :

Au total, 19 fentes ont été incluses dans l'étude, pour 16 patients. Le groupe 1 (os autologue) comprenait 10 fentes pour 9 patients, 9 fentes unilatérales et 1 bilatérale. Le groupe 2 (substitut osseux) était constitué de 9 fentes pour 7 patients, 6 fentes unilatérales et 2 bilatérales

Le groupe 1 était composé de 9 individus de sexe masculin et 1 de sexe féminin, le groupe 2 de 6 individus de sexe masculin et 3 de sexe féminin (p=0,92).

L'âge moyen du groupe 1 était de 9,3 ans, et de 12,9 ans pour le groupe 2 (p=0,17).

Le volume du défect osseux initial ainsi que la densité osseuse initiale étaient similaires dans les 2 groupes (p=0,07 et p=0,85).

Les données de comparaison de population sont visibles dans le tableau 1.

Les pourcentages moyens de formation osseuse à 3 mois %FOs étaient respectivement de 80,6% pour le groupe 1 et de 86,2% pour le groupe 2 (p=0,83).

La densité osseuse moyenne de la greffe à 3 mois était de 528,2 UH pour le groupe 1 et de 594,7 UH pour le groupe 2 (p=0,28). Ce qui correspond respectivement à un score moyen sur l'échelle de Norton et Gamble de 2,8 et 2,4 (p=0,43).

Le score moyen sur l'échelle de Bergland était de 1,9 pour le groupe 1 et de 1,7 pour le groupe 2 (p=0,75).

Ces données sont visibles dans le tableau 2.

Les valeurs détaillées de %FOs, des mesures de densité osseuse de la greffe, et des scores des échelles de Norton et Gamble, et de Bergland, sont visibles dans les tableaux 3, 4, 5 et 6.

Discussion :

Dans cette étude, le pourcentage de formation osseuse moyen pour l'os autologue est de 80,6%, ce qui conforte dans l'idée que le taux de succès de ce type de greffe est élevé. De plus, ces résultats sont en accord avec les autres études sur le sujet (7,30,40–42,84). En ce qui concerne les substituts osseux utilisés, ce pourcentage est similaire avec 86,2% et nous ne retrouvons pas de différence statistiquement significative (p=0,83). On peut donc supposer que ces produits constituent un matériau de comblement au moins aussi efficace que de l'os autologue. Ces résultats sont également en accord avec les données de la littérature, Benlidayi et al a, en effet, démontré que le taux de succès de ce type de biomatériau était similaire à celui de l'os autologue d'origine iliaque (85). Takemaru et al retrouve une résorption osseuse moindre et significative après un an en faveur des biomatériaux (60). Mossaad et al, objective une densité osseuse à 6 mois pour un biomatériau composite associant cristaux d'hydroxyapatite et éponge de collagène statistiquement supérieure à l'os autologue (86). On retrouve donc une bonne efficacité de ces biomatériaux utilisés seuls, en combinaisons ou associés à de l'os autologue afin de fiabiliser les résultats.

En ce qui concerne la densité osseuse, nous avons choisi d'utiliser la classification de Norton et Gamble car celle-ci déduit la qualité osseuse en fonction de sa densité mesurée en unités Hounsfield. La densité osseuse moyenne de la greffe à 3 mois était de 528,2 UH pour le groupe 1 et de 594,7 UH pour le groupe 2 (p=0,28). Ce qui correspond respectivement à un score moyen sur l'échelle de Norton et Gamble de 2,8 et 2,4 (p=0,43). Ce score signifie que radiologiquement, la densité du matériau de comblement était comparable à un os doté d'une couche épaisse d'os compact avec un noyau dense d'os trabéculaire selon l'échelle de Lekholm et Zarb. Ceci permet d'estimer la qualité de l'os néoformé, notamment pour une éventuelle pose d'implant dentaire ultérieure. Toutefois, il est fréquent qu'une seconde greffe osseuse soit nécessaire afin d'obtenir une hauteur suffisante pour que ce geste soit réalisable. Ici, on peut constater que les biomatériaux ont permis d'obtenir une densité osseuse correcte et semblable à celle de l'os autologue à 3 mois.

Nous avons également décidé d'utiliser l'échelle de Bergland afin d'évaluer le succès des différentes greffes étant donné que celle-ci constitue la méthode de mesure validée de réussite d'une greffe osseuse alvéolaire par mesure de la hauteur osseuse résiduelle. Ici, le score moyen sur l'échelle de Bergland était de 1,9 pour l'os autologue et de 1,7 pour les biomatériaux, avec encore une fois une absence de différence statistiquement significative (p=0,75). Ces résultats nous placent entre le type 1 et le type 2 de l'échelle, ce qui correspond à une hauteur osseuse

résiduelle comprise entre 75 et 100% de la hauteur initiale. Une hauteur osseuse suffisante est requise pour permettre l'éruption et le maintien des dents adjacentes à la fente dans la greffe. Par ailleurs il a été démontré que l'éruption canine était possible à travers ce type de substitut osseux, ce qui est un des buts recherchés de cette intervention.

Un substitut osseux idéal devrait être biocompatible, résorbable, facile à utiliser, bon marché, avoir une structure proche de celle de l'os, et des propriétés ostéoconductrices et ostéoinductrices suffisantes pour recruter et stimuler les cellules ostéogéniques de l'environnement. Bien entendu, ce biomatériau n'existe pas encore à ce jour et en pratique, les substituts osseux disponibles sont souvent utilisés en associations les uns avec les autres, ou avec de l'os autologue, voire du coagulât sanguin en fonction du volume osseux nécessaire, des propriétés recherchées et de la localisation (45,67).

Dans cette étude nous avons utilisé deux substitus osseux différents. Le premier, Creos Xenogain® de Nobel Biocare correspond à une matrice osseuse minéralisée déprotéinisée d'origine bovine sous forme de granulés, et le second à une matrice de collagène minéralisée composée de collagène d'origine porcine et d'une association d'hydroxyapatite et de phosphates tricalciques, de différentes formes géométriques. La xénogreffe est constituée de minéraux osseux, généralement d'origine bovine en raison de la similitude de structure avec l'os humain, débarrassés de leur composant organique afin de supprimer le risque d'immunogénicité. Les différents procédés de traitement qu'ils subissent permettent d'obtenir une hydroxyapatite biologique. Ces substituts sont les plus utilisés et sont biocompatibles et possèdent un bon pouvoir ostéoconducteur. L'autre substitut que nous avons utilisé, Matribone® de BIOM'UP SAS, correspond, à un matériau composite associant les propriétés décrites précédemment à celles des céramiques phophocalciques. Ces céramiques sont semblables à de la partie minérale de l'os et possèdent des capacités ostéoconductrices mais pas ou peu d'activité ostéogénique. Ceci leur permet de servir d'échafaudage pour les cellules osseuses du tissu sain environnant et donc d'acquérir progressivement une résistance mécanique semblable à celle de l'os. Elles sont d'origine synthétiques mais sont biocompatibles. Ici, une part est constituée d'hydroxyapatite, c'est-à-dire un phosphate de calcium très proche des apatites biologiques, mais peu voire pas résorbable. L'autre part correspond à du phosphate tri-calcique (TCP) qui est une céramique de moindre résistance mais avec une résorption progressive en ions utilisés pour l'ostéogenèse. Cela permet de ménager progressivement un espace qui sera colonisé par de l'os néoformé grâce aux éléments chimiques libérés. Plusieurs études retrouvent de bons résultats avec ce type de biomatériaux dans le cadre

des greffes alvéolaires, avec toutefois un risque d'infection présent jusqu'à 1 an post-opératoire et corrélé au volume de biomatériaux utilisé (59–61,87–89).

Chez certains patients traités, du PRP a été utilisé pour envelopper la greffe. Il ne s'agit pas d'un substitut osseux à proprement parler mais il s'agit de plasma sanguin enrichi en plaquettes par centrifugation et contient de nombreux facteurs de croissance et cytokines censés stimuler la régénération tissulaire ainsi que l'angiogenèse. Plusieurs études retrouvent de meilleurs résultats en termes de densité osseuse ou de résorption de la greffe lorsque du PRP est utilisé en complément de l'os autologue ou des biomatériaux (90–93). Le mécanisme de cette action n'est pas encore connu, mais il semblerait que le manchon fibrineux ainsi créé favoriserait les interactions cellulaires. De plus, il est connu que le PRP améliore la cicatrisation des tissus mous, ainsi les résultats osseux seraient meilleurs par une moindre incidence des désunions cicatricielles (94).

Il existe encore de nombreux types de biomatériaux utilisés que nous ne détaillerons pas ici, tels que les verres bioactifs, les biocéramiques ou les matériaux composites. Toutefois des études sont en cours sur un matériaux prometteur, la protéine recombinante BMP-2. Les terme « bone morphogenic protein » (BMP) désigne un groupe de protéines endogènes membres de la famille des facteurs de croissance. Elles sont impliquées dans le développement embryologique et la formation osseuse en permettant la stimulation, la prolifération, la différenciation et le chimiotactisme des cellules ostéoprogénitrices (66). Une faible quantité de ces facteurs est présente dans le squelette adulte et serait responsable du maintien de la structure osseuse et de la réparation osseuse en cas de fracture (67). Elles ont été décrites dans les années 1960 par Urist, un chirurgien orthopédique, qui a démontré que des fragments de matrice osseuse acellulaire lyophilisée et déminéralisée placée dans des muscles de lapin entrainaient une formation de tissu osseux (68). Il en a déduit qu'il existait donc un agent capable d'induire la formation. Suite à ses découvertes, il a été possible d'isoler cet agent puis d'en produire une forme synthétique, la RhBMP-2 (69). Des études cliniques en orthopédie ont démontré son efficacité dans les arthrodèses lombaires et dans la prise en charge des fractures des os longs aux Etats-Unis. Dans un environnement adéquat, cette protéine permet la création de tissu osseux de novo, sans ajout de cellules osseuses associé. Le produit agissant sur la différenciation des cellules environnantes pour induire leur transformation en cellule osseuse. Pour obtenir cet effet, la concentration de ce facteur doit être bien supérieure à la concentration physiologique. Il existe des études montrant son efficacité en chirurgie maxillo-faciale, notamment pour établir des ponts osseux dans des défects faciaux importants (71) .

Actuellement son utilisation en France est limitée pour la réalisation d'arthrodèse lombaire antérieure et en association du traitement standard des fractures du tibia de l'adulte. Plusieurs études démontrent une meilleure ossification qu'avec de l'os autologue d'origine iliaque, autant sur le plan de la densité osseuse que sur la hauteur osseuse résiduelle (44,59,59,65,72,95). Toutefois, il a été décrit un risque de transformation maligne, certes faible, mais présent, ainsi que d'ossification ectopique. 2 méta-analyses retrouvent une faible augmentation du risque, mais pas statistiquement significatif. Ces risques sont actuellement trop peu connus et maitrisés pour proposer le RhBMP-2 en tant que traitement de routine au sein d'une population pédiatrique (59,96).

Les limites de cette étude sont, tout d'abord de pas avoir pu inclure un plus grand nombre de patients ce qui diminue la puissance de l'étude et donc peut biaiser notre analyse statistique. Ceci vient du fait que les biomatériaux sont utilisés dans le service depuis 2 ans seulement. Un défaut de l'étude vient également du délai pour le contrôle radiologique. En effet, le CBCT était systématiquement réalisé à 3 mois post-opératoires ce qui est tôt pour évaluer correctement l'ossification ainsi que la résorption osseuse. Il aurait été judicieux de pouvoir réaliser cet examen à 6 et 12 mois afin d'avoir une meilleure visualisation des résultats ainsi que de la cinétique de résorption des différents matériaux. Toutefois, cela n'était pas réalisable du fait de l'utilisation récente des biomatériaux, ce qui aurait encore diminué le nombre de patients inclus dans l'étude. Il serait intéressant de poursuivre notre étude en incorporant ces nouvelles données dès qu'elles seront disponibles.

Conclusion :

Cette étude nous permet d'affirmer que les biomatériaux contituent une alternative viable à l'utilisation d'os autologue d'origine iliaque dans le traitement des fentes alvéolaires car leurs capacités permettent d'obtenir une formation osseuse équivalente à l'os autologue en termes de quantité et de qualité, à un stade précoce.

Conflits d'intérêt :

Aucun des auteurs ne présente de conflit d'intérêt dans cette étude

<u>Figures</u> :

Tableau 1: description des deux populations

	Greffe iliaque (N=10)	**Substitut osseux (N=9)**	**p- value**
Age (années)	9,3 +/- 4,4	12,9 +/- 5,8	0,17
Sexe	9 H / 1 F	6 H / 3F	0,92
Fente	10 fentes labioalvéolopalatines totales	7 fentes labioalvéolopalatines totales / 2 fentes labio-alvéolaires	
Volume préopératoire du défect (mL3)	510 +/-181,7	352,4 +/- 251,6	0,07
Densité osseuse de l'os natif (HU)	807 +/- 115,6	799,2 +/- 104,4	0,85

Tableau 2 : résultats à 3 mois

	Groupe 1	**Groupe 2**	**p-value**
%Fos moyenne	80,6% +/- 16,3	86,2 +/- 9,4	0,83
Densité moyenne de la greffe osseuse à 3 mois (UH)	528,2 +/- 127,1	594,7 +/- 125,7	0,26
Score moyen sur l'échelle de Norton et Gamble	2,8 +/- 1,03	2,4 +/- 0,88	0,43
Score moyen sur l'échelle de Bergland	1,9 +/- 0,87	1,77 +/- 0,83	0,75

Tableeau 3: details des valeurs de %FOs

	%FOs groupe 1	%FOs groupe 2
Valeurs (pourcentage)	72,36	87
	43,86	86,91
	89,88	97,38
	96,39	84,90
	96,54	87,45
	90,21	86,30
	87,65	63,37
	74,05	92,16
	87,45	91,04
	68,46	
Moyenne	80,69	86,28
Mediane	97,55	87
Ecart-type	16,28	9,416

Table 4: Détails des valeurs de densité de la greffe osseuse à 3 mois

	Densité de la greffe osseuse groupe 1	Densité de la greffe osseuse groupe 2
Valeurs (UH)	709	658
	724	379
	540	572
	573	449
	396	819
	412	599
	497	614
	588	650
	338	613
	505	
Moyenne	528,2	594 ,78
Mediane	522,5	613
Ecart-type	127,1	125,7

Table 5: Détails des scores sur l'échelle de Norton and Gamble

	Score de Norton and Gamble groupe 1	**Score de Norton and Gamble group 2**
Valeurs	2	2
	2	4
	2	2
	2	4
	4	2
	4	2
	4	2
	2	2
	4	2
	2	
Moyenne	2,8	2,44
Mediane	2	2
Ecart-type	1,03	0,88

Table 6: Détails des scores de l'échelle de Bergland

	Score de Bergland groupe 1	**Score de Bergland groupe 2**
Valeurs	3	1
	3	2
	2	2
	1	2
	1	1
	1	3
	1	3
	2	1
	2	1
	3	
Moyenne	1,9	1,77
Médiane	2	2
Ecart-type	0,87	0,83

III. BIBLIOGRAPHIE

1. Meara JG, Andrews BT, Ridgway EB, Raisolsadat M-A, Hiradfar M. Unilateral Cleft Lip and Nasal Repair: Techniques and Principles. Iran J Pediatr. juin 2011;21(2):129-38.

2. Haeseker B. Digits in the mouth; a peculiar chapter in cleft lip and palate surgery. Br J Plast Surg. nov 1990;43(6):724-7.

3. Coots B. Alveolar Bone Grafting: Past, Present, and New Horizons. Seminars in Plastic Surgery. 13 févr 2013;26(04):178-83.

4. Skoog T. THE MANAGEMENT OF THE BILATERAL CLEFT OF THE PRIMARY PALATE (LIP AND ALVEOLUS): Plastic and Reconstructive Surgery. janv 1965;35(1):34-44.

5. Brauer RO, Cronin TD, Reaves EL. EARLY MAXILLARY ORTHOPEDICS, ORTHODONTIA AND ALVEOLAR BONE GRAFTING IN COMPLETE CLEFTS OF THE PALATE: Plastic and Reconstructive Surgery. juin 1962;29(6):625-41.

6. Weissler EH, Paine KM, Ahmed MK, Taub PJ. Alveolar Bone Grafting and Cleft Lip and Palate: A Review. Plast Reconstr Surg. déc 2016;138(6):1287-95.

7. Boyne PJ, Sands NR. Combined orthodontic-surgical management of residual palato-alveolar cleft defects. Am J Orthod. juill 1976;70(1):20-37.

8. (Martin Dunitz) R. Malek - Cleft Lip and Palate_ Lesions, Pathophysiology and Primary Treatment-Martin Dunitz (2001).pdf.

9. Zajac DJ, Vallino LD. Evaluation and management of cleft lip and palate: a developmental perspective. San Diego: Plural Publishing, Inc; 2017. 418 p.

10. Bénateau H, Taupin A, Ory L, Compère J-F. Généralités sur les fentes labio-alvéolo-palato-vélaires (hors prise en charge). //www.em-premium.com/data/traites/s1/22-55463/ [Internet]. 3 juill 2012 [cité 29 mai 2020]; Disponible sur: https://www-em-premium-com.bases-doc.univ-lorraine.fr/article/713345

11. BAQUE Patrick, MAES Benjamin. Manuel pratique d'anatomie. ELLIPSES.

12. Dewinter G, Quirynen M, Heidbüchel K, Verdonck A, Willems G, Carels C. Dental abnormalities, bone graft quality, and periodontal conditions in patients with unilateral cleft lip and palate at different phases of orthodontic treatment. Cleft Palate Craniofac J. juill 2003;40(4):343-50.

13. Shapira Y, Lubit E, Kuftinec MM. Hypodontia in children with various types of clefts. Angle Orthod. févr 2000;70(1):16-21.

14. Cassolato SF, Ross B, Daskalogiannakis J, Noble J, Tompson B. Treatment of Dental Anomalies in Children with Complete Unilateral Cleft Lip and Palate at Sickkids Hospital, Toronto. The Cleft Palate-Craniofacial Journal. mars 2009;46(2):166-72.

15. Berkowitz S. Cleft Lip and Palate: Diagnosis and Management. Springer Science & Business Media; 2013. 965 p.

16. Solis A, Figueroa AA, Cohen M, Polley JW, Evans CA. Maxillary dental development in complete unilateral alveolar clefts. Cleft Palate Craniofac J. juill 1998;35(4):320-8.

17. Elhaddaoui R, Bahije L, Zaoui F, Rerhrhaye W. [Timing of alveolar bone graft and sequences of canine eruption in cases of cleft lip and palate: a systematic review]. Orthod Fr. juin 2017;88(2):193-8.

18. Pickrell K, Quinn G, Massengill R. Primary bone grafting of the maxilla in clefts of the lip and palate: a four year study. Plast Reconstr Surg. mai 1968;41(5):438-43.

19. Calvo AM, Trindade-Suedam IK, da Silva Filho OG, Carvalho RM, de Souza Faco RA, Ozawa TO, et al. Increase in age is associated with worse outcomes in alveolar bone grafting in patients with bilateral complete cleft palate. J Craniofac Surg. mars 2014;25(2):380-2.

20. Jacobson A. Prediction of outcomes of secondary alveolar bone grafting in children born with unilateral cleft lip and palate. American Journal of Orthodontics and Dentofacial Orthopedics. sept 2003;124(3):345.

21. Newlands LC. Secondary alveolar bone grafting in cleft lip and palate patients. Br J Oral Maxillofac Surg. oct 2000;38(5):488-91.

22. Kalaaji A, Lilja J, Friede H, Elander A. Bone grafting in the mixed and permanent dentition in cleft lip and palate patients: long-term results and the role of the surgeon's experience. Journal of Cranio-Maxillofacial Surgery. févr 1996;24(1):29-35.

23. Bergland O, Semb G, Abyholm FE. Elimination of the residual alveolar cleft by secondary bone grafting and subsequent orthodontic treatment. Cleft Palate J. juill 1986;23(3):175-205.

24. Semb G. Effect of alveolar bone grafting on maxillary growth in unilateral cleft lip and palate patients. Cleft Palate J. juill 1988;25(3):288-95.

25. Ozawa T, Omura S, Fukuyama E, Matsui Y, Torikai K, Fujita K. Factors influencing secondary alveolar bone grafting in cleft lip and palate patients: prospective analysis using CT image analyzer. Cleft Palate Craniofac J. mai 2007;44(3):286-91.

26. Canan LW, da Silva Freitas R, Alonso N, Tanikawa DYS, Rocha DL, Coelho JCU. Human Bone Morphogenetic Protein-2 Use for Maxillary Reconstruction in Cleft Lip and Palate Patients: Journal of Craniofacial Surgery. nov 2012;23(6):1627-33.

27. Enemark H, Sindet-Pedersen S, Bundgaard M. Long-term results after secondary bone grafting of alveolar clefts. J Oral Maxillofac Surg. nov 1987;45(11):913-9.

28. Abyholm FE, Bergland O, Semb G. Secondary bone grafting of alveolar clefts. A surgical/orthodontic treatment enabling a non-prosthodontic rehabilitation in cleft lip and palate patients. Scand J Plast Reconstr Surg. 1981;15(2):127-40.

29. Santiago PE, Schuster LA, Levy-Bercowski D. Management of the Alveolar Cleft. Clinics in Plastic Surgery. 1 avr 2014;41(2):219-32.

30. Boyne PJ, Sands NR. Secondary bone grafting of residual alveolar and palatal clefts. J Oral Surg. févr 1972;30(2):87-92.

31. Amanat N, Langdon JD. Secondary alveolar bone grafting in clefts of the lip and palate. J Craniomaxillofac Surg. janv 1991;19(1):7-14.

32. Swan MC, Goodacre TEE. Morbidity at the iliac crest donor site following bone grafting of the cleft alveolus. Br J Oral Maxillofac Surg. avr 2006;44(2):129-33.

33. Canady JW, Zeitler DP, Thompson SA, Nicholas CD. Suitability of the iliac crest as a site for harvest of autogenous bone grafts. Cleft Palate Craniofac J. nov 1993;30(6):579-81.

34. Beirne JC, Barry HJ, Brady FA, Morris VB. Donor site morbidity of the anterior iliac crest following cancellous bone harvest. International Journal of Oral and Maxillofacial Surgery. 1 août 1996;25(4):268-71.

35. Cleft Lip and Palate: Epidemiology, Aetiology, and Treatment - Google Livres [Internet]. [cité 14 avr 2020].

36. Pape HC, Evans A, Kobbe P. Autologous Bone Graft: Properties and Techniques: Journal of Orthopaedic Trauma. mars 2010;24:S36-40.

37. Giannoudis PV, Dinopoulos H, Tsiridis E. Bone substitutes: an update. Injury. nov 2005;36 Suppl 3:S20-27.

38. Khan SN, Cammisa FP, Sandhu HS, Diwan AD, Girardi FP, Lane JM. The biology of bone grafting. J Am Acad Orthop Surg. févr 2005;13(1):77-86.

39. Rawashdeh MA. Morbidity of iliac crest donor site following open bone harvesting in cleft lip and palate patients. Int J Oral Maxillofac Surg. mars 2008;37(3):223-7.

40. Kortebein MJ, Nelson CL, Sadove AM. Retrospective analysis of 135 secondary alveolar cleft grafts using iliac or calvarial bone. Journal of Oral and Maxillofacial Surgery. mai 1991;49(5):493-8.

41. Herford AS, Boyne PJ, Rawson R, Williams RP. Bone morphogenetic protein-induced repair of the premaxillary cleft. J Oral Maxillofac Surg. nov 2007;65(11):2136-41.

42. Dickinson BP, Ashley RK, Wasson KL, O'Hara C, Gabbay J, Heller JB, et al. Reduced morbidity and improved healing with bone morphogenic protein-2 in older patients with alveolar cleft defects. Plast Reconstr Surg. janv 2008;121(1):209-17.

43. Powell NB, Riley RW. Cranial Bone Grafting in Facial Aesthetic and Reconstructive Contouring. Archives of Otolaryngology - Head and Neck Surgery. 1 juill 1987;113(7):713-9.

44. Rawashdeh MA, Telfah H. Secondary Alveolar Bone Grafting: the Dilemma of Donor Site Selection and Morbidity. British Journal of Oral and Maxillofacial Surgery. déc 2008;46(8):665-70.

45. Jordana F, Visage CL, Weiss P. Substituts osseux. Med Sci (Paris). 1 janv 2017;33(1):60-5.

46. Moucha CS, Renard RL, Gandhi A, Lin SS, Tuan RS. Bone Allograft Safety and Performance. In: Bronner F, Farach-Carson MC, Mikos AG, éditeurs. Engineering of Functional Skeletal Tissues

[Internet]. London: Springer; 2007 [cité 1 août 2020]. p. 46-54. (Topics in Bone Biology). Disponible sur: https://doi.org/10.1007/978-1-84628-366-6_3

47. Gazdag null, Lane null, Glaser null, Forster null. Alternatives to Autogenous Bone Graft: Efficacy and Indications. J Am Acad Orthop Surg. janv 1995;3(1):1-8.

48. Damien CJ, Parsons JR. Bone graft and bone graft substitutes: a review of current technology and applications. J Appl Biomater. 1991;2(3):187-208.

49. Finkemeier CG. Bone-grafting and bone-graft substitutes. J Bone Joint Surg Am. mars 2002;84(3):454-64.

50. Tomford WW. Bone allografts: past, present and future. Cell Tissue Bank. 2000;1(2):105-9.

51. Thorwarth M, Wehrhan F, Srour S, Schultze-Mosgau S, Felszeghy E, Bader RD, et al. Evaluation of substitutes for bone: comparison of microradiographic and histological assessments. Br J Oral Maxillofac Surg. janv 2007;45(1):41-7.

52. Demers C, Hamdy CR, Corsi K, Chellat F, Tabrizian M, Yahia L. Natural coral exoskeleton as a bone graft substitute: a review. Biomed Mater Eng. 2002;12(1):15-35.

53. Buser D, Hoffmann B, Bernard JP, Lussi A, Mettler D, Schenk RK. Evaluation of filling materials in membrane--protected bone defects. A comparative histomorphometric study in the mandible of miniature pigs. Clin Oral Implants Res. juin 1998;9(3):137-50.

54. Piattelli M, Favero GA, Scarano A, Orsini G, Piattelli A. Bone reactions to anorganic bovine bone (Bio-Oss) used in sinus augmentation procedures: a histologic long-term report of 20 cases in humans. Int J Oral Maxillofac Implants. déc 1999;14(6):835-40.

55. Taylor JC, Cuff SE, Leger JPL, Morra A, Anderson GI. In vitro osteoclast resorption of bone substitute biomaterials used for implant site augmentation: a pilot study. Int J Oral Maxillofac Implants. juin 2002;17(3):321-30.

56. Ludwig SC, Boden SD. Osteoinductive bone graft substitutes for spinal fusion: a basic science summary. Orthop Clin North Am. oct 1999;30(4):635-45.

57. Sandhu HS, Grewal HS, Parvataneni H. Bone grafting for spinal fusion. Orthop Clin North Am. oct 1999;30(4):685-98.

58. Cornell CN. Osteoconductive materials and their role as substitutes for autogenous bone grafts. Orthop Clin North Am. oct 1999;30(4):591-8.

59. Liang F, Leland H, Jedrzejewski B, Auslander A, Maniskas S, Swanson J, et al. Alternatives to Autologous Bone Graft in Alveolar Cleft Reconstruction: The State of Alveolar Tissue Engineering. Journal of Craniofacial Surgery. mai 2018;29(3):584-93.

60. Takemaru M, Sakamoto Y, Sakamoto T, Kishi K. Assessment of bioabsorbable hydroxyapatite for secondary bone grafting in unilateral alveolar cleft. J Plast Reconstr Aesthet Surg. avr 2016;69(4):493-6.

61. Taylor JC, Cuff SE, Leger JPL, Morra A, Anderson GI. In vitro osteoclast resorption of bone substitute biomaterials used for implant site augmentation: a pilot study. Int J Oral Maxillofac Implants. juin 2002;17(3):321-30.

62. Buser D, Hoffmann B, Bernard JP, Lussi A, Mettler D, Schenk RK. Evaluation of filling materials in membrane--protected bone defects. A comparative histomorphometric study in the mandible of miniature pigs. Clin Oral Implants Res. juin 1998;9(3):137-50.

63. Onlineredaktion QV-G Berlin. Buser: 20 Years of Guided Bone Regeneration in Implant Dentistry - Books - Quintessence Publishing Deutschland [Internet]. Quintessenz Verlags-GmbH, Berlin, Onlineredaktion; [cité 1 août 2020]. Disponible sur: https://www.quintessenz.de/books.php?idp=17881&qtw_language=en

64. Hollinger JO, Brekke J, Gruskin E, Lee D. Role of bone substitutes. Clin Orthop Relat Res. mars 1996;(324):55-65.

65. Chin M, Ng T, Tom WK, Carstens M. Repair of alveolar clefts with recombinant human bone morphogenetic protein (rhBMP-2) in patients with clefts. J Craniofac Surg. sept 2005;16(5):778-89.

66. Fallucco MA, Carstens MH. Primary reconstruction of alveolar clefts using recombinant human bone morphogenic protein-2: clinical and radiographic outcomes. J Craniofac Surg. sept 2009;20 Suppl 2:1759-64.

67. van Hout WMMT, Mink van der Molen AB, Breugem CC, Koole R, Van Cann EM. Reconstruction of the alveolar cleft: can growth factor-aided tissue engineering replace autologous bone grafting? A literature review and systematic review of results obtained with bone morphogenetic protein-2. Clin Oral Invest. 1 juin 2011;15(3):297-303.

68. Urist MR. Bone: formation by autoinduction. Science. 12 nov 1965;150(3698):893-9.

69. Urist MR, Huo YK, Brownell AG, Hohl WM, Buyske J, Lietze A, et al. Purification of bovine bone morphogenetic protein by hydroxyapatite chromatography. Proc Natl Acad Sci USA. janv 1984;81(2):371-5.

70. Muschler GF, Nakamoto C, Griffith LG. Engineering principles of clinical cell-based tissue engineering. J Bone Joint Surg Am. juill 2004;86(7):1541-58.

71. Liou EJ, Chen PK, Huang CS, Chen YR. Interdental distraction osteogenesis and rapid orthodontic tooth movement: a novel approach to approximate a wide alveolar cleft or bony defect. Plast Reconstr Surg. avr 2000;105(4):1262-72.

72. Alonso N, Tanikawa DYS, Freitas R da S, Canan, Lady, Ozawa TO, Rocha DL. Evaluation of maxillary alveolar reconstruction using a resorbable collagen sponge with recombinant human bone morphogenetic protein-2 in cleft lip and palate patients. Tissue Eng Part C Methods. oct 2010;16(5):1183-9.

73. Bénateau H, Taupin A, Ory L. Généralités sur les fentes labio-alvéolo-palato-vélaires (hors prise en charge). 2020;25.

74. Bergland O, Semb G, Abyholm FE. Elimination of the residual alveolar cleft by secondary bone grafting and subsequent orthodontic treatment. Cleft Palate J. juill 1986;23(3):175-205.

75. Mehta S, Blagg R, Willcockson J, Gociman B, Yamashiro D, Siddiqi F. Cost-Effectiveness Analysis of Demineralized Bone Matrix and rhBMP-2 versus Autologous Iliac Crest Bone Grafting in Alveolar Cleft Patients. Plast Reconstr Surg. 2018;142(3):737-43.

76. Trujillo RL, Kadioglu O, Currier GF, Smith KS, Yetkiner E. Volumetric Cleft Changes in Treatment With Bone Morphogenic Protein/β-Tricalcium Phosphate Versus Grafts From the Iliac Crest or Symphysis. J Oral Maxillofac Surg. 2018;76(9):1991-7.

77. Koong B. Cone beam imaging: is this the ultimate imaging modality?: Cone beam imaging. Clinical Oral Implants Research. nov 2010;21(11):1201-8.

78. Oberoi S, Chigurupati R, Gill P, Hoffman WY, Vargervik K. Volumetric Assessment of Secondary Alveolar Bone Grafting Using Cone Beam Computed Tomography. The Cleft Palate-Craniofacial Journal. sept 2009;46(5):503-11.

79. Norton MR, Gamble C. Bone classification: an objective scale of bone density using the computerized tomography scan. Clin Oral Implants Res. févr 2001;12(1):79-84.

80. Wiedel A-P, Svensson H, Schönmeyr B, Becker M. An analysis of complications in secondary bone grafting in patients with unilateral complete cleft lip and palate. Journal of Plastic Surgery and Hand Surgery. 3 mars 2016;50(2):63-7.

81. Khalil W, de Musis CR, Volpato LER, Veiga KA, Vieira EMM, Aranha AM. Clinical and Radiographic Assessment of Secondary Bone Graft Outcomes in Cleft Lip and Palate Patients [Internet]. Vol. 2014, International Scholarly Research Notices. Hindawi; 2014 [cité 1 avr 2020]. p. e231795. Disponible sur: https://www.hindawi.com/journals/isrn/2014/231795/

82. Jia YL, Fu MK, Ma L. Long-term outcome of secondary alveolar bone grafting in patients with various types of cleft. British Journal of Oral and Maxillofacial Surgery. août 2006;44(4):308-12.

83. Hynes PJ, Earley MJ. Assessment of secondary alveolar bone grafting using a modification of the Bergland grading system. British Journal of Plastic Surgery. oct 2003;56(7):630-6.

84. Francis CS, Mobin SSN, Lypka MA, Rommer E, Yen S, Urata MM, et al. rhBMP-2 with a demineralized bone matrix scaffold versus autologous iliac crest bone graft for alveolar cleft reconstruction. Plast Reconstr Surg. mai 2013;131(5):1107-15.

85. Benlidayi ME, Tatli U, Kurkcu M, Uzel A, Oztunc H. Comparison of Bovine-Derived Hydroxyapatite and Autogenous Bone for Secondary Alveolar Bone Grafting in Patients With Alveolar Clefts. Journal of Oral and Maxillofacial Surgery. janv 2012;70(1):e95-102.

86. Alveolar Cleft Reconstruction Using Different Grafting Techniques | Open Access Macedonian Journal of Medical Sciences. [cité 22 janv 2020]; Disponible sur: https://www.id-press.eu/mjms/article/view/oamjms.2019.236

87. Lazarou SA, Contodimos GB, Gkegkes ID. Correction of alveolar cleft with calcium-based bone substitutes. J Craniofac Surg. mai 2011;22(3):854-7.

88. Weijs WLJ, Siebers TJH, Kuijpers-Jagtman AM, Bergé SJ, Meijer GJ, Borstlap WA. Early secondary closure of alveolar clefts with mandibular symphyseal bone grafts and beta-tri calcium phosphate (beta-TCP). Int J Oral Maxillofac Surg. mai 2010;39(5):424-9.

89. Piattelli M, Favero GA, Scarano A, Orsini G, Piattelli A. Bone reactions to anorganic bovine bone (Bio-Oss) used in sinus augmentation procedures: a histologic long-term report of 20 cases in humans. Int J Oral Maxillofac Implants. déc 1999;14(6):835-40.

90. Lee C, Nishihara K, Okawachi T, Iwashita Y, Majima HJ, Nakamura N. A quantitative radiological assessment of outcomes of autogenous bone graft combined with platelet-rich plasma in the alveolar cleft. Int J Oral Maxillofac Surg. févr 2009;38(2):117-25.

91. Oyama T, Nishimoto S, Tsugawa T, Shimizu F. Efficacy of platelet-rich plasma in alveolar bone grafting. Journal of Oral and Maxillofacial Surgery. 1 mai 2004;62(5):555-8.

92. Wang W, Yeung KWK. Bone grafts and biomaterials substitutes for bone defect repair: A review. Bioactive Materials. 1 déc 2017;2(4):224-47.

93. Choukroun J, Diss A, Simonpieri A, Girard M-O, Schoeffler C, Dohan SL, et al. Platelet-rich fibrin (PRF): A second-generation platelet concentrate. Part V: Histologic evaluations of PRF effects on bone allograft maturation in sinus lift. Oral Surgery, Oral Medicine, Oral Pathology, Oral Radiology and Endodontics. 1 mars 2006;101(3):299-303.

94. Marukawa E, Oshina H, Iino G, Morita K, Omura K. Reduction of bone resorption by the application of platelet-rich plasma (PRP) in bone grafting of the alveolar cleft. Journal of Cranio-Maxillofacial Surgery. juin 2011;39(4):278-83.

95. Dickinson BP, Ashley RK, Wasson KL, O'Hara C, Gabbay J, Heller JB, et al. Reduced morbidity and improved healing with bone morphogenic protein-2 in older patients with alveolar cleft defects. Plast Reconstr Surg. janv 2008;121(1):209-17.

96. Cahill KS, Chi JH, Groff MW, McGuire K, Afendulis CC, Claus EB. Outcomes for single-level lumbar fusion: the role of bone morphogenetic protein. Spine. 15 déc 2011;36(26):2354-62.

IV. ANNEXES : ARTICLE EN ANGLAIS

Introduction :

Cleft lip and alveolar clefts are a congenital anomaly affecting the upper lip, nasal threshold and alveolar arch in a variable manner, resulting in skin, muscle, oral mucosa and bone discontinuity associated with a deformation of the nasal septum. It is the second most common congenital malformation after cardiovascular malformations and represents the first congenital anomaly of the facial bones, affecting between 1/400 and 1/10000 annual births worldwide (Bénateau et al., 2020).

Management of alveolar clefts is necessary because they affect facial growth and tooth placement. This management is generally carried out when the patient's dentition is mixed, i.e. when deciduous and permanent teeth coexist. This correspond to an age between 7 and 12 years, when the roots of the permanent canines have reached 2/3 of their final length and when their crown is not yet visible (Bergland et al., 1986; Enemark et al., 1987; Newlands et al., 2000; Ozawa et al., 2007; Elhaddaoui et al., 2017). The age of the child is little importance in relation to the state of the teeth, as there are many anomalies and delays in dental development. The goal of the treatment is to stabilize and consolidate the maxilla for secondary treatment, close oro-nasal fistulas, allow eruption of teeth adjacent to the cleft and improve alar base symmetry by providing underlying bone support (Amanat et al., 2000; Calvo et al., 2014; Canan et al., 2014; Liang et al., 2018). To treat this alveolar cleft, a filling material is required. Currently, and since many years, autologous bone grafting has been considered the gold standard because it provides osteogenic cells and growth factors for good osteoinduction and osteoconduction while resulting in a weak immunological response, making grafting more reliable (Boyne et al., 1972; Boyne et al., 1976). This bone is typically harvested from the iliac crest, but can also be harvested from the mandibular symphysis, calvaria, rib or even tibia, each donor site having its own advantages and disadvantages. However, autologous bone grafting is not without morbidity for the donor site and frequently increases the operating time. For example, complications from iliac crest harvesting include damage to the lateral femoral cutaneous nerve, bleeding, the risk of hematoma, as well as post-operative pain that can lead to lameness. Understanding the mechanisms of bone regeneration has led to the development of bone substitutes. These are widely used in orthopedics to stimulate bone repair in fractures or

pseudoarthritis, and to fill in defects after tumor resection. These are many different types, ranging from demineralized bone matrices, composite materials, bioceramics, bioglasses and growth factors. They are currently still little used in Maxillofacial surgery, however it has been proven that these bone substitutes provide good results, both in terms of function, morbidity, cost and surgical time savings (van Hout et al., 2011; Weissler et al.,2016; Liang et al., 2018; Mehta et al., 2018). There are few comparative studies between bone substitutes and autologous bone, making it difficult for the practitioner to analyse the conclusions, especially as this is mainly for a pediatric population and therefore requires greater effort to avoid long-term complications.

The purpose of this study is to evaluate early on the stability over time of these substitutes, the bone density obtained and their ability to induce new bone formation by comparing them to an autologous bone graft of iliac origin, using radiological tools.

Material and method :

This retrospective study was carried out at the University Hospital of Besançon. Patients included were those with unilateral or bilateral alveolar cleft who received a secondary alveolar bone graft, either with an iliac crest graft or a bone substitute, since January 1st 2015. All patients were operated on by the same surgeon. Patients who did not benefit from postoperative imaging and those who had a complete failure of grafting at 3 months were excluded.

All clefts were isolated and analyzed separately and then divided into 2 group: the group that received a bone graft of iliac crest (n=10) and a group that benefited from the use of a bone substitute (n=9). The different bone substitutes used were: MATRIBONE® (n=5), MATRIBONE® + platelet rich plasma (PRP) (n=2) and CREOS XENOGAIN® + PRP (n=2).

All patients had pre-surgical cone-beam (CBCT) scans before the alveolar graft and at 3 months post-operatively when they were seen in a follow-up consultation according to the standard protocol. This complementary exam was validated for this type of analysis (Oberoi et al., 2009; Koong et al., 2010; Trujillo et al., 2018).

Each scan was performed in the correct orientation and recorded in DICOM (Digital Imaging and Communications in Medicine) format on the hospital's PACS (Picture Archival and Communication System).

All DICOM files were then analyzed using KODAK CARESTREAM® PACS Version 12.1 (Eastman Kodak Company, Rochester, NY). This software allows multiplanar reconstructions (MPR) to be performed and minor abnormalities related to the position of the patient's head during the examination to be corrected.

The images were reoriented on the different axes in order to correct possible malpositions of the cephalic extremity during the examination. A region of interest was defined in a sagittal plane, including the alveolar cleft with an upper and a lower limit in order to measure only the slices between these 2 limits. The upper limit was the floor of the nasal cavities and the lower limit was a plane parallel to the previous one, passing through the enamel-cement junction of the teeth adjacent to the cleft. In an axial section, anterior and posterior limits were defined using the maximum contralateral alveolar ridge thickness, or maximum alveolar ridge thickness in case of a bilateral cleft.

For a better analysis, we have defined a bone visualization window, using water as a reference. Air corresponding to 0 Hounsfield Units (HU) appearing black on the monitor, and cortical bone corresponding to approximately +1000 HU appearing white.

The area of bone defect in each section was measured using the Carestream® software's tracing tool by a single operator, freehanded, using a mouse, on the axial sections between the various previously established boundaries.

Once all the slices were contoured, the total volume of the defect in cubic milliliters was calculated using the software's volumetric rendering tool. This volume corresponded to the preoperative volume of the alveolar cleft.

Using the same procedure, the postoperative residual volume of the persistent defect was calculated on the postoperative CBCT scans.

The following equation was then used to calculate the percentage of bone formation (%BF):

$$\%BF = \frac{(preoperative\ volume - residual\ postoperative\ volume)}{preoperative\ volume} \times 100$$

We then measured the bone density of native bone as well as newly formed bone on the postoperative CBCT scans using the same software as before. These measurements were made at 3 points for each bone type on the axial millimeter slices and a mean of these 3 measurements was calculated for statistical analysis.

The success of the bone graft was evaluated using different tools:

- Taking into account the percentage of bone formation % BF.
- By analyzing the bone density of alveolar bone at 3 months postoperatively and classifying it according to the Norton and Gamble scale (Norton et al., 2001).
- Using the Bergland scale currently used as the gold-standard for evaluating the success of an alveolar bone graft (Hynes et al., 2003; Jia et al., 2006; Khalil et al.,2014; Wiedel et al.,2016; Trujillo et al.,2018).

The data were analyzed with a non- parametric Wilcoxon test. An alpha level of 5% (p=0.05) was used to demonstrate a statistically significant difference. All calculations were performed using Ellistat® software Version 5.31 2020/04.

Results :

A total of 19 clefts were included in the study for 16 patients. Group 1 (autologous bone) consisted of 10 clefts for 9 patients, 9 unilateral and 1 bilateral. Group 2 (bone substitute) consisted of 9 clefts for 7 patients, 6 unilateral and 2 bilateral.

Group 1 consisted of 9 males and 1 female, group 2 of 6 males and 3 females (p=0.92).

The mean age for group 1 was 9.3 years and 12.9 years for group 2 (p=0.17).

The volume of the initial bone defect and the initial bone density was similar in both groups (respectively p= 0.07 and 0.85).

The population comparison data are shown in Table 1.

The mean bone formation percentage at 3 months (%BF) were 80.6% for group 1 and 86.2% for group 2 (p=0.83) respectively.

The mean bone density of the graft at 3 months was 528.2 HU for group 1 and 594.7 HU for group 2 (p=0.28). This corresponds to a mean score on the Norton and Gamble scale of 2.8 and 2.4 (p=0.43).

The mean score on the Bergland scale was 1.9 for group 1 and 1.7 for group 2 (p=0.75).

These data are shown in Table 2.

Detailed values of %BF, graft bone density measurements and scores of Norton and Gamble and Bergland scales are shown in tables 3, 4, 5 and 6.

Discussion :

In this study, the average bone formation percentage for autologous bone is 80.6%, which supports the idea that the success rate of this type of graft is high. Moreover, these results are in line with the other studies on the subject (Boyne et al., 1972; Boyne et al., 1976; Kortebein et al., 1991; Herford et al., 2007; Dickinson et al., 2008; Francis et al., 2013). With regard to the bone substitutes used, this percentage is similar with 86.2% and no statistically significative difference (p=0.83). It can therefore be assumed that these products are at least as effective as autologous bone as a filling material in this case. These results are also in agreement with the data in the literature, as Benlidayi et al. (2012) demonstrated that the success rate of this type of biomaterial was similar to that of autologous bone graft from the iliac crest. Takemaru et al. (2016) found less and significant bone resorption after one year in favour of biomaterials. Mossaad et al. (2019) showed a bone density at 6 months statistically superior for a composite biomaterial associating hydroxyapatite crystals and collagen sponge compared to autologous bone. It appears that these biomaterials used alone, in combination or associated with autologous bone are therefore highly effective in terms of reliability of results.

Concerning the bone density, we have chosen to use the Norton and Gamble scale because it infers bone quality based on its density measured in Hounsfield units. The mean bone density of the graft at 3 months was 528.2 Hu for group 1 and 594.7 HU for group 2 (p=0.28). This correspond to a mean score on the Norton and Gamble scale of 2.8 and 2.4 respectively (p=0.43). This score means that radiologically, the density of the filling material was comparable to a bone with a thick layer of compact bone with a dense core of trabecular bone according to the Leckholm and Zarb scale. This makes it possible to estimate the quality of the newly formed bone, especially for a possible subsequent dental implant placement. However, a second bone graft is often necessary to achieve sufficient height for this procedure. Here, it can be seen that the biomaterials have made it possible to obtain a correct bone density, similar to the one obtained with autologous bone at 3 months.

We also decided to use the Bergland scale to evaluate the success of the different grafts since it is the validated method of measuring the success of an alveolar bone graft by measuring residual bone height. Here, the mean score on the Bergland scale was 1.9 for autologous bone and 1.7 for biomaterials, again with no statistically significant difference (p=0.75). The results place us between type 1 and type 2 on the scale, which correspond to a residual bone height between 75 and 100% of the initial height. Sufficient bone height is required to allow eruption and maintenance of the teeth adjacent to the cleft in the graft. Furthermore, it has been shown that

canine eruption is possible through this type of bone substitute, which is one of the goals of the procedure.

An ideal bone substitute should be biocompatible, resorbable, easy to use, inexpensive, have a structure close to that of bone, and sufficient osteoconductive and osteoinductive properties to recruit and stimulate osteogenic cells from the environment. Of course, this biomaterial does not yet exist and in practice, the available bone substitutes are often used in association with each other, or with autologous bone or even blood coagulate, depending on the volume of bone and the properties required, and the location (van Hout et al.,2011; Jordana et al., 2017).

In this study we used two different bone substitutes. The first, CREOS XENOGAIN® from Nobel Biocare, is a deproteinized mineralized bone matrix of bovine origin in granular form. The xenograft consists of bone minerals, generally of bovine origin due to the similarity in structure to human bone, freed of their organic component in order to eliminate the risk of immunogenicity. The different treatment processes they undergo make it possible to obtain a biological hydroxyapatite. These substitutes are the most widely used, are biocompatible and have a good osteoconductive power. The other substitute we have used, MATRIBONE® by BIOM'UP SAS, is a mineralized collagen matrix composed of collagen of porcine origin and a combination of hydroxyapatite and tricalcium phosphates, in different geometric forms. It combines the properties described above with those of phosphocalcic ceramics. These ceramics are similar to the mineral part of the bone and have osteoconductive abilities but little or no osteogenic activity. This allows them to act as a scaffold for the bone cells of the surrounding healthy tissue and thus gradually acquire a mechanical strength similar to that of bone. They are synthetic materials but are biocompatible. Here, one part consists of hydroxyapatite, i.e. a calcium phosphate which is very similar to biological apatites, but is hardly or not resorbable. The other part corresponds to tricalcium phosphate (TCP), which is a ceramic of lesser resistance but with a progressive resorption in ions used for osteogenesis. This allows a space to be gradually created which will be colonized by newly formed bone thanks to the chemical elements released. Several studies have shown good results with this type of biomaterials in the context of alveolar grafts, although the risk of infection is present up to 1 year post-operatively and correlates with the volume of biomaterials used (Piattelli et al.1999; Taylor et al.,2002; Weijs et al., 2010; Lazarou et al.,2011; Takemaru et al.,2016; Liang et al.,2018).

In some treated patients, PRP was used to wrap the graft. It is not a bone substitute per se, but is a centrifugally enriched blood plasma containing platelets and many growth factors and cytokines that are believed to stimulate tissue regeneration and angiogenesis. Several studies

find better results in terms of bone density or graft resorption when PRP is used in addition to autologous bone or biomaterials (Wang et al., 1984; Oyama et al., 2004; Choukroun et al., 2006; Lee et al., 2009). The mechanisms of this action is not yet known, but it would appear that the fibrinous sleeve thus created promotes cellular interactions. In addition, it is known that PRP improves soft tissue healing, and thus bone outcomes are believed to be better due to a lower incidence of scar disunions (Marukawa et al., 2011).

There are many types of biomaterials in use that we will not detail here, such as bioactive glass, bioceramics or composite materials. However, studies are underway on a promising material, the recombinant protein BMP-2. The term “bone morphogenic protein” (BMP) refers to a group of endogenous proteins that are members of the growth factor family. They are involved in embryological development and bone formation by enabling the stimulation, proliferation, differentiation and chemotaxis of osteoprogenitor cells (Fallucco et al., 2009)(66). A small amount of these factors is present in the adult skeleton and is believed to be responsible for maintaining bone structure and bone repair in the event of fracture (van Hout et al., 2011). They were described in the 1960s by Urist, an orthopedic surgeon, who demonstrated that fragments of demineralized and lyophilized acellular bone matrix placed in muscles resulted in the formation of bone tissue (Urist et al., 1965). He concluded that there was therefore an agent capable of inducing the formation. Following his findings, it was possible to isolate this agent and then produce a synthetic form, the RhBMP-2 (Urist et al., 1984). Clinical studies in orthopedics have demonstrated its efficacy in lumbar arthrodesis and in the management of long bone fractures in the United States. In the right environment, this protein allows the creation of bone tissue de novo, without the addition of associated bone cells. The product acts on the differentiation of surrounding cells to induce their transformation into bone cells. To achieve this effect, the concentration of this factor must be much higher than the physiological concentration. There are studies demonstrating its efficacy in Maxillofacial surgery, particularly in establishing bone bridges in major facial defects (Liou et al., 2000). At present its use in France is limited to anterior lumbar arthrodesis and in combination with the standard treatment of adult tibia fractures. Several studies show better ossification than with autologous bone of iliac origin, both in terms of bone density and residual bone height (Chin et al., 2005; Dickinson et al., 2008; Rawashdeh et al., 2008; Alonso et al., 2010; Cahill et al.,2011; Liang et al., 2018). However, the risk of malignant transformation, although low, has been described, as well as the risk of ectopic ossification. Two meta-analysis found a small but not statistically significant increase in risk. These risks are currently too poorly known and controlled to

propose RhBMP-2 as routine treatment in a pediatric population (Cahill et al., 2011; Liang et al., 2018).

The limitations of this study are, first of all, not having been able to include a larger number of patients, which diminishes the power of the study and therefore mays bias our statistical analysis. This is due to the fact that biomaterials have been used in the department for only two years. A defect of the study also comes from the delay for the radiological control. Indeed, CBCT scan was systematically performed at 3 months post-operatively, which is early to correctly evaluate ossification and bone resorption. It would have been judicious to be able to perform this examination at 6 and 12 months in order to have a better visualization of the results as well as the resorption kinetics of the materials. However, this was not feasible due to the recent use of the biomaterials, which would have further reduced the number of patients included in the study. It would be interesting to continue our study by incorporating these new data as soon as they become available.

Conclusion:

This study allows us to say that these biomaterials are a reliable alternative to autologous bone graft to treat alveolar clefts as their abilities permits them to have an equivalent quality in terms of density and bony formation at an early stage.

Disclosure of interest:

None of the author have a disclosure of interest in this study

Figures:

Table 1 : description of the two populations

	Iliac crest (N=10)	**Bone substitute (N=9)**	**p- value**
Age (years)	9,3 +/- 4,4	12,9 +/- 5,8	0,17
Sex	9 M / 1 F	6 M / 3F	0,92
Clefts	10 labioalveolopalatal clefts	7 abioalveolopalatal clefts/ 2 labioalveolar clefts	
Volume of the presurgical defect(mL3)	510 +/-181,7	352,4 +/- 251,6	0,07
Normal bone density (HU)	807 +/- 115,6	799,2 +/- 104,4	0,85

Table 2: Results at 3 months

	Group 1	**Group 2**	**p-value**
Mean %BF	80,6% +/- 16,3	86,2 +/- 9,4	0,83
Mean graft density at 3 months (HU)	528,2 +/- 127,1	594,7 +/- 125,7	0,26
Mean score on the Norton and Gamble scale	2,8 +/- 1,03	2,4 +/- 0,88	0,43
Mean score on the Bergland scale	1,9 +/- 0,87	1,77 +/- 0,83	0,75

Table 3: Details of %BF values

	%BF Group 1	%BF Group 2
Values (percentage)	72,36	87
	43,86	86,91
	89,88	97,38
	96,39	84,90
	96,54	87,45
	90,21	86,30
	87,65	63,37
	74,05	92,16
	87,45	91,04
	68,46	
Mean	80,69	86,28
Median	97,55	87
Standard deviation	16,28	9,416

Table 4: Details of bone density values of the graft at 3 months

	Graft density Group 1	Graft density Group 2
Values (HU)	709	658
	724	379
	540	572
	573	449
	396	819
	412	599
	497	614
	588	650
	338	613
	505	
Mean	528,2	594 ,78
Median	522,5	613
Standard deviation	127,1	125,7

Table 5: Details of scores on the Norton and Gamble scale

	Score of Norton and Gamble Group 1	**Score of Norton and Gamble Group 2**
Values	2	2
	2	4
	2	2
	2	4
	4	2
	4	2
	4	2
	2	2
	4	2
	2	
Mean	2,8	2,44
Median	2	2
Standard deviation	1,03	0,88

Table 6: Details of Bergland score values

	Score of Bergland Group 1	**Score of Bergland Group 2**
Values	3	1
	3	2
	2	2
	1	2
	1	1
	1	3
	1	3
	2	1
	2	1
	3	
Mean	1,9	1,77
Median	2	2
Standard deviation	0,87	0,83

RESUME DE LA THESE :

Objectif : Réaliser une évaluation radiologique précoce de la stabilité des substituts osseux, de la densité osseuse obtenue suite à leur utilisation et de leur capacité à induire une nouvelle formation osseuse chez des patients présentant des fentes alvéolaires, en les comparant aux résultats obtenus avec le gold-standard : l'os autologue d'origine iliaque.

Matériel et méthode : Ont été inclus, tous les patients présentant une fente alvéolaire unilatérale ou bilatérale ayant bénéficié d'une greffe osseuse alvéolaire avec de l'os autologue iliaque ou à l'aide d'un substitute osseux, depuis le premier Janvier 2015 au Centre Hospitalo-universitaire de Besançon. Nous avons mesuré le pourcentage de formation osseuse, la densité osseuse et la hauteur osseuse résiduelle sur des cone-beams réalisés 3 mois après l'intervention et évalué la qualité des greffes à l'aide des échelles de Norton et Gamble, ainsi que de Bergland.

Résultats : Le pourcentage de formation osseuse moyen à 3 mois post-opératoires était de 80,6% pour le groupe où l'os autologue a été utilisé (groupe 1) et de 86,2% pour le groupe ayant bénéficié de l'usage de biomatériaux (groupe 2) (p=0,83). La densité osseuse moyenne de la greffe à 3 mois était de 528,2 unités Hounsfield (UH) pour le groupe 1 et de 594,7 UH pour le groupe 2 (p=0,28). Le score moyen qui en découle sur l'échelle de Norton et Gamble était respectivement de 2,8 et 2,4 (p=0,75). Les scores moyens sur l'échelle de Bergland étaient de 1,9 pour le groupe 1 et de 1,7 pour le groupe 2 (p=0,75).

Conclusion : Cette étude nous permet d'affirmer que les biomatériaux contituent une alternative viable à l'utilisation d'os autologue d'origine iliaque dans le traitement des fentes alvéolaires car leurs capacités permettent d'obtenir une formation osseuse équivalente à l'os autologue en termes de quantité et de qualité, à un stade précoce.

TITRE ANGLAIS:

Autologous bone versus biomaterials in alveolar grafting: an early radiological study

THESE: MEDECINE SPECIALISEE – ANNEE 2020

MOTS CLES: fente alvéolaire, greffe osseuse, crête iliaque, substituts osseux

UNIVERSITE DE LORRAINE

Faculté de Médecine de NANCY

9, Avenue de la Forêt de Haye

54505 VANDOEUVRE LES NANCY CEDEX