



HAL
open science

La dentisterie micro-invasive : concept ART en odontologie pédiatrique

Laetitia Champenois

► **To cite this version:**

Laetitia Champenois. La dentisterie micro-invasive : concept ART en odontologie pédiatrique. Sciences du Vivant [q-bio]. 2020. hal-03298193

HAL Id: hal-03298193

<https://hal.univ-lorraine.fr/hal-03298193>

Submitted on 23 Jul 2021

HAL is a multi-disciplinary open access archive for the deposit and dissemination of scientific research documents, whether they are published or not. The documents may come from teaching and research institutions in France or abroad, or from public or private research centers.

L'archive ouverte pluridisciplinaire **HAL**, est destinée au dépôt et à la diffusion de documents scientifiques de niveau recherche, publiés ou non, émanant des établissements d'enseignement et de recherche français ou étrangers, des laboratoires publics ou privés.



AVERTISSEMENT

Ce document est le fruit d'un long travail approuvé par le jury de soutenance et mis à disposition de l'ensemble de la communauté universitaire élargie.

Il est soumis à la propriété intellectuelle de l'auteur. Ceci implique une obligation de citation et de référencement lors de l'utilisation de ce document.

D'autre part, toute contrefaçon, plagiat, reproduction illicite encourt une poursuite pénale.

Contact : ddoc-thesesexercice-contact@univ-lorraine.fr

LIENS

Code de la Propriété Intellectuelle. articles L 122. 4

Code de la Propriété Intellectuelle. articles L 335.2- L 335.10

http://www.cfcopies.com/V2/leg/leg_droi.php

<http://www.culture.gouv.fr/culture/infos-pratiques/droits/protection.htm>

ACADÉMIE DE NANCY-METZ

UNIVERSITÉ DE LORRAINE

FACULTÉ D'ODONTOLOGIE

Année 2020

N° 11041

THÈSE

POUR LE DIPLÔME D'ÉTAT EN CHIRURGIE DENTAIRE

Présentée et soutenue publiquement le : 06/02/2020

par

Laetitia Champenois

née le 25 septembre 1992 à Belfort (Territoire de Belfort)

**La dentisterie micro-invasive : concept ART en
odontologie pédiatrique**

Composition du jury :

Président :

Pr. Jean-Marc MARTRETTE

Membres :

Dr. Rémy BALTHAZARD

Dr. Renaud GIESS

Directeur de thèse :

Dr. Marin VINCENT

Co-directrice de thèse

Dr. Claire DARSAT

Par délibération en date du 11 décembre 1972, la Faculté de Chirurgie Dentaire arrête que les opinions émises dans les dissertations qui lui seront présentées doivent être considérées comme propres à leurs auteurs et qu'elle n'entend leur donner aucune approbation ni improbation.

Président : Professeur Pierre **MUTZENHARDT**

Doyen : Professeur Jean-Marc **MARTRETTE**

Vice-Doyens : Dr Céline CLEMENT – Dr Rémy BALTHAZARD – Dr Anne-Sophie VAILLANT

Membres Honoraires : Dr L. BABEL – Pr. S. DURIVAUX – Pr A. FONTAINE – Pr G. JACQUART – Pr D. ROZENCWEIG - Pr ARTIS - Pr M. VIVIER

Doyens Honoraires : Pr J. VADOT, Pr J.P. LOUIS

Professeur émérite : Pr M-P FILLEUL

Département odontologie pédiatrique Sous-section 56-01	Mme	DROZ Dominique	Maître de conférences *
	Mme	JAGER Stéphanie	Maître de conférences *
	M.	PREVOST Jacques	Maître de conférences
	Mme	HERNANDEZ Magali	Maître de conférences *
	M.	LEFAURE Quentin	Assistant
	Mme	HOMBOURGER Morgane	Assistante
Département orthopédie dento-faciale Sous-section 56-01	M.	VANDE VANNET Bart	Maître de conférences associé *
	Mme	SENG Marilyne	Assistante *
Département prévention, épidémiologie, économie de la santé, odontologie légale Sous-section 56-02	Mme	CLÉMENT Céline	Maître de conférences *
	M.	BAUDET Alexandre	Assistant *
	Mme	NASREDDINE Greyce	Assistante
Département parodontologie Sous-section 57-01	M.	AMBROSINI Pascal	Professeur des universités *
	Mme	BISSON Catherine	Maître de conférences *
	M.	JOSEPH David	Maître de conférences *
	M.	LACH Patrick	Assistant
	Mme	MAYER-COUPIN Florence	Assistante
	Mme	PAOLI Nathalie	Enseignante univ. – praticien attachée
Département chirurgie orale Sous-section 57-01	Mme	GUILLET-THIBAUT Julie	Maître de conférences *
	M.	BRAVETTI Pierre	Maître de conférences
	Mme	PHULPIN Bérengère	Maître de conférences *
	M.	CLERC Sébastien	Assistant*
	M.	VEYNACHTER Thomas	Assistant
	Mme	KICHENBRAND Charlene	Enseignante univ. – praticien attachée*
Département biologie orale Sous-section 57-01	M.	YASUKAWA Kazutoyo	Maître de conférences *
	M.	MARTRETTE Jean-Marc	Professeur des universités *
	Mme	EGLOFF-JURAS Claire	Maître de conférences *
Département dentisterie restauratrice, endodontie Sous-section 58-01	M.	MORTIER Éric	Professeur des universités *
	M.	AMORY Christophe	Maître de conférences
	M.	BALTHAZARD Rémy	Maître de conférences *
	M.	ENGELS-DEUTSCH Marc	Professeur des universités *
	M.	VINCENT Marin	Maître de conférences*
	Mme	GEBHARD Cécile	Assistante
	M.	GRABER Clément	Assistant
	M.	GIESS Renaud	Assistant *
Département prothèses Sous-section 58-01	M.	DE MARCH Pascal	Maître de conférences
	M.	SCHOUVER Jacques	Maître de conférences
	Mme	VAILLANT Anne-Sophie	Maître de conférences *
	Mme	CORNE Pascale	Maître de conférences *
	M.	CIESLAK Steve	Assistant
	M.	HIRTZ Pierre	Enseignant univ. – praticien attaché
	Mme	MOEHREL Bethsabée	Assistante
	M.	SYDA Paul-Marie	Assistant
	Mme	WILK Sabine	Assistante
Département fonction-dysfonction, imagerie, biomatériaux Sous-section 58-01	Mme	STRAZIELLE Catherine	Professeur des universités *
	Mme	MOBY (STUTZMANN) Vanessa	Maître de conférences *
	M.	SALOMON Jean-Pierre	Maître de conférences
	Mme	JANTZEN-OSSOLA Caroline	Assistante associée

Souligné : responsable de département * temps plein

Mis à jour le 18/11/2019

Remerciements aux membres du jury

A NOTRE PRÉSIDENT DE JURY,

Monsieur le Professeur Jean Marc MARTRETTE,

Docteur en Chirurgie Dentaire

Docteur en Sciences Pharmacologiques

Spécialiste qualifié en Médecine Bucco-Dentaire

Professeur des Universités - Praticien Hospitalier

Doyen de la Faculté d'Odontologie de Nancy

Habilité à diriger des Recherches

Chevalier des Palmes Académiques

Sous-section : Sciences biologiques (Biochimie,

Immunologie, histologie, Embryologie, Génétique,

Anatomie pathologique, Bactériologie, Pharmacologie).

Vous nous avez fait l'honneur d'accepter la présidence de ce jury de thèse, nous tenions à vous assurer ici de notre sincère gratitude.

Nous avons pu apprécier tout l'intérêt que vous avez porté à ce travail et votre disponibilité.

Veillez trouver ici le témoignage de notre reconnaissance et de notre respect.

A NOTRE DIRECTEUR DE THÈSE,

Monsieur le Docteur Marin VINCENT

Docteur en Chirurgie Dentaire

Maître des Conférences des Universités – Praticien Hospitalier

Sous-section : Dentisterie restauratrice, endodontie, prothèses, fonction-dysfonction, imagerie, biomatériaux

Nous vous remercions de l'honneur que vous nous avez fait en acceptant la présidence de cette thèse.

Nous vous remercions pour la qualité de votre enseignement tout au long de nos études.

Nous vous remercions pour votre gentillesse, votre disponibilité et votre pédagogie assurée avec humour tout au long de nos études.

Veillez trouver ici l'expression de notre sincère gratitude et notre profond respect.

À NOTRE CO-DIRECTEUR DE THESE,

Madame le docteur Claire DARSAT

Docteur en Chirurgie Dentaire

Ancienne Assistance Hospitalo-Universitaire

Sous-section : Odontologie pédiatrique

Vous nous avez fait le grand honneur de nous co-diriger dans ce travail.

Nous vous sommes infiniment reconnaissants pour votre implication, votre soutien et votre patience pour la rédaction de ce travail.

Merci de nous avoir transmis votre intérêt pour l'odontologie pédiatrique pendant nos études.

Veillez trouver ici le témoignage de notre profonde estime et amitié.

A NOTRE JUGE,

Monsieur le Docteur Rémy BALTHAZARD

Docteur en Chirurgie Dentaire

Docteur de l'Université de Lorraine, en Sciences des Matériaux

Lauréat de l'Académie Nationale de Chirurgie Dentaire

Maître des Conférences des Universités – Praticien Hospitalier

Sous-section : Dentisterie restauratrice, endodontie, prothèses, fonction-dysfonction, imagerie, biomatériaux

Nous sommes sensibles à l'intérêt que vous avez porté à notre travail en acceptant d'en être le juge.

Nous vous remercions pour l'accompagnement et la qualité de votre enseignement prodigués tout au long de nos études.

Nous vous remercions pour votre gentillesse, votre dynamisme et votre pédagogie tout au long de nos études.

Veillez trouver ici l'expression de notre sincère gratitude et notre profond respect.

A NOTRE JUGE,

Monsieur le Docteur Renaud GIESS

Docteur en Chirurgie Dentaire

Assistant Hospitalo-Universitaire

Sous-section : Dentisterie restauratrice, endodontie, prothèses, fonction-dysfonction, imagerie, biomatériaux

Nous sommes sensibles à l'intérêt que vous avez porté à notre travail en acceptant d'en être le juge.

Nous vous remercions pour votre amitié et votre soutien sans faille durant toutes ces études.

Veillez trouver ici l'expression de notre sincère gratitude et notre profonde estime.

SOMMAIRE

TABLE DES FIGURES

TABLE DES TABLEAUX

TABLE DES ABREVIATIONS

INTRODUCTION

1. FONDEMENT CLINIQUE DE L'ART

- 1.1. La dentisterie pédiatrique
- 1.2. La cariologie
- 1.3. De la dentisterie micro invasive au concept ART

2. L'ART

- 2.1. Matériaux
- 2.2. Restauration ART
- 2.3. Scellement ART
- 2.4. Facteurs de réussite des soins ART
- 2.5. Avantages et inconvénients en Odontologie Pédiatrique
- 2.6. Vision de l'ART dans le monde – état des lieux de l'ART

3. LES AUTRES TRAITEMENTS ATRAUMATIQUES

- 3.1. L'ART modifié
- 3.2. *Silver Diamine Fluoride*, le fluorure diamine d'argent
- 3.3. Technique de Hall
- 3.4. *Non Restorative Caries Treatment*, le traitement de la carie non restaurateur

CONCLUSION

BIBLIOGRAPHIE

TABLE DES MATIERES

TABLE DES FIGURES

Figure 1 : Degrés de minéralisation dentaire selon Nolla (source : Halicioglu, 2014)	23
Figure 2 : Schéma du système de l'ICCMS (source : Pitts, 2014)	25
Figure 3 : Classification ICDAS (International Caries Detection and Assessment System) (Source : Coulot, 2017)	27
Figure 4 : La Dentisterie d'Intervention Minimal et ses composantes (source : Frencken et Leal, 2010).....	29
Figure 5 : Composante du concept ART d'après la définition de Frencken et Von Amerongen (Source : Frencken et Leal, 2010).....	33
Figure 6 : Instruments manuels (de droite à gauche) : un ciseau à émail, deux excavateurs, deux spatules d'obturation et de modelage (source Holmgren 2013) .	34
Figure 7 : Un <i>Enamel Access Cutter</i> (Source : Holmgren 2013)	35
Figure 8 : de gauche à droite : nettoyage des surfaces dentaires avec boulette de coton humide ; ouverture de la cavité avec un ciseau à émail (source : Holmgren, 2011) .	39
Figure 9 : de gauche à droite : Lésions carieuses dentinaires sur molaire temporaire avec une ouverture étroite ; ouverture des cavités avec EAC ; les 2 cavités après excavation manuelle (Source : Leal 2018).	40
Figure 10 : de gauche à droite : Deuxième molaire permanente présentant une lésion carieuse moyennement profonde ; excavateur inséré dans la cavité ; Cavité après nettoyage manuel ; dent sectionnée montrant les parois cavitaires après éviction jusqu'à la dentin.....	40
Figure 11 : de gauche à droite : matériau placé en excès dans la cavité ; pression digitale du CVI-HV dans la cavité et les structures adjacentes (source : Holmgren, 2011)	42
Figure 12 : de gauche à droite : Finition de la restauration ; application de vaseline ou de vernis en fin de restauration	43

Figure 13 : Dentine dure (Source : Schwendicke, 2018)	45
Figure 14 : Dentine ferme au centre de la cavité et dentine dure à la périphérie cavitaire (Schwendicke, 2018).....	45
Figure 15 : « <i>Leathery dentine</i> » ou « dentine coriace » dans la partie proximale de la cavité (Schwendicke, 2018).....	46
Figure 16 : Dentine molle laissée en fond de cavité en direction pulpaire (Source : Schwendicke, 2018)	46
Figure 17 : de gauche à droite : Dent temporaire présentant une lésion carieuse profonde ; la même dent après éviction carieuse sélective uniquement manuelle où les parois environnantes et la jonction émail-dentine ont été nettoyées jusqu'à la dentine dure, contrairement au planché de la cavité où il est laissé des tissus mou (Source : Leal, 2018).....	48
Figure 18 : Restauration ART occlusale au début de l'étude (a), à 2 ans (b) et à 10 ans (c) (source : Zanata et coll., 2011).....	50
Figure 19 : Restauration ART occluso-distale au début de l'étude (a), à 2 ans (b) et à 10 ans (c) (source : Zanata et coll., 2011).....	50
Figure 20 : (A) CVI non détecté cliniquement 8 ans après avoir scellé la surface occlusale de la 37. Le sillon reliant la fosse mésiale et la fosse centrale est cliniquement exempt de CVI. (B) L'image au microscope électronique à balayage (MEB) (50T) montre le sillon comblé par un matériau. (C) L'image MEB (100T). La fissure est clairement remplie d'un matériau, très probablement un vestige de CVI-HV d'un ancien scellement ART (source : J.E. Frencken et J. Wolke, 2010)	54
Figure 21 : Scellement ART (source : Frencken 2017).....	55
Figure 22 : Taille de cavité à surfaces multiples considérée comme petite (a) ; moyenne (b) ; et grande (c) (source : Menezes-Silvas et coll., 2019).....	58
Figure 23 : gauche a droit : Observation au MEB de l'interface dent-restauration au CVI ; Observation au MEB de l'interface dent-restauration au CVI par la technique bicouche (source : Bonifácio, 2010)	61

Figure 24 : Lésions carieuses cavitaires cervicales avant l'application de SDF (source : AAPD, 2017).....	70
Figure 25 : Lésions carieuses cervicales traitées au SDF et tatouage gingival temporaire (source : AAPD, 2017).....	70
Figure 26 : Cavités occlusales noircies après application du SDF (source : Dr. Darsat)	72
Figure 27 : de gauche à droite : Placement d'un séparateur avec du fil dentaire ; séparateurs orthodontiques sur les faces proximales de 84 (source : Santamaría et Innes, 2018).....	75
Figure 28 : Séparateurs orthodontiques sur les faces proximales de 74 délabrée (source : Santamaría et Innes, 2018)	75
Figure 29 : de gauche à droite : Présentation d'une gaze avant sa mise en place ; Protection des voies aériennes et essayage d'une CPP ; CPP collée à un sparadrap (source : Amourette, 2013).....	76
Figure 30 : Essayage de la CPP (source : Innes et coll., 2011).....	76
Figure 31 : Remplissage de la CPP avec un CVI (source : Santamaría et Innes, 2018)	77
Figure 32 : CPP en place avec une fusée de CVI (source : Innes et coll., 2011)	77
Figure 33 : Élimination des excès de matériau avec du fil dentaire (source : Amourette, 2013)	78
Figure 34 : Comparaison de la DVO avant la mise en place de CPP selon la TH (photo de gauche) et après la mise en place de CPP (photo de droite) (source : Innes et coll., 2017)	80
Figure 35 : Suivi radiographique d'une CPP placée selon TH sur 85 d'un enfant âgé de 3 ans à 1an (a) ; 3 ans (b) et 4 ans (c) (source : Clark et coll., 2017).....	81
Figure 36 : Lésions carieuses inactives sur 54, 64 et 65 après 2 ans de NRCT ; 54 et 55 ayant également reçues une restauration ART (Frencken, 2017)	82

Figure 37 : 64 et 65 avant et après l'élimination de l'email non soutenu dans l'approche NRCT (source : Amourette, 2013) 82

TABLES DES TABLEAUX

Tableau 1 : Caractéristiques morphologiques des DT (source : Renaud, 2016)	17
Tableau 2 : Caractéristiques histologiques des DT (source : Renaud, 2016).....	18
Tableau 3 : Âges moyens d'éruption des DT (source : Lunt et Law, 1974)	20
Tableau 4 : Âges moyens d'éruption des DP (d'après Lunt et Law, 1974)	21

TABLE DES ABBREVIATIONS

AAPD	<i>American Academy of Pediatric Dentistry</i>
AMM	Autorisation de Mise sur le Marché
ART	<i>Atraumatic Restorative Treatment</i>
CAMBRA	<i>Caries Management by Risk Assessment</i>
CPP	Coiffe Pédiatrique Préformée
CVI	Ciment Verre Ionomère
CVIMAR	Ciment Verre Ionomère Modifié par Adjonction de Résine
DIM	Dentisterie d'Intervention Minimale
DP	Dent Permanente
DPI	Dent Permanente Immature
DT	Dent Temporaire
FDI	Fédération Dentaire Internationale
HAS	Haute Autorité de Santé
IADR	<i>International Association for Dental Research</i>
ICCMS	<i>International Caries Classification and Management System</i>
ICDAS	<i>International Carie Detection and Assessment System</i>
JAD	Jonction Amélo-Dentinaire
MEB	Microscope Électronique à Balayage
OMS	Organisation Mondiale de la Santé
RCI	Risque Carieux Individuel
SDF	<i>Silver Diamine Fluoride</i>
TH	Technique de Hall
UNEP	<i>United Nations Environment Program</i>

INTRODUCTION

Malgré l'augmentation des programmes de prévention bucco-dentaire et les progrès en dentisterie pédiatrique, la carie reste une problématique majeure de santé publique. Cette pathologie a de lourdes conséquences sur la qualité de nos vies. Les soins conventionnels appartenant à l'Intervention Minimale largement adopté par la majorité des chirurgiens-dentistes, ne semblent pas répondre à tous les besoins de la population face au processus carieux, en particulier en odontologie pédiatrique. Beaucoup d'enfants refusent les soins conventionnels, ce qui conduit à un état bucco-dentaire critique, difficile à prendre en charge. Face à cette problématique, l'omnipraticien, moins formé aux soins pédiatriques, adresse les jeunes patients à des structures spécialisées pouvant intervenir sous anesthésie générale. Pour contourner ces difficultés de nouvelles approches se sont développées dont l'ART (*Atraumatic Restorative Treatment*). Qu'est-ce que l'ART ? Quel impact a-t-elle en odontologie pédiatrique ? Et quelles sont les autres démarches non conventionnelles permettant d'élargir la prise en charge pédiatrique ?

Après avoir fait un court rappel sur la dentisterie pédiatrique, et en cariologie nous développerons le concept ART. Puis nous exposerons les autres approches dites atraumatiques adaptées au domaine de l'odontologie pédiatrique.

1. FONDEMENT CLINIQUE DE L'ART

1.1. La dentisterie pédiatrique

En odontologie pédiatrique, le chirurgien-dentiste est amené à soigner trois types de dents cohabitant parfois ensemble : les dents temporaires (DT), les dents permanentes immatures (DPI) et les dents permanentes (DP) dites matures. Chacune présente des caractéristiques qui leurs sont propres.

1.1.1. La dent temporaire

Les tableaux 1 et 2 reprennent l'ensemble des caractéristiques morphologiques et histologiques comparatives es DT et des DP.

Tableau 1 : Caractéristiques morphologiques des DT (source : Renaud, 2016)

Caractéristiques morphologiques comparative de la DT par rapport à la DP	
Diamètre mésio-distal	Inférieur (sauf deuxième molaire temporaire > prémolaires permanentes).
Hauteur	Faible.
Couleur coronaire	Claire, transparente et blanche.
Ligne de plus grand contour	Basse, proche de la limite gingivale.
Morphologie coronaire	Aspect Globuleux.
Morphologie radiculaire	Les racines de la DT sont : <ul style="list-style-type: none">- plus fines, plus effilées ;- proportionnellement plus grandes ;- divergentes jusqu'au 2/3 coronaire puis convergentes au 1/3 apical pour les pluri-radiculées.
Tronc radiculaire	Court.

Tableau 2 : Caractéristiques histologiques des DT (source : Renaud, 2016)

Caractéristiques histologiques comparatives de la DT par rapport à la DP	
Émail	<ul style="list-style-type: none"> - 2 à 3 mn ; - moins minéralisé et plus fin et poreux.
Dentine	<ul style="list-style-type: none"> - canalicules dentinaires plus larges.
Pulpe	<ul style="list-style-type: none"> - chambre pulpaire plus volumineuse ; - cornes pulpaires hautes (à la hauteur de la jonction amélo-dentinaire) pour les pluri-radiculées ; - présence de nombreux canaux pulpo-parodontaux accessoires du plancher pulpaire à la face interne radiculaire.
Cément	<ul style="list-style-type: none"> - épaisseur inférieure ; - maturité rapide ; - résorption dès la fin de l'édification radiculaire.

Ces caractéristiques sont responsables d'une évolution rapide des lésions carieuses initiales vers des atteintes irréversibles, une nécrose pulpaire et des abcès parodontaux en denture temporaire. L'orientation thérapeutique pour les DT dépend du comportement du patient mais aussi du temps résiduel sur l'arcade avant son exfoliation (Courson, 2009).

1.1.2. La dent permanente immature

Les DPI succèdent aux DT après l'exfoliation de celles-ci. Les caractéristiques des DPI sont énumérées dans le tableau suivant (Tableau 2) :

Tableau 2 : Caractéristiques morphologiques et histologiques des DPI (source : Renaud, 2016)

Caractéristiques morphologiques et histologiques de la dent permanente immature	
Email	<ul style="list-style-type: none"> - immaturité amélaire ; - irrégularité de surface, porosité ; - remaniement de sub-surface = maturation post-éruptive où : <ul style="list-style-type: none"> o concentration de protéine amélaire en déclin ; o augmentation de la charge minérale ; o incorporation de calcium, phosphate et fluor.
Dentine	<ul style="list-style-type: none"> - immaturité dentinaire avec formation de dentine primaire, d'épaisseur inférieure à la dent mature ; - maturation lente et progressive ; - perméable, avec canalicules dentinaires ouverts ; - espaces péri-odontoblastiques initialement non minéralisés.
Complexe pulpaire	<ul style="list-style-type: none"> - chambre pulpaire large ; - fort potentiel cellulaire et de réparation ; - présence à haute concentration d'odontoblaste, fibroblaste, cellules de défense.
Édification radiculaire et apexogénèse	<ul style="list-style-type: none"> - éruption dans la cavité buccale au 2/3 de l'édification radiculaire ; - extrémités radiculaires larges ; - apex ouverts, très vascularisés avec la forte activité cellulaire propre à l'apexogénèse ; - édification de la jonction cémento-dentinaire.

Ainsi, un trauma ou une lésion carieuse précoce sur ces dents auront de lourdes conséquences pouvant interrompre le bon déroulement de l'apexogénèse et donc de l'éruption des DP.

- Susceptibilité face à la maladie carieuse

La période d'éruption dure environ 3 ans. Elle commence à la sortie de la pointe cuspidienne de la dent et s'achève à sa mise en occlusion fonctionnelle. Durant cette période, l'auto-nettoyage salivaire n'est pas optimal et le brossage biquotidien fluoré des surfaces dentaires est plus délicat du fait de la sous-occlusion. En conséquence, la DPI est plus exposée aux risques carieux. La résistance de la DP à la carie est conditionnée par son histoire post-éruptive dans la cavité buccale (Courson, 2013).

1.1.3. Séquence d'éruption

L'éruption est un processus dynamique continu pendant lequel les dents en développement émergent dans la cavité buccale pour entrer en contact avec leurs antagonistes lors de la mastication et s'achève par la perte de l'organe dentaire. Il est programmé dans le temps et constitue une période clé de la croissance de l'enfant et de l'adolescent. Les séquences d'éruption des dents temporaires et permanentes sont rappelées dans les tableaux ci-dessous (Tableau 3 et 4) :

Tableau 3 : Âges moyens d'éruption des DT (source : Lunt et Law, 1974)

	Âge moyen d'éruption des dents maxillaires (mois)	Âge moyen d'éruption des dents mandibulaires (mois)
Incisive centrale	7,5	6
Incisive latérale	9	7
Canine	18	16
Première molaire	14	12
Deuxième molaire	24	20

Tableau 4 : Âges moyens d'éruption des DP (d'après Lunt et Law, 1974)

	Âge moyen d'éruption des dents maxillaires (ans)	Âge moyen d'éruption des dents mandibulaires (ans)
Incisive centrale	7-8	6-7
Incisive latérale	8-9	7-8
Canine	11-12	9-10
1re prémolaire	10-11	10-12
2e prémolaire	10-12	11-12
1re molaire	6-7	6-7
2e molaire	12-15	11-13
3e molaire	17-21	17-21

Il existe néanmoins des variations en fonction du sexe (éruption plus précoce chez les filles), de l'origine ethnique et des conditions socio-économiques (Lambert, 2016).

1.1.4. Les âges dentaires

L'âge dentaire peut être estimé par deux principales méthodes :

- le stade d'éruption faisant référence à l'âge dentaire de Démogé ;
- le stade de minéralisation dentaire par le biais d'examens radiographiques, classification suggérée par Nolla.

En 1972, Démogé soumet une classification qui prend en compte les phénomènes dynamiques propres à l'éruption des différents groupes de dents. Il établit les 10 stades suivants (Démogé, 1972) :

- constitution de la denture temporaire avec l'éruption des premières dents temporaire ;
- denture temporaire stable avec toutes les dents temporaires en bouche ;
- constitution de la denture mixte avec l'éruption des incisives et première molaires permanentes ;
- denture mixte stable avec les incisives et les premières molaires en place ;

- constitution de la denture adolescente avec l'apparition des prémolaires et des canines ;
- denture adolescente stable où les prémolaires et les canines sont en bouche ;
- constitution de la denture adulte jeune où les deuxièmes molaires permanentes font leur éruption ;
- denture adulte jeune stable où les deuxièmes molaires permanentes sont en occlusion ;
- constitution de la denture adulte complète marquée par l'éruption des troisièmes molaires permanentes ;
- denture adulte complète où les troisièmes molaires permanentes sont en fonction.

En 1960, Nolla s'est intéressée au degré de développement des germes selon le stade de minéralisation des tissus dentaires. Il présente ainsi 10 stades (Nolla, 1960) (Figure 1) :

- stade 1 : présence d'une crypte dentaire avec absence de minéralisation ;
- stade 2 : apparition de points de calcification correspondant aux pointes cuspidiennes ;
- stade 3 : minéralisation d'un tiers coronaire ;
- stade 4 : minéralisation de deux tiers coronaire ;
- stade 5 : minéralisation coronaire presque complète ;
- stade 6 : minéralisation coronaire complète ;
- stade 7 : constitution du premier tiers radiculaire ;
- stade 8 : constitution de deux tiers radiculaire, éruption de la dent ;
- stade 9 : les racines sont édifiées avec leurs apex ouverts ;
- stade 10 : les racines sont totalement formées, avec leurs apex fermés, la jonction cémento-dentinaire est finalisée.

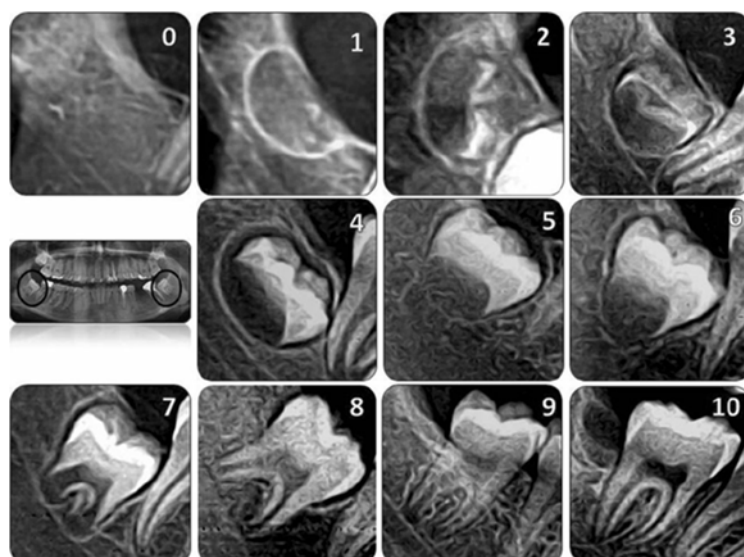


Figure 1 : Degrés de minéralisation dentaire selon Nolla (source : Halicioglu, 2014)

1.2. La cariologie

1.2.1. La carie dentaire : nouvelle définition

La carie dentaire suit un processus complexe, dynamique et multifactoriel. Il apparaît plusieurs déterminants, comme par exemple le niveau socio-économique, l'environnement, les antécédents familiaux, *etc.* (Tramini, 2017).

La carie dentaire est le résultat d'un changement écologique au sein du biofilm dentaire, par les bactéries acidogènes et cariogènes. Bactéries hautement compétitives, elles sont prédominantes dans le biofilm où il y a un approvisionnement fréquent en sucres fermentescibles, créant les conditions favorables à leur développement. Il en résulte également une modification de l'activité du biofilm, avec des périodes prolongées d'acidité et une perte minérale nette des tissus durs de la dent, ce qui entraîne une lésion carieuse (Schwendicke, 2018).

1.2.2. Risque Carieux Individuel

Le risque carieux individuel (RCI) repose sur la recherche de facteurs de risque carieux lors de la première consultation et des contrôles de suivi. Pour évaluer le RCI, le praticien doit identifier les facteurs de risque potentiellement à l'origine des lésions présentes et à venir et les facteurs responsables de leur aggravation (Muller-Bolla,

2012). La Haute Autorité de Santé (HAS) recommande de distinguer les deux catégories de RCI (élevé ou faible) en se fondant sur les résultats de l'anamnèse et de l'examen clinique. La présence d'un seul facteur suffit à inclure le patient dans la catégorie à risque élevé (HAS, 2005) :

- consommation de sucres en dehors des repas ou du goûter ;
- prise de médicaments sucrés à long terme ou provoquant une hyposialie ;
- mauvaise hygiène par absence de brossage quotidien avec du dentifrice fluoré ;
- indice de plaque visible ou non à l'œil nu sans l'emploi d'un révélateur ;
- molaires possédant des sillons anfractueux ;
- présence de lésions initiales réversibles amélares et/ou de lésions carieuses dentinaires.

L'évaluation du risque carieux est primordiale pour la planification individualisée et ciblée des soins. Pour cela, le praticien dispose de plusieurs outils comme par exemple des logiciels (Cariogram) et des questionnaires standardisés tel que CAMBRA (*Caries Management by Risk Assessment*) (Cagetti, 2018). Chez les enfants et les adolescents, le RCI doit être contrôlé périodiquement car il évolue continuellement en fonction des habitudes alimentaires, des modifications du mode de vie, du comportement et du développement de l'individu (Desprez-Droz, 2012).

1.2.3. Diagnostic et gestion des lésions carieuses

Le « *International Caries Classification and Management System* » (ICCMS™), offre une méthode standardisée pour la classification et la gestion des caries. Ce système, fondé sur les meilleures preuves biologiques et cliniques, vise à maintenir la santé bucco-dentaire. L'ICCMS™ permet aux praticiens d'intégrer et de synthétiser les informations du patient et a pour objectif d'élaborer un plan de traitement optimal personnalisé (Pitts, 2014) (Figure 2).

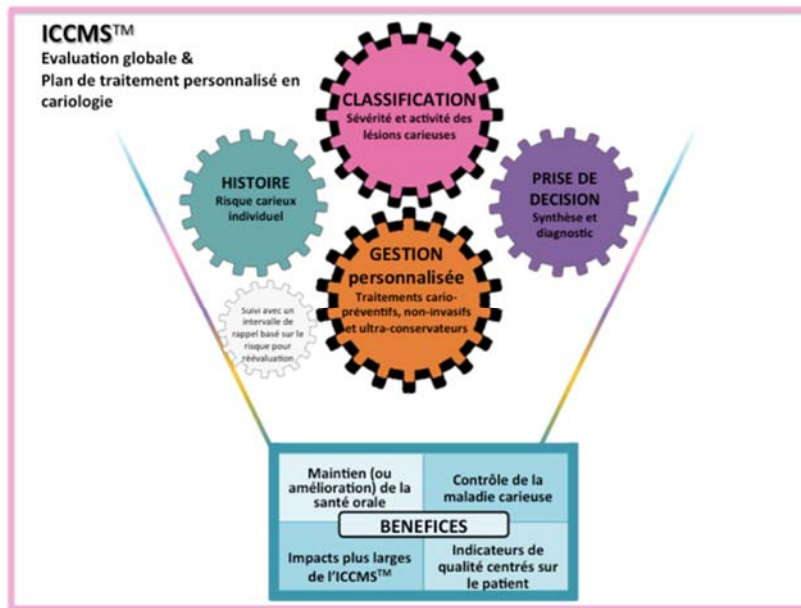


Figure 2 : Schéma du système de l'ICCMS (source : Pitts, 2014)

Le diagnostic carieux est l'acte d'identifier la maladie à partir de signes ou symptômes (à bien distinguer de la détection des signes ou symptômes). Cette phase est intimement liée à l'examen clinique et au RCI (Doméjean et coll., 2017).

L'examen clinique aura pour but d'identifier, de comptabiliser les lésions des tissus dentaires minéralisés et d'évaluer ces lésions en termes de taille, de couleur, d'état de surface et d'activité. Pour cet examen, il convient de nettoyer et de sécher correctement les surfaces dentaires (de La Dure-Molla et coll., 2016). Avec prudence, le sondage est utilisé pour apprécier la consistance des tissus dentaires. Afin de compléter l'examen visuel, le praticien doit procéder à un examen radiographique rétrocoronaire si nécessaire. Cette démarche complémentaire est notamment employée pour la détection des lésions proximales (Badet, 2011). Pour parfaire l'examen clinique, il existe des outils complémentaires, essentiellement considérés comme des aides optiques. Différents systèmes se distinguent comme DIAGNOdent®, Soprolife®, DIAGNOcam®, etc. (Doméjean et coll., 2017).

Cette observation clinique détaillée met en avant différents stades de déminéralisation, qui sont ordonnés par le système ICDAS (*International Carie Detection and Assessment System*), classification retenue sur le plan international (de La Dure-Molla, 2016). La classification ICDAS codifie de 0 à 6 la sévérité de la lésion carieuse.

L'évaluation se fait sur dents sèches et humides après un nettoyage prophylactique (sans pâte à polir) (Ismail, 2007) (Figure 2) :

- code 0 : dent saine. Aucun signe de lésion carieuse après séchage prolongé ;
- code 1 : début de changement visuel de l'émail avec une opacité blanche ou brune visible après séchage prolongé ;
- code 2 : changement visuel de l'émail avec une opacité d'origine carieuse (blanche ou brune) visible sur dent non séchée. Au niveau des sillons occlusaux, ce changement de teinte apparaît plus large que le sillon ;
- code 3 : rupture localisée amélaire sans exposition dentinaire. Présence d'une opacité carieuse nette (blanche ou brune), visible sur dent non séchée, plus large que le sillon, avec rupture localisée du tissu amélaire. La cavité amélaire peut être confirmée par un sondage doux via une sonde à pointe boule ;
- code 4 : présence d'une ombre sombre visible à travers l'émail, avec ou sans rupture amélaire. La lésion apparaît sur une dent mouillée comme une ombre (grise, bleu ou brune) vue à travers l'émail sain pouvant avoir ou non une rupture localisée ;
- code 5 : cavitation dans l'émail opaque avec exposition dentinaire. La dent humide ou mouillée montre un noircissement dentinaire visible à travers l'émail. La cavité apparaît avec des bords opaques et déminéralisés, après séchage. Si la sonde pénètre plus de 1,5 mm il y a une atteinte dentinaire ;
- code 6 : perte de substance au sein de l'émail opaque avec exposition dentinaire. La perte de substance atteint au moins la moitié de la face concernée. L'exposition dentinaire est visible sur les parois et le fond.

*















Examen visuel: ICDAS II	0	1	2	3	4	5	6
	Surface dentaire saine: pas de changement de translucidité ou de coloration	Changements visibles après séchage 1w: blanc 1b: marron	Changements visibles sans séchage 2w: blanc 2b: marron	Rupture localisée de l'émail sans déminéralisation de la dentine sous jacente visible	Dentine cariée visible par transparence sans ou avec rupture localisée de l'émail	Micro cavité avec dentine visible du fait de la perte d'intégrité de surface	Cavité dentinaire étendue (plus de la moitié de la surface coronaire)
Atteinte histologique	Pas de déminéralisation	Déminéralisation limitée à la moitié externe de l'épaisseur de l'émail	Déminéralisation dans la moitié interne de l'épaisseur de l'émail Atteinte de la JAD	Atteinte de la JAD Début de déminéralisation de la dentine dans le tiers externe	Déminéralisation du tiers externe de la dentine Début de déminéralisation dans le tiers moyen possible	Déminéralisation du tiers moyen de la dentine	Déminéralisation du tiers profond de la dentine
							
							

Figure 3 : Classification ICDAS (International Caries Detection and Assessment System) (Source : Coulot, 2017)

1.3. De la dentisterie micro invasive au concept ART

1.3.1. L'intervention minimale et la dentisterie micro-invasive

- Présentation

Au vingtième siècle, le concept prédominant en odontologie conservatrice est celui de GV Black où la gestion de la maladie carieuse est purement chirurgicale par l'élimination totale des tissus déminéralisés. La notion « d'extension prophylactique » puis le remplacement des tissus éliminés par un matériau de restauration dentaire sont alors préconisés (Dallı, 2012). Ce concept s'avère insuffisant dans le contrôle de cette pathologie au fil du temps. En réponse à GV Black, une meilleure compréhension du processus carieux et l'évolution des matériaux de restaurations dentaires sont à l'origine des notions du « *minimale invasive* ». Le point de vue traditionnel où la carie est une maladie infectieuse avec une approche thérapeutique imposant l'élimination de toutes les bactéries et de tous les tissus affectés de la cavité est alors remplacé par une approche plus prophylactique et conservatrice. Les thérapies alternatives,

impliquant le contrôle des facteurs cariogènes (restriction des glucides, élimination du biofilm) ou le rétablissement de l'équilibre entre la reminéralisation et la déminéralisation (par les fluorures et/ou la pose de scellements prophylactiques des puits et fissures) deviennent alors la pierre angulaire de la gestion des caries. Cela permet le contrôle de la maladie et la préservation des tissus durs dentaires ainsi que d'éviter le cycle des restaurations (Schwendicke, 2016).

- Définitions

La dentisterie d'intervention minimale (DIM) est une approche moderne de la prise en charge des lésions carieuses, une philosophie thérapeutique visant à conserver les tissus dentaires tout au long de la vie de l'individu (Frencken, 2012). Elle suit le principe d'économie tissulaire. La micro dentisterie, ou la dentisterie micro invasive ou encore la dentisterie invasive *a minima* font partie intégrante de ce concept conservateur (Brostek, 2014). La dentisterie micro-invasive regroupe l'ensemble des techniques les plus économes en tissus minéralisés et s'efforce de garder l'organe dentaire fonctionnel le plus longtemps possible, au prix d'une intervention chirurgicale minimale et d'une prévention maximale et constante auprès des patients (Bresciani, 2014) (Figure 4).

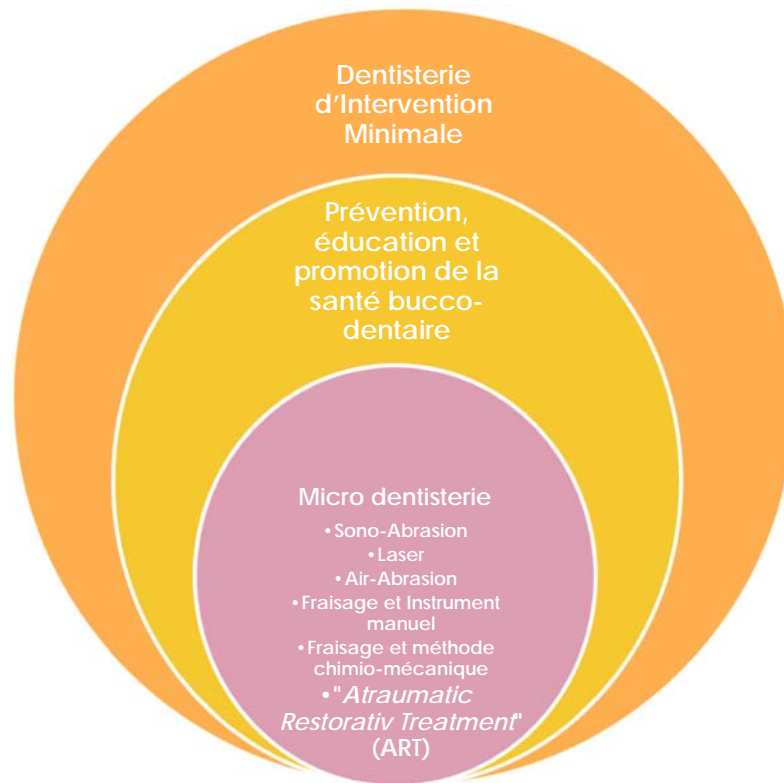


Figure 4 : La Dentisterie d'Intervention Minimal et ses composantes (source : Frencken et Leal, 2010)

- Principes et objectifs

La DIM tend vers une approche biologique et médicale de la lésion carieuse. Elle repose sur (Walsh, 2013) :

- la détection précoce des lésions avec les moyens diagnostics adaptés ;
- l'identification, l'évaluation et le contrôle les facteurs de risques carieux ;
- la reminéralisation des tissus amélaire et dentinaires lésés ;
- la mise en place de mesures préventives ;
- l'éducation du patient ;
- la modification de la flore bactérienne ;
- l'intervention opératoire mini invasive ;
- la réparation des restaurations défectueuses plutôt qu'un remplacement.

La DIM a pour objectif d'arrêter le processus carieux, puis de restaurer la structure et la fonction de la dent perdue en maximisant le potentiel de guérison de la dent

(Brostek, 2006) et le maintien de la vitalité pulpaire, plus particulièrement pour les dents permanentes immatures en cours d'apexogénèse (*American Academy of Pediatric Dentistry*, 2016).

- Les différents domaines de la micro-dentisterie

La micro-dentisterie regroupe plusieurs techniques opératoires comme le laser, la sono-abrasion, des techniques chimio-mécaniques, des techniques chimiques (enzymes, ozone, photo-activation, désinfection), l'air abrasion, l'excavation par instruments rotatifs avec des fraises spécifiques à la micro-dentisterie et la technique « *Atraumatic Restorativ Treatment* » (ART) traduit par « traitements restaurateurs atraumatiques ». Il est important de connaître les exigences cliniques de chaque approche de la micro-dentisterie dont les nuances sont parfois subtiles (Bramouillé, 2015).

- Intérêt en odontologie pédiatrique

En odontologie pédiatrique, la DIM est une approche d'autant plus intéressante. Elle a permis l'apparition de nouvelles options thérapeutiques très appropriées à ce domaine d'exercice avec des méthodes d'excavation plus sélectives et donc moins mutilantes que le fraisage. En plus de ses avantages en termes de préservation du tissu dentaire, cette démarche réduit, chez les jeunes patient, l'anxiété que peuvent produire l'utilisation d'instruments rotatifs et la mise en place d'une anesthésie locale (Leal, 2014).

1.3.2. Nouvelle approche en odontologie pédiatrique : L'ART

- Présentation

Dans les années 80, Dr Frencken développe les bases de l'ART en Tanzanie lors d'un programme communautaire de santé bucco-dentaire. Ce concept est élaboré pour répondre à la nécessité de préserver les dents cariées chez les personnes de tous âges dans les communautés démunies où les ressources telles que l'eau, l'électricité, les équipements dentaires classiques et les moyens financiers sont rarement disponibles ou non opérationnels. L'OMS commence à souligner la nécessité

d'élaborer une nouvelle approche des soins bucco-dentaires pour les régions économiquement moins développées (Bresciani, 2006).

Des essais cliniques sur le terrain voient le jour en Thaïlande en particulier suite à la prise de conscience de la nécessité d'une évolution des soins restaurateurs vers une technique d'intervention plus conservatrice. Dans cet objectif, lors de la 73^e session générale de l'Association Internationale de Recherches Dentaires (IADR) à Singapour en 1995, l'ART intègre le concept d'Intervention Minimale, et lance un programme de recherche spécifique axé sur son évaluation et son efficacité clinique. L'OMS et l'IADR reconnaissent, approuvent et promulguent la diffusion de cette technique dans le monde entier. À la 76^e session générale de l'AIDR à Nice en 1998, Dr. Frencken et Dr. Holmgren présentent leurs travaux et posent de nouveaux domaines de recherche et développement pour l'ART (Frencken, 2009)

Développée à l'origine pour répondre efficacement à un besoin de soins préventifs et restaurateurs dans les groupes sociaux défavorisés, l'approche ART est devenue un phénomène mondial touchant les pays développés comme les pays en cours de développement. Elle est devenue la pierre angulaire de l'intervention minimale en combinant prévention et traitement invasif *a minima* (Holmgren, 2011).

- Définition

Au cours des deux dernières décennies, une confusion s'est installée quant à la définition de l'ART, puisque ce terme a été associé à d'autres procédures. En 2008, Frencken et Van Amerongen définiront alors l'ART comme : « une approche la moins invasive possible (*a minima*) pour à la fois prévenir l'apparition des lésions carieuses et arrêter leur progression ». Cette technique comprend deux éléments principaux : la reconstitution des lésions dentinaires cavitaires et le scellement des puits et fissures adjacents. Une restauration ART implique l'élimination du tissu dentaire carié ramolli, complètement déminéralisé, avec des instruments manuels. La mise en place d'un scellement ART implique l'application d'un ciment verre ionomère (CVI) (Frencken et Van Amerongen, 2008) (Figure 5).

Cette définition ne s'applique pas si une autre méthode est mise en œuvre pour la préparation de la cavité (comme l'emploi d'instruments rotatifs pour l'ouverture de la lésion) ou pour l'emploi d'un matériau non adhésif.

Il présente deux composantes (Frencken, 2017) :

- les scellements ART (composante préventive) ;
- les restaurations ART (composante curative).

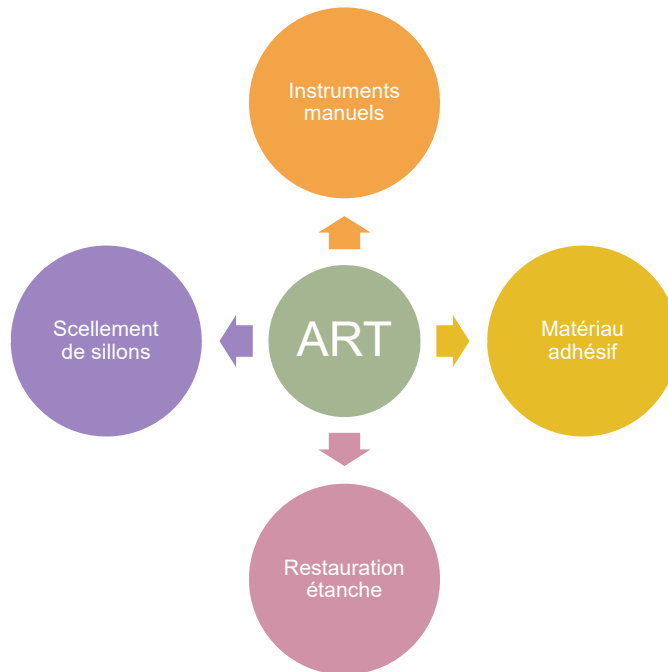


Figure 5 : Composante du concept ART d'après la définition de Frencken et Von Amerongen (Source : Frencken et Leal, 2010)

2. L'ART

2.1. Matériaux

2.1.1. Instruments manuels

Les instruments nécessaires à la réalisation des traitements ART font partie de l'équipement standard d'un cabinet dentaire normalement équipé. Le plateau instrumental requis se compose des instruments suivants (Figure 6) :

- un plateau de base sonde, miroir, précelle ;
- un ciseau à émail : il permet l'accès à la dentine ramollie, quand le plus petit excavateur ne peut pénétrer à l'intérieur de la cavité. Il est utile aussi pour éliminer l'émail non soutenue ;
- excavateurs : ils sont disponibles sous divers profils mais se caractérisent tous par une forme contre coudée avec un bord tranchant incurvé à leurs extrémités. Il est conseillé d'en utiliser 2 : un de petit diamètre dans sa partie travaillante de 0,9 / 1 mm environ et un autre plus grand, afin d'éliminer la dentine infectée non reminéralisable. Le plus grand excavateur peut également être utilisé pour la mise en place du matériau de restauration sous l'émail et pour éliminer les excès de matériaux ;
- une spatule d'obturation et de modelage (Type « Ash 6 spécial ») pour appliquer, sculpter et enlever les excès du matériau de restauration ;
- un godet : pour contenir de l'eau afin de rincer les sites opératoires.

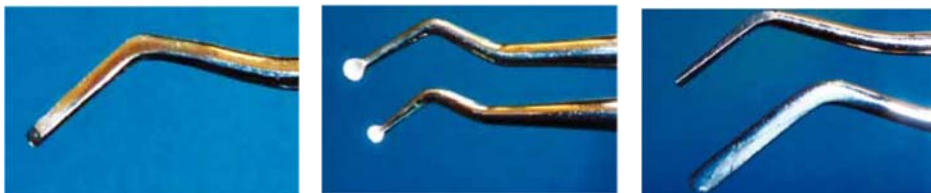
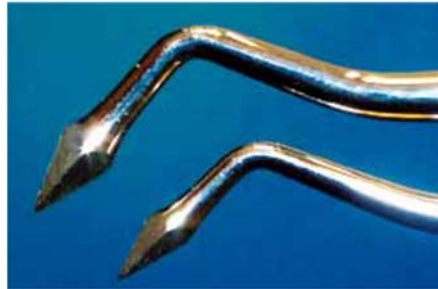
Figure 6 : Instruments manuels (de droite à gauche) : un ciseau à émail, deux excavateurs, deux spatules d'obturation et de modelage (source Holmgren 2013)

Il peut être nécessaire d'employer des instruments supplémentaires :

- l'*Enamel Access Cutter* (EAC) (Figure 7) : développé pour faciliter l'accès à des cavités plus petites quand l'utilisation du ciseau à émail est impossible. Il se caractérise par deux extrémités travaillantes de forme pyramidale et de taille différente (Holmgren et coll., 2011) ;

Figure 7 : Un *Enamel Access Cutter* (Source : Holmgren 2013)



- *applier/carver* : instrument à deux extrémités, l'une ronde pour placer le matériau et l'autre à bord coupant en vue de supprimer les excès en partie durcis et faire les finitions de la restauration ;
- une spatule à mélange et une plaque à spatuler si le matériau d'obturation choisi est du CVI non capsulé (Le Lann, 2013).

Les instruments utilisés pour cureter, couper, excaver les tissus dentaires comme les excavateurs, les ciseaux à émail ou le *carver* doivent être aiguisés et pointus pour être efficaces (Le Lann, 2013). Tous ces instruments doivent impérativement être stérilisés avant d'être manipulés par l'opérateur. Conformément aux exigences du marquage CE des dispositifs médicaux et la norme NF EN 17664, le fabricant doit communiquer les procédures adaptées pour le nettoyage, la désinfection et la stérilisation de son dispositif ainsi que toutes restrictions concernant la limite d'utilisation (Direction Générale de la Santé – Ministère de la Santé et des Solidarités 2006).

2.1.2. Matériels consommables

Conjointement aux instruments, il est nécessaire d'avoir à sa disposition :

- rouleaux de coton salivaire afin d'obtenir un site opératoire sec ;
- boulettes de coton pour nettoyer les cavités ;
- vaseline utilisée pour isoler la restauration de l'humidité et empêcher le gant de coller au CVI lors de sa prise ;
- strips et matrices utiles pour les obturations multi-faces ;
- coin de bois dans le but de plaquer la matrice contre la surface proximale et d'éviter que le matériau ne fuse dans l'espace biologique parodontale ;
- papier d'occlusion afin de vérifier et de corriger l'occlusion à la fin du soin ;
- matériau de coiffage pulpaire comme l'hydroxyde de calcium pour les lésions carieuses profondes.

2.1.3. Matériau adhésif dentaire

- Ciment verre ionomère

De nombreux types de matériaux de restauration sont utilisés en odontologie pédiatrique. L'un de ces matériaux est le CVI, matériau de reconstitution plastique, cosmétique et adhésif. Les CVI se forment par réaction acido-basique entre une poudre de verre alumino-fluoro-silicate de calcium (ou de strontium) avec un polymère d'acide polyalkénoïque hydrosoluble (Saber et coll., 2019).

Le CVI se différencie des autres matériaux par ses propriétés physiques et chimiques. Il se caractérise en effet par son adhésion par liaison chimique aux tissus dentaires, sa biocompatibilité pulpaire, son coefficient de dilatation thermique similaire à celui des dents, sa libération et son absorption d'ions fluorures (Calvo et coll., 2016). Cette dernière propriété permet un effet antibactérien contre le *Streptococcus mutans*, *oralis* et *salivarius*, et favorise la reminéralisation des tissus, renforçant ainsi son caractère préventif (Ferreira et coll., 2011). Toutefois, le CVI présente certaines limites : il montre une faible résistance à la rupture, un taux d'usure occlusal supérieur à celui des autres matériaux adhésifs, une durée de vie limitée et un temps de prise long accentuant le risque de contamination par l'humidité et la création de micro-fuite (Cosgun et coll.,

2019). Constamment amélioré depuis son apparition dans les années 70, le CVI répond à de multiples exigences fonctionnelles et esthétiques (Hilgert et coll., 2014). L'augmentation du rapport poudre / liquide a permis de donner les CVI à haute viscosité (CVI-HV), appelés aussi CVI condensables. Ils sont spécialement développés pour les soins ART et se substituent petit à petit aux CVI conventionnels grâce à leurs meilleures propriétés mécaniques (Cefaly et coll., 2005).

Le CVI se présentent sous deux formes (Gebhard, 2016):

- CVI à mélange manuel : Il faut utiliser un bloc à spatuler non absorbant et une spatule plastique pour mélanger la poudre et le liquide préalablement maintenus en solution par agitation. Il est nécessaire de suivre consciencieusement les conseils d'utilisation préconisés par le fabricant pour maximiser les propriétés finales du CVI.
- CVI encapsulé : mélange homogène obtenu par un mélangeur d'amalgame ou amalgamateur.
 - Ciment verre ionomère modifié par adjonction de résine

Introduit en dentisterie dans les années 90, le ciment verre ionomère modifié par adjonction de résine (CVIMAR) est créé pour pallier les principaux inconvénients du CVI (sensibilité à l'humidité et à la déshydratation, faibles propriétés mécaniques, difficultés de polissage, impossibilité de retouche en séance). Ce matériau est un CVI modifié par l'adjonction de résine comme l'HEMA ou le BisGMA. L'adhérence aux tissus dentaires du CVIMAR tend vers le double de celle des CVI conventionnels expliqué (Nitta et coll. 1994) par la participation micromécanique à l'adhérence à la dentine des CVIMAR. Il présente également une bonne étanchéité immédiate et une meilleure résistance à l'hydrolyse. Néanmoins sa résistance à l'usure est moins intéressante que celle du CVI conventionnel. Ce matériau est toléré par les tissus pulpaire et parodontaux et est bioactif en libérant et stockant des ions fluorures diminuant la déminéralisation des tissus dentaires voisins (Gebhard, 2016).

Du fait de ses qualités, il est facile de penser que le CVIMAR peut être une alternative au CVI conventionnel (Dülgergil et coll., 2005). Des études ont permis de montrer que les CVIMAR présentait des performances équivalentes aux CVI conventionnel pour

des lésions occlusales sur une période de 8 mois (de Souza et coll., 2003). Ces résultats ont été confortés par une étude comparant les mêmes matériaux sur 6 mois (Cefaly et coll., 2005). Le CVIMAR présente des résultats similaires pour les lésions à une face mais est plus performant que le CVI conventionnel pour les restaurations proximales.

Avec la constante amélioration des matériaux et le développement de la nanotechnologie, Konde s'est intéressé en 2012 aux nano-ionomères (CVI modifié par adjonction de nano-particule de résine) pour les soins ART. D'après son étude, les nano-ionomères présentent globalement de meilleures propriétés optiques et mécaniques (adaptation marginale, décoloration marginale, adhérence aux tissus accrues, micro-porosités réduites) que le CVI-HV. Il apparaît une diminution statistiquement significative de carie secondaire au bout de 12 mois. Néanmoins, il n'existe pas de différence pour les sensibilités post-opératoires entre les deux matériaux. Konde conclut que ce genre de matériau est une alternative fiable pour les traitements ART, mais il n'y a pas assez de preuve pour valider ces affirmations (Konde, 2012).

2.2. Restauration ART

2.2.1. Protocole

Pour effectuer une restauration fiable et durable selon les méthodes ART, il faut suivre scrupuleusement les étapes suivantes (Cole, 2000 ; Holmgren, 2011) :

1. préparation des instruments et matériaux nécessaires à la méthode ART ;
2. isolation du site opératoire par des rouleaux de coton de diamètre adapté de part et d'autre de la dent à traiter ;
3. examen et nettoyage des lésions cavitaires (Figure 8) : l'élimination de débris alimentaires et/ou de la plaque dans les puits et fissures sera réalisée délicatement par la sonde sans pression. Ensuite, par frottement avec des boulettes de cotons humides, les surfaces dentaires sont nettoyées puis séchées par des boulettes sèches et/ou avec la seringue multifonction.

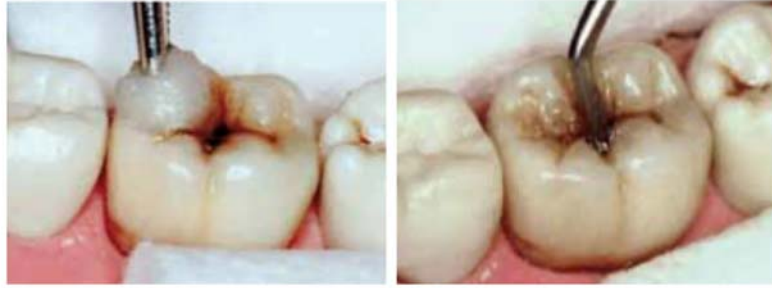

Figure 8 : de gauche à droite : nettoyage des surfaces dentaires avec boulette de coton humide ; ouverture de la cavité avec un ciseau à émail (source : Holmgren, 2011)

4. création d'un accès adapté à la lésion (Figure 9) :

- a. pour les lésions cavitaires à ouverture réduite, l'élargissement de l'entrée est recommandé afin d'atteindre les zones plus profondes avec un ciseau à émail. Une fois l'instrument stabilisé dans la cavité, un mouvement de rotation d'avant en arrière est effectué, tout en maintenant une pression légère. Ceci conduit à la fracture de l'émail bordant la cavité, et permet un accès suffisant au plus petit excavateur ;
- b. il est aussi possible d'utiliser l'EAC. Il s'utilise comme le ciseau à émail. L'opérateur doit faire attention à ne pas créer de cavité iatrogène avec cet instrument. En cas de doute sur une potentielle lésion, il est recommandé de réaliser un scellement thérapeutique sans aménagement tissulaire ;

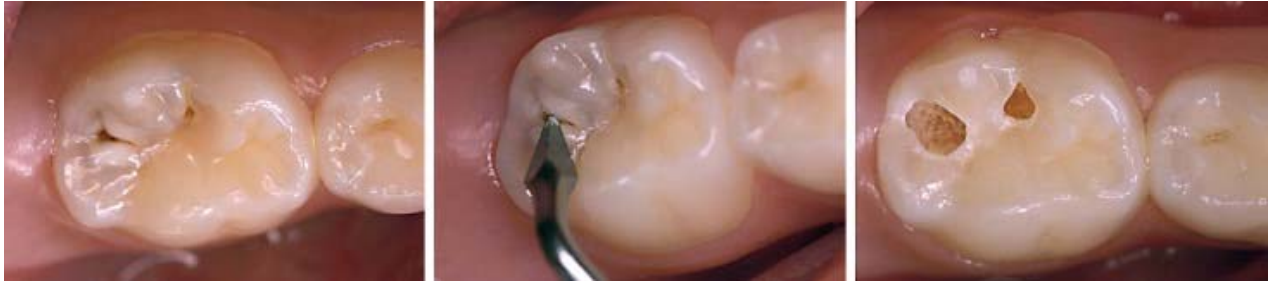

Figure 9 : de gauche à droite : Lésions carieuses dentinaires sur molaire temporaire avec une ouverture étroite ; ouverture des cavités avec EAC ; les 2 cavités après excavation manuelle (Source : Leal 2018).

5. curetage ou excavation dentinaire (Figure 10) : avec un excavateur, la dentine molle est éliminée. L'excavation de la dentine ramollie commence au niveau de la jonction amélo-dentinaire (JAD) à l'aide de l'excavateur le plus petit par des mouvements circulaires sous l'émail résiduel. L'émail non soutenu est retiré s'il est trop fin ou s'il y a un besoin d'un accès supplémentaire pour atteindre toute la dentine ramollie à la JAD. Le reste de dentine ramollie est éliminée par un plus grand excavateur ;

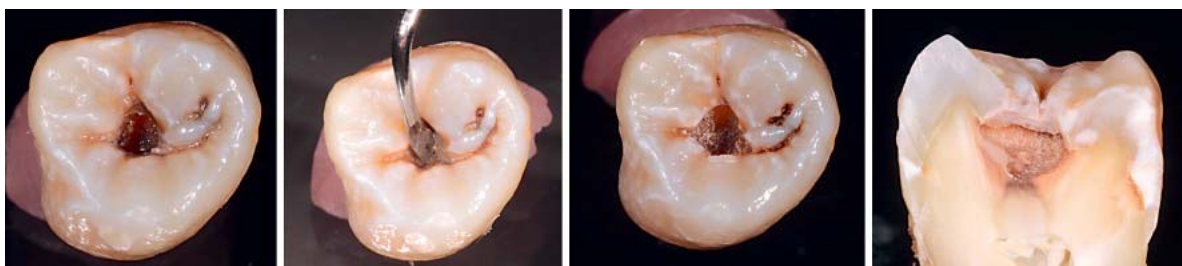


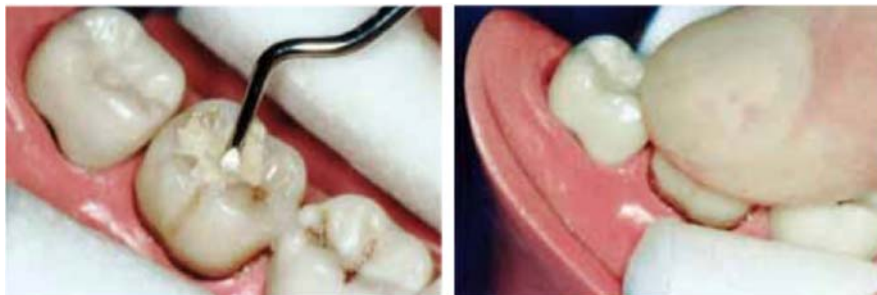Figure 10 : de gauche à droite : Deuxième molaire permanente présentant une lésion carieuse moyennement profonde ; excavateur inséré dans la cavité ; Cavité après

nettoyage manuel ; dent sectionnée montrant les parois cavitaires après éviction
jusqu'à la dentin

6. lavage et séchage de la cavité : par une boulette de coton humide (avec de l'eau tiède ou de la chlorhexidine) (Joshi et coll., 2017), la cavité est lavée. Ensuite cette dernière est séchée par des boulettes de coton sèches ;
7. contrôle minutieux de la cavité : un curetage supplémentaire peut être entrepris si besoin ;
8. coiffage en fond de cavité (non systématique) : pour les cavités très profondes, un fond de cavité à base d'hydroxyde de calcium ou de biodentine est placé uniquement dans la zone la plus proche de la pulpe afin de ne pas trop diminuer la surface de liaison avec le CVI ;
9. traitement de la cavité et des puits et fissures adjacents : par une boulette de coton, un conditionneur est appliqué dans la cavité et les structures dentaires adjacentes pour éliminer la boue dentinaire créée par l'utilisation des instruments manuels. Cette élimination a pour but de maximiser la liaison chimique et mécanique du CVI aux tissus dentaires. Il est important de suivre les recommandations du fabricant du fait de la grande variété de conditionneurs disponibles. Pour les CVI en suspension à mélange manuel, le conditionnement des surfaces dentaires se fait avec le composant liquide préalablement diluer avec une boulette de coton humide. Le temps d'application est spécifié par le fabricant. Il est important de bien le respecter pour ne pas altérer les forces de liaison. La contamination de la dentine conditionnée par la salive et ou le sang affaiblira les forces de liaison. C'est pourquoi l'isolation est primordiale lors de cette phase. S'il y a contamination par les fluides buccaux, il faudra alors recommencer cette étape après un lavage et un séchage des structures ;
10. lavage et séchage de la cavité et des structures adjacentes : étape identique que celle précédemment décrite. Il est important de ne pas sécher abusivement la cavité. C'est le concept du *Wet Bonding*. En effet, un séchage exagéré de la dentine peut provoquer l'effondrement de sa trame collagénique et donc nuire à l'adhésion du matériau au tissu ;
11. préparation du CVI en suivant les recommandations du fabricant (temps de mélange, rapport poudre-liquide, temps de travail) ;

12. restauration de la cavité et comblement des puits et fissures (Figure 11) : une fois le CVI prêt, il va devoir être travaillé et inséré rapidement dans la cavité par petits incréments. Avant de remplir la cavité dans sa totalité, pour minimiser l'incorporation de bulles d'air dans la restauration il est recommandé de compacter le CVI sous les surplombs d'émail. Combler la cavité de CVI en excès puis les fissures et puits adjacents. Avec l'index préalablement ganté et vaseliné, une pression est exercée sur la partie centrale de la restauration. Avec un léger roulement de la pulpe du doigt, l'excès de CVI est réparti sur l'ensemble de la table occlusale de la dent et vers ses bords externes. Les excédents sont éliminés avec une spatule de modelage ou un excavateur sans désinsérer le matériau ;

Figure 11 : de gauche à droite : matériau placé en excès dans la cavité ; pression



digitale du CVI-HV dans la cavité et les structures adjacentes (source : Holmgren, 2011)

13. finition de la restauration ART (Figure 12) : avant un durcissement trop important du matériau, il faut contrôler l'occlusion et la corriger si nécessaire en enlevant les excès avec une spatule ou un excavateur.

14. protection de la restauration par une couche de vaseline ou de vernis (Figure 12). Le patient devra éviter de manger 1 heure après le soin.

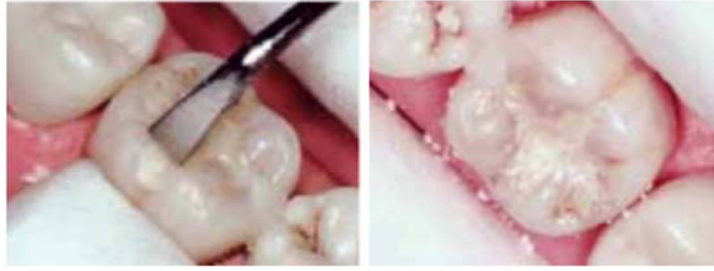

Figure 12 : de gauche à droite : Finition de la restauration ; application de vaseline ou de vernis en fin de restauration

2.2.2. Éviction carieuse en ART

L'ART remet en cause des concepts de traitement tels que l'excavation par étapes et l'excavation totale des tissus carieux (Molina, 2009). La méthode ART diffère du traitement traditionnel par l'utilisation d'instruments manuels. La "préparation cavitaire" connaît une nouvelle signification grâce au développement des nouveaux matériaux adhésifs (Leal, 2018). Ici, le terme « nettoyage cavitaire » à la place de «préparation cavitaire» est plus approprié pour bien différencier l'approche traditionnelle de l'approche biologique du concept ART (Holmgren, 2009). L'éviction du tissu carieux est primordiale dans les soins ART et ne doit en aucun cas être négligée.

- Efficacité des instruments manuels

Il est important de comprendre les phénomènes biologiques lorsque des bactéries sont laissées volontairement en fond de cavité lors d'une restauration ART. Les bactéries cariogènes deviennent inactives au sein d'une cavité, si celle-ci est solidement scellée par un matériau d'obturation adhésif (Kidd, 2015). Cela ne sous-entend pas que les cavités ne doivent pas être nettoyées par excavation manuelle avant leur obturation (Molina, 2009). Plus l'obturation est étanche plus la probabilité d'inactivation sur le long terme est conséquente. De ce fait, il est possible de restaurer des cavités sans éliminer la totalité du tissu carieux et pour cela les instruments manuels sont adaptés (Qock, 2011).

- Quantité de tissus à éliminer

La quantité de tissu à éliminer est directement influencée par la profondeur de la cavité. L'éviction de la dentine ferme ou molle sera dite sélective et se fera en fonction de l'étendue de la lésion et de la proximité pulpaire. L'objectif étant de prévenir l'exposition pulpaire tout en permettant une restauration pérenne (Innes, 2018). Aux débuts du concept ART, la littérature mentionnait que le processus de nettoyage cavitaire impliquait l'élimination de la dentine infectée tout en préservant la dentine affectée potentiellement reminéralisable. Cette stratégie était auparavant proposée par Massler et Fusayama dans les années 60 (Leal, 2018). Le principal inconvénient de cette stratégie est l'impossibilité de confirmer cliniquement l'élimination complète de la dentine infectée. Par conséquent, un lien a été déterminé entre les aspects

histologiques des lésions carieuses dentinaires et leurs caractéristiques cliniques. Ceci a permis de définir différentes zones identifiables par le praticien à l'aide de ses instruments manuels (Chen et coll., 2016) :

- « *hard dentine* » ou « dentine dure » : difficilement déformable avec un instrument très aiguisé. Une importante force doit être exercée sur la dentine pour la soulever. Un grincement ou « cri dentinaire » s'entend quand une sonde exerce une pression sur cette dentine (Figure 13) ;

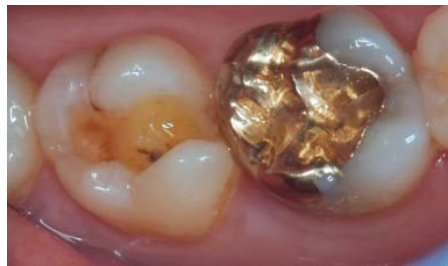

Figure 13 : Dentine dure (Source : Schwendicke, 2018)

- « *firm dentine* » ou « dentine ferme » : résiste à l'excavation manuelle, mais peut être enlevée par une forte pression (Figure 14) ;

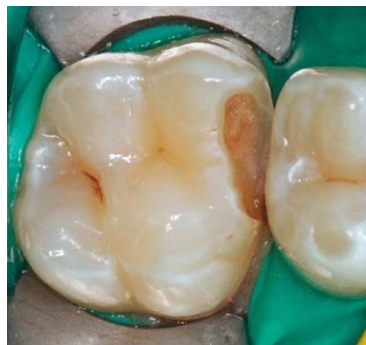

Figure 14 : Dentine ferme au centre de la cavité et dentine dure à la périphérie cavitaire (Schwendicke, 2018)

- « *leathery dentine* » traduit par « dentine coriace », ne se déforme pas lorsqu'un instrument est pressé sur elle, elle est néanmoins facilement éliminée sans qu'une grande force soit nécessaire (Figure 15) ;

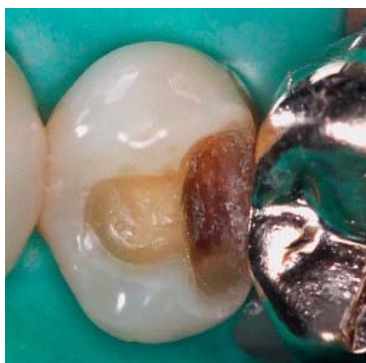

Figure 15 : « *Leathery dentine* » ou « dentine coriace » dans la partie proximale de la cavité (Schwendicke, 2018)

- « *soft dentine* » ou « dentine molle » : se déforme et s'enlève aisément lorsqu'un excavateur exerce une pression sur elle (Figure 16). Par cette procédure les termes d'ablation ou éviction partielle n'est plus approprié. Nous parlerons alors d'éviction sélective (Innes, 2018).

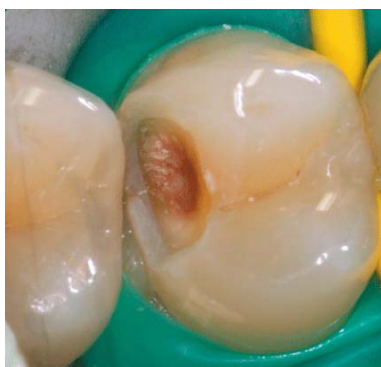

Figure 16 : Dentine molle laissée en fond de cavité en direction pulpaire (Source : Schwendicke, 2018)

Grâce à cette différenciation tissulaire apparaissent plusieurs stratégies d'éviction carieuse (Schwendicke, Frencken, 2018) :

- l'éviction non sélective de la dentine dure autrefois appelée « éviction complète » ;
- l'élimination carieuse « par étape » où la dentine molle est laissée en fond de cavité et scellée par une restauration provisoire lors d'une première visite. La

deuxième partie de ce procédé consiste à éliminer la dentine laissée pour atteindre une dentine plus ferme afin de réaliser la restauration définitive ;

- l'éviction sélective, stratégique entrant dans le concept ART détaillée ci-dessous.

Parallèlement à ces trois procédés, il existe une quatrième stratégie, la « *No Removable* » traduit par la « non-élimination » des tissus carieux. Ce procédé comprend plusieurs techniques développées dans la partie 3.4 de ce travail. Pour évaluer l'élimination des tissus carieux, la dureté dentinaire devrait être le critère principal. L'humidité et la couleur peuvent être utilisées, mais devraient faire l'objet d'une évaluation critique pour en assurer la validité des soins (Schwendicke, 2018).

Pour les restaurations ART, il y a deux situations possibles, influencées par la profondeur de la cavité :

- la cavité est peu à moyennement profonde (ICDAS 3/4) : il faut procéder à l'éviction sélective des tissus carieux pour obtenir de la dentine ferme en fond de cavité en direction pulpaire et de la dentine ferme voir dur sur les autres parois de la cavité. L'obtention d'un tissu dur en périphérie permettra une meilleure étanchéité de l'obturation (Leal, 2018) (Figure 17) ;
- la cavité est profonde (ICDAS 5/6) : il faut s'assurer de l'absence de symptomatologie pulpaire. Ensuite, une éviction sélective des tissus carieux sera réalisée afin d'avoir une dentine molle sur le planché de la cavité en direction pulpaire. Dans ce cas, il est impératif de méticuleusement nettoyer les autres parois de la cavité pour permettre d'une part l'obtention d'un joint étanche entre le matériau d'obturation et les tissus dentaires et d'autre part la réalisation d'un scellement optimal des bactéries volontairement laissées dans la cavité. La praticien doit prévenir le patient des potentiels risques post-opératoires (inflammation pulpaire, reprise de l'activité carieuse) (Ricketts, 2018).

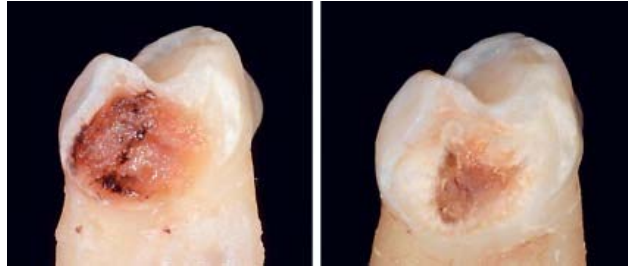

Figure 17 : de gauche à droite : Dent temporaire présentant une lésion carieuse profonde ; la même dent après éviction carieuse sélective uniquement manuelle où les parois environnantes et la jonction émail-dentine ont été nettoyées jusqu'à la dentine dure, contrairement au planché de la cavité où il est laissé des tissus mou (Source : Leal, 2018)

2.2.3. Restauration ART : données actuelles de la science

- Restaurations ART comparées aux restaurations à l'amalgame

L'amalgame était utilisé depuis des décennies et considéré par beaucoup comme le meilleur matériau pour restaurer les dents postérieures (Fuks, 2015). Son utilisation nécessite une préparation cavitaire peu économique avec des instruments rotatifs. (Hilgert et coll., 2014). En outre, un certain nombre de pays ont interdit les amalgames en réponse au traité conclu par le Programme des Nations Unies pour l'Environnement (UNEP) (Fisher et coll., 2018). La Fédération Dentaire Internationale (FDI) et l'Organisation mondiale de la santé (OMS) ont réclamées des alternatives aux amalgames (Hilgert et coll., 2014). Avec l'amélioration continue des CVI, il est intéressant de comparer les soins ART aux restaurations à l'amalgame, pour déterminer si ces nouveaux matériaux et techniques peuvent être une potentielle alternative.

Beaucoup d'études comparatives entre restauration à l'amalgame et restauration ART ont été réalisées. Certains auteurs concluent qu'elles ne présentent aucune différence statistiquement significative du taux de survie sur deux ans (de Amorim et coll., 2014) et sur trois ans (Hilgert et coll., 2014) pour les deux types de dentitions (Frencken, 2014). Les restaurations ART au CVI-HV en denture permanente montrent des résultats similaires voir supérieurs à celles des restaurations à l'amalgame (Mickenautsch et coll., 2010). Le taux de réussite varie toutefois en fonction du type

de cavité restaurée. Les restaurations à une face ont de meilleurs résultats que les restaurations à surfaces multiples. Les défaillances mécaniques (défaut marginal, fracture ou perte de la restauration) sont plus fréquentes (environ 95%) que les échecs liés aux caries secondaires (environ 5%), tant pour les restaurations à l'amalgame que pour les restaurations ART. Néanmoins, le taux de caries secondaires pour les restaurations en CVI reste inférieur à celui des soins à l'amalgame (Hilgert et coll., 2014). Ceci a déjà été avancé en 2011 par Mickenautsch et Yengopal, pour des restaurations ART à une face sur une période de 6 ans . (Mickenautsch et Yengopal, 2011)

- Restaurations ART comparées aux restaurations conventionnelles à la RC

Pour les soins à surfaces multiples des dents postérieures temporaires, une étude a conclu que les restaurations ART au CVI-HV ont des taux de réussite similaires aux traitements conventionnels à l'amalgame et à la résine composite (Tedesco et coll., 2017). Deux méta-analyses (Dorri et coll., 2017; De Amorim et coll., 2018) montrent que les taux de survies des restaurations ART sur DT ne diffèrent pas de manière significative de ceux des soins conventionnels en résine composite. En comparaison aux soins en résine composite, les traitements ART présentent des résultats encourageants. Il est cependant nécessaire de réaliser plus d'essais cliniques entre ces deux approches thérapeutiques pour pouvoir conclure de façon plus affirmative.

- Taux de survie des restaurations ART en denture temporaire

L'objectif principal des soins en denture temporaire est de maintenir la dent sur arcade jusqu'à son exfoliation. Dans une étude en 2006, l'approche ART présente un taux de survie similaire à l'approche conventionnelle à la résine composite pour les restaurations de site I et II (classification SiSta) sur les dents temporaires après 24 mois (Ersin et coll., 2006). Ces résultats corroborent l'analyse de Raggio et coll. réalisée en 2012. Ces auteurs concluent qu'il n'existe pas de meilleure option pour restaurer les cavités occluso-proximales des molaires temporaires. De plus, ils soulignent que les approches ART et conventionnelles pourraient toutes deux être mises en œuvre avec des taux de réussite similaires (Raggio et coll., 2012).

Une méta-analyse récente a calculé les taux de survie des restaurations ART en CVI-HV sur les dents temporaires. Les pourcentages pour les traitements à une et plusieurs faces sont basés respectivement sur 19 et 18 études. En conclusion, le taux annuel moyen d'échec sur 3 ans des traitements ART à une face est de 5% et de 17% pour les obturations à plusieurs faces (Leal et coll., 2018).

- Taux de survie des Restaurations ART en denture permanente

Les taux de réussite pour les restaurations en résine composite étaient de 100 % à 6 mois et 98,7 % à 12 mois. Pour les restaurations ART, les taux de réussite sont à 6 mois de 98,7% et 12 mois de 95,8% (Menezes-Silva et coll., 2019).

Il existe une seule étude évaluant sur 10 ans les restaurations ART en CVI sur denture permanente. Les taux de survie des restaurations à une et plusieurs faces, rapportés dans cette investigation clinique, sont respectivement de 86,5% et 57,6% (Zanata et coll., 2011) (Figures 18 et 19).

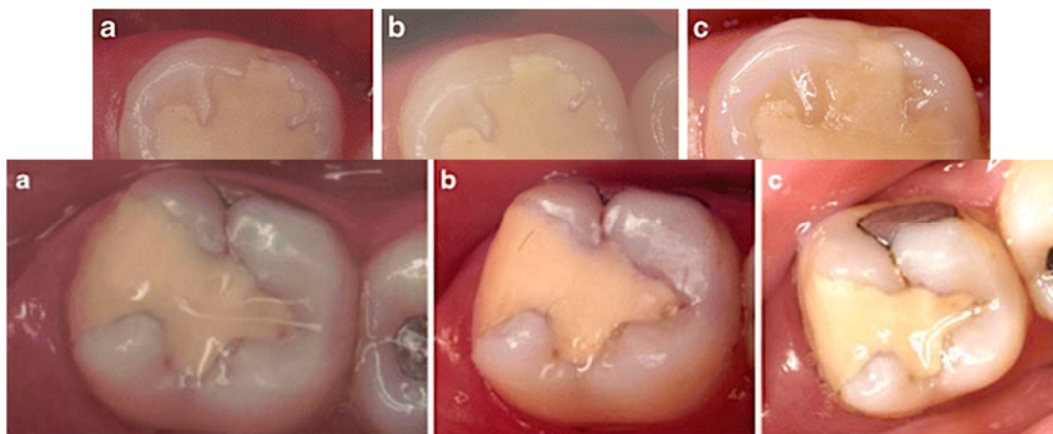


Figure 18 : Restauration ART occlusale au début de l'étude (a), à 2 ans (b) et à 10 ans (c) (source : Zanata et coll., 2011)

Figure 19 : Restauration ART occluso-distale au début de l'étude (a), à 2 ans (b) et à 10 ans (c) (source : Zanata et coll., 2011)

Les résultats des deux premières années sont similaires aux autres études. Les principales causes d'échec sont ici la perte totale de la restauration (9,3%) et les défauts marginaux (5,4%). Les résultats observés, en particulier pour les restaurations à 1 face, confirment le fort potentiel de l'approche ART et la sauvegarde des dents

permanentes postérieures (Zanata et coll., 2011). L'approche ART peut être utilisée en toute sécurité pour restaurer les lésions carieuses ne touchant qu'une surface dentaire en denture permanente. L'insuffisance des données concernant les restaurations ART à plusieurs faces ne permet pas d'affirmer une opinion éclairée sur son indication pour les dents permanentes (De Amorim et coll., 2018).

Pour conclure, ART/CVI-HV donnent de très bons résultats dans les cavités à surface unique des dents temporaires et des dents postérieures permanentes. Leurs performances dans le traitement des caries à surfaces multiples des dents postérieures temporaires et permanentes doit être encore améliorées (Leal et coll., 2018).

2.2.4. Indications et contre-indications

Une sélection des critères d'inclusion des méthodes ART pour prévenir les échecs. Ces indications reposent sur les données actuelles de la science.

- Indications

D'après les recommandations de l' *American Academy of Pediatric Dentistry* (AAPD), ce concept peut s'appliquer chez les enfants (même ceux de moins de 3 ans), les adolescents, les adultes phobiques, les personnes en situation d'handicap nécessitant des soins spécialisés (*American Academy of Pediatric Dentistry*, 2016) et les patients au RCI élevé qui peuvent bénéficier des soins ART comme traitement intermédiaire pour stabiliser la situation (Kateeb et coll., 2013).

Les soins ART sont indiqués dans les cas suivant :

- une mauvaise coopération du patient (patient très jeune, situation de handicap...);
- un risque carieux contrôlé par un bon brossage, une maîtrise de l'alimentation et un suivi régulier ;
- une lésion accessible aux instruments manuels ;
- une dent présentant une lésion ;

- les cavités occlusales et cervicales en denture temporaire et permanente. Les soins ART ne sont pas contre indiqués pour les cavités à surfaces multiples. La réussite de ces restaurations est encore sujet d'étude et présente des résultats encourageants (Lo et Holmgren, 2001).

- Contre-indications

Les soins ART ne peuvent être pratiqués lorsque le patient présente des antécédents de symptomatologies pulpaires, des fistules, des tuméfactions et des antécédents de ces deux derniers symptômes. Une atteinte ou une exposition pulpaire requièrent la mise en œuvre de thérapies pulpaires demandant l'utilisation d'une instrumentation rotative. Ceci constitue alors une limite et une contre-indication à l'ART. Enfin, si la lésion présente un accès insuffisant pour atteindre la dentine cariée, les soins ART ne pourront pas être entrepris (Bresciani, 2006).

2.2.5. Limites des restaurations ART

En cas de lésions cavitaires profondes (atteignant le 1/3 interne dentinaire) où le taux d'échec est important, de telles caries peuvent être traitées par d'autres approches comme par l'application de fluorure diamine d'argent, par un traitement ultra-conservateur (UCT) ou encore par la technique de Hall (De Amorim et coll., 2018). Ces trois techniques rentrant dans le concept ART sont détaillées dans la dernière partie de ce manuscrit.

2.3. Scellement ART

2.3.1. Définition

Les scellements prophylactiques des puits et fissures ont été introduits dans les années 1960 comme mesure de prévention contre la carie (Cabral et al, 2018), mesure qui s'est montrée efficace (Ahovuo-Saloranta, 2017). Les scellements ART se définissent par la mise en place d'un CVI-HV par pression digitale sur les fosses et fissures anfractueuses sujettes aux lésions carieuses ; les instruments manuels

(excavateur, spatule) sont utilisés pour ajuster l'occlusion et supprimer les éventuels excès de matériau (Frencken, 2014).

2.3.2. Caractéristiques

- La rétention

Les CVI de faible ou de moyenne viscosité autrefois utilisée pour les scellements ART ont une rétention réputée inférieure à celle des résines composites. La rétention de ces matériaux a augmenté avec les CVI-HV (Mickenautsch et Yengopal, 2016). La pression digitale exercée lors des scellements de sillons permet la pénétration du matériau plus profondément dans les structures dentaires. Cette manœuvre a pour effet d'augmenter la capacité rétentive du traitement (Frencken et Wolke, 2010) et rentre parfaitement au concept ART défini par J.Frencken (Van Amerongen, 2008). La rétention, aspect mécanique du traitement, ne doit pas être considérée comme critère unique de réussite du traitement. Il est important d'évaluer l'aspect biologique (Cabral et coll., 2018).

- Caractère prophylactique de la maladie carieuse

L'effet prophylactique des scellements des puits et fissures est attribué à la capacité du CVI-HV à adhérer aux tissus par des liaisons calciques et à sa faculté de libérer des fluorures dans la cavité buccale (Mickenautsch et Yengopal, 2016). Après un certain temps, il arrive parfois que les scellements ART soient partiellement ou totalement absents des structures dentaires ; structures qui ne présentent pas de reprise carieuse, indiquant un effet prophylactique encore actif (Frencken et Wolke, 2010). Ceci s'explique par la présence de fragment de CVI-HV au fond des puits et fissures, invisible cliniquement (Figure 20).

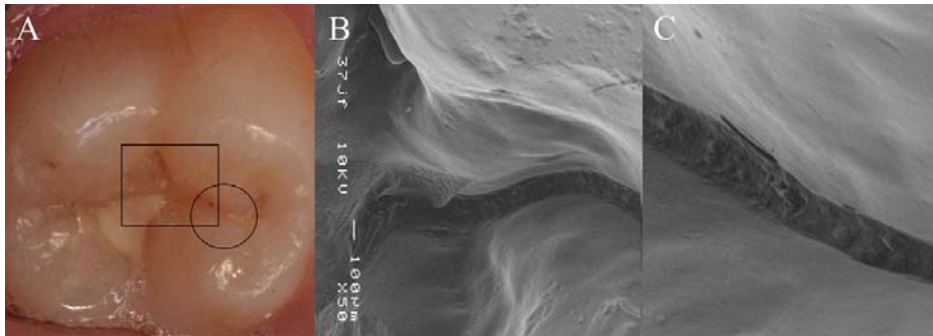


Figure 20 : (A) CVI non détecté cliniquement 8 ans après avoir scellé la surface occlusale de la 37. Le sillon reliant la fosse mésiale et la fosse centrale est cliniquement exempt de CVI. (B) L'image au microscope électronique à balayage (MEB) (50T) montre le sillon comblé par un matériau. (C) L'image MEB (100T). La fissure est clairement remplie d'un matériau, très probablement un vestige de CVI-HV d'un ancien scellement ART (source : J.E. Frencken et J. Wolke, 2010)

Ces fragments résiduels sont potentiellement présents car le CVI-HV se fracture de manière cohésive, contrairement à la résine composite qui a tendance à se fracturer de façon adhésive (à l'interface entre tissus dentaire et le matériau). Si un scellement prophylactique des puits et fissures en résine composite cède, cela provoque une réexposition complète des structures dentaires dans la cavité buccale, contrairement aux scellements ART (Papacchini et coll., 2005). Ainsi, l'effet préventif des scellements prophylactiques des puits et fissures en CVI-HV est étroitement lié à la rétention du matériau (Cabral et coll., 2018).

2.3.3. Protocole

Dans le cas de scellements ART en CVI-HV (Figure 21), il ne présente aucune cavité à nettoyer et obturer. La démarche à suivre est la suivante (Frencken, 2014) :

1. isolation de la dent avec des rouleaux de coton ;
2. élimination de la plaque dentaire à l'aide d'une brossette prophylactique montée sur contre angle ;
3. nettoyage des fosses et fissures à l'aide de boulette de coton humide ;
4. application du conditionneur dans les fosses et fissures en suivant les instructions du fabricant ;

5. nettoyage des fosses et fissures à l'aide de boulette de coton humide. Il est recommandé de renouveler cette étape 2 à 3 fois avant de les séchez avec des boulettes de coton. L'utilisation de la canule d'aspiration est contre indiquée dans ce cas puisque les tissus amélaire ne doivent pas être asséchés ;
6. préparation du CVI-HV selon les conditions du fabricant puis l'appliquer ;
7. prélèvement d'une petite quantité de vaseline sur l'index ganté ;
8. avec l'index, exercer une pression digitale sur le matériau pour le faire pénétrer dans les fosses et les fissures puis déplacer le doigt de manière latérale afin de maintenir le CVI-HV en place ;
9. suppression des excès visibles avec une spatule ou un grand excavateur.
10. vérifier l'occlusion à l'aide du papier articulé et l'ajuster jusqu'à ce que ce soit confortable pour le patient ;
11. appliquer une nouvelle couche de vaseline ;
12. retirer les rouleaux de coton ;
13. demander au patient de ne pas manger pendant au moins une heure.

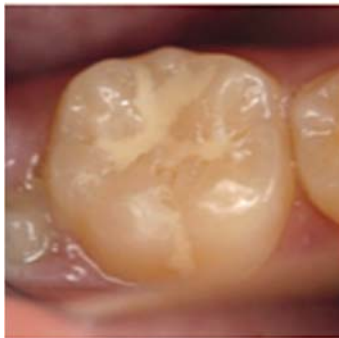

Figure 21 : Scellement ART (source : Frencken 2017)

2.3.4. Les scellements ART : données actuelles de la science

En raison de leur application unique et de leur taux de rétention élevé, les scellements prophylactiques des puits et fissures conventionnels à la résine composite sont plus efficaces que l'application de vernis fluoré pour prévenir le développement de lésions carieuses. Ils présentent de meilleures propriétés mécaniques que ceux réalisés à l'aide de CVI. Ce matériau hydrophobe considéré comme gold standard pour ces soins est tout de même préféré aux CVI-HV, matériaux hydrophiles qui ne demandent pas un contrôle optimal de l'humidité. Est-ce justifié (Frencken et Wolke, 2010) ?

Plusieurs études et méta-analyses sur les scellements ART avec des CVI à faible, moyenne et à haute viscosité ont conclu qu'il n'existe pas de différence significative entre l'effet prophylactique des scellements des puits et fissures à base de résine composite et de CVI (Mickenautsch et Yengopal, 2016), malgré un taux de rétention (total ou partiel) inférieur à celui des résines composites (Zhang et coll., 2017). Le développement de lésions carieuses sous les scellements ART au CVI-HV au cours des trois premières années est de 0,9 % et 1,9% sur 5 ans (Frencken, 2014). L'objectif des scellements ART, visant à protéger les DT et les DP est assuré sur 5 ans (De Amorim et coll., 2018).

2.3.5. Indications

L'AAPD recommande les scellements ART quand le contrôle de l'humidité et la pose du champ opératoire sont complexes, empêchant la réalisation dans des conditions optimales des scellements prophylactiques des puits et fissures en résine composite, en particulier pour les molaires en cours d'éruption. Il est également préconisé de réaliser les scellements ART pour les patients pas ou peu coopérants, les patients nécessitant des soins spécialisés et les personnes présentant un RCI important (*American Academy of Pediatric Dentistry*, 2016 ; De Amorim et coll., 2018).

2.3.6. Intérêt des scellements ART face aux vernis fluorés

L'avantage d'un scellement prophylactique ART des puits et fissures par rapport à d'autres mesures de prévention de la carie (application de vernis fluorés) est qu'il exerce son effet préventif plus longtemps et ne demande qu'une intervention. En effet, les vernis fluorés doivent être appliqués périodiquement et n'atteignent pas systématiquement le fond des structures dentaires ciblées.

2.4. Facteurs de réussite des soins ART

La technique ART paraît simple, toutefois cela ne signifie pas qu'elle doit être exécutée de façon négligée. Son succès est lié au respect du protocole, aux compétences et aux performances du praticien et des matériaux utilisés. Les défaillances les plus courantes sont la perte totale ou partielle de la restauration, la reprise de lésions carieuses sous les soins et l'usure des matériaux (Bonifácio et coll., 2009). La prévention des échecs de traitement ART s'appuie sur l'indication clinique correcte de ces soins et la réparation des restaurations défectueuses (Mickenautsch et Grossman, 2006).

2.4.1. Diamètre, taille et type de la cavité

La qualité de l'éviction carieuse dépend de la taille de l'ouverture de la cavité. Ainsi une ouverture cavitaire d'au moins 1,6 mm est nécessaire pour assurer une élimination adéquate des tissus dentaires infectés (Navarro, 2008).

Il est parfois difficile d'établir un diagnostic et une indication précise des cavités convenant à l'approche ART, plus particulièrement pour les cavités occluso-proximales en denture temporaire. En raison des caractéristiques propres aux DT, les cavités touchant le 1/3 interne dentinaire présentent un risque important d'exposition et/ou d'inflammation pulpaire post-opératoire. La technique ART ne doit donc pas s'appliquer à ces dernières. Ainsi, la taille de la cavité influence la réussite des soins ART (Figure 22) (Kemoli et Van Amerongen, 2009).

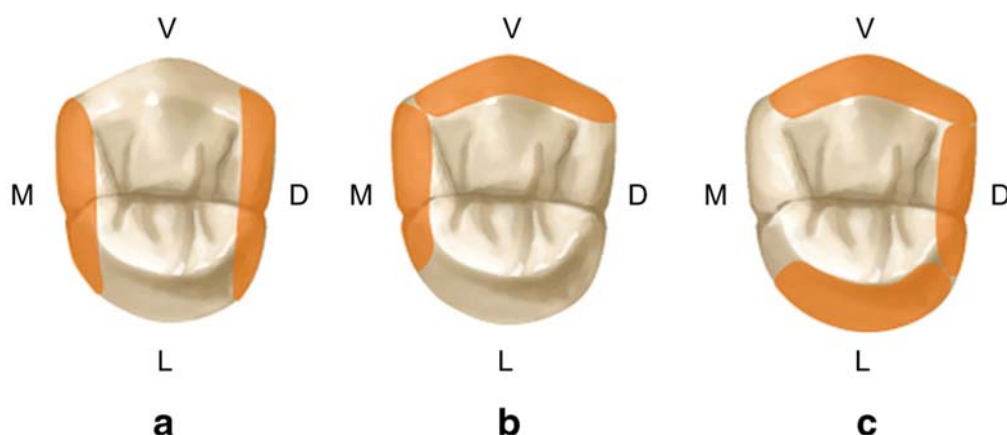


Figure 22 : Taille de cavité à surfaces multiples considérée comme petite (a) ; moyenne (b) ; et grande (c) (source : Menezes-Silvas et coll., 2019)

Pour maximiser les résultats, les restaurations ART devrait idéalement être indiquées aux petites et moyennes cavités, présentant suffisamment de surface libre pour permettre une bonne adhésion du matériau aux tissus (Menezes-Silvas et coll., 2019). Selon le type de cavité, les taux de réussite varient. Les soins ART à une face présentent d'excellents résultats pour les deux dentures : à 12 mois, un taux de réussite des restaurations pour les DP de 97% et de 95% pour les DT (Hof et coll., 2006). Les traitements ART proximaux, eux, présentent des taux de réussite inférieurs (Deepa et Shobha, 2010). En fonction de la localisation, les résultats des restaurations proximales diffèrent. Il a été observé un taux d'échec significativement supérieur pour les obturations occluso-distales. Cette disparité peut être expliquée par une différence de luminosité, de visibilité et un accès aux limites de la cavité plus complexe (Bonifácio et coll., 2012). La longévité des restaurations ART proximales suscite encore des difficultés pour les pédodontistes. Ce type de restauration demande davantage d'essais cliniques afin d'établir la meilleure approche thérapeutique (Hesse et coll., 2016).

2.4.2. Expérience de l'opérateur et présence d'un(e) assistant(e)

La réussite des soins ART varie en fonction de l'expérience et de la précision de l'opérateur. Il est primordial que le praticien connaisse les limites d'indication des soins ART et maîtrise les étapes charnières opératoires (évacuation carieuse, contrôle de l'humidité, conditionnement de la cavité, préparation et insertion du matériau

d'obturation). Une application incorrecte du traitement ART dans des conditions cliniques défavorables peut conduire à une restauration trop volumineuse ou mal adaptée, qui sera continuellement exposée aux forces masticatoires, forces supérieures à la résistance du CVI. Ceci mènera à une perte de l'obturation et donc à l'échec du soin ART (Mickenausch et Grossman, 2006). La présence d'un(e) assistant(e) formé(e) pendant la réalisation des soins contribue à la réussite des soins ART (Kemoli et coll., 2009). Le travail à 4 mains permet un temps de travail plus rapide et un meilleur contrôle de l'humidité entre chaque étape clinique (Menezes-Silvas et coll., 2019).

2.4.3. Composition et propriétés du matériau

Les propriétés mécaniques relèvent de la composition des matériaux. La composition chimique, la masse volumique, le poids moléculaire de l'acide polycarboxylique, la structure du verre ainsi que le rapport poudre / liquide vont directement influencer les propriétés du matériau, et donc son indication clinique. Ces caractéristiques affectent directement la durabilité et la survie de la restauration (Faraji et coll., 2017). Par conséquent, le succès des soins ART dépend aussi du matériau de restauration choisi (Konde, 2012).

L'absorption et la solubilité sont des caractéristiques du CVI susceptibles d'endommager les restaurations de manière permanente. L'eau est un élément important dans la composition de ce matériau. La perte et l'absorption d'eau entravent les liaisons ioniques, détériorent les propriétés physiques du matériau et peuvent entraîner des fissures dans les restaurations.

Différentes questions se posent alors. Le rapport poudre / liquide joue-t-il un rôle important dans les propriétés du matériau ? L'utilisation d'un matériau à moindre coût a-t-il des répercussions cliniques ?

Il apparait une corrélation entre le taux d'échec d'une restauration et le matériau utilisé. Le CVI à faible coût, ayant un rapport poudre / liquide inférieur, montre des résultats plus faibles. À l'inverse, le CVI ayant le rapport poudre / liquide le plus élevé possède les meilleures propriétés mécaniques et de meilleurs résultats (Calvo, 2016).

L'utilisation de matériaux ayant des propriétés mécaniques inférieures présente un risque clinique. De même, la fréquence de remplacement des restaurations dépend du choix du matériau. Les matériaux indiqués pour l'ART diffèrent en termes de propriétés physiques et mécaniques et cela influence directement la réussite des soins (Olegário et coll., 2016). L'utilisation de CVI mélangé à la main est source de variabilités pouvant affecter les propriétés mécaniques du matériau et donc de ses performances (Dowling et Fleming, 2008). Dans le but de réduire le risque d'erreur, des CVI-HV encapsulés ont été introduits sur le marché (Molina et al, 2013). Leurs propriétés sont supérieures et reproductibles, permettant de meilleurs résultats cliniques.

2.4.4. Influence du *coating*

Pour augmenter la longévité des CVI, il est recommandé de le protéger de la contamination salivaire au début de son durcissement par un vernis, une résine de collage photo-polymérisable, de la vaseline, etc. Plus le matériau de « protection » reste appliqué sur le CVI, moins il y a de risque que les propriétés mécaniques du matériau soient affectées (Bonifacio et coll., 2013). Dernièrement, de nouveaux matériaux de recouvrement sont apparus sur le marché. Ces nouveaux agents sont des résines nano-chargées de faible viscosité. Ils ont la capacité d'adhérer tout aussi bien à l'émail qu'à la dentine. Les nano-charges de ce matériau ont pour but de protéger le CVI contre l'usure (abrasion) constatée souvent dès les premiers mois. Cette protection permet également au CVI d'achever sa réaction de prise et d'être ainsi complètement mature et par conséquent plus résistant aux situations intrabuccales. Cette couche de résine renforce les bords des restaurations ART et confère une surface régulière, lisse et brillante. Avec le temps ces revêtements sont usés par les forces masticatoires (Türkün et Kanik, 2016). Des études *in vitro* confirment l'effet positif du *coating* sur les restaurations ART. Il a été observé qu'il améliorait la résistance mécanique et la résistance à l'usure des restaurations (Lohbauer, 2011). Ces observations sont confirmées dans diverses études *in vivo* pour les restaurations occlusales et proximales (Diem et coll., 2014). Les restaurations ART présentent un meilleur taux de survie avec l'application d'un *coating* en résine nano-chargée (Hesse et coll., 2016).

2.4.5. Rôle de la technique d'insertion

Les restaurations ART occlusales présentent de bons résultats, à la différence des restaurations ART proximales où il persiste un taux d'échec non négligeable (Bonifacio et coll., 2012). Le CVI-HV est reconnu comme le matériau de choix pour l'utilisation de l'approche ART. Néanmoins, il présente un inconvénient lié à sa consistance. Une insertion incorrecte du matériau dans la cavité peut entraîner la formation de trous, porosité et vides cervicaux compromettant le succès de la restauration. En effet, les soins ART proximaux montrent régulièrement des défauts d'adaptation marginale (Hesse et coll., 2016). Pour surmonter ce problème, la technique bicouche pourrait être une alternative pour les restaurations ART proximales des dents temporaires par rapport à la méthode traditionnelle proposée par Frencken et Holmgren (Bonifacio et coll., 2012).

Cette technique s'apparente à la technique développée par McLean et Gasser en 1985, communément appelée « technique sandwich ». Elle consiste ici à insérer une couche de CVI fluide en fond de cavité et le recouvrir ensuite par un CVI-HV (Bonifacio et coll., 2012). D'après l'étude *in vitro* de Bonifácio et coll., les soins présentent moins de micro-fuites et de trous cervicaux à l'interface matériau-tissus dentaires (Figure 23).

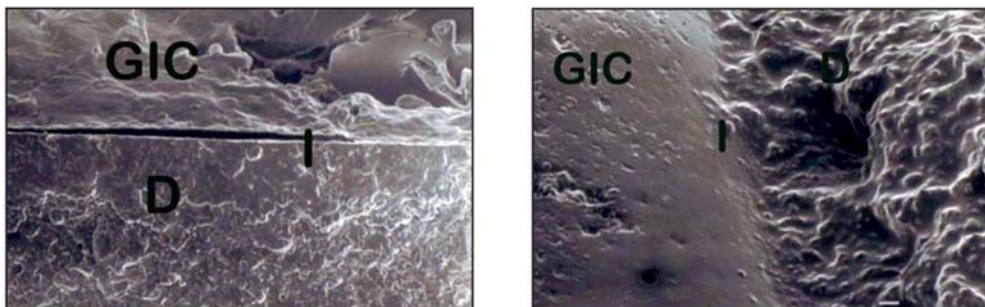


Figure 23 : gauche à droite : Observation au MEB de l'interface dent-restauration au CVI ; Observation au MEB de l'interface dent-restauration au CVI par la technique bicouche (source : Bonifácio, 2010)

Le CVI à faible viscosité adhère de manière plus intime aux tissus dentaires. Elle confirme l'amélioration de l'adaptation des restaurations (Bonifácio et coll., 2010).

Sur 18 mois, il a été étudié en 2013 le taux de survie des restaurations ART proximales où la technique décrite par Frencken et Holmgren est comparée à la technique

bicouche. Malgré une meilleure adaptation marginale, les restaurations proximales par la technique bicouche manifestent un taux de survie équivalent à la méthode d'origine. Aucune amélioration n'a été observée, aucune différence statistique n'a été prouvée (Bonifácio et coll., 2013). En 2015, le même groupe de recherche observe une différence significative entre l'insertion conventionnelle et l'insertion bicouche de CVI. Une explication possible de ces résultats controversés serait que les contraintes masticatoires sont dissipées par la couche de CVI fluide. Celle-ci jouerait le rôle d'amortisseur freinant la fatigue du matériau au fil du temps (Hesse et coll., 2016).

Il est difficile de statuer sur l'effet de la technique d'insertion employée pour les restaurations ART proximales. Ce point devra faire l'objet d'études cliniques supplémentaires. Cependant, ce procédé paraît être encourageant pour la réussite des restaurations proximales, en particulier pour les DT (Saber, 2018).

2.4.6. Affutage du matériel

Pour atteindre les objectifs des restaurations ART, il est obligatoire de travailler avec des excavateurs tranchants affutés. Un instrument émoussé ne permettra pas une élimination suffisante des tissus infectés (dentine molle). Ceci engendrera une éviction de mauvaise qualité, affectant l'adhésion du CVI-HV aux parois de la cavité et l'étanchéité de la restauration (Leal et coll., 2018).

2.4.7. Contrôle du biofilm

Les traitements ART seuls, même bien réalisés avec une bonne étanchéité marginale, ne sont pas suffisants pour contrôler le développement des lésions carieuses à long terme. Le biofilm doit être quotidiennement éliminé des surfaces dentaires restaurées au moyen d'un brossage et de dentifrice au fluorure (Mijan et coll., 2018). L'approche ART inclut un bon comportement alimentaire et une bonne hygiène bucco-dentaire du patient (Kemoli et Van Amerongen, 2011).

2.5. Avantages et inconvénients en Odontologie Pédiatrique

L'approche ART présente de multiples avantages très intéressants en odontologie pédiatrique. C'est une technique respectueuse des structures dentaires, à faible coût, moins anxiogène et limitant les risques de soins endodontiques et d'avulsion.

2.5.1. Temps opératoire

In vitro, l'excavation manuelle nécessite un temps opératoire plus long que l'excavation carieuse par instruments rotatifs (Celiberti et coll., 2006). Malgré cela, une restauration ART *in vivo* demande un temps opératoire plus rapide qu'une restauration conventionnelle à la résine composite. Les deux approches ont demandé en moyenne 453 secondes pour la restauration ART et 685 secondes pour le soin à la résine composite (Menezes-Silva et coll., 2019). L'excavation manuelle est donc une

technique efficace permettant d'éliminer un maximum de tissus carieux en un minimum de temps (Shkarpetina, 2016).

2.5.2. L'anesthésie non systématique

Contrairement aux restaurations conventionnelles, l'anesthésie locale, principal facteur anxiogène chez l'enfant, n'est pas systématiquement requise en technique ART. Néanmoins l'anesthésie peut être réalisée à la demande du patient ou si le patient présente des sensibilités lors du soins (Holmgren et coll., 2011).

2.5.3. Expérience patient, gestion de la douleur et de l'anxiété et ses conséquences

L'anxiété du patient est l'une des difficultés rencontrées par le praticien. La peur du dentiste est courante et touche entre 4 et 20% de la population, indépendamment du contexte socio-économique et culturel du pays (Simon et coll., 2015). La peur d'un soin est multifactorielle, subjective et souvent corrélée à une mauvaise expérience passée (Leal et al. 2009). Elle peut également être transmise par un des parents à leurs enfants (Ishan et coll., 2017). Les personnes souffrant d'anxiété dentaire développent fréquemment une mauvaise santé buccodentaire. Les sensibilités lors des soins conventionnels sont engendrées par la pression, les vibrations des instruments rotatifs sur la dentine et l'élévation de la température. Ces douleurs associées aux odeurs caractéristiques du cabinet dentaire et aux bruits des dispositifs rotatifs sont des facteurs anxiogènes pour le patient (Dorri et coll., 2017).

L'un des points forts de l'approche ART passe par une préparation indolore *a minima* des tissus dentaires. L'effet "atraumatique" est renforcé par le fait que l'anesthésie locale est rarement utilisée (Jordan et coll., 2010). De plus, les patients jugent cette approche plus confortable par l'absence de bruit aigu et de vibration (Leal et al. 2009). Cette technique est bien acceptée par les patients même en bas âge et également par les parents (Tonmukayakul et Arrow, 2017). Une étude a constaté qu'un enfant réticent en début de soins s'apaise pendant le traitement ART (Ishan et coll., 2017). L'approche ART permet donc un contrôle de l'anxiété et de la douleur. Elle permet également une première expérience des soins plus « confortable » prévenant ainsi le développement

de phobies des soins dentaires. Cette démarche peut positivement conditionner les jeunes patients, leur donnant un bon suivi bucco-dentaire sans *a priori* et limitant ainsi le risque d'anesthésie général comme dernier recours aux soins pédiatriques (Frencken et coll., 2014).

2.5.4. Coût

Le coût d'une restauration ART est estimé à environ la moitié du coût des restaurations à l'amalgame (Mickenautsch et Yengopal, 2012). Les CVI initialement prévus pour l'ART sont moins chers que les matériaux à base de résine composite. Les nouveaux CVI-HV, tel que l'Equia (GC®), sont cependant très onéreux. Ces coûts présentent un réel inconvénient en santé publique et pourraient limiter l'accès des populations défavorisées à ces avantages (Calvo, 2016). Pour pallier ce problème, certains laboratoires ont élaboré des CVI-HV à moindre coût. Malgré des résultats inférieurs aux CVI-HV conventionnels, ils sont une bonne alternative et prodiguent des soins durables (Olegàrio et coll., 2017). Enfin, le plateau technique pour les soins ART nécessite peu d'équipement et permet d'entreprendre des programmes de prévention bucco-dentaire comme par exemple les scellements prophylactiques des fissures et sillons en milieu périscolaire.

La prise en charge des caries de la petite enfance (CPE) est délicate pour les omnipraticiens. Ces patients sont fréquemment adressés auprès de spécialistes, du fait de leur jeune âge et du manque de coopération. Ils sont traités sous anesthésie générales. Les soins dentaires sous anesthésie générale pour ces patients sont en net augmentation. Par exemple au Royaume-Unis, 26 111 enfants âgés de 5 à 9 ans ont été soignés sous anesthésie générale pour des raisons dentaires en 2017-2018, alors qu'ils étaient 25 923 l'année précédente (Sander et Ashley, 2019). Cette procédure très coûteuse pourrait être évitée par les soins ART montrant ici un avantage économique certain (Tonmukayakul et Arrow, 2017).

2.5.5. Accessibilité aux soins

Initialement développés pour des missions humanitaires, les soins ART ne nécessitent pas un plateau technique développé. Ils peuvent être réalisés en cabinet comme dans les écoles ou sur le terrain. Cette démarche permet un plus large accès aux soins et réduit les inégalités en termes de santé bucco-dentaires, en particulier dans les zones défavorisées (De Amorim et coll., 2014).

2.6. Vision de l'ART dans le monde – état des lieux de l'ART

La Fédération dentaire internationale (FDI) et l'OMS encouragent l'approche ART dans la pratique quotidienne des chirurgiens-dentistes. Malgré les recommandations mondiales et internationales, cette technique se heurte encore à une réticence de la part des chirurgiens-dentistes. Elle est d'une grande disparité d'utilisation dans les pays développés. En Angleterre et en Écosse, seulement 10% des omnipraticiens ont adopté les traitements ART pour les enfants alors qu'au Pays-Bas 26% des praticiens l'utilisent. Le programme de formation des facultés de chirurgie-dentaire conditionne la pratique des futurs chirurgiens-dentistes. Ainsi, la sous-utilisation des soins ART peut refléter le manque de formation théorique et pratique dans les différentes facultés (Kateeb et coll., 2013).

3. LES AUTRES TRAITEMENTS ATRAUMATIQUES

Il existe actuellement un certain nombre de traitements dits atraumatiques indiqués pour les DT et DP. Il s'agit, outre l'ART, de l'application du fluorure diamine d'argent (SDF), de la technique Hall (TH) et de l'élimination du biofilm dans les cavités ouvertes. Dans les soins dentaires pédiatriques, ces traitements atraumatiques ont donc pris une place importante à côté des soins conventionnels (Frencken, 2017).

3.1. L'ART modifié

3.1.1. *Interim therapeutic restoration* (ITR), traitement restaurateur provisoire

Introduit par l'AAPD, cette approche est similaire à la méthode ART définie par Frencken mais présente des objectifs thérapeutiques différents. Les soins ITR au CVI ou au CVIMAR ont pour objectif de neutraliser la flore cariogène. Ils sont déposés dans les 6 mois après leur mise en place, et sont remplacés par une restaurations définitives (*American Academmic of Pediatric Dental*, 2017). L'éviction carieuse peut être réalisée par instruments manuels ou instruments rotatifs contrairement à l'ART (Dorri et coll., 2017). Cette méthode est indiquée pour restaurer et prévenir les lésions carieuses chez les enfants, les patients non-coopérants et les patients ayant besoins de soins spécialisés lorsque les soins conventionnels ne sont pas réalisables dans des conditions optimales reportant leur réalisation. L'AAPD recommande également les soins ITR pour les jeunes patients souffrant des caries de la petite enfance (*American Academmic of Pediatric Dental*, 2017). C'est une méthode qui permet un contrôle du processus carieux (Saber et coll., 2019).

3.1.2. Approche chimio-mécanique et l'ART

La méthode chimio-mécanique utilise un gel ayant la capacité de dissoudre les tissus carieux tout en préservant les tissus sains. Ce produit permet l'élimination sélective des tissus carieux et favorise la reminéralisation. L'application de celui-ci diminue les douleurs liées à la chaleur, à la pression et aux vibrations. De plus, l'anesthésie locale n'est pas requise. Il est recommandé pour les enfants et les adolescents phobiques

des soins dentaires (Yun et coll., 2018). Les deux matériaux les plus utilisés sont Carisolv™ et Papacarie®. Le Papacarie® est un gel contenant de la papaine et de la chloramine. Il a des propriétés bactériostatiques, bactéricides et anti-inflammatoires. Le Carisolv™ est quant à lui composé principalement d'hypochlorite de sodium à 0,5% (Saber et coll., 2019). Facilitant l'éviction carieuse, ils peuvent être utilisés dans la démarche ART. Néanmoins, ce procédé rallonge le temps opératoire, critère important à prendre en compte en odontologie pédiatrique. Un certain nombre d'enfants ayant eu l'application d'un gel chimio-mécanique ont rapporté qu'ils préféraient la démarche ART conventionnelle (Topaloglu-Ak et coll., 2009).

3.2. Silver Diamine Fluoride, le fluorure diamine d'argent

3.2.1. Présentation

Le SDF est une approche d'intervention minimale stoppant les processus carieux des lésions sans détériorer les tissus dentaires sains (Saber et coll., 2019). Initialement autorisé par la *Food and Drug Administration* (FDA) en 2014 comme traitement des hypersensibilités dentinaires, il est depuis 2015 utilisé hors Autorisation de Mise sur le Marché (AMM) en France pour traiter les lésions carieuses (Milgrom et coll., 2018).

C'est une solution composée de 24 à 27% d'argent, 7,5 à 11% d'ammoniac, 5 à 6% de fluorures, de colorant et d'eau désionisée (Al Bayati, 2018). Sur le marché, les trois principales formes pharmaceutiques du SDF sont une spécialité concentrée à 12% de principe actif avec 14200 ppm de fluor, une à 30% contenant 35400 ppm de fluor et enfin une à 38% de principe actif comportant 44800ppm de fluor (Mei et coll., 2013). L'argent et le fluor sont deux éléments importants dans la pratique de l'art dentaire. L'argent agit comme un antimicrobien, le fluorure favorise la reminéralisation et l'ammoniac stabilise la concentration de la solution. Par conséquent, les effets attendus de ce traitement sont l'arrêt du processus carieux et la prévention de l'apparition de nouvelles lésions. Ce produit inhibe la croissance et l'adhérence des bactéries cariogènes aux surfaces dentaires et dénature l'activité protéolytique des substrats bactériens responsable de la destruction de la trame collagénique tissulaire.

Il empêche la dissolution des minéraux, favorise l'absorption de calcium et donc la reminéralisation de l'hydroxyapatite de l'émail et de la dentine (Zhao et coll., 2018).

L'application topique de ce liquide au pH alcalin offre une approche préventive et curative simple, efficace et non invasive, répondant aux normes de l'Institut Américain de Médecine et aux objectifs de l'OMS (Burgette et coll., 2019 ; Rosenblatt et coll., 2009).

3.2.2. Protocole

- Protocole clinique

Avant de commencer la phase opératoire du traitement par SDF, le praticien doit obtenir le consentement éclairé du patient ou des tuteurs légaux après avoir exposé les risques et les effets secondaires potentiels. Une éviction carieuse avant la mise en place de SDF n'est pas nécessaire (Crystal et coll., 2017).

D'après l'AAPD, une séance d'application de SDF (à 38%) se déroule de la manière suivante :

1. protection du patient des projections avec des lunettes et un champ opératoire ou une bavette ;
2. nettoyage des surfaces dentaires à traiter pour éliminer les débris alimentaires afin de maximiser le contact entre le produit et les tissus carieux ;
3. dépose d'une goutte de SDF dans une cupule en plastique ;
4. isolation des gencives par l'application de vaseline ou beurre de cacao et des muqueuses par des rouleaux salivaires pour minimiser les pigmentations et les irritations de ces tissus ; assèchement des surfaces à traiter ;
5. avec une micro-brosse imbibée de SDF, tamponner les surfaces dentaires cariées, laisser agir pendant une minute ;
6. séchage délicat et dépose des excédents de SDF à l'aide de boulette de coton ;
7. maintien de l'isolation des tissus mous pendant 3 minutes après l'application du produit afin de minimiser l'absorption systémique.

L'AAPD préconise un temps d'attente de 30 min à 1 heure pour boire et manger après l'application de SDF. L'arrêt du processus carieux après l'application de ce traitement se distingue par un noircissement de la cavité (Figures 24 et 25).

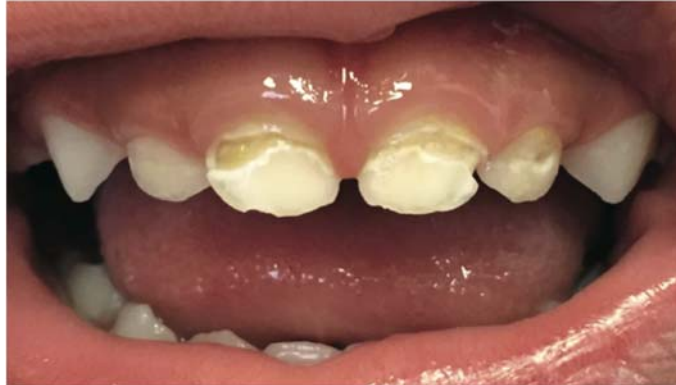

Figure 24 : Lésions carieuses cavitaires cervicales avant l'application de SDF
(source : AAPD, 2017)

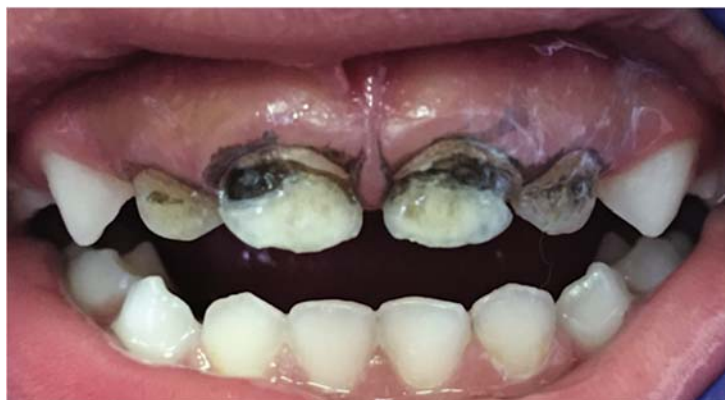

Figure 25 : Lésions carieuses cervicales traitées au SDF et tatouage gingival temporaire (source : AAPD, 2017)

- Concentration et fréquence d'application

Afin de limiter les risques de fluorose, il est important d'appliquer une solution de SDF à une concentration et fréquence adaptées. Une étude récente de 30 mois a comparé l'efficacité de 2 solutions de SDF (12% et 38%) avec deux fréquences d'application différentes (annuelle ou semestrielle). Le SDF à 38% appliqué 2 fois par an maximise l'arrêt et la prévention des lésions dentinaires (Fung et coll., 2018). Aucune étude n'a comparé l'efficacité des solutions à 30% de SDF contre celles à 38% dans l'arrêt des caries. Pour définir une concentration et une fréquence idéales, davantage d'études sont nécessaires (Contreras et coll., 2017). Outre la concentration et la fréquence

d'application du produit, il existe d'autres facteurs tels que l'hygiène bucco-dentaire, le contrôle de la plaque, la taille, la position et la localisation de la lésion soignée, impactant l'efficacité du traitement (Fung et coll., 2018).

3.2.3. Indications – contre-indications

- Indications

L'AAPD recommande l'utilisation du SDF pour les patients (Horst et coll., 2016 ; Crystal et coll., 2017) :

- à haut risque carieux, dont les lésions sont actives comme les patients ayant des troubles de la salivation et les enfants polycariés ;
- non coopérants affectant la prise en charge des lésions carieuses ;
- ayant des troubles mentaux et /ou physiques sévères empêchant la prise en charge traditionnelle ;
- avec de multiples lésions actives ne pouvant être soignées en une séance de soins et potentiellement symptomatiques en devenir ;
- avec des lésions difficiles à soigner telles que les lésions sous gingivales, radiculaires ou encore sur les dents en cours d'éruption ;
- n'ayant peu ou pas accès aux soins bucco-dentaires.

- Contre-indications

Le SDF est contre-indiqué chez les personnes allergiques à l'argent et ses composés, chez les femmes enceintes et allaitantes. Il ne peut pas être appliqué sur des dents montrant des symptômes pulpaires, des signes d'infections comme des fistules ou des lésions-péri-apicales. Il apparaît également des contre-indications relatives, il n'est effectivement pas recommandé d'utiliser le SDF sur des patients présentant des troubles parodontaux tels que des gingivites ou mucosites desquamatives importantes (Horst et coll., 2016).

3.2.4. Avantages et inconvénients en odontologie pédiatrique

- Inconvénients

L'application de SDF semestrielle ne montre pas de risque de toxicité pour un adulte. Hormis un goût métallique amer transitoire (Horst et coll., 2016), aucun effet indésirables n'a été rapporté sur 18 mois (Vasquez et coll., 2012). Toutefois, une potentielle toxicité à l'argent chez les enfants ne doit pas être exclue. C'est pourquoi il est recommandé d'être vigilant avec les jeunes patients lors de l'application de SDF à forte concentration (Fung et coll., 2016).

L'inconvénient majeur du SDF est la coloration noire par l'argent des tissus cariés (Figure 26). Inesthétique, cet effet entraîne parfois l'insatisfaction des patients et des parents. Pour pallier ce désagrément, l'application d'iodure de potassium peut être associé au SDF. Le iodure de potassium diminue l'intensité des colorations en précipitant un sel d'argent (Zhao et coll., 2018). Lorsque le processus carieux est sous contrôle, une restauration en CVI peut également être proposée pour rétablir la fonction masticatoire et résoudre la question esthétique (Horst et coll., 2016).

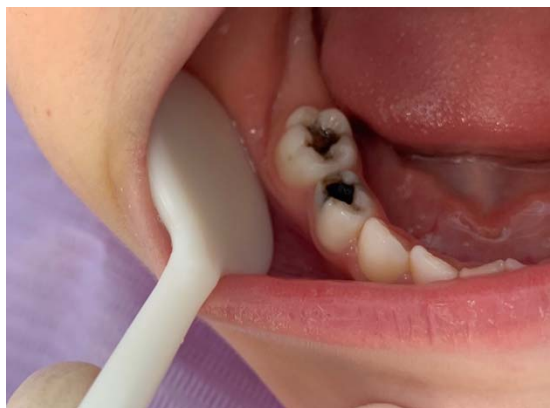

Figure 26 : Cavités occlusales noircies après application du SDF (source : Dr. Darsat)

Si le SDF est accidentellement en contact avec les muqueuses, des irritations et des tatouages gingivaux réversibles peuvent survenir. Ce produit tache également les vêtements de manière irréversible (Crystal et coll., 2017).

- Avantages

Son application est non invasive et indolore. Elle ne nécessite ni d'anesthésie locale, ni d'éviction carieuse préalable. L'effet prophylactique du SDF ne concerne pas uniquement la dent traitée mais également les dents adjacentes. Le SDF est un moyen peu onéreux d'arrêter les lésions carieuses cavitaires. Le coût matériel et le temps nécessaire à son application est faible. À titre comparatif, ce produit est 20 fois moins cher que les CVI (Horst et coll., 2016). L'introduction de ce produit dans les programmes et actions de santé publique serait donc intéressante. Bien acceptée par le patient, cette approche contourne les problèmes rencontrés fréquemment lors d'un parcours de soins traditionnels (refus de soins et non coopération de l'enfant), ce qui prévient de l'anesthésie générale souvent nécessaire en dernier recours (Crystal et coll., 2017). La progression carieuse stoppée, sur plusieurs mois ou années, donne au praticien du temps pour accompagner le jeune patient à accepter les soins traditionnels.

3.2.5. Données actuelles de la science et comparaison avec les soins ART

L'application annuelle de SDF semble 4 fois plus efficace que l'application de vernis fluorés pour arrêter les lésions (Horst et coll., 2016). Certaines études ont comparé les soins ART et l'application de SDF sur différents points. L'effet prophylactique des scellements ART en CVI-HV paraît supérieur. En effet, une application annuelle de SDF n'est pas l'approche la plus adaptée pour empêcher l'apparition de nouvelles lésions (Monse et coll., 2012). L'arrêt des lésions carieuses pour le SDF et l'ART sont respectivement de 100% et 96% sur 3 mois, 89% et 92% pour 6 mois et de 89% et 96% sur 1 an. Le niveau d'anxiété et l'acceptation des soins ne diffèrent pas d'une technique à une autre. L'application de SDF est une technique plus rapide qui demande 7 minutes en moyenne alors que les scellements ART nécessitent environ 14 minutes. De plus, comparativement aux scellements ART, les résultats de l'application du SDF ne sont pas opérateur dépendent. Cependant, les soins ART restaurent l'esthétique et la fonction. Les deux méthodes présentent de bons résultats et leur association devraient faire l'objet de futures études (Vollú et coll., 2019).

Le SDF est une approche médicale de la carie et peut transformer la dentisterie pédiatrique. Cette démarche porte atteinte au paradigme actuel des soins restaurateurs en prouvant son efficacité à arrêter les lésions carieuses.

3.3. Technique de Hall

3.3.1. Présentation

Dr Norna Hall, dentiste écossais, a donné son nom à la technique qu'il a inventée il y a plus de 20 ans. La TH est non invasive et consiste à sceller une ou plusieurs lésions carieuses d'une molaire temporaire à l'aide d'une coiffe pédiatrique préformée (CPP) et d'un CVI. Elle diffère du protocole de la mise en place d'une CPP conventionnelle car l'anesthésie locale et l'éviction carieuse ne sont pas requises. Comme l'approche ART, la lésion scellée, privée de nutriments, devient inactive. Approche controversée, elle présente cependant d'excellents résultats depuis son apparition (Innes et coll., 2017).

3.3.2. Protocole

La mise en place d'une CPP selon la TH se déroule de la manière suivante (Innes et coll., 2006 ; Santamaría et Innes, 2018) :

- élimination des débris alimentaires et du biofilm dentaire par brossage prophylactique ;
- évaluation de la dent et de son environnement (points de contact, formes et occlusions) :
 - o si les points de contacts proximaux empêchent la mise en place de la couronne, il faut placer des séparateurs orthodontiques 3 à 5 jours (Figure 27) ;

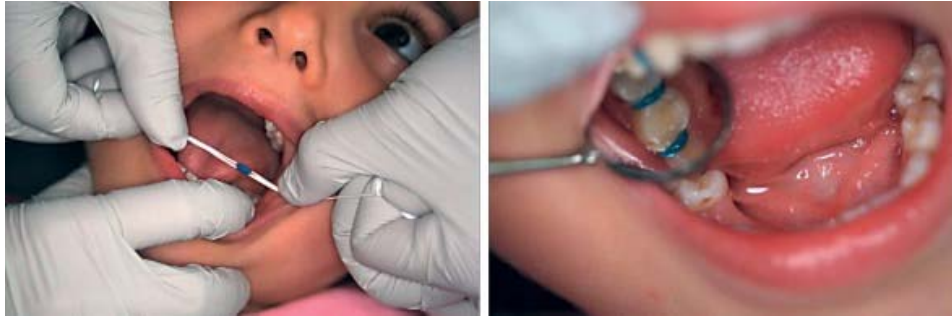

Figure 27 : de gauche à droite : Placement d'un séparateur avec du fils dentaire ; séparateurs orthodontiques sur les faces proximales de 84 (source : Santamaría et Innes, 2018)

- une fracture de la crête marginale d'une molaire entraîne souvent une migration de la dent adjacente, compliquant le bon déroulement de la TH. Pour pallier ce problème, le praticien va placer une restauration temporaire puis un séparateur orthodontique pour permettre la bonne insertion de la couronne (Figure 28) ;

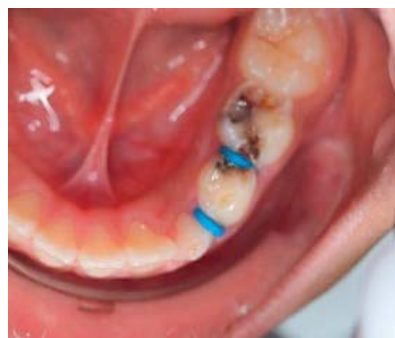

Figure 28 : Séparateurs orthodontiques sur les faces proximales de 74 délabrée (source : Santamaría et Innes, 2018)

- l'enfant est installé en position verticale sur le fauteuil pour réduire le risque d'ingestion ou d'inhalation de la CPP ;
- protection des voies respiratoires avec la mise en place de gazes derrière la dent à traiter : le praticien veillera à ne pas déclencher un réflexe nauséux lors de leur mise en place. Pour davantage sécuriser la CPP, il est recommandé de la fixer avec un sparadrap double face lors de sa manipulation (Figure 29) ;

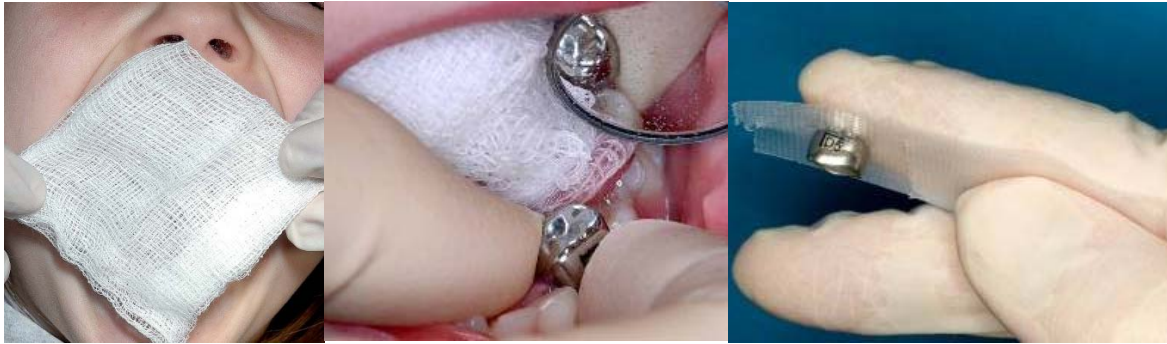

Figure 29 : de gauche à droite : Présentation d'une gaze avant sa mise en place ; Protection des voies aériennes et essai d'une CPP ; CPP collée à un sparadrap (source : Amourette, 2013)

- choix de la taille de la CPP : une couronne est adaptée quand elle couvre l'ensemble des cuspides avec un diamètre mésio-distal équivalent à celui de la dent permettant une sensation de « retour élastique » lorsqu'elle est placée jusqu'aux points de contact (Figure 30) ;

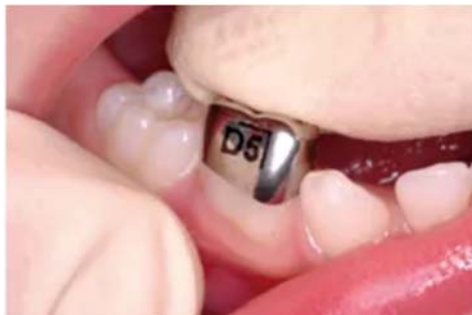

Figure 30 : Essai de la CPP (source : Innes et coll., 2011)

- préparation de la CPP : après l'essai de la couronne il faut dégraisser l'intrados avec de l'alcool et la désinfecter dans de la chlorhexidine ou de l'hypochlorite de sodium puis la sécher ;
- séchage de la dent et mise en place du CVI dans la CPP : il faut veiller à ne pas avoir de bulles d'air et remplir suffisamment la couronne pour ne pas avoir de manque lors du scellement. Si la lésion carieuse est volumineuse, du CVI peut être disposé en fond de cavité (Figure 31) ;



Figure 31 : Remplissage de la CPP avec un CVI (source : Santamaría et Innes, 2018)

- mise en place de la CPP : pour cette étape soit l'enfant enfonce lui-même la couronne en mordant dessus avec comme intermédiaire un coton salivaire soit le praticien la place par une pression manuelle ferme (Figure 32) ;

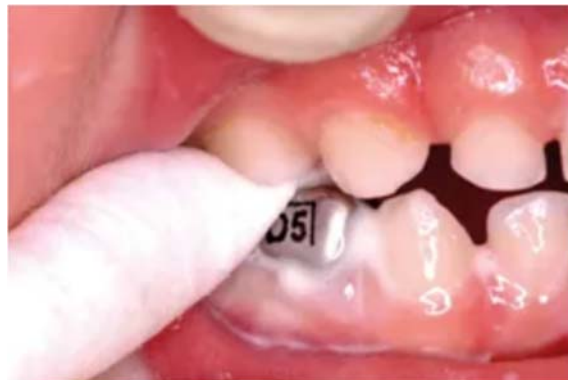

Figure 32 : CPP en place avec une fusée de CVI (source : Innes et coll., 2011)

- ouverture rapide de la bouche pour contrôler le positionnement de la couronne ;
- maintien de la pression sur la couronne jusqu'à la prise du matériau ;
- élimination des excès de CVI : les points de contacts proximaux sont libérés par le passage délicat de fil dentaire (Figure 33) ;

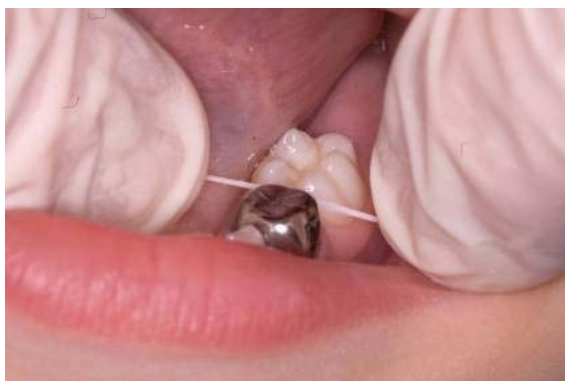

Figure 33 : Élimination des excès de matériau avec du fil dentaire (source : Amourette, 2013)

- vérification de l'occlusion.

Il est important de rappeler aux parents et à l'enfant, la nécessité d'un suivi régulier et d'une bonne hygiène bucco-dentaire pour maximiser les chances de réussite du traitement.

3.3.3. Indications – contre-indications

- Contre-indications

La TH est contre indiquée lorsque la dent montre (Santamaría et Innes, 2018) :

- des symptomatologies pulpaires irréversibles, des abcès ou fistules ;
- des signes radiographiques d'atteinte pulpaire, de pathologie péri-radulaire ;
- une absence d'une image radio-opaque entre la dentine et la pulpe ;
- une perte tissulaire trop importante empêchant un appui suffisant pour la couronne ;
- une forme atypique compromettant l'ajustement d'une CPP.

Il apparait également des contre-indications en fonction du patient. La TH n'est pas adaptée pour les jeunes patients non coopérant et agités au fauteuil où le risque d'ingestion et d'inhalation de la couronne est élevé. Enfin, il est impossible d'appliquer cette approche pour les patients à risque d'endocardite infectieuse et immunodéprimés.

- Indications

Cette approche est recommandée pour les patients :

- ayant des troubles du comportement (par exemple : déficit de l'attention) ;
- anxieux ;
- avec un RCI élevé mais asymptomatique ;
- les enfants refusant les soins conventionnels.

Les molaires temporaires atteintes de lésions carieuses asymptomatiques proximales et à surface multiples, de lésions occlusales cavitaires ou non et les molaires hypoplasiques peuvent être traitées par la TH. Lorsque la lésion est importante, la restauration ART est alors contre-indiquée, en revanche la mise en place de couronnes en métal préformées selon la "technique de Hall" est idéale (Santamaría et Innes, 2018).

3.3.4. Avantages et inconvénient en odontologie pédiatrique

- Avantages

Récemment, une étude Cochrane a conclu que la TH est une approche indolore. Peu anxiogène et rapide à mettre en place (12 min), elle est très bien acceptée par les enfants. (Innes et coll., 2015). Les patients estiment l'inconfort de la TH inférieur à celui des soins restaurateurs conventionnels (Innes et coll., 2007).

La TH rétablit la fonction masticatrice, maintient la longueur d'arcade et peut être pilier de maintien d'espace fixe quand une perte prématurée d'une dent va potentiellement porter atteinte à l'éruption des DP sous-jacentes (Amourette, 2013).

- Inconvénients

La mise en place d'une CPP selon Hall entraîne une modification de la dimension verticale d'occlusion (DVO). Ce changement peut perturber l'enfant de façon provisoire. La DVO revient comme avant au bout de 2-3 semaines et n'engendre pas de préjudice articulaire (Figure 34).

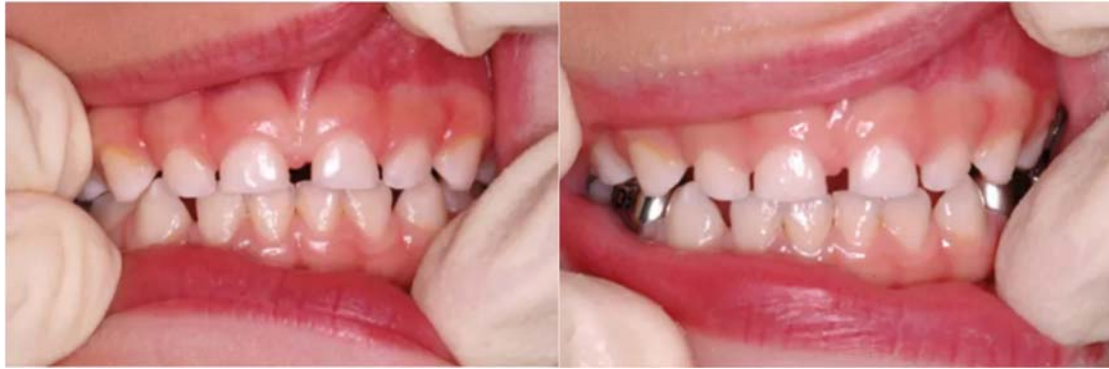

Figure 34 : Comparaison de la DVO avant la mise en place de CPP selon la TH (photo de gauche) et après la mise en place de CPP (photo de droite) (source : Innes et coll., 2017)

Certains parents (5%) considèrent les CPP comme inesthétiques. Malheureusement les couronnes en céramiques ou en résine composite n'ont pas la même ductilité que les CPP et ne permettent donc pas l'insertion de ces couronnes par la TH. Cet a priori esthétique est très peu présent chez les jeunes enfants, contrairement aux adolescents plus exigeants sur leur apparence.

Les CPP ne sont pas prise en charge par la Sécurité Sociale. En cabinet libérale, elles sont facturées entre 100 et 150€ entièrement à la charge des parents. Régulièrement les parents estiment le coût trop important pour soigner des DT, et préfèrent s'orienter vers des soins conservateurs conventionnels malgré les bons résultats et les avantages de cette technique atraumatique (Innes et coll., 2015).

3.3.5. Données actuelles de la science

La TH montre d'excellents résultats. Plusieurs études ont rapporté des taux de réussite importants comme 98% à 1 an ou 95% à 2 et 4 ans (Figure 35) (Hesse et coll., 2016). Le taux de réussite de la TH ne présente pas de différence significative au taux de la méthode conventionnelle des CPP. Le taux d'échec de la TH semble être 4 fois moins important que celui des restaurations à l'amalgame pour restaurer les lésions occluso-proximales (Ludwig et coll., 2014).

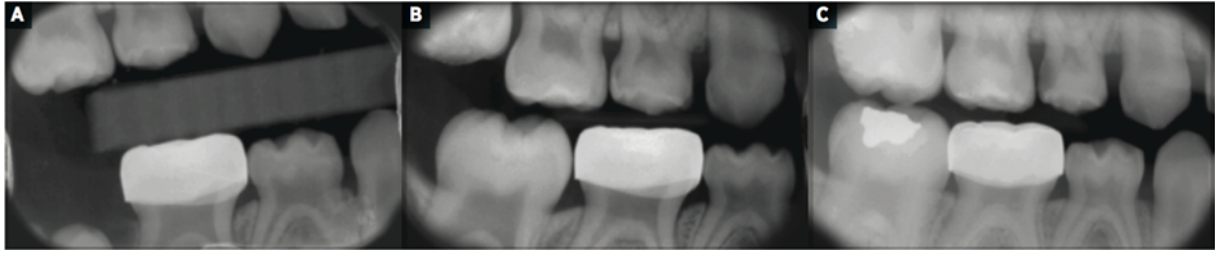


Figure 35 : Suivi radiographique d'une CPP placée selon TH sur 85 d'un enfant âgé de 3 ans à 1an (a) ; 3 ans (b) et 4 ans (c) (source : Clark et coll., 2017)

Actuellement, il existe peu d'étude comparant les soins ART au CVI-HV pour restaurer les lésions occluso-proximales et la TH. Ces deux démarches présentent de bons résultats mais il est encore impossible de déterminer la supériorité de l'une d'entre elles (Hesse et coll., 2016).

3.4. Non Restorative Caries Treatment, le traitement de la carie non restaurateur

3.4.1. Présentation

Le NRCT est une approche thérapeutique non conventionnelle de la carie. Elle ne restaure pas les pertes tissulaires causées par les lésions carieuses mais affronte les causes de ces lésions. Les bactéries du biofilm sont à l'origine de la carie. L'élimination de ce biofilm des surfaces dentaires permet un contrôle des lésions. Par conséquent, cette approche déduit que l'élimination systématique de ce biofilm au sein d'une lésion par un brossage pluriquotidien avec un dentifrice fluoré entrainerait une réduction voir l'arrêt du processus carieux (Gruythuysen, 2018) (Figure 36).

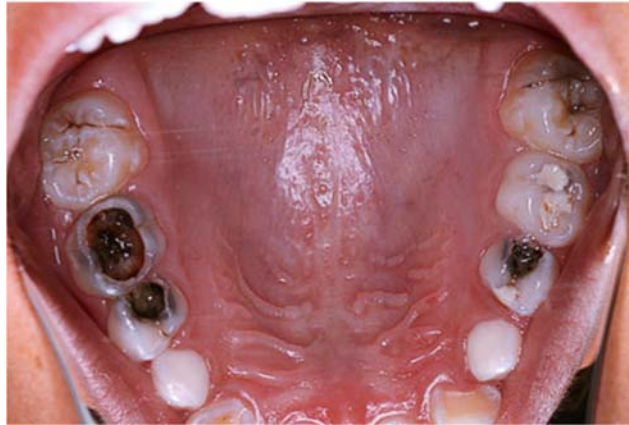


Figure 36 : Lésions carieuses inactives sur 54, 64 et 65 après 2 ans de NRCT ; 54 et 55 ayant également reçues une restauration ART (Frencken, 2017)

3.4.2. Protocole

Cette méthode n'est applicable que si l'accès à la cavité est suffisamment large pour atteindre le biofilm. Dans le cas contraire, le praticien peut utiliser des instruments rotatifs ou un ciseau à émail afin d'élargir la cavité en supprimant l'émail non soutenu (Figure 37). L'élargissement est souvent nécessaire pour les lésions proximales et les lésions non cavitaires visibles par transparence sous l'émail. Cette approche n'est pas récente et a déjà été suggérée par G.V. Black au début du XX^e siècle (Frencken, 2017).

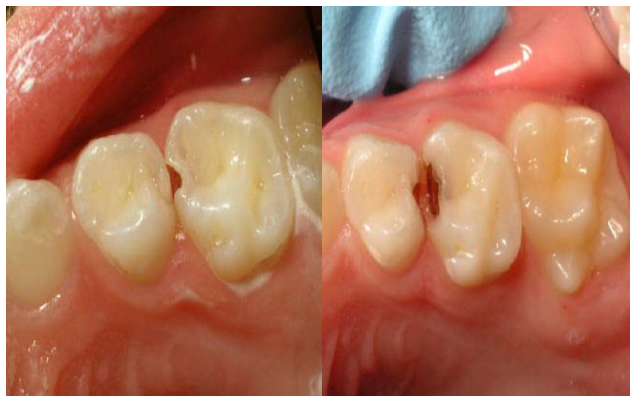

Figure 37 : 64 et 65 avant et après l'élimination de l'émail non soutenu dans l'approche NRCT (source : Amourette, 2013)

Après l'élargissement de la cavité, le praticien applique un vernis fluoré dans la lésion carieuse, ou un fond de cavité en CVI si la lésion est profonde (IDCAS 5-6). Après

cette étape clinique, demandant une bonne coopération de l'enfant, il est primordial de donner aux parents et à l'enfant tous les conseils de préventions des caries. Pour la réussite de NRCT, il est impératif que l'enfant adopte une alimentation équilibrée pauvre en glucide et un brossage pluriquotidien avec un dentifrice fluoré. L'implication parentale est également indispensable. Le praticien doit contrôler la compliance du patient et évaluer l'activité des lésions traitées par l'approche NRCT. L'arrêt du processus carieux se caractérise par une dentine dure, sombre à l'examen clinique et par la formation de dentine réactionnelle à l'examen radiographique (Gruythuysen, 2018).

Si les résultats lors des contrôles réguliers ne sont pas suffisants, les lésions carieuses devront être soignées par les traitements restaurateurs conventionnels ou les thérapeutiques ART.

3.4.3. Indications – contre-indications

- Contre-indications

Les NRCT sont contre indiqués pour les patients immunodéprimés, les patients avec un RCI élevé polycariés et les patients non compliants. Il est impossible de mettre en place cette approche quand la dent présente une atteinte pulpaire irréversible et/ou des signes infectieux (fistules ou lésions péri-apicales). Cette démarche n'est pas recommandée pour les lésions profondes juxta-pulpaire qui deviennent rapidement symptomatiques (Amourette, 2013).

- Indications

Les NRCT sont indiquées en odontologie pédiatrique. Elles sont adaptées aux enfants anxieux, peu patients, refusant l'approche conventionnelle et même les thérapeutiques atraumatiques. Pour la mise en place de ces techniques, le praticien doit considérer l'âge du patient et le stade d'évolution de la dent. Pour un jeune patient anxieux (3 à 5 ans), les NRCT seront une alternative thérapeutique temporaire en attendant une meilleure coopération pour les soins restaurateurs. En revanche, pour un patient plus âgé où les DT vont bientôt s'exfolier, les NRCT sont indiqués (Amourette, 2013).

3.4.4. Données actuelles de la science

Dans une étude, l'approche du NRCT s'est avérée efficace pour des enfants en bas âge souffrant de caries de la petite enfance. Les lésions proximales actives ont été élargies pour permettre leur brossage et ont eu un polissage prophylactique avec un gel fluoré tous les deux mois. Des instructions sur la méthode de brossage et des conseils sur une alimentation saine ont été données aux participants. 90% des lésions sont devenues inactives sans aucune complication au bout d'un an. Seulement 10 % des caries présentaient une progression (Peretz et Gluck, 2006).

L'étude de Mijan et coll. (2013) a comparé les temps de survie des molaires temporaires chez des enfants de 6 et 7 ans selon trois approches différentes (traitement conventionnel à l'amalgame, restauration ART et les NRCT). Les taux de survie des différentes démarches ne présentaient pas de différence significative. Les taux de survies à 3,5 ans étaient de 90,9 % pour les soins conventionnels, 90,4 % pour les restaurations ART et 88,6 % pour les NRCT (Mijan et coll., 2013).

Les résultats de ces études sont encourageants. Les NRCT visent à conserver les dents fonctionnelles en traitant la cause des lésions et à maintenir une santé bucco-dentaire optimale des DT. Bien acceptées, les NRCT ne demandent pas d'anesthésie locale, ce qui rend cette approche moins anxiogène (De Menezes Abreu et coll., 2011). Si l'enfant et les parents sont impliqués dans cette démarche, l'anesthésie générale peut être évitée. Malgré cela, cette approche est encore peu employée en cabinet libéral. Les recommandations actuelles au Royaume-Unis et aux USA préconisent toujours l'éviction carieuse (complète ou non) et une restauration pour les DT atteintes de lésions (Santamaria et coll., 2015).

CONCLUSION

L'ART défini par Frencken et Amerongen appartient à la nouvelle approche nommée « Intervention Minimale ». L'éviction carieuse manuelle élimine de manière indolore les tissus infectés. La perte tissulaire est ensuite restaurée à l'aide d'un CVI-HV. Approche très étudiée depuis son apparition, elle est soutenue par l'OMS et recommandée par l'AAPD comme alternative thérapeutique quand les démarches conventionnelles échouent, de manière provisoire (ITR) ou non. Née d'une meilleure compréhension du processus carieux et des nouveaux matériaux adhésifs, l'ART trouble les paradigmes en cariologie. L'éviction carieuse totale n'est pas nécessaire pour obtenir une restauration fonctionnelle. Dans cette continuité, d'autres approches « atraumatiques » adaptées à la pratique de l'odontologie pédiatrique évoluent : la TH, le SDF, et les NRCT. La TH scelle les lésions carieuses des molaires temporaires à l'aide de CPP et de CVI. Elle ne demande ni anesthésie locale, ni éviction carieuse, ni préparation coronaire préalable. L'isolation des bactéries cariogènes de tout nutriment conduit à l'arrêt du processus carieux. Le SDF arrête la lésion carieuse par simple application topique du produit. Technique rapide, elle est bien acceptée par les enfants, malgré les colorations noires des tissus carieux. Enfin, les NRCT se focalisent sur l'élimination du biofilm au sein des lésions. Ces approches ne restaurent pas les pertes tissulaires. Si nécessaire, le praticien va ouvrir la cavité pour accéder à la cavité avant d'y appliquer du vernis fluoré. Le patient et les parents devront être rigoureux et adopter une bonne hygiène bucco-dentaire.

L'intervention minimale est le concept qui a fait évoluer l'odontologie conservatrice. Son application au travers des soins conventionnels est parfois jugée anxiogène et douloureuse par les patients en particulier en odontologie pédiatrique, ceci compliquant la prise en charge de l'individu. Les praticiens ont alors recours à la sédation (par MEOPA ou par anesthésie générale), ceci pouvant être évitée par les techniques ART. En prouvant leur efficacité à stopper les lésions carieuses, toutes ces approches portent atteinte au paradigme actuel des soins restaurateurs. Malheureusement, ces soins sont encore peu pratiqués par les omnipraticiens en raison d'un manque de formation théorique et pratique. L'enseignement plus approfondi de ces techniques au sein des facultés de chirurgie dentaire pourrait encourager les futurs praticiens à appliquer ces approches.

BIBLIOGRAPHIE

Ahovuo-Saloranta A, Forss H, Walsh T, Nordblad A, Mäkelä M, Worthington HV. Pit and fissure sealants for preventing dental decay in permanent teeth. *Cochrane Database Syst Rev* [Internet]. 2017 [cité 16 oct 2019]; 7: CD001830. Disponible sur: <http://doi.wiley.com/10.1002/14651858.CD001830.pub5>

Al Bayati F. Le fluorure diamine d'argent en odontologie : données actuelles [thèse d'exercice]. [Nancy] : Université de Lorraine. Faculté d'Odontologie de Nancy ; 2018. 70 p.

American Academy of Pediatric Dentistry. Pediatric restorative dentistry. *Pediatr Dent*. 2016; 40(6): 330-42.

American Academy of Pediatric Dentistry. Policy on Interim Therapeutic Restorations (ITR). *Pediatr Dent*. 2017; 39(6): 57-8.

Amourette L. Approches thérapeutiques non conventionnelles de la carie en pédodontie [Thèse d'exercice]. [Toulouse] : Université Toulouse III - Paul Sabatier. Faculté de chirurgie dentaire; 2013. 91 p.

Badet C. Etude clinique de la carie. *EMC-Médecine Buccale*. 2011; 1-7.

Bonifácio C, Kleverlaan C, Raggio D, Werner A, de Carvalho R, van Amerongen W. Physical-mechanical properties of glass ionomer cements indicated for atraumatic restorative treatment. *Aust Dent J*. 2009; 54(3): 233-7.

Bonifácio C, van Amerongen W, Meschini T, Raggio D, Bonecker M. Flowable glass ionomer cement as a liner: improving marginal adaptation of atraumatic restorative treatment restorations. *J Dent Child (Chic)*. 2010; 77(1): 12-6.

Bonifácio CC, de Jager N, Kleverlaan CJ. Mechanical behavior of a bi-layer glass ionomer. *Dent Mater*. 2013; 29(10): 1020-5.

Bonifácio CC, Hesse D, de Oliveira Rocha R, Bönecker M, Raggio DP, van Amerongen WE. Survival rate of approximal-ART restorations using a two-layer technique for glass ionomer insertion. *Clin Oral Investig*. 2013; 17(7): 1745-50.

Bonifácio CC, Hesse D, Raggio DP, Bönecker M, van Loveren C, van Amerongen WE. The effect of GIC-brand on the survival rate of proximal-art restorations. *Int J Paediatr Dent*. 2013; 23(4): 251-8.

Bonifácio CC, Werner A, Kleverlaan CJ. Coating glass-ionomer cements with a nanofilled resin. *Acta Odontol Scand*. 2012; 70(6): 471-7.

Bramouillé L. Techniques micro-invasives en odontologie conservatrice : indications et analyse critique de la littérature [Thèse d'exercice]. [Nantes] : Université de Nantes. Unité de Formation et de Recherche d'Odontologie ; 2015. 60 p.

Bresciani E. Clinical trials with Atraumatic Restorative Treatment (ART) in deciduous and permanent teeth. *J Appl Oral Sci*. 2006; 14(suppl): 14-9.

Bresciani E. Minimal intervention in dentistry put into practice. *J Int Oral Health*. 2014; 6(4): i.

Brostek AM, Bochenek AJ, Walsh LJ. Minimally invasive dentistry: a review and update. *Shanghai Kou Qiang Yi Xue*. 2006; 15(3): 225-49.

Brostek AM, Walsh LJ. Minimal intervention dentistry in general practice. *Oral Health Dent Manag*. 2014; 13(2): 285-94.

Burgette JM, Weintraub JA, Birken SA, Lewis TA, White BA. Development of a silver diamine fluoride protocol in safety net dental settings. *J Dent Child Chic Ill*. 2019; 86(1): 32-9.

Cabral RN, Faber J, Otero SAM, Hilgert LA, Leal SC. Retention rates and caries-preventive effects of two different sealant materials: a randomised clinical trial. *Clin Oral Investig*. 2018; 22(9): 3171-7.

Cagetti MG, Bontà G, Cocco F, Lingstrom P, Strohmer L, Campus G. Are standardized caries risk assessment models effective in assessing actual caries status and future caries increment? A systematic review. *BMC Oral Health*. 2018; 18(1): 123.

Calvo AFB, Kicuti A, Tedesco TK, Braga MM, Raggio DP. Evaluation of the relationship between the cost and properties of glass ionomer cements indicated for atraumatic restorative treatment. *Braz Oral Res*. 2016; 30(1): 1-10.

Cefaly DFG, Barata T de JE, Tapety CMC, Bresciani E, Navarro MF de L. Clinical evaluation of multisurface ART restorations. *J Appl Oral Sci*. 2005; 13(1): 15-9.

Celiberti P, Francescut P, Lussi A. Performance of four dentine excavation methods in deciduous teeth. *Caries Res*. 2006; 40(2): 117-23.

Chen Z, Lu ZM, Falk S, Nicola P T I, Jo E F. [Managing carious lesions: consensus recommendations on carious tissue removal]. *Zhonghua Kou Qiang Yi Xue Za Zhi*. 2016; 51(12): 712-6.

Cole BO, Welbury RR. The Atraumatic Restorative Treatment (ART) technique: does it have a place in everyday practice? *Dent Update*. 2000; 27(3): 118-23.

Cosgun A, Bolgul B, Duran N. In vitro investigation of antimicrobial effects, nanohardness, and cytotoxicity of different glass ionomer restorative materials in dentistry. *Niger J Clin Pract*. 2019; 22(3): 422.

Courson F, Vital S, Muller-Bolla M. Restaurations coronaires sur les molaires permanentes immatures. *EMC-Médecine Buccale*. 2013 ; 8(2) : 1-9. (Article 28-725-F-11)

Crystal Y, Marghalani A, Ureles S, Wright JT, Sulyanto R, Divaris K, et coll. Use of silver diamine fluoride for dental caries management in children and adolescents, including those with special health care needs. *Pediatr Dent*. 2017; 39(5): E135-45.

Dallı M, Çolak H, Mustafa Hamidi M. Minimal intervention concept: a new paradigm for operative dentistry: a new paradigm for operative dentistry. *J Investig Clin Dent*. 2012; 3(3): 167-75.

De Amorim RG, Frencken JE, Raggio DP, Chen X, Hu X, Leal SC. Survival percentages of atraumatic restorative treatment (ART) restorations and sealants in posterior teeth: an updated systematic review and meta-analysis. *Clin Oral Investig*. 2018; 22(8): 2703-25.

De Amorim RG, Frencken JE, Raggio DP, Chen X, Hu X, Leal SC. Survival percentages of atraumatic restorative treatment (ART) restorations and sealants in posterior teeth: an updated systematic review and meta-analysis. *Clin Oral Investig*. 2018; 22(8): 2703-25.

De Amorim RG, Leal SC, Mulder J, Creugers NHJ, Frencken JE. Amalgam and ART restorations in children: a controlled clinical trial. *Clin Oral Investig*. 2014; 18(1): 117-24.

De La Dure-Molla M, Artaud C, Naulin-Ifi C. Approches diagnostiques des lésions carieuses. *EMC - Médecine Buccale*. 2016 ; 11(1) : 1-9. (Article 28-235-P-10)

De Menezes Abreu DM, Leal SC, Mulder J, Frencken JE. Pain experience after conventional, atraumatic, and ultraconservative restorative treatments in 6- to 7-yr-old children: pain and dental treatment. *Eur J Oral Sci*. 2011; 119(2): 163-8.

De Souza EM, Cefaly DFG, Terada RSS, Rodrigues CC, de Lima Navarro MF. Clinical evaluation of the ART technique using high density and resin-modified glass ionomer cements. *Oral Health Prev Dent*. 2003; 1(3): 201-7.

Deepa G, Shobha T. A clinical evaluation of two glass ionomer cements in primary molars using atraumatic restorative treatment technique in India: 1 year follow up: evaluation of ART restorations in primary molars. *Int J Paediatr Dent*. 2010; 20(6): 410-8.

Demoge PH. [Stages in the morphogenesis of the dental arch]. *Inf Orthod Kieferorthop*. 1972; 4(2): 150-70.

Desprez-Droz D. Prévention primaire en fonction du risque carieux individuel et interception des lésions carieuses non-cavitaires. *Réal Clin.* 2012 ; 23(4) : 261-70.

Diem VTK, Tyas MJ, Ngo HC, Phuong LH, Khanh ND. The effect of a nano-filled resin coating on the 3-year clinical performance of a conventional high-viscosity glass-ionomer cement. *Clin Oral Investig.* 2014; 18(3): 753-9.

Doméjean S, Tassery H, Muller-Bolla M. Maladie carieuse et intervention minimale. *EMC - Médecine Buccale.* 2017 ; 12(1) : 1-6.

Dorri M, Martinez-Zapata MJ, Walsh T, Marinho VC, Sheiham A, Zaror C. Atraumatic restorative treatment versus conventional restorative treatment for managing dental caries. *Cochrane Database Syst Rev.* 2017; 12: CD008072.

Dowling AH, Fleming GJP. Is encapsulation of posterior glass-ionomer restoratives the solution to clinically induced variability introduced on mixing? *Dent Mater.* 2008; 24(7): 957-66.

Dülgergil ÇT, Soyman M, Civelek A. Atraumatic restorative treatment with resin-modified glass ionomer material: short-term results of a pilot study. *Med Princ Pract.* 2005; 14(4): 277-80.

Ersin NK, Candan U, Aykut A, Önçag O, Eronat C, Kose T. A clinical evaluation of resin-based composite and glass ionomer cement restorations placed in primary teeth using the ART approach. *J Am Dent Assoc.* 2006; 137(11): 1529-36.

Faraji F, Heshmat H, Banava S. Effect of protective coating on microhardness of a new glass ionomer cement: nanofilled coating versus unfilled resin. *J Conserv Dent.* 2017; 20(4): 260.

Ferreira GLS, Freires I de A, Alves LA, Jovito V de C, de Carvalho G, de Castro RD. Antibacterial activity of glass ionomer cements on cariogenic bacteria: an in vitro study. *Int J Dent Clin.* 2011; 3(3): 1-3.

Fisher J, Varenne B, Narvaez D, Vickers C. The Minamata Convention and the phase down of dental amalgam. *Bull World Health Organ.* 2018; 96(6): 436-8.

Freitas MCC de A, Fagundes TC, Modena KC da S, Cardia GS, Navarro MF de L. Randomized clinical trial of encapsulated and hand-mixed glass-ionomer ART restorations: one-year follow-up. *J Appl Oral Sci.* 2018; 26: e20170129.

Frencken J, Van Amerongen W. The atraumatic restorative treatment approach. Dans : Fejerskov O, Kidd E, Bente N. *Dental caries: the disease and its clinical management.* 2e édition. Copenhague: Blackwell Munksgaard; 2008. p. 427-442.

Frencken JE, Peters MC, Manton DJ, Leal SC, Gordan VV, Eden E. Minimal intervention dentistry for managing dental caries: a review: report of a FDI task group. *Int Dent J.* 2012; 62(5): 223-43.

Frencken JE, Wolke J. Clinical and SEM assessment of ART high-viscosity glass-ionomer sealants after 8-13 years in 4 teeth. *J Dent.* 2010; 38(1): 59-64.

Frencken JE. [How useful is restorative care in the primary dentition?]. *Ned Tijdschr Tandheelkd.* 2017; 124(4): 187-92.

Frencken JE. Atraumatic restorative treatment and minimal intervention dentistry. *Br Dent J.* 2017; 223(3): 183-9.

Frencken JE. Evolution of the the ART approach: highlights and achievements. *J Appl Oral Sci.* 2009; 17(suppl): 78-83.

Frencken JE. How useful is restorative care in the primary dentition? *Ned Tijdschr Tandheelkd.* 2017; 124(04): 187-92.

Frencken JE. The state-of-the-art of ART restorations. *Dent Update.* 2014; 41(3): 218-20, 222-4.

Frencken JE. The state-of-the-art of ART sealants. Dent Update. 2014; 41(2): 119-24.

Frencken JEFM, Flohil KA, de Baat C. [Atraumatic restorative treatment in relation to pain, discomfort and dental treatment anxiety]. Ned Tijdschr Tandheelkd. 2014; 121(7-8): 388-93.

Fuks AB. The use of amalgam in pediatric dentistry: new insights and reappraising the tradition. Pediatr Dent. 2015; 37(2): 125-32.

Fung MHT, Duangthip D, Wong MCM, Lo ECM, Chu CH. Arresting dentine caries with different concentration and periodicity of silver diamine fluoride. JDR Clin Transl Res. 2016; 1(2): 143-52.

Fung MHT, Duangthip D, Wong MCM, Lo ECM, Chu CH. Randomized clinical trial of 12% and 38% silver diamine fluoride treatment. J Dent Res. 2018; 97(2): 171-8.

Gebhard C. Les ciments verres ionomères en odontologie conservatrice: données actuelles [thèse d'exercice]. [Nancy]: Université de Lorraine. Faculté d'Odontologie de Nancy ; 2016. 82 p.

Gruythuysen RJM. Preventive dentistry 9: non-restorative cavity treatment: advanced insight or controversial? Ned Tijdschr Tandheelkd. 2018; 125(01): 33-41.

HAS (Haute Autorité de Santé). Recommandations pour la pratique clinique : appréciation du risque carieux et indications du scellement prophylactique des sillons des premières et deuxième molaires permanentes chez les sujets de moins de 18 ans : recommandations [Internet]. 2005 [cité 6 janv 2020]. Disponible sur : https://www.has-sante.fr/upload/docs/application/pdf/Puits_Sillons_recos.pdf

Hesse D, Bonifácio CC, Guglielmi C de AB, Bönecker M, van Amerongen WE, Raggio DP. Bilayer technique and nano-filled coating increase success of approximal ART restorations: a randomized clinical trial. Int J Paediatr Dent. 2016; 26(3): 231-9.

Hesse D, de Araujo MP, Olegário IC, Innes N, Raggio DP, Bonifácio CC. Atraumatic Restorative Treatment compared to the Hall Technique for occluso-proximal cavities in primary molars: study protocol for a randomized controlled trial. *Trials*. 2016; 17(1): 169.

Hilgert LA, de Amorim RG, Leal SC, Mulder J, Creugers NHJ, Frencken JE. Is high-viscosity glass-ionomer-cement a successor to amalgam for treating primary molars? *Dent Mater*. 2014; 30(10): 1172-8.

Hof MA, Frencken JE, Helderma WH van P, Holmgren CJ. The Atraumatic Restorative Treatment (ART) approach for managing dental caries: a meta-analysis. *Int Dent J*. 2006; 56(6): 345-51.

Holmgren C, Roux D, Domejan S. Traitement restaurateur atraumatique (ART) : une approche a minima de la prise en charge des lésions carieuses. *Réal Clin*. 2011 ; 22(3) : 245-56.

Holmgren CJ, Figueredo MC. Two decades of ART: improving on success through further research. *J Appl Oral Sci*. 2009; 17 (Suppl): 122-33.

Horst JA, Ellenikiotis H, Milgrom PL. UCSF Protocol for caries arrest using silver diamine fluoride: rationale, indications and consent. *J Calif Dent Assoc*. 2016; 44(1): 16-28.

Innes N, Schwendicke F, Frencken J. Caries excavation : evolution of treating cavitated carious lesions. Basel: S. Karger AG; 2018. An agreed terminology for carious tissue removal. p. 155-61.

Innes NP, Evans DJ, Stirrups DR. The Hall Technique: a randomized controlled clinical trial of a novel method of managing carious primary molars in general dental practice: acceptability of the technique and outcomes at 23 months. *BMC Oral Health*. 2007; 7(1): 18.

Innes NP, Ricketts D, Chong LY, Keightley AJ, Lamont T, Santamaria RM. Preformed crowns for decayed primary molar teeth. *Cochrane Database Syst Rev.* 2015; 12: 1-45.

Innes NPT, Evans DJP, Bonifacio CC, Geneser M, Hesse D, Heimer M, et coll. The Hall Technique 10 years on: questions and answers. *Br Dent J.* 2017; 222(6): 478-83.

Innes NPT, Stirrups DR, Evans DJP, Hall N, Leggate M. A novel technique using preformed metal crowns for managing carious primary molars in general practice: a retrospective analysis. *Br Dent J.* 2006; 200(8): 451-4.

Ishan , Shivlingesh KK, Agarwal V, Gupta BD, Anand R, Sharma A, et coll. Anxiety levels among five-year-old children undergoing art restoration- a cross-sectional study. *J Clin Diagn Res.* 2017; 11(4): ZC45-8.

Ismail AI, Sohn W, Tellez M, Amaya A, Sen A, Hasson H, et coll. The International Caries Detection and Assessment System (ICDAS): an integrated system for measuring dental caries. *Community Dent Oral Epidemiol.* 2007; 35(3): 170-8.

Jordan RA, Gaengler P, Markovic L, Zimmer S. Performance of Atraumatic Restorative Treatment (ART) depending on operator-experience: ART depending on operator-experience. *J Public Health Dent.* 2010; 70(3): 176-80.

Joshi JS, Roshan NM, Sakeenabi B, Poornima P, Nagaveni NB, Subbareddy VV. Inhibition of residual cariogenic bacteria in atraumatic restorative treatment by chlorhexidine: disinfection or incorporation. *Pediatr Dent.* 2017; 39(4): 308-12.

Kateeb ET, Warren JJ, Damiano P, Momany E, Kanellis M, Weber-Gasparoni K, et coll. Teaching atraumatic restorative treatment in U.S. dental schools: a survey of predoctoral pediatric dentistry program directors. *J Dent Educ.* 2013; 77(10): 1306-14.

Kemoli A, Van Amerongen W. Effects of oral hygiene, residual caries and cervical Marginal-gaps on the survival of proximal atraumatic restorative treatment approach restorations. *Contemp Clin Dent*. 2011; 2(4): 318.

Kemoli AM, van Amerongen WE, Opinya G. Influence of the experience of operator and assistant on the survival rate of proximal ART restorations: two-year results. *Eur Arch Paediatr Dent*. 2009; 10(4): 227-32.

Kemoli AM, van Amerongen WE. Influence of the cavity-size on the survival rate of proximal ART restorations in primary molars. *Int J Paediatr Dent*. 2009; 19(6): 423-30.

Kidd E, Fejerskov O, Nyvad B. Infected dentine revisited. *Dent Update*. 2015; 42(9): 802-9.

Konde S, Raj S, Jaiswal D. Clinical evaluation of a new art material: Nanoparticulated resin-modified glass ionomer cement. *J Int Soc Prev Community Dent*. 2012; 2(2): 42.

Le Lann M. Le point sur l'ART [Thèse d'exercice]. [Nantes] : Université de Nantes. Unité de Formation et de Recherche d'Odontologie ; 2013. 111 p.

Leal S, Bonifacio C, Raggio D, Frencken J. Atraumatic Restorative Treatment: restorative component. Dans: Schwendicke F, Frencken J, Innes N. Caries excavation : evolution of treating cavitated carious lesions. Basel: S. Karger AG; 2018. p. 92-102.

Leal SC, Abreu DM de M, Frencken JE. Dental anxiety and pain related to ART. *J Appl Oral Sci*. 2009; 17(suppl): 84-8.

Leal SC. Minimal intervention dentistry in the management of the paediatric patient. *Br Dent J*. 2014; 216(11): 623-7.

Lo ECM, Holmgren CJ. Provision of Atraumatic Restorative Treatment (ART) restorations to Chinese pre-school children: a 30-month evaluation. *Int J Paediatr Dent*. 2001; 11(1): 3-10.

Lohbauer U, Krämer N, Siedschlag G, Schubert EW, Lauerer B, Müller FA, et coll. Strength and wear resistance of a dental glass-ionomer cement with a novel nanofilled resin coating. *Am J Dent.* 2011; 24(2): 124-8.

Ludwig KH, Fontana M, Vinson LA, Platt JA, Dean JA. The success of stainless steel crowns placed with the Hall technique. *J Am Dent Assoc.* 2014; 145(12): 1248-53.

Mei ML, Chu CH, Lo ECM, Samaranayake LP. Fluoride and silver concentrations of silver diammine fluoride solutions for dental use. *Int J Paediatr Dent.* 2013; 23(4): 279-85.

Menezes-Silva R, Velasco SRM, Bastos RS, Molina G, Honório HM, Frencken JE, et coll. Randomized clinical trial of class II restoration in permanent teeth comparing ART with composite resin after 12 months. *Clin Oral Investig.* 2019; 23(9): 3623-35.

Mickenautsch S, Grossman E. Atraumatic Restorative Treatment (ART): factors affecting success. *J Appl Oral Sci.* 2006; 14(suppl): 34-6.

Mickenautsch S, Yengopal V, Banerjee A. Atraumatic restorative treatment versus amalgam restoration longevity: a systematic review. *Clin Oral Investig.* 2010; 14(3): 233-40.

Mickenautsch S, Yengopal V. Absence of carious lesions at margins of glass-ionomer cement and amalgam restorations: an update of systematic review evidence. *BMC Res Notes.* 2011; 4(1): 58.

Mickenautsch S, Yengopal V. Caries-preventive effect of high-viscosity glass ionomer and resin-based fissure sealants on permanent teeth: a systematic review of clinical trials. *PloS One.* 2016; 11(1): e0146512.

Mickenautsch S, Yengopal V. Failure rate of high-viscosity GIC based ART compared with that of conventional amalgam restorations: evidence from an update of a systematic review. *SADJ.* 2012; 67(7): 329-31.

Mijan M, de Amorim RG, Leal SC, Mulder J, Oliveira L, Creugers NHJ, et coll. The 3.5-year survival rates of primary molars treated according to three treatment protocols: a controlled clinical trial. *Clin Oral Investig*. 2014; 18: 1061-1069.

Mijan MC, Leal SC, Bronkhorst EM, Frencken JE. Are clinically successful amalgam and ART restorations in primary molars microgap free? *J Adhes Dent*. 2018; 20(1): 25-32.

Milgrom P, Horst JA, Ludwig S, Rothen M, Chaffee BW, Lyalina S, et coll. Topical silver diamine fluoride for dental caries arrest in preschool children: a randomized controlled trial and microbiological analysis of caries associated microbes and resistance gene expression. *J Dent*. 2018; 68: 72-8.

Molina GF, Cabral RJ, Frencken JE. The ART approach: clinical aspects reviewed. *J Appl Oral Sci*. 2009; 17 (Suppl): 89-98.

Molina GF, Cabral RJ, Mazzola I, Lascano LB, Frencken JoE. Mechanical performance of encapsulated restorative glass-ionomer cements for use with Atraumatic Restorative Treatment (ART). *J Appl Oral Sci*. 2013; 21(3): 243-9.

Monse B, Heinrich-Weltzien R, Mulder J, Holmgren C, van Palenstein Helderman WH. Caries preventive efficacy of silver diammine fluoride (SDF) and ART sealants in a school-based daily fluoride toothbrushing program in the Philippines. *BMC Oral Health*. 2012; 12(1): 52.

Muller-Bolla M, Vital S, Joseph C, Lupi-Pégurier L, Blanc H, Courson F. Risque de carie individuel chez les enfants et les adolescents : évaluation et conduite à tenir. *EMC – Médecine Buccale*. 2012; 1-14 (Article 28-608-C10).

Navarro MFL, Rigolon CJ, Barata TJE, Bresciane E, Fagundes TC, Peters MC. Influence of occlusal access on demineralized dentin removal in the atraumatic restorative treatment (ART) approach. *Am J Dent*. 2008; 21(4): 251-4.

Nigel B, Pitts All. Iccms™ guide for practitioners and educators [Internet]. 2014 [cité 22 nov 2019]. Disponible sur: <https://zenodo.org/record/853106>

Nolla CM. The development of the permanent teeth. *J Dent Child (Chic)*. 1960; 27: 254-66.

Olegário IC, Pacheco AL de B, de Araújo MP, Ladewig N de M, Bonifácio CC, Imperato JCP, et coll. Low-cost GICs reduce survival rate in occlusal ART restorations in primary molars after one year: a RCT. *J Dent*. 2017; 57: 45-50.

Papacchini F, Goracci C, Sadek FT, Monticelli F, Garcia-Godoy F, Ferrari M. Microtensile bond strength to ground enamel by glass-ionomers, resin-modified glass-ionomers, and resin composites used as pit and fissure sealants. *J Dent*. 2005; 33(6): 459-67.

Peretz B, Gluck G. Early childhood caries (ECC): a preventive-conservative treatment mode during a 12-month period. *J Clin Pediatr Dent.* 2006; 30(3): 191-4.

Quock RL, Patel SA, Falcao FA, Barros JA. Is a drill-less dental filling possible? *Med Hypotheses.* 2011; 77(3): 315-7.

Raggio DP, Hesse D, Lenzi TL, A. B. Guglielmi C, Braga MM. Is atraumatic restorative treatment an option for restoring occlusoproximal caries lesions in primary teeth? A systematic review and meta-analysis. *Int J Paediatr Dent.* 2012; 23(6): 435-43.

Ricketts D, Innes N, Schwendicke F. Selective removal of carious tissue. Dans: Schwendicke F, Frencken J, Innes N. *Caries excavation: evolution of treating cavitated carious lesions.* Basel: S. Karger AG; 2018. p. 82-91.

Rosenblatt A, Stamford TCM, Niederman R. silver diamine fluoride: a caries “silver-fluoride bullet”. *J Dent Res.* 2009; 88(2): 116-25.

Saber A, El-Housseiny A, Alamoudi N. Atraumatic Restorative Treatment and Interim Therapeutic Restoration: a review of the literature. *Dent J.* 2019; 7(1): 28.

Sanders HL, Ashley PF. Is access to paediatric dental general anaesthesia by need or by postcode? *Br Dent J.* 2019; 227(9): 780-2.

Santamaría R, Innes N. Sealing carious tissue in primary teeth using crowns: The Hall Technique. Dans: Schwendicke F, Frencken J, Innes N. *Caries excavation: evolution of treating cavitated carious lesions.* Basel: S. Karger AG; 2018. p. 113-23.

Santamaria RM, Innes NPT, Machiulskiene V, Evans DJP, Alkilzy M, Splieth CH. Acceptability of different caries management methods for primary molars in a RCT. *Int J Paediatr Dent.* 2015; 25(1): 9-17.

Schwendicke F, Frencken J, Innes N. Clinical recommendations on carious tissue removal in cavitated lesions. Dans: Schwendicke F, Frencken J, Innes N. Caries excavation: evolution of treating cavitated carious lesions. Basel: S. Karger AG; 2018. p. 162-6.

Schwendicke F, Frencken JE, Bjørndal L, Maltz M, Manton DJ, Ricketts D, et coll. Managing carious lesions: consensus recommendations on carious tissue removal. Adv Dent Res. 2016; 28(2): 58-67.

Shkarpetina A. La dentisterie micro-invasive : technique et intérêts. [Thèse d'exercice]. [Nancy] : Université de Lorraine. Faculté d'Odontologie de Nancy; 2016. 144 p.

Simon AK, Bhumika TV, Nair NS. Does atraumatic restorative treatment reduce dental anxiety in children? A systematic review and meta-analysis. Eur J Dent. 2015; 09(02): 304-9.

Tedesco TK, Calvo AFB, Lenzi TL, Hesse D, Guglielmi CAB, Camargo LB, et coll. ART is an alternative for restoring occlusoproximal cavities in primary teeth: evidence from an updated systematic review and meta-analysis. Int J Paediatr Dent. 2017; 27(3): 201-9.

Tonmukayakul U, Arrow P. Cost-effectiveness analysis of the atraumatic restorative treatment-based approach to managing early childhood caries. Community Dent Oral Epidemiol. 2017; 45(1): 92-100.

Topaloglu-Ak A, Eden E, Frencken JE, Oncag O. Two years survival rate of class II composite resin restorations prepared by ART with and without a chemomechanical caries removal gel in primary molars. Clin Oral Investig. 2009; 13(3): 325-32.

Tramini P, Bourgeois D. Epidémiologie de la carie. EMC – Médecine Buccale. 2017 ; 12(6) : 1-15 (Article 28-155-C-10).

Türkün L, Kanik Ö. A prospective six-year clinical study evaluating reinforced glass ionomer cements with resin coating on posterior teeth: quo vadis? *Oper Dent.* 2016; 41(6): 587-98.

Vasquez E, Zegarra G, Chirinos E, Castillo JL, Taves DR, Watson GE, et coll. Short term serum pharmacokinetics of diammine silver fluoride after oral application. *BMC Oral Health.* 2012; 12(1): 60.

Vollú AL, Rodrigues GF, Rougemont Teixeira RV, Cruz LR, dos Santos Massa G, de Lima Moreira JP, et coll. Efficacy of 30% silver diamine fluoride compared to atraumatic restorative treatment on dentine caries arrestment in primary molars of preschool children: a 12-months parallel randomized controlled clinical trial. *J Dent.* 2019; 88: 103165.

Walsh LJ, Brostek AM. Minimum intervention dentistry principles and objectives. *Aust Dent J.* 2013; 58(s1): 3-16.

Yun J, Shim YS, Park SY, An SY. New treatment method for pain and reduction of local anesthesia use in deep caries. *J Dent Anesth Pain Med.* 2018; 18(5): 277.

Zanata RL, Fagundes TC, Freitas MCC de A, Lauris JRP, Navarro MF de L. Ten-year survival of ART restorations in permanent posterior teeth. *Clin Oral Investig.* 2011; 15(2): 265-71.

Zhang W, Chen X, Fan M, Mulder J, Frencken JE. Retention rate of four different sealant materials after four years. *Oral Health Prev Dent.* 2017; 15(4): 307-14.

Zhao IS, Gao SS, Hiraishi N, Burrow MF, Duangthip D, Mei ML, et coll. Mechanisms of silver diamine fluoride on arresting caries: a literature review. *Int Dent J.* 2018; 68(2): 67-76.

TABLES DES MATIERES

SOMMAIRE	9
TABLE DES FIGURES	10
TABLES DES TABLEAUX	14
TABLE DES ABBREVIATIONS	15
INTRODUCTION	16
1. FONDEMENT CLINIQUE DE L'ART	17
1.1. La dentisterie pédiatrique.....	17
1.1.1. La dent temporaire	17
1.1.2. La dent permanente immature	18
1.1.3. Séquence d'éruption	20
1.1.4. Les âges dentaires	21
1.2. La cariology	23
1.2.1. La carie dentaire : nouvelle définition	23
1.2.2. Risque Carieux Individuel.....	23
1.2.3. Diagnostic et gestion des lésions carieuses	24
1.3. De la dentisterie micro invasive au concept ART.....	27
1.3.1. L'intervention minimale et la dentisterie micro-invasive.....	27
1.3.2. Nouvelle approche en odontologie pédiatrique : L'ART	30
2. L'ART	34
2.1. Matériaux.....	34
2.1.1. Instruments manuels	34
2.1.2. Matériels consommables.....	36
2.1.3. Matériau adhésif dentaire	36
2.2. Restauration ART	38
2.2.1. Protocole	38
2.2.2. Éviction carieuse en ART	44
2.2.3. Restauration ART : données actuelles de la science	48

2.2.4. Indications et contre-indications	51
2.2.5. Limites des restaurations ART	52
2.3. Scellement ART	52
2.3.1. Définition	52
2.3.2. Caractéristiques	53
2.3.3. Protocole	54
2.3.4. Les scellements ART : données actuelles de la science	56
2.3.5. Indications	56
2.3.6. Intérêt des scellements ART face aux vernis fluorés.....	57
2.4. Facteurs de réussite des soins ART	57
2.4.1. Diamètre, taille et type de la cavité.....	57
2.4.2. Expérience de l'opérateur et présence d'un(e) assistant(e)	58
2.4.3. Composition et propriétés du matériau.....	59
2.4.4. Influence du <i>coating</i>	60
2.4.5. Rôle de la technique d'insertion	61
2.4.6. Affutage du matériel	63
2.4.7. Contrôle du biofilm	63
2.5. Avantages et inconvénients en Odontologie Pédiatrique	63
2.5.1. Temps opératoire	63
2.5.2. L'anesthésie non systématique	64
2.5.3. Expérience patient, gestion de la douleur et de l'anxiété et ses conséquences.....	64
2.5.4. Coût.....	65
2.5.5. Accessibilité aux soins	66
2.6. Vision de l'ART dans le monde – état des lieux de l'ART	66
3. LES AUTRES TRAITEMENTS ATRAUMATIQUES	67
3.1. L'ART modifié	67
3.1.1. <i>Interim therapeutic restoration</i> (ITR), traitement restaurateur provisoire	67
3.1.2. Approche chimio-mécanique et l'ART	67
3.2. <i>Silver Diamine Fluoride</i> , le fluorure diamine d'argent.....	68
3.2.1. Présentation	68
3.2.2. Protocole	69
3.2.3. Indications – contre-indications	71

3.2.4. Avantages et inconvénients en odontologie pédiatrique	71
3.2.5. Données actuelles de la science et comparaison avec les soins ART	73
3.3. Technique de Hall	74
3.3.1. Présentation	74
3.3.2. Protocole	74
3.3.3. Indications – contre-indications	78
3.3.4. Avantages et inconvénient en odontologie pédiatrique	79
3.3.5. Données actuelles de la science	80
3.4. <i>Non Restorative Caries Treatment</i> , le traitement de la carie non restaurateur	81
3.4.1. Présentation	81
3.4.2. Protocole	82
3.4.3. Indications – contre-indications	83
3.4.4. Données actuelles de la science	83
CONCLUSION	85
BIBLIOGRAPHIE	86

CHAMPENOIS Laetitia – **La dentisterie micro invasive : le concept ART en odontologie pédiatrique**

Nancy 2020 : 102 pages. 37 figures ; 4 tableaux.

Th. Chir. Dent. : Nancy 2020

Mots clés :

- *Atraumatic Restorative Treatment*,
- Ciment Verre Ionomère,
- Denture temporaire,
- Dentisterie à minima,
- Odontologie pédiatrique

Résumé

Les soins conventionnels sont encore mal acceptés en odontologie pédiatrique et soulèvent des problèmes de prise en charge. Pour répondre à cette problématique, le concept ART et les autres démarches atraumatiques connaissent un essor et permettent d'élargir l'arsenal thérapeutique du chirurgien-dentiste pour la prise en charge du jeune patient. Qu'est-ce que l'ART ? Quel impact a-t-elle en odontologie pédiatrique ? Et quelles sont les autres démarches non conventionnelles permettant d'élargir la prise en charge pédiatrique ?

Pour répondre à ces questions, la première partie de ce travail pose les différents enjeux du concept ART en exposant les problématiques liées aux lésions carieuses sur dents temporaires et permanentes immatures. La seconde partie développe les données actuelles de la science concernant la technique ART, plus précisément ses matériaux, protocoles de mise en œuvre et résultats cliniques. Enfin, la dernière partie de cette thèse tend à traiter l'ensemble des techniques micro-invasives atraumatiques.

Jury :

Président : Pr. Jean-Marc MARTRETTE

Membres : Dr. Rémy BALTHAZARD

Dr. Renaud GIESS

Directeur de thèse : Dr. Marin VINCENT

Co-directeur de thèse : Dr. Claire DARSAT

Adresse de l'auteur :

Laetitia CHAMPENOIS
11 rue du Faubourg des Trois Maisons
54000 NANCY

Jury : Président : J.M. MARTRETTE – Professeur des universités
 Juges : M.VINCENT – Maître de conférences des universités
 R.BALTHAZARD – Maître de conférences des universités
 R. GIESS – Assistant hospitalo universitaire
 C. DARSAT – Membre invité

Thèse pour obtenir le diplôme d'État de docteur en chirurgie dentaire

Présentée par : **Madame CHAMPENOIS Laetitia, Marie, Colette, Valérie**

Née à : Belfort (Territoire de Belfort)

le 25 septembre 1992

et ayant pour titre : «La dentisterie micro-invasive : concept ART en odontologie pédiatrique».

Le président du jury



J.M. MARTRETTE

Le doyen,
de la faculté d'odontologie de Lorraine

 FACULTÉ
D'ODONTOLOGIE
DE LORRAINE


J.M. MARTRETTE

autorise à soutenir et imprimer la thèse

NANCY, le 14.01.2020

Le président de l'université de Lorraine



P. MUTZENHARDT