



HAL
open science

La microchirurgie endodontique

Clément Laurent

► **To cite this version:**

| Clément Laurent. La microchirurgie endodontique. Sciences du Vivant [q-bio]. 2020. hal-03298194

HAL Id: hal-03298194

<https://hal.univ-lorraine.fr/hal-03298194>

Submitted on 23 Jul 2021

HAL is a multi-disciplinary open access archive for the deposit and dissemination of scientific research documents, whether they are published or not. The documents may come from teaching and research institutions in France or abroad, or from public or private research centers.

L'archive ouverte pluridisciplinaire **HAL**, est destinée au dépôt et à la diffusion de documents scientifiques de niveau recherche, publiés ou non, émanant des établissements d'enseignement et de recherche français ou étrangers, des laboratoires publics ou privés.



AVERTISSEMENT

Ce document est le fruit d'un long travail approuvé par le jury de soutenance et mis à disposition de l'ensemble de la communauté universitaire élargie.

Il est soumis à la propriété intellectuelle de l'auteur. Ceci implique une obligation de citation et de référencement lors de l'utilisation de ce document.

D'autre part, toute contrefaçon, plagiat, reproduction illicite encourt une poursuite pénale.

Contact : ddoc-thesesexercice-contact@univ-lorraine.fr

LIENS

Code de la Propriété Intellectuelle. articles L 122. 4

Code de la Propriété Intellectuelle. articles L 335.2- L 335.10

http://www.cfcopies.com/V2/leg/leg_droi.php

<http://www.culture.gouv.fr/culture/infos-pratiques/droits/protection.htm>

ACADÉMIE DE NANCY-METZ
UNIVERSITÉ DE LORRAINE
FACULTÉ D'ODONTOLOGIE DE LORRAINE

Année 2020

N° 11032

THÈSE
POUR LE DIPLÔME D'ÉTAT DE DOCTEUR EN CHIRURGIE DENTAIRE

Présentée et soutenue publiquement le :

07/02/2020

par

Clément LAURENT

Né le 26 janvier 1993 à NANCY (Meurthe-et-Moselle)

La microchirurgie endodontique

Composition du jury :

Président :

Pr Jean-Marc MARTRETTE

Membres :

Dr Marin VINCENT

Dr Renaud GIESS

Directeur de thèse :

Dr Christophe AMORY

***« Par délibération en date du 11 décembre 1972,
la Faculté de Chirurgie Dentaire a arrêté que
les opinions émises dans les dissertations
qui lui seront présentées
doivent être considérées comme propres à
leurs auteurs et quelle n'entend leur donner
aucune approbation ni improbation. »***

Président : Professeur Pierre MUTZENHARDT
Doyen : Professeur Jean-Marc MARTRETTE
Vice-Doyens : Dr Céline CLEMENT – Dr Rémy BALTHAZARD – Dr Anne-Sophie VAILLANT

Membres Honoraires : Dr L. BABEL – Pr. S. DURIVAUX – Pr A. FONTAINE – Pr G. JACQUART – Pr D. ROZENCWEIG - Pr ARTIS - Pr M. VIVIER

Doyens Honoraires : Pr J. VADOT, Pr J.P. LOUIS

Professeur émérite : Pr M-P FILLEUL

Département odontologie pédiatrique Sous-section 56-01	Mme	<u>DROZ Dominique</u>	Maître de conférences *
	Mme	JAGER Stéphanie	Maître de conférences *
	M.	PREVOST Jacques	Maître de conférences
	Mme	HERNANDEZ Magali	Maître de conférences *
	M.	LEFAURE Quentin	Assistant
	Mme	HOMBOURGER Morgane	Assistante
	Mme	FANGET Alexia	Assistante
Département orthopédie dento-faciale Sous-section 56-01	M.	<u>VANDE VANNET Bart</u>	Maître de conférences associé *
	Mme	SENG Marilyne	Assistante *
Département prévention, épidémiologie, économie de la santé, odontologie légale Sous-section 56-02	Mme	<u>CLÉMENT Céline</u>	Maître de conférences *
	M.	BAUDET Alexandre	Assistant *
	Mme	NASREDDINE Greyce	Assistante
Département parodontologie Sous-section 57-01	M.	<u>AMBROSINI Pascal</u>	Professeur des universités *
	Mme	BISSON Catherine	Maître de conférences *
	M.	JOSEPH David	Maître de conférences *
	M.	LACH Patrick	Assistant
	Mme	MAYER-COUPIN Florence	Assistante
	Mme	PAOLI Nathalie	Enseignante univ. – praticien attachée
Département chirurgie orale Sous-section 57-01	Mme	<u>GUILLET-THIBAUT Julie</u>	Maître de conférences *
	M.	BRAVETTI Pierre	Maître de conférences
	Mme	PHULPIN Bérengère	Maître de conférences *
	M.	CLERC Sébastien	Assistant*
	M.	VEYNACHTER Thomas	Assistant
	Mme	KICHENBRAND Charlene	Enseignante univ. – praticien attachée*
Département biologie orale Sous-section 57-01	M.	<u>YASUKAWA Kazutoyo</u>	Maître de conférences *
	M.	MARTRETTE Jean-Marc	Professeur des universités *
	Mme	EGLOFF-JURAS Claire	Maître de conférences *
Département dentisterie restauratrice, endodontie Sous-section 58-01	M.	<u>MORTIER Éric</u>	Professeur des universités *
	M.	AMORY Christophe	Maître de conférences
	M.	BALTHAZARD Rémy	Maître de conférences *
	M.	ENGELS-DEUTSCH Marc	Professeur des universités *
	M.	VINCENT Marin	Maître de conférences*
	Mme	GEBHARD Cécile	Assistante
	M.	GRABER Clément	Assistant
	M.	GISS Renaud	Assistant *
	M.	<u>DE MARCH Pascal</u>	Maître de conférences
Département prothèses Sous-section 58-01	M.	SCHOUVER Jacques	Maître de conférences
	Mme	VAILLANT Anne-Sophie	Maître de conférences *
	Mme	CORNE Pascale	Maître de conférences *
	M.	CIESLAK Steve	Assistant
	M.	HIRTZ Pierre	Enseignant univ. – praticien attaché
	Mme	MOEHREL Bethsabée	Assistante
	M.	SYDA Paul-Marie	Assistant
	Mme	WILK Sabine	Assistante
	Mme	<u>STRAZIELLE Catherine</u>	Professeur des universités *
	Mme	MOBY (STUTZMANN) Vanessa	Maître de conférences *
Département fonction-dysfonction, imagerie, biomatériaux Sous-section 58-01	M.	SALOMON Jean-Pierre	Maître de conférences
	Mme	JANTZEN-OSSOLA Caroline	Assistante associée

Souligné : responsable de département

* temps plein

Mis à jour le 18/11/2019

À notre Président de thèse

Monsieur le Professeur Jean-Marc MARTRETTE

Docteur en Chirurgie Dentaire

Docteur en sciences pharmacologiques

Spécialiste qualifié en médecine bucco-dentaire

Habilité à diriger des recherches

Professeur des Universités – Praticien Hospitalier

Doyen de la faculté d'odontologie de Lorraine

Chevalier des Palmes académiques

Nous vous remercions sincèrement de bien avoir voulu honorer de votre attention ce travail et d'avoir accepté la présidence de notre jury.

Pour votre dévouement et votre investissement au sein de la Faculté en tant que doyen, veuillez trouver ici, l'expression de notre vive gratitude, le témoignage de notre reconnaissance et de notre profonde estime.

À notre Juge et Directeur de thèse

Monsieur le Docteur Christophe AMORY

Docteur en Chirurgie Dentaire

Maître de Conférences - Praticien Hospitalier

Nous vous sommes reconnaissant d'avoir accepté de diriger notre thèse et nous vous remercions pour votre disponibilité et votre soutien tout au long de sa rédaction.

Veillez trouver ici l'expression de notre profond respect pour la qualité de votre enseignement tout au long de notre cursus.

Nous vous prions de croire à notre sincère considération.

À notre Juge

Monsieur le Docteur Marin VINCENT

Docteur en Chirurgie Dentaire

Maître de Conférences – Praticien Hospitalier

Docteur de l'Université de Lorraine en mécanique et énergétique

Vous nous faites l'honneur de participer à notre jury de thèse.

Nous vous remercions de tout cœur pour les nombreux conseils que vous aurez bien voulu nous donner en clinique et pour votre soutien et vos encouragements au quotidien.

Que votre goût pour la perfection soit pour nous un exemple durant toute notre carrière professionnelle.

Nous portons une grande estime à vos qualités professionnelles et humaines. Permettez-nous de vous exprimer toute notre gratitude.

À notre Juge

Monsieur le Docteur Renaud GIESS

Docteur en Chirurgie Dentaire

Assistant Hospitalo-Universitaire

Nous vous remercions de l'honneur que vous nous faites en acceptant de participer à notre jury de thèse.

Veillez trouver ici l'expression de notre plus profond respect pour votre savoir et la qualité de votre enseignement.

Qu'il nous soit permis de vous témoigner notre sincère reconnaissance.

Sommaire :

Introduction

1. Généralités

2. Planification de la chirurgie :

3. Protocole chirurgical :

4. Suites post-opératoires :

5. Différences principales entre la chirurgie endodontique traditionnelle et la microchirurgie endodontique :

Conclusion

Liste des figures :

- Figure 1 :** Oblitération canalaire partielle sur une incisive central maxillaire avec lésion inflammatoire périapicale d'origine endodontique (LIPOE) (source : McCabe et Dummer 2012).....17
- Figure 2 :** *Dens in dente* avec LIPOE traitée par microchirurgie endodontique (source : Sauveur et al. 1997).....17
- Figure 3 :** LIPOE sur une prémolaire mandibulaire avec un apex incomplètement fermé (source : Seow 2003).....18
- Figure 4 :** Double courbure sur une prémolaire mandibulaire avec un traitement endodontique (source : Chaniotis et Filippatos 2017).....18
- Figure 5 :** Résorption externe avec LIPOE associée sur la racine mésiale d'une molaire mandibulaire (source : Laux et al. 2000).....19
- Figure 6 :** Visualisation d'un isthme, entre 2 canaux d'une racine mésiale de première molaire mandibulaire, mis en évidence par du bleu de méthylène (source : Arx 2005).....19
- Figure 7 :** LIPOE à l'apex d'une prémolaire maxillaire pilier d'un bridge de grande étendue (source : Firmin 2017).....20
- Figure 8 :** (A) Première molaire mandibulaire porteuse d'un inlay-core avec parodontite apicale persistante. La lésion mésiale est plus importante que la distale. (B) Chirurgie endodontique terminée. (C) Après 2,5 ans, la lésion distale est cicatrisée, mais malheureusement pas la mésiale (source : Friedman 2005).....20
- Figure 9 :** Schéma d'un instrument fracturé après la courbure distale dans le canal mésio-vestibulaire d'une molaire maxillaire (source : Gao et al. 2015).....21
- Figure 10 :** Dépassement périapical de ciment d'obturation sur une prémolaire mandibulaire empêchant la guérison de la LIPOE (source : Merino 2009).....21

Figure 11 : Schéma représentant la différence entre un kyste en poche (a) et un kyste vrai (b) possédant une membrane le séparant de l'endodonte et du ligament alvéolaire (source : Bergenholtz et al. 2010).....	22
Figure 12 : Définition des cardiopathies à haut risque d'endocardite infectieuse (source : Lesclous 2011).....	23
Figure 13 : (A et B) Incidence orthocentrée où le canal mésio-lingual (triangle) et le canal mésio-vestibulaire (rond) sont superposés. (C et D) Incidence mésialée où le canal mésio-lingual apparaît mésialement par rapport au canal mésio-vestibulaire. (E et F) Incidence distalée où le canal mésio-vestibulaire apparaît mésialement (source : Cohen et Burns 2002).....	27
Figure 14 : Radiographie rétro-alvéolaire d'une première molaire mandibulaire après un traitement endodontique mais avec persistance des symptômes (source : Tyndall et Kohltfarber 2012).....	28
Figure 15 : Le CBCT a réussi à objectiver une LIPOE non détectée sur la radiographie précédente (cf. figure 14) (source : Tyndall et Kohltfarber 2012).....	29
Figure 16 : (A) Guide chirurgical avec butée d'enfoncement. (B) Visualisation de l'exposition radiculaire après forage (source : Ahn et al. 2018).....	30
Figure 17 : Processus de conception assistée par ordinateur d'un modèle de guide chirurgical dans le logiciel Geomagic Studio® 2012 (source : Peng et al. 2018).....	30
Figure 18 : Le rétracteur personnalisé améliore la gestion des tissus mous et de l'accès lors de la microchirurgie périapicale du patient (source : Patel et al. 2017)...	31
Figure 19 : À gauche curette de Lucas et à droite curette de Columbia (source : Khayat et Jouanny 2015).....	35
Figure 20 : Micromiroirs de forme ronde et ovale par rapport à un miroir rond habituel (source : Chong et Rhodes 2014).....	35
Figure 21 : Microscope dentaire indispensable en microchirurgie endodontique (source : Chong et Rhodes 2014).....	37

Figure 22 : Exemple de tracé d'incision pour un lambeau triangulaire antérieur. La lésion se situant sur l'incisive latérale gauche (source : Velvart et al. 2005).....	40
Figure 23 : Exemple de tracé d'incision intra-sulculaire pour un lambeau rectangulaire antérieur. La lésion se situant sur l'incisive centrale droite (source : Velvart et al. 2005).....	41
Figure 24 : Exemple de tracé d'incision extra-sulculaire pour un lambeau rectangulaire antérieur. La lésion se situant sur l'incisive centrale droite (source : Velvart et al. 2005).....	41
Figure 25 : (A) Ostéotomie ne permettant pas le passage de l'insert. (B) L'encoche verticale permet le passage de l'insert de 9 millimètres tout en étant le moins invasif possible. (C) L'insert descend librement dans le canal (source : Khayat et Jouanny 2015).....	42
Figure 26 : pièce à main chirurgicale à grande vitesse angulée à 45° avec une fraise Lindemann (source : Chong et Rhodes 2014).....	43
Figure 27 : L'insert de piézochirurgie OT7S-4 (Mectron®) est efficace pour les applications de microchirurgie. Des marquages pratiques gravés au laser à 7, 8.5 et 10 millimètres informent le clinicien de la profondeur de l'ostéotomie (source : Abella et al. 2014).....	44
Figure 28 : L'apicectomie des 3 derniers millimètres de la racine élimine 98% des ramifications apicales et 93% des canaux latéraux (source : Kim et Kratchman 2018).....	45
Figure 29 : Un angle de résection de 45° entraîne une exposition supérieure des tubules dentinaires. Ce qui augmente les risques de percolation de bactéries en post-opératoire (source : Kim et Kratchman 2018).....	45
Figure 30 : Exemple de visualisation d'un isthme sous microscope avec un micromiroir de microchirurgie (source : Kim et Kratchman 2006).....	46
Figure 31 : (A) Curette orientée vers les parois de la crypte osseuse pour décoller la lésion. (B) Curette orientée dans l'autre sens pour collecter les débris de la lésion (source : Khayat et Jouanny 2015).....	47

Figure 32 : À gauche schéma de la préparation <i>a retro</i> avec une fraise boule, l'axe n'est pas en mesure d'être respecté. À droite schéma de la préparation avec un insert ultrasonique respectant l'axe de la dent (source : Khayat et Jouanny 2015)...	49
Figure 33 : Pro Root MTA® conditionné en boîte (source : Tawil et al. 2015).....	53
Figure 34 : Conditionnement de la Biodentine® en capsule à vibrer de chez Septodont® (source : Khayat et Jouanny 2015).....	54
Figure 35 : Pot de TotalFill RRM putty® et seringue de Fast set putty® (source : Debelian et Trope 2016).....	55
Figure 36 : adaptateur de Stropko monté sur la seringue air/eau (source : Chong et Rhodes 2014).....	56
Figure 37 : Bloc de Lee avec prélèvement d'un cône de MTA à la microspatule (source : Kim et Kratchman 2018).....	57
Figure 38 : System MAP avec différents embouts (source : Chong et Rhodes 2014).....	58
Figure 39 : À gauche comblement osseux et à droite mise en place d'une membrane résorbable en collagène (d'après : Taschieri et al. 2008).....	59
Figure 40 : Points de sortie et d'entrée à équidistance de l'incision (source : Khayat et Jouanny 2015).....	60
Figure 41 : Exemple de suture interrompue réalisée avec un ensemble de points simples (source : Khayat et Jouanny 2015).....	61
Figure 42 : Exemple de suture continue (source: Khayat et Jouanny 2015).....	62
Figure 43 : (A) L'aiguille perfore la papille en vestibulaire. (B) Le fil passe autour de la dent et ressort en vestibulaire. (C) L'aiguille perfore la seconde papille en vestibulaire. (D) Le fil repasse autour de la dent et ressort en vestibulaire pour y être noué (source : Khayat et Jouanny 2015).....	63
Figure 44 : Séquence de passage du fil lors d'une suture suspendue continue (source : Khayat et Jouanny 2015).....	63

Figure 45 : Séquence de passage du fil lors d'une suture matelassier (source : Khayat et Jouanny 2015).....64

Figure 46 : Guérison complète après chirurgie endodontique. (A) Reformation de l'espace parodontal de largeur normale et lamina dura autour de l'apex. (B) Légère augmentation de la largeur de l'espace parodontal apical, mais inférieure à deux fois la largeur normale. (C) Minuscule défaut dans la lamina dura (maximum 1 millimètre) adjacent à l'obturation *a retro*. (D) Réparation osseuse complète ; L'os bordant la région apicale n'a pas la même densité que l'os non impliqué. (E) Réparation osseuse complète ; aucun espace parodontal apical ne peut être discerné (source : Molven et al. 1987).....69

Figure 47 : Cicatrisation incomplète (formation de tissu cicatriciel) après une chirurgie endodontique. La raréfaction a diminué ou est restée stationnaire. (A) Les structures osseuses sont reconnues dans la raréfaction ; la périphérie de la raréfaction est irrégulière. (B) Tissu cicatriciel isolé dans l'os, c'est une étape ultérieure du même cas (sources : Molven et al. 1996).....70

Figure 48 : Cicatrisation incertaine après chirurgie endodontique. La raréfaction a diminué en taille et présente une radio transparence qui est plus grande que deux fois la largeur de l'espace parodontal. (A) Immédiatement après la chirurgie. (B) La situation du suivi à un an (source : Molven et al. 1996).....70

Figure 49 : Cicatrisation non satisfaisante après chirurgie endodontique, la raréfaction a augmenté ou a stagné. (A) Immédiatement après la chirurgie. (B) La situation du suivi à un an (source : Molven et al. 1996).....70

Figure 50 : Guérison complète. (A) Reformation de l'espace parodontal et de la lamina dura. (B) Légère augmentation de la largeur de l'espace parodontal. (C) Minuscule défaut dans la lamina dura. (D) L'os n'a pas la bonne densité. (E) Aucun espace parodontal apical n'est visible (source : Kim et Kratchman 2018).....71

Figure 51 : Guérison incomplète. (A) La continuité de la corticale osseuse est interrompue. (B) Une zone de basse densité osseuse est visible. (C) Une régénération osseuse a eu lieu mais pas encore dans la zone de l'ostéotomie. (D) La corticale est régénérée mais il reste une zone de faible densité osseuse à la surface de la racine réséquée (source : Kim et Kratchman 2018).....72

Figure 52 : Cicatrisation insatisfaisante avec le volume de la zone osseuse de basse densité qui n'a pas été réduit, voir même a augmenté (source : Kim et Kratchman 2018).....72

Liste des tableaux :

Tableau 1 : Antibiothérapie pour les cas particuliers de risque d'ostéonécrose en cas d'acte de chirurgie (source : Lesclous 2011).....	24
Tableau 2 : Recommandations de prescription d'une antibiothérapie prophylactique en chirurgie périapicale (d'après ANSM 2011).....	33
Tableau 3 : Fréquence des isthmes en fonction des dents (d'après Estrela et al. 2015) :.....	49
Tableau 4 : Principales différences entre les approches traditionnelles et microchirurgicales (d'après Kim et Kratchman 2006 ; Chong et Rhodes 2014).....	74

Introduction :

Au fil du temps, les mœurs en dentisterie ont évolué vers la conservation maximale de l'organe dentaire. En effet, l'évolution des technologies, des techniques et des mentalités offre au chirurgien-dentiste la possibilité, et même l'obligation, de mettre en œuvre les moyens nécessaires pour éviter l'extraction dentaire, synonyme d'échec.

Hors, très souvent, lors d'un échec du traitement endodontique, le praticien pense être contraint à l'extraction puis à la mise en place d'implant, la réalisation de prothèse fixée plurale ou la réalisation de prothèse amovible partielle.

La chirurgie endodontique est généralement mal connue des chirurgiens-dentistes. Elle apparaît comme compliquée, floue et sans grande efficacité.

C'est pourquoi, nous avons décidé de traiter le sujet de la microchirurgie endodontique dans le but de mettre en lumière cette méthode et de rendre compte des progrès en termes de technologies et de matériaux.

Dans un premier temps, nous allons poser les indications et contre-indications de la microchirurgie endodontique, ainsi que les préparations préopératoires requises.

Ensuite, nous détaillerons le protocole chirurgical.

Pour finir, nous analyserons les résultats et les suites postopératoires.

1. Généralités :

1.1. Définition :

La chirurgie endodontique repose sur les mêmes principes et objectifs que l'endodontie conventionnelle : accéder au système canalaire, le mettre en forme, le désinfecter et l'obturer de manière étanche et tridimensionnelle. La seule différence est son accès qui se fait de manière rétrograde : de l'apex vers la partie coronaire. Longtemps, la chirurgie a simplement consisté à cureter la lésion périapicale. Cependant, les échecs étaient nombreux. L'apparition de techniques récentes et d'avancées technologiques a permis de ne pas se contenter d'une simple résection mais de respecter les objectifs du traitement endodontique par voie orthograde pour éviter toute récurrence et donc améliorer le pronostic.

1.2. Prérequis et indications :

1.2.1. Prérequis :

Très longtemps dans le gradient thérapeutique, avant d'envisager toute approche chirurgicale, il était nécessaire de se donner les moyens de réaliser un retraitement conventionnel par voie orthograde.

Pourtant, ces dernières années, des indications de chirurgie endodontique en première intention ont émergé, notamment grâce à l'essor de la microchirurgie et des nouveaux matériaux (Chandler et Koshy 2002; Khayat et Jouanny 2015).

Mais cela reste circonscrit à certains cas bien spécifiques (cf. 1.2.2). Dans la plupart des cas, la chirurgie est réalisée après l'échec du traitement conventionnel.

L'échec du retraitement est constaté lorsqu'il y a présence de signes cliniques, d'une symptomatologie plusieurs semaines après le soin, ou si radiologiquement il y a persistance d'une image radio-claire plus de 4 mois après la fin du traitement, sans amélioration (la cicatrisation osseuse totale est susceptible de prendre jusqu'à 4 ans mais est radiologiquement visible dès les premiers mois).

1.2.2. Indications :

- Indications de microchirurgie endodontique en première intention :
 - o Présence de calcifications intra-canales :

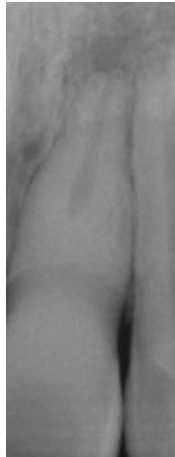

Figure 1 : Oblitération canalaire partielle sur une incisive central maxillaire avec lésion inflammatoire périapicale d'origine endodontique (LIPOE) (source : McCabe et Dummer 2012).

- o *Dens in dente :*

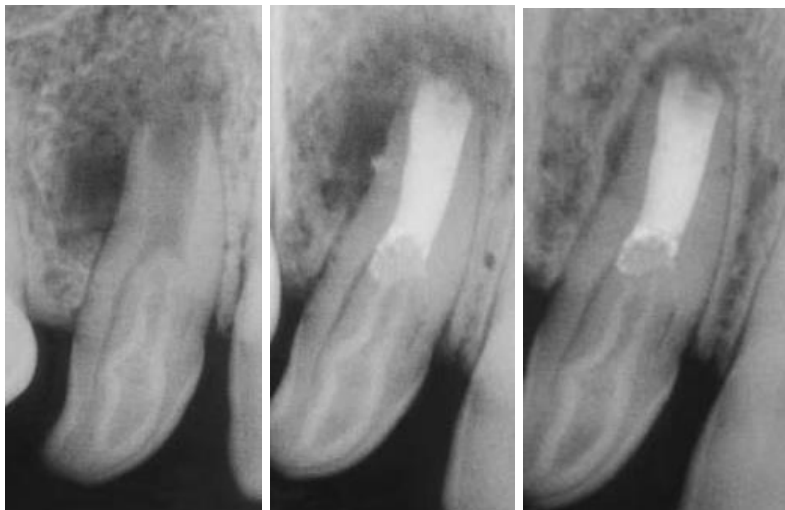


Figure 2 : *Dens in dente* avec LIPOE traitée par microchirurgie endodontique (source : Sauveur et al. 1997).

- o Apex largement ouvert : dans le cas de dents immatures, avec échec ou impossibilité de traitement d'apexification ou d'apexogenèse.

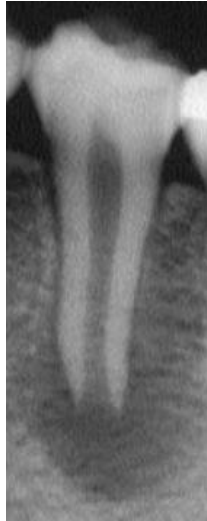

Figure 3 : LIPOE sur une prémolaire mandibulaire avec un apex incomplètement fermé (source : Seow 2003).

- Facteurs empêchant la réintervention par voie orthograde :
 - o Double courbure radulaire où l'instrumentation pourrait passer la première courbure mais pas la seconde lors du retraitement.

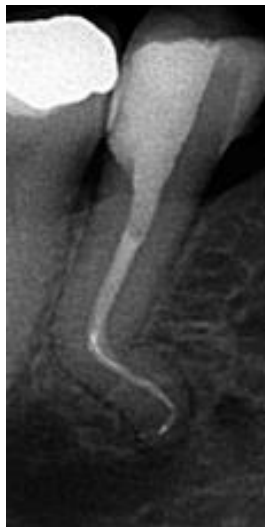

Figure 4 : Double courbure sur une prémolaire mandibulaire avec un traitement endodontique (source : Chaniotis et Filippatos 2017)

- o Résorption radiculaire externe du tiers apical.

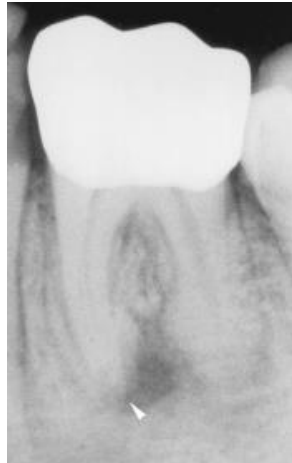

Figure 5 : Résorption externe avec LIPOE associée sur la racine mésiale d'une molaire mandibulaire (source : Laux et al. 2000).

- o Anatomie canalaire avec isthme apicale ou canal en C.



Figure 6 : Visualisation d'un isthme, entre 2 canaux d'une racine mésiale de première molaire mandibulaire, mis en évidence par du bleu de méthylène (source : Arx 2005).

- o Présence d'une restauration prothétique de grande étendue reposant sur la dent concernée.

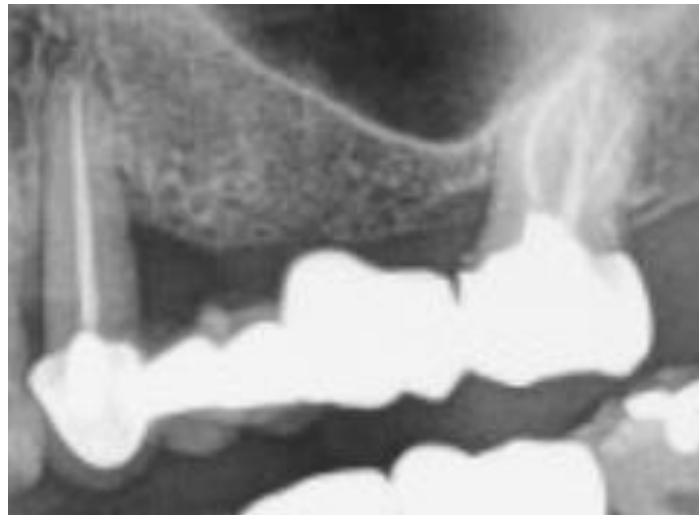


Figure 7 : LIPOE à l'apex d'une prémolaire maxillaire pilier d'un bridge de grande étendue (source : Firmin 2017).

- o Présence d'une reconstruction corono-radiculaire dont le retrait fragiliserait de manière irréversible la dent concernée.

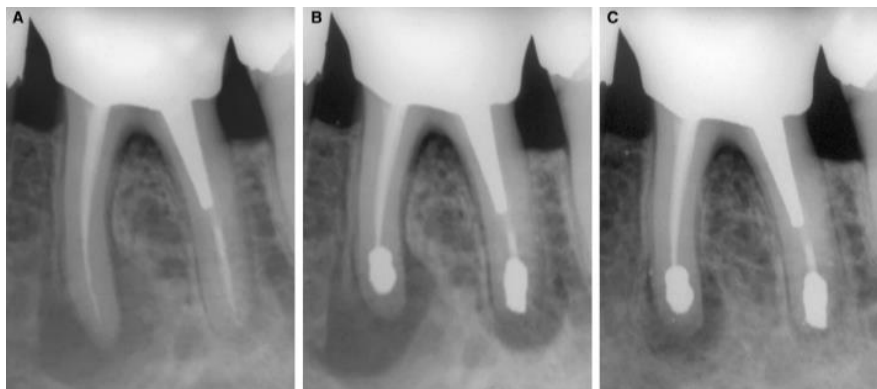


Figure 8 : (A) Première molaire mandibulaire porteuse d'un inlay-core avec parodontite apicale persistante. La lésion mésiale est plus importante que la distale. (B) Chirurgie endodontique terminée. (C) Après 2,5 ans, la lésion distale est cicatrisée, mais malheureusement pas la mésiale (source : Friedman 2005).

- Facteurs iatrogéniques empêchant la réintervention par voie orthograde :
 - Fragment d'instrument se situant après une courbure canalaire, impossible à enlever par voie orthograde, ou dans le cas contraire le retrait entrainerait un risque non négligeable.

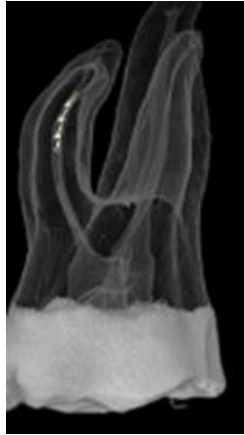


Figure 9 : Schéma d'un instrument fracturé après la courbure distale dans le canal mésio-vestibulaire d'une molaire maxillaire (source : Gao et al. 2015).

- Dépassement important de matériau d'obturation à l'apex, entrainant une réaction au corps étranger.

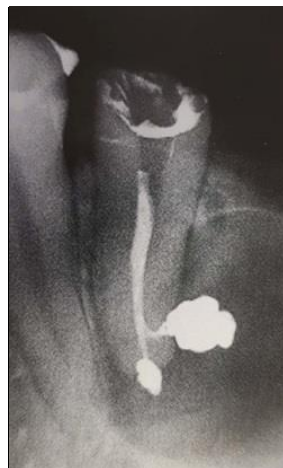

Figure 10 : Dépassement périapical de ciment d'obturation sur une prémolaire mandibulaire empêchant la guérison de la LIPOE (source : Merino 2009).

- o Matériaux d'obturation empêchant la réintervention (type résines dures, cônes d'argent, ...)
- Autres facteurs :
 - o Présence de kyste vrai qui n'est pas susceptible d'être guéri par traitement endodontique traditionnel par voie orthograde.

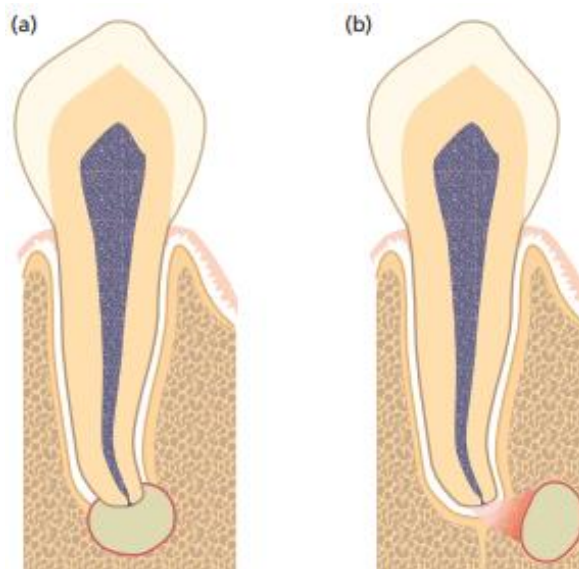


Figure 11 : Schéma représentant la différence entre un kyste en poche (a) et un kyste vrai (b) possédant une membrane le séparant de l'endodonte et du ligament alvéolaire (source : Bergenholtz et al. 2010).

- o Nécessité d'une chirurgie d'exploration si les symptômes persistent après le traitement initial correctement réalisé. (Recherche de canal non obturé, de fracture verticale, d'isthme, de canal en C, ...)
- o Nécessité de biopsier la lésion périapicale.
- o Ancienne chirurgie endodontique, sans guérison de la lésion périapicale, à reprendre.

1.3. Contre-indications :

1.3.1. Contre-indications médicales à la chirurgie :

- **Contre-indication absolue : les patients à haut risque d'endocardite infectieuse :**

Cardiopathies à haut risque d'endocardite infectieuse

- Prothèse valvulaire (mécanique ou bioprothèse) ou matériel étranger pour une chirurgie valvulaire conservatrice (anneau prothétique ...).
- Antécédent d'endocardite infectieuse.
- Cardiopathie congénitale cyanogène :
 - non opérée ou dérivation chirurgicale pulmonaire-systémique,
 - opérée, mais présentant un shunt résiduel,
 - opérée avec mise en place d'un matériel prothétique par voie chirurgicale ou transcutanée, sans fuite résiduelle, seulement dans les 6 mois suivant la mise en place,
 - opérée avec mise en place d'un matériel prothétique par voie chirurgicale ou transcutanée avec shunt résiduel.

Figure 12 : Définition des cardiopathies à haut risque d'endocardite infectieuse (source : Lesclous 2011).

- **Contre-indications à la chirurgie liées aux risques infectieux chez les patients immunodéprimés :**
 - Patient atteint de VIH (Virus de l'Immunodéficience Humaine).
 - Patient diabétique non équilibré.
 - Patient sous traitement immunosuppresseur.

Ce groupe de patients ne contre-indique pas la chirurgie endodontique, c'est au chirurgien-dentiste d'évaluer le risque infectieux, en relation avec le corps médical. Dans la majorité des cas la chirurgie est réalisable sous antibiothérapie (ANSM 2011).

- **Contre-indications à la chirurgie liées aux risques hémorragiques :**
 - Patient sous anti-vitamines K (AVK).
 - Patient sous agents antiplaquettaires (AAP).
 - Patient sous anticoagulants oraux direct (ACOD).
 - Patient sous héparine.

L'ANSM (Agence Nationale de Sécurité du Médicament) précise que c'est au chirurgien-dentiste d'évaluer le risque hémorragique et au médecin prescripteur d'évaluer le risque thrombotique. Cependant l'ANSM nous indique qu'une chirurgie endodontique a un risque hémorragique faible si la lésion est inférieure à 3 centimètres. Dans tous les cas l'arrêt du traitement n'est pas conseillé, et le chirurgien est tenu de mettre en œuvre les moyens habituels d'hémostase locale ou d'orienter le patient en milieu hospitalier s'il juge le risque hémorragique trop élevé.

- Contre-indications à la chirurgie liées aux risques d'ostéonécrose :

Les patients ayant subi une radiothérapie avec irradiation de la sphère orale supérieure à 35 gray sur l'os support de la dent ou des dents concernées ne peuvent pas subir de chirurgie endodontique. Pour les patients ayant reçu une dose inférieure à 35 gray une prise en charge normale est conseillée (Lescaille 2018).

Chez les patients ayant des injections de bisphosphonates par voie intraveineuse la chirurgie est aussi contre-indiquée, mais si les bisphosphonates sont pris par voie orale alors la chirurgie est possible sans même une antibiothérapie.

Tableau 1 : Antibiothérapie pour les cas particuliers de risque d'ostéonécrose en cas d'acte de chirurgie (source : Lesclous 2011).

Cas particuliers	Patient		
	population générale	immunodéprimé	à haut risque d'endocardite infectieuse
Prévention de l'ostéoradionécrose (en cas d'acte chirurgical sur secteur irradié)	SO	R [†]	SO
Prévention de l'ostéonécrose d'origine médicamenteuse (en cas d'acte chirurgical) :			
Bisphosphonates par voie orale	-	-	R [†]
Bisphosphonates par voie intra-veineuse (BPIV)	R [†]	R [†]	R [†]

- : prescription non recommandée (Accord professionnel).

R : prescription recommandée (Accord professionnel).

† : première prise dans l'heure qui précède l'acte chirurgical.

SO : sans objet (car le patient doit être traité comme un patient immunodéprimé).

1.3.2. Contre-indications locales à la chirurgie :

- Mauvais ou faible accès au site apical :

Lorsque l'épaisseur osseuse est trop importante en particulier dans le cas des molaires mandibulaires où la corticale osseuse s'épaissit en vestibulaire.

- Proximité des structures adjacentes :

La proximité des sinus, des fosses nasales, du nerf alvéolaire inférieur, du foramen mentonnier et de l'artère palatine peuvent contre-indiquer la chirurgie (Chong et Rhodes 2014).

- Impossibilité de réaliser le lambeau :

Dans le cas où il n'y a pas assez de gencive attachée ou de profondeur de vestibule et où les insertions musculaires sont trop importantes pour pouvoir réaliser le lambeau d'accès.

- Une faible ouverture buccale :

La capacité du patient à ouvrir la bouche suffisamment grande pour permettre la chirurgie est indispensable pour que l'opérateur ait une bonne vision et puisse réaliser correctement la chirurgie.

- Dent non conservable :

Si la dent concernée est mobile, que la couronne est trop délabrée ou que le rapport couronne/racine final est défavorable alors évidemment la chirurgie est contre-indiquée.

1.3.3. Contre-indication due au patient et au praticien :

Si le patient n'est pas coopérant, qu'il a une mauvaise hygiène bucco-dentaire ou que le praticien juge qu'il n'a pas les compétences et le plateau technique adapté pour la chirurgie, alors il vaut mieux s'abstenir et adresser le patient ou extraire la dent concernée.

2. Planification de la chirurgie :

2.1. Analyses cliniques et radiographiques :

2.1.1. Analyses cliniques :

L'évaluation préopératoire comprend les antécédents médicaux et dentaires complets, ainsi que des examens extra-oraux et intra-oraux pour vérifier qu'il n'y ait pas de contre-indications (cf. 1.3). En outre une analyse des tissus mous (insertions musculaires, tonicité, biotype parodontal...) est obligatoire pour justifier les futurs tracés d'incision (cf. 3.3). L'évaluation comprend aussi des examens spécifiques, notamment des radiographies.

2.1.2. Analyses radiographiques :

- Radiographie bidimensionnelle :

La radiographie est indispensable tout au long de la démarche, du diagnostic jusqu'à la vérification du succès ou non de la chirurgie, en passant par la planification de la chirurgie elle-même.

Les radiographies doivent être prises en utilisant la technique des plans parallèles grâce à un angulateur pour fournir les meilleures vues et une bonne reproductibilité des radiographies. Néanmoins il est tout à fait possible, voir fortement conseillé, de réaliser plusieurs clichés avec des incidences différentes pour définir quelle racine est la plus distale ou la plus vestibulée (règles de Clark et de Walton). Cela peut aussi permettre de différencier une supposée LIPOE d'une structure anatomique tel que le foramen mentonnier.

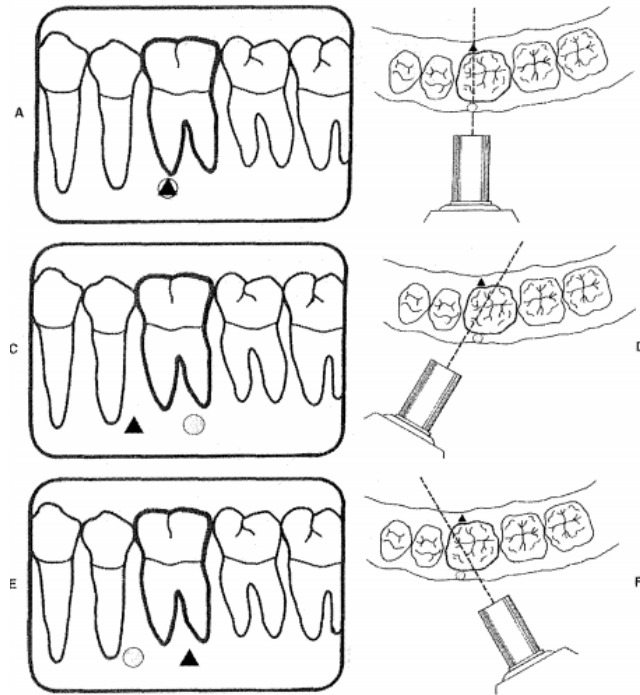


Figure 13 : (A et B) Incidence orthocentrée où le canal mésio-lingual (triangle) et le canal mésio-vestibulaire (rond) sont superposés. (C et D) Incidence mésialée où le canal mésio-lingual apparaît mésialement par rapport au canal mésio-vestibulaire. (E et F) Incidence distalée où le canal mésio-vestibulaire apparaît mésialement (source : Cohen et Burns 2002).

La racine complète ainsi qu'environ deux à trois millimètres de la région péri-radicaire doivent être visibles distinctement sur le cliché.

L'imagerie bidimensionnelle a pour objectifs de visualiser :

- La position et forme des racines.
- La taille de la lésion.
- Les structures anatomiques adjacentes ; particulièrement la situation du nerf alvéolaire inférieur, du foramen mentonnier, du contour des sinus et des racines adjacentes (Khayat et Jouanny 2015).

Toutefois la radiographie conventionnelle n'est pas à même de suffire au diagnostic et à la planification. En effet, pour qu'une lésion soit visible sur une image en deux dimensions, il faut qu'il y ait une atteinte des corticales par la LIPOE. Il y a donc possibilité d'être confronté à un faux-négatif (Gao et al. 2010).

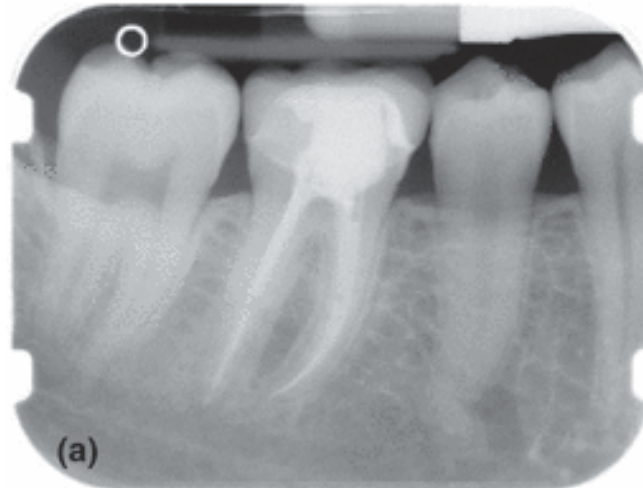


Figure 14 : Radiographie rétro-alvéolaire d'une première molaire mandibulaire après un traitement endodontique mais avec persistance des symptômes (source : Tyndall et Kohltfarber 2012).

- Radiographie tridimensionnelle :

De nouvelles techniques d'imagerie tridimensionnelle telles que la tomographie à faisceau conique (*Cone Beam Computed Tomography* ou CBCT) ont été recommandées pour la planification préopératoire des cas chirurgicaux afin de déterminer l'emplacement exact des apex radiculaires et d'évaluer la proximité des structures anatomiques adjacentes (Tsurumachi et Honda 2007).

Selon les études de Estrela et al. 2008, Abella et al. 2012 et Lofthag-Hansen et al. 2007 ; l'analyse tridimensionnelle décelle plus de LIPOE que la radiographie rétro-alvéolaire ou que la panoramique dentaire. Elle est donc en mesure de permettre d'éviter de faux-négatifs lors de la recherche de lésions périapicales.

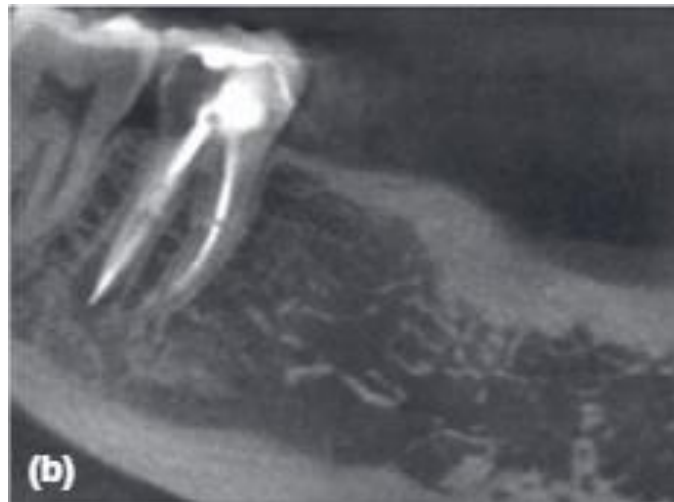


Figure 15 : Le CBCT a réussi à objectiver une LIPOE non détectée sur la radiographie précédente (cf. figure 14) (source : Tyndall et Kohltfarber 2012).

2.2. Réalisation de guides pour la microchirurgie endodontique.

L'essor de l'imprimerie tridimensionnelle, ces dernières années, a donné lieu à de multiples innovations dans le milieu médical. En chirurgie dentaire, l'utilisation de guides chirurgicaux est directement associée à l'implantologie dans la conscience collective. Pourtant ces technologies ont aussi un rôle très important dans d'autres domaines comme ici la microchirurgie endodontique.

Il existe plusieurs types de guides réalisables à l'aide de différents logiciels qui exploitent les données de la radiographie tridimensionnelle :

- Les guides destinés à la trépanation osseuse pour permettre de la rendre la plus économe possible en tissu : principe de base de la microchirurgie. Ces guides sont variés mais tous ont pour principe de cibler précisément le ou les apex à traiter. Certains comportent une butée d'enfoncement pour gérer la longueur de trépanation.

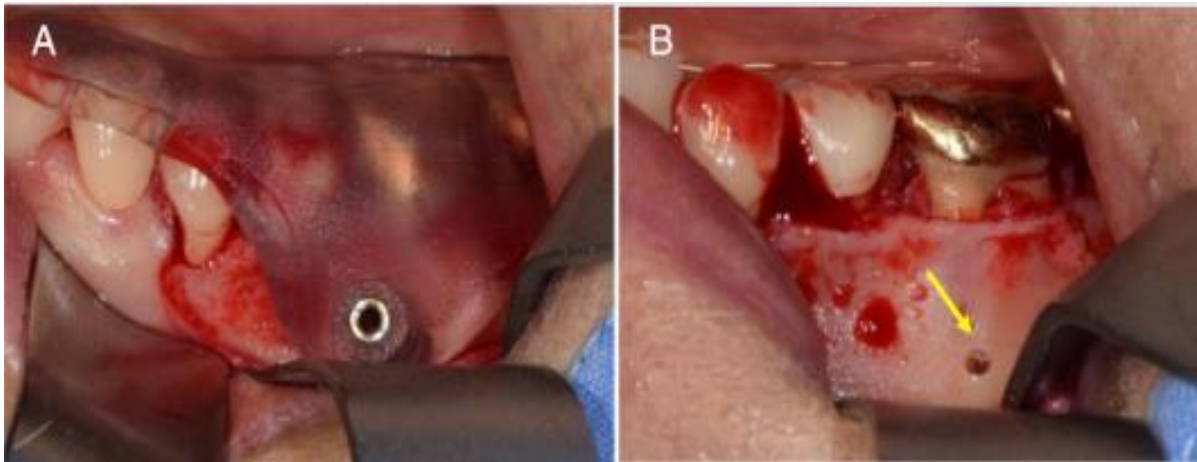


Figure 16 : (A) Guide chirurgical avec butée d'enfoncement. (B) Visualisation de l'exposition radiculaire après forage (source : Ahn et al. 2018).

- Les guides pour l'angle de résection qui ont pour but d'obtenir un angle de 90° lors de la chirurgie. Cela permet d'ouvrir le moins de canalicules et donc d'obturer de la manière la plus étanche possible tout en ayant une meilleure visibilité pour la future obturation *a retro*.

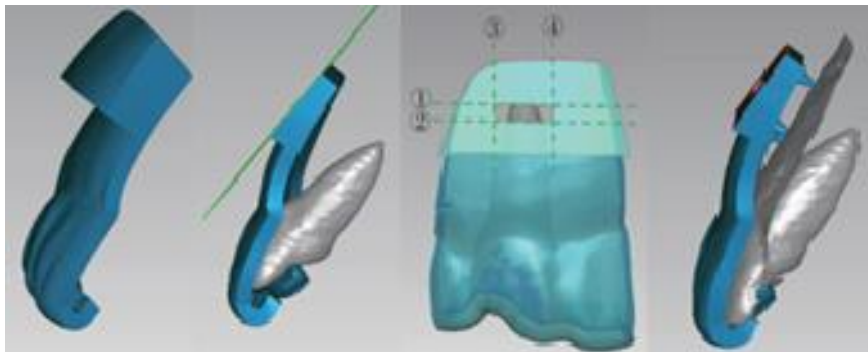


Figure 17 : Processus de conception assistée par ordinateur d'un modèle de guide chirurgical dans le logiciel Geomagic Studio® 2012 (source : Peng et al. 2018).

Avec la démocratisation des imprimantes tridimensionnelles, chaque opérateur peut créer le guide dont il juge avoir besoin. Certains opérateurs peuvent éprouver plus de difficultés pour gérer les tissus mous que pour l'ostéotomie elle-même. Ils pourront donc créer des rétracteurs qui améliorent la visibilité du site et permet à l'assistant d'être focalisé sur d'autres tâches (aspiration, gestion du matériel, préparation des matériaux d'obturation, etc.).

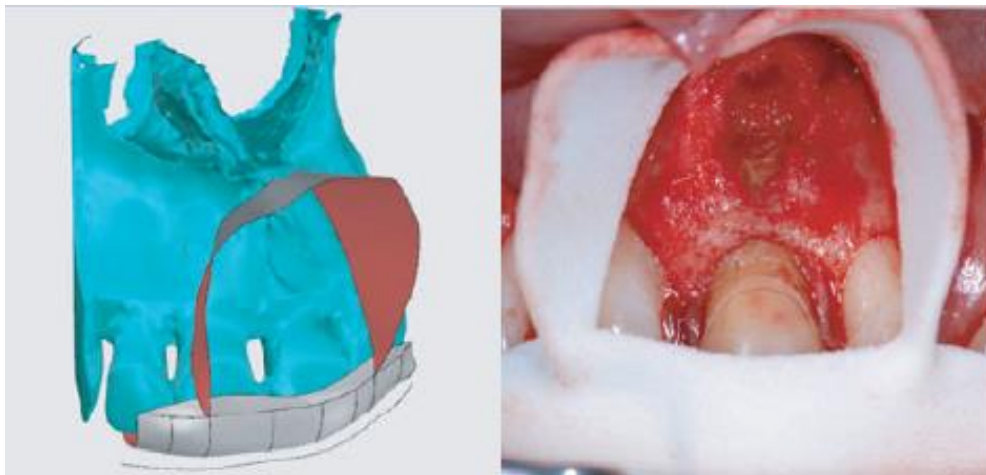


Figure 18 : Le rétracteur personnalisé améliore la gestion des tissus mous et de l'accès lors de la microchirurgie périapicale du patient (source : Patel et al. 2017).

2.3. Prémédications : les données acquises de la science :

Les prémédications sont à expliquer et à prescrire au patient lors du rendez-vous de planification qui permet de réaliser entre autres le CBCT.

Les classes de médicaments pouvant être prescrites sont les antalgiques, les anti-inflammatoires, les antibiotiques et les prémédications sédatives.

2.3.1. Antalgiques :

Pour les douleurs faibles à modérées, lors de chirurgies simples, la Haute Autorité de Santé (HAS) recommande l'utilisation en première intention du paracétamol lorsqu'il n'y a pas de contre-indication. La posologie est de 1 gramme toutes les 6 heures, la dose maximale étant de 4 grammes par 24 heures.

Pour les douleurs plus importantes ou lorsque le paracétamol ne suffit pas, spécialement lors de chirurgies plus compliquées, il est recommandé de prescrire soit des AINS (Anti-inflammatoires non stéroïdiens), type Ibuprofène ou alors des opioïdes faibles, type tramadol ou codéine à utiliser seuls ou associés au paracétamol (Haute Autorité de Santé 2005).

2.3.2. Anti-inflammatoires :

Suite à la chirurgie endodontique il peut y avoir l'apparition d'un œdème, pour l'éviter il est conseillé de prescrire des anti-inflammatoires avant la chirurgie. Cependant les AINS n'ont pas d'effet supérieur au paracétamol pour lutter contre ces symptômes. En chirurgie buccale, les AINS ne doivent donc pas être considérés comme des anti-inflammatoires, mais uniquement comme des antalgiques (Société Francophone de Médecine Buccale et Chirurgie Buccale 2008).

Il est donc conseillé de prescrire des glucocorticoïdes. Pour des raisons pharmacocinétiques, il est préférable d'utiliser la prednisone. Pour une action optimale, la première prise doit avoir lieu le matin de la veille de l'intervention. La dose quotidienne moyenne conseillée est de 1 mg/kg de poids corporel équivalent prednisone, per os en une seule prise, le matin. La durée optimale du traitement est de 3 jours, maximum 5 jours ; s'agissant de cures courtes, le traitement est interrompu sans avoir à diminuer progressivement la dose. Il ne justifie en aucun cas l'utilisation d'antibiotiques.

2.3.3. Antibiotiques :

Pour la population générale, il n'y a pas de raison de prescrire d'antibiotique. Néanmoins pour les patients immunodéprimés, il est recommandé de prescrire une antibioprophylaxie. La molécule de choix est l'amoxicilline, en une prise de 2 grammes, une heure avant l'intervention.

Tableau 2 : Recommandations de prescription d'une antibiothérapie prophylactique en chirurgie périapicale (d'après ANSM 2011).

Actes bucco-dentaires invasifs	Patient		
	population générale	immunodéprimé	à haut risque d'endocardite infectieuse
Chirurgie périapicale:			
Sans comblement à l'aide d'un substitut osseux	- _A	R	acte contre-indiqué
Avec comblement à l'aide d'un substitut osseux	-	R	acte contre-indiqué

-: prescription non recommandée.

R: prescription recommandée.

En indice: grade de la recommandation. Si celui-ci n'est pas indiqué, comprendre « Accord professionnel ».

2.3.4. Prémédications sédatives (Caillat 2017)

Pour les patients les plus anxieux, il est possible de prescrire une prémédication sédatrice qui va diminuer l'anxiété et améliorer le sommeil la veille de la chirurgie. Cette prémédication est en mesure d'augmenter l'efficacité de l'anesthésie au moment de l'intervention. On peut utiliser 2 molécules :

- Une benzodiazépine, le Diazépam. La prise est de 10mg la veille au soir et 10mg une heure avant la chirurgie.
- Un antihistaminique, l'Hydroxyzine. La prise est de 100mg la veille au soir et 100mg une heure avant la chirurgie.

3. Protocole chirurgical :

3.1. Matériel requis :

3.1.1. Pour l'anesthésie :

- o Seringue à aspiration.
- o Carpules d'anesthésie avec 2% de lidocaïne et 1 : 50 000 d'épinéphrine.

3.1.2. Pour la gestion des tissus mous :

- o Lames 15C.
- o Porte lame à manche rond (pour une manipulation plus précise).
- o Décolleur de Prichard.
- o Écarteurs type Rubinstein.

3.1.3. Pour l'ostéotomie et la résection :

- o Pièce à main chirurgicale angulée à 45°.
- o Fraise Zekrya chirurgicale.
- o Fraise boule à os.

3.1.4. Pour le curetage de la lésion et l'hémostase :

- o Sulfate ferrique.
- o Bleu de méthylène.
- o Flacon de formol tamponné à 4% si la biopsie est nécessaire.
- o Curette de Lucas.
- o Curette de Columbia.
- o Micromiroir.

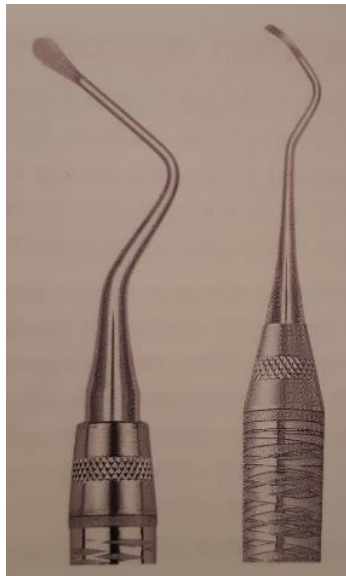


Figure 19 : À gauche curette de Lucas et à droite curette de Columbia (source : Khayat et Jouanny 2015).



Figure 20 : Micromiroirs de forme ronde et ovale par rapport à un miroir rond habituel (source : Chong et Rhodes 2014).

3.1.5. Pour la préparation et l'obturation *a retro* :

- o Générateur à ultrasons piézoélectrique.
- o Kit d'inserts à ultrasons (Satelec Endo Succes Apical Surgery®).
- o Adaptateur de Stropko.
- o Matériaux d'obturation (IRM®, Super EBA®, MTA, Biodentine®, TotalFill RRM®).
- o Plaque en verre stérile et spatule (si utilisation de MTA ou IRM®).
- o Système MAP® (Micro Apical Placement) ou bloc de Lee (pour le MTA).
- o Fouloirs de différentes tailles (type Hu-Friedy® avec deux extrémités de longueur différente).

3.1.6. Pour la fermeture du site et la suture :

- o Précelle à tissu.
- o Porte-aiguille type Castroviejo.
- o Paire de ciseaux courbés.
- o Sutures (type Vicryl® résorbable ou non 5/0 ou 6/0).

3.1.7. Aides optiques :

- o Loupes : utilisées lors des incisions et des sutures.
- o Microscope opératoire : utilisé à fort grossissement (x4-x24) lors du curetage, de l'inspection de la surface réséquée, de la préparation *a retro* et de l'obturation *a retro*.



Figure 21 : Microscope dentaire indispensable en microchirurgie endodontique (source : Chong et Rhodes 2014).

3.2. Anesthésie :

L'anesthésie est une étape importante en endodontie chirurgicale. En effet, lors du déroulement de l'intervention, il est très compliqué de réanesthésier. En outre, c'est une étape importante dans le but d'obtenir une hémostase pour l'obturation *a retro*, ainsi que pour une bonne visibilité.

Dans ce but, l'anesthésique de choix est 2% de lidocaïne avec 1 : 50 000 d'épinéphrine (qui est un vasoconstricteur). Les autres solutions anesthésiques avec moins d'épinéphrine sont moins conseillées, car les saignements excessifs du site chirurgical vont compromettre la visibilité du champ opératoire (Castellucci 2002 ; Hargreaves et Berman 2016).

Les injections doivent être sous-périostées, avec 3 anesthésies para-apicales vestibulaires : en distal, à l'apex et en mésial de la dent concernée.

- Pour le secteur maxillaire, une injection de complément palatine suffit. Dans le cas des incisives centrales on ciblera le foramen incisif. Dans d'autres cas pour les molaires l'on pourra réaliser une anesthésie rétro-tubérositaire.
- Pour le secteur mandibulaire, une injection de complément linguale est nécessaire pour les dents antérieures. À partir de la deuxième prémolaire ainsi que pour les molaires, il faudra commencer par une anesthésie tronculaire du nerf alvéolaire inférieur.

Enfin les anesthésies doivent se dérouler 15 minutes avant le début de l'intervention pour optimiser l'effet hémostatique.

3.3. Tracés d'incision et types de lambeaux :

La première étape chirurgicale consiste à lever un lambeau pour visualiser et accéder à la zone infectée.

Pour le tracé d'incision, le chirurgien-dentiste est tenu de prendre en compte les différentes caractéristiques des tissus mous, notamment la hauteur de gencive attachée et le biotype parodontal :

- Fin et festonné qui est fragile et propice aux récessions gingivales.
- Épais et plat qui est beaucoup plus résistant.

On distingue, pour le tracé du lambeau, l'incision verticale et l'incision horizontale. Dans tous les cas, le bistouri doit être orienté perpendiculairement par rapport à la surface alvéolaire et toujours garder le contact osseux (Sauveur et Mesbah 2008).

3.3.1. Incision verticale :

La première incision à réaliser est la verticale, c'est-à-dire l'incision de décharge. Elle se fait entre deux dents, en mésial de la dent mésiale à la lésion. Elle commence du fond du vestibule. La lame est placée au contact osseux puis remontée jusqu'à la future incision horizontale. L'incision est angulée en mésial pour augmenter la visibilité apicale.

3.3.2. Incision horizontale :

L'incision horizontale peut être intra-sulculaire ou extra-sulculaire :

- S'il y a peu de gencive attachée, si les racines sont courtes, si la lésion périapicale est importante ou que l'aspect cervical de la racine exige d'être examiné car une fracture verticale radiculaire est suspectée, alors l'incision de choix est l'incision sulculaire.
- Cependant, si la hauteur de gencive attachée est suffisante, l'incision sous-marginale est préférable.

Les deux tracés, horizontal et vertical, étant réalisés, ils se rejoignent en formant un angle droit dans le cas d'une incision intra-sulculaire.

3.3.3. Lambeau triangulaire :

Le lambeau triangulaire est le lambeau de base de la chirurgie endodontique. Il consiste en une incision verticale mésiale et une incision horizontale intra ou extra-sulculaire.

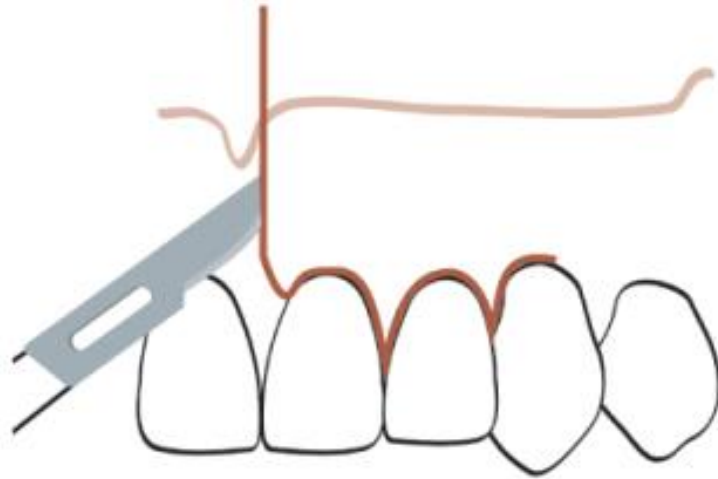


Figure 22 : Exemple de tracé d'incision pour un lambeau triangulaire antérieur. La lésion se situant sur l'incisive latérale gauche (source : Velvart et al. 2005).

3.3.4. Lambeau rectangulaire ou trapézoïdal :

Le lambeau rectangulaire consiste en deux incisions verticales, une mésiale et l'autre distale, ainsi qu'une incision horizontale intra ou extra-sulculaire. Il est réalisé lorsque l'on nécessite une plus grande vision.

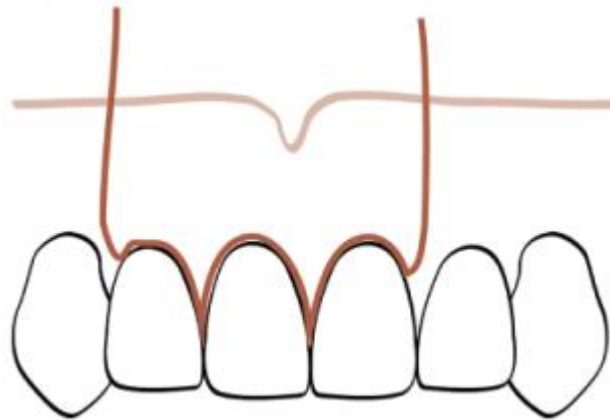


Figure 23 : Exemple de tracé d'incision intra-sulculaire pour un lambeau rectangulaire antérieur. La lésion se situant sur l'incisive centrale droite (source : Velvart et al. 2005).

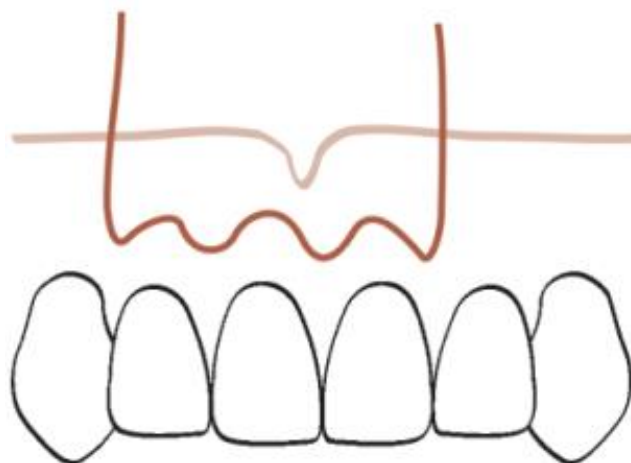


Figure 24 : Exemple de tracé d'incision extra-sulculaire pour un lambeau rectangulaire antérieur. La lésion se situant sur l'incisive centrale droite (source : Velvart et al. 2005).

3.4. Ostéotomie :

L'ostéotomie a pour objectif d'éliminer la corticale osseuse pour permettre un accès à la partie apicale ou latérale de la racine à réséquer.

Dans le but d'être le moins invasif possible, il est nécessaire de s'appuyer sur les données apportées par la radiographie tridimensionnelle. De plus, c'est à cette étape que les guides chirurgicaux permettent une économie tissulaire optimale tout en évitant de léser une structure anatomique.

Si la lésion est de taille réduite, l'ostéotomie aura alors pour seul but de préparer un espace assez confortable pour passer les inserts à ultrasons de grande taille. Il est par le fait possible d'effectuer un aménagement, c'est-à-dire une encoche verticale avec une fraise zekrya chirurgicale.

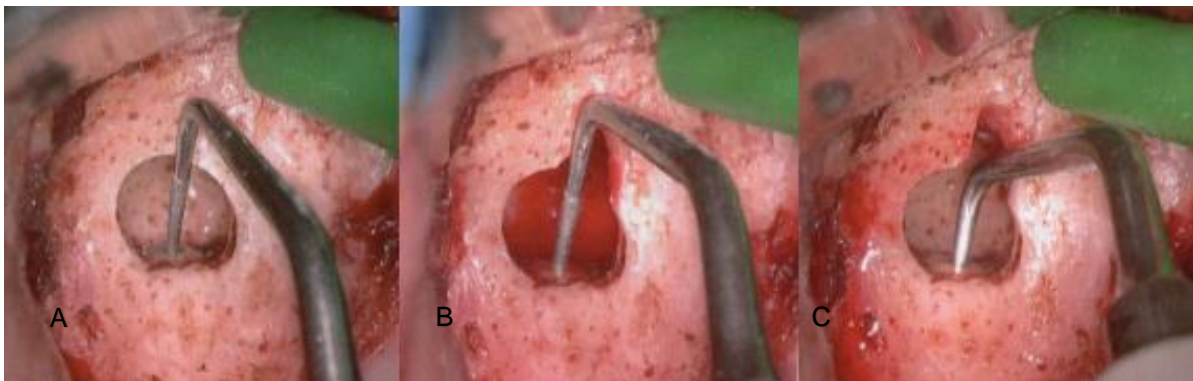


Figure 25 : (A) Ostéotomie ne permettant pas le passage de l'insert. (B) L'encoche verticale permet le passage de l'insert de 9 millimètres tout en étant le moins invasif possible. (C) L'insert descend librement dans le canal (source : Khayat et Jouanny 2015).

Il est possible d'effectuer cette ostéotomie, soit avec une fraise montée sur contre-angle chirurgical, soit avec des ultrasons.

3.4.1. Ostéotomie avec une fraise.

Il est conseillé d'utiliser une fraise zekrya chirurgicale ou une fraise à os de Lindemann car elles ont une tête travaillante avec un col assez long pour l'étape de l'apicectomie. Pour avoir une bonne visibilité lors de l'ostéotomie, surtout sous microscope, il est impératif d'utiliser un contre-angle ou une pièce à main chirurgicale angulée à 45°. La turbine est à éviter à cause du risque d'emphysème sous-cutané post-opératoire dû au spray d'air.

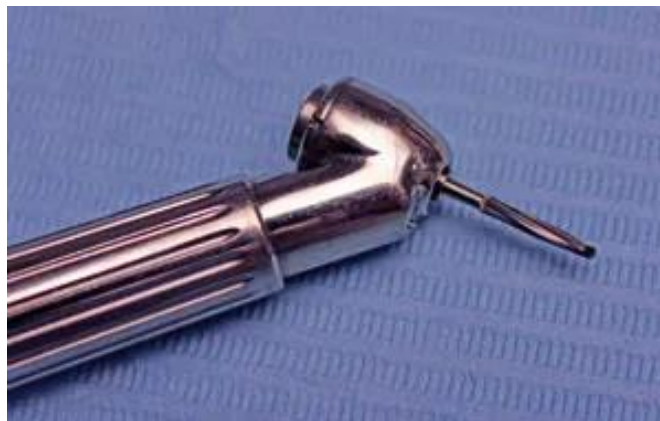

Figure 26 : pièce à main chirurgicale à grande vitesse angulée à 45° avec une fraise Lindemann (source : Chong et Rhodes 2014).

3.4.2. Ostéotomie aux ultrasons.

Pour le secteur des molaires mandibulaires, la corticale étant très épaisse, il est conseillé d'utiliser un piézotome pour réaliser un volet cortical qui sera conservé dans du sérum physiologique puis replacé en fin d'intervention pour améliorer la cicatrisation.



Figure 27 : L'insert de piézochirurgie OT7S-4 (Mectron®) est efficace pour les applications de microchirurgie. Des marquages pratiques gravés au laser à 7, 8.5 et 10 millimètres informent le clinicien de la profondeur de l'ostéotomie (source : Abella et al. 2014).

Des études ont montré que plus la taille de l'ostéotomie est grande, moins il y a de chance de régénération osseuse complète sur le site (Floratos et Kim 2017). Avec l'utilisation de micro-instruments, une ostéotomie de 3 à 4 millimètres suffit pour réaliser l'instrumentation requise.

Il peut être très difficile de distinguer un os de la racine. Dès lors, le bleu de méthylène est à même d'être utilisé pour colorer préférentiellement le ligament parodontal, ce qui facilite l'identification du sommet de la racine. Le grossissement dû au microscope aidera beaucoup à cette étape de la chirurgie.

3.5. La résection apicale :

Une fois que l'apex est localisé, la racine est réséquée sur une longueur d'environ 3 millimètres, avec une fraise zekrya chirurgicale. Cela permet d'éliminer la plupart des ramifications latérales et des canaux latéraux (Vertucci 1984). La surface de résection doit être autant que possible perpendiculaire à l'axe de la racine pour éviter une augmentation d'exposition des tubules dentinaires.

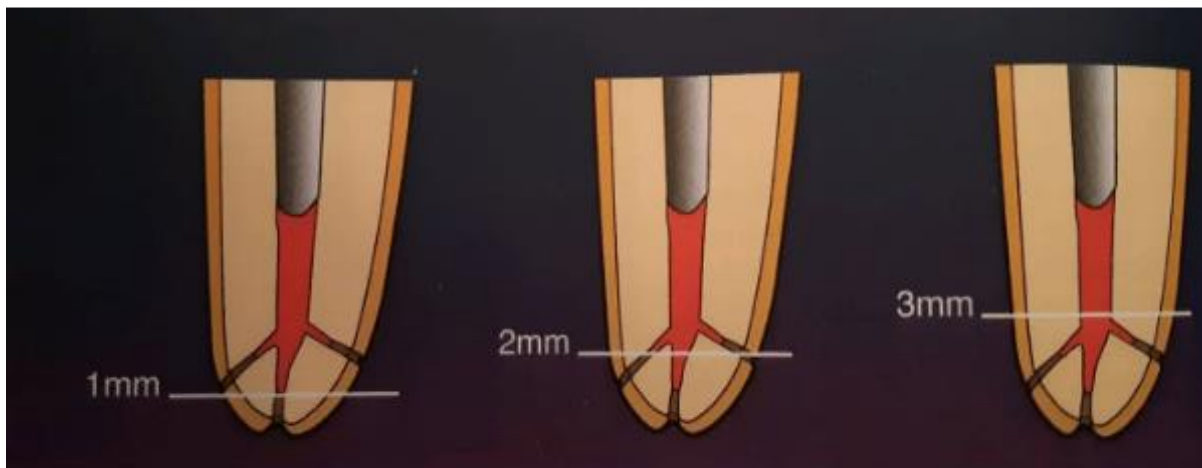


Figure 28 : L'apicectomie des 3 derniers millimètres de la racine élimine 98% des ramifications apicales et 93% des canaux latéraux (source : Kim et Kratchman 2018).



Figure 29 : Un angle de résection de 45° entraîne une exposition supérieure des tubules dentinaires. Ce qui augmente les risques de percolation de bactéries en post-opératoire (source : Kim et Kratchman 2018).

Suite à la résection apicale, il est important d'examiner la surface sous microscope à fort grossissement (x16 ou x24). Pour cela, on utilise un colorant comme le bleu de méthylène qui va colorer le ligament parodontal. Les micromiroirs de microchirurgie permettent de visualiser correctement la surface, malgré la faible taille de l'ostéotomie. Le colorant marque les tissus organiques, mais les tissus inorganiques minéralisés ne sont pas colorés. Cette mesure facilite l'identification de la circonférence de l'extrémité radiculaire réséquée. Le but étant aussi de visualiser de possibles isthmes non obturés ou des fractures radiculaires.

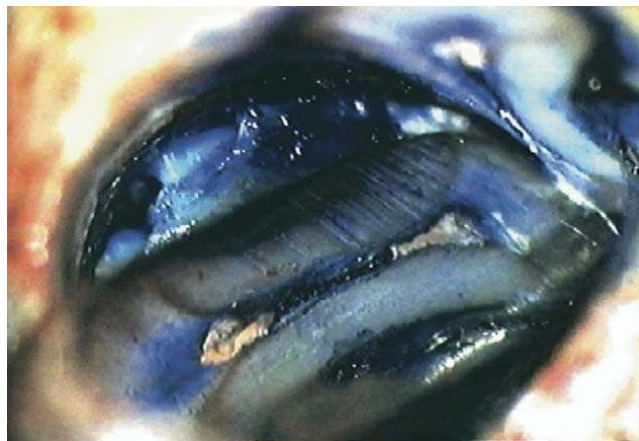

Figure 30 : Exemple de visualisation d'un isthme sous microscope avec un micromiroir de microchirurgie (source : Kim et Kratchman 2006).

Dans le cas de microfêlures apicales ou de fractures, plusieurs études ont démontré que le taux de succès chutait par rapport à une racine intacte. Par exemple, Tawil et *al.* ont réalisé une étude où le groupe de racines intactes avait guéri à 94,8% à un an et le groupe des racines avec défauts présentait 29,8% de patients guéris en un an. Il est donc important de réséquer en direction plus coronaire jusqu'à ce que le défaut disparaisse, même si cela réduit le rapport racine/couronne en le rendant moins favorable (Tawil et *al.* 2015).

3.6. Le curetage :

Le curetage a pour but l'élimination des tissus mous réactifs formant la lésion périapicale. Cette étape est beaucoup plus simple après avoir effectué la résection de l'apex. La curette de Lucas permet d'éliminer la majorité de la lésion et la curette de Columbia permet de terminer avec plus de précision.

La curette est utilisée, dans un premier temps, avec sa face concave vers la surface osseuse pour pouvoir décoller la lésion. Puis dans un second temps, elle est utilisée avec sa face concave vers la lésion pour collecter les fragments détachés.



Figure 31 : (A) Curette orientée vers les parois de la crypte osseuse pour décoller la lésion. (B) Curette orientée dans l'autre sens pour collecter les débris de la lésion (source : Khayat et Jouanny 2015).

3.7. L'hémostase :

Cette étape est l'une des plus importante du protocole de chirurgie. Effectivement, pour que la préparation de la cavité *a retro* mais surtout l'obturation soit possible, il est nécessaire de se trouver dans un milieu sec sans présence de sang. Par ailleurs, cela améliore la visibilité. L'hémostase absolue de la crypte doit donc être atteinte.

Bien que la meilleure hémostase soit obtenue en préopératoire avec l'anesthésie, une intervention chirurgicale prolongée ou des conditions systémiques peuvent nuire à l'efficacité de la lidocaïne 1 : 50 000. Il existe 2 techniques additionnelles pour obtenir une hémostase :

La première technique est le tamponnement avec une compresse imbibée d'anesthésique adrénaliné. Mais la vasoconstriction induite est de courte durée (Sauveur et Mesbah 2008).

La seconde technique est l'utilisation de sulfate ferrique, appliqué grâce à une microbrosse en tamponnant les points sanglants. Les protéines agglutinées se coagulent et forment un bouchon physique presque immédiatement, et l'hémostase est préservée tant que ce bouchon reste intact. Ce coagulum noirâtre devra être éliminé en fin d'intervention, et la surface osseuse stimulée pour recréer un saignement. Sinon, il y aura des effets importants et indésirables sur la cicatrisation des tissus mous et osseux. Le sulfate ferrique est le produit hémostatique de choix en chirurgie endodontique.

3.8. Préparation canalaire a retro :

La préparation canalaire a les mêmes objectifs que lors du traitement endodontique classique par voie orthograde. C'est-à-dire retirer l'ancienne obturation, enlever la dentine infectée, permettre la désinfection et préparer le canal pour la future obturation.

Longtemps la préparation se faisait avec une fraise boule montée sur une pièce à main chirurgicale ou un contre-angle. Cependant il était impossible de forer dans l'axe du canal (cf. figure 32).

À partir des années 1990, Carr a introduit les inserts à ultrasons, ce qui a considérablement amélioré cette étape de la chirurgie endodontique (Carr 1997). Il est maintenant impensable de réaliser la préparation avec une simple fraise boule. En effet, les inserts ont différentes courbures ce qui permet de pouvoir travailler sur toutes les racines de toutes les dents, tout en étant dans le grand axe des racines. De plus, la partie travaillante étant déportée par rapport à la pièce à main, elle

garantit une bonne vision avec le microscope. Pour les dents antérieures, les inserts possèdent une double courbure dans le même plan et pour les dents postérieures, les inserts ont une double courbure dans 2 plans différents.

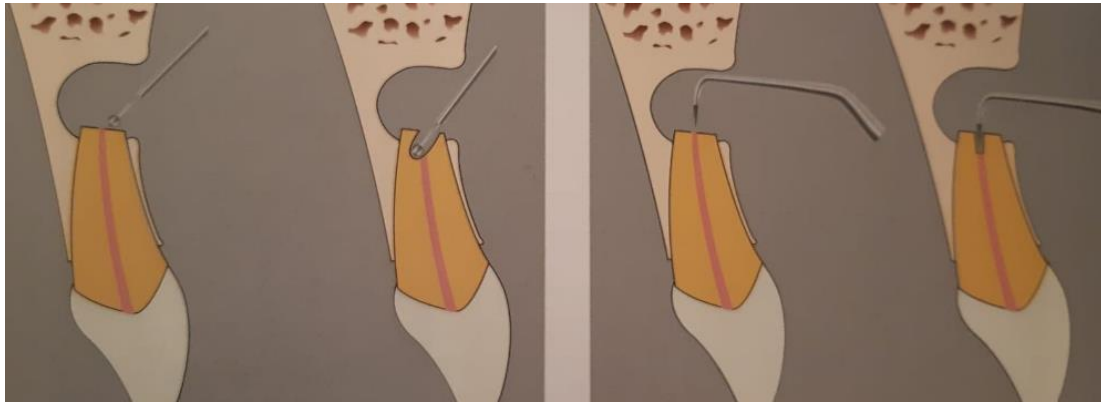


Figure 32 : À gauche schéma de la préparation *a retro* avec une fraise boule, l'axe n'est pas en mesure d'être respecté. À droite schéma de la préparation avec un insert à ultrasons respectant l'axe de la dent (source : Khayat et Jouanny 2015).

La préparation doit avoir une profondeur d'au moins 3 millimètres et suivre le trajet initial du canal de la racine. La cavité nécessite également d'inclure un possible isthme ou un canal accessoire.

Tableau 3 : Fréquence des isthmes en fonction des dents (d'après Estrela et al. 2015) :

Dents maxillaires		Dents mandibulaires	
Incisives centrales	0%	Incisives centrales	33.3%
Incisives latérales	2%	Incisives latérales	47.6%
Canines	5%	Canines	24%
1 ^{re} prémolaire	18.8%	1 ^{re} prémolaire	18.8%
2 ^e prémolaire	50.5%	2 ^e prémolaire	3%
1 ^{re} molaire	60.8%	1 ^{re} molaire	87.9%
2 ^e molaire	46.5%	2 ^e molaire	66.3%

D'après cette étude, il paraît clair qu'il faut rechercher un isthme pour chaque dent hormis pour le bloc antérieur maxillaire et la seconde prémolaire mandibulaire.

Dans tous les cas, les inserts doivent être utilisés sous une irrigation abondante pour éviter toute surchauffe qui pourrait entraîner des fractures apicales (Hargreaves et Berman 2016).

La partie travaillante positionnée sur l'orifice apical, aucune pression verticale ne doit être appliquée. L'insert doit s'enfoncer passivement dans l'ancienne obturation.

Des contrôles visuels réguliers, à l'aide de micromiroirs, doivent être effectués pour vérifier le retrait total de la gutta-percha. Ensuite des mouvements circulaires sont réalisés pour éliminer la dentine infectée.

- Dans le cas particulier des isthmes ou canaux en C, il faut en premier lieu préparer les 2 canaux puis, une fois l'axe défini par ces derniers, il faut travailler l'isthme en maintenant le même axe.
- Pour les préparations longues, voir les préparations totales par voie rétrograde, il existe des séquences d'inserts avec des parties travaillantes de 3 millimètres, 6 millimètres et de 9 millimètres. Particulièrement les inserts Endo Succes Apical Surgery de chez Acteon®.

3.9. Obturation a retro :

3.9.1. Propriétés idéales des matériaux d'obturation :

Les propriétés idéales des matériaux d'obturation sont les suivantes (Gartner et Dorn 1992) :

- Fournir un scellement apical adéquat.
- Être bien toléré par le tissu périapical.
- Avoir une action bactéricide ou bactériostatique.
- Avoir une stabilité dimensionnelle dans le temps.
- Avoir une manipulation facile.
- Ne pas colorer les tissus environnants.
- Ne pas avoir d'effet de corrosion.
- Avoir une résistance à la dissolution.
- Être radio-opaque.
- Adhérer aux parois dentinaires.
- Ne pas être résorbable.

3.9.2. Les matériaux d'obturations a retro :

- L'amalgame :

Il a longtemps été le matériau d'obturation préconisé car son utilisation était simple, son coût réduit et il possède une très bonne radio-opacité. Mais des études ont démontré qu'il pouvait entraîner des fuites marginales, de la corrosion, de la contamination des tissus périapicaux par le mercure, des tatouages gingivaux et des dangers potentiels associés aux matériaux contenant du mercure. Le taux de succès des chirurgies endodontiques utilisant l'amalgame est, selon l'étude de Dorn et Gartner, de 75% (Moodnik et al. 1975 ; Hohenfeldt et al. 1985 ; Thirawat et Edmunds 1989 ; Dorn et Gartner 1990).

- Les ciments oxyde de zinc-eugénol renforcés :

Pour remplacer l'utilisation de l'amalgame, les ciments oxyde de zinc ont été utilisés. Pourtant des études ont vite démontré que le matériau avait une solubilité importante et un temps de prise élevé qui compliquait l'opération (Oynick et Oynick 1978). On a donc cherché à améliorer ces matériaux pour les rendre moins solubles, en proposant des formes renforcées à prise accélérée : l'IRM® et le Super EBA®.

- o IRM® (Intermediate Restorative Material) :

La poudre de l'IRM® contient 20% de résine polyméthyl méthacrylate ce qui permet d'accélérer le temps de prise et rendre le produit moins soluble. L'IRM® scelle mieux l'apex que l'amalgame et semble être tolérant avec les tissus péri-radicaux. Cependant, il n'entraîne pas la régénération de ciment (Crooks et al. 1994).

- o Super EBA® :

Le Super EBA® est constitué d'une poudre contenant 60% d'oxyde de zinc, 34% d'oxyde d'aluminium et 6% de résine naturelle. La poudre est mélangée avec un liquide composé de 37.5% d'eugénol et 62.5% d'acide o-méthoxybenzoïque. Ce ciment a une radio-opacité et un scellement équivalent à l'IRM®, et à la différence de ce dernier il est capable d'être utilisé par incréments. Malgré cela, il ne permet pas la régénération du ciment (Hargreaves et Berman 2016).

- Les matériaux biocéramiques :

- o MTA (Mineral Trioxide Aggregate) :

Le MTA est un matériau développé dans les années 90 spécifiquement dans le but de sceller l'apex lors de la chirurgie *a retro*. Il est dérivé du ciment de Portland et est principalement composé d'aluminate tricalcique, d'oxyde tricalcique et de silicate tricalcique, ainsi que d'autres composants en plus faibles proportions qui améliorent certaines propriétés. Le MTA présente donc plusieurs propriétés souhaitables :

- Une capacité de scellement supérieure à l'IRM® et au Super EBA® (Chong et al. 2003).

- Une bonne radio-opacité due à l'oxyde de bismuth.
- Une biocompatibilité qui favorise une guérison optimale, notamment en provoquant une réaction inflammatoire faible et une régénération du ciment au niveau des tissus périapicaux (Tawil et al. 2009).
- Une hydrophilie due aux particules présentes dans la poudre qui se solidifient en milieu humide, ce qui forme un gel colloïdal qui devient solide en environ 4 heures.
- Une bioactivité qui réside dans son action antibactérienne et son potentiel de régénération tissulaire. Effectivement, au contact de milieu humide, l'oxyde de calcium se convertit en hydroxyde de calcium. Ce qui augmente le pH de la zone et provoque l'action antibactérienne (Parirokh et Torabinejad 2010 ; Tawil et al. 2015).

Les points faibles du MTA sont son temps de prise qui est long (plusieurs heures) et sa consistance en sable mouillé qui le rend difficile à manipuler en clinique. Heureusement, de nouveaux produits ont été inventés pour améliorer ces défauts, comme le MTA Angelus® qui a un temps de prise de 15 minutes. Par ailleurs, des instruments tel que le Micro Apical Placement System (MAPS) corrigent le problème de la consistance en facilitant la mise en place du produit.

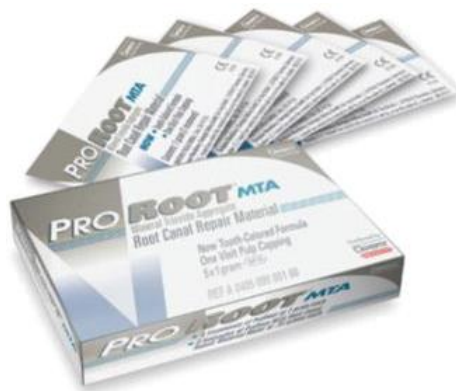

Figure 33 : Pro Root MTA® conditionné en boîte (source : Tawil et al. 2015).

o La Biodentine® :

La Biodentine® est un produit de chez Septodont apparu en 2009, surnommé le « remplaçant dentinaire » sur sa fiche commerciale. C'est un produit issu du mélange d'une poudre et d'un liquide. La poudre contient du silicate tricalcique, du silicate dicalcique, du carbonate de calcium et des charges d'oxyde, avec des nuances d'oxyde de fer et d'oxyde de zirconium. Quant au liquide, il est chargé en chlorure de calcium.

Plusieurs études ont montré que la biocompatibilité et la porosité sont les mêmes que pour le MTA (De Souza et al. 2013 ; Pérard et al. 2013). Néanmoins le temps de prise est réduit pour descendre à seulement 12 minutes grâce à l'ajout de chlorure de calcium au liquide, et la force de liaison aux tissus dentaires est supérieure au MTA (Aggarwal et al. 2013).

L'élément qui peut faire peser la balance pour le MTA, plutôt que la Biodentine®, est la trop faible radio-opacité provoquée par l'oxyde de zirconium par rapport à l'oxyde de bismuth du MTA (Tanalp et al. 2013).

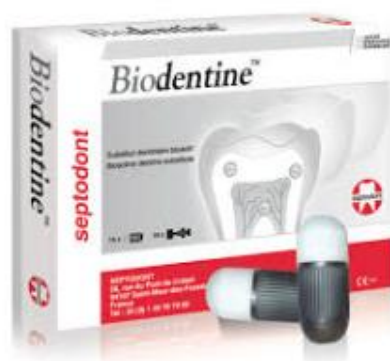

Figure 34 : Conditionnement de la Biodentine® en capsule à vibrer de chez Septodont® (source : Khayat et Jouanny 2015).

o Le TotalFill Root Repair Material® (RRM):

Le TotalFill RRM® est un biocéramique prémixé et prêt à l'emploi. Il est disponible en pot avec consistance mastic (dans cette forme il a une prise normale de 2 à 4 heures). Mais il existe aussi sous forme à prise rapide en seringue (20 minutes). Il est utilisé pour les apexifications et les obturations rétrogrades, son objectif principal est la formation d'une barrière apicale permanente et la régénération des tissus para-apicaux.

Il a une très bonne radio-opacité, un temps de prise court. Sa biocompatibilité est optimale, ce qui favorise la régénération des tissus en stimulant la prolifération cellulaire (Ma et al. 2011).

De plus, ses propriétés physico-chimiques permettant une adaptation et une étanchéité parfaites, le scellement de l'apex avec ce produit est optimal (Shokouhinejad et al. 2014).

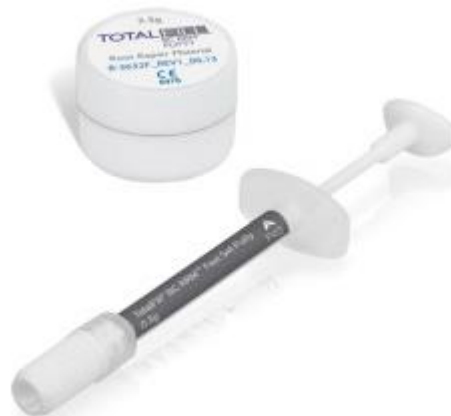

Figure 35 : Pot de TotalFill RRM putty® et seringue de Fast set putty® (source : Debelian et Trope 2016).

Tous ces matériaux sont utilisables pour réaliser une bonne obturation *a retro*. Toutefois seuls le MTA et le TotalFill RRM® permettent une régénération du ciment et semblent donc être ceux à favoriser. Le TotalFill RRM® est le matériau le plus prometteur pour le futur de la microchirurgie endodontique, bien que le recul clinique soit insuffisant pour le moment. Le MTA reste donc le Gold Standard.

3.9.3. Technique d'obturation *a retro* :

Avant toute chose, comme lors d'un traitement endodontique par voie orthograde, il ne faut pas oublier de sécher le canal. Pour cela, on peut avoir recours aux traditionnelles pointes de papier. Mais leur utilisation est fastidieuse et en outre elles risquent de laisser des fibres à l'intérieur du canal. Une autre solution s'offre alors au chirurgien, l'utilisation d'un micro-embout de seringue précourbé monté sur un adaptateur de Stropko lui-même monté sur la seringue air/eau de l'unit du praticien.



Figure 36 : adaptateur de Stropko monté sur la seringue air/eau (source : Chong et Rhodes 2014).

Peu importe le matériau utilisé par le praticien, il doit être mis en place dans le canal par plusieurs incréments et être foulé à l'aide de micro-fouloirs allant du plus long au moins long (excepté pour l'IRM® qui ne peut pas être apporté en plusieurs incréments. Donc on ne peut pas obturer plus de 3 millimètres avec ce produit).

- Bloc à spatuler :

Les produits tel l'IRM®, le Super EBA® et TotalFill RRM® sont préparés sur un bloc à spatuler puis roulés avec le doigt pour former un cône fin. Puis la longueur adéquate de matériau est prélevée avec une microspatule de bouche.

- Bloc de Lee :

Les produits comme le MTA sont plus compliqués à utiliser. Effectivement, ils ne collent pas vraiment aux instruments et il est presque impossible de former un cylindre manuellement. Par conséquent, le bloc de Lee est utilisé.

Le bloc de Lee est un pavé contenant des micro-rainures de longueurs différentes, le MTA est spatulé puis introduit dans la rainure de la longueur souhaitée, ensuite une fine spatule est employée dans le but de prélever un micro-cylindre de MTA.




Figure 37 : Bloc de Lee avec prélèvement d'un cône de MTA à la microspatule (source : Kim et Kratchman 2018).

- Systeme MAP (Micro-Apical Placement) :

Pour finir, il est possible d'utiliser le système MAP pour le MTA. Il s'agit d'une seringue offrant la possibilité d'injecter directement *a retro* le produit dans le canal préalablement travaillé.

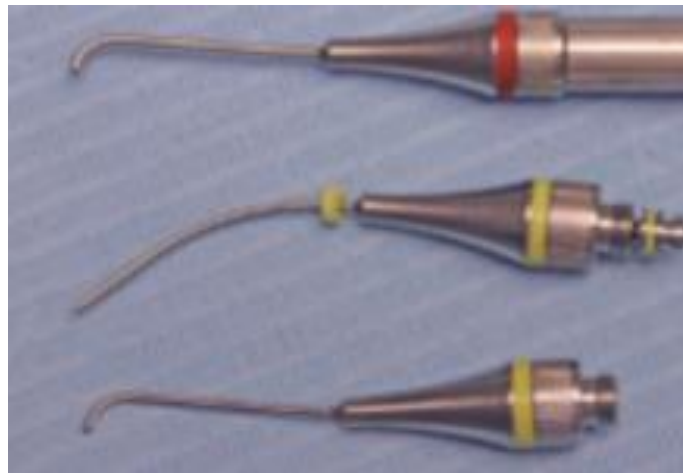


Figure 38 : System MAP avec différents embouts (source : Chong et Rhodes 2014).

Les matériaux à prise rapide (IRM® et Super EBA®) doivent être polis avec la même fraise zekrya qui, auparavant, a servi à l'apicectomie. Dans le cas du MTA ou du TotalFill RRM®, il ne faut pas polir et éviter de trop rincer la crypte osseuse pour se préserver d'éliminer le matériau d'obturation.

Pour être sûr de la qualité de son obturation, le chirurgien-dentiste est tenu de réaliser une radiographie de contrôle sur laquelle il doit objectiver :

- Une racine réséquée convenablement.
- Aucun résidu de son extrémité radiculaire.
- Le matériau d'obturation radiculaire bien condensé et correctement adapté dans la cavité radiculaire.
- Aucun excès de matériau d'obturation radiculaire ou autres corps étrangers logés dans la crypte osseuse.

3.10. Fermeture du site chirurgical et sutures :

3.10.1. Régénération osseuse guidée et microchirurgie endodontique :

Pour le traitement des lésions osseuses péri-radicales de plus de 10 millimètres, la mise en place d'une régénération tissulaire guidée donne de meilleurs résultats que l'apicectomie seule.

En effet, plusieurs études ont prouvé que lors de défauts osseux avec seulement 2 parois restantes, l'utilisation d'une membrane et de matériaux de comblement osseux améliore significativement la régénération osseuse (Tobón et al. 2002 ; Taschieri et al. 2008).

Néanmoins, il n'est pas prouvé dans la littérature que l'utilisation d'une membrane apporte une amélioration sur une fenêtre osseuse à quatre parois. Dans ce cas le coût de la régénération osseuse guidée pour le patient n'est pas justifié (Santamaría et al. 1998 ; Garrett et al. 2002).

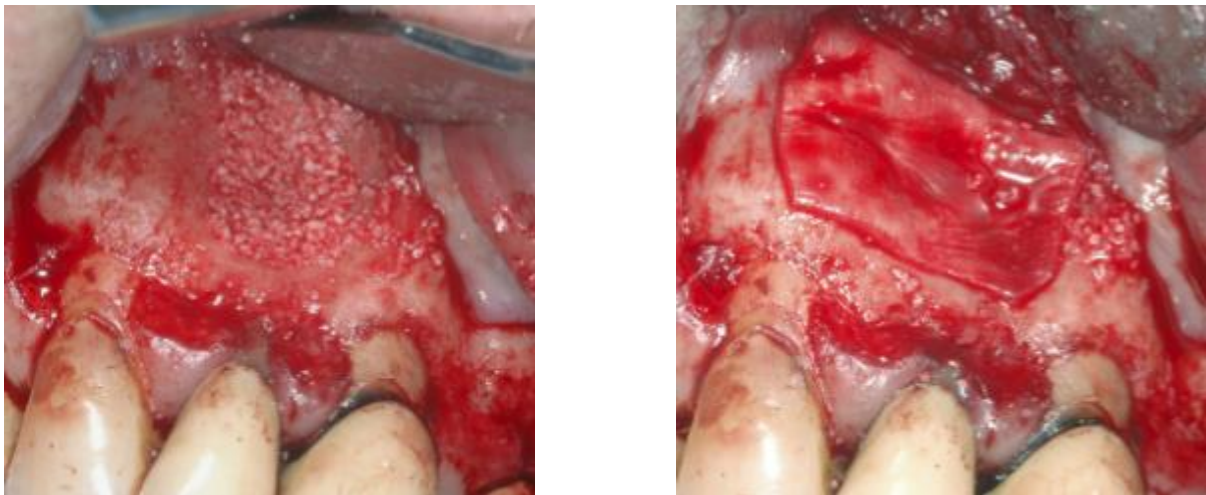


Figure 39 : À gauche comblement osseux et à droite mise en place d'une membrane résorbable en collagène (d'après : Taschieri et al. 2008).

3.10.2. Sutures

Le lambeau est souvent déshydraté suite à l'intervention. En conséquence, le repositionnement berge à berge des tissus mous est compromis.

Il faut donc réhumidifier le lambeau avant de tenter de le repositionner. On utilisera, dans ce cas, une compresse humidifiée avec du sérum physiologique. Le tissu retrouvera ainsi son élasticité initiale.

De plus, cela permet en compressant le lambeau 2 à 3 minutes de créer une première hémostase et d'endiguer la formation d'un caillot sanguin à l'interface entre l'os alvéolaire et le lambeau.

Pour pouvoir rapprocher les berges sans qu'elles se superposent et dans le même temps éviter que l'aiguille déchire les tissus, il est important que les points d'entrée et de sortie de l'aiguille se situent à équidistance de l'incision (à environ 3 millimètres de distance).

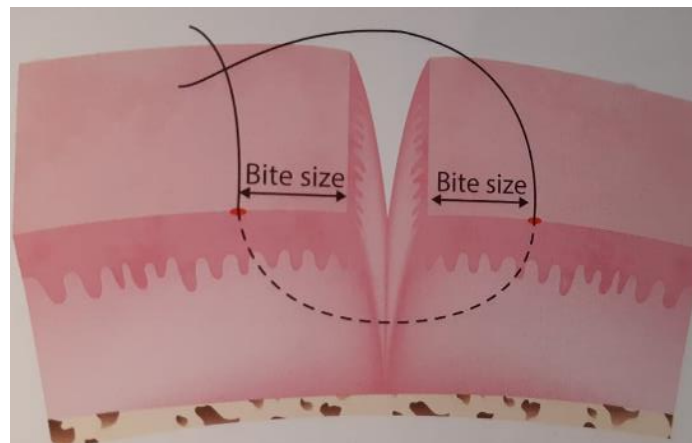


Figure 40 : Points de sortie et d'entrée à équidistance de l'incision (source : Khayat et Jouanny 2015).

Les sutures en microchirurgie endodontique sont divisées en trois techniques principales :

- Les sutures simples, continues ou interrompues :

Il s'agit d'une suture réalisée avec des points simples, interrompus, associés. Les points doivent alors être espacés de 3 à 5 millimètres. Cette suture accorde une maîtrise évidente de la tension du lambeau pour chaque point.

Malheureusement sa réalisation est chronophage due à la répétition des nœuds qui multiplient également la rétention de plaque bactérienne.

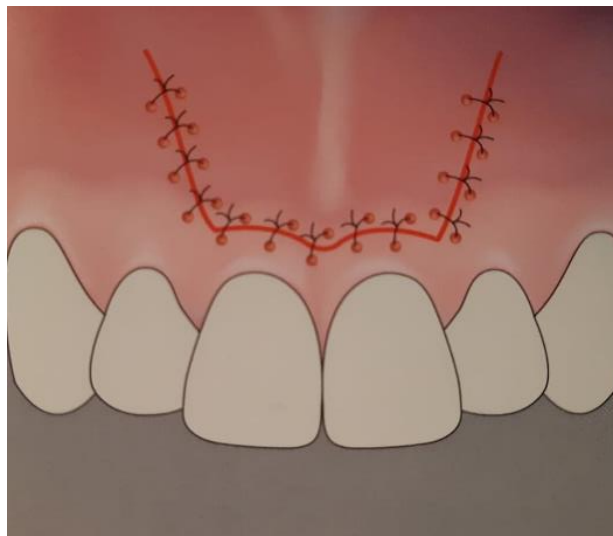


Figure 41 : Exemple de suture interrompue réalisée avec un ensemble de points simples (source : Khayat et Jouanny 2015).

À cet égard, il est possible de réaliser une suture continue. Pour cela, l'on commence par réaliser un point simple à l'une des extrémités du lambeau duquel seul le petit chef doit être coupé.

Par la suite, on se sert du fil pour réaliser une suite de points jusqu'à l'autre extrémité. Le nœud final est alors réalisé grâce à la dernière boucle qui fait office de petit chef.

Ce procédé permet de limiter le nombre de nœuds à 2 et donc les risques d'accumulation de plaque bactérienne. Mais il faut rigoureusement réaliser les 2 points car si un seul d'entre eux se détache alors toute la suture devient obsolète.

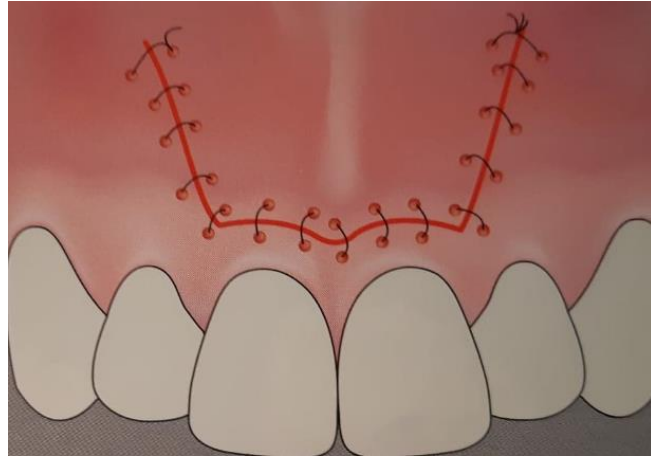


Figure 42 : Exemple de suture continue (source: Khayat et Jouanny 2015).

- Les sutures suspendues, continues ou interrompues :

Il s'agit d'une suture permettant de plaquer les papilles en les suspendant autour du collet de la dent les séparant.

L'aiguille perfore la première papille en vestibulaire à 3 millimètres du sommet. Le fil passe autour de la dent en lingual ou en palatin et ressort en vestibulaire. L'aiguille perfore la seconde papille en vestibulaire. Le fil repasse autour de la dent et ressort en vestibulaire pour y être noué.

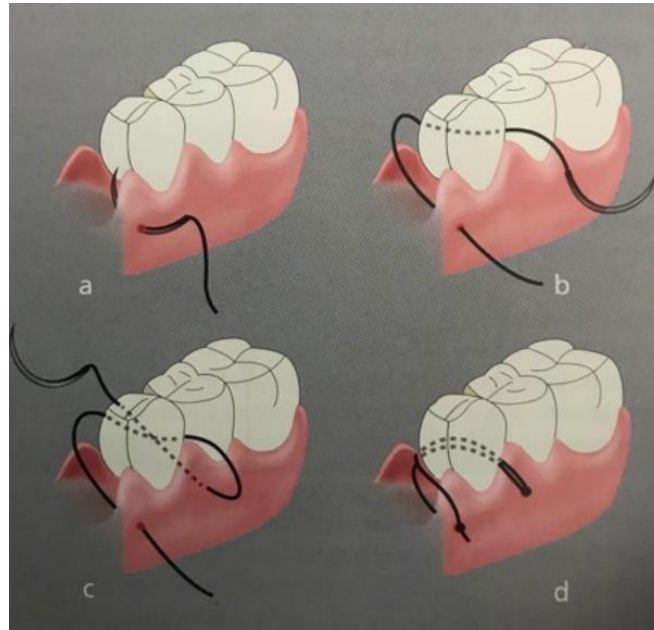


Figure 43 : (A) L'aiguille perfore la papille en vestibulaire. (B) Le fil passe autour de la dent et ressort en vestibulaire. (C) L'aiguille perfore la seconde papille en vestibulaire. (D) Le fil repasse autour de la dent et ressort en vestibulaire pour y être noué (source : Khayat et Jouanny 2015).

Quand le nombre de papilles comprises dans le lambeau est supérieur à 3, ce qui arrive particulièrement en secteur mandibulaire, cette suture peut s'avérer longue et fastidieuse. Il est, dans ces conditions, possible de réaliser une suture continue qui permet de suturer simultanément les papilles (incision horizontale) et la décharge (incision verticale) en diminuant le nombre de nœuds requis (cf. figure 44).

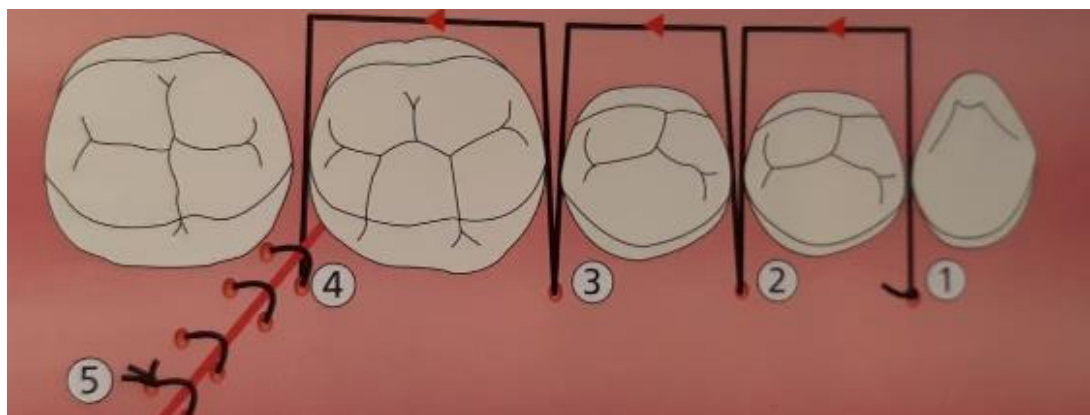


Figure 44 : Séquence de passage du fil lors d'une suture suspendue continue (source : Khayat et Jouanny 2015).

- Les sutures matelassier :

Il s'agit d'une suture très utile en secteur maxillaire, spécifiquement pour les incisions intra-sulculaires. Elle permet une traction idéale des papilles et du lambeau dans son ensemble. Par la suite, il faut juste suturer la décharge avec un point simple continu.

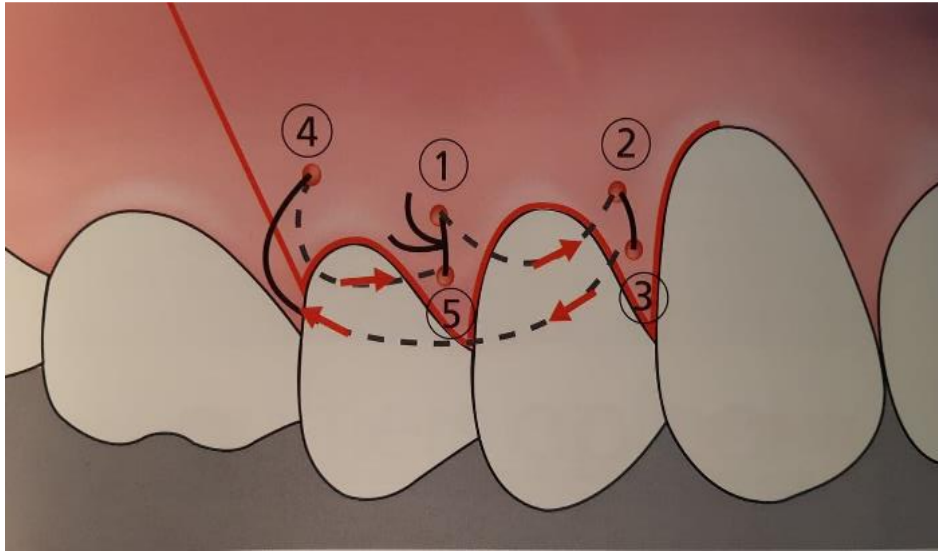


Figure 45 : Séquence de passage du fil lors d'une suture matelassier (source : Khayat et Jouanny 2015).

Pour récapituler, dans le cas des lambeaux à incision extra-sulculaire, il est préconisé d'effectuer une suture simple continue. Tandis que pour les lambeaux avec une incision intra-sulculaire, il est recommandé de faire une suture matelassier en maxillaire et une suture suspendue continue en mandibulaire.

Les sutures seront déposées après 48 à 72 heures de cicatrisation (Gutmann 2005).

4. Suites post-opératoires :

4.1. Complications post-opératoires :

4.1.1. Complications immédiates :

Les complications immédiates ne remettent pas en cause le succès du traitement et sont réversibles.

Cela comprend :

- **La douleur post-opératoire :**

La microchirurgie endodontique ne provoque pas de douleur importante, le pic apparaît 2 à 3 heures après la fin de l'opération, c'est-à-dire à la levée de l'anesthésie. Puis la douleur diminue de jour en jour pour totalement disparaître après 4 à 5 jours (Chong et Pitt Ford 2005).

Une étude rapporte un pic de douleur de seulement 1,9 sur l'échelle visuelle analogique allant de 0 à 10 (Peñarrocha et al. 2012). Un simple traitement antalgique de pallier 1 suffit donc à maîtriser la douleur post-opératoire.

- **Les œdèmes et hématomes post-opératoires :**

Un œdème apparaît toujours après une telle chirurgie. Plusieurs études rapportent que le pic se situe au deuxième jour post-chirurgical puis diminue pour disparaître au septième jour (Peñarrocha et al. 2006 ; García et al. 2007, 2008 ; Peñarrocha et al. 2012).

Quant aux hématomes, ils peuvent apparaître mais sont sans conséquence et disparaissent en 2 semaines.

Pour combattre ces deux phénomènes, il est recommandé d'appliquer une poche de glace directement après l'opération. Puis la poche doit être apposée pendant 15 minutes toutes les 30 minutes durant la première journée.

La poche de froid a pour fonction d'entraîner une vasoconstriction locale et de désensibiliser les terminaisons nerveuses, ce qui baisse la douleur et réduit l'œdème ainsi que l'épanchement sanguin.

- Les saignements post-opératoires :

Les saignements sont plutôt rares car le lambeau est suturé berge à berge en microchirurgie endodontique. Il est toutefois conseillé de donner une compresse au patient quand il quitte le cabinet pour qu'il applique une pression sur le site, pendant 20 minutes. Encore une fois, l'application d'une poche froide aide aussi à éviter ce souci.

Dans l'éventualité d'une hémorragie importante, il faudra revoir en urgence le patient et utiliser une compresse imbibée d'un produit hémostatique type acide tranexamique. Ensuite le patient doit être envoyé vers un hématologue pour rechercher des troubles de l'hémostase.

- Les infections post-opératoires :

Les infections post-chirurgicales, après une microchirurgie endodontique, sont très rares. Pour cette raison, l'administration d'antibiotiques est rarement nécessaire et ne peut être justifiée (Pack et Haber 1983; Lindeboom et al. 2005 ; Powell et al. 2005).

Les infections sont souvent dues à un mauvais positionnement du lambeau et à une asepsie insuffisante. Ces causes sont totalement praticien dépendantes (Gutmann 2005).

Une complication infectieuse est marquée par un gonflement accru et progressif ainsi qu'une douleur, qui peut être associée ou non à une suppuration, de la fièvre et des adénopathies. Elle apparaît en général 36 à 48 heures après l'intervention.

Dès l'apparition de ces symptômes, il faut revoir le patient et prescrire une antibiothérapie. La molécule de première intention est la pénicilline. Si le patient y est allergique, l'on prescrira alors de la clindamycine (Baumgartner 2004).

- Une paresthésie post-opératoire :

Dans le cas où la chirurgie se déroule à proximité du nerf mentonnier, une paresthésie transitoire peut apparaître. Il s'agit d'une lésion du nerf suite à une compression ou une coupure.

S'il s'agit d'une simple compression due à un hématome ou un œdème, le phénomène sera temporaire, allant de plusieurs jours à plusieurs semaines.

C'est pourquoi, il faut prévenir le patient de ce risque avant chaque chirurgie sur une molaire ou prémolaire mandibulaire proche du nerf.

4.1.2. Complications tardives :

Les complications tardives sont synonymes d'échec du traitement, il s'agit de retour de symptômes plusieurs semaines après la chirurgie.

Les causes peuvent être multiples :

- Chirurgie incomplète.
- Technique non maîtrisée.
- Mauvais matériau utilisé.
- Présence de microfêlures apicales non retirées.

Dans ces cas-là, il existe 3 solutions, refaire une chirurgie endodontique, extraire la dent ou extraire et réaliser une implantation immédiate.

4.2. Critères de réussite de la microchirurgie endodontique lors du suivi post-opératoire :

4.2.1. Critères radiologiques :

- **Radiographie bidimensionnelle :**

Molven a mis en place une illustration figurée de la radiographie pour aider le chirurgien à évaluer une radiographie de suivi avec une aide visuelle bien définie afin de réduire la variabilité et les biais dus au praticien.

La classification radiographique est divisée en 4 groupes :

Une chirurgie réalisée avec succès a été définie comme étant soit du groupe 1 (cicatrisation complète, cf. figure 45), soit du groupe 2 (cicatrisation incomplète avec formation de tissu cicatriciel, cf. figure 46).

L'échec du traitement inclut le groupe 3 (guérison incertaine, cf. figure 47) ou le groupe 4 (guérison insatisfaisante ou nulle, cf. figure 48).

Une autre remarque fondamentale est le temps de cicatrisation nécessaire avant de pouvoir déterminer le succès ou l'échec de la chirurgie. Selon Molven en 1996, les changements liés à la guérison sont principalement visibles radiographiquement après la première année suivant la chirurgie.

À ce stade, les cas de guérison complète ou incomplète sont considérés comme des succès. Tandis que ceux dont la guérison est incertaine (avec une formation de tissu cicatriciel) doivent être réévalués après un délai de 4 années supplémentaires, puis qualifiés de succès ou d'échec.

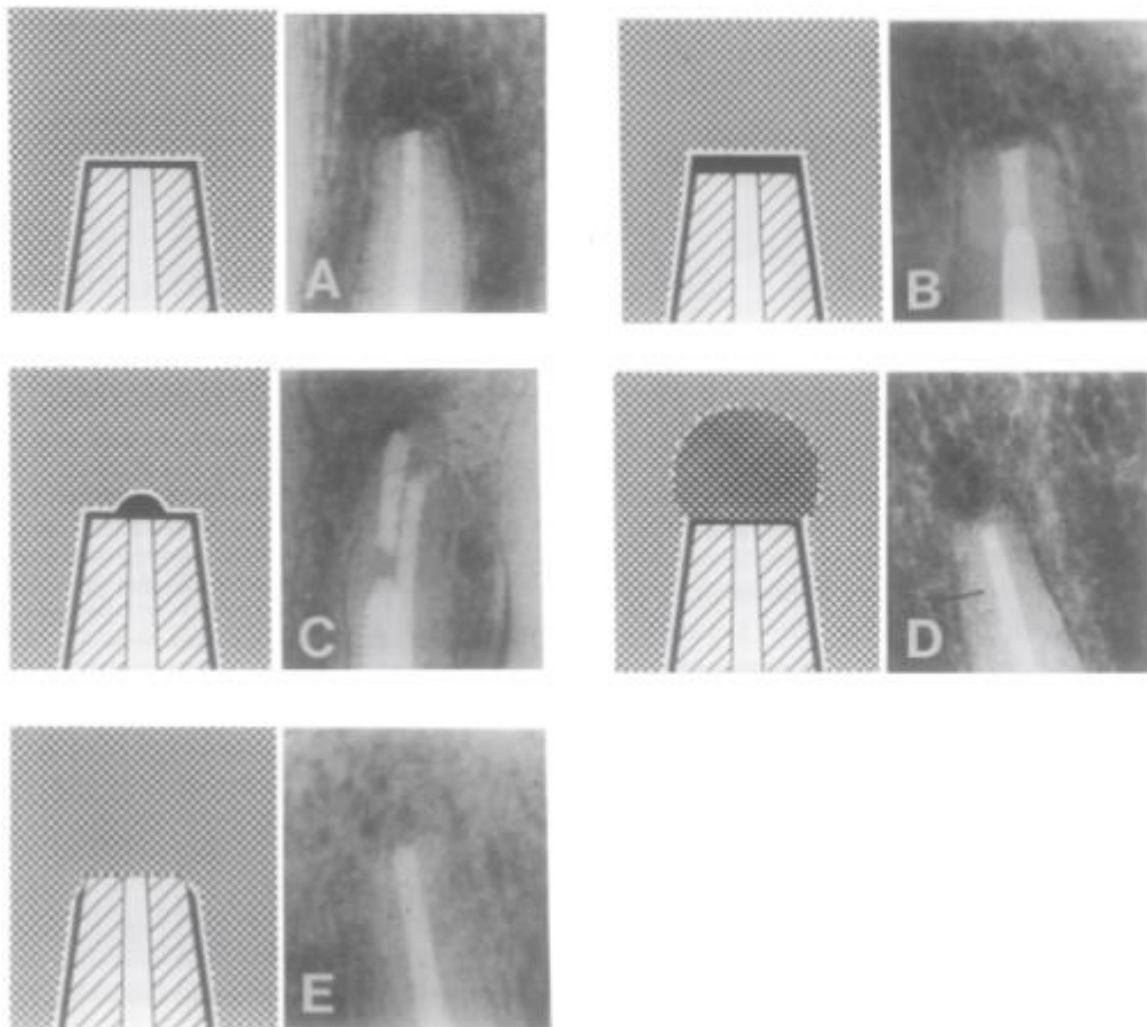


Figure 46 : Guérison complète après chirurgie endodontique. (A) Reformation de l'espace parodontal de largeur normale et lamina dura autour de l'apex. (B) Légère augmentation de la largeur de l'espace parodontal apical, mais inférieure à deux fois la largeur normale. (C) Minuscule défaut dans la lamina dura (maximum 1 millimètre) adjacent à l'obturation *a retro*. (D) Réparation osseuse complète ; L'os bordant la région apicale n'a pas la même densité que l'os non impliqué. (E) Réparation osseuse complète ; aucun espace parodontal apical ne peut être discerné (source : Molven et al. 1987).

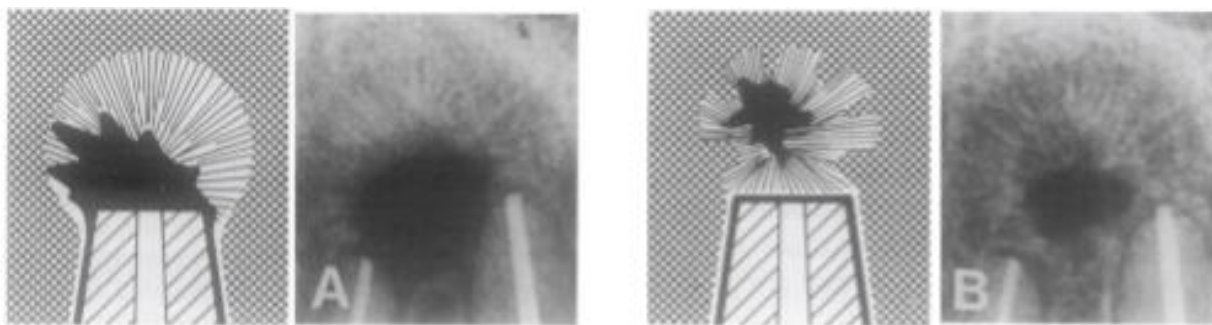


Figure 47 : Cicatrisation incomplète (formation de tissu cicatriciel) après une chirurgie endodontique. La raréfaction a diminué ou est restée stationnaire. (A) Les structures osseuses sont reconnues dans la raréfaction ; la périphérie de la raréfaction est irrégulière. (B) Tissu cicatriciel isolé dans l'os, c'est une étape ultérieure du même cas (sources : Molven et al. 1996).

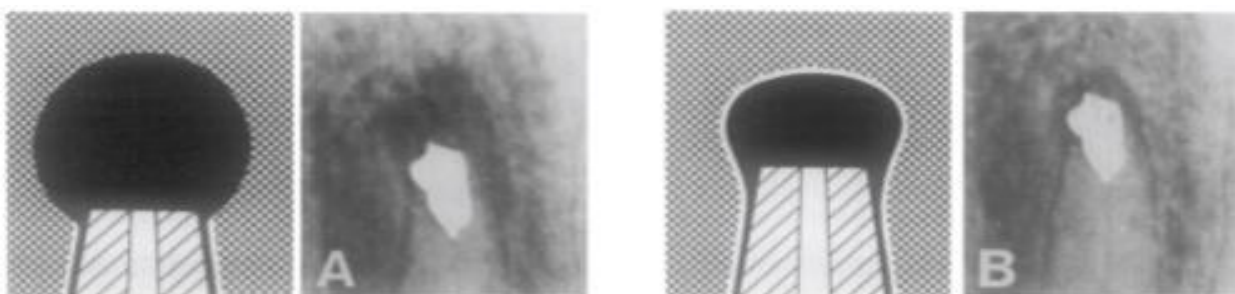


Figure 48 : Cicatrisation incertaine après chirurgie endodontique. La raréfaction a diminué en taille et présente une radio transparence qui est plus grande que deux fois la largeur de l'espace parodontal. (A) Immédiatement après la chirurgie. (B) La situation du suivi à un an (source : Molven et al. 1996).

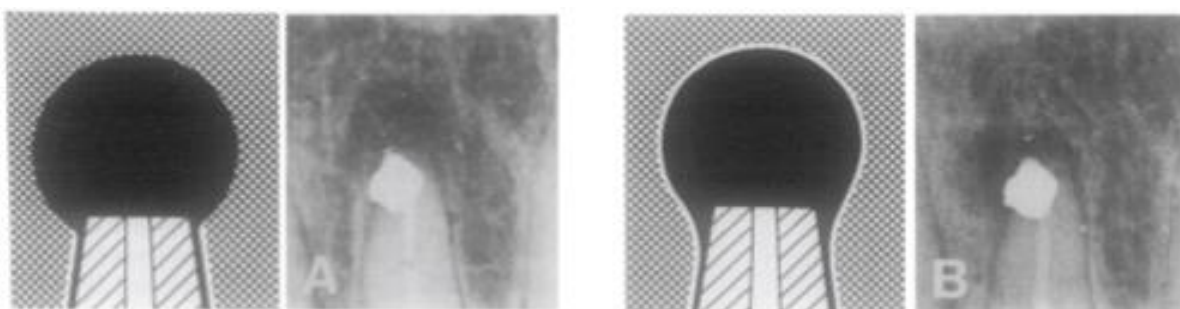


Figure 49 : Cicatrisation non satisfaisante après chirurgie endodontique, la raréfaction a augmenté ou a stagné. (A) Immédiatement après la chirurgie. (B) La situation du suivi à un an (source : Molven et al. 1996).

- Radiographie tridimensionnelle :

Comme expliqué au paragraphe 2.1.2, la radiographie tridimensionnelle permet de détecter plus de défauts osseux que la radiographie bidimensionnelle. C'est pourquoi le département d'endodontie de l'université de Pennsylvanie a établi le « *Penn 3D Criteria* » dans le but d'évaluer les résultats de la microchirurgie endodontique sur CBCT (Cone beam computed tomography). Il s'agit d'une classification radiographique tridimensionnelle divisée en 3 catégories :

- Guérison complète (cf. figure 49).
- Guérison incomplète (cf. figure 50).
- Cicatrisation insatisfaisante (cf. figure 51).

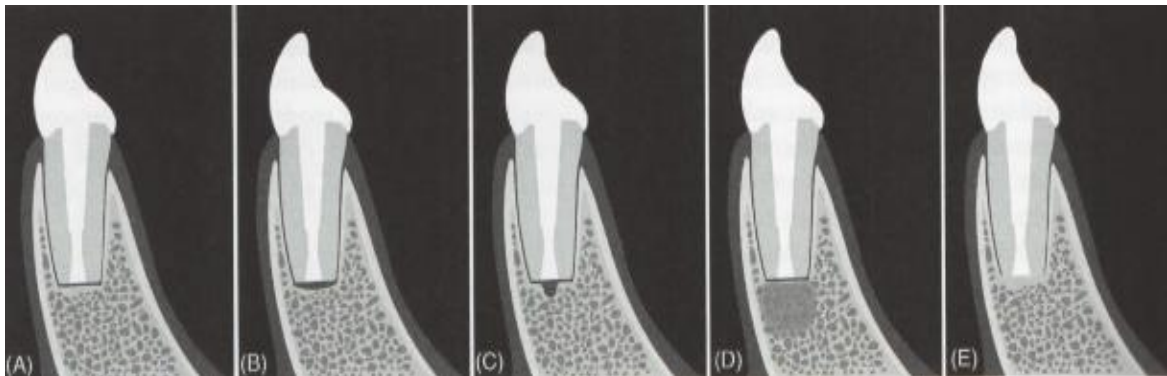


Figure 50 : Guérison complète. (A) Reformation de l'espace parodontal et de la lamina dura. (B) Légère augmentation de la largeur de l'espace parodontal. (C) Minuscule défaut dans la lamina dura. (D) L'os n'a pas la bonne densité. (E) Aucun espace parodontal apical n'est visible (source : Kim et Kratchman 2018).

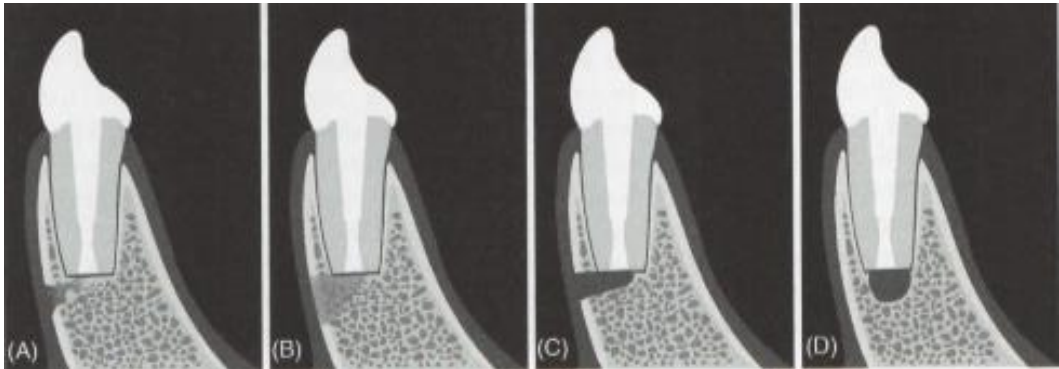


Figure 51 : Guérison incomplète. (A) La continuité de la corticale osseuse est interrompue. (B) Une zone de basse densité osseuse est visible. (C) Une régénération osseuse a eu lieu mais pas encore dans la zone de l'ostéotomie. (D) La corticale est régénérée mais il reste une zone de faible densité osseuse à la surface de la racine réséquée (source : Kim et Kratchman 2018).

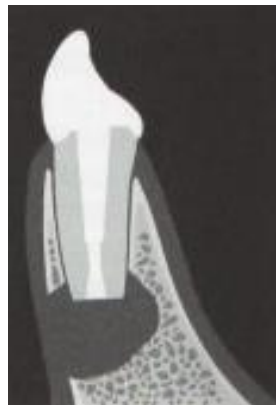

Figure 52 : Cicatrisation insatisfaisante avec le volume de la zone osseuse de basse densité qui n'a pas été réduit, voir même a augmenté (source : Kim et Kratchman 2018).

4.2.2. Critères cliniques :

Un silence clinique peut préjuger d'une bonne guérison. Le défaut de signes cliniques ne signe cependant pas forcément la bonne cicatrisation.

En revanche l'on peut être assuré d'une mauvaise cicatrisation s'il y a l'un des signes cliniques suivant (Song et al. 2014):

- Une douleur.
- Un œdème ou une tuméfaction.
- Une sensibilité ou douleur à la percussion.
- Une sensibilité ou douleur à la palpation.
- Un inconfort subjectif.
- Une mobilité de la dent concernée.
- La formation d'une fistule en regard de la dite dent.
- La formation d'une poche parodontale.
- Une atteinte sinusienne.
- Tout signe de processus infectieux.

5. Différences principales entre la chirurgie endodontique traditionnelle et la microchirurgie endodontique :

Tableau 4 : Principales différences entre les approches traditionnelles et microchirurgicales (d'après Kim et Kratchman 2006 ; Chong et Rhodes 2014).

	Chirurgie endodontique traditionnelle	Microchirurgie endodontique
Grossissement	Aucun	Loupes et microscope (x4-x24)
Matériel	Instruments de chirurgie traditionnels	Instruments de microchirurgie spécialement conçus
Taille de l'ostéotomie	Large : 8-10 millimètres	Petite : 3-4 millimètres
Angle de résection	De 45 à 65 degrés	De 0 à 10 degrés
Inspection de la surface réséquée	Non	Toujours
Identification et traitement des isthmes	Impossible	Toujours avec un micromiroir
Préparation <i>a retro</i>	Rarement dans l'axe du canal	Toujours dans l'axe du canal
Instrument de préparation <i>a retro</i>	Fraise boule sur à peu près 2 millimètres	Inserts ultrasoniques pouvant aller jusque 9 millimètres
Matériau d'obturation <i>a retro</i>	Amalgame ou IRM®	MTA ou TotalFill RRM®
Sutures	3-0 ou 4-0 en soie tressée	5-0 ou 6-0 en monofilament
Dépose des sutures	7 à 14 jours après l'intervention	2 à 3 jours après l'intervention
Guérison post-opératoire	Retardée et plutôt douloureuse	Rapide avec très peu de douleur
Taux de guérison (à 1 an)	Autour de 50%	Supérieur à 90%

Conclusion :

La microchirurgie apicale est aujourd'hui bien plus accessible grâce à la radiographie tridimensionnelle qui permet d'orienter facilement le praticien notamment à l'aide des guides chirurgicaux.

Le seul frein étant l'accès au microscope opératoire qui est encore très rare chez les chirurgiens-dentistes. Cependant, il est possible de faire un compromis avec d'autres aides optiques comme les loupes opératoires.

Les matériaux biocéramiques tels le MTA et le TotalFill RRM® permettent actuellement de réaliser des obturations *a retro* totales en respectant le protocole.

De plus, le taux de succès est équivalent à celui du traitement implantaire : entre 85,6 à 100% à 5 ans pour la solution implantaire (Vehemente et al. 2002) et supérieur à 90% pour la microchirurgie endodontique (Setzer et al. 2012). Il est donc nécessaire, lorsque l'indication est respectée, de pratiquer cette chirurgie avant d'extraire et de poser un implant.

Références bibliographiques

1. Abella F, de Ribot J, Doria G, Duran-Sindreu F, Roig M. Applications of Piezoelectric Surgery in Endodontic Surgery: A Literature Review. J Endod. 2014; 40(3): 325-32.
2. Aggarwal V, Singla M, Miglani S, Kohli S. Comparative evaluation of push-out bond strength of ProRoot MTA, Biodentine, and MTA Plus in furcation perforation repair. J Conserv Dent JCD. 2013; 16(5): 462-5.
3. Ahn S-Y, Kim N-H, Kim S, Karabucak B, Kim E. Computer-aided Design/Computer-aided Manufacturing-guided Endodontic Surgery: Guided Osteotomy and Apex Localization in a Mandibular Molar with a Thick Buccal Bone Plate. J Endod. 2018; 44(4): 665-70.
4. Baumgartner JC. Microbiologic aspects of endodontic infections. J Calif Dent Assoc. 2004; 32(6): 459-68.
5. Bergenholtz G, Horsted-Bindslev P, Reit C. Textbook of endodontology. 2e édition. Oxford: Wiley-Blackwell; 2010. 400p
6. Caillat C. Prémédication sédatrice per os : état actuel des connaissances, enquête de pratique en Lorraine auprès des chirurgiens-dentistes [Thèse d'exercice]. [Nancy] : Université de Lorraine. Faculté d'odontologie ; 2017. 141p.
7. Carr GB. Ultrasonic root end preparation. Dent Clin North Am. 1997; 41(3): 541-54.
8. Castellucci A. Progressi in Endodonzia Chirurgica. Informatore Endodontico. 2002; 5(3): 1-16.
9. Chandler NP, Koshy S. The changing role of the apicectomy operation in dentistry. J R Coll Surg Edinb. 2002; 47(5): 660-7.
10. Chaniotis A, Filippatos C. Root canal treatment of a dilacerated mandibular premolar using a novel instrumentation approach. A case report. Int Endod J. 2017; 50(2): 202-11.

11. Chong BS, Pitt Ford TR, Hudson MB. A prospective clinical study of Mineral Trioxide Aggregate and IRM when used as root-end filling materials in endodontic surgery. *Int Endod J.* 2003; 36(8): 520-6.
12. Chong BS, Pitt Ford TR. Postoperative pain after root-end resection and filling. *Oral Surg Oral Med Oral Pathol Oral Radiol Endodontology.* 2005; 100(6): 762-6.
13. Chong BS, Rhodes JS. Endodontic surgery. *Br Dent J.* 2014; 216(6): 281-90.
14. Cohen S, Burns RC. *Pathways of the pulp.* 8e édition. St Louis: Mosby; 2000. 1031p.
15. Crooks WG, Anderson RW, Powell BJ, Kimbrough WF. Longitudinal evaluation of the seal of IRM root end fillings. *J Endod.* 1994; 20(5): 250-2.
16. De Souza ETG, Nunes Tameirão MD, Roter JM, De Assis JT, De Almeida Neves A, De-Deus GA. Tridimensional quantitative porosity characterization of three set calcium silicate-based repair cements for endodontic use: Tridimensional Porosity Of Endodontic Cements. *Microsc Res Tech.* 2013; 76(10): 1093-8.
17. Debelian G, Trope M. The use of premixed bioceramic materials in endodontics. *G Ital Endodonzia.* 2016; 30(2): 70-80.
18. Dorn S, Gartner A. Retrograde filling materials: A retrospective success-failure study of amalgam, EBA, and IRM. *J Endod.* 1990; 16(8): 391-3.
19. Estrela C, Rabelo LEG, de Souza JB, Alencar AHG, Estrela CRA, Sousa Neto MD, et al. Frequency of Root Canal Isthmi in Human Permanent Teeth Determined by Cone-beam Computed Tomography. *J Endod.* 2015; 41(9): 1535-9.
20. Firmin M. Synthèse de cas cliniques à visée pédagogique : aide à la préparation de l'épreuve orale du CSCT [Thèse d'exercice]. [Lille] : Université du droit et de la santé de Lille 2. Faculté de chirurgie dentaire ; 2017. 92p.
21. Floratos S, Kim S. Modern Endodontic Microsurgery Concepts: A Clinical Update. *Dent Clin North Am.* 2017; 61(1): 81-91.

22. Friedman S. The prognosis and expected outcome of apical surgery. *Endod Top.* 2005; 11(1): 219-62.
23. Gao Y, Haapasalo M, Shen Y, Wu H, Jiang H, Zhou X. Development of Virtual Simulation Platform for Investigation of the Radiographic Features of Periapical Bone Lesion. *J Endod.* 2010; 36(8): 1404-9.
24. Gao Y, Shen Y, Zhou X, Haapasalo M. Remaining root dentin thickness in mesiobuccal canals of maxillary first molars after attempted removal of broken instrument fragments. *Aust Endod J.* 2015; 41(3): 122-7.
25. García B, Larrazabal C, Peñarrocha M, Peñarrocha M. Pain and swelling in periapical surgery. A literature update. *Med Oral Patol Oral Cir Bucal.* 2008; 13(11): 726-9.
26. García B, Penarrocha M, Martí E, Gay-Escodad C, von Arx T. Pain and swelling after periapical surgery related to oral hygiene and smoking. *Oral Surg Oral Med Oral Pathol Oral Radiol Endodontology.* 2007; 104(2): 271-6.
27. Garrett K, Kerr M, Hartwell G, Osullivan S, Mayer P. The Effect of a Bioresorbable Matrix Barrier in Endodontic Surgery on the Rate of Periapical Healing: An In Vivo Study. *J Endod.* 2002; 28(7): 503-6.
28. Gartner AH, Dorn SO. Advances in endodontic surgery. *Dent Clin North Am.* 1992; 36(2): 357-78.
29. Gutmann JL. Surgical endodontics: post-surgical care. *Endod Top.* 2005; 11(1): 196-205.
30. Hargreaves KM, Berman LH. Cohen's pathways of the pulp. 11e édition. St. Louis: Mosby; 2016. 907p.
31. Hohenfeldt PR, Aurelio JA, Gerstein H. Electrochemical corrosion in the failure of apical amalgam. *Oral Surg Oral Med Oral Pathol.* 1985; 60(6): 658-60.
32. Kamoh A, Swantek J. Hemostasis in Oral Surgery. *Dent Clin North Am.* 2012; 56(1): 17-23.
33. Khayat B, Jouanny G. La chirurgie endodontique. Paris : espace ID ; 2015. 200p.

34. Kim S, Kratchman S. *Microsurgery in endodontics*. Hoboken: Wiley-Blackwell; 2018. 231p.
35. Kim S, Kratchman SI. Modern endodontic surgery concepts and practice: a review. *J Endod*. 2006; 32(7): 601-23.
36. Laux M, Abbott PV, Pajarola G, Nair PNR. Apical inflammatory root resorption: a correlative radiographic and histological assessment. *Int Endod J*. 2000; 33(6): 483-93.
37. Lescaille G. Conduite à tenir en odontologie face à un patient sous traitements anticancéreux. *EMC - Médecine buccale* 2018 ; 13(6) : 1-6.
38. Lesclous P. Prescription des antibiotiques en pratique bucco-dentaire- Recommandations Afssaps 2011. *Médecine Buccale Chir Buccale*. 2011 ; 17(4) : 334-46.
39. Lindeboom J a. H, Frenken JWH, Valkenburg P, van den Akker HP. The role of preoperative prophylactic antibiotic administration in periapical endodontic surgery: a randomized, prospective double-blind placebo-controlled study. *Int Endod J*. 2005; 38(12): 877-81.
40. Ma J, Shen Y, Stojcic S, Haapasalo M. Biocompatibility of two novel root repair materials. *J Endod*. 2011; 37(6): 793-8.
41. McCabe PS, Dummer PMH. Pulp canal obliteration: an endodontic diagnosis and treatment challenge. *Int Endod J*. 2012; 45(2): 177-97.
42. Merino E. *Endodontic microsurgery*. New Malden: Quintessence; 2009. 343p.
43. Molven O, Halse A, Grung B. Observer strategy and the radiographic classification of healing after endodontic surgery. *Int J Oral Maxillofac Surg*. 1987; 16(4): 432-9.
44. Molven O, Halse A, Grung B. Incomplete healing (scar tissue) after periapical surgery—radiographic findings 8 to 12 years after treatment. *J Endod*. 1996; 22(5): 264-8.
45. Moodnik RM, Levey MH, Besen MA, Borden BG. Retrograde amalgam filling: a scanning electron microscopic study. *J Endod*. 1975; 1(1): 28-31.

46. Niemczyk SP. Essentials of Endodontic Microsurgery. *Dent Clin North Am.* 2010; 54(2): 375-99.
47. Oynick J, Oynick T. A study of a new material for retrograde fillings. *J Endod.* 1978; 4(7): 203-6.
48. Pack PD, Haber J. The Incidence of Clinical Infection After Periodontal Surgery: A Retrospective Study. *J Periodontol.* 1983; 54(7): 441-3.
49. Parirokh M, Torabinejad M. Mineral Trioxide Aggregate: A Comprehensive Literature Review—Part I: Chemical, Physical, and Antibacterial Properties. *J Endod.* 2010; 36(1): 16-27.
50. Patel S, Aldowaisan A, Dawood A. A novel method for soft tissue retraction during periapical surgery using 3D technology: a case report. *Int Endod J.* 2017; 50(8): 813-22.
51. Peñarrocha M, Garcia B, Marti E, Balaguer J. Pain and Inflammation After Periapical Surgery in 60 Patients. *J Oral Maxillofac Surg.* 2006; 64(3): 429-33.
52. Peñarrocha-Diago M, Maestre-Ferrín L, Peñarrocha-Oltra D, Gay-Escoda C, von-Arx T, Peñarrocha-Diago M. Pain and swelling after periapical surgery related to the hemostatic agent used: anesthetic solution with vasoconstrictor or aluminum chloride. *Med Oral Patol Oral Cirugia Bucal.* 2012; 17(4): 594-600.
53. Peng L, Wang ZH, Sun YC, Qu W, Han Y, Liang YH. Computer aided design and three-dimensional printing for apicoectomy guide template. *Beijing Da Xue Xue Bao.* 2018; 50(5): 905-10.
54. Pérard M, Le Clerc J, Meary F, Pérez F, Tricot-Doleux S, Pellen-Mussi P. Spheroid model study comparing the biocompatibility of Biodentine and MTA. *J Mater Sci Mater Med.* 2013; 24(6): 1527-34.
55. Powell CA, Mealey BL, Deas DE, McDonnell HT, Moritz AJ. Post-Surgical Infections: Prevalence Associated With Various Periodontal Surgical Procedures. *J Periodontol.* 2005; 76(3): 329-33.
56. Santamaría J, García AM, de Vicente JC, Landa S, López-Arranz JS. Bone regeneration after radicular cyst removal with and without guided bone regeneration. *Int J Oral Maxillofac Surg.* 1998; 27(2): 118-20.

57. Sauveur G, Mesbah M. Chirurgie périapicale. EMC - Médecine buccale. 2008 ; 3(1) : 1-24.
58. Sauveur G, Roth F, Sobel M, Boucher Y. Surgical treatment of a periradicular lesion on an invaginated maxillary lateral incisor (dens in dente). Int Endod J. 1997; 30(2): 145-9.
59. Seow WK. Diagnosis and management of unusual dental abscesses in children. Aust Dent J. 2003; 48(3): 156-68.
60. Shokouhinejad N, Nekoofar MH, Ashoftehyazdi K, Zahraee S, Khoshkhounejad M. Marginal adaptation of new bioceramic materials and mineral trioxide aggregate: a scanning electron microscopy study. Iran Endod J. 2014; 9(2): 144-8.
61. Société Francophone de Médecine Buccale et Chirurgie Buccale. Recommandations pour la prescription des anti-inflammatoires en chirurgie buccale chez l'adulte. Med bucc chir bucc. 2008 ; 14(3) : 130-59.
62. Song M, Nam T, Shin S-J, Kim E. Comparison of clinical outcomes of endodontic microsurgery: 1 year versus long-term follow-up. J Endod. 2014; 40(4): 490-4.
63. Tanalp J, Karapınar-Kazandağ M, Dölekoğlu S, Kayahan MB. Comparison of the Radiopacities of Different Root-End Filling and Repair Materials. Sci World J. 2013; 23(5): 949-50.
64. Taschieri S, Testori T, Azzola F, Del Fabbro M, Valentini P. Régénération tissulaire guidée en chirurgie endodontique. Rev Stomatol Chir Maxillofac. 2008 ; 109(4) : 213-7.
65. Tawil PZ, Duggan DJ, Galicia JC. Mineral trioxide aggregate (MTA): its history, composition, and clinical applications. Compend Contin Educ Dent Jamesburg NJ 1995. 2015; 36(4): 247-52.
66. Tawil PZ, Saraiya VM, Galicia JC, Duggan DJ. Periapical microsurgery: the effect of root dentinal defects on short- and long-term outcome. J Endod. 2015; 41(1): 22-7.

67. Tawil PZ, Trope M, Curran AE, Caplan DJ, Kirakozova A, Duggan DJ, et coll. Periapical Microsurgery: An In Vivo Evaluation of Endodontic Root-End Filling Materials. *J Endod.* 2009; 35(3): 357-62.
68. Thirawat J, Edmunds DH. The sealing ability of materials used as retrograde root fillings in endodontic surgery. *Int Endod J.* 1989; 22(6): 295-8.
69. Tobón SI, Arismendi JA, Marín ML, Mesa AL, Valencia JA. Comparison between a conventional technique and two bone regeneration techniques in periradicular surgery. *Int Endod J.* 2002; 35(7): 635-41.
70. Tsurumachi T, Honda K. A new cone beam computerized tomography system for use in endodontic surgery. *Int Endod J.* 2007; 40(3): 224-32.
71. Tyndall DA, Kohltfarber H. Application of cone beam volumetric tomography in endodontics. *Aust Dent J.* 2012; 57(1): 72-81.
72. Velvart P, Peters CI, Peters OA. Soft tissue management: flap design, incision, tissue elevation, and tissue retraction. *Endod Top.* 2005; 11(1): 78-97.
73. Vertucci FJ. Root canal anatomy of the human permanent teeth. *Oral Surg Oral Med Oral Pathol.* 1984; 58(5): 589-99.
74. Von Arx T. Frequency and type of canal isthmuses in first molars detected by endoscopic inspection during periradicular surgery. *Int Endod J.* 2005; 38(3): 160-8.

Références bibliographiques électroniques

75. ANSM, Agence nationale de sécurité du médicament. Prescription des antibiotiques en pratique bucco-dentaire – Recommandations [Internet]. 2011 [consulté le 15 sept 2019].

Disponible sur :

https://www.ansm.sante.fr/content/download/5297/52416/version/12/file/Reco-Prescription-des-antibiotiques-en-pratique-buccodentaire_Septembre2011.pdf

76. Haute Autorité de Santé. Prévention et traitement de la douleur postopératoire en chirurgie buccale [Internet]. 2005 [consulté le 11 sept 2019].

Disponible sur :

https://www.has-sante.fr/upload/docs/application/pdf/douleur_chirurgie_buccale_recos.pdf

Table des matières

Introduction :	15
1. Généralités :	16
1.1. Définition :	16
1.2. Prérequis et indications :	16
1.2.1. Prérequis :.....	16
1.2.2. Indications :	17
• Indications de microchirurgie endodontique en première intention :.....	17
• Facteurs empêchant la réintervention par voie orthograde :	18
• Facteurs iatrogéniques empêchant la réintervention par voie orthograde :	21
• Autres facteurs :.....	22
1.3. Contre-indications :	23
1.3.1. Contre-indications médicales à la chirurgie :	23
1.3.2. Contre-indications locales à la chirurgie :	25
1.3.3. Contre-indication due au patient et au praticien :.....	25
2. Planification de la chirurgie :	26
2.1. Analyses cliniques et radiographiques :	26
2.1.1. Analyses cliniques :.....	26
2.1.2. Analyses radiographiques :	26
• Radiographie bidimensionnelle :.....	26
• Radiographie tridimensionnelle :.....	28
2.2. Réalisation de guides pour la microchirurgie endodontique.	29
2.3. Prémédications : les données acquises de la science :	32
2.3.1. Antalgiques :	32
2.3.2. Anti-inflammatoires :.....	32
2.3.3. Antibiotiques :.....	33

2.3.4. Prémédications sédatives (Caillat 2017).....	33
3. Protocole chirurgical :	34
3.1. Matériel requis :	34
3.1.1. Pour l'anesthésie :.....	34
3.1.2. Pour la gestion des tissus mous :.....	34
3.1.3. Pour l'ostéotomie et la résection :.....	34
3.1.4. Pour le curetage de la lésion et l'hémostase :	34
3.1.5. Pour la préparation et l'obturation <i>a retro</i> :.....	36
3.1.6. Pour la fermeture du site et la suture :.....	36
3.1.7. Aides optiques :.....	36
3.2. Anesthésie :	38
3.3. Tracés d'incision et types de lambeaux :	39
3.3.1. Incision verticale :.....	39
3.3.2. Incision horizontale :.....	39
3.3.3. Lambeau triangulaire :.....	40
3.3.4. Lambeau rectangulaire ou trapézoïdal :.....	40
3.4. Ostéotomie :	42
3.4.1. Ostéotomie avec une fraise.....	43
3.4.2. Ostéotomie aux ultrasons.....	43
3.5. La résection apicale :	45
3.6. Le curetage :	47
3.7. L'hémostase :	47
3.8. Préparation canalaire <i>a retro</i> :	48
3.9. Obturation <i>a retro</i> :	51
3.9.1. Propriétés idéales des matériaux d'obturation :.....	51
3.9.2. Les matériaux d'obturations <i>a retro</i> :	51
• L'amalgame :.....	51

• Les ciments oxyde de zinc-eugénol renforcés :	52
• Les matériaux biocéramiques :	52
3.9.3. Technique d'obturation <i>a retro</i> :	56
3.10. Fermeture du site chirurgical et sutures :	59
3.10.1. Régénération osseuse guidée et microchirurgie endodontique :	59
3.10.2. Sutures	60
• Les sutures simples, continues ou interrompues :	61
• Les sutures suspendues, continues ou interrompues :	62
• Les sutures matelassier :	64
4. Suites post-opératoires :	65
4.1. Complications post-opératoires :	65
4.1.1. Complications immédiates :	65
• La douleur post-opératoire :	65
• Les œdèmes et hématomes post-opératoires :	65
• Les saignements post-opératoires :	66
• Les infections post-opératoires :	66
• Une paresthésie post-opératoire :	66
4.1.2. Complications tardives :	67
• Chirurgie incomplète.	67
• Technique non maîtrisée.	67
• Mauvais matériau utilisé.	67
• Présence de microfêlures apicales non retirées.	67
4.2. Critères de réussite de la microchirurgie endodontique lors du suivi post-opératoire :	68
4.2.1. Critères radiologiques :	68
• Radiographie bidimensionnelle :	68
• Radiographie tridimensionnelle :	71

4.2.2. Critères cliniques :	73
5. Différences principales entre la chirurgie endodontique traditionnelle et la microchirurgie endodontique :	74
Conclusion	69

Jury : Président : J.M. MARTRETTE – Professeur des universités
Juges : C. AMORY – Maître de conférences des universités
M. VINCENT – Maître de conférences des universités
R. GIESS – Assistant hospitalo-universitaire

Thèse pour obtenir le diplôme d'État de docteur en chirurgie dentaire

Présentée par : **Monsieur LAURENT Clément**

Né à : Nancy (Meurthe et Moselle)

le 26 janvier 1993

et ayant pour titre : «La microchirurgie endodontique».

Le président du jury



J.M. MARTRETTE

Le doyen,
de la faculté d'odontologie de Lorraine

 FACULTÉ
D'ODONTOLOGIE
DE LORRAINE
J.M. MARTRETTE

autorise à soutenir et imprimer la thèse

NANCY, le 20 DEC. 2013

N° 11032

Le président de l'université de Lorraine



P. MUTZENHARDT

LAURENT Clément – La microchirurgie endodontique

Nancy 2020 : 91 pages, 52 figures ; 4 tableaux.

Th. : Chir.-Dent. : Nancy 2020

Mots-clefs :

- Résection apicale
- Obturation *a retro*
- Matériaux de comblement
- Aide-optique
- Microchirurgie

Résumé :

Le but de tout traitement endodontique est la prévention et le traitement de la parodontite apicale. La chirurgie endodontique cherche à remplir les mêmes objectifs et, en ce sens, est un traitement endodontique à part entière.

La chirurgie endodontique est une technique chirurgicale permettant : l'élimination de pathologie péri-apicale et la réalisation d'une obturation *a retro*. L'attitude traditionnelle qui consiste à toujours d'abord retraiter quelle que soit la situation clinique repose sur l'idée que la chirurgie endodontique est un acte compliqué, aux résultats aléatoires.

La microchirurgie endodontique connaît depuis quelques années un essor remarquable, et les taux de succès sont aujourd'hui très élevés. Grâce au respect d'un protocole opératoire rigoureux, à l'utilisation de micro-instrumentation et de nouveaux biomatériaux, cette technique est donc devenue une véritable alternative. La chirurgie endodontique fait maintenant partie intégrante de la pratique de l'art dentaire.

Jury :

Président :	Pr Jean-Marc MARTRETTE
Membres :	Dr Marin VINCENT Dr Renaud GIESS
Directeur de thèse :	Dr Christophe AMORY

Adresse de l'auteur :

Clément LAURENT
19, rue du 18 novembre 1944
57160 CHATEL SAINT GERMAIN