



**HAL**  
open science

# Prothèse complète mandibulaire sur barre préfabriquée implanto-portée avec mise en charge immédiate

Rojda Karaman

► **To cite this version:**

Rojda Karaman. Prothèse complète mandibulaire sur barre préfabriquée implanto-portée avec mise en charge immédiate. Sciences du Vivant [q-bio]. 2020. hal-03298199

**HAL Id: hal-03298199**

**<https://hal.univ-lorraine.fr/hal-03298199>**

Submitted on 23 Jul 2021

**HAL** is a multi-disciplinary open access archive for the deposit and dissemination of scientific research documents, whether they are published or not. The documents may come from teaching and research institutions in France or abroad, or from public or private research centers.

L'archive ouverte pluridisciplinaire **HAL**, est destinée au dépôt et à la diffusion de documents scientifiques de niveau recherche, publiés ou non, émanant des établissements d'enseignement et de recherche français ou étrangers, des laboratoires publics ou privés.



## AVERTISSEMENT

Ce document est le fruit d'un long travail approuvé par le jury de soutenance et mis à disposition de l'ensemble de la communauté universitaire élargie.

Il est soumis à la propriété intellectuelle de l'auteur. Ceci implique une obligation de citation et de référencement lors de l'utilisation de ce document.

D'autre part, toute contrefaçon, plagiat, reproduction illicite encourt une poursuite pénale.

Contact : [ddoc-thesesexercice-contact@univ-lorraine.fr](mailto:ddoc-thesesexercice-contact@univ-lorraine.fr)

## LIENS

Code de la Propriété Intellectuelle. articles L 122. 4

Code de la Propriété Intellectuelle. articles L 335.2- L 335.10

[http://www.cfcopies.com/V2/leg/leg\\_droi.php](http://www.cfcopies.com/V2/leg/leg_droi.php)

<http://www.culture.gouv.fr/culture/infos-pratiques/droits/protection.htm>

**ACADÉMIE DE NANCY-METZ**  
**UNIVERSITÉ DE LORRAINE**  
**FACULTÉ D'ODONTOLOGIE DE LORRAINE**

**Année [2020]**

**N° [11059]**

**THÈSE**  
**POUR LE DIPLÔME D'ÉTAT DE DOCTEUR EN CHIRURGIE DENTAIRE**

Présentée et soutenue publiquement le : 21 février 2020

par

**Rojda KARAMAN**  
**Née le 24 mars 1993 à Creutzwald (Moselle)**

**Prothèse complète mandibulaire sur barre préfabriquée  
implanto-portée avec mise en charge immédiate**

Composition du jury :

Président :

Dr Éric MORTIER

Membres :

Dr David JOSEPH

Dr Claire EGLOFF-JURAS

Directeur de thèse :

Dr Jacques SCHOUVER

*« Par délibération en date du 11 décembre 1972, la Faculté de Chirurgie Dentaire a arrêté que les opinions émises dans les dissertations qui lui seront présentées doivent être considérées comme propre à leurs auteurs et qu'elle n'entend leur donner aucune approbation ni improbation »*

**Président : Professeur Pierre MUTZENHARDT**
**Doyen : Professeur Jean-Marc MARTRETTE**
**Vice-Doyens : Dr Céline CLEMENT – Dr Rémy BALTHAZARD – Dr Anne-Sophie VAILLANT**
**Membres Honoraires : Dr L. BABEL – Pr. S. DURIVAUX – Pr A. FONTAINE – Pr G. JACQUART – Pr D. ROZENCWEIG - Pr ARTIS - Pr M. VIVIER**
**Doyens Honoraires : Pr J. VADOT, Pr J.P. LOUIS**
**Professeur émérite : Pr M-P FILLEUL**

<b>Département odontologie pédiatrique</b> <b>Sous-section 56-01</b>	Mme <a href="#">DROZ Dominique</a>	Maitre de conférences *
	Mme JAGER Stéphanie	Maitre de conférences *
	M. PREVOST Jacques	Maitre de conférences
	Mme HERNANDEZ Magali	Maitre de conférences *
	M. LEFAURE Quentin	Assistant
	Mme HOMBOURGER Morgane	Assistante
	Mme FANGET Alexis	Assistante
<b>Département orthopédie dento-faciale</b> <b>Sous-section 56-01</b>	M. <a href="#">VANDE VANNET Bart</a>	Maitre de conférences associé *
	Mme SENG Marlène	Assistante *
<b>Département prévention, épidémiologie, économie de la santé, odontologie légale</b> <b>Sous-section 56-02</b>	Mme <a href="#">CLEMENT Céline</a>	Maitre de conférences *
	M. BAUDET Alexandre	Assistant *
	Mme NASREDDINE Greyce	Assistante
<b>Département parodontologie</b> <b>Sous-section 57-01</b>	M. <a href="#">AMBROGINI Pascal</a>	Professeur des universités *
	Mme BISSON Catherine	Maitre de conférences *
	M. JOSEPH David	Maitre de conférences *
	M. LACH Patrick	Assistant
	Mme MAYER-COUPIN Florence	Assistante
	Mme PAOLI Nathalie	Enseignante univ. – praticien attachée
<b>Département chirurgie orale</b> <b>Sous-section 57-01</b>	Mme <a href="#">GUILLET-THIBAUT Julie</a>	Maitre de conférences *
	M. BRAVETTI Pierre	Maitre de conférences
	Mme PHULPIN Bérengère	Maitre de conférences *
	M. CLERC Sébastien	Assistant*
	M. VEYNACHTER Thomas	Assistant
	Mme KICHENBRAND Charlene	Enseignante univ. – praticien attachée*
<b>Département biologie orale</b> <b>Sous-section 57-01</b>	M. <a href="#">YASUKAWA Kazuhiro</a>	Maitre de conférences *
	M. MARTRETTE Jean-Marc	Professeur des universités *
	Mme EGLOFF-JURAS Claire	Maitre de conférences *
<b>Département dentisterie restauratrice, endodontie</b> <b>Sous-section 58-01</b>	M. <a href="#">MORTIER Eric</a>	Professeur des universités *
	M. AMORY Christophe	Maitre de conférences
	M. BALTHAZARD Rémy	Maitre de conférences *
	M. ENGELS-DEUTSCH Marc	Professeur des universités *
	M. VINCENT Marin	Maitre de conférences*
	Mme GEBHARD Cécile	Assistante
	M. GRABER Clément	Assistant
	M. GIESS Renaud	Assistant *
	M. <a href="#">DE MARCH Pascal</a>	Maitre de conférences
M. SCHOUVER Jacques	Maitre de conférences	
<b>Département prothèses</b> <b>Sous-section 58-01</b>	Mme VAILLANT Anne-Sophie	Maitre de conférences *
	Mme CORNE Pascale	Maitre de conférences *
	M. CIESLAK Steve	Assistant
	M. HIRTZ Pierre	Enseignant univ. – praticien attaché
	Mme MOEHREL Bethsabée	Assistante
	M. SYDA Paul-Marie	Assistant
	Mme WILK Sabine	Assistante
	Mme <a href="#">STRAZIELLE Catherine</a>	Professeur des universités *
	Mme MOBY (STUTZMANN) Vanessa	Maitre de conférences *
<b>Département fonction-dysfonction, imagerie, biomatériaux</b> <b>Sous-section 58-01</b>	M. SALOMON Jean-Pierre	Maitre de conférences
	Mme JANTZEN-OSSOLA Caroline	Assistante associée

## **À notre Président et Juge, Monsieur le Docteur Eric MORTIER**

Docteur en Chirurgie Dentaire

Docteur de l'Université Henri Poincaré en physique-chimie de la matière et des matériaux

Habilité à diriger des recherches

Professeur des Universités – Praticien Hospitalier

Responsable du département de dentisterie restauratrice, endodontie

Chef du service d'odontologie du CHRU de Nancy

*Nous vous remercions vivement pour l'insigne honneur que vous nous faites en acceptant de présider notre soutenance.*

*Nous avons pour vous le respect qu'imposent votre mérite, vos qualités professionnelles et universitaires.*

*Veillez trouver ici l'expression de notre gratitude, profonde estime et sincère reconnaissance pour la qualité de votre enseignement.*

**À notre Directeur de thèse et Juge, Monsieur le Docteur Jacques SCHOUVER :**

Docteur en Chirurgie Dentaire

Docteur en sciences odontologiques

Maître de Conférences – Praticien Hospitalier

*Nous tenons, avant tout, à exprimer la plus haute gratitude à notre directeur de thèse, M. Jacques Schouver.*

*Nous apprécions l'honneur et le privilège que vous nous avez fait en acceptant de diriger cette thèse.*

*Nous vous remercions pour votre aide à chaque étape de ce travail, pour votre réactivité, pour votre disponibilité ainsi que pour vos conseils avisés et la qualité de votre enseignement dans l'unité de prothèse durant toutes ces années.*

*Vous nous avez fait bénéficier durant nos études de votre savoir, de vos compétences, de vos expériences et de votre bonne humeur.*

*Veillez trouver ici le témoignage de notre profond respect et de notre sympathie. Que ce travail soit pour vous la preuve de la reconnaissance et de l'estime que nous vous témoignons.*

## **À notre Juge, Monsieur le Docteur David JOSEPH**

Docteur en Chirurgie Dentaire

Docteur de l'Université de Lorraine, mention sciences de la vie et de la santé

Maître de Conférences – Praticien Hospitalier

*Nous vous remercions de l'honneur que vous nous faites en acceptant de participer  
à ce jury.*

*Nous vous sommes infiniment reconnaissant pour votre gentillesse et pour les  
nombreux conseils prodigués pendant nos vacations cliniques en parodontologie.  
Vous nous avez transmis votre savoir et vos compétences cliniques tout au long de  
notre cursus.*

*Veillez trouver dans ce travail l'expression de notre plus profond respect et de notre  
sincère reconnaissance.*



## **À notre Juge, Madame le Docteur Claire EGLOFF-JURAS**

Docteur en Chirurgie Dentaire

Spécialiste qualifié en médecine bucco-dentaire

Ancienne interne en médecine bucco-dentaire

Maître de Conférences – Praticien Hospitalier

*Vous avez accepté avec gentillesse de siéger parmi les membres de notre jury et  
nous vous en remercions vivement.*

*Nous vous remercions également pour votre enseignement, votre aide précieuse et  
votre disponibilité sans faille en clinique.*

*Nous sommes reconnaissant pour le soutien et la patience que vous avez su  
présenter à notre égard.*

*Veillez trouver ici l'expression de nos amicales et respectueuses reconnaissances.*

## AUTRES REMERCIEMENTS

Nulle dédicace ne saurait suffisamment exprimer mes profonds sentiments et ma considération envers tous ceux pour qui je porte de l'affection, du respect et de la reconnaissance.

À mon père, toutes mes pensées sont pour toi...

À ma mère, aucune phrase ne saurait exprimer ma gratitude et ma reconnaissance. Je ferai toujours de mon mieux pour rester ta fierté et ne jamais te décevoir.

À mes frères Okan et Rezan, pour qui j'ai un amour inconditionnel.

À vous, en témoignage de mon affection, mon profond attachement et ma reconnaissance pour votre soutien, votre amour, vos encouragements et toute l'affection dont vous m'avez toujours entourée.

À Sad, mon acolyte. Je te remercie infiniment pour ton soutien absolu, pour ta complicité et ton attention dévouée et sincère.

À Maz et Nad, mes coloc qui ont rendu mes années nancéiennes inoubliables. À la mémoire de tous les moments de bonheur et de fous rires que nous avons partagés et que nous continuons de partager.

À Sarah, une fille unique qui sort du lot. Une confidente à qui je me livre aisément. Que ta folie soit toujours présente dans ma vie.

À Fat, Belk et Sult, je désire vous adresser mes remerciements pour votre soutien quotidien, votre présence, votre écoute et votre amitié sincère.

A ma team dentaire : Aygul, Chaimae, Chirine, Hiba et Imane, ainsi qu'à Alice et Imen. Quelle chance de vous avoir eues à mes côtés durant ces années d'étude. La faculté dentaire de Nancy a été à l'origine d'amitiés fortes et insolubles. Votre amitié

qui m'est extrêmement chère et vos encouragements m'ont aidée à avancer, merci infiniment.

À Saf, Meryem et Mona, qu'il est beau d'être entourée de personnes qui vous donnent goût à la vie. Merci d'être ce que vous êtes.

À Sarah Lamouri, Nabila et Samira, votre amitié a illuminé l'obscurité de la P1. Je vous remercie affectueusement pour votre bonté et votre gentillesse qui ont été un soutien moral considérable pendant cette année laborieuse.

À Dr Hayon, pour la patience et la bienveillance dont vous faites preuves à mon égard. Vous avez su m'accorder votre confiance et me donner la chance et le plaisir de travailler à vos côtés.

Merci pour la transmission que vous me faites de votre précieuse expérience et de votre savoir clinique dont j'ai le privilège de profiter au quotidien. Le temps passé au sein de votre cabinet a été plus qu'enrichissant dans mon évolution clinique.

Veillez trouver dans ce manuscrit l'expression de mon profond respect et de ma sympathie la plus sincère.

À Corinne, Adrienne et Jennifer, les piliers du cabinet. Merci pour votre assistance si précieuse, merci pour votre complicité.

À Cendres et Métaux, en particulier à Mr Blümli Markus pour sa gentillesse et l'intérêt dont il a fait preuve envers ma requête.

À toute ma famille et tous mes amis, grâce à qui j'ai la chance d'avoir une vie formidable. Je ne vous remercierai jamais assez.

# SOMMAIRE

## INTRODUCTION

### 1. Étude du projet prothétique implantaire

- 1.1. Projet prothétique pré-implantaire
- 1.2. Analyse pré-implantaire
- 1.3. La prothèse complète sur barre implanto-portée
- 1.4. Guide radiologique et chirurgical

### 2. La mise en charge immédiate

- 2.1. L'aspect biologique
- 2.2. Conditions favorables pour une mise en charge immédiate
- 2.3. Moyen d'élimination des micromouvements pendant la période de remodelage osseux après une mise en charge immédiate : utilisation d'une barre de jonction (analyse de la littérature)
- 2.4. Avantages et inconvénients
- 2.5. Contre-indications et complications

### 3. Système barre préfabriquée (SFI-Bar®)

- 3.1. Composition du système SFI-Bar®
- 3.2. Les implants supportant le système d'attache
- 3.3. Avantages du système de fixation barre préfabriquée SFI-Bar®
- 3.4. Comportement biomécanique de la SFI-Bar®
- 3.5. Inconvénients du système barre préfabriquée
- 3.6. La conception rapide et facile de la SFI-Bar®
- 3.7. Conversion de la prothèse complète conventionnelle en prothèse amovible complète sur barre implanto-portée
- 3.8. Suivi post opératoire et maintenance
- 3.9. Contre-indications et précautions à prendre

## CONCLUSION

## TABLE DES FIGURES

Figure 1 : Guide radiologique en résine transparente avec perforation des faces occlusales remplies d'un matériau radio-opaque (Source : Postaire et coll., 2006).....	35
Figure 2 : Guide radiologique avec une base en résine transparente et des dents radio-opaques (Source : Postaire et coll., 2006). ....	35
Figure 3 : Guide radiologique en résine avec adjonction de sulfate de baryum et perforation des faces occlusales (Source : Postaire et coll., 2006).....	35
Figure 4 : Guide stéréolithographique (Source : Arisan et coll., 2010) .....	37
Figure 5 : Comparaison de la précision entre un guide chirurgical standard avec canon de forage et un guide stéréolithographique (Source : Sarmant et coll., 2003).....	38
Figure 6 : Facteurs permettant de minimiser les contraintes exercées sur les implants (Source : Davarpanah et coll., 2007).....	43
Figure 7 : Optimisation de la stabilité primaire (Source : Davarpanah et coll., 2007) 44	
Figure 8 : Evolution de la stabilité primaire en fonction du temps (Source : Davarpanah et coll., 2007).....	45
Figure 9 : Image représentant un implant avec lames autotaraudeuses (à gauche) et un implant sans lames autotaraudeuses (à droite) (Source : Kim et Lim 2010) .....	52
Figure 10 : Images microscopique (image à gauche) et radiographique (image à droite) des implants à filetage conventionnels en forme de V et à filetage en lame de couteau (Source : McCullough et Klokkevold 2017). ....	54
Figure 11 : Classification Lekholm et Zarb (Source : Leckholm et Zarb, 1985).....	61
Figure 12 : Diagramme des épaisseurs d'os cortical et des densités d'os trabéculaire dans la classification révisée (Source : Al-Ekrish et coll., 2018).....	62
Figure 13 : Stratégies à développer pour minimiser les micromouvements à l'interface os-implant (Source : Davarpanah et coll., 2007).....	66
Figure 14 : Barre tubulaire SFI (Source : Munzenmeyer, 2012).....	71
Figures 15 : Grandes articulations à rotule (Source : Munzenmeyer, 2012) .....	72
Figures 16 : Petites articulations à rotule (Source : Munzenmeyer, 2012) .....	72
Figure 17 : Vis de fixation (Source : Munzenmeyer, 2012).....	72

Figure 18 : Adaptateurs d'implant (Source : Munzenmeyer, 2012) .....	72
Figure 19 : Le gabarit (Source : Munzenmeyer, 2012) .....	73
Figure 20 : Schéma représentant la SFI-Bar® 4 implants (Source : Cendres+Métaux SA, 2015).....	73
Figure 21 : Schéma représentant la SFI-Bar® 2 implants (Source : Cendres+Métaux SA, 2015).....	73
Figure 22 : Cavalier E (Source : Cendres+Métaux SA, 2011) .....	75
Figure 23 : Cavalier T (Source : Cendres+Métaux SA, 2011) .....	75
Figure 24 : Graphique représentant la comparaison des forces de rétention entre les clips E et T (Source : Wei et coll., 2016).....	75
Figure 25 : Graphique représentant l'évolution des forces de rétention des deux clips PEEK et POM de la matrice en fonction du temps (Source : Bayer et coll., 2011). .....	76
Figure 26 : SFI-Bar® 2X2 implants (Source : Cendres+Métaux SA, 2015).....	79
Figure 27 : Graphique représentant le gain temps de fabrication en cabinet dentaire avec une SFI-Bar® par rapport aux barres conventionnelles (Source : Cendres+Métaux, 2011). .....	85
Figure 28 : Graphique représentant le gain de temps de fabrication pour une SFI-Bar® par rapport aux barres traditionnelles et CFAO (Source : Cendres+Métaux, 2011).....	86
Figure 29 : Schéma représentant les forces de rétention moyennes de 3 types d'attache en fonction du nombre de cycles d'insertion/désinsertion (Source : Kobayashi et coll., 2013). .....	91
Figure 30 : Application d'une force 500N répartie de manière identique sur deux implants supportant la SFI-Bar® (Source : Keilig et coll., 2010).....	93
Figure 31 : Etude de la distribution des forces dans le système SFI-Bar® (Source : Deslils et coll., 2012).....	93
Figure 32 : Distribution des contraintes au niveau du raccord grande articulation et extrémité du tube (Source : Deslis et coll., 2012). .....	94
Figure 33 : Distribution des forces au niveau des raccords petites articulations et extrémités du tube dans le cas de plusieurs implants (Source : Deslils et coll., 2012).....	94

Figure 34 : Répartition des contraintes pour une distance entre implants de 26mm (longueur de barre de 20mm) et pour une distance entre implants de 10mm (longueur de barre de 4mm) (Source : Deslis et coll., 2012).	95
Figure 35 : Graphique représentant la quantité de contraintes dans quatre régions différentes du système SFI-Bar® en fonction de la longueur de la barre (Source : Deslis et coll., 2012).	96
Figure 36 : Vue occlusale d'une SFI-Bar® (Source : Albrecht et coll., 2015)	99
Figure 37 : Schéma représentant la surface carrée de l'épaississement de la prothèse en lingual après insertion de la partie femelle du système SFI-Bar® (Source : Albrecht et coll., 2015)	99
Figure 38 : Détermination de la longueur du tube à l'aide du gabarit (Source : Cendres+Métaux, 2015)	101
Figure 39 : Découpe du tube à la longueur déterminée (Source : Cendres+Métaux, 2015)	102
Figure 40 : Fixation de l'ensemble SFI-Bar® sur les adaptateurs d'implants en bouche (Source : Cendres+Métaux, 2015)	102
Figure 41 : Ouverture d'une fenêtre en lingual de la prothèse mandibulaire du patient (Source : Albrecht et coll., 2015).	105
Figure 42 : Blocage des zones de contre-dépouilles entre la muqueuse et la barre surmontée du clip E avec du silicone (Source : Tussavir, 2012).	105
Figures 43 et 44 : Le clip E est étiqueté dans l'intrados de la prothèse avec de la résine autopolymérisable et l'espace restant est rempli avec de la résine acrylique en extraoral (Source : Tussavir, 2012)	106
Figure 45 : Lamelles du clip E dégagées de résine dans l'intrados prothétique (Source : Tussavir, 2012).	107
Figure 46 : Activation du clip E (Source : Cendres+Métaux, 2015)	107
Figure 47 : SFI-Bar® 4-Implants montée sur un modèle (Source : Cendres+Métaux, 2015)	108
Figure 48 : Découpe de la partie femelle (Source : Cendres+Métaux, 2015)	108
Figure 49 : Gaines de rétention (Source : Cendres+Métaux, 2015)	108
Figure 50 : Parties femelles T avec ses gaines de rétention intégrées dans l'intrados de la prothèse après retrait de la bouche (Source : Cendres+Métaux, 2015).	109
Figure 51 : Mise en place des gaines de rétention aux extrémités du clip T à l'aide du « pose gaine » (Source : Cendres+Métaux, 2015)	109

Figure 52 : deux implants placés dans la zone interforaminale (Source : Cendres+Métaux, 2015) .....	114
Figure 53 : deux adaptateurs d'implants vissés sur les implants (Source : Cendres+Métaux, 2015) .....	114
Figure 54 : grand joint à rotule vissé sur un adaptateur d'implant (Source : Cendres+Métaux, 2015) .....	114
Figure 55 : verrouillage de la jauge à la barre tubulaire afin de déterminer la longueur adéquate (Source : Cendres+Métaux, 2015) .....	115
Figure 56 : Découpe de la barre tubulaire à l'aide d'un disque à la longueur déterminée par la jauge (Source : Cendres+Métaux, 2015).....	115
Figure 57 : fixation de la barre aux adaptateurs d'implants (Source : Cendres+Métaux, 2015) .....	116
Figure 58 : mesure de la longueur entre les implants afin de déterminer la longueur du clip E (Source : Cendres+Métaux, 2015).....	116
Figure 59 : mise en place de la partie femelle E en or sur la SFI-Bar® (Source : Cendres+Métaux, 2015) .....	117
Figure 60 : blocage des contre-dépouilles autour de la SFI-Bar® et l'agrafe E (Source : Cendres+Métaux, 2015) .....	117
Figures 61 : intégration de la partie femelle en or E dans l'intrados de la prothèse (Source : Cendres+Métaux, 2015) .....	118
Figure 62 : Activation de la partie femelle en or E (Cendres+Métaux, 2015) .....	118
Figure 63 : Désactivation de la partie femelle en or E (Cendres+Métaux, 2015) .....	118



## TABLE DES TABLEAUX

Tableau I : Pourcentage du contact os/implant (BIC) immédiatement après la pose d'un implant in vitro (Source : Romanos, 2012).....	55
Tableau II : représentant les valeurs de la flexion, de la compression et des contraintes axiales totales à l'interface de l'implant osseux (côté travaillant) (Source : Daas et coll., 2008). .....	58
Tableau III : Classification de Mish de la densité osseuse (Source : Goncalves et coll., 2013) .....	60
Tableau IV : Tableau comparatif de différentes études sur les implants interforaminaux solidarisés par une barre avec mise en charge immédiate.....	67
Tableau V : Tableau représentant la perception de l'évolution subjective perçue par les patients et objective perçue par le dentiste des forces de rétention au départ, à 1 mois, à 3 mois puis à 6 mois (Source : Bayer et coll., 2011).....	77

## INTRODUCTION

---

Le problème le plus courant associé à la prise en charge des patients édentés est la crête alvéolaire résiduelle résorbée de la mâchoire inférieure. Cette situation compromise entraîne par conséquent la fabrication de prothèses dentaires insatisfaisantes avec une faible rétention et stabilité, une fonction buccale réduite et peut davantage précipiter les éventuels problèmes psychosociaux (Heckmann et coll., 2009 ; Müller et coll., 2012). Depuis le consensus de McGill en 2002, il est désormais acquis que la rétention de la prothèse mandibulaire par l'intermédiaire d'au moins deux implants interforaminaux soit le minimum thérapeutique. Ainsi, afin de prodiguer des soins conformément aux données acquises de la science, la restauration de la mandibule édentée au moyen d'implants endo-osseux doit faire partie aujourd'hui des solutions proposées aux patients en première intention (Stephan et coll., 2006).

Les attachements sphériques sont considérés comme le système d'attachement le plus simple en application clinique. Ces derniers perdent progressivement leur rétention et doivent être remplacés périodiquement. Les attachements barres ont une rétention et une stabilité favorables mais présentent une complexité technique et des coûts accrus. Malgré le taux de survie élevé et bien documenté des systèmes de barres sur implants, il reste encore de la place pour une optimisation du système afin de compenser les exigences accrues en terme de rentabilité et de temps de fabrication et préparation au laboratoire et au fauteuil (Deslis et coll., 2012). Alors une alternative est créée : la StressFreeImplant-Bar®.

Pour répondre à la demande croissante de prothèses amovibles complètes sur implants chez une population vieillissante, *Cendres+Métaux* a redessiné le concept d'un système de barre implanto-portée avec sa barre SFI-Bar®. Tous les composants sont préfabriqués de sorte qu'il n'est pas nécessaire de couler, souder au laser ou fraiser la barre, ce qui la rend avantageuse par rapport aux systèmes de barres conventionnelles. La SFI-Bar® est un système modulaire qui connecte des implants multiples sans soudure ni brasage ni fraisage au « fauteuil ». Toutes les

préparations préalables à l'insertion en bouche du système peuvent être effectuées directement sur le fauteuil dentaire (Deslis et coll., 2012).

La SFI-Bar® offre une méthode prothétique unique de pose d'attelles sur des implants immédiatement après leur pose.

Ce système est présenté comme une technique facile, plus sûre, plus efficace, plus rentable et pratique, ne nécessitant pas d'exigences particulières en matière d'équipements ou de formation (Munzenmayer, 2012).

Tout au long de cette thèse nous allons découvrir cette alternative d'attachement supra-implantaire SFI-Bar® employée dans le cadre d'une prothèse amovible mandibulaire sur barre implanto-portée avec mise en charge immédiate des implants. Dans un premier temps, nous allons analyser le projet prothétique et implantaire où les impératifs d'une prothèse amovible supra-implantaire seront étudiés.

Ensuite, nous allons nous concentrer sur les conditions favorables pour une mise en charge immédiate et les différents moyens d'élimination des micromouvements pendant la période de cicatrisation osseuse après une mise en charge immédiate des implants.

Dans la troisième partie de cette thèse, nous analyserons les différents composants de la SFI-Bar® ainsi que leurs propriétés physiques et mécaniques. Nous étudierons également les avantages et inconvénients que ce système peut présenter. Les méthodes de conversion de la prothèse amovible complète conventionnelle en prothèse complète sur barre implanto-portée seront abordées dans cette thèse.

La dernière partie de cette thèse sera consacrée à l'étude d'un cas clinique.

## Première partie : Étude du projet prothétique et implantaire

---

### 1.1. Projet prothétique pré-implantaire

#### 1.1.1. Objectifs thérapeutiques

L'objectif du thérapeute est d'assurer le meilleur remplacement des organes disparus par l'élaboration de prothèses efficaces en respectant les impératifs biologiques et socioculturels (Pompignoli et coll., 2017). Fixer des objectifs va permettre au praticien de s'assurer de la prévisibilité optimale et du bon pronostic du traitement qu'il va entreprendre (Postaire et coll., 2006).

#### 1.1.2. Motivations et attentes du patient

Il est important d'analyser et de comprendre les attentes du patient (exprimées ou non), et surtout de ne pas banaliser ni standardiser le projet prothétique.

Les motivations du patient portent en général sur le rétablissement de la fonction masticatoire, l'esthétique et un retour à une vie sociale. Sur le plan fonctionnel, le patient souhaite une amélioration de la mastication, de la phonation et du goût. Sur le plan psychologique, il s'attend à une amélioration de la confiance en soi, une restauration de la capacité de conversation, une reprise d'une vie sociale (sport, sorties, relations professionnelles) et une reprise d'une vie sentimentale et sexuelle (Seban et Bonnaud, 2009).

Pour la réussite du projet prothétique la coopération du patient est primordiale. Elle intervient par l'implication active du patient dans la conduite du traitement qui le concerne, puis par son acceptation finale. Mais au-delà de la volonté effective de participer, il peut exister une limitation individuelle, intellectuelle et physique de cette coopération (Pompignoli et coll., 2017). La sénilité qui se manifeste entre autre par une déshydratation de la muqueuse, une hyposialie ou la surdité, ainsi que certaines maladies générales comme Parkinson ou l'arthritisme influent sur la coopération du patient. Le patient doit comprendre que ce sont ses prothèses et son traitement. La réussite du projet prothétique est dépendante de la relation praticien/patient, c'est pourquoi l'aspect psychologique et les pathologies comportementales doivent être pris en compte.

### 1.1.3. Interrogatoire médical

Il a pour but de déceler une pathologie d'ordre général qui peut influencer le déroulement du plan de traitement, sa réussite et son pronostic à court ou long terme (Pompignoli et coll., 2017).

Il est alors important de déceler (Louis, 2016 ; Pompignoli et coll., 2017) :

- les maladies des articulations ou celles qui affectent le tissu osseux (arthrites chroniques, arthroses, maladie de Paget, ostéoporose, ostéomacrie) favorisant la résorption et l'instabilité des bases osseuses
- Les affections neurologiques comme la maladie de Parkinson dont les crises spasmodiques et l'hypersalivation rendent les traitements difficiles et le pronostic réservé
- Les atteintes cancéreuses et la radiothérapie de la sphère ORL
- Le diabète, susceptible de s'accompagner de sécheresse buccale, de fragilité des muqueuses et de susceptibilité à l'infection s'il est mal équilibré
- Les troubles endocriniens (hypophyse, thyroïde) pouvant influencer sur l'équilibre et la pérennité du tissu osseux
- Les particularités individuelles (alcoolisme, tabagisme, tics et habitudes nocives) et professionnelles
- La mauvaise hygiène.

### 1.1.4. Examen clinique

Une fois les antécédents du patient examinés, le dossier médical du patient établi et la relation de confiance installée, le praticien passe à l'examen clinique.

Il s'agit de l'identification des éléments anatomiques et fonctionnels utiles à la conception et à l'atteinte des objectifs du traitement (Pompignoli et coll., 2017).

L'examen clinique s'effectue généralement en plusieurs phases :

- L'examen exo-buccal

Pendant lequel le praticien :

- analyse les lignes de symétrie faciale verticales et horizontales ainsi que la forme du **visage** (carrée, ronde, ovoïde, allongée) et la valeur de l'angle de gonion

- analyse les différents profils (convexe, plat ou concave)
- évalue la hauteur de l'étage inférieur de la face, l'harmonie des trois étages de la face. Il évalue la dimension verticale en choisissant la relation centrée comme position de référence inter-arcade en cas d'édentement complet
- analyse la couleur des téguments, les rides et les taches tégumentaires
- observe la **musculature** : les muscles jouent un rôle capital dans la stabilisation et la rétention des prothèses complètes. Les tonus musculaires et l'aspect externe des lèvres (hauteur, tonicité, présence de perlèches) sont évalués. Le soutien des joues et des lèvres est analysé afin de déterminer le volume que doit occuper la future prothèse pour redonner un visage harmonieux au patient
- contrôle le trajet et l'amplitude de l'**ouverture buccale**
- palpe les **articulations temporo-mandibulaires** lors des différents mouvements de la mandibule, renseignant le praticien sur les capacités articulaires du patient. Le praticien peut poser éventuellement l'indication d'un traitement pré-prothétique de réhabilitation fonctionnelle aux niveaux musculaire et/ou articulaires si nécessaire.

- L'examen endo-buccal

Pendant lequel le praticien observe et palpe minutieusement les tissus et l'univers physiologique qui recevront les prothèses, notamment :

- **Les muscles et organes périphériques** : le praticien juge la tonicité des lèvres, palpe le plancher de bouche, les franges sublinguales, le buccinateur dans les zones vestibulaires latérales, les fibres antérieures du masséter à l'extrémité postéro-externe de la crête mandibulaire, les insertions des muscles mylo-hyoïdiens dans les zones linguales latérales et le modiolus. Il évalue le volume, la largeur, la mobilité de la langue et le frein lingual, et met en évidence les niches rétro-molaires. La mobilité et l'étendue de la langue sont des éléments qui vont contribuer fortement à la stabilité de la prothèse mandibulaire. Le praticien évalue la mobilité, l'étendue et le niveau d'insertion sur la crête édentée des freins et brides. La zone sublinguale située du côté lingual entre les prémolaires est évaluée avec précision car c'est ici que sera recherché et apprécié le joint sublingual. Les zones linguales postérieures

sont palpées afin de rechercher des contre-dépouilles osseuses à ce niveau. Les éléments pathologiques comme les diapneusies, cicatrices et brides cicatricielles sont également relevés.

- **Les tissus de revêtement** : définissent la qualité de la surface d'appui des bases. Le praticien palpe et visualise la muqueuse attachée sur les crêtes édentées et les tubercules rétro-molaires qui sont des zones favorables à la sustentation prothétique. Les crêtes en lame de couteau et flottantes sont défavorables, tandis que les crêtes épaisses et adhérentes sont favorables à une bonne sustentation et à une bonne rétention des bases. Le praticien évalue ensuite la muqueuse libre fine et mobile, limitée par la ligne de réflexion muqueuse. Les pathologies de la muqueuse comme la candidose ou stomatite doivent être prises en charge en amont afin d'apporter le traitement adapté.
- **Le tissu osseux** : définit la quantité de la surface d'appui des bases. Le praticien évalue le volume et la forme de l'arcade édentée, puis repère et palpe les trous mentonniers, qui lorsqu'ils se situent proche du sommet de la crête suite à une résorption sévère, il sera important de les soulager sous la prothèse. Les lignes obliques externe et interne ainsi que les apophyses géni supérieures doivent être repérées et palpées car les bords prothétiques devront les atteindre. Lorsque des tori mandibulaires sont saillants une éventuelle chirurgie sera nécessaire afin de les éliminer avant le traitement.
- **La salive** : est fondamentale et indispensable pour le bon déroulement des fonctions orales, il faut donc l'apprécier en qualité (viscosité) par palpation des surfaces d'appui et en quantité avec le test du « morceau de sucre » placé sous la langue. Un manque ou une absence de salive peut compromettre le traitement prothétique car la salive lubrifie et protège les muqueuses infra et péri-prothétiques. En cas d'hyposialie ou asialie, la prothèse est mobile et par les micro-mouvements qu'elle subit va entraîner une irritation et une inflammation des muqueuses. En cas d'hyposialie suite à la sénescence des glandes salivaires, à la prise de médicaments ou à la radiothérapie dans le cas des cancers ORL, les glandes doivent être stimulées par une

thérapeutique adaptée. En cas d'asialie, le patient est avertie de toutes les difficultés suite à l'usage de la prothèse et sera aidé au mieux avec des substituts salivaires.

#### 1.1.5. Examen de l'ancienne prothèse

Cet examen, souvent négligé par les praticiens, est très riche d'enseignements. Il permet de se rendre compte des améliorations et progrès à apporter pour aboutir à une utilisation fonctionnelle de la future prothèse (Pompignoli et coll., 2017). Elle est inspectée en bouche et en dehors de la bouche. En bouche, le praticien mettra en évidence les parafonctions ou dysfonctions éventuelles du système manducateur et évaluera la sustentation en qualité et quantité, la rétention, le rapport intermaxillaire, la dimension verticale d'occlusion, la relation centrée et la dynamique mandibulaire. Hors de la bouche, le praticien observera les bords, l'extrados et l'intrados de la prothèse. Puis, il réalisera une analyse occlusale (en évaluant les surfaces occlusales et les rapports occlusaux) et esthétique. L'étude de la prothèse existante du patient permet également d'évaluer le niveau d'hygiène de celui-ci.

### 1.2. Analyse pré-implantaire

Selon la HAS, une analyse pré-implantaire, s'appuyant sur des données cliniques et radiologiques est recommandée afin d'évaluer le volume et la qualité osseuse disponibles, de sélectionner le type, le nombre et le diamètre des implants. Le praticien pourra pré-visualiser le positionnement des implants et le résultat prothétique.

#### 1.2.1. Évaluation des espaces

Le praticien cherche donc à analyser la dimension verticale d'occlusion et les rapports inter-arcades dans les sens transversal et sagittal.

- Dans le sens Mésio-Distal

Il s'agit de la position des bases osseuses dans le sens transversal. Une résorption inversée des deux arcades suite à la résorption centrifuge de la mandibule et centripète du maxillaire entraîne une inversion de l'articulé ou une dysharmonie



importante des bases osseuses et une augmentation du couloir prothétique. Cette position des bases osseuses va conditionner la position des implants.

La distance mésio-distale entre les implants dans le cas d'une PACSI est régie par le système d'attachement choisi : les systèmes d'attachement barre nécessite une distance minimum de 8-10mm et de 15mm maximum pour ne pas fragiliser la barre.

- Dans le sens Vestibulo-Lingual

C'est la relation inter-arcades des bases osseuses dans le sens sagittal. Selon Ballard, trois classes squelettiques définissent les relations des bases osseuses dans le sens antéro-postérieur. La classe I avec des rapports harmonieux entre les maxillaires, alors les incisives de la future prothèse seront normalement placées. La classe II avec une position trop postérieure de la mandibule qui nécessitera une vestibulo-version des incisives supérieures et inférieures de la future prothèse. La classe III avec une position trop antérieure de la mandibule qui nécessitera une légère vestibulo-version des incisives supérieures et une légère linguo-version des incisives inférieures de la future prothèse. Les classes squelettiques II et III peuvent engendrer des risques mécaniques importants sur les implants après la pose de la prothèse. Il est indispensable d'évaluer la position des bases osseuses dans le plan sagittal afin de déterminer la position des implants. Une lamelle osseuse de 1mm au minimum doit être préservée en vestibulaire et en lingual de l'implant.

- Dans le sens Occluso-Gingival

C'est la distance verticale entre la ligne du sourire et les bases alvéolaires. À la mandibule, l'implant doit faire 2mm de moins en longueur que la hauteur de la crête afin de préserver le nerf alvéolaire inférieur.

Chez les patients édentés, on constate une diminution de la dimension verticale par perte des calages et une augmentation de l'espace prothétique par résorption des crêtes osseuses.

### 1.2.2. Examen radiologique

Avant toute chirurgie implantaire un examen radiologique doit être réalisé afin d'évaluer les risques anatomiques, le volume et la qualité de l'os, pour prévoir les

modalités du geste implantaire et guider la localisation de la pose des implants (Greenstein et coll., 2008).

On retient :

- ✓ L'orthopantomogramme (OPT) ou radiographie panoramique : un seul cliché 2D permettant d'avoir une vue d'ensemble des deux arcades. Il permet de dépister les foyers infectieux, d'évaluer les niveaux osseux, d'appréhender les difficultés anatomiques et de choisir les dimensions des implants. Cependant, l'OPT engendre des déformations dimensionnelles verticales et horizontales globales qui se traduisent par un manque de fiabilité. C'est pourquoi, la radiographie panoramique n'est pas suffisante à elle même pour planifier un traitement implantaire. C'est donc un bon examen de débrouillage mais qui se révèle incomplet.
  
- ✓ Le cône beam ou CBCT : c'est l'examen de choix en implantologie. Il est plus précis que l'OPT et permet une reconstruction numérique 3D. Il permet d'évaluer au plus juste le volume osseux et la position des structures anatomiques à éviter en vue de la pose d'implants (nerfs, artères). Cette modélisation 3D permettra de choisir la taille, la forme et l'emplacement futur des implants en fonction de l'anatomie osseuse du patient.
  
- ✓ Le scanner dentaire ou le dentascanner : à partir d'une série de coupes de la mandibule, le logiciel va dans un second temps reconstruire les images dans les 3 plans de l'espace. Il permet de mettre en évidence des foyers infectieux, les éléments anatomiques à risque et surtout d'évaluer le volume osseux.

### 1.2.3. Difficultés anatomiques à prendre en compte à la mandibule

Renouard et Tulasne (1992) ont classifié les risques anatomiques à la mandibule en chirurgie implantaire en 4 types, auxquels l'implantologiste se doit d'être vigilant:

- ✓ *Type I* : le risque de léser une structure anatomique rendant l'intervention plus compliquée, mais sans conséquences. Ce risque concerne principalement la lésion du pédicule incisif. Il est recommandé de ne pas implanter au contact du **canal incisif mandibulaire** qui s'étend du canal mandibulaire jusqu'à

l'apex de l'incisive centrale. L'effraction de ce canal peut causer des paresthésies et une hémorragie facilement jugulée par la pose de l'implant.

- ✓ *Type II* : le risque de non ostéointégration, lié à la présence d'une structure anatomique lacunaire. Au niveau symphysaire, le seul obstacle lacunaire est la **fosse sublinguale** qui peut être envahie en cas de recherche d'un appui bicortical mal conduit.
  
- ✓ *Type III* : le risque de créer une situation d'inconfort temporaire ou définitive. Ce risque concerne la lésion du **foramen mentonnier**, situé au niveau des prémolaires, il est le point de sortie du nerf mentonnier. Une marge de sécurité transversale de 2mm est à respecter. Le praticien se doit d'être vigilant lors de résorption osseuse importante à la mandibule car le foramen mentonnier se déplace vers le sommet de la crête mandibulaire. Ce risque concerne également la lésion du **nerf alvéolaire inférieur**. Le canal mandibulaire doit absolument être détecté et une distance de sécurité de 2mm doit être respectée par le praticien qui pose les implants afin d'éviter au maximum le risque d'une effraction du canal mandibulaire. Une telle effraction peut conduire à des troubles sensitifs (anesthésie de l'hémi-lèvre inférieure homolatérale) et à une hémorragie per opératoire. La perforation du **plancher buccal et de la région sous-mandibulaire** en fait aussi partie. C'est une zone très délicate où se situe le nerf lingual et le canal de Wharton. Une perforation du plancher buccal constitue en plus un risque infectieux important.
  
- ✓ *Type IV* : le risque de créer un traumatisme disproportionné avec la mise en place d'un implant. Ce risque peut se présenter sous deux formes :
  - Hémorragie : la symphyse mentonnière est une zone hautement risquée où se situe l'artère sublinguale et l'artère submentale de part et d'autre de la ligne médiane de la symphyse. La lésion du **paquet vasculaire sublingual** peut provoquer une hémorragie sévère qui peut repousser la langue en direction postérieure et provoquer un blocage des voies aériennes supérieures pouvant aller jusqu'à l'asphyxie du patient. Il s'agit d'une urgence médicale imposant

l'hospitalisation du patient et la dissection du plancher de bouche à la recherche de l'artériole afin de la ligaturer.

En arrière des foramens mentonniers, se trouve l'**artère mylohyoïdienne** dont la lésion provoque des risques similaires.

Quant à l'**artère submentale**, sa lésion peut entraîner un hématome cervical.

- Fracture qui peut survenir sur une mandibule fortement résorbée

#### 1.2.4. Contre-indications implantaires (Rousseau et Gigonzac, 2003)

##### ➤ **Absolues :**

- les cardiopathies à haut risque (cardiopathies valvulaires)
- les pathologies systémiques non contrôlées (déficit immunitaire grave congénitaux ou acquis, hémopathies, leucémies aiguës, maladies endocrines)
- les patients greffés sous immunosuppresseurs ou atteints d'affections nécessitant une transplantation d'organe
- toutes les affections malignes à mauvais pronostic à court terme
- les états de SIDA avancés
- l'âge du patient

##### ➤ **Relatives :**

- les troubles psychiatriques (schizophrénie, paranoïa, hystérie)
- la grossesse
- les maladies auto-immunes
- l'insuffisance coronarienne
- l'insuffisance rénale chronique
- le diabète
- l'ostéoporose
- la polyarthrite rhumatoïdale
- les traitements anticoagulants
- les corticoïdes à forte dose
- la dépendance alcoolique ou médicamenteuse
- le patient à haut risque (patients irradiés, bruxomane, parodontite non contrôlée, tabagisme excessif, toxicomane)
- un volume et/ou une qualité osseuse insuffisants

- un espace prothétique inadéquat

### 1.3. La prothèse complète sur barre implanto-portée

La pérennité d'une PACSI (Prothèse Adjointe Complète Supra-Implantaire) est directement subordonnée à la conception et à l'élaboration d'une prothèse amovible complète classique parfaitement équilibrée et intégrée (Rignon-Bret et coll., 2003). Il est donc préférable de réaliser en amont une prothèse amovible complète optimale, répondant à tous les critères de qualité d'une prothèse amovible complète conventionnelle (Louis, 2016).

#### 1.3.1. Les impératifs de la prothèse mandibulaire sur barre implanto-portée

- La triade de Housset

Pour assurer l'équilibre d'une prothèse amovible complète, celle-ci doit respecter trois impératifs biomécaniques regroupés sous le nom de « triade de Housset » :

- ✓ La **sustentation** : c'est la réaction qui s'oppose aux forces axiales tendant à enfoncer la prothèse dans les tissus d'appui, notamment pendant la mastication d'aliments durs. Elle augmente proportionnellement avec la surface d'appui muqueux du fait d'une plus grande répartition des pressions développées.  
Pour une PACSI, le joint périphérique se doit d'être efficace et la sustentation est exclusivement ostéo-muqueuse.
- ✓ La **stabilisation** : c'est la réaction qui s'oppose aux forces tendant à faire subir à la prothèse des mouvements de translation horizontale ou de rotation. Elle permet de lutter contre les forces des occlusales et musculaires périphériques appliquées à la prothèse dans le plan horizontal.  
C'est une stabilisation ostéo-muqueuse qui est permise par l'exploitation et le recouvrement maximal des crêtes et des tubérosités.
- ✓ La **rétenion** : c'est la réaction qui s'oppose aux forces axiales tendant à éloigner la prothèse des tissus qui la soutiennent. C'est une rétenion

muqueuse obtenue par un contact intime entre la prothèse et la muqueuse le plus continu possible avec l'interposition du film salivaire.

Dans le cas d'une PACSI, la pose de deux implants para-symphysaires retenant la prothèse mandibulaire permet une très nette amélioration de la rétention.

- Dimension verticale d'occlusion (DVO)

La DVO correspond à la hauteur de l'étage inférieur du visage, lorsque les dents sont en occlusion d'intercuspidie maximale (OIM).

Cette dimension correspond à la distance qui sépare le point sous-nasal cutané (point fixe au maxillaire) et le point médian de la saillie du menton (point mobile mandibulaire) lorsque les lèvres du patient sont naturellement et harmonieusement jointes, sans effort musculaire.

- L'occlusion équilibrée en fonction de l'arcade antagoniste

Quand le maxillaire et la mandibule présentent des concepts occlusaux différents, le praticien choisit l'occlusion qui favorise la prothèse la moins stable, c'est ce qu'on appelle « la priorité prothétique ». Une prothèse amovible complète est moins stable qu'une prothèse partielle amovible qui est moins stable qu'une prothèse fixe.

Pour une PACSI, la sustentation et la stabilisation sont assurées par la base de la prothèse et les implants ne servent que de moyens complémentaires de rétention.

Selon le degré de stabilité prothétique, le concept occlusal choisi quelque soit la nature de l'arcade antagoniste, sera l'occlusion en prothèse amovible complète qui consiste à obtenir une occlusion bilatéralement équilibrée.

Il est important de définir le nombre et la situation des contacts pour l'engrènement des dents et des surfaces de glissement lors des mouvements de latéralité de la mandibule. Le but étant d'éviter de créer un bras de levier pouvant entraîner des complications mécaniques et biologiques.

**Le concept de l'occlusion bilatéralement équilibrée ou occlusion balancée**

(Chiche et Guez, 2000) : Dans ce concept utilisé principalement en prothèse amovible complète, l'occlusion en relation centrée est la position d'intercuspidie maximale qui se caractérise par l'absence de contacts antérieurs.

En latéralité, les contacts du côté travaillant doivent être équilibrés par des contacts du côté non travaillant durant le trajet, afin de neutraliser les forces de déstabilisation.

En propulsion, le glissement entre les dents antérieures doit être équilibré durant le trajet par des contacts simultanés postérieurs bilatéraux. Ces contacts simultanés lors des mouvements d'excursions mandibulaires permettent d'éviter un bras de levier entraînant la désinsertion de la prothèse.

Pour une prothèse amovible complète supra-implantaire une inoclusion antérieure en occlusion de relation centrée et des contacts équilibrés en propulsion et diduction sont donc recommandés.

Ces règles fondamentales doivent être respectées quels que soient le nombre d'implants impliqués dans la stabilisation de la prothèse amovible mandibulaire.

Une équilibration parfaite des contacts occlusaux statique et dynamique est nécessaire pour obtenir un schéma occlusal bilatéralement équilibré.

En occlusion statique, une fois le patient guidé par le praticien pour retrouver l'occlusion en relation centrée, la coïncidence des lignes interincisives, l'absence de contact antérieur et la qualité du recouvrement et du surplomb antérieurs sont contrôlés. L'harmonie et l'efficacité des contacts en occlusion de relation centrée sont évaluées par l'utilisation de papier à articuler.

En latéralité, les contacts travaillants et équilibrants sont vérifiés en effectuant des mouvements latéraux de la mandibule. En propulsion mandibulaire, l'harmonie des contacts antérieurs en bout à bout et les contacts postérieurs équilibrants sont vérifiés.

La surface occlusale mandibulaire a toute son importance. Elle assure la mastication et la trituration du bol alimentaire. Sa situation doit permettre le fonctionnement idéal des structures musculaires. Elle influe aussi sur la puissance masticatoire du patient. Un cadre occlusal précis avec un plan occlusal correctement situé et orienté permet d'assurer la stabilité de la prothèse complète mandibulaire. Le plan occlusal mandibulaire doit se situer sous la grande convexité de la langue, pour que cet organe puissant et sans cesse en fonction évite la désinsertion constante de la prothèse. Une surface occlusale bien orientée est un « repose-langue », une surface occlusale trop haute est une « prison à langue » (Louis, 2016).

- Absence de surcharges occlusales et de parafonctions

L'absence de ligament parodontal et donc de mécano-récepteurs autour des implants ostéointégrés réduit la capacité proprioceptive et discriminative des tissus péri-implantaires. Cette absence de ligament a deux conséquences :

- elle empêche la proprioception et favorise la non détection des surcharges occlusales fonctionnelles et para-fonctionnelles
- elle entraîne une diminution de l'amortissement des charges ce qui favorise une transmission plus directe au tissu osseux.

Le ligament desmodontal permet une mobilité verticale de la dent de 28 microns et de 56 à 108 microns dans le sens transversal. Alors que l'implant permet, dans les mêmes conditions, un enfoncement de 5 microns et une mobilité transversale de 10 à 50 microns. L'application d'une force latérale sur une dent entraîne, grâce à la forme conique de la racine, au desmodonte et à la mobilité réversible dentaire, un déplacement du centre de rotation de la dent vers l'apex et une dissipation des forces éloignée de la crête. Alors que pour un implant, l'absence de mobilité et la forme généralement cylindrique entraînent un déplacement du centre de rotation vers le col implantaire qui se matérialise en présence de contraintes latérales par une cratérisation autour du col, puis par une fracture de l'implant.

Chez l'édenté total, on constate une augmentation de la puissance masticatoire grâce à la stabilisation qu'apporte les implants. Cette augmentation, en l'absence de dents permettant la proprioception, constitue un facteur aggravant (Stephan, 2006). Les réflexes d'évitement n'étant pas mis en route car les surcharges occlusales persistantes sont insuffisamment perçues par le système nerveux central, des complications apparaissent. Ces complications peuvent être mécaniques (dévissage des vis, fracture de vis, de prothèse ou d'implants) et/ou biologiques (mobilités, douleurs, résorption osseuse et perte d'ostéointégration).

- Comportement biomécanique

Le succès et la pérennité des PACSI nécessitent une bonne connaissance de la biomécanique et l'application d'un concept occlusal adapté, car passé la phase d'ostéo-intégration, les principales causes de perte des implants sont d'origine traumatique (Stephan et coll., 2006).



Les PACSI sont des prothèses à appui mixte fibro-muqueux et implantaire. La prothèse amovible complète va assurer l'essentiel de la stabilisation et de la sustentation, les implants ne servent ici que de moyens complémentaires de rétention. Le comportement biomécanique est différent en fonction du nombre d'implants :

- Avec deux implants, le système de rétention doit permettre un certain degré de liberté autour des implants afin de compenser la dépressibilité de la fibro-muqueuse. Ce jeu tridimensionnel doit réduire ainsi le bras de levier sur les implants. Pour une PACSI sur barre retenue par deux implants, il est formellement contre-indiqué de réaliser des extensions distales car elles empêcheraient la rotation distale de la prothèse autour de l'axe transversal passant par les deux implants.
  
- Avec un nombre plus important d'implants, la rotation distale n'est plus possible. Le bras de levier exercé par la prothèse est alors compensé par le plus grand nombre d'implants solidarisés par une barre.

Le système d'attachement est fortement sollicité du fait du jeu autorisé par la dépressibilité des tissus mous. Cette liaison prothèse-attachement est d'autant plus sollicitée que la résorption est avancée, car le bras de levier vertical augmente avec la perte osseuse et le bras de levier horizontal augmente avec la longueur.

- L'esthétique

Le soutien des lèvres et l'esthétique de l'étage inférieur du visage de face et de profil sont analysés avec le patient.

La forme, la couleur, la position des dents sont appréciées par le patient.

La ligne inter-incisive, le milieu du visage, l'axe général des incisives, la coïncidence des bords libres mandibulaires avec la lèvre inférieure sont également discutés avec le patient (Louis, 2016).

### 1.3.2. Tests fonctionnels

Grâce à la physiologie musculaire stimulée par certains tests, il est possible de vérifier l'aspect fonctionnel et esthétique des prothèses :

- ✓ **La phonation** : ce test est surtout réalisé pour évaluer l'espace libre d'inocclusion. Les dents ne doivent jamais entrer en contact pour pouvoir prononcer les phonèmes. Le praticien fait alors prononcer au patient la lettre « S » pour rechercher l'espace libre minimum d'inocclusion phonétique, car c'est lors de la prononciation des sifflantes (comme les « S ») que cet espace est le plus fin. Si le patient prononce le « S » avec un espace libre, alors ce dernier sera existant pour tous les autres phonèmes.
- ✓ **La déglutition** : lorsque le patient avale une petite gorgée d'eau, en fin de cycle de déglutition, la mandibule passe par un état de dimension verticale de repos, qui équivaut à la DVO + l'espace libre d'inocclusion. Ce test simple conforte le réglage esthétique et assure l'existence de l'espace libre fonctionnel entre les dents.
- ✓ **La respiration buccale** : le patient respire calmement par la bouche. L'espace libre d'inocclusion est alors évalué. Mais ce test a tendance à surévaluer légèrement la valeur de l'espace libre.
- ✓ **Enroulement des lèvres** : en occlusion le patient doit pouvoir aisément enrouler la lèvre inférieure par la lèvre supérieure, de telle sorte que le rouge vermillon de cette dernière disparaisse totalement.

### 1.3.3. Apports des implants à la prothèse totale et à l'environnement buccal

Mish et ses collaborateurs ont relevé dans leur étude qu'environ 90% des patients réhabilités avec des prothèses complètes conventionnelles se plaignaient de leurs prothèses pour l'élocution, 63% trouvaient la prothèse mandibulaire inconfortable et 62,5% se plaignaient de son instabilité durant la mastication ou la phonation.

La pose d'implants sous une prothèse permet aux patients de gagner en rétention de la prothèse et en efficacité masticatoire. Par ce gain indéniable en stabilité et en rétention, ce type de réhabilitation permet de retrouver et de pérenniser des rapports occlusaux plus précis et mieux établis. Le patient appareillé par une PACSI retrouve alors en moyenne 70% de son efficacité masticatoire perdue, grâce au simple positionnement de deux implants parasymphysaires retenant la prothèse mandibulaire (Louis, 2016).

Les fonctions orales sont améliorées avec une PACSI par rapport à une prothèse complète conventionnelle. On constate une augmentation de la vitesse des mouvements mandibulaires, une réduction de la durée des cycles masticatoires, un accroissement des forces occlusales, une augmentation de l'efficacité masticatoire et une amélioration de la phonation (Rignon-Bret, 2008).

La présence des implants limite considérablement les mouvements délétères des prothèses sur les surfaces d'appui ostéomuqueuses permettant le maintien d'un bon capital osseux. La présence d'implants est favorable à la conservation de l'os péri-implantaire en stimulant l'os basal en profondeur. Cela se manifeste radiologiquement par une augmentation de la densité osseuse autour des implants (Rignon-Bret, 2008).

La présence de racines artificielles implantées qui s'opposent à la résorption des crêtes osseuses contribue à la pérennité de la mandibule et au maintien précis de la dimension verticale d'occlusion (Pompignoli et coll., 2017).

## **1.4. Guide radiologique et chirurgical**

### **1.4.1. Guide radiologique : objectifs, propriétés et réalisation**

Le guide d'imagerie a pour objectif d'étudier l'emplacement des implants et doit répondre à quatre justifications essentielles (Postaire et coll., 2006) :

- Anatomique : la mise en évidence des obstacles anatomiques par rapport aux repères prothétiques permet l'instauration de marges chirurgicales suffisantes.
- Prothétique : la pose de l'implant ne doit pas interdire la réalisation d'une prothèse dont la conception convient au praticien.
- Biomécanique : l'orientation des forces selon le grand axe de l'implant participe au succès à long terme du traitement sur le plan biomécanique.
- Esthétique : la prothèse doit se substituer en tous points aux dents manquantes.

Le guide est placé en occlusion dans la bouche du patient et une radio scanner est réalisée. La tomодensitométrie va permettre la superposition des axes implantaires idéaux au volume osseux du patient. Le praticien compare sur les reconstructions du

scanner, l'orientation des implants par rapport au projet prothétique global afin de définir les positions implantaire idéales. Le guide permet donc de transférer le projet prothétique sur le cliché radiographique afin de visualiser l'emplacement précis des implants, le volume osseux, le volume prothétique et la faisabilité du traitement implantaire.

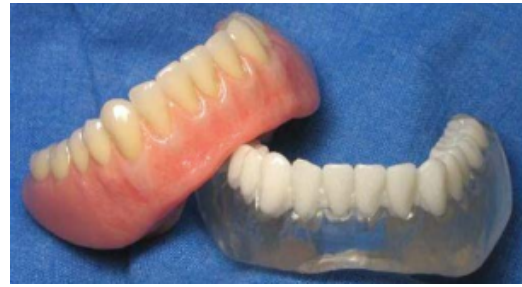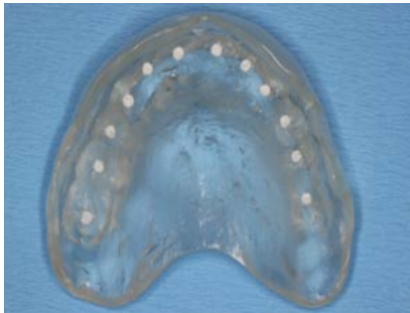
Grâce au guide radiologique les sites implantaire se situent tous dans l'enveloppe prothétique définie par la prothèse.

Le guide radiologique doit (Missika et coll., 2003 ; Baudoin et coll., 2003) :

- être totalement radio-opaque ou inclure un matériau radio-opaque
- ne pas émettre de signaux parasites
- respecter le grand axe de la future prothèse
- respecter une distance de 7mm entre les centres des implants en évitant de les situer au niveau des embrasures
- être très précis aussi bien sur le modèle qu'en bouche
- avoir une stabilité irréprochable
- déterminer l'épaisseur des tissus mous
- être transformable en guide chirurgical

Il est obtenu en dupliquant la prothèse amovible complète mandibulaire conventionnelle validée esthétiquement et fonctionnellement par le praticien et le patient. Deux cas de figure sont possibles :

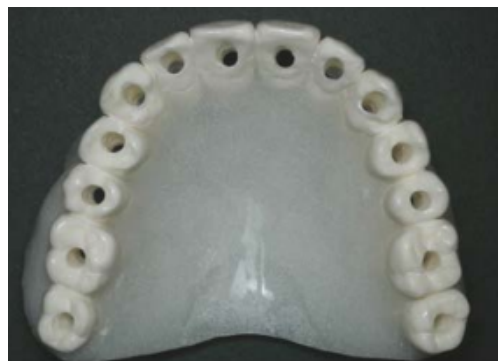- Le guide est réalisé en dupliquant la prothèse amovible du patient avec de la résine transparente. Les sites implantaire sont matérialisés par perforation de manière parallèle des surfaces occlusales remplis avec un matériau radio opaque type oxyphosphate de zinc. L'intrados de la prothèse peut être surfacé avec un matériau radio-opaque afin d'évaluer l'épaisseur des tissus mous. Il est également possible d'utiliser des dents radio-opaques sur le guide en résine transparente.



*Figure 1 : Guide radiologique en résine transparente avec perforation des faces occlusales remplies d'un matériau radio-opaque (Source : Postaire et coll., 2006).*

*Figure 2 : Guide radiologique avec une base en résine transparente et des dents radio-opaques (Source : Postaire et coll., 2006).*

- Le guide est rendu totalement radio opaque en ajoutant du sulfate de baryum (à 20% maximum) dans la résine du duplicata. Les axes implantaires parallèles sont rendus visibles par le forage de cavités cylindriques de 2mm de diamètre au travers du matériau radio-opaque centré sur les faces occlusales des dents afin de simuler la position idéale des sites implantaires. Les différentes informations concernant le volume osseux, le volume prothétique et l'épaisseur des tissus mous sont facilement lisibles sur le cliché radiographique.



*Figure 3 : Guide radiologique en résine avec adjonction de sulfate de baryum et perforation des faces occlusales (Source : Postaire et coll., 2006).*

#### 1.4.2. Obtention d'un guide chirurgical

Pour être capable de transposer les données de la planification en bouche, le praticien à recours à un guide chirurgical qui est la synthèse des informations collectées nécessaires à un bon positionnement des implants du projet prothétique.

- Guide chirurgical à partir du guide radiologique

Le circuit de conception d'un guide chirurgical classique est le suivant : projet prothétique → wax-up → transformation du wax-up ou transformation de la prothèse issue du wax-up en guide radiologique → acquisition par scanner des données du patient → transformation du guide radiologique en guide chirurgical → chirurgie de pose implantaire → phase prothétique.

Le guide chirurgical doit (Cassetta et coll., 2013) :

- être précis, stable et rigide
- être de mise en place facile et reproductible
- permettre le contrôle tridimensionnel du positionnement implantaire
- pas interférer avec le geste chirurgical lors de l'élévation des lambeaux
- permettre le refroidissement des forêts pendant l'intervention
- être compatible avec le protocole de forage
- être peu encombrant et doit tenir compte de l'ouverture buccale du patient pendant le forage
- être adapté au type d'édentement et au concept thérapeutique choisi
- être stérilisable sans déformation
- être biocompatible de classe 1 selon la norme ISO 10-993

Des canons de forage métalliques (tubes de 2,1mm de diamètre interne) peuvent être inclus dans le guide chirurgical pour augmenter la précision du positionnement (Postaire et coll., 2006).

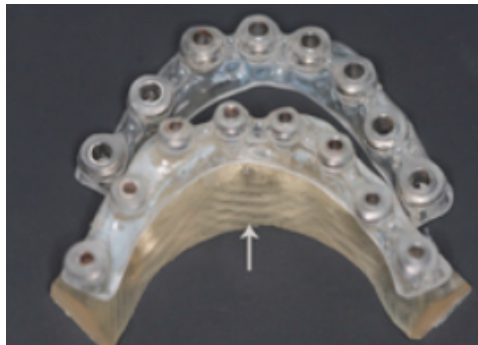L'intrados du guide doit être réduit par meulage en regard de la zone d'intervention car sa mise en place ne doit pas être gênée par le soulèvement d'un lambeau. Une fois les différentes zones interférant avec le tracé du lambeau éliminées, seul un guide chirurgical dérivant d'une prothèse exploitant au maximum les possibilités de sustentation peut être stable en bouche au moment de la chirurgie. Les dents en

regard des puits de forage doivent être réduites en hauteur afin de ne pas entraver l'action des forets chirurgicaux.

La possibilité de placer le guide en occlusion est essentielle puisqu'elle garantit un positionnement correct et aisé de ce dernier (Postaire et coll., 2006).

- Guides stéréolithographiques (SLA)

Le circuit de conception d'un guide stéréolithographique est le suivant : projet prothétique → wax-up → acquisition par scanner des données du patient → planification numérique → envoi des données stéréolithographiques au fabricant → réception du guide chirurgical (dans un délai de 10 à 15 jours) → essai du guide → chirurgie implantaire → phase prothétique.




*Figure 4 : Guide stéréolithographique (Source : Arisan et coll., 2010)*

Le transfert le plus fidèlement possible des données de la planification pré-implantaire au moment de la phase chirurgicale est un véritable défi pour le traitement implantaire de l'édenté total (Postaire et coll., 2006). Même si la simulation de forage est réalisée avec précision, la fiabilité du positionnement des implants reste relative. Les guides chirurgicaux stéréolithographiques ont été développés pour contrer les défauts des guides classiques, en particulier dans les grandes zones édentées dépourvues de repères anatomiques pour référence chirurgicale (Arisan et coll., 2010).

A partir des données de la planification assistée par ordinateur, le praticien peut faire imprimer en 3D grâce à la Stéréolithographie un guide chirurgical sur mesure intégrant toutes les données de la simulation.

Ces guides peuvent être à appui osseux ou à appui muqueux et sont munis de canons de forage correspondant à la séquence de forage retenue par le praticien.

Selon une étude de Szmukler-Moncler et coll. (2010) la réalisation d'un guide chirurgical par stéréolithographie est de haute précision et le taux d'erreurs ne dépasse pas les 0,1%. Les guides stéréolithographiques se sont montrés trois fois plus précis que des guides classiques (Sarmant et coll., 2003).



*Figure 5 : Comparaison de la précision entre un guide chirurgical standard avec canon de forage et un guide stéréolithographique (Source : Sarmant et coll., 2003).*

Selon Arisan et coll., (2010) l'utilisation de guides SLA simples supportés par la muqueuse pour la pose d'implants sans lambeau peut aider à réduire la durée de la chirurgie, l'intensité de la douleur, la consommation d'analgésiques et la plupart des autres complications typiques dans la période post-implantaire.



## Deuxième partie : La mise en charge immédiate

---

D'après les observations expérimentales du groupe Branemark et coll. en 1977, les directives classiques pour l'ostéointégration incluent un long temps de cicatrisation pendant lequel la charge fonctionnelle doit être évitée. Une période de 3 à 4 mois a été recommandée comme temps de cicatrisation pour les implants placés dans la mandibule. Les longues périodes de cicatrisation peuvent provoquer une situation esthétiquement, fonctionnellement, psychologiquement et socialement difficile à accepter pour certains patients, surtout dans une situation complètement édentée (Rungcharassaeng et Kan, 2000).

Ce constat est remis en cause par les études de Frost en 1982 et de Carter et Giori en 1991 qui arrivent à la même conclusion : les forces physiologiques  $< 500$  microstrains permettent le maintien d'un remodelage osseux physiologique, tandis que les forces  $> 4000$  microstrains provoquent une dédifférenciation et une résorption de l'os.

En novembre 1997 à Venise, le monde de la dentisterie a fait la connaissance de la possibilité de la mise en charge immédiate. C'est en 1998 qu'a été publiée pour la première fois une revue de littérature sur la mise en charge immédiate. Branemark publiera en 1999 son premier article sur la mise en charge immédiate à la mandibule. Depuis la mise en charge immédiate a suscité beaucoup d'attention et le nombre d'études à ce sujet a explosé.

### 2.1. L'aspect biologique

#### 2.1.1. Études animales

De nombreuses études sur animal ont démontré histologiquement que le taux de contact os/implant est identique pour une mise en charge immédiate et une mise en charge différée (Van Steenberghe, 2006).

Piatelli et coll. en 1998 ont mis en place des implants en titane avec de larges spires et une surface sablée à la mandibule du singe *Cynomolgus*. Il a été rapporté un taux de contact os/implant après une mise en charge immédiate de 73% et un taux pour

une mise en charge différée de 56%. Cette étude prouve une meilleure minéralisation après une mise en charge immédiate.

Romanos et coll. en 2001 ont réalisé une étude sur des singes *Cynomolgus* présentant un remodelage tissulaire similaire à celui de l'Homme. Après 3 mois de mise en en charge immédiate d'implants coniques sablés aux particules d' $Al_2O_3$ , ils ont pu décrire la formation d'un os spongieux autour des implants avec une orientation trabéculaire perpendiculaire à la surface des implants. À l'interface où les forces se concentrent, on décrit une plus grande densité osseuse. Cette étude a mis en évidence la possibilité d'une apposition normale après une mise en charge immédiate et que les stimuli mécaniques favorisent la minéralisation osseuse.

Nkenke et coll. en 2003 ont implantés 5 implants sur 7 cochons nains. Les implants ont une surface très rugueuse. Pour chaque cochon quatre implants ont été mis en charge immédiatement tandis qu'un implant restait en nourrice pour une mise en charge ultérieure.

Quatre mois après ils ont aperçu un front de minéralisation qui a progressé de 1,8  $\mu m$  entre deux et sept semaines pour les implants mis en charge immédiatement et également pour les implants en nourrice. Puis jusqu'au bout des quatre mois ce taux de progression a été plus ou au moins stable.

Ils ont pu conclure que la mise en charge immédiate a un effet ni favorable ni défavorable sur l'apposition osseuse autour d'un implant à surface très rugueuse. L'os nouvellement formé est « tissé », c'est-à-dire qu'il a biomécaniquement une plus faible résistance que l'os lamellaire. Après plus d'un an, le remodelage osseux se stabilise avec un os lamellaire d'une plus grande solidité biomécanique.

Zubery et coll. en 1999 : Trois implants en titane pur transmuqueux ont été placés de chaque côté de la mandibule de trois chiens. Il faut noter que les chiens ont un turn over osseux deux fois plus rapide que chez l'homme. Les implants postérieurs et antérieurs sont reliés à l'aide d'une prothèse partielle fixe en résine acrylique permettant une mise en charge immédiate tandis que les implants moyens sont mis en nourrice, ce sont les implants de contrôle.

Onze à douze semaines après, les implants sont retirés. Ils ont constaté la formation d'un os trabéculaire en contact avec les implants sans distinction statistique des pourcentages de contact os/implant entre implants chargés et non chargés. Le taux de réussite est donc identique entre implants chargés et non chargés

Il a été conclu que le succès était lié à la densité osseuse initiale du site d'implantation et à la charge que les chiens ont appliquée sur les implants au début de la phase de cicatrisation.

### 2.1.2. Études cliniques

Degidi et coll. en 2002 ont mis en charge immédiatement un implant recouvert d'une couche d'oxyde de titane accrue dans un bridge complet à 11 implants. Cette étude réalisée chez un seul patient a démontré la formation de 60% d'os à la surface de l'implant mis en charge immédiatement.

Ce pourcentage est comparable à celui pour un implant du même type avec une surface usinée et laissé en nourrice (études de Sennerby et coll., 1991 ; Albrektsson et coll., 1993).

Degidi et coll. en 2003 ont sélectionné six patients non fumeurs chez qui seront implantés des implants avec une surface sablée à gros grains et attaquée à l'acide. Ces implants ont été retirés après 10 mois de mise en fonction. Tous les implants à la mandibule étaient entourés d'un os trabéculaire dense. Ils ont relevé un contact osseux d'environ 65%.

Ils ont pu conclure que pour les implants à surface très rugueuse la mise en charge immédiate permet une apposition osseuse importante.

Rocci et coll. en 2003 ont réalisé une étude sur cinq patients volontaires. Neuf implants courts (7-8,5mm) ont été placés dans la région mandibulaire postérieure qui présente un degré de minéralisation faible. Ces implants ont la caractéristique d'être autotardauctants et couverts d'une surface légèrement rugueuse. Deux implants ont été mis en charge immédiatement et sept implants sont restés en nourrice pendant deux mois. Ces implants sont retirés après une période fonctionnelle de cinq à neuf mois. À la fin de cette période, les deux implants mis en charge immédiatement présentent un taux de contact de surface os/implant de 93%.

Après deux mois de mise en nourrice et cinq ou sept mois de mise en fonction, un implant a été perdu et les six implants ont montré respectivement un pourcentage de contact os/implant de 84% pour 5 mois et 80% pour 7 mois.

Ces pourcentages sont conformes à ceux des implants de configuration identique avec une surface usinée et mis en charge ultérieurement (étude de Albrektsson et coll., 1993).

*Ce qu'il faut retenir* : Les études animales puis cliniques ont permis aux chercheurs de prouver que lorsque des implants avec un état de surface rugueux sont placés dans un os de qualité et quantité favorable, une mise en charge immédiate est envisageable. Pour une mise en charge immédiate réussie, il est important de respecter l'équilibre entre la charge qui stimule l'apposition osseuse et celle qui provoque l'encapsulation fibreuse.

## **2.2. Conditions favorables pour une mise en charge immédiate**

### **2.2.1. Définition de la mise en charge immédiate**

Davarpanah et Szmukler-Moncler (2007) définissent la mise en charge immédiate comme l'introduction immédiate de l'étape prothétique à la suite de la phase chirurgicale, c'est-à-dire dans un délai de 0 à 72h après la pose des implants. Des contraintes non négligeables sont exercées sur ces implants immédiatement après leur pose.

Selon ces deux auteurs deux impératifs définissent une mise en charge immédiate :

- Biologique : qui consiste à obtenir une ostéointégration des implants en dépit des contraintes exercées pendant la phase de cicatrisation. C'est pourquoi il est important de déterminer les types de contraintes exercées.
- Logistique : qui consiste à mener consécutivement les phases chirurgicales et prothétiques dans les meilleurs délais. Il est alors important de déterminer l'intervalle de temps entre la pose des implants et leur mise en charge.

Hormis l'aspect biologique, la réelle différence entre une mise en charge immédiate et une mise en charge précoce ou conventionnelle est la proximité des étapes chirurgicales et prothétiques.

Deux cas de figure sont à envisager dans le cadre d'une mise en charge immédiate :

- une mise en charge occlusale
- une mise en charge non occlusale

Quand la mise en occlusion ne peut être évitée, comme par exemple dans le cas de restauration complète de la mandibule ou du maxillaire édenté, on cherche systématiquement les moyens de minimisation des contraintes.

### 2.2.2. L'ostéointégration

L'ostéointégration se présente expérimentalement comme le contact étroit entre l'os et le matériau de l'implant, et cliniquement comme la stabilité et l'ankylose de l'implant dans l'os.

Elle fait référence à une interface os-métal directe sans interposition de tissus non osseux (Al Marshood et coll., 2011). Pour Albrektsson et Johansson (2001) l'ostéointégration est une apposition osseuse directe sur la surface implantaire sans interposition de tissu fibreux.

Branemark (1985) définit l'ostéointégration comme une connexion structurelle et fonctionnelle directe entre l'os et la surface de l'implant soumis à des forces.

Une ostéointégration réussie passe par la minimisation des contraintes exercées sur les implants par différents procédés qui seront développés tout au long de ce chapitre :

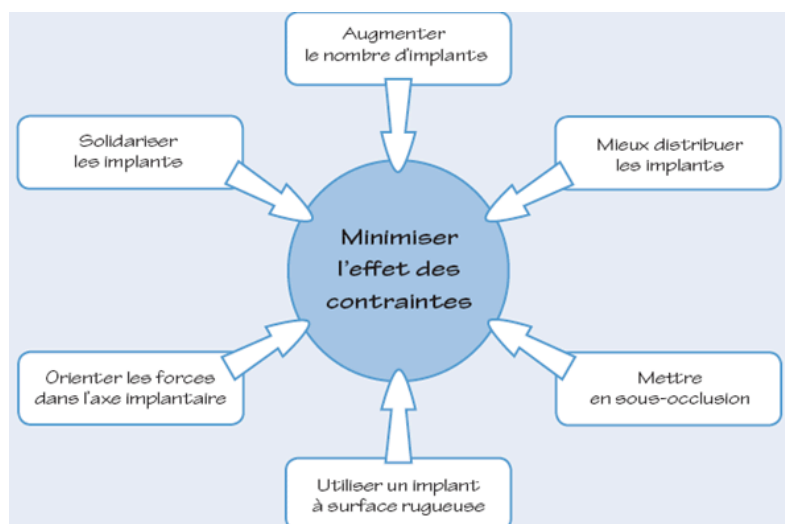


Figure 6 : Facteurs permettant de minimiser les contraintes exercées sur les implants  
(Source : Davarpanah et coll., 2007)

### 2.2.3. Stabilité implantaire

#### ▪ Stabilité primaire

La stabilité primaire ou mécanique se manifeste comme l'accouplement mécanique de l'implant avec l'os cortical lorsqu'il est inséré dans l'os (Albrektsson et coll., 1986). C'est la capacité de résistance de l'implant aux forces axiales, latérales et de rotation une fois placé dans sa logette.

Elle se présente comme une condition primordiale pour l'ostéointégration des implants. En l'absence d'une stabilité primaire satisfaisante les micromouvements importants et persistants à l'interface os/implant provoquent une fibro-intégration et conduit à l'échec de l'implant.

Elle permet d'estimer le pronostic des implants posés et va déterminer la faisabilité d'une mise en charge immédiate. La stabilité primaire est une exigence incontestable pour une mise en charge immédiate des implants.

La stabilité mécanique va dépendre la forme de l'implant, de la qualité de l'os, de la préparation du site et de la technique chirurgicale.

Il existe différentes méthodes de mesure de la stabilité primaire (à l'aide du torque d'insertion, du Périotest, du torque de l'Osstell) mais c'est surtout le sens clinique du praticien qui permet de déterminer le degré de stabilité primaire.

Le praticien se doit toujours de rechercher à optimiser la stabilité primaire. Pour y arriver, les critères ci-dessous sont à respecter :

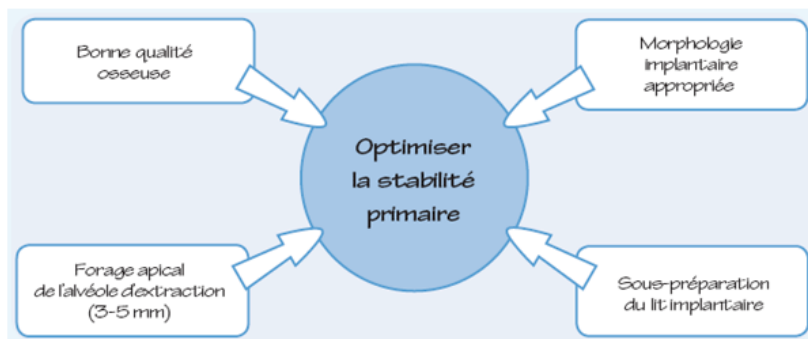


Figure 7 : Optimisation de la stabilité primaire (Source : Davarpanah et coll., 2007)

- Stabilité secondaire

La stabilité secondaire ou biologique, apparaît suite à la régénération et au remodelage osseux. Elle arrive quatre semaines après une implantation réussie. Lors de la cicatrisation, l'os nouvellement formé et remodelé est en contact direct avec l'implant et c'est donc ce nouveau contact osseux qui va apporter une nouvelle stabilité : la stabilité secondaire.

La stabilité mécanique diminue en même temps que la stabilité biologique augmente. Une fois la cicatrisation terminée, la stabilité mécanique est entièrement remplacée par la stabilité biologique.

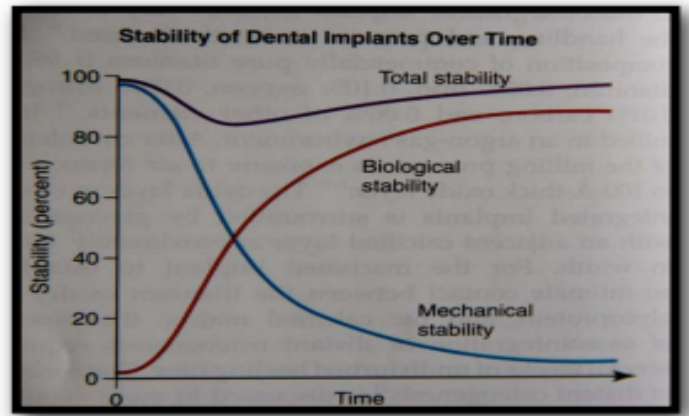


Figure 8 : Evolution de la stabilité primaire en fonction du temps (Source : Davarpanah et coll., 2007)

## 2.2.4. Les implants

- État de surface de l'implant

Le taux d'ostéointégration des implants dentaire est relié à leur composition et leur état de surface (Esposito et coll., 2007). De nombreuses méthodes d'ingénierie de surface ont été utilisées pour modifier la topographie et la chimie de surface des implants dentaires (Dohan Ehrenfest et coll., 2010). Ces méthodes de modifications de surface se scindent en deux catégories (Albrektsson, 1981 ; Damien et coll., 2003 ; Albrektsson et Wenneberg, 2004 ; Buser et coll., 2004 ; Lemons, 2004 ; Coelho et Lemons, 2005) :

- ✓ Modification de l'architecture de la topographie de surface
- ✓ Modification de la composition chimique de la surface : Revêtement biocéramique hautement ostéoconducteur (*HA pulvérisé par plasma*)

#### ❖ **Modification du motif topographique de la surface**

Pendant plus de 30 ans était considéré comme étalon d'or la surface usinée de l'implant. Après l'usinage industriel, la surface de l'implant était nettoyée et stérilisée aboutissant à une surface en titane « en vrac » avec des micro-rainures périodiques résiduelles. Cette procédure aboutit donc à un implant avec une surface propre et peu rugueuse (généralement  $Ra < 0,5 \mu m$ ) qui, selon les protocoles classiques, nécessite plusieurs mois d'ostéointégration (Romanos, 2012).

De nombreuses études ont démontré que la modification du motif topographique de la surface ( $Ra$  entre 0,5 et 1,5  $\mu m$ ) tend à augmenter le contact os-implant et la résistance de l'interface entre l'os et l'implant (Albrektsson et Wennerberg, 2004).

La réponse osseuse plus forte des implants avec une surface rugueuse de 1,5  $\mu m$  par rapports aux implants avec un état de surface lisse usiné lors d'une mise en charge immédiate a été démontrée par Jaffin et coll. (2000). Suzuki et a coll. (1997) ont comparé divers paramètres histomorphométriques entre des implants usinés et des implants rugueux dans des tibias de lapin pendant 6, 16 et 42 semaines. Les résultats ont montré des pourcentages de contact os/implant plus élevés pour les surfaces d'implants plus rugueuses.

Les implants rugueux présentent une surface plus développée que les implants lisses. Ils augmentent l'ancrage osseux et renforcent l'imbrication biomécanique de l'implant dans l'os (Albrektsson et Wennerberg, 2004 ; Busser et coll., 2004).

L'augmentation des propriétés mécaniques osseuses autour des surfaces rugueuses a été mise en évidence chez le rat par Butz et coll. (2006).

Les surfaces hautement ostéoconductrices favorisent la cicatrisation et l'apposition osseuse et permettent donc une fixation biologique rapide des implants à l'os (Esposito et coll., 2007). La rugosité est à l'origine d'une meilleure ostéointégration car elle augmente l'énergie de surface, ce qui conduit à une meilleure adsorption des protéines de la matrice et favorise la migration et la prolifération des cellules osseuses.



Il existe différents procédés pour rendre la surface des implants rugueuse:

✓ pulvérisation au plasma de titane (TPS) :

Le *titane pulverisation sprayed* (TPS) est la propulsion d'une poudre de titane vers la surface de l'implant par un plasma (généralement de l'argon) à des températures élevées.

Ce procédé permet d'obtenir la surface spécifique la plus élevée de toutes les surfaces disponibles sur le marché ( $Ra > 2 \mu\text{m}$ ). Il peut augmenter la surface spécifique des implants dentaires jusqu'à environ six fois la surface spécifique initiale (Schroeder et coll., 1981). C'est pourquoi les implants TPS sont souvent recommandés dans les régions où la densité osseuse est faible.

La péri-implantite et la fuite ionique sont des risques liés aux implants très rugueux ( $Ra > 2,0 \mu\text{m}$ ). Les surfaces modérément rugueuses ( $Ra$  autour de  $1,5 \mu\text{m}$ ) ont montré une meilleure réponse osseuse que les surfaces traitées au plasma de titane (TPS) avec un  $Ra > 2 \mu\text{m}$ .

Le TPS a vu son utilisation diminuée ce qui a amené les ingénieurs en biomatériaux à développer d'autres techniques pour modifier la topographie de surface. De nouvelles méthodes sont apparues pour augmenter les profils topographiques de surface : la gravure à l'acide seul ou en combinaison avec le décapage au jet de sable.

✓ La gravure à l'acide :

Les agents de gravure acides les plus utilisés sont l'acide fluorhydrique, nitrique, sulfurique, et leurs combinaisons.

Le procédé de gravure vise à améliorer d'avantage le profil topographique de la surface et à éliminer les sous produits de traitement. Mais la sur-gravure diminue la topographie de surface et crée des propriétés mécaniques pouvant nuire à l'ostéointégration.

✓ Le sablage :

Le sablage consiste à projeter des particules de silice, d'hydroxyapatite, de biocéramiques résorbables (procédé RBM), d'alumine ou de particules de dioxyde de titane ( $\text{TiO}_2$ ) vers le substrat métallique (Lacefield, 1998).

Il est très souvent suivi d'une gravure à l'acide pour homogénéiser le microprofil de l'implant en enlevant le plus possible de la surface de l'implant les particules résiduelles de sablage. La présence de silice et d'alumine pourrait interférer avec l'ostéoconductivité du titane, contrairement aux particules biocéramiques et de dioxyde de titane. Ces dernières ne sont pas nuisibles car elles sont théoriquement résorbées ou dissoutes dans le temps (Lacefield, 1998).

Les différents types de particules utilisées pour le sablage donnent des surfaces avec des topographies qualitativement différentes. Les surfaces gravées à l'acide et les surfaces sablées et décapées à l'acide aboutissent à différents modèles de rugosité en fonction des conditions d'usinage (Romanos, 2012).

✓ Changements chimiques sur les surfaces sablées et gravées à l'acide :

La topographie de surface est augmentée avec des changements potentiels de la chimie de surface. Des ajouts pendant le traitement sont réalisés dans le but d'accélérer l'ostéointégration :

- Ajout au sablage et/ou à la gravure à l'acide des formulations qui laissent des résidus de fluorure sur la surface pour augmenter la cicatrisation osseuse autour de l'implant. Ce procédé de modification permet de bénéficier à la fois d'une topographie de surface optimale et de la composition chimique cicatrisante (Romanos, 2012).
- Immersion des implants dans une solution saline pour la stérilisation et le stockage (Buser et coll., 2004). Cette méthode est utilisée pour les implants SLActive sablés à gros grains et gravés à l'acide. La nature hydrophile de la surface SLActive augmente significativement la cinétique de cicatrisation par rapport à la surface de l'implant SLA original (Buser et coll., 2004).
- Anodisation : Huang et coll. (2005) ; Jugnet et coll. (2005) et Xiopaidis et coll. (2005) ont montré que cette oxydation anodique de surface augmente la réponse précoce implant/os.

*Ce qu'il faut retenir* : Les surfaces rugueuses obtenues par TPS, sablage ou gravure acide ont montré des valeurs de couple à la rupture nettement supérieures à celles des implants à surface usinée (Gotfredsen et coll., 2000).

D'après les nombreuses études comparant différents états de surface, il semble être admis que les surfaces rugueuses des implants avec des valeurs Ra comprises entre 0,5 et 2,0  $\mu\text{m}$  améliorent la réponse de l'implant/hôte permettant une ostéointégration accélérée et meilleure (Albrektsson et Wennerberg, 2004). La majorité des systèmes implantaires commercialisés ont un Ra compris entre 1,5 et 2  $\mu\text{m}$  (Albrektsson et coll., 1981 ; Albrektsson et Wennerberg, 2004).

#### ❖ Revêtement biocéramique des implants dentaires

L'incorporation de la surface de l'implant avec des compositions d'hydroxyapatite ou d'autres phosphate de calcium (CaP) a suscité beaucoup d'attention et fait partie des modifications de surface les plus étudiées (Bonfante et coll., 2012). Les matériaux à base de calcium et phosphate sont des composants de base de l'os naturel. Ils peuvent s'appliquer le long des surfaces des implants pour favoriser la cicatrisation osseuse (Lemons, 2004 ; Baker et coll., 2010).

L'objectif final étant de favoriser la cicatrisation précoce de l'implant en permettant l'installation et le fonctionnement des prothèses le plus tôt possible (Albrektsson et Wennerberg, 2004 ; Coelho et coll., 2009).

#### ✓ Hydroxyapatite :

La plupart des revêtements biocéramiques disponibles dans le commerce sont des revêtements PSHA (*Plasma Sprayed HydroxyApatite*) d'une épaisseur de 20 à 50  $\mu\text{m}$  (Damien et coll., 2003 ; Coelho et Lemons, 2005).

Peu de temps après la mise en place des implants revêtus de PSHA, on observe une amélioration de la liaison biocéramique-os in vivo et une augmentation des amplitudes BIC (*Bone-Implant Contact*) (Lacefield, 1998). L'analyse de récupération de surface revêtues de PSHA sur des implants ont permis de mettre en évidence, indépendamment du temps en fonction, la formation d'un os lamellaire de type harversien perpendiculaire à l'axe longitudinal de l'implant en contact étroit avec le revêtement PSHA et un BIC de 65% (Coelho et coll., 2010).

Les implants revêtus de PSHA ont des propriétés ostéoconductrices élevées. C'est un facteur important de survie des implants dans des conditions de charge et plus particulièrement dans des zones où la quantité et/ou la qualité de l'os sont compromises (Damien et coll., 2003 ; Esposito, 2007 ; Baker et coll., 2010 ; Coelho et coll., 2010).

✓ Phosphate de calcium (CaP)

Les quantités de CaP sont essentielles pour obtenir une meilleure réponse biomécanique os/implant, quelle que soit la topographie de surface (Marin et coll., 2010 ; Bonfante et coll., 2011).

Munir et coll. (2012) ont décrit des techniques pour le revêtement de phosphate de calcium, telles que l'atomisation électrohydrodynamique assistée par gabarit permettant de produire une topographie sur mesure à l'échelle micro et nanométrique ordonnées avec porosité et bioactivité contrôlées (Rasekh et coll., 2011).

Cependant, il a été démontré que ces revêtements ne se dissolvent ou ne se dégradent pas de façon uniforme après une longue période de fonctionnement et que les propriétés mécaniques de revêtements in vivo en sont réduites.

L'utilisation de ces revêtements en implantologie a diminué suite à la possibilité de défaillance à l'interface de translation entre le métal en vrac, l'oxyde métallique et le revêtement biocéramique (Damien et coll., 2003 ; Lemons, 2004 ; Coelho et Lemons, 2005), ou aux altérations possibles des rapports atomiques calcium-phosphore sur toute la surface du revêtement (Baker, 2010).

▪ Design de l'implant

La géométrie de l'implant influence sa rétention initiale dans l'os. Certains critères de conception de l'implant peuvent assurer une stabilité initiale extrêmement élevée.

➤ **Longueur des implants :**

Des distributions de contrainte plus efficaces dans l'os spongieux ont été observées lorsque la longueur de l'implant augmentait. Plus les implants sont longs, meilleure est la stabilité primaire. La longueur doit varier entre 10 et 15mm. Les implants <10mm présentent un risque d'échec tandis que les implants >15 mm n'ont que peu d'utilité (Davaranah et Szmukler-Moncler, 2007).

Plusieurs auteurs ont recommandé que l'implant soit d'au moins 10 mm de longueur (Chiapasco et coll., 1997 ; Jaffin et coll., 2000). Les implants de 10mm présentent une stabilité primaire supérieure à celle des implants de 8mm (Kokovic et coll., 2013).

Une condition est cruciale : la stabilisation bicorticale des implants. Ceci est particulièrement important pour les implants plus courts.

➤ **Diamètre des implants :**

Les contraintes maximales dans l'os sous les charges de l'implant ont tendance à diminuer avec l'augmentation du diamètre de l'implant. Les implants plus larges offrent une plus grande surface de contact avec l'os, ce qui permet de diminuer les contraintes apparues sous une charge donnée. La rigidité de l'implant sous charge latérale augmente exponentiellement avec son diamètre. Chez les patients présentant des charges buccolinguales élevées et en présence d'une charge crestale, on peut s'attendre à une légère amélioration des conditions biomécaniques de l'os autour des implants avec un implant plus large.

Par contre, en l'absence d'os cortical de la crête alvéolaire, aucun avantage biomécanique ne peut être attendu du diamètre de l'implant, car un diamètre plus large de l'implant ne peut pas compenser l'absence d'os rigide (Okumura et coll., 2010). Une meilleure stabilité primaire est obtenue que si une ou les deux tables corticales participent à l'ancrage de l'implant (Davarpanah et Szmukler-Moncler, 2007).

➤ **Implants coniques :**

O'Sullivan et coll. (2000) ont mis en évidence dans une étude menée sur des cadavres humains, une stabilité primaire (évaluée par l'analyse de fréquence de résonance ARF) plus élevée pour les implants coniques par rapport aux implants non coniques. Tous les implants étudiés ont démontré une bonne stabilité primaire dans les os de type II et III. Mais seul les implants coniques ont maintenu une stabilité primaire élevée dans les os de type IV.

Les implants coniques développent un couple d'insertion significativement plus élevé que les implants standards. Les filets supérieurs de l'implant conique ont des diamètres plus grands que la partie apicale. L'augmentation du diamètre de l'implant entraîne une compression de l'os interfacial et une augmentation du couple d'insertion qui devient plus important que celui observé pour un implant cylindrique. On décrit alors une plus grande rigidité à l'interface implant/os pour les implants coniques.

Les implants coniques présentent des niveaux de couple d'insertion et/ou des valeurs de couple de retrait immédiat plus élevés que les implants cylindriques (Davarpanah et Szmukler-Moncler, 2007). Ils sont mieux adaptés pour une mise en place dans des qualités osseuses compromises.

L'utilisation d'implants coniques a été recommandée plutôt que d'implants cylindriques pour une mise en charge immédiate fonctionnelle ou non fonctionnelle.

➤ **Implants autotaraudants :**

Kim et Lim en 2010 ont comparé la stabilité primaire de deux types d'implants : autotaraudants et non autotaraudants. Ces deux types d'implants font partie d'un même système implantaire (TS III, Osstem Implant Co) ce qui signifie que les implants ont exactement la même géométrie et le même état de surface, la seule différence est la présence de lames autotaraudeuses ou non.

Cette étude suggère que pour une stabilité primaire dans un os de densité moyenne, le corps de l'implant devrait être conçu sans lames autotaraudeuses, donnant une stabilité primaire nettement supérieure à ceux avec des lames autotaraudeuses.



*Figure 9 : Image représentant un implant avec lames autotaraudeuses (à gauche) et un implant sans lames autotaraudeuses (à droite) (Source : Kim et Lim 2010).*

Markovic et coll. en 2013 ont prouvé le contraire dans un os de faible densité. Dans le cadre de leur étude, ils ont placé 56 implants Straumann Standard Plus® non autotaraudants et 56 implants BlueSkyBredent® autotaraudants dans le segment postérieur du maxillaire. Les implants des deux types ont été placés dans des sites préparés soit par condensation osseuse soit par forage osseux.

Les valeurs du quotient de stabilité de l'implant (ISQ) obtenues lors de cette étude ont démontré une stabilité significativement plus élevée des implants autotaraudants

par rapport aux implants non autotaraudants et cela quelle que soit la technique chirurgicale utilisée pour la préparation du site.

Cette étude suggère que le forage osseux n'étant pas aussi puissant pour améliorer la stabilité primaire des implants contrairement à la condensation osseuse, l'utilisation d'implants autotaraudants est fortement recommandée après cette technique. Dans un os de faible densité, il est donc recommandé d'utiliser des implants autotaraudants car cette macro-conception augmente considérablement la stabilité de l'implant.

Selon Kokovic et coll. (2013), les implants autotaraudants présentent une stabilité primaire élevée lorsqu'ils sont insérés dans la partie postérieure de la mandibule. Il est néanmoins important de relever que les implants autotaraudants actuels créent de grandes quantités de copeaux d'os lors du processus de fraisage, qu'ils sont alors incapables d'éliminer efficacement. Il en résulte une augmentation du couple nécessaire à leur mise en place. L'augmentation du couple de serrage augmente l'inconfort du patient et peut entraîner la rupture des filets dans l'os. L'incapacité de l'implant à dégager les débris peut également empêcher le chirurgien à poser l'implant correctement (Giorno et Thierry, 2018).

➤ **Filetage progressif :**

Bade et coll. (2000) par des études anatomiques et Nentwig et coll. (1992) par des études photoélastiques ont utilisé un implant à géométrie de filetage progressif pour confirmer que la conception de l'implant peut assurer une stabilité primaire.

Bade et coll. (2000) ont pu mettre en évidence une augmentation de plus de 50% du contact os/implant après la mise en place d'implants à filetage progressif dans les mâchoires de cadavres humains.

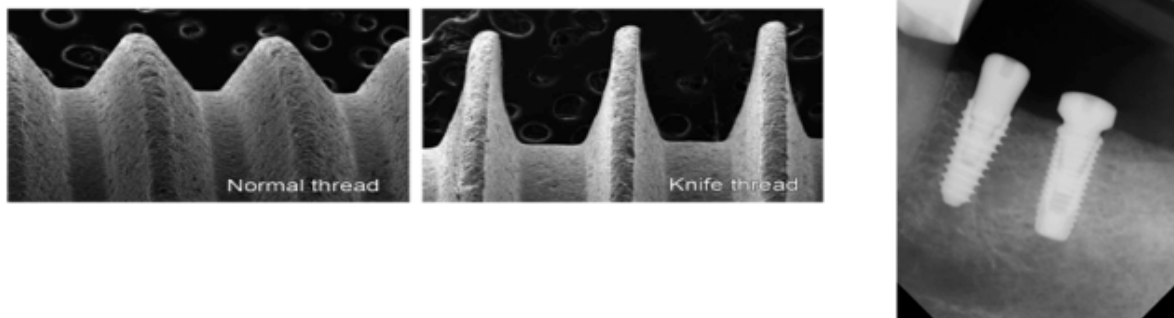
Le filetage progressif d'un implant, qui augmente en direction apical, contribue de 30 à 43% de la stabilité totale de l'implant (Romanos et coll., 2012). Il garantit à l'implant un maintien particulièrement ferme, même dans l'os cortical mou de la mandibule postérieure.

En général, les implants filetés doivent être utilisés pour une mise en charge immédiate car leur rétention mécanique est de loin supérieure immédiatement après leur pose (Brunski, 1992).

Misch (2005) a déterminé 3 composantes pour le filetage : le thread pitch (nombre de spires par unité de longueur), le thread depth (profondeur des spires) et le thread shape (la section du filetage). Les implants avec filetage plus profond et un pas de filetage réduit peuvent augmenter l'ancrage initial de l'implant osseux (Almutairi et coll., 2018). Et plus le filetage diminue plus le temps nécessaire au vissage augmente (Davaranah et coll., 2005). Donc pour diminuer le temps de vissage, il est possible d'utiliser un filetage simple, double ou triple.

McCullough et Klokkevold (2017) ont comparé deux types d'implants qui ont pour seule différence la conception macroscopique du filetage : des implants à filetage conventionnel en forme de V et des implants à filetage en lame de couteau.

Ils ont déduit que les implants à filetage conventionnels en forme de V présentaient des valeurs moyennes de quotient de stabilité implantaire (ISQ) globalement plus faibles que les implants à filetage en lame de couteau.



*Figure 10 : Images microscopique (image à gauche) et radiographique (image à droite) des implants à filetage conventionnels en forme de V et à filetage en lame de couteau (Source : McCullough et Klokkevold 2017).*

Romanos et coll. (2007) ont démontré par histotopométrie et tomographie micro-informatique, qu'immédiatement après l'insertion des implants dans des côtes de vache, on obtient des pourcentages de BIC (contact os/implant) différents en fonction du profil spécifique de filetage de chaque implant.



*Tableau I : Pourcentage de contact os/implant (BIC) immédiatement après la pose d'un implant in vitro (Source : Romanos, 2012).*

IMPLANT DESIGN	NUMBER OF IMPLANT	TOTAL BIC (%)
PROGRESSIVE (ANKYLOS)	<u>11</u>	65,13 +/- 15,96
CONDENSATION, PROGRESSIVE (XIVE, DENTSPLY FRIADENT)	<u>10</u>	58,25 +/- 5,25
TAPERED SCREW-TYPE (FRIALIT-2, DENTSPLY FRIADENT)	<u>11</u>	55,86 +/- 6,89
STANDARD CYLINDER (STRAUMANN)	<u>10</u>	51,15 +/- 17,85
TAPERED (REPLACE SELECT, NOBEL BIO CARE)	<u>10</u>	49,15 +/- 15,99

- **Nombre d'implants**

Il est important de pouvoir justifier combien d'implants doivent être utilisés pour retenir efficacement une PACSI dans chaque cas individuel. Le but est de savoir si un nombre d'implants peut être recommandé pour le maintien d'une PACSI tout en garantissant la satisfaction du patient, la limitation des complications et de la perte d'implants ou d'os péri-implantaire.

Une des premières études a été menée par Burns en 1991. Il cherche à répondre à la question « combien d'implants devraient être utilisés dans le cadre d'un traitement prothétique supra-implantaire ? » Il conclura que ce sujet restait à débattre.

Au cours des dernières décennies, les PACSI de 2 à 4 implants sont devenues une procédure courante et efficace à la mandibule.

- ✓ **Réhabilitation avec un seul implant**

Le concept thérapeutique d'un implant inséré dans la symphyse médiane de la mâchoire inférieure édentée est un sujet de discussion permanent et intensif.

Les données sur le concept minimal avec un seul implant sont rares et montrent des résultats prometteurs. L'application de cette option thérapeutique ne peut être

recommandée que lorsque l'insertion de 2 implants ou plus n'est pas possible (Kern et coll., 2015).

La prothèse supra-implantaire mandibulaire retenue sur un seul implant permet des avantages en terme de rentabilité et de simplifications des procédures chirurgicales et prothétiques. C'est une méthode rentable et relativement non invasive avec un pronostic très acceptable (Lee et coll., 2012).

En cas de résorption sévère de la crête résiduelle, il y a un risque d'hémorragie grave du plancher de bouche pendant la chirurgie due à la présence de certains vaisseaux sanguins dans la partie centrale de la mandibule.

Le stress concentré par un seul implant au lieu de plusieurs sur la prothèse peut entraîner une plus grande incidence de fracture (Lee et coll., 2012).

#### ✓ Réhabilitation avec deux implants

Feine et coll. (2002) ont défini lors du consensus de Mc Gill à Montréal qu'une PACSI supportée par deux implants devrait être le choix de traitement de l'édentement mandibulaire.

Thomason et coll. (2009) lors de la conférence annuelle de la *British Society for the study of Prosthetic Dentistry* à York ont exposé qu'un grand nombre de données probantes appuient maintenant que la prothèse mandibulaire soutenue par deux implants devrait être le minimum offert aux patients édentés comme premier choix de traitement.

Batenburg et coll. (1998) ont réalisé la première étude prospective afin d'évaluer si les prothèses complètes mandibulaires devraient être soutenues par deux ou quatre implants. Trente patients ont été réhabilités avec une PACSI mandibulaire soutenue par 2 implants et trente patients avec une PACSI mandibulaire soutenue par 4 implants identiques. Ils n'ont pas mis en évidence de différences significatives concernant les données cliniques péri-implantaires et la perte osseuse radiographique. L'emplacement de deux implants dans la région interforaminale soutenant une prothèse dentaire sur barre semble être suffisant.

Meijer et coll. (2009) ont constaté sur une période d'évaluation de 10 ans, qu'il n'y avait pas de différence dans l'état clinique et radiographique des patients traités avec une prothèse sur deux ou quatre implants. Les patients des deux groupes étaient

également satisfaits de leurs prothèses et ont reçu la même quantité de soins postopératoires.

La satisfaction du patient, la fonction de la prothèse et la survie de l'implant ne s'améliorent pas forcément en augmentant nombre d'implants (Gotfredsen et coll., 2007 ; Klemetti et coll., 2008).

En sustentation, la PACSI mandibulaire ne devrait pas solliciter les implants, l'augmentation du nombre d'implants n'apporte qu'une différence minime (Merickse-Stern, 1990 ; Batenburg et coll., 1998).

Pour des raisons de rentabilité, une PACSI mandibulaire à 2 implants est conseillée (Meijer et coll., 2009).

#### ✓ Réhabilitation avec quatre implants

Batenburg et coll., (1998) affirment que l'utilisation de quatre implants devrait être limitée aux patients avec un maxillaire denté, caractérisé par des forces de mastication accrue. D'autres cas nécessitant quatre implants ont été énumérés dans cette étude :

- chez les patients souffrant de douleurs mandibulaires, car la prothèse sera principalement supportée par les implants et évitera ainsi le frottement des muqueuses
- chez les patients ayant une arcade mandibulaire étroite où la construction d'une barre interférerait avec le plancher de la bouche
- chez les patients atteints de résorption extrême de la mandibule (hauteur d'os <12 mm) avec moins de contact entre l'os et l'implant.

Sadowsky (2005) a suggéré l'utilisation d'implants multiples dans le cadre d'une PACSI mandibulaire lorsque :

- l'anatomie de la mandibule est fragile
- les forces occlusales sont accrues
- des besoins élevés de rétention sont nécessaires
- des implants de longueur <8mm ou de largeur < 3,5mm sont employés.

Les PACSI accélèrent la résorption dans les secteurs postérieurs (Jacobs et coll., 1992, Davis et coll., 1999). Augmenter le nombre d'implants préserve une partie du

capital osseux et répartit les forces exercées sur les tissus osseux limitant ainsi la résorption dans les secteurs postérieurs.

Mumcu et coll. (2012) ont exprimé qu'une PACSI supportée par quatre implants avec un système de barre présente le score de qualité de vie le plus élevé, même si la satisfaction du patient n'est pas influencée par le nombre d'implants.

*Ce qu'il faut retenir* : Le nombre d'implants requis pour obtenir un résultat adéquat dans le traitement d'une prothèse supra implantaire mandibulaire demeure discutable. Pour des raisons de rentabilité, il est conseillé d'utiliser une PACSI à deux implants lorsque des plaintes concernant la rétention et la stabilité de la prothèse inférieure sont exprimées par le patient (Meijer et coll., 2009). L'utilisation de plus de deux implants est recommandé dans certains cas afin d'obtenir une plus grande stabilité de la prothèse et de préserver l'os péri-implantaire.

- Positionnement des implants

Dans les mâchoires complètement édentées, où la rétention des prothèses à l'aide d'une barre est prévue, la demande prothétique pour la position des implants n'est pas aussi stricte que pour le remplacement des dents individuelles.

La position de l'implant est choisie pour obtenir une stabilité primaire maximale, c'est-à-dire des valeurs de couple optimales (Beer et coll., 2003).

Daas et coll. (2008) ont analysé l'effet du positionnement des implants dans l'os péri-implantaire. Ils ont envisagé trois positions d'implant différentes : en position des incisives, des canines et des prémolaires. Une force de 100N simulant les forces de mastication a été fournie à la première molaire afin d'obtenir les valeurs de contrainte axiale de flexion (*bending*) et de compression dans l'os entourant l'implant. Ces résultats sont exposés dans le tableau ci-dessous :

*Tableau II : Tableau représentant les valeurs de la flexion, de la compression et des contraintes axiales totales à l'interface de l'implant osseux (côté travaillant) (Source : Daas et coll., 2008).*

Stresses inside bone (MPa)	Incisor	Canine	Premolar
Bending	63	44,5	60,5
Compression	-2	-1,5	-12,5
Total	-65/+61	-46/+43	-73/+48

Les contraintes axiales les plus faibles enregistrées dans l'os péri-implantaire sont obtenues avec la configuration canine. Cette étude révèle que la position canine est la plus favorable pour la position des implants en terme de stress osseux et de force de mastication traversant la muqueuse.

La position des implants au niveau des secteurs canin permet une meilleure tolérance des mouvements de la prothèse et une préservation de la pérennité de la PACSI. Un volume osseux élevé est associé à une prothèse linguale suffisante dans cette zone.

Certaines études ont indiqué que les implants immédiatement chargés dans la mandibule postérieure ont échoué à un stade précoce. La raison générale de ces échecs d'implantation semble être la structure relativement faible de l'os dans cette partie de la mandibule (Da Silva et coll., 1990 ; Schnitman et coll., 1992,).

De nombreuses études préconisent un emplacement symétrique des implants dans la région parasymphysaire située entre les deux foramina mentonniers. C'est un site très favorable de part l'absence d'obstacles anatomiques et la possibilité fréquente d'appuis bicorticaux (Rignon-Bret, 2002). Si cette zone est trop fine, la pose d'implant devrait se faire plus distalement tout en restant en avant des foramina.

Le système d'attache choisi dicte la position des implants. Lorsque les implants sont reliés par une barre, celle-ci doit être idéalement parallèle au plan frontal et les implants positionnés entre les deux foramina doivent être parallèles par rapport au plan sagittal médian. Dans le cas d'une barre, l'espace entre deux implants ne doit pas être supérieur à 15mm sinon il y a une fragilisation de la barre (Rignon-Bret, 2008).

Le positionnement des implants est également guidé par la présence d'obstacles anatomiques à la mandibule, nécessitant une vigilance accrue.

#### 2.2.5. Qualité et Quantité osseuse du site receveur

La micromorphologie osseuse a un effet prédominant sur la stabilité intra-osseuse initiale de l'implant par rapport à la conception de l'implant (Akça et coll., 2006).

La qualité de l'os est un facteur décisif dans le succès de la mise en charge immédiate. L'intégration de l'implant est basée sur la qualité osseuse du site de l'ostéotomie (Romanos, 2012).

**Misch** (1990) a divisé la qualité osseuse du maxillaire supérieur et de la mandibule en quatre classes (D1 à D4). Une cinquième catégorie a été ajoutée pour identifier un os non minéralisé (D5).

*Tableau III : Classification de Mish de la densité osseuse (Source : Goncalves et coll., 2013)*

Bone Classes	Description	Bone Density (HU)	Localization
D1	Dense cortical bone	> 1250	Anterior mandible
D2	Porous cortical bone and dense trabecular bone	850 – 1250	Anterior and posterior mandible; Anterior maxilla
D3	Thin and porous cortical bone and thin trabecular bone	350 – 850	Anterior and posterior maxilla; Mandible
D4	Thin trabecular bone	150 – 350	Posterior maxilla
D5	Non mineralized bone (unsuitable for implant)	< 150	–

Il a mis en évidence :

- une structure osseuse plus dense et cliniquement plus dure de la mandibule antérieure (D1)
- une densité dans la région interforaminale supérieure à celle de la région prémolo-molaire mandibulaire (D2, D3)
- un os non minéralisé (D5) inapproprié pour la pose d'implant.

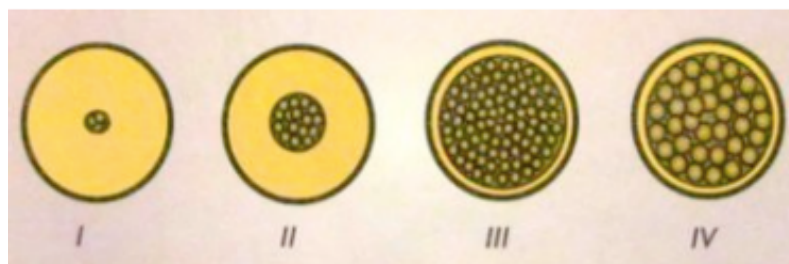
**L'évaluation clinique de manu de Trisi et Rao** (1999) permet de distinguer trois cas de figures grâce à la perception ressentie par la main :

- ✓ Un os dense où le clinicien ne détecte pas le passage de l'os cortical à l'os spongieux. C'est le cas favorable pour une bonne stabilité primaire et une mise en fonction rapide.

- ✓ Un os intermédiaire où le passage de l'os cortical à l'os spongieux est plus ou moins détectable par le clinicien. La stabilité primaire est satisfaisante, mais un temps de cicatrisation est nécessaire avant la mise en fonction.
- ✓ Un os de faible densité où l'os cortical et l'os spongieux offrent très peu de résistance, le clinicien ne ressent pas de délimitation entre les deux. Dans ce cas, obtenir une bonne stabilité primaire est difficile, un sous forage s'impose et les implants doivent être enfouis au moins 12 semaines.

La **Classification de Lekholm et Zarb** (1985) par radiographie permet d'évaluer les sites hôtes potentiels des implants dentaires. La densité osseuse est classée par radiographie en quatre types en fonction de la quantité d'os cortical et trabéculaire :

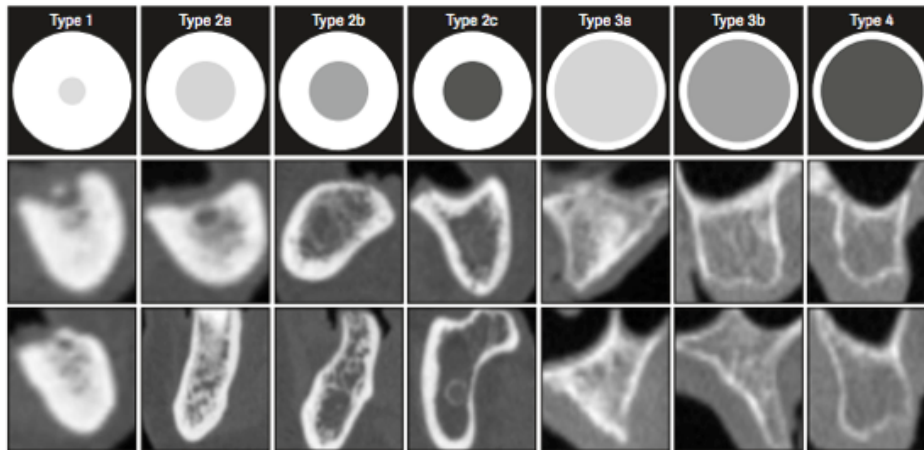
1. os compact entièrement homogène
2. couche épaisse d'os compact entourant un noyau d'os trabéculaire dense
3. fine couche d'os compact entourant un noyau d'os trabéculaire dense
4. fine couche d'os compact entourant un noyau d'os trabéculaire de faible densité



*Figure 11 : Classification Lekholm et Zarb (Source : Leckholm et Zarb, 1985)*

La densité osseuse ne peut être séparée en quatre types différents, il existe en réalité un gradient continu de densité osseuse avec toutes les valeurs intermédiaires. L'épaisseur et la densité de l'os compact et trabéculaire sont variables dans un même site.

Al-Ekrish et coll. (2018) ont proposé une **classification révisée de Lekholm et Zarb** prenant en compte toutes les combinaisons possibles d'os compact et trabéculaire :



*Figure 12 : Diagramme des épaisseurs d'os cortical et des densités d'os trabéculaire dans la classification révisée (Source : Al-Ekrish et coll., 2018)*

L'évaluation de la densité osseuse permet de prédire la stabilité primaire de l'implant indispensable pour une mise en charge immédiate (Türkyilmaz et coll., 2006). Une plus grande stabilité primaire de l'implant est obtenue dans les zones où la densité osseuse est la plus élevée. Ainsi, plus la densité osseuse est importante, plus la stabilité primaire est grande. La stabilité de l'implant est souvent difficile à atteindre dans les os de faible densité (Turkyilmaz et McGlumphy, 2008). Par contre, la stabilité secondaire est similaire pour les différents types de densité de l'os (Martinez et coll., 2001).

Les implants placés dans la région antérieure de la mandibule présentent une stabilité primaire plus élevée que les implants placés dans la région postérieure de la mandibule. Ceci s'explique par une densité osseuse supérieure de la région antérieure de la mandibule par rapport à la région mandibulaire postérieure (Farrè-Pagès et coll., 2011).

La qualité de l'os conditionne le couple d'insertion (Huang et coll., 2002). Un os de type I présente un couple d'insertion supérieur à celui des types II, III et IV (Farrè-Pagès et coll., 2011). Le couple d'insertion moyen est plus élevé dans la région antérieure que dans la région postérieure de la mandibule.

Les implants ostéointégrés, immergés dans les couches corticales minces (os de type IV) sont sujets à des taux de défaillance beaucoup plus élevés (Farrè-Pagès et coll., 2011). Le taux de survie des implants dans un os de type I est 10% supérieur à celui d'un os de type II et 22% supérieur à celui d'un type IV (Jaffin et Berman,



1991). Il existe donc une relation statistiquement significative entre les différentes qualités osseuses selon la classification de Lekholm & Zarb et la stabilité de l'implant. La quantité et la qualité médiocres de l'os, comme celui d'un os trabéculaire fin (D4), ont été régulièrement signalées comme l'un des principaux facteurs d'échec des implants en raison d'une altération des processus de cicatrisation osseuse et d'une résorption osseuse excessive (Jaffin et Berman, 1991, Herrmann et coll., 2005).

Le remodelage osseux dans un os fortement corticalisé est plus lent que celui de l'os spongieux. Donc même si la stabilité est plus élevée dans un os de type I, la stabilité secondaire débutera et s'achèvera plus tardivement. Dans les os de types II et III, on obtient une stabilité primaire compatible avec les exigences d'une mise en charge immédiate. Dans un os de type IV, une mise en charge est difficilement envisageable (Davarpanah et Szmukler-Moncler, 2007).

D'importantes différences interindividuelles comme l'âge, le sexe, l'ostéoporose, les facteurs locaux et systémiques font varier les résultats.

#### 2.2.6. Biomécanique et remodelage osseux

Après la mise en place des implants, un mécanisme de remodelage osseux caractérisé par une série de résorption/apposition osseuse se met en place. Si des mouvements trop importants sont présents pendant cette période entre la surface de l'implant et l'os environnant, le réseau de fibrilles et la migration cellulaire seront désorientés. Les micromouvements peuvent donc être néfastes pour une bonne ostéointégration.

Frost (1982) introduit le concept des microstrains. Il démontre que des micromouvements  $< 500$  microstrains permettent un maintien du remodelage osseux physiologique alors que des micromouvements  $> 4000$  microstrains entraînent une dédifférenciation de l'os et un échec implantaire.

Pour Carter et Giori (1991), les forces physiologiques comprises entre 500 à 3000 microstrains conduisent à la formation d'un os bien minéralisé contrairement aux forces supérieures qui entraînent la formation d'un os cicatriciel fibreux.

Donc une faible charge sur le tissu osseux peut favoriser la minéralisation et la formation d'os alors qu'une surcharge cause des dommages.

Dans l'étude de Han et coll., (2014) la mise en charge immédiate d'implants dans le fémur de 48 lapins a démontré que le stress osseux était concentré dans la marge osseuse et qu'il diminuait graduellement à mesure que l'ostéointégration progressait. Au début de la période postopératoire d'une mise en charge immédiate, le stress osseux augmente significativement. Mais la capacité de résistance à la charge de l'os péri-implantaire augmente rapidement avec une augmentation du contact os-implant. Plus le pourcentage du contact os/implant (BIC%) est élevé, plus le stress osseux tend à être uniforme et plus son amplitude est faible.

En comparant le groupe témoin d'implants enfouis et le groupe d'implants mis en charge immédiatement, ils ont constaté que les implants mis en charge avait plus d'os nouvellement formés. Les contraintes d'environ 2,0 MPa dans l'os péri-implantaire étaient propices au remodelage osseux, à l'ostéointégration et à la résistance de l'interface os-implant. Alors qu'une perte osseuse a été observée lorsque la contrainte dépassait 4,0 MPa.

En général, l'environnement mécanique dans la mandibule change radicalement après la pose d'un implant. Les principales modifications des paramètres mécaniques se produisent dans la zone d'interface os-implant (Chen et coll., 1994). L'activité de remodelage osseux et l'ostéointégration autour de l'implant sont liés au stress osseux. La charge osseuse augmente considérablement la vascularisation et la formation d'os, conduisant ainsi à un remodelage actif (Hert et coll., 1972). Un changement du stress osseux peut modifier le renouvellement osseux et l'activité de remodelage (Han et coll., 2014).

*Ce qu'il faut retenir* : Malgré ces résultats de recherche, on ne sait toujours pas quel facteur biomécanique induit l'activité osseuse ou cellulaire initiale. Une compression trop importante de l'os autour des implants peut provoquer une résorption. L'inactivité de l'os péri-implantaire est également associée à une perte osseuse. Donc trop ou trop peu de stress osseux peut ne pas favoriser efficacement une réponse osseuse.

### 2.2.7. Techniques chirurgicales de préparation osseuse

Il existe différentes stratégies pour optimiser la stabilité primaire des implants dans des os de qualité variable :

✓ **Forage osseux ou la technique press-fit** (= la technique conventionnelle) :

Le forage conventionnel est réalisé par le passage d'une succession d'instruments de forage. D'abord le lit implantaire est marqué à l'aide d'un foret d'amorce ou de fraise boule. Le forage en profondeur commence avec un foret de 2 mm de diamètre et d'une longueur de 1 à 2mm supérieure à celle de l'implant. Le premier foret est suivi des forets intermédiaires avec des diamètres croissants dans le but d'élargir le lit implantaire. Après la préparation du lit implantaire à la longueur et au diamètre souhaités, un évasement cervical est réalisé pour recevoir le col de l'implant.

✓ **Forage adaptatif ou condensation osseuse**

Cette technique de forage consiste à utiliser une taille finale de foret inférieure à celle recommandée. Quelques études ont mis en évidence que le sous-dimensionnement du site implantaire entraîne un couple d'insertion plus élevé lors de la pose de l'implant et une meilleure stabilité primaire de l'implant (Beer et coll., 2007 ; Shalabi et coll., 2007a et 2007b ; Tabassum et coll., 2009). Les implants placés après condensation osseuse atteignent une stabilité significativement plus élevée comparativement aux implants placés après forage osseux.

Pour les implants insérés à une taille inférieure à la taille requise, le premier filetage présente un contact osseux. L'os trabéculaire est en contact étroit avec la surface de l'implant, il n'y a pas de résorption osseuse au niveau marginal et tous les filets de vis sont complètement entourés d'os sans aucun signe d'intervention d'une couche de tissu fibreux (Al Marshood et coll., 2011).

Le pourcentage du BIC% est significativement plus élevé pour les implants sous-dimensionnés. Il est suggéré que cette augmentation du contact osseux soit due au potentiel ostéogénique des fragments osseux générés lors de la pose de l'implant dans le lit osseux sous-dimensionné (Shalabi et coll., 2006). Il a été confirmé que ces débris osseux possèdent un potentiel ostéogénique et peuvent probablement agir comme une sorte d'autogreffe (Dhore et coll., 2008).

La technique de condensation osseuse augmente considérablement la stabilité primaire dans un os de faible densité, indépendamment du macro concept de l'implant utilisé (Markovic et coll., 2013).

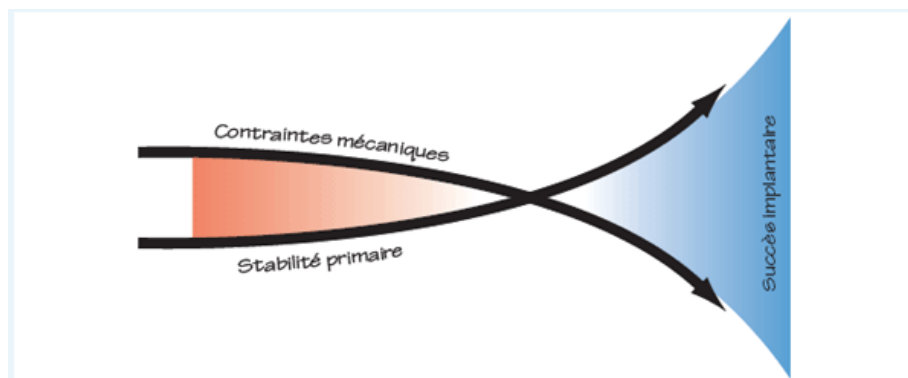
✓ **Eviter le pré-taraudage :**

Sennerby et Roos (1998) ont suggéré que l'omission de tarauder dans l'os à faible densité améliore la stabilité de l'implant primaire.

**2.3. Moyen d'élimination des micromouvements pendant la période de remodelage osseux après une mise en charge immédiate : utilisation d'une barre de jonction (analyse de la littérature).**

Les macro-mouvements conduisent à l'encapsulation fibreuse, alors que les micro-mouvements ne nuisent pas à l'ostéointégration (Brunski, 1992). Le seuil de micro-mouvement se situerait entre 50 et 150  $\mu\text{m}$  pour les matériaux bio-inertes (Soballe et coll., 1992). Des micromouvements d'environ 200  $\mu\text{m}$  entraînent une intégration de tissus fibreux plutôt que la formation d'os (Cameron et coll., 1973).

Deux facteurs clés sont à retenir pour atteindre l'ostéointégration lorsque l'interface os-implant est soumise à une stimulation mécano-biologique par des protocoles de mise en charge immédiate : la stabilité primaire et l'évitement des micromouvements. La stabilité primaire est obtenue avec la macrostructure de l'implant tandis que la diminution des micromouvements est assurée par l'intermédiaire d'une barre reliant les implants les uns aux autres (Davarpanah et coll., 2007).



*Figure 13 : Stratégies à développer pour minimiser les micromouvements à l'interface os-implant (Source : Davarpanah et coll., 2007)*

Pour obtenir une ostéointégration de l'implant en dépit des contraintes exercées durant la phase de cicatrisation osseuse, il faut réduire l'intensité des forces exercées sur les implants (Davarpanah et coll., 2007). C'est en solidarissant les

implants entre eux par une attelle que les forces de rotation provoquées par la charge masticatoire seront neutralisées et les contraintes à l'interface de chaque implant diminuées. La barre permet de maintenir le micromouvement le long de l'interface et en dessous du niveau critique.

Une PACSI mandibulaire retenue par deux implants interconnectés par une barre unique pourrait être la meilleure stratégie thérapeutique à long terme selon Roccuzzo et coll. (2012), car elle permet l'immobilisation primaire et immédiate des implants.

De nombreuses études où quatre voire deux implants sont placés dans la zone interforaminale de la mandibule ont prouvé le succès de l'utilisation d'une barre pour une mise en charge immédiate réussie. Le jour de la pose des implants, ces derniers sont reliés par une barre en titane, elle-même surmontée d'une prothèse amovible complète supra-implantaire (PACSI).

*Tableau IV : Tableau comparatif de différentes études sur les implants interforaminaux solidarisés par une barre avec mise en charge immédiate.*

<b>étude</b>	<b>Nombre de patients</b>	<b>Nombre d'implants</b>	<b>intervalle</b>	<b>Taux de succès</b>
LEDERMAN (1979)	411	1523	6 ans	92%
BABBUSH et coll. (1986)	484	1739	1-96 mois	88%
DIETRICH et coll. (1993)	/	421	6 mois-5 ans	92,5%
SPIEKERMANN et coll. (1995)	136	300	5,7 ans	97%
CHIAPASCO et coll. (1997)	226	776	6,4 ans	96,6%
GATTI et coll. (2000)	21	84	25-60 mois	96%
CHIAPASCO et coll. (2001)	10	40	24 mois	97,5%

GATTI et CHIAPASCO (2002)	10	40	24 mois	100%
ROMEO et coll. (2002)	10	40	24mois	100%
CHIAPASCO et GATTI (2003)	82	328	36-96 mois	97,6%
KLEE DE VASCONCELLOS et coll. (2006)	15	60	15-27 mois	100%
LAMBRECHT et HODEL (2007)	44	176	8-18 ans	83,3%
GFELLER et coll. (2011)	34	136	1-6 ans	94%

Les résultats obtenus dans le cadre de ces études ont montré que l'utilisation d'une barre afin de relier les implants mis en charge immédiatement après la chirurgie permet de diminuer les micromouvements. La barre a un rôle bénéfique pour l'ostéointégration.

Les forces de charge permettent alors une meilleure cicatrisation et une formation osseuse plus dense à l'interface os-implant. Avec l'utilisation d'une barre de conjonction, les implants peuvent être mis en charge immédiatement même dans les zones où la qualité de l'os est relativement faible (Romanos, 2012). Cette méthode raccourcit significativement la durée du traitement avec une satisfaction pertinente pour les patients. Les résultats montrent qu'il n'est donc pas nécessaire de respecter le temps de cicatrisation requis de 4 mois pour les implants interforaminaux lorsqu'ils sont reliés avec une barre rigide.

## **2.4. Avantages et inconvénients**

### **2.4.1. Avantages**

#### Pour le patient :

- durée totale du traitement considérablement réduite
- le patient bénéficie d'un traitement qui permet de rétablir rapidement ses besoins esthétiques et fonctionnels. Il reçoit une prothèse implanto-portée en l'espace de 0-72h au lieu de 2-6 mois
- la réponse rapide à l'édentement augmente l'acceptation de la solution implantaire
- lors d'un édentement soudain, soulage la détresse psychologique du patient trop fréquemment sous évaluée par les praticiens
- meilleur confort du patient.

#### Pour le praticien :

- une seule intervention chirurgicale
- une gestion du temps de cabinet optimisée
- optimisation de la cicatrisation et de la phase prothétique
- diminution des complications post opératoires potentielles
- temps de traitement considérablement réduit
- résultat esthétique immédiat
- travail du praticien facilité, il n'a plus à se soucier des éventuelles surcharges occlusales d'une prothèse amovible sur les implants enfouis. Le praticien est dispensé des nombreuses retouches de l'intrados prothétique au cours des différentes phases de traitement
- meilleure mise en condition tissulaire, prothèse agit comme un guide pour la cicatrisation des tissus permettant une cicatrisation optimale.

#### 2.4.2. Inconvénients

- financier du fait de l'implantologie et de la conception d'une barre
- alimentation semi liquide pendant 2 mois

## 2.5. Contre-indications et complications

### 2.5.1. Contre-indications

- toutes les contre-indications à la pose d'implants : cardiopathies à haut risque, pathologies systémiques non contrôlées, l'âge du patient, les troubles psychiatriques, la dépendance alcoolique ou médicamenteuse
- patients à risque : patients irradiés, bruxomane, parafonctions, parodontite non contrôlée, tabagisme excessif
- volume et/ou qualité osseuse insuffisants
- manque de stabilité primaire des implants
- espace prothétique inadéquat
- charges non axiales des implants
- implants reliés par une attelle non rigide
- forces élevées délivrées par la dentition opposée (Khorsid et coll., 2014).

### 2.5.2. Complications

- surcharge de l'os
- encapsulation fibreuse des implants
- infection bactérienne
- lésion des nerfs sensitifs à proximité



## Troisième partie : Système barre préfabriquée (SFI-Bar®)

---

La Stress Free Implant Bar ou SFI-Bar® est élaborée par les ingénieurs de *Cendres+Métaux* en collaboration avec l'Université de Bonn en Allemagne, sous la direction des Professeurs Stark, Utz et Bayer. C'est une barre supra-implantaire ronde, ajustable sur mesure directement au fauteuil permettant un protocole de mise en charge immédiate des implants. Ce système de barre innovant a été présenté au monde de la dentisterie lors des démonstrations à l'IDS 2009 et au Dental Forum 2010.

Des études démontrent qu'il s'agit d'une option de traitement viable pour les situations de mise en charge immédiate à la mandibule édentée et réhabilitée par une PACSI (Tussavir, 2012).

### 3.1. Composition du système SFI-Bar®

#### 3.1.1. Les composants du système SFI-Bar®

**Barre tubulaire SFI (Figure 14)** : c'est une barre tubulaire ronde et creuse qui s'emboîte sur l'extrémité de chaque rotule. Elle est sectionnée à la bonne longueur à l'aide d'un gabarit spécialisé et d'un disque de coupe. Elle est en titane de type V, d'une longueur de 20mm et d'un diamètre de 2mm. En fonction de la distance entre les implants, elle peut être raccourcie jusqu'à 8mm. La barre tubulaire viendra coulisser sur la tige fixe du grand joint à rotule pour s'appuyer contre l'adaptateur d'implant




Figure 14

(Source :

Munzenmeyer,

2012)

**Grandes articulations à rotule (Figures 15)** : Elles viennent se fixer sur les adaptateurs afin de supporter la barre tubulaire entre 2 implants. Elles sont prolongées par une tige fixe d'un diamètre inférieur à 2mm glissant à l'intérieur de la barre tubulaire. Elles permettent une tolérance d'angulation de 15° dans les deux sens. Un total de 30° entre 2 implants. Dans le cas d'implants multiples ou de structures anatomiques empêchant la pose parallèle des implants, ces articulations pouvant accueillir jusqu'à 15° de divergence des implants permettent d'y remédier.



Figures 15 (Source : Munzenmeyer, 2012)

**Petites articulations à rotule (Figures 16) :** elles permettant de raccorder 2 barres. Elles sont capables de supporter des angulations latérales de 110° à 150°. Pour cela (contrairement à la grosse articulation à rotule), elles sont conçues avec une demi-coquille. Elles forment la moitié d'un joint à rotule universel, l'autre moitié étant incorporée dans l'élément de barre. Comme la grande rotule, elle permet également une tolérance d'angulation de 15° des implants. Cet assemblage à rotule démontre le caractère universel de l'articulation. Elles sont utilisées lorsque plusieurs implants sont raccordés pour former une barre ronde.



Figures 16 (Source : Munzenmeyer, 2012)

**Vis de fixation (Figure 17) :** d'une longueur de 5,30mm avec une partie interne hexagonale de 1,32mm de diamètre. Elles permettent le soutien des articulations à rotule sur les adaptateurs d'implants.



Figure 17 (Source : Munzenmeyer, 2012)

**Adaptateurs d'implant (Figure 18) :** ils sont spécialement conçus et façonnés pour s'adapter à la morphologie de la connectique interne spécifique de la marque d'implant utilisée. Ils supporteront les articulations à rotule qui seront vissées par la vis de fixation dans les adaptateurs. Ce sont donc ces adaptateurs qui supporteront et connecteront l'ensemble de la SFI-Bar® aux implants. Des



Figure 18  
(Source :  
Munzenmeyer,  
2012)

adaptateurs de différentes hauteurs (de 1 à 5mm) sont utilisés pour s'assurer que la barre soit parallèle au plan occlusal. Les adaptateurs peuvent avoir une angulation de 30 degrés afin de compenser une partie de la différence angulaire entre les implants. Ils doivent être placés parallèlement entre eux dans le sens d'insertion de la prothèse.

**Le gabarit (Figure 19) :** il est conçu pour imiter avec précision une articulation à rotule, assurant une section parfaite de la barre tubulaire à chaque fois. Le gabarit glisse sur la barre jusqu'à ce qu'il s'engage dans l'adaptateur d'implant, dimensionnant précisément la barre. La barre tubulaire est ensuite verrouillée au gabarit, puis retirée de la bouche du patient. La barre est alors sectionnée à l'aide d'un disque de coupe.




Figure 19

(Source : Munzenmeyer, 2012)

### 3.1.2. Système à 2 et 4 implants

Avec les piliers appropriés, la SFI-Bar® peut être utilisée dans la plupart des situations d'implantation.

Elle peut être connectée à deux ou plusieurs implants pour créer une barre d'arcade complète si nécessaire.

La SFI-Bar® est préfabriquée pour les prothèses dentaires à 2 ou 4 implants.

Lorsqu'il est nécessaire d'agrandir la barre pour de futurs implants, il est possible d'ajouter des barres supplémentaires pour accueillir 3, 4, 5 ou 6 implants (Munzenmeyer, 2012).

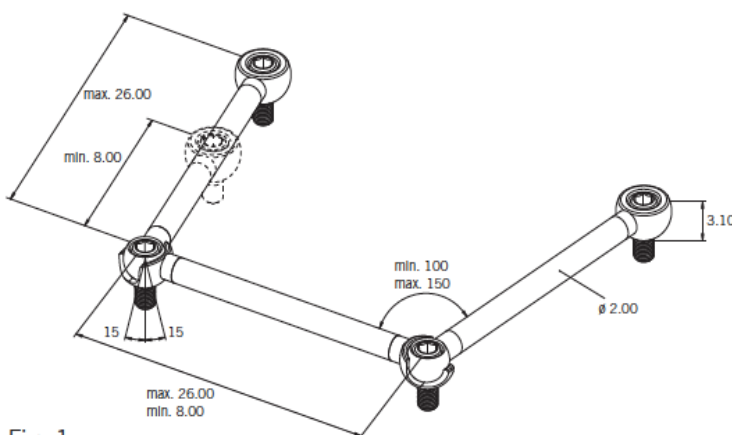


Fig. 1

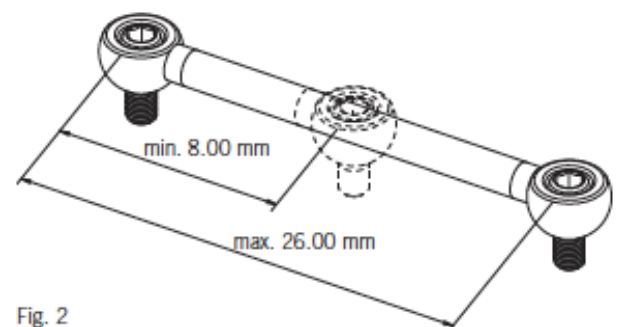


Fig. 2

*Figure 20 : Schéma représentant la SFI-Bar® 4 implants (Source : Cendres+Métaux SA, 2015)*

*Figure 21 : Schéma représentant la SFI-Bar® 2 implants (Source : Cendres+Métaux SA, 2015)*

### 3.1.3. Les parties femelles

Deux types de pièces femelles sont disponibles dans ce système SFI-Bar® :

- La **partie femelle en or asymétrique Elitor®** (cavalier E) est composée d'un alliage précieux en or à 68,60% et mesure 30mm. Elle offre grâce ses lamelles activables une friction optimale avec la barre SFI en titane. Elle est fraisée avec un design asymétrique pour plus de rétention dans la résine et plus d'espace dans la zone de la langue. Elle est économe en place et permet des solutions esthétiques et flexibles. Cette partie rétentive du cavalier E peut être ajustée et coupée individuellement. Elle est utilisée dans le cas de SFI-Bar® sur deux implants.
- La **partie femelle en titane pur de grade V** (cavalier T) d'une longueur de 47,5mm, elle peut être raccourcie tous les 3,5mm au niveau des rainures. Elle est munie de gaines de rétention en plastique interchangeables pour le réglage de la force de rétention. Trois niveaux de rétention sont disponibles : jaune pour une rétention légère, vert pour une rétention moyenne et rouge pour une rétention normale. Selon la force de rétention souhaitée, on peut utiliser plusieurs forces de rétention simultanément.

Les gaines en plastique sont conçues pour compenser les inexactitudes de transfert pendant les étapes de prise d'empreinte, de fabrication du modèle et de post-traitement lors de la fabrication de la prothèse au laboratoire.

Selon le fabricant, la matrice en titane avec gaines en plastique comme pièce femelle pour SFI-Bar® sur deux implants n'est pas recommandée en raison de l'usure excessive des pièces mâles en titane.



Figure 22 : Cavalier E




Figure 23 : Cavalier T

(Source : Cendres+Métaux SA, 2011)

Wei et coll. (2016) ont comparé dans leur étude la différence de comportement mécanique entre les deux types de cavalier du système SFI-Bar® : les clips E (alliage en or Elitor®) et T (alliage en titane de grade V avec inserts en nylon rouge) pendant une simulation des cycles d'insertion et désinsertion. Après 14000 cycles d'insertion et désinsertion des différences significatives ont été observées : la force de rétention des clips E augmente à mesure que le nombre de cycles de délogement augmente, ce qui suggère qu'un certain ajustement peut être nécessaire pour réduire la force de rétention de cette pièce. Les clips T avec inserts en nylon ont été déformés après environ 4 200 cycles d'insertion et de retrait, ce qui a gêné l'insertion, cela indique que les inserts en nylon du clip T peuvent avoir besoin d'être remplacés après 2 à 3 ans d'utilisation clinique.

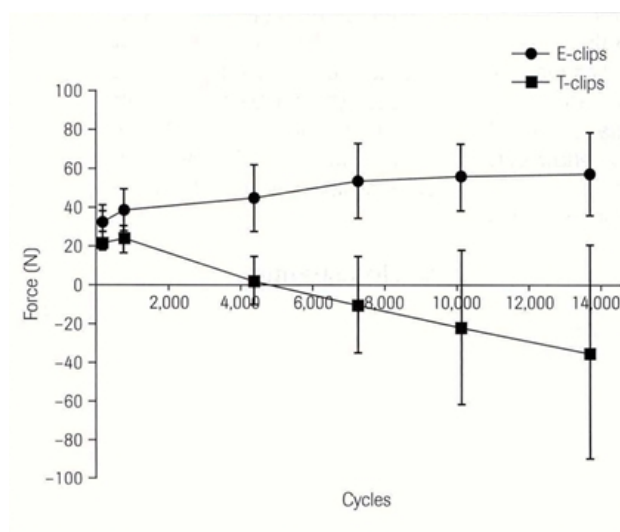


Figure 24 : Graphique représentant la comparaison des forces de rétention entre les clips E et T (Source : Wei et coll., 2016).

Dans les techniques conventionnelles, la présence d'une soudure augmente l'épaisseur de la barre à cet endroit, empêchant l'agrafe rétentive d'engager cette zone. Avec la SFI-Bar®, l'absence de joints de soudure signifie qu'une plus grande longueur de la barre peut être engagée par le clip rétenteur. Toute la longueur de la barre tubulaire est utilisée pour la rétention. La partie femelle peut venir en butée contre les rotules.

#### 3.1.4. Gaines de rétention en PEEK et POM

Deux types de gaines de rétention positionnées à l'intérieur des parties femelles en titane (clips T) sont disponibles : les gaines de rétention en Poly-Ether-Ether-Cétone (PEEK) et en PolyOxyMéthylène (POM).

Le but de l'étude de Bayer et coll. (2011) était de comparer la performance clinique de ces deux différents matériaux en terme de force de rétention.

Ils ont démontré une diminution des forces de rétention au fil du temps sans différence entre ces deux matériaux. Il n'y a donc pas de différence statistiquement significative dans la performance clinique des clips plastiques en PEEK ou en POM. La perte de la force de rétention des gaines se produit dans les 3 premiers mois de fonctionnement de la prothèse, puis les forces de rétention se stabilisent.

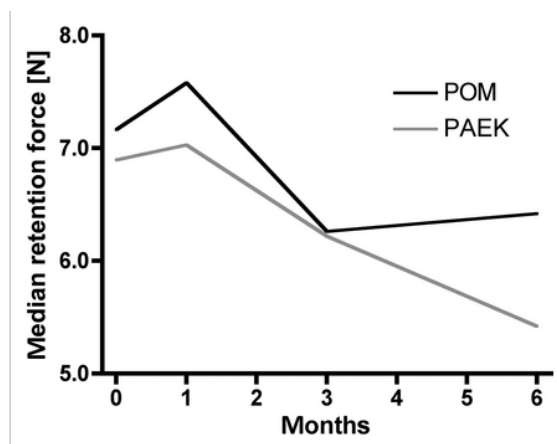


Figure 25 : Graphique représentant l'évolution des forces de rétention des deux clips PEEK et POM de la matrice en fonction du temps (Source : Bayer et coll., 2011)

Dans la présente étude, il a été également possible de déterminer si une diminution des forces de rétention s'était produite au niveau de la patrice. Aucune modification

de la force de retenue n'a été mesurée à la barre. Les clips POM n'ont pas entraîné plus d'usure à la barre que les clips PEEK et vice versa. Les valeurs mesurées indiquent que ce sont les inserts en plastique et non la barre ronde en titane qui sont responsables de la perte de la force de rétention. Cette perte de rétention est facilement compensée par un échange des inserts en nylon ou une activation de la matrice.

La force initiale du système testé dans le cadre de la présente étude était suffisante dans un rapport d'environ 90 %. Après 6 mois d'utilisation, les valeurs de la force de rétention ont diminué à environ 10-20 %.

La plus faible satisfaction à l'égard de la force de rétention a été mesurée au moment du rappel après 3 mois. Cela correspond à la diminution de la rétention jusqu'au suivi à 3 mois. Par la suite, les valeurs de rétention se sont stabilisées, ce qui a entraîné une amélioration de la satisfaction au suivi après 6 mois.

*Tableau V : Tableau représentant la perception de l'évolution subjective perçue par les patients et objective perçue par le dentiste des forces de rétention au départ, à 1 mois, à 3 mois puis à 6 mois (Source : Bayer et coll., 2011)*

Classification	Baseline		1 month		3 months		6 months	
	Patient	Dentist	Patient	Dentist	Patient	Dentist	Patient	Dentist
Good (I)	90	90	81	87	65	74	81	81
Too low (II)	7	10	19	13	35	26	19	19
Too high (III)	3	0	0	0	0	0	0	0

L'agrafe rétentive en POM ainsi qu'en PEEK avec des caractéristiques de "faible rétention" telles qu'utilisées dans cette étude semble être utile pour l'adaptation initiale de la prothèse mais la rétention à long terme pourrait être assurée par un insert en nylon aux propriétés rétentives supérieures pour atteindre pleinement la satisfaction des patients et des dentistes.

## 3.2. Les implants supportant le système d'attache

### 3.2.1. Quels types d'implants

Le système SFI-Bar® est fixé aux implants immédiatement après leur mise en place en bouche. Les implants utilisés doivent avoir un état de surface et une morphologie adaptés à une mise en charge immédiate (comme décrit dans la 2<sup>e</sup> grande partie de cette thèse).

Cendres+Métaux a mis au point des connectiques adaptées aux structures internes des implants de différentes marques pour fixer la barre SFI sur ces derniers.

L'adaptateur implantaire correspondant est inséré au couple recommandé de 35Ncm et la vis de fixation de la barre est serrée à 15Ncm (Cendres+Métaux SA, 2012).

La liste des implants compatibles avec le système :

- *Het BioComp Implant BC-1100 HA, BC-1100 VD, BC-1100 ES* de chez BioComp (32Ncm pour l'adaptateur d'implant/ 20Ncm pour la vis de fixation)
- *AS Implant, AS V Implant, Mini VX* de chez Cumdente Dental Concepts (25Ncm pour l'adaptateur d'implant/ 20Ncm pour la vis de fixation)
- *DYNA HELIX ART OCTA IMPLANTS, DYNA HALIX ST ART OCTA IMPLANTS, DYNA HELIX TM ART OCTA IMPLANTS* de chez Dyna Octalock (35Ncm pour l'adaptateur d'implant/30Ncm pour la vis de cicatrisation)
- *SuperLine* de chez Implantium (25Ncm pour l'adaptateur d'implant/20Ncm pour la vis de fixation)
- *Neoss Implant* (30Ncm pour l'adaptateur d'implant/25Ncm pour la vis de fixation)
- *SiCace Implant system* (20Ncm/15Ncm)
- *Tri-nex Implant 35, 43, 50 et 60* (32Ncm/25Ncm)
- *Standard, Standard Plus, Tapered Effect et Regular Neck* de chez Straumann (35Ncm/15Ncm)
- *Premium and Kohno, Out-Link 2* de chez Sweden et Martina (25Ncm/20Ncm)
- *SPI ELEMENT PF 4,0* (25Ncm/20Ncm)
- *AUROSAN REVOIS PRO D et AUROSAN REVOIS compact D* (25Ncm/20Ncm).

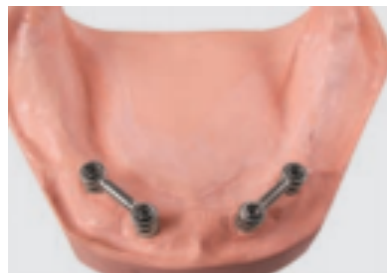

Bayer et coll. (2010) ont affirmé que la géométrie de l'implant a une influence très faible sur le comportement biomécanique et la répartition des contraintes dans les composants de la barre.

Keilig et coll. (2010) sont arrivés à la même conclusion : aucune modification significative des contraintes dans la barre n'a été constaté avec différents types d'implants.

### 3.2.2. Position et distance entre chaque implant

Le système SFI-Bar® peut être fixé sur deux implants interforaminaux, sur quatre voire six implants à la mandibule ou au maxillaire. La pose de deux systèmes de barre séparés, chacun soutenus par deux implants dans les régions prémolaires bilatérales est envisageable dans certains cas.



*Figure 26 : SFI-Bar® 2X2 implants (Source : Cendres+Métaux SA, 2015)*

D'un point de vue théorique, pour une mandibule en forme de V, trois implants interforaminaux reliés par la SFI-Bar® sont recommandés (Merickse-Stern et coll., 2000).

La distance maximale entre les deux implants voisins est de 28mm et la distance recommandée la plus proche est de 8 mm (Munzenmeyer, 2012).

D'un point de vue biomécanique, les implants doivent être posés axialement et perpendiculairement au plan occlusal. Mais la réduction résiduelle de la crête dans les régions antérieures de la mandibule empêche souvent la pose d'implants axiaux. La pose d'implants inclinés est considérée comme une solution alternative moins invasive à l'augmentation des crêtes. Les implants inclinés pourraient théoriquement recevoir des forces non axiales accentuées. Les forces de torsion exercées sur l'os environnant se traduisent par un contact os-implant endommagé.

Les adaptateurs SFI-Bar® permettent un rattrapage d'axe jusqu'à 30° pour les implants inclinés. La direction et l'amplitude des forces exercées sur les implants sont modifiées avec un effet clinique direct sur l'os marginal péri-implantaire.

Elmekawy et coll. (2018) ont comparé **la perte osseuse marginale péri-implantaire** de deux implants parasymphysaires inclinés mésialement de 15° et reliés par une SFI-Bar®. Ces implants sont mis en charge immédiatement chez des patients présentant une crête mandibulaire atrophiée.

Des radiographies parapicales ont été réalisées lors de la mise en place des implants, puis tous les 12 mois jusqu'à 36 mois pour mesurer la perte osseuse péri-implantaire.

Ce n'est qu'à partir du 36<sup>e</sup> mois que les implants angulés présentent une perte osseuse péri-implantaire marginale significativement plus élevée que pour des implants axiaux. C'est probablement le résultat de l'effet biomécanique accumulé des forces fonctionnelles sur les implants inclinés.

La perte osseuse péri-implantaire est corrélée à l'augmentation du temps de suivi pour les implants inclinés. La résorption continue de la crête résiduelle sous la prothèse exacerbe la direction de charge défavorable et induit une plus grande perte osseuse autour des implants non axiaux.

Les moyennes de pertes osseuses autour des implants inclinés ou axiaux reliés par une SFI-Bar® se situent dans la fourchette normale des critères acceptables pour le succès des implants.

Les mesures de perte osseuse péri-implantaire n'ont pas dépassées 0,2 mm par an après la 1<sup>re</sup> année de fonctionnement.

Un des avantages des implants inclinés est la moindre rétention de plaque par rapport aux implants axiaux. La microflore pathogène s'accumule davantage dans l'angle droit plus étroit et inaccessible pour le nettoyage des implants placés axialement plutôt que dans l'angle obtus plus facilement nettoyable des implants inclinés. L'accumulation accrue de plaque entraîne une augmentation de la profondeur de sondage et de la perte osseuse péri-implantaire.

La SFI-Bar® est une alternative efficace pour les implants angulés et immédiatement chargés supportant une prothèse mandibulaire avec des résultats radiographiques prévisibles.

Keillig et coll. (2010) ont étudié **l'influence des divergences d'axe des implants** sur les contraintes de l'ensemble du système.

Une inclinaison d'axe de 15° de l'implant a une influence mineure sur la quantité de contraintes dans le système de barre. Selon ces auteurs, les implants inclinés vers l'extérieur ont entraîné une légère augmentation des contraintes, alors que les implants inclinés vers l'intérieur ont entraîné une légère diminution.

Bayer et coll. (2010) ont émis le même constat : le montage du système de barre sur des implants non parallèles n'a qu'une influence mineure sur la quantité et la répartition des contraintes dans le système de barre.

Une angulation allant jusqu'à 12° entre les implants ne semble pas avoir d'effet significatif sur les forces de rétention et l'usure ou le relâchement des attaches au niveau des implants (Kobayashi et coll., 2015).

Comme il s'agit d'un système d'attelle, il est moins sensible aux angulations de l'implant.

Deslis et coll. (2012), grâce à une étude par éléments finis, ont **étudié l'influence de la distance entre les implants** (et donc de la longueur du tube de barre) sur la répartition des contraintes dans le système SFI-Bar® et dans l'espace péri-implantaire.

La contrainte la plus faible dans le système de barre est obtenue à une distance entre les implants de 26 mm (longueur du tube de barre de 20 mm).

Une augmentation de la contrainte exercée sur le système de barre est observée lorsque la longueur du tube de barre diminue. La tension à l'extrémité du tube et dans les raccords de tube augmente avec la diminution de la longueur du tube.

Peu importe la distance entre les implants et la longueur de la barre, la quantité et la répartition de contraintes dans les implants sont similaires (environ 50MPa). La longueur du tube n'a pratiquement pas d'influence sur la contrainte à l'intérieur des implants et sur la déformation de l'espace péri-implantaire.

Bayer et coll. (2010) sont arrivés à la même conclusion: les contraintes dans le système de barre sont augmentées pour des distances d'implants plus petites. Indépendamment de la distance d'implantation, seules des contraintes faibles sont observées dans l'implant.

### **3.3. Avantages du système de fixation barre préfabriquée SFI-Bar®**

#### **3.3.1. Stress free implantaire : l'assemblage sans contrainte (Passive Fit)**

L'assemblage passif sans tension entre la barre et les piliers est la condition sine qua non d'une réussite clinique à moyen et long termes des prothèses supra-implantaires. Il est défini comme l'insertion passive sans contrainte d'une armature métallique vissée pour une prothèse sur barre avant le serrage des vis et sans application d'une force externe (Alvarez et coll., 2014).

Environ 50% de toutes les erreurs qui empêchent l'ajustement passif des barres surviennent lors de la prise d'empreinte et de la fabrication du maître modèle. Une barre fabriquée à partir d'un modèle coulé en plâtre ne peut être véritablement passive (Dr Trussavir, 2012).

Plusieurs auteurs ont suggéré que la seule façon d'obtenir un ajustement passif serait d'assembler l'armature de façon intra-orale et de rajouter ensuite les éléments intermédiaires en place. C'est la méthode employée avec la technique étudiée. La clé du système SFI-Bar® est que la barre est assemblée dans la bouche du patient sans coulée, soudure, soudure au laser ou brasage conventionnel, ce qui réduit la transmission des contraintes et la perte osseuse autour des implants. Ceci, combiné à la nature universelle des composants, assure un véritable ajustement passif lorsque la barre est fixée aux implants.

L'assemblage passif de la barre réduit considérablement la transmission des contraintes aux implants porteurs (Dr Tussavir, 2012).

L'analyse par éléments finis de Deslis et coll. (2012) montre clairement la nature sans contrainte de la barre lorsque la prothèse est chargée. Les charges sont absorbées par la SFI-Bar® et sont transmises de manière optimale aux implants.

Le système SFI-Bar® permet une pose sans tension. Il prévient les tensions latérales indésirables exercées sur les implants et assure une répartition optimale des forces. Cette particularité réduit significativement le risque de perte d'implants. Les implants porteurs n'ont aucune liaison physique rigide entre eux.

Seule la pression verticale souhaitée est transmise, favorisant ainsi la liaison entre l'os et l'implant.

Les avantages de l'assemblage sans contraintes sont :

- absence de tensions latérales
- aucune liaison physique entre les implants
- risque moindre de perte des implants
- ajustement parfait

### 3.3.2. Mise en charge immédiate

Enkling et coll. (2010) ont réalisé une étude dans le cadre d'un essai clinique randomisé afin d'évaluer auprès des patients édentés le comportement du système SFI-Bar® sur deux implants interforaminaux avec une mise en charge immédiate et celui avec une mise en charge tardive.

Les résultats chez les patients avec mise en charge immédiate ont été significativement meilleurs que chez les patients avec la mise en charge tardive. La perte osseuse mesurée un an après la pose des implants était inférieure dans le groupe avec mise en charge immédiate avec une perte de 0,37mm par rapport au groupe avec mise en charge tardive qui présente une perte moyenne de 0,78mm. Dans le cadre de cette étude, un taux de réussite de 100% a été obtenu après un an et tous les patients étaient très satisfaits de la SFI-Bar®.

Les implants (au moins 2) à la mandibule peuvent être mis en charge immédiatement après leur implantation avec la SFI-Bar® dans le respect des paramètres suivants :

- ✓ les fabricants d'implants autorisent la mise en charge immédiate de leur système
- ✓ aucune nécessité de régénération osseuse simultanée
- ✓ le couple de serrage de l'implant doit être au moins de 35 Ncm
- ✓ toutes les pièces ont été stérilisées ou désinfectées
- ✓ la force de rétention durant l'ostéointégration est < 20 N

### 3.3.3. Traitement au cabinet et au laboratoire

La SFI-Bar® peut être traitée au cabinet dentaire tout comme au laboratoire avec un temps de réalisation extrêmement réduit.

Elle peut être installée sur 2, 3, 4, 5 ou 6 implants, elle nécessite moins de place en bouche, elle est particulièrement biocompatible et est conciliable avec de nombreux types d'implants. En cas de problème les éléments peuvent être facilement remplacés.

Les avantages du traitement au cabinet dentaire et au laboratoire :

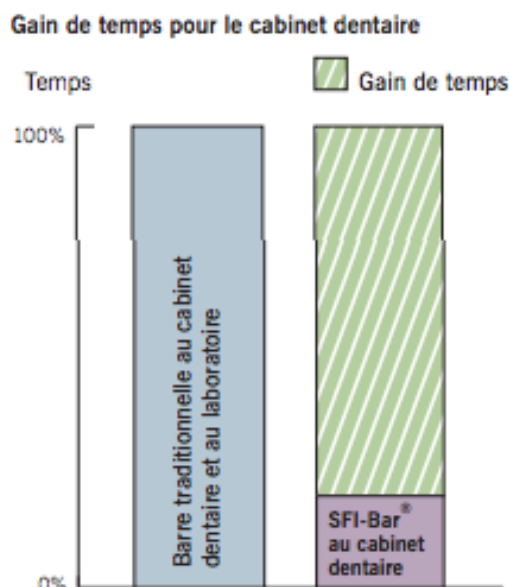
- Solution économique
- Gain de temps important
- Valeur ajoutée au cabinet dentaire
- Aucune influence due au matériau d'empreinte
- Aucun investissement en appareillage au laboratoire
- Aucune technique de travail sujette à erreurs
- Adaptable et interchangeable en toute simplicité

### 3.3.4. Gain de temps

Du point de vue clinique, le temps passé au fauteuil est réduit, car le système de barre peut être assemblé et installé en une seule visite.

#### ✓ Gain de temps pour le cabinet dentaire : réalisation au fauteuil

L'ensemble du système, en partant de l'insertion de l'implant jusqu'à la coupe de la barre et son assemblage définitif, peut se faire au cabinet dentaire en une seule séance. La prise d'empreinte devient caduque et favorise ainsi la précision. Les éléments préfabriqués de la SFI-Bar® peuvent être rapidement adaptés et assemblés. Le temps de traitement peut être réduit de 80 %. Les patients ne sont pas contraints de subir une phase de transition inconfortable. Ils quittent le cabinet dentaire avec leur prothèse totale amovible terminée.



*Figure 27 : Graphique représentant le gain temps de fabrication en cabinet dentaire avec une SFI-Bar® par rapport aux barres conventionnelles (Source : Cendres+Métaux, 2011)*

Un dentiste expérimenté a besoin d'environ 2 heures dans le cadre d'une solution de barre à 2 implants, incluant l'implantation et l'insertion de la partie femelle dans la prothèse existante.

✓ Gain de temps pour le laboratoire : réalisation au laboratoire

Les prothésistes peuvent se démarquer en offrant une solution de barre économique et de haute précision. Le concept simple de la SFI-Bar® n'exige aucune étape de travail coûteuse et susceptible d'induire des erreurs, telles que lors du brasage, du soudage au laser, de la coulée ou de la numérisation. Contrairement à la plupart des innovations en matière de technique dentaire moderne, la technologie de la SFI-Bar® ne nécessite aucun investissement, aucune acquisition d'équipement coûteux. Grâce à la SFI-Bar®, le laboratoire travaille rationnellement.

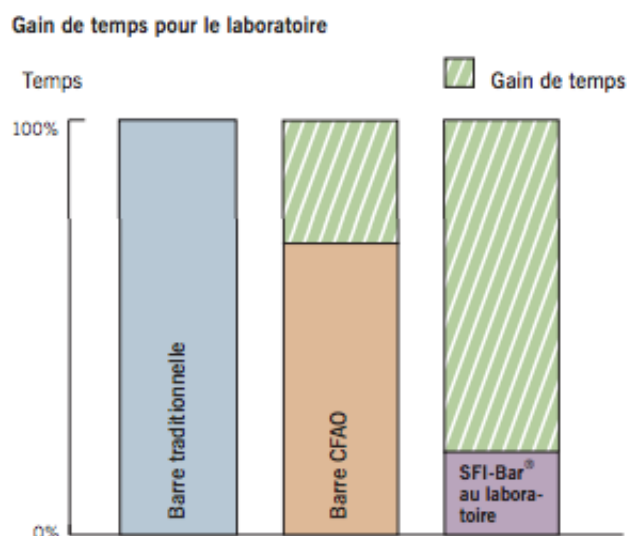


Figure 28 : Graphique représentant le gain de temps de fabrication pour une SFI-Bar® par rapport aux barres traditionnelles et CFAO (Source : Cendres+Métaux, 2011)

Un technicien-dentiste expérimenté a besoin d'environ 3-4h pour une solution de barre à 4 implants incluant l'implantation et l'insertion de la matrice dans la prothèse existante.

### 3.3.5. Diminution des procédés de laboratoire et des erreurs

Le système de barre préfabriquée SFI-Bar® est universel en raison de son concept modulaire (de 2 à 6 implants). Il est constitué de pièces préfabriquées de haute précision adaptables en toute simplicité.

Il s'adapte individuellement et peut être vissée en bouche sur les implants en dix minutes.

Ce système ne nécessite aucune prise d'empreinte, aucun maître modèle en plâtre, aucune coulée, aucune intervention importante au laboratoire, aucun projet de barre, ni maquette calcinable, ni maquette virtuelle. Cet avantage de la SFI-Bar® permet d'éviter :

- les erreurs pouvant être une source d'imprécision dans l'ajustement des implants, comme par exemple les erreurs lors du transfert de la position des



implants de la bouche du patient au maître-modèle basé sur une empreinte intra-orale

- le changement dimensionnel de la barre dû à des erreurs d'impression et de laboratoire
- les contraintes supplémentaires dans la barre elle-même, les implants et l'os environnant (Carlsson, 1994 ; Sahin et Cehreli, 2001 ; Natali et coll., 2006)
- les complications mécaniques comme des déformations ou défaillances des implants et de la superstructure (Wennerberg et Jemt, 1999 ; Schwarz, 2000)
- une détérioration de l'os environnant pouvant aller jusqu'à la perte de l'ostéointégration des implants (Jemt et Lie, 1995)
- les différences dimensionnelles entre la situation orale et celle du modèle suite à la contraction thermique et chimique du matériau de coulée et du matériau d'empreinte, aux techniques de soudage, brasage ou de moulage
- la mauvaise position du connecteur-implant
- les inadaptations, porosités et déformations à l'intérieur de l'armature rencontrées lors de la coulée des barres

La barre SFI est une solution simple au fauteuil qui élimine le besoin de brasage ou de soudage. En évitant le soudage ou le brasage, cette barre préfabriquée permet de diminuer le flux de travail de fabrication, de surmonter les erreurs de laboratoire et d'éviter de créer des zones de faiblesse mécanique (Deslis et coll., 2012).

L'absence de joints de soudure augmente la longueur de la surface des barres utilisable en rétention. Et comme le brasage n'est pas nécessaire, il n'y a pas de risque de corrosion, ce qui permet d'utiliser du titane de grade 5 comme matériau de barre.

La SFI-Bar® représente une alternative idéale aux barres de jonction sur mesure en raison de sa fabrication rapide et sans tension. Par rapport aux barres traditionnelles et barres CFAO, la SFI-Bar® réduit jusqu'à 80% le temps de traitement global.

### 3.3.6. Diminution des risques de fractures du système d'attachement et/ou de la prothèse

Les fractures peuvent provenir (Vohra et El Fawaz, 2013) :

- d'une faiblesse inhérente de l'alliage métallique
- de dimensions et conception inadéquates de la barre
- d'une mise en place incomplète et donc non passive des piliers sur les implants
- de l'intensité des forces occlusales en fonction de l'antagoniste (prothèse fixe et amovible ou dentition naturelle)
- d'une rupture par fatigue.

Grâce à la conception télescopique des articulations de la SFI-Bar®, il n'y a pas de contrainte latérale appliquée sur les implants. Le risque de défaillance de l'implant est donc considérablement réduit (Entling, 2011).

Les composants de la SFI-Bar® étant fraisés avec précision l'ajustement est amélioré (Tussavir, 2012).

Il n'y a pas de joints soudés ou brasés, de sorte que l'assemblage de la barre n'ait pas de points faibles qui pourraient se briser ou se corroder.

Comme certaines parties du système ne sont pas fixées à la barre par brasage ou soudage, la barre offre à la partie femelle une plus grande surface de rétention. L'absence de joints à souder augmente donc la longueur de la surface de barre utilisable en rétention.

Le brasage n'étant pas nécessaire et que le titane grade 5 est utilisé comme matériau de barre, il n'y a pas de risque de corrosion.

La barre tubulaire préfabriquée de la SFI-Bar® est de forme ronde. Les fractures de prothèse sont moindres sur les formes de barre rondes en raison du mouvement possible au dessus de ce type de barre (Deslis et coll., 2012).

### 3.3.7. Diminution des coûts

Le coût global de la prothèse et le temps de traitement sont considérablement réduits par rapport aux techniques conventionnelles et CFAO (Tussavir, 2012).

Pour la SFI-Bar®, la réduction du nombre de rendez-vous cliniques, la réduction du temps et de la complexité des étapes de laboratoire ainsi que la réduction des coûts des composants réduisent le coût global du traitement.

Ce système ne nécessite pas d'investissement assez conséquent du cabinet ni de fraisage dans un centre d'usinage comme pour les barres CFAO.

Aucune coulées, soudure ou brasure utilisant des alliages de métaux nobles de haute qualité augmentant le coût global du traitement, surtout avec le coût croissant de l'or, n'est pratiquée lors de la fabrication de la SFI-Bar®.

### **3.4. Comportement biomécanique de la SFI-Bar®**

#### **3.4.1. Force de rétention de la barre**

Les systèmes d'attache en barre ont une plus grande capacité de rétention de la prothèse au fil du temps par rapport aux attachements sphériques (Naert et coll., 1999).

Les forces de rétention de la barre implanto-portée vont assurer une stabilité pendant la mise en charge et permettre au patient de fixer et de détacher la prothèse de façon prévisible. Les forces de rétention appropriées peuvent également servir de mécanisme de sécurité mécanique pour prévenir la surcharge des implants. Un système de fixation qui se désengage facilement lorsque des charges excessives sont appliquées peut protéger la transmission de forces potentiellement dangereuses aux implants et à l'interface os-implant (Mehl et coll., 2015).

Dans leur étude, Mehl et coll. (2015) ont supposé 5 cycles d'insertion/désinsertion par jour, le nombre de cycles effectués a simulé près de 27 ans d'application clinique. Les auteurs affirment que les forces de rétention enregistrées pour le système SFI-Bar® sur deux implants se situent dans la même plage que pour les systèmes de barres conventionnelles.

Ils suggèrent qu'avec moins de 20N de forces de délogement la rétention devrait être cliniquement suffisante même après une utilisation prolongée. Cependant, cette étude n'a pas évalué l'impact du stress quotidien, comme la mastication ou le bruxisme. On peut supposer que ces facteurs supplémentaires réduisent considérablement la durée de vie d'une prothèse dentaire.

Kobayashi et coll. (2013) ont simulé 14600 cycles de délogements en considérant quatre cycles d'insertion/désinsertion de la prothèse par jour, ce qui correspond à 10 années de fonctionnement. Dans le cadre de cette étude, la SFI-Bar® a présenté des capacités de rétention nettement supérieures à celles de l'attache Locator® et Dalbo-plus® au fil du temps après des cycles répétés d'insertion et de retrait. La SFI-Bar® a donc la force moyenne de rétention la plus élevée à l'issue de cette expérience. Les systèmes de barres conservent leur capacité de rétention plus longtemps que les attaches Locator®.

Ceci peut s'expliquer par un contact entre la barre tubulaire en titane et la matrice en alliage de métaux précieux beaucoup plus important que le contact entre les circonférences des attachements et la matrice à boule correspondante. La matrice de la SFI-Bar® utilise toute la longueur de la barre disponible pour la rétention. Les effets tribologiques de la SFI-Bar® ont pu avoir une influence plus prononcée sur les forces de rétention, ce qui a été confirmé par la présente étude.

Entre les cycles 1000 et 5000, les forces de rétention moyennes ont même montré une forte augmentation dans le groupe SFI-Bar®, ce qui a pu cliniquement nécessiter une désactivation du clip de la barre.

Dans cette étude de comparaison des forces de rétention de trois différents types de systèmes d'ancrage utilisés pour les prothèses implanto-portées, la perte de rétention la plus faible est observée pour le système SFI-Bar®. L'étude actuelle aurait pu nécessiter davantage de cycles de délogement pour démontrer une perte des capacités de rétention dans le groupe SFI-Bar® en raison de l'usure des composants. L'usure est incontestablement impliquée comme facteur étiologique de la perte de rétention.

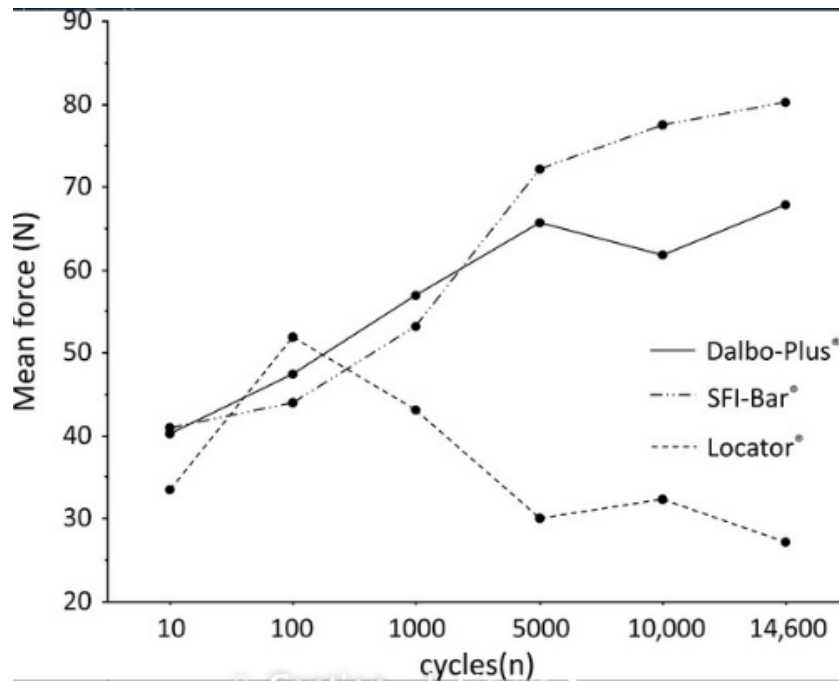


Figure 29 : Schéma représentant les forces de rétention moyennes de 3 types d'attache en fonction du nombre de cycles d'insertion/désinsertion (Source : Kobayashi et coll., 2013)

### 3.4.2. Déformation plastique et résistance à l'usure

Dans l'étude de Munzenmeyer (2012) le système SFI-Bar® sur deux implants interforaminaux a pu résister en toute sécurité à une charge de 500N et à une charge de 1500N lorsqu'il est fixé sur 4 implants avec des barres suivant la crête alvéolaire. Malgré ces charges excessives et supérieures aux limites physiologiques aucun composant n'a montré de contraintes supérieures à la limite d'élasticité des matériaux.

Dans l'étude de Keilig et coll. (2010) même en cas de charge excessive, la limite d'élasticité de l'alliage en titane grade V utilisé (795 MPa) n'a été atteinte que dans des régions isolées.

Bayer et coll. (2010) ont étudié le comportement du système SFI-Bar® sur deux implants par des essais mécanique de fatigue : aucun des essais de charge permanent effectués, ni avec une distance d'implant de 26 mm, ni avec une distance de 8 mm, n'ont entraîné une rupture par fatigue du système de barre. Pour des forces allant jusqu'à 180N, seules des déformations plastiques mineures de

l'ensemble du système ont pu être observées, qui consistaient principalement en un mouvement relatif des composants. Le chargement de la barre avec une force de 450N a entraîné une déformation plastique importante dès le premier cycle de chargement mais une grande partie de la déformation du système a été causée par un mouvement de glissement relatif des différents composants de la SFI-Bar®.

### 3.4.3. Micro-fuites

Mehl et coll. (2015) ont étudié les micro-fuites éventuelles du système SFI-Bar®. Les lacunes de ce dernier sont situées bien au-dessus des tissus péri-implantaires. Les micro-fuites et la colonisation bactérienne qui en résulte pourraient donc être beaucoup moins critiques que les micro-fuites aux interfaces des piliers implantaires. Il est recommandé que dans un intervalle de rappel d'un an, la barre soit démontée, désinfectée et fixée de nouveau.

### 3.4.4. Contraintes

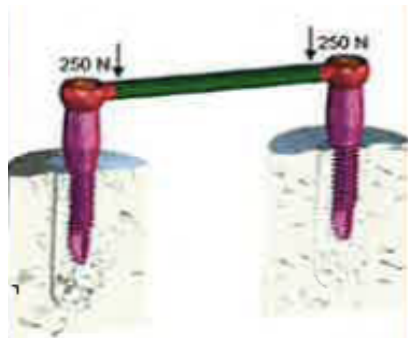
Nous savons qu'une mauvaise transmission des contraintes à l'implant entraîne une perte osseuse autour de celui-ci, en plus des complications prothétiques et chirurgicales.

Le système SFI-Bar® est un assemblage de barres qui s'assoit passivement, comme en témoigne l'analyse par éléments finis de Deslis et coll. (2012), réduisant considérablement la transmission des contraintes aux implants porteurs (Tussavir, 2012).

Munzenmeyer (2012) affirme que les contraintes dans l'os environnant les implants supportant le système SFI-Bar® sont bien en deçà de la limite habituellement observée dans les cas des barres implantaires traditionnelles. Ceci est dû au fait qu'il n'y a pas de rétraction microscopique puisque la technique SFI-Bar® n'implique aucune coulée ou soudure.

Dans leur étude, Keilig et coll. (2010) ont réparti uniformément sur les deux extrémités du tube une charge avec une force verticale pure excessive de 500N. Les contraintes résultantes dans la barre et les implants ainsi que les déformations à l'intérieur du site implantaire ont été calculées et analysées. Les contraintes les plus

élevées ont été trouvées dans la barre directement sous le point d'application de la force.



*Figure 30 : Application d'une force 500N répartie de manière identique sur deux implants supportant la SFI-Bar® (Source : Keilig et coll., 2010)*

Dans une étude similaire, Deslis et coll. (2012) étudient la répartition des contraintes dans l'espace péri-implantaire et dans les composants du système SFI-Bar® supporté par 2 implants grâce à une étude par éléments finis.

Lorsque la barre a été chargée verticalement à 500 N la contrainte la plus élevée a été trouvée dans les raccords de tube de la barre. Une transmission minimale des contraintes aux implants porteurs est enregistrée.




*Figure 31 : Etude de la distribution des forces dans le système SFI-Bar® (Source : Deslis et coll., 2012)*

Les contraintes sont situées au niveau de l'interface tube/articulation à rotule, sans qu'aucune contraintes ne soient transmises aux implants porteurs.



*Figure 32 : Distribution des contraintes au niveau du raccord grande articulation et extrémité du tube (Source : Deslis et coll., 2012)*

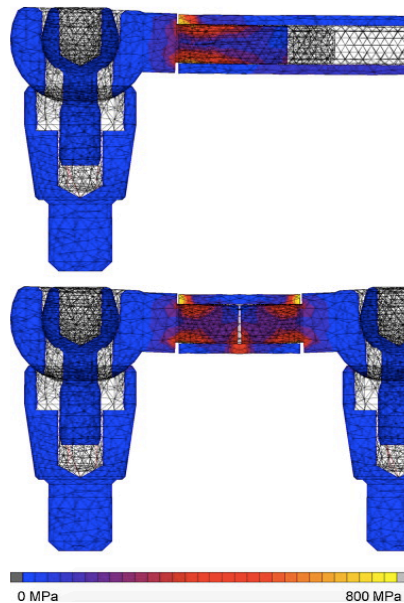
Avec cette analyse par éléments finis on constate que même lors de l'utilisation de petites articulations à rotule pour connecter plusieurs implants dans le cas de SFI-Bar® supporté par plus de deux implants, la transmission des contraintes aux implants est minimale.



*Figure 33 : Distribution des forces au niveau des raccords petites articulations et extrémités du tube dans le cas de plusieurs implants (Source : Deslis et coll., 2012)*

Peu importe la distance entre les implants et la longueur de la barre, la plus grande quantité de contraintes est localisée dans le raccord de tube et aux extrémités du tube, ces zones étant situées directement sous le point d'application de la force.





*Figure 34 : Répartition des contraintes pour une distance entre implants de 26mm (longueur de barre de 20mm) et pour une distance entre implants de 10mm (longueur de barre de 4mm) (Source : Deslis et coll., 2012).*

La contrainte la plus faible en intensité a été observée dans le système pour une distance entre les implants de 26 mm (longueur du tube de barre de 20 mm). La tension dans le tube et dans les raccords de tube augmente avec la diminution de la longueur du tube (Deslis et coll., 2012). Les contraintes dans la barre augmentent donc pour des distances d'implants plus petites (Bayer et coll., 2010).

Seules des contraintes faibles sont observées dans les implants. La quantité et la répartition de contraintes dans les implants étaient similaires (environ 50MPa) peu importe la distance entre les implants et la longueur de la barre. La longueur du tube de barre n'a pratiquement pas eu d'influence sur la contrainte à l'intérieur des implants et sur la déformation de l'espace péri-implantaire.

Les différences de contraintes dans le système de barre, les implants et l'espace péri-implantaire ne dépendent ni de la géométrie, ni de la position et ni de l'axe des implants.

Finalement, les simulations présentées dans cette étude ont montré une distribution raisonnablement sûre de la charge à l'intérieur du système SFI-Bar® pour toutes les longueurs de tubes de barres testées.

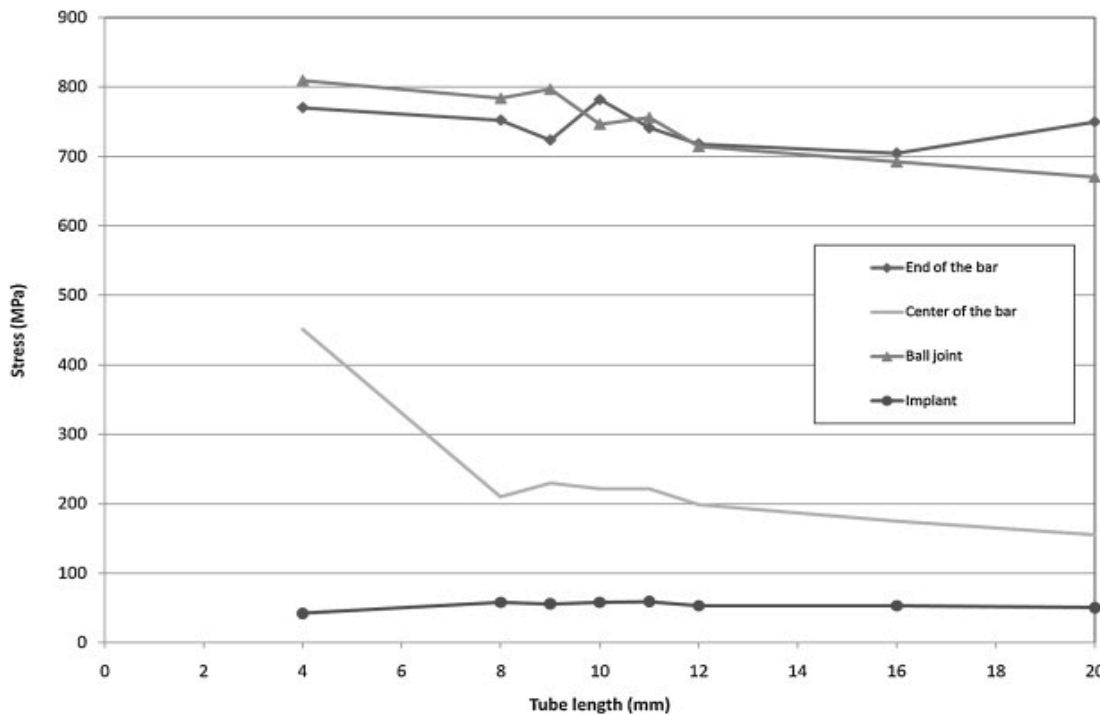


Figure 35 : Graphique représentant la quantité de contraintes dans quatre régions différentes du système SFI-Bar® en fonction de la longueur de la barre (Source : Deslis et coll., 2012).

### 3.4.5. Influence de la précision d'ajustage

Pour un ajustement horizontal parfait de la SFI-Bar®, on constate une déformation accentuée de l'espace péri-implantaire et une nette augmentation de la distribution et de l'amplitude des contraintes dans le connecteur du tube et les implants. La contrainte dans l'espace péri-implantaire est passée de moins de 1000  $\mu$ strain à plus de 2700  $\mu$ strain, passant respectivement d'une imprécision d'ajustement non nulle à un ajustement parfait (Mehl et coll., 2015).

Deslis et coll. (2012) ont obtenu les mêmes conclusions cliniques : pour un ajustement parfait, une augmentation évidente des contraintes dans l'implant et une tension au lit implantaire sont observées.

Pour Keilig et coll. (2010) un petit jeu du tube réduit la charge mécanique de la barre et du site implantaire, alors qu'un ajustement serré entraînera une charge accrue du système.

Les simulations de l'étude de Bayer et coll. (2010) ont montré qu'en application clinique, un serrage important des composants introduit des contraintes élevées

défavorables dans l'ensemble du système, alors qu'un petit jeu entraîne une légère réduction des contraintes.

Un ajustement serré entre les composants doit donc être évité. La barre peut facilement être adaptée à la situation clinique avec une tolérance acceptable et sans risque de réduire la stabilité.

Bayer et coll. (2010) ont évalué les contraintes dans les différents composants de la SFI-Bar® pour différentes distances d'implantation avec une imprécision d'ajustage de 0,1 mm. Les contraintes dans le système de barre augmentent avec la distance d'implantation décroissante. Les contraintes sont plus faibles dans les implants et ne varient pas significativement avec la distance d'implantation variable.

Par contre, la déformation dans le site implantaire dépend de la précision de l'ajustement. Pour un ajustement parfait, les déformations dans le site péri-implantaire augmentent significativement jusqu'à des valeurs de 0,35% avec un changement visible dans sa distribution. Selon Frost, des valeurs supérieures à 0,30% sont considérées comme une surcharge pathologique. Pour un jeu non nul, les déformations dans le site implantaire ont baissé en dessous de 0,20% (Bayer et coll., 2010).

Selon les résultats actuels, le gabarit (utilisée pour transférer la longueur cliniquement requise du tube) a été ajusté pour assurer une imprécision d'ajustement minimale non nulle entre le tube et le raccord du tube (Bayer et coll., 2010).

### **3.5. Inconvénients du système barre préfabriquée**

#### **3.5.1. Desserrage des vis de fixation de la barre**

La complication clinique la plus fréquente de la SFI-Bar® est le desserrage des vis de fixation de la barre. Dans l'étude de Kobayashi et coll. (2015), le couple de serrage de la vis de fixation du système SFI-Bar® a été considérablement réduit à la fin de l'expérience, nécessitant un resserrage en milieu clinique.

La réduction du couple de serrage, le desserrage et éventuellement la rupture subséquente des vis sont dus aux micromouvements résultant d'une charge

fonctionnelle ou parafonctionnelle sur les composants et à la fatigue du matériau de la vis. L'angulation de l'implant peut également y jouer un rôle.

La diminution des valeurs de couple est prononcée dans les vis de fixation SFI-Bar®, ce qui peut être dû au faible couple d'insertion initial de cette vis en raison de ses limitations mécaniques.

Toutefois, les données sur les mécanismes restent rares. D'autres recherches sont nécessaires pour mieux comprendre les mécanismes de relâchement des piliers de prothèses dentaires, qui sont fréquemment observés dans les études cliniques.

Les auteurs ont déclaré que cette observation pourrait être moins importante si les intervalles de rappel d'un an sont respectés, ce qui permettrait une stabilité des articulations à long terme (Kobayashi et coll., 2015).

### 3.5.2. Nécessité d'un espace prothétique et inter-crête suffisant

Misch (1998) a défini la hauteur verticale minimale d'une barre entre 12 et 14 mm entre l'épaulement de l'implant et le bord incisif des dents artificielles. Cette hauteur se compose de 2 à 3 mm de tissu mou, une distance de 2 mm entre le tissu et la barre, 4,5 mm de hauteur pour la patrice, 2 mm pour la matrice et la prothèse acrylique et 3 mm pour les dents artificielles. Sans renfort métallique, l'épaisseur de la résine acrylique au-dessus de la partie femelle doit être supérieure à 2 mm pour assurer une résistance suffisante à la rupture (Choi et coll., 2012).

Cependant, ces exigences dimensionnelles sont limitées par l'anatomie de la prothèse, la dimension de la barre par rapport aux tissus mous et l'extension de la barre par rapport à la forme de la crête alvéolaire (Albrecht et coll., 2015).

Pour respecter ces dimensions, il est parfois nécessaire d'envisager une ostéotomie crestale afin de laisser cet espace de 2mm entre le tissu mou et le bord inférieur de la barre.

Albrecht et coll. (2015) ont étudié le changement dimensionnels des prothèses mandibulaires préexistantes des patients suite à l'intégration du système SFI-Bar®. Une des caractéristiques positives de la barre SFI est le besoin minimal d'espace vertical. La hauteur totale de la barre avec le clip E est de 4,30 mm et de 3,60 mm avec le clip T.

L'inconvénient majeur de ce système est l'espace supplémentaire requis en lingual. La patrice est toujours de connexion droite entre les implants et ne peut pas suivre la courbure de la crête alvéolaire, ce qui conduit à une expansion linguale plus prononcée de la prothèse. La prothèse dentaire du patient est donc épaissie en lingual. Une telle augmentation de la dimension linguale entraîne une réduction de l'espace disponible pour la langue, ce qui peut irriter le patient.

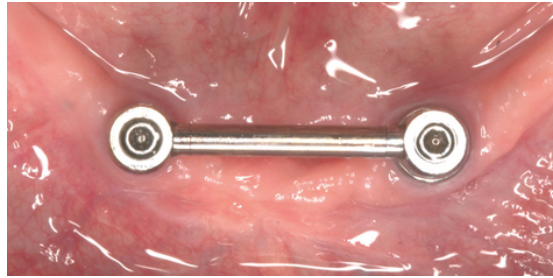


Figure 36 : Vue occlusale d'une SFI-Bar® (Source : Albrecht et coll., 2015)

Sur cette image on voit que la barre est une connexion droite entre les 2 implants, ne suivant pas la courbure de la crête alvéolaire.

✓ **L'épaississement lingual de la prothèse :**

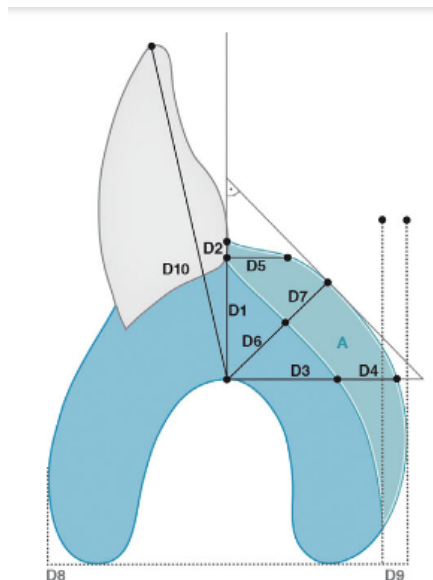


Figure 37 : Schéma représentant la surface carrée de l'épaississement de la prothèse en lingual après insertion de la partie femelle du système SFI-Bar® (Source : Albrecht et coll., 2015)

Dimensions en mm :

A : Surface supplémentaire du corps de la prothèse après intégration de la matrice de la barre en mm<sup>2</sup>

D1 : Dimension verticale de la prothèse complète existante

D2 : Augmentation de la dimension verticale

D3 : Largeur linguale horizontale de la prothèse complète existante

D4 : Augmentation de la largeur linguale horizontale

D5 : Augmentation de la largeur horizontale occlusale

D6 : Largeur linguale diagonale de la prothèse complète existante

D7 : Augmentation de la largeur diagonale

D8 : Largeur horizontale de la base de la prothèse complète existante

D9 : Augmentation de la largeur de la base de la prothèse

D10 : Hauteur de la prothèse complète existante : distance entre le bord incisif et le sommet de la crête alvéolaire dans la région symphyse.

La barre étudiée ne peut être intégrée dans une prothèse inférieure existante qu'avec une certaine augmentation du volume lingual de la prothèse. Cette augmentation s'est produite verticalement, diagonalement et horizontalement. La région où l'épaississement est le plus important est l'espace symphysaire. Dans cette zone, la prothèse a été épaissie d'environ 1 mm de plus que dans les zones canines diagonalement et horizontalement, car la barre ne suit pas la crête alvéolaire mais a une portée plus linguale avec une distance moyenne d'environ 3mm.

Le seul paramètre qui a eu une influence statistiquement significative sur l'ampleur du changement de volume est la largeur linguale de la prothèse complète existante. Plus la prothèse d'origine est mince, plus la modification est importante.

Selon ces auteurs, la forme de la mandibule (U ou V), la hauteur de la prothèse originale et la distance sagittale entre la barre et la crête alvéolaire n'ont pas d'influence sur le changement de volume de la prothèse.

Il a été conclu qu'en général, il y avait suffisamment d'espace sous la prothèse pour loger les composantes patrice et matrice de la SFI Bar®.

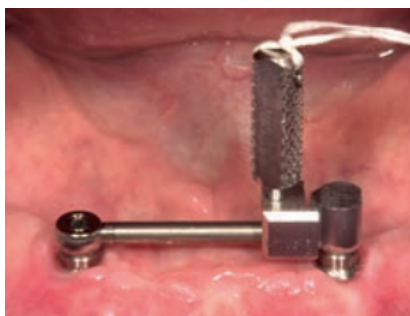### 3.5.3. Importance de l'hygiène

Les inconvénients du système SFI-Bar® comprennent également les complications de l'hygiène buccale du patient, la péri-mucosite et l'hyperplasie gingivale dus à la difficulté de nettoyer la zone péri-implantaire, surtout chez les personnes âgées (Naert et coll., 1999).

Lorsqu'on utilise un modèle de barre, il faut tenir compte de la hauteur car biologiquement et biomécaniquement, une distance de 2 mm entre la muqueuse et le bord inférieur de la barre semble être l'idéale lors de la fabrication de prothèses supra-implantaires. Si ce critère n'est pas respecté, le risque d'hyperplasie des tissus mous est accentué. Une ostéotomie crestale peut être envisagée si un espace minimum de 2mm entre la muqueuse et le bord inférieur de la barre n'est pas possible lors de la pose de celle-ci.

### 3.6. La conception rapide et facile de la SFI-Bar®

Immédiatement après la pose des implants, les adaptateurs d'implants avec des hauteurs appropriées pour un alignement parfait de la barre au plan occlusal sont sélectionnés, puis vissés sur les implants à l'aide d'un tournevis avec un couple de 35Ncm. L'objectif est d'obtenir un espace d'au moins 2 mm entre la barre et les tissus. L'une des articulations à rotule reliée à la barre est d'abord positionnée sur un adaptateur d'implant en bouche. Le gabarit de coupe spécialisé est ensuite glissé sur l'extrémité libre de la barre tubulaire avant de s'installer sur l'autre adaptateur d'implant. Le gabarit n'engage pas l'implant il repose simplement sur l'adaptateur. Une fois que la longueur appropriée de la barre tubulaire a été déterminée, le gabarit est fixé à la barre à l'aide de l'écrou de blocage moleté et l'ensemble de la barre est retiré de la bouche en libérant l'articulation à rotule de l'adaptateur d'implant.



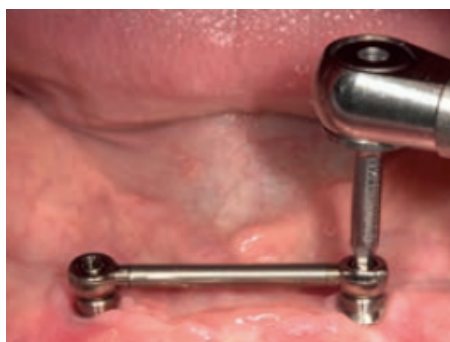*Figure 38 : Détermination de la longueur du tube à l'aide du gabarit (Source : Cendres+Métaux, 2015)*

La barre tubulaire est sectionnée à la bonne longueur avec précision à l'aide d'un disque de coupe en carbure de tungstène. L'extrémité coupée de la barre tubulaire est ensuite polie en utilisant des pointes en caoutchouc pour enlever les bavures qui pourraient empêcher les articulations à rotule de glisser à l'intérieur de la barre. Attention le sectionnement de la barre tubulaire doit toujours être effectué extraoralement.



*Figure 39 : Découpe du tube à la longueur déterminée (Source : Cendres+Métaux, 2015)*

Une fois la barre tubulaire sectionnée, les articulations à rotule sont insérées dans chaque extrémités de la barre tubulaire avant d'être posées sur les adaptateurs d'implant en bouche et serrées en place grâce à des vis de fixation avec une force de serrage de 20 Ncm sans contrainte supplémentaire sur les implants. Les articulations à rotule peuvent recevoir des implants non parallèles jusqu'à une angulation relative maximale de 15°.



*Figure 40 : Fixation de l'ensemble SFI-Bar® sur les adaptateurs d'implants en bouche (Source : Cendres+Métaux, 2015)*



C'est ainsi qu'immédiatement après la pose des implants que la SFI-Bar® est assemblée et fixée en bouche dans la même séance. Alors, la prothèse du patient validée esthétiquement et fonctionnellement par le praticien sera aménagée afin d'y installer la partie femelle.

Ce processus peut être effectué soit au fauteuil (barre à deux implants), soit en laboratoire (barre à quatre implants ou plus) où un maître modèle avec les transferts d'implant sera nécessaire pour la conception de la barre. Le système pour connecter 4 voire 5 ou 6 implants pour une prothèse sur barre nécessite une planification au préalable et une prise en charge au laboratoire pour les composantes femelles. Il est également possible de réaliser ce système sur le maître modèle au laboratoire dans le cas de la fabrication d'une nouvelle prothèse. Le prothésiste inclut la partie femelle dans la maquette en cire esthético-fonctionnel préalablement réalisée et validée par le praticien avant la pose des implants. L'objectif fonctionnel étant de donner la possibilité au laboratoire de mettre en place un système de barre implantaire sur le modèle de travail et d'en ajuster la longueur et la position sans faire appel à des techniques onéreuses de fraisage ou de coulée, ce qui occasionne un gain de temps considérable tout en garantissant la précision du travail (Cendres+Métaux, 2010).

L'assemblage de la barre doit être parallèle au plan occlusal, de ce fait les adaptateurs d'implant sont choisis de telle sorte que lorsque la barre est assise, elle soit parallèle au plan occlusal avec 2mm de jeu entre la face inférieure de la barre et la muqueuse. Ceci permet l'accès à une hygiène bucco-dentaire efficace autour des implants et réduit le risque d'hyperplasie tissulaire autour de la barre lorsque la prothèse est en place. C'est pourquoi si plusieurs implants sont utilisés une sélection d'adaptateurs d'implant avec des hauteurs variable devrait être à disposition. D'un point de vue chirurgical, la réduction de la crête peut être nécessaire pour faciliter la mise en place idéale de l'implant et pour s'assurer qu'il y a suffisamment d'espace pour que la prothèse finale puisse être placée correctement au-dessus de la barre.

Une fois la barre assemblée, une radiographie péri-apicale est utilisée comme base pour les évaluations futures de la stabilité osseuse crestale et pour s'assurer que tous les composants sont en place.

Des pièces et des instruments hautement sophistiqués en titane permettent une utilisation sûre et facile avec un gain de temps et une réduction des coûts (Entling, 2011). La personnalisation des composants de la barre peut donc se faire directement au fauteuil dentaire avec la prothèse existante ou indirectement au laboratoire dentaire avec la nouvelle prothèse (Ha et coll., 2012).

Le SFI-Bar® offre donc une méthode prothétique unique de pose d'attelles sur des implants immédiatement après la pose. Aucune prise d'empreinte et aucune étape complexe de laboratoire dentaire n'est nécessaire. La SFI-Bar® sur deux implants s'adapte facilement en 10 minutes et se visse sur les implants.

Dans un essai scientifique réalisé par Cendres et Métaux étudiant la SFI-Bar® dans l'indication de mise en charge immédiate de deux implants interforaminaux, ils ont atteint un taux de réussite de 100% après un an. Tous les patients étaient très satisfaits de la SFI-Bar® (Entling, 2011).

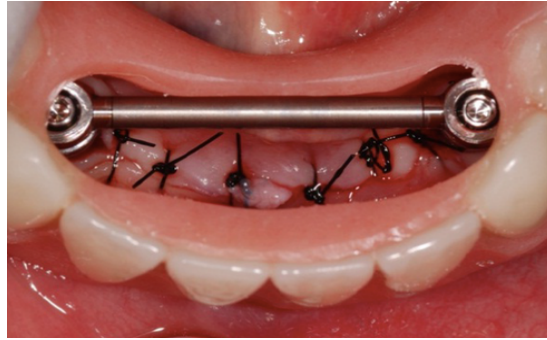
### **3.7. Conversion de la prothèse complète conventionnelle en prothèse amovible complète sur barre implanto-portée**

#### **3.7.1. Au fauteuil**

Dans le cas d'une barre à 2 implants, le clip en or E (alliage d'or Elitor 68%) doit être utilisé et incorporé à la prothèse selon une technique au fauteuil avec la méthode à résine auto-polymérisable. La présence d'un technicien de laboratoire est également recommandée pour la technique au fauteuil.

Une fenêtre est découpée dans la face linguale de la prothèse à l'aide d'une grosse fraise acrylique en regard de la SFI-Bar® fixée en bouche.

La prothèse est évidée de sorte que la barre et le clip E soient clairement accessibles pour le collage avec la résine autopolymérisable.



*Figure 41 : Ouverture d'une fenêtre en lingual de la prothèse mandibulaire du patient  
(Source : Albrecht et coll., 2015)*

Une cale d'espacement en aluminium est placée sur la barre tubulaire avant la mise en place du clip E. Cette cale d'espacement assure la résilience verticale en laissant un léger espace entre le clip E et la barre tubulaire de sorte que lorsque le patient mord, l'agrafe E ne surcharge pas ou ne déforme pas la barre. Le clip pourra fléchir librement lorsque la prothèse sera insérée ou retirée.

Toutes les zones de contre-dépouille autour de l'assemblage de la barre (en particulier entre l'agrafe de la barre et les tissus) sont ensuite bloquées avec du silicone ou de la cire pour empêcher l'acrylique de pénétrer dans une zone en contre-dépouille où elle durcira, verrouillant la prothèse sur la barre. Si cela se produit, il n'y aura pas d'autre solution que de sectionner la prothèse à l'écart de la barre pour le libérer. Non seulement cela abîmera la prothèse, mais pourrait aussi endommager la barre, ce qui est très coûteux et prend beaucoup de temps.

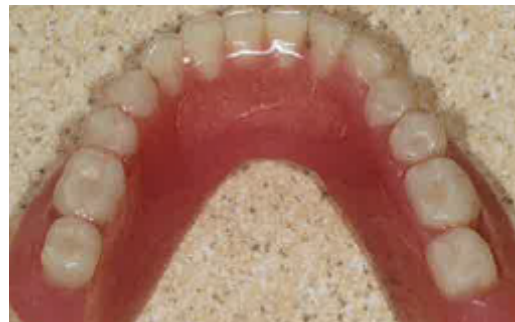

*Figure 42 : Blocage des zones de contre-dépouilles entre la muqueuse et la barre surmontée du clip E avec du silicone (Source : Tussavir, 2012)*

Il faut s'assurer d'enlever suffisamment d'acrylique pour que la prothèse puisse s'asseoir complètement sur l'ensemble barre/clip E. S'il y a un problème de dégagement ou de jeu, ne pas ajuster l'élément de rétention mais enlever plutôt plus de résine de la prothèse dentaire.

Une fois la fenêtre découpée dans la face linguale de la prothèse pour exposer le clip E, la cale d'espacement en aluminium placée sur la barre, et les contre-dépouilles bloquées, le clip E est étiqueté sur la prothèse à l'aide de petits incréments de résine autopolymérisable. Et une fois la résine complètement durcie le dentiste retire de la bouche du patient la prothèse avec l'élément de rétention E en place.

Le reste de l'espace est rempli de résine auto-polymérisable à l'extérieur de la bouche qui durcie par réaction exothermique.



*Figure 43 et 44 : Le clip E est étiqueté dans l'intrados de la prothèse avec de la résine autopolymérisable et l'espace restant est rempli avec de la résine acrylique en extraoral (Source : Tussavir, 2012)*

Les lamelles de l'agrafe E doivent être exemptes de résine jusqu'à moitié afin de garantir un comportement élastique et optimal pour une longue durée de vie. Seule la partie supérieure de l'agrafe E avec l'épaulement est bloquée dans l'acrylique. Les lamelles doivent pouvoir fléchir librement sur la barre tubulaire pendant l'insertion et le retrait de la prothèse. Si la résine est en contact direct avec les lamelles, la prothèse dentaire ne peut pas s'asseoir car le clip E ne peut pas fléchir.

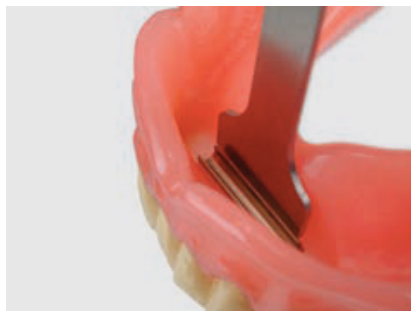

*Figure 45 : Lamelles du clip E dégagées de résine dans l'intrados prothétique  
(Source : Tussavir, 2012).*

Il faut s'assurer que le patient n'est pas allergique à la résine monomère, sinon des matériaux composites sont également disponibles.

Idéalement, la prothèse est placée dans un pot sous pression, contenant de l'eau chaude, pour faire durcir la résine. Toute la résine en excès est éliminée et la prothèse est polie avant d'être livrée.

Le niveau de rétention du clip E est ajusté à l'aide des outils d'activation/désactivation fournis avec le kit de restauration, en appuyant une fois avec précaution. Enfin, la prothèse définitive peut être mise en place.



*Figure 46 : Activation du clip E (Source : Cendres+Métaux, 2015)*

Après avoir vérifié que la prothèse est correctement mise en place à l'aide d'un PIP (Pressure Indicating Paste), l'occlusion est vérifiée et ajustée si nécessaire.

### 3.7.2. Au laboratoire

L'agrafe T en titane pur de grade V est utilisée dans le cadre de prothèses supra-implantaires retenues sur quatre implants ou plus. Elle est contre-indiquée dans une situation à deux implants.

La prothèse est alors obligatoirement traitée en laboratoire. Cette partie femelle en titane est composée d'inserts en plastique qui permettent une correction des éventuelles erreurs de traitement.

Après la pose des implants multiples, une empreinte de l'arcade mandibulaire avec les transferts d'implants en place est réalisée par le praticien puis envoyée au laboratoire. Le prothésiste réalise le maître modèle en plâtre et vient fixer aux analogues d'implants l'ensemble de la SFI-Bar®.



*Figure 47 : SFI-Bar® 4-Implants montée sur un modèle (Source : Cendres+Métaux, 2015).*

La partie femelle est découpée à la longueur déterminée dans l'encoche prévue à cet effet à l'aide d'un disque. Les bavures internes et externes sont éliminées, puis deux gaines sont encliquetées sur les deux extrémités du clip T.



*Figure 48 : Découpe de la partie femelle*



*Figure 49 : Gains de rétention*

*(Source : Cendres+Métaux, 2015)*

Une cale de résilience est placée sur les barres et les zones de contre-dépouilles sont comblées avec de la cire molle. La cale sera retirée après la polymérisation de la résine. Les parties femelles en titane sont placées sur les barres et la prothèse

préalablement évidée est positionnée en bouche. Des apports de résine auto-polymérisable sont réalisés afin d'envelopper les parties femelles de résine. Les parties femelles en titane doivent être complètement enveloppées avec de la résine.



*Figure 50 : Parties femelles T avec ses gaines de rétention intégrées dans l'intrados de la prothèse après retrait de la bouche (Source : Cendres+Métaux, 2015).*

La prothèse complète avec le clip T intégré par le technicien de laboratoire est alors renvoyée au praticien.

Les gaines de rétention utilisées par le prothésiste sont retirées du clip T par le dentiste car elles ne doivent pas être utilisées pour le patient. Des nouvelles gaines en plastique avec différents degrés de rétention (jaunes pour une rétention légère, rouges pour une rétention normale) sont choisies en fonction du niveau de rétention requis. Le dentiste insère les gaines de rétention dans les clips T à l'aide du « pose gaine ».

Afin que le patient puisse s'habituer rapidement à la manipulation de la nouvelle prothèse dentaire, il faudrait utiliser un nombre minimal de gaines de faible rétention pendant une période de 2 à 4 semaines. Ensuite, des nouvelles gaines de rétention sont placées. La force de rétention se stabilisera après environ deux semaines. Au début, elle sera légèrement supérieure.



*Figure 51 : Mise en place des gaines de rétention aux extrémités du clip T à l'aide du « pose gaine » (Source : Cendres+Métaux, 2015)*

Une fois le traitement terminé la prothèse avec la partie femelle T intégrée dans l'intrados est mis en bouche par le dentiste.

### 3.7.3. Ressenti du patient

Albrecht et coll. (2015) ont étudié l'impact du changement dimensionnel des prothèses mandibulaires préexistantes des patients suite à l'intégration du système SFI-Bar® sur la satisfaction des patients.

Selon ces auteurs, cette modification linguale de la prothèse était à peine reconnue et bien tolérée par les patients. Environ 95 % ont déclaré qu'il n'y avait aucune influence négative de la forme modifiée sur la parole, le confort de mastication ou l'inconfort général. Tous les patients étaient satisfaits ou très satisfaits de la rétention de la prothèse. L'augmentation du volume lingual de la prothèse après l'intégration d'une barre préfabriquée est donc bien tolérée par les patients.

Mehl et coll. (2015) sont arrivés à une conclusion identique : une augmentation de l'épaisseur de la prothèse dentaire n'a pas eu d'impact négatif sur la fonction orale perçue par le patient ou sur sa satisfaction.

Pour éviter l'insatisfaction du patient après l'augmentation de l'épaisseur linguale de la prothèse, la modification pourrait être simulée avant l'opération d'implantation en ajoutant une couche de cire de 4 mm sur le côté lingual de la prothèse. Si le patient se sent mal à l'aise avec cette simulation, des alternatives à la SFI-Bar® devraient être envisagées, comme des attaches simples ou des barres conventionnelles.

## 3.8. Suivi post opératoire et maintenance

Les éléments d'ancrage prothétique sont soumis en bouche à de fortes contraintes exercées dans un milieu en constante modification et sont ainsi plus ou moins sujets à des phénomènes d'usure. L'usure survient inmanquablement au fil de l'usage quotidien et ne peut ainsi être évitée mais seulement diminuée.

Le patient doit être informé des soins appropriés des implants et de la prothèse, et un programme systématique de rappel et de maintenance doit être mis en place.

La bonne tenue d'une prothèse dentaire sur la muqueuse est à vérifier au moins une fois par an. Il est alors éventuellement nécessaire de faire un rebasage pour



supprimer les effets de basculement (surcharges).

L'entretien le plus fréquent requis pour les attachements barre est le resserrage des vis de fixation de la barre (Cakarer et coll., 2011). Les vis de fixation des attaches de la barre doivent être resserrées et la partie femelle de la barre doit être réactivée lors des rappels annuels.

La barre est le système d'attache présentant le moins de complications prothétiques mais qui est le plus sujet aux mucosites et hyperplasies gingivales (Naert et coll., 1999).

Il faut veiller au nettoyage régulier de la barre afin d'éviter toute inflammation des tissus mous.

La surface de la barre ne présente qu'un très faible dépôt de tartre. La barre et les éléments de fixation placés sur les implants en bouche se nettoient facilement et exclusivement à l'eau courante avec une brosse à dents à poils souples ou encore avec une brosse inter-dentaire. Les éléments de fixation très délicats ne doivent jamais être nettoyés avec de la pâte dentifrice. Cela pourrait les endommager. De même, la prudence est de rigueur avec des produits ou comprimés nettoyants inadéquats qui pourraient également endommager les éléments de fixation ou ses fonctions.

Tous les composants de la SFI-Bar® sont préfabriqués industriellement et disponibles séparément. C'est un grand avantage car non seulement la partie femelle, mais aussi la partie mâle de la SFI-Bar® peuvent être facilement remplacées si ces pièces venaient à s'user (Entling, 2011). Le chirurgien-dentiste pourra facilement ajouter des barres pour accueillir des implants supplémentaires dans l'éventualité où de futurs implants voudraient être ajoutés quelques mois ou années après (Munzenmeyer, 2012).

Contrairement à la réparation des barres conventionnelles qui nécessite obligatoirement des étapes de laboratoire chronophages et coûteuses, la réparation de la SFI-Bar® se fait par le simple remplacement de la pièce fracturée dans la même séance sans faire intervenir obligatoirement le laboratoire.

### 3.9. Contre-indications et Précautions à prendre

#### 3.9.1. Contre-indications de la SFI-Bar®

- Mise en charge immédiate au maxillaire supérieur
- Application de la SFI-Bar® 4-Implants au maxillaire supérieur directement dans la bouche du patient.
- Partie femelle T avec gaines de rétention G interchangeables sur SFI-Bar® 2-Implants
- Barre en extension
- Intervalles entre implants < 8 mm, > 26 mm
- Divergences entre les implants > 15°
- Utilisation ne requérant aucune autorisation du fabricant d'implants concerné
- Chez des patients allergiques à un ou plusieurs éléments constitutifs du matériau de fixation
- Prothèse en extension unilatérale sans appui transversal
- Manque de volonté de la part du patient de se conformer aux consignes de suivi et de rappel
- Patients atteints de bruxisme ou d'une autre habitude parafunctionnelle non contrôlée.

#### 3.9.2. Précautions à prendre

Les composants de la SFI-Bar® sont fournis à l'état non stérile. Tous les composants métalliques du système doivent être stérilisés à la vapeur d'eau à 134°C pendant 18min avant utilisation. Toutes les pièces en plastique et le désactivateur avec sa poignée plastique ne doivent pas être stérilisés pour ne pas les endommager, mais doivent être nettoyés et désinfectés à l'aide d'un désinfectant homologué par l'EPA de niveau haut.

Aucun travail de coupe ne doit avoir lieu dans la bouche du patient. En cas d'utilisation intra-orale, tous les produits doivent de manière générale être fixés, pour éviter tout risque d'aspiration.

Pour un patient allergique à un ou plusieurs éléments des matériaux d'attachement, ce produit ne doit pas être utilisé.

## QUATRIÈME PARTIE : ÉTUDE D'UN CAS CLINIQUE

---

*Cas réalisé dans le département d'odontologie du Centre Médical de l'Université de Corée (Kim et coll., 2011) :*

Une Coréenne de 65 ans a visité le département d'odontologie du Centre Médical de l'Université de Corée suite à l'instabilité de sa prothèse dentaire mandibulaire fabriquée en Russie il y a quelques années.

Après évaluation clinique et radiographique, la mandibule présente un édentement complet de type I selon la classification de Misch. Au maxillaire, elle présente un édentement de classe 2 division 1 selon la classification de Kennedy Applegate. Le maxillaire est réhabilité par une prothèse amovible partielle.

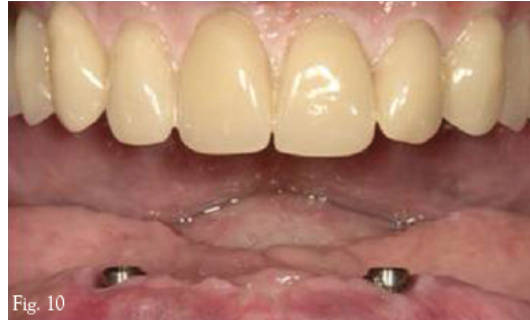Compte tenu de la résorption importante de la mandibule et d'un soutien labial inadéquat, la mise en place de deux implants dans la mandibule et leur mise en charge immédiate avec son ancienne prothèse a été suggérée à la patiente comme option de traitement. Le système d'attachement SFI-Bar® proposé a été acceptée par la patiente.

Ses antécédents médicaux comprenaient une hypertension contrôlée par des médicaments. La patiente ne montrait aucune contre-indication à la chirurgie implantaire et le volume osseux était suffisant pour la pose d'implants dans la région antérieure.

La prothèse complète mandibulaire existante était esthétiquement et fonctionnellement satisfaisante et présentait une dimension verticale d'occlusion correcte.

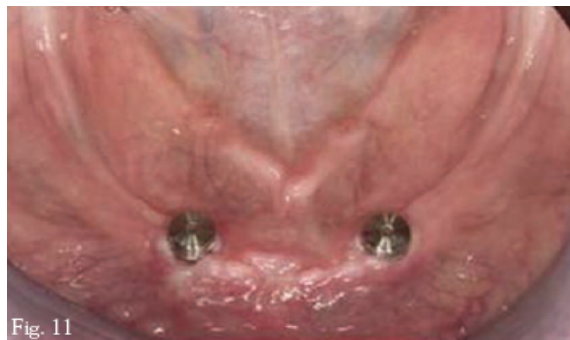
La prothèse mandibulaire de la patiente a été dupliquée pour la fabrication du guide radiographique et chirurgical.

Deux implants de 3,3 X 10mm (SLActive Standard, Straumann) ont été placés dans la zone interforaminale de la mandibule.



*Figure 52 : Deux implants placés dans la zone interforaminale (Source : Cendres+Métaux, 2015)*

Un adaptateur de 1mm et un de 2 mm de hauteur ont été choisis de sorte qu'au moins 2mm de dégagement soit créé entre le bord inférieur de la barre et les tissus, et que la barre soit parfaitement parallèle au plan occlusal. Ces adaptateurs d'implants sont alors vissés sur les implants à un couple de serrage de 35Ncm.



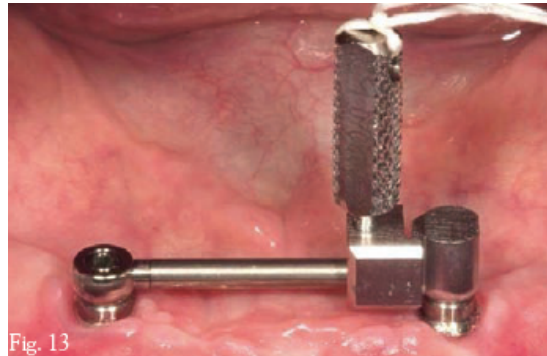
*Figure 53 : Deux adaptateurs d'implants vissés sur les implants (Source : Cendres+Métaux, 2015)*

En dehors de la bouche, le grand joint à rotule est connecté à un côté de la barre tubulaire et la jauge est connectée à l'autre côté de la barre tubulaire.




*Figure 54 : assemblage du grand joint à rotule et de la jauge à la barre tubulaire (Source : Cendres+Métaux, 2015)*

Ensuite, l'ensemble est mis en bouche. Le grand joint à rotule est vissé grâce à la vis de fixation à l'aide d'un tournevis à imbus sur l'adaptateur d'implant tout en laissant du jeu à la grande articulation à rotule. La jauge est glissée le long de la barre tubulaire jusqu'à son positionnement sur l'adaptateur d'implant controlatéral. Le support peut alors être serré complètement. La jauge va mesurer avec précision la longueur de la barre tubulaire.



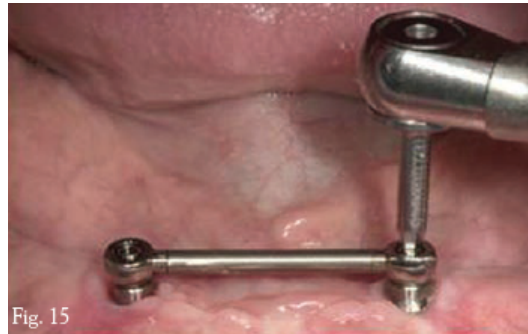*Figure 55 : verrouillage de la jauge à la barre tubulaire afin de déterminer la longueur adéquate (Source : Cendres+Métaux, 2015)*

Une fois que la longueur du tube appropriée a été déterminée, la jauge est verrouillée au tube. La vis de fixation opposée peut alors être desserrée légèrement. La barre tubulaire et la jauge sont retirées de la bouche. La barre tubulaire est sectionnée à l'emplacement dédié de la jauge à l'aide d'un disque de séparation. Elle sera alors séparée de la jauge. La barre tubulaire sera polie afin d'éliminer les bavures qui empêcheraient sa bonne installation en bouche.



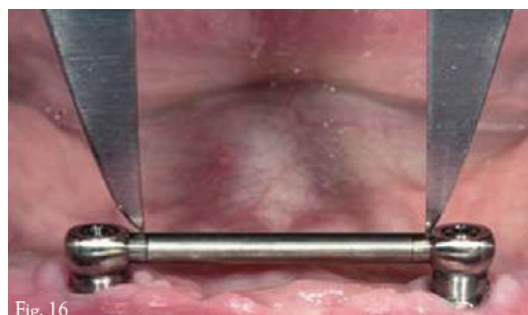
*Figure 56 : Découpe de la barre tubulaire à l'aide d'un disque à la longueur déterminée par la jauge (Source : Cendres+Métaux, 2015)*

En dehors de la bouche, l'extrémité sectionnée de la barre tubulaire vient glisser dans la tige fixe d'une grande articulation à rotule. L'ensemble est mis en bouche. L'autre extrémité de la barre glisse dans la tige fixe de la grande articulation préalablement fixée à l'adaptateur d'implant en bouche. L'articulation à rotule qui avait été reliée au tube en dehors de la bouche est alors vissé à l'adaptateur adjacent. Les vis de fixation des articulations aux adaptateurs sont serrées à un couple de serrage de 25Ncm.



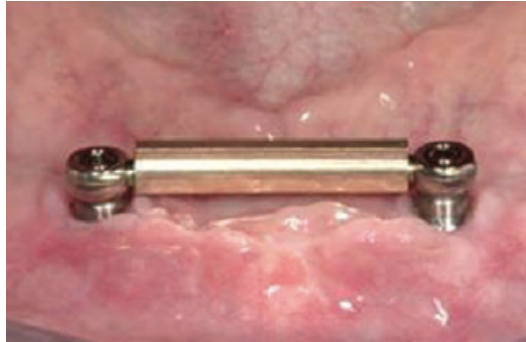*Figure 57 : fixation de la barre aux adaptateurs d'implants (Source : Cendres+Métaux, 2015)*

Une fois la SFI-Bar® fixée aux implants au bon couple de serrage, l'étape suivante consiste à insérer la partie femelle dans la prothèse du patient. Pour déterminer avec précision la longueur du clip E, la longueur totale de la barre incluant la surface d'appui des tiges des grandes articulations est mesurée en bouche.



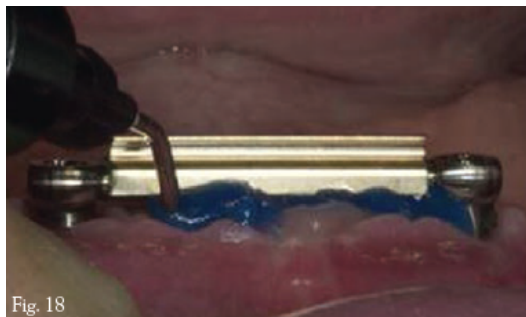
*Figure 58 : mesure de la longueur entre les implants afin de déterminer la longueur du clip E (Source : Cendres+Métaux, 2015)*

Le clip E est ensuite raccourci et poli afin d'éliminer les bavures internes et externes. La partie femelle en or peut alors se positionner sur la barre en bouche. Les extrémités extérieures du clip E doivent également s'appuyer sur les parties les plus épaisses des articulations.



*Figure 59 : mise en place de la partie femelle E en or sur la SFI-Bar® (Source : Cendres+Métaux, 2015)*

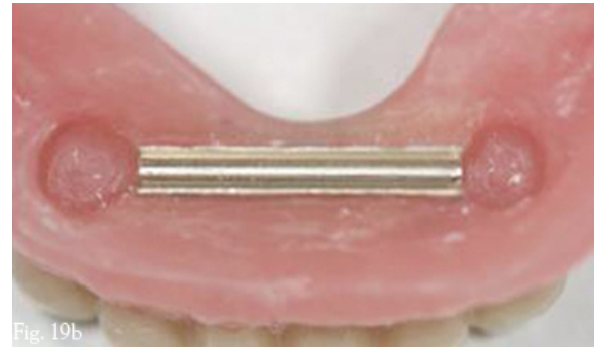
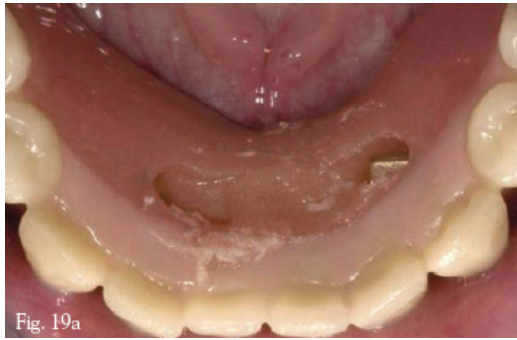Une fois la bonne adaptation du clip en or contrôlée, les zones de contre-dépouilles sont bloquées avec du silicone.



*Figure 60 : blocage des contre-dépouilles autour de la SFI-Bar® et l'agrafe E (Source : Cendres+Métaux, 2015)*

L'intrados de la prothèse est évidée en lingual afin d'exposer l'ensemble de la barre et du clip E et permettre l'assise de la prothèse sur la barre SFI sans interférences. Des incréments de résine acrylique auto-polymérisée sont apportés afin d'intégrer la partie femelle en or dans l'intrados de la prothèse. Quand la résine a durci, la prothèse est retirée de la bouche du patient et les excès de résine sont éliminés. Après polissage, la prothèse est immédiatement remise en place.

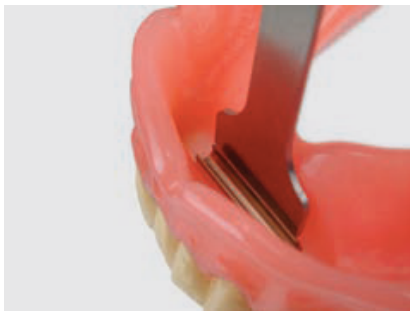



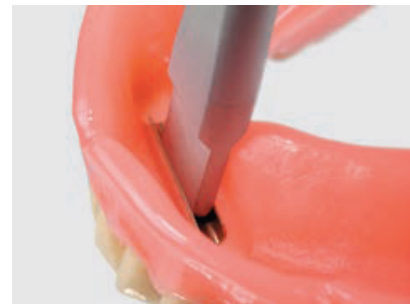
*Figures 61 : intégration de la partie femelle en or E dans l'intrados de la prothèse  
(Source : Cendres+Métaux, 2015)*

L'activation de la partie femelle se fait à l'aide d'un set d'activateurs en appuyant une fois avec précaution.

Pour la désactivation, le désactivateur macro est enfoncé dans la partie femelle jusqu'à obtention de la friction souhaitée.



*Figure 62 : Activation*



*Figure 63 : Désactivation*

*de la partie femelle en or E (Cendres+Métaux, 2015)*

La relation occlusale est vérifiée et rectifiée si nécessaire. Les patients reçoivent la consigne de ne pas retirer les prothèses pendant 48 heures. Ils sont limités à un régime alimentaire doux pendant 4 semaines. Un antibiotique prophylactique postopératoire et un bain de bouche à la chlorhexidine à 0,2 % sont administrés et poursuivis pendant 3 à 5 jours après l'opération.

Des visites de suivi pour une évaluation clinique et radiographique sont organisées. Les patients sont vus un jour puis deux semaines après l'opération où la prothèse peut être ajustée et rebasée si nécessaire. Après 3 mois, aucun symptôme particulier n'a été constaté lors de l'examen intra-buccal ni aucun changement radiologique, et la patiente a été très satisfaite de la nouvelle prothèse.



## CONCLUSION

---

Les auteurs se rejoignent sur le fait que deux implants parasymphysaires sont suffisants en PACSI mandibulaire si leur longueur est au minimum de 10mm et que la stabilité primaire est bonne (Jemt et coll., 1996 ; Feine et coll., 2002).

Nous avons vu qu'une mise en charge immédiate est possible que si le système implantaire, la densité osseuse et la préparation du site répondent à toutes les exigences pour une stabilité initiale optimale.

Le chirurgien doit d'abord établir un diagnostic pré-chirurgical systématique pour chaque cas clinique et se conformer strictement aux principes généraux de la chirurgie buccale.

Le choix d'un système implantaire avec un bon filetage et une surface rugueuse est un moyen fiable d'assurer une mise en charge immédiate réussie, même dans les zones présentant une mauvaise qualité osseuse.

De nombreuses études énumérées dans cette thèse nous ont permis de voir qu'interconnecter les implants immédiatement après leur mise en place permet de mieux répartir les forces, de limiter les micromouvements et donc d'assurer une meilleure ostéointégration.

La SFI-Bar® est en fait un système qui permet au dentiste de fixer une barre parfaitement adaptée aux implants immédiatement après leur pose. Ceci se fait sans prise d'empreinte, ce qui évite les imprécisions.

Tous les composants sont préfabriqués. Par conséquent, les complications associées à la coulée, au brasage, au soudage laser et au fraisage de ces barres sont complètement éliminées, ce qui rend ce système avantageux par rapport aux systèmes de barres conventionnelles (Munzenmayer, 2012).

La SFI-Bar® est relativement bon marché comparativement aux coulées en or conventionnelles et aux solutions réalisées par CFAO. Le coût global de la prothèse et la durée du traitement sont considérablement réduits en regard des techniques classiques et CFAO (Tussavir, 2012).

C'est un système sans stress, avec une passivité et une excellente stabilité d'ajustement sur les implants offerte par les pièces usinées avec précision. L'adaptation passive de la barre conduit à une réduction considérable de la transmission des tensions aux implants supports. Les études ont également démontré la viabilité de cette solution de traitement dans les cas de mise en charge mandibulaire immédiate, à condition que les implants soient vissés avec des couples de serrage supérieurs à 50 Ncm. L'application au fauteuil ou au laboratoire permet jusqu'à 80% d'économie de temps de traitement (Entling, 2011). Le système SFI-Bar® peut être relié à deux implants, ou plus si nécessaire, pour créer une barre intéressant toute l'arcade.

Le comportement en charge permanent de la barre a montré que la barre est adaptée à l'application clinique pour une période de rétention de plus de 10 ans (Bayer et coll., 2010). Le patient est satisfait d'une bonne fonction et d'une esthétique favorable en utilisant une prothèse implanto-portée immédiatement mise en fonction.

Des milliers de SFI-Bar® ont été placés en Europe, en Asie et aux États-Unis avec un historique de zéro complication. Basé sur la technologie suisse, la SFI-Bar® est conçue pour les deux mâchoires et assure une prise sans effort de la prothèse, améliorant la stabilité et le confort du patient. La barre est mesurée et découpée avec précision à la dimension voulue en fonction de la distance entre les implants. Elle est supportée par des articulations sphériques adaptées à des piliers, qui sont à leur tour fixés aux implants.

Une vérification périodique des rappels est nécessaire et des résultats cliniques à long terme sont requis. Les schémas d'usure dans les situations cliniques réelles sont plus fréquents que ceux observés dans les expériences in vitro. La technique n'en est qu'à ses débuts, de sorte qu'on ne dispose pas de données à long terme (5 ans et plus). En raison du nombre limité de patients participant aux études, d'autres essais cliniques sont nécessaires pour étayer les résultats des différentes études. La plupart des études par éléments finis sont réalisées ou encadrées par les titulaires de la technologie SFI-Bar®, c'est pourquoi les résultats doivent être traités avec un esprit critique.

## Références bibliographiques :

1. Abduo J, Bennani V, Waddell N. Assessing the fit of implant fixed prostheses: a critical review. *Int J Oral Maxillofac Implants*. 2010; 25(3): 506-515.
2. Abulius R, Khayat P, Khoury G, Miara P, Zyman P. Atlas de prothèse implantaire. Sète : Sept ; 2011. 224 p.
3. Akca K, Chang T-L, Tekdemir İ, Fanuscu MI. Biomechanical aspects of initial intraosseous stability and implant design: a quantitative micro-morphometric analysis. *Clin Oral Implants Res*. 2006; 17(4): 465-72.
4. Akkocaoglu M, Uysal S, Tekdemir I, Akca K, Cehreli M. Implant design and intraosseous stability of immediately placed implants: a human cadaver study. *Clin Oral Implants Res*. 2005; 16(2): 202-209.
5. Al-Ekrish A, Widmann G, Alfadda S. Revised, Computed Tomography–Based Lekholm and Zarb Jawbone Quality Classification. *Int J Prosthodont*. 2018; 31(4): 342-5.
6. Al-Marshood MM, Junker R, Al-Rasheed A, Al Farraj Aldosari A, Jansen JA, Anil S. Study of the osseointegration of dental implants placed with an adapted surgical technique: Effect of surgical technique on bone tissue response. *Clin Oral Implants Res*. 2011; 22(7): 753-9.
7. Albrecht D, Märki L, Fabian M, Bayer S, Stark H, Mericske-Stern R, Enkling N. Impact of implant–retained-overdentures on OHRQoL : immediate vs. Delayed loading. Annual Scientific Meeting of the European Association of Osseointegration; 2011; Athen. *Clin Oral Implants Res*. 2011; 22(9): 882-1110.
8. Albrecht D, Ramierez A, Kremer U, Katsoulis J, Mericske-Stern R, Enkling N. Space requirement of a prefabricated bar on two interforaminal implants: a prospective clinical study. *Clin Oral Implants Res*. 2013; 26(2): 143-148.
9. Almutairi AS, Walid MA, Alkhodary MA. The effect of osseodensification and different thread designs on the dental implant primary stability. *F1000Res*. 2018; 7: 1898.

10. Alvarez A, Lafita P, de Llanos H, Gago A, Brizuela A, Ellacuria J. A Comparison of Two Soldering Techniques on the Misfit of Bar-Retained Implant-Supported Overdentures. *J Prosthodont.* 2013; 23(2): 163-170.
11. Antoniacomi G. La réhabilitation de l'édenté total par prothèse implanto-muco portée: concepts actuels et présentation de cas cliniques [Thèse]. Nancy : Université Henri Poincaré Nancy I. Faculté de chirurgie dentaire ; 2007. 103 p.
12. Arısan V, Karabuda CZ, Özdemir T. Implant surgery using bone- and mucosa-supported stereolithographic guides in totally edentulous jaws: surgical and post-operative outcomes of computer-aided vs. standard techniques. *Clin Oral Impl Res.* 2010; 21(9): 980–988.
13. Babbush CA, Kent JN, Misiek DJ. Titanium Plasma-sprayed (TPS) Screw Implants for the reconstruction of the edentulous mandible. *J Oral Maxillofac Surg.* 1986; 44(4): 274–282.
14. Baggi L, Cappelloni I, Di Girolamo M, Maceri F, Vairo G. The influence of implant diameter and length on stress distribution of osseointegrated implants related to crestal bone geometry: a three-dimensional finite element analysis. *J Prosth Dent.* 2008; 100(6): 422-431.
15. Batenburg RHK, Raghoobar GM, Van Oort RP, Heijdenrijk K, Boering G. Mandibular overdentures supported by two or four endosteal implants. *Int J Oral Maxillofac Surg.* 1998; 27(6): 435–9.
16. Baudoin C, Bennani V, Touati B. Un projet prothétique en implantologie. Paris : Quintessence international ; 2003. 133 p.
17. Bayer S, Grüner M, Hültenschmidt R, Keilig I, Bourauel C, Stark H. Biomechanical behaviour of the SFI-Bar: mechanical and clinical investigations. 19th Annual Scientific Meeting of the European Association of Osseointegration; 2010; Glasgow. *Clin Oral Implants Res.* 2010; 21(10): 1183-4.
18. Bayer S, Komor N, Kramer A, Albrecht D, Mericske-Stern R, Enkling N. Retention force of plastic clips on implant bars: a randomized controlled trial. *Clin Oral Implants Res.* 2011; 23(12): 1377-1384.
19. Bayer S, Stark H, Enkling N, Müs S. Ein spannungsfreies Stegsystem für die direkte intraorale Versorgung von Implantaten. *Quintessenz.* 2008; 59(8): 843-51.

20. Beer A, Gahleitner A, Holm A, Birkfellner W, Homolka P. Adapted preparation technique for screw-type implants: explorative in vitro pilot study in a porcine bone model. *Clin Oral Implants Res.* 2007; 18(1): 103-7.
21. Begin M, Cheylan J-M. La prothèse amovible complète bimaxillaire stabilisée sur deux implants mandibulaires : protocoles cliniques. Berlin : Quintessence Publishing ; 2018. 104 p.
22. Boerrigter EM, Geertman ME, Van Oort RP, Bouma J, Raghoobar GM, van Waas MAJ, et coll. Patient satisfaction with implant-retained mandibular overdentures. A comparison with new complete dentures not retained by implants - a multicentre randomized clinical trial. *Br J Oral Maxillofac Surg.* 1995; 33(5): 282-288.
23. Boerrigter EM, Stegenga B, Raghoobar GM, Boering G. Patient satisfaction and chewing ability with implant-retained mandibular overdentures: a comparison with new complete dentures with or without preprosthetic surgery. *J Oral Maxillofac Surg.* 1995; 53(10): 1167-73.
24. Bonfante E, Witek L, Tovar N, Suzuki M, Marin C, Granato R et coll. Physicochemical Characterization and In Vivo Evaluation of Amorphous and Partially Crystalline Calcium Phosphate Coatings Fabricated on Ti-6Al-4V Implants by the Plasma Spray Method. *Int J of Biomater.* 2012; 2012: 1-8.
25. Bonnet A-S, Dubois G, Daas M, Lipinski P. Influence of implant position on the behaviour of a mandibular implant-retained overdenture. *J Biomech.* 2008; 41(1): S218.
26. Brunski JB. Biomechanical factors affecting the bone-dental implant interface. *Clin Mater.* 1992; 10(3): 153-201.
27. Cameron HU, Piliar RM, MacNab I. The effect of movement on the bonding of porous metal to bone. *J Biomed Mater Res.* 1973; 7(4): 301-311.
28. Carr A, Stewart R. Full-Arch Implant Framework Casting Accuracy: Preliminary In Vitro Observation for In Vivo Testing. *J Prosthodont.* 1993; 2(1): 2-8.
29. Cassetta M, Di Carlo S, Pranno N, Sorrentino V, Di Giorgio G, Pompa G. The use of stereolithographic surgical templates in oral implantology. *Ann Ital Chir.* 2013; 84(5): 589-593.

30. Cendres et métaux France SAS. Barres implantaires ajustées à la longueur. *Tech Dent.* 2010 ; 1(227) : 20 p.
31. Chiapasco M, Abati S, Romeo E, Vogel G. Implant-retained Mandibular Overdentures with Brånemark System MKII Implants: A Prospective Comparative Study Between Delayed and Immediate Loading. *J Oral Maxillofac Implants.* 2001; 16(4): 537-546.
32. Chiapasco M, Gatti C, Rossi E, Haeflige W, Markwaldel T. Implant-retained mandibular overdentures with immediate loading. *Clin Oral Implants Res.* 1997; 8(1): 48-57.
33. Chiapasco M, Gatti C, Rossi E, Haefliger W, Markwalder TH. Implant-retained mandibular overdentures with immediate loading. A retrospective multicenter study on 226 consecutive cases. *Clin Oral Implants Res.* 1997; 8(1): 48-57.
34. Chiapasco M, Gatti C. Implant-Retained Mandibular Overdentures with Immediate Loading: a 3- to 8-Year Prospective Study on 328 Implants. *Clin Implant Dent Rel Res.* 2003; 5(1): 29-38.
35. Chiche F, Guez G. Actualisation des concepts occlusaux en implantologie. *Cah Prothèse.* 2000 ; 1(112) : 83-95.
36. Corsalini M, Venere D, Stefanachi G, Muci G, Palminteri A, Laforgia A et coll. Maxillary Overdenture Retained with an Implant Support CAD-CAM Bar: A 4 Years Follow Up Case. *Open Dent J.* 2017; 11(1): 247-256.
37. Dada K. Planification et chirurgie implantaire chez l'édenté complet. *Réal Clin.* 2013 ; 24(1) : 17-36.
38. Davarpanah M, Martinez H, Tecucianu JF. Apical-coronal implant position: recent surgical proposals. Technical note. *Int J Oral Maxillofac Implants.* 2000; 15(6): 865-872.
39. Davarpanah M, Szmukler-Moncler S, Molloy S. Théorie et pratique de la mise en charge immédiate. Paris : Quintessence International ; 2007. 359 p.
40. Deslis A, Hasan I, Bourauel C, Bayer S, Stark H, Keilig L. Numerical investigations of the loading behaviour of a prefabricated non-rigid bar system. *Ann Anat - Anat Anz.* 2012; 194(6): 538-544.
41. Dhore CR, Snel SJ, Jacques SVN, Naert IE, Frank Walboomers X, Jansen JA. In vitro osteogenic potential of bone debris resulting from placement of

titanium screw-type implants. *Clin Oral Implants Res.* 2008; 19(6): 606–11.

42. Di Stefano DA, Perrotti V, Greco GB, Cappucci C, Arosio P, Piattelli A, et coll. The effect of undersizing and tapping on bone to implant contact and implant primary stability: A histomorphometric study on bovine ribs. *J Adv Prosthodont.* 2018; 10(3): 227.
43. Dietrich U, Lippold K, Dirmeier T, Behneke W, Wagner W. Statistische Prognose zur Implantatprognose am Beispiel von 2017 IMZ-Implantaten unterschiedlicher Indikation der letzten 13 Jahre. *Z Zahnärztl Implantol.* 1993; 9: 9-18.
44. Elmekawy N, Abdel-Khalek E, Khalifa A. The effect of using prefabricated bars on marginal bone loss around tilted or axially placed and immediately loaded implants for retaining mandibular overdentures. *J Dent Implants.* 2018; 8(2): 54.
45. Enkling N, Albrecht D, Bayer S, Stark H, Mericske-Stern R. Immediate loading of interforaminal using a chairside-fabricated bar : 3 years results. 19th Annual Scientific Meeting of the European Association of Osseointegration; 2010; Glasgow. *Clin Oral Implants Res.* 2013; 24(9): 31-32.
46. Enkling N, Albrecht D, Gallo N, Dürstler M, Bayer S, Stark H, Mericske-Stern R. The noninfluence of platform-switching on peri-implant crestal bone level alterations. Annual Scientific Meeting of the European Association of Osseointegration; 2011; Athen. *Clin Oral Implants Res.* 2011; 22(9): 882-1110.
47. Fanuscu MI, Chang TL, Akca K. Effect of surgical techniques on primary implant stability and peri-implant bone. *J Oral Maxillofac Surg.* 2007; 65(12): 2487– 2491.
48. Farré-Pagés N, Augé-Castro ML, Alaejos-Algarra F, Mareque-Bueno J, Ferrés-Padró E, Hernández-Alfaro F. Relation between bone density and primary implant stability. *Med Oral Patol Oral Cir Bucal.* 2011; 16(1): e62-67.
49. Gatti C, Chiapasco M. Immediate Loading of Brånemark Implants: a 24-Month Follow-Up of a Comparative Prospective Pilot Study between Mandibular Overdentures Supported by Conical® Transmucosal and Standard MK II Implants. *Clin Implant Dent Relat Res.* 2002; 4(4): 190–9.

50. Gatti C, Haefliger W, Chiapasco M. Implant-retained mandibular overdentures with immediate loading: a prospective study of ITI implants. *Int J Oral Maxillofac Implants*. 2000; 15(3): 383-388.
51. Gfeller F, Zitzmann NU, Lambrecht JT. Implants Monotype avec mise en charge immédiate dans le maxillaire inférieur édenté. *Rev Mens Suisse Odontostomatol*. 2011 ; 121: 243-249.
52. Giorno T, inventeur ; Intra lock Int Inc, titulaire. Self tapping implant. EP2210568A1. 28 juillet 2010.
53. Glauser R, Portmann M, Ruhstaller O, Gottlow J, Schaerer P. Initial implant stability using different implant designs and surgical techniques. A comparative clinical study using insertion torque and resonance frequency analysis. *Appl Osseointegration Res*. 2001; 2: 6-8.
54. Glauser R, Ree A, Lundgren A, Gottlow J, Hammerle CHR, Scharer P. Immediate Occlusal Loading of Brånemark Implants Applied in Various Jawbone Regions: A Prospective, 1-Year Clinical Study. *Clin Implant Dent Relat Res*. 2001; 3(4): 204-213.
55. Goncalves SB, Correia JH, Costa AC. Evaluation of dental implants using Computed Tomography. *IEEE 3rd Portuguese Meeting in Bioengineering (ENBENG)*; 2013; Braga, Portugal. Piscataway, NJ: IEEE; 2013. p. 1-4.
56. Goo C, Tan K. Fabricating CAD/CAM Implant-Retained Mandibular Bar Overdentures: A Clinical and Technical Overview. *Case Rep Dent*. 2017; 2017: 1-7.
57. Gotfredsen K, Carlsson GE, Jokstad A, Fyrberg KA, Berge M, Bergendal B, et coll. Implants and/or teeth: consensus statements and recommendations. *J Oral Rehabil*. 2008; 35(s1): 2-8.
58. Greenstein G, Cavallaro J, Romanos G, Tarnow D. Clinical recommendations for avoiding and managing surgical complications associated with implant dentistry: a review. *J Periodontol*. 2008; 79(8): 1317-1329.
59. Ha S, Kim S, Song S, Hong S, Kim G. Implant-supported overdenture with prefabricated bar attachment system in mandibular edentulous patient. *J Adv Prosthodont*. 2012; 4(4): 254.



60. Han J, Hou J, Zhou G, Wang C, Fan Y. A histological and biomechanical study of bone stress and bone remodeling around immediately loaded implants. *Sci China Life Sci.* 2014; 57(6): 618–26.
61. Jaffin R, Kumar A, Berman C. Immediate Loading of Implants in Partially and Fully Edentulous Jaws: A Series of 27 Case Reports. *J Periodontol.* 2000; 71(5): 833-838.
62. Jaffin RA, Berman CL. The excessive loss of of branemark fixtures in type IV bone: a 5 year analysis. *J Periodontal.* 1991; 62(1): 2-4.
63. Jaffin RA, Kumar A, Berman CL. Immediate Loading of Implants in Partially and Fully Edentulous Jaws: A Series of 27 Case Reports. *J Periodontol.* 2000; 71(5): 833–8.
64. Karl M, Winter W, Taylor TD. In vitro study on passive fit in implant-supported 5-unit fixed partial dentures. *Int J Oral Maxillofac Implants.* 2004; 19(1): 30-37.
65. Keilig L, Bayer S, Grüner M, Hültenschmidt R, Stark H, Bourauel C. Biomechanical behaviour of a prefabricated bar system-a numerical study. 19th Annual Scientific Meeting of the European Association of Osseointegration; 2010; Glasgow. *Clin Oral Implants Res.* 2010; 21(10): 1183.
66. Kern J-S, Kern T, Wolfart S, Heussen N. A systematic review and meta-analysis of removable and fixed implant-supported prostheses in edentulous jaws: post-loading implant loss. *Clin Oral Impl Res.* 2016; 27(2): 174–95.
67. Khorshid HEA, Hamed HAF, Aziz EA. Complications, Risk Factors, and Failures of Immediate Functional Loading of Implants Placed in the Completely Edentulous Maxillae: A Report of 3 Consecutive Cases. *Implant Dent.* 2014; 23(2): 125–31.
68. Kim H-Y, Kim RJ-Y, Qadeer S, Jeong C-M, Shin S-W, Huh J-B. Immediate loading on mandibular edentulous patient with SFI Bar® overdenture. *J Adv Prosthodont.* 2011; 3(1): 47-50.
69. Klee de Vasconcellos D, Bottino MA, Saad PA, Faloppa F. A new device in immediately loaded implant treatment in the edentulous mandible. *Int J Oral Maxillofac Implants.* 2006; 21(4): 615–622.

70. Klemetti E. Is there a certain number of implants needed to retain an overdenture?. *J Oral Rehabil.* 2008; 35(s1): 80–4.
71. Kobayashi M, Srinivasan M, Ammann P, Perriard J, Ohkubo C, Müller F et coll. Effects of in vitro cyclic dislodging on retentive force and removal torque of three overdenture attachment systems. *Clin Oral Implants Res.* 2013; 25(4): 426-434.
72. Kokovic V, Vasovic M, Shafi E. Assessment of primary implant stability of self-tapping implants using the resonance frequency analysis. *Saudi J Dent Res.* 2014; 5(1): 35–9.
73. Lambrecht JT, Hodel Y. Long-term results of immediately loaded interforaminal implants. *Quintessence Int.* 2007; 38(2): 111–119.
74. Larripa M. Guide chirurgical implantaire par stéréolithographie : planification numérique par le logiciel Blue Sky Plan® et impression 3D au cabinet dentaire [Thèse d'exercice]. Bordeaux : Université de Bordeaux. UFR des Sciences Odontologiques ; 2018. 76 p.
75. Ledermann PD. Über 20jährige Erfahrung mit der sofortigen funktionellen Belastung von Implantatstegen in dre Regio interforaminalis. *Z Zahnärztl Implantol.* 1996; 12(3): 123-136.
76. Ledermann, PD. Bar-prosthetic management of the edentulous mandible by means of plasmacoated implantation with titanium screws. *Dtsch Zahnärztl Z.* 1979; 34(12): 907–911.
77. Lee J-Y, Kim H-Y, Shin S-W, Bryant SR. Number of implants for mandibular implant overdentures: a systematic review. *J Adv Prosthodont.* 2012; 4(4): 204.
78. Lekholm U, Zarb GA. Patient selection and preparation. Dans: Branemark PI, Zarb GA, Albrektsson T, éditeurs. *Tissue Integrated Prostheses: Osseointegration in Clinical Dentistry.* Chicago: Quintessence Publ Co; 1985. p. 199-209.
79. Lekholm U. Immediate/early loading of oral implants in compromised patients. *Periodontol 2000.* 2003; 33(1): 194–203.
80. Louis JP, Chevalley F, Helfer M, Corroy A-S. Traiter l'édenté total. Paris : Espace I.D. ; 2016. 334 p.

81. Lozada J, Tsukamoto N, Farnos A, Kan J, Rungcharassaeng K. Scientific Rationale for the Surgical and Prosthodontic Protocol for Immediately Loaded Root Form Implants in the Completely Edentulous Patient. *J Oral Implantol.* 2000; 26(1): 51-58.
82. Lozada JL, Tsukamoto N, Farnos A, Kan J, Rungcharassaeng K. Scientific rationale for the surgical and prosthodontic protocol for immediately loaded root form implants in the completely edentulous patient. *J Oral Implantol.* 2000; 26(1): 51-58; discussion 58-59.
83. Manhès I, Fougerais G. Pourquoi avoir recours à un guide chirurgical pour placer un implant ?. *DT Study Club.* 2015 ; 2(1) : 66 p.
84. Marković A, Calvo-Guirado JL, Lazić Z, Gómez-Moreno G, Calasan D, Guardia J, et coll. Evaluation of Primary Stability of Self-Tapping and Non-Self-Tapping Dental Implants. A 12-Week Clinical Study: Self-Tapping and Non-Self-Tapping Implants. *Clin Implant Dent Relat Res.* 2013; 15(3): 341-9.
85. Martinez H, Davarpanah M, Missika P, Celletti R, Lazzara R. Optimal implant stabilization in low density bone. *Clin Oral Implants Res.* 2001; 12(5): 423-32.
86. McCullough J, Klokkevold P. The effect of implant macro-thread design on implant stability in the early post-operative period: a randomized, controlled pilot study. *Clin Oral Implants Res.* 2016; 28(10): 1218-1226.
87. Mehl C, Steiner M, Ludwig K, Kern M. Wear, microleakage and plastic deformation of an implant-supported chair-side bar system. *J Adv Prosthodont.* 2015; 7(4): 323.
88. Meijer HJA, Raghoobar GM, Batenburg RHK, Visser A, Vissink A. Mandibular overdentures supported by two or four endosseous implants: a 10-year clinical trial. *Clin Oral Implants Res.* 2009 ; 20(7) : 722-728.
89. Melsen B, Lang NP. Biological reactions of alveolar bone to orthodontic loading of oral implants. *Clin Oral Implants Res.* 2001; 12(2): 144-52.
90. Misch C. *Dental implant prosthetics.* 2<sup>e</sup> édition. Missouri: Elsevier; 2015. The edentulous mandible: treatment plans for implant overdentures; p. 573-600.

91. Misch CE. Density of bone: effect on the treatment plans, surgical approach, healing and progressive bone loading. *Int J Oral Implantol.* 1990; 6(2): 23-31.
92. Missika P, Benhamou A, Kleinfinger I, Bert M. *Accéder à l'implantologie.* Rueil-Malmaison : Éditions CdP ; 2003. 127p.
93. Mumcu E, Bilhan H, Geckili O. The effect of attachment type and implant number on satisfaction and quality of life of mandibular implant-retained overdenture wearers: Satisfaction of implant overdentures. *Gerodontology.* 2012; 29(2): e618-23.
94. Munzenmayer FH. The Stress free Implant Bar: an over-denture bar technique without soldering, casting, laser welding or milling. *Spectrum dialogue.* 2012; 11(6): 48-56.
95. N'Dindin AC, Lescher J, Bitty M, Morenas M. Prothèse totale supra-implantaire. *Odontostomatol Trop.* 1999 ; 1(85) : 37-43.
96. Naert I, Gizani S, Vuylsteke M, Van Steenberghe D. A 5-year prospective randomized clinical trial on the influence of splinted and unsplinted oral implants retaining a mandibular overdenture: prosthetic aspects and patient satisfaction. *J Oral Rehabil.* 1999; 26(3): 195-202.
97. Norton MR, Gamble C. Bone classification: an objective scale of bone density using the computerized tomography scan. *Clin Oral Implants Res.* 2001; 12(1): 79-84.
98. O'Sullivan D, Sennerby L, Meredith N. Measurements comparing the initial stability of five designs of dental implants: a human cadaver study. *Clin Implant Dent Relat Res* 2000; 2(2): 85-92.
99. O'Sullivan D, Sennerby L, Meredith N. Measurements Comparing the Initial Stability of Five Designs of Dental Implants: A Human Cadaver Study. *Clin Implant Dent Rel Res.* 2000; 2(2): 85-92.
100. Oh T-J, Yoon J, Meraw SJ, Giannobile WV, Wang H-L. Healing and osseointegration of submerged microtextured oral implants. *Clin Oral Implants Res.* 2003; 14(5): 643-650.
101. Oktar F, Yetmez M, Agathopoulos S, Goerne T, Goller G, Ipeker I et coll. Bond-coating in plasma-sprayed calcium-phosphate coatings. *J Mater Sci Mater Med.* 2006; 17(11): 1161-1171.

102. Okumura N, Stegaroiu R, Kitamura E, Kurokawa K, Nomura S. Influence of maxillary cortical bone thickness, implant design and implant diameter on stress around implants: A three-dimensional finite element analysis. *J Prosthodont Res.* 2010; 54(3): 133-142.
103. Optimal number of implants for mandibular overdentures. *Dent Abstr.* 2018; 63(3): 190.
104. Pompignoli M, Raux D, Doukhan JY. Prothèse complète : clinique et laboratoire. 5<sup>e</sup> édition. Paris : Éditions CdP ; 2017. 353 p.
105. Postaire M, Daas M, Dada K. Prothèses et implants pour l'édenté complet mandibulaire. Paris : Quintessence international ; 2006. Chapitre 3, La décision implantaire ; p. 37.
106. Postaire M, Daas M, Dada K. Prothèses et implants pour l'édenté complet mandibulaire. Paris : Quintessence International ; 2006. 115 p.
107. Postaire M, Rignon-Bret C, Daas M. Conception des prothèses amovibles complètes supra-implantaires mandibulaires. *Réal Clin.* 2003 ; 114(2) : 199-212.
108. Rabel A, Köhler S, Schmidt-Westhausen A. Clinical study on the primary stability of two dental implant systems with resonance frequency analysis. *Clin Oral Investig.* 2007; 11(3): 257-265.
109. Randow K, Ericsson I, Nilner K, Petersson A, Glantz, P. Immediate functional loading of Brånemark dental implants. An 18-month clinical follow-up study. *Clin Oral Implants Res.* 1999; 10(1): 8-15.
110. Rignon-Bret C, Descamp F, Bernaudin E, Bloch M, Hadida A. Stratégie de traitement en prothèse amovible complète supra-implantaire mandibulaire. *Réal Clin.* 2003 ; 14(2) : 141-159.
111. Rignon-Bret C, Rignon-Bret J-M. Prothèse amovible complète, Prothèse immédiate, Prothèses supra-radicaux et implantaires. Rueil-Malmaison : Éditions CdP : 2002. 230 p.
112. Rignon-Bret C. Attachements et prothèses complètes supra-radicaux et supra-implantaires. Rueil-Malmaison : Éditions CdP ; 2008. 213 p.
113. Rismanchian M, Dakhilalian M, Bajoghli F, Ghasemi E, Sadr-Eshkevari P. Implant-Retained Mandibular Bar-Supported Overlay Dentures: A Finite

- Element Stress Analysis of Four Different Bar Heights. *J Oral Implantol.* 2012; 38(2): 133-139.
114. Rocuzzo M, Bonino F, Gaudio L, Zwahlen M, Meijer HJA. What is the optimal number of implants for removable reconstructions? A systematic review on implant-supported overdentures. *Clin Oral Implants Res.* 2012; 23(6): 229-37.
115. Romanos G, Ciornei G, Jucan A, Malmstrom H, Gupta, B. In Vitro Assessment of Primary Stability of Straumann® Implant Designs. *Clin Implant Dent Relat Res.* 2012; 16(1): 89-95.
116. Romanos G. Present Status of Immediate Loading of Oral Implants. *J Oral Implantol.* 2004; 30(3): 189-197.
117. Romanos G. Advanced immediate loading. Hanover Park, IL: Quintessence Pub; 2012. 179 p.
118. Romanos GE, Nentwig GH. Single molar replacement with a progressive thread design implant system: a retrospective clinical report. *Int J Oral Maxillofac Implants.* 2000; 15(6): 831-6.
119. Romeo E, Chiapasco M, Lazza A, Casentini P, Ghisolfi M, Iorio M, et coll. Implant-retained mandibular overdentures with ITI implants. A comparison of 2-year results between delayed and immediate loading. *Clin Oral Implants Res.* 2002; 13(5): 495-501.
120. Rutkunas V, Mizutani H, Takahashi H, Iwasaki N. Wear simulation effects on overdenture stud attachments. *Dent Mater J.* 2011; 30(6): 845-853.
121. Sarment DP, Sukovic P, Clinthorne N. Accuracy of implant placement with a stereolithographic surgical guide. *Int J Maxillofac Implants.* 2003; 18(4): 571-7.
122. Schroeder A, Stich H, Straumann F, Sutter F. Über die Anlagerung von Ossezement an einen belasteten Implantatkörper. *SSO Schweiz Monatsschr Zahnheilkd.* 1978; 88(10): 1051-1058.
123. Seban A, Bonnaud P. Le bilan préopératoire à visée implantaire. Paris : Masson ; 2009. 314 p.

124. Sennerby L, Gottlow J. Clinical outcomes of immediate/early loading of dental implants. A literature review of recent controlled prospective clinical studies. *Aust Dent J.* 2008; 53(s1): S82-88.
125. Sennerby L, Roos J. Surgical determinants of clinical success of osseointegrated oral implants: a review of the literature. *Int J Prosthodont.* 1998; 11(5): 408-20.
126. Shalabi MM, Wolke JGC, de Ruijter AJE, Jansen JA. A Mechanical Evaluation of Implants Placed With Different Surgical Techniques Into the Trabecular Bone of Goats. *J Oral Implantol.* 2007b; 33(2): 51-58.
127. Shalabi MM, Wolke JGC, de Ruijter AJE, Jansen JA. Histological evaluation of oral implants inserted with different surgical techniques into the trabecular bone of goats. *Clin Oral Implants Res.* 2007a; 18(4): 489-95.
128. Shalabi MM, Wolke JGC, Jansen JA. The effects of implant surface roughness and surgical technique on implant fixation in an in vitro model. *Clin Oral Implants Res.* 2006; 17(2): 172-8.
129. Soballe K, Hansen ES, Brockstedt-rasmussen H, Bünger C. Tissue ingrowth into titanium and hydroxyapatite coated implants during stable and unstable mechanical conditions. *J Orthopaedic Res.* 1992; 10(2): 285-299.
130. Spiekermann H, Jansen VK, Richter EJ. A 10-year follow-up study of IMZ and TPS implants in the edentulous mandible using bar-retained overdentures. *Int J Oral Maxillofac Implants.* 1995; 10(2): 231-243.
131. Spyropoulou P, Razzoog M, Duff R, Chronaios D, Saglik B, Tarrazzi D. Maxillary implant-supported bar overdenture and mandibular implant-retained fixed denture using CAD/CAM technology and 3-D design software: A clinical report. *J Prosthet Dent.* 2011; 105(6): 356-362.
132. Steenberghe D. Réhabilitation orale immédiate ou rapide à l'aide d'implants. Rueil-Malmaison : Éditions CdP ; 2006. 76 p.
133. Stephan G, Noharet R, Mariani P. Choix du concept occlusal chez l'édenté total réhabilité par une prothèse implantaire. *Stratégie prothétique.* 2006 ; 6(1) : 35-46.
134. Szmukler-Moncler S, Salama H, Reingewirtz Y, Dubruille J. Timing of loading and effect of micromotion on bone-dental implant interface: Review of experimental literature. *J Biomed Mater Res.* 1998; 43(2): 92-203.

135. Szmukler-Moncler S, Salama H, Reingewirtz Y, Dubruille JH. Timing of loading and effect of micromotion on bone-dental implant interface: review of experimental literature. *J Biomed Mater Res.* 1998; 43(2): 192–203.
136. Szmulker-Moncler S, Davarpanah K, Davarpanah M. *Implantologie assistée par ordinateur.* Rueil-Malmaison: Éditions CdP ; 2010. 241 p.
137. Tabassum A, Meijer GJ, Wolke JGC, Jansen JA. Influence of the surgical technique and surface roughness on the primary stability of an implant in artificial bone with a density equivalent to maxillary bone: a laboratory study. *Clinical Oral Implants Research.* 2009; 20(4): 327–32.
138. Thomason JM, Feine J, Exley C, Moynihan P, Müller F, Naert I, et coll. Mandibular two implant-supported overdentures as the first choice standard of care for edentulous patients - the York Consensus Statement. *Br Dent J.* 2009; 207(4): 185–6.
139. Toyoshima T, Wagner W, Klein M, Stender E, Wieland M, Al-Nawas B. Primary Stability of a Hybrid Self-Tapping Implant Compared to a Cylindrical Non-Self-Tapping Implant with Respect to Drilling Protocols in an Ex Vivo Model. *Clin Implant Dent Relat Res.* 2011; 13(1): 71-78.
140. Trisi P, Rao W. Bone classification: clinical-histomorphometric comparison. *Clin Oral Implants Res.* 1999; 10(1): 1–7.
141. Tussavir T. Stress free bar-retained implant overdenture: passively fitting bar restoration without soldering or laser welding. *EDT Journal.* 2012; 8(2): 61-71.
142. Tussavir T. The implant-retained bar overdenture: The SFI-Bar. *Implants.* 2012; 2: 6-14.
143. Visser A, Raghoobar GM, Meijer HJA, Batenburg, RHL, Vissink A. Mandibular overdentures supported by two or four endosseous implants. A 5-year prospective study. *Clin Oral Impl Res.* 2005; 16(1): 19– 25.
144. Vohra F, Al Fawaz A. Repair of a fractured implant overdenture gold bar: A clinical and laboratory technique report. *Eur J Dent.* 2013; 7(3): 382-386.



145. Wei L, Ma Q, Qin X, Pan S. In Vitro Cyclic Dislodging Test on Retentive Force of Two Types of Female Parts of SFI-Bar. *Int J Prosthodont*. 2016; 29(3): 293-295.
146. Wismeijer D, Waas MAJV, Vermeeren JIJF, Muldel J, Kalk W. Patient satisfaction with implant-supported mandibular overdentures. *Int J Oral Maxillofac Surg*. 1997; 26(4): 263-267
147. Yang TC, Maeda Y, Gonda T, Kotecha S. Attachment systems for implant overdenture: influence of implant inclination on retentive and lateral forces. *Clin Oral Implants Res*. 2011; 22(11): 1315-1319.

## Références bibliographiques électroniques :

148. Cendres+Métaux SA. SFI-Bar® - pour une meilleure qualité de vie avec une prothèse totale amovible [Internet]. 2011 [consulté le 9 décembre 2019]. Disponible sur:  
<https://www.cmsa.ch/index.php?eID=dumpFile&t=f&f=13035&token=4fb37f66848978dbc23456ba9fabdec4862d5bf0>
149. Cendres+Métaux SA. SFI-Bar® 2-Implant : Mode d'emploi [Internet]. 2015 [consulté le 9 décembre 2019]. Disponible sur:  
<https://www.cmsa.ch/index.php?eID=dumpFile&t=f&f=13019&token=05860d6d81829335ce5fdf76de49e7cbc8ae7070>
150. Cendres+Métaux SA. SFI-Bar® 4-Implant : Mode d'emploi [Internet]. 2015 [consulté le 9 décembre 2019]. Disponible sur:  
<https://www.cmsa.ch/index.php?eID=dumpFile&t=f&f=13024&token=a6c441c2ed9947e244fda752d31a4bc72eb47684>
151. CNIFPD (Centre National d'Innovation et de Formation des Prothésistes Dentaires). Le guide de la CFAO dentaire [Internet]. [consulté le 9 décembre 2019]. Disponible sur : [http://www.cnifpd.fr/CNIFPD\\_v2/pdf/Guide\\_CFAO.pdf](http://www.cnifpd.fr/CNIFPD_v2/pdf/Guide_CFAO.pdf)
152. Keilig L, Deslis A, Auderset A, Strazza M, Grüner M, Bourauel C, et coll. Numerical analysis of the biomechanical behaviour of a novel implant-supported chair-side bar system [Internet]. 2008 [consulté le 14 janvier 2020]. Disponible sur :

<http://citeseerx.ist.psu.edu/viewdoc/download?doi=10.1.1.620.7319&rep=rep1&type=pdf>

153. Munzenmayer FH. Raising the Bar to meet demand for implant-supported dentures. Lab Management Today [Internet]. 2012 [consulté le 14 janvier 2020]. Disponible sur : [http://lmtmag.com/articles/raising\\_the\\_bar\\_to\\_meet\\_demand\\_for\\_implantsupported\\_dentures](http://lmtmag.com/articles/raising_the_bar_to_meet_demand_for_implantsupported_dentures)
154. Soulier T. Implantologie orale et obstacles anatomiques : comment prévenir ces risques ? [Mémoire de DU d'anatomie appliquée à l'implantologie]. Saint-Etienne : Université Jean Monnet. Faculté de médecine ; 2015 [consulté le 22 décembre 2019]. 48 p. Disponible sur : <http://anatomieimplantologie.com/memoire/annee-2014-2015/Soulier.pdf>
155. Tussavir T. la prothèse amovible supra-implantaire sur barre implanto-potée : la SFI-Bar®. Dental Tribune [Internet]. 2013 [consulté le 14 janvier 2020]. Disponible sur : <https://fr.dental-tribune.com/clinical/la-prothese-amovible-supra-implantaire-sur-barre-implanto-portee-la-sfi-bar/>

# TABLE DES MATIÈRES

INTRODUCTION.....	16
-------------------	----

## 1. ÉTUDE DU PROJET PROTHÉTIQUE ET IMPLANTAIRE

<b>1.1. Projet prothétique pré-implantaire .....</b>	<b>18</b>
1.1.1. Objectifs thérapeutiques .....	18
1.1.2. Motivations et attentes du patient .....	18
1.1.3. Interrogatoire médical .....	19
1.1.4. Examen clinique .....	19
1.1.5. Examen de l'ancienne prothèse .....	22
<b>1.2. Analyse pré-implantaire.....</b>	<b>22</b>
1.2.1. Évaluation des espaces .....	22
1.2.2. Examen radiologique .....	23
1.2.3. Difficultés anatomiques à prendre en compte à la mandibule .....	24
1.2.4. Contre-indications implantaire.....	26
<b>1.3. La prothèse complète sur barre implanto-portée .....</b>	<b>27</b>
1.3.1. Les impératifs de la prothèse mandibulaire sur barre implanto- portée.....	27
1.3.2. Tests fonctionnels .....	31
1.3.3. Apports des implants à la prothèse totale et à l'environnement buccal.....	32
<b>1.4. Guide radiologique et chirurgical .....</b>	<b>33</b>
1.4.1. Guide radiologique : objectifs, propriétés et réalisation .....	33
1.4.2. Obtention d'un guide chirurgical.....	36

## 2. LA MISE EN CHARGE IMMÉDIATE

<b>2.1. L'aspect biologique.....</b>	<b>39</b>
2.1.1. Études animales.....	39
2.1.2. Études cliniques .....	41
<b>2.2. Conditions favorables pour une mise en charge immédiate .....</b>	<b>42</b>

2.2.1. Définition de la mise en charge immédiate .....	42
2.2.2. L'ostéointégration.....	43
2.2.3. Stabilité implantaire.....	44
2.2.4. Les implants .....	45
2.2.5. Qualité et Quantité osseuse du site receveur .....	59
2.2.6. Biomécanique et remodelage osseux .....	63
2.2.7. Techniques chirurgicales de préparation osseuse.....	64
<b>2.3.Moyen d'élimination des micromouvements pendant la période de remodelage osseux après une mise en charge immédiate : utilisation d'une barre de jonction (analyse de la littérature).....</b>	<b>66</b>
<b>2.4. Avantages et inconvénients.....</b>	<b>68</b>
2.4.1. Avantages .....	68
2.4.2. Inconvénients .....	69
<b>2.5. Contre-indications et complications .....</b>	<b>70</b>
2.5.1. Contre-indications .....	70
2.5.2. Complications.....	70
<b>3. SYSTEME BARRE PRÉFABRIQUÉE (SFI-BAR®)</b>	
<b>3.1. Composition du système SFI-Bar® .....</b>	<b>71</b>
3.1.1. Les composants du système SFI-Bar®.....	71
3.1.2. Système à 2 et 4 implants.....	73
3.1.3. Les parties femelles .....	74
3.1.4. Gaines de rétention en PEEK et POM .....	76
<b>3.2. Les implants supportant le système d'attache .....</b>	<b>78</b>
3.2.1. Quels types d'implants .....	78
3.2.2. Position et distance entre chaque implant .....	79
<b>3.3. Avantages du système de fixation barre préfabriquée SFI-Bar® .....</b>	<b>82</b>
3.3.1. Stress free implantaire : l'assemblage sans contrainte (Passive Fit) 82	
3.3.2. Mise en charge immédiate .....	83
3.3.3. Traitement au cabinet et au laboratoire .....	84
3.3.4. Gain de temps.....	84
3.3.5. Diminution des procédés de laboratoire et des erreurs .....	86

3.3.6. Diminution des risques de fractures du système d'attachement et/ou de la prothèse .....	88
3.3.7. Diminution des coûts .....	88
<b>3.4. Comportement biomécanique de la SFI-Bar® .....</b>	<b>89</b>
3.4.1. Force de rétention de la barre .....	89
3.4.2. Déformation plastique et résistance à l'usure .....	91
3.4.3. Micro-fuites .....	92
3.4.4. Contraintes .....	92
3.4.5. Influence de la précision d'ajustage .....	96
<b>3.5. Inconvénients du système barre préfabriquée .....</b>	<b>97</b>
3.5.1. Desserrement des vis de fixation de la barre .....	97
3.5.2. Nécessité d'un espace prothétique et inter-crête suffisant .....	98
3.5.3. Importance de l'hygiène .....	101
<b>3.6. La conception rapide et facile de la SFI-Bar® .....</b>	<b>101</b>
<b>3.7. Conversion de la prothèse complète conventionnelle en prothèse amovible complète sur barre implanto-portée .....</b>	<b>104</b>
3.7.1. Au fauteuil .....	104
3.7.2. Au laboratoire .....	107
3.7.3. Ressenti du patient .....	110
<b>3.8. Suivi post opératoire et maintenance .....</b>	<b>110</b>
<b>3.9. Contre-indications et Précautions à prendre .....</b>	<b>112</b>
3.9.1. Contre-indications de la SFI-Bar® .....	112
3.9.2. Précautions à prendre .....	112
<b>4. ÉTUDE D'UN CAS CLINIQUE .....</b>	<b>113</b>
<b>CONCLUSION .....</b>	<b>119</b>
<b>BIBLIOGRAPHIE .....</b>	<b>121</b>

**KARAMAN Rojda – Prothèse complète mandibulaire sur barre préfabriquée implanto-portée avec mise en charge immédiate**

Nancy 2020 : 139 pages, 63 figures, 5 tableaux

Th. : Chir.-Dent. : Nancy 2020

**Mots-clefs :**

- **Barre préfabriquée**
- **Mandibule édentée**
- **Prothèse amovible complète supra-implantaire**
- **Stress free implant bar**
- **SFI-Bar®**
- **Mise en charge immédiate**
- **Rétention**

**Résumé :**

Depuis les conclusions du consensus de McGill en 2002 sur la prothèse amovible implanto-portée, il est désormais acquis que la rétention de la prothèse mandibulaire par l'intermédiaire d'au moins deux implants interforaminaux est le minimum thérapeutique. Pour répondre à la demande croissante de prothèses amovibles complètes mandibulaire sur implants chez une population vieillissante, *Cendres+Métaux* a redessiné le concept d'un système de barre implanto-portée avec sa barre SFI-Bar®.

La SFI-Bar® ne nécessite ni empreinte, ni coulée, ni brasage, ni soudage, ni fraisage. Tous les composants sont préfabriqués permettant aux chirurgiens-dentistes de fixer une barre parfaitement adaptée aux implants directement « au fauteuil ». Elle offre une méthode prothétique unique de pose d'attelles sur des implants immédiatement après leur pose. L'adaptation passive et sans stress de la barre réduit considérablement la transmission des tensions aux implants supports. Le patient est satisfait d'une bonne fonction et d'une esthétique favorable en utilisant une prothèse mandibulaire implanto-portée immédiatement mise en fonction.

**Jury :**

Président :	Dr Eric Mortier
Membres :	Dr David Joseph Dr Claire EGLOFF-JURAS
Directeur de thèse :	Dr Jacques SCHOUVER

**Adresse de l'auteur :**

Rojda KARAMAN  
22, rue du Chemin de Fer  
57730 PETIT-EBERSVILLER