



HAL
open science

La latéralisation du nerf alvéolaire inférieur (NAI) : une technique de chirurgie pré-implantaire encore d'actualité ?

Grégoire Fleury

► To cite this version:

Grégoire Fleury. La latéralisation du nerf alvéolaire inférieur (NAI) : une technique de chirurgie pré-implantaire encore d'actualité ?. Sciences du Vivant [q-bio]. 2020. hal-03298203

HAL Id: hal-03298203

<https://hal.univ-lorraine.fr/hal-03298203v1>

Submitted on 23 Jul 2021

HAL is a multi-disciplinary open access archive for the deposit and dissemination of scientific research documents, whether they are published or not. The documents may come from teaching and research institutions in France or abroad, or from public or private research centers.

L'archive ouverte pluridisciplinaire **HAL**, est destinée au dépôt et à la diffusion de documents scientifiques de niveau recherche, publiés ou non, émanant des établissements d'enseignement et de recherche français ou étrangers, des laboratoires publics ou privés.



AVERTISSEMENT

Ce document est le fruit d'un long travail approuvé par le jury de soutenance et mis à disposition de l'ensemble de la communauté universitaire élargie.

Il est soumis à la propriété intellectuelle de l'auteur. Ceci implique une obligation de citation et de référencement lors de l'utilisation de ce document.

D'autre part, toute contrefaçon, plagiat, reproduction illicite encourt une poursuite pénale.

Contact : ddoc-thesesexercice-contact@univ-lorraine.fr

LIENS

Code de la Propriété Intellectuelle. articles L 122. 4

Code de la Propriété Intellectuelle. articles L 335.2- L 335.10

http://www.cfcopies.com/V2/leg/leg_droi.php

<http://www.culture.gouv.fr/culture/infos-pratiques/droits/protection.htm>

ACADÉMIE DE NANCY-METZ
UNIVERSITÉ DE LORRAINE
FACULTÉ D'ODONTOLOGIE

Année 2020

No 11042

THÈSE

POUR LE DIPLÔME D'ÉTAT DE DOCTEUR EN CHIRURGIE DENTAIRE

Présentée et soutenue publiquement le 28 février 2020

par

Grégoire FLEURY
né le 12 mars 1993 à NANCY (Meurthe et Moselle)

**La latéralisation du nerf alvéolaire inférieur
(NAI) : une technique de chirurgie pré-
implantaire encore d'actualité ?**

Composition du jury :

Président :

Pr. Pascal AMBROSINI

Membres :

Dr. David JOSEPH

Dr. Magali HERNANDEZ

Dr. Sébastien CLERC

Dr. Nasr HASNAOUI

Directeur de thèse :

Dr. Julie GUILLET-THIBAUT

Par délibération en date du 11 décembre 1972, la Faculté de Chirurgie Dentaire arrête que les opinions émises dans les dissertations qui lui seront présentées doivent être considérées comme propres à leurs auteurs et qu'elle n'entend leur donner aucune approbation ni improbation.

Président : Professeur Pierre MUTZENHARDT

Doyen : Professeur Jean-Marc MARTRETTE

Vice-Doyens : Dr Céline CLEMENT – Dr Rémy BALTHAZARD – Dr Anne-Sophie VAILLANT

Membres Honoraires : Dr L. BABEL – Pr. S. DURIVAUX – Pr A. FONTAINE – Pr G. JACQUART – Pr D. ROZENCWEIG - Pr ARTIS - Pr M. VIVIER

Doyens Honoraires : Pr J. VADOT, Pr J.P. LOUIS

Professeur émérite : Pr M-P FILLEUL

Département odontologie pédiatrique Sous-section 56-01	Mme	DROZ Dominique	Maître de conférences *
	Mme	JAGER Stéphanie	Maître de conférences *
	M.	PREVOST Jacques	Maître de conférences
	Mme	HERNANDEZ Magali	Maître de conférences *
	M.	LEFAURE Quentin	Assistant
	Mme	HOMBOURGER Morgane	Assistante
Département orthopédie dento-faciale Sous-section 56-01	M.	VANDE VANNET Bart	Maître de conférences associé *
	Mme	SENG Marilyne	Assistante *
Département prévention, épidémiologie, économie de la santé, odontologie légale Sous-section 56-02	Mme	CLÉMENT Céline	Maître de conférences *
	M.	BAUDET Alexandre	Assistant *
	Mme	NASREDDINE Greyce	Assistante
Département parodontologie Sous-section 57-01	M.	AMBROSINI Pascal	Professeur des universités *
	Mme	BISSON Catherine	Maître de conférences *
	M.	JOSEPH David	Maître de conférences *
	M.	LACH Patrick	Assistant
	Mme	MAYER-COUPIN Florence	Assistante
	Mme	PAOLI Nathalie	Enseignante univ. – praticien attachée
Département chirurgie orale Sous-section 57-01	Mme	GUILLET-THIBAUT Julie	Maître de conférences *
	M.	BRAVETTI Pierre	Maître de conférences
	Mme	PHULPIN Bérengère	Maître de conférences *
	M.	CLERC Sébastien	Assistant*
	M.	VEYNACHTER Thomas	Assistant
	Mme	KICHENBRAND Charlene	Enseignante univ. – praticien attachée*
Département biologie orale Sous-section 57-01	M.	YASUKAWA Kazutoyo	Maître de conférences *
	M.	MARTRETTE Jean-Marc	Professeur des universités *
	Mme	EGLOFF-JURAS Claire	Maître de conférences *
Département dentisterie restauratrice, endodontie Sous-section 58-01	M.	MORTIER Éric	Professeur des universités *
	M.	AMORY Christophe	Maître de conférences
	M.	BALTHAZARD Rémy	Maître de conférences *
	M.	ENGELS-DEUTSCH Marc	Professeur des universités *
	M.	VINCENT Marin	Maître de conférences*
	Mme	GEBHARD Cécile	Assistante
	M.	GRABER Clément	Assistant
	M.	GIESS Renaud	Assistant *
Département prothèses Sous-section 58-01	M.	DE MARCH Pascal	Maître de conférences
	M.	SCHOUVER Jacques	Maître de conférences
	Mme	VAILLANT Anne-Sophie	Maître de conférences *
	Mme	CORNE Pascale	Maître de conférences *
	M.	CIESLAK Steve	Assistant
	M.	HIRTZ Pierre	Enseignant univ. – praticien attaché
	Mme	MOEHREL Bethsabée	Assistante
	M.	SYDA Paul-Marie	Assistant
	Mme	WILK Sabine	Assistante
Département fonction-dysfonction, imagerie, biomatériaux Sous-section 58-01	Mme	STRAZIELLE Catherine	Professeur des universités *
	Mme	MOBY (STUTZMANN) Vanessa	Maître de conférences *
	M.	SALOMON Jean-Pierre	Maître de conférences
	Mme	JANTZEN-OSSOLA Caroline	Assistante associée

Souligné : responsable de département * temps plein

Mis à jour le 18/11/2019

Remerciements aux membres du jury

A NOTRE PRÉSIDENT DE JURY,

Monsieur le professeur Pascal AMBROSINI

Docteur en chirurgie dentaire

Vice doyen au budget et aux affaires hospitalières

Habilité à diriger des recherches

Professeur des Universités – Praticien Hospitalier

Responsable de la sous-section : Parodontologie

Vous nous avez fait l'honneur d'accepter la présidence de ce jury de thèse, nous tenions à vous assurer ici de notre sincère gratitude.

Nous avons pu apprécier tout l'intérêt que vous avez porté à ce travail et votre disponibilité.

Veillez trouver ici le témoignage de notre reconnaissance et de notre respect.

A NOTRE DIRECTEUR DE THÈSE,

Madame le Docteur Julie GUILLET-THIBAUT

Docteur en Chirurgie Dentaire

Maître de Conférences des Universités – Praticien Hospitalier

Responsable de la sous-section : Chirurgie Orale

Vous nous avez fait le grand honneur de nous diriger dans ce travail.

Nous vous sommes infiniment reconnaissants pour votre implication, votre soutien et votre patience pour la rédaction de ce travail.

Nous vous remercions pour la qualité de votre enseignement et vos conseils tout au long de nos études. Merci de nous avoir transmis votre intérêt pour la chirurgie orale.

Veillez trouver ici le témoignage de notre profonde estime.

A NOTRE JUGE,

Monsieur le docteur David JOSEPH

Docteur en Chirurgie Dentaire

Maître de Conférences des Universités – Praticien Hospitalier Associé

Sous-section : Parodontologie

Nous vous remercions d'avoir accepté de faire partie de ce jury.

Nous vous remercions pour vos conseils et votre aide lors de nos années d'études. Vous nous avez beaucoup apporté et beaucoup appris.

Veuillez trouver ici le témoignage de notre gratitude et de notre profond respect.

A NOTRE JUGE,

Madame le Docteur Magali HERNANDEZ

Docteur en chirurgie dentaire

Maître de conférence des Universités – Praticien hospitalier associé

Sous-section : Odontologie pédiatrique

Nous vous remercions chaleureusement d'avoir accepté de vous joindre à notre jury de thèse.

Nous vous remercions pour votre disponibilité, vos conseils et votre aide lors de nos années d'étude, vous nous avez beaucoup apporté.

Veillez trouver ici le témoignage de notre estime et de notre profond respect.

A NOTRE JUGE,

Monsieur le Docteur Sébastien CLERC

Docteur en chirurgie dentaire

Assistant hospitalo-universitaire

Sous-section : Chirurgie orale

Nous vous remercions chaleureusement d'avoir accepté de vous joindre à notre jury de thèse.

Nous vous remercions pour votre disponibilité, vos conseils et votre aide lors de nos années d'étude, vous nous avez beaucoup apporté.

Veillez trouver ici le témoignage de notre estime et notre amitié sincère.

A NOTRE INVITE,

Monsieur le Docteur Nasr HASNAOUI

Docteur en Chirurgie dentaire

Spécialisé en Chirurgie Orale

Ancien Assistant Hospitalo-universitaire

Nous sommes honorés que vous dirigiez notre thèse.

Nous admirons la rigueur et le dévouement avec lesquels vous exercez votre métier.

Vos conseils et votre sympathie nous ont accompagnés tout au long de nos études.

Veillez trouver en cette thèse l'expression de nos plus profonds remerciements.

Autres remerciements

A ma famille, merci pour l'amour et le soutien que vous m'apportez chaque jour. Merci aussi d'avoir toujours cru en moi, de m'avoir encouragée. Je vous aime profondément.

A mes amis, merci à vous pour toutes ces merveilleuses années d'étude que vous avez résolument rendues exceptionnelles et inoubliables.

SOMMAIRE

TABLE DES FIGURES	12
TABLE DES TABLEAUX	16
INTRODUCTION	17
1. PRÉSENTATION ET DESCRIPTION DE LA TECHNIQUE DE LATÉRALISATION DU NAI	18
1.1. Présentation des techniques chirurgicales.	18
1.1.1. Latéralisation du NAI.....	18
1.1.2. Transposition du NAI.....	22
1.2. Complication et réduction des risques	26
1.2.1. Complications.....	26
1.2.2. Réduction des risques.....	28
2. COMPARAISON DES DIFFÉRENTES TECHNIQUES PERMETTANT LA POSE D'IMPLANTS DANS DES CAS D'ATROPHIE MANDIBULAIRE EN TERMES DE SUCCÈS ET DE COMPLICATION	35
2.1. Les implants courts	35
2.2. Latéralisation du nerf alvéolaire inférieur	37
2.3. Les techniques d'augmentation osseuse.....	54
2.3.1. Présentation des techniques	54
2.3.2. Comparaison de la survie implantaire, du succès et des complications à partir de l'étude de Elnayef et coll.....	57
2.3.3. Comparaison des différents types de greffes.....	61
2.4. Synthèse	63
CONCLUSIONS	67
BIBLIOGRAPHIE	68
TABLE DES MATIERES	68

TABLE DES FIGURES

Figure 1 Ostéotomie pour la LNAI (source : Kan et coll, 1997).....	20
Figure 2 Schéma montrant la réclinaison du NAI lors du forage implantaire (source : Peleg et coll, 2001).....	21
Figure 3 Photographie montrant la réclinaison du NAI à l'aide d'une bande élastique (source: d'après Hassani et coll, 2015)	21
Figure 4 Schéma montrant une ostéotomie incluant le foramen mentonnier pour une TNAI (source : Kan et coll, 1997).....	22
Figure 5 Schéma montrant le tracé d'une double ostéotomie pour une TNAI (Peleg et coll, 2001)	23
Figure 6 Radiographie panoramique post-opératoire après LNAI et mise en place de 2 implants (source : S. Khajehahmadi, 2013)	24
Figure 7 Schéma prévisualisation une TNAI avec section du nerf incisif (source : P. Russe, 2003)	24
Figure 8 Photographie d'une postérolatéralisation du NAI gauche (source : Abayev et Juodzbalyzn, 2015)	25
Figure 9 Ostéotomie réalisée à l'aide d'un piézotome lors d'une chirurgie de LNAI (source : De Vicente et coll, 2016).....	29
Figure 10 Ostéotomie réalisée à l'aide d'une fraise fissure lors d'une chirurgie de TNAI (source : Guillaume B., 2012).....	29
Figure 11 Conception et fabrication du guide chirurgical assistées par ordinateur (source : Atef et coll, 2018)	31
Figure 12 Photographie du guide chirurgical utilisé pour une LNAI (source : Atef et coll, 2018)	31
Figure 13 Pose des implants au travers du guide chirurgical (source : Atef et coll., 2018).....	32

Figure 14 Rétraction du nerf à l'aide d'un ruban élastique (source : Hassani et coll, 2015).....	33
Figure 15 Radiographie panoramique pré-opératoire montrant une atrophie mandibulaire avancée en secteur postérieur (source : Riham Eldibany, 2014)..	42
Figure 16 Exposition de la crête alvéolaire après levée du lambeau muco-périosté (source : Eldibany, 2014)	43
Figure 17 Réalisation de l'ostéotomie à l'aide d'un piézotome (source : Riham Eldibany, 2014).....	43
Figure 18 Mise en place des expanseurs osseux permettant l'expansion transversale (source : Riham Eldibany, 2014).....	43
Figure 19 Mise en place des implants monoblocs après TNAI (source : Eldibany, 2014).....	44
Figure 20 Extraction du bloc incisivo-canin inférieur (source : Eldibany, 2014)	44
Figure 21 Implantation immédiate du secteur antérieur avec quatre implants monoblocs (source : Riham Eldibany, 2014).....	44
Figure 22 Radiographie panoramique post-opératoire après TNAI bilatérale, extraction du bloc incisivo-canin inférieur et mise en place des 9 implants monoblocs (source : Riham Eldibany, 2014).....	45
Figure 23 Mise en esthétique immédiate avec une prothèse fixe en résine (source : Riham Eldibany, 2014).....	45
Figure 24 Radiographie panoramique avec la réhabilitation définitive en place (source : Riham Eldibany, 2014).....	46
Figure 25 Photographie de la réhabilitation définitive (source : Riham Eldibany, 2014)	46
Figure 26 Photographie de la situation buccale de la patiente lorsqu'elle revient consulter 10 ans après l'intervention (source : Riham Eldibany, 2014).....	47

Figure 27 Radiographie panoramique prise après nettoyage et rescellement des prothèses implanto-portées (source : Riham Eldibany, 2014).....	47
Figure 28 Radiographie panoramique pré-opératoire (source : Luna et coll, 2008) ..	48
Figure 29 Radiographie panoramique post-opératoire après TNAI et mise en place de trois implants (source : Luna et coll, 2008).....	48
Figure 30 Radiographie panoramique objectivant la perte de l'implant distal et la fracture mandibulaire (source : Luna et coll, 2008).....	49
Figure 31 Radiographie panoramique prise après réduction de la fracture mandibulaire (source : Luna et coll, 2008)	49
Figure 32 Radiographie panoramique montrant des agénésies mandibulaires multiples en secteur postérieur (source : Khoury et Benhamou, 2017)	50
Figure 33 Coupe panoramique du secteur gauche montrant une position crestale du NAI (source : Khoury et Benhamou, 2017).....	51
Figure 34 Coupe transversale d'un CBCT mettant en évidence la position haute du canal accolé à la corticale crestale (source : Khoury et Benhamou, 2017)	51
Figure 35 Photographie après LNAI et mise en place des implants. Visualisation du néo-canal dans lequel le NAI sera ensuite repositionné (source : Khoury et Benhamou, 2017).....	52
Figure 36 Radiographie panoramique post-opératoire (source : Khoury et Benhamou, 2017).....	52
Figure 37 Radiographie panoramique montrant une atrophie mandibulaire terminale entraînant une exposition buccale du NAI (source : Sakkas, 2007)	53
Figure 38 Ostéotomie réalisée par piézochirurgie (source : Sakkas, 2007).....	54
Figure 39 Schéma montrant une greffe en Onlay (GO) (source : Elnayef et coll, 2017)	55
Figure 40 Schéma montrant une greffe en inlay (GI) (source : Elnayef et coll, 2017)	55

Figure 41 Schéma montrant une régénération osseuse guidée (ROG) (source : Elnayef et coll, 2017).....56

Figure 42 Photographie montrant une membrane non résorbable en polytétrafluoroéthylène (PTFE) renforcée par une armature en titane utilisée pour une chirurgie de ROG fixée par deux pins (source : Fontana et coll, 2008)56

Figure 43 Schéma montrant une distraction mandibulaire (DM) (source : Elnayef et coll, 2007)57

TABLE DES TABLEAUX

Tableau 1 Taux de survie implantaire après LNAI et TNAI	38
Tableau 2 Complications neuro-sensorielles consécutives aux techniques de LNAI et TNAI	40
Tableau 3 Présentation des résultats concernant la VRA, ISR, SSR, et VBR sur les techniques d'augmentation osseuse de la méta-analyse de Elnayef et coll.	57
Tableau 4 Résultats concernant les complications consécutives à la ROG tirés de l'étude de de Elnayef et coll.	59
Tableau 5 Résultats concernant les complications consécutives à la GI tirés de l'étude de de Elnayef et coll.	59
Tableau 6 Résultats concernant les complications consécutives à la GO tirés de l'étude de de Elnayef et coll.	59
Tableau 7 Résultats concernant les complications consécutives à la DM tirés de l'étude de de Elnayef et coll	60
Tableau 8 Comparaison du gain vertical et du taux de complications pour les greffes autogènes et allogènes en bloc	62
Tableau 9 Tableau récapitulatif des taux de survie implantaire pour les techniques d'augmentation osseuse, les implants courts et la latéralisation/transposition du NAI	64

INTRODUCTION

La réhabilitation des maxillaires atrophiques en implantologie est un défi pour les cliniciens. A la mandibule, le nerf alvéolaire inférieur (NAI) accompagné de son pédicule vasculaire chemine à l'intérieur du corpus mandibulaire. La résorption osseuse consécutive à la perte de la denture peut entraîner un volume osseux réduit au-dessus du NAI contre-indiquant la pose d'implant. Différentes options thérapeutiques permettent de surmonter cette difficulté : l'utilisation d'implant court ($\leq 8\text{mm}$), les techniques d'augmentation osseuse telles que les greffes et la distraction mandibulaire ou encore la latéralisation du NAI.

Les techniques de repositionnement du NAI sont des techniques qui se pratiquent depuis plusieurs décennies et qui ont été quelque peu délaissées en raison des complications qu'elles pouvaient entraîner ainsi que par la technicité qu'elles requièrent dans leur exécution.

L'objectif de ce travail est d'étudier toutes ces techniques afin d'établir un gradient thérapeutique permettant de guider le choix d'une technique en fonction de la situation clinique. Dans cette thèse, nous chercherons à définir dans quelles situations cliniques la latéralisation du NAI peut être utilisée en prenant en considération les complications qu'elle peut amener.

Pour ce faire, nous présenterons d'abord les deux techniques chirurgicales de repositionnement du NAI, c'est-à-dire la latéralisation et la transposition. Nous détaillerons ensuite les complications qu'elles peuvent engendrer et comment en réduire les risques. Dans un deuxième temps, nous réaliserons une étude comparative des différentes options thérapeutiques permettant la mise en place d'implant dentaire dans des mandibules atrophiques. Elle sera suivie d'une synthèse qui permettra d'établir un gradient thérapeutique des techniques de chirurgies pré-implantaires existantes et de définir les indications des techniques de latéralisation du NAI (LNAI)/ transposition du NAI (TNAI) en s'appuyant sur la littérature.

1. PRESENTATION ET DESCRIPTION DE LA TECHNIQUE DE LATERALISATION DU NAI.

Les techniques de repositionnement du nerf alvéolaire ont été décrites pour la première fois par Alling en 1977 dans des cas de décompression nerveuse (Russe, 2003). Plus tard en 1987, Jenson et Nock réalisent une chirurgie de déplacement du nerf alvéolaire dans le but d'implanter le secteur mandibulaire postérieur (Martinez-Rodriguez et coll, 2016). La technique a ensuite évolué afin d'optimiser le rapport bénéfice/risque. La littérature rapporte deux techniques chirurgicales différentes : la latéralisation du nerf alvéolaire inférieur (LNAI) et la transposition du nerf alvéolaire inférieur (TNAI). Certains auteurs parlent d'une troisième technique : la postéro-latéralisation du nerf alvéolaire inférieur (PNAI) (Guillaume, 2017). Nous la présenterons dans la partie qui traitera de la TNAI.

1.1. Présentation des techniques chirurgicales.

Les deux techniques chirurgicales diffèrent par l'ampleur du déplacement nerveux qui sera effectué : la LNAI permettra de modifier le trajet nerveux au niveau du secteur molaire, alors que la TNAI et la PNAI dans le secteur prémolo-molaire. Il est à noter qu'il n'y pas de consensus concernant le nom donné à chaque technique chirurgicale.

1.1.1. Latéralisation du NAI

La LNAI est une technique chirurgicale qui permet de déplacer le pédicule neuro-vasculaire alvéolaire inférieur ; c'est-à-dire le NAI accompagné par l'artère et la veine du même nom. Nerf, veine et artère sont enveloppés dans une gaine commune d'après les dissections de P. Russe bien que l'existence de celle-ci soit discutée par les anatomistes (Russe, 2003). Cet ensemble chemine à l'intérieur de la mandibule dans un canal plus ou moins bien individualisé (Russe, 2003). Le déplacement latéral du nerf va permettre de lever l'obstacle anatomique laissant possible la mise en place d'implant.

Pour ce faire, des clichés radiographiques sont nécessaires : la littérature recommande un orthopantomogramme (OPT) ainsi qu'un *cone beam computer*

tomography (CBCT) afin d'apprécier le trajet du canal intra-osseux avec précision et de déterminer l'emplacement de l'ostéotomie qui permettra l'accès au pédicule neuro-vasculaire. L'examen en trois dimensions amènera des informations sur la quantité d'os supra-canalair, la position vestibulo-linguale du canal ainsi que l'épaisseur de la table osseuse vestibulaire dans laquelle l'ostéotomie sera pratiquée (Russe, 2003).

La plupart des auteurs recommandent une sédation intraveineuse lorsque la chirurgie se déroule sous anesthésie locale et locorégionale en raison de la technicité de l'opération et de la nécessité de coopération du patient pour le bon déroulement de la chirurgie (Abayev et Juodzbaly, 2015). Une prémédication est administrée au patient comportant dans la plupart des cas un antibiotique débuté la veille de l'intervention (Amoxicilline 2g par jour pendant 10j), un anti-inflammatoire stéroïdien commencé en même temps que les antibiotiques (Prednisolone ou équivalent 1mg par kg pendant 3-4j) et un anxiolytique (Atarax 5mg) débuté la veille de l'intervention (Guillaume, 2017). Une infiltration à la xylocaïne adrénalinée à 1:100000 est nécessaire dans tout le vestibule ainsi qu'un bloc anesthésique du nerf alvéolaire inférieur.

Après vérification de l'efficacité de l'anesthésie, une incision supra-crestale est effectuée en veillant à ce que celle-ci dépasse de 1cm en mésial et en distal de la future ostéotomie (Peleg et coll, 2001). Des incisions de décharge seront ensuite réalisées en mésial et distal, suivies par le décollement du lambeau muco-périosté qui permettra l'accès à la crête osseuse.

Il est conseillé de réaliser un décollement muco-gingival important permettant de visualiser l'ensemble de la crête alvéolaire. L'intervention se poursuit par la réalisation d'une ostéotomie de forme rectangulaire en arrière du foramen mentonnier (figure 1). Elle pourra être effectuée soit à l'aide de fraises ou de disques diamantés ou encore d'inserts piézoélectriques sous irrigation abondante à l'aide d'une solution saline. Peleg et coll conseillent d'étendre la fenêtre d'ostéotomie de 2mm au-delà de la position de l'implant le plus distal afin de minimiser les tensions qui seront exercées sur le nerf. L'avantage sera aussi d'éloigner le nerf de cet implant lors de la fermeture du lit chirurgical (Abayev et Juodzbaly, 2015).

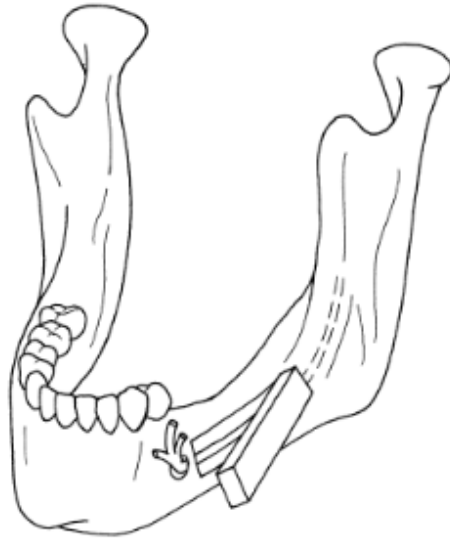


Figure 1 Ostéotomie pour la LNAI (source : Kan et coll, 1997)

Des précautions particulières doivent être prises lors de cette étape à risque de lésion nerveuse. La paroi corticale vestibulaire est luxée au moyen de ciseaux à os puis doucement décollée à l'aide de rugines. Elle est placée dans une solution saline pendant la suite de l'opération. L'os trabéculaire recouvrant le canal mandibulaire est ensuite délicatement cureté à l'aide d'une spatule de Creed puis le pédicule vasculo-nerveux est extirpé de son canal à l'aide d'une curette à bout émoussé (Tao et coll, 2007). Le NAI est maintenu à l'extérieur de son canal soit à l'aide d'un doigt de gant chirurgical stérile avec ou sans latex en cas d'allergie du patient, soit une bande de gaze ou encore une bande élastique (figures 2 et 3). Les matériaux utilisés diffèrent en fonction des auteurs bien que l'utilisation d'une bande élastique semble moins délétère pour le NAI (Hassani et coll, 2015).

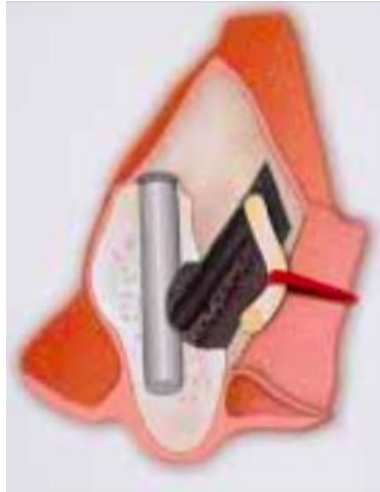

Figure 2 Schéma montrant la réclinaison du NAI lors du forage implantaire (source : Peleg et coll, 2001)

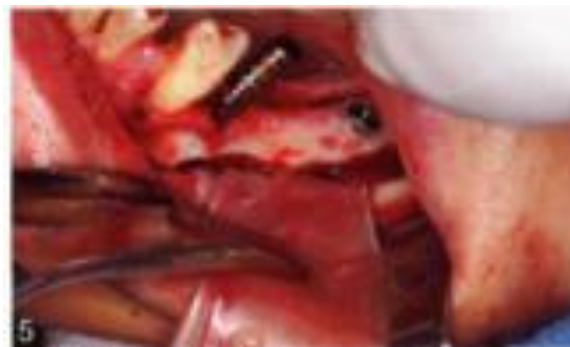

Figure 3 Photographie montrant la réclinaison du NAI à l'aide d'une bande élastique (source: d'après Hassani et coll, 2015)

Pour la plupart des opérateurs, la LNAI est suivie de la pose des implants dans le même temps opératoire. Dans ce cas, le nerf est maintenu dans cette position pendant la pose des implants en limitant au maximum la tension exercée sur celui-ci. L'avantage de cette technique est de pouvoir mettre des implants assez grands (généralement entre 13 et 15mm) pour permettre un ancrage bi-cortical. Concernant le diamètre, il paraît inutile qu'il excède 3,75mm. Selon Russe, des implants plus larges engendreraient une fragilisation plus importante de la mandibule (Russe, 2003). Pourtant, certains opérateurs utilisent des diamètres implantaires plus importants (4,75mm) avec une longueur plus réduite (10mm) dans d'autres études (Martinez-Rodriguez et coll, 2016). La longueur des implants sera choisie pour avoir un ancrage bi-cortical afin obtenir une bonne stabilité primaire.

Le NAI est repositionné sur les implants. Selon les auteurs, des biomatériaux tels que des substituts osseux ou des membranes sont interposés entre le nerf et les implants. L'utilisation de ces dispositifs et biomatériaux sera plus amplement développée dans la partie concernant la réduction des risques. L'intervention se termine par le repositionnement du volet osseux cortical. Le lambeau muco-périosté est ensuite repositionné puis soigneusement suturé.

1.1.2. Transposition du NAI

Dans cette partie, nous détaillerons la technique de TNAI ainsi que la PNAI. La TNAI consiste en un déplacement latéral du NAI en incluant le foramen mentonnier. La PNAI correspond à une TNAI dans laquelle le nerf est repositionné dans un néo-foramen postérieur (Guillaume, 2017).

L'examen radiographique nécessaire est le même que pour la LNAI ; à savoir panoramique dentaire et CBCT (Guillaume, 2017). La prémédication nécessaire est la même que pour la LNAI (Guillaume, 2012) Le protocole opératoire est aussi identique à celui de la LNAI jusqu'à la levée du lambeau et l'exposition de la crête osseuse.

C'est à l'étape de l'ostéotomie que ces deux techniques se différencient de la première. Pour la TNAI, certains opérateurs réalisent une seule ostéotomie englobant le foramen mentonnier (figure 4).

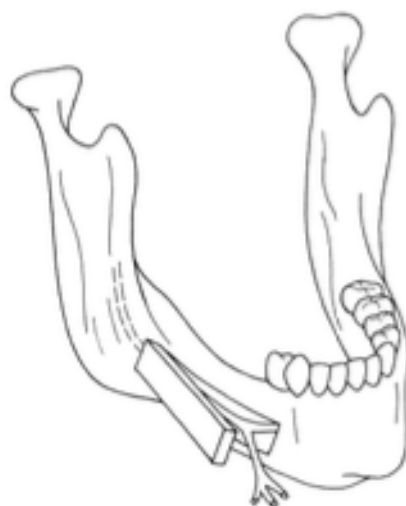

Figure 4 Schéma montrant une ostéotomie incluant le foramen mentonnier pour une TNAI (source : Kan et coll, 1997)

D'autres protocoles prévoient deux ostéotomies : une première autour du foramen mentonnier et une deuxième le long du NAI similaire à celle réalisée dans la LNAI (figure 5).

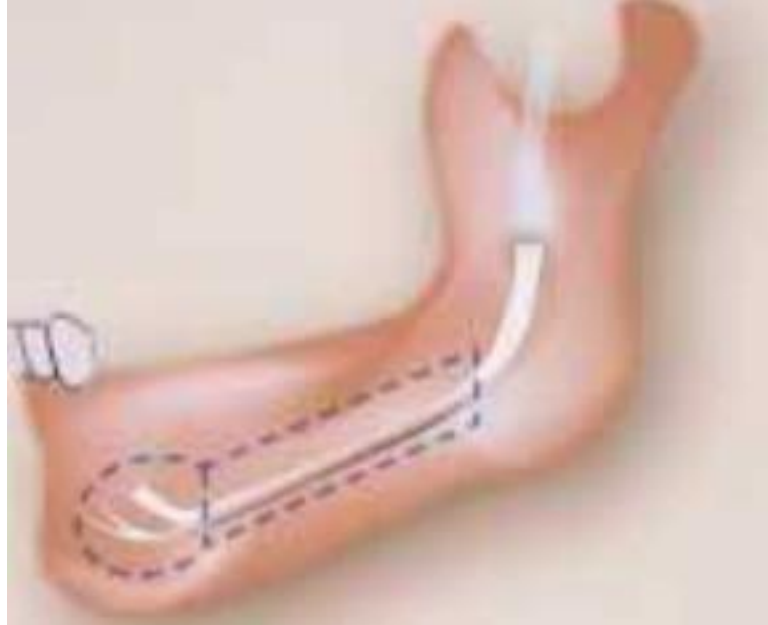


Figure 5 Schéma montrant le tracé d'une double ostéotomie pour une TNAI (Peleg et coll, 2001)

Lorsque le NAI décrit une boucle antérieure, il sera utile d'utiliser ce protocole (Abayev et Juodzbaly, 2015). La réalisation d'une première ostéotomie sur la partie rectiligne du nerf sera suivie d'une seconde incluant le foramen mentonnier et la boucle antérieure afin de libérer le nerf en intégralité. Cette technique minimise les tensions exercées sur le nerf au moment de la levée des fenêtres osseuses.

Quel que soit le type d'ostéotomie utilisé, il convient de respecter des marges de sécurité au niveau du foramen mentonnier (Abayev et Juodzbaly, 2015). L'os trabéculaire recouvrant la partie du canal est ensuite cureté jusqu'au foramen mentonnier puis le paquet vasculo-nerveux est déplacé latéralement.

Si le choix est fait de réaliser la pose des implants simultanément, c'est à ce moment qu'elle intervient. Certains auteurs préconisent de réaliser un pré-forage avant de latéraliser le nerf dans le but de réduire au maximum le temps où le nerf est étiré permettant de diminuer les complications neurosensorielles (Russe, 2003). Dans ce cas, une seule intervention est nécessaire pour déplacer le nerf et installer les

implants (Martinez-Rodriguez et coll, 2016). L'ostéointégration des implants sera concomitante à la cicatrisation du site opératoire. Il en résultera un gain de temps pour la réhabilitation prothétique du patient. L'intervention se termine de la même manière que la LNAI.

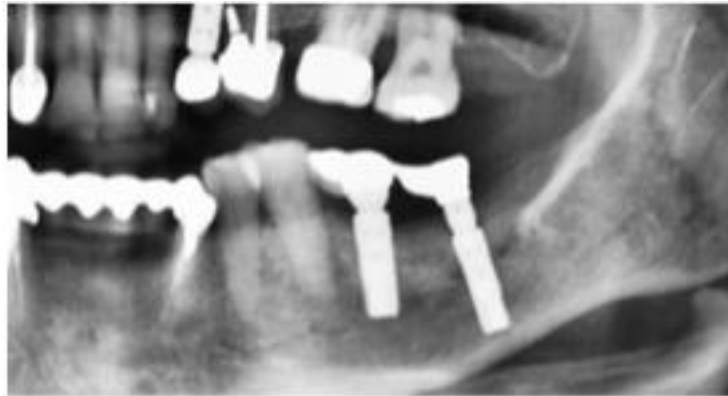

Figure 6 Radiographie panoramique post-opératoire après LNAI et mise en place de 2 implants (source : S. Khajehahmadi, 2013)

Dans son article, Riham Eldibany décrit un autre protocole utilisant des expandeurs osseux filetés. Il sera développé plus tard dans la partie présentant son cas clinique. Dans les techniques de TNAI et PNAI, le déplacement latéral du NAI oblige la section du nerf incisif.

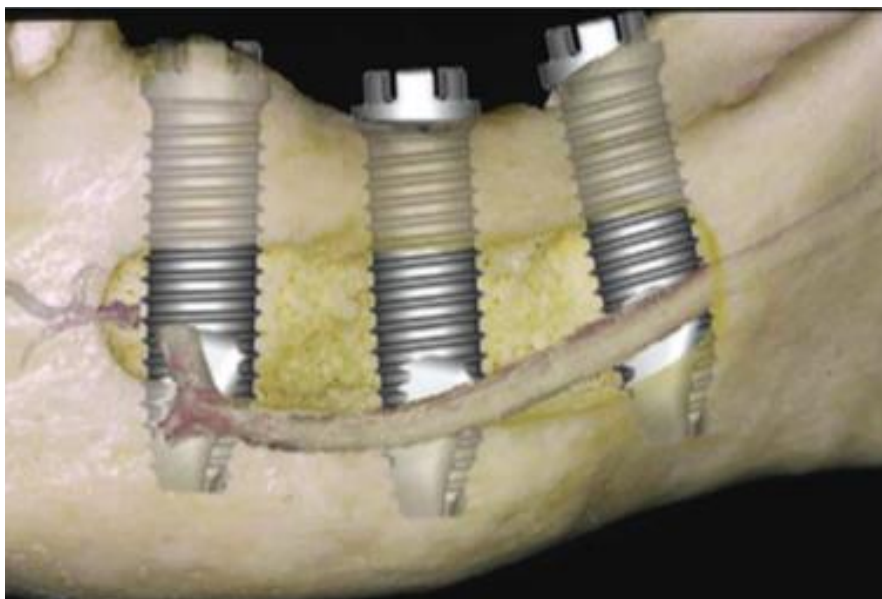


Figure 7 Schéma prévisualisation une TNAI avec section du nerf incisif (source : P. Russe, 2003)

Il en découle une dévitalisation permanente des incisives mandibulaires. Il existerait un potentiel de ré-innervation par des collatérales du nerf mylo-hyoïdien. Celles-ci sont purement théoriques car aucune étude n'a pu mettre en évidence des tels phénomènes (Khajehahmadi et coll, 2013). Le patient devra explicitement être informé de la perte de vitalité des dents antérieures. Une vigilance particulière sera recommandée quant à la survenue de pathologie pulpaire sur ces dents. En effet, ces dents seront asymptomatiques jusqu'à la formation de pathologies péri-apicales. Lors du recueil du consentement auprès du patient avant l'intervention, il conviendra de bien spécifier ce problème d'un point de vue éthique et légal.

La PNAI correspond à un protocole chirurgical où les opérateurs vont créer un néo-foramen postérieur du NAI (figure 8). L'émergence du nerf se faisant anatomiquement au niveau du foramen mentonnier va être reculée libérant le nerf sur l'intégralité de son trajet intra-osseux (Guillaume, 2017).

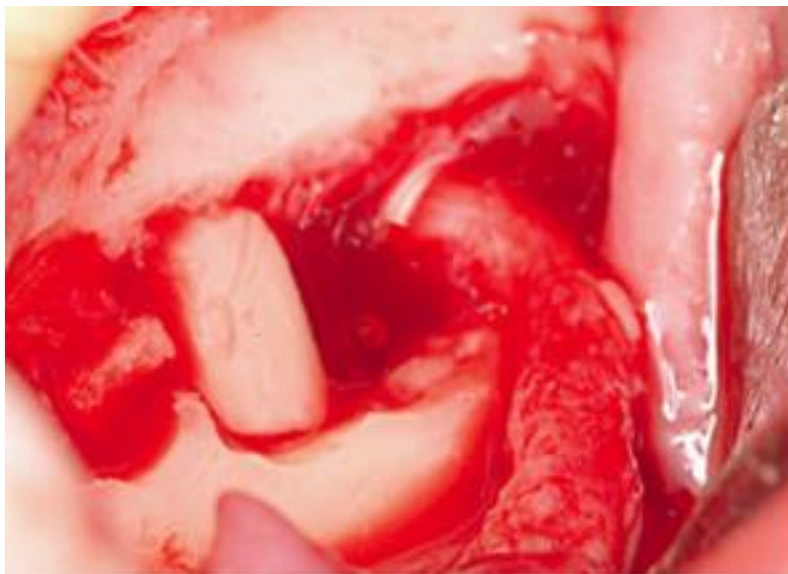


Figure 8 Photographie d'une postérolatéralisation du NAI gauche (source : Abayev et Juodzbalyzn, 2015)

Pour conclure sur ces techniques, les TNAI et PNAI semblent être plus invasives encore que la LNAI avec le problème de la perte de vitalité des dents antérieures mandibulaires (Khajehahmadi et coll, 2013). Le chirurgien devra en conséquence choisir celle qui est la plus adaptée à la situation clinique ainsi qu'à la zone à réhabiliter (molaire ou prémolo-molaire).

1.2. Complication et réduction des risques

Des complications post-opératoires peuvent se produire chez les patients ayant reçu une LNAI ou une TNAI. C'est en partie à cause de celles-ci que ces techniques sont peu utilisées. L'apport des nouvelles technologies ainsi qu'une bonne éducation du patient avant et après l'intervention se présentent comme des leviers pouvant réduire la survenue de ces complications et faire de celles-ci une technique de chirurgie pré-implantaire intéressante.

1.2.1. Complications

Les complications à la suite de ces interventions peuvent être de nature variée : traumatique, infectieuse, neurosensorielle, hémorragique et la perte des implants.

- Fracture mandibulaire

C'est une des complications souvent présentées dans la littérature concernant les techniques de LNAI, TNAI et PNAI en raison des difficultés qu'elle peut poser pour la traiter. Ces cas de fractures de la mandibule s'expliquent, selon certains auteurs, par la fragilisation d'une mandibule déjà atrophiée sur laquelle on réalise une fenêtre d'ostéotomie ainsi que des forages permettant la mise en place des implants. De plus, il se rajoute des contraintes occlusales importantes au niveau des secteurs molaires. Cette fragilisation peut encore être accentuée dans le cas d'une position linguale du nerf et donc de la nécessité d'une ostéotomie vestibulaire profonde pour accéder à ce dernier (Martinez-Rodriguez et coll, 2016). La survenue de cette complication sera à prendre en compte dans le calcul de la balance bénéfice/risque.

- Infections

Des incidents infectieux post-opératoires sont décrits dans la littérature à la suite des procédures de LNAI et TNAI. Selon certains auteurs, un échauffement osseux pendant la phase chirurgicale en serait responsable. Des nécroses ponctuelles sont favorisées par un os mandibulaire très corticalisé et peu vascularisé (Friberg et coll, 1992). D'autre part, la réalisation de greffe pendant la chirurgie ainsi qu'une mauvaise fermeture muqueuse du lit chirurgical peuvent accroître le risque d'infection post-opératoire (Martinez Rodriguez et coll, 2018).

- Troubles neuro-sensoriels

Les troubles neurosensoriels (TNS) sont les plus documentés dans la littérature. Des complications neurosensorielles sont la plupart du temps consécutives à ces chirurgies. La littérature rapporte des hypoesthésies, paresthésies, hyperesthésies ainsi que des anesthésies labiomentonnières (Guillaume, 2017). Elles sont dans la plupart des cas temporaires mais peuvent être définitives dans certains cas. Les causes les plus courantes de dysfonctionnement nerveux sont les traumatismes mécaniques du nerf, l'ischémie après l'extraction du NAI de son canal, la traction excessive exercée sur le nerf lors du forage implantaire, l'œdème et les hématomes entraînant une compression chronique après la chirurgie (Hassani et coll, 2015). Le nerf autorise un certain degré au-delà duquel des lésions, réversibles voire irréversibles surviennent. Il faudra veiller à ne pas créer d'étirement supérieur à 5-8% du tronc nerveux, au-delà on observe une augmentation importante des complications neuro-sensorielles pour la plupart des auteurs.

- Hémorragie per-opératoire

Sont rapportés, dans la littérature, quelques cas d'hémorragie per-opératoire ayant nécessité l'interruption de l'intervention (Rosenquist et coll, 1994 ; Kan et coll, 1997). Lors de la manipulation du NAI, une lésion du pédicule vasculaire peut entraîner une hémorragie.

- Perte des implants

Tout d'abord, le retrait des implants est parfois nécessaire pour solutionner des complications sévères. Elles peuvent être de différents types comme énoncé précédemment : infectieuse, traumatique et neuro-sensorielles.

D'autre part, les implants peuvent aussi être assujettis au phénomène de péri-implantite comme tout autre implant posé en bouche sans ces techniques chirurgicales.

Enfin, sur des mandibules atrophiques l'os est majoritairement de type 1 selon la classification de Lekholm et Zarb. La vascularisation faible peut induire des défauts d'ostéo-intégration.

1.2.2. Réduction des risques

Les complications assez nombreuses ont souvent été un frein à l'utilisation de cette technique chirurgicale. Les nouvelles technologies ainsi qu'une mise en condition du patient en pré et post-opératoire peuvent permettre de circonscrire les risques.

- Au moment de la réalisation de l'ostéotomie

La piézochirurgie est une technique qui utilise les vibrations ultrasoniques pour sectionner l'os. Elle s'appuie sur la capacité de certaines céramiques ou certains cristaux à se déformer lorsqu'ils sont traversés par un courant électrique. L'extrémité de l'insert ultra-sonore est animée par des micro vibrations de 60 à 200nm pour une fréquence d'utilisation de 24 à 29 Hz permettant ainsi de couper les tissus minéralisés (De Vicente et coll, 2016). Cet appareil va donc permettre de couper sélectivement les tissus durs tout en étant inefficace sur les tissus mous grâce au phénomène de cavitation (Diaz et Gias, 2013). Dans notre cas, le piezotome (PZ) sera bénéfique en réduisant les risques de lésion nerveuse. Il a été démontré que l'épinèvre, couche externe du faisceau nerveux contenant des composants cellulaires et des vaisseaux nécessaires à la réparation du tissu nerveux, était moins altéré lors d'une latéralisation réalisée par piézochirurgie que lorsqu'elle est réalisée conventionnellement d'après une étude de Metzger (Metzger et coll, 2006). L'utilisation du piézotome peut donc être un levier pour réduire en nombre et en intensité les complications neuro-sensorielles consécutives aux techniques de déplacement du nerf. De plus, l'inefficacité de coupe de ces appareils permet aussi de prévenir toutes lésions des tissus mous adjacents au site opératoire (joue, lèvres) (Leclercq et Dohan, 2004)

D'autre part, le PZ pourrait être intéressant dans la réduction de la survenue de fracture. En effet, il permet de réaliser des ostéotomies à minima grâce à sa précision de coupe (figure 9). La tranchée réalisée par le PZ sera très fine et va autoriser le remplacement de la fenêtre osseuse en fin d'intervention. L'effet bénéfique est la réduction d'une fragilisation excessive d'une mandibule déjà atrophique et sur laquelle vont déjà être réalisés des forages en vue de la pose des implants. En comparaison avec l'utilisation des fraises conventionnelles, la fenêtre osseuse sera plus difficilement repositionnable en raison de la surface de travail importante de la fraise par rapport à l'insert du PZ (comparer figures 9 et 10).

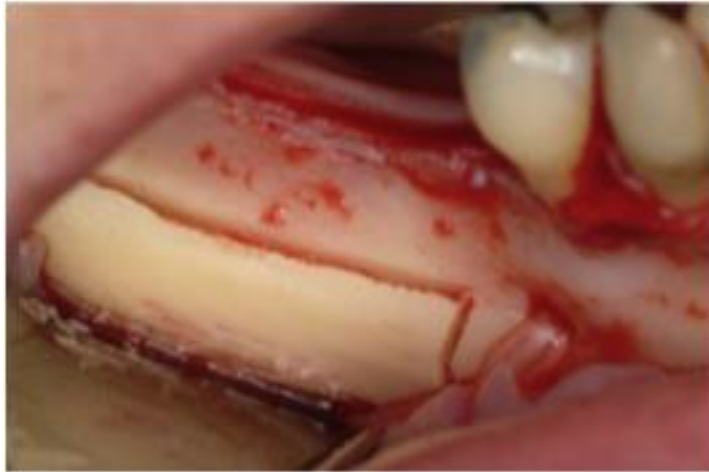


Figure 9 Ostéotomie réalisée à l'aide d'un piézotome lors d'une chirurgie de LNAI (source : De Vicente et coll, 2016)

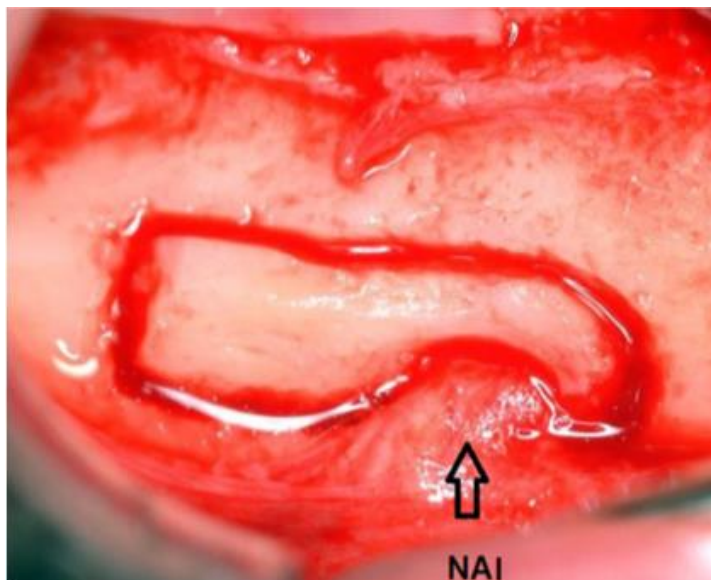


Figure 10 Ostéotomie réalisée à l'aide d'une fraise fissure lors d'une chirurgie de TNAI (source : Guillaume B., 2012)

Concernant les instruments utilisés pour la réalisation de l'ostéotomie, il a été montré que les instruments rotatifs conventionnels pouvaient engendrer une augmentation de température pouvant aller jusqu'à 100°C lorsque leur utilisation n'est pas intermittente contre 47°C pour le PZ pour une utilisation de 1min dans une autre étude (De Vicente et coll, 2016). Il n'a pourtant pas pu être démontré de différence significative au niveau de la cicatrisation in vivo entre les deux techniques d'ostéotomie. Il est à noter qu'il faut dans tous les cas un contrôle précis de la force exercée que ce soit avec le PZ ou les fraises conventionnelles pour réduire les risques de nécrose osseuse. Quel que soit l'instrument utilisé, une irrigation

abondante et continue de l'instrument sera essentielle pour prévenir les altérations de l'os. Le PZ occasionne une réduction des bruits et des vibrations ressenties par le patient. Il en découle une réduction du stress pour le patient pour les interventions sous anesthésie locale. (Eldibany et coll, 2014)

Pour conclure sur le PZ, son utilisation est à exploiter pour ce type de chirurgie bien qu'elle puisse tout de même avoir ses limites. La mandibule atrophique étant majoritairement composée d'os cortical l'efficacité de coupe du PZ sera moins bonne et la réalisation de l'ostéotomie sera plus longue. Il pourra se produire des fractures d'insert lors de l'utilisation du PZ sur de l'os de type 1, fortement corticalisé, plus fréquente que sur de l'os moins dense de type 2 ou 3 par exemple. Bien que ces fractures instrumentales soient sans gravité, il conviendra à l'opérateur de disposer d'insert en stock lors de l'intervention. La durée de l'intervention avec le PZ se voit allongée de 30 à 40 min selon certains auteurs. L'exposition prolongée de la gaine nerveuse peut engendrer des dommages sur les cellules nerveuses (Guillaume, 2017). Il sera à la charge de chaque praticien, en fonction de ses habitudes et de ses compétences, de choisir entre le PZ ou les fraises conventionnelles pour réaliser son ostéotomie.

Quel que soit l'instrument utilisé pour l'ostéotomie, d'après la littérature il semble important de replacer la fenêtre osseuse après l'intervention. Il faudra alors bien prendre garde à ne pas comprimer le nerf. Les auteurs préconisent de diminuer l'épaisseur de celle-ci à l'aide d'une râpe à os ou d'un *scraper* pour compenser la place prise par les implants. Une compression excessive du nerf pourrait augmenter le risque de troubles neurosensoriels. Il sera alors dommageable d'augmenter ce risque pour en diminuer un autre, en l'occurrence le risque de fracture. Si la coaptation de la fenêtre n'est pas idéale, il est possible d'utiliser des mini-plaques ou un treillis en titane pour fixer cette dernière (De Vicente et coll, 2016 ; Atef et coll, 2018)

L'utilisation d'un guide chirurgical à appui osseux semble être intéressante. Il permet de minimiser l'étendue de la fenêtre tout en prenant des marges de sécurité par rapport au nerf. Il entraîne une réduction du temps opératoire en facilitant l'intervention pour l'opérateur. Il en découle une réduction des risques de lésion du

NAI et de fracture de la mandibule consécutive à l'intervention par la réalisation d'une ostéotomie à minima.

Après étude de l'examen 3D, une planification de l'intervention va être réalisée sur ordinateur. Le guide chirurgical est modélisé et usiné par CFAO (Conception et Fabrication Assistées par Ordinateur) (figures 11 et 12).

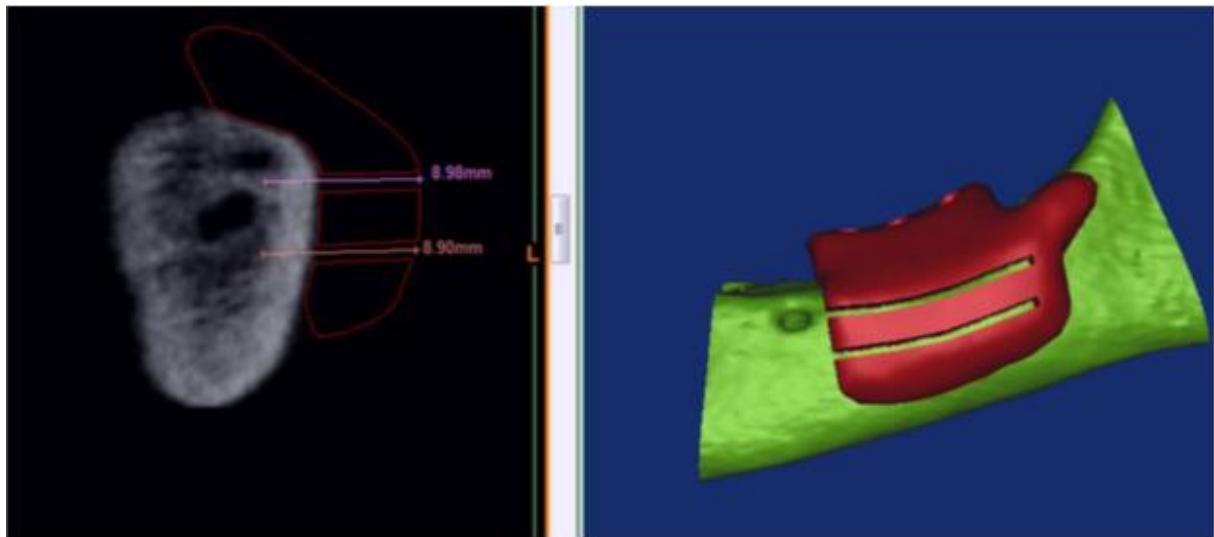


Figure 11 Conception et fabrication du guide chirurgical assistées par ordinateur (source : Atef et coll, 2018)

Après la levée du lambeau mucopériosté, il est fixé sur la crête par des mini-vis pour avoir la meilleure stabilité possible. Il donnera à l'opérateur des informations sur la localisation de la fenêtre d'ostéotomie et servira aussi de guide implantaire (figure 13).

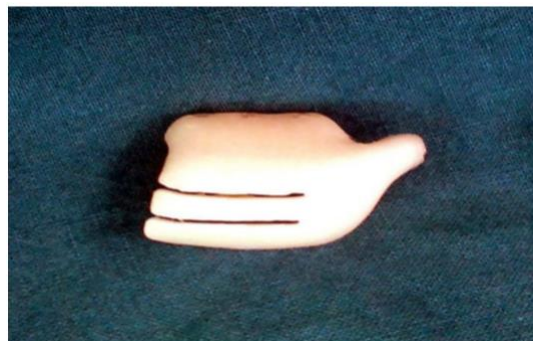

Figure 12 Photographie du guide chirurgical utilisé pour une LNAI (source : Atef et coll, 2018)

Dans son étude, Mohammed ATEF préconise d'étendre les limites des guides chirurgicaux pour en augmenter au maximum la congruence et la stabilité (Atef et coll, 2018).

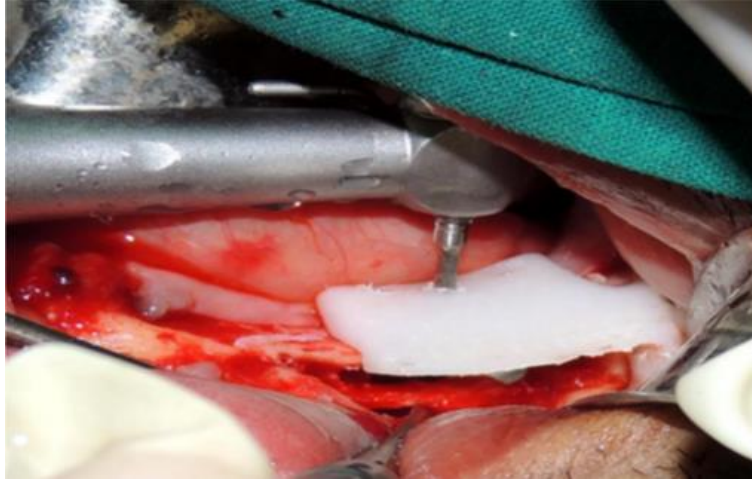

Figure 13 Pose des implants au travers du guide chirurgical (source : Atef et coll., 2018)

Une fois la pose des implants effectuée, la fenêtre corticale est repositionnée, et dans certains cas, stabilisée par un treillis en titane. Plusieurs études semblent conclure qu'un bon nombre d'incidents au niveau du nerf se produisent au moment de l'ostéotomie. L'utilisation d'un guide semble donc intéressante pour réduire ce risque. De plus, la réduction en taille de la fenêtre corticale paraît bénéfique pour réduire les risques de fracture consécutive à l'intervention. L'utilisation additionnelle d'un treillis en titane peut aussi permettre de consolider une mandibule affaiblie par l'ostéotomie et la pose des implants pendant la cicatrisation osseuse (Atef et coll, 2018).

- Pendant la pose des implants

La pose différée des implants induit un risque minoré de fracture consécutive à l'intervention. Elle permet une consolidation de la mandibule avant de réaliser les forages implantaires. Le nerf est alors maintenu en dehors de son canal par l'apposition d'un biomatériau comme le β -TCP. Ce biomatériau semble avoir les propriétés requises pour ce type de greffe : bonne biocompatibilité, biorésorption en 6 à 9 mois ainsi que de bonnes propriétés ostéo-conductrices (Guillaume, 2017). En

contrepartie, la durée du traitement s'en trouve allongée retirant ainsi un avantage de cette technique chirurgicale.

La rétraction du nerf semble être une phase de l'intervention chirurgicale dans laquelle celui-ci peut être lésé : soit avec les forets implantaire, soit par un étirement excessif ou avec un matériau inadapté. Dans son étude Ali HASSANI préconise l'utilisation d'un large ruban plastique ainsi qu'un étirement du nerf minimal, mais tout de même suffisant pour éviter les lésions par les instruments de forage (figure 14).

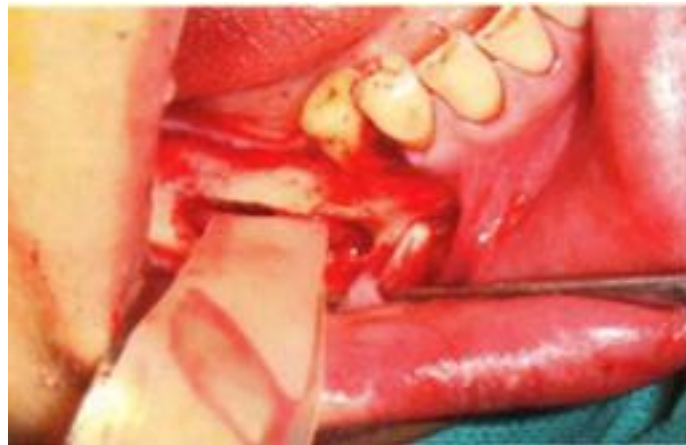

Figure 14 Rétraction du nerf à l'aide d'un ruban élastique (source : Hassani et coll, 2015)

Si la pose des implants est effectuée simultanément, des précautions seront à prendre. La littérature recommande d'interposer un biomatériau entre les implants et le nerf afin d'éviter l'irritation du nerf au contact des implants. Certains auteurs préconisent l'utilisation de membranes de collagène ou de substitut osseux pour créer cette barrière implant/nerf (Guillaume, 2017 ; Abayev et Juodzbalys, 2015). Il semblerait aussi que l'utilisation d'implants non-filetés puisse être bénéfique pour réduire les TNS (Peleg et coll, 2001).

- Mise en condition du patient

Bien qu'il n'y ait pas de consensus quant à l'utilisation d'une antibioprofylaxie et de la corticothérapie, tout semble indiquer l'effet bénéfique de celles-ci dans la diminution des TNS (Abayev et Juodzbalys, 2015). Certains auteurs préconisent l'anesthésie générale, au vu de la précision nécessaire à l'intervention, permettant ainsi d'éliminer les mouvements du patient et augmentant l'accès au site opératoire.

(Abayev et Juodzbaly, 2015) Des conseils post-opératoires sont prodigués au patient en vue de réduire au maximum l'inflammation et l'infection de la zone. Il est conseillé au patient l'application de froid durant les 48 premières heures. L'utilisation de bain de bouche antiseptique à la chlorhexidine sera également utile. Le recueil du consentement éclairé est essentiel. L'opérateur devra s'assurer de la bonne compréhension par le patient des complications pouvant faire suite à l'opération. Dans son article, Michael Peleg préconise même une anesthésie de longue durée utilisant de la marcaïne. L'anesthésie de 8 à 16 heures permettra au patient de préfigurer un TNS pouvant faire suite à l'intervention (Peleg et coll, 2001).

2. COMPARAISON DES DIFFERENTES TECHNIQUES PERMETTANT LA POSE D'IMPLANTS DANS DES CAS D'ATROPHIE MANDIBULAIRE EN TERMES DE SUCCES ET DE COMPLICATION.

Différentes alternatives sont possibles lors de déficit osseux vertical à la mandibule. D'une part les techniques d'augmentation osseuse, c'est-à-dire les greffes qu'elles soient autogénique, allogénique ou xénogénique et la distraction mandibulaire. D'autre part, une autre possibilité est la mise en place d'implant court ($\leq 8\text{mm}$) lorsque la quantité d'os restante le permet. Ces techniques seront comparées aux résultats trouvés pour la latéralisation. Nous chercherons à mettre en évidence le rapport bénéfice/risque des différentes techniques ainsi que leur champ d'application. A travers les cas cliniques présentés et les résultats obtenus dans les études, nous donnerons les indications qui semblent être celles de la latéralisation en chirurgie pré-implantaire.

2.1. Les implants courts

L'utilisation d'implants courts s'avère être une alternative intéressante à la chirurgie pré-implantaire. Depuis plusieurs années, les laboratoires d'implantologie ont élargi leurs offres en proposant en plus des implants standards, des implants dits courts c'est-à-dire mesurant 8 mm ou moins (Dias et coll, 2018).

Nous avons choisi de comparer les taux de survie et de succès des implants courts avec ceux d'implants standards pour lesquels une technique d'augmentation osseuse a été réalisée. L'idée est d'obtenir des résultats concernant la survie des implants courts placés dans des mandibules atrophiques, constituées d'os fortement corticalisé (majoritairement de type 1 dans la classification de Lekholm et Zarb). Ces résultats seront plus facilement comparables aux taux de survie obtenus pour des implants standards pour lesquels une chirurgie pré-implantaire aura été nécessaire. Dias et al., dans leur article publié en 2018 dans *International Association of Oral and maxillofacial surgeons*, comparent ces deux alternatives. Les résultats de leur méta-analyse donnent une survie implantaire à 1 an minimum pour les implants courts de

97% avec un intervalle de confiance à 95% de [90% ;100%] contre 92,6% avec un intervalle de confiance à 95% de [83,0% ; 98,5%] pour les implants standards avec greffe préalable. Leurs résultats leur permettent d'affirmer que la probabilité de survie des implants courts par rapport à l'alternative est plus élevée (Dias et coll, 2018). Ces résultats peuvent être pondérés par ceux de l'étude de Cleidiel Aparecido Araujo Lemos et ses collaborateurs. Leur étude compare également des implants dits courts aux implants standards. Les articles inclus dans la méta-analyse traitent d'implants mis en place au maxillaire et à la mandibule sans pouvoir les différencier. Dans les conclusions de leur méta-analyse, ils ne mettent pas en évidence de différence statistiquement significative entre la survie implantaire des implants courts de 8mm et celle des implants standards. Concernant les implants courts inférieurs à 8mm, ils concluent que la survie implantaire serait plus faible que pour les implants standards. Les implants mis en place au maxillaire seraient sans doute à l'origine de ces différences au niveau des résultats. L'os au maxillaire étant majoritairement de type 3 voire 4 d'après la classification de Lekholm et Zarb, l'ostéointégration des implants courts pourrait être plus délicate (Araujo Lemos et coll, 2016).

Concernant les complications, Dias et al affirment que la proportion de patient ayant eu des complications est inférieure pour le groupe ayant reçu des implants courts. Il en résulte que pour un nouveau patient la probabilité d'avoir des complications suite à la pose d'implants courts est de 14% contre 44% dans le cas où le patient bénéficierait d'une greffe associée à des implants standards (Dias et coll, 2018). Les taux de complications importants rapportés pour les techniques utilisant les implants standards seraient en majorité consécutifs aux procédures d'augmentation osseuses (Araujo Lemos et coll, 2016). Les implants courts peuvent s'avérer être plus problématique lors de la survenue d'une péri-implantite. Leur taille étant réduite la perte de seulement quelques millimètres pourra compromettre la survie de l'implant. Pour cela, une attention particulière devra être portée lors de la maintenance afin d'intercepter les phénomènes inflammatoires voire infectieux au niveau des implants.

L'utilisation d'implants courts semble être une alternative de premier choix lorsqu'elle est possible pour réhabiliter les secteurs mandibulaires postérieurs atrophiques. Ces implants permettent une réhabilitation amenant un taux de complication moindre, un coût moins important en plus d'un meilleur confort pour le patient et d'une durée de traitement moindre. De ce fait, il semble être à la base du gradient thérapeutique

dans la réhabilitation implantaire des mandibules atrophiques. Le traitement de surface de ces implants offrant des conditions d'ostéointégration aisée permet d'obtenir des résultats très satisfaisants. Certaines études suggèrent d'utiliser des implants de diamètre plus importants (supérieur ou égal à 5mm) afin d'augmenter encore la survie implantaire à long terme (Araujo Lemos et coll, 2016). Pour conclure, les implants courts semblent devoir être utilisés lorsque cela est possible.

2.2. Latéralisation du nerf alvéolaire inférieur

Concernant la technique de latéralisation, nous allons principalement étudier la survie implantaire et les complications neuro-sensorielles. Aucune méta-analyse n'a été trouvée sur cette technique ; nous nous appuyerons donc sur une série d'études prospectives et rétrospectives. Au sujet de la survie implantaire, les périodes de suivi dans les articles sélectionnés vont de 16 à 60 mois. De ce fait nous présenterons un cas intéressant sur un patient qui a été suivi 10 ans après l'intervention. Les autres complications semblent être plus rares bien que leur survenue ait été peu étudiée. Pour les illustrer, nous présenterons des cas issus de la littérature. Le but final sera de donner une idée sur le rapport bénéfice/risque de cette technique chirurgicale.

Tableau 1 Taux de survie implantaire après LNAI et TNAI

Année de publication	Auteur principal	Type d'étude	Nombre et type d'intervention réalisés	Nombre d'implants posés	Nombre d'implants perdus	Survie implantaire (%)	Période de suivi (moyenne en mois)
2016	Martinez	Prospective	27 TNAI	74	1	98,6	60
2016	Martinez	Prospective	48 LNAI	129	2	98,44	60
2014	Barbu	Rétrospective	11 TNAI	32	0	100	35,71
2013	Lorean	Rétrospective	68 TNAI / 11 LNAI	232	1	99,57	20,62
2013	Diaz	Prospective	19 LNAI	38	1	97,36	24
2005	Ferrigno	Prospective	19 TNAI	46	2	95,7	49,1
2002	Morrison	Rétrospective	20 TNAI	30	0	100	16

Dans le tableau 1 sont présentés les résultats de 7 études publiées entre 2002 et 2016.

Les taux de survie implantaire ont été recueillis. On constate que pour l'ensemble des études, celui-ci est compris en 95,7% et 100%. Parmi les implants perdus suite aux procédures de déplacement du nerf alvéolaire, on note plusieurs causes. Dans son étude Ferrigno mentionne 2 implants perdus : 1 implant ne s'est pas ostéo-intégré tandis que l'autre a dû être retiré en raison d'une fracture mandibulaire. Les 2 implants perdus dans l'étude de Martinez l'ont été à la suite d'une infection. On note aussi une fracture implantaire dans l'étude de Fernandez. Les autres études ne mentionnent pas la cause de la perte implantaire (tableau 1).

Concernant les complications neuro-sensorielles consécutives à la technique de latéralisation et de transposition du NAI, on constate qu'elles sont très fréquentes. L'hypoesthésie est le trouble neuro-sensoriel (TNS) qui revient le plus fréquemment. Cette information peut être accentuée par les méthodes d'évaluation utilisées. Ces complications semblent beaucoup dépendre du protocole utilisé, de l'opérateur et de la technique utilisée (LNAI ou TNAI). Comme on peut le voir dans le tableau 2, ces TNS sont souvent temporaires avec des temps de récupération plus ou moins rapides en fonction des études. Certains auteurs parlent d'un désagrément plutôt bien accepté par les patients vis-à-vis du service rendu par la réhabilitation. Selon l'étude de Abayev et Juodzbalys, le taux de survenue des TNS permanentes serait de 0,53%, complications apparues à la suite de 2 procédures sur 378 pris en compte (tableau 2).

Tableau 2 Complications neuro-sensorielles consécutives aux techniques de LNAI et TNAI

Année	Auteur	Protocole opératoire	Type de test	Nombre de patient	Complication neuro-sensorielle
2016	Martinez	TNAI réalisée par PZ + Bio-oss + membrane de collagène	Discrimination en 2 points*	27	A 1 semaine : 27 hypoesthésies A 18 mois : 1 hypoesthésie
2016	Martinez	LNAI réalisée par PZ + Bio-oss + membrane de collagène	Discrimination en 2 points*	40	A 1 mois : 40 A 1 an : 0
2014	Barbu	TNAI réalisée par PZ		7	En post-opératoire : 7 A 2 mois : 0
2014	Lorean	LNAI et TNAI réalisée par PZ + protection du nerf avec de la PRF + repositionnement de la fenêtre osseuse/ mélange d'os autogène écrasé et d'une allogreffe ou xenogreffe	Discrimination en 2 points + test de douleur avec objet pointu	57	4 TNS prolongés (1 à 6 mois) : 1 sur une LNAI et 3 sur des TNAI Des TNS transitoires sur les autres cas (1 à 4 semaines)

2013	Diaz	LNAI réalisée par PZ + repositionnement de la fenêtre osseuse / mélange d'os autogène et d'une allogreffe ou xenogreffe + membrane de collagène	Discrimination en 2 points	15	A 3 semaines : 3 patients avec hypoesthésie + paresthésie A 8 semaines : 1 patient présentant encore une hypoesthésie
2005	Ferrigno	LNAI réalisée à la fraise + repositionnement de la fenêtre osseuse + membrane de collagène	Test du toucher léger avec une plume (TL), test de douleur (TD), test de discrimination en 2 points (TD2)	19**	TL positif : 3/19 TD positif : 3/19 TD2 positif : 4/19 TD + TL + TD2 positifs : 4/19 Au total : TNS chez 10/19 Récupération : 6/19 en 1 mois ; 2/19 en 6 mois ; 1/19 en 12 mois ; 1/19 récupération incomplète au moment de l'analyse

TNS : troubles neuro-sensoriels

*selon les critères décrits par Nishioka

** correspond au nombre de LNAI réalisée, certains patients ayant subi des LNAI bilatérale

Dans son article, Riham Eldibany présente un cas avec un suivi de 10 ans chez une patiente ayant subi une TNAI bilatérale. Cette patiente de 54 ans est non fumeuse, sans antécédant médico-chirurgical. Elle présente un édentement postérieur bilatéral libre et des dents antérieures mobiles. Avant l'intervention, elle porte une prothèse amovible partielle instable. L'examen radiographique montre une atrophie mandibulaire postérieure avec moins de 8 mm d'os entre le sommet de la crête osseuse et le NAI (figure 15).

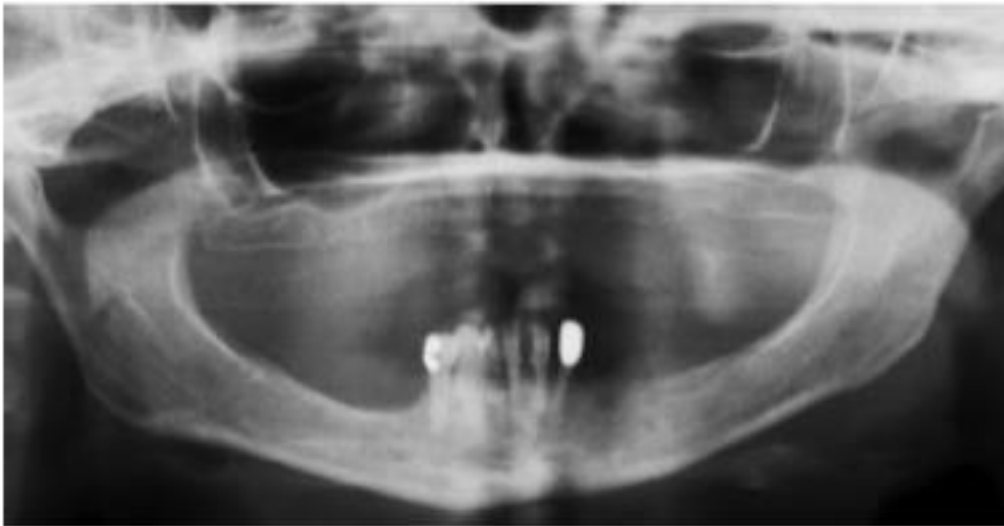

Figure 15 Radiographie panoramique pré-opératoire montrant une atrophie mandibulaire avancée en secteur postérieur (source : Riham Eldibany, 2014)

Après consentement éclairé de la patiente, la décision est prise d'extraire les dents restantes et de mettre en place 9 implants. La phase chirurgicale est réalisée en un temps opératoire : TNAI bilatérale associée à une expansion transversale, extraction des dents antérieures et pose des implants.

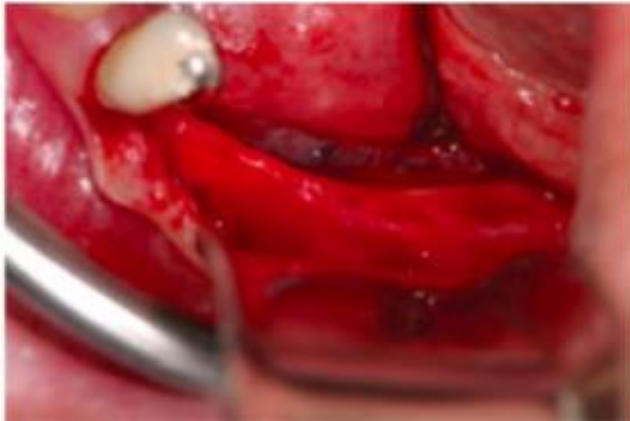

Figure 16 Exposition de la crête alvéolaire après levée du lambeau muco-périosté (source : Eldibany, 2014)

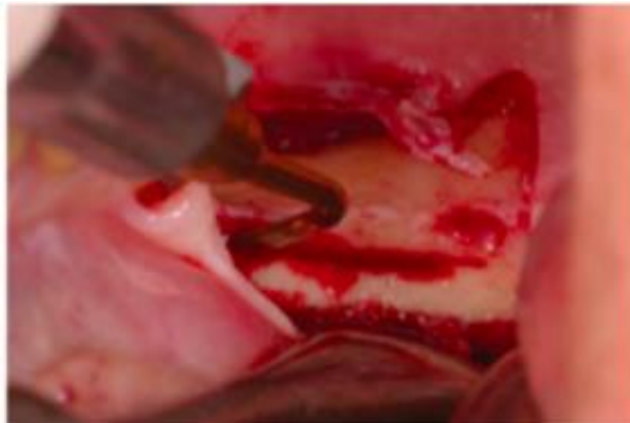


Figure 17 Réalisation de l'ostéotomie à l'aide d'un piézotome (source : Riham Eldibany, 2014)

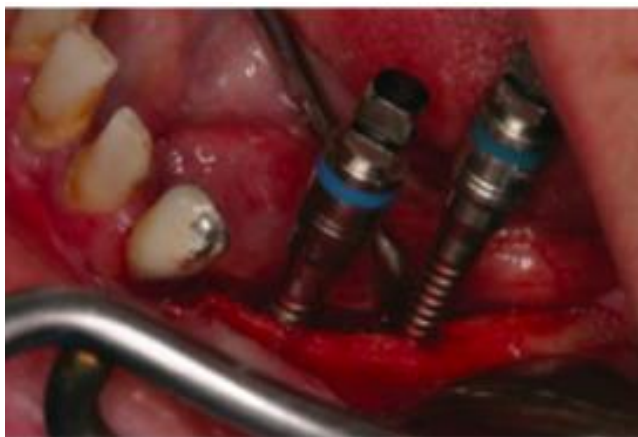

Figure 18 Mise en place des expandeurs osseux permettant l'expansion transversale (source : Riham Eldibany, 2014)

La technique chirurgicale diffère des protocoles présentés précédemment. Les opérateurs utilisent des expandeurs osseux filetés permettant de latéraliser le NAI en augmentant l'épaisseur de la crête osseuse. Après la levée du lambeau muco-périosté, une ostéotomie au sommet de la crête osseuse est réalisée à l'aide d'un piézotome. L'insertion d'expandeurs osseux filetés de diamètre croissant va permettre de progressivement déplacer le pédicule vasculo-nerveux en direction vestibulaire autorisant ainsi la mise en place des implants (Rodriguez et Eldibany, 2013) (figures 16, 17, 18, 19, 20 et 21).

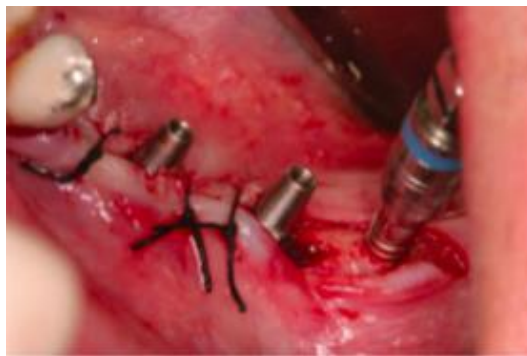

Figure 19 Mise en place des implants monoblocs après TNAI (source : Eldibany, 2014)

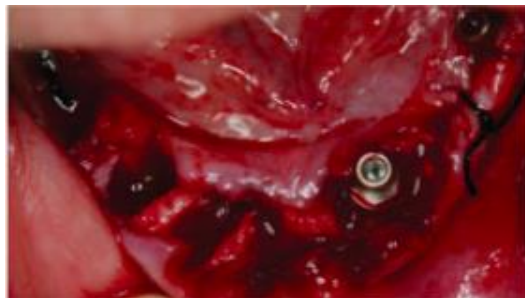

Figure 20 Extraction du bloc incisivo-canin inférieur (source : Eldibany, 2014)

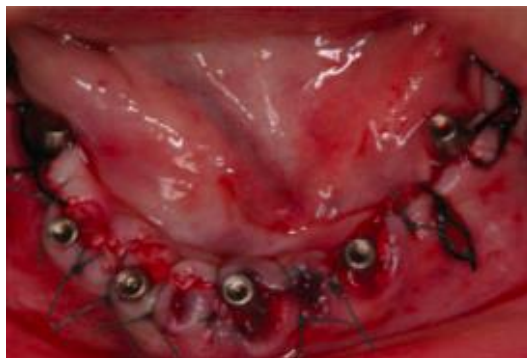

Figure 21 Implantation immédiate du secteur antérieur avec quatre implants monoblocs (source : Riham Eldibany, 2014)

La période de temporisation avant la pose de la prothèse définitive a été de 3 mois. Pendant ce laps de temps, la patiente a été réhabilitée provisoirement avec une prothèse résine fixe (figures 22 et 23).

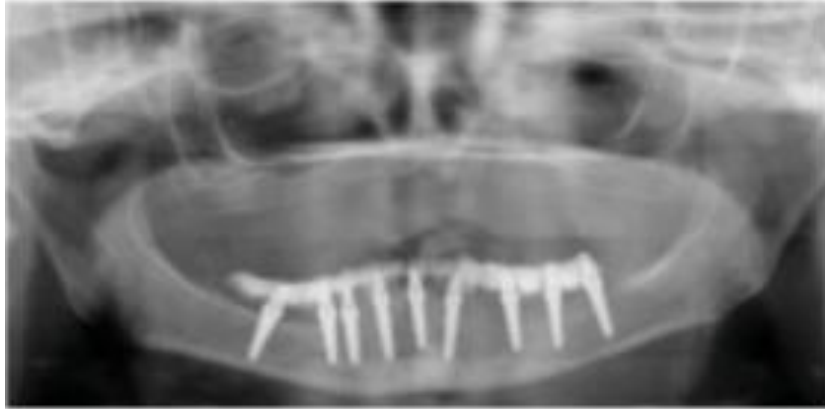


Figure 22 Radiographie panoramique post-opératoire après TNAI bilatérale, extraction du bloc incisivo-canin inférieur et mise en place des 9 implants monoblocs (source : Riham Eldibany, 2014)

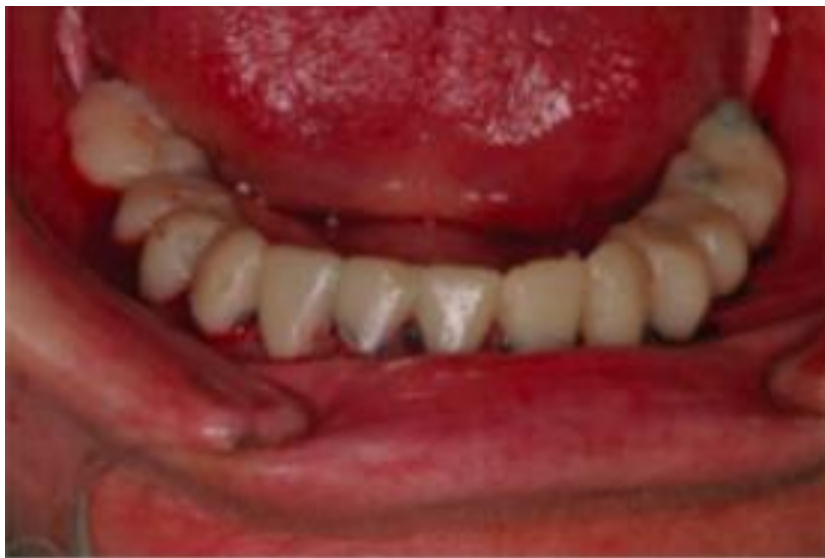

Figure 23 Mise en esthétique immédiate avec une prothèse fixe en résine (source : Riham Eldibany, 2014)

Après 12 semaines, la réhabilitation définitive de la patiente est réalisée. Elle se compose de trois parties. Deux prothèses transvissées sont mises en place en secteur 3 et en antérieur. Le secteur 4 est réhabilité par une prothèse scellée (figures 23 et 24).

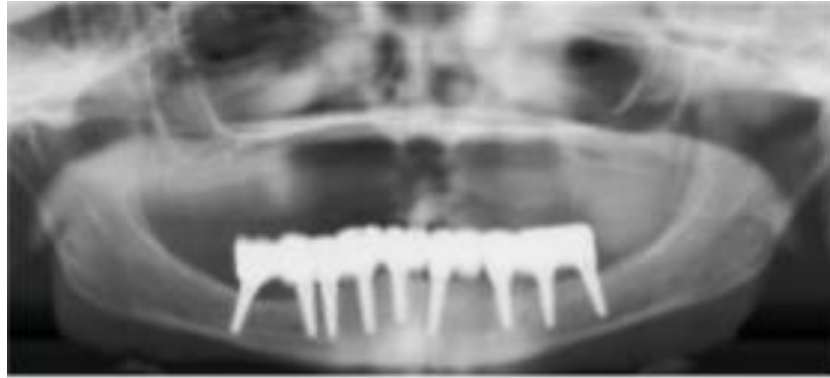

Figure 24 Radiographie panoramique avec la réhabilitation définitive en place (source : Riham Eldibany, 2014)

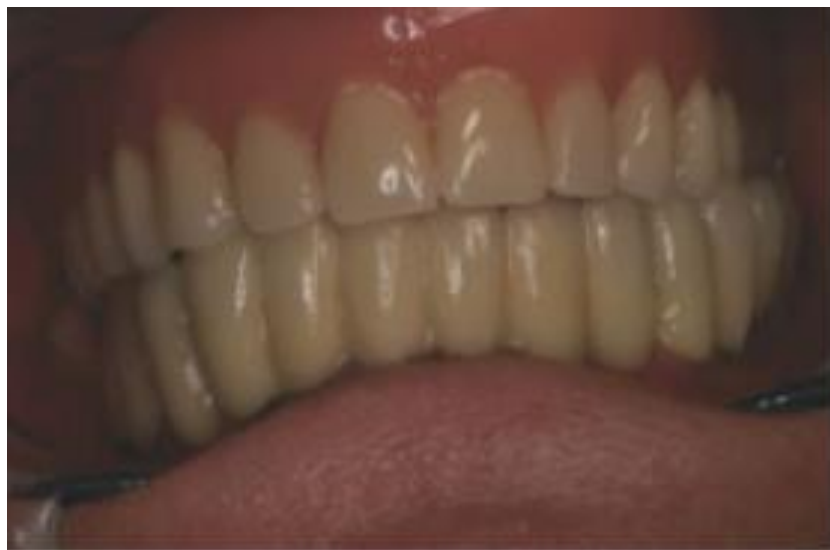

Figure 25 Photographie de la réhabilitation définitive (source : Riham Eldibany, 2014)

La patiente est ensuite perdue de vue. Dix ans plus tard, elle consulte de nouveau car elle a perdu la prothèse implanto-portée en secteur 4. C'est l'occasion pour les opérateurs de faire un état des lieux : examen de la mobilité implantaire et de l'état gingival, prise de radiographies et de photographies (figures 26 et 27).

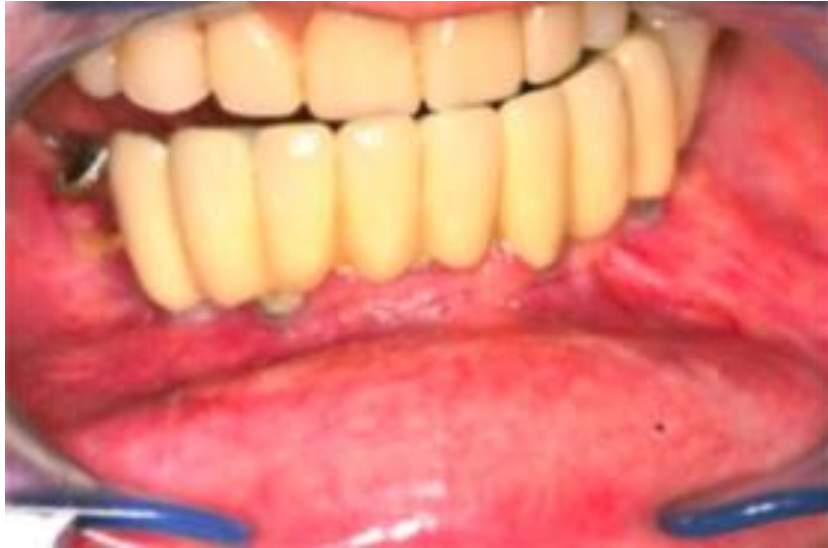

Figure 26 Photographie de la situation buccale de la patiente lorsqu'elle revient consulter 10 ans après l'intervention (source : Riham Eldibany, 2014)

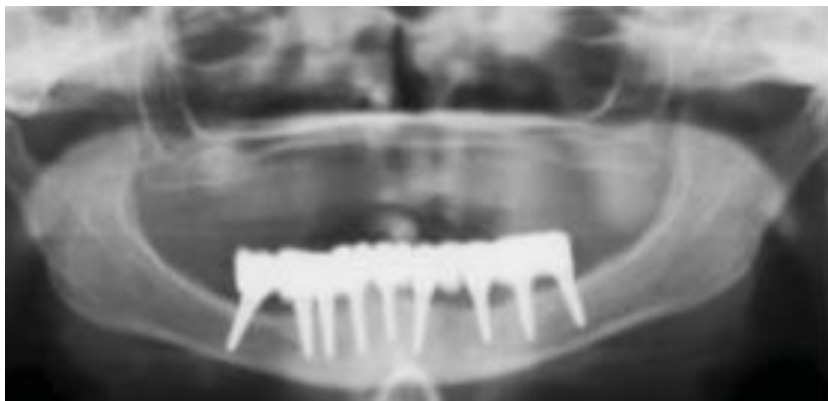


Figure 27 Radiographie panoramique prise après nettoyage et rescellement des prothèses implanto-portées (source : Riham Eldibany, 2014)

La patiente n'a eu aucune perturbation neuro-sensorielle précoce ou tardive. Le suivi sur 10 ans de la patiente montre un taux de survie implantaire de 100% avec une résorption osseuse très faible (comparer figures 24 et 27). Aucune autre complication n'a été recensée.

Bien que ce cas soit exempt de complication, le risque de fracture mandibulaire existe. Dans son article, Anibal H. B. Luna nous rapporte un cas où est survenue une fracture mandibulaire à la suite d'une technique de repositionnement du NAI. Il s'agit d'une patiente de 51 ans en bon état de santé général. Elle n'a pas d'antécédent médico-chirurgical. L'examen intra-buccal initial présente une mandibule atrophique

où il ne subsiste que le bloc incisivo-canin. La hauteur entre le sommet de la crête osseuse et le NAI est inférieure à 7 mm (figure 28). Avant l'intervention, la mandibule est réhabilitée au moyen d'une prothèse amovible instable.

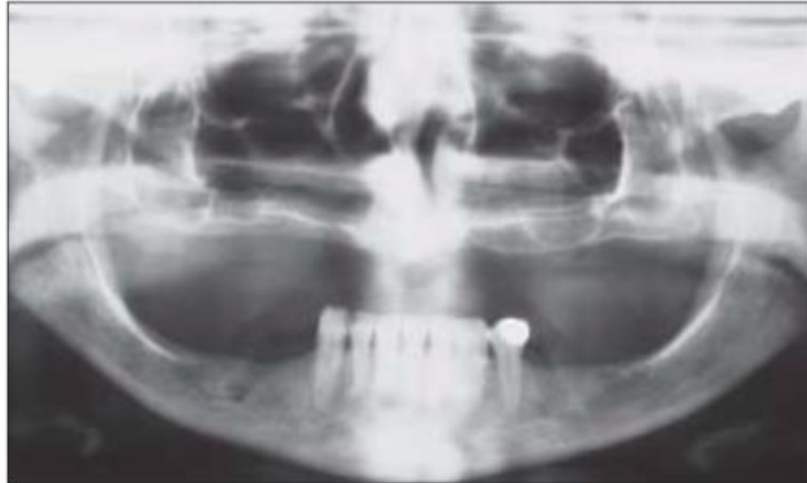


Figure 28 Radiographie panoramique pré-opératoire (source : Luna et coll, 2008)

Pour pallier ce problème, il est prévu de réaliser une TNAI au niveau du secteur 4. L'intervention est réalisée : rien à signaler lors de manipulation du NAI. Il est reporté une erreur d'axe lors de la pose d'un des implants. Le site est alors abandonné et comblé à l'aide d'un mélange de particules autogène et xénogène. Les trois implants sont tout de même mis en place. Aucune douleur post-opératoire notable directe n'est rapportée. On peut voir sur la radiographie panoramique post-opératoire une radio clarté due à l'erreur de forage (figure 29).

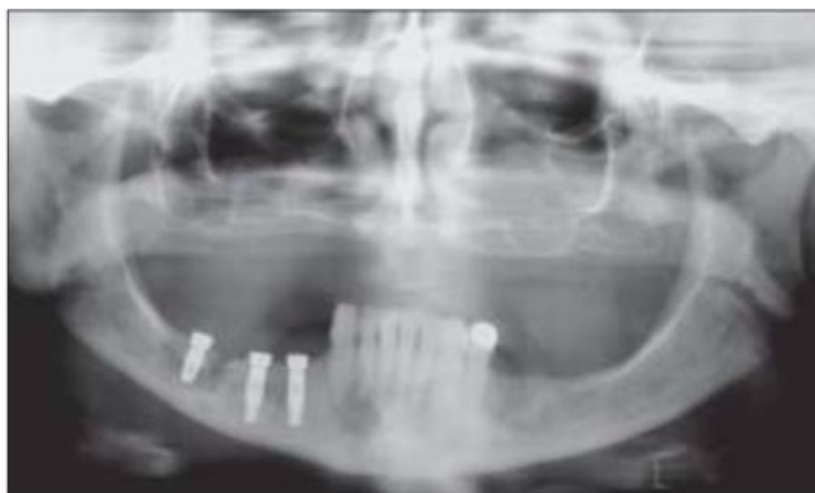


Figure 29 Radiographie panoramique post-opératoire après TNAI et mise en place de trois implants (source : Luna et coll, 2008)

La patiente est revue 3 semaines plus tard suite à la perte de l'implant le plus distal. Elle se plaint aussi de douleur au niveau de la zone opérée. Il s'avère qu'il s'agit en effet d'une fracture du corps mandibulaire (figure 30).

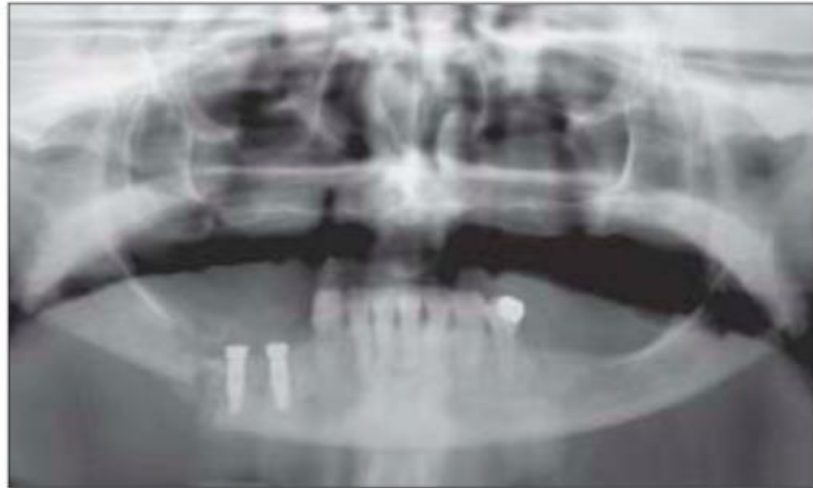


Figure 30 Radiographie panoramique objectivant la perte de l'implant distal et la fracture mandibulaire (source : Luna et coll, 2008)

L'opérateur est ré-intervenu pour réduire la fracture et mettre en place une plaque d'ostéosynthèse en titane. La cicatrisation s'est faite correctement malgré la réduction incomplète. La patiente n'a pas voulu d'une nouvelle intervention en dehors de toute nécessité médicale absolue (figure 31).

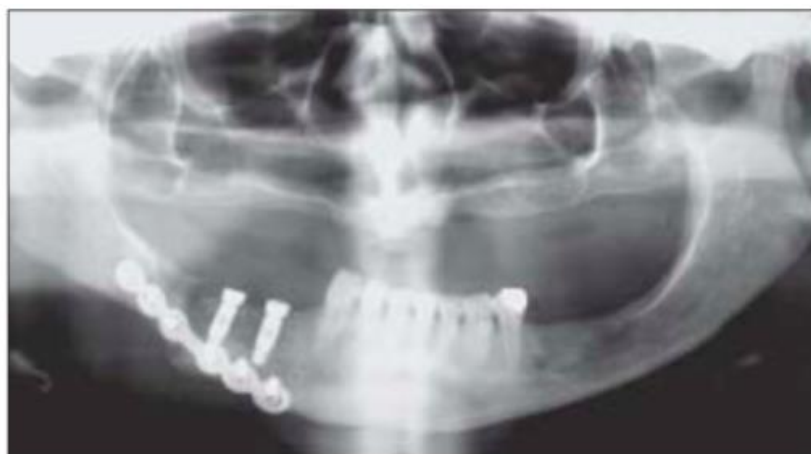

Figure 31 Radiographie panoramique prise après réduction de la fracture mandibulaire (source : Luna et coll, 2008)

La fracture mandibulaire représente une complication grave à la suite de ce type d'intervention. Bien que dans le cas présenté, elle puisse être en partie due à l'erreur de forage, elle doit intervenir dans le calcul de la balance bénéfique/risque avant ce type de chirurgie. L'indication de TNAI, dans ce cas précis, pourrait être discutée. Il aurait pu être préférable de proposer à la patiente une technique d'augmentation osseuse. La patiente est réhabilitée par une prothèse complète au maxillaire et présente d'après l'article moins de 7 mm d'os disponible au-dessus du NAI. Le gain osseux aurait pu rendre possible la pose des implants. L'examen clinique permettrait d'objectiver l'architecture de la crête osseuse, élément essentiel à prendre en compte avant la réalisation d'une technique d'augmentation.

A contrario, certains cas cliniques ne permettent pas la mise en place d'autres protocoles opératoires. C'est le cas par exemple lors d'une position crestale du NAI. Dans leur article, Georges Khoury et Anne Benhamou nous rapportent un cas comme celui-ci qu'ils ont traité par une LNAI. Il s'agit d'une patiente jeune souffrant d'agénésies multiples dans les secteurs mandibulaires. Après examen radiographique, les opérateurs observent une position haute du NAI au niveau du secteur 3 (figures 32, 33 et 34).

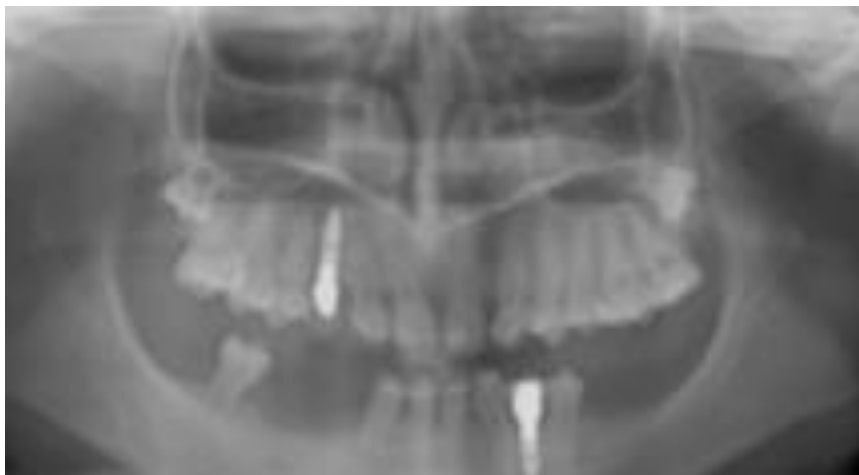


Figure 32 Radiographie panoramique montrant des agénésies mandibulaires multiples en secteur postérieur (source : Khoury et Benhamou, 2017)

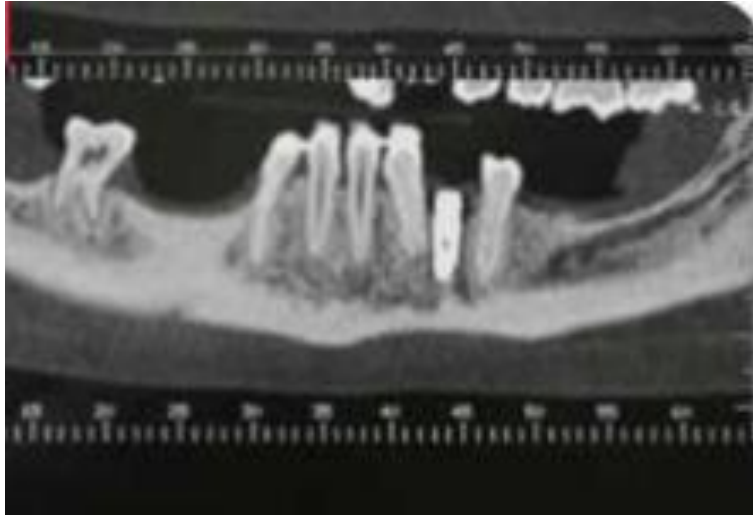


Figure 33 Coupe panoramique du secteur gauche montrant une position crestale du NAI (source : Khoury et Benhamou, 2017)

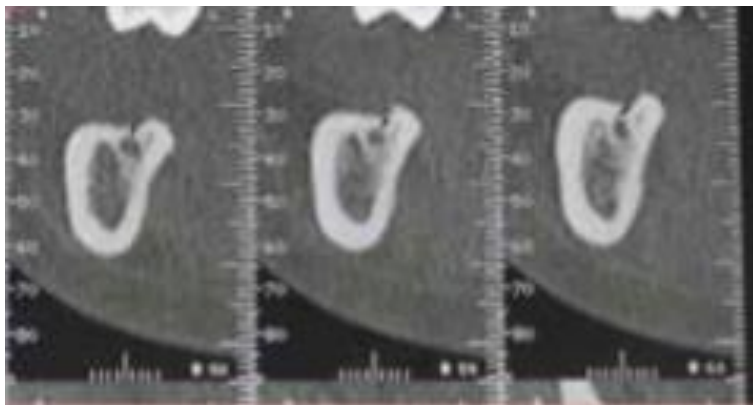


Figure 34 Coupe transversale d'un CBCT mettant en évidence la position haute du canal accolé à la corticale crestale (source : Khoury et Benhamou, 2017)

On remarque que le nerf se situe à seulement 1-2mm sous la crête osseuse. Ce trajet haut du nerf semble être lié à l'agénésie des molaires permanentes. L'absence de germe puis de racine aurait autorisé lors de la croissance cette position atypique. Dans une telle situation clinique, les techniques d'augmentation osseuse ne sont pas indiquées car il n'y a pas de déficit osseux. Elles entraîneraient un espace prothétique trop faible. De plus, elles conduiraient à un niveau osseux en secteur molaire supérieur à celui du septum en distal de 35. Après réhabilitation prothétique, ce décalage poserait des problèmes au niveau de l'occlusion. Une LNAI semble être la solution de choix pour la mise en place d'implant en secteur 3.

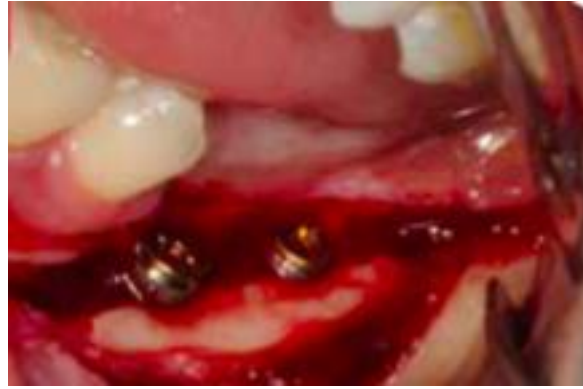

Figure 35 Photographie après LNAI et mise en place des implants. Visualisation du néo-canal dans lequel le NAI sera ensuite repositionné (source : Khoury et Benhamou, 2017)

Les opérateurs ont fait le choix de créer un néo-canal. Ils ont réalisé par forage une gouttière sur la paroi vestibulaire de la mandibule dans lequel le nerf a été déposé (figure 35). L'intérêt est d'écarter le NAI des implants pour minimiser tout risque lésionnel en cas de ré-intervention. La LNAI a permis la mise en place de 2 implants en position 36 et 37. Un implant supplémentaire a été posé en position 33 (figure 36).

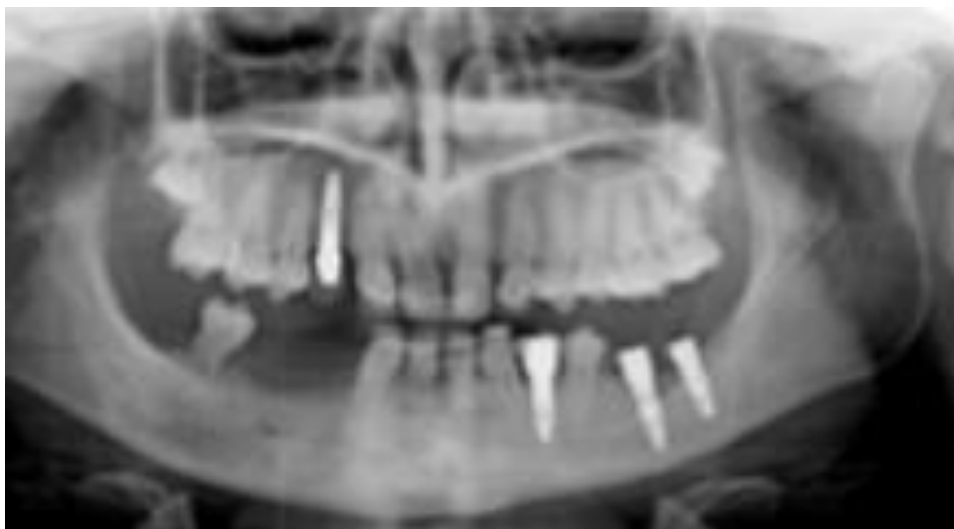


Figure 36 Radiographie panoramique post-opératoire (source : Khoury et Benhamou, 2017)

Les prothèses amovibles peuvent avoir un effet sur l'atrophie osseuse. Chez certains porteurs, le nerf peut se retrouver à fleur de crête et conduire à des douleurs par compression lors de la mastication. Dans ce cas précis, on est souvent amené à avoir recours aux techniques de repositionnement du NAI. C'est d'ailleurs pour cette

indication que celles-ci ont été décrites pour la première fois (Alling, 1977). Dans son article Sakkas nous rapporte un tel cas. Une patiente de 74 ans se présente avec des douleurs au niveau du secteur 3 (figure 37).

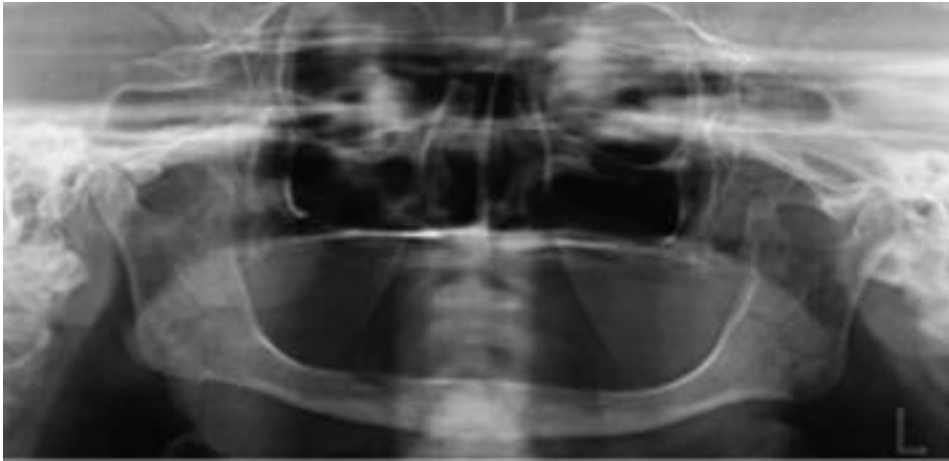


Figure 37 Radiographie panoramique montrant une atrophie mandibulaire terminale entraînant une exposition buccale du NAI (source : Sakkas, 2007)

L'examen clinique révèle une atrophie osseuse de la mandibule provoquant une hyperesthésie du NAI droit. L'intervention a été réalisée et les douleurs ont disparues (figure 38). La patiente rapportait une hypoesthésie post-opératoire qui a duré environ deux mois. A la suite de cela, deux implants symphysaires ont été mis en place afin de stabiliser sa prothèse. La LNAI est dans ce cas de figure seulement une manière de soulager le patient et non pas d'implanter les secteurs postérieurs. Dans des cas similaires, il pourrait cependant être intéressant de profiter de la latéralisation du nerf pour mettre des implants en vue d'une réhabilitation implanto-portée.

D'autres situations cliniques de douleurs neuropathiques par compression nerveuse peuvent être levées par un déplacement du NAI. C'est notamment le cas lorsque la gaine nerveuse se trouve comprimée à la suite d'un traumatisme ou lors d'une proximité intime d'apex implantaire avec le NAI (Guillaume, 2017).

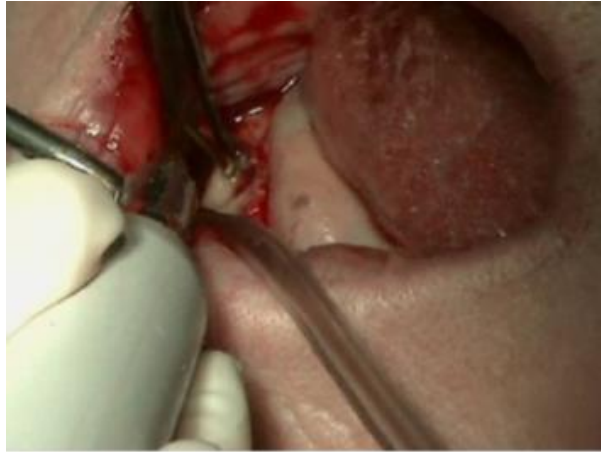


Figure 38 Ostéotomie réalisée par piézochirurgie (source : Sakkas, 2007)

2.3. Les techniques d'augmentation osseuse

Les techniques d'augmentation osseuse comprennent les greffes et la distraction mandibulaire. Les greffes peuvent être de différents types : les greffes en inlay, la régénération osseuse guidée et les greffes en onlay. Ces trois techniques seront évaluées indépendamment. Le recours à ces techniques semble être envisagé dans la majorité des cas lorsque la distance entre le sommet de la crête et le nerf alvéolaire inférieur ne permet pas la mise en place directe d'implants, même courts. Trois principaux paramètres peuvent diminuer le succès des greffes en secteurs mandibulaires. Premièrement, la morphologie osseuse peut compliquer la stabilité du caillot sanguin ainsi que celle de la greffe. Deuxièmement, la composition de l'os natif constitué en grande majorité par de l'os cortical avec très peu d'os spongieux engendrant une vascularisation peu importante du greffon. Enfin, la difficulté d'obtenir une couverture du site greffé par les tissus mous en partie en raison des tensions exercées par la fixation du muscle mylo-hyoïdien dans la zone (Elnayef et coll, 2017), engendrant un risque d'exposition du site opéré dans la cavité buccale.

2.3.1. Présentation des techniques

La greffe en onlay (GO), aussi appelée greffe d'apposition, correspond à une technique chirurgicale où le greffon va être directement posé sur la crête osseuse et fixé à l'aide de vis d'ostéosynthèse le plus souvent (figure 39).

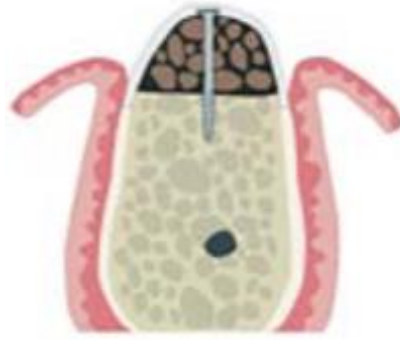

Figure 39 Schéma montrant une greffe en Onlay (GO) (source : Elnayef et coll, 2017)

La greffe en inlay (GI) ou ostéotomie en sandwich est différente de la précédente. Dans celle-ci, plusieurs ostéotomies vont être réalisées dans le but d'obtenir un segment osseux provenant de la partie crestale de la mandibule. Un greffon va ensuite être interposé entre la crête et le segment prélevé. Le tout sera fixé à l'aide des vis d'ostéosynthèse ou d'un treillis en titane (Checchi et coll, 2017).

Le greffon pourra être de différente nature : autogénique, allogénique ou xénogénique (figure 40). Les deux techniques de greffe précédemment énoncées correspondent à des greffes en bloc.

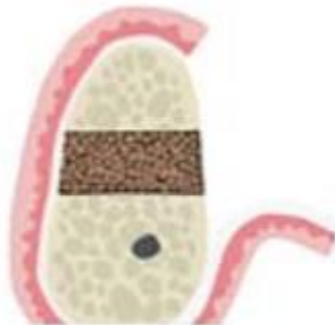


Figure 40 Schéma montrant une greffe en inlay (GI) (source : Elnayef et coll, 2017)

A contrario, la régénération osseuse guidée (ROG) est une technique où les substituts osseux ou l'os autogène prélevé sera sous forme de particule. Elle est basée sur le principe de compétition tissulaire. Dans le cas d'utilisation de biomatériaux, le but de celle-ci va être de créer les conditions nécessaires à la prolifération des cellules osseuses. Bien que cela puisse aussi être le cas dans les greffes en bloc, l'utilisation de membranes s'avère être essentielle dans celle-ci afin d'éviter la prolifération de cellules épithéliales ou conjonctives sur le site greffé. Dans

les articles étudiés, les membranes utilisées sont pour cette technique des membranes résorbables ou non résorbables standards ou renforcées avec une armature en titane. Elles sont fixées sur la crête osseuse à l'aide de pins (figures 41 et 42).

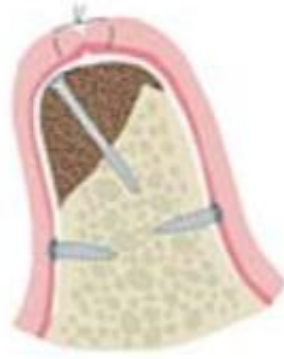

Figure 41 Schéma montrant une régénération osseuse guidée (ROG) (source : Elnayef et coll, 2017)

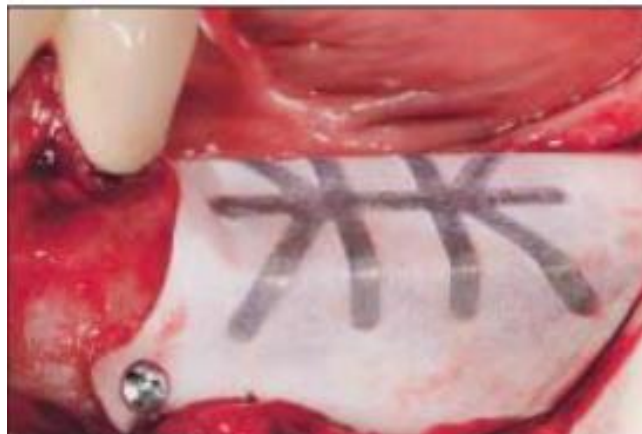

Figure 42 Photographie montrant une membrane non résorbable en polytétrafluoroéthylène (PTFE) renforcée par une armature en titane utilisée pour une chirurgie de ROG fixée par deux pins (source : Rocchietta et coll, 2008)

La distraction mandibulaire (DM) repose quant à elle sur la croissance osseuse à l'aide d'un distracteur. Trois ostéotomies permettent de créer un segment osseux trapézoïdal au niveau de la crête. Les plaques du distracteur sont ensuite attachées sur ce dernier ainsi que sur le segment basal de la mandibule. L'activation du distracteur va permettre d'écarter les deux segments selon une certaine direction entraînant une croissance osseuse au niveau de l'espace créé. Le distracteur sera réactivé jusqu'à atteindre la quantité d'os souhaitée (figure 43).

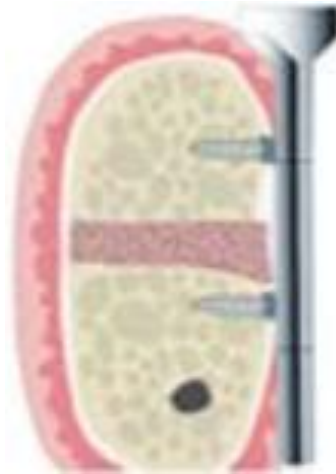

Figure 43 Schéma montrant une distraction mandibulaire (DM) (source : Elnayef et coll, 2007)

2.3.2. Comparaison de la survie implantaire, du succès et des complications à partir de l'étude de Elnayef et coll

Elnayef et coll ont publié une méta-analyse portant sur les différents paramètres à prendre en compte pour définir l'efficacité des techniques d'augmentation osseuse. Pour ce faire, chaque technique est évaluée suivant quatre paramètres : Vertical Ridge Augmentation (VRA) qui correspond à l'augmentation verticale permise par la technique, Implant survival rate (ISR) relatif au taux de survie implantaire, Success rate (SSR) évaluant le taux de succès global de la technique ainsi que les complications consécutives aux différentes techniques d'augmentation osseuse.

Tableau 3 Présentation des résultats concernant la VRA, ISR, SSR, et VBR sur les techniques d'augmentation osseuse de la méta-analyse de Elnayef et coll.

	Vertical Ridge Augmentation (VRA)	Implant survival rate (ISR)	Success rate (SSR)	Vertical bone resorption (VBR)
Distraction mandibulaire	6,84 +/- 0,61 mm	98,1%	93,8%	1,47mm
Greffe en inlay	4,92 +/- 0,34 mm	97,3 %	91,7%	1,60mm
Greffe en onlay	3,47 +/- 0,41mm	98,9%	93,9%	1,21mm
Régénération osseuse guidée	3,83 +/- 0,49	99,6%	100%	0,90mm

La technique permettant la VRA la plus important semble être la distraction mandibulaire (DM) avec 6,84 +/- 0,61mm. Pour la GI, on obtient 4,92 +/- 0,34mm. Les valeurs les plus faibles de VRA sont rapportées pour la GO et la ROG avec respectivement 3,47 +/- 0,41mm et 3,83 +/- 0,49mm. En parallèle de la VRA, l'étude donne un autre paramètre la VBR (Vertical Bone Resorption). Ce paramètre semble être intéressant en nous donnant des indications sur l'évolution de la technique d'augmentation osseuse dans le temps. La VBR la plus importante est donnée pour la GI avec 1,60mm ; vient ensuite la DM puis la GO et enfin la ROG avec respectivement 1,47mm, 1,21mm et 0,90mm. Concernant ISR, le taux de succès implantaire le plus important est donné pour la ROG avec un taux à 99,6%, suivi par la GO puis la DM et enfin la GI avec des taux respectivement de 98,9%, 98,1% et 97,3%. On en vient maintenant au taux de succès global des techniques. Une nouvelle fois la ROG arrive devant avec un SSR de 100%. Ce résultat reste à interpréter avec précaution puisqu'une seule étude a permis de l'obtenir. Arrivent ensuite la GO avec un SSR de 93,9%, puis la DM avec un taux à 93,8% et enfin la GI avec 91,7% (tableau 3). L'autre grand paramètre à prendre compte semble être la survenue de complication à la suite des chirurgies. Pour cela, l'étude nous énonce les complications possibles à la suite de chaque intervention en nous donnant le taux de survenue. Il est à noter que seules des fourchettes de taux nous sont indiquées. Elles correspondent au taux le moins élevé et à celui le plus important retrouvés dans les études choisies.

Concernant la ROG, on retrouve trois types de complications : troubles sensitifs avec un taux de survenue de 18,8 à 20%, les infections à une fréquence de 5,8 à 31,8% et les déhiscences qui se produisent dans 8 à 27,27% des cas. Les troubles sensitifs consécutifs à la ROG seraient dûs au prélèvement d'os autogène préalable à la greffe. Ces résultats sont tirés de deux études prospectives avec un nombre de patients assez faible. Ils sont donc à interpréter avec précaution. Il semble utile de garder à l'esprit que de telles complications peuvent survenir. Si le choix est pris d'utiliser de l'os d'origine allogénique, les troubles sensitifs, constituant la complication la plus grave, peuvent être supprimés (Elnayef et coll, 2017) (tableau 4).

Tableau 4 Résultats concernant les complications consécutives à la ROG tirés de l'étude de de Elnayef et coll.

	Troubles sensitifs	Infections	Déhiscences
ROG	18,8% à 20%	5,8% à 31,8%	8 à 27,27%

Pour la GI, on recense des troubles sensitifs à hauteur de 3,8% à 50%, des infections de 10 à 20%, des résorptions osseuses excessives de 3,3 à 41%, des problèmes prothétiques de 2,5 à 10% et des déhiscences de 8 à 30% (Elnayef et coll, 2017) (tableau 5).

Tableau 5 Résultats concernant les complications consécutives à la GI tirés de l'étude de de Elnayef et coll.

	Troubles sensitifs	Infections	Résorptions osseuses excessives	Problèmes prothétiques	Déhiscences
GI	3,8 à 50%	10 à 20%	3,3 à 41%	2,5 à 10%	8 à 30%

A propos de la GO, les complications énoncées sont les troubles sensitifs de 3,8 à 83%, les infections de 10 à 16,6%, des résorptions osseuses excessives à hauteur de 4,1 à 49%, des problèmes prothétiques dans 5% des cas, des échecs de la greffe de 10 à 100% ainsi que des déhiscences de 3,8% à 45,8% (Elnayef et coll, 2017) (tableau 6).

Tableau 6 Résultats concernant les complications consécutives à la GO tirés de l'étude de de Elnayep et coll.

	Troubles sensitifs	Infections	Résorptions osseuses excessives	Problèmes prothétiques	Echecs de la greffe	Déhiscences
GO	3,8% à 83%	10 à 16,6%	4,1 à 49%	5%	10 à 100%	3,8 à 45,8%

Enfin concernant la DM, les complications rencontrées dans les études sont les troubles sensitifs de 8,3 à 57,14%, les fractures osseuses de 16,6 à 21%, les résorptions osseuses excessives de 10 à 21,6%, les problèmes prothétiques dans 6,8% des cas, les déhiscences de 8,3% à 20%, les problèmes liés à une inclinaison linguale du vecteur de distraction dans 10 à 41,7% des cas et enfin les complications liées à la perte ou au retrait du distracteur dans 6,8% à 18,8% (Elnayef et coll, 2017) (tableau 7).

Tableau 7 Résultats concernant les complications consécutives à la DM tirés de l'étude de de Elnayef et coll

	Troubles sensitifs	Fractures osseuses	Résorptions osseuses excessives	Problèmes prothétiques	Déhiscences	Inclinaison linguale du vecteur de distraction	Perte ou retrait du distracteur
DM	8,3 à 57,14%	16,6 à 21%	10 à 21,6%	6,8%	8,3 à 20%	10 à 41,7%	6,8 à 18,8 %

Pour conclure sur cette étude, les résultats semblent être cohérents avec les précédentes études faites à ce sujet (Rocchietta et coll, 2008 ; Milinkovic et coll, 2014). La DM et la GI semblent donner les plus grandes valeurs de VRA bien qu'elles soient aussi les techniques pour lesquelles on note le plus de complications post-opératoires. Il semble très utile de prendre en compte la valeur de la VBR qui est bien plus importante pour la GI que pour la ROG avec respectivement 1,60 mm contre seulement 0,90 mm. Concernant les ISR et SSR, toutes les techniques semblent donner des résultats convenables, se rapprochant des taux de survie et de succès que l'on pourrait avoir avec des implants placés dans de l'os natif. Il faut néanmoins tempérer ces résultats par le fait qu'ils n'ont pour base qu'un suivi à court terme.

Concernant les complications à la suite de ces interventions, la ROG paraît être la technique la plus sûre. La DM semble apporter le plus de complications en nombre et en taux de survenue. Elle apparaît comme la technique la plus invasive. Les problèmes liés à l'inclinaison linguale du vecteur de distraction, à sa perte ou à son retrait entraînent un échec de la technique d'augmentation. De plus, le fragment

osseux fixé à la partie supérieure du distracteur se trouve alors perdu. Le déficit osseux est donc augmenté par rapport à la situation initiale.

2.3.3. Comparaison des différents types de greffes

Du fait de l'hétérogénéité des études sélectionnées dans les méta-analyses, les auteurs n'ont pas pris en compte le choix des matériaux. Pourtant, celui-ci apparaît comme pouvant être important en termes de résultat. C'est pour cela que nous avons choisi de nous appuyer sur d'autres études afin d'obtenir des informations complémentaires sur l'influence du choix des matériaux. Pistilli et coll ont comparé des greffes en bloc autogène à des greffes en bloc xénogénique. Toutes les greffes mandibulaires d'origine xénogénique ont échoué dans un délai de 21 jours à 7 mois, si bien que le recrutement des patients pour les greffes mandibulaires postérieures a été interrompu pour ce type de greffe. Concernant les greffes mandibulaires d'origine autogénique, sur les 5 cas réalisés toutes ont été un succès. Il s'agissait de prélèvement au niveau de la crête iliaque ou bien au niveau de l'angle mandibulaire en fonction de la quantité d'os à prélever (Pistilli et coll, 2014). Les greffes d'origine xénogénique faites au niveau du maxillaire n'avaient pas d'aussi mauvais résultats : 61,5% de succès, 15,4% d'échec partiel et 23,1% d'échec total contre 93,3% de succès, 6,7% d'échec partiel pour les greffes autogéniques. Les différences peuvent s'expliquer par les particularités du site mandibulaire postérieur, de surcroît lorsqu'il est atrophique. Les greffes autogènes semblent amener des douleurs post-opératoires plus importantes que les xenogreffes, ce qui paraît être cohérent par rapport au site opératoire supplémentaire qu'il soit intra ou extra-oral. Il est rapporté que les douleurs post-opératoires étaient plus importantes lors des prélèvements iliaques que lors des prélèvements ramiques. Les greffes autogènes peuvent en effet induire des perturbations neuro-sensorielles lors des prélèvements ramiques. L'avantage de ce site de prélèvement est qu'il peut être réalisé sous anesthésie locale, contrairement aux sites de prélèvement extra-oraux. Les greffes d'origine xénogénique en bloc semblent à proscrire. Dans leur revue systématique, Troeltzsch et coll comparent les différents matériaux utilisés pour les greffes en termes de gains osseux et de complications. La sélection des études s'est faite indifféremment à la mandibule et au maxillaire. Pour les greffes en bloc, l'os autogène semble être le meilleur matériau puisqu'il permet un gain vertical important, en plus d'avoir les taux

de complications les plus faibles. Il est constaté un gain vertical de 5,3 +/- 1,6mm lorsque le prélèvement est réalisé à la mandibule et 9,4 +/- 3,1mm pour les prélèvements au niveau de la crête iliaque ou du calvaria. Pour l'os d'origine allogénique, on obtient 2,9 +/- 1,3mm de gain en hauteur. Concernant les complications, leur taux, associé à l'utilisation des blocs d'os allogénique est significativement plus haut avec 25,0 +/- 20,3% contre 20,1 +/- 16,8% pour les greffons autogènes extra-oraux et 14,4 +/- 14,5% pour les greffons issus de la mandibule. L'étude souligne que la résorption consécutive à ces procédures d'augmentation osseuse est moins importante pour les matériaux d'origine allogénique par rapport aux greffes autogènes (tableau 8).

Tableau 8 Comparaison du gain vertical et du taux de complications pour les greffes autogènes et allogènes en bloc

	Greffe autogène issue d'un prélèvement intra-oral	Greffe autogène issue d'un prélèvement extra-oral	Greffe d'origine allogénique
Gain vertical	5,3 +/- 1,6mm	9,4 +/- 3,1mm	2,9 +/- 1,3mm
Complications	14,4 +/- 14,5%	20,1 +/- 16,8 %	25,0 +/- 20,3%

Pour les greffes particulières, la comparaison est faite à partir de plusieurs matériaux : autogène, allogène, xénogène et synthétique. Les différences concernant le gain vertical pour les matériaux testés ne semblent pas significatives. L'os autogène semble amener aux meilleurs résultats bien que ceux-ci soient moins significatifs que pour les greffes en bloc (Troeltzsch et coll, 2016).

Pour conclure sur le choix des matériaux, l'os autogène semble être le matériau de choix qui obtient les meilleurs résultats. Il sera conseillé de l'utiliser notamment pour les greffes en bloc où les résultats obtenus pour les matériaux xénogénique et allogénique sont significativement moins bons. Concernant les greffes particulières, l'os autogène reste le meilleur matériau bien qu'il puisse être remplacé par des matériaux d'origine allogénique, xénogénique ou encore synthétique pour lesquels les résultats restent semblables.

Nogami et ses collaborateurs ont étudié les complications neuro-sensorielles qui peuvent se produire à la suite de prélèvements d'os au niveau du ramus. Dix-neuf patients ont subi un prélèvement pour une greffe en onlay et trente-huit patients un prélèvement pour une ROG. Des troubles neuro-sensoriels ont été relatés chez 13 patients (43,3%) dans le groupe des greffes en bloc et 13 (20,3%) chez le groupe des ROG. Les TNS peuvent survenir soit par inflammation dans la zone qui viendrait comprimer la NAI dans son canal mandibulaire aux parois inextensibles, soit par effraction dans le canal mandibulaire lors de l'intervention. On remarque que l'on a 2 fois plus de perturbations neuro-sensorielles lorsqu'un bloc d'os est prélevé par rapport au prélèvement particulaire. Pour les ROG, le prélèvement s'effectuait à l'aide d'un instrument appelé Greffon MX®, qui permet uniquement de récupérer de l'os cortical en raclant. Au contraire, les blocs d'os étaient récupérés à l'aide d'une scie oscillante ou d'une scie alternative. Ces TNS semblent selon l'étude être majoritairement temporaires avec une récupération plus ou moins rapide. Il subsiste deux patients pour lesquels les perturbations étaient encore présentes un an après la chirurgie. Les auteurs relatent que dans ces deux cas un instrument chirurgical aurait été en contact direct avec le nerf au foramen mentonnier lors de l'intervention. Ces derniers étaient dans le groupe de la ROG avec un prélèvement osseux particulaire qui est censé être moins à risque. Il semble que l'on puisse imputer ces perturbations persistantes à une lésion iatrogène du nerf durant l'intervention (Nogami et coll, 2015).

2.4. Synthèse

La définition des critères recherchés n'étant pas toujours la même d'une étude à l'autre, la comparaison des différentes techniques n'est pas évidente. Beaucoup de paramètres entrent en jeu dans la réussite de ces chirurgies. Il nous semble logique de dire que plus la technicité de l'intervention est élevée plus le succès est opérateur-dépendant. Plusieurs études ont été exclues car elles ne concernaient pas uniquement des cas à la mandibule en secteur postérieur. Les résultats de certaines études qui traitaient de cas au maxillaire et à la mandibule ont tout de même dû être utilisés. Nous avons fait le choix de sélectionner des études méta-analytiques lorsque cela était possible afin d'augmenter la pertinence des résultats présentés.

Tableau 9 Tableau récapitulatif des taux de survie implantaire pour les techniques d'augmentation osseuse, les implants courts et la latéralisation/transposition du NAI

	GI	ROG	DM	GO	Implants courts	LNAI/TNAI
Survie Implantaire	97,3%	99,6%	93,8%	93,9%	97%	95,7 à 100%

Concernant la survie implantaire, les données des différentes techniques ont été regroupées dans le tableau 9. On constate que les taux de survie sont élevés et supérieurs à 90% pour les études sélectionnées. Lorsque la technique a fonctionné la survie de l'implant pourrait être comparée à celle d'un implant mis dans de l'os natif. Le choix de la technique ne se fera pas en fonction de ce paramètre (tableau 9).

Les implants courts semblent devoir être utilisés lorsque le cas clinique le permet, autrement dit, lorsque la hauteur osseuse au-dessus du NAI permet la mise en place d'un implant de 8 mm. Les résultats obtenus avec ce type d'implant sont comparables à ceux obtenus pour des implants standards en termes de perte osseuse marginale, d'échec prothétique et de taux de complication (Araujo Lemos et coll, 2016). C'est une technique sûre, reproductible, rapide, peu coûteuse. Sa technicité semble moins élevée que pour les autres techniques. Les implants de taille inférieure à 8 mm devront être utilisés avec précaution puisque certaines études montrent un risque d'échec implantaire plus important comparé aux implants standards (Araujo Lemos et coll, 2016). Lorsque la quantité d'os au-dessus du NAI ne permet plus la mise en place d'implants courts dans de bonnes conditions, le recours aux autres techniques va tout de même permettre soit une augmentation verticale de la hauteur osseuse au-dessus du NAI soit un décalage avec la LNAI/TNAI. Le choix de la technique interviendra en fonction de plusieurs paramètres : la quantité d'os qu'il faut regagner pour permettre la mise en place d'implants, l'architecture de la crête osseuse, les complications qu'entraîne chaque technique. Les greffes semblent suivre dans le gradient thérapeutique, et notamment la ROG qui est une technique assez sûre, engendrant peu de complications et qui peut permettre un gain osseux vertical assez important (3,83mm selon l'étude de Elnayef et coll). C'est une technique peu invasive pour laquelle les complications semblent relativement bénignes et peu fréquentes.

D'autres techniques peuvent être envisagées comme les greffes en onlay et en inlay avec des gains osseux importants. Les risques de l'intervention ainsi que sa technicité semblent être plus importants que pour la ROG. Pour la greffe en onlay et en inlay, il sera préférable d'utiliser un greffon autogène afin d'obtenir les meilleurs résultats. Le prélèvement du greffon autogène augmente la morbidité consécutive à l'intervention. D'autres matériaux pourront être utilisés pour ces techniques de greffes en bloc, bien que les résultats semblent être moins satisfaisants. Les matériaux d'origine allogénique donnent des résultats moins bons que le greffon autogène tout en étant acceptables. Les blocs osseux d'origine xénogénique semblent par contre être à proscrire. Il est utile de souligner que les techniques d'augmentation osseuse nécessitent une période de cicatrisation importante (environ 6 mois) durant laquelle le patient ne peut pas être réhabilité. Les implants sont ensuite posés et une seconde période d'ostéo-intégration est nécessaire avant la réhabilitation définitive. Cette période peut être très longue notamment dans le cas d'un patient nécessitant une greffe bilatérale. D'autres complications seront à prendre en compte : déhiscence des tissus, paresthésie temporaire, résorption excessive de la greffe.

La distraction mandibulaire semble être une technique très invasive. La procédure d'augmentation osseuse est longue et nécessite deux interventions pour la pose et le retrait du distracteur. Sa mise en œuvre semble difficile avec une nécessité de réactivation fréquente du dispositif en plus d'un inconfort pour le patient. En cas d'échec dans le contrôle du vecteur de distraction, le retrait du dispositif entraîne la perte du fragment osseux fixé à la partie supérieure du distracteur. Elle comporte tout de même certains avantages : un gain osseux vertical important en cas de succès et une croissance des tissus mous synchrone à la croissance osseuse. Elle est adaptée aux atrophies sévères (Rachmiel et coll, 2017). Les complications consécutives à la DM sont assez nombreuses et sa mise en œuvre semble devoir être réservée à de rares cas.

Quant à la latéralisation du NAI, elle a comme avantage de ne nécessiter qu'une seule intervention permettant de déplacer le NAI et de mettre en place les implants. La mise en charge rapide (3 à 6 mois) permet de vite rétablir la fonction masticatrice en améliorant la qualité de vie du patient. Certains auteurs parlent même de mise en charge immédiate (Abayev et Juodzbaly, 2015). Elle est indiquée pour des atrophies sévères avec une hauteur osseuse au-dessus du NAI <5mm (Vetromilla et

coll, 2014). Le niveau osseux marginal au niveau des implants posés à la suite d'une LNAI/TNAI semble évoluer de la même manière que pour des implants mis en place sans chirurgie pré-implantaire (Khojasteh et coll, 2015). C'est une technique chirurgicale à risque élevé par la manipulation du NAI et de son pédicule vasculaire. Elle nécessite une expérience clinique importante, une bonne connaissance de l'anatomie ainsi qu'une capacité d'intervention dans la gestion des éventuelles complications. Les résultats obtenus dans les études sont très variables. Le protocole utilisé est rarement le même et l'influence de l'opérateur vient ajouter des disparités dans les résultats. La manipulation du pédicule vasculo-nerveux peut engendrer des complications graves : hémorragie, lésion iatrogène du NAI. A la suite de l'intervention, la mandibule est affaiblie par la LNAI/TNAI et par le forage implantaire. Des risques accrus de fracture mandibulaire sont à prévoir pendant la phase de cicatrisation. Peu d'études permettent d'évaluer l'incidence de ces complications ; les quelques données existantes sont tirées d'études portant sur un nombre trop restreint de patients ne permettant pas une interprétation pertinente. Il serait pourtant intéressant de bénéficier de résultats puisque les complications constituent le premier frein à l'utilisation de cette technique. Concernant les TNS, des données existent dans la littérature mais demeurent assez difficilement exploitables. Le grand nombre de méthodes d'évaluation et des protocoles chirurgicaux peut rendre l'interprétation des résultats compliquée (voir tableau 2). Globalement, la littérature s'accorde à dire que des TNS transitoires apparaissent la plupart du temps à la suite de l'intervention avec des récupérations allant jusqu'à 6 mois. Au-delà, les auteurs semblent considérer à dire que les chances de récupération diminuent fortement et que l'on s'oriente vers un trouble permanent. Il semblerait possible d'éradiquer ceux-ci par un protocole normalisé épargnant au maximum le nerf. Certains cas ne peuvent être traités autrement que par une technique de LNAI/TNAI. Il en est ainsi par exemple lors d'une position crestale du NAI comme nous avons pu le présenter précédemment avec le cas de Khoury et Benhamou.

Certaines situations cliniques, notamment en présence de patients totalement édentés, permettent de s'affranchir d'une chirurgie pré-implantaire même en cas d'atrophies mandibulaires avancées. Nous pensons notamment à la technique All-on-4 pour laquelle une prothèse est transvissée sur quatre implants, deux implants symphysaires droits et deux implants inclinés en secteur postérieur afin d'éviter le NAI.

CONCLUSIONS

La technique de LNAI/TNAI a été déviée de son indication première pour évoluer vers une technique de chirurgie pré-implantaire. De nouveaux protocoles opératoires ont vu le jour avec l'utilisation de nouveaux matériels et matériaux améliorant les résultats et diminuant le taux de complication. L'uniformisation d'un protocole permettrait sans doute d'augmenter la reproductibilité de la technique, de la rendre plus sûre et plus accessible. Cette technique n'en restera pas moins invasive et devra être réservée à des cas d'atrophie sévère. Nous avons pu mettre en évidence une indication pour laquelle cette technique est la seule option thérapeutique. Il s'agit des cas où le NAI présente un trajet très haut dans le corpus mandibulaire.

Les études traitant de la LNAI/TNAI semblent faire preuve d'un haut niveau de biais en raison de la multitude de protocoles utilisés ainsi que de la variabilité inter-opérateurs. Une consolidation des données semble nécessaire pour déterminer scientifiquement si et quand la technique de LNAI/TNAI doit être recommandée en dehors de celle présentée ci-dessus. Elle permettrait de préciser l'incidence des complications graves qui peuvent faire suite à l'intervention : hémorragie, fracture mandibulaire, infection et TNS permanent. Une meilleure connaissance des risques permettrait peut-être d'étendre les indications. Cette technique a pour avantage d'être rapide et de permettre en un temps opératoire de déplacer le NAI et de poser les implants. La latéralisation pourrait donner une alternative à des patients nécessitant une technique d'augmentation osseuse pour laquelle la période de temporisation longue reste un désavantage non négligeable.

La LNAI semble être moins invasive que la TNAI pour laquelle une section du nerf incisif doit être effectuée. La TNAI apparaît être une technique moins sûre et pour laquelle le taux de succès serait inférieur à la LNAI (Castro Pimentel et coll, 2016).

Il n'en demeure pas moins que la manipulation du NAI et de son pédicule fait de cette technique une source d'appréhension aussi bien pour l'opérateur que pour le patient. L'acceptation d'une telle technique semble être un ultime recours pour des patients désireux de retrouver une capacité masticatoire perdue dans le même temps que leur denture.

BIBLIOGRAPHIE

Référence bibliographique.

1. Alling CC. Lateral repositioning of inferior alveolar neurovascular bundle. *J Oral Surg.* 1977; 35(5): 419.
2. Atef M, Mounir M. Computer-guided inferior alveolar nerve lateralization with simultaneous implant placement: a preliminary report. *J Oral Implantol.* 2018; 44(3): 192-7.
3. Barbu HM, Levin L, Bucur MB, Comaneanu RM, Lorean A. A modified surgical technique for inferior alveolar nerve repositioning on severely atrophic mandibles: case series of 11 consecutive surgical procedures. *Chirurgia (Bucur).* 2014; 109(1): 111-6.
4. Checchi V, Mazzoni A, Zucchelli G, Breschi L, Felice P. Reconstruction of atrophied posterior mandible with an inlay technique and allograft block: technical description and histologic case reports. *Int J Periodontics Restorative Dent.* 2017; 37(6): 863-70.
5. Eldibany R, Rodriguez J. Immediate loading of one-piece implants in conjunction with a modified technique of inferior alveolar nerve lateralization: 10 years follow-up. *Craniomaxillofac Trauma Reconstr.* 2014; 07(01): 055-62.
6. Elnayef B, Monje A, Albiol G, Galindo-Moreno P, Wang H-L, Hernández-Alfaro F. Vertical Ridge Augmentation in the Atrophic Mandible: A Systematic Review and Meta-Analysis. *Int J Oral Maxillofac Implants.* mars 2017;32(2):291-312.
7. Fernández Díaz JÓ, Naval Gías L. Rehabilitation of edentulous posterior atrophic mandible: inferior alveolar nerve lateralization by piezotome and immediate implant placement. *Int J Oral Maxillofac Surg.* 2013; 42(4): 521-6.
8. Ferrigno N, Laureti M, Fanali S. Inferior alveolar nerve transposition in conjunction with implant placement. *Int J Oral Maxillofac Implants.* 2005; 20(4): 610-20.

9. Friberg B, Ivanoff CJ, Lekholm U. Inferior alveolar nerve transposition in combination with Brånemark implant treatment. *Int J Periodontics Restorative Dent.* 1992; 12(6): 440-9.
10. Guillaume B. Filling bone defects with β -TCP in maxillofacial surgery: a review. *Morphologie.* 2017; 101(334): 113-9.
11. Guillaume B. Latéralisation du nerf alvéolaire inférieur à visée préimplantaire. *Rev stomatol chir maxillo-fac.* 2012; 113(4): 327-34.
12. Guillaume B. Latéralisation du nerf alvéolaire inférieur (NAI) à visée préimplantaire. *Rev stomatol chir maxillo-fac.* 2012 ;113:327-334
13. Hassani A, Saadat S, Moshiri R, Shahmirzad S, Hassani A. Nerve retraction during inferior alveolar nerve repositioning procedure: a new simple method and review of the literature. *J Oral Implantol.* 2015; 41(S1): 391-4.
14. Khajehahmadi S, Rahpeyma A, Bidar M, Jafarzadeh H. Vitality of intact teeth anterior to the mental foramen after inferior alveolar nerve repositioning: nerve transpositioning versus nerve lateralization. *Int J Oral Maxillofac Surg.* 2013; 42(9): 1073-8.
15. Khojasteh A, Hassani A, Motamedian SR, Saadat S, Alikhasi M. Cortical bone augmentation versus nerve lateralization for treatment of atrophic posterior mandible: a retrospective study and review of literature: bone augmentation versus nerve lateralization. *Clin Implant Dent Relat Res.* 2016; 18(2): 342-59.
16. Leclercq P, Dohan D. De l'intérêt du bistouri ultrasonore en implantologie : technologies, applications cliniques. *Implantodontie.* 2004 ; 13(3) : 159-65.
17. Lemos CAA, Ferro-Alves ML, Okamoto R, Mendonça MR, Pellizzer EP. Short dental implants versus standard dental implants placed in the posterior jaws: a systematic review and meta-analysis. *J Dent (Shiraz).* 2016; 47: 8-17.
18. Lorean A, Kablan F, Mazor Z, Mijiritsky E, Russe P, Barbu H, et coll. Inferior alveolar nerve transposition and reposition for dental implant placement in edentulous or partially edentulous mandibles: a multicenter retrospective study. *Int J Oral Maxillofac Surg.* 2013; 42(5): 656-9.

19. Luna AHB, Passeri LA, de Moraes M, Moreira RWF. Endosseous implant placement in conjunction with inferior alveolar nerve transposition: a report of an unusual complication and surgical management. *Int J Oral Maxillofac Implants.* 2008; 23(1): 133-6.
20. Martínez-Rodríguez N, Barona-Dorado C, Cortés-Breton Brinkmann J, Martín Ares M, Calvo-Guirado JL, Martínez-González JM. Clinical and radiographic evaluation of implants placed by means of inferior alveolar nerve lateralization: a 5-year follow-up study. *Clin Oral Implants Res.* 2018; 29(7): 779-84.
21. Martínez-Rodríguez N, Barona-Dorado C, Cortes-Breton Brinkmann J, Martín-Ares M, Leco-Berrocal MI, Prados-Frutos JC, et coll. Implant survival and complications in cases of inferior alveolar nerve lateralization and atrophied mandibles with 5-year follow-up. *Int J Oral Maxillofac Surg.* 2016; 45(7): 858-63.
22. Metzger MC, Bormann KH, Schoen R, Gellrich NC, Schmelzeisen R. Inferior alveolar nerve transposition: an in vitro comparison between piezosurgery and conventional bur use. *J Oral Implantol.* 2006; 32(1): 19-25.
23. Milinkovic I, Cordaro L. Are there specific indications for the different alveolar bone augmentation procedures for implant placement? A systematic review. *Int J Oral Maxillofac Surg.* 2014; 43(5): 606-25.
24. Morrison A, Chiarot M, Kirby S. Mental nerve function after inferior alveolar nerve transposition for placement of dental implants. *J Can Dent Assoc.* 2002; 68(1): 46-50.
25. N Dias FJ, Pecorari VGA, Martins CB, Del Fabbro M, Casati MZ. Short implants versus bone augmentation in combination with standard-length implants in posterior atrophic partially edentulous mandibles: systematic review and meta-analysis with the Bayesian approach. *Int J Oral Maxillofac Surg.* 2019; 48(1): 90-6.
26. Nogami S, Yamauchi K, Shiiba S, Kataoka Y, Hirayama B, Takahashi T. Evaluation of the treatment modalities for neurosensory disturbances of the inferior alveolar nerve following retromolar bone harvesting for bone augmentation. *Pain Med.* 2015; 16(3): 501-12.

27. Peleg M, Mazor Z, Chaushu G, Garg AK. Lateralization of the inferior alveolar nerve with simultaneous implant placement: a modified technique. *Int J Oral Maxillofac Implants*. 2002; 17(1): 101-6.
28. Pistilli R, Felice P, Piatelli M, Nisii A, Barausse C, Esposito M. Blocks of autogenous bone versus xenografts for the rehabilitation of atrophic jaws with dental implants: preliminary data from a pilot randomised controlled trial. *Eur J Oral Implantol*. 2014; 7(2): 153-71.
29. Rachmiel A, Shilo D, Aizenbud D, Emodi O. Vertical Alveolar Distraction Osteogenesis of the Atrophic Posterior Mandible Before Dental Implant Insertion. *Journal of Oral and Maxillofacial Surgery*. juin 2017;75(6):1164-75.
30. Rocchietta I, Fontana F, Simion M. Clinical outcomes of vertical bone augmentation to enable dental implant placement: a systematic review. *J Clinl Periodontol*. 2008; 35(8 Suppl): 203-15.
31. Rodriguez JG, Eldibany RM. Vertical splitting of the mandibular body as an alternative to inferior alveolar nerve lateralization. *Int J Oral Maxillofac Surg*. 2013; 42(9): 1060-6.
32. Russe P, Flament JB. Latéralisations du nerf alvéolaire inférieur en chirurgie implantaire. *Implantodontie*. 2003; 12(4): 49-59.
33. Sakkas N, Otten J-E, Gutwald R, Schmelzeisen R. Transposition of the mental nerve by piezosurgery followed by postoperative neurosensory control: a case report. *Br J Oral Maxillofac Surg*. 2008; 46(4): 270-1.
34. Tao W, Borghgraef K, Wiss A, Ferri J. Latéralisation du nerf alvéolaire inférieur à visée préimplantaire : une technique simplifiée. *Rev stomatol chir maxillo-fac*. 2008; 109(4): 237-40.
35. Troeltzsch M, Troeltzsch M, Kauffmann P, Gruber R, Brockmeyer P, Moser N, et coll. Clinical efficacy of grafting materials in alveolar ridge augmentation: a systematic review. *J Craniomaxillofac Surg*. 2016; 44(10): 1618-29.
36. Vetromilla BM, Moura LB, Sonogo CL, Torriani MA, Chagas OL. Complications associated with inferior alveolar nerve repositioning for dental implant placement: a systematic review. *Int J Oral Maxillofac Surg*. 2014; 43(11): 1360-6.

37. Vicente JC, Peña I, Braña P, Hernández-Vallejo G. The use of piezoelectric surgery to lateralize the inferior alveolar nerve with simultaneous implant placement and immediate buccal cortical bone repositioning: a prospective clinical study. *Int J Oral Maxillofac Surg.* 2016; 45(7): 851-7.

Références bibliographiques électroniques

38. Abayev B, Juodzbaly G. Inferior alveolar nerve lateralization and transposition for dental implant placement, part I: a systematic review of surgical techniques. J Oral Maxillofac Res [Internet]. 2015 [cité 16 oct 2019]; 6(1). Disponible sur :
<http://www.ejomr.org/JOMR/archives/2015/1/e2/v6n1e2ht.htm>
39. Abayev B, Juodzbaly G. Inferior alveolar nerve lateralization and transposition for dental implant placement, part II: a systematic review of neurosensory complications. J Oral Maxillofac Res [Internet]. 2015 [cité 16 oct 2019]; 6(1). Disponible sur :
<http://www.ejomr.org/JOMR/archives/2015/1/e3/v6n1e3ht.htm>
40. Khoury G, Benhamou, Anne. Latéralisation du nerf alvéolaire. AO news. 2017 [cité le 16 oct 2019]. Disponible sur :
<https://www.aonews-lemag.fr/latéralisation-du-nerf-alvéolaire-aonews-15-g-khoury-et-a-benhamou/>

TABLE DES MATIERES

SOMMAIRE	11
TABLE DES FIGURES	12
TABLE DES TABLEAUX	16
INTRODUCTION	17
1. PRÉSENTATION ET DESCRIPTION DE LA TECHNIQUE DE LATÉRALISATION DU NAI	18
1.1. Présentation des techniques chirurgicales.	18
1.1.1. Latéralisation du NAI	18
1.1.2. Transposition du NAI.....	22
1.2. Complication et réduction des risques	26
1.2.1. Complications.....	26
1.2.2. Réduction des risques.....	28
2. COMPARAISON DES DIFFÉRENTES TECHNIQUES PERMETTANT LA POSE D'IMPLANTS DANS DES CAS D'ATROPHIE MANDIBULAIRE EN TERMES DE SUCCÈS ET DE COMPLICATION	35
2.1. Les implants courts	35
2.2. Latéralisation du nerf alvéolaire inférieur	37
2.3. Les techniques d'augmentation osseuse	54
2.3.1. Présentation des techniques	54
2.3.2. Comparaison de la survie implantaire, du succès et des complications à partir de l'étude de Elnayef et coll.....	57
2.3.3. Comparaison des différents types de greffes.....	61
2.4. Synthèse	63
CONCLUSIONS	67
BIBLIOGRAPHIE	68

FLEURY Grégoire – La latéralisation du nerf alvéolaire inférieur (NAI) : une technique de chirurgie pré-implantaire encore d'actualité ?

Nancy 2020 : 74 pages. 43 figures ; 9 tableaux.

Th. Chir. Dent. : Nancy 2020

Mots clés :

- Latéralisation du nerf alvéolaire inférieur,
- Atrophie mandibulaire
- Chirurgie pré-implantaire

Résumé : Le nerf alvéolaire inférieur (NAI) peut se révéler, sous certaines conditions, être un obstacle à la pose d'implants en secteur mandibulaire postérieur. Dans ces cas, plusieurs possibilités permettent tout de même la pose d'implants : implants courts, greffe, distraction mandibulaire et latéralisation du NAI.

Dans ce travail, nous présenterons la technique de latéralisation du NAI ainsi que l'apport des nouvelles méthodes dans la réduction des complications consécutives à ce type d'intervention.

Nous chercherons ensuite à comparer ces différentes alternatives afin de redéfinir les indications de la latéralisation du NAI en chirurgie pré-implantaire. L'évaluation des taux de survie implantaire, succès et de la survenue de complication permettront d'établir un gradient thérapeutique relatif à l'utilisation de ces différentes techniques. Il permettra de définir dans quel cas clinique la technique de latéralisation pourra être envisagée.

Jury :

Président : Pr. Pascal AMBROSINI

Membres : Dr. David JOSEPH
Dr. Magali HERNANDEZ
Dr. Sébastien CLERC
Dr Nasr HASNAOUI

Directeur de thèse : Dr. Julie GUILLET-THIBAUT

Adresse de l'auteur :

Grégoire FLEURY
17 rue René Cassin
54000 NANCY

Jury : Président : P. AMBROSINI – Professeur des universités
 Juges : J. GUILLET – Maître de conférences des universités
 D. JOSEPH – Maître de conférences des universités
 M. HERNANDEZ – Maître de conférences des universités
 S. CLERC – Assistant hospitalo universitaire
 N. HASNAOUI – Chirurgien-dentiste

Thèse pour obtenir le diplôme d'État de docteur en chirurgie dentaire

Présentée par : **Monsieur FLEURY Grégoire, Pierre, Henri**

Né à : Nancy (Meurthe et Moselle)

le 12 mars 1993

et ayant pour titre : «**La latéralisation du nerf alvéolaire inférieur (NAI) : une technique de chirurgie pré-implantaire encore d'actualité ?**».

Le président du jury



P. AMBROSINI

Le doyen,
de la faculté d'odontologie de Lorraine



FACULTÉ
D'ODONTOLOGIE
DE LORRAINE

J.M. MARTRETTE

autorise à soutenir et imprimer la thèse

NANCY, le 14.01.2020

Le président de l'université de Lorraine



UNIVERSITÉ DE LORRAINE
Le Président

P. MUTZENHARDT