



HAL
open science

Les thérapeutiques des douleurs aiguës des articulations temporo-mandibulaires au cabinet dentaire

Mathilde Andres

► **To cite this version:**

Mathilde Andres. Les thérapeutiques des douleurs aiguës des articulations temporo-mandibulaires au cabinet dentaire. Sciences du Vivant [q-bio]. 2020. hal-03298204

HAL Id: hal-03298204

<https://hal.univ-lorraine.fr/hal-03298204>

Submitted on 23 Jul 2021

HAL is a multi-disciplinary open access archive for the deposit and dissemination of scientific research documents, whether they are published or not. The documents may come from teaching and research institutions in France or abroad, or from public or private research centers.

L'archive ouverte pluridisciplinaire **HAL**, est destinée au dépôt et à la diffusion de documents scientifiques de niveau recherche, publiés ou non, émanant des établissements d'enseignement et de recherche français ou étrangers, des laboratoires publics ou privés.



AVERTISSEMENT

Ce document est le fruit d'un long travail approuvé par le jury de soutenance et mis à disposition de l'ensemble de la communauté universitaire élargie.

Il est soumis à la propriété intellectuelle de l'auteur. Ceci implique une obligation de citation et de référencement lors de l'utilisation de ce document.

D'autre part, toute contrefaçon, plagiat, reproduction illicite encourt une poursuite pénale.

Contact : ddoc-thesesexercice-contact@univ-lorraine.fr

LIENS

Code de la Propriété Intellectuelle. articles L 122. 4

Code de la Propriété Intellectuelle. articles L 335.2- L 335.10

http://www.cfcopies.com/V2/leg/leg_droi.php

<http://www.culture.gouv.fr/culture/infos-pratiques/droits/protection.htm>

ACADÉMIE DE NANCY-METZ

UNIVERSITÉ DE LORRAINE

FACULTÉ D'ODONTOLOGIE DE LORRAINE

Année 2020

N°11060

THÈSE

POUR LE DIPLÔME D'ÉTAT DE DOCTEUR EN CHIRURGIE DENTAIRE

Présentée et soutenue publiquement le 28 février 2020

par

Mathilde ANDRÈS

Née le 4 août 1993 à Mâcon (Saône-et-Loire)

**LES THÉRAPEUTIQUES DES DOULEURS AIGUES
DES ARTICULATIONS TEMPORO-MANDIBULAIRES
AU CABINET DENTAIRE**

Composition du jury :

Président :

Pr Pascal AMBROSINI

Membre :

Dr Anne-Sophie VAILLANT

Directeurs :

Dr Jacques SCHOUVER

Dr Claire EGLOFF-JURAS

*Par délibération en date du 11 décembre 1972,
la Faculté de Chirurgie Dentaire a arrêté que
les opinions émises dans les dissertations qui lui seront présentées
doivent être considérées comme propre à leurs auteurs
et qu'elle n'entend leur donner aucune approbation ni improbation.*

Président : Professeur Pierre MUTZENHARDT

Doyen : Professeur Jean-Marc MARTRETTE

Vice-Doyens : Dr Céline CLEMENT – Dr Rémy BALTHAZARD – Dr Anne-Sophie VAILLANT

Membres Honoraires : Dr L. BABEL – Pr. S. DURIVAUX – Pr A. FONTAINE – Pr G. JACQUART – Pr D. ROZENCWEIG - Pr ARTIS - Pr M. VIVIER

Doyens Honoraires : Pr J. VADOT, Pr J.P. LOUIS

Professeur émérite : Pr M-P FILLEUL

Département odontologie pédiatrique Sous-section 56-01	Mme	DROZ Dominique	Maître de conférences *
	Mme	JAGER Stéphanie	Maître de conférences *
	M.	PREVOST Jacques	Maître de conférences
	Mme	HERNANDEZ Magali	Maître de conférences *
	M.	LEFAURE Quentin	Assistant
	Mme	HOMBOURGER Morgane	Assistante
Département orthopédie dento-faciale Sous-section 56-01	M.	VANDE VANNET Bart	Maître de conférences associé *
	Mme	SENG Marilyne	Assistante *
Département prévention, épidémiologie, économie de la santé, odontologie légale Sous-section 56-02	Mme	CLÉMENT Céline	Maître de conférences *
	M.	BAUDET Alexandre	Assistant *
	Mme	NASREDDINE Greyce	Assistante
	M.	AMBROSINI Pascal	Professeur des universités *
Département parodontologie Sous-section 57-01	Mme	BISSON Catherine	Maître de conférences *
	M.	JOSEPH David	Maître de conférences *
	M.	LACH Patrick	Assistant
	Mme	MAYER-COUPIN Florence	Assistante
	Mme	PAOLI Nathalie	Enseignante univ. – praticien attachée
Département chirurgie orale Sous-section 57-01	Mme	GUILLET-THIBAUT Julie	Maître de conférences *
	M.	BRAVETTI Pierre	Maître de conférences
	Mme	PHULPIN Bérengère	Maître de conférences *
	M.	CLERC Sébastien	Assistant*
	M.	VEYNACHTER Thomas	Assistant
	Mme	KICHENBRAND Charlène	Enseignante univ. – praticien attachée*
Département biologie orale Sous-section 57-01	M.	YASUKAWA Kazutoyo	Maître de conférences *
	M.	MARTRETTE Jean-Marc	Professeur des universités *
	Mme	EGLOFF-JURAS Claire	Maître de conférences *
Département dentisterie restauratrice, endodontie Sous-section 58-01	M.	MORTIER Éric	Professeur des universités *
	M.	AMORY Christophe	Maître de conférences
	M.	BALTHAZARD Rémy	Maître de conférences *
	M.	ENGELS-DEUTSCH Marc	Professeur des universités *
	M.	VINCENT Marin	Maître de conférences*
	Mme	GEBHARD Cécile	Assistante
	M.	GRABER Clément	Assistant
	M.	GISS Renaud	Assistant *
Département prothèses Sous-section 58-01	M.	DE MARCH Pascal	Maître de conférences
	M.	SCHOUVER Jacques	Maître de conférences
	Mme	VAILLANT Anne-Sophie	Maître de conférences *
	Mme	CORNE Pascale	Maître de conférences *
	M.	CIESLAK Steve	Assistant
	M.	HIRTZ Pierre	Enseignant univ. – praticien attaché
	Mme	MOEHREL Bethsabée	Assistante
	M.	SYDA Paul-Marie	Assistant
	Mme	WILK Sabine	Assistante
Département fonction-dysfonction, imagerie, biomatériaux Sous-section 58-01	Mme	STRAZIELLE Catherine	Professeur des universités *
	Mme	MOBY (STUTZMANN) Vanessa	Maître de conférences *
	M.	SALOMON Jean-Pierre	Maître de conférences
	Mme	JANTZEN-OSSOLA Caroline	Assistante associée

Souligné : responsable de département * temps plein

Mis à jour le 18/11/2019

À notre président,

Monsieur le Professeur Pascal AMBROSINI,

Docteur en chirurgie dentaire,
Docteur de l'Université Henri Poincaré Nancy I,
Habilité à diriger des recherches,
Professeur des Université – Praticien Hospitalier,
Responsable du département de parodontologie.

*Nous vous remercions de nous avoir fait l'honneur
d'accepter la présidence de ce jury.*

*Nous avons su apprécier votre pédagogie et
votre bienveillance au fil de notre cursus.*

*Veillez trouver dans ce travail le témoignage de
notre gratitude et de notre profond respect.*

À notre juge et directeur de thèse,

Monsieur le Docteur Jacques SCHOUVER,

Docteur en chirurgie dentaire,

Docteur en sciences odontologiques,

Maître de Conférences – Praticien Hospitalier.

*Vous avez accepté de diriger notre thèse et
nous vous en sommes très reconnaissante.*

*Nous vous remercions de nous avoir enseigné
notre métier avec une telle passion.*

Vous avez su nous transmettre cet enthousiasme.

Veillez trouver dans ce travail le témoignage de notre profond respect.

À notre juge et directeur de thèse,

Madame le Docteur Claire EGLOFF-JURAS,

Docteur en chirurgie dentaire,
Spécialiste qualifié en médecine bucco-dentaire,
Ancienne interne en médecine bucco-dentaire,
Maître de Conférences – Praticien Hospitalier.

*Nous vous remercions infiniment d'avoir accepté de
co-diriger ce travail, mais également pour votre pédagogie,
votre disponibilité et votre gentillesse au cours des dernières années.*

*Veillez trouver ici le témoignage de
notre reconnaissance et de notre respect.*

À notre juge,

Madame le Docteur Anne-Sophie VAILLANT,

Docteur en chirurgie dentaire,

Docteur de l'Université de Lorraine – Spécialité Sciences des Matériaux,

Ancienne interne en odontologie,

Maître de Conférences – Praticien Hospitalier,

Vice-Doyen de la faculté d'odontologie de Lorraine.

*Vous nous avez fait l'honneur de prendre part à ce jury
et nous vous en remercions.*

*Veillez trouver dans ce travail le témoignage
de notre gratitude pour l'enseignement
que vous nous avez délivré tout au long de notre cursus.*

Sommaire

Liste des figures	10
Liste des tableaux	10
Introduction	12
1. La démarche diagnostique	14
1.1. Anamnèse	14
1.2. Examen extra-oral	15
1.3. Examen intra-oral	19
1.4. Tests et examens complémentaires	21
1.5. Diagnostic	23
1.6. Pathologies d'origine musculaire	26
1.7. Les pathologies d'origine articulaire	28
2. Les thérapeutiques	35
2.1. Traitements pharmacologiques	35
2.2. Les orthèses orales	40
2.3. Les conseils comportementaux	51
2.4. Manœuvre de Nélaton	57
2.5. Manœuvre de Farrar	60
2.6. Le LASER	62
Conclusion	64
Références bibliographiques	65
Table des matières	73

Liste des figures

<i>Figure 1: mesure de l'amplitude des mouvements mandibulaires (Chanlon et al., 12)</i>	15
<i>Figure 2: ouverture en déflexion (source: Laplanche et al., 35)</i>	15
<i>Figure 3: ouverture en baïonnette (Laplanche et al., 35)</i>	16
<i>Figure 4: palpation de la zone latérale (Chanlon et al., 12)</i>	17
<i>Figure 5: palpation intra-orale du ptérygoïdien latéral et du tendon du temporal (Source : Duminil, 21)</i>	18
<i>Figure 6: Résultats du test de morsure</i>	20
<i>Figure 7 : IRM d'une ATM normale : bouche fermée / bouche ouverte (Source: Laplanche et coll., 35)</i>	22
<i>Figure 8 : facteurs étiopathogéniques ou facteurs de risque des DAM: tableau récapitulatif (source: Laplanche et Al., 35)</i>	23
<i>Figure 9: diagnostic différentiel DAM musculaire/DAM articulaire</i>	24
<i>Figure 10: Luxation discale réductible (Source: Pohula et al., 42)</i>	29
<i>Figure 11: IRM d'une ATM avec une luxation discale permanente (Laplanche et coll., 35)</i>	30
<i>Figure 12: Arbre décisionnel : choix de la gouttière en fonction de la situation clinique</i>	40
<i>Figure 13: Butée occlusale antérieure (Source: Ré, 45)</i>	41
<i>Figure 14: Réglage de la BOA (Source: Ré, 45)</i>	42
<i>Figure 15: TM-JIG "haut" pour soulager (Source: ATM-guide, 55)</i>	43
<i>Figure 16: Gouttière de reconditionnement musculaire (Source: Ré, 45)</i>	44
<i>Figure 17: vue sagittale de la GRM en fonction de la classe d'Angle.</i>	44
<i>Figure 18: répartition des contacts (Source: Duminil, 21)</i>	46
<i>Figure 19: Gouttière d'antéposition (Source: Ré, 45)</i>	47
<i>Figure 20: répartition des contacts (Source: Ré, 45)</i>	49
<i>Figure 21: Synthèse sur les orthèses orales (Source: Duminil, 21)</i>	50
<i>Figure 22: Inocclusion au repos (Source: Le Gall MG, 60)</i>	51
<i>Figure 23: Automassage du muscle masséter (Source: entrenamientos.com, 58)</i>	53
<i>Figure 24: Luxation condylienne (Source: Dr Wahnich, Ouaknine, Kabeya et Benyamin, 57)</i>	56
<i>Figure 25: Manoeuvre dite en tiroir de Nélaton (Source: Laplanche et coll., 34)</i>	57
<i>Figure 26: Manoeuvre de FARRAR (Source: Laplanche et coll., 34)</i>	60
<i>Figure 27: Utilisation clinique du LASER dans la prise en charge d'un DAM (Source: Aspire Medical Innovation, 54)</i>	61
<i>Figure 28: Wiser Doctor Smile Diode</i>	62
<i>Figure 29: résultats obtenus par Basili et coll. au cours de leur étude chez les patients présentant des douleurs aiguës (Source: Basili et coll., 8)</i>	63

Liste des tableaux

<i>Tableau 1: Tableau récapitulatif altération de la cinématique mandibulaire et diagnostic (source: Duminil, 21)</i>	15
<i>Tableau 2: Récapitulatif des dysfonctionnements articulaires (source: Duminil, 21)</i>	34
<i>Tableau 3: Exemple de prescription en fonction de la pathologie rencontrée (d'après : Duminil G., 21)</i>	38

Introduction

L'American Association of Dental Research (AADR) définit les dysfonctionnements de l'appareil manducateur (DAM) comme « un groupe de conditions musculosquelettiques et neuromusculaires qui implique les articulations temporo-mandibulaire (ATM), les muscles manducateurs et tous les tissus connexes ». Ils ont été mis en évidence pour la première fois par Costen en 1934. Leur diagnostic est rendu difficile par la diversité des formes cliniques (46).

L'appareil manducateur est un système à fort potentiel adaptatif. Il est au cœur de nombreuses fonctions : la manducation bien-sûr, mais aussi la phonation, la déglutition...etc. L'articulation temporo-mandibulaire (ATM) est une diarthrose bi-condylienne à ménisque interposé. Les deux ATM fonctionnent en synergie (23).

Le DAM est une pathologie idiopathique multifactorielle, largement répandue, qui survient lorsque les capacités d'adaptation de l'appareil manducateur sont dépassées (9). Trois composantes les caractérisent : les bruits articulaires, l'altération de la cinématique mandibulaire et la douleur. Les facteurs étiologiques sont nombreux : facteurs génétiques et environnementaux, traumatismes, anomalie anatomique, infection, malocclusion mais aussi stress ou parafunctions (26). Les facteurs psychologiques et émotionnels semblent jouer un rôle prépondérant dans l'apparition et l'entretien des DAM, et à plus forte raison dans le cadre des douleurs chroniques. L'occlusion, quant à elle, aurait un faible impact dans leur étiologie, même si certaines conditions occlusales telles que la classe II division 2 ou la bécance antérieure sont largement retrouvées chez les patients atteints (46).

Lorsque les capacités d'adaptation de l'appareil manducateur sont dépassées, l'organisme produit un signal d'alarme qui est la douleur aiguë. C'est une douleur forte, transitoire et d'apparition soudaine. Sa prise en charge est primordiale puisque non soulagée, elle peut évoluer vers la douleur chronique, beaucoup plus difficile à soigner (23). L'apparition d'une douleur aiguë au sein de l'ATM peut s'avérer angoissante et très handicapante pour les patients qui sont alors amenés à consulter leur chirurgien-dentiste. L'exactitude du diagnostic est primordiale puisqu'il

conditionne la ou les thérapeutiques à mettre en œuvre. De plus, la compréhension et la coopération du patient impacteront leur réussite.

La prise en charge de ces pathologies est composée de trois phases :

- Le praticien traite tout d'abord la symptomatologie en éradiquant la douleur et en permettant une décompression articulaire et musculaire. Le cercle vicieux douleur-contraction musculaire est alors rompu (23). Cette première étape nous permet d'effectuer par la suite un examen clinique plus rigoureux et d'avoir l'attention du patient.
- Il traite ensuite les facteurs prédisposants (habitudes nocives, stress, malocclusions ...etc).
- Il rétablit une posture et une cinématique mandibulaire normales.

Le chirurgien-dentiste doit toujours privilégier une thérapeutique conservatrice, simple et réversible en première intention. Les traitements tels que la chirurgie, l'orthopédie dento-faciale (ODF) ou une réhabilitation prothétique de grande étendue sont mis en œuvre en cas d'échec ou pour stabiliser les résultats obtenus au préalable.

1. La démarche diagnostique

1.1. Anamnèse

La consultation débute par l'interrogatoire du patient. On recueille classiquement les informations médicales, puis le motif de sa venue et les symptômes qu'il nous rapporte. Il s'agit de tous les éléments subjectifs du trouble exprimés par le patient.

(21, 24) On cherche à établir quelles sont les caractéristiques de la douleur :

- Date et circonstances d'apparition,
- Localisation,
- Évolution, en intensité et dans le temps,
- Facteurs déclenchants ou aggravants,
- Autres facteurs tels que le stress ou des parafonctions,
- Facteurs soulageants,
- Altérations fonctionnelles : limitation de l'ouverture, modification de la cinématique mandibulaire, inconfort occlusal, fatigue musculaire.

L'interrogatoire permet d'identifier les facteurs de risque les plus fréquents : troubles endocriniens, les troubles du sommeil, les désordres psychologiques (stress, anxiété, dépression), et certains traitements médicamenteux pris sur le long terme (hypocholestérolémiants). (46)

Pour mener cet entretien, le praticien peut s'appuyer sur la liste de questions rédigées par Okeson en 2005 permettant d'orienter le diagnostic :

- Est-ce difficile ou douloureux d'ouvrir grand la bouche ?
- Arrive-t-il que votre mâchoire reste fermée, bloquée ou se déboîte ?
- Est-ce difficile ou douloureux, pour vous, de mastiquer, parler ou utiliser vos mâchoires ?
- Vos mâchoires sont-elles parfois raides, tendues ou fatiguées ?
- Vos articulations de la mâchoire font-elles du bruit ?
- Avez-vous parfois des douleurs au niveau des joues, des oreilles, des tempes ?
- Avez-vous fréquemment des maux de tête, de cou ou de dents ?

- Avez-vous eu récemment un traumatisme au niveau du cou, de la tête ou des articulations de la mâchoire ?
- Avez-vous récemment eu des modifications de votre occlusion ?
- Avez-vous bénéficié d'un traitement pour des douleurs faciales inexplicables ou des problèmes aux articulations des mâchoires ?
- Avez-vous déjà ressenti des problèmes avec des mâchoires : douleurs, bruits articulaires, gênes fonctionnelles ? Si oui, quand ?

A l'issue de cet interrogatoire, le praticien a en sa possession les premiers éléments nécessaires à l'établissement du diagnostic. Il est important que la communication soit claire entre le chirurgien-dentiste et son patient et que celui-ci expose clairement quelles sont ses attentes, sa coopération étant primordiale dans sa prise en charge.

1.2. Examen extra-oral

L'examen clinique permet le recueil des signes objectifs de la pathologie.

On procède à une inspection visuelle du patient à la recherche d'une asymétrie faciale ou d'une posture céphalique anormale (32, 38).

Dans le cadre des dysfonctionnements de l'appareil manducateur (DAM), trois signaux doivent nous alerter (21, 32, 46, 48, 35) :

- Les bruits articulaires,
- Les douleurs,
- Les anomalies de la cinématique mandibulaire.

On cherche à détecter les éventuels bruits articulaires : leur type et le stade auquel ils surviennent. Les claquements sont caractéristiques d'une luxation discale réductible. Ils surviennent à l'ouverture, lorsque le condyle recapture le disque articulaire, placé dans une position trop antérieure ; puis à la fermeture quand le condyle repasse en arrière du disque. Le claquement correspond au passage du bourrelet postérieur du disque articulaire. (Voir les pathologies discales). Les crépitations, type sable mouillé, sont elles caractéristiques de modifications morphologiques des surfaces articulaires. (21, 30, 46, 35)

Les dyskinésies désignent des perturbations de la cinématique mandibulaire, qualitatives ou quantitatives. Pour les observer, le patient effectue des mouvements d'ouverture, de fermeture, de propulsion, et de diduction. On évalue l'amplitude de ces mouvements, leur trajectoire et la présence ou non de douleur. (21, 32, 46)

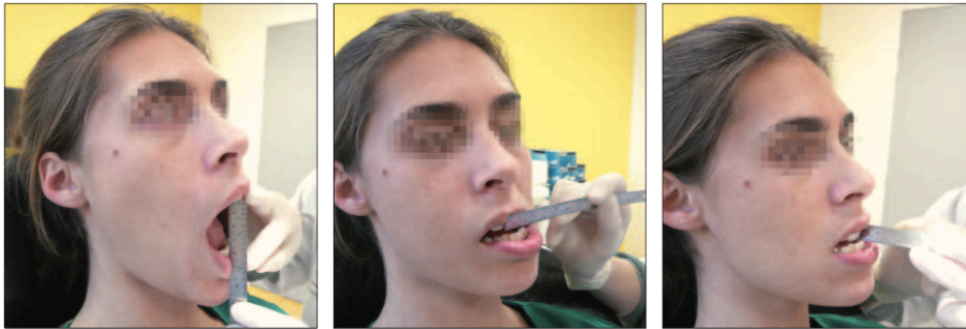


Figure 1: mesure de l'amplitude des mouvements mandibulaires (Chanlon et al., 12)

Tableau 1: Tableau récapitulatif altération de la cinématique mandibulaire et diagnostic (source: Duminil, 21)

	Trajectoire	Signification diagnostique
Ouverture	Rectiligne, sagittale	Normalité
	Rectiligne, déviée	Hypotranslation condylienne homolatérale
	Baïonnette	Désunion condylo-discale réductible homolatérale
Propulsion	Rectiligne, déviée	Obstacle intra-articulaire homolatéral à la déviation
Diduction	Impossible	Obstacle intra-articulaire controlatéral

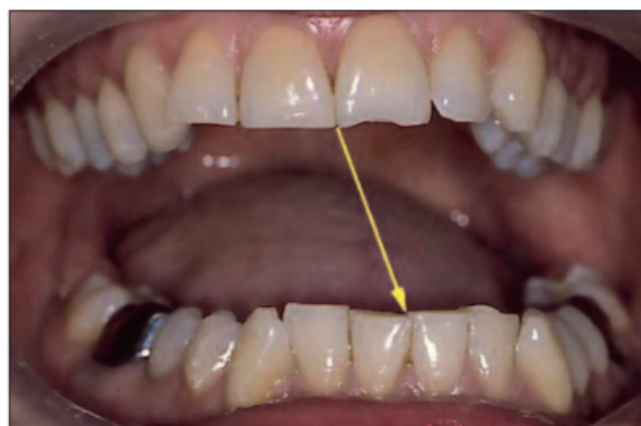


Figure 2: ouverture en déflexion (source: Laplanche et al., 35)

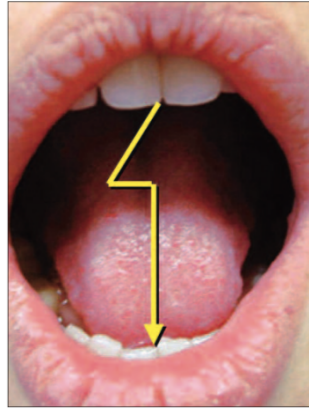


Figure 3: ouverture en baïonnette (Laplanche et al., 35)

Le praticien réalise une palpation articulaire et musculaire. Pour se faire, il se place à l'arrière du patient, en position midi. Le patient est en position semi-assise. L'examen doit être symétrique pour permettre la comparaison droite-gauche. Le but de cet examen est d'évaluer la forme, la texture et le volume musculaire et de tester la réaction du patient lorsqu'on applique une force sur les différents éléments constituant l'ATM. (46)

La palpation (12, 21, 30) articulaire se réalise au niveau de deux zones :

- la région latérale : pour se faire, le praticien place la pulpe de son index un centimètre en avant du tragus de l'oreille et le patient ouvre légèrement la bouche. On sent alors le mouvement de translation du condyle articulaire vers l'avant. Le majeur se situe au niveau de l'interligne articulaire lors de l'ouverture.

Une palpation latérale douloureuse signe généralement une inflammation capsulaire ou une douleur référée du ptérygoïdien latéral. Lorsque la palpation de l'interligne articulaire provoque une douleur, son origine est intracapsulaire. L'œdème consécutif à une inflammation capsulaire est objectivable grâce à cet examen.

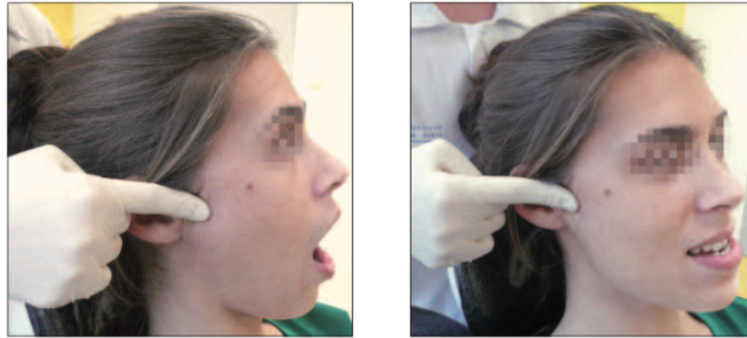

Figure 4: palpation de la zone latérale (Chanlon et al., 12)

- la région postérieure : afin de palper la zone postérieure de l'articulation, le praticien place son auriculaire à l'intérieur du méat acoustique externe, en appui sur la paroi antérieure. Il indique alors au patient de réaliser des petits mouvements d'ouverture et de fermeture. Cet examen permet la palpation de la zone rétrodiscale. Celle-ci est douloureuse en cas de rétroposition condylienne.

La palpation musculaire se réalise en alternance entre la position de repos mandibulaire (absence de contacts dento-dentaires), et l'OIM afin de localiser et palper chaque muscle. Elle permet d'apprécier le degré de contraction des muscles masticateurs.

- Le muscle temporal : il est constitué de trois chefs, antérieur, moyen et postérieur. Chaque partie du muscle doit être palpée.
- Le masséter : la palpation de ce muscle se réalise également en trois endroits : l'origine du muscle, son corps et son insertion. On demande au patient de contracter et décontracter les mâchoires afin de localiser les limites antérieure et postérieure de ce muscle. On débute la palpation en postérieur, sous le processus zygomatique de l'os temporal puis on se dirige vers l'avant.
- La région mandibulaire postérieure : le patient lève le menton. On peut alors réaliser la palpation des muscles sterno-cléido-mastoïdien, stylo-hyoïdien et digastrique postérieur.
- La région sous mandibulaire : lorsque l'on palpe cette zone il faut différencier les douleurs musculaires des douleurs nodulaires. On examine ici les muscles ptérygoïdien médian, supra-hyoïdien et digastrique antérieur.

Le praticien peut également réaliser une palpation intra-orale afin d'évaluer le ptérygoïdien latéral (index sur le côté de la tubérosité) et le tendon du muscle temporal (rebord antérieur de l'apophyse coronoïde). Cet examen est difficile et jugé non pertinent par certains auteurs.

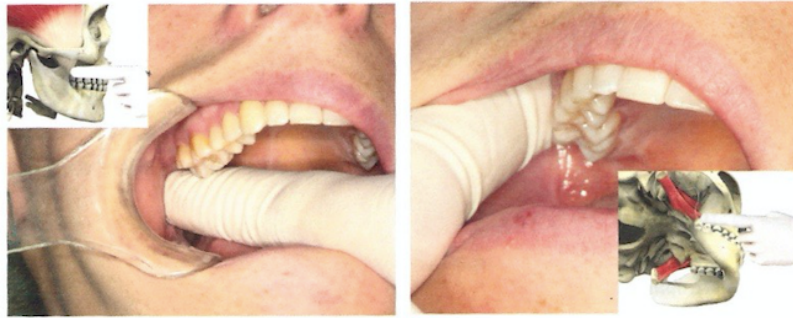

Figure 5: palpation intra-orale du ptérygoïdien latéral et du tendon du temporal (Source : Duminil, 21)

Le temps de palpation minimal est de 2 secondes en cas de myalgie et de 5 secondes pour une douleur référée (21).

1.3. Examen intra-oral

L'examen endo-buccal nous permet de diagnostiquer d'éventuelles pathologies dentaires ou problèmes occlusaux (21, 48). On observe tout d'abord:

- L'état parodontal et l'hygiène,
- Les pathologies dentaires éventuelles,
- Les malpositions dentaires : rotations, versions, égressions, ingressions, mobilités,
- La présence de restaurations ou prothèses, ainsi que leur état,
- Les signes d'usures ou de parafonction.

Puis, le praticien réalise un examen occlusal en statique et en dynamique :

- Le centrage étudie la position mandibulaire dans les sens vertical, transversal et sagittal :
 - o Dans le sens vertical, on observe la DVO. Les 3 étages de la face doivent être d'hauteur égale. Une sous-évaluation de la DVO entraîne une hyperactivité des muscles élévateurs de la mandibule à l'origine de douleurs.

- Dans les sens transversal et sagittal, le praticien observe la classe d'ANGLE, l'alignement des lignes interincisives, le surplomb, le recouvrement. Le décalage entre OIM et ORC est également étudié : on peut accepter un décalage à condition qu'il soit strictement antérieur dans le sens sagittal et inférieur à 1mm. Au delà, on considère que l'OIM est une position pathologique.
Cette analyse peut être effectuée en bouche mais est facilitée si on la réalise sur l'articulateur.
- Le calage est de deux types : intra et inter-arcades. Le premier est caractérisé par les points de contacts proximaux et la courbe de Spee. Le praticien met donc en évidence les potentiels diastèmes et édentements non compensés. Le calage inter-arcade, quant à lui, est déterminé par les contacts occlusaux, leur nombre, leur répartition et leur qualité (tripodisme). La morphologie occlusale, les ingressions ou égressions, la courbe de Wilson sont aussi à évaluer.
- Le guidage est étudié dans les différentes directions :
 - Le guidage antérieur : d'après Christensen, le proglissement mandibulaire entraîne la désocclusion postérieure. Celle-ci doit être sans prématurités, ni interférences. Il s'agit d'une mesure de protection des dents postérieures. Idéalement, le guidage est réparti sur tout le bloc incisif. Son étude permet de mettre en évidence une potentielle béance ou un frémitus.
 - Les guidages latéraux droit et gauche : on peut observer une fonction canine pure ou une fonction de groupe si plusieurs dents postérieures prennent en charge la diduction homolatérale. Là encore, il ne doit pas y avoir d'interférences qui seraient situées du côté non travaillant.
 - Le guidage anti-rétrusif : il s'agit du décalage entre OIM et ORC. C'est la limite à la rétroposition de la mandibule. Les surfaces du guidage sont situées au niveau du pan mésial de la cuspide palatine des premières prémolaires maxillaires.

1.4. Tests et examens complémentaires

1.4.1. Tests cliniques

- Test de morsure (48, 11): ce test se réalise à l'aide d'un bâton en bois ou d'un enfonce couronne. On fait mordre le patient sur cet élément d'un côté, en secteur molaire. La morsure provoque une augmentation de la pression au niveau de l'articulation controlatérale et une diminution de cette pression dans l'homolatérale.

Le soulagement de la douleur dans l'articulation du côté testé est un signe pathognomonique d'une pathologie articulaire.

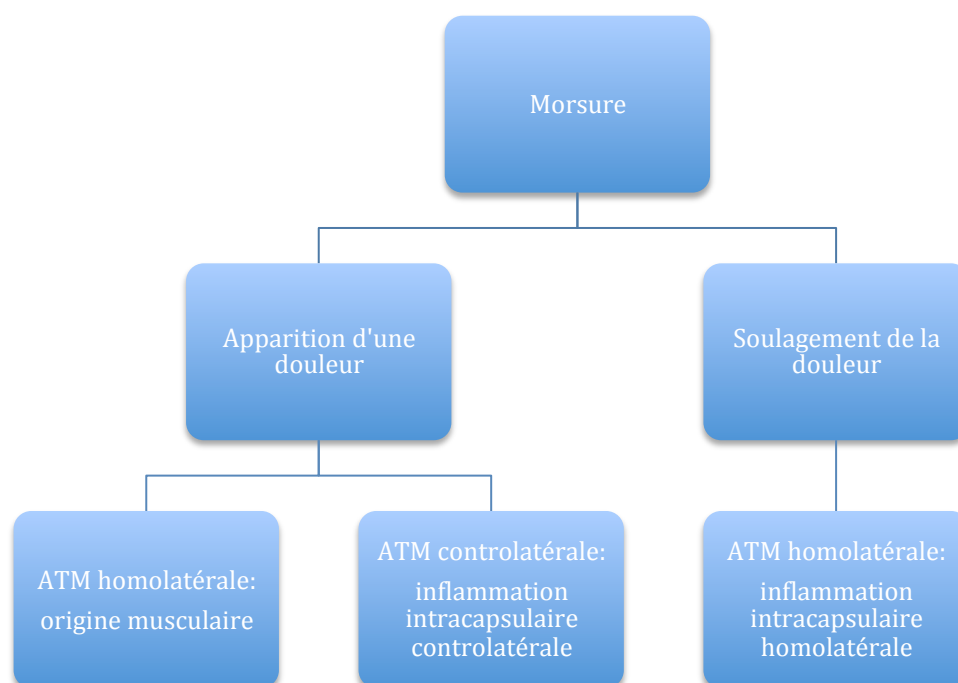


Figure 6: Résultats du test de morsure

- Tests statiques et dynamiques (12, 48):

Lors d'un test statique, le praticien exerce une force sur la mandibule du patient qui tente de la maintenir immobile. La pression est d'abord légère puis augmentée graduellement jusqu'à ce qu'elle soit maximale pour le praticien ou le patient. Elle est alors maintenue pendant trois secondes. Si ce test déclenche une douleur, l'étiologie sera plutôt d'origine musculaire.

Dans un test dynamique, le patient effectue un mouvement avec sa mandibule contre une résistance appliquée par le praticien. Ce test ne permet pas de définir une étiologie mais objective sa localisation.

1.4.2. Examens d'imagerie

Le praticien peut être amené à prescrire des examens d'imagerie. Les indications sont :

- la suspicion de pathologies intra-capsulaires,
- un diagnostic clinique incertain,
- un cas avancé avec atteinte dégénérative probable des structures anatomiques,
- une modification brutale d'un état pathologique préalablement stable,
- avant d'envisager un traitement complexe.

Les signes cliniques, l'objet de la demande et l'hypothèse diagnostique doivent être précisés sur l'ordonnance. De plus l'imagerie prescrite doit être adaptée aux tissus que l'on souhaite observer.

En première intention, un orthopantomogramme (OPT) pourra être prescrit. Cet examen permet d'amorcer un diagnostic différentiel. Grâce au cliché, on peut éliminer les douleurs d'origine dentaire (carie, lésion inflammatoire périradiculaire d'origine endodontique (LIPOE)) ou les fractures du condyle. Cette vue d'ensemble autorise également la comparaison entre les deux côtés et permet d'objectiver une asymétrie ou une anomalie morphologique (ex : angles goniaux très développés chez le patient bruxomane) (21, 23, 46).

L'examen prescrit en seconde intention dans le diagnostic des pathologies discales est l'imagerie par résonance magnétique (IRM) Il s'agit de la technique de choix pour l'étude du disque articulaire et des tissus mous. Elle permet donc d'observer le disque mais aussi les muscles, les ligaments et les éléments osseux. Elle est réalisée en position bouche fermée et bouche ouverte pour faire la distinction entre luxation discale réductible et irréductible (28, 36, 37, 48).

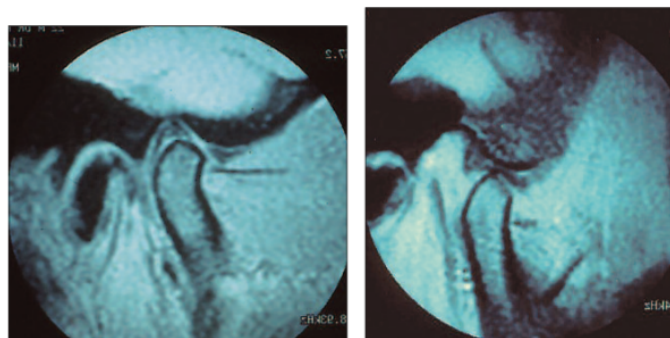


Figure 7 : IRM d'une ATM normale : bouche fermée / bouche ouverte (Source: Laplanche et coll., 35)

Le cone beam computerized tomography (CBCT) permet l'étude des surfaces articulaires. Moins irradiant que le scanner, il complète la radiographie panoramique et objective des fractures. L'avantage de cet examen réside dans sa disponibilité croissante au sein du cabinet dentaire. Il peut donc être réalisé rapidement mais ne permet pas la visualisation du disque articulaire et des tissus mous. Son utilité dans le diagnostic des DAM est donc limitée (46).

1.4.3. L'axiographie

L'axiographie est un examen complémentaire qui étudie la cinématique du déplacement mandibulaire. Les tracés axiographiques enregistrent l'amplitude, la régularité et la reproductibilité de ses mouvements. On enregistre graphiquement les déplacements condyliens.

L'étude axiographique n'est pas réalisée en routine. Elle donne des informations diagnostiques mais permet également de paramétrer l'articulateur au plus près de la réalité clinique (21).

1.5. Diagnostic

Le DAM apparaît lorsque les capacités d'adaptation du patient sont dépassées. C'est le cas lors d'une anomalie de posture mandibulaire, de contraintes excessives ou encore d'une réponse inadaptée, voire disproportionnée, de la part des fonctions, des structures ou du système nerveux central (SNC) (34, 21).

Facteurs prédisposants : <i>naturels ou acquis, ils créent le lit de la maladie :</i>	Facteurs déclenchants : <i>ils perturbent brutalement l'homéostasie de l'appareil manducateur. Une situation de déséquilibre, stabilisée du fait de son installation progressive ayant permis une adaptation structurelle et fonctionnelle, peut être décompensée et provoquer l'apparition de symptômes et signes cliniques :</i>	Facteurs d'entretien : <i>ils pérennisent la pathologie par des modifications structurelles, fonctionnelles ou neuropsychiques secondaires :</i>
<ul style="list-style-type: none"> - Anomalies des fonctions oclusales ; - Hyperlaxité ligamentaire ; - Parafonctions ; - Terrain psychologique (anxiété, dépression, stress) 	<ul style="list-style-type: none"> - Tension ou choc émotionnel majorant les parafonctions ; - Modification brutale de l'occlusion (orthodontie, prothèse iatrogène) ; - Modification comportementale (mastication de chewing-gum, parafonctions type serrement, bruxisme, onychophagie...) - Traumatisme : ouverture buccale forcée (soins dentaires ou chirurgie maxillofaciale sous anesthésie générale), trauma accidentel (« coup du lapin »...). 	<ul style="list-style-type: none"> - Migrations dentaires secondaires ; - Remodelages alvéolaires ; - Remodelage articulaire ; - Occlusoconscience ; - Propriodéficience acquise ; - Hyperalgésie primaire ou secondaire ; - Fragilité psychologique.

Figure 8 : facteurs étiopathogéniques ou facteurs de risque des DAM: tableau récapitulatif (source: Laplanche et Al., 35)

Le diagnostic des DAM est essentiellement un diagnostic d'exclusion (46). Leur symptomatologie présente des similitudes avec un grand nombre d'algies cranio-faciales d'origine intra ou extra-crâniennes de type céphalées, douleurs neuropathiques, anévrismes, otite, sinusite, douleur dentaire... (52). Il est donc important d'en réaliser le diagnostic différentiel.

Le diagnostic s'appuie sur l'anamnèse médicale, l'historique de la maladie et l'examen clinique rigoureux du patient (31). Une vision globale dite « bio-psycho-sociale » est requise afin d'avoir tous les éléments requis.

L'European Academy of Craniomandibular Disorders (EACD) a publié des recommandations quant au diagnostic et à la prise en charge de ces pathologies en 2007 (18).

L'American Association of Orofacial Pain (AAOP) a proposé une classification des DAM en 2010:

- ADAM musculaires :
 - douleurs musculaires aiguës et localisées,
 - douleurs myofaciales,
 - contracture musculaire,

- douleurs musculaires chroniques.
- ADAM articulaires :
 - Dysfonctionnements du complexe condylo-discal,
 - Arthralgies,
 - Atteintes dégénératives des surfaces articulaires,
 - Ankylose fibreuse ou osseuse,
 - Subluxation ou luxation condylienne,
 - Anomalies condyliennes.

Des symptômes auriculaires (acouphènes, sensation d'oreille bouchée), oculaires (douleurs péri ou rétro-orbitaires), des céphalées de tension d'origine musculaire (frontales, temporales ou suboccipitales) et des manifestations neurovégétatives (œdème, rhinorrhée, larmoiement), peuvent être associés aux DAM. Ils sont très inconstants et non spécifiques (35, 52).

DAM musculaire		DAM articulaire
<ul style="list-style-type: none"> - Diffuse, sourde, profonde, continue, type serrement ou pression - Localisation difficile, plutôt une zone. Région sous malaire, mandibulaire ou temporale. - Intensité variable - Fonctionnelle, augmentée par la palpation - Appartient aux douleurs somatiques profondes, elle peut donc être accompagnée d'effets secondaires centraux (rougeur, larmoiement). 	La douleur	<ul style="list-style-type: none"> - Aigue, type aiguille - Localisation pré-auriculaire - Augmentée à la mastication et par les tests passifs de mobilisation.
Elle peut être augmentée si forcée par le praticien.	Ouverture maximale	Ne peut être accentuée (obstacle anatomique).
<ul style="list-style-type: none"> - Test statique positif. - Test de morsure : apparition d'une douleur dans l'ATM homolatérale. 	Tests (voir 1.4.1.)	<ul style="list-style-type: none"> - Test de morsure : apparition d'une douleur dans l'ATM controlatérale ou soulagement d'une douleur dans l'ATM homolatérale.

Figure 9: diagnostic différentiel DAM musculaire/DAM articulaire

1.6. Pathologies d'origine musculaire

Les DAM d'origine musculaire se caractérisent par une douleur diffuse, continue, profonde et sourde ; ainsi qu'une altération de la cinématique mandibulaire. L'intensité de la douleur est variable et sa localisation difficile par le patient. Elle se situe dans les zones sous-malaire, temporale et pré-auriculaire. Elle est associée à la fonction et majorée par la palpation (21, 46, 47, 53).

Ces myalgies concernent les muscles masticateurs ou des muscles plus à distance (ex : muscles cervicaux). Leurs conséquences sont d'une part fonctionnelles avec une douleur à la mastication et une limitation de l'ouverture buccale, et d'autre part proprioceptives avec une sensation de contacts occlusaux anormaux.

1.6.1. Les myalgies dues à une activité musculaire anormale ou courbatures musculaires (11, 21, 35, 46)

Il s'agit d'un mécanisme non inflammatoire, lié à la fatigue musculaire. L'augmentation de l'activité musculaire se manifeste par une consommation accrue par ce muscle. La production de métabolites en est par conséquent également augmentée. Ceux-ci sont responsables de l'excitation des terminaisons nerveuses à l'origine de la douleur. La courbature constitue la première réponse du tissu musculaire face à une activité prolongée.

Ces courbatures musculaires ont pour étiologie :

- une contraction réflexe prolongée,
- un traumatisme,
- une parafonction (serrement, bruxisme).

Cliniquement, on observe une légère diminution de l'amplitude des mouvements mandibulaires, ainsi qu'une faiblesse musculaire. La douleur est légère au repos, augmentée à la fonction et à la palpation. On peut également observer une augmentation du volume musculaire.

Il s'agit de la douleur des ATM la plus fréquemment rencontrée.

1.6.2. Les contractions musculaires réflexes à visée protectrice (11, 21, 35, 46)

Elles correspondent au réflexe d'éclissage et sont induites par le système nerveux central en réponse à une agression. Il s'agit d'un phénomène physiologique et non pathologique.

Lorsqu'un muscle se contracte, l'activité du muscle antagoniste est majorée pour protéger la zone agressée. Son rôle est de protéger l'articulation. Ces contractions apparaissent dans les un à deux jours suivant le facteur déclenchant qui peut-être : une altération des informations proprioceptives et sensibles (surocclusion, bruxisme, dysfonction articulaire, traitement orthodontique), une douleur profonde continue ou un stress.

Au sein de l'ATM, le muscle le plus fréquemment incriminé est le muscle ptérygoïdien latéral.

On observe cliniquement une restriction importante des mouvements mandibulaires. La douleur est absente au repos mais forte à la fonction et à la palpation. Le patient rapporte une faiblesse musculaire.

1.6.3. Le spasme (11, 21, 35, 46, 49)

Il se définit comme une contraction musculaire aigue, soudaine et involontaire qui se traduit par une rigidité musculaire, une limitation des mouvements mandibulaires et une modification de la posture mandibulaire. Il est induit par le système nerveux central qui entraîne un raccourcissement musculaire et est comparable à une crampe.

On parle de fasciculation car la contraction est continue : l'activité musculaire est importante au repos. Son étiologie résulterait de conditions locales (fatigue musculaire, déséquilibre électrolytique) et de facteurs systémiques. Sa survenue au niveau des muscles masticateurs est très rare aux vues de leur faible fatigabilité. Le myospasme est exceptionnellement rencontré dans le cadre des DAM.

Le tableau clinique comprend : une forte limitation des mouvements mandibulaires, une dysfonction occlusale aiguë, une douleur aiguë, lancinante qui irradie vers l'oreille et la tempe au repos ainsi qu'à la fonction et à la palpation. Le muscle a une

consistance dure. Le spasme doit être rapidement traité afin d'endiguer une évolution chronique potentielle.

Les autres douleurs d'origine musculaire, douleurs myofaciales et douleurs musculaires chroniques ou persistantes, ne seront pas abordés car considérées comme chroniques.

Le diagnostic des DAM d'origine musculaire repose sur la description des symptômes et l'examen clinique. Les examens d'imagerie ne sont pas indiqués. La palpation, normalement indolore, signe une inflammation lorsqu'elle est douloureuse.

1.7. Les pathologies d'origine articulaire

Les pathologies douloureuses de l'articulation temporo-mandibulaire peuvent être d'origine articulaires. Les symptômes les plus fréquents sont la douleur et les dysfonctionnements manifestés par des bruits articulaires et l'altération de la cinématique mandibulaire (21, 46).

Les nocicepteurs responsables de la perception douloureuse sont situés au niveau des ligaments, de la capsule et des tissus rétro-discaux. Les surfaces articulaires elles-mêmes ne sont pas innervées et ne peuvent, par conséquent, pas être à l'origine de la douleur. (47)

La douleur peut se manifester soit à la fonction, soit spontanément. Elle peut entraîner une contraction réflexe des muscles élévateurs de la mandibule, occasionnant un trismus (11).

Les ADAM articulaires sont répartis en 3 catégories :

- Les dysfonctionnements du complexe disco-condylien,
- Les arthralgies,
- Les atteintes dégénératives des surfaces articulaires.

1.7.1. Les dysfonctionnements disco-condyliens

Il s'agit des situations où le complexe disco-condylien ne fonctionne plus normalement. On retrouve les luxations discales, les adhérences et adhésions, et les luxations condyliennes.

- Les luxations discales :
 - **Luxations discales réductibles (LDR):** elles représentent le dysfonctionnement le plus fréquent. Une perte d'articulation entre le disque et le condyle survient à la fermeture, d'où le terme de luxation. Le déplacement du disque est toujours antéro-médian. Il est fonction de la morphologie du disque et de la résistance des différentes attaches. On peut également observer des désunions condylo-discale par recul du condyle.

Le disque est recapté par le condyle lors du mouvement d'ouverture et perdu à nouveau à la fermeture. Un claquement est cliniquement audible lors de l'ouverture, puis à la fermeture. Il correspond au passage du bourrelet postérieur du disque articulaire par la tête condylienne.

L'étiologie de cette pathologie peut résulter de la rétroposition condylienne liée à une hyperlaxité articulaire et/ou à une surcharge articulaire, ou d'une hyperactivité des muscles tenseurs du disque qui sont le chef profond du masséter, le chef supérieur du ptérygoïdien latéral et le chef postérieur du muscle temporal.

Elle est le plus souvent traumatique. Elle peut résulter d'un choc direct sur la mandibule (accident, sport violent) entraînant le déplacement brutal du condyle et l'étirement des ligaments discaux, d'une ouverture forcée ou prolongée (anesthésie générale, soins dentaires); ou de microtraumatismes et parafunctions tels que le bruxisme, l'onychophagie, les tics de mordillement, la mastication de chewing gum. Ces traumatismes répétés et prolongés provoquent une surcharge articulaire.

Cliniquement, le patient rapporte une douleur qui diminue avec l'adaptation des tissus. Un claquement peut-être audible ou objectivé

par la palpation des pôles latéraux des condyles lors des mouvements d'ouverture et de fermeture. Ce claquement est de plus en plus perceptible et brutal avec le temps. On observe un ressaut condylien et une déviation de la mandibule du côté atteint lorsque le patient ouvre la bouche puis, un retour au trajet normal (trajet en baïonnette) sans limitation de l'ouverture.

L'examen radiologique n'est pas justifié dans le cadre d'une LDR, le tableau clinique et l'interrogatoire du patient sont suffisants au diagnostic (11, 42, 46, 56).

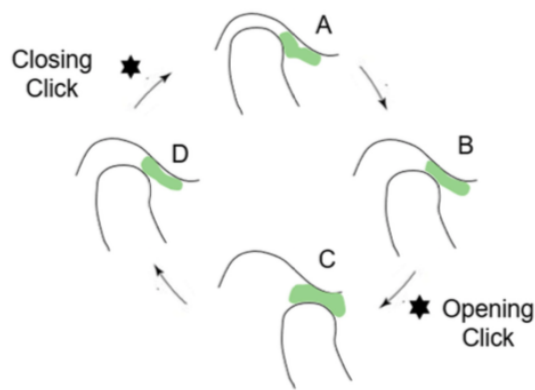


Figure 10: Luxation discale réductible (Source: Pohula et al., 42)

- **Luxations discales irréductibles (LDI):** le disque articulaire est passé dans une position trop antérieure et ne peut être recapté par le condyle lors de l'ouverture.

Elle peut résulter d'une évolution d'une LDR ou avoir une étiologie traumatique.

Cliniquement, lorsque la luxation est récente (phase aiguë), on observe un blocage articulaire accompagné d'une limitation importante de l'ouverture. L'étirement de la capsule et des ligaments provoque une douleur forte et invalidante qui est augmentée lors des tentatives d'ouverture. La douleur rapportée par le patient est modérée à intense. À l'ouverture, la mandibule est déviée du côté atteint sans retour à une trajectoire normale. En latéralité, la douleur est accentuée du côté opposé et le mouvement limité. On ne peut pas forcer l'ouverture. Au fil

du temps, le tableau clinique devient moins évocateur (phase chronique). La douleur diminue jusqu'à disparaître et la cinématique revient à la normale. Le disque s'est antériorisé jusqu'à ne plus représenter un obstacle lors de l'ouverture, attaches et capsules cicatrisent. Les attaches discales postérieures se trouvent entre le condyle et la fosse temporale, constituant alors un pseudo-disque. Celui-ci n'a pas la même composition et est moins résistant que le disque articulaire, majorant ainsi le risque de survenue de phénomènes arthrosiques au sein de l'ATM par la suite (11, 35, 46, 49, 56).

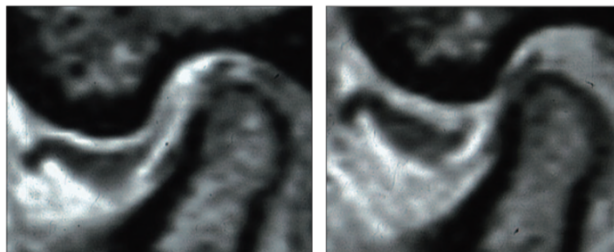


Figure 11: IRM d'une ATM avec une luxation discale permanente (Laplanche et coll., 35)

- Subluxation et luxation condyliennes (11, 21, 46, 56) :
Lors de la luxation et la subluxation condyliennes, le complexe disco-condylien se translate trop antérieurement jusqu'à franchir l'éminence temporale.
 - **Subluxation condylienne** : le complexe franchit l'éminence temporale à l'ouverture mais repasse en arrière à la fermeture. Elle est auto-réductible. Le patient peut refermer la bouche. Ce phénomène résulte de la coexistence d'une hyperlaxité ligamentaire associée à une anomalie de l'ATM. Cliniquement, on observe un ressaut lors du passage de l'éminence temporale en fin d'ouverture puis à la fermeture. Un bruit sourd peut-être audible.
 - **Luxation condylienne** : après avoir franchit l'éminence temporale, le complexe disco-condylien ne peut reprendre sa position initiale. Le patient est bloqué en ouverture maximale. Cliniquement, on observe une dépression rétro-condylienne accompagnée d'une douleur qui

peut-être importante du fait de l'étirement ligamentaire maximal. Les facteurs de risques sont identiques à ceux de la subluxation : anomalie anatomique et hyperlaxité ligamentaire. Elle survient lors d'une ouverture maximale ou prolongée.

- Adhérences et adhésions (46):
 - **Adhérence discale** : lors d'une pression articulaire prolongée, le liquide synovial est chassé de l'articulation. Les surfaces articulaires ne sont plus lubrifiées et le disque vient se coller à leur contact. Le patient a alors une sensation de blocage jusqu'au décollement du disque. Lors de l'ouverture, il doit opposer une certaine résistance et un claquement unique survient lors de la levée de l'adhérence. Les surfaces articulaires sont à nouveau lubrifiées et la situation revient à la normale. Typiquement, ce phénomène se produit chez le patient bruxomane au réveil après une longue période de surcharge articulaire.
 - **Adhésion discale** : elle fait suite, soit à des adhérences répétées et anciennes, soit à un phénomène d'hémarthrose (hémorragie intra-articulaire suite à un traumatisme ou à une chirurgie). Une fibrose irréversible s'installe alors entre les surfaces articulaires. Cliniquement, l'amplitude des mouvements mandibulaires est réduite.

1.7.2. Les arthralgies

Les constituants articulaires tels que la capsule, les tissus rétro-discaux ou les ligaments sont susceptibles d'être le siège d'un processus inflammatoire. Celui-ci sera alors pourvoyeur de douleur qui pourra être spontanée ou provoquée par la fonction. On note généralement des douleurs projetées dans les régions voisines, compliquant ainsi le diagnostic. Enfin, une contraction musculaire réflexe à visée protectrice accompagne fréquemment les arthralgies (21, 46, 47).

- La capsulite et la synovite :

Il s'agit respectivement de l'inflammation de la capsule articulaire et de celle de la membrane synoviale. Ces deux pathologies sont difficilement différenciables du fait de leur proximité anatomique et de leur tableau clinique commun.

Elles sont dues à l'étirement de la capsule lors d'un traumatisme survenant sur dents non serrées ou d'une position mandibulaire excentrée.

Cliniquement, le patient rapporte une douleur lors des mouvements mandibulaires extrêmes ainsi qu'à la palpation mais la mastication et la position d'OIM ne sont pas algiques. On peut également observer un trismus, un déplacement antérieur du condyle consécutif à l'œdème articulaire et une désocclusion molaire du côté concerné (21, 46, 47, 56).

- La rétrodiscite :

Il s'agit de l'inflammation de la zone bilaminaire dont l'innervation et la vascularisation sont très riches. Deux étiologies sont possibles à ce processus : d'une part le traumatisme sur dents serrées qui provoque l'enfoncement du condyle au sein des tissus rétrodiscaux, d'autre part, les parafunctions favorisant un déplacement antérieur du disque et un recul du condyle qui exerce alors une pression sur les tissus en question.

Cliniquement, l'œdème peut propulser le condyle et entraîner une désocclusion molaire du côté pathologique. Peuvent également survenir une hémarthrose et une fracture condylienne. La douleur est présente en OIM et à la mastication, et exacerbée à la diduction homolatérale ou à la pression mentonnière. On la retrouve à la palpation de la zone rétrodiscale (palpation bouche ouverte). La cinématique mandibulaire est limitée (21, 46, 47).

1.7.3. Les atteintes dégénératives des surfaces articulaires

- L'arthrite :

Il s'agit d'une pathologie du sujet âgé qui correspond à une réaction inflammatoire douloureuse au sein des articulations, en réaction à une surcharge articulaire. Elle se manifeste par crises et évolue vers l'arthrose avec des processus de destruction et remodelage osseux des surfaces articulaires.

Au sein des ATM, elle peut survenir suite à une LDI ou à la perforation du disque articulaire. Ainsi, les surfaces articulaires se retrouvent face à face et leur friction provoque une destruction des tissus cartilagineux puis osseux. Une synovite réactionnelle s'ajoute alors au tableau.

Cliniquement, la douleur est intense, continue et irradiante. Elle est augmentée à la fonction et à la palpation des condyles. On observe les douleurs référées au niveau de l'oreille et des régions cervicales et temporales. La cinématique mandibulaire est réduite suite à la contraction réflexe des muscles masticateurs (46, 56).

- L'arthrose :

Elle correspond au passage à la chronicité de l'arthrite et ne sera pas abordée dans ce travail.

Tableau 2: Récapitulatif des dysfonctionnements articulaires (source: Duminil, 21)

Groupe	Classification	Signes cliniques
Anomalies du complexe condylo-discal	Désunion condylo-discale réductible	Claquement articulaire Trajectoire en baïonnette Rétrocapsulite Douleur articulaire
	Désunion condylo-discale permanente aigüe	Trajectoire déviée du côté atteint Limitation d'ouverture buccale Douleur articulaire Rétrocapsulite
	Désunion condylo discale permanente chronique	Amélioration globale des symptômes
Incompatibilité des surfaces articulaires	Anomalies de forme des surfaces articulaires	Crépitements articulaires, parfois altérations de la cinématique
	Adhérences	Bruit articulaire typique, unique le matin à la première mobilisation articulaire correspondant au collage articulaire (adhésion) Limitation de la translation condylienne liée aux adhérences entre les surfaces articulaires
	Adhésions	
	Subluxation	Claquement brutal et ressaut mandibulaire en ouverture buccale maximale
	Luxation temporo-mandibulaire vraie	Blocage bouche grande ouverte
Inflammations	Capsulite	Douleur spontanée, majorée par la crispation, la mobilisation condylienne et la palpation
	Rétrocapsulite	Douleur spontanée, majorée par la crispation, la diduction homolatérale et la palpation
	Arthrite	Douleurs typiques de l'inflammation articulaire
Maladies dégénératives des ATM	Arthrose	Crépitement articulaire, diduction souvent réduite

2. Les thérapeutiques

La prise en charge thérapeutique des DAM doit être réversible et le moins invasive possible. On cherche à réduire les contraintes délétères sur les différentes structures de l'appareil manducateur (dents, ATM et muscles).

Elle se fait toujours en deux temps : tout d'abord, on cherche en urgence à réduire la symptomatologie et le handicap fonctionnel puis quelques jours plus tard, lorsque les douleurs ont diminué, le praticien effectue une réévaluation. La diminution de la symptomatologie permet un examen plus approfondi. Le patient est également plus réceptif aux explications.

2.1. Traitements pharmacologiques

La douleur est définie selon l'OMS comme « une expérience sensorielle et émotionnelle désagréable, associée à une lésion tissulaire réelle ou potentielle, ou décrite dans ces termes ».

Motif d'anxiété pour le patient et de consultation en urgence au sein des cabinets dentaires, il convient de la prendre en charge rapidement. Elle doit être soulagée dès son apparition afin d'empêcher une progression vers la douleur chronique (23).

Cette douleur est importante dans le cadre des pathologies de l'articulation temporo-mandibulaire. Un patient qui a mal est un patient anxieux et peu à l'écoute de nos conseils et explications. Sa sédation constitue donc la première étape de notre prise en charge (49).

Les traitements pharmacologiques sont représentés par :

2.1.1. Les antalgiques

Il existe 3 paliers d'antalgiques traitant les différents degrés d'intensité de la douleur. Le praticien adapte sa prescription en fonction de la description subjective que le patient en fait. Dans le cadre des DAM, seuls les paliers 1 et 2 seront utilisés (14).

- Antalgiques de palier 1 : ils sont dits « non opioïdes ». Ils combinent une action antalgique, antipyrétique et anti-inflammatoire.

- Le **paracétamol** est l'antalgique le plus souvent prescrit au sein des cabinets dentaires du fait de sa relative innocuité et de ses effets indésirables minimes.
Il est indiqué face aux douleurs musculaires aiguës mais insuffisant lors de douleurs d'origine articulaire (19, 21, 40).
- L'aspirine (**acide acétylsalicylique**), est prescrit dans le cadre des douleurs articulaires. Sa posologie est de 500mg à 1g à renouveler si nécessaire après un délai minimum de 4h et sans dépasser 3g par jour.
Ses effets secondaires étant importants, il est préférable de le remplacer par un autre AINS dont l'action anti-inflammatoire et la tolérance sont supérieures pour des effets secondaires plus faibles (40).
Ex : Ibuprofène (Advil®)
- Antalgiques de paliers 2 : ils sont dits « opioïdes faibles ». Ce sont des dérivés morphiniques. Ils sont indiqués en cas de douleurs plus intenses ou ne cédant pas aux antalgiques de palier 1. Ils sont utilisés purs ou en association avec un antalgique de palier 1 (6, 19, 40).
 - La **codéine** possède des propriétés sédatives sur le système nerveux central (SNC), à l'origine d'une forte somnolence quand elle est prise à forte dose. Elle est utilisée en association avec le paracétamol (*Klipal®*, *Codoliprane®*), l'aspirine (*Véganine®*) ou, plus rarement, avec la noramidopyrine (*Salgydal®*).
Son action a une durée de 4 à 6 heures. Elle est contre-indiquée chez le patient asthmatique.
 - Le **tramadol** agit sur la perception de la douleur. Il est lui aussi, prescrit pur (*Monoalgic®*) ou en association avec le paracétamol (*Ixprim®*).

- Antalgiques de paliers 3 : ils n'ont pas d'indication lors de la prise en charge des DAM.

2.1.2. Les anti-inflammatoires

Ils ont un fort potentiel antalgique.

- Les **anti-inflammatoires non stéroïdiens** (AINS) : ils sont indiqués en cas de douleurs musculaires importantes et pour toutes les douleurs articulaires. Leur action est antalgique, antipyrétique et anti-inflammatoire.

Ex : Ibuprofène (*Advil*®), Kétoprofène (*Profénid*®), Diclofénac (*Voltarène*®), Acide tiaprofénique (*Végadéine*®).

Ces AINS sont dits non sélectifs (inhibition de COX1 et COX2). Ils ont des effets gastro-intestinaux et sont à associer à un protecteur gastrique. La prise se fait après le repas. Leur prescription va de 10 à 15 jours maximum (6, 19, 40).

Il existe également des AINS dits sélectifs (inhibent uniquement COX2) qui n'ont par conséquent pas d'incidence sur le tractus intestinal. Ils peuvent donc être prescrit sur une période plus longue. Toutefois, leur utilisation est en nette diminution du fait de leurs effets secondaires sur les systèmes cardiaques et artériels.

Ex : Celecoxib (*Celebrex*®), Valdecoxib (*Bextra*®).

- Les **anti-inflammatoires stéroïdiens** (AIS), ou glucocorticoïdes, sont indiqués en cas d'échec des AINS ou d'œdème articulaire. Dans le cadre des DAM, ils seront toujours prescrits sur une courte période (3 à 4 jours). La prise est unique et matinale (19, 21, 40).

2.1.3. Les myorelaxants

Ils sont prescrits lors de DAM musculaire essentiellement mais aussi en cas de luxation discale irréversible ou avant de réaliser une manœuvre de réduction. Leur emploi améliore le sommeil et aide lors de la kinésithérapie.

Ex : Dantrolène (*Dantrium*®), Thiocolchicoside (*Miorel*®), Baclofène (*Liorésal*®).

Ils seraient en réalité peu efficaces sur les muscles masticateurs (6, 23, 40).

En raison de la forte somnolence induite par ces traitements, la prise se fait préférentiellement le soir au moment du coucher. De plus, le patient ne doit pas conduire ou pratiquer une activité physique suite à l'ingestion de ces substances.

Le praticien les prescrit sur de courtes périodes.

Tableau 3: Exemple de prescription en fonction de la pathologie rencontrée (d'après : Duminil G., 21)

Pathologie	Prescription
Courbature musculaire	Myorelaxant + antalgique palier 1 sur une courte durée (Ex : thiocolchicoside 500mg /4h + paracétamol 500mg/4h)
Réflexe d'éclissage	Antalgique de palier 1 (Ex : paracétamol 500mg /4h)
Spasme	Association antalgique de palier 1 + myorelaxant + AIS sur une courte durée (Ex : paracétamol 500mg/4h + thiocolchicoside 500mg/4h + prednisolone)
LDR	Antalgique de palier 1 ou AINS (Ex : paracétamol 500mg/4h OU indométacine 50 à 150mg/J)
LDI aigue	Antalgique de palier 2 en association à un palier 1 ou AINS (Ex : paracétamol/codéine 500mg/30mg 1 à 2 cp 1 à 3 fois/J OU paracétamol/tramadol 325mg/37,5mg 2cp à renouveler si nécessaire avec intervalle minimum de 6h OU indométacine 50 à 150mg/J)
LDI chronique	/
Luxation condylienne	AINS (Ex : indométacine 50 à 150mg)
Synovite et capsulite, rétrodiscite, arthrite	AINS OU AIS sur courte durée (Ex : naproxène sodique 1100mg/J OU prednisolone 1mg/KG/J)

2.2. Les orthèses orales

Les dispositifs inter-occlusaux ont de nombreuses indications. Ils modifient de façon transitoire ou définitive les rapports intermaxillaires (1, 10, 21, 22, 45, 51). Leur but est de rétablir un équilibre physiologique ou thérapeutique entre les différents composants de l'appareil manducateur. Ces orthèses peuvent être utilisées avec un objectif thérapeutique ou diagnostique (1, 10).

On considère qu'elles ont un effet placebo car elles matérialisent la prise en charge thérapeutique et rassurent le patient : le praticien s'occupe de son problème. Elles viennent compléter les explications fournies par le chirurgien-dentiste lors du diagnostic et font office de rappel auprès du patient : il prend conscience de ses parafonctions et les corrige. Sa coopération est fondamentale pour le traitement des DAM. Il est important de lui expliquer sa pathologie avec pertinence : sa compréhension des objectifs du traitement sera gage de son observance (1, 21, 22, 33, 46).

Les orthèses compensent les anomalies occlusales telles que la perte de dimension verticale, de calage ou une déviation transversale. Elles visent à rétablir un schéma occlusal idéal en obtenant une activité musculaire équilibrée, plus économique et harmonieuse. Grâce à leur port, les boucles de rétro-action négatives construites autour de l'ancienne occlusion sont éliminées. Elles permettent également un repositionnement condylien dans leur fosse et une décompression de l'ATM et/ou une stabilisation de la mandibule dans une position thérapeutique (1, 10, 45).

Les dispositifs inter-occlusaux regroupent des systèmes à recouvrement complet ou partiel. Ces derniers seront utilisés sur une courte période pour éviter l'égression des dents non incluses dans l'orthèse (1, 21, 46).

Les pathologies d'origine musculaire seront traitées grâce à la butée occlusale antérieure ou à une gouttière de relaxation musculaire dont la surface est lisse et qui supprime tout contact dento-dentaire (1).

Les pathologies d'origine articulaire, quant à elles, sont prises en charge via une gouttière à la surface indentée permettant le positionnement de la mandibule dans une position thérapeutique et la décompression de l'articulation (1).

Le diagnostic a une grande importance puisque les indications des différents dispositifs ne sont pas les mêmes.

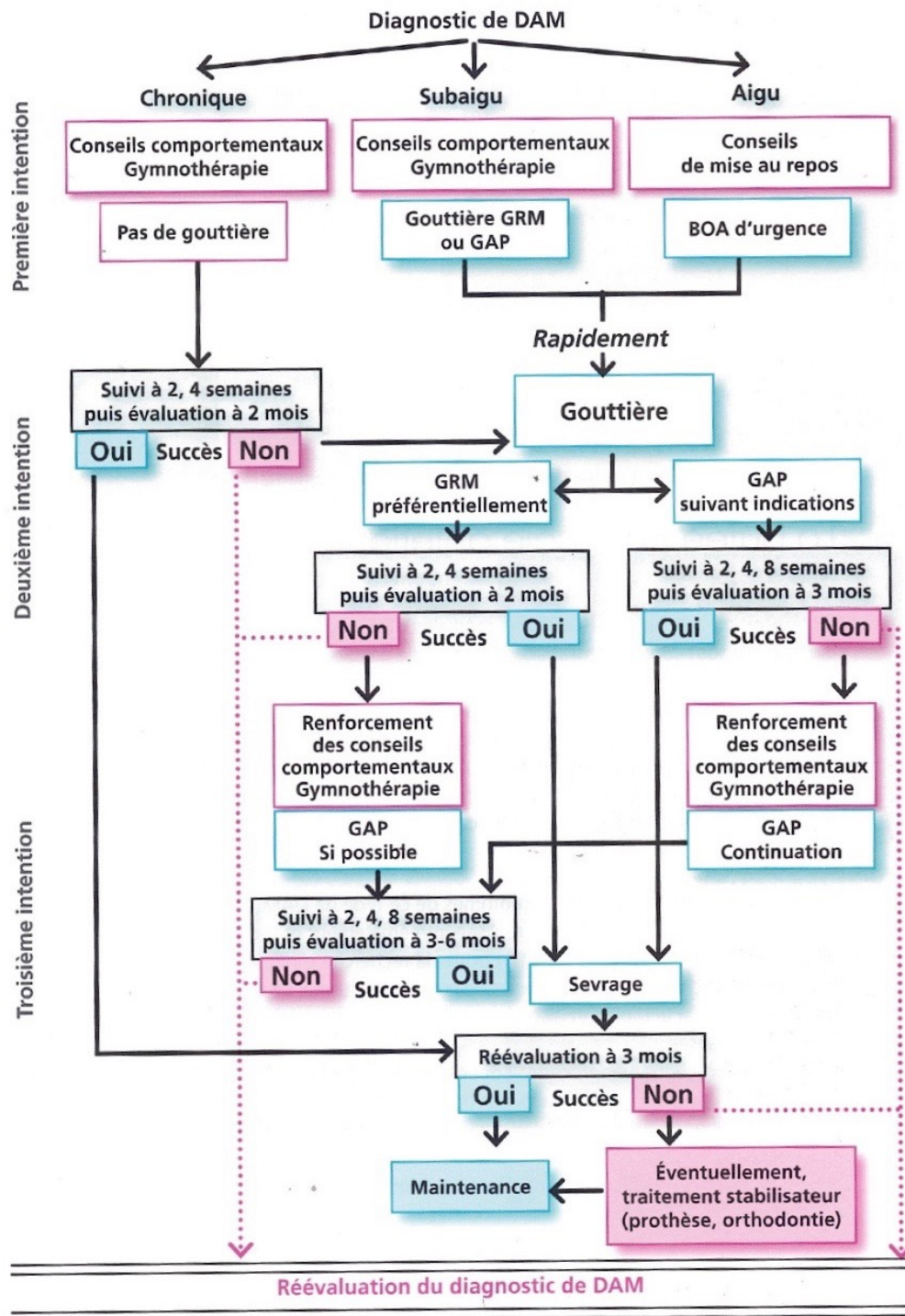


Figure 12: Arbre décisionnel : choix de la gouttière en fonction de la situation clinique

(Source : Duminil, 21)

GAP : gouttière d'antéposition, GRM : gouttière de relaxation musculaire, BOA : butée occlusale antérieure

2.2.1. La butée occlusale antérieure (BOA)

Initialement conçue par Lucia en 1964 pour permettre l'enregistrement de la relation centrée, la butée occlusale antérieure ou butée incisive constitue un obstacle sur le chemin de fermeture. Elle supprime l'engrènement et par conséquent, les afférences proprioceptives en provenance du desmodonte, permettant ainsi, la déprogrammation neuromusculaire. Son port aboutit à une décontraction musculaire et à la sédation de la douleur (10, 15, 21, 41, 46).

Elle est réservée aux situations d'urgence face aux symptomatologies aiguës. Son port doit se limiter à quelques jours car elle présente un risque d'égression pour les dents postérieures et de compression des ATM. Son port sera obligatoirement suivi d'un traitement à visée stabilisatrice : soit à l'aide d'une gouttière, soit grâce à une équilibration occlusale (1, 21, 41, 51).

La BOA est facilement réalisée en bouche, au fauteuil, en résine autopolymérisante (type Unifast). Le patient la portera le plus possible, en journée, jusqu'au prochain rendez-vous 3 à 4 jours plus tard. Le port nocturne de la butée est proscrit aux vues du risque d'ingestion et d'inhalation. Lors de cette seconde consultation, la situation clinique sera réévaluée (10).

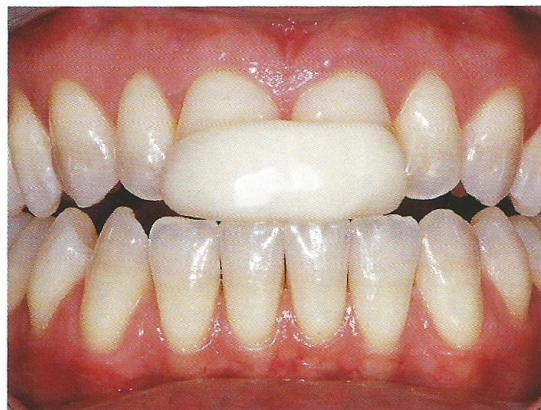


Figure 13: Butée occlusale antérieure (Source: Ré, 45)

Elle est formellement contre-indiquée en cas de pathologie chronique. Elle concerne les pathologies d'origine musculaire, les LDI en phase aigue, les capsulites et les synovites (46).

Cliniquement, après avoir vaseliné les dents, on procède à la mise en place de la masse de résine au niveau des incisives maxillaires. Pendant la prise, le patient est invité à effectuer de petits mouvements d'abaissement-élévation de la mandibule jusqu'à l'obtention d'une rotation pure reproductible. Il viendra alors indenter la résine. L'inocclusion postérieure minimale doit être de 1mm environ et suffisante pour empêcher les contacts dento-dentaires, mêmes forcés. Après la polymérisation de la résine, la BOA est désinsérée. Sa forme est modelée par soustraction jusqu'à obtenir des contacts uniques de part et d'autre de la ligne sagittale. Sa surface est lisse. Elle doit être stable et se clipser facilement sur les dents. La gouttière ne doit pas entraver les mouvements mandibulaires (45, 51).

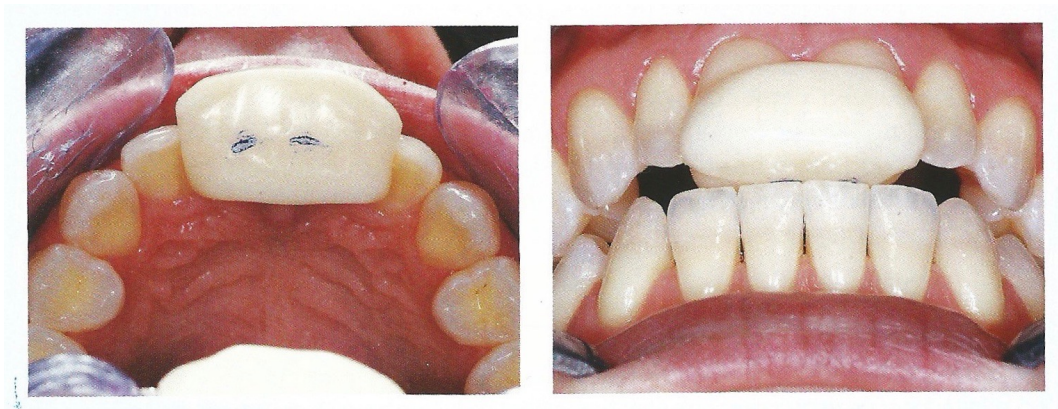


Figure 14: Réglage de la BOA (Source: Ré, 45)

La position thérapeutique obtenue par le port de la BOA est inconfortable, centrée et guidée, mais non bloquée puisque l'engrènement est supprimé. Le relâchement musculaire est quasiment immédiat (1, 21).

Des dispositifs préfabriqués sont disponibles sur le marché (ex : TM-JIG). Ils ne présentent que peu d'intérêt puisque la butée incisive est réalisable facilement et à moindre coût au fauteuil (46).

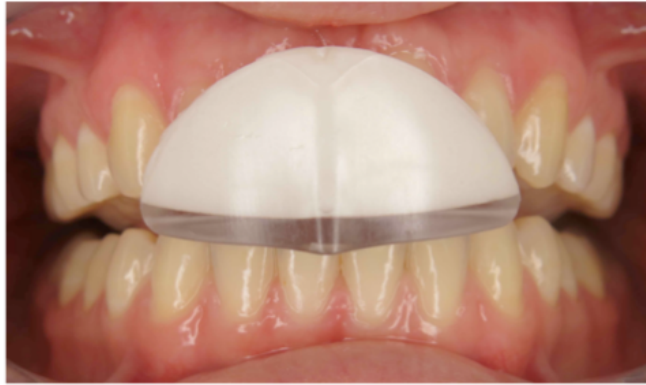

Figure 15: TM-JIG "haut" pour soulager (Source: ATM-guide, 55)

2.2.2. La gouttière de reconditionnement neuromusculaire

La gouttière de reconditionnement musculaire est aussi dite de désocclusion ou de libération occlusale. Elle est utilisée dans la prise en charge des pathologies d'origine musculaire, chez le patient bruxomane ou dans l'attente d'un diagnostic (21, 45).

Elle est réalisée au laboratoire à partir des empreintes enregistrées par le praticien. Elle doit être positionnée à l'arcade la moins dentée car cela permet une augmentation de la proprioception par la création de points de contacts supplémentaires. Si les deux arcades comptent autant d'organes dentaires, on préférera une gouttière mandibulaire qui est plus confortable pour le patient, gêne moins la phonation et favorise l'ascension de la langue au palais. Elle est également jugée plus esthétique et permet de conserver la proprioception du bloc incisivo-canin maxillaire qui régule les pressions et la posture mandibulaire (4, 46).

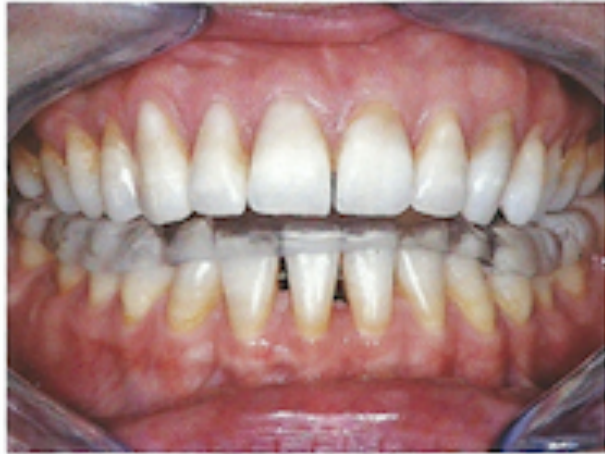

Figure 16: Gouttière de reconditionnement musculaire (Source: Ré, 45)

Si on choisit une gouttière maxillaire, on dégage au maximum le palais pour empétrer le moins possible sur la zone posturale linguale (21).

Enfin, on peut être amené à choisir la position de la gouttière en fonction de la classe squelettique. Ainsi, elle se positionne préférentiellement à la mandibule pour les classes I, II-2 et III et au maxillaire pour la classe II-1 (45).

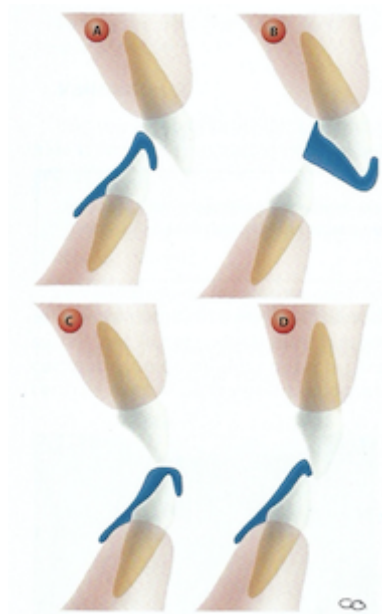


Figure 17: vue sagittale de la GRM en fonction de la classe d'Angle.

A: classe I; B: classe II1; C: classe III; D: classe II2

(Source: Ré, 45)

Elle est réalisée en résine acrylique ou à l'aide de plaques thermoformées. Elle doit être rigide et recouvrir la totalité de l'arcade. Les modèles en plâtre sont montés en articulateur en position de relation centrée. Elle doit être stable, lisse et rétentive. Les limites de la gouttière se situent à 3 à 4 mm sous les collets en lingual et sous la ligne de plus grand contour en vestibulaire. Pour les dents antérieures, on peut se contenter d'une limite au niveau du bord libre. Elles doivent être minimales tout en permettant une rétention satisfaisante. Son épaisseur est d'au moins 1 mm car c'est le minimum requis par le matériau. La DV ne doit pas être augmentée de façon excessive (4, 45).

Sa morphologie lisse lui permet de neutraliser toutes les altérations de forme ou de position des dents conduisant à une instabilité lorsque le patient est en OIM. En effet, ces anomalies occlusales sont alors responsables de micro-déplacements dus à la contraction asynchrone des fibres musculaires des muscles élévateurs et de ceux ayant une fonction de centrage. Sa surface plane lui permet d'éviter tout obstacle au centrage (10).

La réduction d'activité des muscles masticateurs est obtenue grâce à l'équilibration occlusale et la suppression des contacts dento-dentaires : lorsque le patient serre sur la gouttière, les contacts sont simultanés, uniformément répartis et de force égale. L'information perçue par les mécanorécepteurs ligamentaux est donc plus faible, ce qui conduit à une réponse musculaire plus douce (10, 21).

Au contraire, les gouttières déformables réalisées en matériau souple entraînent un tic de mâchonnement. Les informations proprioceptives sont donc multipliées et conduisent à une augmentation de l'activité des muscles masticateurs. Elles sont donc à proscrire dans le cadre des thérapeutiques des DAM (10, 26, 46). De plus, les contacts ne sont ici pas harmonieusement répartis sur l'ensemble de l'arcade et les dents ne sont donc pas protégées.

Une première équilibration occlusale est réalisée au laboratoire à l'aide de papier articulé de 40 microns. Les contacts doivent être harmonieux, uniformément répartis et sans prématurités, ni interférences. Ils sont situés au niveau des cuspidés d'appui uniquement. Les guidages antérieur et en latéralité doivent être respectés (4, 21, 45).

Lors de l'essayage de la gouttière, elle doit être confortable. On contrôle qu'elle se clipse, qu'elle est stable, la désocclusion postérieure lors des mouvements excentrés et les contacts en statique et en dynamique. Les explications quant au port et à l'entretien de l'orthèse sont délivrées au patient lorsqu'on lui remet.

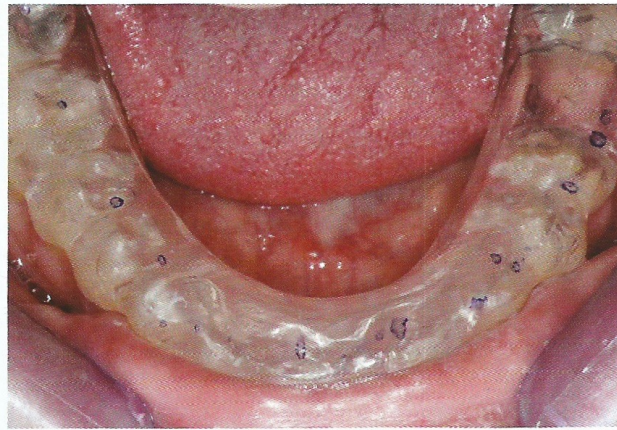


Figure 18: répartition des contacts (Source: Duminil, 21)

Le port de la gouttière est dépendant de l'étiologie de la pathologie douloureuse. On préconise le port nocturne en cas de serrage pendant le sommeil et le port durant les activités stressantes si les parafunctions surviennent au moment de ces dernières (ex : trajets en voiture, travail informatique) (21, 45, 46).

La position de la mandibule évolue au fur et à mesure de la régression des symptômes. Le patient sera revu pour de nouvelles équilibrations à 15 jours, un mois puis à deux mois (1, 4, 21).

La gouttière ne doit être portée que quelques mois car au-delà, le patient développe une occluso-conscience : il s'habitue à sa nouvelle occlusion et il y a une reprise des parafunctions. Le sevrage sera effectué progressivement pour contrer ce phénomène. A partir de ce moment, le port pourra être périodique, lors des périodes de stress. Le reste du temps, la rééducation comportementale du patient devra suffire à obtenir l'analgésie de l'ATM (45).

2.2.3. La gouttière d'antéposition (GAP)

Cette gouttière est indiquée en cas de DAM d'origine articulaire. Elle permet la décompression des tissus rétrodiscaux, inflammés en cas de surcharge (1, 18, 42).

L'idée d'une gouttière dite de repositionnement articulaire ou de recapture du disque, réalisée en cas de LDR, a peu à peu été abandonnée au profit d'une gouttière dont le but serait seulement de soulager la symptomatologie en éloignant le condyle de la zone rétrodiscale (5, 21).

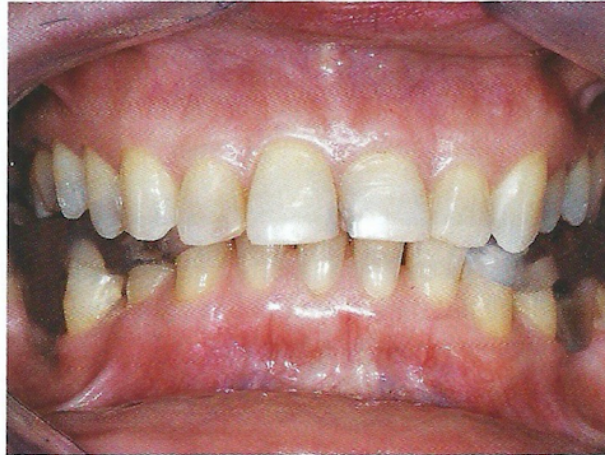

Figure 19: Gouttière d'antéposition (Source: Ré, 45)

On l'utilise en première intention en cas d'une algie importante des ATM associée à un recouvrement ou un surplomb importants (classe II) et en seconde intention lorsqu'on observe une aggravation ou une absence de résultat suite au port d'une gouttière de reconditionnement musculaire (1, 21, 42).

Elle est contre-indiquée :

- en absence de coopération,
- si le patient est porteur d'une prothèse adjointe de grande étendue,
- si l'obtention de contacts antérieurs avec un recouvrement suffisant n'est pas possible (absence de surplomb ou de recouvrement, béance antérieure, surplomb trop important).

La compression de l'ATM est à l'origine de douleurs invalidantes et d'une limitation de la cinématique mandibulaire. De plus, une compression chronique peut engendrer la perforation du disque articulaire dont l'évolution conduit à l'installation de phénomènes arthrosiques par contact des surfaces articulaires. Le port d'une orthèse augmentant la hauteur de calage dans les secteurs molaires permet la

décompression des structures articulaires en augmentant la distance entre le condyle et la fosse glénoïde (21).

La position articulaire thérapeutique prise pour référence lors de la réalisation de la GAP se situe en avant de la relation centrée, au sein du mouvement de propulsion. Selon le phénomène de Christensen lié au guidage antérieur, on obtient des contacts inter-arcades antérieurs tandis qu'on observe une désocclusion postérieure (45).

Dans le cadre des gouttières dites de recapture (LDR), on demandait au patient d'ouvrir la bouche jusqu'à l'obtention du premier claquement, puis de se placer en bout à bout incisif. Le disque se situe donc à nouveau entre les deux surfaces articulaires. Le patient utilise le guidage antérieur pour se replacer en OIM et le praticien repère le second claquement, lors de la fermeture. La position thérapeutique enregistrée est donc contenue entre ces deux claquements afin de progressivement repositionner le disque en bonne position (10).

La position thérapeutique est enregistrée cliniquement grâce à des mordus réalisés dans les secteurs postérieurs avec de la cire Moyco ou de la pâte de Kerr verte. Elle ne doit pas être antérieure de plus de 3 mm par rapport à la RC, les petites avancées étant mieux tolérées par les patients (21, 45).

Au laboratoire, les modèles sont montés en articulateur dans cette position de référence, la dimension verticale thérapeutique étant assurée par les contacts antérieurs. La GAP est réalisée à la mandibule, en résine rigide. Son épaisseur devra être d'au moins 1mm pour assurer sa résistance. Il s'agit d'une gouttière dont la surface est indentée pour assurer le maintien de la mandibule dans la position articulaire thérapeutique choisie. Les indentations ne doivent pas gêner les mouvements en dehors de la rétrusion. Elles sont profondes (environ 2 millimètres) et constituent un cône de guidage pour les cuspidés d'appui afin de favoriser l'accès à la position mandibulaire choisie.

En latéralité, un guidage canin strict est nécessaire. Les pentes de guidage anti-rétropropulsion assurent le verrouillage de la mandibule dans cette position (45).

Le recouvrement assuré par cette gouttière est partiel, les contacts antérieurs étant dento-dentaires. Elle n'engendre donc pas d'égressions ou de migrations. De plus, la proprioception est conservée via ces contacts (21, 45).

Lors de la pose de l'orthèse, on vérifie sa stabilité, son clipsage et on réalise l'équilibration en statique et en dynamique.

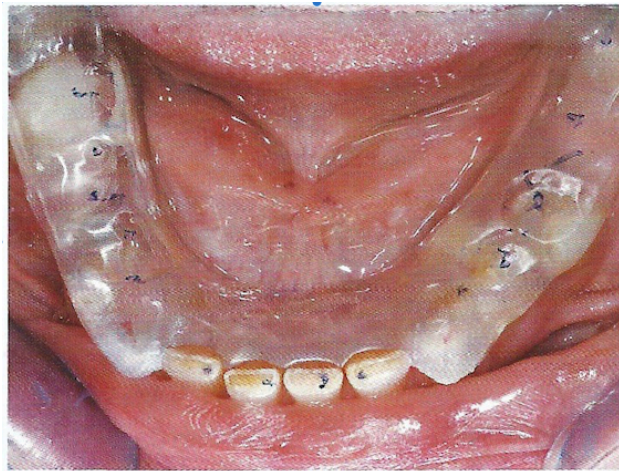


Figure 20: répartition des contacts (Source: Ré, 45)

Le port de la gouttière doit être continu pendant 3 à 6 mois. Pour certains auteurs (21, 45), la gouttière doit être portée lors des repas tandis que pour d'autres (10), elle doit être retirée. Leur explication est que seule la guérison articulaire et musculaire permet de rétablir un schéma masticatoire fonctionnel. De plus, les indentations ne permettraient pas la dilacération des aliments. Le patient détruirait sa gouttière tout en créant des contraintes non maîtrisées sur les structures.

Le patient doit adopter naturellement cette position. Elle doit être discrète, stable et confortable pour le patient afin que l'observance soit satisfaisante. Le patient doit comprendre les enjeux de la thérapeutique et être motivé, cela conditionne la réussite du traitement.

A l'issue du traitement, lorsque la symptomatologie a disparu, le sevrage doit être progressif : le praticien permet le recul mandibulaire en meulant les indentations. La gouttière est progressivement transformée en gouttière de stabilisation.

Si la douleur réapparaît, une réhabilitation prothétique ou un traitement d'orthopédie dento-faciale (ODF) devra être envisagé afin de fixer la position mandibulaire thérapeutique (21, 46).

	BOA	GRM	GAP
Indications	DAM aigu	<ul style="list-style-type: none"> - DAM subaigu - DAM persistant 	<ul style="list-style-type: none"> - DAM subaigu (en première intention : surplomb et/ou recouvrement exagéré, perte de calage, classe II d'Angle) - En cas d'aggravation rapide ou d'absence de résultat après le port d'une GRM
Principe	Favoriser le relâchement musculaire	Renforcement de la prise en charge personnelle	Éloignement du condyle (avancée) de la zone rétrodiscal génératrice de l'inflammation
Réalisation	Clinique	Sur articulateur : <ul style="list-style-type: none"> - surface lisse - relation centrée - contacts occlusaux uniformément répartis - plots canins de guidage 	Sur articulateur : <ul style="list-style-type: none"> - indentements occlusaux nets - butoir antirétroposition
Port	Quasi continu (sauf repas) pendant quelques jours	Discontinu (essentiellement nocturne) pendant 2 mois	Continu pendant 3 à 6 mois

Figure 21: Synthèse sur les orthèses orales (Source: Duminil, 21)

2.3. Les conseils comportementaux

La bonne compréhension du patient est nécessaire afin qu'il prenne conscience du rôle qu'il a à jouer dans sa prise en charge. Le praticien lui fournit des informations quant aux mécanismes de sa pathologie, sur les facteurs déclenchants et sur la conduite à tenir. La compliance est dépendante de cette compréhension (21).

Toutes les sollicitations excessives de l'appareil manducateur doivent être supprimées. Pour se faire :

- Une prise de conscience s'impose au patient quant aux **parafonctions** auxquelles il est sujet, afin de pouvoir les contrôler. Ces parafonctions peuvent être de type serrement (nocturne ou diurne), la mastication excessive de chewing-gum, l'onychophagie ou encore des tics de mordillement (45).

Ces phénomènes sont en lien étroit avec le niveau de **stress** du patient (7, 27). Il convient donc de le réguler. Le praticien peut conseiller au patient la pratique d'une activité sportive, du yoga, de la relaxation ou encore, une prise en charge psychologique (2). Dans les cas extrêmes, un changement durable des habitudes de vie devra être obtenu avant d'entamer une réhabilitation globale (3).

La position de repos mandibulaire doit être respectée. En effet, on observe normalement des contacts inter-arcades seulement lors de la déglutition. Si on considère qu'une déglutition dure environ 1 seconde et qu'on déglutit 2 000 fois par jour, le temps journalier en OIM est de 15 à 20 minutes maximum (27). Cette inoclusion physiologique, d'en moyenne 2mm, n'est pas respectée chez le patient souffrant d'une parafonction. Ce phénomène entraîne une compression des tissus rétrodiscaux au sein des ATM.

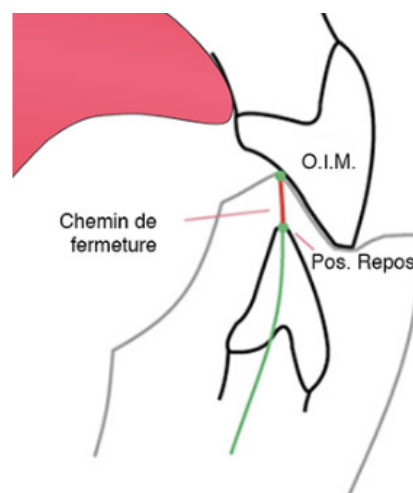


Figure 22: Inoclusion au repos (Source: Le Gall MG, 60)

Afin d'aider le patient dans cette prise de conscience, on peut lui conseiller de coller des pastilles (ex : gommettes vertes) sur divers objets de la vie quotidienne.

Ces rappels visuels lui permettent d'opérer un relâchement des muscles masticateurs au fil de la journée.

- Le patient est également sensibilisé au **contrôle de sa posture mandibulaire**. Tout appui sur la mandibule doit être évité, en particulier l'appui latéral. En effet, la force appliquée à la mâchoire entraîne une compression ou une tension au niveau des composants des ATM, provoquant ainsi des lésions, des inflammations ou des déplacements. Un appui latéral peut par exemple être à l'origine d'une luxation discale (46).

Le patient doit donc se montrer particulièrement attentif à ses positions de sommeil ou de travail.

- Une **adaptation de l'alimentation** du patient s'avère également nécessaire. Il lui est conseillé d'éviter les aliments demandant des efforts de mastication importants, tels que les sandwichs, la viande, le caramel, les pommes (20).

Les efforts masticatoires restreints contribuent à mettre les ATM au repos.

- Toute ouverture buccale forcée ou prolongée est également à prévenir.

Les séances de soins dentaires, les anesthésies générales, les prises de parole en continu et les bâillements sont réalisés avec prudence et précautions.

- En cas de douleur d'origine musculaire, on conseille au patient l'application de **chaleur humide** (linge chaud), 15 à 20 minutes, 3 à 4 fois par jour. La vasodilatation induite par la chaleur permet une meilleure circulation sanguine au sein du muscle et donc d'en améliorer le métabolisme (élimination des toxines) (46).

L'association massage du muscle et chaleur humide contribue à la sédation des symptômes douloureux.

Les massages (17) ont un effet myorelaxant, antalgique, et contribuent à améliorer la circulation sanguine. Ils induisent une détente musculaire (9) par massage de la peau, des muscles et des ATM. Le praticien met en évidence les zones de tensions musculaires et les cordons myalgiques. Il effectue des mouvements de pression en

glissant le long de ces cordons au sein des masséters, des muscles digastriques et temporaux. La compression des nœuds douloureux, aussi appelés *trigger points*, permet l'inhibition de la contraction musculaire et de l'influx nerveux. Elle peut entraîner une douleur à distance, dite douleur référée. Le massage de la peau et des fascias est dit en « pincé-roulé » entre le pouce et l'index. L'ATM quant à elle, est mobilisée grâce à de petites poussées rythmiques et douces, ainsi que par l'abaissement du condyle et une traction douce sur le rachis cervical. Ces massages contribuent à la sédation de la douleur (9, 17).

L'intervention de l'ostéopathe s'avère très bénéfique pour le patient : ses manipulations le soulagent et favorisent le relâchement musculaire.

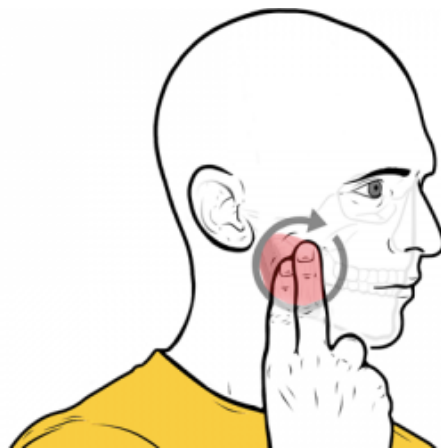

Figure 23: Automassage du muscle masséter (Source: entrenamientos.com, 58)

- En cas de douleur d'origine articulaire, on préconise plutôt **l'application de glace** (effet anti-inflammatoire et anti-oedémateux) (46).
- L'utilisation des muscles doit toujours se faire **en dessous du seuil de douleur**. Le patient ne doit pas forcer (20).

Toutes ces mesures ont pour résultat une mise au repos musculaire et articulaire des ATM, permettant ainsi la cicatrisation des tissus.

Lors des rendez-vous de suivi, le patient doit être remotivé et encouragé afin d'assurer une compliance sur le long terme.

L'efficacité de la prise en charge comportementale avec un changement des habitudes a fait ses preuves. En effet, les bénéfices attendus seraient comparables à ceux obtenus lors de la mise en place d'une orthèse intra-orale (27). La douleur diminue significativement à un mois, et dans la même proportion, que le patient porte sa gouttière 20/24h ou qu'il veille à être en inoclusion régulièrement au cours de la journée.

La prise de conscience des parafunctions constitue donc une étape primordiale et un facteur de réussite dans l'accompagnement des patients souffrant de DAM. Le patient est alors pleinement acteur de sa guérison et régule sa pathologie en autonomie.

La thérapie d'inversion des habitudes (*Habit Reversal Therapy*) s'adresse aux troubles répétitifs et non intentionnels comme le serrement des dents, l'onychophagie, la succion du pouce ou les tics d'aspiration. Il s'agit d'une thérapie comportementale multi-composante destinée à réduire ces habitudes délétères et conceptualisée pour la première fois par Azrin et Nunn en 1973. Dans 75 à 100% des cas, le comportement est nettement diminué, voire supprimé. Elle est bien entendu menée par un psychologue mais les grands principes du programme peuvent être initiés au cabinet dentaire (7).

Il se déroule en 5 phases :

- Une phase de sensibilisation qui a pour but d'identifier les facteurs déclenchants ou les sensations précédant l'habitude. Le patient réalise une auto-observation afin de prendre conscience de son comportement, de sa fréquence, des situations à risque et de sa gravité.
- Une phase de relaxation puisque le stress (7, 27) a une grande incidence sur ces habitudes délétères.
- Le patient met en compétition des muscles antagonistes rendant impossible le comportement. Il crée une nouvelle habitude, moins néfaste afin d'enrayer la précédente.

Par exemple, on peut conseiller au suceur de pouce de serrer index et majeur fortement autour de celui-ci lorsqu'il sent qu'il va réaliser cette habitude ou

qu'il en a envie. Il doit maintenir ce mouvement quelques minutes pour se refreiner.

- Phase de motivation afin d'améliorer l'acceptation et l'observance. Le patient doit recevoir un soutien qui l'encourage à poursuivre.
- Phase de généralisation : le patient imagine de nouvelles réponses à mettre en compétition et réussit à se contrôler.

Dans le cadre de l'éducation thérapeutique du patient (ETP), le patient « abandonne son statut d'objet de soins et devient co-acteur de son traitement » (3). Cette notion a été introduite par la loi HPST (hôpital, patients, santé, territoires) en 2009. L'objectif est de lui faire acquérir les connaissances et les compétences nécessaires pour gérer de façon optimale sa pathologie au quotidien. Elle est personnalisée et adaptée au patient (à son âge, son niveau de compréhension, sa pathologie). Sa qualité est dépendante de celle de la relation de soin.

Elle est efficace dans la prise en charge globale des DAM. Le patient participe activement à sa guérison et change durablement ses habitudes pour améliorer sa qualité de vie. Ses résultats sont excellents quand elle est associée à des exercices de rééducation maxillo-faciale, surtout dans le cadre de douleurs chroniques.

L'ETP est composée de 4 étapes (3) :

- Le diagnostic éducatif a pour but de cerner les attentes et les besoins. Il est mené grâce à un entretien ouvert permettant l'identification des facteurs influençant le comportement et d'apprécier la capacité d'adaptation du patient. Le praticien définit le DAM et l'explique.
- La définition des objectifs thérapeutiques (de santé, comportementaux et psycho-sociaux). Ils seront précis, quantifiables, réalistes, hiérarchisés et négociés entre soigné et soignant. Il s'agit d'un engagement mutuel.
- Un programme éducatif est ensuite établi. Il doit mener le patient à s'engager activement dans son traitement. L'alliance thérapeutique praticien-patient est renforcée par l'écoute, l'empathie, mais aussi la

valorisation des efforts réalisés. Le soignant délivre un message qui se doit d'être positif, explicite et dénué de jugement.

- La réévaluation des objectifs et résultats, grâce au ressenti du patient, permet d'adapter la thérapeutique mise en œuvre.

2.4. Manœuvre de Nélaton

Décrite pour la première fois en 1600 avant JC dans le papyrus d'Edwin Smith, la manœuvre de Nélaton, aussi appelée manœuvre en tiroir, vise à réduire une luxation condylienne (voir 1.7.1.) qui peut être uni ou bilatérale. Le patient se trouve bloqué en position bouche ouverte avec une ouverture persistante de 1 à 3 cm (44, 46).

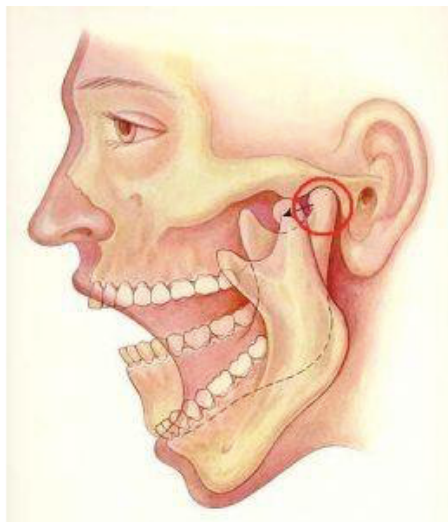


Figure 24: Luxation condylienne (Source: Dr Wahnich, Ouaknine, Kabeya et Benyamin, 57)

La survenue brutale de la luxation et l'incertitude du patient quant au solutionnement de son problème est source de stress pour celui-ci. Toutefois, il doit au préalable être détendu pour en permettre la réduction. Une prémédication peut donc être indiquée au besoin. Il est primordial de rassurer le patient et de lui délivrer les informations lui permettant de comprendre son état (34).

On conseille au patient de ne pas tenter de fermer la bouche mais au contraire de l'ouvrir au maximum dans le but d'inhiber la contracture réflexe des muscles masticateurs. La réduction en sera facilitée (46).

En pratique, le praticien se place face au patient qui est en position assise. Il positionne ses pouces au niveau des faces occlusales des dents mandibulaires et saisi fermement la branche horizontale de la mandibule avec ses autres doigts. Ses pouces sont protégés par des compresses. Il doit alors exercer une pression verticale vers le bas afin que le condyle puisse repasser en arrière de l'éminence temporale puis vers l'arrière pour lui faire regagner sa cavité glénoïde. Le praticien ressent un ressaut au moment de la réduction. Pour faciliter la manœuvre, le praticien peut réaliser de petits mouvements d'alternance droite/gauche (21, 57, 59).

En cas de luxation bi-latérale, il est plus aisé de réduire les luxations l'une après l'autre.

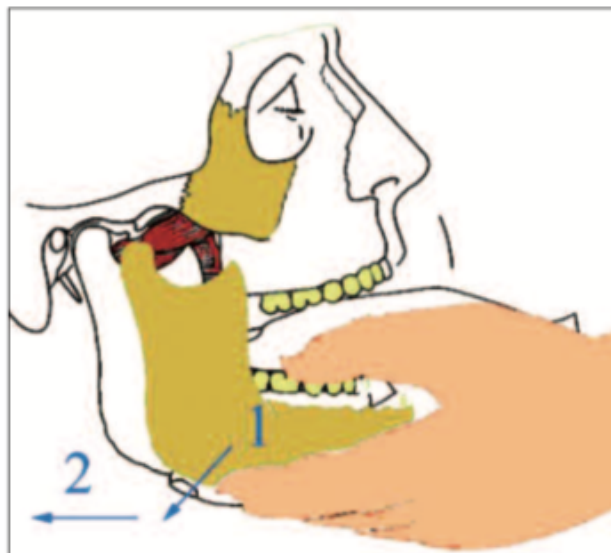


Figure 25: Manoeuvre dite en tiroir de Nélaton (Source: Laplanche et coll., 34)

La tête du patient doit être stabilisée par rapport à son tronc. Pour cela, il la positionne en appui contre la tête du fauteuil ou contre le mur si le patient est assis sur une chaise. On peut également demander au patient d'agripper le fauteuil pour assurer cette stabilité.

Cette manœuvre est simple, fiable et indolore mais demande une certaine fermeté de la part du praticien pour lutter contre la contracture.

Elle doit être réalisée rapidement (jusqu'à une heure après la luxation) avant l'installation d'une contracture prolongée des muscles masticateurs en réponse au traumatisme. Elle deviendrait alors difficile, voire impossible.

En cas d'échec, le patient est pris en charge en milieu hospitalier. La réduction est de nouveau tentée sous perfusion d'anxiolytique (ex : Dazepam, 5mg) ou sous anesthésie générale, éventuellement, avec une curarisation. Ceci permet une relaxation musculaire totale et une manipulation aisée (34, 44).

Si la réduction n'a toujours pas été obtenue, on réalisera un abord chirurgical de l'ATM par voie pré-auriculaire, sous anesthésie générale.

Une fois la luxation réduite, la mise au repos mandibulaire est de rigueur. Il est conseillé au patient d'éviter l'ouverture buccale maximale (ne pas manger de sandwich, mettre son point sous le menton lors du bâillement... etc.). On lui recommande une alimentation semi-liquide pendant 1 à 2 semaines (21, 46).

La prescription suite à la luxation associe un antalgique de palier 1 (paracétamol), un AINS et un myorelaxant (ex : *Decontractyl*® = méphésine) (25).

Un OPT sera également réalisé pour écarter toute éventualité de fracture condylienne et objectiver la réduction de la luxation.

Une fronde mentonnière (type *press-lift*, utilisée en chirurgie plastique) sera également prescrite. Il s'agit d'un système de contention prenant appui au niveau du menton et du crâne qui exerce une pression sur la mandibule de telle sorte que le patient est en légère occlusion. Son but est de réduire le risque de récurrence immédiate et mettre les ATM au repos durant la cicatrisation tissulaire. Elle devra être portée pendant 10 jours (21, 44).

La cicatrisation ligamento-capsulaire se fait sur une période de 6 semaines.

Du fait de l'hyperlaxité ligamentaire, le risque de récurrence des luxations condyliennes est élevé. Au fil du temps, elles sont de plus en plus fréquentes mais aussi plus faciles à réduire. La prise en charge consiste donc à éduquer le patient. Le praticien

lui délivre des explications sur le mécanisme de la luxation et sur la manœuvre à effectuer, ainsi que des conseils afin de l'éviter (46).

Lorsque les récurrences sont trop fréquentes et invalidantes, il est possible d'effectuer un remodelage chirurgical de l'anatomie des surfaces articulaires. L'éminence temporale peut, par exemple, être réséquée afin de faciliter la réduction de la luxation par le patient, ou au contraire accentuée (butée pré-condylienne de Dautray) (23).

2.5. Manœuvre de Farrar

La manœuvre de Farrar a pour but de recapter le disque articulaire dans le cadre des luxations discales irréductibles récentes (quelques heures à quelques jours). Elle n'a pas d'intérêt lorsque la LDI a été précédée par une LDR. La désunion est alors définitive (21, 34).

Le praticien commence par réaliser une anesthésie locale rétro-tubérositaire, sans vasoconstricteur, du côté pathologique. Il place son pouce au niveau des faces occlusales de l'arcade inférieure et le reste de ses doigts sous la branche horizontale de la mandibule. Avec l'autre main, il palpe légèrement l'ATM de sorte à en situer ses différents éléments. Il exerce alors une pression importante vers le bas, suivi d'un mouvement de rotation et de traction en direction mésiale. Le disque étant placé en position trop antéro-mésiale dans le cadre de ces luxations. Si la manœuvre réussit, le disque est de nouveau situé entre le condyle mandibulaire et la fosse temporale. L'ouverture buccale est immédiatement augmentée.

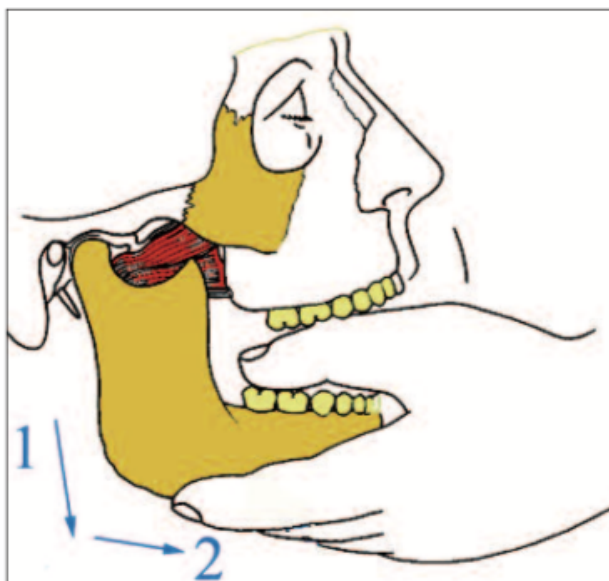


Figure 26: Manoeuvre de FARRAR (Source: Laplanche et coll., 34)

Cette manœuvre s'avère douloureuse pour le patient. Toutefois, la relaxation de celui-ci est obligatoire puisqu'il ne doit pas lutter contre le mouvement imposé par le praticien.

Elle est réalisée, de préférence, sur des patients jeunes, sans antécédents de troubles articulaires, généralement dans le cadre de traumatismes (46).

Suite à la recapture du disque articulaire, on réalise une gouttière de stabilisation visant à décompresser l'ATM pendant la cicatrisation ligamento-capsulaire et à lutter contre la rétroposition condylienne, et par là même, une récurrence de la luxation. Le patient la portera quelques jours jusqu'à réévaluation.

Un traitement anti-inflammatoire est également mis en place.

On conseille au patient une mise au repos articulaire afin de réduire l'inflammation. Il devra, le cas échéant, prendre conscience des parafonctions (serrement ou bruxisme) auxquelles il est sujet (21).

La manœuvre de Farrar est aléatoire et peu pérenne. On lui préfère aujourd'hui l'approche orthopédique consistant à favoriser la formation d'un tissu cicatriciel (néodisque) permettant la sédation des symptômes douloureux et l'optimisation de rapports condyliens. Il s'agit alors de faire réaliser au patient des exercices facilitant la migration du disque dans une position plus antérieure encore afin de faire cesser la symptomatologie. Toutefois, ne pas pratiquer la manœuvre de Farrar lorsque l'indication en est posée, constitue une perte de chance pour le patient.

Les mouvements de latéralité assistés constituent une alternative à cette manœuvre (39, 46). Dans cette méthode, on cherche à obtenir le relâchement complet du patient. On lui demande ensuite d'effectuer des mouvements de latéralité droite-gauche les plus amples possibles. Le praticien vient alors exercer une pression latérale du côté sain.

2.6. Le LASER

Le LASER, acronyme de Light Amplification by Stimulated Emission of Radiation, a de nombreuses applications dans le domaine médical depuis deux décennies. En effet, il est capable d'induire une biostimulation, une régénération cellulaire, l'analgésie et possède des vertus anti-inflammatoires.

Son efficacité est démontrée dans la prise en charge des douleurs musculosquelettiques lorsqu'il est utilisé à basse intensité (*Low-Level Laser Therapy*) (8). Il s'agit d'ondes électromagnétiques, monochromatiques, de faible intensité d'énergie et dont la longueur d'onde lui permet de pénétrer au sein des tissus afin d'agir sur la synthèse, la libération et le métabolisme des molécules de signalisation impliquées dans la physiologie de la douleur (29).

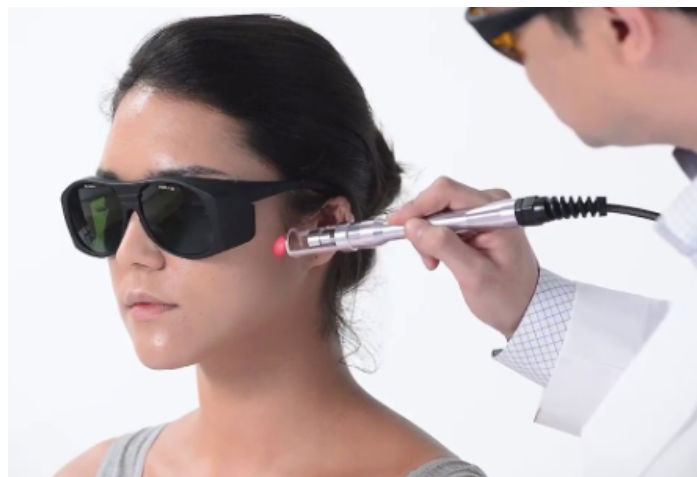

Figure 27: Utilisation clinique du LASER dans la prise en charge d'un DAM (Source: Aspire Medical Innovation, 54)

Dans le cadre de la thérapeutique des DAM, le LASER est utilisé à une faible intensité, comprise entre 700 et 1000 Hz. Le traitement est court, sûr et l'application aisée. Il ne présente aucun effet secondaire (8, 50).

Localement, il agit selon trois modalités différentes:

- Il augmente la tolérance à la douleur en modifiant le potentiel de membrane des nocicepteurs,
- Il induit une vasodilatation permettant la réduction de l'œdème inflammatoire,
- Il accélère le métabolisme cellulaire et donc la guérison tissulaire.

Par conséquent, l'inflammation et la douleur sont réduites par l'application du LASER à basse intensité (8).

De nombreux LASER prévus à cet usage sont sur le marché. Par exemple, le *Wiser Doctor Smile Diode* utilisé par Basili et coll. (8) pour leur étude. La longueur d'onde émise est de 830nm, pour un faisceau continu de 40nW et de 6 mm de rayon.

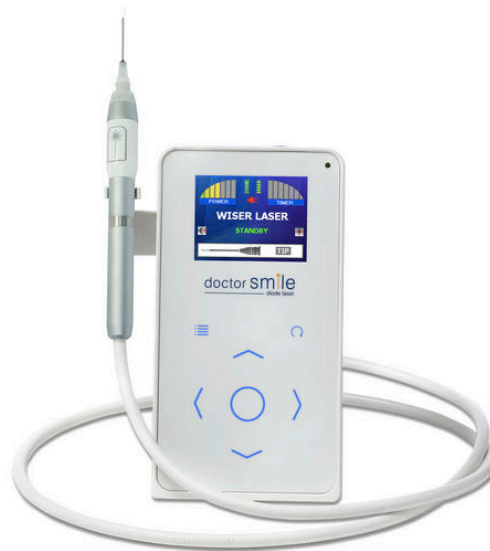

Figure 28: Wiser Doctor Smile Diode

De nombreux protocoles ont été évalués au cours des dernières années. Ainsi, Basili et coll. préconisent, par exemple, l'irradiation des quatre zones suivantes : articulaire, temporale, massétérine et ptérygoïdienne. D'une durée de 60 secondes, elle est réalisée deux fois par semaine durant six semaines.

La douleur est évaluée à J0, J15 puis J30. Les auteurs ont ainsi mis en évidence une baisse significative de la douleur suite à ce protocole, qui ne saurait toutefois se substituer aux conseils comportementaux et à un traitement étiologique.

Group A results.

TMD acute	Absence of pain	Mild pain	Moderate pain	High pain	Excessive pain
after 30 days	28	36	8	8	0
after 15 days	5	38	16	21	0
Time 0	0	10	25	43	2

Figure 29: résultats obtenus par Basili et coll. au cours de leur étude chez les patients présentant des douleurs aiguës (Source: Basili et coll., 8)

Bien qu'en théorie l'efficacité du LASER dans la réduction des douleurs musculaires ait été démontrée, son rôle dans la prise en charge des DAM reste à évaluer (50). En effet, il existe de grandes disparités de résultats en fonction des auteurs et peu d'études concluent en faveur d'un bénéfice de l'utilisation du LASER dans le traitement des DAM. Certains auteurs estiment que l'effet obtenu est comparable à l'effet placebo (16, 23, 46).

Aucun consensus quant aux paramètres idéaux d'utilisation et au protocole à appliquer n'a été adopté. D'autres études sont donc nécessaires afin de démontrer les bénéfices obtenus et d'en standardiser l'usage (29).

Conclusion

Les DAM sont des pathologies auxquelles le chirurgien-dentiste est fréquemment confronté. Ils peuvent être pourvoyeurs d'une douleur aigue importante et handicapante pour le patient qui s'en remet alors à son praticien. Celui-ci doit opter pour une prise en charge efficace, simple et la moins invasive possible.

Dans un premier temps, il est nécessaire de faire cesser la douleur et de diminuer le handicap fonctionnel qui y est associé. Par la suite, le praticien peut effectuer un examen clinique approfondi et rigoureux permettant d'établir un diagnostic précis. Ce diagnostic est rendu difficile par la diversité des tableaux cliniques observés mais la réponse thérapeutique apportée en dépend. Il met en évidence les facteurs étiologiques qui ont conduit au dépassement des capacités d'adaptation de l'appareil manducateur. Leur élimination permet de tendre à nouveau vers un équilibre physiologique.

Cette démarche est vaine sans la coopération, l'observance et l'adhésion du patient. En effet, il doit être au cœur de sa prise en charge : il devra mettre en pratique les conseils prodigués par son chirurgien-dentiste, évaluer l'évolution des signes, porter les dispositifs inter-occlusaux réalisés et dans de nombreux cas, bannir les habitudes nocives ayant favorisé cet état pathologique.

Le rôle du chirurgien-dentiste est donc d'accompagner le patient vers sa guérison en lui apportant les informations nécessaires à l'évolution favorable de sa pathologie puisque les outils pharmacologiques ou dispositifs médicaux seuls demeurent insuffisants face aux DAM.

Références bibliographiques

1. Abdelkoui A, Fajri L, Abdedine A. Dispositifs interocclusaux et prise en charge des DTM. Actual Odonto-Stomatol. 2011 ; (255) : 243-53.
2. Aggarwal VR, Tickle M, Javidi H, Peters S. Reviewing the evidence : can cognitive behavioral therapy improve outcomes for patients with chronic orofacial pain ? J Orofac Pain. 2010; 24(2): 163-71.
3. Amat P. Prise en charge thérapeutique des DAM par rééducation maxillo-faciale, intégrée à une éducation thérapeutique du patient: pourquoi, quand, comment? Rev Orthop Dento-Fac. 2011 ; 45(2) : 175-95.
4. Aubert H, Pieaud J. Démystification de la pratique occlusale: une approche raisonnée et simplifiée pour une utilisation quotidienne. Paris : Med'Com ; 2012. 479 p.
5. Badel T, Marotti M, Kern J, Laškarin M. A quantitative analysis of splint therapy of displaced temporomandibular joint disc. Ann Anat. 2009; 191(3): 280-7.
6. Bal Kucuk B, Tolunay Kaya S, Karagoz Motro P, Oral K. Pharmacotherapeutic agents used in temporomandibular disorders. Oral Dis. 2014; 20(8): 740-3.
7. Bate KS, Malouff JM, Thorsteinsson ET, Bhullar N. The efficacy of habit reversal therapy for tics, habit disorders, and stuttering: a meta-analytic review. Clin Psychol Rev. 2011; 31(5): 865-71.
8. Basili M, Barlattani A, Venditti A, Bollero P. Low-level laser therapy in the treatment of muscle-skelet pain in patients affected by temporo-mandibular disorders. Oral Implantol (Rome). 2017; 10(4): 406–11.

9. Breton-Torres I, Trichot S, Yachouh J, Jammet P. Dysfonction de l'appareil manducateur : approches rééducative et posturale. *Revue de Stomatologie, de Chirurgie Maxillo-faciale et de Chirurgie Orale*. 2016 ; 117(4) : 217-22.
10. Carlier JF. Intérêt des gouttières occlusales. *Rev Orthop Dento-Fac*. 2012 ; 46(1) : 55-65.
11. Cazals G, Fleiter B. Dépistage des dysfonctionnements de l'appareil manducateur et leurs facteurs de risque. *ID magazine*. 2017 ; (4) : 42-9.
12. Chanlon A, Bedoui H, Fleiter B. Désordres temporo-mandibulaires et cervicaux: place à l'examen clinique. *Rev Orthop Dento Faciale*. 2011 ; (45) : 143-58.
13. Chantaracherd P, John MT, Hodges JS, Schiffman EL. Temporomandibular joint disorders' impact on pain, function, and disability. *J Dent Res*. 2015; 94(3 Suppl): 79S-86S.
14. Chassagne JF, Chassagne S, Deblock L, Gillet P, Kahn JP, Bussienne JE, et coll. Pathologie non traumatique de l'articulation temporomandibulaire. *EMC - Odontologie*. 2003. [Article 23-446-D-10]
15. Čimić S, Kraljević Šimunković S, Savić Mlakar A, Simonić Kocijan S, Tariba P, Čatić A. Reproducibility of the obtained centric relation records in patients with disc displacement with reduction. *Acta Stomatol Croat*. 2018; 52(1): 24-31.
16. Cunha L, Firoozmand L, Silva A, Esteves S, Olivereira W. Efficacy of low-level laser therapy in treatment of temporomandibular disorder. *Int Dent J*. 2008; 58(4): 213-217.
17. Debar LL, Vuckovic N, Schneider J, Ritenbaugh C. Use of complementary and alternative medicine for temporomandibular disorders. *J Orofac Pain*. 2003; 17: 224-236.

18. De Boever JA, Nilner M, Orthlieb JD, Steenks MH. Recommendations for examination, diagnosis, management of patients with temporomandibular disorders and orofacial pain by the general dental practitioner. *J Orofac Pain*. 2008; 22(3): 268-278.
19. Debold I. Prise en charge médicamenteuse de la douleur : nouvelles perspectives thérapeutiques [thèse d'exercice]. [Nancy] : Université de Lorraine. Faculté de pharmacie ; 2018. 112 p.
20. Detrez R. Dysfonctionnements cranio-mandibulaires et orthèses d'avancée mandibulaire [thèse d'exercice]. [Lille] : Université de Lille. Faculté de chirurgie dentaire ; 2018. 76 p.
21. Duminil G, Laplanche O, Ré JP, Carlier JF. L'occlusion tout simplement. Paris : L'information dentaire ; 2013. 224 p.
22. Dupas PH. Nouvelle approche du dysfonctionnement cranio-mandibulaire : du diagnostic à la gouttière. Paris : Édition CdP ; 2005. 203 p.
23. Durand J. Traitements chirurgicaux intra-articulaires des pathologies de l'articulation temporo-mandibulaire [thèse d'exercice]. [Toulouse] : Université Paul Sabatier. Faculté de chirurgie dentaire ; 2017. 112 p.
24. Fleiter B. Algies et troubles fonctionnels de l'articulation temporomandibulaire. *EMC - Douleurs*. 2009 ; 10(3) : 136-41.
25. Foletti J, Guyot L, Brignol L, Bertrand B, Thiéry G. La luxation de mandibule : diagnostic et technique de « réduction sur le terrain ». *Med Trop*. 2010 ; 70(3) : 219-20.
26. Garrocho-Rangel A, Gómez-González A, Torre-Delgadillo A, Ruiz-Rodríguez S, Pozos-Guillén A. Pain management associated with posttraumatic unilateral temporomandibular joint anterior disc displacement: a case report and literature review. *Case Rep Dent*. 2018; 2018: 8206381.

27. Glaros A, Kim-Weroha N, Lausten L, Franklin K. Comparison of habit reversal and behaviorally-modified dental treatment for temporomandibular disorders: a pilot investigation. *Appl Psychophysiol Biofeedback*. 2007; 32: 149-54.
28. Goudot P, Hérrison C, Belhassen SR, Bonafé A, Breton-Torres I. *Pathologie de l'articulation temporo-mandibulaire*. Paris : Masson ; 2003. 115 p.
29. Herpich C, Amaral A, Leal-junior E, Tosato J, Gomes C, Arruda E, et coll. Analysis of laser therapy and assessment methods in the rehabilitation of temporomandibular disorder: a systematic review of the literature. *J Phys Ther Sci*. 2015; 27(1): 295-301.
30. Hombreux N. *Contribution à l'étude de l'élaboration de gouttières occlusales en fonction des pathologies de l'articulation temporo-mandibulaire [thèse d'exercice]*. [Nancy] : Université de Lorraine. Faculté de chirurgie dentaire ; 2000. 164 p.
31. John MT, Dworkin SF, Mancl LA. Reliability of clinical temporomandibular disorder diagnoses. *Pain*. 2005; 118(1-2): 61-9.
32. Kharrat O, Zahar M, Aloulou I, Dziri C, Lebib S, Miri I, et coll. Rachialgies et dysfonction de l'appareil manducateur. *J Réadapt Méd*. 2014 ; 34(1) : 10-6.
33. Klasser GD, Greene CS. Oral appliances in the management of temporomandibular disorders. *Oral Surg, Oral Med, Oral Pathol, Oral Radiol*. 2009; 107(2): 212-23.
34. Laplanche O, Pedeutour P, Duminil G, Hermann E. L'urgence des dysfonctionnements de l'appareil manducateur. *Rev Orthop Dento Faciale*. 2011 ; 45(2) : 159-74.
35. Laplanche O, Ehrmann E, Pedeutour P, Duminil G. Classification diagnostique clinique des DAM (Dysfonctionnements de l'Appareil Manducateur). *Rev Orthop Dento Faciale*. 2012 ; 46(1) : 9.

36. Manfredini D, Tognini F, Zampa V, Bosco M. Predictive value of clinical findings for temporomandibular joint effusion. *Oral Surg, Oral Med, Oral Pathol, Oral Radiol.* 2003; 95(5): 6.
37. Manfredini D, Basso D, Salmaso L, Guarda-Nardini L. Temporomandibular joint click sound and magnetic resonance-depicted disk position: which relationship? *J Dent.* 2008; 36: 256-60.
38. Marignan M. Existe-t-il une interférence entre le système manducateur et le système postural? *Orthod Fr.* 2016 ; 87(1) : 95-8.
39. Mongini F. A modified extraoral technique of mandibular manipulation in disk displacement without reduction. *Cranio.* 1995; 13: 22-25.
40. Munier F. Traitement des dysfonctions cranio-mandibulaires: un carrefour multidisciplinaire [thèse d'exercice]. [Nancy] : Université de Lorraine. Faculté de chirurgie dentaire ; 2013. 225 p.
41. Nassar MSP, Palinkas M, Regalo SCH, Sousa LG de, Siéssere S, Semprini M, et coll. The effect of a Lucia jig for 30 minutes on neuromuscular re-programming, in normal subjects. *Brazilian Oral Research.* 2012; 26(6): 530-5.
42. Pihut M, Gorecka M, Ceranowicz P, Wieckiewicz M. The efficiency of anterior repositioning splints in the management of pain related to temporomandibular joint disc displacement with reduction. *Pain Res Manag.* 2018; 2018: 9089286.
43. Poluha RL, Canales GD la T, Costa YM, Grossmann E, Bonjardim LR, Conti PCR, et coll. Temporomandibular joint disc displacement with reduction: a review of mechanisms and clinical presentation. *J Appl Oral Sci.* 2019; 27: e20180433.
44. Quessard A, Barrière P, Levy F, Steib A, Dupeyron P. Luxation de l'articulation temporomandibulaire diagnostiquée au décours d'une anesthésie générale. *Ann Fr Anesth Réanim.* 2008; 27(10): 846-9.

45. Ré JP. Orthèses orales. Paris : CdP ; 2011. 137 p.
46. Robin O. Algies et dysfonctionnements de l'appareil manducateur : de l'occlusodontie à la médecine bucco-dentaire. Paris : EDP sciences ; 2013. 127 p.
47. Robin O. Éléments de diagnostic des algies de l'appareil manducateur. EMC - Douleurs. 2015 ; 16(5) : 253-9.
48. Said P. Dysfonctionnements de l'appareil manducateur : les bases actuelles du diagnostic [thèse d'exercice]. [Bordeaux] : Université de Bordeaux. UFR de Sciences Odontologiques ; 2015. 67 p.
49. Sidebottom AJ. How do I manage restricted mouth opening secondary to problems with the temporomandibular joint? Br J Oral Maxillofac Surg. 2013; 51(6): 469-472.
50. Smaranda B, Oana B, Anca M. The low-level laser therapy in temporomandibular disorders: an update of the current literature. Balneo Research Journal. 2018; 9(3): 277-280.
51. Unger F. Pratique clinique des orthèses mandibulaires: gouttières occlusales et autres dispositifs interocclusaux. Paris : Éditions CdP ; 2003. 157 p.
52. Vacher C. Bases anatomiques des dysfonctionnements de l'articulation temporo-mandibulaire. Actual Odontostomatol. 2016 ; (276) : 2.
53. Vellin JP. La douleur en odontologie: de son analyse neurophysiologique, cognitive et comportementale à sa prise en charge [thèse d'exercice]. [Nancy] : Université de Lorraine. Faculté de chirurgie dentaire ; 2013. 148 p.

Références électroniques

54. Aspire Medical Innovation. TMJ pain treatment with Hilthera4.0 Laser Therapy [Internet]. 2017 [Consulté le 24/11/19]. Disponible sur : <https://www.youtube.com/watch?v=zwJpl1LO1zA>
55. ATMguide. Diagnostic pour le praticien [Internet]. 2008 [Consulté le 13/10/19]. Disponible sur : <https://www.atm-guide.com/diagnostic-et-traitements/diagnostic-pour-le-praticien/>
56. Coggle.it. Pathologies de l'appareil manducateur [Internet]. [Consulté le 29/9/19]. Disponible sur : https://coggle.it/diagram/WD_w1bmOFQZftsOX/t/pathologies-de-l%27appareil-manducateur
57. Dr Ouaknine, Dr Wahnich, Dr Kabeya, Dr Benyamin. Craquements et douleurs de la mâchoire ou mâchoire bloquée [Internet]. [Consulté le 24/11/19]. Disponible sur : <https://dr-ouaknine-wahnich-joelle.chirurgiens-dentistes.fr/craquements-douleurs-machoire-machoire-bloquee-neuilly-ladefense-92>
58. Entrenamientos.com. Masseter self-massage [Internet]. [Consulté le 24/11/19]. Disponible sur : <https://www.entrenamientos.com/en/ejercicios/automasaje-masetero>
59. Frenchtooth. Manœuvre de Nélaton [Internet]. [Consulté le 27/9/19]. Disponible sur : <https://frenchtooth.fr/manoeuvre-de-nelaton-omnipratique/>
60. Le Gall MG. Physiologie de la déglutition [Internet]. 2015 [Consulté le 24/11/19]. Disponible sur : <http://mastication-ppp.net/fr/la-deglutition/physiologie-de-la-deglutition/>

Table des matières

Liste des figures	9
Liste des tableaux	10
Introduction	11
1. La démarche diagnostique	13
1.1. Anamnèse	13
1.2. Examen extra-oral	14
1.3. Examen intra-oral	18
1.4. Tests et examens complémentaires	20
1.4.1. Tests cliniques	20
1.4.2. Examens d'imagerie	21
1.4.3. L'axiographie	22
1.5. Diagnostic	22
1.6. Pathologies d'origine musculaire	25
1.6.1. Les myalgies dues à une activité musculaire anormale ou courbatures musculaires (11, 21, 35, 46)	25
1.6.2. Les contractions musculaires réflexes à visée protectrice (11, 21, 35, 46)	26
1.6.3. Le spasme (11, 21, 35, 46, 49)	26
1.7. Les pathologies d'origine articulaire	27
1.7.1. Les dysfonctionnements disco-condyliens	28
1.7.2. Les arthralgies	31
1.7.3. Les atteintes dégénératives des surfaces articulaires	32
2. Les thérapeutiques	35
2.1. Traitements pharmacologiques	35
2.1.1. Les antalgiques	35
2.1.2. Les anti-inflammatoires	37
2.1.3. Les myorelaxants	37
2.2. Les orthèses orales	39
2.2.1. La butée occlusale antérieure (BOA)	41
2.2.2. La gouttière de reconditionnement neuromusculaire	43
2.2.3. La gouttière d'antéposition (GAP)	46
2.3. Les conseils comportementaux	50
2.4. Manœuvre de Nélaton	56
2.5. Manœuvre de Farrar	59
2.6. Le LASER	61
Conclusion	64
Références bibliographiques	65

Jury : Président : P. AMBROSINI – Professeur des universités
 Juges : J. SCHOUVER – Maître de conférences des universités
 C. EGLOFF-JURAS – Maître de conférences des universités
 A.S. VAILLANT – Maître de conférences des universités

Thèse pour obtenir le diplôme d'État de docteur en chirurgie dentaire

Présentée par : **Madame ANDRÈS Mathilde**

Née à : MÂCON (Saône et Loire)

le 4 août 1993

et ayant pour titre : «**Les thérapeutiques des douleurs aiguës de articulations temporo-mandibulaires au cabinet dentaire**».

Le président du jury



P. AMBROSINI

Le doyen,
de la faculté d'odontologie de Lorraine



FACULTÉ
D'ODONTOLOGIE
DE LORRAINE
J.M. MARTRETTE

autorise à soutenir et imprimer la thèse 11060

NANCY, le

Le président de l'université de Lorraine



Université de Lorraine
Le Président
P. MUTZENHARDT

ANDRES Mathilde – Les thérapeutiques des douleurs aiguës des articulations temporo-mandibulaires au cabinet dentaire

Nancy 2020 : 74 pages, 29 figures, 3 tableaux.

Th. : Chir.-Dent. : Nancy 2020

Mots-clés :

- **Douleur aiguë,**
- **Articulation temporo-mandibulaire,**
- **Occlusodontologie,**
- **Appareil manducateur**

Résumé :

L'articulation temporo-mandibulaire occupe un rôle incontournable dans les fonctions orales. La douleur en son sein est un motif de consultation fréquent dans nos cabinets dentaires. Elle surgit lorsque les capacités d'adaptations de l'appareil manducateur sont dépassées et peut s'avérer invalidante pour le patient. Il convient de mettre en place une prise en charge efficace afin de le soulager et de rétablir des fonctions orales fonctionnelles et asymptomatiques.

Jury :

Président : Pr Pascal AMBROSINI

Membre : Dr Anne-Sophie VAILLANT

Directeurs : Dr Jacques SCHOUVER

Dr Claire EGLOFF-JURAS

Adresse de l'auteur :

Mathilde ANDRES

3 rue de la charité

54 000 Nancy