



HAL
open science

Thérapeutiques alternatives au traitement initial conventionnel des parodontites

Mathilde Hassan

► **To cite this version:**

Mathilde Hassan. Thérapeutiques alternatives au traitement initial conventionnel des parodontites. Sciences du Vivant [q-bio]. 2020. hal-03298205

HAL Id: hal-03298205

<https://hal.univ-lorraine.fr/hal-03298205>

Submitted on 23 Jul 2021

HAL is a multi-disciplinary open access archive for the deposit and dissemination of scientific research documents, whether they are published or not. The documents may come from teaching and research institutions in France or abroad, or from public or private research centers.

L'archive ouverte pluridisciplinaire **HAL**, est destinée au dépôt et à la diffusion de documents scientifiques de niveau recherche, publiés ou non, émanant des établissements d'enseignement et de recherche français ou étrangers, des laboratoires publics ou privés.



AVERTISSEMENT

Ce document est le fruit d'un long travail approuvé par le jury de soutenance et mis à disposition de l'ensemble de la communauté universitaire élargie.

Il est soumis à la propriété intellectuelle de l'auteur. Ceci implique une obligation de citation et de référencement lors de l'utilisation de ce document.

D'autre part, toute contrefaçon, plagiat, reproduction illicite encourt une poursuite pénale.

Contact : ddoc-thesesexercice-contact@univ-lorraine.fr

LIENS

Code de la Propriété Intellectuelle. articles L 122. 4

Code de la Propriété Intellectuelle. articles L 335.2- L 335.10

http://www.cfcopies.com/V2/leg/leg_droi.php

<http://www.culture.gouv.fr/culture/infos-pratiques/droits/protection.htm>

ACADÉMIE DE NANCY – METZ

UNIVERSITÉ DE LORRAINE

FACULTÉ D'ODONTOLOGIE DE LORRAINE

ANNÉE 2020

N° 11058

THÈSE

POUR LE DIPLÔME D'ÉTAT DE DOCTEUR EN CHIRURGIE DENTAIRE

Présentée et soutenue publiquement le : 3 mars 2020

par

Mathilde HASSAN

Née le 07/04/1994 à Niederkorn (Luxembourg)

**Thérapeutiques alternatives au traitement
initial conventionnel des parodontites**

Composition du jury :

Président :

Pr Pascal AMBROSINI

Membres :

Dr Kazutoyo YASUKAWA

Dr Vanessa MOBY

Directeurs de thèse :

Pr Pascal AMBROSINI

Dr Nathalie PAOLI

« Par délibération en date du 11 décembre 1972, la Faculté de Chirurgie Dentaire a arrêté que les opinions émises dans les dissertations qui lui seront présentées doivent être considérées comme propre à leurs auteurs et qu'elle n'entend leur donner aucune approbation ni improbation »

Président : Professeur Pierre **MUTZENHARDT**

Doyen : Professeur Jean-Marc **MARTRETTE**

Vice-Doyens : Dr Céline CLEMENT – Dr Rémy BALTHAZARD – Dr Anne-Sophie VAILLANT

Membres Honoraires : Dr L. BABEL – Pr. S. DURIVAUX – Pr A. FONTAINE – Pr G. JACQUART – Pr D. ROZENCWEIG - Pr ARTIS - Pr M. VIVIER

Doyens Honoraires : Pr J. VADOT, Pr J.P. LOUIS

Professeur émérite : Pr M-P FILLEUL

Département odontologie pédiatrique Sous-section 56-01	Mme	DROZ Dominique	Maître de conférences *
	Mme	JAGER Stéphanie	Maître de conférences *
	M.	PREVOST Jacques	Maître de conférences
	Mme	HERNANDEZ Magali	Maître de conférences *
	M.	LEFAURE Quentin	Assistant
	Mme	HOMBOURGER Morgane	Assistante
	Mme	FANGET Alexia	Assistante
Département orthopédie dento-faciale Sous-section 56-01	M.	VANDE VANNET Bart	Maître de conférences associé *
	Mme	SENG Marilynne	Assistante *
Département prévention, épidémiologie, économie de la santé, odontologie légale Sous-section 56-02	Mme	CLÉMENT Céline	Maître de conférences *
	M.	BAUDET Alexandre	Assistant *
	Mme	NASREDDINE Greyce	Assistante
	M.	AMBROSINI Pascal	Professeur des universités *
Département parodontologie Sous-section 57-01	Mme	BISSON Catherine	Maître de conférences *
	M.	JOSEPH David	Maître de conférences *
	M.	LACH Patrick	Assistant
	Mme	MAYER-COUPIN Florence	Assistante
	Mme	PAOLI Nathalie	Enseignante univ. – praticien attachée
	Mme	GUILLET-THIBAUT Julie	Maître de conférences *
Département chirurgie orale Sous-section 57-01	M.	BRAVETTI Pierre	Maître de conférences
	Mme	PHULPIN Bérengère	Maître de conférences *
	M.	CLERC Sébastien	Assistant*
	M.	VEYNACHTER Thomas	Assistant
	Mme	KICHENBRAND Charlène	Enseignante univ. – praticien attachée*
	M.	YASUKAWA Kazutoyo	Maître de conférences *
Département biologie orale Sous-section 57-01	M.	MARTRETTE Jean-Marc	Professeur des universités *
	Mme	EGLOFF-JURAS Claire	Maître de conférences *
	M.	MORTIER Éric	Professeur des universités *
Département dentisterie restauratrice, endodontie Sous-section 58-01	M.	AMORY Christophe	Maître de conférences
	M.	BALTHAZARD Rémy	Maître de conférences *
	M.	ENGELS-DEUTSCH Marc	Professeur des universités *
	M.	VINCENT Marin	Maître de conférences*
	Mme	GEBHARD Cécile	Assistante
	M.	GRABER Clément	Assistant
	M.	GIESS Renaud	Assistant *
	M.	DE MARCH Pascal	Maître de conférences
	M.	SCHOUVER Jacques	Maître de conférences
Département prothèses Sous-section 58-01	Mme	VAILLANT Anne-Sophie	Maître de conférences *
	Mme	CORNE Pascale	Maître de conférences *
	M.	CIESLAK Steve	Assistant
	M.	HIRTZ Pierre	Enseignant univ. – praticien attaché
	Mme	MOEHREL Bethsabée	Assistante
	M.	SYDA Paul-Marie	Assistant
	Mme	WILK Sabine	Assistante
	Mme	STRAZIELLE Catherine	Professeur des universités *
	Mme	MOBY (STUTZMANN) Vanessa	Maître de conférences *
Département fonction-dysfonction, imagerie, biomatériaux Sous-section 58-01	M.	SALOMON Jean-Pierre	Maître de conférences
	Mme	JANTZEN-OSSOLA Caroline	Assistante associée

Souligné : responsable de département

* temps plein

Mis à jour le 18/11/2019

À notre président et co-directeur de thèse,

Monsieur le Professeur Pascal AMBROSINI

Docteur en Chirurgie Dentaire

Docteur de l'Université Henri Poincaré Nancy I

Habilité à diriger des recherches

Professeur des Universités - Praticien Hospitalier

Responsable du département de parodontologie

*Vous nous faites l'honneur et le plaisir d'accepter de
présider et de co-diriger ce travail.*

*Votre soutien, votre pédagogie et vos qualités humaines
envers les étudiants ont une valeur inestimable.*

*Soyez assuré de notre gratitude et de notre plus profond
respect.*

À notre co-directeur de thèse,

Madame le Docteur Nathalie PAOLI

Docteur en Chirurgie Dentaire

Enseignante universitaire – Praticien hospitalier

Nous vous remercions sincèrement d'avoir accepté de co-diriger cette thèse.

Nous vous sommes très reconnaissants de la qualité de l'enseignement théorique et clinique que vous nous avez prodigué pendant nos années d'études, ainsi que de votre soutien et votre implication tout au long de la rédaction de ce travail.

Veillez trouver dans ce travail l'expression de notre sincère reconnaissance et de notre profonde gratitude.

À notre juge,

Monsieur le Docteur Kazutoyo YASUKAWA

Docteur en Chirurgie Dentaire

Docteur de l'Université Paris DESCARTES mention sciences de la vie et de la santé

Spécialiste qualifié en médecine bucco-dentaire

Maître de Conférences – Praticien Hospitalier

Responsable du département de biologie orale

Nous vous remercions d'avoir accepté de faire partie de notre jury.

Nous vous remercions de la qualité de votre enseignement et de votre accompagnement clinique tout au long de ces années d'études.

Nous vous exprimons notre sincère et reconnaissante gratitude.

À notre juge,

Madame le Docteur Vanessa MOBY-STUTZMANN

Docteur en Chirurgie Dentaire

Docteur de l'université Henri Poincaré, Nancy I en ingénierie cellulaire et tissulaire

Maître de Conférences – Praticien Hospitalier

*Nous vous remercions de siéger au jury de cette thèse.
Nous sommes sensibles à l'attention que vous avez bien
voulu porter à notre travail.*

*Que celui-ci soit pour vous la preuve de notre
reconnaissance et de notre profond respect.*

SOMMAIRE

LISTE DES FIGURES	9
LISTE DES TABLEAUX	11
INTRODUCTION	12
1. LES LIMITES DU TRAITEMENT INITIAL CONVENTIONNEL	13
1.1. Facteurs d'échec	13
1.2. Effets indésirables	17
2. ALTERNATIVES THÉRAPEUTIQUES : INNOVATIONS ET TECHNOLOGIES	24
2.1. Ozonothérapie	24
2.2. Thérapie photodynamique	30
2.3. Aéropolissage sous-gingival	35
2.4. Vers la création d'un vaccin	40
3. ALTERNATIVES THÉRAPEUTIQUES : TRAITEMENTS D'ORIGINE NATURELLE	45
3.1. Phytothérapie	45
3.2. Aromathérapie	56
3.3. Homéopathie	64
3.4. La nutrithérapie.....	66
3.5. Acupuncture et électro-acupuncture.....	77
CONCLUSION	80
RÉFÉRENCES BIBLIOGRAPHIQUES	81
RÉFÉRENCES BIBLIOGRAPHIQUES ÉLECTRONIQUES	96
TABLE DES MATIÈRES	99

LISTE DES FIGURES

Figure 1 : Présence de tartre résiduel sur des dents extraites après surfaçage radiculaire (source : Charon, 2017).....	14
Figure 2 : mise en évidence d'une atteinte de furcation avec une sonde de Nabers (source : Ricci, 2014).....	15
Figure 3 : présence de concavités et de racines fusionnées sur une molaire (source : Ricci, 2014)	16
Figure 4 : radiographie rétro-alvéolaire de dents ayant subis des surfaçages réguliers (source : Charon, 2017).....	18
Figure 5 : exemple d'un générateur d'ozone produisant de l'ozone gazeux, G1000 de Apoza (source : Dental One, disponible sur https://www.dental-one.fr)	26
Figure 6 : exemple d'une pièce à main munie d'un capuchon d'étanchéité pour une utilisation parodontale (source : Mintdevices, disponible sur https://mintdevices.com.au/ozotop).....	26
Figure 7 : irrigation d'une poche parodontale avec de l'eau ozonée (source : Healthy Healing Center, 2012).....	27
Figure 8 : application sous-gingivale d'huile d'olive ozonée avec une seringue (source : Shoukheba et Ali, 2014).....	28
Figure 9 : exemple d'un système utilisant la thérapie photodynamique, Periowave® (source : Periowave, disponible sur : www.periowave.com)	31
Figure 10 : mise en place de l'agent photosensibilisant au sein des poches parodontales (source : Benhamou, 2009).....	31
Figure 11 : irradiation à l'aide d'un laser (source : Benhamou, 2009)	32
Figure 12 : buse Perioflow® (source : Optident, disponible sur : https://optident.co.uk/product/airflow-master-perio/)	36
Figure 13 : Pièce à main Perio-flow® de EMS pour la réalisation d'un aéropolissage sous-gingival (source : EMS, disponible sur : www.ems-dental.com/fr)	36

Figure 14 : insertion de la busette au sein d'une poche parodontale (source : Mectron, disponible sur : www.prophylaxis.mectron.com)	37
Figure 15 : application d'un gel d'aloé vera directement au sein d'une poche parodontale (source : Bhat et coll., 2011)	46
Figure 16 : mise en place d'un gel d'huile essentielle de citronnelle au sein des poches parodontales (source : Warad et coll., 2013)	59
Figure 17 : application topique, avec la pointe d'un applicateur complètement imbibée de gel à appliquer sur le sextant assigné (source : Kadir et coll., 2017)	68
Figure 18 : application intra-sulculaire à l'aide d'une aiguille d'irrigation qui libère le gel dans le sulcus (source : Kadir et coll., 2017)	68
Figure 19 : application au sein d'une poche parodontale : on insère d'abord la seringue à la base de la poche parodontale puis on libère le gel tout en remontant jusqu'au bord gingival (source : Kadir et coll., 2017)	68
Figure 20 : stimulation électrique d'aiguilles lors d'une séance d'électro-acupuncture (source : Meleville, 2018)	78
Figure 21 : localisation de E 44, point d'insertion d'une aiguille d'acupuncture pour le traitement de la parodontite des dents maxillaires (source : Bahr et coll., 2016)	78

LISTE DES TABLEAUX

Tableau 1 : comparaison des commentaires sur le ressenti des patients après aéro-polissage sous-gingival ou après détartrage et surfaçage radiculaire (d'après : Moëne et coll., 2010)	39
Tableau 2 : récapitulatif des différentes technologies pouvant être utilisées dans le traitement initial des parodontites (source : document personnel)	43
Tableau 3 : récapitulatif de quelques plantes pouvant être utilisées dans le traitement initial des parodontites (source : document personnel).....	54
Tableau 4 : récapitulatif de quelques huiles essentielles pouvant être utilisées dans le traitement initial des parodontites (source : document personnel)	62
Tableau 5 : récapitulatif de quelques nutriments pouvant être utilisés dans le traitement initial des parodontites (source : document personnel)	75

INTRODUCTION

Le traitement initial conventionnel des parodontites consiste tout d'abord en un enseignement à l'hygiène bucco-dentaire, puis un débridement mécanique des poches parodontales, qui consiste à réaliser un détartrage puis un surfaçage radiculaire. Ce débridement est généralement mené sur plusieurs séances par arcade, par quadrant ou par sextant et peut être couplé à l'utilisation d'antiseptiques et/ou d'antibiotiques selon la nécessité (HAS, 2018).

L'objectif principal de ce traitement est une élimination des facteurs étiologiques locaux tels que le tartre et/ou les toxines bactériennes, afin de permettre une diminution des phénomènes inflammatoires. Le but final est de contrôler et de stabiliser l'évolution de la maladie (HAS, 2018).

Le débridement mécanique présente des résultats satisfaisants, puisqu'il permet de diminuer la profondeur des poches, d'améliorer le niveau d'attache et de réduire le saignement au sondage (HAS, 2018).

Cependant, estimé durant la séance de réévaluation, le taux de réussite de cette technique n'est pas parfait. Contrairement aux thérapeutiques chirurgicales, le traitement parodontal initial est réalisé sans réclinaison de lambeau. C'est une technique dite « en aveugle » : la surface radiculaire n'est donc pas accessible à l'inspection visuelle, ce qui rend difficile le contrôle du débridement sous-gingival. Seuls le sens tactile et/ou le contrôle radiologique peuvent être utilisés afin de vérifier l'élimination la plus complète possible des résidus de tartre.

Une prise en charge chirurgicale devient alors parfois nécessaire. Des traitements alternatifs sont donc recherchés afin de l'améliorer voire de la remplacer.

Nous allons dans un premier temps rappeler les limites du traitement initial conventionnel : les facteurs d'échec, mais aussi les effets indésirables.

Dans un second temps, nous étudierons les alternatives thérapeutiques faisant appel aux innovations technologiques désormais à notre portée, et dans un dernier temps, nous aborderons les alternatives thérapeutiques utilisant des moyens naturels, qui occupent une place grandissante dans notre société, exploitant les bienfaits des plantes, des nutriments ou encore de la médecine plus traditionnelle.

1. Les limites du traitement initial conventionnel

1.1. Facteurs d'échec

1.1.1. Non élimination de la totalité du biofilm

L'objectif principal du traitement initial de la parodontite est l'élimination du biofilm bactérien afin de diminuer les phénomènes inflammatoires et de permettre une cicatrisation des tissus parodontaux. Différents facteurs peuvent rendre difficile l'élimination complète du biofilm et présentent donc une limite à l'accomplissement de cet objectif.

- Profondeur de poche

Un des facteurs permettant d'évaluer le stade de la maladie parodontale est la profondeur des poches au sondage. Selon la nouvelle classification des maladies parodontales de Chicago 2017, celle-ci caractérise la complexité du traitement : plus la profondeur de poche est importante, plus le stade de la parodontite est élevé.

La profondeur de poche constitue un facteur limitant à la réussite du traitement initial conventionnel des parodontites. En effet, il a été démontré que plus la profondeur de poche était importante, plus la probabilité de retrouver des poches résiduelles lors de la réévaluation augmentait, et ce malgré la réalisation du traitement initial (Graziani et coll., 2017).

Une étude a été réalisée afin de déterminer les facteurs prédictifs de la perte des dents après le traitement parodontal initial. Durant cette étude, 7 % de l'ensemble des dents traitées par surfaçage radiculaire ont été perdues pendant la phase de maintenance. Deux tiers des dents ayant des poches parodontales supérieures ou égales à 7 mm ont été perdues. Les dents perdues ayant des poches parodontales supérieures ou égales à 5 mm ont toutes été extraites en raison de la progression de la maladie parodontale. La profondeur de poche est donc un facteur prédictif de la perte des dents après le traitement initial (Wennström et coll., 1990).

Nous pouvons en déduire que les dents ayant des profondeurs de poches supérieures ou égales à 5 mm répondent moins bien au traitement initial.

Voyons maintenant quelle en est la cause.

L'élimination complète du tartre lors du traitement initial est souvent impossible. Appréciables au microscope électronique à balayage, la plupart des surfaces radiculaires instrumentées sont exemptes de résidus uniquement dans les cas où elles ont été atteintes par les instruments : dans ces zones subsistent malgré tout de petites quantités de plaque et de minuscules îlots de tartre, principalement au niveau des lignes de transition, des sillons ou des dépressions des surfaces radiculaires. En revanche, une plus grande quantité de tartre est détectée au niveau de la base des poches parodontales. En effet, l'instrumentation est très rarement complètement réalisée à ce niveau en raison de la morphologie extrêmement complexe des poches et de l'accès réduit à ces zones pour les instruments (Rateitschak-Plüss et coll., 1992).

Nous pouvons donc affirmer que lors d'un surfaçage radiculaire non chirurgical, les surfaces atteintes par les instruments sont généralement exemptes de plaque et de tartre. Cependant, dans de nombreux cas, lorsque la profondeur de la poche est trop importante, la base de la poche n'est pas atteinte par les instruments. Il existe donc un lien direct entre la profondeur de poche et la présence de tartre résiduel après le traitement.

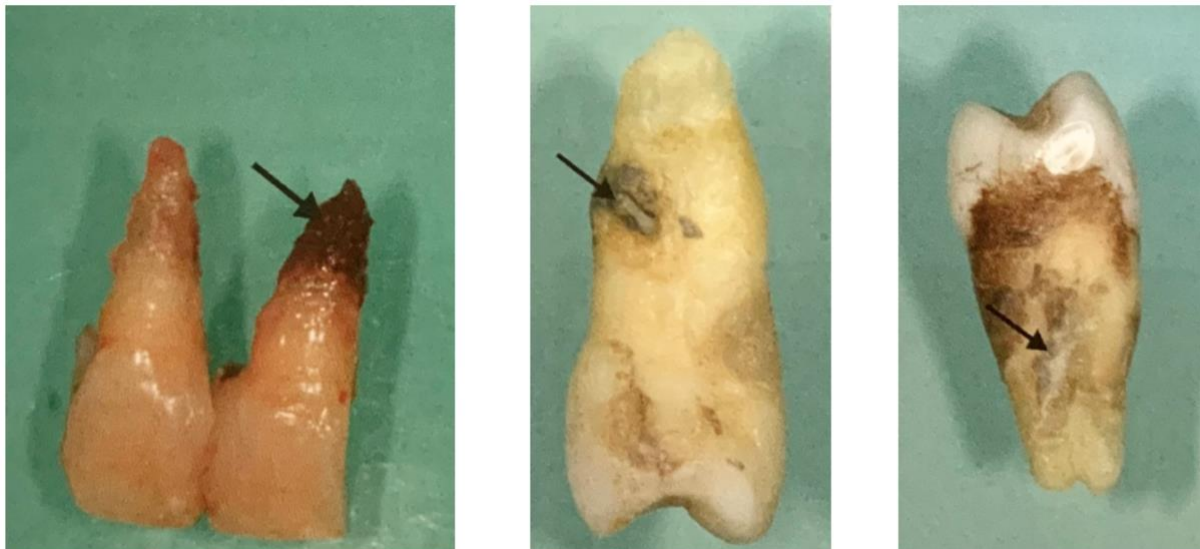


Figure 1 : Présence de tartre résiduel sur des dents extraites après surfaçage radiculaire (source : Charon, 2017)

En conclusion, la thérapeutique initiale non chirurgicale est généralement suffisante pour traiter une parodontite de stade 1 ou 2, c'est à dire avec des poches inférieures ou égales à 5 mm. Cependant, dans le cas d'une parodontite de stade 3 ou 4 avec des poches de plus de 5 mm, des poches résiduelles peuvent persister avec une absence de réparation de l'attache.

- Atteintes de furcation

Une autre limite de l'efficacité de la thérapie parodontale non chirurgicale est le traitement des dents pluriradiculées avec atteinte de furcation. En effet, l'accès réduit, la morphologie et les nombreuses anomalies radiculaires associées (telles que les multiplications, les courbures, les divergences ou les convergences, les renflements ou l'angulation atypique de la couronne sur la racine...) rendent le traitement des lésions inter-radiculaires très complexe.

Le traitement parodontal non chirurgical est efficace pour prévenir l'évolution de l'atteinte inter-radiculaire des dents ayant une atteinte de furcation de classe I. Cependant, plus la lésion inter-radiculaire progresse, plus la perte d'attache est importante. Le traitement est donc moins performant avec des atteintes de furcation de classe II et III, notamment avec une élimination incomplète du tartre et une incapacité du patient à accéder et à nettoyer de manière optimale la zone de furcation (Huynh-Ba et coll., 2009).

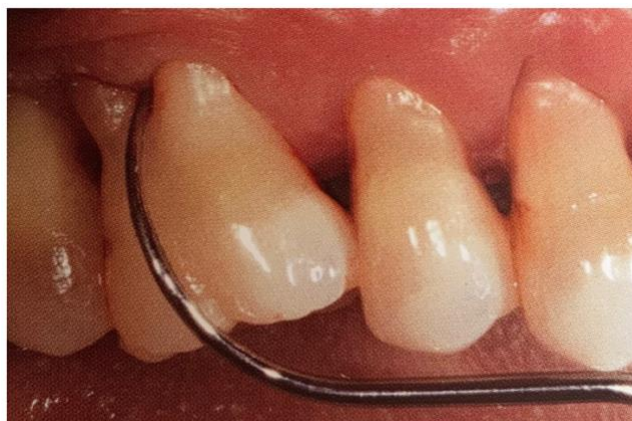

Figure 2 : mise en évidence d'une atteinte de furcation avec une sonde de Nabers
(source : Ricci, 2014)

- Particularités anatomiques

La morphologie des dents peut influencer le succès du traitement parodontal. La morphologie radiculaire est un facteur rarement considéré, mais extrêmement important, dans le traitement de la parodontite. En effet, la forme des racines peut contribuer au développement de défauts parodontaux en créant un environnement favorable à la rétention de plaque et de tartre. C'est le cas par exemple des concavités radiculaires ainsi que des racines fusionnées (Scheid et Weiss, 2012).

Le praticien doit attribuer une importance appropriée à la morphologie radiculaire lors du traitement afin de ne pas négliger ces zones.

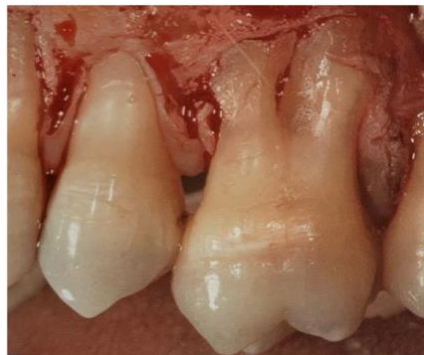

Figure 3 : présence de concavités et de racines fusionnées sur une molaire (source : Ricci, 2014)

1.1.2. Recolonisation bactérienne

Nous avons vu que l'objectif du traitement initial était d'éliminer les bactéries présentes au sein du parodonte. Quand bien même un maximum de bactéries a été éliminé lors de cette première étape, il n'est pas rare d'être confronté à une recolonisation bactérienne et donc à un regain de virulence.

- Translocation intra-orale

On appelle contamination croisée ou translocation intra-orale la recolonisation des poches parodontales traitées par des micro-organismes des autres sites non traités. La région oro-pharyngée devrait donc être considérée comme une entité microbiologique. Beaucoup d'études ont démontrées que les joues, le palais, la salive, les tonsilles linguales ou les caries représentaient des réservoirs bactériens (Reners et coll., 2018).

Ce phénomène de translocation est possible grâce à différents vecteurs tels que la salive, mais également grâce au matériel d'hygiène du patient tel que la brosse à dents, ou même par les instruments utilisés par le praticien.

En réalisant un traitement par sextant, les poches qui n'ont pas encore été traitées compromettent alors la guérison des sites récemment instrumentés. Il est donc intéressant de privilégier la technique en « full mouth désinfection » décrite par Quirynen. Celle-ci consiste à réaliser la totalité du traitement dans un délai de 24 heures en une à deux séances (HAS, 2018). Cette technique permet de réduire la probabilité d'une translocation intra-orale de bactéries parodontopathogènes d'une niche bactérienne vers un site déjà traité (Quirynen et coll., 1995).

- Non observance du patient

Le succès du traitement parodontal non chirurgical est limité lorsque le patient n'est pas compliant. En effet, le traitement a beau avoir été réalisé de la meilleure façon possible, les résultats dépendent de l'efficacité du contrôle de plaque ainsi que de la fréquence de suivi du patient.

C'est le cas également pour les fumeurs. L'effet néfaste du tabac sur les résultats de la thérapie initiale a été prouvé : les fumeurs ont des résultats moins favorables et une réduction moindre de la profondeur de sondage par rapport aux non-fumeurs (Gorkhali et coll., 2019).

1.2. Effets indésirables

1.2.1. Dommages réversibles ou irréversibles

- Altération de la surface radiculaire

En insistant trop sur certaines zones lors de la réalisation du surfaçage radiculaire, les instruments utilisés peuvent éliminer par inadvertance une couche de ciment ainsi qu'une couche superficielle de dentine (Latheef et coll., 2015).

Le surfaçage répété d'une même zone peut détruire les quelques dixièmes de millimètre de ciment, mettant à nu la dentine radiculaire. Ainsi, les surfaces radiculaires ne se retrouvent plus protégées et un grand nombre de tubulis dentinaires deviennent exposés à l'environnement buccal.

Un contact ultérieur avec des micro-organismes de la cavité orale peut alors potentiellement engendrer une invasion bactérienne des tubulis dentinaires exposés. Bien que des lésions inflammatoires localisées peuvent apparaître au niveau de la pulpe, il n'a pas été observé d'incidence accrue de lésions pulpaires sur des dents ayant été traité par surfaçage radiculaire comparés à des dents non traitées (Latheef et coll., 2015).

Un des rôles du cément est former une barrière entre la dentine et le desmodonte, l'os alvéolaire ou le tissu conjonctif gingival. En l'éliminant par surfaçage systématique, nous pouvons parfois observer des phénomènes de résorption radiculaire avec une ablation des tissus durs de la racine. Les racines peuvent alors apparaître en « trognon de pomme » (Charon, 2017).

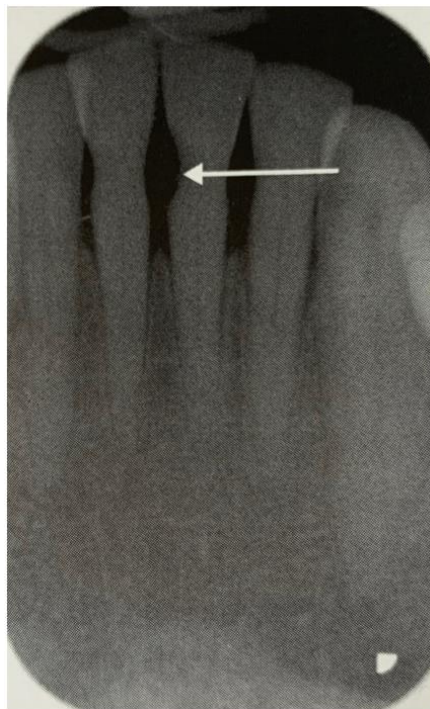

Figure 4 : radiographie rétro-alvéolaire de dents ayant subi des surfaçages réguliers
(source : Charon, 2017)

Cependant, une approche plus respectueuse de la surface radiculaire est aujourd'hui préconisée. Traditionnellement, l'élimination du cément infecté par détartrage et surfaçage radiculaire était considérée comme essentielle au rétablissement de la santé parodontale (Ciantar, 2014).

Dans les années 1980, ce concept a été remis en question. Plusieurs études *in vitro* ont montré que le biofilm était situé superficiellement sur la surface de la racine et que son élimination pouvait être obtenue par une instrumentation ultrasonore sans élimination du ciment infecté (Nakib et coll., 1982 ; Hughes et Smales, 1986 ; Hughes et coll., 1988). Des études cliniques *in vivo* ont alors corroboré ces résultats *in vitro* (Nyman et coll., 1988).

Il existe désormais suffisamment de preuves cliniques pour affirmer que l'idée du retrait délibéré du ciment infecté n'est plus justifiée. De nos jours, une approche plus douce et plus conservatrice de la surface radiculaire est donc recommandée.

- Formation d'un aérosol contaminé

L'utilisation d'instruments rotatifs ou à ultrasons, irrigués ou non, produit des aérosols et des éclaboussures, qui présentent un risque potentiel pour le praticien, le personnel dentaire, ainsi que pour le patient immunodéprimé. Des rapports indiquent que le détartreur à ultrasons est le plus grand producteur d'aérosols et d'éclaboussures en cabinet dentaire (Veena et coll., 2015).

Un aérosol peut être défini comme une suspension de particules solides ou liquides dans un gaz dont la taille est inférieure à 50 µm. Les aérosols restent longtemps dans l'air même après la fin de l'acte. Il a été constaté que le nuage d'aérosol restait dans l'air jusqu'à 30 minutes après le détartrage. Il présente alors un risque potentiel de pénétration dans les voies respiratoires. Les phases solides et liquides d'un aérosol comprennent des bactéries, des éléments du sang, des virus, ainsi que des particules organiques de tissu, de dent, de salive et de débris. La composition de cet aérosol diffère d'un patient à l'autre (Veena et coll., 2015).

Les éclaboussures peuvent, elles, être définies comme des particules en suspension dans l'air de plus de 50 µm. Elles s'évaporent, laissant des particules plus petites, qui peuvent être porteuses de bactéries et de virus et transmettre diverses maladies (Veena et coll., 2015).

- Augmentation de la température

Lors de l'utilisation des ultrasons, le contact de la pointe de l'insert avec la surface de la dent produit un échauffement par friction. La production de chaleur est réduite au maximum en utilisant des réglages de puissance faible ou moyenne et un contact léger de l'insert. Il faut veiller à ce qu'il y ait suffisamment d'eau sur le site des instruments pour éviter tout inconfort au patient dû à un échauffement excessif.

Une mauvaise utilisation par le praticien peut donc provoquer des dommages réversibles voire irréversibles. En effet des traumatismes iatrogènes se produisent dès que la température locale augmente de 5,5°C (Thomas et coll., 2012).

1.2.2. Inconfort du patient

- Hypersensibilités

Des sensibilités radiculaires apparaissent chez près de la moitié des patients après la réalisation d'un surfaçage radiculaire (Latheef et coll., 2015). Ces hypersensibilités sont des douleurs transitoires pouvant être provoquées par des stimuli chimiques, tactiles, thermiques ou osmotiques.

Habituellement, lorsque les symptômes surviennent, ils augmentent au cours de la première semaine, puis s'atténuent voire disparaissent au cours des semaines suivantes (von Troil et coll., 2002). Ils sont, bien qu'inconfortables, le plus souvent un problème temporaire et peu durable.

Les études cliniques faisant référence à l'expérience de la douleur après une thérapie non chirurgicale sont limitées. La quantification de la douleur est difficile car elle ne peut être mesurée directement. En effet, la perception de la douleur à un stimulus similaire est très variable d'un individu à l'autre. La douleur peut être mesurée par exemple à l'aide d'échelles analogiques visuelles, dans lesquelles il est demandé au patient d'indiquer son niveau de douleur au moyen d'une échelle graduée allant de l'absence de douleur à la douleur la plus importante pouvant être imaginée.

Il a été rapporté que les patients ressentent une douleur de durée et d'ampleur significatives après la réalisation d'un surfaçage radiculaire. L'intensité de la douleur est maximale entre 2 et 8 heures après le traitement et dure en moyenne 6 heures (Pihlstrom et coll., 1999).

Il a été démontré que de bonnes mesures d'hygiène buccale avec des scores de plaque faibles avant le début du traitement permettaient de diminuer la sensibilité de la dentine radiculaire (Pihlstrom et coll., 1999).

Certains patients peuvent parfois présenter des douleurs chroniques qui peuvent persister durant plusieurs mois, voire des années. Un essai clinique comprenant 35 patients, a démontré que le nombre de dents sensibles augmentait après une instrumentation parodontale non chirurgicale par rapport à celle des dents non instrumentées. Bien que touchant un grand nombre de patients, la douleur était généralement mineure. Seul un petit nombre de patients ont développé des surfaces radiculaires extrêmement sensibles (Tammamo et coll., 2000).

- Autres complications post-opératoires

Un certain nombre de problèmes iatrogéniques peuvent apparaître après une thérapie parodontale non chirurgicale (Latheef et coll., 2015) :

- Réaction à un médicament ou à une anesthésie locale
- Saignements post-opératoires
- Gonflement et ecchymose
- Complication infectieuse
- Augmentation de la hauteur de la couronne clinique des dents liée à la récession gingivale consécutive à la diminution de l'inflammation
- Limites prothétiques devenant visibles du fait de la réduction de l'inflammation
- Nécessité de modifier les méthodes d'hygiène buccale pour éliminer les aliments et la plaque entre les dents en raison de l'augmentation de la taille de l'espace interdentaire
- Mobilité et/ou perte dentaire

1.2.3. Limitation de l'efficacité des médicaments associées

Les ultrasons utilisés lors du traitement initial éliminent la plaque bactérienne et le tartre présents sur les surfaces dentaires et radiculaires mais n'ont pas d'effet bactériostatique ou bactéricide. Ainsi une action complémentaire d'antiseptiques et/ou d'antibiotiques est souvent nécessaire afin d'obtenir l'élimination la plus complète possible des bactéries présentes dans les poches parodontales et des bactéries infiltrées dans le tissu conjonctif environnant.

- Limites des antiseptiques

L'antiseptique le plus couramment utilisé lors du traitement de parodontites est la chlorhexidine. Il peut soit être directement placé au sein des poches parodontales à l'aide d'une seringue, soit être utilisé en tant que bain de bouche par le patient.

L'utilisation prolongée de la chlorhexidine peut entraîner une coloration brune de la langue et des dents, une modification de la microflore commensale, une desquamation de la muqueuse buccale, des ulcérations et une altération du goût (James et coll., 2018). De plus, des risques allergiques importants comme des chocs anaphylactiques suite à l'utilisation de chlorhexidine ont déjà été décrits (Toletone et coll., 2018).

- Limites des antibiotiques

La principale limite des antibiotiques est l'apparition de résistances. En effet, lors d'utilisations massives et répétées ou lors de mésusages, ils peuvent donner lieu à une augmentation de la résistance des micro-organismes à la plupart des antibiotiques utilisés en parodontologie et donc une augmentation de la prévalence des bactéries antibiorésistantes dans l'ensemble de la population (Barca et coll., 2015).

Les antibiotiques peuvent être administrés sous deux formes : soit par voie locale, soit par voie générale. Lorsque qu'ils sont administrés par voie générale, il peut être difficile d'atteindre une concentration suffisamment élevée au sein des poches parodontales.

De même, la plupart des stratégies utilisant des antibiotiques locaux sont confrontées à une difficulté majeure : maintenir l'agent thérapeutique dans la poche parodontale à une concentration efficace pendant une durée suffisante pour assurer l'éradication locale des bactéries. En effet, la salive, le fluide sulculaire et le sang peuvent diminuer la concentration de l'agent antibactérien utilisé et réduire ainsi son efficacité (Meimandi et coll., 2017). L'administration d'antibiotiques par voie locale en cas de parodontite ne fait d'ailleurs pas partie des recommandations de l'ANSM.

De plus, certains effets secondaires existent tels que des éruptions cutanées, des démangeaisons, une candidose buccale, des nausées ou des vomissements... (Vidal, 2015).

2. Alternatives thérapeutiques : innovations et technologies

Nous venons de voir que le traitement initial conventionnel présentait certaines limites dans l'accomplissement de son objectif. Nous allons donc présenter différentes thérapeutiques alternatives ou complémentaires qui tentent de pallier ces limites.

2.1. Ozonothérapie

2.1.1. Principe

En parodontologie, l'ozonothérapie consiste à employer de l'ozone en faible concentration pour le traitement des poches parodontales.

L'ozone est produit grâce à un générateur contenant de l'oxygène. Ce générateur émet des décharges électriques sur l'oxygène, causant la formation d'ozone médical qui est alors constitué de 0.05 à 5% d'ozone pur et de 95 à 99.95% d'oxygène pur (Rastogi et coll., 2016).

2.1.2. Propriétés

- Effet antimicrobien

L'ozone présente une action délétère sur les bactéries, les champignons et les virus. L'effet de l'ozone est sélectif, il se limite aux microorganismes sans endommager les cellules du corps humain en raison de la capacité antioxydante majeure de ces dernières (Gupta et Mansi, 2012).

Une étude a été réalisée afin d'évaluer l'effet de l'irrigation avec de l'eau ozonée sur la prolifération des cellules desmodontales. Les dents ont été traitées soit par irrigation avec de l'eau ozonée pendant 2 minutes, soit par irrigation avec une solution saline stérile isotonique pour le groupe témoin. Il a été conclu que l'irrigation durant 2 minutes avec de l'eau ozonée pouvait non seulement entraîner un nettoyage mécanique, mais également décontaminer la surface de la racine, sans effet négatif sur les cellules parodontales restant à la surface de la dent (Ebensberger et coll., 2002).

Ainsi, il suffit d'une application de 10 secondes pour tuer 99% des bactéries, des champignons et des virus, et d'une application de 20 secondes pour en éliminer 99,9% (Gupta et Mansi, 2012).

- Effet immunostimulant

L'ozone agit sur le système immunitaire cellulaire et humoral. Il stimule la prolifération des cellules immunocompétentes et la synthèse des immunoglobulines. Il active également la fonction des macrophages et augmente la sensibilité des microorganismes à la phagocytose. Ceci signifie que l'ozone médical peut être très utile pour renforcer les défenses immunitaires (Saraswathi et coll., 2016).

L'ozone pourrait donc avoir un rôle protecteur vis-à-vis de la parodontite.

- Effet anti-hypoxique

L'ozone permet une augmentation de la pression en oxygène dans les tissus et améliore le transport de l'oxygène dans le sang.

D'une part ceci améliore le métabolisme des tissus enflammés et réduit les processus inflammatoires locaux. D'autre part, cela permet une accélération de la cicatrisation des plaies (Saraswathi et coll., 2016).

- Effet biosynthétique

L'ozone active les mécanismes de synthèse des protéines et augmente la quantité de ribosomes et de mitochondries dans les cellules. Ces changements au niveau cellulaire permettent une augmentation de l'activité fonctionnelle et donc un meilleur potentiel de régénération des tissus et des organes (Gupta et Mansi, 2012).

2.1.3. Différentes formes d'utilisation

L'ozone peut être utilisé sous trois formes :

- Gaz d'ozone

Il peut être utilisé sous cette forme durant la séance de traitement initial après la réalisation du détartrage et du surfaçage. Différentes marques proposent des appareils capables de produire de l'ozone gazeux. Ces appareils sont munis d'une pièce à main sur laquelle est positionné un capuchon d'étanchéité à usage unique dont la morphologie est étudiée afin de pénétrer au sein de la poche parodontale (Gupta et Mansi, 2012).

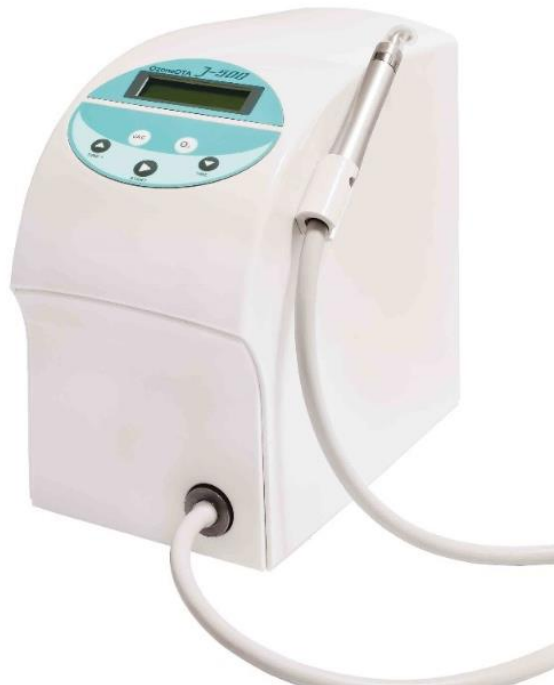

Figure 5 : exemple d'un générateur d'ozone produisant de l'ozone gazeux, G1000 de Apoza (source : Dental One, disponible sur <https://www.dental-one.fr>)



Figure 6 : exemple d'une pièce à main munie d'un capuchon d'étanchéité pour une utilisation parodontale (source : Mintdevices, disponible sur <https://mintdevices.com.au/ozotop>)

- Eau ozonée

Pour obtenir de l'eau ozonée, un barbotage est réalisé. Il correspond au passage d'un gaz à travers un liquide : on place le générateur d'ozone gazeux dans un récipient contenant de l'eau (Maslennikov et coll., 2008).

L'eau ozonée peut être utilisée pendant ou après la séance de surfaçage radiculaire : avant, dans le but de réduire la charge pathogène initiale, et après, afin de stériliser les poches parodontales (Saraswathi et coll., 2016).

Son utilisation peut se faire sous différentes formes : en bain de bouche, en spray, en tant qu'irrigant dans une seringue ou dans le réservoir d'eau des ultrasons (Saraswathi et coll., 2016).

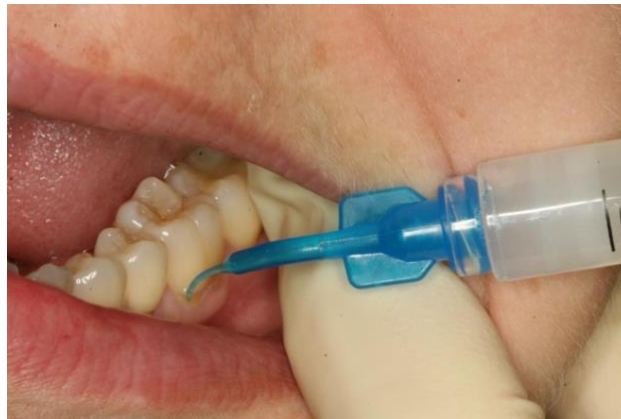

Figure 7 : irrigation d'une poche parodontale avec de l'eau ozonée (source : Healthy Healing Center, 2012)

- Huile d'ozone

Suivant le même principe de production que l'eau ozonée, de l'huile végétale (principalement de tournesol ou d'olive) est ozonée pendant dix minutes par un mélange oxygène - ozone afin d'obtenir de l'huile d'ozone (Maslennikov et coll., 2008).

Celle-ci peut être utilisée après l'application de gaz d'ozone ou d'eau ozonée. Les poches sont alors remplies d'huile ozonée à l'aide d'une aiguille émoussée ou de tout autre embout approprié. L'application d'huile ozonisée peut être répétée une fois par semaine en cabinet, ou encore réalisée par le patient lors d'un usage domestique, bien que cela paraisse compliqué (Srikanth et col., 2013).

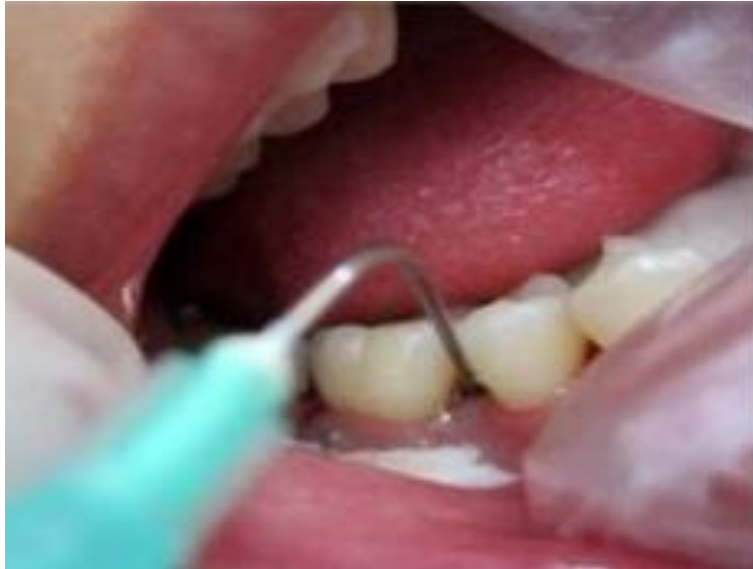

Figure 8 : application sous-gingivale d'huile d'olive ozonée avec une seringue
(source : Shoukheba et Ali, 2014)

2.1.4. Limites : contre-indications et toxicité

La concentration moyenne d'ozone utilisée dans les traitements est de 25 microgrammes d'ozone par millilitre. Des recherches ont montré qu'à cette concentration, l'ozone élimine efficacement les bactéries, les champignons, les virus et les parasites sans apparition d'effets secondaires, ni de douleurs (Mollica et Harris, 2007).

Un certain nombre de contre-indications existent (Gupta et Mansi, 2012) :

- Femmes enceintes
- Intoxication à l'alcool
- Infarctus du myocarde récent
- Troubles de l'hémostase
- Hyperthyroïdie
- Anémies sévères
- Déficit en glucose-6-phosphate-deshydrogénase
- Myasthénie sévère

2.1.5. Place dans la thérapeutique parodontale initiale

Comme nous l'avons vu précédemment, le traitement conventionnel des parodontites consiste à utiliser une instrumentation ultrasonique afin de désorganiser le biofilm sous-gingival, puis d'appliquer une irrigation antiseptique dans le but d'éliminer les bactéries. Si nécessaire, un traitement antibiotique peut également être prescrit.

Voyons la place que pourrait prendre l'ozone afin d'améliorer la thérapeutique parodontale conventionnelle.

D'une part, l'ozone peut être une alternative de choix aux agents antiseptiques utilisés classiquement en parodontologie. Comme nous venons de le voir, l'ozone peut s'avérer utile pour contrôler les micro-organismes infectieux de la plaque dentaire. Les effets biologiques de l'ozone, son activité antimicrobienne, ainsi que ses propriétés de cicatrisation et de régénération des tissus lui donnent une indication à tous les stades de la parodontite.

Des études ont été réalisées sur l'Homme afin de comparer l'effet de l'ozone avec celui de la chlorhexidine sur les poches parodontales. Un pourcentage plus élevé de réduction de l'indice de plaque, de l'indice gingival et de l'indice de saignement a été observé lors de l'irrigation à l'ozone par rapport à la chlorhexidine à 0,2% (Kshitish et Laxman, 2010). L'ozone possède donc une efficacité supérieure à celle de la chlorhexidine, et ce sans apparition des effets indésirables de cet antiseptique.

D'autre part, nous savons que les antibiotiques peuvent entraîner l'apparition de résistances bactériennes, des recherches sont donc effectuées sur des méthodes alternatives. L'ozonothérapie semblerait pouvoir être une alternative intéressante à ces derniers de par ses propriétés antimicrobiennes. En effet, l'ozone présente une efficacité sur les bactéries à Gram positif tout comme sur les bactéries à Gram négatif, ainsi que sur les souches résistantes aux antibiotiques (Gupta et Mansi, 2012). Cette propriété montre un réel potentiel pour un emploi alternatif aux antibiotiques.

Cependant, il est important de souligner que certaines études réalisées sur l'Homme ne notent pas de différence significative entre les résultats d'un détartrage et surfaçage radiculaire seuls et un détartrage et surfaçage radiculaire associés à l'application d'ozone gazeux. Lors de ces études, l'application complémentaire d'ozone gazeux n'a pas permis une amélioration des paramètres parodontaux cliniques en comparaison au détartrage et surfaçage radiculaire (Uraz et coll., 2019 ; Tasdemir et coll., 2019).

2.1.6. Conclusion

Le pouvoir de désinfection de l'ozone par rapport à d'autres antiseptiques ou antibiotiques, avec un minimum d'effets indésirables, pourrait faire de son utilisation en parodontologie une alternative ou un complément aux adjuvants classiques. Cependant les résultats restent discutés selon les études réalisées.

Davantage de recherches cliniques restent nécessaires pour normaliser les indications et les procédures de traitement par l'ozonothérapie (afin de déterminer de la concentration et la fréquence d'application optimale).

2.2. Thérapie photodynamique

2.2.1. Principe

La thérapie photodynamique est une thérapeutique non invasive basée sur l'utilisation de la lumière et d'un agent photosensibilisant qui est injecté localement dans les poches parodontales, puis activé par un laser de faible énergie émettant dans le spectre de la lumière visible.

Ces agents photosensibilisants sont des composés chimiques (colorants tricycliques, furocoumarins, tétrapyrroles...) qui absorbent l'énergie lumineuse et induisent des cascades de réactions photochimiques conduisant à la production de dérivés oxygénés réactifs (Abrahamse et Hamblin, 2016).

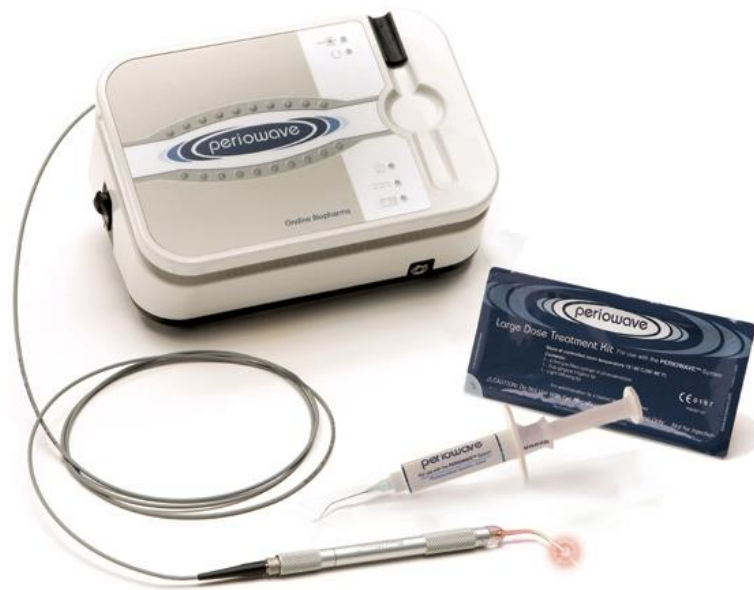

Figure 9 : exemple d'un système utilisant la thérapie photodynamique, Periowave®
(source : Periowave, disponible sur : www.periowave.com)

Ainsi, l'agent photosensibilisant est placé directement dans la poche parodontale à l'aide d'une seringue où il doit rester 2 minutes, puis il est irradié à l'aide d'une fibre optique de petit diamètre introduite directement dans la poche parodontale durant 1 minute (Khandge et coll., 2013).

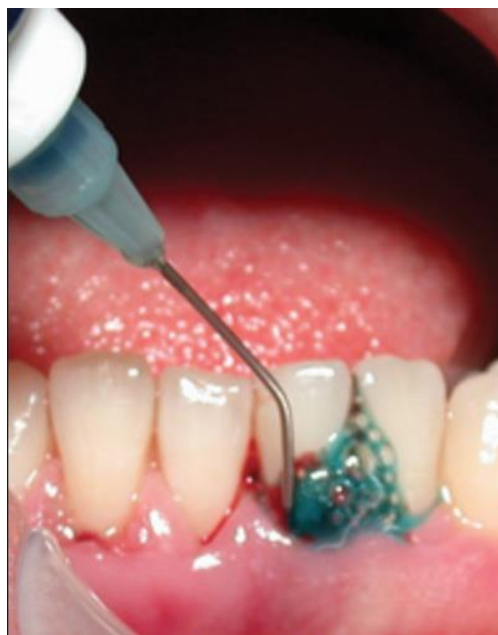

Figure 10 : mise en place de l'agent photosensibilisant au sein des poches parodontales (source : Benhamou, 2009)

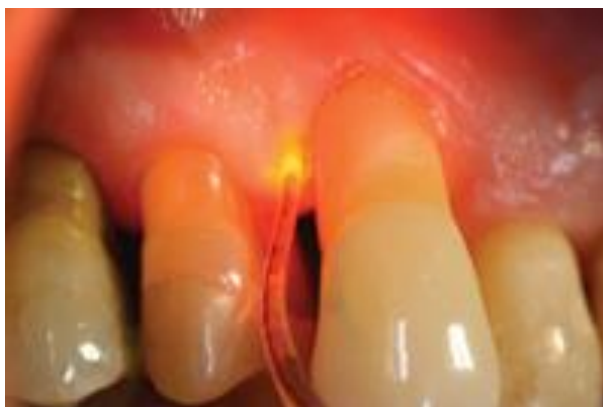

Figure 11 : irradiation à l'aide d'un laser (source : Benhamou, 2009)

2.2.2. Propriétés biologiques

- Effet antimicrobien

Les agents photosensibilisants possèdent un large spectre d'action extrêmement efficace, puisqu'un seul photosensibilisant peut agir sur les bactéries, les virus, les champignons, les levures et les parasites protozoaires. Leur efficacité est indépendante du profil de résistance aux antibiotiques de la souche microbienne donnée (Khandge et coll., 2013).

Ces photosensibilisants permettent d'éliminer les bactéries présentes dans la plaque dentaire. Une étude a montré que la thérapie photodynamique en situation *in vitro* diminuait le nombre de colonies de *Porphyromonas gingivalis* de manière significative après 10 secondes et les éliminait après 15 secondes (Jahangirnejad et coll., 2017). Cependant, aucun effet n'a été constaté sur *Aggregatibacter actinomycetemcomitans* (Pulikkotil et coll., 2016).

Les bactéries libèrent des enzymes protéolytiques qui contribuent à la dégradation des tissus parodontaux. La thérapie photodynamique réduirait cette activité protéolytique de plus de 50 % en fonction de l'énergie lumineuse utilisée (Packer et coll., 2000).

De plus, il est important de préciser que les concentrations de photosensibilisants et l'intensité lumineuses nécessaires pour détruire les bactéries parodontopathogènes

ne présentent que peu d'effets délétères pour les tissus buccaux sains adjacents (Séguier et coll., 2008).

- Action anti-inflammatoire

La thérapie photodynamique permet une diminution de l'inflammation gingivale, avec une diminution du saignement au sondage, mais aussi une diminution de la rougeur et de l'œdème (Sigusch et coll., 2005 ; Séguier et coll., 2008 ; Christodoulides et coll., 2008).

- Cicatrisation tissulaire

Plusieurs études ont montré que la thérapie photodynamique induisait une augmentation de la synthèse de collagène, favorisait l'angiogenèse, ainsi que la prolifération des myofibroblastes et des cellules endothéliales (Medraro et coll., 2003 ; Schindl et coll., 2003 ; Silva et coll., 2004). Ceci permettant un remodelage tissulaire et une cicatrisation plus rapide.

2.2.3. Limites

La plupart des agents photosensibilisants utilisés adhèrent à la surface des tissus mous de la poche et peuvent par conséquent gêner la fixation du tissu parodontal pendant la phase de cicatrisation de la poche (Kumar et coll., 2015).

De plus, il semblerait qu'une séance unique de thérapie photodynamique n'améliorerait pas les résultats du traitement initial. Il serait nécessaire de recommencer le traitement plusieurs fois au cours de la première semaine pour révéler ses effets antimicrobiens (Meimandi et coll., 2017).

2.2.4. Place dans la thérapeutique parodontale initiale

La thérapie photodynamique peut être considérée comme un complément à la thérapie mécanique. Le détartrage et le surfaçage radiculaire doivent alors être effectués avant la thérapie photodynamique (Benhamou, 2009).

Il a été montré que l'utilisation de la thérapie photodynamique couplée au détartrage et au surfaçage radiculaire présentait de meilleurs résultats que le détartrage et

surfaçage radiculaire seuls : que ce soit du point de vue clinique, immunologique ou microbiologique (Joseph et coll., 2017).

La thérapie photodynamique peut s'avérer être une alternative intéressante aux agents antimicrobiens utilisés habituellement. En effet, la thérapie photodynamique élimine les micro-organismes et diminue l'impact des facteurs de virulence. Cette technique possède donc divers avantages en comparaison à l'utilisation d'antibiotiques ou d'antiseptiques classiques qui éliminent les micro-organismes mais qui n'ont pas d'effets sur les facteurs de virulence (Séguier et coll., 2008).

De plus, elle présente un certain nombre d'avantages en comparaison aux agents antimicrobiens conventionnels (Séguier et coll., 2008) :

- Une élimination rapide des bactéries (secondes ou minutes)
- Une absence de résistance au traitement
- Une conservation de l'équilibre de la flore buccale
- L'absence de dommages sur les tissus adjacents

Une étude a été réalisée pour comparer l'efficacité de la thérapie photodynamique à celle des antibiotiques systémiques dans le traitement de la parodontite chez le rat. Il en a été conclu que la thérapie photodynamique montrait une efficacité supérieure à l'administration systémique de métronidazole pour traiter la parodontite avec une inhibition de la croissance bactérienne, une réduction de la profondeur des poches parodontales, de l'inflammation et de la résorption de l'os alvéolaire, favorisant ainsi la cicatrisation du tissu parodontal (Zhang et coll., 2019).

Chez l'Homme, bien que l'utilisation de la thérapie photodynamique ait montré une influence positive sur les résultats cliniques dans le traitement de la parodontite, plusieurs études ont conclu que l'utilisation complémentaire de l'amoxicilline et du métronidazole au détartrage et au surfaçage présentait une efficacité supérieure à l'utilisation complémentaire de la thérapie photodynamique (Arweiler et coll., 2013 ; Arweiler et coll., 2014 ; Skurska et coll., 2015).

Néanmoins, une autre étude chez l'Homme a conclu que les deux traitements étaient tout aussi efficaces en termes de gain d'attache, de contrôle de l'inflammation et de diminution des poches (Theodoro et coll., 2017).

Une revue systématique de la littérature a été réalisée et a conclu que la thérapie photodynamique réalisée en complément au détartrage et surfaçage radiculaire permettait une amélioration à court terme des résultats cliniques. Néanmoins, les preuves concernant son efficacité à long terme sont encore insuffisantes et aucun résultat significatif n'a été confirmé en termes de gain du niveau d'attache à 6 mois (Xue et coll., 2017).

2.2.5. Conclusion

Cette technique semble être une alternative intéressante grâce à ses propriétés antibactériennes, ses effets anti-inflammatoires et cicatrisants. Cependant, des études chez l'Homme restent encore nécessaires pour une utilisation quotidienne en parodontologie. Davantage d'essais cliniques doivent être réalisés pour déterminer s'il existe une relation dose-réponse entre le nombre de séances de thérapie photodynamique et son efficacité clinique.

2.3. Aéropolissage sous-gingival

2.3.1. Principe

L'aéropolissage est un système utilisant un jet d'eau en plus d'un mélange air-poudre afin de polir les surfaces dentaires. L'aéropolissage supra-gingival a d'abord été développé, puis prouvant son efficacité, un système d'aéropolissage sous-gingival a été pensé afin de décontaminer les surfaces radiculaires mais aussi implantaires. Il se distingue de ce dernier par la poudre utilisée ainsi que par la conception d'une nouvelle buse.

La nouvelle busette se compose d'une extrémité fine et plate qui peut facilement se glisser dans les poches parodontales. Le plastique dont elle est composée est moins dur que la surface radiculaire, ce qui permet un accès à la zone sous-gingivale sans risque pour la dentine et le ciment.

Elle se présente sous la forme d'un long tube fin percé de trois trous pour la sortie du mélange air-poudre. L'eau, quant à elle, sort à l'extrémité de l'embout. Cette busette est amovible à l'extrémité de la pièce à main de l'aéropolisseur et est à usage unique.



Figure 12 : busette Perioflow® (source : Optident, disponible sur : <https://optident.co.uk/product/airflow-master-perio/>)

En plus d'une meilleure accessibilité aux poches parodontales, la nouvelle busette permet une diminution de pression, réduisant le risque de dommages des tissus gingivaux (Moëne et coll., 2010).

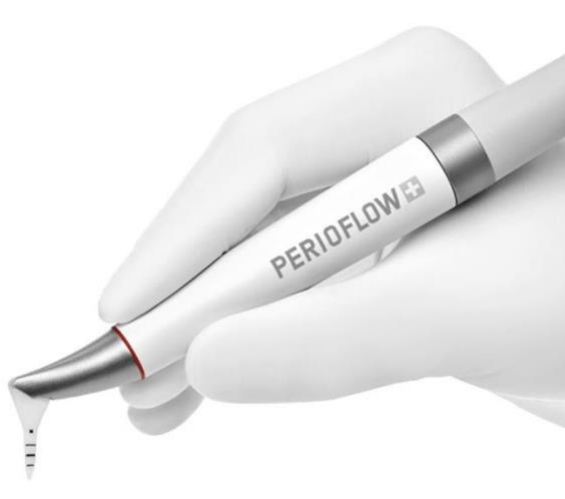

Figure 13 : Pièce à main Perio-flow® de EMS pour la réalisation d'un aéropolissage sous-gingival (source : EMS, disponible sur : www.ems-dental.com/fr)

Pour réaliser un aéropolissage sous-gingival, le choix de la poudre est très important. Le matériau abrasif le plus utilisé est la poudre de glycine. En effet, les particules de la poudre de glycine sont petites, environ 25 μm , ce qui est considérablement plus petit que matériaux abrasifs utilisés pour le polissage supra gingival (environ 65 μm) (Moëne et coll., 2010). Il existe également des poudres à base d'érythritol dont le diamètre ne dépasse pas 14 μm (Müller et coll., 2014).

Le choix d'un matériau de petit diamètre tient au fait qu'il réduit l'inconfort du patient et, plus important encore, le risque de traumatisme des tissus mous et des surfaces de la dent (Moëne et coll., 2010). Il peut donc être utilisé sans danger.

En pratique, la busette est insérée délicatement sous la gencive marginale pour accéder aux poches parodontales jusqu'à 9 millimètres de profondeur.

Elle est insérée jusqu'à ressentir une résistance, puis légèrement reculée de la base de la poche pour laisser au moins 3 mm de distance avec l'os. Le système est ensuite activé et la busette est déplacée sur toute la surface de la racine par un mouvement circulaire de 5 secondes par surface (Moëne et coll., 2010).

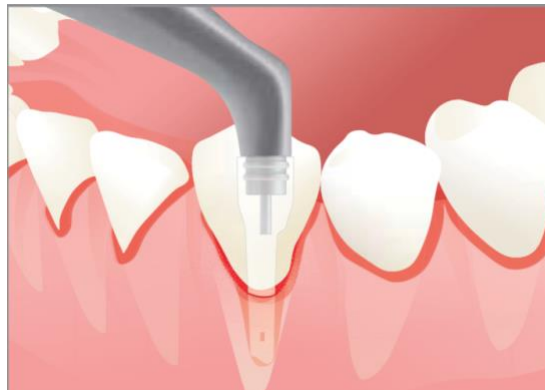

Figure 14 : insertion de la busette au sein d'une poche parodontale (source : Mectron, disponible sur : www.prophylaxis.mectron.com)

2.3.2. Efficacité

L'aéropolissage permet d'éliminer les bactéries, certaines colorations et de polir les surfaces dentaires (Moëne et coll., 2010) et implantaires (Bennani et coll., 2015).

Une conférence de consensus de chirurgiens-dentistes a conclu que l'utilisation de l'aéropolissage sous-gingival à la poudre de glycine avec une buse standard était plus efficace que les instruments manuels ou ultrasoniques pour éliminer le biofilm sous-gingival à des profondeurs de sondage de 1 mm à 4 mm. De même à l'aide d'une busette, il est plus efficace pour éliminer le biofilm sous-gingival que l'instrumentation manuelle ou à ultrasons à des profondeurs de sondage de 5 mm à 9 mm (Cobb et coll., 2017).

Ce système peut également s'avérer efficace en cas d'atteinte de furcation radiculaire. Il est alors conseillé d'utiliser la busette qui assure une entrée délicate à l'intérieur de la furcation du fait de son anatomie particulière, et permet alors un nettoyage optimal (EMS, 2019).

De plus, le polissage permet de retarder une nouvelle accumulation bactérienne. En effet, il a été remarqué une diminution de la formation de tartre sous-gingival entre les visites de contrôle après la réalisation d'un aéropolissage sous-gingival (Wennström et coll., 2011).

Des études ont démontré une utilisation sans danger, ainsi qu'une bonne acceptation de la part du patient et une rapidité d'utilisation (Moëne et coll., 2010 ; Bühler et coll., 2016). Aucun cas d'emphysème n'a été décrit lors de l'utilisation de poudre de glycine, et ce quelle que soit la direction du flux : que ce soit directement dans la poche parodontale ou horizontalement contre la racine (Flemmig et coll., 2007 ; Moëne et coll., 2010).

2.3.3. Limites

Une étude a été réalisée pour comparer les effets de l'aéropolissage sous-gingival au détartrage et surfaçage radiculaire. L'étude a été réalisée sur 50 patients présentant des poches parodontales.

Après avoir éliminé les dépôts supra-gingivaux, l'aéropolissage a été réalisé pendant 4 à 5 secondes sur tous les sites ≥ 5 mm dans le quadrant d'essai, tandis que le détartrage et le surfaçage radiculaire ont été réalisés dans le quadrant témoin.

Lors de cette étude il a été demandé aux patients de faire un commentaire sur leur ressenti lors du traitement.

Tableau 1 : comparaison des commentaires sur le ressenti des patients après aéropolissage sous-gingival ou après détartrage et surfaçage radiculaire (d'après : Moène et coll., 2010)

Commentaire	Groupe test : aéropolissage (pourcentage de patients)	Groupe contrôle : détartrage et surfaçage radiculaire (pourcentage de patients)
Pas de commentaire	23	33
Sensibilités au froid	14	-
Inconfort	-	20
Confortable	8	-
Absence de douleur	14	6
Légère douleur	12	2
Gencives douloureuses	-	4
Bruit inconfortable	2	-
N'ont pas aimé l'eau froide	2	-
Rapidité du traitement	2	-
Traitement long	-	2

L'évaluation de la douleur et de l'inconfort faite sur une EVA immédiatement à la fin du traitement a révélé que les patients avaient l'impression que le traitement par aéropolissage était plus confortable que le détartrage et surfaçage radiculaire. Le commentaire le plus fréquent portait sur le fait qu'ils ressentaient une sensibilité au froid lors de l'aéropolissage (Moène et coll., 2010).

2.3.4. Place dans la thérapeutique parodontale initiale

- Avant la réalisation du surfaçage radiculaire

Il est toujours mieux de travailler sur des surfaces propres ayant été préalablement décontaminées. Par conséquent, il peut être utile de nettoyer les sites affectés avant de réaliser le surfaçage radiculaire en effectuant un aéropolissage sous-gingival. L'aéropolissage sous-gingival est alors réalisé après le détartrage mais avant la séance de surfaçage radiculaire. Cette étape peut notamment être faite avant le sondage afin d'éviter une migration bactérienne (Nardi, 2016).

- Après la réalisation du surfaçage radiculaire

Il peut être intéressant de réaliser l'aéropolissage sous-gingival après avoir effectué le surfaçage radiculaire afin d'augmenter la détoxification des surfaces radiculaires et d'éliminer les bactéries résiduelles.

2.3.5. Conclusion

L'aéropolissage sous-gingival, utilisé comme complément au détartrage et au surfaçage radiculaire, permet donc une élimination plus complète du biofilm sous-gingival. En effet, il permet d'atteindre des zones profondes ou difficiles d'accès qui restent parfois inaccessibles avec le traitement conventionnel. De plus, elle s'avère être une technique avec peu d'inconforts pour le patient. L'aéropolissage sous-gingival semble donc avoir sa place dans la thérapeutique initiale parodontale.

2.4. Vers la création d'un vaccin

Les vaccins sont généralement composés d'une version atténuée d'un agent pathogène ou d'une variante inoffensive. Ils sont utilisés pour stimuler le système immunitaire afin qu'il en résulte une action persistante contre l'agent pathogène (Karch et Burkhard, 2016).

Un vaccin dit préventif va permettre de prévenir la survenue d'une pathologie. Un vaccin thérapeutique, quant à lui, permet de lutter contre une maladie déjà présente.

2.4.1. Quel agent pathogène cibler ?

Bien que la parodontite soit associée à un biofilm polymicrobien, des espèces bactériennes spécifiques telles que *Porphyromonas gingivalis*, *Treponema denticola* ou *Tannerella forsythia* sont particulièrement liées aux signes cliniques de la maladie (O'Brien-Simpson et coll., 2016).

D'une part, certaines études menées chez l'Homme ont mis en évidence que lorsque le seuil de *Porphyromonas gingivalis* dépassait 10 à 15% de la charge bactérienne totale de la plaque sous-gingivale, une perte d'attache clinique supérieure à 2 mm était prévisible au cours des 3 prochains mois (Byrne et coll., 2009).

Ces résultats sont cohérents avec de précédentes études montrant des taux élevés de *Porphyromonas gingivalis* au niveau de sites réfractaires au traitement parodontal

(Colombo et coll., 2009 ; Colombo et coll., 2012). Cette bactérie a été retrouvée au niveau de la base des poches parodontales profondes, dans les couches superficielles de la plaque sous-gingivale ainsi que dans les zones adjacentes à l'épithélium de poche.

Une résorption osseuse a été constatée dès que son seuil dépassait 10 à 15% de la charge bactérienne totale (Byrne et coll., 2009 ; O'Brien-Simpson et coll., 2009 ; Zijng et coll., 2010).

D'autre part, des études sur des souris ont montré que *Porphyromonas gingivalis* perturbait la réponse immunitaire de l'hôte et favorisait le développement d'une dysbiose (Hajishengallis et coll., 2012).

Toujours chez les souris, il a été montré que l'inflammation gingivale était un prérequis à la présence de *Porphyromonas gingivalis*, et qu'une charge de 10 à 15% était nécessaire pour produire une dysbiose et une résorption de l'os alvéolaire (Lam et coll., 2014).

Les études réalisées chez les souris sont donc comparables avec celle réalisées chez l'Homme : *Porphyromonas gingivalis* provoque une résorption osseuse dès que son seuil dépasse 10 à 15% de la charge bactérienne totale. Ceci confirme donc le rôle clé joué par *Porphyromonas gingivalis* dans le développement de la parodontite.

Nous pouvons à présent nous demander quel est le mode de fonctionnement de cette bactérie.

La bactérie *Porphyromonas gingivalis* sécrète des enzymes toxiques, les *gingipain*, qui sont des facteurs de virulence indispensables à la colonisation, à la pénétration dans les tissus, au dérèglement du système immunitaire et à la dysbiose (O'Brien-Simpson et coll., 2016).

Les *gingipain* sont également essentiels pour que *Porphyromonas gingivalis* induise une résorption de l'os alvéolaire chez la souris (Pathirana et coll., 2007).

Ces études nous laissent penser que les *gingipain* pourraient être un élément clé dans la création d'un vaccin pour la prévention et le traitement de la parodontite.

2.4.2. Développement d'un vaccin

Des chercheurs de l'Université de Melbourne travaillent depuis plus de 15 ans sur un vaccin pour traiter la parodontite. Jusqu'à présent, le vaccin a été testé sur des souris. S'il est utilisé avec succès chez l'Homme, il pourrait permettre de traiter les parodontites, ainsi que les risques de récurrence (O'Brien-Simpson et coll., 2016).

Ce vaccin est destiné aux espèces bactériennes désignées comme principales agents pathogènes responsables des parodontites : *Porphyromonas gingivalis*. Le vaccin permettrait de stimuler la réponse immunitaire de l'hôte afin d'obtenir un taux d'anticorps élevé qui neutraliseraient alors l'activité des *gingipain* (O'Brien-Simpson et coll., 2016).

Le but des chercheurs est :

- D'une part, d'utiliser les *gingipain* en tant que vaccin prophylactique contre la parodontite. D'après plusieurs études, la vaccination, réalisée avant une éventuelle parodontite, empêcherait le dépassement du seuil de 10 à 15% de *Porphyromonas gingivalis* dans la plaque sous-gingivale et conférerait donc une protection contre la résorption de l'os alvéolaire (O'Brien-Simpson, 2005 ; Pathirana et coll., 2007 ; Page et coll., 2007) ;

- D'autre part, obtenir un vaccin thérapeutique. Les résultats montrent que la vaccination faite en complément au détartrage et au surfaçage radiculaire devrait permettre le passage à un état moins inflammatoire grâce à la production d'anticorps qui neutralisent les *gingipain*, ainsi qu'une protection contre la résorption alvéolaire chez la souris (O'Brien-Simpson et coll., 2016). Ceci confirme les résultats d'une autre étude, où une diminution du taux de *Porphyromonas gingivalis*, une réduction de la profondeur de poche, ainsi qu'une diminution des saignements au sondage ont été observés chez des patients ayant reçu des anticorps spécifiques (Yokoyama et coll., 2007).

Le vaccin permettrait même d'empêcher toute récurrence de la parodontite, chose qui n'était actuellement pas possible avec le traitement conventionnel (O'Brien-Simpson et coll., 2016).

2.4.3. Limites

Cependant, la parodontite est une maladie multifactorielle causée par de nombreuses espèces bactériennes, avec divers facteurs de risque tels que les facteurs génétiques ou encore des facteurs environnementaux. Ceci constitue donc un obstacle au développement d'un vaccin ciblé.

2.4.4. Conclusion

Le développement d'un vaccin, s'il aboutit, serait donc une solution thérapeutique prometteuse pouvant être utilisé en prévention ou en traitement des parodontites, tout en supprimant le risque de récurrence.

Tableau 2 : récapitulatif des différentes technologies pouvant être utilisées dans le traitement initial des parodontites (source : document personnel)

Technologie	Mode d'emploi	Exemples de noms commerciaux
Ozonothérapie : gaz d'ozone	Placer l'embout du générateur au sein de la poche parodontale pendant le temps recommandé par le fabricant (Gupta et Mansi, 2012). Réalisé durant la séance de traitement initial, après la réalisation du détartrage et du surfaçage radiculaire.	Générateur d'ozone Prozone® de WH Générateur d'ozone G1000® de Apoza
Ozonothérapie : eau ozonée	Avant ou après la réalisation du surfaçage radiculaire : - en bain de bouche : faire un bain de bouche avec 10 mL de solution deux fois par jour après le brossage pendant 2 semaines (Parkar et coll., 2017) -en tant qu'irrigant dans une seringue : irrigation des poches parodontales pendant 5 à 10 minutes une fois par semaine pendant quatre semaines (Ramzy	Prozone® de WH + eau G1000® de Apoza + eau

	<p>et coll., 2005)</p> <p>-dans le réservoir d'eau des ultrasons pour le surfaçage radiculaire (Saraswathi et coll., 2016)</p>	
<p>Ozonothérapie : huile d'ozone</p>	<p>Insérer l'huile dans les poches parodontales à l'aide d'une seringue, une fois par semaine en cabinet durant la phase de traitement initial.</p> <p>En complément, après application de gaz d'ozone ou d'eau ozonée (Srikanth et coll., 2013).</p>	<p>Prozone® de WH + huile végétale (tournesol, olive...)</p> <p>G1000® de Apoza + huile végétale (tournesol, olive...)</p>
<p>Thérapie photodynamique : agent photo-sensibilisant + laser</p>	<p>Placer l'agent photo-sensibilisant dans la poche parodontale à l'aide d'une seringue où il doit rester 2 minutes.</p> <p>Puis irradier pendant 1 minute à l'aide de la fibre optique, qui est introduite directement dans la poche parodontale (Khandge et coll., 2013).</p> <p>Recommencer le traitement plusieurs fois au cours de la première semaine (Meimandi et coll., 2017).</p>	<p>Periowave®</p>
<p>Aéropolissage sous-gingival : busette + poudre</p>	<p>Insérer la busette délicatement dans les poches parodontales jusqu'à ressentir une résistance, puis reculer légèrement de la base de la poche pour laisser au moins 3 mm de distance avec l'os.</p> <p>Enfin, activer le système et déplacer la busette sur toute la surface de la racine par un mouvement circulaire de 5 secondes par surface (Moëne et coll., 2010).</p> <p>Peut être réalisé avant ou après le surfaçage radiculaire (Nardi, 2016).</p>	<p>Perio-flow® de EMS</p> <p>Varios Combi Pro® de NSK</p>

3. Alternatives thérapeutiques : traitements d'origine naturelle

Avec l'augmentation de la résistance bactérienne aux antibiotiques, le développement d'autres classes d'antimicrobiens suscite un intérêt considérable. La tendance actuelle étant de plus en plus pour une utilisation de produits d'origine naturelle, nous allons voir ensemble la place qu'ils peuvent occuper dans le traitement initial des parodontites.

Il n'est bien sûr pas envisageable de traiter durablement une parodontite simplement par une méthode 100% naturelle sans autre intervention d'un chirurgien-dentiste. Néanmoins, des remèdes naturels complémentaires peuvent aider au traitement et à la stabilisation de la parodontite.

3.1. Phytothérapie

3.1.1. Principe

La phytothérapie correspond à l'utilisation de plantes et de leurs extraits dans le traitement et la prévention des maladies. La phytothérapie utilise directement les plantes, dans leur intégralité ou partiellement. C'est une pratique médicale fondée sur la science, qui respecte des règles de dosage et de galénique, qui se distingue donc d'autres approches plus traditionnelles telles que la médecine traditionnelle chinoise ou africaine par exemple (Boukhobza et Goetz, 2018).

La phytothérapie peut être utilisée en parodontologie en tant que moyen thérapeutique complémentaire au détartrage et au surfaçage radiculaire pour le traitement des parodontites.

3.1.2. Quelques remèdes phytothérapeutiques dans le traitement des parodontites

- Aloe vera

L'aloë vera possède des propriétés anti-inflammatoires, antibactériennes, cicatrisantes, et immunostimulantes (Boukhobza et Goetz, 2018).

Utilisée en parodontologie, une étude *in vivo* a mis en évidence que cette plante permettait de diminuer les saignements, l'inflammation et le gonflement des gencives. C'est un antiseptique puissant au sein des poches parodontales où le nettoyage conventionnel peut s'avérer difficile (Bhat et coll., 2011). L'aloë vera en gel est également préconisé pour son action antalgique sur les gencives (Kumar et coll., 2019).

L'aloë vera peut être utilisé sous différentes formes : en dentifrice, en bain de bouche, en gel, ou encore en jus (Bhat et coll., 2011).

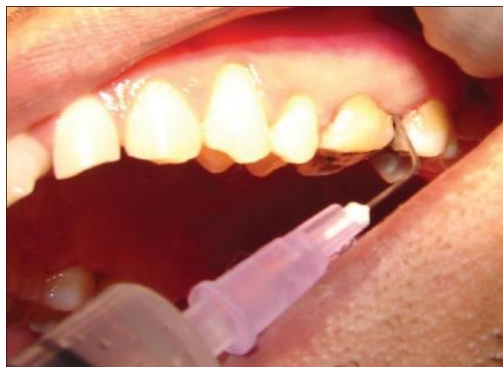

Figure 15 : application d'un gel d'aloë vera directement au sein d'une poche parodontale (source : Bhat et coll., 2011)

Une étude *in vivo* a été réalisée pour déterminer l'effet d'un bain de bouche à l'aloë vera sur l'inflammation gingivale en comparaison à la chlorhexidine et à un placebo.

L'étude portait sur 115 sujets qui ont été divisés en trois groupes :

- Un groupe ayant reçu un bain de bouche à l'aloë vera, composé à 99% de jus d'aloë vera
- Un groupe ayant reçu un bain de bouche à la chlorhexidine
- Un groupe ayant reçu un placebo (de l'eau distillée)

Les sujets devaient prendre 10ml de bain de bouche deux fois par jour pendant 30 jours.

Les résultats ont montré que le bain de bouche à l'aloë vera était aussi efficace que le bain de bouche à la chlorhexidine pour diminuer l'indice de plaque, l'indice de saignement et l'indice gingival. Le bain de bouche à l'aloë vera n'a montré aucun effet secondaire, contrairement à la chlorhexidine (Karim et coll., 2014).

Par ailleurs, une revue systématique a été réalisée dans le but d'évaluer l'efficacité d'un bain de bouche d'aloë vera à 99 ou à 100% sur la plaque dentaire et l'inflammation gingivale en comparaison à la chlorhexidine à 0,12 ou 0,2%.

Cette revue systématique a analysé six essais cliniques. Toutes les études ont montré que l'aloë vera était efficace pour diminuer l'indice de plaque et l'inflammation gingivale.

Quatre études ont montré que l'aloë vera était aussi efficace que la chlorhexidine pour réduire l'indice de plaque, tandis que deux études ont conclu que la chlorhexidine était plus efficace que l'aloë vera.

En ce qui concerne l'inflammation gingivale, trois études ont montré des résultats comparables entre l'aloë vera et la chlorhexidine, tandis qu'une étude a montré de meilleurs résultats avec la chlorhexidine.

Les résultats ont montré que l'aloë vera n'avait aucun effet secondaire, ou très minimes, en comparaison à la chlorhexidine, qui présentait des effets secondaires importants, notamment des colorations et une altération du goût (Al-Maweri et coll., 2019).

Enfin, plusieurs études ont été effectuées afin d'évaluer les effets cliniques de l'application sous-gingivale d'un gel d'aloë vera en complément du détartrage et du surfaçage radiculaire sur les poches parodontales de patients atteints de parodontite, en comparaison à des sites de contrôle où seuls le détartrage et le surfaçage ont été effectués. Les paramètres cliniques ont alors été comparés entre les sites.

Les résultats de ces études ont montré que l'administration sous-gingivale d'un gel d'aloë vera entraînait une amélioration de l'état parodontal. En effet, celui-ci permet une diminution significative de la profondeur de poche et une diminution de l'indice gingival supplémentaires (Bhat et coll., 2011 ; Viridi et coll., 2012 ; Ashouri Moghaddam et coll., 2017).

L'aloë vera pourrait donc avoir sa place en tant qu'adjuvant au détartrage et au surfaçage radiculaire dans le traitement initial des parodontites : en tant qu'alternative aux agents antiseptiques grâce à ses propriétés comparables à ces derniers, ou en tant que complément à la thérapie conventionnelle.

- Ail

L'ail est utilisé comme un médicament depuis l'Antiquité. Il possède des propriétés antibactériennes, antifongiques et antivirales (Shetty et coll., 2013).

Il peut être trouvé sous sa forme conventionnelle ou sous forme d'extrait : en gélule, en poudre, ou encore à l'état liquide (Khashan, 2014).

L'ail possède des propriétés inhibitrices sur les bactéries à Gram négatif (Ahuja et coll., 2014). Ses effets sur les bactéries parodontopathogènes ont été étudiés *in vitro* : l'ail possède un effet bactériostatique sur *Porphyromonas gingivalis* et *Aggregatibacter actinomycetemcomitans*, ainsi qu'une activité antiprotéolytique sur *Porphyromonas gingivalis*. Cependant, aucune activité bactéricide n'a été démontrée sur ces deux bactéries (Shetty et coll., 2013).

Il peut être une alternative intéressante aux antibiotiques. En effet, le développement d'une résistance à l'allicine, qui est le principe actif de l'ail, apparaît mille fois moins facilement que celle à certains antibiotiques (Shetty et coll., 2013).

Les principaux effets indésirables rapportés après une utilisation thérapeutique de l'ail ont été une mauvaise haleine, ainsi qu'une sensation de brûlure ou de nausée. Ces effets ont été rapportés lors d'une étude visant à évaluer différents bains de bouche. Il a été conclu que les bains de bouche à 2,5% d'ail présentaient plus d'effets indésirables que les autres bains de bouche (Ahuja et coll., 2014). D'autres formes d'utilisation semblent donc plus adaptées.

Grâce à ses effets sur les bactéries parodontopathogènes, l'ail semble avoir un potentiel en tant qu'adjuvant au traitement initial des parodontites.

- Canneberge

Les canneberges (ou *cranberry*) sont des plantes riches en polyphénols qui possèdent des propriétés biologiques pouvant être bénéfiques pour la santé. En termes de santé bucco-dentaire, de récentes études *in vitro* et *in vivo* ont montré que la canneberge possédait des propriétés antimicrobiennes pouvant être utilisées pour le traitement d'infections buccales telles que la parodontite (Medeiros et coll., 2016).

Différentes doses et différentes formes d'utilisation de canneberge ont été proposées lors de différentes études, notamment du jus de canneberge non sucré, des comprimés d'extrait de canneberge ou encore du gel de concentré de jus de canneberge (Mukherjee et coll., 2014 ; Rajeshwari et coll., 2017).

Les polyphénols de canneberge possèdent des propriétés intéressantes, puisqu'il a été démontré lors d'études *in vitro*, qu'ils inhibaient la croissance de *Porphyromonas gingivalis* et de *Fusobacterium nucleatum*, ainsi que la coagrégation bactérienne impliquant les bactéries parodontopathogènes (Bonifait et Grenier, 2010).

De plus, il a été rapporté que les polyphénols inhibaient l'activité protéolytique des bactéries du complexe rouge, bactéries jouant un rôle important dans la destruction des tissus parodontaux (Bodet et coll., 2006).

Une analyse *in vitro* et *in vivo* de l'action de composants d'extrait de canneberge été réalisée sur des souris chez qui une parodontite a été induite par *P. gingivalis* et *F. nucleatum*.

La consommation d'extrait de canneberge à une concentration de 4 mg/ml par les souris infectées a permis de diminuer la sévérité de la parodontite expérimentale par rapport aux souris non traitées par l'extrait de canneberge.

Il a été constaté que l'extrait de canneberge inhibait l'adhésion de *P. gingivalis* et *F. nucleatum* sur les cellules épithéliales, et inhibait la coagrégation bactérienne d'une manière dépendante de la dose (Polak et coll., 2013).

Ces observations suggèrent donc que les polyphénols présents dans la canneberge pourraient empêcher la prolifération de ces bactéries dans les poches parodontales en inhibant la formation du biofilm.

Considérant que les bactéries sont les principaux facteurs étiologiques de la parodontite, la canneberge pourrait trouver sa place comme adjuvant dans la thérapie parodontale initiale.

- Curcuma

Le curcuma possède diverses propriétés thérapeutiques, notamment des propriétés anti-inflammatoires, antioxydantes, antalgiques, et antiseptiques (Stoyell et coll., 2016).

Une étude chez le rat a fourni de nouvelles preuves sur l'activité anti-inflammatoire du curcuma. Lors de cette étude, le curcuma ajouté sous forme de poudre à l'alimentation du rat, a permis de réduire de manière significative l'inflammation gingivale, ainsi que la perte de fibres de collagène et la résorption de l'os alvéolaire (Xiao et coll., 2018).

Ainsi, le curcuma réduit la résorption alvéolaire *in vivo* en modulant la différenciation, l'activation et la fonction des ostéoclastes (Mau et coll., 2016).

D'autres études chez l'Homme ont été réalisées dans le but d'évaluer l'efficacité de l'association d'un gel de curcuma au détartrage et au surfaçage radiculaire dans le traitement de la parodontite, en comparaison au détartrage et surfaçage radiculaire seuls.

Il a été observé une amélioration de l'indice de plaque, de l'indice gingival, de la profondeur de poche (Nagasri et coll., 2015 ; Dave et coll., 2018) et du niveau d'attache (Nagasri et coll., 2015) après l'application d'un gel de curcuma en complément au détartrage et au surfaçage radiculaire, que ce soit en application topique ou directement dans les poches parodontales, en comparaison au détartrage et surfaçage radiculaire seuls.

Enfin les effets cliniques de l'application sous-gingivale d'un gel de curcuma à 2% ont été comparés à ceux d'un gel de chlorhexidine à 1% en complément au détartrage et au surfaçage radiculaire chez des patients atteints de parodontite.

Le gel de curcuma a permis de diminuer la profondeur de poche et d'améliorer le niveau d'attache avec des résultats comparables au groupe traité avec le gel de chlorhexidine (Jaswal et coll., 2014).

Ainsi, le curcuma apparaît comme une option simple et peu coûteuse en tant qu'adjuvant au traitement initial des parodontites : il peut être utilisé comme alternative aux antiseptiques classiques, ou comme complément à la thérapie conventionnelle.

- Hydrocotyle et grenadier

L'hydrocotyle et le grenadier sont des plantes médicinales qui ont un effet immunostimulant et qui favorisent la cicatrisation des tissus (Sastravaha et coll., 2005).

De plus, les polyphénols extraits de la grenade, fruit du grenadier, ont de nombreuses propriétés intéressantes, telles qu'une activité antibactérienne, antioxydante ou anti-inflammatoire (Thangavelu et coll., 2017).

Lors d'une étude *in vivo*, il a été observé qu'un bain de bouche à base de grenade avait une efficacité antibactérienne contre *Aggregatibacter actinomycetemcomitans*, *Porphyromonas gingivalis*, et *Prevotella intermedia*, principaux agents pathogènes parodontaux (Bhadbhade et coll., 2011).

L'efficacité d'une préparation à base de ces deux plantes dans le traitement de la parodontite a été évaluée *in vivo*. Des fragments d'environ 5 mm contenant ces deux plantes ont été appliqués au sein des poches parodontales de patients après la réalisation d'un détartrage et d'un surfaçage radiculaire.

Les résultats ont montré un gain d'attache, une diminution du saignement au sondage et une diminution des profondeurs de poche par rapport au groupe contrôle où seuls le détartrage et le surfaçage ont été réalisés (Sastravaha et coll., 2005).

L'association de ces deux plantes semble avoir des résultats intéressants dans le traitement initial des parodontites. Davantage d'études sont néanmoins nécessaires.

- Ginkgo biloba

Le ginkgo biloba est un arbre originaire de Chine, dont la feuille est principalement utilisée en phytothérapie. Les feuilles de cet arbre sont notamment connues pour leurs propriétés cicatrisante, antioxydante, anti-inflammatoire et vasodilatatrice (Cheng et coll., 2014).

Utilisé en parodontologie, le ginkgo biloba possède des effets délétères sur les agents pathogènes parodontaux de la plaque sous-gingivale. Ces agents sont *Treponema denticola*, *Tannerella forsythia*, *Prevotella intermedia*, et *Porphyromonas gingivalis*. (Cheng et coll., 2014).

Des recherches ont montré, en cas d'administration d'un gel de ginkgo biloba au sein des poches parodontales après surfaçage, une diminution significative du taux d'agents pathogènes une semaine après le début du traitement, avant d'augmenter progressivement à 2 et 4 mois. Il a été également observé une amélioration de la profondeur de sondage et du niveau d'attache après administration du gel, en comparaison à un groupe contrôle (Cheng et coll., 2014).

Il a également été démontré qu'une administration systémique de 28 ou de 56 mg/kg de ginkgo biloba par jour pendant 11 jours diminuait la résorption alvéolaire chez le rat atteint de parodontite (Sezer et coll., 2013).

Les présents résultats suggèrent que le ginkgo biloba permettrait de limiter la progression de la parodontite, et pourrait donc être utilisé comme adjuvant lors du traitement initial.

3.1.3. Limites de la phytothérapie

Le terme « naturel » ne veut pas forcément dire sans danger : les indications et les dosages sont à respecter. En effet, la majorité des effets indésirables en phytothérapie surviennent lors d'un dosage trop important ou d'un traitement trop long (Boukhobza et Goetz, 2018).

De plus, certaines études sont encore nécessaires pour déterminer la forme et le dosage les plus adaptés dans le traitement des parodontites.

Selon les idées reçues, la phytothérapie ne pourrait pas avoir d'effets néfastes étant donné que c'est une méthode naturelle. Cependant, des interactions avec des molécules de synthèse peuvent apparaître.

Une étude a d'ailleurs prouvé des interactions entre les médicaments à base de plantes et les médicaments à base de molécules de synthèse. Durant cette étude, sept plantes ont été étudiées dont le gingko biloba et l'ail. Sur les sept plantes, cinq présentaient des interactions avec les médicaments à base de molécules de synthèse, comme par exemple le gingko biloba et l'ibuprofène, les effets secondaires pouvant aller jusqu'au coma (Izzo et Ernst, 2009).

3.1.4. Conclusion

La phytothérapie suscite un intérêt grandissant ces dernières années. Selon les précédentes études, de nombreuses plantes présentent des propriétés médicinales potentiellement bénéfiques dans le traitement initial des parodontites.

Toutefois, la littérature est rare en ce qui concerne les informations sur la sécurité des traitements à base de plantes pour une utilisation en dentisterie. Des recherches complémentaires sont encore nécessaires pour étudier les effets secondaires, la toxicité et les interactions médicamenteuses de ces plantes pour des applications bucco-dentaires.

Tableau 3 : récapitulatif de quelques plantes pouvant être utilisées dans le traitement initial des parodontites (source : document personnel)

Plante	Forme galénique, dosage et voie d'administration	Mode d'emploi	Exemples de noms commerciaux
Aloe vera	Gel 99% : application sous-gingivale	Appliquer le gel après réalisation du surfaçage radiculaire, directement au sein des poches parodontales. Placer la seringue à la base de la poche, et appliquer le gel jusqu'à ce que l'espace soit rempli et que le gel s'échappe de la gencive marginale. Recommencer à 1 et à 2 semaines (Viridi et coll., 2012 ; Ashouri Moghaddam et coll., 2017).	Gel aloe vera bio de Floralpina®
	Jus d'aloë vera 99% : bain de bouche	Faire un bain de bouche avec 10 mL de solution pendant 1 minute deux fois par jour après le brossage pendant 30 jours. À commencer le jour de la réalisation du surfaçage radiculaire (Karim et coll., 2014)	Jus aloe vera de PurAloé®
Curcuma	Gel 10mg/g : application sous-gingivale	Appliquer le gel après réalisation du surfaçage radiculaire, directement au sein des poches parodontales. Placer la seringue à la base de la poche, et appliquer le gel jusqu'à ce que l'espace soit rempli et que le gel s'échappe de la gencive marginale (Nagasri et coll., 2015).	Gel oral Curenext® : non commercialisé en France

	Gel 10mg/g : application topique	<p>Appliquer par mouvement circulaire sur la gencive au niveau des poches parodontales pendant 2 à 3 minutes une fois par jour pendant 3 semaines.</p> <p>Laisser le gel dans la bouche pendant au moins 10 min après application, puis rincer à l'eau pour éliminer tout résidu de médicament.</p> <p>À commencer le jour de la réalisation du surfaçage radiculaire (Dave et coll., 2018 ; Farjana et coll., 2014).</p>	Gel oral Curenex® : non commercialisé en France
Grenade	Bain de bouche 4%	<p>Faire un bain de bouche avec 10 mL de solution pendant 1 minute deux fois par jour pendant 5 jours (Sastravaha et coll., 2005).</p> <p>À commencer le jour de la réalisation du surfaçage radiculaire.</p>	Poudre de grenade Navitas Naturals® diluée dans de l'eau distillée
Ginkgo biloba	Gel 10 mg/g de ginkgolides : application sous-gingivale	<p>À appliquer après réalisation du surfaçage radiculaire, directement au sein des poches parodontales. Placer la seringue à la base de la poche, et appliquer le gel jusqu'à ce que l'espace soit rempli et que le gel s'échappe de la gencive marginale.</p> <p>Ne pas boire ou manger pendant 2h et ne pas se brosser les dents pendant 24h (Cheng et coll., 2014).</p>	Gel gingival Alcyak®

3.2. Aromathérapie

3.2.1. Principe

L'aromathérapie utilise tout comme la phytothérapie les plantes à des fins médicinales. Elle se distingue de celle-ci car plutôt que d'utiliser directement les plantes, elle se focalise uniquement sur l'utilisation de leurs huiles essentielles.

Nous pouvons retrouver les huiles essentielles dans toutes les parties d'une plante : du fruit jusqu'à la racine, y compris dans la fleur, la feuille, le bois ou la graine.

Ces essences doivent être extraites de la plante, la distillation étant la technique plus connue.

En cas de parodontite, les huiles essentielles peuvent être appliquées de façon topique sur la gencive (sous forme d'huile ou de dentifrice), placées directement dans les poches parodontales (sous forme d'huile ou de gel), ou encore utilisées en tant que bain de bouche (Baudoux, 2017).

3.2.2. Quelques huiles essentielles utilisées en parodontologie

- Huile essentielle d'arbre à thé

Bien connue sous son appellation anglosaxonne : huile essentielle de « tea tree », l'huile essentielle d'arbre à thé possède un certain nombre de propriétés thérapeutiques, notamment une activité anti-inflammatoire, une activité antibactérienne à large spectre d'action et une activité immunostimulante et antalgique (Baudoux, 2017).

Cette huile essentielle peut être appliquée directement sur les gencives inflammatoires sous forme de gel lors du brossage pour un soulagement instantané. Un dosage préconisé est un gel à 2,5% d'huile essentielle d'arbre à thé, appliqué en tant que dentifrice pendant au moins deux minutes deux fois par jour (Soukoulis et Hirsch, 2004). Celui-ci a démontré lors d'une étude *in vivo*, une bonne efficacité dans la lutte contre le biofilm microbien, avec une réduction significative de l'indice de saignement et de l'indice gingival (Soukoulis et Hirsch, 2004).

Cette huile essentielle possède également une activité antibactérienne contre *Porphyromonas gingivalis* (Hans et coll., 2016).

Une étude a été réalisée afin d'évaluer l'efficacité de deux bains de bouche sur la santé bucco-dentaire, l'un à base d'huile essentielle d'arbre à thé, et l'autre à base d'aloë vera.

Les 152 participants à l'étude ont été divisés en quatre groupes en fonction du bain de bouche utilisé : le premier groupe utilisait un bain de bouche à base d'aloë vera, le deuxième un bain de bouche à la chlorhexidine 0,2%, le troisième un bain de bouche à base d'huile essentielle d'arbre à thé, et le dernier un placebo.

Une diminution statistiquement significative de l'indice de plaque et de l'indice gingival a été observée après l'utilisation des trois bains de bouche contenant un principe actif à la fin des 4 semaines. La différence des variables entre les groupes utilisant l'aloë vera ou l'huile essentielle d'arbre à thé et celui utilisant la chlorhexidine n'était pas statistiquement significative (Kamath et coll., 2019).

L'activité de ces deux agents est donc comparable à celle de la chlorhexidine. Ainsi, ils pourraient être une alternative naturelle intéressante à l'utilisation de cet antiseptique.

De plus, lors d'une étude chez l'Homme, l'utilisation d'un gel à 5% d'huile essentielle d'arbre à thé dans les poches parodontales en tant qu'adjuvant au détartrage et au surfaçage radiculaire dans le traitement initial des parodontites a permis une amélioration des paramètres cliniques (l'indice de plaque, l'indice gingival, la profondeur de poche et le niveau d'attache) en comparaison au détartrage et au surfaçage radiculaire seuls (Elgendy et coll., 2013).

L'huile essentielle d'arbre à thé semble donc posséder plusieurs propriétés intéressantes pour le traitement initial des parodontites.

- Huile essentielle de camomille

L'huile essentielle de camomille possède une activité antibactérienne, anti-inflammatoire et antifongique (Ananthavaram et Ramamurthy, 2014).

En cas de parodontite, des études *in vitro* ont montré qu'elle aidait à réduire l'inflammation et le nombre de bactéries parodontopathogènes au sein de la cavité buccale (Hans et coll., 2016 ; Ananthathavam et Ramamurthy, 2014).

En effet, l'huile essentielle de camomille possède une activité antibactérienne contre *P. gingivalis*. Néanmoins, son efficacité contre cette bactérie reste inférieure à celle de la chlorhexidine à 0,12% (Saderi et coll., 2004 ; Goes et coll., 2016).

Lors d'une étude, un bain de bouche à base d'extraits de camomille et de grenade a montré son efficacité pour réduire les saignements gingivaux en cas de parodontite, avec une action anti-inflammatoire et antimicrobienne similaires à celles de la chlorhexidine à 0,12% (Batista et coll., 2014).

L'huile essentielle de camomille possède donc des propriétés intéressantes pour le traitement initial de la parodontite, peut-être insuffisantes pour être utilisée en tant qu'alternative, mais pouvant être un outil complémentaire à la thérapie conventionnelle.

- Huile essentielle de citronnelle

L'huile essentielle de citronnelle possède plusieurs propriétés intéressantes dans le traitement des parodontites : des propriétés anti-inflammatoire, antibactérienne, anti-oxydante, ou encore antiseptiques (Dany et coll., 2015).

Une étude a été réalisée dans le but d'évaluer l'efficacité d'un gel d'huile essentielle de citronnelle à une concentration de 2% en complément au détartrage et au surfaçage radiculaire.

Un total de 15 personnes a été divisé en deux groupes : un groupe expérimental chez qui un gel d'huile essentielle de citronnelle a été placé dans des poches parodontales modérées à profondes après détartrage et surfaçage radiculaire, et un groupe contrôle traité par détartrage et surfaçage radiculaire seuls.

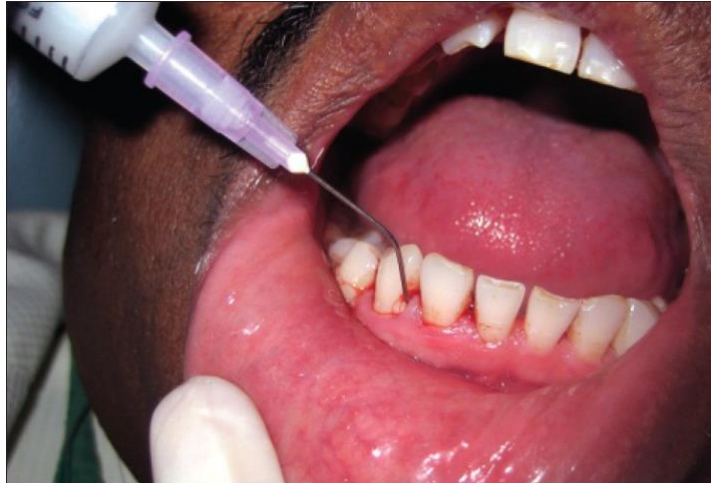

Figure 16 : mise en place d'un gel d'huile essentielle de citronnelle au sein des poches parodontales (source : Warad et coll., 2013)

Les paramètres cliniques : l'indice gingival, la profondeur de sondage et le niveau d'attache ont été évalués au début de l'étude, puis à 1 et 3 mois.

Une diminution de la profondeur de sondage et de l'indice gingival, ainsi qu'une amélioration du niveau d'attache ont été observés dans le groupe expérimental (Warad et coll., 2013).

Lors d'une autre étude, il a été démontré qu'un bain de bouche à base d'huile essentielle de citronnelle à 0,25% permettait de diminuer l'indice gingival et l'indice de plaque en cas de parodontite (Dany et coll., 2015).

De plus, à une concentration $\leq 2\%$, l'huile essentielle de citronnelle inhibe la croissance de plusieurs agents pathogènes parodontaux, en particulier *Actinomyces naeslundii* et *Porphyromonas gingivalis* (Warad et coll., 2013).

L'huile essentielle de citronnelle offre donc un nouveau choix d'adjuvant naturel au détartrage et au surfaçage radiculaire dans le traitement initial des parodontites.

- Huile essentielle de cannelle

L'huile essentielle de cannelle aurait un potentiel en tant qu'agent antimicrobien naturel dans le cas d'une parodontite. Cette huile possède des propriétés antibactériennes, anti-inflammatoires et antifongiques (Wang et coll., 2018).

En effet, il a été confirmé lors d'études *in vitro*, que le cinnamaldéhyde, constituant principal de l'écorce de cannelle, était doté d'une action inhibitrice contre *Porphyromonas gingivalis* (Wang et coll., 2018), mais également contre *Aggregatibacter actinomycetemcomitans* et *Fusobacterium nucleatum* (Abidin et coll., 2013).

Cette huile essentielle possède donc des propriétés inhibitrices contre les bactéries parodontopathogènes, et pourrait être efficace dans le traitement initial des parodontites. D'autres études sur son utilisation complémentaire au détartrage et au surfaçage radiculaire chez l'Homme restent encore nécessaires.

3.2.3. Limites de l'aromathérapie

Les huiles essentielles peuvent présenter une toxicité qui est variable en fonction de leur composition : elles peuvent être irritantes, neurotoxiques, ou encore hépatotoxiques (Roux-Sitruk et coll., 2017). Il est donc très important de connaître leur composition, les dosages et les précautions d'utilisation.

Elles sont à proscrire durant les trois premiers mois de grossesse et la période d'allaitement, sont contre-indiquées chez les patients épileptiques ou ayant des antécédents de convulsion et déconseillées chez les asthmatiques (Baudoux, 2017).

Tout comme pour la phytothérapie il faut bien sûr respecter les dosages et les durées de traitement. Lorsqu'un traitement a lieu sur le long cours, il faut l'entrecouper de fenêtres thérapeutiques : la règle générale est de suivre 3 semaines de traitement puis de poursuivre avec une semaine sans traitement. Il est aussi possible de suivre le traitement pendant 5 jours, puis d'arrêter pendant 2 jours lors d'utilisations au long cours. Les fenêtres thérapeutiques permettent d'éviter que l'organisme s'habitue au principe actif, et donc de maintenir l'efficacité du traitement (Chavanne, 2018).

L'effet indésirable le plus décrit des bains de bouche aux huiles essentielles est une altération du goût. Des réactions allergiques aux huiles essentielles sont possibles, mais rares, et des réactions locales réversibles telles qu'un érythème du palais ont également été rapportées (Gagari et Kabani, 1995).

3.2.4. Conclusion

L'aromathérapie pourrait donc être un outil complémentaire naturel pour le traitement initial de la parodontite.

D'une part les huiles essentielles, de par leur pouvoir antibactérien, peuvent être une alternative aux antibiotiques classiques afin de lutter contre l'antibiorésistance. En effet, par voie orale, les huiles essentielles sont efficaces à des concentrations 50 fois moindre que celle des antibiotiques classiques. De plus, la diversité des composants des huiles essentielles empêche les micro-organismes de créer une résistance (Chavanne, 2018).

D'autre part, elles peuvent être une alternative naturelle à l'utilisation de bains de bouche à base de chlorhexidine classiquement utilisés, grâce à leurs propriétés comparables à ces derniers.

Selon une revue systématique, les bains de bouche à base de chlorhexidine seraient plus efficaces pour le contrôle de plaque que les bains de bouche à base d'huiles essentielles, et auraient des résultats similaires sur l'indice gingival, l'indice de saignement et l'inflammation gingivale.

De plus, les bains de bouche à base d'huiles essentielles réduiraient considérablement la formation de tartre et de colorations en comparaison aux bains de bouche à base de chlorhexidine (Van Leeuwen et coll., 2011).

En terme de prix, le coût que représenterait un rinçage biquotidien durant un an avec du bain de bouche à base d'huile essentielle serait de 220\$ pour un individu. Celui d'un bain de bouche à base de chlorhexidine serait de 234\$ par an (Van Leeuwen et coll., 2011).

Tableau 4 : récapitulatif de quelques huiles essentielles pouvant être utilisées dans le traitement initial des parodontites (source : document personnel)

Huile essentielle	Forme galénique, dosage et voie d'administration	Mode d'emploi	Exemples de noms commerciaux
Huile essentielle d'arbre à thé	Gel 2,5% : application topique	Appliquer le gel sur les gencives pendant 2 minutes deux fois par jour. Ne pas se rincer, manger ou boire pendant 30 minutes après son application. À commencer le jour de la réalisation du surfaçage radiculaire (Soukoulis et Hirsch, 2004).	Dentifrice à l'arbre à thé de Desert Essence®
	Gel 5% : application sous-gingivale	À appliquer après réalisation du surfaçage radiculaire, directement au sein des poches parodontales. Placer la seringue à la base de la poche, et appliquer le gel jusqu'à ce que l'espace soit rempli et que le gel s'échappe de la gencive marginale. Couvrir les sites traités de Coe-Pak, puis retirer à 7 jours (Elgendy et coll., 2013).	Non commercialisé
	Bain de bouche 0,2%	Faire un bain de bouche avec 10 mL de solution deux fois par jour après le brossage pendant 30 jours. Ne pas se rincer, manger ou boire pendant 30 minutes après sa prise.	Bain de bouche à l'huile essentielle d'arbre à thé de Desert Essence® ou

		À commencer le jour de la réalisation du surfaçage radiculaire (Kamath et coll., 2019)	Sanct Bernhard®
Huile essentielle de camomille	Bain de bouche 10%	Faire un bain de bouche avec 10 mL de solution deux fois par jour après le brossage pendant 30 jours. À commencer le jour de la réalisation du surfaçage radiculaire (Batista et coll., 2014).	Huile essentielle de camomille diluée dans de l'eau
Huile essentielle de citronnelle	Gel 2% : application sous-gingivale	À appliquer après réalisation du surfaçage radiculaire, directement au sein des poches parodontales. Placer la seringue à la base de la poche, et appliquer le gel jusqu'à ce que l'espace soit rempli et que le gel s'échappe de la gencive marginale. Retirer les excès (Warad et coll., 2013).	Non commercialisé
	Bain de bouche 0,25%	Faire un bain de bouche avec 10 mL de solution pendant 1 minute deux fois par jour après le brossage pendant 3 semaines. À commencer le jour de la réalisation du surfaçage radiculaire (Dany et coll., 2015).	Huile essentielle de citronnelle diluée dans de l'eau

3.3. Homéopathie

3.3.1. Grands principes

L'homéopathie repose sur trois grands principes :

- Le principe de similitude

C'est le principe de base de l'homéopathie : il faut choisir un traitement en correspondance entre les symptômes apparus chez un patient sain chez qui le remède a été administré et les symptômes observés chez un patient malade. Le patient est traité par une substance diluée qui, si elle était administrée sans dilution à une personne non malade, provoquerait les symptômes dont il souffre (Boukhobza, 2015).

- L'adaptation du traitement à l'individu

L'homéopathie ne se base pas seulement sur les symptômes classiques de la maladie, mais aussi sur des symptômes spécifiques présentés par le patient. Elle résulte d'un long dialogue entre le soignant et le patient : il s'agit de considérer le patient dans sa dualité physique et émotionnelle (le comportement, le psychisme, l'alimentation...). C'est pourquoi il est courant de voir des patients présentant la même pathologie recevoir des traitements différents (Boukhobza, 2015).

- La dynamisation

Il correspond à l'application de secousses au médicament. Ce paramètre conditionne l'augmentation d'activité du remède homéopathique.

L'homéopathie repose également sur une notion selon laquelle plus la dose de médicament est faible, plus son efficacité est grande. De nombreux produits homéopathiques sont donc tellement dilués qu'il ne reste quasiment aucune molécule de la substance d'origine.

Les produits homéopathiques sont le plus souvent fabriqués sous forme de granulés à placer sous la langue. Ils peuvent également se présenter sous d'autres formes, telles que des pommades, des gels, des gouttes, des crèmes ou des comprimés.

Les remèdes homéopathiques peuvent avoir une origine minérale, végétale ou animale (Boukhobza, 2015).

3.3.2. Place dans la thérapeutique parodontale

En cas de parodontite, l'homéopathie peut être utilisée en tant que thérapeutique complémentaire au traitement initial conventionnel.

Six traitements sont principalement connus pour le traitement des parodontites. Le choix du traitement va se baser sur les signes cliniques et les symptômes généraux présentés par le patient, le but étant de prescrire le traitement le plus adapté.

Ces six traitements sont *Mercurius corrosivus*, *Aurum metallicum*, *Calcarea fluorica*, *Pyrogenium*, *Hekla lava* et les 12 sels de Schüssler. Ceux-ci diminueraient les douleurs, les saignements et augmenteraient les défenses immunitaires du patient (Boukhobza, 2015).

Il est recommandé d'associer ces traitements à un bain de bouche anti-infectieux, qui peut être lui aussi une préparation homéopathique. Par exemple, la combinaison *Calendula officinalis*, *Echinacea purpurea* et *Phyolacca* peut être utilisé comme antiseptique à raison de 3 prises par jour pendant 1 mois, en diluant 30 gouttes de cette préparation dans un demi-verre d'eau (Boukhobza, 2015).

3.3.3. Résultats

Une étude a été réalisée afin de vérifier l'hypothèse selon laquelle l'homéopathie améliorerait les effets du détartrage et du surfaçage radiculaire chez les patients atteints de parodontite.

50 patients avec une parodontite ont été répartis au hasard dans deux groupes : détartrage et surfaçage radiculaire seuls ou détartrage et surfaçage radiculaire associé à l'homéopathie. Les résultats ont été évalués à J0, 3 mois puis 12 mois après le début du traitement.

Les deux groupes ont montré des améliorations significatives, les patients ayant reçu l'homéopathie ont présenté une amélioration du gain d'attache, comparés à ceux traités par détartrage et surfaçage radiculaire seuls (Mourão et coll., 2014).

Cependant nous pouvons noter l'absence de groupe placebo qui aurait renforcé la puissance des résultats.

3.3.4. Conclusion

Aucune étude n'a permis de démontrer que l'homéopathie possédait un pouvoir supérieur au placebo (HAS, 2019).

Une évaluation des éléments de preuve a été réalisée par le Conseil national de la santé et de la recherche médicale du gouvernement australien en 2015. Celui-ci a conclu qu'il n'existait aucune preuve fiable que l'homéopathie soit efficace (HAS, 2019).

Un certain nombre des concepts de l'homéopathie ne concordent pas avec les concepts scientifiques fondamentaux. Par exemple, il n'est pas possible d'expliquer scientifiquement comment un produit contenant peu ou pas de principe actif peut avoir un effet quelconque. En effet, les chercheurs ne peuvent pas confirmer qu'un mélange extrêmement dilué contient ce qui est indiqué sur l'étiquette (NCCIH, 2018). Il est donc très important d'expliquer ces limites au patient demandeur d'un traitement homéopathique.

De plus, les traitements homéopathiques sont très individualisés et il n'existe pas de norme de prescription, ce qui confère une limite supplémentaire à son utilisation (NCCIH, 2018).

3.4. La nutrithérapie

3.4.1. Principe

La nutrithérapie consiste à apporter à l'organisme tous les nutriments essentiels à la bonne santé d'un individu. Selon ses principes, l'état de santé d'une personne est directement influencé par son alimentation et l'évolution d'une maladie peut ainsi être modifiée en changeant les apports en nutriments d'un individu.

La nutrithérapie repose sur l'utilisation des éléments suivants :

- Les aliments
- Les substances actives présentes dans les aliments : les glucides, les protéines, les lipides...
- Les compléments alimentaires qui peuvent être sous forme de pilules, comprimés, poudre ou liquide...
- Les vitamines, substances organiques indispensables au bon fonctionnement de l'organisme, présentes dans certains aliments, les UV, les compléments alimentaires...
- Les sels minéraux, comme le calcium ou le fer, qui sont des micronutriments issus de roches

3.4.2. Quelques nutriments utilisés en parodontologie

- La coenzyme Q₁₀

La coenzyme Q₁₀, également nommée ubiquinone ou CoQ₁₀, est un antioxydant essentiel à la production d'énergie dans les cellules de la plupart des êtres vivants (Kadir et coll., 2017).

L'organisme est capable de produire la coenzyme Q₁₀ dont il a besoin. Ainsi, les apports alimentaires quotidiens en CoQ₁₀ (estimés à environ 10 mg) sont bien inférieurs aux quantités de qui se trouvent dans l'organisme. Le poisson, les viandes et les huiles de soja et de colza sont les meilleures sources de coenzyme Q₁₀. Nous pouvons aussi en trouver dans les noix et les graines (Karleskind, 2015).

En dehors des aliments, la coenzyme Q₁₀ peut être trouvée sous forme de complément alimentaire, ou encore être appliquée localement sous forme de gel par voie topique, intra-sulculaire ou sous-gingivale (Kadir et coll., 2017).



Figure 17 : application topique, avec la pointe d'un applicateur complètement imbibée de gel à appliquer sur le sextant assigné (source : Kadir et coll., 2017)

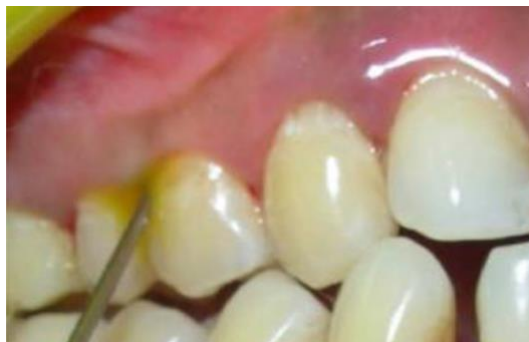

Figure 18 : application intra-sulculaire à l'aide d'une aiguille d'irrigation qui libère le gel dans le sulcus (source : Kadir et coll., 2017)

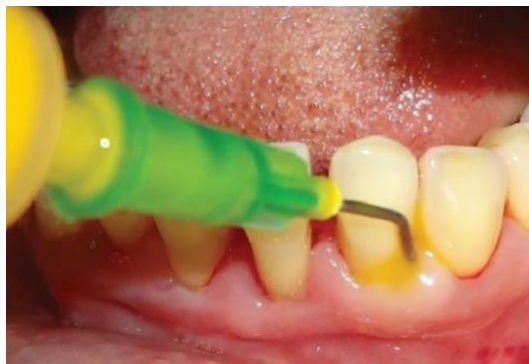

Figure 19 : application au sein d'une poche parodontale : on insère d'abord la seringue à la base de la poche parodontale puis on libère le gel tout en remontant jusqu'au bord gingival (source : Kadir et coll., 2017)

Des études réalisées chez l'Homme ont montré une carence en coenzyme Q₁₀ chez les patients ayant une gencive inflammatoire (Littarru et coll., 1971 ; Hansen et coll., 1976).

En effet, la coenzyme Q₁₀ sert d'antioxydant endogène et sa concentration accrue dans la gencive diminue efficacement l'inflammation parodontale (Manthena et coll., 2015).

Ceci a été confirmé lors d'une étude sur l'Homme, où l'utilisation d'une supplémentation en coenzyme Q₁₀ en complément au détartrage et au surfaçage radiculaire a permis une diminution de l'inflammation gingivale, comparé aux cas où un détartrage et un surfaçage radiculaire ont été réalisés seuls (Raut et coll., 2019).

D'autres études ont été réalisées afin d'évaluer l'efficacité de la coenzyme Q₁₀ en complément au détartrage et au surfaçage radiculaire chez des patients atteints d'une parodontite. Des paramètres cliniques tels que l'inflammation gingivale, l'indice de plaque, l'indice de saignement, la profondeur de poche et le niveau d'attache ont été évalués à différentes périodes.

Les résultats ont montré que l'application d'un gel de coenzyme Q₁₀ permettait, lorsqu'il était utilisé en complément au détartrage et au surfaçage radiculaire de façon topique ou sous-gingivale, une diminution de l'inflammation parodontale, ainsi qu'une amélioration de tous les paramètres cliniques en comparaison aux cas où seuls le détartrage et le surfaçage radiculaire étaient réalisés (Sale et coll., 2014).

De même, une supplémentation systémique en coenzyme Q₁₀ 120 mg une fois par jour pendant 3 mois en complément au détartrage et au surfaçage radiculaire a permis une diminution de l'inflammation gingivale en comparaison aux cas où seuls le détartrage et le surfaçage radiculaire ont été réalisés (Manthena et coll., 2015).

La coenzyme Q₁₀ permet donc, lorsqu'elle est utilisée en tant qu'adjuvant, une amélioration des résultats de la thérapie conventionnelle.

- Les oméga-3

Les oméga-3 sont une famille d'acides gras essentiels. Les trois principaux types sont l'ALA (acide alpha-linolénique), le DHA (acide docosahexaénoïque) et l'EPA (acide eicosapentaénoïque). L'ALA se trouve principalement dans les plantes, tandis que le DHA et l'EPA se trouvent principalement dans les aliments d'origine animale et les algues.

Nous pouvons retrouver des oméga-3 dans les poissons gras, les huiles de poisson, les graines de lin, les graines de chia, l'huile de lin et les noix.

Il existe également des compléments alimentaires riches en d'oméga-3, tels que l'huile de poisson ou l'huile d'algues (Calder, 2017).

Parmi leurs nombreux bienfaits, on peut retrouver une activité anti-inflammatoire, qui peut s'avérer être intéressante dans le traitement de la parodontite (Calder, 2017).

De plus, il a été mis en évidence lors d'une étude *in vitro*, une activité antibactérienne contre *Aggregatibacter actinomycetemcomitans*, *Fusobacterium nucleatum*, et *Porphyromonas gingivalis* (Huang et Ebersole, 2010).

Une étude a été réalisée afin d'évaluer les effets des oméga-3 en complément au détartrage et au surfaçage radiculaire. Cette étude comprenait deux groupes : un groupe test traité par détartrage et surfaçage radiculaire suivis d'une supplémentation alimentaire de 1g d'Oméga-3 par jour pendant trois mois et un groupe contrôle traité par détartrage et surfaçage radiculaire associés à la prise d'un placebo sur le même schéma posologique des produits testés.

L'indice de plaque, l'indice gingival, les saignements au sondage et la profondeur de poche ont été enregistrés avant le début du traitement, puis à 1 et 3 mois après le traitement.

Le groupe supplémenté en oméga-3 a montré une diminution plus importante de l'indice de plaque, de l'indice gingival et de la profondeur de poche par rapport au groupe témoin (Salman et coll., 2014).

Il a également été mis en évidence qu'une supplémentation en huile de poisson riche en oméga-3 réduirait la perte osseuse alvéolaire chez les souris où une parodontite a été induite par des bactéries parodontopathogènes (Bendyk et coll., 2009).

Les résultats suggèrent donc qu'une supplémentation en oméga-3 pourrait augmenter le succès du traitement initial parodontal.

- Zinc et cuivre

Le zinc est un oligo-élément principalement retrouvé dans le poisson, la viande rouge, et les céréales complètes.

Il est recommandé, selon l'ANSES (agence nationale de sécurité sanitaire de l'alimentation, de l'environnement et du travail), un apport journalier de 15 mg par jour.

Une carence en zinc peut avoir des conséquences sur l'immunité. En effet celui-ci joue un rôle dans la cicatrisation ainsi que dans le processus inflammatoire. De plus, le zinc a déjà démontré des actions positives sur la trophicité de la gencive. Il contribue donc à un développement complet et harmonieux de la gencive en termes de forme, de dimension ou de structure. (Boukhobza, 2015).

Le cuivre, quant à lui, est un oligo-élément retrouvé dans les coquillages, les abats, les noix, les légumes, les fruits secs ainsi que dans les céréales complètes.

La dose journalière recommandée, selon l'ANSES, est de 1,5 à 2 mg par jour. Il possède une activité anti-inflammatoire intéressante dans le traitement des parodontites (Boukhobza, 2015).

Une action combinée du zinc et du cuivre permettrait, selon des études *in vitro*, d'inhiber la coagrégation de bactéries parodontopathogènes tels que *Porphyromonas gingivalis* (Tamura et coll., 2009), mais aussi celle de *Prevotella intermedia* et *Prevotella nigrescens* (Tamura et coll., 2005), il y aurait donc par conséquent une diminution de leur pathogénicité.

Par ailleurs, lors d'une étude portant sur des patients atteints de parodontites, il a été mis en évidence une corrélation entre le niveau de zinc et le niveau de résorption alvéolaire. Les patients ayant une diminution du taux de zinc ont présenté une augmentation de résorption de l'os alvéolaire (Frithiof et coll., 1980). Ainsi, des niveaux adéquats de zinc sont impératifs pour une protection contre la résorption osseuse, ce qui empêcherait la progression de la parodontite (Apon et Kamble, 2019).

Ces oligo-éléments semblent donc présenter un pouvoir protecteur vis-à-vis de la parodontite. D'autres études sont encore nécessaires pour déterminer leur rôle exact dans cette pathologie.

- Probiotiques

Les probiotiques sont des micro-organismes vivants, principalement des bactéries qui, lorsqu'ils sont administrés en quantité suffisante, ont un effet bénéfique pour la santé de l'hôte (Shah et coll., 2013).

De nombreuses études *in vivo* et *in vitro* démontrent que les probiotiques contribuent à la santé bucco-dentaire, avec par exemple des effets positifs sur l'halitose ou les caries (Haukioja, 2010 ; Shah et coll., 2013). De nos jours, des chercheurs coréens tentent de prouver leur influence sur le maintien de la santé parodontale.

La première source naturelle de probiotiques est l'alimentation. Un de leurs grands représentants est le groupe des lactobacilles, bactéries lactiques que l'on retrouve dans divers aliments tels que le fromage, le pain au levain, les produits fermentés, les yaourts... (Shah et coll., 2013).

Dans une étude coréenne sur plus de 6000 personnes, des examens dentaires et un suivi nutritionnel ont été réalisés. Il a été constaté que les personnes consommant le moins de yaourts présentaient un plus grand risque de parodontite. Et ce non grâce au calcium contenu dans les yaourts, mais grâce aux probiotiques qui présenteraient un effet protecteur (Kim et coll., 2017).

Des publications récentes ont démontré l'intérêt potentiel de l'administration de probiotiques pour le traitement des maladies parodontales, en particulier de la parodontite (Tekce et coll., 2015 ; Ince et coll., 2015).

En effet, les probiotiques *Lactobacillus reuteri* et *Lactobacillus salivarius* ont démontré une efficacité pour éradiquer les pathogènes parodontaux (Teughels et coll., 2013 ; Suzuki et coll., 2012).

Lors d'une étude sur l'Homme, l'administration de probiotiques par voie systémique associée à un traitement mécanique conventionnel a entraîné une amélioration clinique de la parodontite, similaire à une amélioration due à l'administration d'antibiotiques : diminution de l'indice de plaque, de l'indice de saignement, de la profondeur de poche et amélioration du niveau d'attache. L'antibiotique utilisé lors de

cette étude était la doxycycline 100 mg, en une prise par jour pendant 2 semaines (Shah et coll., 2013).

De plus, administrés chez des souris, les probiotiques ont permis une diminution de la résorption alvéolaire (Gatej et coll., 2018).

Les probiotiques pourraient ainsi avoir une place dans le traitement parodontal initial, en remplacement des antibiotiques, afin de pallier la problématique majeure de la résistance aux antibiotiques.

Cependant, plusieurs aspects de la thérapie probiotique nécessitent d'être mieux compris avant qu'une utilisation de routine puisse être recommandée. Ceux-ci incluent notamment la durée et le mode de traitement pour empêcher le microbiote parodontal de revenir à une flore pathogène à la fin du traitement.

- Vitamine C

La vitamine C, également connue sous le nom d'acide ascorbique, est une vitamine hydrosoluble. Elle ne peut être synthétisée par notre organisme, par conséquent, nous devons l'apporter à partir de sources alimentaires, les principales sources de vitamine C étant les fruits et les légumes (Lykkesfeldt et coll., 2014).

Cette vitamine est très intéressante pour nos thérapeutiques parodontales car elle possède des propriétés antioxydantes qui permettent de renforcer le système immunitaire et joue un rôle essentiel dans la synthèse du collagène, composant majeur du tissu gingival (Lykkesfeldt et coll., 2014).

D'une part, la vitamine C pourrait avoir un potentiel en tant que médicament stimulant la régénération dans le traitement de la parodontite. En effet, celle-ci est essentielle à la différenciation des cellules souches mésenchymateuses et joue un rôle important dans le remodelage osseux (Lykkesfeldt et coll., 2014). Il a été démontré que la vitamine C possédait un rôle inducteur dans la différenciation des cellules desmodontales, mais aussi dans l'homéostasie de l'os alvéolaire (Yan et coll., 2013).

D'autre part, elle joue un rôle protecteur vis-à-vis de la parodontite. Administrée chez le rat, la vitamine C permettrait une inhibition de la résorption alvéolaire et de la destruction du tissu parodontal (Akman et coll., 2013).

La vitamine C réduirait également, selon une étude *in vitro*, les effets cytotoxiques et apoptotiques de *P. gingivalis* sur les fibroblastes gingivaux humains (Staudte et coll., 2010).

La vitamine C pourrait donc jouer un double rôle dans le traitement de la parodontite avec d'un côté un pouvoir de protection, et de l'autre un potentiel de régénération.

Une étude a été réalisée chez l'Homme dans le but d'évaluer l'effet d'une supplémentation en vitamine C durant la phase de traitement initial, en comparaison au détartrage et au surfaçage radiculaire seuls.

Un total de 100 personnes a été divisé en deux groupes : un groupe traité uniquement par détartrage et surfaçage radiculaire, et un groupe ayant reçu un traitement similaire accompagné d'une supplémentation quotidienne de comprimés comprenant 500 mg de vitamine C, trois fois par jour pendant 2 mois.

Des indices cliniques tels que l'indice de plaque, l'indice gingival, l'indice de saignement, la profondeur de poche et la perte d'attache ont été évalués après 1 et 2 mois de traitement.

Il n'a été observé aucune différence entre les résultats des deux groupes, à l'exception de l'indice de saignement qui était plus faible dans le groupe suppléé en vitamine C (Raghavendra et coll., 2018).

D'autres études sont donc nécessaires pour démontrer que la vitamine C possède un réel effet bénéfique dans le traitement initial de la parodontite.

3.4.3. Conclusion

La nutrithérapie peut donc être utilisée en tant que thérapie complémentaire naturelle dans le traitement initial de la parodontite.

Le lien entre santé parodontale et nutrition a bien été établi : plusieurs études démontrent que l'amélioration de l'alimentation ou la supplémentation en nutriments pourrait contribuer à améliorer la santé parodontale.

Néanmoins, des études à long terme sont nécessaires pour déterminer les effets directs des nutriments utilisés en complément au détartrage et au surfaçage radiculaire sur les résultats du traitement initial.

De plus, il reste très important de ne pas dépasser les doses maximales journalières recommandées.

Tableau 5 : récapitulatif de quelques nutriments pouvant être utilisés dans le traitement initial des parodontites (source : document personnel)

Nutriments	Forme galénique, dosage et voie d'administration	Mode d'emploi	Exemples de noms commerciaux
Coenzyme Q₁₀	Gel 11% : application topique	Appliquer le gel directement sur les gencives au niveau des sites de poches parodontales, après réalisation du surfaçage radiculaire. Ne pas manger, boire ou cracher pendant 1 heure (Sale et coll., 2014).	Perio Q gum® conditionneur
	Gel 11% : application intra-sulculaire	À appliquer après réalisation du surfaçage radiculaire, directement au sein des poches parodontales. Placer la seringue à la base de la poche, et appliquer le gel jusqu'à ce que l'espace soit rempli et que le gel s'échappe de la gencive marginale. Ne pas manger, boire ou cracher pendant 1 heure (Sale et coll., 2014).	Perio Q gum® conditionneur

	Comprimés 120 mg : administration systémique	Prendre 1 comprimé par jour pendant 3 mois. À commencer le jour de la réalisation du surfaçage radiculaire (Manthena et coll., 2015).	Coenzyme Q ₁₀ 120 mg par Granions®
Oméga-3	Comprimés 1000 mg : administration systémique	Prendre 1 comprimé par jour pendant 3 mois. À commencer le jour de la réalisation du surfaçage radiculaire (Salman et coll., 2014).	Oméga-3 1000 mg par Vitall +®
Probiotiques	Pastilles 1,2x10 ⁹ UFC : administration systémique	Prendre une pastille par jour après le brossage pendant 30 jours. À commencer le jour de la réalisation du surfaçage radiculaire (Proparo, 2019).	ProlacSan® tablette
	Gel 6x10 ⁹ UFC : application topique	À appliquer après réalisation du surfaçage radiculaire, directement au sein des poches parodontales. Placer la seringue à la base de la poche, et appliquer le gel jusqu'à ce que l'espace soit rempli et que le gel s'échappe de la gencive marginale. Ne pas manger, boire ou cracher pendant 30 minutes (Ibrahim et coll., 2019).	ProlacSan® gel

3.5. Acupuncture et électro-acupuncture

3.5.1. Principe

L'acupuncture est née en Chine il y a plus de 3000 ans. Son principe repose sur l'insertion d'aiguilles dans différentes parties du corps dans le but de guérir diverses maladies. En odontologie, elle peut être utilisée comme alternative à d'autres thérapeutiques ou en complément. Il s'agit d'une technique compliquée impliquant une connaissance approfondie de la philosophie chinoise ancienne.

Selon la médecine traditionnelle chinoise, le corps humain est traversé par le « Qi », une énergie vitale qui coule dans des canaux appelés méridiens. Les méridiens conduisent l'énergie dans tout le corps et créent une circulation énergétique en reliant organes et systèmes d'organes. Le flux de Qi peut alors être influencé par la stimulation des points d'acupuncture situés sur ces méridiens.

Selon cette conception, les maladies surviennent lorsque la circulation harmonieuse du Qi dans le corps est dérégulée. L'acupuncture a donc pour but de rétablir un équilibre énergétique qui a été rompu.

Lors du traitement, l'acupuncteur tente de libérer le Qi bloqué en enfonçant des aiguilles dans des points d'acupuncture spécifiques.

Ainsi, le but de l'acupuncture est de traiter la personne dans son ensemble et d'établir un équilibre entre les besoins physiques, émotionnels et spirituels (Gupta et coll., 2014).

Cette forme de traitement implique l'utilisation d'aiguilles en acier, en argent ou en or insérées dans des points spécifiques.

L'aiguille est piquée aux points de déclenchement afin d'induire une stimulation nerveuse électrique transcutanée de basse fréquence, mais à intensité élevée. Les points d'acupuncture sont des zones de faible résistance électrique et sont considérés comme des points de concentration d'énergie.

Lorsqu'une aiguille est insérée, la sensation est souvent décrite comme celle d'un picotement ou d'une douleur sourde. Un acupuncteur peut insérer une aiguille pendant quelques secondes ou la laisser en place pendant 30 minutes ou plus, selon

les besoins du patient. Pendant le traitement, les patients éprouvent généralement une agréable sensation de relaxation (Mangal et coll., 2012).

L'électro-acupuncture, quant à elle, repose sur le même principe mais fait, en plus, appel à un générateur qui transmet un courant électrique de faible puissance entre deux aiguilles pour stimuler les points d'acupuncture. Elle utilise donc l'électrostimulation plutôt que la stimulation manuelle pour traiter la maladie (Ulett et coll., 1998).

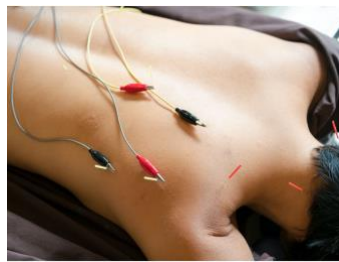

Figure 20 : stimulation électrique d'aiguilles lors d'une séance d'électro-acupuncture (source : Meleville, 2018)

3.5.2. Points d'acupuncture

Selon la médecine traditionnelle chinoise, les gencives sont sous l'influence de l'estomac pour la gencive supérieure et du gros intestin pour la gencive inférieure. Les points d'acupuncture utilisés dans le traitement de la parodontite sont donc choisis parmi les méridiens du gros intestin ou de l'estomac.

Par exemple, le point d'acupuncture pour traiter la parodontite des dents maxillaires se situerait sur la face dorsale du pied, entre le deuxième et le troisième orteil, sur le méridien de l'estomac : c'est le point E 44 (Mangal et coll., 2012).

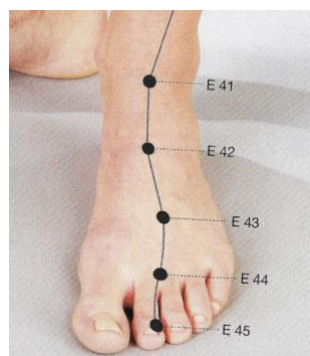


Figure 21 : localisation de E 44, point d'insertion d'une aiguille d'acupuncture pour le traitement de la parodontite des dents maxillaires (source : Bahr et coll., 2016)

3.5.3. Résultats en parodontologie

Une étude a été réalisée afin de déterminer les effets de l'électro-acupuncture sur la parodontite chez le rat. L'étude a porté sur 32 rats repartis en quatre groupes :

- un groupe contrôle
- un groupe où une parodontite a été induite par ligature sans traitement
- un groupe qui reçoit un traitement placebo après induction d'une parodontite
- un groupe qui reçoit un traitement par électro-acupuncture après induction d'une parodontite

Lors du traitement par électro-acupuncture, les points du méridien du gros intestin GI-4 et GI-11, et les points de méridien de l'estomac E-36 et E-44 ont été utilisés.

Lors du traitement par placebo, l'électro-acupuncture a été réalisée dans des points situés hors du méridien.

Des analyses ont montré que la perte osseuse alvéolaire du groupe traité par électro-acupuncture était réduite par rapport à celle du groupe où la parodontite a été induite sans recevoir de traitement. Il a été également observé une diminution des médiateurs pro-inflammatoires dans le groupe traité par électro-acupuncture. Nous pouvons donc en déduire que l'électro-acupuncture diminue la destruction du tissu parodontal en cas de parodontite chez le rat (Lisboa et coll., 2015).

3.5.4. Conclusion

L'acupuncture montre chez le rat des résultats intéressants dans le traitement de la parodontite et pourrait permettre de répondre aux attentes de certains patients. D'autres études restent néanmoins nécessaires afin de prouver son efficacité dans le traitement des parodontites chez l'Homme.

CONCLUSION

La thérapie actuelle de référence de la parodontite reste le débridement mécanique par détartrage et surfaçage radiculaire, bien que ses résultats et son efficacité soient difficiles à prévoir.

De nouvelles approches telles que l'ozonothérapie, la thérapie photodynamique ou l'aéropolissage sous-gingival ont également montré leur efficacité dans le traitement initial, tout en conservant certaines limites. Cependant, aucune technique n'a réellement prouvé sa supériorité à long terme au point de se démarquer.

Les remèdes naturels peuvent s'avérer être un bon outil complémentaire durant la phase de traitement initial. Les résultats semblent prometteurs, avec dans la plupart des cas, une amélioration des paramètres cliniques. Cependant davantage d'études restent nécessaires pour une utilisation systématique en cabinet. Il faut avant tout étudier leur efficacité au long cours, leur dosage optimal, ou encore la durée de traitement.

Plusieurs articles scientifiques ont mis en avant la mise au point d'un vaccin par une équipe de chercheurs de Melbourne. Ce vaccin pourrait être une avancée thérapeutique majeure dans le traitement des parodontites : il pourrait non seulement être efficace en prévention de la maladie, mais aussi en traitement, tout en éliminant le risque de récurrence.

Si les études s'avèrent concluantes chez l'homme, cette technique pourrait représenter l'avenir de la prise en charge parodontale.

Pour conclure, le chirurgien-dentiste reste pour le moment libre de choisir la thérapie qu'il désire, en fonction de ses envies et de ses connaissances, tout en prenant en compte la demande du patient.

REFERENCES BIBLIOGRAPHIQUES

1. Abidin ZZ, Said SM, Majid FAA, Aida WMW, Jantan I. Anti-Bacterial Activity of Cinnamon Oil on Oral Pathogens. *Open Conf Proc J*. 2013; 4: 12-16.
2. Abrahamse H, Hamblin MR. New photosensitizers for photodynamic therapy. *Biochem J*. 2016; 473(4): 347-64.
3. Ahuja A, Ahuja V, Yadav S. Garlic: A Miraculous Herb for Oral Diseases - A Review. *J Oral Health Community Dent*. 2014; 8(1): 51-4.
4. Akman S, Canakci V, Kara A, Tozoglu U, Arabaci T, Dagsuyu IM. Therapeutic effects of alpha lipoic acid and vitamin C on alveolar bone resorption after experimental periodontitis in rats: a biochemical, histochemical, and stereologic study. *J Periodontol*. 2013; 84(5): 666-74.
5. Al-Maweri SA, Nassani MZ, Alaizari N, Kalakonda B, Al-Shamiri HM, Alhadj MN, et coll. Efficacy of aloe vera mouthwash versus chlorhexidine on plaque and gingivitis: A systematic review. *Int J Dent Hyg*. 2019. doi 10.1111/idh.12393.
6. Ananthathavam K, Ramamurthy J. Treating Periodontitis with the Use of Essential Oil and Herbs. *IOSR J Pharm*. 2014; 4(1): 2250-3013.
7. Apon A, Kamble P. Role of trace mineral in periodontal health: a review. *Clin Trials Degener Dis*. 2019; 4(2): 30-6.
8. Arweiler NB, Pietruska M, Pietruski J, Skurska A, Dolińska E, Heumann C, et coll. Six-month results following treatment of aggressive periodontitis with antimicrobial photodynamic therapy or amoxicillin and metronidazole. *Clin Oral Investig*. 2014; 18(9): 2129-35
9. Arweiler NB, Pietruska M, Skurska A, Dolińska E, Pietruski JK, Bläs M, et coll. Nonsurgical treatment of aggressive periodontitis with photodynamic therapy or systemic antibiotics. Three-month results of a randomized, prospective, controlled clinical study. *Schweiz Monatsschr Zahnmed*. 2013; 123(6): 532-44.
10. Ashouri Moghaddam A, Radafshar G, Jahandideh Y, Kakaei N. Clinical Evaluation of Effects of Local Application of Aloe vera Gel as an Adjunct to Scaling and Root Planning in Patients with Chronic Periodontitis. *J Dent (Shiraz)*. 2017; 18(3): 165-172.

11. Barca E, Cifcibasi E, Cintan S. Adjunctive use of antibiotics in periodontal therapy. *J Istanbul Univ Fac Dent*. 2015; 49(3): 55-62.
12. Batista AL, Lins RD, de Souza Coelho R, do Nascimento Barbosa D, Moura Belém N, Alves Celestino FJ. Clinical efficacy analysis of the mouth rinsing with pomegranate and chamomile plant extracts in the gingival bleeding reduction. *Complement Ther Clin Pract*. 2014; 20(1): 93-8.
13. Baudoux D. *Aromathérapie*. Malakoff : Dunod ; 2017. 544 p.
14. Bendyk A, Marino V, Zilm PS, Howe P, Bartold PM. Effect of dietary omega-3 polyunsaturated fatty acids on experimental periodontitis in the mouse. *J Periodontal Res*. 2009; 44(2): 211-6.
15. Bennani V, Hwang L, Tawse-Smith A, Dias GJ, Cannon RD. Effect of Air-Polishing on Titanium Surfaces, Biofilm Removal, and Biocompatibility: A Pilot Study. *Biomed Res Int*. 2015; 2015: 491047.
16. Bhadbhade SJ, Acharya AB, Rodrigues SV, Thakur SL. The antiplaque efficacy of pomegranate mouthrinse. *Quintessence Int*. 2011; 42(1): 29-36.
17. Bhat G, Kudva P, Dodwad V. Aloe vera: Nature's soothing healer to periodontal disease. *J Indian Soc Periodontol*. 2011; 15(3): 205-9.
18. Bodet C, Piché M, Chandad F, Grenier D. Inhibition of periodontopathogen-derived proteolytic enzymes by a high-molecular-weight fraction isolated from cranberry. *J Antimicrob Chemother*. 2006; 57(4): 685-90.
19. Bonifait L, Grenier D. Cranberry polyphenols: potential benefits for dental caries and periodontal disease. *J Can Dent Assoc*. 2010; 76-130.
20. Boukhobza F. *Homéopathie clinique pour le chirurgien dentiste*. Rueil-Malmaison : Éditions CdP ; 2015. 172 p.
21. Boukhobza F, Goetz P. *Phytothérapie en odontologie*. Malakoff : Éditions CdP ; 2018. 203 p.
22. Byrne SJ, Dashper SG, Darby IB, Adams GG, Hoffmann B, Reynolds EC. Progression of chronic periodontitis can be predicted by the levels of *Porphyromonas gingivalis* and *Treponema denticola* in subgingival plaque. *Oral Microbiol Immunol*. 2009; 24(6): 469-77.

23. Calder PC. Omega-3 fatty acids and inflammatory processes: from molecules to man. *Biochem Soc Trans.* 2017; 45(5): 1105-15.
24. Charon J. *Traitement des maladies parodontales.* Malakoff : Éditions CdP ; 2017. 132 p.
25. Chavanne P. *D'ici et d'ailleurs, les huiles essentielles qui guérissent.* Donnemarie-Dontilly : Mosaïque-santé ; 2018. 219 p.
26. Cheng Q, Gao W, Cao B, Liu Y, Lin M, Zhang L, et coll. Effects of Ginkgo biloba extract on periodontal pathogens and its clinical efficacy as adjuvant treatment. *Chin J Integr Med.* 2014; 20(10): 729-36.
27. Christodoulides N, Nikolidakis D, Chondros P, Becker J, Schwarz F, Rössler R, et coll. Photodynamic therapy as an adjunct to non-surgical periodontal treatment: a randomized, controlled clinical trial. *J Periodontol.* 2008; 79(9): 1638-44.
28. Ciantar M. Time to shift: from scaling and root planing to root surface debridement. *Prim Dent J.* 2014; 3(3): 38-42.
29. Cobb CM, Daubert DM, Davis K, Deming J, Flemmig TF, Pattison A, et coll. Consensus Conference Findings on Supragingival and Subgingival Air Polishing. *Compend Contin Educ Dent.* 2017; 38(2): 1-4.
30. Colombo APV, Bennet S, Cotton SL, Goodson JM, Kent R, Haffajee AD, et coll. Impact of periodontal therapy on the subgingival microbiota of severe periodontitis: comparison between good responders and individuals with refractory periodontitis using the human oral microbe identification microarray. *J Periodontol.* 2012; 83(10): 1279-87.
31. Colombo APV, Boches SK, Cotton SL, Goodson JM, Kent R, Haffajee AD, et coll. Comparisons of subgingival microbial profiles of refractory periodontitis, severe periodontitis, and periodontal health using the human oral microbe identification microarray. *J Periodontol.* 2009; 80(9): 1421-32.
32. Dany SS, Mohanty P, Tangade P, Rajput P, Batra M. Efficacy of 0.25% lemongrass oil mouthwash: a three arm prospective parallel clinical study. *J Clin Diagn Res.* 2015; 9(10): ZC13-7.

33. Dave DH, Patel P, Shah M, Dadawala SM, Saraiya K, Sant AV. Comparative evaluation of efficacy of oral curcumin gel as an adjunct to scaling and root planing in the treatment of chronic periodontitis. *Adv Hum Biol.* 2018; 8(2): 79-82.
34. Ebensberger U, Pohl Y, Filippi A. PCNA-expression of cementoblasts and fibroblasts on the root surface after extraoral rinsing for decontamination. *Dent Traumatol.* 2002; 18(5): 262-6.
35. Elgendy EA, Ali SA, Zineldeen DH. Effect of local application of tea tree (*Melaleuca alternifolia*) oil gel on long pentraxin level used as an adjunctive treatment of chronic periodontitis: A randomized controlled clinical study. *J Indian Soc Periodontol* 2013; 17(4): 444-8.
36. Farjana HN, Chandrasekaran SC, Gita B. Effect of Oral Curcuma Gel in Gingivitis Management - A Pilot Study. *J Clin Diagn Res.* 2014; 8(12): ZC08-ZC10.
37. Flemmig TF, Hetzel M, Topoll H, Gerss J, Haeberlein I, Petersilka G. Subgingival debridement efficacy of glycine powder air polishing. *J Periodontol.* 2007; 78(6): 1002-10.
38. Frithiof L, Lavstedt S, Eklund G, Söderberg U, Skårberg KO, Blomqvist J, et coll. The relationship between marginal bone loss and serum zinc levels. *Acta Med Scand.* 1980; 207(1-2): 67-70.
39. Gagari E, Kabani S. Adverse effects of mouthwash use. A review. *Oral Surg Oral Med Oral Pathol Oral Radiol Endod.* 1995; 80(4): 432-9.
40. Gatej SM, Marino V, Bright R, Fitzsimmons TR, Gully N, Zilm P, et coll. Probiotic *Lactobacillus rhamnosus* GG prevents alveolar bone loss in a mouse model of experimental periodontitis. *J Clin Periodontol.* 2018; 45(2): 204-212.
41. Goes P, Dutra CS, Lisboa MR, Gondim DV, Leitão R, Brito GA, et coll. Clinical efficacy of a 1% *Matricaria chamomile* L. mouthwash and 0.12% chlorhexidine for gingivitis control in patients undergoing orthodontic treatment with fixed appliances. *J Oral Sci.* 2016; 58(4): 569-574.
42. Gorkhali R, Goel K, Pradhan S. Healing Response to Nonsurgical Periodontal Therapy among Smokers and Nonsmokers. *JNDA.* 2019; 17(2): 3-10.
43. Graziani F, Karapetsa D, Mardas N, Leow N, Donos N. Surgical treatment of the residual periodontal pocket. *Periodontology 2000.* 2017; 76(1): 150-63.

44. Gupta D. Acupuncture and Dentistry. OHDM. 2014; 13(4): 9.
45. Gupta G, Mansi B. Ozone therapy in periodontics. J Med Life. 2012; 5(1): 59-67.
46. Hajishengallis G, Darveau RP, Curtis MA. The keystone-pathogen hypothesis. Nat Rev Microbiol. 2012; 10(10): 717-25.
47. Hans VM, Grover HS, Deswal H, Agarwal P. Antimicrobial Efficacy of Various Essential Oils at Varying Concentrations against Periopathogen Porphyromonas gingivalis. J Clin Diagn Res. 2016; 10(9): ZC16-9.
48. Hansen IL, Iwamoto Y, Kishi T, Folkers K, Thompson LE. Bioenergetics in clinical medicine. IX. Gingival and leucocytic deficiencies of coenzyme Q10 in patients with periodontal disease. Res Commun Chem Pathol Pharmacol. 1976; 14(4): 729-38.
49. Haukioja A. Probiotics and oral health. Eur J Dent. 2010; 4(3): 348-55.
50. Huang CB, Ebersole JL. A novel bioactivity of omega-3 polyunsaturated fatty acids and their ester derivatives. Mol Oral Microbiol. 2010; 25(1): 75-80.
51. Hughes FJ, Auger DW, Smales FC. Investigation of the distribution of cementum-associated lipopolysaccharides in periodontal disease by scanning electron microscope immunohistochemistry. J Periodontal Res. 1988; 23(2): 100-6.
52. Hughes FJ, Smales FC. Immunohistochemical investigation of the presence and distribution of cementum-associated lipopolysaccharides in periodontal disease. J Periodontal Res. 1986; 21(6): 660-7.
53. Huth KC, Quirling M, Lenzke S, Paschos E, Kamereck K, Brand K, et coll. Effectiveness of ozone against periodontal pathogenic microorganisms. Eur J Oral Sci. 2011; 119(3): 204-10.
54. Huynh-Ba G, Kuonen P, Hofer D, Schmid J, Lang NP, Salvi GE. The effect of periodontal therapy on the survival rate and incidence of complications of multirooted teeth with furcation involvement after an observation period of at least 5 years: a systematic review. J Clin Periodontol. 2009; 36(2): 164-76.
55. Ibrahim I, Mohammad A, Edrees M. Evaluation of topically applied probiotic treatment on localized aggressive periodontitis patients: A split mouth study. Al-Azhar Assiut Dental Journal. 2019; 2(1): 51-7.

56. İnce G, Gürsoy H, İpçi ŞD, Cakar G, Emekli-Alturfan E, Yılmaz S. Clinical and Biochemical Evaluation of Lozenges Containing *Lactobacillus reuteri* as an Adjunct to Non-Surgical Periodontal Therapy in Chronic Periodontitis. *J Periodontol*. 2015; 86(6): 746-54.
57. Izzo AA, Ernst E. Interactions between herbal medicines and prescribed drugs: an updated systematic review. *Drugs*. 2009; 69(13): 1777-98.
58. Jahangirnejad M, Amirpour S, Saatsaz V, Zaheri Abdehvand M. Photodynamic therapy effect on colony count of *Porphyromonas Gingivalis* (an in vitro study). *Jentashapir J Health Res*. 2017; 8(3): e11979.
59. James P, Worthington HV, Parnell C, Harding M, Lamont T, Cheung A, et coll. Chlorhexidine mouthrinse as an adjunctive treatment for gingival health. *Cochrane Database Syst Rev*. 2017; 3: CD008676.
60. Jaswal R, Dhawan S, Grover V, Malhotra R. Comparative evaluation of single application of 2% whole turmeric gel versus 1% chlorhexidine gel in chronic periodontitis patients: A pilot study. *J Indian Soc Periodontol*. 2014; 18(5): 575-80.
61. Joseph B, Janam P, Narayanan S, Anil S. Is Antimicrobial Photodynamic Therapy Effective as an Adjunct to Scaling and Root Planing in Patients with Chronic Periodontitis? A Systematic Review. *Biomolecules*. 2017; 7(4).
62. Kadir AKMS, Rabbi AA, Rahman MM. CoEnzyme Q10: A new horizon in the treatment of periodontal diseases. *IDJSR*. 2017; 5(1): 1-6.
63. Kamath NP, Tandon S, Nayak R, Naidu S, Anand PS, Kamath YS. The effect of aloe vera and tea tree oil mouthwashes on the oral health of school children. *Eur Arch Paediatr Dent*. 2019. doi: 10.1007/s40368-019-00445-5.
64. Karch CP, Burkhard P. Vaccine Technologies: From Whole Organisms to Rationally Designed Protein Assemblies. *Biochem Pharmacol*. 2016; 120: 1-14.
65. Karim B, Bhaskar DJ, Agali C, Gupta D, Gupta RK, Jain A, et coll. Effect of Aloe vera mouthwash on periodontal health: triple blind randomized control trial. *Oral Health Dent Manag*. 2014; 13(1): 14-9.
66. Karleskind B. CoQ10, la vitamine du coeur et de l'énergie : la vitamine du cœur et de l'énergie. Vergèze : Thierry Souccar ; 2015. 160 p.

67. Khandge NV, Pradhan S, Doshi Y, Kulkarni A, Dhruva I. Photodynamic therapy (part 1: applications in dentistry). *Int J Laser Dent*. 2013; 3(1): 7-13.
68. Khashan A. Antibacterial activity of garlic extract (*allium sativum*) against *staphylococcus aureus* in vitro. *Glob J Bio-Sci Biotechnol*. 2014; 3(4): 346-348.
69. Kim HS, Kim YY, Oh JK, Bae KH. Is yogurt intake associated with periodontitis due to calcium? *PLoS ONE*. 2017; 12(10): e0187258.
70. Kshitish D, Laxman VK. The use of ozonated water and 0.2% chlorhexidine in the treatment of periodontitis patients: a clinical and microbiologic study. *Indian J Dent Res*. 2010; 21(3): 341-8.
71. Kumar R, Singh AK, Gupta A, Bishayee A, Pandey AK. Therapeutic potential of Aloe vera - A miracle gift of nature. *Phytomedicine*. 2019; 60: 152996.
72. Kumar V, Sinha J, Verma N, Nayan K, Saimbi CS, Tripathi AK. Scope of photodynamic therapy in periodontics. *Indian J Dent Res*. 2015; 26(4): 439.
73. Lam RS, O'Brien-Simpson NM, Lenzo JC, Holden JA, Brammar GC, Walsh KA, et coll. Macrophage depletion abates *Porphyromonas gingivalis*-induced alveolar bone resorption in mice. *J Immunol*. 2014; 193(5): 2349-62.
74. Latheef P, Sirajuddin S, Gundapaneni V, Mn K, Apine A. Iatrogenic Damage to the Periodontium Caused by Periodontal Treatment Procedures. *Open Dent J*. 2015; 9: 203-7.
75. Lea S, Landini G, Walmsley A. Thermal imaging of ultrasonic scaler tips during tooth instrumentation. *J Clin Periodontol*. 2004; 31(5): 370-5.
76. Lisboa MRP, Gondim DV, Ervolino E, Vale ML, Frota NPR, Nunes NLT, et coll. Effects of electroacupuncture on experimental periodontitis in rats. *J Periodontol*. 2015; 86(6): 801-11.
77. Littarru GP, Nakamura R, Ho L, Folkers K, Kuzell WC. Deficiency of coenzyme Q 10 in gingival tissue from patients with periodontal disease. *Proc Natl Acad Sci U S A*. 1971; 68(10): 2332-5.
78. Lykkesfeldt J, Michels AJ, Frei B. Vitamin C. *Adv Nutr*. 2014; 5(1): 16-8.
79. Mangal B, Sugandhi A, Kumathalli KI, Sridhar R. Alternative Medicine in Periodontal Therapy - A Review. *J Acupunct Meridian Stud*. 2012; 5(2): 51-6.

80. Manthena S, Rao MVR, Penubolu LP, Putcha M, Harsha AVNS. Effectiveness of CoQ10 Oral Supplements as an Adjunct to Scaling and Root Planing in Improving Periodontal Health. *J Clin Diagn Res.* 2015; 9(8): ZC26-8.
81. Mau LP, Cheng WC, Chen JK, Shieh YS, Cochran DL, Huang RY. Curcumin ameliorates alveolar bone destruction of experimental periodontitis by modulating osteoclast differentiation, activation and function. *J Funct Foods.* 2016; 22: 243-56.
82. Medeiros AKB, Melo LA, Alves RAH, Barbosa GAS, Lima KC, Carreiro A. Inhibitory effect of cranberry extract on periodontopathogenic biofilm: An integrative review. *J Indian Soc Periodontol.* 2016; 20(5): 503.
83. Medrado AR, Pugliese LS, Reis SR, Andrade ZA. Influence of low level laser therapy on wound healing and its biological action upon myofibroblasts. *Lasers Surg Med.* 2003; 32(3): 239-44.
84. Meimandi M, Talebi Ardakani MR, Esmaeil Nejad A, Yousefnejad P, Saebi K, Tayeed MH. The effect of photodynamic therapy in the treatment of chronic periodontitis: a review of literature. *J Lasers Med Sci.* 2017; 8(Suppl 1): S7-11.
85. Moëne R, Décaillet F, Andersen E, Mombelli A. Subgingival plaque removal using a new air-polishing device. *J Periodontol.* 2010; 81(1): 79-88.
86. Moëne R, Décaillet F, Mombelli A. Nouvelles perspectives pour le maintien parodontal ?. *Rev Mens Suisse Odontostomatol.* 2010 ; 120 : 11.
87. Mourão LC, Cataldo DM, Moutinho H, Fischer RG, Canabarro A. Additional effects of homeopathy on chronic periodontitis: a 1-year follow-up randomized clinical trial. *Complement Ther Clin Pract.* 2014; 20(3): 141-6.
88. Müller N, Moëne R, Cancela JA, Mombelli A. Subgingival air-polishing with erythritol during periodontal maintenance. *J Clin Periodontol.* 2014; 41(9): 883-9.
89. Nagasri M, Madhulatha M, Musalaiah SVVS, Kumar PA, Krishna CHM, Kumar PM. Efficacy of curcumin as an adjunct to scaling and root planning in chronic periodontitis patients: A clinical and microbiological study. *J Pharm Bioallied Sci.* 2015; 7(Suppl 2): S554-8.
90. Naik SV, K R, Kohli S, Zohabhasan S, Bhatia S. Ozone- A Biological Therapy in Dentistry- Reality or Myth?????. *Open Dent J.* 2016; 10(Suppl-1, M7): 196-206.

91. Nakib NM, Bissada NF, Simmelink JW, Goldstine SN. Endotoxin penetration into root cementum of periodontally healthy and diseased human teeth. *J Periodontol.* 1982; 53(6): 368-78
92. Nyman S, Westfelt E, Sarhed G, Karring T. Role of "diseased" root cementum in healing following treatment of periodontal disease. A clinical study. *J Clin Periodontol.* 1988; 15(7): 464-8.
93. O'Brien-Simpson NM, Holden JA, Lenzo JC, Tan Y, Brammar GC, Walsh KA, et coll. A therapeutic *Porphyromonas gingivalis* gingipain vaccine induces neutralising IgG1 antibodies that protect against experimental periodontitis. *NPJ Vaccines.* 2016; 1: 16022.
94. O'Brien-Simpson NM, Pathirana RD, Paolini RA, Chen Y-Y, Veith PD, Tam V, et coll. An immune response directed to proteinase and adhesin functional epitopes protects against *Porphyromonas gingivalis*-induced periodontal bone loss. *J Immunol.* 2005; 175(6): 3980-9.
95. O'Brien-Simpson NM, Pathirana RD, Walker GD, Reynolds EC. *Porphyromonas gingivalis* RgpA-Kgp proteinase-adhesin complexes penetrate gingival tissue and induce proinflammatory cytokines or apoptosis in a concentration-dependent manner. *Infect Immun.* 2009; 77(3): 1246-61.
96. Packer S, Bhatti M, Burns T, Wilson M. Inactivation of Proteolytic Enzymes from *Porphyromonas gingivalis* Using Light-activated Agents. *Lasers Med Sci.* 2000; 15(1): 24-30.
97. Page RC, Lantz MS, Darveau R, Jeffcoat M, Mancl L, Houston L, et coll. Immunization of *Macaca fascicularis* against experimental periodontitis using a vaccine containing cysteine proteases purified from *Porphyromonas gingivalis*. *Oral Microbiol Immunol.* 2007; 22(3): 162-8.
98. Parkar SM, Shah K, Darjee N, Sharma A. Efficacy of ozonated water and chlorhexidine mouth rinse against plaque and gingivitis: A randomized clinical trial. *J Clin Sc.* 2017; 14(2): 81-85.
99. Pathirana RD, O'Brien-Simpson NM, Brammar GC, Slakeski N, Reynolds EC. Kgp and RgpB, but not RgpA, are important for *Porphyromonas gingivalis* virulence in the murine periodontitis model. *Infect Immun.* 2007; 75(3): 1436-42.

100. Petrovic MS, Kesic LG, Kitic DV, Milašin JM, Obradovic RR, Bojovic MD, et coll. Periodontal Disease and Phytotherapy. *J Org Hyg Health*. 2015; 3: 172.
101. Pihlstrom BL, Hargreaves KM, Bouwsma OJ, Myers WR, Goodale MB, Doyle MJ. Pain after periodontal scaling and root planing. *J Am Dent Assoc*. 1999; 130(6): 801-7.
102. Polak D, Naddaf R, Shapira L, Weiss EI, Hourri-Haddad Y. Protective potential of non-dialyzable material fraction of cranberry juice on the virulence of *P. gingivalis* and *F. nucleatum* mixed infection. *J Periodontol*. 2013; 84(7): 1019-25.
103. Pulikkotil S, Toh C, Mohandas K, Leong K, Pulikkotil SJ, Toh CG. Effect of photodynamic therapy adjunct to scaling and root planing in periodontitis patients: A randomized clinical trial. *Aust Dent J*. 2016; 61(4): 440.
104. Quirynen M, Bollen CM, Vandekerckhove BN, Dekeyser C, Papaioannou W, Eysen H. Full- vs. partial-mouth disinfection in the treatment of periodontal infections: short-term clinical and microbiological observations. *J Dent Res*. 1995; 74(8): 1459-67.
105. Raghavendra U, Rao A, Kashyap SR, D'Souza J, Kumar V, Kalal B, et coll. Vitamin C supplementation as an adjunct to nonsurgical therapy in the treatment of chronic periodontitis: A clinical and biochemical study. *J Int Oral Health*. 2018 ; 10(5): 256-61.
106. Rajeshwari HR, Dinesh D, Satveer J, Dhanashree P, Satisha H, Raksha P, et coll. Formulation of thermoreversible gel of cranberry juice concentrate: Evaluation, biocompatibility studies and its antimicrobial activity against periodontal pathogens. *Mater Sci Eng C*. 2017; 75(1): 1506-14.
107. Ramzy M, Gomaa H, Mostafa M, Zaki B. Management of Aggressive Periodontitis Using Ozonized Water. *Egypt Med JNRC*. 2005; 6(1): 229-245.
108. Rastogi T, Sharma S, Singh A, Ahmed A. Ozone Therapy: A Revolution in Dentistry. *IJO CR*. 2016; 4(3): 227-30.
109. Rateitschak-Plüss EM, Schwarz JP, Guggenheim R, Düggelin M, Rateitschak KH. Non-surgical periodontal treatment: where are the limits? An SEM study. *J Clin Periodontol*. 1992; 19(4): 240-4.

110. Raut CP, Sethi KS, Kohale B, Mamajiwala A, Warang A. Subgingivally delivered coenzyme Q10 in the treatment of chronic periodontitis among smokers: A randomized, controlled clinical study. *J Oral Biol Craniofac Res.* 2019; 9(2): 204-8.
111. Reners M, Albouy JP, Bartala M, Bobetsis YA, Bonafé I, Crevel M, et coll. *La parodontologie tout simplement.* Paris : Espace ID ; 2018. 261 p.
112. Ricci G, Aimetti M. *Periodontal diagnosis and therapy.* Milan : Quintessenza Edizioni ; 2014. 752 p.
113. Roux-Sitruk D. *Conseil en aromathérapie.* Puteaux: Le Moniteur des pharmacies ; 2017. 208 p.
114. Saderi H, Owlia P, Hosseini A, Semiyari H. Antimicrobial Effects of Chamomile Extract and Essential Oil on Clinically Isolated *Porphyromonas gingivalis* from Periodontitis. *Acta Hort.* 2004; 6(680) : 145-6.
115. Sale ST, Parvez H, Yeltiwar R, Vivekanandan G, Pundir AJ, Jain P. A comparative evaluation of topical and intrasulcular application of coenzyme Q10 (Perio Q TM) gel in chronic periodontitis patients: A clinical study. *J Indian Soc Periodontol.* 2014; 18(4): 461.
116. Salman SA, Akram HM, Ali OH. Omega-3 as an adjunctive to non surgical treatment of chronic periodontitis patients. 2014; 13(6): 8-11.
117. Sastravaha G, Gassmann G, Sangtherapitikul P, Grimm W-D. Adjunctive periodontal treatment with *Centella asiatica* and *Punica granatum* extracts in supportive periodontal therapy. *J Int Acad Periodontol.* 2005; 7(3): 70-9.
118. Scheid RC, Weiss G. *Woelfel's Dental Anatomy.* Philadelphie: Lippincott Williams & Wilkins; 2012. 528 p.
119. Schindl A, Merwald H, Schindl L, Kaun C, Wojta J. Direct stimulatory effect of low-intensity 670 nm laser irradiation on human endothelial cell proliferation. *Br J Dermatol.* 2003; 148(2): 334-6.
120. Séguier S, Coulomb B, Tedesco AC. Apport de la thérapie photodynamique dans le traitement des parodontopathies chez l'homme. *EMC – Odontologie.* 2008 : 1-5. [Article 23-443-A-05].

121. Sezer U, Kara Mİ, Erciyas K, Ozdemir H, Üstün K, Ozer H, et coll. Protective effects of Ginkgo biloba extract on ligature-induced periodontitis in rats. *Acta Odontol Scand.* 2013; 71(1): 38-44.
122. Shah MP, Gujjari SK, Chandrasekhar VS. Evaluation of the effect of probiotic (inersan®) alone, combination of probiotic with doxycycline and doxycycline alone on aggressive periodontitis - a clinical and microbiological study. *J Clin Diagn Res.* 2013; 7(3): 595-600.
123. Shetty S, Thomas B, Shetty V, Bhandary R, Shetty RM. An in-vitro evaluation of the efficacy of garlic extract as an antimicrobial agent on periodontal pathogens: A microbiological study. *Ayu.* 2013; 34(4): 445-51.
124. Shoukheba MYM, Ali SHA. The effects of subgingival application of ozonated olive oil gel in patient with localized aggressive periodontitis. A clinical and bacteriological study. *Tanta Dent J.* 2014; 11(1): 63-73.
125. Sigusch BW, Pfitzner A, Albrecht V, Glockmann E. Efficacy of photodynamic therapy on inflammatory signs and two selected periodontopathogenic species in a beagle dog model. *J Periodontol.* 2005; 76(7): 1100-5.
126. Silva JC, Lacava ZG, Kuckelhaus S, Silva LP, Neto LF, Sauro EE, et coll. Evaluation of the use of low level laser and photosensitizer drugs in healing. *Lasers Surg Med.* 2004; 34(5): 451-7.
127. Skurska A, Dolinska E, Pietruska M, Pietruski JK, Dymicka V, Kemonia H, et coll. Effect of nonsurgical periodontal treatment in conjunction with either systemic administration of amoxicillin and metronidazole or additional photodynamic therapy on the concentration of matrix metalloproteinases 8 and 9 in gingival crevicular fluid in patients with aggressive periodontitis. *BMC Oral Health.* 2015; 15(1): 63.
128. Soukoulis S, Hirsch R. The effects of a tea tree oil-containing gel on plaque and chronic gingivitis. *Aust Dent J.* 2004; 49(2): 78-83.
129. Srikanth A, Sathish M, Sri Harsha AV. Application of ozone in the treatment of periodontal disease. *J Pharm Bioallied Sci.* 2013; 5(Suppl 1): S89-94.

130. Staudte H, Güntsch A, Völpel A, Sigusch BW. Vitamin C attenuates the cytotoxic effects of *Porphyromonas gingivalis* on human gingival fibroblasts. *Arch Oral Biol.* 2010; 55(1): 40-5.
131. Stoyell KA, Mappus JL, Gandhi MA. Clinical efficacy of turmeric use in gingivitis: A comprehensive review. *Complement Ther Clin Pract.* 2016; 25(1): 13-7.
132. Suzuki N, Tanabe K, Takeshita T, Yoneda M, Iwamoto T, Oshiro S, et coll. Effects of oil drops containing *Lactobacillus salivarius* WB21 on periodontal health and oral microbiota producing volatile sulfur compounds. *J Breath Res.* 2012; 6(1): 017106.
133. Tamaro S, Wennström JL, Bergenholtz G. Root-dentin sensitivity following non-surgical periodontal treatment. *J Clin Periodontol.* 2000; 27(9): 690-7.
134. Tamura M, Hirano Y, Koruda K, Kuwata F, Hayashi K. Effects of zinc and copper on adhesion and hemagglutination of *Prevotella intermedia* and *Prevotella nigrescens*. *Oral Microbiol Immunol.* 2005; 20(6): 339-43.
135. Tamura M, Ochiai K. Zinc and copper play a role in coaggregation inhibiting action of *Porphyromonas gingivalis*. *Oral Microbiol Immunol.* 2009; 24(1): 56-63.
136. Tasdemir Z, Oskaybas MN, Alkan AB, Cakmak O. The effects of ozone therapy on periodontal therapy: A randomized placebo-controlled clinical trial. *J Oral Dis.* 2019; 25(4): 1195-202.
137. Tekce M, Ince G, Gursoy H, Ipci SD, Cakar G, Kadir T, et coll. Clinical and microbiological effects of probiotic lozenges in the treatment of chronic periodontitis: a 1-year follow-up study. *J Clin Periodontol.* 2015; 42(4): 363-72.
138. Teughels W, Durukan A, Ozcelik O, Pauwels M, Quirynen M, Haytac MC. Clinical and microbiological effects of *Lactobacillus reuteri* probiotics in the treatment of chronic periodontitis: a randomized placebo-controlled study. *J Clin Periodontol.* 2013; 40(11): 1025-35.
139. Thangavelu A, Elavarasu S, Sundaram R, Kumar T, Rajendran D, Prem F. Ancient seed for modern cure – pomegranate review of therapeutic applications in periodontics. *J Pharm Bioallied Sci.* 2017; 9(5): 11.

140. Theodoro LH, Lopes AB, Nuernberg MAA, Cláudio MM, Miessi DMJ, Alves MLF, et coll. Comparison of repeated applications of aPDT with amoxicillin and metronidazole in the treatment of chronic periodontitis: A short-term study. *J Photochem Photobiol B*. 2017; 174(1): 364-369.
141. Thomas MS, Kundabala M. Pulp hyperthermia during tooth preparation: the effect of rotary instruments, lasers, ultrasonic devices, and airborne particle abrasion. *J Calif Dent Assoc*. 2012; 40(9): 720-31.
142. Toletone A, Dini G, Massa E, Bragazzi NL, Pignatti P, Voltolini S, et coll. Chlorhexidine-induced anaphylaxis occurring in the workplace in a health-care worker: case report and review of the literature. *Med Lav*. 2018; 109(1): 68-76.
143. Ulett GA, Han S, Han J. Electroacupuncture: mechanisms and clinical application. *Biological Psychiatry*. 1998; 44(2): 129-38.
144. Uraz A, Karaduman B, Isler SÇ, Gönen S, Çetiner D. Ozone application as adjunctive therapy in chronic periodontitis: Clinical, microbiological and biochemical aspects. *J Dent Sci*. 2019; 14(1): 27-37.
145. Van Leeuwen MPC, Slot DE, Van der Weijden GA. Essential oils compared to chlorhexidine with respect to plaque and parameters of gingival inflammation: a systematic review. *J Periodontol*. 2011; 82(2): 174-94.
146. Veena HR, Mahantesha S, Joseph PA, Patil SR, Patil SH. Dissemination of aerosol and splatter during ultrasonic scaling: a pilot study. *J Infect Public Health*. 2015; 8(3): 260-5.
147. Von Troil B, Needleman I, Sanz M. A systematic review of the prevalence of root sensitivity following periodontal therapy. *J Clin Periodontol*. 2002; 29 (Suppl 3): 173-7; discussion 195-196.
148. Viridi HK, Jain S, Sharma S. Effect of locally delivered aloe vera gel as an adjunct to scaling and root planing in the treatment of chronic periodontitis: A clinical study. *Indian J Oral Sci*. 2012; 3(2): 84.
149. Wang Y, Zhang Y, Shi YQ, Pan XH, Lu YH, Cao P. Antibacterial effects of cinnamon (*Cinnamomum zeylanicum*) bark essential oil on *Porphyromonas gingivalis*. *Microb Pathog*. 2018; 116(1): 26-32.

150. Warad SB, Kolar SS, Kalburgi V, Kalburgi NB. Lemongrass essential oil gel as a local drug delivery agent for the treatment of periodontitis. *Anc Sci Life*. 2013; 32(4): 205-11.
151. Wennström JL, Dahlén G, Ramberg P. Subgingival debridement of periodontal pockets by air polishing in comparison with ultrasonic instrumentation during maintenance therapy. *J Clin Periodontol*. 2011; 38(9): 820-7.
152. Wennström JL, Papapanou PN, Gröndahl K. A model for decision making regarding periodontal treatment needs. *J Clin Periodontol*. 1990; 17(4): 217-22.
153. Xiao CJ, Yu XJ, Xie JL, Liu S, Li S. Protective effect and related mechanisms of curcumin in rat experimental periodontitis. *Head Face Med*. 2018; 14(1): 12.
154. Xue D, Tang L, Bai Y, Ding Q, Wang P, Zhao Y. Clinical efficacy of photodynamic therapy adjunctive to scaling and root planing in the treatment of chronic periodontitis: A systematic review and meta-analysis. *Photodiagnosis Photodyn Ther*. 2017; 18(1): 119-27.
155. Yan Y, Zeng W, Song S, Zhang F, He W, Liang W, et coll. Vitamin C induces periodontal ligament progenitor cell differentiation via activation of ERK pathway mediated by PELP1. *Protein Cell*. 2013; 4(8): 620-7.
156. Yokoyama K, Sugano N, Shimada T, Shofiqur RAKM, Ibrahim ESM, Isoda R, et coll. Effects of egg yolk antibody against *Porphyromonas gingivalis* gingipains in periodontitis patients. *J Oral Sci*. 2007; 49(3): 201-6.
157. Zhang J, Liang H, Zheng Y, Wang D, Xia J, Peng W, et coll. Photodynamic therapy versus systemic antibiotic for the treatment of periodontitis in a rat model. *J Periodontol*. 2019; 90(7): 798-807.
158. Zijng V, Leeuwen MBM van, Degener JE, Abbas F, Thurnheer T, Gmür R, et coll. Oral Biofilm Architecture on Natural Teeth. *PloS One*. 2010; 5(2): e9321.

REFERENCES BIBLIOGRAPHIQUES ELECTRONIQUES

159. Benhamou V. Photodisinfection: The Future of Periodontal Therapy [Internet]. 2009 [consulté le 24 août 2019].

Disponible sur :

<https://www.dentistrytoday.com/periodontics/1588--sp-1734669582>

160. Dental One. Les générateurs d'ozone [Internet]. 2019 [consulté le 9 septembre 2019].

Disponible sur :

<https://www.dental-one.fr/les-generateurs-dozone/>

161. Electro medical systems. Original PerioFlow Handpiece [Internet]. 2019 [consulté le 25 août 2019].

Disponible sur :

<https://www.ems-dental.com/fr/products-overview/original-perio-flow-handpiece>

162. HAS (Haute Autorité de Santé). Évaluation du détartrage-surfaçage radiculaire (assainissement parodontal) dans le traitement des parodontites [Internet]. 2018 [consulté le 24 septembre 2019].

Disponible sur :

https://has-sante.fr/upload/docs/application/pdf/2018-12/ac_2018_0062_assainissement_parodontal_cd_2018_12_19_vd.pdf

163. HAS (Haute Autorité de Santé). Synthèse des contributions reçues dans le cadre de la réévaluation des médicaments homéopathiques [Internet]. 2019 [consulté le 24 septembre 2019].

Disponible sur :

https://www.has-sante.fr/upload/docs/evamed/CT17572_CONTRIBUTIONS_HOMEO.pdf

164. Healthy Healing Center. Ozone in Micro-Dentistry [Internet]. 2012 [consulté le 5 juillet 2019].

Disponible sur :

<https://healthyhealingcentergoa.blogspot.com/2012/12/ozone-in-micro-dentistry.html?view=classic>

165. Maslennikov O, Kontorshchikova C, Gribkova I. Ozone therapy in practice [Internet]. 2008 [consulté le 24 août 2019].

Disponible sur :

http://67-20-79-218.hostmonster.com/assets/ozone_therapy_in_practice.pdf

166. Meleville. Electroacupuncture Shows Benefits in Diabetic Peripheral Neuropathy. Medscape [Internet]. 2018 [consulté le 8 septembre 2019].

Disponible sur :

<http://www.medscape.com/viewarticle/900248>

167. Mollica P, Harris R. Integrating oxygen/ ozone therapy into your practice [Internet]. 2007 [consulté le 24 juillet 2019].

Disponible sur :

http://www.oxygenhealingtherapies.com/Dental%20Ozone%20Therapy_Integrating.pdf

168. Nardi GM. Un protocole pour une thérapie parodontale non chirurgicale [Internet]. 2016 [consulté le 10 septembre 2019].

Disponible sur :

http://prophylaxis.mectron.com/downloads/fr/TPNC_GMNardi.pdf

169. National Center for Complementary and Integrative Health. Homeopathy [Internet]. 2012 [consulté le 20 septembre 2019].

Disponible sur :

<https://nccih.nih.gov/health/homeopathy>

170. Periowave. University of British Columbia Trial [Internet]. 2007 [consulté le 24 août 2019].

Disponible sur :

<http://www.periowave.com/what-is-periowave/clinical-results/UniversityofBritishColumbiaTrial.aspx>

171. Proparo. ProlacSan probiotique tablettes [Internet]. 2019 [consulté le 22 novembre 2019].

Disponible sur :

<https://www.proparo.fr/probiotiques/27-prolacsan-probiotique-tablettes-.html>

172. Vidal. Les effets indésirables des antibiotiques [Internet]. 2015 [consulté le 29 août 2019].

Disponible sur :

<https://eurekasante.vidal.fr/medicaments/antibiotiques/effets-indesirables.html>

TABLE DES MATIÈRES

Sommaire	8
Liste des figures	9
Liste des tableaux	11
Introduction	12
1. Les limites du traitement initial conventionnel	13
1.1. Facteurs d'échec	13
1.1.1. Non élimination de la totalité du biofilm	13
1.1.2. Recolonisation bactérienne	16
1.2. Effets indésirables	17
1.2.1. Dommages réversibles ou irréversibles.....	17
1.2.2. Inconfort du patient.....	20
1.2.3. Limitation de l'efficacité des médications associées	22
2. Alternatives thérapeutiques : innovations et technologies	24
2.1. Ozonothérapie	24
2.1.1. Principe	24
2.1.2. Propriétés.....	24
2.1.3. Différentes formes d'utilisation	26
2.1.4. Limites : contre-indications et toxicité	28
2.1.5. Place dans la thérapeutique parodontale initiale.....	29
2.1.6. Conclusion	30
2.2. Thérapie photodynamique	30
2.2.1. Principe	30
2.2.2. Propriétés biologiques	32
2.2.3. Limites.....	33
2.2.4. Place dans la thérapeutique parodontale initiale.....	33
2.2.5. Conclusion	35
2.3. Aéropolissage sous-gingival	35
2.3.1. Principe	35
2.3.2. Efficacité.....	37
2.3.3. Limites.....	38
2.3.4. Place dans la thérapeutique parodontale initiale.....	39
2.3.5. Conclusion	40
2.4. Vers la création d'un vaccin	40
2.4.1. Quel agent pathogène cibler ?	40
2.4.2. Développement d'un vaccin	42
2.4.3. Limites.....	43
2.4.4. Conclusion	43
3. Alternatives thérapeutiques : traitements d'origine naturelle	45

3.1. Phytothérapie	45
3.1.1. Principe	45
3.1.2. Quelques remèdes phytothérapeutiques dans le traitement des parodontites	46
3.1.3. Limites de la phytothérapie	52
3.1.4. Conclusion	53
3.2. Aromathérapie	56
3.2.1. Principe	56
3.2.2. Quelques huiles essentielles utilisées en parodontologie	56
3.2.3. Limites de l'aromathérapie	60
3.2.4. Conclusion	61
3.3. Homéopathie	64
3.3.1. Grands principes.....	64
3.3.2. Place dans la thérapeutique parodontale	65
3.3.3. Résultats	65
3.3.4. Conclusion	66
3.4. La nutrithérapie.....	66
3.4.1. Principe	66
3.4.2. Quelques nutriments utilisés en parodontologie.....	67
3.4.3. Conclusion	74
3.5. Acupuncture et électro-acupuncture.....	77
3.5.1. Principe	77
3.5.2. Points d'acupuncture	78
3.5.3. Résultats en parodontologie.....	79
3.5.4. Conclusion	79
Conclusion.....	80
Références bibliographiques	81
Références bibliographiques électroniques	96
Table des matières	99

Jury : Président : P.AMBROSINI –Professeur des universités
 Juges : N.PAOLI –Enseignante universitaire-praticien attaché
 K.YASUKAWA –Maître de conférences des universités
 V.MOBY –Maître de conférences des universités

Thèse pour obtenir le diplôme d'État de docteur en chirurgie dentaire.

Présentée par : **Madame HASSAN Mathilde, Iman**

Née à : NIEDERKORN (Luxembourg)

le **7 avril 1994**

et ayant pour titre : **«Thérapeutiques alternatives au traitement initial conventionnel des parodontites».**

Le président du jury



P. AMBROSINI

Le doyen,
de la faculté d'odontologie de Lorraine



autorise à soutenir et imprimer la thèse *11058*

NANCY, le *27.01.2020*

Le président de l'université de Lorraine



P. MUZENHARDT

HASSAN Mathilde – Thérapeutiques alternatives au traitement initial conventionnel des parodontites

Nancy 2020 : 102 pages, 21 figures, 5 tableaux

Th. : Chir.-Dent. : Nancy 2020

Mots-clefs :

- | | |
|------------------------------|--------------------------|
| - parodontite | - periodontitis |
| - traitement non chirurgical | - non-surgical treatment |
| - thérapies alternatives | - alternative therapies |
| - remèdes naturels | - natural remedies |

Résumé :

Le traitement initial des parodontites a pour objectif d'éliminer le biofilm bactérien, le tartre et les toxines des surfaces radiculaires afin de supprimer l'inflammation des tissus parodontaux. Il vise à créer un environnement dans lequel l'hôte peut prévenir plus efficacement la recolonisation microbienne pathogène.

Le détartrage et le surfaçage radiculaire constituent les traitements non chirurgicaux de référence des parodontites. Cependant, cette procédure de débridement mécanique conventionnelle n'élimine pas toutes les bactéries parodontopathogènes de l'environnement sous-gingival, en particulier celles situées dans des zones inaccessibles telles que les poches profondes.

Il existe des traitements complémentaires, voire alternatifs à cette thérapeutique initiale conventionnelle. Nous présenterons d'une part des nouvelles approches thérapeutiques, au travers de différentes innovations et technologies désormais à notre portée. Puis d'autre part, nous aborderons les traitements d'origine naturelle, qui occupent une place grandissante dans notre société, exploitant les bienfaits des plantes ou encore des oligoéléments.

Membres du jury :

Président :	Pr Pascal AMBROSINI
Membres :	Dr Kazutoyo YASUKAWA Dr Vanessa MOBY
Directeurs de thèse :	Pr Pascal AMBROSINI Dr Nathalie PAOLI

Adresse de l'auteur :

Mathilde HASSAN
45, rue des victimes du nazisme
54810 LONGLAVILLE