



HAL
open science

Augmentation osseuse verticale : analyse et comparaison des différentes techniques chirurgicales

Arthur Drapp

► **To cite this version:**

Arthur Drapp. Augmentation osseuse verticale : analyse et comparaison des différentes techniques chirurgicales. Sciences du Vivant [q-bio]. 2020. hal-03298214

HAL Id: hal-03298214

<https://hal.univ-lorraine.fr/hal-03298214v1>

Submitted on 23 Jul 2021

HAL is a multi-disciplinary open access archive for the deposit and dissemination of scientific research documents, whether they are published or not. The documents may come from teaching and research institutions in France or abroad, or from public or private research centers.

L'archive ouverte pluridisciplinaire **HAL**, est destinée au dépôt et à la diffusion de documents scientifiques de niveau recherche, publiés ou non, émanant des établissements d'enseignement et de recherche français ou étrangers, des laboratoires publics ou privés.



AVERTISSEMENT

Ce document est le fruit d'un long travail approuvé par le jury de soutenance et mis à disposition de l'ensemble de la communauté universitaire élargie.

Il est soumis à la propriété intellectuelle de l'auteur. Ceci implique une obligation de citation et de référencement lors de l'utilisation de ce document.

D'autre part, toute contrefaçon, plagiat, reproduction illicite encourt une poursuite pénale.

Contact : ddoc-thesesexercice-contact@univ-lorraine.fr

LIENS

Code de la Propriété Intellectuelle. articles L 122. 4

Code de la Propriété Intellectuelle. articles L 335.2- L 335.10

http://www.cfcopies.com/V2/leg/leg_droi.php

<http://www.culture.gouv.fr/culture/infos-pratiques/droits/protection.htm>

ACADÉMIE DE NANCY – METZ

UNIVERSITÉ DE LORRAINE

FACULTÉ D'ODONTOLOGIE

ANNÉE [2020]

N° [11076]

THÈSE

POUR LE DIPLÔME D'ÉTAT DE DOCTEUR EN CHIRURGIE DENTAIRE

Présentée et soutenue publiquement le 30 mars 2020

par

Arthur DRAPP

né le 31 mars 1994 à Épinal (88), France

**Augmentation osseuse verticale :
Analyse et comparaison des différentes techniques chirurgicales**

Composition du jury :

Président :

Pr. Pascal AMBROSINI

Membres :

Dr. Bérengère PHULPIN

Dr. David JOSEPH

Dr. Patrick LACH

Directeur de thèse :

Pr. Pascal AMBROSINI

Par délibération en date du 11 décembre 1972, la Faculté de Chirurgie Dentaire a arrêté que les opinions émises dans les dissertations qui lui seront présentées doivent être considérées comme propre à leurs auteurs et qu'elle n'entend leur donner aucune approbation ni improbation.

Président : Professeur Pierre MUTZENHARDT

Doyen : Professeur Jean-Marc MARTRETTE

Vice-Doyens : Dr Céline CLEMENT – Dr Rémy BALTHAZARD – Dr Anne-Sophie VAILLANT

Membres Honoraires : Dr L. BABEL – Pr. S. DURIVAUX – Pr A. FONTAINE – Pr G. JACQUART – Pr D. ROZENCWEIG - Pr ARTIS - Pr M. VIVIER

Doyens Honoraires : Pr J. VADOT, Pr J.P. LOUIS

Professeur émérite : Pr M-P FILLEUL

Département odontologie pédiatrique Sous-section 56-01	Mme	DROZ Dominique	Maître de conférences *
	Mme	JAGER Stéphanie	Maître de conférences *
	M.	PREVOST Jacques	Maître de conférences
	Mme	HERNANDEZ Magali	Maître de conférences *
	M.	LEFAURE Quentin	Assistant
	Mme	HOMBOURGER Morgane	Assistante
Département orthopédie dento-faciale Sous-section 56-01	Mme	FANGET Alexia	Assistante
	M.	VANDE VANNET Bart	Maître de conférences associé *
Département prévention, épidémiologie, économie de la santé, odontologie légale Sous-section 56-02	Mme	SENG Marilyne	Assistante *
	Mme	CLÉMENT Céline	Maître de conférences *
	M.	BAUDET Alexandre	Assistant *
	Mme	NASREDDINE Greyce	Assistante
Département parodontologie Sous-section 57-01	M.	VEYNACHTER Thomas	Assistant
	M.	AMBROSINI Pascal	Professeur des universités *
	Mme	BISSON Catherine	Maître de conférences *
	M.	JOSEPH David	Maître de conférences *
	M.	LACH Patrick	Assistant
	Mme	MAYER-COUPIN Florence	Assistante
Département chirurgie orale Sous-section 57-01	Mme	PAOLI Nathalie	Enseignante univ. – praticien attachée
	Mme	GUILLET-THIBAUT Julie	Maître de conférences *
	M.	BRAVETTI Pierre	Maître de conférences
	Mme	PHULPIN Bérengère	Maître de conférences *
	M.	CLERC Sébastien	Assistant*
Département biologie orale Sous-section 57-01	M.	CHAPUIS Hippolyte	Assistant*
	Mme	KICHENBRAND Charlène	Enseignante univ. – praticien attachée*
	M.	YASUKAWA Kazutoyo	Maître de conférences *
	M.	MARTRETTE Jean-Marc	Professeur des universités *
Département dentisterie restauratrice, endodontie Sous-section 58-01	Mme	EGLOFF-JURAS Claire	Maître de conférences *
	M.	MORTIER Éric	Professeur des universités *
	M.	AMORY Christophe	Maître de conférences
	M.	BALTHAZARD Rémy	Maître de conférences *
	M.	ENGELS-DEUTSCH Marc	Professeur des universités *
	M.	VINCENT Marin	Maître de conférences*
	Mme	GEBHARD Cécile	Assistante
	M.	GRABER Clément	Assistant
Département prothèses Sous-section 58-01	M.	GISS Renaud	Assistant *
	M.	DE MARCH Pascal	Maître de conférences
	M.	SCHOUVER Jacques	Maître de conférences
	Mme	VAILLANT Anne-Sophie	Maître de conférences *
	Mme	CORNE Pascale	Maître de conférences *
	M.	CIESLAK Steve	Assistant
	M.	HIRTZ Pierre	Enseignant univ. – praticien attaché
	Mme	MOEHREL Bethsabée	Assistante
	M.	SYDA Paul-Marie	Assistant
Département fonction-dysfonction, imagerie, biomatériaux Sous-section 58-01	Mme	WILK Sabine	Assistante
	Mme	STRAZIELLE Catherine	Professeur des universités *
	Mme	MOBY (STUTZMANN) Vanessa	Maître de conférences *
	M.	SALOMON Jean-Pierre	Maître de conférences
	Mme	JANTZEN-OSSOLA Caroline	Assistante associée

Souligné : responsable de département * temps plein

Mis à jour le 18/11/2019

À notre président de jury de thèse,

Professeur Pascal Ambrosini

Docteur en Chirurgie Dentaire

Docteur de l'Université Henri Poincaré Nancy I

Habilité à diriger des recherches

Professeur des Universités - Praticien Hospitalier

Responsable du département de parodontologie

Vous nous avez fait l'honneur de diriger cette thèse et de présider son jury. Nous souhaitons vous remercier pour la qualité de votre enseignement ainsi que votre disponibilité durant l'ensemble de nos études. Soyez assuré de notre plus profond respect et de notre sincère gratitude.

À notre juge,

Docteur Bérengère Phulpin

Docteur en Chirurgie Dentaire

Docteur de l'Université Henri Poincaré Nancy I, mention sciences de la vie et de la santé

Maître de Conférences – Praticien Hospitalier

Nous vous sommes reconnaissant d'avoir accepté de prendre part à notre jury de thèse. Nous vous remercions pour l'accompagnement et la confiance dont vous m'avez honoré durant nos vacations de chirurgie orale. Veuillez trouver ici le témoignage de notre respect.

À notre juge,

Docteur David Joseph

Docteur en Chirurgie Dentaire

Docteur de l'Université de Lorraine, mention sciences de la vie et de la santé

Maître de Conférences – Praticien Hospitalier

Nous sommes très honorés de votre présence dans notre jury de thèse. Nous nous souviendrons de votre bienveillance et de la qualité de votre enseignement. Nous vous prions de trouver ici le témoignage de notre profond respect.

À notre juge,

Docteur Patrick Lach

Docteur en Chirurgie Dentaire

Assistant Hospitalo-Universitaire

Nous vous remercions d'avoir accepté de prendre part à notre jury de thèse. Merci pour votre dynamisme, votre bonne humeur et votre accompagnement durant mes vacances de parodontologie. Nous vous prions de trouver dans ce travail l'expression de notre gratitude.

SOMMAIRE

TABLE DES FIGURES

TABLE DES TABLEAUX

INTRODUCTION

1. Notions générales

- 1.1. Organisation et physiologie osseuse
- 1.2. Anatomie macroscopique
- 1.3. Les défauts osseux oraux maxillaires et mandibulaires
- 1.4. Étude clinique et radiologique avant aménagements pré-implantaires
- 1.5. Gestion des tissus mous et de l'apport vasculaire dans les techniques d'augmentation

2. Greffe autogène et substituts osseux

- 2.1. La greffe autogène
- 2.2. Les substituts osseux

3. Les techniques chirurgicales d'augmentation verticale

- 3.1. La Régénération Osseuse Guidée
- 3.2. Les greffes d'apposition par bloc osseux
- 3.3. Les techniques combinant greffe d'apposition et ROG
- 3.4. L'ostéotomie segmentaire
- 3.5. La distraction osseuse alvéolaire

4. Comparaison des différentes techniques chirurgicales

- 4.1. Gain de hauteur osseuse
- 4.2. Stabilité de l'augmentation osseuse dans le temps
- 4.3. Taux d'échecs et complications
- 4.4. Temps de cicatrisation avant implantation
- 4.5. Survie implantaire dans l'os augmenté
- 4.6. Succès implantaire dans l'os augmenté
- 4.7. Morbidité et suites opératoires
- 4.8. Application des techniques aux différentes localisations anatomiques

5. Alternatives aux augmentations osseuses verticales

- 5.1. Latéralisation du nerf alvéolaire inférieur
- 5.2. Le « sinus lift »
- 5.3. Implants trans-zygomatiques
- 5.4. Implants courts
- 5.5. Implants sous-périostés

6. Tableau comparatif des différentes techniques

7. Arbre d'aide à la décision

CONCLUSION

BIBLIOGRAPHIE

TABLE DES FIGURES

Figure 1. Schéma du maxillaire, vue latérale, frontale et médiale.....	17
Figure 2. Schéma de la mandibule, vue latérale, vue en occlusion dentaire, vue postérieure.....	18
Figure 3a – e : Photographies peropératoires d'une régénération osseuse guidée avec la technique « screw tenting » sur une crête antérieure maxillaire.....	30
Figure 4 a - d : Photographies peropératoires d'une régénération osseuse guidée avec la technique « screw tenting » sur une crête mandibulaire postérieure.....	32
Figure 5 a - e : Photographies per opératoires d'une régénération osseuse guidée avec la « fence technic » sur une crête mandibulaire postérieure.....	33
Figure 6 a - f : Photographies peropératoires d'une régénération osseuse guidée avec la « Ti mesh technic » associée à un soulevé de sinus par voie latérale en postérieur maxillaire.....	34
Figure 7 a – b : Photographies pré et peropératoires d'une grille en titane anatomique pour régénération osseuse guidée.....	36
Figure 8a – c : Photographies per-opératoire d'un prélèvement osseux à la symphyse mentonnière	39
Figures 9 a - d. Photographies peropératoires d'un prélèvements osseux à l'angle de la mandibule	41
Figure 10. Schéma d'un bloc de substitut osseux anatomique sur une crête mandibulaire.....	45
Figure 11 a : Image issue d'un CBCT facial montrant un défaut osseux vertical de la crête mandibulaire antérieur.....	46
Figure 11 b – e : Photographies peropératoires d'une greffe d'apposition de bloc osseux autogène.....	46
Figure 12 a – f : Photographies peropératoires d'une greffe d'apposition de bloc de substitut osseux usiné anatomique sur une crête mandibulaire postérieure.....	48
Figure 13 a – f : Photographies peropératoires d'une greffe en coffrage 3D sur une crête postérieure mandibulaire.....	50
Figure 14 a – f : Photographies peropératoires d'une ostéotomie segmentaire verticale sur une crête mandibulaire postérieure.....	53

Figure 15 a – f : Photographies peropératoires d'une ostéotomie segmentaire verticale sur une crête maxillaire antérieure avec pose d'implants en 1 temps chirurgicale....	55
Figure 16 : Schéma d'une ostéotomie segmentaire couplée avec un soulevé de sinus par voie latérale.....	56
Figure 17 a - b : Photographie d'un dispositif de distraction DePuy Synthes.....	59
Figure 18 : Photographie d'un dispositif de distraction KLS Martin.....	59
Figure 19 a – f : Photographies peropératoires de la pose d'un dispositif de distraction alvéolaire au niveau de la crête mandibulaire antérieure	60
Figure 20 : Schéma d'implants trans-zygomatiques.....	72
Figure 21 : Schéma d'implants sous-périosté	73
Figure 22 : Arbre d'aide à la décision dans les thérapeutiques d'augmentations osseuses verticales.....	75

TABLE DES TABLEAUX

Tableau 1. Classification des pertes de substance osseuse alvéolaire.....	19
Tableau 2. Avantages et inconvénients des différents sites de prélèvement.....	42
Tableau 3. Comparatif des différentes techniques.....	72

INTRODUCTION

Qu'ils soient la conséquence de traumatismes, de processus infectieux, tumoraux ou de troubles congénitaux, les déficits osseux verticaux des maxillaires représentent un défi pour les réhabilitations prothétiques implanto-portées.

Dans de nombreuses situations, les défaut osseux verticaux vont contre-indiquer la mise en place d'implants ou vont compromettre l'intégration esthétique et fonctionnelle des restaurations prothétiques.

Le recours aux techniques d'augmentation osseuse verticale permet de répondre aux problématiques de stabilité implantaire, et d'intégration esthétique et fonctionnelle des prothèses en permettant la reconstruction d'un volume osseux.

L'ambition de ces techniques est de permettre à la fois un positionnement tridimensionnel idéal des implants et un alignement de l'émergence prothétique avec les autres dents.

Ce travail a pour objectifs de définir les critères spécifiques de cette perte osseuse verticale, d'analyser les techniques chirurgicales relatées dans la littérature, de rendre compte des résultats de ces techniques et de constituer un guide permettant aux chirurgiens-dentistes de choisir, parmi les thérapeutiques existantes, la plus appropriée en fonction des situations cliniques.

1. Notions générales

La compréhension des mécanismes et des capacités de la formation, du remodelage et de la régénération osseuse est un prérequis indispensable à la réalisation d'augmentation en volume du tissu osseux. Dans cette première partie nous reviendront succinctement sur les concepts fondamentaux liés à la physiologie osseuse.

1.1. Organisation et physiologie osseuse

1.1.1. Structure tissulaire

De façon générale on distingue deux structures distinctes :

- **L'os cortical :**

Il constitue la paroi externe des os. Il s'agit d'un os compact, aussi appelé os lamellaire compact ou os haversien. Cette structure externe confère aux os leur solidité et leur rigidité. L'unité structural de l'os cortical est le système de Harvers autrement appelé ostéon. Les ostéons ont une forme cylindrique allongée dans le sens longitudinal de l'os. Chaque unité ostéon est composé de plusieurs cylindres creux disposés de manière concentrique autour d'un canal central, le canal de Harvers, contenant capillaires sanguins et fibres nerveuses. Ces canaux sont reliés entre eux, à la cavité médullaire et à la surface osseuse par des canaux transversaux : les canaux de Volkmann. L'orientation des ostéons se fait dans le sens des sollicitations et contraintes mécaniques.

- **L'os trabéculaire :**

Aussi appelé os spongieux, il constitue la partie interne des os. Il s'agit d'un os constitué de trabécules osseuses formant des cavités dans lesquelles on trouve la moelle osseuse. Il est peu résistant comparé à l'os cortical mais possède une résistance tridimensionnelle due à sa structure qui s'organise et se réorganise en permanence pour s'adapter aux différentes forces auxquelles l'os est soumis. Dans les mâchoires, au niveau basal, les trabécules sont orientées en fonction des forces exercées

par les muscles. Au niveau alvéolaire elles sont orientées en fonction des forces occlusales.

1.1.2. Physiologie du remodelage osseux

Les techniques d'augmentation osseuses font appel aux capacités que possède l'os de se remodeler et de croître et ceux même en dehors de la période de croissance initiale.

Le remodelage osseux a lieu tout au long de la vie dans l'os compact aussi bien que dans l'os trabéculaire. Ces remodelages successifs font appel aux ostéoblastes et aux ostéoclastes qui par action successives vont renouveler l'os et le remodeler. Chez l'humain adulte on estime que le tissu osseux est renouvelé entièrement tous les 14 mois.

Ce remodelage comprend 4 phases successives :

1. Activation : Des médiateurs d'ostéo-résorption recrutent des ostéoclastes qui s'activent et rentrent en contact avec la surface osseuse.

2. Résorption : Les ostéoclastes se fixent à la matrice osseuse et entament la dissolution de la phase minérale (par acidification du milieu) suivi de la destruction de sa trame organique (par des enzymes).

3. Inversion : Après création de lacunes dans l'os par les ostéoclastes, ceux-ci meurent et sont remplacés par des macrophages.

4. Formation osseuse : dès la fin du processus de résorption, les cellules présentes dans les lacunes se différencient en ostéoblastes qui vont synthétiser une nouvelle matrice (tissus ostéoïde) qui va ensuite se minéraliser.

Au cours de ce processus, le volume osseux reste en théorie constant. Cependant la stimulation de l'os peut conduire à un accroissement de ce volume, à la suite d'un traumatisme (fracture avec consolidation) ou dans le cadre d'un acte thérapeutique (greffe ou expansion). C'est cette propriété de l'os qui va être exploitée dans les techniques d'augmentation osseuse.

1.1.3. Ostéoinduction, ostéoconduction et ostéogenèse

Au cours d'une procédure d'augmentation osseuse, plusieurs phénomènes vont se mettre en place en fonction de la technique et des matériaux utilisés.

L'ostéogenèse est l'ensemble des phénomènes qui contribuent à la croissance, au remodelage et à la consolidation des lésions osseuses. Dans les greffes d'appositions elle s'exprime au travers des cellules présentes à l'intérieur des greffons d'os autogène uniquement, les autres biomatériaux disponibles n'étant pas « vivants ». Dans les techniques d'augmentation comme la distraction alvéolaire, le phénomène de l'ostéogenèse est le seul recherché.

L'ostéoconduction est l'ensemble des phénomènes qui conduit les éléments vasculaires et les cellules ostéocompétentes du lit osseux de la greffe vers la zone à augmenter (le greffon). En pratique cela implique que le greffon doit posséder une porosité et des surfaces permettant la néoformation osseuse.

L'ostéoinduction est le phénomène qui induit une différenciation des cellules mésenchymateuses en ostéoblaste et leur activation entraînant ainsi la néoformation osseuse. Les biomatériaux dits ostéoinducteurs induisent la formation osseuse par recrutement et différenciations des cellules mésenchymateuses en ostéoblaste et ostéoclastes.

Aujourd'hui, les greffons autogènes et allogènes vivants sont les seuls à être à la fois ostéogène, ostéoconducteur et ostéoinducteur.

1.2. Anatomie macroscopique

1.2.1. Anatomie du maxillaire

L'os maxillaire, os le plus volumineux du massif facial, est un os pair. Le maxillaire est en rapport avec l'ensemble des os de la face dont il est l'os central. Les deux maxillaires sont en rapport direct avec les fosses nasales, les cavités orbitaires et la

cavité buccale. Le corps est creusé du sinus maxillaire. Les deux maxillaires forment ensemble l'arcade dentaire supérieure et le palais dur. L'arcade maxillaire est composé d'os alvéolaire, os qui régresse jusqu'à disparaître en l'absence des dents. Une problématique qui est importante dans les procédures d'augmentations verticales car l'os alvéolaire qui forme l'arcade dentaire est situé juste sous les fosses nasales dans le maxillaire antérieur et sous les cavités sinusiennes dans le maxillaire postérieur. Dans certaines situations il ne persiste qu'une fine couche osseuse sous ces cavités ce qui rend les procédures d'augmentations plus complexes.

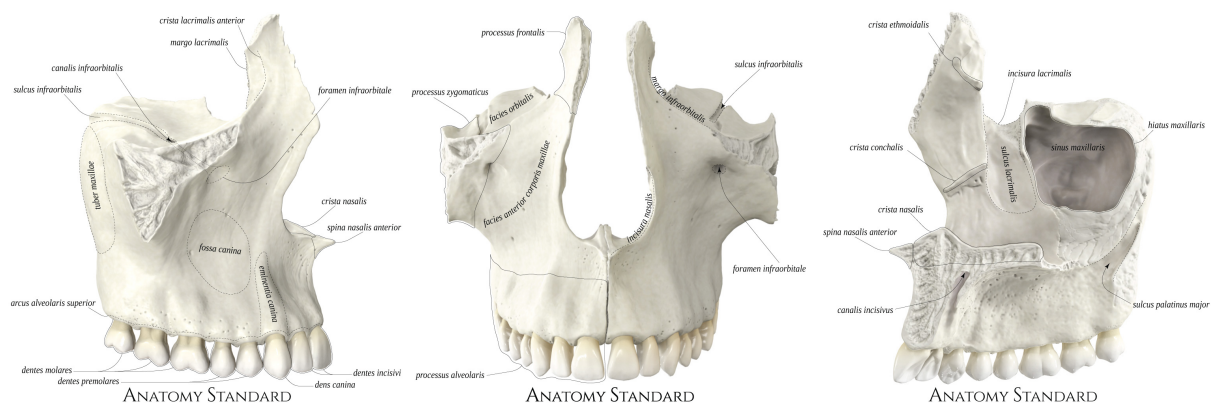


Figure 1. Schéma du maxillaire, de gauche à droite, vue latérale, frontale et médiale (41)

1.2.2. Anatomie mandibulaire

La mandibule forme la mâchoire inférieure. Elle est initialement formée de deux os qui fusionnent au niveau de la symphyse mentonnière pendant la croissance pour former un os impair et symétrique. Elle se compose d'un corps horizontal et de deux branches verticales. La mandibule s'articule avec l'os tempore par l'articulation temporo-mandibulaire et avec les dents par l'articulé dentaires.

Le corps de la mandibule est composé d'un os basal dense, et d'un os alvéolaire plus aéré qui porte les dents. Il est creusé en son centre d'un canal dans lequel chemine le pédicule vasculo-nerveux alvéolaire inférieur.

L'os alvéolaire de la mandibule, comme celui du maxillaire, régresse en l'absence des dents. Cette régression dans le secteur mandibulaire postérieur va entraîner une réduction du volume osseux au-dessus du pédicule alvéolaire inférieur et dans

certain cas un affleurement du nerf sous la corticale mandibulaire supérieur ce qui rend les procédures d'augmentation complexes. Dans le secteur mandibulaire antérieur, cette problématique n'existe pas mais certains cas extrêmes de résorption nécessitent des procédures d'augmentations malgré l'absence d'obstacles anatomiques dans cette zone.

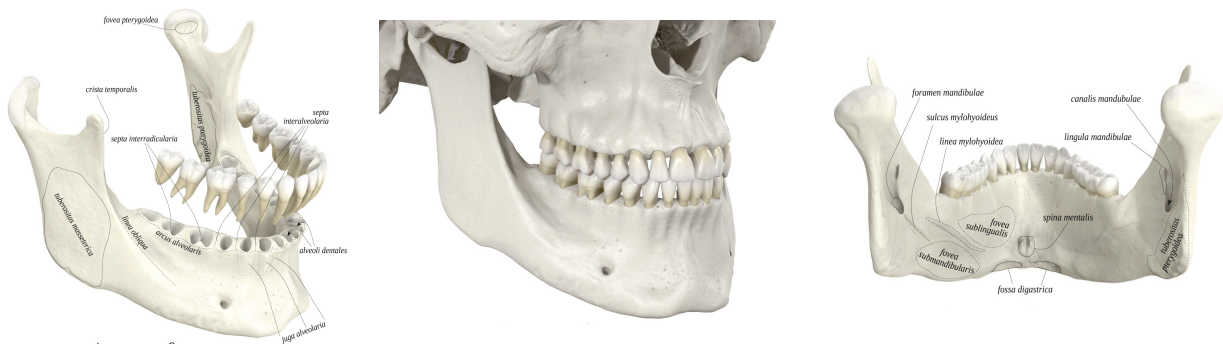

Figure 2. Schéma de la mandibule, de gauche à droite, vue latérale, vue en occlusion dentaire, vue postérieure. (40)

1.3. Les défauts osseux oraux maxillaires et mandibulaires

1.3.2. Classifications des défauts osseux

Les pertes osseuses affectent principalement l'os alvéolaire et peuvent s'étendre à l'os basal. Elles sont souvent totales dans les secteurs molaires, où ne reste alors que l'os basal. Dans les secteurs antérieurs, cette perte est plus importante en vestibulaire (l'épaisseur des parois linguales et palatine les rendant plus résistantes)

En fonction de la morphologie de l'os alvéolaire, il est possible de distinguer les déficits osseux verticaux, horizontaux ou mixtes, ces derniers étant les plus fréquents. L'examen clinique peut orienter le diagnostic en évaluant l'espace occlusal résiduel et l'aspect de la crête alvéolaire, mais c'est seulement la radiographie, et plus précisément la tomographie par scanner (ou encore, actuellement, la technique cône beam) qui permet de connaître avec exactitude l'importance et le type de résorption de l'os alvéolaire (37).

La classification des défauts osseux se fait principalement sur deux critères :

- Le volume
- La densité

Le tableau suivant regroupe les principales classifications des pertes de substance osseuses alvéolaires.

Tableau I. Classification des pertes de substance osseuse alvéolaire (31)

Auteur	Critères	Avantages	Inconvénients	Classification
SEIBERT	Direction de la perte osseuse		Pas d'appréciation quantitative de la perte osseuse	Classe 1 : perte osseuse vestibulo linguale + hauteur normale de la crête Classe 2 : perte osseuse verticale + crête de largeur normale Classe 3 : perte osseuse verticale et horizontale
ALLEN	Degré de la perte osseuse	Plus précise		Légère : perte osseuse inférieure à 3 mm Modéré : perte osseuse entre 3 et 6 mm Sévère : perte osseuse supérieure à 3 mm
LEKHOLM & ZARB	Degré de la perte osseuse	Classification basée sur la qualité osseuse	Pas d'appréciation dans la sens vestibulo-lingual	Classe A : crête alvéolaire normale Classe B : résorption légère de la crête alvéolaire Classe C : os alvéolaire totalement résorbé, l'os basal est intact. Classe D : résorption de l'os basal
CAWOOD & HOWELL	Quantité d'os résiduel	Apprécie le relief de la crête		Classe I : arcade dentée Classe II : hauteur osseuse après avulsion Classe III : crête arrondie de hauteur et d'épaisseur normale Classe IV : crête très mince, hauteur normale Classe V : crête plate, très résorbée Classe VI : crête négative avec résorption de l'os basal

Auteur	Critères	Avantages	Inconvénients	Classification
JENSEN	Hauteur d'os résiduel		Pas d'appréciation dans la sens vestibulo-lingual	<p>Classe A : os résiduel supérieur à 10 mm, implant de 10 mm totalement recouvert.</p> <p>Classe B : hauteur d'os compris entre 7 et 9 mm</p> <p>Classe C : hauteur d'os résiduel entre 4 et 6 mm</p> <p>Classe D : os résiduel entre 1 et 3 mm 30 % de l'implant sont recouverts</p>
GARDELLA & RENOJAR D	Évaluation des composantes de ZARB & LEKHOLM	Complète		<p>Classe 1 :</p> <ul style="list-style-type: none"> - Édentement limité à une ou 2 dents -au moins 3 ou 4 parois résiduelles -perte osseuse verticale parfois importante (A, B, C, D) <p>Classe 2 : (crête en forme de lame de couteau)</p> <ul style="list-style-type: none"> -Édentement limité à 3 ou 4 dents - nombre de parois dans le sens V/L de 1 ou 2 parois osseuses -perte verticale dans le sens B ou C <p>Classe 3 : (faibles pertes de substances)</p> <ul style="list-style-type: none"> -Édentement d'une ou plusieurs dents -le nombre de parois résiduelles dans le sens vestibulo-lingual est de 3 ou 4 parois. -perte osseuse verticale réduite
WANG & SCHAMMARI		Complète		<p>Elle se répartit en trois classes : déficit horizontal, vertical ou combiné, puis chaque classe est sous définie :</p> <ul style="list-style-type: none"> -Petite : déficit inférieur à 3 mm -Moyenne : déficit entre 4 et 6 mm -Grande : déficit supérieur à 7 mm

1.4. Étude clinique et radiologique avant aménagements pré-implantaires

Un bilan clinique et radiologique complet permet d'évaluer la nécessité, la faisabilité et les possibilités d'aménagement osseux pré-implantaire.

1.4.1. Évaluation clinique

L'examen exo-buccale puis endo-buccale, intra et inter arcade permet de mesurer la nécessité de l'augmentation osseuse si une restauration implanto-portée est

envisagée. Cet examen commence par une analyse visuelle et par une palpation. Des empreintes pour modèle d'étude et l'enregistrement des rapports inter-arcade peuvent être nécessaires en fonction de la nature et du type d'édentement. La confection d'un montage directeur et sa transformation en guide radiologique peuvent être d'une grande aide notamment dans les cas de forte résorption ou dans les édentements importants. Cela permet de rationaliser l'analyse clinique et d'apporter plus de précision à l'analyse radiologique.

1.4.2. Évaluation radiologique

Le bilan radiologique avant traitement implantaire et pré implantaire est aujourd'hui un prérequis indispensable qui permet de réaliser un diagnostic précis et de confirmer l'indication d'augmentation osseuse.

Le Cone Beam Computed Tomography (CBCT) est devenu incontournable en chirurgie osseuse pré implantaire. Il permet une analyse précise de l'anatomie des tissus durs maxillo-mandibulaires, des défauts et des obstacles anatomiques. La réalisation d'un guide radiologique à partir d'un montage directeur permet, sur le CBCT, de planifier avec précision la chirurgie implantaire puis d'évaluer la nécessité et l'importance d'une augmentation osseuse.

En effet toute procédure d'augmentation verticale est basée sur le placement idéal des implants, eux même guidés par la conception prothétique. Sur des défauts de faible étendue, une évaluation rapide sans guide peut être appropriée. Sur des défauts de grande étendue, l'utilisation des techniques de modélisation prothétique physiques ou numériques en association avec les images du CBCT est indispensable.

1.5. Gestion des tissus mous et de l'apport vasculaire dans les techniques d'augmentation

Après avoir apprécié la faisabilité d'une augmentation verticale des maxillaires chez un patient, il faut s'appliquer à étudier les possibilités de recouvrement et de

vascularisation du greffon. Dans toutes les techniques d'augmentation, ces paramètres sont fondamentaux et en lien direct avec la réussite de l'intervention. En ce qui concerne l'apport vasculaire, il va être conditionné par l'obtention d'un caillot sanguin stable, par son isolation du milieu extérieur et, dans certaines techniques, par la préservation d'une vascularisation périostée du greffon (cf. ostéotomie segmentaires). C'est là que se situe une des principales difficultés opératoires. Dans la majorité des cas, le recouvrement va être obtenu en allant chercher de la laxité dans les tissus mous vestibulaires. Dans les cas les plus importants, l'élévation d'un large lambeau associée à la dissection des tissus va être nécessaire au recouvrement et à la fermeture complète du site opératoire. Au maxillaire, l'obtention de la laxité nécessaire ne peut se faire qu'en travaillant les tissus mous vestibulaires. A la mandibule, celle-ci peut s'obtenir bien sûr en vestibulaire mais aussi dans une certaine mesure en lingual en réalisant une dissection des insertions musculaires au niveau du plancher de bouche (du muscle mylo-hyoidien par exemple). Au-delà du recouvrement, l'obtention d'une laxité de lambeau suffisante pour un recouvrement complet sans tension va être indispensable pour éliminer les risques de déhiscence et d'exposition du greffon et ainsi permettre la bonne cicatrisation.

2. Greffe autogène et substituts osseux

2.1. La greffe autogène

La greffe autogène est toujours considérée comme le gold standard dans les procédures d'augmentation osseuse, y compris celle des maxillaires. (33)

Sa compatibilité avec le patient est, de fait, optimale, et ses capacités de cicatrisation par son pouvoir ostéogénique et ostéoinducteur lui confère une supériorité sur tous les substituts osseux actuels.

Le principale désavantage du greffon autogène est la nécessité d'un second site opératoire pour le prélèvement. L'autre désavantage est la survenue d'éventuelles complications au niveau de ce second site. Idéalement, il sera situé directement à proximité du site receveur pour réduire la morbidité post-opératoire.

2.2. Les substituts osseux

Le substitut osseux idéal doit posséder toutes les caractéristiques de l'os. Ainsi, il doit réunir les caractéristiques suivantes :

- Biocompatible
- Biorésorbable
- Intégrité structurelle semblable à l'os
- Ostéoconducteur
- Ostéoinducteur
- Ostéogène
- Bioactif

Aujourd'hui, les substituts osseux disponibles ne présentent pas toutes ces caractéristiques et sont donc souvent utilisés en association avec de l'os autogène, des membranes, des produits issus du sang ou du matériel d'ostéosynthèse. (14)

Plusieurs familles de substituts osseux existent :

- Origine humaine
- Origine animale
- Origine végétale et corallienne
- Origine synthétique

2.2.1. Les allogreffes :

On parle d'allogreffes dans le cas d'une greffe pratiquée entre deux individus génétiquement différents mais d'une même espèce.

Deux types d'allogreffes sont disponibles :

- L'os de banque ; c'est un os prélevé sur des donneurs consentants lors de chirurgies orthopédiques qui est ensuite congelé voire lyophilisé.
- Les Matrices Osseuses Déminéralisées (DMB) ; c'est un os prélevé sur des cadavres qui est ensuite déminéralisé et lyophilisé.

2.2.2. Les Xénogreffes

On parle de xénogreffes dans le cas d'une greffe dans laquelle le donneur et le receveur appartiennent à deux espèces différentes. Dans ces greffons, la trame organique est complètement détruite pour éviter tout risque d'immunogénicité.

2.2.3. Les autres greffons d'origine biologique

On parle ici des greffons obtenus par transformation dans des procédés industriels. Ils sont issus de végétaux comme par exemple certaines algues rouges marines. Un traitement thermique permet de transformer l'exosquelette de l'algue en hydroxyapatite. Les particules poreuses obtenues sont ensuite liées entre elles par des micro-perforations.

D'autres procédés industriels permettent aussi l'utilisation de coraux comme base pour obtenir un substitut osseux. En effet, l'exosquelette de certains coraux marins présente une structure poreuse de carbonate de calcium proche de l'os humain.

2.2.4. Les greffons d'origine synthétique :

On parle ici des greffons synthétisés en laboratoire qui ne comportent ou ne dérivent pas de tissus d'origine biologique. On peut citer dans ces substituts osseux :

- Le sulfate de calcium
- Les bio-verres
- Le phosphate de calcium

Étant fabriqués en laboratoire les propriétés et caractéristiques de ces substituts osseux peuvent être modifiés dans certaines mesures pour correspondre au mieux à certaines contraintes cliniques.

3. Les techniques chirurgicales d'augmentation verticale

3.1. La Régénération Osseuse Guidée

3.1.1. Principe

La régénération osseuse guidée (ROG) repose sur deux piliers biologiques :

- La sélection des lignées cellulaires qui vont coloniser le caillot sanguin
- Le maintien d'un espace colonisable favorable à l'angiogenèse et à la néoformation osseuse (volume que l'on cherche à créer).

La sélection cellulaire dans la régénération osseuse guidée découle directement de la technique de régénération tissulaire guidée mise au point par NYMAN en 1982. Le principe est de sélectionner les lignées cellulaires qui vont coloniser le caillot sanguin. Cette sélection va s'effectuer au moyen de membranes. Dans la régénération osseuse guidée ce sont les cellules osseuses qui sont sélectionnées.

Le volume, quant à lui, est maintenu notamment grâce à l'utilisation de biomatériaux, de matériel d'ostéosynthèses, d'implants et de grilles en titane.

3.1.2. Impératifs de la technique

Les impératifs découlent directement des principes de base des techniques de ROG :

- Disposer d'un site richement vascularisé pour irriguer le greffon
- Maintenir et protéger le caillot sanguin à l'origine du recrutement cellulaire
- Maintenir l'espace nécessaire à la régénération pendant toute la cicatrisation et donc éviter toute pression ou déformation de l'espace sous la membrane
- Empêcher par une membrane la prolifération cellulaire conjonctive et épithéliale dans l'espace de régénération osseuse

3.1.3. Les membranes

3.1.3.1. Membranes non résorbables

Ce sont des membranes fabriquées en polytétrafluoroéthylène expansé (dPTFE). Elles sont utilisées depuis de nombreuses années et ont montré leur efficacité. Leur manipulation est aisée mais nécessite dans la plupart des situations une fixation à l'aide de vis ou de clous. Ces membranes peuvent être renforcées par la présence d'une armature en titane, cela permet de les modeler et d'améliorer la stabilité en 3 dimensions du caillot sanguin et du biomatériau s'il y en a un. Deux inconvénients sont à signaler par rapport à ce type de membrane. Elles doivent impérativement être surveillées car elles sont rapidement colonisées par les bactéries en cas d'exposition buccale ce qui entraîne une contamination du greffon. L'utilisation de ce type de membrane nécessite un deuxième temps chirurgical pour leur dépose.

3.1.3.2. Membranes résorbables

Deux types de membranes résorbables sont utilisées : les collagéniques et les synthétiques. Dans tous les cas, la résorption de la membrane ne doit avoir lieu qu'après ossification du défaut osseux. Les membranes résorbables possèdent l'avantage de ne pas nécessiter de deuxième temps chirurgical mais sont plus difficiles à manipuler au cours de l'intervention. Un gain de volume osseux avec ce type de membrane nécessite obligatoirement un matériau de soutien. L'utilisation de ces membranes dans les techniques d'augmentation osseuse verticale se révèle difficile du fait de leur mauvaise résistance mécanique et de leur stabilité qui est imprévisible dans le temps.

3.1.4. Avantages et inconvénients

Avantages :

- Technique très bien documentée avec un grand recul clinique
- Technique nécessitant un seul site opératoire
- Nombreux biomatériaux disponibles

- Permet un gain osseux tant dans le sens vertical qu'horizontal
- Possibilité de pose d'implant dentaires dans le même temps chirurgical que la ROG.
- Nombreuses techniques de ROG disponibles (membrane à renfort, screw tenting, grille en titane...)

Inconvénients :

- Nécessité d'utiliser une membrane dans toute technique de ROG
- Second temps chirurgical nécessaire en cas d'utilisation de membrane non-résorbable
- Exposition fréquente des membranes au cours de la cicatrisation

3.1.5. Description des techniques chirurgicales

L'augmentation osseuse des maxillaires dans le sens vertical par les techniques de ROG suppose un maintien de la membrane pour préserver l'espace nécessaire à la régénération verticale. Différentes techniques et matériaux ont été imaginés pour fixer le volume de régénération dans les trois dimensions de l'espace.

3.1.5.1. Technique du « screw tenting »

Dans cette technique, le maintien du volume nécessaire à la régénération osseuse est garanti par la mise en place de mini-vis ou de vis d'ostéosynthèse qui maintienne la membrane comme le feraient des piquets de tente.

Après accès au site opératoire par lambeau mucco-periosté, on vient fixer dans le sens vertical au sommet de la crête des vis d'ostéosynthèse que l'on fait dépasser au niveau désiré. On dispose un mélange de particules d'os autogène et de substitut osseux au niveau du défaut autour des vis, puis on recouvre la préparation d'une membrane. En fonction de l'importance du défaut osseux, une membrane non résorbable avec renfort titane modelé en forme de crête osseuse peut être utilisée. Le lambeau est disséqué pour permettre une fermeture sans tension du site opératoire.

Exemple d'application sur une crête maxillaire antérieur : (figure 3 a-e) (51)

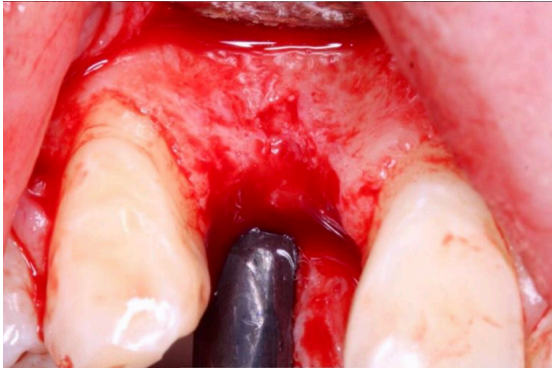


Figure 3a : Incision intra-sulculaire, sur la crête au niveau du défaut et incision de décharge en distal. Lambeau mucco-périosté.

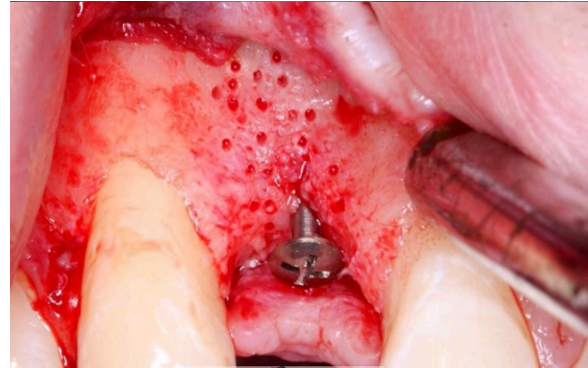


Figure 3b : Pose d'une mini-vis verticale au sommet de la crête et réalisation de plusieurs forage de la corticale osseuse pour permettre une bonne vascularisation du greffon.

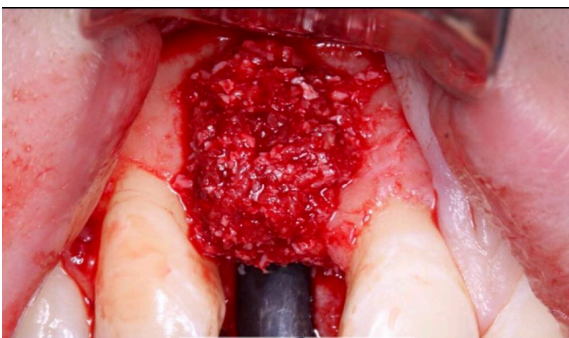


Figure 3c : On dispose le greffon composé de particules d'os autogène et d'un substitut osseux au niveau du défaut et autour de la mini-vis.

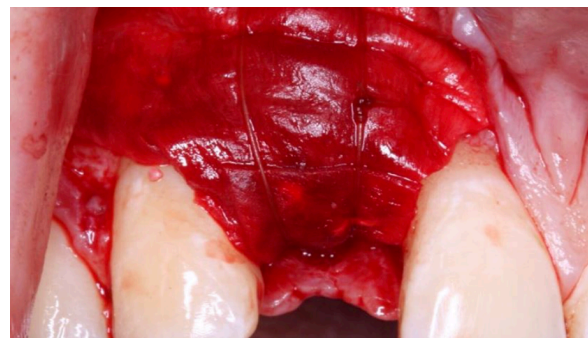


Figure 3d : Le greffon est protégé par une membrane résorbable fixée au périoste par des sutures.

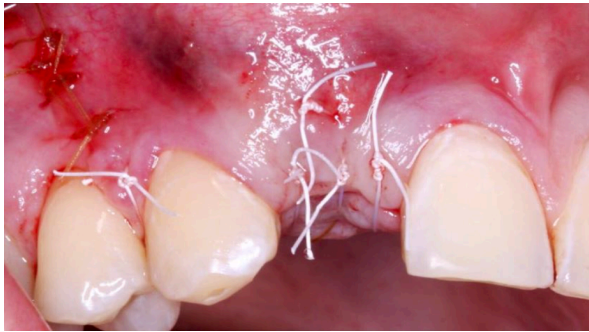


Figure 3e : Le Lambeau est refermé sans tension par points simple.

Exemple d'application sur une crête mandibulaire postérieur : (Figure 4 a - d) (47)

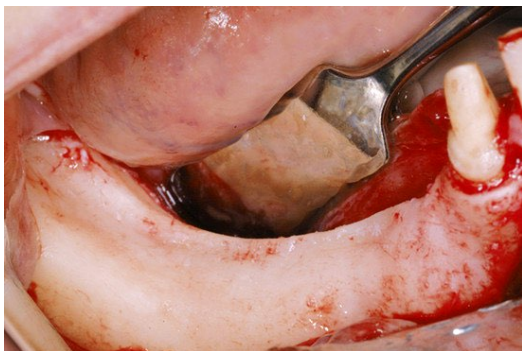


Figure 4 a : Incision sur la crête mandibulaire et décharge antérieure et postérieure vestibulaires avec lambeau mucco-périosté

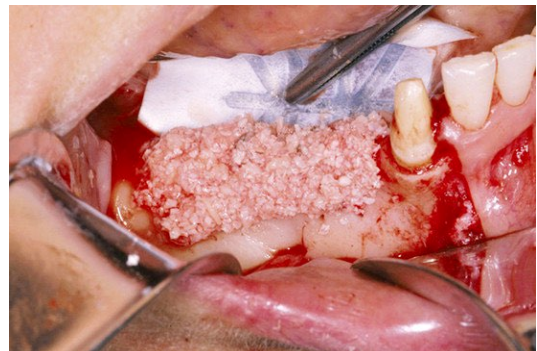

Figure 4 b : La greffe, mélange de substitut osseux et d'os autogène est disposée autour de mini-vis placées verticalement au sommet de la crête atrophiée.

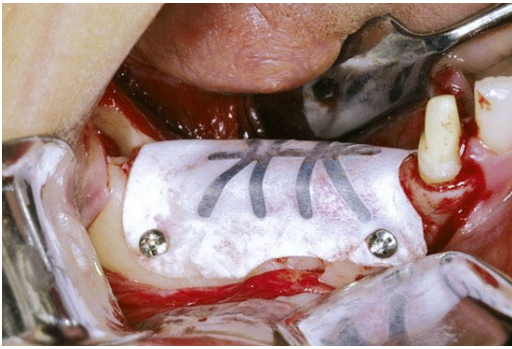


Figure 4 c : Une membrane non-résorbable armée de titane est mise en forme et fixé autour de la préparation.

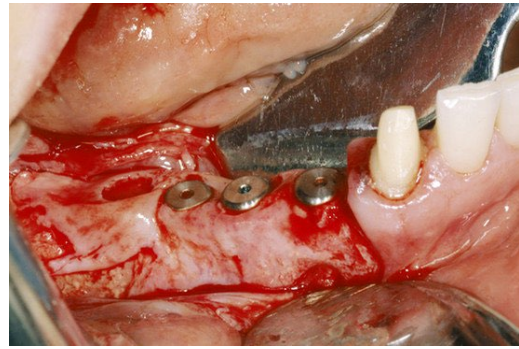


Figure 4 d : Après cicatrisation, la crête reconstruite est implantée.

3.1.5.2. Technique avec plaque d'ostéosynthèse

Dans cette technique, une plaque d'ostéosynthèse est utilisée pour maintenir la membrane dans une position fixe et ainsi permettre une régénération osseuse guidée verticale. La plaque est fixée à l'os au moyen de vis d'ostéosynthèse. La plaque peut être modelée en pré et/ou en peropératoire en fonction des besoins.

Exemple d'application sur le secteur mandibulaire postérieur : (*Figure 5 a -e*) (23)

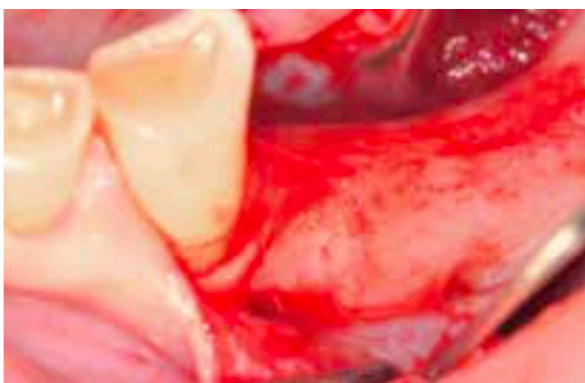

Figure 5a : Élévation d'un lambeau de pleine épaisseur mettant à jour le défaut osseux vertical.

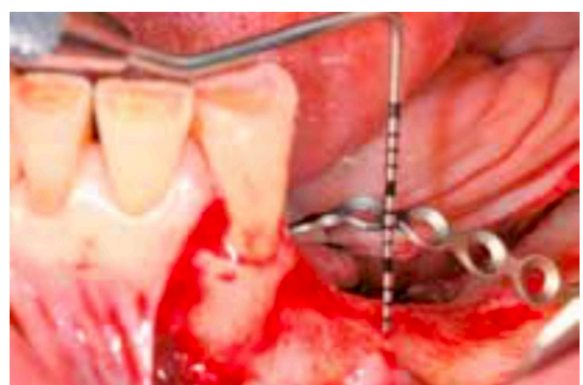


Figure 5b : Fixation de la plaque d'ostéosynthèse préformée avec des vis.

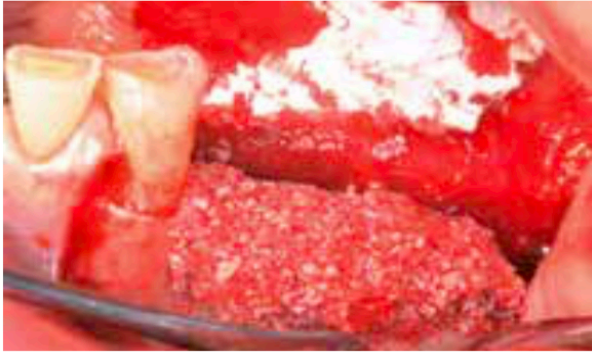

Figure 5c : Des perforations de la membrane sont réalisées avant la mise en place du greffon composé de particules d'os autogène et de substitut osseux jusqu'à recouvrir complètement la plaque.

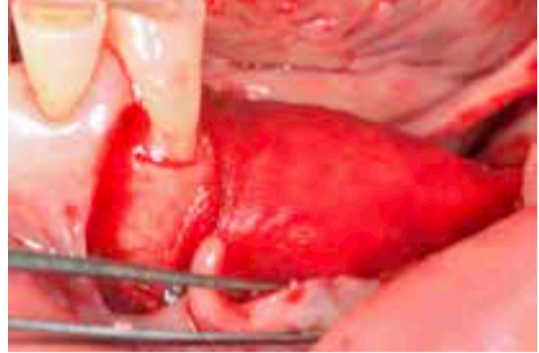

Figure 5d : Une membrane résorbable est utilisée pour couvrir la greffe. Elle est fixée avec des pins en lingual et en vestibulaire.

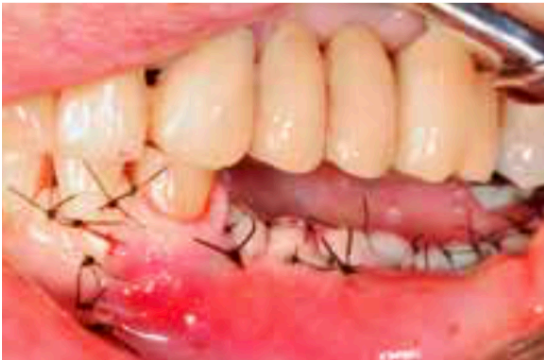

Figure 5e : La dissection des tissus permet une fermeture complète et sans tension du site opératoire.

3.1.5.3. Technique avec grille en titane

Dans cette technique, une grille en titane est utilisée pour maintenir le volume de régénération osseuse. Deux types de grilles sont utilisées. Elles peuvent être découpées et formées en per-opératoire ou préparées sur mesure avant l'intervention à partir du CBCT pré-opératoire.

Exemple de technique avec grille en titane préparée pendant l'intervention : (Figures 6 a – f) (45)

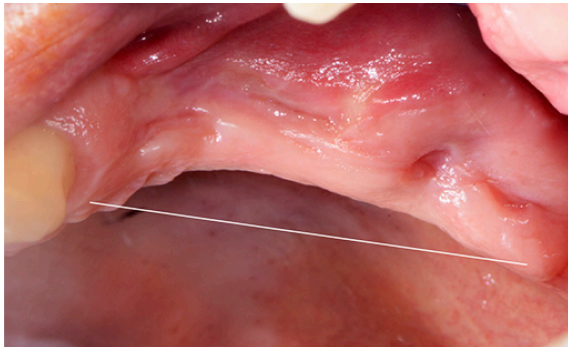


Figure 6 a : Secteur maxillaire gauche postérieur présentant un défaut osseux vertical.

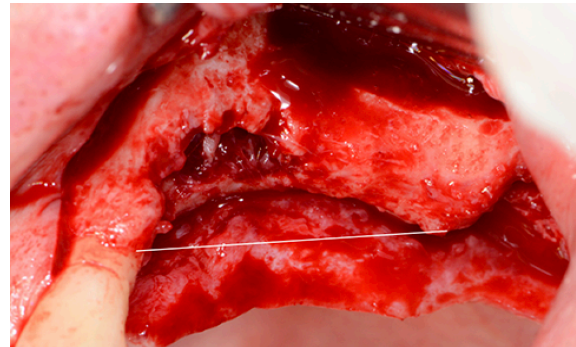


Figure 6 b : Soulèvement d'un lambeau mucco-periosté, dans cette situation un soulèvement de sinus par voie latérale est réalisé.

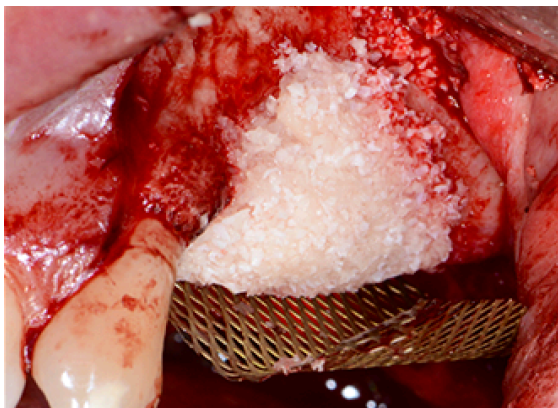

Figure 6 c : La grille en titane est découpée et préformée pour l'adapter au site. Elle est fixée au moyen de vis en palatin et le défaut est comblé avec un substitut allogénique.

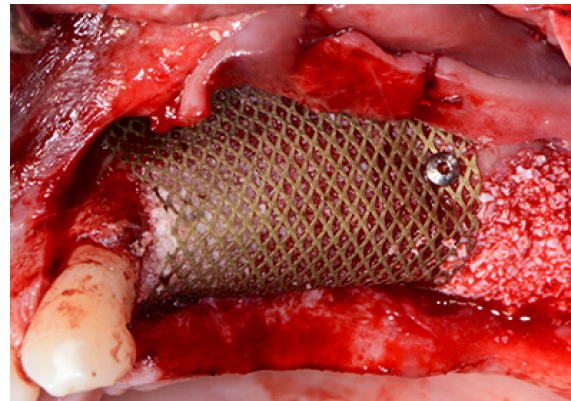


Figure 6 d : La grille recouvre la greffe et sa rigidité permet de redonner la forme souhaitée à la crête. Elle est fixée à l'aide de vis en titane.

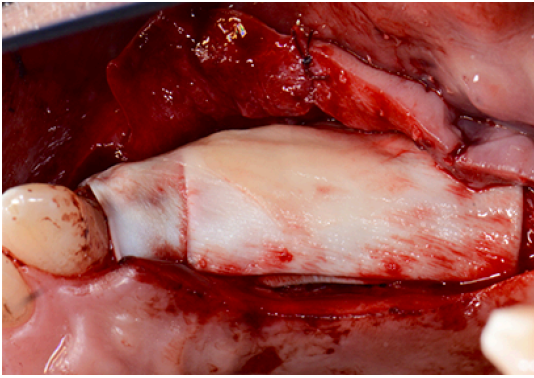


Figure 6 e : Des membranes résorbables sont placées sur la grille en titane.

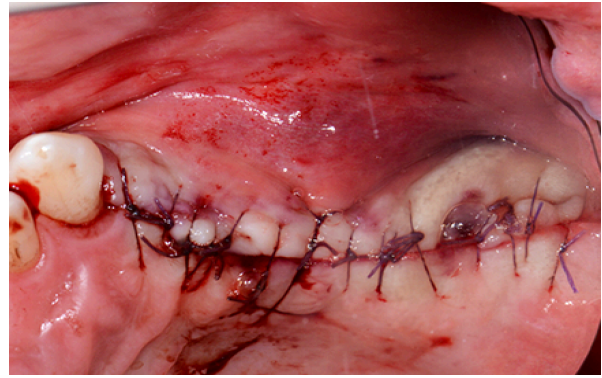


Figure 6 f : Le lambeau est disséqué afin de pouvoir refermer totalement le site est suturé sans tensions.

Exemple de technique avec grille en titane fabriquée sur mesure : Figure 7 (a - b)

(58)

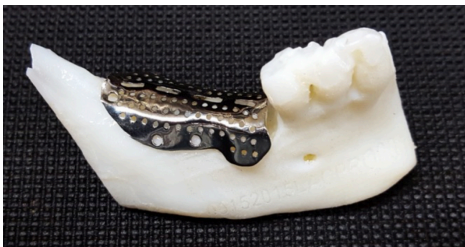

Figure 7a : A partir des images CBCT, une grille en titane est fabriquée sur mesure en fonction de l'anatomie osseuse du patient et de la forme du défaut à reconstruire. Sur l'image ci-contre la grille préfabriquée sur la reconstitution par stéréolithographie de la mandibule du patient.

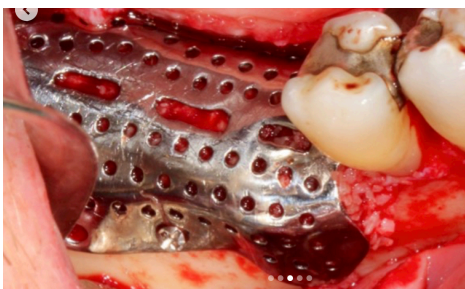


Figure 7b : Après accès au site par lambeau de pleine épaisseur, la grille est essayée puis comblée avec un mélange de particules d'os autogène et de substitut osseux. Celle-ci est ensuite fixée par des vis d'ostéosynthèse à la mandibule du patient. Le tout sera ensuite recouvert d'une membrane résorbable avant fermeture sans tensions du site.

3.1.6. Régénération osseuse guidée et induction biochimique

La régénération osseuse guidée connaît actuellement une avancée importante avec des nouvelles thérapeutiques à base de protéines recombinantes. Ces dernières avancées en médecine régénératrice sont utilisées en odonto-stomatologie et en orthopédie.

La rhBMP-2 (recombinant human Bone Morphogenetic Protein – 2), protéine ostéoinductrice, a reçu l'approbation de la FDA (Food and Drug Administration) pour son utilisation dans diverses interventions dont les augmentations de crêtes alvéolaires (27). Le seul produit utilisé actuellement se présente sous la forme d'une solution de rhBMP-2 à une concentration de 1,5 mg/ml utilisant comme transporteur une éponge de collagène résorbable (INFUSE[®] Bone Graft, Medtronic).

Les récentes études sur l'efficacité de rhBMP-2 dans les augmentations de crête et leur préservation sont encourageantes et concluent à une alternative possible aux greffes autogènes (7, 17, 24, 26). Le protocole opératoire consiste actuellement, au vu de la forme du dispositif, à découper l'éponge de collagène imbibé de la solution de rhBMP-2 en plusieurs morceaux puis à les mélanger avec des particules de substitut osseux. Cette préparation pourra être utilisée dans chacune des techniques d'augmentation osseuse verticale par régénération osseuse guidée.

Des recherches sont actuellement menées pour permettre l'utilisation de nouveaux transporteurs (bloc de substitut osseux, particules de substitut osseux...) afin de s'affranchir des limites des éponges de collagène dans les procédures d'augmentations osseuses pré-implantaires.

Les produits d'inductions biochimiques à base de rhBMP-2 n'ont pour le moment pas reçu d'AMM pour l'odonto-stomatologie en France.

Les techniques utilisant l'induction biochimique en augmentation osseuse pré-implantaire sont prometteuses et pourraient permettre de s'affranchir des prélèvements d'os autogène dans les prochaines années.

3.2. Les greffes d'apposition par bloc osseux

3.2.1. Principe

La greffe osseuse d'apposition est une technique chirurgicale consistant à greffer un morceau de tissu osseux spongieux ou cortico-spongieux sur un site présentant un défaut osseux. Le tissu osseux peut être prélevé sur le patient lui-même (greffon autogène), sur un autre patient humain (greffon allogène), ou sur une espèce différente (greffon xénogène).

3.2.2. Apposition d'os autogène

La greffe osseuse par apposition d'os autogène va nécessiter deux sites chirurgicaux. En plus du site où l'on veut réaliser une augmentation osseuse, un site de prélèvement appelé « site donneur » va être nécessaire.

Les sites généralement choisis pour un prélèvement en vue de greffe sont : la tubérosité maxillaire, l'angle mandibulaire, la symphyse mandibulaire, l'os pariétal, la crête iliaque et l'os tibial. D'autres sites de prélèvement sont possibles mais étant peu utilisés ils ne feront pas l'objet d'une description dans cette thèse.

L'accès à la zone de prélèvement se fait par voie intra-orale ou extra-orale en fonction des sites.

Le prélèvement sur l'os maxillaire et l'os mandibulaire se réalise préférentiellement par abord intra-orale.

3.2.2.1. Procédure chirurgicale des prélèvements

3.2.2.1.1. Sites intra-oraux

Les sites de prélèvements intra-oraux sont les sites à privilégier. Ils se situent à proximité des sites receveurs, parfois même ne nécessitant qu'une seule incision pour accéder aux deux sites. Les avantages de ces sites sont qu'il est possible de réaliser ces prélèvements sous anesthésie locale, qu'aucune cicatrice visible ne résulte de ces procédures chirurgicales et que la morbidité qui résulte de ces procédures est faible.

La Symphyse mentonnière : (34)

L'accès au site puis le prélèvement s'effectuent comme suit : (Figure 8 a - c)

Première incision verticale dans le fond de vestibule sur une profondeur de 5 mm.

Elle s'étend de la face distale d'une canine à l'autre. Seconde incision musculaire partant de la base de la première, et perpendiculaire à celle-ci, elle va au contact osseux.

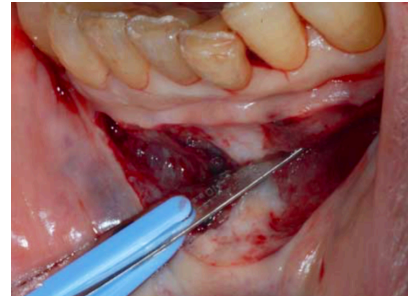


Figure 8 a. (34)

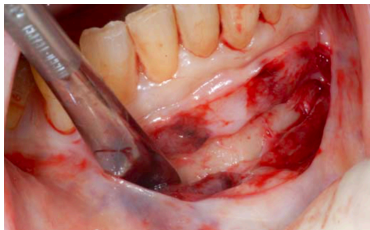

Figure 8 b. (34)

Puis décollement sous-périosté à la rugine, en distal jusqu'aux foramens mentonniers, mettant en évidence les émergences des nerfs mentonniers afin de les protéger.

Pour éviter toute complication, les limites de la zone de prélèvement doivent se situer à au moins 3 mm en apical des apex dentaires, à 5 mm du rebord basilaire de la mandibule, et à 5 mm des foramens mentonniers.

À l'aide d'une micro-scie, d'un insert piézo-électrique ou d'une fraise montée sur pièce à main chirurgicale, on réalise la découpe de la corticale externe pour finir l'ostéotomie au ciseau à os. Le fragment cortico-spongieux est mobilisé puis dissocié du site.

Pour rétablir la morphologie osseuse et éviter l'invagination tissulaire, on met en place un substitut osseux dans le défaut créé par le prélèvement du fragment.

Une suture discontinue du muscle mentonnier est réalisée avec du fil résorbable, le plan muqueux est suturé dans un second temps.

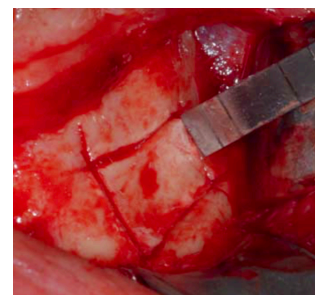


Figure 8 c. (34)

L'angle de la mandibule : (49)

L'incision, située en vestibulaire de la crête alvéolaire, s'étend de l'arrière du bord antérieur de la branche montante de la mandibule à la première molaire en suivant la ligne oblique externe (*Figure 9 a.*). S'en suit une dissection du muscle buccinateur puis un décollement sous-périosté en arrière et en haut jusqu'au tendon du muscle temporal et en avant jusqu'à la face distale de la deuxième prémolaire (*Figure 9 b.*). Pour éviter toute complication, les limites de la zone de prélèvement doivent se situer à au moins 5 mm du bord inférieur de la mandibule, cela permet d'éviter une trop grande fragilisation osseuse et de limiter les complications liées à l'artère faciale. Aussi, une imagerie pré-opératoire 3D type CBCT permettra d'apprécier les rapports du nerf alvéolaire et de la corticale externe de la mandibule afin d'adapter si nécessaire la procédure pour éviter les lésions nerveuses.

La première ostéotomie verticale est réalisée en distale, à la limite entre la ligne oblique externe et le ramus. Il faut rester dans le volume de la ligne oblique externe et éviter de se diriger plus distalement vers le ramus car dans cette zone, le nerf alvéolaire peut se situer contre la corticale vestibulaire.

La seconde ostéotomie verticale est réalisée en mésial et parallèlement à la première. Sa position va dépendre de la taille du greffon souhaité.

Une ostéotomie horizontale inférieure permet de rejoindre les deux ostéotomies verticales.

Des perforations verticales sont réalisées régulièrement entre les deux traits verticaux au niveau du plateau de la ligne oblique externe. Ces perforations sur 2 à 3 mm de profondeur sont parallèles au bord latéral de la mandibule et à environ 3 mm en lingual de celui-ci (*Figure 9 c.*).

L'utilisation du ciseau à os dans l'axe des perforations permet de créer un trait de fracture et de libérer le fragment cortico-spongieux (*Figure 9 d.*).

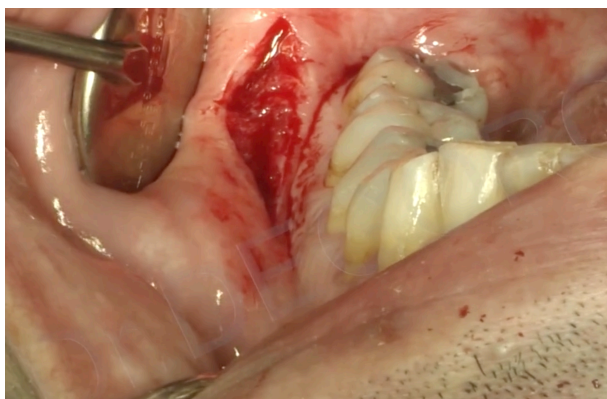


Figure 9 a. (49)

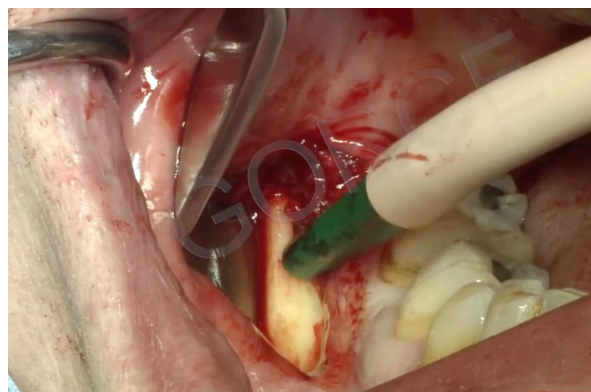


Figure 9 b. (49)

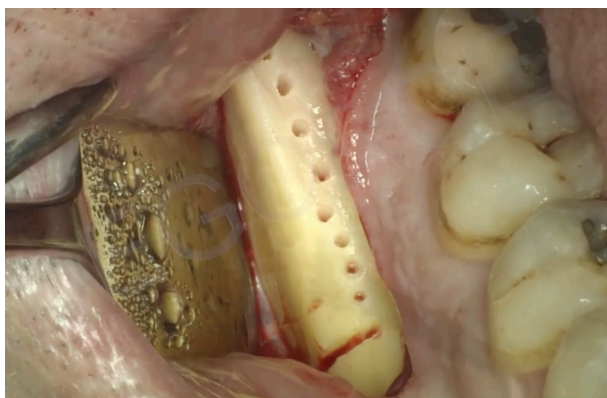


Figure 9 c. (49)

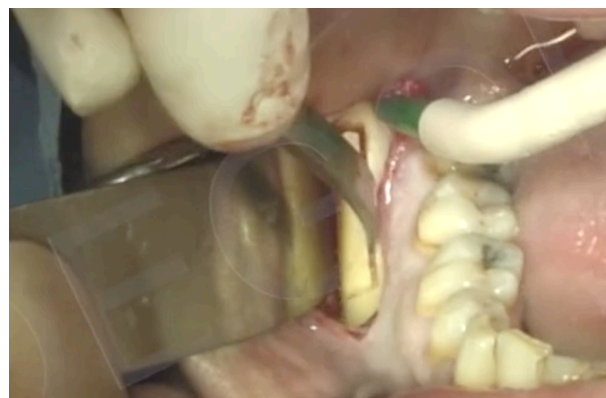

Figure 9 d. (49)

3.2.2.1.2. Sites extra-oraux (4)

Dans le cas où un prélèvement intra-oral ne peut être entrepris, le prélèvement d'os sur un site donneur extra-oral peut être une option envisageable. Trois sites de prélèvement extra oraux seront décrits dans cet exposé, le premier, sans doute le plus utilisé est le prélèvement au niveau de la crête iliaque. Les deux autres restent marginaux mais sont des alternatives possibles. Ces prélèvements sont généralement réalisés sous anesthésie générale et permettent le prélèvement d'une grande quantité de tissus osseux cortical et spongieux.

La crête iliaque : (4)

L'incision du plan cutané d'avant en arrière débute à 3 cm en arrière de l'épine iliaque antéro-supérieur afin d'éviter la lésion du nerf fémoro-cutané. Elle est décalée de 2 cm en dehors et en dessous de la crête. Puis glissement de la peau vers le haut amenant l'incision à l'aplomb de la crête et incision des plans sous cutanés et musculaires jusqu'au périoste avec décollement sous périoste sur la face interne de l'aile iliaque. La taille de l'incision et l'importance du décollement sous périoste dépendent de la taille du greffon à prélever. Un prélèvement cortico-spongieux de quantité variable est recueilli en bloc cortical provenant de la face interne de l'aile iliaque après ostéotomie et luxation du toit de la crête. Après prélèvement, fermeture du périoste, du plan sous cutané puis cutané par des sutures intradermiques.

L'os pariétal : (4)

L'incision du cuir chevelu, située au-dessus et en arrière du muscle tempore se fait de façon horizontale jusqu'au périoste. Le périoste est ruginé afin d'exposer l'os pariétal. On prélève un ou plusieurs volets osseux corticaux sur la corticale externe après ostéotomie à la fraise boule puis avec une scie oscillante ou des inserts piézoélectriques. La fermeture du site s'effectue par points simples en un plan.

L'os tibial :

L'incision est située sur la face antéro-interne de la métaphyse tibiale supérieur et ne dépasse pas 2cm. Elle est tracée en regard de la tubérosité tibiale antérieure, en avant du ligament latéral interne du genou. Une fenêtre osseuse est découpée dans la corticale tibiale permettant l'accès d'une curette pour prélever l'os spongieux. Il est possible de prélever la fenêtre corticale pour la greffer ou de la replacer par apposition avant la fermeture.

3.2.2.2. Avantages et inconvénients des différents sites de prélèvement

Tableau 2. Avantages et inconvénients des différents sites de prélèvement

Site de prélèvements	Avantages	Inconvénients
Greffon de la symphyse mandibulaire	<ul style="list-style-type: none"> - Accès et visibilité du site de prélèvement - Bloc osseux cortico-spongieux - Taux de résorption faible - Pas de cicatrice visible 	<ul style="list-style-type: none"> - Greffon de faible volume - Hémorragie du plancher de bouche en cas de prélèvement bi cortical - Possible modification du profil si prélèvement de la ligne médiane
Greffon de l'angle mandibulaire	<ul style="list-style-type: none"> - Bloc osseux cortical - Faible morbidité - Pas de cicatrice visible 	<ul style="list-style-type: none"> - Accès et visibilité limité du site de prélèvement - Fragilisation de la mandibule - Risque de lésion nerveuse alvéolaire et lingual
Greffon iliaque	<ul style="list-style-type: none"> - Bloc osseux cortico-spongieux et os spongieux - Greffon de volume important 	<ul style="list-style-type: none"> - Cicatrice (peu visible) - Taux de résorption important - Douleurs post opératoires modérées à importantes.
Greffon pariétal	<ul style="list-style-type: none"> - Bloc osseux cortical - Taux de résorption faible - Cicatrice invisible (sauf calvitie) - Faible morbidité 	<ul style="list-style-type: none"> - Risque neurologique par fracture corticale interne.
Greffon tibial	<ul style="list-style-type: none"> - Quantité importante d'os cortico-spongieux 	<ul style="list-style-type: none"> - Petite cicatrice visible

3.2.3. Avantages et inconvénients de la greffe d'apposition d'os auto-gène :

Avantages :

- Greffon ostéoinducteur et ostéogénique
- Revascularisation et consolidation rapide de la greffe

Inconvénients :

- Deuxième site opératoire pour le prélèvement
- Quantité osseuse limitée (surtout prélèvements intra-oraux)
- Technique chirurgicale complexe
- Résorption peu prévisible

3.2.4. Apposition de substitut osseux

3.2.4.1. Les blocs de substituts osseux (14)

L'utilisation de substituts osseux dans la technique de greffe d'apposition à l'avantage de ne pas nécessiter de second site pour le prélèvement et de simplifier et raccourcir la procédure chirurgicale.

Les blocs de substitut osseux sont principalement d'origine allogénique et xénogénique. Ceux-ci sont disponibles sous plusieurs formes, de différentes tailles et de différentes natures. Selon les utilisations, on privilégiera des blocs corticaux, cortico-spongieux ou spongieux.

Ces blocs sont adaptés directement en per-opératoire au site receveur par fraisage avec une pièce à main chirurgicale. Ils sont ensuite fixés avec des vis d'ostéosynthèse.

3.2.4.2. Les blocs « anatomiques » (42)

Qu'il s'agisse de substitut osseux d'origine humaine ou animal, les laboratoires proposent aujourd'hui des blocs anatomiques usinés se basant sur le CBCT pré-opératoire du patient. Ces blocs anatomiques, malgré leur coût important, présentent de nombreux avantages :

- Planification chirurgicale facilitée
- Temps opératoire diminué
- Congruence parfaite du greffon sur le site receveur
- Ostéosynthèse et immobilisation facilitée
- Surface de contact greffon / site receveur optimale

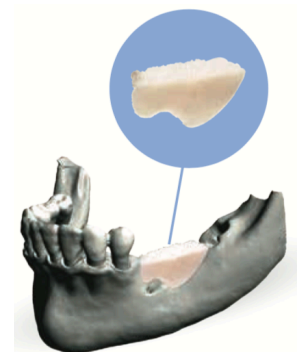


Figure 10. (42)

3.2.5. Description de la technique chirurgicale

Dans le cas d'une greffe osseuse autogène, on préférera commencer par l'ouverture du site receveur pour visualiser les dimensions du greffon à prélever. La première étape consiste donc, peu importe l'origine de la greffe, à accéder au site receveur par un lambeau d'épaisseur totale pour mettre à nu le défaut osseux. Le bloc de substitut osseux ou d'os autogène est ensuite essayé puis modelé pour s'adapter parfaitement au site receveur. Des perforations de la corticale du site peuvent être réalisées pour permettre une bonne vascularisation du greffon. Enfin, on fixe le bloc avec des mini-vis d'ostéosynthèse avant une fermeture étanche du site sans tensions par des points simples.

3.2.6. Avantages et inconvénients de la greffe d'apposition avec des substituts osseux :

Avantages :

- Technique chirurgicale relativement simple
- Nombreux substituts disponibles
- Possibilité de greffon « anatomiques »
- Temps opératoire diminué
- Un seul site opératoire
- Greffons disponibles en grande quantité

Inconvénients :

- Résorption variable en fonction de l'origine du greffon.
- Risque de transmission pathogène ou de réaction immunologique (minime)

Greffe d'apposition d'un bloc d'os autogène dans le secteur antérieur mandibulaire : (figure 11 a - e) (54)

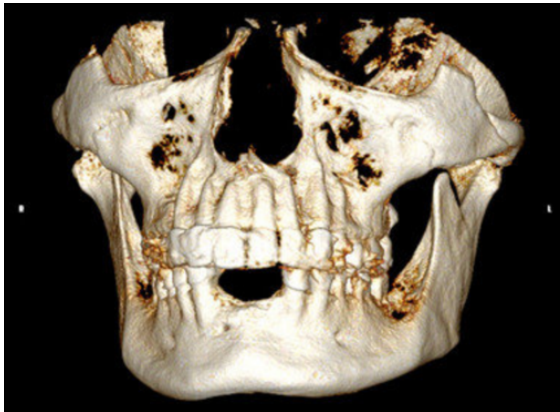

Figure 11 a : Reconstruction 3D de la situation pré-opératoire montrant le défaut osseux vertical dans la zone mandibulaire antérieure.

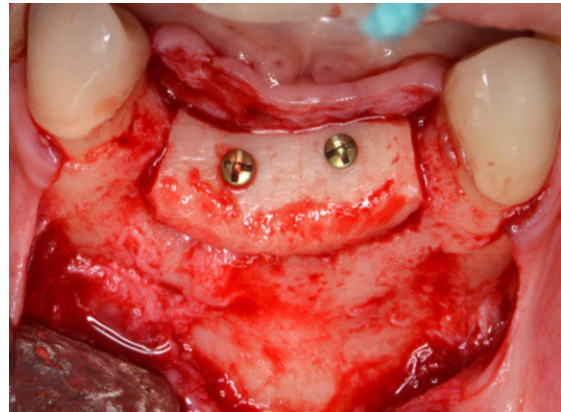


Figure 11 b : Après prélèvement rampe d'un bloc osseux, on réalise un lambeau de pleine épaisseur pour exposer le défaut. Le Bloc est adapté au site receveur puis immobilisé avec deux vis d'ostéosynthèse.

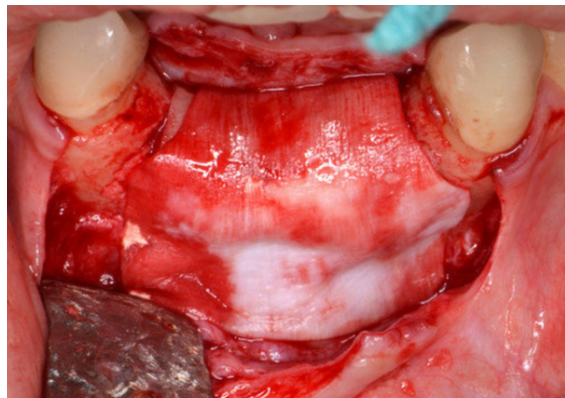


Figure 11 c : Les bords vifs sont émoussés avec une fraise pour éviter une déchirure du lambeau. Le tout est couvert d'une membrane résorbable.

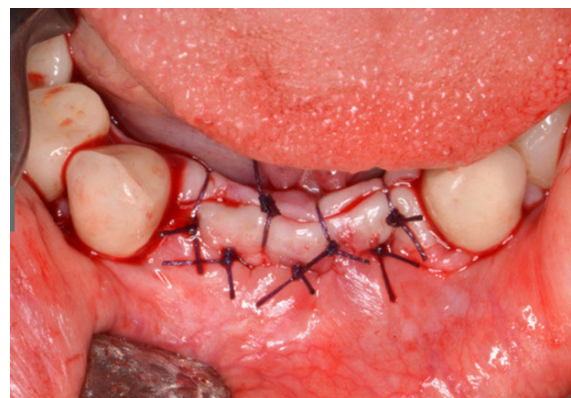

Figure 11 d : Le lambeau est remplacé puis suturé sans tensions avec des points simples et matelassiers.

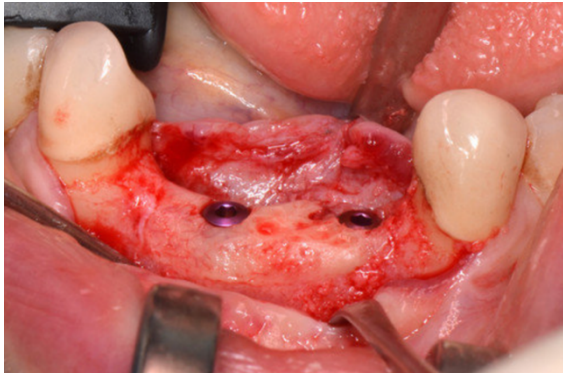


Figure 11 e : Situation à 4 mois lors de la réouverture. Deux implants sont placés.

Greffe d'apposition de bloc osseux allogène anatomiques usinés dans le secteur mandibulaire postérieur : (Figure 12 a -f) (42)

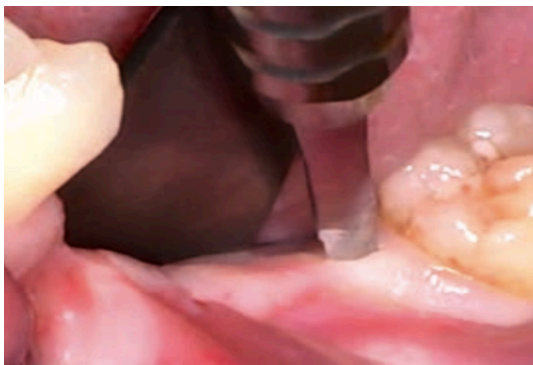

Figure 12 a. Situation initiale de la crête mandibulaire secteur 3 présentant un défaut osseux vertical et transversal. Incision sur la crête et intra sulculaire avec décharge verticale postérieure.

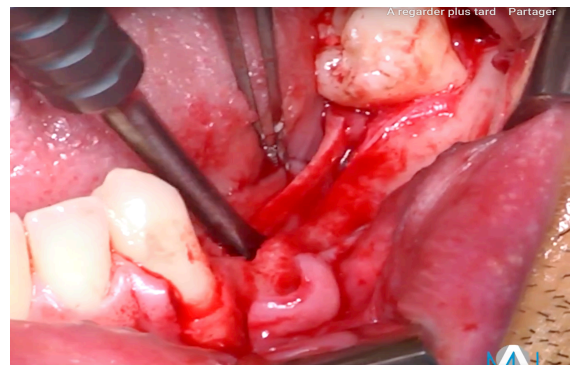


Figure 12 b. Élévation d'un lambeau de pleine épaisseur qui permet l'exposition du défaut osseux.

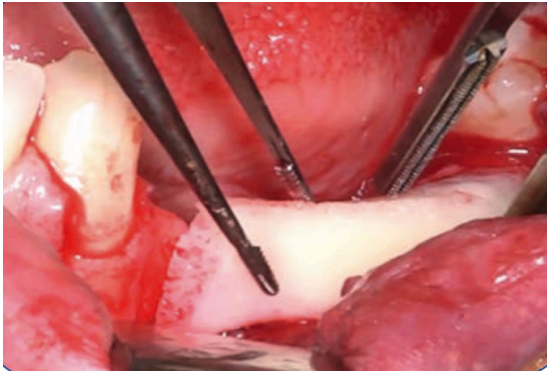


Figure 12 c. Essayage du bloc osseux allogène anatomique



Figure 12 d. Réhydratation du bloc dans du sérum physiologique avant ostéosynthèse

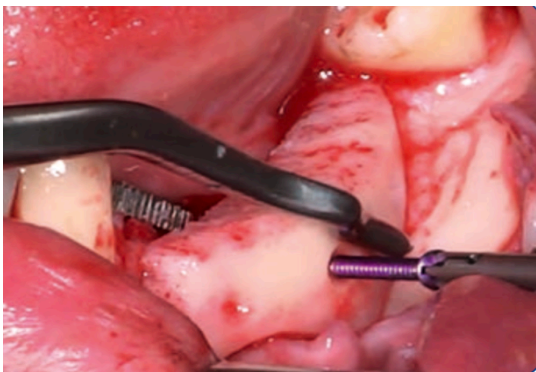

Figure 12 e. Immobilisation du bloc à l'aide de trois vis d'ostéosynthèses

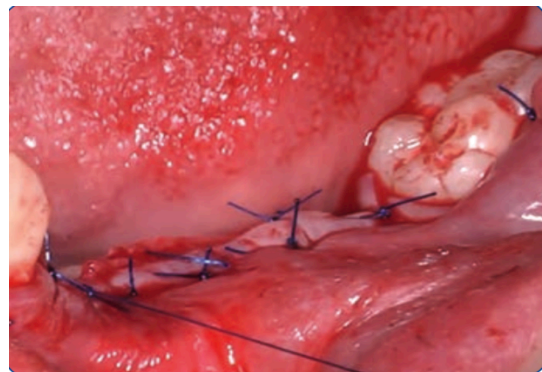


Figure 12 f. Dissection du lambeau pour permettre un repositionnement et une fermeture sans tensions

3.3. Les techniques combinant greffe d'apposition et ROG

3.3.1. Principe de la technique de coffrage

Aussi appelée « greffe osseuse 3D », cette technique, comme la régénération osseuse guidée vise à greffer de l'os particulaire au niveau d'un défaut osseux en réalisant un coffrage avec des lames de corticale. Dans cette technique, ce sont les lames de corticale osseuse qui jouent le rôle de membrane rigide en permettant d'éviter la compétition tissulaire avec le conjonctif gingival. Le principe de ce type de greffe est l'utilisation exclusive d'os autogène dont la préparation sera décrite plus loin.

3.3.2. Description de la technique (16)

La première étape consiste à prélever un bloc osseux. Le site de choix est la zone ramique, l'os à cet endroit étant très corticalisé (voir technique de prélèvement 3.2.1.2.1). Le bloc de cortical osseuse va ensuite être découpé longitudinalement en deux avec un disque rotatif. Les deux blocs affinés ainsi obtenus vont être encore travaillés avec une râpe à os pour les affinés d'avantage et obtenir des particules osseuses. On poursuit le prélèvement de particules osseuses avec la râpe à os autour de la zone de prélèvement jusqu'à obtenir le volume souhaité.

La première lame corticale est immobilisée en occlusal du défaut avec des vis d'ostéosynthèse. La hauteur est définie en fonction du volume à reconstruire et des pics osseux de part et d'autre du défaut. L'espace créé est comblé avec les particules osseuses prélevées.

La deuxième lame d'os cortical est immobilisée en vestibulaire pour fermer le coffrage. Les bords saillants sont émoussés avec une fraise boule diamantée.

Le lambeau est disséqué pour obtenir plus de laxité avant une fermeture sans tension de celui-ci par points simples.

Exemple d'application en mandibulaire postérieur : (16)

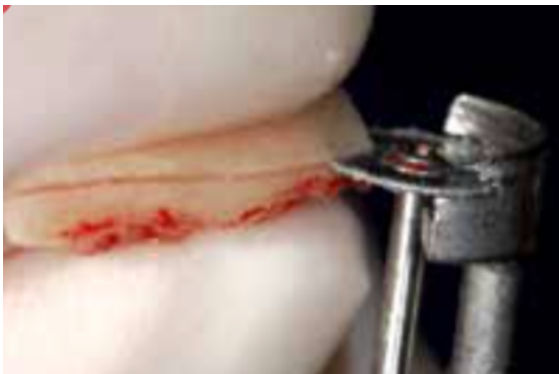

Figure 13 a. Le bloc prélevé est découpé longitudinalement afin d'obtenir deux blocs.

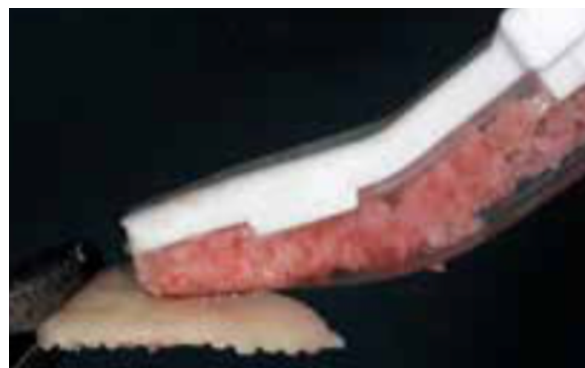


Figure 13 b. Une râpe à os est utilisée pour affiner d'avantage chaque bloc et recueillir des particules osseuses.

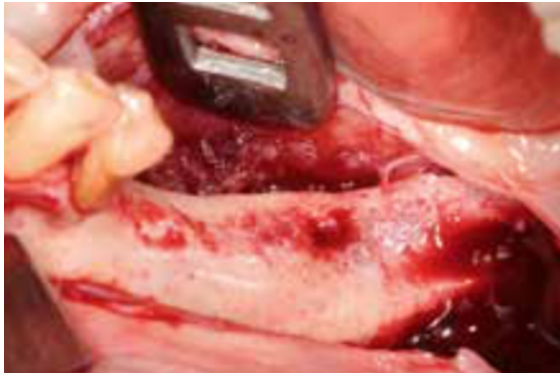


Figure 13 c. Incision sur la crête permettant de lever un lambeau de pleine épaisseur en vestibulaire et en lingual.

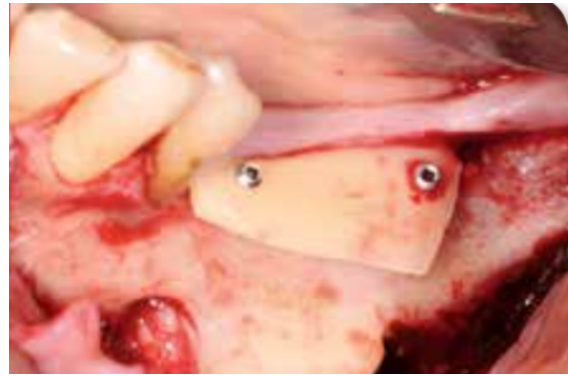

Figure 13 d. La lame occlusale est immobilisée à distance de la crête. L'espace sous la lame ainsi que ses dimensions vont définir le volume de la régénération souhaitée.

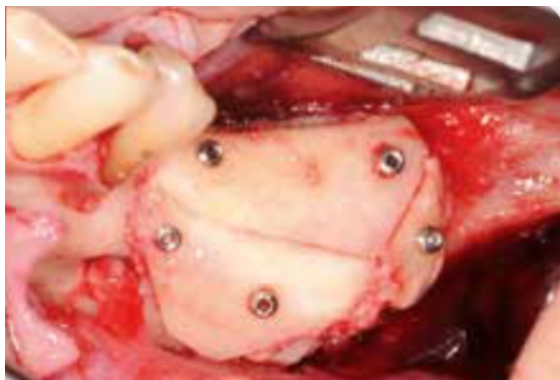


Figure 13 e. L'espace sous la première lame est comblé avec des particules d'os, le coffrage est ensuite fermé avec le second bloc, ici sectionné en deux.

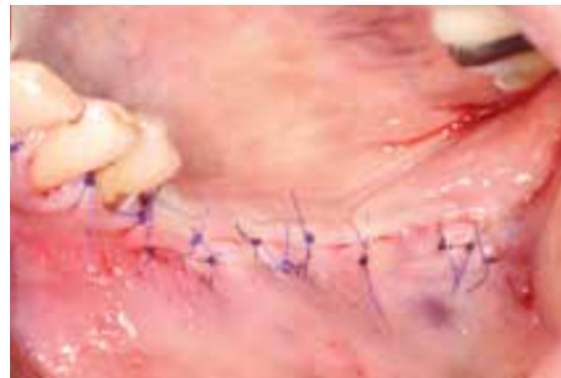


Figure 13 f. Une dissection permet de donner la laxité suffisante pour fermer sans tension le site opératoire. Le lambeau est suturé ici par alternance de points matelassier horizontaux et de points simples.

3.3.3. Avantages et inconvénients

Avantages :

- Utilisation exclusive d'os autogène
- Obtention d'un os de très bonne qualité, bien vascularisé
- Pas de membrane

Inconvénients :

- Nécessite un second site opératoire pour le prélèvement
- Complications possibles lié au site de prélèvement
- Technique chirurgicale complexe, apprentissage nécessaire.

3.4. L'ostéotomie segmentaire

3.4.1. Principe

L'ostéotomie segmentaire, aussi appelée « ostéotomie sandwich » consiste en une section d'un bloc osseux crestal dont la vascularisation sera maintenue par ses attaches muqueuses, puis un déplacement de ce bloc coronairement avec une ouverture de l'espace médullaire. Le bloc ainsi déplacé est immobilisé par du matériel d'ostéosynthèse.

3.4.2. Description de la technique

3.4.2.1. Cas général (9)(50)

Une incision de pleine épaisseur, décalée en vestibulaire de la crête est réalisée. Un lambeau de pleine épaisseur est levé permettant l'accès à la table osseuse externe. On ne réalise pas de décollement de la muqueuse crestal et buccal afin de maintenir la vascularisation du futur segment osseux.

Une première ostéotomie horizontale est entreprise avec une micro-scie, des inserts de piezo-chirurgie ou avec une fraise fine à environ 2mm du haut de la crête, parallèlement à celle-ci et sur la longueur souhaitée. Deux ostéotomies verticales de

part et d'autre de la première viennent rejoindre le haut de la crête. Le segment osseux est ensuite séparé délicatement de l'os basal avec un ciseau à os sans perturber le périoste lingual.

Le segment osseux pédiculé peut être déplacé coronairement dans la position souhaitée. Le déplacement résulte soit d'une rotation autour de la fracture de la corticale linguale, soit d'une translation verticale du segment. On immobilise ensuite le bloc avec une plaque d'ostéosynthèse. Dans le cas de la rotation l'espace créé peut être comblé avec de l'os particulaire. Dans le cas d'une translation, une interposition de bloc osseux est nécessaire pour obtenir une immobilisation optimale.

Le site est refermé sans tensions par points simples après dissection des tissus jugaux.

Ostéotomie segmentaire d'augmentation verticale en postérieur mandibulaire :

(52)

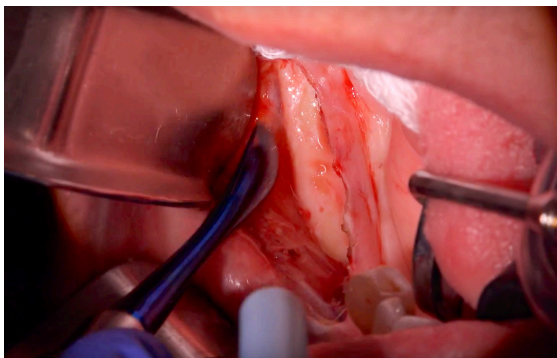


Figure 14 a. Incision déportée en vestibulaire de la crête jusqu'au contact osseux avec lambeau mucco-périosté en vestibulaire.

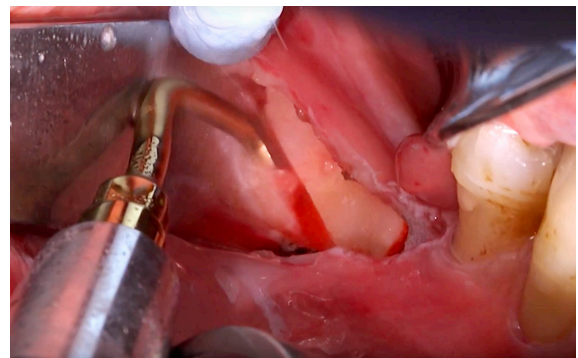


Figure 14 b. Ostéotomie horizontale puis verticales avec insert fin permettant de guider la fracture du segment osseux crestal.

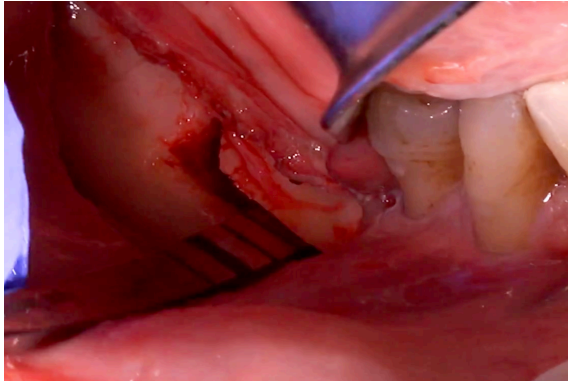


Figure 14 c. Utilisation du ciseau à os pour fracturer la corticale linguale et ouvrir l'espace médullaire

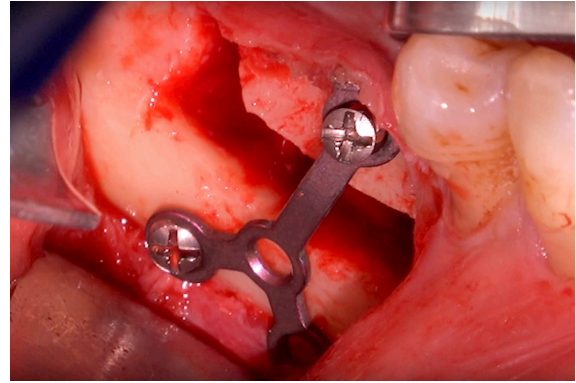


Figure 14 d. Mobilisation du bloc alvéolaire et ostéosynthèse avec plaque et vis.

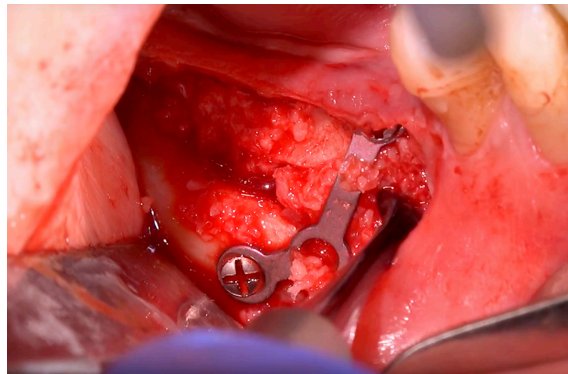


Figure 14 e. Comblement de l'espace créé avec de l'os particulaire, ici mélange d'os autogène et allogène.

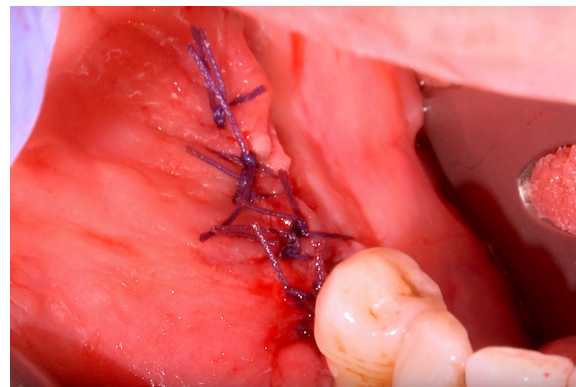


Figure 14 f. Fermeture du lambeau par points simples

Ostéotomie segmentaire d'augmentation verticale en antérieur maxillaire : (21)

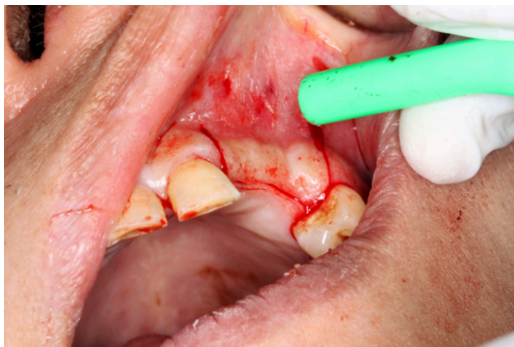

Figure 15 a. Situation initiale avec un léger déficit osseux vertical au niveau de 12-13 absentes. On effectue une incision sur la crête édentée avec des décharges mésiale et distale.

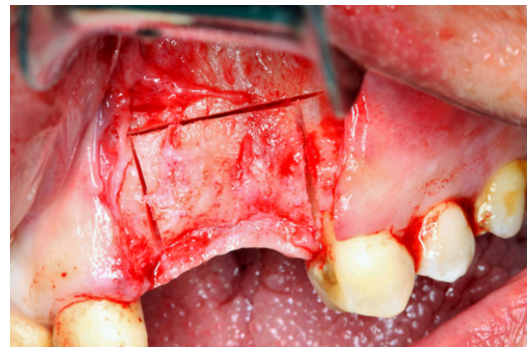


Figure 15 b. Élévation d'un lambeau vestibulaire de pleine épaisseur. On respectera la muqueuse palatine pour maintenir la vascularisation du futur bloc. Une ostéotomie vestibulaire est réalisée avec un disque rotatif. Les découpes mésiale et distale se situent à 1mm des dents adjacentes.

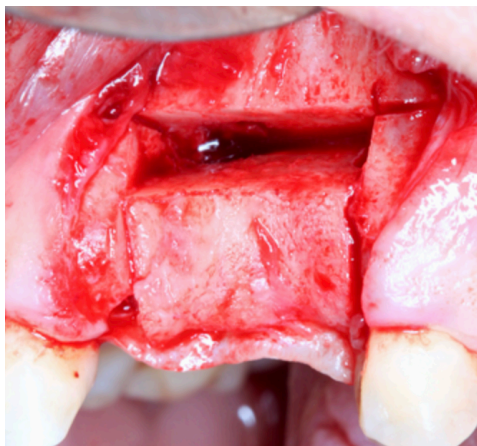


Figure 15 c. Un ciseau à os permet de fracturer et de mobiliser le segment osseux en respectant la muqueuse palatine.

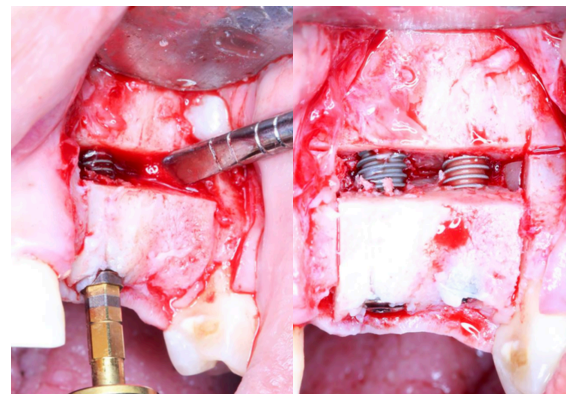


Figure 15 d. Le bloc est maintenu pendant le forage et les implants sont placés immédiatement permettant ainsi l'immobilisation du bloc osseux.

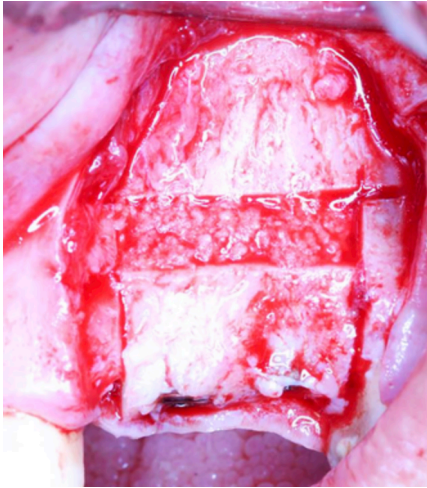


Figure 15 e ; L'espace médullaire autour des implants est comblé avec de l'os particulaire (ici xénogène)

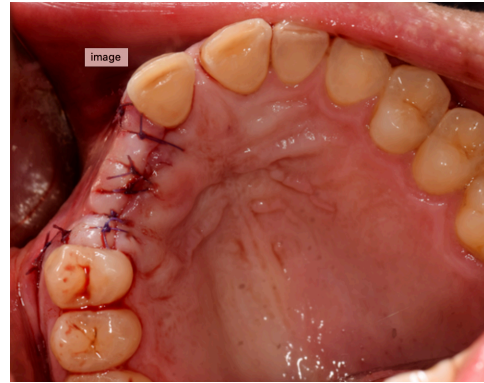


Figure 15 f. Le lambeau est déséqué et refermé sans tension par des points simples.

3.4.2.2. Spécificités du secteur maxillaire postérieur (13)

La proximité du sinus dans les cas d'édentements du maxillaire postérieur rend la technique d'ostéotomie segmentaire « simple », impossible à effectuer. Une technique combinant le soulèvement de sinus par voie latérale à l'ostéotomie segmentaire a été développée pour permettre un gain osseux en volume et en hauteur dans cette zone.

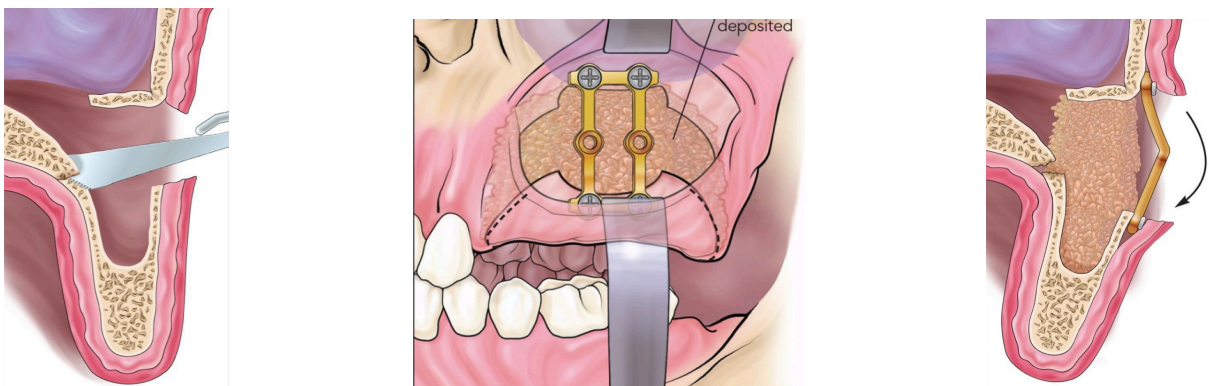


Figure 16. (56)

Dans un premier temps, un soulevé de sinus par voie latérale est effectué. Après décollement de la membrane de Schneider, une scie oscillante permet la découpe osseuse du mur palatin. Un ostéotome permet la libération du segment osseux. Celui-ci est déplacé verticalement puis immobilisé avec une plaque rigide. Le bas du sinus est comblé avec un biomatériau puis le lambeau est remplacé et suturé.

3.4.3. Suivi post-opératoire

Les suites opératoires sont minimales, le matériel d'ostéosynthèse peut être déposé le jour de la pose des implants ou lors d'une séance intermédiaire.

3.4.4. Risques et complications

Le principal risque lié à ce type d'intervention est celui de nécrose du segment avec formation d'un séquestre osseux.

3.4.5. Impératifs de la technique

L'ostéotomie segmentaire d'augmentation verticale nécessite la dissociation d'un segment osseux. Le principal impératif de cette technique est une hauteur d'os résiduelle permettant d'obtenir un segment d'au moins 2 mm de hauteur et de maintenir une distance d'au moins 2 mm avec les obstacles anatomiques environnants. On devra donc disposer d'une hauteur de crête d'au moins 4 mm, suivant la technique d'ostéotomie utilisée, pour envisager cette procédure d'augmentation.

3.4.6. Avantages et inconvénients

Avantages :

- Technique permettant l'utilisation d'os autogène pur et/ou d'autres biomatériaux.
- Permet la pose d'implants dans le même temps opératoire
- Permet de s'affranchir de matériel d'ostéosynthèse dans le cas de la pose d'implant dans le même temps chirurgical.
- Technique avec peu de phénomène de résorption.
- Permet une implantation rapide après la procédure (3 mois)

Inconvénients :

- Risque faible mais existant de nécrose du segment osseux et séquestration.
- Difficulté d'obtention d'une translation verticale du segment sans rotation.
- Nécessite au moins 4 mm de hauteur osseuse préexistante.

3.5. La distraction osseuse alvéolaire

3.5.1. Principe

La distraction osseuse alvéolaire repose sur la capacité de l'os à néo-former du tissu osseux au niveau d'un défaut existant ou créé. Le principe est donc d'induire au cours de l'intervention chirurgicale une fracture puis de tracter le segment fracturé progressivement jusqu'à sa position finale déclenchant dans le même temps l'ostéogénèse. Le point fort de cette technique est d'induire une augmentation osseuse et dans le même temps une augmentation des tissus mous, vasculaires et nerveux.

La distraction osseuse nécessite un protocole précis en plusieurs phases pour un temps total entre la pose du distracteur et la pose des implants de 14 à 16 semaines.

3.5.2. Les distracteurs

L'utilisation des distracteurs au niveau des maxillaires pour les augmentations osseuses alvéolaires est relativement récente et une alternative aux techniques d'apposition classiques. Les distracteurs ont d'abord été utilisés en chirurgie orthopédique pour allonger les os longs. La miniaturisation des dispositifs de distraction permet aujourd'hui d'appliquer la technique sur de petites portions des maxillaires. Plusieurs sociétés ont développé des distracteurs compatibles avec la distraction alvéolaire. Il en existe aujourd'hui deux types principaux (articulé ou non-articulé) et différentes tailles en fonction de l'augmentation envisagée. Les distracteurs articulés permettent une angulation entre la plaque basale et la plaque du segment à déplacer. Cela permet un déplacement du segment osseux dans une direction optimale.

Exemples de dispositifs : (46)(53)

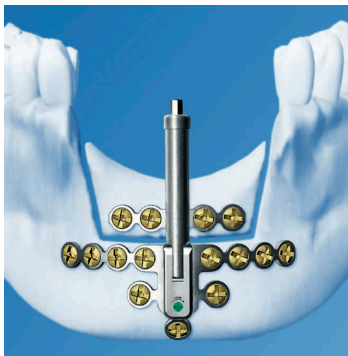

Figure 17 a. (46)

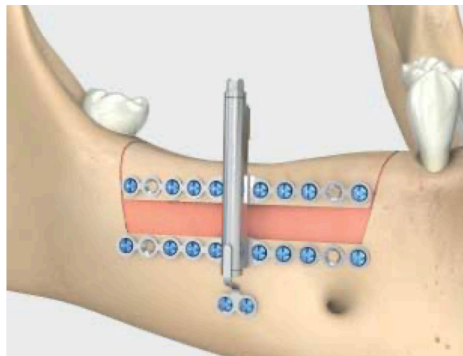


Figure 18. (53)

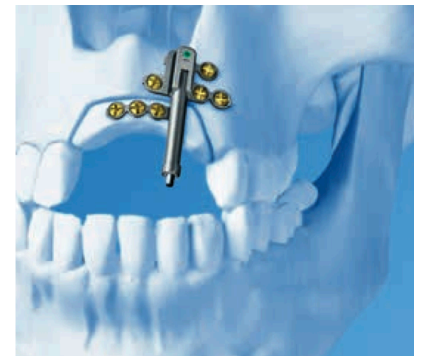


Figure 17 b. (46)

3.5.3. Description de la technique chirurgicale

Comme pour la technique d'augmentation par ostéotomie segmentaire, on réalise une incision de pleine épaisseur, décalée en vestibulaire de la crête alvéolaire. Un lambeau de pleine épaisseur est levé permettant l'accès à la table osseuse externe sans décollement de la muqueuse crestale et buccale afin de maintenir la vascularisation du segment osseux. Une première ostéotomie horizontale est effectuée avec une micro-scie, des inserts de piezo-chirurgie ou avec une fraise fine à quelques millimètres du haut de la crête, parallèlement à celle-ci et sur la longueur souhaitée. Deux

ostéotomies verticales de part et d'autre de la première viennent rejoindre le haut de la crête. Le segment osseux est ensuite séparé délicatement de l'os basal avec un ciseau à os sans perturber le périoste lingual. Le segment osseux pédiculé est mobilisé pour s'assurer de sa libération complète de la base osseuse.

On vient adapter le distracteur sur la table osseuse externe, d'abord sur la base, puis sur le segment par pliage et découpe. Dans le cas d'un distracteur à vecteur variable on définit l'angulation du distracteur. Le distracteur est fixé sur la base et le segment par des mini vis. Le lambeau est aménagé pour permettre la sortie du bras d'activation du distracteur dans la cavité buccale puis remplacé et suturé par points simples.

Exemple de pose de distracteur en antérieur mandibulaire : (39)

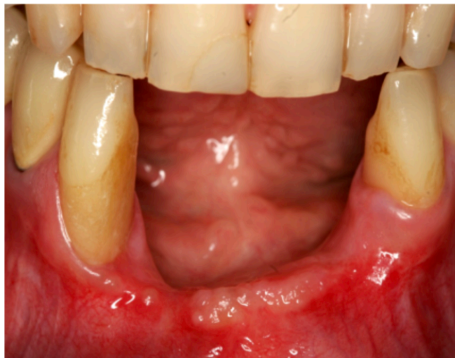

Figure 19 a. Situation pré-opératoire avec un important déficit vertical.

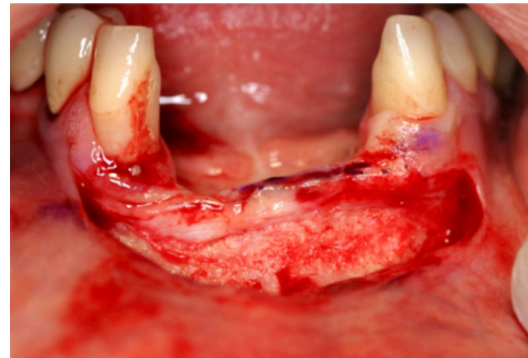


Figure 19 b. Incision de pleine épaisseur sur la longueur de la crête alvéolaire, légèrement déportée en vestibulaire. On élève ensuite un lambeau de pleine épaisseur vestibulaire jusqu'au contact osseux en prenant soin de ne pas décoller les tissus sur la crête et en lingual.

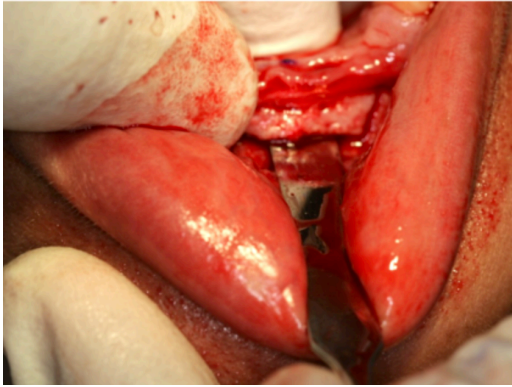


Figure 19 c. Une scie oscillante permet d'entamer la découpe du segment osseux. 3 traits de découpe seront effectués (1 horizontal parallèle au haut de la crête et deux verticaux à proximité des dents adjacentes).

Un ostéotome permet la fracture du segment et la mobilisation de celui-ci.

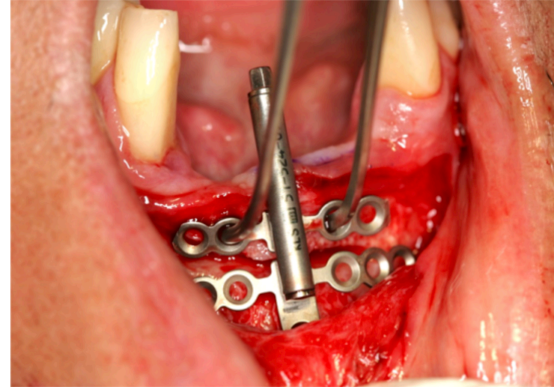


Figure 19 d. On s'assure de la bonne libération du segment osseux puis on procède à l'adaptation par pliage et à la découpe des ailettes du distracteur.

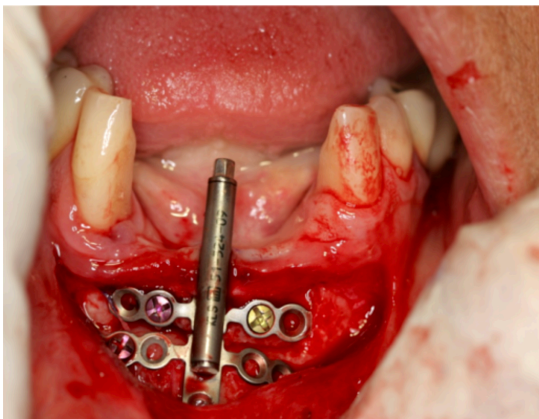


Figure 19 e. Le distracteur est fixé à la base osseuse et au segment au moyen de mini-vis.

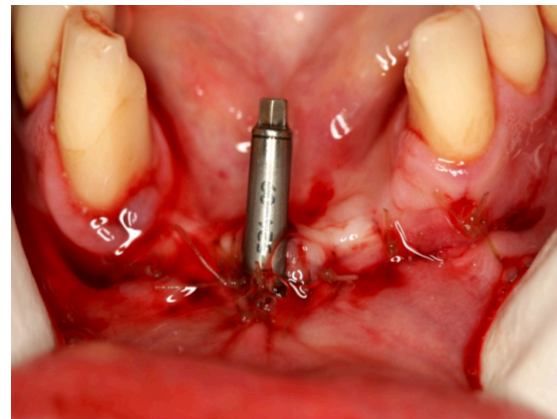


Figure 19 f. Le lambeau est remplacé puis fermé par une suture discontinue après aménagement pour permettre la visibilité de la tête du distracteur.

3.5.4. Suivi post-opératoire (30)

Le suivi post-opératoire dans la procédure d'augmentation osseuse est la partie la plus importante. Un suivi et une coopération du patient sont la clé de la réussite de cette technique.

Après l'intervention chirurgicale et la mise en place du distracteur, une période dite de « latence » de 5 à 7 jours doit être respectée. Cette période correspond à la formation d'un cal osseux.

Puis vient la phase d'activation au cours de laquelle le distracteur est activé en une ou plusieurs fois par jour à raison d'1mm par jour.

Une fois l'augmentation souhaitée atteinte, une période de consolidation de 8 semaines doit être respectée avant la dépose du distracteur. Puis une période de 4 semaines avant la mise en place des implants.

3.5.5. Risques et complications

Comme pour la technique d'ostéotomie segmentaire il existe un risque de nécrose du segment osseux et de déhiscence muqueuse autour du dispositif. Par ailleurs le dispositif de distraction peut connaître une casse ou un dysfonctionnement ce qui nécessitera une réintervention pour déposer et reposer un dispositif. Une modification de vecteur de distraction par traction muqueuse (souvent lingual / palatin) peut se produire, ce qui devra être solutionné rapidement par le praticien.

3.5.6. Avantages et inconvénients

Avantages :

- Procédure qui permet le plus grand gain osseux vertical
- Permet en même temps que l'augmentation osseuse une augmentation des tissus mous, vasculaires et nerveux
- La qualité osseuse qui résulte de cette procédure d'augmentation est la meilleure comparée aux autres techniques
- Cette technique ne nécessite pas de site de prélèvement

- Le taux de résorption est faible
- Période entre le début de la procédure et la pose des implants équivalente aux autres techniques

Inconvénients :

- Procédure longue car demande une croissance progressive
- Une seconde chirurgie avant celle de la pose des implants est nécessaire pour déposer le distracteur
- Possible exposition et infection du dispositif
- Difficulté de contrôle de la direction de l'augmentation
- Procédure souvent inesthétique et inconfortable pour le patient

4. Comparaison des différentes techniques chirurgicales

La comparaison des méta-analyses de la littérature et de différentes études permettent de comparer les techniques d'augmentations verticales selon plusieurs paramètres.

4.1. Gain de hauteur osseuse

Elnayef et al (8) dans leur étude ont relevé un gain osseux vertical de 3.47 ± 0.61 mm pour la greffe d'apposition en onlay.

Urban et al (38) dans leur étude sur la régénération osseuse guidée ont obtenu un gain osseux vertical moyen de 5.1 ± 1.8 mm.

Marconcini et Covani (22) ont étudié l'ostéotomie segmentaire et rapportent un gain vertical moyen de 5.6mm.

Rachmiel et al (32) dans leur étude ont rapporté un gain osseux vertical moyen avec la distraction alvéolaire de 14.47mm.

Khoury F. et Hanser T. (18) ont mené une étude pour évaluer la technique de coffrage et ont obtenu une augmentation moyenne de 7.6 ± 3.4 mm.

Une revue systématique et méta-analyse conduite en 2017 par Elnayef et al (8) compare les augmentations verticales obtenues par les techniques d'ostéotomie segmentaire, de distraction alvéolaire, de régénération osseuse guidée et de greffe d'apposition. Il en ressort que les augmentations verticales moyennes obtenues sont de :

- 3.47 ± 0.61 mm pour la greffe d'apposition en onlay
- 6.84 ± 0.61 mm pour la distraction alvéolaire
- 4.92 ± 0.34 mm pour l'ostéotomie segmentaire
- 3.83 ± 0.49 mm pour la régénération osseuse guidée

Les chiffres d'augmentation obtenus dans cette méta-analyse sont plus bas que ceux des études évoquées précédemment. Cela est dû au nombre d'études incluses.

L'étude de Elnayef et al (8) conclue que si une augmentation verticale d'environ 4mm est requise toutes les techniques sont valables suivant les contraintes locales et systémiques. Pour des augmentations verticales de plus grande importance, les techniques d'ostéotomie (distraction alvéolaire et ostéotomie segmentaire) apportent les meilleurs résultats, mais ce sont aussi des techniques connues comme ayant le plus haut taux de complication. D'autre part, cette étude ne prend pas en compte la technique de coffrage en trois dimensions évaluées dans l'étude de Khoury F. et Hanser T. (18) qui semble obtenir de bons résultats avec des complications minimales.

4.2. Stabilité de l'augmentation osseuse dans le temps

Khoury F. et Hanser T. (18) mettent en évidence une bonne stabilité des augmentations par coffrage avec une résorption de 0.21 ± 0.18 mm après 1 an, 0.26 ± 0.21 mm après 3 ans, 0.32 ± 0.19 mm après 5 ans, et 0.63 ± 0.32 mm après 10 ans. Le taux de résorption de cette technique à 10 ans est de 8.3 %.

Urban et al (38) observent une stabilité de l'expansion satisfaisante avec la régénération osseuse guidée. Une résorption moyenne péri-implantaire de 1mm à 5 ans, 1.7mm entre 5 et 10 ans et de 2mm après 10 ans de suivi a été observé. Par ailleurs, seul 1 patient de l'étude suivi 10 ans a eu des résorptions osseuses péri-implantaires sévères > 5mm sur 3 implants.

Peñarrocha-Oltra et al (29) observent dans leur étude comparative une résorption péri-implantaire dans les zones greffées par la technique d'onlay de 0.7 ± 1.1 mm après 1 an.

Faysal et al (10) dans leur étude comparent les effets de la réduction du temps de consolidation après une augmentation alvéolaire verticale par distraction. Dans le groupe avec une période de consolidation avant implantation de 5 semaines on constate une résorption post-consolidation de 0.832 ± 0.135 mm et à 6 mois de $1.380 \pm$

0.144 mm. Dans le groupe ayant bénéficié d'une période de consolidation de 14 semaines on constate une résorption post-consolidation de 0.738 ± 0.135 mm et à 6 mois de 1.112 ± 0.144 mm.

Barone et al (2) étudient l'ostéotomie segmentaire et la résorption post-opératoire en fonction du type de greffon. Leur étude compare dans la technique d'ostéotomie segmentaire l'interposition de bloc osseux autogène à celle de bloc osseux xéno-gène. La résorption à 4 mois pour les ostéotomies avec greffe osseuse autogène est de 1.1mm. Celle des ostéotomies avec interposition de bloc xéno-gène est de 0.6mm.

4.3. Taux d'échecs et complications

Khoury F. et Hanser T. (18) ont réalisés 154 greffes 3D verticales consécutives sur 142 patients. Une exposition minimale du greffon (1 à 3 mm) 4 à 8 semaines après l'intervention a été documentée sur deux greffes. Une infection de la zone greffée s'est produite dans un autre cas.

Rachmiel et Al (32) ont réalisé 21 distractions alvéolaires sur 18 patients. Un déplacement lingual de la direction de distraction a été constaté et solutionné sur deux sites. Une paresthésie du nerf alvéolaire inférieur a été constaté en post opératoire dans deux cas avec récupération complète en quelques mois. Deux des sites ont connu un échec. L'un par déhiscence muqueuse autour du dispositif, l'autre par nécrose du segment déplacé.

Marconcini et Covani (22) ont réalisé 32 ostéotomies segmentaires sur 23 patients partiellement édentés. Tous les patients rapportent une paresthésie avec récupération complète deux mois après la procédure d'ostéotomie.

Urban et al (38) ont réalisé des régénérations osseuses guidées sur 16 patients. Sur l'ensemble des procédures réalisées ils ne déclarent pas d'incident. Tous les sites ont pu être implantés de façon optimale après cicatrisation.

Peñarrocha-Oltra et al (29) ont réalisé 37 greffes d'apposition par bloc. Les complications rapportées sont : une paresthésie temporaire chez un patient, une déhiscence muqueuse avec exposition chez trois patients et une exposition des vis d'ostéosynthèse sans exposition de la greffe chez un patient.

4.4. Temps de cicatrisation avant implantation

Le temps de cicatrisation ne fait pas consensus peu importe la technique d'augmentation utilisée. Des périodes de 4 à 6 mois selon le type de greffon et l'importance de l'augmentation sont optimales et suffisantes dans les techniques d'augmentation osseuse verticale.

La technique de distraction osseuse ne fait pas exception à cette règle. Un minimum de 4 mois doit être respecté entre le début de la procédure et la pose des implants. Toutefois le nombre d'interventions et de contrôles opérés par le praticien est plus élevé que dans les autres techniques. Par ailleurs, une étude publiée par Faysal et al (10) en 2013 conclue qu'une période de consolidation réduite à 5 semaine au lieu des 14 décrites dans la littérature est suffisante pour garantir une stabilité osseuse dans le temps.

4.5. Survie implantaire dans l'os augmenté

Elnayef et al (8) dans leur méta-analyse mette en évidence des taux de survie implantaire de :

- 98.9% pour la greffe d'apposition en onlay
- 99.6% pour la régénération osseuse guidée
- 98.1% pour la distraction alvéolaire
- 97.3% pour l'ostéotomie segmentaire

Marconcini et Covani (22) dans leur étude sur l'ostéotomie segmentaire ont un taux de survie implantaire de 95.5%.

Rachimel et al (32) constatent un taux de survie implantaire après distraction alvéolaire de 96.3%. Les deux implants perdus dans leur étude l'ont été la première année.

Urban et al (38) ont obtenu un taux de survie implantaire de 100%.

Les différentes études montrent un taux de survie implantaire dans l'os augmenté très proche de la survie implantaire dans l'os natif.

4.6. Succès implantaire dans l'os augmenté

Elnayef et al (8) dans leur méta-analyse mettent en évidence des taux de succès implantaire de :

- 93.8% pour la distraction alvéolaire
- 91.7% pour l'ostéotomie segmentaire
- 92.8% pour la greffe d'apposition en onlay
- 100% pour la régénération osseuse guidée

Urban et al (38) ont obtenu au cours de leur étude sur la régénération osseuse guidée un taux de succès implantaire de 97.6%.

Marconcini et Covani (22) notent une perte d'os péri-implantaire moyenne de 1.06 ± 0.37 mm 3 ans après la mise en charge des implants dans l'os augmenté par ostéotomie segmentaire.

Les différentes études montrent un taux de succès implantaire dans l'os augmenté très proche du succès implantaire dans l'os natif.

4.7. Morbidité et suites opératoires

Dans les techniques d'augmentation osseuse verticale, la morbidité et le poids des suites opératoires sont liés aux nombres de sites, à la localisation, aux dispositifs mis en place et à la nécessité ou non d'intervention en plusieurs temps chirurgicaux.

Parmi toutes les techniques d'augmentation osseuse verticale décrites, la greffe par apposition de bloc osseux autre qu'autogène est celle qui présente le plus grand confort pour le patient. Il n'y a pas de second site opératoire, pas de second temps chirurgical et les suites opératoires sont minimales. Dans le cas de greffe d'apposition d'os autogène, la morbidité associée est minimisée si le greffon vient d'un site intra-orale, mais peut être importante en cas de greffon d'origine extra-orale, iliaque ou pariétal par exemple.

La régénération osseuse guidée, dont la technique ayant les meilleurs résultats actuellement consiste à mélanger de l'os particulaire autogène avec un biomatériau d'origine osseuse ne nécessite la plupart du temps qu'un seul site opératoire. Le type de membrane utilisé va déterminer la nécessité ou non d'un second temps chirurgical.

La greffe en coffrage, dont le principe est une utilisation de lames de corticale osseuse autogène pour réaliser le coffrage d'une greffe de particule d'os autogène nécessite un second site pour le prélèvement du bloc ce qui a pour conséquence une morbidité augmentée. Néanmoins cette technique ne nécessite pas de second temps chirurgical.

L'ostéotomie segmentaire est, après la greffe d'apposition par bloc osseux, celle qui présente peu de suite opératoire. Il n'y a pas de second site et pas de second temps chirurgical nécessaire. Dans le cas d'une interposition d'os autogène, le second site de prélèvement augmente la morbidité.

La distraction alvéolaire est une des techniques les plus lourdes pour le patient. Elle ne nécessite pas de second site chirurgical, mais nécessite plusieurs interventions. Une première intervention chirurgicale est réalisée pour poser le distracteur. Le dispositif trans-gingival est activé pendant plusieurs jours puis laissé en place plusieurs

semaines générant un inconfort. Enfin une seconde intervention chirurgicale est nécessaire pour déposer le distracteur.

4.8. Application des techniques aux différentes localisations anatomiques

On peut distinguer deux types de techniques d'augmentation osseuse verticale. Les greffes d'apposition et les ostéotomies. Les greffes d'apposition comme la régénération osseuse guidée, la greffe par apposition de bloc osseux, ou la technique de coffrage peuvent être appliquées dans toutes les situations rencontrées peu importe la localisation anatomique. En effet, l'apposition ne connaît de limite que sa possibilité de recouvrement et de fermeture sans tensions.

En ce qui concerne les ostéotomies, leur application est possible à toutes les localisations anatomiques mais à condition d'un volume osseux minimum. En effet le principe de l'ostéotomie étant une découpe de la base osseuse, la présence d'éléments anatomiques comme les fosses nasales, les sinus maxillaires ou le pédicule vasculo-nerveux alvéolaire va contre indiquer dans certaines situations ces techniques. Il est nécessaire pour la sécurité de la procédure de respecter une distance minimale entre les traits d'ostéotomie et ces éléments anatomiques. Une hauteur osseuse minimale de 4 mm doit être présente pour envisager ce type de procédure. Cela permet de garder une marge de sécurité de deux millimètres entre le trait d'ostéotomie apical et les éléments anatomiques nobles en présence. Dans le secteur maxillaire postérieur, une alternative à cette épaisseur minimale a été décrite, en associant une ostéotomie haute et un soulevé de sinus.

5. Alternatives aux augmentations osseuses verticales

La pose d'implant dans une position optimale pour la future prothèse ne peut dans certain cas se soustraire à une procédure d'augmentation osseuse verticale. Malgré cela, et avec les nombreuses contraintes locales et systémiques qui peuvent exister, des alternatives permettent de réduire la durée de traitement, la morbidité et le nombre d'intervention parfois importante dans les procédures d'augmentations.

Aucune des procédures décrites ci-dessous ne permet de retrouver des situations esthétiques et fonctionnelles aussi proche d'un individu sain que ne le feraient les techniques d'augmentations osseuses. Ces techniques permettent le placement d'implants mais en dehors de l'enveloppe prothétique idéale. Les prothèses associées seront de morphologie très modifiée, donc souvent inconfortables, toujours inesthétiques.

5.1. Latéralisation du nerf alvéolaire inférieur

Le nerf alvéolaire inférieur est un des principaux obstacles anatomiques rencontrés en implantologie orale dans le secteur mandibulaire postérieur. Le volume osseux implantable, qui se limite en général à la zone au-dessus du canal mandibulaire, peut se trouver fortement réduit dans des cas de résorption osseuse importante. La procédure chirurgicale de latéralisation permet de déplacer l'obstacle anatomique en dehors de la zone d'implantation. Cela permet d'utiliser la totalité du volume mandibulaire pour poser un ou plusieurs implants.

Cette technique chirurgicale possède l'avantage de permettre la pose d'implant long (10mm et plus) en une seule intervention. Le risque de lésion nerveuse entraînant une anesthésie ou paresthésie labio-mentonnière au cours de la chirurgie est à prendre en considération.

5.2. Le « sinus lift »

Le sinus maxillaire est l'obstacle anatomique limitant l'implantologie dans le secteur maxillaire postérieur. La résorption de la crête alvéolaire et la pneumatisation du

sinus maxillaire peuvent entraîner une importante diminution du volume alvéolaire jusqu'à rendre cette zone non implantable même avec des implants dits « courts ». Le sinus lift est une procédure chirurgicale qui vise à augmenter la hauteur osseuse de la crête au dépend du volume du sinus maxillaire. Celle-ci se réalise par voie crestale ou latérale et permet de créer un important volume osseux. Après cicatrisation, des implants pourront être posés à ce niveau.

5.3. Implants trans-zygomatiques

Les implants zygomatiques sont aujourd'hui une alternative thérapeutique reconnue dans le cas d'atrophie sévère du maxillaire. Leur ancrage zygomatique permet de s'affranchir des techniques de greffe et d'augmentation alvéolaire. Ils constituent une alternative à prendre en compte en cas de refus de greffe osseuse par le patient et ont l'avantage de permettre une mise en charge prothétique immédiate. Toutefois ces implants nécessitent d'être combinés avec des implants dans le prémaxillaire en cas de restauration prothétique partielle. Dans les restaurations maxillaires totales, jusqu'à 4 implants zygomatiques peuvent être utilisés.

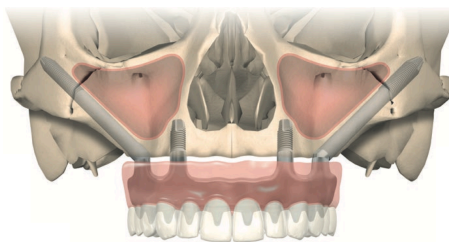


Figure 20. (55)

5.4. Implants courts

Le recours aux implants courts (< 8mm) et ultra courts (< 6mm) est aujourd'hui largement documenté et admis comme une alternative aux techniques d'augmentation osseuse verticale (1, 3, 11, 20, 28, 35). Leur utilisation permet de réduire les complications, la morbidité, le coût financier et la durée opératoire souvent importants dans les procédures d'augmentation osseuse verticale. Un paramètre qui est important à

prendre en compte est le diamètre des implants courts. Il doit être, selon les études, supérieur à 4.0 mm ou 4.5 mm ce qui impose une dimension horizontale minimum de la crête alvéolaire. L'utilisation d'implant courts est surtout indiquée dans les secteurs postérieurs, et dans les situations où l'esthétique n'est pas un paramètre fondamental.

Malgré leur faible taille, les implants courts ne sont pas utilisables dans toutes les situations. En effet au maxillaire dans les secteurs sous sinusiens, une hauteur d'au moins la taille de l'implant ($\geq 4\text{mm}$) est nécessaire. Dans les secteurs mandibulaires postérieurs, une hauteur minimum de 6 à 8mm au-dessus du canal mandibulaire est nécessaire pour maintenir une distance de sécurité de 2mm avec le nerf alvéolaire.

5.5. Implants sous-périostés

Les implants sous-périostés sont comme leur nom l'indique, placés sous le périoste, au contact de la corticale osseuse externe des maxillaires. Ils sont anatomiques et fixés au moyen de mini-vis. Avec le développement des procédés CAD-CAM, des implants de plus en plus performants sont développés. Ces implants permettent de s'affranchir des contraintes imposées par les obstacles anatomiques notamment dans les cas de maxillaire et mandibule sévèrement atrophiés.

Le nombre d'études sur les implants sous-périostés manque encore pour affirmer leur efficacité néanmoins les résultats de certaines études sont encourageantes. (5, 25, 48)

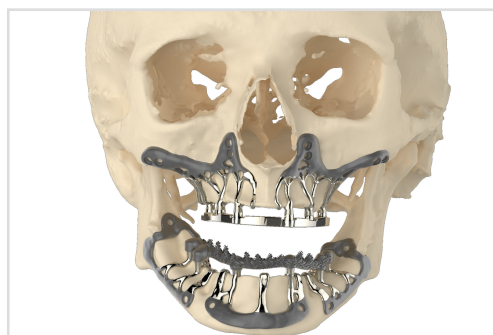


Figure 21. (44)

6. Tableau comparatif des différentes techniques

Tableau 3. Comparatif des différentes techniques

	Régénération osseuse guidée	Grefe d'apposition par bloc	Technique de coffrage	Ostéotomie d'augmentation verticale	Distraction osseuse alvéolaire
Contre-indication locale	Aucune	Aucune	Aucune	Hauteur osseuse ≥ 4 mm	Hauteur osseuse ≥ 4 mm
Augmentation osseuse (mm)	3.83 \pm 0.49 (Jusqu'à 5.57)	3.47 \pm 0.61 (Jusqu'à 5.2)	7.6 \pm 3.4 (Jusqu'à 13)	4.92 \pm 0.34 (Jusqu'à 7)	6.84 \pm 0.61 (Jusqu'à 14.47)
Avantages	<ul style="list-style-type: none"> - Utilisation exclusive de substitut possible - Nombreuses techniques disponibles en fonction des contraintes locales 	<ul style="list-style-type: none"> - Utilisation de substitut possible - Greffon anatomique disponible - Procédure chirurgicale simplifiée - Applicable dans toute les situations cliniques 	<ul style="list-style-type: none"> - Utilisation exclusive d'os autogène - Os de grande qualité 	<ul style="list-style-type: none"> - Pose d'implants dans le même temps chirurgicale - Utilisation au choix d'os autogène ou de substitut 	<ul style="list-style-type: none"> - Procédure qui permet le plus grand gain osseux vertical - Permet dans le même temps une augmentation des tissus mous, vasculaires et nerveux - Pas de prélèvement d'os autogène - Pas d'utilisation de substitut osseux - Os de grande qualité
Inconvénients	<ul style="list-style-type: none"> - Nécessité d'utiliser une membrane - Second temps chirurgicale nécessaire en cas d'utilisation de membrane non résorbable - Exposition fréquente de la membrane 	<ul style="list-style-type: none"> - nécessite un second site opératoire si prélèvement auto-gène 	<ul style="list-style-type: none"> - Nécessite un second site pour le prélèvement du bloc cortical - Complications possible liée au site de prélèvement 	<ul style="list-style-type: none"> - Risque de nécrose du segment - Nécessite une hauteur osseuse de 4 mm minimum 	<ul style="list-style-type: none"> - Pénibilité de la technique pour le patient - Augmentation dans une seule direction - Difficulté de contrôler la direction de distraction - Traction de la muqueuse palatine/lingual - Nécessite une hauteur osseuse de 4 mm minimum - Second temps opératoire nécessaire pour déposer le dispositif

7. Arbre d'aide à la décision

Cet arbre d'aide à la décision s'appuie sur tous les paramètres présentés dans ce travail. Il a été choisi de composer cet arbre en deux grandes parties, restauration prothétique implanto-portée et reconstruction esthétique et fonctionnelle. Cela permet d'appuyer le fait que les techniques d'augmentations verticales sont des techniques de reconstruction qui visent, bien sûr, à permettre la pose d'implants mais par-dessus tout, ce sont des techniques qui visent à reconstruire un défaut en approchant au plus près l'anatomie d'une crête saine. Cela pour envisager une restauration optimale sur les plans esthétique et fonctionnelle.

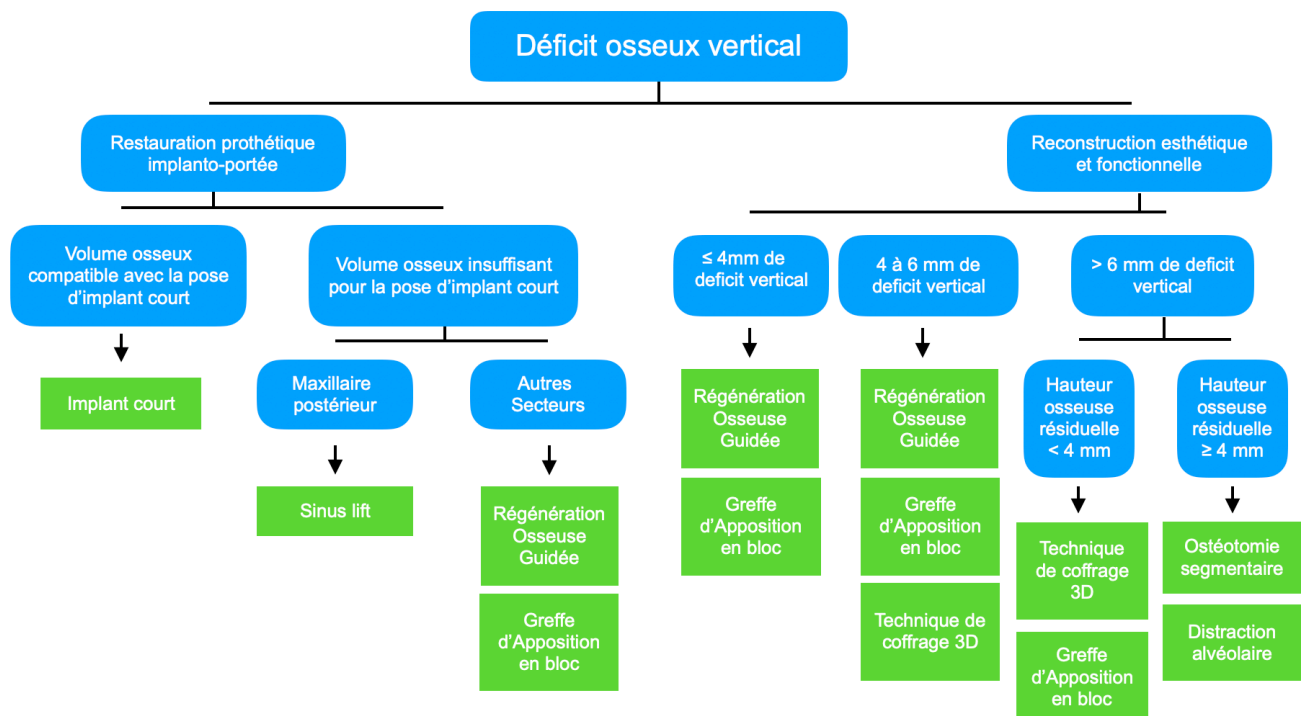


Figure 22. Arbre d'aide à la décision thérapeutique

CONCLUSION

Les techniques d'augmentation osseuse verticale et leurs alternatives en chirurgie buccale sont aujourd'hui bien documentées. Malgré cela, il existe un manque de données comparatives permettant de guider les chirurgiens dans leur décision thérapeutique.

De plus, il n'existe aujourd'hui aucune recommandation en médecine bucco-dentaire ou chirurgie maxillo-faciale concernant les procédures d'augmentations osseuses alvéolaires.

La majorité des études disponibles ne concluent pas la supériorité d'une technique sur une autre en termes de résorption à court terme, de survie et de succès implantaire. La résorption à long terme dans l'os augmenté, elle, doit encore être étudiée.

La régénération osseuse guidée est sans doute la technique la plus fiable. Son taux de résorption et ses complications sont faibles. La morbidité associée est réduite. De plus, ses multiples modalités d'applications (membranes résorbables ou non, renfort titane, screw tenting, grille en titane...) en font une technique polyvalente, applicable dans beaucoup de situations.

En ce qui concerne les techniques d'augmentation par bloc osseux, au vu des résultats obtenus, on préférera l'utilisation de substitut osseux, voir de bloc anatomique. Cela permet de simplifier la chirurgie, de réduire les complications et de réduire la morbidité dû à un second site pour le prélèvement. Si une augmentation avec un greffon autogène est choisie, on préférera une technique de coffrage avec prélèvement intra-buccal.

Les techniques d'ostéotomies segmentaire et de distraction alvéolaires semblent avoir le plus grand potentiel de gain osseux dans les augmentations verticales de grande importance. Cependant, malgré l'absence de second site pour le prélèvement, ces techniques présentent le plus haut taux de complication.

Toutes les techniques présentées sont efficaces dans leur champ d'application. Un diagnostic complet de la situation combinant une évaluation précise des défauts

osseux avec une étude prothétique est nécessaire avant d'envisager une procédure d'augmentation.

Une formation, un apprentissage et la compétence de l'équipe chirurgicale sont des facteurs fondamentaux de la réussite des procédures d'augmentation osseuse verticale.

BIBLIOGRAPHIE

1. Atieh MA, Zadeh, Stanford CM, Cooper LF. Survival of short dental implants for treatment of posterior partial edentulism: a systematic review. *Int J Oral Maxillofac Implants*. 2012; 27(6): 1323-1331.
2. Barone A, Toti P, Menchini-Fabris GB, Felice P, Marchionni S, Covani U. Early volumetric changes after vertical augmentation of the atrophic posterior mandible with interpositional block graft versus onlay bone graft: a retrospective radiological study. *J Craniomaxillofac Surg*. 2017; 45(9): 1438-1447.
3. Bratu E, Chan H.I, Mihali S, Karancsi O, Bratu DC, Fu JH, et coll. Implant survival rate and marginal bone loss of 6-mm short implants: a 2 year clinical report. *Int J Oral Maxillofac Implants*. 2014; 29(6): 1425-1428.
4. Bravetti P. Greffes osseuses : les sites de prélèvement. *La lettre de stomatologie*. 2016 ; 73 : 12-21.
5. Cerea M, Dolcini GA. Custom-made direct metal laser sintering titanium subperiosteal implants: a retrospective clinical study on 70 patients. *Biomed Res Int*. 2018; 2018: 5420391.
6. Colombier ML, Lesclous P, Tulasne JF. La cicatrisation des greffes osseuses. *Rev Stomatol Chir Maxillofac*. 2005 ; 106(3) : 157-165.
7. De Freitas RM, Susin C, Spin-Neto R, Marcantonio C, Wikesjö UM, Pereira LA, et coll. Horizontal ridge augmentation of the atrophic anterior maxilla using rhBMP-2/ACS or autogenous bone grafts : a proof-of-concept randomized clinical trial. *J Clin Periodontol*. 2013; 40(10): 968-75.
8. Elnayef B, Monje A, Gargallo-Albiol J, Galindo-Moreno P, Wang H-L, Hernández-Alfaro F. Vertical ridge augmentation in the atrophic mandible: a systematic review and meta-analysis. *Int J Oral Maxillofac Implants*. 2017; 32(2): 291-312.

9. Ewers R, Fock N, Millesi-Schobel G, Enislidis G. Pedicled sandwich plasty: a variation on alveolar distraction for vertical augmentation of the atrophic mandible. *Br J Oral Maxillofac Surg.* 2004; 42(5): 445-7.
10. Faysal U, Cem SB, Atilla S. Effects of different consolidation periods on bone formation and implant success in alveolar distraction osteogenesis: a clinical study. *J Cranio-maxillofac Surg.* 2013; 41(3): 194-7.
11. Hentschel A, Herrmann J, Glauche I, Vollmer A, Schlegel KA, Lutz R. Survival and patient satisfaction of short implant during the first 2 years of function: a retrospective cohort study with 694 implants in 416 patients. *Clin Oral Implants Res.* 2016; 27(5): 591-6.
12. Jabbour M. Os allogénique versus os autogène en chirurgie pré-implantaire. *Inf Dent.* 2019 ; 101(20 suppl) : 1-17.
13. Jensen OT, Cottam J. Posterior maxillary sandwich osteotomy combined with sinus grafting with bone morphogenetic protein-2 for alveolar reconstruction for dental implants: report of four cases. *Int J Oral Maxillofac Implants.* 2013; 28(6): e415-23.
14. Jordana F, Le Visage C, Weiss P. [Bone substitutes]. *Med Sci (Paris).* 2017; 33(1): 60-65.
15. Keestra JA, Barry O, Jong Ld, Wahl G. Long-term effects of vertical bone augmentation: a systematic review. *J Appl Oral Sci.* 2016; 24(1): 3-17.
16. Keller P. Critères de succès des reconstructions osseuses en 3D. *AO News.* 2018 ; (17) : 18-19.
17. Kelly MP, Vaughn OL, Anderson PA. Systematic review and meta-analysis of recombinant human bone morphogenetic protein-2 in localized alveolar ridge and maxillary sinus augmentation. *J Oral Maxillofac Surg.* 2016; 74(5): 928-39.

18. Khoury F, Hanser T. Three-dimensional vertical alveolar ridge augmentation in the posterior maxilla: a 10-year clinical study. *Int J Oral Maxillofac Implants*. 2019; 34(2): 471-480.
19. Kierszenbaum AL. *Histologie et biologie cellulaire : une introduction à l'anatomie pathologique*. Bruxelles : De Boeck ; 2006. 620 p.
20. Kotsovilis S, Fournousis GM, Karoussis IK, Bamia C. A systematic review and meta-analysis on the effect of implant length on the survival of rough surface dental implants. *J Periodontol*. 2009; 80(11): 1700-1718.
21. Mansour HH, Badr A, Osman AH, Atef M. Anterior maxillary sandwich osteotomy technique with simultaneous implant placement: a novel approach for management of vertical deficiency. *Clin Implant Dent Relat Res*. 2019; 21: 160–168.
22. Marconcini S, Covani U, Giammarinaro E, Velasco-Ortega E, De Santis D, Alfonsi F, et coll. Clinical success of dental implants placed in posterior mandible augmented with interpositional block graft : 3-year results from a prospective cohort clinical study. *J Oral Maxillofac Surg*. 2019; 77(2): 289-298.
23. Merli M, Moscatelli M, Mazzoni A, Mazzoni S, Pagliaro U, Breschi L, et coll. Fence technique: guided bone regeneration for extensive three-dimensional augmentation. *Int J Periodontics Restorative Dent*. 2013; 33(2): 129-36.
24. Misch CM, Jensen OT, Pikos MA, Malmquist JP. Vertical bone augmentation using recombinant bone morphogenetic protein, mineralized bone allograft, and titanium mesh: a retrospective cone beam computed tomography study. *Int J Oral Maxillofac Implants*. 2015; 30(1): 202-7.
25. Moore DJ, Hansen PA. A descriptive 18-year retrospective review of subperiosteal implants for patients with severely atrophied edentulous mandibles. *J Prosthet Dent*. 2004 ; 92(2): 145-50.

26. Moslemi N, Khoshkam V, Rafiei SC, Bahrami N, Aslroosta H. Outcomes of alveolar ridge preservation with recombinant human bone morphogenetic protein 2: a systematic review. *Implant Dent.* 2018; 27(3): 351-362.
27. Nevins M, Ho DK, Kwon TH, Al Hezaimi K, Kim DM. Application de protéines osseuses morphogénétiques dans les techniques de greffe d'augmentation osseuse. *J Parodontol Implantol Orale.* 2014 ; 33(3) : 159-172.
28. Nisand D, Picard N, Rocchietta I. Short implants compared to implants in vertically augmented bone: a systematic review. *Clin Oral Impl Res.* 2015; 26(suppl.11): 170-179.
29. Peñarrocha-Oltra D, Aloy-Prósper A, Cervera-Ballester J, Peñarrocha-Diago M, Canullo L, Peñarrocha-Diago M. Implant treatment in atrophic posterior mandibles: vertical regeneration with block bone grafts versus implants with 5.5-mm intrabony length. *Int J Oral Maxillofac Implants.* 2014; 29(3): 659-66.
30. Pérez-Sayáns M, Martínez-Martín JM, Chamorro-Petronacci C, Gallas-Torreira M, Marichalar-Mendía X, García-García A. 20 years of alveolar distraction: a systematic review of the literature. *Med Oral Patol Oral Cir Bucal.* 2018; 23(6): e742-e751.
31. Princ G, Piral T. *Chirurgie osseuse pré-implantaire.* Paris : Cdp; 2008. 121 p.
32. Rachmiel A, Shilo D, Aizenbud D, Emodi O. Vertical alveolar distraction osteogenesis of the atrophic posterior mandible before dental implant insertion. *J Oral Maxillofac Surg.* 2017; 75(6): 1164-1175.
33. Sakkas A, Wilde F, Heufelder M, Winter K, Schramm A. Autogenous bone grafts in oral implantology-is it still a "gold standard"? A consecutive review of 279 patients with 456 clinical procedures. *Int J Implant Dent.* 2017; 3(1): 23.
34. Seban A, Bonnaud P. *Pratique clinique des greffes osseuses et implants.* Issy-les-Moulineaux : Elsevier Masson, 2012. 456 p.

35. Telleman G, Raghoerbar GM, Vissink A, den Hartog L, Huddleston Slater JJ, Meijer HJ. A systematic review of a prognosis of short (< 10 mm) dental implants placed in partially edentulous patient. J Clin Periodontol. 2011; 38(7): 667-676.
36. Thomas T, Martin A, Lafage-Proust MH. Physiologie du tissu osseux. EMC - Appareil locomoteur. 2008 ; 1-16. [Article 14-002-B-10]
37. Tulasne JF, Andreani JF. Les greffes osseuses en implantologie. Paris : Quintessence international ; 2004. 117 p.
38. Urban IA, Monje A, Lozada JL, Wang HL. Long-term evaluation of peri-implant bone level after reconstruction of severely atrophic edentulous maxilla via vertical and horizontal guided bone regeneration in combination with sinus augmentation: a case series with 1 to 15 years of loading. Clin Implant Dent Relat Res. 2017; 19(1): 46-55.
39. Alajmi A. Distraction osteogenesis for augmented anterior mandibular segment after failed implants removal [Internet]. Dent news. 2015 [consulté le 05 novembre 2019]. Disponible sur : <http://www.dentalnews.com/2015/06/23/distraction-osteogenesis/>
40. Anatomy Standard. Mandible [Internet]. 2019 [consulté le 26 octobre 2019]. Disponible sur : <https://www.anatomystandard.com/Cranium/Viscerocranium/Mandible.html>
41. Anatomy Standard. Maxilla [Internet]. 2019 [consulté le 26 octobre 2019]. Disponible sur : <https://www.anatomystandard.com/Cranium/Viscerocranium/Maxilla.html>
42. BioBank. Notre greffon osseux sur mesure [Internet]. 2019 [consulté le 10 octobre 2019]. Disponible sur : <http://www.biobank.fr/professionnel-dentaire/produits/#dentaire-sur-mesure>
43. Buatois H, Guillon N. La greffe osseuse horizontale en pré-implantaire. Le fil dentaire [Internet]. 2019 [consulté le 20 novembre 2019]. Disponible sur: <https://www.lefiledentaire.com/articles/clinique/implantologie/la-greffe-osseuse-horizontale-en-pre-implantaire/>

44. CADskills. AMSJI [Internet]. [Consulté le 20 novembre 2019]. Disponible sur : <https://www.cadskills.be/fr/surgeon/concepts/amsji>
45. Degorce T. Reconstruction osseuse des défauts majeurs à l'aide des grilles titane [Internet]. 2016 [consulté le 26 septembre 2019]. Disponible sur: <https://www.idweblogs.com/e-implanto-esth/reconstruction-osseuse-defauts-majeurs-a-laide-grilles-titane-titanium-mesh-1/>
46. DePuy Synthes. Distracteurs alvéolaires : Allongement vertical de la crête alvéolaire de la mandibule et du maxillaire supérieur. [Internet]. 2016 [consulté le 05 novembre 2019]. Disponible sur : http://synthes.vo.llnwd.net/o16/LLNWMB8/INT%20Mobile/Synthes%20International/Product%20Support%20Material/legacy_Synthes_PDF/DSEM-CMF-0615-0072b_LR.pdf
47. Geistlich Pharma. Augmentation verticale [Internet]. Crête postérieure avec atrophie verticale [Image]. 2020 [consulté le 21 septembre 2019]. Disponible sur: <https://www.geistlich.fr/fr/dentaire/domaines-therapeutiques/augmentation-osseuse-de-grand-volume/augmentation-verticale/>
48. Institut canadien d'implantologie. CAD-CAM Subperiosteal Implant [Internet]. 2020 [consulté le 17 novembre 2019]. Disponible sur : <https://institutimplant.com/formations/programmes-et-formations/cad-cam-subperiosteal-implant/les-implants-sous-periostes-historique-et-succes/>
49. Keller P, Doliveux R. Les augmentations latérales avec de l'os autogène [Internet]. Le fil dentaire. 2019 [consulté le 09 octobre 2019]. Disponible sur : <https://www.lefildentaire.com/articles/clinique/implantologie/les-augmentations-laterales-avec-de-l-os-autogene/>
50. Khoury G, Khoury E, Riahi H. Ostéotomies segmentaires d'augmentation verticale des crêtes alvéolaires atrophiées [Internet]. Le fil dentaire. 2010 [consulté le 10 octobre 2019]. Disponible sur: <https://www.lefildentaire.com/articles/clinique/implantologie/osteotomies-segmentaires-daugmentation-verticale-des-cretes-alveolaires-atrophiées/>

51. Kim J, Arrington H. Publication Instagram [Internet]. 2019 [consulté le 19 septembre 2019]. Disponible sur : <https://www.instagram.com/p/B1klBaXBYV3/>
52. Klein H, Vitman E. Sandwich osteotomy for vertical and horizontal augmentation [Vidéo en ligne]. 2017 [consulté le 11 octobre 2019]. Disponible sur : <https://www.youtube.com/watch?v=UZkpKJ0giOE>
53. KLS Martin Group. Distraccion: distractores sofisticados para la cirugía oral y maxilo-facial [Internet]. 2017 [consulté le 05 novembre 2019] Disponible sur : https://www.kls-martin.com/fileadmin/user_upload/Homepage/Mediathek/90-173-03_Sinopsis_de_dispositivos_de_distraccion.pdf
54. Mertens C. Vertical augmentation with autologous block [Internet]. 2020 [consulté le 10 octobre 2019]. Disponible sur : <https://www.geistlich-pharma.com/en/campaigns/geistlich-biomaterials/oral-maxillofacial-surgery/clinical-cases/pd-dr-mertens-ger-vertical-anterior/>
55. Nobel Biocare. NobelZygoma™ : présentation du produit [Internet]. 2015 [consulté le 13 novembre 2019]. Disponible sur: https://www.nobelbiocare.com/content/dam/GMT/Produced%20Material/Product%20Overview/66/PRODMTRL_0011091_1_314987.pdf.download/80613B_NobelZygoma%20Product%20Overview%20FR.pdf
56. Pocket dentistry. Sinus graft combined with osteoperiosteal flaps [Internet]. 2015 [consulté le 01 novembre 2019]. Disponible sur : <https://pocketdentistry.com/13-sinus-graft-combined-with-osteoperiosteal-flaps/>
57. Pommer B, Zechner W, Watzek G, Palmer R. To graft or not to graft? Evidence-based guide to decision making in oral bone graft surgery, bone grafting [Internet]. Dans : Zorzi A, de Miranda JB. Bone grafting. London : IntechOpen; 2012 [consulté le 19 septembre 2019]. p. 159-182. Disponible sur: <http://www.intechopen.com/books/bone-grafting/evidence-based-guide-to-decision-making-in-oral-bone-augmentation-surgery>

58. Verrett A. andrewverrettds [Internet]. 2019 [consulté le 26 septembre 2019]. Disponible sur : <https://www.instagram.com/andrewverrettds/?hl=fr>

TABLE DES MATIÈRES

TABLE DES FIGURES	10
TABLE DES TABLEAUX	12
INTRODUCTION	14
1. Notions générales	16
1.1. Organisation et physiologie osseuse	16
1.1.1. Structure tissulaire	16
1.1.2. Physiologie du remodelage osseux	17
1.1.3. Ostéoinduction, ostéoconduction et ostéogenèse	18
1.2. Anatomie macroscopique	18
1.2.1. Anatomie du maxillaire	18
1.2.2. Anatomie mandibulaire	19
1.3. Les défauts osseux oraux maxillaires et mandibulaires	20
1.3.2. Classifications des défauts osseux	20
1.4. Étude clinique et radiologique avant aménagements pré-implantaires	22
1.4.1. Évaluation clinique	22
1.4.2. Évaluation radiologique	23
1.5. Gestion des tissus mous et de l'apport vasculaire dans les techniques d'augmentation	23
2. Greffe autogène et substituts osseux	26
2.1. La greffe autogène	26
2.2. Les substituts osseux	26
2.2.1. Les allogreffes :	27
2.2.2. Les Xénogreffes	27
2.2.3. Les autres greffons d'origine biologique	27
2.2.4. Les greffons d'origine synthétique :	28
3. Les techniques chirurgicales d'augmentation verticale	30
3.1. La Régénération Osseuse Guidée	30
3.1.1. Principe	30
3.1.2. Impératifs de la technique	30
3.1.3. Les membranes	31
3.1.4. Avantages et inconvénients	31
3.1.5. Description des techniques chirurgicales	32
3.1.6. Régénération osseuse guidée et induction biochimique	39
3.2. Les greffes d'apposition par bloc osseux	40
3.2.1. Principe	40
3.2.2. Apposition d'os autogène	40
3.2.3. Avantages et inconvénients de la greffe d'apposition d'os autogène :	45
3.2.4. Apposition de substitut osseux	46
3.2.5. Description de la technique chirurgicale	47
3.2.6. Avantages et inconvénients de la greffe d'apposition avec des substituts osseux :	47
3.3. Les techniques combinant greffe d'apposition et ROG	50

3.3.1. Principe de la technique de coffrage	50
3.3.2. Description de la technique (16)	51
3.3.3. Avantages et inconvénients	53
3.4. L'ostéotomie segmentaire	53
3.4.1. Principe	53
3.4.2. Description de la technique	53
3.4.3. Suivi post-opératoire	58
3.4.4. Risques et complications	58
3.4.5. Impératifs de la technique	58
3.4.6. Avantages et inconvénients	59
3.5. La distraction osseuse alvéolaire	59
3.5.1. Principe	59
3.5.2. Les distracteurs	60
3.5.3. Description de la technique chirurgicale	60
3.5.4. Suivi post-opératoire (30)	63
3.5.5. Risques et complications	63
3.5.6. Avantages et inconvénients	63
4. Comparaison des différentes techniques chirurgicales	66
4.1. Gain de hauteur osseuse	66
4.2. Stabilité de l'augmentation osseuse dans le temps	67
4.3. Taux d'échecs et complications	68
4.4. Temps de cicatrisation avant implantation	69
4.5. Survie implantaire dans l'os augmenté	69
4.6. Succès implantaire dans l'os augmenté	70
4.7. Morbidité et suites opératoires	71
4.8. Application des techniques aux différentes localisations anatomiques	72
5. Alternatives aux augmentations osseuses verticales	74
5.1. Latéralisation du nerf alvéolaire inférieur	74
5.2. Le « sinus lift »	74
5.3. Implants trans-zygomatiques	75
5.4. Implants courts	75
5.5. Implants sous-périostés	76
6. Tableau comparatif des différentes techniques	78
7. Arbre d'aide à la décision	80
CONCLUSION	82
BIBLIOGRAPHIE	85

Jury : Président : P. AMBROSINI – Professeur des universités
 Juges : B. PHULPIN – Maître de conférences des universités
 D. JOSEPH – Maître de conférences des universités
 P. LACH – Assistant hospitalo universitaire

Thèse pour obtenir le diplôme d'État de docteur en chirurgie dentaire

Présentée par : **Monsieur DRAPP Arthur, Jean, Henri**

Né à : Epinal (Vosges)

le **31 mars 1994**

et ayant pour titre : «**Augmentation osseuse verticale : Analyse et comparaison des différentes techniques chirurgicales**».

Le président du jury



P. AMBROSINI

Le doyen,
de la faculté d'odontologie de Lorraine



FACULTÉ
D'ODONTOLOGIE
DE LORRAINE

J.M. MARTRETTE

autorise à soutenir et imprimer la thèse

11076

NANCY, le **18.02.2020**

Le président de l'université de Lorraine



Université de Lorraine
Le Président

P. MUTZENHARDT

DRAPP Arthur – Augmentation osseuse verticale : analyse et comparaison des différentes techniques chirurgicales

Nancy 2020 : 96 pages, 22 figures, 3 tableaux

Th. : Chir. -Dent. : Nancy 2020

Mots-clefs :

- Chirurgie pré-implantaire
- Greffe osseuse
- Augmentation osseuse
- Augmentation verticale
- Implantologie orale

Résumé :

Les défauts osseux verticaux des maxillaires peuvent contre-indiquer la mise en place d'implants ou compromettre l'intégration esthétique et fonctionnelle des restaurations implanto-portées. Notre travail analyse et compare les différentes techniques chirurgicales permettant d'augmenter le volume osseux dans le sens vertical afin de restaurer une anatomie compatible avec un placement idéal des implants. Les techniques de régénération osseuse guidée, d'apposition de bloc osseux, de coffrage, d'ostéotomie segmentaire et de distraction alvéolaire sont décrites et étudiées dans cette thèse. Toutes ces techniques sont comparées selon plusieurs critères comme le gain osseux vertical, la survie et le succès implantaire ou la stabilité de l'augmentation osseuse. Les différentes alternatives aux chirurgies d'augmentation osseuse sont rapidement abordées malgré le fait qu'elles ne permettent pas de reconstruire les maxillaires. Le potentiel des techniques d'augmentation osseuse n'est plus à démontrer. Ces chirurgies d'augmentation verticale pourraient être proposées aux patients de façon plus fréquentes dans les prochaines années.

Jury :

Président :

Pr. Pascal AMBROSINI

Membres :

Dr. Bérengère PHULPIN
Dr. David JOSEPH
Dr. Patrick LACH

Directeur de thèse :

Pr. Pascal AMBROSINI

Adresse de l'auteur :

Arthur DRAPP
21, rue Abel Ferry
88000 Épinal

