



HAL
open science

Gestion des conséquences cliniques des avulsions précoces de dents temporaires : réflexion autour des mainteneurs d'espace

Gaétan Prost

► **To cite this version:**

Gaétan Prost. Gestion des conséquences cliniques des avulsions précoces de dents temporaires : réflexion autour des mainteneurs d'espace. Sciences du Vivant [q-bio]. 2020. hal-03298217

HAL Id: hal-03298217

<https://hal.univ-lorraine.fr/hal-03298217v1>

Submitted on 23 Jul 2021

HAL is a multi-disciplinary open access archive for the deposit and dissemination of scientific research documents, whether they are published or not. The documents may come from teaching and research institutions in France or abroad, or from public or private research centers.

L'archive ouverte pluridisciplinaire **HAL**, est destinée au dépôt et à la diffusion de documents scientifiques de niveau recherche, publiés ou non, émanant des établissements d'enseignement et de recherche français ou étrangers, des laboratoires publics ou privés.



AVERTISSEMENT

Ce document est le fruit d'un long travail approuvé par le jury de soutenance et mis à disposition de l'ensemble de la communauté universitaire élargie.

Il est soumis à la propriété intellectuelle de l'auteur. Ceci implique une obligation de citation et de référencement lors de l'utilisation de ce document.

D'autre part, toute contrefaçon, plagiat, reproduction illicite encourt une poursuite pénale.

Contact : ddoc-thesesexercice-contact@univ-lorraine.fr

LIENS

Code de la Propriété Intellectuelle. articles L 122. 4

Code de la Propriété Intellectuelle. articles L 335.2- L 335.10

http://www.cfcopies.com/V2/leg/leg_droi.php

<http://www.culture.gouv.fr/culture/infos-pratiques/droits/protection.htm>

ACADÉMIE DE NANCY-METZ
UNIVERSITÉ DE LORRAINE
FACULTÉ D'ODONTOLOGIE

ANNÉE 2020

N°11086

THÈSE

pour le

DIPLÔME D'ÉTAT DE DOCTEUR EN CHIRURGIE DENTAIRE

par

Gaétan PROST

Né le 05 septembre 1994 à ARRAS (Pas-de-Calais)

**GESTION DES CONSÉQUENCES CLINIQUES DES
AVULSIONS PRÉCOCES DE DENTS TEMPORAIRES :
RÉFLEXION AUTOUR DES MAINTENEURS D'ESPACE**

Présentée et soutenue publiquement le lundi 30 mars 2020

Examineurs de la thèse :

Pr É.MORTIER	Professeur des Universités	Président
<u>Dr S.JAGER</u>	<u>Maître de Conférences</u>	<u>Directeur de thèse</u>
Dr R.BALTHAZARD	Maître de Conférences	Juge
Dr R.GIESS	Assistant Hospitalo-Universitaire	Juge
Dr C.FAUCHER-PIERRAT	Praticien Attaché	Invité

**GESTION DES CONSÉQUENCES CLINIQUES DES
AVULSIONS PRÉCOCES DE DENTS TEMPORAIRES :
RÉFLEXION AUTOUR DES MAINTENEURS D'ESPACE**

Par délibération en date du 11 décembre 1972, la Faculté de Chirurgie Dentaire a arrêté que les opinions émises dans les dissertations qui lui seront présentées doivent être considérées comme propre à leurs auteurs et qu'elle n'entend leur donner aucune approbation ni improbation

Président : Professeur Pierre MUTZENHARDT

Doyen : Professeur Jean-Marc MARTRETTE

Vice-Doyens : Dr Céline CLEMENT – Dr Rémy BALTHAZARD – Dr Anne-Sophie VALLANT

Membres Honoraires : Dr L. BABEL – Pr. S. DURIVALX – Pr A. FONTAINE – Pr G. JACQUART – Pr D. ROZENCWEIG - Pr ARTIS - Pr M. VIVIER

Doyens Honoraires : Pr J. VADOT, Pr J.P. LOUIS

Professeur émérite : Pr M-P FILLEUL

Département Odontologie pédiatrique Sous-section 56-01	Mme DROZ Dominique	Maître de Conférences *
	Mme JAGER Stéphanie	Maître de Conférences *
	M. PREVOST Jacques	Maître de Conférences
	Mme HERNANDEZ Magali	Maître de Conférences *
	M. LEFAURE Quentin	Assistant
	Mme DARSAT Claire	Assistante*
Département Orthopédie dento-faciale Sous-section 56-01	Mme FANGELET Alexia	Assistante
	M. VANDE VANNET Bart	Maître de Conférences associé *
	Mme SENG Marlène	Assistante *
Département Prévention, épidémiologie, économie de la santé, odontologie légale Sous-section 56-02	Mme LAWTON Mathilde	Assistante
	Mme CLÉMENT Céline	Maître de Conférences *
	M. BAUDET Alexandre	Assistant *
Département Parodontologie Sous-section 57-01	Mme NASREDDINE Greyce	Assistante
	M. AMBROSI Pascal	Professeur des Universités *
	Mme BISSON Catherine	Maître de Conférences *
	M. JOSEPH David	Maître de Conférences *
	M. LACH Patrick	Assistant
	Mme MAYER-COUPIN Florence	Assistante
Département Chirurgie orale Sous-section 57-01	Mme PAOLI Nathalie	Enseignante univ. – Praticien attachée
	Mme GUILLET-THIBAUT Julie	Maître de Conférences *
	M. BRAVETTI Pierre	Maître de Conférences
	Mme PHILPIN Bérengère	Maître de Conférences *
	M. CLERC Sébastien	Assistant*
	M. HASNAOUI Nasr	Assistant
Département Biologie orale Sous-section 57-01	Mme KICHENBRAND Charline	Enseignante univ. – Praticien attachée*
	M. YASUKAWA Kazutoshi	Maître de Conférences *
	M. MARTRETTE Jean-Marc	Professeur des Universités *
Département Dentisterie restauratrice, endodontie Sous-section 58-01	Mme EGLOFF-JURAS Claire	Maître de Conférences *
	M. MORTIER Éric	Professeur des Universités *
	M. AMORY Christophe	Maître de Conférences
	M. BALTHAZARD Rémy	Maître de Conférences *
	M. ENGELS-DEUTSCH Marc	Professeur des Universités *
	M. VINCENT Marin	Maître de Conférences*
Département Prothèses Sous-section 58-01	Mme GEBHARD Cécile	Assistante
	M. GIESS Renaud	Assistant *
	M. DE MARCH Pascal	Maître de Conférences
	M. SCHOUVER Jacques	Maître de Conférences
	Mme VALLANT Anne-Sophie	Maître de Conférences *
	Mme CORNE Pascale	Maître de Conférences *
	M. CIESLAK Steve	Assistant
	M. HIRTZ Pierre	Enseignant univ. – Praticien attaché
M. MAILLET Maxime	Assistant	
Département Fonction-dysfonction, imagerie, biomatériaux Sous-section 58-01	Mme MOEHREL Bethsabée	Assistante
	M. VULLAUME Florian	Assistant
	Mme STRAZELLE Catherine	Professeur des Universités *
	Mme MOBY (STUTZMANN) Vanessa	Maître de Conférences *
	M. SALOMON Jean-Pierre	Maître de Conférences
	Mme JANTZEN-OSSOLA Caroline	Assistante associée

Souligné : responsable de département * temps plein

Mis à jour le 06/09/2019

REMERCIEMENTS AUX MEMBRES DU JURY

AUTRES REMERCIEMENTS

SOMMAIRE

Listes figures

Listes tableaux

Introduction

1 . Conséquences cliniques des avulsions précoces de dents temporaires

2 . Indications et contre-indications des mainteneurs d'espace en odontologie pédiatrique

3 . Les mainteneurs d'espace amovibles existants

4 . Les mainteneurs d'espace fixes existants

5 . Les critères de choix

Conclusion

Références bibliographiques

Table des matières

Listes figures :

FIGURE 1 : FORMULE DENTAIRE ET AGES D'ERUPTION DES DENTS TEMPORAIRES. (SOURCE J-P LEZY ET G.PRINC,2004).....	13
FIGURE 2 : FORMULE DENTAIRE ET AGES D'ERUPTION DES DENTS PERMANENTES. (SOURCE : J-P.LEZY ET G.PRINC,2004)	14
FIGURE 3 : LE CYCLE MASTICATOIRE EN VUE FRONTALE SELON MURPHY (SOURCE : M.CHATEAU, 1975)	18
FIGURE 4 : SCHEMA DECRIVANT LES ETAPES DE LA DEGLUTITION PHYSIOLOGIQUE NORMALE DITE ADULTE (SOURCE : L.VAILLANT, D.GOGA, 1997).....	21
FIGURE 5 : SCHEMA DECRIVANT LES ETAPES DE LA DEGLUTITION ATYPIQUE. (SOURCE : L.VAILLANT, D.GOGA, 1997)	22
FIGURE 6 : BEANCE ANTERIEURE CAUSEE PAR UNE DEGLUTITION ATYPIQUE. (SOURCE :A-PATTI , G-PERRIER D'ARC,2003)	23
FIGURE 7 : PROTRUSION INCISIVES DU A UNE DEGLUTITION ATYPIQUE (SOURCE :A-PATTI, G-PERRIER D'ARC, 2003).....	23
FIGURE 8 : MECANISME DE L'INSPIRATION ET DE L'EXPIRATION. (SOURCE : B.LACOUR, J-P.BERLON,2016)	28
FIGURE 9 : VUE DE PROFIL ET ENDO-BUCCAL D'UN PATIENT RESPIRATEUR BUCCAL. (SOURCE :C.NAULIN-IFI,2011)	29
FIGURE 10 : LE COULOIR DENTAIRE DE CHATEAU OU ZONE NEUTRE (SOURCE : A.PATTY ET G.PERRIER D'ARC,2003).....	30
FIGURE 11 : LES DENTS FONT LEUR ERUPTION DANS LA « ZONE NEUTRE » OU ELLES Y SONT MAINTENUES PAR LES FORCES OPPOSEES DE LA LANGUE ET DES LEVRES. (SOURCES : J-B.LEVINE,2017)	31
FIGURE 12 : L'ABSENCE DE MAINTENEUR D'ESPACE A FAVORISE LA FERMETURE DE L'ESPACE : LA SECONDE PREMOLAIRE NE PEUT EVOLUER. (SOURCE : C. NAULIN-IFI, 2011)	33
FIGURE 13 : PHOTO DE FACE NOUS MONTRANT LA LIGNE MEDIANE DU VISAGE, LA LIGNE BI PUPILLAIRE AINSI QUE LA LIGNE BI COMMISSURALE (SOURCE : J.B-LEVINE, 2017)	35
FIGURE 14 : LE PLAN ESTHETIQUE DE RICKETTS MOYEN (SOURCE : J-C.PARIS ET A-J.FAUCHER, 2004).....	36
FIGURE 15 : L'ANGLE NASO-LABIAL. (SOURCE : J-B.LEVINE, 2017)	37
FIGURE 16 : PHOTO DE FACE AVANT / APRES DE LA REALISATION DE PROTHESES AMOVIBLES COMPLETES BI MAXILLAIRES, CHEZ UN ENFANT EDENTE TOTAL. (SOURCE : C.NAULIN-IFI, 2011).....	39
FIGURE 17 : APPARITION DE LESION CARIEUSE SUR UNE DENT PORTEUSE DE BAGUE, PAR ABSENCE D'HYGIENE ET DE SUIVI. (SOURCE : C.NAULIN-IFI, 2011)	41
FIGURE 18 : PROTHESE AMOVIBLE PARTIELLE EN RESINE AFIN DE REMPLACER 51 61 62. CELLE-CI PRESENTE UN VERIN MEDIAN AINSI QUE DES CROCHETS ADAMS (SOURCE : J-L.SIXOU, J-C.ROBERT, UNIVERSITE DE RENNES)	46
FIGURE 19 : PORTES EMPREINTES UTILISES DANS LE SERVICE DE PEDODONTIE DU CHRU BRABOIS (SOURCE : DOCUMENT PERSONNEL).	47
FIGURE 20 : « BAMBINO TOOTH » DE LA MARQUE MAJOR® (SOURCE : DOCUMENT PERSONNEL)	48
FIGURE 21 : CAS D'UNE REHABILITATION PROTHETIQUE PAR PROTHESES AMOVIBLES PARTIELLES DE 51,61,62 (SOURCE : J-L.SIXOU, J- C.ROBERT,UNIVERSITE DE RENNES)	49
FIGURE 22 : BAGUE NUE EN PLACE SUR UNE DEUXIEME MOLAIRE TEMPORAIRE MANDIBULAIRE. (SOURCE : M.MULLER-BOLLA AND COLL, 2013).....	52
FIGURE 23 : PINCE A DEBAGUER DE MA MARQUE ASA DENTAL® (SOURCE : DOCUMENT PERSONNEL).....	53
FIGURE 24 : BAGUE REMISE EN PLACE DANS L'EMPREINTE A L'ALGINATE. (SOURCE : M.MULLER-BOLLA AND COLL, 2013).....	53

FIGURE 25 : MAINTENEUR D'ESPACE EN VUE ENDO BUCCALE UNE FOIS SCELLE AU CIMENT VERRE IONOMERE. (SOURCE : M.MULLER-BOLLA AND COLL, 2013)	54
FIGURE 26 : MAINTENEUR D'ESPACE TYPE FRCR SUITE A LA PERTE PREMATUREE DE 54. (SOURCE : S.MITTAL AND COLL ; 2018)...	55
FIGURE 27 : MAINTENEUR D'ESPACE POSTERIEUR FRCR (SOURCE : A.GARG AND COLL ;2014).....	57
FIGURE 28 : LES DIFFERENTES ETAPES DE LA REALISATION D'UN FCR ANTERIEURE POUR REMPLACER LA DENT N°11. (SOURCE : T.TAYAB AND COLL, 2011)	59
FIGURE 29 : MAINTENEUR D'ESPACE TYPE CROWN AND LOOP SCELLE SUR 75 POUR COMPENSER LA PERTE PREMATUREE DE 74 (SOURCE : R.ZUNZARREN 2014).....	61
FIGURE 30 : MAINTENEUR D'ESPACE DISTAL SHOE PRESENTANT UNE LAME DISTALE. (SOURCE : C.NAULIN-IFI ; 2011).....	63
FIGURE 31 : RADIOGRAPHIE RETRO-ALVEOLAIRE POST OPERATOIRE D'UN MAINTENEUR TYOE DISTAL-SHOE A LA SUITE DE LA PERTE PREMATUREE DE 55. (SOURCE : J-A.DEAN ; 2016)	64
FIGURE 32 : VUE ENDO BUCCALE D'UN MAINTENEUR D'ESPACE TYPE DISTAL SHOE AVEC UNE BOUCLE DISTALE MIS EN PLACE A LA SUITE DE LA PERTE PREMATUREE DE 55 (SOURCE : M.MULLER-BOLLA 2014)	65
FIGURE 33 : REALISATION CLINIQUE D'UN MAINTENEUR D'ESPACE TYPE BAND AND LOOP SUITE A LA PERTE PREMATUREE DE 54. (SOURCE : C.NAULIN-IFI, 2011)	68
FIGURE 34 : ARC TRANSPALATIN AVEC BAGUE ORTHODONTIQUE SUR 55/65 AFIN DE PRESERVER L'ESPACE A LA SUITE DE LA PERTE PREMATUREE DE 54/64. (SOURCE : A-J.NOWAK AND COLL 2019)	69
FIGURE 35 : ARC TRANSPALATIN INVERSE (SOURCE : A.BAHREMAN, 2013)	70
FIGURE 36 : MAINTENEUR D'ESPACE TYPE ARC LINGUAL SUITE A LA PERTE PREMATUREE DES PREMIERES ET DEUXIEMES MOLAIRES TEMPORAIRES MANDIBULAIRES DROITE ET GAUCHE. (SOURCE : C.NAULIN-IFI 2011)	72
FIGURE 37 : A) ARC DE NANCE SUR MODELE DE TRAVAIL AU LABORATOIRE B) ARC DE NANCE UNE FOIS SCELLE. (SOURCE : C.NAULIN-IFI, 2011)	73
FIGURE 38 : ARC DE NANCE INVERSE (SOURCE : A.BAHREMAN, 2013)	74
FIGURE 39 : PHOTOGRAPHIE PRE ET POST OPERATOIRE DE LA MISE EN PLACE D'UN MAINTENEUR D'ESPACE FONCTIONNEL POUR REMPLACER 54. (SOURCE : V.VINOTHINI AND COLL 2019)	76
FIGURE 40 : MAINTENEUR D'ESPACE TYPE ARC TRANSPALATIN MODIFIE AFIN DE LE RENDRE FONCTIONNEL SUITE A LA PERTE PRECOCE DE 54 55 64 65. (SOURCE : C.NAULIN-IFI, 2011)	76
FIGURE 41 : ARC PALATIN MODIFIE AFIN DE COMPENSER LA PERTE PRECOCE DE 51 61 EN PRENANT APPUIS SUR LES DENTS 55 65. (SOURCE : C.NAULIN-IFI,2011).....	77
FIGURE 42 : ARBRE DECISIONNEL PORTANT SUR LE MOYEN THERAPEUTIQUE PERMETTANT LE MAINTIEN DE L'ESPACE EN DENTURE TEMPORAIRE STABLE. (SOURCE : DOCUMENT PERSONNEL).....	86
FIGURE 43 : ARBRE DECISIONNEL PORTANT SUR LE MOYEN THERAPEUTIQUE PERMETTANT LE MAINTIEN DE L'ESPACE EN DENTURE MIXTE STABLE. (SOURCE : DOCUMENT PERSONNEL).....	87

Listes tableaux :

TABLEAU 1 : LES DIFFERENTES PHASES DE DENTURE SELON DEMOGE.....	15
LES MOLAIRES PERMANENTES DE PAR LEURS REFLIEFS CUSPIDIENS PLUS MARQUES, VONT PERMETTRE UNE FOIS EN OCCLUSION DE REALISER UN BLOCAGE MAXILLO-MANDIBULAIRE ET MANDIBULO-MAXILLAIRE. L'ENGRENNEMENT DES PREMIERES MOLAIRES PERMANENTES VA CONSTITUER LA CLE DE L'EQUILIBRE OCCLUSALE EN PERMETTANT LE CALAGE DE L'OCCLUSION ET EN LIMITANT LES MOUVEMENTS MANDIBULAIRES. (J.ROMEROWSKI, G.BRESSON ; 1988)	45
TABLEAU 2 : MAINTENEURS D'ESPACES POSTERIEURS PRECONISES EN FONCTION DE DIFFERENTES SITUATIONS, EN L'ABSENCE DES PREMIERES MOLAIRES PERMANENTES EN OCCLUSION. (SOURCE : R-D.TERLAGE, K-J.DONLY, 2001)	79
TABLEAU 3 : MAINTENEURS D'ESPACES POSTERIEURES PRECONISES EN FONCTION DE DIFFERENTES SITUATIONS CLINIQUES (SOURCE : R-D.TERLAGE, K-J.DONLY,2001).....	80
TABLEAU 4 : COUT DES DIFFERENTS MAINTENEURS D'ESPACE, HORS MATERIAUX D'EMPREINTE, CIMENT VERRE IONOMERE ET COUT HORAIRE. (SOURCE : DOCUMENT PERSONNEL)	82
TABLEAU 5 : RESUME DES AVANTAGES ET INCONVENIENTS EN FONCTION DU TYPE DE MAINTENEUR D'ESPACE (SOURCE : DOCUMENT PERSONNEL).	85

Introduction

Les dents temporaires sont d'une importance toute particulière pour l'acquisition des différentes fonctions orales et la bonne éruption des dents permanentes successives chez l'enfant, ainsi que son bon développement psychologique.

De mauvaises habitudes alimentaires, une hygiène orale non satisfaisante voire dans certains cas absente, va augmenter les risques d'atteintes carieuses et parodontales sur les dents temporaires de nos jeunes patients. Tout cela peut conduire dans les cas les plus sévères, en l'absence de traitement, à l'avulsion de ces dernières, bien avant leur âge physiologique de chute.

Nous allons traiter au cours de ce travail des conséquences que vont avoir les avulsions précoces de dents temporaires, ainsi que des différents moyens que nous possédons pour limiter, voir éliminer ces conséquences.

Nous aborderons ce sujet en plusieurs points : tout d'abord nous définirons les âges physiologiques d'éruption et de chute des dents temporaires ainsi que leurs différentes fonctions au sein de la cavité buccale. Puis nous traiterons des conséquences que vont avoir ces avulsions précoces de dents temporaires tant d'un point de vue fonctionnel, qu'esthétique. Enfin nous conclurons notre travail par une revue des différents types de mainteneurs d'espace actuels, définissant leurs indications, leurs spécificités, leurs réalisations cliniques, dans le but de gérer les conséquences cliniques des avulsions précoces des dents temporaires.

1. CONSEQUENCES CLINIQUES DES AVULSIONS PRECOCES DE DENTS TEMPORAIRES

Nous pouvons définir le terme d'avulsion précoce d'une dent temporaire comme une avulsion ayant été réalisée avant l'âge physiologique de chute de celle-ci. Une avulsion d'une dent temporaire avant l'âge physiologique va avoir de nombreuses conséquences cliniques au sein de la cavité buccale. Dans un premier temps nous aborderons le rôle des dents temporaires en définissant leurs âges d'éruption et de chute, puis en s'attardant sur leurs différentes fonctions. Puis dans un second temps nous traiterons des conséquences que vont avoir les avulsions précoces des dents temporaires, tant sur l'aspect fonctionnel, que sur l'aspect esthétique chez l'enfant.

1.1. Rôles des dents temporaires

1.1.1. Age d'éruption et de chute

Le terme d' « éruption dentaire » peut être défini comme étant un processus physiologique de déplacement vertical permettant le déplacement de la dent de sa crypte intra osseuse jusqu'à sa position définitive sur le plan occlusal (Pr M.MULLER-BOLLA ; 2018).

De tous temps, la séquence d'éruption des dents temporaires a été soumise à de nombreux questionnements et controverses. Cependant les différents auteurs s'accordent à dire que les dents mandibulaires font en général leur éruption avant les dents maxillaires (A.LAUTROU, 1997).

En règle générale, la séquence d'éruption des dents temporaires par groupes de dents est la suivante : incisives centrales, incisives latérales, premières molaires temporaires, canines, et enfin secondes molaires temporaires ; avec une émergence au sein de la cavité buccale débutant pour chaque groupe de dents par la mandibule. Cependant, nous retrouvons également régulièrement une séquence d'éruption au cours de laquelle les premières molaires temporaires font leur éruption avant les incisives latérales (E. ZADZINSKA et coll ; 2013) (figure 1).

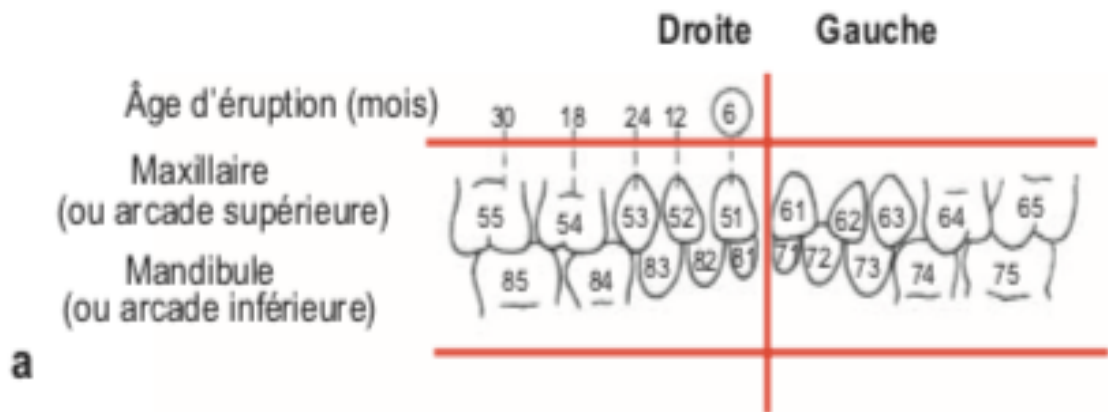


Figure 1 : formule dentaire et âges d'éruption des dents temporaires (source J-P LEZY et G.PRINC,2004).

Plusieurs phases vont se succéder au cours de cette dentition temporaire. On parle ici de « dentition » pour définir un processus dynamique de développement. On utilisera le terme de « denture » pour parler d'un état à un moment donné, pour définir l'ensemble des dents présentes (L.MORGON,A.BERY, 2005 ; N.DAVIDO, K.YASUKAWA ;2014).

Nous allons tout d'abord trouver une phase dite « pré éruptive » allant du début de la minéralisation de la couronne de la dent temporaire jusqu'à la fin de son édification ; puis nous trouverons une phase dite « éruptive pré-fonctionnelle » allant du début de l'édification radiculaire jusqu'à la fin de celle-ci. C'est à cette étape que les dents font leur apparition dans la cavité buccale, lorsque leurs racines sont édifiées au 2/3. Enfin nous trouverons une phase « fonctionnelle » allant quant à elle, de leur mise en place en occlusion jusqu'à leur chute (N.DAVIDO, K.YASUKAWA ;2014).

Une fois l'ensemble des dents temporaires en place vers 2 ans et demi, celle-ci vont être fonctionnelles sur une période théorique de 4 ans pour les incisives temporaires jusqu'à 10 ans pour les molaires temporaires. Cette période va prendre fin au moment de l'émergence en bouche de la dent permanente et de la chute de la dent temporaire correspondante (F. BASSIGNY, 1983).

L'âge de chute des dents temporaires va correspondre à celui de l'émergence au sein de la cavité buccale des dents permanentes successives.

Les dents permanentes vont apparaître en bouche selon la séquence suivante :

- **Pour le maxillaire** : première molaire, incisive centrale, incisive latérale, première prémolaire, deuxième prémolaire et canine, deuxième molaire, troisième molaire.
- **Pour la mandibule** : première molaire et incisive centrale, incisive latérale, canine et première prémolaire, deuxième prémolaire, deuxième molaire, troisième molaire (SHAWEESH et I.ASHRAF ; 2011) (figure 2).

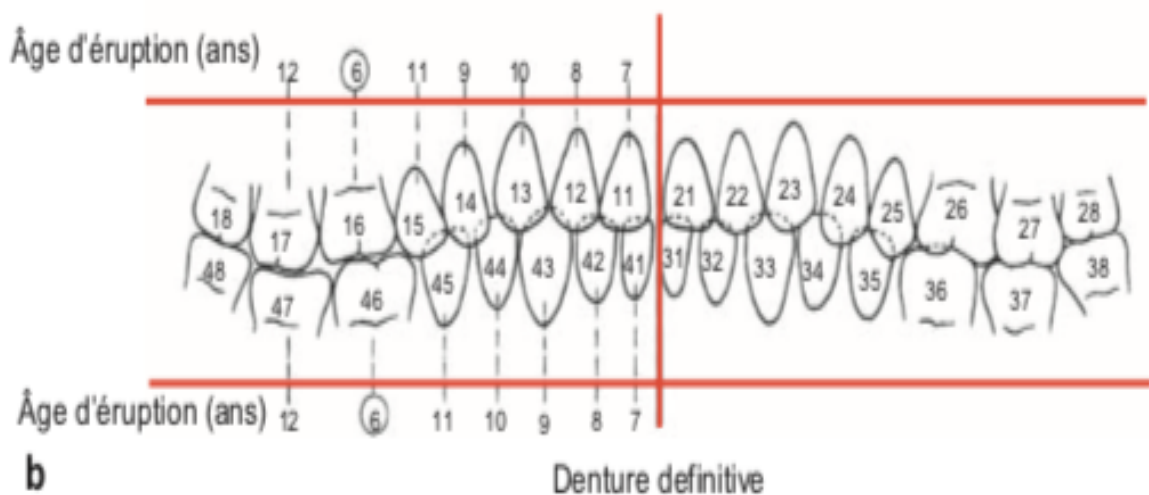


Figure 2 : formule dentaire et âges d'éruption des dents permanentes (source : J-P.LEZY et G.PRING,2004) .

Demoge va venir définir plusieurs phases au cours des dentitions temporaire et permanente que nous allons regrouper dans le tableau ci-dessous .

(Tableau 1)

PHASES DE DEMOGE	DENTS PRESENTES
Phase d'édification de la denture temporaire stable	De l'éruption de la première incisive temporaire jusqu'à la mise en occlusion de la seconde molaire temporaire.
Phase de denture temporaire stable	Présence des incisives centrales, latérales, canines et molaires temporaires
Phase d'édification de la denture mixte	De l'éruption de la première molaire permanente ou de la perte d'une incisive temporaire jusqu'à la mise en occlusion des premières molaires permanentes et incisives permanentes.
Phase de denture mixte stable	Présence des incisives centrales et latérales permanentes, canines temporaires, premières et deuxièmes molaires temporaires, premières molaires permanentes
Phase d'édification de la denture adolescente	De la chute d'une canine ou molaire temporaire jusqu'à la mise en occlusion des canines et prémolaires permanentes
Phase de denture adolescente stable	Présence des incisives centrales, latérales, canines, premières et deuxièmes prémolaires, premières molaires permanentes
Phase d'édification de la denture adulte jeune	Début de l'éruption des deuxièmes molaires permanentes
Phase de denture adulte jeune stable	Présence des incisives centrales, latérales, canines, premières et deuxièmes prémolaires, premières et deuxièmes molaires permanentes
Phase d'édification de la denture permanentes	De l'éruption des troisièmes molaires permanentes à leur mise en occlusion
Phase de denture permanente stable	Présence des 32 dents permanentes : incisives centrales latérales, canines, premières et deuxièmes prémolaires, premières, deuxièmes, troisièmes molaires permanentes

Tableau 1 : les différentes phases de denture selon Demogé (source : document personnel).

1.1.2. Rôles

Au même titre que les dents permanentes, les dents temporaires vont avoir un rôle clé au niveau de la réalisation des fonctions de base et de l'esthétique du visage.

Celles-ci vont assurer des fonctions masticatoires, bien que moins importantes que celles permises par la denture définitive. Cela étant dû à leur morphologie, plus simple que celle des dents permanentes, qui, elle, permet un broyage plus important.

Elles vont également participer au développement de la croissance verticale de la face, en permettant de compenser le vide créé par le développement selon des lignes divergentes du maxillaire et de la mandibule.

La denture temporaire va permettre de préparer la cavité buccale à l'établissement de la denture définitive tant en terme de guidage des futures dents définitives, qu'en terme de préservation de l'espace nécessaire à la bonne éruption de celles-ci (A.PATTY et G.PERRIER D'ARC; 2003).

Toutes ces fonctions ainsi que les répercussions des avulsions précoces des dents temporaires sur celles-ci vont être étudiées au cours de la partie suivante.

1.2. Conséquences sur le plan fonctionnel

La cavité buccale va avoir une implication dans de nombreuses fonctions notamment la mastication, la déglutition, la ventilation, la phonation. Nous allons étudier dans cette partie, les conséquences que peut avoir la perte d'une ou plusieurs dents temporaires sur celles-ci, et ce que cela va engendrer sur nos jeunes patients.

1.2.1. Mastication

La mastication va correspondre au processus permettant de modifier mécaniquement la consistance de substances alimentaires placées en bouche, afin de les rendre aptes à être dégluties. Elle va être permise par l'action conjointe des dents, des lèvres, des joues, de la langue. Nous pouvons définir son efficacité par le nombre de contacts fonctionnels établis entre les dents en occlusion d'intercuspidie maximale (OIM). Au cours du processus masticatoire, nous allons trouver une série de « cycle masticatoire », correspondant à une alternance d'apposition et de séparation des arcades maxillaire et mandibulaire. Ceux-ci vont se répéter jusqu'à l'obtention d'une consistance permettant la déglutition (J. AZERAD ; 1992).

Pour étudier le cycle masticatoire physiologique, nous allons prendre comme point de référence le point inter-incisif mandibulaire et étudier son déplacement dans le plan frontal. Murphy a divisé le cycle masticatoire en plusieurs phases.

- **La phase préparatoire** : le point inter-incisif s'abaisse en s'écartant de la ligne médiane vers un côté, pour l'exemple nous prendrons le côté droit, puis va continuer à descendre en se dirigeant cette fois vers le côté opposé, soit le côté gauche pour l'exemple.
- **La phase dite « d'établissement des contacts »** : la mandibule va remonter jusqu'à l'établissement de contacts entre le bol alimentaire et les dents situées sur le côté gauche des arcades maxillaire et mandibulaire. Durant celle-ci le point inter-incisif remonte mais reste largement dévié du côté gauche.
- **La phase d'écrasement** : Le point inter-incisif remonte en se rapprochant de la ligne médiane.

- **La phase de broiement** : La mandibule va continuer de remonter jusqu'à l'établissement de contacts dentaires côté gauche. Puis la mandibule continue de remonter pour finir en position de relation centrée et, de là, un nouveau cycle masticatoire peut commencer.

Il est important de signifier que l'on nommera le côté où se trouve le bol alimentaire le côté « travaillant » et l'autre le côté « non travaillant ». (M.CHATEAU ; 1975) (figure3)

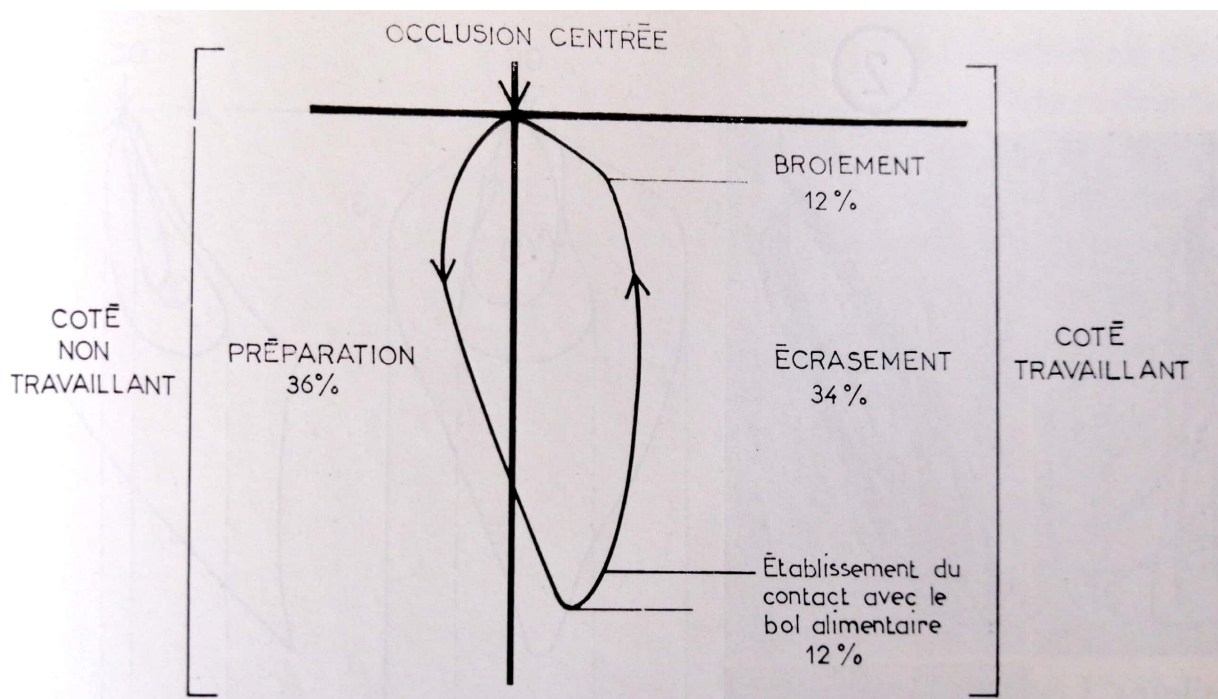


Figure 3 : le cycle masticatoire en vue frontale selon Murphy (source : M.CHATEAU, 1975).

Les contacts occlusaux au cours de ce processus vont être d'une importance capitale car ils vont permettre de par leur nombre et leur force, de fournir des informations sensibles essentielles, afin d'adapter les cycles masticatoires suivants. Ainsi, la présence de malocclusion va engendrer des cycles masticatoires plus irréguliers pouvant entraîner des douleurs musculaires et articulaires (J. AZERAD ; 1992).

Nous pouvons déterminer l'efficacité masticatoire d'un individu en procédant à une mesure granulométrique du bol alimentaire. Celui-ci va être mastiqué et subir un nombre défini de cycle masticatoire puis être recraché et passé dans des tamis de différents diamètres. Il a été déterminé que cette efficacité masticatoire va être dépendante du nombre et de la surface des contacts occlusaux en occlusion d'intercuspidie maximale. Elle va être directement liée au nombre de dents en bouche, car toute édentation va entraîner une diminution du nombre possible de contacts occlusaux (M.CHATEAU ; 1975).

Enfin il a été prouvé que la perte prématurée d'une ou plusieurs molaires temporaires, entraîne une modification des habitudes alimentaires de l'enfant. En effet, celui-ci optera plus volontiers pour une alimentation molle et sucrée, pouvant à long terme induire des modifications au niveau de la croissance osseuse et musculaire, ainsi qu'un dérèglement de l'organisation des arcades dentaires (J-P. FORTIER et Ch.DEMARS-FREMAULT ; 1987).

Il nous est donc possible de conclure que les dents tant permanentes que temporaires, vont jouer un rôle crucial dans le processus de mastication et que toute atteinte à celles-ci vont impacter de manière non négligeable ce processus.

1.2.2. Déglutition

La déglutition est la phase au cours de laquelle le bol alimentaire précédemment mastiqué, passe de la cavité buccale à l'estomac. Elle va comporter trois phases :

- **Une phase buccale** : qui va être sous contrôle nerveux volontaire et qui va permettre de déplacer le bol alimentaire ou « bolus », vers l'arrière de la cavité buccale, dans l'oropharynx. Il va y avoir au cours de cette phase un mouvement de la langue vers le haut et l'arrière.
- **Une phase pharyngienne** : durant laquelle le bolus passe de l'oropharynx à l'œsophage. Lors du passage du bol alimentaire dans l'oropharynx, une contraction réflexe du voile du palais, de la luette et de l'épiglotte permet de bloquer les voies respiratoires, la respiration va être arrêtée un court instant.
- **Une phase dite œsophagienne** : amenant quant à elle le bolus de l'œsophage à l'estomac. L'avancée du bol alimentaire va être permise par des contractions musculaires réflexes au-dessus et autour du bol alimentaire, poussant celui-ci vers le bas. Une contraction des fibres longitudinales situées sous le bol alimentaire permet un raccourcissement de l'œsophage et facilite également son avancée. Tout ceci se répète au fur et à mesure de l'avancée du bolus vers l'estomac (B.LACOUR et J-P.BELON ; 2016).

Au cours des premiers mois de sa vie, l'enfant va avoir une déglutition dite « du nourrisson » ou « primaire ». La langue va venir s'étaler entre les crêtes alvéolaires pour venir au contact de la lèvre inférieure. Une contraction puissante des lèvres et des muscles faciaux va permettre de maintenir la mandibule en place lors de la déglutition. La stimulation de la déglutition va être faite ici par les lèvres. Elle perdurera jusqu'à l'éruption des premières dents, permettant une croissance verticale de la cavité buccale, ainsi qu'un abaissement de la langue.

Avec l'éruption des premières dents, la déglutition va devenir « adulte ». La mandibule va être stabilisée par les contacts occlusaux ainsi qu'une contraction des muscles éleveurs de la mandibule (muscles temporaux et masséters). La langue va être, par la contraction du mylo-hyoïdien, propulsée vers le haut et l'arrière pour prendre place derrière les incisives maxillaires. Permettant ainsi de chasser le bol alimentaire vers l'oropharynx (figure 4). Un ajustement réflexe de ces contractions va être réalisé par un retour sensoriel d'origine parodontale. Il est important de noter que lors de la déglutition physiologique, il n'y a pas de mouvement vers l'avant de la langue mais une contraction de celle-ci permettant la propulsion vers l'arrière du bolus (M.CHATEAU ; 1975) .

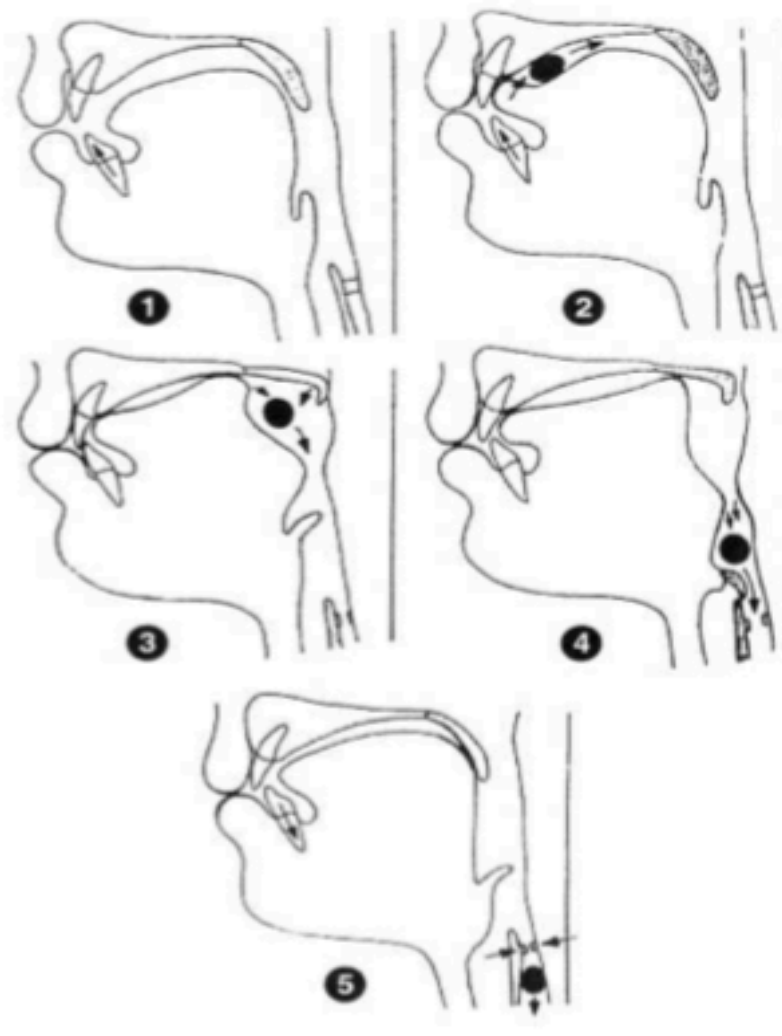


Figure 4 : schéma décrivant les étapes de la déglutition physiologique normale dite adulte (source : L.VAILLANT, D.GOGA, 1997).

Une avulsion précoce d'une ou plusieurs incisives maxillaires temporaires va venir favoriser une déglutition avec une interposition de la langue entre le maxillaire et la mandibule, entraînant un déséquilibre musculaire pouvant compromettre l'occlusion physiologique en denture permanente. De plus l'appui de la langue en arrière des incisives maxillaires temporaires est d'une importance capitale pour l'apprentissage de la déglutition adulte physiologique (S.FINN,1979 ; M.KLAPISZ-WOLIKOW et C.ADAM ; 1992).

Si la déglutition primaire persiste après l'âge de 4 ans, celle-ci sera alors considérée comme atypique. Nous pourrions alors observer une protrusion linguale, une contraction des muscles labiaux et buccinateurs, ainsi qu'une déficience des contacts molaires (figure 5). Tout cela va se traduire sur le plan morphologique par des béances antérieures et latérales, une protrusion des incisives permanentes, des articulés inversés, un maxillaire en « V » et enfin un prognathisme mandibulaire (figures 6 et 7) (A-PATTY, G-PERRIER D'ARC ; 2003).

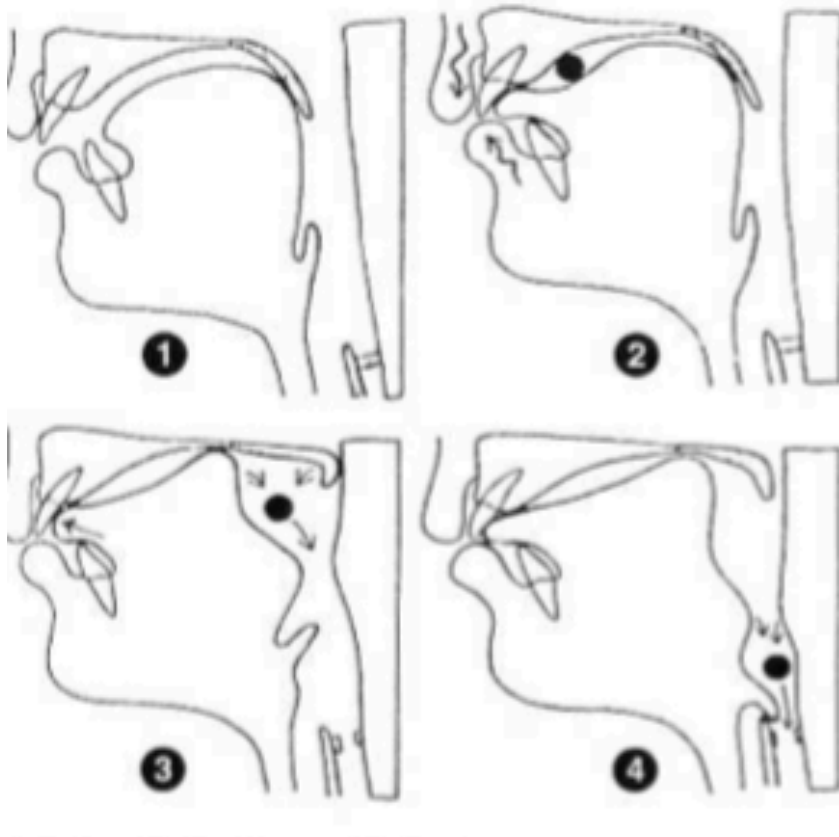


Figure 5: schéma décrivant les étapes de la déglutition atypique. (source : L.VAILLANT, D.GOGA, 1997)

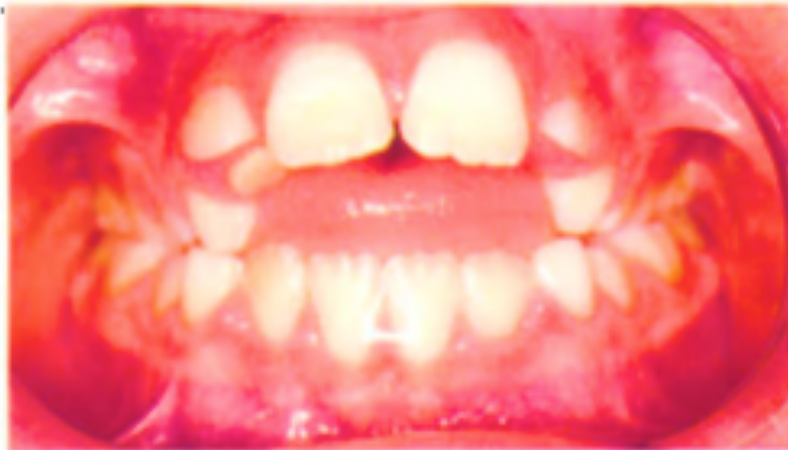

Figure 6 : béance antérieure causée par une déglutition atypique (source :A-PATTI , G-PERRIER D'ARC,2003).

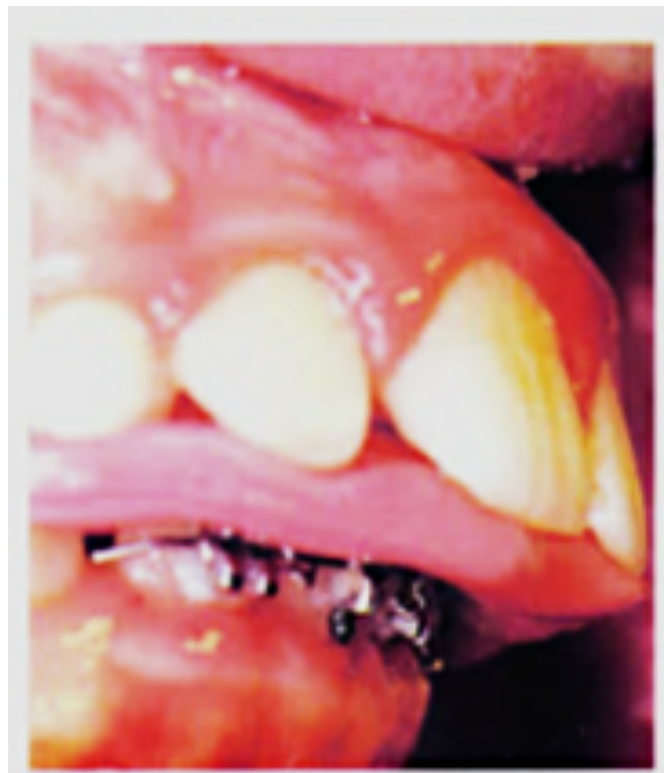

Figure 7 : protrusion incisive dû à une déglutition atypique (source :A-PATTI, G-PERRIER D'ARC, 2003).

Les dents temporaires vont donc jouer un rôle clé tant dans le processus d'apprentissage de la déglutition physiologique que dans sa réalisation. Toute atteinte à celle-ci, notamment au niveau du secteur antérieur, va avoir des conséquences non négligeables à long terme, se traduisant par un impact au niveau morphologique et physiologique.

1.2.3. Phonation

La phonation va correspondre à la production et à la modulation des sons émis. Elle va comprendre trois étapes :

- **La production d'une force ventilatoire** qui va permettre de mettre en vibration les cordes vocales. Celle-ci va être produite par le thorax qui va générer une « expiration phonatoire », qui va être plus longue en durée qu'une expiration classique.
- **La génération des sons**, permise par la vibration des cordes vocales se trouvant dans le larynx. L'anatomie du larynx de par ses nombreuses articulations, va permettre de modifier la tension exercée sur les cordes vocales et de produire des sons plus ou moins grave ou aigu.
- **La modulation des sons** réalisée au sein du conduit vocal. Celui-ci va être composé des fosses nasales, du pharynx et de la cavité buccale. Il va agir comme un résonateur pour l'appareil phonatoire. La position du voile du palais, de la langue, des lèvres va permettre cette modulation.

Ainsi plusieurs types de sons peuvent être émis :

- **Les occlusives labiales** : produites par l'ouverture des lèvres et correspondants aux sons [p], [b], [m].
- **Les occlusives dentales** : générées par un mouvement de la pointe de la langue vers l'arrière et le bas, se traduisant par les sons [t], [d], [n].
- **Les occlusives vélares** : produites par une position plus basse du dos de la langue et correspondants aux sons [k], [g].

Lors de l'avulsion précoce d'une ou plusieurs dents temporaires antérieures, la prononciation des consonnes dites linguo-dentaires telles que les sons [t], [d], [s], [ch], ainsi que les consonnes dites labio-dentaires telles que [f] et [v], va être affectée (D.GARAI et coll ; 2017).

La présence de malformations comme les fentes labiales, palatines, ou encore les malocclusions dentaires vont engendrer des troubles de la prononciation. Une absence de dents ou des malpositions dentaires au niveau des secteurs antérieurs ou latéraux peuvent être à l'origine de zézaiements. (J.AZERAD ; 1992).

C'est pourquoi les lèvres, la langue, le palais mais aussi les arcades dentaires sont d'une importance toute particulière pour la formation du son (P.KUGLER ; 2014).

La denture temporaire et notamment le secteur incisif joue un rôle crucial dans le bon développement et la maturation de la phonation (M.KLAPISZ-WOLIKOW et C.ADAM ; 1992).

Une étude menée auprès de 25 enfants nécessitant l'avulsion précoce d'au moins deux incisives ou ayant perdu précocement au moins deux incisives temporaires, nous montre que 96% des participants présentent après les avulsions d'au moins deux incisives temporaires, un trouble de la prononciation des sons [d], [t], et que 60% prononcent mal le son [s]. Une fois des mainteneurs d'espaces fixes antérieurs réalisés et mis en place, immédiatement 92% des participants prononcent les sons [d], [t], [s] normalement. Ces résultats nous montrent ici l'implication non négligeable et l'importance des dents antérieures temporaires dans la phonation et sa bonne acquisition (G.KALIA and coll ; 2018).

1.2.4. Ventilation

La ventilation peut être définie comme un échange d'air entre l'atmosphère et les alvéoles pulmonaires. Elle va être permise par le système respiratoire. Celui-ci est divisé en plusieurs groupes, les voies aériennes supérieures (nez, fosses nasales, pharynx et larynx), les voies aériennes inférieures correspondant au système bronchique à proprement parlé (la trachée, les bronches, les bronchioles, les alvéoles). Physiologiquement et au repos, la ventilation se fait via le nez, ce n'est qu'en cas d'effort intense que celle-ci devient buccale. La ventilation va correspondre à une série d'inspiration et d'expiration : (figure 8)

- **L'inspiration** est un processus actif durant lequel l'air entre dans les poumons. Pour cela le volume de la cage thoracique augmente via une contraction des muscles des côtes et du diaphragme.
- **L'expiration** est un processus passif permettant l'expulsion de l'air contenu dans les alvéoles pulmonaires. Ce processus va être permis par le « rappel élastique des poumons » ramenant les côtes et le diaphragme à leurs positions initiales (B.LACOUR et J-P.BELON ; 2016)

L'appareil respiratoire va permettre en outre la respiration, correspondant à l'ensemble des phénomènes permettant à la fois le transport de dioxygène de l'atmosphère jusqu'aux tissus et l'élimination du dioxyde de carbone produit par l'organisme dans l'atmosphère.

Cependant celui-ci va aussi permettre :

- L'humidification et le réchauffement de l'air inspiré, afin d'éviter le dessèchement des alvéoles pulmonaires ce qui perturberait les échanges de dioxygène et de dioxyde de carbone.
- De faciliter le retour veineux.
- De participer à la génération de sons et à la parole.
- De lutter contre l'inhalation de corps étrangers.
- De participer à l'odorat via le nez. (SHERWOOD ; 2015)

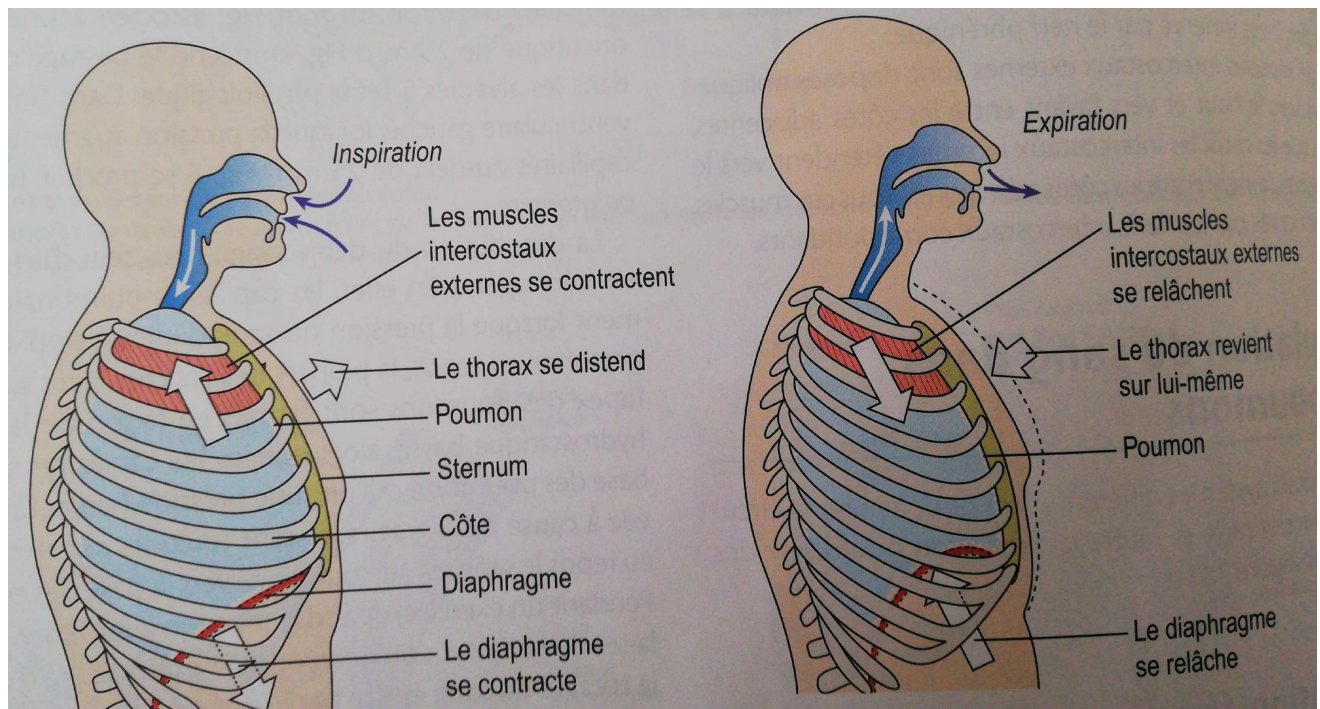


Figure 8 : mécanisme de l'inspiration et de l'expiration. (source : B.LACOUR, J-P.BERLON,2016)

A ce jour, aucune étude ne montre l'implication des dents temporaires et/ou permanentes dans le processus de ventilation. Néanmoins il est important de noter les conséquences d'une ventilation buccale permanente sur la croissance faciale et dentaire (figure 9). En effet, une ventilation buccale permanente ou complémentaire afin de pallier une ventilation nasale défaillante, va entraîner à terme :

- un défaut de pneumatisation des sinus maxillaire se traduisant sur le plan morphologique par un défaut de croissance du maxillaire,
- une béance labiale entraînant un excès de croissance verticale au niveau de l'étage inférieur de la face,
- une position basse de la langue ayant pour conséquence une sur stimulation de la croissance de l'arcade mandibulaire et un défaut de croissance au niveau de l'arcade maxillaire. Pouvant aboutir à terme, à une prognathie mandibulaire,
- une posture céphalique dite en extension favorisant les tensions musculaires au niveau de la mandibulaire entraînant sa postéro-rotation, favorisant le développement vertical de la face,
- une latéro-déviatoin mandibulaire. (M.J-BOILEAU,2011)

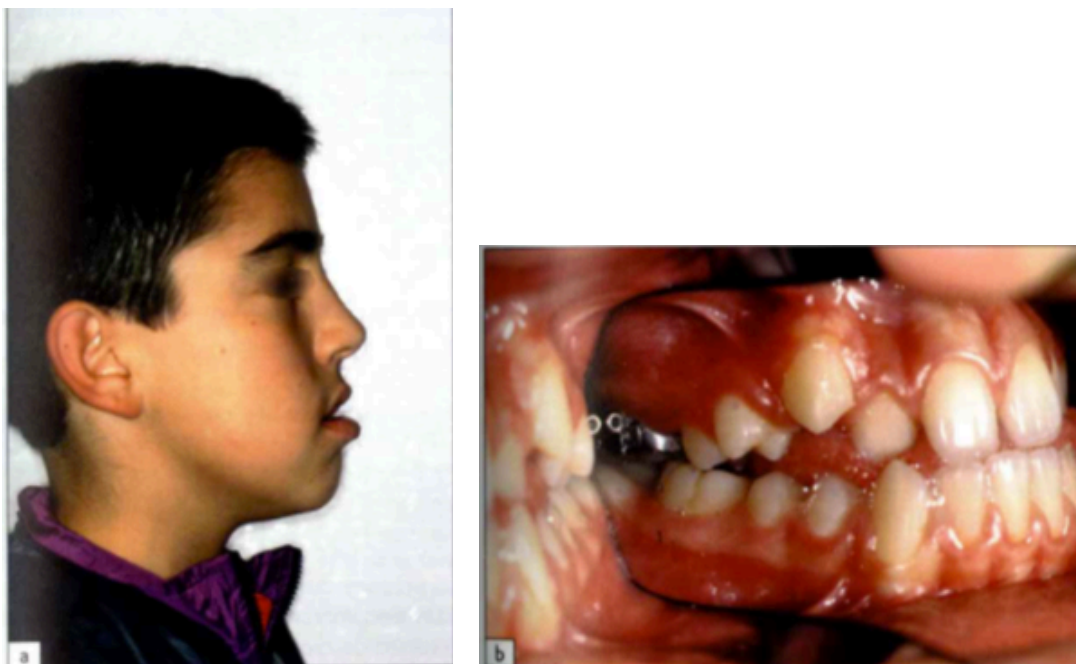

Figure 9 : vue de profil et endo-buccal d'un patient respirateur buccal. (source :C.NAULIN-IFI,2011)

1.2.5. Croissances des arcades maxillaires et mandibulaires

Les dents temporaires vont jouer un rôle considérable dans la croissance des arcades maxillaires et mandibulaires. En effet, les procès alvéolaires vont se développer avec la dentition. C'est-à-dire qu'il y aura une apposition d'os au moment de la mise en place des dentitions temporaires et définitives. *A contrario* il y aura une résorption osseuse en cas de perte d'une ou plusieurs dents.

Une fois la denture temporaire en place, les arcades dento-alvéolaires vont être soumises à des forces extérieures exercées par les muscles de la joue, des lèvres, de la langue. Cela va entraîner un remodelage des procès alvéolaires et va placer les arcades dentaires dans une position d'équilibre que l'on appelle « le couloir dentaire de Château » ou « zone neutre » (A.PATTY et G.PERRIER D'ARC ; 2003) (figure 10 et figure 11)

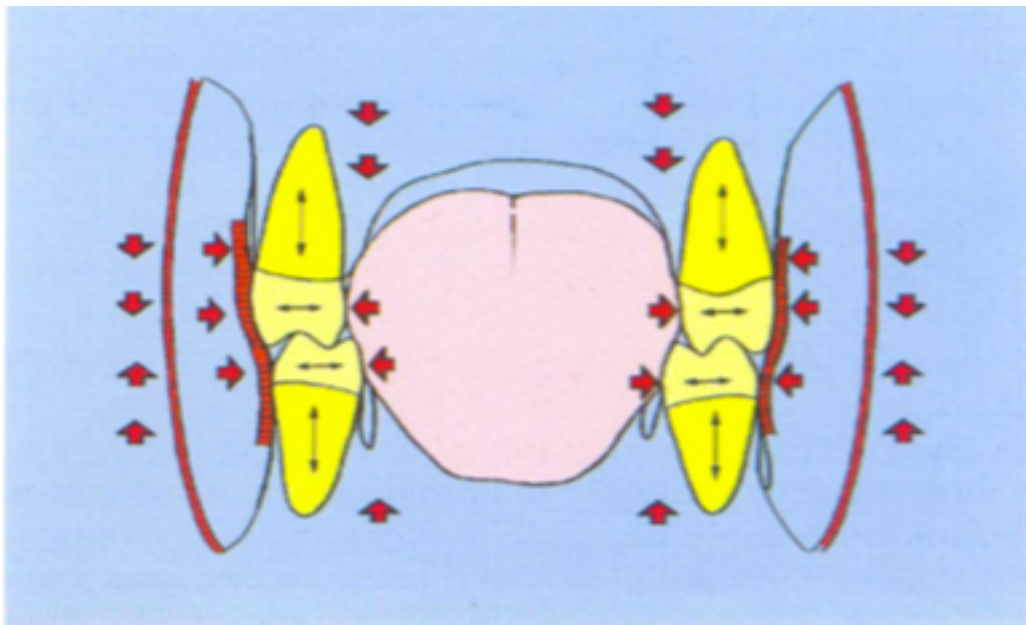


Figure 10 : le couloir dentaire de Château ou zone neutre (source : A.PATTY et G.PERRIER D'ARC,2003)

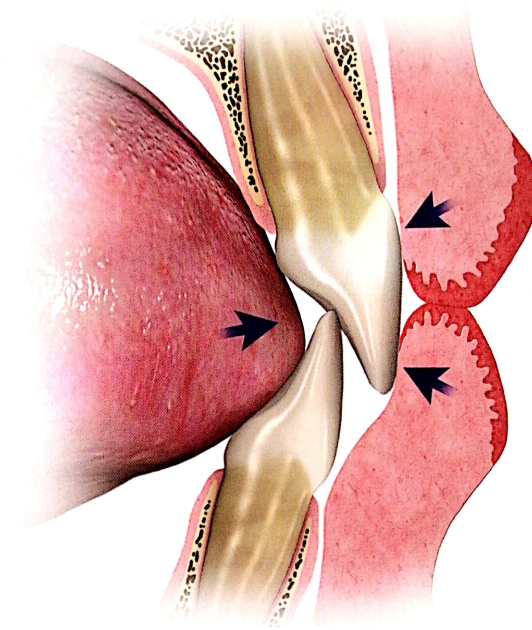


Figure 11 : les dents font leur éruption dans la « zone neutre » où elles y sont maintenues par les forces opposées de la langue et des lèvres. (sources : J-B.LEVINE,2017)

La modification ou la suppression d'une de ces forces, va entraîner à terme des modifications des rapports dento-dentaires et des malocclusions (C.NAULIN-IFI ; 2011).

Il a été démontré que lors d'une avulsion dentaire non compensée par des mainteneurs d'espace ou par des restaurations prothétiques, il va y avoir une mésialisation de la dent située en distale de l'édentement dans le but de combler ce vide. C'est ce que l'on appelle la « dérive mésiale » (J.AZERAD ; 1992).

L'avulsion prématurée d'une dent temporaire peut accélérer l'éruption de la dent permanente sous-jacente, cependant si elle est réalisée trop tôt, elle peut aussi créer une fibrose cicatricielle retardant voir bloquant l'éruption de la dent définitive (M.CHATEAU ; 1975).

La perte prématurée d'une dent temporaire peut, à terme, causer une égression passive de son homologue antagoniste, entraînant une modification de la dimension verticale (C.NAULIN-IFI ; 2011).

1.2.6. La mise en place de l'occlusion

L'occlusion physiologique en denture temporaire va se caractériser par plusieurs points.

- la présence des diastèmes antérieurs et primaires, du Lee-Way correspondant à la différence entre le diamètre mésio-distale de la deuxième molaire temporaire et celui de la deuxième prémolaire permanentes successives. La deuxième prémolaire est en générale plus petite, entraînant un espace qui sera comblé par la dérive mésiale physiologique des premières molaires permanentes. (C.NAULIN-IFI 2011)
- des arcades maxillaire et mandibulaire ovoïdes.
- un léger surplomb et recouvrement.
- une occlusion dans un plan plat.
- des dents temporaires implantées perpendiculairement aux bases osseuses sous-jacentes.
- une occlusion canine de Classe I d'Angle.

Il est important de préciser que même si cette occlusion type est atteinte en denture temporaire, elle ne garantit pas toujours une occlusion physiologique en denture permanente (A. PATTY et G. PERRIER D'ARC ; 2003).

Une denture temporaire présentant une absence de diastèmes, un encombrement, dentaire, une malocclusion de classe II ou III d'Angle va augmenter le risque d'entraîner une malocclusion au niveau de la denture définitive. Un manque d'espace, entraîné par une avulsion précoce d'une dent temporaire non compensée, ou alors une carie proximale au niveau d'une dent temporaire non traitée, va également augmenter ce risque de manière non négligeable (A. PATTY et G. PERRIER D'ARC ; 2003).

Une avulsion précoce d'une molaire temporaire peut causer une perturbation de l'occlusion, un affaissement mandibulaire, ainsi qu'une migration en direction distale du bloc incisivo-canin. A la mandibule, cela sera favorisé par une position haute de la langue et des muscles mentonniers puissants (C.NAULIN-IFI, 2011).

Certaines études nous prouvent que la perte prématurée des molaires temporaires va favoriser les encombrements et les malocclusions en denture permanente. Il est ainsi démontré que la perte prématurée des premières molaires temporaires avant l'apparition au sein de la cavité buccale des premières molaires permanentes, va entraîner une réduction de l'espace, mais aussi que celle-ci est plus importante à la mandibule. La perte prématurée de la seconde molaire temporaire avant la mise en place de la première molaire permanente entraîne quantitativement une perte d'espace plus importante, que celle liée à la perte de la première molaire temporaire (J.R-JASMIN et coll ; 1980).

L'éruption des molaires permanentes va être guidée par la dent en mésiale de leur site d'éruption. Ainsi la seconde molaire temporaire va permettre de guider l'éruption de la première molaire permanente, qui va elle-même guider celle de la seconde molaire permanente, qui quant à elle va servir de point d'appui pour le redressement de la troisième molaire permanente. Ce phénomène va produire ce que l'on peut appeler une « pression mésialante » dans la majorité des cas. C'est pourquoi la perte de la seconde molaire temporaire avant la mise en place en occlusion de la première molaire permanente va avoir de lourdes conséquences sur l'éruption des deuxième et troisième molaires permanentes, mais aussi sur l'éruption des prémolaires par une perte non négligeable d'espace sur l'arcade en direction mésiale (M.CHATEAU ;1993) (figure 12).

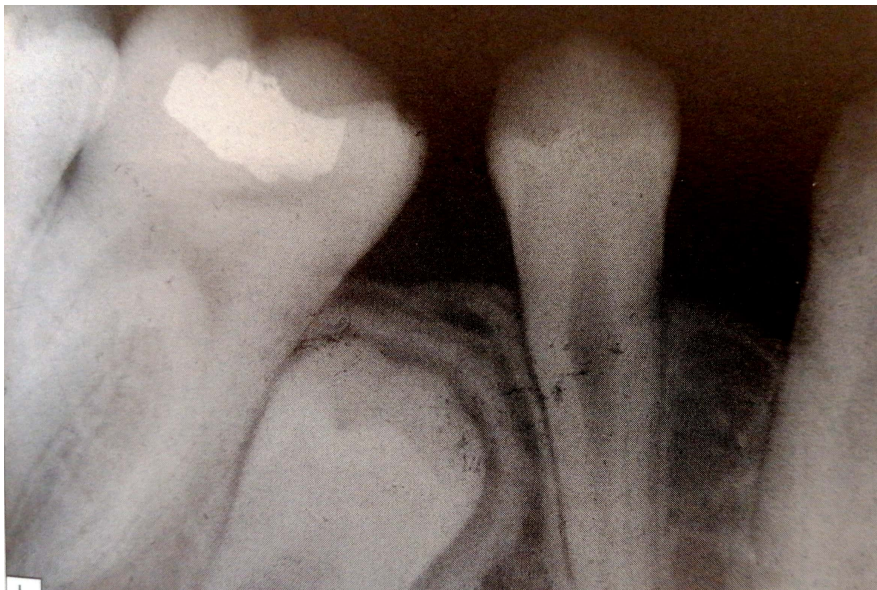
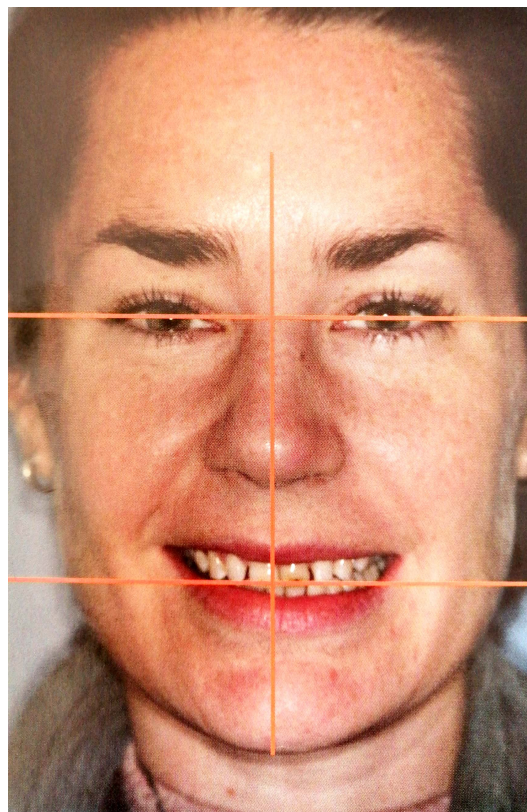

Figure 12 : l'absence de mainteneur d'espace a favorisé la fermeture de l'espace : la seconde prémolaire ne peut évoluer (source : C. NAULIN-IFI, 2011).

En conclusion, il est ainsi démontré que les dents temporaires vont jouer un rôle crucial dans l'établissement de l'occlusion physiologique en denture permanente en servant de guide d'éruption aux dents permanentes successives. Ainsi toute avulsion précoce d'une dent temporaire va avoir de lourdes conséquences sur l'occlusion en denture permanente.

1.3. Conséquences sur le plan esthétique

L'analyse de l'esthétique d'un visage va se faire sur deux plans. Tout d'abord, lorsque le visage du patient est de face, plusieurs lignes à la fois horizontales et verticales peuvent être tracées. La ligne verticale la plus importante va être la ligne médiane, elle doit passer par la ligne inter-incisive maxillaire et va permettre de définir si le visage est symétrique ou non. Trois lignes horizontales peuvent être tracées, nous allons retrouver la ligne bi pupillaire rejoignant les pupilles droite et gauche ; une ligne bi commissurale reliant les deux commissures labiales. Ces deux lignes vont permettre de diviser le visage en trois étages (supérieur, moyen, inférieur) (figure 13). Enfin une dernière ligne horizontale peut être tracée, il s'agit de la ligne correspondant au plan d'occlusion, qui relie les pointes canines maxillaires. Pour qu'un visage soit harmonieux, un parallélisme entre ces différentes lignes est de mise (J-B.LEVINE ; 2017).



Scanned by CamScanner

Figure 13 : photo de face nous montrant la ligne médiane du visage, la ligne bi pupillaire ainsi que la ligne bi commissurale (source : J.B-LEVINE, 2017)

Lors de l'observation d'un visage de profil, nous allons nous attarder particulièrement sur deux points.

- **Le plan esthétique de Ricketts**, qui correspond à la ligne reliant la pointe du nez au pogonion. Normalement nous devons constater un retrait par rapport à cette ligne de 4 mm pour la lèvre supérieure et de 2 mm pour la lèvre inférieure. Un retrait excessif définira un visage concave alors qu'un retrait diminué définira un visage convexe. Un profil concave va avoir tendance à vieillir le patient, à augmenter la longueur du nez, à donner au visage un caractère plus dur. *A contrario* un visage convexe rajeunit le patient (figure 14).

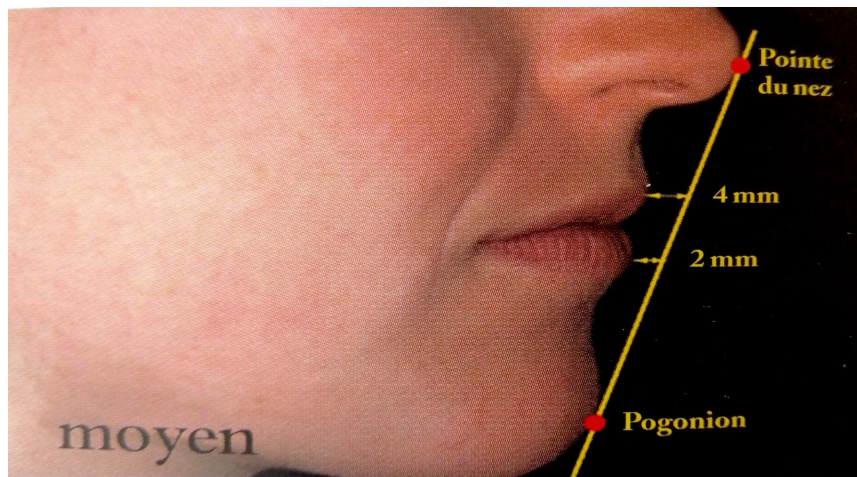


Figure 14 : le plan esthétique de Ricketts moyen (source : J-C.PARIS et A-J.FAUCHER, 2004)

- **L'angle naso-labial**, correspondant à l'angle formé par la jonction entre une ligne allant du point sous nasal au point le plus antérieur de la lèvre supérieure, et une ligne partant du point sous nasal et passant par la tangente du bord inférieur du nez. En moyenne, cet angle va osciller entre 90 et 120° en fonction du sexe et du soutien de la lèvre. Un angle supérieur aurait pour effet d'allonger de manière considérable la longueur du nez. (figure 15)

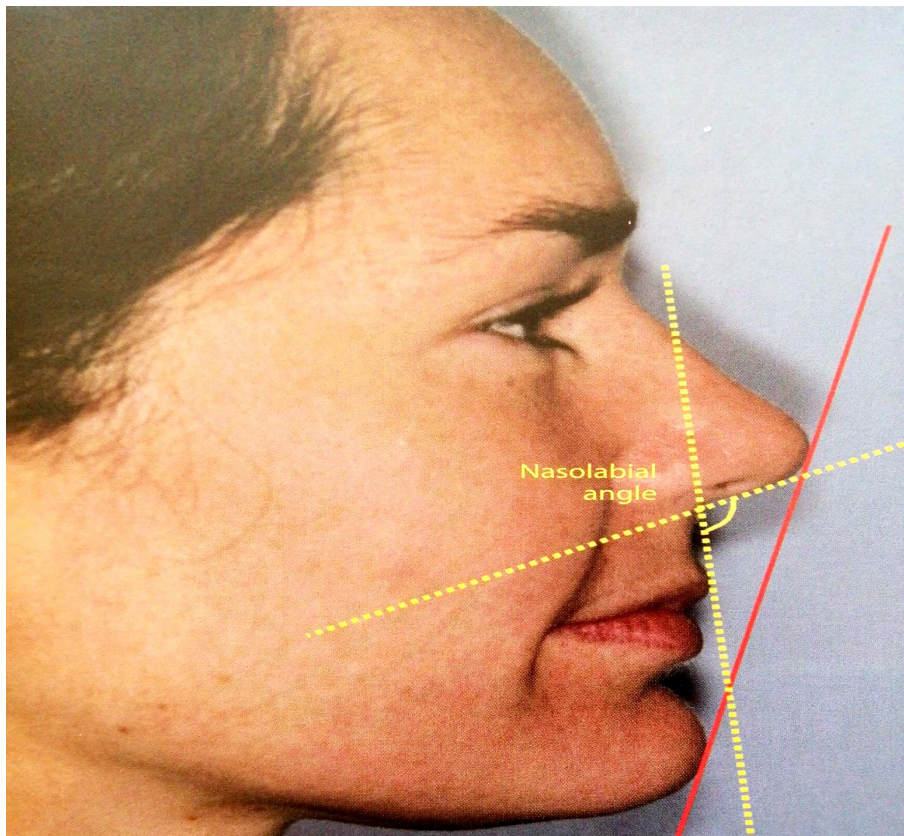


Figure 15 : l'angle naso-labial. (source : J-B.LEVINE, 2017)

Il est démontré que la perte des dents antérieures aurait pour effet de diminuer le soutien de la lèvre supérieure, entraînant un profil concave et un visage vieilli, un nez plus long, y compris chez l'enfant. (J-C.PARIS et A-J.FAUCHER, 2004)

La perte prématurée d'une ou plusieurs molaires temporaires, va entraîner une abrasion importante des dents résiduelles par des surcharges occlusales et une absence de calage. Cela va induire une diminution de la dimension verticale, se traduisant au niveau de la croissance du massif facial, par une infraclusion molaire, ainsi qu'un recouvrement incisif augmenté. Cette perte de dimension verticale va entraîner au niveau esthétique, une rupture de l'équilibre entre les différents étages de la face, notamment par un affaissement de l'étage inférieur (J-C.BEYAERT and coll, 1991 ; M.KLAPISZ-WOLIKOW et C.ADAM, 1992).

La perte prématurée des dents temporaires antérieures va avoir de plus lourdes conséquences sur le plan esthétique que les dents temporaires postérieures. Il est d'une importance capitale que l'enfant puisse s'identifier à la normalité. Or la perte d'une ou plusieurs incisives temporaires avant 6 ans (âge théorique de chute de celles-ci) peut être perçu comme une anomalie pour l'enfant. En effet celui-ci ne pourra s'identifier ni à ses amis, ni à sa famille, car ils n'auront pas vécu cette expérience au même âge que lui. C'est au cours de cette période de sa vie que l'enfant développe ses relations, apprend à parler, à sourire : faire partie de la normalité est donc cruciale pour son bon développement psychologique (J-P. FORTIER et Ch.DEMARS-FREMAULT ; 1987).

Le cas clinique ci-dessous nous montre un enfant de face ayant subi une édentation complète bi maxillaire. Nous pouvons constater une diminution de la hauteur de l'étage inférieur de la face entraînant un déséquilibre du visage et un vieillissement de celui-ci. Une fois les prothèses amovibles complètes bi maxillaire réalisées, nous pouvons constater un rétablissement de l'harmonie du visage, ainsi qu'un meilleur soutien de lèvre, s'accompagnant d'un rajeunissement immédiat du patient. (figure 16) (M.GLADWIN,M.BAGBY, 2008 ; C.NAULIN-IFI, 2011)

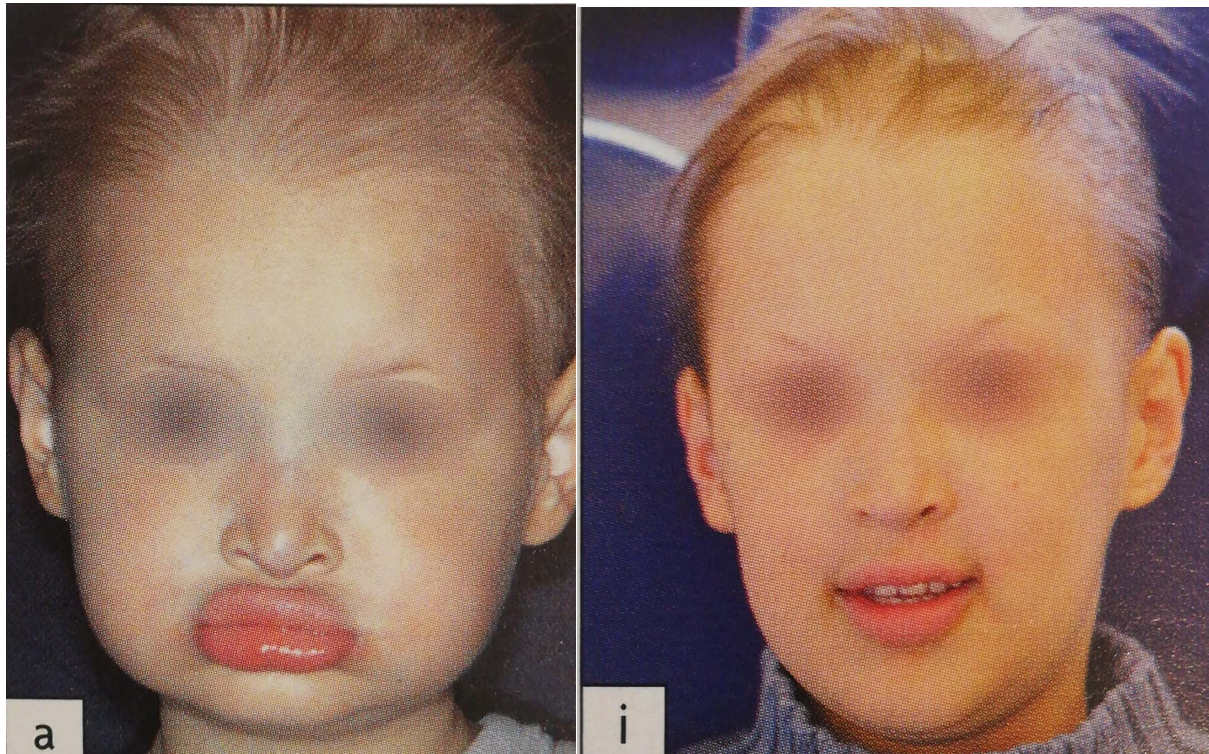

Figure 16 : photo de face avant / après de la réalisation de prothèses amovibles complètes bi maxillaires, chez un enfant édenté total (source : C.NAULIN-IFI, 2011).

2. INDICATIONS ET CONTRE-INDICATIONS DES MAINTENEURS D'ESPACE EN ODONTOLOGIE PEDIATRIQUE

2.1. Facteurs propres à l'enfant et au contexte familial et sociétal

2.1.1. Hygiène

Avant tout traitement en odontologie, il est primordial de contrôler l'hygiène orale du patient. En effet, le contrôle de la plaque dentaire est d'une importance capitale pour la préservation des tissus dentaires et péri dentaires. Ce contrôle doit être réalisé, évalué, enseigné par le praticien avant et pendant le traitement. Le pronostic sur le long terme de tout type de restauration dentaire est lié à ce contrôle de plaque. Un mauvais contrôle de plaque constitue une contre-indication absolue à tout traitement restaurateur (F.UNGER and coll ;1997).

La maladie carieuse est une maladie que nous pouvons qualifier de multifactorielle car elle va dépendre de trois principaux facteurs : la présence de bactéries dites cariogènes, la présence de sucres fermentescibles, et une réponse de l'hôte insuffisante. Les principales bactéries cariogènes sont *Streptococcus mutans*, *Lactobacillus casei* et *Actynomices*. Elles se nourrissent des sucres présents dans la plaque dentaire, produisant ainsi de l'acide et entraînant une déminéralisation de l'émail (J.BUXERAUD ; 2017).

Comme démontré depuis plusieurs dizaines d'années, la plaque dentaire joue un rôle clé dans les processus carieux ainsi que les atteintes parodontales. Elle va adhérer à toutes les surfaces dentaires et parodontales, mais aussi à toutes autres surfaces artificielles présentes dans la cavité buccale comme les appareils orthodontiques, les prothèses fixées ou amovibles, les mainteneurs d'espace. Ces surfaces artificielles vont rendre le brossage moins aisé et ainsi favoriser l'accumulation de plaque dentaire. Une étude réalisée en 2018 nous montre l'influence de la mise en place d'appareils orthodontiques sur la composition de la plaque dentaire, avec notamment une augmentation des bactéries cariogènes comme *Streptococcus mutans* et *Lactobacillus sp* débutant six semaines après leur mise en place et augmentant jusqu'à la douzième semaine. (A.ANTEZACK , V.MONNET-CORTI ; 2018)

Une étude menée auprès de 25 enfants nécessitant la mise en place de mainteneur d'espace type band and loop (avec une bague orthodontique fixée sur une des dents bordant l'édentement), nous montre une augmentation non négligeable du taux de *Streptococcus mutans* à 3 et 6 mois après leur mise en place (El-PATAL.M and coll ; 2018).

En favorisant l'accumulation de plaque dentaire en supra et sous gingivale, ces surfaces artificielles vont également favoriser une certaine inflammation gingivale rendant plus propice le développement de bactéries parodontopathogènes anaérobies comme notamment *Porphyromonas gingivalis*, *Aggregatibacter actinomycetemcomitans* et *Prevotella intermedia*. Cette flore bactérienne va être retrouvée dans les cas de parodontites agressives. L'accumulation de plaque va se retrouver plus particulièrement sur les dents porteuses de bagues ou d'attache. Des prélèvements réalisés au niveau des dents non porteuses de bagues ou d'attache ne montrent pas de modifications de la flore bactérienne parodontopathogène. Ainsi le contrôle de plaque au niveau de ces zones à risque doit être le plus parfait possible afin d'éviter toute atteinte parodontale ou carieuse (figure 17) (A.ANTEZACK , V.MONNET-CORTI ; 2018).

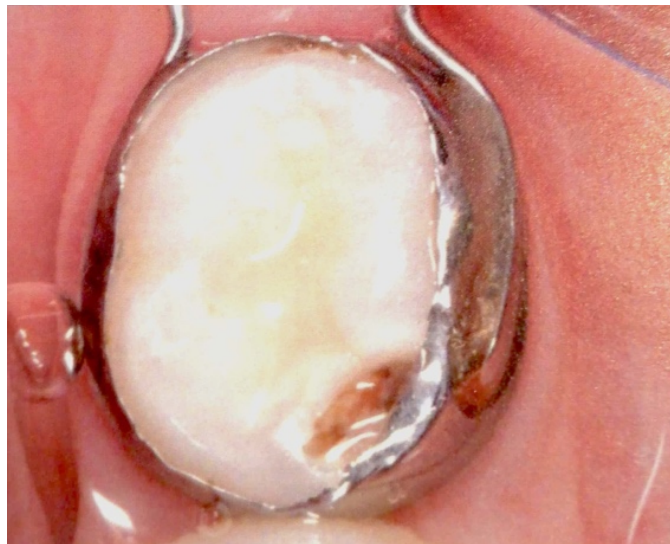

Figure 17 : apparition de lésion carieuse sur une dent porteuse de bague, par absence d'hygiène et de suivi. (source : C.NAULIN-IFI, 2011)

L'hygiène orale va donc avoir un rôle clé dans le succès des traitements prothétiques et de maintien de l'espace chez l'enfant comme chez l'adulte. La coopération et le suivi des patients sont d'une importance capitale, afin d'assurer la pérennité de ces traitements.

2.1.2. Motivation, coopération

Bien que l'âge de l'enfant soit important dans l'acceptation de son traitement, c'est avant tout son développement psychique ainsi que son comportement social qui vont y contribuer. Il revient au praticien d'évaluer cette coopération, ainsi que le degré de motivation des parents et leur potentielle implication dans le traitement de leur enfant, tout cela dans le but de permettre le bon déroulement des étapes cliniques et une bonne acceptation psychologique pour l'enfant. Il a été démontré que l'âge mental minimal pour permettre la réalisation de prothèse amovible est de 2 ans et demi. (R-I.LINDHAL, 1961 ; M.KLAPISZ-WOLIKOW et C.ADAM ;1992)

Avant tout traitement prothétique, il est nécessaire d'évaluer la coopération de l'enfant mais aussi de sa famille. Une bonne coopération de l'enfant au cours des soins est un pré requis indispensable pour assurer leurs bonnes réalisations, mais il est important de noter que cela ne s'arrête pas une fois la prothèse mise en place. En effet, un suivi régulier et une hygiène orale irréprochable sur le long terme sont indissociables de la réussite du traitement prothétique. (C.NAULIN-IFI ; 2011)

Nous pouvons supposer d'après notre expérience clinique, que les parents vont avoir un rôle clé dans le succès de tout acte clinique chez l'enfant et plus particulièrement les actes prothétiques. Des parents ayant une mauvaise hygiène orale, ne se souciant guère de leurs dents tant d'un point de vue fonctionnel, qu'esthétique, ne sauraient motiver et faire accepter à leurs enfants la réalisation de soins. Il est donc d'une importance capitale de juger de la coopération et de la pleine implication des parents dans le traitement de leurs enfants avant de débiter tout acte clinique.

2.2. Facteurs propres à la situation endo-buccale

2.2.1. La cavité buccale

En cas d'agénésie de la dent permanente ou de microdontie, il peut être préférable de s'abstenir de réaliser la pose de mainteneurs d'espace. (C.NAULIN-IFI ; 2011)

Il est important de noter que lors de l'avulsion précoce d'une dent temporaire, la fermeture de l'espace a lieu dans les 6 mois, la pose de celui-ci doit donc être réalisée le plus rapidement possible si tous les critères d'indication sont présents. (C.NAULIN-IFI ; 2011)

2.2.2. Le secteur antérieur

Contrairement aux idées reçues par certains praticiens, les avulsions précoces des incisives temporaires en présence des canines temporaires en occlusion n'induisent en aucun cas une perte d'espace par migration mésiale des dents adjacentes. Il se produit plutôt un réarrangement de l'espace entre les incisives restantes qu'une perte d'espace réelle. (C.NAULIN-IFI ; 2011)

Une fois les canines temporaires en occlusion, la distance inter canine ne varie plus. Il n'y aura donc pas nécessité de réaliser un mainteneur d'espace en cas d'avulsion précoce d'une ou plusieurs incisives temporaires en présence de canines temporaires en occlusion. Cependant la réalisation d'une prothèse pédiatrique pour remplacer les dents antérieures, préserver l'esthétique et permettre le bon développement des fonctions de déglutition et de phonation, peut être envisagée en fonction de la coopération du patient, de ses attentes ainsi que de celles des parents. (M.MULLER-BOLLA, 2018)

Bien que l'espace entre les canines temporaires en occlusion ne varie pas en cas de perte prématurée d'une ou plusieurs incisives temporaires, une mésioversion des dents bordants l'édentement peut se produire, pouvant entraîner à terme un encombrement au niveau du secteur incisivo-canin permanent. En effet, l'éruption des incisives centrales permanentes va en général causer l'exfoliation des incisives latérales temporaires, un diastème inter incisif, une diminution de l'espace nécessaire pour les incisives latérales permanentes qui feront leur éruption en malposition. Le maintien de l'espace au niveau du secteur antérieur va également permettre d'empêcher l'égression passive des dents antagonistes à l'origine de supracclusion.

Enfin les mainteneurs d'espace antérieurs aussi bien amovibles que fixes vont permettre de corriger le zézaiement et d'instaurer une phonation correcte, ainsi que de restaurer l'esthétique chez l'enfant lui permettant de retrouver une certaine normalité nécessaire à son développement psycho-social. (M.KLAPISZ-WOLIKOW, C.ADAM,1992)

La perte prématurée unilatérale d'une canine temporaire, ne va pas nécessiter à proprement parler de maintien d'espace. Cependant certains auteurs tendent à dire que l'avulsion de la canine temporaire controlatérale peut être recommandée afin de préserver une ligne inter incisive identique au maxillaire et à la mandibule, et ainsi éviter tout décalage inesthétique. Une vigilance toute particulière devra être portée quant à l'éruption des canines et des premières molaires permanentes en cas de perte précoce des canines temporaires. Un avis orthodontique devra être envisagé si nécessaire. (E.WATT and coll ; 2018)

2.2.3. Le secteur postérieur

Un mainteneur d'espace va être envisagé en secteur postérieur dans les cas suivants :

- avulsion précoce unilatérale de la première molaire temporaire en l'absence de premières molaires permanentes en occlusion.
- avulsion précoce unilatérale de la seconde molaire temporaire en l'absence et en présence de premières molaires permanentes en occlusion.
- avulsion précoce de deux molaires temporaires controlatérales.
- avulsion précoce de deux molaires temporaires adjacentes.

Pour résumé, le seul cas où le maintien de l'espace ne va pas être nécessaire est la perte précoce de la première molaire temporaire en présence de premières molaires permanentes en occlusion. (M.MULLER-BOLLA ; 2018)

Les molaires permanentes de par leurs reliefs cuspidiens plus marqués, vont permettre, une fois en occlusion de réaliser un blocage maxillo-mandibulaire et mandibulo-maxillaire. L'engrènement des premières molaires permanentes va constituer la clé de l'équilibre occlusale en permettant le calage de l'occlusion, et en limitant les mouvements mandibulaires. (J.ROMEROWSKI, G.BRESSON ; 1988)

3. LES MAINTENEURS D'ESPACE AMOVIBLES EXISTANTS

3.1. Les mainteneurs d'espace amovibles actuels

3.1.1. Avec la présence de dents

Ce type de mainteneurs d'espace va correspondre à des prothèses amovibles partielles en résine, semblables à ce que nous trouvons chez les patients adultes.

Ils vont être indiqués lors de la perte prématurée de 2 à 6 dents antérieures ou lors de la perte bilatérale des deux molaires temporaires avant l'éruption des premières molaires permanentes. Ils peuvent être couplés à des appareils orthodontiques de stimulation de croissance alvéolo dentaire à l'aide d'un vérin médian (figure 18), et peuvent être modifiés en cas de perte d'une ou plusieurs autres dents temporaires au cours du traitement.

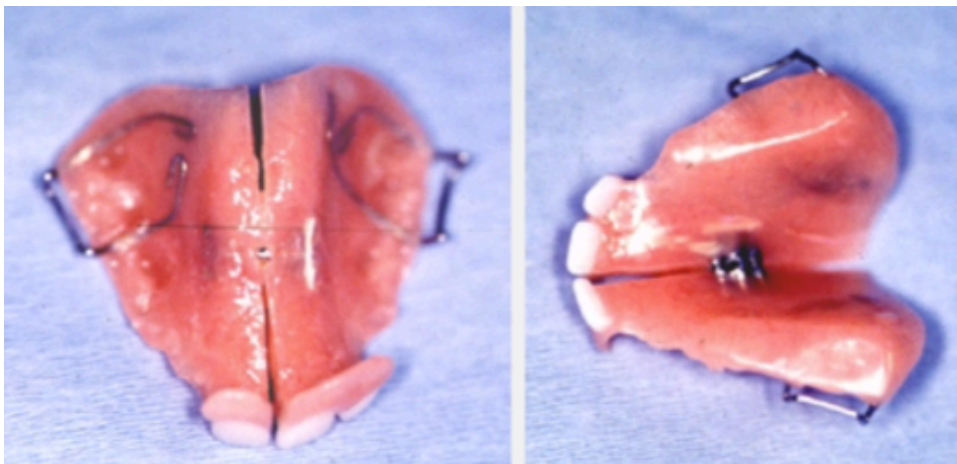


Figure 18 : prothèse amovible partielle en résine afin de remplacer 51 61 62. Celle-ci présente un vérin médian ainsi que des crochets Adams (source : J-L.SIXOU, J-C.ROBERT, Université de Rennes)

La réalisation clinique de ce type de prothèse amovible va être la même que chez les patients adultes

FICHE CLINIQUE : Réalisation d'une prothèse amovible partielle chez l'enfant

- Étape 1: choisir les portes empreintes maxillaire et mandibulaire les plus adaptés, puis réaliser des empreintes maxillaire et mandibulaire à l'alginat. Il s'agit de l'étape la plus appréhendée par l'enfant. Au CHRU de Brabois au sein du service de pédodontie, sont utilisés le type de porte empreinte perforés ci-dessous (figure 19).



Figure 19 : portes empreintes utilisés dans le service de pédodontie du CHRU Brabois (source : document personnel).

Afin de la rendre la plus agréable et la plus rapide possible pour l'enfant certaines marques proposent des alginates à prise rapide comme par exemple :

- le cyber alginate ortho extra rapide de Cybertech® ayant un temps de prise en bouche de 25 secondes
- l'orthoprint LL de ZHERMARK® ayant quant à lui un temps de prise de 45 secondes.

Malaxer l'alginat plus longtemps et réaliser le mélange poudre liquide avec de l'eau tiède permet également de réduire le temps de prise du matériau

- Étape 2 : désinfecter les empreintes puis les envoyer au laboratoire. En cas d'un grand nombre de dents manquantes, demander au laboratoire des porte empreintes personnalisés afin de réaliser des nouvelles empreintes à l'alginat comme dans l'étape 1. Sinon demander directement au laboratoire des cires d'occlusion au niveau des zones édentés.
- Étape 3 : enregistrer les rapports inter maxillaire. Choisir avec les parents et l'enfant la forme et la couleur des dents. Il existe des dents de prothèses amovibles créées pour les prothèses pédiatriques appelées « Bambino Tooth », comme celles-ci commercialisées par la marque Major® (figure 20). Il en existe deux formes, une première pour les dents antérieures et une seconde pour les dents postérieures, ainsi que deux teintes, une première blanc-lait comme sur l'image ci-dessous et une seconde blanc-jaune.

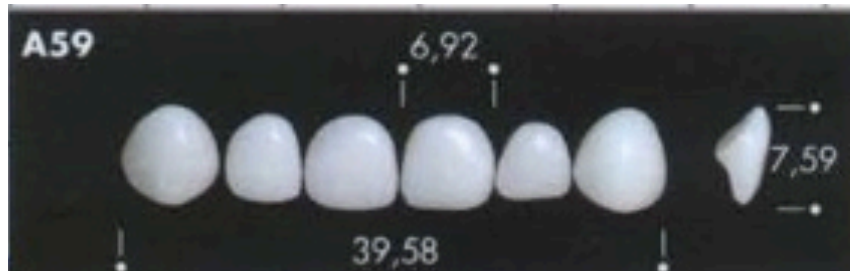

Figure 20 : « Bambino Tooth » de la marque Major® (source : document personnel)

- Étape 4 : envoyer au laboratoire les cires d'occlusion en précisant le type de dents choisis et la couleur. Demander au laboratoire le montage des dents sur cires.
- Étape 5 : essayage des dents sur cires, obtenir la validation esthétique par le patient et les parents. Vérifier l'occlusion statique et dynamique. Une fois l'appareil réglé, l'envoyer au laboratoire pour polymérisation de l'appareil. Le laboratoire va ajouter les systèmes de rétention de l'appareil. Ils vont correspondre à des crochets d'Adams (figure 18) si perte des dents antérieures avec présence des premières ou secondes molaires temporaires, à des crochets disto-vestibulaires sur les canines temporaires. Enfin ils peuvent être couplés à des crochets boules entre les canines temporaires et les molaires temporaires afin d'augmenter la rétention.

- Étape 6 : livraison de l'appareil, procéder aux retouches éventuellement nécessaires, vérifier la bonne rétention de l'appareil et sa facilité d'insertion et de désinsertion par l'enfant. Vérifier également que celui-ci ne blesse pas notre jeune patient.
- Étape 7 : un rendez-vous de doléances est nécessaire à 1 semaine afin de vérifier la bonne acceptation par le patient et retoucher l'appareil si besoin.
- Étape 8 : un suivi régulier doit être mis en place tous les 3 à 6 mois (figure 21). (Pr M-MULLER.BOLLA ; 2019)

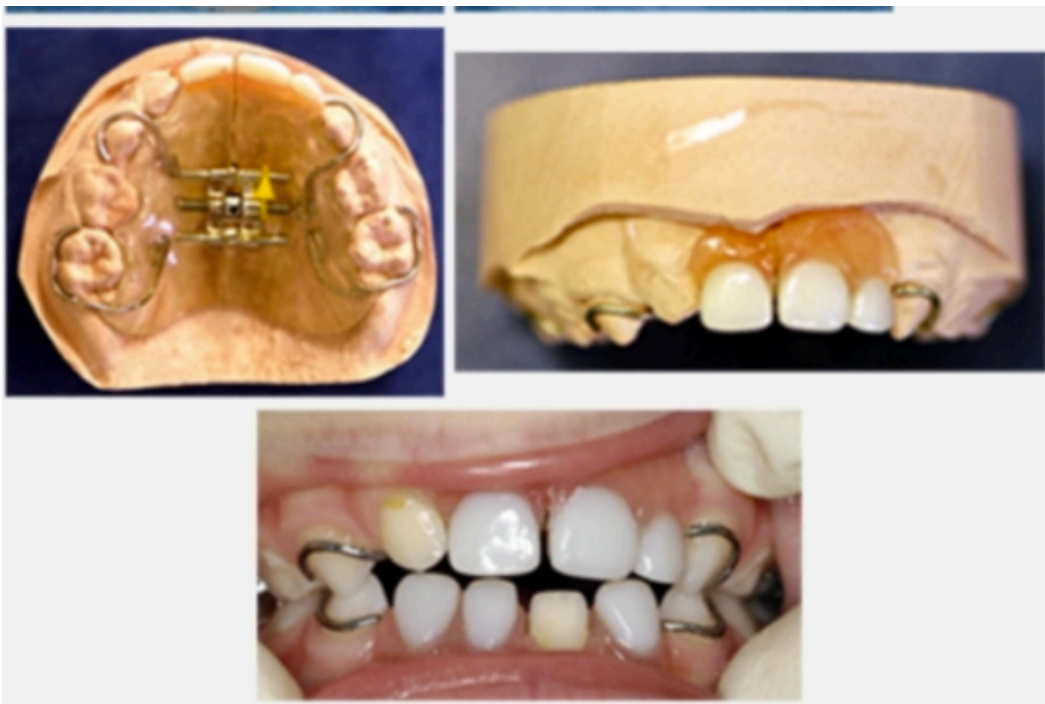

Figure 21: cas d'une réhabilitation prothétique par prothèses amovibles partielles de 51,61,62 (source : J-L.SIXOU, J-C.ROBERT, Université de Rennes)

Selon la convention dentaire, le code CCAM pour cet acte est le suivant : « HBDL002 : pose d'un mainteneur d'espace amovible passif ». Il s'agit d'un acte non pris en charge par la sécurité sociale (NPC)

En cas d'anodontie ou d'avulsion de toutes les dents temporaires, la réalisation de prothèses complètes peut être indiquée. Elle présente le principal avantage de pouvoir être meulée, rebasée ou de subir des réfections afin de venir s'adapter au mieux à la croissance et à l'évolution de nos jeunes patients. Ses principaux inconvénients sont : sa fragilité et le fait que la résine devienne poreuse avec le temps, la rendant cassante et pouvant créer des blessures. De plus l'enfant devra être tout particulièrement vigilant afin de ne pas casser ses appareils lors de jeux ou lors du nettoyage. Leur réalisation va suivre les mêmes étapes que chez l'adulte, c'est-à-dire : une empreinte primaire à l'alginate, un marginage et une empreinte secondaire à l'aide d'un porte empreinte personnalisé, une prise de rapport inter maxillaire à l'aide de cires, d'occlusion un essayage, puis la polymérisation et la livraison des appareils. (C.NAULIN-IFI, 2011)

4. LES MAINTENEURS D'ESPACE FIXES EXISTANTS

4.1. Les mainteneurs d'espace fixes actuels

4.1.1. Unilatérales sans dents

- **Mainteneur d'espace soudé sur bague : band and loop**

Ce type de mainteneur d'espace va être utilisé pour maintenir l'espace d'une seule et unique dent dans les cas suivants :

- Perte unilatérale de la première molaire temporaire avec ou sans présence de la première molaire permanente.
- Perte unilatérale de la deuxième molaire temporaire avec présence de la première molaire permanente.
- Perte bilatérale d'une molaire temporaire avant l'éruption des incisives permanentes. (C.NAULIN-IFI ; 2011)

FICHE CLINIQUE : Réalisation d'un mainteneur d'espace type band and loop.

- Étape 1 : choisir une bague nue, adaptée à la dent et vérifier son adaptation à l'aide d'un enfonce bague.

Un espace de 1 mm est nécessaire entre le sommet de la bague et les crêtes marginales mésiales et distales. (figure 22)

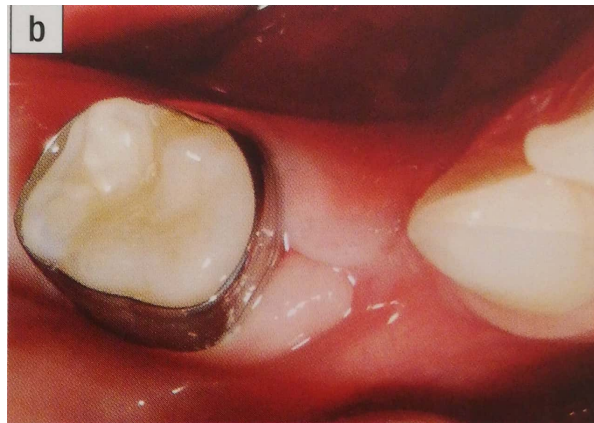

Figure 22 : bague nue en place sur une deuxième molaire temporaire mandibulaire. (source : M.MULLER-BOLLA and coll, 2013)

- Étape 2 : choisir un porte empreinte adapté et réaliser une empreinte à l'alginate avec la bague préalablement choisie en place. Réaliser également une empreinte de l'arcade antagoniste. Les conseils donnés pour la réalisation d'empreinte dans la fiche clinique sur la réalisation de prothèses amovibles partielles s'appliquent également ici.
- Étape 3 : utiliser une pince à débagueur (figure 23) pour retirer la bague et placer celle-ci dans l'empreinte. La position de la bague doit être strictement similaire à celle en bouche. (figure 24)



Figure 23 : pince à débagger de ma marque ASA DENTAL® (source : document personnel)

Si dessus une pince à débagger de la marque ASA DENTAL®




Figure 24 : bague remise en place dans l'empreinte à l'alginate. (source : M.MULLER-BOLLA and coll, 2013)

- Étape 4 : désinfecter les empreintes et les envoyer au laboratoire.

Le laboratoire va venir couler de la cire dans l'intrados de la bague afin de faciliter sa désinsertion, puis les empreintes vont être coulées au plâtre. Les modèles ainsi obtenus vont ensuite être démoulés, puis un fil métallique de 0,90 mm de diamètre est adapté afin de former une boucle qui sera soudée de part et d'autre de la bague. Celle-ci doit être placée au niveau des points de contact des dents adjacentes, 1mm environ au-dessus de la gencive de la crête édentée ; sa largeur va être d'environ 8mm afin de ne pas gêner la langue et la joue.

- Étape 5 : essai du mainteneur d'espace réalisé au laboratoire. Adaptation si nécessaire de la bague en bouche. Nettoyage de la dent porteuse de la bague à l'aide d'une brosse, puis séchage rigoureux. Scellement de la bague à l'aide d'un ciment verre ionomère et élimination des excès. (figure 25)

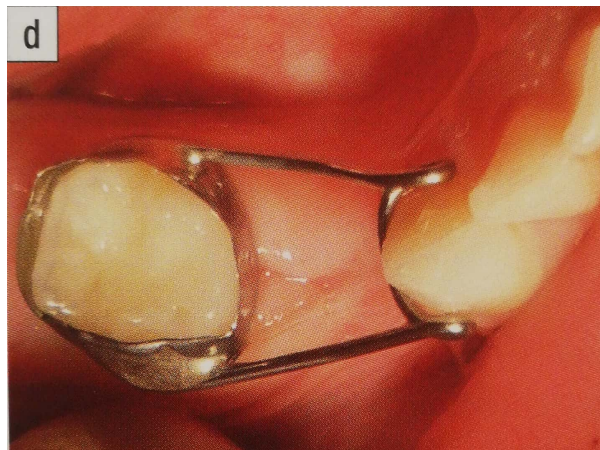


Figure 25 : mainteneur d'espace en vue endo buccale une fois scellé au ciment verre ionomère. (source : M.MULLER-BOLLA and coll, 2013)

- Étape 6 : contrôle régulier tous les 3-6 mois en fonction du risque carieux de l'enfant. Vérifier l'étanchéité de la bague et l'intégrité de la dent support.
- Étape 7 : dépose du mainteneur d'espace une fois l'éruption de la dent permanente successivelle débutée (C.NAULIN-IFI ; 2011).

Selon la convention dentaire, le code CCAM pour cet acte est le suivant : « HBDL006 : pose d'un mainteneur d'espace inter dentaire unitaire scellé ». Il s'agit d'un acte non pris en charge par la sécurité sociale (NPC).

- **Mainteneur d'espace FRCR : Fiber Reinforced Composite Resine**

Il s'agit ici d'un type de mainteneur d'espace pour un édentement unitaire réalisé directement en bouche en une seule séance, à partir de résine composite renforcée par des fibres de polyéthylène ou des fibres de verre (figure 26). Ses indications sont les mêmes que celles pour les mainteneurs d'espace type band and loop mais celui-ci peut aussi être utilisé dans certains cas en antérieur. (figure 28) (A.GARG and coll ; 2014)

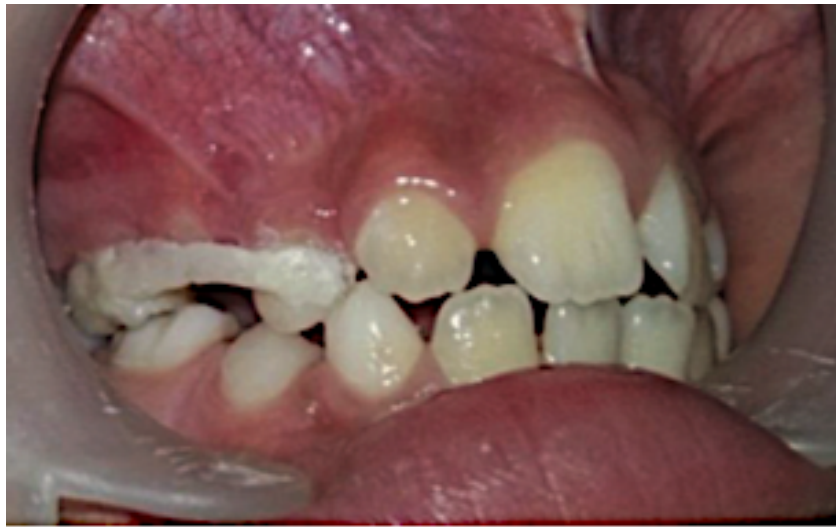

Figure 26 : mainteneur d'espace type FRCR suite à la perte prématurée de 54. (source : S.MITTAL and coll ; 2018)

FICHE CLINIQUE : Réalisation d'un mainteneur d'espace FRCR

- Étape 1 : anesthésie locale des dents bordant l'édentement et mise en place du champ opératoire afin de les isoler.
- Étape 2 : réalisation d'un protocole de collage classique :
 - nettoyage des dents bordant l'édentement.
 - séchage des dents bordant l'édentement.
 - mordançage de celles-ci à l'aide d'acide orthophosphorique à 37%.
 - rinçage abondant puis séchage rigoureux.
 - en fonction des systèmes de collage utilisés, application d'un primer avant l'adhésif, ou application de l'adhésif et photopolymérisation de celui-ci.
- Étape 3 : mesurer la distance séparant les faces palatines/linguales des dents bordant l'édentement et celle séparant leurs faces vestibulaires afin de prélever des morceaux de fibres parfaitement adaptés.
- Étape 4 : celle-ci va venir se dérouler face par face, appliquer une couche de résine composite fluide sur les faces palatines/linguales des dent bordant l'édentement puis y placer le morceau de fibres précédemment prélevé de manière à former un pont rejoignant les dents bordant l'édentement. Photopolymériser une première fois, puis faites de même pour les faces vestibulaires.

A noter que la marque Everstick® commercialise ces bandes de fibres de verre.
- Étape 5 : recouvrir les morceaux de fibres encore apparent de résine composite fluide, puis photopolymériser (figure 27).

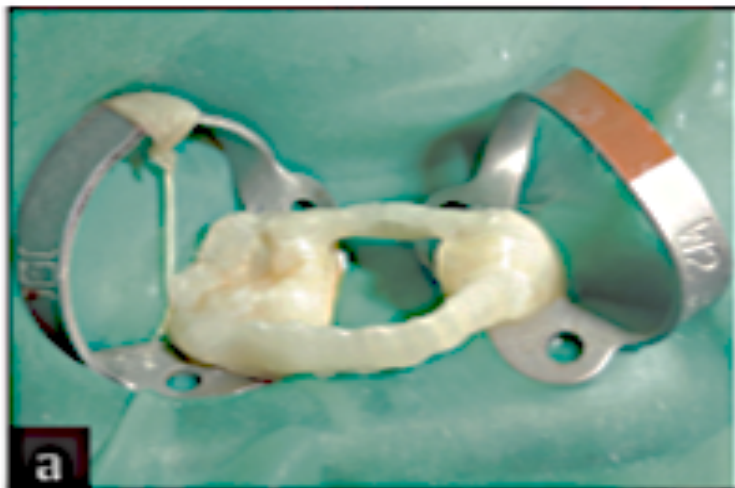

Figure 27 : mainteneur d'espace postérieur FRCR (source : A.GARG and coll ;2014)

- Etape 6 : procéder à un contrôle de l'occlusion statique et dynamique avant de finir par un polissage rigoureux.
- Etape 7 : contrôle régulier tous les 3 à 6 mois, dépose du mainteneur d'espace une fois l'éruption de la dent permanente en cours. (A.GARG and coll ; 2014)

Ce type de mainteneur d'espace peut aussi être utilisé en antérieur comme par exemple ce cas clinique d'une fracture corono-radulaire d'une incisive centrale permanente droite.

Les différents morceaux de la dent 11 vont être extraits, ils sont ensuite nettoyés au peroxyde d'hydrogène puis placés dans une solution saline. La couronne va être préparée en réalisant un meulage de la partie radulaire restante. La mise en place du mainteneur d'espace a été réalisée dans ce cas à 1 semaine post avulsion. Le morceau de couronne ainsi que les dents adjacentes vont être isolées, mordancées à l'aide d'acide ortho phosphorique puis une couche d'adhésif va être mise en place. Un morceau de fibre de poly éthylène va être découpé de manière à se positionner entre le milieu des cingulum des dents adjacentes. La couronne va ensuite être fixée au milieu de ce fragment par de la résine composite fluide. Le tout sera ensuite fixé en bouche de la même manière. Pour finir, une retouche occlusale et un polissage rigoureux vont avoir lieu. Cette technique ne peut pas être considérée comme une technique de restauration définitive mais bien une technique de maintien de l'espace qui devra être remplacée par une réhabilitation définitive grâce à une prothèse fixée ou bien par une réhabilitation de type implantaire. (T.TAYAB and coll ; 2011) (figure 28)

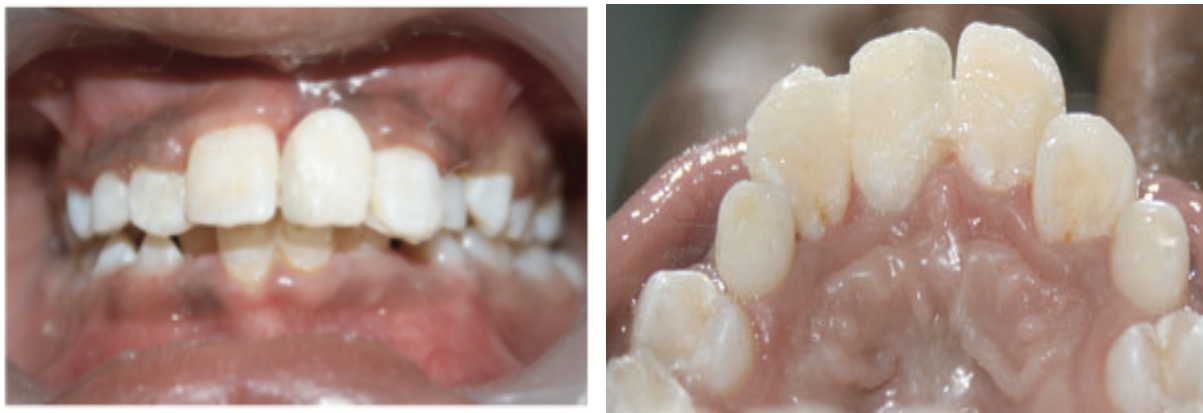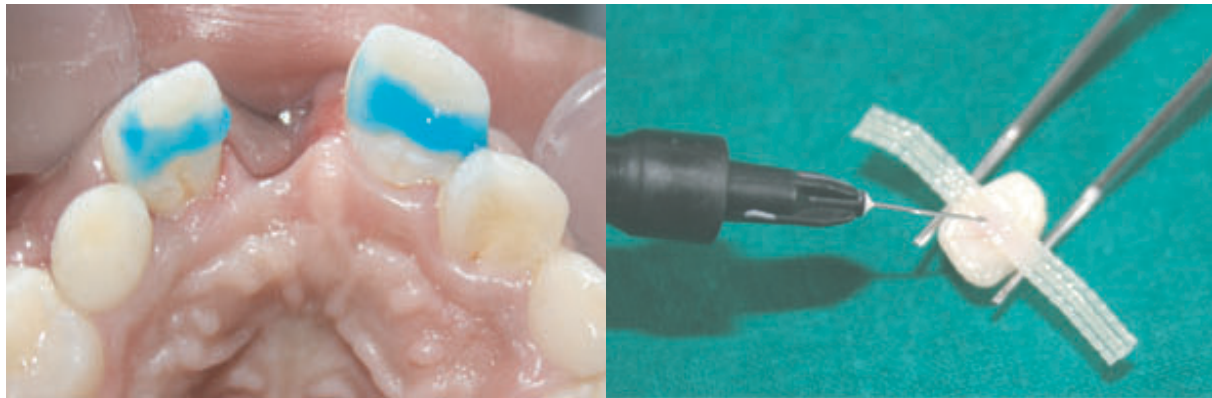

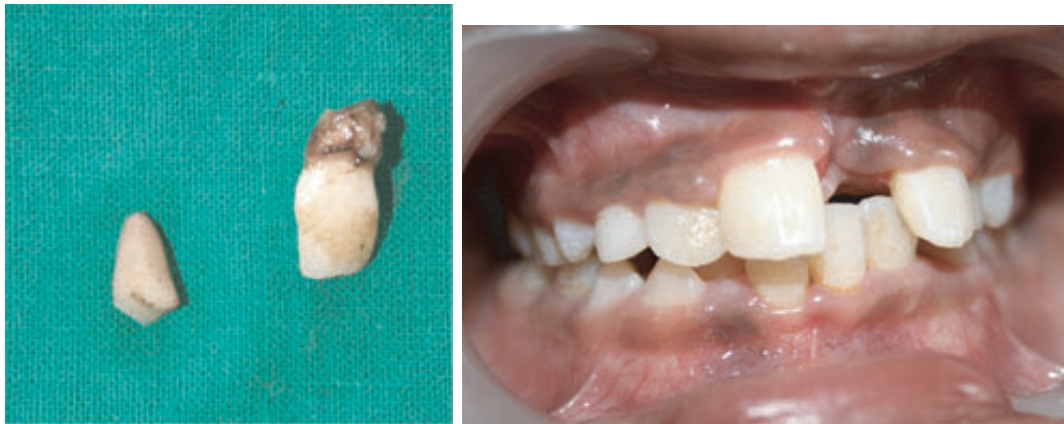
Figure 28 : les différentes étapes de la réalisation d'un FCR antérieure pour remplacer la dent n°11. (source : T.TAYAB and coll, 2011)

Une étude réalisée auprès de 45 enfants ayant entre 6 et 9 ans et nécessitant la mise en place de mainteneur d'espace à la suite de la perte uni latérale d'une molaire temporaire avec présence des premières molaires permanentes, vient comparer l'efficacité ainsi que l'acceptabilité des mainteneurs d'espace type band and loop et FRCR. Celle-ci nous permet de mettre en évidence que les mainteneurs d'espace type FRCR sont d'un coût moindre et nécessitent moins de temps au fauteuil que les mainteneurs d'espace type band and loop, que ceux-ci sont mieux acceptés par le patient et plus esthétique. Il nous montre aussi que les FRCR, de par leurs conceptions, ne sont pas en contact avec les tissus parodontaux et n'entraînent donc pas d'inflammation gingivale et parodontale à condition que le patient ait une bonne hygiène orale.

Enfin le suivi durant 12 mois de ces enfants, permet de conclure à l'efficacité équivalente entre les mainteneurs d'espace traditionnels types band and loop et les mainteneurs d'espace type FRCR en termes de maintien de l'espace. (S.MITTAL and coll ;2018)

Une autre étude prospective menée par SUBRAMANIAM et ses collaborateurs en 2008 ; portant sur 30 enfants suivi pendant 12 mois, sur lesquels sont mis en place des mainteneurs d'espace type FRCR et des mainteneurs d'espace type band and loop, ne permet pas de mettre en évidence des différences significatives entre les deux types de mainteneurs d'espace. (P.SUBRAMANIAM and coll, 2008 ; C.NAULIN-IFI,2011)

- **Mainteneur d'espace soudé sur couronne : crown and loop**

Les indications de ce type de mainteneur d'espace sont identiques à celles du mainteneur d'espace type band and loop. Cependant nous opterons pour les mainteneurs d'espace crown and loop lorsque la dent support est trop détériorée et nécessite une coiffe pédiatrique préformée. En effet, ce type de mainteneur d'espace va se composer d'une coiffe pédiatrique préformée sur laquelle nous venons souder un fil métallique formant une boucle. (figure 29)

Les étapes cliniques et de laboratoire sont strictement similaire à celle du mainteneur d'espace type band and loop. Il est toutefois important de préciser que la maintenance des mainteneurs d'espace type crown and loop est plus difficile que ceux type band and loop. En effet, en cas de fracture de la boucle, il est souvent nécessaire de découper la coiffe pédiatrique pour réintervenir, alors qu'avec les band and loop un simple débagueage suffit. C'est pourquoi certains praticiens réalisent dans certains cas une coiffe pédiatrique préformée au niveau de la dent support, sur laquelle ils viennent réaliser un mainteneur d'espace type band and loop. (C.NAULIN-IFI,2011)

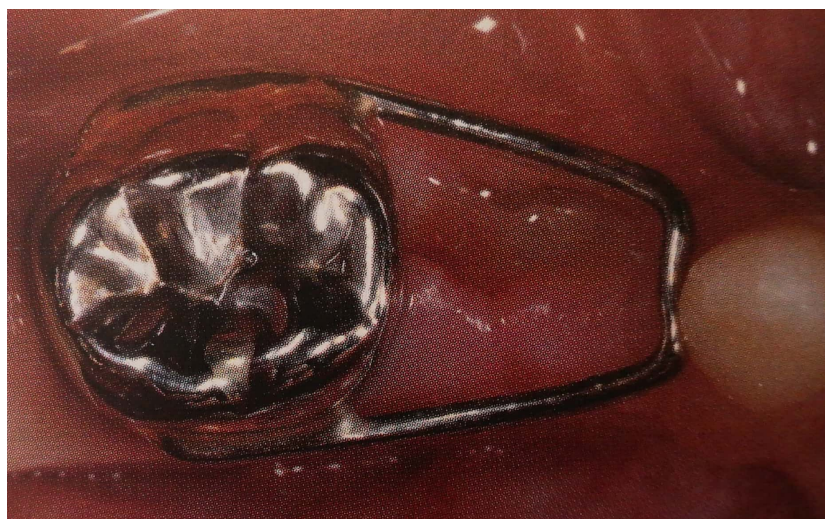


Figure 29 : mainteneur d'espace type crown and loop scellé sur 75 pour compenser la perte prématurée de 74 (source : R.ZUNZARREN 2014)

Selon la convention dentaire, le code CCAM pour cet acte est le suivant : « HBDL006 : pose d'un mainteneur d'espace inter dentaire unitaire scellé ». Il s'agit d'un acte non pris en charge par la sécurité sociale (NPC).

Une étude réalisée sur 36 enfants et visant à comparer la longévité des mainteneurs d'espace type band and loop et crown and loop une fois scellés nous montre la supériorité des mainteneurs d'espace type crown and loop.

En effet, après 52 mois de suivi, seulement 3 mainteneurs d'espace band and loop sur 18 étaient encore en état de marche soit 17% contre 14 soit 77,5% pour les mainteneurs d'espace type crown and loop. La cause d'échec principale pour les mainteneurs d'espace band and loop était le descellement : cela représente 13 cas sur 18 ou 72%. Pour les crown and loop, il s'agit d'une rupture de la soudure entre la couronne pédiatrique préformée et le bras représentant 3 cas sur 18 ou 17%.

Cette étude nous prouve aussi que le sexe de l'enfant, l'arcade, le coté, la dent pilier n'ont pas d'influence sur la longévité des mainteneurs d'espace. (M-A.QUDEIMAT ; I-S.SASA, 2015)

- **Mainteneur d'espace avec bras distal intra alvéolaire : distal shoe**

Ce type de mainteneur d'espace va être utilisé dans le but de maintenir l'espace lors de la perte prématurée d'une seconde molaire temporaire avant la mise en place de la première molaire permanente. Il se présente comme un mainteneur d'espace type band and loop ou crown and loop en fonction des cas, possédant une boucle ou une lame intra alvéolaire (figure 30).

Des contre indications strictes existent quant à leurs réalisations :

- une absence de dents supports en cas de pertes multiples.
- une absence de coopération du patient.
- une agénésie de la première molaire permanente.
- une maladie systémique pouvant interférer avec le processus de cicatrisation (par exemple le diabète).
- une maladie cardiaque nécessitant la prise d'une antibioprophylaxie avant le traitement dentaire, les patients à haut risque d'endocardite infectieuse notamment. (EP.HICKS,1973 ; WA.BRILL,2002 ; C.NAULIN-IFI, 2011)

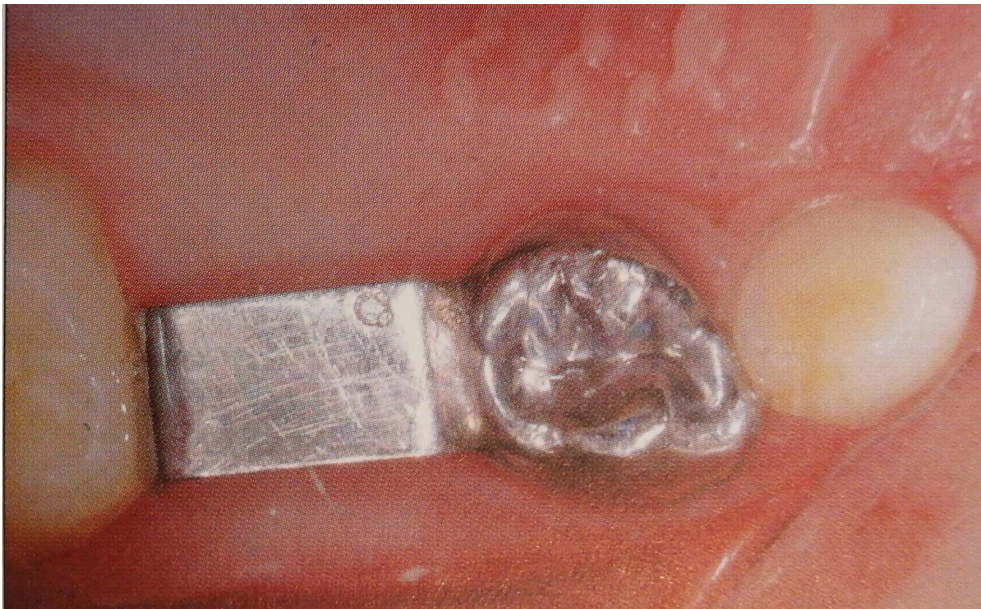


Figure 30 : mainteneur d'espace distal shoe présentant une lame distale. (source : C.NAULIN-IFI ; 2011)

FICHE CLINIQUE : Réalisation d'un mainteneur d'espace type distal shoe

- Étape 1 : prise d'un cliché radiographique de la zone. Essayage d'une bague orthodontique nue ou d'une coiffe pédiatrique préformée, afin de trouver la plus adaptée possible.
- Étape 2 : choix d'un porte empreinte adapté et réaliser une empreinte alginate avec la bague ou la coiffe pédiatrique préformée préalablement choisi en place, et réaliser également une empreinte de l'arcade antagoniste. Enlever la bague grâce à la pince à débaguer, ou la coiffe pédiatrique préformée puis la repositionner dans l'empreinte dans une position strictement similaire. Pour cette étape les conseils donnés dans la fiche clinique sur la réalisation d'une prothèse amovible partielle s'appliquent également.
- Étape 3 : sur le cliché radiographique, mesurer la distance nécessaire entre le sommet de l'alvéole de la seconde molaire temporaire et le point situé à 1 mm sous la crête marginale mésiale de la première molaire permanente. Cette distance servira au laboratoire afin de réaliser la boucle ou la lame du mainteneur d'espace. (figure 31)

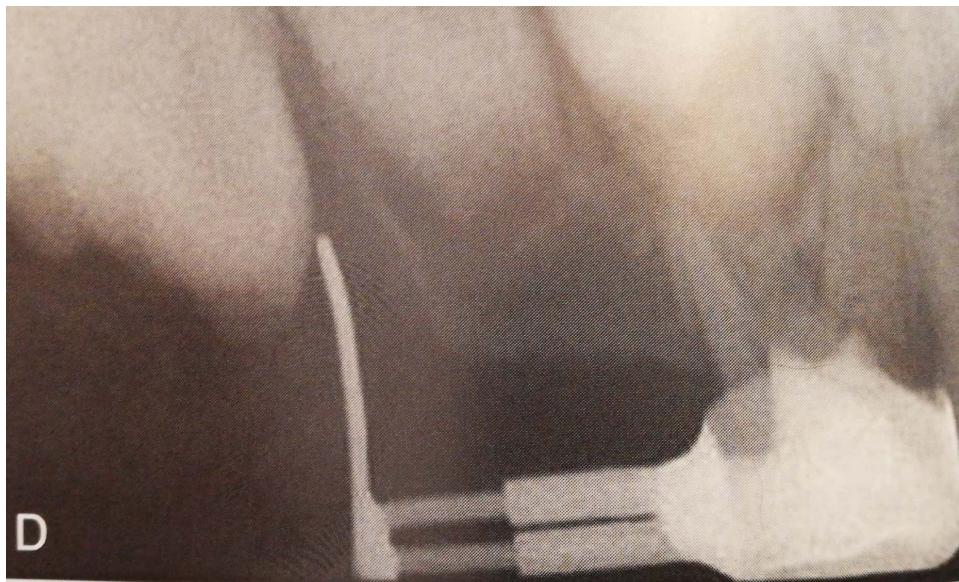


Figure 31 : radiographie rétro-alvéolaire post opératoire d'un mainteneur tyoe distal-shoe à la suite de la perte prématurée de 55. (source : J-A.DEAN ; 2016)

- Étape 4 : envoi des empreintes et de la distance au laboratoire, celui-ci va venir couler les empreintes en plâtre, puis va venir arraser sur le modèle la seconde molaire temporaire et creuser le plâtre jusqu'à la profondeur nécessaire pour simuler le point situé 1 mm sous la crête marginale mésiale de la première molaire permanente. Le laboratoire va ensuite confectionner le mainteneur d'espace type distal shoe.
- Étape 5 : avulsion de la seconde molaire temporaire non conservable. Si la dent a été extraite précédemment, il convient de réaliser une incision crêtale localisée au niveau de l'alvéole de celle-ci. Le mainteneur d'espace va ensuite être essayé, un contrôle radiographique va être réalisé (figure 28). Puis le mainteneur d'espace va être scellé à l'aide d'un ciment verre ionomère au niveau de la première molaire temporaire parfaitement nettoyée et séchée. (figure 32)

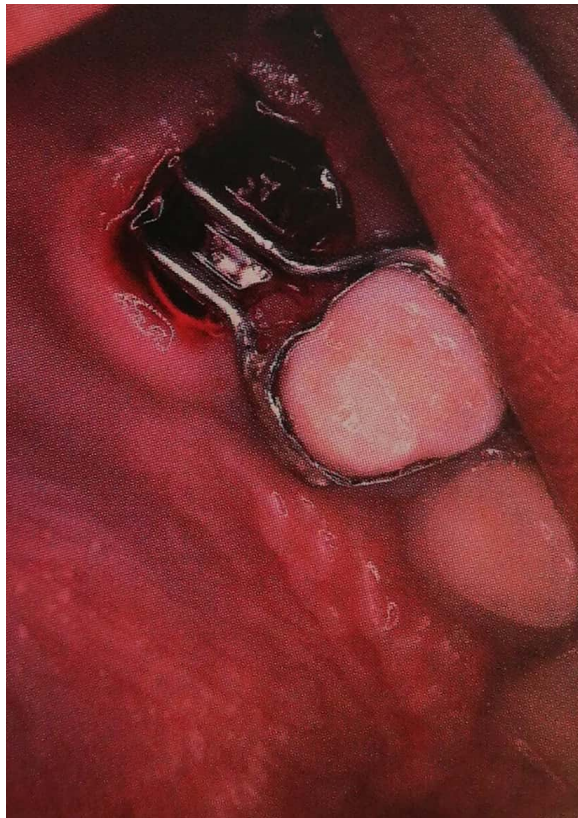

Figure 32 : vue endo buccale d'un mainteneur d'espace type distal shoe avec une boucle distale mis en place à la suite de la perte prématurée de 55 (source : M.MULLER-BOLLA 2014)

- Étape 6 : un contrôle régulier tous les 3 à 6 mois doit être mis en place en fonction du risque carieux. Ce mainteneur d'espace devra être remplacé par un mainteneur d'espace extra alvéolaire une fois l'éruption de la première molaire permanente terminée (C.NAULIN-IFI,2011).

Selon la convention dentaire, le code CCAM pour cet acte est le suivant : « HBDL006 : pose d'un mainteneur d'espace inter dentaire unitaire scellé ». Il s'agit d'un acte non pris en charge par la sécurité sociale (NPC).

- **Mainteneur d'espace extemporané**

Certains fabricants proposent des systèmes permettant de réaliser au cabinet et en une séance unique des mainteneurs d'espace types band and loop et distal shoe.

Ceux-ci se présentent sous la forme de coffrets présentant différentes tailles de bague, ainsi que les boucles et les bras intra alvéolaires. Les bagues possèdent des systèmes de tube creux permettant de faire coulisser à l'intérieur les boucles et les bras intra alvéolaires.

La marque Denovo® commercialise ce type de coffret.

Le protocole de réalisation (figure 33) va présenter des similarités avec celui des mainteneurs d'espace type band and loop. Cependant, la distance va être définie en bouche directement, et les boucles et bras intra alvéolaires sont fixés en pinçant le tube de part et d'autre. (C.NAULIN-IFI ; 2011)

Selon la convention dentaire, le code CCAM pour cet acte est le suivant : « HBDL006 : pose d'un mainteneur d'espace inter dentaire unitaire scellé ». Il s'agit d'un acte non pris en charge par la sécurité sociale (NPC).

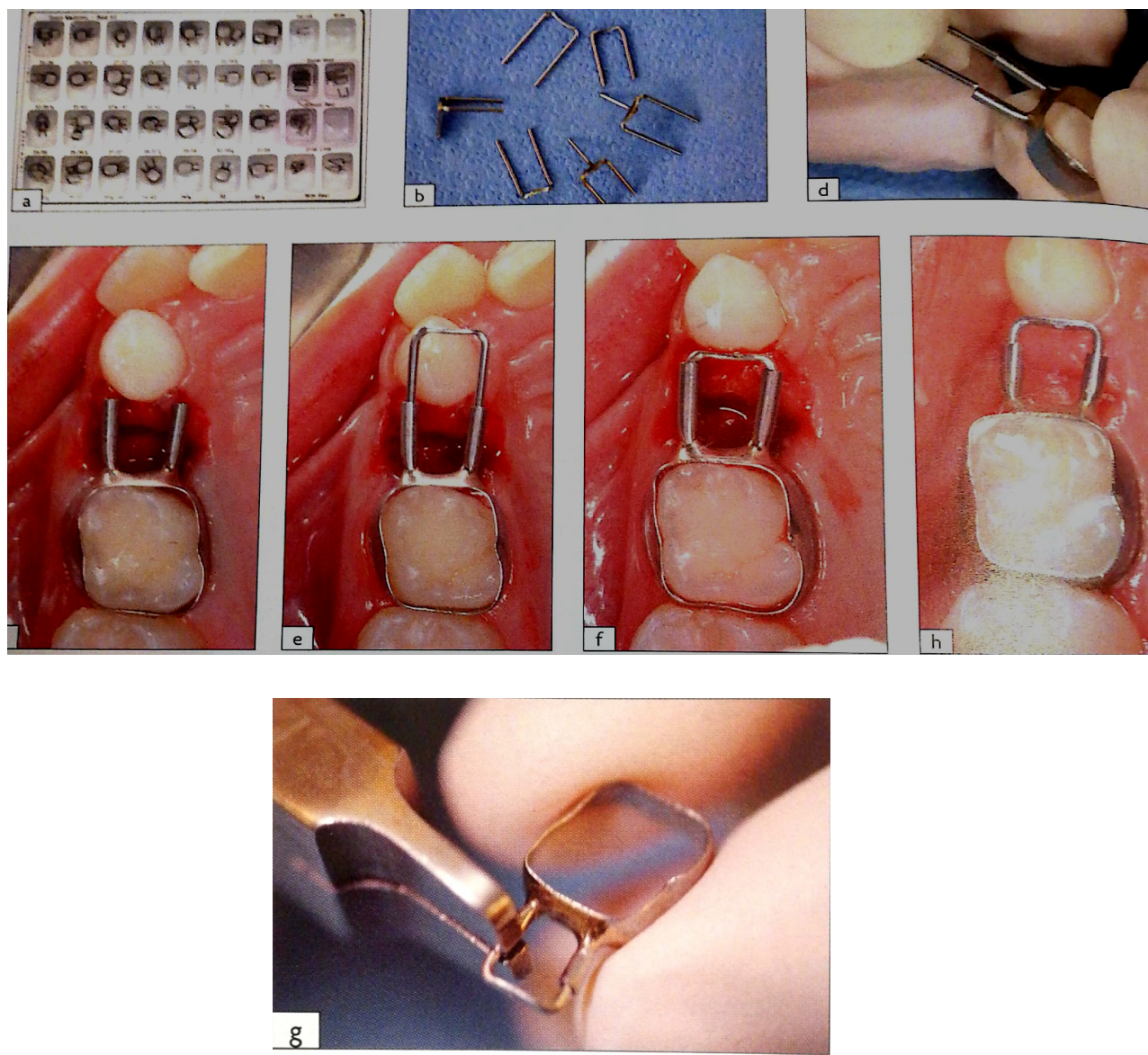


Figure 33 : réalisation clinique d'un mainteneur d'espace type Band and loop suite à la perte prématurée de 54. (source : C.NAULIN-IFI, 2011)

- **Arc transpalatin**

Ce type de mainteneur d'espace va être indiqué au maxillaire en cas de pertes uni ou bilatérales d'une ou plusieurs molaires temporaires avec présence en occlusion des premières molaires permanentes. Cependant plusieurs recherches tendent à dire qu'il est nécessaire d'avoir également la présence d'au moins une seconde molaire temporaire, afin d'éviter les versions autour de leurs racines palatines des premières molaires permanentes, ce qui pourrait, à terme, créer une perte d'espace dans le sens mésio-distal.

Il vient se présenter comme un fil métallique reliant deux bagues ou couronnes scellées sur les premières molaires permanentes en occlusion. Le fil métallique va venir suivre la concavité du palais dur sans rentrer en contact avec celui-ci. (C-J.HILL and coll, 1975 ; R-D.TERLAJE, K-J.DONLY ; 2001) (figure 34)

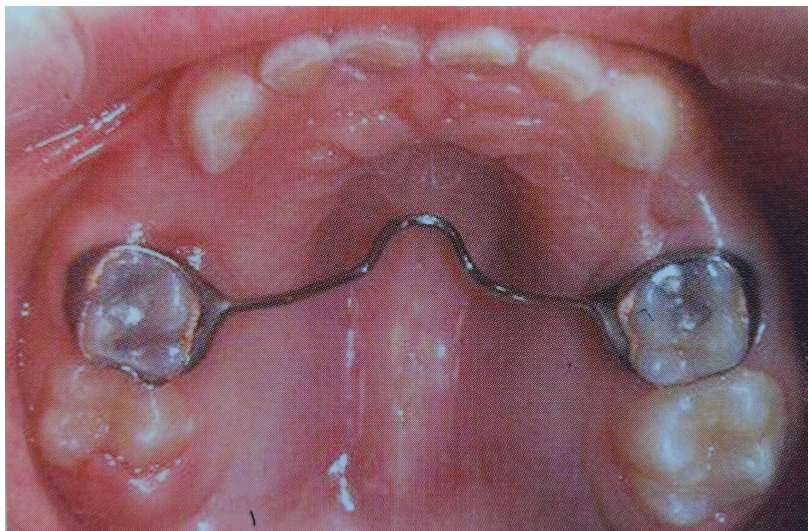


Figure 34 : arc transpalatin avec bague orthodontique sur 55/65 afin de préserver l'espace à la suite de la perte prématurée de 54/64. (source : A-J.NOWAK and coll 2019)

Ce type de mainteneur d'espace peut présenter ou non des boucles appelées « Omega loops » permettant de réaliser :

- une expansion molaire
- une rotation molaire
- un torque au niveau molaire (A.BAHREMAN, 2013)

En d'autres termes, ces boucles vont avoir pour effet d'induire une légère force en direction distal sur les premières molaires permanentes dans le but d'éviter leurs dérives mésiales, ainsi que leurs rotations autour de leurs racines palatines. (R-D.TERLAJE, K-J.DONLY ;2001)

Dans certain cas celui-ci peut présenter également des boucles supplémentaires situées entre la boucle médiane et les molaires permettant un ajustement plus fin, on parle alors d'arc transpalatin inversé (figure 35). (A.BAHREMAN, 2013)

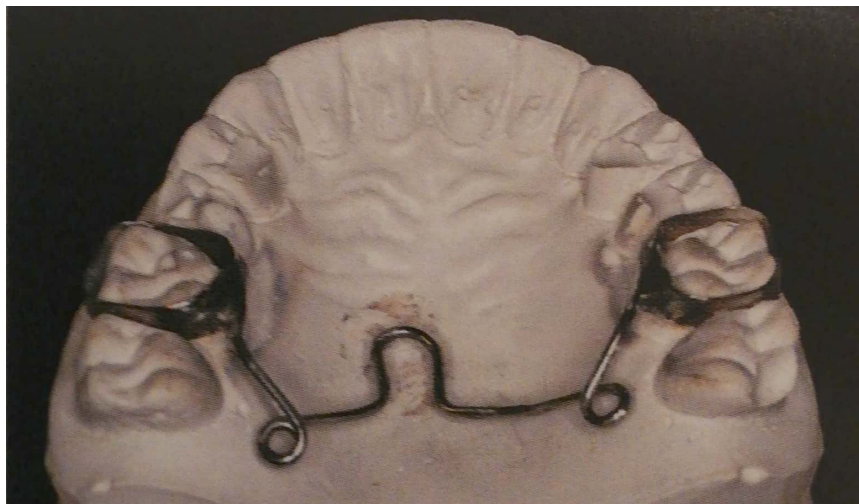


Figure 35 : arc transpalatin inversé (source : A.BAHREMAN, 2013)

Selon la convention dentaire, le code CCAM pour cet acte est le suivant : « HBDL002 : pose d'un arc de maintien d'espace inter dentaire sans dents prothétiques ». Il s'agit d'un acte non pris en charge par la sécurité sociale (NPC).

FICHE CLINIQUE : réalisation des mainteneurs d'espace type arc transpalatin, arc de Nance, arc lingual.

- Étape 1 : essayage des bagues nues au niveau des premières molaires permanentes maxillaire pour les arcs transpalatins et arcs de nance, mandibulaire pour les arcs linguaux. Utiliser un enfonce bague afin d'obtenir une position idéale (cf fiche clinique sur la réalisation des mainteneurs d'espace type band and loop)
- Étape 2 : choix des porte empreintes les plus adaptés et prise d'empreinte alginate maxillaire et mandibulaire, avec les bagues en place. Les conseils pour faciliter la prise d'empreintes à l'alginate chez l'enfant se trouvent dans la fiche clinique sur la réalisation des prothèses amovibles partielles.
- Étape 3 : déposer les bagues à l'aide d'une pince à débaguer et les placer dans l'empreinte en position strictement similaire.
- Étape 4 : désinfection des empreintes et envoi de celles-ci au laboratoire afin que celui-ci confectionne l'arc souhaité.
- Étape 5 : essayage de l'arc, vérifier que les bagues se replacent correctement, vérifier que l'appareil n'interfère pas en occlusion statique et dynamique et que celui-ci permettra une hygiène orale correcte.
- Étape 6 : scellement des arcs à l'aide de ciment verre ionomère, vérifier à nouveau l'occlusion et retirer les excès de ciment si besoin.
- Étape 7 : contrôle tous les 3 à 6 mois en fonction du risque carieux. Dépose de l'appareil une fois l'éruption des dents permanentes successives terminée.

- **Arc lingual**

Les indications de ce type de mainteneur d'espace sont la perte uni ou bilatérale de la première ou seconde molaire temporaire avec présence en occlusion des premières molaires permanentes, ainsi que des incisives mandibulaires permanentes.

Son utilisation à la place de mainteneur d'espace type band/crown and loop dans les cas de perte unilatérale de la seconde molaire temporaire en présence de la première molaire permanente, se justifie par le fait, qu'en règle générale, la première prémolaire permanente fait son éruption à la mandibule avant la seconde prémolaire permanente, ce qui rendrait inefficace un mainteneur d'espace type band/crown and loop utilisant la première molaire temporaire.

Il va se décrire comme un fil métallique reliant deux bagues ou couronnes pédiatriques scellées sur les premières molaires permanentes et venant prendre appui sur le cingulum des incisives permanentes mandibulaires. (D.DALY, P-O WALKER, 1990 ; R-D.TERLAJE, K-J.DONLY ; 2001) (figure 36)

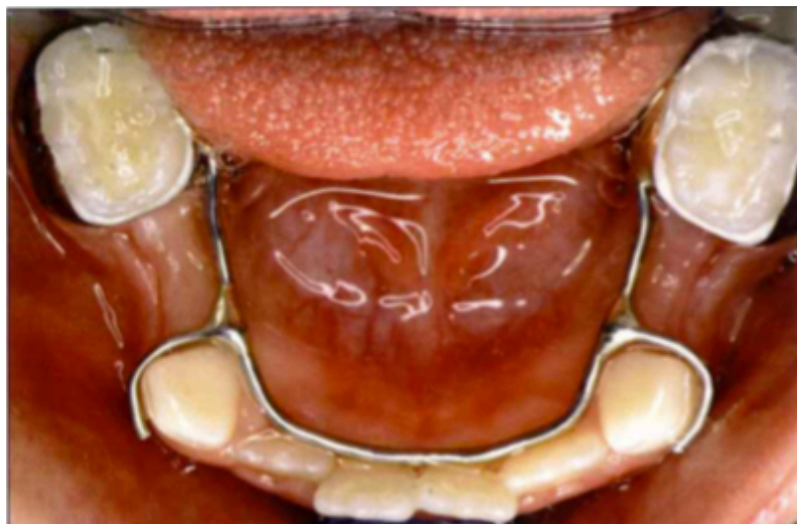

Figure 36 : mainteneur d'espace type arc lingual suite à la perte prématurée des premières et deuxièmes molaires temporaires mandibulaires droite et gauche. (source : C.NAULIN-IFI 2011)

Selon la convention dentaire, le code CCAM pour cet acte est le suivant : « HBDL002 : pose d'un arc de maintien d'espace inter dentaire sans dents prothétiques ». Il s'agit d'un acte non pris en charge par la sécurité sociale (NPC).

- **Arc de Nance**

Ce mainteneur d'espace va être utilisé au maxillaire dans les cas de pertes uni ou bilatérales d'une ou plusieurs molaires temporaires en présence des premières molaires permanentes. Il est vrai qu'en cas de perte unilatérale d'une seconde molaire temporaire avec présence des premières molaires permanentes, le choix peut aussi se porter sur l'arc transpalatin.

Il va se décrire comme l'arc transpalatin, c'est-à-dire comme un fil métallique reliant la partie palatine de bagues ou couronnes préformées scellées sur les premières molaires permanentes maxillaires. Cependant à la différence de l'arc transpalatin, le fil métallique va être relié à une plaque en poly acrylique moulée et prenant appui sur la partie antérieure du palais dur. (figure 37)

Le suivi de ces mainteneurs d'espace doit être régulier afin de contrôler l'hygiène et la non-inflammation de la muqueuse palatine. (R-D.TERLAJE, K-J.DONLY ; 2001)

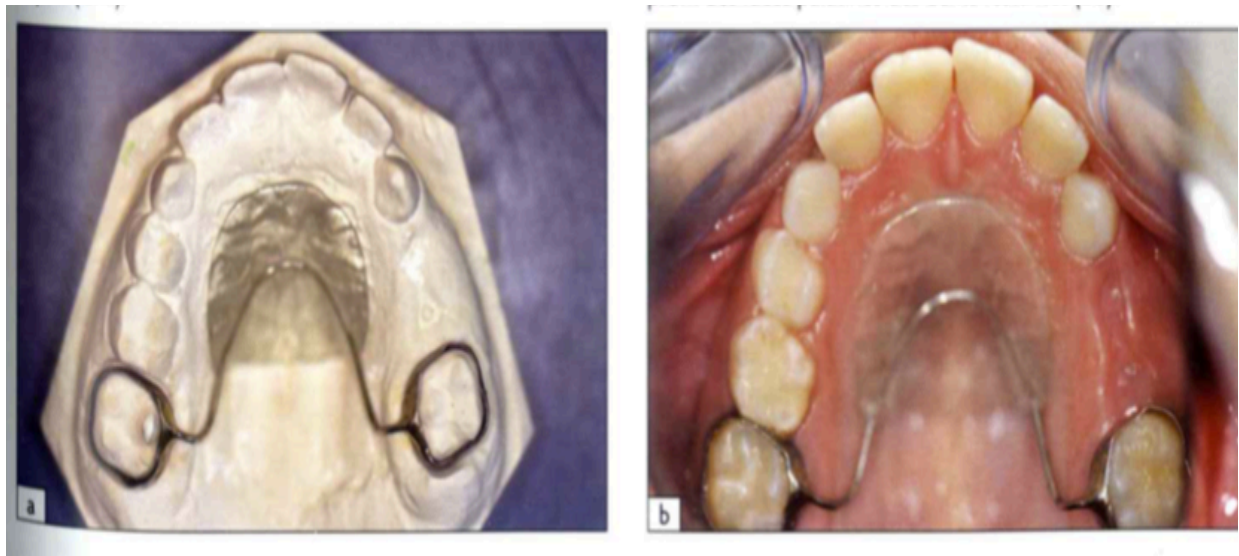


Figure 37 : a) arc de Nance sur modèle de travail au laboratoire b) arc de Nance une fois scellé. (source : C.NAULIN-IFI, 2011)

Il va exister deux types d'arc de Nance, un premier possédant un arc en « v » au niveau de la voute palatine permettant ici de réaliser un moyen de rétention pour la plaque en résine et un second appelé arc de Nance inversé disposant quant à lui de boucles supplémentaires permettant de jouer un rôle au niveau de l'expansion et de la rotation des molaires (figure 38). La plaque en résine va venir fournir un point d'ancrage solide pour permettre le maintien de l'espace. (A.BAHREMAN, 2013)

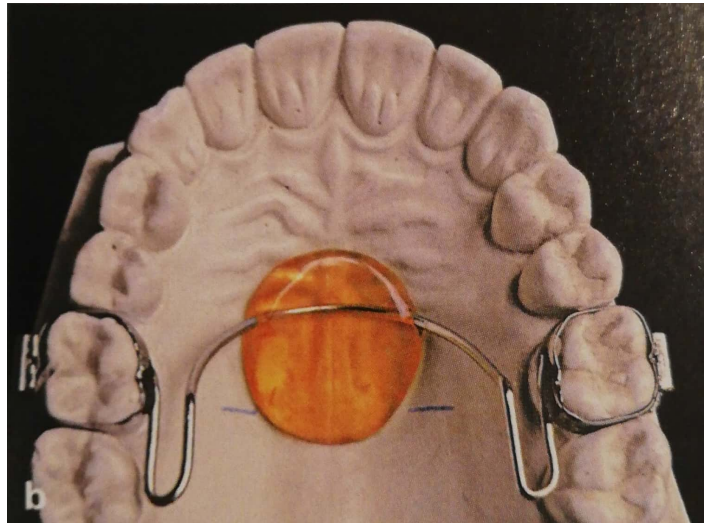


Figure 38 : arc de Nance inversé (source : A.BAHREMAN, 2013)

Selon la convention dentaire, le code CCAM pour cet acte est le suivant : « HBDL002 : pose d'un arc de maintien d'espace inter dentaire sans dents prothétiques ». Il s'agit d'un acte non pris en charge par la sécurité sociale (NPC).

4.1.2. Mainteneurs d'espace fixes avec dents : les mainteneurs d'espace fonctionnels

- **En postérieur**

Les mainteneurs d'espace traditionnels type band/crown and loop vont uniquement permettre de maintenir l'espace nécessaire à l'éruption de la dent permanente successionnelle. Il va être possible de les rendre plus fonctionnels en remplaçant la boucle par une dent en acrylique maintenue par de la résine de laboratoire (figure 39). Cela va présenter plusieurs avantages, comme notamment, permettre une meilleure mastication, empêcher l'égression des dents antagonistes, permettre un meilleur partage des forces sur le pontique et enfin faciliter l'hygiène orale de la zone.

Cependant, ceux-ci présentent également des inconvénients, le principal étant l'impossibilité de voir en vision directe l'éruption de la dent permanente sous-jacente et donc la nécessité de réaliser des radiographies rétro alvéolaires de contrôle afin de surveiller son évolution. Mais nous pouvons également constater une irritation gingivale au niveau du pontique en cas d'appui trop important de la résine ou en cas de mauvaise hygiène de la zone.

Ce type de mainteneur d'espace n'empêche pas les échecs par rupture du mainteneur d'espace ou descellement.

Pour conclure ce type de mainteneur d'espace pourrait être une solution viable afin de permettre le maintien de l'espace pour la dent permanente successionnelle, néanmoins, le manque d'études récentes et sur le long terme ne nous permet pas pour le moment d'aboutir à des conclusions formelles (V.VINOTHINI and coll ; 2019).

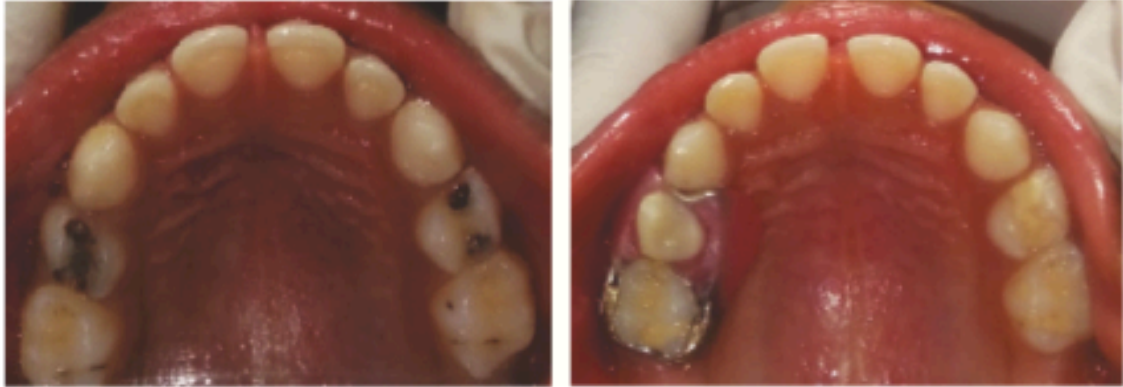

Figure 39 : photographie pré et post opératoire de la mise en place d'un mainteneur d'espace fonctionnel pour remplacer 54. (source : V.VINOTHINI and coll 2019)

En cas de perte précoce uni ou bilatérale des premières et/ou deuxièmes molaires temporaires, nous pourrions modifier des mainteneurs d'espace types arc transpalatin ou arc de Nance au maxillaire et de type arc linguale à la mandibule en y ajoutant des dents prothétiques maintenues par de la résine de laboratoire dans les espaces édentés. (figure 40) (C.NAULIN-IFI,2011)

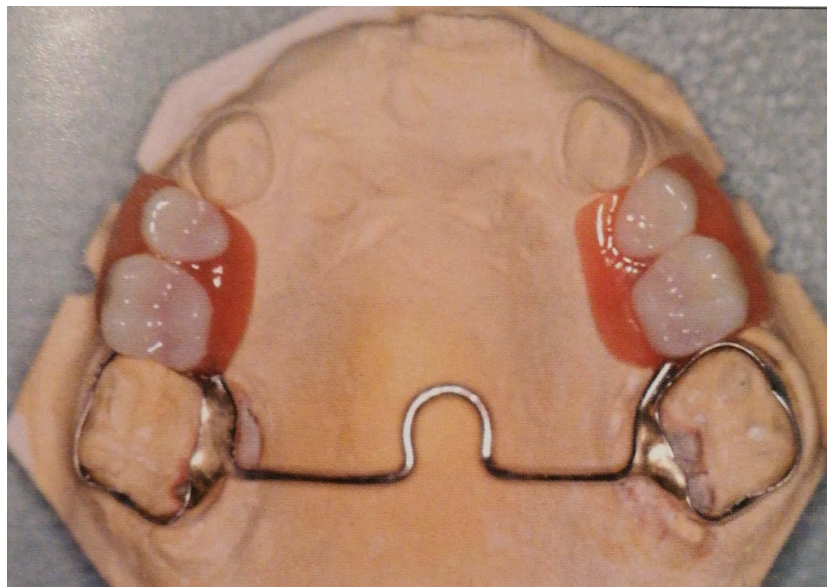


Figure 40 : mainteneur d'espace type arc transpalatin modifié afin de le rendre fonctionnel suite à la perte précoce de 54 55 64 65. (source : C.NAULIN-IFI, 2011)

Selon la convention dentaire, le code CCAM pour cet acte est le suivant : « HBDL003 : pose d'un arc de maintien d'espace inter dentaire avec dents prothétiques ». Il s'agit d'un acte non pris en charge par la sécurité sociale (NPC)

- **En antérieur**

Il est possible de réaliser des mainteneurs d'espace fixes avec présence de dents dans les cas de pertes prématurées d'une ou deux dents antérieures maximum. Au-delà, un mainteneur d'espace amovible sera préférable. Les principaux avantages sont le fait qu'ils soient fixes, qu'ils restaurent l'esthétique et la fonction, qu'ils soient moins encombrants qu'une prothèse amovible. Cependant un suivi rigoureux, ainsi qu'une parfaite hygiène orale sont nécessaires.

Ils vont se présenter comme des arcs transpalatins pour le maxillaire ou linguale pour la mandibule avec une extension métallique au niveau du secteur édenté permettant de maintenir une dent en résine ainsi qu'une fausse gencive. Les appuis au niveau molaire pourront être des bagues ou des couronnes pédiatriques préformées en fonction des cas.

Le procédé opératoire (figure 41) va être similaire à celui décrit pour les arcs transpalatins ou linguales. Une fois l'essayage validé, un scellement au ciment verre ionomère (CVI) de la prothèse ainsi qu'un polissage rigoureux vont être réalisés. Un suivi tous les 3 à 6 mois devra être instauré (N.DAVIDO, K.YASUKAWA ;2017).

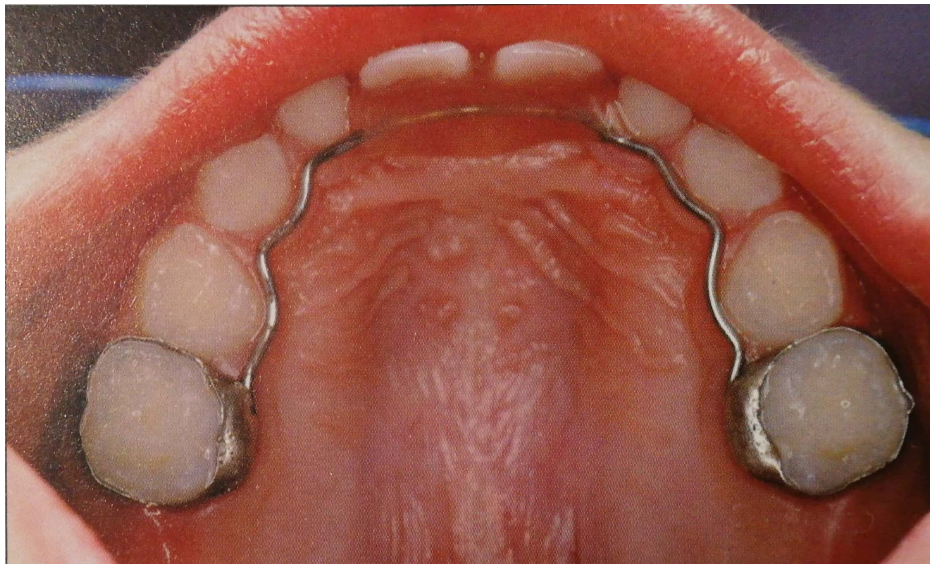


Figure 41 : Arc palatin modifié afin de compenser la perte précoce de 51 61 en prenant appui sur les dents 55 65. (source : C.NAULIN-IFI,2011)

Selon la convention dentaire, le code CCAM pour cet acte est le suivant : « HBDL003 : pose d'un arc de maintien d'espace inter dentaire avec dents prothétiques ». Il s'agit d'un acte non pris en charge par la sécurité sociale (NPC).

5. CRITERES DE CHOIX

Avant tout il est important de rappeler les qualités principales que se doivent d'avoir tous les types de mainteneurs d'espace

- avoir un concept simple
- avoir un bon rapport qualité/prix
- ne pas interférer avec les différentes fonctions de la cavité buccale et avec la croissance dento-faciale
- ne pas gêner l'éruption des dents permanentes
- permettre une bonne hygiène orale. (C.NAULIN-IFI,2011)

Ils doivent également :

- maintenir la totalité de l'espace dans le sens mésio-distal,
- empêcher l'égression des dents antagonistes,
- ne pas irriter ou inflammer les différents tissus de la cavité buccal,
- restaurer l'esthétique en antérieur (A.BAHREMAN,2013).

Dans une étude publiée en 2001, R.D Terlarje et ses collaborateurs viennent nous définir les situations où le maintien de l'espace va être indiqué, ainsi que le type de mainteneur d'espace à favoriser. Celles-ci sont décrites dans les trois tableaux ci-dessous (R.D-TERLAJE , 2001).

En denture temporaire stable :

	Maxillaire	Mandibule
Dent absente	Traitement	
Perte unilatérale de la première molaire temporaire	Band/Crown and loop FRCR	
Perte unilatérale de la seconde molaire temporaire	Distal Shoe	
Perte bilatérale de la première molaire temporaire	Bilatérales : Bands/Crowns and loop, FRCR	
Perte bilatérale de la seconde molaire temporaire	Bilatérales Distales Shoe	
Pertes multiples et bilatérales de molaires temporaires	Prothèse amovible partielle en résine	

Tableau 2 : mainteneurs d'espaces postérieurs préconisés en fonction de différentes situations, en l'absence des premières molaires permanentes en occlusion. (source : R-D.TERLAGE, K-J.DONLY, 2001)

En phase d'établissement de denture mixte stable et en denture mixte stable :

	Maxillaire	Mandibule	Mandibule (Avec absence des incisives permanentes)
Dent(s) absente(s)	Traitement(s)		
Perte unilatérale de la première molaire temporaire	Absence de traitement sauf dans les cas où le Lee way doit être préservé		
Perte unilatérale de la seconde molaire temporaire	Arc transpalatin	Arc lingual	Band/Crown and loop FRCR
Perte bilatérale de la première molaire temporaire	Absence de traitement sauf dans les cas où le Lee Way doit être préservé		
Perte bilatérale de la seconde de la seconde molaire temporaire	Arc de Nance	Arc lingual	Bilatérale : Band/Crown and loop FRCR
Perte multiples et bilatérale de molaires temporaires			Prothèse amovible partielle en résine

Tableau 3 : mainteneurs d'espaces postérieurs préconisés en fonction de différentes situations cliniques (source : R-D.TERLAGE, K-J.DONLY,2001)

Après des recherches auprès de plusieurs fournisseurs de matériel dentaire et de laboratoire dentaire, il nous est possible d'estimer le coût moyen par mainteneur d'espace :

- FRCR : une boîte contenant 2 bandes de 12 cm de la marque Everstick® coûte environ 204,00 euros en fonction des fournisseurs. Il va falloir pour réaliser ce mainteneur d'espace 2 bandes d'environ 1 cm. Soit un coût total de **17,00 euros** auquel viennent s'additionner les coûts horaire du cabinet, ainsi que la résine composite.
- mainteneur d'espace type crown and loop : un coffret de 96 couronnes coûte en moyenne 668 euros soit 7 euros environ par bague. Le laboratoire facture en moyenne 16 euros pour la réalisation de la soudure et de la boucle soit un coût total d'environ **23 euros** hors le coût horaire du cabinet, ainsi que l'alginat et le ciment verre ionomère utilisés.
- mainteneur d'espace type band and loop : un coffret de 25 bagues coûte environ 155 euros, soit 6 euros environ par bague. Le laboratoire facture environ 16 euros pour la soudure et la réalisation de la boucle. Soit un coût totale de **22 euros** auquel viennent s'ajouter le coût horaire du cabinet ainsi que l'alginat et le ciment verre ionomère utilisés.
- mainteneur d'espace extemporané : un lot de 50 pièces comprenant une bague nue et la boucle à faire coulisser revient environ à 330 euros, soit un coût unitaire de **6,6 euros**, hors ciment verre ionomère et coût horaire du cabinet.
- Arc lingual, palatin et de Nance : le coût varie si on utilise des bagues et/ou des couronnes préformées, le coût par dent support va être d'environ 6,5 euros auquel s'ajoute les frais de laboratoire d'environ 36 euros, soit un coût total de **49 euros** environ, hors coût horaire du cabinet ainsi que l'alginat et le ciment verre ionomère utilisé.
- les prothèses amovibles partielles ou plaque de Hawley: Pour 1 à 2 dents, les frais de laboratoire s'élèvent à environ **75 euros**. Il faut rajouter environ **10 euros** par dent supplémentaire. Il faut compter également un surcoût d'environ **20 euros** si un vérin médian est nécessaire. Là aussi le coût horaire du cabinet et les matériaux d'empreinte ne sont pas pris en compte.

Type mainteneur espace	Coût laboratoire	Coût cabinet	Coût total (hors ciment verre ionomère, matériaux d’empreinte et coût horaire)
FRCR	0	17,00	17,00
Band and loop	16,00	6,00	22,00
Crown and loop	16,00	7,00	23,00
Mainteneur d’espace extemporané	0	6,6	6,6
Arc transpalatin, Nance, linguale	36,00	13,00	49,00
Prothèse amovible 1 à 2 dents	75,00	0	75,00

Tableau 4 : coût des différents mainteneurs d’espace, hors matériaux d’empreinte, ciment verre ionomère et coût horaire. (source : document personnel)

Il est possible de lister de manière exhaustive les différents avantages et inconvénients des différents mainteneurs d'espace.

Les mainteneurs d'espace band and loop : De fabrication simple, de bas coût, bien tolérés par les patients, mais ils augmentent la rétention de plaque et par conséquent les risques carieux et parodontaux ne restaurent pas de fonction occlusale.

Les mainteneurs d'espace crown and loop : De fabrication simple, de bas coût, bien tolérés par les patients, permet de restaurer dans un même temps la dent support. Cependant doivent être remplacés par une nouvelle couronne pédiatrique dès lors que le maintien de l'espace n'est plus nécessaire.

Les mainteneurs d'espace extemporanés et FRCR : Leur principal avantage est le fait qu'ils ne nécessitent qu'une seule séance au fauteuil. Le fait de ne pas faire intervenir un laboratoire extérieur réduit les coûts. Nous pourrions noter également que la réalisation de ces mainteneurs d'espace ne nécessite pas la prise d'empreinte, ceci favorisant l'acceptation des soins par l'enfant.

Les mainteneurs d'espace type distal shoe : Efficaces pour guider l'éruption de la première molaire permanente, ils sont compliqués à réaliser techniquement, nécessitent un temps opératoire avec anesthésie locale, doivent être remplacés dès que la première molaire définitive a fait son éruption. Nécessite une hygiène orale parfaite sous peine de problème infectieux.

Les mainteneurs d'espace type Arc transpalatin : Ils sont très stables mais peuvent causer des mésialisations des premières molaires permanentes en l'absence d'une deuxième molaire temporaire.

Les mainteneurs d'espace type Arc de Nance : Bien plus stables que les Arc transpalatins et ne causant pas de mésialisation des premières molaires définitives. Cependant la plaque palatine peut causer des irritations.

Les mainteneurs d'espace type Arc lingual : Très stables avec leurs deux ancrages, bien tolérés. Ils seront remplacés par des mainteneurs d'espace type band/crown and loop bilatérales si les incisives permanentes n'ont pas fait leur éruption.

Les appareils amovibles : Permettent une bonne hygiène orale car ils peuvent être retirés pour être nettoyés, permettent de remplacer plusieurs dents en un seul temps, restaurent les fonctions et l'esthétique. Cependant ils s'avèrent être plus dangereux car ils peuvent être avalés/inhalés plus facilement et peuvent être cassés ou perdus par le patient au cours de leur manipulation. (LAING and coll, 2009 ; C.NAULIN-IFI, 2011)

Type mainteneur espace	Avantages	Inconvénients
Band and loop	<ul style="list-style-type: none"> → faible coût → fabrication simple → bien toléré 	<ul style="list-style-type: none"> → réalisation d'empreintes → ne restaure pas de fonction
Crown and loop	<ul style="list-style-type: none"> → faible coût → bien toléré → restaure dans un même temps la dent support 	<ul style="list-style-type: none"> → réalisation d'empreintes → ne restaure pas de fonction → doit être remplacé par une nouvelle couronne pédiatrique dès que le mainteneur d'espace n'est plus nécessaire
Distal shoe	<ul style="list-style-type: none"> → guide éruption de la première molaire permanente 	<ul style="list-style-type: none"> → difficile à réaliser → temps opératoire avec anesthésie → doit être remplacé par un mainteneur d'espace extra alvéolaire dès que la première molaire permanente est en occlusion
Extemporane et FRCR	<ul style="list-style-type: none"> → pas d'empreinte → une seule séance → coût réduit 	<ul style="list-style-type: none"> → nécessite une bonne coopération
Arc transpalatin	<ul style="list-style-type: none"> → très stable 	<ul style="list-style-type: none"> → peut causer mésialisation des premières molaires permanentes en cas d'absence des secondes molaires temporaires. → nécessite la réalisation d'empreinte
Arc de Nance	<ul style="list-style-type: none"> → très stable → pas de mésialisations premières molaires permanente 	<ul style="list-style-type: none"> → la plaque palatine peut causer une irritation de la muqueuse → nécessite la réalisation d'empreinte
Arc lingual	<ul style="list-style-type: none"> → très stable → bien toléré 	<ul style="list-style-type: none"> → nécessite empreinte
Prothèse amovible	<ul style="list-style-type: none"> → hygiène orale facilité → peut remplacer plusieurs dents en un seule temps 	<ul style="list-style-type: none"> → peut être avalé, inhalé cassé ou perdu par le patient

Tableau 5 : résumé des avantages et inconvénients en fonction du type de mainteneur d'espace (source : document personnel).

DENTURE TEMPORAIRE STABLE

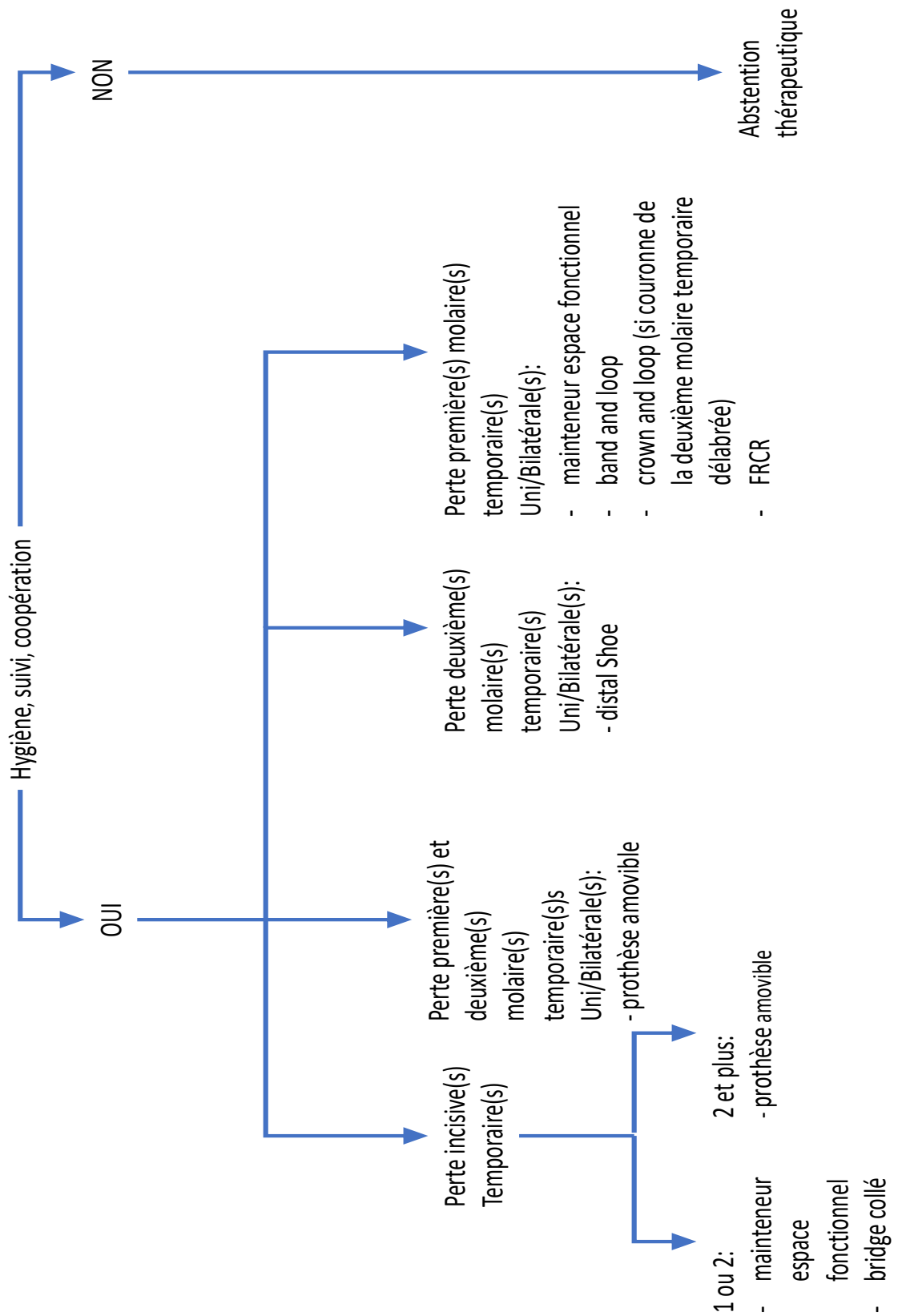
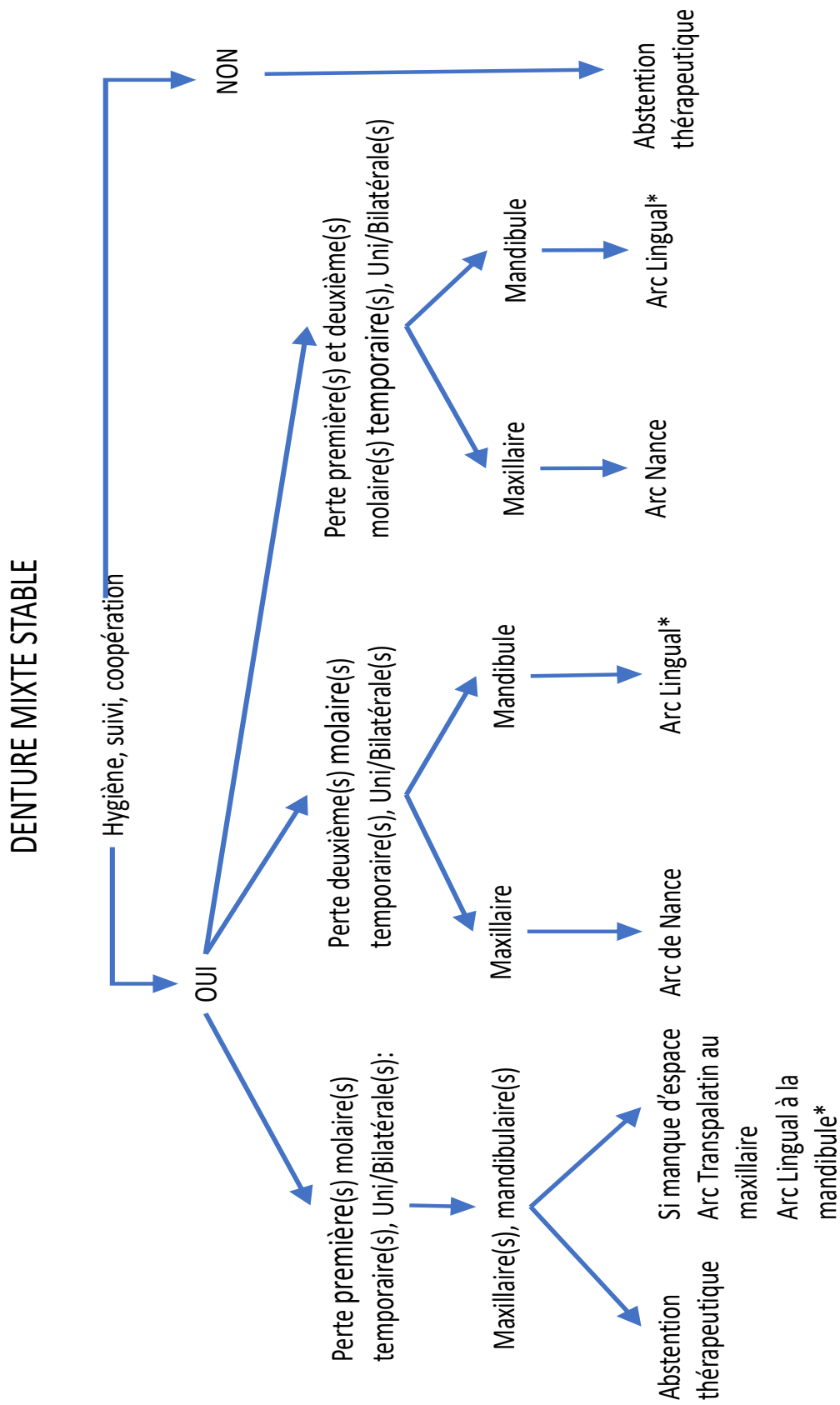


Figure 42 : arbre décisionnel portant sur le moyen thérapeutique permettant le maintien de l'espace en denture temporaire stable. (source : document personnel)



*Arc Lingual: mettre en place si incisives permanentes en place, sinon mettre en place band and loop , ou crown and loop, ou FRCR, ou maintenir d'espace fonctionnel jusqu'à éruption des incisives permanentes puis mettre en place arc linguale.

Figure 43 : arbre décisionnel portant sur le moyen thérapeutique permettant le maintien de l'espace en denture mixte stable. (source : document personnel)

Conclusion

Ce travail nous a permis de montrer l'importance des dents temporaires pour nos jeunes patients. En effet, l'importance de celles-ci est trop souvent minimisée. Or comme il a été démontré au cours de ce travail, toute altération entravant le développement physiologique de cette dentition, peut avoir de lourdes conséquences tant sur la croissance cranio-faciale et la mise en place de l'occlusion, que sur les différentes fonctions buccales, sans négliger l'impact psychologique et esthétique dans les cas d'avulsion de dents temporaires antérieures.

Les mainteneurs d'espace tant amovibles que fixes, tant uni que bi latéraux, s'avèrent être des alliés précieux dans la lutte contre les conséquences fonctionnelles et esthétiques des avulsions précoces de dents temporaires.

De par leurs multitudes, leurs adaptabilités, leurs simplicités de réalisation, ils permettent de répondre à un grand nombre de situations cliniques.

Nous espérons, de par ce travail, sensibiliser les praticiens, quant à l'importance du maintien des dents temporaires jusqu'à leurs âges physiologiques de chute, ainsi qu'à la nécessité de maintenir l'espace laissé par l'avulsion précoce d'une dent temporaire.

Références bibliographiques :

- 1) Antezack A, Monnet-Corti V. Hygiène orale et parodontale chez les patients porteurs de dispositifs orthodontiques. *Orthod Fr.* 2018 ; (89)2 : 181-190.
- 2) Azerad J. *Physiologie de la mastication.* Paris : Masson ; 1992. 175 p.
- 3) Bassigny F. *Manuel d'orthopédie dento faciale.* Paris : Masson ; 1983. 210 p.
- 4) Bahreman A. *Early-age orthodontic treatment.* Chicago : Quintessence; 2014. p. 73-291.
- 5) Bayaert JC, Druo JP, Artaud C. La prothèse amovible chez l'enfant en pratique quotidienne. *Actual Odontostomatol (Paris).* 1991; 45(174): 279-293.
- 6) Boileau MJ. *Orthodontie de l'enfant et du jeune adulte, principes et moyens thérapeutiques, tome 1 : principes et moyens thérapeutiques.* Issy-les-Moulineaux : Elsevier Masson ; 2011. p. 43.
- 7) Brill WA. The distal shoe space maintainers chairside fabrication and clinical performance. *Pediatr dent.* 2002; 24(6): 561-565
- 8) Buxeraud J. *Pratique bucco-dentaire : prévention de la carie dentaire.* Issy-les-Moulineaux : Masson ; 2017. p. 51-54.
- 9) Chateau M. *Orthopédie dento-faciale : bases fondamentales.* Paris : Julien Prelat ; 1975. 418 p.
- 10) Chateau M. *Orthopédie dento-faciale : bases scientifiques : croissance, embryologie, histologie, occlusion, physiologie.* Paris : Edition CdP ; 1993. p. 139.
- 11) Daly D, Walker PO. Space maintenance in the primary and early mixed dentition. *J Ir Dent Assoc.* 1990 ; 36(1) : 16-21.
- 12) Davido N, Yasukawa K. *Orthopédie dento-faciale, odontologie pédiatrique.* Paris: Maloine ; 2014. p.133-136

- 13) Dean JA. Dentistry for the child and adolescent. 10th edition. Mosby: Elsevier; 2016.
- 14) El-Patal M, Asiry M, Alshahrani I, El-Bayoumy S, Wakwak M, Khalil M. The effect of fiber-reinforced composite versus band and loop space maintainers on oral Lactobacillus acidophilus and Streptococcus mutans level in saliva. J Indian Soc Pedo Prev Dent. 2018; 36(3): 301-307.
- 15) Finn S. Clinical pedodontics. 4th edition. Philadelphia: W.B. Saunders; 1973. 704 p.
- 16) Fortier JP, Demars-Fremault C. Abrégé de pédodontie. Paris: Masson ; 1987. p. 254.
- 17) Garai D, Ghosh C, Kumar-Mandal P, Kar S. Esthetic anterior fixed functional space maintainer. Int J Pedod Rehabil. 2017; 2(2) : 90-92.
- 18) Garg A, Samadi F, Jaiswal ZM, Saha S. Metal to resin : a comparative evaluation of conventional band and loop space maintainer with the fiber reinforced composite resin space maintainer in children, J Indian Soc Pedo Prev Dent. 2014; 32(2): 111-116.
- 19) Gladwin M, Bagby M. Clinical aspects of dental materials: theory practice and cases. Philadelphia: Lippincott Williams and Wilkins; 2009. p. 153-164.
- 20) Hicks EP. Treatment planning for the distal shoe space maintainer. Dent Clin North Am. 1973; 17(1): 135-150
- 21) Hill CJ, Sorenson HW, Mink JR. Space maintenance in a child dental care program. J Am Dent Assoc. 1975; 90(4): 811-815.
- 22) Jasmin JR, Perrier D'Arc G, Bayada F, Israel L. Effet de la perte prématurée des dents temporaires sur l'établissement de l'occlusion. Rev Orthop Dento Faciale. 1980 ; 14(2) : 117-26.

- 23) Kalia G, Tandon S, Bhupali NR, Rathore A, Mathur R, Rathore KI. Speech evaluation in children with missing anterior teeth and after prosthetic rehabilitation with fixed functional space maintainer. *J Indian Soc Pedod Prev Dent.* 2018; 36(4): 391-395.
- 24) Klapisz-Wolikow M, Adam C. Reconstitutions prothétiques chez l'enfant : préserver l'avenir. *Rev Orthop Dento Faciale.* 1992; 26(4): 409-420.
- 25) Kugler P. Anatomie : physiologie, pathologie du corps humain. Paris : Maloine ; 2014. p. 230.
- 26) Lacour B, Berlon JP. Physiologie humaine. Issy-les-Moulineaux : Elsevier ; 2016. 497 p.
- 27) Laing E, Ashley P, Naini FB, Gill DS. Space maintenance. *Int J Paediatr Dent.* 2009; 19(3): 155-162.
- 28) Lautrou A. Anatomie dentaire. 2e édition. Paris : Masson ; 1997. 264 p.
- 29) Levine JB. Dentisterie esthétique : le sourire. Paris : Elsevier Masson ; 2017. p. 1-50.
- 30) Lezy JP, Princ G. Pathologie maxillo-faciale et stomatologie. 3^e édition. Paris : Masson ; 2004. 237 p.
- 31) Lindahl RI. Denture techniques suitable for growing arch. *Dent Clin North Am.* 1961; 4: 649-660.
- 32) Mittal S, Sharma A, Sharma AK, Gupta K, Gaur A, Pathania V. Banded versus single-sided bonded space maintainers : a comparative study. *Indian J Dent Sci.* 2018; 10(1): 29-35.
- 33) Morgon L, Berry A. Examen de la denture. EMC – Orthopédie dentofaciale. 2005 : 1-11. [Article 23-460-D-10]

- 34) Muller-Bolla M. Guide d'odontologie pédiatrique : la clinique par la preuve. 2e édition. Paris : CdP ; 2018. 458 p.
- 35) Naulin-Ifi C. Odontologie pédiatrique clinique. Rueil-Malmaison: Edition CdP ; 2011. p. 155-170.
- 36) Nowak AJ, Christensen JR, Mabry TR, Townsend JA, Wells MH. Pediatric dentistry infancy through adolescence. 6th edition. Philadelphia : Elsevier ; 2019. 634 p.
- 37) Paris JC, Faucher AJ. Le guide esthétique : comment réussir le sourire de vos patients. Paris : Quintessence International ; 2004. p. 114-117.
- 38) Patti A, Perrier-D'Arc G. Les traitements orthodontiques précoces. Paris : Quintessence International ; 2003. 121 p.
- 39) Qudeimat MA, Sasa IS. Clinical success and longevity of band and loop compared to crown and loop space maintainers. Eur Arch Paediatr Dent. 2015; 16(5): 391-6.
- 40) Romerowski J, Bresson G. Anatomie dentaire fonctionnelle : relations statistiques. Paris : C.D.P édition ; 1988. 31 p.
- 41) Shaweesh AI. Timing and sequence of emergence of permanent teeth in the Jordanian population. Arch Oral Biol. 2012; 57(2): 122-130.
- 42) Sherwood L. Physiologie humaine. 3e édition. Louvain-la-Neuve : De Boeck ; 2015. p. 345-380.
- 43) Sixou JL, Robert JC. Prise en charge des dents temporaires [cours]. Rennes : université de Rennes. p. 50-61.
- 44) Subramaniam P, Babu GKL, Sunny R. Glass fiber-reinforced composit resin as a space maintainer : a clinical study. J Indian Soc Pedod Prev Dent. 2008 ; 26(supl 3) : 98-103.

- 45) Tayab T, Vizhi K, Srinivazan I. Space maintainer using fiber-reinforced composite and natural tooth a non invasive technique. *Dent Traumatol.* 2011; 27: 159-162.
- 46) Terlage RD, Donly KJ. Treatment planning for space maintenance in the primary and mixed dentition. *J Dent Child.* 2001: 109-114.
- 47) Unger F, Lemaitre P, Hoornaert A. *Prothèse fixée et parodonte.* Paris : Editions CdP ; 1997. p. 2.
- 48) Vaillant L, Goga D. *Dermatologie buccale.* Paris : Doin Editeurs ; 1997. p.19-21.
- 49) Vinothini V, Sanguida A, Selvabalaji A, Prathima GS, Kavitha M. Functional band and Loop Space maintainers in children. *Case rep dent.* 2019 ; 2019 : 312049.
- 50) Watt E, Ahmad A, Adamji R, Katsimpali A, Ashely P, Noar J. Space maintainers in the primary and mixed dentition: a clinical guide. *Br Dent J.* 2018; 225: 293-298.
- 51) Zadzinzka E, Nieczuja-Dwojacka J, Borowska-Sturginska B. Primary tooth emergence in Polish children: timing, sequence and the relation between morphological and dental maturity in males and females. *Anthropol Anz.* 2013; 70(1): 1-13.
- 52) Zunzarren R. *Guide clinique d'odontologie.* 2e édition. Issy-les-Moulineaux: Elsevier Masson ; 2014. p. 161-178.

TABLE DES MATIÈRES

SOMMAIRE	7
LISTES FIGURES :	8
LISTES TABLEAUX :	10
INTRODUCTION	11
1. CONSEQUENCES CLINIQUES DES AVULSIONS PRECOSES DE DENTS TEMPORAIRES	12
1.1. ROLES DES DENTS TEMPORAIRES.....	12
1.1.1. <i>Age d'éruption et de chute</i>	12
1.1.2. <i>Rôles</i>	16
1.2. CONSEQUENCES SUR LE PLAN FONCTIONNEL	17
1.2.1. <i>Mastication</i>	17
1.2.2. <i>Déglutition</i>	20
1.2.3. <i>Phonation</i>	25
1.2.4. <i>Ventilation</i>	27
1.2.5. <i>Croissances des arcades maxillaires et mandibulaires</i>	30
1.2.6. <i>La mise en place de l'occlusion</i>	32
1.3. CONSEQUENCES SUR LE PLAN ESTHETIQUE	35
2. INDICATIONS ET CONTRE-INDICATIONS DES MAINTENEURS D'ESPACE EN ODONTOLOGIE PEDIATRIQUE	
	40
2.1. FACTEURS PROPRES A L'ENFANT ET AU CONTEXTE FAMILIAL ET SOCIÉTAL	40
2.1.1. <i>Hygiène</i>	40
2.1.2. <i>Motivation, coopération</i>	42
2.2. FACTEURS PROPRES A LA SITUATION ENDO-BUCCALE.....	43
2.2.1. <i>La cavité buccale</i>	43
2.2.2. <i>Le secteur antérieur</i>	43
2.2.3. <i>Le secteur postérieur</i>	45
3. LES MAINTENEURS D'ESPACE AMOVIBLES EXISTANTS	46
3.1. LES MAINTENEURS D'ESPACE AMOVIBLES ACTUELS	46
3.1.1. <i>Avec la présence de dents</i>	46

4. LES MAINTENEURS D'ESPACE FIXES EXISTANTS.....	51
4.1. LES MAINTENEURS D'ESPACE FIXES ACTUELS.....	51
4.1.1. <i>Unilatérales sans dents</i>	51
4.1.2. <i>Mainteneurs d'espace fixes avec dents : les mainteneurs d'espace fonctionnels</i>	75
5. CRITERES DE CHOIX	78
CONCLUSION	88
REFERENCES BIBLIOGRAPHIQUES :	89

PROST Gaétan – Gestion des conséquences cliniques des avulsions précoces des dents temporaires : réflexion autour des mainteneurs d'espace.

Nancy 2020 : 97 pages ; 43 figures ; 5 tableaux

Thèse : Chirurgie- Dentaire : Nancy 2020

Mots clefs :

- **pédodontie**
- **mainteneur espace**
- **dent temporaire**
- **avulsion précoce**

Résumé :

Les dents temporaires vont jouer un rôle crucial dans l'acquisition des différentes fonctions buccale, ainsi que dans le bon développement psychologique de nos jeunes patients. Les mainteneurs d'espace s'avèrent être des alliés précieux dans la lutte contre les conséquences fonctionnelles et esthétiques des avulsions précoces de dents temporaires.

De par leurs multitudes, leurs adaptabilités, leurs simplicités de réalisation, ils permettent de répondre à un grand nombre de situations cliniques.

Membres du jury :

Pr É.MORTIER	Professeur des Universités	Président
<u>Dr S.JAGER</u>	<u>Maître de Conférences</u>	<u>Directeur de thèse</u>
Dr R.BALTHAZARD	Maître de Conférences	Juge
Dr R.GIESS	Assistant Hospitalo-Universitaire	Juge
Dr C.FAUCHER-PIERRAT	Praticien Attaché	Invité

Adresse de l'auteur :

PROST Gaétan
4 rue Jean Wehe
57100 THIONVILLE

DOS