



**HAL**  
open science

# Optimisation de l'intégration esthétique d'une prothèse fixée unitaire dento-portée antérieure

Thomas Trierweiler

► **To cite this version:**

Thomas Trierweiler. Optimisation de l'intégration esthétique d'une prothèse fixée unitaire dento-portée antérieure. Sciences du Vivant [q-bio]. 2020. hal-03298228

**HAL Id: hal-03298228**

**<https://hal.univ-lorraine.fr/hal-03298228v1>**

Submitted on 23 Jul 2021

**HAL** is a multi-disciplinary open access archive for the deposit and dissemination of scientific research documents, whether they are published or not. The documents may come from teaching and research institutions in France or abroad, or from public or private research centers.

L'archive ouverte pluridisciplinaire **HAL**, est destinée au dépôt et à la diffusion de documents scientifiques de niveau recherche, publiés ou non, émanant des établissements d'enseignement et de recherche français ou étrangers, des laboratoires publics ou privés.



## AVERTISSEMENT

Ce document est le fruit d'un long travail approuvé par le jury de soutenance et mis à disposition de l'ensemble de la communauté universitaire élargie.

Il est soumis à la propriété intellectuelle de l'auteur. Ceci implique une obligation de citation et de référencement lors de l'utilisation de ce document.

D'autre part, toute contrefaçon, plagiat, reproduction illicite encourt une poursuite pénale.

Contact : [ddoc-thesesexercice-contact@univ-lorraine.fr](mailto:ddoc-thesesexercice-contact@univ-lorraine.fr)

## LIENS

Code de la Propriété Intellectuelle. articles L 122. 4

Code de la Propriété Intellectuelle. articles L 335.2- L 335.10

[http://www.cfcopies.com/V2/leg/leg\\_droi.php](http://www.cfcopies.com/V2/leg/leg_droi.php)

<http://www.culture.gouv.fr/culture/infos-pratiques/droits/protection.htm>



**ACADÉMIE DE NANCY-METZ  
UNIVERSITÉ DE LORRAINE  
FACULTÉ D'ODONTOLOGIE DE LORRAINE**

**Année 2020**

**N° 11162 C**

**THÈSE  
POUR LE DIPLÔME D'ÉTAT DE DOCTEUR EN CHIRURGIE  
DENTAIRE**

Présentée et soutenue publiquement le 02 juillet 2020

par

**Thomas TRIERWEILER  
Né le 18 mars 1994 à Luxembourg**

**Optimisation de l'intégration esthétique d'une  
prothèse fixée unitaire dento-portée antérieure**

Composition du jury :

Président :

Pr Jean-Marc MARTRETTE

Membres :

Dr Jacques SCHOUVER

Dr Sabine WILK

Directeur de thèse :

Dr Anne-Sophie VAILLANT

**ACADÉMIE DE NANCY-METZ  
UNIVERSITÉ DE LORRAINE  
FACULTÉ D'ODONTOLOGIE DE LORRAINE**

**Année 2020**

**N° 11162 C**

**THÈSE  
POUR LE DIPLÔME D'ÉTAT DE DOCTEUR EN CHIRURGIE  
DENTAIRE**

Présentée et soutenue publiquement le 02 juillet 2020

par

**Thomas TRIERWEILER  
Né le 18 mars 1994 à Luxembourg**

**Optimisation de l'intégration esthétique d'une  
prothèse fixée unitaire dento-portée antérieure**

Composition du jury :

Président :

Pr Jean-Marc MARTRETTE

Membres :

Dr Jacques SCHOUVER

Dr Sabine WILK

Directeur de thèse :

Dr Anne-Sophie VAILLANT

*Par délibération en date du 11 décembre 1972, la Faculté de Chirurgie Dentaire a arrêté que les opinions émises dans les dissertations qui lui seront présentées doivent être considérées comme propres à leurs auteurs et qu'elle n'entend leur donner aucune approbation ni improbation*

**Président : Professeur Pierre MUTZENHARDT**

**Doyen : Professeur Jean-Marc MARTRETTE**

Vice-Doyens : Dr Céline CLEMENT – Dr Rémy BALTHAZARD – Dr Anne-Sophie VAILLANT

Membres Honoraires : Dr L. BABEL – Pr. S. DURIVAUX – Pr A. FONTAINE – Pr G. JACQUART – Pr D. ROZENCWEIG - Pr ARTIS - Pr M. VIVIER

Doyens Honoraires : Pr J. VADOT, Pr J.P. LOUIS

Professeur émérite : Pr M-P FILLEUL

|   |                                  |   |
|---|----------------------------------|---|
| <b>Département odontologie pédiatrique</b><br><b>Sous-section 56-01</b>   | Mme <b>DROZ Dominique</b>        | Maître de conférences *                 |
|   | Mme JAGER Stéphanie              | Maître de conférences *                 |
|   | M. PREVOST Jacques               | Maître de conférences                   |
|   | Mme HERNANDEZ Magali             | Maître de conférences *                 |
|   | M. LEFAURE Quentin               | Assistant                               |
|   | Mme HOMBOURGER Morgane           | Assistante                              |
| <b>Département orthopédie dento-faciale</b><br><b>Sous-section 56-01</b>  | Mme FANGET Alexia                | Assistante                              |
|   | M. <b>VANDE VANNET Bart</b>      | Maître de conférences associé *         |
| <b>Département prévention, épidémiologie, économie de la santé, odontologie légale</b><br><b>Sous-section 56-02</b> | Mme SENG Marilyne                | Assistante *                            |
|   | Mme <b>CLÉMENT Céline</b>        | Maître de conférences *                 |
|   | M. BAUDET Alexandre              | Assistant *                             |
|   | Mme NASREDDINE Greyce            | Assistante                              |
| <b>Département parodontologie</b><br><b>Sous-section 57-01</b>  | M. VEYNACHTER Thomas             | Assistant                               |
|   | M. <b>AMBROSINI Pascal</b>       | Professeur des universités *            |
|   | Mme BISSON Catherine             | Maître de conférences *                 |
|   | M. JOSEPH David                  | Maître de conférences *                 |
|   | M. LACH Patrick                  | Assistant                               |
|   | Mme MAYER-COUPIN Florence        | Assistante                              |
| <b>Département chirurgie orale</b><br><b>Sous-section 57-01</b>   | Mme PAOLI Nathalie               | Enseignante univ. – praticien attachée  |
|   | Mme <b>GUILLET-THIBAUT Julie</b> | Maître de conférences *                 |
|   | M. BRAVETTI Pierre               | Maître de conférences                   |
|   | Mme PHULPIN Bérangère            | Maître de conférences *                 |
|   | M. CLERC Sébastien               | Assistant*                              |
|   | M. CHAPUIS Hippolyte             | Assistant*                              |
| <b>Département biologie orale</b><br><b>Sous-section 57-01</b>  | Mme KICHENBRAND Charlene         | Enseignante univ. – praticien attachée* |
|   | M. <b>YASUKAWA Kazutoyo</b>      | Maître de conférences *                 |
|   | M. MARTRETTE Jean-Marc           | Professeur des universités *            |
| <b>Département dentisterie restauratrice, endodontie</b><br><b>Sous-section 58-01</b>                               | Mme EGLOFF-JURAS Claire          | Maître de conférences *                 |
|   | M. <b>MORTIER Éric</b>           | Professeur des universités *            |
|   | M. AMORY Christophe              | Maître de conférences                   |
|   | M. BALTHAZARD Rémy               | Maître de conférences *                 |
|   | M. ENGELS-DEUTSCH Marc           | Professeur des universités *            |
|   | M. VINCENT Marin                 | Maître de conférences*                  |
|   | Mme GEBHARD Cécile               | Assistante                              |
|   | M. GRABER Clément                | Assistant                               |
| <b>Département prothèses</b><br><b>Sous-section 58-01</b>   | M. GIESS Renaud                  | Assistant *                             |
|   | M. <b>DE MARCH Pascal</b>        | Maître de conférences                   |
|   | M. SCHOUVER Jacques              | Maître de conférences                   |
|   | Mme VAILLANT Anne-Sophie         | Maître de conférences *                 |
|   | Mme CORNE Pascale                | Maître de conférences *                 |
|   | M. CIESLAK Steve                 | Assistant                               |
|   | M. HIRTZ Pierre                  | Enseignant univ. – praticien attaché    |
|   | Mme MOEHREL Bethsabée            | Assistante                              |
| <b>Département fonction-dysfonction, imagerie, biomatériaux</b><br><b>Sous-section 58-01</b>                        | M. SYDA Paul-Marie               | Assistant                               |
|   | Mme WILK Sabine                  | Assistante                              |
|   | Mme <b>STRAZIELLE Catherine</b>  | Professeur des universités *            |
|   | Mme MOBY (STUTZMANN) Vanessa     | Maître de conférences *                 |
|   | M. SALOMON Jean-Pierre           | Maître de conférences                   |
|   | Mme JANTZEN-OSSOLA Caroline      | Assistante associée                     |

**Souligné : responsable de département** \* temps plein

Mis à jour le 18/11/2019

## **À notre Président du jury**

### **Monsieur le Professeur Jean-Marc MARTRETTE**

Docteur en Chirurgie Dentaire

Docteur en sciences pharmacologiques

Spécialiste qualifié en médecine bucco-dentaire

Habilité à diriger des recherches

Professeur des Universités – Praticien Hospitalier

Doyen de la faculté d'odontologie de Lorraine

Chevalier des Palmes académiques

Vous nous faites un grand honneur en acceptant de présider notre jury de thèse.

Nous vous remercions sincèrement pour votre engagement tout au long de notre formation.

Veillez trouver dans ce travail le témoignage de notre profonde estime et de notre sincère gratitude.

## **À notre Directeur de thèse**

### **Madame le Docteur Anne-Sophie VAILLANT**

Docteur en Chirurgie Dentaire

Docteur de l'Université de Lorraine – Spécialité Sciences des Matériaux

Ancienne interne en odontologie

Maître de Conférences – Praticien Hospitalier

Vice-Doyen de la faculté d'odontologie de Lorraine

Vous nous avez fait l'honneur et le plaisir de diriger ce travail avec beaucoup d'attention.

Veillez trouver en cette thèse l'expression de notre sincère et respectueuse gratitude.

Nous vous sommes particulièrement reconnaissant pour la qualité de votre enseignement théorique et clinique, ainsi que votre sympathie durant notre formation.

## **À notre Juge**

**Monsieur le Docteur Jacques SCHOUVER**

Docteur en Chirurgie Dentaire

Docteur en sciences odontologiques

Maître de Conférences – Praticien Hospitalier

Nous vous sommes particulièrement reconnaissant  
d'avoir accepté de juger notre travail.

Nous vous remercions vivement pour la qualité de  
votre formation.

Veillez trouver dans ce travail l'expression de notre  
profond respect et l'assurance de notre gratitude.

**À notre Juge**

**Madame le Docteur Sabine WILK**

Docteur en Chirurgie Dentaire

Assistant Hospitalo-Universitaire

Nous sommes honorés de la confiance que vous avez bien voulu nous témoigner en acceptant de faire partie du jury.

Veillez trouver ici l'expression de notre amitié et de notre respect.



# SOMMAIRE

LISTE DES FIGURES

LISTE DES TABLEAUX

INTRODUCTION

## 1. PLANIFICATION PROTHÉTIQUE

1.1. Indications de prothèse fixe unitaire dento-portée en secteur antérieur

1.2. Analyse esthétique

1.3. Apport de la photographie

1.4. Projet prothétique

1.5. Approche multidisciplinaire

## 2. ASPECTS CLINIQUES SE RAPPORTANT À UN OBJECTIF ESTHÉTIQUE

2.1. Types de prothèses fixées unitaires sur dents naturelles antérieures

2.2. Biomatériaux utilisés pour les restaurations esthétiques

2.3. Étapes de réalisation d'une prothèse fixe unitaire sur dent naturelle

2.4. Essayage

2.5. Assemblage des restaurations d'usage

## 3. ANALYSE ET RELEVÉ DE COULEUR : COMMUNICATION ENTRE CLINICIEN ET PROTHÉSISTE

3.1. Couleur des dents naturelles

3.2. Méthode visuelle et instrumentale de relevé de couleur

3.3. Communication avec le laboratoire

3.4. Méthode digitale de relevé de couleur par filtre polarisant

CONCLUSION

RÉFÉRENCES BIBLIOGRAPHIQUES

TABLE DES MATIÈRES

## LISTE DES FIGURES

|   |    |
|---|----|
| Figure 1 : Exemple d'une micro-craquelure au niveau d'un trait de fêlure après une chute lors de l'enfance, qui à elle seule ne constitue pas d'indication de prothèse fixée. (Source : document personnel).....  | 20 |
| Figure 2 : Cuspide en « talon » marquée sur une incisive latérale maxillaire, souvent à l'origine de lésions carieuses. (Source : Piette et Goldberg, 2001).....  | 22 |
| Figure 3 : Hypoplasie en nappe sur la dent 21, souvent résistante aux techniques minimalement invasives de microabrasion et d'infiltration. (Source : Étienne et coll., 2016).....  | 23 |
| Figure 4 : Asymétrie entre la lèvre et l'aspect gingivo-dentaire constituant un élément de risque esthétique qu'il faut expliquer au patient avant traitement. (Source : Étienne et coll., 2016).....   | 26 |
| Figure 5 : Tant que l'inclinaison du plan esthétique est parallèle à la ligne bipupillaire, cela ne constitue pas un défaut esthétique important. (Source : Étienne et coll., 2016) .....   | 27 |
| Figure 6 : Inversion du plan esthétique constituant une situation clinique complexe lorsqu'il s'agit d'incorporer un artifice prothétique fixe unitaire. (Source : Étienne et coll., 2016) .....  | 27 |
| Figure 7 : Convergence des axes des couronnes des dents du sourire. (Source : document personnel).....  | 29 |
| Figure 8 : Exemple d'asymétrie des axes où les incisives latérales sont divergentes et les canines en position trop apicale sans symétrie entre elles. (Source : document personnel).....   | 30 |
| Figure 9 : Symétrie des grands axes et convergence acceptables dans le cadre de ce <i>wax-up</i> . (Source : document personnel).....   | 30 |
| Figure 10 : Aspect caractéristique de la ligne des collets en « W », dépendant du zénith de chaque dent. (Source : document personnel).....   | 31 |
| Figure 11 : Embrasures occlusales, indiquées par des flèches, donnant le profil caractéristique en « aile de mouette ». En rouge est représentée la hauteur de la « surface » de contact, bien qu'il s'agisse initialement d'un point de contact. (Source : document personnel) ..... | 32 |

|  |    |
|--|----|
| Figure 12 : Usure du bord libre occlusal donnant l'impression d'une dent plus courte, donc plus large, avec une faible embrasure occlusale. (Source : document personnel).....   | 34 |
| Figure 13 : Convergence des lignes de transition vers le collet conférant à la dent un aspect triangulaire. (Source : document personnel).....   | 34 |
| Figure 14 : Un rapport W/L ( <i>width/length</i> ) de 100% donne un aspect carré à la dent 21. (Source : document personnel) .....   | 35 |
| Figure 15 : Exemple de réglage des valeurs d'ouverture de diaphragme (F), de vitesse d'obturation 1/125 en mode « manuel » sur un appareil Nikon® D200. (Source : document personnel) .....  | 38 |
| Figure 16 : Clé en silicone permettant l'application intra-orale du <i>mock-up</i> après <i>wax-up</i> de la dent 12. (Source : document personnel) .....  | 45 |
| Figure 17 : Pour une plus grande précision, la clé pour <i>mock-up</i> est faite en double mélange (silicone <i>putty</i> et <i>light</i> ) (a). Retirée du porte empreinte, la clé peut facilement être ajustée : le milieu inter-incisif est marqué au bistouri (b). (Source : document personnel) .....                       | 45 |
| Figure 18 : <i>Mock-up</i> inenvisageable dans ce cas de canine vestibuloversée (a) à partir du <i>wax-up</i> (b). La prévisualisation du résultat se fera par la prothèse provisoire. (Source : document personnel).....  | 46 |
| Figure 19 : Adaptation du schéma du « gradient thérapeutique » selon Tirlet et Attal : chronologiquement, les restaurations indirectes sont indiquées après l'échec des techniques directes.....   | 53 |
| Figure 20 : Couronnes périphériques solidarisées avec joint cervical défailant et gingivite associée devant être remplacées. (Source : document personnel) .....   | 58 |
| Figure 21 : Limite infra-gingivale après dépose des anciennes couronnes céramo-métalliques solidarisées : de nouvelles restaurations périphériques scellées constituent le seul choix thérapeutique dans cette situation, l'isolation étant impossible pour obtenir un collage satisfaisant. (Source : document personnel) ..... | 58 |
| Figure 22 : Silicone poly-diméthylsiloxane (ici Optosil®) (a) appliqué sur modèle, obtenant des coupes servant comme clés de contrôle pour une réduction homothétique de la préparation dans le sens horizontal (b) et vertical (c). (Source : document personnel) .....   | 67 |

|   |    |
|---|----|
| Figure 23 : Exemple d'une préparation <i>a minima</i> pour facette vestibulaire à finition plate du bord libre ou <i>butt margin</i> . La préparation vestibulaire est minimale et au sein de l'émail pour un collage optimal, à l'aide de la clé en silicone. (Source : document personnel).....   | 68 |
| Figure 24 : Schématisation des limites des différents types de préparation selon Lasserre et coll. avec une préparation pour facette vestibulaire simple (a), pour facette à bord net ou <i>butt margin</i> (b), et une vue palatine d'un retour palatin (c). La limite de préparation se situe au-dessus de la zone de charge occlusale maximale (*). (Source : document personnel)..... | 69 |
| Figure 25 : Finition d'une limite avec champ opératoire profondément intra-sulculaire : la digue pourra être placée de la même manière pour le collage. (Source : document personnel).....  | 70 |
| Figure 26 : Rainures de pénétration contrôlées horizontales à travers le <i>mock-up</i> : la dyschromie de la dent 21 nécessite une préparation plus importante que la dent 11. (Source : Liebermann et coll., 2018) .....  | 71 |
| Figure 27 : En absence de <i>mock-up</i> , les rainures de pénétration contrôlée sont débutées par une fraise boule dont le mandrin est tangentiel à la face vestibulaire respectant la forme convexe (a), les rainures réalisées sont marquées au crayon (b) et vérifiées par la clé en silicone (c). (Source : document personnel).....   | 71 |
| Figure 28 : Fraise cylindro-conique diamantée à congé quart de rond 018 à extrémité arrondie, idéale pour la finition du congé cervical vestibulaire. (Source : document personnel).....  | 72 |
| Figure 29 : Une fois les rainures de pénétration contrôlée occlusales et vestibulaires (ici dans le sens vertical) réalisées ( <b>a</b> ) la réduction homothétique est obtenue en reliant les zones marquées ; l'orientation de la fraise respecte à tout moment la forme convexe de la dent ( <b>b</b> ). (Source : document personnel) .....   | 73 |
| Figure 30 : Cas d'une facette vestibulaire simple sur canine où une fraise est plongée sous le point de contact pour créer la préparation en « hélice ». (Source : document personnel).....   | 74 |
| Figure 31 : Fraisage de positionnement vestibulaire, utile en cas de préparation <i>a minima</i> afin de réduire les imprécisions lors de l'assemblage. (Source : document personnel).....  | 75 |
| Figure 32 : Finition du bord libre en <i>butt margin</i> . (Source : document personnel).....   | 76 |

|   |    |
|---|----|
| Figure 33 : En rouge est indiquée la zone médiane de la concavité palatine où les forces occlusales sont les plus importantes : pour une RCC partielle à retour palatin, on préférera placer la limite au-dessus (vert) ou en-dessous (bleu). (Source : document personnel) .....   | 77 |
| Figure 34 : Utilisation d'une fraise cylindro-conique à congé quart de rond 314 023 à granulométrie élevée (a) et ensuite faible (b) permet une réduction minimale sans formation de becquet d'émail (c). (Source : document personnel) .....   | 82 |
| Figure 35 : Homothétie de la préparation finale et mise de dépouille contrôlées et validées par la clé en silicone (a). Pour une couronne céramo-céramique la réduction de la face vestibulaire est de 1,2mm minimum (b), alors qu'en occlusal on réduira au minimum le bord incisif de 2mm (c). (Source : document personnel)..... | 84 |
| Figure 36 : Fraise cylindro-conique en carbure de tungstène bague rouge à angle interne arrondi 314 023 pour la finition du congé à angle interne arrondi. (Source : document personnel) .....  | 84 |
| Figure 37 : Congé à angle interne arrondi de profondeur d'environ 1mm. Un congé plus large comme il est recommandé et décrit par certains auteurs aux environs de 1,3mm semble à risque d'exposition pulpaire dans certains cas. (Source : document personnel).....   | 85 |
| Figure 38 : Protection des dents adjacentes par des matrices métalliques. (Source : document personnel).....  | 86 |
| Figure 39 : Délabrement proximal sur dent préparée pour couronne céramo-céramique (a). Afin d'éviter toute contre-dépouille, un mordantage-rinçage suivi d'un adhésif (b) permet une obturation par résine composite <i>flow</i> (c). (Source : document personnel).....  | 87 |
| Figure 40 : Exemple d'un système direct. RelyX <sup>®</sup> Unicem de chez 3M <sup>®</sup> est une résine composite auto-adhésive à prise duale idéale pour une RCR par tenon fibrés. (Source : Document personnel).....  | 91 |
| Figure 41 : Empreinte pour couronne unitaire ; le matériau d'empreinte pénètre au sein du sulcus et permet l'enregistrement de la portion préparée de la dent, de la limite de la préparation, ainsi qu'une partie de la surface radiculaire non préparée pour un profil d'émergence idéal. (Source : Document personnel).....      | 95 |
| Figure 42 : Déflexion gingivale par pâte de rétraction (a), ici de la marque 3M ESPE (b). (Source : Document personnel) .....   | 99 |

|   |     |
|---|-----|
| Figure 43 : Exemple de résine bis-acrylique sous forme du Protemp™ 4 (3M ESPE) en teinte A2. (Source : document personnel).....   | 103 |
| Figure 44 : Injection de la résine bis-acryl au sein de la clé en silicone précise du <i>wax-up</i> . (Source : document personnel).....  | 105 |
| Figure 45 : Boulette de coton imbibée d'alcool isopropylique disponible en pharmacie permettant de rendre l'état de surface moins « gras ». (Source : document personnel).....  | 105 |
| Figure 46 : Instruments de finition Enhance® (Dentsply Sirona) utilisés après les fraises en carbure de tungstène classiques, pour un contourage et une finition précise de la prothèse provisoire. (Source : document personnel) .....   | 106 |
| Figure 47 : Adaptation schématique de la technique indirecte décrite par Ortet et coll. – l'espace entre la clé en silicone et la gencive marginale au niveau de la face vestibulaire de la dent permet la photopolymérisation de la résine acrylique de rebasage. (D'après Ortet et coll., 2011) .....   | 108 |
| Figure 48 : Exemple d'un ciment provisoire à base de résine, translucide et chémopolymérisable, au temps de prise d'une minute. (Source : document personnel).....  | 110 |
| Figure 49 : Couronne provisoire en résine composite préfabriquée au laboratoire (la teinte est estimée à partir d'un nuancier classique type Vita®), qui peut ainsi être maquillée avec un état de surface parfaitement lisse et naturel. Un rebasage est réalisé le jour de la taille pour une adaptation cervicale idéale. La couronne provisoire est scellée au Temp Bond™ classique contenant de l'eugénol puisqu'aucun collage n'est prévu ultérieurement. (Source : document personnel) ..... | 111 |
| Figure 50 : Seringue à embout auto-mélangant du Panavia® SA Cement Universal : un nouveau monomère incorporé, le LCSi ( <i>long charbon chain silane coupling agent</i> ) permettrait, selon le fabricant, une liaison avec les céramiques vitreuses renforcées au disilicate de lithium. Cet aspect reste à valider par des études, car le recul clinique est faible. (Source : document personnel) .....  | 116 |
| Figure 51 : Aspect propre et lisse de la dent recevant une RCC périphérique après sablage (photo du bas) avant le collage de la restauration d'usage. (Source : Koubi et coll., 2008).....  | 122 |

|   |     |
|---|-----|
| Figure 52 : Échelle des teintes disponibles pour le <i>try-in</i> du système Variolink® Esthetic (Ivoclar Vivadent) avec explication des effets possibles. (Source : Mode d'emploi de la colle Variolink® Esthetic) .....   | 127 |
| Figure 53 : Schématisation de l'espace chromatique CIELab – l'ajout de la saturation permet d'obtenir une sphère. (Source : Todorović et coll., 2013).....  | 131 |
| Figure 54 : Validation de la luminosité des incisives centrales après collage de deux facettes, par élimination de la teinte et de la saturation. (Source : da Cunha et coll., 2015).....   | 133 |
| Figure 55 : Nuancier VITA® Classical (VITA Zahnfabrik). (Source : document personnel).....  | 136 |
| Figure 56 : Photographie du manuel d'utilisation avec organisation selon la teinte variant de A1 à D4 : « A » correspond aux teintes rougeâtres-brunâtres, « B » rougeâtre-jaunâtre, « C » grisâtre et « D » rougeâtre-grisâtre. (Source : document personnel).....   | 136 |
| Figure 57 : Exemple du nuancier Vitapan Lumin® Vacuum (VITA Zahnfabrik) pour des dents en céramique pour prothèse amovible partielle et complète. L'organisation est exactement la même que pour le VITA® Classical (VITA Zahnfabrik). (Source : document personnel).....   | 137 |
| Figure 58 : Organisation selon la luminosité décroissante de gauche à droite. Au sein de chaque groupe l'axe vertical correspond à la saturation, et l'axe horizontal correspond à la teinte. (Source : <a href="https://www.vita-zahnfabrik.com/fr/VITA-Toothguide-3D-MASTER-26231,27568.html">https://www.vita-zahnfabrik.com/fr/VITA-Toothguide-3D-MASTER-26231,27568.html</a> ) ..... | 137 |
| Figure 59 : Échantillon du nuancier placé à côté de la dent, créant une ombre pouvant perturber le choix visuel. (Source : document personnel) .....  | 139 |
| Figure 60 : Échantillon placé symétriquement au bord libre ne permet pas toujours de comparer les zones centrales du tiers moyen de la face vestibulaire. (Source : document personnel).....  | 140 |
| Figure 61 : Système SpectroShade® (MHT) utilisant une photographie analysée au sein du logiciel pour déterminer la couleur référencée par rapport au Vita® 3D-Master (VITA Zahnfabrik). (Source : Gotfredsen et coll., 2015) .....  | 141 |
| Figure 62 : Lors de l'empreinte optique, le logiciel mesure la couleur en utilisant comme référence le VITA® 3D-Master (VITA Zahnfabrik). (Source : Gotfredsen et coll., 2015).....   | 144 |

|  |     |
|--|-----|
| Figure 63 : Nuancier spécifique proposé par Ivoclar Vivadent (IPS Natural Die Material <sup>®</sup> ) pour la couleur du pilier. (Source : Sibilla et coll., 2014).....  | 145 |
| Figure 64 : Schéma classique sur la fiche laboratoire servant de référence au technicien. (Source : document personnel).....   | 146 |
| Figure 65 : Filtre polarisant ( <i>cross polarization filter</i> ) polar_eyes <sup>®</sup> (Emulation <sup>®</sup> ) constitué par un matériau dichroïque éliminant la réflexion de la lumière au niveau de la surface de la dent. (Source : Awdaljan et Hein, 2018).....        | 150 |
| Figure 66 : Réglages en mode « manuel », avec une vitesse d'obturation de 1/125 et une ouverture de F22 pour un bon compromis entre profondeur de champ et luminosité, utilisant le format RAW (a). Réglage de la sensibilité ISO à 100 (b). (Source : document personnel) ..... | 152 |
| Figure 67 : Réglage d'un flash Nissin <sup>®</sup> MF18 en mode « manuel » garantissant une émission lumineuse maximale de 1 :1, sachant que le filtre polarisant ne permet que le passage de 38 à 42% de la lumière. (Source : document personnel) ...                          | 152 |
| Figure 68 : Photographie avec filtre polar_eyes <sup>®</sup> (Emulation <sup>®</sup> ) de la situation initiale. La carte de référence <i>grey card</i> prend idéalement la moitié de l'image et est placée horizontalement. (Source : Awdaljan et Hein, 2018).....              | 153 |
| Figure 69 : Barème L*, a* et b* entouré en rouge, qui devra être calibré au niveau de la <i>grey card</i> , avant de procéder à l'analyse colorimétrique de l'incisive controlatérale. (Source : Awdaljan et Hein, 2018).....  | 154 |
| Figure 70 : Détermination des coordonnées CIELab à l'aide du logiciel Classic Color Meter ( <a href="https://www.ricciadams.com/projects/classic-color-meter">https://www.ricciadams.com/projects/classic-color-meter</a> ). (Source : Hein et coll., 2017) .....                | 155 |
| Figure 71 : Caractérisation de la dent en se référant à la dent controlatérale. (Source : Awdaljan et Hein, 2018).....   | 156 |
| Figure 72 : <i>Try-in</i> digital par superposition d'images, l'écart $\Delta E$ peut être calculé et la forme finale validée, surtout au niveau des angles incisifs et du bord libre. (Source : Awdaljan et Hein, 2018).....  | 157 |
| Figure 73 : Essayage final de la couronne céramique sur 11 en bouche sans filtre polarisant, validant l'intégration esthétique parfaite et imperceptible à l'œil nu. (Source : Awdaljan et Hein, 2018).....  | 157 |



## LISTE DES TABLEAUX

|  |     |
|--|-----|
| Tableau 1 : Tableau regroupant les indications des RCC partielles, notamment des facettes, selon la classification de Belser et coll. de 1997, modifiée par Etienne et coll. en 2016 : le praticien pourra clairement identifier l'indication clinique d'une RCC partielle. ....   | 55  |
| Tableau 2 : Conséquences cliniques des trois principales formes de préparation de facettes selon Heichelbech et coll., 2015. ....  | 78  |
| Tableau 3 : Récapitulatif des moyens d'assemblage provisoire d'une facette unitaire. (Source : Ortet et coll., 2011) .....   | 110 |
| Tableau 4 : Regroupement des sous-classes de colles en fonction de leur pouvoir adhésif, selon Cheron et Degrange, 2007 ; Koubi et coll., 2008 ; Rickman et coll., 2011 ; Clément et coll., 2014 et Etienne et coll., 2016.....  | 115 |
| Tableau 5 : Regroupement des principales caractéristiques des colles en fonction de leur mode de polymérisation, selon Cheron et Degrange, 2007 ; Koubi et coll., 2008 ; Rickman et coll., 2011 et Etienne et coll., 2016.....   | 117 |
| Tableau 6 : Regroupement des avantages et inconvénients de l'utilisation d'une résine composite chauffée en guise de colle, selon Etienne et coll., 2016 ; Clément et coll., 2014 ; Rickman et coll., 2011 et Daronch et coll., 2006. ....   | 119 |
| Tableau 7 : Récapitulatif des principales étapes d'un collage d'une RCC par une résine de collage sans ou avec potentiel adhésif, à prise duale ou uniquement photopolymérisable. (Selon les protocoles proposés par Rickman et coll., 2011 ; Clément et coll., 2014 ; da Cunha et coll., 2015 ; Etienne et coll., 2016 ; Liebermann et coll., 2018 et Ceinos et coll., 2018.) ..... | 123 |

## INTRODUCTION

Un grand nombre de chirurgiens-dentistes et de prothésistes-céramistes ont déjà été confrontés à l'essayage insatisfaisant du point de vue esthétique d'un artifice prothétique unitaire sur une incisive maxillaire, nécessitant la modification de celle-ci voire la confection d'une nouvelle restauration. Une telle situation peut s'avérer frustrante pour l'équipe soignante, aboutissant même à un casse-tête pour le laboratoire de prothèse souvent déjà débordé de travail.

L'intégration d'une prothèse fixe unitaire sur dent antérieure maxillaire, dans le cadre esthétique spécifique du patient, est un travail difficile et constitue souvent un grand défi tant pour le clinicien que pour le technicien.

L'objectif de ce travail est de clarifier **l'intégration esthétique d'une restauration indirecte unitaire sur dent naturelle antérieure**, en ce qui concerne les principales étapes cliniques, ainsi que les procédés techniques afin de maîtriser au mieux ces aspects et ne pas laisser le résultat final au hasard.

Le praticien débute systématiquement son approche par une analyse esthétique et un projet prothétique rationnel, qui couplés aux connaissances des principaux biomatériaux esthétiques et des étapes de préparation, aboutissent à un contrôle des aspects purement cliniques et anatomo-fonctionnels.

Le pilier d'un résultat esthétique satisfaisant est dans un second temps, la communication claire et précise entre chirurgien-dentiste et prothésiste. À cet égard, la détermination de la couleur est le point le plus délicat, à cause de la subjectivité dépendante du praticien.

Nous proposons de présenter une approche logique à ce défi appréhendé par de nombreux praticiens.

## 1. Planification prothétique

### 1.1 Indications de prothèse fixe unitaire dento-portée en secteur antérieur

Les situations où une prothèse fixée unitaire sur dent naturelle est indiquée afin de rétablir fonction et/ou esthétique en secteur antérieur sont nombreuses.

Les **traumatismes** ne nécessitant pas l'extraction de la dent atteinte, mais endommageant tout de même une partie importante de la dent (ne pouvant être restaurée de manière directe), notamment les fractures amélaire importantes, amélo-dentinaires, amélo-dentino-pulpaire, ainsi que les fractures coronoradiculaires constituent également une indication. De nombreux éléments sont à prendre en considération pour juger de la nécessité et de la possibilité de restaurer, comme la situation de la ligne de fracture, la longueur radiculaire persistante, mais également la pérennité envisageable de la restauration, les possibilités éventuelles de collage et la demande esthétique du patient. (Scholtes et coll., 2018 ; Koubi et Faucher, 2005)

En cas de lésion de grande étendue chez un patient adulte ayant une forte demande esthétique et pour garantir un résultat à long terme, on penchera plutôt vers une restauration indirecte. (Koubi et Faucher, 2005)

À long terme, les traumatismes peuvent présenter des complications aux conséquences esthétiques majeures : des effets irréversibles au niveau des cémentoblastes sont souvent la conséquence de la rupture du ligament alvéolo-dentaire par nécrose associée à une inflammation localisée, et peuvent engendrer ankylose et résorptions externes. Une dyschromie après traumatisme est fréquente, et en cas d'ankylose la dent a tendance à stopper son éruption chez un enfant, présentant une malposition à l'âge adulte. Une ankylose survenant à l'âge adulte peut également être rendue visible dû au phénomène de croissance faciale continue. (Liebermann et coll., 2018)

Dans certains cas, les **fêlures et fissures amélares** peuvent présenter un préjudice esthétique important. Cependant, les formes minimales ne constituent généralement pas à elles seules une indication dans un souci de préservation tissulaire maximale.

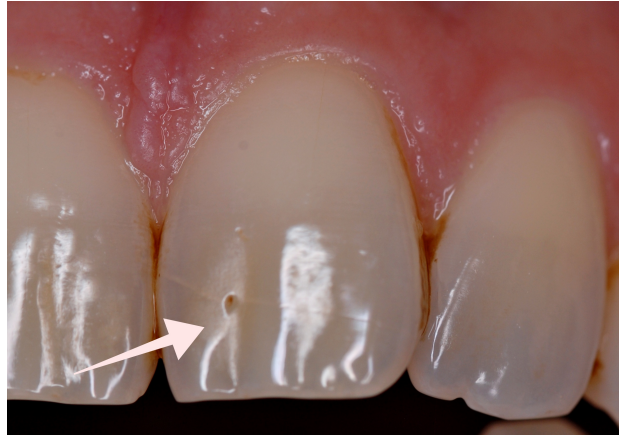

Figure 1 : Exemple d'une micro-craquelure au niveau d'un trait de fêlure après une chute lors de l'enfance, qui à elle seule ne constitue pas d'indication de prothèse fixée. (Source : document personnel)

Les **dyschromies**, parmi lesquelles uniquement les dyschromies intrinsèques, affectant toute la structure amélo-dentinaire et dues à « {...} *l'incorporation de particules chromogéniques au sein du complexe amélo-dentinaire {...}* », constituent une indication de prothèse fixée unitaire. (Borello, 2018)

Certaines dyschromies extrinsèques résistantes peuvent également relever d'une prothèse fixée. (Borello, 2018)

La prothèse fixée unitaire n'est que rarement indiquée pour des dyschromies congénitales généralisées, telles que l'amélogénèse imparfaite, la dentinogénèse imparfaite, les colorations dues aux tétracyclines et autres troubles d'origine systémique comme la porphyrie érythropoïétique. (Borello, 2018)

Néanmoins, la prothèse fixée sur dent unitaire peut être indiquée lors de dyschromies congénitales localisées des dents définitives comme l'hypominéralisation molaire-incisive de l'émail (MIH), présentant des dyschromies asymétriques et dont l'étiologie n'est pas encore déterminée. (Borello, 2018 ; Étienne et coll., 2016)

L'indication est également posée lors de dyschromies acquises localisées: l'oblitération pulpaire suite à un traumatisme ; les pulpopathies comme la nécrose

pulpaire provoquant une dyschromie grisâtre ou l'hémorragie pulpaire ; la maturation des tissus associée à l'âge ; les taches blanches post-orthodontiques appelées leucomes pré-cariieux ou *white spot* ; les traitements endodontiques incomplets avec persistance de parenchyme pulpaire et une mauvaise étanchéité des restaurations coronaires suite à un traitement endodontique induisant parfois des colorations secondaires. (Borello, 2018)

Sous d'anciens amalgames, une dyschromie dentinaire plus ou moins profonde peut survenir « {...} *due aux produits de corrosion et aux ions métalliques (Cu<sup>2+</sup>, Zn<sup>2+</sup>, Sn<sup>2+</sup>) ayant infiltré le substrat {...}* ». (Étienne et coll., 2016)

Les **caries du bloc incisivo-canin** atteignant une seule dent, avec délabrement coronaire important, sont souvent à l'origine d'une pose d'indication de prothèse fixée unitaire.

Cela vaut également pour les **traitements endodontiques** sur dents antérieures, principalement du fait du délabrement de la dent et de la nécessité de reconstruction, mais également du fait de la dyschromie dentaire pouvant survenir sur d'anciens traitements, notamment en cas de décoloration dentinaire par diffusion de ciment de scellement canalaire au sein des tubuli dentinaires. Cela dépend de nombreux facteurs, notamment de l'étanchéité de la restauration coronaire, de la présence de fissures ou fêlures, de la concentration en ciment de scellement canalaire (*sealer*) endodontique, ainsi que de persistance de résidus de tissu pulpaire nécrotique. (Sibilla et coll., 2014 ; Suciú et coll., 2016 ; Borello, 2018)

Les reconstitutions coronoradiculaires en métal peuvent également être à l'origine d'un relargage d'ions métalliques favorisant une dyschromie à long terme. (Sibilla et coll., 2014)

D'**anciennes prothèses fixées** avec lésions carieuses secondaires ou un joint défailant sont souvent à remplacer pour des raisons biologiques, esthétiques et/ou fonctionnelles. Le remplacement d'une restauration corono-périphérique existante est une des principales raisons d'indication de couronne périphérique traditionnelle. (Gracis et coll., 2001)

Les **malpositions dentaires** mineures sont aussi des indications potentielles lorsque le traitement orthodontique n'est pas envisageable.

Les **anomalies de morphologie** plutôt rares peuvent nécessiter une restauration prothétique fixe unitaire lorsque celles-ci sont localisées à une seule dent. Elles regroupent :

- Les anomalies de taille : macrodontie ou microdontie localisée au niveau des incisives latérales et canines (majoritairement maxillaires). (Piette et Goldberg, 2001)
- Les anomalies de forme coronaires, surtout au niveau de l'incisive latérale maxillaire fréquemment conique ou conoïde et dont une variante est une hypertrophie du cingulum, notamment la cuspide en « talon », touchant rarement la face vestibulaire et palatine d'une même dent. (Piette et Goldberg, 2001)

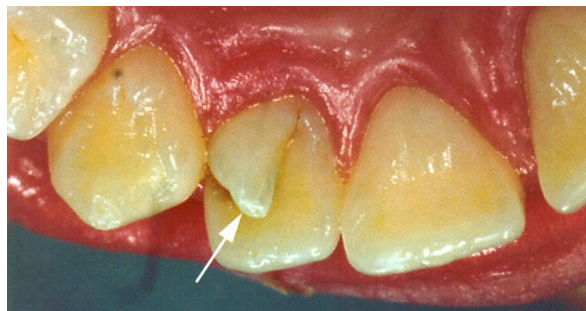


Figure 2 : Cuspide en « talon » marquée sur une incisive latérale maxillaire, souvent à l'origine de lésions carieuses. (Source : Piette et Goldberg, 2001)

- On peut également citer l'incisive en forme de « pelle » à caractère ethnique (*shovel-shaped incisor*) où les bords latéraux sont disproportionnés en palatin, associée ou non à une crête palatine (*rugae adamantinae*). (Piette et Goldberg, 2001)
- La gémination en tant que tentative de division non aboutie d'un germe dentaire se traduit cliniquement souvent par une « {...} simple encoche du bord incisif d'une incisive {...} ». (Piette et Goldberg, 2001)

Les **anomalies de structure amélaire** sont souvent à l'origine d'une demande esthétique :

- Anomalies acquises de l'émail purement locales atteignant une seule dent, comme l'hypoplasie en nappe, issue de traumatismes ou d'inflammations péri-apicales de la dent temporaire touchant le germe sous-jacent. (Étienne et coll., 2016)

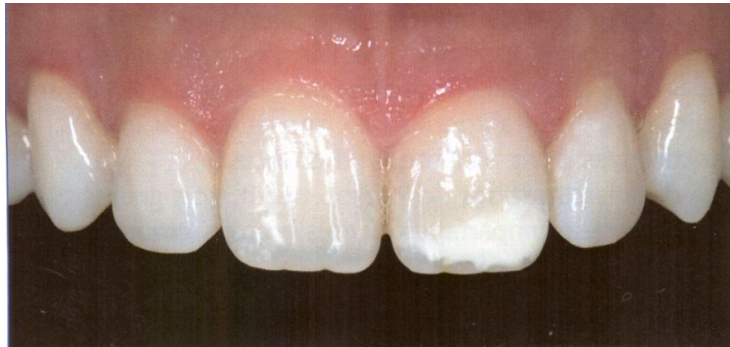

Figure 3 : Hypoplasie en nappe sur la dent 21, souvent résistante aux techniques minimalement invasives de microabrasion et d'infiltration. (Source : Étienne et coll., 2016).

- Les opacités de l'émail définies comme des « {...} *taches mates blanchâtres ou jaunâtres opaques* {...} sur les faces vestibulaires des incisives {...} » d'origine locale. (Piette et Goldberg, 2001)

Les **anomalies affectant tous les tissus** de la dent nécessitent souvent une restauration prothétique :

- Les anomalies acquises qui peuvent être d'origine traumatique : l'attrition physiologique des bords libres, le bruxisme, l'abrasion située le plus souvent en vestibulaire des incisives, les lésions cervicales non carieuses ou lésions cervicales d'usure, les éclats dentaires (*chipping*), les érosions chimiques des faces palatines et vestibulaires. (Piette et Goldberg, 2001)
- Les résorptions externes survenant fréquemment au niveau du collet, et qui sont d'étiopathogénie variée. (Piette et Goldberg, 2001)
- Les résorptions internes des incisives avec une fréquence de 0,1 % à 1,6 % et qui sont à l'origine du fameux *Pink Spot* décrit par Mummery en 1920. (Piette et Goldberg, 2001)

## 1.2 Analyse esthétique

Le projet prothétique dépend de l'analyse esthétique préalable, mais également des critères de faisabilité occlusaux, parodontaux et mécaniques. Il est important à ce stade de déterminer des objectifs esthétiques réalistes avec le patient, dont la demande doit être écoutée attentivement. (Kahng, 2006 ; Étienne et coll., 2016 ; Clément et coll., 2014)

Cependant, **le but n'est pas de modifier l'esthétique dento-faciale du patient, mais de l'analyser afin de pouvoir intégrer au mieux la prothèse fixée dento-portée unitaire.** Il s'agit de l'incorporer pour un résultat naturel et cohérent avec le cadre esthétique existant du patient.

L'analyse des caractéristiques faciales et de la relation dento-labiale constitue une première étape primordiale. Trop souvent, on ne se focalise que sur les dents sans prendre en compte les caractéristiques faciales uniques à chaque patient. (Fradeani, 2006)

L'analyse esthétique « {...} *doit s'envisager tout d'abord dans une observation large du visage, puis dans une analyse locorégionale et, enfin, dans un examen détaillé de chacune de ses composantes (dents et tissus gingivaux) {...}* ». (Etienne et coll., 2016)

Elle peut être subdivisée en **trois parties principales** : l'analyse de la face, du sourire et de l'esthétique intrabuccale. Ces trois parties permettent de définir les critères principaux du sourire lorsqu'une restauration prothétique unitaire antérieure est indiquée, et peuvent être analysées via des photographies.



### 1.2.1 Analyse esthétique de la face

On notera les lignes horizontales du visage : la ligne bipupillaire, la ligne bicommissurale et la ligne bi-ophryaque, pour l'analyse du plan incisivo-canin et des trois étages de la face. La ligne médiane constitue la référence verticale et concorde idéalement avec le milieu inter-incisif. (Lasserre, 2008 ; Paris et coll., 2011 ; Crescenzo et coll., 2014 ; Etienne et coll., 2016)

La prothèse fixée unitaire doit s'intégrer dans ces proportions, en respectant la visibilité des dents au repos, très variable selon l'individu, son âge et son sexe. La visibilité des incisives maxillaires est généralement plus marquée chez les femmes, alors que les incisives mandibulaires sont plus marquées chez les hommes, ainsi que chez les personnes âgées, dû à la ptôse musculaire. (Etienne et coll., 2016)

Avec l'âge, le sourire rétrécit en hauteur et devient plus large : certaines études démontrent les difficultés des personnes âgées à sourire, à cause de ces changements musculaires. (Ceinos et coll., 2018)

Lors de l'analyse du profil, on cite la ligne « E » esthétique de Ricketts, passant imaginativement par la pointe du nez et le pogonion. Elle permet d'analyser la position de la lèvre supérieure et inférieure. « *Plus les lèvres sont proches de la ligne E, plus le profil semble « jeune » et le sourire dominant dans le visage, et inversement {...}* ». (Etienne et coll., 2016)

On cite également l'angle naso-labial, plus ou moins ouvert selon les patients. L'analyse de profil permet donc de définir le type labial, et met en évidence d'éventuelles situations complexes nécessitant un traitement orthodontique préalable afin d'obtenir un résultat idéal, comme en cas de rétromaxillie ou rétrognathie plus ou moins sévère. (Etienne et coll., 2016)

À ce stade, l'analyse du visage permet de noter toute anomalie touchant les lignes horizontales et verticales, afin d'identifier d'éventuelles difficultés et de planifier des modifications potentielles à réaliser avant de se lancer dans la réalisation de la prothèse fixe unitaire. (Etienne et coll., 2016)

Toute « {...} *inclinaison autour de l'axe médian est reconnue comme disgracieuse et doit être prise en compte et corrigée lors du traitement {...}* ». (Etienne et coll., 2016)

### 1.2.2 Analyse esthétique du sourire

Lors du sourire, on souligne certains plans ou lignes de la face, dont premièrement la ligne du sourire, qui est plus ou moins haute en fonction des patients, dépendante de l'âge, du sexe, de la lèvre supérieure, ainsi que de la position des bords libres incisivo-canins. Elle est importante, car elle implique l'esthétique parodontale : en présence d'un sourire gingival, l'intégration d'une prothèse fixe unitaire est difficile dû au risque esthétique important. (Fradeani, 2006 ; Paris et coll., 2011 ; Etienne et coll., 2016 ; Ceinos et coll., 2018)

Il en suit l'analyse de la ligne incisive, passant par les bords libres incisifs maxillaires. Elle est parallèle à la ligne bipupillaire et perpendiculaire à la ligne médiane du visage. (Etienne et coll., 2016)

L'élément clé est la symétrie du sourire, dont une anomalie est impossible à corriger par une restauration unitaire antérieure. Elle peut être perçue comme erreur après traitement et doit être mise en évidence avant. (Etienne et coll., 2016)



Figure 4 : Asymétrie entre la lèvre et l'aspect gingivo-dentaire constituant un élément de risque esthétique qu'il faut expliquer au patient avant traitement. (Source : Étienne et coll., 2016)

Le plan esthétique constitue un autre élément important : il s'agit d'une ligne reliant les pointes cuspidiennes des canines et prémolaires, ainsi que les bords libres des incisives. Légèrement concave vers le haut, il suit la lèvre inférieure ; les bords libres des dents antérieures effleurent le vermillon. (Fradeani, 2006 ; Etienne et coll., 2016)

La ligne incisive ou incisale, qui fait partie de ce plan esthétique, est idéalement concave vers le haut et suit le bord supérieur de la lèvre inférieure, créant une symétrie normalement retrouvée chez des personnes jeunes. (Fradeani, 2006 ; Lasserre, 2008)

A ce stade doit être diagnostiquée toute inclinaison ou anomalie de ce plan.

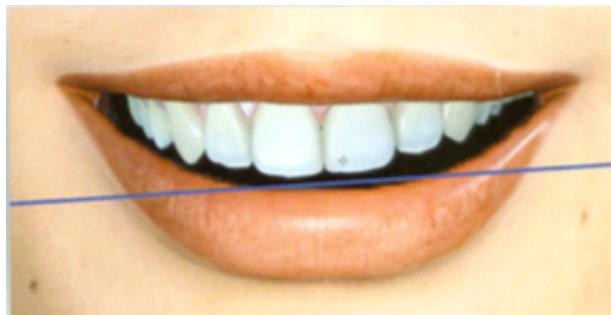

Figure 5 : Tant que l'inclinaison du plan esthétique est parallèle à la ligne bipupillaire, cela ne constitue pas un défaut esthétique important. (Source : Étienne et coll., 2016)

Certaines parafunctions comme le bruxisme, mais également traumatismes ou malformations congénitales peuvent altérer ce « plan esthétique », souvent à l'origine d'un plan inversé. Cette situation est fréquemment retrouvée chez des personnes âgées par l'abrasion des bords libres. (Ahmad, 2005 ; Fradeani, 2006)

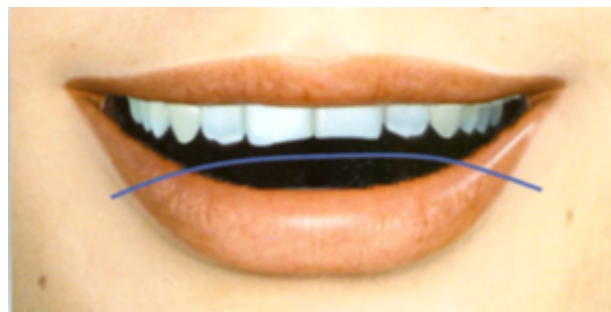

Figure 6 : Inversion du plan esthétique constituant une situation clinique complexe lorsqu'il s'agit d'incorporer un artifice prothétique fixe unitaire. (Source : Étienne et coll., 2016)

Fradeani propose une approche systématique pour analyser les rapports dento-labiaux lors du sourire. Les paramètres suivants y sont analysés : la visibilité des dents antérieures, la position du bord libre des incisives, la largeur du sourire, les corridors labiaux, ainsi que la concordance entre ligne inter-incisive et la ligne médiane, mais aussi la relation entre plan occlusal et ligne bicommissurale. (Fradeani, 2006)

Fradeani propose une checklist à réaliser lors du diagnostic esthétique. Parmi cette liste nous ne développerons que deux éléments, sans rentrer dans le détail, car cela ne constitue pas l'objet de ce travail :

- **La position du bord libre incisif - *Incisal edge***

L'identification de la position du bord libre est intéressante afin de la pouvoir situer les incisives dans le sens antéro-postérieur (analyse de profil), mais aussi dans le sens vertical au sein de la ligne incisive, encore appelée « plan esthétique ». (Fradeani, 2006)

- **Plan incisif, partie antérieure du plan occlusal**

Vu de face, ce plan incisif est idéalement parallèle aux lignes de références horizontales : une inclinaison latérale est souvent immédiatement visible. (Fradeani, 2006)

Paris et coll. proposent également une méthode d'analyse esthétique : une « *checklist* » esthétique, sous forme d'une *decision making table*, permettant de valider le diagnostic et de planifier le traitement adapté, couplé à un « guide esthétique » permettant de recueillir un maximum d'informations sur l'esthétique du sourire du patient. (Paris et coll., 2011)

Il existe donc de nombreux moyens et méthodes permettant de réaliser une analyse esthétique adéquate du sourire du patient. (Fradeani, 2006 ; Paris et coll., 2011)

### 1.2.3 Analyse esthétique intrabuccale

- **Agencement dento-parodontal**

Il s'agit d'analyser la position des dents du sourire, ainsi que leur couleur, leur forme, la situation parodontale et leur agencement. Certains auteurs parlent d'une harmonie dentaire et gingivale en se référant aux termes anglais *white esthetic* et *pink esthetic*. (Lasserre, 2008 ; Paris et coll., 2001 ; Etienne et coll., 2016)

L'agencement dentaire, et donc le sourire, est mis en évidence par l'harmonie gingivo-dentaire : un parodonte sain est un préalable indispensable à tout traitement. (Paris et coll., 2011)

Les axes principaux des dents antérieures doivent être symétriques par rapport à la ligne médiane du visage, surtout pour les incisives centrales et les canines, sachant qu'« {...} idéalement, les incisives et les canines présentent une légère convergence vers un axe vertical médian descendant {...} ». (Étienne et coll., 2016)

Lorsqu'on réalise une prothèse fixe unitaire, on se référera donc à la dent controlatérale, afin d'obtenir la symétrie entre les grands axes. (Ahmad, 2005 ; Lasserre, 2008)

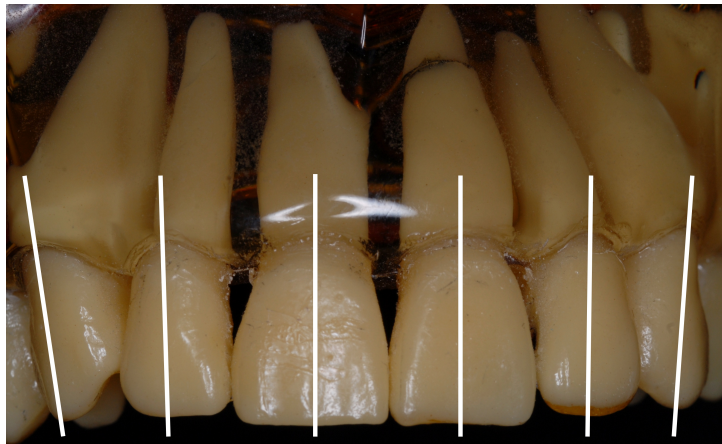


Figure 7 : Convergence des axes des couronnes des dents du sourire. (Source : document personnel)

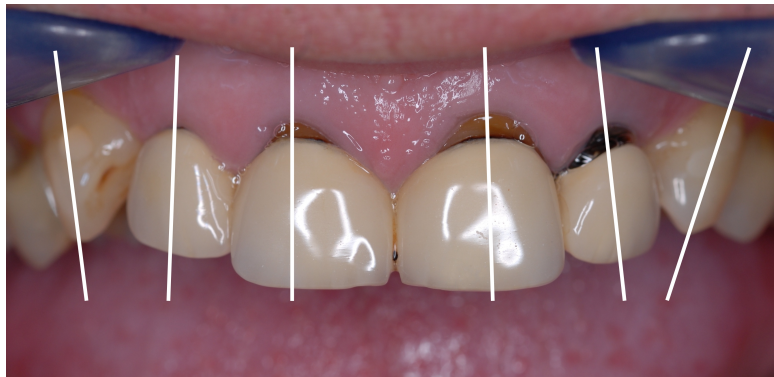

Figure 8 : Exemple d'asymétrie des axes où les incisives latérales sont divergentes et les canines en position trop apicale sans symétrie entre elles. (Source : document personnel)

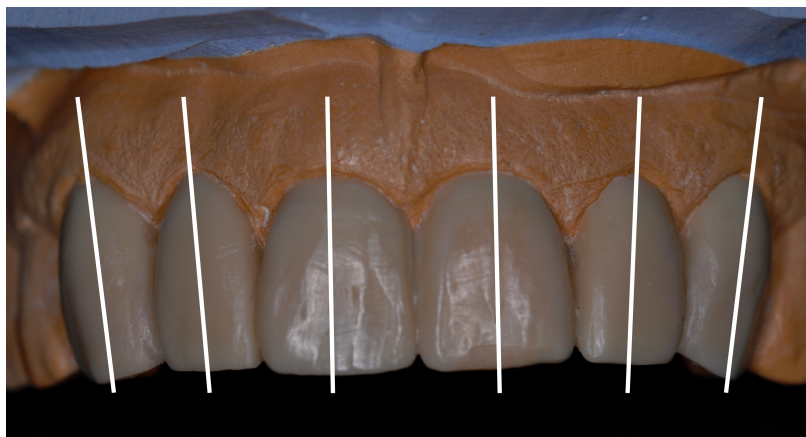


Figure 9 : Symétrie des grands axes et convergence acceptables dans le cadre de ce *wax-up*. (Source : document personnel)

Une ligne des collets symétrique est primordiale afin d'obtenir un rapport esthétique dento-parodontal, surtout au niveau des incisives centrales. (Lasserre, 2008 ; Étienne et coll., 2016)

Elle est définie par la position des papilles interdentaires, quasiment toujours visibles lors du sourire. En présence d'une ligne du sourire haute, un mauvais alignement de cette ligne des collets constitue un préjudice esthétique important et doit être mis en évidence avant traitement. Lasserre parle de la « {...} *symétrie des festons gingivaux* {...} » comme étant un prérequis en prothèse fixée, particulièrement au niveau des incisives centrales. (Lasserre, 2008)

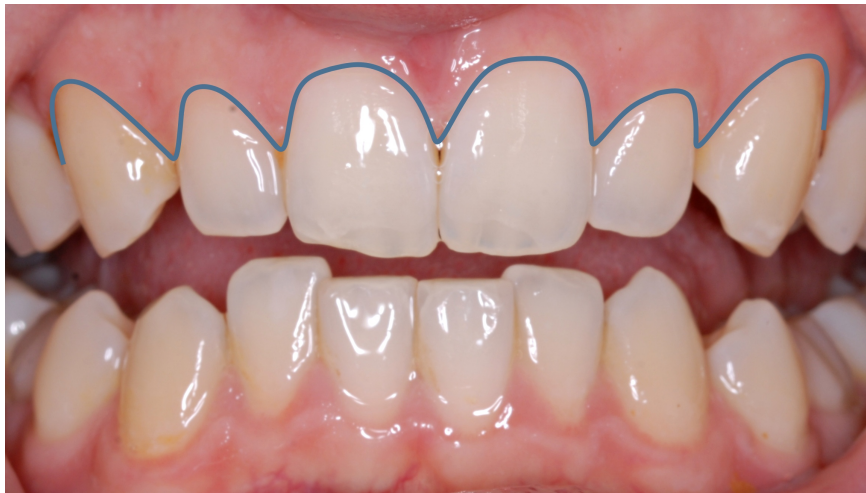

Figure 10 : Aspect caractéristique de la ligne des collets en « W », dépendant du zénith de chaque dent. (Source : document personnel)

Le zénith est défini comme « {...} *le point le plus apical de la concavité du collet gingival {...}* ». (Etienne et coll., 2016) Pour l'incisive centrale, ce point est toujours déplacé en distal par rapport au milieu de la dent, défini à partir du grand axe. Le zénith de l'incisive latérale est classiquement situé 1mm en dessous des dents adjacentes, mais n'est pas déplacé en distal de manière constante. (Lasserre, 2008).

Les embrasures occlusales sont également soumises à des règles esthétiques et sont définies comme des « {...} *espaces plus ou moins ouverts formés par la convexité des faces proximales mésiales et distales de deux dents adjacentes.* » (Étienne et coll., 2016)

Les embrasures sont généralement plus ouvertes en s'éloignant de l'axe médian et forment la ligne des bords libres. Elles déterminent également les hauteurs des points de contact interproximaux : plus on s'éloigne de la ligne médiane, plus la hauteur de la « surface » de contact diminue. (Ahmad, 2005 ; Étienne et coll., 2016)



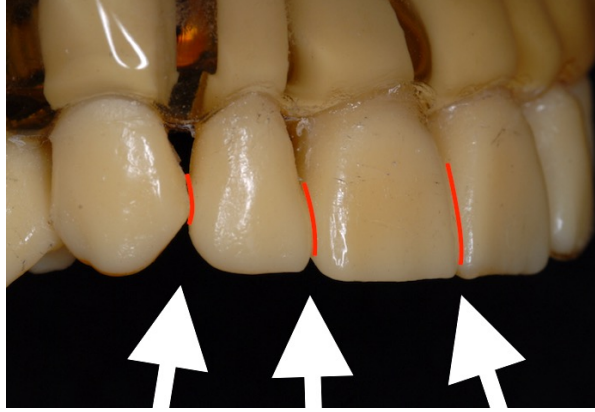


Figure 11 : Embrasures occlusales, indiquées par des flèches, donnant le profil caractéristique en « aile de mouette ». En rouge est représentée la hauteur de la « surface » de contact, bien qu'il s'agisse initialement d'un point de contact. (Source : document personnel)

Une embrasure occlusale ouverte donnera l'impression d'une dent plus étroite, alors qu'une fermeture de l'embrasure fera sembler la dent plus large. (Ahmad, 2005)

La hauteur du point de contact serait idéalement de 50% de la hauteur totale entre incisives centrales, de 40% entre incisive centrale et latérale, et de 30% entre incisive latérale et la canine. Cette hauteur de contact migre vers le sommet de la papille, en s'écartant de la ligne médiane. (Étienne et coll., 2016)

- **Rapports inter-dentaires des dents du sourire**

De nombreux concepts existent concernant les rapports entre incisives et canines maxillaires. Outre le concept du nombre d'or sujet de nombreuses études contradictoires, nous retiendrons le **concept de la proportion RED** (*Recurring Esthetic Dental Proportion*) proposé par Ward. (Etienne et coll., 2016 ; Ahmad, 2005)

Ce concept est fondé sur l'idée qu'en vue frontale, les largeurs des dents maxillaires diminuent de manière proportionnelle, tout en dépendant de la hauteur de l'incisive centrale. Cette proportion varierait entre 60% et 80%, avec une proportion idéale de 70%. Lorsqu'elle augmente, les dents apparaissent plus carrées. Ce concept ne peut constituer qu'une aide à au diagnostic esthétique et ne doit pas être vu comme une certitude. (Etienne et coll., 2016).



- **Proportions intra-dentaires**

Il s'agit d'étudier les proportions de chaque dent au sein de la composition dentaire. De nombreux auteurs ont analysé la dimension et la forme des dents, et mesuré leurs longueurs et largeurs afin de déterminer si elles sont trop courtes ou trop longues par rapport aux dents controlatérales et adjacentes. (Paris et coll., 2011 ; Etienne et coll., 2016 ; Lasserre, 2008)

De nombreuses mesures des **dimensions** des dents naturelles du sourire ont été faites, permettant de retenir des moyennes : l'incisive centrale aurait en moyenne une hauteur de 11mm (10 à 12mm) et une largeur de 9mm (8,5 à 9,5mm). Située dans le plan frontal, vu de face, elle constitue la dent forte et prédominante du sourire, plus haute de 2 à 3mm que l'incisive latérale et de 1 à 1,5mm que la canine, comme le rapportent certaines études sur l'attractivité du sourire. (Lasserre, 2008 ; Etienne et coll., 2016)

Lasserre et da Cunha rappellent la **dominance des incisives centrales**. (Lasserre, 2008 ; da Cunha et coll., 2015)

Il a été montré que des incisives centrales présentant une taille, une forme et des proportions incorrectes rendent un sourire moins attractif. (da Cunha et coll., 2015)  
Cependant, ces dimensions divergent fortement en fonction de l'âge par l'usure des bords incisifs et du sexe du patient (dents antérieures habituellement plus larges et hautes chez les hommes). (Ahmad, 2005)

Une analyse détaillée des dents adjacentes de la dent à restaurer, et une bonne compréhension des détails de dimension et de forme de la dent à restaurer permettent d'améliorer l'intégration d'un artifice prothétique unitaire.

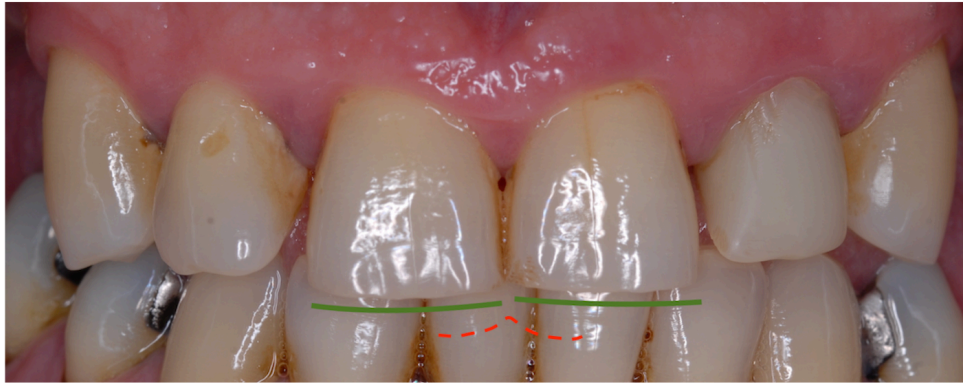


Figure 12 : Usure du bord libre occlusal donnant l'impression d'une dent plus courte, donc plus large, avec une faible embrasure occlusale. (Source : document personnel)

Concernant la **forme** des dents, une étude sur dents naturelles aura mis en évidence trois morphologies principales : rectangulaire, triangulaire ou ovoïde, pouvant varier avec l'âge. (Lasserre, 2008 ; Ahmad, 2005) La forme de la dent est déterminée à partir des lignes de transition, encore appelées « crêtes interproximales ». (Lasserre, 2008 ; Etienne et coll., 2016) « *La subtilité de la forme de {...}* » l'incisive centrale « *{...} repose sur la situation et le contour des lignes de transition. Ces frontières morphologiques de passage entre la face vestibulaire et les faces proximales déterminent en fait la typologie de la dent.* » (Lasserre, 2008)

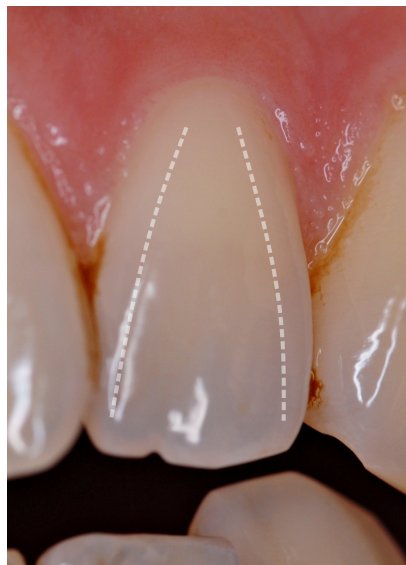

Figure 13 : Convergence des lignes de transition vers le collet conférant à la dent un aspect triangulaire. (Source : document personnel)

L'analyse des lignes de transition est primordiale, car un changement de leur longueur ou de leur dimension permettra au céramiste de rééquilibrer la perception de la forme, afin de reproduire un résultat naturel. (Etienne et coll., 2016, Lasserre, 2008)

« *La connaissance de tous ces critères permet de jouer avec les dimensions pour donner l'illusion du mimétisme du ou des artifices prothétiques avec leur dent controlatérale lorsque la position ou l'espace prothétique ne le permet pas.* » (Etienne et coll., 2016)

La proportion **largeur/hauteur**, ou *width/length ratio*, participe à la perception de la dimension d'une dent, et ne doit pas être omise lors de l'analyse intra-orale : il s'agit d'analyser le rapport entre la largeur et la hauteur de la couronne. (Etienne et coll., 2016 ; Ahmad, 2005) Les mesures à retenir sont la largeur mésio-distale, ainsi que la longueur entre gencive et bord incisif, donnant un pourcentage vu comme une référence assez constante, peu variable en fonction du sexe ou entre les dents, selon certains auteurs. D'autres estiment que la largeur mésio-distale est plus importante que la hauteur coronaire. (Etienne et coll., 2016 ; Ahmad, 2005)

La constance de cette proportion est surtout vraie pour l'incisive centrale, sujet de nombreuses études : une proportion allant de 75% à 95% peut être retenue, variable en fonction de l'usure fonctionnelle et en fonction du point de mesure vertical retenu : bord gingival (collet) ou jonction amélo-dentinaire (Etienne et coll., 2016 ; Ahmad, 2005).

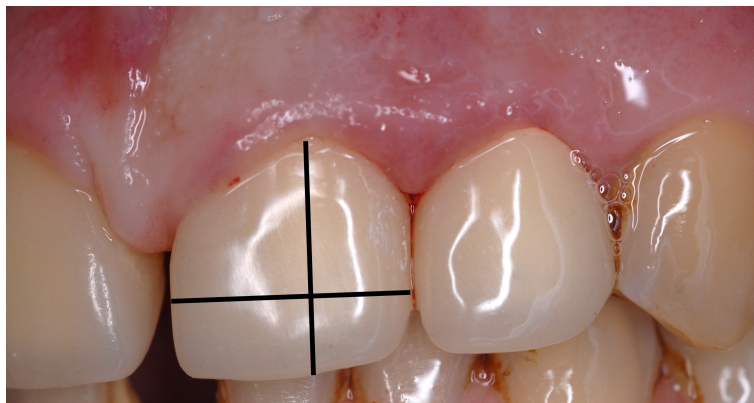


Figure 14 : Un rapport W/L (*width/length*) de 100% donne un aspect carré à la dent 21. (Source : document personnel)

Magne et coll., ayant mesuré la hauteur à partir de la jonction amélo-dentinaire, estiment une proportion largeur/hauteur idéale de 78% pour l'incisive centrale, et de 73% pour l'incisive latérale et la canine. (Etienne et coll., 2016)

D'autres auteurs ayant pris comme référence le collet clinique (bord gingival) auront une proportion idéale de 81% pour l'incisive centrale. (Ahmad, 2005)

Concrètement un rapport de 80 +/- 5% est considéré comme esthétique pour l'incisive centrale. Plus on s'écarte de ce pourcentage, plus on remarquera une dent paraissant trop courte ou trop longue.

A ce stade il convient de noter tous les **détails caractéristiques** de la dent à restaurer : l'état de surface, la potentielle présence de stries de Retzius, des fissures/fêlures, des fossettes, une ou plusieurs zones d'usure, un aspect trilobé du bord libre des incisives chez les patients jeunes, de potentielles dyschromies localisées ou encore un bord incisif translucide avec présence de lobules dentinaires plus ou moins saturés. Cela permet de donner à la dent son caractère unique et personnel. (Etienne et coll., 2016 ; Lasserre, 2008 ; Vlachopoulos, 2017 ; Awdaljan et Hein, 2018 ; Borello, 2018)

« *Cette variabilité individuelle ne doit pas échapper à l'œil du prothésiste {...}* » et du clinicien, « *{...} qui recherche la perfection dans l'illusion du naturel* ». (Lasserre, 2008)

### 1.3 Apport de la photographie

La photographie est aujourd'hui un prérequis incontournable pour une analyse esthétique fiable des dents, de leurs relations entre elles, ainsi que de leurs relations avec les composantes esthétiques faciales. La communication avec le prothésiste/céramiste n'en sera que renforcée. (Ahmad, 2009 ; Etienne et coll., 2016 ; Hein et coll., 2017 ; Awdaljan et Hein, 2018)

Par sa complexité technique, la photographie reste pourtant rare dans la majorité des cabinets. Le bénéfice esthétique et la satisfaction professionnelle qui en découlent améliorent le résultat final, une fois que les principes de base en photographie sont

des acquis. La photographie permet de faire une analyse clinique, suivie d'un projet prothétique esthétique fiable. (Ahmad, 2009 ; Liebermann et coll., 2018)

En matière médico-légale, la photographie est également intéressante, surtout pour le diagnostic et le suivi du traitement. (Ahmad, 2009)

Le relevé de couleur sera également facilité (présenté au chapitre 3). (Hein et coll., 2017 ; Awdaljan et Hein, 2018)

### 1.3.1 Matériel

Il faudra choisir un format d'appareil photographique numérique, correspondant à la qualité de l'image recherchée (Ahmad, 2009 ; Hein et coll., 2017). Les appareils DSLR *Digital Single Lens Reflex*, sont les plus compatibles avec la pratique quotidienne. (Ahmad, 2009 ; Etienne et coll., 2016 ; Hein et coll., 2017 ; Awdaljan et Hein, 2018)

Un appareil photographique destiné à l'usage dentaire comporte : le boîtier, l'objectif et le flash. Parmi les boîtiers numériques, un capteur *APS-C (Advanced Photo System type-C)* de petite taille est suffisant par rapport aux « *full frame* ». (Hein et coll., 2017)

- Le boîtier

Pour des macrophotographies dentaires, le boîtier doit pouvoir proposer certains réglages. (Etienne et coll., 2016 ; Ahmad, 2009 ; Hein et coll., 2017 ; Awdaljan et Hein, 2018) :

- Le temps d'exposition dépendant de l'obturateur : une fourchette de 1/125 à 1/200, permet un apport adapté de lumière.
- L'ouverture de diaphragme définissant la netteté de l'image, par la profondeur de champ choisie, visible par la lettre F (en réalité une fraction  $\frac{f}{x}$ ) sur la majorité des appareils. Plus cette valeur augmente, plus la quantité de lumière perçue est faible.
- La sensibilité ISO (*International Organization for Standardisation*) permet de régler la sensibilité à la lumière du capteur : une valeur de 100 est idéale pour les *APS-C*.




Figure 15 : Exemple de réglage des valeurs d'ouverture de diaphragme (F), de vitesse d'obturation 1/125 en mode « manuel » sur un appareil Nikon® D200. (Source : document personnel)

Le réglage de ces valeurs reste dépendant de la situation clinique : un apport lumineux ambiant plus ou moins faible devra être pris en compte.

- L'objectif

On choisira un objectif « macro » à focale fixe, idéalement de 90mm à 105mm, ce qui augmente la visualisation des détails, surtout en secteur antérieur. (Etienne et coll., 2016 ; Hein et coll., 2017 ; Awdaljan et Hein, 2018)

- Le flash

En secteur antérieur, on préférera un flash latéral, apportant suffisamment de lumière de manière déportée en latéral, afin d'améliorer la perception des détails, notamment de l'état de surface des dents antérieures. Un flash annulaire peut être suffisant, mais permet uniquement un apport frontal de lumière. (Etienne et coll., 2016)

Enfin, de nombreux accessoires sont disponibles pour augmenter la qualité de l'image intrabuccale, tels des écarteurs, des contrasteurs, des déporteurs de flash, ou encore des filtres spécifiques à l'objectif. (Etienne et coll., 2016 ; Awdaljan et Hein, 2018)

### 1.3.2 Principes de base

Sans rentrer dans les détails, nous citerons les points primordiaux afin de réaliser un cliché exploitable.

En secteur antérieur, un bon cadrage permet de rendre visibles tous les éléments dentaires et parodontaux du secteur antérieur. La mise au point est facilitée par le

mode *autofocus* (AF) pour une netteté optimale. (Etienne et coll., 2016 ; Awdaljan et Hein, 2018) L'exposition, dont le réglage est primordial, constitue la quantité de lumière perçue par l'objet photographié en prenant en compte la lumière ambiante. (Etienne et coll., 2016 ; Ahmad, 2009) Afin d'obtenir une image intra-orale de qualité, il faut une perception réaliste des couleurs et un maximum de détails. Plus la reproduction des couleurs et des détails sera identique à la réalité, meilleur sera le diagnostic et ainsi le traitement final. (Ahmad, 2009)

L'avantage principal des photographies est la possibilité d'analyse d'un cas clinique en l'absence du patient : le praticien peut alors, à tête reposée, analyser la situation, et planifier le déroulement du traitement. Les images photographiques intra-orales adéquates vont être utilisées pour réaliser un projet prothétique réel et virtuel précis. (Paris et coll., 2011 ; Etienne et coll., 2016 ; Clément et coll., 2014 ; Crescenzo et Crescenzo, 2014)

Un bilan photographique précis comprend :

- Trois portraits de face : lèvres au repos, sourire exagéré et décontracté. (Paris et coll., 2011 ; Crescenzo et Crescenzo, 2014 ; Clément et coll., 2014)
- Photographies de profil. (Paris et coll., 2011 ; Crescenzo et Crescenzo, 2014)
- Photographies des rapports labio-dentaires : vue de face, et déporté aux trois quarts à gauche et à droite. (Paris et coll., 2011 ; Clément et coll., 2014)
- Trois photos intra-orales des dents du sourire: une en OIM (occlusion d'intercuspidie maximale), une en bout-à-bout incisif et une photographie avec contrasteurs des dents concernées. On peut rajouter des clichés des arcades entières. (Paris et coll., 2011 ; Crescenzo et Crescenzo, 2014 ; Clément et coll., 2014)

Souvent les photographies intra-orales sont réalisées trop à distance (>45cm) incorporant joues et lèvres. Généralement le secteur antérieur s'étendant de canine à canine peut être suffisant. (Awdaljan et Hein, 2018)

Le bilan photographique doit permettre de retrouver tous les éléments exobuccaux et endobuccaux décrits lors de l'analyse esthétique.



## 1.4 Projet prothétique

Après diagnostic esthétique posé par examen clinique et photographique rigoureux, un projet sur modèle d'étude est réalisé. (Paris et coll., 2011 ; Liebermann et coll., 2018)

Il est important de noter que dans le cas assez rare de réalisation d'une restauration unitaire pour une raison purement cosmétique, le chirurgien-dentiste sera catégorisé en tant que chirurgien esthétique et sera soumis à la notion d'obligation de résultat, et pas seulement à une obligation de moyens. (Lasserre et coll., 2010)

La réussite du résultat visuel final dépend entre autres de la préparation de la dent à restaurer, dont l'homothétie sera guidée par le projet prothétique. La morphologie de la pièce prothétique unitaire peut être prévisualisée avant traitement par un projet prothétique, virtuel et ensuite réel, considéré comme une analyse de faisabilité. Les séquences cliniques et le travail du céramiste seront ainsi clairs. (Paris et coll., 2011 ; Clément et coll., 2014 ; Kahng, 2016)

Le projet prothétique est défini « {...} *en fonction de critères esthétiques, occlusaux, parodontaux en tenant compte évidemment d'impératifs mécaniques.* ». (Clément et coll., 2014)

La prévisualisation se fait par céroplastie/*wax-up*, guidé par une éventuelle conception virtuelle préalable du projet prothétique via des logiciels et méthodes spécifiques, facilité par la CFAO (Conception et Fabrication Assistée par Ordinateur), en plus des photographies transmises au prothésiste. (Paris et coll., 2011 ; Crescenzo et Crescenzo, 2014 ; Clément et coll., 2014)

Des potentiels problèmes esthétiques, mais aussi fonctionnels, d'occlusion ou de forme sont ainsi matérialisés : le temps consacré à la planification permet un gain de qualité de travail et évite des problèmes avec perte de temps lors des séances cliniques. Le projet prothétique est alors considéré comme guide du futur traitement, améliorant la satisfaction du patient et du clinicien. (Kahng, 2006 ; Paris et coll., 2011 ; Clément et coll., 2014)

Il est souvent rappelé l'importance d'incorporer le prothésiste-céramiste dans les premiers pas de planification prothétique, afin d'établir une communication plus



efficace. La difficulté principale est le transfert du projet initialement virtuel, en projet réel, sous forme d'un *wax-up* d'abord, et d'un *mock-up* ensuite. (Kahng, 2006 ; Paris et coll., 2011)

La majorité des auteurs propose que le projet réel soit réalisé après le projet virtuel afin d'aider au maximum le prothésiste. (Paris et coll., 2011 ; Crescenzo et Crescenzo, 2014 ; Etienne et coll., 2016)

D'autres estiment que la conception virtuelle n'est intéressante qu'après validation du *wax-up* : une photographie du *wax-up* est alors superposée sur un cliché photographique afin de permettre au patient une visualisation concrète avant *mock-up*. (Clément et coll., 2014)

Pour une cohérence logique du flux de travail, nous traiterons du projet esthétique virtuel avant le projet réel.

#### 1.4.1 Projet prothétique virtuel : approche digitale

Un projet prothétique virtuel à visée esthétique est réalisé avec les photographies initiales et des modèles d'études, afin d'être traité numériquement. (Crescenzo et Crescenzo, 2014 ; Etienne et coll., 2016)

À partir des photographies, la dent à restaurer peut être modifiée numériquement en fonction des impératifs donnés par le cadre esthétique existant du patient. De nombreux programmes existent comme par exemple Digital Smile Design<sup>®</sup>, Photoshop Smile Design<sup>®</sup> ou encore Virtuel Esthetic Project<sup>®</sup>. (Crescenzo et Crescenzo, 2014 ; Etienne et coll., 2016)

En prenant l'exemple du projet virtuel VEP<sup>®</sup> (Virtuel Esthetic Project<sup>®</sup>), la conception est basée sur une superposition d'images à partir de photographies du visage et des dents antérieures, qui devront respecter un angle de 80° par rapport au plan frontal du patient. Il peut être intéressant de réaliser plusieurs clichés avec des angulations différentes par rapport au plan frontal, pour une superposition précise. (Crescenzo et Crescenzo, 2014)

En prenant l'exemple du VEP<sup>®</sup> : le projet numérique est réalisé par le prothésiste via des logiciels comme Keynote<sup>™</sup> (Apple) ou PowerPoint<sup>™</sup> (Microsoft). On superpose les images exobuccales et intraorales afin d'analyser la situation initiale par rapport aux plans de référence faciaux. Sur une image intraorale, en respectant l'espace prothétique, on réalise un « masque » de la dent à restaurer en jouant sur les volumes, facilement modifiables dans ces logiciels, jusqu'à obtenir la forme souhaitée de la dent à restaurer par rapport à la gencive, et plus tard par rapport au cadre labio-facial. (Crescenzo et Crescenzo, 2014)

On peut ainsi visualiser la nécessité d'intervention parodontale, comme par exemple une gingivectomie. (Paris et coll., 2011 ; Crescenzo et Crescenzo, 2014 ; Marzadori et coll., 2018)

D'autres logiciels utilisent des banques de données de sourires pour établir des masques virtuels et ainsi trouver la forme de dent correspondante. (Etienne et coll., 2016)

*« Le but est de mettre visuellement en évidence les problèmes pour les anticiper ».*  
(Crescenzo et Crescenzo, 2014)

La voie numérique permet au patient de prévisualiser et d'approuver la pièce prothétique unitaire par rapport au cadre gingival, labial et facial : le praticien peut expliquer le traitement à l'aide d'images. Ça permet de rassurer le chirurgien-dentiste et le patient, avant de transmettre les données au prothésiste. (Crescenzo et coll., 2014)

Ces masques virtuels constituent seulement une aide au diagnostic esthétique pour la réalisation du projet réel, mais ne constituent en aucun cas des règles absolues.

#### 1.4.2 Projet prothétique réel

Les données issues du projet virtuel sont transmises au céramiste, lui donnant des indications des modifications à réaliser pour la céroplastie. À partir du logiciel, comme le VEP<sup>®</sup>, des mesures exactes peuvent être données au prothésiste via une échelle virtuelle calibrée à partir des modèles d'étude. La hauteur et la largeur de la dent à restaurer peuvent ainsi être parfaitement reproduites sur *wax-up*. (Crescenzo et Crescenzo, 2014)

La présentation du projet prothétique au patient se fait en deux phases : une phase de céroplastie préparée sur modèle en plâtre, et une phase *in vivo* appelée phase de *mock-up* ou masque diagnostique, où les modifications souhaitées de morphologie seront mises en évidence cliniquement. (Belser et coll., 1997 ; Kahng, 2006 ; Paris et coll., 2011 ; Clément et coll., 2014)

- **Céropastie - wax-up**

Véritable projet prospectif de la préparation, le *wax-up* est la première matérialisation du projet esthétique, après changements de forme/de proportion indiqués numériquement par le logiciel utilisé. (Kahng, 2006 ; Paris et coll., 2011 ; Clément et coll., 2014 ; Crescenzo et Crescenzo, 2014 ; da Cunha et coll., 2015)

La céroplastie est faite par le prothésiste à partir d'une empreinte à l'alginat, coulée en plâtre dur. Les modèles d'étude sont montés en articulateur après enregistrement de l'occlusion si nécessaire, idéalement à l'aide d'un arc facial : cela permet une meilleure reproduction des lignes de référence faciales horizontales. La ligne incisive est ainsi repositionnée précisément par rapport au cadre facial du patient. (Clément et coll., 2014)

La conception esthétique virtuelle réalisée en amont guide le prothésiste dans l'élaboration du *wax-up*, en lui donnant des instructions et des mesures précises. (Etienne et coll., 2016 ; Crescenzo et Crescenzo, 2014)

Certains auteurs proposent de réaliser le *wax-up* en cire blanche sur un modèle en plâtre blanc, pour une meilleure présentation visuelle. (Kahng, 2006 ; Clément et coll., 2014)

« *Le wax-up permet donc une réflexion mutuelle entre praticien et prothésiste, aboutissant à un diagnostic sur la réalisation du futur traitement.* » (Clément et coll., 2014)

Le *wax-up* sera également utilisé pour réaliser des guides de préparation pour respecter le principe d'économie tissulaire : la forme finale de l'artifice prothétique unitaire guidera la préparation de la dent. (Kahng, 2006 ; Clément et coll., 2014 ; Lasserre et coll., 2010)

- ***Mock-up***

Le *wax-up* devra être travaillé précisément, parfaitement conforme au projet virtuel : il servira à la réalisation du masque esthétique ou *mock-up*, encore appelé maquette esthétique, qui permet la présentation du projet esthétique au patient en bouche et qui sera utilisé pour guider des chirurgies parodontales éventuelles, ainsi que pour la préparation du pilier. (Lasserre et coll., 2010; Clément et coll., 2014 ; Sibilla et coll., 2014 ; Etienne et coll., 2016)

Le *mock-up* est idéalement réalisé en méthode indirecte à partir d'une empreinte précise du *wax-up*, faite soit au laboratoire, soit au cabinet par une empreinte double mélange avec silicones vinyl-polysiloxanes *light* (viscosité basse) et *putty* (viscosité élevée) permettant ainsi une meilleure précision de l'état de surface. (da Cunha et coll., 2015)

L'utilisation d'une clé en silicone transparente est très intéressante pour une dent unitaire, car elle permet l'utilisation d'une résine photopolymérisable, plus esthétique qu'une résine acrylique. (Clément et coll., 2014)

L'empreinte en silicone doit s'étendre au moins à une dent adjacente mésiale et distale de la dent concernée, afin de garantir une mise en place fiable et stable. Elle est découpée à 5mm du rebord gingival, afin de garantir une bonne insertion, mais aussi afin de rendre l'excès de résine le plus fin possible, facilitant son nettoyage. (Clément et coll., 2014 ; Lasserre et coll., 2010)

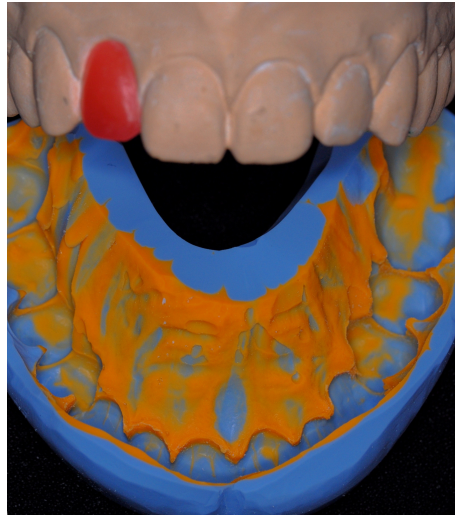


Figure 16 : Clé en silicone permettant l'application intra-orale du *mock-up* après *wax-up* de la dent 12. (Source : document personnel)




Figure 17 : Pour une plus grande précision, la clé pour *mock-up* est faite en double mélange (silicone *putty* et *light*) (a). Retirée du porte empreinte, la clé peut facilement être ajustée : le milieu inter-incisif est marqué au bistouri (b). (Source : document personnel)

Le masque esthétique est obtenu en injectant de la résine bis-acrylique fluide ou une résine composite photopolymérisable dans l'empreinte du *wax-up* et en insérant cette empreinte sur la dent préalablement séchée du patient. On maintient le porte-empreinte en place durant le temps de prise de la résine avant de désinsérer l'ensemble, en respectant les instructions du fabricant. Après élimination de la couche d'inhibition liée à l'oxygène, éviction des excès de résine au niveau gingival et finition des limites du masque, le projet est présenté au patient. (da Cunha et coll., 2015)

Certains auteurs proposent de maquiller la maquette esthétique après finition pour améliorer l'esthétique : l'utilité du maquillage doit être évaluée au cas par cas. (Clément et coll., 2014)

À ce stade, des modifications de la maquette peuvent se faire en bouche, selon les souhaits du patient, en respectant les paramètres esthétiques et fonctionnels : le projet sera ensuite définitivement approuvé par le patient. C'est surtout lors d'un allongement du bord incisif que le *mock-up* devra être testé et validé. (Belser et coll., 1997 ; Kahng, 2006 ; da Cunha et coll., 2011 ; Liebermann et coll., 2018)

Il est important de noter que dans certains cas moins fréquents, le *mock-up* ne peut pas être utilisé en addition. En cas de vestibulo-version de la dent concernée par exemple, le patient ne pourra pas prévisualiser la morphologie finale en bouche. Dans ce cas la prothèse provisoire jouera le rôle de préfiguration esthétique et peut être ajustée avant la réalisation des restaurations d'usage. (Clément et coll., 2014, Belser et coll., 1997)

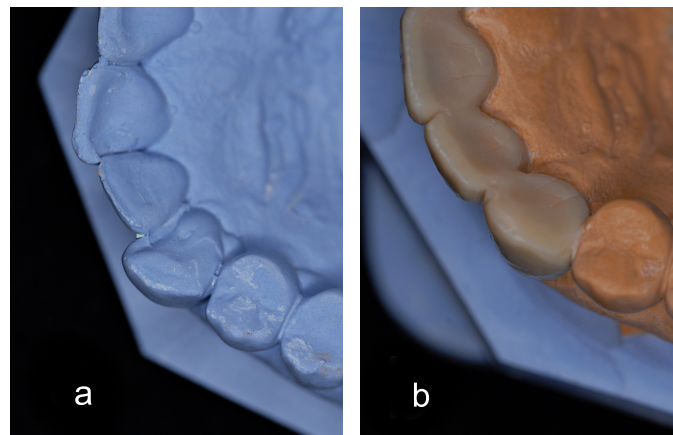


Figure 18 : *Mock-up* inenvisageable dans ce cas de canine vestibuloversée (a) à partir du *wax-up* (b). La prévisualisation du résultat se fera par la prothèse provisoire. (Source : document personnel)

## 1.5 Approche multidisciplinaire

Le diagnostic initial, ainsi que l'analyse esthétique suivie du projet prothétique, permettent de mettre en évidence la nécessité éventuelle du recours à un traitement pré-prothétique parodontal, endodontique ou orthodontique. Il s'agit souvent de cas de traumatismes avec exposition pulpaire et traits de fracture juxta-osseux ou sous-osseux, qui à long terme ne seront pas compatibles avec une santé endo-parodontale. (Scholtes et coll., 2018 ; Liebermann et coll., 2018)

L'intégration esthétique d'un artifice prothétique unitaire nécessite le maintien d'une santé parodontale et donc le respect de l'espace biologique, récemment renommé attache supra-crestale, d'environ 2,04mm, tel qu'il a été décrit par Gargiulo et coll. en 1961. Des données plus actuelles tendent à aller vers des mesures moyennes de 2,15 à 2,30mm. (Marzadori et coll., 2018)

Pour Gracis et coll., l'intégration d'une prothèse naturelle dans un parodonte sain constitue l'objectif le plus important de l'équipe pluridisciplinaire. (Gracis et coll., 2001)

C'est à ce stade que la planification des traitements parodontaux prend toute son importance en secteur antérieur, surtout lorsqu'il s'agit d'obtenir une symétrie de la ligne des collets. L'analyse esthétique, et le projet prothétique qui en découle dirigeront le traitement parodontal esthétique.

Un élément critique est la relation entre le parodonte et l'interface dent - artifice prothétique. Le non-respect de l'attache supra-crestale, par une limite prothétique inférieure à 2mm par rapport à l'os alvéolaire, entraîne des pathologies parodontales localisées : inflammation gingivale, hypertrophie gingivale, poche parodontale profonde localisée, résorption alvéolaire, récessions gingivales. (Gracis et coll., 2001)

Selon Tarnow et coll., le biotype parodontal du patient doit être analysé, car une limite sous-gingivale avec non-respect de l'espace biologique présentera des conséquences différentes en fonction de ce biotype. Un biotype parodontal épais, avec une épaisseur conséquente de tissu gingival kératinisé et des corticales osseuses épaisses, présentera en cas de pathologie plutôt des poches parodontales. Un parodonte fin, avec une quantité limitée en tissu kératinisé et des corticales osseuses fines, présentera en cas de pathologie plus souvent des récessions gingivales et plus rarement des poches parodontales. (Gracis et coll., 2001)

Une résection osseuse de rétablissement de l'attache supra-crestale en secteur antérieur (élongation coronaire chirurgicale ou *esthetic crown lengthening*) devient alors impérative afin de gagner en hauteur coronaire lorsque l'espace biologique ne peut être respecté. (Scholtes et coll., 2018 ; Marzadori et coll., 2018)

La résection osseuse de rétablissement de l'attache supra-crestale, et les gingivectomies constituent les interventions pré-prothétiques les plus courantes. En secteur postérieur elles sont largement décrites dans la littérature, alors qu'en secteur antérieur elles font sujet de débats en ce qui concerne la technique opératoire. Dans tous les cas l'acte chirurgical devra lui aussi suivre le projet prothétique pour maintenir une esthétique parodontale. (Paris et coll., 2011 ; Marzadori et coll., 2018)

La gingivectomie seule n'est possible que lorsque le sulcus présente une profondeur supérieure à 2mm : c'est le cas de l'éruption passive altérée. Les critères principaux sont le sondage de la hauteur entre bord libre gingival et crête osseuse alvéolaire, ainsi que l'examen radiographique. Cet acte est fréquemment réalisé au bistouri électrique qui associe précision et coagulation. (Etienne et coll., 2016)

Certains auteurs préconisent de guider la chirurgie par l'application du *mock-up* pour garantir un résultat idéal, d'autres préfèrent marquer les zéniths gingivaux à la sonde : chaque chirurgien devra analyser quelle technique convient le mieux pour le résultat souhaité. (Etienne et coll., 2016 ; Marzadori et coll., 2018)



Le temps de cicatrisation après gingivoplastie varie :

- en cas d'intervention *a minima* : la restauration provisoire pourra être réalisée dans la séance.
- en cas d'intervention plus invasive : un délai d'un mois permet une première cicatrisation gingivale. (Marzadori et coll., 2018)

L'extrusion orthodontique, bien que chronophage, est une autre technique fréquemment décrite permettant de rétablir une hauteur biologique correcte en secteur antérieur. En association avec une résection osseuse de rétablissement de l'attache supra-crestale elle permet d'obtenir une esthétique dento-gingivale harmonieuse. En cas d'extrusion seule, la ligne des collets est souvent trop basse pour obtenir une symétrie. (Scholtes et coll., 2018)

Parfois des chirurgies mucogingivales par addition comme la réalisation de lambeaux ou des greffes s'avèrent nécessaires en cas de défaut important pour rétablir une harmonie dento-gingivale. En cas de dyschromie importante de la dent à restaurer, visible à travers la gencive, il peut être intéressant de réaliser une greffe de conjonctif enfoui, afin de la masquer. (Fabbri et coll., 2011)

Il faut alors d'adresser à des spécialistes en endodontie, parodontie et orthodontie afin essayer d'obtenir un résultat esthétique pour le patient. (Scholtes et coll., 2018)

Afin d'optimiser le résultat esthétique final il convient d'analyser la composante gingivale du sourire de manière rigoureuse, afin de déterminer si une gingivoplastie est nécessaire, tant d'un point de vue cosmétique que biologique.

**L'éclaircissement** dentaire à l'aide de peroxyde de carbamide de 10 à 16% est également une solution dans certains cas pour obtenir un résultat esthétique et doit être pris en compte dans le plan de traitement global pour une concordance des couleurs entre les dents naturelles et la céramique de l'artifice prothétique unitaire. On distingue l'éclaircissement externe et interne, réalisé soit sur la dent à restaurer,

soit sur les dents adjacentes afin d'harmoniser la couleur. (Sibilla et coll., 2014 ; Borello, 2018 ; Reitzer et coll., 2019)

L'éclaircissement permet de respecter au maximum les principes d'économie tissulaire : une épaisseur minimale de céramique permet une préparation *a minima* de la dent. Le recouvrement coronaire périphérique total n'est plus nécessaire dans tous les cas, en combinant éclaircissement, techniques adhésives actuelles et biomatériaux céramiques plus translucides et aux propriétés esthétiques supérieures. (Sibilla et coll., 2014)

L'éclaircissement doit idéalement être fait avant la réalisation de la prothèse fixe unitaire en pré-opératoire sur toutes les dents des deux arcades. C'est également possible pendant la préparation en per-opératoire pour la dent à restaurer. (Sibilla et coll., 2014 ; Borello et coll., 2018)

Généralement on respectera un **délai de minimum vingt jours** (pouvant aller jusqu'à deux mois) afin d'obtenir une stabilité, avant de réaliser la préparation et l'enregistrement de la couleur. La réhydratation de la dent peut dans certains cas légèrement faire varier le résultat final, surtout si un éclaircissement des dents adjacentes est réalisé. (Ishikawa et coll., 2010 ; Sibilla et coll., 2014 ; Borello et coll., 2018)

Cependant l'éclaircissement n'a d'effet que sur la saturation et la luminosité de la dent : la teinte n'est pas modifiée. (Ishikawa et coll., 2010 ; Borello, 2018)

Lorsqu'une dent dyschromiée est non vitale, l'éclaircissement sera combiné, externe et interne. Certains auteurs proposent une technique d'éclaircissement externe/interne par mise en place de peroxyde de carbamide à 10% au sein de la cavité d'accès (sans dépasser la jonction amélo-cémentaire), ainsi que dans une gouttière avec un réservoir vestibulaire pour la dent en question. La durée du traitement est à déterminer individuellement pour chaque patient, par des contrôles hebdomadaires. Après éclaircissement interne on attendra un délai d'une semaine, car le collage d'une restauration en céramique peut être altéré par une adhésion moindre au niveau amélaire. (Sibilla et coll., 2014 ; Borello, 2018 ; Reitzer et coll., 2019)

Selon des données récentes, les éclaircissements au peroxyde de carbamide ou peroxyde d'hydrogène, même fortement dosés, ne donneraient pas de résultats aussi satisfaisants qu'avec le perborate de sodium combiné à de l'eau distillée. Ce dernier est cependant interdit depuis 2015, car classifié comme substance carcinogène, mutagène et reprotoxique. (Etienne et coll., 2016 ; Reitzer et coll., 2019)

On note l'importance d'une prise en charge globale lorsqu'on réalise une prothèse unitaire en secteur antérieur et lorsque la demande esthétique est élevée : l'aspect multidisciplinaire où chaque membre de l'équipe connaît les objectifs prend toute sa place. (Paris et coll., 2011)

## 2. Aspects cliniques se rapportant à un objectif esthétique

### 2.1 Types de prothèses fixées unitaires sur dents naturelles antérieures

Longtemps, la couronne céramo-métallique et plus tard la couronne céramo-céramique ont constitué les options principales pour la restauration unitaire indirecte en secteur antérieur, nécessitant une mutilation tissulaire importante pour obtenir un résultat esthétique. (Perelmuter et coll., 2011 ; Shetty et coll., 2011)

L'amélioration du collage et des céramiques cosmétiques a rendu possible des restaurations indirectes en céramique moins invasives et au rendu cosmétique souvent supérieur. (Gracis et coll., 2001 ; Koubi et coll., 2008 ; Shetty et coll., 2011 ; Ortet et coll., 2011 ; da Cunha et coll., 2015 ; Rickman et coll., 2015)

On parle de restaurations adhésives en céramique, qui constituent une alternative aux couronnes périphériques classiques. Elles font partie de la dentisterie adhésive moderne, respectant la préservation tissulaire par des préparations *a minima*. Parmi les restaurations en céramique collée (RCC), on retrouve les artifices partiels et périphériques. (Koubi et coll., 2008 ; Lasserre et coll., 2010 ; Shetty et coll., 2011 ; Heichelbech et coll., 2015)

Dans cette logique, on suivra le « gradient thérapeutique » décrit par Tirlet et Attal, afin de respecter l'économie tissulaire et l'esthétique, qui n'est pas à dissocier des impératifs biologiques, mécaniques et fonctionnels. (Tirlet et Attal, 2009)

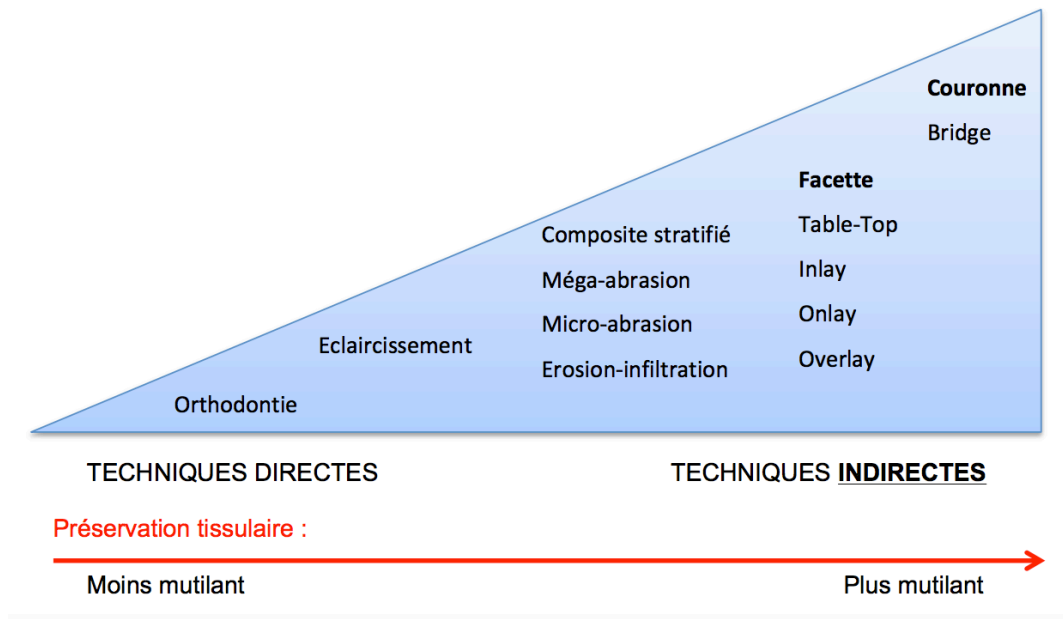


Figure 19 : Adaptation du schéma du « gradient thérapeutique » selon Tirlet et Attal : chronologiquement, les restaurations indirectes sont indiquées après l'échec des techniques directes.

### 2.1.1 Restaurations adhésives partielles en céramique

Parmi les restaurations en céramique collée (RCC) partielles sur dent antérieure, on parlera :

- de **facette** définie comme « {...} un artifice prothétique de fine épaisseur, collé à l'émail et destiné à corriger la teinte, la position et la forme d'une dent. » (Etienne et coll., 2016)
- et plus rarement de **chips** en céramique qu'on peut définir comme une très fine lamelle de céramique cosmétique, recouvrant partiellement la dent et nécessitant généralement peu ou pas de préparation. Ce sont donc des « {...} facettes partielles {...}. » (Etienne et coll., 2016)

Des études à long terme concernant les facettes ont montré une satisfaction des patients concernant l'esthétique et la fonction, ainsi qu'une absence d'effets néfastes sur la santé parodontale lorsque le patient présentait une hygiène orale satisfaisante. (Liebermann et coll., 2018)

En comparaison avec des couronnes périphériques, le traitement minimalement invasif par facettes (et donc RCC partielles) réduit le risque d'effets néfastes au niveau gingival et présente un effet positif sur la vitalité pulpaire : une étude sur 20 ans analysant la perte de vitalité suite à un traitement par facettes a trouvé un taux d'échec très faible de 2,51%. (Liebermann et coll., 2018)

Les restaurations en céramique collée partielles permettent en outre une bonne gestion du profil d'émergence au niveau cervical et proximal, rendant l'artifice prothétique plus naturel. (da Cunha et coll., 2015)

Nous retiendrons que les restaurations par facettes, et plus largement par RCC partielles, constituent une option thérapeutique cosmétique idéale pour une dent unitaire lorsque la situation clinique le permet, respectant tous les concepts de la dentisterie moderne : l'esthétique, l'économie tissulaire et la fonction, à condition de suivre scrupuleusement les techniques opératoires. (Koubi et coll., 2008 ; Shetty et coll., 2011 ; Ortet et coll., 2011 ; Clément et coll., 2014 ; da Cunha et coll., 2015 ; Rickman et coll., 2015 ; Liebermann et coll., 2018)

Il est primordial de respecter les indications et contre-indications des RCC partielles pour éviter de mauvaises surprises et des situations inesthétiques. Parmi les indications citées au chapitre 1.1, seulement certaines permettent la réalisation d'une RCC partielle, dépendant de l'étiologie.

Une classification en particulier, établie par Belser et coll. en 1997, regroupe les indications spécifiques aux facettes : elle regroupe plusieurs types, en fonction de l'étiologie. Globalement, les principales indications sont les colorations résistantes aux éclaircissements, les modifications morphologiques plus ou moins importantes et la restauration de dents antérieures délabrées. (Belser et coll., 1997)

Etienne et coll., ont modifié ces indications que nous avons regroupées sous forme d'un tableau, en incorporant d'autres sous-classes et le type IV. (Etienne et coll., 2016)

Tableau 1 : Tableau regroupant les indications des RCC partielles, notamment des facettes, selon la classification de Belser et coll. de 1997, modifiée par Etienne et coll. en 2016 : le praticien pourra clairement identifier l'indication clinique d'une RCC partielle.

|  |  |
|--|--|
| <b>Type 1 : Corrections de COULEUR</b> | <ul style="list-style-type: none"> <li>— Type IA : colorations par tétracyclines (degré III et IV)</li> <li>— Type IB : échec des éclaircissements externes et/ou internes :               <ul style="list-style-type: none"> <li>* Fluorose de type III (selon le <i>Thylstrup Fejerskov Index</i>)</li> <li>* Oblitération pulpaire après trauma, dent vitale</li> <li>* Dent non vitale</li> </ul> </li> </ul>  |
| <b>Type 2 : Correction de FORME</b>    | <ul style="list-style-type: none"> <li>— Type IIA : dents conoïdes/incisives latérales en grain de riz</li> <li>— Type IIB : diastèmes et espaces interproximaux « triangles noirs » (perte de tissus parodontaux)</li> <li>— Type IIC : prolongation des bords incisifs</li> </ul>  |
| <b>Type 3 : Anomalies de STRUCTURE</b> | <ul style="list-style-type: none"> <li>— Type IIIA : fracture coronaire</li> <li>— Type IIIB : perte d'émail par attrition, abrasion ou érosion (usure)</li> <li>— Type IIIC : malformations amélares congénitales ou acquises :               <ul style="list-style-type: none"> <li>* Amélogénèse imparfaite type I (hypoplasique) et type II (hypomature)</li> <li>* Hypominéralisation molaire-incisive (MIH)</li> <li>* Hypoplasies acquises de l'émail : forme ponctuelle</li> </ul> </li> </ul> |
| <b>Type 4 : Anomalies de POSITION</b>  | <ul style="list-style-type: none"> <li>— Controversé : après refus de traitement orthodontique de la part du patient</li> </ul>  |

Pour toutes ces indications, il est important d'avoir une surface de collage amélaire supérieure à 50% de la surface de collage totale : on évitera au maximum le collage de la RCC sur de la dentine. On attendra également la fin de croissance chez les adolescents/jeunes adultes, pour avoir une stabilité de la ligne des collets. (Etienne et coll., 2016)

Même si la céramique collée peut résister très bien aux contraintes mécaniques, il faut une épaisseur minimale de céramique de 0,3 à 0,6mm pour éviter des fissures pouvant donner des fractures. (Clément et coll., 2014 ; Etienne et coll., 2016 ; Liebermann et coll., 2018)

Les contre-indications doivent également être détectées par le chirurgien-dentiste, car considérées comme source potentielle d'échec. Parmi les contre-indications on retrouve : les parafunctions comme le bruxisme (controversé) ; le traitement endodontique ; l'insuffisance d'émail, source de mauvaise adhésion, souvent à l'origine de *microleakage* (micro-infiltration) ; une perte de hauteur coronaire supérieure à 4mm avec risque de fracture de céramique « {...} *une hauteur maximale de 2mm de céramique non soutenue doit être respectée.* » (Etienne et coll., 2016) ; une limite infra-gingivale rendant impossible la mise en place d'un champ opératoire étanche et donc le collage ; délabrement intéressant toutes les faces de la dent ; le tabagisme ; les parodontopathies et les polycaries. On peut ajouter un changement de position trop important de la dent, engendrant un risque d'exposition pulpaire et collage dentinaire. (Clément et coll., 2014 ; Etienne et coll., 2016 ; Liebermann et coll., 2018)

Une coloration excessive de la dent est définie par certains auteurs comme une contre-indication au traitement par RCC partielles. (Etienne et coll., 2016)

D'autres semblent trouver des résultats satisfaisants si l'épaisseur de céramique feldspathique est suffisante pour masquer le substrat faiblement décoloré, en association avec une colle en résine composite de teinte adaptée. (Liebermann et coll., 2018)

La décoloration constitue une contre-indication relative, et le traitement par facette ou RCC partielle sur substrat plus ou moins fortement coloré se fera au cas par cas en fonction de la situation clinique, en prenant en compte tous les facteurs cités précédemment et toujours après consentement éclairé du patient.



### 2.1.2 Restaurations adhésives périphériques en céramique

Une restauration est périphérique lorsqu'elle « {...} implique les quatre faces de la dent. » (Etienne et coll., 2016)

Les RCC périphériques ou totales regroupent les facettes *jackett*, encore appelées facettes à 360° par Edelhoff, ainsi que les couronnes collées en céramique. (Etienne et coll., 2016 ; Lasserre et coll., 2010)

La **facette à 360°** n'est indiquée que dans le cas d'usures par érosion et ne présente pas d'autre indication. C'est une extension de la facette vestibulaire incorporant la totalité des faces de la dent. Une réalisation technique rigoureuse est nécessaire. (Etienne et coll., 2016)

La **couronne collée en céramique** est une solution restauratrice possible lorsqu'une RCC partielle est contre-indiquée : obturations en résine composite volumineuses ; renouvellement de couronne défailante ; support dentaire insuffisant, notamment une hauteur de céramique non supportée supérieure à 2mm ; dévitalisation ; limite infra-gingivale. (Lasserre et coll., 2010 ; Clément et coll., 2014)

### 2.1.3 Restaurations périphériques scellées : couronnes

Même si les dogmes concernant les principes mécaniques de la prothèse fixe ont pu être détrônés par les techniques adhésives modernes, les couronnes périphériques scellées restent une solution de choix face à un très grand nombre de situations cliniques. (Lasserre et coll., 2010)

On retrouve les couronnes céramo-métalliques définies comme « {...} un élément prothétique constitué d'une armature métallique recouverte de céramique cosmétique. » (Clément et coll., 2014), et les couronnes céramo-céramiques définies comme « {...} un élément prothétique constitué d'une armature céramique recouverte de céramique cosmétique. » (Clément et coll., 2014)

Les couronnes céramo-céramiques (CCC) ou céramo-métalliques (CCM) scellées classiques sont indiquées lorsque les limites de préparation sont infra-gingivales et lorsque le collage est impossible par absence de bandeau périphérique d'émail ou par l'impossibilité d'isoler la dent correctement par champ opératoire étanche. Cette situation est très fréquente, notamment en cas de remplacement d'une ancienne couronne. (Gracis et coll., 2001 ; Lasserre et coll., 2010 ; Etienne et coll., 2016)

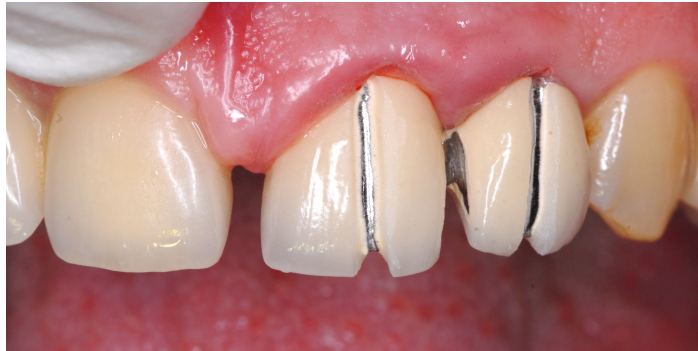

Figure 20 : Couronnes périphériques solidarisées avec joint cervical défaillant et gingivite associée devant être remplacées. (Source : document personnel)

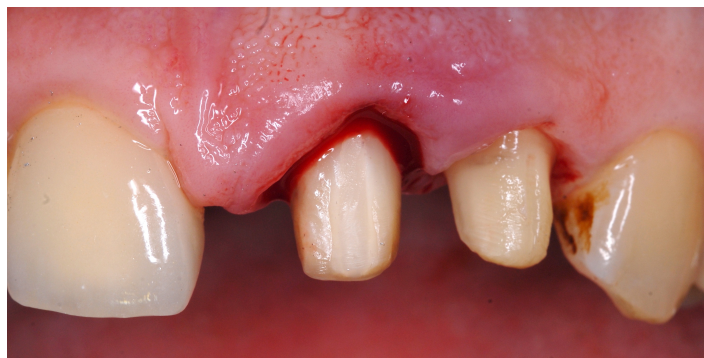

Figure 21 : Limite infra-gingivale après dépose des anciennes couronnes céramo-métalliques solidarisées : de nouvelles restaurations périphériques scellées constituent le seul choix thérapeutique dans cette situation, l'isolation étant impossible pour obtenir un collage satisfaisant. (Source : document personnel)

De nombreux auteurs estiment que l'esthétique et les impératifs biologiques ne peuvent être atteints que par des restaurations sans métal : la pérennité des restaurations esthétiques semble être plus importante avec des systèmes céramo-céramiques. (Gracis et coll., 2001 ; Clément et coll., 2014 ; Fabbri et coll., 2011 ; Memari et coll., 2018 ; Koubi et coll., 2008)

Les avantages de la céramique par rapport au métal pour des restaurations esthétiques sont leur biocompatibilité, leur stabilité chimique, l'absence de corrosion potentielle au niveau du joint périphérique, ainsi que l'absence de réactions allergiques (ce dernier aspect étant controversé). Esthétiquement les couronnes céramo-céramiques permettent une meilleure gestion de la couleur, de l'état de

surface, ainsi que de la translucidité. (Gracis et coll., 2001 ; Koubi et coll., 2008 ; Perelmuter et coll., 2011 ; Clément et coll., 2014 ; Memari et coll., 2018)

D'ailleurs leur plus grand avantage est le fait que la préparation infra-gingivale profonde n'est plus nécessaire pour cacher le joint métallo-céramique : on n'enfouit plus la limite, empêchant ainsi une agression de l'espace biologique et les problèmes associés, lorsque le substrat initial est idéal. Grâce au mimétisme entre dent naturelle et céramique, la limite supra-gingivale est indiquée. (Gracis et coll., 2001 ; Koubi et coll., 2008 ; Clément et coll., 2014)

Malgré leurs caractéristiques esthétiques inférieures, les couronnes céramo-métalliques unitaires sont toujours indiquées en antérieur, lors d'un délabrement coronaire total et/ou en présence de contraintes occlusales défavorables, par leur résistance mécanique élevée, mais aussi leur durabilité et leur facilité de réalisation. (Gracis et coll., 2001 ; McLaren et Figueira, 2015)

Dans un souci de biocompatibilité et d'esthétique, nous préconisons en première intention le recours aux couronnes céramo-céramiques. En dernier recours, la couronne céramo-métallique peut être nécessaire.

## 2.2 Biomatériaux utilisés pour les restaurations esthétiques

Le choix du type de céramique est guidé par la situation clinique, prenant en compte d'éventuelles contre-indications. (Sibilla et coll., 2014 ; Clément et coll., 2014 ; Liebermann et coll., 2018)

### 2.2.1 Céramiques vitreuses

Les vitrocéramiques sont les céramiques les plus cosmétiques et sont utilisées pour les RCC partielles et périphériques, ainsi que pour la partie esthétique des CCC et CCM scellées. (Gracis et coll., 2001 ; Perelmuter et coll., 2011 ; McLaren et Figueira, 2015 ; Vlachopoulos, 2017)

On distingue la céramique feldspathique conventionnelle et les vitrocéramiques renforcées, notamment enrichies en di-silicate de lithium ou en leucite. (Clément et coll., 2014 ; Fabbri et coll., 2011 ; McLaren et Figueira, 2015)

Les **céramiques feldspathiques** sont fréquemment stratifiées sous forme poudreuse directement sur die réfractaire, méthode hautement esthétique, pour des restaurations très fines, donc très fragiles, ne nécessitant pas beaucoup d'espace. (McLaren et Figueira, 2015 ; Vlachopoulos, 2017).

Cette technique permettrait une très grande précision dans la réplique de forme et de couleur pour une dent unitaire. (Perelmuter et coll., 2011 ; da Cunha et coll., 2015)

Leur grand avantage est la possibilité de maquillage dans le cadre d'une exigence esthétique particulière, ainsi que leur précision marginale, la gestion du profil d'émergence et la translucidité du bord incisif. (Perelmuter et coll., 2011 ; Sibilla et coll., 2014 ; da Cunha et coll., 2015 ; Liebermann et coll., 2018)

Les céramiques feldspathiques, par leur aptitude au collage et l'absence d'une épaisseur conséquente, permettent une préservation tissulaire maximale. (Perelmuter et coll., 2011 ; da Cunha et coll., 2015 ; McLaren et Figueira, 2015)

Mais elles peuvent également être utilisées avec armature en **vitrocéramique renforcée**, comme par exemple l'IPS e.max Press® (Ivoclar Vivadent) renforcé au di-silicate de lithium. Dans ce cas elles nécessitent une épaisseur minimale de 0,8mm. (Perelmuter et coll., 2011 ; Clément et coll., 2014 ; McLaren et Figueira, 2015)

Leur efficacité et leur esthétique au long terme sont bien connues, mais leur plus gros point faible est l'intégration esthétique dans le cadre d'une dyschromie plus ou moins sévère de la dent : des vitrocéramiques hautement opaques sont alors indiquées, mais nécessitent une réduction tissulaire plus importante. (Magne et coll., 2010 ; Perelmuter et coll., 2011 ; Sibilla et coll., 2014 ; Clément et coll., 2014 ; McLaren et Figueira, 2015)

- **Technique de stratification « One-Bake »**

Classiquement la céramique subit plusieurs cycles de cuisson, ce qui modifierait le comportement optique, ainsi que la micro-structure de la céramique feldspathique ; des fractures cohésives avec une armature en zircone ont également été reportées. (Vlachopoulos, 2017)

Le développement d'une technique en une seule cuisson, la « One-bake » technique, permettrait d'éviter ces inconvénients : la céramique feldspathique est montée sur un die réfractaire par stratification en plusieurs étapes, pour ensuite subir un cycle de cuisson unique judicieusement choisi prenant en compte la valeur de rétraction de la céramique. (Vlachopoulos, 2017 ; Awdaljan et Hein, 2018)

Cependant le résultat final, même avec une céramique feldspathique stratifiée à perfection, ne sera qu'aussi satisfaisant que la communication de la couleur au laboratoire.

Le céramiste aura donc obligatoirement besoin de plus de détails qu'une simple couleur monochromatique du nuancier VITA® Classical (VITA Zahnfabrik), afin de monter correctement les différentes couches de dentine de la partie cervicale, ainsi que de la transparence et opalescence amélaire au niveau du bord incisif pour mimer la jonction amélo-dentinaire et les détails caractéristiques, comme d'éventuels mamelons dentinaires, lignes de transitions ou tâches opaques par exemple. (Vlachopoulos, 2017)

Un moyen pour coupler cette technique hautement esthétique à des données colorimétriques reproductibles est la **combinaison de la « One-bake » technique et du protocole eLABor\_aid** (comme décrit au chapitre 3). (Awdaljan et Hein en 2018)

### 2.2.2 Céramiques pour infrastructure

Les céramiques composant les infrastructures des CCC destinées à être scellées sont des céramiques polycristallines à base de zircone ou à base d'alumine. Elles sont fréquemment usinées par CFAO, et ne sont pas destinées à être utilisées de manière monolithique en antérieur, à cause de leur manque de translucidité et donc leur aspect inesthétique relatif. (Perelmuter et coll., 2011 ; Clément et coll., 2014 ; McLaren et Figueira, 2015)

Leur structure particulière est très opaque et permet souvent de masquer des dyschromies importantes, même avec une épaisseur réduite. On choisira souvent une armature en zircone pour des dents dyschromiées résistantes à l'éclaircissement, et parfois en alumine, recouverte d'une céramique cosmétique (Procera® par exemple). (Perelmuter et coll., 2011 ; Fabbri et coll., 2011 ; Clément et coll., 2014 ; Sibilla et coll., 2014)

Elles sont également indiquées en présence d'une parafunction, réduisant le risque de fracture de la restauration. Elles nécessitent cependant une préparation plus mutilante, de minimum 1,2 à 1,5mm. (Clément et coll., 2014 ; McLaren et Figueira, 2015)

L'alumine permettrait un meilleur rendu esthétique final, par un meilleur passage de lumière par rapport à la zircone. (Fabbri et coll., 2011)

### 2.2.3 Armature métallique des couronnes céramo-métalliques

La CCM est la forme la plus mutilante des restaurations corono-périphériques unitaires antérieures, nécessitant un espace suffisant pour l'armature ou chape en métal sur laquelle sera montée la céramique cosmétique. Une réduction minimale de 1,5mm doit être respectée pour recréer une esthétique acceptable. (McLaren et Figueira, 2015)

Elle ne doit pas être retirée de l'arsenal thérapeutique moderne du chirurgien-dentiste, considérée parfois comme solution de dernier recours. (Gracis et coll., 2001 ; McLaren et Figueira, 2015)

Hormis l'esthétique, la différence majeure avec les CCC est la sensibilité des infrastructures métalliques lors de la cuisson de la céramique : une fine épaisseur de

métal est assujettie à une légère distorsion, réduisant ainsi la précision des limites cervicales. (Gracis et coll., 2001 ; McLaren et Figueira, 2015)

L'inconvénient principal reste la difficulté d'intégration esthétique naturelle, surtout au niveau du tiers cervical et par rapport au parodonte. La gestion de la luminosité est difficile : l'effet « parasol » (*umbrella effect*) décrit par Magne, par illumination indirecte des tissus mous, est impossible en présence de métal au niveau cervical de la dent. De plus la teinte prend parfois un aspect bleuté à cause du métal sous-jacent. (Gracis et coll., 2001)

Pour augmenter le passage de lumière au niveau cervical, une réduction du bandeau métallique au niveau vestibulaire doit permettre de créer suffisamment d'espace pour la céramique cosmétique qui repose directement sur l'épaule vestibulaire (*butt joint*). Cette conception de l'armature permettrait une résistance aux forces axiales similaire qu'avec une armature périphérique classique. (Gracis et coll., 2001)

D'autres auteurs préconisent l'utilisation d'armatures de forte teneur en or de type Captex<sup>®</sup> (Argen<sup>®</sup> USA). (McLaren et Figueira, 2015)

#### 2.2.4 Céramique rose

Certains auteurs recommandent l'utilisation d'une céramique rose afin de « cacher » une asymétrie des collets et créer l'illusion d'une intégration parfaite, surtout en présence d'une contre-indication à une chirurgie mucogingivale préalable, ou en cas de récession post-opératoire d'une papille interproximale. (Chu et Mielezsko, 2017 ; Liebermann et coll., 2018)

La reconstruction des papilles est également possible, à condition de permettre un espace suffisant pour une bonne hygiène et ne pas porter préjudice à la santé parodontale. (Chu et Mielezsko, 2017 ; Liebermann et coll., 2018)

Cependant la détermination de la couleur est difficile et les résultats sont souvent décevants, car non naturels.

Le chirurgien-dentiste devra être conscient des différents biomatériaux disponibles et de leurs caractéristiques, dont le choix guidera la préparation de la dent.

## 2.3 Étapes de réalisation d'une prothèse fixée unitaire sur dent naturelle

### 2.3.1 Préparation

La préparation de la dent naturelle dépendra non seulement du principe d'économie tissulaire et des indications du type de matériau de restauration citées précédemment, mais également d'une panoplie d'éléments cliniques à considérer, tels qu'ils ont été décrits par Gracis et coll. : le biotype parodontal, la vitalité de la dent, la jonction amélo-dentinaire et donc la différence de limite entre la couronne anatomique et clinique, l'intégrité de la dent et la présence éventuelle d'obturations en composite, la demande esthétique, ainsi que d'éventuelles parafonctions. Ces éléments sont décisifs pour le clinicien, afin de guider le choix du type de préparation dont l'objectif ultime est l'intégration d'une prothèse la plus naturelle possible. (Gracis et coll., 2001 ; Koubi et coll., 2008)

Les prothèses fixées unitaires en céramique nécessitent toujours un pilier préparé de manière homothétique à la restauration finale pour une intégration esthétique optimale. Pour tout type de prothèse, le pilier de la dent recevant la prothèse fixée « {...} est la clé de voute de la réussite du traitement prothétique final. » (Clément et coll., 2014)

Les propriétés mécaniques des restaurations partielles ou périphériques en céramique collée dépendent cependant de leur mode d'assemblage qui est le collage. (Perelmuter et coll., 2011)

En même temps, il est important de réaliser un espace prothétique suffisant afin d'éviter des surcontours éventuels, un mauvais réglage de l'occlusion et une mauvaise esthétique finale. (Gracis et coll., 2001)

Le collage de la céramique vitreuse à la dent permet de considérer une approche biomimétique, laissant de côté les principes mécaniques des préparations périphériques : une enveloppe de céramique feldspathique peut présenter une force d'adhésion au système amélo-dentinaire sous-jacent comparable à la jonction émail-dentine sur dent naturelle. (Koubi et coll., 2008 ; Lasserre et coll., 2010)



Le but de la préparation de tout type de prothèse fixée unitaire sera de trouver un compromis entre économie tissulaire et espace prothétique garant de l'esthétique. On veillera donc à respecter le principe de préservation tissulaire à partir des clés ou guides en silicone réalisés sur le *wax-up* validé, et à l'aide d'une sonde graduée, tout en garantissant une épaisseur minimale de céramique. (Belser et coll., 1997 ; Gracis et coll., 2001 ; Koubi et coll., 2008 ; Lasserre et coll., 2010 ; Shetty et coll., 2011 ; Clément et coll., 2014 ; Etienne et coll., 2016)

Pour tout type de préparation, et surtout pour des RCC partielles et périphériques, la conduite à tenir face à d'éventuelles obturations en résine composite présentes (fréquemment en site 2) est sujette à débat. Le risque de fracture est élevé lorsque le joint en céramique se situe sur une résine composite, à cause de la variation de température et de leur contraction. (Lasserre et coll., 2010)

Généralement il est recommandé de déposer systématiquement les obturations, et de réaliser de nouvelles obturations en résine composite au module d'élasticité élevé. (Lasserre et coll., 2010)

Selon Magne et Belser, on évitera de coller une RCC partielle sur une obturation composite trop volumineuse, fréquemment à l'origine de fissures au niveau de la céramique : « {...} *les composites présentent un faible module d'élasticité qui en font un support trop flexible pour la céramique.* » (Lasserre et coll., 2010)

Face à des obturations en composite sur la dent en question, on supprimera tant que possible toute obturation afin d'obtenir un joint céramique - dent naturelle, hormis lors d'un coiffage pulpaire direct ou indirect où le composite joue le rôle de protection. Dans ces cas on recherchera le joint périphérique pour le collage de la céramique, englobant la résine composite. (Lasserre et coll., 2010)

- **RCC partielles**

« Les facettes en céramique forment une entité particulière du fait de leur mode de rétention sur les tissus dentaires, qui doit tout au collage et rien à la forme de contour de la préparation. » (Perelmuter et coll., 2011)

Les *chips* en céramique feldspathique, ainsi que les facettes « *non prep* » ne nécessitent en général pas de préparation tissulaire, contrairement aux facettes et sont collées directement sur l'émail. (Shetty et coll., 2011)

Elles présentent certains inconvénients inévitables comme un surcontour avec inflammation tissulaire adjacente, une capacité moindre à masquer des dyschromies, mêmes faibles, des valeurs adhésives amélaire plus faibles et surtout leur épaisseur très réduite à risque de fracture. (Etienne et coll., 2016 ; Liebermann et coll., 2018)

La résistance mécanique et l'esthétique des céramiques cosmétiques ont permis un mode de préparation dentaire des facettes où il suffit d'aménager un espace de 3/10<sup>e</sup> à 5/10<sup>e</sup> de millimètre. (Perelmuter et coll., 2011 ; Tirlet et Attal, 2009 ; Shetty et coll., 2011)

Une préparation profonde et mutilante avec exposition de larges plages dentinaires est souvent synonyme de mauvaise adhésion, avec des fractures cohésives fréquentes : idéalement la préparation pour RCC partielles se fera au niveau amélaire. (Gracis et coll., 2001 ; Etienne et coll., 2016 ; Lasserre et coll., 2010 ; Shetty et coll., 2011 ; McLaren et Figueira, 2015 ; Liebermann et coll., 2018)

Le collage à l'émail est considéré comme pérenne par le caractère rétentif micro-mécanique, ainsi que par la liaison chimique aux ions calcium de l'hydroxyapatite. (Heichelbech et coll., 2015)

Lorsqu'il y a exposition dentinaire au niveau cervical de la préparation, le collage risque d'être inesthétique et est sujet aux micro-infiltrations. (Etienne et coll., 2016)

En pratique et selon l'indication, il n'est pourtant pas toujours possible de suivre cette règle, puisqu'on sera guidé par la présence de colorations au sein de l'émail ou de la dentine, d'anciennes obturations composites, des traits de fracture dentinaires, l'érosion, etc. Il faudra alors remettre en question l'indication de RCC partielle.

Une étude récente a analysé les contraintes de Von Mises (contraintes en toutes directions du polymère de collage) : le stress mécanique subi par le polymère de collage est maximal au niveau de la zone cervicale vestibulaire. Il faudra donc veiller à placer la limite cervicale vestibulaire dans une zone où l'émail est suffisant pour un collage optimal. (Etienne et coll., 2016)

Nous retiendrons que peu importe la forme de la préparation, on s'attachera à conserver un bandeau périphérique d'émail lors de la préparation pour RCC partielle, sans quoi le collage sera contre-indiqué. (Lasserre et coll., 2010 ; Shetty et coll., 2011 ; Heichelbech et coll., 2015 ; McLaren et Figueira, 2015 ; Etienne et coll., 2016 ; Liebermann et coll., 2018)

Dans tous les cas la préparation de RCC partielle devra suivre le projet prothétique final comme référence de manière planifiée à partir de clés en silicone pour une réduction contrôlée et afin d'obtenir une taille homothétique. Idéalement on réalisera une clé en silicone incisée de manière verticale et horizontale. (Clément et coll., 2014 ; Etienne et coll., 2016 ; Lasserre et coll., 2010 ; Sibilla et coll., 2014)

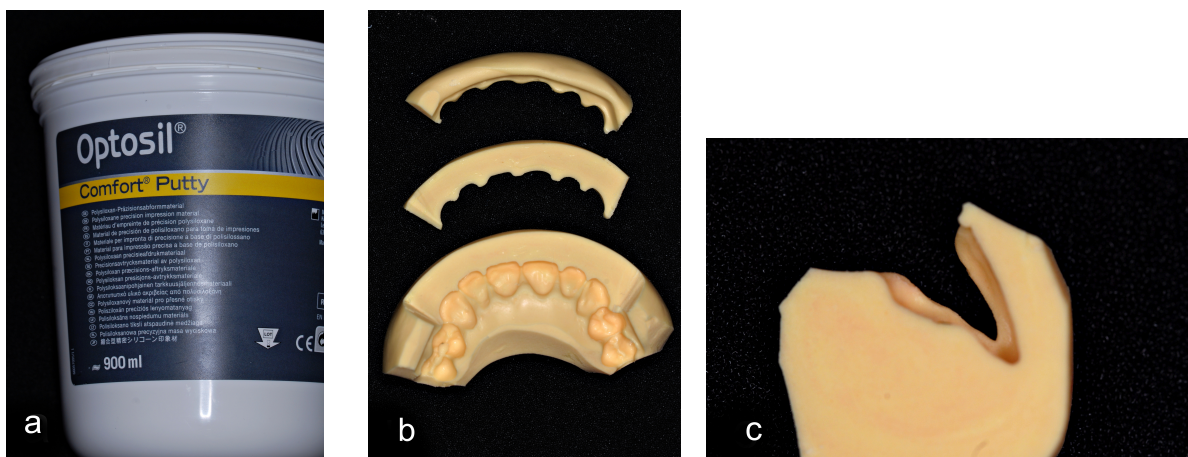


Figure 22 : Silicone poly-diméthylsiloxane (ici Optosil®) (a) appliqué sur modèle, obtenant des coupes servant comme clés de contrôle pour une réduction homothétique de la préparation dans le sens horizontal (b) et vertical (c). (Source : document personnel)



Figure 23 : Exemple d'une préparation *a minima* pour facette vestibulaire à finition plate du bord libre ou *butt margin*. La préparation vestibulaire est minimale et au sein de l'émail pour un collage optimal, à l'aide de la clé en silicone. (Source : document personnel)

Lasserre et coll. proposent une classification des formes de préparation des RCC partielles : la facette vestibulaire simple, la facette à bord net *butt margin*, dont la variante la plus moderne en bord incisif biseauté *ad vestibulum* et la facette à recouvrement palatin. (Lasserre et coll., 2010)

D'autres auteurs proposent une classification similaire, mais utilisent d'autres termes : la facette fenêtrée, la facette à plat et la facette à retour palatin encore appelée *incisal overlap*. (Etienne et coll., 2016 ; Shetty et coll., 2011 ; Heichelbech et coll., 2015)

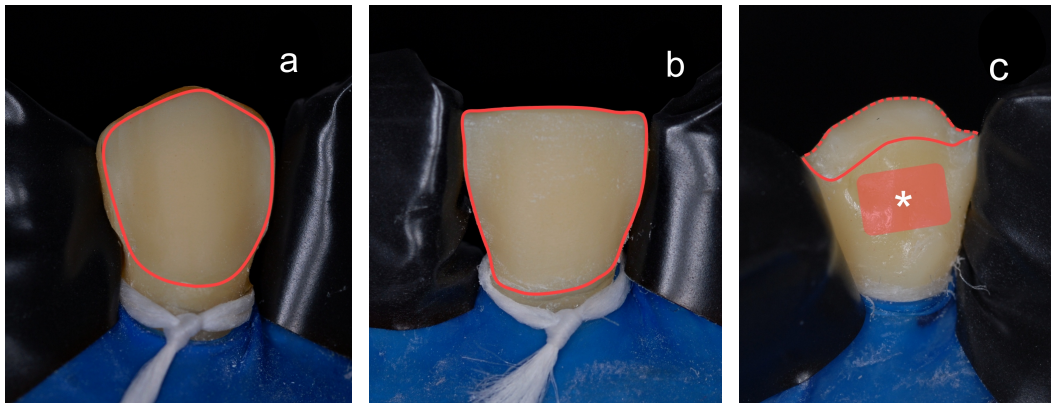


Figure 24 : Schématisation des limites des différents types de préparation selon Lasserre et coll. avec une préparation pour facette vestibulaire simple **(a)**, pour facette à bord net ou *butt margin* **(b)**, et une vue palatine d'un retour palatin **(c)**. La limite de préparation se situe au-dessus de la zone de charge occlusale maximale (\*). (Source : document personnel)

Ces classifications sont garantes d'une préservation tissulaire maximale. Cependant elles sont très subjectives et le choix se fait toujours en fonction de la situation clinique spécifique au patient, guidé par la présence d'éventuelles restaurations en résine composite, les impératifs esthétiques, dont l'obligation éventuelle de restaurer le bord libre, l'occlusion et surtout la présence d'émail. (Shetty et coll., 2011 ; Heichelbech et coll., 2015)

La limite cervicale préconisée dans tous les cas est une préparation en congé supra-gingival, idéalement à distance de la gencive marginale. Le joint dent-céramique sera invisible par la transition entre tissu dentaire, céramique et composite, véritable interface de collage translucide, à condition que le collage soit réalisé sous isolation étanche. (Koubi et coll., 2008 ; Perelmuter et coll., 2011)

Il est possible d'insérer délicatement un cordonnet déflecteur fin lors de la préparation afin de protéger au maximum la gencive marginale, et afin de contrôler la position de la limite. (Clément et coll., 2014 ; Fabbri et coll., 2011)

Une exception à la limite strictement supra-gingivale est la dyschromie : le rendu esthétique final serait alors altéré. On préfère dans ce cas placer la limite légèrement en sous-gingival, en garantissant une pose de champ opératoire étanche, sans quoi

l'indication de couronne scellée est posée. La limite sera alors « supra-digue », bien que sous-gingivale. La taille de la dent avec le champ opératoire mis en place permet de garantir un collage futur sans problèmes d'étanchéité. (Koubi et coll., 2008 ; Clément et coll., 2014 ; Etienne et coll., 2016)

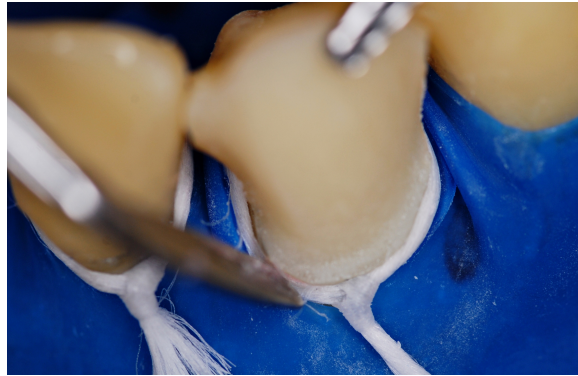


Figure 25 : Finition d'une limite avec champ opératoire profondément intra-sulculaire : la digue pourra être placée de la même manière pour le collage. (Source : document personnel)

**En vestibulaire**, la quantité de tissu à réduire dépend de l'indication de réalisation de RCC partielle, du biomatériau céramique choisi et du projet prothétique défini à travers les clés en silicone et le *mock-up* : en cas de décoloration de la dentine, une préparation amélaire n'est pas suffisante, car la translucidité de la céramique vitreuse rendra visible le substrat dyschromié. (Perelmuter et coll., 2011 ; Sibilla et coll., 2014)

La plupart des auteurs proposent de commencer par la réalisation de rainures de pénétration contrôlée à travers le *mock-up*. (Etienne et coll., 2016 ; Liebermann et coll., 2018)



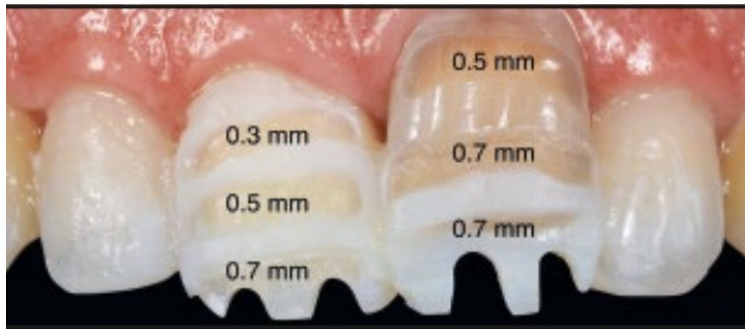


Figure 26 : Rainures de pénétration contrôlée horizontales à travers le *mock-up* : la dyschromie de la dent 21 nécessite une préparation plus importante que la dent 11. (Source : Liebermann et coll., 2018)

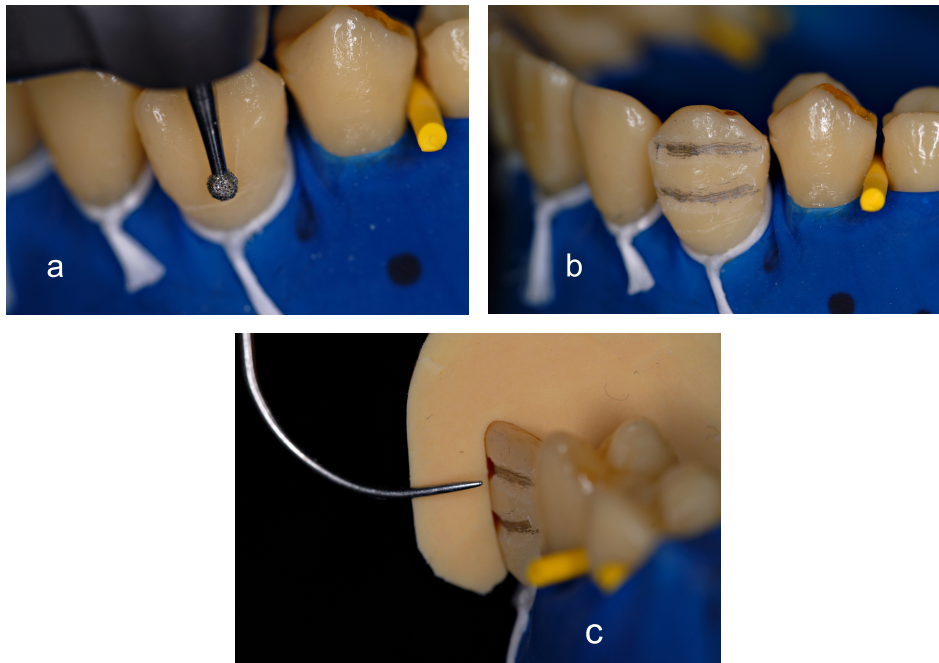


Figure 27 : En absence de *mock-up*, les rainures de pénétration contrôlée sont débutées par une fraise boule dont le mandrin est tangentiel à la face vestibulaire respectant la forme convexe (a), les rainures réalisées sont marquées au crayon (b) et vérifiées par la clé en silicone (c). (Source : document personnel)

Il en suit la préparation d'un congé cervical en vestibulaire, supra-gingival, idéalement d'une profondeur variant de  $3/10^e$  à  $5/10^e$  de millimètre, préférentiellement dans l'émail, à l'aide d'une fraise diamantée à congé quart de rond monté sur contre-angle rouge. Le contre-angle rouge permet généralement de mieux

garder le contrôle de la réduction par rapport à la turbine : on veillera à ne pas dépasser la jonction amélo-dentinaire. (Etienne et coll., 2016 ; Perelmuter et coll., 2011)

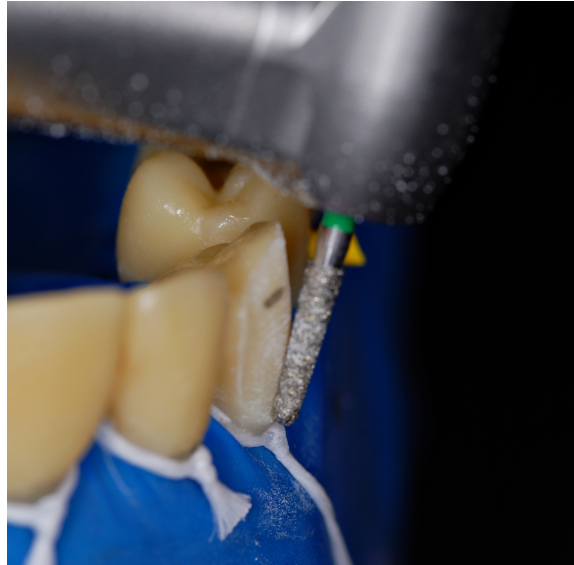


Figure 28 : Fraise cylindro-conique diamantée à congé quart de rond 018 à extrémité arrondie, idéale pour la finition du congé cervical vestibulaire. (Source : document personnel)

Afin de garantir une préparation économe en émail, il faut garder en tête le fait que l'épaisseur moyenne amélaire varie au sein de la dent : elle est plus épaisse au niveau du bord libre et devient très fine au niveau cervical. Chez des patients âgés, cette épaisseur amélaire est davantage réduite. (Etienne et coll., 2016)

Lorsqu'une réduction occlusale est nécessaire (majorité des cas, sauf lors d'une facette vestibulaire simple), on réalise une pénétration contrôlée au niveau occlusal avec le *mock-up* en place, afin marquer les rainures et de finalement pouvoir déposer le *mock-up*. (Etienne et coll., 2016 ; Liebermann et coll., 2018)



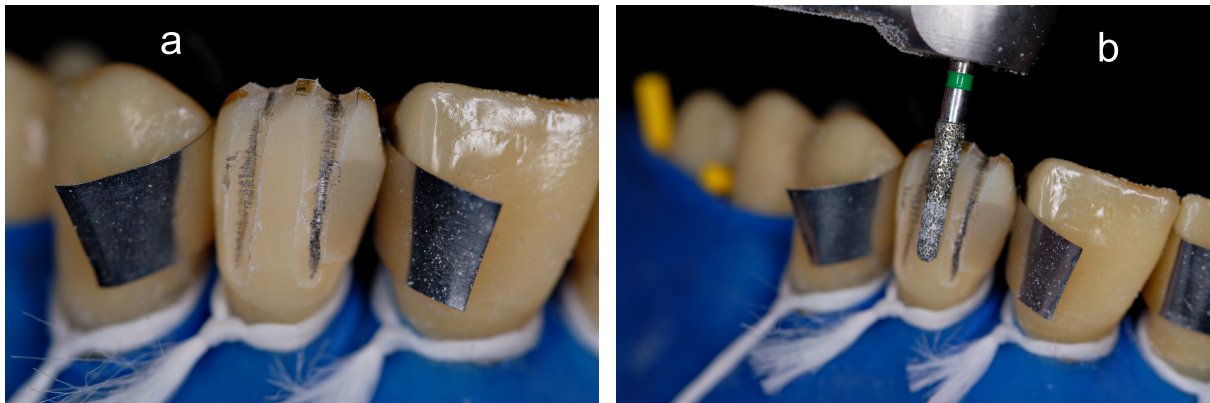


Figure 29 : Une fois les rainures de pénétration contrôlée occlusales et vestibulaires (ici dans le sens vertical) réalisées **(a)** la réduction homothétique est obtenue en reliant les zones marquées ; l'orientation de la fraise respecte à tout moment la forme convexe de la dent **(b)**. (Source : document personnel)

À partir des ébauches des ailettes proximales lors de la réalisation du congé cervical, il convient d'aménager les **faces proximales**. La préparation des faces proximales est sujet de débat et diffère lorsqu'il s'agit de facettes ou de RCC périphériques :

- Le point de contact est sauvegardé tel quel pour les facettes. (Perelmuter et coll., 2011 ; Lasserre et coll., 2010 ; Heichelbech et coll., 2015 ; Liebermann et coll., 2018)
- Le point de contact est incorporé dans la taille et restauré par de la céramique pour des RCC périphériques. (Lasserre et coll., 2010 ; Liebermann et coll., 2018)

Lorsque les dents adjacentes sont reconstituées par des couronnes céramiques par exemple, certains auteurs préconisent de réaliser un point de contact en céramique, plus esthétique. (Liebermann et coll., 2018)

Dans certains cas une erreur aux conséquences inesthétiques est la non-préparation des embrasures proximales engendrant la persistance de substrat dentaire dyschromié visible : la limite mésio-vestibulaire et disto-vestibulaire serait visible après collage. (Lasserre et coll., 2010 ; Perelmuter et coll., 2011 ; Heichelbech et coll., 2015)

Pour améliorer l'esthétique et cacher la limite, on réalisera une préparation concave des faces proximales sous le point de contact dans le sens vestibulo-lingual : certains auteurs parlent de préparation en « hélice », alors que d'autres parlent de préparation en « toboggan ». (Lasserre et coll., 2010 ; Etienne et coll., 2016 ; Perelmuter et coll., 2011 ; Heichelbech et coll., 2015)

Le principe est le même : l'extrémité d'une fraise quart de rond prolonge le congé sous le point de contact dans le sens vestibulo-palatin, tout en créant une convergence pour créer une dépouille antéro-postérieure. (Perelmuter et coll., 2011 ; Heichelbech et coll., 2015)

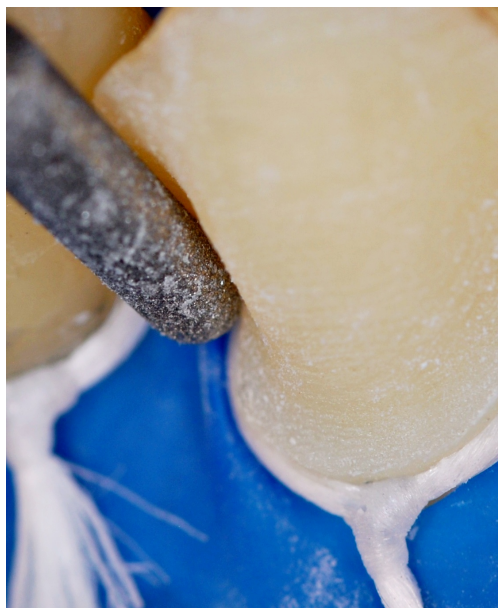

Figure 30 : Cas d'une facette vestibulaire simple sur canine où une fraise est plongée sous le point de contact pour créer la préparation en « hélice ». (Source : document personnel)

Certains auteurs proposent l'utilisation d'embouts pour systèmes soniques ou ultrasoniques pour une préparation précise et sans altération de la dent adjacente (exemple : SONICflex<sup>®</sup> de chez Kavo), d'autres préfèrent mettre en place des matrices en métal afin de protéger les dents adjacentes, ou utilisent des disques interdentaires. (Lasserre et coll., 2010 ; Clément et coll. ; 2014)

Pour rendre plus facile le travail du céramiste, il est préconisé de finir la préparation proximale par le passage d'une bande ou *strip* à abrasion fine : il sera plus simple de lire l'empreinte. (Etienne et coll., 2016 ; Lasserre et coll., 2010)

Pour éviter d'éventuelles difficultés de positionnement lors du collage, il est parfois recommandé pour les RCC vestibulaires simples, de réaliser un fraisage de positionnement au niveau du tiers moyen, à l'aide d'une fraise boule diamantée : aucune conséquence esthétique n'est visible à travers la céramique. Cela réduit la possibilité de mauvais positionnement de la facette insérée dans un axe antéro-postérieur lors de l'assemblage. (Lasserre et coll., 2010)

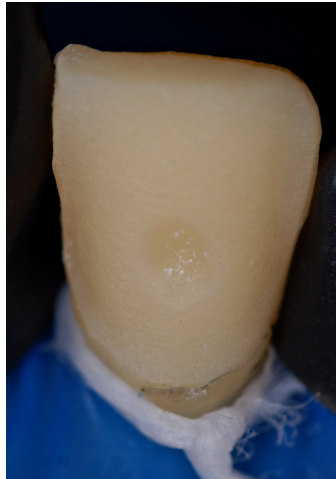

Figure 31 : Fraisage de positionnement vestibulaire, utile en cas de préparation a *minima* afin de réduire les imprécisions lors de l'assemblage. (Source : document personnel)

Autre sujet de débat est la préparation du **bord libre**. Tout dépend de l'intégration esthétique par rapport aux dents adjacentes en ce qui concerne la translucidité et les caractéristiques individuelles (exemple : bord trilobé en fleur de lys). Lorsque la translucidité recherchée est faible, le bord libre peut être supporté par du tissu dentaire : le bord libre n'est pas réduit lors de la préparation. (Shetty et coll., 2011 ; Perelmuter et coll., 2011)

Lorsque cependant il faut recréer une forte translucidité, il faudra réduire le bord libre pour une quantité suffisante de céramique non supportée reproduisant l'esthétique par stratification de céramique : le « rallongement incisif » est la situation la plus fréquente. (Perelmuter et coll., 2011 ; Lasserre et coll., 2010 ; Shetty et coll., 2011 ; Liebermann et coll., 2018)

Dans ce dernier cas, le type de finition du bord libre est également controversé, dépendant non seulement des impératifs esthétiques, mais également mécaniques. (Perelmuter et coll., 2011 ; Lasserre et coll., 2010 ; Shetty et coll., 2011)

On distingue le bord incisif plat appelé *butt margin* et le retour palatin avec congé. Idéalement pour améliorer l'esthétique de la céramique au niveau incisal, on réalisera une finition en biseau : c'est la variante *ad vestibulum* du *butt margin* permettant une angulation de transition de 30° à 40° entre la face vestibulaire et la finition incisale. (Lasserre et coll., 2010 ; Shetty et coll., 2011)

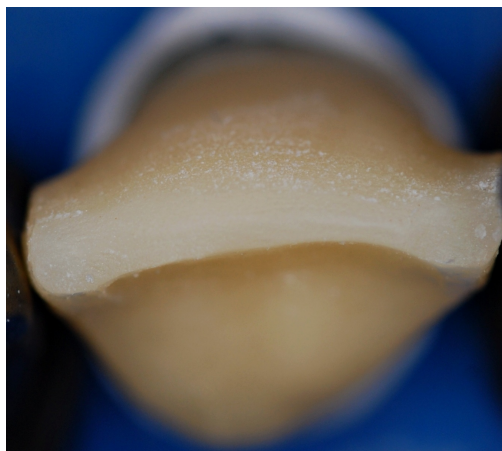


Figure 32 : Finition du bord libre en *butt margin*. (Source : document personnel)

La réalisation en congé avec retour palatin, fortement critiqué et non indiqué selon certains auteurs, constitue cependant une autre possibilité, surtout en cas de fracture palatine. La mise de dépouille devra être d'environ 30°, et on évitera la réalisation d'un congé au niveau de la zone médiane palatine concave, car les forces occlusales y seront importantes : l'occlusion devra être analysée avant la préparation, afin d'éviter des forces occlusales trop importantes à l'interface céramique-dent. L'analyse occlusale, surtout des mouvements de latéralité, constitue un critère de succès non négligeable. (Lasserre et coll., 2010 ; Clément et coll., 2014 ; Heichelbech et coll., 2015)

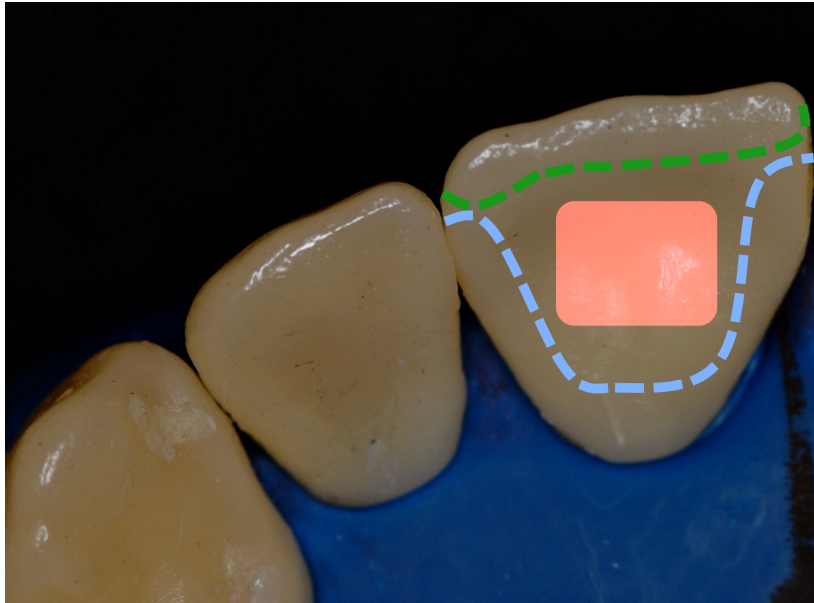


Figure 33 : En rouge est indiquée la zone médiane de la concavité palatine où les forces occlusales sont les plus importantes : pour une RCC partielle à retour palatin, on préférera placer la limite au-dessus (vert) ou en dessous (bleu). (Source : document personnel)

Une étude récente a analysé le comportement d'une facette en vitrocéramique renforcée en disilicate de lithium (IPS e.max Press<sup>®</sup>) et du polymère de collage sous-jacent (Varionlink<sup>®</sup> II) *in vitro* en fonction des trois types de préparation, afin de déterminer l'impact de la forme de la préparation sur le résultat esthétique, en matière de risque de fracture ou de décollement. Les résultats sont regroupés dans le **tableau 2**. (Heichelbech et coll., 2015)

Tableau 2 : Conséquences cliniques des trois principales formes de préparation de facettes selon Heichelbech et coll., 2015.

|                             | <i>Window preparation</i><br>(préparation fenêtrée ou vestibulaire simple)                 | <i>Butt margin</i>  | <i>Incisal overlap</i>   |
|-----------------------------|--|---|--|
| <b>Points positifs</b>      | Bon comportement mécanique : faibles valeurs de stress                                     | Déformation élastique modérée en cisaillement   | Forces de cisaillement les plus basses   |
| <b>Points négatifs</b>      | Forces de cisaillement élevées du polymère de collage : au niveau du congé cervical        | Contrainte importante au sein de la céramique, concentrée au niveau de la limite palatine | Etendue des contraintes mécaniques sur une partie importante de la céramique palatine              |
| <b>Conséquence clinique</b> | Potentielles colorations cervicales par micro-infiltrations au sein du polymère de collage | Risque d'écaillage ( <i>chipping</i> )  | - Moindre risque d'altération du polymère de collage<br>- Risque élevé de fracture de la céramique |

Heichelbech et coll. en sont venus aux conclusions suivantes :

- Une préparation avec réduction du bord libre est synonyme de risque de fracture de céramique, mais présente moins d'altérations du collage.
- Une préparation vestibulaire simple a un risque de fracture moindre, mais le cisaillement important risque de dégrader rapidement le collage. (Heichelbech et coll., 2015)

Le « {...} choix de la forme de préparation doit mettre en balance la rétention et la résistance de la facette. » (Heichelbech et coll., 2015)

Une autre étude a permis d'établir un lien entre les différentes formes de préparation et le taux de survie extrapolée à dix ans, suite à une revue de littérature. Les résultats disposés au sein du **tableau 3** sont uniquement dépendants du type de préparation et non de la céramique utilisée, ni du système de collage. (Shetty et coll., 2011)

Tableau 3 : Résultats de l'étude de Shetty et coll. de 2011 sous forme de récapitulatif au sein du tableau.

|  | <i>No preparation</i>  | <i>Window preparation</i>  | <i>Butt margin</i>  | <i>Incisal overlap</i>   |
|--|--|--|---|--|
| <b>Taux de survie</b><br>(extrapolé à 10 ans)      | Taux d'échec important de 56%  | Taux de survie de 89%  | Taux de survie de 90%   | Taux de survie de 93%  |
| <b>Caractéristiques cliniques</b>                  | <ul style="list-style-type: none"> <li>- L'émail aprismatique non propice au collage, car résistant au mordançage</li> <li>- Surcontours inévitables</li> <li>- Décollements</li> <li>- Fractures</li> <li>- Mauvaise répartition des contraintes</li> </ul> | <ul style="list-style-type: none"> <li>- Bonne résistance mécanique aux contraintes axiales</li> <li>- Risque de <i>chipping</i> en présence d'un bord libre fin (incisives)</li> <li>- Conservation tissulaire</li> </ul> | <ul style="list-style-type: none"> <li>- Grande résistance à la fracture</li> <li>- Meilleure résistance qu'un congé palatin pour des dents fracturées</li> </ul> | <ul style="list-style-type: none"> <li>- Bonne distribution de stress mécanique</li> <li>- Bonne résistance à la fracture</li> <li>- <i>Microleakage</i> et colorations au niveau de l'interface de collage</li> </ul> |
| <b>CONCLUSION</b><br>(selon Shetty et coll., 2011) | → Non recommandé   | → Recommandée sur des canines à bord libre épais   | <b>Recouvrement du bord libre recommandé</b>  |  |
|  |  |  | → Recommandé sur dents assujetties à l'usure et fracturées  | → Indiquée pour une dent saine et dont l'épaisseur est suffisante  |



Au vu de ces éléments, la forme de préparation de choix pour un compromis acceptable entre une esthétique optimale et une résistance mécanique de la céramique, en absence de contre-indication et en fonction de la situation clinique, est la préparation en **butt-margin** (à bord plat). (Shetty et coll., 2011 ; Heichelbech et coll., 2015)

Cependant, nous pensons que lorsque la situation clinique le veut, une préparation en congé à retour palatin placée à distance des contacts occlusaux et de la zone de concavité palatine maximale, ainsi qu'une préparation vestibulaire simple lorsque le bord libre ne doit pas être restauré, permettent également un résultat satisfaisant.

- **RCC périphériques**

Parmi les RCC périphériques, on distingue la facette périphérique et la couronne en céramique collée. (Etienne et coll., 2016)

Les étapes du protocole pour la taille des dents recevant des facettes périphériques ou encore appelées facettes 360° sont les mêmes qu'avec les RCC partielles, mais sont beaucoup plus opérateur-dépendant. C'est le collage d'une épaisseur minimale de céramique (0,4 à 0,6mm) qui permet de résister au stress mécanique, et donc la technique de réalisation doit être suivie de manière scrupuleuse. (Etienne et coll., 2016)

Comme les indications de facettes périphériques sont rares, nous focaliserons l'attention sur la préparation des couronnes collées, dont les indications sont plus fréquentes en pratique quotidienne.

Pour les **couronnes en céramique collée**, la préparation se fera également a *minima*, mais constitue la forme de préparation la plus mutilante des RCC. (Koubi et coll., 2008 ; Lasserre et coll., 2010)

La mise en place du *mock-up* (uniquement lorsque la dent n'est pas vestibulo-versée) et l'utilisation de clés siliconées sont là aussi indiquées afin de respecter la



préservation tissulaire et garantir l'esthétique. (Clément et coll., 2014 ; Etienne et coll., 2016 ; Lasserre et coll., 2010)

Les étapes de préparation et de taille sont identiques aux RCC partielles, mais se distinguent par :

- La profondeur de préparation périphérique, qui est supérieure et nécessite un espace de 0,8 à 1mm. (Etienne et coll., 2016)
- La préparation obligatoire des faces proximales. (Lasserre et coll., 2010)
- La préparation obligatoire des faces occlusales avec une réduction de 2mm. (Lasserre et coll., 2010 ; Gracis et coll., 2001)
- La préparation palatine avec une réduction de 0,8 à 1mm. (Lasserre et coll., 2010 ; Gracis et coll., 2001)

Par rapport à une céramique céramo-céramique scellée, la couronne en céramique collée ne présente pas de chape ou d'armature en céramique renforcée. (Etienne et coll., 2016 ; Clément et coll., 2014)

Un épaulement périphérique à angle arrondi est nécessaire, afin de réduire le risque de surcharge au niveau de la céramique ; un congé quart de rond à angle interne arrondi est également possible. L'épaulement qui se fait avec une fraise légèrement différente est très opérateur-dépendant. (Etienne et coll., 2016 ; Clément et coll., 2014 ; Gracis et coll., 2001)

L'instrumentation doit évidemment être adaptée, et face aux profondeurs de pénétration requises, des fraises à congé de diamètre supérieur permettent d'éviter la formation des becquets d'émail, une erreur fréquente. (Etienne et coll., 2016)

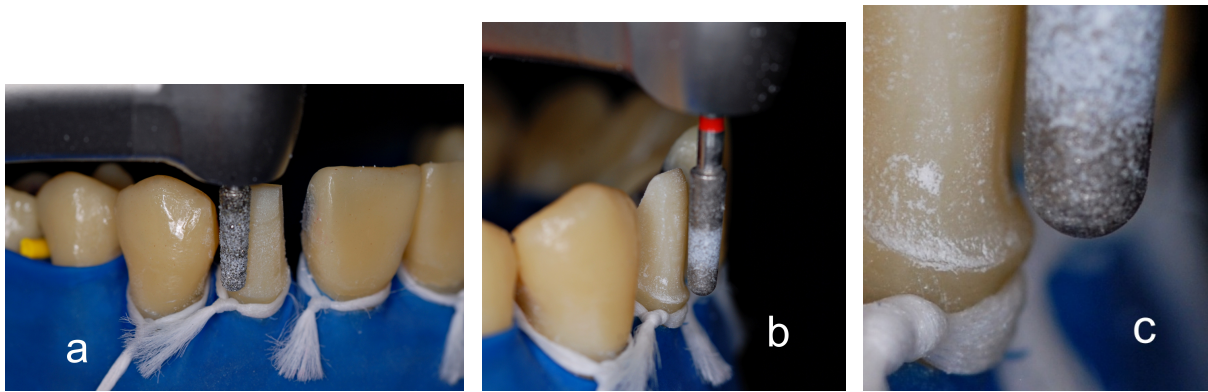


Figure 34 : Utilisation d'une fraise cylindro-conique à congé quart de rond 314 023 à granulométrie élevée **(a)** et ensuite faible **(b)** permet une réduction minimale sans formation de becquet d'émail **(c)**. (Source : document personnel)

Les couronnes collées sont idéales pour la fermeture des espaces interproximaux : diastèmes ou triangles noirs, nécessitant une préparation plus importante pour contrôler le profil d'émergence et éviter un surcontour aux conséquences inesthétiques. (Lasserre et coll., 2010 ; Rickman et coll., 2011 ; Liebermann et coll., 2018)

La situation de la limite est ainsi importante pour gérer l'esthétique d'émergence, car une taille strictement supra-gingivale ne permet pas toujours d'obtenir une émergence naturelle de la RCC. On essaye dans ce cas de placer la limite en juxta-gingival ou minimalement sous-gingival si la quantité amélaire le permet. (Etienne et coll., 2016)

Nous rappelons que la limite supra- ou juxta-gingivale avec présence adéquate d'émail périphérique constitue un élément primordial à l'obtention d'un collage étanche. (Koubi et coll., 2008 ; Lasserre et coll., 2010 ; Etienne et coll., 2016 ; Liebermann et coll., 2018)

Comme pour tout type de préparation, les dents adjacentes peuvent être protégées par des matrices en métal. (Lasserre et coll., 2010)

- **Scellement dentinaire immédiat**

Pour des RCC partielles et périphériques, avant la réalisation de l’empreinte, immédiatement lors de la séance de préparation de la dent et avant l’assemblage provisoire de la prothèse provisoire, des sources d’exposition dentinaires sont scellées par la technique de scellement dentinaire immédiat ou *immediate dentin-sealing technique*. (Koubi et coll., 2008 ; Liebermann et coll., 2018)

Cette technique permet de concevoir le collage à de la dentine pour des RCC partielles et périphériques. Globalement il s’agit de mordancer les zones de dentine éliminant les résidus ou boues de fraisage, et d’y appliquer un adhésif à polymériser sous une couche de gel de glycérine afin de réduire la formation d’une couche d’inhibition liée à l’oxygène. Il en résulte, au niveau de ces zones de dentine, une **couche hybride** par imbrication de l’adhésif au sein de la structure dentinaire : on parle d’hybridation dentinaire. Cette couche hybride résistante aux acides permet une réduction des sensibilités post-opératoires par oblitération des tubuli, une étanchéité vis-à-vis des bactéries, un collage final amélioré et une préparation globalement plus lisse. Le complexe dentino-pulpaire est protégé d’irritations diverses. (Koubi et coll., 2008 ; Lasserre et coll., 2010 ; Ortet et coll., 2011 ; Clément et coll., 2014)

- **Couronnes céramo-céramiques scellées**

Les préparations pour couronnes céramo-céramiques répondent aux critères mécaniques classiques, basés sur l’homothétie de la préparation permettant une rétention mécanique, mais garantissant également l’esthétique. (Clément et coll., 2014)

Le projet prothétique guide la préparation, et la réalisation de clés de contrôle en silicone est indiquée. Les rainures de pénétration contrôlée peuvent ainsi être vérifiées à tout stade et s’avèrent utiles dans le respect de l’économie tissulaire. (Lasserre et coll., 2010 ; Clément et coll., 2014)

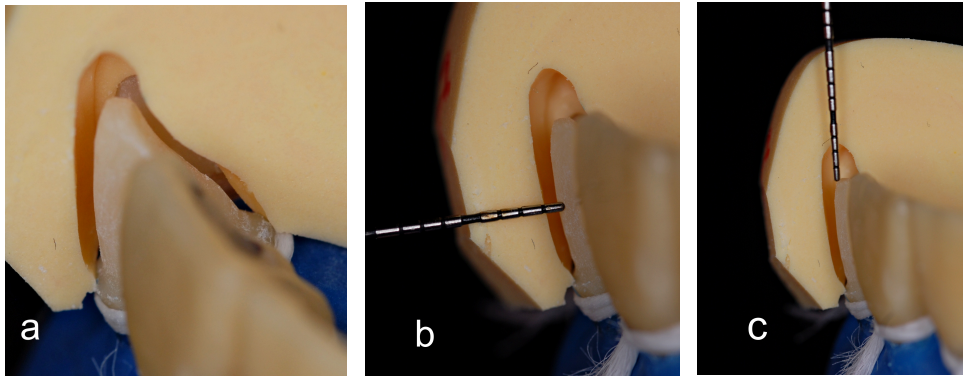


Figure 35 : Homothétie de la préparation finale et mise de dépouille contrôlées et validées par la clé en silicone **(a)**. Pour une couronne céramo-céramique la réduction de la face vestibulaire est de 1,2mm minimum **(b)**, alors qu'en occlusal on réduira au minimum le bord incisif de 2mm **(c)**. (Source : document personnel)

Pour une couronne céramo-céramique scellée sur dent antérieure unitaire, lorsque la chape est composée par une céramique structurale alumineuse, feldspathique enrichie en di-silicate de lithium ou en zircon (ayant une bonne résistance à la flexion), il est connu qu'elle ne supporte pas bien les forces de cisaillement, mais est plus résistante aux forces compressives. On réalisera donc une finition cervicale horizontale arrondie aux bords nets : un congé à angle interne arrondi. Cela permet une mise en place plus aisée de la céramique dite « cosmétique ». (Gracis et coll., 2001 ; Clément et coll., 2014 ; Fabbri et coll., 2011)



Figure 36 : Fraise cylindro-conique en carbure de tungstène bague rouge à angle interne arrondi 314 023 pour la finition du congé à angle interne arrondi. (Source : document personnel)

Nous retiendrons que globalement, une finition cervicale en congé à angle interne arrondi aux bords nets et réguliers convient à tout type de couronne céramo-céramique (avec ou sans armature). (Clément et coll., 2014 ; Fabbri et coll., 2011)

La profondeur du congé à angle interne arrondi peut varier de 1 à 1,3mm. Lorsqu'une ancienne couronne a été déposée, la réalité clinique de la profondeur de congé se situe aux alentours de 1,5mm. Cependant le congé est toujours réalisé en évitant un risque d'effraction pulpaire. (Fabbri et coll., 2011)

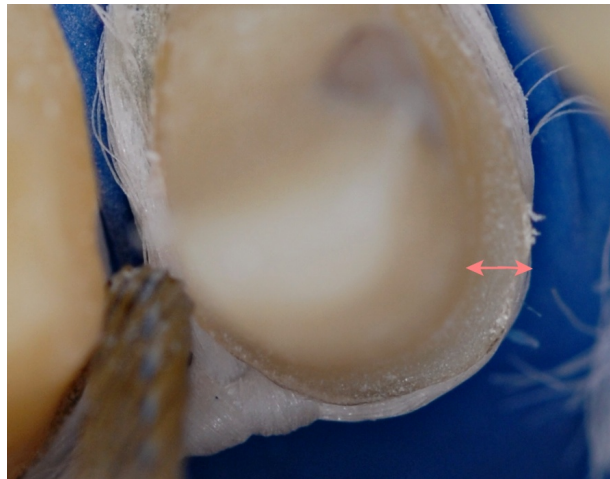


Figure 37 : Congé à angle interne arrondi de profondeur d'environ 1mm. Un congé plus large comme il est recommandé et décrit par certains auteurs aux environs de 1,3mm semble à risque d'exposition pulpaire dans certains cas. (Source : document personnel)

La réduction de la face vestibulaire sera de l'ordre de 1,2 à 1,5mm, afin de laisser assez d'espace pour la suprastructure céramique. (Gracis et coll., 2001)

En occlusal la réduction est idéalement de 2mm et en palatin de 0,8mm, toujours en suivant le guide de préparation. On veillera à éviter les angles vifs, en réalisant des contours toujours arrondis. Un angle de dépouille de 5° à 6° permet d'éviter les contre-dépouilles de la préparation. (Fabbri et coll., 2011)

Idéalement on réalisera une limite supra-gingivale ou juxta-gingivale, facilitant la lecture de l'empreinte, ainsi que l'adaptation de l'artifice prothétique. Lorsque la limite est sous- ou juxta-gingivale, de nombreux auteurs préconisent la finition de la préparation avec la mise en place d'un cordonnet déflecteur fin permettant le déplacement vertical de la gencive marginale, préférentiellement imprégné d'un agent hémostatique. (Clément et coll., 2011 ; Fabbri et coll., 2011)

Afin d'éviter toute atteinte de l'attache supra-crestale, on veillera surtout en proximal à ne pas réaliser une préparation trop plate respectant le contour de la jonction amélo-cémentaire. (Gracis et coll., 2001)

Lors de la préparation, on évitera de léser les dents adjacentes au maximum sous peine d'une situation inesthétique par rapport à la dent controlatérale : on utilisera donc une fraise diamantée fine de type « slice » pour déterminer la quantité de tissu proximal à retirer, toujours guidé par la clinique. (Clément et coll., 2014)




Figure 38 : Protection des dents adjacentes par des matrices métalliques. (Source : document personnel)

En clinique, la préparation dépend de la présence de caries, d'obturations ou d'érosion par exemple. La hauteur de la préparation en dépend fortement, ainsi que la conicité et la mise de dépouille associée. (Fabbri et coll., 2011)

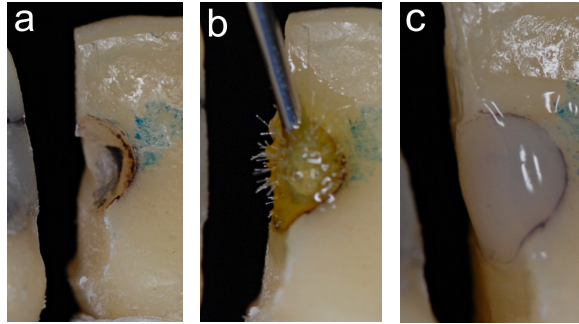


Figure 39 : Délabrement proximal sur dent préparée pour couronne céramo-céramique **(a)**. Afin d'éviter toute contre-dépouille, un mordantage-rinçage suivi d'un adhésif **(b)** permet une obturation par résine composite *flow* **(c)**. (Source : document personnel)

- **Couronnes céramo-métalliques**

Le protocole de préparation est identique à celui des couronnes céramo-céramiques. Cependant un détail peut être noté : afin de permettre une assise de la céramique cosmétique sur la limite cervicale vestibulaire pour des raisons esthétiques de passage lumineux, un congé quart de rond à angle interne arrondi devra y être réalisé, par rapport au congé quart d'ovale classiquement préconisé. La profondeur de préparation vestibulaire ne devra pas être inférieure à 1,5mm. (Gracis et coll., 2001 ; McLaren et Figueira, 2015)

Lorsque la face palatine n'est pas recouverte par de la céramique, une profondeur de préparation de 0,7mm suffit. L'esthétique en sera par contre fortement réduite. (Gracis et coll., 2001)

- **Polissage**

Finalement, pour toutes les préparations citées ci-dessus, nous retiendrons qu'un polissage à l'aide de fraises identiques aux celles utilisées pour la taille, mais de granulométrie plus fine, notamment bague rouge ou jaune sur contre-angle, donne une préparation lisse, nette et précise. Le but étant d'éliminer toute zone à angles vifs, ainsi que les becquets d'émail. (Etienne et coll., 2016 ; Clément et coll., 2014)

Pour les préparations périphériques, il peut être très intéressant d'utiliser des embouts sono-abrasifs pour l'ultra-finition de la préparation, notamment au niveau du congé, rendant la limite périphérique parfaitement lisse et éliminant les becquets amélaire éventuels, tout en protégeant la gencive marginale. (De March et coll., 2016)

### 2.3.2 Préparations coronoradiculaires

Souvent, les piliers des dents naturelles vitales ou non vitales recevant la prothèse nécessitent une reconstruction à cause d'un délabrement trop important. (Gracis et coll., 2001)

Après préparation périphérique des dents traitées endodontiquement, et présentant un délabrement coronaire important (cavité d'accès endodontique, éventuelles caries traitées antérieurement), une **reconstruction corono-radriculaire (RCR)** est souvent nécessaire. (Gracis et coll., 2001 ; Laviolle et Bartala, 2008 ; Clément et coll., 2014 ; Etienne et coll., 2016)

Esthétiquement cela peut poser problème, car les restaurations en céramique peuvent perdre leurs caractéristiques esthétiques principales de luminosité et translucidité en fonction du type de reconstruction coronoradriculaire. C'est donc une étape critique pour l'esthétique. (Gracis et coll., 2001 ; Koubi et coll., 2008 ; Etienne et coll., 2016)

Plusieurs possibilités existent pour de rétablir un pilier homothétique. Selon la HAS, l'ancrage radriculaire n'est pas obligatoire pour toute dent traitée endodontiquement. (Laviolle et Bartala, 2008)

Dans un souci de préservation de tissu dentaire, le premier choix est toujours le collage d'une résine composite fluide, ou autre polymère inséré en phase plastique, au contact de l'entrée canalaire et l'obturation de la cavité d'accès, sans ancrage radriculaire. Cela n'est possible qu'en présence de zones donnant une adhésion suffisante, et lorsque les parois coronaires résiduelles sont suffisamment hautes et larges. (Laviolle et Bartala, 2008 ; Koubi et coll., 2008 ; Etienne et coll., 2016)



Ce substitut dentinaire de type résine composite ne permet pas toujours de résister au stress mécanique imposé, surtout lorsque l'occlusion n'est pas favorable, ou en absence de surface de collage adéquate. Une RCR sous forme de tenon radiculaire est alors nécessaire. (Gracis et coll., 2001 ; Etienne et coll., 2016)

On distingue :

- Les systèmes indirects : inlay-cores métalliques ou tenons fibrés réalisés au laboratoire.
- Les systèmes directs : résine composite avec ancrage radiculaire sous forme de tenon fibré collé. (Gracis et coll., 2001 ; Massoud Y, 2002 ; Laviolle et Bartala, 2008 ; Koubi et coll., 2008 ; Etienne et coll., 2016)

Nous ne considérerons pas les ancrages métalliques vissés, source d'échec fréquent dû au caractère iatrogène et présentant un risque esthétique au niveau cervical. De plus, l'adhésion et leur liaison avec les résines composites est très difficile. (Laviolle et Bartala, 2008)

Concrètement, l'indication du type de RCR dépend de la structure dentaire résiduelle et de son niveau de fragilité après la taille de la dent, mais également des critères mécaniques, esthétiques et surtout cliniques spécifiques au patient. (Laviolle et Bartala, 2008 ; Etienne et coll., 2016 ; Clément et coll., 2014). De nombreux auteurs s'accordent sur le fait que les dents antérieures maxillaires sont à risque d'échec élevé des RCR à long terme sous forme de fracture, de fêlure de la racine, ou de descellement de la couronne unitaire surtout s'il s'agit d'une dent unitaire. Ceci est étroitement lié aux caractéristiques mécaniques des matériaux utilisés et aux forces occlusales par flexion, ainsi que le cisaillement subi, surtout au niveau de la face palatine. (Laviolle et Bartala, 2008 ; Etienne et coll., 2016) Une fragilité cervicale trop importante, ainsi que des aberrations anatomiques canalaire constituent les contre-indications des RCR sur dent antérieure. (Laviolle et Bartala, 2008)

Les auteurs s'accordent également sur un point primordial permettant de réduire le risque de fracture : le *ferrule effect* ou effet de cerclage évalué après préparation. Il est défini par « {...} la présence d'un cerclage de dentine périphérique d'au moins 2mm de hauteur et de 1mm d'épaisseur sur au moins trois des quatre parois {...} ». (Etienne et coll., 2016)

L'indication de RCR posée, le chirurgien-dentiste devra choisir parmi les techniques indirectes et directes, dépendant du parodonte, de l'occlusion du patient, ainsi que du type de restauration coronaire prévue. (Gracis et coll., 2001 ; Laviolle et Bartala, 2008)

- **Systèmes directs : polymère inséré en phase plastique avec tenon fibré**

En absence de parafunction ou d'occlusion défavorable, les RCR directes sont indiquées en présence de minimum deux parois résiduelles d'un millimètre d'épaisseur et d'une hauteur variant de la moitié à deux tiers de la couronne. Idéalement le joint est supra-gingival, car les séquences de collage nécessitent la pose d'une digue étanche. (Laviolle et Bartala, 2008) L'ancrage au sein de la racine devrait avoir une valeur d'élasticité (Module de Young) identique au tissu dentinaire, qui se situe notamment autour de 18 GPa. Les tenons fibrés actuels ont des valeurs de 16 à 40 GPa, donc se rapprochant de celui de la dentine. Une fois mis en place, l'ensemble résine composite – tenon fibré forme une restauration homogène avec la dent et la céramique sus-jacente. (Laviolle et Bartala, 2008 ; Etienne et coll., 2016 ; Gracis et coll., 2001)

Un rapport publié en 2003 par l'ANAES (aujourd'hui la HAS) exprimait sa retenue par rapport aux RCR par tenon fibré : en effet elles n'étaient pas recommandées en secteur antérieur. Cependant l'effet néfaste est dépendant du module de Young et est présent de la même manière pour les RCR coulées. Le risque de fracture serait alors plus élevé qu'avec un tenon fibré, dont le module d'élasticité rendrait moins probable la fracture de la racine. (Etienne et coll., 2016)

Le plus grand défaut des tenons fibrés est leur anisotropie à cause de la direction des fibres : leur comportement de ductilité est différent lorsque les forces sont transversales par rapport à l'axe de la dent antérieure, ou lorsqu'elles correspondent au grand axe de la dent. Des micro-mouvements pourraient causer des fêlures au sein de la racine par transmission des forces, fréquemment dans le sens vertical. (Laviolle et Bartala, 2008)

Le matériau de choix pour les RCR directes est une résine composite hybride microchargée ou nanochargée à prise duale, donc photopolymérisable et chémopolymérisable, associé à un tenon fibré. L'ensemble permet l'obtention d'un

système aux caractéristiques mécaniques homogènes, et respectant les impératifs esthétiques du secteur antérieur. (Laviolle et Bartala, 2008 ; Koubi et coll., 2008)

Le collage sur la dentine intracanalair est discuté, car au-delà de la partie cervicale de la racine, le collage serait de moins bonne qualité à cause de la raréfaction des tubuli et de la diminution de leur diamètre. Un collage sous isolation étanche est alors de règle pour améliorer l'adhésion au niveau supérieur du canal radiculaire. (Etienne et coll., 2016 ; Laviolle et Bartala, 2008)

L'utilisation de tenons fibrés collés par résine composite en technique directe serait actuellement la référence pour une dent unitaire antérieure ; outre l'esthétique c'est le temps clinique qui est raccourci, car une seule étape clinique est nécessaire pour réaliser la reconstruction. (Gracis et coll., 2001 ; Etienne et coll., 2016 ; Koubi et coll., 2008)

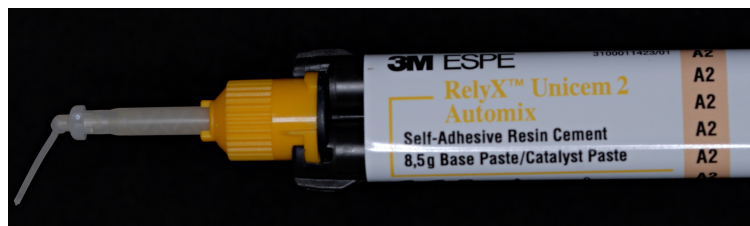

Figure 40 : Exemple d'un système direct. RelyX<sup>®</sup> Unicem de chez 3M<sup>®</sup> est une résine composite auto-adhésive à prise duale idéale pour une RCR par tenon fibrés. (Source : Document personnel)

- **Systèmes indirects : Inlay-cores métalliques**

Les RCR indirectes sous forme d'inlay-core métallique sont indiquées lorsqu'une RCR directe est contre-indiquée : présence d'une limite de préparation juxta- ou sous-gingivale ; effet de cerclage insuffisant ; nombre de parois résiduelles inférieur à 1 ; hauteur et épaisseur des parois résiduelles insuffisantes. (Laviolle et Bartala, 2008)

Les inlay-cores métalliques en alliage métallique sont très rigides par rapport à la dentine, à cause de leur module d'élasticité très élevé. Le risque de fracture de la

racine est alors bien présent, voire supérieur aux tenons fibrés. (Laviolle et Bartala, 2008 ; Etienne et coll., 2016 ; Gracis et coll., 2001)

Parmi les systèmes indirects on retrouve les tenons standardisés cylindro-coniques et les inlay-cores anatomiques, permettant de distribuer de manière homogène les contraintes mécaniques. (Laviolle et Bartala, 2008)

Lorsqu'un inlay-core métallique est indiqué pour une dent unitaire antérieure, on cherchera toujours à réaliser une forme anatomique, permettant une meilleure distribution des forces sur la dent. (Laviolle et Bartala, 2008)

D'un point de vue esthétique, les inlay-cores métalliques présentent un inconvénient majeur, notamment la création d'une zone cervicale sombre. Ils empêchent le passage lumineux au niveau de la partie radiculaire cervicale, surtout en présence d'un biotype parodontal très fin et lorsque la ligne du sourire est très haute. On retrouve fréquemment un aspect grisâtre sous des reconstitutions en métal, visible à travers la gencive. L'effet « parasol » décrit par Magne, ainsi que le concept d'illumination décrit par Meyenberg, où l'unité optique entre la dent et les tissus mous permet à la lumière d'être reflétée indirectement à travers la gencive est alors impossible. (Gracis et coll., 2001 ; Koubi et coll., 2008)

Cet effet peut être réduit par l'utilisation d'un alliage de couleur jaune, mais n'est pas toujours satisfaisant. (Etienne et coll., 2016 ; McLaren et Figueira, 2015)

De plus, lorsqu'une couronne céramo-céramique est scellée sur un inlay-core métallique, les atouts esthétiques majeurs des céramiques sont inhibés : elles seront moins translucides et moins lumineuses. Le passage de la lumière est empêché par absorption. (Massoud Y, 2002 ; Laviolle et Bartala, 2008 ; Etienne et coll., 2016)

Vu que ce travail porte sur les restaurations coronaires majoritairement en céramique dans un but esthétique, il est incohérent de vouloir placer une couronne céramo-céramique sur un inlay-core métallique.

Plusieurs tentatives sont reportées dans la littérature pour pallier l'inconvénient esthétique des inlay-cores métalliques. Afin de pouvoir placer une couronne céramo-céramique sur un inlay-core métallique, une simple couche d'*opaque* souvent en résine composite photopolymérisable, est appliquée sur le métal. (Massoud Y, 2002)

Cette technique aboutit souvent à un résultat insatisfaisant, à cause d'une épaisseur insuffisante sur le métal et des limites parfois altérées. (Etienne et coll., 2016)

Pour qu'un inlay-core soit esthétiquement satisfaisant, une épaisseur minimale de 0,3mm et de préférence de 0,5mm à 0,8mm doit être retirée de l'armature métallique, pour mettre en place une couche d'*opaque*, ainsi qu'une couche suffisamment épaisse de céramique vitreuse. On parle alors d'un inlay-core **céramisé**. (Massoud Y, 2002 ; Etienne et coll., 2016) La teinte est choisie en fonction de la dentine, et améliore l'esthétique finale en réduisant l'effet néfaste du métal sur la translucidité et la luminosité. (Massoud Y, 2002) L'inlay-core céramisé est réalisé « {...} *par cuisson de stratification sur un métal recouvert d'opacuer, ou bien encore par un procédé de pressée sur métal (press-on-metal, POM).* » (Etienne et coll., 2016)

Le problème de la coloration grisâtre au niveau cervical n'est cependant pas résolu et n'est donc pas la bonne solution lorsque la face vestibulaire est fortement délabrée. (Laviolle et Bartala, 2008) Les inlay-cores « tout céramique » également rapportés par certains auteurs semblent peu intéressants, car leur rigidité est trop importante. (Laviolle et Bartala, 2008)

Tableau 4 : Récapitulatif des éléments de choix entre inlay-core et RCR fibrée. (Source : Etienne et coll., 2016)

|  | <b>RCR coulée</b>  | <b>RCR fibrée collée</b>  |
|--|--|---|
| Économie tissulaire                                | Mise de dépouille  | Économie  |
| Risque de fracture radiculaire                     | + + +  | +   |
| Risque de fracture cervicale                       | +  | + + + (mais réparable)  |
| Corrosion  | Possible   | Absente   |
| Absorption des contraintes                         | Ciment de scellement : liaison rigide dent/reconstitution<br>Pas ou peu d'absorption des contraintes | Collage : le système adhésif a des propriétés élastiques et joue un rôle tampon dans l'absorption des contraintes |
| Esthétique   | Peu esthétique<br>Assombrissement de la région cervicale   | Translucidité<br>Éclaircissement et diffusion de la lumière dans la zone cervicale                                |
| Ergonomie  | Deux séances<br>Coût de laboratoire  | Réalisable dans la même séance que le traitement endodontique pour les techniques à chaud                         |
| Protocole  | Simple   | Rigoureux   |
| Dépose si nécessité de réintervention endodontique | Risquée  | Difficile   |
| Limites  | Esthétique   | Impossibilité de mise en œuvre en sous-gingival ou en cas de délabrement très important                           |

Finalement nous pensons qu'il n'existe pas de RCR idéale qui soit adaptée à tous les cas cliniques : c'est la connaissance des matériaux et de la situation clinique spécifique du patient qui guidera le chirurgien-dentiste dans son choix de RCR afin de trouver un compromis entre les critères mécaniques et esthétiques. Le résultat esthétique est limité par les impératifs mécaniques.

Cependant dans un but esthétique en secteur antérieur et en absence de contre-indication, nous proposons de réaliser en première intention une RCR directe par tenon fibré. L'inlay-core céramisé restant une option de seconde intention.

### 2.3.3 Empreintes

Cette étape est définie comme « {...} *l'enregistrement des formes actuelles de la préparation et des dents du patient* ». (Clément et coll., 2014)

L'empreinte devra être un *duplicata* fidèle de la dent préparée et des structures anatomiques adjacentes, afin de pouvoir être transmise au laboratoire pour la confection d'une prothèse ajustée précisément. (Singh et coll., 2012 ; Clément et coll., 2014 ; De March et coll., 2016 ; Chandra et coll., 2016)

Une bonne adaptation marginale d'une restauration en céramique augmente les chances d'un succès esthétique à long terme : le but de toute empreinte sera donc de reproduire le plus précisément possible la limite de préparation. (Etienne et coll., 2016 ; Memari et coll., 2018)



Figure 41 : Empreinte pour couronne unitaire, où le matériau d’empreinte pénètre au sein du sulcus et permet l’enregistrement de la portion préparée de la dent, de la limite de la préparation, ainsi qu’une partie de la surface radiculaire non préparée pour un profil d’émergence idéal. (Source : Document personnel)

Un joint prothèse – dent défaillant permettra la prolifération bactérienne, à l’origine d’atteintes parodontales et de reprises carieuses, portant préjudice au résultat esthétique souhaité. (Memari et coll., 2018) L’étape de l’empreinte de la préparation doit être planifiée au préalable en concordance avec l’équipe pluridisciplinaire. En prenant en compte une éventuelle mise en condition du tissu gingival lors d’une gingivoplastie, la prothèse temporaire est réalisée 2 à 3 semaines avant l’empreinte pour obtenir un tissu gingival sain non inflammatoire. (Etienne et coll., 2016 ; De March et coll., 2016)

Un tissu parodontal sain et stable est nécessaire pour une empreinte précise, et le cas échéant, un conditionnement du tissu est réalisé. Cependant en pratique quotidienne, cet idéal ne peut pas toujours être respecté en présence d’inflammations chroniques persistantes difficilement stabilisées ou des préparations dont la limite est fortement sous-gingivale. La technique d’empreinte et les matériaux devront alors être adaptés, à cause du saignement et des exsudats inflammatoires, mais également par l’impossibilité de déflexion de la gencive marginale. (De March et coll., 2016)

Lorsqu’une empreinte est réalisée pour des restaurations partielles en céramique collée, notamment des facettes, il est préconisé de réaliser l’empreinte lors du même rendez-vous que la préparation, à cause de la difficulté de faire tenir la prothèse temporaire. (Etienne et coll., 2016)

- **Matériau et technique d’empreinte**

Les matériaux idéaux doivent enregistrer le plus de détails possible, éviter de se rompre ou de se déformer sous contrainte : les élastomères sont les plus adaptés. (Clément et coll., 2014)

Le vinyl-polysiloxane ou silicone par addition, biphasé (deux viscosités différentes) est le plus utilisé. Ses propriétés permettent d’enregistrer les détails avec précision, avec une valeur d’élasticité idéale pour éviter de se déformer, ainsi qu’une stabilité dimensionnelle. (Singh et coll., 2012 ; Clément et coll., 2014 ; da Cunha et coll., 2015 ; Ceinos et coll., 2018 ; Memari et coll., 2018)

L’utilisation des polyéthers, comme l’Impregum<sup>®</sup> est également possible. Même s’il s’agit d’une empreinte monophasée (une seule viscosité pour charger le porte-empreinte et la seringue) en un temps, la thixotropie de ce matériau le rend très précis : sous pression l’Impregum<sup>TM</sup> présente une fluidité relative facilitant son insertion au sein du sulcus. Les polyéthers sont cependant contre-indiqués en présence d’un scellement dentinaire immédiat ou IDS (*immediate dentin sealing*) : ils ne polymérisent pas totalement en présence d’adhésif. (Clément et coll., 2014 ; Etienne et coll., 2016 ; Liebermann et coll., 2018 ; Memari et coll., 2018)

Pour une empreinte correcte, la gestion de l’humidité, du saignement, et des fluides crévicaux physiologiques ou inflammatoires est importante pour les matériaux hydrophobes : la préparation est asséchée avant l’insertion du matériau au contact de la préparation afin d’empêcher la formation de bulles d’air. (Clément et coll., 2014 ; De March et coll., 2016)

Outre le matériau, c’est la technique adéquate qui est primordiale : une étude a montré que l’utilisation de vinyl-polysiloxanes de viscosité élevée (*putty hard*) et faible (*light / ultra-light*) en deux temps ou *wash-technique*, avec un porte-empreinte individuel, obtiendrait une distorsion très faible par rapport à la technique en un temps, où on tentera de rapprocher les viscosités du silicone. (Singh et coll., 2012 ; Etienne et coll., 2016)

La nécessité systématique d’un porte-empreinte individuel pour une préparation unitaire doit cependant être réévaluée en fonction du cas clinique, et n’est pas toujours indiquée pour une préparation unitaire.



Une empreinte sectorielle d'une dent unitaire n'est pas possible : à cause de l'occlusion, et notamment les contacts de guidage en propulsion et de guidage latéral, l'empreinte de toute l'arcade et de l'arcade antagoniste doit être faite. (Etienne et coll., 2016)

- **Déflexion gingivale**

Lorsque la limite de préparation est juxta-gingivale ou franchement intra-sulculaire, le parodonte marginal devra être temporairement et réversiblement écarté pour l'empreinte : on parle de déflexion gingivale. La déflexion s'oppose à la rétraction gingivale par son caractère temporaire et réversible, la dernière étant obligatoirement irréversible et non compatible avec une santé parodontale au long terme. (De March et coll., 2016) Le matériau d'empreinte devra obligatoirement être inséré au sein du sulcus afin d'enregistrer la limite de préparation, ainsi qu'une partie non préparée de la dent pour la gestion du profil d'émergence. La déflexion gingivale est dépendante de la situation clinique définie par la limite de préparation et la santé du parodonte. (Gracis et coll., 2001 ; Clément et coll., 2014 ; Chandra et coll., 2016 ; De March et coll., 2016)

Selon certains auteurs, une mauvaise gestion de déflexion gingivale peut cependant induire des saignements et des dommages irréversibles au niveau du desmodonte, comme des récessions, surtout en présence d'un biotype parodontal fin. Le sondage permet de déterminer le type de déflexion le plus atraumatique, afin d'éviter un résultat potentiellement disgracieux. (Gracis et coll., 2001 ; Chandra et coll., 2016)

Un déplacement gingival inférieur à 0,2 à 0,4mm serait à l'origine de défauts de l'empreinte comme un tirage du matériau ou des déformations, donnant une limite imprécise sur le modèle en plâtre. (Chandra et coll., 2016)

La technique de déflexion gingivale devra donc être adaptée à la situation clinique et être temporaire, mais suffisamment longue pour permettre au matériau d'être porté au sein du sulcus, tout en gérant les fluides au niveau sulculaire. (De March et coll., 2016)

La **technique des doubles cordonnets** (de préférence tricotés) est la plus courante et est utilisée pour un sulcus profond : un cordonnet fin permet un déplacement vertical de la gencive en protégeant le fond sulculaire, et un cordonnet épais supplémentaire éventuellement imprégné d'une solution hémostatique permet un déplacement horizontal. Le premier restera en place lors de l'empreinte. (Gracis et coll., 2001 ; Clément et coll., 2014 ; Chandra et coll., 2016 ; De March et coll., 2016)

Cette technique, correctement réalisée, permet une bonne déflexion mécanique et une bonne gestion des fluides sulculaires, tout en étant respectueuse de l'attache épithélio-conjonctive. Elle permettrait une ouverture adéquate pendant une durée variant de 30 à 90 secondes. La technique des doubles cordonnets est donc considérée comme solution de première intention. (De March et coll., 2016)

D'autres auteurs préconisent la mise en place **d'un seul cordonnet** imbibé d'une solution hémostatique, suffisant pour un enregistrement de la limite juxta-gingivale et parfois sous-gingivale d'une dent unitaire. (Etienne et coll., 2016) Néanmoins le contact direct entre la solution hémostatique et l'attache gingivale est sujet à débat. Il n'est pas préconisé de placer un fil imbibé d'une solution hémostatique au contact de l'attache gingivale, risquant de la léser, surtout lorsque le contact dépasse deux minutes. (De March et coll., 2016)

Une autre technique est la **déflexion par pâte hémostatique** : l'insertion intra-sulculaire combine l'effet de déplacement mécanique et la gestion du saignement éventuel par la présence de chlorure d'aluminium. Leur utilisation est indiquée :

- En association avec un cordonnet fin placé au fond du sulcus et restant en place lors de l'empreinte.
- Seules lorsque l'insertion d'un cordonnet est impossible. (De March et coll., 2016)

Leur plus grand défaut est la difficulté à éliminer complètement les résidus de pâte, souvent à l'origine de défauts de matériau d'empreinte et d'inflammations localisées. (De March et coll., 2016)

Une étude récente a comparé, en vestibulaire d'une incisive centrale, la déflexion par doubles cordonnets et l'utilisation de systèmes de pâtes hémostatiques, notamment

Expasyl™ et Traxodent Hemodent™, en association avec un cordonnet fin laissé en place lors de l’empreinte. (Chandra et coll., 2016)

Il a été montré que pendant 60 secondes après retrait du second cordonnet ou respectivement de la pâte hémostatique, la déflexion était similaire avec les deux techniques, avec un déplacement mécanique légèrement meilleur pour les doubles cordonnets. À partir de 60 secondes, la déflexion par cordonnets était meilleure. (Chandra et coll., 2016)

Pour une dent unitaire antérieure, le temps d’injection du silicone fluide est inférieur à 60 secondes, ce qui permet de dire que les deux techniques sont acceptables pour une préparation unitaire en termes d’ouverture sulculaire.

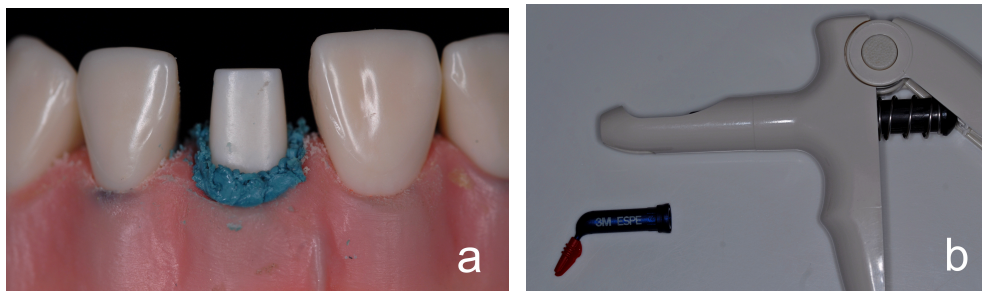


Figure 42 : Déflexion gingivale par pâte de rétraction (a), ici de la marque 3M ESPE (b). (Source : Document personnel)

Pour conclure nous retiendrons que pour une préparation sur dent antérieure unitaire, la technique de **déflexion par doubles cordonnets** est préconisée en première intention : le deuxième cordonnet pouvant être éventuellement imbibé d'une solution hémostatique.

Lorsque cependant la limite de la préparation est trop profonde (profondeur sulculaire inférieure à 1mm) ou en présence d'un état inflammatoire persistant (engendrant saignement et écoulement inflammatoire), **un seul cordonnet** (non imbibé) **associé à une pâte hémostatique** constitue le choix de deuxième intention.

L'utilisation d'un seul cordonnet sans pâte hémostatique doit rester l'exception en présence d'une limite franchement supra-gingivale.

- **Spécificités des formes de préparation**

La lecture de l’empreinte est rendue plus difficile lorsque le point de contact est préservé pour des restaurations partielles en céramique collée, notamment les facettes. Des déformations et tirages sont fréquents lors de la désinsertion par la présence de contre-dépouilles, notamment au niveau des « hélices » proximales. (Etienne et coll., 2016) Certains auteurs proposent alors de placer des bandes de matrices sectionnées de part et d’autre de la dent préparée, afin de favoriser la lecture de l’empreinte et permettre au céramiste de mieux préparer le MPU (modèle positif unitaire) en plâtre. (Etienne et coll., 2016)

Les contre-dépouilles inter-dentaires devraient également être comblées par un matériau, comme de la cire molle, de la résine ou du Cavit<sup>TM</sup> inséré en palatin, qui peut être retiré facilement, et qui permet un accès aux limites vestibulaires sans déchirement. (Clément et coll., 2014)

Afin de sauvegarder la précision des limites marginales lors de préparations périphériques ou partielles ne sauvegardant pas le point de contact, le passage d’une bande métallique (*strip*) et/ou d’un disque permet l’accès du matériau aux limites de l’empreinte. (Clément et coll., 2014)

- **Empreintes optiques**

L’utilisation de systèmes CFAO (Conception et Fabrication Assistée par Ordinateur) a permis la réalisation d’empreintes intra-orales rapides et plus ou moins simples, du pilier et des dents adjacentes et antagonistes. C’est une alternative aux empreintes physico-chimiques classiques aux avantages intéressants : (Clément et coll., 2014 ; Memari et coll., 2018)

- Absence d’erreurs d’adaptation par utilisation et modifications dimensionnelles des élastomères et/ou du plâtre.
- Stockage informatique illimité.
- Possibilité de reprendre l’empreinte immédiatement dans la même séance lorsque la limite marginale est défavorable.
- Moins de réflexes nauséux.

Cependant la précision des scanners intra-oraux est rapidement altérée en présence de salive et de sang, ou encore lorsque le patient bouge, le tout dépendant de l'expérience de l'opérateur. Certains scanners nécessitent la mise en place d'un poudrage préalable, pas agréable pour le patient. (Memari et coll., 2018)

Memari et coll. ont comparé les adaptations marginales de prothèses fixées unitaires réalisées par empreintes classiques physico-chimiques et optiques (CFAO). Certains auteurs prétendent que les empreintes optiques seraient plus précises. D'autres auteurs n'ont pas trouvé de différences significatives entre ces deux méthodes. (Memari et coll., 2018)

Les valeurs maximales d'espace marginal acceptables varient entre 60 et 120 $\mu$ m pour les empreintes physico-chimiques. Pour les empreintes optiques, l'espace marginal céramique - dent doit être inférieur à 90 $\mu$ m. La comparaison de différents systèmes n'a pas montré de différences significatives entre le système iTero<sup>TM</sup>, Lava<sup>TM</sup> ou 3Shape<sup>TM</sup>. (Memari et coll., 2018)

Cependant l'empreinte optique présente des valeurs de lacune marginale généralement plus faibles que pour les empreintes classiques. Elles seraient donc plus précises, surtout pour une dent unitaire. Une préparation en épaulement à angle interne arrondi serait légèrement plus précise qu'un congé quart d'ovale. (Memari et coll., 2018)

Enfin, en absence de consensus clair sur la supériorité des empreintes optiques par rapport aux empreintes physico-chimiques, nous concluons que l'empreinte optique intra-orale constitue une alternative intéressante réduisant le risque d'erreur par la manipulation des élastomères. L'adaptation marginale très précise, dont les défaillances sont reportées inférieures à 90 $\mu$ m, est idéale pour des restaurations en céramique sur une dent unitaire. De plus la distorsion est très faible pour une empreinte optique d'une dent unitaire.

#### 2.3.4 Temporisation

Pour tout type de préparation (RCC partielle, périphérique ou CCC scellée), la **prothèse provisoire** doit assurer la protection de la dent préparée afin de réduire les sensibilités et réduire les micromouvements de migration. Elle doit également protéger les tissus mous et permettre la mastication et phonation. (Gracis et coll., 2001 ; Clément et coll., 2014 ; Ortet et coll., 2011)

La spécificité du secteur antérieur, surtout maxillaire, rajoute des exigences esthétiques dont l'impact psychologique même pour une dent unitaire ne doit pas être négligé : la restauration provisoire ne devra pas avoir d'impact négatif sur la vie sociale du patient. (Clément et coll., 2014)

La restauration provisoire constitue l'étape de validation finale en simulant le projet esthétique avant la prothèse d'usage, surtout pour des dents initialement vestibuloversées (où le masque esthétique n'était pas possible). L'occlusion peut ainsi être validée et des retouches en fonction des souhaits du patient sont alors encore possibles. Cela est effectivement vrai pour des restaurations périphériques, et moins pour une RCC partielle de type facette qui ne laisse pas de place à l'improvisation. (Gracis et coll., 2001 ; Ortet et coll., 2011 ; Clément et coll., 2014 ; Etienne et coll., 2016)

« {...} *la prothèse provisoire offre la possibilité de valider la forme, le volume, les rapports interarcades, les recouvrements et les situations par rapport aux autres dents et aux éléments du visage (lèvres, sourire, ligne bipupillaire, milieu interincisif)* {...} ». (Clément et coll., 2014)

La temporisation pour une restauration unitaire est importante lorsqu'une gingivoplastie a été réalisée préalablement : c'est la **préparation du parodonte**. En étant adapté cervicalement, le profil d'émergence permet la cicatrisation, ce qui « forme » la gencive afin de réaliser l'empreinte et recevoir la prothèse d'usage en absence d'inflammation. L'état de surface devra être parfaitement poli, afin d'éviter la prolifération bactérienne. Le passage du fil dentaire et/ou des brossettes interdentaires devra être possible. (Gracis et coll., 2001 ; Clément et coll., 2014 ; Etienne et coll., 2016 ; De March et coll., 2016)

Il est important de préciser que les restaurations provisoires en résine doivent être réalisées avant le scellement dentinaire immédiat, présentant de larges plages de dentine avec adhésif, au risque de lier la résine définitivement à la dent. L'assemblage provisoire ne se fera cependant qu'après l'hybridation dentinaire. (Koubi et coll., 2008 ; Ortet et coll., 2011)

- **Types de résines provisoires**

On distingue deux types de matériaux résineux de temporisation utilisés.

**Les résines acryliques** se présentent sous forme d'un mélange poudre – liquide chémozpolymérisable (exemple : Unifast de chez GC®). La poudre est généralement constituée de PMMA (polyméthacrylate de méthyle) qu'on associe à un liquide constitué de monomère de MMA (méthyle méthacrylate). Elles connaissent une baisse de popularité à cause de leur fort dégagement de chaleur pouvant être à l'origine d'effets pulpaires iatrogènes. Le recours au spray air-eau et une désinsertion fréquente peuvent ainsi favoriser une contrainte de prise rendant moins précis le joint cervical. L'avantage principal reste la possibilité de rebaser aisément la pièce provisoire. (Etienne et coll., 2016 ; Gracis et coll., 2001)

**Les résines composites bis-acryliques** sont également chémozpolymérisables et sont un atout précieux au cabinet. Comme les résines composites elles présentent des charges inorganiques au sein d'une matrice résineuse organique. Leur dégagement de chaleur est négligeable et inférieur aux résines acryliques. (Ortet et coll., 2011 ; Etienne et coll., 2016)

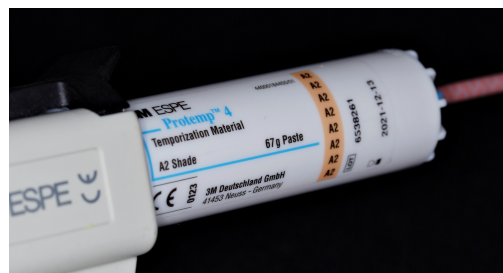

Figure 43 : Exemple de résine bis-acrylique sous forme du Protemp™ 4 (3M ESPE) en teinte A2. (Source : document personnel)

Les résines bis-acryliques (ou bis-acryl) ont un rendu esthétique généralement supérieur aux résines acryliques et tout comme les résines composites elles présentent une bonne aptitude au polissage pour un état de surface lisse et esthétique. Elles peuvent facilement être modifiées en appliquant une résine composite fluide photopolymérisable. Le temps de finition de ces résines est reporté être assez réduit par rapport aux autres résines. (Clément et coll., 2014 ; da Cunha et coll., 2015 ; Etienne et coll., 2016 ; Ortet et coll., 2011)

D'autres auteurs utilisent des **résines composites photopolymérisables** de type *flow*, pour lesquelles la clé d'injection devra être transparente afin de pouvoir photopolymériser à travers le silicone. (Clément et coll., 2014)

- **Prothèse provisoire pour RCC périphérique et CCC scellée**

Exception faite de l'assemblage provisoire, la procédure de réalisation de la restauration provisoire est la même pour une couronne en céramique collée ou une couronne céramo-céramique scellée. De nombreuses méthodes existent, mais deux techniques sont fréquemment rapportées par de nombreux auteurs et nous nous focaliserons sur celles-ci. (Ortet et coll., 2011 ; Clément et coll., 2014 ; Etienne et coll., 2016)

**L'isomoulage direct** devra être privilégié en première intention. C'est la technique plus simple et la plus rapide : la couronne ou facette est réalisée directement en bouche par application de la résine bis-acryl. Elle nécessite une empreinte précise assez rigide en silicone double mélange :

- soit de la dent du patient avant la préparation en absence de modification de forme et/ou de position. (Ortet et coll., 2011)
- soit du *wax-up*, généralement la même clé en silicone que pour la maquette esthétique, validée par le patient auparavant. (Ortet et coll., 2011 ; Clément et coll., 2014 ; Etienne et coll., 2016)



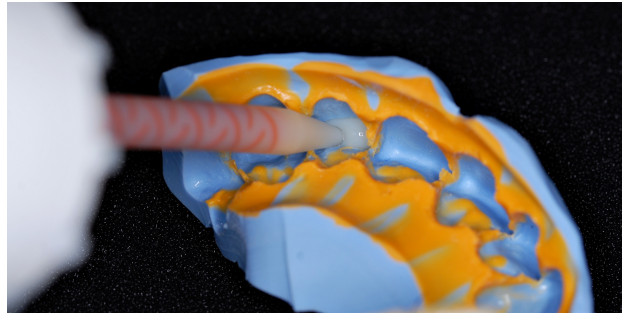


Figure 44 : Injection de la résine bis-acryl au sein de la clé en silicone précise du *wax-up*. (Source : document personnel)

Le principal inconvénient de cette technique est la difficulté de peaufinage esthétique de la résine, de teinte monochromatique et potentiellement insatisfaisante pour certains patients exigeants. (Clément et coll., 2014)

La formation d'une couche d'inhibition liée à l'oxygène des résines bis-acryliques serait néfaste pour la préservation de la couleur de la résine et favoriserait une dégradation plus rapide de celle-ci. L'élimination de cette couche d'inhibition avant le polissage par de l'alcool est donc intéressante. (Etienne et coll., 2016)

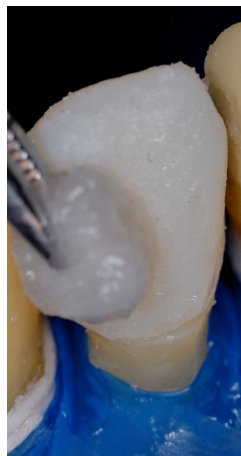


Figure 45 : Boulette de coton imbibée d'alcool isopropylique disponible en pharmacie permettant de rendre l'état de surface moins « gras ». (Source : document personnel)

La prothèse provisoire est ensuite polie et ajustée à la limite cervicale et on veillera à obtenir des points de contacts proximaux adéquats pour une éventuelle cicatrisation de la papille interdentaire. (De March et coll., 2016)

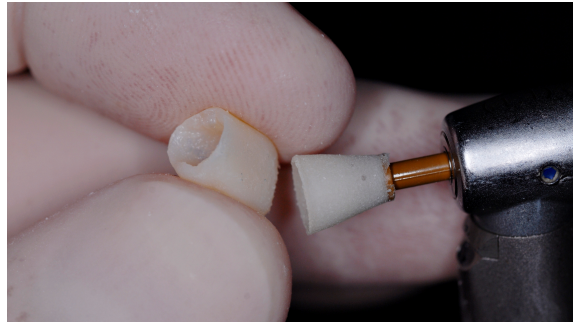


Figure 46 : Instruments de finition Enhance® (Dentsply Sirona) utilisés après les fraises en carbure de tungstène classiques, pour un contourage et une finition précise de la prothèse provisoire. (Source : document personnel)

**Une technique indirecte** nécessitant l'intervention du laboratoire est également possible dans le cas d'une demande insistante du patient concernant la teinte monochromatique de l'isomoulage. Son indication pour une dent unitaire devra être remise en question, car elle implique des frais supplémentaires.

Le prothésiste réalise une préparation périphérique *a minima* de la dent sur le modèle en plâtre et peut alors réaliser la couronne provisoire en résine acrylique, parfois par CFAO, à partir de blocs préfabriqués. (Etienne et coll., 2016)

Un maquillage et/ou une stratification de résine par *cut-back* avec des teintes « dentine » et « émail » est alors possible, au résultat esthétique satisfaisant et un état de surface parfaitement poli. Le jour de la préparation de la dent, le praticien devra alors procéder à un rebasage de l'intrados de la prothèse provisoire. (Clément et coll., 2014 ; Etienne et coll., 2016)

- **Prothèse provisoire pour RCC partielle (facette)**

Contrairement à une restauration périphérique, le but d'une facette provisoire sera avant tout la **protection amélaire associée à la gestion de la contamination bactérienne**, et ensuite seulement le peaufinage esthétique et fonctionnel du projet prothétique ; d'où l'importance d'une maquette esthétique validée auparavant. (Ortet et coll., 2011 ; Etienne et coll., 2016)

« Pour des raisons biologiques, fonctionnelles et esthétiques évidentes, la réalisation de facettes temporaires est nécessaire. » (Ortet et coll., 2011)

La difficulté principale de la temporisation d'une facette unitaire réside dans le **manque de rétention**.

Les techniques de réalisation d'une facette provisoire sont identiques aux restaurations périphériques : soit par **technique directe** (isomoulage), soit par **technique indirecte** avec préfabrication au laboratoire.

La technique directe pour facette semble intéressante, car l'exploitation des surextensions ou des débordements permet d'obtenir un minimum de rétention. (Ortet et coll., 2011)

Après polymérisation de la résine, les excès de résine au niveau gingival peuvent être éliminés à l'aide d'une lame 12 par exemple avant de désinsérer la facette. (da Cunha et coll., 2015)

Certains auteurs proposent une technique indirecte de réalisation d'une facette unitaire au résultat esthétique reproductible lorsque la demande du patient est exigeante. Une maquette en résine composite par stratification est réalisée par le prothésiste suivant le projet esthétique validé, donc suivant dans certains cas une préparation *a minima* (si nécessaire) sur le modèle en plâtre. Ce masque est inséré au sein d'une clé de repositionnement en silicone. L'intrados peut être légèrement sablé, afin d'y injecter un matériau de rebasage : de préférence une résine acrylique photopolymérisable pour une élimination facilitée des excès. L'ensemble est inséré en bouche et photopolymérisé avant de désinsérer le tout pour la finition et le peaufinage. (Ortet et coll., 2011)

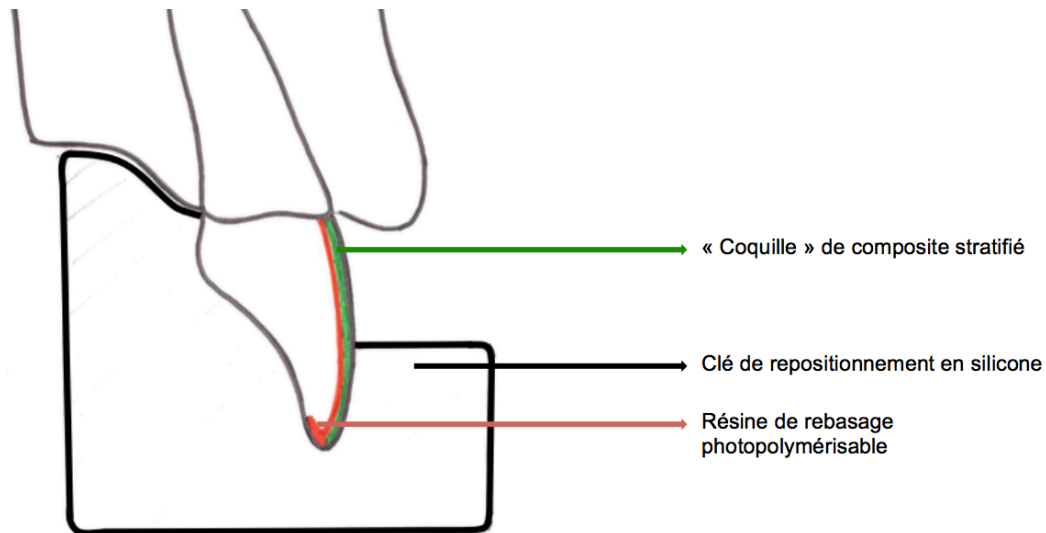


Figure 47 : Adaptation schématique de la technique indirecte décrite par Ortet et coll. – l'espace entre la clé en silicone et la gencive marginale au niveau de la face vestibulaire de la dent permet la photopolymérisation de la résine acrylique de rebasage. (D'après Ortet et coll., 2011)

Cette technique a l'avantage d'obtenir un résultat objectif moins dépendant de l'opérateur : on obtient une limite parfaitement précise grâce à la résine acrylique de rebasage, tout en ayant une facette provisoire travaillée selon les souhaits du patient et du praticien. (Ortet et coll., 2011)

La nécessité d'une telle technique engendrant des frais de laboratoires supplémentaires doit être évaluée au cas par cas.

De nombreux auteurs préconisent l'utilisation de disques abrasifs (exemple Sof-lex<sup>®</sup> de 3M ESPE) pour la finition des facettes provisoires : de granulométrie décroissante elles permettent une bonne gestion des limites et de l'état de surface. (da Cunha et coll., 2015)

Nous estimons que cette technique indirecte proposée par Ortet et coll. en 2011 semble particulièrement intéressante pour l'obtention d'un résultat esthétique de temporisation d'une RCC partielle unitaire antérieure.

À cause de la rétention quasi inexistante d'une facette provisoire, surtout dans sa forme fenêtrée simple, on essaiera de réduire au maximum cette phase de temporisation. Souvent la facette provisoire ne tient que par la rétraction de polymérisation. Il convient d'expliquer au patient l'interdiction complète de l'incision sur l'artifice provisoire, sans quoi le descellement et donc la contamination bactérienne sont assurés. (Etienne et coll., 2016 ; Clément et coll., 2014)

La forme de préparation aura une incidence sur la rétention : une préparation avec retour palatin permet au moins à la facette provisoire d'être retenue mécaniquement. (Etienne et coll., 2016 ; Ortet et coll., 2011) Il peut être intéressant d'utiliser les débordements de résine au niveau de la face palatine de la dent pour augmenter la rétention, mais uniquement lorsque le schéma occlusal le permet. (Etienne et coll., 2016 ; Ortet et coll., 2011)

Afin d'augmenter au maximum la rétention d'une facette unitaire provisoire, certains auteurs préconisent de procéder à un sablage, puis à un point de mordantage au milieu de la face vestibulaire : le ciment résineux provisoire y trouvera un point de rétention micro-mécanique. Lorsque cette zone mordancée est réduite au minimum, le collage final ne sera pas altéré. (Clément et coll., 2014)

- **Assemblage de la prothèse provisoire**

Pour toute restauration provisoire précédant une restauration d'usage à visée esthétique qui sera collée, on préférera tant que possible l'utilisation d'un ciment provisoire à base de résine translucide photopolymérisable ou à prise duale, pouvant tout de même être facilement désinséré. Cela permet de pré-visualiser le résultat esthétique et de prévoir un collage définitif adapté à la teinte finale. Sinon le recours à un ciment oxyde de zinc sans eugénol est possible, puisque l'eugénol inhibe le collage, mais il sera moins esthétique car opaque et visible à travers une fine lamelle de résine. (Exemple : Temp-Bond NE<sup>TM</sup>). (Ortet et coll., 2011)

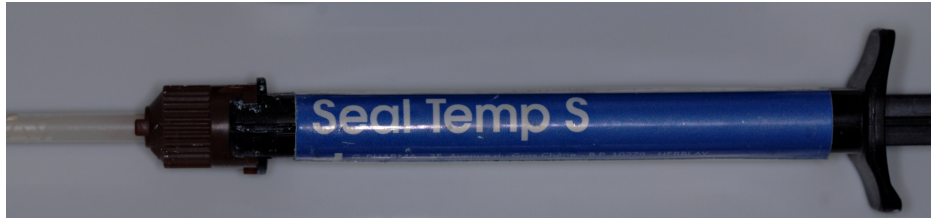

Figure 48 : Exemple d'un ciment provisoire à base de résine, translucide et chémopolymérisable, au temps de prise d'une minute. (Source : document personnel)

Le ciment résineux aura tendance à se lier avec une potentielle reconstruction en composite ou une hybridation dentinaire sur le pilier de la dent naturelle : afin de pouvoir facilement désinsérer l'artifice provisoire, il est important de vaseliner le pilier avec l'insertion de la clé d'isomoulage. (Ortet et coll., 2011)

En dernier recours, pour faire tenir une facette provisoire, un ciment oxyde de zinc sans eugénol est possible, mais l'esthétique sera forcément altérée par ce ciment opaque et visible à travers la facette provisoire très fine. (Etienne et coll., 2016)

Tableau 3 : Récapitulatif des moyens d'assemblage provisoire d'une facette unitaire. (Source : Ortet et coll., 2011)

|                  | Préparation amélaire exclusive   | Préparation amélaire avec plages dentinaires exposées                     |
|------------------|--|---|
| Facette unitaire | Sablage et mordantage ponctiforme de l'émail + ciment résine provisoire (ex: Telio CS Link, Ivoclar) | Hybridation immédiate + ciment provisoire sans eugénol (ex: Temp Bond NE) |

L'assemblage provisoire est rendu plus délicat en cas de **scellement dentinaire immédiat** réalisé après la taille de la dent et avant l'empreinte. Un mordantage sélectif sur l'émail ne sera pas possible pour augmenter la rétention d'une facette provisoire. En plus l'assemblage provisoire ne pourra en aucun cas se faire avec un ciment résineux translucide, mais par un ciment oxyde de zinc sans eugénol, qui risquerait d'inhiber le futur collage. (Clément et coll., 2014)

Une prothèse provisoire pour couronne céramo-céramique ou céramo-métallique scellée, peut être assemblée provisoirement par un ciment ZOE (oxyde de zinc avec eugénol). (Clément et coll., 2014)

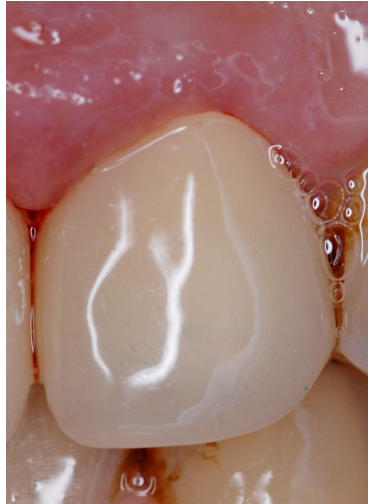

Figure 49 : Couronne provisoire en résine composite préfabriquée au laboratoire (la teinte est estimée à partir d'un nuancier classique type Vita®), qui peut ainsi être maquillée avec un état de surface parfaitement lisse et naturel. Un rebasage est réalisé le jour de la taille pour une adaptation cervicale idéale. La couronne provisoire est scellée au Temp Bond™ classique contenant de l'eugénol puisqu'aucun collage n'est prévu ultérieurement. (Source : document personnel)

La phase de temporisation semble banale, mais elle doit donc être réalisée avec beaucoup d'attention sans être trop chronophage.

On distinguera clairement le **mode d'assemblage final** (scellement ou collage) de la restauration d'usage qui guidera le choix de la technique de temporisation.

## 2.4 Essayage

- **RCC partielle et périphérique**

Les restaurations esthétiques partielles ou périphériques en céramique cosmétique nécessitent une confirmation clinique avant de pouvoir être placées définitivement en bouche. Cette étape se fait avec la restauration finalisée, le jour de l'insertion. On veillera à l'absence de difficultés d'insertion de l'élément (exemple du trajet antéro-postérieur pour une préparation en « toboggan » d'une facette) : l'utilisation d'un gel de glycérine permet de protéger la céramique d'éventuels frottements néfastes. On observera les points de contacts proximaux. (Clément et coll., 2014)

Une attention particulière devra être apportée sur la tentation de vouloir vérifier l'occlusion pour les RCC : il est fréquent de fracturer l'élément fragile avant le collage.

- **Couronne céramo-céramique à armature ou couronne céramo-métallique**

L'essai clinique d'une CCC à base zircone ou alumine, ou d'une CCM, se fait classiquement en deux étapes, par la **validation de l'armature**, et ensuite **l'essayage du biscuit**. On évaluera l'homothétie, l'adaptation marginale, dont les limites sont sondées à la recherche d'éventuels défauts (une radiographie est recommandée), et l'espace disponible pour la céramique vitreuse de recouvrement, surtout lorsqu'un bord translucide est recherché. L'utilisation d'une clé rend visible l'espace disponible entre le bord libre de l'armature et la dent antagoniste. L'enregistrement des rapports intermaxillaires est ainsi validé. Au stade de biscuit, l'occlusion sera contrôlée : le guidage antérieur est primordial pour l'esthétique. (Clément et coll., 2014)

Le but principal de cette étape sera la **validation esthétique** de la RCC ou de la CCC, avec approbation du patient. La restauration devra présenter les lignes de transition voulues et le profil d'émergence similaire à la dent controlatérale, afin d'obtenir une harmonie entre les dents antérieures. Les détails de l'état de surface devront être analysés (comme par exemple un bord trilobé). (Clément et coll., 2014)



L'aspect colorimétrique (la luminosité, la teinte et la saturation) est simplement validé dans le cas d'une analyse correctement réalisée préalablement. L'utilisation de **teintes variées de résines de collage**, simulées par des pâtes d'essayage est très intéressante pour améliorer l'optique finale (abordé sous le point 2.4.3). (Le relevé de couleur est abordé au chapitre 3). (Clément et coll., 2014 ; Chang et coll., 2009 ; Liebermann et coll., 2018)

Les instructions de modifications à réaliser à partir de photographies (avec les facettes en place), sous forme d'annotations directement sur la photographie, sont communiquées au laboratoire. La communication via des programmes est également possible pour « {...} *mettre en évidence certains problèmes de forme par rapport aux dents adjacentes grâce à l'effet miroir de ces logiciels.* » (Clément et coll., 2014)

La notion d'essayage implique donc forcément la possibilité que des modifications seront à réaliser en cas d'insatisfaction du patient, et il faut en informer correctement le céramiste.

## 2.5 Assemblage des restaurations d'usage

L'assemblage des restaurations esthétiques modernes biocompatibles est d'une extrême importance et devra être consciencieusement choisi et réalisé. D'un point de vue **biologique**, les restaurations en céramique collées ou scellées étanches doivent éviter les micro-infiltrations (*micro-leakage*), afin de protéger le complexe dentino-pulpaire d'éventuelles agressions. D'un point de vue **esthétique**, le matériau d'assemblage doit avoir les propriétés similaires de translucidité, d'opacité et de fluorescence que la dent naturelle et le matériau de restauration coronaire, afin de garantir une circulation lumineuse de l'ensemble. (Koubi et coll., 2008)

L'augmentation de la complexité et de types des procédures d'assemblage pour les restaurations en céramique sont source de confusion pour les praticiens : il convient donc de distinguer clairement les ciments de scellement, les colles et les matériaux hybrides. (Cheron et Degrange, 2007 ; Clément et coll., 2014)

Nous distinguerons clairement :

- le collage des restaurations esthétiques en **céramique vitreuse** (partielles et périphériques).
- et le scellement et dans certains cas le collage des couronnes céramo-céramique à armature en **alumine** ou **zircone**.

### 2.5.1 Collage

La notion de collage implique obligatoirement l'utilisation d'une colle, encore appelée résine de collage. Ce sont donc des résines contenant des charges : le durcissement se fait par polymérisation. (Cheron et Degrange, 2007)

En plus de leurs bonnes propriétés mécaniques de résistance aux contraintes, les colles ont des propriétés optiques excellentes, ce qui les rend particulièrement indiquées pour les restaurations esthétiques en céramique. En fonction des fabricants, elles sont disponibles en plusieurs teintes, permettant la gestion d'un collage supra-gingival. (Cheron et Degrange, 2007 ; Koubi et coll., 2008 ; Chang et coll., 2009)

Souvent, en fonction de la ligne du sourire, l'interface de collage est cependant visible au niveau du joint par coloration, au détriment de l'esthétique finale. On retrouve également une sensibilité augmentée et des reprises de carie au niveau de joints céramique-dent mal collés. La gestion du collage sous **isolation étanche par champ opératoire** est donc un prérequis indispensable, afin de garantir une étanchéité vis-à-vis des fluides buccaux et éviter la pollution bactérienne. (Cheron et Degrange, 2007 ; Koubi et coll., 2008 ; McLaren et Flgueira, 2015 ; Etienne et coll., 2016 ; Ceinos et coll., 2018)

De nombreux auteurs ont établi des classifications intéressantes en fonction du pouvoir adhésif, et en fonction du type de polymérisation des colles. Le but n'est pas de passer en revue tous les systèmes de collage, mais de brièvement rappeler les classifications des colles disponibles afin de guider le choix final. (Cheron et Degrange, 2007 ; Etienne et coll., 2016 ; Koubi et coll., 2008 ; Clément et coll., 2014)

Tableau 4 : Regroupement des sous-classes de colles en fonction de leur pouvoir adhésif, selon Cheron et Degrange, 2007 ; Koubi et coll., 2008 ; Rickman et coll., 2011 ; Clément et coll., 2014 et Etienne et coll., 2016.

| SOUS-CLASSE DE COLLE | Colles sans potentiel adhésif   | Colles avec potentiel adhésif  | Colles auto-adhésives  |
|----------------------|---|--|--|
| CARACTÉRISTIQUES     | <ul style="list-style-type: none"> <li>- Nécessitent traitements de surface spécifiques</li> <li>- Utilisation avec un système adhésif MR (mordançage-rinçage) en 2 ou 3 temps</li> <li>- Utilisation avec un SAM (système automordançant)</li> <li>- Importance de l'utilisation dans des coffrets pour la compatibilité des produits : conditionneur, primer, adhésif)</li> <li>- Utilisation de moins en moins complexe</li> <li>- Sensibilité extrême à l'humidité</li> </ul> | <ul style="list-style-type: none"> <li>- Monomères qui interagissent chimiquement avec les tissus dentaire et la céramique<br/>→ 10-MDP permet la liaison avec la zircone et l'alumine de l'intrados<br/>→ 4-META qui se lie aux intrados métalliques</li> <li>- Nécessitent également un traitement de surface préalable</li> <li>- Nécessité d'adhésifs amélo-dentaires</li> <li>- Risque d'incompatibilité entre SAM acides et colle chémostyrisable</li> </ul> | <ul style="list-style-type: none"> <li>- Ne nécessitent aucun traitement de surface dentaire ou de l'intrados</li> <li>- Ajout de composants adhésifs auto-mordançants</li> <li>- Toutes à prise duale</li> <li>- Mordançage amélaire augmenterait l'adhésion</li> <li>- Affinité pour la zircone</li> <li>- Contre-indiqué lorsque les joints subissent de fortes sollicitations (facette,...)</li> </ul> |
| EXEMPLES             | Adhese® Universal (SAM 1)<br>+<br>Variolink Esthetic®<br>(Ivoclar Vivadent)<br><br>Scotchbond® Universal<br>+<br>RelyX® Ultimate<br>(3M ESPE)   | Panavia®<br><br>Disponible en coffret  | RelyX® Unicem<br>(3M ESPE)<br><br>Maxcem Elite®<br><br>Panavia® SA Cement Universal  |

Malgré la supériorité inégalée des systèmes MR deux ou trois temps, les systèmes adhésifs universels, comme l'adhésif Adhese<sup>®</sup> Universal (Ivoclar Vivadent<sup>®</sup>) peuvent être utilisés aussi bien dans une approche auto-mordançante qu'une approche mordançage-rinçage, les rendant très intéressants en pratique quotidienne. (Etienne et coll., 2016)

Le monomère 10-MDP (*10-methacryloyloxydecyl dihydrogen phosphate*) présent dans plusieurs systèmes adhésifs, ainsi que dans certaines colles auto-adhésives, permet effectivement d'améliorer le collage à la zircone, toujours très controversé. (Clément et coll., 2014 ; Cheron et Degrange, 2011 ; McLaren et Figueira, 2015).

Le monomère 4-META (*methacryloyloxyethyl trimellitate anhydride*) n'est pas intéressant pour le collage de céramiques, puisqu'il concerne uniquement le collage aux infrastructures métalliques. (Cheron et Degrange, 2011 ; Clément et coll., 2014)

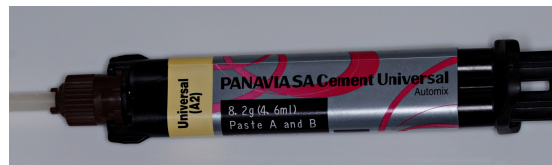

Figure 50 : Seringue à embout auto-mélangant du Panavia<sup>®</sup> SA Cement Universal : un nouveau monomère incorporé, le LCSi (*long charbon chain silane coupling agent*) permettrait, selon le fabricant, une liaison avec les céramiques vitreuses renforcées au disilicate de lithium. Cet aspect reste à valider par des études, car le recul clinique est faible. (Source : document personnel)

Pour le collage des RCC partielles (facettes) des systèmes adhésifs spécifiques sont disponibles, comme par exemple le RelyX<sup>®</sup> Veneer (3M ESPE), particulièrement efficace si utilisé avec un système adhésif mordançage-rinçage 3 temps, par rapport à un système auto-adhésif, auto-mordançant comme RelyX<sup>®</sup> Unicem (3M ESPE). (Rickman et coll., 2015)

Tableau 5 : Regroupement des principales caractéristiques des colles en fonction de leur mode de polymérisation, selon Cheron et Degrange, 2007 ; Koubi et coll., 2008 ; Rickman et coll., 2011 et Etienne et coll., 2016.

| MODE DE POLYMERISATION  | Colle photopolymérisable   | Colle chémo-polymérisable   | Colle à prise duale (chémo- et photo-polymérisable)   |
|-------------------------|--|---|---|
| <b>CARACTÉRISTIQUES</b> | <ul style="list-style-type: none"> <li>- Dépend de la quantité de lumière perçue</li> <li>- Temps de travail long et contrôlable par le praticien</li> <li>- Réservé aux restaurations esthétiques en céramique fines (facettes) &lt; 1mm</li> <li>- Spray air est nécessaire pour éviter échauffement pulpaire</li> <li>- Protection immédiate du joint de collage</li> </ul> | <ul style="list-style-type: none"> <li>- Polymérisation chimique</li> <li>- Temps de travail réduit fixé par la réaction entre composants, indépendant du praticien</li> <li>- Intéressant pour restaurations en céramique opaque (armature zircon) &gt; 1mm</li> <li>- Risque de contamination par infiltration au niveau du joint de collage</li> </ul> | <ul style="list-style-type: none"> <li>- Combine photopolymérisation et prise chimique, qui sont interdépendantes</li> <li>- Contrôle du temps de prise</li> <li>- Temps de travail réduit</li> <li>- Combine les avantages :               <ul style="list-style-type: none"> <li>→ Evite la contamination ou dissolution du joint de collage</li> <li>→ Permet une polymérisation en profondeur pour une restauration &gt; 1mm</li> </ul> </li> </ul> |

Il est important de noter que les colles à prise duale ont tendance à perdre leur stabilité colorimétrique à cause de leur composition chimique à long terme. (Rickman et coll. 2011)

On note donc plusieurs critères de choix pour l'utilisation d'un système de colle adapté à la restauration unitaire. Le **type et la forme de préparation de la dent** jouent des rôles majeurs, car cliniquement, seule une dent présentant une couche d'émail suffisante et de bonne qualité, préservée au maximum, permettra un collage optimal et une forte adhésion immédiate et de longue durée. Cela implique une limite supra- ou juxta-gingivale permettant de placer la digue. (Gracis et coll., 2001 ; Lasserre et coll., 2010 ; Etienne et coll., 2016 ; McLaren et Figueira, 2015)

La **charge occlusale** que va subir la restauration est également à considérer : les facettes présentent une sollicitation du joint généralement élevée. (Rickman et coll., 2015 ; Heichelbech et coll., 2015 ; Shetty et coll., 2011)

Le **matériau céramique utilisé et son épaisseur** conditionneront également le choix ; notamment une céramique feldspathique conventionnelle ou enrichie (di-silicate de lithium ou leucite), pressée ou stratifiée, ou une restauration à

infrastructure en céramique polycristalline opaque. (Charon et Degrange, 2011 ; McLaren et Figueira, 2015)

Au-delà d'une épaisseur de 1mm pour une céramique feldspathique enrichie en di-silicate de lithium, les auteurs s'accordent sur l'utilisation d'une colle à prise duale. Pour une céramique feldspathique renforcée en leucite, moins dense, l'épaisseur acceptable est de 2mm. Plus la céramique est translucide, mieux sera le collage final. Les auteurs estiment qu'une céramique d'infrastructure (surtout zircone) ne permet plus de passage lumineux à partir de 0,5mm rendant impossible la photopolymérisation. (Cheron et Degrange, 2007 ; Etienne et coll., 2016 ; McLaren et Figueira, 2015)

La **variation de température des dents antérieures** est également à prendre en compte pour éviter des joints défailants et des fractures. Les résines de collage spécifiques pour facettes auraient une mauvaise répartition des contraintes et un coefficient d'expansion thermique bien supérieur aux tissus dentaires sous-jacents. (Rickman et coll., 2011)

Nombreux sont les auteurs, qui depuis plusieurs années, préconisent le collage des céramiques feldspathiques pressées ou coulées, par des **résines composites d'obturation** micro- ou nano-hybrides, sans pouvoir adhésif, **chauffées** pour les rendre moins visqueuses. La viscosité est dépendante de la quantité de charges et le préchauffage doit diminuer la viscosité sans pour autant altérer les caractéristiques de polymérisation. (Clément et coll., 2014 ; Rickman et coll., 2011 ; Daronch et coll., 2006)

Elles entrent alors dans la catégorie de colle photopolymérisable dont les étapes du collage sont identiques. On estime que leur faible rétraction de prise serait un atout précieux pour un collage à long terme, par rapport aux résines de collage fluides, connues pour leur importante rétraction de prise à l'origine d'une altération parfois prématurée du joint de collage. Les propriétés physiques et mécaniques seraient améliorées. (Etienne et coll., 2016 ; Clément et coll., 2014 ; Rickman et coll., 2011 ; Daronch et coll., 2006)

L'augmentation de la température de la résine composite compactable (hautement chargée) dans des systèmes réchauffants spécifiques (entre 50 et 70°C), aurait plusieurs donc avantages, mais également quelques inconvénients. (Daronch et coll., 2006 ; Rickman et coll., 2015)

Tableau 6 : Regroupement des avantages et inconvénients de l'utilisation d'une résine composite chauffée en guise de colle, selon Etienne et coll., 2016 ; Clément et coll., 2014 ; Rickman et coll., 2011 et Daronch et coll., 2006.

|                      |   |
|----------------------|---|
| <b>AVANTAGES</b>     | <ul style="list-style-type: none"> <li>- Amélioration du taux de conversion final : meilleure interaction entre monomère et radical libre</li> <li>- Aucune altération des monomères en dessous de quatre heures</li> <li>- Temps de prise réduit</li> <li>- Temps de travail augmenté : le praticien a le temps d'éliminer les excès</li> <li>- Moins de rétraction de prise : moindre risque de <i>microleakage</i> et d'altération du joint de collage</li> <li>- Moins de risque de formation de bulles d'air</li> <li>- Coefficient d'expansion thermique inférieur à la plupart des colles disponibles (par rapport aux tissus dentaires sous-jacents)</li> <li>- Meilleure résistance du joint de collage par rapport aux autres colles</li> <li>- Avantage esthétique en cas d'une RCC fine : vastes teintes disponibles</li> </ul> |
| <b>INCONVENIENTS</b> | <ul style="list-style-type: none"> <li>- Temps de travail parfois réduit : refroidissement de 50% après deux minutes</li> <li>- Photopolymérisation doit être réalisée relativement rapidement : laisse parfois peu de temps au nettoyage des excès</li> <li>- Risque de réchauffement pulpaire : effet iatrogène potentiel</li> <li>- Risque de surépaisseur en cas de mauvaise insertion</li> <li>- Limite d'épaisseur de céramique possible : la photopolymérisation doit être longue si l'épaisseur est augmentée, ce qui apporte un risque d'iatrogénie pulpaire supplémentaire</li> <li>- Des résines moins chargées ont une durée différente nécessaire pour parvenir à la même température que des résines avec un taux de charge important</li> <li>- Pas de pâtes <i>try-in</i> disponibles</li> </ul>                            |

Pour faciliter l'insertion de la pièce prothétique, certains auteurs préconisent l'utilisation d'embouts spécifiques pouvant être couplés à un système ultrasonique, comme par exemple le SONICflex<sup>®</sup> Cem (Kavo). (Rickman et coll., 2011)

Par l'écart de température au niveau de la dent, la résine composite reprend sa viscosité seulement lentement, permettant une gestion efficace des excès. (Clément et coll., 2014 ; Rickman et coll., 2011) Cet aspect est relatif, puisque d'autres auteurs ont trouvé une diminution très rapide (50%) de la température après deux minutes. Cela pourrait être contré en utilisant des seringues-distributrices chauffées ensemble avec les cartouches de composite en place. (Daronch et coll., 2006)

Concrètement pour une préparation *a minima* recevant une restauration esthétique en céramique feldspathique ou vitrocéramique :

Au-delà de 1mm pour une céramique feldspathique enrichie en di-silicate de lithium, et de 2 mm pour une céramique feldspathique enrichie en leucite, les **résines de collage sans potentiel adhésif, associé à leur système adhésif compatible et à prise duale** sont idéales pour un compromis acceptable entre résistance mécanique et esthétique.

Le cas échéant (RCC d'épaisseur céramique fine), nous conseillons l'utilisation d'une **résine composite micro- ou nanohybride, photopolymérisable, préchauffée à 54°C.**

Le collage d'une RCC unitaire en antérieur par une résine auto-adhésive ne permet pas de résultat satisfaisant : nous les déconseillons.

- **Protocole opératoire de la séance de collage d'une RCC** (partielle ou périphérique)

Les **céramiques vitreuses** (feldspathique conventionnelle ou enrichie en di-silicate de lithium ou leucite) présentent naturellement des microfêlures au niveau de leur état de surface. Sous l'effet de contraintes, celles-ci peuvent augmenter et créer une potentielle fracture. (Koubi et coll., 2008 ; McLaren et Figueira, 2015)

Lors de la séance de collage, il est donc important de procéder à un traitement de la surface de l'intrados de la pièce en céramique. Cependant il faut communiquer avec le prothésiste pour éviter que celui-ci traite l'intrados avant l'essayage. (Koubi et coll., 2008 ; Cheron et Degrange, 2007 ; Clément et coll., 2014 ; Etienne et coll., 2016)



La première étape est le micro-sablage de l'intrados de la céramique cosmétique à l'aide de particules d'oxyde d'aluminium d'environ 50µm. Cela est suivi d'un mordantage à l'acide fluorhydrique (fréquemment sous forme de gel) qui provoque une exposition de la composition cristalline avec formation d'un relief micro-rétentif constituant une très bonne base adhésive. Une silanisation augmenterait la mouillabilité de l'intrados, afin de permettre à la résine de s'imbriquer au maximum dans ce relief pour rétention micro-mécanique idéale, encore appelée microclavetage. Ce silane permet ainsi une liaison chimique entre la résine et la céramique : les microfêlures risqueraient moins de se propager. (Koubi et coll., 2008 ; Cheron et Degrange, 2007 ; Passos et coll., 2008 ; Rickman et coll., 2011 ; Clément et coll., 2014 ; Liebermann et coll., 2018)

Certains auteurs proposent en plus un deuxième mordantage à l'acide orthophosphorique à 35% avant l'application du silane, pour des céramiques vitreuses afin d'éviter la formation de sels minéraux. (da Cunha et coll., 2015 ; Ceinos et coll., 2018)

La **surface dentaire** nécessitera également une préparation spécifique, surtout lorsqu'une hybridation dentinaire (ou SDI) a été réalisée auparavant. Il est recommandé d'utiliser une microsableuse (particules d'oxyde d'aluminium de 27 à 50µm), afin d'éliminer soigneusement tous les restes de matériau d'assemblage provisoire, mais également d'abraser la couche hybride provisoire « polluée » qui s'est formée avec le ciment résineux provisoire. (Koubi et coll., 2008 ; Ortet et coll., 2011 ; Clément et coll., 2014 ; Etienne et coll., 2016)

La surface ainsi obtenue augmente qualitativement l'hybridation définitive, pour une meilleure mouillabilité et une création de rugosités. (Koubi et coll., 2008 ; Etienne et coll., 2016)

Le résultat obtenu serait encore meilleur lorsque le SDI aura été réalisé par un système adhésif photopolymérisable chargé, notamment un MR 3 temps. (Etienne et coll., 2016)

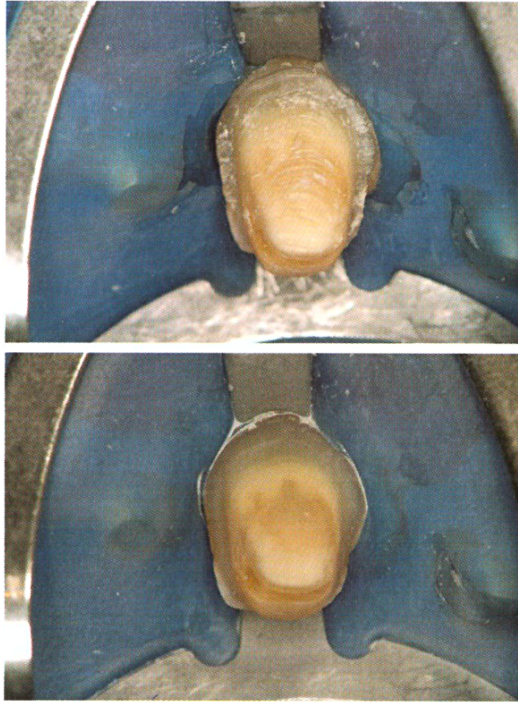


Figure 51 : Aspect propre et lisse de la dent recevant une RCC périphérique après sablage (photo du bas) avant le collage de la restauration d'usage. (Source : Koubi et coll., 2008)

Il existe donc un consensus clair sur un **protocole de traitement de surface** de l'intrados de l'artifice en céramique vitreuse, ainsi que de du substrat dentaire, nécessaire à l'obtention d'un collage esthétique et dont l'interface est continue.

Tableau 7 : Récapitulatif des principales étapes d'un collage d'une RCC par une résine de collage sans ou avec potentiel adhésif, à prise duale ou uniquement photopolymérisable. (Selon les protocoles proposés par Rickman et coll., 2011 ; Clément et coll., 2014 ; da Cunha et coll., 2015 ; Etienne et coll., 2016 ; Liebermann et coll., 2018 et Ceinos et coll., 2018.)

|  |  |  |
|--|--|--|
| <p style="writing-mode: vertical-rl; transform: rotate(180deg);">1 - intrados de la restauration</p> | <ul style="list-style-type: none"> <li>* Microsablage de l'intrados</li> <li>* Mordançage à l'acide fluorhydrique :               <ul style="list-style-type: none"> <li>— À 5% pendant 20 secondes pour les feldspathiques conventionnelles</li> <li>— À 10% pendant 80 secondes pour les feldspathiques enrichies</li> </ul> </li> <li>* (Mordançage à l'acide orthophosphorique à 37%) →</li> <li>* (Nettoyage dans un bain à ultrasons avec de l'alcool) →</li> <li>* Application d'un silane pendant 20 secondes + séchage par chaleur</li> <li>* (Application de l'adhésif non polymérisé et placé à l'abri de lumière) →</li> <li>* (Application d'une fine épaisseur de résine composite chauffée, la RCC est placée au sein du chauffeur à l'abri de la lumière) }</li> </ul> | <p>En fonction de la céramique</p> <p>Non obligatoire</p> <p>Sujet à débat</p> <p>Uniquement pour résine composite préchauffée</p> |
| <p style="writing-mode: vertical-rl; transform: rotate(180deg);">2- Substrat dentaire</p>            | <ul style="list-style-type: none"> <li>* Mise en place de la digue étanche + protection des dents adjacentes par une bande de téflon ou matrice transparente</li> <li>* Microsablage</li> <li>* Mordançage à l'acide orthophosphorique (Si système MR 2 ou 3)               <ul style="list-style-type: none"> <li>— Sélectif : uniquement amélaire pendant 30 secondes</li> <li>— Ou total (<i>total etch</i>) : amélaire 30 secondes et dentinaire 15 secondes</li> </ul> </li> <li>* Application du système adhésif choisi</li> </ul>   | <p>Possible pour un adhésif universel (SAM purs uniquement indiqués pour exposition dentinaire)</p>                                |

### 3 - Assemblage (colle duale)

- \* Mise en place de la résine de collage dans l'intrados de la RCC
- \* Placement de la pièce en bouche
- \* Élimination des excès avant la polymérisation : utilisation d'une *micro-brush* et sonde
- \* Possibilité d'une polymérisation *flash* pour un retrait aisé des excédents
- \* Polymérisation complète (prise duale)
- \* Polymérisation répétée ensuite avec un gel de glycérine
- \* Élimination de résidus : utilisation d'une lame 12 par mouvement de traction
- \* Polissage final : cupules pour céramique
- \* Radiographie de contrôle
- \* Vérification occlusale

Fraises contre-indiquées : altération de l'état de surface de céramique

Un sujet à débat est la mise en place d'une couche d'adhésif sur l'intrados en céramique, fréquemment recommandé par les fabricants. Une étude a été réalisée sur deux groupes de collage entre céramique feldspathique mordancée à l'acide fluorhydrique silanisée, et une résine de collage (ici Variolink® II) : un groupe avec mise en place d'adhésif et l'autre sans adhésif. Les résultats sont clairs et précisent qu'il n'y a pas d'amélioration du joint de collage en présence d'adhésif. Selon les auteurs ce n'est donc plus recommandé. (Passos et coll., 2008)

Au vu des résultats de cette étude, **nous recommandons de ne pas placer de couche d'adhésif sur l'intrados** de la céramique **feldspathique**, puisqu'aucune amélioration à long terme n'a pu être prouvée.

#### • Collage en cas d'une RCR

En cas de **RCR coulée céramisée**, la céramique feldspathique qui recouvre le métal devra subir un traitement similaire à l'intrados d'une couronne en céramique esthétique collée. Un mordantage à l'acide fluorhydrique doit être réalisé pour obtenir un microrelief de rétention, avant le scellement en bouche (son utilisation

étant interdite en intra-buccal). Une fois scellée, cette partie en céramique est traitée par un acide orthophosphorique à 37% comme l'émail adjacent, en intra-buccal, avant d'y appliquer un silane. (Etienne et coll., 2016) Le collage à une **RCR foulée par tenon fibré** et reconstitué par résine composite ne pose aucun problème de compatibilité : la résine de collage se lie à la reconstruction en résine composite. (Etienne et coll., 2016)

Afin de répondre à toutes les situations esthétiques, nous recommandons d'avoir dans son arsenal thérapeutique une **résine de collage sans potentiel adhésif** (coffrets disponibles selon les marques) et une **résine composite de restauration directe avec un système de chauffage couplé**.

Les deux peuvent ainsi être utilisées avec :

- un système adhésif universel se comportant comme système auto-mordançant (pour une couronne collée avec exposition dentinaire), mais pouvant être utilisé sous forme mordantage-rinçage.
- ou avec un adhésif mordantage-rinçage deux ou trois temps (RCC partielle/facette avec collage purement amélaire).

### 2.5.2 Effet optique des résines de collage utilisées en différentes teintes

*« L'utilisation d'une vitrocéramique associée à une pâte de collage translucide permet l'obtention d'un continuum optique entre la céramique collée et les structures dentaires situées apicalement. »* (Koubi et coll., 2008)

La translucidité des céramiques esthétiques rend complexe l'adaptation de la teinte. Pour satisfaire à ces exigences esthétiques, la colle devra être idéalement **translucide**, mais une colle de teinte adaptée permet de jouer avec le rayonnement lumineux et le passage de lumière. (Cheron et Degrange, 2007 ; Koubi et coll., 2008 ; Chang et coll., 2009 ; Heichelbech et coll., 2015 ; Etienne et coll., 2016 ; Liebermann et coll., 2018)

Lorsque la RCC est très fine ou lorsque le substrat dentaire est dyschromié, la couleur peut être plus ou moins améliorée par une teinte de résine de collage adaptée. La compréhension de la **saturation** et de l'**opacité** devient primordiale. (Cheron et Degrange, 2007 ; Chang et coll., 2009 ; Liebermann et coll., 2018)

Une étude sur l'effet des teintes de colles sur des couronnes en céramique vitreuse et à armature en zircone montre que la correction de la teinte est uniquement possible lorsqu'on tente de cacher un substrat dentaire dyschromiée. Cela est vrai au niveau du tiers cervical et moyen de la face vestibulaire d'une couronne en céramique vitreuse : pour une couronne à armature en zircone la teinte ne serait impactée qu'au niveau cervical. Rendre plus foncé un substrat trop clair est très difficile et quasi impossible. Cette différence de couleur est uniquement visible avec un **écart de couleur  $\Delta E$  supérieur à 2**. (Chang et coll., 2009)

La nécessité d'une résine de collage colorée peut être mis en évidence lors de l'essayage avec de l'eau ou un gel de glycérine. Un essayage à l'aide d'une **pâte d'essayage ou *try-in***, disponible en plusieurs teintes en fonction des fabricants, plus ou moins opaque, peut améliorer l'esthétique finale. Ces pâtes sont facilement solubles dans l'eau pour une élimination facile après essayage. (Chang et coll., 2009 ; Rickman et coll., 2011 ; Sibilla et coll., 2014 ; da Cunha et coll., 2015 ; Liebermann et coll., 2018)

Les différences de teinte entre les pâtes d'essayage et la résine de collage finale sont négligeables, à condition d'utiliser ceux de la même marque : la validation de la teinte est donc réalisable par le *try-in* dont on utilisera en première intention la forme transparente. (da Cunha et coll., 2015)

Le système de collage Variolink® Esthetic (Ivoclar Vivadent) présente un système de pâtes *try-in* intéressant sous forme de teintes allant de très foncé à très clair pour modifier l'apparence finale de la restauration unitaire. Cela permet de rattraper une légère différence de couleur finale. (Liebermann et coll., 2018)


| Shade   |                                       |  | Effect                     |  |
|---------|---------------------------------------|---|----------------------------|--|
| Light + | Translucency approx. 5%<br>(opaque)   |   | Lighter /<br>more whitish  |  |
| Light   | Translucency approx. 10%              |   |                            |  |
| Neutral | Translucency approx. 17%              |   | None                       |  |
| Warm    | Translucency approx. 12%              |   |                            |  |
| Warm +  | Translucency approx. 8.5%<br>(opaque) |   | Darker /<br>more yellowish |  |

Figure 52 : Échelle des teintes disponibles pour le *try-in* du système Variolink® Esthetic (Ivoclar Vivadent) avec explication des effets possibles. (Source : Mode d'emploi de la colle Variolink® Esthetic)

La marque 3M ESPE propose un autre système de pâtes *try-in*, complémentaire au système RelyX® Veneer, aux teintes variant entre A1 à A3 et A5, ou encore B0.5. (da Cunha et coll., 2015)

Selon l'étude de Chang et coll., les colles de différentes marques présenteraient des valeurs de couleurs différentes selon l'espace chromatique CIELAB : on ne peut pas obtenir de résultat reproductible en comparant les teintes des différentes marques. De plus l'échelle des teintes est très variable en fonction des colles différentes. Dans certaines situations, il devient nécessaire de mélanger deux teintes de colle différentes pour adapter l'opacité et la saturation. Dans ce sens les auteurs ont trouvé le système de collage Clearfill Esthetic® (Kuraray) comme très reproductible. (Chang et coll., 2009)

Cependant l'utilisation de colles de teintes variées n'aurait pas d'effet significatif au-delà d'une épaisseur de céramique vitreuse de 1,5mm. Seule pour une vitrocéramique d'une épaisseur de 0,3 à 1,5mm la teinte de résine de collage aurait un effet clinique significatif. (Sibilla et coll., 2014 ; Chang et coll., 2009)

D'autres auteurs estiment que l'épaisseur « limite » est de 2mm. (Chang et coll., 2009)

Les pâtes d'essayage *try-in* permettent une simulation fiable du résultat esthétique. (Sibilla et coll., 2014 ; Liebermann et coll., 2018)

Nous recommandons ici aussi l'utilisation de coffrets ou « *kits* » de résines de collage esthétiques de teintes variées de la même marque, dont le praticien connaît les caractéristiques. Il n'existe pas de recommandation objective ou de consensus clair sur l'utilisation de colles de teintes variées : chaque praticien devra alors réaliser le choix du système de collage qu'il jugera esthétique, en accord avec le patient.

En première intention on utilisera toujours une résine de collage **translucide**, sauf exception où une modification de la teinte de cette résine aurait des bénéfices esthétiques, mis en évidence préalablement par les pâtes spécifiques « *try-in* » dont l'essayage est nécessaire.

### 2.5.3 Scellement d'une couronne céramo-céramique à armature renforcée

Le scellement est indiqué lorsqu'une restauration présente une limite basse, infra-gingivale, souvent cémentaire, ne permettant pas l'isolation étanche pour un collage sur un bandeau périphérique d'émail. C'est également lors de larges expositions dentinaires qu'on optera plutôt pour un scellement. (Koubi et coll., 2008 ; Cheron et Degrange, 2007 ; Clément et coll., 2014 ; McLaren et Figueira, 2015)

C'est dans ces cas spécifiques que l'utilisation de matériaux hybrides, notamment des ciments de scellement à base de **CVIMAR** (cément verre ionomère modifié par adjonction de résine) prend tout son sens, puisqu'ils offrent une étanchéité intéressante, même en présence d'une fine épaisseur. Le durcissement se fait par réaction acide-base. (Koubi et coll., 2008 ; Cheron et Degrange, 2007 ; Etienne et coll., 2016 ; Clément et coll., 2014)

Dans le cadre du scellement d'une couronne céramo-céramique à base d'alumine ou de zircone, les CVIMAR combinent les avantages des CVI traditionnels et l'amélioration esthétique par ajout de monomères résineux. Ils permettent la liaison aux ions calcium de la dent, ainsi qu'une liaison aux oxydes métalliques présents.



Cet effet peut être augmenté par traitement de la surface de l'intrados par un acide polyacrylique. (Cheron et Degrange, 2007 ; Clément et coll., 2014)

Pour améliorer le scellement, une préparation de la surface dentaire est également possible par un acide polyacrylique faible à 10% pendant vingt secondes, surtout sur une exposition dentinaire. (Clément et coll., 2014) Les CVIMAR récents ne requièrent pas de traitement de surface spécifique, comme par exemple le Ketac<sup>®</sup> Cem Plus (3M ESPE), alors que d'autres comme le Fuji<sup>®</sup> Plus (GC) proposent un conditionneur de dentine qui augmenterait la qualité du scellement d'un tiers. (Cheron et Degrange, 2007)

Une revue de littérature récente d'études cliniques ayant comparé la longévité de restaurations « tout-céramique » par rapport aux couronnes céramo-métalliques classiques, pour une durée de cinq ans aura trouvé les résultats suivants :

- Le scellement d'une restauration en céramique à armature en **alumine**, a un taux de survie de 96%.
- Le scellement d'une restauration en céramique à armature **zircon**, a un taux de survie de 91,2%. (Etienne et coll., 2016)

Cependant certains auteurs estiment qu'outre le fait que la zircone présente des inconvénients majeurs de liaison avec la céramique de recouvrement (*chipping*), c'est le scellement au CVIMAR qui serait à l'origine d'un taux d'échec élevé. Les armatures en alumine, auraient un bon comportement après scellement par CVIMAR. Ces auteurs préconisent alors l'assemblage de couronnes à infrastructure en zircone par collage, à cause des caractéristiques de résistance mécanique et de l'adhésion des résines de collage. (Etienne et coll., 2016)

Ces infrastructures en céramique polycristalline renforcée, destinées au collage peuvent être traitées, mais leur protocole de préparation est différent des céramiques cosmétiques. L'état de surface de l'intrados est acido-résistant : l'acide fluorhydrique seul associé à un silane n'obtient pas les mêmes résultats qu'avec les céramiques vitreuses. (Koubi et coll., 2008 ; Cheron et Degrange, 2007 ; Sibilla et coll., 2014)

Des traitements tribochimiques par sableuse projectant de l'oxyde d'alumine modifié à la silice, sont rapportés par certains auteurs afin d'augmenter la valeur d'adhésion : le traitement Rocatec<sup>®</sup> (3M ESPE) réalisé au laboratoire, ou le système CoJet<sup>®</sup> (3M

ESPE) réalisable au cabinet. Ces particules pénètrent jusqu'à 15µm au sein de l'intrados. (Koubi et coll., 2008 ; Cheron et Degrange, 2007 ; Etienne et coll., 2016)

Il est prouvé que ce traitement tribochimique rend plus fragile l'état de surface de l'infrastructure en zircone par génération de fissures pouvant augmenter. Il serait donc préférable de recourir à l'utilisation de colles auto-adhésives (comme RelyX<sup>®</sup> Unicem, ou Maxcem<sup>®</sup> Elite) qui présentent une certaine liaison chimique à la zircone grâce au monomère 10-MDP, si le collage est à tout prix souhaité. (Cheron et Degrange, 2007 ; Clément et coll., 2014)

Esthétiquement le matériau d'assemblage n'aura quasiment aucun impact sous une couronne à infrastructure en zircone, exception faite d'une épaisseur minimale de 1,3mm au niveau de la région cervicale avec une résine de collage très opaque. (Chang et coll., 2009)

Sans consensus clair sur la supériorité du collage de la zircone par rapport au scellement, nous pensons qu'il n'est pas nécessaire de coller une couronne à infrastructure en zircone ou alumine : le scellement au CVIMAR est nettement plus indiqué et permet un très bon résultat esthétique si les autres points clés ont été respectés.

Pour un substrat fortement dyschromié, une colle de couleur adaptée peut être utilisée en dernier recours.

#### 2.5.4 Couronnes céramo-métalliques

Une restauration céramo-métallique unitaire doit sa rétention à l'homothétie de la préparation, et par l'absence de translucidité, l'utilisation de ciments ne risque pas d'altérer l'esthétique du joint cervical. (Cheron et Degrange, 2007)

Cependant comme pour les CCC, les CVIMAR et les colles auto-adhésives sont possibles lorsque le joint est potentiellement visible. À cause de la difficulté d'élimination des excès de colle en cas de limite infra-gingivale, on préférera utiliser un CVIMAR dont le temps de prise restreint est idéal pour une restauration unitaire. (Cheron et Degrange, 2007)

### 3. Analyse et relevé de couleur : communication entre clinicien en prothésiste

#### 3.1 Couleur des dents naturelles

La couleur perçue de la dent naturelle est la conséquence d'une interaction de celle-ci avec la lumière, résultant des phénomènes de réflexion, de réfraction, de diffusion et d'absorption. Le terme de « couleur » est à différencier du terme « teinte », puisque la couleur est définie par les trois composantes principales de teinte (*hue*), saturation (*chroma*) et luminosité (*value*). Ensemble elles constituent l'espace chromatique de la Commission Internationale de l'Éclairage CIE Lab, notamment la luminosité ( $L^*$ ), la teinte ( $a^*$  et  $b^*$ ) et la saturation. (Tung et coll., 2002 ; Brewer et coll., 2004 ; Borello, 2018 ; Chang et coll., 2009 ; Todorović et coll., 2013 ; da Cunha et coll., 2015)

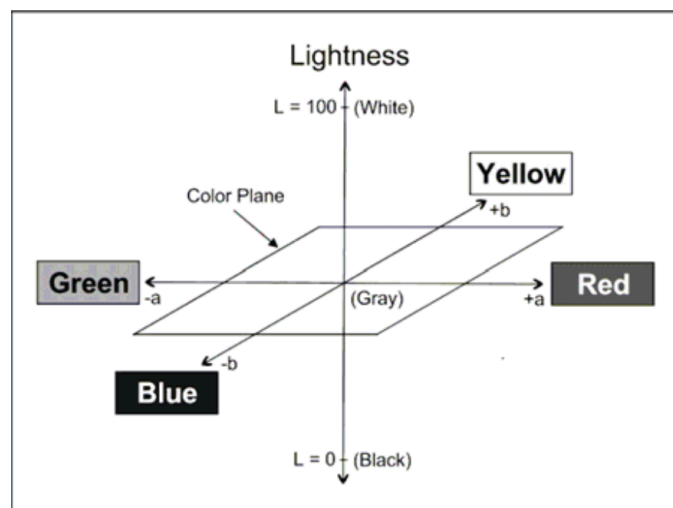


Fig. 1 – Commission Internationale de l'Éclairage (CIE) system which locates object in three dimensional (brightness of color – L, red green axis- $a^*$ , yellow or blue axis –  $b^*$ ) color space.

Figure 53 : Schématisation de l'espace chromatique CIE Lab – l'ajout de la saturation permet d'obtenir une sphère. (Source : Todorović et coll., 2013)

**L'émail** influence les caractéristiques suivantes :

- La luminosité, définie comme « {...} la quantité de blanc présent dans la couleur d'une dent et fait aussi référence à la quantité de lumière {...} » réfléchi « {...} par cette dent et perçue par l'œil humain. » (Borello, 2018)

- La translucidité, qui est « {...} *la capacité d'un corps à laisser passer certains rayons lumineux (transmission de la lumière incidente) {...}* ». (Borello, 2018)
- L'opalescence est due aux zones amélaire de la couronne où la lumière va interagir différemment : souvent on obtient une apparence bleutée au niveau du bord incisif. (Koubi et coll., 2008 ; Borello, 2018)

La **dentine** par contre conditionne :

- La teinte, définie par « {...} *la tonalité chromatique, et elle correspond à la longueur d'onde dominante de la lumière réfléchie {...}* » puisqu'elle « {...} *permet de connaître la famille de couleur dans laquelle se trouve la dent (bleu, rouge, jaune).* » (Borello, 2018)
- La saturation, dont l'intensité est proportionnelle à la couleur, reflète « {...} *la quantité de pigments purs contenus dans la couleur de la dent.* » (Borello, 2018)  
La saturation est plus élevée au niveau cervical de la couronne, puisque l'émail y est le plus fin.
- La fluorescence, caractéristique de la dentine résultante dans une coloration légèrement blanche ou bleue après exposition aux rayonnements UV (ultra-violet). Cela disparaît chez les personnes âgées. (Borello, 2018)

La luminosité est la caractéristique la plus difficile à reproduire lorsqu'on restaure une dent unitaire. La dent jeune présente une épaisseur amélaire significative et est donc plus lumineuse par rapport à une dent d'une personne âgée, plus translucide. (Todorović et coll., 2013 ; Borello, 2018) La translucidité est également un facteur de difficulté lors du relevé de couleur. (Brewer et coll., 2004)

Des « {...} *dents avec la même teinte et la même saturation seront différentes si elles n'ont pas la même luminosité.* » (Borello, 2018)

De plus une dent jeune peut avoir un aspect monochromatique par rapport à une dent âgée, à cause de la translucidité augmentée de cette dernière : la masse dentinaire, plus épaisse, est plus saturée. (Borello, 2018)

Pour l'analyse de la couleur d'une dent unitaire, la luminosité est la composante la plus difficile à ajuster.

La luminosité peut facilement être vérifiée par une photographie en noir et blanc, où on retire la teinte et la saturation. (da Cunha et coll., 2015)

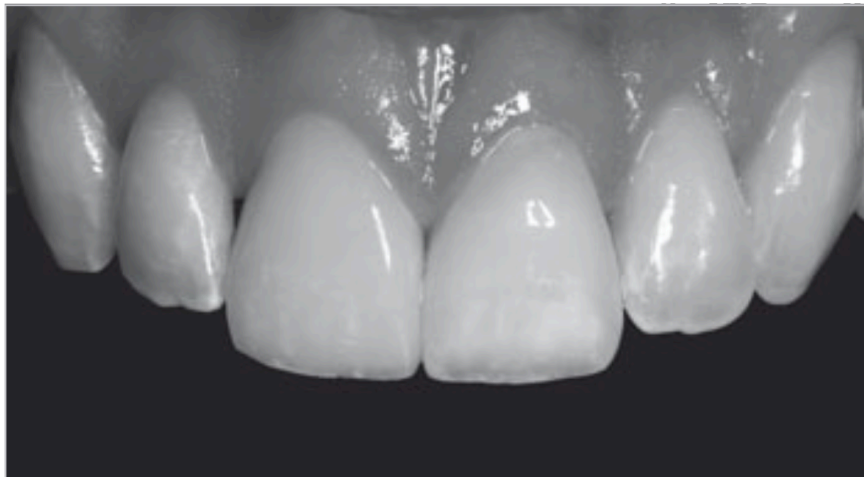


Figure 54 : Validation de la luminosité des incisives centrales après collage de deux facettes, par élimination de la teinte et de la saturation. (Source : da Cunha et coll., 2015)

### 3.2 Méthode visuelle et instrumentale de relevé de couleur

Pour une intégration esthétique réussie, la couleur de la céramique devra parfaitement être adaptée aux dents naturelles adjacentes. L'écart de couleur  $\Delta E$ , calculé à partir des composantes CIELab, devra lors être le plus faible possible. La teinte, la saturation et la luminosité devront être clairement communiquées au prothésiste. (Wee et coll., 2006 ; Chang et coll., 2009 ; Ishikawa et coll., 2010 ; Todorović et coll., 2013 ; da Cunha et coll., 2015 ; Gotfredsen et coll., 2015 ; Igiel et coll., 2016)

Selon une étude récente, entre 44 et 63% des problèmes d'intégration colorimétrique des restaurations en céramique seraient imputables à la technique de relevé utilisée. (Mahn et coll., 2020)

L'écart final  $\Delta E$  cliniquement perceptible est sujet à débat. Certains auteurs considèrent un  $\Delta E$  inférieur à 2 comme imperceptible à l'œil nu et donc cliniquement acceptable. (Tung et coll., 2002, Wee et coll., 2006 ; Won-suk et coll., 2009 ; Hein et coll., 2017 ; Awdaljan et Hein, 2018)

Alors que d'autres posent la limite pour un  $\Delta E$  de 3, 4 ou même de 6,8, en situation clinique réelle. (Wee et coll., 2006 ; Todorović et coll., 2013 ; Igiel et coll., 2016 ; Mahn et coll., 2020)

Pour la suite du travail, nous retiendrons un  $\Delta E$  inférieur ou égal à 2,0 comme cliniquement acceptable.

Dans tous les cas, quelle que soit la méthode utilisée, il est important de procéder à la sélection de couleur en tout début de traitement, avant toute préparation dentaire ou pose de champ opératoire afin de garder un environnement humide et éviter la **déshydratation**. Cela est surtout vrai pour des dents présentant des hypoplasies de l'émail : la déshydratation augmenterait l'aspect blanchâtre rendant le procédé difficile. (Ishikawa et coll., 2010 ; da Cunha et coll., 2014 ; Clément et coll., 2014 ; Gotfredsen et coll., 2015 ; Igiel et coll., 2016 ; Ceinos et coll., 2018)

### 3.2.1 Nuanciers

L'utilisation de la méthode visuelle classique par nuanciers est la plus largement répandue pour la détermination de la couleur d'une restauration unitaire. Cependant cette technique est extrêmement subjective et dépendante de nombreux facteurs : différences individuelles de compréhension de la couleur entre praticiens, l'expérience de l'opérateur, la source lumineuse et les tissus mous adjacents et même l'état psychologique du praticien. De nombreux facteurs peuvent négativement influencer le processus de duplication de la couleur. (Tung et coll., 2002 ; Brewer et coll., 2004 ; Bayindir et coll., 2007 ; Won-suk et coll., 2009 ; Chang et coll., 2009 ; Ishikawa et coll., 2010 ; Todorović et coll., 2013 ; Bahannan, 2014 ; Gotfredsen et coll., 2015 ; Igiel et coll., 2016 ; Hein et coll., 2017 ; Ceinos et coll., 2018 ; Mahn et coll., 2020)

L'utilisation de nuanciers dépend donc entièrement de l'opérateur, mais permettrait d'obtenir des résultats corrects à condition de comprendre le système utilisé, d'être correctement formé à cet égard et à condition de valider le choix en équipe. Un observateur seul ne serait pas aussi efficace qu'un groupe d'observateurs. (Bahannan, 2014 ; Gotfredsen et coll., 2015 ; Igel et coll., 2016)

Le nuancier le plus utilisé est le VITA® Classical (VITA Zahnfabrik) organisé selon la teinte, qui ne permet pas toujours d'obtenir une couleur proche des dents naturelles, ne couvre pas toutes les couleurs naturelles de dents humaines, et dont l'organisation est empirique. (Bayindir et coll., 2007 ; Won-suk et coll., 2009 ; Chang et coll., 2009 ; Lee et coll., 2010 ; da Cunha et coll., 2015 ; Igiel et coll., 2016 ; Hein et coll., 2017 ; Awdaljan et Hein, 2018 ; Mahn et coll., 2020)

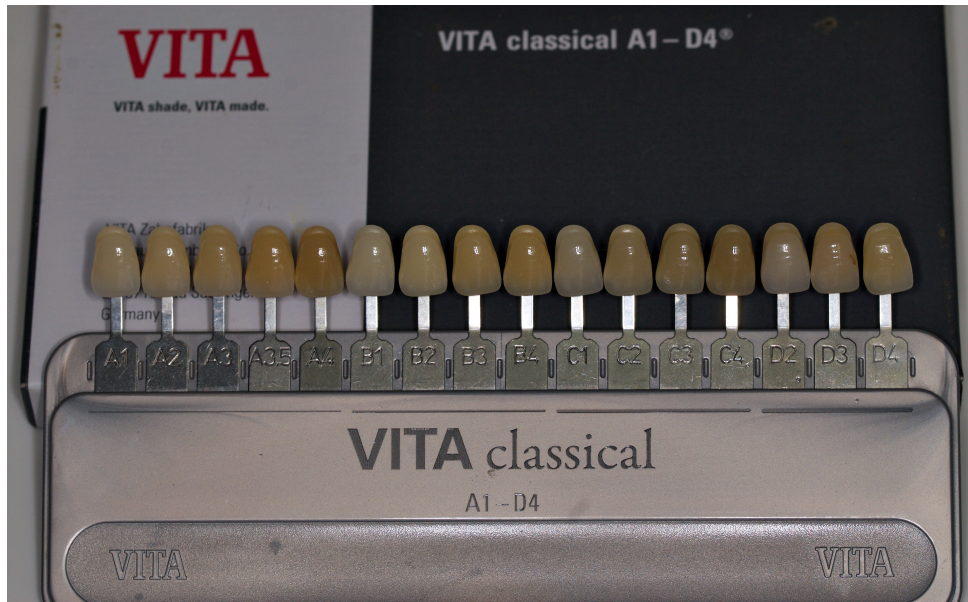

Figure 55 : Nuancier VITA® Classical (VITA Zahnfabrik). (Source : document personnel)

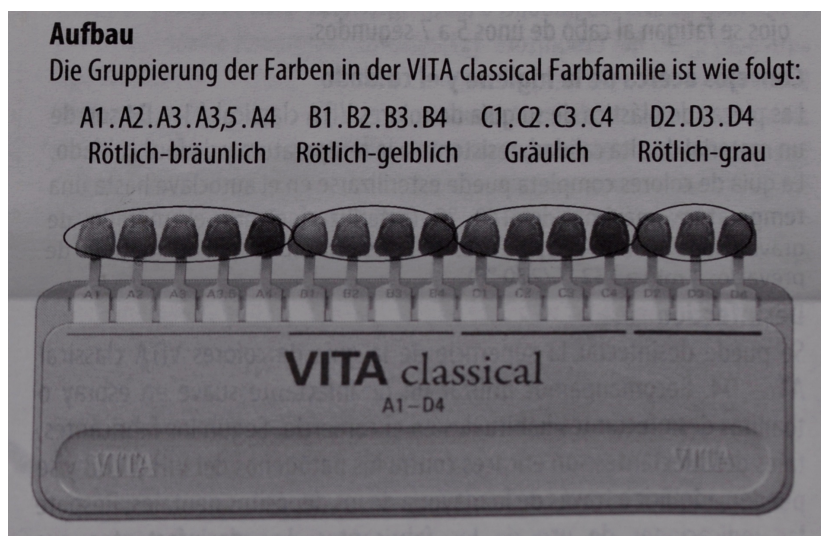


Figure 56 : Photographie du manuel d'utilisation avec organisation selon la teinte variant de A1 à D4 : « A » correspond aux teintes rougeâtres-brunâtres, « B » rougeâtre-jaunâtre, « C » grisâtre et « D » rougeâtre-grisâtre. (Source : document personnel)

Au sein de chaque groupe, de gauche à droite, la luminosité est décroissante et la saturation croissante.





Figure 57 : Exemple du nuancier Vitapan Lumin® Vacuum (VITA Zahnfabrik) pour des dents en céramique pour prothèse amovible partielle et complète. L'organisation est exactement la même que pour le VITA® Classical (VITA Zahnfabrik). (Source : document personnel)

Le système VITA® 3D-Master (VITA Zahnfabrik) obtiendrait de meilleurs résultats, réduisant les différences inter-opérateurs lors de leur utilisation. (Bayindir et coll., 2007 ; Won-suk et coll., 2009 ; Lee et coll., 2010 ; Todorović et coll., 2013 ; da Cunha et coll., 2015 ; Igiel et coll., 2016)

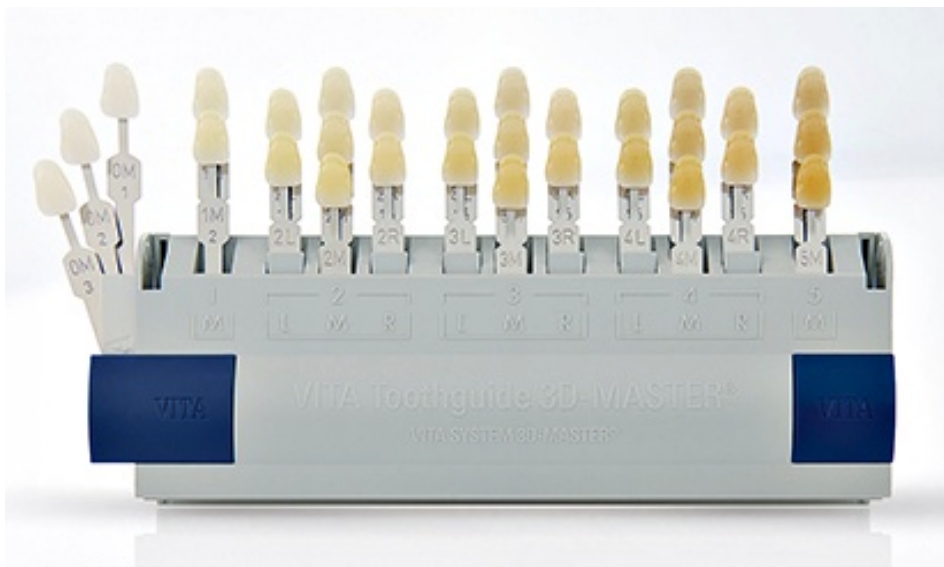

Figure 58 : Organisation selon la luminosité décroissante de gauche à droite. Au sein de chaque groupe, l'axe vertical correspond à la saturation, et l'axe horizontal correspond à la teinte. (Source : <https://www.vita-zahnfabrik.com/fr/VITA-Toothguide-3D-MASTER-26231,27568.html>)

Ce dernier permet une approche plus légèrement plus objective, organisée selon la luminosité décroissante à partir de données spectrophotométriques issues de dents naturelles extraites. Au sein de chaque groupe, la disposition est faite selon la saturation et la tonalité chromatique différentes, couvrant toutes les couleurs de dents humaines. L'inconvénient de ce nuancier est l'incompatibilité avec d'autres systèmes de céramiques que ceux de la marque VITA<sup>®</sup>, à cause d'un manque de standardisation internationale, ce qui pose problème lorsque le céramiste avec lequel on travaille ne l'utilise pas. (Brewer et coll., 2004 ; Chang et coll., 2009 ; Lee et coll., 2010 ; da Cunha et coll., 2015 ; Igiel et coll., 2016 ; Hein et coll., 2017 ; Borello, 2018 ; Ceinos et coll., 2018 ; Awdaljan et Hein, 2018 ; Mahn et coll., 2020)

Cependant la méthode visuelle par nuanciers présente d'autres inconvénients :

- Il existe des variations dans la production des nuanciers : les couleurs de nuanciers entre elles ne sont pas toujours constantes. (Tung et coll., 2002 ; Lee et coll., 2010 ; Todorović et coll., 2013 ; Igiel et coll., 2016 ; Hein et coll., 2017)  
Une étude de 2013 sur la fiabilité des nuanciers a permis de trouver qu'entre tablettes du même fournisseur, notamment VITA Zahnfabrik, il existait des différences significatives d'écart  $\Delta E$  entre les échantillons de couleur. La méthode conventionnelle de relevé présente donc un manque de précision marquant. (Todorović et coll., 2013)
- Les couleurs des nuanciers VITA<sup>®</sup> Classical sont différentes de celles des dents humaines et ne couvrent pas toutes les couleurs. (Bayindir et coll., 2007 ; Lee et coll., 2010 ; Igiel et coll., 2016)
- L'assemblage des couleurs sur certains nuanciers ne suit pas une logique idéale, surtout pour le VITA<sup>®</sup> Classical (VITA Zahnfabrik). (Bayindir et coll., 2007 ; Lee et coll., 2010)

*« Les recommandations concernant les conditions de l'environnement pour le relevé de couleur n'ont que peu changé depuis les années 1970, mis à part les conditions de luminosité. »* (Brewer et coll., 2004)

L'environnement devra être donc être neutre : on couvrira des habits trop colorés et on évitera le rouge à lèvres. Le relevé devra se faire rapidement (5 à 7s), pour éviter la fatigue visuelle. (Brewer et coll., 2004 ; Mahn et coll., 2020)

Les conditions de luminosité doivent être adaptées, comparables à la lumière naturelle qui environne des valeurs entre 5500 et 6500°K. A l'aide de rétracteurs labiaux le passage de la lumière au sein de la cavité buccale est facilité. (Brewer et coll., 2004 ; Won-suk et coll., 2009 ; Bahannan, 2014 ; Ceinos et coll., 2018)

L'opérateur devra se tenir à une distance d'environ 25 à 30cm du patient et l'échantillon du nuancier est placé à côté de la dent. On se réfère d'abord à la zone centrale de la face vestibulaire de la dent afin de déterminer la bonne teinte. On procèdera ensuite au niveau de la base de la dent et ensuite au niveau du tiers moyen de la face vestibulaire, afin de déterminer la teinte, la saturation et la luminosité. (Clément et coll., 2014 ; Gotfredsen et coll., 2015)

Cependant le fait de placer l'échantillon à côté de la dent lui confère une autre incidence de lumière que la dent, en arrière-plan.

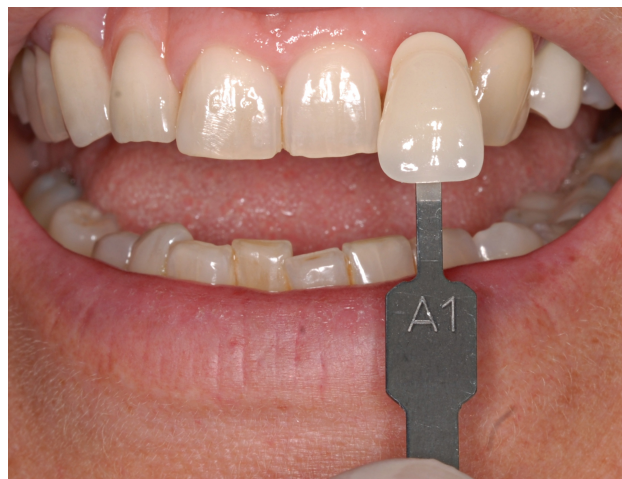


Figure 59 : Échantillon du nuancier placé à côté de la dent, créant une ombre pouvant perturber le choix visuel. (Source : document personnel)

Placer l'échantillon symétriquement par rapport à la dent permet d'obtenir la même quantité de lumière, mais place la zone centrale de la dent à distance.

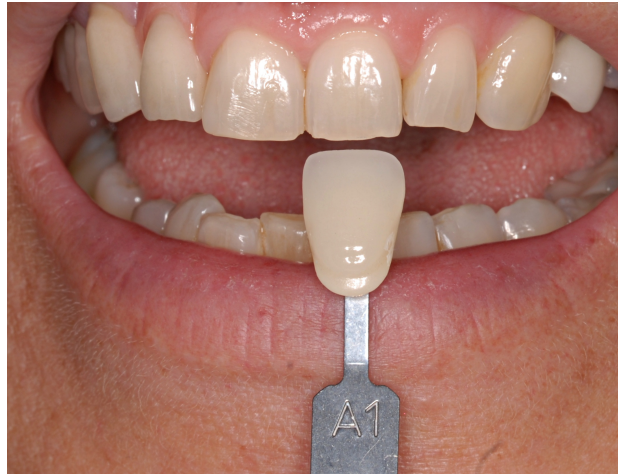


Figure 60 : Échantillon placé symétriquement au bord libre ne permet pas toujours de comparer les zones centrales du tiers moyen de la face vestibulaire. (Source : document personnel)

Aucune position de l'échantillon n'est finalement idéale et cette méthode reste toujours fortement subjective, puisqu'il n'existe pas de protocole *gold-standard* à suivre. (Gotfredsen et coll., 2015)

### 3.2.2 Relevé de couleur instrumental

Le recours à la colorimétrie a été développé, afin de rendre cette étape la plus objective possible. Dans certaines études, l'utilisation d'instrument de mesure comme les colorimètres et les spectrophotomètres a permis de réduire l'écart de couleur  $\Delta E$  par rapport aux méthodes de relevé de couleur classiques. Ils seraient donc plus fiables, ce qui permettrait une facilitation de la communication entre clinicien et technicien. (Brewer et coll., 2004 ; Chang et coll., 2009 ; Lee et coll., 2010 ; Ishikawa et coll., 2010 ; Todorović et coll., 2013 ; Bahannan, 2014 ; da Cunha et coll., 2015 ; Gotfredsen et coll., 2015 ; Mahn et coll., 2020)

Les plus utilisés sont les **spectrophotomètres**, qui permettent une quantification objective de la couleur d'une dent pour la détermination des 3 composantes  $L^*$ ,  $a^*$  et  $b^*$  de l'espace chromatique. (Tung et coll., 2002 ; Brewer et coll., 2004 ; Ishikawa et coll., 2010 ; Todorović et coll., 2013 ; da Cunha et coll., 2015 ; Iegel et coll., 2016 ; Mahn et coll., 2020)

Une étude comparant la méthode visuelle aux spectrophotomètres a conclu que ceux-ci permettaient une augmentation de 33% en précision, avec une sélection de couleur objective dans 93,3% des cas. (Mahn et coll., 2020)

Les spectrophotomètres nécessitent un calibrage, généralement décrit par le fabricant. (Chang et coll., 2009 ; Ishikawa et coll., 2010 ; Todorović et coll., 2013 ; Igiel et coll., 2016) Les données sont obtenues par une image de la dent, sur laquelle les valeurs de réflectance (quantité de lumière réfléchie par une surface) variant de 400 à 700 nm au sein d'un intervalle de 1nm pour chaque pixel, sont transférées à un ordinateur. Ces données spectrophotométriques sont ensuite utilisées pour calculer les coordonnées CIELab :  $L^*$ ,  $a^*$  et  $b^*$  de la dent à restaurer, et des dents adjacentes afin de déterminer le  $\Delta E$  entre les deux. (Chang et coll., 2009 ; Ishikawa et coll., 2010 ; Todorović et coll., 2013)

De nombreux auteurs préconisent le recours à ces outils. (Todorović et coll., 2013 ; Sibilla et coll., 2014 ; Clément et coll., 2014 ; da Cunha et coll., 2015)

Il existe de nombreuses marques, comme par exemple SpectroShade<sup>®</sup> (MHT Optic Research), DeguDent<sup>®</sup> Shadepilot (DeguDent) ou encore Olympus<sup>®</sup> CrystalEye (Olympus), où les systèmes produisent une image à partir de laquelle un logiciel mesure la couleur. (Brewer et coll., 2004 ; Ishikawa et coll., 2010 ; Sibilla et coll., 2014 ; Gotfredsen et coll., 2015 ; Igiel et coll., 2016)

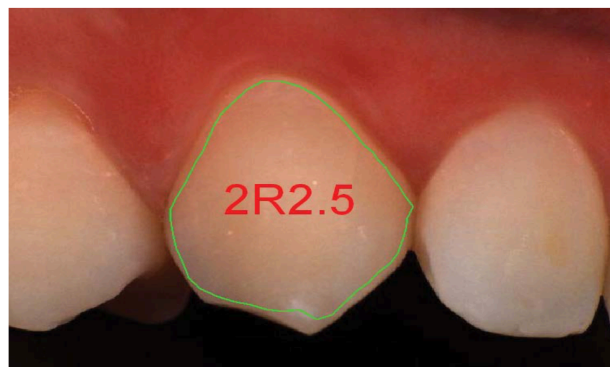


Figure 61 : Système SpectroShade<sup>®</sup> (MHT) utilisant une photographie analysée au sein du logiciel pour déterminer la couleur référencée par rapport au Vita<sup>®</sup> 3D-Master (VITA Zahnfabrik). (Source : Gotfredsen et coll., 2015)

Le spectrophotomètre VITA<sup>®</sup> Easy Shade Compact (VITA Zahnfabrik) a prouvé son efficacité *in vitro* et *in vivo* et est fréquemment cité par les auteurs, mais il ne réalise pas d'image. C'est l'un des plus utilisés. (Ishikawa et coll., 2014 ; Todorović et coll., 2013 ; da Cunha et coll., 2014 ; Bahannan, 2014 ; Mahn et coll., 2020)

Les **colorimètres** « tristimulus » permettent également une mesure des composantes CIELab de la couleur, à partir de la quantité de rouge, vert et bleu contenu dans la zone mesurée. Ils sont fréquemment compatibles avec un système de céramique spécifique, permettant d'obtenir des instructions spécifiques quant à la quantité de poudre à utiliser et à mélanger. On peut citer l'exemple du X-Rite<sup>®</sup> ShadeVision (X-Rite). (Tung et coll., 2002 ; Igiel et coll., 2016)

Il y a vingt ans, les spectrophotomètres étaient considérés moins précis que les colorimètres *in vivo*. (Tung et coll., 2002) En 2016 cependant, une étude n'a pas pu montrer de différences significatives entre le résultat obtenu par colorimètre et spectrophotomètre. (Igel et coll., 2016) Les colorimètres semblent être inaptes à mesurer correctement des objets translucides, comme les dents. (Wee et coll., 2006)

La **fiabilité des spectrophotomètres** est cependant bien établie aujourd'hui, en plus de leur facilité d'utilisation. Le VITA<sup>®</sup> Easy Shade est considéré le plus fiable avec des valeurs de précision supérieures à 90%. (Todorović et coll., 2013 ; da Cunha et coll., 2015) La précision du relevé peut être augmentée lorsqu'on suit exactement les recommandations du fabricant, notamment la réalisation de plusieurs mesures successives, jusqu'à obtenir deux valeurs identiques consécutives pour une même dent. (Mahn et coll., 2020)

Leur utilisation ne nécessiterait pas de condition de lumière particulière. (Bahannan, 2014 ; Gotfredsen et coll., 2015) Par contre plusieurs facteurs liés à la nature des dents, influenceraient négativement sur leur efficacité, comme la courbure due à la convexité de la face vestibulaire d'une dent, une forte translucidité ou le phénomène *Edge Loss* (perte de lumière par translucidité du bord libre). Le vieillissement du filtre de l'instrument serait également source d'erreurs. Lors de l'utilisation, on devra donc garder en tête l'impact clinique de la courbure importante des canines, la petite taille des incisives latérales et la translucidité des incisives centrales. (Brewer et coll.,

2004 ; Bayindir et coll., 2007 ; Gotfredsen et coll., 2015 ; Ilegel et coll., 2016 ; Mahn et coll., 2020)

Une étude de 2014 sur les différences entre le relevé de couleur visuel (VITA® 3D-Master) et instrumental (spectrophotomètre VITA® Easy Shade) d'une incisive centrale maxillaire, pour 200 étudiants n'ayant pas ou ayant peu d'expérience, aura trouvé (Bahannan, 2014) :

- Qu'uniquement 36% d'entre eux ont pu déterminer la couleur correcte par le nuancier.
- Que 80,4% d'entre eux ont déterminé la couleur correcte avec le spectrophotomètre.

Les participants ont éprouvé une certaine facilité à utiliser le spectrophotomètre. (Bahannan, 2014)

Les spectrophotomètres sont donc considérés comme plus fiables par la majorité des auteurs, par rapport aux méthodes visuelles classiques. (Chang et coll., 2009 ; Lee et coll., 2010 ; Todorović et coll., 2013 ; Bahannan, 2014 ; Sibilla et coll. ; 2014 ; da Cunha et coll., 2015 ; Gotfredsen et coll., 2015 ; Mahn et coll., 2020)

Certains auteurs préconisent l'utilisation des spectrophotomètres, considérés alors comme *gold-standard*. (Mahn et coll., 2020) Cependant leur prix élevé et la nécessité de formation plus approfondie constituent des obstacles. (Bahannan, 2014 ; da Cunha et coll., 2015)

D'autres auteurs incitent à la prudence quant à leur avantage par rapport aux méthodes conventionnelles : l'écart  $\Delta E$  serait cliniquement acceptable entre les deux méthodes. Plus de recherches devraient être effectuées. (Ilegel et coll., 2016)

Plus récemment des **systèmes d'enregistrement** (scanners) **intra-oraux** prévus pour les empreintes digitales (systèmes CFAO), ont développé une **fonction de mesure de couleur**, couplés à un logiciel adapté permettant de relever la couleur de manière simplifiée. (Gotfredsen et coll., 2015 ; Hein et coll., 2017)

L'utilisation de lumière LED (*Light Emitting Diode*) en association avec un logiciel mesure alors la couleur la plus adaptée pour la restauration unitaire. La couleur peut ainsi efficacement être transférée au céramiste, ensemble avec l'empreinte digitale. (Gotfredsen et coll., 2015)



Une étude de 2015 a comparé l'efficacité *in vivo* d'un tel système, notamment pour le 3Shape TRIOS® Color (3Shape), par rapport à un spectrophotomètre connu (MHT SpectroShade™) et par rapport au relevé par nuancier VITA® 3D-Master (VITA Zahnfabrik), servant de référence dans la dénomination de la couleur. Les deux systèmes ont correctement été calibrés. (Gotfredsen et coll., 2015)

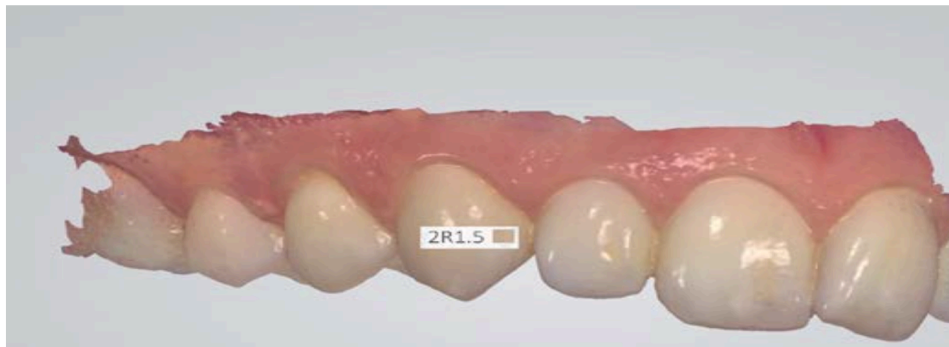

Figure 62 : Lors de l’empreinte optique, le logiciel mesure la couleur en utilisant comme référence le VITA® 3D-Master (VITA Zahnfabrik). (Source : Gotfredsen et coll., 2015)

Idéalement, ces systèmes devront analyser la couleur au niveau du tiers moyen de la face vestibulaire, car la gencive peut influencer le tiers cervical, alors que le tiers incisif présente souvent une forte translucidité. (Gotfredsen et coll., 2015 ; Bayindir et coll., 2007 ; Jørgensen et coll., 2016)

Les auteurs en ont conclu que le logiciel de mesure de couleur associé au 3Shape TRIOS® (3Shape) était aussi efficace que le spectrophotomètre MHT SpectroShade® (MHT) et que la méthode visuelle par le nuancier VITA® 3D-Master (VITA Zahnfabrik). En plus il est facile à utiliser. (Gotfredsen et coll., 2015) En effet, les instruments de mesure permettent une fiabilité relative par leur reproductibilité. Cependant leur principal défaut serait dans ce cas également, la détermination correcte de la luminosité. (Gotfredsen et coll., 2015)

Les méthodes instrumentales de relevé de couleur présentent donc certes des résultats stables, mais ne sont pas toujours synonymes de précision augmentée du résultat final. (Wee et coll., 2006 ; Hein et coll., 2017)



### 3.2.3 Importance de la sélection de couleur du pilier

Afin d'éviter le recours à des résines de collage de teintes variées, d'utilisation souvent complexe, il est recommandé de communiquer préalablement à la confection de la RCC, **la couleur exacte du pilier de la dent naturelle après préparation**. (Chang et coll., 2009 ; Magne et coll., 2010 ; Clément et coll., 2014 ; Sibilla et coll., 2014)

Le raisonnement est le suivant : il est quasiment impossible de rendre plus foncé un substrat trop clair, alors qu'un substrat fortement dyschromié peut toujours être rendu plus clair à l'aide d'une colle plus opaque. (Chang et coll., 2009)

Un nuancier spécifique fréquemment utilisé est le IPS Natural Die Material (Ivoclar Vivadent), utilisé pour évaluer la zone la plus dyschromiée. (Fabbri et coll., 2011 ; Sibilla et coll., 2014 ; Liebermann et coll., 2018)

La sélection de la couleur correcte de la dent préparée est un des facteurs clés du succès esthétique. Souvent les nuanciers pour la couleur du pilier ne couvrent pas toutes les couleurs retrouvées sur une dent préparée. La complexité et la présence de plusieurs couleurs sur un pilier préparé doivent être prises en compte : l'utilisation d'un spectrophotomètre peut ici aussi être intéressante. (Ishikawa et coll., 2010)

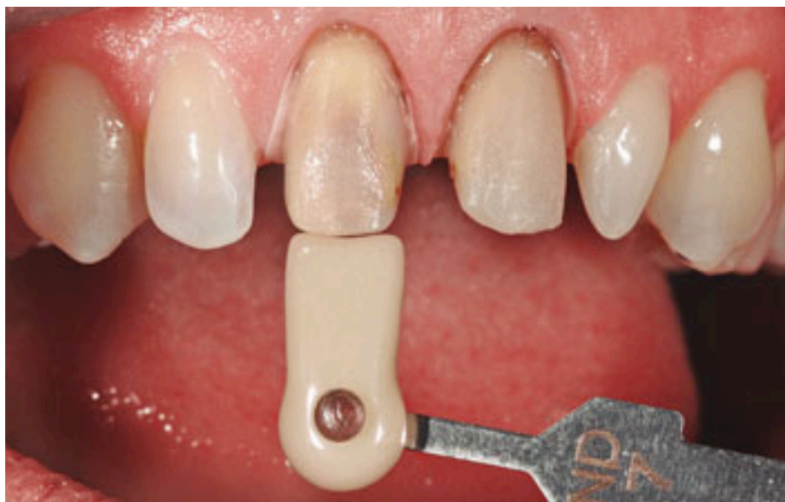

Figure 63 : Nuancier spécifique proposé par Ivoclar Vivadent (IPS Natural Die Material®) pour la couleur du pilier. (Source : Sibilla et coll., 2014)

Lorsque le céramiste possède l'information de la couleur du pilier, il peut la reproduire à l'aide d'un matériau photopolymérisable (comme par exemple IPS Natural Die Material). Il peut prévoir une armature plus ou moins opaque adaptée au résultat souhaité, à condition d'utiliser les produits associés à la marque du nuancier. On parle de la *masking technique*. (Magne et coll., 2010 ; Liebermann et coll., 2018)

### 3.3 Communication avec le laboratoire

- **Communication des informations**

Après relevé de couleur, le praticien procèdera à une schématisation de la dent à restaurer. Il s'agit en quelque sorte de « cartographier » la dent sous forme d'une fiche détaillée, idéalement séparée en tiers (cervical, moyen, et bord incisif). (Brewer et coll., 2004 ; Clément et coll., 2014)

Il est préconisé de soulever d'éventuels détails ou d'éléments caractéristiques de la dent et de son état de surface à reproduire, comme ils ont été analysés lors de l'analyse esthétique (chapitre 1). Il s'agit de petites tâches, de micro-félûres, de stries, d'une éventuelle zone opaque par exemple. (Clément et coll., 2014 ; Awdaljan et Hein, 2018)

Cette « cartographie » permet également de donner des indications concernant la forme de la dent, bien que limitée sans photographie de la dent controlatérale. (Brewer et coll., 2004)

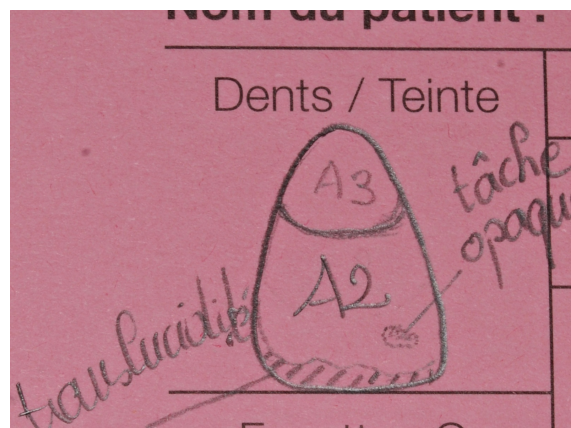


Figure 64 : Schéma classique sur la fiche laboratoire servant de référence au technicien. (Source : document personnel)

Cependant, ce dernier n'a aucune information sur la luminosité, ni la saturation selon les coordonnées CIELab, ni sur la forme réelle de la dent controlatérale. Beaucoup d'inconnus entrent en jeu réduisant la précision esthétique finale.

En effet la forme, la symétrie de la dent à restaurer par rapport aux controlatérales et aux dents adjacentes est aussi importante que la sélection de la bonne couleur : le projet prothétique prend toute son importance. (Brewer et coll., 2004)

Une photographie mettant en évidence la couleur du nuancier choisie avec la dent, permet de combiner les détails de forme à transmettre avec un échantillon du nuancier choisi. Même si le calibrage de la couleur n'est pas réalisé sur la photographie, cette dernière sera toujours plus précise qu'un simple schéma. (Brewer et coll., 2004 ; Clément et coll., 2014)

La survenue de filtres polarisants et carte de calibrage pour appareils photographiques numériques a permis d'ajouter une autre photographie au dossier : toute réflexion associée au flash de l'appareil est éliminée, mettant en évidence précisément la teinte de la masse dentine de la dent. (Clément et coll., 2014 ; Awdaljan et Hein, 2018)

Le dossier d'analyse et de relevé de couleur complété, on le transmet au prothésiste, soit avec les modèles de travail, soit via des logiciels spécifiques de plus en plus accessibles, surtout avec l'avènement des empreintes numériques. (Clément et coll., 2014)

- **Relevé de couleur par le céramiste**

Certains auteurs préconisent systématiquement d'envoyer le patient chez le céramiste, afin que celui-ci puisse réaliser une sélection de couleur la plus adaptée. (Clément et coll., 2014)

En dernier recours, lorsqu'un maquillage ou un peaufinage est nécessaire après l'essayage, ou lorsque le technicien ne parvient pas à obtenir le résultat souhaité avec uniquement une photographie, il est recommandé d'envoyer le patient en personne chez le céramiste, afin de déterminer précisément la couleur au laboratoire. (Gotfredsen et coll., 2015)

Le prothésiste pourra alors utiliser un nuancier de masse en fonction des marques de céramique. On peut citer l'exemple du nuancier de masse émail et effets (*enamel and effect*) du système IPS e.max® Ceram (Ivovlar Vivadent), permettant au céramiste de planifier la stratification de la céramique, ainsi que d'insérer des effets spécifiques. (Clément et coll., 2014)

Lors d'un relevé de couleur classique, nous proposons de systématiquement joindre une photographie (échantillon en place) avec ou sans schéma supplémentaire pour donner une référence claire au céramiste.

### 3.4 Méthode digitale de relevé de couleur par filtre polarisant

Dans une série d'articles publiés récemment, deux prothésistes-céramistes expérimentés ont développé une technique basée sur la photo-colorimétrie digitale pour une meilleure précision de relevé de couleur, dans le cadre d'une restauration unitaire. (Hein et coll., 2017 ; Awdaljan et Hein, 2018)

D'autres auteurs préconisent également le recours systématique à la photographie utilisée, atout précieux pour la relation avec le prothésiste-céramiste. (Mahn et coll., 2020)

#### 3.4.1 Apport de la photographie digitale

L'utilisation d'appareils numériques, notamment DSLR (*Digital Single Lens Reflex*), peut être avantageuse et pratique dans le procédé de relevé de couleur pour une restauration unitaire. (Wee et coll., 2006 ; Magne et coll., 2010 ; Ishikawa et coll., 2010 ; Hein et coll., 2017 ; Awdaljan et Hein, 2018 ; Mahn et coll., 2020)

Cela est vrai à condition de réaliser une calibration : c'est-à-dire que l'écart CIELab  $\Delta E$  devra être très faible entre l'objet mesuré et la photographie de cet objet. (Wee et coll., 2006 ; Hein et coll., 2017 ; Mahn et coll., 2020)

Les appareils photographiques sont plus ou moins abordables par leur prix et sont donc facilement accessibles et utilisables en pratique quotidienne. (Hein et coll., 2017 ; Awdaljan et Hein, 2018)

L'information colorimétrique perçue des appareils actuels dépend de la marque de l'appareil, mais également des paramètres et des facteurs extrinsèques (lumière, position des dents) : la teinte sera donc très différente. (Wee et coll., 2006 ; Ishikawa et coll., 2010) L'inexactitude des informations de couleur est souvent reportée dans la littérature, et il est difficile d'obtenir une standardisation pour l'obtention de l'image et son analyse. (Ishikawa et coll., 2010 ; Hein et coll., 2017 ; Mahn et coll., 2020)

Une approche récente issue du milieu ophtalmologique et dermatologique regroupant l'utilisation d'un appareil photographique DSLR avec **filtre polarisant** (*cross-polarized filter*) pour le flash associé a été adaptée pour l'utilisation dans le milieu dentaire. Ce filtre élimine efficacement toute luminosité et réflexion lumineuse

au niveau des dents et des tissus environnants. (Hein et coll. 2017 ; Awdaljan et Hein, 2018 ; Mahn et coll., 2020)



Figure 65 : Filtre polarisant (*cross polarization filter*) polar\_eyes<sup>®</sup> (Emulation<sup>®</sup>) constitué par un matériau dichroïque éliminant la réflexion de la lumière au niveau de la surface de la dent. (Source : Awdaljan et Hein, 2018)

Leur utilisation avec une carte de calibration spécifique de référence (aux valeurs CIE Lab connues) en association avec un logiciel permet un calibrage optimal de la photographie. L'opérateur peut ainsi définir les coordonnées CIE Lab des dents photographiées, ce qui permettrait de rendre objective et reproductible l'utilisation de photographies pour la communication des données colorimétriques. (Hein et coll., 2017 ; Awdaljan et Hein, 2018 ; Mahn et coll., 2020)

Il existe plusieurs approches :

- Certains auteurs préconisent l'utilisation de photographies avec filtre polarisant comme aide à la détermination et ne devraient pas être utilisées seules, mais associées à la technique visuelle classique. (Mahn et coll., 2020)
- D'autres basent un protocole entier sur la photographie. C'est l'approche **eLABor\_aid** : des outils spécifiques comme polar\_eyes<sup>®</sup> (filtre polarisant), white\_balance<sup>®</sup> (carte grise de référence) et visual\_eyes<sup>®</sup> (liquide pour céramique) de la marque Emulation<sup>®</sup> by S. Hein, ont été créés par ces auteurs

afin de rendre fiable et reproductible l'utilisation de photographie digitale en relation avec le relevé de couleur. (Hein et coll., 2017 ; Awdaljan et Hein, 2018) Cette approche, également appelée eLAB<sup>®</sup>, est très prometteuse et plus accessible que d'autres procédés complexes.

### 3.4.2 Protocole eLAB<sup>®</sup>

À partir d'un appareillage photographique adapté (DSLR avec objectif macro muni d'un flash) auquel on a associé un filtre polarisant spécifique, on obtient une image particulièrement adaptée au relevé de couleur, avec des zones de dentine hyper-saturées facilement visible sous l'émail. La couleur ne pourra être mesurée qu'en présence d'un objet gris achromatique, dont on connaît les coordonnées CIE Lab : l'utilisation d'une *grey card*, ici *white\_balance*<sup>®</sup> (Emulation<sup>®</sup>) est obligatoire. (Hein et coll., 2017 ; Awdaljan et Hein, 2018)

Le principe est l'acquisition d'une image dont on a éliminé toute luminosité superficielle, afin d'obtenir une image très contrastée et hyper-saturée : cela permet la création rapide d'une cartographie CIE Lab de la dent. (Hein et coll. 2017 ; Awdaljan et Hein, 2018)

Pour une standardisation de l'acquisition des images, nécessaire pour la suite du protocole, des réglages de l'appareil seront avant tout nécessaires : la distance à laquelle la photographie sera prise dépend du type de boîtier et de la distance focale de l'objectif, sans dépasser les 45cm. (Hein et coll. 2017 ; Awdaljan et Hein, 2018)

Pour un boîtier APS-C et une distance focale de l'objectif de 90mm par exemple, la distance par rapport à la dent sera entre 0,3 à 0,45m.




Figure 66 : Réglages en mode « manuel », avec une vitesse d'obturation de 1/125 et une ouverture de F22 pour un bon compromis entre profondeur de champ et luminosité, utilisant le format RAW (a). Réglage de la sensibilité ISO à 100 (b). (Source : document personnel)



Figure 67 : Réglage d'un flash Nissin® MF18 en mode « manuel » garantissant une émission lumineuse maximale de 1 :1, sachant que le filtre polarisant ne permet que le passage de 38 à 42% de la lumière. (Source : document personnel)

Le protocole eLAB® nécessitera donc les instruments cités ci-dessus, mais également des logiciels spécifiques. Les séquences de travail suivantes sont celles des auteurs, et sont particulièrement intéressantes en combinaison avec la *One Bake Technique*. (Hein et coll., 2017 ; Awdaljan et Hein, 2018)

L'atout principal est de **remplacer les nuanciers traditionnels**, pour obtenir une communication précise, reproductible et fiable de la couleur de la dent à restaurer, à partir des coordonnées CIE Lab, permettant de reproduire clairement et de manière fiable toute couleur de dent naturelle. La communication à distance entre le



chirurgien-dentiste et le prothésiste-céramiste est facilitée, et il n'est plus nécessaire d'envoyer le patient au laboratoire de prothèse. (Hein et coll., 2017 ; Awdaljan et Hein, 2018)

Toute subjectivité et incertitude est donc éliminée par rapport aux méthodes empiriques. (Hein et coll., 2017 ; Awdaljan et Hein, 2018)

L'objectif des auteurs est de minimiser l'écart  $\Delta E$  comme inférieur à 1 (alors qu'un  $\Delta E < 2$  est pratiquement imperceptible à l'œil nu en conditions réelles). (Hein et coll., 2017)

- **Importation de l'image dans Adobe Lightroom®**

On réalise deux images successives de la situation clinique initiale, avec la *grey card* dont la largeur est d'environ 35mm (correspondant à la moyenne de la distance inter-canine d'un adulte) :

- La première avec filtre polarisant polar\_eyes® (Emulation®) pour la détermination des valeurs CIELab.
- Et la deuxième sans filtre, pour l'analyse de l'état de surface et de la texture amélaire. (Hein et coll., 2017 ; Awdaljan et Hein, 2018)

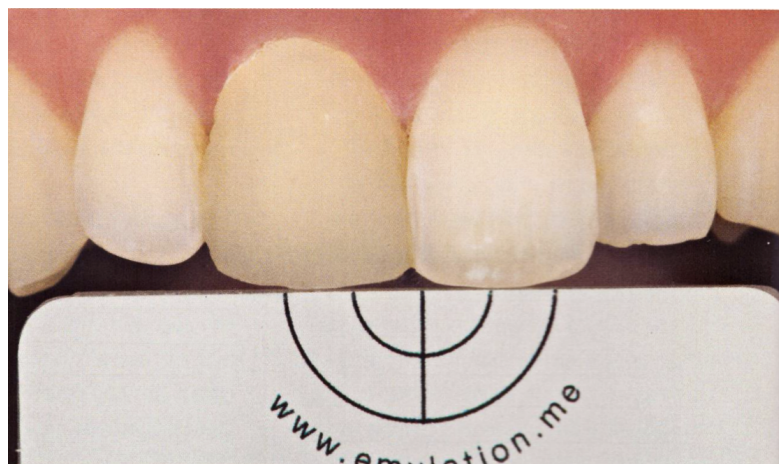

Figure 68 : Photographie avec filtre polar\_eyes® (Emulation®) de la situation initiale. La carte de référence *grey card* prend idéalement la moitié de l'image et est placée horizontalement. (Source : Awdaljan et Hein, 2018)

On importe ensuite les images au format RAW au sein du logiciel et on sélectionnera le modèle d'appareil photographique utilisé pour la calibration des couleurs. La carte de référence ou *grey card* (ici, white\_balance, Emulation®) est nécessaire pour le calibrage de la balance des blancs (*white balance*). (Hein et coll., 2017 ; Awdaljan et Hein, 2018)

La luminosité devra être réglée à l'aide de la barrette de correction d'exposition au sein du logiciel : la luminosité au niveau de la carte grise devra être égale à sa valeur connue et donnée par le fabricant (Emulation®), notamment  $L^*79$ . (Hein et coll., 2017 ; Awdaljan et Hein, 2018)

Après le calibrage, les données colorimétriques au niveau de la *grey card* devront clairement indiquer  $L^*79$ ,  $a^*0$  et  $b^*0$  (+/- 0,5). (Awdaljan et Hein, 2018)

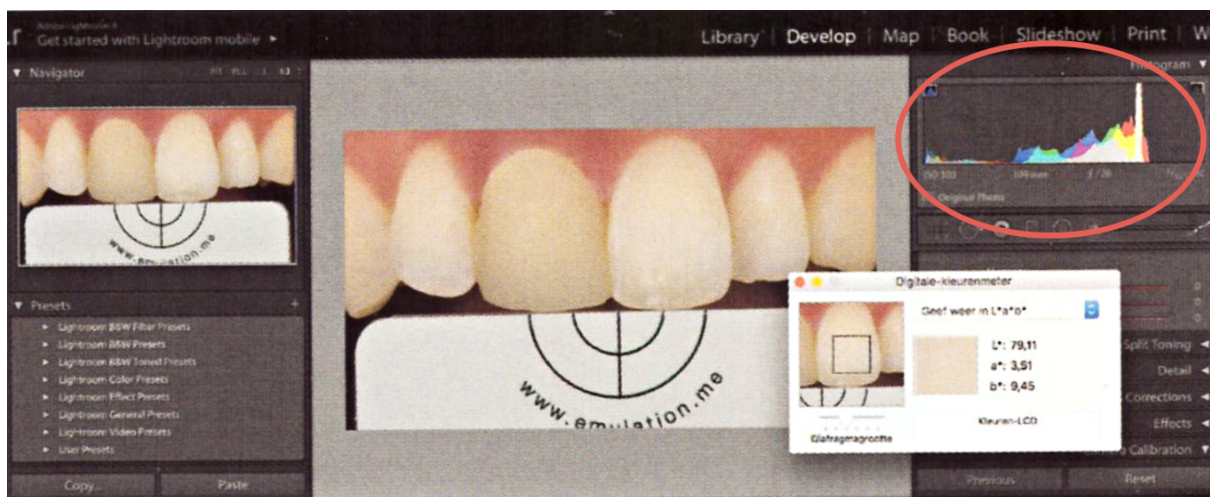


Figure 69 : Barème  $L^*$ ,  $a^*$  et  $b^*$  entouré en rouge, qui devra être calibré au niveau de la *grey card*, avant de procéder à l'analyse colorimétrique de l'incisive controlatérale. (Source : Awdaljan et Hein, 2018)

- **Mesure des composantes CIELab**

Un logiciel spécifique « Classic Color Meter » (Ricci Adams) est utilisé ensuite pour facilement quantifier les valeurs  $L^*$ ,  $a^*$  et  $b^*$  au niveau du tiers cervical et moyen de la face vestibulaire. (Hein et coll., 2017)

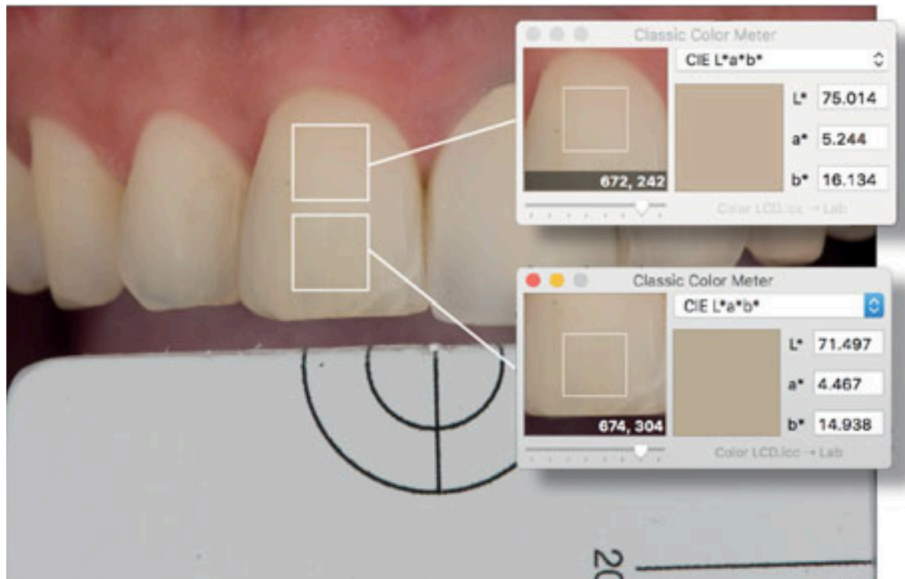


Figure 70 : Détermination des coordonnées CIELab à l'aide du logiciel Classic Color Meter (<https://www.ricciadams.com/projects/classic-color-meter>). (Source : Hein et coll., 2017)

La difficulté, après avoir correctement enregistré la couleur dentaire, est ensuite de reproduire et dupliquer cette couleur pour la restauration en céramique. Le logiciel facilite cette étape grandement. (Awdaljan et Hein, 2018)

À cause du manque de standardisation des systèmes céramiques, les auteurs ont réuni les principaux systèmes de poudres de céramiques utilisées pour créer une table de moyennes CIELab correspondantes, en fonction des valeurs moyennes d'épaisseur de céramique selon les fabricants. Le céramiste pourra alors mélanger les poudres en fonction des données mesurées pour un résultat prédictible et personnalisé de masse « dentine ». C'est le véritable point fort de ce protocole. (Hein et coll., 2017 ; Awdaljan et Hein, 2018)

Cet aspect est très important dans la technique *One-Bake*, où l'épaisseur de la masse dentinaire devra être choisie en fonction d'une éventuelle dyschromie. En présence d'une infrastructure renforcée réalisée par CFAO (IPS e.max<sup>®</sup> par exemple), un lingot d'opacité élevée peut aider. (Awdaljan et Hein, 2018)

- **Prévisualisation**

Une prévisualisation de la masse « dentine » non frittée est possible sur le modèle de travail à l'aide d'une photographie avec mise en place d'un liquide spécifique hautement réfractaire, avant de procéder à la confection de la masse « émail ». À ce stade, après validation de la forme anatomique et de la couleur correcte, et juste avant d'appliquer la couche de masse « émail », des effets de détails (comme de potentielles fêlures, tâches opaques par exemple) peuvent être insérés pour créer une dent à l'effet le plus naturel possible, en se référant à la dent controlatérale. On prend alors en compte la rétraction de la masse « dentine » lors de la cuisson, afin de laisser assez d'espace pour les détails de caractérisation et la masse « émail », surtout pour le bord incisif afin d'obtenir la bonne translucidité. (Hein et coll., 2017 ; Vlachopoulos, 2017 ; Awdaljan et Hein, 2018)

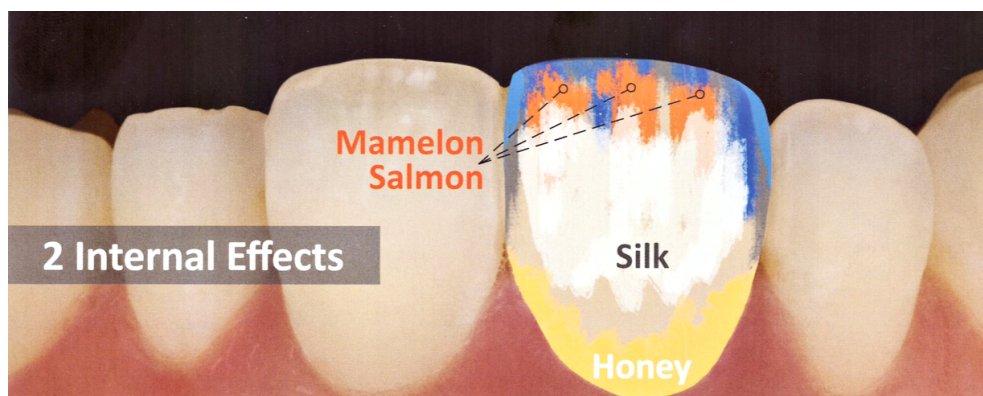


Figure 71 : Caractérisation de la dent en se référant à la dent controlatérale. (Source : Awdaljan et Hein, 2018)

- **Digital Try-in**

L'avantage principal de l'utilisation de logiciels numériques et de ce protocole en particulier est l'essayage digital par le prothésiste avant de renvoyer la pièce au chirurgien-dentiste. Il peut superposer une image de la RCC sur l'image initiale reçue par le clinicien, afin de vérifier la forme, la couleur, et l'état de surface. À l'aide des mesures CIELab l'écart  $\Delta E$  final peut être mesuré juste avant le glaçage. Les auteurs considèrent un  $\Delta E < 1$  comme un succès. (Hein et coll., 2017 ; Awdaljan et Hein, 2018)



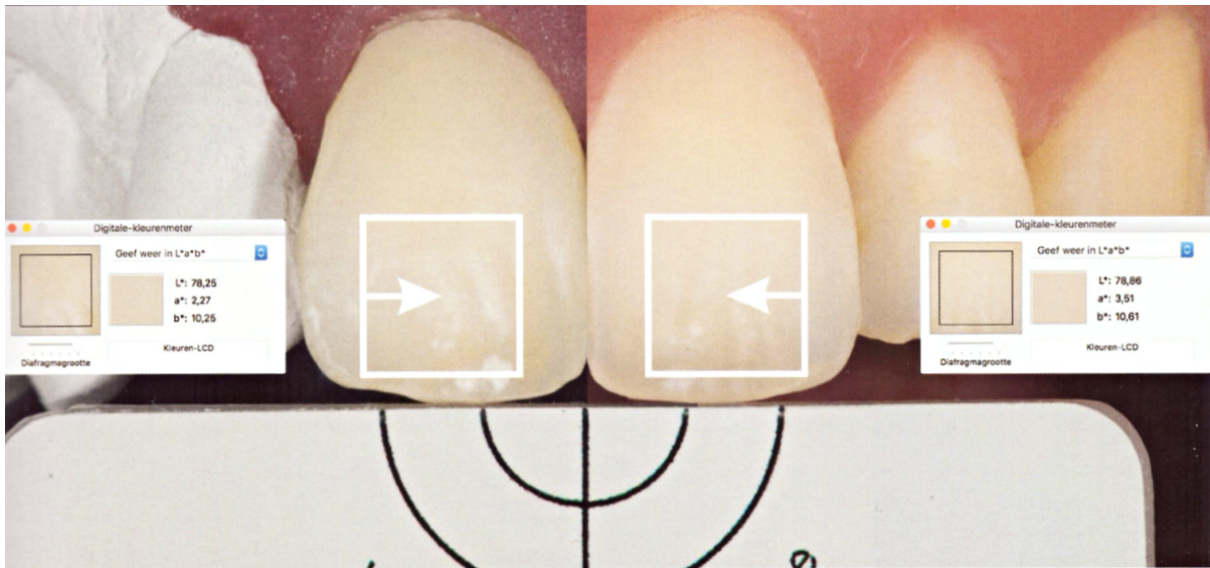


Figure 72 : *Try-in* digital par superposition d'images, l'écart  $\Delta E$  peut être calculé et la forme finale validée, surtout au niveau des angles incisifs et du bord libre. (Source : Awdaljan et Hein, 2018)

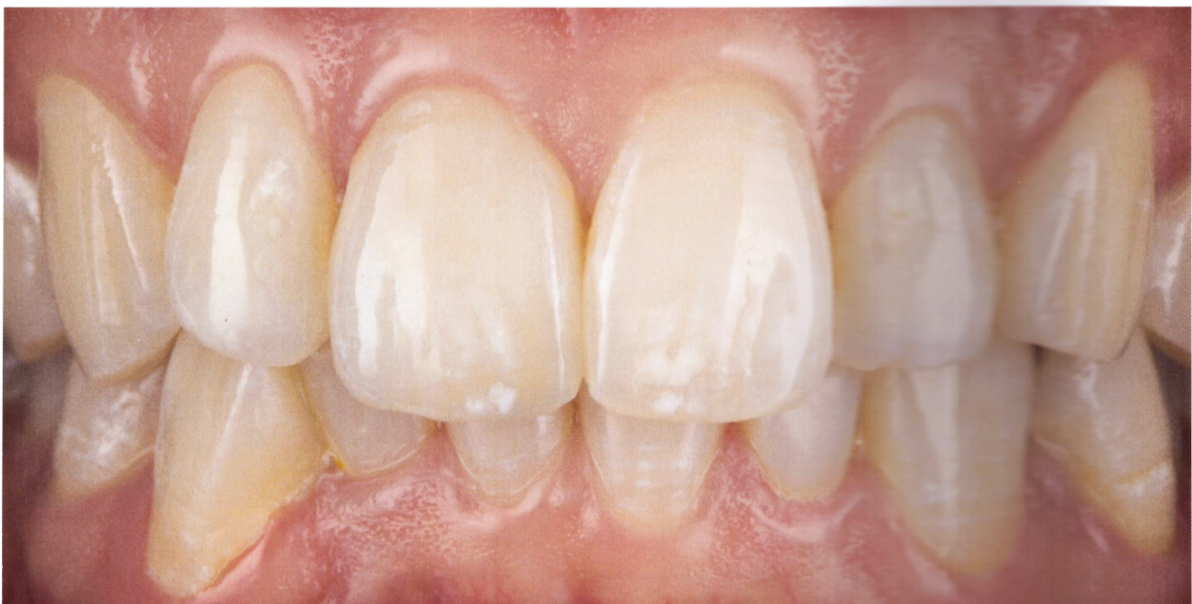

Figure 73 : Essayage final de la couronne céramique sur 11 en bouche sans filtre polarisant, validant l'intégration esthétique parfaite et imperceptible à l'œil nu. (Source : Awdaljan et Hein, 2018)

L'avantage principal de ce logiciel est la possibilité de contrôler la luminosité de la restauration, connu comme étant le point délicat et difficile à reproduire d'une restauration unitaire. Le temps consacré à la restauration unitaire est significativement réduit, avec un taux d'échec moindre, réduisant coût et frustration pour le céramiste, mais aussi le chirurgien-dentiste, à condition de maîtriser parfaitement le protocole. (Todorović et coll., 2013 ; Borello, 2018 ; Awdaljan et Hein, 2018)

Le principe est proche de celui proposé par Ishikawa en 2010, mais présente l'avantage réel d'être facilement utilisable, avec intuition. (Ishikawa et coll., 2010 ; Awdaljan et Hein, 2018)

Les outils développés par ces auteurs sont plus ou moins onéreux, mais relativement raisonnables par rapport aux spectrophotomètres par exemple. Les auteurs de ce protocole ont récemment développé un logiciel facilitant encore plus les étapes citées ci-dessus : c'est le logiciel eLAB<sup>®</sup> Prime. Il n'est dès lors plus nécessaire de recourir à plusieurs applications séparées, puisque ce logiciel réalise toutes les mesures par lui-même.

L'utilisation d'une telle technique est extrêmement intéressante et permet véritablement un résultat productible avec des instruments disponibles facilement au cabinet dentaire ou au laboratoire de prothèses.

## CONCLUSION

Après avoir posé les indications de restaurations unitaires d'origines variées, nous avons débuté ce travail par une étape de planification, suivant une analyse esthétique séquencée du cadre facial et dento-labiale spécifique au patient, dont la compréhension permet d'y intégrer l'élément prothétique unitaire avec succès. Une telle analyse peut sembler excessive puisqu'on n'a pas l'intention de changer l'apparence esthétique du secteur antérieur en entier, mais nous avons montré que **pour mimer le naturel, il faut l'analyser correctement.**

Couplée à la photographie, la réalisation d'un projet prothétique virtuel en association avec le prothésiste peut aider à correctement discerner la forme adéquate de la pièce unitaire, avant de la présenter au patient, dont l'approbation est essentielle. **Les séquences suivantes n'en seront que facilitées, laissant peu de chance à l'improvisation.**

C'est également à cette étape du traitement que d'éventuelles procédures cosmétiques d'éclaircissement ou d'interventions par des spécialistes en parodontologie ou chirurgie doivent être détectées, toujours guidées par le projet validé précédemment. Nous avons vu que **l'esthétique finale dépend donc fortement de la gestion des tissus parodontaux antérieurs.**

Le projet esthétique en tête, le praticien devra réaliser un choix concernant le type et la forme de préparation, dépendant du choix du biomatériau et des types de restaurations à disposition, ainsi que des principes d'économie tissulaire et de biocompatibilité. C'est une étape clé et d'emblée, nous avons clairement distingué les restaurations collées et les restaurations scellées dont les protocoles de préparations varient beaucoup, notamment pour **la situation de la limite cervicale et la présence d'email, vitales pour un collage esthétique.** La temporisation devra être gérée adéquatement.

La gestion des restitutions corono-radiculaires en fibre de verre et composite est une approche qui se défait de la conception mécaniste classique invasive par inlay-core métallique, et qui permet une **gestion de la luminosité beaucoup plus favorable à une harmonie gingivo-dentaire finale.**

Même si nous n'avons pas su démontrer la supériorité absolue des empreintes optiques par rapport aux empreintes optiques, le flux de travail peut clairement être facilité par ces dernières, à condition d'être en accord avec le céramiste associé.

Nous avons trouvé que globalement les restaurations en céramique collée et les restaurations céramo-céramiques scellées étaient idéales pour des restaurations unitaires à but esthétique, à condition de respecter strictement les protocoles d'assemblage, notamment du collage, pouvant être très esthétique, mais d'autant plus sensible. Les aspects techniques principaux à comprendre pour une gestion efficace des différents systèmes adhésifs ont été énoncés et nous avons conclu que **l'utilisation de colles sans potentiel adhésif propre permettait au clinicien d'obtenir une bonne esthétique au long terme, par leurs propriétés mécaniques et optiques, à condition d'utiliser des produits compatibles entre eux.**

L'utilisation de colles de teintes variées, généralement disponibles en coffrets, permet de répondre à une éventuelle discordance minimale de couleur lors de l'essayage et ne doit pas être négligée.

Finalement, l'aspect le plus critique et le plus difficile à contrôler est la détermination et ensuite la reproduction de la couleur pour une pièce prothétique la plus naturelle possible. Cela passe par une compréhension des trois composantes colorimétriques de base d'une couleur selon les coordonnées CIELab (teinte, saturation et luminosité) des dents naturelles. **La couleur finale de la restauration devra se situer dans un intervalle  $\Delta E < 2$  par rapport aux dents adjacentes, surtout la controlatérale.**

Nous avons trouvé que les méthodes visuelles classiques étaient trop subjectives et dépendantes de trop de variables échappant au contrôle du praticien, et que les méthodes instrumentales manquaient de précision, trop dépendantes des formes anatomiques variables des dents humaines. **Jusqu'à présent aucune méthode, ni de protocole spécifique ne permettait donc une reproduction efficace de la couleur pour une performance reproductible.**

La méthode digitale de relevé de couleur par filtre polarisant selon le protocole eLAB<sup>®</sup> a su démontrer son efficacité et sa facilité d'utilisation, en matière de



reproductibilité et de communication entre praticien et céramiste, pour aboutir à un **succès esthétique du premier coup, sans engendrer de perte de temps, ni de frustration pour le prothésiste.**

Nous terminerons sur le fait que ce protocole est particulièrement bénéfique pour les praticiens, qui n'auront plus à se soucier du choix de teinte à condition de correctement manipuler les clichés photographiques, mais également pour le technicien, dont la facilité de reproduction et de gestion du programme permet de définir clairement quel type et quantité de poudre de céramique sera à utiliser pour les effets souhaités.

**Nous pensons que lentement, mais sûrement cette technique innovatrice prendra le relai par rapport aux techniques visuelles empiriques, pour répondre aux demandes esthétiques toujours plus pressantes de la part des patients.**

## BILBIOGRAPHIE

1. Ahmad I. Anterior dental aesthetics: Dental perspective. *Br Dent J.* 2005; 199(3): 135-141.
2. Ahmad I. Digital dental photography. Part 1: an overview. *Br Dent J.* 2009; 206(8): 403-407.
3. Awdaljan M, Hein S. Combining the One-Bake technique with the eLAB® protocol for single central matching. *Labline.* 2018; 8(1): 24-34.
4. Bahannan SA. Shade matching quality among dental students using visual and instrumental methods. *J Dent.* 2014; 42(1): 48-52.
5. Bayindir F, Kuo S, Johnston WM, Wee AG. Coverage error of three conceptually different shade guide systems to vital unrestored dentition. *J Prosthet Dent.* 2007; 98(3): 175-185.
6. Belser U, Magne P, Magne M. Ceramic laminate veneers: continuous evolution of indications. *J Esthet Dent.* 1997; 9(4): 197-207.
7. Borello M. L'éclaircissement dentaire: pourquoi? quand? comment? [Thèse d'exercice]. [Lyon]: Université Claude Bernard. Faculté d'odontologie de Lyon ; 2018. 92 p.
8. Brewer J, Wee A, Seghi R. Advances in color matching. *Dent Clin North Am.* 2004; 48(2); 341–358.
9. Ceinos R, Pouyssegur V, Allard Y, Bertrand MF. Esthetic rehabilitation of the smile with partial laminate veneers in an older adult. *Clin Case Rep.* 2018; 6(8): 1407-1411.
10. Chandra S, Singh A, Gupta K, Chandra C, Arora V. Effect of gingival displacement cord and cordless systems on the closure, displacement, and inflammation of the gingival crevice. *J Prosthet Dent.* 2016; 115(2); 177-182.
11. Chang J, Da Silva JD, Sakai M, Kristiansen J, Ishikawa-Nagai S. The optical

- effect of composite luting cement on all ceramic crowns. *J Dent.* 2009; 37(12): 937-943.
12. Cheron R, Degrange M. Colles et ciments : s'y retrouver et choisir. *Inf Dent.* 2007 ; 18 : 127-134.
  13. Chu SJ, Mielezsko AJ. Ceramic Veneers With Gingiva-Shaded Porcelain to Replace Lost Interdental Papillae: A Case Report. *Compend Contin Educ Dent.* 2017; 38(7): 474-480.
  14. Clément M, Noharet R, Viennot S. Réalisation clinique d'une prothèse fixée unitaire : optimisation du résultat esthétique. *EMC - Médecine buccale.* 2014 ; 9(3): 1-17. [Article 28-686-C-10].
  15. Crescenzo H, Crescenzo D. Le projet esthétique virtuel : un nouvel outil pour les traitements esthétiques. *Inf Dent.* 2014 ; 43 : 2-9.
  16. da Cunha LF, Gonzaga CC, Saab R, Mushashe AM, Correr GM. Rehabilitation of the dominance of maxillary central incisors with refractory porcelain veneers requiring minimal tooth preparation. *Quintessence Int.* 2015; 46(10): 837-41.
  17. Daronch M, Rueggeberg FA, Moss L, de Goes MF. Clinically relevant issues related to preheating composites. *J Esthet Restor Dent.* 2006; 18(6): 340-350.
  18. De March P, Corne P, Vaillant AS. Chapitre 6, Empreintes conventionnelles et modèles de travail. Dans : Walter B, Barthet P, De March P, Dot D, Fages M, Le Guehenec L, Jacquot B, et coll. *Prothèse fixée Approche clinique.* Malakoff : Editions CdP ; 2016. p.129-151.
  19. Etienne O, Anckemann L, Flaus G, Heichelbech F, Lemoy C, Pilavyan E, et coll. *Restaurations esthétiques en céramique collée.* Malakoff : Editions CdP ; 2016. Chapitre 1, Tissus durs de la dent ; p.3-30.
  20. Etienne O, Anckemann L, Flaus G, Heichelbech F, Lemoy C, Pilavyan E, et coll. *Restaurations esthétiques en céramique collée.* Malakoff : Editions CdP ; 2016. Chapitre 2, Dent et collage ; p.31 - 87.
  21. Etienne O, Anckemann L, Flaus G, Heichelbech F, Lemoy C, Pilavyan E, et coll.

- Restaurations esthétiques en céramique collée. Malakoff : Editions CdP ; 2016. Chapitre 4, Analyse et projet esthétiques ; p.121-163.
22. Etienne O, Anckemann L, Flaus G, Heichelbech F, Lemoy C, Pilavyan E, et coll. Restaurations esthétiques en céramique collée. Malakoff : Editions CdP ; 2016. Chapitre 5, Restaurations esthétiques en céramique collée antérieures partielles ; p.165-218.
  23. Etienne O, Anckemann L, Flaus G, Heichelbech F, Lemoy C, Pilavyan E, et coll. Restaurations esthétiques en céramique collée. Malakoff : Editions CdP ; 2016. Chapitre 6, Restaurations esthétiques en céramique collée antérieures périphériques ; p.219-251.
  24. Fabbri G, Mancini R, Marinelli V, Ban G. Anterior discolored teeth restored with procera all-ceramic restorations: a clinical evaluation of the esthetic outcome based on the thickness of the core selected. *Eur J Esthet Dent.* 2011; 6(1): 76-86.
  25. Fradeani M. Evaluation of dentolabial parameters as part of a comprehensive esthetic analysis. *Eur J Esthet Dent.* 2006; 1(1): 62-9.
  26. Gotfredsen K, Gram M, Ben Brahem E, Hosseini M, Petkov M, Sitorovic M. Effectiveness of Shade Measurements Using a Scanning and Computer Software System: a Pilot Study. *Int J Oral Dent Health.* 2015; 1(2): 1-8.
  27. Gracis S, Fradeani M, Celletti R, Bracchetti G. Biological integration of aesthetic restorations: factors influencing appearance and long-term success. *Periodontol* 2000. 2001; 27: 29-44.
  28. Heichelbech F, Krier J, Etienne O. Facettes : quelle forme de préparation pour quels résultats? Analyse par éléments finis. *Cah prothèse.* 2015 ; 171 : 17-28.
  29. Hein S, Tapia J, Bazos P. eLABor\_aid: a new approach to digital shade management. *Int J Esthet Dent.* 2017; 12(2): 186-202.
  30. Igiel C, Weyhrauch M, Wentaschek S, Scheller H, Lehmann KM. Dental color matching: A comparison between visual and instrumental methods. *Dent Mater*

J. 2016; 35(1): 63-9.

31. Ishikawa-Nagai S, Yoshida A, Da Silva JD, Miller L. Spectrophotometric analysis of tooth color reproduction on anterior all-ceramic crowns: Part 1: analysis and interpretation of tooth color. *J Esthet Restor Dent.* 2010; 22(1): 42-52.
32. Kahng LS. Patient-dentist-technician communication within the dental team: Using a colored treatment plan wax-up. *J Esthet Restor Dent.* 2006; 18(4): 185-93.
33. Koubi S, Faucher A. Restaurations antérieures directes en résine composite : des méthodes classiques à la stratification. *EMC – Médecine buccale.* 2008 ; 3(1) : 1-9. [Article 28-634-C-10].
34. Koubi SA, Brouillet JL, Faucher A, Koubi G, Tassery H. Nouveaux concepts en dentisterie esthétique. *EMC - Odontologie.* 2008 : 1-12. [Article 23-250-A-12].
35. Lasserre J, Laborde G, Koubi S, Lafargue H, Couderc G, Maille G, et coll. Restaurations céramiques antérieures : préparations partielles et adhésion. *Réal clin.* 2010 ; 21(3) : 183-195.
36. Lasserre J. Forme et harmonie de l'incisive centrale. *Inf Dent.* 2008 ; 41 : 2469 - 2474.
37. Laviolle O, Bartala M. Restaurations coronaires préprothétiques à ancrage radiculaire : clinique et laboratoire. *EMC - Odontologie.* 2008 : 1-17. [Article 23-250-A-10].
38. Lee YK, Yu B, Lee SH, Cho MS, Lee CY, Lim HN. Shade compatibility of esthetic restorative materials - A review. *Dent Mater.* 2010; 26(12): 1119-1126.
39. Liebermann A, Edelhoff D, Prandtner O, Saeidi Pour R. Minimally Invasive Treatment of an Ankylosed, Severely Discolored, and Intruded Central Incisor with a Masking Ceramic Veneer: A Clinical Report. *Int J Periodontics Restorative Dent.* 2018; 38(1): 121-126.
40. Magne M, Magne I, Bazos P, Paranhos MP. The parallel stratification masking technique: an analytical approach to predictably mask discolored dental

- substrate. *Eur J Esthet Dent.* 2010; 5(4): 330-9.
41. Mahn E, Tortora SC, Olate B, Cacciuttolo F, Kernitsky J, Jorquera G. Comparison of visual analog shade matching, a digital visual method with a cross-polarized light filter, and a spectrophotometer for dental color matching. *J Prosthet Dent.* 2020; S0022-3913(18)31032-1.
  42. Marzadori M, Stefanini M, Sangiorgi M, Mounssif I, Monaco C, Zucchelli G. Crown lengthening and restorative procedures in the esthetic zone. *Periodontol 2000.* 2018; 77(1): 84-92.
  43. Massoud YA. A method for fabricating a cast post and core that is esthetic when used under an all-ceramic crown. *J Prosthet Dent.* 2002; 88(5): 553-554.
  44. McLaren EA, Figueira J. Updating Classifications of Ceramic Dental Materials: A Guide to Material Selection. *Compend Contin Educ Dent.* 2015; 36(6): 400-405.
  45. Memari Y, Mohajerfar M, Armin A, Kamalian F, Rezayani V, Beyabanaki E. Marginal Adaptation of CAD/CAM All-Ceramic Crowns Made by Different Impression Methods: A Literature Review. *J Prosthodont.* 2019; 28(2): 536-544.
  46. Oh WS, Koh IW, O'Brien WJ. Estimation of visual shade matching errors with 2 shade guides. *Quintessence Int.* 2009; 40(10): 833-6.
  47. Ortet S, Paris JC. Facettes : comment préserver l'esthétique pendant la temporisation?. *Cah Prothèse.* 2011; 155; 64-71.
  48. Paris JC, Ortet S, Larmy A, Brouillet JL, Faucher AJ. Smile esthetics: a methodology for success in a complex case. *Eur J Esthet Dent.* 2011; 6(1): 50-74.
  49. Passos SP, Valandro LF, Amaral R, Ozcan M, Bottino MA, Kimpara ET. Does adhesive resin application contribute to resin bond durability on etched and silanized feldspathic ceramic?. *J Adhes Dent.* 2008; 10(6): 455-460.
  50. Perelmuter S, De Cooman J, Degrange M, Lelièvre F, Lecardonnell A, Pompognoli M, et coll. *Les céramo-céramiques.* Paris : Association dentaire française ; 2011. 62 p.

51. Piette E, Goldberg M. La dent normale et pathologique. Bruxelles : Editions De Boeck Université ; 2001. Chapitre 11, Anomalies et malformations des dents ; p. 211-298.
52. Reitzer F, Ehlinger C, Minoux M. A modified inside/outside bleaching technique for nonvital discolored teeth: a case report. *Quintessence Int.* 2019; 50(10): 802-807.
53. Rickman LJ, Padipatvuthikul P, Chee B. Clinical applications of preheated hybrid resin composite. *Br Dent J.* 2011; 211(2): 63-67.
54. Scholtes E, Suttorp CM, Loomans BA, Van Elsas P, Schols JG. Combined orthodontic, surgical, and restorative approach to treat a complicated crown-root fracture in a maxillary central incisor. *Am J Orthod Dentofacial Orthop.* 2018; 154(4): 570-582.
55. Shetty A, Kaiwar A, Shubhashini N, Ashwini P, Naveen D, Adarsha M, et coll. Survival rates of porcelain laminate restoration based on different incisal preparation designs: An analysis. *J Conserv Dent.* 2011; 14(1): 10-15.
56. Sibilla P, Cogo E, Turrini R, Calura G, Fradeani M. The timing and operational management of the variables of bleaching in cases of rehabilitation in the esthetic field. *Int J Esthet Dent.* 2014; 9(3): 436-445.
57. Singh K, Sahoo S, Prasad KD, Goel M, Singh A. Effect of different impression techniques on the dimensional accuracy of impressions using various elastomeric impression materials: an in vitro study. *J Contemp Dent Pract.* 2012; 13(1): 98-106.
58. Suciu I, Ionescu E, Vârlan C, Amza OE, Scărlătescu SA, Suciu I, et coll. An application of microscopic investigation on extracted premolar with dyschromia, related to the components of endodontic sealer. *Rom J Morphol Embryol.* 2016; 57(2): 461-466.
59. Tirlet G, Attal JP. Le gradient thérapeutique : un concept médical pour les traitements esthétiques. *Inf Dent.* 2009 ; 41/42 : 2561-2568.

60. Todorović A, Todorović A, Gostović AS, Lazić V, Milčić B, Djurisić S. Reliability of conventional shade guides in teeth color determination. *Vojnosanit Pregl.* 2013; 70(10): 929-34.
61. Tung FF, Goldstein GR, Jang S, Hittelman E. The repeatability of an intraoral dental colorimeter. *J Prosthet Dent.* 2002; 88(6): 585-590.
62. Vlachopoulos N. The One-Bake Technique. *J Cosmet Dent.* 2017; 32(4): 56-68.
63. Wee AG, Lindsey DT, Kuo S, Johnston WM. Color accuracy of commercial digital cameras for use in dentistry. *Dent Mater.* 2006; 22(6): 553-559.



# TABLE DES MATIÈRES

|   |           |
|---|-----------|
| <b>SOMMAIRE</b> .....   | <b>9</b>  |
| <b>LISTE DES FIGURES</b> .....  | <b>10</b> |
| <b>LISTE DES TABLEAUX</b> .....   | <b>17</b> |
| <b>INTRODUCTION</b> .....   | <b>18</b> |
| <b>1. Planification prothétique</b> .....   | <b>19</b> |
| <b>1.1 Indications de prothèse fixe unitaire dento-portée en secteur antérieur</b>  | <b>19</b> |
| <b>1.2 Analyse esthétique</b> .....   | <b>24</b> |
| 1.2.1 Analyse esthétique de la face .....   | 25        |
| 1.2.2 Analyse esthétique du sourire .....   | 26        |
| 1.2.3 Analyse esthétique intrabuccale .....   | 29        |
| <b>1.3 Apport de la photographie</b> .....  | <b>36</b> |
| 1.3.1 Matériel .....  | 37        |
| 1.3.2 Principes de base.....  | 38        |
| <b>1.4 Projet prothétique</b> .....   | <b>40</b> |
| 1.4.1 Projet prothétique virtuel : approche digitale .....                          | 41        |
| 1.4.2 Projet prothétique réel .....   | 43        |
| <b>1.5 Approche multidisciplinaire</b> .....  | <b>47</b> |
| <b>2. Aspects cliniques se rapportant à un objectif esthétique</b> .....            | <b>52</b> |
| <b>2.1 Types de prothèses fixées unitaires sur dents naturelles antérieures</b> ... | <b>52</b> |
| 2.1.1 Restaurations adhésives partielles en céramique .....                         | 53        |
| 2.1.2 Restaurations adhésives périphériques en céramique.....                       | 57        |
| 2.1.3 Restaurations périphériques scellées : couronnes .....                        | 57        |
| <b>2.2 Biomatériaux utilisés pour les restaurations esthétiques</b> .....           | <b>60</b> |
| 2.2.1 Céramiques vitreuses .....  | 60        |
| 2.2.2 Céramiques pour infrastructure .....  | 62        |
| 2.2.3 Armature métallique des couronnes céramo-métalliques .....                    | 62        |
| 2.2.4 Céramique rose .....  | 63        |
| <b>2.3 Étapes de réalisation d'une prothèse fixée unitaire sur dent naturelle</b> . | <b>64</b> |
| 2.3.1 Préparation .....   | 64        |
| 2.3.2 Préparations coronoradiculaires .....   | 88        |
| 2.3.3 Empreintes .....  | 94        |

|            |  |            |
|------------|--|------------|
| 2.3.4      | Temporisation .....  | 102        |
| <b>2.4</b> | <b>Essayage.....</b>   | <b>112</b> |
| <b>2.5</b> | <b>Assemblage des restaurations d'usage .....</b>                                  | <b>114</b> |
| 2.5.1      | Collage .....  | 114        |
| 2.5.2      | Effet optique des résines de collage utilisées en différentes teintes .....        | 125        |
| 2.5.3      | Scellement d'une couronne céramo-céramique à armature renforcée ..                 | 128        |
| 2.5.4      | Couronnes céramo-métalliques.....  | 130        |
| <b>3.</b>  | <b>Analyse et relevé de couleur : communication entre clinicien en prothésiste</b> | <b>131</b> |
| <b>3.1</b> | <b>Couleur des dents naturelles .....</b>  | <b>131</b> |
| <b>3.2</b> | <b>Méthode visuelle et instrumentale de relevé de couleur.....</b>                 | <b>134</b> |
| 3.2.1      | Nuanciers .....  | 135        |
| 3.2.2      | Relevé de couleur instrumental .....   | 140        |
| 3.2.3      | Importance de la sélection de couleur du pilier .....                              | 145        |
| <b>3.3</b> | <b>Communication avec le laboratoire .....</b>                                     | <b>146</b> |
| <b>3.4</b> | <b>Méthode digitale de relevé de couleur par filtre polarisant .....</b>           | <b>149</b> |
| 3.4.1      | Apport de la photographie digitale .....   | 149        |
| 3.4.2      | Protocole eLAB® .....  | 151        |
|            | <b>CONCLUSION.....</b>   | <b>159</b> |
|            | <b>BILBIOGRAPHIE .....</b>   | <b>162</b> |

Vu la demande du doyen de la faculté d'odontologie de Lorraine sur le rapport du jury :

Président : J.M. MARTRETTE – Professeur des universités  
Directeur de thèse : A-S. VAILLANT – Maître de conférences des universités  
Membre du jury : J. SCHOUVER – Maître de conférences des universités  
Membre du jury : S. WILK – Assistante hospitalo-universitaire

le président de l'université de Lorraine autorise

**Monsieur Thomas TRIERWEILER**

né à Luxembourg (Luxembourg) le 18 mars 1994,

**à soutenir le jeudi 2 juillet 2020**

et imprimer sa thèse en vue d'obtenir le diplôme d'État de docteur en chirurgie dentaire intitulée :

**« Optimisation de l'intégration esthétique d'une prothèse fixée unitaire dento-portée antérieure »**

Nancy, le 3 juin 2020

N° autorisation : 11162 C

Le président de l'université de Lorraine



P. MULLENHARDT

**TRIERWEILER Thomas – Optimisation de l'intégration esthétique d'une prothèse fixée unitaire dento-portée antérieure**

Nancy 2020 : 173 pages, 73 figures, 7 tableaux

Th. : Chir.-Dent. : Nancy 2020

**Mots-clefs :**

- Prosthodontics
- Color
- Incisor
- Esthetics
- Ceramic

**Résumé :** L'intégration esthétique d'une restauration prothétique unitaire en secteur antérieur est un défi pour le chirurgien-dentiste, notamment avec une demande esthétique de plus en plus importante de la part des patients.

L'objectif de ce travail est de déterminer les aspects cliniques et techniques qui permettent d'optimiser le résultat esthétique final d'un artifice prothétique fixe unitaire en secteur antérieur maxillaire.

Nous passerons en revue toutes les étapes prothétiques, en partant de la planification et l'analyse esthétique initiale pour parvenir aux protocoles cliniques nécessitant une rigueur stricte, avant de parvenir à l'étape clé de communication de la couleur entre clinicien et prothésiste.

**Jury :**

Président : Pr Jean-Marc MARTRETTE

Membres : Dr Jacques SCHOUVER

Dr Sabine WILK

Directeur de thèse : Dr Anne-Sophie VAILLANT

**Adresse de l'auteur :**

Thomas Trierweiler  
14, im Weiher  
L-6796 Grevenmacher  
Luxembourg