HAL open science

Les implants tubérositaires et pterygoïdiens sont-ils encore d'actualité ?

Pierre Baugnon

▶ **To cite this version:**

Pierre Baugnon. Les implants tubérositaires et pterygoïdiens sont-ils encore d'actualité ?. Sciences du Vivant [q-bio]. 2020. hal-03298229

HAL Id: hal-03298229

https://hal.univ-lorraine.fr/hal-03298229

Submitted on 23 Jul 2021

HAL is a multi-disciplinary open access archive for the deposit and dissemination of scientific research documents, whether they are published or not. The documents may come from teaching and research institutions in France or abroad, or from public or private research centers.

L'archive ouverte pluridisciplinaire **HAL**, est destinée au dépôt et à la diffusion de documents scientifiques de niveau recherche, publiés ou non, émanant des établissements d'enseignement et de recherche français ou étrangers, des laboratoires publics ou privés.

UNIVERSITÉ DE LORRAINE

AVERTISSEMENT

Ce document est le fruit d'un long travail approuvé par le jury de soutenance et mis à disposition de l'ensemble de la communauté universitaire élargie.

Il est soumis à la propriété intellectuelle de l'auteur. Ceci implique une obligation de citation et de référencement lors de l'utilisation de ce document.

D'autre part, toute contrefaçon, plagiat, reproduction illicite encourt une poursuite pénale.

Contact : ddoc-thesesexercice-contact@univ-lorraine.fr

LIENS

Code de la Propriété Intellectuelle. articles L 122. 4
Code de la Propriété Intellectuelle. articles L 335.2- L 335.10
http://www.cfcopies.com/V2/leg/leg_droi.php
http://www.culture.gouv.fr/culture/infos-pratiques/droits/protection.htm

ACADÉMIE DE NANCY - METZ

UNIVERSITÉ DE LORRAINE

FACULTÉ D'ODONTOLOGIE DE LORRAINE

Année 2020 **N° 1188C**

THÈSE

POUR LE DIPLÔME D'ÉTAT DE DOCTEUR EN CHIRURGIE DENTAIRE

Présentée et soutenue publiquement le**:** 02 Juillet 2020

par

Pierre BAUGNON

Né le 26 Janvier 1988 à VERDUN (Meuse)

LES IMPLANTS TUBÉROSITAIRES ET PTERYGOÏDIENS SONT-ILS ENCORE D'ACTUALITÉ ?

Composition du jury :

Président : **Pr Jean-Marc MARTRETTE**

Membres : **Dr Bérengère PHULPIN**
Dr Julie GUILLET-THIBAULT
Dr Matthieu LARRORY
Dr Pierre BRAVETTI

Directeur de thèse : **Dr Julie GUILLET-THIBAULT**

ACADÉMIE DE NANCY - METZ

UNIVERSITÉ DE LORRAINE

FACULTÉ D'ODONTOLOGIE DE LORRAINE

Année 2020 **N° 1188C**

THÈSE

POUR LE DIPLÔME D'ÉTAT DE DOCTEUR EN CHIRURGIE DENTAIRE

Présentée et soutenue publiquement le: 02 Juillet 2020

par

Pierre BAUGNON

Né le 26 Janvier 1988 à VERDUN (Meuse)

LES IMPLANTS TUBÉROSITAIRES ET PTERYGOÏDIENS SONT-ILS ENCORE D'ACTUALITÉ ?

Composition du jury :

Président : **Pr Jean-Marc MARTRETTE**

Membres : **Dr Bérengère PHULPIN**
Dr Julie GUILLET-THIBAULT
Dr Matthieu LARRORY
Dr Pierre BRAVETTI

Directeur de thèse : **Dr Julie GUILLET-THIBAULT**

« Par délibération en date du 11 décembre 1972, la Faculté de Chirurgie Dentaire a arrêté que les opinions émises dans les dissertations qui lui seront présentées doivent être considérées comme propre à leurs auteurs et qu'elle n'entend leur donner aucune approbation ni improbation »

Liste des enseignants

UNIVERSITÉ DE LORRAINE | FACULTÉ D'ODONTOLOGIE DE LORRAINE

Président : Professeur Pierre MUTZENHARDT ***Doyen : Professeur Jean-Marc MARTRETTE***

Vice-Doyens : Dr Céline CLEMENT – Dr Rémy BALTHAZARD – Dr Anne-Sophie VAILLANT

Membres Honoraires : Dr L. BABEL – Pr. S. DURIVAUX – Pr A. FONTAINE – Pr G. JACQUART – Pr D. ROZENCWEIG - Pr ARTIS - Pr M. VIVIER

Doyens Honoraires : Pr J. VADOT, Pr J.P. LOUIS

Professeur émérite : Pr M-P FILLEUL

Département odontologie pédiatrique Sous-section 56-01	Mme	**DROZ Dominique**	Maître de conférences *
	Mme	JAGER Stéphanie	Maître de conférences *
	M.	PREVOST Jacques	Maître de conférences
	Mme	HERNANDEZ Magali	Maître de conférences *
	M.	LEFAURE Quentin	Assistant
	Mme	HOMBOURGER Morgane	Assistante
	Mme	FANGET Alexia	Assistante
Département orthopédie dento-faciale Sous-section 56-01	M.	**VANDE VANNET Bart**	Maître de conférences associé *
	Mme	SENG Marilyne	Assistante *
Département prévention, épidémiologie, économie de la santé, odontologie légale Sous-section 56-02	Mme	**CLÉMENT Céline**	Maître de conférences *
	M.	BAUDET Alexandre	Assistant *
	Mme	NASREDDINE Greyce	Assistante
	M.	VEYNACHTER Thomas	Assistant
Département parodontologie Sous-section 57-01	M.	**AMBROSINI Pascal**	Professeur des universités *
	Mme	BISSON Catherine	Maître de conférences *
	M.	JOSEPH David	Maître de conférences *
	M.	LACH Patrick	Assistant
	Mme	MAYER-COUPIN Florence	Assistante
	Mme	PAOLI Nathalie	Enseignante univ. – praticien attachée
Département chirurgie orale Sous-section 57-01	Mme	**GUILLET-THIBAULT Julie**	Maître de conférences *
	M.	BRAVETTI Pierre	Maître de conférences
	Mme	PHULPIN Bérengère	Maître de conférences *
	M.	CLERC Sébastien	Assistant*
	M.	CHAPUIS Hippolyte	Assistant*
	Mme	KICHENBRAND Charlène	Enseignante univ. – praticien attachée*
Département biologie orale Sous-section 57-01	M.	**YASUKAWA Kazutoyo**	Maître de conférences *
	M.	MARTRETTE Jean-Marc	Professeur des universités *
	Mme	EGLOFF-JURAS Claire	Maître de conférences *
Département dentisterie restauratrice, endodontie Sous-section 58-01	M.	**MORTIER Éric**	Professeur des universités *
	M.	AMORY Christophe	Maître de conférences
	M.	BALTHAZARD Rémy	Maître de conférences *
	M.	ENGELS-DEUTSCH Marc	Professeur des universités *
	M.	VINCENT Marin	Maître de conférences*
	Mme	GEBHARD Cécile	Assistante
	M.	GRABER Clément	Assistant
	M.	GIESS Renaud	Assistant *
Département prothèses Sous-section 58-01	M.	**DE MARCH Pascal**	Maître de conférences
	M.	SCHOUVER Jacques	Maître de conférences
	Mme	VAILLANT Anne-Sophie	Maître de conférences *
	Mme	CORNE Pascale	Maître de conférences *
	M.	CIESLAK Steve	Assistant
	M.	HIRTZ Pierre	Enseignant univ. – praticien attaché
	Mme	MOEHREL Bethsabée	Assistante
	M.	SYDA Paul-Marie	Assistant
	Mme	WILK Sabine	Assistante
Département fonction-dysfonction, imagerie, biomatériaux Sous-section 58-01	Mme	**STRAZIELLE Catherine**	Professeur des universités *
	Mme	MOBY (STUTZMANN) Vanessa	Maître de conférences *
	M.	SALOMON Jean-Pierre	Maître de conférences
	Mme	JANTZEN-OSSOLA Caroline	Assistante associée

A NOTRE PRÉSIDENT DE THÈSE

Monsieur le Professeur Jean-Marc MARTRETTE

Docteur en Chirurgie Dentaire
Docteur en sciences pharmacologiques
Spécialiste qualifié en médecine bucco-dentaire
Habilité à diriger des recherches
Professeur des Universités - Praticien Hospitalier
Doyen de la faculté d'odontologie de Lorraine
Chevalier des Palmes académiques

Vous nous avez fait l'honneur d'accepter la présidence de ce jury de thèse.

Veuillez trouver dans ce travail l'expression de notre respectueuse reconnaissance.

A NOTRE DIRECTRICE DE THÈSE

Madame la Docteur Julie GUILLET-THIBAULT

Docteur en Chirurgie Dentaire
Docteur de l'Université de Lorraine, mention sciences de la vie et de la santé
Spécialiste qualifié en chirurgie orale
Ancienne interne en odontologie
Maitre de Conférences – Praticien Hospitalier
Responsable du département de Chirurgie Orale

Nous sommes très sensibles à l'honneur que vous nous faites en acceptant de diriger ce travail.

Nous vous remercions pour votre disponibilité, vos conseils avisés, votre attitude fraternelle tout au long de ce travail et durant notre cursus universitaire.

Soyez assurée de trouver ici le témoignage de notre profond respect.

A NOTRE JUGE

Monsieur le Docteur Pierre BRAVETTI

Docteur en Chirurgie Dentaire
Docteur de l'Université Henri Poincaré Nancy I, mention sciences de la vie et de la santé
Maître de Conférences – Praticien Hospitalier

Vous nous avez fait l'honneur d'accepter de vous joindre au jury de ce travail.

Nous vous remercions tout particulièrement d'avoir contribué à cette reconversion et de nous avoir permis d'embrasser cette nouvelle voie professionnelle.

Que ce travail soit l'occasion de vous témoigner notre gratitude et notre respect.

A NOTRE JUGE

Madame la Docteur Bérengère PHULPIN

Docteur en Chirurgie Dentaire
Docteur de l'Université Henri Poincaré Nancy I, mention sciences de la vie et de la santé
Maître de Conférences – Praticien Hospitalier

Vous nous avez fait l'honneur d'accepter de vous joindre au jury de ce travail.

Nous vous remercions d'avoir réussi à nous apprendre, à nous montrer, et à nous faire apprécier notre futur métier de chirurgien-dentiste au cours de nos vacations passées à vos côtés.

Que ce travail soit l'occasion de vous témoigner notre reconnaissance et notre respect.

A NOTRE JUGE

Monsieur le Docteur Matthieu LARRORY

Docteur en Chirurgie Dentaire

À vous qui avez su être à notre écoute, nous encourager, nous guider depuis le début de cette aventure.

À ce temps que vous nous avez consacré. À vos enseignements et conseils que vous nous avez prodigués. À cette source d'inspiration que vous êtes. À cette chance que nous avons eu de vous avoir comme exemple et mentor au quotidien. À ces valeurs de travail et de perfection que vous avez su nous transmettre avec passion.

À ces moments et souvenirs inoubliables que l'on partage depuis toutes ces années, du camping des mures à Deauville, en passant par Hammamet. À votre joie, votre gentillesse et votre confiance que vous nous avez accordé en me donnant l'honneur de travailler à vos côtés.

Veuillez trouver ici le témoignage de mon amour fraternel, mon plus profond respect et mon inestimable fierté et reconnaissance.

À ma famille,

À mes parents,

Vous qui avez toujours su nous accompagner, guider, encourager, soutenir, supporter et tant aimer. Pour l'exemple que vous êtes, ce modèle d'engagement, de bienveillance, de dévouement que vous nous offrez au quotidien. Grâce à vous, sans qui, rien n'aurait été possible, à vos vies que vous nous avez dédié.

Veuillez trouver dans ce travail tout l'amour, la fierté et l'admiration que je vous porte en espérant avoir un jour l'honneur de marcher sur vos pas.

À mes sœurs Jeanne et Juliette,

Vous qui embellissez mon quotidien, sachez que votre amour, votre gentillesse, votre tendresse, votre abnégation, votre force de caractère et de travail, font ma fierté et m'impressionnent à chaque instant. Sachez, que rares sont les grands frères qui peuvent autant se targuer de ses petites sœurs.

Veuillez trouver dans ce travail toute la bienveillance et l'amour et que je vous porte.

À mes grands-parents, Blanche, Georges, Monique et Olivier

Vous qui m'avez chéri plus que de raison, qui m'avez appris les valeurs essentielles de joie, de bonheur et de partage. Sachez que vos enseignements resteront à jamais mes principes de vie.

Veuillez trouver dans ce travail toute ma gratitude et mon amour.

À mes tantes et oncles, Fabrice ; Chantal, Michel, Nicole, Serge, Claude, Noelle,

Vous qui qui m'avez soutenu et encouragé pendant toutes ces années, qui m'avez élevé comme votre propre enfant, des cours de conjugaison à Murvaux à la grammaire allemande à Toul, en passant par les stands de tir de Commercy.

Veuillez trouver dans ce travail l'expression de ma très sincère affection.

À Matthieu, Marie-Anne et Adèle,

Vous qui m'avez adopté et réservé, une place privilégiée au sein de votre famille, de nos week-ends à Deauville à nos soirées ramponnaises, à ces plats bien trop caloriques que la morale réprouve que l'on aime tant partager. A cette gaieté et cette joie de vivre que vous transmettez si facilement.

Veillez à trouver dans ce travail toute ma reconnaissance et l'expression de ma très sincère affection.

À Claire et Jules,

Toi ma grande cousine, de nos premières étoiles obtenues à Serre Chevalier à nos parties de pyramide enflammées, à ton caractère que l'on pourrait penser « délicat » mais qui laisse souvent transparaitre tes réels sentiments et intentions de protection, tendresse et amour à mon égard.

Veillez à trouver dans ce travail l'expression de ma très profonde affection.

À Vincent,

Mon Vinc, du latin « *vicere »*, vaincre et « À vaincre sans péril, on triomphe sans gloire », à toi qui as su surmonter avec brio toutes ces épreuves, ton engagement, ta foi et ta détermination ont été exemplaires. Je sais pertinemment que tu atteindras sereinement, et d'ici peu, tes nouveaux objectifs.

Veilles à trouver dans ce travail toute ma reconnaissance et ma profonde affection.

À Laure,

Petite cousine, même si la distance nous sépare, je sais qu'il nous en faudrait peu pour retrouver nos âmes d'enfants, rire aux éclats et mettre mal à l'aise notre entourage. À cette complicité que l'on a su créer aux fils des années, que cette thèse nous donne l'occasion de rattraper le temps perdu.

Veilles à trouver dans ce travail l'expression de ma profonde affection.

À Valéry, Bénédicte et Joseph,

À ces étés passés à étudier les lois de probabilités, imagées sur la terrasse de l'Estam, à ce club des 4 qui traverse les années, à cette confiance et cette complicité qui perdurent.

Veillez à trouver dans ce travail l'expression de ma reconnaissance et ma sincère affection.

À Sophie, Jules, Adèle, Alexandre, Ophélie, Léon, Carine, Léonie, Audrey, Marie

Veillez à trouver dans ce travail l'expression de ma sincère affection.

À mes amis,

À Stanislas, Sarah et Sacha,

Toi que j'ai rencontré devant la BM costard trois pièces, cheveux consciencieusement lissés et toujours accompagné de sa valise roulante. À ce premier verre que l'on a partagé et depuis lequel on ne s'est jamais quittés (un petit ballon de blanc liquoreux adossé au bar du Petit R, si mes souvenirs sont bons), à celui que tu es devenu, à celui qui a et aura toujours une oreille, une épaule, un verre à me proposer. À cette chance que j'ai eu de te rencontrer, à l'attention et aux sentiments fraternels que je te porte, trouve dans ce travail le témoignage de ma plus profonde amitié.

À Sarah et Sacha, qui portez et apportez amour et tendresse à ce gaillard vosgien, veuillez trouver dans ce travail l'expression de ma sincère amitié.

À Mickael et Léa,

Toi mon petit Biarrot, mon colocataire, mon voisin de chambrée, dire que c'est avec toi que tout a commencé, je te remercie d'avoir été là, dès le début de cette aventure. À ton soutien, tes encouragements, à cette amitié fraternelle que je te porte et qui n'a pour égale que ta passion pour ces fines tranches frites de pomme de terre appelées « Pringles ». Veille à trouver dans ce travail (non pas les fautes d'orthografe) l'expression de ma plus sincère et profonde amitié.

À toi Léa, qui as su passer au-dessus des «on dit » et as pris le temps de me découvrir, à nos discussions café-clopes-terrasse ensoleillée, à la confiance que tu as été la première à m'accorder, à ces brunchs du dimanche que tu sais et seras encore nous concocter. Veilles à trouver dans ce travail l'expression de mon amitié.

À vous qui m'avez fait l'immense honneur d'endosser le rôle de témoin, veuillez également trouver ici tous mes vœux de bonheur.

À Julien et Gaëlle,

Ô toi mon gondordu55, ma plus vieille amitié, à l'adolescent, mulet au vent pantacourt ajusté que j'ai rencontré sur les hauteurs de Brabois, à nos premiers freins à main entre deux cours de SHS, à cette maturité qui nous définit, à ces vacances nautiques dont tu sais nous faire profiter « Capitaine », à cette générosité qui te définit. Veilles à trouver dans ce travail l'expression de ma plus profonde amitié.

À toi Gaëlle, pour tout le bonheur et l'attention que tu portes à Julien. Veilles à trouver l'expression de ma sincère amitié et ma reconnaissance.

À Simon, Mathilde et Louis,

Ô toi mon Sim, mon dieu des mollets et des mots-laids, de la gastronomie américaine, du home office, mon Benjamin Button de la mode. À cet exemple de courage et d'abnégation que tu es, à cet after dans l'ascenseur ou tout a commencé, à cette cape d'invisibilité qu'il faudrait que tu me retrouves pour le jour de ma soutenance.

À toi Mathilde, à cet accueil, cette gentillesse et cette patience qui te définissent et dont tu sais nous faire part à chaque week-end bordelais.

Que ce travail soit pour moi l'occasion de vous souhaiter tout le bonheur et tout le courage que vous méritez dans votre rôle de parents du petit Louis. Rôle que vous allez, endosser à merveille mes amis, sans aucun doute.

A vous Florian et Selma

Toi Florian, l'homme à la soul patch et au diam's, à tes origines thionvilloises qu'il t'est difficile de cacher, à cette force de caractère et de travail qui te caractérisent, à ton amour de la tactique et du foot (qui pour rappel est un sport d'équipe et de passes). À ces nombreuses fois ou, à notre grand dam, la lumière était belle et bien allumée. Veilles, grand homme fragile, à trouver dans ce travail ma plus profonde amitié.

Toi Selma, pour avoir réussi à relever l'incroyable défis de démontrer que Florian pouvait avoir des sentiments amoureux. Veilles à trouver dans ce travail ma profonde reconnaissance et amitié.

Que ce travail soit pour moi l'opportunité de vous souhaiter mes meilleurs vœux de bonheur et de courage dans vos rôles d'époux. Union et rôles que j'attends impatiemment de célébrer à vos côtés.

À toi Nicolas,

Toi Nikodak, grand amateur de currywurst et Birkenstock, à ton amour pour les cours de kizomba et ta passion pour ton temple flottant nommé «rosa bonheur» (qu'il me tarde d'aller visiter en ta compagnie). À ce courage dont tu as su te munir pour entreprendre ton tour du monde et je l'espère trouver réponse à tes questions. Veilles à trouver, mein freund, dans ce travail l'expression de ma plus profonde amitié.

À toi Nassim,

Toi mon Von Nassim de la Bouxières aux dames, à tes plus belles parures qui n'ont pour égales que ta gentillesse et ta générosité, à ces moments complices que l'on a pu partager, au Commerce le dimanche soir, devant un bol de pates al dente - pesto verde, à ces tours en Smart, ces parties de loup-garou sans fin

et tes lâchages de rampes si drôles. À cette attention que tu as su me porter pendant toutes ces années. Veilles Nass, à trouver dans ce travail l'expression de ma plus profonde gratitude et amitié.

À vous Joé et Marie

Toi Joé, à cet artiste parfois incompris et révolté mais toujours apprécié à cet enfant malicieux qui sommeille en toi qui nous apporte tant de moments de rire, à cette sensibilité exacerbée que tu peux laisser découvrir « juste pour rire ». Veilles mon spoileur de chaque instant, my confined sport partner à trouver dans ce travail l'expression de ma plus profonde amitié.

A Marie, pour tout le bonheur, la joie et l'encadrement que tu portes à Joé. Veilles à trouver dans ce travail ma profonde reconnaissance et amitié.

À toi Emmanuel,

Toi mon Manou, a cette merveilleuse amitié que l'on a débuté à Nancy et que l'on a continuée de tisser du côté d'Aix, jusqu'à la place Stanislas aux parties de boules-rosé(s) et visites des calanques les lendemains de Mistral (tu comprendras aisément que je ne parle pas de ce petit vent provençal). En résumé le lieu n'est pas si important lorsque l'on est bien entouré. À ton écoute, ta gentillesse, ton soutien et tes encouragements qui me sont si chers, à nos discussions si plaisantes, interminables et intemporelles. Grosse motorisation, belle carrosserie et ballon rond. Veilles mon Manou à trouver dans ce travail l'expression de mon amitié fraternelle.

À mes équipes de travail ;

À Stéphane et Fabienne,

Vous qui m'avez accueilli, au sein de votre cabinet et m'aiguillez au quotidien. À cette confiance que vous m'accordez. À ces sourires, conseils et attentions que vous me portez. Voyez à trouver dans ce travail l'expression de ma plus sincère reconnaissance.

À Clément et Anca,

Vous que j'ai appris à connaitre et continue de découvrir au quotidien, qui êtes plein de surprises et d'humour, à ces nombreux moments partagés, aux attentions que vous me portez et à cette attitude bienveillante que vous avez à mon égard. Veillez à trouver dans ce travail l'expression de ma profonde amitié.

À toutes mes assistantes Jessica, Jessie, Amélie et mes prothésistes Sophie et Alexis

Vous qui m'apportez conseils et bonne humeur, à votre aide indéfectible de tous les jours, à votre gentillesse, votre patience et votre tolérance dont vous faites part face à mon caractère parfois prononcé. Veillez à trouver dans ce travail l'expression de ma plus sincère reconnaissance.

À Philippe,

Toi qui m'as « mis le pied à l'étrier », qui m'a offert l'opportunité et la chance de t'assister pendant toutes ces années, qui a si bien su partager ton expérience et ton savoir en toute simplicité et avec complicité, à ta conduite paternelle à mon égard, à tes conseils avisés et blagues que j'applique dans mon quotidien. Veilles à trouver dans ce travail, ma douceur, l'expression de mon plus profond respect et ma réelle admiration.

Aux assistantes Messines, la grande Alexandra et la petit Alexandra,

À ces moments de sourire, rire et apprentissage que vous m'avez offert. Veillez à trouver dans ce travail l'expression de ma profonde reconnaissance.

À Sophie,

Madame Zimmer, à ce dévouement, ces conseils, cette aide et, bienveillance que tu nous apportes avec ta bonne humeur à chaque passage. Veilles à trouver dans ce travail l'expression de mon affection.

À toute l'équipe de Verdun

À Claude, Agnès, Daniel, Thomas C., Thomas A., Maxence, Mélanie, David, Delphine, Sylvain, Cécile, Gauthier,

À cet accueil que vous avez su me réserver et cette place que vous avez su me faire, à cet accompagnement et ces encouragements que vous m'offrez au quotidien, de Deauville à Gent.

Veuillez trouver dans ce travail l'expression de ma profonde estime et sincère amitié.

À toutes mes belles rencontres faites pendant ces études,

À Nasr, Valentin, Alexandre, Frédérique, Kevin, Mickael, Grégoire, à vous dont j'ai fait la connaissance et qui m'avez chacun à votre manière, embellit mon second cursus.

Veillez à trouver dans ce travail l'expression de toute mon amitié.

À toute mes fameuses rencontres nancéiennes,

À Édouard, Loïc, Arthur, Frédérique, Arnaud, Pierre, Gauthier, Jérémy, Anne, Maxime

Veillez à trouver dans ce travail toute ma reconnaissance et l'expression de ma profonde amitié.

À toutes celles et ceux qui ont partagé à un moment ma vie, que j'ai pu oublier et qui ont rendu ce travail possible…

Sommaire

Liste des illustrations

Liste des tableaux

Introduction

1. La région ptérygo-palato-tubérositaire (PPT)

1. 1. Description anatomo-chirurgicale de la région PPT

1. 2. Typologie osseuse et variations anatomiques

2. Les implants tubérositaires et ptérygo-palatins

2. 1. Définition et historique

2. 2. Caractéristiques des implants

3. Protocole de réhabilitation

3. 1. Diagnostic et étude pré-implantaire

3. 2. Phase chirurgicale

3. 3. Réalisation de la prothèse

3. 4. Complications per, post opératoires et prothétiques

4. Cas de réhabilitation décrits dans la littérature

4. 1. Cas d'un édentement maxillaire partiel

4. 2. Cas d'un édentement complet

4. 3. Cas d'une perte de substance maxillaire

5. Discussion

Conclusion

Références bibliographiques

Références bibliographiques électroniques

Liste des annexes

Liste des illustrations

Figure 1 : (1) Vue latérale de la région PPT sur crâne sec, (2) Modélisation tridimensionnelle de la région PPT en vue médiale des pièces osseuses isolées, en vue médiale et en vue postérieure avec (1) l'os maxillaire, (2) l'os palatin, (3) l'os sphénoïde. (Gaudy, 2006) 27

Figure 2 : Vue inférieure et postéro inférieure de la région osseuse PPT (3) délimitée en arrière par la fosse ptérygoïde (1) et en avant par le sinus maxillaire (2). (Gaudy, 2006) 29

Figure 3 : (1) Vue médiale de l'artère maxiallaire et ses collatérales, (2) Vue palatine des pédicules petits et grands palatins. (Netter, 2015) 30

Figure 4 : Vue latérale du plexus ptérygoïdien recevant la veine palatine. (Netter, 2015) 31

Figure 5 : Vue médiale du trajet des nerfs petits et grands palatins depuis le ganglion ptérygo-palatin. (Netter, 2015) 32

Figure 6 : Vues latérales des insertions des muscles ptérygoïdiens latéral et médial. (Netter, 2015) 34

Figure 7 : Classification de Lekholm et Zarb. (Lekholm et Zarb, 1985) 35

Figure 8 : Répartition des types d'os retrouvés (%) dans la région PPT. (Balshi et coll, 1999) 36

Figure 9 : (1) Répartition des densités dans la région tubérositaire et dans la région ptérygo-palatine en Density Value, (2) Coupe sagittale radiographique des régions tubérositaire et ptérygopalatine. (Rodriguez et coll, 2016) 37

Figure 10 : Classification de Cawood de la résorption osseuse des crêtes édentées au maxillaire postérieur. (Cawood et coll, 1988) 38

Figure 11 : Représentation des quatre catégories d'implants : (1) vue latérale de la région PPT, (2) implant tubérositaire, (3) implant tubéro-ptérygoïdien, (4) implant tubéro- ptérygo-pyramidal, (5) implant tubéro-pyramidal. (Reiser, 1998) 41

Figure 12 : Radiographie panoramique d'un maxillaire édenté total avec : dans le cadre rouge : la région PPT, en 1 : le sinus maxillaire, 2 : la tubérosité maxillaire, 3 : l'hamulus ptérygoïdien. (Gaudy, 2006) 49

Figure 13 : Examen et analyse tomodensitométrique de la région PPT en : coupe sagittale et en coupe frontale. (Rodriguez et coll, 2016 ; Salinas - Goodier et coll, 2019)..... 50

Figure 14 : Coupes : transverse, frontale et sagittale de la région PPT avec repérage et analyse du trajet du pédicule grand palatin sur reconstructions panoramiques issues de l'examen cone beam. 50

Figure 15 : Relation entre l'unité de Hounsfield (UH) et la classification de Lekholm et Zarb. (Manuel d'implantologie Clinique, 2012) 51

Figure 16 : Classification de la difficulté chirurgicale en fonction de l'analyse radiographique de la région sinusienne. (Nag et coll, 2019) 52

Figure 17 : Planification implantaire sur coupes panoramiques issues d'un examen cone beam et simulation du futur guide chirurgical. (Rodriguez et coll, 2014) 53

Figure 18 : Ostéotomes droits de Summers (au-dessus) et ostéotomes angulés de Nocini (en-dessous). (Nocini et coll, 2000) 56

Figure 19 : (1) Radiographie rétro-alvéolaire per-chirurgicale de l'ostéotome 0 en place, (2) Photographie endo-buccale de l'expansion osseuse avec l'ostéotome 3. (Fernandez et Fernandez, 1997 ; Penarrocha, 2009) 56

Figure 20 : (1) Séquence de fraises et forets utilisés pendant le protocole chirurgical proposé par Venturelli ; (2) Axe de forage mesio-distal et bucco-palatin. 57(Venturelli, 1996 ; Rodriguez et coll, 2012) 57

Figure 21 : (1) Utilisation d'un foret pilote pour garantir la bonne angulation des ostéomes, (2) Utilisation d'ostéomes puis d'un foret pour faciliter la pose de l'implant. (Penarrocha, 2009) 58

Figure 22 : Distribution des forces (Newtons) horizontales (Hf) et verticales (Vf) en fonction des inclinaisons des implants**.** (Venturelli, 1997) 61

Figure 23 : Différentes angulations de pilier implantaire Bioline®. (Bioline®, 2019).63

Figure 24 : Évaluation de la perte des tissus de soutien : (1) Absence de résorption osseuse et parodontale, (2) Fonte osseuse et parodontale légère, (3) Fonte osseuse et parodontale importantes. (Orthodontie Rodez, 2014) 65

Figure 25 : Cas d'une réhabilitation partielle implantaire du maxillaire : (1) Photographie de face, (2) Photographie endo-buccale de l'édentement, (3) Radiographie panoramique du maxillaire avant implantation, (4) Photographie endo-buccale des vis de cicatrisation, (5) Radiographie panoramique du maxillaire implanté, (6) Photographie du bridge céramo-métallique, (7) Photographie endo-buccale du bridge en place. (Anandakrishna et Rao, 2012) 70

Figure 26 : Cas d'une réhabilitation complète du maxillaire : (1) Photographie de face, (2) Radiographie panoramique du maxillaire avant implantation, (3) Radiographie panoramique du maxillaire implanté, (4) Photographie endo-buccale des vis de cicatrisation, (5) Photographie endo-buccale du bridge complet en place. (Anandakrishna et Rao, 2012) 72

Figure 27 : Cas de réhabilitation d'une perte de substance maxillaire : (1) Photographie de face avant traitement, (2) Photographie de profil avant traitement, (3) Radiographie panoramique avant implantation, (4) Radiographie panoramique après implantation, (5) Photographie endo-buccale des émergences implantaires, (6) Prothèse amovible complète obturatrice supra-implantaire, (7) Photographie de la prothèse obturatrice en bouche, (8) Photographie de face après traitement prothèse en place, (9) Photographie de profil après traitement prothèse en place. (Bidra et coll, 2013)..... 75

Liste des tableaux

Tableau 1 : Représentation des angulations antéro-postérieures et vestibulo-palatines de la région PPT chez les sujet dentés et édentés. (Yamaura et coll, 1998) 38

Tableau 2 : Tableau récapitulatif des principales différences entre les implants tubérositaires et les implants ptérygoïdes. 43

Tableau 3 : Résumé des points importants à prendre en considération durant les phases pré, per et post chirurgicales. (Lopes et coll, 2015) 67

Tableau 4 : Tableau comparatif des avantages et inconvénients des solutions thérapeutiques du maxillaire postérieur résorbé..... 78

Introduction

La perte des dents postérieures maxillaires et les modifications anatomiques, physiologiques, fonctionnelles et esthétiques qui en découlent obligent le chirurgien-dentiste à solutionner cette problématique le plus rapidement et rationnellement possible.

La réhabilitation du maxillaire postérieur, partiellement ou totalement édenté, sévèrement résorbé, ou présentant des défects importants, se révèle être un véritable défi pour le praticien. Si le patient est demandeur d'une réhabilitation implanto-portée, le chirurgien est en effet confronté à diverses contraintes :

- ergonomiques : difficultés d'accès à la zone opératoire
- anatomiques : pneumatisation du sinus, résorption de la crête alvéolaire, présence d'éléments vasculaires et nerveux circonscrivant une zone d'implantation restreinte et de faible densité
- biomécaniques : présence de forces masticatoires importantes.

Face à cette situation complexe, la stratégie implantaire peut être un véritable challenge. Les premières solutions appliquées consistaient à multiplier le nombre d'implants (Reiger, 1991) ou à utiliser des implants de diamètre plus important pour augmenter la surface de contact osseuse (Langer et coll, 1993).

Fort de ce constat, Tulasne décide en 1989 (Tulasne, 1989), d'exploiter le pilier de solidité postérieur du maxillaire, la région ptérygo-palato-tubérositaire, et de s'en servir comme zone d'ancrage implantaire. Actuellement, les greffes osseuses et sinusiennes apparaissent également comme des solutions de choix mais multiplient les étapes et sites chirurgicaux, augmentant de ce fait le temps de cicatrisation, le taux de morbidité, les suites opératoires, et le coût du traitement.

L’objectif de ce travail est de définir la place actuelle des implants tubérositaires et ptérygoïdiens dans le cadre de la réhabilitation implantaire du maxillaire sévèrement résorbé.

Ainsi, notre manuscrit suit le raisonnement de tout chirurgien face à cette situation :

- la connaissance et la compréhension anatomique de la zone incriminée
- le cahier des charges et le protocole opératoire de la mise en place des implants tubérositaire et ptérygoïdiens
- la place actuelle de cette solution dans l’arsenal thérapeutique du chirurgien-dentiste.

1. La région ptérygo-palato-tubérositaire (PPT)

1. 1. Description anatomo-chirurgicale de la région PPT

1. 1. 1. Supports Osseux

La région PPT est définie par l'encastrement de trois os : l'os maxillaire, l'os palatin et l'os sphénoïde. Leur union, à type de synostose, apparait comme un pilier de solidité et de résistance du maxillaire postérieur, en arrière des arcades dentaires (cf. figure 1).
Elle est composée de :

- <u>La tubérosité de l'os maxillaire</u>

Os pair de forme triangulaire, au sommet tronqué, le maxillaire constitue avec son homologue controlatéral la grande partie du massif facial supérieur. Il est représenté dans cette région par sa face postéro latérale, dite infra-temporale, dont :

- La paroi antérieure et latérale, concave, s'articulant avec :
  - - en bas : le processus pyramidal du palatin
  - - en arrière : le processus ptérygoïde du sphénoïde
- La paroi postérieure, formant la tubérosité du maxillaire : protubérance osseuse séparant le sinus de la fosse infra-temporale en arrière et en dehors et de la fosse ptérygo-palatine en arrière

- <u>Le processus ptérygoïde de l'os sphénoïde</u>

L'os sphénoïde occupe la partie moyenne de la base du crâne, il comporte un corps dont se détache les petites et grandes ailes ainsi que le processus ptérygoïde. Ce dernier naît au niveau des faces latérales du corps de l'os. Il est constitué de deux lames : médiale et latérale dont les parties caudales s'écartent pour délimiter la fissure ptérygoïde. Leurs bords anfractueux rencontrent le processus pyramidal de l'os palatin.

• Le processus pyramidal de l'os palatin

Os pair, il participe avec son controlatéral à la formation du palais osseux et des fosses nasales. Son processus pyramidal : volumineuse saillie se dirigeant latéro-dorsalement vers l'échancrure ptérygoïdienne (espace laissé libre par l'écartement des deux lames du processus ptérygoïde), s'articule via :

- sa face antérieure avec le bord postérieur de l'os maxillaire
- sa face postérieure avec l'os sphénoïde (cf. annexe 1).

1

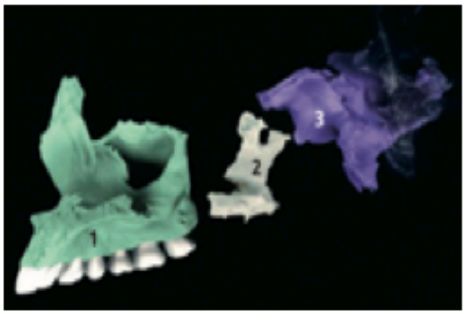

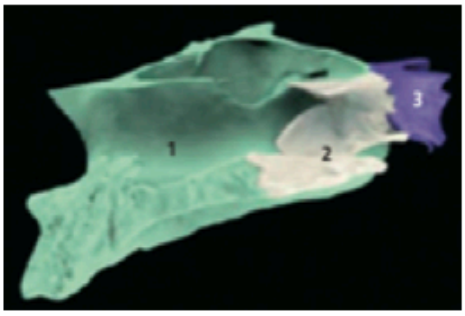

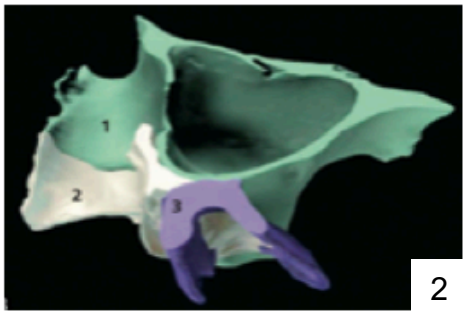

2

Figure 1 : (1) Vue latérale de la région PPT sur crâne sec,
(2) Modélisation tridimensionnelle de la région PPT en vue médiale des pièces osseuses isolées, en vue médiale et en vue postérieure avec
(1) l'os maxillaire, (2) l'os palatin, (3) l'os sphénoïde.
(Gaudy, 2006)

1. 1. 2. Environnement anatomique

1. 1. 2. 1. Les espaces lacunaires

- Le sinus maxillaire

Il occupe jusqu'aux deux tiers du volume de l'os maxillaire, son volume très variable peut aller de 5 à 25 cm^3 et présenter de grandes variations anatomiques inter individuelles.

Il délimite en avant et caudalement la région PPT par deux de ses parois : son plancher et sa paroi postérieure (cf. figure 2).

Il est important de souligner que son volume augmente dans le temps, ayant pour conséquence directe une diminution du volume résiduel sous-sinusien. Les raisons peuvent être :

- physiologiques :
  - l'âge (diminution de la vascularisation médullaire et persistance unique des vaisseaux périostés réduisant l'activité ostéoblastique),
  - la pneumatisation lorsque la pression sinusienne augmente,
  - la présence d'inflammation ou d'infection,
  - l'existence de racines dentaires endo-sinusiennes,
- iatrogéniques :
  - la perte des dents postérieures maxillaires
  - les prothèses amovibles mal ajustées.

- La fosse ptérygoïde

Elle limite en arrière et médialement la région PPT. Elle est considérée comme l'espace existant entre les processus ptérygoïdiens mésiaux et latéraux (cf. figure 2).

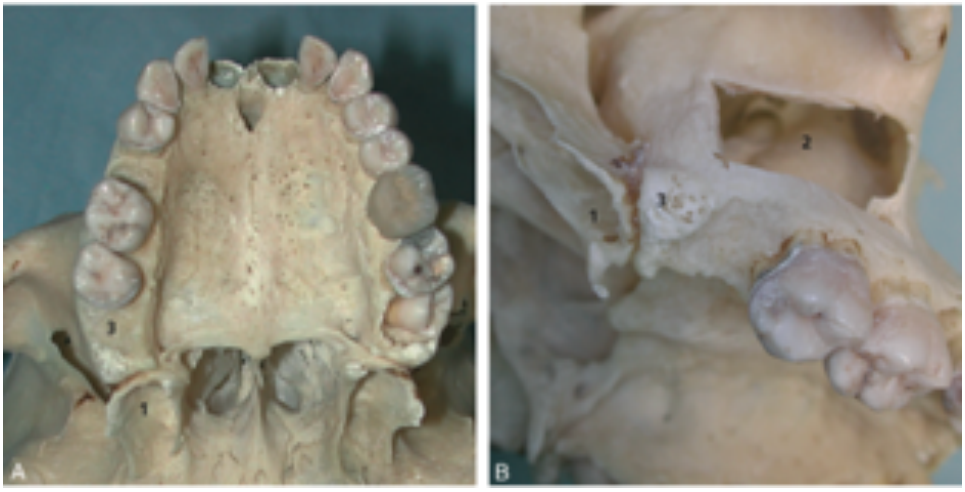

Figure 2 : Vue inférieure et postéro inférieure de la région osseuse PPT (3) délimitée en arrière par la fosse ptérygoïde (1) et en avant par le sinus maxillaire (2). (Gaudy, 2006)

1. 1. 2. 2. Les pédicules palatins

- Vascularisation artérielle :

La vascularisation est assurée par l'artère maxillaire et ses collatérales, plus précisément les cinq collatérales de son troisième et dernier segment : le segment ptérygo-palatin. Elle décrit une courbe au niveau de la tubérosité maxillaire puis pénètre dans la fosse ptérygo-palatine avant de s'engager dans le foramen sphéno-palatin pour devenir l'artère sphéno-palatine et donner (cf. figure 3) :

1. l'artère alvéolaire supéro-postérieure : elle suit la face externe de la tubérosité avant de pénétrer dans l'os maxillaire pour vasculariser les molaires maxillaires, la gencive en regard et la muqueuse sinusienne avant de se ramifier et s'anastomoser avec l'artère buccale et l'artère infra-orbitaire ;

2. l'artère infra-orbitaire : elle s'insère dans le sillon infra-orbitaire et donne naissance aux artères alvéolaires supérieures, moyennes et antérieures. Elles vascularisent les incisives, canines et prémolaires maxillaires, la gencive en regard et la muqueuse sinusienne ;

3. l'artère du canal ptérygoïdien ou artère Vidienne : elle pénètre dans le canal ptérygoïdien pour irriguer la muqueuse supérieure du pharynx, la trompe auditive puis la caisse du tympan via ses rameaux ;

4. l’artère ptérygo-palatine : elle passe par le canal palato-vaginal pour vasculariser la muqueuse du toit de la cavité nasale, du rhinopharynx, du sinus sphénoïdal et de la trompe auditive ;

5. l’artère palatine descendante : elle s’engage dans le canal palatin avant de se diviser en artères petite et grande palatine responsables de la vascularisation de la muqueuse et des glandes palatines. Elles émergent respectivement aux foramens petit et grand palatin. L'artère grande palatine se poursuit vers l'avant en longeant la voûte palatine et s'anastomose avec sa contro-latérale pour traverser le canal incisif et rejoindre l'artère sphéno-palatine, branche terminale de l'artère maxillaire.

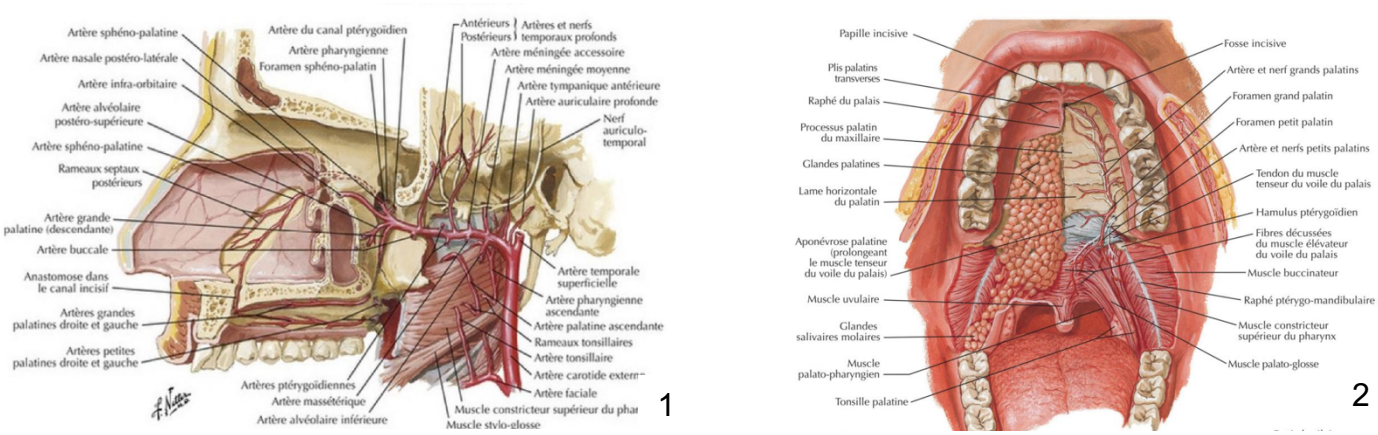

Figure 3 : (1) Vue médiale de l’artère maxiallaire et ses collatérales,
(2) Vue palatine des pédicules petits et grands palatins.
(Netter, 2015)

- Vascularisation veineuse :

L'ensemble de ce territoire est sous le joug du plexus ptérygoïdien : plexus veineux profond, situé en arrière de la branche montante de la mandibule entre les muscles masticatoires. Il reçoit notamment la veine palatine satellite de l'artère palatine descendante avant de devenir tributaire de la veine maxillaire interne (cf. figure 4).

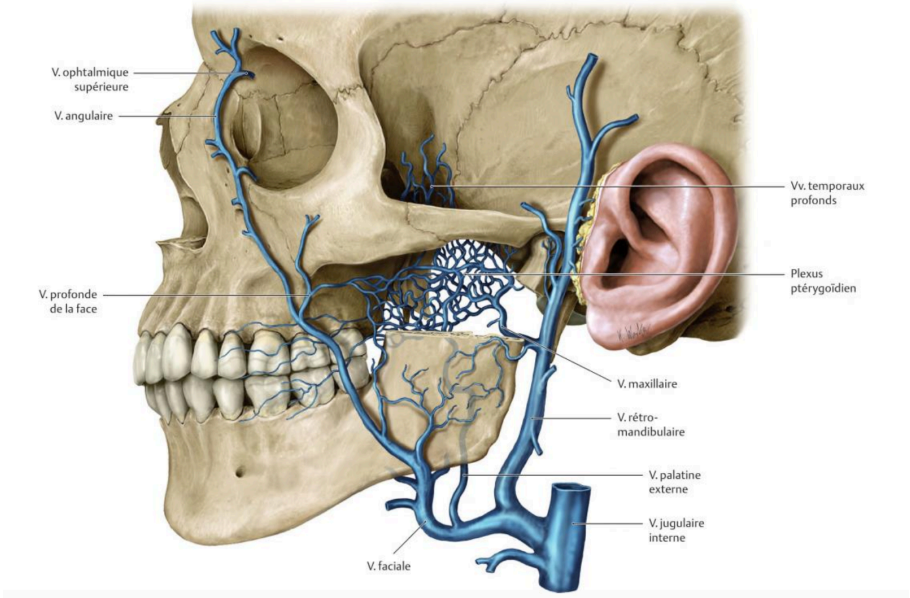

Figure 4 : Vue latérale du plexus ptérygoïdien recevant la veine palatine. (Netter, 2015)

- Innervation

Elle est essentiellement sensitive dans cette région. En effet, deux nerfs issus du ganglion ptérygo-palatin et voisins de l'artère palatine descendante, empruntent le conduit palatin postérieur pour parvenir aux foramens petit et grand palatin (cf. figure 5) :

1. le nerf petit palatin, responsable de l'innervation de la muqueuse du voile du palais et de la voûte palatine

2. le nerf grand palatin, responsable de l'innervation de la muqueuse de la voûte palatine.

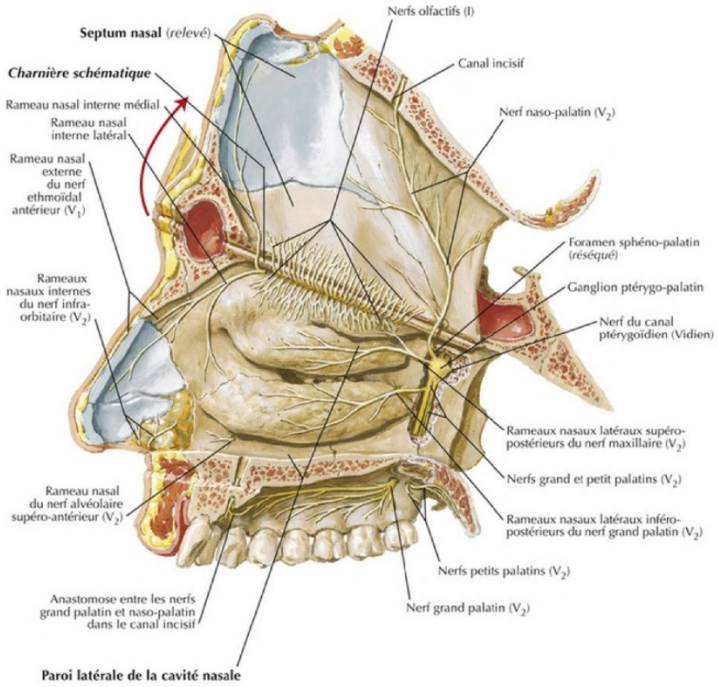

Figure 5 : Vue médiale du trajet des nerfs petits et grands palatins depuis le ganglion ptérygo-palatin.
(Netter, 2015)

1. 1. 2. 3. Les rapports musculaires

Les insertions des puissants muscles masticateurs expliquent le volume tubérositaire. Sont ainsi présents dans cette région (cf. figure 6) :

- le muscle ptérygoïdien médial : élévateur et latéralisateur de la mandibule, il s'insère par une large aponévrose sur toute l'étendue de la fosse ptérygoïdienne entre les deux lames du processus ptérygoïde, pour ensuite se diriger vers le bas, latéralement et fixer la face médiale de la mandibule de son angle jusqu'au foramen mentonnier.

- le muscle ptérygoïdien latéral : anté-pulseur et diducteur de la mandibule, il comprend :

  - un chef supérieur s'insérant sur la face latérale de la lame latérale du processus ptérygoïde pour déborder sur la grande aile,
  - un chef inférieur se détachant des deux tiers caudaux de la face latérale de la lame latérale du processus ptérygoïde, et de la tubérosité de l'os maxillaire.

Ces deux chefs vont ensuite se confondre pour s'insérer sur la face médiale du col de la mandibule et sur le bord antérieur du ménisque de l'articulation temporo mandibulaire par l'intermédiaire de la capsule articulaire.

- le muscle buccinateur : il s'insère en regard du ligament ptérygo-mandibulaire ainsi qu'en regard des rebords alvéolaires des molaires maxillaires et mandibulaires pour converger vers les commissures labiales.

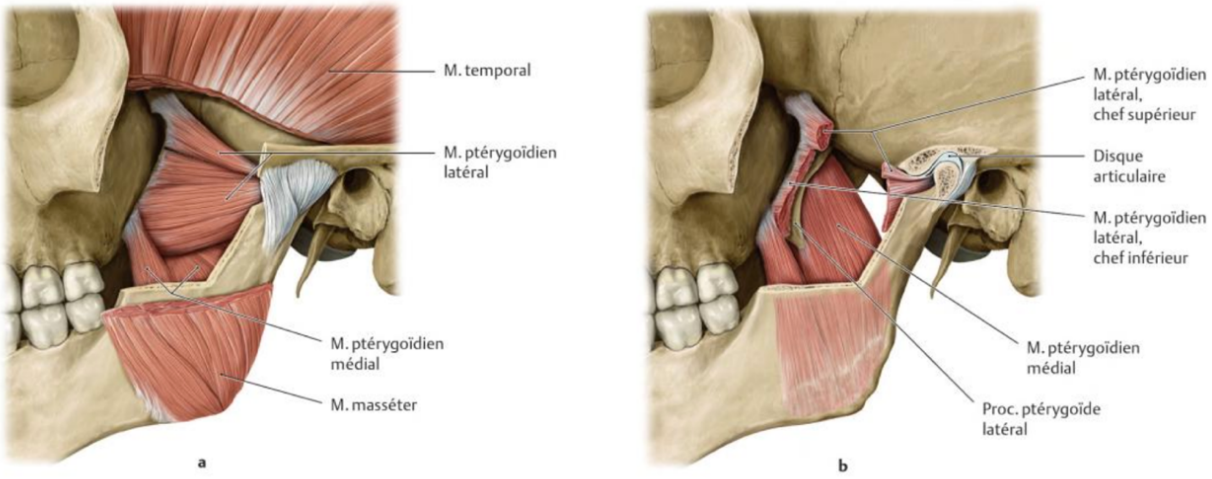

Figure 6 : Vues latérales des insertions des muscles ptérygoïdiens latéral et médial (Netter, 2015)

1. 2. Typologie osseuse et variations anatomiques

Un volume osseux adéquat tant en termes de quantité que de qualité est nécessaire au placement puis à l'ostéo-intégration de l'implant, afin de garantir la pérennité du traitement.
La région PPT située en arrière des arcades dentaires, est une zone complexe de par ses variations de qualité et de quantité.

1. 2. 1. Qualité osseuse

- Étude Histologique :

Elle est en accord avec la classification histologique des qualités osseuses de Lekholm et Zarb (1985), tenant compte de la répartition entre os cortical et os spongieux (cf. figure 7) :

- os de type I : os quasi exclusivement composé d'os compact dense et homogène.
- os de type II : une couche épaisse d'os compact entoure un noyau d'os trabéculaire dense
- os de type III : une fine couche d'os cortical entoure un noyau d'os trabéculaire dense
- os de type IV : une fine couche d'os cortical entoure un noyau d'os trabéculaire de faible densité

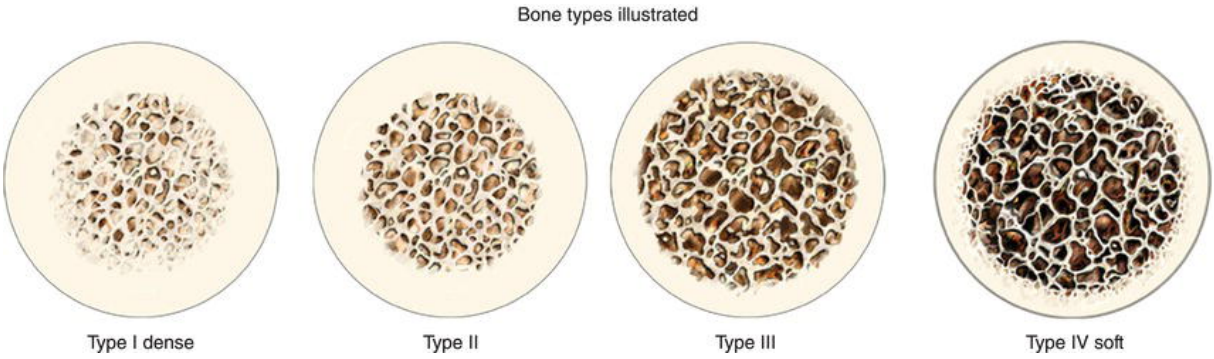

Figure 7 : Classification de Lekholm et Zarb.
(Lekholm et Zarb, 1985)

La tubérosité maxillaire est généralement de faible densité, dite de type III ou IV. Elle est caractérisée par la présence de larges espaces médullaires bordés d'une corticale vestibulaire fine, parfois inexistante.

La région ptérygo-palatine est, quant à elle, associée à un os cortical plus dense (cf. figure 8).

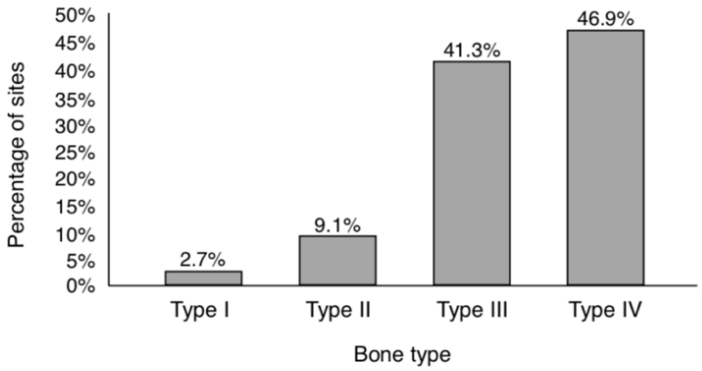

Figure 8 : Répartition des types d'os retrouvés (%) dans la région PPT. (Balshi et coll, 1999)

- Étude radiologique :

La densité osseuse de cette région a également été étudiée radiologiquement par différentes équipes :

- Salinas et coll (2019) rapportent une densité variable selon le sexe et l'édentation des patients :

  - Sujets dentés : 758, 2 Gray Scale Density
  - Sujets édentés : 689,9 Gray Scale Density
  - Femme : 571 Gray Scale Density
  - Homme : 620 Gray Scale Density

- Rodriguez et coll (2016) montrent sur une population de 202 sujets une densité osseuse 139,2 % plus importante au niveau de la région PPT que de la région tubérositaire (cf. figure 9) :

  - tubérosité maxillaire : 285.8 à 329.1 Density Value
  - région PPT 602.9 à 661.2 Density Value

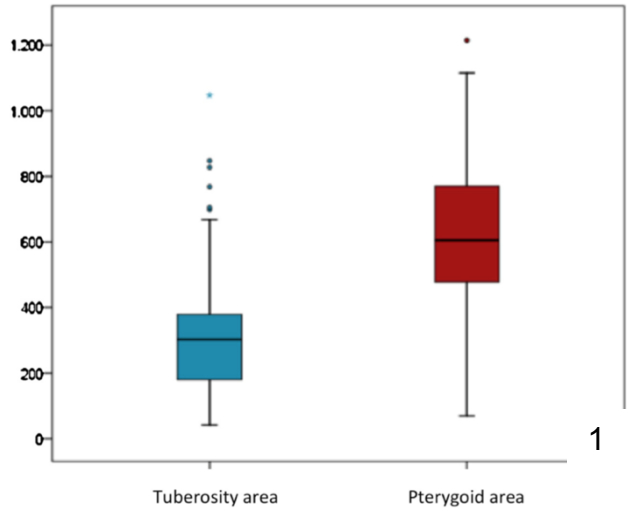

1

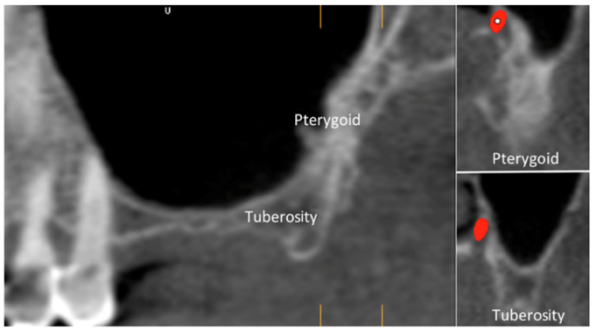

2

Figure 9 : (1) Répartition des densités dans la région tubérositaire et dans la région ptérygo-palatine en Density Value,
(2) Coupe sagittale radiographique des régions tubérositaire et ptérygopalatine.
(Rodriguez et coll, 2016)

1. 2. 2. Quantité osseuse et variations anatomiques

La quantité osseuse du maxillaire est impactée par les modifications physiologiques et par la résorption des crêtes alvéolaires liée à l'édentation, évoluant vers une classe IV de Cawood. (Cawood et coll, 1988).

La région PPT, quant à elle, apparait préservée et conserve 80% de son volume initial tel que le rapporte Tulasne en 1989 (Tulasne, 1989) et constitue toujours un corridor osseux postérieur (cf. figure 10).

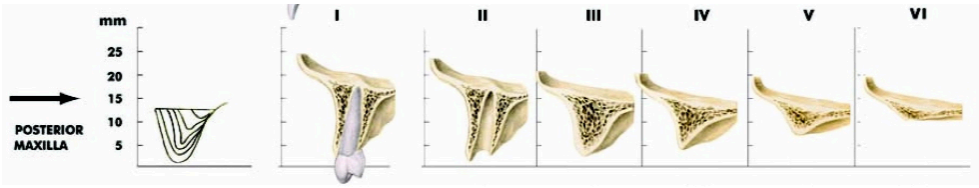

Figure 10 : Classification de Cawood de la résorption osseuse des crêtes édentées au maxillaire postérieur.
(Cawood et coll, 1988)

Différentes équipes ont étudié radiologiquement les caractéristiques morphologiques tridimensionnelles de la région PPT précisant :

- Dimensions et volume moyens (Salinas et coll, 2019) :
  - Largeur moyenne : 7,5 mm
  - Hauteur moyenne : 12,51 mm
  - Longueur dans son grand Axe : 22,5 mm
  - Volume moyen : 321,7 mm^3

- Double angulation (Rodriguez et coll, 2014) :
  - Axe Antéro-Postérieur : 72 à 74 degrés par rapport au plan de Francfort (*72,5+/-4,9 degrés)*
  - Axe Palato-Vestibulaire : 81 degrés (*81,3+/- 2,8 degrés)*

- Diminution de la double angulation liée à l'édentation (Yamaura et coll, 1998) (cf. tableau 1) :

	Sujets Dentés	Sujets Édentés
Angulation Antéro-Postérieure (/ Plan de Franckfurt)	76 ,5 +/- 3°	67,3 +/- 5°
Angulation Vestibulo Palatine (/ Plan Sagittal)	17,2 +/- 2,7°	14,1 +/- 2,1°

Tableau 1 : Représentation des angulations antéro-postérieures et vestibulo-palatines de la région PPT chez les sujet dentés et édentés. (Yamaura et coll, 1998)

En conclusion :

Ces études anatomiques nous montrent que malgré les évolutions physiologiques de l'os maxillaire (pneumatisation du sinus et résorption des crêtes alvéolaires), il persiste toujours une masse osseuse importante mais de densité variable. Elle est faible au niveau de la région tubérositaire et plus élevée au niveau de la région ptérygo-palatine. Malgré un accès chirurgical complexe car très postérieure et angulée, la zone PPT semble pourtant constituer une réceptacle osseux suffisant et compatible avec la pose d'un implant

.

2. Les implants tubérositaires et ptérygo-palatins

2. 1. Définition et historique

La mise en place des implants dans la région ptérygo-palatine a été décrite pour les premières fois en 1989 puis en 1992 par Jean François Tulasne, après une idée suggérée par Paul Tessier. Cette chirurgie allait à l'encontre des idées thérapeutiques contemporaines, qui présentaient alors cette zone comme inopérable du fait de sa pauvre qualité osseuse et la présence de larges espaces graisseux.

Deux types d'implants tubérositaires et ptérygoïdiens sont définis.
Comme leur nom l'indique, les implants tubérositaires se logent uniquement dans la tubérosité du maxillaire. Les implants ptérygoïdiens quant à eux ne font que la traverser pour ensuite engager le processus pyramidal, le processus sphénoïde, ou les deux. Ils sont définis par le *Glossary of Oral and Maxillofacial* comme des *«* implants placés au travers de la tubérosité maxillaire et dans le processus ptérygoïde. Cette approche thérapeutique peut être utilisée chez les patients dont le maxillaire est sévèrement résorbé ou suite à la résection d'une tumeur. Ces implants sont placés dans le processus ptérygoïde pour servir de pilier distal dans le cadre de restaurations implantaires *»*
Ainsi les implants ptérygoïdiens peuvent être considérés comme des implants tubérositaires. A contrario, les implants tubérositaires ne peuvent être considérés comme des implants ptérygoïdiens.

Deux cas de figure sont en effet envisageables :

- la tubérosité maxillaire présente une densité osseuse et des dimensions appropriées (épaisseur, longueur, largeur), autorisant la pose conventionnelle d'un implant.
- les dimensions et/ou la qualité osseuse de la tubérosité maxillaire s'avèrent insuffisantes et ne permettent pas l'obtention d'une stabilité primaire satisfaisante. Un implant plus long avec une angulation plus prononcée permettra alors d'engager les corticales denses des processus palatins et/ou sphénoïdes.

Reiser (1998) propose ainsi de classer ces implants en quatre catégories suivant leur localisation et les os qu'ils engagent (cf. figure 11) :

- 1. tubérosité maxillaire
- 2. tubérosité maxillaire / processus ptérygoïde
- 3. tubérosité maxillaire / processus pyramidal
- 4. tubérosité maxillaire / processus ptérygoïde / processus pyramidal

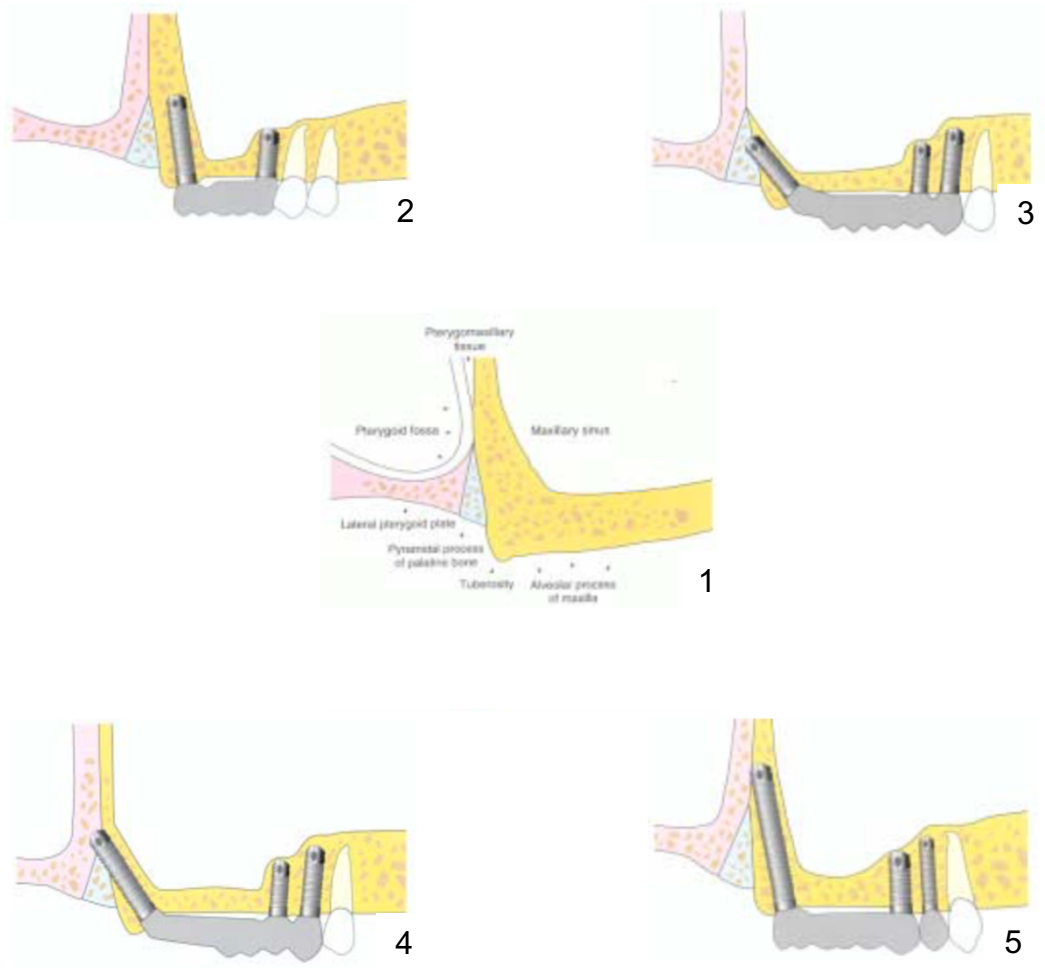

Figure 11 : Représentation des quatre catégories d'implants : (1) vue latérale de la région PPT, (2) implant tubérositaire, (3) implant tubéro-ptérygoïdien, (4) implant tubéro- ptérygo-pyramidal, (5) implant tubéro-pyramidal. (Reiser, 1998)

2. 2. Caractéristiques des implants

Tout comme pour les implants conventionnels, l'ensemble des caractéristiques de l'implant dépendra de plusieurs paramètres. L'étude pré-implantaire clinique et radiologique du contexte osseux, mais aussi le projet prothétique et les préférences du chirurgien doivent entrer en ligne de compte.
Cependant, certaines caractéristiques générales peuvent être dégagées de la littérature afin de répondre du mieux possible au cahier des charges auquel doivent satisfaire ces implants.

2. 2. 1. Dimensions implantaires

- Longueur

Rappel : Types d'implant en fonction de leur longueur :

- implants courts : de 4 à 7 mm
- implants standards : entre 8 et 13 mm
- implants longs : de 13 à 20 mm

Les implants utilisés dans la région PPT sont donc considérés comme longs avec des tailles de 13, 15, 18 et 20 millimètres comme différentes études le rapportent (Balshi et coll, 1999 ; Rodriguez et coll, 2012).

- Diamètre

Rappel : Types d'implant en fonction du diamètre :

- diamètre réduit : inférieur à 3,5 mm
- diamètre standard : entre 3,75 et 4,5 mm
- gros diamètre : supérieur à 4,5 mm

Le diamètre de 3,75 mm est le diamètre le plus souvent retrouvé dans la littérature et semble être le diamètre standard pour les implants de la région PPT. Des diamètres plus importants de 4, 4,2 et 5 mm sont également cités, surtout pour les implants tubérositaires (Balshi et coll, 1999 ; Rodriguez et coll, 2012).

2. 2. 2. Angulation

Pour répondre au contexte anatomique imposé par la tubérosité maxillaire et la région ptérygo-palatine, assurer un ancrage bicortical et correspondre au couloir prothétique, les implants devront être placés selon une double angulation mésio-distale et vestibulo-palatine.

En simulant radiologiquement la position idéale des implants dans cette région, tout en gardant une distance de sécurité de 2 mm avec l'artère et le nerf palatins, Rodriguez et coll ont mesuré :

- une angulation médio-distale moyenne de 74° par rapport au plan de Francfort
- une angulation vestibulo-palatine moyenne de 81° par rapport au plan sagittal

(Rodriguez et coll, 2016).

Tableau récapitulatif des principales caractéristiques et différences existantes entre les implants tubérositaires et ptérygoïdes (cf. tableau 2) :

IMPLANT PTERYGOÏDE	IMPLANT TUBEROSITAIRE
Défini comme un implant positionné à travers la tubérosité maxillaire et dans le processus ptérygoïde. Insertion initiale dans la région tubérositaire puis progresse en arrière et en haut à travers le processus pyramidal puis dans le processus ptérygoïde	Implant intégrant la position la plus distale des procès alvéolaires maxillaires, pouvant parfois s'engager au niveau du processus pyramidal de l'os palatin
L'os environnant est un os cortical dense au niveau du processus ptérygoïde et processus pyramidal.	Qualité de l'os : os spongieux de la tubérosité maxillaire (type 3 ou 4)
Angulation de 45 à 50 degrés par rapport au plan maxillaire	Angulation principalement verticale ou fonction de la planification prothétique
Structures anatomiques adjacentes : artère maxillaire interne, artère grande palatine, nerf alvéolaire postéro-supérieur, muscles ptérygoïdes, fosse infratemporale, fosse ptérygopalatine, nasopharynx, sinus sphénoïde	Structures anatomiques adjacentes : sinus maxillaire, artère grande palatine.
Technique sensible et risque potentiellement plus élevé d'interférence avec les structures vitales.	Technique moins sensible et risque plus faible d'interférence avec les structures vitales
Visualisation du site chirurgical entier difficilement réalisable. Chirurgie en partie à l'aveugle	Visualisation de l'ensemble du site chirurgical
Evaluation radiologique de la perte osseuse marginale est difficile étant donné le site	Evaluation radiologique de la perte osseuse est facile
Implants longs entre 15 et 20 mm	Longueur des implants variable

Tableau 2 : Tableau récapitulatif des principales différences entre les implants tubérositaires et les implants ptérygoïdes.
(Bidra et Huynh, 2011)

2. 2. 3. État de surface

Aucun état de surface particulier n'est mis en avant dans la littérature. Cependant, il peut être mentionné que les implants bénéficiant d'un traitement de surface insérés dans un os de faible densité (type III et IV) ont un taux de survie (97,1%) plus important que les implants usinés (91,6%) (Goiato et coll, 2014). Par ailleurs, selon une étude de 2005, les implants Branemark Nobel Biocare TiUnite® (recouverts d'une couche d'oxyde de titane épaissie et rugueuse) possèderaient un taux d'ostéo-intégration (98,6%) plus important que les implants Branemark Nobel Mk IV, Regular Platform usinés® (92,1%) dans cette région. (Balshi et coll, 2005).

2. 2. 4. Design : morphologie et apex

Une revue systématique de la littérature réalisée en 2016, incluant 105 études par Jokstad et coll (2016) et concernant le rôle du design implantaire dans la réhabilitation du maxillaire édenté ne permet pas d'identifier de façon significative un design implantaire particulier pour la région PPT.
Cependant, dans les convenances générales, il est admis que les implants coniques ou cylindro-coniques possèdent une meilleure stabilité primaire, en particulier lorsque la densité osseuse est insuffisante (Testori et coll, 2003).

2. 2. 5. Taux de survie

Les études parues ces dix dernières années donnent les taux de survie suivants (cf. annexe 3) :

- Park et Cho (2010) :	100 %	sur 7 implants
- Bidra et Buynh-ba (2011) :	91 %	sur 897 implants
- Rodriguez et coll (2012) :	96,5 %	sur 454 implants
- Candel et col (2012) :	90,7 %	sur 1053 implants
- Balshi et coll (2013) :	93,7 %	sur 1068 implants
- Balshi et coll (2013) :	90,8 %	sur 1460 implants
- Curi et coll (2015) :	97,7 %	sur 66 implants
- Lopes et coll (2015) :	94,7 %	sur 289 implants
- Araujo et coll (2018) :	94,9 %	sur 1893 implants

Ces résultats nous montrent un excellent taux de survie avec une moyenne de 94,4%, approchant celui des implants conventionnels.

Cependant ces résultats sont à prendre avec précaution car ils ne différencient pas les types d'implant tubérositaire ou ptérygoïdien, et ne font pas forcement la distinction entre taux de survie et taux de succès implantaires.

En conclusion :

Les caractéristiques des implants posés dans cette région doivent répondre au cahier des charges suivant : un diamètre standard, un état de surface rugueux, un design conique ou cylindro-conique, une longueur et une angulation définies par la nécessité ou non d'engager les processus sphénoïde et/ou pyramidal.

L'analyse des taux de survie et de succès implantaires dans la zone PPT, montre que cette région est compatible avec la pose d'implants pérenne malgré sa faible densité osseuse.

3. Protocole de réhabilitation

3. 1. Diagnostic et étude pré-implantaire

3. 1. 1. Indications et contre-Indications.

Comme avant tout acte chirurgical, il est impératif de réaliser une anamnèse et un historique médical général du patient. Le profil psychologique de celui-ci, la présence de facteurs de risques locaux, devront également être pris en compte pour poser les indications et contre-indications à la chirurgie implantaire de cette région particulière.

L'indication essentielle et principale de ces implants est la réhabilitation plurale ou complète du maxillaire postérieur édenté et résorbé, dans le cadre d'une stratégie d'évitement du sinus.

Les contre-indications de la chirurgie implantaire sont :

- Absolues :
  - Cardiopathies à haut risque
  - Pathologies systémiques non contrôlées
  - Âge du patient (patient jeune encore en période de croissance)
- Relatives :
  - Troubles psychiatriques (schizophrénie, paranoïa, hystérie…)
  - Dépendance alcoolique ou médicamenteuse
  - Patients présentant des risques locaux (patient irradié dans la sphère cervico-faciale, bruxomanie, parodontite non contrôlée, tabagisme excessif…)
  - Distance inter-occlusale insuffisante : une hauteur minimale de 8 mm est nécessaire entre la crête édentée et la surface occlusale de la dent antagoniste dans le secteur molaire (Engelman, 1998)

Outre ces considérations générales, des contre-indications spécifiques, liées aux implants tubérositaires et ptérygo-palatins sont à prendre en compte :

- Contre-indications absolues :
  - Volume et/ou qualité osseuse insuffisants
  - Distance inter-arcade inférieure à 35 mm, entre le site opératoire et les dents antagonistes : distance minimale permettant la manipulation des instruments et le bon placement de l'implant (Bahat, 1992)

- Contre-indications relatives :
  - Réflexe nauséeux important
  - Patience et coopération insuffisantes

3. 1. 2. Antécédents odontologiques

Ils amènent à comprendre l'historique et les causes de l'édentation, partielle ou totale, du patient. Ces données sont importantes pour l'élaboration du plan de traitement.

3. 1. 3. Examen clinique

L'examen clinique exo-buccal consiste à (Manuel d'implantologie clinique, 2012) :

- palper les articulations temporo-mandibulaires pour apprécier le trajet des condyles, les mouvements d'ouverture et de fermeture de la bouche, l'absence de gêne, douleur, déviation, craquement ou claquement. En cas d'affection, leur réversibilité doit être analysée, leur correction est intégrée ou suspend le plan de traitement ;
- observer et palper les parties molles de la face et du cou, vérifier l'absence de déformation, de coloration anormale, de chaîne ganglionnaire cervico-faciale suspecte, une fonction normale des glandes salivaires et des muscles masticateurs.

Dans le cadre d'une réhabilitation complète, une attention toute particulière sera apportée à :

- l'analyse des caractéristiques du visage avec évaluation de la symétrie faciale, de l'angulation du profil et de l'harmonie des différents étages dont la dimension verticale d'occlusion avec nécessité de les corriger le cas échéant ;
- l'évaluation et la caractérisation du sourire de par la morphologie labiale, l'exposition et le découvrement dentaire et gingival, ainsi que le soutien de lèvre.

L'examen clinique endo-buccal comprend (Manuel d'implantologie clinique, 2012) :

- la mesure de la distance inter-arcade entre le site opératoire et les dents antagonistes qui doit être de 35 mm au minimum ;
- le bilan parodontal, global et précis (visuel, sondage, radiographique) qui permet d'évaluer le niveau d'hygiène, l'état, la qualité et la quantité des tissus de soutien dentaire (ginigivaux et osseux) et ainsi obtenir un diagnostic et un pronostic exact et indépendant de chaque dent ;
- l'analyse des rapports occlusaux en situation statique et dynamique : détermination de la classe d'angle, du plan occlusal, du plan de Camper, l'analyse des mouvements de latéralités, la mise en évidence des contacts dentaires, des fonctions de groupe ou encore la présence de prématurité (avec ou sans facette d'usure) ;
- l'étude prothétique avec évaluation des prothèses portées par le patient, l'analyse de l'espace prothétique résiduel et la détermination de la hauteur optimale de prothèse réalisable.

3. 1. 4. Examens radiographiques

<u>- Radiographies rétro-alvéolaires et bilan long cône</u>

Ces radiographies nous apportent surtout des éléments décisionnels concernant les dents adjacentes ou antagonistes à l'édentement, mais aucune réelle information sur la zone opératoire.

Elles prendront place au moment des visites de contrôle pour évaluer les pertes osseuses péri-implantaires mais seront limitées par la faible profondeur du palais en cas de résorption avancée du maxillaire.

- Radiographie panoramique

Elle est l'examen initial de choix mais ne permet qu'une identification et une première approche de la zone opératoire, ainsi qu'une appréciation du niveau de résorption osseuse du maxillaire (cf. figure 12).

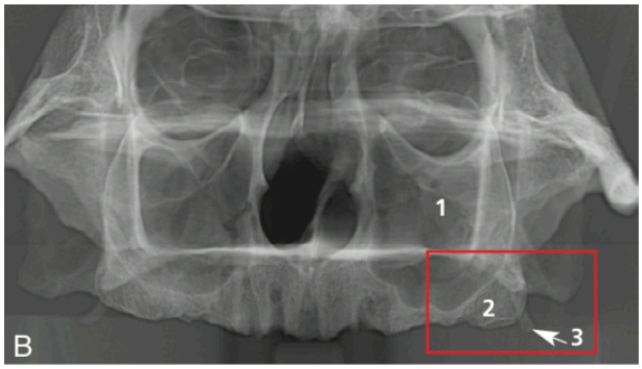

Figure 12 : Radiographie panoramique d'un maxillaire édenté total avec : dans le cadre rouge : la région PPT, en 1 : le sinus maxillaire, 2 : la tubérosité maxillaire, 3 : l'hamulus ptérygoïdien.
(Gaudy, 2006)

- Analyse volumétrique tomodensitométrique

L'acquisition volumétrique tomodensitométrique fournit au chirurgien un examen précis de la zone opératoire et permet l'analyse de l'ensemble de la zone PPT et du maxillaire si nécessaire.

L'exploration volumétrique de la région permet au chirurgien d'appréhender précisément la quantité osseuse disponible dans les plans sagittaux, frontaux et transverses. Elle apporte de surcroît une aide considérable au praticien en lui permettant d'objectiver la zone de travail, et de simuler son projet implantaire (cf. figure 13).

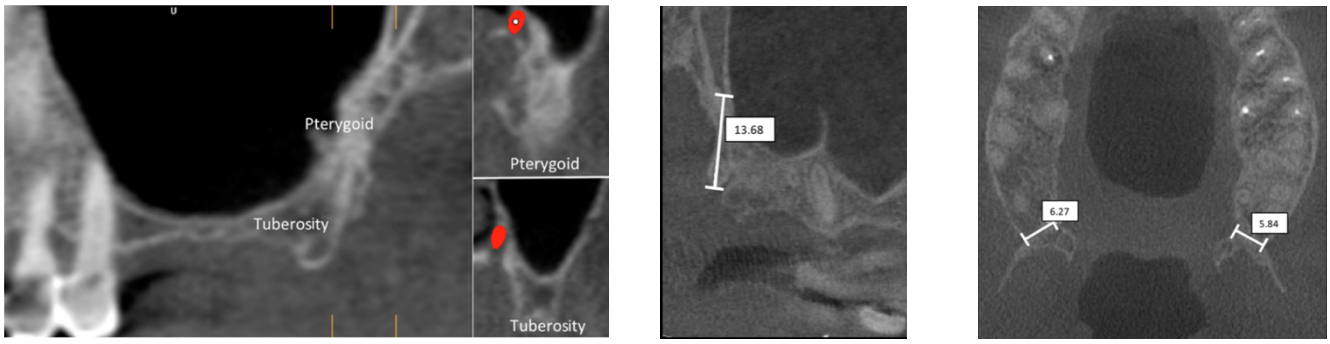

Figure 13 : Examen et analyse tomodensitométrique de la région PPT en : coupe sagittale et en coupe frontale.
(Rodriguez et coll, 2016 ; Salinas - Goodier et coll, 2019)

Elle permet également d'objectiver les éléments anatomiques à éviter : le sinus maxillaire, la fosse ptérygoïde et surtout le pédicule grand palatin (cf. figure 14).

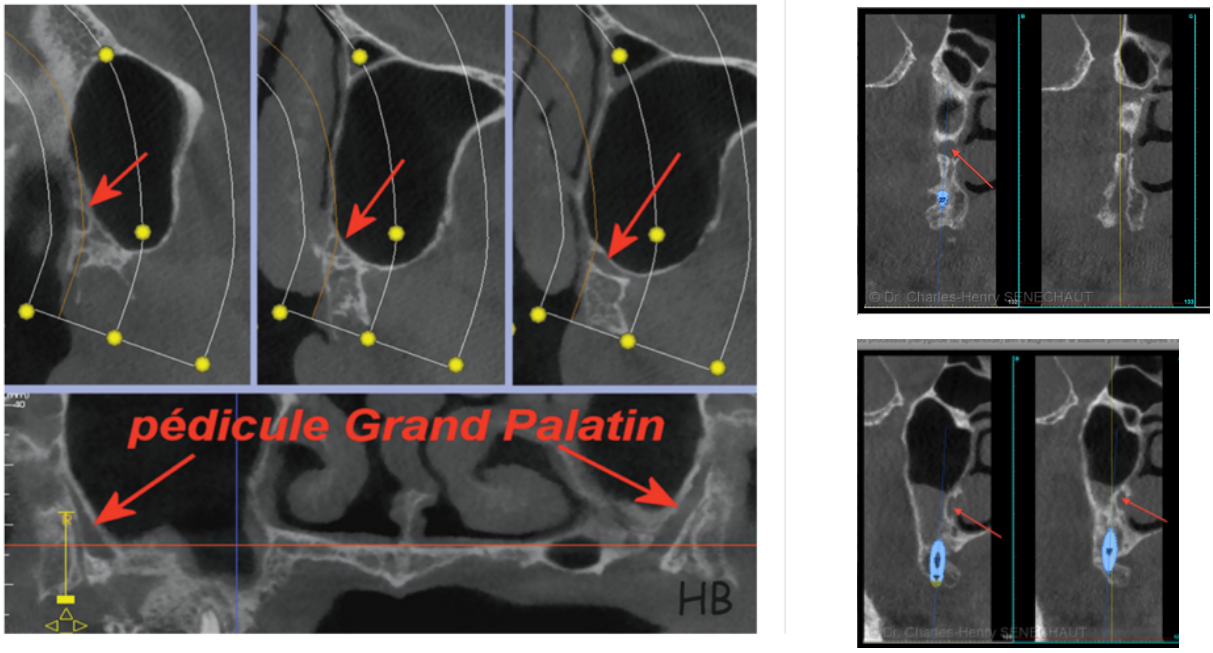

Figure 14 : Coupes : transverse, frontale et sagittale de la région PPT avec repérage et analyse du trajet du pédicule grand palatin sur reconstructions panoramiques issues de l'examen cone beam.
(Bouchet et Fortin, 2018)

Cet examen apporte des éléments essentiels concernant la typologie et la qualité osseuse présentes. En effet, la densité osseuse peut être appréciée et mise en évidence grâce à la corrélation existante entre l'indice de Hounsfield et la classification de Lekholm et Zarb. Cette corrélation est valable pour un examen de type scanner mais est, à l'heure actuelle, discutée pour un cone beam en raison de la présence d'artéfacts qui nécessitent plus de précautions lors de l'interprétation des mesures (Molteni, 2003).

La corrélation entre l'indice de Hounsfield et la classification de Lekholm et Zarb est la suivante (cf. figure 15) :

- Type 1 : > 850 UH : mandibule antérieure
- Type 2 : 500 – 850 UH : maxillaire antérieur et mandibule antérieur
- Type 3 : 0 à 500 UH : maxillaire postérieur
- Type 4 : < 0 UH : tubérosité maxillaire et région PPT

Rappel : l'indice de Hounsfield permet de définir la densité tissulaire via l'absorption des rayons par la matière. Les données obtenues sont ensuite traitées et reconstruites par ordinateur en une image selon un calcul matriciel.

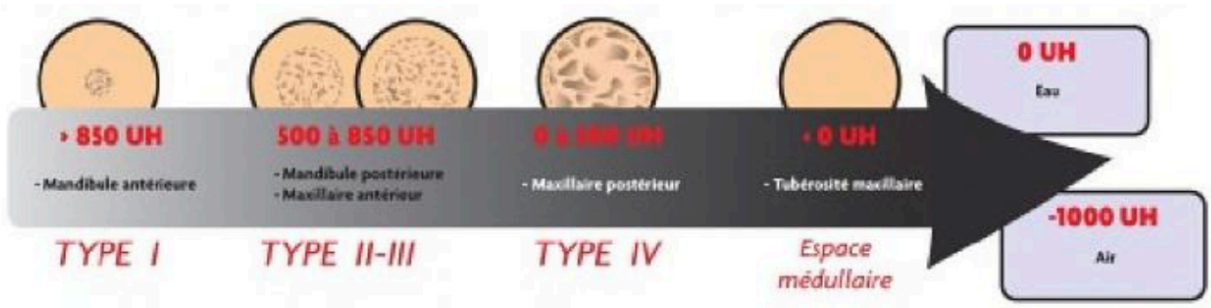

Figure 15 : Relation entre l'unité de Hounsfield (UH) et la classification de Lekholm et Zarb (Manuel d'implantologie Clinique, 2012)

Cet examen permet également d'appréhender la difficulté de la chirurgie à venir. Nag et coll. (2019) ont proposé une classification prédictive de la difficulté du geste chirurgical, en fonction des invaginations sinusiennes, appelée *PARP* (*pterygoid anatomic radiographic prediction)* (cf. figure 16) :

- PARP 1 est le scénario le plus simple lorsqu'il n'y a aucune invagination du sinus et une quantité osseuse importante. Dans ce cas, la longueur de l'implant ne dépend que de la densité osseuse.
- PARP 2 : le sinus présente ou non de petites invaginations et la quantité d'os est modérée. Dans ce cas, si la densité osseuse le permet, il est plus approprié de placer un implant tubérositaire.
- PARP 3 : le sinus présente des invaginations moyennes avec une faible quantité osseuse, comprise entre 5 et 9 mm. Dans ce cas il est préférable de choisir un implant ptérygoïdien.
- PARP 4 : devant la présence de larges invaginations sinusiennes et lorsque la quantité osseuse est très limitée (inférieure à 5 mm), il est préférable d'opter pour un implant ptérygoïdien long ou d'évaluer d'autres solutions chirurgicales.

PARP 1	PARP 2	PARP 3	PARP 4
Without sinus invasion	With or without minimal sinus invasion	Moderate sinus invasion	Critical sinus invasion
Bone >13 mm	10–13 mm remaining bone	5–9.99 mm remaining bone	<5 mm remaining bone
Retromolar/pterygoid	Retromolar/pterygoid	Pterygoid	Pterygoid
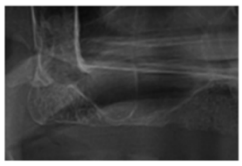		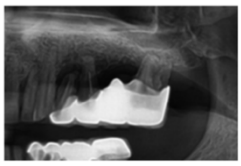	

PARP: Pterygoid anatomic radiographic prediction

Figure 16 : Classification de la difficulté chirurgicale en fonction de l'analyse radiographique de la région sinusienne.
(Nag et coll, 2019)

La réalisation et l'utilisation d'un guide radiologique peut compléter cet examen. Il est confectionné en résine acrylique chargé ou non, perforé et rempli d'une substance radio-opaque au niveau des futurs sites implantaires.
Si une incertitude persiste quant à la position précise des implants, toutes les dents du guide radiologique seront réalisées dans un matériau radio-opaque (par exemple du baryum) permettant au praticien de simuler un projet implantaire en accord avec son projet prothétique (Bahat, 1992).

Les outils de planification permettent de simuler la position théorique des implants et de déterminer leur longueur, leur diamètre ainsi que l'angulation idéale, imposés par le site anatomique. Une position idéale est déterminante pour les implants tubérositaires et ptérygoïdiens, car elle influence directement leurs taux de survie (cf. figure 17).
En outre la planification numérique, permet la réalisation du guide chirurgical et d'anticiper la conception d'une prothèse provisoire.

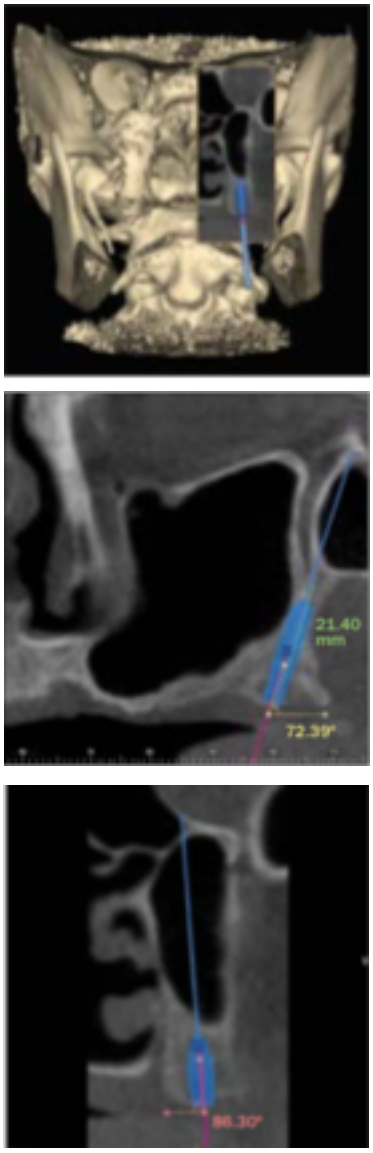

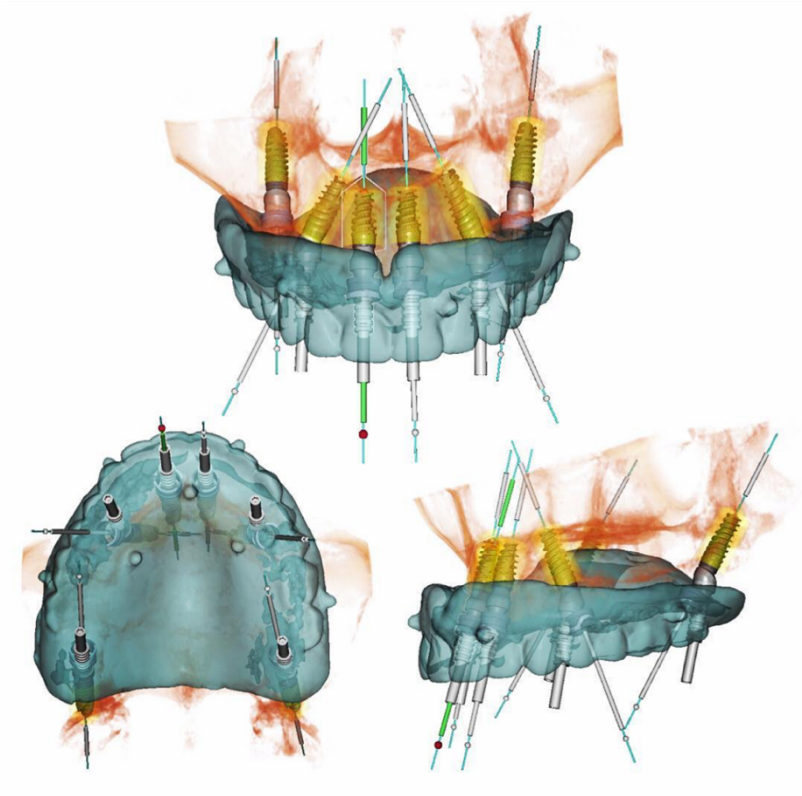

Figure 17 : Planification implantaire sur coupes panoramiques issues d'un examen cone beam et simulation du futur guide chirurgical.
(Rodriguez et coll, 2014)

3. 2. Phase chirurgicale

3. 2. 1. Anesthésie

Il s'agit d'une anesthésie locale en trois points avec une solution type articaïne adrénalinée 1/100 000 (Graves, 1994) :

1. anesthésie en fond de vestibule,
2. anesthésie postéro-latérale de la tubérosité maxillaire avec un angle de 45° et une pénétration de 1 à 2 cm pour atteindre la région du processus palatin,
3. anesthésie palatine au foramen grand palatin (il est recommandé une solution moins concentrée en vasoconstricteur, par exemple adrénalinée à 1/200 000 (proximité pédiculaire et possibilité de nécrose gingivale).

3. 2. 2. Réalisation du lambeau

Un lambeau muco-périosté est réalisé à l'aide d'une lame 15. Une première incision parcourt horizontalement la crête osseuse édentée jusqu'au point le plus distal de la tubérosité maxillaire. En cas de persistance d'une dent terminale, il convient d'éloigner l'incision de 3 mm de manière à ne pas endommager sa papille distale.
Une décharge verticale s'étend du fond de vestibule jusqu'à la crête osseuse pour rejoindre la première incision (Fernandez et Fernandez, 1997).
Le lambeau est ensuite décollé et récliné en fond de vestibule d'une part, et légèrement en palatin d'autre part, de manière à visualiser l'entièreté de la tubérosité. Si le plan de traitement concerne l'ensemble du maxillaire, un lambeau total de tubérosité à tubérosité est réalisé. Dans le cadre d'une chirurgie guidée, une technique *flapless* moins invasive peut être pratiquée.

3. 2. 3. Mise en place de l'implant

Il est nécessaire de rappeler que l'ensemble des étapes chirurgicales se fait quasiment à l'aveugle, le praticien ne se base alors que sur les sensations tactiles perçues lors du passage des différentes densités osseuses.
Trois techniques de préparation du site osseux, avec ou sans guide chirurgical, sont décrites dans la littérature :

- avec utilisation d'ostéotomes
- avec forage
- combinaison du forage et des ostéotomes

3. 2. 3. 1. Ostéotomie

L'utilisation unique d'ostéotomes permet de répondre au *Ridge Expansion Ostéotomy* décrite par Summers en 1994. Selon Valeron et coll (2007) et Penarrocha et coll (2009), elle permet de :

- préserver le volume osseux disponible,
- créer une condensation osseuse locale pour compenser la faible densité de la tubérosité et créer un lit implantaire plus favorable,
- protéger les structures artérielles, veineuses et nerveuses environnantes, et ainsi minimiser les possibles complications chirurgicales,
- contrôler la chirurgie via les sensations tactiles.

La première étape consiste à repérer le point d'impact et perforer la corticale avec une fraise boule. On utilise ensuite les ostéotomes, droits ou incurvés (cf. figure 18).
Proposés par Nocini, les ostéotomes incurvés ont une double angulation permettant d'une part de répondre à l'inclinaison de la tubérosité, et d'autre part de ne pas exercer de pression excessive sur la lèvre inférieure (Nocini et coll, 2000).

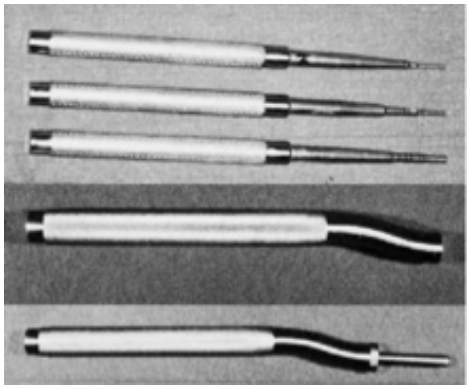

Figure 18 : Ostéotomes droits de Summers (au-dessus) et ostéotomes angulés de Nocini (en-dessous).
(Nocini et coll, 2000)

L'ostéotome 0, de diamètre 0,5 mm, est manipulé de manière lente avec des mouvements de percution et de rotation jusqu'à atteindre la profondeur souhaitée dans la région ptérygo-palatine. Une radiographie rétro-alvéolaire, instrument en place, peut être réalisée à ce moment pour vérifier l'axe de l'instrument (cf. figure 19).
Les ostéotomes suivants sont utilisés par ordre de diamètres croissants, avec une augmentation progressive d'un millimètre de diamètre à chaque ostéotome (cf. figure 19).
La mise en place de l'implant est effectuée au moteur si l'ouverture buccale le permet selon les recommandations du fabricant, à vitesse réduite avec un couple d'insertion généralement compris entre 25 et 40 N/cm (Balshi, 1992 ; Park et Cho, 2010). Le chirurgien évalue alors la stabilité primaire ; si celle-ci est insuffisante, un implant de diamètre plus important est préféré.

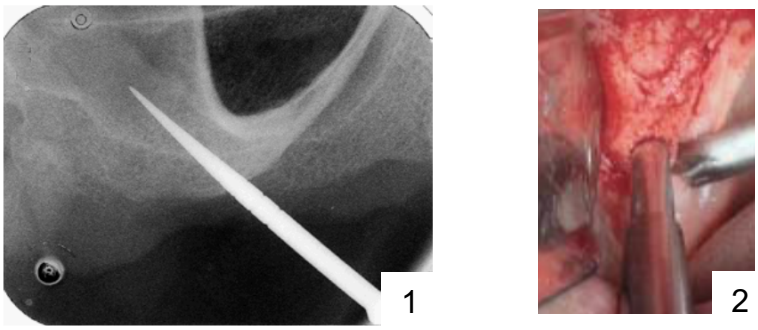

Figure 19 : (1) Radiographie rétro-alvéolaire per-chirurgicale de l'ostéotome 0 en place, (2) Photographie endo-buccale de l'expansion osseuse avec l'ostéotome 3.
(Fernandez et Fernandez, 1997 ; Penarrocha, 2009)

3. 2. 3. 2. Forage

La séquence de forage dépendra des caractéristiques du site osseux, de l'implant choisi, des recommandations du fabricant et du chirurgien.

Un exemple de protocole de forage est cité dans la littérature par Venturelli (1996) pour la mise en place d'un implant Innovation®. Ce protocole a l'avantage d'inclure un arbre décisionnel selon la densité osseuse (cf. figure 20).

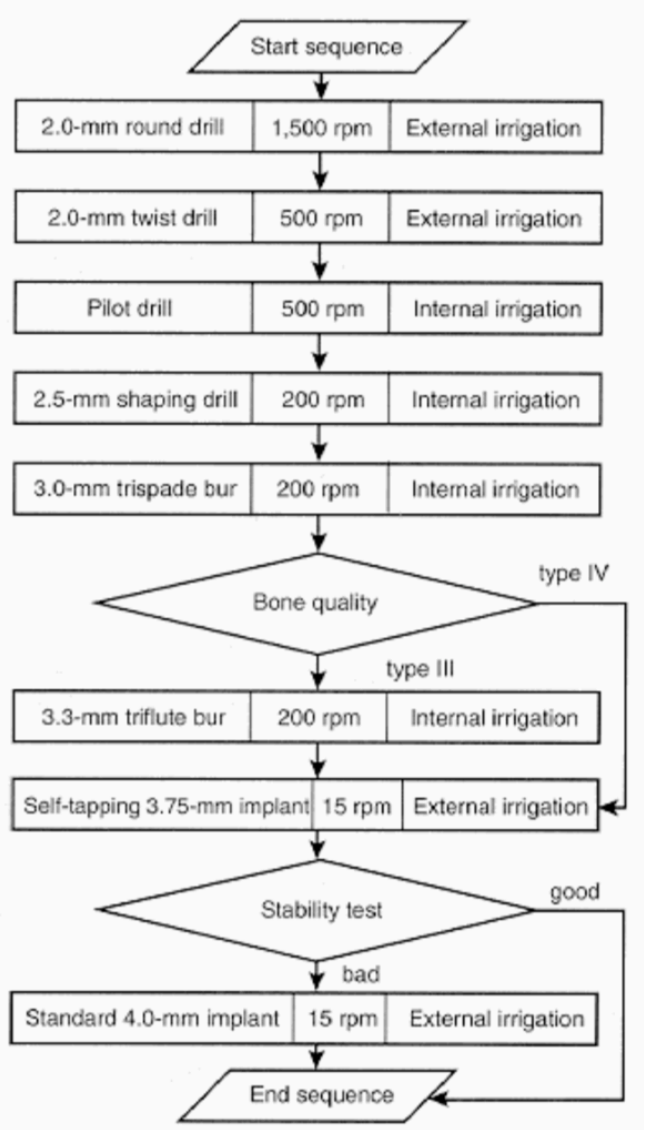

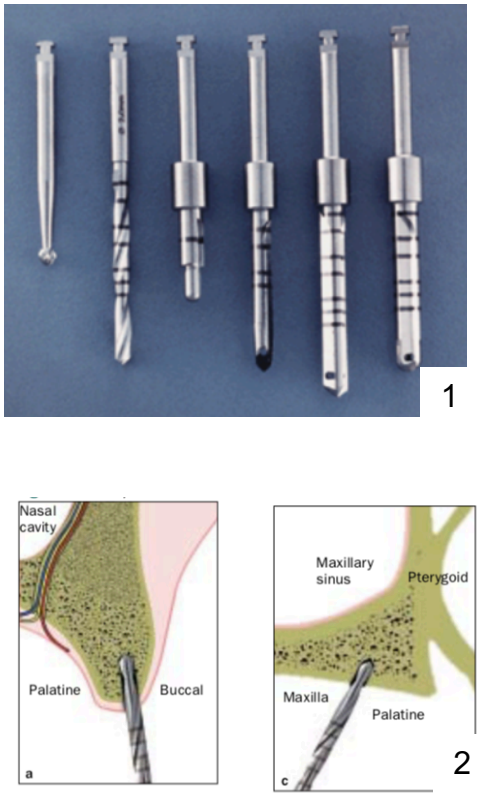

Figure 20 : (1) Séquence de fraises et forets utilisés pendant le protocole chirurgical proposé par Venturelli ; (2) Axe de forage mesio-distal et bucco-palatin. (Venturelli, 1996 ; Rodriguez et coll, 2012)

3. 2. 3. 3. Combinaison des ostéotomes et du forage

L'utilisation combinée des ostéotomes et des forets a pour objectif la simplification et l'optimisation de la mise en place de l'implant tout en s'assurant de l'obtention d'une condensation osseuse.

Un ordre de passage n'est pas prédéfini lors du protocole opératoire, simplement le passage d'un foret pilote peut faciliter le passage des futurs ostéomes ou terminer la création du lit implantaire suite à l'expansion osseuse et faciliter ainsi la mise en place de l'implant (Penarrocha, 2009) (cf. figure 21).

L'utilisation complémentaire d'ostéotomes suite au premier forage permet une condensation trabéculaire péri-implantaire plus importante mais non homogène sur toute la surface de l'implant. Elle est surtout significative au niveau péri-apical de l'implant (Blanco et coll, 2008).

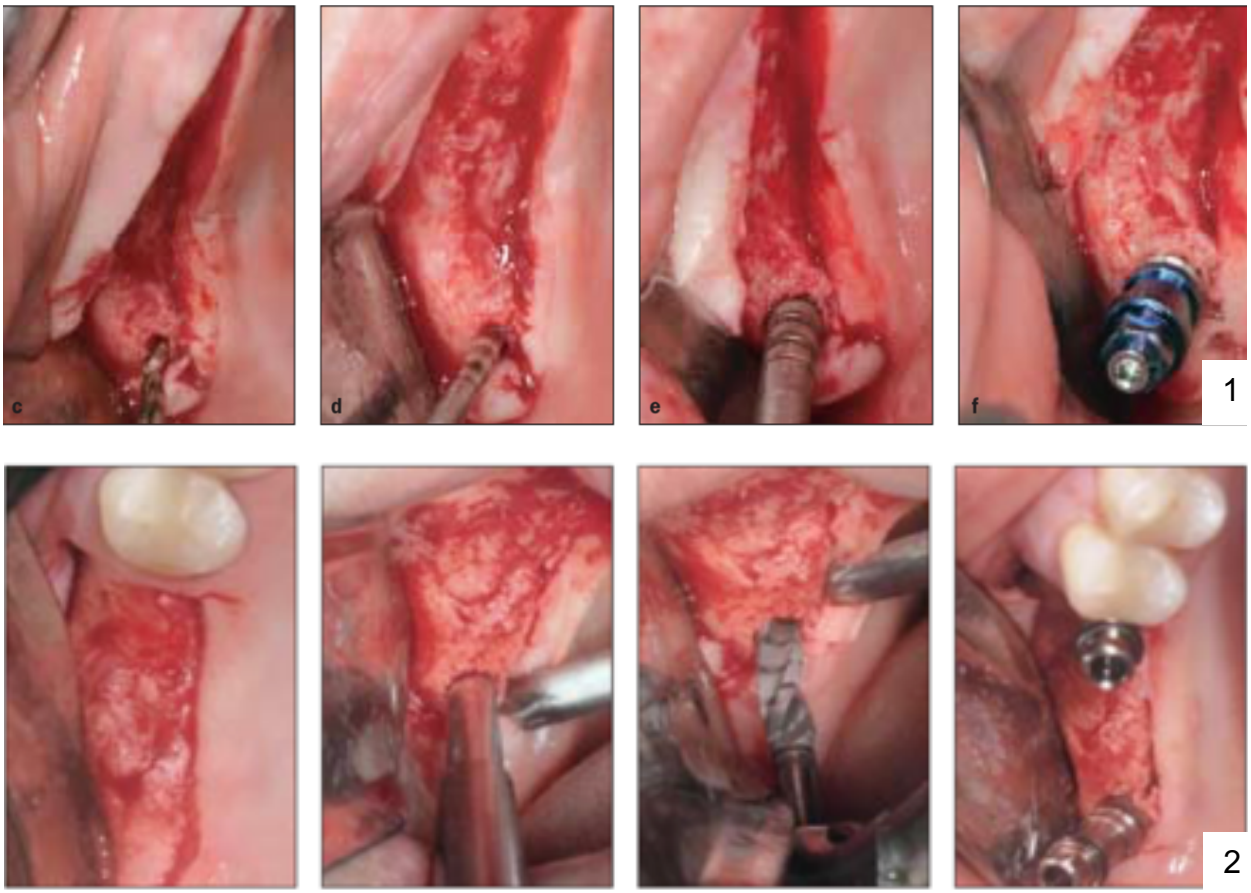

Figure 21 : (1) Utilisation d'un foret pilote pour garantir la bonne angulation des ostéomes, (2) Utilisation d'ostéomes puis d'un foret pour faciliter la pose de l'implant. (Penarrocha, 2009)

3. 2. 3. 4. Protocoles chirurgicaux

Quelle que soit la réhabilitation envisagée (partielle ou complète), le protocole opératoire est réalisé à main levée ou à l'aide d'un guide chirurgical, en un temps ou en deux temps. Selon l'étude rétrospective de Balshi et coll (2013) portant sur 981 patients pour 1608 implants, les pourcentages de réussites selon les protocoles chirurgicaux sont :

- 85, 94 % pour le protocole chirurgical en deux temps avec chirurgie à main levée,
- 96,45 % pour le protocole chirurgical en un temps avec chirurgie à main levée,
- 93,88 % pour le protocole chirurgical en un temps avec chirurgie guidée.

Il apparait une différence significative (MANOVA, $p<0.05$) en faveur du protocole en un temps chirurgical dont le CSR moyen (Cumulative Survival Rates moyen des protocoles à main levée et guidé) est de 95,91 %, soit 10% plus important que le protocole en deux temps.

Une différence non significative (MANOVA, $p>0.05$) est présente entre les protocoles en un temps qui peut être expliqué par le fait que la technique à main levée permet une adaptation en temps réel du chirurgien avec meilleure visibilité du site chirurgical. La chirurgie guidée quant à elle, permet au praticien de travailler en toute sécurité et de placer les implants dans une position conforme au projet de planification. Elle permet également d'appliquer une technique *flapless*, moins invasive, diminuant les suites opératoires tout en préservant une vascularisation optimale (Balshi, 2006). L'utilisation d'un guide stéréo-lithographique permet également la réalisation de la prothèse provisoire en amont de la chirurgie.

Ridell et coll (2009) préconisent la réalisation d'une fenêtre latérale de visualisation au niveau du sinus pour vérifier l'intégrité de la membrane sinusienne suite au placement de l'implant.

3. 2. 4. Contrôle de l'ostéointégration et pilier de cicatrisation

Quatre à six mois de cicatrisation sont nécessaires. Si les critères d'ostéointégration d'Albrektson sont respectés, alors le pilier de cicatrisation peut être mis en place pendant deux à trois semaines pour guider les tissus mous (cf. annexe 3).

Si nécessaire, une gingivo-plastie peut être effectuée pour réduire l'épaisseur de la gencive souvent très importante à ce niveau (5 à 7 mm en moyenne) à une épaisseur de 2 à 3 mm normalement requise (Bahat, 1992).

3. 3. Réalisation de la prothèse

3. 3. 1. Particularités du secteur

La principale particularité à prendre en considération lors de la réhabilitation prothétique du maxillaire postérieur est la présence de forces occlusales importantes :

- région incisive : 155 Newtons
- région prémolaire : 288 Newtons
- région molaire : 565 Newtons

La région molaire est donc soumise à des forces 2 fois plus importantes que la région prémolaire et 4 fois plus importantes que la région incisive. Il convient également de rappeler qu'elles peuvent être multipliées par 3 en présence de para-fonctions (Balshi et coll, 1999).

Rappelons que la distribution de ces forces horizontales et verticales dépend directement de l'inclinaison des implants (cf. figure 22).

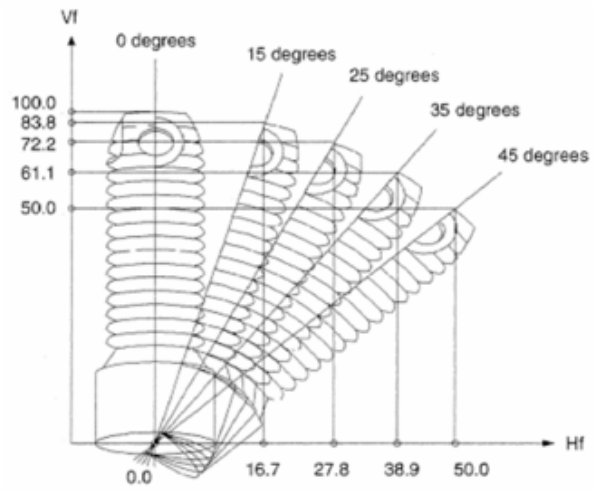

Figure 22 : Distribution des forces (Newtons) horizontales (Hf) et verticales (Vf) en fonction des inclinaisons des implants.
(Venturelli, 1997)

L'importance des forces occlusales, souvent associée à la nécessité d'angulation des implants dans ce secteur, sont autant de paramètres à prendre en considération pour la réalisation d'une réhabilitation implanto-portée pérenne.

3. 3. 2. Types de réhabilitations

Pour rappel, les implants tubérositaires et ptérygoïdiens ont un rôle de pilier postérieur ou sont stabilisateurs, dans le cadre de réhabilitation plurale ou complète dans une stratégie d'évitement du sinus maxillaire. Le type de prothèse qu'ils soutiennent et le moment de sa mise en place dépendent de l'édentement et du protocole chirurgical retenu et défini par le chirurgien.

Dans le cadre d'une réhabilitation partielle fixe, la solution prothétique définitive est un bridge (dento) implanto-porté, que le protocole chirurgical soit en un ou deux temps.
Si l'édentement engendre un préjudice esthétique, le chirurgien peut faire le choix de placer une prothèse amovible partielle évidée en regard des sites implantaires pendant les temps de cicatrisation tissulaire.

Dans le cadre d'une réhabilitation complète fixe, la solution prothétique définitive est un bridge complet implanto-porté.
La solution prothétique provisoire dépendra du protocole chirurgical retenu :

- si le protocole chirurgical s'effectue en un temps, un bridge provisoire implanto-porté engageant ou non la totalité des implants est réalisé. Les implants dont la stabilité primaire est faible sont laissés en nourrice et n'interviennent pas dans la rétention du bridge.
- si le protocole chirurgical s'effectue en deux temps, une prothèse amovible complète évidée en regard des sites implantaires est mise en place le temps de cicatrisation tissulaire.

Lorsque les implants tubérositaires ou ptérygoïdiens ont un rôle de stabilisation d'une prothèse amovible complète, ils sont laissés en nourrice le temps de la cicatrisation osseuse puis découverts pour recevoir des piliers type Locator®.

3. 3. 3. Empreinte implantaire

<u>- Technique utilisée et porte-empreinte</u>

Le choix du type d'empreinte dépendra principalement de l'ouverture buccale du patient et par conséquent de la possibilité ou non d'accueillir les transferts implantaires :

- si l'ouverture buccale est satisfaisante : une empreinte à ciel ouvert avec porte-empreinte individuel en résine est recommandée du fait de l'enfouissement, de l'angulation et du nombre d'implants présents.
- si l'ouverture buccale est limitée, que le patient est anxieux ou présente un réflexe nauséeux important, une empreinte à ciel fermé est réalisée à l'aide d'un porte-empreinte du commerce métallique ou polycarbonate.

Cette technique montre cependant ses limites dans les cas où les implants sont trop nombreux et/ou trop divergents les uns par rapport aux autres.

- Transferts implantaires

Le choix des transferts dépendra quant à lui de la technique d'empreinte retenue, de l'implant et du profil d'émergence du pilier de cicatrisation.

- Matériaux d'empreinte

Deux matériaux pourront être utilisés, dépendant de la compliance du patient, du contexte anatomique et implantaire et de la technicité, des habitudes du praticien.
Les élastomères, comportant les silicones par addition ou polyéthers, sont utilisés avec une technique en double mélange permettant de par leurs propriétés de mouillabilité et de stabilité dimensionnelle un enregistrement précis de la situation buccale.
Le plâtre, de par sa faible variation dimensionnelle et sa rigidité importante reste un matériau de choix pour ce type d'empreinte implantaire. Mais il présente une courbe d'apprentissage assez longue pour le praticien et nécessite une forte compliance du patient.

3. 3. 4. Piliers implantaires

Les piliers seront adaptés ou personnalisés au contexte implantaire et prothétique, de manière à corriger l'angulation de l'implant et permettre son émergence dans l'aire prothétique (cf. figure 23). Leur hauteur devra s'adapter quant à elle, au contexte buccal (distance inter-arcade) et à l'importante épaisseur gingivale (Balshi, 1995).
La prothèse transvissée est la prothèse de choix dans les réhabilitations de grande étendue même si les prothèses scellées laissent une certaine marge d'erreur via le ciment et permettent ainsi une légère tolérance lors de l'insertion de la prothèse.

Figure 23 : Différentes angulations de pilier implantaire Bioline®
(Bioline®, 2019)

3. 3. 5. Mise en bouche de la prothèse

La prothèse provisoire implanto-portée pour une réhabilitation complète prend place soit directement après la chirurgie si celle-ci a été confectionnée en amont grâce à la planification tridimensionnelle et l'utilisation d'un guide chirurgical, soit dans les 24 à 48 heures grâce à l'empreinte réalisée en fin de chirurgie. Ces prothèses sont en résine polymérisée avec un fil de renfort métallique. Elles doivent être polies minutieusement afin d'obtenir le meilleur état de surface possible, indispensable à une bonne cicatrisation tissulaire**.**

La prothèse amovible complète ou partielle provisoire, évidée en regard des sites implantaires, est ajustée avec précision pour ne pas transmettre les forces non-axiales aux implants sous-jacents et compromettre leur ostéo-intégration (Bahat, 1992).

La prothèse provisoire sera laissée en place quatre à six mois avant la réalisation de la prothèse définitive.

Le choix du type de prothèse définitive est fait en fonction de la résorption tissulaire. S'il existe (cf. figure 24) :

- une absence ou une perte limitée de tissu : un bridge à armature zircone sans fausse gencive est choisi ;
- une perte tissulaire modérée : un bridge avec armature zircone avec dents et fausse gencive en céramique est utilisé ;
- une importante perte osseuse et parodontale : un bridge avec armature titane avec dents et fausse gencive en résine est réalisé.

Figure 24 : Évaluation de la perte des tissus de soutien :
(1) Absence de résorption osseuse et parodontale, (2) Fonte osseuse et parodontale légère, (3) Fonte osseuse et parodontale importantes
(Orthodontie Rodez, 2014)

Dans tous les cas, les adaptations occlusales statiques et dynamiques nécessaires seront réalisées immédiatement après la mise en bouche. Le praticien devra veiller à la passivité à l'insertion et à la qualité de l'état de surface de la prothèse.
Les critères de succès de la prothèse sont en effet : la stabilité, le confort, la fonction, l'acceptation du patient et l'esthétique.

3. 3. 6. Contrôle, maintenance et entretien

Le patient doit bénéficier de conseils alimentaires (alimentation molle pendant 12 semaines) (Balshi, 2005) et d'hygiène orale adaptés (passage de brossettes et jets inter-dentaires).
Le praticien quant à lui devra effectuer de façon biannuelle (idéalement) ou annuelle :

- un contrôle clinique de plaque dentaire et un nettoyage professionnel
- un contrôle de l'hyperplasie possible des gencives
- un contrôle clinique et radiographique des éventuelles pertes osseuses péri-implantaires
- un contrôle de l'occlusion (Bahat, 1992)

Pour les implants standards, les pertes osseuses péri-implantaires sont évaluées sur deux périodes. Au cours de la première année de mise en charge, elles sont comprises entre 0,9 et 1,6 mm puis chaque année elles deviennent inférieures à 0,2 mm (Adell et coll, 1990 ; Albrektsson et coll,1986).
Pour les implants de la région PPT, les études de Balshi (1995) et Curi et coll (2015) chiffrent une perte osseuse moyenne de 1,3 mm en mésial et 1,1 mm en distal sur 3 ans.
Les pertes osseuses péri-implantaires enregistrées au niveau des implants tubérositaires et ptérygoïdiens sont donc les mêmes que celles retrouvées au niveau des implants standards.

3. 4. Complications per, post opératoires et prothétiques

Il est rapporté diverses complications, liées à la phase chirurgicale mais aussi à la phase prothétique.

<u>- Les complications per-opératoires décrites sont :</u>

- une hémorragie veineuse au moment du forage, stoppée avec la mise en place de l'implant (Valeron et Valeron, 2017).
- une hémorragie de l'artère palatine (Fernandez et Fernandez, 1997).
- des douleurs lors de l'insertion de l'implant soulagées avec un appoint d'anesthésie (Araujo et coll, 2019).
- une insuffisance de stabilité primaire suite à la correction de l'axe implantaire (Vrielinck et coll, 2003).

<u>- Les complications post-opératoires évoquées sont :</u>

- une hypoesthésie du nerf grand palatin durant quatre semaines (Rodriguez et coll, 2012).
- des douleurs ptérygo-palatines (Rodriguez et coll, 2012).
- une fuite de l'implant dans la fosse ptérygo-palatine (Dryer et coll, 2019).

- Les complications prothétiques retrouvées sont :

- un trismus et inconfort : résolus avec physiothérapie et prise de relaxant musculaire au moment de la mise en place de la prothèse (Krekmanov, 1995).
- une fracture de la prothèse et des vis chez un patient bruxomane (Rodriguez, 2012).

Tableau récapitulatif des différentes précautions et vérifications à prendre en considération durant les phases pré-, per- et post- chirurgicales et prothétiques (cf. tableau 3) :

Phases	Pre-surgical planning	Surgical planning	Post-surgery planning
Surgery	Correction of pathoses and periodontal lesions[23,26] Radiography and CBCT[21,23] Detailed study of anatomy/ potential site[30] App. 35 mm opening: site/ opposing teeth[23,25,30]	Internally irrigated drills[25] Reduced speed of instrument[25] Minimal use of countersinking[23,25] Bone compaction[28], modified osteotomes[36] Achievement of bicortical fixation[23,25,30] Drilling sequence to maximize stabilization Maximum primary stability[21,25] Implant diameter larger and length longer[26,30] Favourable geometry of implant[28]	Enough healing time for maturation of host bone (6–8 months)[21,26] Possible surgery in mucosal tissue[29]
Prosthesis	Opposing arch/load[23] Parafunction must be controlled[23] Space availability for the implant and crown[23] Quality and dimensions of the soft tissues[23]	Elimination of occlusal loading in osseointegration[23]	Prevent non-axial loading[23] Occlusal scheme, avoid overloading[23,30] Occlusion and oral hygiene periodically[23] Access to the posterior oral cavity[23]; careful manipulation of instruments

CBCT, cone beam computed tomography.

Tableau 3 : Résumé des points importants à prendre en considération durant les phases pré, per et post chirurgicales.
(Lopes et coll, 2015)

4. Cas de réhabilitation décrits dans la littérature

4. 1. Cas d'un édentement maxillaire partiel

En 2012, Anandakrishna et Rao publient dans le *Journal of indian prostodontic society* un cas de réhabilitation implantaire partiel chez une femme de 65 ans.

La patiente présente un édentement maxillaire postérieur unilatéral au niveau du secteur 2 depuis 8 ans, consécutif aux avulsions des dents 24, 25, 26 et 27, lourdement cariées. Elle souhaite bénéficier d'une prothèse fixe implanto-portée.

L'examen clinique intra-oral dévoile une crête saine ainsi qu'une ouverture buccale et une distance inter-arcade compatibles avec la réalisation de la chirurgie et la réhabilitation prothétique.

L'analyse de l'examen radiologique tridimensionnel montre d'une part que les régions prémolaires et PPT présentent un volume autorisant la pose d'implants et d'autre part que la quantité osseuse résiduelle sous-sinusienne est très faible.

Le projet prothétique a pour objectif la réhabilitation des 4 dents manquantes. En le superposant aux clichés radiographiques, seules deux solutions peuvent être envisagées pour y aboutir. La première nécessite un comblement sinusien et la pose d'un ou deux implants. La seconde consiste à exploiter la zone tubérositaire.

En accord avec le souhait de la patiente, la chirurgie retenue est la pose de deux implants antérieurs en secteur prémolaire et d'un implant terminal postérieur en exploitant la région PPT. Cette solution vise à éviter le recours à la chirurgie sinusienne jugée trop invasive.

La procédure chirurgicale est réalisée en deux temps. Dans un premier temps, trois implants cylindo-côniques *bone level* : 24 (3,75 x 13 mm), 25 (4,2 x 10 mm) et ptérygoïde (5 x 13 mm) sont placés de manière enfouie.

Les vis de cicatrisation sont posées dans un second temps, après avoir respecté une période d'ostéo-intégration de 6 mois.

La phase prothétique consiste en la réalisation d'un bridge transvissé céramo-métallique de 4 éléments, avec 2 éléments intermédiaires en 26, 27. L'implant ptérygoïdien assure ici l'ancrage postérieur du bridge et autorise ainsi ce type de réhabilitation en s'affranchissant d'une chirurgie sinusienne (cf. figure 25).

1

2

3

4

5

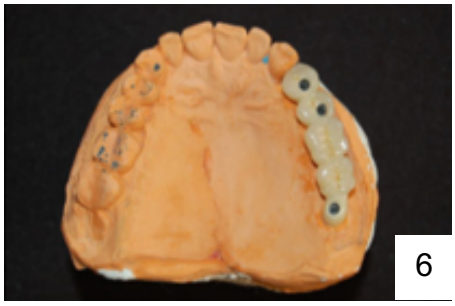

Figure 25 : Cas d'une réhabilitation partielle implantaire du maxillaire :
(1) Photographie de face, (2) Photographie endo-buccale de l'édentement,
(3) Radiographie panoramique du maxillaire avant implantation, (4) Photographie endo-buccale des vis de cicatrisation, (5) Radiographie panoramique du maxillaire implanté, (6) Photographie du bridge céramo-métallique,
(7) Photographie endo-buccale du bridge en place.
(Anandakrishna et Rao, 2012)

4. 2. Cas d'un édentement complet

En 2012, Anandakrishna et Rao publient dans le *Journal of Indian Prosthodontic Society* un cas de réhabilitation totale chez un homme de 74 ans suite à un premier échec de traitement implantaire un an auparavant.
L'examen clinique révèle une édentation complète du maxillaire. Il objective la présence de 3 implants antérieurs persistants malgré une perte osseuse péri-implantaire et une prothèse fracturée.

Éprouvé par cet échec, le patient exprime son souhait de retrouver rapidement une solution prothétique fixe, fiable et pérenne et refuse catégoriquement une ré-intervention impliquant les sinus.

L'analyse de l'examen radiologique tridimensionnel révèle d'une part une importante perte osseuse autour des 3 implants antérieurs et d'autre part la migration d'un quatrième implant sur la paroi postérieure du sinus responsable d'une infection. Néanmoins, une quantité osseuse suffisante est toujours disponible au niveau du maxillaire antérieur ainsi que dans la région PPT. Elle autorise une réflexion implantaire.

Une réhabilitation complète implanto-portée est réalisée par la pose de 8 implants Nobel Replace Tapered® en antérieur et 2 implants ptérygoïdiens postérieurs.

Le protocole chirurgical s'effectue en deux temps :

- Le chirurgien réalise une approche de Cadwell Luc pour récupérer l'implant se trouvant dans le sinus et en profite pour assainir le site.
- Une semaine après le lavage sinusien, il pose les implants et les laisse en nourrice. Les vis de cicatrisation sont mises en place 6 mois plus tard.

La publication n'évoque pas la solution provisoire retenue.

La prothèse d'usage est réalisée puis mise en place. La position et l'angulation des implants respectent le couloir prothétique et permettent la réalisation d'un bridge transvissé (cf. figure 26).

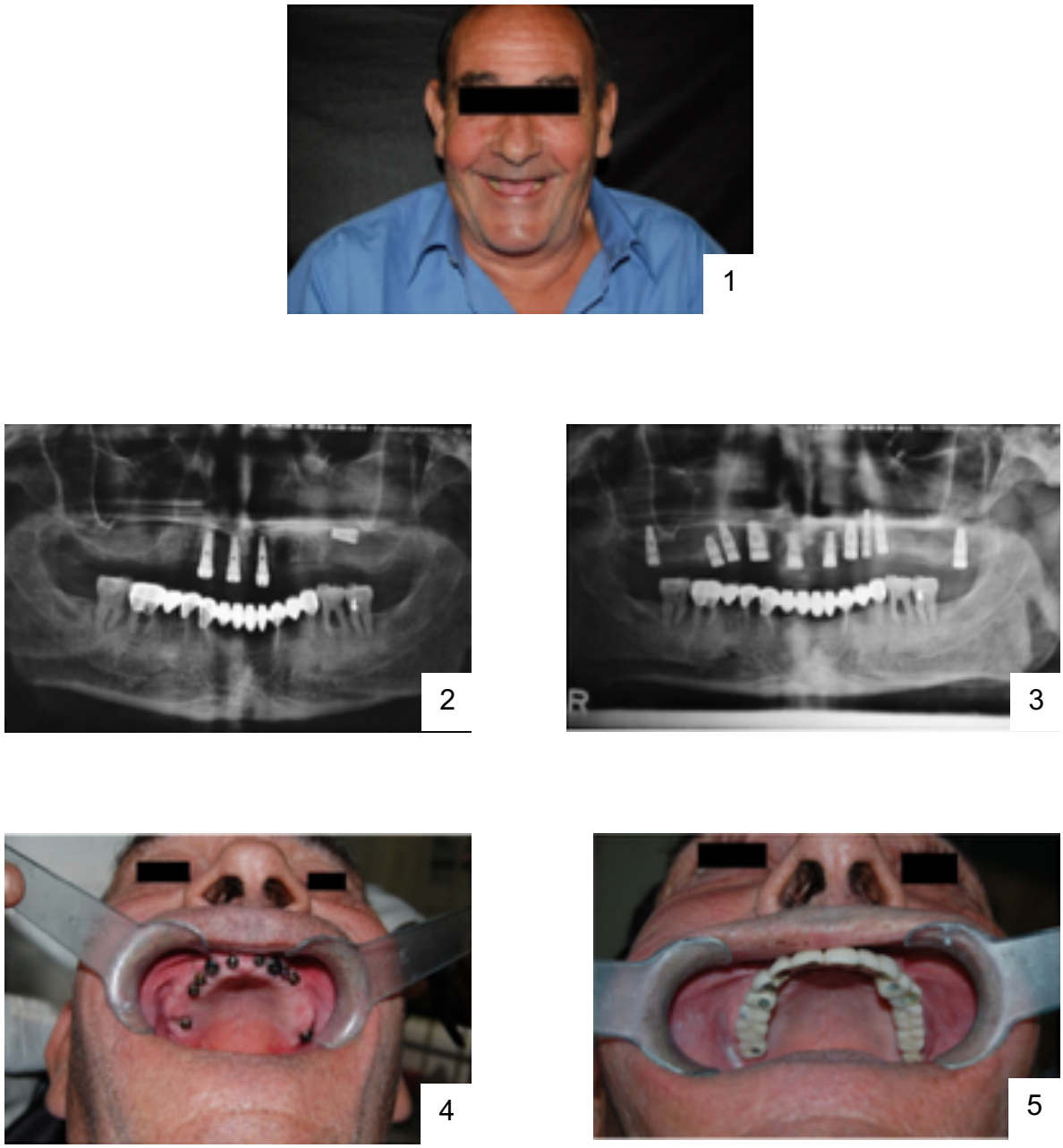

Figure 26 : Cas d'une réhabilitation complète du maxillaire :
(1) Photographie de face, (2) Radiographie panoramique du maxillaire avant implantation, (3) Radiographie panoramique du maxillaire implanté,
(4) Photographie endo-buccale des vis de cicatrisation,
(5) Photographie endo-buccale du bridge complet en place.
(Anandakrishna et Rao, 2012)

4. 3. Cas d'une perte de substance maxillaire

Ce report de cas a été publié en 2013 par Bidra et coll, dans le *Journal of Oral Implantology*.

L'historique médicale du patient, âgé de 76 ans, recueille de lourds antécédents : cardiopathie congénitale, diabète de type 2, arthroplastie du genou, lithiase rénale, ulcère gastro-duodénal, troubles neurologiques, carcinome épidermoïde de la cavité buccale. Son traitement médicamenteux comprend plus de 10 références.

L'examen clinique intra-oral montre une perte osseuse maxillaire importante, suite à une maxillectomie subtotale pour traiter le carcinome épidermoïde basal du palais dur.

Après concertation pluridisciplinaire, le choix d'une réhabilitation à l'aide d'une prothèse complète amovible obturatrice a été décidée.

Une prothèse provisoire a été réalisée en amont de la chirurgie de résection maxillaire et gardée pendant les périodes de cicatrisation et de guérison. Le patient exprime rapidement une gêne considérable s'expliquant par la désinsertion régulière de la prothèse liée au manque de rétention des tissus de soutien. En outre, il souffre d'un grand préjudice esthétique dû à l'absence de dents sur la prothèse, jugées trop lourdes, eu égard à ce manque de stabilité.

C'est pourquoi une évaluation clinique et radiologique a conduit à s'orienter vers la possibilité de stabiliser la prothèse obturatrice définitive par des implants. Les contraintes imposées par la situation anatomique n'autorisent qu'une exploitation des régions zygomatiques et ptérygoïdiennes. Le protocole chirurgical retenu est réalisé en deux temps. Deux implants zygomatiques et deux implants ptérygoïdiens sont placés de part et d'autre du maxillaire.

La pose des implants a été marquée par un échec au niveau de l'implant zygomatique gauche (perte à 2 semaines).

Le patient a continué de porter sa prothèse obturatrice pendant la période de cicatrisation osseuse.

Après 6 mois, les implants ptérygoïdiens ont été découverts et des piliers Locator ont été insérés avec un torque de 25 N/cm. Un pilier de cicatrisation sur l'implant zygomatique assure quant à lui un rôle de butoir vertical pour l'obturateur.

De nouvelles empreintes ont abouti à la réalisation d'une prothèse définitive selon le protocole traditionnel. Cette prothèse, stabilisée par les implants ptérygoïdiens, répond aux exigences esthétiques et fonctionnelles du patient. Elle est évidée en son centre de manière à diminuer son poids.

Ces implants ont donc permis d'améliorer la tenue de la prothèse. Les fonctions de phonation et de déglutition ont été retrouvées. L'esthétique du sourire et l'harmonie faciale ont été rétablis.

Les conseils diététiques, de mise en place et d'hygiène de la prothèse ont été promulgué au patient pour un confort et une durabilité optimale. L'examen de contrôle à un an et demi confirme la stabilité des implants, de la prothèse et la satisfaction du patient (cf. figure 27).

1

2

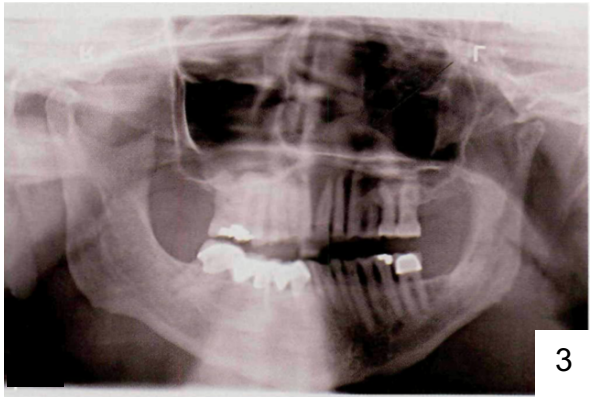
3

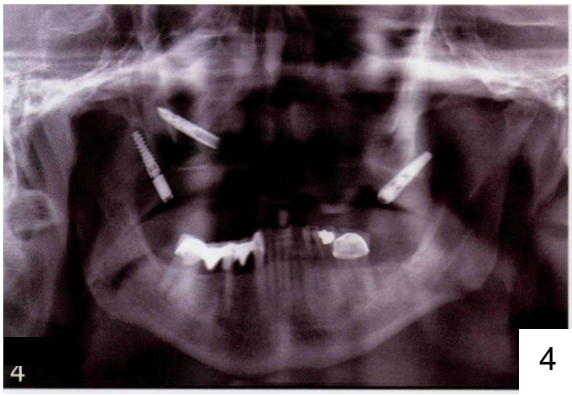
4

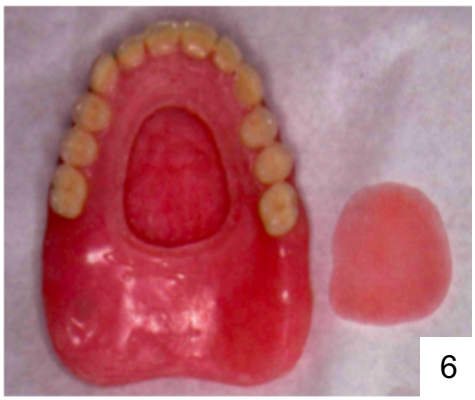

Figure 27 : Cas de réhabilitation d'une perte de substance maxillaire :
(1) Photographie de face avant traitement, (2) Photographie de profil avant traitement, (3) Radiographie panoramique avant implantation, (4) Radiographie panoramique après implantation, (5) Photographie endo-buccale des émergences implantaires, (6) Prothèse amovible complète obturatrice supra-implantaire,
(7) Photographie de la prothèse obturatrice en bouche,
(8) Photographie de face après traitement prothèse en place,
(9) Photographie de profil après traitement prothèse en place,
(Bidra,et coll, 2013)

5. Discussion

La résorption alvéolaire consécutive à la perte des dents et la pneumatisation du sinus entrainent une diminution de la quantité d'os résiduel. Lors de la réhabilitation du secteur postérieur édenté maxillaire, cette perte verticale et horizontale doit nécessairement être considérée dans la réflexion thérapeutique du chirurgien.
Les implants tubérositaires et ptérygoïdiens s'adaptent et exploitent le volume osseux disponible.

Les chirurgies d'augmentation osseuse pré et péri-implantaire permettent quant à elles d'adapter la morphologie du site osseux lorsque les conditions anatomiques n'autorisent pas une chirurgie implantaire traditionnelle. Ces chirurgies ont pour objectif de compenser les pertes osseuses : actuellement les techniques d'augmentation verticale ou horizontale restent la meilleure alternative dans ce secteur.

Le comblement sinusien est introduit par Tatum en 1974, puis Boyne et James dans les années 1980. Il s'agit de décoller la membrane du sinus afin de créer au-dessous un espace qui sera comblé avec du matériaux de substitut osseux. L'abord latéral est le premier abord décrit historiquement. Puis une variante par abord crestal est apparue, appelée aussi technique de Summers.
La technique par abord latéral présente un taux de survie de 96% pour les implants à surface rugueuse placés dans une xénogreffe (Wallace, 2006). La technique par abord crestal présente un taux de réussite similaire à une chirurgie implantaire standard si la hauteur d'os sous sinusien est supérieure à 5mm. (Pjetursson et coll,2008).

La résorption de la crête alvéolaire impacte aussi la dimension inter-maxillaire ainsi que l'épaisseur vestibulo-palatine. Les techniques d'augmentations osseuses verticales ou horizontales (ROG) permettent de rétablir un volume osseux favorable à la pose d'un implant. Selon Tinti et coll (1996 & 2001), un gain vertical de 4 à 8 mm d'os néoformé peut être obtenu grâce l'apport d'os autogène. Les taux de survies implantaires y sont élevés et s'approchent de ceux retrouvés dans l'os natif : 98,95% selon la méta-analyse d'Urban et coll (2019).

Ces traitements chirurgicaux permettent dès lors de positionner l'implant dans le couloir prothétique idéal mais nécessitent l'utilisation de matériaux d'origine extra corporelle ou provenant d'un deuxième site opératoire, avec parfois la nécessité de réaliser les actes sous anesthésie générale (prélèvements de crête iliaque, de calvaria, etc…). La multiplication des sites opératoires, l'augmentation de temps de traitement en raison des temps de cicatrisation, le surcoût lié aux greffes et les aléas thérapeutiques comme la perforation de la membrane sinusienne lors de son décollement dans 3,8 à 21,4% des cas (Tan et coll, 2008) sont à prendre en considération et augmentent la morbidité et l'inconfort ressentis par le patient.

A l'instar des implants ptérygoïdiens ou tubérositaires, les implants zygomatiques sont considérés par le GOMI « comme des *implants endo-osseux placés dans l'os zygomatique, considérés comme une alternative partielle ou complète aux procédures d'augmentation osseuse du maxillaire sévèrement atrophié ».*

Deux protocoles chirurgicaux sont décrits pour la pose de ces implants. Le premier, intra-sinusien, nécessite la réalisation d'une fenêtre latérale. Le second, extra-sinusien (sinus slot technique), est une méthode décrite par Stella et Warner en 2000, pour laquelle une simple rainure juxta sinusienne est réalisée afin d'y placer l'implant.

Bruno Chrcanovic et coll. (2013 & 2016), dans deux études menées sur 12 ans, rapporte un taux de survie cumulé intéressant de 96,7%.

Cependant le protocole chirurgical est lourd, souvent réalisé sous anesthésie générale, et nécessite une courbe d'apprentissage importante. De nombreuses complications sont décrites en raison de la difficulté de la chirurgie, réalisée à l'aveugle. L'émergence palatine des implants, ainsi que le volume important de la prothèse altèrent son confort et compliquent son entretien. Le coût considérable de la réhabilitation est également à prendre en considération avec une moyenne de 12000 euros.

Trois techniques peuvent donc être envisagées pour la réhabilitation du maxillaire postérieur résorbé (Tableau 4) :

- les implants tubérositaires et ptérygoïdiens
- les implants zygomatiques
- les traitements chirurgicaux avec greffe osseuse et/ou comblement sinusien

	Avantages	Inconvénients
Implants Tubérositaires et Ptérygoïdiens	- chirurgie au fauteuil - durée du traitement: mise en charge immédiate possible - chirurgie possible en présence de pathologie sinusienne - présence d'un défect osseux maxillaire important - coût	- distance inter-arcade supérieure à 35 mm - chirurgie à l'aveugle - couloir prothétlque difficile à respecter - hygiène délicate - obligation d'appui antérieur (pas de prothèse unitaire)
Implants Zygomatiques	- maxillaire antérieur résorbé - présence d'un défect osseux maxillaire important - durée du traitement: mise ne charge immédiate possible	- chirurgie lourde à l'aveugle sous anesthésie générale - coût - émergence implantaire palatine - prothèse amovible - passage intra-sinusien - hygiène délicate
Techniques d'augmentation verticale et horizontale (ROG)	- chirurgie au fauteuil - chirurgie en vision directe - axe implantaire maitrisé - prothèse unitaire - hygiène facile	- durée de traitement et durée de cicatrisation - taux de morbidité augmenté - coût - matériaux de comblement - pathologie sinusienne présente ou induite

Tableau 4 : Tableau comparatif des avantages et inconvénients des solutions thérapeutiques du maxillaire postérieur résorbé.

Les implants zygomatiques correspondent à une solution ultime de réhabilitation complète fixe d'un maxillaire sévèrement résorbé avec un protocole chirurgical lourd, souvent réalisé sous anesthésie générale.

Les techniques d'augmentation verticale et horizontale doivent quant à elles être acceptées par le patient. La greffe éventuelle de biomatériaux, la multiplicité des sites opératoires, l'allongement du temps et du coût du traitement, en sont les principaux inconvénients. Mais elles ont pour avantage majeur de permettre par la suite le positionnement adéquat de l'implant dans le couloir prothétique. Elles peuvent être envisagées pour une réhabilitation unitaire, plurale, voire complète.

Les implants ptérygoïdiens et tubérositaires sont quant à eux envisagés pour des réhabilitations plurales postérieures, s'affranchissant de la situation du sinus maxillaire avec un coût modéré pour le patient.

Toutes ces techniques ont leurs avantages et leurs inconvénients, mais elles sont complexes et donc destinées à des chirurgiens expérimentés. Toutes ont une courbe d'apprentissage importante, à prendre en considération. C'est donc en accord avec le patient, et en fonction de son plateau technique, de sa formation, de son niveau d'expérience que la solution définitive sera choisie par le praticien.

Conclusion

L'implantologie orale fait plus que jamais partie intégrante de l'arsenal thérapeutique du chirurgien-dentiste et s'avère incontournable dans notre pratique quotidienne.

Le recul sur les techniques, la fiabilité des protocoles et les taux de succès implantaires, sont autant de facteurs qui permettent de faire évoluer en permanence nos considérations cliniques et nos procédures. Les champs d'indications se sont ainsi considérablement étendus.

La réhabilitation implantaire du maxillaire postérieur sévèrement résorbé, en raison des édentements et invaginations sinusiennes, est considérée comme l'un des challenges les plus compliqués pour le chirurgien, de par ses caractéristiques anatomiques, biomécaniques et ergonomiques.

Le maxillaire postérieur doit faire l'objet d'études approfondies avec exploration des différentes alternatives thérapeutiques. Chacune d'entre elle doit être réfléchie et explorée minutieusement. Une seule et unique solution ne peut à elle seule répondre à l'ensemble du cahier des charges imposé par l'atrophie maxillaire. Il est alors nécessaire d'évaluer le rapport bénéfice/risque, l'apport fonctionnel et esthétique de chacune des techniques, et d'établir des compromis pour proposer la solution la plus adaptée et la plus complète.

Les techniques d'augmentation verticale ou horizontale semblent être la solution d'emblée choisie par les chirurgiens. Appuyées par des taux de réussites importants avec un positionnement prothétique idéal de l'implant, elles nécessitent tout de même l'utilisation de biomatériaux et/ou de greffons (autogènes ou non), impliquant une augmentation du coût, du temps de traitement, et des comorbidités.

Pourtant, les implants ptérygoïdiens, en exploitant la disponibilité quasi constante du site dans un contexte muco-gingival idéal la plupart du temps, semblent répondre efficacement à nos exigences micro-invasives et présentent des taux de succès identiques à ceux de l'implantologie traditionnelle. Ils peuvent dès lors être envisagés dans le cadre de réhabilitation plurale postérieure avec présence d'un site osseux pré-sinusien implantable.

Les taux de succès élevés et similaires des différentes procédures obligent à considérer d'avantage les taux de succès prothétiques et les demandes des patients. L'avènement de nouvelles technologies, l'évolution des biomatériaux, l'amélioration des états de surface implantaires les nouvelles connexions implant-prothèse bousculent sans cesse les dogmes et repoussent les limites de l'implantologie et de la prothèse implanto-portée. L'imagerie 3D et la planification guidée ont considérablement augmenté les taux de survie des implants tubérositaires et ptérygoïdiens ainsi que les taux de succès prothétiques. Ces innovations facilitent les protocoles chirurgicaux, favorisent le placement idéal des implants et la réalisation de la prothèse implanto-portée.

Au regard de ces considérations biologiques, technologiques, mécaniques et philosophiques (modernes), il parait inconcevable de sacrifier systématiquement les implants ptérygoïdiens sur l'autel de la chirurgie d'augmentation osseuse pré-implantaire. Dans un souci constant de l'optimisation du rapport bénéfice/risque, il paraît légitime de se poser la question suivante : quelle technique est réellement l'alternative de l'autre ?

Références bibliographiques

1. Adell R, Eriksson B, Lekholm U, Brånemark PI, Jemt T. Long-term follow-up study of osseointegrated implants in the treatment of totally edentulous jaws. Int J Oral Maxillofac Implants. 1990; 5(4): 347-59.

2. Albrektsson T, Zarb G, Worthington P, Eriksson AR. The long-term efficacy of currently used dental implants: a review and proposed criteria of success. Int J Oral Maxillofac Implants. 1986; 1(1): 11-25.

3. Anandakrishna GN, Rao G. Pterygomaxillary implants: a graftless solution to deficient maxillary bone. J Indian Prosthodont Soc. 2012; 12(3): 182-6.

4. Aparicio C, Ouazzani W, Aparicio A, Fortes V, Muela R, Pascual A, et coll. Immediate/Early loading of zygomatic implants: clinical experiences after 2 to 5 years of follow-up. Clin Implant Dent Relat Res. 2010; 12 Suppl 1: e77-82.

5. Araujo RZ, Santiago Júnior JF, Cardoso CL, Benites Condezo AF, Moreira Júnior R, Curi MM. Clinical outcomes of pterygoid implants: Systematic review and meta-analysis. J Craniomaxillofac Surg. 2019; 47(4): 651-60.

6. Bahat O. Treatment planning and placement of implants in the posterior maxillae: report of 732 consecutive Nobelpharma implants. Int J Oral Maxillofac Implants. 1993; 8(2): 151-61.

7. Bahat O. Osseointegrated Implants in the Maxillary Tuberosity: Report on 45 Consecutive Patients. Int J Oral Maxillofac Implants. 1992; 7(4): 459-67.

8. Bahat O. Brånemark System Implants in the Posterior Maxilla: Clinical Study of 660 Implants Followed for 5 to 12 Years. Int J Oral Maxillofac Implants. 2000; 15(5): 646-53.

9. Bahat O, Handelsman M. Use of Wide Implants and Double Implants in the Posterior Jaw: A Clinical Report. Int J Oral Maxillofac Implants. 1996; 11(3): 379-86.

10. Balaji VR, Lambodharan R, Manikandan D, Deenadayalan S. Pterygoid Implant for Atrophic Posterior Maxilla. J Pharm Bioallied Sci. 2017; 9(Suppl 1): S261-3.

11. Balshi SF, Wolfinger GJ, Balshi TJ. Analysis of 164 Titanium Oxide-Surface Implants in Completely Edentulous Arches for Fixed Prosthesis Anchorage Using the Pterygomaxillary Region. Int J Oral Maxillofac Implants. 2005; 20(6): 946-52.

12. Balshi SF, Wolfinger GJ, Balshi TJ. Surgical Planning and Prosthesis Construction Using Computer Technology and Medical Imaging for Immediate Loading of Implants in the Pterygomaxillary Region. Int J Periodontics Restorative Dent. 2006; 26(3): 238-47.

13. Balshi TJ. Single, Tuberosity-Osseointegrated Implant Support for a Tissue-Integrated Prosthesis. Int J Periodontics Restorative Dent. 1992; 12(5): 345-57.

14. Balshi TJ, Lee HY, Hernandez RE. The Use of Pterygomaxillary Implants in the Partially Edentulous Patient: A Preliminary Report. Int J Oral Maxillofac Implants. 1995; 10(1): 89-98.

15. Balshi TJ, Wolfinger GJ, Balshi SF. Analysis of 356 Pterygomaxillary Implants in Edentulous Arches for Fixed Prosthesis Anchorage. Int J Oral Maxillofac Implants. 1999; 14(3): 398-406.

16. Balshi TJ, Wolfinger GJ, Slauch RW, Balshi SF. A Retrospective Comparison of Implants in the Pterygomaxillary Region: Implant Placement with Two-Stage, Single-Stage, and Guided Surgery Protocols. Int J Oral Maxillofac Implants. 2013; 28(1): 184-9.

17. Balshi TJ, Wolfinger GJ, Slauch RW, Balshi SF. Brånemark System Implant Lengths in the Pterygomaxillary Region: A Retrospective Comparison. Implant Dent. 2013; 22(6): 610.

18. Bassi APF, Pioto R, Faverani LP, Canestraro D, Fontão FGK. Maxillary sinus lift without grafting, and simultaneous implant placement: a prospective clinical study with a 51-month follow-up. Int J Oral Maxillofac Surg. 2015; 44(7): 902-7.

19. Bidra AS, Huynh-Ba G. Implants in the pterygoid region: a systematic review of the literature. Int J Oral Maxillofac Surg. 2011; 40(8): 773-81.

20. Bidra AS, May GW, Tharp GE, Chambers MS. Pterygoid Implants for Maxillofacial Rehabilitation of a Patient with a Bilateral Maxillectomy Defect. J Oral Implantol. 2013; 39(1): 91-7.

21. Blanco J, Suárez J, Novio S, Villaverde G, Ramos I, Segade LAG. Histomorphometric assessment in human cadavers of the peri-implant bone density in maxillary tuberosity following implant placement using osteotome and conventional techniques. Clin Oral Implants Res. 2008; 19(5): 505-10.

22. Bloch VP. Pterygoid extension implant. J N J Dent Assoc. 1975; 46(3): 28-9, 47.

23. Boëdec A. Alternatives implantaires au comblement de sinus dans la réhabilitation implanto-prothétique de la région postérieure du maxillaire [Thèse d'exercice]. [Nantes] : Université de Nantes. Unité de formation et de recherche d'odontologie ; 2012. 122 p.

24. Candel E, Penarrocha D, Penarrocha M. Rehabilitation of the Atrophic Posterior Maxilla With Pterygoid Implants: A Review. J Oral Implantol. 2012; 38 spec no: 461-6.

25. Cawood JI, Howell RA. A classification of the edentulous jaws. Int J Oral Maxillofac Surg. 1988; 17(4): 232-6.

26. Chauvin B. L'implantation dans la région ptérygo-palato-tubérositaire: mythe radiologique ou réalité anatomique [Thèse d'exercice]. [Bordeaux] : Université de Bordeaux II. UFR des sciences odontologiques ; 2011. 140 p.

27. Cheung LK, Fung SC, Li T, Samman N. Posterior maxillary anatomy: implications for Le Fort I osteotomy. Int J Oral Maxillofac Surg. 1998; 27(5): 346-51.

28. Choi J, Park HS. The clinical anatomy of the maxillary artery in the pterygopalatine fossa. Int J Oral Maxillofac Surg. 2003; 61(1): 72-8.

29. Chrcanovic BR, Abreu MHNG. Survival and complications of zygomatic implants: a systematic review. J Oral Maxillofac Surg. 2013; 17(2): 81-93.

30. Chrcanovic BR, Albrektsson T, Wennerberg A. Survival and Complications of Zygomatic Implants: An Updated Systematic Review. J Oral Maxillofac Surg. 2016; 74(10): 1949-64.

31. Cucchi A, Vignudelli E, Franco S, Corinaldesi G. Minimally Invasive Approach Based on Pterygoid and Short Implants for Rehabilitation of an Extremely Atrophic Maxilla: Case Report. Implant Dent. 2017; 26(4): 639-44.

32. Curi MM, Cardoso CL, Braga Ribeiro K de C. Retrospective Study of Pterygoid Implants in the Atrophic Posterior Maxilla: Implant and Prosthesis Survival Rates Up to 3 Years. Int J Oral Maxillofac Implants. 2015; 30(2): 378-83.

33. Davarpanah M, Szmukler-Moncler S, Rajzbaum Ph, Davarpanah K, Demurashvili G. Manuel d'implantologie clinique : Concepts, intégration des protocoles et esquisses de nouveaux paradigmes. 3e édition. Paris : Editions CDP ; 2012. 656 p.

34. Dryer RR, Conrad HJ. Displacement of a Dental Implant into the Pterygoid Fossa: A Clinical Report. J Prosthodont. 2019 ;28(9): 1044-6.

35. Engelman MJ. Décisions cliniques et plans de traitement en Ostéo-intégration. Paris : Quintessence International ; 1998. 219 p.

36. Fernández Valerón J, Fernández Velázquez J. Placement of screw-type implants in the pterygomaxillary-pyramidal region: surgical procedure and preliminary results. Int J Oral Maxillofac Implants. 1997; 12(6): 814-9.

37. Fiorellini JP, Nevins ML. Localized Ridge Augmentation/Preservation: A Systematic Review. Ann Periodontol. 2003; 8(1): 321-7.

38. Garefis PN. The full upper subperiosteal implant, pterygoid extension design, for the partially edentulous maxilla. J Oral Implantol. 1978; 7(4): 512-29.

39. Gaudy JF, Cannas B, Gillot L, Gorce T, Charrier JL. Atlas d'anatomie implantaire. 2e édition. Issy-les-Moulineaux : Elsevier Masson ; 2011. 248 p.

40. Goiato MC, dos Santos DM, Jr. Santiago JF, Moreno A, Pellizzer EP. Longevity of dental implants in type IV bone: a systematic review. Int J Oral Maxillofac Surg. 2014; 43(9): 1108-16.

41. Goldstein PS. Alternate treatment options for restoring the posterior maxilla with implants. N Y State Dent J. 1996; 62(1): 44-5.

42. Graves SL. The Pterygoid Plate Implant: A Solution for Restoring the Posterior Maxilla. Int J Periodontics Restorative Dent. 1994; 14(6): 512-23.

43. Hahn JA. Full maxillary subperiosteal pterygoid extention implant. J Oral Implantol. 1979; 8(4): 576-81.

44. Haskel Y, Escudero Morere PG, Alvarez Villar W. Implantes pterigomaxilares: valoración de los riesgos anatómicos. Actas odontol. 2010; 7(1): 5-13.

45. Holtzclaw D, Telles R. Pterygoid Fixated Arch Stabilization Technique (PFAST): A Retrospective Study of Pterygoid Dental Implants used for Immediately Loaded Full Arch Prosthetics. J Implant Adv Clin Dent. 2018; 10(7): 6-17.

46. Jaffin RA, Berman CL. The excessive loss of Branemark fixtures in type IV bone: a 5-year analysis. J Periodontol. 1991; 62(1): 2-4.

47. Jensen J, Simonsen EK, Sindet-Pedersen S. Reconstruction of the severely resorbed maxilla with bone grafting and osseointegrated implants: A preliminary report. J Oral Maxillofac Surg. 1990; 48(1): 27-32.

48. Jokstad A, Sanz M, Takahiro Ogawa, Bassi F, Levin L, Wennerberg A, et coll. A Systematic Review of the Role of Implant Design in the Rehabilitation of the Edentulous Maxilla. Int J Oral Maxillofac Implants. 2016; 31 suppl: s43-99.

49. Khayat P, Nader N. The use of osseointegrated implants in the maxillary tuberosity. Pract Periodontics Aesthet Dent. 1994; 6(4): 53-61; quiz 62.

50. Krämer A, Weber H, Benzing U. Implant and prosthetic treatment of the edentulous maxilla using a bar-supported prosthesis. Int J Oral Maxillofac Implants. 1992; 7(2): 251-5.

51. Krekmanov L. Placement of posterior mandibular and maxillary implants in patients with severe bone deficiency: a clinical report of procedure. Int J Oral Maxillofac Implants. 2000; 15(5): 722-30.

52. Krekmanov L. A Modified Method of Simultaneous Bone Grafting and Placement of Endosseous Implants in the Severely Atrophic Maxilla. Int J Oral Maxillofac Implants. 1995; 10(6): 142-53.

53. Laney WR, International Team for Implantology. Glossary of oral and maxillofacial implants: GOMI. Berlin: Quintessence Publ; 2007. 199 p.

54. Langer B, Langer L, Herrmann I, Jorneus L. The wide fixture: a solution for special bone situations and a rescue for the compromised implant: Part 1. Int J Oral Maxillofac Implants. 1993; 8(4): 400-8.

55. Lee SP, Paik KS, Kim MK. Anatomical study of the pyramidal process of the palatine bone in relation to implant placement in the posterior maxilla. J Oral Rehabil. 2001; 28(2): 125-32.

56. Lee SH, Lee SH, Mori Y, Minami K, Park HS, Kwon TG. Evaluation of Pterygomaxillary Anatomy Using Computed Tomography: Are There Any Structural Variations in Cleft Patients ? J Oral Maxillofac Surg. 2011; 69(10): 2644-9.

57. Lekholm U, Zarb GA. Patient selection and preparation. Dans: Branmark PI, Zarb GA, Albrektsson T. Tissue integrated protheses: Osseo integration in clinical dentistry. Chicago: Quintessence; 1985. p. 199-209.

58. Linkow LI. The pterygoid extension implant. J Miss Dent Assoc. 1972; 28(4): 10-9.

59. Linkow LI. The pterygoid extension implant for the totally and partially edentulous maxillae. Int J Orthod. 1974; 12(3): 9-19.

60. Linkow LI. Maxillary pterygoid extension implants: the state of the art. Dent Clin North Am. 1980; 24(3): 535-51.

61. Linkow LI, Mahler MS. Three years progress report on the pterygoid extension implant for the totally and partially, edentulous maxillae. Quintessence Int Dent Dig. 1976; 7(1): 9-17.

62. Lopes LF dT. P, da Silva VF, Santiago JF, Panzarini SR, Pellizzer EP. Placement of dental implants in the maxillary tuberosity: a systematic review. Int J Oral Maxillofac Surg. 2015; 44(2): 229-38.

63. Luo CF, Peng GG, Xia W, Feng YH, Shen L, Huang XX. [Clinical study on united crowns or bridges for restoration of posterior teeth with insufficient maxillary bone by means of maxillary tuberosity dental implants]. Shanghai Kou Qiang Yi Xue. 2018; 27(2): 170-5.

64. Martinez H, Davarpanah M, Missika P, Celletti R, Lazzara R. Optimal implant stabilization in low density bone. Clin Oral Implants Res. 2001; 12(5): 423-32.

65. Molteni R. Prospects and challenges of rendering tissue density in Hounsfield units for cone beam computed tomography. Oral Surg Oral Med Oral Pathol Oral Radiol. 2013; 116(1): 105-19.

66. Montanaro N, Martins da Rosa JC, Pereira LAV, Romanos GE. Role Of The Maxillary Tuberosity In Periodontology And Implant Dentistry: A Review. Stoma Edu J. 2019; 6(4): 249-59.

67. Nag PV, Sarika P, Bhagwatkar T, Radhakrishna D. Pterygoid implant: Option for rehabilitation of the atrophic posterior maxilla. J Contemp Dent Med Rev. 2018; (2019): 1-5.

68. Netter FH. Atlas d'anatomie humaine. Issy-les-Moulineaux : Elsevier Masson ; 2019. 672 p.

69. Nocini PF, Albanese M, Fior A, Daniele. Implant placement in the maxillary tuberosity: the Summers' technique performed with modified osteotomes. Clin Oral Implants Res. 2000; 11(3): 273-8.

70. Panagos P, Hirsch DL. Resection of a Large, Central Hemangioma With Reconstruction Using a Radial Forearm Flap Combined With Zygomatic and Pterygoid Implants. J Oral Maxillofac Surg. 2009; 67(3): 630-6.

71. Park YJ, Cho SA. Retrospective Chart Analysis on Survival Rate of Fixtures Installed at the Tuberosity Bone for Cases With Missing Unilateral Upper Molars: A Study of 7 Cases. J Oral Maxillofac Surg. 2010; 68(6): 1338-44.

72. Peñarrocha M, Carrillo C, Boronat A, Peñarrocha M. Retrospective Study of 68 Implants Placed in the Pterygomaxillary Region Using Drills and Osteotomes. Int J Oral Maxillofac Implants. 2009; 24(4): 720-6.

73. Peñarrocha M, Viña JA, Carrillo C, Peñarrocha D, Peñarrocha M. Rehabilitation of reabsorbed maxillae with implants in buttresses in patients with combination syndrome. J Oral Maxillofac Surg. 2012; 70(5): e322-330.

74. Peñarrocha-Diago M, Uribe-Origone R, Guarinos-Carb J. Implant-Supported Rehabilitation of the Severely Atrophic Maxilla: A Clinical Report. J Prosthodont. 2004; 13(3): 187-91.

75. Pjetursson BE, Tan WC, Zwahlen M, Lang NP. A systematic review of the success of sinus floor elevation and survival of implants inserted in combination with sinus floor elevation. J Clin Periodontol. 2008; 35(8 Suppl): 216-40.

76. Prévault C. Alternatives thérapeutiques implantaires au comblement osseux en cas de proximité sinusienne : revue de la littérature [Thèse d'exercice]. [Nantes]: Université de Nantes. Unité de Formation et de Recherche d'Odontologie; 2018. 104 p.

77. Reed GM. Advanced subperiosteal procedures: Pterygoid extension subperiosteal implant: A case report. J Houston Dist Dent Soc. 1988: 7-10.

78. Reiger MR. Loading considerations for implants. Oral Maxillofac Clin North Am. 1991; 3: 795-804.

79. Ridell A, Gröndahl K, Sennerby L. Placement of Brånemark implants in the maxillary tuber region: anatomical considerations, surgical technique and long-term results. Clin Oral Implants Res. 2009; 20(1): 94-8

80. Rodríguez X, Lucas-Taulé E, Elnayef B, Altuna P, Gargallo-Albiol J, Peñarrocha Diago M, et coll. Anatomical and radiological approach to pterygoid implants: a cross-sectional study of 202 cone beam computed tomography examinations. Int J Oral Maxillofac Surg. 2016; 45(5): 636-40.

81. Rodríguez X, Méndez V, Vela X, Segalà M. Modified Surgical Protocol for Placing Implants in the Pterygomaxillary Region: Clinical and Radiologic Study of 454 Implants. Int J Oral Maxillofac Implants. 2012; 27(6): 1547-53.

82. Rodriguez X, Nebot X, Mendez V, Segalá M. Alternatives to maxillary sinus lift: Posterior area of the atrophic maxilla rehabilitation by means pterigoideal implants. Rev Esp de Cirug Oral y Maxilofac. 2008; 30: 412-9.

83. Rodríguez X, Rambla F, De Marcos Lopez L, Méndez V, Vela X, Jimenez Garcia J. Anatomical Study of the Pterygomaxillary Area for Implant Placement: Cone Beam Computed Tomographic Scanning in 100 Patients. Int J Oral Maxillofac Implants. 2014; 29(5): 1049-52.

84. Rosén A, Gynther G. Implant treatment without bone grafting in edentulous severely resorbed maxillas: a long-term follow-up study. J Oral Maxillofac Surg. 2007; 65(5): 1010-6.

85. Salimov F, Tatli U, Kürkçü M, Akoğlan M, Öztunç H, Kurtoğlu C. Evaluation of relationship between preoperative bone density values derived from cone beam computed tomography and implant stability parameters: a clinical study. Clin Oral Implants Res. 2014; 25(9): 1016-21.

86. Salinas-Goodier C, Rojo R, Murillo-González J, Prados-Frutos JC. Three-dimensional descriptive study of the pterygomaxillary region related to pterygoid implants: A retrospective study. Sci Rep. 2019; 9(1): 16179.

87. Schulte E, Schumacher U, Schünke M. Atlas d'anatomie Prométhée : Tête, cou et neuroanatomie. Louvain-la-Neuve : De Boeck Superieur ; 2016. 602 p.

88. Sherry JS, Balshi TJ, Sims LO, Balshi SF. Treatment of a severely atrophic maxilla using an immediately loaded, implant-supported fixed prosthesis without the use of bone grafts: a clinical report. J Prosthet Dent. 2010; 103(3): 133-8.

89. Shokri A, Ghanbari M, Maleki FH, Ramezani L, Amini P, Tapak L. Relationship of gray values in cone beam computed tomography and bone mineral density obtained by dual energy X-ray absorptiometry. Oral Surg Oral Med Oral Pathol Oral Radiol. 2019; 128(3): 319-31.

90. Sorní M, Guarinos J, Peñarrocha M. Implants in anatomical buttresses of the upper jaw. Med Oral Patol Oral Cir Bucal. 2005; 10(2): 163-8.

91. Suzuki M, Omine Y, Shimoo Y, Yamamoto M, Kaketa A, Kasahara M, et coll. Regional Anatomical Observation of Morphology of Greater Palatine Canal and Surrounding Structures. Bull Tokyo Dent Coll. 2016; 57(4): 223-31.

92. Tan WC, Lang NP, Zwahlen M, Pjetursson BE. A systematic review of the success of sinus floor elevation and survival of implants inserted in combination with sinus floor elevation: Part II: transalveolar technique. J Clin Periodontol. 2008; 35(8 Suppl): 241-54.

93. Testori T, Bianchi F, Del Fabbro M, Szmukler-Moncler S, Francetti L, Weinstein RL. Immediate non-occlusal loading vs. early loading in partially edentulous patients. Pract Proced Aesthet Dent. 2003; 15(10): 787-94; quiz 796.

94. Tinti C, Parma-Benfenati S. Treatment of peri-implant defects with the vertical ridge augmentation procedure: a patient report. Int J Oral Maxillofac Implants. 2001; 16(4): 572-7.

95. Tinti C, Parma-Benfenati S, Polizzi G. Vertical ridge augmentation: what is the limit? Int J Periodontics Restorative Dent. 1996; 16(3): 220-9.

96. Tulasne JF. Implant treatment of missing posterior dentition. Dans: Albrektsson T, Zarb GA. The Branemark Osseointegrated Implant. Chicago: Quintessence, 1989. p.103.

97. Tulasne JF. Osseointegrated fixtures in the pterygoid region. Dans: Worthington P, Branemark PI. Advanced Osseointegration Surgery : Applications in the Maxillofacial Region. Chicago: Quintessence; 1992. p.182.

98. Turvey TA, Fonseca RJ. The anatomy of the internal maxillary artery in the pterygopalatine fossa: its relationship to maxillary surgery. J Oral Surg. 1980; 38(2): 92-5.

99. Uchida Y, Yamashita Y, Danjo A, Shibata K, Kuraoka A. Computed tomography and anatomical measurements of critical sites for endosseous implants in the pterygomaxillary region: a cadaveric study. Int J Oral Maxillofac Surg. 2017; 46(6): 798-804.

100. Ulm C, Kneissel M, Schedle A, Solar P, Matejka M, Schneider B, et coll. Characteristic features of trabecular bone in edentulous maxillae. Clin Oral Implants Res. 1999; 10(6): 459-67.

101. Urban IA, Montero E, Monje A, Sanz-Sánchez I. Effectiveness of vertical ridge augmentation interventions: A systematic review and meta-analysis. J Clin Periodontol. 2019; 46 suppl: 319-39.

102. Valerón JF, Valerón PF. Long-term Results in Placement of Screw-Type Implants in the Pterygomaxillary-Pyramidal Region. Int J Oral Maxillofac Implants. 2007; 22(2): 195-200.

103. Venturelli A. A Modified Surgical Protocol for Placing Implants in the Maxillary Tuberosity: Clinical Results at 36 Months After Loading With Fixed Partial Dentures. Int J Oral Maxillofac Implants. 1996; 11(6): 743-9.

104. Vrielinck L, Politis C, Schepers S, Pauwels M, Naert I. Image-based planning and clinical validation of zygoma and pterygoid implant placement in patients with severe bone atrophy using customized drill guides. Preliminary results from a prospective clinical follow-up study. Int J Oral Maxillofac Surg. 2003; 32(1): 7-14.

105. Wallace SS. Maxillary sinus augmentation: evidence-based decision making with a biological surgical approach. Compend Contin Educ Dent. 2006; 27(12): 662-8; quiz 669, 680.

106. Yamaura T, Abe S, Tamatsu Y, Rhee S, Hashimoto M, Ide Y. Anatomical study of the maxillary tuberosity in Japanese men. Bull Tokyo Dent Coll. 1998; 39(4): 287-92.

Références bibliographiques électroniques

107. Azogui A, Abillama T, Antoun H. Augmentation osseuse 3D Greffe de sinus associée à une ROG et mise en place d'implants [Internet]. 2017 [consulté le 4 mars 2020]. Disponible sur : https://www.lefildentaire.com/articles/clinique/implantologie/augmentation-osseuse-3d-greffe-de-sinus-associee-a-une-rog-et-mise-en-place-d-implants/

108. Bouchet H, Fortin T. Gestion de l'atrophie osseuse sous sinusienne : alternatives aux greffes osseuses [Internet]. 2018 [consulté le 9 janvier 2020]. Disponible sur: https://www.lefildentaire.com/articles/clinique/implantologie/gestion-de-l-atrophie-osseuse-sous-sinusienne-alternatives-aux-greffes-osseuses/

109. Collin M, Chautard M. Sinus le match : La méthode Summers [Internet]. 2020 [consulté le 4 mars 2020]. Disponible sur : https://www.dentalespace.com/praticien/formationcontinue/sinus-match-methode-summers/

110. Diederich H, Agbaje JO, Meeus J, Vrielinck L. Rehabilitation of Atrophic Maxilla using Pterygoid Implants: Case Reports. Mod App Dent Oral Health [Internet]. 2018 [consulté le 9 janvier 2020]; 1(1). Disponible sur : http://www.lupinepublishers.com/dental-and-oral-health-journal/fulltext/rehabilitation-of-atrophic-maxilla-using-pterygoid-implants-case-reports.ID.000103.php

111. Reiser GM. Implant Use in the Tuberosity, Pterygoid, and Palatine Region : Anatomic and Surgical Considerations [Internet]. 2006 [consulté le 7 janvier 2020]. Disponible sur : https://pdfs.semanticscholar.org/1ebb/2cae3d85295ea318c752fd5f46538cc8a40d.pdf?_ga=2.25312767.319545664.1590141483-984942141.1571753986

Liste des annexes

Annexe 1 : Classification morphologique du processus pyramidal. (Lee et coll, 2001)

Annexe 2 : Tableau récapitulatif des données implantaires retrouvées dans la littérature.

Annexe 3 : Critères de réussite d'Alberktson (Alberktson et coll,1986)

Annexe 1 : Classification morphologique du processus pyramidal (Lee et coll, 2001)

En fonction de la forme de la surface latérale ou postérieure du processus pyramidal :

- Type 1 : Forme triangulaire régulière

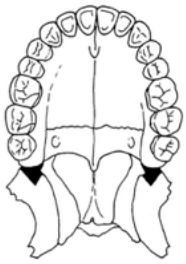

- Type 2 : Forme de triangle à angle droit

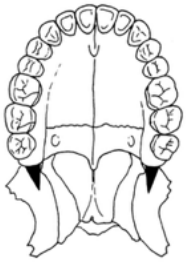

- Type 3 : forme de triangle à angle droit avec une largeur étroite

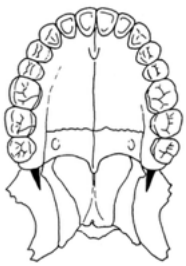

- Type 4 : n'apparait pas

Annexe 2 : Tableau récapitulatif des données implantaires retrouvées dans la littérature.

Auteur	Type d'étude	Date	Nombre d'implants	Informations sur implants	Longueurs (L(mm)-D(mm))	Nombre total d'implants	Nombre de patients	Taux de survie	Taux de succès	Suivi (mois)	Os perdu (mm)	Technique	Prothèse
Kramer et coll	**Prospective**	1992	19	Cylindrical IMZ type	L: - D: -	72	11	84,2	84,2	19	M: 2,5 D: 2,4	-	-
Tulasne	**Clinical Study**	1992	52	T + P	L: - D: -	-	34	97	80	72	M: - D: -	Drills	F + P
Bahat	**Prospective**	1992	72	T // Nobel	L: 7-18 D: -	-	45	-	93	20	M: - D: -	Drills	F + P
Graves	**Retrospective**	1994	64	T + P	L: 15 - 20 D: -	-	49	67	89,1	48	M: - D: -	Drills	F + P
Khayat et Nader	**Clinical Study**	1994	65	T + P	L: - D: -	-	51	-	95	48	M: - D: -	Drills	-
Balshi et coll	**Retrospective**	1995	51	T + P // delayed// Nobel// machined	L: 10-15 D: -	-	44	-	86,3	1-53	M: - D: -	Drills	F + P
Venturelli	**Prospective**	1996	29	Nobel	L: 10-20 D : 3,75-4	42	29	100	-	40	M: - D: -	-	P
Fernandez Valeron		1997	31		L: - D: -	-	19	-	93,5	16	M: - D: -	-	-
Raspal et Rodriguez		1998	238		L: - D: -	-	-	-	99	-	M: - D: -	Drills	-
Pi-Urgell		1998	177		L: - D: -	-	-	-	97,2	12-20	M: - D: -	Drills	-
Balshi et coll	**Retrospective**	1999	356	T + P // delayed// Nobel// machined	L: 8,5- 20 D: 3,75	-	189	-	88,2	54	M: - D: -	Drills	F + P
Bahat		2000	606	T	L: - D: -	-	202	-	93,4	60 - 144	M: - D: -	-	F + P
Krekmanov et coll	**Prospective**	2000	14	T // early and delayed // Nobel // rough	L: - D: -	-	22	-	98	53	M: - D: -	-	F
Aparicio et coll		2001	-	T	L: - D: -	-	-	100	95,2	20 - 86	M: - D: -	-	F + P
Vrielinck et coll	**Prospective**	2003	14	Delayed // Nobel // Rough	L: - D: 3,75	-	29	-	71	6 - 24	M: - D: -	Drills	-
Balshi et coll	**Retrospective**	2005	164	immediate// Nobel // Rough	L: 10-18 D: 3,75- 4	-	82	-	96,3 98,6 pr tiunite	31	M: - D: -	Drills	-
Valeron et Valeron	**Retrospective**	2007	152	Delayed // Nobel //	L: - D: -	-	92	-	94,7	120	M: - D: -	Ostéotomes	-
Aparicio et coll	**Prospective**	2008	10	immediate// Nobel // Rough	L: 7 -18 D: -	-	25	-	90	24 - 60	M: - D: -	-	-

Auteur	Type d'étude	Date	Nombre d'implants	Informations sur implants	Longueurs (L(mm)-D(mm))	Nombre total d'implants	Nombre de patients	Taux de survie	Taux de succès	Suivi (mois)	Os perdu (mm)	Technique	Prothèse
Ridell et coll	**Retrospective**	2009	22	T // nobel	L: 13 - 20 D: 3,75 - 4	86	21	-	100	96	M: D: 1,6	-	F + P
Penarocha et coll	**Retrospective**	2009	68	delayed// impladent and strauman// Rough	L: 16 D: 4	268	45	-	97,1	34,5	M: 0,78 D: 0,64	Drills + Ostéotomes	F + P
Park et Cho	**Retrospective**	2010	7	T // CSM	L: 11,5 - 15 D: 3,75 - 4	-	7	100	100	84	M: D: 0,94	Drills	P
Bidra et Buynh-ba	**Sytematic Review**	2011	897		L: - D: -	-	-	-	91	-	M: - D: -	-	-
Rodriguez	**Clinical & radiological study**	2012	454		L: 13 - 18 D: -	-	-	-	96,5	72	M: - D: -	-	-
Candel et coll	**Literature review**	2012	1053		L: 16 - 20 D: -	-	676	-	90,7	-	M: D: 0 - 4,5	-	-
Balshi et coll	**Retrospective**	2013	930	Nobel	L: 7 - 18 D: 4	992	-	-	93,75	-	M: - D: -	-	-
Balshi et coll	**Retrospective**	2013	1460		L: - D: -	1608	981	90,8	-	-	M: - D: -	-	-
Curi et coll	**Retrospective**	2015	66		L: - D: -	238	56	97,7	99	36	M: D: 1,21	-	-
Lopes et coll	**Systematic Review**	2015	289		L: - D: -	-	113	94,6		6 - 144	M: - D: -	-	-
Araujo et coll	**Sytematic Review et meta-analysis**	2018	1893		L: - D: -	-	634	94,9		-	M: - D: -	-	-

Annexe 3 : Critères de réussite d'Alberktson (Alberktson et coll,1986)

Les critères de réussite de l'ostéo-intégration décrits par Alberktson et Coll sont :

- l'immobilité d'un implant unique
- aucune évidence de radiotransparence péri-implantaire
- une perte verticale osseuse < à 0,2 mm / an après la première année de mise en charge
- absence de symptômes persistants et irréversibles : douleurs, infections et paresthésies.

Table des Matières

Liste des illustrations **19**

Liste des tableaux **23**

Introduction **24**

1. La région ptérygo-palato-tubérositaire (PPT) **26**

1. 1. Description anatomo-chirurgicale de la région PPT **26**

1. 1. 1. Supports Osseux 26

1. 1. 2. Environnement anatomique 28

1. 1. 2. 1. Les espaces lacunaires 28

1. 1. 2. 2. Les pédicules palatins 29

1. 1. 2. 3. Les rapports musculaires 33

1. 2. Typologie osseuse et variations anatomiques **35**

1. 2. 1. Qualité osseuse 35

1. 2. 2. Quantité osseuse et variations anatomiques 37

2. Les implants tubérositaires et ptérygo-palatins **40**

2. 1. Définition et historique **40**

2. 2. Caractéristiques des implants **42**

2. 2. 1. Dimensions implantaires 42

2. 2. 2. Angulation 43

2. 2. 3. État de surface 44

2. 2. 4. Design : morphologie et apex 44

2. 2. 5. Taux de survie 45

3. Protocole de réhabilitation **46**

3. 1. Diagnostic et étude pré-implantaire **46**

3. 1. 1. Indications et contre-Indications. 46

3. 1. 2. Antécédents odontologiques 47

3. 1. 3. Examen clinique 47

3. 1. 4. Examens radiographiques 48

3. 2. Phase chirurgicale **54**

3. 2. 1. Anesthésie 54

3. 2. 2. Réalisation du lambeau 54

3. 2. 3. Mise en place de l'implant 55

3. 2. 3. 1. Ostéotomie 55
3. 2. 3. 2. Forage 57
3. 2. 3. 3. Combinaison des ostéotomes et du forage 58
3. 2. 3. 4. Protocoles chirurgicaux 59
3. 2. 4. Contrôle de l'ostéointégration et pilier de cicatrisation 60

3. 3. Réalisation de la prothèse 60

3. 3. 1. Particularités du secteur 60
3. 3. 2. Types de réhabilitations 61
3. 3. 3. Empreinte implantaire 62
3. 3. 4. Piliers implantaires 63
3. 3. 5. Mise en bouche de la prothèse 64
3. 3. 6. Contrôle, maintenance et entretien 65

3. 4. Complications per, post opératoires et prothétiques 66

4. Cas de réhabilitation décrits dans la littérature 68

4. 1. Cas d'un édentement maxillaire partiel 68

4. 2. Cas d'un édentement complet 71

4. 3. Cas d'une perte de substance maxillaire 73

5. Discussion 76

Conclusion 80

Références bibliographiques 82

Références bibliographiques électroniques 94

Liste des annexes 95

UNIVERSITÉ DE LORRAINE

Vu la demande du doyen de la faculté d'odontologie de Lorraine sur le rapport du jury :

Président :	J.M. MARTRETTE – Professeur des universités
Directeur de thèse :	J. GUILLET-THIBAULT – Maître de conférences des universités
Membre du jury :	B. PHULPIN – Maître de conférences des universités
Membre du jury :	P. BRAVETTI – Maître de conférences des universités
Membre invité :	M. LARRORY – Chirurgien-dentiste

le président de l'université de Lorraine autorise

Monsieur Pierre BAUGNON

né à Verdun (Meuse) le 26 janvier 1988,

à soutenir le jeudi 2 juillet 2020

et imprimer sa thèse en vue d'obtenir le diplôme d'État de docteur en chirurgie dentaire intitulée :

« Les implants tubérositaires et ptérygoïdiens sont-ils encore d'actualité ? »

Nancy, le 15 juin 2020

N° autorisation : 1188 C

Le président de l'université de Lorraine

Université de Lorraine Le Président

P. MUTZENHARDT

BAUGNON Pierre – Les implants tubérositaires et ptérygoïdiens sont-ils encore d'actualité ?

Nancy 2020 : 101 pages, 27 figures, 4 tableaux

Th. : Chir.-Dent. : Nancy 2020

Mots-clefs :

- Maxillaire : Maxilla
- Sinus maxillaire : Maxillary Sinus
- Résorption alvéolaire : Alveolar Bone Loss
- Implants dentaires : Dental Implants
- Prothèse dentaire implanto-portée : Dental Prothésis, Implant-Supported

Résumé :

La réhabilitation implantaire du maxillaire postérieur, partiellement ou totalement édenté, sévèrement résorbé, ou présentant des défects importants se révèle être un véritable défi pour le chirurgien qui est confronté à des contraintes : ergonomiques (difficultés d'accès à la zone opératoire), anatomiques (pneumatisation du sinus, résorption de la crête alvéolaire, présence d'éléments vasculaires et nerveux circonscrivant une zone d'implantation restreinte et de faible densité) et biomécaniques (présence de forces masticatoires importantes).

Actuellement, les greffes osseuses et sinusiennes apparaissent comme des solutions de choix mais multiplient les étapes et sites chirurgicaux, augmentant de ce fait : temps de cicatrisation, taux de morbidité, suites opératoires, et coût du traitement.

Pourtant, les implants ptérygoïdiens, en exploitant la disponibilité quasi constante du site dans un contexte muco-gingival idéal, semblent répondre efficacement aux exigences micro-invasives et présentent des taux de succès identiques à ceux de l'implantologie traditionnelle. Ils peuvent être envisagés dans le cadre de réhabilitation plurale postérieure avec présence d'un site osseux pré-sinusien implantable. L'apport des nouvelles techniques (imagerie 3D et planification guidée), des nouvelles connexions implant-prothèse, des nouveaux matériaux a considérablement augmenté les taux de survie de ces implants tubérositaires/ ptérygoïdiens et de succès prothétique. Ces innovations facilitent les protocoles chirurgicaux, favorisent le placement idéal des implants et la réalisation de la prothèse implanto-portée.

Au regard de ces considérations biologiques, technologiques, mécaniques et philosophiques (modernes), il parait inconcevable de sacrifier systématiquement les implants ptérygoïdiens sur l'autel de la chirurgie d'augmentation osseuse pré-implantaire.

Jury :

Président :	Pr Jean-Marc MARTRETTE
Membres :	Dr Bérengère PHULPIN
	Dr Julie GUILLET-THIBAULT
	Dr Matthieu LARRORY
	Dr Pierre BRAVETTI
Directeur de thèse :	Dr Julie GUILLET THIBAULT

Adresse de l'auteur :

Pierre BAUGNON

78 rue Parmentier

55100 Dugny sur Meuse