



HAL
open science

Rôle du chirurgien-dentiste dans la prise en charge des canines maxillaires incluses

Camille Masson

► **To cite this version:**

Camille Masson. Rôle du chirurgien-dentiste dans la prise en charge des canines maxillaires incluses. Sciences du Vivant [q-bio]. 2020. hal-03298231

HAL Id: hal-03298231

<https://hal.univ-lorraine.fr/hal-03298231>

Submitted on 23 Jul 2021

HAL is a multi-disciplinary open access archive for the deposit and dissemination of scientific research documents, whether they are published or not. The documents may come from teaching and research institutions in France or abroad, or from public or private research centers.

L'archive ouverte pluridisciplinaire **HAL**, est destinée au dépôt et à la diffusion de documents scientifiques de niveau recherche, publiés ou non, émanant des établissements d'enseignement et de recherche français ou étrangers, des laboratoires publics ou privés.



AVERTISSEMENT

Ce document est le fruit d'un long travail approuvé par le jury de soutenance et mis à disposition de l'ensemble de la communauté universitaire élargie.

Il est soumis à la propriété intellectuelle de l'auteur. Ceci implique une obligation de citation et de référencement lors de l'utilisation de ce document.

D'autre part, toute contrefaçon, plagiat, reproduction illicite encourt une poursuite pénale.

Contact : ddoc-thesesexercice-contact@univ-lorraine.fr

LIENS

Code de la Propriété Intellectuelle. articles L 122. 4

Code de la Propriété Intellectuelle. articles L 335.2- L 335.10

http://www.cfcopies.com/V2/leg/leg_droi.php

<http://www.culture.gouv.fr/culture/infos-pratiques/droits/protection.htm>

ACADÉMIE DE NANCY-METZ
UNIVERSITÉ DE LORRAINE
FACULTÉ D'ODONTOLOGIE DE LORRAINE

Année [2020]

N° [11174C]

THÈSE

POUR LE DIPLÔME D'ÉTAT DE DOCTEUR EN CHIRURGIE DENTAIRE

Présentée et soutenue publiquement le : 3 juillet 2020

Par

Camille MASSON

Née le 07 décembre 1993 à ÉPINAL (Vosges)

**Rôle du chirurgien-dentiste dans la prise
en charge des canines maxillaires
incluses.**

Composition du jury :

Président : Pr Jean-Marc MARTRETTE

Membre : Dr Jacques SCHOUVER

Membre invité : Dr Hervé VITTE

Directeurs de thèse : Dr Magali HERNANDEZ

Dr Marilyne SENG

*« Par délibération en date du 11 décembre 1972,
la Faculté de Chirurgie Dentaire a arrêté que
les opinions émises dans les dissertations
qui lui seront présentées
doivent être considérées comme propres à
leurs auteurs et quelle n'entend leur donner
aucune approbation ni improbation. »*

Président : Professeur Pierre MUTZENHARDT

Doyen : Professeur Jean-Marc MARTRETTE

Vice-Doyens : Dr Céline CLEMENT – Dr Rémy BALTHAZARD – Dr Anne-Sophie VAILLANT

Membres Honoraires : Dr L. BABEL – Pr. S. DURIVAUX – Pr A. FONTAINE – Pr G. JACQUART – Pr D. ROZENCWEIG - Pr ARTIS - Pr M. VIVIER

Doyens Honoraires : Pr J. VADOT, Pr J.P. LOUIS

Professeur émérite : Pr M-P FILLEUL

Département odontologie pédiatrique Sous-section 56-01	Mme	DROZ Dominique	Maître de conférences *
	Mme	JAGER Stéphanie	Maître de conférences *
	M.	PREVOST Jacques	Maître de conférences
	Mme	HERNANDEZ Magali	Maître de conférences *
	M.	LEFAURE Quentin	Assistant
	Mme	HOMBOURGER Morgane	Assistante
	Mme	FANGET Alexia	Assistante
Département orthopédie dento-faciale Sous-section 56-01	M.	VANDE VANNET Bart	Maître de conférences associé *
	Mme	SENG Marilyne	Assistante *
Département prévention, épidémiologie, économie de la santé, odontologie légale Sous-section 56-02	Mme	CLÉMENT Céline	Maître de conférences *
	M.	BAUDET Alexandre	Assistant *
	Mme	NASREDDINE Greyce	Assistante
	M.	VEYNACHTER Thomas	Assistant
Département parodontologie Sous-section 57-01	M.	AMBROSINI Pascal	Professeur des universités *
	Mme	BISSON Catherine	Maître de conférences *
	M.	JOSEPH David	Maître de conférences *
	M.	LACH Patrick	Assistant
	Mme	MAYER-COUPIN Florence	Assistante
	Mme	PAOLI Nathalie	Enseignante univ. – praticien attachée
Département chirurgie orale Sous-section 57-01	Mme	GUILLET-THIBAUT Julie	Maître de conférences *
	M.	BRAVETTI Pierre	Maître de conférences
	Mme	PHULPIN Bérengère	Maître de conférences *
	M.	CLERC Sébastien	Assistant*
	M.	CHAPUIS Hippolyte	Assistant*
	Mme	KICHENBRAND Charlene	Enseignante univ. – praticien attachée*
Département biologie orale Sous-section 57-01	M.	YASUKAWA Kazutoyo	Maître de conférences *
	M.	MARTRETTE Jean-Marc	Professeur des universités *
	Mme	EGLOFF-JURAS Claire	Maître de conférences *
Département dentisterie restauratrice, endodontie Sous-section 58-01	M.	MORTIER Éric	Professeur des universités *
	M.	AMORY Christophe	Maître de conférences
	M.	BALTHAZARD Rémy	Maître de conférences *
	M.	ENGELS-DEUTSCH Marc	Professeur des universités *
	M.	VINCENT Marin	Maître de conférences*
	Mme	GEBHARD Cécile	Assistante
	M.	GRABER Clément	Assistant
	M.	GIESS Renaud	Assistant *
Département prothèses Sous-section 58-01	M.	DE MARCH Pascal	Maître de conférences
	M.	SCHOVER Jacques	Maître de conférences
	Mme	VAILLANT Anne-Sophie	Maître de conférences *
	Mme	CORNE Pascale	Maître de conférences *
	M.	CIESLAK Steve	Assistant
	M.	HIRTZ Pierre	Enseignant univ. – praticien attaché
	Mme	MOEHREL Bethsabée	Assistante
	M.	SYDA Paul-Marie	Assistant
	Mme	WILK Sabine	Assistante
Département fonction-dysfonction, imagerie, biomatériaux Sous-section 58-01	Mme	STRAZIELLE Catherine	Professeur des universités *
	Mme	MOBY (STUTZMANN) Vanessa	Maître de conférences *
	M.	SALOMON Jean-Pierre	Maître de conférences
	Mme	JANTZEN-OSSOLA Caroline	Assistante associée

Souligné : responsable de département * temps plein

Mis à jour le 18/11/2019

À notre Président de thèse

Monsieur le docteur Jean-Marc MARTRETTE

Docteur en Chirurgie Dentaire

Docteur en sciences pharmacologiques

Spécialiste qualifié en médecine bucco-dentaire

Habilité à diriger des recherches

Professeur des Universités – Praticien Hospitalier

Doyen de la faculté d'odontologie de Lorraine

Chevalier des Palmes académiques

*Nous vous remercions sincèrement d'avoir accepté la
présidence de notre jury.*

*Pour votre dévouement et votre investissement au sein de la
Faculté en tant que doyen, veuillez trouver ici le témoignage
de notre reconnaissance et de notre profonde estime.*

À notre Juge et Directeur de thèse
Madame le Docteur Magali HERNANDEZ

Docteur en Chirurgie Dentaire
Maître de Conférences – Praticien Hospitalier

Vous nous avez fait l'honneur de diriger notre thèse.

Nous sommes particulièrement reconnaissants pour votre investissement, et vos précieux conseils tout au long de sa rédaction.

Sachez trouver dans ce travail le témoignage de notre plus profonde sympathie et de nos remerciements les plus sincères.

À notre Juge et Directeur de thèse
Madame le Docteur Marilynne SENG

Docteur en Chirurgie Dentaire
Spécialiste en orthopédie dento-faciale
Assistante Hospitalo-Universitaire

*Vous nous avez fait l'honneur d'accepter la co-direction de
notre travail.*

*Nous vous remercions chaleureusement pour l'intérêt que
vous avez porté à notre thèse, et pour votre investissement.*

*Veuillez trouver en quelques mots l'expression sincère de
notre entière gratitude.*

À notre Juge

Monsieur le Docteur Jacques SCHOUVER

Docteur en Chirurgie Dentaire

Docteur en sciences odontologiques

Maître de Conférences – Praticien Hospitalier

Nous vous remercions de l'honneur que vous nous faites en acceptant de participer à notre jury de thèse.

Vous avez su nous transmettre votre passion pour la prothèse et nous portons une grande estime à votre pédagogie et vos enseignements.

Nous sommes honorés par la confiance et le soutien que vous nous avez témoigné au cours des notre cursus.

Je vous prie de croire à notre reconnaissance et à notre profond respect.

À notre Juge

Monsieur le Docteur Hervé VITTE

Docteur en Chirurgie Dentaire

Nous sommes très sensible à votre présence dans ce jury.

Vous avez été présent tout au long de notre cursus, nous vous remercions de tout cœur pour votre confiance, votre implication, et votre bienveillance.

Nous portons une grande estime à vos qualités professionnelles et humaines.

Nous vous prions de croire à notre sincère considération et gratitude.

TABLE DES MATIERES

TABLE DES FIGURES.....	11
TABLE DES TABLEAUX.....	14
1. GENERALITES	17
1.1. DEFINITION	17
1.2. EPIDEMIOLOGIE.....	17
1.3. DEVELOPPEMENT NORMAL DES CANINES	18
1.4. ETIOPATHOGENIE DE L'INCLUSION CANINE.....	21
1.4.1. OBSTRUCTION LOCALE ET PATHOLOGIE LOCALE.....	21
1.4.2. PERTURBATION DU DEVELOPPEMENT NORMAL DES INCISIVES	24
1.4.3. FACTEURS GENERAUX : GENETIQUES, MALADIES SYSTEMIQUES, ENDOCRINIENNES OU INFECTIEUSES	25
2. DIAGNOSTIC.....	28
2.1. DIAGNOSTIC POSITIF	28
2.1.1. ANAMNESE	28
2.1.2. EXAMEN CLINIQUE	29
2.1.3. EXAMEN RADIOLOGIQUE	30
3. PREVENTION / INTERCEPTION	37
3.1. CANINE ECTOPIQUE PALATINE OU MEDIANE.....	38
3.2. CANINE ECTOPIQUE EN POSITION VESTIBULAIRE	45
4. TRAJET ECTOPIQUE ET RESORPTION RADICULAIRE DE L'INCISIVE LATÉRALE.....	49
5. PRISE EN CHARGE THERAPEUTIQUE DE LA CANINE INCLUSE.....	50
5.1. L'ABSTENTION	50
5.2. L'AVULSION DE LA CANINE INCLUSE	51
5.3. LA PRISE EN CHARGE ORTHODONTICO-CHIRURGICALE	53
5.4. L'AUTOTRANSPLANTATION.....	53
6. PRISE EN CHARGE PAR DESINCLUSION ORTHODONTICO- CHIRURGICALE	55
6.1. ETAPES DU TRAITEMENT ORTHODONTIQUE.....	55
6.1.1. NIVELLEMENT ET ALIGNEMENT DE L'ARCADE.....	55
6.1.2. OUVERTURE DE L'ESPACE	57

6.1.3.	PREPARATION DE L'UNITE DE L'ANCRAGE ET DE L'UNITE ACTIVE	60
6.1.4.	PROTOCOLE OPERATOIRE DU COLLAGE DE L'ATTACHE	62
6.1.5.	DEPLACEMENT DE LA CANINE INCLUSE.....	64
6.2.	OBJECTIFS DE LA CHIRURGIE PARODONTALE.....	65
6.3.	TRAITEMENT DES CANINES MAXILLAIRES ECTOPIQUES PALATINES	67
6.3.1.	LAMBEAU PALATIN	67
6.3.2.	LAMBEAU VESTIBULAIRE	72
6.4.	TRAITEMENT DES CANINES MAXILLAIRES ECTOPIQUES VESTIBULAIRES .	76
6.4.1.	LAMBEAU D'ACCES DIRECT	76
6.4.2.	LAMBEAU DEPLACÉ APICALEMENT	79
6.4.3.	LAMBEAU DE TRANSLATION APICALE ET LATÉRALE	81
6.4.4.	LAMBEAU MUCO-PÉRIOSTE REPLACÉ	83
6.5.	TRAITEMENT DES CANINES MAXILLAIRES ECTOPIQUES EN POSITION	
	HORIZONTALE	85
6.5.1.	EXAMEN DE LA SITUATION DE LA CANINE.....	85
6.5.2.	PROTOCOLE DE DÉSinCLUSION.....	85
7.2.	COMPLICATIONS SÈVÈRES	87
7.2.1.	DENTAIRE.....	87
7.2.2.	PARODONTALES.....	88
	CONCLUSION	90
	LEXIQUE	91

TABLE DES FIGURES

Figure 1 : Relations physiologiques entre les canines maxillaires en cours d'éruption et les racines des incisives latérales (Becker A, 2007).....	19
Figure 2 : Le couloir d'éruption est délimité mésialement par la paroi distale des incisives latérales. Le redressement des axes est consécutif au passage du centre de résistance de la 12 (Korbendau et Patti, 2014).	20
Figure 3 : Radiographie occlusale du secteur incisif maxillaire mettant en évidence la présence d'un odontome sur le site d'éruption de la canine maxillaire droite (Becker et Chaushu, 2015). A noter la transposition 12/13.....	21
Figure 4 : Cliché rétroalvéolaire d'une canine incluse. La canine temporaire présente une restauration coronaire distale volumineuse, une pulpe nécrosée et une pathologie péri-apicale pouvant être à l'origine de l'inclusion canine (Becker et Chaushu, 2015).	23
Figure 5 : Radiographie panoramique objectivant une agénésie de 12 associée à 13 et 23 incluses (source : https://doctorlib.info/orthodontics/introduction/14.html).24	
Figure 6 : Radiographie panoramique d'une patiente de 12 ans ayant été traitée par chimiothérapie et irradiation de la sphère oro-faciale suite à un cancer pédiatrique à l'âge de 2 ans. La 13 est incluse en position palatine avec un pronostic défavorable (Département d'ODF du CHRU du Nancy).	27
Figure 8 : Règle de Pordes, Ewan et Clark (Bentahar Z et coll, 2000).	32
Figure 9 : Cliché occlusal objectivant une 23 incluse en position palatine associés à une agénésie de la 22 (Lallam-Laroye et coll, 2008).....	33
Figure 10 : Radiographie panoramique objectivant 13, 23, 33 et 43 incluses (Département d'ODF du CHRU du Nancy).....	34
Figure 11 : Patiente 17 ans présentant une rétention des dents 13 et 23 (Département d'ODF du CHRU du Nancy).....	35
Figure 12 : Examen Cone Beam (une coupe coronale, 2 coupes axiales et une coupe sagittale oblique) objectivant une inclusion bilatérale de 13 et 23 en position palatine (Guiral et coll, 2009).....	37
Figure 13 : Position mésio-distale de la canine incluse (Fleming et coll, 2009).....	38
Figure 14 : Angulation entre l'axe de la canine incluse et le milieu interincisif (Fleming et coll, 2009).	39

Figure 15 : Hauteur de la canine incluse selon la racine de l'incisive (Fleming et coll, 2009).....	40
Figure 16 : Position de la racine de la canine incluse par rapport aux dents adjacentes (Fleming et coll, 2009).....	40
Figure 17 : Traitement interceptif des canines maxillaires incluses par avulsion des canines temporaires (Becker et Chaushu, 2015)	42
Figure 18 : L'extraction précoce de 53 et 63 a permis le redressement spontanée de 13 et 23 chez un patient de 11 ans (Fouquet C et coll, 2017).....	45
Figure 19 : La mise en place d'un disjoncteur a permis le redressement spontané de 13 et 23 chez une patient de 10 ans (cas clinique du Dr Ursat).....	47
Figure 20 : La mise en place d'un plaque amovible à vérin a permis de limiter le risque d'inclusion de 13 et 23 chez ce patient (cas clinique du Dr Ursat).	48
Figure 21 : Coupes de CBCT objectivant une résorption radiculaire sévère de 21 par 23 incluse (Rafflenbeul, 2017).....	50
Figure 22 : Inclusion profonde d'une canine maxillaire, à proximité du sinus et des fosses nasales (Geeraert, 2011) contre-indiquant une prise en charge orthodontico-chirurgicale.	52
Figure 23 : Traitement d'une canine maxillaire incluse par autotransplantation (Geeraert, 2011).....	54
Figure 24 : Patient de 15 ans (Département d'ODF du CHRU du Nancy).....	56
Figure 25 : Augmentation de l'espace mesio-distal à l'aide d'un coil spring actif pour faciliter l'éruption spontanée de la canine (Zerouaoui et coll, 2012).....	57
Figure 26 : L'aménagement de l'espace pour 13 et 23 a été possible grâce à l'extraction de 25 et par l'expansion du maxillaire à l'aide de criss-cross, et d'un arc transpalatin en expansion (Département d'ODF du CHRU du Nancy).....	59
Figure 27 : Désinclusion orthodontico-chirurgicale faisant avec utilisation de mini-vis (Chillès, 2009).....	61
Figure 28 : Dégagement chirurgical des couronnes de 13 et 14 avant le collage de l'attache orthodontique (Geeraert, 2011).....	63
Figure 29 : Mordançage à l'acide orthophosphorique (Geeraert, 2011).....	63
Figure 30 : Collage de l'attache orthodontique (Geeraert, 2011).....	64
Figure 31 : Composition du parodonte (Dersot, 2017).....	66
Figure 32 : Examen <i>Cone Beam</i> objectivant un trajet d'éruption ectopique palatine de 23 (Département d'ODF du CHRU du Nancy).....	69

Figure 33 : Dégagement chirurgical par abord palatin en technique fermée (Département d'ODF du CHRU du Nancy).....	70
Figure 34 : Dégagement chirurgical par abord palatin en technique ouverte (Korbendau et Patti, 2014).....	71
Figure 35 : Plastie gingivale vestibulaire en fin de traction (cas clinique du Dr Dersot).	72
Figure 36 : Coupes du CBCT objectivant une canine incluse en position palatine (Département de pathologie du CHRU de Nancy).	74
Figure 37 : Dégagement chirurgical d'une canine incluse palatine par abord vestibulaire (Département de pathologie du CHRU de Nancy).	75
Figure 38 : Avulsion de la 63 et une incision simple ont permis l'émergence de la 23 (Korbendau et Patti, 2014).....	77
Figure 39 : Lambeau d'accès direct permettant le collage d'une attache orthodontique sur la 13 (cas clinique du Dr Dersot).	78
Figure 40 : Schéma illustrant le tracé des incisions du lambeau déplacé apicalement (Delsol et coll, 2008).	79
Figure 41 : Dégagement d'une canine incluse vestibulaire par un lambeau déplacé apicalement (Lallam-Laroye et coll, 2008).	80
Figure 42 : Dégagement d'une canine incluse vestibulaire par un lambeau déplacé apicalement (Geeraert, 2011).	80
Figure 43 : Schéma illustrant le tracé des incisions du lambeau déplacé apicalement et latéralement (Monnet Corti et Borghetti, 2003).	81
Figure 44 : Dégagement d'une canine incluse vestibulaire par un lambeau déplacé apicalement et latéralement (David, 2017).	82
Figure 45 : Schéma illustrant les incisions du lambeau muco-périosté remplacé (Delsol et coll, 2008).	83
Figure 46 : Tableau comparant les différentes techniques chirurgicales de la canine maxillaire incluse vestibulaire (David, 2017).	84
Figure 47 : Lambeau mucopériosté préparé puis collage de l'attache au niveau de la face palatine de cette canine incluse horizontale (Korbendau et Patti, 2014). ...	86
Figure 48 : Résorption radiculaire de la 12, suite au traitement orthodontico- chirurgical de la 13 (Bagard, 2017).....	88
Figure 49 : Éruption de la 23 dans la muqueuse alvéolaire kératinisée (cas clinique du Dr Dersot, 2020).	89

TABLE DES TABLEAUX

Tableau 1 : Chronologie du développement de la canine maxillaire (Korbendau et Patti, 2014) citer tables	18
Tableau 2 : Comparatif des caractéristiques principales entre la technique ouverte et la technique fermée (d'après Lallam-Laroye et coll, 2008).....	72

INTRODUCTION

Il est aujourd'hui communément admis que les canines maxillaires ont un rôle stratégique au sein de l'arcade dentaire.

Elles possèdent un rôle esthétique important : par leur forme et leur localisation antérieure, elles permettent d'assurer la transition entre les incisives et les prémolaires, le soutien de la lèvre supérieure et des ailes du nez.

Fonctionnellement, elles jouent un rôle important dans la mastication lors des mouvements de dilacération et d'incision de par leur position, leur forme et leur solidité. Elles participent à l'occlusion statique et dynamique dans le guidage de la mandibule à la fois antérieur et en latéralité. Elles jouent un rôle dans la protection des autres dents dans les mouvements mandibulaires.

Depuis le stade de germe dentaire jusqu'à sa mise en fonction sur l'arcade, le processus d'éruption de la canine maxillaire peut présenter des perturbations à l'origine de son inclusion. En matière d'inclusion, ce sont d'ailleurs les dents les plus concernées après les troisièmes molaires.

Le traitement de la canine maxillaire incluse a longtemps consisté en son extraction. Il s'agit de la première dent à avoir bénéficié d'un traitement orthodontico-chirurgical en 1975. Cependant les techniques utilisées provoquaient bien souvent l'ankylose de la dent. Les progrès dans le domaine de l'orthodontie (connaissances de la croissance maxillo-faciale, prise en charge préventive et interceptive, amélioration des techniques de collage etc) et les techniques de dégagement chirurgical ont permis d'améliorer considérablement leur prise en charge.

Cette thèse a pour vocation d'aborder le rôle du chirurgien-dentiste dans les différentes étapes de la prise en charge des canines maxillaires incluses, en étroite collaboration avec l'orthodontiste.

La première partie abordera différentes généralités ainsi que les principales étiologies de l'inclusion des canines maxillaires.

La deuxième partie décrira les différentes méthodes de diagnostic clinique et radiologique, le diagnostic précoce d'une évolution anormale de la canine étant essentiel pour permettre sa prise en charge adaptée.

Seront ensuite abordées les différentes techniques de prise en charge interceptive qui diffèrent selon la position de la canine et l'âge du patient.

Enfin, la dernière partie évoquera les thérapeutiques envisageables, et les différents types de dégagements chirurgicaux seront décrits selon la situation clinique.

Cette thèse n'a pas la prétention d'aborder de façon détaillée la prise en charge du point de vue de l'orthodontiste, mais aura plutôt une approche pluridisciplinaire indispensable dans le traitement des canines maxillaires incluses.

1. GENERALITES

1.1. DEFINITION

Plusieurs auteurs ont proposé une définition de la dent incluse ; par exemple Korbendau et Patti (2014) considèrent une dent comme incluse lorsque « la couronne est encore retenue dans l'os alvéolaire après la date normale d'émergence. »

Selon la Société Française de l'Orthopédie Dento-Faciale (SFODF) « une dent est dite incluse lorsqu'elle est retenue au-delà de sa date normale d'éruption, entourée de son sac péri-coronaire et sans communication avec la cavité buccale ». L'étude de Hurme en 1949 a permis de déterminer un âge moyen d'émergence de chaque dent en précisant l'écart type pour chaque sexe et pour chaque arcade dentaire. Cette table est la plus utilisée. On retrouve ainsi un âge moyen d'éruption pour la canine maxillaire de 10,98 ans chez la fille contre 11,69 ans chez le garçon, et un âge moyen d'émergence pour la canine mandibulaire de 9,86 ans chez la fille contre 10,79 ans chez le garçon.

On distingue une dent incluse

- d'une dent enclavée qui elle est une « dent retenue au-delà de sa date normale d'éruption entourée d'un sac péri-coronaire en relation avec la cavité buccale ».
- d'une dent retenue qui est « une dent immature gênée dans son éruption qui conserve un potentiel évolutif. L'édification radiculaire n'est pas terminée (apex ouvert). Avec la maturation de la dent, la rétention évolue vers l'inclusion ou l'enclavement (Agence nationale d'accréditation et d'évaluation de la santé, 1997).

Par excès de langage le terme « canine maxillaire incluse » regroupe généralement l'ensemble des canines présentant une anomalie au niveau de leur trajet d'éruption.

1.2. EPIDEMIOLOGIE

De nombreuses publications sont parues concernant la prévalence des canines maxillaires incluses. L'inclusion des canines maxillaires concernerait environ 2% de la population : il ne s'agit donc pas d'un phénomène rare. Elle toucherait davantage les femmes que les hommes : 57% contre 43% (Manne *et coll*, 2012 ; Callet, 2019).

Il s'agit de l'inclusion la plus fréquente après les troisièmes molaires maxillaires et mandibulaires : 18% des inclusions (Guiral *et coll*, 2009). La canine maxillaire aurait une fréquence d'inclusion 20 fois plus importante que la canine mandibulaire (Geeraert, 2011).

Dans 8% des cas d'inclusion canine maxillaire, il s'agit d'une inclusion bilatérale et d'une inclusion en position palatine dans 85 % des cas (Fleury *et coll*, 1985 ; Derbanne et Landru, 2009)

1.3. DEVELOPPEMENT NORMAL DES CANINES

- ETAPES DE L'ERUPTION DE LA CANINE MAXILLAIRE

Le développement des canines maxillaires débute à 4-5 mois (tableau 1), en position haute dans le maxillaire, latéralement à la fosse piriforme. Il s'agit de la dent qui présente le plus long trajet d'éruption : 22 mm. La minéralisation de la couronne commence à 4-5 mois à proximité des racines de la première molaire temporaire et s'achève à l'âge de 6-7 ans. Elle migre ensuite vers le bas et l'avant pour se positionner vestibulairement et mésialement par rapport à l'apex de la canine temporaire, puis continue de descendre le long de la racine de l'incisive latérale permanente (Benoit et Granat, 2010). L'éruption se fait aux alentours de 11 à 13 ans, elle est plus précoce chez les filles que chez les garçons et induit une fermeture de diastème médian (Schour et Massler, 1940). La canine, comme toutes les autres dents fait son éruption lorsque les deux tiers de la racine sont formés (stade 8 de la classification du développement des dents permanentes de Nolla, 1960).

Tableau 1 : Chronologie du développement de la canine maxillaire (Korbendau et Patti, 2014).

Etapas de l'éruption de la canine maxillaire

Début de la minéralisation	4 – 5 mois
Fin de la minéralisation de la couronne	6 – 7 ans
Émergence	11 – 13 ans
Fin de l'édification radiculaire	14 – 16 ans

- TRAJET INTRA-OSSEUX DE L'ERUPTION

Lorsque la minéralisation de la couronne est achevée vers 6 à 7 ans, la racine commence à s'édifier et la dent est alors en phase éruptive. Son couloir d'éruption est défini par :

- la face mésiale de la première prémolaire en distal,
- la face distale de la racine de l'incisive latérale permanente en mésial,
- et la canine temporaire en cours de résorption (Geeraert, 2011).

Le trajet d'éruption intra-osseux de la canine va alors dépendre de trois critères :

- La dimension des fosses nasales : la position initiale des germes des canines dans le plan transversal dépend de la largeur des fosses nasales. S'il existe une asymétrie des orifices piriformes par rapport à la suture intermaxillaire, il existera alors une asymétrie de position des germes des canines et des trajets d'éruption différents. Lorsque l'espace sous-nasal est large, les canines vont migrer verticalement et les racines des incisives présenteront une faible convergence; tandis que si cet espace est réduit, les canines auront une inclinaison mésiale, entraînant une convergence des racines des incisives considérée comme physiologique (Figure 1).

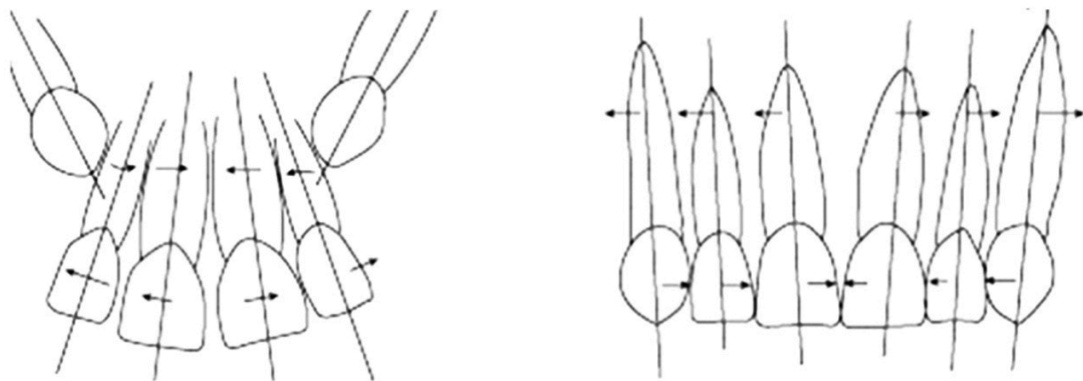


Figure 1 : Relations physiologiques entre les canines maxillaires en cours d'éruption et les racines des incisives latérales (Becker A, 2007).

- a. Convergence des racines des incisives latérales dues à un espace sous nasal réduit
- b. Alignement final.

Cependant les canines peuvent « glisser » sur les racines des incisives latérales et migrer en position vestibulaire tout en induisant une version corono-distale de l'incisive latérale (Korbendau et Patti, 2014).

Deux autres facteurs principaux influent potentiellement sur le trajet intra-osseux de l'éruption physiologique des canines maxillaires :

- L'orientation du germe de la canine : normalement la migration se fait verticalement et suit la paroi externe des fosses nasales.
- Les rapports avec la racine de l'incisive latérale : entre 8 et 11 ans, la racine de l'incisive latérale constitue normalement un guide d'éruption pour la canine maxillaire (figure 2). L'angle mésial de la couronne de la canine va en effet prendre appui sur le 1/3 apical de la racine de l'incisive latérale et ce contact serait à l'origine d'un redressement de la canine et d'une version coronomésiale de l'incisive latérale effectuant une pression mésialante et une fermeture des diastèmes interincisifs (Korbendau et Patti, 2014).

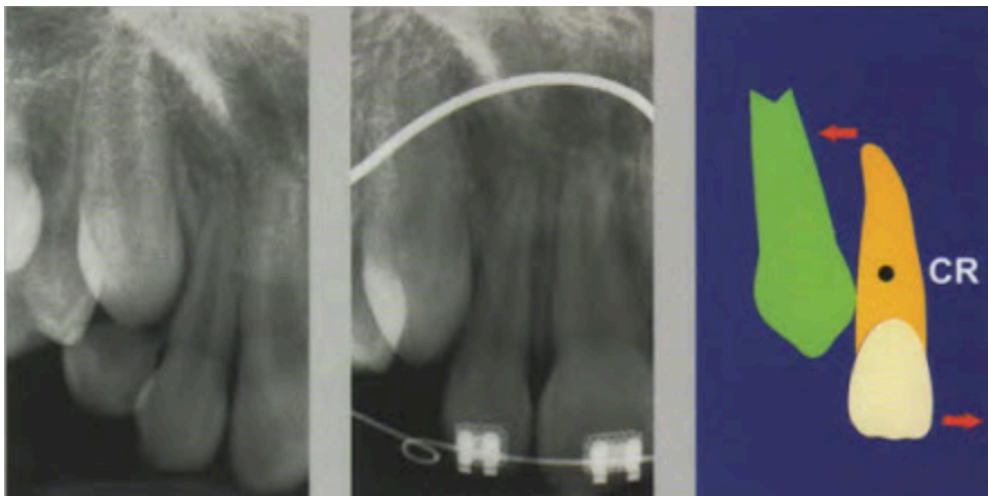


Figure 2 : Le couloir d'éruption est délimité mésialement par la paroi distale des incisives latérales. Le redressement des axes est consécutif au passage du centre de résistance de la 12 (Korbendau et Patti, 2014).

1.4. ETIOPATHOGENIE DE L'INCLUSION CANINE

L'étiologie exacte de l'inclusion est inconnue, elle serait multifactorielle. Les facteurs étiologiques peuvent être divisés en 4 groupes distincts : obstruction locale, pathologie locale, perturbation du développement normal des incisives, facteurs héréditaires ou génétiques. (Johnsen, 1977 ; Becker et Chaushu, 2015)

1.4.1. OBSTRUCTION LOCALE ET PATHOLOGIE LOCALE

Parmi les facteurs d'obstruction du chemin d'éruption, on retrouve :

- Rétention prolongée ou perte précoce de la canine temporaire

La persistance de la canine temporaire ou sa perte prématurée notamment avant l'édification des deux tiers radiculaires de la canine permanente concourent à la perte du chemin d'éruption et donc à un retard d'éruption, potentiellement responsable de l'inclusion de la canine permanente (Jeannin, 1978).

- Obstacle local (dents surnuméraires, odontomes) (figure 3)

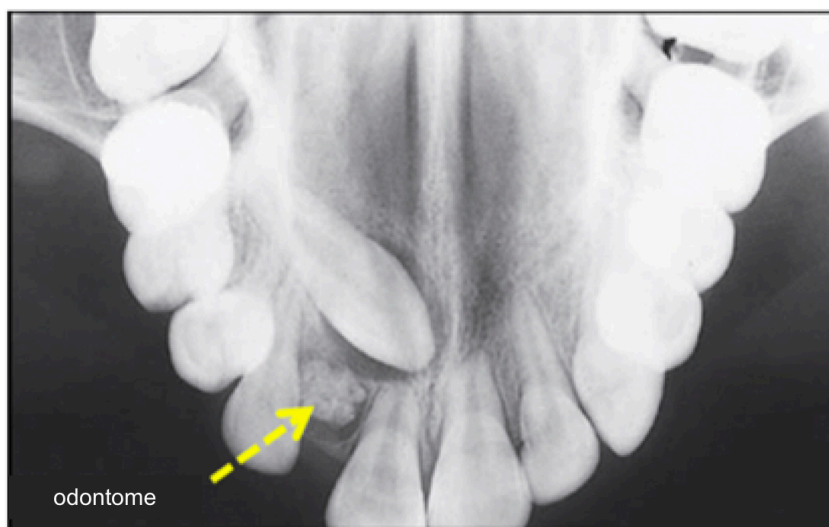

Figure 3 : Radiographie occlusale du secteur incisif maxillaire mettant en évidence la présence d'un odontome sur le site d'éruption de la canine maxillaire droite (Becker et Chaushu, 2015). A noter la transposition 12/13.

Il s'agit d'une cause fréquente d'inclusion de l'incisive mais les obstacles locaux sont rarement retrouvés dans la région canine. Cependant, une étude récente a montré que dans les cas d'incisive centrale incluse que ce soit à cause d'une obstruction locale (par une dent ou un odontome), un traumatisme récent ou une dilacération, il existe une fréquence élevée de troubles de l'éruption de la canine homolatérale (Yan et al, 2013).

La présence d'un odontome complexe (agglomérat de tissus dentaires sans formation de structure pseudo-dentaire) ou d'un odontome composé (structures pseudo-dentaires) peut être à l'origine de canines incluses (Peron, 2009 ; Geeraert, 2011).

L'énucléation kystique est indispensable pour permettre l'éruption de la dent retenue (Geeraert, 2011).

- Anomalie de taille ou de forme

Une anomalie de taille ou de forme peut être associée à une inclusion canine (Korbendau et Patti, 2005).

- Dystopie ou mauvaise orientation du germe dentaire

Une anomalie au niveau de la lame dentaire à l'origine d'une position ectopique ou une mauvaise orientation du germe dentaire peuvent entraîner son inclusion. Ces anomalies (Couly, 1991) qui peuvent toucher toutes les dents permanentes intéressent essentiellement les canines maxillaires et seraient d'origine génétique (Korbendau et Patti, 2014).

- Ankylose

Une ankylose de la canine permanente correspond à une fusion entre le cément et l'os alvéolaire, empêchant l'éruption et les mouvements orthodontiques (Korbendau et Patti, 2014). Elle est donc à diagnostiquer précocément (Bourgois, 2018). Par ailleurs, son diagnostic est souvent délicat, la percussion est difficile en raison de l'inclusion et le *Cone Beam computed tomography* (CBCT) ne révèle pas toujours des plages d'ankylose.

Elle résulterait d'un ligament desmodontal défectueux, même si l'étiologie exacte est incertaine (Geeraert, 2011).

- Pathologie locale

Les obstacles locaux et pathologies des tissus durs et mous tels qu'une pathologie kystique péri apicale de la canine temporaire (Figure 4) causée par une nécrose du tissu pulpaire due à une lésion carieuse ou un traumatisme peuvent induire une anomalie d'éruption de la canine permanente (Becker et Chaushu, 2013). L'élimination de ces facteurs étiologiques peut conduire à une éruption spontanée de la canine.

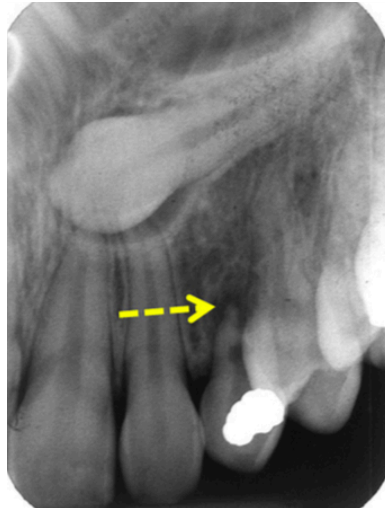


Figure 4 : Cliché rétroalvéolaire d'une canine incluse. La canine temporaire présente une restauration coronaire distale volumineuse, une pulpe nécrosée et une pathologie péri-apicale pouvant être à l'origine de l'inclusion canine (Becker et Chaushu, 2015).

- Périmètre d'arcade : un hypodéveloppement du maxillaire ou dysharmonie dent-maxillaire avec une dimension mésio-distale du couloir éruptif insuffisante pour permettre l'éruption de la canine (Saiar et coll, 2006) ;
- Un traumatisme en denture temporaire peut également être à l'origine d'une rupture du follicule du germe successional, une dilacération corono-radiculaire ou une dilacération radiculaire induisant une anomalie d'éruption de la canine (Korbendau et Patti, 2014).

1.4.2. PERTURBATION DU DEVELOPPEMENT NORMAL DES INCISIVES

Le risque d'inclusion palatine de la canine serait majoré s'il existe une anomalie au niveau de l'incisive latérale (figure 5), la face distale de la racine de l'incisive latérale servant de guide d'éruption pour la canine (Derbanne et Landru, 2009 ; Do TPS, 2017 ; Peck et coll, 1996 ; Thierry et coll, 2007).

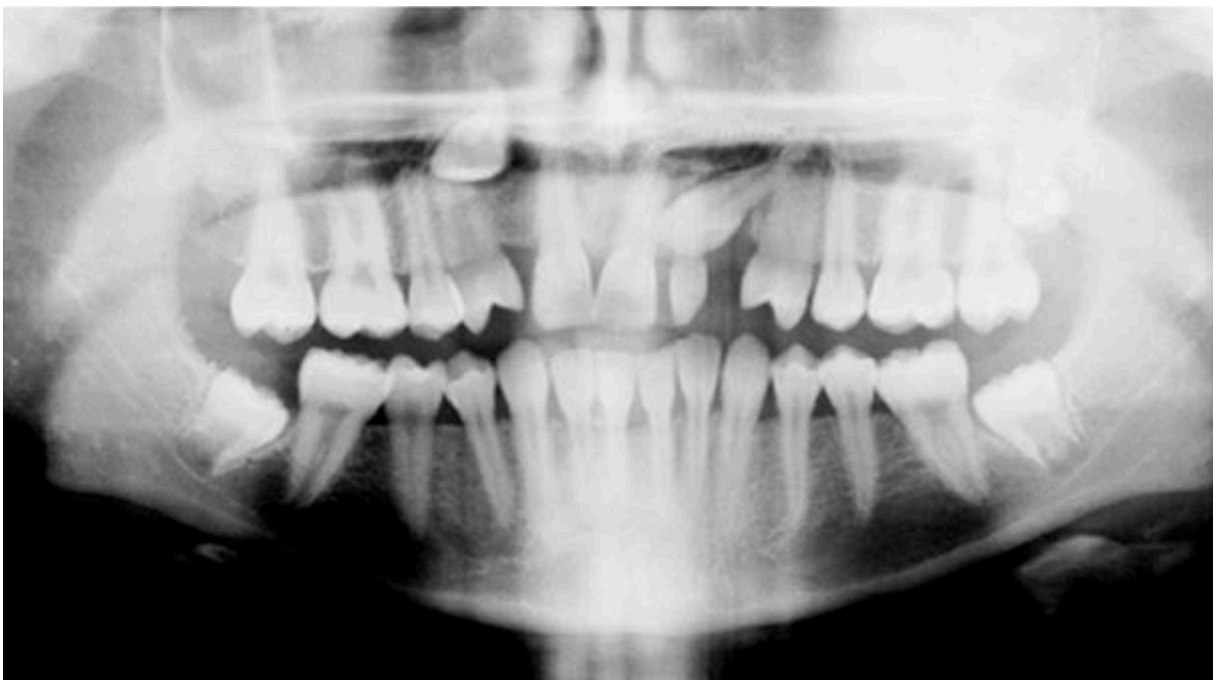

Figure 5 : Radiographie panoramique objectivant une agénésie de 12 associée à 13 et 23 incluses (source : <https://doctorlib.info/orthodontics/introduction/14.html>).

Selon Van der Linden (1983), s'il existe une distance intercanine insuffisante alors la canine va migrer préférentiellement en vestibulaire. En revanche, si la distance intercanine est suffisante, la migration palatine serait due à une anomalie au niveau de l'incisive latérale.

Selon une étude de Jacoby (1983), dans 85% des cas d'inclusion palatine, l'espace sur l'arcade serait suffisant pour l'éruption de la canine et la trajectoire ectopique serait alors due à un défaut de guidage d'éruption par la racine de l'incisive latérale.

Il y a 60 ans, Miller (1963) a démontré que la prévalence du déplacement palatin de la canine était plus élevée lors d'agénésie de l'incisive latérale et en ont conclu que

l'absence de cette dernière privait la canine de sa direction d'éruption (Korbendau et Patti, 2005).

Ainsi, on retrouve fréquemment d'autres anomalies associées à l'inclusion de la canine maxillaire telles que l'agénésie de l'incisive latérale (5,5% des cas d'inclusion), une anomalie de morphologie de l'incisive latérale (16% des cas d'inclusion) voire de la première prémolaire maxillaire et des transpositions de canine en place de latérale (Société française de Stomatologie, Chirurgie Maxillo-faciale et Chirurgie Orale, 2015).

D'autres anomalies radiculaires seraient également en cause : une longueur radiculaire insuffisante, une racine ovale qui favoriserait le « dérapage » de la canine (Oliver et coll, 1989), une rotation axiale radiculaire, ou encore un retard dans l'édification radiculaire de l'incisive latérale (Becker, 2013).

1.4.3. FACTEURS GÉNÉRAUX : GÉNÉTIQUES, MALADIES SYSTEMIQUES, ENDOCRINIENNES OU INFECTIEUSES

- Maladies endocriniennes

Certaines maladies endocriniennes sont associées à l'inclusion des canines maxillaires telles que l'hypothyroïdie* ou l'hypovitaminose* (A ou D) (Société française de Stomatologie, Chirurgie Maxillo-faciale et Chirurgie Orale, 2015).

- Grands syndromes

Certains grands syndromes sont associés à des inclusions multiples. On retrouve parmi eux :

- le syndrome de Crouzon*,
- le syndrome de Down*,
- la dysostose cléido-crânienne*,
- le chérubisme* (Société Française de Stomatologie, Chirurgie Maxillo-Faciale et Chirurgie Orale, 2015 ; Bourgois, 2018).

- Maladies infectieuses

Selon certains auteurs, la syphilis et la tuberculose seraient à l'origine de retards d'éruption et d'inclusions dentaires (Koné, 2010)

- Cause héréditaire

Il existerait une prédisposition héréditaire car on retrouve des cas de canines incluses dans la même famille. Selon Lacoste (1974), elle serait à l'origine de 17% des cas d'inclusion, avec un mode de transmission autosomique dominant le plus souvent.

Au sein d'une même famille, si des membres au 1^{er} ou 2nd degré présentent une inclusion de la canine maxillaire, alors la prévalence de la canine incluse serait 2,5 fois plus importante (Rutledge et Hartfield, 2010).

- Facteurs iatrogènes

Certains facteurs iatrogènes tels que l'irradiation de la sphère cervico-faciale seraient également en cause. (Société française de Stomatologie, Chirurgie Maxillo-faciale et Chirurgie Orale, 2015). L'irradiation des germes dentaires lorsqu'ils sont inclus dans les champs d'irradiation peut altérer le développement coronaire et radiculaire en fonction de l'âge du patient au moment de l'induction de la thérapeutique (figure 6). À partir de 30 Gy le développement dentaire est définitivement stoppé (Denys et coll, 1998).

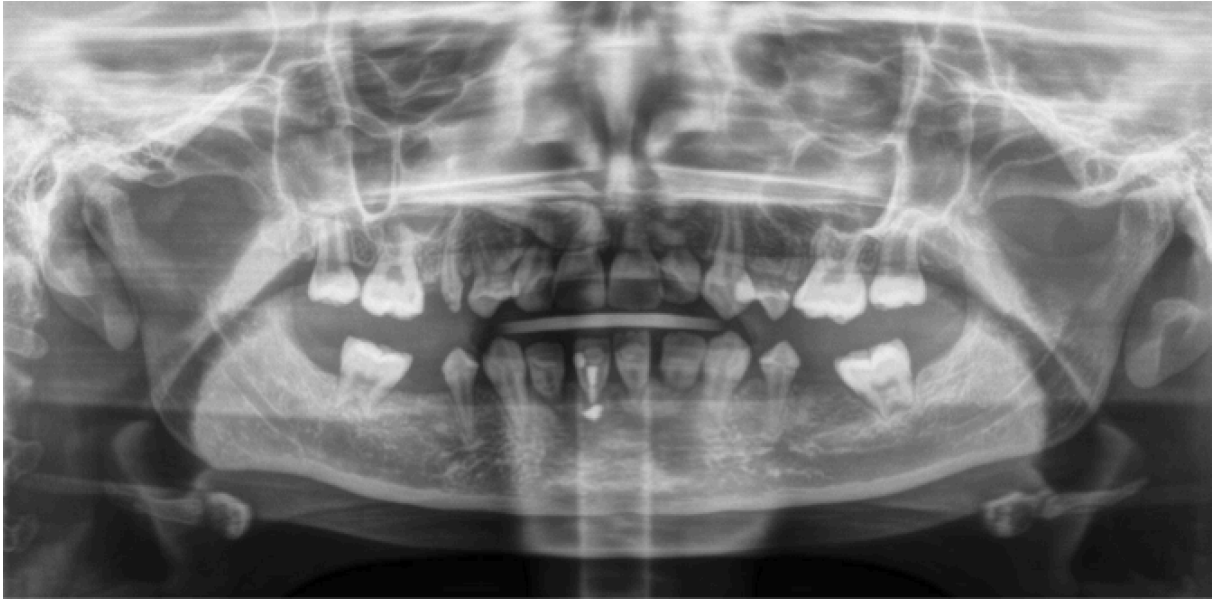

Figure 6 : Radiographie panoramique d'une patiente de 12 ans ayant été traitée par chimiothérapie et irradiation de la sphère oro-faciale suite à un cancer pédiatrique à l'âge de 2 ans. La 13 est incluse en position palatine avec un pronostic défavorable (Département d'ODF du CHRU du Nancy).

Les traitements par chimiothérapie peuvent également induire lorsque le traitement est administré chez le jeune enfant (notamment entre 12 mois et 5 ans) des conséquences tératogènes sur le développement dentaire, avec des anomalies de forme ou encore des inclusions dentaires (Minicucci et *coll.*, 2003).

Les thérapeutiques par biphosphonates ou dénosumab (anti-RANKL) agissent sur l'activité ostéoclastique et ostéoblastique et pourraient donc induire un retard d'éruption, ces deux populations cellulaires (ostéoclastes et ostéoblastes) intervenant dans le remodelage osseux nécessaire aux phénomènes d'éruption dentaire. Cette hypothèse a été confirmée par plusieurs études chez l'animal traité par biophosphonates (Lezot et *coll.*, 2014 ; Hiraga et *coll.*, 2010) ou par désosumab (Lezot et *coll.*, 2015 ; Epstein et *coll.*, 2012). Des résultats similaires ont été rapportés chez l'enfant bénéficiant d'un traitement par biphosphonates dans le cadre de thérapeutiques contre l'ostéogenèse imparfaite (Kamoun-Goldrat et *coll.*, 2008 ; Malmgren et *coll.*, 2013). Chez ces jeunes patients un retard d'éruption d'environ 1,67 ans a été observé (Kamoun-Goldrat et *coll.*, 2008 ; pour revue de la littérature : Hernandez et *coll.*, 2018). Cependant le retard d'éruption peut concerner plusieurs

types de dents et non uniquement les canines. Il sera fonction de la période d'administration du traitement. Il conviendra donc de comparer la fenêtre thérapeutique à la chronologie physiologique d'éruption selon le diagramme de Hurme afin d'imputer un éventuel retard d'éruption à la molécule reçue par le patient.

2. DIAGNOSTIC

L'éruption des canines maxillaires ayant lieu vers 12 ans chez la fille et 13 ans chez le garçon, il appartient au chirurgien-dentiste de diagnostiquer le plus précocement l'inclusion canine afin d'adresser rapidement le jeune patient à un orthodontiste pour un diagnostic complet si nécessaire et une prise en charge optimale précoce (Jacobs, 1998).

L'académie américaine d'odontologie pédiatrique (AAPD, 2009) préconise une surveillance annuelle de routine chez les patients en denture mixte à la recherche d'une exfoliation asymétrique des canines temporaires ou une suspicion de germe ectopique, notamment lorsqu'il existe un contexte familial d'inclusion canine (Société française de Stomatologie, Chirurgie Maxillo-faciale et Chirurgie Orale).

2.1. DIAGNOSTIC POSITIF

2.1.1. ANAMNESE

L'interrogatoire doit inclure un examen clinique du patient et permet de mettre rapporter :

- les antécédents médicaux et dentaires ;
- des facteurs de prédisposition à l'inclusion canine : antécédents familiaux (parents, fratrie) d'inclusion canine ou d'agénésies d'incisives latérales ;
- les éventuelles contre-indications à la prise en charge chirurgicale. Un haut risque d'endocardite infectieuse contre-indique par exemple le dégagement chirurgical ;

- la motivation, et la coopération du patient indispensables dans la prise en charge des canines incluses, qui peut s'avérer être une thérapie longue (Bourgois, 2018).

2.1.2. EXAMEN CLINIQUE

L'examen clinique est primordial dans la détection précoce d'un trajet d'éruption ectopique des canines.

- EXAMEN VISUEL

Il permettra d'évaluer et de mettre en évidence :

- l'hygiène du patient
- les signes prédictifs d'une inclusion canine :
 - l'absence de voussure au niveau de la corticale vestibulaire à l'âge de 10 ans ;
 - la persistance tardive des canines temporaires;
 - l'absence de canine permanente après la date normale d'éruption (avec un diastème persistant entre l'incisive latérale permanente et la première prémolaire ou inversement la perte de l'espace mesio-distal dédié à l'évolution de la canine) ;
 - une absence d'éruption unilatérale alors que la canine controlatérale est sur l'arcade (Bourgois, 2018) ;
 - des manifestations infectieuses : abcès palatin ou vestibulaire (Geeraert, 2011).
- Des signes prédictifs de guidage d'éruption canin dysfonctionnel tels que l'agénésie ou la dysmorphie de l'incisive latérale permanente (Bourgois, 2018).
- Le signe de Quintero (1936) est à rechercher : signe pathognomonique de la canine incluse qui consiste en une disto-version coronaire et une rotation mésio-vestibulaire coronaire de l'incisive latérale permanente due à un appui de la couronne de la canine incluse sur la racine de l'incisive latérale. Par ailleurs, selon Chambas (1997), une vestibulo-version coronaire de l'incisive latérale impliquerait une canine incluse en position vestibulaire, alors qu'une palato-version coronaire de l'incisive serait due à une canine incluse en position

palatine. Le positionnement de l'incisive latérale permanente permet ainsi d'émettre une hypothèse clinique sur la position de la canine, hypothèse qui sera à confirmer ou infirmer par l'examen radiographique.

- La recherche d'une malocclusion associée.
- PALPATION :
 - Une palpation de la muqueuse vestibulaire et palatine dans l'axe de la canine temporaire est recommandée, en utilisant les deux index simultanément de façon symétrique. Elle doit rechercher une voussure fibromuqueuse incompressible et indolore afin d'évaluer la position des canines en cours d'éruption (Richardson et Russell, 2000).
 - L'âge d'éruption des canines varierait de 9,3 à 13,1 ans (Ericson et Kurol, 1986). Etant donné que les canines sont palpables environ 1 à 1,5 ans avant leur émergence sur l'arcade, l'absence de voussure canine après 10 ans serait une bonne indication d'inclusion canine et doit inciter le praticien à réaliser un bilan radiographique rapidement. L'absence de détection à la palpation à un âge plus précoce n'est pas un signe pathognomonique de trajet d'éruption ectopique (Korbendau et Patti, 2005). Inversement, la majorité des canines palpables feraient leur éruption normalement (Koné, 2010).
 - Par ailleurs, la palpation permet aussi d'évaluer la mobilité des canines temporaires : la persistance de canines temporaires au-delà de 13 ans, sans mobilité significative serait un signe d'inclusion canine (Richardson et Russell, 2000).

Dans 79% des cas, l'inclusion de la canine maxillaire est asymptomatique, et seule la radiographie permettra son diagnostic (Geeraert, 2011).

2.1.3. EXAMEN RADIOLOGIQUE

Un bilan radiologique est indispensable pour :

- déterminer la position des canines dans les trois dimensions : verticale, mésio-distale et vestibulo-palatine (Counihan et coll, 2013) ;

- évaluer la relation avec la ligne médiane, les dents adjacentes ;
- mettre en évidence des résorptions radiculaires, ou un obstacle mécanique à l'éruption de la canine.

Plusieurs techniques radiographiques sont couramment utilisées: les radiographies rétro-alvéolaires, les radiographies occlusales, les téléradiographies de face et de profil, la radiographie panoramique (Pitt et coll, 2006 ; Manne et coll, 2012), et l'imagerie volumétrique par faisceau conique : le *Cone Beam Computed Tomography* (CBCT).

- LA RADIOGRAPHIE RETROALVEOLAIRE ET LE PLAN MESIO-DISTAL

La radiographie rétro-alvéolaire est l'examen de première intention avant d'autres techniques plus poussées. Tous les cabinets dentaires en sont équipés. Plusieurs techniques sont alors utilisées :

- La méthode de Pordes, Ewan et Clark aussi appelée technique des plans parallèles a été décrite pour la première fois par Clark en 1910. Cette technique permet de déterminer la position de la dent incluse dans le sens vestibulo-palatin/lingual, et donc la voie d'abord chirurgical à adopter. Elle consiste en la prise de deux radiographies rétro-alvéolaires successives avec un déplacement dans le sens horizontal (figure 8). Un premier cliché dit orthocentrique est réalisé avec une incidence perpendiculaire du rayon par rapport au film. Puis un second cliché avec un rayon excentrique est réalisé avec un déplacement du tube radiogène d'environ 20° en direction mésiale ou distale. La position vestibulo-palatine de la dent est déterminée en observant le sens de déplacement de la dent sur le second cliché par rapport au déplacement du tube radiogène. Si les deux se déplacent dans le même sens, alors on suspectera une inclusion palatine, alors que si le déplacement se fait dans le sens inverse, on suspectera une inclusion vestibulaire (Maverna et Gracco, 2007 ; Saib, 2019).

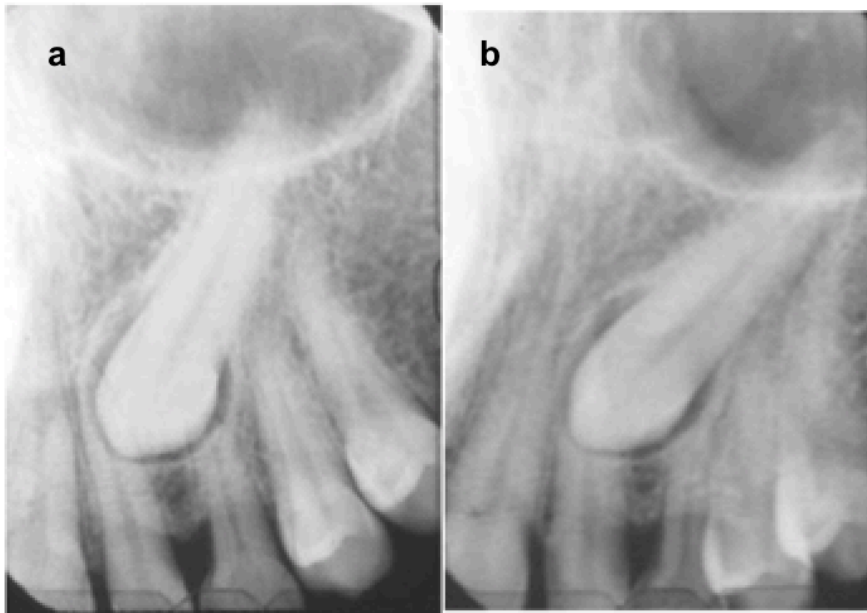


Figure 7 : Règle de Pordes, Ewan et Clark (Bentahar Z et coll, 2000).

a. Radiographie rétroalvéolaire d'une 23 incluse avec une incidence orthocentrique

b. Radiographie rétroalvéolaire de la même dent avec un déplacement du tube en mésial. La dent a suivi le déplacement mésial. Elle serait donc en dystopie palatine.

- Le concept du déplacement vertical, permet de déterminer la position vestibulo-palatine de la canine incluse en faisant varier cette fois-ci l'incidence du tube radiogène dans le sens vertical. Si la dent est incluse en position palatine, alors elle se déplacera dans le même sens que le rayon incident, tandis que si elle est en position vestibulaire, elle se déplacera dans le sens inverse (Bentahar Z, 2000). Cependant, Armstrong et coll (2003) ont montré que la sensibilité diagnostique dans le cas de canines palatines était significativement meilleure avec la technique des plans parallèles (88%) par rapport au concept de déplacement vertical (69%).

- LA RADIOGRAPHIE OCCLUSALE :

Elle utilise un film de dimension plus grande que celui utilisé pour la radiographie rétro-alvéolaire (57x76mm) positionné dans le plan occlusal entre les arcades en

occlusion (figure 8) (Bassigny, 1990). Cette technique obsolète n'est plus utilisée actuellement, elle a été remplacée par le CBCT.

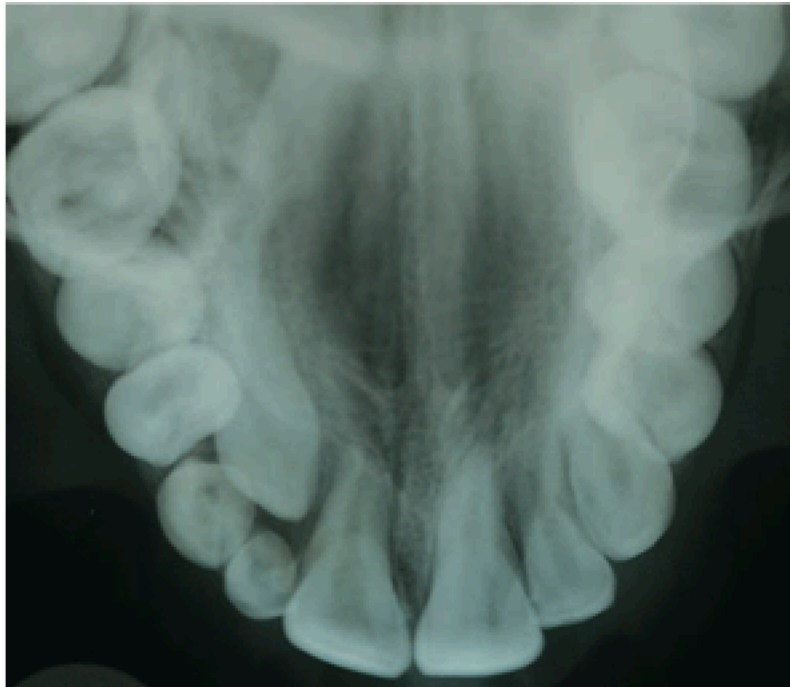


Figure 8 : Cliché occlusal objectivant une 23 incluse en position palatine associés à une agénésie de la 22 (Lallam-Laroye et coll, 2008).

- LA RADIOGRAPHIE PANORAMIQUE :

Lors de la suspicion de canine maxillaire incluse, elle constitue l'examen de référence pour le dépistage des dents incluses (Korbendau et Patti, 2014). Elle donne une vue d'ensemble en deux dimensions des bases osseuses, des arcades dentaires, des dents, des sinus, des fosses nasales et des articulations temporo-mandibulaires. Elle permet également de déterminer l'âge dentaire, la formule dentaire ainsi que les anomalies dentaires (anomalies de forme, de taille ou de position, les inclusions dentaires, les agénésies, les dents surnuméraires). Elle est utile dans les cas de canines maxillaires incluses afin de déterminer (figure 9):

- La position de la dent : hauteur de l'inclusion ;
- L'orientation de la dent ;
- Ses rapports avec les dents voisines et les structures anatomiques voisines ;

- Le risque de transposition ;
- L'intégrité radiculaire des dents voisines : seules les résorptions apicales peuvent être mises en évidence avec certitude, aussi visibles (d'autant plus visibles) sur les radiographies rétro-alvéolaires.

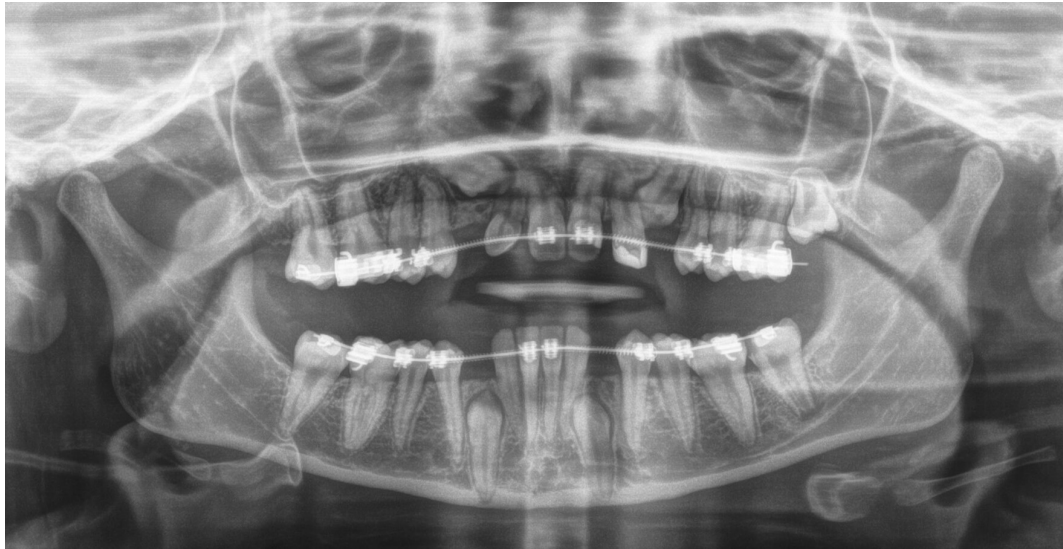

Figure 9 : Radiographie panoramique objectivant 13, 23, 33 et 43 incluses (Département d'ODF du CHRU du Nancy).

Cependant elle présente des limites, il s'agit en effet d'une représentation bidimensionnelle de structures en 3D, impliquant des superpositions, des déformations et un manque de précision.

- TELERADIOGRAPHIE DE PROFIL :

Elle permet de déterminer la position de la dent incluse dans les plans sagittal et vertical (figure 10). L'inconvénient majeur est que lors d'une inclusion bilatérale, les deux canines peuvent se superposer induisant des erreurs.

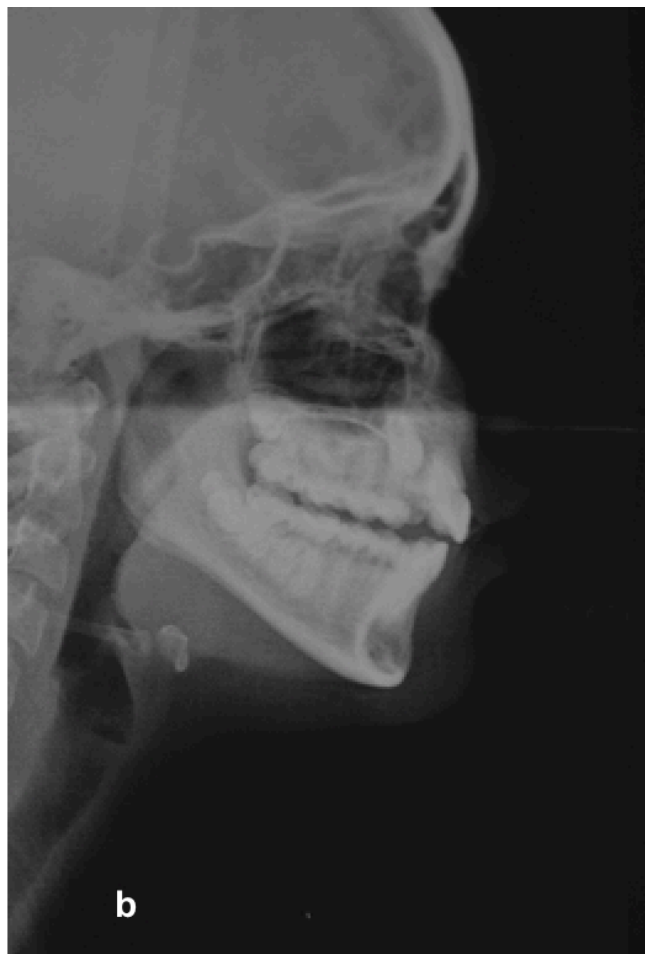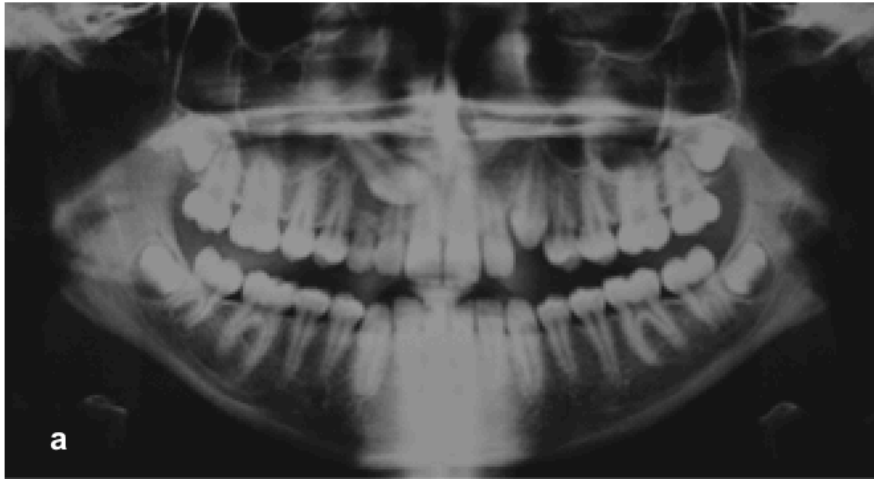


Figure 10 : Patiente 17 ans présentant une rétention des dents 13 et 23 (Département d'ODF du CHRU du Nancy).

- a. Radiographie panoramique ;
- b. Téléradiographie de profil objectivant la position palatine de 13.

- TOMOGRAPHIE VOLUMIQUE A FAISCEAU CONIQUE :

Le CBCT développé dans les années 1990 est considéré comme étant la méthode la plus précise et adaptée pour la localisation des dents incluses (figure 11) (Guérin, 1999 ; Serrant P et coll, 2013) malgré une dose d'irradiation supérieure à la radiographie conventionnelle. Il offre des informations précises sur :

- la localisation et l'orientation de la canine incluse ;
- la sévérité de l'inclusion
- la morphologie de la canine ;
- l'environnement anatomique dentaire (incisives latérales et premières prémolaires) avec notamment la recherche de possibles résorptions radiculaires de l'incisive latérale ou autres complications. Les résorptions radiculaires de l'incisive latérale ne sont pas toujours mises en évidence avec les techniques bidimensionnelles en raison d'une superposition de la racine de l'incisive latérale avec la couronne de la canine. Le CBCT est plus précis pour déceler d'éventuelles résorptions radiculaires présentes avant, pendant ou après le traitement orthodontique et peut conduire à modifier le plan de traitement (Fédération Française d'Orthodontie, 2017).
- le pronostic de mise en place sur l'arcade
- l'environnement osseux (l'épaisseur des corticales osseuses) ;
- une potentielle ankylose ;
- la localisation d'obstacles (dents surnuméraires, odontomes).

Il permet d'appréhender la complexité du traitement et ainsi de déterminer la stratégie thérapeutique la plus adaptée à chaque cas, avec une chirurgie minimalement invasive. De nombreuses études comparant le CBCT et l'imagerie 2D ont conclu que le CBCT améliorerait de façon significative le diagnostic et le taux de succès, notamment dans les cas les plus difficiles. Il permet également de diminuer la durée du traitement.

Le recours au CBCT petit champ est donc préconisé en complément de la radiographie panoramique afin d'améliorer le diagnostic et la prise en charge des canines incluses (Fédération Française d'Orthodontie, 2017).

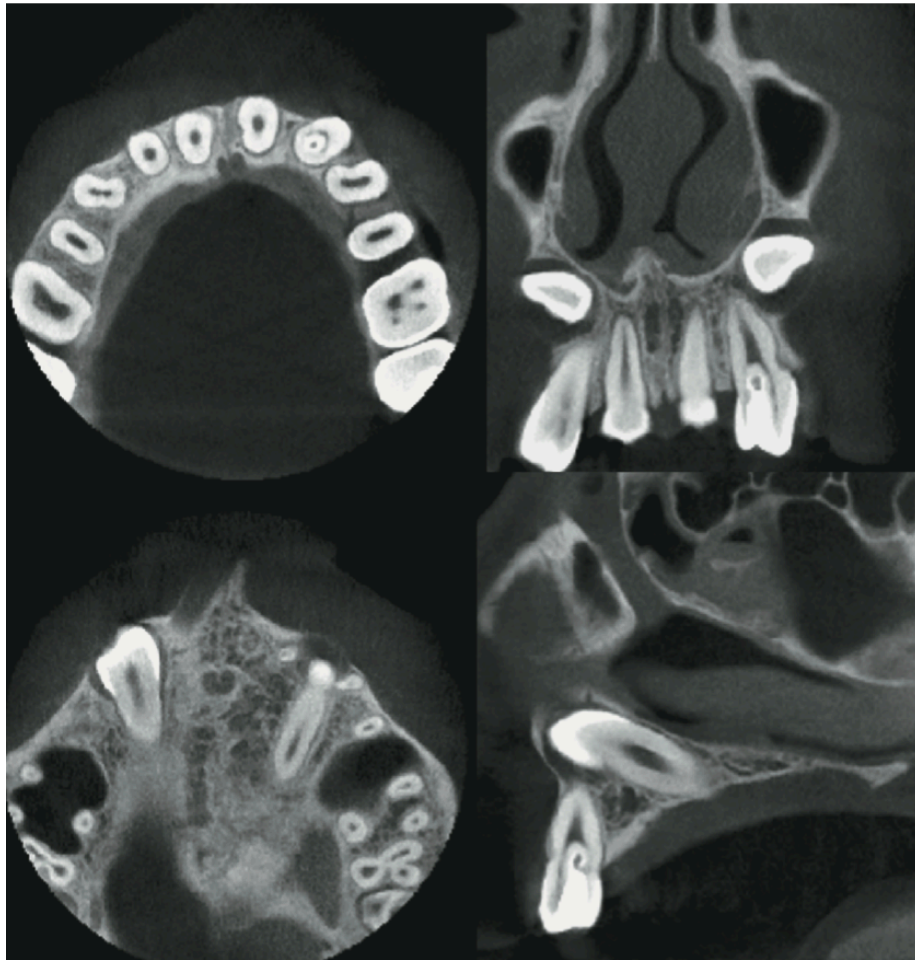


Figure 11 : Examen Cone Beam (une coupe coronale, 2 coupes axiales et une coupe sagittale oblique) objectivant une inclusion bilatérale de 13 et 23 en position palatine (Guiral et coll, 2009)

3. PREVENTION / INTERCEPTION

Le traitement préventif de la canine maxillaire incluse diffère selon la position palatine, médiane vestibulaire déterminée grâce à l'analyse des coupes coronales et axiales de l'examen 3D.

Avant de commencer le traitement, il est bien évidemment nécessaire de demander l'avis de l'orthodontiste.

3.1. CANINE ECTOPIQUE PALATINE OU MEDIANE

Hormis l'âge du patient, 4 critères concernant la position de la canine doivent être pris en compte afin d'estimer le degré de difficulté du traitement. Ces critères sont à considérer sur la radiographie panoramique ou pour plus de précisions sur la téléradiographie de face afin d'établir un pronostic de désinclusion. Le choix entre prise en charge préventive ou la prise en charge orthodontico-chirurgicale découle de cette observation (Société française de Stomatologie, Chirurgie Maxillo-Faciale et Chirurgie Orale, 2015).

- La position de la pointe cuspidienne par rapport aux incisives et à l'axe sagittal médian (Figure 12)
 - Secteur 1 : Pas de superposition horizontale : bon pronostic
 - Secteur 2 : Superposition horizontale ne dépassant pas la moitié distale de la largeur de l'incisive latérale adjacente : pronostic moyen
 - Secteur 3 : superposition horizontale ne dépassant la moitié mésiale de l'incisive latérale adjacente : pronostic moyen
 - Secteur 4 : superposition horizontale totale de l'incisive latérale voire plus : mauvais pronostic

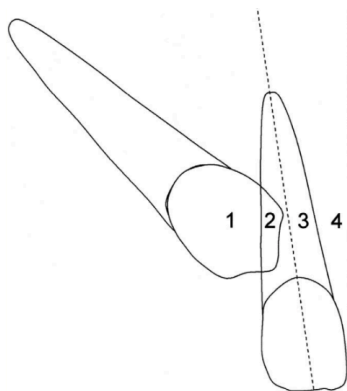


Figure 12 : Position mésio-distale de la canine incluse (Fleming et coll, 2009).

- L'angle alpha : Lors de l'inclinaison mésiale de la couronne, il existe un angle **alpha** entre le grand axe de la dent et le plan sagittal médian supérieur (Figure 13). Plus cet angle est important, moins bon sera le pronostic de désinclusion. (Ericson et Kuroi, 1988)

- 0-15° : bon pronostic
- 16-30° : pronostic moyen
- > 31° mauvais pronostic

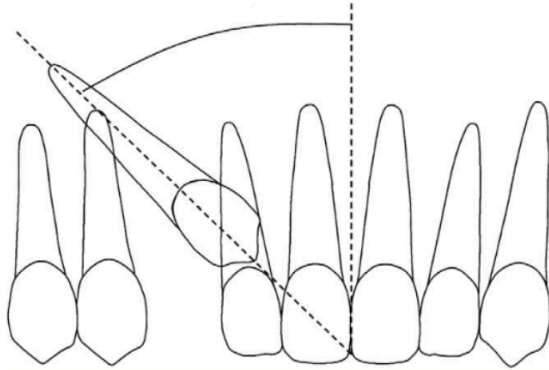


Figure 13 : Angulation entre l'axe de la canine incluse et le milieu interincisif (Fleming et coll, 2009).

- La hauteur d'inclusion de la canine (Figure 14) : elle correspond à la distance entre la pointe canine et le plan d'occlusion (Société française de Stomatologie, Chirurgie Maxillo-faciale et Chirurgie Orale, 2015).
 - De la jonction amélo-cémentaire à moins de la moitié de la hauteur radiculaire de l'incisive latérale : bon pronostic
 - Plus de la moitié de la hauteur mais moins de la longueur complète de l'incisive latérale : pronostic moyen
 - Plus de la longueur complète de l'incisive latérale : mauvais pronostic

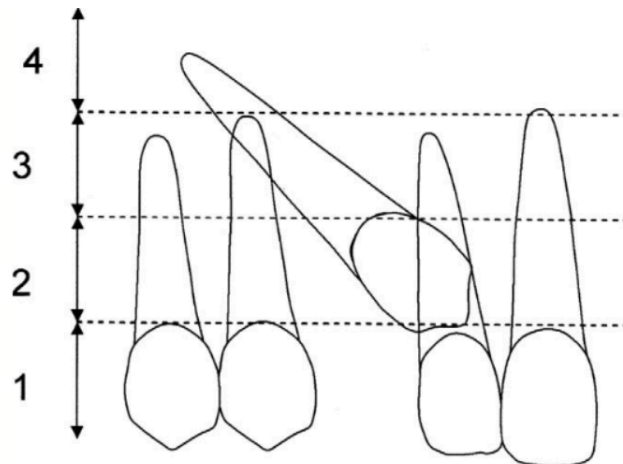


Figure 14 : Hauteur de la canine incluse selon la racine de l'incisive (Fleming et coll, 2009).

- Position de la canine incluse par rapport aux dents adjacentes (figure 15)

Grade 1 : au-dessus de la région canine : pronostic bon

Grade 2 : au-dessus de la région de la première prémolaire : pronostic moyen

Grade 3 : au-dessus de la région de la deuxième prémolaire : pronostic mauvais

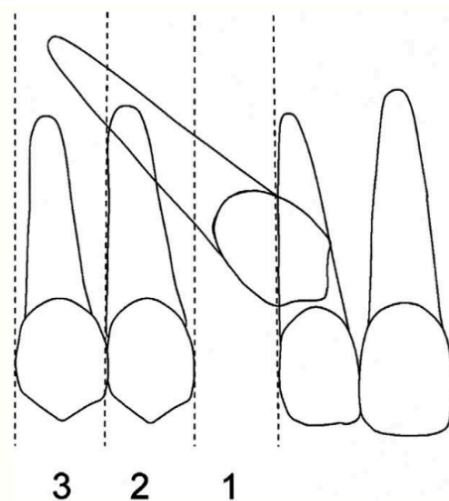


Figure 15 : Position de la racine de la canine incluse par rapport aux dents adjacentes (Fleming et coll, 2009).

Ces 4 facteurs peuvent aider à la prise de décision.

- Différentes stratégies :

Selon la société française de stomatologie, chirurgie maxillo-faciale et chirurgie orale (SFSCMFCO),

- Si le pronostic de désinclusion est bon dans ces 4 catégories, l'avulsion de la canine temporaire est indiquée et peut permettre une éruption spontanée de la canine définitive (Figure 16)
- Si le pronostic est moyen pour un ou plusieurs critères, l'avulsion de la canine temporaire est indiquée quelle que soit l'âge, la malocclusion associée, l'encombrement et l'état de la dentition.
- Si le pronostic est mauvais pour un de ces critères, l'avulsion systématique de la canine temporaire n'est pas recommandée, et il faut recourir à un traitement orthodontique.

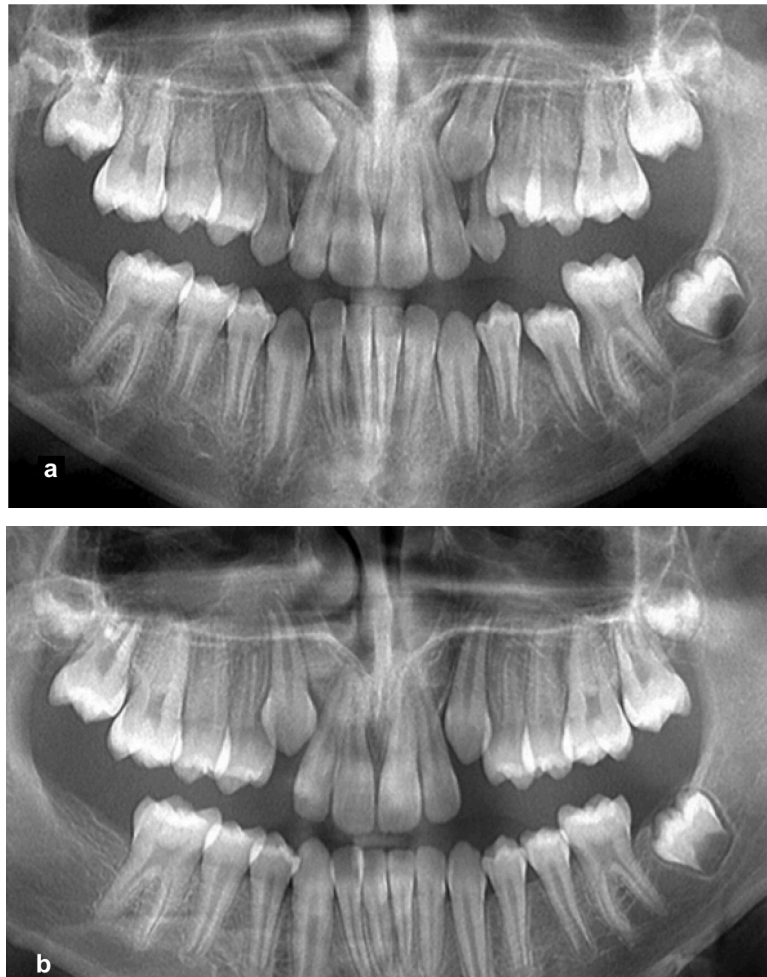


Figure 16 : Traitement interceptif des canines maxillaires incluses par avulsion des canines temporaires (Becker et Chaushu, 2015)

- a. Radiographie panoramique d'un enfant de 11 ans objectivant des canines maxillaires incluses avec une angulation corono-mésiale. Les deux sont en position palatine (confirmation avec d'autres examens radiographiques)
- b. Radiographie panoramique un an après l'avulsion des canines maxillaires temporaires objectivant un redressement spontané de l'axe des canines définitives.

Selon Korbendau et Patti, les protocoles recommandés diffèrent selon l'âge du patient :

▪ Entre 8 et 10 ans :

- l'extraction de la canine temporaire est préconisée,
- elle doit être accompagnée d'un aménagement de l'espace : le diamètre mésiodistal sur l'arcade doit être supérieur à celui de la canine permanente.
- un contrôle radiographique est effectué tous les 6 mois.

Avant 10 ans, une correction spontanée peut avoir lieu (Ericson et Kurol, 1981). Cependant, il est recommandé d'appliquer ce protocole interceptif (Richardson et Russell en 2000).

▪ Entre 10 et 13 ans :

Le traitement préconisé comprend :

- l'extraction de la canine temporaire,
- l'aménagement d'un espace mésio distal suffisant pour que la canine puisse faire son éruption,
- un contrôle radiographique tous les 6 mois. Dans le cas où il n'y a pas d'évolution de la position de la canine à 12 mois, il faut envisager une solution chirurgicale. (Société française de Stomatologie, Chirurgie Maxillo-faciale et Chirurgie Orale).
- S'il y a présence d'une résorption radiculaire, une prise en charge chirurgico-orthodontique est nécessaire afin d'éloigner la couronne de la canine.

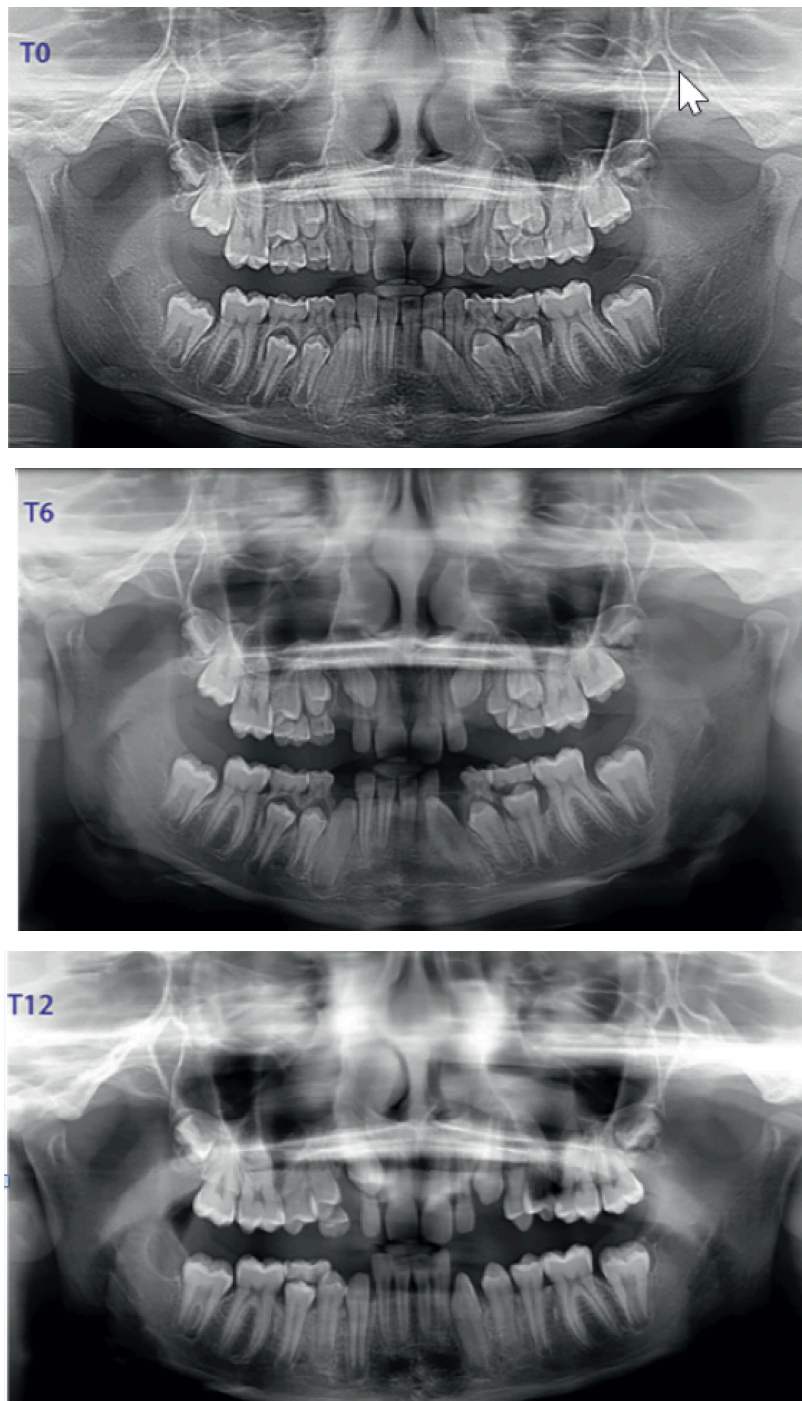
Par ailleurs, l'association de l'avulsion de la canine temporaire et d'une expansion palatine montrerait de meilleurs résultats par rapport au protocole associant avulsion et aménagement de l'espace (Leonardi, 2004).

Une autre étude récente de Bazargani et *coll.* (2014) a conclu que l'avulsion des canines temporaires après un diagnostic précoce, était une mesure interceptive efficace dans le traitement des canines maxillaires incluses, notamment si elle est réalisée précocement. Le taux de succès était significativement supérieur à 10-11 ans qu'entre 12 et 14 ans ($p=0,037$). Les auteurs recommandent également le maintien du périmètre d'arcade par un dispositif tel que l'arc transpalatin pour optimiser la prise en charge.

Grâce à cette prise en charge interceptive, une étude de Ericson et Kurol (1988) a montré un redressement de la canine dans 91% des cas lorsque la pointe canine

était située dans les secteurs 1 ou 2 et un pourcentage de 64% dans les secteurs 3,4 ou 5. La correction de l'axe a lieu entre 6 et 18 mois après l'extraction.

Exemple d'un cas clinique illustrant l'intérêt de l'extraction précoce de la canine incluse pour prévenir le risque d'inclusion de la canine définitive chez un patient de 11 ans (figure 17).



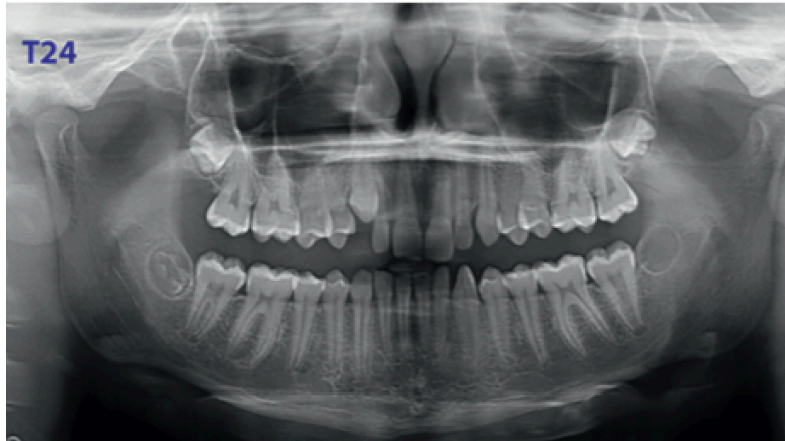


Figure 17 : L'extraction précoce de 53 et 63 a permis le redressement spontanée de 13 et 23 chez un patient de 11 ans (Fouquet C et coll, 2017).

- Après 13 ans, l'adolescent est alors en denture adulte jeune avec une persistance des canines temporaires. Il faut alors établir un diagnostic précis de la situation de la canine incluse et un plan de traitement (Korbendau et Patti, 2014).

3.2. CANINE ECTOPIQUE EN POSITION VESTIBULAIRE

Rappelons tout d'abord qu'il existerait une relation entre le manque d'espace et la migration en position vestibulaire de la canine incluse, tandis que l'inclusion en position palatine résulterait plutôt d'un défaut de guidage par l'incisive latérale adjacente. Le manque d'espace peut provenir par exemple d'un hypodéveloppement du maxillaire, ou d'une dysharmonie dento-maxillaire.

Il est donc nécessaire d'identifier la cause de ce manque d'espace, et d'établir un diagnostic orthodontique afin d'optimiser la prise en charge et de recréer un couloir d'éruption.

Plusieurs mécaniques vont permettre une expansion des maxillaires. Parmi elles, on retrouve :

- le quad hélix : dispositif permettant un gain de place par dérotation des molaires (permet de gagner jusque 2 mm de chaque côté) et une expansion du maxillaire.
- le disjoncteur : dispositif permettant une expansion palatine par expansion de la suture interpalatine.

- la plaque amovible à vérin.

Il existe par ailleurs des appareillages qui permettent un gain de place sur arcade, notamment :

- l'avulsion de dents permanentes, notamment de prémolaires ;
- la distalisation du secteur latéral dans les cas de classe II molaire : elle peut faire appel à différents moyens orthodontiques comme le pendulum, les forces extraorales ou encore le distal jet (Patti et Perrier d'Arc, 2003 ; Patti, 2010).
- La protraction du groupe incisif ou la vestibuloversion des incisives dans les cas de classe III par un masque de Delaire (Korbendau et Patti, 2014).

Exemple d'un cas clinique illustrant l'intérêt du disjoncteur induisant une expansion palatine et un redressement de l'axe des canines maxillaires chez une patiente de 10 ans (figure 18).

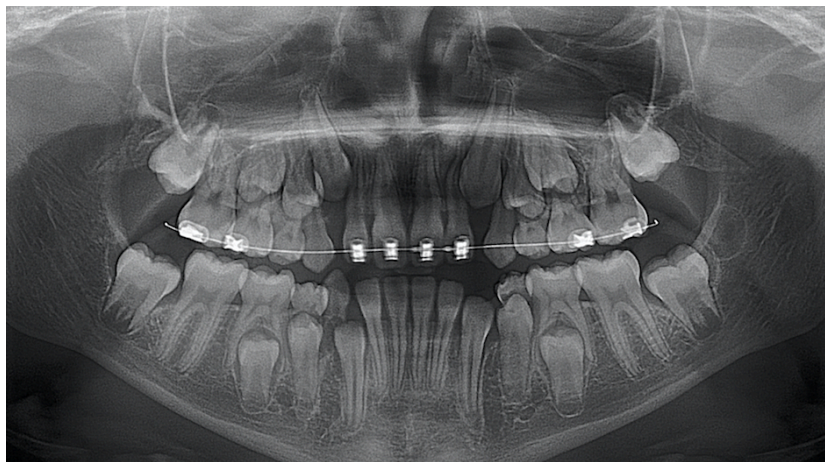
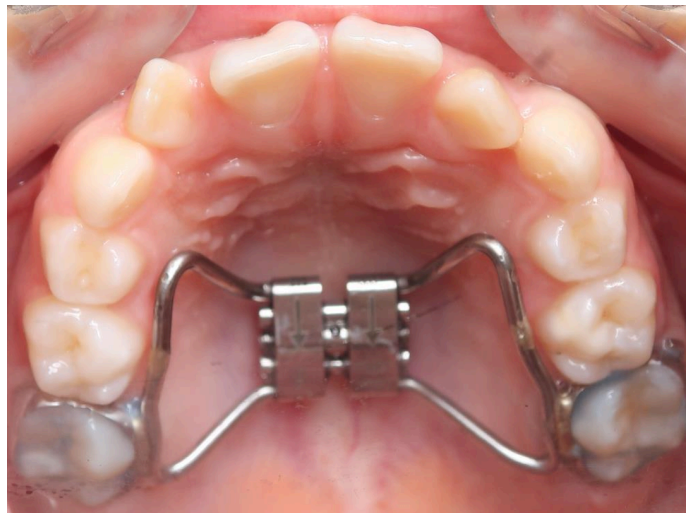
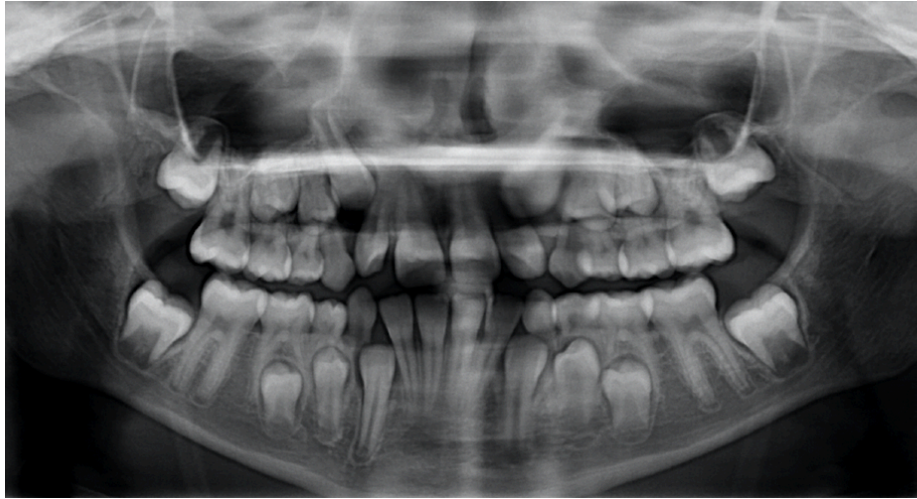


Figure 18 : La mise en place d'un disjoncteur a permis le redressement spontané de 13 et 23 chez une patiente de 10 ans (cas clinique du Dr Ursat).

Exemple d'un cas clinique illustrant l'intérêt d'une plaque amovible à vérin induisant une expansion palatine afin de limiter le risque d'inclusion des canines maxillaires chez une patiente de 5 ans et demi (figure 18).

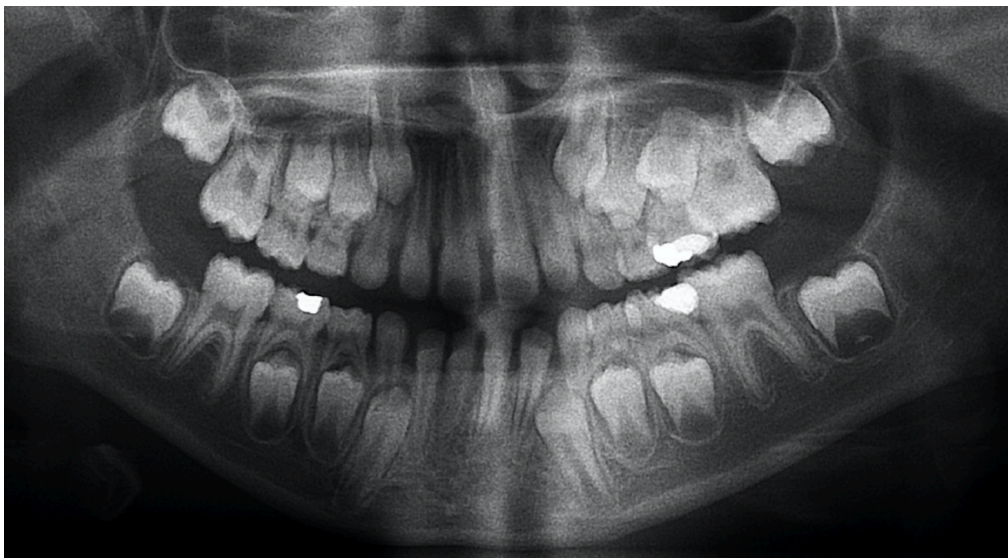
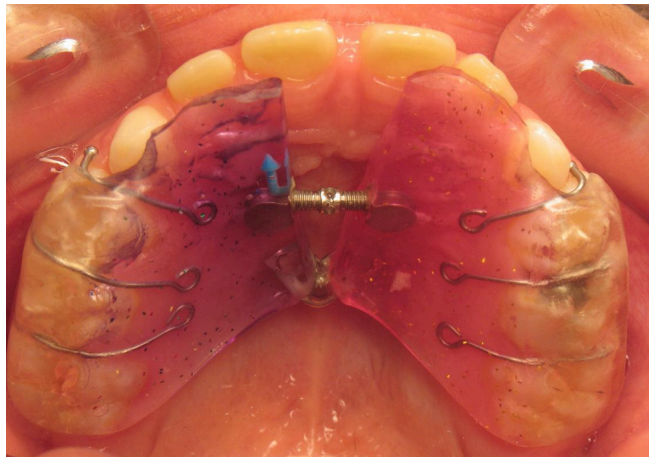
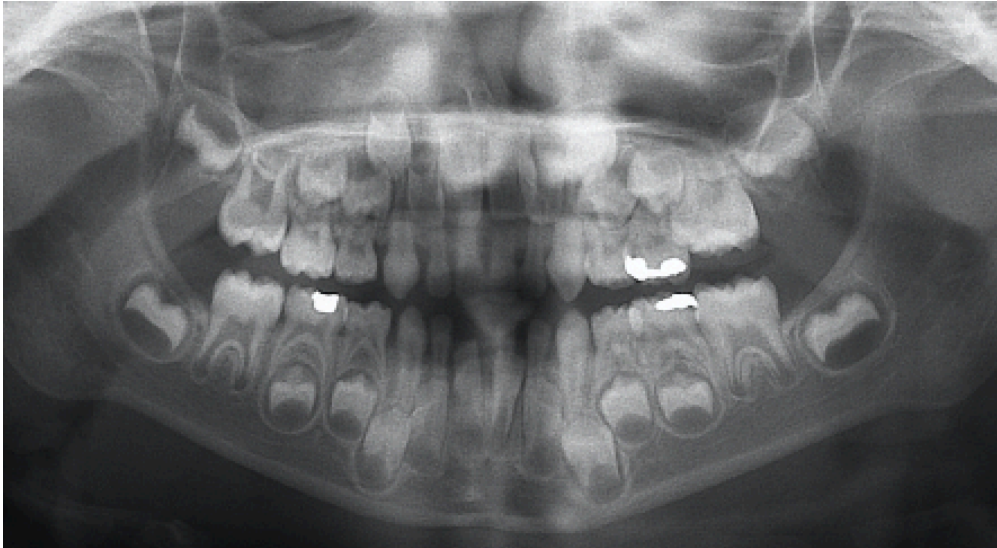


Figure 19 : La mise en place d'un plaque amovible à vérin a permis de limiter le risque d'inclusion de 13 et 23 chez ce patient (cas clinique du Dr Ursat).

4. TRAJET ECTOPIQUE ET RESORPTION RADICULAIRE DE L'INCISIVE LATÉRALE

Les canines maxillaires incluses peuvent être à l'origine de résorptions radiculaires au niveau des dents permanentes adjacentes. Elles correspondent à des résorptions externes inflammatoires évolutives et sont provoquées par la pression exercée par la canine incluse au niveau radiculaire (Tronstad, 1988).

Le taux de résorptions radiculaires induit par les canines incluses varierait de 30 à 70% selon les études (Rafflenbeul, 2017). Les dents les plus affectées sont les incisives latérales, mais ce phénomène pathologique peut également atteindre les incisives centrales, et plus rarement les premières prémolaires (Kim et coll, 2012).

Ces résorptions radiculaires sont asymptomatiques : elles n'entraînent pas de modifications de la teinte, de la vitalité du tissu pulpaire de la dent ou de la mobilité, rendant le diagnostic clinique compliqué. Seule une atteinte très avancée peut être à l'origine d'une mobilité exacerbée (Becker, 2013).

L'imagerie bidimensionnelle ne permet pas d'explorer précisément les résorptions radiculaires, puisque la visualisation en 2 dimensions de structures tridimensionnelles induit des déformations ainsi que des superpositions. Elle peut cependant faire suspecter une résorption lorsqu'elle met en évidence :

- Un contact direct entre la cuspide de la canine et la racine de la dent adjacente ;
- Un contour radiculaire irrégulier de la dent adjacente en regard de la canine incluse ;
- Une interruption de la lamina dura de l'alvéole de la dent adjacente.

Seule l'imagerie tridimensionnelle avec le CBCT permet de diagnostiquer avec certitude une résorption radiculaire (Korbendau et Pajoni, 1999) (figure 20).

Un diagnostic précoce permettra de limiter ce phénomène pathologique ou d'orienter vers une prise en charge adaptée (Société française de Stomatologie, Chirurgie Maxillo-Faciale et Chirurgie Orale, 2015).

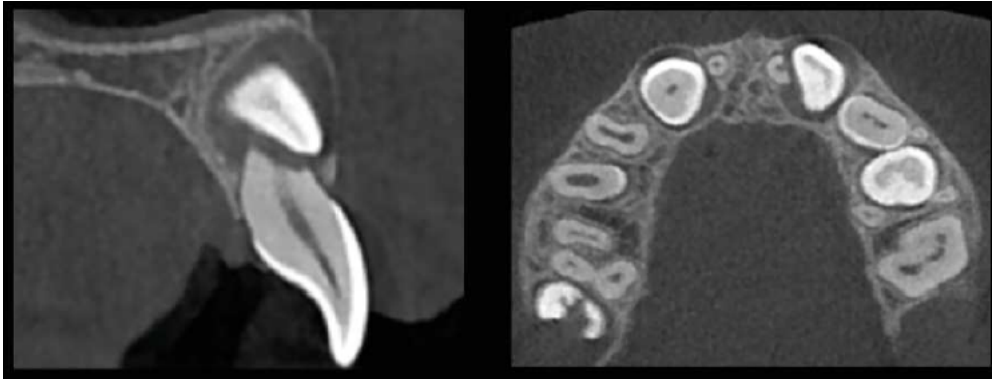


Figure 20 : Coupes de CBCT objectivant une résorption radiculaire sévère de 21 par 23 incluse (Rafflenbeul, 2017).

5. PRISE EN CHARGE THERAPEUTIQUE DE LA CANINE INCLUSE

En cas d'échec de la thérapeutique interceptive, ou en cas de consultation tardive du patient, on peut recourir à différentes alternatives thérapeutiques : le traitement chirurgico-orthodontique, l'avulsion de la canine incluse, l'auto-transplantation ou encore l'abstention thérapeutique. Certains auteurs décrivent également comme option thérapeutique l'implant trans coronaradiculaire (Altglass, 2015) qui reste controversée.

Après un diagnostic précis établi par l'orthodontiste, ce-dernier propose au patient les différentes solutions thérapeutiques, leurs avantages et inconvénients.

5.1. L'ABSTENTION

Elle constitue une option thérapeutique à envisager lorsque la désinclusion de la dent présente un risque trop important pour le parodonte, ou encore dans les cas de canines transposées. Elle est à envisager également si l'avulsion de la dent présente un risque de délabrement osseux trop important ou un risque de lésion des dents adjacentes. La condition *sine qua non* est l'absence de risque infectieux ou traumatique (Geeraert, 2011).

Elle intervient également si le patient n'est pas motivé (le traitement orthodontico-chirurgical s'avère souvent long). Ce-dernier doit alors être informé des risques

encourus (résorptions radiculaires des dents adjacentes, risque de perte de la canine temporaire à long terme) (Garcia, 2010).

Il faut alors instaurer un suivi clinique et radiologique tous les 18 à 24 mois afin de prévenir toute complication infectieuse, douloureuse ou tumorale (Chawla, 2011).

5.2. L'AVULSION DE LA CANINE INCLUSE

Une avulsion de la canine incluse suivie de la mise en place d'un implant ou d'une fermeture orthodontique de l'espace peuvent être envisagés lorsque le pronostic de mise en place chirurgico-orthodontique est défavorable, notamment lorsque:

- L'inclusion est trop profonde (figure 21) ;
- La position anatomique est défavorable, par exemple si la position mésio-distale de la canine incluse par rapport à l'incisive latérale se trouve en secteurs 3 ou 4 (cf supra) ou encore si l'angle alpha est supérieur à 45 degrés (cf supra).
- La canine incluse présente un défaut de morphologie (dilacération coronoradiculaire, résorption externe ou interne par exemple) ou une pathologie infectieuse.
- La traction orthodontique présente un risque pour les dents adjacentes (risque de résorption radiculaire notamment).
- En cas de complications infectieuses, tumorales ou de manifestations douloureuses (Boisramé-Gastrin, 2010 ; Cruz, 2019 ; Saïb, 2019 ; Motamedi et coll, 2009 ; Baranes et coll, 2008).

L'avulsion de la canine incluse entraînera des modifications irréversibles au niveau des tissus parodontaux, notamment un effondrement des procès alvéolaires qu'il faudra corriger quelle que soit la solution de remplacement choisie (implantologie ou prothèse) (Geeraet, 2011).

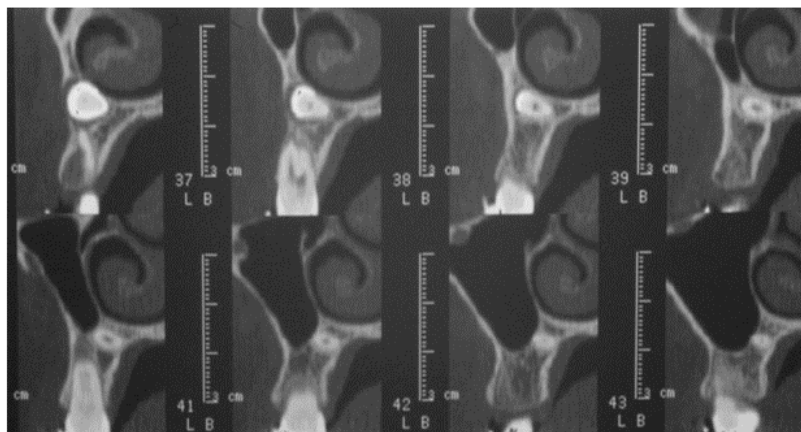
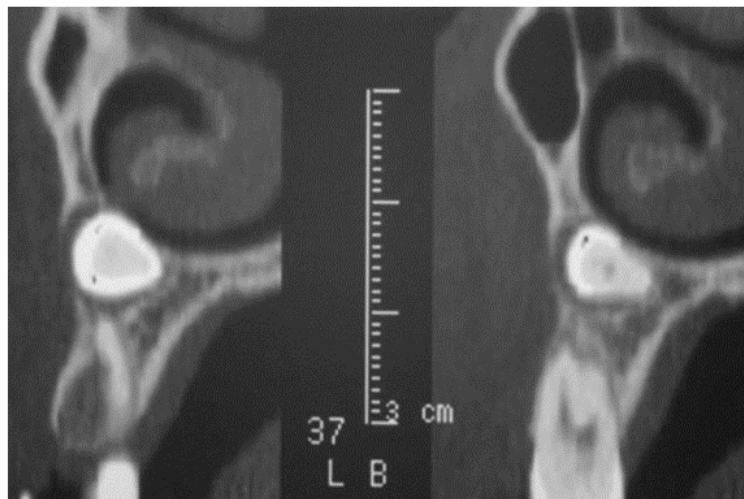
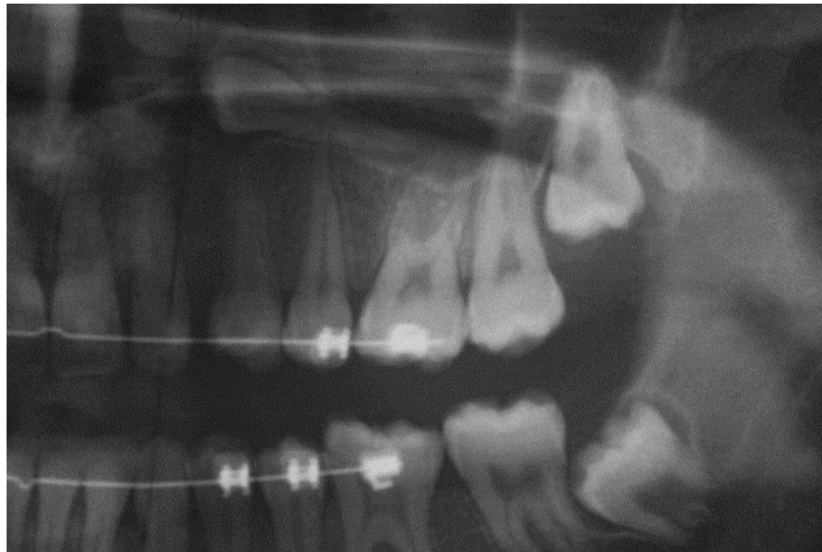


Figure 21 : Inclusion profonde d'une canine maxillaire, à proximité du sinus et des fosses nasales (Geeraert, 2011) contre-indiquant une prise en charge orthodontico-chirurgicale.

5.3. LA PRISE EN CHARGE ORTHODONTICO-CHIRURGICALE

Elle est la solution de choix lorsque le pronostic de traction de la canine incluse est favorable. Elle nécessitera une bonne coordination entre le chirurgien-dentiste et l'orthodontiste.

La prise en charge implique une exposition chirurgicale de la dent incluse, suivie ou non d'une traction qui va permettre de guider et d'aligner la dent sur l'arcade. Une communication étroite entre le chirurgien-dentiste et l'orthodontiste est essentielle pour choisir la technique la plus adéquate (Person, 1984).

5.4. L'AUTOTRANSPLANTATION

L'amélioration des techniques d'autotransplantation dentaire permettent de l'intégrer à l'arsenal thérapeutique de la canine incluse (Gault, 2013). Elle est indiquée en 2^{ème} intention lors de l'échec d'une thérapeutique interceptive ou d'une traction orthodontique, ou encore lors de son refus.

Elle consiste à prélever d'une canine maxillaire au niveau du site ectopique puis à la réimplanter dans une alvéole néoformée au niveau du site physiologique idéal (figure 22) (Tondelier, 2016). Cette manipulation doit impérativement maintenir le ligament desmodontal intact afin d'induire une différenciation tissulaire (Geeraert, 2011). Son utilisation nécessite un volume osseux et un espace disponible suffisants au niveau du site receveur (Société française de Stomatologie, Chirurgie Maxillo-Faciale et Chirurgie Orale, 2015)

Afin de diminuer le risque d'ankylose ou de résorption radiculaire inflammatoire, la SFSCMFCO (2015) recommande de respecter rigoureusement le protocole suivant : une chirurgie la plus atraumatique possible, une contention souple, ainsi que la réalisation du traitement endodontique dans les 14 jours après l'autotransplantation pour les canines matures, ou dès l'apparition de signes de nécrose pulpaire pour les canines immatures.

Le taux de succès resterait cependant faible à long terme et serait plus élevé chez le sujet jeune. Cette option est à envisager en thérapeutique provisoire afin de repousser une prise en charge implantaire ou prothétique (Société française de Stomatologie, Chirurgie Maxillo-Faciale et Chirurgie Orale, 2015).

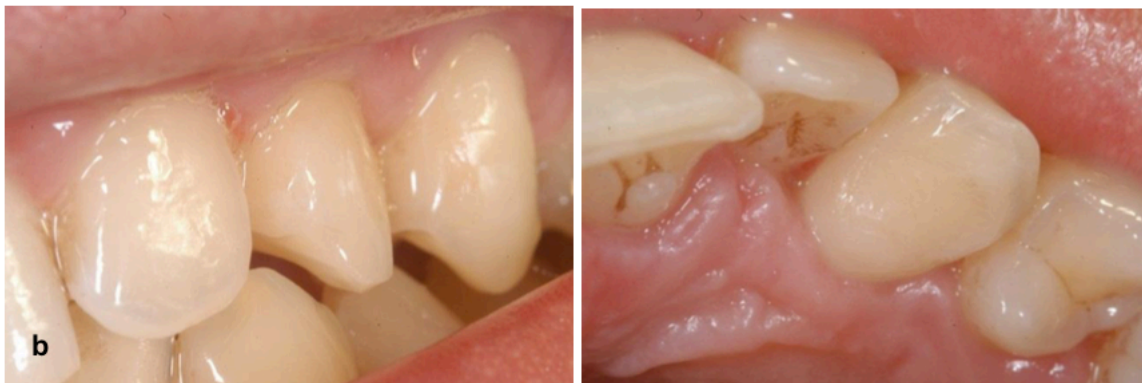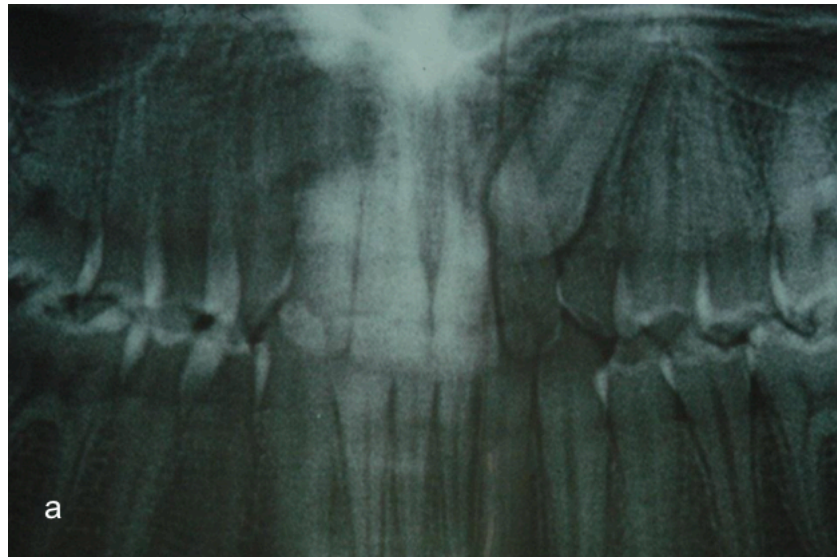


Figure 22 : Traitement d'une canine maxillaire incluse par autotransplantation (Geeraert, 2011).

- a. Radiographie panoramique objectivant une 23 incluse
- b. Transplantation de la 23 au niveau du site idéal, associée à un stripping mésial

6. PRISE EN CHARGE PAR DESINCLUSION ORTHODONTICO-CHIRURGICALE

6.1. ETAPES DU TRAITEMENT ORTHODONTIQUE

6.1.1. NIVELLEMENT ET ALIGNEMENT DE L'ARCADE

Cette étape précède l'aménagement de l'espace canin. Elle consiste à corriger des rotations (alignement) et à niveler les arcades (nivellement) (Figure 23).

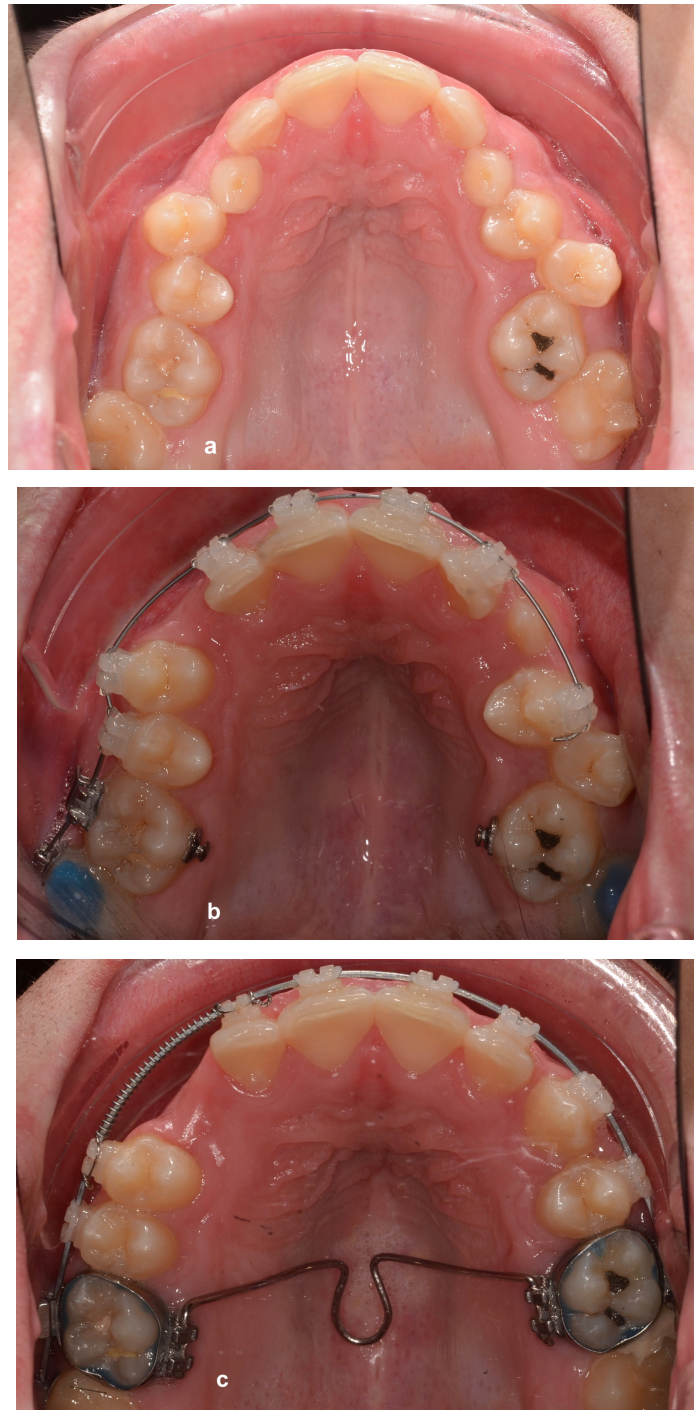


Figure 23 : Patient de 15 ans (Département d'ODF du CHRU du Nancy).

- a. Patient présentant une malocclusion avec notamment une occlusion inversée latérale de 16-46, 15-45, 53-83, 63-33, 24-34 et 26-36
- b. Alignement des dents et correction de l'occlusion latérale inversée à l'aide d'élastiques criss cross et d'un arc transpalatin en expansion
- c. Fin de la phase d'alignement et d'ouverture d'espace.

6.1.2. OUVERTURE DE L'ESPACE

Le premier objectif pour de la phase orthodontique pré-chirurgicale est d'ouvrir l'espace canin. L'orthodontiste dispose de plusieurs stratégies selon le diagnostic établi afin d'aménager le site dédié à la canine incluse.

On retrouve classiquement trois situations :

- L'aménagement ne nécessite pas d'extraction : l'ouverture de l'espace peut alors à elle seule entraîner l'éruption de la canine (Figure 24)

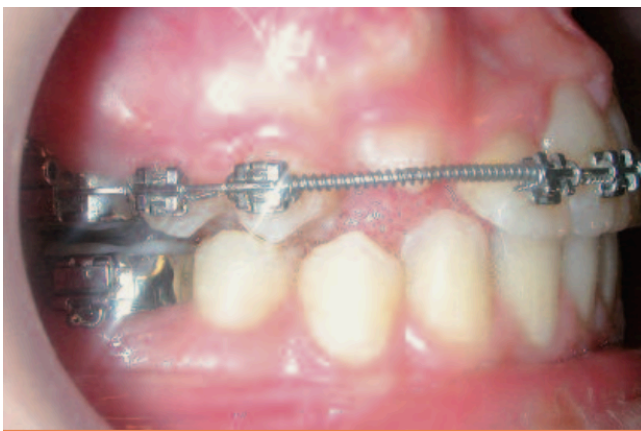

Figure 24 : Augmentation de l'espace mesio-distal à l'aide d'un coil spring actif pour faciliter l'éruption spontanée de la canine (Zerouaoui et coll, 2012).

- L'aménagement ne nécessite pas d'extraction de prémolaire mais après ouverture d'un espace suffisant, un dégagement est nécessaire pour mettre en place la canine.
- L'aménagement nécessite des extractions de dents permanentes (Zerouaoui et coll, 2012). Cette décision est prise par le patient et le praticien après étude précise du cas et information du patient de la durée de traitement, des limites, des risques, et des probabilités de succès (Korbendau et Patti, 2014).

La décision d'extraction de prémolaires est délicate et doit être retenue uniquement dans les cas où la canine a un bon pronostic d'évolution. Si après tentative de traction de la canine il s'avère que cette dernière est ankylosée on court le risque de perdre la canine et la prémolaire. Dans certain cas de DDM

sévère on peut être amené à extraire la canine plutôt que la prémolaire surtout si la canine a un mauvais pronostic.

L'ouverture de l'espace dédié à la traction peut se faire par :

- La fermeture des diastèmes notamment au niveau du secteur incisif maxillaire qui peut permettre de récupérer secondairement des millimètres au niveau de l'espace de traction de la canine. On utilise généralement de la chaînette élastomérique.
- La vestibulo-version ou protraction du bloc incisif en cas d'hypodéveloppement sagittal du prémaxillaire ;
- Le recul du secteur latéral par exemple via des forces extra-orales ;
- L'augmentation de la largeur d'arcade ou expansion des arcades à l'aide d'un disjoncteur, d'un quad helix ou d'arcs en expansion ;
- L'extraction de dents permanentes lorsque les autres techniques d'ouverture d'espace ne permettent pas un gain de place de place suffisant au niveau du site de traction (Figure 25), ou dans les cas d'importantes dysharmonies dent-arcade par macrodontie relative à forme d'encombrement ou de vestibulo-version (Autrel, 2014).

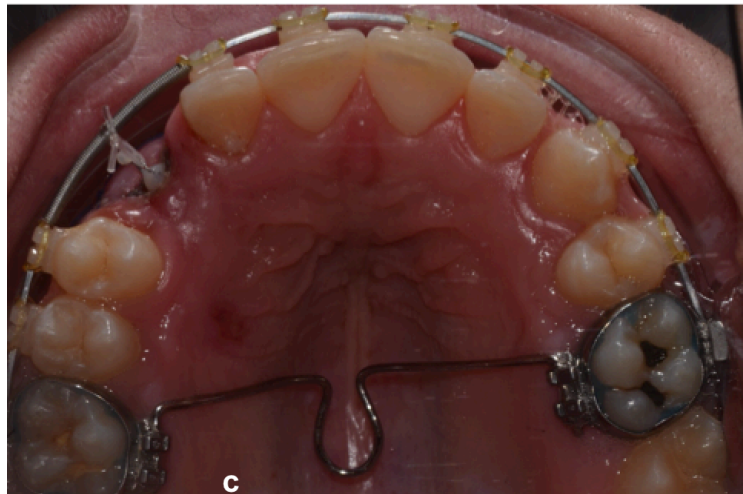
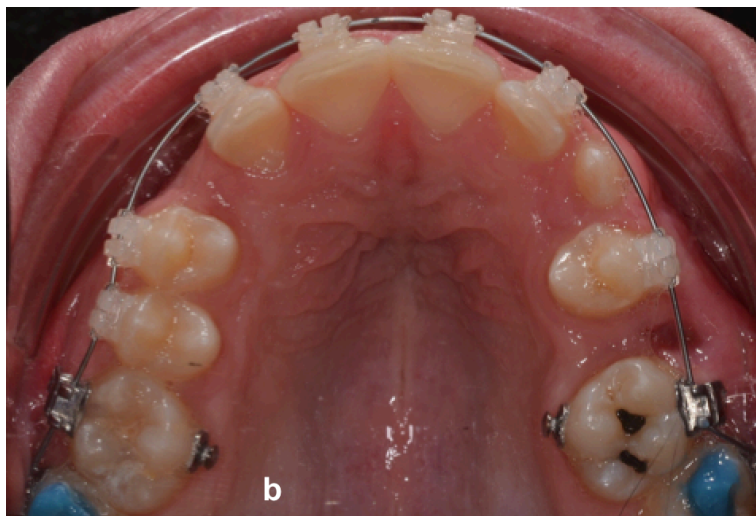
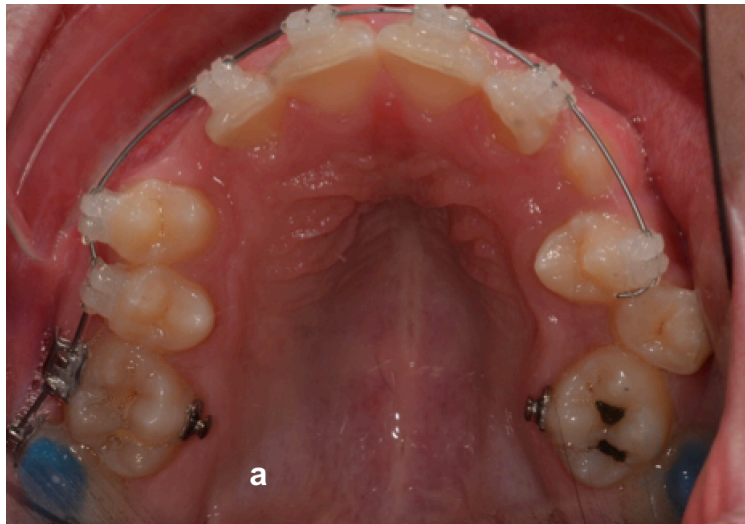

Figure 25 : L'aménagement de l'espace pour 13 et 23 a été possible grâce à l'extraction de 25 et par l'expansion du maxillaire à l'aide de criss-cross, et d'un arc transpalatin en expansion (Département d'ODF du CHRU du Nancy).

6.1.3. PREPARATION DE L'UNITE DE L'ANCRAGE ET DE L'UNITE ACTIVE

- L'UNITE D'ANCRAGE

Après la phase d'ouverture d'espace, il est nécessaire de préparer et de choisir l'ancrage adapté. La traction d'une canine sollicite fortement le point d'ancrage de la traction. Il est donc nécessaire d'utiliser des renforts d'ancrage. On retrouve :

- Les ancrages dentaires :
 - Les appareils amovibles : ils sont indiqués si la place sur l'arcade est suffisante, et l'alignement dentaire correct. Ils permettent d'obtenir une traction sans entrainer de mouvements parasites sur les autres dents, ce qui peut s'avérer utile pour vérifier la possibilité d'amorçage d'un mouvement en cas de suspicion de canine incluse ankylosée. Ils nécessitent néanmoins la coopération du patient. La plaque en résine peut être remplacée une prothèse amovible partielle à infrastructure métallique plus confortable (Autrel, 2014).
 - En technique multi-attache : l'utilisation d'un arc rigide en acier de forte section pour solidariser l'arcade maxillaire.
 - Le point d'application de la traction peut se faire directement sur l'arc en acier rigide
 - Un arc transpalatin reliant deux molaires controlatérales.
- Les ancrages squelettiques permettent de limiter les mouvements dentaires parasites au niveau des dents supports :
 - Les mini-vis (figure 26) permettent de déplacer les dents sans aucun déplacement parasite des « dents d'ancrage ». Elles sont très intéressantes pour les orthodontistes car sont peu coûteuses, facile à poser et à déposer avec des risques faibles, confortables pour le patient, avec de nombreux sites de pose et une possibilité de mise en charge immédiate (Chillès, 2009 ; Thiruvengkatachari, 2008).

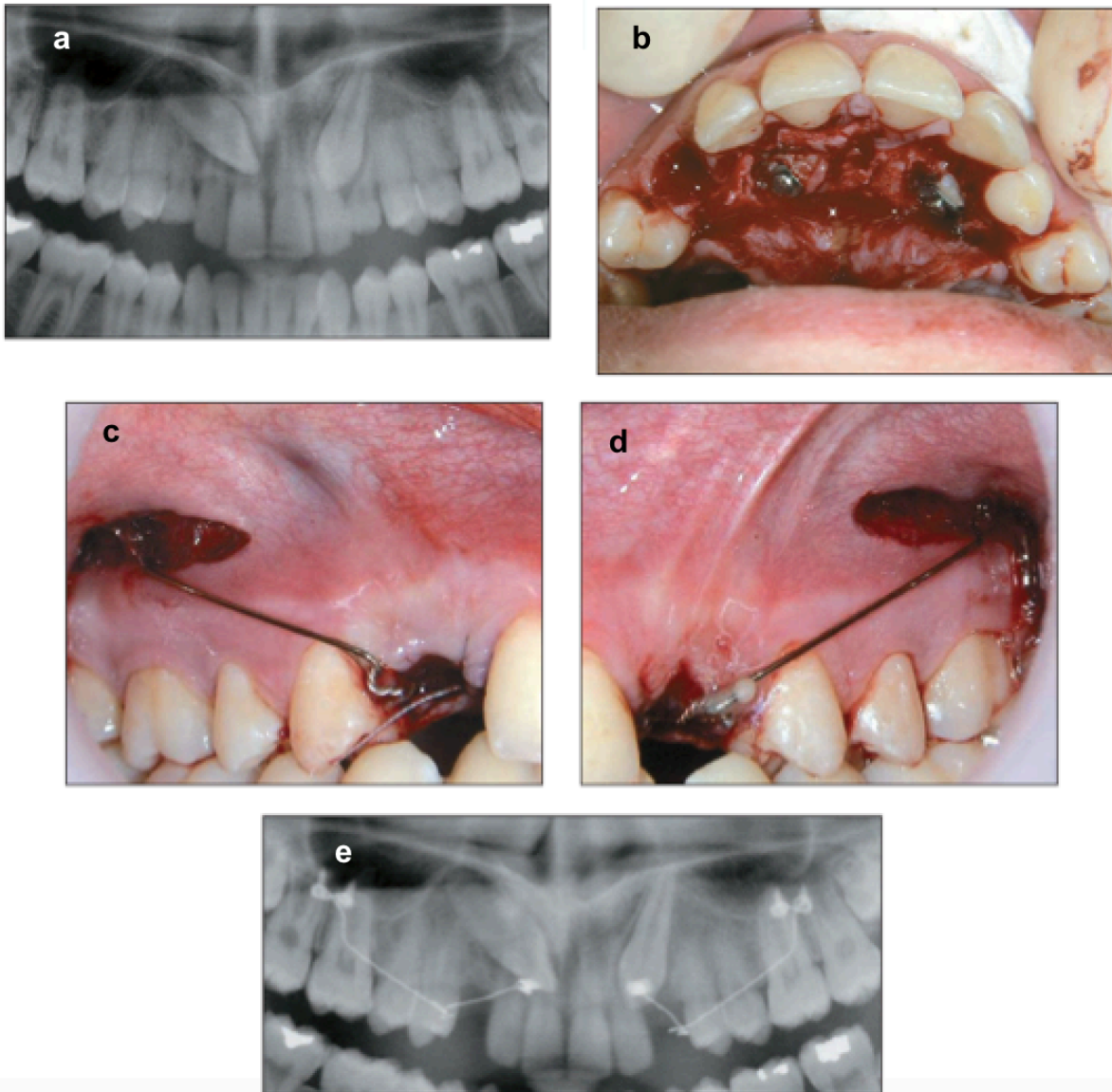

Figure 26 : Désinclusion orthodontico-chirurgicale faisant avec utilisation de mini-vis (Chillès, 2009)

- a. Radiographie panoramique d'un patient de 17 ans présentant ses deux canines maxillaires incluses en palatin
- b. Avulsion des canines temporaires et dégagement chirurgical des 2 canines par un double lambeau palatin et collage des boutons au niveau des couronnes
- c. Mise en place des mini-vis au niveau du processus zygomatique et de fil CT8 fixé aux mini-vis et attaché aux ligatures reliées aux canines.
- d. Radiographie panoramique de contrôle réalisée immédiatement après l'intervention.

- L'UNITÉ ACTIVE

L'unité active est mise en place : il s'agit du « moteur » qui va permettre le déplacement de la canine incluse vers le site de traction. Elle relie l'unité d'ancrage à l'attache orthodontique collée sur la couronne de la canine. On retrouve parmi les différents systèmes de traction les élastiques, les chainettes ou les ressorts en Elgiloy® ou en nickel-titane (David, 2017).

6.1.4. PROTOCOLE OPERATOIRE DU COLLAGE DE L'ATTACHE

- L'ATTACHE ORTHODONTIQUE

Il s'agit d'une attache métallique constituée d'une partie inférieure grillagée qui va permettre le collage et d'une partie périphérique en forme de bouton, d'anneau ou d'œillet. Les attaches type ligature au collet ou les coiffes et bagues scellées sont devenues obsolètes. Elles nécessitaient en effet un dégagement coronaire trop important et pouvaient induire des lésions du parodonte (David, 2017).

- PROTOCOLE DE COLLAGE PEROPETAROIRE DE L'ATTACHE ORTHOTONDIQUE

Le protocole de collage doit être respecté afin d'éviter les décollements en cours de traction, demandant une ré intervention chirurgicale afin de recoller l'attache.

- Préparation de la couronne de la canine

Il est nécessaire de dégager une portion amélaire de 5-6 mm pour assurer le collage de l'attache (figure 27). L'hémostase est une condition indispensable car toute contamination sanguine diminue le pouvoir d'adhésion à l'émail (Zerouaoui et coll, 2012). Il est impératif que le collage soit effectué à l'abri de toute contamination salivaire ou suintement (Korbendau et Patti, 2014). La couronne est nettoyée à

l'aide d'une brosse et rincée. La surface peut également être nettoyée avec un coton imbibé d'alcool (Zerouaoui et coll, 2012).

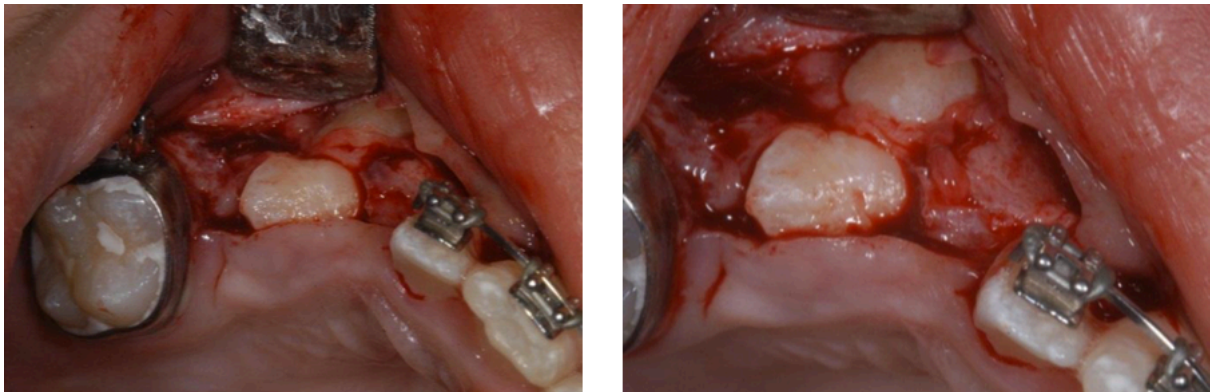


Figure 27 : Dégagement chirurgical des couronnes de 13 et 14 avant le collage de l'attache orthodontique (Geeraert, 2011).

- Mordançage

Le mordançage à l'acide orthophosphorique 37% va permettre de créer des microporosités et micro-anfractuosités au niveau de la surface amélaire permettant l'ancrage de la colle orthodontique (figure 28). Le gel est mis en place à l'aide d'une seringue à aiguille fine, laissé en place 30s, puis rincé abondamment. Le séchage s'effectue préférentiellement avec l'aspiration pour éviter toute contamination lors d'un séchage au spray à air (Zerouaoui et coll, 2012). La déminéralisation amélaire est mise en évidence grâce à son aspect blanc crayeux.

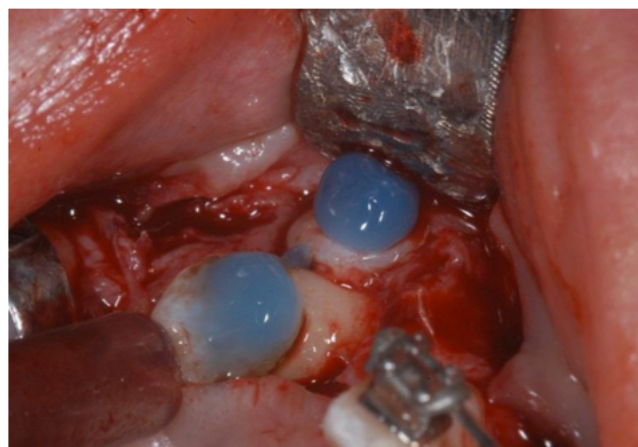


Figure 28 : Mordançage à l'acide orthophosphorique (Geeraert, 2011).

- Mise en place de l'attache orthodontique et collage

Différentes colles peuvent être utilisées :

- On utilisera préférentiellement des colles hydrophiles pour leur tolérance en cas de légère recontamination après l'étape de mordançage (Hitmi et coll, 2002).
- Les ciments au verre ionomère modifiés par adjonction de résine (CVIMAR) présentent l'avantage de supprimer l'étape de rinçage pouvant induire un suintement néfaste au collage, puisqu'ils peuvent être utilisés avec un adhésif automordançant. Leur présentation en capsule à vibrer les rend cependant peu ergonomiques en orthodontie et ils restent peu utilisés (Altounian, 2000 ; Cacougnolle, 2005).

Le positionnement de l'attache (figure 29) doit être discuté en amont avec l'orthodontiste qui peut demander un collage à un emplacement spécifique pour initier une correction de rotation pendant la traction ou éviter une aggravation de rotation de la canine (Korbendau et Patti, 2014).

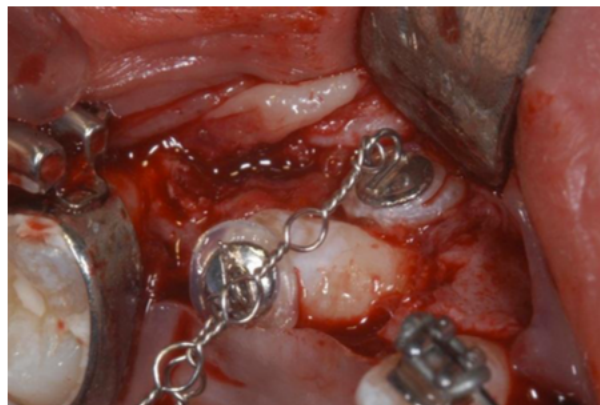

Figure 29 : Collage de l'attache orthodontique (Geeraert, 2011).

6.1.5. DEPLACEMENT DE LA CANINE INCLUSE

La traction est induite au niveau de la ligature métallique qui sert d'intermédiaire entre l'attache et l'auxiliaire de traction. Selon le principe des 4D de Stoner, 4 éléments constitutifs de la traction doivent être respectés (David, 2017) :

- La direction de traction doit être déterminée en amont, et contrôlée tout au long du traitement par un examen radiographique. Le mouvement est d'abord vertical (mouvement d'extrusion) bien que pas toujours nécessaire notamment dans le cas de dégagement palatin puisque l'émergence peut se faire de façon spontanée suite au dégagement chirurgical. Le mouvement de déplacement se fait ensuite en direction du site de traction.
- Le dosage : les forces doivent être légères et continues. En effet, des forces trop intenses peuvent engendrer un risque de résorption radiculaire de la canine elle-même, des lésions parodontales, des résorptions au niveau des dents adjacentes ou encore une ankylose de la canine tractée. L'intensité idéale serait de 30g pour le mouvement d'extrusion et 50g pour le déplacement vers le site de traction.
- La distribution de la force qui va dépendre de la direction et de l'unité active. Un changement de point d'application de la force peut être nécessaire en cours de traitement. Une attache orthodontique est généralement positionnée dans un premier temps au niveau de la pointe cuspidienne lors du dégagement pour assurer un meilleur contrôle pendant la phase de désinclusion. Lorsque la couronne est suffisamment dégagée, l'attache est remplacée par un bracket et la mise en place d'un arc rectangulaire va permettre le positionnement correct de la canine sur l'arcade.
- La durée : les élastiques et les chainettes demandent une réactivation tous les 15 jours environ. Les ressorts en Elgiloy® ou en nickel-titane délivrent quant à eux une force continue.

6.2. OBJECTIFS DE LA CHIRURGIE PARODONTALE

Le parodonte est constitué de 4 tissus (figure 30) :

- 2 tissus non calcifiés : la gencive et le desmodonte ;
- 2 tissus calcifiés : l'os et le ciment.

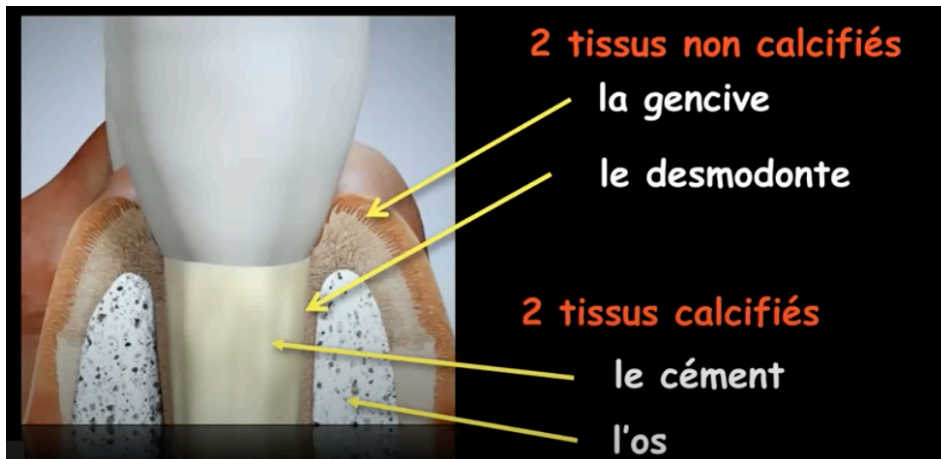


Figure 30 : Composition du parodonte (Dersot, 2017)

La chirurgie de désinclusion aura pour objectifs :

- D'aménager un accès à la couronne clinique de la canine incluse ;
- D'obtenir un dégagement ostéo-muqueux autour de la couronne permettant de coller un ancrage orthodontique ;
- De repositionner les tissus mous afin de recréer une anatomie parodontale normale, mais surtout le maintien d'une santé parodontale autour du site d'émergence dystopique de la canine (Monnet-Corti et Borghetti, 2003 ; Lecomte, 2009).

La chirurgie de désinclusion de la canine incluse doit permettre de mettre en place sur l'arcade la dent et l'intégralité du parodonte c'est à dire les 4 tissus qui le composent (Dersot, 2017). Le risque d'atteinte parodontale inhérent aux déplacements dentaires est important, notamment pour les inclusions vestibulaires.

Certains éléments sont à prendre en compte avant de débuter le traitement : la localisation de la dent, les forces appliquées nécessaires ainsi que la quantité et qualité du support parodontal de la dent sur l'arcade (Geeraert, 2011).

Il est nécessaire d'instaurer un suivi clinique par un contrôle trimestriels chez l'orthodontiste afin de surveiller le parodonte pendant le déplacement orthodontique jusqu'à la mise en place de la dent au niveau du site de traction, puis pendant l'éruption de la dent. La durée estimée pour atteindre sa stabilité dimensionnelle par le parodonte est de 10 ans. Ce rendez-vous de contrôle comprend une surveillance

de certains mouvements orthodontiques, la recherche de l'apparition de lésions parodontales, ou d'une évolution du type parodontal, et une motivation à l'hygiène (Monnet-Corti et Borghetti, 2003).

Il est possible d'avoir recours à la chirurgie muco-gingivale de recouvrement :

- au début du traitement afin d'obtenir une quantité et qualité suffisante de tissu kératinisé ;
- en fin de traitement en cas d'apparition ou d'aggravation de récessions gingivales (Geeraert, 2011 ; Pougatch et coll, 1999).

Il est parfois aussi nécessaire de recourir à des techniques soustractives type gingivectomie en cas d'excès de gencive attachée en fin de traitement ou encore s'il est nécessaire d'harmoniser la hauteur des collets.

6.3. TRAITEMENT DES CANINES MAXILLAIRES ECTOPIQUES PALATINES

6.3.1. LAMBEAU PALATIN

Dans la plupart des cas, le chirurgien-dentiste a recours au lambeau palatin, qui est toujours un lambeau replacé. Ce lambeau peut être fenêtré ou non, on parle alors de technique ouverte ou fermée (Saib, 2019).

- **TECHNIQUE FERMÉE, PROTOCOLE :**

C'est la technique recommandée dans le cas d'inclusions palatines (Monnet-Corti et Borghetti, 2003).

- Temps muqueux
- La préparation du lambeau débute par une incision intrasulculaire allant de la face distale de la première prémolaire à l'incisive centrale adjacente dans le cas d'inclusion peu profonde. Cette incision peut s'étendre jusqu'aux prémolaires controlatérales si l'inclusion est profonde ou proche de la ligne médiane.

- La fibromuqueuse palatine est ensuite décollée en épaisseur totale, en débutant par le soulèvement de la papille médiane afin de dégager l'émergence du canal naso-palatin.
 - Temps osseux
- La localisation de la dent est repérée par la présence d'une voussure osseuse.
- Une ostéotomie est réalisée afin de dégager la couronne et d'éliminer une partie de l'os qui se trouve sur le trajet d'éruption. Elle doit être à distance des collets des incisives, ce qui est parfois compliqué à réaliser (Korbendau et Patti, 2014). La fenêtre osseuse réalisée doit être suffisante pour permettre de coller une attache orthodontique mais ne doit pas atteindre la jonction amélo-cémentaire, sinon il y a un risque d'ankylose. Certains auteurs préconisent cependant de réaliser une large ouverture afin de faciliter une émergence naturelle de la dent sur l'arcade (Monnet-Corti et Borghetti, 2003)
 - Temps de collage de l'attache orthodontique (cf supra)
 - Temps dentaire et sutures
- On peut ensuite recourir à deux possibilités : la technique fermée, ou la technique ouverte.
- La technique dite « fermée » : le lambeau palatin est replacé dans sa position initiale et suturé. Un pertuis stratégique au niveau de la fibromuqueuse en regard de l'attache orthodontique va permettre l'émergence de la chaînette orthodontique. Une force orthodontique sera appliquée un mois après l'intervention chirurgicale, afin d'éviter de trop fortes sensibilités (Becker et Chaushu, 2013).
- Cette technique présenterait l'avantage de limiter les douleurs et les saignements post-opératoires et de favoriser une cicatrisation plus rapide. Elle permet également de protéger la jonction amélo-cémentaire exposée dans la technique ouverte des éventuels traumatismes pouvant entraîner une résorption cervicale externe (Société française de Stomatologie, Chirurgie Maxillo-faciale et Chirurgie Orale, 2015).
- Cependant si l'attache se décolle, elle nécessite une réintervention chirurgicale afin de la recoller.

- CAS CLINIQUE ILLUSTRANT LA TECHNIQUE FERMÉE

Présentation d'un cas clinique :

- Patiente de 17 ans suivie au service d'ODF de Nancy
- 23 incluse en position palatine (figure 31)
- Dégagement chirurgical par abord palatin et technique fermée (figure 32).

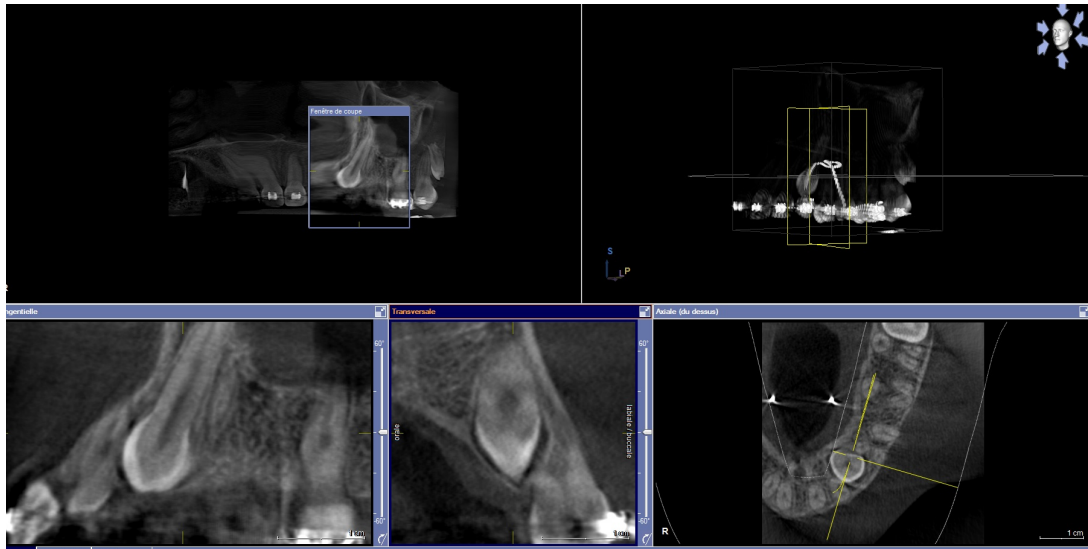


Figure 31 : Examen *Cone Beam* objectivant un trajet d'éruption ectopique palatine de 23 (Département d'ODF du CHRU du Nancy).

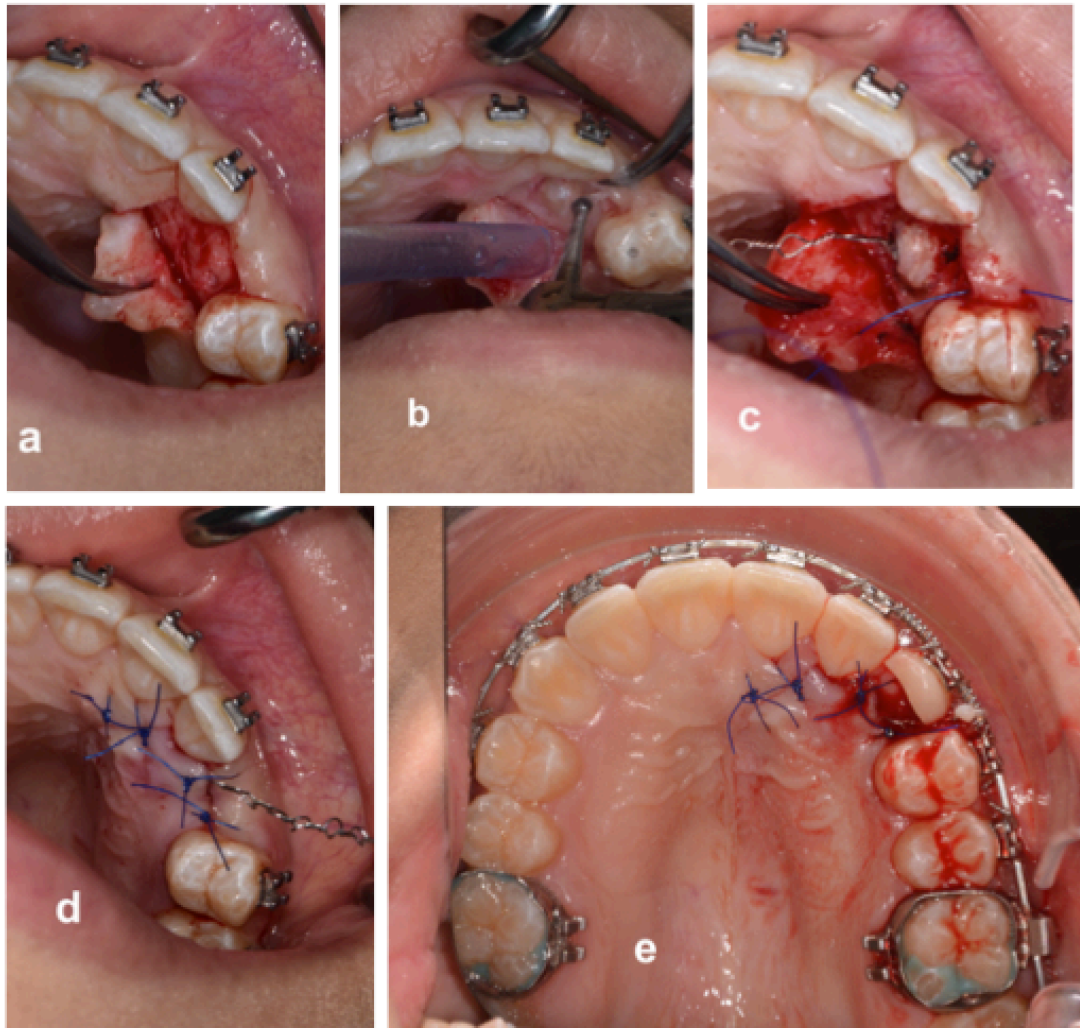


Figure 32 : Dégagement chirurgical par abord palatin en technique fermée (Département d'ODF du CHRU du Nancy).

- a. Incision de pleine épaisseur, décharge mésiale et distale,
- b. Ostéoplastie,
- c. Collage d'un œillet de traction (mordançage, primer adhésif hydrophile et colle composite),
- d. Lambeau repositionné et sutures non résorbables,
- e. Mise en place d'une coque provisoire vestibulaire.

- **TECHNIQUE OUVERTE, PROTOCOLE**

- Les temps muqueux, osseux et de collage de l'attache orthodontique sont identiques à la technique « fermée » décrite précédemment.

- La technique « ouverte » consiste quant à elle en la réalisation d'une fenêtre muqueuse large appelée operculisation du lambeau en regard de la canine avant de replacer le lambeau (figure 33). Ce dernier est suturé, et un pansement chirurgical est mis en place 10 jours au niveau de l'ouverture muqueuse afin de protéger le site pendant la cicatrisation muqueuse (Korbendau et Patti, 2014). Le collage de l'attache orthodontique peut alors être différé permettant un collage au sec de l'attache dans la situation idéale (Bagard, 2017).
- Elle favoriserait un changement de l'axe d'éruption et une éruption spontanée au niveau palatin, ce qui permettrait de réduire le temps de traitement orthodontique et d'éloigner spontanément la canine de racine de l'incisive latérale, diminuant ainsi le risque de résorption radiculaire de l'incisive (Kokich, 2004 ; Société française de Stomatologie, Chirurgie Maxillo-faciale et Chirurgie Orale, 2015). La protection du site opératoire est néanmoins moins efficace qu'avec la technique fermée, et nécessite une hygiène exemplaire du patient.

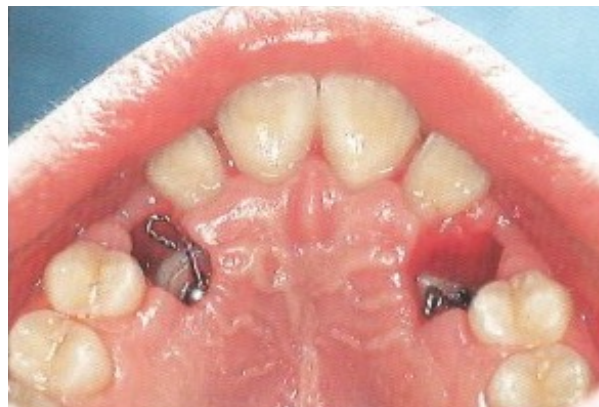

Figure 33 : Dégagement chirurgical par abord palatin en technique ouverte (Korbendau et Patti, 2014).

- Si le remaniement osseux se fait de façon aisée, il faut noter que le remaniement gingival ne suit pas le même rythme et lorsque la canine n'est pas loin de sa position définitive sur l'arcade, on peut observer parfois une persistance d'une zone de gencive. Elle nécessite une gingivectomie (figure 34) permettant de faciliter le déplacement et pour l'orthodontiste de coller l'attache de son choix sur la face vestibulaire (Dersot, 2017).

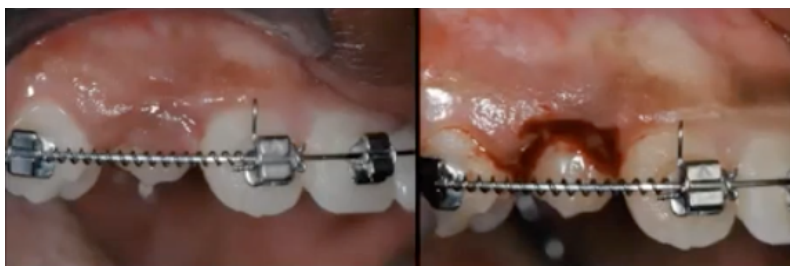

Figure 34 : Plastie gingivale vestibulaire en fin de traction (cas clinique du Dr Dersot).

On retrouve dans la littérature une discussion entre la technique fermée et la technique ouverte (tableau 2).

Tableau 2 : Comparatif des caractéristiques principales entre la technique ouverte et la technique fermée (d'après: Zeitoun et coll, 2016).

	<i>Technique ouverte</i>	<i>Technique fermée</i>
<i>Collage de l'attache</i>	Quand l'orthodontiste le désire	Délicat – peropératoire uniquement
<i>Risque de décollement</i>	Faible	Élevé
<i>Reprise de l'éruption spontanée</i>	Oui	Non documentée
<i>Mécaniques orthodontiques</i>	Simple	Complexes
<i>Risque de surégression de la canine</i>	Oui	Non
<i>Nécessité de créer l'espace sur l'arcade avant la traction</i>	Oui	Oui
<i>Contrôle visuel lors de la traction</i>	Oui	Non

Le choix de la technique est laissé à l'appréciation du chirurgien-dentiste et/ou de l'orthodontiste.

6.3.2. LAMBEAU VESTIBULAIRE

Dans certains cas, il peut être intéressant de recourir au lambeau vestibulaire. Les deux principaux avantages de cette technique sont qu'elle permet d'éviter le décollement de la fibromuqueuse palatine, et de coller l'attache orthodontique au niveau de la face vestibulaire de la canine, évitant les mouvements de rotation lors de la traction en direction de la crête (Lallam-Laroye et coll, 2008). Les indications sont néanmoins limitées et nécessitent une étude précise de la position de la canine par rapport à la racine de l'incisive latérale dans les trois dimensions à savoir :

- Le plan mésio-distal : sur la radiographie rétro-alvéolaire orthocentrique ou la radiographie panoramique, la couronne de la canine ne doit pas dépasser le grand axe de l'incisive latérale adjacente.
- Le plan vertical : L'inclusion ne doit pas être trop haute, sinon son dégagement par l'accès vestibulaire entraînerait un délabrement osseux trop important, et donc un risque pour les racines des dents adjacentes.
- Le plan vestibulopalatin : La couronne de la canine ne doit pas être trop à distance de la crête édentée (Korbendau et Patti, 2015).

- PROTOCOLE :

- Pour une inclusion basse

Une incision intrasulculaire est réalisée de la première prémolaire à l'incisive centrale. Le lambeau alvéolaire est récliné. Un lambeau palatin limité peut être nécessaire.

Le dégagement osseux permet d'exposer la face vestibulaire de la canine incluse afin d'y coller l'attache orthodontique.

Les lambeaux seront ensuite remis et suturés en position initiale.

- Pour une inclusion haute

Un lambeau de translation apicale est nécessaire. Une incision au niveau de la crête édentée est réalisée ainsi que deux incisions de décharge de part et d'autre. Un lambeau palatin limité permet de mettre en évidence la localisation de la canine et sera remis en position initiale. Le lambeau vestibulaire sera quant à lui déplacé apicalement afin de laisser une ouverture suffisante pour favoriser un déplacement spontané de la canine (Korbendau et Patti, 2014)

- PRESENTATION D'UN CAS (figures 35 et 36)

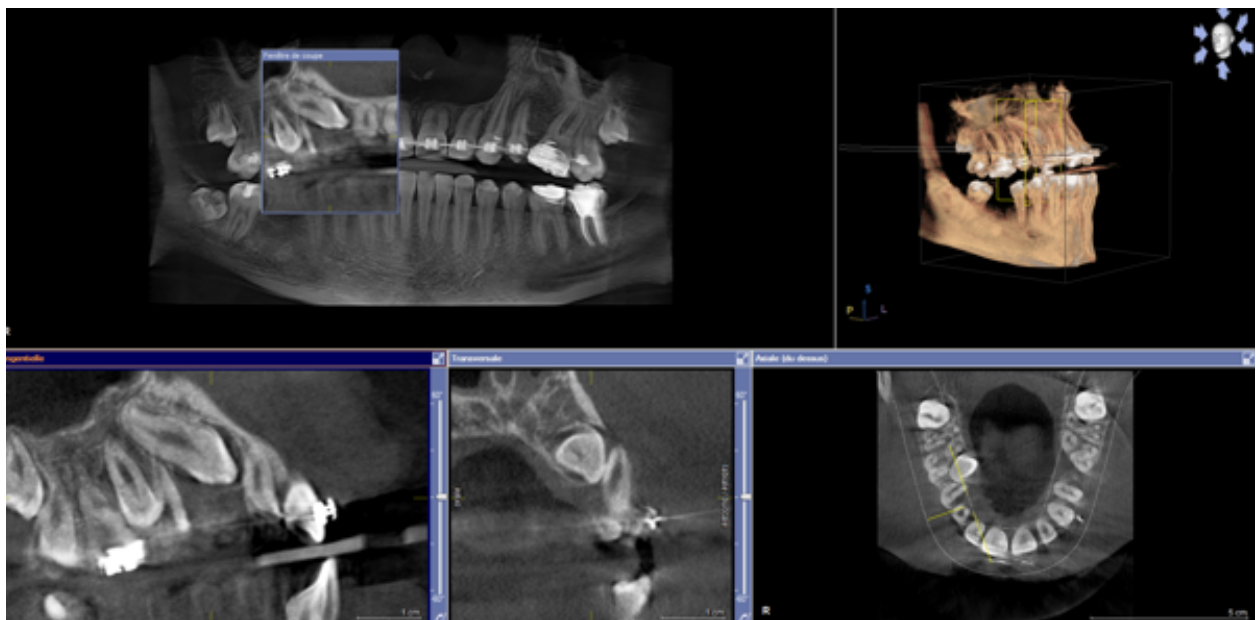


Figure 35 : Coupes du CBCT objectivant une canine incluse en position palatine (Département de pathologie du CHRU de Nancy).

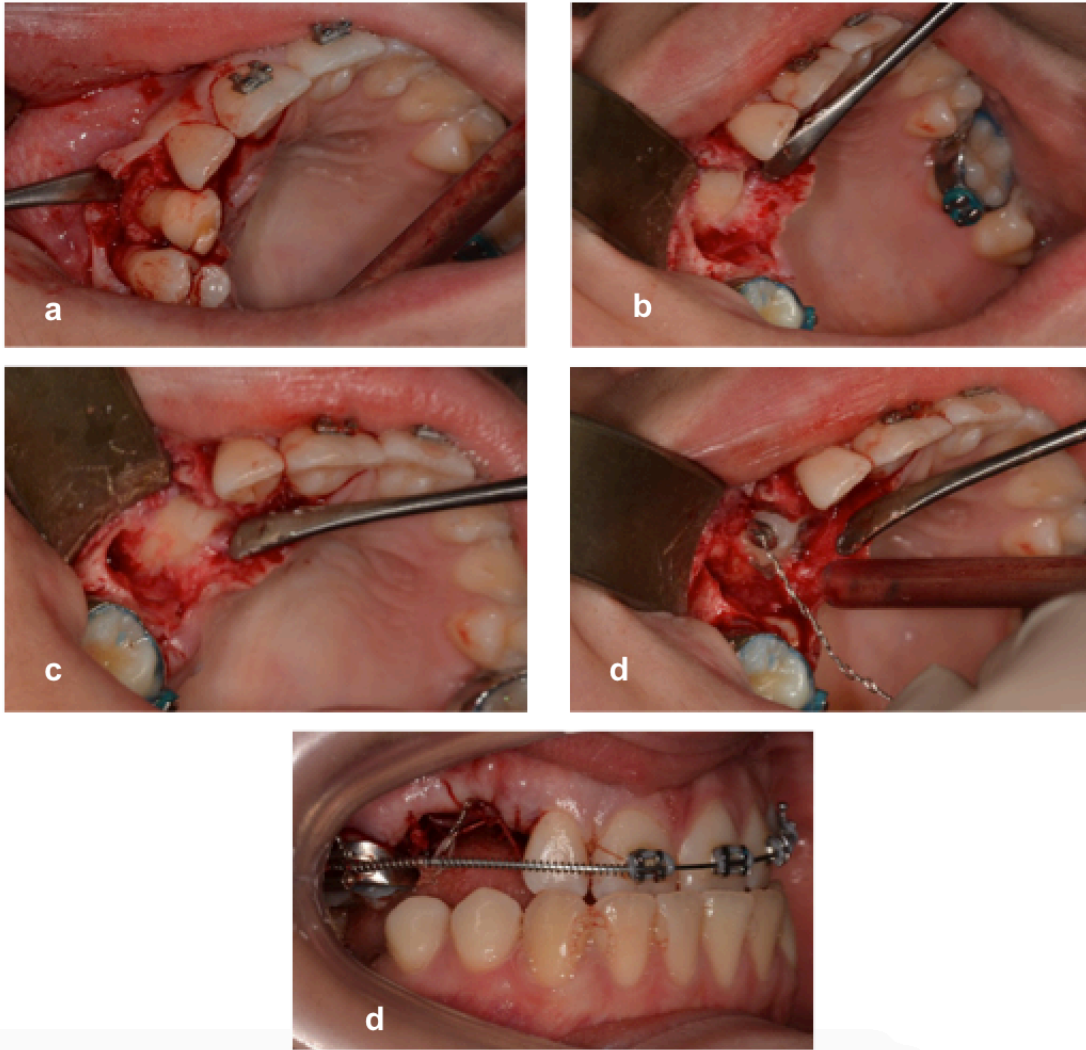


Figure 36 : Dégagement chirurgical d'une canine incluse palatine par abord vestibulaire (Département de pathologie du CHRU de Nancy).

- a. Levée du lambeau vestibulaire ;
- b. L'avulsion des dents 53 et 14 permettent de repérer la pointe cuspidienne de la 13 ;
- c. Décollement limité de la fibromuqueuse palatine ;
- d. Collage de l'attache sur la face vestibulaire de la canine ;
- e. L'attache est ensuite reliée à l'appareil multiattache.

6.4. TRAITEMENT DES CANINES MAXILLAIRES ECTOPIQUES VESTIBULAIRES

Quatre techniques chirurgicales vont permettre de dégager la canine incluse en position vestibulaire : le lambeau d'accès direct, le lambeau déplacé apicalement, le lambeau de translation apicale et latérale, et la technique dite « fermée ». Quatre critères doivent être pris en compte pour choisir le protocole adapté (Société française de Stomatologie, Chirurgie Maxillo-faciale et Chirurgie Orale, 2015) :

- La position vestibulo-palatine de la couronne : si elle est incluse en position très vestibulaire, alors elle est située sous une faible épaisseur d'os ou sous muqueuse et les techniques peuvent être adoptées. Par ailleurs, si elle est incluse au centre de l'alvéole, le dégagement osseux sera plus important rendant compliqué la réalisation du lambeau déplacé apicalement.
- La position verticale de la dent : généralement la couronne de la canine incluse est positionnée coronairement à la jonction mucogingivale.
- La position mésio-distale de la couronne
- La quantité de tissu gingival kératinisé autour de la zone de la dent incluse. Si elle est insuffisante, il est recommandé d'utiliser le lambeau déplacé apicalement afin de la préserver.

6.4.1. LAMBEAU D'ACCES DIRECT

- **L'INCISION SIMPLE / GINGIVECTOMIE**

Dans le cas de canines situées en position sous muqueuse en position basse, à proximité d'un espace de crête suffisamment large, une simple incision gingivale peut être indiquée (figure 37). Il est nécessaire que la couronne de la dent soit à distance la ligne muco-gingivale et de la muqueuse alvéolaire (au moins 5mm) afin d'éviter de léser l'environnement parodontal lors de l'incision.

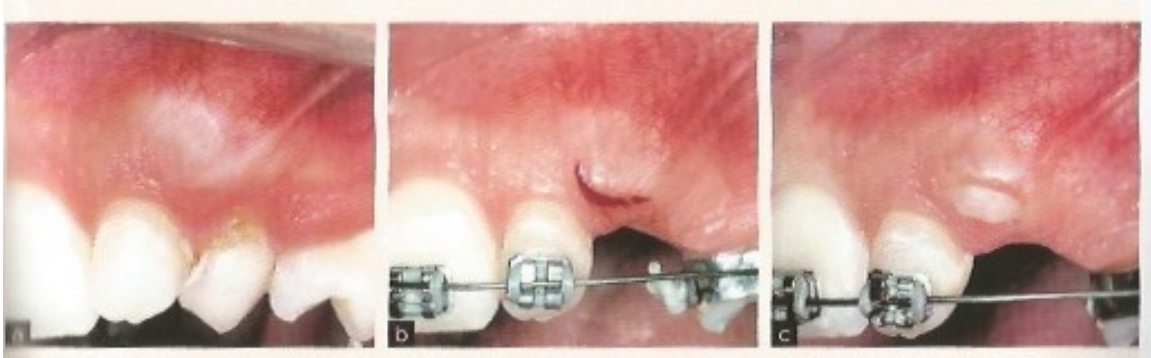

Figure 37 : Avulsion de la 63 et une incision simple ont permis l'émergence de la 23 (Korbendau et Patti, 2014).

- LE LAMBEAU D'ACCES DIRECT

C'est la technique de choix dans les cas d'inclusions vestibulaires basses avec une quantité importante de gencive autour du site. Il est impératif de conserver au moins 2 mm de gencive kératinisée adhérente lorsqu'on élimine une partie de la gencive qui recouvre la couronne (figure 38).

- Protocole :

- Une incision horizontale est réalisée au niveau du sommet de la crête édentée allant de l'incisive latérale à la première prémolaire.
- Une seconde incision verticale de décharge en distal permet d'obtenir un lambeau triangulaire mucoperiosté de faible étendue et mettant à découvert la pointe cuspidienne de la canine afin de réaliser le collage de l'attache orthodontique.
- Une fenêtré muqueuse palatine est réalisée avant de suture le lambeau vestibulaire : elle permet d'éliminer l'obstacle fibromuqueux et facilite l'éruption spontanée de la canine (Korbendau et Patti, 2014)

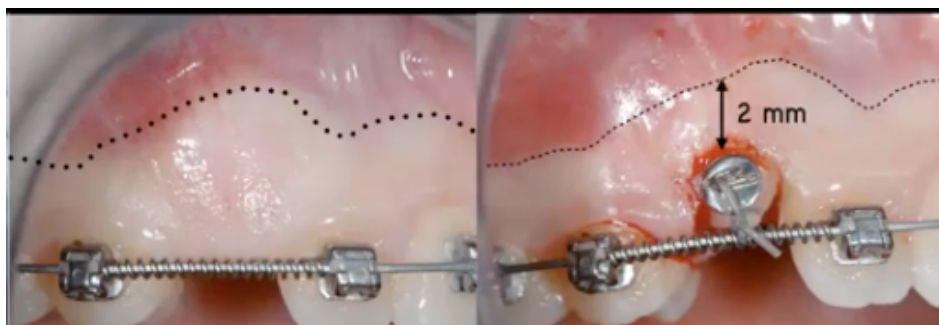


Figure 38 : Lambeau d'accès direct permettant le collage d'une attache orthodontique sur la 13 (cas clinique du Dr Dersot).

6.4.2. LAMBEAU DEPLACÉ APICALEMENT

Cette technique est celle de choix dans les cas de canines incluses vestibulaires basses ayant un grand axe proche de la normale, à distance des dents adjacentes, avec une hauteur de gencive kératinisée relativement faible au niveau du site. Elle va permettre de déplacer la dent avec ses tissus parodontaux.

Protocole :

- Une incision horizontale au sommet de la crête et deux incisions de décharge mésiale et distale permettent de lever un lambeau afin de dégager la couronne de la canine.
- Le lambeau est composé de trois parties (figure 39) : une dissection en épaisseur partielle, puis un décollement en épaisseur totale permettant de dégager la couronne et enfin une dissection en épaisseur partielle dans le fond de vestibule qui va donner de la laxité au lambeau.

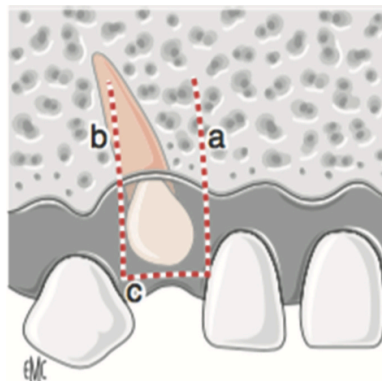


Figure 39 : Schéma illustrant le tracé des incisions du lambeau déplacé apicalement (Delsol et coll, 2008).

- La corticale osseuse et le sac folliculaire autour de la couronne sont éliminés ;
- Le lambeau est translaté apicalement afin d'aménager un environnement muco-gingival favorable lors de la traction de la dent vers l'arcade (figures 40 et 41).
- Le collage de l'attache orthodontique est différé. (Lallam-Laroye et coll, 2008).

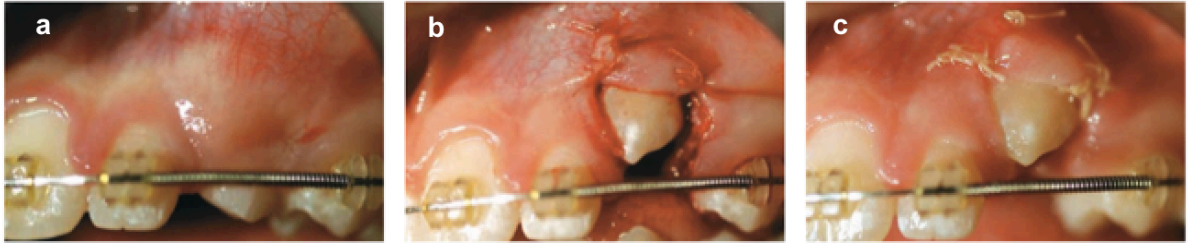


Figure 40 : Dégagement d'une canine incluse vestibulaire par un lambeau déplacé apicalement (Lallam-Laroye et coll, 2008).

- a. Vue vestibulaire objectivant une voussure en regard de l'apex de la 63 : la 23 est incluse avec une orientation légèrement mésiale.
- b. Dégagement d'une portion de la couronne et lambeau déplacé apicalement.
- c. Contrôle post-opératoire à 8 jours mettant en évidence un début d'égression spontanée de la dent.

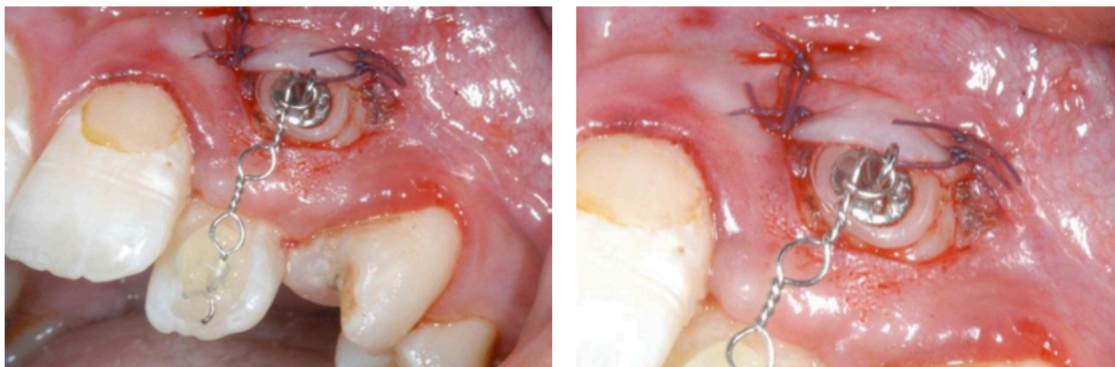


Figure 41 : Dégagement d'une canine incluse vestibulaire par un lambeau déplacé apicalement (Geeraert, 2011).

6.4.3. LAMBEAU DE TRANSLATION APICALE ET LATÉRALE

Ce lambeau est indiqué dans les cas où la couronne de la canine recouvre plus ou moins la racine de l'incisive latérale et va permettre de préserver le parodonte marginal de l'incisive latérale.

Protocole chirurgical: il comprend trois étapes

- La première phase consiste à réaliser un lambeau de translation apicale au niveau de la zone édentée, d'épaisseur partielle, délimité par deux incisions verticales et une incision au niveau de la crête (figure 42).
- Le dégagement de la couronne est ensuite effectué grâce à une fenestration triangulaire dans la muqueuse alvéolaire à l'aide de deux incisions : une incision horizontale longeant la ligne muco-gingivale et une incision oblique rejoignant le bord du pédicule du lambeau (figure 43).
- Le bord libre du lambeau est placé au-dessus ou sur l'attache au contact de l'émail.

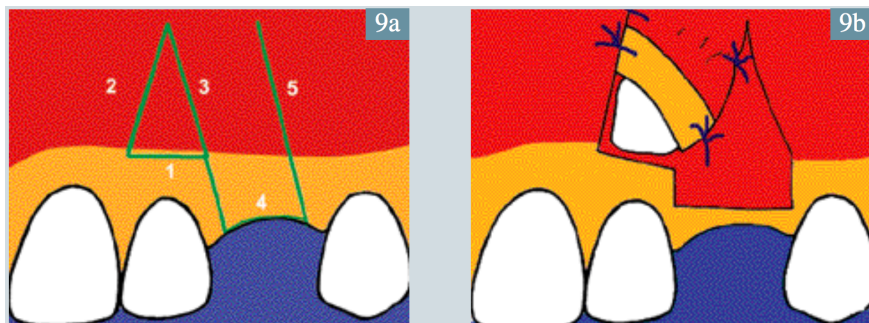


Figure 42 : Schéma illustrant le tracé des incisions du lambeau déplacé apicalement et latéralement (Monnet Corti et Borghetti, 2003).

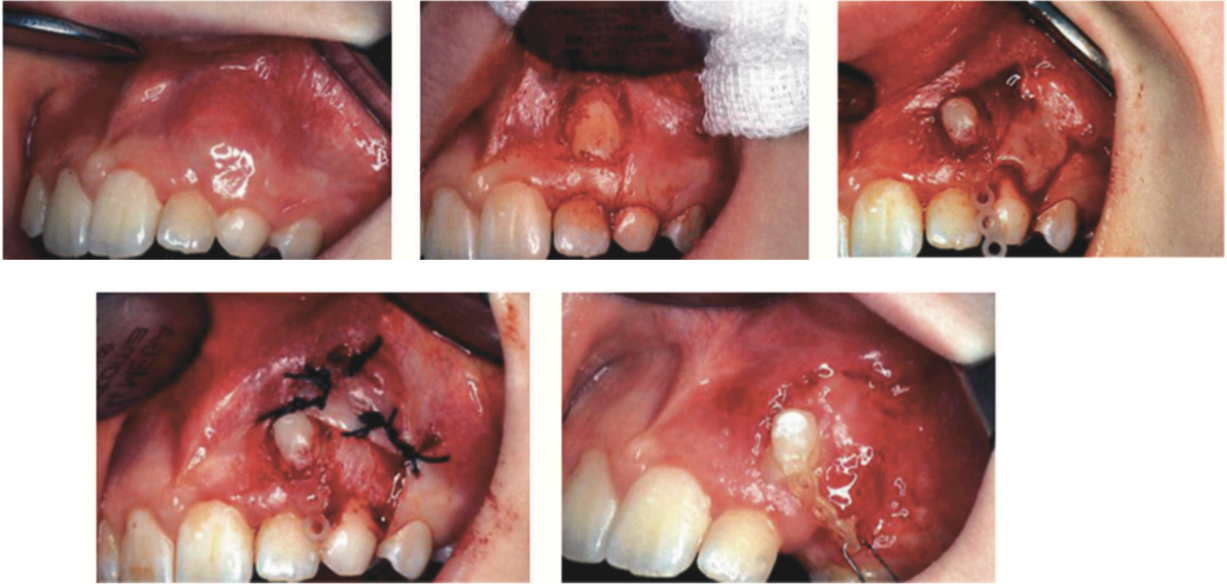


Figure 43 : Dégagement d'une canine incluse vestibulaire par un lambeau déplacé apicalement et latéralement (David, 2017).

Protocole orthodontique :

La couronne de la canine sera dans un premier temps distalée afin de l'éloigner de la racine de l'incisive latérale, puis une fois qu'elle se trouve dans son couloir d'éruption, elle sera tractée vers l'arcade (Korbendau et Patti, 2014).

6.4.4. LAMBEAU MUCO-PERIOSTE REPLACÉ

On aura recours à ce lambeau dans les cas d'inclusions vestibulaires hautes c'est-à-dire au niveau du tiers apical de la racine de l'incisive latérale.

Protocole :

- La première intervention a pour objectif le collage d'une attache avec la ligature métallique.
- Un lambeau d'épaisseur totale est levé de la 2^{ème} prémolaire à l'incisive centrale (figure 44)
- Après collage de l'attache, le lambeau est remplacé dans sa position initiale.

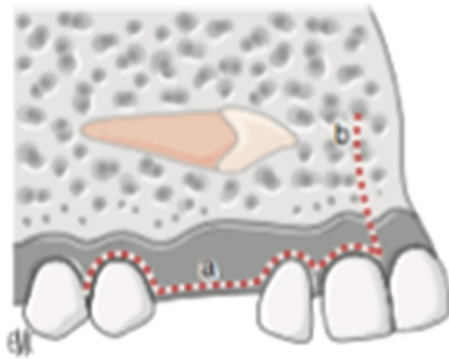


Figure 44 : Schéma illustrant les incisions du lambeau muco-périosté remplacé (Delsol et coll, 2008).

- La traction orthodontique est effectuée à l'aveugle dans un premier temps derrière le rideau muqueux : une surveillance régulière est de rigueur afin de vérifier que la canine ne traverse pas la muqueuse alvéolaire.
- Elle nécessite une réintervention après un déplacement suffisant de la canine (Korbendau et Guyomard, 1980) : un lambeau déplacé apicalement est réalisé.

Selon le cas, il existe donc 4 possibilités d'abord pour la canine incluse vestibulaire (figure 45).

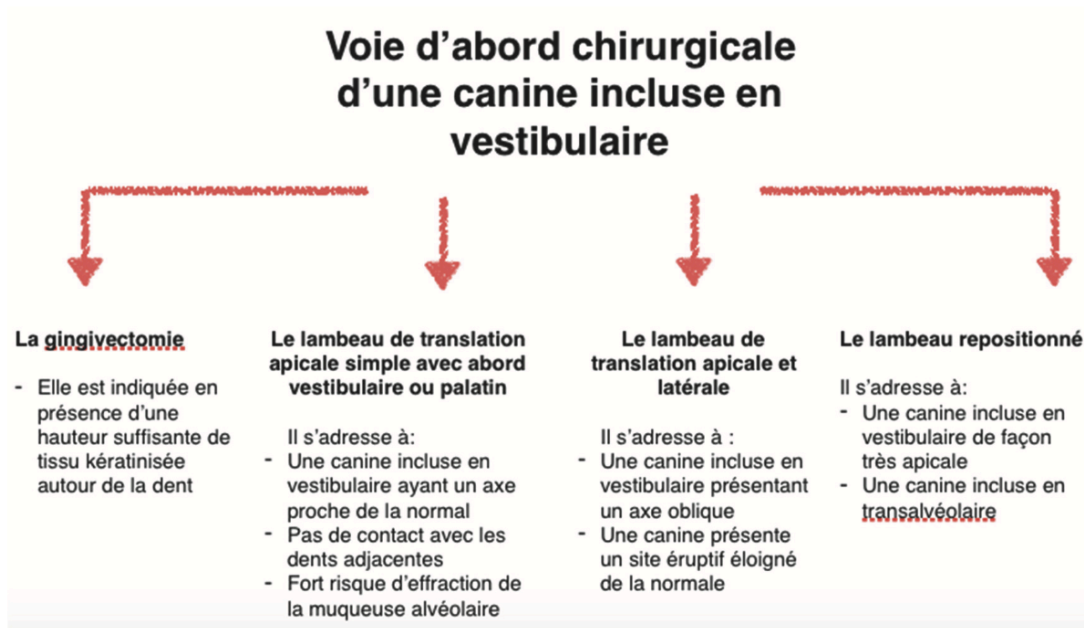


Figure 45 : Tableau comparant les différentes techniques chirurgicales de la canine maxillaire incluse vestibulaire (David, 2017).

6.5. TRAITEMENT DES CANINES MAXILLAIRES ECTOPIQUES EN POSITION HORIZONTALE

La position horizontale des canines maxillaires incluses a longtemps représenté une contre-indication au traitement orthodontico-chirurgical, étant très éloignées de leur trajet normal d'éruption.

Elles évoluent en effet au niveau de la charnière entre le corps du maxillaire et le processus palatin.

6.5.1. EXAMEN DE LA SITUATION DE LA CANINE

Les coupes axiales du CBCT vont permettre de préciser la localisation de la dent, notamment la hauteur de l'inclusion et sa position par rapport aux fosses nasales : elle peut être palatine ou suprapalatine. Elle a généralement un grand axe parallèle à la paroi latérale des fosses nasales et sa couronne s'oriente vers la paroi antérolatérale du maxillaire, provoquant une déformation de la corticale ou une fenestration (Korbendau et Patti, 2014).

6.5.2. PROTOCOLE DE DÉSINCLUSION

Protocole chirurgical :

- Tout comme les inclusions vestibulaires hautes (au-delà de la ligne muco-gingivale), la voie d'abord chirurgicale privilégiée sera vestibulaire, et demande une ouverture étendue pour accéder à la couronne de la canine.
- Bien souvent, l'attache orthodontique est placée au niveau de la face palatine, une seconde intervention sera alors nécessaire pour la replacer en vestibulaire (figure 46).
- Un lambeau mucopériosté replacé est utilisé afin d'assurer une fermeture hermétique et la traction sera alors en aveugle (Korbendau et Patti, 2014 ; Monnet-Corti et Borghetti, 2003).

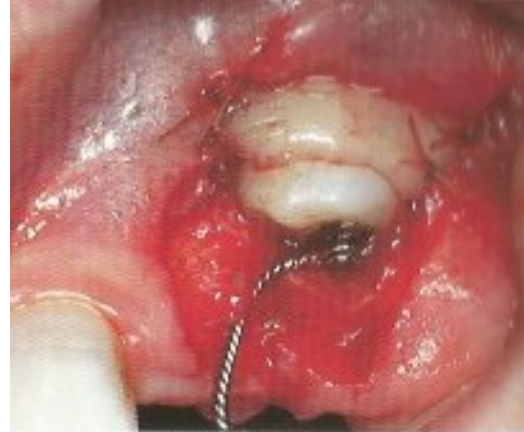
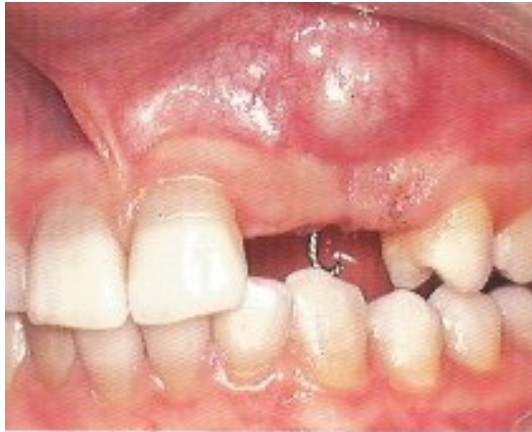
Figure 46 : Lambeau mucopériosté préparé puis collage de l'attache au niveau de la face palatine de cette canine incluse horizontale (Korbendau et Patti, 2014).

Protocole orthodontique :

La traction aura deux objectifs :

- Tout d'abord modifier l'orientation d'éruption de la canine, et éviter qu'elle ne traverse le vestibule ;
- Guider la couronne en direction palatine pour repositionner la dent dans couloir d'éruption, et la tracter vers crête.

7. TAUX DE SUCCES ET COMPLICATIONS

Le taux de succès de la traction orthodontico-chirurgicale avoisinerait les 98% (Delsol et coll, 2008). Cependant on peut retrouver différentes complications lors du traitement qui peuvent bénignes ou sévères.

7.1. COMPLICATIONS BENIGNES

Les complications bénignes regroupent les échecs de collage peropératoire le décollement pendant la traction orthodontique, ou encore la fracture de la chaînette orthodontique.

Le décollement peut être à :

- Un défaut d'hémostase lors du protocole de collage
- Un non-respect du protocole de collage

- Des forces orthodontiques trop importantes
- Une ankylose dentaire (Bagard, 2017).

Si la couronne est accessible, l'orthodontiste peut recoller l'attache, mais si le lambeau a été repositionné, il faut prévoir une seconde intervention chirurgicale.

7.2. COMPLICATIONS SÈVÈRES

7.2.1. DENTAIRES

○ Résorptions dentaires

Il est admis que les traitements orthodontiques peuvent générer des résorptions internes ou encore des résorptions coronaires ou cervicales externes (Monnet-Corti et Borghetti, 2003).

Les manœuvres lors de la chirurgie de dégagement, ou des forces de traction trop importantes peuvent causer une inflammation pulpaire chronique et irréversible pouvant être à l'origine de ces résorptions. Leur diagnostic peut être tardif du fait de l'absence de signes cliniques avant un stade avancé (Pignoly et coll, 2016).

Afin d'éviter cette complication, certains auteurs recommandent :

- Un dégagement osseux suffisant pour coller l'attache mais le plus faible possible afin de ne pas léser la jonction amélo-cémentaire ;
- Le respect du protocole de collage afin d'éviter une fusée d'acide de mordantage ou de colle pouvant léser le système d'attache ;
- L'utilisation de forces faibles et continues lors de la traction orthodontique afin de respecter la maturation des tissus parodontaux déplacés (Bagard, 2017).

○ Résorptions radiculaires des dents adjacentes

Les résorptions radiculaires sont bien souvent initiées avant le traitement, par la pression induite par la canine incluse (figure 47). Elles concernent surtout les incisives latérales (cf supra). La traction orthodontique aggraverait ensuite le phénomène (Bagard, 2017). L'arrêt temporaire ou définitif du traitement alors être choisi par l'orthodontiste, en accord avec le chirurgien-dentiste.

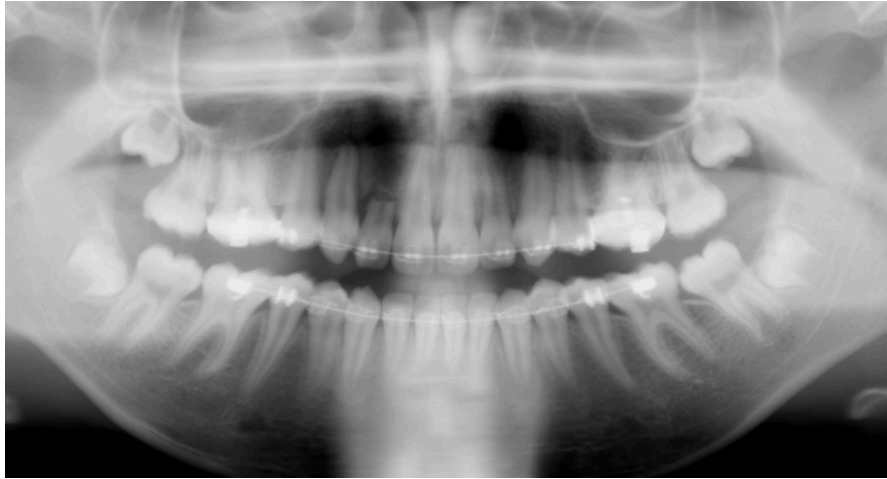

Figure 47 : Résorption radulaire de la 12, suite au traitement orthodontico-chirurgical de la 13 (Bagard, 2017).

- Ankylose

L'ankylose primaire n'est pas toujours détectée lors des examens radiographiques initiaux. Elle est alors diagnostiquée en cours de thérapeutique, et constitue un échec total de traitement. Une stratégie thérapeutique récente a fait ses preuves dans la prise en charge des dents antérieures ankylosées : *l'Orthodontic Bone Stretching*. Elle associe corticotomies profondes et étirement osseux et permettrait le repositionnement de canines incluses ankylosées (Bousquet et coll, 2013).

7.2.2. PARODONTALES

Le chirurgien-dentiste doit porter une attention particulière au contexte parodontal de la dent afin d'anticiper le résultat final (figure 48) et d'éviter l'apparition de récessions gingivales ou de fenestrations osseuses. Avant de débiter le traitement, il faut évaluer la quantité et la qualité des tissus gingivaux et osseux pour prévenir une éruption de la dent dans la muqueuse alvéolaire, sans gencive kératinisée (Pignoly et coll, 2016).

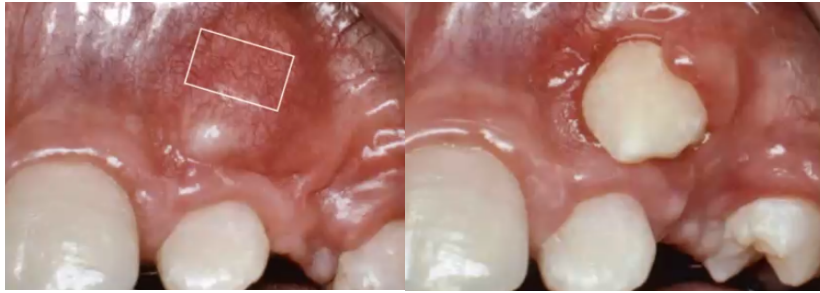


Figure 48 : Éruption de la 23 dans la muqueuse alvéolaire kératinisée (cas clinique du Dr Dersot, 2020).

CONCLUSION

L'inclusion des canines est une pathologie fréquente en orthodontie qui justifie que le chirurgien-dentiste connaisse toutes les thérapeutiques possibles pour la gestion de ce cas.

Que ce soit chez l'adulte ou chez l'enfant, elle constitue un véritable enjeu thérapeutique avec pour principaux objectifs : le positionnement correct de la dent sur l'arcade entourée d'un parodonte sain, une occlusion fonctionnelle et l'amélioration de l'esthétique.

Elle nécessite une prise en charge pluridisciplinaire qui implique l'omnipraticien, l'orthodontiste et parfois le chirurgien oral, et le parodontiste.

Certaines recommandations sont nécessaires afin d'harmoniser et de coordonner la prise en charge des patients.

Les examens clinique et radiologique sont primordiaux pour obtenir un diagnostic précis et pouvoir orienter vers une prise en charge correcte. La thérapeutique des canines incluses est constituée de deux volets. On retrouve les méthodes interceptives avec l'extraction de la canine temporaire correspondante, associée ou non à des dispositifs permettant la création ou le maintien d'espace. La thérapeutique curative doit quant à elle permettre lorsque c'est possible de conserver et mettre en place la canine incluse sur l'arcade par une désinclusion orthodontico-chirurgicale. Ce traitement, bien que le plus fréquemment mis en œuvre, peut parfois présenter des contre-indications orientant alors vers une abstention ou d'autres solutions plus invasives comme l'avulsion de la canine incluse et son remplacement ultérieur, ou l'autotransplantation.

Selon la position de la dent incluse, son contexte parodontal et son environnement anatomique, différentes techniques chirurgicales et orthodontiques peuvent être mises en œuvre. De nombreuses complications peuvent apparaître lors du traitement, d'ordre dentaire ou parodontal, qu'il faut à tout prix tenter de prévenir par un diagnostic précoce, une prise en charge adaptée et le respect des recommandations et protocoles.

LEXIQUE

- **Hypothyroïdie¹ =**

« Déficit en hormones thyroïdiennes qui peut être primitif (par atteinte de la glande thyroïde) ou secondaire (conséquence d'une pathologie hypothalamo-hypophysaire) dont la distinction se fait sur le dosage de la TSH plasmatique (très augmentée dans le premier cas, ou modérément abaissée dans le deuxième » (Garnier-Delamare, 2017).

- **Hypovitaminose² =**

« Forme frustrée d'avitaminose » (Garnier-Delamare, 2017).

- **Avitaminose =**

« Ensemble des manifestations qui suivent la suppression dans la ration alimentaire d'une ou de plusieurs des vitamines actuellement connues. On les désigne par la lettre caractéristique de la vitamine qui fait défaut » (Garnier-Delamare, 2017).

- **Syndrome de Crouzon³ ou dysostose crâniofaciale héréditaire =**

« La maladie de Crouzon associe une craniosténose et une hypoplasie du massif facial. La prévalence dans la population générale en Europe est estimée à 1/50 000. La craniosténose est variable, mais le plus souvent plusieurs sutures sont concernées. La dysmorphie faciale est caractéristique avec un hypertélorisme, un exorbitisme (lié au double recul du maxillaire supérieur et du front) et une inversion de l'articulé dentaire. Un élément important est que la synostose crânienne est évolutive : habituellement peu ou pas visible à la naissance, elle apparaît vers l'âge de 2 ans et s'aggrave progressivement. Il existe cependant des formes précoces, congénitales, dans lesquelles l'hypoplasie maxillaire supérieure est très importante et responsable de difficultés respiratoires et d'un exorbitisme majeur pouvant menacer les globes oculaires par défaut d'occlusion palpébrale. Ces formes représentent peut-être une entité à part. L'hydrocéphalie et l'engagement des amygdales cérébelleuses sont fréquemment observées dans la maladie de Crouzon, et peuvent poser de difficiles problèmes thérapeutiques. C'est un syndrome à transmission autosomique dominante, pour lequel on trouve une mutation du gène FGFR2 chez 60% des malades testés » (www.orpha.net).

- **Syndrome de Down⁴ =**

« La trisomie 21 est une anomalie chromosomique définie par la présence d'un 3ème exemplaire, en totalité ou en partie, du chromosome 21. La trisomie 21 n'est pas une anomalie rare, mais son incidence à la naissance a diminué significativement dans plusieurs pays, après la mise en place du dépistage prénatal. La prévalence à la naissance est actuellement estimée à 1/2000 naissances vivantes en France.

Une déficience intellectuelle variable, souvent légère, une hypotonie musculaire et une laxité articulaire quasi-constantes sont les conséquences habituelles, souvent accompagnées de signes morphologiques et d'un risque de complications, justifiant un suivi adapté. Les particularités morphologiques (fentes palpébrales en haut et en dehors, épicanthus, nuque plate, visage rond, nez petit, pli palmaire unique bilatéral) peuvent être discrètes et ne sont pas pathognomoniques.

Les principales malformations et complications possibles incluent : malformations cardiaques (canal atrio-ventriculaire) et digestives (atrésie duodénale), cataracte congénitale, maladie de Hirschsprung, petite taille, syndrome de West, épilepsies, leucémies, apnées du sommeil, déficits sensoriels, pathologies auto-immunes et endocriniennes (hypothyroïdie, intolérance au gluten, diabète, alopecie), vieillissement plus précoce et maladie d'Alzheimer » (www.orpha.net).

- **Dysostose cléido-crânienne⁵ =**

« La dysostose cléido-crânienne (CCD) est une anomalie génétique rare du développement des os caractérisée par une hypoplasie ou une aplasie des clavicules, une persistance des fontanelles et des sutures ainsi que des anomalies dentaires multiples » (www.orpha.net).

- **Chérubisme⁶ =**

« Le chérubisme est une maladie génétique fibro-osseuse rare et autolimitée, survenant chez les enfants et les adolescents. Elle se caractérise par différents degrés d'élargissement bilatéral progressif de la mandibule et/ou du maxillaire, ayant des répercussions cliniques dans les cas sévères » (www.orpha.net).

RÉFÉRENCES BIBLIOGRAPHIQUES

1. AAPD (American Academy of Pediatric Dentistry). Guideline on management of the developing dentition and occlusion in pediatric dentistry. Reference manual. 2009; 32(6): 213-25.
2. Altglass S. Technique de l'implant trans-corono-radicaire : Protocole de mise en charge immédiate. AO News. 2015 ; (175) : 10-1.
3. Altounian G. Le collage orthodontique aux verres ionomères : de la théorie à la pratique. Rev Orthop Dento Faciale. 2000 ; 34(4) : 557-600.
4. Armstrong C, Johnston C, Burden D, Stevenson M. Localizing ectopic maxillary canines: horizontal or vertical parallax? Eur J Orthod. 2003; 25(6): 585-9.
5. Autrel R. Intérêts des ancrages vissés dans la prise en charge des canines incluses maxillaires [thèse d'exercice]. [Lyon] : Université Claude Bernard-Lyon I. UFR d'odontologie ; 2014. 53 p.
6. Bagard G. Échecs de la traction ortho-chirurgicale : transplantation ou implantologie ? [thèse d'exercice]. [Nancy] : Université de Lorraine. Faculté d'odontologie de Nancy ; 2017. 137 p.
7. Baranes M, Lavaud M, Maman L. Extraction des canines incluses. Actual Odonto-Stomatol. 2008 ; 244 : 377-93.
8. Bassigny F. Les signes prémonitoires d'inclusion des canines supérieures : une approche préventive. Rev Orthop Dento Faciale. 1990 ; 24(1) : 91-102.
9. Bazargani F, Magnuson A, Lennartsson B. Effect of interceptive extraction of deciduous canine on palatally displaced maxillary canine : a prospective randomized controlled study. Angle orthod. 2014; 84(1): 3-10.
10. Becker A, Chaushu S. Etiology of maxillary canine impaction : a review. Am J Orthod Dentofacial Orthop. 2015; 148(4): 557-67.
11. Becker A, Chaushu S. Palatally impacted canines: The case for closed surgical exposure and immediate orthodontic traction. Am J Orthod Dentofacial Orthop. 2013; 143(4): 451-9.
12. Becker A. Orthodontic treatment of impacted teeth. 3rd edition. Chichester: John Wiley & Sons; 2013. 446 p.

13. Benoit R, Granat J. La canine dans le système alvéolo-dentaire. Place of the upper canine within the canine and upper incisor dento-alveolar system. *Rev Orthop Dento Faciale*. 2010 ; 44(1) : 17-45.
14. Bentahar Z, Bourzgui F, Ousehal L, Baite M, El Quars F. Localisation radiologique des inclusions du secteur antérieur maxillaire. *Le courrier du dentiste*. 2000.
15. Blanchard PY, Kerbrat JB, Paulus C, Saint-Pierre F. Prise en charge d'une canine incluse. *Rev Stomato Chir Maxillo-fac*. 2015 ; 116(6) : 331-5.
16. Boisramé-Gastrin S, Denhez F. Extraction des canines et autres dents incluses. *EMC - Médecine Buccale*. 2010 ; 5(6) : 1-7.
17. Bourgois PE. Canine maxillaire incluse et implant transcorono-radulaire: une nouvelle approche thérapeutique [thèse d'exercice]. [Lille] : Université Lille 2. Faculté d'odontologie de Lille ; 2018. 71 p.
18. Bousquet P, Artz C, Canal P. Traitement des dents ankylosées par corticotomie partielle : l'Orthodontic Bone Stretching : Étude préliminaire. *Orthod Fr*. 2013 ; 84(4) : 333-41.
19. Brézulier D, Sorel O. Canines incluses, revue de littérature. *Rev Orthop Dento Faciale*. 2017 ; 51 : 119-39.
20. Cacougnolle J. Utilisation des ciments verres ionomères hybrides pour le collage sur canines incluses. *Rev Stomato Chir Maxillo-fac*. 2005 ; 106(3) : 171-3.
21. Callet T. Prise en charge chirurgico-orthodontique des canines incluses maxillaires [thèse d'exercice]. [Montpellier] : Université de Montpellier. Faculté d'odontologie de Montpellier ; 2019. 82 p.
22. Chambas C. Désinclusion et mise en place des dents retenues. *EMC – Orthopédie dentofaciale*. 1997 ; 9(1) : 1-0. [Article 23-492-A-10]
23. Chawla S, Goyal M, Marya K, Jhamb A, Bhatia H. Impacted canines : Our clinical experience. *Int J Clin Pediatr Dent*. 2011; 4(3): 207-12.
24. Chillès D, Chillès JG. Un dispositif à ancrage squelettique pour la traction et la mise en place des canines incluses. *Rev Orthop Dento Faciale*. 2009 ; 43 : 67-86.
25. Couly G. Développement céphalique. Paris : CDP ; 1991. 134 p.
26. Counihan K, Al-Awadhi E, Butler J. Guidelines for the assessment of the impacted maxillary canine. *Dent update*. 2013; 40(9): 770-2.
27. Cruz RM. Orthodontic traction of impacted canines: concepts and clinical application. *Dental Press J Orthod*. 2019; 24(1): 74-87.

28. David L. Les conduites à tenir concernant les canines incluses maxillaires [Thèse d'exercice]. [Marseille] : Université Aix-Marseille. Faculté d'Odontologie de Marseille ; 2017. 110 p.
29. Delsol L, Orti V, Chouvin M, Canal P. Canines et incisives maxillaires incluses : Diagnostic et traitement. EMC – Médecine buccale. 2008 ; 3(1) : 1-17. [Article 28-828-C-10]
30. Denys D, Kaste S, Kun L, Chaudhary M, Bowman L, Robbins K. The effects of radiation on craniofacial skeletal growth : a quantitative. Int J Pediatr Otorhinolaryngolog. 1998; 45(1): 7-13.
31. Derbanne M, Landru MM. La canine et l'enfant. Actual Odonto-Stomatol. 2009 ; 245 : 53-62.
32. Dersot JM. La chirurgie parodontale de la canine maxillaire incluse au service de l'orthodontiste : Proposition d'un arbre de décision chirurgicale. Int Orthod. 2017 ; 15(2) : 221-37.
33. Do TPS. Inclusion palatine des canines maxillaires : rôle du sac folliculaire et de l'os environnant [thèse d'exercice]. [Paris] : Université Paris Diderot-Paris 7. Faculté d'odontologie de Paris ; 2017. 95 p.
34. Epstein M, Ephros H, Epstein J. Review of current literature and implications of RANKL inhibitors for oral health care providers. Oral Surg Oral Med Oral Pathol Oral Radiol. 2013; 116(6): e437-42.
35. Ericson S, Kurol J. Radiographic assessment of maxillary canine eruption in children with clinical signs of eruption disturbance. Eur J Orthod. 1986; 8(3): 133-40.
36. Fleming PS, Scott P, Heidari N, DiBiase AT. Influence of Radiographic Position of Ectopic Canines on the Duration of Orthodontic Treatment. Angle Orthod. 2009; 79(3): 442–6.
37. Fouquet C, Philip C, Le Gall M. Interest in the early extraction of temporary maxillary canines to prevent the inclusion of permanent canines and determination of the Canine Congestion Index ®: Radiological retrospective study. J Dentofacial Anom Orthod. 2017; 20(4): 1-13.
38. Garcia R. Canine maxillaire absente : du diagnostic à la thérapeutique. Rev orthop dento-fac. 2010 ; 44(1) : 63-82.

39. Garnier M, Delamare V. Dictionnaire illustré des termes de médecine. Delamare J, Delamare-Riche T, Delamare J, Casassus P. Paris, France : Maloine ; 2017. 1094 p.
40. Gault P. Transplantation des canines incluses. *Orthod Fr.* 2013 ; 84(3) : 221-40.
41. Geeraert PM. Anomalie de nombre, de forme et de position de la canine : répercussions cliniques [thèse d'exercice]. [Nancy] : Université Lorraine. Faculté d'Odontologie de Nancy ; 2011. 137 p.
42. Guérin T. Apport de l'imagerie au diagnostic topographique des canines maxillaires incluses. *Actual Odonto-Stomatol.* 1999 ; 205 : 27-41.
43. Guiral H, Medina L, Cavezian R, Pasquet G. Localisation des canines incluses : mise au point. *Actual Odonto-Stomatol.* 2009 ; 245 : 63-70.
44. Hernandez M, Phulpin B, Mansuy L, Droz D. Use of new targeted cancer therapies in children: effects on dental development and risk of jaw osteonecrosis: a review. *J Oral Pathol Med.* 2017; 46(5): 321-6.
45. Hiraga T, Ninomiya T, Hosoya A, Nakamura H. Administration of the bisphosphonate zoledronic acid during tooth development inhibits tooth eruption and formation and induces dental abnormalities in rats. *Calcif Tissue Int.* 2010; 86(6): 502-10.
46. Hitmi L, Attal J, Degrange M. Les différentes familles de colles composites : présentation et expérimentation. *Orthod Fr.* 2002 ; 73(1) : 39-58.
47. Hurme VO. Ranges of normalcy in the eruption of permanent teeth. *J Dent Child.* 1949 ; 16(2) : 11-5.
48. Jacobs S. Reducing the incidence of unerupted palatally displaced canines by extraction of deciduous canines: The history and application of this procedure with some case reports. *Aus Dent J.* 1998; 43(1): 20-7.
49. Jacoby H. The etiology of maxillary canine impactions. *Am J Orthod Dentofacial Orthop.* 1983; 84(2): 125-32.
50. Jeannin B. Pathologie de la canine supérieure incluse [thèse d'exercice]. [Nancy] : Université de Nancy I. Faculté d'odontologie de Nancy ; 1978. 77 p.
51. Johnsen D. Prevalence of delayed emergence of permanent teeth as a result of local factors. *J Am Dent Assoc.* 1977; 94(1): 100-6.
52. Kamoun-Goldrat A, Ginisty D, Le Merrer M. Effects of bisphosphonates on tooth eruption in children with osteogenesis imperfecta. *Eur J Oral Sci.* 2008; 116(3): 195-8.

53. Kim Y, Hyun H, Jang K. Interrelationship between the position of impacted maxillary canines and the morphology of the maxilla. *Am J Orthod Dentofacial Orthop.* 2012; 141(5): 556-62.
54. Kim Y, Hyun H, Jang K. The position of maxillary canine impactions and the influenced factors to adjacent root resorption in the Korean population. 2012; 34(3): 302-6.
55. Kokich V. Surgical and orthodontic management of impacted maxillary canines. *Am J Orthod Dentofacial Orthop.* 2004; 126(3): 278-83.
56. Koné M. Canines incluses maxillaires : évolution des techniques d'imagerie dans le diagnostic pré-chirurgical : Radioprotection [thèse d'exercice]. [Nancy] : Université de Lorraine. Faculté d'odontologie de Nancy ; 2010. 172 p.
57. Korbendau JM, Patti A. Le traitement orthodontique et chirurgical des dents incluses. Paris : Quintessence International ; 2005. 135 p.
58. Korbendau JM, Patti A. Les dents incluses : traitement orthodontique et chirurgical. Paris : Quintessence International ; 2015. 362 p.
59. Korbendau J, Guyomard F. Apport de la chirurgie parodontale à la mise ne place des canines en dystopie vestibulaire. *Rev Orthop Dento Faciale.* 1980 ; (14) : 459-477.
60. Korbendau J, Pajoni D. Canines maxillaires, inclusions profondes : diagnostic : choix du protocole opératoire. *J Parodontal Implantol Orale.* 2000 ; 19 : 279-89.
61. Lacoste J. Étude de l'étiologie et des thérapeutiques des dents incluses [thèse d'exercice]. [Strasbourg] : Université de Strasbourg. Faculté d'odontologie de Strasbourg ; 1974. 110 p.
62. Lallam-Laroye C, Dridi SM, Blanc A, Colombier ML. La désinclusion des canines maxillaires retenues : une chirurgie parodontale orthodontique essentielle ! *AOS.* 2008 ; 244 : 345-54.
63. Lecomte N. Canines incluses maxillaires et mandibulaires : environnement anatomique et techniques chirurgicales [thèse d'exercice]. [Nancy] : Université de Lorraine. Faculté d'odontologie de Nancy ; 2009. 135 p.
64. Leonardi M, Armi P, Franchi J, Baccetti T. Two interceptive approaches to palatally displaced canines : a prospective longitudinal study. 2004; 74(5): 581-6.
65. Lezot F, Chesneau J, Battaglia S, Brion R, Castaneda B, Farges JC, et coll. Preclinical evidence of potential craniofacial adverse effect of zoledronic acid in pediatric patients with bone malignancies. *Bone.* 2014; 68: 146-52.

66. Lezot F, Chesneau J, Navet B, Gobin B, Amiaud J, Choi Y, et coll. Skeletal consequences of RANKL-blocking antibody (IK22-5) injections during growth: mouse strain disparities and synergic effect with zoledronic acid. *Bone*. 2015; 73: 51-9.
67. Malmgren B, Astrom E, Hubel S. Effect of bisphosphonate therapy on tooth eruption in children and adolescents with osteogenesis imperfecta. Written communication of unpublished study. 2013.
68. Manne R, Gandikota C, Juvvadi SR, Rama HR, Anche S. Impacted canines : etiology, diagnosis and orthodontic management. *J Pharm Bioallied Sci*. 2012; 4(2): 234-8.
69. Maverna R, Gracco A. Different diagnostic tools for the localization of impacted maxillary canines : clinical considerations. *Prog Ortho*. 2007; 8(1): 28-44.
70. Miller B. The influence of congenitally missing teeth on the eruption of the upper canine. *Dent Pract Dent Rec*. 1963; 13: 497-504.
71. Minicucci E, Lopes L, Crocci A. Dental abnormalities in children after chemotherapy treatment for acute lymphoid leukemia. *Leukemia Research*. 2003; 27(1): 45-50.
72. Monnet-Corti V, Borghetti A. Canines incluses et chirurgie plastique parodontale. *Sop*. 2003 ; 32(4) : 259-77.
73. Motamedi M, Tabataabaie F, Navi F, Shafeie H. Assessment of radiographic factors affecting surgical exposure and orthodontic alignment of impacted canines of the palate : a 15-year retrospective study. *Oral Surg Oral Med Oral Pathol Oral Radiol Endod*. 2009; 107(6): 772-5.
74. Nolla C. The development of permanent teeth. *J Dent child*. 1960; 27: 254-66.
75. Patti A, Perrier d'Arc G. Réussir les traitements orthodontiques précoces. Paris : Quintessence international ; 2003. 121 p.
76. Patti A. Traitement des classes II : De la prévention à la chirurgie. Paris : Quintessence international ; 2010. 498 p.
77. Pauly B. Pronostic de la désinclusion chirurgico-orthodontique des canines incluses permanentes [thèse d'exercice]. [Toulouse] : Université Toulouse 3. Faculté d'odontologie de Toulouse ; 2006. 149 p.
78. Peck S, Peck L, Kataja M. Site-specificity of tooth agenesis in subjects with maxillary canine malpositions. *Angle Orthod*. 1996; 66(6): 473-6.

79. Peron J, Hardy H. Tumeurs odontogéniques mixtes. Rev Stomato Chir Maxillo-fac. 2009 ; 110(4) : 217-20.
80. Pignoly M, Monnet-Corti V, Le Gall M. Echec de la mise en place de dents retenues et incluses. Orthod Fr. 2016 ; 87(1) : 23-38.
81. Pitt S, Hamdan A, Rock P. A treatment difficulty index for unerupted maxillary canines. Eur J Orthod. 2006; 28(2): 141-4.
82. Pougatch P, Boes D, Maujean E, Tarragano H. Interrelations orthodontie parodontologie. EMC – Odontologie. 1999 ; 1-14. [Article 23-448-A-10]
83. Rafflenbeul F. Les résorptions radiculaires des dents adjacentes aux canines maxillaires incluses chirurgicales [thèse d'exercice]. [Strasbourg] : Université de Strasbourg. Faculté d'odontologie de Strasbourg; 2017. 88 p.
84. Richardson G, Russell K. A review of impacted permanent maxillary cuspids: diagnosis and prevention. J Can Dent Assoc. 2000; 66(9): 497-501.
85. Rutledge M, Hartfield JJ. Genetics factors in the etiology of palatally displaced canines. Semin orthod. 2010; 16(3): 165-71.
86. Saiar M, Rebellato J, Sheats R. Palatal displacement of canines and maxillary skeletal width. Am J Orthod Dentofacial Orthop. 2006; 129(4): 511-9.
87. Saib L. Mise en place d'implants au travers des canines maxillaires incluses : comparaison avec les techniques conventionnelles [Thèse d'exercice]. [Marseille] : Université Aix-Marseille. Faculté d'Odontologie de Marseille ; 2019. 68 p.
88. Schour I, Massler M. Studies in tooth development : the growth pattern of human teeth part II. J Am Dent Assoc. 1940; 27(12): 1918-31.
89. Serrant P, McIntyre G, Thomson D. Localization of ectopic maxillary canines: CBCT more accurate than conventional horizontal or vertical parallax? 2014; 41(1): 13-8.
90. Terestri P, Perrier d'Arc G, Attia Y, Guidicelli J. Mise en place chirurgico-orthodontique de la canine ne position palatine. Rev odonto stomatol. 1994 ; 23(5) : 361-70.
91. Thierry M, Granat J, Vermelin L. Les agénésies dentaires : origine, évolution et orientations thérapeutiques. Int Orthod. 2007 ; 5(2) : 163-82.
92. Thiruvengkatachari B, Ammayappan P, Kandaswamy R. Comparison of rate of canine retraction with conventional molar anchorage and titanium implant anchorage. Am J Orthod Dentofacial Orthop. 2008; 134(1): 30-5.

93. Tondelier C. Autotransplantation de canine incluse : illustration par un cas clinique [thèse d'exercice]. [Lille] : Université de Lille 2. Faculté d'odontologie de Lille; 2016. 101 p.
94. Torres-Lagares D, Garcia-Calderon M, Gutierrez J. Complications de l'inclusion de la canine maxillaire : cas cliniques et revue de la littérature. *Clinic*. 2007 ; 28 : 699-705.
95. Tronstad L. Root resorption: etiology, terminology and clinical manifestations. *Endod Dent Traumatol*. 1988; 4(6): 241-52.
96. Van der Linden F. The development of the dentition. Hanover Park: Quintessence; 1983. 213 p.
97. Waugh RL. Utilisation de la tomographie volumique à faisceaux coniques (cone beam) pour le diagnostic et le plan de traitement orthodontique en présence de canine incluse. *Orthod Fr*. 2014 ; 85(4) : 355-361.
98. Westerlund A, Sjöström M, Björnström L, Ransjö M. What factors are associated with impacted canines in cleft patients? *J Oral Maxillofac Surg*. 2014; 72(11): 2109-14.
99. Yan B, Sun Z, Wang L, Luo L. Etiologic factors for vestibulaire and palatal maxillary canine impaction: a perspective based on cone-beam computed tomography analyses. *J Am Orthod Dentofacial Orthop*. 2013; 143: 527-34.
100. Zeitoun H, Telegat N, Wanono J. Ne tirez plus sur les canines. *Dentoscope*. 2016; 124.
101. Zerouaoui MF, Bahije L, Zaoui F, Rerhrhaye W. Mise en place orthodontico-chirurgicale des canines incluses : moyens de prévisions des échecs. *Actual Odonto-Stomatol*. 2012 ; 260 : 313-25.

RÉFÉRENCES BIBLIOGRAPHIQUES ÉLÉCTRONIQUES

102. Baranes M, Lavaud M, Maman L. Extraction des canines incluses [Internet]. *Actual odonto-stomatol*. 2008 [consulté le 12 avril 2020] ; 244 : 377-393. Disponible sur : <https://aos.edp-dentaire.fr/articles/aos/pdf/2008/04/aos2008244p377.pdf>

103. Fédération Française d'Orthodontie. Indications et champ d'application du Cone Beam (CBCT) en orthodontie : Recommandations de bonnes pratiques [Internet]. 2017 [consulté le 12 avril 2020]. Disponible sur : <http://www.orthodontie-ffo.org/sites/default/files/inline-files/Reco%20cone%20beam.pdf>
104. Mitchell L. An introduction to Orthodontics [Internet]. 2nd edition. New York : Oxford university press; 2001 [Consulté le 12 avril 2020]. Chapitre 14, Canines. Disponible sur : <https://doctorlib.info/orthodontics/introduction/14.html>
105. ORPHANET. Le portail des maladies rares et des médicaments orphelins [Internet]. 2020 [Consulté le 12 avril 2020]. Disponible sur : <https://www.orpha.net/consor/cgi-bin/index.php?lng=FR>
106. SFSCMFCO (Société Française de Stomatologie, Chirurgie Maxillo-Faciale et Chirurgie Orale). Prise en charge d'une canine incluse, recommandations de bonne pratique [Internet]. 2015 [Consulté le 12 avril 2020]. Disponible sur : <http://www.sfscmfco.fr/wp-content/uploads/2011/04/RECO-canine-incluse-VF-4.pdf>

Vu la demande du doyen de la faculté d'odontologie de Lorraine sur le rapport du jury :

Président : J.M. MARTRETTE – Professeur des universités
Directeur de thèse : M. HERNANDEZ – Maître de conférences des universités
Co-Directeur de thèse : M. SENG – Assistante hospitalo universitaire
Membre du jury : J. SCHOUVER – Maître de conférences des universités
Membre invité : H. VITTE – Chirurgien-dentiste

le président de l'université de Lorraine autorise

Madame Camille MASSON

née à Epinal (Vosges) le 7 décembre 1993,

à soutenir le vendredi 3 juillet 2020

et imprimer sa thèse en vue d'obtenir le diplôme d'État de docteur en chirurgie dentaire intitulée :

« Rôle du chirurgien-dentiste dans la prise en charge des canines maxillaires incluses. »

Nancy, le 9 juin 2020

N° autorisation : *11700*

Le président de l'université de Lorraine



P. MUTZENHARDT

