



**HAL**  
open science

## Traitement orthodontique et santé parodontale

Perrine Kruk

► **To cite this version:**

Perrine Kruk. Traitement orthodontique et santé parodontale. Sciences du Vivant [q-bio]. 2020.  
hal-03298233

**HAL Id: hal-03298233**

**<https://hal.univ-lorraine.fr/hal-03298233>**

Submitted on 23 Jul 2021

**HAL** is a multi-disciplinary open access archive for the deposit and dissemination of scientific research documents, whether they are published or not. The documents may come from teaching and research institutions in France or abroad, or from public or private research centers.

L'archive ouverte pluridisciplinaire **HAL**, est destinée au dépôt et à la diffusion de documents scientifiques de niveau recherche, publiés ou non, émanant des établissements d'enseignement et de recherche français ou étrangers, des laboratoires publics ou privés.



## AVERTISSEMENT

Ce document est le fruit d'un long travail approuvé par le jury de soutenance et mis à disposition de l'ensemble de la communauté universitaire élargie.

Il est soumis à la propriété intellectuelle de l'auteur. Ceci implique une obligation de citation et de référencement lors de l'utilisation de ce document.

D'autre part, toute contrefaçon, plagiat, reproduction illicite encourt une poursuite pénale.

Contact : [ddoc-thesesexercice-contact@univ-lorraine.fr](mailto:ddoc-thesesexercice-contact@univ-lorraine.fr)

## LIENS

Code de la Propriété Intellectuelle. articles L 122. 4

Code de la Propriété Intellectuelle. articles L 335.2- L 335.10

[http://www.cfcopies.com/V2/leg/leg\\_droi.php](http://www.cfcopies.com/V2/leg/leg_droi.php)

<http://www.culture.gouv.fr/culture/infos-pratiques/droits/protection.htm>

ACADÉMIE DE NANCY-METZ  
UNIVERSITÉ DE LORRAINE  
FACULTÉ D'ODONTOLOGIE

Année 2020

N° 11199C - KRUK

**THÈSE**  
pour le  
**DIPLÔME D'ÉTAT DE DOCTEUR EN CHIRURGIE DENTAIRE**  
par  
**Perrine KRUK**  
Née le 12 août 1995 à Belfort (Territoire de Belfort)

**TRAITEMENT ORTHODONTIQUE  
ET  
SANTÉ PARODONTALE**

Présentée et soutenue publiquement le 16 juillet 2020

Examineurs de la thèse :

Pr. J-M. MARTRETTE

Dr. K. YASUKAWA

Dr. D. JOSEPH

Dr. C. EGLOFF-JURAS

Professeur des Universités

Maître de conférences

Maître de conférences

Maître de conférences

Président

Directeur

Co-directeur

Juge

*« Par délibération en date du 11 décembre 1972, la Faculté de Chirurgie Dentaire a arrêté que les opinions émises dans les dissertations qui lui seront présentées doivent être considérées comme propre à leurs auteurs et qu'elle n'entend leur donner aucune approbation »*

Président : Professeur Pierre MUTZENHARDT

Doyen : Professeur Jean-Marc MARTRETTE

Vice-Doyens : Dr Céline CLEMENT – Dr Rémy BALTHAZARD – Dr Anne-Sophie VAILLANT

Membres Honoraires : Dr L. BABEL – Pr. S. DURIVAUX – Pr A. FONTAINE – Pr G. JACQUART – Pr D. ROZENCWEIG - Pr ARTIS - Pr M. VIVIER

Doyens Honoraires : Pr J. VADOT, Pr J.P. LOUIS

Professeur émérite : Pr M-P FILLEUL

<b>Département odontologie pédiatrique</b> <b>Sous-section 56-01</b>	Mme	<a href="#">DROZ Dominique</a>	Maître de conférences *
	Mme	JAGER Stéphanie	Maître de conférences *
	M.	PREVOST Jacques	Maître de conférences
	Mme	HERNANDEZ Magali	Maître de conférences *
	M.	LEFAURE Quentin	Assistant
	Mme	HOMBOURGER Morgane	Assistante
	Mme	FANGET Alexia	Assistante
<b>Département orthopédie dento-faciale</b> <b>Sous-section 56-01</b>	M.	<a href="#">VANDE VANNET Bart</a>	Maître de conférences associé *
	Mme	SENG Marilyne	Assistante *
<b>Département prévention, épidémiologie, économie de la santé, odontologie légale</b> <b>Sous-section 56-02</b>	Mme	<a href="#">CLÉMENT Céline</a>	Maître de conférences *
	M.	BAUDET Alexandre	Assistant *
	Mme	NASREDDINE Greyce	Assistante
	M.	VEYNACHTER Thomas	Assistant
<b>Département parodontologie</b> <b>Sous-section 57-01</b>	M.	<a href="#">AMBROSINI Pascal</a>	Professeur des universités *
	Mme	BISSON Catherine	Maître de conférences *
	M.	JOSEPH David	Maître de conférences *
	M.	LACH Patrick	Assistant
	Mme	MAYER-COUPIN Florence	Assistante
	Mme	PAOLI Nathalie	Enseignante univ. – praticien attachée
<b>Département chirurgie orale</b> <b>Sous-section 57-01</b>	Mme	<a href="#">GUILLET-THIBAUT Julie</a>	Maître de conférences *
	M.	BRAVETTI Pierre	Maître de conférences
	Mme	PHULPIN Bérengère	Maître de conférences *
	M.	CLERC Sébastien	Assistant*
	M.	CHAPUIS Hippolyte	Assistant*
	Mme	KICHENBRAND Charlène	Enseignante univ. – praticien attachée*
<b>Département biologie orale</b> <b>Sous-section 57-01</b>	M.	<a href="#">YASUKAWA Kazutoyo</a>	Maître de conférences *
	M.	MARTRETTE Jean-Marc	Professeur des universités *
	Mme	EGLOFF-JURAS Claire	Maître de conférences *
<b>Département dentisterie restauratrice, endodontie</b> <b>Sous-section 58-01</b>	M.	<a href="#">MORTIER Éric</a>	Professeur des universités *
	M.	AMORY Christophe	Maître de conférences
	M.	BALTHAZARD Rémy	Maître de conférences *
	M.	ENGELS-DEUTSCH Marc	Professeur des universités *
	M.	VINCENT Marin	Maître de conférences*
	Mme	GEBHARD Cécile	Assistante
	M.	GRABER Clément	Assistant
	M.	GIESS Renaud	Assistant *
	M.	<a href="#">DE MARCH Pascal</a>	Maître de conférences
<b>Département prothèses</b> <b>Sous-section 58-01</b>	M.	SCHOUVER Jacques	Maître de conférences
	Mme	VAILLANT Anne-Sophie	Maître de conférences *
	Mme	CORNE Pascale	Maître de conférences *
	M.	CIESLAK Steve	Assistant

	M.	HIRTZ Pierre	Enseignant univ. – praticien attaché
	Mme	MOEHREL Bethsabée	Assistante
	M.	SYDA Paul-Marie	Assistant
	Mme	WILK Sabine	Assistante
<b>Département fonction-dysfonction, imagerie, biomatériaux</b> <b>Sous-section 58-01</b>	Mme	<b><u>STRAZIELLE Catherine</u></b>	Professeur des universités *
	Mme	MOBY (STUTZMANN) Vanessa	Maître de conférences *
	M.	SALOMON Jean-Pierre	Maître de conférences
	Mme	JANTZEN-OSSOLA Caroline	Assistante associée

**Souligné** : **responsable de département**

\* temps plein

**Mis à jour le 18/11/2019**

**À notre président du jury,**

Monsieur le professeur MARTRETTE Jean-Marc,

Docteur en Chirurgie Dentaire

Docteur en sciences pharmacologiques

Spécialiste qualifié en médecine bucco-dentaire

Habilité à diriger des recherches

Professeur des Universités - Praticien Hospitalier

Doyen de la faculté d'odontologie de Lorraine

Chevalier des Palmes académiques

Nous vous remercions infiniment d'être le président de notre jury.

Veillez trouver à travers cette thèse notre plus grand respect.

**À notre directeur de thèse,**

Monsieur le Docteur YASUKAWA Kazutoyo,

Docteur en Chirurgie Dentaire

Docteur de l'Université Paris Descartes mention sciences de la vie et de la santé

Spécialiste qualifié en médecine bucco-dentaire

Maître de Conférences - Praticien Hospitalier

Responsable du département de biologie orale

Nous vous remercions sincèrement d'avoir accepté de diriger ce travail, et de l'avoir toujours soutenu. Nous vous remercions également pour vos qualités d'enseignants. Votre bienveillance, votre gentillesse, et votre disponibilité ont toujours été présentes et très appréciées. Veuillez trouver à travers cette thèse l'expression de notre plus grande admiration.



**À notre co-directeur de thèse,**

**Monsieur le Docteur JOSEPH David,**

Docteur en Chirurgie Dentaire

Docteur de l'Université de Lorraine, mention sciences de la vie et de la santé

Maître de Conférences - Praticien Hospitalier

Nous vous remercions profondément d'avoir accepté de co-diriger ce travail. Vos remarques toujours très constructives tout au long de celui-ci ont été d'une aide précieuse. Nous vous remercions aussi pour votre accessibilité. Veuillez trouver à travers cette thèse notre sincère reconnaissance.

**À notre juge,**

Madame le Docteur EGLOFF-JURAS Claire,

Docteur en Chirurgie Dentaire

Spécialiste qualifiée en médecine bucco-dentaire

Ancienne interne en médecine bucco-dentaire

Maître de Conférences - Praticien Hospitalier

Nous vous remercions infiniment de faire partie de notre jury. Nous sommes très reconnaissants de votre amabilité, et apprécions l'enseignante que vous êtes. Veuillez trouver à travers ce travail l'expression de notre plus grande gratitude.

**À mes parents extraordinaires,**

**À mon frère bien-aimé Romain,**

**À Lucas mon Soleil,**

**À mon merveilleux neveu Auguste,**

**À ma tendre Alice,**

**À ma Sarah adorée,**

**À ma petite Camille,**

**À ma famille qui m'a toujours soutenue,**

**À tous mes autres amis**

# Sommaire

Liste des abréviations

Liste des figures

Table des tableaux

Introduction

1. Rappels sur les options thérapeutiques en orthopédie dento-faciale

1.1 Thérapeutique fixe : le multi-attaches

1.2 Thérapeutique amovible : les aligneurs

2. Rappels parodontaux

2.1. Santé parodontale

2.2. Conditions pathologiques

3. Interrelation orthodontie-parodontie

3.1. Atteinte du parodonte par suite des malpositions dentaires

3.2 Atteinte du parodonte par suite des traitements orthodontiques

4. Le syndrome du fil

4.1 Dépistage du syndrome du fil en clinique

4.2 Syndrome du fil d'un point de vue radiographique

4.3 Prise en charge

5. Revue de la littérature sur l'impact du traitement orthodontique sur la santé parodontale

5.1 Matériel et méthode

5.2 Résultats et discussion selon les techniques orthodontiques et leur impact

6. Fiches conseils

6.1 Pour le patient

6.2 Pour l'orthodontiste

Conclusion

Bibliographie

Table des matières

## Liste des abréviations

*Aa* = *Aggregatibacter actinomycetemcomitans*

BOP = Saignement au sondage

*Cr* = *Campylobacter rectus*

CBCT = Cone-Beam Computed Tomography

FFO = Fédération Française d'Orthodontie

*Fn* = *Fusobacterium nucleatum*

GI = Indice gingival

GTR = Régénération tissulaire guidée

ICM = Incisives centrales mandibulaires

IMPA = Angle entre l'axe de l'incisive inférieure et l'axe du plan mandibulaire

OIIRR = Résorption Radiculaire Inflammatoire Induite par l'Orthodontie

OR = Odds ratio

PAOO = Procédure Orthodontique Ostéogénique Accélérée par voie parodontale

PCR = Réaction de polymérisation en chaîne en temps réel

PD = Profondeur de poche

*Pg* = *Porphyromonas gingivalis*

PI = Indice de plaque

*Pi* = *Prevotella intermedia*

*Pn* = *Prevotella nigrescens*

RAP = Phénomène d'Accélération Régional

SBI = Indice de saignement sulculaire

SFODF = Société Française d'Orthopédie Dento-Faciale

*Tf* = *Tannerella forsythia*

UFSBD = Union Française pour la Santé Bucco-Dentaire

## Liste des figures

FIGURE 1 : APPAREIL MULTI-ATTACHES EN VESTIBULAIRE (BARDINET ET AL., 2011) .....	15
FIGURE 2 : PHOTOGRAPHIE D'UN ALIGNEUR (BOUCHEZ, 2009).....	16
FIGURE 3 : ALIGNEURS MIS EN BOUCHE (BOUCHEZ, 2009).....	16
FIGURE 4 : ILLUSTRATION D'UNE FENESTRATION ET D'UNE DEHISCENCE (NEWMAN ET AL., 2018) .....	19
FIGURE 5 : PHOTOGRAPHIE DE GINGIVITE (WOLF ET AL., 2003).....	20
FIGURE 6 : SYNDROME DU FIL A L'ARCADE MANDIBULAIRE AVEC VERSION EXCESSIVE DES CANINES INVERSEE DES DEUX COTES (ROUSSARIE ET DOUADY, 2015) .....	26
FIGURE 7 : SYNDROME DU FIL AVEC VERSION ANORMALE DE 41 PROVOQUANT UNE RECESSION GINGIVALE, AINSI QU'UNE VESTIBULO-CORONO VERSION MODEREE DE 43 ET UNE VESTIBULO-RADICULO VERSION MODEREE DE 33 (ROUSSARIE ET DOUADY, 2015) .....	27
FIGURE 8 : SYNDROME DU FIL ENTRAINANT UNE DEVIATION DES MILIEUX INTERINCISIFS AINSI QUE DES CONSEQUENCES PARODONTALES SUR 32 ET 33 QUI SORTENT DE L'OS ALVEOLAIRE DANS LE PLAN FRONTAL (ROUSSARIE ET DOUADY, 2015) .....	27
FIGURE 9 : A) RADIOGRAPHIE PANORAMIQUE APRES LA DEPOSE DE L'APPAREIL ORTHODONTIQUE ; B) RADIOGRAPHIE PANORAMIQUE 4 ANS APRES LA DEPOSE MONTRANT LA VERSION EXCESSIVE DE 33 AVEC SA RACINE QUI SORT DU CHAMP DE COUPE ET DEVIENT INVISIBLE (ROUSSARIE ET DOUADY, 2015).....	28
FIGURE 10 : A) DECOUVERTE DU SYNDROME DU FIL ; B) AMELIORATION SPONTANEE DE LA SITUATION 3 MOIS APRES LA DEPOSE DE LA CONTENTION FIXEE (ROUSSARIE ET DOUADY, 2015) .....	29
FIGURE 11 : CONTENTION AVEC UN FIL METALLIQUE (DIETRICH ET AL., 2015).....	51
FIGURE 12 : SITUATION INITIALE DU CAS CLINIQUE (TAFFAREL ET AL., 2019).....	68
FIGURE 13 : SITUATION AVEC MINI-VIS EN PLACE DU CAS CLINIQUE (TAFFAREL ET AL., 2019) .....	69
FIGURE 14 : SITUATION FINALE DU CAS CLINIQUE (TAFFAREL ET AL., 2019) .....	69
FIGURE 15 : PHOTOGRAPHIE MONTRANT UNE CORTICOTOMIE (SHARMA ET AL., 2019).....	88
FIGURE 16 : SCHEMAS MONTRANT LA TECHNIQUE DE BASS MODIFIEE POUR LE BROSSAGE (WOLF ET AL., 2003).....	99
FIGURE 17 : SCHEMA RESUMANT L'ORDRE DU BROSSAGE A EFFECTUER (WOLF ET AL., 2003) .....	100
FIGURE 18 : FIL DENTAIRE (WOLF ET AL., 2003) .....	101
FIGURE 19 : BROSSETTE INTERDENTAIRE (WOLF ET AL., 2003).....	101
FIGURE 20 : COLORATION BLEUE DE LA PLAQUE APRES APPLICATION DU REVELATEUR DE PLAQUE (WOLF ET AL., 2003).....	102
FIGURE 21 : SCHEMA MONTRANT LE TRAJET A SUIVRE LORS DU BROSSAGE, ISSU DU SITE UFSBD .....	104
FIGURE 22 : BROSSAGE DES DENTS DU HAUT ISSU DU SITE UFSBD .....	104
FIGURE 23 : BROSSAGE DES DENTS DU BAS ISSU DU SITE UFSBD .....	104
FIGURE 24 : INDICE DE PLAQUE SELON SILNESS ET LÖE (WOLF ET AL., 2003) .....	105

## Table des tableaux

TABLEAU 1 : TABLEAU COMPARANT LA MODIFICATION DE LA FLORE MICROBIENNE, DES PROPRIETES SALIVAIRES, ET DES INDICES GINGIVAUX AU COURS DES TRAITEMENTS ORTHODONTIQUES AVEC THERAPEUTIQUE FIXE .....	36
TABLEAU 2 : TABLEAU COMPARANT LA MODIFICATION DE LA FLORE MICROBIENNE, DES PROPRIETES SALIVAIRES, ET DES INDICES GINGIVAUX AU COURS DES TRAITEMENTS ORTHODONTIQUES AVEC THERAPEUTIQUE AMOVIBLE .....	47
TABLEAU 3 : TABLEAU COMPARATIF DE DIFFERENTES CONTENTIONS ORTHODONTIQUES SUR LA SANTE PARODONTALE .....	53
TABLEAU 4 : TABLEAU COMPARATIF MONTRANT LE LIEN ENTRE GINGIVITE ET TRAITEMENT ORTHODONTIQUE .....	58
TABLEAU 5 : TABLEAU COMPARATIF MONTRANT LES EFFETS DU TRAITEMENT ORTHODONTIQUE SUR LA HAUTEUR D'OS ALVEOLAIRE ET LA PERTE D'ATTACHE .....	62
TABLEAU 6 : TABLEAU COMPARATIF MONTRANT L'IMPACT DU TRAITEMENT ORTHODONTIQUE SUR LES RECESSIONS GINGIVALES .....	66
TABLEAU 7 : TABLEAU COMPARATIF MONTRANT LE ROLE DES TRAITEMENTS ORTHODONTIQUES POUR DIMINUER LES RECESSIONS GINGIVALES .....	70
TABLEAU 8 : TABLEAU COMPARATIF MONTRANT LE LIEN ENTRE TRAITEMENT ORTHODONTIQUE ET RESORPTIONS RADICULAIRES.....	74
TABLEAU 9 : TABLEAU COMPARATIF MONTRANT LA GESTION D'UN TRAITEMENT ORTHODONTIQUE EN PRESENCE DE MALADIE PARODONTALE.....	79
TABLEAU 10 : TABLEAU COMPARATIF MONTRANT LES EFFETS D'UNE CORTICOTOMIE AU SERVICE DU TRAITEMENT ORTHODONTIQUE .....	89
TABLEAU 11 : TABLEAU COMPARATIF MONTRANT LE ROLE DES TRAITEMENTS ORTHODONTIQUES DANS LA REPARATION DES DEFAUTS OSSEUX .....	93

## Introduction

L'orthopédie dento-faciale est une discipline qui consiste à corriger les malformations des mâchoires par une action orthopédique, ainsi que les malpositions dentaires par l'intermédiaire de l'orthodontie, afin de redonner au patient une denture fonctionnelle et esthétique (Bassigny et Canal, 1983). Son but initial est de permettre une croissance harmonieuse du visage et de la denture pour favoriser un développement correct des fonctions oro-faciales (Bassigny et Canal, 1983). En effet, l'orthodontie, outre son rôle esthétique, possède un véritable rôle fonctionnel, puisqu'elle va redonner au patient une occlusion convenable. Enfin, l'alignement dentaire obtenu à la fin du traitement permet un auto nettoyage et une prophylaxie plus efficace (Yin et al., 2019).

De nos jours, la demande de traitement orthodontique ne cesse d'augmenter, tant pour les enfants que pour les adultes. Il existe différents types d'appareils orthodontiques, des fixes mais également des amovibles. Ces dispositifs vont faciliter l'accumulation de plaque dentaire en compliquant les procédures d'hygiène, et celle-ci pourra être responsable de problèmes parodontaux ou de lésions carieuses si le patient ne parvient pas à maintenir une hygiène orale efficace. Il est donc légitime de se demander si un type d'appareil pourrait être meilleur que l'autre en ce qui concerne le maintien de la santé orale ? Une fois le traitement orthodontique terminé, le patient entre en période de contention dans le but d'éviter la récurrence, mais ces appareils ont-ils un impact au niveau parodontal ? De manière générale, quelles conséquences peuvent avoir les traitements orthodontiques sur la santé parodontale ? Nous savons également que la santé parodontale est un pré requis au succès d'un traitement orthodontique. Les patients souffrant de maladie parodontale ne pourront donc être traités orthodontiquement qu'une fois celle-ci traitée, mais quel sera le résultat d'un traitement orthodontique sur un terrain parodontal déjà diminué ? Est-ce que les traitements orthodontiques peuvent améliorer la santé parodontale en corrigeant des défauts osseux ? Nous savons que les corticotomies, dans des cas précis, sont des techniques qui permettent de diminuer la durée du traitement orthodontique. Mais en quoi celles-ci peuvent influencer la santé parodontale ?

Ce sont autant de questions auxquelles nous allons chercher des réponses à travers notre travail.



# 1. Rappels sur les options thérapeutiques en orthopédie dento-faciale

## 1.1. Thérapeutique fixe : le multi-attaches

La technique multi-attaches qui a débuté dès les années 1930, a connu de nombreuses évolutions au cours du temps (Bardinet et al., 2011). Il est même maintenant possible de coller les attaches sur les faces palatines et linguales des dents, il s'agit de la technique linguale (Bardinet et al., 2011). Elle est particulièrement appréciée par les adultes car elle passe inaperçue, et elle n'a donc pas d'impact sur leur vie sociale et relationnelle (Bardinet et al., 2011).

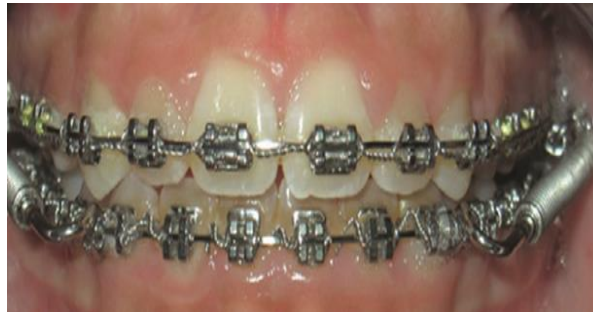

Figure 1 : Appareil multi-attaches en vestibulaire (Bardinet et al., 2011)

Malgré l'évolution des techniques, un appareil multi-attaches se compose essentiellement des mêmes éléments, à savoir de brackets à coller sur les dents, parfois de bagues à sceller notamment sur les molaires, d'un arc ou fil qui passe dans la gorge des brackets, ainsi que d'un système ligaturant reliant le fil aux brackets (celui-ci est selon le système choisi, métallique, élastomérique ou encore auto-ligaturant). Les brackets peuvent être en métal ou en céramique, auto-ligaturant ou non. Les progrès en technique de collage permettent de garantir une bonne stabilité du dispositif, ne nécessitant plus obligatoirement un baguage de toutes les dents, et facilitant ainsi grandement la prophylaxie. Le bracket et le fil constituent un couple qui ne peut être dissocié, puisqu'il permet le déplacement de l'organe dentaire, ainsi que la maîtrise de ce mouvement (Bardinet et al., 2011). L'élasticité du fil, une fois celui-ci inséré dans le bracket, tend à retrouver sa forme de départ en exerçant sur l'organe dentaire une force qui sera alors responsable du mouvement orthodontique (Bardinet et al., 2011). Un des avantages des brackets auto-ligaturants est l'engagement obligatoirement

complet du fil dans ceux-ci, contrairement aux ligatures métalliques qui peuvent se perdre facilement, et aux élastomériques qui ont tendance à perdre leurs propriétés physiques initiales. Si le fil n'est pas inséré totalement dans la gorge du bracket, il se produit une perte d'information. Il en est de même si le fil est sous-dimensionné par rapport à la gorge du bracket (Bouchez, 2009).

## 1.2. Thérapeutique amovible : les aligneurs

Un nouveau système orthodontique a vu le jour à la fin des années 1990, c'est ce que nous appelons les aligneurs (Bouchez, 2009). Ce sont des gouttières en polycarbonate thermoformées sur mesure pour permettre un déplacement dentaire progressif. Ce sont des systèmes amovibles recouvrant l'ensemble des couronnes dentaires et s'arrêtant au niveau de la limite dento-gingivale. Ces dispositifs sont dépourvus de bagues, de brackets, ou encore de fil, ce qui réduit le nombre de blessures buccales (Bouchez, 2009). Les gouttières étant faites sur mesure, elles garantissent une intimité entre leur intrados et les surfaces dentaires permettant une transmission totale des informations dans les trois sens de l'espace (Bouchez, 2009).



Figure 2 : Photographie d'un aligneur (Bouchez, 2009)

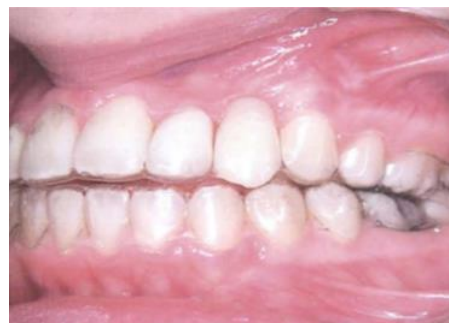

Figure 3 : Aligneurs mis en bouche (Bouchez, 2009)

L'amovibilité des aligneurs permet au patient de les retirer facilement et de pouvoir boire et manger sans contrainte tout au long du traitement (Bouchez, 2009). Par ailleurs, ce système n'est efficace que si les gouttières sont portées suffisamment en nombre d'heures. Cela veut donc dire que la réussite du traitement va aussi beaucoup dépendre de la coopération du patient. L'amovibilité est alors à la fois un avantage et un inconvénient (Bouchez, 2009). Les aligneurs sont invisibles et répondent donc à la demande des adultes de pouvoir bénéficier d'un traitement le plus discret possible.

## **2. Rappels parodontaux**

### **2.1. Santé parodontale**

D'un point de vue étymologique, le mot parodonte vient du latin avec « *para* » qui signifie « à côté de » et du grec avec « *odus* » qui signifie « dent » (Wolf et al., 2003). La dent est en effet entourée de tissus, et elle est ancrée dans la mandibule ou dans le maxillaire grâce au parodonte. Ce système de soutien se compose de quatre structures dont deux sont des tissus durs et minéralisés, à savoir l'os alvéolaire et le cément, et dont deux sont des tissus mous, à savoir la gencive et le desmodonte (Wolf et al., 2003). Les tissus durs participent à l'ancrage de l'organe dentaire au squelette, tandis que la gencive a un rôle de protection des attaques extérieures pour les tissus sous-jacents (Wolf et al., 2003). Le parodonte marginal est à distinguer du profond bien que les deux soient biologiquement interdépendants, car toute altération de l'un provoque l'altération de l'autre (Monnet-Corti et Borghetti, 2001). La gencive appartient au parodonte superficiel tandis que l'os alvéolaire, le cément, et le ligament alvéolo-dentaire constituent le parodonte profond.

En 2017, à la suite d'une réunion mondiale programmée par la Fédération européenne de parodontologie (EFP) et l'Académie américaine de parodontologie (AAP) ayant eu lieu à Chicago, une nouvelle classification des conditions saines et pathologiques des tissus parodontaux a vu le jour (Mattout et al., 2018). Cette nouvelle classification remplace celle d'Armitage qui datait de 1999.

#### **2.1.1. La gencive**

La gencive se divise en trois zones géographiques, dont la gencive marginale, également appelée gencive libre, la gencive attachée, et la gencive interdentaire aussi connue sous le nom de gencive papillaire (Monnet-Corti et Borghetti, 2001). Saine, elle présente une texture granitée en peau d'orange selon Schroeder, 1992, (Wolf et al., 2003), ainsi qu'un contour en biseau.

La gencive libre entoure le collet des dents (Wolf et al., 2003). Elle s'étend du sommet de la gencive marginale au sillon gingival marginal, qui correspond à une discrète dépression située parallèlement à la ligne amélo-cémentaire (Monnet-Corti et Borghetti, 2001). La gencive marginale recouvre l'émail sur une distance de 0,5 à 2mm en moyenne mais elle n'est pas attachée à la dent (Monnet-Corti et Borghetti, 2001).

Cela délimite un espace virtuel entre cette gencive et la dent dénommé sulcus (Monnet-Corti et Borghetti, 2001).

La gencive attachée s'étend quant à elle du sillon gingival marginal à la ligne muco-gingivale et sa hauteur varie de 1 à 9mm (Monnet-Corti et Borghetti, 2001).

Enfin, la gencive interdentaire se localise au-dessous des points de contacts interdentaires (Dridi et al., 2016). Elle suit le contour des dents selon leur morphologie et leur topographie.

#### 2.1.2. Le desmodonte

Le desmodonte fait le lien entre le ciment d'un côté, et l'os alvéolaire de l'autre. Il relie ainsi les dents au maxillaire et à la mandibule, par l'intermédiaire des fibres de Sharpey insérées dans le ciment et l'os (Monnet-Corti et Borghetti, 2001).

En cas d'atrophie de ce ligament parodontal, il se produit une fusion de la dent et de l'os, rendant alors impossible tout mouvement, et par conséquent le déplacement orthodontique (Monnet-Corti et Borghetti, 2001).

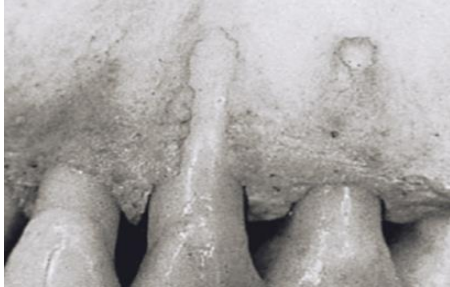#### 2.1.3. Le ciment

Le ciment est un tissu conjonctif minéralisé qui recouvre les racines dentaires (Monnet-Corti et Borghetti, 2001). Ce tissu sépare la dentine radiculaire du desmodonte. C'est grâce à lui que les fibres extrinsèques de Sharpey pourront s'ancrer à la surface radiculaire, créant ainsi un lien entre la dent et l'os alvéolaire (Monnet-Corti et Borghetti, 2001). Aucun phénomène de remodelage ou de résorption physiologique n'entre en jeu, il se produit seulement une croissance continue en épaisseur due à l'apposition de couches successives de ciment (Monnet-Corti et Borghetti, 2001).

#### 2.1.4. L'os alvéolaire

L'os alvéolaire est un tissu osseux conjonctif calcifié qui est en éternel remaniement (Bercy, 1996). Les dents sont disposées au sein des procès alvéolaires du maxillaire et de la mandibule, et plus particulièrement au sein d'alvéoles dentaires (Monnet-Corti et Borghetti, 2001). Ces dernières apparaissent et disparaissent avec les dents.

Il arrive parfois qu'une partie de la racine ne soit plus soutenue par de l'os, c'est ce que l'on appelle des fenestrations (Monnet-Corti et Borghetti, 2001). Lorsque la mise à nu s'étend jusqu'au rebord coronaire, elles prennent le nom de déhiscences (Monnet-Corti et Borghetti, 2001).



Fenestration au niveau de la prémolaire  
Déhiscence au niveau de la canine

Figure 4 : Illustration d'une fenestration et d'une déhiscence (Newman et al., 2018)

L'os alvéolaire se remodèle en permanence sous l'action des ostéoclastes et des ostéoblastes, en réponse à des sollicitations fonctionnelles, comme la dérive mésiale par exemple (Monnet-Corti et Borghetti, 2001). La résorption osseuse est augmentée dans les zones de pression le long des surfaces mésiales des dents, et l'apposition osseuse a lieu dans les zones de tension en regard des surfaces distales (Newman et al., 2018). Le dépôt osseux produit par les ostéoblastes est équilibré par la résorption faite par les ostéoclastes pendant le remodelage et le renouvellement des tissus.

La morphologie de l'os alvéolaire varie selon les patients (Newman et al., 2018). L'os alvéolaire peut être plus ou moins fin, et cela aura un impact sur sa réponse face aux sollicitations extérieures (Newman et al., 2018). Un os fin aura par exemple plus de risque d'être endommagé face aux forces exercées par un traitement orthodontique, et donc plus de probabilités de développer des fenestrations ou des déhiscences, qu'un os plus épais.

## **2.2. Conditions pathologiques**

Nous allons détailler rapidement les pathologies en rapport avec notre sujet, à savoir les gingivites et les parodontites.

### **2.2.1. La gingivite**

Dans certains cas, une inflammation du parodonte superficiel se produit. Cette inflammation prend le nom de gingivite : les signes et les symptômes ne touchent que la gencive (Dridi et al., 2016). Le parodonte profond, à savoir l'os alvéolaire, le desmodonte et le cément, ne sont pas affectés (Wolf et al., 2003). Dans certains cas, elle peut engendrer des pseudo poches dû à l'hyperplasie gingivale (Wolf et al., 2003). Parmi les signes cliniques de l'inflammation, on retrouve une augmentation du volume gingival ainsi que du fluide gingival, un saignement provoqué ou spontané, une modification de couleur et de texture (Dridi et al., 2016). La gingivite se caractérise par une gencive marginale hypertrophique, œdématisée, rougeâtre voir violâtre, hémorragique, parfois même ulcérée, ayant perdue son aspect piqueté, de consistance molle, de texture lisse et vernissée avec des papilles turgescents (Dridi et al., 2016). Le contour gingival se modifie également en devenant irrégulier, et en ne suivant plus les collets anatomiques des dents, le biseau va même jusqu'à s'arrondir.

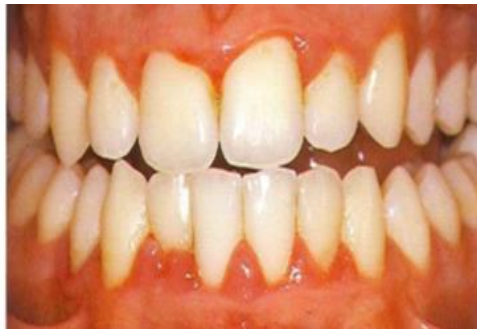

Figure 5 : Photographie de gingivite (Wolf et al., 2003)

La gingivite peut être induite par la plaque dentaire d'origine bactérienne. Celle-ci demeurerait d'ailleurs le principal facteur étiologique responsable de la gingivite. La plaque dentaire peut effectivement être considérée comme un véritable biofilm (Charon et Mouton, 2003). La plaque dentaire supra-gingivale se distingue de la sous-gingivale (Charon et Mouton, 2003). L'espace supra-gingival se compose de bactéries principalement aérobiques, tandis que le sous-gingival est notamment constitué de bactéries anaérobiques. La présence de plaque est très intimement liée à l'hygiène orale du patient. Ainsi sa quantité fluctue selon les patients de 5 à 20mg pour ceux ayant un contrôle de plaque correct, à 200mg pour ceux qui ne le maîtrisent pas (Charon et Mouton, 2003). Or il faut savoir que dans 1mg de plaque, se trouve  $10^8$  à  $10^9$  bactéries (Charon et Mouton, 2003). L'étendue de la gingivite dépend alors de la

quantité et de la qualité de la plaque dentaire, ainsi que de la réponse de l'hôte face à cette inflammation. Il s'agit de maladie réversible puisqu'une fois la cause éliminée, toutes les structures parodontales retrouvent leur intégrité (Dridi et al., 2016). La suppression de la cause passe par la mise en place d'une hygiène orale efficace de la part du patient, ainsi que par l'élimination professionnelle de la plaque dentaire et du tartre. Lors des traitements orthodontiques, il arrive également que les appareillages, du fait de leur taille, favorisent la rétention de plaque, et par conséquent les gingivites en cas de non-élimination parfaite de celle-ci (Bercy, 1996).

### 2.2.2. La parodontite

La parodontite est une maladie inflammatoire, caractérisée ici par une destruction du parodonte profond (Wolf et al., 2003). Elle est également d'origine bactérienne. Elle se manifeste par une perte d'attache, avec prolifération en profondeur de l'épithélium de jonction se transformant en épithélium de poche, et provoque ainsi une poche parodontale supra ou infra alvéolaire. Chaque parodontite est obligatoirement précédée par une gingivite. Il s'agit d'une maladie irréversible puisqu'un patient ayant une parodontite restera un patient atteint de parodontite, même s'il répond le plus positivement possible au traitement qui sera mis en place (Mattout et al., 2018). Il devra suivre une phase de maintenance parodontale pour diminuer la probabilité de récurrence (Mattout et al., 2018).

Les principaux agents pathogènes sont certaines bactéries notamment *P. gingivalis*, *T. forsythia*, *A. actinomycetemcomitans* (Wolf et al., 2003).

D'après la nouvelle classification des maladies parodontales de Chicago 2017, les parodontites se caractérisent par un stade et un grade, cela vise à fournir un diagnostic plus précis caractérisé par un système multidimensionnel (Mattout et al., 2018).

### **3. Interrelation orthodontie-parodontie**

#### **3.1. Atteinte du parodonte par suite des malpositions dentaires**

D'un point de vue orthodontique, la position dentaire idéale correspond à la classe I d'Angle (Bernhardt et al., 2019). Toute déviation à cette position, et tout alignement dentaire non parfait, sont considérés comme malocclusion (d'après *The Glossary of Prosthodontic Terms*, 2005 cité dans l'article de Bernhardt et al.). D'après le dictionnaire d'orthognathodontie de la Société Française d'Orthopédie Dento-Faciale, 2015, la malocclusion se définit comme « *un rapport anormal des arcades dentaires lorsqu'elles se trouvent en intercuspidie maximale* », et la malposition dentaire comme « *une anomalie de situation d'une dent sur l'arcade* ». La prévalence des malocclusions est de l'ordre de 90% (Bernhardt et al., 2019).

Les malpositions dentaires pouvant se mettre en place face aux situations d'encombrement, entraînent fréquemment une éruption dentaire au sein d'un parodonte fragile, voir même au sein de la muqueuse alvéolaire, à la suite du manque de place (Sauvan et al., 2001). Cela touche particulièrement les canines. Il se produit alors une maturation incomplète des tissus, dû à la non-fusion épithéliale entre l'épithélium de jonction et l'épithélium gingival kératinisé. La couronne peut même aller jusqu'à créer une fenestration osseuse voir une déhiscence au niveau de son site d'éruption ectopique (Sauvan et al., 2001). Cela se retrouve souvent dans les situations de dysharmonie dento-maxillaire par macrodontie relative, se définissant par une disproportion de volume entre la taille des dents permanentes et la taille des arcades dentaires (Sauvan et al., 2001). Ces encombrements sont une entrave à l'élimination correcte de la plaque bactérienne, favorisant l'inflammation et les récessions.

Les malocclusions conduisent à une mauvaise santé parodontale (Mangat et al., 2017). Au niveau des sites d'encombrement, le nombre de parodontopathogènes est plus élevé qu'au niveau des dents bien alignées (Sim et al., 2017), favorisant ainsi les maladies parodontales. Les malocclusions dentaires peuvent ainsi entretenir un état inflammatoire. En effet, il est facile de comprendre le rôle que jouent les anomalies du sens vertical sur ce phénomène. Une morsure palatine rétro-incisive ou vestibulaire peut apparaître en cas de supraclusion, c'est à dire en présence d'un recouvrement trop important des dents du bas par les dents du haut, créant un véritable traumatisme pour les tissus, pouvant même aller jusqu'à la formation de récessions comme évoqué



plus haut (Sauvan et al., 2001). Il en est de même en présence d'une béance (ou infraclusion) fréquemment associée à une ventilation buccale, ainsi qu'à une déglutition atypique, puisqu'elle provoque un véritable assèchement des tissus avec très souvent la présence d'un liseré rouge très hémorragique de la gencive libre, témoin d'un état inflammatoire (Sauvan et al., 2001). Les surplombs augmentés retrouvés dans les classes II division 1 d'Angle empêchant parfois l'occlusion labiale, aboutissent au même résultat. L'auto-nettoyage de la salive ne s'effectuant plus correctement, il s'ensuit une stase bactérienne augmentant le risque d'apparition des lésions du parodonte (Sauvan et al., 2001).

Il arrive encore que pour donner suite à une demande esthétique des patients, des diastèmes soient refermés au cours d'un traitement orthodontique. Cela peut provoquer une traction labiale ou jugale, conduisant à un étirement voir même à la rupture de l'attache conjonctive. Ce déplacement apical des tissus est un frein à leur bon développement (Sauvan et al., 2001).

Ainsi, l'orthodontiste a un rôle à jouer dans le traitement de ces malocclusions pour redonner au patient une occlusion fonctionnelle, mais également pour diminuer le préjudice qu'entraînent ces malocclusions au niveau des tissus gingivaux (Chatzopoulou et Johal 2015).

### **3.2. Atteinte du parodonte par suite des traitements orthodontiques**

Lors d'un déplacement dentaire au cours d'un traitement orthodontique, la dent « *entraîne avec elle son os de soutien et ses limites, qu'elles soient suturales, corticales ou sinusales, ainsi que l'ensemble du parodonte, y compris desmodonte et tissus gingivaux* » (Sauvan et al., 2001). L'os alvéolaire naît avec la dent, et disparaît avec elle. Selon Reitan, il se produit une hyalinisation devant la dent par l'intermédiaire des cellules participant à la résorption osseuse indirecte (Sauvan et al., 2001). Ce phénomène agit avant la résorption cellulaire directe au niveau de la lame cribriforme (Sauvan et al., 2001). Il se produit également une apposition osseuse en réponse. Pour simplifier, lors d'un mouvement dentaire, il se produit une résorption du côté en pression, et une apposition du côté en tension. Ces modifications physiologiques ne s'effectuent qu'en présence d'un parodonte sain c'est-à-dire dépourvu de toute inflammation (Sauvan et al., 2001). Dans le cas contraire, des lésions de tissus surviennent car les tissus ne seront pas en mesure de suivre la dent. Le risque de développer une maladie parodontale est étroitement corrélé à la présence de plaque

bactérienne (Sauvan et al., 2001). L'orthodontiste a donc un rôle primordial d'enseignement de l'hygiène orale à ses patients. Les appareils orthodontiques étant effectivement un facteur de risque supplémentaire de rétention de plaque, il veillera à mettre en route son traitement uniquement lorsque le patient aura un contrôle de plaque efficient (Sauvan et al., 2001). Il est en droit et en devoir d'interrompre un traitement en cours, face à un patient négligeant ou ne maîtrisant pas son hygiène orale, de manière à éviter une destruction tissulaire et une altération du déplacement des tissus parodontaux. De même, ces lésions peuvent se produire si la gencive attachée n'est pas intacte lors du déplacement (Sauvan et al., 2001). Il faudra donc veiller à la recréer ou à l'améliorer notamment grâce à la chirurgie parodontale par l'intermédiaire de lambeaux pédiculés (déplacés apicalement ou/et latéralement, coronairement et bipapillaires) ou encore par l'intermédiaire de greffes gingivales (Sauvan et al., 2001). Lors d'une ingression dentaire, l'attache conjonctive suit la dent ce qui se traduit par une réduction de la hauteur de la gencive attachée. Si cette gencive est déjà réduite au départ (< à 2mm), elle peut disparaître complètement en fin de traitement ce qui nuit grandement à la santé parodontale, puisqu'elle ne peut plus assurer son rôle protecteur face aux agressions extérieures (brossage traumatogène entre autres) (Sauvan et al., 2001). Il arrive aussi que des déplacements amènent les racines en dehors des limites anatomiques créant des dommages parodontaux dont des récessions, des déhiscences ou des fenestrations (Sauvan et al., 2001). En effet, dans les classes III d'Angle par exemple, un des objectifs de la thérapeutique va être de faire faire une version corono-linguale des incisives mandibulaires et cela provoquera une vestibulo-version de leurs racines favorisant les défauts osseux (Sauvan et al., 2001). Il en est de même dans les mouvements de torque radiculo-vestibulaire, de translation vestibulaire, qui non seulement fragilisent la corticale osseuse, mais également réduisent la quantité du tissu gingival (Sauvan et al., 2001). Il est parfois nécessaire d'extraire des dents définitives pour des raisons orthodontiques, notamment pour des raisons de place insuffisante. Dans ces cas, il faudra déplacer les dents restantes pour venir refermer les espaces créés par les avulsions. Il a été remarqué qu'aux niveaux de ces sites se forment des fissures gingivales avec invagination épithéliale, ainsi qu'un pont fibreux interdentaire composé notamment de fibres de collagène (Sauvan et al., 2001). Il s'agit soit d'un sillon au niveau de la zone osseuse édentée, soit d'une fente gingivale touchant l'os et résultant d'une fracture des corticales avec perte de substance. Cela donne ainsi à la gencive

une morphologie négative, permettant à l'inflammation de s'installer et pouvant aller jusqu'à l'apparition de poche parodontale (Sauvan et al., 2001).

Si les forces exercées sont trop fortes, ou bien trop discontinues, il se produit un déplacement dentaire trop rapide avec atteinte du parodonte (Sauvan et al., 2001). Soit seul le tissu gingival est altéré, cela veut effectivement dire que sa migration et son remodelage ne suivent plus le déplacement dentaire (Sauvan et al., 2001). On constate alors en fin de traitement une diminution de l'épaisseur de la gencive attachée, ou encore un non-alignement entre la gencive marginale et la ligne muco-gingivale de celles des dents d'à-côté. Soit le tissu gingival et le tissu osseux sont affectés concomitamment (Sauvan et al., 2001). Il se produit alors une résorption osseuse plus forte que le phénomène d'apposition, laissant passer la dent à travers les tissus de soutien (Sauvan et al., 2001).

## 4. Le syndrome du fil

Tout traitement orthodontique doit s'achever par une phase de contention. Parfois, une contention fixe est collée en lingual ou palatin des dents dans le but d'éviter les rotations incisives, et de maintenir la distance inter-canine (Roussarie et Douady, 2015). Il arrive que malgré la présence de cette contention qui relie les dents entre elles, un mouvement de version aberrant se produise, ce phénomène prend le nom de syndrome du fil (Guiral-Desnoës et al., 2018). Dans la littérature, ce syndrome est également appelé « sévères complications » ou « complications inattendues des fils de contention » (Roussarie et Douady, 2015). Ce syndrome s'observe à la mandibule et peut aussi se produire au maxillaire. Quand celui-ci survient au maxillaire, l'aspect inesthétique qu'il procure sur le sourire conduit le patient à revenir plus rapidement en consultation, contrairement à la mandibule, où ce phénomène peut passer plus facilement inaperçu pour le patient. Il s'agit d'un phénomène rare, qui toutefois n'est pas sans danger pour la pérennité dentaire et parodontale (Roussarie et Douady, 2015).

### 4.1. Dépistage du syndrome du fil en clinique

Cliniquement, il se manifeste souvent par une version des canines et une projection des incisives dans le plan frontal pouvant même conduire à un bout à bout incisif, voir à l'apparition de récession gingivale en cas de parodonte fin (Roussarie et Douady, 2015). Si les deux canines d'une même arcade sont touchées par ce phénomène, le mouvement de version excessif de chacune d'elle est généralement inversé (Roussarie et Douady, 2015). Autrement dit si une canine subit une corono-vestibulo version, l'autre subit le plus souvent une corono-linguo ou palato version.

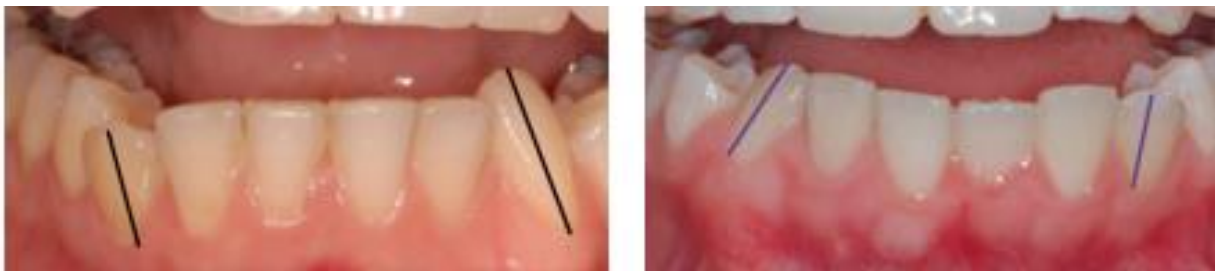

Figure 6 : Syndrome du fil à l'arcade mandibulaire avec version excessive des canines inversée des deux côtés (Roussarie et Douady, 2015)

Il est toutefois important de noter que d'autres formes cliniques peuvent exister, avec notamment des versions canines anormales mais modérées, avec en revanche une version corono-vestibulaire, ou radiculo-vestibulaire, exagérée au niveau d'une incisive centrale (Roussarie et Douady, 2015).

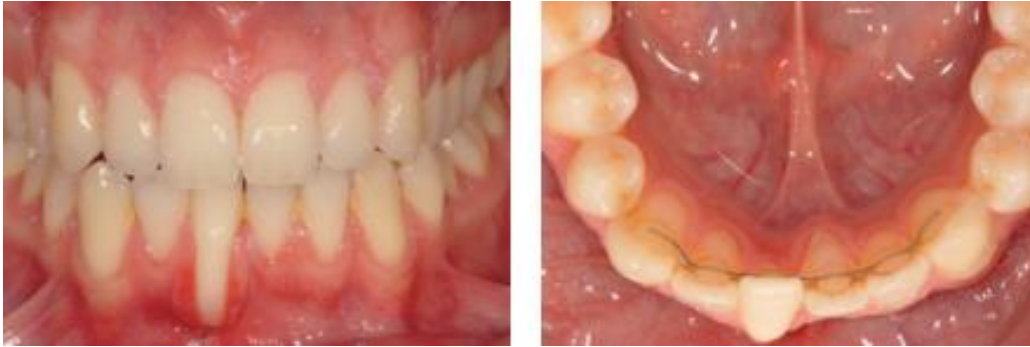

Figure 7 : Syndrome du fil avec version anormale de 41 provoquant une récession gingivale, ainsi qu'une vestibulo-corono version modérée de 43 et une vestibulo-radiculo version modérée de 33 (Roussarie et Douady, 2015)

Dans certains cas, les milieux interincisifs peuvent ne plus se retrouver alignés, provoquant une inclinaison des incisives du côté où la canine est en corono-vestibulo version.

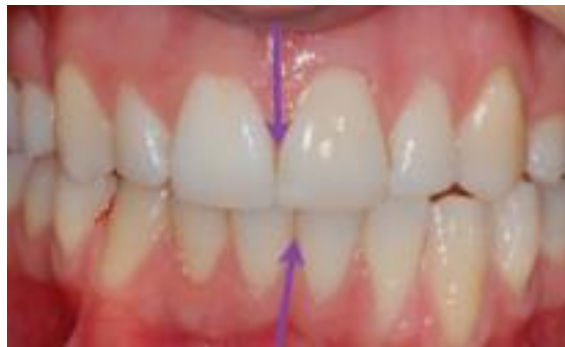

Figure 8 : Syndrome du fil entraînant une déviation des milieux interincisifs ainsi que des conséquences parodontales sur 32 et 33 qui sortent de l'os alvéolaire dans le plan frontal (Roussarie et Douady, 2015)

Le syndrome du fil induit de nouvelles malpositions, différentes de celles d'origine selon Roussarie et Douady, 2015, et touche surtout les canines, mais peut également impliquer une ou plusieurs incisives comme nous l'avons vu juste avant. Il n'est donc pas considéré comme une récurrence, et s'observe alors que la contention fixe est pourtant encore bien collée sur les surfaces dentaires (Roussarie et Douady, 2015).

#### 4.2. Syndrome du fil d'un point de vue radiographique

Radiologiquement ce syndrome est également repérable. En effet, les dents qui ont une version excessive, ont des racines qui deviennent invisibles sur la radiographie panoramique. Cela s'explique par le fait que la version excessive entraîne la racine dans une position extrême, qui fait qu'elle sort du champ de coupe (Roussarie et Douady, 2015).

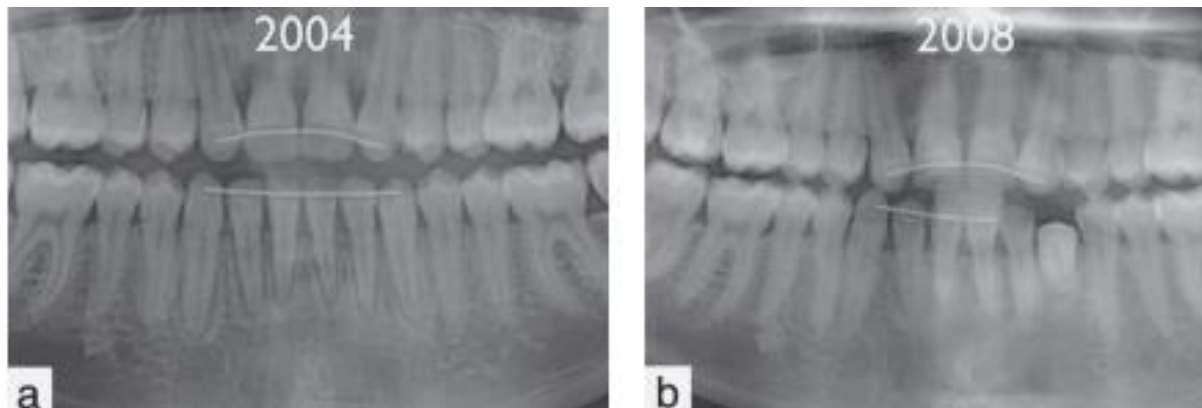

Figure 9 : a) Radiographie panoramique après la dépose de l'appareil orthodontique ; b) Radiographie panoramique 4 ans après la dépose montrant la version excessive de 33 avec sa racine qui sort du champ de coupe et devient invisible (Roussarie et Douady, 2015)

#### 4.3. Prise en charge

Il est recommandé de déposer la contention collée dès la détection du syndrome du fil (Roussarie et Douady, 2015). Notons ici que plus celui-ci sera dépisté tôt, meilleur sera le pronostic. Ensuite, le patient doit être interrogé sur ses habitudes. L'orthodontiste doit lui demander s'il joue avec sa contention avec sa langue, et doit étudier la position de la langue du patient non seulement au repos, mais également au cours de la déglutition. Si cette position n'est pas idéale, le praticien devra envoyer le patient en rééducation (Roussarie et Douady, 2015). De même, pour certains auteurs, les para fonctions comme l'onychophagie pourraient augmenter la probabilité d'apparition du syndrome du fil. Toutefois, aucune explication purement mécanique ne peut expliquer ce phénomène (Roussarie et Douady, 2015). Si l'encombrement dentaire créé est trop important, il peut être nécessaire dans certains cas d'avoir recours à une réduction amélaire interproximale (Roussarie et Douady, 2015), également appelé « *stripping* ». Parfois la simple dépose de la contention suffit à obtenir une amélioration spontanée de la situation.

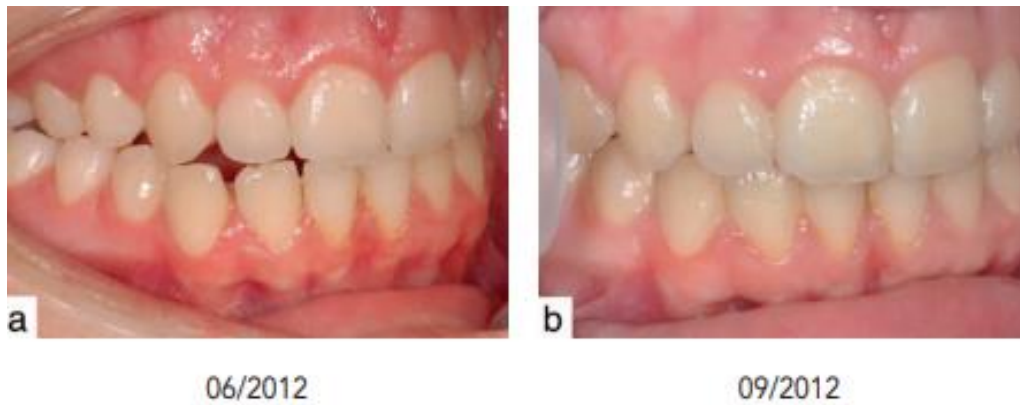


Figure 10 : a) Découverte du syndrome du fil ; b) Amélioration spontanée de la situation 3 mois après la dépose de la contention fixée (Roussarie et Douady, 2015)

En revanche, si 6 mois à 1 an après la dépose de la contention, aucune amélioration n'est visible, alors un traitement orthodontique devra être repris. Celui-ci peut se faire à l'aide d'aligneurs si la malposition est légère, ou bien à l'aide d'appareil multi-attaches si celle-ci est plus sévère (Roussarie et Douady, 2015).

Les mouvements produits au cours du syndrome du fil amènent à des amincissements alvéolaires, et si le parodonte est fin, ceux-ci peuvent aboutir à l'apparition de récession gingivale. Ainsi en présence d'une récession marquée associée à ce syndrome, il est conseillé de reprendre le traitement orthodontique dès la dépose de la contention fixée. Si le patient venait à refuser la reprise de traitement, il faudrait quand même procéder à la dépose de la contention, au risque de voir apparaître une aggravation de la situation (Roussarie et Douady, 2015). En présence de récession gingivale, il ne faut pas d'emblée adresser le patient pour avoir recours à une chirurgie parodontale. En effet, nous avons vu qu'une amélioration spontanée peut se produire, entraînant parfois une réduction de la sévérité de la récession. Si toutefois une intervention parodontale, type greffe gingivale, venait à s'avérer nécessaire après quelque temps, il est impératif d'avoir déposé la contention collée au préalable, car celle-ci est à l'origine d'un phénomène évolutif qui tend à sortir les racines en dehors de l'os alvéolaire (Roussarie et Douady, 2015).

Le syndrome du fil est un phénomène rare, mais qui arrive. C'est pourquoi, les orthodontistes qui utilisent les systèmes de contention collée, devraient informer leurs patients que ce système n'est pas un dispositif neutre, et qu'une surveillance bisannuelle après leur phase de contention est indispensable (Roussarie et Douady,

2015). De même, les patients devraient être sensibilisés au fait que si un mouvement anormal venait à apparaître, celui-ci peut être évolutif, et nécessite donc de reprendre contact avec l'orthodontiste (Roussarie et Douady, 2015).



## 5. Revue de la littérature sur l'impact du traitement orthodontique sur la santé parodontale

### 5.1. Matériel et méthode

#### 5.1.1. Sélection des bases de données

Les bases de données qui ont été utilisées pour réaliser ce travail sont Ulysse, ainsi que Pubmed.

#### 5.1.2. Sélection des mots-clés

Les mots que nous avons utilisés sont « traitement orthodontique » et « santé parodontale ». Nous les avons traduits en anglais pour pouvoir les utiliser dans les bases de données choisies. Ainsi, les mots-clés sont devenus « *orthodontic treatment* » et « *periodontal health* ».

#### 5.1.3. Sélection des articles

Afin de sélectionner les articles pertinents et correspondant à notre sujet d'étude, nous avons défini des critères d'inclusion et d'exclusion.

- Critères d'inclusion
  - Articles récents datant de 2015 à 2020
  - Articles en français et en anglais
  - Articles parlant des traitements orthodontiques et de la santé parodontale
  - Articles parlant des modifications de la flore microbienne buccale au cours des traitements orthodontiques et de ses impacts sur la santé parodontale
  - Articles comparant la santé parodontale au cours d'un traitement multi-attaches et lors d'un traitement par aligneurs
  - Articles parlant de l'impact des contentions orthodontiques fixes ou amovibles sur la santé parodontale
  - Articles parlant de l'impact que peuvent avoir les traitements orthodontiques sur les récessions gingivales
  - Articles parlant de résorptions radiculaires associées au traitement

orthodontique

- Articles parlant de fenestrations associées au traitement orthodontique
- Articles parlant du rapport entre maladies parodontales et traitement orthodontique
- Articles parlant de corticotomie associée à un traitement orthodontique
- Articles parlant de l'impact du traitement orthodontique sur les lésions infra-osseuses
- Critères d'exclusion
  - Articles antérieurs à 2015
  - Articles dans une langue autre que le français ou l'anglais
  - Articles ne traitant pas de notre sujet
  - Articles ne comprenant pas comme mots-clés « traitement orthodontique » et « santé parodontale »
  - Articles ciblés sur l'orthodontie et les implants sans lien avec la santé parodontale
  - Articles in vivo sur les animaux
  - Articles ciblés sur un changement précis d'une souche de micro-organisme au cours du traitement orthodontique, ou ciblés sur les pathogènes cariogènes
  - Articles comparant uniquement des systèmes de contentions fixes entre eux, ou bien comparant que des systèmes de contentions amovibles entre eux
  - Articles parlant des mainteneurs d'espace
  - Articles parlant d'appareils spécifiques pour faire de l'expansion transversale
  - Articles ciblés sur les traitements orthodontiques orthognathiques
  - Articles parlant exclusivement de traitement chirurgical orthodontique pour les canines incluses

Après introduction des mots-clés dans Ulysse, et sélection de la date de parution des articles, 2151 articles ont été proposés. En faisant une lecture des titres et des résumés, de nombreux articles ne présentaient aucun intérêt pour notre travail, c'est pour cela que nous les avons éliminés d'emblée. Seul 138 articles ont été présélectionnés. Enfin après lecture plus approfondie, seul 70 ont été inclus. Ensuite

nous avons entré ces mêmes mots clés dans Pubmed, et 236 articles apparaissaient. 74 ont été présélectionnés. Puis 28 articles étaient identiques à ceux trouvés dans Ulysse, parmi lesquels 27 avaient été gardés et un avait été exclu. Nous ne les avons donc pas recomptés à nouveau ici. Finalement, 12 articles ont véritablement été inclus. Au total, 82 articles issus de ces deux bases de données ont donc été inclus. Après l'étude de ceux-ci, nous avons remarqué que nous avons peu d'éléments sur l'impact du traitement orthodontique sur le comblement des lésions infra-osseuses. C'est pourquoi nous avons fait une recherche manuelle dans Ulysse et Pubmed avec comme mots clés « orthodontie » et « lésion infra-osseuse », autrement dit, « *orthodontic* » et « *intraony defect* » une fois traduit en anglais. Aucune limite de date n'a été renseignée. 4 articles ont été retenus, ce qui fait que notre travail de recherche a en tout inclus 86 articles.

## **5.2. Résultats et discussion**

### **5.2.1. Modification de la flore microbienne, des propriétés salivaires et des indices gingivaux au cours des traitements orthodontiques**

Comme nous l'avons vu précédemment lors de nos rappels, la maladie parodontale est d'origine bactérienne. Il est intéressant de voir comment la flore bactérienne se modifie au cours des traitements orthodontiques, pour voir l'impact que peuvent avoir ceux-ci sur la santé parodontale. La salive joue un rôle protecteur de la flore buccale, puisqu'elle possède des composants antibactériens, antifongiques et antiviraux. Comment se modifie la microflore orale, les propriétés salivaires, et comment varient les indices gingivaux au cours d'un traitement orthodontique ?

#### **5.2.1.1. Avec thérapeutique fixe, le multi-attaches**

De nombreuses études ont démontré que les traitements orthodontiques utilisant une technique fixe causaient des dommages en termes de lésion carieuse (« *white spot* »), et de santé parodontale puisqu'ils peuvent favoriser les gingivites, les parodontites, ainsi que les halitoses (Zhao et al., 2019). Cela est dû à la présence des brackets et des ligatures qui favorisent la rétention de plaque dentaire, et induisent plus facilement des gingivites (Elkordy et al., 2019). D'après la revue systématique d'Elkordy et al., 2019, il se produit une modification qualitative et quantitative de la flore bactérienne

lors d'un traitement par multi-attaches. Les agents parodontopathogènes comme *Aggregatibacter actinomycetemcomitans*, *Porphyromonas gingivalis*, ou encore *Tannerella forsythia* augmentent de manière transitoire lors de la pose de l'appareil fixe. Ce phénomène est réversible à la dépose de celui-ci. Parmi cette revue, 4 revues systématiques ont montré qu'il se produisait une légère augmentation de la profondeur de poche (0,23mm) et une légère perte osseuse (0,13mm), qui n'étaient ni statistiquement, ni cliniquement significatives. De même, il se produit une accumulation généralisée de plaque, à l'origine de gingivite à court terme, mais réversible. Guo et al., 2017 ont également mené une revue systématique dont le but était d'étudier les changements microbiens de la plaque sous gingivale chez des patients en cours de traitement orthodontique avec un appareil fixe en métal, et d'évaluer la signification clinique de ces changements de manière à savoir si, et quand, des traitements parodontaux additionnels sont nécessaires au cours d'un traitement orthodontique. Les auteurs ont trouvé en analysant la littérature que les changements microbiens de la plaque sous gingivale au cours de ce type de traitement orthodontique pourraient être transitoires. Certains parodontopathogènes qui augmentent immédiatement après la pose de l'appareil, reviennent à un taux normal plusieurs mois après la dépose de celui-ci. La revue va dans le sens qu'un traitement orthodontique pourrait donc ne pas induire de façon permanente une maladie parodontale. Toutefois, une attention particulière doit être portée sur l'hygiène orale de ces patients, et des contrôles parodontaux doivent être instaurés surtout au début du traitement (Guo et al., 2017). Cependant cette revue a des limitations, les résultats obtenus sont donc à prendre avec précaution, et d'autres études seraient nécessaires pour fournir des preuves plus fiables. Ces deux revues vont dans le sens de celle de Cerroni et al., 2018, qui avait pour but d'évaluer le statut parodontal des patients après la pose de leur appareil fixe. Tous les articles qu'ils ont étudiés ont montré que les appareils orthodontiques fixes multi-attaches induisaient une accumulation de plaque dentaire, à l'origine de gingivite, à court terme. Cependant, cela est à prendre avec précaution puisque Cerroni et al., ont tiré comme conclusion de leur revue systématique, que les preuves scientifiques qu'un appareil fixe influence le statut parodontal sont modérées. La revue systématique de Verrusio et al., 2018, indique elle aussi, que l'utilisation d'appareil orthodontique, et particulièrement les appareils fixes, peut favoriser l'augmentation de l'inflammation des tissus parodontaux. En effet, les résultats des études incluses dans celle-ci montrent une augmentation des paramètres parodontaux (à savoir du saignement au sondage, de l'indice de

plaque, et de l'indice gingival), pendant et après le traitement orthodontique, indiquant que celui-ci influence sur l'accumulation et le changement de composition du microbiote sous gingival. Cela est principalement dû au fait que les appareils orthodontiques fixes compliquent les procédures d'hygiène orale (Verrusio et al., 2018). Notons toutefois que des preuves plus solides pourraient être obtenues, si encore plus d'études cliniques enregistrant les mêmes paramètres étaient publiées, afin de réaliser une méta-analyse (Verrusio et al., 2018).

Tableau 1 : Tableau comparant la modification de la flore microbienne, des propriétés salivaires, et des indices gingivaux au cours des traitements orthodontiques avec thérapeutique fixe

Auteurs	Objectif	Résultats	Conclusion
Ahmed et al. [3]	Analyser les changements de la composition de la microflore de la plaque pour comparer la croissance des pathogènes parodontaux ( <i>Aa</i> , <i>Pg</i> , <i>Tf</i> , <i>Pn</i> , <i>Cr</i> ) avant et après traitement orthodontique avec appareil fixe	-Augmentation significative de <i>Pg</i> , <i>Tf</i> , <i>Pn</i> , <i>Cr</i> , testés à différents intervalles - <i>Aa</i> n'a pas montré d'augmentation significative	-Les appareils orthodontiques fixes interfèrent avec une bonne hygiène orale, favorisant l'accumulation de plaque, et l'augmentation de pathogènes parodontaux à l'origine d'inflammation -Pendant le traitement orthodontique, tous les pathogènes parodontaux testés à l'exception de <i>Aa</i> , après 1 à 5 mois de traitement, augmentaient significativement, à l'origine ainsi d'un risque augmenté de parodontite -L'hygiène orale visant à éliminer la plaque est essentielle
Alshahrani et al. [8]	Evaluer le débit, le pH, le pouvoir tampon de la salive, et déterminer l'activité de l'amylase salivaire, la concentration totale de protéine, et le taux de calcium et glucose chez les patients en cours de traitement orthodontique avec appareil fixe	-Diminution significative ( $p < 0,001$ ) du débit, du pH salivaire, du pouvoir tampon, du taux de calcium, et de la concentration totale de protéine entre avant, et deux mois après le début du traitement orthodontique -Augmentation significative ( $p < 0,001$ ) du taux de glucose et d'amylase	-Des changements significatifs se sont produits au niveau de la salive entre avant et après le début du traitement orthodontique -Le traitement orthodontique altère les propriétés salivaires -Les patients en cours de traitement doivent maintenir une hygiène orale pour lutter contre le risque de carie et de maladie parodontale

Guo et al. [39]	Etudier les changements des taux de pathogènes parodontaux chez des patients ayant une malocclusion, avant, pendant, et après le traitement orthodontique avec appareil fixe, et confirmer les différences survenant entre les adultes et les enfants	<ul style="list-style-type: none"> <li>-Augmentation des taux de <i>Pg, Tf, Fn, Pi</i> entre avant le début du traitement, et le troisième mois, sans différence significative</li> <li>-Retour de ces taux au taux de départ 12 mois après le traitement orthodontique</li> <li>-Pourcentage de <i>Pg, Tf, Fn, Pi</i> des adultes significativement plus élevé que celui des enfants avant de commencer le traitement orthodontique, et à 1 mois après le traitement, mais cette différence n'était plus significative au troisième mois après traitement, sauf pour <i>Tf</i></li> <li>-Augmentation de l'IP et du SBI entre avant le début du traitement, le premier mois, et le troisième mois, à la fois chez les enfants et les adultes</li> <li>-Augmentation de la profondeur de sondage entre avant le début du traitement et le premier mois</li> <li>-Tendance à la diminution de la profondeur de sondage au troisième mois</li> <li>-Aucune détection de perte d'attachement</li> </ul>	<ul style="list-style-type: none"> <li>-Les traitements orthodontiques avec appareil fixe peuvent avoir une influence sur les états parodontaux et microbiologiques des patients ayant une malocclusion, aussi bien chez les enfants que chez les adultes</li> <li>-Ces effets peuvent être plus significatifs chez les enfants que chez les adultes</li> <li>-Certains indices microbiologiques indiquent des tendances synchrones avec les indices cliniques</li> </ul>
Kim et al. [52]	Analyser les changements des taux de <i>Aa, Pg, Fn, Pi, et Tf</i> dans la salive après traitement orthodontique avec appareil	<ul style="list-style-type: none"> <li>-Diminution significative des paramètres parodontaux dès 1 semaine après le débagage</li> <li>-Diminution significative du taux de bactéries totales, et de <i>Pg</i> dès 5 semaines après le débagage</li> </ul>	-La dépose d'un appareil orthodontique fixe induisait une réduction de bactéries totales, de <i>Pg</i> , de <i>Pi</i> , de <i>Tf</i> dans la salive, associée à une amélioration de l'hygiène orale

	fixe, en utilisant la PCR quantitative en temps réel	<p>-Même observation pour <i>Pi</i>, <i>Pf</i> mais 13 semaines après le débagage</p> <p>-Aucun changement significatif en ce qui concerne le taux salivaire de <i>Aa</i> et <i>Fn</i></p> <p>-<i>Aa</i> et <i>Fn</i> présents de manière plus élevée que <i>Pg</i>, <i>Pi</i>, <i>Tf</i></p>	<p>-Le taux salivaire de <i>Aa</i> et <i>Fn</i> restait inchangé 3 mois après la dépose de l'appareil malgré une amélioration de l'hygiène</p> <p>-La diminution des taux de <i>Pg</i>, <i>Pi</i>, <i>Tf</i> pourrait impliquer une diminution du risque de développer une inflammation gingivale ou parodontale</p>
Martha et al. [59]	Trouver des réponses pour une série d'observations cliniques chez des patients adolescents ou adultes avec traitement orthodontique fixe	<p>-Avant pose de l'appareil :</p> <ul style="list-style-type: none"> <li>○ Indice de plaque et d'inflammation gingival plus élevé chez les adolescents que chez les adultes</li> <li>○ Indice de saignement papillaire légèrement plus élevé chez les adultes</li> <li>○ Différence de profondeur de sondage pas statistiquement significative entre les adolescents et adultes</li> </ul> <p>-Augmentation des indices d'inflammation gingivale, de saignement papillaire, et de profondeur de poche de manière importante les premiers mois de traitement jusqu'à obtenir leurs valeurs maximales au bout de 6 mois</p> <p>-Diminution de ces indices après débagage, pour atteindre des indices mêmes inférieurs à ceux obtenus avant la pose de l'appareil</p>	<p>-L'accumulation de plaque augmente considérablement chez les adolescents dès les premiers mois du traitement tandis que celle-ci se produit plus tardivement chez les adultes</p> <p>-L'inflammation gingivale se produit dès les trois premiers mois chez les adolescents et chez les adultes</p> <p>-L'accumulation de plaque et l'inflammation gingivale diminuent après dépose de l'appareil, et le statut parodontal s'améliore même comparé à celui présent avant la pose de l'appareil</p>



Pan et al. [66]	Evaluer si les paramètres parodontaux et le microbiote peuvent être réversibles après débagage en quantifiant les agents pathogènes sous gingivaux ( <i>Aa</i> , <i>Pi</i> , <i>Pg</i> , <i>Tf</i> ) et les bactéries totales avec la PCR en temps réel basée sur l'ARN 16S, à différents moments du traitement orthodontique chez des adolescents	<p>-Avant dépose de l'appareil orthodontique :</p> <ul style="list-style-type: none"> <li>○ Paramètres parodontaux (indice gingival, indice de saignement sulculaire, profondeur de poche au sondage) du groupe ayant eu un traitement orthodontique significativement plus élevés que ceux du groupe contrôle qui n'ayant pas eu de traitement</li> </ul> <p>-3 mois après débagage :</p> <ul style="list-style-type: none"> <li>○ Aucune différence entre l'indice gingival et l'indice de saignement sulculaire entre les deux groupes</li> <li>○ Prévalence et taux de pathogènes parodontaux tendaient à être normaux, mais le taux de <i>Pi</i>, et la profondeur de poche au sondage restaient élevés chez les patients ayant eu le traitement orthodontique comparés au groupe contrôle</li> </ul>	<p>-La dépose des appareils orthodontiques résultait à une diminution significative de <i>Pi</i>, <i>Pg</i>, <i>Tf</i> dans la plaque sous gingivale, associée à une amélioration évidente des paramètres cliniques parodontaux : la plupart des paramètres cliniques et microbiologiques revenaient à la normal au bout de 3 mois</p> <p>-Les changements parodontaux induits par les traitements orthodontiques ne sont que partiellement réversibles 3 mois après la dépose de l'appareil</p>
Shukla et al. [83]	Déterminer la prévalence et le taux de colonisation de <i>S. mutans</i> et <i>Candida</i> , chez des patients ayant un traitement orthodontique avec appareillage fixe	-Colonisation de <i>S. mutans</i> et <i>Candida</i> considérablement augmenté après traitement orthodontique	-Au cours d'un traitement orthodontique par appareillage fixe, il se produit une augmentation du taux de <i>S. mutans</i> et <i>C. albicans</i> , qui peut être maîtrisée par un brossage efficace

Thilagrani et al. [95]	Evaluer l'association de l'état parodontal des patients ayant ou non un traitement orthodontique	<p>-Etat parodontal significativement (<math>p &lt; 0,05</math>) moins bon pour les patients ayant un traitement orthodontique que pour les patients n'en ayant pas : scores en ce qui concerne le tarte, et la profondeur des poches plus élevés</p> <p>-Saignement au sondage plus élevé pour les patients n'ayant pas de traitement orthodontique</p>	<p>-Les patients en cours de traitement orthodontique ont montré des effets négatifs sur leurs tissus parodontaux comparés aux patients n'ayant pas eu de traitement</p> <p>-La motivation à l'hygiène orale est essentielle pour le succès du traitement</p>
Yáñez-Vico et al. [102]	Evaluer et comparer les paramètres microbiologiques et cliniques des patients portant un appareil orthodontique fixe à ceux obtenus 10 jours après leur débagage	<p>-Changements significatifs (<math>p &lt; 0,05</math>) des paramètres cliniques (dont le saignement au sondage et l'indice de plaque)</p> <p>-Diminution significative (<math>p = 0,039</math>) de la prévalence de <i>T. denticola</i> 10 jours après le débagage</p>	<p>-Les facteurs locaux associés au port des appareils orthodontiques fixes influencent les changements de la plaque subgingivale qui conduit à plus d'inflammation et de saignement</p> <p>-10 jours après le débagage, il se produit une diminution significative de l'inflammation gingivale, de l'indice de plaque et de la prévalence de <i>T. denticola</i></p>

Les traitements orthodontiques par appareils fixes modifient la flore microbienne en favorisant la présence de pathogènes parodontaux. En effet, Ahmed et al., 2019 ont observé à travers leur étude, une augmentation significative de pathogènes parodontaux tels que *Tannerella forsythia*, *Porphyromonas gingivalis*, *Campylobacter rectus*, *Prevotella nigrescens*, au cours d'un traitement orthodontique avec appareil fixe, montrant ainsi que celui-ci peut favoriser l'apparition de parodontite. Shukla et al. 2017, ont montré que le nombre de *Streptococcus mutans* et de *Candida albicans* ont augmenté entre avant le début du traitement orthodontique, puis au bout de 2 mois et de 3 mois de traitement. Les processus inflammatoires gingivaux surviennent dans les trois premiers mois d'un traitement orthodontique avec appareil fixe, puis ceux-ci, ainsi que l'accumulation de plaque, diminuent dès 1 mois après le débagage (Martha et al., 2016). Ceci va dans le sens que les modifications parodontales qu'impliquent les traitements orthodontiques avec appareils fixes ne sont pas permanentes, et qu'elles peuvent revenir à la normale, à condition que les patients mettent en place une hygiène orale efficace. Les patients doivent ainsi être informés que leur hygiène orale visant à éliminer la plaque dentaire devra être rigoureusement suivie tout au long du traitement (Ahmed et al., 2019), afin de lutter contre le risque d'apparition de maladie parodontale. Toutefois, les articles étudiés dans le tableau portaient sur une durée relativement courte, puisqu'au maximum ils regardaient les changements qui survenaient 3 mois seulement après débagage. Il serait donc intéressant de mener des études de plus longue durée, avec une puissance statistique significative pour étudier les variations des agents pathogènes parodontaux et des indices gingivaux à plus long terme, afin d'en tirer une conclusion fiable. Les propriétés salivaires sont également modifiées au cours des traitements orthodontiques avec appareil fixe, favorisant les lésions carieuses et le risque de maladie parodontale (Alshahrani et al., 2019).

#### 5.2.1.1.1. Impact des bagues molaires par rapport aux tubes molaires sur la santé parodontale

Au niveau des molaires, soit des bagues sont scellées, soit des tubes sont collés. La question de savoir si un dispositif est meilleur que l'autre pour la santé parodontale peut se poser.

Les bagues molaires sont associées à une inflammation parodontale plus importante que les tubes molaires au cours des trois premiers mois d'un traitement orthodontique (Al-Anezi, 2015). En effet, les résultats de l'étude d'Al-Anezi, 2015 montrent plus de saignement au sondage, et une augmentation de la profondeur de poche pour les bagues molaires par rapport aux tubes molaires, au cours de ces trois mois. Selon Atack et al., 1996, et Kilicoglu et al., 1997, qui sont cités dans la partie discussion de l'article d'Al-Anezi, ce phénomène peut s'expliquer par le fait que les bagues molaires peuvent se trouver en contact direct avec la gencive marginale, pouvant ainsi créer une irritation mécanique, et que celles-ci nécessitent l'utilisation de ciment qui peut être un élément chimique irritant. Cependant, cette étude ne portait que sur trois mois, il faudrait donc des études de plus longue durée pour pouvoir en tirer une conclusion sur le long terme. La présence de bagues au niveau des molaires peut favoriser l'apparition de pseudo-poches qui généralement disparaissent 3 mois après la dépose (Tiro, 2018). Yin et al., 2019 disent dans leur article que les bagues n'affectent pas seulement le tissu supra-gingival en déplaçant l'épithélium, mais peuvent détruire également la crête alvéolaire localement. Une autre étude, celle de Martha et al., 2016, a conclu que les bagues et les tubes molaires créent des zones rétentives, qui compliquent les procédures d'hygiène orale.

**L'accumulation de plaque est plus importante au niveau des molaires qui ont des bagues comparée aux molaires qui ont des tubes collés (Martha et al., 2016). Il peut donc être intéressant d'utiliser des tubes molaires, plutôt que des bagues molaires, dans le but d'éviter l'apparition des pseudos-poches (Tiro, 2018). Ces dents se trouvent au fond de la bouche et sont difficiles d'accès au brossage, ce qui peut expliquer que certaines études ont noté une perte d'attache en distal des arcades (Tiro, 2018).**

#### 5.2.1.1.2. Impact du type de bracket sur la santé parodontale

Nous avons vu dans la partie rappels qu'il existe différents types de brackets. En effet, les brackets auto-ligaturants ont fait leur apparition. Ils ne nécessitent pas de ligature, et sont généralement de taille plus petite que les brackets conventionnels. Nous pou-

vons donc nous demander si ces nouveaux brackets permettent de faciliter et d'améliorer l'hygiène orale, et par conséquent, la santé parodontale au cours des traitements orthodontiques.

D'après Elkordy et al., 2019, sur les 6 revues systématiques retenues dans l'étude, aucune n'a montré de différence entre l'indice de plaque, l'indice gingival, la profondeur de poche, et le saignement au sondage entre les brackets conventionnels et les auto-ligaturants. Cela rejoint la revue systématique et la méta-analyse d'Arnold et al., 2016. En effet, dans l'ensemble, des différences non significatives sur le statut parodontal des adolescents en cours de traitement orthodontique avec des brackets conventionnels ou des auto-ligaturants ont été détectées (Arnold et al., 2016). 4 à 6 semaines après le placement des brackets, aucun des deux types de brackets ne montraient un avantage l'un par rapport à l'autre pour l'amélioration de l'indice gingival (GI) ou de l'indice de plaque (PI). Après 3 à 6 mois de traitement, il n'y avait que peu de preuve d'une augmentation de PI pour les brackets conventionnels, tandis que le GI et la profondeur de poche ne montraient pas de différences significatives entre les brackets conventionnels et les auto-ligaturants. Cependant, la plupart des études incluses dans cette revue avaient des inconvénients méthodologiques, et d'autres études randomisées et contrôlées de hautes qualités étaient nécessaires pour confirmer cette conclusion (Arnold et al., 2016). L'étude prospective de Kaygisiz et al., 2015 va encore dans ce sens, puisque les auteurs disent en conclusion de leur article, que les brackets auto-ligaturants ne présentent pas d'avantage pour la santé parodontale par rapport aux brackets conventionnels. Cela peut être dû au fait que, bien que les brackets auto-ligaturants soient dépourvus de ligatures qui favorisent la rétention de plaque, ils ont un mécanisme d'ouverture et fermeture du bracket qui peut lui aussi augmenter cette rétention, d'après Pandis et al., 2008 cités dans la partie discussion de cet article. L'étude de Kaygisiz et al., 2015, a trouvé que les brackets auto-ligaturants n'avaient pas d'avantage par rapport aux brackets conventionnels, en ce qui concerne l'halitose et l'état parodontal. Cela est toutefois en contradiction avec une revue systématique de l'étude de Elkordy et al., 2019 qui a montré que les brackets auto-ligaturants montraient de meilleurs scores en ce qui concerne les mauvaises odeurs que les brackets conventionnels. Selon des auteurs, les brackets auto-ligaturants, tout comme les aligneurs, semblent faciliter l'hygiène orale comparés aux brackets conventionnels, cependant, les études se contredisent (Chhibber et al., 2018). Chhibber et al., 2018 ont à travers leur essai clinique randomisé prospectif, comparé

l'hygiène orale chez des patients ayant des traitements orthodontiques en technique fixe, et en technique amovible avec aligneurs. Parmi les techniques fixes, ils distinguent les patients ayant des brackets conventionnels, de ceux ayant des brackets auto-ligaturants. Notons que les patients avec brackets conventionnels ou auto-ligaturants ne montraient aucune différence pour tout résultat dans le temps. En conclusion, les auteurs n'ont pas mis en évidence de différence significative en termes d'hygiène orale parmi les patients ayant des aligneurs, des brackets auto-ligaturants ou des brackets conventionnels, après 18 mois de traitement orthodontique.

**Ainsi, les brackets auto-ligaturants ne semblent pas supérieurs aux brackets conventionnels en ce qui concerne le maintien de la santé parodontale.**

#### 5.2.1.1.3. Différences d'impact de la technique conventionnelle et de la technique linguale sur la santé parodontale

Nous avons également vu qu'il existe une nouvelle technique fixe, la technique linguale. Tapia-Rivera et al., 2015, ont mené une revue comparative dans le but de comparer la santé parodontale chez des patients en traitement orthodontique en technique linguale, par rapport à ceux en traitement orthodontique en technique conventionnelle vestibulaire. L'examineur enregistrerait la présence de plaque visible, l'indice de l'hygiène orale simplifié (= quantité de plaque et tartre visible sur la face vestibulaire des premières molaires et incisives centrales maxillaires et sur la face linguale des premières molaires mandibulaires), le saignement au sondage, et l'indice gingival.

**D'après les résultats, les chances d'avoir une présence de plaque dentaire et une légère gingivite sur les faces vestibulaires des dents antérieures et postérieures maxillaires, ainsi qu'un saignement au sondage au niveau des molaires maxillaires et mandibulaires seraient plus grandes chez les patients en traitement conventionnel. Cette probabilité augmenterait au niveau des faces linguales des dents antérieures chez les patients en traitement lingual. Dans les deux types de traitements, une accumulation de plaque est à prédire, cela peut donc provoquer une augmentation de la profondeur de poche, ainsi qu'augmenter l'indice de saignement au sondage.**

**Ainsi, Cerroni et al. 2018, en ont conclu qu'un traitement orthodontique par thérapeutique fixe, associé à une hygiène orale efficace pourrait prévenir les dommages parodontaux.**

#### 5.2.1.2. Avec thérapeutique amovible, les aligneurs

De plus en plus d'adultes souhaitent bénéficier d'un traitement orthodontique le plus discret possible, et ont ainsi recours au traitement par aligneurs. Ceux-ci peuvent modifier la flore bactérienne en créant un déséquilibre entre l'hôte et les micro-organismes présents en bouche, pouvant être à l'origine de maladies parodontales (Guo et al., 2018). Auparavant, certaines études pensaient que les traitements par aligneurs entravaient la santé parodontale, du fait que les aligneurs recouvrent la surface dentaire et la gencive marginale. Ainsi, ces dernières étant dépourvues du contact salivaire, étaient plus sensibles d'inflammation gingivale, selon Miethke et Vogt, 2005, cités dans l'étude de Zhao et al., 2019. De même, les bords des gouttières ne sont jamais parfaitement lisses et peuvent irriter la gencive marginale, une accumulation de plaque bactérienne peut apparaître plus facilement, et favoriser les inflammations (Chhibber et al., 2018). D'autres études disent que les aligneurs sont lisses, et que du fait qu'ils soient à changer toutes les deux semaines, cela permet au biofilm d'être moins adhérent par rapport aux surfaces d'un appareil multi-attaches, qui elles restent en bouche pendant toute la durée du traitement (Zhao et al., 2019). De même, le fait que les aligneurs soient amovibles permet une hygiène orale facilitée (Zhao et al., 2019). Toutefois, ils doivent eux aussi être nettoyés à chaque brossage, dans le but d'éliminer le biofilm qui aurait pu s'y développer (Abbate et al., 2015). Lu et al. ont démontré à travers leur méta-analyse de 2018, que les aligneurs en recouvrant les couronnes dentaires empêchent la plaque supra gingivale de migrer au niveau sous gingival, et réduisent ainsi le risque des lésions des tissus parodontaux. L'objectif premier de leur étude était de mener une méta-analyse en émettant l'hypothèse que les patients bénéficiant d'un traitement par aligneurs ont une meilleure probabilité de garder une santé parodontale comparés à ceux traités par appareil fixe multi-attaches. Les résultats ont montré que ceux ayant des aligneurs avaient un taux de plaque et un indice de saignement significativement ( $p < 0,05$ ) plus bas que ceux ayant un multi-attaches, pour les 6 premiers mois de traitement, qui correspondent à la période où le risque de développer une gingivite est le plus élevé d'après Ristic et al., 2007, cités dans la partie

discussion. Autrement dit, l'hypothèse est confirmée. Cependant, les résultats de cette méta-analyse sont à prendre avec précaution du fait du nombre limité d'articles qui ont été retenus, à savoir seulement 7, incluant 368 patients et de la qualité de celle-ci (présence de facteurs de confusion). Une autre revue systématique va dans ce sens, il s'agit de celle de Rossini et al., 2015. Les mêmes limitations quant à la généralisation des résultats sont à souligner. Cela rejoint l'étude d' Elkordy et al., 2019, dans laquelle deux revues systématiques vont également dans le sens que l'indice de plaque, l'indice gingival, et la profondeur de poche étaient significativement plus faibles pour les traitements par aligneurs, que pour les traitements par thérapeutiques fixes. Ainsi l'hygiène orale serait mieux obtenue en présence d'aligneurs. La méta-analyse de Jiang et al., 2018 rejoint les conclusions des précédentes, puisque selon celle-ci, une fois encore, les aligneurs étaient meilleurs que les appareils orthodontiques fixes pour la santé parodontale. Les aligneurs permettaient de meilleures conditions de santé parodontale, notamment en ce qui concerne l'indice de plaque, l'indice gingival, et la profondeur de poche, comparés aux appareils fixes (Jiang et al., 2018). Les gouttières pourraient donc être recommandées pour les patients à haut risque de développer une gingivite (Jiang et al., 2018). Notons là encore la qualité moyenne des preuves, c'est pourquoi des essais cliniques randomisés sont nécessaires pour en faire une recommandation concluante. D'autres études de plus longue durée notamment, devraient être menées dans le but de regarder les changements qu'entraînent les aligneurs sur le plus long terme.



Tableau 2 : Tableau comparant la modification de la flore microbienne, des propriétés salivaires, et des indices gingivaux au cours des traitements orthodontiques avec thérapeutique amovible

Auteurs	Objectif	Résultats	Conclusion
Abbate et al. [1]	Explorer les changements microbiologiques et parodontaux qui surviennent chez les adolescents au cours des 12 premiers mois de traitement orthodontique avec des appareils fixes et le système Invisalign®	-BOP, PD, PI, score de plaque full mouth, et score de saignement full mouth significativement plus bas, et respect de l'hygiène orale significativement plus élevé, chez les adolescents traités par le système Invisalign® que chez ceux traités par appareils fixes -Aucun patient positif pour les pathogènes parodontaux anaérobiques analysés ( <i>Aa</i> , <i>Pg</i> , <i>Pi</i> , <i>Tf</i> )	-Pendant les 12 premiers mois du traitement orthodontique, les adolescents traités par le système Invisalign® montraient un meilleur respect de leur hygiène orale, et présentaient moins de plaque et de réaction gingivale inflammatoire que ceux traités par appareils fixes -Le respect de l'hygiène orale est une condition préalable pour préserver la santé parodontale pendant le traitement orthodontique
Azaripour et al. [12]	Comparer le statut de santé orale, d'hygiène orale, et de satisfaction des patients, pendant un traitement orthodontique par appareil fixe ou par le système Invisalign®	-Conditions de santé gingivale significativement meilleures pour le groupe Invisalign® : <ul style="list-style-type: none"> <li>○ GI de 0,35+/-0,34 contre GI de 0,54+/-0,50 pour les patients ayant un appareil fixe</li> <li>○ SBI de 7,6+/-4,1 contre SBI de 15,2+/-7,6 pour les patients ayant un appareil fixe</li> </ul> -Quantité de plaque dentaire inférieure, mais cependant pas significativement différente avec le groupe de patients ayant eu un appareil fixe	-Les patients ayant le système Invisalign® ont une meilleure santé parodontale que ceux ayant un appareil orthodontique fixe, alors que l'hygiène orale n'est pas différente entre les deux groupes de patients -Cela est dû au fait qu'Invisalign® facilite l'hygiène orale -Invisalign® offre une meilleure qualité de vie aux patients comparés aux appareils orthodontiques fixes

Chhibber et al. [24]	Comparer les effets des aligneurs, des brackets auto-ligaturants, et des brackets conventionnels sur l'hygiène orale des patients en cours de traitement orthodontique	<p>-Au bout de 9 mois de traitement, le groupe ayant un traitement par aligneurs avaient 86% de chance de moins de présenter une inflammation gingivale par rapport à celui ayant un traitement par brackets conventionnels, et 90% de chance de moins de présenter un saignement papillaire</p> <p>-Odd-ratios comparant le groupe des aligneurs avec le groupe des brackets conventionnels pour l'indice gingival (OR-0,14 : P 0,015) et pour l'indice de saignement papillaire (OR-0,1 : P 0,012) statistiquement significatifs au bout de 9 mois</p> <p>-Au bout de 18 mois de traitement, aucun odd-ratio significativement éloigné de 1 pour l'indice de plaque</p>	-Aucune preuve de différence du niveau d'hygiène orale entre les patients ayant des aligneurs, des brackets auto-ligaturants, ou des brackets conventionnels n'a été trouvé au bout de 18 mois de traitement orthodontique
Guo et al. [41]	Etudier les changements de la communauté microbienne sous gingivale, et son association avec les caractéristiques cliniques pendant les 3 premiers mois d'un traitement par aligneurs (chez des femmes)	<p>-Augmentation légère non significative de l'indice de plaque et l'indice de saignement gingival entre un mois et trois mois de traitement par aligneurs</p> <p>-Pas de différence significative dans l'abondance relative d'agents pathogènes parodontaux au niveau du genre et de l'espèce, ou des microorganismes de base au niveau du genre</p>	<p>-Légère diminution de la diversité microbienne avec un changement significatif de la structure microbienne pendant les 3 premiers mois de traitement par aligneurs</p> <p>-Ceux-ci induisent des changements non pathogéniques du microbiome sous gingival</p>
Levrini et al. [56]	Comparer la santé parodontale et les changements microbiologiques avec la PCR, chez des patients traités par le système Invisalign® et des patients traités par un appareil orthodontique fixe	<p>-Après 1 mois et après 3 mois de traitement, seulement un échantillon avec des agents parodontopathogènes anaérobiques a été trouvé dans le groupe de patients traités avec appareillage fixe</p> <p>-Meilleurs résultats en termes de santé parodontale (avec l'indice de plaque, le saignement au sondage,</p>	-Les patients en traitement orthodontique avec le système Invisalign® montre une supériorité de santé parodontale à court terme (=3 mois), comparés aux patients ayant un traitement avec un appareil orthodontique fixe

		et la profondeur de poche) et de masse totale de biofilm pour le groupe traité par Invisalign®, comparé au groupe traité par appareillage fixe, ces résultats étaient significatifs avec $p < 0,05$	-Le système Invisalign® devrait être la première option de traitement chez les patients à risque de développer une maladie parodontale
Pango Mardariaga et al. [68]	Evaluer la santé parodontale des patients ayant un traitement orthodontique par appareil fixe, ou un traitement par aligneurs, associé à une thérapie parodontale de soutien de 3 mois par un hygiéniste, au cours d'un traitement orthodontique	-Aucune différence en ce qui concerne la santé parodontale des patients ayant eu un appareil orthodontique fixe, ou des aligneurs, après 3 mois de suivi par un hygiéniste -Diminution statistiquement significative de la PD, du BOP et de PI chez les patients quel que soit leur type d'appareil -Augmentation significative des récessions gingivales que chez les patients ayant des appareils fixes	-L'état parodontal s'est amélioré pour les patients quel que soit le type d'appareil présent après l'intervention de l'hygiéniste
Wang et al. [99]	Etudier les changements du microbiome oral chez des patients traités par le système Invisalign®, ou par appareil orthodontique fixe	-Dysbiose dans le microbiome oral produite par le système Invisalign®, et par les appareils orthodontiques	-L'impact du système Invisalign® sur le microbiome oral n'était pas meilleur pour la santé orale que celui des appareils fixes -L'aptitude de maintenir l'hygiène orale plutôt que des changements dans le microbiome oral pourrait être la raison sous-jacente de la performance du système Invisalign® sur la santé orale
Zhao et al. [107]	Evaluer l'impact du système Invisalign® sur la communauté bactérienne orale et sur la santé orale des patients sur 6 mois	-Réduction de la plaque, augmentation de la fréquence des brossages dentaires quotidiens, et diminution des consommations de desserts chez les patients entre avant le début du traitement, et 6 mois après le commencement du traitement	-La biodiversité générale et la structure de la communauté microbienne salivaire ne changeait pas significativement, et les patients avaient augmenté leurs habitudes d'hygiène

		<p>-Aucune différence significative dans les comparaisons de biodiversité intra et intergroupe, chez les patients avant début du traitement et 6 mois après le début de celui-ci</p>	<p>orale et leur sensibilisation pendant les 6 premiers mois de leur traitement par Invisalign®</p> <p>-Le système Invisalign® ne détériorerait pas la santé parodontale, et ne provoquerait pas de changement significatif de la biodiversité dans les communautés bactériennes orales, à condition qu'un enseignement à l'hygiène orale ait été donné</p>
--	--	--	---

Ainsi, de nombreuses études se contredisent. Certaines ne démontrent aucun avantage des appareils amovibles (aligneurs) sur la santé parodontale comparés aux appareils fixes (multi-attaches), tandis que d'autres clament la supériorité des aligneurs. Certaines vont même jusqu'à soumettre l'idée que les aligneurs seraient bénéfiques aux patients ayant un parodonte réduit. Une hygiène orale efficace de la part des patients serait plus importante pour le maintien de la santé parodontale au cours des traitements orthodontiques, que le type d'appareil orthodontique en lui-même (Pango Madariaga et al., 2020). Cela rejoint Chhibber et al., 2018, qui disaient que d'autres facteurs comme l'hygiène orale, le régime alimentaire, l'exposition au fluor, la qualité de la salive, la qualité de la microflore orale, et les facteurs immuns peuvent plus impacter la santé parodontale que le type d'appareil orthodontique choisi. Les patients doivent donc être conscients de l'importance que revêt l'hygiène orale sur leur santé parodontale, et doivent être motivés à la maintenir tout au long du traitement orthodontique, et même au-delà. Ainsi, les aligneurs ne sembleraient pas affecter la santé parodontale de manière évidente (Guo et al., 2018), et l'amovibilité des aligneurs semble toutefois être un avantage majeur en termes d'hygiène orale.

#### 5.2.1.3. Avec les appareils de contention

Tout traitement orthodontique a pour obligation de se terminer par une phase de contention. Elle vise à stabiliser la situation obtenue, et à maintenir l'alignement des dents antérieures (Dietrich et al., 2015).

Le système de contention peut prendre différentes formes, à la fois fixe mais également amovible (Dietrich et al., 2015).

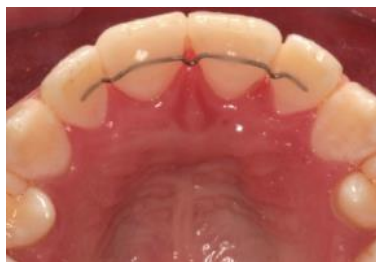

Figure 11 : Contention avec un fil métallique (Dietrich et al., 2015)

Il serait intéressant de savoir si ces systèmes peuvent avoir une incidence sur la santé parodontale du patient en favorisant la rétention de plaque notamment.

Al-Moghrabi et al., ont mené une revue systématique en 2016 pour déterminer l'impact des contentions fixes collées, et des contentions amovibles sur la santé parodontale. Deux études n'ont trouvé aucune différence significative en termes de santé parodontale, chez des patients ayant un fil de contention mandibulaire en acier inoxydable collé de canine à canine, au bout de 1 an, et même au bout de 3 ans de suivi. De même, au bout de 3 ans, aucune différence n'a été mise en évidence entre ce type de contention, et une contention amovible type plaque de Hawley. Une seule étude dont les résultats étaient significatifs a montré une augmentation de la profondeur de poche, et du saignement au sondage, à 6 mois puis à 12 mois pour les patients ayant un fil en acier inoxydable, et ceux ayant une contention fibrée. En revanche, l'indice de plaque et l'indice gingival diminuaient au bout de 3 ans, chez les patients porteurs d'une plaque de Hawley amovible comme contention (sauf dans une étude où ceux-ci augmentaient). Selon Di Venere et al., 2017, les patients ayant une contention collée en lingual doivent respecter une hygiène orale rigoureuse pour lutter contre l'apparition d'éventuelles lésions parodontales à long terme.

Tableau 3 : Tableau comparatif de différentes contentions orthodontiques sur la santé parodontale

Auteurs	Objectif	Résultats	Conclusion
Al-Moghrabi et al. [6]	Comparer la stabilité du traitement orthodontique et la santé parodontale entre des appareils de contention fixes ou amovibles au bout de 4 ans	<ul style="list-style-type: none"> <li>-Un peu plus de récurrence après ajustement des facteurs de confusions pour le groupe avec contention amovible</li> <li>-Aucune différence statistique en ce qui concernait les résultats parodontaux entre le groupe ayant une contention fixe et celui ayant une contention amovible</li> <li>-Inflammation gingivale et accumulation de plaque présentes dans les deux groupes</li> </ul>	<ul style="list-style-type: none"> <li>-Les contentions fixes offriraient une meilleure stabilisation du secteur antérieur mandibulaire sur le long terme</li> <li>-Les deux types de contention (fixe ou amovible) étaient associées à une inflammation gingivale et un score élevé de plaque</li> <li>-Une hygiène orale avant, pendant, et après le traitement orthodontique doit être maintenue pour empêcher le plus possible cela</li> </ul>
Di Venere et al. [26]	Mettre en évidence les effets négatifs possibles des contentions fixes collées sur les paramètres corrélés à l'état de santé des tissus parodontaux chez des patients l'ayant depuis 3 mois, et d'autres l'ayant depuis 36 mois	<ul style="list-style-type: none"> <li>-Accumulation de plaque et de tartre plus importante mais non significative pour le groupe ayant le système de contention collé depuis 36 mois par rapport au groupe qui l'avait collé depuis 3 mois</li> <li>-GI moyen dans le groupe de 36 mois de 2,83 à son maximum, et de 0,66 à son minimum</li> <li>-GI moyen dans le groupe de 3 mois de 2 à son maximum, et de 0,66 à son minimum</li> <li>-Pas de poche parodontale ou de récession gingivale</li> </ul>	<ul style="list-style-type: none"> <li>-Les patients ayant un fil de contention en lingual doivent avoir une hygiène parodontale, et un suivi au long court, dans le but de prévenir des lésions parodontales non détectables à court terme</li> </ul>

Dietrich et al. [27]	Evaluer le succès à long terme des appareils de contention collés au maxillaire (fils collés) et évaluer leur effet sur la santé parodontale après une période minimum de 5 ans une fois mis en place	<ul style="list-style-type: none"> <li>-Durée moyenne de survie de ce système de contention de l'ordre de 7 ans, 5 mois</li> <li>-Valeur médiane de l'indice gingival pour toutes les dents au niveau desquelles était collée la contention = 1,10</li> <li>-Valeur médiane de l'indice de plaque = 1,14</li> <li>-L'indice de plaque n'était pas un prédicteur significatif de l'indice gingival</li> <li>-Saignement au sondage global de toutes ces dents pour chaque patient de 22,3%</li> <li>-68,3% des patients n'avaient connu aucun échec avec ce système</li> </ul>	<ul style="list-style-type: none"> <li>-Bien que l'accumulation de plaque puisse augmenter chez les patients avec une faible hygiène orale, les fils collés au maxillaire ne causent pas d'effet négatif significatif sur la santé parodontale</li> <li>-Ce système de contention a un bon taux de succès</li> </ul>
Eroglu et al. [31]	Comparer et évaluer le taux salivaire microbien et le statut parodontal des patients ayant un fil de contention collé en lingual, une gouttière nocturne ou une plaque de Hawley, après leur traitement orthodontique avec appareil fixe	<ul style="list-style-type: none"> <li>-Aucune différence statistiquement significative dans les 3 groupes en ce qui concerne le taux de <i>S. mutans</i> et <i>L. casei</i> (<math>p &gt; 0,05</math>)</li> <li>-Même observation en ce qui concerne l'indice de plaque, l'indice gingival, le saignement au sondage, et la profondeur de sondage</li> <li>-Diminution significative du taux de <i>S. mutans</i> et de <i>L. casei</i> du jour du débagage à 13 semaine après débagage, pour les patients ayant la gouttière nocturne, et de la 5<sup>e</sup> semaine après le débagage à la 13<sup>e</sup> semaine, pour les patients ayant la contention collée et la plaque de Hawley</li> </ul>	<ul style="list-style-type: none"> <li>-Le taux de <i>S. mutans</i> et de <i>L. casei</i>, tout comme le statut parodontal, ne différaient pas selon que les appareils de contention étaient fixes ou amovibles</li> <li>-Peu importe le type de contention, l'hygiène orale s'améliorait après traitement orthodontique</li> </ul>



		-Diminution significative ( $p < 0,001$ ) de tous les paramètres parodontaux entre le jour du débrantage et 13 semaines après	
Mondal et al. [62]	Comparer la santé parodontale des dents antérieures inférieures avec l'utilisation de contentions amovibles ou fixes	<ul style="list-style-type: none"> <li>-Indice de plaque moyen pour le groupe ayant une contention amovible de 0,5 à 1 mois, de 1 à 3 mois et de 1,7 à 6 mois</li> <li>-Indice de plaque moyen pour le groupe ayant une contention fixe de 1,8 à 1 mois, de 3 à 3 mois, et de 4,5 à 6 mois</li> <li>-Indice de tartre moyen pour le groupe ayant une contention amovible de 0,0 à 1 mois, de 0,1 à 3 et 6 mois</li> <li>-Indice de tartre moyen pour le groupe ayant une contention fixe de 0,1 à 1 mois, de 0,9 à 3 mois et de 1,8 à 6 mois</li> </ul>	-L'hygiène orale était meilleure pour les patients ayant une contention amovible, que pour ceux ayant une contention collée
Storey et al. [89]	Evaluer les implications sur la santé parodontale des contentions fixes collées au maxillaire et à la mandibule, comparées à celles des contentions amovibles (gouttières) maxillaire et mandibulaire, sur une période de 12 mois	<ul style="list-style-type: none"> <li>-Diminution de l'inflammation gingivale par rapport aux mesures de départ, pour les contentions fixes collées et pour les contentions amovibles</li> <li>-Diminution significative de l'accumulation de plaque et de tartre et meilleure santé gingivale pour les contentions amovibles que pour les collées, au terme des 12 mois de suivi</li> <li>-Aucun dommage grave observé</li> </ul>	<ul style="list-style-type: none"> <li>-Les contentions collées étaient associées à une accumulation plus importante de plaque et de tartre, ainsi qu'à une inflammation gingivale un peu plus élevée, comparées aux contentions amovibles au bout de 12 mois</li> <li>-Cela ne semble pas avoir eu d'impact négatif cliniquement significatif sur la santé parodontale à 12 mois</li> </ul>

**Ainsi, les études se contredisent dans la littérature. L'hétérogénéité des études ne permet pas de tirer de conclusion fiable quant à la supériorité d'un type de contention par rapport à un autre. De plus, de nombreuses études n'ont pas de groupe témoin, ainsi nous ne savons pas si les changements observés sont dus à la contention elle-même, ou dus à des changements temporels pris isolément (Al-Moghrabi et al., 2016). Certaines études montrent que les indices parodontaux sont similaires entre les contentions amovibles, et les fixes (Eroglu et al., 2019), tandis que d'autres soulignent une augmentation de ceux-ci chez les patients ayant des contentions fixes (Storey et al., 2018). Notons cependant qu'aucune différence clinique significative ne semble s'exprimer entre les contentions amovibles, et les fixes (Storey et al., 2018). Ainsi, quel que soit le type de contention mise en place, c'est l'hygiène orale qui aura ici encore un rôle capital.**

### 5.2.2. Gingivite et traitement orthodontique

Il a été prouvé que les appareils orthodontiques peuvent provisoirement changer la microflore orale, pouvant avoir pour conséquences cliniques une augmentation de la profondeur de sondage, un saignement au sondage, une gencive rouge, hémorragique, et hyperplasique (Yin et al., 2019). L'hyperplasie gingivale est une complication des tissus mous la plus fréquente associée au traitement orthodontique avec une prévalence de 10% (Tiro, 2018). Cette hyperplasie d'origine inflammatoire se produit généralement dans les deux premiers mois du traitement orthodontique (Tiro, 2018). En plus de cela, les appareils orthodontiques favorisent la rétention de plaque et compliquent les mesures d'hygiène orale, c'est pourquoi la gingivite est un état qui se retrouvent chez de nombreux patients en cours de traitement orthodontique. Sioustis et al., énoncent d'ailleurs dans leur revue de 2019, que la gingivite est le phénomène le plus courant à court terme des traitements orthodontiques sur le parodonte. Dès la pose d'un appareil fixe, une inflammation gingivale peut apparaître, sans toutefois forcément créer de perte d'attache. Elle survient en cas de mauvaise hygiène orale, mais aussi parfois en cas d'hygiène efficace. Il a effectivement été suggéré ces dernières années, qu'à la suite d'une corrosion des appareils orthodontiques, une faible dose de nickel serait libérée dans l'épithélium, et pourrait être un facteur déclenchant d'une hyperplasie gingivale (Pinto et al., 2017). De même, un autre facteur serait les changements hormonaux qui se produisent à la puberté, période qui

correspond souvent à la phase d'appareillage. La maturation sexuelle qui se produit à cette période, augmente le taux d'hormones sexuelles stéroïdes, pouvant modifier la réponse des tissus parodontaux en les rendant plus sensibles. Ainsi, la présence de plaque dentaire peut plus facilement entraîner une hyperplasie gingivale (Pinto et al., 2017). Selon Sioustis et al., 2019, cette inflammation peut également être d'origine iatrogène dans les cas où le bracket viendrait à interférer avec l'espace biologique, ou encore dans le cas où de la colle en excès aurait fusé dans celui-ci. Le monomère du résidu d'adhésif contenu dans les colles pour coller les brackets est également un facteur rétenteur de plaque (Yin et al., 2019). Cet état inflammatoire chronique transitoire disparaît en général à la dépose de l'appareil orthodontique, avec la reprise d'une hygiène orale efficace. Dans certains cas, notamment si l'hygiène n'est pas réinstaurée, l'inflammation ne disparaît pas malgré la dépose de l'appareil, dû à la persistance de la plaque qui entretient l'état inflammatoire. Cela peut même évoluer vers la parodontite, avec formation de poches parodontales infra-osseuses (Sioustis et al., 2019).

Tableau 4 : Tableau comparatif montrant le lien entre gingivite et traitement orthodontique

Auteurs	Objectif	Résultats	Conclusion
Kaklamanos et al. [49]	Comparer la durée du traitement orthodontique et l'indice gingival chez les patients en classe I d'Angle traités soit par méthode conventionnelle à fil droit, soit avec la technique Damon	<ul style="list-style-type: none"> <li>-Aucune différence statistiquement significative en ce qui concernait la durée de traitement</li> <li>-Pas statistiquement de différence entre les deux groupes pour l'indice gingival</li> </ul>	-Aucune différence statistiquement significative entre ces deux méthodes en ce qui concerne la durée du traitement, et l'indice gingival n'a été trouvée
Pinto et al. [71]	Evaluer l'effet de la durée du traitement orthodontique sur l'hypertrophie gingivale chez les adolescents et jeunes adultes	<ul style="list-style-type: none"> <li>-Augmentation de la quantité de plaque, de gingivite, d'hypertrophie gingivale entre avant le début du traitement orthodontique et au bout de 2 ans de traitement</li> <li>-Aucune différence significative entre une durée de 2 ans de traitement ou une durée de 3 ans</li> <li>-Augmentation du risque d'hyperplasie gingivale pour les patients traités par appareils fixes pour 1, 2 ou 3 ans comparés aux patients sans appareil</li> </ul>	<ul style="list-style-type: none"> <li>-La durée du traitement orthodontique influence significativement l'apparition d'hypertrophie gingivale</li> <li>-Des enseignements à l'hygiène orale et des activités motivationnelles pour cela devraient cibler les adolescents et jeunes adultes en cours de traitement</li> </ul>

<p>Şincar et al. [85]</p>	<p>Evaluer cliniquement l'évolution de la relation entre traitement orthodontique et santé gingivale</p>	<p>-Augmentation significative de l'indice de plaque et l'indice d'inflammation gingivale entre le début et la fin du traitement orthodontique pour les patients ayant un traitement orthodontique avec appareil fixe</p> <p>-Augmentation non statistiquement significative après le traitement pour les patients ayant un traitement avec appareil amovible</p>	<p>-Les patients en cours de traitement orthodontique ont un risque augmenté de développer une gingivite généralisée en un temps très court</p> <p>-Cela est lié à la durée et au type de traitement utilisé</p>
-------------------------------	--	---	--

**Les patients en cours de traitement orthodontique sont à risque de développer une hyperplasie gingivale, voir même une gingivite. Cela s'explique par de multiples facteurs, et notamment par l'effet rétenteur que peuvent avoir les appareils orthodontiques par rapport à la plaque dentaire. Plus la durée du traitement orthodontique augmente, plus le risque de voir apparaître une hyperplasie gingivale augmente, tout comme la sévérité de cette manifestation clinique (Pinto et al., 2017). Ainsi, un enseignement à l'hygiène orale chez les patients allant bénéficier d'un traitement orthodontique s'avère être primordial dans le but de lutter contre l'apparition d'hyperplasie gingivale et de gingivite. Si celle-ci n'est pas contrôlée ou rétablie au cours d'un traitement orthodontique, la gingivite pourra même évoluer en parodontite.**

### 5.2.3. Effet du traitement orthodontique sur la hauteur d'os alvéolaire et la perte d'attache

Papageorgiou et al., 2018 ont mené une revue systématique dont le but était de répondre à la question suivante : Est-ce qu'un traitement orthodontique avec appareil fixe conduit à une perte d'attache clinique ? Après analyse des preuves tirées d'études longitudinales prospectives, un traitement orthodontique avec un appareil fixe, pourrait avoir peu, voir ne pas avoir du tout, d'impact clinique négatif sur les niveaux d'attachement clinique des patients adolescents ou adultes, ayant une malocclusion sur un parodonte sain ou préalablement traité. Les traitements orthodontiques effectués étaient soit un traitement orthodontique complet pour 7 des 9 études incluses dans la revue d'une durée moyenne de 20,1 mois, soit une intrusion des incisives supérieures pour un article d'une durée de 8 mois. Un article inclut n'a pas renseigné quel type de traitement était étudié mais il s'agissait probablement là encore d'un traitement orthodontique complet. Les traitements orthodontiques complets étaient associés à une perte d'attache moyenne de 0,11mm avec  $p=0,338$ , c'est-à-dire qu'elle n'était ni cliniquement, ni statistiquement significative. L'intrusion des dents antérieures semblait quant à elle être associée à un léger gain d'attache au niveau de ces dents, d'en moyenne 0,63mm avec  $p<0,001$ . Cela est en accord avec des études précédentes sur le gain d'attache clinique modéré obtenu grâce à une faible force, toutefois il faut être prudent quant à l'interprétation du résultat de cet article, car une seule étude avec un échantil-

lon limité et un risque de biais modéré y a contribué (Papageorgiou et al., 2018). Notons ici encore que les résultats de cette revue doivent être interprétés avec prudence du fait des preuves limitées de qualité moyenne qui existent (Papageorgiou et al., 2018).

Tableau 5 : Tableau comparatif montrant les effets du traitement orthodontique sur la hauteur d'os alvéolaire et la perte d'attache

Auteurs	Objectif	Résultats	Conclusion
Westerlund et al. [100]	Évaluer les effets néfastes potentiels d'une contention linguale mandibulaire collée à long terme sur le parodonte des dents antérieures, en mesurant les niveaux osseux alvéolaires sur des images tomographiques obtenues par CBCT	-Aucune différence par rapport aux niveaux osseux marginaux entre le groupe ayant une contention collée et le groupe n'en ayant pas -Niveau osseux marginal significativement plus bas du côté vestibulaire des dents mandibulaires antérieures pour le groupe ayant eu un traitement orthodontique avec contention collée à la fin, et le groupe traité n'ayant pas eu de contention, par rapport au groupe n'ayant pas eu de traitement orthodontique	-Les contentions collées, même sur le long terme au bout de 10 ans, ne semblent pas créer d'effet néfaste sur les niveaux osseux marginaux
Zoizner et al. [108]	Évaluer la prévalence et la sévérité de la perte de hauteur de la crête alvéolaire interdentaire chez des adultes en cours de traitement orthodontique, comparés à un groupe contrôle non traité orthodontiquement, et identifier les facteurs de risque de comorbidités de perte osseuse	-Perte osseuse moyenne interproximale de 0,130+/-0,192mm pour les adultes traités orthodontiquement, et de 0,72+/-0,280mm pour ceux non traités, ces différences étaient non statistiquement significatives (p=0,353) -Augmentation non significative (p=0,079) de la distance entre la crête alvéolaire et la jonction amélo-cémentaire de plus de 1 mm sur au moins 1 site chez 65% des patients traités et 34% de ceux non traités -Aucune association entre perte osseuse et n'importe quel facteur de comorbidité	-Le mouvement orthodontique des dents ne crée pas de perte d'attache en soi, cependant l'orthodontiste doit être au courant de la possibilité de détérioration parodontale -Ce changement peut être localisé ce qui rend sa détection plus délicate -Un contrôle parodontal est nécessaire pendant le traitement orthodontique, particulièrement chez les adultes



**D'après l'étude de Zoizner et al., 2018, les traitements orthodontiques ne causent pas de perte d'attachement, cela rejoint les connaissances conventionnelles de la littérature orthodontique et parodontale (Zoizner et al., 2018). La contention orthodontique à long terme ne semble en général pas causer d'effet néfaste sur le niveau d'os marginal même 10 ans après le traitement (Westerlund et al., 2017). Cependant, les orthodontistes doivent être vigilants et garder en tête qu'une détérioration parodontale peut toutefois survenir (Zoizner et al., 2018), et plus fréquemment chez les adultes. C'est pour cela qu'ils doivent travailler en lien avec les parodontistes, et leur adresser leurs patients si besoin.**

#### 5.2.4. Récession gingivale et traitement orthodontique

Les récessions gingivales se définissent comme la migration apicale de la gencive marginale. La gencive marginale se trouve alors en position apicale par rapport à la jonction amélo-cémentaire, et une partie de la surface radiculaire se trouve exposée dans la cavité orale (Chatzopoulou et Johal, 2015). L'étiologie des récessions se divise en deux groupes, à savoir en facteurs prédisposants et en facteurs favorisants. Parmi les facteurs prédisposants, notons le phénotype gingival fin, la faible hauteur de gencive attachée (<2mm), la morphologie osseuse présentant des déhiscences, et l'insertion haute des freins. Parmi les facteurs favorisants, notons la présence de plaque dentaire, de tartre, et de maladie parodontale (la perte d'attachement se traduit par l'apparition d'une récession ou d'une poche parodontale), d'un brossage dentaire traumatogène, de consommation tabagique, de guérison après un traitement parodontal, de soins restaurateurs ou prothétiques iatrogènes, de traumatismes auto-infligés (piercing, onychophagie), de traumatismes chimiques (cocaïne), de malocclusion dentaire notamment les classe II division 2 d'Angle et classe III d'Angle, d'appareil orthodontique (favorisant la rétention de plaque), et de mouvement orthodontique selon Chatzopoulou et Johal. Cela rejoint l'article de Tiro, 2018, qui dit que les récessions gingivales au niveau des incisives sont influencées notamment par la technique de brossage, le phénotype parodontal, l'épaisseur de la symphyse, l'hygiène orale, et le changement de leur inclinaison pendant le traitement. Un patient qui possède déjà une récession gingivale avant un traitement orthodontique, a un risque d'en voir apparaître d'autres au cours du traitement (Tiro, 2018). Cependant, ce risque peut être minimisé si le patient maintient une bonne hygiène orale, en effectuant

un brossage non traumatogène. Ainsi, le patient joue un rôle pour lutter contre cela, mais l'orthodontiste devra également être très vigilant et surveiller l'évolution de la récession pendant le traitement (Tiro, 2018). La classification de Miller différencie la classe I, de la classe II, de la classe III, de la classe IV, dans le but de poser un diagnostic précis, et de pouvoir mettre en place une gestion adaptée. D'un point de vue thérapeutique, les classes I et II peuvent avoir un recouvrement complet de la récession après traitement parodontal, tandis que les classes III et IV, ne pourront dans le meilleur des cas n'avoir qu'un recouvrement partiel (Laursen et al., 2020).

Ainsi d'après les étiologies citées plus haut, les traitements orthodontiques peuvent être à l'origine d'apparition de récession gingivale si ceux-ci ne sont pas menés avec précautions. De nombreux auteurs observent que la position des incisives inférieures dans l'os alvéolaire, influence l'attachement gingival et la stabilité à long terme. Cependant, aucun consensus scientifique n'est arrêté à ce jour, et les articles ne cessent de se contredire dans la littérature. C'est pourquoi, Tepedino et al., 2018 ont réalisé une revue systématique. Leur objectif était de déterminer la corrélation entre récession gingivale et hauteur d'os, par rapport à l'inclinaison des incisives chez des patients post-orthodontiques ayant terminé leur croissance, en comparaison aux sujets adultes non traités orthodontiquement, ou traités avec des méthodologies différentes, en mesurant la hauteur de la couronne clinique, en évaluant la présence de récession gingivale, ou en mesurant la hauteur de l'os alvéolaire. Les patients adultes ont été choisis dans le but de se débarrasser d'un facteur de confusion potentiel présent dans de nombreuses études, celui de la croissance verticale des procès alvéolaires. Une méta-analyse n'a cependant pas pu être réalisée, du fait de l'hétérogénéité des études incluses. En effet, la présence de récession gingivale était évaluée différemment selon les études (mesure sur les modèles en plâtre, ou mesure sur des photographies intra-orales), les types de traitements orthodontiques n'étaient pas similaires (certains patients avaient des extractions de prémolaires, d'autres non), les données n'étaient donc pas comparables. C'est pour cela que les auteurs ont fait une synthèse narrative. Finalement, la revue systématique ne met pas évidence de consensus scientifique, comme quoi l'inclinaison des incisives influencerait l'apparition de récession gingivale. Toutefois, les résultats sont à prendre avec précautions car les études incluses dans la revue étaient rétrospectives, et pouvaient par conséquent être affectées par un biais de sélection. Certains facteurs de confusions comme l'hygiène orale, ou les habitudes

du patient n'ont également pas pu être contrôlés. Il faudrait donc mener des études prospectives de forte puissance statistique, avec une normalisation des modalités d'évaluation des récessions et des traitements orthodontiques, pour qu'un consensus puisse être adopté. Elkordy et al., 2019 ont à travers deux revues systématiques étudié le lien entre récessions gingivales et l'inclinaison des incisives inférieures. Ils n'ont cependant eux aussi pas réussi à démontrer de lien entre les deux. Cependant, d'autres études démontrent une association entre le changement de position des incisives et l'apparition de récession. La contradiction entre les études peut s'expliquer par l'inclusion de sujets qui seraient plus susceptibles de base de développer des récessions, comme des patients atteints de classe III d'Angle, avec des gencives plus fines (Kamak et al., 2015). En effet, les patients avec un phénotype parodontal fin et festonné sont considérés plus à risque de développer une récession gingivale, que ceux qui ont un phénotype plat et épais (Sioustis et al., 2019). Les dents mal positionnées sont un facteur étiologique favorisant la récession, puisqu'environ 61% des dents en mauvaise position présentent des récessions selon Gorman (Gebistorf et al., 2018). Il faudrait des études prospectives observationnelles sur le long terme, se focalisant sur le phénotype gingival, et sur le type de mouvement orthodontique réalisé, pour voir si les traitements et la phase de rétention sont susceptibles de favoriser les récessions (Gebistorf et al., 2018).

**Les traitements orthodontiques par thérapeutique fixe ne sont pas réellement des facteurs de risque, mais le fait de déplacer les incisives en dehors de leur corticale osseuse est un facteur contributif à leur apparition. D'autres facteurs comme le phénotype gingival, la présence d'une inflammation, d'un brossage traumatogène, la finesse de la corticale osseuse, la présence de déhiscence ou de fenestration, semblent plus rentrer en jeu (Taffarel et al., 2019).**

Tableau 6 : Tableau comparatif montrant l'impact du traitement orthodontique sur les récessions gingivales

Auteurs	Objectif	Résultats	Conclusion
Ciavarella et al. [25]	Evaluer si le changement de position d'une incisive inférieure après traitement orthodontique est corrélé avec le développement de récession gingivale	<ul style="list-style-type: none"> <li>-Corrélation entre inclinaison de l'incisive et changement de la gencive festonnée et de la hauteur de papille</li> <li>-Différence statistiquement significative en ce qui concerne la hauteur de couronne clinique et la gencive festonnée entre le groupe ayant une valeur IMPA&lt;95° qui représente la valeur normale, et le groupe ayant eu une proversion avec une valeur IMPA&gt;95°</li> <li>-Déplacement apical de la gencive marginale d'environ 0,7mm pour le groupe avec les incisives mandibulaires proclinées, et cette différence était significative (p&lt;0,05)</li> </ul>	<ul style="list-style-type: none"> <li>-Un changement de position de l'incisive inférieure, plus particulièrement une proversion excessive, après un traitement orthodontique pourrait jouer un rôle dans le développement de récession gingivale</li> <li>-Les patients ayant une inclinaison de l'incisive inférieure supérieure à 95° avaient une migration apicale du zénith gingival comparés à ceux ayant une incisive avec une inclinaison normale</li> </ul>
Gebistorf et al. [35]	Evaluer les récessions gingivales à long terme dans une cohorte de patients orthodontiques et comparer la prévalence de récessions gingivales chez des patients, 10 à 15 ans après leur traitement orthodontique, en comparaison à des personnes ayant des malocclusions mais n'ayant pas bénéficiées d'orthodontie	-Prévalence de récession gingivale vestibulaire similaire chez les patients traités orthodontiquement 10 à 15 ans après leur traitement et chez les patients n'ayant pas eu de traitement	-Les patients traités orthodontiquement ne sont pas plus à risque de développer une récession gingivale sur le long terme par rapport à ceux qui ont une malocclusion installée depuis des années qui n'a pas été traitée orthodontiquement

Kamak et al. [50]	Tester l'hypothèse qu'un changement de l'inclinaison de l'incisive mandibulaire favorise le développement de récessions gingivales vestibulaires	<p>-Augmentation non statistiquement significative de la hauteur de la couronne clinique des incisives inférieures (42,41,31) entre les différents groupes répartis selon l'inclinaison qu'avait les incisives</p> <p>-La seule différence statistiquement significative (<math>p=0,049</math>) entre les groupes était la plus grande augmentation de la hauteur de la couronne clinique de 32 pour le groupe ayant eu une proversion des incisives par rapport à celui ayant eu une rétroversion de celles-ci</p> <p>-Sur toutes les dents évaluées, 2 récessions gingivales se sont produites sur la dent 32 sur 2 patients</p> <p>-Aucun changement au niveau de la papille incisive détecté sur les moulages</p>	-Le changement de l'inclinaison de l'incisive mandibulaire ne conduisait pas à l'apparition de récession gingivale
Renkema et al. [74]	Evaluer l'association entre la proversion des incisives mandibulaires et l'apparition de récession gingivale	<p>-5 ans après le traitement orthodontique :</p> <ul style="list-style-type: none"> <li>○ Récession gingivale chez 12,3% des patients n'ayant pas eu de proversion de leurs incisives mandibulaires et chez 11,7% des patients ayant eu une proversion. Différence non statistiquement significative (<math>p=0,851</math>)</li> <li>○ Augmentation moyenne de la hauteur de la couronne clinique des incisives mandibulaires de 0,75mm pour le groupe n'ayant pas eu de proversion et de 0,83mm pour le groupe ayant eu une proversion. Différence non statistiquement significative (<math>p=0,273</math>)</li> </ul>	-La proversion des incisives mandibulaires n'augmentait pas le risque de récession gingivale par rapport aux dents non proversées, sur une durée de 5 ans d'observation après la fin du traitement

Toutefois, d'autres études disent que les traitements orthodontiques peuvent diminuer la sévérité de certaines récessions gingivales, déjà présentes même avant le début du traitement. Ainsi, Taffarel et al., ont dans leur article de 2019, présenté un cas clinique d'une patiente atteinte de récession gingivale au niveau de son incisive centrale inférieure gauche, qui était d'un point de vue occlusal, plus égressée que les autres dents. Cette incisive avait une interférence avec le frein de la lèvre inférieure au niveau de la zone la plus apicale de la récession. Elle présentait également une classe II subdivision gauche d'Angle. Cette patiente avait déjà bénéficié d'un traitement orthodontique précédent, et elle affirmait ne pas avoir cette récession auparavant. Ainsi, l'étiologie de celle-ci pourrait être traumatique dû à un brossage traumatogène ou une accumulation de plaque dentaire, une occlusion non fonctionnelle (extrusion de l'incisive centrale), ou encore dû au traitement orthodontique précédent, qui aurait pu mettre la racine en dehors de l'os alvéolaire. La situation initiale était la suivante :

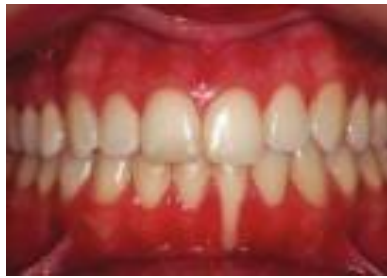

Figure 12 : Situation initiale du cas clinique (Taffarel et al., 2019)

Les objectifs de traitement ont donc été de linguariser la racine de l'incisive inférieure gauche, et d'obtenir une classe I canine et molaire à gauche. Pour cela, la première phase du traitement orthodontique a consisté à aligner et niveler les incisives, ainsi qu'à mettre du torque au niveau de l'incisive inférieure gauche pour obtenir sa linguoversion. La freinectomie a aussi été réalisée. Une mini-vis a été placée au niveau du maxillaire entre les prémolaires gauches pour corriger la classe II, et une greffe gingivale était prévue au niveau de l'incisive ayant la récession à la fin du traitement orthodontique.

La situation avec la mini-vis en place :

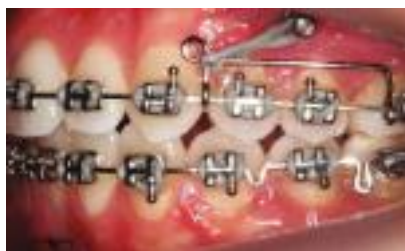

Figure 13 : Situation avec mini-vis en place du cas clinique (Taffarel et al., 2019)

La situation finale était la suivante :

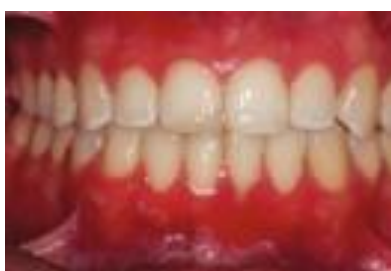

Figure 14 : Situation finale du cas clinique (Taffarel et al., 2019)

La récession gingivale a donc pu être traitée grâce à une mécanique orthodontique convenable, ayant permis de recréer une occlusion correcte et fonctionnelle. Une greffe gingivale avait été programmée dans le plan de traitement initial, cependant, la patiente a refusé de la faire, car elle était satisfaite du résultat obtenu à l'issue du traitement orthodontique. Le traitement orthodontique ainsi mené a abouti à une bonne santé parodontale, qui est restée stable, même 1 an après le traitement.

L'orthodontie et la parodontie sont donc deux disciplines complémentaires. Les résultats de l'étude de Laursen et al., 2020, vont dans le sens que le repositionnement des racines dentaires à l'intérieur de l'os alvéolaire, peut être suivi spontanément d'une réduction de la sévérité de la récession initialement présente. Et si toutefois une chirurgie plastique reste nécessaire, son pronostic sera plus favorable à l'obtention d'un recouvrement complet de la récession, que sans repositionnement radiculaire préalable.

Tableau 7 : Tableau comparatif montrant le rôle des traitements orthodontiques pour diminuer les récessions gingivales

Auteurs	Objectif	Résultats	Conclusion
Laursen et al. [55]	Evaluer l'impact des mouvements orthodontiques radiculaires sur les récessions gingivales	<ul style="list-style-type: none"> <li>-Diminution de la hauteur, de la largeur et de la zone de récession chez tous les patients après repositionnement orthodontique radiculaire</li> <li>-Transformation des récessions de classe IV, ou III de Miller, en classe II ou I après repositionnement</li> <li>-Réduction de la hauteur des récessions de 23% en moyenne, de la largeur de 38%, et de la surface de récession de 63%, sans augmentation de la profondeur de sondage de la poche</li> </ul>	<ul style="list-style-type: none"> <li>-Le repositionnement orthodontique des racines au centre de l'os alvéolaire a un impact clinique important puisqu'il a favorisé constamment la réduction des récessions gingivales</li> <li>-Les changements obtenus au niveau de la classification de Miller favorisent un meilleur pronostic de recouvrement de ces récessions avec chirurgie plastique parodontale</li> </ul>
Taffarel et al. [92]	Etude de cas : Application de forces orthodontiques localisées (torque lingual) sur l'incisive centrale mandibulaire gauche d'une patiente de 21,6 ans, qui présente une récession gingivale localisée et marquée	<ul style="list-style-type: none"> <li>-Amélioration clinique de la récession gingivale après application de forces biomécaniques localisées</li> <li>-Pronostic de greffe gingivale beaucoup plus favorable</li> <li>-Résultats stables à 1 an</li> </ul>	<ul style="list-style-type: none"> <li>-Le mouvement orthodontique avec application d'un système de forces biomécaniques localisées sur la dent 31 a permis d'obtenir une occlusion fonctionnelle, mais surtout d'obtenir la santé gingivale et parodontale</li> </ul>



Certaines récessions peuvent être induites par les mouvements dentaires au cours des traitements orthodontiques. Selon Chatzopoulou et Johal, 2015, les orthodontistes doivent donc étudier les caractéristiques de chacun de leur patient avant tout traitement, pour voir si celui-ci est plus à risque de développer une récession gingivale. Si une récession est déjà présente avant le traitement, et si l'hygiène orale n'est pas maîtrisée avec une présence importante de plaque dentaire ou de tarte, il faudra redoubler de vigilance. L'orthodontiste devra alors revoir ses modalités de traitement de manière à ne pas provoquer d'autres récessions au cours ou à la fin du traitement. Ainsi, dans certains cas extrêmes, en présence de facteurs de risques associés, comme la présence de déhiscence ou de fenestration, certaines thérapeutiques sont déconseillées, comme l'expansion excessive des arcades. Le praticien devra au contraire veiller à ne pas sortir les dents en dehors de l'os alvéolaire, privilégiant même dans certains cas les extractions dentaires, ou la réduction amélaire interproximale (« *stripping* ») comme alternative. Si toutefois, malgré toutes les précautions prises une récession venait à apparaître, le patient sera adressé vers un parodontiste. De même, il sera primordial de rééduquer le patient avec une technique de brossage non traumatogène permettant un contrôle de l'inflammation gingivale (Chatzopoulou et Johal, 2015).

Réciproquement, l'orthodontie peut également participer à la réduction de la sévérité d'une récession, en permettant un repositionnement correct de la racine au centre de l'os alvéolaire. Cela diminue la sévérité de la récession, et par conséquent facilite la procédure de chirurgie plastique parodontale en favorisant un recouvrement total de celle-ci.

#### 5.2.5. Fenestration et traitement orthodontique

Outre les récessions gingivales, d'autres complications iatrogènes peuvent se produire au cours d'un traitement orthodontique, comme l'apparition de fenestrations. L'étude de cas de Pérez-Lanza et al., 2018 montre une patiente de 15 ans qui présente une fenestration palatine au niveau de son incisive latérale droite, avec suppuration, à la suite d'un traitement orthodontique ayant eu pour but de tracter sa canine maxillaire droite qui était incluse. Son incisive a subi une rhizalyse de son tiers apical radiculaire, et une perte d'os interproximal était également visible. De plus, cette dent avait trop

de torque radiculo-palatin. La décision de conserver cette dent a été prise, et une approche multidisciplinaire a été mise en place. L'approche endodontique a d'abord été réalisée pour la racine de l'incisive latérale. Le traitement orthodontique qui visait à replacer l'incisive latérale à sa place au sein de l'os alvéolaire et à réduire l'excès de torque, a été effectué avant la chirurgie parodontale, dans le but de favoriser la fermeture des tissus lors de cette chirurgie. A la fin du traitement orthodontique, les auteurs ont en effet déjà constaté une réduction significative de la fenestration palatine. Le suivi de cette patiente 3 ans après, a montré une fermeture complète de la fenestration, avec disparition de la suppuration, ainsi que le maintien de sa santé parodontale.

**Ainsi, les traitements orthodontiques peuvent être à l'origine de fenestration, mais ils peuvent également faire partie d'un arsenal thérapeutique visant à les réparer.**

#### 5.2.6. Résorption radiculaire et traitement orthodontique

La résorption radiculaire se traduit cliniquement par une destruction du cément ou de la dentine radiculaire. Il s'agit d'une complication indésirable et inévitable à l'origine d'une mobilité dentaire accrue, voir dans les cas les plus extrêmes, à l'origine de perte dentaire. Sepanian et Sonnesen, parlent dans leur article de 2018, de résorption radiculaire inflammatoire induite par l'orthodontie (OIIRR). L'origine de ce phénomène dépend des facteurs biologiques individuels mais également des facteurs mécaniques mis en jeu. De nombreuses études citées dans la revue de Sioustis et al., 2019, ont prouvé que le risque de voir apparaître des résorptions augmente notamment avec la durée du traitement orthodontique, l'intensité de la force appliquée, les mécaniques mettant en jeu du torque, ou encore les mécaniques d'ingression. Nous pouvons effectivement lire dans l'article de Rathore et al., 2015, que des forces orthodontiques intrusives excessives peuvent aboutir à des résorptions radiculaires. Une supraclusion supérieure à 5mm au début du traitement, ainsi qu'un traitement impliquant des extractions dentaires sembleraient également favoriser les résorptions (Yin et al., 2019). La même observation a été faite en présence de surplomb (Sepanian et Sonnesen, 2018). Des études se contredisent en ce qui concerne la localisation des dents et leur probabilité de subir une résorption. En effet, selon l'article de Dudic et al.,

2017, les dents mandibulaires sont plus à risque de souffrir de résorption radiculaire, que les dents maxillaires. Tandis que nous pouvons lire dans l'article de Yin et al., 2019, que les incisives centrales maxillaires sont les plus à risque de voir apparaître une résorption, suivies des incisives latérales maxillaires et des incisives latérales mandibulaires. La localisation de l'OIIRR semble dépendre fortement du type de mouvement orthodontique. Cependant, les zones sous « haute pression » semblent plus susceptibles que les zones sous « haute tension » (Roscoe et al., 2015). Selon la revue systématique de Roscoe et al., 2015, il existe un haut niveau de preuve de l'association entre résorption radiculaire et traitement orthodontique. Les auteurs ont évalué la littérature scientifique qui a examiné la résorption radiculaire comme résultat d'un traitement orthodontique, pour déterminer quel niveau de preuve est disponible pour soutenir l'association de la résorption radiculaire avec différents systèmes de forces orthodontiques. Des études ont mis en évidence une corrélation entre forces orthodontiques élevées et résorptions radiculaires. L'influence du type d'appareil orthodontique (fixe avec le multi-attaches, contre amovible avec les aligneurs) sur la sévérité d'apparition des résorptions radiculaires a également été étudiée. Des résultats similaires ont été retrouvés au sein de ceux traités par multi-attaches avec forces légères, et au sein de ceux portant des aligneurs. L'influence de forces continues contre des forces intermittentes a été étudiée dans deux articles : les résultats sont contradictoires. De même, certaines études suggèrent qu'une pause au cours du déplacement dentaire permettrait de laisser le temps au cément traumatisé de guérir. L'augmentation du temps de traitement semble augmenter les résorptions radiculaires.

Tableau 8 : Tableau comparatif montrant le lien entre traitement orthodontique et résorptions radiculaires

Auteurs	Objectif	Résultats	Conclusion
Dudic et al. [29]	<p>-Eplorer les associations potentielles entre la résorption radiculaire cervicale et le déplacement de la dent</p> <p>-Etudier cette résorption induite par l'orthodontie de manière inter et intra-individus</p> <p>-Identifier les facteurs comme la localisation de la dent au maxillaire ou à la mandibule, et la présence d'obstacle inter ou intra-arcade qui pourraient influencer la quantité de résorption des racines</p>	<p>-La présence d'un obstacle qui pourrait réduire la quantité d'un déplacement dentaire ne semble pas réduire la quantité de résorption radiculaire</p> <p>-Différences significatives (<math>p &lt; 0,01</math>) en ce qui concerne la quantité de résorption radiculaire cervicale entre les dents déplacées orthodontiquement et les dents contrôles</p> <ul style="list-style-type: none"> <li>○ Résorption moyenne des dents déplacées orthodontiquement de <math>0,00055\text{mm}^3</math> (écart type = <math>0,00037</math>)</li> <li>○ Résorption des dents contrôles de <math>0,00003\text{mm}^3</math> (écart type = <math>0,00010</math>)</li> </ul> <p>-Les dents mandibulaires ont montré non significativement (<math>p = 0,06</math>) plus de résorptions que les dents maxillaires</p> <ul style="list-style-type: none"> <li>○ Résorption des dents mandibulaires de <math>0,00062\text{mm}^3</math> (écart type = <math>0,00032</math>)</li> <li>○ Résorption des dents maxillaires de <math>0,00047\text{mm}^3</math> (écart type = <math>0,00042</math>)</li> </ul>	<p>-L'importance du mouvement dentaire est corrélé à la quantité de résorption radiculaire</p> <p>-Une large variation de la quantité de résorption radiculaire est identifiée entre les individus</p> <p>-La quantité de résorption radiculaire est corrélée au sein d'un même individu</p> <p>-Les dents mandibulaires sont plus à risque de subir des résorptions que les dents maxillaires</p>
Han et al. [43]	<p>Evaluer l'influence du vieillissement sur les résultats orthodontiques et parodontaux du traitement au niveau</p>	<p>-Similarité non significative (<math>p &gt; 0,05</math>) entre les deux groupes du degré de résorption radiculaire après compensation de la complexité et de la durée du</p>	<p>-Bien que les malocclusions initiales et les conditions parodontales étaient défavorables pour les adultes d'âge moyen, le traitement</p>

	des dents antérieures en comparant les adultes d'âge moyen et les jeunes adultes	traitement	global et les résultats parodontaux après traitement orthodontique des dents antérieures étaient similaires à ceux des jeunes adultes
Sepanian et Sonnesen [80]	<p>-Analyser les différences dans l'apparition des OIIRR sur les incisives chez des patients en classe II division 2 d'Angle, selon qu'ils aient été traités par un traitement d'une seule phase (appareil fixe), ou bien par un traitement comportant deux phases (un appareil amovible avant l'appareil fixe)</p> <p>-Analyser l'apparition d'OIIRR selon la durée du traitement, l'âge, le sexe, la morphologie crânio-faciale, et les anomalies dentaires</p>	<p>-Significativement plus de OIIRR pour les patients ayant bénéficiés d'un traitement en une seule phase pour leurs incisives centrales mandibulaires (ICM) comparés aux patients ayant eu un traitement en deux phases (31,0% contre 7,7% avec <math>p=0,025</math>)</p> <p>-Même observation mais non significative au niveau des incisives latérales inférieures (respectivement 26,2% contre 8,0% avec <math>p=0,069</math>)</p> <p>-Aucune différence significative pour les OIIRR mise en évidence pour les incisives supérieures entre les deux groupes</p> <p>-Plus d'OIIRR chez les garçons que les filles au niveau des ICM (<math>p=0,002</math>)</p> <p>-Plus d'OIIRR chez les patients ayant des agénésies au niveau des ICM que les patients n'ayant pas d'agénésie (<math>p=0,019</math>)</p> <p>-Aucune différence significative pour les OIIRR mise en évidence en ce qui concerne la durée totale de traitement, l'âge, et la morphologie crânio-faciale</p>	<p>-Les patients ayant eu un traitement en une seule phase montrent plus d'OIIRR au niveau de leurs incisives centrales mandibulaires que les patients ayant eu un traitement en deux phases</p> <p>-Le traitement en deux phases pour les classe II division 2 d'Angle semble être une bonne option pour les patients plus à risque d'OIIRR</p>

**Ainsi, des résorptions radiculaires peuvent survenir au cours d'un traitement orthodontique. Certains cas sont plus à risque que d'autres, cependant, chaque patient devra être informé de ce risque avant le début de son traitement. L'orthodontiste devra surveiller régulièrement l'état des racines, d'autant plus s'il exerce une mécanique orthodontique avec des forces importantes, ou bien s'il exerce des mouvements dentaires plus à risque de faire apparaître ce genre de complications. En cas de découverte de résorption radiculaire, il faudra adapter le traitement orthodontique, appliquer des forces plus légères, voir même faire une pause dans le traitement afin d'essayer d'éviter la progression de ce phénomène.**

#### 5.2.7. Invagination gingivale et traitement orthodontique

Au cours d'un traitement orthodontique, l'orthodontiste peut être amené à demander l'extraction de certaines dents, souvent des prémolaires, pour diverses raisons. Sioustis et al., 2019, rapportent dans leur article qu'il peut persister une invagination gingivale malgré la fermeture des espaces ainsi créés. Selon eux, la fréquence de ce phénomène serait relativement élevée, et se produirait le plus souvent à la mandibule. De même, l'invagination gingivale surviendrait plus facilement quand le délai entre l'avulsion dentaire et le mouvement orthodontique visant à refermer cet espace est long (Sioustis et al., 2019). L'invagination gingivale peut avoir un impact sur le contrôle de plaque, et par conséquent peut favoriser les maladies gingivales ou parodontales (Sioustis et al., 2019). Al-Jundi et al., 2017 ont à travers leur essai clinique prospectif, étudié l'impact sur le parodonte du mouvement dentaire orthodontique de rétraction des canines après l'extraction des premières prémolaires maxillaires, au niveau du site d'extraction. Les résultats ont montré qu'il existait une corrélation entre le mouvement de la gencive libre et attachée et le mouvement de la canine maxillaire qui était rétractée tout au long de l'étude. Ces changements étaient statistiquement significatifs. De même, sur les 34 sites d'extraction étudiés, 29,7% ont révélé des invaginations gingivales visibles sous la forme d'un pli tissulaire. Celles-ci étaient plus fréquentes chez les hommes (77,3%) que chez les femmes. En plus de l'appareil orthodontique lui-même, les invaginations gingivales pourraient entraver l'hygiène orale, et empêcher l'élimination de plaque dentaire (Al-Jundi et al., 2017). Cela peut aboutir à une gingivite, en particulier chez les patients ne maîtrisant pas leur hygiène orale (Al-Jundi et al.,

2017).

**Ainsi, il est primordial d'insister sur l'enseignement à l'hygiène orale (brossage dentaire, utilisation de fil dentaire) des patients qui auront des extractions associées à leur traitement orthodontique, dans le but de préserver leur santé parodontale (Al-Jundi et al., 2017). Les invaginations gingivales pourraient donc être des facteurs participants au processus pathologique, en ayant un effet parodontal négatif au niveau du site d'extraction (Al-Jundi et al., 2017). Ces auteurs ont conclu qu'il se produit des changements importants mais limités, au niveau des tissus parodontaux pendant et après extraction de prémolaires suivi d'un traitement orthodontique, toutefois, selon eux, les altérations tissulaires ne sont pas préjudiciables à l'état parodontal pendant et après un traitement orthodontique actif. Ainsi, la meilleure prévention semble être encore une fois le maintien d'une hygiène orale rigoureuse tout au long du traitement.**

#### 5.2.8. Maladies parodontales et traitement orthodontique

Les maladies parodontales, type parodontites, peuvent entraîner des migrations dentaires qui se manifestent par des rotations, des extrusions, une apparition de diastème, ou au contraire par l'apparition d'un encombrement incisif. Parfois ces malpositions vont accentuer et entretenir d'autant plus la maladie parodontale, qu'elles vont rendre le contrôle de plaque plus difficile (Rathore et al., 2015). L'impact psychologique et social que peuvent avoir les migrations dentaires n'est pas à négliger, en particulier quand elles se produisent au niveau des incisives. C'est d'ailleurs souvent cela qui pousse les patients à venir consulter (Kumar et al., 2018). Le praticien se retrouve donc face à un défi, car les traitements orthodontiques qui pourraient améliorer la situation ne doivent pas être entrepris tant que l'hygiène orale n'est pas maîtrisée. Il devra convaincre le patient de participer à un traitement parodontal (débridement, détartrage, surfaçage), en lui expliquant l'importance de l'hygiène orale, et seulement une fois celle-ci acquise, l'orthodontiste pourra commencer son traitement, même dans les cas de perte osseuse alvéolaire précédente. Gyawali et Bhattarai, 2017, ont dans leur article étudié la prise en charge orthodontique en présence d'un type particulier de maladie parodontale, les parodontites agressives (selon l'ancienne classification d'Armitage de 1999). En effet, cette pathologie affecte

principalement les sujets jeunes, or ceux-ci constituent une grande proportion des patients orthodontiques (Gyawali et Bhattarai, 2017). Les auteurs ont conclu que ces patients pouvaient tout de même bénéficier d'orthodontie, à condition encore une fois, que cette maladie soit stabilisée. Un contrôle parodontal avant, pendant, et après traitement orthodontique est donc requis (Gyawali et Bhattarai, 2017). Toutefois, les orthodontistes doivent adapter leur mécanique (Gyawali et Bhattarai, 2017). En effet, le centre de résistance des dents atteintes migre apicalement à la suite de la perte osseuse, les orthodontistes devront donc privilégier l'utilisation des forces légères. Les appareils orthodontiques fixes sont préférés pour traiter ce genre de patients comparés aux appareils amovibles, car ils aident à stabiliser l'ancrage, et peuvent délivrer une force légère et continue (Gyawali et Bhattarai, 2017). Les activations orthodontiques doivent également être faites à intervalle plus long, étant donné que le remodelage du parodonte prend plus de temps que chez des patients sains (Gyawali et Bhattarai, 2017).

Les avantages d'un traitement orthodontique pour établir un statut parodontal stable après une perte du support parodontal, ont été démontrés dans de nombreuses études (Rathore et al., 2015). Parmi eux :

- L'amélioration de l'hygiène orale en supprimant les encombrements qui sont des facteurs facilitant la maladie parodontale
- L'extrusion orthodontique qui permet de réduire les défauts infra-osseux, les défauts angulaires, les poches parodontales isolées, mais également d'augmenter la hauteur de crête osseuse et la hauteur de gencive attachée en forçant la migration coronaire de la racine
- L'amélioration de l'architecture gingivale et la correction des défauts osseux verticaux sur les molaires mésialées
- L'élimination des interférences occlusales à l'origine de lésion parodontale (En effet, ces trauma occlusaux peuvent être néfastes pour la réparation et la régénération des tissus après un traitement parodontal (Jiao et al., 2019).)



Tableau 9 : Tableau comparatif montrant la gestion d'un traitement orthodontique en présence de maladie parodontale

Auteurs	Objectif	Résultats	Conclusion
Alsulaiman et al. [9]	Rechercher l'association entre encombrement antérieur, l'irrégularité, et la progression de la maladie parodontale au niveau des dents antérieures en utilisant des analyses longitudinales rigoureuses	<ul style="list-style-type: none"> <li>-L'encombrement, et les diastèmes dans la région antérieure maxillaire, étaient significativement associés à une augmentation de la somme de profondeur de poche pathologique</li> <li>-L'encombrement et l'irrégularité dans la région antérieure mandibulaire étaient significativement associés à l'augmentation de la somme de profondeur de poche pathologique et du nombre de dents avec perte osseuse</li> </ul>	-Cette étude est la première à fournir la preuve que certains types de mal alignements sont des facteurs de risques de maladie parodontale
Bernhardt et al. [16]	Rechercher les associations entre malocclusions et maladie parodontale en le comparant à celui du tabagisme chez les personnes recrutées dans l'étude transversale basée sur la population nommée « étude de santé en Porémanie »	<ul style="list-style-type: none"> <li>-Association entre perte d'attache plus importante et diastèmes antérieures, surplombs augmentés, recouvrements excessifs créant une morsure gingivale et les canines ectopiques</li> <li>-Association entre profondeur de poche et occlusions croisées antérieures et recouvrements excessifs</li> <li>-Les 18 variables des malocclusions expliquent la moitié de la variance de celle du tabagisme pour le critère principal de perte d'attache, et le tiers du critère secondaire pour la profondeur de poche, donnant une certaine spécificité pour la perte d'attache</li> </ul>	<ul style="list-style-type: none"> <li>-Les malocclusions ou les paramètres morphologiques étaient associés à la maladie parodontale</li> <li>-Une occlusion distale (=classe II d'Angle), un surplomb ou un recouvrement augmenté sont associés à une perte d'attache</li> <li>-Une occlusion croisée, un recouvrement excessif provoquant une morsure de la gencive, provoquent une augmentation de la profondeur de poche et de la perte d'attache</li> <li>-La dégradation parodontale due à l'accumulation de plaque en raison de la mauvaise position des dents ne semble pas être la voie principale entre</li> </ul>

			malocclusion et maladie parodontale
Cao et al. [18]	Evaluer l'efficacité d'un protocole clinique associant un traitement orthodontique et parodontal pour obtenir une régénération parodontale	<ul style="list-style-type: none"> <li>-Efficacité de la combinaison d'une chirurgie régénérative ortho-parodontale pour les patients ayant une lésion osseuse horizontale</li> <li>-Augmentation significative de la hauteur d'os alvéolaire entre avant et après le traitement</li> </ul>	<ul style="list-style-type: none"> <li>-L'intrusion orthodontique associée à une fibrotomie améliore le support parodontal des incisives déplacées en repositionnant leur apex et en changeant l'anatomie de la crête osseuse d'horizontal à angulaire</li> <li>-Cela a pour conséquence une augmentation de l'épaisseur osseuse et une amélioration du résultat de la régénération tissulaire guidée</li> </ul>
Han [44]	Evaluer l'effet d'un traitement orthodontique sur les tissus parodontaux et comparer les effets d'un traitement orthodontique avec appareil fixe (groupe avec multi-attaches) ou avec appareil amovible (groupe avec aligneurs) sur les paramètres cliniques des patients ayant une parodontite	<ul style="list-style-type: none"> <li>-Diminution statistiquement significative (<math>p &lt; 0,01</math>), entre avant et après le traitement orthodontique en ce qui concerne l'indice de plaque</li> <li>-Amélioration statistiquement significative (<math>p &lt; 0,01</math>) entre avant et après le traitement orthodontique pour l'indice gingival</li> <li>-Pour les deux indices précédents, aucune différence significative n'a été mise en évidence entre les deux groupes</li> <li>-Diminution significative (<math>p &lt; 0,05</math>) de la profondeur de sondage entre avant et après le traitement orthodontique avec une différence statistiquement significative (<math>p &lt; 0,01</math>) entre ces deux groupes (0,48<math>\pm</math>0,34mm pour le groupe multi-attaches contre 0,20<math>\pm</math>0,29mm pour le groupe aligneurs)</li> </ul>	<ul style="list-style-type: none"> <li>-Il semblerait qu'un traitement parodontal combiné à un traitement orthodontique peut améliorer la santé parodontale des patients ayant une parodontite quel que soit la technique orthodontique employée</li> </ul>

		<p>-Amélioration du niveau global de l'os alvéolaire, avec une différence non statistiquement significative entre les deux groupes</p> <p>-Durée du traitement plus courte pour le groupe multi-attaches que pour le groupe aligneurs</p>	
Jiao et al. [48]	<p>Evaluer les changements des paramètres parodontaux cliniques et radiographiques, et leurs facteurs d'influence, avant et après traitement orthodontique chez des patients ayant une parodontite de stade IV, grade C, en utilisant des modèles statistiques à plusieurs niveaux</p>	<p>-Aucune différence entre la profondeur de poche, le saignement au sondage, le pourcentage de la hauteur d'os relative entre avant et après le traitement orthodontique</p> <p>-D'après l'analyse à plusieurs niveaux :</p> <ul style="list-style-type: none"> <li>○ Aucune différence significative de profondeur de poche entre les dents adjacentes aux sites d'extraction par rapport à celles non adjacentes à ces sites. (Les dents adjacentes auraient une tendance à ce que leur hauteur d'os relative diminue pendant le traitement orthodontique.)</li> <li>○ Diminution significative de la profondeur de sondage au niveau des dents qui créaient un encombrement, qui participaient à un surplomb, ou à un recouvrement excessif</li> <li>○ Diminution significative de la hauteur d'os relative en pourcentage plus retrouvée pour les dents qui créaient un</li> </ul>	<p>-La stabilité des paramètres parodontaux pendant le traitement orthodontique des patients ayant une parodontite de stade IV, grade C, peut être obtenue par traitements parodontal et orthodontique combinés appropriés</p> <p>-Les traitements orthodontiques avec extraction sont sans danger pour ces patients, cependant, une attention particulière doit être apportée aux dents adjacentes aux sites d'extractions</p>

		encombrement, ou qui participaient à un recouvrement excessif	
Kumar et al. [54]	Etude de cas : Evaluer l'effet combiné d'une thérapeutique ortho-parodontale non chirurgicale et chirurgicale, dans le maintien d'un statut parodontal sain avant et après traitement orthodontique, chez une patiente de 23 ans, ayant des migrations dentaires pathologiques à la suite d'une parodontite chronique généralisée modérée à sévère	-Amélioration significative des paramètres parodontaux à la réévaluation après plusieurs séances de thérapie parodontale non chirurgicale (comprenant des détartrages et des surfaçages radiculaires) et d'enseignement à l'hygiène orale -La chirurgie parodontale a été effectuée et le traitement orthodontique a commencé 1 an après cette phase : après débagage, présence d'un sourire plus esthétique, d'une occlusion stable, et amélioration des paramètres parodontaux -10 ans après cette thérapie, et à la suite d'une maintenance orthodontique et parodontale rigoureuse, réduction de la profondeur de poche au sondage, aucun effet indésirable au niveau du parodonte réparé, et maintien du niveau osseux	-Les patients compromis parodontalement ayant des besoins orthodontiques peuvent être traités avec une thérapie ortho-parodontale -Cela permet une amélioration d'un point de vue esthétique, fonctionnel, et occlusal, à condition d'utiliser des forces physiologiques, de contrôler l'inflammation parodontale, et d'instaurer une hygiène orale irréprochable tout au long du traitement -Les paramètres parodontaux sont aussi améliorés -La maintenance permet de stabiliser les résultats obtenus dans le temps
Mangat et al. [58]	Etablir la corrélation entre le déplacement orthodontique des dents et parodontite	-Augmentation significative de PI, de récession gingivale, et de la mobilité dentaire pour le groupe traité par appareil orthodontique fixe, entre avant et après le traitement orthodontique -Même observation mais non significative pour le groupe traité par appareil myofonctionnel	-Il existe une corrélation entre malocclusion et parodontite -Le type d'appareil orthodontique employé joue un rôle important dans le développement de parodontite -Il a été suggéré que le traitement par appareil fixe aurait des effets néfastes sur le parodonte
Rathore et al. [73]	Examiner les avantages de l'association	-Nécessité de procédures parodontales supplémentaires pour faciliter la réussite des	-L'orthodontie n'est pas une contre-indication pour ces patients, cependant une surveillance

	orthodontie/parodontie dans la prise en charge des patients souffrant de maladie parodontale	traitements orthodontiques	parodontale est indispensable pour maintenir la santé parodontale
Sabatoski et al. [78]	Etude de cas : Décrire le traitement orthodontique d'un patient de 41,3 ans souffrant d'une parodontite chronique, ayant entraînée des migrations dentaires pathologiques, et des pertes dentaires, dû à la perte osseuse. Il a été combiné à un traitement parodontal et prothétique	-La maladie parodontale a été stabilisée grâce à la parodontie, puis le traitement orthodontique a eu lieu avec un suivi parodontal tous les 3 mois -Après 30 mois de traitement orthodontique la migration pathologique des dents antérieures maxillaires a été corrigée par intrusion et redressement, la protrusion incisive a été réduite -Les conditions parodontales de ce patient sont restées inchangées et le sondage n'a pas montré de saignement ou d'autres signes de maladie active -Conservation de la santé parodontale et du niveau osseux lors du suivi à 1 an et 11 mois	-Il est possible de réaliser un traitement orthodontique chez un patient avec un support osseux même fortement réduit, et des migrations dentaires pathologiques, à condition qu'un bon contrôle de la maladie parodontale soit instauré avant, mais également pendant, et après le traitement orthodontique
Sim et al. [84]	Evaluer l'association entre traitement orthodontique et parodontite dans un échantillon national représentatif de la population sud-coréenne	-Prévalence de parodontites plus faible dans le groupe ayant eu un traitement orthodontique, que dans le groupe n'en ayant pas eu (9% contre 44%)	-Les traitements orthodontiques sont associés à une diminution de la prévalence des parodontites
Zasčiurinskien é et al. [105]	-Comparer deux stratégies de traitements en regardant l'effet du déplacement dentaire orthodontique sur le statut	-Aucune différence significative entre le groupe test (groupe pour lequel le traitement orthodontique est réalisé simultanément au traitement parodontal), et le groupe contrôle	-Un traitement orthodontique simultanément à un traitement parodontal pourrait être utilisé comme traitement de routine pour les patients ayant une parodontite induite par la plaque

	<p>parodontal de patients souffrant de parodontite induite par la plaque</p> <p>-Evaluer les différences de durée traitement</p>	<p>(groupe pour lequel le traitement parodontal est réalisé avant le traitement orthodontique)</p> <p>-Augmentation du niveau d'attache clinique dans les deux groupes</p> <p>-Diminution significative des profondeurs de poche pour les deux groupes : les sites présentant une profondeur de poche de 4 à 6mm sont passés à une profondeur &lt;4mm après traitement</p> <p>-Durée du traitement significativement plus longue pour le groupe contrôle (la différence moyenne était de 4,05 +/- 1,59 mois)</p>	
--	--	--	--

Si l'indication d'un traitement orthodontique est posé, des procédures parodontales peuvent s'avérer nécessaire aussi bien avant, pendant, qu'après celui-ci (Janu et al., 2016).

#### 5.2.8.1. Thérapie parodontale avant traitement orthodontique

La thérapeutique parodontale initiale commence par un enseignement à l'hygiène orale, un contrôle de plaque professionnel, ainsi que par un débridement et surfaçage (Janu et al., 2016). Elle s'étend généralement sur une période de 3 mois. En présence de défaut osseux, comme des cratères osseux, des défauts hémi septaux, des défauts osseux à 3 parois, ou encore des lésions inter-radiculaires, une chirurgie osseuse pré-orthodontique peut être nécessaire (Janu et al., 2016). Dans certains cas, une chirurgie gingivale pré-orthodontique peut également être indiquée. En effet, selon les situations, une greffe gingivale, un déplacement apical de lambeau associé à une gingivectomie, ou une simple gingivectomie, peuvent être requises avant de commencer le traitement orthodontique (Janu et al., 2016).

#### 5.2.8.2. Thérapie parodontale pendant traitement orthodontique

Une maintenance parodontale doit être mise en place au cours du traitement orthodontique avec le parodontiste traitant. Le patient doit appliquer les conseils d'hygiène orale qui lui ont été enseignés précédemment. L'orthodontiste joue aussi un rôle dans la surveillance du contrôle de plaque du patient. Il est là pour le remotiver si nécessaire (Janu et al., 2016).

Il arrive qu'une fibrotomie, une freinectomie, une gingivectomie, une corticotomie, ou encore une procédure orthodontique ostéogénique accélérée par voie parodontale (PAOO) soient nécessaires pendant le traitement orthodontique (Janu et al., 2016).

#### 5.2.8.3. Thérapie parodontale après traitement orthodontique

Un suivi parodontal après le traitement orthodontique est également impératif (Janu et al., 2016). Des radiographies péri-apicales doivent être prises au bout de 6 mois dans le but de voir les modifications au niveau osseux, de vérifier la diminution de l'espace ligamentaire (Rathore et al., 2015). La mobilité dentaire est également réévaluée (Rathore et al., 2015).

Zasciurinskiene et al., 2016, ont mené une revue systématique pour identifier les données sur les effets possibles d'un traitement orthodontique sur le statut parodontal de patients sensibles à la parodontite. Ils en ont conclu qu'aucune preuve issue d'études contrôlées, ou d'essais contrôlés randomisés, ne montrent actuellement qu'un traitement orthodontique améliore ou aggrave le statut parodontal de ces patients.

**La littérature ne contre-indique pas les traitements orthodontiques chez les patients ayant des problèmes parodontaux, simplement leur maladie doit être stabilisée, et le maintien de l'hygiène orale avant, pendant, et après le traitement, s'avère être un impératif. En effet, si l'hygiène orale n'est pas maîtrisée chez les patients ayant une maladie parodontale, il se produit une perte d'attache plus rapide, aggravant d'autant plus la maladie. L'orthodontiste et le parodontiste devront donc interagir ensemble (Rathore et al., 2015). Après une thérapie parodontale appropriée, le traitement orthodontique peut améliorer l'os alvéolaire mais également les tissus mous parodontaux (Han, 2015). La réalisation d'un lambeau dans le cadre d'une chirurgie régénérative a l'effet d'une fibrotomie supracrestale pour la prévention de la récurrence de certains mouvements orthodontiques (Han, 2015). De même, après une chirurgie parodontale régénérative, la pose d'une attelle de rétention en résine peut avoir un effet synergique sur le succès du traitement combiné ortho-parodontal (Han, 2015). Parfois, il peut même être intéressant d'effectuer un traitement orthodontique simultané au traitement parodontal (Zasčiurinskienė et al., 2018). Toutefois, un traitement orthodontique sur un parodonte déjà réduit n'est pas sans danger. C'est pourquoi les orthodontistes devront être vigilants quand ils mèneront leur traitement, pour ne pas être plus délétère à ce niveau. Chez les patients souffrant de parodontite, il est suggéré d'appliquer des forces légères, sur un fil rond, dans le but d'éviter toute perte osseuse supplémentaire (Jiao et al., 2019). Inversement, les malocclusions peuvent être corrélées aux maladies parodontales (Bernhardt et al., 2019, Mangat et al., 2017). Les traitements orthodontiques visant à les corriger seraient bénéfiques à la santé parodontale, puisqu'ils pourraient limiter la progression de la maladie en recréant un environnement propice à l'hygiène orale. Les chirurgiens-dentistes devraient**



**donc informer leurs patients de ce lien, et les adresser chez l'orthodontiste si besoin (Alsulaiman et al., 2018).**

#### 5.2.9. Corticotomie et traitement orthodontique

La demande de traitement orthodontique chez les patients adultes ne cesse d'augmenter. Cependant ceux-ci veulent en général bénéficier de traitement le plus discret possible, mais également le plus rapide possible (Sharma et al., 2019). La corticotomie est une technique qui permet d'accélérer le mouvement dentaire, et ainsi de diminuer la durée globale du traitement orthodontique (Sharma et al., 2019). Elle a été décrite pour la première fois par L. C Bryan en 1893, puis a été réintroduite par Köle, en 1959. La corticotomie permet également d'obtenir une expansion plus sûre en cas de constriction d'arcade, mais aussi d'améliorer la stabilité du traitement post-orthodontique de manière générale (Sulewska et al., 2018). Une nouvelle procédure orthodontique ostéogénique accélérée par voie parodontale (PAOO), associe corticotomie avec greffe osseuse et l'application de forces orthodontiques. Elle a pour avantage d'augmenter la largeur de l'os alvéolaire, de diminuer l'apparition de résorption radiculaire (Janu et al., 2016). D'autres techniques comme la piézocision, les micro-ostéoperforations existent (Sharma et al., 2019). Cassetta et al., 2017 ont à travers un cas clinique montré que la piézocision permet également de réduire le temps de traitement orthodontique. Ces techniques trouvent leur indication dans les cas de classe I d'Angle associée à un encombrement dentaire, dans les cas de classe II d'Angle nécessitant des extractions ou de l'expansion, et dans les classe III d'Angle modérée (Janu et al., 2016). Le principe de la corticotomie est de provoquer volontairement un traumatisme limité à la zone où un déplacement dentaire plus rapide est recherché.

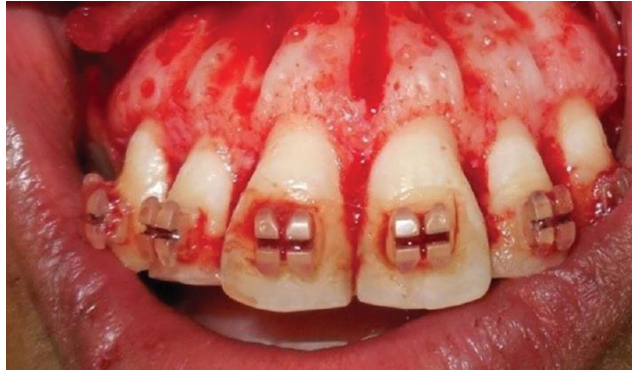

Figure 15 : Photographie montrant une corticotomie (Sharma et al., 2019)

Cela a pour conséquence d'augmenter le taux de marqueur pro-inflammatoire, et d'accélérer le mouvement dentaire (Sharma et al., 2019). La réponse obtenue par cette technique est basée sur le « phénomène d'accélération régional », le RAP (Sharma et al., 2019). Les zones qui devront subir une corticotomie sont définies à l'avance, et toute opération parodontale supplémentaire qui serait nécessaire, comme une greffe gingivale, doit être planifiée préalablement dans le but d'éviter une autre chirurgie au patient plus tard (Sharma et al., 2019). Cette intervention nécessite un lien étroit entre l'orthodontiste et le parodontiste. En effet, les forces orthodontiques visant à faire bouger les dents doivent être appliquées rapidement après la corticotomie (Sharma et al., 2019). En général, l'appareil orthodontique est mis en place avant l'intervention, puis une fois celle-ci réalisée, le patient est revu toutes les deux semaines par l'orthodontiste (Sharma et al., 2019). Après une telle intervention, les effets de celle-ci sur l'accélération du déplacement dentaire sont présents pendant 4 à 6 mois (Sharma et al., 2019). C'est pour cela que le patient est suivi régulièrement par l'orthodontiste pendant cette période dans le but de potentialiser les résultats. Les corticotomies s'effectuent plus fréquemment chez les adultes, cependant, il est tout à fait possible dans certains cas de les réaliser chez les adolescents, comme l'a montrée l'étude de cas de Cassetta et al., 2015.

Tableau 10 : Tableau comparatif montrant les effets d'une corticotomie au service du traitement orthodontique

Auteurs	Objectif	Résultats	Conclusion
Cassetta et al. [19]	Étude de cas : Association d'une corticotomie associée à un traitement orthodontique par aligneurs, pour traiter un encombrement bi-maxillaires modéré et réduire la durée du traitement chez une patiente de 12 ans en classe I d'Angle	-Amélioration des indices parodontaux après le traitement -Diminution de la profondeur de poche au sondage et du saignement au sondage entre avant le début du traitement et la fin de celui-ci -Aucune résorption radiculaire apicale visible à la fin du traitement -Aucune perte osseuse horizontale	-La durée totale du traitement a été de 2 mois, soit réduite d'environ 1/3 par rapport à la durée d'un traitement sans corticotomie -L'amélioration des indices parodontaux peut s'expliquer par l'amovibilité des aligneurs permettant une meilleure hygiène orale, et par la durée réduite du traitement qui a pu influencer sur la bonne compliance de la patiente
Cassetta et al. [20]	Étude de cas : Association de piézocision guidée par ordinateur et d'aligneurs orthodontiques pour résoudre un encombrement modéré des deux arcades chez une italienne de 23 ans	-Deux ans après la fin du traitement orthodontique : <ul style="list-style-type: none"> <li>○ Aucune récurrence notable</li> <li>○ Aucune poche parodontale</li> <li>○ Aucune sensibilité dentinaire</li> <li>○ Préservation des papilles interdentaires avec aucune récession gingivale associée</li> <li>○ Aucune perte osseuse horizontale</li> <li>○ Aucune résorption radiculaire apicale</li> <li>○ Diminution de la profondeur de poche au sondage et du</li> </ul>	-Le cas a pu être traité en 8 mois. Le traitement a duré 1/3 de temps par rapport à ce qu'il aurait duré sans la réalisation de la piézocision -Cela va dans le sens que la corticotomie associée à un traitement orthodontique raccourci la durée d'un traitement orthodontique conventionnel -Deux ans après la fin du traitement, tous les paramètres parodontaux sont restés stables -Lorsqu'une corticotomie est réalisée, l'utilisation d'aligneurs serait plus appropriée pour obtenir un meilleur contrôle des mouvements orthodontiques

		saignement au sondage par rapport à avant le traitement	
Sulewska et al. [90]	Evaluer les effets d'une corticotomie associée à un traitement orthodontique sur l'état clinique des tissus mous chez des patients ayant une malocclusion avec un déficit transversal du maxillaire	<p>-Pas d'effets négatifs sur l'état parodontal comme en témoignent la réduction significative de la profondeur de sondage, du niveau d'attache clinique, et du sondage osseux après le traitement</p> <p>-Aucune nouvelle récession gingivale visible bien qu'un mouvement orthodontique de vestibulo-version des dents ai été réalisé</p> <p>-Augmentation statistiquement significative de hauteur de tissus kératinisés, et de l'épaisseur gingivale (biotype) après le traitement</p> <p>-Réduction statistiquement significative de la hauteur papillaire après le traitement</p> <p>-Indice de plaque et saignement au sondage similaires tout au long du traitement avec une tendance à la diminution pendant la phase de contention</p>	-Une corticotomie associée à un traitement orthodontique ne compromet pas l'état clinique parodontal
Sun et al. [91]	Evaluer les changements de déhiscence et fenestration après une corticotomie augmentée associée à un traitement orthodontique (au niveau d'un	-Amélioration à la fois des déhiscences et des fenestrations au niveau des dents mandibulaires antérieures après corticotomie augmentée associée à un traitement orthodontique	-La corticotomie augmentée associée à un traitement orthodontique chez les patients en classe III squelettique est prometteuse pour améliorer les déhiscences, et fenestrations, des dents mandibulaires antérieures, et protège celles-ci ainsi que les dents antérieures maxillaires

	<p>CBCT), comparé à un traitement orthodontique pré-chirurgical conventionnel, à la fois quantitativement et qualitativement (chez des patients de classe III squelettique)</p>	<p>-Cette technique a montré plus d'effet de guérison pour les déhiscences, que pour les fenestrations, que la technique orthodontique pré-chirurgicale conventionnelle</p> <p>-Aggravation des déhiscences au niveau des dents maxillaires et mandibulaires antérieures, et amélioration des fenestrations des dents mandibulaires antérieures après technique traditionnelle</p>	<p>saines, de l'apparition de déhiscence</p>
--	---	--	--

**Ainsi, la corticotomie est une méthode qui non seulement permet de réduire la durée du traitement orthodontique pour le patient, mais est également intéressante pour certains cas d'un point de vue parodontal, car elle permet de réduire les déhiscences ou fenestrations et par conséquent les récessions gingivales (Sun et al., 2019). Les corticotomies associées à un traitement orthodontique ne compromettent pas le statut parodontal, mais peuvent même au contraire le protéger, voir l'améliorer dans certains cas (Sulewska et al., 2018). Le fait de réduire la durée du traitement permet d'obtenir une compliance plus importante de la part du patient, mais également de diminuer le risque d'apparition d'éventuelles lésions carieuses, car nous savons que celles-ci sont fréquemment liées à la durée du traitement (Cassetta et al., 2015). En effet, plus celui-ci est long, et plus le risque d'apparition de lésions carieuses augmente, notamment pour les traitements orthodontiques utilisant une thérapeutique fixe. Il en est de même en ce qui concerne les résorptions radiculaires (Cassetta et al., 2015).**

#### 5.2.10. Restauration de défaut osseux grâce à un traitement orthodontique

Les traitements orthodontiques peuvent-ils participer à la restauration d'un défaut osseux ? Quels impacts peuvent-ils avoir sur les lésions infra-osseuses ?

Tableau 11 : Tableau comparatif montrant le rôle des traitements orthodontiques dans la réparation des défauts osseux

Auteurs	Objectif	Résultats	Conclusion
Attia et al. [11]	Evaluer l'efficacité de différents moments d'initiation du mouvement orthodontique actif sur le potentiel de régénération des défauts infra-osseux	<p>-Mesures de réduction de la profondeur de sondage et du gain de niveau d'attachement clinique respectivement de 4+/-0,8mm et de 5,1+/-1,4mm quand l'application du mouvement orthodontique immédiat, et de 3,7+/-0,9mm et 4,3+/-0,6mm quand ce moment était différé de 2 mois</p> <p>-Augmentation la plus significative de la densité osseuse et du remplissage osseux atteignant 72,4+/-14,2 mm et 3,7+/-1,1mm après mouvement orthodontique immédiat</p>	<p>-La thérapie orthodontique et régénérative combinée pourrait être une bonne option pour obtenir une régénération parodontale</p> <p>-Les défauts pour lesquels un mouvement orthodontique a immédiatement été initié après la chirurgie régénérative ont montré de meilleurs résultats que ceux pour lesquels le mouvement orthodontique a été différé de 2 mois</p> <p>-Les défauts qui ont été traités par chirurgie régénérative seule ont eu de moins bons résultats</p>
Ghezzi et al. [36]	Evaluer la stabilité d'un traitement combiné de GTR et d'orthodontie dans la recréation de l'attachement parodontal chez 14 patients parodontaux ayant de sévères défauts intra-osseux	<p>-De la base de référence à 1 an après la GTR :</p> <ul style="list-style-type: none"> <li>○ Réduction moyenne de la profondeur de poche de 5,57+/-1,55mm, avec une profondeur de poche moyenne résiduelle de 2,71+/-0,82mm</li> <li>○ Gain moyen du niveau d'attachement clinique de 5,86+/-1,74mm, avec un niveau d'attachement clinique moyen résiduel de 4,28+/-1,68mm</li> <li>○ Résultats statistiquement significatifs</li> </ul> <p>-Pas de différence statistique significative entre 1 an après la GTR et la fin du traitement orthodontique qui débutait 1 an après la chirurgie</p>	<p>-Le traitement parodontal associé au traitement orthodontique a permis d'améliorer les profondeurs de poches au sondage et les niveaux d'attachement clinique</p> <p>-Il permet également des améliorations esthétiques grâce aux réalignements et à l'augmentation de la hauteur de papille</p>

		-Réduction de l'indice de présence des papilles reflétant l'augmentation de la hauteur des papilles observée chez 9 patients	
Ghezzi et al. [37]	Etude de 10 cas : Evaluer la stabilité du complexe parodontal en combinant un traitement de régénération avec un dérivé de la matrice amélaire et du collagène de l'os minéral bovin suivi par un mouvement orthodontique précoce démarrant 4 semaines après la chirurgie (chez des patients ayant des migrations dentaires pathologiques à la suite d'une maladie parodontale et possédant un défaut intra-osseux)	-Réduction moyenne de la profondeur de sondage de 3,7 à 1,77mm, avec une profondeur de sondage résiduelle moyenne de 4 à 1,05mm. Résultats statistiquement significatifs avec $p < 0,001$ -Gain moyen d'attachement clinique de 4,4 à 1,71mm, avec un niveau d'attachement clinique résiduel de 5,5 à 1,72mm. Résultats statistiquement significatifs avec $p < 0,001$ -Diminution non statistiquement significative des récessions gingivales	-Une procédure reconstructive qui combine le dérivé de la matrice amélaire et le collagène de l'os minéral bovin comme procédure parodontale pré-orthodontique semble donner d'excellents résultats cliniques -Le mouvement orthodontique précoce, même s'il a lieu dans un os immature pendant la période de guérison n'a pas affecté le processus de maturation de l'ensemble de l'appareil parodontal
Kim et al. [53]	Etude de cas : Patient de 22 ans, avec une inclusion de sa première molaire mandibulaire droite sévèrement mésio-angulée, traitée avec une traction	-Après extraction de la deuxième molaire mandibulaire droite, et de deux prémolaires maxillaires ainsi que d'une prémolaire mandibulaire gauche (car le patient avait un manque de place), la première molaire mandibulaire incluse a été mise en occlusion grâce à une traction orthodontique et a permis d'obtenir la santé	-Une éruption dentaire provoquée orthodontiquement avec une traction, peut régénérée un large défaut infra-osseux préalablement provoqué par une dent incluse chez un patient adulte



	orthodontique pour induire la formation d'os alvéolaire au niveau du défaut osseux de la deuxième prémolaire adjacente	parodontale en restaurant le défaut osseux	
Ogihara et Marks [65]	Etude de cas : Démontrer que la force d'extrusion orthodontique peut améliorer le potentiel de régénération de la GTR pour éliminer un défaut intra-osseux et améliorer une déformation de la crête (chez une femme de 45 ans avec notamment un défaut intra-osseux de sa deuxième molaire mandibulaire droite)	-Amélioration significative de l'état parodontal pré-orthodontique du côté en tension après thérapies pré-orthodontiques de GTR et de régénération osseuse guidée. Un nouveau ligament dento-alvéolaire fonctionnel de ce côté peut possiblement transférer la force d'extrusion orthodontique et stimuler la formation de l'os  -Elimination du défaut intra-osseux et augmentation de la crête alvéolaire affaissée, en améliorant le potentiel de régénération à l'aide de ces principes d'ingénierie tissulaire	-La force d'extrusion orthodontique peut améliorer le potentiel de régénération de la GTR en traitant le défaut intra-osseux et la crête alvéolaire

**Certains défauts osseux peuvent être réparés à l'aide d'un traitement orthodontique. En présence de défaut infra-osseux, la thérapie parodontale régénérative associée à un traitement orthodontique semble être une solution efficace. Plus le mouvement orthodontique est appliqué rapidement après la chirurgie parodontale, meilleure est la guérison du défaut (Attia et al., 2012). De même, les dents sévèrement incluses chez un adulte, qui sont-elles même à l'origine de défaut osseux doivent faire l'objet d'une réflexion particulière. Leur extraction ne doit pas être systématique, et leur repositionnement orthodontique doit être évoqué (Kim et al., 2015). Toutefois, les dents incluses avec une angulation mésiale sont plus susceptibles de répondre positivement aux forces orthodontiques appliquées en limitant le risque d'ankylose, comparées aux dents incluses verticalement (Kim et al., 2015). Quoi qu'il en soit, les praticiens qui prennent en charge ces patients doivent garder à l'esprit que la dent impactée peut être ankylosée, et que dans ce cas, la traction orthodontique visant à remettre la dent en occlusion n'aboutira pas. L'âge est un facteur qui pourrait nuire au repositionnement orthodontique de la dent impactée, puisqu'au-delà de 30 ans, le pronostic de remise en place d'une dent incluse est en effet pauvre (Kim et al., 2015).**

#### 5.2.11. Greffe gingivale et traitement orthodontique

Les greffes thérapeutiques sont réalisées une fois le défaut mucogingival présent, tandis que les greffes prophylactiques sont effectuées quand une situation à risque est prévue, dans le but d'empêcher l'apparition d'un tel défaut (Evans et al., 2016). D'après la AAP Regeneration Workshop de 2015, dans les situations où le contrôle de plaque est sous optimal, comme lors des traitements orthodontiques, une hauteur minimale de 2mm de tissus kératinisés avec 1mm de gencive attachée est requise, afin d'éviter des pertes d'attaches. Une augmentation pré-orthodontique des tissus mous peut donc être parfois nécessaire. La chirurgie mucogingivale est faite dans le but de traiter les déformations mucogingivales existantes, type récessions, afin d'éviter leur aggravation pendant le traitement orthodontique, mais également pour transformer un phénotype gingival fin en un phénotype plus épais, moins sensible à la dégradation parodontale pendant le déplacement dentaire orthodontique (Evans et al., 2016). La pose d'un appareil orthodontique après une telle chirurgie ne doit pas être

programmée avant 4 à 6 semaines, afin d'obtenir une guérison des tissus mous (Evans et al., 2016).

**Ainsi, une fois encore, l'orthodontiste devra parfois interagir avec le parodontiste afin de préserver ou de rétablir la santé parodontale de ces patients.**

## **6. Fiches conseils**

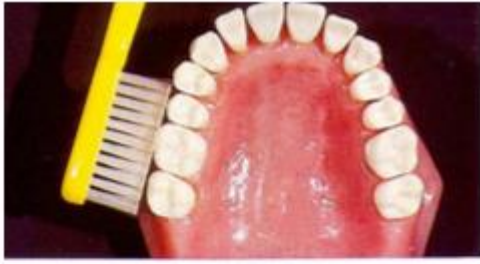### **6.1. Pour le patient**

Nous avons vu dans la partie précédente l'importance du contrôle de plaque chez les patients en cours de traitement orthodontique. En effet, la plaque dentaire est l'agent étiologique primaire du développement des gingivites ou des parodontites (Wolf et al., 2003), et celle-ci est plus difficilement éliminable avec les appareils orthodontiques en bouche. C'est pour cela que chaque patient, ainsi que ses responsables légaux si celui-ci est mineur, doivent être informés de la nécessité de maintenir une hygiène orale irréprochable dans le but d'éviter l'apparition de certains problèmes parodontaux (notamment les gingivites), l'apparition de plages blanchâtres de déminéralisation, et l'apparition de lésions carieuses (selon la FFO).

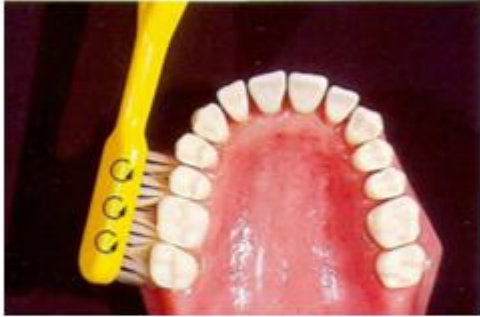Pour cela, il devra :

- 1) Avoir un enseignement à l'hygiène orale, et ce, dès le jour de la pose de l'appareil

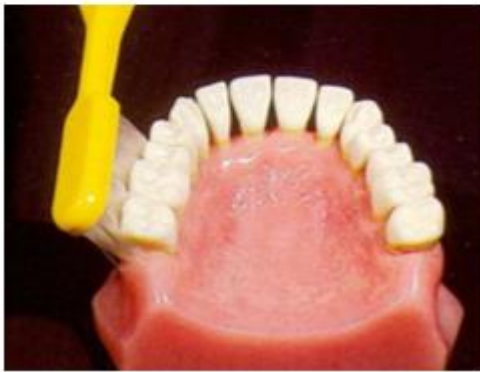La technique de brossage lui sera montrée sur des modèles pédagogiques, ou encore mieux, directement sur lui-même. La technique de Bass modifiée de 1954 pourra lui être enseignée (Wolf et al., 2003). Les schémas ci-dessous résument cette technique :



- Technique de balayage du sillon gingival : permet de nettoyer les parties gingivales des dents



- Inclinaison de la brosse à dents à 45° + mouvements circulaires : pour éliminer la plaque

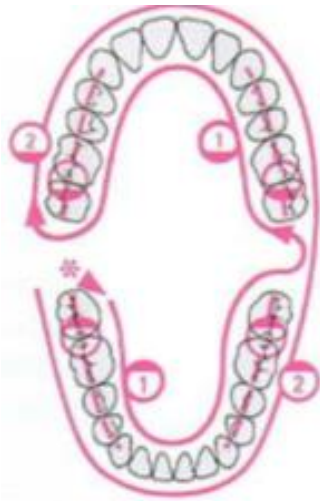


- Angle de 45° au niveau de la dernière molaire pour nettoyer la face distale

Figure 16 : Schémas montrant la technique de Bass modifiée pour le brossage (Wolf et al., 2003)

La main inutilisée pour le brossage sert à écarter la lèvre et les joues de manière à avoir une bonne vision (Bercy, 1996).

De plus, l'orthodontiste doit insister sur le fait que le patient doit suivre un trajet lors de son brossage dans le but de n'oublier aucune face dentaire lors de celui-ci :



- Brosser les faces linguales/palatines + les faces distales des dernières molaires de l'arcade
- Puis brosser les faces vestibulaires
- Puis brosser les faces occlusales
- Enfin, il faudra compléter ce brossage à l'aide des moyens complémentaires (type brossettes interdentaires pour nettoyer les espaces interproximaux)

Figure 17 : Schéma résumant l'ordre du brossage à effectuer (Wolf et al., 2003)

2) Se brosser les dents au minimum bi quotidiennement (matin et soir impérativement)

- Soit avec une brosse à dents électrique

Shukla et al., ont dans leur étude de 2017, mis en avant la supériorité de la brosse à dents électrique par rapport à la brosse à dents manuelle au cours d'un traitement orthodontique par thérapeutique fixe. Cette supériorité est également citée dans l'article d' Admakin Oleg, 2018. La brosse à dents électrique serait donc plus efficace pour lutter contre l'inflammation des tissus parodontaux. De même, toujours d'après ce qui est dit dans cet article, l'utilisation d'une brosse à dents à ultra-sons réduit le saignement gingival jusqu'à 60%, et l'inflammation gingivale de 28%. Cette brosse à dents est efficace chez les patients porteurs d'appareil dentaire fixe type multi-attaches.

- Soit avec une brosse à dents manuelle à poils souples (Pandey et al., 2016)

D'après la Société Française d'Orthopédie Dento-Faciale, la meilleure brosse à dents est une brosse à dents à poils synthétiques souples ou de dureté moyenne, à tête courte et étroite sur un manche semi-courbe adapté à la main. Une brosse à dents « orthodontique » est recommandée d'après le site de la Fédération Française d'orthodontie. De même, en cas de traitement lingual, il est préférable de prendre une brosse à dents très petite, voir même une mono-touffe (FFO). Dans tous les cas, la brosse à dents sera à changer tous les 3 mois car son usure est plus rapide avec les appareils orthodontiques (SFODF).

### 3) Utiliser du dentifrice fluoré

### 4) Passer le fil dentaire quand les appareils le permettent

En effet, outre le brossage biquotidien, il est recommandé de passer le fil dentaire. Cela a pour objectif de nettoyer les points de contacts (SFODF). Cependant, cela peut s'avérer compliqué, ou même impossible au cours de certains traitements orthodontiques avec des mécaniques particulières (Admakin Oleg, 2018).

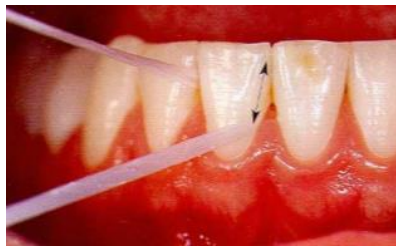

Figure 18 : Fil dentaire (Wolf et al., 2003)

### 5) Passer les brossettes interdentaires

Leur but est d'éliminer la plaque dentaire qui se glisse dans les espaces interproximaux et non accessibles par la simple utilisation de la brosse à dents.

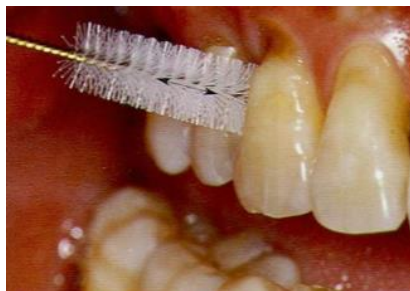

Figure 19 : Brossette interdentaire (Wolf et al., 2003)

### 6) Réaliser ponctuellement des bains de bouche

Quand l'utilisation du fil dentaire est impossible, les bains de bouche peuvent être recommandés occasionnellement. Ces derniers s'utilisent en complément du brossage. D'après la SFODF, les bains de bouche ne devraient être utilisés qu'en cas de douleurs ou de saignement. Leur consistance liquide permet d'accéder aux endroits difficiles d'accès au brossage classique (Admakin Oleg, 2018). Il existe des bains de bouche à la chlorhexidine pour lutter contre l'inflammation gingivale, et des bains de

bouche au fluorure pour favoriser la reminéralisation amélaire, et ainsi lutter contre les lésions carieuses (Pandey et al., 2016). Leur efficacité à accroître l'élimination de la plaque dentaire, leur rôle antiseptique, et anti-inflammatoire ont été démontrés (Admakin Oleg, 2018). Il est cependant recommandé de limiter leur utilisation dans le temps, c'est pourquoi il faudrait un bain de bouche qui puisse être utilisé en continu pendant toute la durée du traitement orthodontique (Admakin Oleg, 2018). Celui-ci n'existe pas encore à l'heure actuelle.

#### 7) Utiliser ponctuellement du révélateur de plaque

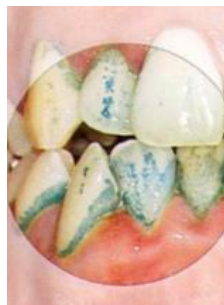

Figure 20 : Coloration bleue de la plaque après application du révélateur de plaque (Wolf et al., 2003)

Le but de cette manœuvre est de mettre en évidence la plaque dentaire encore présente en bouche. Le patient devra ainsi remédier à cette accumulation en insistant davantage sur son brossage dentaire. Le révélateur de plaque existe sous forme liquide, de comprimé, de gel, de coton-tige révélateur (Yasukawa K, 2015). Une autre forme est également disponible, celle du fil de soie permettant d'objectiver la plaque retirée, et non la plaque présente en bouche (Yasukawa K, 2015).

#### 8) Consulter chez son chirurgien-dentiste traitant tous les 6 mois, voir tous les 4 mois si le patient a un terrain parodontal

Celui-ci réalisera un détartrage dans le but de diminuer l'inflammation gingivale. Francis et al., 2019, ont effectivement montré à travers leur étude que le contrôle de plaque associé à une prophylaxie professionnelle à mi-traitement chez les patients en cours de traitement orthodontique, est un point important permettant le maintien de la santé parodontale, et la prévention des maladies parodontales. Le chirurgien-dentiste portera également une attention particulière à la présence de lésions carieuses, et les interceptera, ou les soignera selon les cas.



A la fin du rendez-vous de la pose de l'appareil orthodontique, chaque patient devrait recevoir une fiche conseils, récapitulant tout ce qui lui a été dit dans la séance concernant les méthodes d'hygiène orale. Celui-ci peut en effet se retrouver noyé d'informations le jour de la pose, et ne plus se souvenir de tout. Ainsi, il pourra retrouver facilement les explications qui lui ont été données. Nous avons donc essayé de créer une fiche type à donner au patient (à l'aide du site UFSBD, du site de la FFO, et du site de la SFODF) :

---

*Tu viens de t'engager dans un traitement orthodontique*

---

Nous t'avons informé que nous avons besoin de ta coopération, et d'une hygiène orale irréprochable de ta part, pour garantir la réussite de ton traitement !

Pour cela, tu dois prendre soins de tes dents en :

**1) Te rinçant la bouche à l'eau après chaque repas**

**2) Te brossant les dents** (pour éviter les caries, les maladies de gencives), deux fois par jour minimum, pendant au moins 2 minutes. Le brossage du soir sera primordial.

- Insiste bien sur les dents, la gencive, la langue, mais également sur l'appareil
- Utilise une brosse électrique, ou manuelle à poils souples
- Utilise du dentifrice fluoré (attention, ne mouille la brosse à dent qu'après application du dentifrice sur celle-ci, pour rendre le brossage plus efficace)
- Suis un trajet lors du brossage pour n'oublier aucune dent :

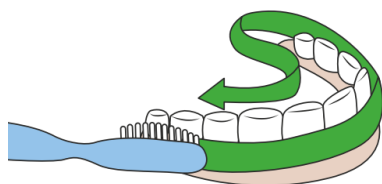


Figure 21 : Schéma montrant le trajet à suivre lors du brossage, issu du site UFSBD

- Brosse de la gencive vers les dents :

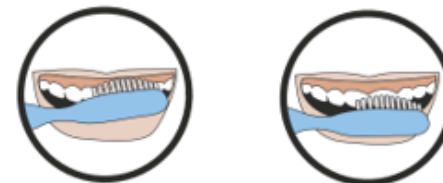


Figure 22 : Brossage des dents du haut issu du site UFSBD

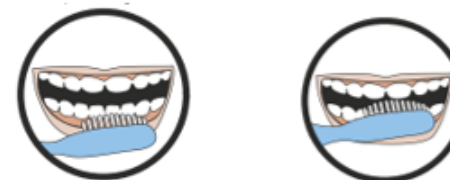

Figure 23 : Brossage des dents du bas issu du site UFSBD

- A la fin de ton brossage, contrôle le résultat à l'aide d'un miroir

- 3) Utilisant du révélateur de plaque pour contrôler ton brossage**
- 4) Passant le fil dentaire si possible, ou au moins les brossettes interdentaires**
- 5) Consultant chez ton chirurgien-dentiste traitant tous les 4 à 6 mois**

---

*Si tu respectes ces consignes, tout se passera bien !*

*Bon courage !*

---

## 6.2. Pour l'orthodontiste

L'orthodontiste a un rôle d'information auprès de ses patients, il doit d'ailleurs recueillir leur consentement éclairé avant tout traitement (Mcketa et al., 2012). Il a également un rôle de prévention auprès de ceux-ci, ainsi qu'un rôle prophylactique. Il doit les informer du lien causal entre accumulation de plaque dentaire et apparition de maladie gingivale et/ ou carieuse (Wolf et al., 2003).

1) Les devoirs de l'orthodontiste avant le début du traitement orthodontique :

- Expliquer au patient l'importance d'une hygiène orale correcte, pour préserver le maintien de la santé orale et prévenir l'apparition de problèmes parodontaux et carieux
- Motiver le patient à l'hygiène orale, lui faire un enseignement au fauteuil (Huang et al., 2018), et une prescription de matériels adaptés : Brosse à dent, dentifrice fluoré, brossettes interdentaires, révélateur de plaque. Dans certains cas, il prescrira du fil dentaire et des bains de bouche
- Evaluer le phénotype gingival (fin et festonné, ou plat et épais)
- Evaluer l'indice de plaque (Francis et al., 2019)

Chaque praticien doit choisir un indice de plaque à utiliser au départ, et l'utiliser tout au long du traitement pour chaque patient, de manière à avoir des résultats comparables d'un rendez-vous à l'autre. Un des indices de plaque facile et rapide à évaluer est celui de Silness et Løe (1964).



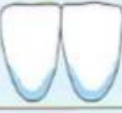

Degré 0		
0	Absence de plaque	
1	Film de plaque <b>fin</b> le long de la marge gingivale, uniquement reconnaissable par le passage de la sonde	
2	Plaque <b>modérée</b> le long de la marge gingivale, visible à l'œil nu, espaces interdentaires exempts	
3	Plaque <b>importante</b> le long de marge gingivale, espaces interdentaires remplis de plaque	

Figure 24 : Indice de plaque selon Silness et Løe (Wolf et al., 2003)

L'orthodontiste peut également utiliser lors de la consultation du révélateur de plaque pour montrer au patient où s'accumule sa plaque dentaire (Wolf et al., 2003). Cela a pour but de motiver le patient, de lui montrer où il doit améliorer son brossage, et d'obtenir sa coopération en lui montrant les choses concrètement, et en attirant son attention (Wolf et al., 2003).

- Evaluer l'indice gingival

Cet indice qui caractérise l'inflammation gingivale (Wolf et al., 2003), peut également être évalué de plusieurs manières. Un des indices assez simples à utiliser peut-être l'indice gingival dichotomique de saignement au sondage (BOP) d'Ainamo et Bay (1975). Après sondage, chaque site reçoit un 1 si un saignement s'est produit, ou bien un 0 si aucun saignement n'est apparu. Il suffit alors de diviser le nombre de sites avec saignement par le nombre de sites mesurés et de multiplier le tout par 100 pour obtenir le BOP en pourcentage.

- Rechercher la présence de poches parodontales grâce au sondage parodontal
- Evaluer les récessions présentes et les classer selon la classification de Miller (1985)
- Adresser si besoin le patient au parodontiste

## 2) Les devoirs de l'orthodontiste pendant le traitement orthodontique :

- Réinsister sur l'importance du maintien d'une hygiène orale efficace (Rathore et al., 2015)
- Réévaluer la coopération du patient en réévaluant l'indice de plaque avec le même indice qu'il a utilisé la première fois, et réutiliser du révélateur de plaque pour montrer au patient les endroits où il doit encore améliorer son brossage
- Réévaluer la coopération du patient en réévaluant l'indice gingival (Francis et al., 2019), et ce avec le même indice qui a été utilisé la première fois : ce paramètre ne devrait pas augmenter si le patient est investi dans son traitement (Francis et al., 2019)
- Informer le patient de la nécessité de consulter son chirurgien-dentiste traitant au bout de 3 mois de traitement, pour un nettoyage professionnel des dents, type détartrage (Rathore et al., 2015), et ce tous les 3 à 6 mois environ. Le

détartrage en éliminant le tartre, élimine un facteur de rétention de plaque dentaire, et permet de diminuer l'inflammation gingivale. Le chirurgien-dentiste peut également faire un polissage à la poudre d'air, ou un polissage à la cupule en caoutchouc comme méthode de prophylaxie (Poormoradi et al., 2018)

- Faire une réévaluation parodontale tous les 6 mois, 1 an (Rathore et al., 2015)
- Surveiller l'évolution des récessions gingivales présentes avant le traitement, et intercepter les éventuelles récessions qui viendraient à apparaître
- Mesurer à nouveau les profondeurs de poche (Rathore et al., 2015)
- Rechercher des pertes osseuses grâce aux radiographies
- Adresser au parodontiste si besoin

### 3) Les devoirs de l'orthodontiste après la dépose de l'appareil orthodontique :

- Enlever toutes traces de colle et d'adhésif qui seraient à l'origine de rétention de plaque
- Prescrire le dentifrice adapté si la gencive est très hémorragique et inflammée
- Réinsister sur l'importance d'un brossage biquotidien au minimum
- Insister sur l'importance de l'hygiène orale interproximale (fil dentaire, brossettes interdentaires)
- Renouveler les conseils d'hygiène orale
- Coller une contention fixe dans certains cas (selon le plan de traitement initial)
- Adresser le patient à son chirurgien-dentiste traitant pour faire une recherche d'éventuelles lésions carieuses
- Parfois quand l'hyperplasie gingivale provoquée par le traitement orthodontique est trop importante, et qu'elle ne diminue pas malgré la dépose de l'appareil, le patient doit retourner chez son chirurgien-dentiste pour faire une gingivectomie

La motivation du patient sera un des points capitaux sur lequel doit veiller l'orthodontiste. Pour cela, diverses solutions ont été proposées dans certaines études (Huang et al., 2018) :

- Education faite directement au fauteuil : Elle peut entraîner des modifications de comportement si le discours est persuasif
- Supports verbaux, manuscrits, photographiques, vidéographiques

- Rappels par messages (messages envoyés sur le portable de l'enfant ou des parents pour réinsister et rappeler l'importance de l'hygiène orale, et rappel du rendez-vous à venir)

## Conclusion

De nombreux patients présentent des malocclusions, dont des encombrements, qui rendent particulièrement difficile le contrôle de plaque. Cela peut favoriser le développement de maladies parodontales. Les traitements orthodontiques visent à rétablir une occlusion fonctionnelle, tout en améliorant l'esthétique du sourire. Ainsi, ils permettent une amélioration de l'hygiène orale en fin de traitement de par l'alignement dentaire qui a été obtenu, en limitant ainsi l'apparition de gingivite (Elkordy et al., 2019).

Les traitements orthodontiques peuvent entraver la santé parodontale en créant notamment des hyperplasies gingivales ou des gingivites. Toutefois, ces modifications semblent être transitoires puisque quasiment tous les indices parodontaux reviennent à la normale, et ce, parfois même très rapidement après la dépose des appareils. L'avantage des appareils amovibles par rapport aux appareils fixes traditionnels sur la santé parodontale, n'est pas prouvé. L'hygiène orale est primordiale au maintien de la santé parodontale. L'orthodontiste aura donc un rôle capital dans l'enseignement à l'hygiène orale et la motivation de ses patients tout au long du traitement. Les traitements orthodontiques peuvent être entrepris chez des patients ayant un parodonte réduit, à condition que la maladie parodontale ait été préalablement traitée. L'orthodontiste pourra donc être amené à se mettre en contact avec le parodontiste. Les traitements orthodontiques peuvent également provoquer des fenestrations, des déhiscences, des résorptions radiculaires, ou encore des récessions gingivales. Inversement, les traitements orthodontiques peuvent également être bénéfiques au traitement d'une récession gingivale en repositionnant la racine dentaire au centre de l'os alvéolaire, et favorisant ainsi le pronostic de la chirurgie parodontale qui y sera associée. Ils peuvent également participer à la correction de certains défauts osseux.

## Bibliographie

### Références bibliographiques :

1. Abbate GM, Caria MP, Montanari P, Mannu C, Orrù G, Caprioglio A, et coll. Periodontal health in teenagers treated with removable aligners and fixed orthodontic appliances. *J Orofac Orthop* [Internet]. 2015 [consulté 20 avril 2020]; 76(3): 240-50. Disponible sur: [https://www.researchgate.net/profile/Alberto\\_Caprioglio/publication/275665387\\_Periodontal\\_health\\_in\\_teenagers\\_treated\\_with\\_removable\\_aligners\\_and\\_fixed\\_orthodontic\\_appliances/links/5548781a0cf2b0cf7acec069/Periodontal-health-in-teenagers-treated-with-removable-aligners-and-fixed-orthodontic-appliances.pdf?origin=publication\\_detail](https://www.researchgate.net/profile/Alberto_Caprioglio/publication/275665387_Periodontal_health_in_teenagers_treated_with_removable_aligners_and_fixed_orthodontic_appliances/links/5548781a0cf2b0cf7acec069/Periodontal-health-in-teenagers-treated-with-removable-aligners-and-fixed-orthodontic-appliances.pdf?origin=publication_detail)
2. Admakin O, Khakimova D, Latuta N. Oral hygiene and gingival status in orthodontic patients : a systematic review [Internet]. *Indo Am J Pharm Sci*. 2018 [consulté 28 février 2020]; 5(10): 10079-82. Disponible sur: <https://zenodo.org/record/1464161#.XlkOaqhKjIU>
3. Ahmed A, Hegde A, Gautam R, Kalia A, Nene S, Vairagi S. Analysis of Plaque Microflora in Patients Pretreatment and during Treatment with Fixed Orthodontic Appliances: An In vivo Study [Internet]. *J Indian Orthod Soc*. 2019 [consulté 16 avril 2020]; 53(1): 38-42. Disponible sur: [https://journals.sagepub.com/doi/pdf/10.4103/jios.jios\\_104\\_18](https://journals.sagepub.com/doi/pdf/10.4103/jios.jios_104_18)
4. Al-Anezi SA. The effect of orthodontic bands or tubes upon periodontal status during the initial phase of orthodontic treatment [Internet]. *Saudi Dent J*. 2015 [consulté 2 avril 2020]; 27(3): 120-4. Disponible sur: <https://linkinghub.elsevier.com/retrieve/pii/S1013905215000115>
5. Al-Jundi A, Sabbagh BA, Baskaradoss JK. Evaluation of Periodontal Changes Adjacent to Extraction Sites during Upper Canine Retraction [Internet]. *J Contemp Dent Pract*. 2017 [consulté 21 avril 2020]; 18(2): 117-25. Disponible sur: <https://www.thejcdp.com/doi/10.5005/jp-journals-10024-2001>
6. Al-Moghrabi D, Johal A, O'Rourke N, Donos N, Pandis N, Gonzales-Marin C, et coll. Effects of fixed vs removable orthodontic retainers on stability and periodontal health: 4-year follow-up of a randomized controlled trial. *Am J Orthod Dentofac Orthop* [Internet]. 2018 [consulté 12 avril 2020]; 154(2): 167-74. Disponible sur: <https://www.ncbi.nlm.nih.gov/pmc/articles/PMC4961661/>
7. Al-Moghrabi D, Pandis N, Fleming PS. The effects of fixed and removable orthodontic retainers: a systematic review [Internet]. *Prog Orthod*. 2016 [consulté 28 février 2020]; 17(24): 1-22. Disponible sur: <http://progressinorthodontics.springeropen.com/articles/10.1186/s40510-016-0137-x>
8. Alshahrani I, Hameed MS, Syed S, Amanullah M, Togoo RA, Kaleem S.



Changes in essential salivary parameters in patients undergoing fixed orthodontic treatment: A longitudinal study [Internet]. Niger J Clin Pr. 2019 [consulté 17 février 2020]; 22(5): 707-12. Disponible sur: <http://www.njcponline.com/article.asp?issn=1119-3077;year=2019;volume=22;issue=5;spage=707;epage=712;aulast=Alshahrani>

9. Alsulaiman AA, Kaye E, Jones J, Cabral H, Leone C, Will L, et coll. Incisor malalignment and the risk of periodontal disease progression. Am J Orthod Dentofac Orthop [Internet]. 2018 [consulté 6 avril 2020]; 153(4): 512-22. Disponible sur: [https://www.researchgate.net/profile/Ahmed\\_A\\_Alsulaiman/publication/319143946\\_Incisor\\_Malalignment\\_and\\_Risk\\_of\\_Periodontal\\_Disease\\_Progression/links/5abafc500f7e9bad209bc6ec/Incisor-Malalignment-and-Risk-of-Periodontal-Disease-Progression.pdf?origin=publication\\_detail](https://www.researchgate.net/profile/Ahmed_A_Alsulaiman/publication/319143946_Incisor_Malalignment_and_Risk_of_Periodontal_Disease_Progression/links/5abafc500f7e9bad209bc6ec/Incisor-Malalignment-and-Risk-of-Periodontal-Disease-Progression.pdf?origin=publication_detail)
10. Arnold S, Koletsi D, Patcas R, Eliades T. The effect of bracket ligation on the periodontal status of adolescents undergoing orthodontic treatment. J Dent [Internet]. 2016 [consulté 19 avril 2020]; 54: 13-24. Disponible sur: <https://www.zora.uzh.ch/id/eprint/128892/9/ZORA128892.pdf>
11. Attia MS, Shoreibah EA, Ibrahim SA, Nassar HA. Regenerative therapy of osseous defects combined with orthodontic tooth movement. J Int Acad Periodontol [Internet]. 2012 [consulté 6 juin 2020]; 14(1): 17-25. Disponible sur: <https://www.perioiap.org/publications/52-january-2012/52-regenerative-therapy-of-osseous-defects-combined-with-orthodontic-tooth-movement?downloadarticle=download>
12. Azaripour A, Weusmann J, Mahmoodi B, Peppas D, Gerhold-Ay A, Van Noorden CJF, et coll. Braces versus Invisalign®: gingival parameters and patients' satisfaction during treatment: a cross-sectional study [Internet]. BMC Oral Health. 2015 [consulté 18 avril 2020]; 15: 69. Disponible sur: <https://www.ncbi.nlm.nih.gov/pmc/articles/PMC4478712/>
13. Bardin E, Bazert C, El Amrani K, Hitmi L, Boileau MJ, Ortial JP, et coll. Chapitre 5, Orthodontie. Dans : Boileau MJ. Orthodontie de l'enfant et du jeune adulte, Tome 1 : Principes et moyens thérapeutiques. Issy-les-Moulineaux : Elsevier Masson ; 2011. p. 128-206.
14. Bassigny F, Canal P. Manuel d'orthopédie dento-faciale. Paris : Masson ; 1983. Chapitre 1, Généralités ; p. 1-2.
15. Bercy P, Tenenbaum H. Parodontologie : du diagnostic à la pratique. Bruxelles : De Boeck ; 1996. Chapitre 1 ; Le parodonte sain et ses modifications histopathologiques ; p. 13-23.
16. Bernhardt O, Krey KF, Daboul A, Völzke H, Kindler S, Kocher T, et coll. New insights in the link between malocclusion and periodontal disease. J Clin Periodontol. 2019; 46(2): 144-59.
17. Bouchez R. Réussir les traitements orthodontiques invisalign. Paris :

Quintessence ; 2009. Chapitre 1, Le concept invisalign ; p. 9-31.

18. Cao T, Xu L, Shi J, Zhou Y. Combined orthodontic-periodontal treatment in periodontal patients with anteriorly displaced incisors. *Am J Orthod Dentofac Orthop* [Internet]. 2015 [consulté 27 mars 2020]; 148(5): 805-13. Disponible sur: <https://ss.bjmu.edu.cn/Sites/Uploaded/File/2017/01/046361912485418859101218343.pdf>
19. Cassetta M, Altieri F, Barbato E. The combined use of corticotomy and clear aligners: A case report [Internet]. *Angle Orthod*. 2015 [consulté 30 mars 2020]; 86(5): 862-70. Disponible sur: <https://www.angle.org/doi/10.2319/091115-617.1>
20. Cassetta M, Altieri F, Pandolfi S, Giansanti M. The combined use of computer-guided, minimally invasive, flapless corticotomy and clear aligners as a novel approach to moderate crowding: A case report [Internet]. *Korean J Orthod*. 2017 [consulté 30 mars 2020]; 47(2): 130-41. Disponible sur: <https://www.ncbi.nlm.nih.gov/pmc/articles/PMC5359631/>
21. Cerroni S, Pasquantonio G, Condò R, Cerroni L. Orthodontic Fixed Appliance and Periodontal Status: An Updated Systematic Review [Internet]. *Open Dent J*. 2018 [consulté 17 févr 2020]; 12: 614-22. Disponible sur: <https://www.ncbi.nlm.nih.gov/pmc/articles/PMC6182882/>
22. Charon J, Mouton C. *Parodontie médicale*. Rueil-Malmaison : CdP ; 2003. Chapitre 2, Le parodonte sain ; p. 29-67.
23. Chatzopoulou D, Johal A. Management of gingival recession in the orthodontic patient. *Semin Orthod*. 2015; 12: 614-22.
24. Chhibber A, Agarwal S, Yadav S, Kuo CL, Upadhyay M. Which orthodontic appliance is best for oral hygiene? A randomized clinical trial. *Am J Orthod Dentofac Orthop*. 2018 [consulté 21 févr 2020]; 153(2): 175-83.
25. Ciavarella D, Tepedino M, Gallo C, Montaruli G, Zhurakivska K, Coppola L, et coll. Post-orthodontic position of lower incisors and gingival recession: A retrospective study [Internet]. *J Clin Exp Dent*. 2017 [consulté 24 février 2020]; 9(12): e1425-30. Disponible sur: <https://www.ncbi.nlm.nih.gov/pmc/articles/PMC5794120/>
26. Di Venere D, Pettini F, Nardi GM, Laforgia A, Stefanachi G, Notaro V, et coll. Correlation between parodontal indexes and orthodontic retainers: prospective study in a group of 16 patients [Internet]. *Oral Implantol (Rome)*. 2017 [consulté 20 avril 2020]; 10(1): 78-86. Disponible sur: <https://www.ncbi.nlm.nih.gov/pmc/articles/PMC5516425/>
27. Dietrich P, Patcas R, Pandis N, Eliades T. Long-term follow-up of maxillary fixed retention: survival rate and periodontal health [Internet]. *Eur J Orthod*. 2015 [consulté 26 févr 2020]; 37(1): 37-42. Disponible sur: <https://academic.oup.com/ejo/article-lookup/doi/10.1093/ejo/cju001>

28. Dridi SM, Ejeil AL, Gaultier F, Meyer J. La gencive pathologique de l'enfant à l'adulte : diagnostics et thérapeutiques. Paris : Edition Espace id ; 2016. Chapitre 1, La gencive saine : la référence et classification des gingivopathies par pathologie ; p. 12-8 et 41-5.
29. Dudic A, Giannopoulou C, Meda P, Montet X, Kiliaridis S. Orthodontically induced cervical root resorption in humans is associated with the amount of tooth movement. *Eur J Orthod* [Internet]. 2017 [consulté 31 mars 2020]; 39(5): 534-40. Disponible sur: <https://academic.oup.com/ejo/article/39/5/534/2953206>
30. Elkordy SA, Palomo L, Palomo JM, Mostafa YA. Do fixed orthodontic appliances adversely affect the periodontium? A systematic review of systematic reviews. *Semin Orthod*. 2019; 25(2): 130-57.
31. Eroglu AK, Baka ZM, Arslan U. Comparative evaluation of salivary microbial levels and periodontal status of patients wearing fixed and removable orthodontic retainers. *Am J Orthod Dentofac Orthop*. 2019; 156(2): 186-92.
32. Evans M, Tanna NK, Chung CH. 3D guided comprehensive approach to mucogingival problems in orthodontics. *Semin Orthod*. 2016; 22(1): 52-63.
33. FFO (Fédération Française d'orthodontie), Bourdillat-Mikol C, Lejoyeux N. Orthodontie et hygiène : un risque ? [Internet]. 2008 [consulté 16 2020]. Disponible sur : [http://www.orthodontie-ffo.org/sites/default/files/2018-03/cp\\_ffo\\_orthodontie\\_et\\_hygiene\\_un\\_risque.pdf](http://www.orthodontie-ffo.org/sites/default/files/2018-03/cp_ffo_orthodontie_et_hygiene_un_risque.pdf)
34. Francis PG, Parayaruthottam P, Antony V, Ummer F, Shalooob KMM, Hassan KJ. A Comparative Assessment of the Effect of Professional Oral Hygiene Measures on the Periodontal Health of Patients Undergoing Fixed Orthodontic Appliance Therapy [Internet]. *J Indian Orthod Soc*. 2019 [consulté 7 mars 2020]; 53(1): 43-48. Disponible sur: [https://journals.sagepub.com/doi/pdf/10.4103/jios.jios\\_21\\_18](https://journals.sagepub.com/doi/pdf/10.4103/jios.jios_21_18)
35. Gebistorf M, Mijuskovic M, Pandis N, Fudalej PS, Katsaros C. Gingival recession in orthodontic patients 10 to 15 years posttreatment: A retrospective cohort study [Internet]. *Am J Orthod Dentofac Orthop*. 2018 [consulté 24 février 2020]; 153(5): 645-55.
36. Ghezzi C, Masiero S, Silvestri M, Zanotti G, Rasperini G. Orthodontic treatment of periodontally involved teeth after tissue regeneration. *Int J Periodontics Restorative Dent* [Internet]. 2008 [consulté 6 juin 2020]; 28(6): 559-67. Disponible sur: [https://www.researchgate.net/profile/Giulio\\_Rasperini/publication/23790107\\_Orthodontic\\_treatment\\_of\\_periodontally\\_involved\\_teeth\\_after\\_tissue\\_regeneration/links/0a85e533e69e330b67000000/Orthodontic-treatment-of-periodontally-involved-teeth-after-tissue-regeneration.pdf?origin=publication\\_detail](https://www.researchgate.net/profile/Giulio_Rasperini/publication/23790107_Orthodontic_treatment_of_periodontally_involved_teeth_after_tissue_regeneration/links/0a85e533e69e330b67000000/Orthodontic-treatment-of-periodontally-involved-teeth-after-tissue-regeneration.pdf?origin=publication_detail)
37. Ghezzi C, Viganò VM, Francinetti P, Zanotti G, Masiero S. Orthodontic Treatment After Induced Periodontal Regeneration in Deep Infrabony Defects. *Clin Adv Periodontics*. 2013; 3(1): 24-31.

38. Guiral-Desnoës H, Roussarie F, Douady G. Effet indésirable des fils de contention collés : le « syndrome du fil » : observations, théories, conséquences cliniques : 2e partie. *Rev Orthop Dento-Fac.* 2018; 52(4): 327-41.
39. Guo L, Feng Y, Guo HG, Liu BW, Zhang Y. Consequences of orthodontic treatment in malocclusion patients: clinical and microbial effects in adults and children [Internet]. *BMC Oral Health.* 2016 [consulté 18 avril 2020]; 16(1): 112. Disponible sur: <https://www.ncbi.nlm.nih.gov/pmc/articles/PMC5084385/>
40. Guo R, Lin Y, Zheng Y, Li W. The microbial changes in subgingival plaques of orthodontic patients: a systematic review and meta-analysis of clinical trials [Internet]. *BMC Oral Health.* 2017 [consulté 11 avril 2020]; 17(1): 90. Disponible sur: <https://www.ncbi.nlm.nih.gov/pmc/articles/PMC5455174/>
41. Guo R, Zheng Y, Liu H, Li X, Jia L, Li W. Profiling of subgingival plaque biofilm microbiota in female adult patients with clear aligners: a three-month prospective study [Internet]. *PerrJ.* 2018 [consulté 15 février 2020]; 6: e4207. Disponible sur: <https://peerj.com/articles/4207>
42. Gyawali R, Bhattarai B. Orthodontic Management in Aggressive Periodontitis [Internet]. *Int Sch Res Notices.* 2017 [consulté 17 avril 2020]; 2017: 1-8. Disponible sur: <https://www.ncbi.nlm.nih.gov/pmc/articles/PMC5337368/>
43. Han J, Hwang S, Nguyen T, Proffit WR, Soma K, Choi YJ, et coll. Periodontal and root changes after orthodontic treatment in middle-aged adults are similar to those in young adults. *Am J Orthod Dentofac Orthop.* 2019; 155(5): 650-655.
44. Han JY. A comparative study of combined periodontal and orthodontic treatment with fixed appliances and clear aligners in patients with periodontitis [Internet]. *J Periodontal Implant Sci.* 2015 [consulté 4 avril 2020]; 45(6): 193-204. Disponible sur: <https://www.ncbi.nlm.nih.gov/pmc/articles/PMC4698945/>
45. Huang J, Yao Y, Jiang J, Li C. Effects of motivational methods on oral hygiene of orthodontic patients [Internet]. *Medicine (Baltimore).* 2018 [consulté 8 mars 2020]; 97(47). Disponible sur: <https://www.ncbi.nlm.nih.gov/pmc/articles/PMC6392669/>
46. Janu A, Agrawal L, Singh K, Singh A. Periodontal Procedures adjunct to Orthodontic Treatment [Internet]. *Orthodontic Journal of Nepal.* 2016 [consulté 27 mars 2020]; 5(1): 42-45. Disponible sur: <http://dx.doi.org/10.3126/ojn.v5i1.14500>
47. Jiang Q, Li J, Mei L, Du J, Levrini L, Abbate GM, et coll. Periodontal health during orthodontic treatment with clear aligners and fixed appliances. *J Am Dent Assoc.* 2018; 149(8): 712-720.
48. Jiao J, Xin TY, Shi J, Meng HX. Evaluation of Periodontal Status after Orthodontic Treatment: A Pilot Study on Patients with Stage IV/Grade C periodontitis [Internet]. *Chin J Dent Res.* 2019 [consulté 2 avril 2020]; 22(4): 229-39. Disponible sur: [https://cjdr.quintessenz.de/cjdr\\_2019\\_04\\_s0229.pdf](https://cjdr.quintessenz.de/cjdr_2019_04_s0229.pdf)

49. Kaklamanos EG, Mavreas D, Tsalikis L, Karagiannis V, Athanasiou AE. Treatment duration and gingival inflammation in Angle's Class I malocclusion patients treated with the conventional straight-wire method and the Damon technique: a single-centre, randomised clinical trial. *J Orthod*. 2017; 44(2): 75-81.
50. Kamak G, Kamak H, Keklik H, Gurel HG. The Effect of Changes in Lower Incisor Inclination on Gingival Recession [Internet]. *Sci World J*. 2015 [consulté 24 février 2020]; 2015: 1-5. Disponible sur: <http://www.hindawi.com/journals/tswj/2015/193206/>
51. Kaygisiz E, Uzuner FD, Yuksel S, Taner L, Çulhaoğlu R, Sezgin Y, et coll. Effects of self-ligating and conventional brackets on halitosis and periodontal conditions. *Angle Orthod* [Internet]. 2015 [consulté 26 février 2020]; 85(3): 468-73. Disponible sur: <https://meridian.allenpress.com/angle-orthodontist/article/85/3/468/98444/Effects-of-self-ligating-and-conventional-brackets>
52. Kim K, Jung WS, Cho S, Ahn SJ. Changes in salivary periodontal pathogens after orthodontic treatment: An in vivo prospective study [Internet]. *Angle Orthod*. 2016 [consulté 11 avril 2020]; 86(6): 998-1003. Disponible sur: <https://meridian.allenpress.com/angle-orthodontist/article/86/6/998/52455/Changes-in-salivary-periodontal-pathogens-after>
53. Kim SJ, Kim JW, Choi TH, Lee KJ. Restoration of a vertical alveolar bone defect by orthodontic relocation of a mesially impacted mandibular first molar [Internet]. *Am J Orthod Dentofac Orthop*. 2015 [consulté 6 avril 2020]; 147(4): S122-32. Disponible sur: [https://www.ajodo.org/article/S0889-5406\(15\)00018-9/fulltext](https://www.ajodo.org/article/S0889-5406(15)00018-9/fulltext)
54. Kumar N, Jhingta P, Negi KS, Bhardwaj VK, Sharma D, Thakur AS. Combined Periodontal-Orthodontic Treatment of Pathologic Tooth Migration: A Case Study with 10-Year Follow-Up [Internet]. *Contemp Clin Dent*. 2018 [consulté 9 avril 2020]; 9(Suppl2): S377-81. Disponible sur: <https://www.ncbi.nlm.nih.gov/pmc/articles/PMC6169272/>
55. Laursen MG, Rylev M, Melsen B. The role of orthodontics in the repair of gingival recessions [Internet]. *Am J Orthod Dentofac Orthop*. 2020 [consulté 25 février 2020]; 157(1): 29-34. Disponible sur: <https://linkinghub.elsevier.com/retrieve/pii/S0889540619307206>
56. Levrini L, Mangano A, Montanari P, Margherini S, Caprioglio A, Abbate GM. Periodontal health status in patients treated with the Invisalign® system and fixed orthodontic appliances: A 3 months clinical and microbiological evaluation [Internet]. *Eur J Dent*. 2015 [consulté 27 février 2020]; 09(03): 404-10. Disponible sur: <https://www.thieme-connect.de/products/ejournals/pdf/10.4103/1305-7456.163218.pdf>
57. Lu H, Tang H, Zhou T, Kang N. Assessment of the periodontal health status in patients undergoing orthodontic treatment with fixed appliances and Invisalign

system: A meta-analysis [Internet]. *Medicine*. 2018 [consulté 16 février 2020]; 97(13). Disponible sur: <https://www.ncbi.nlm.nih.gov/pmc/articles/PMC5895427/>

58. Mangat S, Kichorchandra MS, Handa A, Bindhumadhav S, Sharma K, Meena M. Correlation of Orthodontic Treatment by Fixed or Myofunctional Appliances and Periodontitis: A Retrospective Study [Internet]. *J Contemp Dent Pract*. 2017 [consulté 1 avril 2020]; 18(4): 322-5. Disponible sur: <https://www.thejcdp.com/doi/10.5005/jp-journals-10024-2039>
59. Martha K, Panainte I, Ogodescu A. Clinical Evaluation Of The Periodontal Condition During Fixed Orthodontic Treatment [Internet]. *Eur Sci J*. 2016 [consulté 13 avril 2020]; 12(24): 78. Disponible sur: <http://eujournal.org/index.php/esj/article/view/7909>
60. Mattout C, Houvenaeghel B, Rachlin G, Mattout P, Vaida MC. Nouvelle classification des conditions saines et pathologiques des tissus parodontaux et péri-implantaires. *J parodontol implantol orale*. 2018 ; 37 : 249-258.
61. Mcketa, David M, Sarver. Commentary: Practitioner and Patient Perceptions of Orthodontic Treatment. *J Esthet Restor Dent*. 2012; 24(1): 40-50.
62. Mondal S, Hassan GS, Nessa K, Kumar S, Imon AA, Kundu GC. Periodontal implication of bonded and removable retainers: A comparative study [Internet]. *Bangabandhu Sheikh Mujib Medical University Journal*. 2017 [consulté 28 février 2020]; 10(3): 144-6. Disponible sur : <https://www.banglajol.info/index.php/BSMMUJ/article/view/32973/22859>
63. Monnet-Corti V, Borghetti A. *Chirurgie plastique parodontale*. Rueil-Malmaison : CdP ; 2001. Chapitre 1, Anatomie et histologie du complexe mucogingival ; p. 3-40.
64. Newman MG, Takei HH, Klokkevold PR, Carranza FA. *Clinical Periodontology*. Philadelphia : Elsevier; 2018. 944 p.
65. Ogihara S, Marks MH. Enhancing the Regenerative Potential of Guided Tissue Regeneration to Treat an Intrabony Defect and Adjacent Ridge Deformity by Orthodontic Extrusive Force. *J Periodontol* [Internet]. 2006 [consulté 6 juin 2020]; 77(12): 2093-100. Disponible sur: [https://www.researchgate.net/profile/Shigeki\\_Ogihara/publication/6591153\\_Enhancing\\_the\\_Regenerative\\_Potential\\_of\\_Guided\\_Tissue\\_Regeneration\\_to\\_Treat\\_an\\_Intrabony\\_Defect\\_and\\_Adjacent\\_Ridge\\_Deformity\\_by\\_Orthodontic\\_Extrusive\\_Force/links/5494ef740cf2ec1337581cca/Enhancing-the-Regenerative-Potential-of-Guided-Tissue-Regeneration-to-Treat-an-Intrabony-Defect-and-Adjacent-Ridge-Deformity-by-Orthodontic-Extrusive-Force.pdf?origin=publication\\_detail](https://www.researchgate.net/profile/Shigeki_Ogihara/publication/6591153_Enhancing_the_Regenerative_Potential_of_Guided_Tissue_Regeneration_to_Treat_an_Intrabony_Defect_and_Adjacent_Ridge_Deformity_by_Orthodontic_Extrusive_Force/links/5494ef740cf2ec1337581cca/Enhancing-the-Regenerative-Potential-of-Guided-Tissue-Regeneration-to-Treat-an-Intrabony-Defect-and-Adjacent-Ridge-Deformity-by-Orthodontic-Extrusive-Force.pdf?origin=publication_detail)
66. Pan S, Liu Y, Zhang L, Li S, Zhang Y, Liu J, et coll. Profiling of subgingival plaque biofilm microbiota in adolescents after completion of orthodontic therapy [Internet]. *PLoS One*. 2017 [consulté 17 avril 2020]; 12(2). Disponible sur: <https://www.ncbi.nlm.nih.gov/pmc/articles/PMC5291508/>

67. Pandey V, Chandra S, Dilip Kumar HP, Gupta A, Bhandari PP, Rathod P. Impact of dental neglect score on oral health among patients receiving fixed orthodontic treatment: A cross-sectional study. *J Int Soc Prev Community Dent* [Internet]. 2016 [consulté 13 mars 2020]; 6(2): 120-4. Disponible sur: <https://www.ncbi.nlm.nih.gov/pmc/articles/PMC4820570/>
68. Pango Madariaga AC, Bucci R, Rongo R, Simeon V, D'Antò V, Valletta R. Impact of Fixed Orthodontic Appliance and Clear Aligners on the Periodontal Health: A Prospective Clinical Study [Internet]. *Dent J*. 2020 [consulté 22 avr 2020]; 8(1): 4. Disponible sur: <https://www.mdpi.com/2304-6767/8/1/4/htm>
69. Papageorgiou SN, Papadelli AA, Eliades T. Effect of orthodontic treatment on periodontal clinical attachment: a systematic review and meta-analysis. *Eur J Orthod* [Internet]. 2018 [consulté 14 avril 2020]; 40(2): 176-94. Disponible sur: <https://academic.oup.com/ejo/article/40/2/176/3924133>
70. Pérez-Lanza P, Almiñana-Pastor P, Alpiste-Illueca F. Palatal fenestration after orthodontic treatment. Intermodal approach and evolution. A case report [Internet]. *J Clin Exp Dent*. 2018 [consulté 7 avril 2020]; 10(12): e1242-5. Disponible sur: <https://www.ncbi.nlm.nih.gov/pmc/articles/PMC6343982/>
71. Pinto AS, Alves LS, Zenkner JE do A, Zanatta FB, Maltz M. Gingival enlargement in orthodontic patients: Effect of treatment duration. *Am J Orthod Dentofac Orthop* [Internet]. 2017 [consulté 26 février 2020]; 152(4): 477-82. Disponible sur: [https://www.researchgate.net/profile/Fabricio\\_Zanatta/publication/320159276\\_Gingival\\_enlargement\\_in\\_orthodontic\\_patients\\_Effect\\_of\\_treatment\\_duration/links/5bbde50492851c4efd53485a/Gingival-enlargement-in-orthodontic-patients-Effect-of-treatment-duration.pdf?origin=publication\\_detail](https://www.researchgate.net/profile/Fabricio_Zanatta/publication/320159276_Gingival_enlargement_in_orthodontic_patients_Effect_of_treatment_duration/links/5bbde50492851c4efd53485a/Gingival-enlargement-in-orthodontic-patients-Effect-of-treatment-duration.pdf?origin=publication_detail)
72. Poormoradi B, Tamasoki S, Shahbazi A, Hooshyarfard A, Vahdatinia F, Behgozin F, et coll. The comparison of two professional prophylaxis systems in plaque removal and debonding of orthodontic brackets [Internet]. *J Indian Soc Periodontol*. 2018 [consulté 8 mars 2020]; 22(5): 414. Disponible sur: <http://www.jisponline.com/article.asp?issn=0972-124X;year=2018;volume=22;issue=5;spage=414;epage=418;aulast=Poormoradi>
73. Rathore N, Desai A, Trehan M, Jharwal V, Puzhankara L, Marya A. Ortho-Perio Interrelationship. *NY State Dent J*. 2015; 81(5): 42-7.
74. Renkema AM, Navratilova Z, Mazurova K, Katsaros C, Fudalej PS. Gingival labial recessions and the post-treatment proclination of mandibular incisors. *Eur J Orthod* [Internet]. 2015 [consulté 26 février 2020]; 37(5): 508-13. Disponible sur: [https://www.researchgate.net/profile/Piotr\\_Fudalej/publication/269283451\\_Gingival\\_labial\\_recessions\\_and\\_the\\_post-treatment\\_proclination\\_of\\_mandibular\\_incisors/links/54f047ed0cf2432ba659a166/Gingival-labial-recessions-and-the-post-treatment-proclination-of-mandibular-incisors.pdf?origin=publication\\_detail](https://www.researchgate.net/profile/Piotr_Fudalej/publication/269283451_Gingival_labial_recessions_and_the_post-treatment_proclination_of_mandibular_incisors/links/54f047ed0cf2432ba659a166/Gingival-labial-recessions-and-the-post-treatment-proclination-of-mandibular-incisors.pdf?origin=publication_detail)

75. Roscoe MG, Meira JBC, Cattaneo PM. Association of orthodontic force system and root resorption: A systematic review. *Am J Orthod Dentofac Orthop* [Internet]. 2015 [consulté 1 avril 2020]; 147(5): 610-26. Disponible sur: [https://www.researchgate.net/profile/Marina\\_Roscoe/publication/275585801\\_Association\\_of\\_orthodontic\\_force\\_system\\_and\\_root\\_resorption\\_A\\_systematic\\_review/links/5a2e63ef0f7e9b63e53d6848/Association-of-orthodontic-force-system-and-root-resorption-A-systematic-review.pdf?origin=publication\\_detail](https://www.researchgate.net/profile/Marina_Roscoe/publication/275585801_Association_of_orthodontic_force_system_and_root_resorption_A_systematic_review/links/5a2e63ef0f7e9b63e53d6848/Association-of-orthodontic-force-system-and-root-resorption-A-systematic-review.pdf?origin=publication_detail)
76. Rossini G, Parrini S, Castroflorio T, Deregibus A, Debernardi CL. Periodontal health during clear aligners treatment: a systematic review. *Eur J Orthod* [Internet]. 2015 [consulté 16 février 2020]; 37(5): 539-43. Disponible sur: <https://academic.oup.com/ejo/article/37/5/539/2599972>
77. Roussarie F, Douady G. Effet indésirable des fils de contention collés : le « syndrome du fil » : 1ère partie. *Rev Orthop Dento-Fac*. 2015; 49(4): 411-26.
78. Sabatoski CV, Bueno RC, Reyes Pacheco AA, Pithon MM, Tanaka OM. Combined Periodontal, Orthodontic, and Prosthetic Treatment in an Adult Patient [Internet]. *Case Rep Dent*. 2015 [consulté 19 avril 2020]; 2015. Disponible sur: <https://www.ncbi.nlm.nih.gov/pmc/articles/PMC4637465/>
79. Sauvan JL, Miller PD, Etienne D, Azzi R. Situations à risque. Dans : Azzi R, Bouchard P, Cairo F, Davarpanah M, Dietschi D, Dietschi JM, et coll. *Chirurgie plastique parodontale*. Rueil-Malmaison : CdP ; 2001. p. 449-61.
80. Sepanian VF, Sonnesen L. Incisor root resorption in class II division 2 patients in relation to orthodontic treatment. *Eur J Orthod* [Internet]. 2018 [consulté 31 mars 2020]; 40(3): 337-42. Disponible sur: [https://www.researchgate.net/profile/Liselotte\\_Sonnesen/publication/321225806\\_Incisor\\_root\\_resorption\\_in\\_class\\_II\\_division\\_2\\_patients\\_in\\_relation\\_to\\_orthodontic\\_treatment/links/5b03b74aaca2720ba0991c93/Incisor-root-resorption-in-class-II-division-2-patients-in-relation-to-orthodontic-treatment.pdf?origin=publication\\_detail](https://www.researchgate.net/profile/Liselotte_Sonnesen/publication/321225806_Incisor_root_resorption_in_class_II_division_2_patients_in_relation_to_orthodontic_treatment/links/5b03b74aaca2720ba0991c93/Incisor-root-resorption-in-class-II-division-2-patients-in-relation-to-orthodontic-treatment.pdf?origin=publication_detail)
81. SFODF (Société Française d'Orthopédie Dento-Faciale). L'hygiène bucco-dentaire d'un porteur d'appareil orthodontique [Internet]. 2018 [Consulté 16 juin 2020]. Disponible sur : [http://www.sfodf.org/avada\\_portfolio/lhygiene-bucco-dentaire-dun-porteur-dappareil-orthodontique/](http://www.sfodf.org/avada_portfolio/lhygiene-bucco-dentaire-dun-porteur-dappareil-orthodontique/)
82. Sharma K, Batra P, Sonar S, Srivastava A, Raghavan S. Periodontically accelerated orthodontic tooth movement: A narrative review [Internet]. *J Indian Soc Periodontol*. 2019 [consulté 26 mars 2020]; 23(1): 5. Disponible sur: <http://www.jisponline.com/article.asp?issn=0972-124X;year=2019;volume=23;issue=1;spage=5;epage=11;aulast=Sharma>
83. Shukla C, Maurya R, Singh V, Tijare M. Evaluation of role of fixed orthodontics in changing oral ecological flora of opportunistic microbes in children and adolescent [Internet]. *J Indian Soc Pedod Prev Dent*. 2017 [consulté 17 février 2020]; 35(1): 34. Disponible sur: <http://www.jisppd.com/article.asp?issn=0970-4388;year=2017;volume=35;issue=1;spage=34;epage=40;aulast=Shukla>



84. Sim HY, Kim HS, Jung DU, Lee H, Lee JW, Han K, et coll. Association between orthodontic treatment and periodontal diseases: Results from a national survey [Internet]. *Angle Orthod.* 2017 [consulté 28 mars 2020]; 87(5): 651-7. Disponible sur: <https://www.angle.org/doi/10.2319/030317-162.1>
85. Şincar DC, Leață R, Popa GV, Decusară M, Kamel E. Clinical study of periodontal parameters during the orthodontic treatment [Internet]. *Rom J Oral Rehabil.* 2018 [consulté 6 avril 2020]; 10(22): 26-31.
86. Sioustis I, Martu MA, Luchian I, Teodorescu C, Kappenberg-Nitescu DC, Iovan A, et coll. Clinical effects of orthodontic treatment on periodontal status. Review [Internet]. *Rom J Med Dent Educ.* 2019 [consulté 26 février 2020]; 2019a; 8(3): 10. Disponible sur: <http://journal.adre.ro/wp-content/uploads/2019/05/CLINICAL-EFFECTS-OF-ORTHODONTIC-TREATMENT-ON-PERIODONTAL-STATUS.-REVIEW.pdf>
87. Sioustis IA, Luchian I, Martu AM, Sufaru IG, Pasarin L, Vasiliu B, Solomon M, Nitescu-Kappenberg DC. Periodontal risks and complications correlated with orthodontic treatment. A review. [Internet]. *Rom J Med Dent Educ.* 2019 [consulté 21 février 2020]; 2019b; 8(8): 6. Disponible sur: <http://journal.adre.ro/periodontal-risks-and-complications-correlated-with-orthodontic-treatment-a-review/>
88. Société Française d'Orthopédie Dento-Faciale. Dictionnaire d'orthognathodontie. 3<sup>e</sup> édition. Paris : Société Française d'Orthopédie Dento-Faciale ; 2015. p. 135.
89. Storey M, Forde K, Littlewood SJ, Scott P, Luther F, Kang J. Bonded versus vacuum-formed retainers: a randomized controlled trial. Part 2: periodontal health outcomes after 12 months [Internet]. *Eur J Ortho.* 2018 [consulté 22 avril 2020]; 40(4): 399-408. Disponible sur: <https://academic.oup.com/ejo/article/40/4/399/4558712>
90. Sulewska M, Duraj E, Bugała-Musiatowicz B, Waszkiewicz-Sewastianik E, Milewski R, Pietruski JK, et coll. Assessment of the effect of the corticotomy-assisted orthodontic treatment on the maxillary periodontal tissue in patients with malocclusions with transverse maxillary deficiency: a case series [Internet]. *BMC Oral Health.* 2018 [consulté 30 mars 2020]; 18. Disponible sur: <https://www.ncbi.nlm.nih.gov/pmc/articles/PMC6171142/>
91. Sun L, Yuan L, Wang B, Zhang L, Shen G, Fang B. Changes of alveolar bone dehiscence and fenestration after augmented corticotomy-assisted orthodontic treatment: a CBCT evaluation [Internet]. *Pog Orthod.* 2019 [consulté 29 mars 2020]; 20(1): 7. Disponible sur: <https://progressinorthodontics.springeropen.com/articles/10.1186/s40510-019-0259-z>
92. Taffarel IP, Miyoshi CS, Maruo IT, Meira TM, Tanaka OM. The Periodontal Benefit of Orthodontic Tooth Movement in a Deep Facial Recession of a Mandibular Incisor [Internet]. *Case Report Dent.* 2019 [consulté 24 février 2020]; 2019: 1-6. Disponible sur:

<https://www.hindawi.com/journals/crid/2019/7601475/>

93. Tapia-Rivera JG, Cotrim-Ferreira A, Borelli-Neto L, Prieto MG, Ferreira-Santos RI. Periodontal health in patients under conventional and lingual orthodontic therapies [Internet]. *Rev odontol UNESP*. 2015 [consulté 27 février 2020]; 44(5): 251-6. Disponible sur: [http://www.scielo.br/scielo.php?script=sci\\_arttext&pid=S1807-25772015000500251&lng=en&tlng=en](http://www.scielo.br/scielo.php?script=sci_arttext&pid=S1807-25772015000500251&lng=en&tlng=en)
94. Tepedino M, Franchi L, Fabbro O, Chimenti C. Post-orthodontic lower incisor inclination and gingival recession: a systematic review [Internet]. *Prog Orthod*. 2018 [consulté 25 février 2020]; 19(1): 17. Disponible sur: <https://doi.org/10.1186/s40510-018-0212-6>
95. Thilagrani PR, Agarwal APP, Quadri SMM, Rajmani H, Tiwari A, Dash D. Association of Periodontal Health with Orthodontic Appliances among Indian Patients [Internet]. *J Int Oral Health*. 2015 [consulté 21 avril 2020]; 7(1): 44-7. Disponible sur: <https://www.ncbi.nlm.nih.gov/pmc/articles/PMC4336660/>
96. Tiro A. Orthodontic treatment-related risks and complications: part II periodontal complications. *South Eur J Orthod Dentofac Res* [Internet]. 2018 [consulté 1 avril 2020]; 5(1/2): 18-20. Disponible sur: <https://hrcak.srce.hr/file/294897>
97. UFSBD (Union Française de la Santé Bucco-Dentaire). Pourquoi et comment FI [Internet]. [consulté 17 mars 2020]. Disponible sur : <http://www.ufsbd.fr/wp-content/uploads/2017/02/1-Pourquoi-et-comment-FI.pdf>
98. Verrusio C, Iorio-Siciliano V, Blasi A, Leuci S, Adamo D, Nicolò M. The effect of orthodontic treatment on periodontal tissue inflammation: A systematic review. *Quintessence Int*. 2018; 49(1): 69-77.
99. Wang Q, Ma J, Wang B, Zhang X, Yin Y, Bai H. Alterations of the oral microbiome in patients treated with the Invisalign system or with fixed appliances. *Am J Orthod Dentofac Orthop*. 2019; 156(5): 633-40.
100. Westerlund A, Oikimoui C, Ransjö M, Ekestubbe A, Bresin A, Lund H. Cone-beam computed tomographic evaluation of the long-term effects of orthodontic retainers on marginal bone levels. *Am J Orthod Dentofac Orthop*. 2017; 151(1): 74-81.
101. Wolf H, Rateitschak E, Rateitschak K. *Parodontologie*. 13<sup>e</sup> édition. Zurich : Masson ; 2003. 532 p.
102. Yáñez-Vico RM, Iglesias-Linares A, Ballesta-Mudarra S, Ortiz-Ariza E, Solano-Reina E, Perea EJ. Short-term effect of removal of fixed orthodontic appliances on gingival health and subgingival microbiota: a prospective cohort study. *Acta Odontol Scand*. 2015; 73(7): 496-502.
103. Yasukawa K. Produits d'hygiène et de prévention. Dans : Descroix V, Baaroun V, Lesclous P, Davido N, Mauprivez C, Devoize L, et coll.. *Pharmacologie et thérapeutique*. Rueil-Malmaison : CdP ; 2015. p. 101-19.

104. Yin L, Liu Y, Yan L, An X. Research progress of orthodontic treatment and periodontal health [Internet]. AIP Conf Proc. 2019 [consulté 26 février 2020]; 2058: 020036-1-5. Disponible sur : <https://aip.scitation.org/doi/pdf/10.1063/1.5085549>
105. Zasčiurinskienė E, Basevičienė N, Lindsten R, Slotte C, Jansson H, Bjerklin K. Orthodontic treatment simultaneous to or after periodontal cause-related treatment in periodontitis susceptible patients, Part I: Clinical outcome: A randomized clinical trial. *J Clin Periodontol*. 2018; 45(2): 213-24.
106. Zasciurinskiene E, Lindsten R, Slotte C, Bjerklin K. Orthodontic treatment in periodontitis-susceptible subjects: a systematic literature review [Internet]. *Clin Exp Dent Res*. 2016 [consulté 3 avril 2020]; 2(2): 162-73. Disponible sur: <http://onlinelibrary.wiley.com/doi/abs/10.1002/cre2.28>
107. Zhao R, Huang R, Long H, Li Y, Gao M, Lai W. The dynamics of the oral microbiome and oral health among patients receiving clear aligner orthodontic treatment. *Oral Dis*. 2019; 26(2): 473-483.
108. Zoizner R, Arbel Y, Yavnai N, Becker T, Birnboim-Blau G. Effect of orthodontic treatment and comorbidity risk factors on interdental alveolar crest level: A radiographic evaluation. *Am J Orthod Dentofac Orthop*. 2018; 154(3): 375-81.

## Table des matières

Sommaire .....	10
Liste des abréviations .....	11
Liste des figures .....	12
Table des tableaux.....	13
Introduction.....	14
1. Rappels sur les options thérapeutiques en orthopédie dento-faciale.....	15
1.1. Thérapeutique fixe : le multi-attaches .....	15
1.2. Thérapeutique amovible : les aligneurs .....	16
2. Rappels parodontaux.....	17
2.1. Santé parodontale .....	17
2.1.1. La gencive.....	17
2.1.2. Le desmodonte .....	18
2.1.3. Le ciment .....	18
2.1.4. L'os alvéolaire .....	18
2.2. Conditions pathologiques .....	19
2.2.1. La gingivite.....	19
2.2.2. La parodontite .....	21
3. Interrelation orthodontie-parodontie .....	22
3.1. Atteinte du parodonte par suite des malpositions dentaires .....	22
3.2. Atteinte du parodonte par suite des traitements orthodontiques.....	23
4. Le syndrome du fil.....	26
4.1. Dépistage du syndrome du fil en clinique .....	26
4.2. Syndrome du fil d'un point de vue radiographique.....	28
4.3. Prise en charge.....	28
5. Revue de la littérature sur l'impact du traitement orthodontique sur la santé parodontale .....	31
5.1. Matériel et méthode .....	31
5.1.1. Sélection des bases de données .....	31
5.1.2. Sélection des mots-clés .....	31
5.1.3. Sélection des articles .....	31
5.2. Résultats et discussion .....	33
5.2.1. Modification de la flore microbienne, des propriétés salivaires et des indices gingivaux au cours des traitements orthodontiques.....	33
5.2.1.1. Avec thérapeutique fixe, le multi-attaches .....	33
5.2.1.1.1. Impact des bagues molaires par rapport aux tubes molaires sur la santé parodontale .....	41

5.2.1.1.2. Impact du type de bracket sur la santé parodontale.....	42
5.2.1.1.3. Différences d'impact de la technique conventionnelle et de la technique linguale sur la santé parodontale .....	44
5.2.1.2. Avec thérapeutique amovible, les aligneurs .....	45
5.2.1.3. Avec les appareils de contention .....	51
5.2.2. Gingivite et traitement orthodontique .....	56
5.2.3. Effet du traitement orthodontique sur la hauteur d'os alvéolaire et la perte d'attache .....	60
5.2.4. Récession gingivale et traitement orthodontique .....	63
5.2.5. Fenestration et traitement orthodontique .....	71
5.2.6. Résorption radiculaire et traitement orthodontique .....	72
5.2.7. Invagination gingivale et traitement orthodontique.....	76
5.2.8. Maladies parodontales et traitement orthodontique .....	77
5.2.8.1. Thérapie parodontale avant traitement orthodontique .....	85
5.2.8.2. Thérapie parodontale pendant traitement orthodontique.....	85
5.2.8.3. Thérapie parodontale après traitement orthodontique.....	85
5.2.9. Corticotomie et traitement orthodontique .....	87
5.2.10. Restauration de défaut osseux grâce à un traitement orthodontique.	92
5.2.11. Greffe gingivale et traitement orthodontique .....	96
6. Fiches conseils .....	98
6.1. Pour le patient.....	98
6.2. Pour l'orthodontiste.....	105
Conclusion.....	109
Bibliographie.....	110
Table des matières .....	122

Vu la demande du doyen de la faculté d'odontologie de Lorraine sur le rapport du jury :

Président :	J.M. MARTRETTE – Professeur des universités
Co-Directeur de thèse :	K. YASUKAWA – Maître de conférences des universités
Co-Directeur de thèse :	D. JOSEPH – Maître de conférences des universités
Membre du jury :	C. EGLOFF-JURAS – Maître de conférences des universités

le président de l'université de Lorraine autorise

**Madame Perrine KRUK**

née à BELFORT (Territoire de BELFORT) le 12 août 1995,

à soutenir le jeudi 16 juillet 2020

et imprimer sa thèse en vue d'obtenir le diplôme d'État de docteur en chirurgie dentaire intitulée :

**« Traitement orthodontique et santé parodontale. »**

Nancy, le

N° autorisation : 11199 C - KRUK

Le président de l'université de Lorraine



KRUK Perrine – Traitement orthodontique et santé parodontale

Nancy 2020 : 124 pages – 24 figures – 11 tableaux

Th. : Chir.-Dent. : Nancy 2020

**Mots-clefs :**

- Traitement orthodontique
- Santé parodontale
- Hygiène orale
- Appareil orthodontique

**Résumé :**

De nos jours, de plus en plus de patients ont recours à l'orthodontie. Cette discipline a pour objectif de recréer une occlusion correcte, tout en améliorant l'esthétique maxillo-faciale du patient. Bien que les techniques aient beaucoup évolué, les appareils orthodontiques, quels qu'ils soient, restent une entrave à l'hygiène orale.

La question de savoir si un système orthodontique est meilleur qu'un autre en ce qui concerne le maintien de la santé parodontale peut se poser. Quelles conséquences les traitements orthodontiques peuvent-ils avoir sur la santé parodontale ? Ou encore, quel sera le résultat d'un traitement orthodontique entrepris chez un patient avec un parodonte au préalable affaibli ? Mais réciproquement, est-ce que les traitements orthodontiques peuvent participer au rétablissement de la santé parodontale ?

**Membres du jury :**

Pr. J-M. MARTRETTE	Professeur des Universités	Président
<u>Dr. K. YASUKAWA</u>	<u>Maître de conférences</u>	<u>Directeur</u>
<u>Dr. D. JOSEPH</u>	<u>Maître de conférences</u>	<u>Co-directeur</u>
Dr. C. EGLOFF-JURAS	Maître de conférences	Juge

**Adresse de l'auteure :**

Perrine KRUK  
01 Impasse des Vergers  
90800 BUC