



**HAL**  
open science

# Le pilier implantaire en céramique à embase titane en secteur esthétique

Mathias Levéel

► **To cite this version:**

Mathias Levéel. Le pilier implantaire en céramique à embase titane en secteur esthétique. Sciences du Vivant [q-bio]. 2020. hal-03298239

**HAL Id: hal-03298239**

**<https://hal.univ-lorraine.fr/hal-03298239v1>**

Submitted on 23 Jul 2021

**HAL** is a multi-disciplinary open access archive for the deposit and dissemination of scientific research documents, whether they are published or not. The documents may come from teaching and research institutions in France or abroad, or from public or private research centers.

L'archive ouverte pluridisciplinaire **HAL**, est destinée au dépôt et à la diffusion de documents scientifiques de niveau recherche, publiés ou non, émanant des établissements d'enseignement et de recherche français ou étrangers, des laboratoires publics ou privés.



## AVERTISSEMENT

Ce document est le fruit d'un long travail approuvé par le jury de soutenance et mis à disposition de l'ensemble de la communauté universitaire élargie.

Il est soumis à la propriété intellectuelle de l'auteur. Ceci implique une obligation de citation et de référencement lors de l'utilisation de ce document.

D'autre part, toute contrefaçon, plagiat, reproduction illicite encourt une poursuite pénale.

Contact : [ddoc-thesesexercice-contact@univ-lorraine.fr](mailto:ddoc-thesesexercice-contact@univ-lorraine.fr)

## LIENS

Code de la Propriété Intellectuelle. articles L 122. 4

Code de la Propriété Intellectuelle. articles L 335.2- L 335.10

[http://www.cfcopies.com/V2/leg/leg\\_droi.php](http://www.cfcopies.com/V2/leg/leg_droi.php)

<http://www.culture.gouv.fr/culture/infos-pratiques/droits/protection.htm>



**ACADÉMIE DE NANCY-METZ**  
**UNIVERSITÉ DE LORRAINE**  
**FACULTÉ D'ODONTOLOGIE DE LORRAINE**

**Année 2020**

**N° 11272C**

**THÈSE**  
**POUR LE DIPLÔME D'ÉTAT DE DOCTEUR EN CHIRURGIE DENTAIRE**  
par

**Mathias LEVÉEL**

**Né le 16 Novembre 1995 à Mainvilliers (Eure-et-Loir)**

**Le pilier implantaire en céramique à embase titane en secteur  
esthétique**

Présentée et soutenue publiquement le 04 Septembre 2020

Composition du jury :

Président :

Pr Éric MORTIER

Membres :

Dr Anne-Sophie VAILLANT

Dr Steve CIESLAK

Dr Pascal DONZÉ

Directeur de thèse :

Dr Jacques SCHOUVER

*Par délibération en date du 11 décembre 1972, la Faculté de Chirurgie Dentaire a arrêté que les opinions émises dans les dissertations qui lui seront présentées doivent être considérées comme propre à leurs auteurs et qu'elle n'entend leur donner aucune approbation ni improbation*

Président : Professeur Pierre **MUTZENHARDT**

Doyen : Professeur Jean-Marc **MARTRETTE**

Vice-Doyens : Dr Céline CLEMENT – Dr Rémy BALTHAZARD – Dr Anne-Sophie VAILLANT

Membres Honoraires : Dr L. BABEL – Pr. S. DURIVAUX – Pr A. FONTAINE – Pr G. JACQUART – Pr D. ROZENCWEIG - Pr ARTIS - Pr M. VIVIER

Doyens Honoraires : Pr J. VADOT, Pr J.P. LOUIS

Professeur émérite : Pr M-P FILLEUL

<b>Département odontologie pédiatrique</b> <b>Sous-section 56-01</b>	Mme <b>DROZ Dominique</b>	Maître de conférences *
	Mme JAGER Stéphanie	Maître de conférences *
	M. PREVOST Jacques	Maître de conférences
	Mme HERNANDEZ Magali	Maître de conférences *
	M. LEFAURE Quentin	Assistant
	Mme HOMBOURGER Morgane	Assistante
<b>Département orthopédie dento-faciale</b> <b>Sous-section 56-01</b>	M. <b>VANDE VANNET Bart</b>	Maître de conférences associé *
	Mme SENG Marilyne	Assistante *
<b>Département prévention, épidémiologie, économie de la santé, odontologie légale</b> <b>Sous-section 56-02</b>	Mme <b>CLÉMENT Céline</b>	Maître de conférences *
	M. BAUDET Alexandre	Assistant *
	Mme NASREDDINE Greyce	Assistante
	M. VEYNACHTER Thomas	Assistant
<b>Département parodontologie</b> <b>Sous-section 57-01</b>	M. <b>AMBROSINI Pascal</b>	Professeur des universités *
	Mme BISSON Catherine	Maître de conférences *
	M. JOSEPH David	Maître de conférences *
	M. LACH Patrick	Assistant
	Mme MAYER-COUPIN Florence	Assistante
	Mme PAOLI Nathalie	Enseignante univ. – praticien attachée
<b>Département chirurgie orale</b> <b>Sous-section 57-01</b>	Mme <b>GUILLET-THIBAUT Julie</b>	Maître de conférences *
	M. BRAVETTI Pierre	Maître de conférences
	Mme PHULPIN Bérengère	Maître de conférences *
	M. CLERC Sébastien	Assistant*
	M. CHAPUIS Hippolyte	Assistant*
<b>Département biologie orale</b> <b>Sous-section 57-01</b>	Mme KICHENBRAND Charlène	Enseignante univ. – praticien attachée*
	M. <b>YASUKAWA Kazutoyo</b>	Maître de conférences *
	M. MARTRETTE Jean-Marc	Professeur des universités *
<b>Département dentisterie restauratrice, endodontie</b> <b>Sous-section 58-01</b>	Mme EGLOFF-JURAS Claire	Maître de conférences *
	M. <b>MORTIER Éric</b>	Professeur des universités *
	M. AMORY Christophe	Maître de conférences
	M. BALTHAZARD Rémy	Maître de conférences *
	M. ENGELS-DEUTSCH Marc	Professeur des universités *
	M. VINCENT Marin	Maître de conférences*
	Mme GEBHARD Cécile	Assistante
	M. GRABER Clément	Assistant
<b>Département prothèses</b> <b>Sous-section 58-01</b>	M. GIESS Renaud	Assistant *
	M. <b>DE MARCH Pascal</b>	Maître de conférences
	M. SCHOUVER Jacques	Maître de conférences
	Mme VAILLANT Anne-Sophie	Maître de conférences *
	Mme CORNE Pascale	Maître de conférences *
	M. CIESLAK Steve	Assistant
	M. HIRTZ Pierre	Enseignant univ. – praticien attaché
	Mme MOEHREL Bethsabée	Assistante
	M. SYDA Paul-Marie	Assistant
<b>Département fonction-dysfonction, imagerie, biomatériaux</b> <b>Sous-section 58-01</b>	Mme WILK Sabine	Assistante
	Mme <b>STRAZIELLE Catherine</b>	Professeur des universités *
	Mme MOBY (STUTZMANN) Vanessa	Maître de conférences *
	M. SALOMON Jean-Pierre	Maître de conférences
Mme JANTZEN-OSSOLA Caroline	Assistante associée	

Souligné : responsable de département \* temps plein

Mis à jour le 18/11/2019

# REMERCIEMENTS

**À notre président de thèse,  
Monsieur le Professeur Eric Mortier**

Docteur en Chirurgie Dentaire

Docteur de l'Université Henri Poincaré en physique-chimie de la matière et des matériaux

Habilité à diriger des recherches

Professeur des Universités – Praticien Hospitalier

Responsable du département de dentisterie restauratrice, endodontie

Chef du service d'odontologie du CHRU de Nancy

Vous nous avez fait l'honneur d'accepter la présidence de ce jury de thèse.

Ce travail est l'occasion de vous remercier pour la qualité de vos conseils, de votre pédagogie ainsi que de la sympathie et la disponibilité dont vous avez fait preuve au cours de nos études d'odontologie.

Nous nous souviendrons de la qualité de l'enseignement théorique et clinique que vous nous avez prodigué pendant nos études.

Veillez trouver l'expression de notre sincère gratitude et notre plus profond respect.

**À notre juge et directeur de thèse,  
Monsieur le Docteur Jacques Schouver**

Docteur en Chirurgie Dentaire

Docteur en sciences odontologiques

Maître de Conférence des Universités – Praticien Hospitalier

Nous apprécions l'honneur que vous nous avez fait en acceptant la direction de ce travail et de siéger au sein de ce jury.

Votre culture scientifique et votre savoir faire, que vous partagez avec enthousiasme et dynamisme chaque jour avec vos élèves est pour nous une source permanente d'apprentissage et d'admiration.

Puissiez vous trouver ici le témoignage de notre gratitude et l'assurance de nos sentiments respectueux.

**À notre juge,**

**Madame le Docteur Anne Sophie Vaillant**

Docteur en Chirurgie Dentaire

Docteur de l'Université de Lorraine – Spécialité Sciences des Matériaux

Ancienne interne en odontologie

Maître de Conférence Universitaire – Praticien Hospitalier

Vice-Doyen de la faculté d'odontologie de Lorraine

Vous avez accepté de faire partie de ce jury avec spontanéité et nous vous en remercions. Nous sommes honorés de vous compter dans notre jury.

Nous vous remercions également de votre disponibilité et de votre gentillesse, dont vous avez fait preuve depuis le début de nos études.

Que ce travail soit l'occasion pour nous de vous témoigner toute notre estime.

**À notre juge,  
Monsieur le Docteur Steve Cieslak**

Docteur en Chirurgie Dentaire  
Assistant Hospitalo-Universitaire

Nous vous remercions chaleureusement d'avoir accepté de vous joindre à notre jury de thèse. Vous restez l'instigateur de ce travail.

Nous vous remercions pour votre pédagogie et la qualité de vos conseils tout au long de nos études. Votre soutien et votre motivation sans faille ont résolument été d'une aide précieuse.

Veillez trouver ici le témoignage de notre vive reconnaissance et de notre profonde admiration.



**À notre invité,**

**Monsieur le Docteur Pascal Donzé**

Docteur en Chirurgie Dentaire

Nous vous remercions d'avoir accepté de faire partie du jury de ce travail, cela compte énormément pour nous.

Nous vous remercions pour votre pédagogie et vos précieux conseils.

L'ensemble de votre carrière est, pour nous, un exemple à suivre.

**À ma famille,**

**À mon père et ma mère,** vous nous avez offert une éducation sans faille, un sens du travail accru, vous nous avez appris la valeur de chaque chose de la vie et pour tout cela, je vous remercie.

**À Maman,** parce que tu m'as soutenu tout au long de ma vie. Je n'en serais pas là sans toi. Tu m'auras tout appris, tu auras toujours été là, même dans les moments difficiles. Même si certains moments ont été compliqués, tu auras toujours crû en moi et c'est grâce à toi que j'en suis là aujourd'hui.

**À Papa,** sans toi, ma vie aurait été beaucoup plus morose. Merci de nous avoir fait vivre des moments incroyables, tant en chasse, qu'en golf ou encore en voyages. Tu m'auras permis d'avoir eu une vie extraordinaire jusque là.

**À mes frères Pierre et Antoine,** merci d'avoir pris soin de moi depuis toujours. Merci de m'avoir appris à être si sage, de m'avoir emmené avec vous partout, surtout quand il fallait fêter mon brevet. Désolé quand même si l'élève a dépassé les maîtres.

**À Mathilde,** je remercie plutôt Pierre de t'avoir rencontré et t'avoir accueilli dans la famille. Merci pour ton enthousiasme et ton humour que j'apprécie tant.

**À Tiphaine,** merci pour ta bonne humeur permanente qui amène tant de gaieté partout où tu passes. Ça aura été un réel plaisir de te voir arriver dans la famille.

**À Adèle,** en attendant que tu puisses lire ces mots, j'espère que tes parents sauront te faire la commission. Merci d'avoir agrandi la famille avec tes sourires et tes belles dents qui ont mis tant de temps à arriver.

**À Papy et Mamie,** merci de m'avoir permis de décompresser à chaque visite chez vous. Merci de nous avoir offert une enfance si agréable en bord de mer et à la ferme.

**À Cécile**, mon amie pour toujours, parfois ma maman, parfois ma fille capricieuse. Il me faudrait tout une vie pour te remercier. Toujours là pour moi, quand il fallait me consoler, quand il fallait me nourrir, quand il fallait m'apprendre à faire une empreinte et j'en passe.

Beaucoup trop de voyages dans lesquels tu ne m'auras pas préservé, tant dans les évènements dentaire que dans les terres de notre cher sud ouest en passant par les Alpes et la Normandie.

La seule personne plus fiable que toi, c'est KFC. Et encore, nos fins de soirées ensemble finissent toujours aussi frites que le bucket du lendemain.

Jamais je n'aurais pensé que la blonde de TS2 de Jean 23 à qui je n'avais jamais parlé deviendrait ma meilleure amie, m'accompagnerait à chaque étape de mes études, finirait même pas habiter un temps chez moi et que je lui dédierai une page de ma thèse. Merci pour tout Cecile !!

**Aux Donzé,**

**À Pascal,** mon mentor, le meilleur des maîtres de stage. Après m'avoir accompagné dans le golf et la chasse, tu auras fait de moi un vrai dentiste. J'aurai aussi bien appris l'implanto que réparer un cabinet tout entier à tes côtés, toujours avec ton rire que l'on connaît si bien.

**À Paul,** les retrouvailles avec toi sont toujours plus folles les unes que les autres. Entre nos parties de golf, de squash, de tennis, sans oublier nos diners interminables avec notre cher Mario et sa monobrosse.

**Au Fitclub**, une idée de génie, ça se fait à plusieurs. Merci d'entretenir ma bonne santé.

**À Dudu**, je pourrais faire une thèse juste sur notre amitié. De notre rencontre digne d'un prix Nobel à Bayonne, à nos déguisements de crit en passant par d'autres événements tous plus créatifs les uns que les autres pour finir sur un rempla chez toi qui a pris une tournure de voyage gastronomique. Je ne doute pas qu'on continuera sur cette voie dans les années à venir qui s'annoncent très grasses dans notre cher Sud-Ouest.

**À J-b**, l'ariégeois (et oui, ça faisait longtemps que tu ne l'avais pas vu dans une thèse). Merci de m'avoir libéré du Godet quand je n'en pouvais plus d'elle, pour ces cassoulets à toute heure, pour toutes ces grand'idées, ton formidable sens de l'orientation et ton accueil pour ces si beaux voyages en terres toulousaines.

**À Berthoud**, un homme très creepy qui aura su tenir 4 bestiaux au milieu de la montagne suisse sans prendre le moindre coup de soleil. Toujours là pour exprimer ton opinion avec la plus grande classe qu'on te connaît.

**À Bacrie**, fiston, toujours là pour suivre et surtout entraîner dans la connerie. Tu arriveras toujours à nous ramener de l'équipement de haut niveau pour tout, et je ne parle pas que de sport. Une bodega, ça ne se fait pas sans un bacrie qui prépare un ventriglisse tout nu.

**À mes amis Nancéiens,**

**À Toto,** mon premier amour, on aura plus dormi ensemble qu'avec n'importe quelle fille. Mon cher petit chasseur béni par Saint Hubert Calafat en personne, ton cri de joie ce jour là aurait pu faire trembler le château de Bayonne. Après être devenu chasseur, bientôt golfeur pour enfin devenir un vrai dentiste. Heureusement que tu me laisses encore être meilleur que toi en position de recherche de vitesse avant de me coucher dans ton lit dans toutes les régions de France.

**À Margaux,** tu m'auras fait mourir de rire depuis le début en p1. Merci pour ces apéros entre voisins. De plus en plus folle de jour en jour, toujours là au moment de débouchonner une bouteille, merci pour toutes ces foires au vin partagées ensemble. Et s'il te plait, arrête de crier Margaux !

**À Arnaud,** merci pat'lon. Si je suis aussi bon en pédo, c'est grâce à toi et nos vacances goûter-code Lyoko. J'espère toujours venir à Cenon quand ton père aura beaucoup trop déteind sur toi, le jour où tu seras devenu un vrai chatelain, en plus de notre future coloc landaise.

**À Raph,** mon président, on aura pas passé l'année la plus tranquille ensemble. Hâte de retourner critter avec toi, même si on peut très bien patienter à 5h du mat en plein cœur de Paris en craquant nos PEL respectifs pour des huîtres et de la choucroute.

**À Gui,** j'en ai connu des cons mais alors des comme toi ! Ces moments engueulades puis bain de minuit, cet apéro chez les paysans, cette chambre de crit et j'en passe resteront dans ma mémoire.

**À William,** mon frère de fal', merci pour tes expressions incroyables, et bien sûr, ce crit qui restera entre nous pour toujours. Un dentiste de qualité avec toujours une guillotine à saucisson sous la main, ça va bien évidemment toujours de pair.

**À Simon**, Lord Gobrynus, le seul qui aura su garder la tête sur les épaules en toute circonstance. Tes danses mythiques, tes blagues douteuses, tes memes incroyables, tu nous auras toujours régalé.

**À Pierre**, fillot de cœur qui est devenu grand, notre Grand Maître. Tu as bien changé depuis ta demande d'ami à toute la fac, Hubert n'a qu'à bien se tenir avant d'arriver en Afrique Noire.

**À Gaëtan**, impossible de s'ennuyer avec toi, quand il s'agit d'avoir une idée à la con, tu es toujours dans le coin pour nous aider.

**À Gaëtan**, pour toujours Thionvillois, beaucoup de galères traversées ensemble, de cette année de corpo à ce semestre chez Anastasio tout en fêtant ça comme il se devait.

**À Mathias**, même si un aussi beau prénom aide à la réussite, tu auras été une très grande découverte par ton enthousiasme et ta grande intelligence face à toute bonne idée. Mais avec tout ça, est ce qu'on se ferait pas un petit jeu du Mathias ? ¡ Si hablo español !

**À Calaf**, mon cher professeur, tant de chir que de chasse. T'assister à l'hôpital après t'avoir accompagné dans tant de crit, god et wei aura été la chose la plus logique qui soit. Merci pour tout ce que tu m'as appris, bien que ça ait commencé sur un ampli en plein milieu d'after.

**Au petit Simon**, désolé de t'avoir fait lever aussi tôt. After pâtes au saumon quand tu veux, si tu es encore apte après un petit tour de ski sur mon dos. Merci d'avoir participé à la meilleure chambre de crit de l'histoire.

**À Tom**, merci d'avoir récupéré Cecile, et surtout félicitations à toi d'avoir tenu le coup jusque là.

**À Élise**, ma petite Elise, merci d'avoir toujours été là. Merci pour cette folie, difficile à suivre parfois, ces déguisements et ces moments partagés en amoureux.

**À Laeti**, toujours là dans la bonne humeur. Avec ces ferias, crit, god et j'en passe, tu ne m'auras pas laissé le temps de me reposer mais tu m'auras créé de formidables souvenirs (ce qu'il en reste).

**À Seb**, difficile de parler avec un si beau frein lingual. Un très bon professeur qui n'hésite pas à accompagner ses étudiants dans l'ivresse des événements.

**À Ouali**, un petit arabe aussi beau, ça ne se trouve pas partout. Tu auras réussi à garder l'âge mental d'un p2 tout en ayant passé les 30 ans, merci pour ça.

**À Margaux**, ma marraine de cœur, merci de m'avoir intégré au monde dentaire. J'attends toujours notre crit qu'on fera ensemble ;)

**À Benj**, merci de m'avoir si souvent laissé gagner au squash quand il fallait décompresser.

**À Isaure**, quand un benzob apparaît, une Isaure traîne toujours dans les parages. Merci pour ce rayon de soleil que tu amènes partout où tu passes.

**À Alex**, mon binôme chéri, je ne pensais pas pouvoir passer un semestre aussi incroyable à tes côtés. Si bon que tu auras provoqué une pandémie mondiale pour qu'on puisse rester encore deux mois ensemble ! J'aurai jamais autant appris qu'en parlant gonzzesses et soirées, les mains dans la bouche des patients.

**À Léa**, merci pour ce wei si bien organisé. Tu auras su te rattraper au Portugal en t'occupant de nous au milieu des rues de Lisbonne.



**À Claire**, ma première fillote, pas la plus tenable des fillottes. Merci d'avoir si bien pris soin de Williamdo tout en continuant à poncer la cave des vedettes.

**À Victor**, j'espère que tu as enfin eu l'occasion d'apprendre à faire un détartrage depuis le temps. Je ne me serai vraiment pas ennuyé avec toi durant cette année de paro.

**À Iris**, comme disent si bien les gars de la bodeg, « pas étonnant que ce soit ta fillote », merci de m'avoir rendu fier d'avoir une fillote comme toi.

**À Mathis**, une grande découverte ce petit p2. Tu m'auras toujours régalé entre ton insouciance et tes virées au poste à 4h du mat.

**À Jade**, le petit tas, ma grande découverte du dernier semestre de nos études. 6 ans pour se rencontrer mais on se sera bien rattrapés dans les couloirs hostiles messins.

**À Michou**, même si tu aurais mieux fait de m'écouter et venir en dentaire, sans toi, mon appart n'aurait jamais pu concurrencer la pépinière.

**À Philippe**, si on m'avait dit un jour que je rencontrerai un gars comme toi ! Merci de nous sortir des idées aussi incroyables depuis toujours. J'espère pouvoir enfin te voir à l'honneur face à un goret avec ton petit canon lisse.

**À Marine**, une natio comme toi, ça ne se fait plus, toujours là pour être présente à travers toute la France avec la bonne humeur. En même temps, suffit de trinquer quelques petites fois pour partir sur une bonne soirée.

**À Jules**, merci de nous avoir organisé tous les évènements dentaire depuis les années 90 tout en restant aussi déconneur à longueur de journée.

**À Max**, notre petit ortho, tu avais l'air si calme en arrivant en dentaire. Tu nous auras bien surpris très rapidement.

**À Floriane**, mais quelle connasse, tes lettres sont toujours chez moi. Prépare toi, ça arrive ;)

**À Rémi et David**, les deux petits coloc de crit, merci pour votre insouciance et pour nous avoir tous remontés un peu vers le haut.

**À mes amis d'ailleurs,**

**À Olivier**, on aura bien évolué depuis l'époque des Haribo au golf. Tu n'auras certes pas été un golfeur mémorable mais tu auras été meilleur pour m'accompagner au travers des boites de Metz.

**À Audrey**, difficile de faire un résumé de ces dernières années à tes côtés. Merci pour toute cette histoire, tu m'auras un peu appris la vie, appris d'autres choses bien sûr mais je garderai en souvenir notre indissociabilité qui nous rapprochera toujours tous les deux.

**Aux toulousains, Paul, Roméo, Nadal, Francis, Vilar, Pierre, Thibaut et Lénaïc**, vous avoir connu ne m'aura pas fait gagner des années de vie mais gagner des souvenirs incroyables dans ce bon bazar comme chez Tonton.

**À Jérémy**, je t'ai déjà suffisamment remercié en te faisant des calins toutes les nuits.

**À Loulou**, une rémoise avec si peu de retard, c'est un miracle, c'est bien pour ça que tu as trouvé un homme aussi incroyable.

**À Julia**, mamazita, ma maman. Une pépète comme ça, on en voit tous les 1000 ans ! Merci de prendre aussi bien soin de moi. Je compte sur toi pour bien entretenir mon chéri et surtout, ma chambre.

# **Sommaire**

## **Introduction**

### **1.Généralités**

### **2.Présentation du pilier**

### **3.Conception d'un pilier implantaire en céramique à embase titane**

### **4.Les différentes propriétés de ce pilier**

### **5.Pourquoi choisir ce pilier ?**

### **6.L'intégration esthétique du pilier céramique à embase titane dans le sourire à travers différents cas cliniques**

### **7.Jusqu'où peut on aller avec ce pilier ?**

## **Conclusion**

## Introduction

L'implantologie moderne a vu son essor dans les années 80 avec les travaux de Bränemark. Depuis, la prothèse implanto-portée s'est perfectionnée, pour aujourd'hui devenir esthétique. Le but d'une restauration esthétique étant de passer inaperçue, la réhabilitation implantaire a pour rôle de s'intégrer parfaitement au sourire.

Pour cela, la couronne implanto-portée ne suffit pas, elle doit être supportée par un pilier implantaire tout autant esthétique. Le pilier en céramique a été de prime abord largement utilisé dans les réhabilitations esthétiques avant que l'on ne s'aperçoive que la céramique ne suffisait pas. Ainsi a été développé le pilier en céramique à embase titane ou pilier hybride permettant toute sorte de restauration implanto-portée en secteur esthétique.

En tant que chirurgien-dentiste, avant de se lancer dans l'utilisation du pilier hybride, il est important de connaître les critères esthétiques impliquant la réussite d'une restauration esthétique implantaire mais également, avoir une parfaite maîtrise des piliers implantaires et des biomatériaux utilisés en implantologie.

Après avoir présenté le pilier en céramique à embase titane, nous verrons comment il est fabriqué, de l'empreinte à la mise en bouche.

Mais avec l'essor des technologies apparaissent de nouvelles problématiques. C'est pourquoi, nous allons étudier les propriétés optiques et biologiques de ce pilier, signes de réussite esthétique mais également ses propriétés mécaniques, principales raisons de sa création.

Des cas cliniques seront par la suite présentés avant d'exposer les différents emplois possibles du pilier hybride.

## 1. Généralités

### 1.1. Critères esthétiques en restauration implantaire

#### ➤ Ligne du sourire

Avant toute réhabilitation implantaire en secteur esthétique, une analyse précise doit se faire, une évaluation de la ligne du sourire doit être réalisée. En effet, un sourire gingival sera toujours plus compliqué à réhabiliter esthétiquement.

#### ➤ Position de l'implant

L'harmonie du sourire peut être compromise par la mauvaise position de l'implant. Cette dernière aura également l'avantage d'être dans l'axe des forces masticatrices en cas de bonne position. Un implant trop vestibulé pourra, dans de nombreux cas, engendrer une apicalisation de la gencive vestibulaire et donc la dénudation du pilier. Cette position doit se trouver 2-3mm derrière la ligne rejoignant les faces vestibulaires des dents adjacentes et à égale distance de ces dernières.

#### ➤ Tissus mous et papilles interproximales

L'esthétique du sourire passe par la symétrie des tissus roses. Des papilles doivent combler les espaces interdentaires pour ne pas laisser des « trous noirs » visibles même par un œil non expérimenté. Les muqueuses péri-implantaires doivent être suffisamment épaisses pour ne pas subir de récession qui pourrait gâcher n'importe quel sourire. Pour conserver ces épaisseurs de tissus mous, il est alors préconisé de réaliser, quand cela est possible, une extraction-implantation immédiate, qui permet une meilleure conservation des tissus durs et mous.

➤ Tissus durs

Même si les tissus durs ne sont pas visibles dans le sourire, c'est eux qui sont le support des tissus mous, ils ont donc une importance capitale dans le maintien des muqueuses péri-implantaires.

➤ Profil d'émergence

Le profil d'émergence dessiné par la prothèse se verra directement à travers les réactions des muqueuses vestibulaires. Un profil d'émergence mal dessiné entrainera soit une récession vestibulaire, soit un affaissement inesthétique des tissus mous (Bottino, 2009).

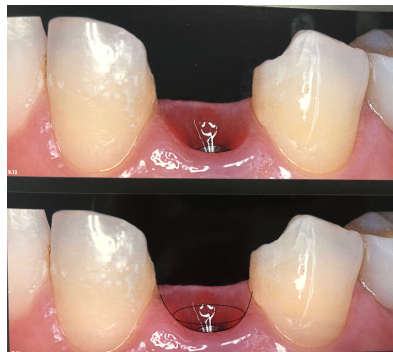

Figure 1 : Visualisation des tissus mous formant un profil d'émergence idéal (Source : Bottino, 2009)

➤ *Pink and white esthetic score*

On évalue la réussite esthétique d'une réhabilitation implanto-portée en fonction de deux éléments. Le *pink esthetic score* qui évalue la présence d'une papille mésiale, d'une papille distale, la courbure gingivale, le niveau du point zénith (point le plus apical du collet) et la convexité du profil radiculaire, couleur et texture de la gencive attachée (Fürhauser et coll, 2005). Quant au *white esthetic score*, il évalue la forme, le volume, la couleur, l'état de surface et la translucidité incisale de la dent. Chaque élément est noté sur 2 points et la somme donne une note sur 20 (Belser et coll, 2009).

Tableau 1 : *Pink and White Esthetic Score* (Source : Dr Schouver)

SCORE	ABSENT	INCOMPLET	COMPLET
Papille mésiale	0	1	2
Papille distale	0	1	2
Courbure gingivale	0	1	2
Le niveau du point zenith	0	1	2
Profil radiaire convexe, couleur et la texture de la gencive attachée	0	1	2
			10
La forme de la dent	0	1	2
Le volume de la dent	0	1	2
La couleur de dent	0	1	2
L'état de surface	0	1	2
La translucidité incisale et les caractérisations	0	1	2
			10

## 1.2. Piliers implantaires

Le pilier implantaire est une pièce prothétique transvissée qui sert de jonction transgingivale entre un implant endo-osseux et une couronne prothétique. Le pilier est par la suite recouvert par une couronne scellée.

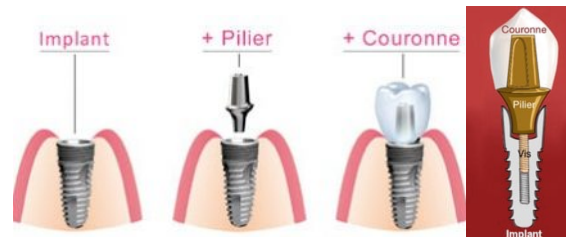

Figure 2 : Restauration prothétique implanto-portée (Source : Clinadent ®)

Les piliers sont composés de plusieurs parties :

- La vis implantaire en titane.
- Une connexion s'insérant dans l'intrados de l'implant avec une précision de 5µm.
- Une partie transgingivale qui initie le profil d'émergence, il aura un rôle très important dans la réussite esthétique de la restauration prothétique.

- Le pilier en lui-même (ou faux moignon), aux parois légèrement convergentes permettant la rétention de la couronne, possédant un puit de vis en son milieu offrant l'accès à la vis de fixation (Missika et coll, 2003).

Le faux moignon et la partie transgingivale composent la superstructure du pilier implantaire.

Les piliers implantaires doivent répondre à un lourd cahier des charges avant de pouvoir être commercialisés : être biocompatibles, manipulables, résistants face aux forces de mastication, offrir une interface hermétique entre le col de l'implant et le pilier, dessiner un profil d'émergence optimal, être esthétique, être démontable et avoir une espérance de vie au moins identique à l'implant.

Il existe plusieurs types de piliers différents :

- Les piliers standards droits, angulés ou coniques
- Les piliers personnalisés, usinés en CFAO ou à la fraise, ou coulés.

Dans le cas des piliers céramique à embase titane, sont communément utilisés les piliers personnalisés usinés en CFAO et coulés. Ces derniers peuvent être angulés pour rattraper un axe défailant, dans le cas de restauration par couronne transvissée, permettant de placer le puit de vis sur la surface occlusale ou cingulum.

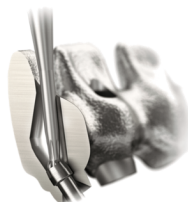

Figure 3 : Restauration implanto-portée angulée (Source : Dentsply Sirona ®)



### 1.2.1. Piliers usinés par CFAO

La CFAO (Conception et Fabrication Assistée par Ordinateur) ou CAD/CAM (*Computer-Aided design/Computer-Assisted Manufacturing*) est un système de numérisation qui transforme une situation physique, en données numériques exploitables dans un logiciel informatique permettant ensuite de créer un élément physique adapté à cette dite situation.

Ces piliers sont designés en fonction de la situation clinique. La céramique comme le titane peuvent être utilisés avec cette technique.

Le pilier usiné en CFAO présente de nombreux avantages : il est parfaitement adapté à la connexion de l'implant, il est homothétique à la restauration prothétique et il permet un rattrapage d'axe en fonction de la position et de l'axe de l'implant.

Après numérisation de la situation clinique par une empreinte optique ou scannage d'un modèle physique, le pilier peut être virtuellement créé à l'aide d'un logiciel, en réunissant :

- La connexion implantaire correspondant à celle de l'implant. Il existe des banques de données fournies par les fabricants d'implant pour adapter parfaitement les piliers aux implants.

- La superstructure, que le prothésiste va concevoir, directement sur ordinateur, ou en cire qui sera par la suite scannée, en fonction du profil d'émergence fourni par le pilier de cicatrisation ou la couronne provisoire, et en fonction de la future couronne qui recouvrira le pilier. Une fois les piliers designés, ils peuvent être transférés à l'usineuse qui va tailler les piliers avec la connexion et le puit de vis. Les couronnes peuvent alors être réalisées avec la technique voulue par le prothésiste.

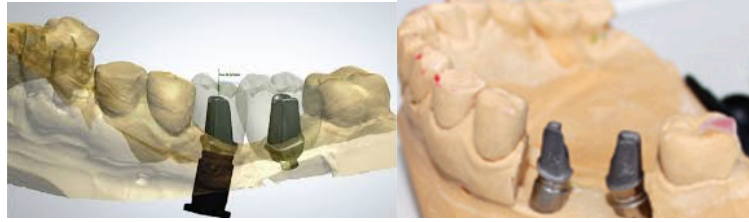

Figure 4 : Conception et Fabrication de pilier implantaire en titane (Source : Lachkar et Claudel)

### 1.2.2. Piliers personnalisés coulés

Plusieurs techniques de piliers coulés existent :

- Le pilier coulé au laboratoire : Une pièce de base calcinable support de la cire, est fournie par le fabricant, elle s'adapte parfaitement à la connectique de l'implant. Une fois la céroplastie de la superstructure réalisée, elle est mise en revêtement avant d'être coulée en alliage métallique ou céramique. Cette technique s'avère beaucoup moins précise que l'usinage au niveau de la jonction pilier-implant.

- Le pilier surcoulé : Une gaine calcinable est montée sur une pièce métallique. De la même façon que précédemment, une céroplastie est réalisée à l'aide de cette gaine pour être ensuite coulée en métal ou céramique.

### 1.2.3. Piliers coniques

Ce type de pilier a été créé pour des restaurations implantaires plurales pouvant rattraper les divergences d'axe entre implants.

## 1.3. Les biomatériaux de choix

Dans les années 65, sont arrivés les premiers implants en titane. Ces implants étaient surmontés de prothèses conventionnelles en Cr-Co avec des dents en résine. Les alliages précieux ne sont arrivés que plus tard, pour une meilleure stabilité occlusale, surmontés de céramique mais la méthode de la cire perdue était trop

imprécise, ces techniques ont donc été progressivement abandonnées (Giordanengo, 2017). Rapidement, le titane a fait son apparition pour pallier aux imprécisions des laboratoires, ainsi, l'usinage des pièces s'est imposé (Bessing et Bergman, 1992). Avant l'essor de la CFAO, une maquette en résine est réalisée puis scannée, l'usinage peut enfin commencer. Depuis, les usineuses ont atteint une qualité exceptionnelle (Ortorp et coll, 2003). Depuis, la CFAO s'est encore améliorée.

### 1.3.1. L'alliage titane de grade 5 Ti-6Al-4V

Le titane est le « gold standard » en restauration implantaire. Il est reconnu pour ses propriétés de biocompatibilité et de résistance mécanique nettement supérieures à tous les autres biomatériaux utilisés en réhabilitation prothétique. Le titane existe sous deux formes allotropiques alpha (structure hexagonale) et beta (structure cubique). La température de transformation allotropique de la phase beta à la phase alpha est de 882,5°C. Pour avoir les meilleures propriétés, les alliages sont composés de titane en phase alpha et en phase beta, ils sont dits biphasés (Giordanengo, 2017).

Au cours des années, différents alliages ont été créés pour finalement utiliser l'alliage le plus résistant Ti-6Al-4V (90% Titane – 6% Aluminium – 4% Vanadium), c'est le titane de grade 5 (Elmay, 2018).

#### ➤ Propriétés physiques et mécaniques

Tableau 2 : Propriétés mécaniques du titane de grade 5 (Source : Roach, 2007)

	Limite élastique (MPa)	Limite de rupture (MPa)	Module d'élasticité (GPa)	Allongement (%)	Dureté (VHN)	CET ( $10^{-6} \cdot ^\circ\text{C}^{-1}$ )
Ti-6Al-4V	895	965	114	18	340	8,6-9,2

L'alliage Ti-6Al-4V a des propriétés mécaniques proches de celles des alliages Ni-Cr et Co-Cr fréquemment utilisés dans les restaurations dentaires, avec toutefois un

module d'élasticité plus faible permettant ainsi une résistance plus élevée face aux contraintes.

➤ Corrosion

Le titane possède une forte tendance à l'oxydation. Cependant, il développe une couche de passivation, de 10 à 20nm, isolante d'un point de vue chimique et électrochimique. Ce qui en fait un des métaux les plus résistants à la corrosion, au dessus de l'or (Tuna et coll, 2009 ; Hosoki et coll, 2016 ; Toumelin-Chemla et coll, 1996).

➤ Biocompatibilité

Le titane est biocompatible et aucune réaction allergique, cytotoxique ou mutagène n'a été rapportée à ce jour (Goldberg et coll, 2004 ; Nizard et coll, 1996 ; Sjögren et coll, 2000).

➤ Mise en œuvre

Le titane peut être mis en œuvre selon 3 procédés : la coulée, l'usinage et l'électroérosion (Grégoire et coll, 2010). Dans le milieu médical, il n'est travaillé que par usinage, étant la méthode nécessitant le moins de matériel.

➤ Le titane en odontologie

Le titane est radio-opaque, ainsi, les défauts d'adaptation sont rapidement mis en évidence à la radiographie (Guyonnet et coll, 2004). De plus, le titane étant un métal amagnétique, il ne crée pas d'artéfact sur les clichés. (Wang et Fenton, 1996 ; Parr et coll, 1985). Des études cherchent à obtenir une liaison chimique entre la céramique et le titane, ce qui permettrait, dans le cas des piliers céramique à embase titane de pallier à l'obligation d'un joint de colle entre les deux (Helfer, 2012).

Malheureusement, le titane n'étant pas encore le biomatériau parfait, des hiatus existent au niveau des structures de restauration implantaire. Trois espaces, à l'interface implant/superstructure, le long de la tête de vis, et dans la cavité à la base de la tête de vis, dans ces espaces stagnent la salive et les fluides crévicaux.

Pour terminer, le titane s'avère être un biomatériau de premier choix en restauration implantaire tant au niveau mécanique que biologique.

### 1.3.2. Les céramiques dentaires

Les biomatériaux céramiques en prothèse dentaire ont permis d'améliorer grandement la qualité esthétique des restaurations prothétiques. En prothèse fixée, ils sont utilisés comme armature de prothèse unitaire ou plurale et depuis peu, comme pilier implantaire voir même comme implant.

Les céramiques sont des biomatériaux minéraux à base d'oxydes, de nitrures, de borures et de carbures. Elles possèdent des liaisons fortes. Elles se présentent sous forme de poudre agglomérée qui, par la suite, est densifiée et consolidée par traitement thermique appelé frittage (Bolla et coll, 1997).

Les céramiques dentaires sont constituées des mêmes bases que les céramiques traditionnelles : feldspaths et quartz. Elles sont constituées de deux phases, une phase vitreuse et une phase cristalline. On compte de nombreuses sortes de céramiques : les céramiques feldspathiques, traditionnelles pour la stratification des couronnes ; à haute teneur en leucite ou en disilicate de lithium pour les restaurations tout céramique ; les céramiques alumineuses pouvant se substituer aux armatures métalliques ; les céramiques à base de dioxyde de zirconium ; les céramiques hybrides dans lesquelles une phase de polymère résineux est ajoutée.

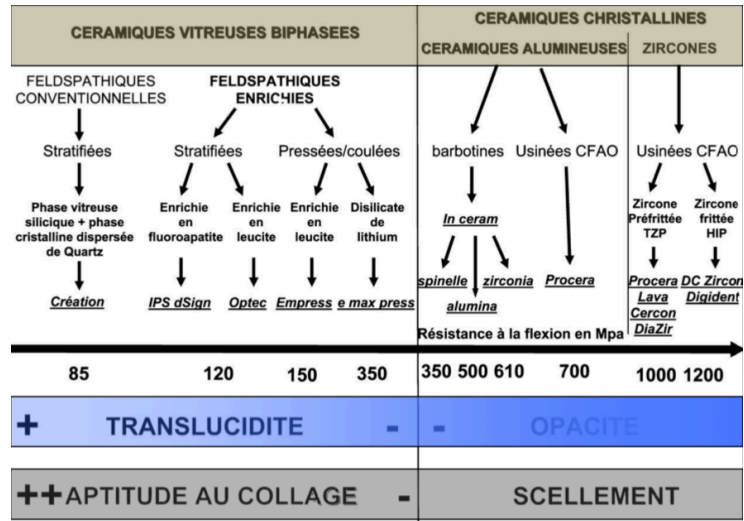


Figure 5 : Classification des céramiques dentaires (Source : Lassere et coll)

Elles peuvent être mises en forme par plusieurs procédés : coulée par cire perdue, une céroplastie est réalisée puis mise en revêtement pour la remplacer par une céramique à l'état visqueux suivie d'un frittage secondaire ; usinée, la céramique est fraisée dans un bloc préfabriqué ; par infiltration de verre, un montage de céramique cristalline est cuit puis l'infiltration de verre se fait par une seconde cuisson.

Les céramiques ont des propriétés communes. En effet, elles ont une résistance élevée à la compression mais nettement moins en traction et en flexion dû à leur module d'élasticité très élevé. Leurs propriétés optiques sont très supérieures à tout autre biomatériau dentaire et dépendent de la proportion de verre. Leur biocompatibilité est l'une des meilleures en dentisterie et aucune allergie n'a été à ce jour détectée.

Tableau 3 : Comparaison des résultats des essais mécaniques entre plusieurs biomatériaux, synthétiques ou naturels (Source : Dirxen et coll, 2013).

	Unit	Dentin	Enamel	Zirconia	Feldspar	Composites	ENAMIC
Flexural strength	MPa	<207 [6-8]	<180 [9, 10]	<620 [11-13]	<150 [13, 14]	<135 [15-17]	150 [2]
Weibull modulus	/	/	/	4-14 [18, 19]	6-23 [13, 20]	<13 [21, 22]	20 [2]
Youngs modulus	GPa	<25 [23-25]	<94 [23, 24]	<400 [26, 27]	>50 [20, 26]	<17 [28]	30 [2]
Vickers hardness	GPa	<1 [23-25]	<6 [24, 25, 29]	10-12 [12, 27, 30]	>6 [31]	<6 [28, 32]	2.5 [2]

➤ Les céramiques à base de dioxyde de zirconium

Le dioxyde de zirconium a été identifié en 1789, c'est un oxyde céramique polycristallin à très fortes liaisons covalentes ou ioniques entre atomes assurant d'excellentes propriétés mécaniques et chimiques (Mahiat, 2004). La zircone existant sous trois formes différentes : monoclinique, quadratique (ou tétragonale) et cubique. Leur stabilité dépend de la température et de la pression dans l'environnement.

Jusqu'à 1170°C, la zircone se présente sous forme monoclinique, sous forme de tétraèdres. Passés 1170°C, la zircone passe en phase quadratique (TZP).

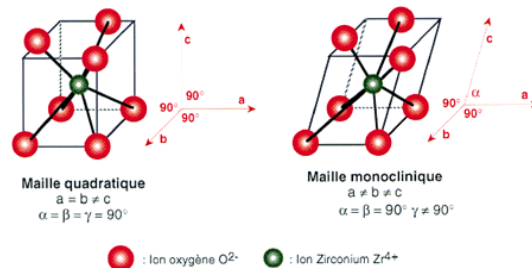


Figure 6 : Structures cristallographiques du dioxyde de zirconium (Source : Mahiat)

Ces phases offrent différentes propriétés mécaniques, dominées par la phase quadratique (Lebras, 2003). Cette dernière possède la propriété de « renforcement par microfissuration ». En effet, en cas de fissuration de la phase quadratique, l'apport d'énergie offert par cette fissuration permet un passage à l'état monoclinique et concédant alors une augmentation de volume de 4%, un comblement de la fissure et donc un renforcement de la pièce. Cependant, pour offrir ces propriétés, le dioxyde de zirconium doit être partiellement stabilisé par un oxyde d'yttrium (Y-TZP ( $ZrO_2/Y_2O_3$ )). Ce procédé offre un facteur d'intensité de contraintes critiques de  $15\text{Mpa}\cdot\text{m}^{1/2}$  contre  $1\text{MPa}\cdot\text{m}^{1/2}$  pour une vitrocéramique permettant alors d'avoir une zircone stabilisée par oxyde d'yttrium avec une résistance à la flexion dépassant les 1000MPa.

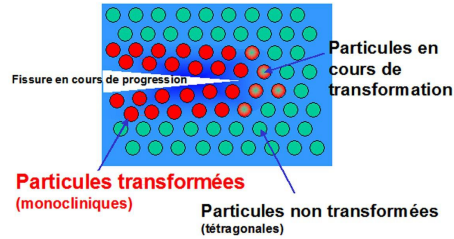


Figure 7 : Propriété de résistance par transformation de phase de la zircone (Source : Dejou)

- Classification des zircones

- Zircone en additif

La zircone peut être employée pour renforcer l'alumine dans certains biomatériaux, comme Vita In-Ceram<sup>®</sup> qui produit des blocs pré-frittés infiltrés de verre après usinage.

- Zircone pure

Le taux de zircone doit être d'au moins 93,6%. La zircone pure offrant la meilleure résistance est la zircone HIP (Hot Isostatic Pressing). Durant le frittage, un réarrangement se fait avec augmentation de la densité et une contraction de plus de 40% du biomatériau. Des usineuses puissantes sont alors nécessaires pour son usinage.

- Zircone pré-frittée

Pour pallier l'inconvénient d'usinage des zircones HIP, des zircones pré-frittées ont été mises au point permettant un usinage plus simple. Le procédé est proche de la zircone HIP à la différence que la température est moindre pour éviter une densification totale, c'est en fait une zircone Y-TZP. Après réalisation de l'usinage, le frittage complet est réalisé entre 1300 et 1500°C avec une contraction de 20 à 30%, à compenser à la conception de la pièce prothétique.



- Propriétés physiques et optiques des zircons

La zircone HIP offre la résistance mécanique la plus élevée de tous les biomatériaux dentaires non métalliques. Cependant, il est important d'éviter de retoucher une zircone déjà mise en forme pour ne pas induire la formation de rayures, à l'origine de potentielles fissures (Takagi et coll, 1985).

Tableau 4 : Résistance des zircons Y-TZP et HIP (Source : Takagi et coll)

Matériau	Résistance à la propagation des fissures $KI_c$	Résistance en flexion statique
Zircone Y-TZP	8,4 MPa.m <sup>1/2</sup>	≥ 1000 MPa
Zircone HIP	9 à 10 MPa.m <sup>1/2</sup>	1200 MPa

- Les céramiques alumineuses (Al<sub>2</sub>O<sub>3</sub>)

Elles comportent une proportion importante d'alumine pour les renforcer. Ces céramiques peuvent soit être infiltrées de verre pour renforcer les propriétés optiques soit être pures à 100% pour conserver les aspects mécaniques (Dejou, 2010). Les céramiques alumineuses sont un des biomatériaux les plus biocompatibles et offrent une résistance élevée à la compression semblable à Y-TZP avec un module d'élasticité supérieure à la zircone réduisant ainsi sa résistance à la flexion. Elles sont utilisées comme infrastructure unitaire ou plurale antérieure ou comme biomatériau pour pilier implantaire en association avec de la zircone ou seule.

- Vitrocéramiques renforcés en disilicate de lithium

La vitrocéramique à base de disilicate de lithium est idéale pour les restaurations esthétiques grâce à sa palette de couleurs et ses propriétés optiques proches de la dent naturelle grâce à sa phase vitreuse permettant une translucidité supérieure. Ce biomatériau est mis en œuvre soit par pressée soit par CFAO. Ses propriétés mécaniques sont proches de celles de l'émail ce qui en fait un biomatériau idéal de restauration antérieur. Malheureusement, l'émail s'avère être plus solide car elle repose

sur une dentine qui absorbe les forces mais qui est impossible à reconstituer avec des biomatériaux, c'est pourquoi les vitrocéramiques ne peuvent être utilisées qu'en infrastructure unitaire ou en restauration antérieure (Dejou, 2010).

➤ Les céramiques hybrides, infiltrés de polymère

Certaines études ont montré que les restaurations tout céramique avaient une durée de vie inférieure aux céramo-métalliques (He et coll, 2011). Pour pallier à cet inconvénient, des biomatériaux présentant deux réseaux interpénétrés de céramique et de polymère ont vu le jour, on parle de PICN « *Polymer Infiltrated Ceramic Network material* ». Ils possèdent les qualités esthétiques de la céramique tout en évitant sa fragilité (Swain et coll, 2015). La principale céramique hybride est Enamic® de Vita composée de 86% de céramique feldspathique infiltrée par un réseau de monomère d'uréthane diméthacrylate (UDMA) polymérisé à haute température et haute pression.

Ce biomatériau offre une possibilité d'adhésion due à sa phase polymère et allie l'élasticité du composite pour offrir un module d'élasticité comparable à celui de la dentine et de la colle, ayant pour conséquence une distribution plus uniforme du stress dans les forces de mastication. De plus, son usinage est rapide car le biomatériau est plus tendre et ses réseaux interconnectés assurent une fonction de blocage des fissures. Malheureusement, par sa présence de polymère, ce biomatériau s'avère moins biocompatible que les céramiques ou le titane (Carrere, 2015).

➤ Céramiques pour titane

Des céramiques pour titane commencent à voir le jour, ce sont les céramiques à basse fusion, leur température de transition vitreuse est basse, 500°C pour ne pas dépasser les 882,5° de changement d'état du titane (Tuna et coll, 2009). Cependant, de nombreux obstacles subsistent, le faible coefficient de dilatation thermique du titane qui empêche de cuire des céramiques conventionnelles qui subissent des craquelures et écaillages, la difficile adhésion de la céramique au titane, etc. Il faut donc adapter les

céramiques. Avec la création de ces céramiques, des bonding ont été mis au point pour contrôler l'oxydation du titane.

Aujourd'hui, ces céramiques ont énormément évolué pour offrir une adhésion suffisante. La rétention céramique-titane se fait par trois types de liaisons : la liaison chimique, la liaison mécanique et la liaison par compression de la céramique (Giordanengo, 2017). Ces céramiques ont une résistance mécanique de 50MPa à 56MPa.

La céramique pour titane est dorénavant un biomatériau comparable aux autres céramiques grâce aux progrès réalisés sur ce biomatériau.

#### **1.4. Discussion**

Pour la réussite d'une réhabilitation esthétique, de nombreux éléments doivent être considérés : la ligne du sourire, la position de l'implant, les tissus durs et mous et le profil d'émergence, tout ceci évalué à l'aide du *pink esthetic score* ; l'élément prothétique qui surmonte l'ensemble est quant à lui évalué à l'aide du *white esthetic score*. La réussite esthétique tient donc compte tout autant de l'intégration de la prothèse que de la mise en forme des tissus péri-implantaires.

De nombreux types de piliers différents existent dorénavant mais le pilier personnalisé est de nos jours utilisé dans la très grande majorité des cas pour son homothétie avec la restauration prothétique et sa précision exceptionnelle. Plus souvent réalisé par usinage, l'arrivée des céramiques voit un retour de la technique de la pressée/coulée.

Ces piliers doivent être idéalement réalisés en titane de grade 5 qui est le métal offrant les meilleures propriétés mécaniques du monde médical. Cependant, les progrès des céramiques offrent de multiples possibilités aujourd'hui avec des propriétés mécaniques se rapprochant de plus en plus de celles des tissus dentaires.

La réalisation du pilier implantaire en céramique à embase titane doit donc faire avec ces éléments. Nous allons voir que sa conception s'est développée avec les progrès techniques de la dentisterie moderne.

## 2. Présentation du pilier

Le pilier céramique à embase titane est un pilier personnalisé constitué de trois parties. La partie principale est l'embase en titane. La partie secondaire est la mésostructure en céramique sur laquelle sera scellée la prothèse d'usage. Ces deux parties sont liées grâce à la troisième qui est la colle. Les embases ont été inventées et commercialisées pour la première fois par Dentsply-Sirona® sous le nom de TiBase®, elles sont aujourd'hui proposées par plusieurs fabricants. Même si ce pilier commence à être répandu, toutes les plateformes implantaires n'ont pas encore leur embase (Drogou, 2017).



Figure 8 : Couronne – Vis de fixation – Mésostructure – Embase en titane – Implant  
(Source : Josset)

### 2.1. L'embase titane

Pour réaliser la conception de ce type de pilier, il faut commencer avec une embase en titane adaptée à la connectique de l'implant correspondant. C'est un élément préfabriqué pour s'adapter directement à la référence de l'implant, ce système offre ainsi une précision de l'ordre de 5  $\mu\text{m}$ . L'embase est en alliage de titane de grade 5 Ti-6Al-4V (titane 90%, aluminium 6% et vanadium 4%).

#### 2.1.1. Embase pour pilier droit

L'anatomie de l'embase dépend du fabricant. Mais il existe une base commune, elle est constituée de la connectique avec partie transgingivale, d'une base horizontale support de la céramique et d'un pignon vertical, avec un puit de vis, permettant une rétention de la partie secondaire du pilier. La couleur de l'embase peut être soit

métallique soit couleur dorée permis par la possibilité d'anodisation du métal pour améliorer l'esthétique au travers de la gencive mais également au travers de la céramique.



Figure 9 : Différentes embases droites (De gauche à droite et de haut en bas : Dentsply-Sirona® - Cowellmedi® - Global D® - Zimmer® - Straumann®)

#### ➤ Le pignon vertical

Ce pignon vertical était, à l'origine, cylindrique. Il a depuis évolué, de nos jours, on observe, pour la plupart des embases, un détrompeur adapté à l'orifice du bloc céramique (doté aussi d'un détrompeur). Le détrompeur permet de placer précisément la partie secondaire au moment du collage, cela correspond au même principe que l'indexation de la connexion à l'implant. Des rainures horizontales peuvent être présentes pour améliorer la rétention de la partie secondaire.

Ce pignon vertical varie également par sa hauteur, il peut aller de 3 à 9mm pour offrir plus ou moins d'épaisseur de céramique et de rétention. Sa hauteur doit représenter au minimum la moitié de la hauteur du pilier final. Certains fabricants proposent des embases avec des pignons pouvant être coupés (comme le 3.0 Dynamic Abutment®), offrant alors toutes les hauteurs possibles. Son diamètre dépend, lui, du diamètre de l'implant et de la dent à restaurer.

Certains fabricants proposent également des embases adaptées aux dents antérieures avec un pignon fraisé.



Figure 10 : Embase à pignon adaptable (MIS Solution Ti base® et 3.0 Dynamic Abutment®)

Il existe différentes embases en fonction de la pluralité de la restauration. En cas de restauration unitaire, on préférera une forme avec des parois verticales, pour augmenter la rétention. En cas de restauration plurale, une forme avec parois convergentes, conique, sera préférée pour parer à un non parallélisme des implants et donc des piliers.

➤ La base horizontale ou plateforme

Le diamètre de la base horizontale est choisi en fonction du diamètre de la partie secondaire, ce diamètre sera très différent pour une incisive et pour une molaire. La largeur minimale de l'épaulement doit être de 0,6mm pour supporter la partie secondaire. La marque Abutment4life® offre des bases adaptées à la forme de la future couronne permettant de libérer la contrainte de transition géométrique au profil d'émergence.



Figure 11 : Embase avec plateforme personnalisée (LTS Base de Abutment4Life®)

➤ La partie transgingivale

L'étage transgingival de l'embase a une importance capitale, il permet d'éloigner le joint de colle de l'os selon la hauteur du manchon transépithélial, cette hauteur varie de 0,4 à 4mm (Degorce et Gardon Mollard, 2019). Sa forme souvent concave permet une aspiration de la gencive et ainsi une augmentation de son épaisseur et doit être en lien avec la partie secondaire.

➤ La connectique

Comme pour tout autre pilier, elle dépend de la connexion offerte par l'implant. Elle peut être hexagonale interne, hexagonale externe ou conique (cône morse).

### 2.1.2. Embase pour pilier angulé

Les embases peuvent également permettre de rattraper un axe défailant d'un implant. Selon les marques, ces embases peuvent rattraper jusqu'à 25° dans la majorité des cas, voir 30° pour Dynamic Abutment®, et même jusqu'à 38° chez Abutments4Life® (Giezendanner, 2014)

Augmenter la hauteur de l'embase ferme malheureusement la possibilité d'angulation, c'est pourquoi, le rattrapage d'axe peut varier pour la même embase selon la vis, il existe certaines vis plus longues pour y avoir accès plus facilement au travers de l'angulation du puit de vis (Dynamic screw et High dynamic screw ont une différence de longueur de 4mm).

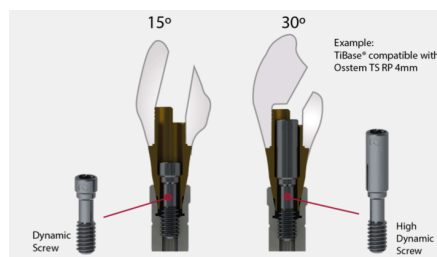


Figure 12 : Puit de vis selon l'angulation et la vis (Source : Dynamic abutment ®)

Deux types d'embases pour pilier angulé existent :

➤ Embase droite pour pilier angulé

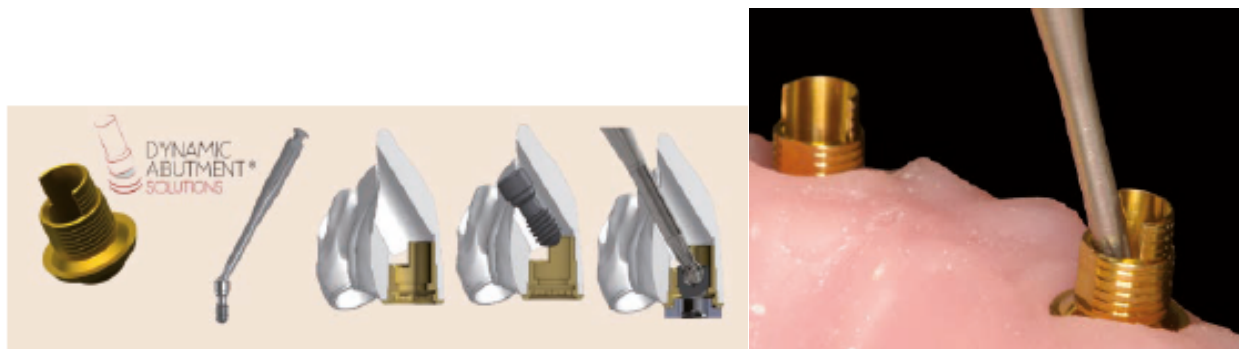


Figure 13 : Embase et tournevis à rattrapage d'axe (Source : Dynamic abutment ®)

L'embase possède une partie vestibulaire plus haute que la partie linguale/palatine permettant la rétention de la partie secondaire. A l'intérieur, se trouve une vis à rattrapage d'axe (un tournevis à rattrapage d'axe est nécessaire), ainsi, la partie secondaire sera réalisée puis collée offrant une possibilité de rattrapage d'axe jusqu'à 25/30° (selon l'embase et la vis) dans le sens vestibulo/palatin et jusqu'à 90° dans le sens mésio-distal.

Le puit d'accès de la partie secondaire doit être réglé par le technicien directement, tout en vérifiant que l'accès à la vis puisse se faire.

➤ Embase angulée

D'autres embases peuvent être directement angulées, comme chez Abutments4Life®. Le puit de vis a le même axe dans l'embase et dans le pilier. Le pilier peut être dessiné comme pour une embase droite avec un puit de vis droit. Ces piliers peuvent rattraper un axe de 11° si aucun réglage n'est réalisé. Cependant, en cas de retouche, on peut rattraper jusqu'à 38°.



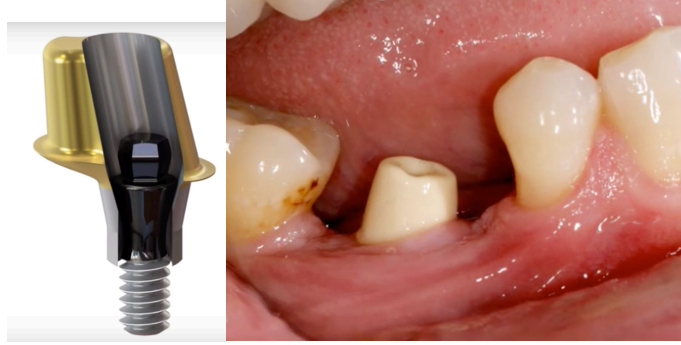

Figure 14 : Embase angulée et pilier hybride angulé (Source : Abutment 4 Life ®)



Figure 15 : Embases angulées (Global D ® et Abutment4Life ®)

### 2.1.3. Choix de la connexion

Le choix de la connexion implantaire va jouer un rôle important tant au niveau mécanique que biologique et esthétique (Sailer et coll, 2018). Une connexion implantaire, c'est un pas de vis associé à une forme géométrique destinée à accueillir la prothèse. Cette forme peut soit émerger de l'implant, ce sera une connexion externe, soit être sculptée dans l'implant, ce sera une connexion interne. Ces connexions pourront ensuite ou non être indexées pour assurer une position identique à chaque insertion. De plus, la connexion peut être active ou passive, c'est à dire, s'insérer avec une force de friction ou non (Etienne et coll, 2017).

#### ➤ Connexion externe

Ce type de connexion a participé à l'essor de l'implantologie voulue par Bränemark, cette connexion massive est très résistante mécaniquement. On ne trouve qu'un seul type de connexion externe compatible avec les embases titane :

- Hexagone externe

Un hexagone de 0,7mm de haut émerge de l'implant au centre du plateau implantaire et intègre le pas de vis en son centre. La prothèse repose sur les contours de cet hexagone.




Figure 16 : Implant avec hexagone externe (Ziacom Medical®)

Concernant le secteur antérieur, cette connexion ne peut être envisagée qu'avec une vis de haute qualité en raison des fortes contraintes de cisaillement auxquelles sont soumises les dents antérieures.

➤ Connexion interne

Des études démontrent la meilleure résistance à la fracture et à la flexion des connexions internes, surtout quand l'embase est métallique, face à des charges axiales cycliques (Coray et coll, 2016). De plus, une connexion métallique offre une meilleure répartition des contraintes. Cette connexion est aujourd'hui la plus répandue, on en trouve différentes géométries :

- Hexagone interne

Son insertion souvent active offre une rétention à l'insertion, c'est une soudure à froid. Comme pour l'hexagone externe, cette connexion offre 6 possibilités de positionnements différents. Malheureusement, cette forme de connexion fragilise le col de l'implant (Klouz, 2018).

- Connexion conique ou cône morse

Le principe du cône morse a été développé pour éviter les phénomènes de dévissage à l'aide d'un emboîtement de deux cônes normalisés offrant un quasi parallélisme dont la friction permet le verrouillage du système, on parle de soudure à froid. Cette géométrie offre donc un maximum de rétention. Une insertion active est alors nécessaire. Ainsi, même si la vis se desserre, le pilier ne bouge pas.

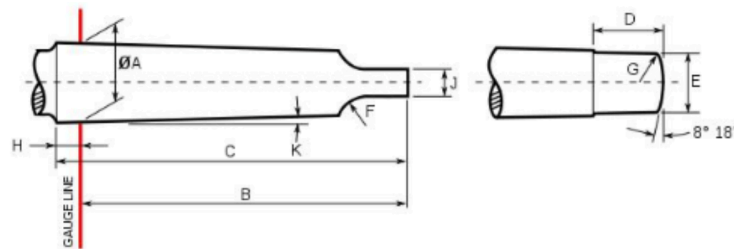


Figure 17 : Insertion active du cône morse (Source : Promeca ®)

On compte deux types de cône morse, non antirotationnel et antirotationnel, ce dernier permettant un positionnement facilité à l'aide d'un polygone interne facilitant le repérage du positionnement. Le système non antirotationnel ou cône morse pur, sans vis, s'insère uniquement par friction, la convergence étant d'environ 3°, contre plus de 4° pour le système antirotationnel, cependant, il y a nécessité d'utiliser une clé de positionnement à l'insertion.

Les avantages des cônes morse sont avant tout une meilleure répartition des contraintes, une herméticité ainsi qu'une réduction des micromouvements (Foresti, 2011).

Tableau 5 : Répartition des forces dans le pilier selon la connexion (en MPa) (Source : Trisbst et coll, 2019)

Structure	External Hexagon	Internal Hexagon	Morse Taper
Titanium base	86	118	131
Screw	134	129	62
Cement between abutment and mesostructure	19.5	17.2	17
Cement between mesostructure and crown	10	11	12
Implant	148	142	138
Mesostructure	49	51	43

Les connexions internes coniques sont toutes associées au *platform switching*, c'est l'émergence cervicale du pilier plus fine que le col de l'implant. Ainsi, le tissu conjonctif peut prendre appui sur l'implant, permettant une horizontalisation de l'espace biologique. Grâce à ce tissu conjonctif, une meilleure préservation de l'os alvéolaire sera possible et ainsi une meilleure absorption des contraintes masticatrices (grâce au déplacement vertical et horizontal des micros hiatus pilier/implant). Une diminution de 54,5% est observée en présence du *platform switching* (Rignon-Bret, 2013 ; Siffert et Etienne, 2012).

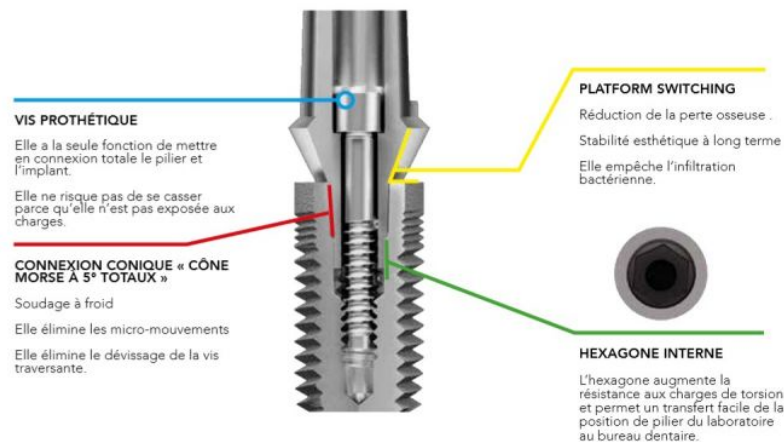


Figure 18 : Platform switching au sein de l'ensemble pilier-implant (Source : e-dentaire)

Le *platform switching* est la connexion de référence en restauration implantaire antérieure pour éviter un risque de récession gingivale (Etienne et coll, 2017).

Les avantages du *platform switching* sont un maintien voir un gain d'os qui peut venir recouvrir la plateforme implantaire, le maintien de la stabilité biomécanique de l'implant, le respect de la distance biologique, la prévention des agressions mécaniques et bactériennes, une meilleure intégration des tissus mous et une esthétique optimisée.

Selon la forme de la connexion interne, jusqu'à 90% des contraintes latérales seront réparties sur toute sa hauteur. Cependant, une sollicitation et un usinage inadapté de la connexion peuvent entraîner un effet tulipe déformant l'implant et ainsi laisser toutes les forces être absorbées par la vis uniquement.

## **2.2. Mésostructure (ou partie secondaire ou méso-pilier)**

La mésostructure est le pilier en lui-même, sur laquelle va reposer la couronne dans les cas de couronne scellée. C'est la partie en céramique : zircone, alumine, vitrocéramique enrichie en disilicate de lithium ou céramique hybride. Pour les couronnes transvissées, cette superstructure va inclure pilier et couronne d'un seul tenant, on appelle ceci, une couronne/pilier hybride.

Cette partie secondaire a ensuite nécessité d'être collée, avec une colle spéciale, à l'embase en titane. Cette étape sera réalisée au laboratoire (C. Josset, 2014).

### **2.2.1. Différents piliers**

Deux types de piliers implantaires peuvent se faire, le pilier hybride pour prothèse scellée et la couronne/pilier hybride pour prothèse vissée. Le choix du système se fait selon de nombreux critères comme la hauteur prothétique disponible, la position et l'axe de l'implant.

Le choix se porte donc sur la décision d'une prothèse scellée ou vissée.

Tableau 6 : Comparaison entre couronne scellée et couronne vissée (Source : d'après IVOCLAR VIVADENT®)

	Avantages	Inconvénients
Prothèse vissée	<ul style="list-style-type: none"> <li>• Démontage aisé</li> <li>• Recul clinique important</li> <li>• Absence de ciment de scellement, responsable de péri-implantites</li> <li>• Espace prothétique nécessaire réduit</li> <li>• Maintenance facilitée</li> </ul>	<ul style="list-style-type: none"> <li>• Chirurgicaux : l'axe implantaire doit être idéal</li> <li>• Esthétique : puit d'accès visible, profil d'émergence plus difficile à réaliser</li> <li>• Biomécanique : résistance à la fracture des vis moindre, un puit de vis proche du bord libre le fragilise</li> <li>• Fonctionnel : morphologie occlusale altérée</li> <li>• Technique : contrôle de passivité altéré, montage de la céramique plus difficile</li> </ul>
Prothèse scellée	<ul style="list-style-type: none"> <li>• Absence de puit de vis</li> <li>• Morphologie occlusale respectée</li> <li>• Adaptation passive</li> <li>• Recul clinique important</li> <li>• Profil d'émergence anatomique</li> <li>• Résistance importante au dévissage</li> <li>• Axe rattrapable plus facilement</li> </ul>	<ul style="list-style-type: none"> <li>• Présence de ciment dans le sulcus</li> <li>• Dépose plus difficile</li> <li>• Hauteur prothétique plus importante nécessaire</li> </ul>

Il s'avère que les deux techniques possèdent les mêmes propriétés mécaniques (Kraus et coll, 2019 ; Wittneben et coll, 2014). Biologiquement, il est préférable de privilégier une restauration transvissée (Gaddale et coll, 2020) mais esthétiquement, la restauration scellée est supérieure. C'est pourquoi, avec l'essor des nouvelles technologies et méthodes de restauration, les auteurs conseillent les couronnes transvissées (Sailer et coll, 2012 ; Hussien et al, 2016).

### 2.2.2. Pilier hybride

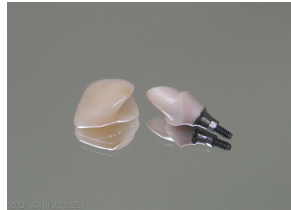

Figure 19 : Pilier en zircone avec couronne scellée en vitrocéramique (Source : Josset)

Il existe quatre types de piliers à embase titane scellés :

- Pilier en dioxyde de zirconium à base Titane
- Pilier en vitrocéramique enrichie en disilicate de Lithium à base Titane
- Pilier en oxyde d'alumine à base titane
- Pilier en céramique hybride à base titane

### 2.2.3. Couronne/pilier hybride

Plusieurs concepts existent pour réaliser une couronne transvissée sur embase titane :

- Couronne/pilier Hybride en vitrocéramique enrichi en Disilicate de Lithium
- Couronne/pilier Hyride en Zircone

Ces deux concepts peuvent ensuite être sublimés par un simple maquillage ou bien par stratification, le *butt margin*.

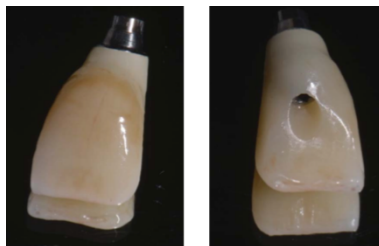

Figure 20 : Pilier monobloc en zircone stratifiée à embase titane (Source : Drogou)

### 2.3. Discussion

Le pilier en céramique à embase titane se compose de différents éléments, chacun étudié pour remplir parfaitement son rôle. La possibilité d'un choix incroyable d'embases permet la réalisation d'un pilier adapté à chaque situation implantaire.

La connexion dépend de l'implant. De nos jours, la connexion interne conique avec cône morse et *platform switching* est largement répandue, c'est la plus fiable et résistante à long terme.

L'embase est surmontée de la mésostructure en céramique, formant alors le pilier implantaire. Cette mésostructure se colle sur l'embase et c'est elle qui décide du choix entre couronne scellée et couronne transvissée.

Cette association de différents éléments permet ainsi de s'adapter à n'importe quelle situation. L'implantologie s'est depuis toujours adaptée à la prothèse mais grâce à ce pilier, la prothèse peut dorénavant s'adapter à l'implantologie.



### **3. Conception d'un pilier implantaire en céramique à embase titane**

Différents protocoles sont proposés pour la conception de ce type de pilier :

- Le premier et le plus recommandé par les auteurs consiste à réaliser une empreinte, conventionnelle ou optique, de la situation. Une fois l'empreinte numérisée, la conception de la mésostructure est réalisée sur ordinateur puis le choix de l'embase pourra se faire en fonction de la mésostructure. Et pour terminer, l'embase et la partie secondaire sont assemblées.

- Un autre, plus plébiscité par les fabricants, demandant également une conception par CFAO préconise de choisir l'embase avant l'empreinte de telle façon à réaliser l'empreinte optique, embase vissée.

- Le dernier, plus conventionnel, demande une empreinte physique. L'embase sera vissée sur le modèle et une céroplastie est réalisée par dessus. La céroplastie peut également être utilisée après une empreinte optique qui aura par la suite été imprimée.

#### **3.1. Choix de l'embase**

Le choix se fait selon 3 critères définissant chacun un élément de l'embase. En fonction de la hauteur transgingivale qui définit la hauteur de la partie transgingivale, de la géométrie de la restauration prothétique qui définit la hauteur du pignon vertical et de l'axe de l'implant qui définit le choix entre pilier droit et pilier angulé.

##### **➤ Fonction de la hauteur transgingivale**

Le choix se fera en fonction des tissus mous péri-implantaires, il faut essayer de placer la transition embase-céramique à 2mm du zénith gingival lorsque la zone péri-implantaire le permet, pour éloigner le plus possible le joint titane-zircone de l'os. En effet, au niveau de ce joint, la colle est forcément exposée, cette dernière représente une niche bactérienne, elle peut alors être responsable de récession osseuse voir de

péri-implantite. (Galindo-Moreno et coll, 2014 ; Novoa et coll, 2017). Cependant, il faut réussir à enfouir le plus possible cette embase pour la rendre invisible, il s'agit donc de trouver un compromis entre biologique et esthétique au travers des tissus mous péri-implantaires.

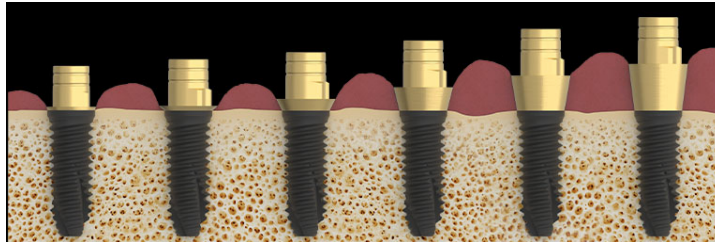


Figure 21 : Différentes hauteurs de partie transgingivale des embases (Source Zirkonzahn®)

Le critère de décision final sera la hauteur de tissu mou, en effet, en présence d'une grande hauteur gingivale, un profil d'émergence plus accentué pourra être offert par un col transgingival haut, ce col étant concave (MIS Ti base solution®).

➤ Fonction de la géométrie de la prothèse

Le choix se porte en fonction de la position du cingulum et de la hauteur de l'ensemble pilier/couronne. Il faut offrir un minimum de 0,5mm de céramique tout autour du titane pour préserver le potentiel mécanique de la céramique. Le pignon doit être suffisamment long pour obtenir un maximum de rétention mais limiter cette longueur pour offrir une épaisseur de céramique suffisante.

➤ Fonction de l'axe de l'implant

Le choix se fera entre pilier droit et pilier angulé. En effet, si l'axe de l'implant n'est pas en accord avec l'axe prothétique, une couronne transviscée sera impossible à réaliser sans altérer l'esthétique donc soit la décision sera de réaliser une couronne scellée, soit un pilier angulé sera utilisé pour rattraper un axe défailant.

Le choix définitif de l'embase se fait au moment de la numérisation et du design du pilier personnalisé (Didier Benejam, 2015). Cependant, la hauteur de la partie transgingivale et l'épaisseur de l'épaulement doivent être choisis par un essayage intra-oral.

### **3.2. L'empreinte**

Cette étape est un enjeu majeur, il faut enregistrer la situation, en intégrant les points de contact, les limites de la connectique, la plateforme implantaire et le profil d'émergence pour intégrer parfaitement la restauration au sourire et à l'occlusion.

Il est important de ne pas oublier que les tissus mous sans soutien n'ont aucune stabilité dans le temps, de plus, les matériaux d'empreinte sont compressifs, il est donc nécessaire de savoir enregistrer le profil d'émergence voulu avec le plus de précision possible (Monaco et coll, 2019 ; Joda et coll, 2013 ; Noharet et Viennot, 2017).

#### **3.2.1. Empreinte optique**

Depuis de nombreuses années, la CFAO prend une place importante dans l'implantologie, aujourd'hui, les empreintes peuvent être numérisées directement au fauteuil grâce aux empreintes optiques. En effet, l'empreinte optique permet de s'affranchir des inconvénients de l'empreinte physique avec le risque de variations dimensionnelles dans le temps.

Dans le domaine de l'implantologie, un transfert spécifique remplace le transfert habituel vissé (Wismeijer et coll, 2014 ; Schepke et coll, 2015), ce transfert numérique (3) est fait en matériau non réfléchissant, le PEEK Poly-Ether-Ether-Ketone (Vandeweghe et al, 2017). Il est composé de trois parties :

- Un scanpost (1) ou pilier de scannage adapté à la connectique de l'implant. Il est vissé ou clipsé sur l'implant.

- La vis de fixation

- Le scanbody (2) ou corps de référence, indexé sur le scanpost, qui se clipse sur le pilier de scannage dans une unique position à l'aide d'une encoche, permettant au logiciel de CFAO, grâce à sa forme géométrique, de déterminer avec précision la position de l'implant (Goyet et coll, 2015).




Figure 22 : Scanpost, scanbody formant un transfert numérique Dentsply-Sirona®  
(Source: They, 2018)

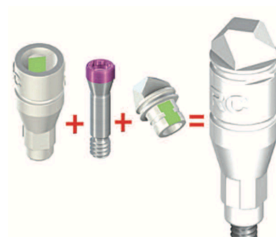


Figure 23 : Scanpost, vis de fixation et scanbody formant le transfert numérique  
(Straumann ®)

Une fois mis en place, ce transfert va être numérisé grâce à une caméra optique intra-orale pour enregistrer la position virtuelle tridimensionnelle de l'implant. Différents modèles de transferts numériques existent selon les marques. Certaines marques fabricantes d'embase en titane offrent la possibilité de pouvoir placer un scanbody directement clipsé sur l'embase (Mahl et coll, 2014).



Figure 24 : Scanbody, Ti Base® et vis de fixation (Dentsply Sirona®)

La technique d’empreinte est un préalable indispensable à la conception du profil d’émergence (Monaco et coll, 2015 ; Monaco et coll, 2019 ; Joda et coll, 2014, 2017).

Pour réaliser l’empreinte la plus précise possible, il est nécessaire d’enregistrer le profil d’émergence. Cependant, les tissus mous ayant tendance à s’effondrer rapidement après retrait de la couronne provisoire, la technique d’enregistrement a dû être perfectionnée. La technique numérique la plus précise est l’indirecte (Monaco et coll, 2019).

Cette technique d’enregistrement numérique nécessite trois étapes :

- La première numérisation capture la couronne provisoire vissée sur l’implant, avec deux dents adjacentes.
- La deuxième numérisation est réalisée après retrait de la provisoire et vissage du scanbody. Toute l’arcade est enregistrée.
- La troisième numérisation est réalisée en extra-oral pour enregistrer le profil d’émergence de la restauration provisoire sur analogue d’implant.

Les trois scans vont ensuite être confrontés pour pouvoir réaliser le pilier avec le profil d’émergence correspondant à la couronne provisoire. Selon les auteurs, la première numérisation ne s’avère pas indispensable (Soenen et coll, 2017).

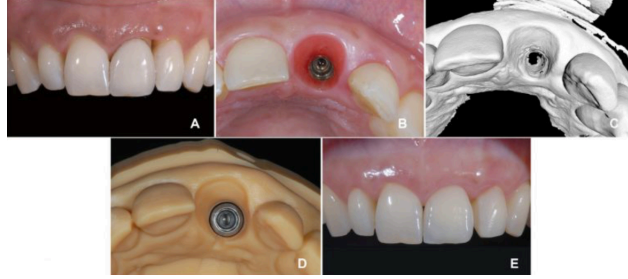


Figure 25 : A : Couronne provisoire en bouche ; B : Profil d'émergence après retrait de la couronne provisoire ; C : Situation après fusion des numérisations ; D : Modèle imprimé avec analogue d'implant ; E : Situation finale (Source : Monaco et coll, 2019)

Cette technique d'empreinte offre forcément beaucoup d'avantages mais également quelques inconvénients. Ceux ci sont dépendants de la qualité de la caméra optique. Elles doivent répondre à un cahier des charges demandant fidélité, justesse et exactitude. Le perfectionnement des technologies d'enregistrement optique offre aujourd'hui une précision égale à la technique conventionnelle physique, voir supérieure pour les restaurations de petite étendue (Eliasson et Ortorp, 2012 ; Karl et coll, 2012 ; Lee, 2015 ; Moreira et coll, 2015 ; Flügge et coll, 2018).

De plus, l'empreinte optique est plus rapide et l'apprentissage est plus simple que pour l'empreinte conventionnelle (Lee et Galucci, 2013 ; Lee et coll, 2013). Le gain de temps est évalué à 3 minutes pour une couronne unitaire (Joda et Bragger, 2016). Le coût sera donc également moins élevé, le travail du prothésiste étant réduit (Hakim et Kachalia, 2010, Noharet et Cannas, 2017) avec l'inconvénient d'un investissement important à l'achat d'une caméra. Les patients préfèrent également le numérique, en effet, il n'existe ainsi plus de risque de nausée, de mauvais goût, d'anxiété et de plus, la communication avec le laboratoire s'avère plus rapide, étant instantanée.

### 3.2.2. Empreinte avec transfert anatomique

L'empreinte conventionnelle admise généralement consiste à placer un transfert sur l'implant puis de réaliser l'empreinte en fournissant un analogue de l'implant avec le transfert. Cependant, comme vu précédemment, la dépose de la couronne provisoire

engendre un affaissement des tissus mous, rendant alors inutile le dessin d'un profil d'émergence à l'aide de la couronne provisoire. C'est pourquoi, d'autres techniques plus précises ont vu le jour, pour pallier à ce défaut, comme la réalisation d'un transfert anatomique ou encore, l'empreinte à l'emportée, avec provisoire en place.

### ➤ Transferts anatomiques

Les transferts anatomiques permettent de reproduire avec précision, sur le modèle de travail, l'anatomie des profils d'émergence développés (Degorce, 2019). L'objectif est de dupliquer la couronne provisoire, sculptrice du profil d'émergence, en réalisant un transfert personnalisé (Noharet et Viennot, 2017 ; Hinds, 2014 ; Cho et coll, 2007).

Le protocole consiste à dévisser la couronne provisoire, l'implant sera temporairement protégé par un pilier de cicatrisation. La couronne provisoire est ensuite vissée sur un analogue de l'implant correspondant, l'ensemble est mis dans un moule garni de silicone pour englober l'analogue et le profil d'émergence de la couronne provisoire (1). Le profil d'émergence précis est ainsi enregistré (2). Un transfert est par la suite vissé à la place de la couronne provisoire sur l'analogue (3), le profil d'émergence pourra alors être garni de résine fluide tout autour du transfert (4). Ce transfert est mis en bouche pour réaliser une empreinte précise (6).



(1)

(2)

(3)

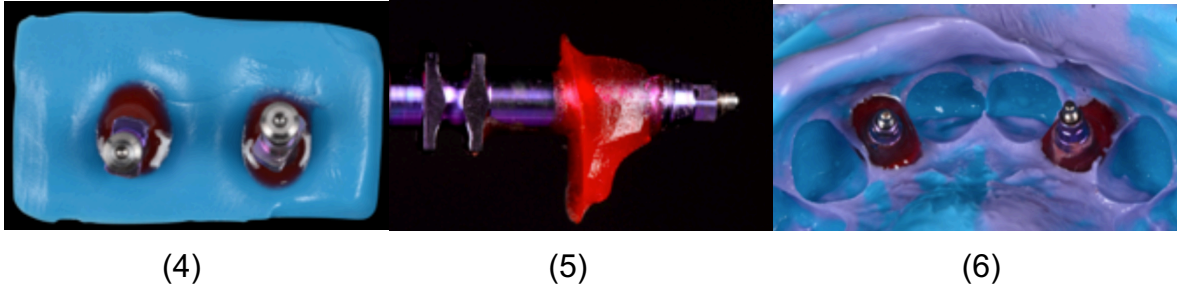


Figure 26 : Protocole d’empreinte avec transfert personnalisé (Source : Noharet, 2019)

Cette technique offre une précision de l’ordre de 0,12 à 0,33mm (Lops et coll, 2016).

Une autre technique consiste à directement injecter la résine autour du transfert en bouche mais cela est moins précis à cause de l’instabilité des tissus mous et la mauvaise polymérisation de la résine en contact avec la gencive.

➤ Empreinte avec provisoire

Ici, la couronne provisoire est laissée en bouche avec une vis de transfert direct, qui est une longue vis accessible à travers le porte-empreinte. Ainsi, au moment de la désinsertion, après dévissage, la couronne restera dans l’empreinte qui sera envoyée telle quelle pour la coulée. Ainsi, le profil d’émergence sera enregistré tel que dessiné par la couronne provisoire.

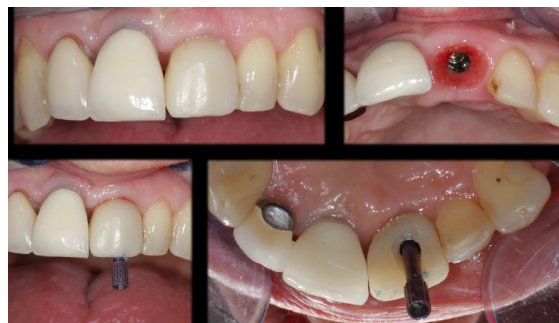

Figure 27 : Empreinte directe avec couronne provisoire à l’emportée (Source : Schouver)



Une autre empreinte peut se faire en laissant la couronne provisoire qu'il faudra par la suite replacer dans l'empreinte. L'inconvénient est que le patient se retrouve privé de sa couronne provisoire, le temps de la coulée.

En comparant deux empreintes avec et sans enregistrement anatomique du profil d'émergence, on peut constater la différence de précision entre les deux techniques.

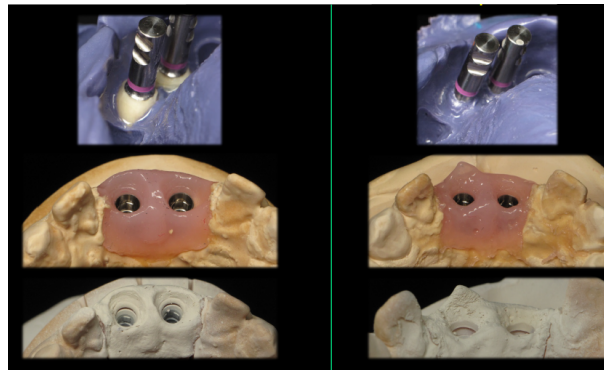


Figure 28 : Différence entre empreinte avec et sans provisoire (Source : Schouver)

### 3.3. Conception de la mésostructure

La mésostructure est composée de deux parties. La partie supérieure, qui est le moignon, devant respecter une forme anatomique, une homothétie de la couronne est nécessaire, comme pour une préparation coronopériphérique pour couronne dento-portée. Et la partie inférieure, transgingivale, respectant le profil d'émergence. Ces deux parties sont délimitées par la limite cervicale.

#### 3.3.1. Zone transgingivale

Cette zone a une importance considérable, c'est elle qui dessine le profil d'émergence. Sa fonction est double, assurer la transition entre la forme circulaire de l'implant et l'anatomie cervicale de l'ancienne dent afin de reproduire ou recréer l'aspect naturel, et permettre aux tissus périphériques de prendre position et sembler les plus naturels possibles.

Le profil d'émergence est créé par le praticien qui a mis en place l'élément de temporisation, sur la base de la dent précédemment extraite. A la différence que l'implant ne respecte pas les mêmes formes que la racine donc les faces seront plus convexes, jusqu'à la connexion implantaire (Clavijo, 2016).




Figure 29 : Face vestibulaire de la couronne provisoire implanto-portée (Source : Clavijo)

Le profil d'émergence allie concavités et convexités pour éviter la perte tissulaire tout en conservant une épaisseur suffisante de tissu mou.

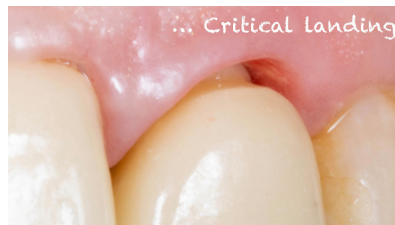

Figure 30 : Zone critique du profil d'émergence (Source : Mendes De Oliveira, 2020)

Dans le cas d'un pilier implantaire, une première concavité est offerte par la partie transgingivale de l'embase caractéristique du *platform switching*. Cependant, en cas de concavité trop marquée, un affaissement tissulaire se crée et ainsi une récession sera visible.

Le profil idéal est décrit par Su et coll en 2009 puis repris par de nombreux auteurs.

Il est divisé en deux parties distinctes : la zone critique et la zone subcritique :

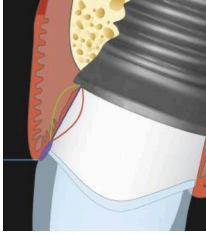


Figure 31 : Zone critique (en bleu) et zone subcritique (en jaune et rouge)  
(Source : Su et coll)

- Zone critique, c'est le millimètre en dessous du collet de la future couronne, elle influence la limite de la gencive et la hauteur du zenith.
- La zone subcritique relie la zone critique au col implantaire.

Concernant le profil d'émergence vestibulaire, la zone critique doit être concave pour avoir un phénomène d'aspiration des tissus mous alors que si cette zone s'avérait être convexe, on aurait une apicalisation des tissus mous vestibulaire, soit une récession tissulaire dysharmonieuse. Concernant la zone subcritique, elle doit être convexe pour soutenir les tissus muqueux selon Su et coll. Cependant, certains auteurs préconisent une concavité de la zone subcritique pour épaissir les tissus mous et ainsi les rendre plus résistants. Finalement, l'architecture de la zone sublinguale vestibulaire dépendra du positionnement de l'implant, en effet, un implant positionné en vestibulaire ou centré sur la crête nécessitera un profil concave alors qu'un implant positionné en palatin demandera un profil convexe pour soutenir les tissus mous. (Gonzales-Martin et coll, 2020).

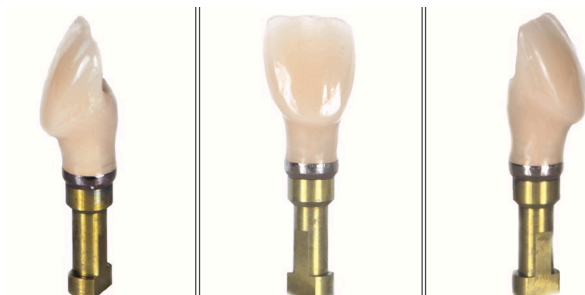

Figure 32 : Profil d'émergence (Source : Gonzales-Martin et coll, 2020)

Concernant les zones interproximales, celles ci doivent être planes voir convexes, et s'inscrire dans la continuité entre col implantaire et couronne dentaire, pour conserver les papilles, tout en évitant une base de papille trop large qui favoriserait son affaissement (Noharet et Viennot, 2017).

La zone linguale ou palatine est moins sollicitée esthétiquement, c'est donc le positionnement de l'implant qui influera sur les tissus mous dans cette zone.

### 3.3.2. Le moignon

Le moignon quant à lui est une simple réduction homothétique, à congé quart de rond, de la future couronne. Il faut faire attention à garder une épaisseur de céramique  $W_A$  suffisante autour de l'embase, au moins 0,5mm, pour conserver une résistance importante, tout en laissant suffisamment de place pour avoir une épaisseur  $B_{AK}$  comprise entre 1,5mm et 6mm pour l'ensemble pilier/couronne.

La hauteur du moignon  $H_A$  ne doit pas dépasser 2 fois la hauteur du pignon vertical de l'embase.

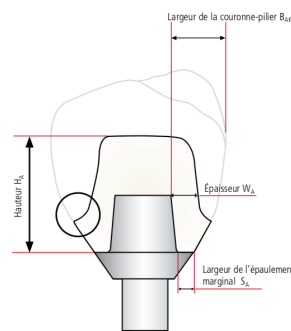


Figure 32 : Normes d'épaisseur de céramique autour d'une embase titane  
(Source : IVOCLAR-VIVADENT®)

### 3.3.3. Limite cervicale

Sa détermination résulte de critères esthétiques et biologiques. Esthétiquement, il faudrait la placer à 2 ou 3 millimètres en sous-gingival pour pallier la perte esthétique en cas d'éventuelle récession. Biologiquement, il faudrait la placer en juxta-gingival, voir

supra-gingivale pour éviter tout problème lié à la fusée du ciment dans le sulcus. Face à ce choix, il est préférable d'attendre la maturation des fibres de Sharpey autour de l'implant, la temporisation est alors indispensable. Les auteurs préconisent finalement une limite légèrement sous gingivale, limitée à 1 millimètre. Quant à la limite cervicale palatine, n'ayant pas d'impératif esthétique, il est préférable de la placer en supra-gingival (Noharet et Viennot, 2017).

La fabrication de la partie secondaire pourra se faire de deux façons différentes, soit de manière conventionnelle, en technique pressée, soit en technique plus moderne, à l'aide de la CFAO, ce choix se fera selon le matériau utilisé. Plusieurs matériaux existent, la vitrocéramique enrichie en disilicate de lithium, l'oxyde d'alumine, l'oxyde de zirconium et un nouveau matériau la céramique hybride.

#### 3.3.4. Technique de fabrication

##### ➤ Pressée

Cette technique nécessite une conception en céroplastie du pilier après isolation de l'embase pour éviter que la cire n'accroche au titane. Un modèle physique doit donc être coulé ou imprimé. Une tige en cire est placée dans le puit de vis pour l'obturer et le prolonger. Une fois la céroplastie réalisée, on place une tige de coulée sur ce wax up (1) qui sera ensuite isolé dans un matériau réfractaire puis mis en moufle dans du plâtre. Tout cela va être mis au four à 850° pour faire fondre la cire puis injecter un lingotin de céramique sous pression. Une fois la cuisson terminée (2), le résultat peut être démoulé puis les travaux de finition réalisés. Un contrôle de l'ajustage sur l'embase peut alors se faire (3-4) puis un contrôle du profil d'émergence sur le modèle (5). Un maquillage et un glaçage peuvent alors être réalisés sur le profil d'émergence (6). La réalisation de la couronne peut ensuite avoir lieu.

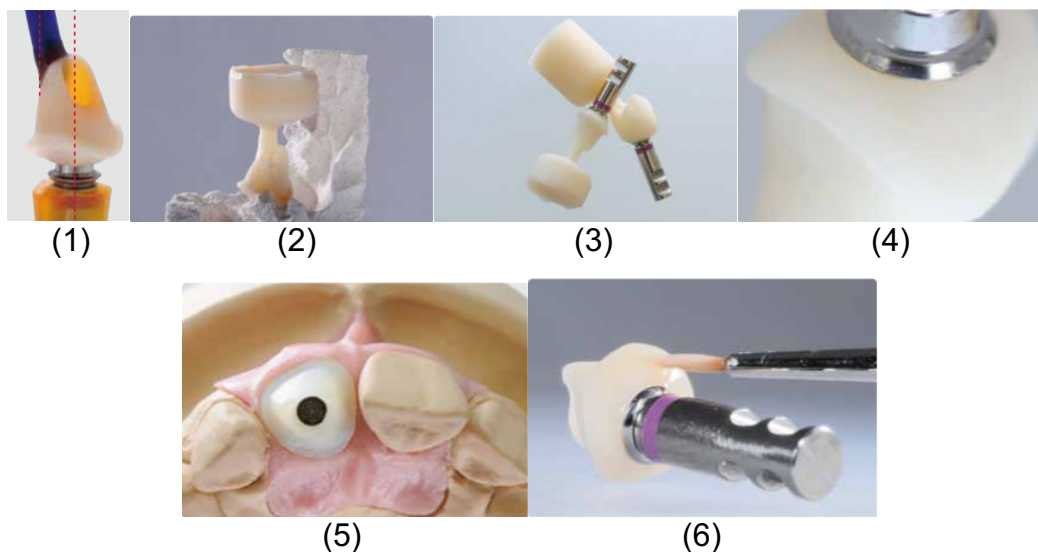


Figure 33 : Conception d'un pilier hybride en technique pressée (Source : IVOCLAR-VIVADENT®)

Dans le cas d'une couronne-pilier hybride, pour perfectionner l'esthétique, un *cut-back* ou une stratification peut être réalisé.




Figure 34 : Couronne/pilier hybride en vitrocéramique stratifiée par *cut-back* (Source : Drogou, 2017)

### ➤ CFAO

Le modèle est scanné au laboratoire (1) ou l'empreinte optique est directement réalisée en bouche (2).

Puis la conception est modélisée sur ordinateur à l'aide du fichier .stl de l'extrados de l'embase, fourni par le fabricant. Les pièces pourront ainsi être usinées précisément, sans surcontour responsable de rétention bactérienne. Le technicien va

ainsi choisir les limites du pilier, sa hauteur et sa forme en superposition de l'embase titane qui a été modélisée sous le scanbody (3).

Cette conception va ensuite être envoyée à l'usineuse qui va réaliser ce pilier dans un bloc de céramique (5). On utilise pour cela des blocs de céramique dans lesquels existe une encoche correspondant à l'embase (4) (Le Gac et Armand, 2017).

La mésostructure doit être détachée du bloc (6) avant d'être ajustée précisément à l'embase (7-8). L'intrados de la mésostructure ne doit absolument pas être touché, auquel cas, l'ajustement ne serait plus aussi précis (9).

Une cuisson au four terminera la fabrication après un maquillage de la céramique, l'ordinateur prend automatiquement en compte la rétraction de cuisson de la céramique pour sur-dimensionner la pièce.

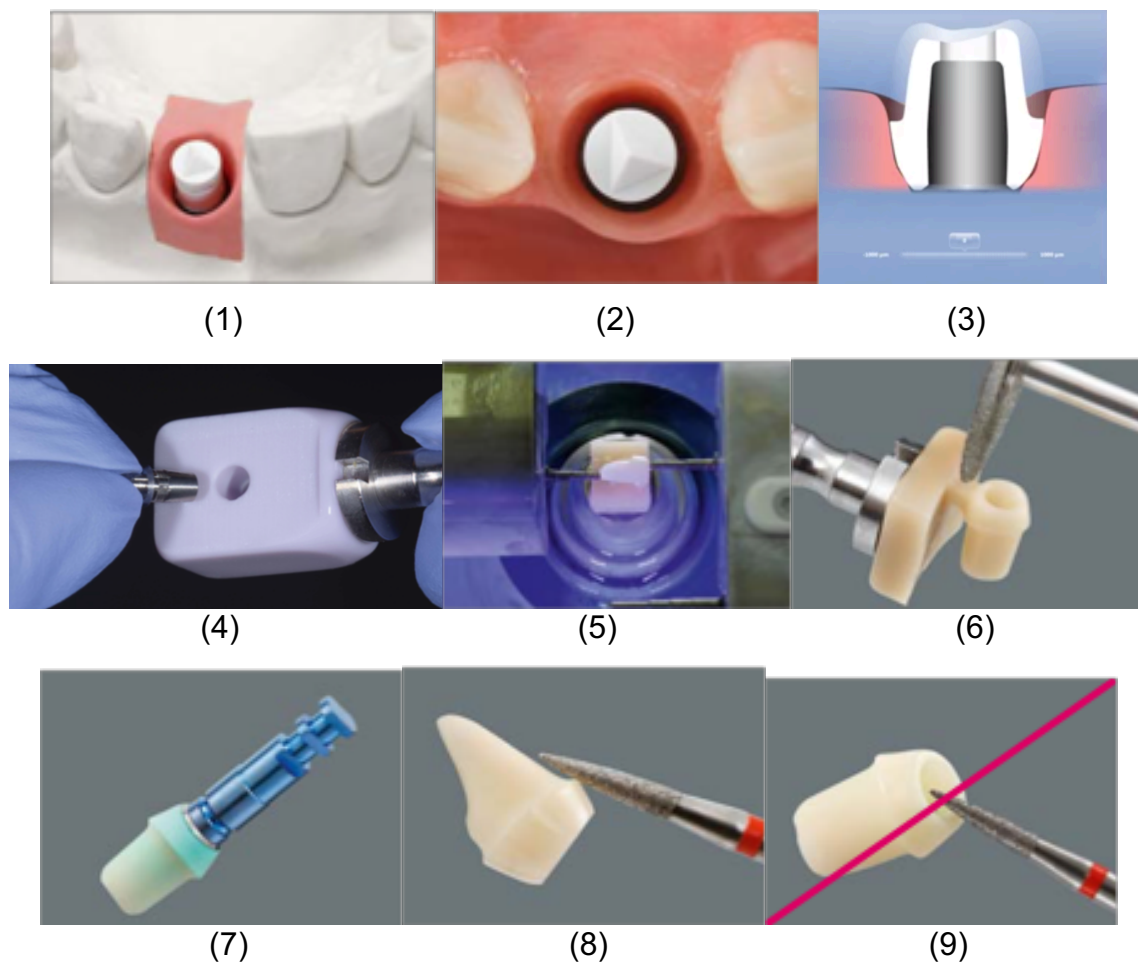


Figure 35 : Conception et fabrication d'un pilier hybride (Source : Vita Implant Solution®)



Pendant l'usinage et la cuisson du pilier, peut être réalisée la conception de la couronne parfaitement adaptée au pilier réalisé précédemment.

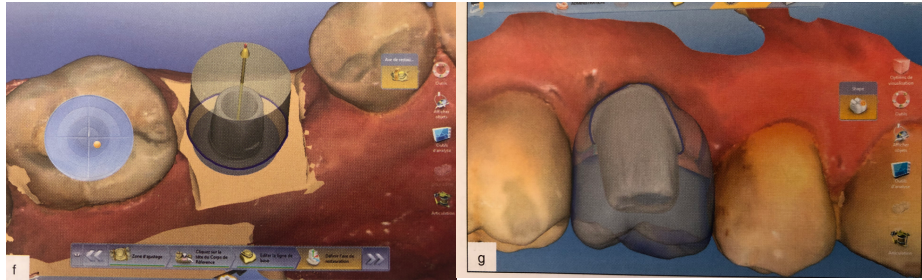


Figure 36 : Conception du pilier en fonction de l'embase et de la couronne sus jacente  
(Source : Soenen et coll)

### 3.4. L'assemblage

Avant assemblage, il est préférable d'essayer tous les éléments en bouche. Les éléments vont être fixés provisoirement avec un matériau silicone puis une fois l'essayage validé, le collage peut débuter. Un marquage au feutre de la position des composants est ensuite indiqué sur l'embase, la mésostructure et l'analogue pour faciliter le repositionnement.

L'assemblage commence par la préparation de la surface de collage pour optimiser la liaison entre la base titane et la céramique, pour terminer par le collage et le polissage du joint de colle.

Ces étapes sont des prérequis et peuvent varier selon les fabricants. Pour présenter ce protocole, celui de Ivoclar-Vivadent® Multilink Hybrid Abutment, colle auto-adhésive et autopolymérisante, a été choisi.

#### ➤ Prétraitement de la base Titane

Le prétraitement commence par un nettoyage dans un bain à ultra-sons puis séché à l'air. L'embase est vissée sur un analogue puis le profil d'émergence et le puis de vis sont protégés avec du silicone ou de la cire dure. Les zones de collage de base titane peuvent alors être sablées, à l'aide d'oxyde d'alumine  $Al_2O_3$  (50-100 $\mu$ m) à basse



pression, jusqu'à avoir une surface mate (Kemarly et coll, 2020). Après nettoyage à la vapeur, la silanisation des mêmes surfaces peut alors avoir lieu puis un séchage se fait.



Figure 37 : Embase titane, avant et après sablage, protégée par de la cire dure  
(Source : Ivoclar-Vivadent®)

Certaines colles nécessitent la mise en place d'un adhésif métal sur l'embase.

#### ➤ Préparation de la céramique

Comme pour le titane, un nettoyage au bain à ultra-sons est nécessaire pour commencer.


Concernant la vitrocéramique, l'alumine et les céramiques hybrides, le nettoyage est suivi par un mordantage à l'acide fluorhydrique 5% de l'intrados durant 20 secondes (60 secondes pour la céramique hybride), un rinçage à l'eau et un séchage font suite puis les surfaces seront alors silanisées durant 60 secondes et séchées.

Pour le collage de la zircone, n'ayant aucune phase vitreuse, le collage s'avère difficile, c'est pourquoi, il est préconisé de nettoyer, après les ultrasons, l'intrados de la zircone à l'aide d'un jet de vapeur avant collage, il peut également être sablé, puis silaniser la surface durant 60 secondes avant séchage (PANAVIA V5 ou Panavia F2.0 possèdent un monomère MDP permettant le collage de la zircone).

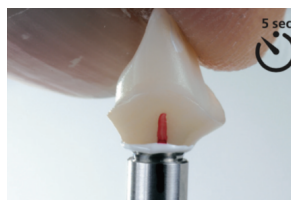#### ➤ Collage avec une colle duale (auto- et photo-polymérisante)

A l'instar des couronnes dento-portée, un espace de 60 à 100µm est laissé par le prothésiste entre l'embase et la mésostructure pour laisser la place à la colle tout en réduisant le plus possible cet espace car plus il est faible, plus la rétention sera élevée. Le collage doit être réalisé rapidement, en  $90 \pm 15$  secondes à température ambiante.

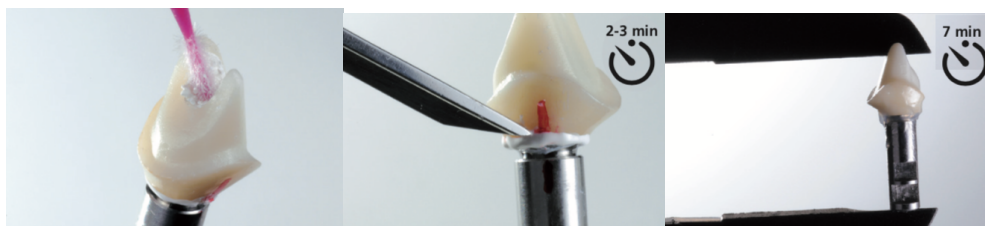1. Le puit de vis est obturé à l'aide d'une boulette de coton ou de mousse.
2. La colle est appliquée en fine couche dans l'intrados de la céramique et sur la base titane.



3. Insérer la partie secondaire sur la base en titane délicatement, tout en vérifiant l'ajustement des repères de position, puis presser fermement durant 5 secondes.



4. Les excès sont retirés de suite dans le puit de vis à l'aide d'un pinceau ou d'une microbrush. Puis attendre 2-3 minutes avant de retirer les excès cervicaux. L'ensemble peut être maintenu à l'aide d'un serre-joint, pendant 7 minutes, pour éviter tout mouvement.



5. Un gel de glycérine est placé autour du joint pour éviter une couche d'inhibition durant la photopolymérisation. Les résidus de colle peuvent alors être éliminés à la fraise diamantée puis le joint délicatement poli (<5000 tours/min) avec des polissoirs en caoutchouc.



Figure 38 : Protocole de collage Multilink Abutment (Source : Ivoclar-Vivadent®)

Il est ensuite conseillé de stériliser l'ensemble avant mise en bouche. L'élément prothétique pourra alors être vissé en bouche à 35N/cm à l'aide d'une clé dynamométrique. Dans le cas d'un pilier avec couronne scellée, il faudra préparer les éléments en céramique de la même manière que l'intrados de la partie secondaire, en dehors de la bouche, avant de sceller la couronne avec un ciment adapté.

Plusieurs choix de couleurs existent pour avoir la possibilité de masquer totalement l'embase en titane au travers de la céramique.

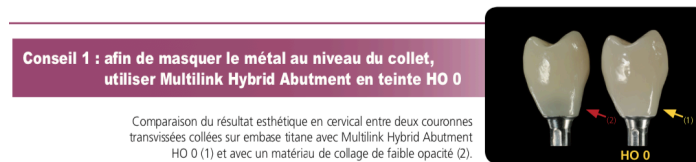

Figure 39 : Camouflage de l'embase par colle opaque (Source : Ivoclar-Vivadent®)

#### ➤ Assemblage sans colle

Avec l'essor des céramiques pour titane, la collage disparaît peu à peu, l'assemblage des embases titane avec une céramique n'est à ce jour pas encore étudié mais pourrait être un obstacle face aux inconvénients d'un joint de colle dans les années à venir.

D'autres embases ne nécessitent plus de colle, grâce assemblage par friction pure, c'est le torque imposé au vissage qui entraîne une compression du joint titane-céramique, malheureusement, peu d'études ont été réalisées sur ce pilier.

### 3.5. Conception au cabinet en CFAO directe

L'essor des technologies en dentisterie permet aujourd'hui de réaliser des couronnes en CFAO directe, ce qui a l'avantage de permettre au patient de repartir avec sa couronne le jour même de l'empreinte. Ces innovations ont été généralisées à la prothèse implantaire. C'est pourquoi, il est dorénavant possible de réaliser couronne et pilier implantaire directement au cabinet. Quelques équipements sont nécessaires

cependant. En effet, il faut être équipé d'une caméra optique, d'un système informatisé de CFAO et d'un four (Soenen et coll, 2017).

Il faut tout d'abord commencer par dévisser le pilier de cicatrisation (1). Une fois l'accès à l'implant libéré, le choix de l'embase se fait (2) puis un scan post est clipsé ou vissé sur l'embase (3). L'empreinte optique peut alors être réalisée en quelques secondes (4-5-6). Le pilier de cicatrisation peut alors être revissé.

Vient alors la partie conception, le pilier est dessiné sur logiciel (7) ainsi que la couronne sus-jacente (8). Le dessin de la mésostructure va alors pouvoir être transféré pour débiter son fraisage (9), une fois la partie secondaire en céramique taillée (10), elle va être placée dans un four pour être cuite après maquillage. Puis vient le temps du fraisage de la couronne suivi par son maquillage (11) à l'aide de céramique de maquillage, la couronne sera elle même placée dans un four pour cuisson finale par la suite. Pendant que la couronne cuit, le collage de la mésostructure à l'embase peut avoir lieu avec une colle adéquate (12).

Enfin, alors que le patient aura attendu dans la salle d'attente, le pilier hybride peut être vissé à 35N.cm (13) puis la couronne scellée (14).

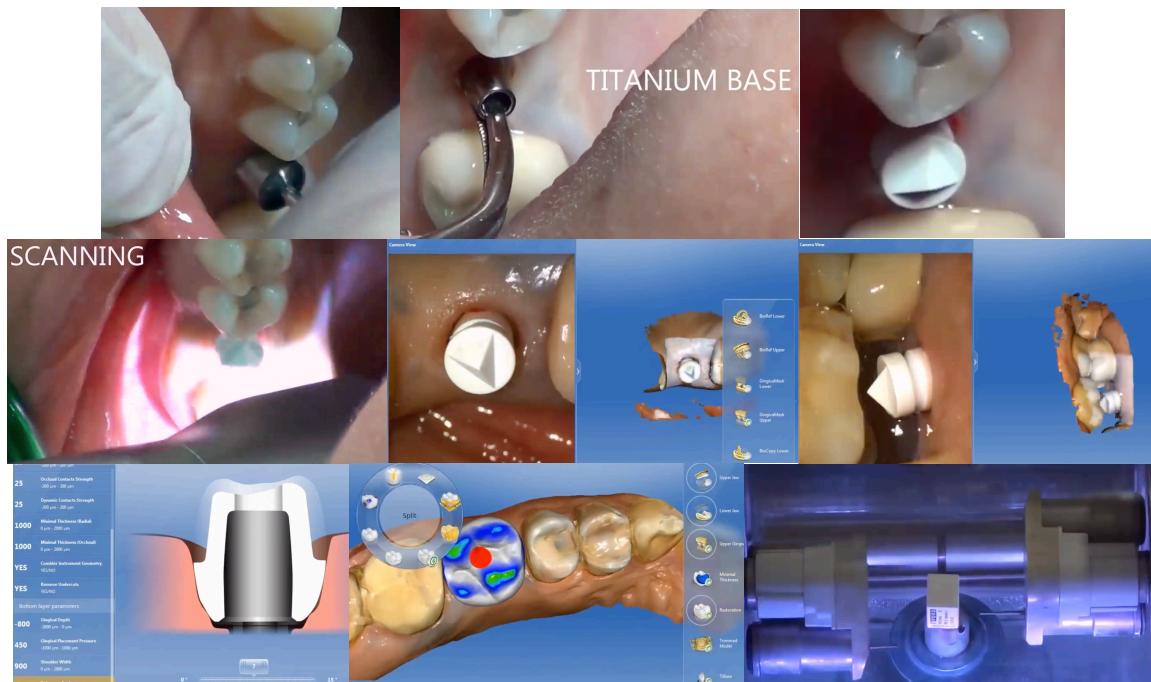

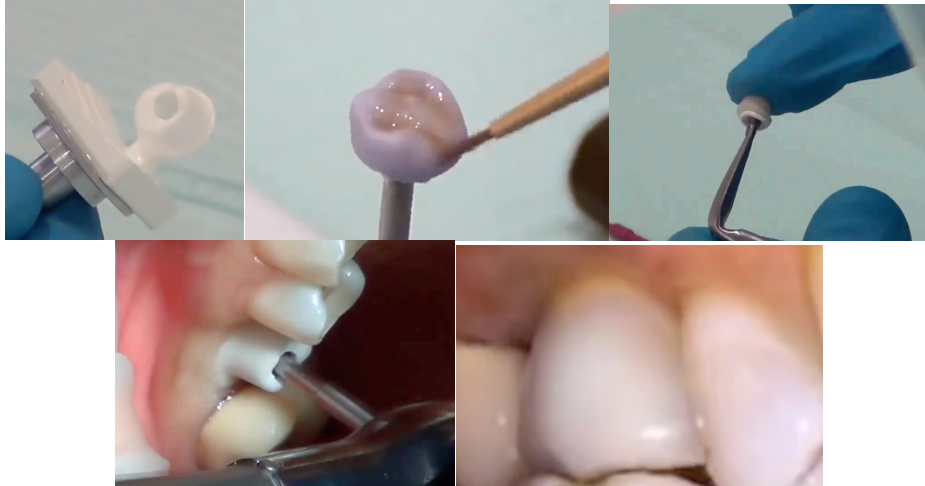


Figure 40 : Protocole de réalisation d'un pilier céramique à embase titane au cabinet  
 1.Pilier de cicatrisation dévissé ; 2.Mise en place de l'embase en titane ; 3.Mise en place du scan post ; 4.Empreinte optique ; 5-6.Enregistrement sur le logiciel ; 7.Conception de la mésostructure sur l'embase ; 8.Conception de la couronne ; 9.Fraisage ; 10.Mésostructure après fraisage et avant cuisson ; 11.Maquillage de la couronne avant cuisson ; 12.Collage de la mésostructure sur l'embase ; 13.Vissage du pilier à 35N.cm ; 14.Situation après scellement de la couronne (Source : Asaad, 2015)

Cette opération ne prend pas plus de deux heures mais elle présente malheureusement de nombreux désavantages. Même si le patient repart ravi de n'avoir pu venir qu'une seule fois au cabinet, cette opération est chronophage pour le praticien et demande un investissement en matériel très important. Qui plus est, une stratification n'est pas envisageable en cabinet d'où la contre-indication en cas de forte demande esthétique.

C'est pourquoi, il est déconseillé de réaliser une restauration implanto-portée en un temps. Elle n'est envisageable que dans le cas où le laboratoire est à proximité immédiate du cabinet.

### 3.6. Discussion

Le pilier implantaire en céramique à embase titane demande une conception précise dépendant d'une connaissance parfaite de la situation et des techniques de conception.

L'embase doit être choisie en fonction des tissus péri-implantaires, de la position de l'implant et de la géométrie de la dent à restaurer.

L'empreinte est une étape primordiale du protocole, elle permet d'enregistrer avec une précision de l'ordre du dixième de millimètre la situation en bouche.

La conception de la mésostructure nécessite une parfaite maîtrise de la CFAO pour savoir designer le pilier en fonction de l'embase, de la situation péri-implantaire, de l'axe de l'implant et de la couronne sus-jacente.

Le collage des différentes pièces demande un matériel adapté et une gestuelle précise pour optimiser la pérennité du pilier.

Si toutes ces étapes sont parfaitement maîtrisées par le chirurgien-dentiste, alors la conception peut entièrement être réalisée au cabinet, cependant, pour une plus grande précision, il est préférable de laisser cette conception au technicien de laboratoire, formé pour cela.

## **4. Les différentes propriétés de ce pilier**

Comme pour tout pilier, les propriétés de la pièce dépendent de la connexion et du diamètre de l'implant, ces deux caractéristiques vont influencer le profil d'émergence (Noharet et coll, 2009) qui a un rôle important dans la réussite optique et biologique. L'efficacité mécanique d'un pilier dépend également du positionnement de l'implant qui doit avoir le décalage le plus faible possible par rapport à la restauration prothétique. La géométrie de la connexion va jouer sur la future forme du pilier et donc de la couronne (Noharet et Viennot, 2017). Il est important de bien étudier l'environnement péri-implantaire, avant de restaurer, pour la réussite optique et faire le choix du matériau adéquat, pour la réussite biologique.

Le pilier en céramique à embase titane a été imaginé à l'origine pour exploiter les propriétés optiques du pilier en céramique tout en conservant l'avantage mécanique de la connexion en titane. Qu'en est-il alors aujourd'hui du potentiel de ce pilier ?

### **4.1. L'optique**

#### **4.1.1. Objectifs**

« Intégration des pièces prothétiques dans l'arcade dentaire » (Noharet et Viennot, 2017)

Dans une réhabilitation prothétique implantaire esthétique, tout ne doit pas reposer sur la réussite de la couronne. Ce qui fait la réussite esthétique, ce sont également la couleur du pilier, de la colle et enfin, de la couronne.

L'objectif de ce type de pilier est de s'intégrer au mieux dans le sourire du patient. En effet, à contrario du titane, la céramique ne grise pas les tissus mous trop fins et permet d'utiliser une céramique cosmétique pour la couronne. Il est donc nécessaire d'anticiper la couleur finale en choisissant au mieux ce qui joue sur cette dernière.

#### 4.1.2. Avantages

##### ➤ Couleur à travers la gencive

Différents auteurs s'accordent à parler de coloration de la gencive, ce terme est inadéquat. En effet, ce n'est pas un tatouage de la gencive car il n'existe pas de corrosion du titane, comme le ferait un amalgame juxta-gingival. La couche de passivation entourant le titane empêche un transfert de particules du métal à la gencive et finalement, une coloration des tissus. Ainsi, la couleur est donc due uniquement à la translucidité de la gencive péri-implantaire.

Pour évaluer la couleur, des études à l'aide de spectrophotomètres sont réalisées. Une comparaison entre la muqueuse péri-implantaire et la gencive controlatérale sont faites et l'épaisseur de gencive est évaluée avec un pied à coulisse.

Sans apport de tissu conjonctif, la différence est moindre en cas de céramique même si elle est tout de même visible comparée aux dents naturelles, d'autant plus que la céramique est plus acceptable en cas de récession vestibulaire. (Jung et coll, 2008 ; Cosgarea et coll, 2014 ; Ionanidis et coll, 2017),

Tableau 7 : Différence de couleur des tissus mous entre l'implant et la dent voisine (en  $\Delta_E$ ) en fonction de l'épaisseur de muqueuse (en mm) ( $\Delta_E$  : mesure de différence entre deux couleurs) (Source : d'après Ionadis et coll, 2017)

	Zircone	Titane
1,5mm	3,87±2	5,06±1,7
2mm	3,17±1,6	4,3±1,8
3mm	2,47±0,9	2,14±0,6

Sachant que la perception de la différence de couleur de l'œil humain se fait au seuil critique  $\Delta_E$  de 3,7 (Jung et coll, 2008), on peut en conclure, grâce à cette étude que dans le cas des piliers en céramique, aucune différence de couleur n'a été détectée à partir de 2mm d'épaisseur de tissu mou. Alors que pour le titane, au moins 3mm sont nécessaires pour passer inaperçu.



Cependant, certains auteurs tendent à dire que l'épaisseur de tissus mous n'a pas d'influence sur la perception de la couleur du pilier (Bressan et coll, 2011).

Dans tous les cas, il est conseillé de réaliser une greffe de conjonctif le jour de l'implantation pour augmenter l'épaisseur de tissu mou, en vestibulaire de l'implant, et ainsi éviter toute coloration de la muqueuse péri-implantaire. Dans ces cas, la céramique sera alors intéressante notamment en cas de potentielle récession vestibulaire qui pourrait mettre à nu le pilier implantaire.

- Effet parasol

Cette coloration s'appelle « l'effet parasol » décrit par Magne en 1999 puis 2002. Comme pour les couronnes céramo-métalliques, les piliers en titane empêchent l'effet parasol, ce qui assombrit la gencive marginale. Ceci, dû à la non propagation des rayons de lumière au travers du métal. Sur dent naturelle ou sur couronne tout céramique, la lumière diffuse dans la couronne, puis se dirige vers la racine par transillumination. Une partie de la lumière va alors ressortir en sous-gingival, en regard de la racine donnant ainsi la luminosité de la gencive (Wolf, 2005).

La zircone, quant à elle, est semi-opaque, elle permet ainsi cet « effet parasol ». La vitrocéramique et la céramique hybride font parties des céramiques translucides, l'effet parasol est alors plus accentué. Se trouvant à la fois sur la couronne, le pilier et la partie transgingivale de l'implant, la céramique permet également de retro illuminer la gencive. Cet effet contribue largement à un rendu naturel des restaurations implantaires.



Figure 41 : Effet parasol à travers une céramique translucide et à travers une pièce céramo-métallique (Source : Magne)

La lumière pénétrant dans le montage, généralement la partie transgingivale d'un implant, pourra alors transilluminer les autres parties. Ce montage technique, permettant des propriétés optiques optimales, est entièrement satisfaisant dans l'esthétique du sourire.



Figure 42 : transillumination d'un pilier en zircone

Cette transition progressive des différentes pièces constituées d'un même matériau, pouvant être maquillé, permet un rendu naturel, non choquant, même en cas de récession gingivale.

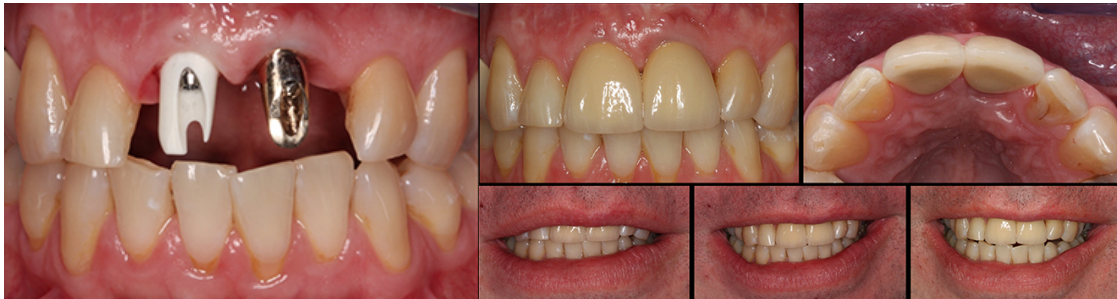

Figure 43 : Différences optiques entre un pilier zircone (11) et un pilier en or (21)  
(Source : Qutub et coll)

On observe sur cette image que malgré l'absence de sourire gingival, un contour gingival légèrement grisâtre autour de la couronne de 21 est visible (Qutub et coll, 2019).

➤ Couleur à travers la couronne

Dans les cas de forte demande esthétique, il peut être nécessaire de réaliser, comme pour les couronnes dento-portées, une restauration hautement esthétique avec

des céramiques très translucides. Ce type de pilier permet ce genre de restauration. Du fait de l'imitation optique du pilier, il est possible d'utiliser des céramiques translucides par stratification sur une base en céramique.

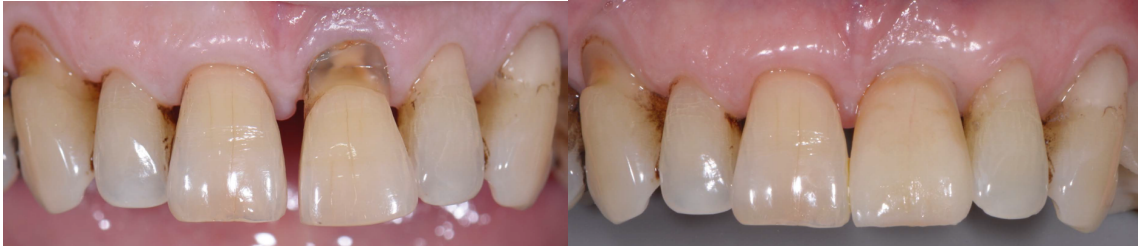

Figure 44 : Avant/Après réhabilitation implanto-portée de 21 (Source : Drogou)

Chaque défaut de l'émail, chaque fêlure ont pu être reproduits grâce à la stratification sur une chape en céramique translucide (Drogou, 2017).

A la lumière, on peut observer l'opacité engendrée par du métal à travers une céramique. Il est ainsi nécessaire d'éviter toute trace de métal en cas de restauration esthétique.

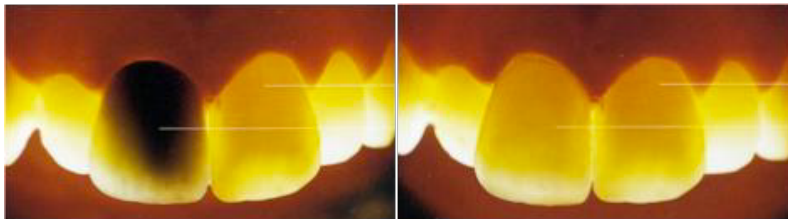


Figure 45 : Exemple visuel de l'effet parasol et de l'opacité du métal avec une CCM et une couronne en zircone

➤ Couleur en cas de récession

Les cas de péri-implantites se font, de nos jours, de plus en plus nombreux. Avec la péri-implantite s'accompagne une récession vestibulaire qui peut souvent mettre à jour le pilier implantaire. De plus, un remodelage des tissus mous se fait dans la quasi totalité des cas après une réhabilitation implantaire entraînant une légère récession

vestibulaire après quelques années voir quelques mois. Ces récessions laissent alors apparaître un liseré grisâtre correspondant aux piliers en titane.

Le pilier en céramique, imitant la couleur de la dent, limite alors la visibilité de la restauration, ne rendant pas visible un élément en titane qui pourrait sauter aux yeux de n'importe quel œil non initié.

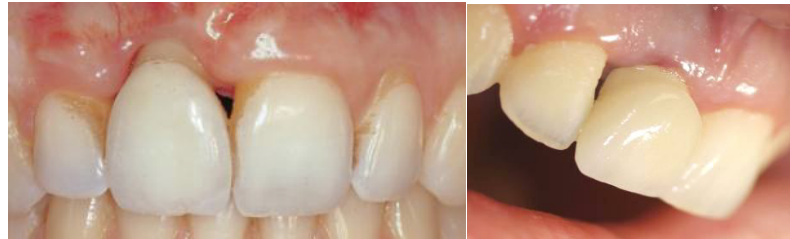

Figure 46 : Récessions vestibulaire dont la visibilité est limitée par la présence d'un pilier en céramique (Biosse Duplant et Giovanolli, 2007 et De Valbray, 2012)

Bien entendu, il s'agira de trouver la cause de la péri-implantite pour limiter la récession avant que l'implant ne soit lui même visible.

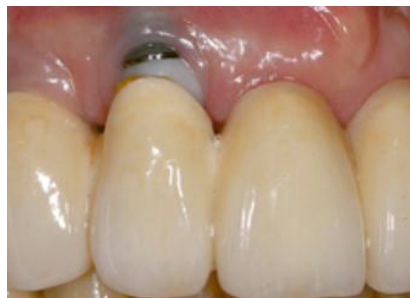

Figure 47 : Pilier en céramique dont la récession a été telle que les spires de l'implant sont découvertes (Rompen, 2009).

De plus, on dispose de nos jours de nombreuses couleurs de céramiques. Concernant la zircone, il existe un choix multiple de couleurs et de translucidité différentes, les autres céramiques possèdent une palette de couleurs encore plus grande.

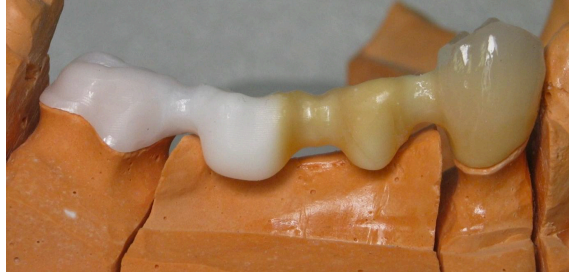

Figure 48 : Différentes couleurs de zircone

#### 4.1.3. Inconvénients

Le pilier n'est pas seul responsable de la réussite esthétique de ce genre de réhabilitation mais il dépend de plusieurs facteurs comme :

- La position de l'implant

Un implant posé trop en vestibulaire favorisera une récession vestibulaire et donc la mise à nue de l'implant.

Le rattrapage d'un axe implantaire trop vestibulé sera limité par les possibilités d'angulation des embases.

- L'épaisseur de muqueuse péri-implantaire

Vu précédemment.

- Le profil d'émergence

Le profil d'émergence est dessiné par la prothèse provisoire. Ce profil va jouer sur l'épaisseur de muqueuse péri-implantaire et sur la hauteur de la gencive marginale.

Une prothèse implantaire peut être la plus belle du monde, elle ne saurait pour autant rattraper une situation périlleuse.

#### 4.1.4. Discussion

Pour conclure cette page optique, le pilier implantaire céramique à embase titane s'avère être un élément idéal pour la réhabilitation implantaire en secteur esthétique. Cependant, un parodonte non maîtrisé est capable de gâcher cette prouesse technique.

## 4.2. La biologique

### 4.2.1. Objectifs

« Biocompatibilité au cours du temps des matériaux utilisés qui seront notamment en contact intime avec les tissus biologiques en regard du profil d'émergence » (Noharet et Viennot, 2017)

Le succès biologique d'une restauration implantaire ne se limite pas uniquement à la réussite de l'ostéointégration mais elle s'étend également au conditionnement des tissus mous péri-implantaires.

Un succès biologique en implantologie est synonyme de pérennité, c'est pourquoi, le choix des biomatériaux, en contact avec les tissus durs et mous et le conditionnement des tissus mous s'avèrent si important.

### 4.2.2. Avantages

- Attache épithélio-conjonctive péri-implantaire sur céramique.

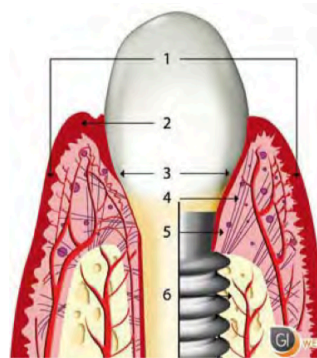
Les tissus mous péri-implantaires sont un véritable joint protecteur entre l'environnement oral et l'os péri-implantaire. La muqueuse péri-implantaire est constituée d'une composante épithéliale et d'une composante conjonctive.

L'attache épithéliale péri-implantaire est très proche de celle décrite autour de la dent à la différence qu'il s'agit d'un épithélium de jonction long. Elle se compose d'une couche de cellules kératinisées de plus en plus fine en s'apicalisant. Ces cellules ont

une adhérence au titane et aux céramiques, à l'aide d'une lame basale et d'hémidesmosomes.

La composante conjonctive, quant à elle, a la même composition qu'autour d'une dent, à la différence que les fibres de collagène sont orientées parallèlement à la surface du pilier pour s'insérer sur l'os. Ces fibres de collagène sont plus serrées autour de la zircone permettant une meilleure protection face aux agressions extérieures. Il n'y a aucune attache conjonctive, seuls les fibroblastes sont en contact intimes avec le matériau, sans offrir d'attache réelle (Bert, 2013).

Certains auteurs affirment tout de même la présence d'une attache conjonctive, composée de fibres de collagène et de fibroblastes.



(Fig5) 1 : épithélium buccal, 2 : épithélium sulculaire, 3 : épithélium de jonction, 4 : fibres conjonctives, 5 : zone avasculaire et hypocellulaire, 6 : absence de desmodonte. [100]

Figure 49 : Différences entre tissus péri-dentaires et péri-implantaires (Source : Sclar, 2005)

De nombreuses études ont montré qu'il existait une attache sur les biomatériaux dentaires. Cette attache est la même sur le titane que sur la zircone ou sur l'alumine, à la différence que l'attache est plus forte en présence de ces deux dernières. En effet, il a été constaté que les surfaces usinées et polies de zircone offrent une meilleure adhérence pour les cellules épithéliales, par rapport au titane. En revanche, concernant la prolifération de fibroblastes, il faut privilégier une surface rugueuse, supérieure à 0,2µm (Nothdurft et al. 2014 ; Happe et Körner, 2011). Aucune différence de sondage n'est alors remarquable entre les piliers en zircone et les piliers en titane.

En revanche, toutes les études s'accordent à dire qu'il n'existe pas d'attache sur le disilicate de lithium fraisé, ce qui facilite une récession et finalement, une résorption osseuse. Cependant une attache forte existe sur la vitrocéramique enrichie en disilicate de lithium pressé et poli à la main. En effet, cette attache est comparable à celle se faisant sur les autres céramiques à condition que la surface soit rugueuse pour offrir une meilleure adhérence aux cellules épithéliales (Brunot-Gohin et coll, 2016 ; Brunot-Gohin et coll, 2013).

Selon différents auteurs, il n'existe pas de réelle différence significative au niveau de l'évolution des tissus mous entre un pilier titane et un pilier en céramique. En effet, de nombreuses études sur animal ont observé la différence de cicatrisation entre des piliers zircone, des piliers en vitrocéramique, des piliers titane et des piliers hybrides, il a été ainsi prouvé que les niveaux gingivaux et les attaches épithéliales restaient les mêmes peu importe le biomatériau utilisé, seule la localisation des implants mettaient en avant des différences (Welander et coll, 2008).

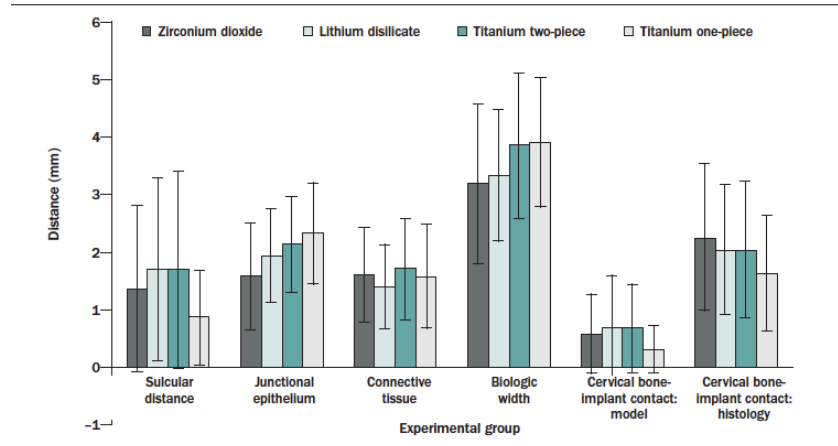


Fig 4 Box-plot analysis of the influence of the four abutment materials on sulcus depth, length of the junctional epithelium and the connective tissue, biologic width, and the bone-cervical BIC- implant shoulder distance (cervical BIC histology).

Figure 50: Influence de quatre différents matériaux et du joint adhésif des piliers hybrides sur les tissus péri-implantaires (Source : Mehl et coll)

En ce qui concerne l'évolution des tissus durs et mous selon le matériau, il s'avère qu'aucune différence significative n'existe entre les piliers hybrides, les piliers titane, les piliers zircone et les piliers en vitrocéramique enrichi en disilicate de lithium



(Mehl et coll, 2016 ; Pandoleon et coll, 2019). Les céramiques hybrides obtiennent quant à elle, une attache comparable au disilicate de lithium (Grenade et coll, 2016).

➤ Faible adhésion bactérienne

Bien entendu, il est important de connaître la capacité des matériaux implantaires à retenir la plaque bactérienne. En effet, elle est la première étiologie à la péri-implantite. C'est pourquoi, le matériau le moins bactério-rétentif est sans cesse recherché.

Il a ainsi été prouvé à de nombreuses reprises la moindre capacité, à retenir la plaque bactérienne, du dioxyde de zirconium face aux dents elles-mêmes. La zircone est alors un formidable matériau de restauration implantaire (Glauser et coll, 2004 ; Brandenberg et coll, 2017 ; Laass et coll, 2019 ; Sicilia et coll, 2015 ; Van Brakel et coll, 2014).

Tableau 8 : Rétention de la plaque en fonction des bactéries et du biomatériau (Source : Rimondini et coll, 2002)

Table 2 Spectrophotometric Evaluation of Slime (Means ± SDs)				
Bacteria	As-fired Y-TZP (nm)	Rectified Y-TZP (nm)	Machined Ti (nm)	P (1-way ANOVA)
<i>S mutans</i>	0.48 ± 0.02*	0.27 ± 0.01*	0.33 ± 0.01*	.01
<i>S sanguis</i>	0.09 ± 0.01	0.13 ± 0.01	0.18 ± 0.01	NS
<i>A viscosus</i>	0.15 ± 0.01	0.14 ± 0.01	0.16 ± 0.01	NS
<i>A naeslundii</i>	0.21 ± 0.01	0.30 ± 0.01	0.20 ± 0.01	NS
<i>P gingivalis</i>	0.08 ± 0.02	0.09 ± 0.00	0.11 ± 0.01	NS

NS = not significant.  
\*P < .01 (Scheffe test).

➤ Biocompatibilité

En reliant toutes les études, on peut donc conclure que les tissus mous et durs péri-implantaires autour des piliers en oxyde d'alumine présentent une stabilité équivalente aux piliers en titane. Aucune différence significative n'a été révélée au niveau de la perte osseuse crestale.

Une réaction très similaire des tissus mous et durs péri-implantaires a été remarqué avec titane et avec oxyde de zirconium. Au niveau histologique, les réactions chez l'humain ont même indiqué une réaction encore meilleure de la muqueuse humaine à la zircone par rapport au titane.

Au niveau histologique, il n'existe actuellement aucune preuve que les piliers en titane seraient plus biocompatibles pour maintenir des tissus péri-implantaires stables, par rapport aux piliers en oxyde d'alumine et dioxyde de zirconium (Linkevicius et coll, 2009).

Au niveau inflammatoire, même si l'adhésion bactérienne a un rôle important ainsi que la méthode de collage choisie (scellé ou transvissé), il est admis que le titane engendre plus de réaction inflammatoire et de saignement au sondage que la zircone (Sanz-Martin et coll, 2018).

Le disilicate de lithium s'avère également parfaitement adapté aux muqueuses péri-implantaires (Daguano et coll, 2019). Quant aux céramiques hybrides, leur biocompatibilité, pouvant aller jusqu'à un équivalent du disilicate de lithium, dépend de la polymérisation des polymères.

#### 4.2.3. Inconvénients

##### ➤ Corrélation faible hauteur de pilier/lyse osseuse

Il a été plusieurs fois démontré qu'une faible hauteur de pilier était liée à une lyse osseuse péri-implantaire (Galindo-Morino et coll, 2014 ; Novoa et coll, 2017). Ces études ne précisait cependant pas le type de pilier utilisé, de plus, elles mettaient en relation l'épaisseur de muqueuse péri-implantaire avec la hauteur du pilier.

Une autre étude a, quant à elle, étudié le cas sur des embases en titane (Blanco et coll, 2018). Elle confirme l'idée selon laquelle la proximité du joint céramique-titane est délétère pour la santé de l'os péri-implantaire.

Tableau 9 : Perte osseuse en fonction du temps et de la hauteur du pilier  
(Source : Blanco et coll)

	Abutment height 1 mm		Abutment height 3 mm	
	N	Mean $\pm$ SD (mm)	N	Mean $\pm$ SD (mm)
Surgery to loading	11	0.83 $\pm$ 0.19	10	0.14 $\pm$ 0.08
Surgery to 6 mo	11	0.91 $\pm$ 0.19	10	0.11 $\pm$ 0.09

➤ Connexion titane-titane

Les contacts occlusaux entraînent, au long terme, une dégradation de la connexion qui peut, dans le milieu buccal, entraîner des phénomènes électrochimiques et des pertes métalliques dans la zone péri-implantaire qui peuvent, par la suite, engendrer des phénomènes immunitaires à l'origine d'une perte osseuse, c'est alors une péri-implantite (Apaza-Bedoya et coll, 2017). Malheureusement, ce phénomène est impossible à éviter dans les restaurations implanto-portées.

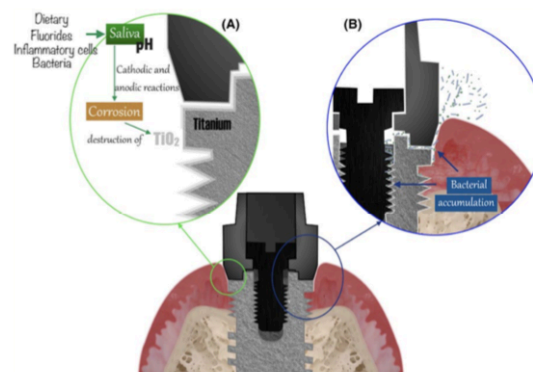


Figure 51 : Schéma des conditions péri-implantaires (Source : Apaza Bedoya)

➤ Complications biologiques dues à la colle

De la même façon que le ciment dans les couronnes scellées, la colle est un nid à bactérie. En effet, elle est bactérioretentive et peut ainsi engendrer des inflammations gingivales puis des pertes osseuses entraînant alors la péri-implantite. C'est pourquoi, il faut profiter du fait que ce collage se fasse en extra-oral pour polir du mieux possible

cette zone qui peut à long terme être responsable de la perte de l'implant (Thoma et coll, 2018).

De plus en plus d'embases se développent pour éliminer la colle, ces embases offrent alors une rétention purement mécanique par pression positive au vissage sur pilier sur l'implant.

#### 4.2.4. Discussion

La biocompatibilité des piliers en céramique à embase titane est aujourd'hui largement démontrée par la littérature. Le comportement de la muqueuse péri-implantaire est aussi bon autour des piliers en céramique qu'autour de piliers en titane (Linkevicius et Vaitelis, 2015 ; Silicia et al, 2015). La cicatrisation des tissus mous est même meilleure autour des piliers en zircone et l'accumulation de plaque dentaire sur la céramique est inférieure aux autres matériaux. Le pilier hybride est donc un pilier totalement compatible avec la survie implantaire à long terme. Cependant, la conception du pilier doit être réalisée avec précision pour éviter un phénomène de péri-implantite due au joint titane-zircone.

### 4.3. La biomécanique

Le potentiel biomécanique du pilier dépend principalement du positionnement de l'implant, selon le plan occluso-fonctionnel. Passé l'ostéointégration, la principale cause de perte implantaire est traumatique (Adell et al, 1981).

Les biomatériaux n'ayant plus à faire leur preuve au niveau biologique et optique, leur principal dilemme est au niveau mécanique.

#### 4.3.1. Objectifs

« Importance de la résistance mécanique impliquant les matériaux utilisés et les procédés de fabrication » (Noharet et Viennot, 2017).

L'absence de proprioception dans les restaurations implantaires oblige aux biomatériaux une résistance importante pour contrer les forces non contrôlées par le patient.

### 4.3.2. Avantages

#### ➤ Résistance des piliers en céramiques

Piliers en oxyde d'alumine, pilier Alumine-Zircone (Bae et coll, 2008), piliers en dioxyde de zirconium, il existe de nombreux piliers en céramique avec tous plus ou moins de propriétés optiques et mécaniques.

Les piliers en tout céramique résistent en moyenne jusqu'à une force de cisaillement entre 200 et 300N (Elsayed et coll, 2016) alors que les forces antérieures ne dépassent que rarement les 200N. Il a, à chaque fois dans les études, été observé que les fractures survenaient dans la même zone du pilier. Au niveau de l'épaulement avec l'implant, au dessus de la connexion.

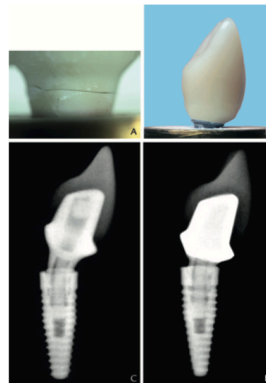


Figure 52 : Fracture du pilier céramique au niveau de la connexion (Source : Elsayed et coll, 2016)

Il a donc été décidé de renforcer cette zone fragile tout en conservant l'avantage esthétique de la céramique en ajoutant une base en titane, qui a un module d'élasticité plus bas (114GPa contre 300-350GPa pour l'alumine et 200-220GPa pour la zircone), sur ce pilier. Le pilier céramique à embase titane a ainsi été inventé.

#### ➤ *Fretting wear*

Le *fretting wear* correspond à la zone de contact entre le pilier et l'implant en titane, soit deux matériaux à dureté de Vickers différentes. En effet, la zircone est 10 fois

plus dure que le titane, une érosion rapide se fait donc à l'encontre du titane (Etude de Stimmelmayer et coll, 2012). Dans cette étude, 1 200 000 cycles à 200N et obliques à 30° sont répétés sur des piliers en titane et en zircone sur implant titane.

Tableau 10 : Coefficient d'usure en fonction des matériaux (en  $\mu\text{m}$ ) (Source : d'après Stimmelmayer et coll, 2012)

Implant en titane	Pilier en titane	Implant en titane	Pilier en zircone
#1	0,5 $\mu\text{m}$	#4	8,5 $\mu\text{m}$
#2	1,0 $\mu\text{m}$	#5	10,5 $\mu\text{m}$
#3	0,5 $\mu\text{m}$	#6	11,5 $\mu\text{m}$
Moyenne	0,7 $\pm$ 0,3 $\mu\text{m}$		10,2 $\pm$ 1,5 $\mu\text{m}$




Figure 53 : Avant/après 1 200 000 cycles sur implant en titane avec pilier en zircone (à gauche) et avec pilier en titane (à droite) (Source : Stimmelmayer et coll, 2012)

On voit que l'érosion du titane est de l'ordre de 10 $\mu\text{m}$  pour une pièce en zircone, au détriment de l'implant en titane, contre 0,7 $\mu\text{m}$  pour deux pièces en titane. Il peut également arriver que l'érosion ait lieu au niveau des piliers (Klotz et coll, 2011).

La fragilité à court et long terme d'une connexion titane/zircone vient du fait que les céramiques (1200 Vickers pour l'oxyde de zirconium ; 2000 Vickers pour l'oxyde d'alumine ; 5800 Vickers pour les vitrocéramiques) sont beaucoup trop durs comparées aux alliages de titane (de 210 à 465 Vickers ; 340 Vickers pour Ti-6Al-4V) utilisés en dentisterie (Helfer, 2012).

Il est donc important de mettre en contact deux pièces en titane pour éviter cette usure.

➤ Supériorité du pilier hybride par rapport au pilier tout céramique

Il a été, de nombreuses fois, démontré la supériorité des piliers à embase titane (Elsayed et coll, 2016). Pour des charges équivalentes, les piliers en zircone sur embase en titane réagissent avec la même résistance que des piliers en titane (Stimmelmayer et coll, 2017), seule la déformation change, avec une élasticité plus élevée des piliers en titane. Alors que dans le même temps, des piliers en tout céramique fracturent à une pression entre 200 et 300 Newton quand les autres ne subissent pas la moindre altération avant 500 Newton.

Cette moindre résistance des piliers en céramique s'explique par le fait que les forces se concentrent au niveau de l'épaule avec l'implant, zone renforcée par le titane dans les piliers hybrides.

On observe en effet une déformation plastique du métal au niveau de la connexion qui sert alors d'amortisseur. (Sailer et coll, 2009 ; Zandparsa et Albosefi, 2016).

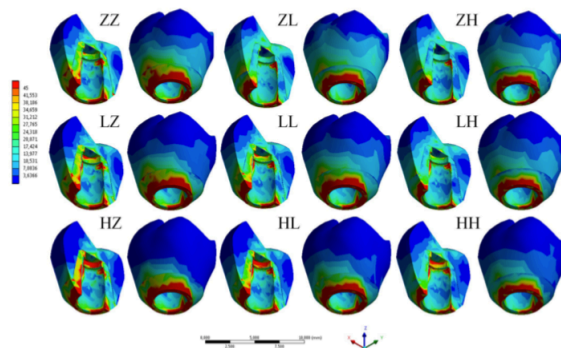


Figure 2. Stress distribution on ceramic crowns and hybrid abutments according to Von Mises criteria. First letter corresponds to the crown material and the second letter, to the hybrid abutment ceramic material: Zirconia - Z, Lithium disilicate - L and Hybrid ceramic - H.

Figure 54 : Distribution du stress (Source : Tribst et coll)

Les contraintes sont donc subies par l'embase en titane, au niveau de la connexion (Tribst et coll, 2018), le faible module d'élasticité de la zircone n'est donc pas mis à l'épreuve dans les mouvements, c'est le titane qui va amortir les forces de cisaillement. Ainsi, le pilier hybride possède les mêmes résistances que le pilier titane,

leur Von Mises Criterion ou critère de distorsion maximal est équivalent (Tribst et coll, 2018).

On a donc démontré que ce pilier permettait de limiter le stress dans la région cervicale en augmentant le module d'élasticité, cependant, nécessité est de placer une couronne avec une forte ténacité sur ce pilier pour centrer les forces sur la couronne et non sur le pilier.

- Comparaison de résistance à la rupture entre différents piliers hybrides

De nombreuses études comparent les différents matériaux dans ce genre de pilier, ces études se rejoignent toute pour montrer une différence entre chaque matériau et type de pilier (Pitta et al, 2019).

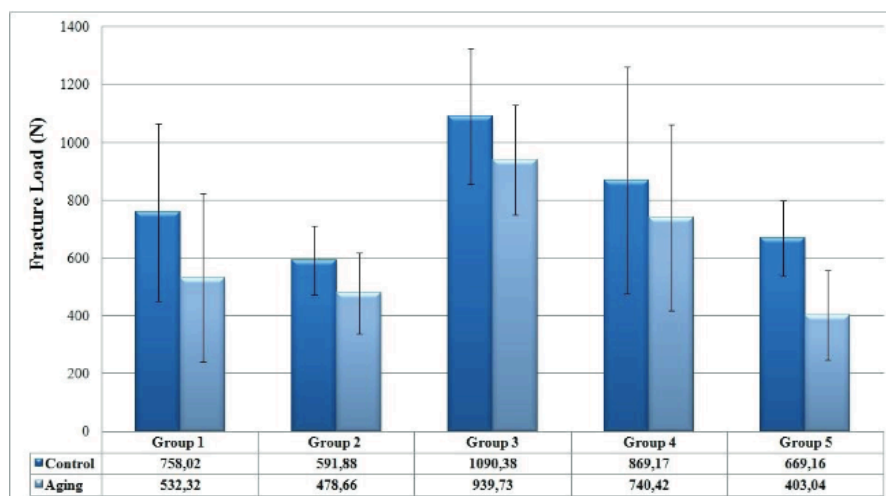


Figure 55 : Résistance à la fracture de différents types de piliers à la mise en place et après 5 ans

G1 : couronne/pilier hybride en disilicate de lithium ; G2 : couronne scellée et pilier hybride en disilicate de lithium ; G3 : couronne transvissée en disilicate de lithium et pilier hybride en zircone ; G4 : Couronne/pilier hybride en zircone avec stratification vestibulaire ; G5 : couronne scellée en disilicate de lithium et pilier hybride en zircone

(Source : Bankoglu Gungor et coll, 2019)



Il s'avère alors, en toute logique, qu'un ensemble en zircone est bien plus résistant que les autres matériaux, même si en secteur esthétique, le choix de la couronne transvissée en disilicate de lithium sur pilier hybride en zircone s'avère plus résistant. Cependant, l'arrivée sur le marché des céramiques infiltrées de polymère a changé la donne. En effet, ce dernier matériau est sur le point de révolutionner le monde du pilier hybride car il a été prouvé plusieurs fois, qu'un ensemble pilier en céramique hybride à embase titane surmonté d'une couronne en zircone était plus résistante face aux charges obliques qu'un ensemble entièrement en zircone (Tribst, 2019).

Tableau 11 : Comparaison de résistance des ensembles pilier couronne en fonction des matériaux utilisés (Source : Tribst, 2019)

**Table 2.** 1-way ANOVA and post-hoc analysis for the maximum principal stress in the crown and von-Mises stress in the abutment according to the group's distribution ( $\alpha=5\%$ ). Similar superscript letters indicate no statistically significant difference within columns.

Group	Crown material	Mesostructure material	Maximum principal stress in the crown intaglio surface (p=0.000)		Von-Mises stress in the abutment cervical region (p=0.000)	
			Mean±SD	Minimum-Maximum	Mean±SD	Minimum-Maximum
ZL	Zirconia	lithium disilicate	55.54 <sup>c</sup> ±15.78	39.8-71.2	18.01 <sup>a</sup> ±3.40	14.61-21.41
ZZ		Zirconia	50.32 <sup>c</sup> ±14.98	35.40-65.2	19.92 <sup>b</sup> ±2.76	17.02-22.65
ZH		Hybrid ceramic	68.62 <sup>d</sup> ±26.03	42.61-94.63	16.37 <sup>a</sup> ±2.49	13.88-18.86
LL	Lithium disilicate	lithium disilicate	55.52 <sup>c</sup> ±13.15	42.35-68.65	18.11 <sup>a</sup> ±3.46	14.65-21.57
LZ		Zirconia	50.51 <sup>b</sup> ±19.65	30.91-70.11	19.66 <sup>b</sup> ±3.33	16.33-22.99
LH		Hybrid ceramic	56.26 <sup>c</sup> ±16.49	39.71-72.69	17.10 <sup>c</sup> ±4.9	12.23-22.12
HL	Hybrid ceramic	lithium disilicate	47.79 <sup>b</sup> ±16.23	31.56-64.02	18.88 <sup>b</sup> ±2.98	15.9-21.21
HZ		Zirconia	48.82 <sup>b</sup> ±18.28	30.6-67.12	17.42 <sup>c</sup> ±2.17	15.23-19.57
HH		Hybrid ceramic	43.68 <sup>a</sup> ±35.45	8.23-79.13	29.78 <sup>a</sup> ±7.23	22.51-36.93

Cette résistance s'explique par leur module d'élasticité plus bas, il est de 32GPa (Tribst, 2019) ce qui favorise l'absorption des forces de cisaillement existantes en bouche. De plus, cette céramique ayant une faible dureté, son fraisage est plus rapide.

➤ Adhésion titane/céramique

Un pilier implantaire a toujours un risque de fracture comme fracture de la vis, fracture de la connexion, etc. Cependant, dans le cas du pilier céramique à embase titane, une fracture peut s'ajouter au niveau du joint de colle due à l'espace laissé entre

le titane et la céramique comblé par la colle (Mehl et coll, 2018). Cette fracture peut être adhésive (à la surface du joint) ou cohésive (à l'intérieur du joint).

Dans l'étude de Mehl et coll, après 37500 thermocycles, ce qui représente une mastication durant 150 jours, il en est conclu que les colles perdent, en moyenne, 25% de leur potentiel adhésif.

De plus, il est à noter que le mode de défaillance de tous les piliers en deux parties testés était une rupture adhésive, laissant la mésostructure en zircone détachée et l'embase en titane, intacts (Gehrke et coll, 2014).

Le collage de la zircone et du métal a toujours été très compliqué, c'est pourquoi, plusieurs éléments ne doivent pas être négligés :

- Il faut adapter certaines colles à ces matériaux et surtout, préparer physiquement et/ou chimiquement les matériaux avec un sablage et/ou de l'acide fluorhydrique.
- Avoir l'interface titane-céramique la plus fine possible.
- Respecter les protocoles de collage et éviter la présence de bulles potentielles par l'intermédiaire d'un auto-mélangeur.
- Utilisation d'une colle auto-adhésive, compte tenu de l'absence de liaison entre adhésif et autre matrice. Les colles peuvent avoir des monomères MDP en leur sein pour adhérer à la zircone.



Figure 56 : Rupture adhésive du joint de colle (Source : Gerkhe et coll)

De plus, il peut sembler logique que la procédure de préparation des différentes pièces puisse avoir un rôle considérable dans la rétention. Il a finalement été prouvé que toutes les techniques de préparation (sablage à l'alumine, abrasion à l'air, désinfection à l'alcool, etc.) offre la même rétention. Il n'est pas pour autant permis de pallier à cette étape importante. Les seules différences existantes sont finalement issues de la

molécule et la composition des colles, avec des fractures soit adhésives soit cohésives. Les piliers collés avec une colle à base de DMA / HEMA présentait des fractures plus cohésives, tandis que les piliers collés avec une colle à base de Bis-GMA/TEGDMA présentait eux-mêmes plus de fractures adhésives. Il s'avère en dernier lieu que les colles à base de DMA/HEMA offraient la meilleure rétention. (Wiedenmann et coll, 2019).

Nous pouvons donc affirmer que l'utilisation de colles à base de résine DMA/HEMA en combinaison avec une abrasion de l'embase en titane et de la zircone engendre une rétention stable des piliers hybrides. La liaison des agents de scellement étudiés a dépassé les limites de résistance à la rupture des piliers en céramique à embase titane. Une différence notable entre les valeurs moyennes de rétention des matériaux de liaison testés a été montrée mais non significative compte tenu des forces existantes en bouche.

Les éléments précédents ne concernent la liaison qu'entre titane et zircone, deux éléments connus pour leur difficulté à coller. Cependant, la vitrocéramique enrichie en disilicate de lithium possédant une phase vitreuse obtient de meilleurs résultats lors de test entre ces différents matériaux. En effet, la résistance à la traction est supérieure de 50% pour le disilicate de lithium face à la zircone (Zirak et coll, 2019). Le collage du PICN est quant à lui encore supérieur compte tenu de sa teneur en polymère permettant une véritable liaison entre céramique hybride et colle.

Pour terminer, il a été remarqué que le recollage, avec traitement adéquat, thermique et physique, n'altère en rien la résistance au cisaillement du pilier (Putra et coll, 2019).

#### 4.3.3. Inconvénients

Les inconvénients existants en terme mécanique sont les contre-indications habituelles à la céramique qui sont la bruxomanie, le manque de hauteur ou une dent trop fine.

Cependant, ces contre-indications concernent également les couronnes, il est donc impossible de parler d'esthétique dans ces situations.

Un seul autre inconvénient non négligeable est lié à la conception de la mésostructure. En effet, en cas de mauvaise conception, l'épaisseur de la céramique peut s'avérer faible entraînant une fragilité (Zandparasa et Albosefi, 2016). C'est pourquoi il est important de respecter les normes d'épaisseur fournies par les fabricants.

Tableau 12 : Comparaison de résistance des piliers zircone à embase en titane en fonction de l'épaisseur et de l'angulation (Source : d'après Zandparsa et Albosefi, 2016)

	Résistance aux forces obliques
A1 : épaisseur de céramique de 0,7mm et 0° d'angulation	432±97N
A2 : épaisseur de céramique de 0,7mm et 15° d'angulation	587±188N
B1 : épaisseur de céramique de 1mm et 0° d'angulation	643±193N
B2 : épaisseur de céramique de 1mm et 15° d'angulation	746±275N

On observe également, contre toute attente, que l'angulation a un rôle positif sur la résistance. En effet, une angulation de 15° du pilier augmente de 16% la résistance en cas d'épaisseur de 1mm et de 35% en cas d'épaisseur de 0,7mm de céramique (Zandparsa et Albosefi, 2016).

#### 4.3.4. Discussion

Les charges appliquées pour provoquer des fractures de pilier en zircone varient de 500 à 700N contre 206 à 290N en bouche. Les études sont difficilement fiables du fait de protocoles peu comparables : différences de marques, types de connectique, matériaux, angulations, types de contraintes, matériaux de restauration coronaire (Saker et coll, 2016).

Globalement, le comportement mécanique des piliers hybrides est similaire à celui du titane et meilleur que la zircone (Carvalho et coll, 2014). Bien entendu, il est important de maîtriser le protocole de réalisation du pilier, allant de sa conception à son collage avant de se lancer dans le domaine. La connaissance du patient et des biomatériaux impose également des règles qu'il faut respecter pour assurer la pérennité

de ce genre de pilier. De plus, compte tenu des bénéfices des piliers angulés, il est préférable de poser un implant dans l'axe des forces pour ensuite rattraper l'axe à l'aide du pilier.

Seule ombre au tableau, ce pilier étant très récent, aucune étude n'a évalué le vieillissement à plus de 5 ans, il faudra donc surveiller la longévité du pilier hybride dans les années à venir.

En conclusion, même si ce type de pilier n'est pas indispensable en secteur antérieur, du fait de la résistance suffisante du pilier en céramique, il est important de privilégier le pilier en céramique à embase titane pour supprimer le phénomène de *fretting wear* et assurer ainsi la survie au long terme du pilier.

#### **4.4. Discussion**

Sur le plan optique, la céramique a prouvé sa supériorité face au titane, tout en restant malheureusement visible pour les parodontes les plus fins (moins de 1,5mm d'épaisseur de gencive marginale). De plus, l'usage de la céramique permet une moindre visibilité des récessions vestibulaires et un plus grand choix de couleurs pour la couronne céramo-céramique.

Sur le plan biologique, les réactions tissulaires ne sont pas les mêmes selon le type de céramique mais il s'avère finalement que l'ensemble titane/céramique offre un mélange idéal pour la maturation des tissus mous. En effet, toutes les céramiques possèdent des propriétés biologiques compatibles avec le milieu péri-implantaire.

Sur le plan mécanique, la céramique possédant quelques faiblesses au niveau de la connexion dans le domaine du pilier implantaire, tant au niveau résistance qu'au niveau du frottement avec le titane de l'implant, l'association avec une embase en titane n'ayant plus à faire ses preuves offre une pièce prothétique idéale pour les cas de restaurations en secteur antérieur.

Le pilier hybride s'avère ainsi le choix idéal sur tous les plans dans la réhabilitation implanto-portée en secteur esthétique.

## 5. Pourquoi choisir ce pilier ?

Le pilier céramique à embase titane cumule tous les avantages des céramiques ainsi que du titane, c'est pourquoi, il est une formidable innovation de ces dernières années.

Concernant les études sur patients, il a finalement été observé que les mêmes complications survenaient aussi bien sur des piliers en tout céramique que sur des piliers en métal car les forces de morsure humaine, entre 100 et 300N en antérieur (jusqu'à 900N en postérieur), sont inférieures au seuil de fracture du pilier en céramique, cependant, en cas de bruxisme, ces forces sont supérieures. L'avantage principal, en cas de restauration en secteur esthétique, de ce type de pilier est donc d'éviter le *fretting wear* (Zembic et coll, 2014).

Qui plus est, la possibilité de réaliser ce pilier en CFAO avec des matériaux tout deux idéaux biologiquement et mécaniquement, il a été observé que le remplacement d'un pilier en titane par un pilier en zircone avec embase en titane permettait d'avoir un regain de hauteur de papille interproximale et ainsi une esthétique augmentée (Lops et coll, 2017).

Dans le seul cas où cette restauration serait impossible à choisir en secteur esthétique (bruxisme), il serait intéressant, pour conserver les propriétés esthétiques de la céramique d'utiliser des implants *tissu level* Z1 de chez TBR®, dans ce cas, la quasi totalité des charges seront absorbées par l'implant.

Ce sont des implants *tissu level* avec un col en zircone permettant d'avoir tous les avantages optiques et biologiques de la zircone combinés aux avantages biologiques et chronologiques de l'implant *tissu level* (Bianchi et coll, 2004 ; Benhamou, 2018). La restauration prothétique se fait également avec une embase en titane spécifique, possédant un épaulement très fin pour n'être en contact qu'avec la zone en titane, surmontée d'une mésostructure en céramique. C'est donc un pilier hybride à la différence que la partie transgingivale se trouve sur l'implant.

Cependant, il est impossible de réaliser un profil d'émergence adéquat avec les restaurations antérieures, la couronne ne pourra donc être anatomiquement idéale. De plus, une seule couleur de zircone existe pour l'instant pour cet implant.




Figure 57 : Implant TBR Z1® avec col en zircone

## 6. L'intégration esthétique du pilier céramique à embase titane dans le sourire à travers différents cas cliniques

### 6.1. Remplacement de 11 par une couronne en disilicate de lithium scellée sur un pilier implantaire en zircone à embase titane (Adolfi et coll, 2020)

Un homme de 40 ans se présente avec une gêne esthétique antérieure ainsi qu'une douleur à la mastication. L'examen clinique initial révèle une restauration directe volumineuse avec une couleur non satisfaisante au niveau de 11. L'examen radiographique révélera par la suite, la présence d'une fracture radiculaire cervicale. Après discussion avec le patient, il est décidé de réaliser une restauration implantaire pour remplacer 11 avec une facette en céramique sur 21.

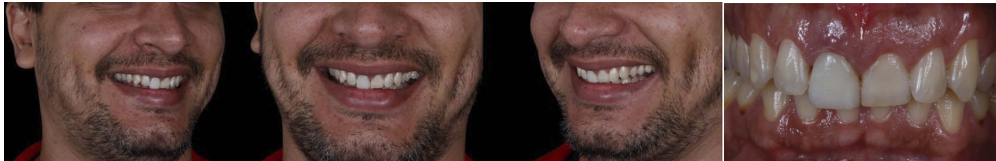

Figure 58 : Situation initiale

Après extraction atraumatique, un implant est posé en position 11 puis une couronne provisoire vissée est réalisée, tout en respectant l'anatomie du profil d'émergence voulu.

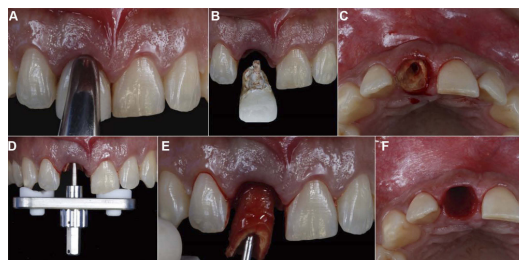


Figure 59 : Extraction atraumatique de 11

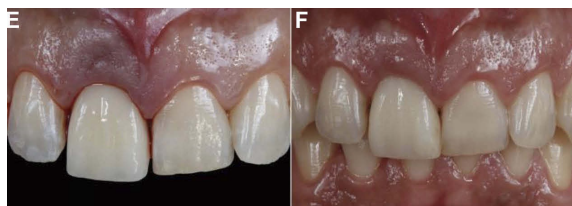

Figure 60 : Couronne provisoire transvissée après chirurgie implantaire



Après avoir respecté une période d'ostéointégration de 3 mois, la couronne provisoire peut être dévissée pour réaliser une empreinte anatomique par la technique de double mélange. La technique de l'emportée de la couronne provisoire est choisie pour l'enregistrement du profil d'émergence. Une fois le modèle coulé, la couronne provisoire peut être revissée en bouche.

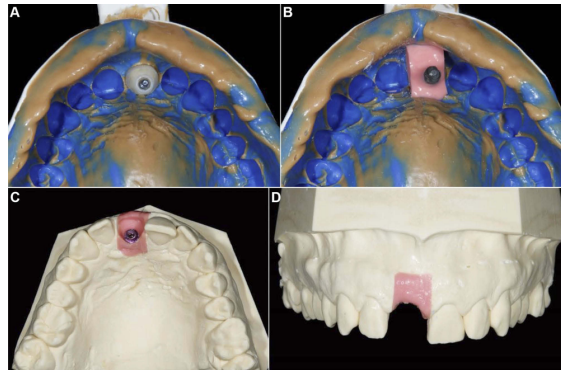


Figure 61 : A : Empreinte à l'emportée de la couronne provisoire. B : Mise en place de la fausse gencive. C-D : Modèle coulée avec fausse gencive et profil d'émergence anatomique.

La conception du pilier peut débuter. Cette dernière va être réalisée en CFAO. Pour cela, le modèle va être scanné pour la conception sur ordinateur. Une fois la conception adaptée à la rétraction de cuisson, un bloc de zircone est choisi pour être taillé.

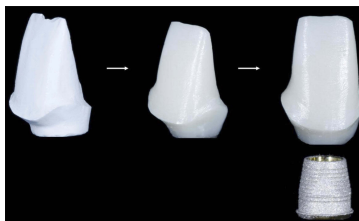


Figure 62 : Mésostructure en zircone après taille/après cuisson/avec l'embase en titane.

L'embase en titane va être préparée à l'aide d'un sablage conventionnel (oxyde d'alumine 50µm à 2 bars) puis nettoyée dans un bain à ultrasons pendant 5 minutes. La

procédure de collage est réalisée selon les normes du fabricant (Panavia F 2.0 Kurray Noritake Dental Inc ®).

Le pilier est alors essayé en bouche avant réalisation de la couronne en disilicate de lithium.

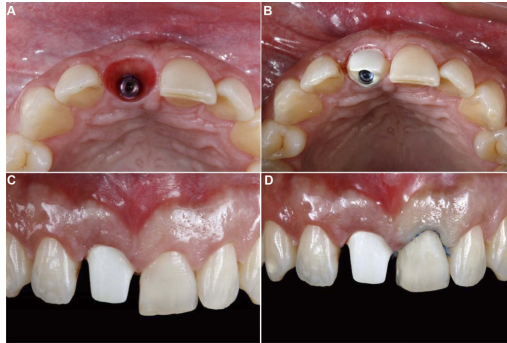


Figure 63 : A : Aspect du profil d'émergence après dépose de la couronne provisoire. B- C : Aspect occlusal et vestibulaire du pilier. D : Préparation de 21 pour facette

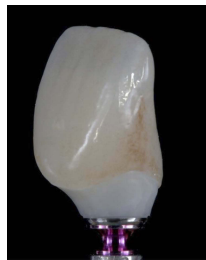

Figure 64 : Aspect de l'ensemble pilier hybride en zircone avec couronne en disilicate de lithium. On peut noter l'aspect du profil d'émergence compatible avec les tissus mous péri-implantaire.

Le pilier peut alors être vissé et la couronne scellée.

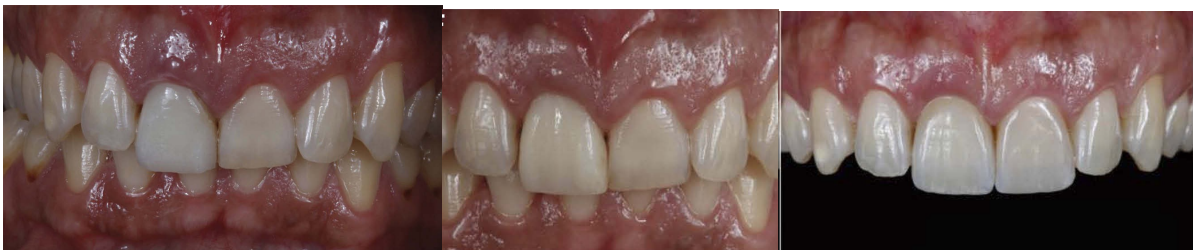

Figure 65 : Avant/Pendant/Après

Bien entendu, la réussite d'une restauration implantaire esthétique demande la maîtrise de la pose de l'implant et du dessin du profil d'émergence, cependant, cette restauration n'aurait pas pu être aussi esthétique sans l'existence du pilier hybride.

### **6.2. Remplacement de 12 par une couronne en céramique feldspathique scellée sur un pilier en céramique hybride à embase titane (Dr Buttermann, 2018)**

Un patient vient en cabinet en urgence suite à la fracture radiculaire de 12 restaurée antérieurement par une CCC. La couleur convient au patient, sa demande esthétique n'est pas élevée. L'extraction/implantation immédiate avec mise en esthétique est décidée avec le patient dans un prochain rendez-vous.

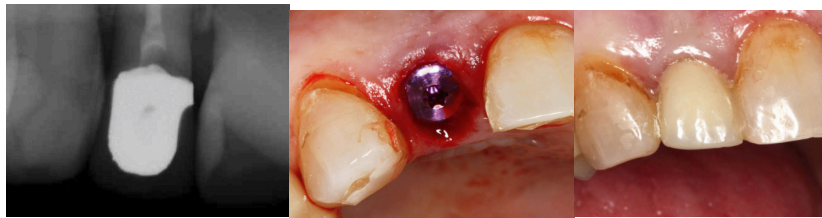


Figure 66 : Radiographie de la situation/Implant en place/Couronne provisoire en place

Après 3 mois de cicatrisation, une empreinte optique simple peut être réalisée pour ensuite conceptualiser la couronne sur son embase sur ordinateur. Une fois la couronne dessinée selon les dents adjacentes, antagonistes et selon le profil d'émergence, le pilier sera généré automatiquement en fonction de l'embase et de la couronne.

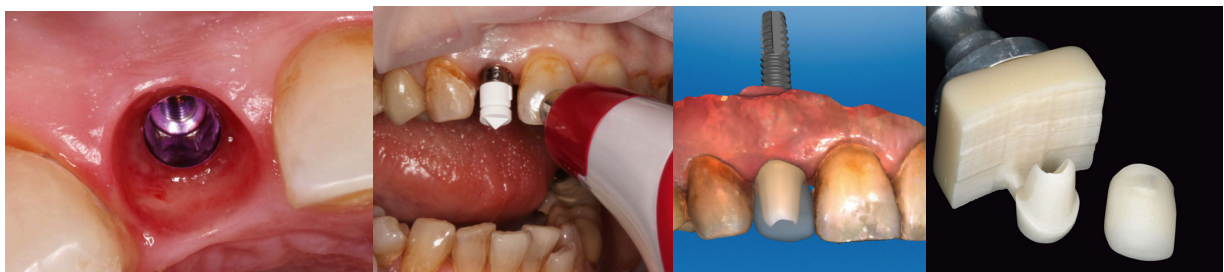


Figure 67 : Profil d'émergence/Transfert numérique en place/Conception de l'ensemble couronne et pilier/Pilier et couronne taillés

Le pilier et la couronne peuvent alors être envoyés à l'usineuse qui va tailler dans un bloc de céramique hybride (VITA ENAMIC®), choisi pour sa résistance mécanique, proche de celle de la dentine, pour le pilier et dans un bloc de céramique feldspathique pour la couronne (VITABLOCS Triluxe®).

Une fois maquillé, cuit et collé à l'embase, le pilier sera vissé sur l'implant et la couronne scellée.

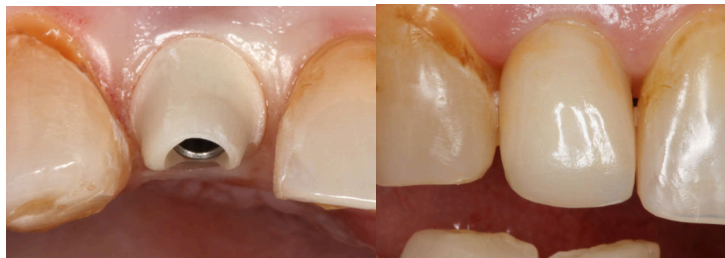


Figure 68 : Pilier vissé/Couronne scellée

### **6.3. Remplacement de 11 par un pilier et une couronne scellée en disilicate de lithium IPS Emax scellé (Dr Moussally)**

Un patient est adressé au cabinet pour la restauration implanto-portée de 11. La chirurgie implantaire est réalisée et la couronne provisoire transvissée en place. Le profil d'émergence est alors déjà dessiné.

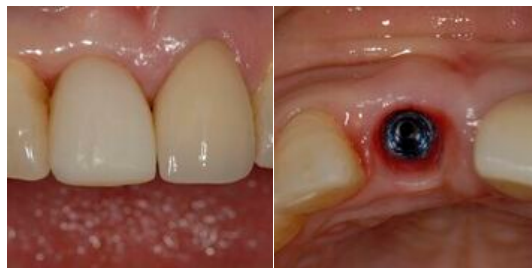

Figure 69 : Couronne provisoire en place/Profil d'émergence

Une empreinte optique peut être réalisée à l'aide d'un scanbody, une autre empreinte est réalisée avec la couronne provisoire en place et enfin, une troisième empreinte pour modéliser le profil d'émergence de la couronne provisoire. Ces trois empreintes sont fusionnées, la situation est alors modélisée sur ordinateur.

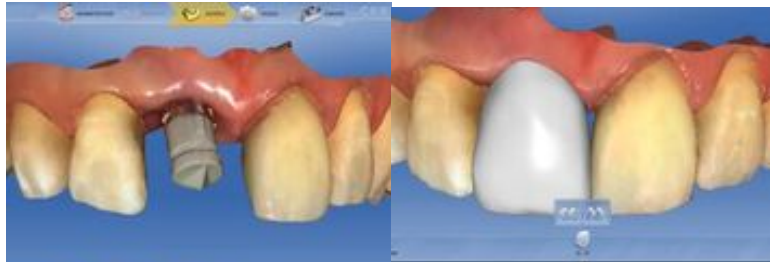

Figure 70: Empreinte optique du transfert numérique/Empreinte optique de la couronne provisoire

La conception du pilier débute, le profil d'émergence est vérifié sans la gencive.

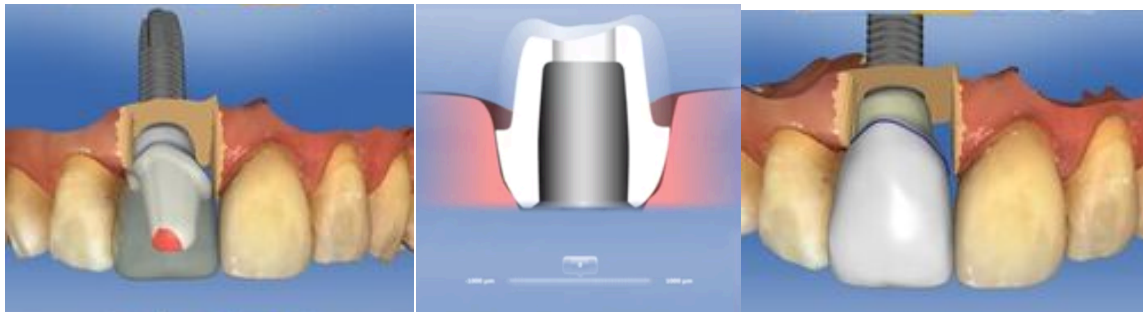


Figure 71 : Pilier généré automatiquement/Réglage du profil d'émergence/Visualisation du profil d'émergence

La mésostructure peut être usinée ainsi que la couronne dans des blocs IPS Emax de chez Ivoclar-Vivadent®. La mésostructure va être collée sur son embase à l'aide d'une colle autoadhésive. Le pilier pourra alors être essayé.

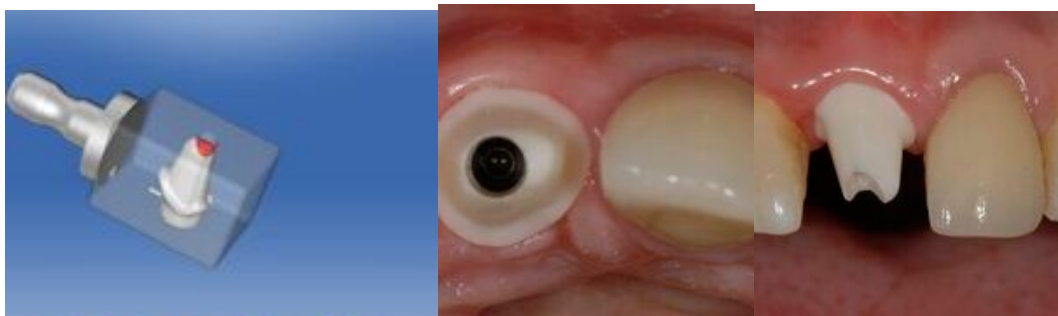


Figure 72 : Usinage du pilier/Vues occlusale et vestibulaire du pilier



Le pilier validé, l'usinage de la couronne peut avoir lieu suivi de son maquillage et sa cuisson.

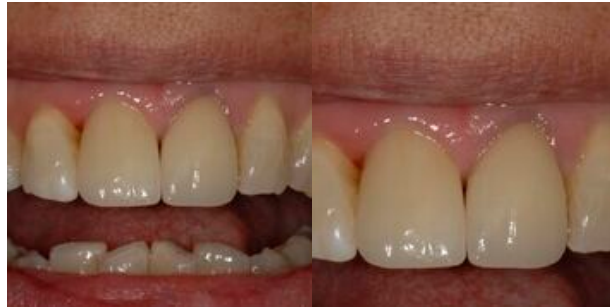

Figure 73 : Situation finale

#### **6.4. Remplacement de 11 à l'aide d'une régénération osseuse guidée à l'aide d'un implant *tissu level* avec col en zircone (Dr Baudot, 2013)**

Le patient consulte pour des couronnes disgracieuses sur 11 et 12 à l'origine de douleurs. Après examens endo-buccal et radiographiques, il est mis en évidence une fracture radiculaire de 11. Une intervention est prévue pour extraction/implantation immédiate avec ROG.

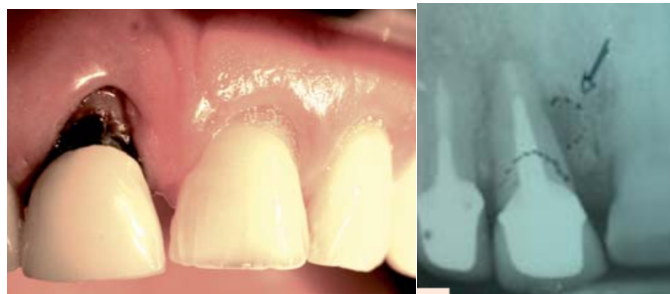

Figure 74 : Situation initiale

Une fois le lambeau levé, on observe une disparition complète de la corticale vestibulaire, l'implant *tissu level* peut alors être posé avec mise en place d'une membrane et comblement osseux.

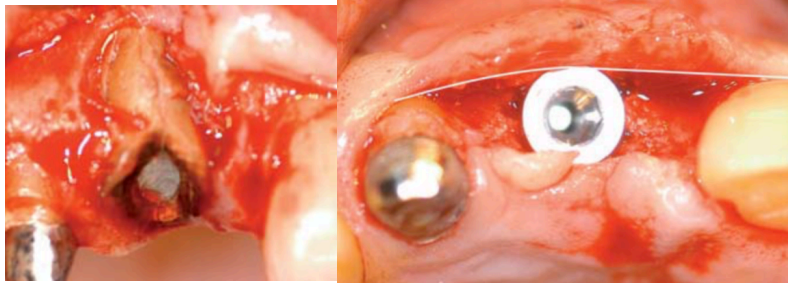


Figure 75 : Disparition de la corticale vestibulaire/Mise en place de l'implant *tissue level* avec membrane résorbable pour ROG

Six mois plus tard, le patient est revu pour l'empreinte optique. L'implant *tissue level* a permis une parfaite cicatrisation des tissus mous et durs sans perte esthétique causée par la présence du titane. Le pilier en zircone à embase titane peut être réalisé avec sa couronne scellée en disilicate de lithium.

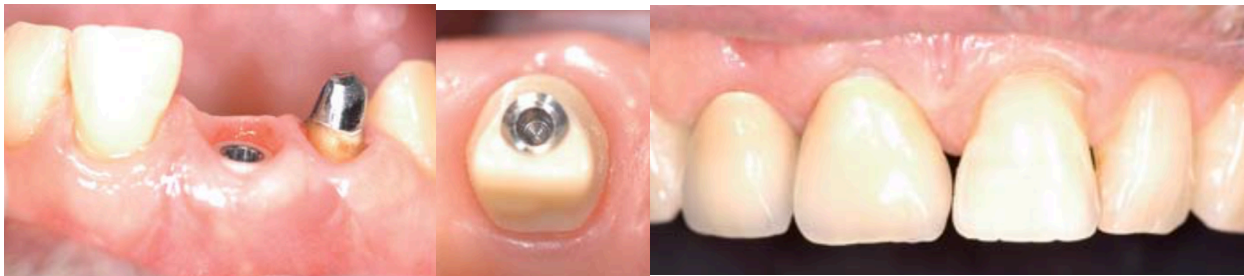

Figure 76 : Situation après cicatrisation/Vue occlusale du pilier vissé/Situation finale

On observe alors une parfaite intégration de l'implant et de la prothèse dans le sourire malgré une légère visibilité du col en zircone. La demande esthétique n'étant pas très élevée, le patient repart avec une entière satisfaction.

#### **6.5. Remplacement de 12 et 22 par des couronnes/piliers hybrides en disilicate de lithium (Dr Perrin, 2017)**

Une patiente consulte après traitement orthodontique pour l'agénésie des deux incisives latérales maxillaires. Après chirurgie implantaire et temporisation par des couronnes provisoires transvissées, la phase prothétique peut débuter. Des empreintes physiques sont réalisées à l'aide de transferts anatomiques.

Les couronnes transvissées sur embase titane peuvent alors être réalisées en technique pressée puis collées sur l'embase pour être ensuite transvissées directement en bouche.

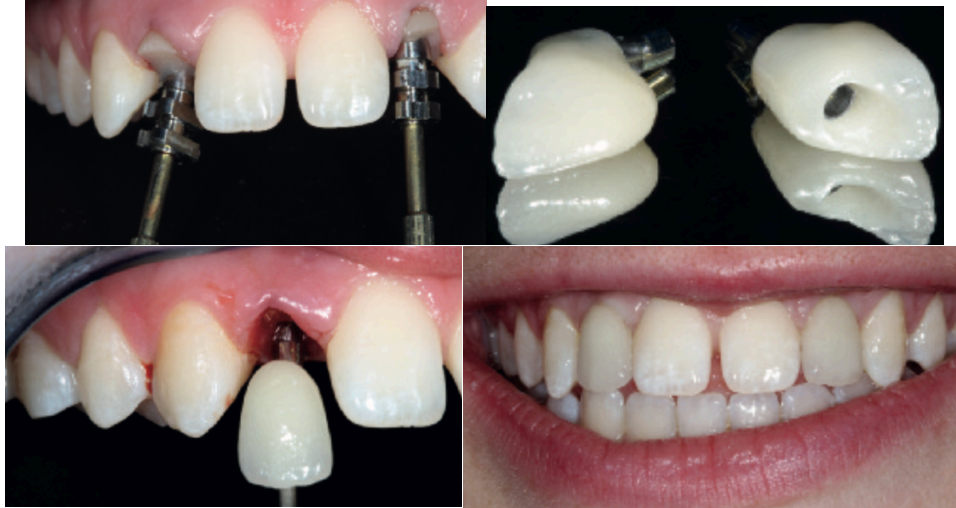

Figure 77 : Empreinte avec transferts personnalisés/Couronnes piliers hybrides en disilicate de lithium/Mise en place de 12/Situation finale



## 7. Jusqu'où peut-on aller avec ce pilier ?

### 7.1. La restauration postérieure

De nombreux cas de restaurations postérieures ont été publiés dans la littérature. Ces restaurations sont même devenues banales, compte tenu de la facilité de réalisation de ce pilier qui ne nécessite aucun sous traitement. En effet, depuis Bränemark, nous apprenons à réaliser des piliers en titane qui doivent être fabriqués à l'étranger, la plupart du temps, au laboratoire Atlantis® en Suède, pour pouvoir usiner avec précision le pilier avec sa connexion. Le pilier hybride a l'avantage d'offrir une embase déjà usinée, ce qui réduit considérablement son temps de fabrication.

De plus, l'essor des céramiques et leur évolution en terme de résistance fait que même les piliers en céramique à embase titane peuvent dorénavant se faire en secteur postérieur et qui plus est, pour des restaurations plures.

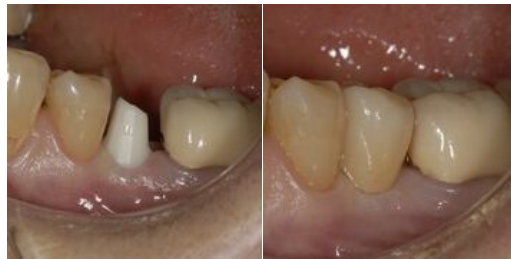

Figure 78 : Couronne 35 scellée sur pilier hybride en zircone (Source : Moussally, 2020)

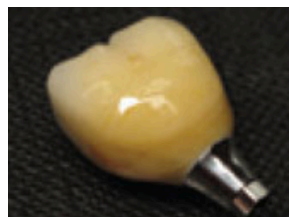

Figure 79 : Couronne/pilier hybride 36 en zircone stratifiée (Source : Dr Josset, 2014)

### 7.2. La restauration plurale

Le progrès de la zircone permet aujourd'hui de réaliser des bridges avec armatures en zircone. Ce progrès peut également être utilisé pour la restauration plurale

implantaire. C'est pourquoi, il est dorénavant possible de réaliser des piliers en zircone à embase titane support de bridge. En effet, l'ensemble possède une résistance à la compression telle que ces piliers peuvent supporter des bridges avec armature en vitrocéramique en antérieur et en zircone en postérieur.

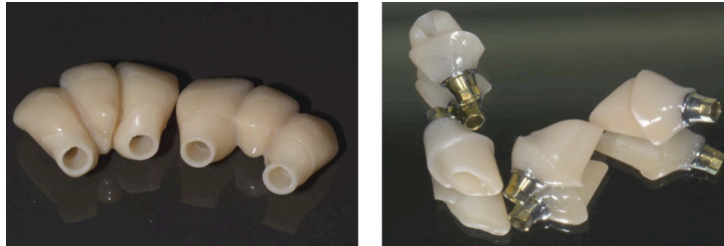


Figure 80: Bridges 3 éléments sur piliers zircone à embase titane (Dr Drogou, 2017)

Les embases en titane sont différentes dans les cas de prothèse plurale, en effet, le pignon possède des parois plus convexes, permettant de rattraper des angulations divergentes, jusqu'à 10°.



Figure 81 : Embase en titane pour restauration plurale (Kontakt ®)

Des bridges de grande étendue peuvent même être réalisés. Le choix des embases se fera selon l'axe des implants. Si les implants ont une très légère divergence, des embases pour prothèse plurale peuvent être utilisés. Si la divergence est trop grande, des piliers coniques MUA (Multi-Unit Abutment) sont alors vissés sur les implants et des embases adaptées aux piliers sont intégrées au bridge, se rapprochant du traditionnel « bridge sur pilotis ».



Figure 82 : Piliers coniques MUA Global D® et Astra ®

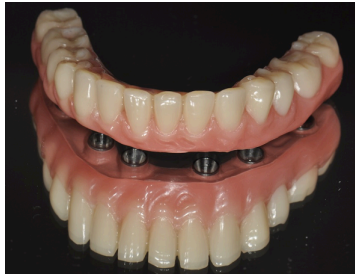

Figure 83 : Bridge à embase sur MUA (Source : Gardon-Mollard, 2020)

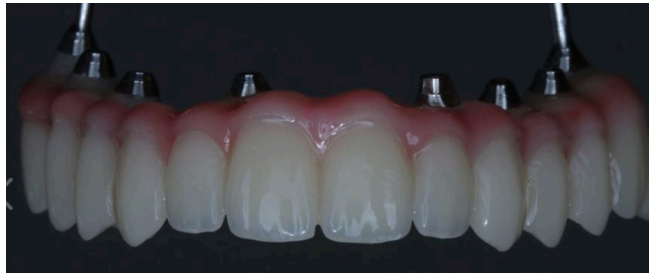

Figure 84 : Bridge sur embase titane (Source : Abdallah, 2020)

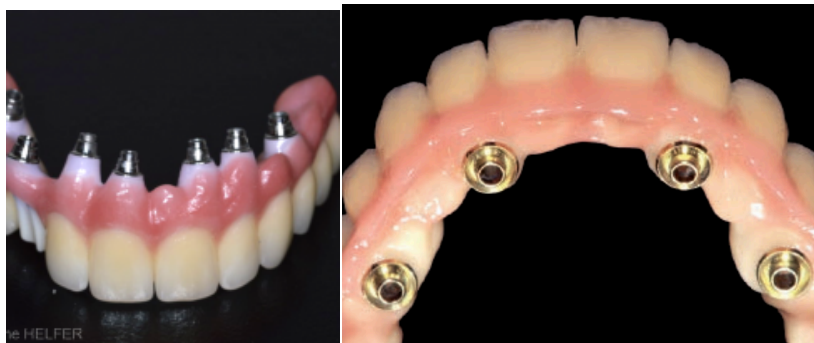

Figure 85 : Bridges complets à infrastructure zircone sur embase titane (Helfer et Helfer, 2018 ; Giezendanner, 2014)

## Conclusion

L'édentement antérieur est une situation courante au cabinet et sa restauration est encore un challenge pour les praticiens. La demande esthétique des patients nécessite une grande maîtrise des biomatériaux, des techniques implantaires et prothétiques et une connaissance de l'environnement périphérique à l'édentement du patient.

La prothèse implanto-portée est devenue une solution thérapeutique, de premier choix, souvent choisie par les praticiens et les patients.

Nous avons vu que, depuis plusieurs décennies, les types de piliers implantaires et les biomatériaux dentaires ont évolué pour réhabiliter les secteurs esthétiques le plus fidèlement possible. Après le pilier personnalisé en titane et le pilier en zircone, le pilier en céramique à embase titane a aujourd'hui fait ses preuves, tant en terme optique et biologique que mécanique, dans la réhabilitation implantaire en secteur esthétique. Associant deux matériaux utilisés depuis plus de 40 ans en dentisterie, il rassemble les avantages optiques et biologiques de la céramique et les avantages biologiques et mécaniques des piliers en titane. En effet, ce pilier respecte les objectifs imposés par la dentisterie esthétique, une parfaite intégration des tissus mous, une résistance accrue face aux charges physiologiques et une intégration parfaite dans le sourire du patient.

Sa réalisation, simple et rapide, nécessitant tout de même une certaine expérience en prothèse implantaire esthétique, est conforme aux progrès technologiques de la dentisterie moderne, en utilisant des matériaux compatibles avec l'implantologie du XXI<sup>ème</sup> siècle.

C'est pourquoi, le pilier céramique à embase titane est de nos jours, le « *gold standard* » dans la restauration implantaire en secteur esthétique et commence à émerger dans la restauration plurale de grande étendue.

## Références bibliographiques

1. Adell R, Lekholm U, Rockler B, Brånemark P-I. A 15-year study of osseointegrated implants in the treatment of the edentulous jaw. *Int J Oral Surg.* 1981 ; 10(6) : 387–416.
2. Adolfi D, Tribst JPM, Adolfi M, Dal Piva AM de O, Saavedra G de SFA, Bottino MA. Lithium Disilicate Crown, Zirconia Hybrid Abutment and Platform Switching to Improve the Esthetics in Anterior Region: A Case Report. *Clin Cosmet Investig Dent.* 2020; 12: 31–40.
3. Apaza-Bedoya K, Tarce M, Benfatti CAM, Henriques B, Mathew MT, Teughels W, et coll. Synergistic interactions between corrosion and wear at titanium-based dental implant connections: A scoping review. *J Periodont Res.* 2017; 52(6): 946–954.
4. Bankoglu Gungor M, Karakoca Nemli S, Yilmaz H, Aydin C. Fracture resistance of different implant supported ceramic abutment/crown systems. *Eur Oral Res.* 2019; 53(2): 80-87.
5. Barwacz C, Stanford C, Diehl U, Cooper L, Feine J, McGuire M, et coll. Pink Esthetic Score Outcomes Around Three Implant-Abutment Configurations: 3-Year Results. *Int J Oral Max Implants.* 2018; 33(5): 1126–1135.
6. Bae KH, Han JS, Seol YJ, Butz F, Caton J, Rhyu IC. The Biologic Stability of Alumina-Zirconia Implant Abutments After 1 Year of Clinical Service: A Digital Subtraction Radiographic Evaluation. *Int J Periodont Restorative Dent.* 2008; 2(2): 137-143
7. Baudot F. Intérêts de l'implant TBR Z1 Connect dans le secteur antérieur : gestion d'un cas complexe. *Implant Tribune Edition Française.* 2013; 5(1) : 31.

8. Belser UC, Grütter L, Vailati F, Bornstein MM, Weber HP, Buser D. Outcome Evaluation of Early Placed Maxillary Anterior Single-Tooth Implants Using Objective Esthetic Criteria: A Cross-Sectional, Retrospective Study in 45 Patients With a 2- to 4-Year Follow-Up Using Pink and White Esthetic Scores. *J Periodontol.* 2009; 80(1): 140–151.
9. Benejam. Intérêt de l'utilisation d'un pilier personnalisé zircone embase titane pour implants Axiom® REG/PX. *Inf Dent.* 2015 ; 97(29) : 24-29.
10. Bert DM. La gencive péri-implantaire. *Actual Odonto-stomatol.* 2013; (264) : 4–8.
11. Bertolini M de M e, Kempen J, Lourenço EJV, Telles D de M. The use of CAD/CAM technology to fabricate a custom ceramic implant abutment: A clinical report. *J Prosthet Dent.* 2014; 111(5): 362–6.
12. Bessing C, Bergman M. The castability of unalloyed titanium in three different casting machines. *Sweed Dent J.* 1992; 16(3): 109-113.
13. Bianchi AE, Bosetti M, Jr GD, Sberna MT, Sanfilippo F, Cannas M. In vitro and in vivo follow-up of titanium transmucosal implants with a zirconia collar. *J Appl Biomater Biomech.* 2004; 2: 143-150.
14. Biosse Duplant M, Giovannoli JL. Les complications de l'ostéointégration, les outils de diagnostic habituels. *Titane.* 2007 ; 4(4) : 4-9.
15. Blanco J, Pico A, Caneiro L, Nóvoa L, Batalla P, Martín-Lancharro P. Effect of abutment height on interproximal implant bone level in the early healing: A randomized clinical trial. *Clin Oral Implants Res.* 2018; 29(1): 108–117.

16. Bottino MA, Feria R, Valandro LF. Perception: Esthetics in metal free prosthesis of natural teeth and implants. Sao Paulo : Artes Medicas ; 2009. 766 p.
17. Brandenberg FD, Sailer I, Fehmer V, Büchi DLE, Hämmerle CHF, Thoma DS. Randomized controlled clinical pilot study of all-ceramic single-tooth implant reconstructions: clinical and microbiological outcomes at one year of loading. Clin Oral Implants Res. 2017; 28(4): 406–413.
18. Bressan E, Paniz G, Lops D, Corazza B, Romeo E, Favero G. Influence of abutment material on the gingival color of implant-supported all-ceramic restorations: a prospective multicenter study: Influence of abutment material on the gingival color of implant-supported restorations. Clin Oral Implants Res. 2011; 22(6): 631–637.
19. Brunot-Gohin C, Duval JL, Azogui EE, Jannetta R, Pezron I, Laurent-Maquin D, et coll. Soft tissue adhesion of polished versus glazed lithium disilicate ceramic for dental applications. Dent Mater. 2013; 29(9): 205–212.
20. Brunot-Gohin C, Duval JL, Verbeke S, Belanger K, Pezron I, Kugel G, et coll. Biocompatibility study of lithium disilicate and zirconium oxide ceramics for esthetic dental abutments. J Periodontal Implant Sci. 2016; 46(6): 362-371.
21. Cannas B, Noharet R. La chirurgie guidée : revue des bases fondamentales et principes actuels. J Parodontal Implantol Orale. 2017 ; 36(2) : 149-159.
22. Carrère A. Apport des blocs de céramique hybride Enamic® Vita<sup>TM</sup> dans une réhabilitation totale chez un bruxomane sévère: présentation d'un cas clinique. [Thèse d'exercice]. [Bordeaux] : Université de Bordeaux. Faculté d'odontologie de Bordeaux ; 2015. 76 p.

23. Carvalho MA, Sotto-Maior BS, Del Bel Cury AA, Pessanha Henriques GE. Effect of platform connection and abutment material on stress distribution in single anterior implant- supported restorations: A nonlinear 3-dimensional finite element analysis. *J Prosthet Dent.* 2014; 112(5): 1096–1102.
24. Cho SC, Shetty S, Froum S, Elian N, Tarnow D. Fixed and Removable Provisional Options for Patients Undergoing Implant Treatment. *Compendium.* 2007; 28(11): 604-609.
25. Coray R, Zeltner M, Özcan M. Fracture strength of implant abutments after fatigue testing: A systematic review and a meta-analysis. *J Mech Behav Biomed Mater.* 2016; 62: 333–46.
26. Cosgarea R, Gasparik C, Dudea D, Culic B, Dannewitz B, Sculean A. Peri-implant soft tissue colour around titanium and zirconia abutments: a prospective randomized controlled clinical study. *Clin Oral Implants Res.* 2015; 26(5): 537–544.
27. Daguano JKMB, Milesi MTB, Rodas ACD, Weber AF, Sarkis JES, Hortellani MA, et coll. In vitro biocompatibility of new bioactive lithia-silica glass-ceramics. *Mat Sci Eng.* 2019; 94: 117–125.
28. Degorce T, Gardon-Mollard G. Aménagement prothétique péri-implantaire de la zone esthétique. *Inf Dent.* 2019; 32(101): 118-136.
29. Degorce T. Profil d'émergence implantaire du secteur antérieur. *Inf Dent.* 2019 ; 32(101) : 20-34.
30. Dirxen C, Blunck U, Preissner S. Clinical Performance of a New Biomimetic Double Network Material. *Open Dent J.* 2013; 7(1): 118–122.



31. Eliasson A, Örtorp A. The Accuracy of an Implant Impression Technique Using Digitally Coded Healing Abutments: Impression Technique Using Coded Abutments. *Clin Implant Dent Relat Res.* 2012; 14(1): 30–38.
32. Elsayed A, Wille S, Al-Akhali M, Kern M. Comparison of fracture strength and failure mode of different ceramic implant abutments. *J Prosthet Dent.* 2017; 117(4): 499–506.
33. Etienne O, Baixe S, Waltmann E. Connexions implantaires : enjeux biologiques, mécaniques et esthétiques. Dans : Tavitian P. Prothèses supra-implantaire : données et conceptions actuelles. Malakoff : Editions CDP ; 2017. p. 61-85.
34. Flügge T, Meer WJ, Gonzalez BG, Vach K, Wismeijer D, Wang P. The accuracy of different dental impression techniques for implant-supported dental prostheses: A systematic review and meta-analysis. *Clin Oral Implants Res.* 2018; 29(S16): 374–392.
35. Foresti C. Intérêt d'un implant avec platform switching. *Inf Dent.* 2011 : 8. 1-5.
36. Fürhauser R, Florescu D, Benesch T, Haas R, Mailath G, Watzek G. Evaluation of soft tissue around single-tooth implant crowns: the pink esthetic score: Esthetic score. *Clin Oral Implants Res.* 2005; 16(6): 639–644.
37. Gaddale R, Mishra S, Chowdhary R. Complications of screw- and cement-retained implant-supported full-arch restorations: a systematic review and meta-analysis. *Int J Oral Implantol (New Malden).* 2020; 13(1): 11-40.
38. Galindo-Moreno P, León-Cano A, Ortega-Oller I, Monje A, Suárez F, ÓValle F, et coll. Prosthetic Abutment Height is a Key Factor in Peri-implant Marginal Bone Loss. *J Dent Res.* 2014; 93(7\_suppl): 80-85.

39. Gehrke P, Alius J, Fischer C, Erdelt KJ, Beuer F. Retentive Strength of Two-Piece CAD/CAM Zirconia Implant Abutments: Retentive Strength Two-Piece CAD/CAM Abutments. *Clin Implant Dent Relat Res*. 2014; 16(6): 920–925.
40. Gehrke P, Johannson D, Fischer C, Stawarczyk B, Beuer F. In Vitro Fatigue and Fracture Resistance of One- and Two-Piece CAD/CAM Zirconia Implant Abutments. *Int J Oral Max Impl*. 2015; 3(30): 546-554.
41. Gehrke SA, Poncio da Silva PM, Calvo Guirado JL, Delgado-Ruiz RA, Dedavid BA, Aline Nagasawa M, et coll. Mechanical behavior of zirconia and titanium abutments before and after cyclic load application. *J Prosthet Dent*. 2016; 116(4): 529–535.
42. Giezendanner P. Original components or generic products ? *Dental Tribune Swiss Edition*. 2014; Nr 11/2014: 1-3.
43. Gioranengo G. Céramique et titane en implantologie. Dans : Tavitian P. *Prothèses supra-implantaire : données et conceptions actuelles*. Malakoff : Editions CDP ; 2017. p. 255-270.
44. Glauser R, Sailer I, Wohlwend A, Studer S, Schibli M, Schärer P. Experimental Zirconia Abutments for Implant-Supported Single-Tooth Restorations in Esthetically Demanding Regions: 4-Year Results of a Prospective Clinical Study. *Int J Prosthodont*. 2004; 17(3): 285-290.
45. Gonzales-Martin O, Lee E, Weisgold A, Veltri M, Su H. Contour Management of Implant Restorations for Optimal Emergence Profiles : Guidelines for Immediate and Delayed Provisional Restorations. *Int J Periodont Restorative Dent*. 2020; 40(1): 61-70.
46. Goyet MC, Feuerstoss L, Moussally C. L’empreinte optique en implantologie. *Rev Odont Stomat*. 2015; 44(2): 126-135.

47. Guyonnet JJ, Goldberg M, Kleinfinger S. Les alliages dentaires. Paris : Les dossiers de l'ADF ; 2004. 63 p.
48. Hakim F, Kachalia PR. Implementation strategies for incorporating new technologies into the dental practice. J Calif Dent Assoc. 2010; 38(5): 337-341.
49. Happe A, Körner G. Biologic Interfaces in Esthetic Dentistry: Part II: The Peri-implant/ Restorative Interface. Eur J Esthet Dent. 2011; 6(2): 226-251.
50. He L-H, Purton D, Swain M. A novel polymer infiltrated ceramic for dental simulation. J Mater Sci Mater Med. 2011; 22(7): 1639–1643.
51. Helfer M. Etude des matériaux de reconstruction prothétique odontologique en salive artificielle [Thèse pour le grade de Docteur de l'Université de Lorraine]. [Nancy] : Université de Lorraine. Institut polytechnique de Lorraine ; 2012. 253 p.
52. Hosoki M, Nishigawa K, Miyamoto Y, Ohe G, Matsuka Y. Allergic contact dermatitis caused by titanium screws and dental implants. J Prosthodont Res. 2016; 60(3): 213–219.
53. Huang R, Liu Y, Huang B, Zhang C, Chen Z, Li Z. Improved scanning accuracy with newly designed scan bodies: An in vitro study comparing digital versus conventional impression techniques for complete–arch implant rehabilitation. Clin Oral Implants Res. 2020. Doi : 10.1111/clr/13598.
54. Hussien ANM, Rayyan MM, Sayed NM, Segaan LG, Goodacre CJ, Kattadiyil MT. Effect of screw-access channels on the fracture resistance of 3 types of ceramic implant-supported crowns. J Prosthet Dent. 2016; 116(2): 214–220.

55. Ioannidis A, Cathomen E, Jung RE, Fehmer V, Hüsler J, Thoma DS. Discoloration of the mucosa caused by different restorative materials: a spectrophotometric in vitro study. *Clin Oral Implants Res.* 2017; 28(9): 1133–1138.
56. Joda T, Ferrari M, Gallucci GO, Wittneben JG, Brägger U. Digital technology in fixed implant prosthodontics. *Periodontol 2000.* 2017; 73(1): 178–192.
57. Joda T, Wittneben JG, Brägger U. Digital implant impressions with the “Individualized Scanbody Technique” for emergence profile support. *Clin Oral Implants Res.* 2014; 25(3): 395–397.
58. Jung R, Sailer I, Hämmerle CHF, Attin T, Schmidlin P. In Vitro Color Changes of Soft Tissues Caused by Restorative Materials. *Int J Periodont Restorative Dent.* 2007; 3(27): 251-257.
59. Jung RE, Pjetursson BE, Glauser R, Zembic A, Zwahlen M, Lang NP. A systematic review of the 5-year survival and complication rates of implant-supported single crowns. *Clin Oral Implants Res.* 2008; 19(2): 119–130.
60. Karl M, Schubinski P. Effect of intraoral scanning on the passivity of fit of implant-supported fixed dental prostheses. *Quintessence Int.* 2012; 43(7): 555-562.
61. Klotz MW, Taylor TD, Goldberg AJ. Wear at the titanium-zirconia implant-abutment interface: a pilot study. *Int J Oral Max Implants.* 2011; 26(5): 970-975.
62. Körner G, Happe A. Biologic Interfaces in Esthetic Dentistry: Part I: The Perio/ Restorative Interface. *Eur J Esthet Dent.* 2011; 6(2): 206-224.

63. Kraus RD, Epprecht A, Hämmerle CHF, Sailer I, Thoma DS. Cemented vs screw-retained zirconia-based single implant reconstructions: A 3-year prospective randomized controlled clinical trial. *Clin Implant Dent Relat Res.* 2019; 21(4): 578–585.
64. Laass A, Sailer I, Hüsler J, Hämmerle C, Thoma D. Randomized Controlled Clinical Trial of All-Ceramic Single-Tooth Implant Reconstructions Using Modified Zirconia Abutments: Results at 5 Years After Loading. *Int J Periodont Restorative Dent.* 2019; 39(1): 17–27.
65. Larochette S. La gestion des récessions au niveau des implants [Thèse d'exercice]. [Lyon] : Université Claude Bernard Lyon I. Faculté d'odontologie de Nancy ; 2012 : 55 p.
66. Lasserre JF, Pham Van Viet, Chevallier JM. Restaurations céramiques du secteur antérieur : évolution et révolution dans les concepts. *Stratégie Prothétique.* 2005 ; 5(4) : 247-260.
67. Le Gac O et Armand S. Couronne vissées versus couronnes scellées : implications biologiques et mécaniques. Dans : Tavitian P. Prothèses supra-implantaire : données et conceptions actuelles. Malakoff : Editions CDP ; 2017. p. 87-98.
68. Lebras A. Quelle zircone pour quelle prothèse dentaire ? *Stratégie Prothétique.* 2003 ; 3(5) : 351-362.
69. Lee JH. Intraoral digital impression for fabricating a replica of an implant-supported interim prosthesis. *J Prosthet Dent.* 2016; 115(2): 145–149.
70. Lee SJ, Gallucci GO. Digital vs. conventional implant impressions: efficiency outcomes. *Clin Oral Implants Res.* 2013; 24(1): 111–115.

71. Lee SJ, MacArthur RX, Gallucci GO. An evaluation of student and clinician perception of digital and conventional implant impressions. *J Prosthet Dent.* 2013; 110(5): 420–423.
72. Linkevicius T, Apse P, Grybauskas S, Puisys A. Reaction of crestal bone around implants depending on mucosal tissue thickness: A 1-year prospective clinical study. *Stomatologija.* 2009; 11(3): 83-91.
73. Linkevicius T, Apse P. Influence of abutment material on stability of peri-implant tissues: A systematic review. *Int J Oral Max Implants.* 2008; 23(3): 449-456.
74. Linkevicius T, Vaitelis J. The effect of zirconia or titanium as abutment material on soft peri- implant tissues: a systematic review and meta-analysis. *Clin Oral Implants Res.* 2015; 26(11): 139–147.
75. Lops D, Bressan E, Cea N, Sbricoli L, Guazzo R, Scanferla M, et coll. Reproducibility of Buccal Gingival Profile Using a Custom Pick-Up Impression Technique: A 2-Year Prospective Multicenter Study: Reproducibility of Buccal Gingival Profile. *J Esthet Restorative Dent.* 2016; 28(1): 43–55.
76. Lops D, Parpaiola A, Paniz G, Sbricoli L, Magaz V, Venezzè A, et coll. Interproximal Papilla Stability Around CAD/CAM and Stock Abutments in Anterior Regions: A 2-Year Prospective Multicenter Cohort Study. *Int J Periodont Restorative Dent.* 2017; 37(5): 657–665.
77. Lops D, Stellini E, Sbricoli L, Cea N, Romeo E, Bressan E. Influence of abutment material on peri-implant soft tissues in anterior areas with thin gingival biotype: a multicentric prospective study. *Clin Oral Implants Res.* 2017; 28(10): 1263–1268.

78. Magne P, Belser UC. Restaurations adhésives céramiques sur dents antérieures : approche biomimétiques. Paris : Quintessence Int. 2003. 405 p.
79. Mahiat Y. La zircone : cette méconnue. Stratégie prothétique. 2006 ; 1(6) : 55-64.
80. Mahl D, Glenz F. Pratique quotidienne et formation complémentaire. Swiss Dent J. 2014 ; 124 : 176-86.
81. Martin W, Pollini A, Morton D. The Influence of Restorative Procedures on Esthetic Outcomes in Implant Dentistry: A Systematic Review. Int J Oral Max Implants. 2014; 29(Supplement): 142–154.
82. McCartney JW, Vermilyea SG, Fosdal T. Modification of angulated abutments to avoid unesthetic display of metal. J Prosthetic Dent. 1993; 69(4): 439–441.
83. Mehl C, Gaßling V, Schultz-Langerhans S, Açil Y, Bähr T, Wiltfang J, et coll. Influence of Four Different Abutment Materials and the Adhesive Joint of Two-Piece Abutments on Cervical Implant Bone and Soft Tissue. Int J Oral Max Implants. 2016; 31(6): 1264–1272.
84. Mehl C, Zhang Q, Lehmann F, Kern M. Retention of zirconia on titanium in two-piece abutments with self-adhesive resin cements. J Prosthetic Dent. 2018; 120(2): 214–219.
85. Missika, Roux, Bert. Prothèse implantaire pour l'omnipraticien. Paris : Quintessence Int ; 2003. 150 p.
86. Mitra Z, Mahroo V, Amir ARK, Mitra F. Tensile Bond Strength of Three Custom-made Tooth-Colored Implant Superstructures to Titanium Inserts. J Dent (Shiraz). 2019; 20(2): 131-136.

87. Monaco C, Evangelisti E, Scotti R, Mignani G, Zucchelli G. A fully digital approach to replicate peri-implant soft tissue contours and emergence profile in the esthetic zone. *Clin Oral Implants Res.* 2016; 27(12): 1511–1514.
88. Monaco C, Scheda L, Baldissara P, Zucchelli G. Implant Digital Impression in the Esthetic Area. *J Prosthodont.* 2019; 28(5): 536–540.
89. Moreira AHJ, Rodrigues NF, Pinho ACM, Fonseca JC, Vilaça JL. Accuracy Comparison of Implant Impression Techniques: A Systematic Review: Accuracy of Implant Impression Techniques. *Clin Implant Dent Related Res.* 2015; 17(2): 751–764.
90. Nam RK, Lee S, Park EJ, Kwon H-B, Yoon HI. Three-Dimensional Deformation and Wear of Internal Implant-Abutment Connection: A Comparative Biomechanical Study Using Titanium and Zirconia. *Int J Oral Maxillofac Implants.* 2018; 33(6): 1279–1286.
91. Naveau A, Rignon-Bret C, Wulfman C. Zirconia abutments in the anterior region: A systematic review of mechanical and esthetic outcomes. *J Prosthetic Dent.* 2019; 121(5): 775-781.
92. Nizard P, Bizot, Sedel L, Kerboull L. Biomatériaux orthopédiques. EMC - Techniques chirurgicales-orthopédie-traumatologie. 1996 : 1-0. [Article 44-003]
93. Noharet R et Viennot S. La prothèse unitaire et plurale du secteur antérieur. Dans : Tavitian P. Prothèses supra-implantaire : données et conceptions actuelles. Malakoff : Editions CDP ; 2017. p. 111-129.
94. Noharet R, Gillot L, Cannas B. L’empreinte en prothèse implanto-portée ou comment anticiper le résultat. *Implant.* 2009 ; 15 : 121-129.



95. Nothdurft FP, Fontana D, Ruppenthal S, May A, Aktas C, Mehraein Y, et coll. Differential Behavior of Fibroblasts and Epithelial Cells on Structured Implant Abutment Materials: A Comparison of Materials and Surface Topographies: Soft Tissue Cells on Zirconia and Titanium. *Clin Implant Dent Relat Res*. 2015; 17(6): 1237–1249.
96. Nóvoa L, Batalla P, Caneiro L, Pico A, Liñares A, Blanco J. Influence of Abutment Height on Maintenance of Peri-implant Crestal Bone at Bone-Level Implants: A 3-Year Follow-up Study. *Int J Periodontics Restorative Dent*. 2017; 37(5): 721–727.
97. Örtorp A, Jemt T, Dr O, Bäck T, Jälevik T. Comparisons of Precision of Fit Between Cast and CNC-Milled Titanium Implant Frameworks for the Edentulous Mandible. *Int J Prosthodont*. 2003; 16(2): 194-200.
98. Pandoleon P, Bakopoulou A, Papadopoulou L, Koidis P. Evaluation of the biological behaviour of various dental implant abutment materials on attachment and viability of human gingival fibroblasts. *Dent Mater*. 2019; 35(7): 1053–1063.
99. Parr GR, Gardner LK, Toth RW. Titanium: The mystery metal of implant dentistry: Dental materials aspects. *J Prosthetic Dent*. 1985; 54(3): 410–414.
100. Perrin J, Laferté N. Protocole d'utilisation des embases en titane. *Implant*. 2017 ; 23 : 151-160.
101. Pitta J, Hicklin S, Fehmer V, Boldt J, Gierthmuehlen P, Sailer I. Mechanical Stability of Zirconia Meso-abutments Bonded to Titanium Bases Restored with Different Monolithic All-Ceramic Crowns. *Int J Oral Maxillofac Implants*. 2019; 34(5): 1091–1097.
102. Putra A, Chung KH, Guilherme NM, Cagna DR. Effect of Bonding and Rebonding on the Shear Bond Strength of Two-Piece Implant Restorations: Rebond Strength of Two-Piece Implant Restorations. *J Prosthodont*. 2019; 28(3): 305–309.

103. Qutub OA, Basunbul GI, BinMahfooz AS. Influence of abutment material on the shade of dental implant restorations in the esthetic zone: a single case report. *Clin Cosmet Investig Dent*. 2019; 11: 73–80.
104. Rasperini G, Maglione M, Cocconcelli P, Simion M. In vivo early plaque formation on pure titanium and ceramic abutments: a comparative microbiological and SEM analysis: In vivo plaque formation on titanium and ceramic abutment. *Clin Oral Implants Res*. 1998; 9(6): 357–564.
105. Rignon-Bret C, Gérot C, Jakubowicz-Kohen B. Le concept de platform switching : revue de synthèse. *Implant*. 2013 ; 19 : 87-99.
106. Rimondini L, Cerroni L, Carrassi A, Torricelli P. Bacterial colonization of zirconia ceramic surfaces : an in vitro and in vivo study. In *J Oral Maxillofac Implants*. 2002; 17(6): 793-8.
107. Roach M. Base Metal Alloys Used for Dental Restorations and Implants. *Dent Clin North Am*. 2007; 51(3): 603–627.
108. Rompen E Raepsaet N, Domken O, Touati B, Van Dooren E. Soft tissue stability at the facial aspect of gingivally converging abutments in the esthetic zone : a pilot clinical study. *J Prosthet Dent*. 2007; 97(6 Suppl): 119-125.
109. Sailer I, Asgeirsson AG, Thoma DS, Fehmer V, Aspelund T, Özcan M, et coll. Fracture strength of zirconia implant abutments on narrow diameter implants with internal and external implant abutment connections: A study on the titanium resin base concept. *Clin Oral Implants Res*. 2018; 29(4): 411–423.
110. Sailer I, Mühlemann S, Zwahlen M, Hämmerle CHF, Schneider D. Cemented and screw- retained implant reconstructions: a systematic review of the survival and complication rates. *Clin Oral Implants Res*. 2012; 23 suppl 6: 163–201.

111. Sailer I, Philipp A, Zembic A, Pjetursson BE, Hämmerle CHF, Zwahlen M. A systematic review of the performance of ceramic and metal implant abutments supporting fixed implant reconstructions. *Clin Oral Implants Res.* 2009 ; 20 suppl 4 : 4–31.
112. Saker S, El-Shahat S, Ghazy M. Fracture Resistance of Straight and Angulated Zirconia Implant Abutments Supporting Anterior Three-Unit Lithium Disilicate Fixed Dental Prostheses. *Int J Oral Maxillofac Implants.* 2016; 31(6): 1240–1246.
113. Sanz-Martín I, Sanz-Sánchez I, Carrillo de Albornoz A, Figuero E, Sanz M. Effects of modified abutment characteristics on peri-implant soft tissue health: A systematic review and meta-analysis. *Clin Oral Implants Res.* 2018; 29(1): 118–129.
114. Schepke U, Meijer HJA, Kerdijk W, Cune MS. Digital versus analog complete-arch impressions for single-unit premolar implant crowns : Operating time and patient preference. *J Prosthet Dent.* 2015; 114(3): 403-406.
115. Sclar AG. *Considérations esthétiques et parodontales en implantologie clinique.* Paris : Quintessence International ; 2005. 282 p.
116. Schwarz F, Langer M, Hagen T, Hartig B, Sader R, Becker J. Cytotoxicity and proinflammatory effects of titanium and zirconia particles. *Int J Implant Dent.* 2019; 5(1): 25.
117. Sicilia A, Quirynen M, Fontollet A, Francisco H, Friedman A, Linkevicius T, et coll. Long- term stability of peri-implant tissues after bone or soft tissue augmentation: Effect of zirconia or titanium abutments on peri-implant soft tissues: Summary and consensus statements: The 4th EAO Consensus Conference 2015. *Clin Oral Implants Res.* 2015; 26(Suppl 11): 148–152.

118. Sjögren G, Sletten G, Dahl JE. Cytotoxicity of dental alloys, metals, and ceramics assessed by Millipore filter, agar overlay, and MTT tests. *J Prosthetic Dent.* 2000; 84(2): 229–236.
119. Sleiter R, Klimek K, Jenni S. Couronnes antérieures sur mésostructures implantaire individualisées réalisées par CFAO : Etat actuel de la technique et présentation d'un cas clinique. *Rev Mens Suisse Odontostomatol.* 2011 ; 121 : 1064-1072.
120. Stephanus D. L'apport de la zircone dans la gestion des tissus mous péri-implantaires [Thèse d'exercice]. [Nancy] : Université Henri Poincaré Nancy 1. Faculté d'odontologie de Nancy ; 2011. 97 p.
121. Stimmelmayer M, Edelhoff D, Güth JF, Erdelt K, Happe A, Beuer F. Wear at the titanium– titanium and the titanium–zirconia implant–abutment interface: A comparative in vitro study. *Dent Mater.* 2012; 28(12): 1215–1220.
122. Stimmelmayer M, Heiß P, Erdelt K, Schweiger J, Beuer F. Fracture resistance of different implant abutments supporting all-ceramic single crowns after aging. *Int J Comput Dent.* 2017; 20(1): 53-64.
123. Su H, González-Martín O, Weisgold A, Lee E. Considerations of Implant Abutment and Crown Contour: Critical Contour and Subcritical Contour. *Restorative Dent.* 2009; 30(4): 335-343.
124. Swain M, Mörmann WH. Le matériau CFAO du futur. *Dental Visionist.* 2013 ; 1(3) : 20p.
125. Takagi H, Nishioka K, Kawani T, Okuda H. The properties of a closely sinter zirconia. *Ceram Forum Int.* 1985; 62(4-5): 195-198.

126. Tasci E. Intérêts de la CFAO: de la planification à la réalisation d'une restauration prothétique implanto-portée unitaire [Thèse d'exercice]. [Nancy]: Université Henri Poincaré Nancy 1. Faculté d'odontologie de Nancy ; 2018. 137p.
127. Thoma DS, Sailer I, Mühlemann S, Gil A, Jung RE, Hämmerle CHF. Randomized controlled clinical study of veneered zirconia abutments for single implant crowns: Clinical, histological, and microbiological outcomes. *Clin Implant Dent Relat Res*. 2018; 20(6): 988–896.
128. Toumelin-Chemla F, Rouelle F, Burdairon G. Corrosive properties of fluoride-containing odontologic gels against titanium. *J Dent*. 1996; 24(1–2): 109–115.
129. Tribst JPM, Piva AM de OD, Borges ALS, Bottino MA. Influence of crown and hybrid abutment ceramic materials on the stress distribution of implant-supported prosthesis. *Rev Odontol UNESP*. 2018; 47(3): 149–154.
130. Tribst JPM. Influence of Ceramic Materials on Biomechanical Behavior of Implant Supported Fixed Prosthesis with Hybrid Abutment. *Eur J Prosthodont Restor Dent*. 2019; 27(2): 76–82.
131. Tribst JPM. Influence of implant connection on the stress distribution in restorations performed with hybrid abutments. *J Osseointegration*. 2019; 11(3): 507-512.
132. Tuna SH, Pekmez NÖ, Keyf F, Canlı F. The influence of the pure metal components of four different casting alloys on the electrochemical properties of the alloys. *Dent Mater*. 2009; 25(9): 1096–1103.
133. Van Brakel R, Meijer G, de Putter C, Verhoeven J, Jansen J, Cune M. The Association of Clinical and Microbiologic Parameters with Histologic Observations in

Relatively Healthy Peri-Implant Conditions: A Preliminary Short-Term In Vivo Study. *Int J Prosthodont*. 2014; 27(6): 573–576.

134. Vandeweghe S, Vervack V, Dierens M, De Bruyn H. Accuracy of digital impressions of multiple dental implants: an in vitro study. *Clin Oral Implants Res*. 2017; 28(6): 648–653.

135. Welander M, Abrahamsson I, Berglundh T. The mucosal barrier at implant abutments of different materials. *Clin Oral Implants Res*. 2008; 19(7): 635–641.

136. Wiedenmann F, Liebermann A, Spintzyk S, Eichberger M, Stawarczyk B. Influence of Different Cleaning Procedures on Tensile Bond Strength Between Zirconia Abutment and Titanium Base. *Int J Oral Maxillofac Implants*. 2019; 34(6): 1318–1327.

137. Wismeijer D, Bragger U, Evans C, Kapos T, Kelly R, Millen C, et coll. Consensus Statements and Recommended Clinical Procedures Regarding Restorative Materials and Techniques for Implant Dentistry. *Int J Oral Maxillofac Implants*. 2014; 29(Supplement): 137–140.

138. Wittneben J-G, Joda T, Weber H-P, Bragger U. Screw retained vs. cement retained implant- supported fixed dental prosthesis. *Periodontol 2000*. 2017; 73(1): 141–151.

139. Wittneben JG, Millen C, Bragger U. Clinical Performance of Screw- Versus Cement- Retained Fixed Implant-Supported Reconstructions: A Systematic Review. *Int J Oral Maxillofac Implants*. 2014; 29(Supplement): 84–98.

140. Wolf H, Rateischak EM, Klaus H. *Parodontologie*. 3<sup>ème</sup> édition. Paris : Elsevier-Masson ; 2005. 532 p.

141. Zandparsa R, Albosefi A. An In Vitro Comparison of Fracture Load of Zirconia Custom Abutments with Internal Connection and Different Angulations and Thicknesses: Part II: In Vitro Comparison of Fracture Load of Zirconia Custom Abutments. *J Prosthodont*. 2016; 25(2): 151-155.
142. Zembic A, Kim S, Zwahlen M, Kelly JR. Systematic Review of the Survival Rate and Incidence of Biologic, Technical, and Esthetic Complications of Single Implant Abutments Supporting Fixed Prosthesis. *Int J Oral Maxillofac Implants*. 2014; 29(Supplement): 99-116.
143. Zirak M, Vojdani M, Khaledi AAR, Farzin M. Tensile Bond Strength of Three Custom-made Tooth-Colored Implant Superstructures to Titanium Inserts. *J Dent*. 2019; 20(2): 131-136.

## Références bibliographiques électroniques

144. Asaad. How to restore dental implant in one visit, using Ti-Base [Internet]. 2015 [consulté le 16 janvier 2020]. Disponible sur : <https://www.facebook.com/watch/?v=996151010590933>
145. Benhamou DO. Superior aesthetics with implant restorations [Internet]. 2018 [consulté le 28 février 2020]. Disponible sur : <https://www.tbr.dental/fr/wp-content/uploads/2019/02/The-Probe-April-2018-Superior-aesthetics-with-implant-restorations-Dr.-Olivier-Benhamou.pdf>
146. Butterman D. Gros plan sur la réhabilitation par implant en deux parties, de fabrication CFAO [Internet]. 2018 [consulté le 12 février 2020]. Disponible sur: <https://www1.dental-visionist.com/fr/Gros-plan-sur-la-rehabilitation-par-implant-en-deux-parties-de-fabrication-CFAO-1574.html>
147. CAMLOG®. Bases en titane CAO/CFAO. Bases de collage pour restauration prothétique [Internet]. 2020 [consulté le 16 mars 2020]. Disponible sur : [https://www.google.com/url?sa=t&rct=j&q=&esrc=s&source=web&cd=1&ved=2ahUKEwiWnOWHkJ3pAhWG3YUKHYP6DfgQFjAAegQIARAB&url=https%3A%2F%2Fwww.henryschein.fr%2F-%2Fmedia%2FHenrySchein%2FSite-Specific%2FFR%2FCabinet%2FFiles%2FImplanto%2FCAD-CAM-FR-site.ashx%3Fhssc%3D3%26la%3Dfr-FR%26hash%3D3DFEF84ED0B5214AEFD4BF03FE799D3717DFF3&usg=AOvVaw1mdH4HyML6FoQAUzET8\\_wg](https://www.google.com/url?sa=t&rct=j&q=&esrc=s&source=web&cd=1&ved=2ahUKEwiWnOWHkJ3pAhWG3YUKHYP6DfgQFjAAegQIARAB&url=https%3A%2F%2Fwww.henryschein.fr%2F-%2Fmedia%2FHenrySchein%2FSite-Specific%2FFR%2FCabinet%2FFiles%2FImplanto%2FCAD-CAM-FR-site.ashx%3Fhssc%3D3%26la%3Dfr-FR%26hash%3D3DFEF84ED0B5214AEFD4BF03FE799D3717DFF3&usg=AOvVaw1mdH4HyML6FoQAUzET8_wg)
148. Dejou J. Les céramiques. SFBD [Internet]. 2010 [consulté le 14 mars 2020]. Disponible sur : <http://campus.cerimes.fr/odontologie/enseignement/chap17/site/html/cours.pdf>



149. Drogou H. Les couronnes piliers hybrides transvissées sur implant : protocole rigoureux de collage des embases titane [Internet]. 2017 [consulté le 20 mars 2020]. Disponible sur: <https://aos.edp-dentaire.fr/articles/aos/pdf/2017/03/aos2017283article3.pdf>
150. E-Dentaire. Implant Duravit EV [Internet]. 2019 [consulté le 1<sup>er</sup> avril 2020]. Disponible sur: <https://e-dentaire.com/implant-duravit-ev.html>
151. Elmay W. Les alliages de titane pour le médical [Internet]. 2018 [consulté le 26 mars 2020]. Disponible sur: <https://metalblog.ctif.com/2018/03/05/les-alliages-de-titane-pour-le-medical/>
152. Gregoire G, Grosogeat B. Alliages dentaires. SFBD [Internet]. 2010 [consulté le 20 mars 2020]. Disponible sur : <http://campus.cerimes.fr/odontologie/enseignement/chap15/site/html/cours.pdf>
153. Helfer M, Helfer JL. Gérer un échec en prothèse implantaire : apport des technologies actuelles [Internet]. 2018 [consulté le 3 avril 2020]. Disponible sur : <https://www.idweblogs.com/edentement-total/gerer-un-echec-en-prothese-implantaire-apport-des-technologies-actuelles-2/>
154. IVOCLAR-VIVADENT ®. IPS e-max Rapport Scientifique Vol. 01/2001-2011 [Internet]. 2011 [consulté le 12 novembre 2019]. Disponible sur : <https://www.google.com/url?sa=t&rct=j&q=&esrc=s&source=web&cd=1&cad=rja&uact=8&ved=2ahUKEwjuruuEkp3pAhXR7eAKHeoXDkAQFjAAegQIAhAB&url=https%3A%2F%2Fwww.ivoclarvivadent.fr%2Fzoolu-website%2Fmedia%2Fdocument%2F14345%2FIPS%2Be-max%2BRapport%2BScientifique%2BVol-%2B01%2B-%2B2001-2011&usg=AOvVaw3tzoSbP6WJPiAvJ2xEQNcb>.

155. IVOCLAR-VIVADENT ®. Guide de la CFAO [Internet]. 2011 [consulté le 24 mars 2020]. Disponible sur :

[https://www.google.com/url?sa=t&rct=j&q=&esrc=s&source=web&cd=1&cad=rja&uact=8&ved=2ahUKEwi-yZ-Zkp3pAhUSA2MBHVFvDkQQFjAAegQIARAB&url=https%3A%2F%2Fwww.ivoclarvivadent.fr%2Fzoolu-website%2Fmedia%2Fdocument%2F52857%2FGuide%2Bde%2Bla%2BCFAO&usg=AOvVaw1wOk7nndSx0UXwe\\_Hnu41o](https://www.google.com/url?sa=t&rct=j&q=&esrc=s&source=web&cd=1&cad=rja&uact=8&ved=2ahUKEwi-yZ-Zkp3pAhUSA2MBHVFvDkQQFjAAegQIARAB&url=https%3A%2F%2Fwww.ivoclarvivadent.fr%2Fzoolu-website%2Fmedia%2Fdocument%2F52857%2FGuide%2Bde%2Bla%2BCFAO&usg=AOvVaw1wOk7nndSx0UXwe_Hnu41o).

156. IVOCLAR-VIVADENT ®. IPS e-max CAD Abutment Solutions [Internet]. 2013 [consulté le 24 mars 2020]. Disponible sur :

[https://www.google.com/url?sa=t&rct=j&q=&esrc=s&source=web&cd=2&cad=rja&uact=8&ved=2ahUKEwiQlabekp3pAhVcDmMBHR06DEUQFjABegQIAhAB&url=https%3A%2F%2Fwww.ivoclarvivadent.fr%2Fzoolu-website%2Fmedia%2Fdocument%2F20500%2FIPS%2Be-max%2BCAD%2BAbutment%2BSolutions&usg=AOvVaw1NHf8E\\_rzGVq8hUOqlg-oH](https://www.google.com/url?sa=t&rct=j&q=&esrc=s&source=web&cd=2&cad=rja&uact=8&ved=2ahUKEwiQlabekp3pAhVcDmMBHR06DEUQFjABegQIAhAB&url=https%3A%2F%2Fwww.ivoclarvivadent.fr%2Fzoolu-website%2Fmedia%2Fdocument%2F20500%2FIPS%2Be-max%2BCAD%2BAbutment%2BSolutions&usg=AOvVaw1NHf8E_rzGVq8hUOqlg-oH).

157. IVOCLAR-VIVADENT ®. IPS e-max Press Abutment Solutions [Internet]. 2012 [consulté le 24 mars 2020]. Disponible sur :

<https://www.google.com/url?sa=t&rct=j&q=&esrc=s&source=web&cd=2&cad=rja&uact=8&ved=2ahUKEwjeoN6Sk53pAhUfDmMBHcgnBj8QFjABegQIAxAB&url=https%3A%2F%2Fwww.ivoclarvivadent.fr%2Fzoolu-website%2Fmedia%2Fdocument%2F13169%2FIPS%2Be-max%2BPress%2BAbutment%2BSolutions&usg=AOvVaw1x9CvaKForqr-3rZ3W8Ntj>.

158. IVOCLAR-VIVADENT®. Multilink Hybrid Abutment Protocole Collage Telio CAD-IPS e-max CAD [Internet]. 2013 [consulté le 24 mars 2020]. Disponible sur :

<https://www.google.com/url?sa=t&rct=j&q=&esrc=s&source=web&cd=1&cad=rja&uact=8&ved=2ahUKEwju0pu4k53pAhUZAWMBHfFeB0YQFjAAegQIARAB&url=https%3A%2F%2Fwww.ivoclarvivadent.fr%2Fzoolu->

[website%2Fmedia%2Fdocument%2F44326%2FMultilink%2BHybrid%2BAbutment%2B-%2BProtocole%2BCollage%2B-%2BTelio%2BCAD-IPS%2Be-max%2BCAD&usg=AOvVaw1llmyZ APVNv8xPdlmkgF9.](https://www.idweblogs.com/implantologie-numerique/pilier-titane-et-couronnes-en-zircon/)

159. Josset C. Pilier titane et couronnes en zircon [Internet]. 2014 [consulté le 12 janvier 2020]. Disponible sur: <https://www.idweblogs.com/implantologie-numerique/pilier-titane-et-couronnes-en-zircon/>

160. Kemarly K, Arnason S, Parke A, Lien W, Vandewalle K. Effect of Various Surface Treatments on Ti-Base Coping Retention [Internet]. 2020 [consulté le 12 mars 2020]. Disponible sur: <http://www.jopdentonline.org/doi/10.2341/19-155-LR>

161. Klouz H. Tout savoir sur la connexion implant-pilier [Internet]. 2018 [consulté le 12 février 2020]. Disponible sur: <https://www.3dcelo.com/2018/05/07/tout-savoir-sur-la-connexion-implant-pilier/>

162. Lachkar T, Claudel D. Pilier implantaire sur mesure. Intérêts de la CFAO. [Internet]. 2015 [consulté le 12 mars 2020]. Disponible sur: <https://www.lefildentaire.com/articles/pratique/step-by-step/pilier-implantaire-sur-mesure-interets-de-la-cfao-une-reponse-personnalisee-pour-chaque-cas-clinique/>

163. MIS®. Ti-Base solution [Internet]. 2016 [consulté le 27 février 2020]. Disponible sur : [https://www.google.com/url?sa=t&rct=j&q=&esrc=s&source=web&cd=1&cad=rja&uact=8&ved=2ahUKEwjv0cyflJ3pAhWRsRQKHdKpCVAQFjAAegQIARAB&url=http%3A%2F%2Fwww.mis-implants.com%2Fupload%2FPDF%2FConf%2FTi-Base.pdf&usg=AOvVaw0L3-WFP3wtCucgO27Yo5ov.](https://www.google.com/url?sa=t&rct=j&q=&esrc=s&source=web&cd=1&cad=rja&uact=8&ved=2ahUKEwjv0cyflJ3pAhWRsRQKHdKpCVAQFjAAegQIARAB&url=http%3A%2F%2Fwww.mis-implants.com%2Fupload%2FPDF%2FConf%2FTi-Base.pdf&usg=AOvVaw0L3-WFP3wtCucgO27Yo5ov)

164. They L. Anatomie d'une empreinte implantaire numérique [Internet]. 2018 [consulté le 26 mars 2020]. Disponible sur: <https://www.idweblogs.com/e-implantoproth/anatomie-dune-empreinte-implantaire-numerique/>

165. Zimmer-Biomet® FlexLink TiBase. Des solutions esthétiques à long terme. 2017 [consulté le 12 février 2020]. Disponible sur : [https://www.zimmerbiometdental.com/en-US/wps/wcm/connect/dental/04a2f640-62d4-4e53-8957-fc504995b394/ZB0041CAN\\_FR\\_REV+A\\_FlexLink+TiBase+Brochure\\_SECURED.pdf?MOD=AJPERES&CACHEID=ROOTWORKSPACE.Z18\\_1O041O02L8PAF0A9JPRUH520H704a2f640-62d4-4e53-8957-fc504995b394](https://www.zimmerbiometdental.com/en-US/wps/wcm/connect/dental/04a2f640-62d4-4e53-8957-fc504995b394/ZB0041CAN_FR_REV+A_FlexLink+TiBase+Brochure_SECURED.pdf?MOD=AJPERES&CACHEID=ROOTWORKSPACE.Z18_1O041O02L8PAF0A9JPRUH520H704a2f640-62d4-4e53-8957-fc504995b394)

<b>Introduction.....</b>	<b>20</b>
<b>1. Généralités.....</b>	<b>21</b>
<b>1.1. Critères esthétiques en restauration implantaire .....</b>	<b>21</b>
<b>1.2. Piliers implantaires .....</b>	<b>23</b>
1.2.1. Piliers usinés par CFAO .....	25
1.2.2. Piliers personnalisés coulés .....	26
1.2.3. Piliers coniques .....	26
<b>1.3. Les biomatériaux de choix .....</b>	<b>26</b>
1.3.1. L'alliage titane de grade 5 Ti-6Al-4V .....	27
1.3.2. Les céramiques dentaires .....	29
<b>1.4. Discussion .....</b>	<b>35</b>
<b>2. Présentation du pilier.....</b>	<b>36</b>
<b>2.1. L'embase titane .....</b>	<b>36</b>
2.1.1. Embase pour pilier droit.....	36
2.1.2. Embase pour pilier angulé.....	39
2.1.3. Choix de la connexion .....	41
<b>2.2. Mésostructure (ou partie secondaire ou méso-pilier) .....</b>	<b>45</b>
2.2.1. Différents piliers.....	45
2.2.2. Pilier hybride.....	47
2.2.3. Couronne/pilier hybride .....	47
<b>2.3. Discussion .....</b>	<b>48</b>
<b>3. Conception d'un pilier implantaire en céramique à embase titane .....</b>	<b>49</b>
<b>3.1. Choix de l'embase.....</b>	<b>49</b>
<b>3.2. L'empreinte.....</b>	<b>51</b>
3.2.1. Empreinte optique .....	51
3.2.2. Empreinte avec transfert anatomique.....	54
<b>3.3. Conception de la mésostructure .....</b>	<b>57</b>

3.3.1. Zone transgingivale .....	57
3.3.2. Le moignon .....	60
3.3.3. Limite cervicale .....	60
3.3.4. Technique de fabrication .....	61
<b>3.4. L'assemblage .....</b>	<b>64</b>
<b>3.5. Conception au cabinet en CFAO directe .....</b>	<b>67</b>
<b>3.6. Discussion .....</b>	<b>69</b>
<b>4. Les différentes propriétés de ce pilier .....</b>	<b>71</b>
<b>4.1. L'optique .....</b>	<b>71</b>
4.1.1. Objectifs .....	71
4.1.2. Avantages .....	72
4.1.3. Inconvénients .....	77
4.1.4. Discussion .....	78
<b>4.2. La biologique .....</b>	<b>78</b>
4.2.1. Objectifs .....	78
4.2.2. Avantages .....	78
4.2.3. Inconvénients .....	82
4.2.4. Discussion .....	84
<b>4.3. La biomécanique .....</b>	<b>84</b>
4.3.1. Objectifs .....	84
4.3.2. Avantages .....	85
4.3.3. Inconvénients .....	91
4.3.4. Discussion .....	92
<b>4.4. Discussion .....</b>	<b>93</b>
<b>5. Pourquoi choisir ce pilier ? .....</b>	<b>94</b>
<b>6. L'intégration esthétique du pilier céramique à embase titane dans le sourire à travers différents cas cliniques .....</b>	<b>96</b>

6.1. Remplacement de 11 par une couronne en disilicate de lithium scellée sur un pilier implantaire en zircone à embase titane (Adolfi et coll, 2020) .....	96
6.2. Remplacement de 12 par une couronne en céramique feldspathique scellée sur un pilier en céramique hybride à embase titane (Dr Buttermann, 2018) .....	99
6.3. Remplacement de 11 par un pilier et une couronne scellée en disilicate de lithium IPS Emax scellé (Dr Moussally).....	100
6.4. Remplacement de 11 à l'aide d'une régénération osseuse guidé à l'aide d'un implant tissu level avec col en zircone (Dr Baudot, 2013) .....	102
6.5. Remplacement de 12 et 22 par des couronnes/piliers hybrides en disilicate de lithium (Dr Perrin, 2017).....	103
7. Jusqu'où peut-on aller avec ce pilier ? .....	105
7.1. La restauration postérieure.....	105
7.2. La restauration plurale .....	105
Conclusion .....	108
Références bibliographiques .....	Erreur ! Signet non défini.

**LEVÉEL Mathias – Le pilier implantaire en céramique à embase titane en secteur esthétique**

Nancy 2020 : 136 pages, 85 figures, 12 tableaux

Th. : Chir.-Dent. : Nancy 2020

**Mots-clefs :**

- prothèse implantaire
- esthétique
- pilier hybride
- céramique

**Résumé :**

L'implantologie moderne a vu son essor dans les années 80 avec les travaux du Professeur Bränemark. Depuis, la prothèse implanto-portée s'est perfectionnée, pour aujourd'hui devenir esthétique. Le but d'une restauration esthétique étant de passer inaperçue, la réhabilitation implantaire a pour rôle de s'intégrer parfaitement au sourire.

Tout chirurgien-dentiste va, un jour ou l'autre, être confronté à une situation de prothèse implantaire en secteur esthétique, c'est pourquoi, il est important d'être bien préparé pour faire face à ce moment.

Ce travail permet ainsi de comprendre le travail de conception d'un pilier en céramique à embase titane en secteur esthétique et comment, par ses propriétés optiques, biologiques et mécaniques, il s'est imposé dans la réhabilitation implantaire du sourire.

**Jury :**

Président :	Pr Éric MORTIER
Membres :	Dr Anne-Sophie VAILLANT
	Dr Steve CIESLAK
	Dr Pascal DONZÉ
Directeur de thèse :	Dr Jacques SCHOUVER

**Adresse de l'auteur :**

Mathias LEVÉEL  
4bis, rue des Ponts  
54000 NANCY



