



HAL
open science

La troisième molaire maxillaire incluse : prise en charge face à la projection dans le sinus maxillaire ou la fosse infra-temporale

Marine Blanke

► To cite this version:

Marine Blanke. La troisième molaire maxillaire incluse : prise en charge face à la projection dans le sinus maxillaire ou la fosse infra-temporale. Sciences du Vivant [q-bio]. 2020. hal-03298241

HAL Id: hal-03298241

<https://hal.univ-lorraine.fr/hal-03298241>

Submitted on 23 Jul 2021

HAL is a multi-disciplinary open access archive for the deposit and dissemination of scientific research documents, whether they are published or not. The documents may come from teaching and research institutions in France or abroad, or from public or private research centers.

L'archive ouverte pluridisciplinaire **HAL**, est destinée au dépôt et à la diffusion de documents scientifiques de niveau recherche, publiés ou non, émanant des établissements d'enseignement et de recherche français ou étrangers, des laboratoires publics ou privés.



AVERTISSEMENT

Ce document est le fruit d'un long travail approuvé par le jury de soutenance et mis à disposition de l'ensemble de la communauté universitaire élargie.

Il est soumis à la propriété intellectuelle de l'auteur. Ceci implique une obligation de citation et de référencement lors de l'utilisation de ce document.

D'autre part, toute contrefaçon, plagiat, reproduction illicite encourt une poursuite pénale.

Contact : ddoc-thesesexercice-contact@univ-lorraine.fr

LIENS

Code de la Propriété Intellectuelle. articles L 122. 4

Code de la Propriété Intellectuelle. articles L 335.2- L 335.10

http://www.cfcopies.com/V2/leg/leg_droi.php

<http://www.culture.gouv.fr/culture/infos-pratiques/droits/protection.htm>

ACADÉMIE DE NANCY-METZ
UNIVERSITÉ DE LORRAINE
FACULTÉ D'ODONTOLOGIE DE LORRAINE

Année [2020]

N° [11254C]

THÈSE
POUR LE DIPLÔME D'ÉTAT DE DOCTEUR EN CHIRURGIE DENTAIRE

Présentée et soutenue publiquement le: 11 Septembre 2020

Par

Marine BLANKE

Née le 28 Octobre 1993 à THIONVILLE (57)

**LA TROISIEME MOLAIRE MAXILLAIRE INCLUSE: PRISE EN CHARGE FACE A LA
PROJECTION DANS LE SINUS MAXILLAIRE OU LA FOSSE INFRA-TEMPORALE.**

Composition du jury:

Président :

Pr Eric MORTIER

Membres :

Dr Julie GUILLET- THIBAULT

Dr Laure PEREIRA

Directeurs de thèse :

Dr Vanessa MOBY (STUTZMANN) (Directrice)

Dr Cédric SECKINGER (Co-directeur)

**ACADÉMIE DE NANCY-METZ
UNIVERSITÉ DE LORRAINE
FACULTÉ D'ODONTOLOGIE DE LORRAINE**

Année [2020]

N° [11254C]

**THÈSE
POUR LE DIPLÔME D'ÉTAT DE DOCTEUR EN CHIRURGIE DENTAIRE**

Présentée et soutenue publiquement le: 11 Septembre 2020

Par

Marine BLANKE

Née le 28 Octobre 1993 à THIONVILLE (57)

**LA TROISIEME MOLAIRE MAXILLAIRE INCLUSE: PRISE EN CHARGE FACE A LA
PROJECTION DANS LE SINUS MAXILLAIRE OU LA FOSSE INFRA-TEMPORALE.**

Composition du jury:

Président :

Pr Eric MORTIER

Membres :

Dr Julie GUILLET-THIBAUT

Dr Laure PEREIRA

Directeurs de thèse :

Dr Vanessa MOBY (STUTZMANN) (Directrice)

Dr Cédric SECKINGER (Co-directeur)

*«Par délibération en date du 11 décembre 1972,
la Faculté de Chirurgie Dentaire a arrêté que
les opinions émises dans les dissertations
qui lui seront présentées
doivent être considérées comme propre à
leurs auteurs et qu'elle n'entend leur
donner aucune approbation ni improbation. »*

Président : Professeur Pierre MUTZENHARDT
Doyen : Professeur Jean-Marc MARTRETTE
Vice-Doyens : Dr Céline CLEMENT – Dr Rémy BALTHAZARD – Dr Anne-Sophie VAILLANT

Membres Honoraires : Dr L. BABEL – Pr. S. DURIVAUX – Pr A. FONTAINE – Pr G. JACQUART – Pr D. ROZENCWEIG - Pr ARTIS - Pr M. VIVIER

Doyens Honoraires : Pr J. VADOT, Pr J.P. LOUIS

Professeur émérite : Pr M-P FILLEUL

Département odontologie pédiatrique Sous-section 56-01	Mme	DROZ Dominique	Maître de conférences *
	Mme	JAGER Stéphanie	Maître de conférences *
	M.	PREVOST Jacques	Maître de conférences
	Mme	HERNANDEZ Magali	Maître de conférences *
	M.	LEFAURE Quentin	Assistant
	Mme	HOMBOURGER Morgane	Assistante
Département orthopédie dento-faciale Sous-section 56-01	Mme	FANGET Alexia	Assistante
	M.	VANDE VANNET Bart	Maître de conférences associé *
Département prévention, épidémiologie, économie de la santé, odontologie légale Sous-section 56-02	Mme	SENG Marilyne	Assistante *
	Mme	CLÉMENT Céline	Maître de conférences *
	M.	BAUDET Alexandre	Assistant *
Département parodontologie Sous-section 57-01	Mme	NASREDDINE Greyce	Assistante
	M.	AMBROSINI Pascal	Professeur des universités *
	Mme	BISSON Catherine	Maître de conférences *
	M.	JOSEPH David	Maître de conférences *
	M.	LACH Patrick	Assistant
	Mme	MAYER-COUPIN Florence	Assistante
Département chirurgie orale Sous-section 57-01	Mme	PAOLI Nathalie	Enseignante univ. – praticien attachée
	Mme	GUILLET-THIBAUT Julie	Maître de conférences *
	M.	BRAVETTI Pierre	Maître de conférences
	Mme	PHULPIN Bérengère	Maître de conférences *
	M.	CLERC Sébastien	Assistant*
	M.	VEYNACHTER Thomas	Assistant
Département biologie orale Sous-section 57-01	Mme	KICHENBRAND Charlène	Enseignante univ. – praticien attachée*
	M.	YASUKAWA Kazutoyo	Maître de conférences *
	M.	MARTRETTE Jean-Marc	Professeur des universités *
Département dentisterie restauratrice, endodontie Sous-section 58-01	Mme	EGLOFF-JURAS Claire	Maître de conférences *
	M.	MORTIER Éric	Professeur des universités *
	M.	AMORY Christophe	Maître de conférences
	M.	BALTHAZARD Rémy	Maître de conférences *
	M.	ENGELS-DEUTSCH Marc	Professeur des universités *
	M.	VINCENT Marin	Maître de conférences*
	Mme	GEBHARD Cécile	Assistante
	M.	GRABER Clément	Assistant
	M.	GISS Renaud	Assistant *
Département prothèses Sous-section 58-01	M.	DE MARCH Pascal	Maître de conférences
	M.	SCHOVER Jacques	Maître de conférences
	Mme	VAILLANT Anne-Sophie	Maître de conférences *
	Mme	CORNE Pascale	Maître de conférences *
	M.	CIESLAK Steve	Assistant
	M.	HIRTZ Pierre	Enseignant univ. – praticien attaché
	Mme	MOEHREL Bethsabée	Assistante
	M.	SYDA Paul-Marie	Assistant
	Mme	WILK Sabine	Assistante
Département fonction-dysfonction, imagerie, biomatériaux Sous-section 58-01	Mme	STRAZIELLE Catherine	Professeur des universités *
	Mme	MOBY (STUTZMANN) Vanessa	Maître de conférences *
	M.	SALOMON Jean-Pierre	Maître de conférences
	Mme	JANTZEN-OSSOLA Caroline	Assistante associée

Souligné : responsable de département * temps plein

Mis à jour le 18/11/2019

À notre président,

Monsieur le Professeur Eric MORTIER,

Docteur en Chirurgie Dentaire

Docteur de l'université Henri Poincaré en physique-chimie de la matière
et des matériaux

Habilité à diriger des recherches

Professeur des Universités – Praticien Hospitalier

Responsable du département de dentisterie restauratrice, endodontie

Chef du service d'odontologie du CHRU de Nancy

*Nous vous remercions de nous avoir fait l'honneur
d'accepter la présidence de ce jury.*

*Nous avons su apprécier votre pédagogie, votre rigueur et
votre bienveillance au fil de notre cursus.*

*Veillez trouver dans ce travail le témoignage de
notre gratitude et de notre profond respect.*

À notre juge et directeur de thèse,

Madame le Docteur Vanessa MOBY-STUTZMANN

Docteur en Chirurgie Dentaire

Docteur de l'université Henri Poincaré, Nancy I en ingénierie cellulaire et tissulaire

Maître de Conférences – Praticien Hospitalier

Sous section 58-01 : Fonction-dysfonctionnement, imagerie, biomatériaux

Vous avez accepté de diriger notre thèse et nous vous en sommes très reconnaissante.

Nous vous remercions pour votre disponibilité et de nous avoir enseigné notre métier avec une telle passion.

Vous avez su nous transmettre cet enthousiasme.

Veillez trouver dans ce travail le témoignage de notre profond respect.

À notre juge et co-directeur de thèse,

Monsieur Cédric SECKINGER

Docteur en Chirurgie Dentaire

Praticien Hospitalier – Chef de Service Odontologie de l’hôpital Bel-Air

Service d’Odontologie du CHR METZ-THIONVILLE

Spécialiste qualifié en Chirurgie Orale

Nous vous remercions infiniment d’avoir accepté de codiriger cette thèse, mais également pour votre pédagogie, votre disponibilité et votre gentillesse.

Ce stage hospitalier aura été une expérience très enrichissante dans l’apprentissage de notre profession.

Vous avez su nous transmettre avec bienveillance des qualités qui semblent indispensables à notre exercice, à savoir : rigueur, sens clinique, prise en charge globale, empathie.

Veillez trouver ici le témoignage de notre reconnaissance et de notre profond respect.

À notre juge,

Madame le Docteur Julie GUILLET-THIBAUT

Docteur en Chirurgie Dentaire

Docteur de l'Université de Lorraine, mention sciences de la vie et de la santé

Spécialiste qualifié en chirurgie orale

Ancienne interne en odontologie

Maître de Conférences – Praticien Hospitalier

Responsable du département de chirurgie orale

*Vous nous avez fait l'honneur de prendre part à ce jury
et nous vous en remercions.*

*Veillez trouver dans ce travail le témoignage
de notre gratitude pour l'enseignement
que vous nous avez délivré tout au long de notre cursus.*

À notre juge,

Madame le Docteur Laure PEREIRA

Docteur en chirurgie dentaire
Attachée Hospitalo-Universitaire
Sous-section : Chirurgie Orale

*Nous vous remercions d'avoir accepté aussi spontanément de
nous faire l'honneur de participer à ce jury de thèse.
Vos qualités de praticien, votre disponibilité et votre bonne
humeur permanente resteront pour nous un modèle à suivre.
Nous voulons ici vous exprimer notre amitié
et toute notre gratitude.*

Liste numérotée des figures

Liste des tableaux

Introduction

1. Rappels anatomiques

- 1.1. Environnement anatomique de la troisième molaire
- 1.2. Fosse ptérygo-palatine, fosse infra-temporale et fosse ptérygo-maxillaire : abus de langage ou réalité anatomique

2. Examen préopératoire

- 2.1. Anamnèse
- 2.2. Examen clinique
- 2.3. Examens complémentaires

3. Classification et facteurs prédictifs de la difficulté d'avulsion de la troisième molaire maxillaire

- 3.1. Classification des troisièmes molaires maxillaires incluses
- 3.2. Eléments prédictifs de la difficulté d'avulsion

4. Rappels rapides de la technique chirurgicale d'avulsion

- 4.1. Désinfection
- 4.2. Anesthésie
- 4.3. Temps muqueux
- 4.4. Temps osseux
- 4.5. Temps dentaire

5. Prise en charge chirurgicale de la projection de la troisième molaire incluse dans le sinus, présentation d'un cas clinique

- 5.1. Causes de la projection
- 5.2. Dent projetée : clinique et conduite à tenir
- 5.3. Les différentes voies d'abord
- 5.4. Critères de décision

6. Prise en charge chirurgicale de la projection de la troisième molaire maxillaire incluse dans la fosse infra-temporale

- 6.1. Causes de la projection
- 6.2. Rappels anatomiques du contenu de la fosse infra-temporale
- 6.3. Dent projetée : clinique et conduite à tenir
- 6.4. Les différentes voies d'abord

6.5. Critères de décision

7. Retour d'expérience : avis du Dr NGUYEN Duc Trung : Praticien hospitalier, service d'ORL - chirurgie cervicofaciale, CHRU de Nancy

Conclusion

Bibliographie

Table des matières

LISTE NUMÉROTÉE DES FIGURES

FIGURE 1: SECTION FRONTALE DE LA TUBEROSITE AVEC SES PRINCIPAUX RAPPORTS ANATOMIQUES. CN : CAVITE NASALE. VP : VAISSEaux PALATINS. SM : SINUS MAXILLAIRE. AA : ARTERE ALVEOLAIRE. MB : MUSCLE BUCCINATEUR. BGB : BOULE GRAISSEUSE DE BICHAT. (SOURCE : KORDENBAU ET AL, 2001).....	16
FIGURE 2 : VUE LATÉRALE MAXILLAIRE DROITE. L'ÉTOILE REPRÉSENTE LA TUBEROSITE MAXILLAIRE. (SOURCE : SITE WEB : HTTPS://WWW.MEDICINE-DES-ARTS.COM/FR/ANATOMIE-ARTISTIQUE-LE-MAXILLAIRE.HTML).....	18
FIGURE 3: SINUS MAXILLAIRE GAUCHE. (SOURCE: NETTER, 2011).....	19
FIGURE 4: VUE DE LA FIT APRES RESECTION DE L'ARCADE ZYGOMATIQUE ET DE LA MANDIBULE. (SOURCE: NETTER, 2011).....	21
FIGURE 5: OPT OBJECTIVANT TROIS GERMES DE DENTS DE SAGESSE (DDS) DONT 18 ET 28 PRESENTENT UNE INCLUSION PROFONDE. (SOURCE: IMAGE PERSONNELLE)	30
FIGURE 6: CLASSIFICATION DE LA MOLAIRE MAXILLAIRE INCLUSE SELON ARCHER. 1 : MESIOANGULEE. 2 : DISTOANGULEE. 3 : VERTICALE. 4 : HORIZONTAL. 5 : VESTIBULAIRE. 6 : LINGUALE. 7 : INVERSEE (SOURCE : SITE WEB, DISPONIBLE SUR : HTTP://WWW.EXODONTIA.INFO/WISDOM_TOOTH_IMPACTIOn_CLASSIFICATION.HTML).....	32
FIGURE 7: CLASSIFICATION DE LA TROISIEME MOLAIRE MAXILLAIRE INCLUSE EN FONCTION DE LA PROFONDEUR D'INCLUSION PAR RAPPORT A LA SECONDE MOLAIRE SELON ARCHER. (SOURCE : SITE WEB, DISPONIBLE SUR : HTTP://WWW.EXODONTIA.INFO/WISDOM_TOOTH_IMPACTIOn_CLASSIFICATION.HTML).....	33
FIGURE 8: VUE INFÉRIEURE D'UN PALAIS OBJECTIVANT UNE 18 AVEC UNE ORIENTATION CORONAIRE DISTALE. (SOURCE: DR SECKINGER C.).....	36
FIGURE 9: VUE INFÉRO-LATÉRALE DES FOSSES PTÉRYGOÏDIENNES OBJECTIVANT LA PROXIMITÉ AVEC LA TUBEROSITE MAXILLAIRE. (SOURCE : NETTER, 2011).....	38
FIGURE 10: SCHEMA DE LA CINEMATIQUE MANDIBULAIRE LORS DU MOUVEMENT D'OUVERTURE. (SOURCE: NETTER, 2011).....	39
FIGURE 11: VUE INFÉRIEURE DE LA FACE EXTERIEURE D'UN CRANE MONTRANT LA PROXIMITÉ DE LA DDS 18 AVEC LA FIT (FLECHE). PROCESSUS STYLOÏDE RESEQUE. (SOURCE : DR SECKINGER C.)....	41
FIGURE 12: PROFIL DROIT D'UN CRANE MONTRANT LA PROXIMITÉ DE LA DDS 18 ET LA FIT (FLECHE). (SOURCE: DR SECKINGER C.)	42
FIGURE 13: ANESTHESIE RETROMOLAIRE HAUTE DES BRANCHES ALVEOLAIRES FACILITEE GRACE A L'UTILISATION D'UNE AIGUILLE A TRONCULAIRE DE 35MM. (SOURCE: KORDENBAU, 2001)	45
FIGURE 14: INNERVATION ET VASCULARISATION DU PALAIS DUR ET DU PALAIS MOU. (SOURCE: VACELET, 2011)	46
FIGURE 15: PREPARATION DU LAMBEAU MUCO-PERIOSTE. (SOURCE: KORDENBAU, 2001)	46
FIGURE 16: OPT D'UN CAS CLINIQUE: DDS 28 PROJÉTÉE DANS LE SINUS MAXILLAIRE GAUCHE. (SOURCE: CAS CLINIQUE DR SECKINGER C.)	54

FIGURE 17: SCHEMA DU TRACE D'INCISION GINGIVALE. (SOURCE: ESTHER KIM & JAMES DUNCAVAGE, 2010)	56
FIGURE 18: SCHEMA D'UNE FENETRE OSSEUSE SUPRA-APICALE PERMETTANT LE PASSAGE D'INSTRUMENTS OU D'UNE CANULE D'ASPIRATION. (SOURCE: ESTHER KIM & JAMES DUNCAVAGE, 2010)	58
FIGURE 19: CAS CLINIQUE : PHOTO PEROPERATOIRE, FENETRE OSSEUSE REALISEE, DDS 28 PROJETEE, VISIBLE A TRAVERS L'OUVERTURE (FLECHE). (SOURCE : DR SECKINGER C.)	62
FIGURE 20 : SCHEMA DE LA CLOISON INTERSINUSONASALE DROITE. (SOURCE : J. MICHEL, F. ANTONINI, A. VAROQUAUX, E. MOREDDU, P. DESSI, 2013)	65
FIGURE 21 : SCHEMA DE L'AIRE DE LA MEATOTOMIE. CI : CORNET NASAL INFERIEUR. BL : BULLE LACRYMALE. PU : PROCESSUS UNCINE. B : BULLE ETHMOÏDALE. CM : CORNET NASAL MOYEN. (SOURCE : JM. KLOSSEK, C. BEAUVILLAIN DE MONTREUIL, 2007).... ERREUR ! SIGNET NON DEFINI.	
FIGURE 22 : MEATOTOMIE DROITE : SECTION DU PROCESSUS UNCIFORME. SM : SINUS MAXILLAIRE. CM : CORNET MOYEN. B : BULLE ETHMOÏDALE. NIO : NERF INFRA-ORBITAIRE. OSM : OSTIUM DU SINUS MAXILLAIRE. PU : PROCESSUS UNCIFORME (EN JAUNE : PORTION RETIREE). RCCM : RACINE CLOISONNANTE DU CORNET MOYEN. (SOURCE : JM. KLOSSEK, C. BEAUVILLAIN DE MONTREUIL, 2007)	67
FIGURE 23 : MEATOTOMIE DROITE FAITE (AVANT ELARGISSEMENT). SM : SINUS MAXILLAIRE. CM : CORNET MOYEN. B : BULLE ETHMOÏDALE. RCCM : RACINE CLOISONNANTE DU CORNET MOYEN. (SOURCE : JM. KLOSSEK, C. BEAUVILLAIN DE MONTREUIL, 2007)	68
FIGURE 24 : MEATOTOMIE DROITE REALISEE. SM : SINUS MAXILLAIRE. B : BULLE ETHMOÏDALE. CM : CORNET MOYEN SECTIONNE. (SOURCE : JM. KLOSSEK, C. BEAUVILLAIN DE MONTREUIL, 2007)....	69
FIGURE 25 : RADIOGRAPHIE PANORAMIQUE MONTRANT UNE IMAGE RADIO-OPAQUE DANS LE SINUS MAXILLAIRE DROIT SOUS LE PLANCHER DE L'ORBITE. (SOURCE : MASSEREAU E-A, REVOL P, CHOSSEGROS C-M, ROMEU M, CAQUANT L. 2015).....	73
FIGURE 26 : TDM DU MASSIF FACIAL, SANS INJECTION, EN COUPE CORONALE. (SOURCE : MASSEREAU E-A, REVOL P, CHOSSEGROS C-M, ROMEU M, CAQUANT L. 2015)	73
FIGURE 27 : TDM DU MASSIF FACIAL SANS INJECTION EN COUPE AXIALE. PAS DE COMPLEMENT DE LA PARTIE ANTERIEURE DU SINUS. IMAGES AERIQUES EVOQUANT UNE REACTION INFLAMMATOIRE. (SOURCE : MASSEREAU E-A, REVOL P, CHOSSEGROS C-M, ROMEU M, CAQUANT L., 2015)	74
FIGURE 28 : SCHEMA DU TRACE D'INCISION POUR UNE INTERVENTION DE LE FORT I, DE FACE. VISUALISATION DU FORAMEN INFRA-ORBITAIRE (FLECHE). (SOURCE : INTERNET, DISPONIBLE SUR : HTTPS://WWW.SLIDESHARE.NET/SHALINISINGHCHAUHAN/LEFORT-1-OSTEOTOMY)	75
FIGURE 29 : SCHEMA DU TRACE D'INCISION POUR UNE INTERVENTION DE LE FORT I, DE PROFIL. VISUALISATION DU FORAMEN INFRA ORBITAIRE (FLECHE). (SOURCE : INTERNET, DISPONIBLE SUR : HTTPS://WWW.SLIDESHARE.NET/SHALINISINGHCHAUHAN/LEFORT-1-OSTEOTOMY).	75
FIGURE 30 : NAISSANCE DE L'ARTERE MAXILLAIRE, DEPUIS L'ARTERE CAROTIDE EXTERNE. (SOURCE : NETTER, 2011)	79
FIGURE 31 : INCISION DE L'APPROCHE DE GILLIES PAR RAPPORT A L'ARTERE TEMPORALE SUPERFICIELLE (34). (SOURCE : BOUKARI, 2015)	82

FIGURE 32 : OUVERTURE DU FASCIA TEMPORAL (34). (SOURCE : BOUKARI, 2015)	82
FIGURE 33 : DECOLLEUR FAISANT SAILLIE SOUS LE BORD INFERIEUR DE L'ARCADE ZYGOMATIQUE (34). (SOURCE : BOUKARI, 2015)	83
FIGURE 34 : VUES A, ANTEROPOSTERIEURES ET (B) LATERALES OBTENUES PAR L'INTENSIFICATEUR D'IMAGE MONTRANT LA RELATION ENTRE LA DENT ET L'ELEVATEUR DE HOWARTH AVANCE PAR LE HAUT ET LA PINCE A DISSEQUER DE GILLIES AVANCES PAR L'INCISION BUCCALE. LA FLECHE INDIQUE L'EMPLACEMENT DE LA DENT PROJETEE (35). (SOURCE : DAWSON K, MACMILLAN A, WIESENFELD D., 1993)	84
FIGURE 35 : TRACE D'INCISION D'UNE OSTEOTOMIE DE LE FORT I. (SOURCE : S. BAILLEUL, P. BORDURE , M. GAYET-DELACROIX, 2007)	85
FIGURE 36 : VOIE TRANS-ZYGOMATIQUE : INCISION CUTANEE (37). (SOURCE : S. BAILLEUL, P. BORDURE, M. GAYET-DELACROIX, 2015)	86
FIGURE 37 : LIBERATION DE L'ARCADE ZYGOMATIQUE (37). (SOURCE : S. BAILLEUL, P. BORDURE, M. GAYET-DELACROIX, 2015)	86
FIGURE 38 : SECTION DU PROCESSUS CORONOÏDE ET OSTEOTOMIE DE L'ARCADE ZYGOMATIQUE (37). (SOURCE : S. BAILLEUL, P. BORDURE, M. GAYET-DELACROIX, 2015)	87
FIGURE 39 : DEMONSTRATION DE LA TECHNIQUE DE FIXATION DE LA DENT DEPLACEE ENTRE L'AIGUILLE SPINALE ET LE BOUT DU DOIGT AVANT SON RETRAIT DE LA FIT (38). (SOURCE : DANIEL L. ORR II, 1999)	89
FIGURE 40 : OPT MONTRANT UNE TROISIEME MOLAIRE INCLUSE EN POSITION ECTOPIQUE (FLECHE). CBCT OBJECTIVANT UNE LESION HYPODENSE CORTICALE UNILOCULAIRE BIEN DEFINIE UNILATERALE AUTOUR D'UNE DDS 28. (SOURCE : KUMAR ET AL.(39), 2016)	90
FIGURE 41 : PHOTO PEROPERATOIRE PRESENTANT LA FENETRE OSSEUSE DE L'INTERVENTION DE CALDWELL LUC. (39) (SOURCE : KUMAR ET AL.,2016)	91
FIGURE 42 : CBCT PRESENTANT LA DENT PROJETEE DANS LA FIT AVEC LA COURONNE ORIENTEE VERS LE HAUT ET VERS L'ARRIERE (33). (SOURCE : LUTZ ET AL, 2019)	93
FIGURE 43 : SCANNER PEROPERATOIRE: RECONSTRUCTION 3D CONFIRMANT LA POSITION DU TROCART (FLECHE) AU-DESSUS DE LA TROISIEME MOLAIRE SUPERIEURE DROITE (CERCLE) ET ENTRE SES SOMMETS, ASSURANT UNE STABILISATION CRANIENNE (33). (SOURCE : LUTZ ET AL., 2019)	94
FIGURE 44 : RECUPERATION DE LA DENT PAR L'INCISION INTRA-BUCCALE A L'AIDE D'UNE PINCE DE KELLY (33). (SOURCE : LUTZ ET AL., 2019)	94

LISTE DES TABLEAUX

TABLEAU 1: TABLEAU RECAPITULATIF DES INDICATIONS D'AVULSIONS DE LA TROISIEME MOLAIRE – HAS (5)	26
TABLEAU 2: INDICATIONS D'ANESTHESIE GENERALE POUR LES ACTES COURANTS D'ODONTOSTOMATOLOGIE. HAS.....	46
TABLEAU 3: MANŒUVRE DE VALSALVA	55
TABLEAU 4 : AVANTAGES ET INCONVENIENTS DE LA MEATOTOMIE MOYENNE.....	70
TABLEAU 5: ARBRE DECISIONNEL CONCERNANT LA PRISE EN CHARGE DE LA PROJECTION INTRA-SINUSIENNE DE LA TROISIEME MOLAIRE MAXILLAIRE INCLUSE.....	74
TABLEAU 6 : AVANTAGES ET INCONVENIENTS DE LA VOIE TRANS-ZYGOMATIQUE LIMITEE.....	88
TABLEAU 7: ARBRE DECISIONNEL CONCERNANT LA PRISE EN CHARGE DE LA PROJECTION DE LA TROISIEME MOLAIRE MAXILLAIRE INCLUSE DANS LA FIT	94

ABREVIATIONS

- FIT : fosse infra-temporale
- FPP : fosse ptérygo-palatine
- HAS : Haute Autorité de Santé
- OPT : orthopantomogramme
- DDS : dent de sagesse
- CBCT: *Cone Beam Computed Tomography*
- SM : sinus maxillaire
- Ht : haut
- Vest : vestibulaire
- Pal : palatin
- Avt : avant
- Post : postérieur
- G : gauche
- D : droite

INTRODUCTION

Les troisièmes molaires, plus communément appelées « dents de sagesse », sont des dents de fin de série destinées à disparaître avec l'évolution de l'espèce humaine. En effet, leur présence n'est pas systématique et les germes ne font pas forcément leur apparition tous les quatre. Leur éruption est tout à fait variable, allant de la mise en place complète sur l'arcade à la désinclusion (communication entre le sac péri-coronaire et la cavité orale), la situation sous-muqueuse, jusqu'à l'inclusion osseuse.

L'avulsion de la troisième molaire est un acte courant de la pratique de l'Art Dentaire, revêtant un caractère soit thérapeutique, soit prophylactique. Cet acte peut se dérouler à différents stades d'évolution (de la dent totalement incluse à la dent complètement évoluée) rendant le niveau de difficulté plus ou moins important. La complexité augmente proportionnellement à la profondeur d'inclusion. La littérature nous rapporte que les accidents d'éruption et/ou d'évolution ainsi que les incidents lors de l'avulsion sont plus fréquents à la mandibule qu'au maxillaire ; cependant, le risque nul n'existe pas. Parmi les complications concernant l'avulsion des troisièmes molaires maxillaires, nous notons : la fracture de la tubérosité maxillaire, les communications bucco-sinusiennes et les projections de la dent dans les espaces anatomiques voisins, à savoir la projection de la dent dans le sinus maxillaire ou la projection de la dent dans la fosse infra-temporale.

En premier lieu, nous ferons un rappel anatomique sur l'environnement de la troisième molaire maxillaire et développerons plus précisément l'anatomie des deux structures énoncées ci-dessus. Nous mentionnerons ensuite la technique chirurgicale d'avulsion d'une dent incluse. Puis, nous exposerons la clinique, la conduite à tenir et les différentes options thérapeutiques qui s'offrent au patient en cas de projection de la dent de sagesse maxillaire au niveau de ces deux espaces anatomiques. Enfin, nous recueillerons le témoignage d'un chirurgien ORL.

1 RAPPELS ANATOMIQUES

1.1 ENVIRONNEMENT ANATOMIQUE DE LA TROISIEME MOLAIRE MAXILLAIRE

L'environnement anatomique de la troisième molaire maxillaire (figure 1) est relativement complexe car elle est entourée de régions anatomiques distinctes, dont il faut avoir conscience avant d'envisager l'avulsion.

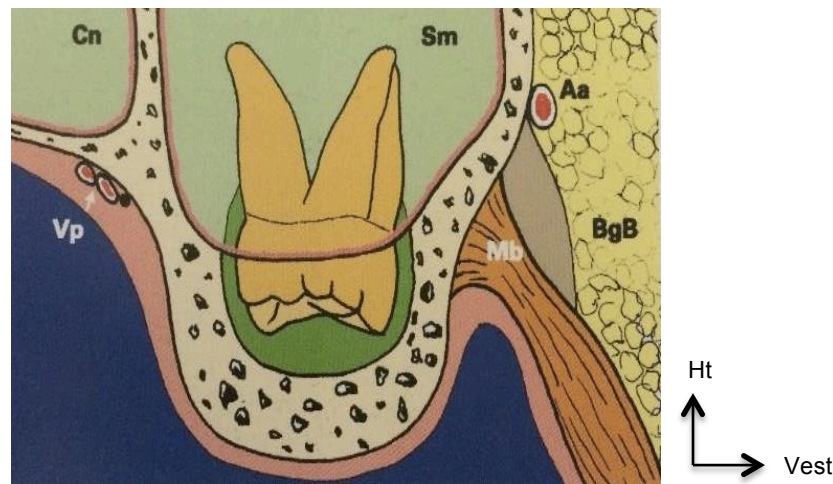


Figure 1: Section frontale de la tubérosité avec ses principaux rapports anatomiques. Cn : cavité nasale. Vp : vaisseaux palatins. Sm : sinus maxillaire. Aa : artère alvéolaire. Mb : muscle buccinateur. BgB : boule graisseuse de Bichat. (Source : KORDENBAU et al., 2001)

On note :

- En dehors, le vestibule jugal, dont les éléments constitutifs peuvent être divisés en deux niveaux :
 - o Les rapports immédiats, plaqués contre la tubérosité par l'aponévrose buccinatrice, sont représentés par les **muscles ptérygoïdiens médial et latéral** et le **pédicule vasculo-nerveux alvéolaire postéro-supérieur**. A savoir que l'artère alvéolaire-postéro-supérieure peut être lésée lors d'une manœuvre inappropriée au cours de l'avulsion et provoquer une hémorragie se manifestant par une gêne à la déglutition.

- Les rapports plus latéraux correspondent à un plan musculo-cellulo-graisseux constitué par le **corps adipeux de la joue (ou Boule de Bichat), le conduit parotidien, le pédicule vasculo-nerveux facial et les muscles peauciers.**

Les deux plans sont séparés par le **muscle buccinateur** et la **muqueuse buccale** (Gaudy Jean-François 2007).

- En dedans, la région palatine dont le **foramen grand palatin** doit être absolument respecté. En effet, **l'artère palatine descendante** en émerge et sa section accidentelle engendre un réel risque vital. C'est pourquoi il est formellement contre-indiqué de réaliser le décollement d'un lambeau palatin pour l'avulsion d'une troisième molaire maxillaire incluse. (Vacher et al. 2003)
- En avant, la **seconde molaire maxillaire** compliquant l'accès instrumental et visuel à la dent de sagesse puisque cette dernière est située sous le plan occlusal de la deuxième molaire. La vigilance sera de rigueur afin de ne pas la traumatiser lors de l'avulsion. (CHOURBAJI C. 2016)
- En arrière, la face infra-temporale du maxillaire, la **fosse infra-temporale** (FIT) et son arrière-fond, la **fosse ptérygo-palatine** (anatomie éclaircie plus loin). La face infra-temporale du maxillaire correspond à la paroi antérieure de la fosse infra-temporale et constitue la **tubérosité maxillaire** (figure 2). Le développement physiologique de la dent de sagesse maxillaire se fait au sein de cette tubérosité. Son volume osseux est dû aux insertions des muscles ptérygoïdiens médial et latéral, exerçant une traction sur celle-ci lors de leurs contractions. Parfois, elle est pneumatisée par un prolongement du sinus maxillaire.

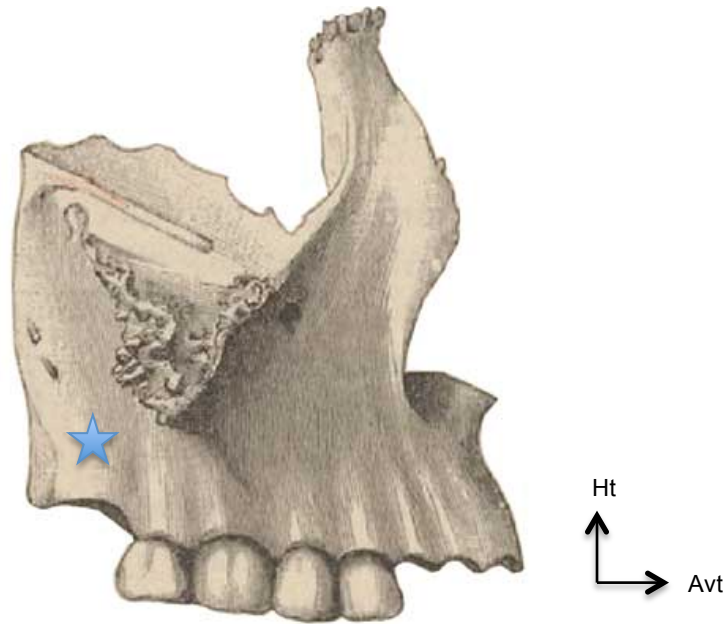


Figure 2 : Vue latérale maxillaire droite. L'étoile représente la tubérosité maxillaire. (Source : site web : <https://www.medecine-des-arts.com/fr/anatomie-artistique-le-maxillaire.html>)

- En haut le **sinus maxillaire**, dont l'anatomie est développée ci-après.

1.1.1 ANATOMIE DU SINUS

Le sinus maxillaire est une cavité pneumatique creusée dans le corps du maxillaire, annexée à chaque fosse nasale avec laquelle elle communique avec les méats moyens par l'ostium maxillaire (figure 3). Généralement, elle a une forme de pyramide couchée, le sommet s'étend latéralement en direction de l'os zygomatique (qui poursuit l'os maxillaire) et la base répond à la cavité nasale.

Les sinus maxillaires sont présents dès la naissance et croissent lentement, accompagnant l'évolution des germes dentaires, jusqu'à l'âge de 15 ans environ. Chez l'adulte, ils peuvent présenter des tailles et des formes très variables, expliquant parfois leur rapport très intime avec le secteur prémolo-molaire maxillaire.

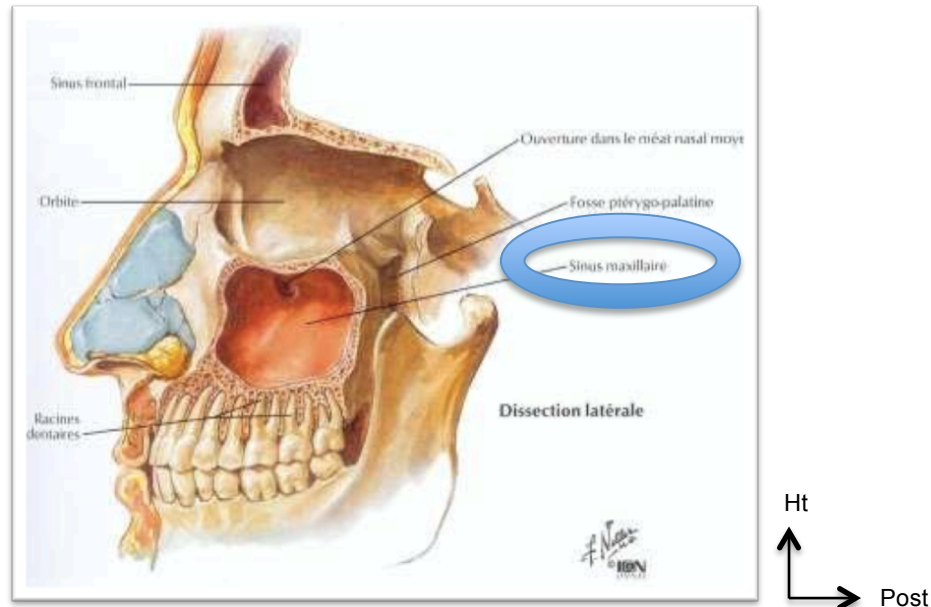


Figure 3: Sinus maxillaire gauche. (Source: NETTER, 2011)

Il possède quatre parois :

- La paroi antéro-latérale : orientée vers l'avant et le dehors, cette face est étendue de l'épine nasale antérieure jusqu'à l'aplomb du processus zygomatique du maxillaire. Elle est limitée en haut par le rebord infra-orbitaire et en bas par l'os alvéolaire. Le **pédicule alvéolaire supéro-antérieur** chemine sur cette cloison. On note la présence de deux repères anatomiques que sont :
 - **la fosse canine** : dépression située latéralement au dessus de la racine de cette dent ;
 - et le **foramen infra-orbitaire**, placé 5 à 10 mm en dessous du rebord orbitaire inférieur, dans le processus zygomatique, en projection verticale de l'incisure supra-orbitaire.

- La paroi postérieure : permet de séparer le sinus de la fosse infra-temporale en arrière et en dehors, et de la fosse ptérygo-palatine en arrière. Elle correspond à la tubérosité maxillaire. Elle contient le pédicule vasculo-nerveux supéro-postérieur destiné aux molaires et à la muqueuse sinusale.
- La paroi supérieure ou orbitaire : représente le plancher de l'orbite, et est constituée de plusieurs os :
 - En avant : la face orbitaire de l'os maxillaire et une partie de l'os lacrymal ;
 - En dedans et médialement : le bord inférieur de la lame orbitaire de l'éthmoïde ;
 - En dehors et en avant, la jonction entre le processus zgomatique du maxillaire et l'os zgomatique ;
 - En dehors et en arrière, la fissure orbitaire inférieure faisant la jonction entre le maxillaire et la grande aile du sphénoïde.
 - Cette face a la forme d'un triangle à sommet postérieur représenté par le processus orbitaire de l'os palatin.
- Enfin, la paroi interne ou nasale : elle constitue la jonction inter sinuso-nasale et est formée de sept os :
 - L'élément principal est la face médiale de l'os maxillaire, centrée par le hiatus maxillaire. Ce dernier a une forme triangulaire à sommet inférieur, se poursuivant par la fissure palatine.
 - L'os sphénoïde participe par la moitié antérieure de la face médiale de la lame médiale du processus ptérygoïde.
 - L'os frontal prend part grâce à son processus maxillaire.
 - L'os palatin est joint au maxillaire par sa lame perpendiculaire, en arrière de celui-ci.
 - L'os éthmoïde, dont font partie les cornets nasaux supérieur et moyen, se situe en haut et en arrière de l'os lacrymal et du maxillaire.
 - L'os lacrymal.
 - Le cornet nasal inférieur relié au maxillaire, à l'os lacrymal et à l'éthmoïde.

La cavité antrale peut comporter des prolongements présentant des variabilités interindividuelles et intra-individuelles. Nous notons :

- le prolongement supérieur, frontal, s'articulant avec l'os frontal ;
- le prolongement latéral, zygomatique, s'articulant avec l'os zygomatique ;
- le prolongement postérieur en rapport avec l'évolution de la dent de sagesse maxillaire ;
- et le prolongement inférieur, pouvant réaliser des digitations entre les dents, voire entre les racines des dents.

1.1.2 ANATOMIE DE LA FOSSE INFRA-TEMPORALE

La fosse infra-temporale (figure 4) est un carrefour anatomique réunissant la région parotidienne, la région génienne, la région temporale et communiquant avec l'endocrâne. C'est une zone anatomique aux limites floues et non accessible à l'examen clinique.

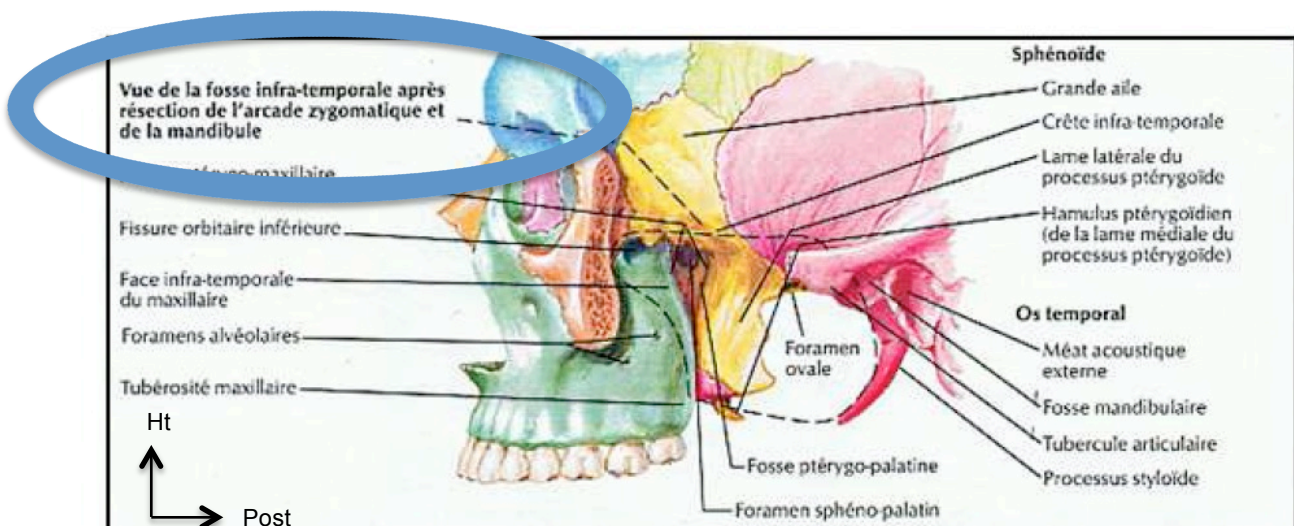


Figure 4 : Vue de la FIT après résection de l'arcade zygomatique et de la mandibule. (Source: NETTER, 2011)

Sa situation est la suivante :

- en dedans de la branche mandibulaire et de la région masséterique ;
- en dehors de la région pharyngée ;
- en avant de la région parotidienne et du processus styloïde de l'os temporal ;
- en arrière de la région génienne, de la tubérosité maxillaire et du vestibule oral dont l'unique séparation n'est constituée que par le muscle buccinateur ;
- en dessous de la portion horizontale de la grande aile du sphénoïde.

Cette cavité comporte six parois :

- la paroi latérale qui correspond à la branche mandibulaire avec le processus coronoïde. A noter que le processus zygomatic de l'os temporal est une jonction entre la fosse temporale et la fosse infra-temporale mais ne constitue pas une limite ;
- la paroi médiale est représentée par la fissure ptérygo-maxillaire. Elle est formée de la lame latérale du processus ptérygoïde du sphénoïde.
- la paroi antérieure est constituée de la face infra-temporale du maxillaire, avec la tubérosité maxillaire et présente les orifices des canaux alvéolaires supéro-postérieurs ;
- le processus condyloïde de la mandibule, le processus styloïde et le processus mastoïde de l'os temporal ainsi que les muscles ptérygoïdien latéral et ptérygoïdien médial, forment la paroi postérieure ;
- la paroi supérieure : cette face communique avec la fosse temporale. Elle est bordée latéralement par le muscle temporal et médialement par la grande aile du sphénoïde et la surface plane de l'écaïlle du temporal. A ce niveau se trouvent les foramens ovale et épineux ;
- enfin, la paroi inférieure n'existe pas du point de vue anatomique mais elle peut se décrire par les fibres du muscle ptérygoïdien médial, au niveau de son insertion basse sur la face interne de l'angle goniale.

1.2 FOSSE PTERYGO-PALATINE, FOSSE INFRA-TEMPORALE ET FOSSE PTERYGO-MAXILLAIRE : ABUS DE LANGAGE OU REALITE ANATOMIQUE ?

La fosse infra-temporale possède un arrière-fond correspondant à la fosse ptérygo-palatine. Cette dernière a la forme d'une larme inversée dont :

- La face antérieure correspond à la partie médiale de la tubérosité maxillaire ;
- La face postérieure correspond à la face maxillaire de la grande aile du sphénoïde et la face antérieure du processus ptérygoïde ;
- La paroi médiale répond à la lame perpendiculaire de l'os palatin dans sa partie inférieure et, dans sa partie supérieure, on note la présence du foramen sphéno-palatin qui permet la communication entre la fosse ptérygo-palatine et les fosses nasales ;
- La face supérieure représentant la base de la fosse ptérygo-palatine est dirigée vers le haut. Elle est en rapport avec l'orbite par la fissure orbitaire inférieure. Cette paroi porte le foramen rond, permettant le passage du nerf maxillaire, présent dans la grande aile du sphénoïde.
- Le sommet de la larme, situé en bas, répond à la jonction du processus ptérygoïde du sphénoïde et du processus pyramidal de l'os palatin avec la tubérosité maxillaire. C'est à ce niveau que sont les foramens petit et grand palatins.

Les fosses, infra-temporale et ptérygo-palatine, se révèlent bien être une réalité anatomique. En revanche, « la fosse ptérygo-maxillaire » est un abus de langage. En effet, anatomiquement la fosse ptérygo-palatine ne possède pas de paroi latérale, puisque celle-ci s'ouvre dans la fosse infra-temporale, sur toute sa hauteur. Cet interstice de communication est alors appelé fissure ptérygo-maxillaire.

2 EXAMEN PRE-OPERATOIRE

2.1 ANAMNESE

L'anamnèse est le premier élément de la consultation permettant de prendre contact avec le patient et d'établir une relation de confiance. Elle constitue l'ensemble des renseignements fournis au médecin par le malade ou par son entourage sur l'histoire d'une maladie ou les circonstances qui l'ont précédée.

2.1.1 MOTIF DE CONSULTATION

Lors de l'interrogatoire médical, le patient va exposer le motif de consultation qui est l'avulsion d'une ou de ses dents de sagesse maxillaires. Il peut être adressé par un confrère ou non, présenter des douleurs ou être asymptomatique.

2.1.2 INDICATIONS D'AVULSION

Les indications d'avulsion (Korbendau et al. 2001) sont diverses et il n'existe pas, à l'heure actuelle, de consensus global sur celles-ci. Pour pallier cela, les *National Institutes of Health (NIH)* ont proposé, en 1979, quelques recommandations :

- « évidence de l'hypertrophie, de l'évolution kystique ou tumorale du follicule dentaire ;
- épisodes répétés de péri coronarites ;
- atteinte carieuse irréversible ;
- atteinte parodontale de la seconde molaire ;
- atteinte carieuse distale de la seconde molaire en rapport avec la troisième molaire. »

Plus récemment, la HAS (Haute Autorité de Santé) a publié un rapport en mai 2019 (HAS 2019) concernant l'indication, la technique et les modalités d'avulsion des 3^e molaires. Cette note concerne les dents de sagesse maxillaires et mandibulaires et recommande l'avulsion en cas de présence de symptômes ou de pathologies liées à la dent elle-même.

En revanche, certaines fois, la dent peut être asymptomatique et non pathologique et présenter une indication d'avulsion : on parle alors d'avulsion prophylactique.

Ses conclusions sont rapportées dans le tableau ci dessous :

Indications d'avulsion d'une 3 ^e molaire		
	3 ^e molaire pathologique	3 ^e molaire non pathologique
3 ^e molaire symptomatique	<ul style="list-style-type: none"> ■ Carie symptomatique de la 3^e molaire non restaurable de manière pérenne. ■ Pathologie pulpaire et/ou périapicale de la 3^e molaire (granulome, kyste apical) symptomatique non traitable. ■ Cellulite, abcès, ostéomyélite en relation avec la 3^e molaire. ■ Parodontopathie en relation avec la 3^e molaire. ■ Fracture symptomatique de la 3^e molaire. 	<ul style="list-style-type: none"> ■ Péricoronarite récidivante et/ou résistante aux traitements conservateurs. ■ Résorption interne/externe de la dent adjacente. ■ 3^e molaire perturbant l'occlusion dynamique.
3 ^e molaire asymptomatique	<ul style="list-style-type: none"> ■ Carie asymptomatique de la 3^e molaire non restaurable de manière pérenne. ■ Pathologie pulpaire et/ou périapicale de la 3^e molaire (granulome, kyste apical) asymptomatique non traitable. ■ Fracture asymptomatique de la 3^e molaire ■ 3^e molaire en rapport avec un kyste ou une tumeur bénigne. ■ 3^e molaire en rapport avec une pathologie à caractère supposé malin. ■ 3^e molaire située dans un trait de fracture mandibulaire (optimisation de la réduction et de l'ostéosynthèse). 	<ul style="list-style-type: none"> ■ Anticipation des difficultés et/ou complications potentielles futures liées à l'édification des racines des 3^{es} molaires et leur possible promiscuité avec le nerf alvéolaire inférieur. ■ Raisons médicales : radiothérapie future, foyer infectieux potentiel dans un contexte médical diabétique, cardiaque et/ou immunosuppresseur. ■ 3^e molaire dans le champ d'une chirurgie et/ou d'une reconstruction de la mâchoire. ■ 3^e molaire qui servira de transplant. ■ Pose d'un implant à proximité d'une 3^e molaire incluse ■ Situations de vie spécifiques afin de prévenir les troubles liés à une 3^e molaire à un moment inapproprié pour le patient (grossesse, stress physique ou émotionnel, voyage, activité sportive, expédition militaire, trajet aérien, etc.). ■ Prévention d'une résorption coronale et/ou radiculaire de la dent adjacente. ■ 3^e molaire non fonctionnelle (sans antagoniste avec risque d'égression). ■ Optimisation/planification d'une réalisation prothétique : probabilité d'éruption secondaire ou dent incluse dans une zone d'appui muqueux de la prothèse amovible. ■ Préparation à la chirurgie orthognathique : prévention d'une difficulté chirurgicale (3^e molaire assimilée à un obstacle sur le trajet de l'ostéotomie). ■ Besoin orthodontique : facilitation d'un déplacement distal de la 2^e molaire.

Tableau 1 : Tableau récapitulatif des indications d'avulsions de la troisième molaire – HAS (HAS 2019)

A propos des avulsions prophylactiques, aucun consensus n'est encore admis à ce jour. Chaque décision finale revient au praticien qui va effectuer l'acte chirurgical. Cependant, quelques éléments aident à clarifier cette décision :

- Concernant l'odontogenèse, la couronne de la dent de sagesse termine sa formation entre douze et quinze ans ; c'est alors que débute le redressement de l'axe de la dent. Il semble intéressant d'attendre l'âge de seize ans et de connaître le chemin d'évolution/d'éruption afin de poser un diagnostic (Korbendau et al. 2001).
- Chaque opération doit être réfléchie et faire pencher la balance bénéfice/risque en faveur d'un bénéfice. Des critères globaux sont alors à prendre en compte tels que :
 - l'âge du patient,
 - la position éruptive,
 - l'angle formé entre le grand axe de la dent et le plan d'occlusion, et la dynamique du redressement de cet axe,
 - les critères généraux (notamment l'état général du patient et la présence de comorbidités),
 - les critères locaux : l'hygiène orale et les indices carieux et parodontal,
 - les classifications de position,
 - le stade d'éruption.
- Les *NIH* ont conclu que :
 - « l'acte chirurgical ainsi que les suites opératoires sont meilleures chez le jeune patient ;
 - néanmoins, chez le jeune adolescent, l'indication d'énucléation des germes des troisièmes molaires, avant le début d'édification radiculaire visible radiographiquement, n'apparaît pas pertinente au vu du risque opératoire encouru ;
 - les molaires distoversées ont plus de chance de développer des complications d'évolution que les autres angulations ;
 - les molaires partiellement ou totalement recouvertes de tissus mous ont plus de chance de présenter des complications que les molaires totalement incluses. »(Korbendau et al. 2001).

2.1.3 NON-INDICATIONS D'AVULSION

Toujours en s'appuyant sur le rapport de la HAS, quelques situations ne nécessitent pas d'avulsion telles que :

- Probabilité de positionnement spontané sur l'arcade.
- Troisième molaire susceptible d'entraîner un encombrement incisivo-canin antérieur. En effet, l'implication des troisièmes molaires incluses dans l'encombrement des dents antérieures est discutée depuis des décennies. Aucune étude n'a apporté de preuves irréfutables. Pour Van Der Linden, la croissance tardive de la mandibule serait seule responsable de la récurrence de l'encombrement antérieur (Linden 1975)
- Dent incluse dans l'os, asymptomatique et/ou sans pathologie.
- Dents bien positionnées sur l'arcade, fonctionnelles, asymptomatiques, sans pathologie carieuse, avec un parodonte sain.
- Si avulsion d'autres dents ou traitement orthodontique avec repositionnement correct de la dent appropriée (HAS 2019).

2.1.4 CONTRE-INDICATIONS DE LA CHIRURGIE

Il n'y a pas de contre-indications propres à la chirurgie d'avulsion des dents de sagesse. On parlerait plutôt de non-indications (paragraphe ci-dessus) ou de précautions particulières le cas échéant (par exemple : besoin d'une antibioprofylaxie précédant l'acte, ou une thérapeutique antibiotique).

2.1.5 QUESTIONNAIRE MEDICAL

Obligation médico-légale, le questionnaire médical permet de rassembler :

- l'identité du patient,
- le motif de consultation,
- les antécédents médicaux et chirurgicaux,
- les traitements médicaux en cours ou ultérieurs,
- les allergies,
- les facteurs de risques éventuels liés au mode de vie : tabac, alcool, produits stupéfiants.

Ce document doit être daté, signé par le patient et consigné dans le dossier médical. Lors de la consultation préopératoire, il semble nécessaire et primordial de reprendre à l'oral, point par point, tout le questionnaire médical afin de le compléter ou d'éclaircir certains aspects.

2.2 EXAMEN CLINIQUE

L'examen clinique est une étape indispensable de la prise en charge afin d'évaluer la difficulté de l'opération. Nous allons en faire quelques rappels rapides.

2.2.1 EXAMEN EXOBUCCAL

L'analyse exobuccale consiste en l'appréciation de :

- l'harmonie générale du visage : présence d'une asymétrie, œdème, tuméfaction etc ;
- présence d'une dysharmonie maxillo-mandibulaire ;
- présence de signes infectieux : fièvre, adénopathies ;
- examen des articulations temporo-mandibulaires. (Seigneuric et Seigneuric 2010)

2.2.2 EXAMEN ENDOBUCCAL

L'exploration endobuccale permet d'évaluer l'hygiène bucco-dentaire, la présence d'affections oro-faciales et de détecter les éléments pouvant engendrer des difficultés opératoires tels que : la présence d'un trismus, d'une macroglossie, une ouverture buccale plus ou moins limitée.

Localement, il convient d'apprécier l'état global du parodonte, l'existence d'un capuchon muqueux plus ou moins développé, d'une inflammation gingivale. La palpation digitale de la zone rétro-molaire peut permettre de sentir, ou non, la couronne de la dent de sagesse afin d'en estimer la profondeur d'inclusion.

Il est important de noter tout élément dans le dossier, toute particularité anatomique, tout soin présent et l'état de la seconde molaire afin d'avoir un état bucco-dentaire préopératoire précis.

2.3 EXAMENS COMPLEMENTAIRES

2.3.1 EXAMENS RADIOLOGIQUES

Constituant une entité indispensable à la préparation de l'intervention, l'examen radiologique est réalisé en pré-opératoire. Il permet, en outre, de constater l'anatomie de la dent de sagesse et ses rapports avec les structures avoisinantes (notamment la proximité racines-sinus maxillaire), son degré d'inclusion (Korbendau et al. 2001; Seigneuric et Seigneuric 2010; Behin et al. 2017).

2.3.1.1 LE CLICHE RETRO-ALVEOLAIRE

Le cliché rétro-alvéolaire peut être suffisant pour observer la molaire dans son intégralité, ses rapports avec le sinus et la tubérosité maxillaire, et ce malgré une position parfois très postérieure. Cette radiographie est surtout employée quand la dent est sur l'arcade ou légèrement sous muqueuse (Behin et al. 2017). Dans ce cas, l'utilisation d'un angulateur de Rinn permettra au rayon principal du tube radiogène d'être perpendiculaire au plan du film. Ce dernier sera alors maintenu parallèlement à l'axe des dents. Néanmoins, son maniement n'est compatible qu'avec un réflexe nauséux peu développé et une voûte palatine très marquée. L'opérateur peut également avoir recours à une incidence « distale-oblique » afin d'obtenir l'intégralité des rapports sinus avec les racines des troisièmes molaires.

En cas d'inclusion profonde, cette technique ne sera pas suffisamment pertinente au vu des déformations engendrées par la superposition des structures anatomiques. On réalisera alors une radiographie panoramique en première intention (Korbendau et al. 2001; Seigneuric et Seigneuric 2010).

2.3.1.2 LA RADIOGRAPHIE PANORAMIQUE

Autrement appelé orthopantomogramme (OPT, figure 5), il est de loin l'examen le plus réalisé dans le cadre d'avulsion de troisièmes molaires incluses. Il constitue l'exploration radiographique de base. Ce cliché permet d'observer sur un seul support la denture dans sa globalité, ses caractéristiques, ses rapports anatomiques, les structures des maxillaires et les articulations temporo-mandibulaires.

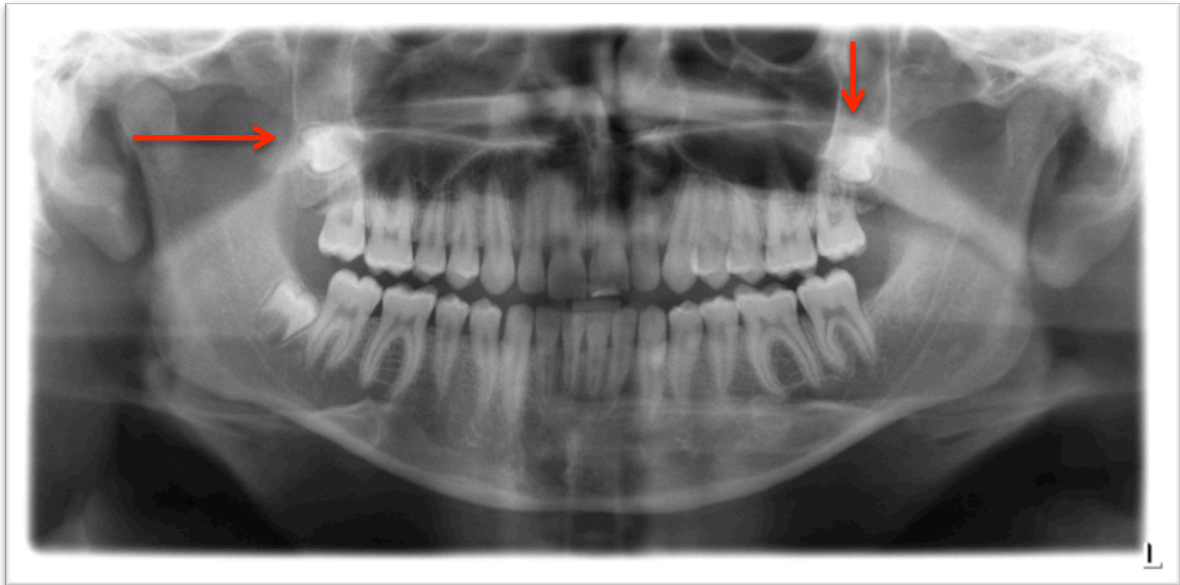

Figure 5 : OPT objectivant trois germes de dents de sagesse (DDS) dont 18 et 28 présentant une inclusion profonde. (Source: image personnelle)

Il est communément admis qu'aucun examen n'est idéal ; en effet celui-ci porte quelques limites :

- L'OPT représente une image en deux dimensions de structures anatomiques situées dans les trois plans de l'espace.
- La représentation de ces structures peut donc être analysée dans le plan sagittal et dans le plan frontal. Par contre, les images ne fournissent pas d'indication sur la composante vestibulo-palatine.
- Le panoramique est une tomographie courbe à balayage rotatoire, d'épaisseur variable, plus importante dans la partie postérieure des arcades dentaires que dans la partie antérieure. Il s'agit de l'image d'une coupe épaisse. Par conséquent, les rapports existants entre plusieurs éléments anatomiques superposés ne peuvent être interprétés (Vacelet 2011).
- Enfin, le taux d'agrandissement, qui peut être variable en fonction des appareils, n'autorise aucune mesure précise sur ce document, notamment dans la région postérieure (Korbendau et al. 2001).

Malgré les limites énoncées ci-dessus, il reste l'examen le plus souvent suffisant pour les dents de sagesse maxillaires.

2.3.1.3 LE CBCT: CONE BEAM COMPUTED TOMOGRAPHY

Examen de seconde intention, la tomographie volumique par faisceau conique (CBCT) sera demandée par l'opérateur en cas d'inclusion très haute, de dent en position très ectopique ou de rapport très étroit avec les sinus maxillaires.

Cette technique d'imagerie a remplacé le scanner dans cette indication. En effet, ces systèmes sont toujours plus performants, obtenant une finesse d'image de plus en plus précise, une irradiation moindre par rapport au scanner et une diminution des artéfacts par une restriction des champs d'irradiation. Les logiciels de reconstruction et d'exploration offrent une navigation simple dans l'espace. En suivant un certain protocole d'examen, le praticien se repérera facilement parmi les différents axes de coupe.

Cette technique aidera le technicien à préciser son diagnostic ainsi que la conduite de l'opération.

3 CLASSIFICATION ET FACTEURS PREDICTIFS DE LA DIFFICULTE D'AVULSION DE LA TROISIEME MOLAIRE MAXILLAIRE

3.1 CLASSIFICATION DES TROISIEMES MOLAIRES MAXILLAIRES INCLUSES

Contrairement à la mandibule, il existe très peu de classifications concernant la dent de sagesse maxillaire. Dans la littérature, nous retrouvons les classifications de Pell & Gregory, de Winter, de Kruger et d'Archer. La classification d'Archer est la plus détaillée (Behin et al. 2017).

3.1.1 CLASSIFICATION SELON ARCHER :

Cette classification repose sur l'évaluation de l'inclinaison de la troisième molaire maxillaire incluse par rapport à l'axe de la deuxième molaire maxillaire ou sa profondeur d'inclusion, par ordre croissant de difficulté (figures 6 et 7) (PANDULA VARUN 2014).

3.1.1.1 SELON L'ORIENTATION DU GRAND AXE DE LA DENT (figure 6)

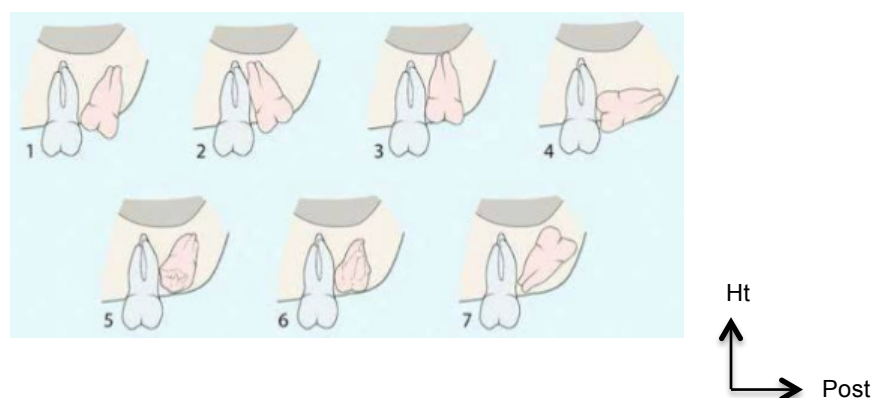


Figure 6 : Classification de la molaire maxillaire incluse selon ARCHER. 1 : mésoangulée. 2 : distoangulée. 3 : verticale. 4 : horizontale. 5 : vestibulaire. 6 : palatine. 7 : inversée

(Source : site web, disponible sur :

http://www.exodontia.info/Wisdom_Tooth_Impaction_Classification.html

- 1 : mésoangulée : dent incluse dont la couronne est dirigée en mésial vers la couronne de la seconde molaire et dont les racines sont orientées en distal ;
- 2 : distoangulée : dent incluse dont la couronne est dirigée en distal vers l'arrière et dont les racines sont orientées en mésial. Cette orientation correspond au trajet normal d'éruption ;
- 3 : verticale : dent dont l'éruption est incomplète ou incluse et dont la couronne se situe le long des racines de la seconde molaire ;
- 4 : horizontale : dent incluse positionnée horizontalement dans l'alvéole osseuse, avec la couronne orientée en mésial et les racines en distal ;
- 5 : vestibulaire : dent incluse dans l'alvéole osseuse de telle manière que la face occlusale de la couronne regarde en vestibulaire et dont les racines sont orientées en palatin ;
- 6 : palatine : dent incluse dans l'alvéole osseuse de telle manière que la face occlusale de la couronne regarde en palatin et dont les racines sont orientées en vestibulaire ;
- 7 : inversée : très rare situation où la dent est complètement inversée avec les racines orientées vers les racines de la seconde molaire et la surface occlusale regardant vers la partie distale de la crypte osseuse.

3.1.1.2 SELON LE DEGRE D'INCLUSION

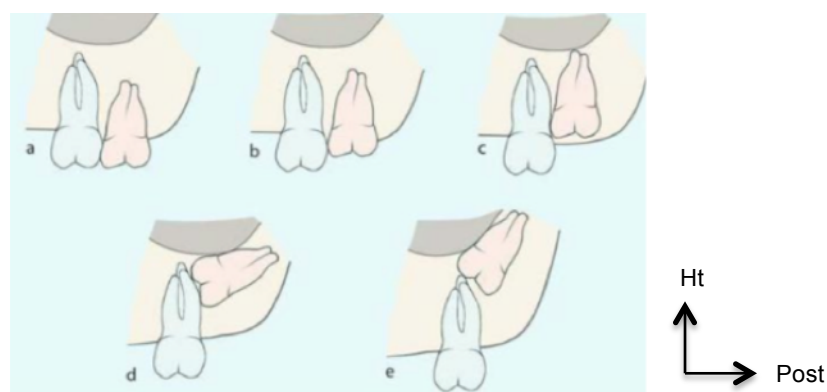


Figure 7 : Classification de la troisième molaire maxillaire incluse en fonction de la profondeur d'inclusion par rapport à la seconde molaire selon ARCHER. (Source : site web, disponible sur : http://www.exodontia.info/Wisdom_Tooth_Impaction_Classification.html)

Le degré d'impaction est classé en cinq types en fonction de l'augmentation de la profondeur d'inclusion par rapport aux racines des dents de 12 ans (figure 7) :

- a : couronne de la troisième molaire au même niveau occlusal que celle de la seconde molaire ;
- b : couronne de la troisième molaire au niveau du collet de la seconde molaire, dent pouvant être sous muqueuse ou exposée dans la cavité orale ;
- c : couronne de la troisième molaire incluse au niveau du tiers coronaire des racines de la seconde molaire ;
- d : couronne de la troisième molaire incluse à proximité du tiers apical des racines de la seconde molaire ;
- e : couronne de la troisième molaire incluse située apicalement par rapport aux racines de la seconde molaire.

Cette classification permet d'anticiper la difficulté du geste opératoire.

3.2 ELEMENTS PREDICTIFS DE LA DIFFICULTE D'AVULSION

Dès le premier contact et jusqu'à la fin de l'intervention, chaque étape est susceptible de mettre en lumière des difficultés. Ces dernières sont alors à connaître et à rechercher avant la phase chirurgicale, afin de la préparer de la façon la plus rigoureuse.

3.2.1 OUVERTURE BUCCALE

L'amplitude de l'ouverture buccale est à mesurer lors de la première consultation. La norme correspond à trois travers de doigt du patient, soit environ 50,7 mm plus ou moins 7 millimètres (Placko et al. 2005). Cette ouverture moyenne est statistiquement plus grande chez l'homme, chez les sujets de moins de 50 ans ou chez les sujets de grande taille.

Une ouverture buccale limitée peut entraîner un examen endobuccal incomplet, un passage difficile de l'instrumentation de consultation ou chirurgical ainsi qu'une diminution de la visibilité du champ opératoire. Dans cette situation, la perte de clarté de la zone opératoire devra être compensée par le sens tactile de l'opérateur (Vacelet 2011).

3.2.2 PROFONDEUR D'INCLUSION

Comme à la mandibule, la difficulté du geste chirurgical s'accroît avec la profondeur de l'inclusion.

Lors de l'examen clinique endobuccal, la palpation digitale de la zone rétro-molaire et de la zone tubérositaire dans le sens antéro-postérieur peut donner une indication de la profondeur d'inclusion. En effet, le toucher peut mettre en évidence les pointes cuspidiennes sous muqueuse ou, à l'inverse, une zone tubérositaire diminuée indiquant plutôt une inclusion plus haute. (Korbendau et al. 2001)

3.2.3 ORIENTATION DU GRAND AXE DE LA DENT

Les différentes classifications répertorient, par ordre croissant de difficulté, les positions anatomiques de cette dent en fonction de son axe.

L'inclusion verticale, où la dent est parallèle à l'axe de la deuxième molaire, et l'inclusion distale représentent les cas qui comportent le moins de difficultés (figure 8). Les dents présentant une inclinaison palatine seront les plus difficiles à avulser car l'ostéectomie sera plus importante et le risque de projection sera d'autant plus élevé (Behin et al. 2017).

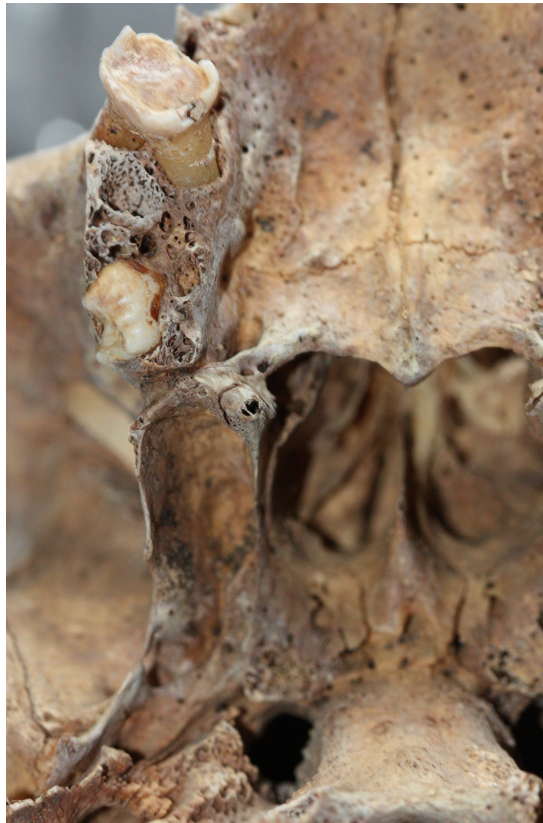

Figure 8 : Vue inférieure d'un palais objectivant une 18 avec une orientation coronaire distale. (Source: Dr SECKINGER C.)

3.2.4 ANATOMIE DENTAIRE ET RADICULAIRE

3.2.4.1 MORPHOLOGIE CORONAIRE

La morphologie est très irrégulière concernant les dents de sagesse maxillaires qui peuvent parfois présenter une microdontie. Les dents de sagesse supérieures ont le plus souvent l'aspect d'une petite dent de 12 ans (série descendante des dents supérieures) (Vacelet 2011).

3.2.4.2 MORPHOLOGIE RADICULAIRE

Concernant l'anatomie radiculaire, 75% des racines sont fusionnées et sont le plus souvent courtes et coniques.

Cependant, en cas de formation complète de l'organe dentaire, on peut se retrouver face à une divergence radiculaire prononcée. Occasionnellement, la racine palatine peut être très nettement individualisée mais masquée par superposition des racines mésio-vestibulaires et disto-vestibulaires.

Leur nombre et leur forme varient fortement, constituant une complication opératoire certaine.

Dans la majorité des cas, l'avulsion se pratique sans morcellement de la dent car ce dernier est difficile à contrôler. Une gestuelle maîtrisée est de rigueur afin d'éviter une fracture radiculaire ou apicale (Korbendau et al. 2001).

3.2.5 PARTICULARITES ANATOMIQUES AU MAXILLAIRE

3.2.5.1 TUBEROSITE MAXILLAIRE

De part sa situation très postérieure, la troisième molaire se forme dans la crypte osseuse à l'intérieur de la tubérosité (figure 9).

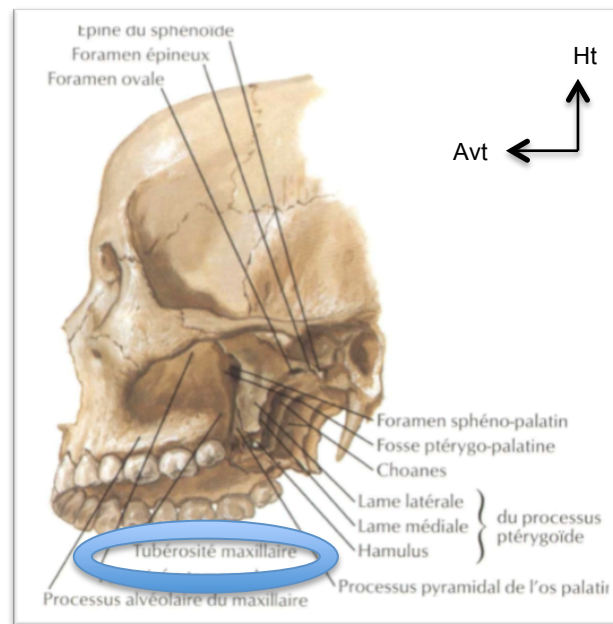


Figure 9 : Vue inféro-latérale des fosses ptérygoïdiennes objectivant la proximité avec la tubérosité maxillaire. (Source : NETTER, 2011)

Au maxillaire, la trabéculatation osseuse étant moins dense qu'à la mandibule et la corticale plus mince, nous devons veiller à ne pas fracturer la tubérosité. Cette dernière est particulièrement exposée aux fractures en cas de racines divergentes, d'inclusion mésio-angulaire, d'une trépanation osseuse insuffisante ou d'une manœuvre de luxation postérieure trop intense (Vacelet 2011).

Par ailleurs, nous retrouvons, au niveau de sa partie supérieure, de petites gouttières conduisant à trois ou quatre petits forams à l'intérieur desquels chemine le pédicule alvéolaire postéro-supérieur. Ce dernier peut entraîner, en cas de rupture, une hémorragie relativement conséquente (Gaudy Jean-François 2007).

3.2.5.2 PROCESSUS CORONOÏDE DE LA MANDIBULE

La particularité de la diminution de l'accessibilité visuelle et chirurgicale du champ opératoire est notamment expliquée par la bascule vers le bas et l'avant du processus coronoïde de la mandibule lors du mouvement d'ouverture buccale (figure 10).

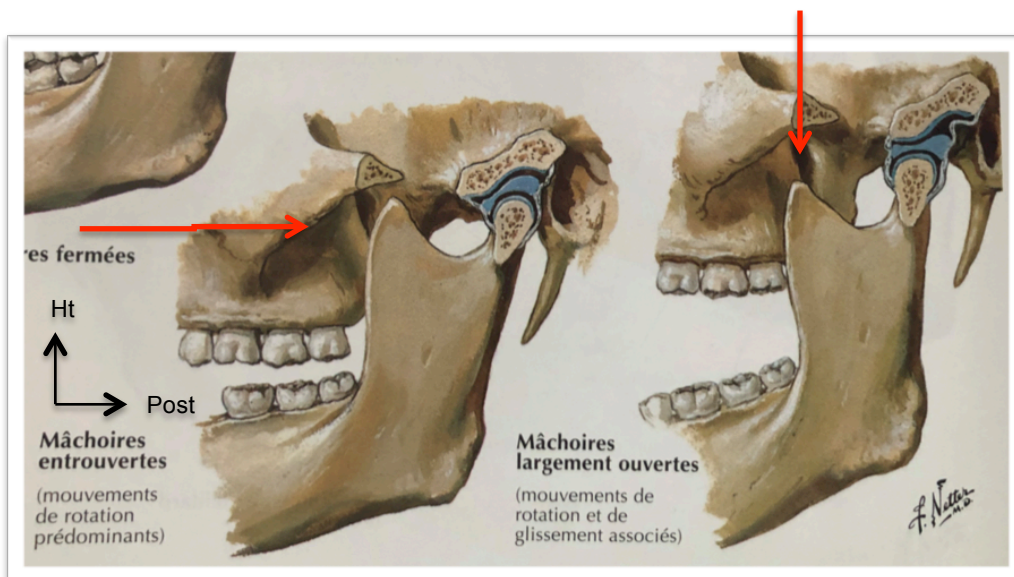


Figure 10 : Schéma de la cinématique mandibulaire lors du mouvement d'ouverture.

(Source: NETTER, 2011)

C'est pourquoi la limitation de l'ouverture et le déplacement latéral de la mandibule faciliteront le travail de l'opérateur. D'autre part, l'aide opératoire peut, avec l'écarteur, relever en haut et en arrière la commissure labiale, dégageant au maximum la tubérosité. Le praticien peut ainsi regarder par le côté de l'ouverture buccale et bénéficier d'un meilleur accès visuel (Vacelet 2011).

3.2.5.3 MUSCLE BUCCINATEUR

Le muscle buccinateur est un muscle profond de la face, rectangulaire, qui s'insère en partie sur l'os maxillaire au-delà du fond du vestibule. Le corps adipeux de la joue (ou boule de Bichat) est lui-même situé au-dessus et en arrière et peut gêner l'opérateur lorsque la désinsertion du muscle est nécessaire. C'est pourquoi, lors de la confection du lambeau, toutes les fibres musculaires doivent être soulevées avec le périoste. Elles doivent retrouver leur situation anatomique d'origine en fin d'intervention (Gaudy Jean-François 2007; Vacelet 2011).

3.2.5.4 SINUS MAXILLAIRE

Le rapport « troisièmes molaires-sinus » est très variable :

- les apex des troisièmes molaires sont en rapport avec la paroi inférieure des sinus ;
- la paroi postérieure du sinus peut former la paroi antérieure et les parois latérales de la crypte osseuse ;
- après l'avulsion, l'alvéole inoccupée aura tendance à être comblée par une procidence sinusienne.

Du fait de cette intimité, nous pouvons nous retrouver face à une effraction sinusienne lors du geste chirurgical en cas :

- d'effondrement du plancher sinusien ;
- de projection dentaire dans le sinus (dont nous développerons la prise en charge ultérieurement) ;
- d'un curetage trop intempestif ;
- d'une fracture tubérositaire ;
- ou lors d'une dent partiellement intra-sinusienne.

La maîtrise de la gestuelle révèle être d'une importance capitale.

3.2.5.5 FOSSE INFRA-TEMPORALE

Comme rappelé dans le premier chapitre, la fosse infra-temporale est une loge anatomique située en arrière de la tubérosité maxillaire. Son accès est très difficile et la projection dentaire doit être redoutée, notamment en cas d'inclusion particulièrement profonde, de germectomies et de proximité dent-partie postérieure de la tubérosité (figures 11 et 12). La dent risque alors de glisser dans cet espace via la partie haute de l'incision en l'absence de protection vestibulaire par l'index. La prise en charge de cet accident sera approfondie plus tard.

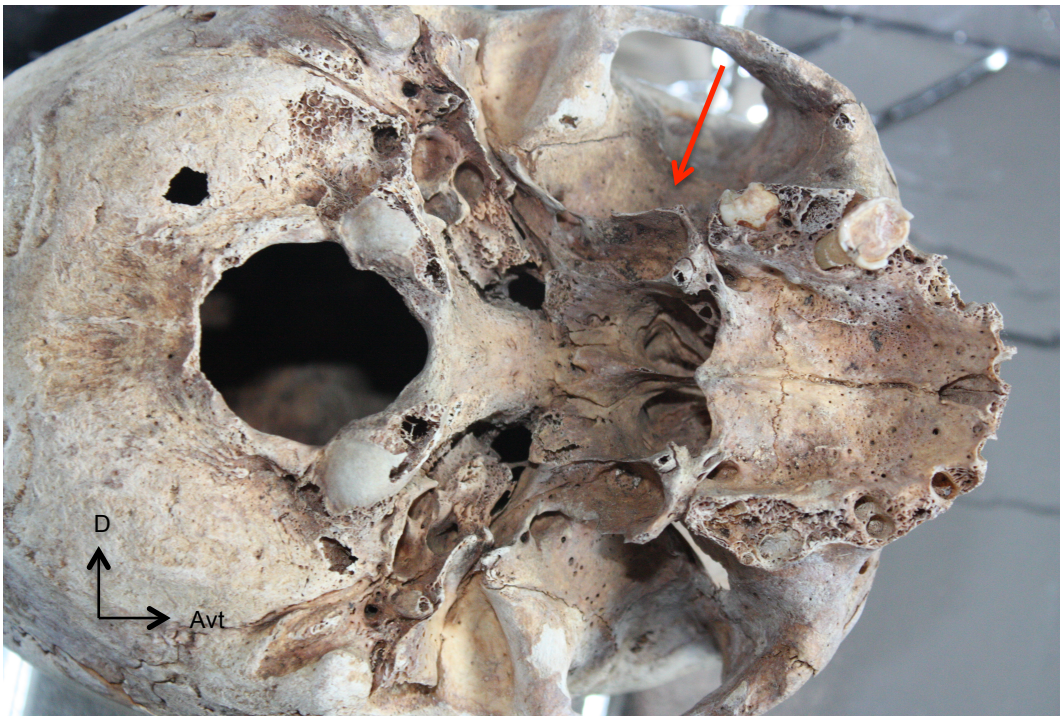


Figure 11 : Vue inférieure de la face extérieure d'un crâne montrant la proximité de la DDS 18 avec la FIT (flèche). Processus styloïde réséqué. (Source : Dr SECKINGER C.)

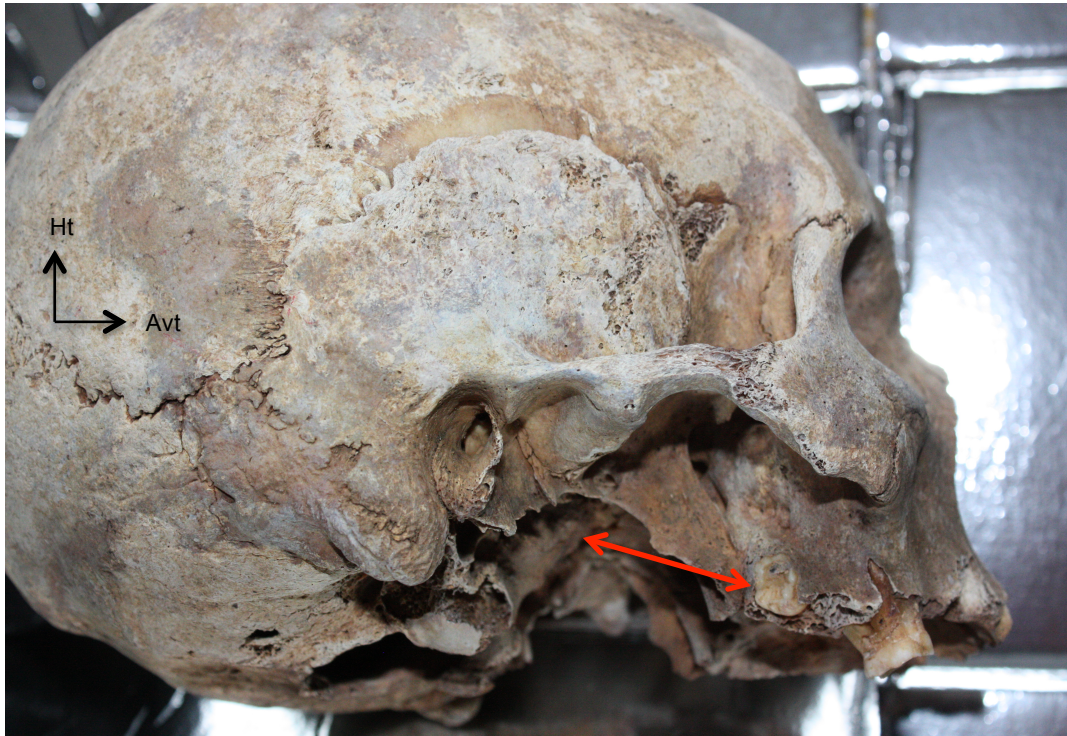

Figure 12 : Profil droit d'un crâne montrant la proximité de la DDS 18 et la FIT (flèche). (Source: Dr SECKINGER C.)

ELEMENTS PREDICTIFS MAJEURS DE LA DIFFICULTE D'AVULSION :

- Une ouverture buccale limitée ;
- Une inclusion profonde et un axe d'inclinaison orienté en palatine ;
- Des racines fines et longues et/ou divergentes et/ou coudées ;
- Une proximité sinusienne ;
- Une tubérosité maxillaire ayant des parois osseuses fines ;
- Besoin d'un lambeau étendu en direction vestibulaire incluant le muscle buccinateur et le corps adipeux de la joue.

4 RAPPELS RAPIDES DE LA TECHNIQUE CHIRURGICALE D'AVULSION (Korbendau et al. 2001; Gaudy Jean-François 2007; VALENZANO 2013; Behin et al. 2017)

4.1 DESINFECTION

La désinfection diffère selon la prise en charge :

- Lors d'une anesthésie générale : une antiseptie péribuccale et endo-buccale large est réalisée à l'aide de polyvidone iodée ou de chlorhexidine en cas d'allergie. La gestion de l'asepsie est identique quelle que soit la chirurgie.
- Lors d'une anesthésie locale : l'opérateur suggérera au patient de pratiquer un bain de bouche à base de chlorhexidine à commencer la veille de l'intervention (1,4,7,11). (Gaudy Jean-François 2007, KORDENBAU et al., 2001, Seigneuric 2010, Placko et al. 2005))

4.2 ANESTHESIE

4.2.1 ANESTHESIE GENERALE

4.2.1.1 INDICATIONS DE L'ANESTHESIE GENERALE

En 2005, la Haute Autorité de Santé (HAS) a publié un rapport concernant les indications de l'anesthésie générale pour les actes courants d'odontologie ou de stomatologie. (HAS 2005) Les conclusions de ce rapport sont présentées dans le tableau 2.

<u>Indications</u>	<u>Situations</u>
Liées à l'état général du patient	<ul style="list-style-type: none"> ○ Conditions comportementales empêchant toute évaluation et/ou traitement buccodentaire à l'état vigile après échec de tentatives de soins au fauteuil. ○ Nécessité de mise en état buccal lourde et pressante avant thérapeutiques médico-chirurgicales spécifiques urgentes, par exemple: carcinologie, hématologie, cardiologie, greffe d'organe... ○ Limitation de l'ouverture buccale interdisant un examen et/ou un traitement immédiat. ○ Réflexes nauséeux prononcés.
Liées à l'intervention	<ul style="list-style-type: none"> ○ Interventions longues, complexes, regroupement de plusieurs actes en une même séance. ○ État infectieux loco-régional nécessitant d'intervenir en urgence (par exemple : geste associé de drainage et/ou débridement, extraction dans le cadre d'une ostéo-radionécrose...).
Liées à l'anesthésie locale	<ul style="list-style-type: none"> ○ Contre-indications avérées de l'anesthésie locale, c'est-à-dire allergie confirmée par un bilan d'allergologie et contre-indications spécifiées dans l'autorisation de mise sur le marché (porphyrie, épilepsie non contrôlée par les médicaments...). ○ Impossibilité d'atteindre un niveau d'anesthésie locale suffisant après des tentatives répétées au cours de plusieurs séances.

Tableau 2 : Indications d'anesthésie générale pour les actes courants d'odontostomatologie. HAS

Malgré l'anesthésie générale, un complément d'anesthésie locale peut être effectué pour diminuer le saignement, abaisser le niveau d'analgésie, et augmenter la qualité du contrôle per et post opératoire de la douleur. (Société française d'oto-rhino-laryngologie et de chirurgie de la face et du cou 2017)

4.2.1.2 CONTRE-INDICATIONS DE L'ANESTHESIE GENERALE

Toujours selon la HAS, deux situations contre-indiquent l'anesthésie générale :

- le refus du patient, des parents ou du représentant légal ;
- les situations présentant des risques anesthésiques majeurs : évaluation nécessaire et systématique du rapport bénéfice/risque. (HAS 2005)

4.2.2 ANESTHESIE LOCALE

L'anesthésie à réaliser pour l'extraction des molaires maxillaires est l'anesthésie para-apicale ou locorégionale.

Les cibles sont :

- Les **rameaux alvéolaires postéro-supérieurs** : issus du nerf maxillaire, ils se détachent avant de pénétrer dans la gouttière infra-orbitaire, longent la tubérosité et donnent les branches dentaires et gingivales. On réalisera alors une anesthésie tubérositaire haute en cas d'inclusion profonde (figure 13). Il est judicieux d'effectuer un test d'aspiration négatif avant l'injection afin d'éviter une injection intravasculaire. En revanche, lorsque la dent est sous-muqueuse, une anesthésie para-apicale sera suffisante (Korbendau et al. 2001).

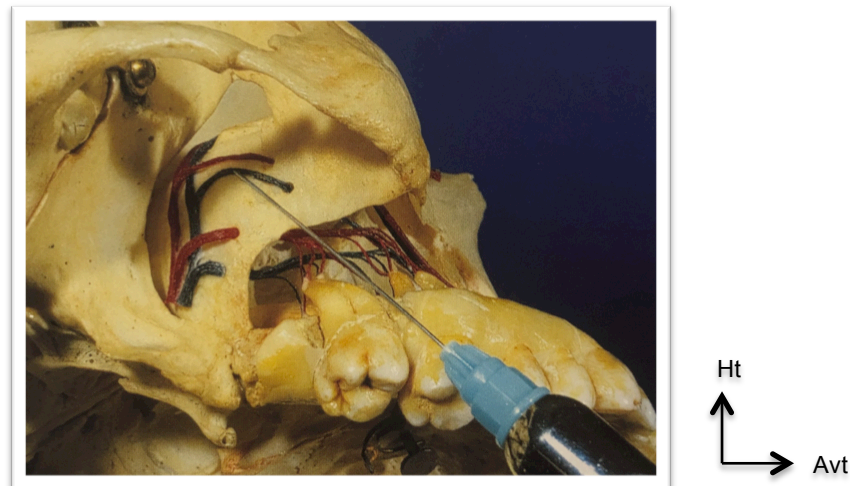


Figure 13 : Anesthésie rétromolaire haute des branches alvéolaires facilitée grâce à l'utilisation d'une aiguille à tronculaire de 35mm. (Source: KORDENBAU, 2001)

- Le **nerf grand palatin** (figure 14) : il émerge au niveau du foramen grand palatin, en regard de la troisième molaire à la jonction entre palais mou et palais dur. Son infiltration permet l'insensibilisation de la fibro-muqueuse palatine et le palais osseux.

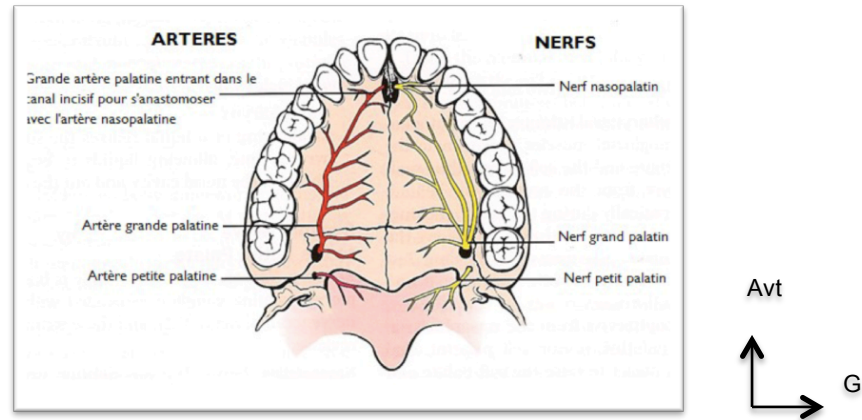


Figure 14 : Innervation et vascularisation du palais dur et du palais mou. (Source: VACELET, 2011)

4.3 TEMPS MUQUEUX

4.3.1 INCISIONS (figure 15)

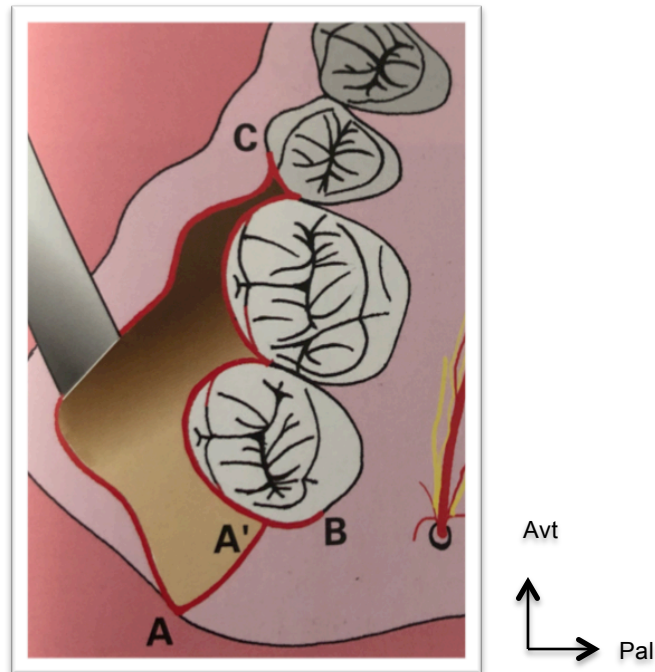


Figure 15: préparation du lambeau muco-périosté. (Source: KORDENBAU, 2001)

AA' = incision rétromolaire

BC = incision sulculaire antérieure

4.3.1.1 INCISION RETROMOLAIRE

L'incision est étendue depuis le sillon ptérygomaxillaire, suivant l'axe de l'arcade jusqu'au milieu de la face distale de la seconde molaire.

Face à une dent retenue en position haute, le point de départ de l'incision peut alors être déporté de quelques millimètres en vestibulaire. Cela permet au lambeau d'être récliné plus haut et d'avoir un accès facilité à la face latérale de la tubérosité. En revanche, la face postérieure de cette dernière sera moins dégagée.

4.3.1.2 INCISION SULCULAIRE ANTERIEURE

L'incision précédente est prolongée en avant, depuis l'angle distopalatin de la dent de douze ans, en suivant le sillon gingival, contournant les papilles interdentaires, et prenant fin au niveau de l'angle disto-vestibulaire de la deuxième prémolaire. Le fait de dégager l'angle distopalatin de la seconde molaire offre une vue de la face palatine de la tubérosité.

Afin d'obtenir une réparation plus rapide du parodonte, il est important d'effectuer une incision franche des fibres suprecrestales et de replacer soigneusement la fibromuqueuse en fin d'opération.

4.3.1.3 INCISION DE DECHARGE

Elle est facultative et faite en direction apicale jusqu'au fond du vestibule, depuis l'embrasure prémolo-molaire. Elle accorde une visibilité plus importante du champ opératoire par un écartement plus aisé, une facilitation du décollement périosté, ainsi qu'une diminution du risque de déchirure du lambeau et du tissu gingival.

Optionnelle, cette incision peut être faite dans un second temps, en peropératoire lorsque le dégagement osseux est plus important que prévu. Comme souligné par de nombreux opérateurs, l'important en chirurgie est de voir ce que l'on fait.

4.3.2 DECOLLEMENT

Le décollement mucopériosté est réalisé à l'aide d'un décolleur de Molt. Le lambeau est ensuite pris en charge par l'écarteur, au niveau du fond de vestibule.

Gaudy suggère d'introduire une lame concave de Tessier entre l'os et le lambeau, en postérieur et de la pousser vers l'arrière jusqu'à sa butée sur la face latérale de l'aile latérale du processus ptérygoïde. Cette dernière bloque l'instrument et permet de dégager la tubérosité. Ainsi, nous empêchons toute possibilité de luxation de la dent vers la fosse infra-temporale.

4.4 TEMPS OSSEUX

L'ostéotomie est effectuée grâce à une pince Gouge, un syndesmotome ou une fraise boule en carbure de tungstène. Son but est d'obtenir le dégagement de la couronne, au-delà de la ligne de plus grande convexité de la dent (veiller à bien élargir la crypte osseuse en distal). En effet, cela permet une luxation sans contraintes excessives pouvant engendrer une fracture radiculaire ou tubérositaire ou une projection dans les espaces anatomiques voisins.

L'absence de visibilité doit être compensée par le sens tactile de l'opérateur qui saura distinguer le fraisage de la corticale et/ou de l'os médullaire, du fraisage de l'organe dentaire.

4.5 TEMPS DENTAIRE

4.5.1 SECTION CORONO-RADICULAIRE

La dent est rarement sectionnée. Effectivement l'espace confiné altère la maîtrise du geste.

4.5.2 LUXATION

La luxation de la dent est accomplie au syndesmotome droit ou faucille, en direction vestibulo-distale. Les gestes en direction apicale ou postérieure sont contre-indiqués à cause de la proximité des loges anatomiques voisines.

4.5.3 AVULSION

Une fois mobilisée, la troisième molaire est :

- soit saisie au davier,
- soit dirigée vers le vestibule grâce à une pince à préhension, un syndesmotome ou un élévateur. Le syndesmotome faucille est préféré lors d'une germectomie car celui-ci crochète le germe qui a tendance à rouler dans sa cavité.

4.5.4 REVISIONS ALVEOLAIRES

Le sac péri-coronaire ou les débris folliculaires/osseux sont extirpés à l'aide d'une pince hémostatique ou d'une curette de Lucas. Un curetage délicat évitera une effraction sinusienne et s'effectuera depuis le fond de l'alvéole, en remontant latéralement sur les parois alvéolaires.

4.5.5 REGULARISATION OSSEUSE

Avant de repositionner le lambeau, il est primordial de vérifier, par exploration digitale, et d'éliminer toute épine osseuse ou irrégularité qui entraînerait des douleurs, un retard de cicatrisation et une ré-intervention. Les bords osseux sont alors arrondis à la pince gouge ou à l'aide d'une fraise boule.

4.5.6 SUTURES

Après un rinçage abondant, mais sans pression, au sérum physiologique, le lambeau est repositionné et les sutures sont pratiquées:

- En premier, on réalise la fixation du trait de décharge antérieure, si celle-ci est nécessaire. En général, l'opérateur accomplit deux points distincts ;
- puis les papilles inter-dentaires sont remises en place et maintenues dans les embrasures par des points séparés ;
- enfin nous terminons par l'incision rétro-molaire, en comprimant le lambeau contre la tubérosité et en effectuant deux points distincts.

A sa convenance et selon ses habitudes, le praticien choisira des fils résorbables (qui seront retirés à partir du huitième jour post-opératoire) ou non, chacun présentant des avantages et des inconvénients.

5 PRISE EN CHARGE CHIRURGICALE DE LA PROJECTION DE LA TROISIEME MOLAIRE MAXILLAIRE INCLUSE DANS LE SINUS - PRESENTATION D'UN CAS CLINIQUE

5.1 CAUSES DE LA PROJECTION

Tous les auteurs s'accordent à dire que les principaux risques/causes de projection sont :

- une chirurgie iatrogène : l'absence de maîtrise de la gestuelle par l'opérateur ;
- une poussée en direction apicale avec l'élévateur ;
- une préparation insuffisante de la chirurgie ;
- une faible expérience et un manque de qualifications du praticien ;
- un contact intime entre la cavité antrale et la dent de sagesse, proximité de l'ordre du millimètre dans certains cas ;
- une inclusion trop profonde. (Sverzut et al. 2005; Amorim et al. 2015)

5.2 DENT PROJETEE : CLINIQUE ET CONDUITE A TENIR

5.2.1 TABLEAU CLINIQUE

Cliniquement, lorsque la dent va être refoulée dans le sinus, le chirurgien observera une hémorragie trans-alvéolaire, une manœuvre de Valsalva positive (tableau 3), ainsi que la disparition de la dent (Prédine-Hug François 2003).

1. Pincer les narines du malade. 2. Faire souffler doucement par le nez	si le sinus est :	<i>Ouvert</i> : on entend un léger chuintement (l'air passe par l'orifice), on voit des bulles de sang et de salive. <i>Intact</i> : pas de chuintement, ni bulles.
3. ATTENTION ! il faut faire souffler doucement et relâcher la pression aussitôt, car	DANGER	On peut, par maladresse, provoquer la rupture de la muqueuse par surpression

Tableau 3 : Manœuvre de VALSALVA

5.2.2 QUAND REINTERVENIR : RETRAIT IMMEDIAT OU DIFFERE

Face à la certitude de la projection intra-sinusienne, l'opérateur doit informer le patient sur l'accident et lui exposer les différentes options qui s'offrent à lui.

5.2.2.1 RETRAIT IMMEDIAT

Beaucoup d'auteurs suggèrent un retrait immédiat dans le but de prévenir une infection future, uniquement si la recherche de l'élément propulsé n'engendre pas plus de dégâts que le fait de le laisser en place. Cela prend en compte l'expérience de l'opérateur, tout comme l'état général du patient (physique et/ou psychologique) ainsi que la durée de l'intervention déjà réalisée. (Svezut et al. 2005; Kim et Duncavage 2010; Amorim et al. 2015)

Seigneuric et al. proposent de placer le patient en position assise, et d'effectuer un cliché rétro-alvéolaire afin de localiser la dent perdue. Si celle-ci est visible et située sur le plancher sinusien, une tentative de récupération par voie alvéolaire élargie est faite (technique développée ci-après). D'autres auteurs soumettent également cette option lorsque l'ouverture alvéolaire est de taille supérieure à l'élément projeté. L'autre option est l'intervention de Caldwell-Luc immédiate (Seigneuric 2010).

En revanche, l'acharnement est à éviter et une intervention différée sera préférable pour le confort du patient.

5.2.2.2 RETRAIT DIFFERE

Faisant suite à un échec de récupération immédiate, le praticien doit alors :

- réaliser des sutures hermétiques,
- mettre en place une antibiothérapie large spectre (type pénicillines + acide clavulanique)
- associer un traitement antalgique, antipyrétique, et prescrire des lavages de nez, dans le but de diminuer le risque d'infection et réduire l'inflammation (Ameli. 2020 [cité 2 mars 2020]. Disponible sur : <https://www.ameli.fr/assure/sante/themes/sinusite/consultation-traitement.>)

Après quoi, le patient sera adressé à un opérateur spécialisé afin de retirer l'organe dentaire et un CBCT sera effectué pour préciser la localisation.

Il a été rapporté, dans la littérature, qu'un sinus peut rester sain malgré la présence d'un corps étranger dans la cavité antrale, et ce pendant plusieurs mois, voire années, avant de développer une infection aigüe (Sverzut et al. 2005).

Une autre école, Peterson et al., recommandent qu'une dent disloquée dans le sinus maxillaire soit enlevée après une période de 4 à 6 semaines, en raison de la fibrose au cours de la période de guérison initiale qui peut stabiliser la dent, rendant son positionnement plus ferme (Amorim et al. 2015).

5.2.3 EXAMENS COMPLEMENTAIRES : LOCALISATION DE LA DENT ECTOPIQUE (Amorim et al. 2015)

5.2.3.1 ORTHOPANTOMOGRAMME (OPT) :

L'OPT demeure toujours l'examen de base pour confirmer la projection intra-sinusienne. Malgré la déformation que l'examen offre, il reste l'exploration la plus facile d'accès, la moins irradiante et la plus rapide.

Nous pouvons faire face à plusieurs situations qui entraîneront des prises en charges différentes (Huang et al. 2011) :

- la dent est mobile et change de position lorsque le patient bouge la tête ;
- la dent est immobile et coincée entre la membrane sinusienne et la paroi osseuse ;
- la dent est immobile et entièrement déplacée dans la cavité antrale et immobilisée par une membrane adhérente (fibrose), (figure 16).

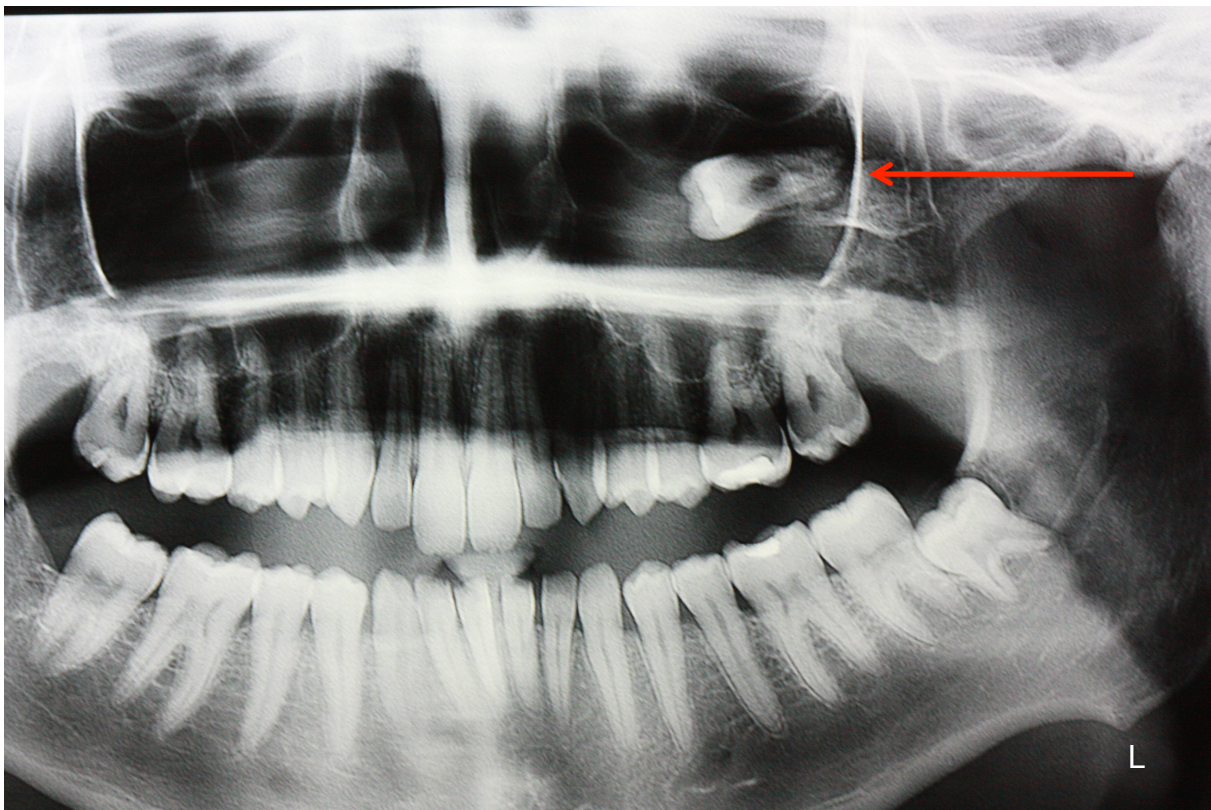


Figure 16 : OPT d'un cas clinique : DDS 28 projetée dans le sinus maxillaire gauche.

(Source : cas clinique Dr SECKINGER C.)

5.2.3.2 IMAGERIE VOLUMIQUE A FAISCEAU CONIQUE OU CBCT :

Ce cliché permet de déterminer avec précision l'emplacement de la dent transluculée, avec une indication tridimensionnelle.

5.3 LES DIFFERENTES VOIES D'ABORD

5.3.1 VOIE VESTIBULAIRE : INTERVENTION DE CALDWELL LUC PAR LA FOSSE CANINE

5.3.1.1 AVANTAGES DE CETTE TECHNIQUE

Les principaux avantages de cette opération sont :

- un contrôle des parois postérieures et médiales du sinus ;
- une bonne visualisation du champ opératoire (qui facilite un meilleur accès au sinus) et une vision directe ;
- une procédure aisée peu exigeante en matériel ;
- une expérience antérieure de ce traitement dans la routine du chirurgien ;
- l'absence de complications graves.

5.3.1.2 TECHNIQUE CHIRURGICALE

L'incision, réalisée à un ou deux centimètres au-dessus de la ligne des collets, est transversale et s'étend depuis la face mésiale de la canine jusqu'à la jonction entre la première et la seconde molaire (figure 17).

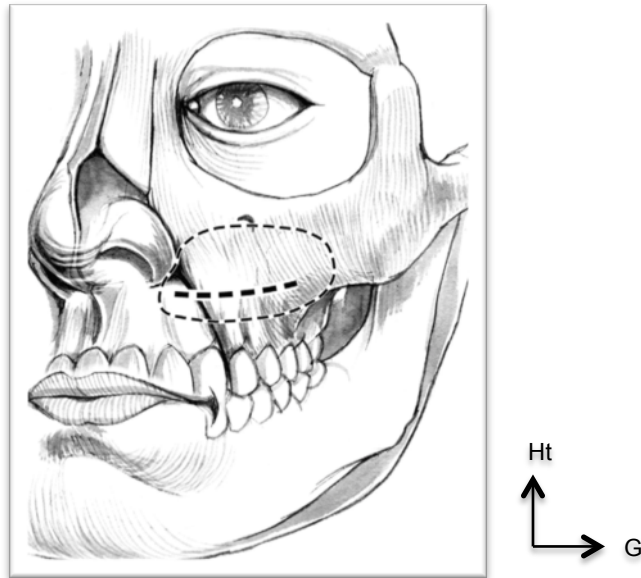


Figure 17 : Schéma du tracé d'incision gingivale.

(Source : Esther Kim & James Duncavage, 2010)

Un lambeau de pleine épaisseur est effectué afin d'exposer la fosse canine. Il s'étend en haut, jusqu'à la mise en évidence du foramen infra orbitaire. La paroi antérieure du sinus est alors accessible.

Une fenêtre osseuse de 4-5 mm est faite apicalement aux prémolaires (figure 18) puis élargie tant que nécessaire pour le retrait de la dent disloquée, le plus souvent à os perdu. En revanche, si la résection osseuse doit être trop importante, un volet osseux taillé à la fraise peut être repositionné à la fin de l'intervention et maintenu par des vis d'ostéosynthèse, d'où l'intérêt de la piézochirurgie. En effet, l'instrumentation utilisée en chirurgie orale n'ayant pas connu de réelles innovations au cours des dernières décennies, elle ne permet pas de travailler avec une extrême précision au niveau des maxillaires. La réalisation d'ostéotomie en chirurgie osseuse nécessite encore l'application peu efficiente d'une instrumentation très polyvalente, parfois même dangereuse : scie oscillante, ciseaux à os, marteau, pièce à main et fraise à os... Néanmoins, l'étroitesse d'accès aux sites chirurgicaux, les difficultés rencontrées par les praticiens et les traumatismes laissés aux patients ne peuvent être ignorés. La chirurgie piézoélectrique a alors été développée à partir des technologies piézoélectriques couramment utilisées sous forme de détartreurs ultrasonores. Cette technologie permet entre autres :

- un meilleur contrôle du geste et de l'ostéotomie ;
- une action sur les tissus minéralisés sans dommages pour les tissus mous ;
- de donner à la main du chirurgien une information bien plus précise sur la dureté du tissu traversé qu'une turbine ou une pièce à main, ce qui réduit d'autant les erreurs d'appréciations de la profondeur de coupe, notamment au niveau des zones anatomiquement difficiles ;
- une visibilité du site opératoire augmentée de par l'absence de sang (phénomène de cavitation) ;
- la réalisation d'ostéotomies particulièrement aisées sur os fins (comme au niveau du maxillaire) ;
- un retour des fonctions motrices et sensitives complet sans dommage neurologique ni conséquence sur les tissus avoisinant le site opératoire ;
- une cicatrisation primaire de l'os plus rapide que par les techniques conventionnelles (VANNER 2007).

Lorsque la dent est mobile, nous pouvons la retirer en passant une canule d'aspiration stérile (haute vélocité) dans la fenêtre osseuse et la diriger directement dans la partie postérieure du sinus (puisque le patient sera en position allongée).

Si la dent se loge entre la membrane de Schneider et le plancher osseux, nous réclinons la membrane délicatement à l'aide d'une curette et la dent est ainsi récupérée sans difficultés. Le diagnostic se fait par palpation digitale minutieuse.

Si la dent est immobile et entourée de fibres (figure 19), l'utilisation délicate d'une curette permettra de la détacher de la muqueuse entraînant son mouvement vers la partie postérieure du sinus. Elle sera alors récupérée grâce à une curette ou par aspiration.

Dans tous les cas, il faut être particulièrement vigilant à ne pas léser le nerf infra orbitaire ainsi que l'artère alvéolaire postéro-supérieure et l'artère antrale correspondant à l'anastomose entre les artères alvéolaire postéro-supérieure et infra-orbitaire.

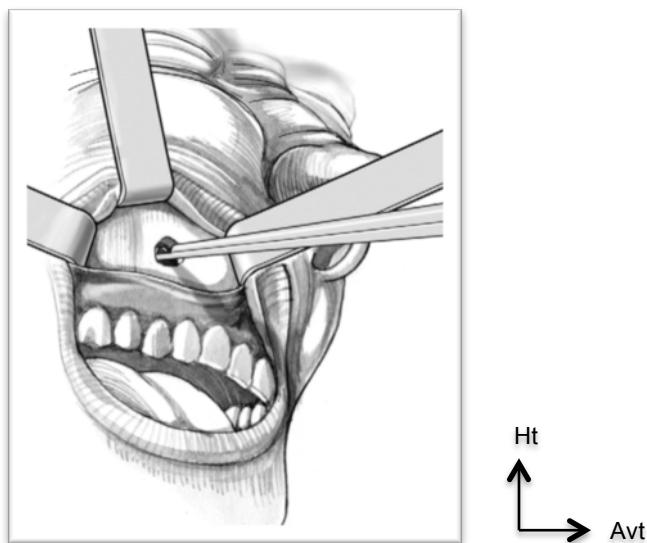


Figure 18 : Schéma d'une fenêtre osseuse supra-apicale permettant le passage d'instruments ou d'une canule d'aspiration. (Source: Esther Kim & James Duncavage, 2010)

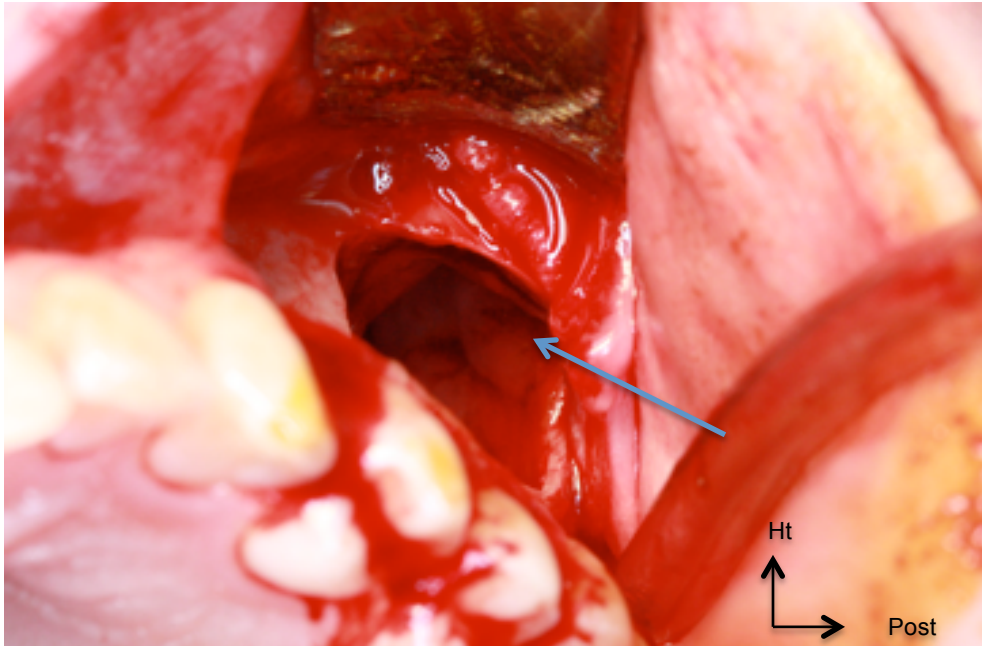


Figure 19 : CAS CLINIQUE : photo peropératoire, fenêtre osseuse réalisée, DDS 28 projetée, visible à travers l'ouverture (flèche). (Source : Dr SECKINGER C.)

Certains auteurs recommandent un rinçage sinusien au sérum physiologique avant de replacer le lambeau dans sa position initiale et d'effectuer des sutures. Ces dernières doivent être les plus hermétiques possibles.

Les soins post-opératoires sont les suivants :

- Antibiothérapie adaptée d'une semaine ;
- Les soins post-extractionnels restent classiques : analgésiques, bains de bouche passifs à différer 48 heures après la chirurgie.
- Il n'y a pas de prescription de décongestionnants ; en effet, le patient doit éviter au maximum de se moucher le nez, d'éternuer et tout tic de succion.
- Un régime alimentaire mixé ou mouliné est de rigueur pendant quelques jours.
- Les sutures sont enlevées à 1 semaine. Les patients sont ensuite examinés à J+1, J+7 et six semaines après l'opération. L'absence de gonflement, de douleur, d'engourdissement, d'écoulement nasal et de saignements est vérifiée

(KLOSSEK et BEAUVILLAIN DE MONTREUIL 2007; Kim et Duncavage 2010; Huang et al. 2011; Anand et Patil 2013).

5.3.1.3 CRITERES DE DECISION : POURQUOI CE CHOIX ?

Les complications reportées dans la littérature sont :

- une paresthésie du nerf sous-orbitaire ;
- une fistulisation par voie d'abord ;
- une mucocèle maxillaire tardive ;
- une absence d'aération prolongée du sinus maxillaire ;
- une déformation faciale, une gêne faciale ou une hémorragie.

Une anesthésie nasogénienne et une fistule buccosinusienne constituent les éventuelles séquelles de l'intervention de Caldwell Luc (Société française d'oto-rhino-laryngologie et de chirurgie de la face et du cou 2017).

Gaudy et al. ainsi que d'autres auteurs nous informent que cette **procédure**, bien que largement décrite dans la littérature, **est abandonnée en France depuis 1990, au profit des méatotomies moyennes ou inférieures**. Ces dernières présentent effectivement beaucoup moins d'inconvénients post-opératoires.

Cette procédure est, de nos jours, plutôt indiquée en seconde intention lorsque l'abord par les voies de méatotomies moyenne et inférieure est insuffisant (Gaudy Jean-François 2007).

5.3.2 VOIE TRANS-ALVEOLAIRE : RETRAIT IMMEDIAT

Cette technique est évoquée comme la première tentative immédiate à réaliser, notamment quand la dent est située sur le plancher sinusien. Dans tous les

cas, une radiographie panoramique peropératoire est le strict minimum avant d'entamer la prise en charge.

Sans être détaillée dans la littérature, il en ressort que le praticien doit placer, via l'orifice trans-alvéolaire, une pompe aspirante stérile ayant un débit élevé dans le sinus pour aspirer la dent (en effet, nous objectivons une effraction de la membrane sinusienne lorsque l'organe dentaire est totalement projeté dans le sinus). L'ouverture alvéolaire peut être élargie délicatement (Anand et Patil 2013; Behin et al. 2017; Hupp James R et al. 2019).

Après un échec de cette première démarche, l'opérateur tentera alors de rincer abondamment le sinus avec une solution saline. Par mouvement brownien, la dent peut alors être mobilisée et possiblement aspirée. Parfois cette pratique permet uniquement de rapprocher la dent à proximité de l'ouverture ce qui facilite sa récupération grâce à une petite pince ou une curette coudée (Huang et al. 2011).

Toute entreprise doit faire l'objet d'une évaluation de la balance bénéfice/risque. En cas d'échec avec le rinçage au sérum physiologique, le site opératoire est refermé, des antibiotiques et des décongestionnants sont prescrits.

5.3.3 VOIE ENDO-NASALE : LA MEATOTOMIE MOYENNE SOUS GUIDAGE ENDOSCOPIQUE

5.3.3.1 DEFINITION

La méatotomie moyenne correspond à l'ouverture du sinus maxillaire à partir de l'ostium sinusien au niveau du méat moyen. L'objectif est alors d'ouvrir le sinus maxillaire sans en altérer son fonctionnement.

5.3.3.2 INDICATIONS

Une des indications de la méatotomie moyenne est l'extraction d'un corps étranger. On peut donc y avoir recours lors d'une projection d'un germe ou d'une dent de sagesse maxillaire complètement formée (KLOSSEK et BEAUVILLAIN DE MONTREUIL 2007).

5.3.3.3 RAPPEL ANATOMIQUE

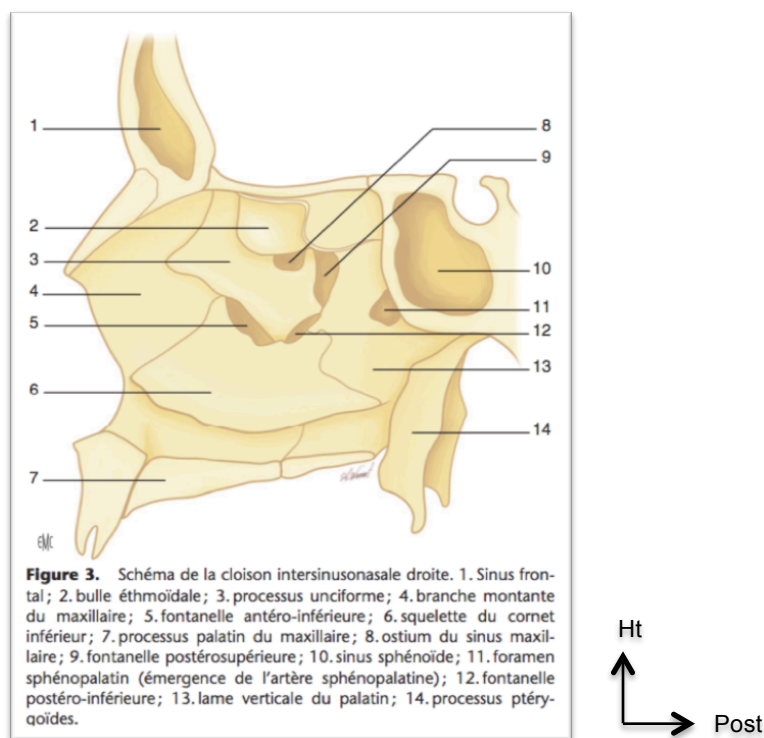


Figure 20 : Schéma de la cloison intersinusnasale droite.

(Source : J. MICHEL, F. ANTONINI, A. VAROQUAUX, E. MOREDDU, P. DESSI, 2013)

Le sinus maxillaire s'ouvre dans les fosses nasales par le hiatus maxillaire (figure 20). Ce dernier est partiellement obturé par le cornet nasal inférieur, le processus unciforme de l'éthmoïde et de l'os palatin. Le hiatus est ainsi divisé en quatre orifices :

- L'orifice antéro-supérieur, le seul à rester perméable correspondant ainsi à **l'ostium du sinus maxillaire** (numéro 8 sur la figure 20). Il répond en réalité à un canal dont la partie supérieure est formée par la paroi inférieure de la bulle éthmoïdale et la partie inférieure par la portion horizontale du processus unciforme. Il s'agit donc d'une structure totalement éthmoïdale.
- Les trois fontanelles ; antéro-inférieure (numéro 5 sur la figure 20), postéro-supérieure (numéro 9 sur la figure 29) et postéro-inférieure (numéro 12 sur la figure 20) sont fermées par l'accolement des muqueuses nasale et sinusienne.

L'orifice du sinus maxillaire se situe dans le méat moyen, en dessous de la bulle éthmoïdale et en arrière du processus unciné.

5.3.3.4 PROCEDE CHIRURGICAL

Le premier temps est le repérage des éléments du méat moyen (figure 21) que sont : le cornet moyen, la face inférieure de la bulle éthmoïdale en haut, la portion horizontale du processus unciné en bas et la bosse lacrymale en avant.

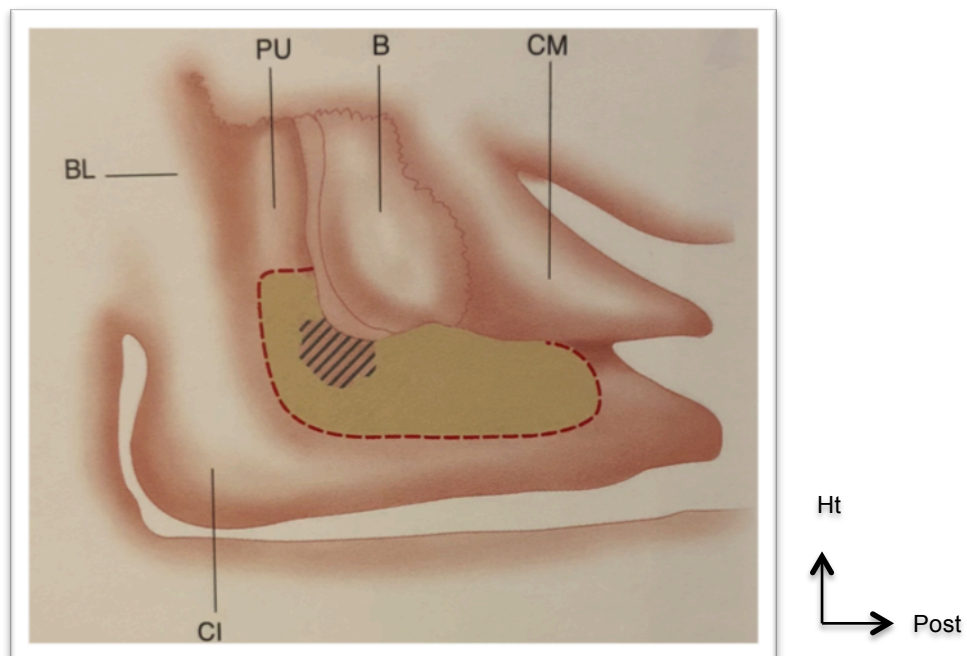


Figure 21 : Schéma de l'aire de la méatotomie. CI : cornet nasal inférieur. BL : bulle lacrymale. PU : processus unciné. B : bulle éthmoïdale. CM : cornet nasal moyen. (Source : JM. KLOSSEK, C. BEAUVILLAIN DE MONTREUIL, 2007)

Le second temps répond, après la luxation vers le dedans du cornet moyen, à la section de la partie horizontale (c'est-à-dire inférieure) du processus unciné, derrière lequel se trouve l'ostium naturel du maxillaire. Cette étape est la clé de la réussite de la méatotomie (figure 22).

Une fois sectionné, le processus unciforme est basculé médialement et permet la visualisation de la cavité sinusienne (figure 23). On peut ensuite introduire un aspirateur coudé à l'extrémité boutonnée dans l'ouverture effectuée pour en apprécier la taille. A noter que la partie horizontale du processus unciforme est retirée.

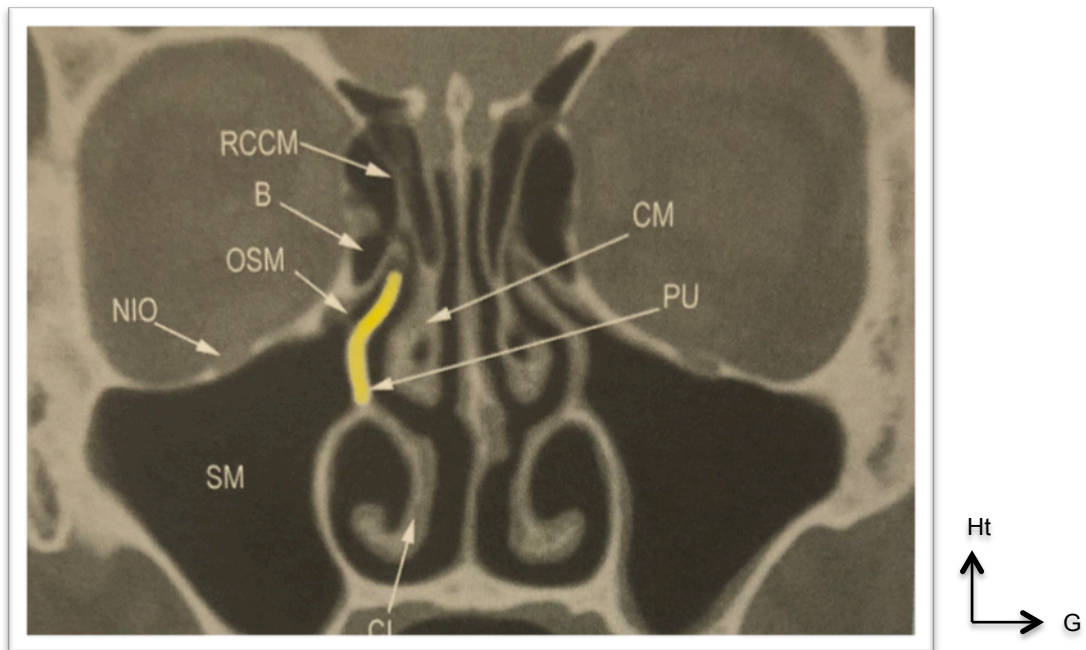


Figure 22 : Méatotomie droite : section du processus unciforme. SM : sinus maxillaire. CM : cornet moyen. B : bulle éthmoïdale. NIO : nerf infra-orbitaire. OSM : ostium du sinus maxillaire. PU : processus unciforme (en jaune : portion retirée). RCCM : racine cloisonnante du cornet moyen. (Source : JM. KLOSSEK, C. BEAUVILLAIN DE MONTREUIL, 2007)

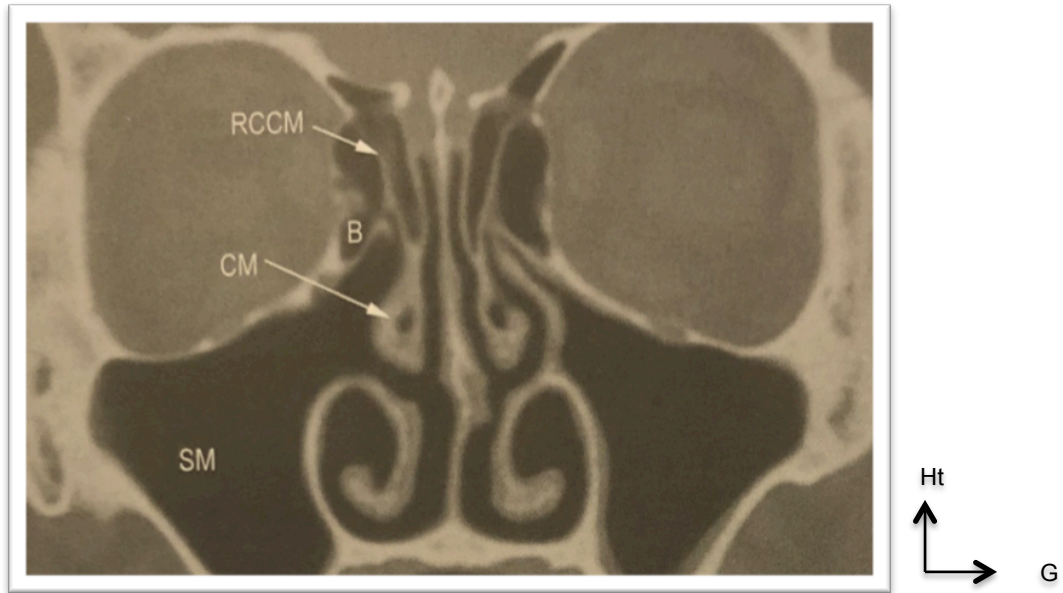


Figure 23 : Méatotomie droite faite (avant élargissement). SM : sinus maxillaire. CM : cornet moyen. B : bulle éthmoïdale. RCCM : racine cloisonnante du cornet moyen. (Source : JM. KLOSSEK, C. BEAUVILLAIN DE MONTREUIL, 2007)

L'étape suivante est l'élargissement de la méatotomie aux dépens des fontanelles postéro-inférieure, postéro-supérieure et antéro-inférieure en fonction de l'indication (ex : avulsion d'un germe ou d'une dent ou tout autre corps étranger) :

- en arrière jusqu'à la paroi postérieure du sinus maxillaire et/ou en bas sur le dos du cornet nasal inférieur ;
- en avant l'ouverture peut être menée jusqu'au relief du conduit lacrymonasal ;
- en haut l'agrandissement est limité par la paroi bullaire de l'éthmoïde.

La taille moyenne de la méatotomie est de **2 cm de diamètre**.

Des gestes dits « d'accompagnement » sont souvent utiles afin de donner un meilleur accès à la méatotomie, de rendre les soins post-opératoires plus simples et moins douloureux, et de réduire le risque de synéchies (adhérence cicatricielle de deux surfaces ulcérées) en élargissant l'entrée du méat moyen. Cet acte concerne notamment le cornet nasal moyen (résection de sa portion libre antérieure, remodelage du cornet...) (figure 24).

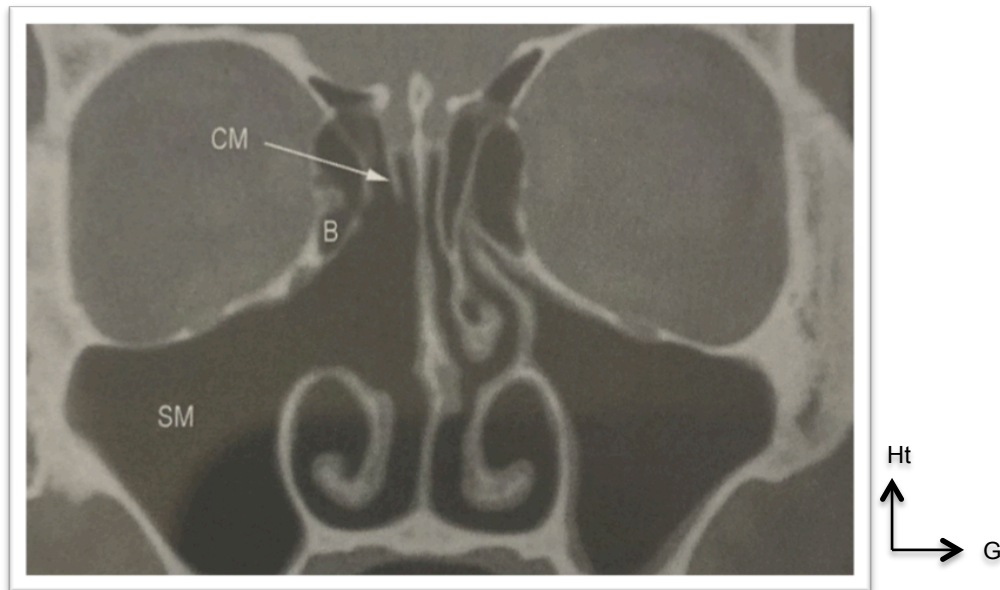


Figure 24 : Méatotomie droite réalisée. SM : sinus maxillaire. B : bulle éthmoïdale. CM : cornet moyen sectionné. (Source : JM. KLOSSEK, C. BEAUVILLAIN DE MONTREUIL, 2007)

Sous guidage optique, le chirurgien introduira alors une pince ou une canule d'aspiration pour extraire la dent disloquée (2004; KLOSSEK et BEAUVILLAIN DE MONTREUIL 2007; Michel et al. 2013).

5.3.3.5 AVANTAGES ET INCONVENIENTS

Le rapport de la Société Française d'ORL et de Chirurgie Cervico-faciale en 2017 expose les avantages et inconvénients de la méatotomie moyenne (tableau 4) (Société française d'oto-rhino-laryngologie et de chirurgie de la face et du cou 2017):

Avantages	Inconvénients
<ul style="list-style-type: none"> - L'abord du sinus par des voies naturelles, absence de cicatrice visible ; - Extraction du corps étranger sous contrôle visuel endoscopique ; - Restauration de l'aération sinusienne et du drainage mucociliaire ; - Excellente visualisation du sinus et lavage possible ; - Accélération du processus de cicatrisation. 	<ul style="list-style-type: none"> - Nécessité de recourir à une anesthésie générale ; - La visibilité est restreinte lorsque la dent projetée est accolée à la paroi médiale ou antérieure du sinus, d'où l'utilisation d'un endoscope à 70°. On peut également associer une méatotomie inférieure pour faciliter le geste.

Tableau 4 : Avantages et inconvénients de la méatotomie moyenne (Société française d'oto-rhino-laryngologie et de chirurgie de la face et du cou 2017)

5.3.4 VOIE ENDO-NASALE : LA MEATOTOMIE INFÉRIEURE SOUS GUIDAGE ENDOSCOPIQUE

5.3.4.1 DEFINITION

La méatotomie inférieure consiste à ouvrir le sinus maxillaire sous le cornet nasal inférieur.

5.3.4.2 INDICATIONS

Du fait de l'inefficacité de la méatotomie inférieure pour assurer le drainage physiologique de la cavité sinusienne, celle-ci est de moins en moins réalisée isolément. Elle reste toutefois indispensable pour l'exploration et l'accès au bas-fond sinusien. Le plus souvent elle est associée à une méatotomie moyenne, on parle alors de biméatotomie.

5.3.4.3 PROCÉDE CHIRURGICAL

Le premier temps opératoire est la luxation du cornet nasal inférieur médialement, vers le septum nasal.

L'orifice du canal lacrymo-nasal est objectivé afin de ne pas le léser.

Ensuite, a lieu la trépanation de la cloison intersinusal grâce à une pince angulée, d'un aspirateur coudé ou, plus rarement, à l'aide d'un trocart. Elle est débutée dans la zone postéro-supérieure du méat inférieur, environ 8 mm en arrière de l'insertion du cornet inférieur et 5 mm au-dessus du plancher de la fosse nasale. A partir de l'orifice, la méatotomie est élargie vers le bas et vers l'avant dans le but d'obtenir une fenestration suffisamment importante pour y introduire une canule d'aspiration ou une pince pour extraire la dent.

En fin d'intervention, le cornet nasal est remis en position initiale, contre la paroi latérale de la fosse nasale, en veillant à ne pas faire entrer en contact la muqueuse du cornet avec les berges de la méatotomie afin de prévenir les synéchies (2004; KLOSSEK et BEAUVILLAIN DE MONTREUIL 2007; Michel et al. 2013).

5.3.5 VOIE D'ABORD PAR OSTÉOTOMIE DE LE FORT I (Massereau et al. 2015)

Dans la littérature, un cas de dent de sagesse maxillaire ectopique intrasinusienne a été décrit, avec une prise en charge par une ostéotomie de Le Fort I (figure 25). Une dent ectopique est définie comme une dent qui fait son éruption dans un site plus ou moins éloigné de la normale. Par conséquent, cela ne répond pas particulièrement au sujet de thèse mais cela semble judicieux de l'évoquer car cela pourrait faire partie du futur arsenal thérapeutique.

5.3.5.1 DEFINITION

Une ostéotomie est la section chirurgicale d'un os. L'ostéotomie de Le Fort I correspond à une disjonction cranio-faciale dont la fracture sous nasale tend à séparer le bloc maxillaire du reste du massif facial.

5.3.5.2 INDICATIONS

Les principales indications de cette intervention sont :

- les corrections des dysmorphoses cranio-faciales,
- les traumatismes,
- les chirurgies orthognatiques lorsque l'orthodontiste ne peut plus agir sur la croissance osseuse et lorsqu'on est face à un décalage des bases osseuses.

Cette option thérapeutique a été envisagée dans le cas clinique présenté dans la figure 25 car la dent de sagesse était en position postéro-supérieure dans le sinus, au niveau infra-orbitaire. Par ailleurs, la dent était totalement formée et entourée d'un kyste volumineux empêchant les différentes voies d'abord énoncées précédemment. On note également la formation d'une cloison osseuse intrasinusienne, séparant le sinus en deux cavités distinctes, qui entoure l'ensemble dent/kyste.

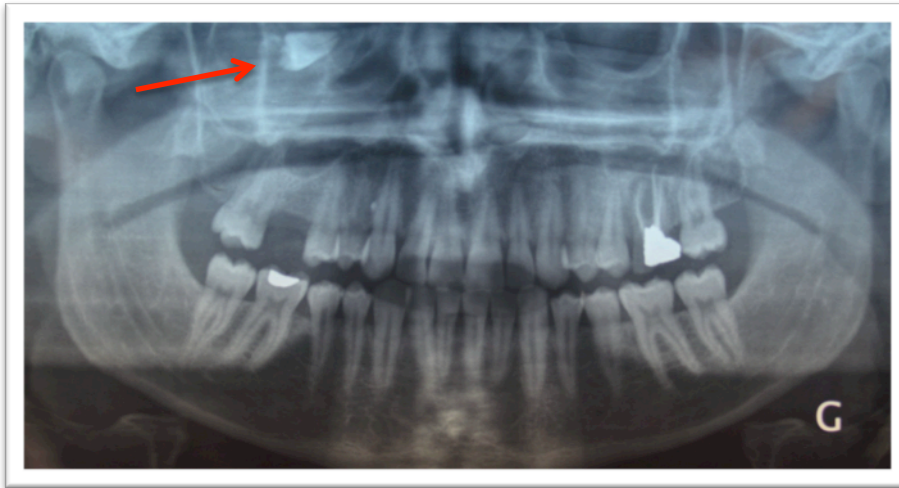

Figure 25 : Radiographie panoramique montrant une image radio-opaque dans le sinus maxillaire droit sous le plancher de l'orbite. (Source : Massereau E-A, Revol P, Chossegros C-M, Romeu M, Caquant L. 2015)

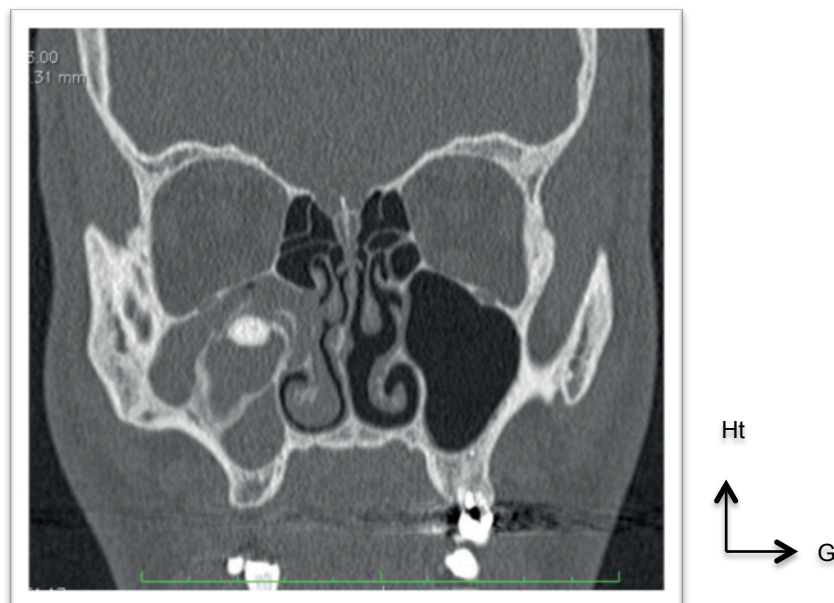

Figure 26 : TDM du massif facial, sans injection, en coupe coronale. (Source : Massereau E-A, Revol P, Chossegros C-M, Romeu M, Caquant L. 2015)

On observe (figures 26 et 27):

- un comblement du sinus maxillaire droit.
- une image hyperdense de forme arrondie entourée d'une image moins dense.
- une cloison osseuse intrasinusienne allant de la paroi latérale du sinus au système méatique. L'ensemble refoulant la cavité sinusienne vers le bas.

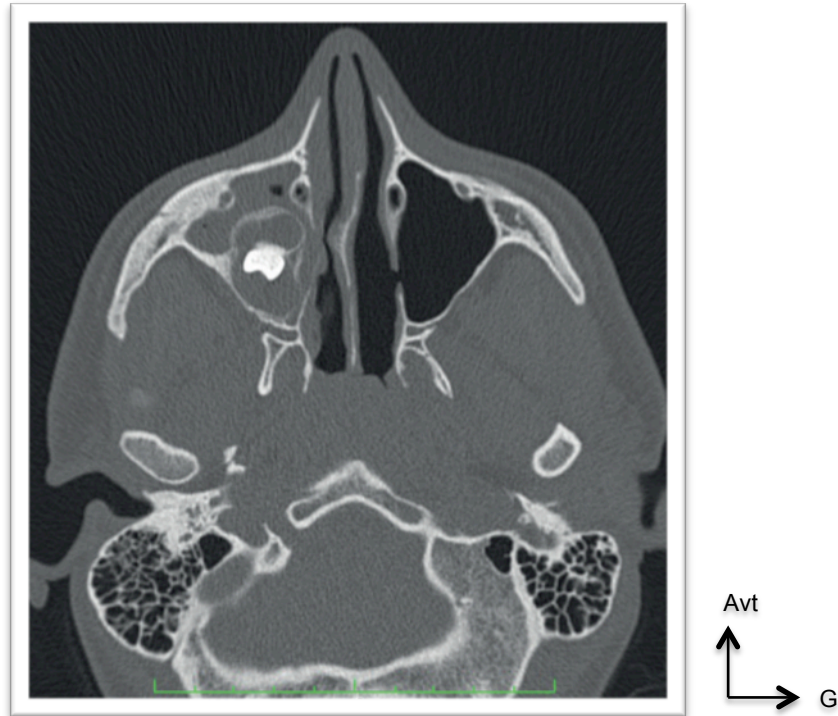


Figure 27 : Tomodensitométrie du massif facial sans injection en coupe axiale. Pas de comblement de la partie antérieure du sinus. Images aériques évoquant une réaction inflammatoire. (Source : Massereau E-A, Revol P, Chossegros C-M, Romeu M, Caquant L., 2015)

5.3.5.3 PROCÉDE CHIRURGICAL : DESCRIPTION SUCCINCTE

L'étape préalable est la mise en place d'un blocage intermaxillaire. En effet, une fois la disjonction osseuse réalisée, le chirurgien devra disposer d'un moyen lui permettant de remettre en place le massif maxillaire par rapport au massif cranio-facial. Celui ci est assuré par un minimum de quatre vis d'ostéosynthèse.

Par abord intra-oral, le tracé d'ostéotomie est horizontal (figures 28 et 29), légèrement en bas et en arrière, sus-apical, transnasal et transseptal ; il inclut une disjonction entre la tubérosité maxillaire et l'apophyse ptérygoïde, effectuée au piézotome (Ferri-Launay et al.).

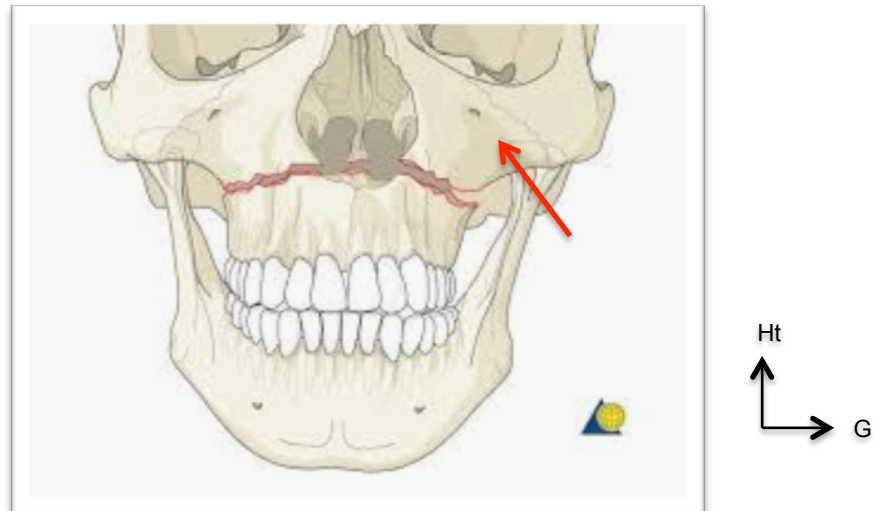


Figure 28 : Schéma du tracé d'incision pour une intervention de Le Fort I, de Face.
Visualisation du foramen infra-orbitaire (flèche). (Source : internet, disponible sur : <https://www.slideshare.net/shalinisinghchauhan/lefort-1-osteotomy>)

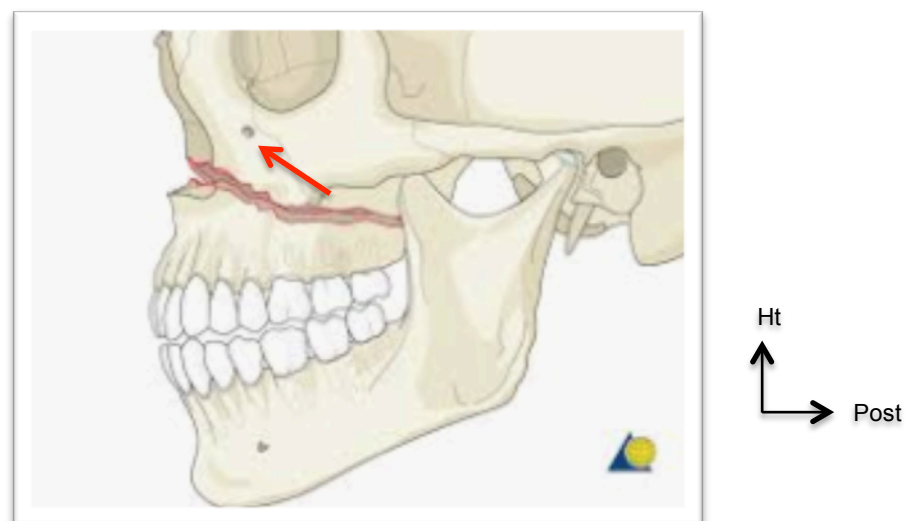


Figure 29 : Schéma du tracé d'incision pour une intervention de Le fort I, de profil.
Visualisation du foramen infra orbitaire (flèche). (Source : internet, disponible sur : <https://www.slideshare.net/shalinisinghchauhan/lefort-1-osteotomy>).

La mobilisation du plateau maxillaire a autorisé la visualisation de la masse volumineuse. La dent et le kyste attenants se sont formés dans une cavité liquidienne constituant un néo-sinus, comme le montre le cliché de tomodensitométrie ci-dessus (figure 27).

Après résection de la cloison osseuse, la dent a été extraite et le kyste entièrement cureté. L'ensemble n'a pas été fragmenté, ce qui a permis d'envoyer le tout à l'anatomopathologie.

Cette approche a également empêché la lésion du pédicule infra-orbitaire.

Après un lavage abondant du sinus, des plaques d'ostéosynthèse ont été vissées en position d'occlusion initiale (d'où la nécessité d'être denté).

L'inconvénient de cette opération est l'obligation d'une nouvelle intervention pour retirer les plaques d'ostéosynthèse.

5.4 CRITERES DE DECISION

Dans la plupart des situations, la prise en charge sera pluridisciplinaire. En effet, pour les méatotomies et l'ostéotomie de Le Fort, le chirurgien dentiste n'a pas les compétences, ni la formation pour les exécuter. Nous adresserons alors le patient soit à un chirurgien maxillo-facial, soit à un chirurgien ORL.

Pour les autres voies d'abord, le dentiste pourrait effectuer les opérations, mais la grande majorité va orienter le patient vers ces mêmes praticiens.

Il sera alors essentiel de communiquer et d'assurer un suivi régulier.

Les critères qui serviront à la prise de décision sont regroupés dans l'arbre décisionnel suivant (tableau 5) :

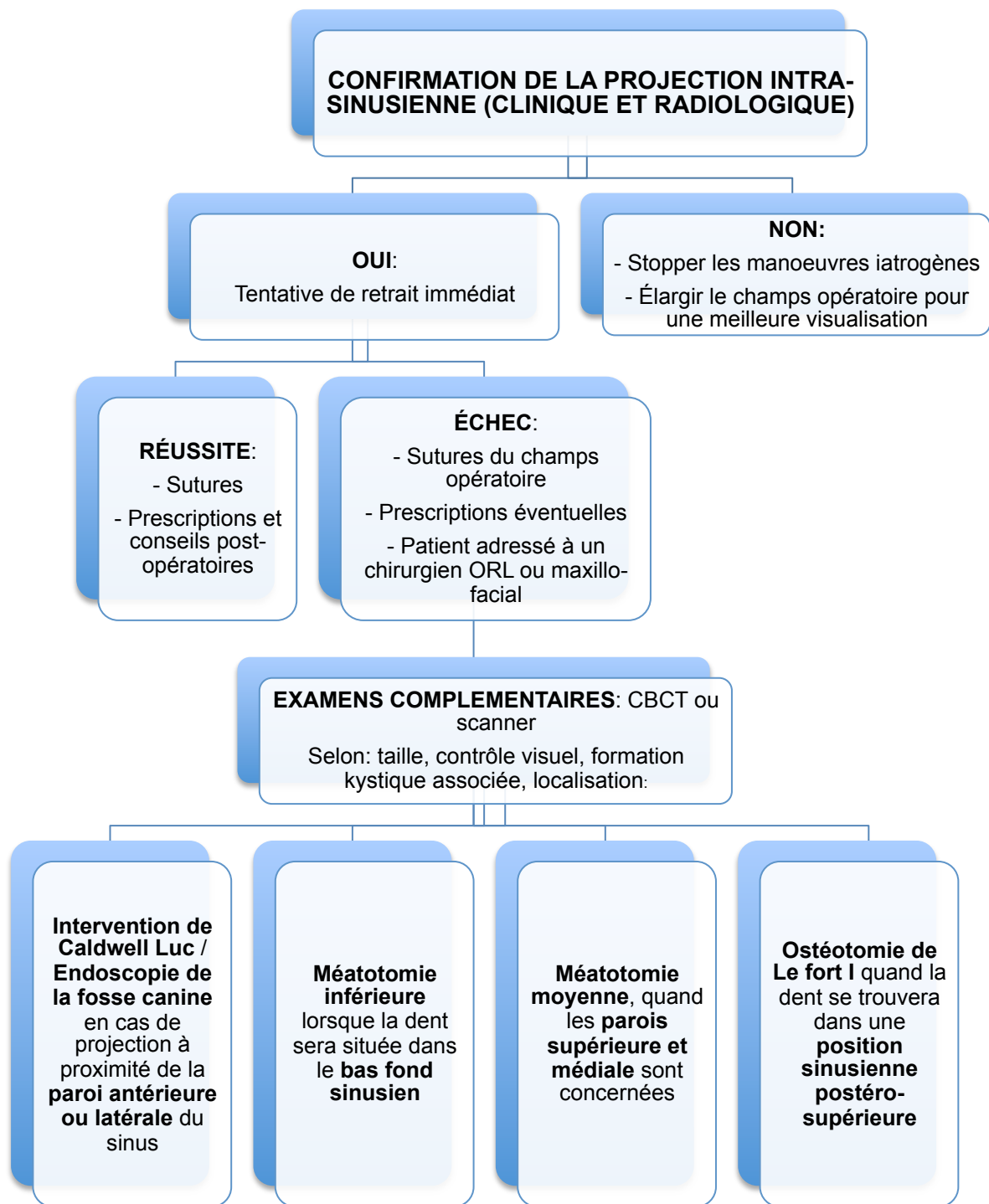


Tableau 5: Arbre décisionnel concernant la prise en charge de la projection intra-sinusienne de la troisième molaire maxillaire incluse

6 PRISE EN CHARGE CHIRURGICALE DE LA PROJECTION DE LA TROISIEME MOLAIRE MAXILLAIRE INCLUSE DANS LA FOSSE INFRA-TEMPORALE

6.1 CAUSES DE LA PROJECTION

Les causes de la projection (Fonseca Raymond J et al. 2009; VALENZANO 2013; Aissa 2017) dans la fosse infra-temporale (FIT), souvent décrites dans la littérature, se rapprochent de celles concernant la dislocation dans le sinus maxillaire, à savoir :

- l'inexpérience du chirurgien ;
- un examen clinique et radiologique préopératoire insuffisant
- une force incontrôlée ;
- une mauvaise utilisation de l'instrumentation ;
- une poussée en direction postéro-distale associée à une incision muqueuse réduite ;
- un accès visuel délicat, une mauvaise visualisation et une exposition inadéquate ;
- les variations anatomiques entrent en jeu également : notamment une tubérosité maxillaire mince, une paroi osseuse distale fine.

6.2 RAPPELS ANATOMIQUES DU CONTENU DANS LA FIT

6.2.1 VAISSEAUX

6.2.1.1 ARTERES :

Le vaisseau majeur de cette fosse est l'**artère maxillaire** (figure 30), une des branches terminales de l'artère carotide externe. Pour résumer, elle part de la région parotidienne, puis arrive dans la fosse infra temporale. Au niveau de la tubérosité du maxillaire, elle décrit une large courbe à convexité antérieure avant de se jeter dans un espace plus profond : la région ptérygo palatine.

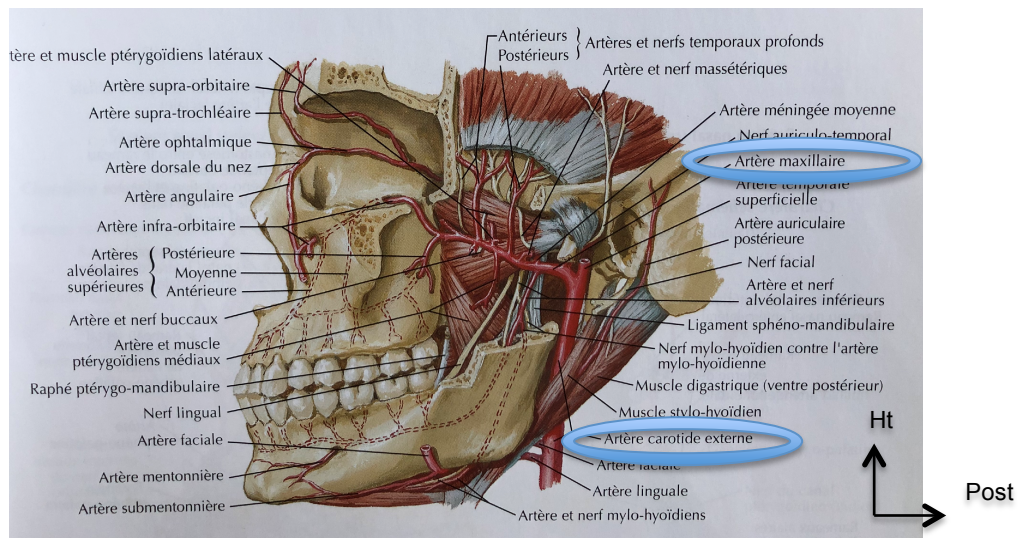


Figure 30 : Naissance de l'artère maxillaire, depuis l'artère carotide externe.

(Source : NETTER, 2011)

6.2.1.2 VEINES :

Les veines forment un quadrillage, un réseau dense de veines parallèles qui va former le **plexus ptérygoïdien**. Ce plexus s'organise au niveau des portions ptérygoïdienne et ptérygo-palatine. Le réseau veineux reçoit les branches collatérales (ayant le même nom que leurs homologues artériels) qui convergent en une courte **veine maxillaire** pour se jeter dans la **veine rétro mandibulaire** (équivalent à l'artère carotide externe).

6.2.1.3 CONTENU NERVEUX

Dans la FIT on y trouve essentiellement :

- Le **nerf mandibulaire** V₃ qui va émerger au niveau du foramen ovale pour se diviser en deux rameaux (un antérieur et un postérieur) et un rameau un peu particulier appelé le rameau méningé,
- Le **nerf maxillaire** V₂,
- Le **nerf alvéolaire postéro-supérieur** : branche du nerf maxillaire V₂,
- La **corde du tympan** : branche nerveuse végétative et sensitive du nerf facial VII,
- Le **nerf petit pétreux** : branche du nerf facial VII.

6.3 DENT PROJETEE : CLINIQUE ET CONDUITE A TENIR

Cliniquement, un patient avec une dent déplacée dans la FIT peut être asymptomatique ou présenter gonflement, douleur, limitation du mouvement mandibulaire et trismus.

L'accès à la FIT est difficile et risqué du fait de la présence de structures vitales la traversant et l'opérateur ne doit pas entreprendre de procédures chirurgicales potentiellement compliquées et dangereuses. Une tentative imprudente de retirer la dent déplacée pourrait entraîner un risque grave d'hémorragie ou de blessure neurologique et, en fin de compte, ne pas récupérer la dent, ou la pousser plus profondément dans les tissus (Di Nardo et al. 2019).

6.3.1 RETRAIT IMMEDIAT OU DIFFERE

Le traitement recommandé pour cette complication suggère la récupération pendant la procédure initiale (si possible). Si cette option n'est pas envisageable, les auteurs recommandent l'observation pendant 2 à 4 semaines, tandis que la **fibrose se développe** autour de la dent déplacée et l'ablation secondaire, en raison d'une infection, d'une amplitude mandibulaire limitée ou du malaise psychologique du patient. (Di Nardo et al. 2019)

Dans certains cas, la dent déplacée peut migrer vers le bas et devenir accessible par une incision intra-orale légèrement étendue, similaire à celle utilisée pour l'accès habituel lors de l'avulsion de la troisième molaire maxillaire (Di Nardo et al. 2019), ou changer d'orientation facilitant sa récupération.

Cela suggère donc qu'il n'y a pas de hâte à la récupération puisque les mouvements naturels, dus à la mastication et la fibrose, ont tendance à ramener la dent dans sa position initiale (Lutz et al. 2019).

A savoir également qu'en l'absence d'infections ou d'incapacités fonctionnelles, mécaniques (trismus, blocage et fissuration notamment) ou nerveuses, l'ablation de l'élément doit être considérée comme une procédure élective. En effet, le patient peut rester asymptomatique pendant plusieurs mois, voire plusieurs années.

6.3.2 EXAMENS COMPLEMENTAIRES

Comme pour la propulsion intra-sinusienne : en raison de la superposition des structures, un CBCT est systématiquement réalisé. Dans la littérature, nous avons parfois recours au scanner.

En revanche, la projection même est confirmée par la réalisation d'une radiographie panoramique.

6.4 LES DIFFERENTES VOIES D'ABORD

6.4.1 APPROCHE COMBINEE INTRA-ORALE/ EXTRA-ORALE : APPROCHE DE GILLIES ET CINERADIOGRAPHIE INTENSIFIANT L'IMAGE

Dans un premier temps, les chirurgiens tentent de localiser et de rechercher la dent par abord intra-oral (après examens radiologiques préopératoires adéquats). La littérature rapporte un cas clinique de repérage de la dent via une dissection progressive des tissus, mais l'opérateur s'est heurté à une impossibilité de retrait. C'est pourquoi celui-ci a opté pour un accès extra-oral via le muscle temporal et contrôlé par ciné-radiographie.

6.4.1.1 APPROCHE DE GILLIES

En 1927, Gillies fut le premier à créer une incision faite derrière la racine des cheveux et sur le muscle temporal pour atteindre l'os zygomatique. Souvent décrite pour la réduction de fracture de cet os, cette approche permet également d'accéder à la FIT via la fosse temporale.

L'incision est faite dans le cuir chevelu, en regard de la fosse temporale, 1 cm en avant et 2 cm au-dessus de la racine de l'hélix (sommet de l'oreille externe) (figure 31).

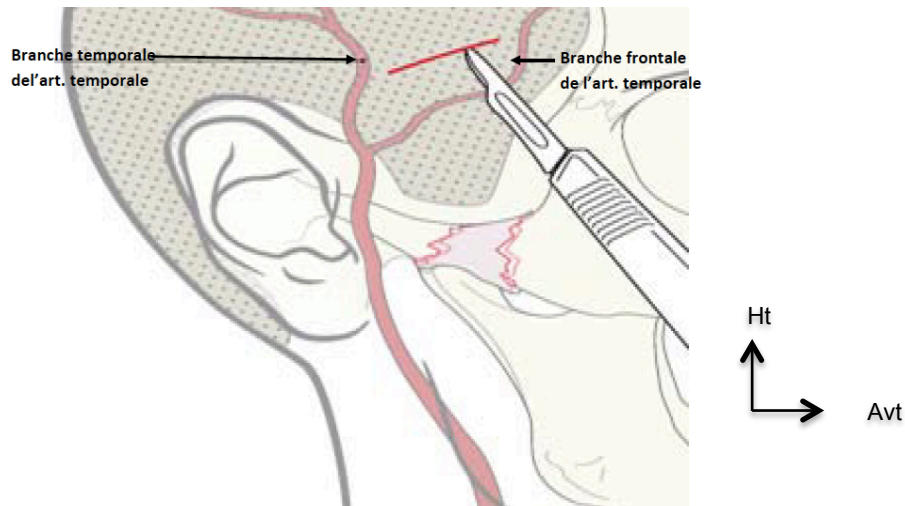


Figure 31 : Incision de l'approche de Gillies par rapport à l'artère temporale superficielle (BOUKARI 2015). (Source : BOUKARI, 2015)

S'ensuit la dissection:

- Le fascia temporo-pariétal est ouvert à la lame de bistouri dans le sens de l'incision (figure 32). La dissection se poursuit jusqu'au fascia temporal superficiel puis profond.

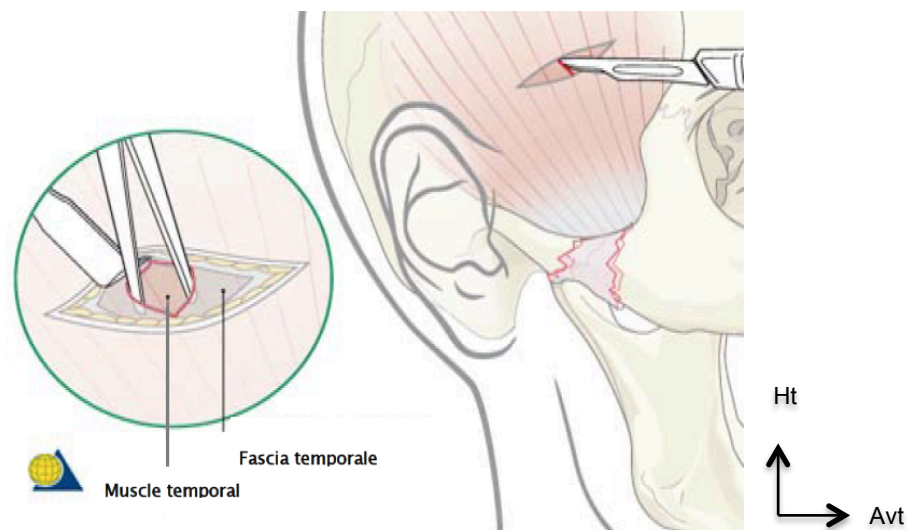


Figure 32 : Ouverture du fascia temporal (BOUKARI 2015). (Source : BOUKARI, 2015)

- Un décolleur à bout mousse est introduit entre le muscle temporal et la face profonde du fascia temporal et, par des mouvements type « essuie-glace », l'instrument continue sa course (BOUKARI 2015) (plan avasculaire) jusqu'à atteindre l'arcade zygomatic et donc la FIT (figure 33).

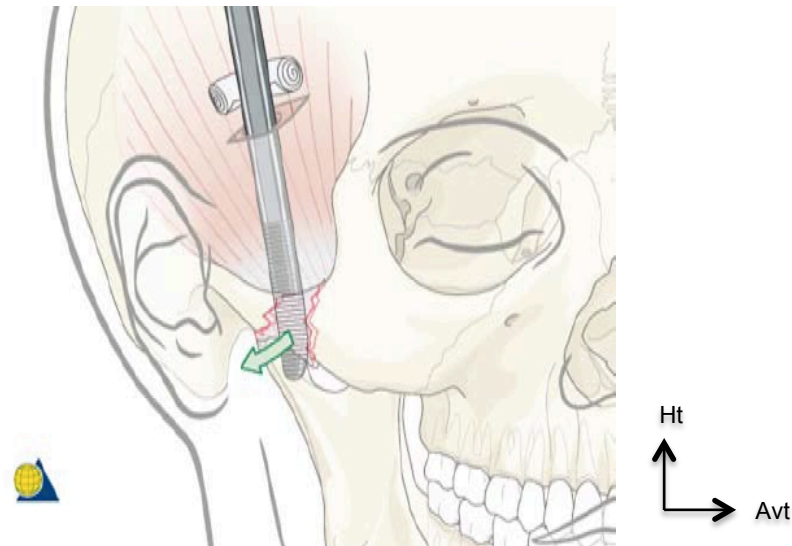


Figure 33 : Décolleur faisant saillie sous le bord inférieur de l'arcade zygomatic (BOUKARI 2015). (Source : BOUKARI, 2015)

6.4.1.2 RETRAIT DE LA DENT PROJETEE

Une fois que le fascia temporal profond est dissocié du muscle, un élévateur de Howarth est inséré à partir de l'incision temporale dans le but de pousser la dent vers le bas. Une pince à disséquer de Gillies, introduite par la plaie buccale, récupèrera la dent. Tout ceci est guidé par cinéroradiographie per interventionnelle (figure 34).

L'intérêt de cette technique d'imagerie est double :

- localisation et récupération précise de la dent en évitant une dissection temporale étendue ;
- en cas de déplacement peropératoire, une évaluation radiographique multidirectionnelle est immédiatement disponible.

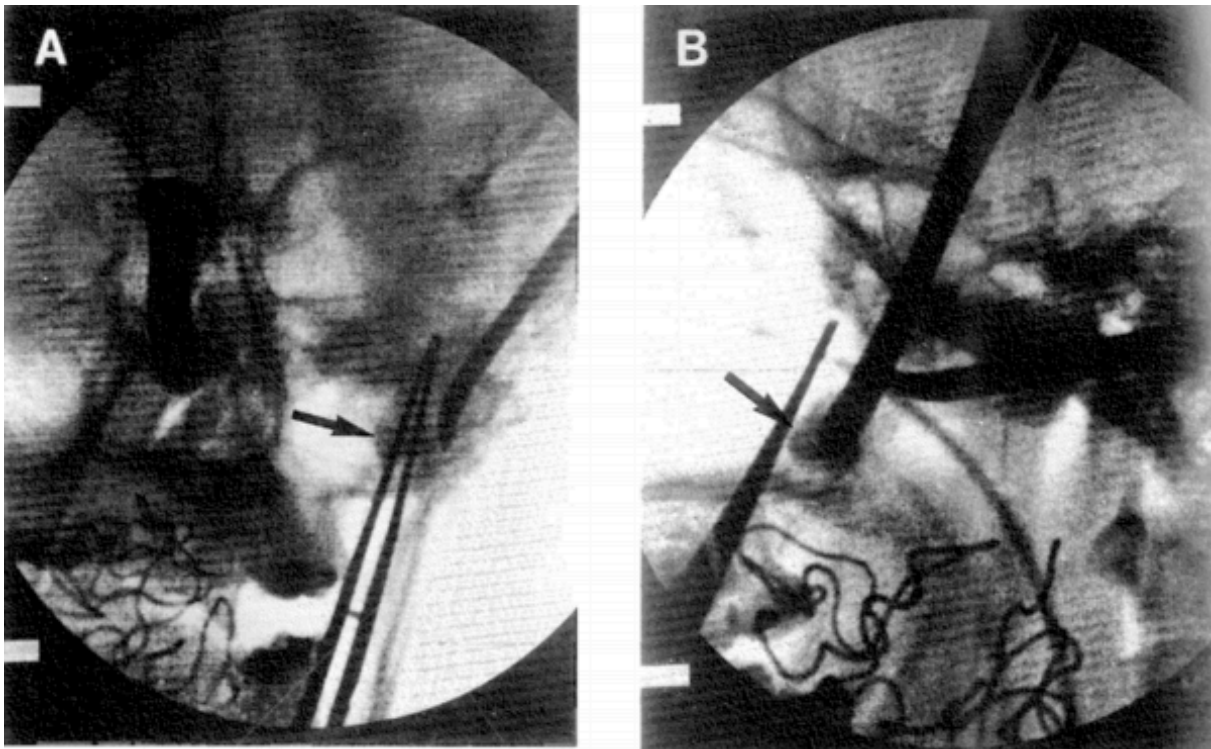


Figure 34 : Vues A, antéropostérieures et (B) latérales obtenues par l'intensificateur d'image montrant la relation entre la dent et l'élevateur de Howarth avancé par le haut et la pince à disséquer de Gillies avancée par l'incision buccale. La flèche indique l'emplacement de la dent projetée (Dawson et al. 1993). (Source : Dawson K, MacMillan A, Wiesenfeld D., 1993)

6.4.2 APPROCHE EXTRA-ORALE PAR VOIE DERIVEE DE L'OSTEOTOMIE DE LE FORT I (figure 35)

Cette technique a été proposée pour l'exérèse d'une DDS propulsée dans la fosse ptérygo-palatine (située médialement par rapport à la FIT) (Makhoul et al. 2016).

Un seul cas dans la littérature est décrit et concerne un patient qui est devenu symptomatique quatre ans après la projection dans la fosse ptérygo-palatine (la propulsion fut découverte de manière fortuite deux ans après, le patient n'avait pas été mis au courant de la complication). Malgré la résolution des symptômes par traitement anti-infectieux (antibiotiques) et analgésique, il a accepté la chirurgie.

En raison d'un accès délicat et de la mauvaise visibilité, le processus ptérygoïde latéral a dû être réséqué, et le pédicule vasculaire palatin sectionné. Nous notons, dans ce rapport, l'objectivation de séquelles neurologiques avec paresthésies du territoire du nerf mandibulaire V3, reportées à huit mois postopératoires et survenues dès le lendemain.

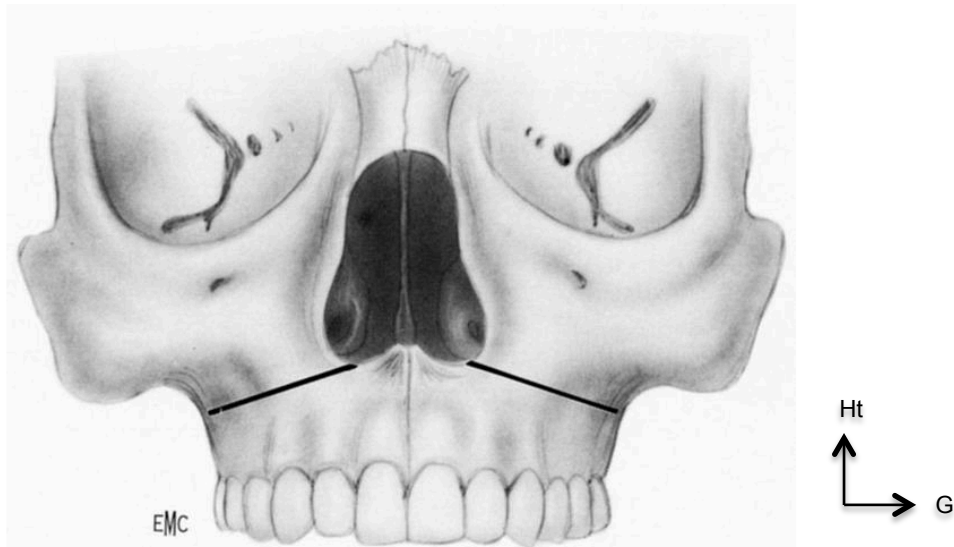


Figure 35 : Tracé d'incision d'une ostéotomie de Le Fort I. (Source : S. BAILLEUL, P. BORDURE , M. GAYET-DELACROIX, 2007)

Cette approche sous-entend que le patient soit denté puisque l'occlusion permet un bon repositionnement et suggère un blocage intermaxillaire de 3 semaines en fin d'opération (Ferri-Launay et al.).

6.4.3 RETRAIT DE CORPS ETRANGERS PAR VOIE TRANS-ZYGOMATIQUE LIMITEE

Cette voie trans-zygomatique permet l'exérèse de corps étrangers de la FIT dont une dent de sagesse projetée peut totalement correspondre. En revanche, aucun article présentant cette technique n'est encore paru à ce jour (pour le retrait d'une dent de sagesse projetée) puisqu'elle est surtout indiquée dans le traitement des tumeurs de la FIT.

L'accès à la FIT se fait par voie extra-orale, plus particulièrement par voie latérale dont l'incision primaire est cutanée, périauriculaire et remonte en direction supérieure (figure 36).

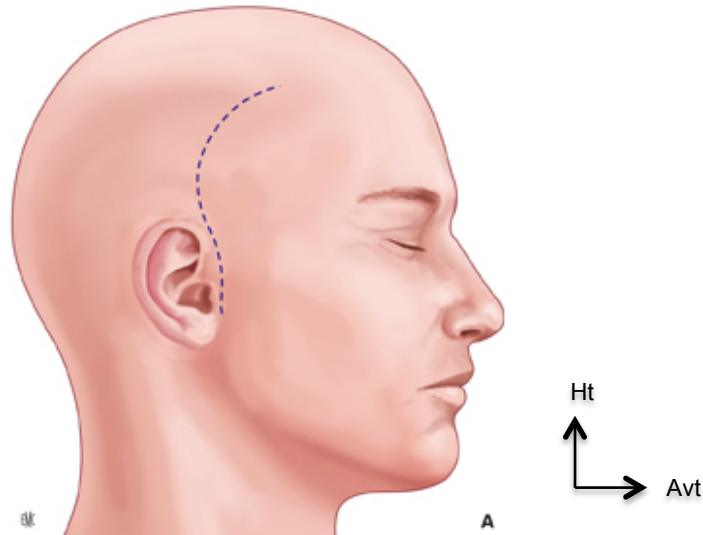


Figure 36 : Voie trans-zygomatique : incision cutanée (Philippe et al. 2015). (Source : S. BAILLEUL, P. BORDURE, M. GAYET-DELACROIX, 2015)

Le chirurgien maxillo-facial va alors décoller le cuir chevelu en descendant entre l'aponévrose temporale et le fascia temporal superficiel, et ce jusqu'à aborder l'os zygomatique (figure 37).

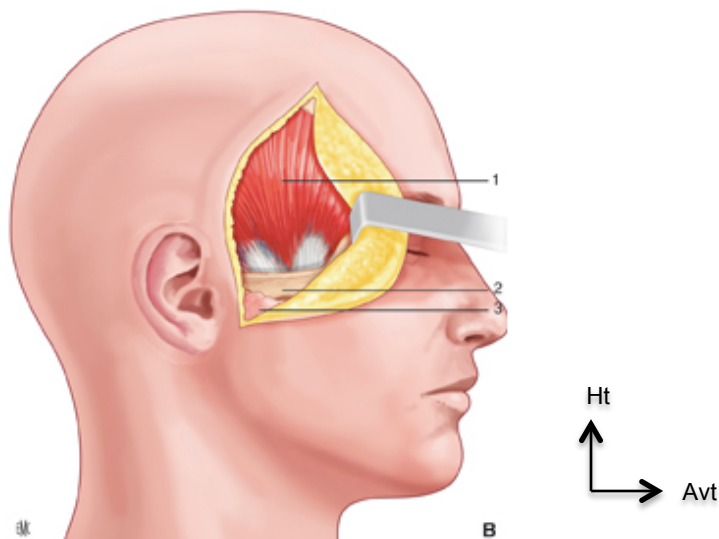


Figure 37 : Libération de l'arcade zygomatique (Philippe et al. 2015). (Source : S. BAILLEUL, P. BORDURE, M. GAYET-DELACROIX, 2015)

L'arcade zygomatique est sectionnée à ses deux extrémités et l'opérateur n'entrave pas les insertions du muscle masséter qui se font sur cet os. Le tout est rabattu vers le bas.

La section du processus coronoïde de la mandibule permet de récliner le muscle temporal vers le haut. Cette manœuvre offre une excellente visibilité de la FIT (figure 38).

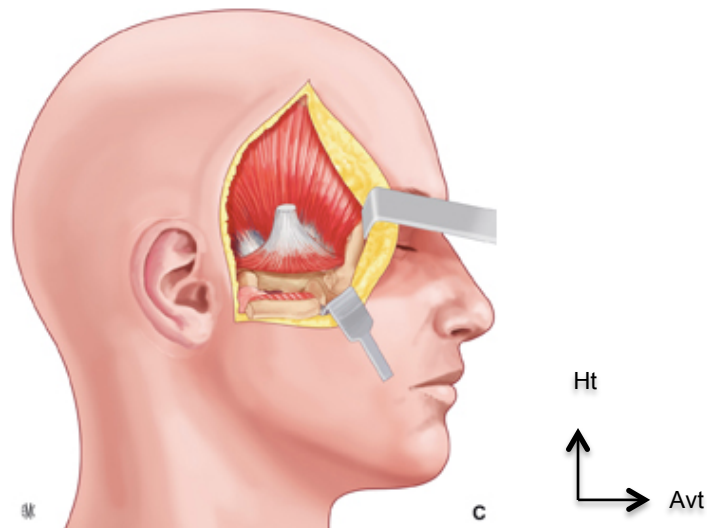


Figure 38 : Section du processus coronoïde et ostéotomie de l'arcade zygomatique (Philippe et al. 2015). (Source : S. BAILLEUL, P. BORDURE, M. GAYET-DELACROIX, 2015)

L'intervention se termine par l'ostéosynthèse du coroné et du zygoma au fil d'acier et la fermeture des parties molles sur un drain aspiratif (Ferri-Launay et al.; Philippe et al. 2015).

Les avantages et inconvénients de cet abord sont rapportés dans le tableau 6 :

Avantages	Inconvénients
<ul style="list-style-type: none"> - séquelles fonctionnelles et esthétiques minimales ; - reprise rapide de l'alimentation, molle dans un premier temps (par remise en place du zygoma et du coroné). 	<ul style="list-style-type: none"> - parésie transitoire du rameau frontal du nerf facial ; - un accès insuffisant à la partie inférieure de la FIT (pour pallier cela, Obwegeser propose de subluser ou de réséquer temporairement le condyle temporal)

Tableau 6 : Avantages et inconvénients de la voie trans-zygomatique limitée (Ferri-Launay et al.; Philippe et al. 2015)

6.4.4 RETRAIT DE LA DENT A L'AIDE D'UNE AIGUILLE RACHIDIENNE ET PRESSION DIGITALE : APPROCHE INTRA-ORALE /EXTRA- ORALE COMBINEE.

Orr II et al. ont décrit une technique de retrait immédiat d'une troisième molaire droite incluse projetée dans la FIT. La particularité de ce cas était la possibilité de palpation digitale de la dent grâce au cinquième doigt de la main gauche de l'opérateur à travers l'incision endobuccale d'accès primaire (après avoir étendu l'incision afin d'exposer la paroi postéro-latérale du maxillaire, sans révélation de la dent déplacée) (figure 39).

Malgré la capacité continue de toucher la dent, le retrait n'a pu être réalisé. En effet, l'opérateur a dû faire face à l'impossibilité d'introduire tout instrument ou hémostatique dans la zone chirurgicale. En raison du risque de lésions des éléments vasculo-nerveux de la FIT, la récupération à l'aveugle est totalement déconseillée.

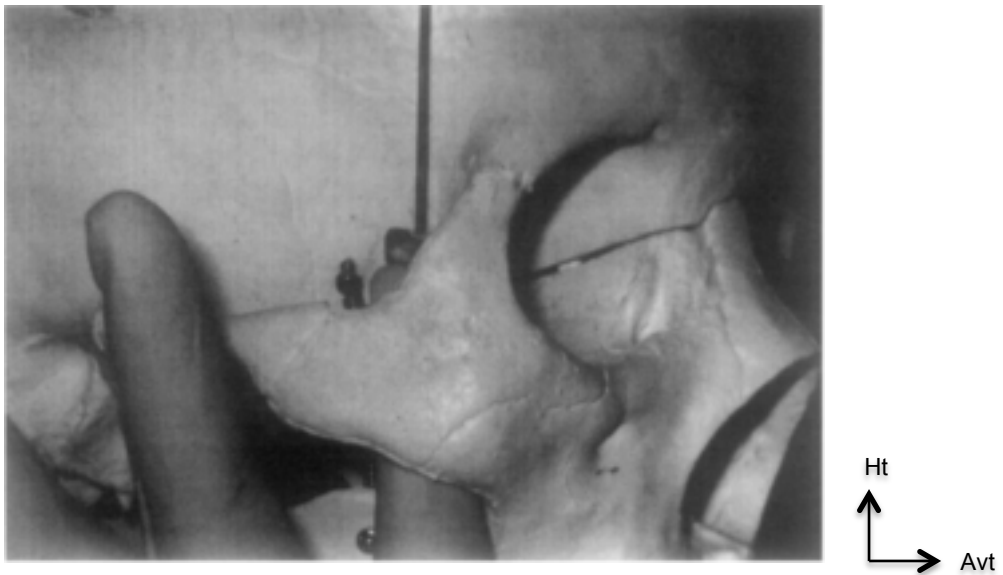


Figure 39 : Démonstration de la technique de fixation de la dent déplacée entre l'aiguille spinale et le bout du doigt avant son retrait de la FIT (Orr 1999). (Source : DANIEL L. ORR II, 1999)

La technique de retrait décrite par les auteurs est la suivante :

- Tout en touchant la dent, une aiguille rachidienne est insérée depuis une direction supérieure (étape non développée), pour arriver médialement à l'arcade zygomatique et en arrière du bord orbitaire et finir sa course dans la cavité orale, en passant postérieurement à la dent.
- Ensuite, l'opérateur a rétracté l'aiguille vers le haut, le long de son doigt pour atteindre la couronne de la dent. De manière concomitante à la force exercée par le doigt contre la dent, l'aiguille a poussé celle-ci vers le bas. L'élément projeté est descendu progressivement pour arriver à la face postéro-inférieure du maxillaire.

L'issue favorable de cette intervention dépend du positionnement de la dent (ici palpable) et de l'efficacité de l'anesthésie (Orr 1999).

6.4.5 APPROCHE INTRA-ORALE : VOIE TRANS-SINUSOIDALE PAR CALDWELL LUC MODIFIE

6.4.5.1 1^{ER} CAS : DEVELOPPEMENT KYSTIQUE AUTOUR D'UNE DENT ECTOPIQUE

Ici, l'approche de la FIT n'a pas été faite suite à la projection d'une DDS maxillaire incluse, mais suite au développement d'un kyste dentigère autour d'une troisième molaire maxillaire gauche incluse en position ectopique, à savoir : en partie dans le sinus et en partie dans la FIT (face antéro-supérieure), communiquant via la paroi postéro-latérale du sinus maxillaire (figure 40), situé latéralement au processus ptérygoïde latéral. Cette technique permet un accès à la FIT (en fonction de la position de la dent) et permettrait donc la récupération d'une dent projetée dans cette zone.

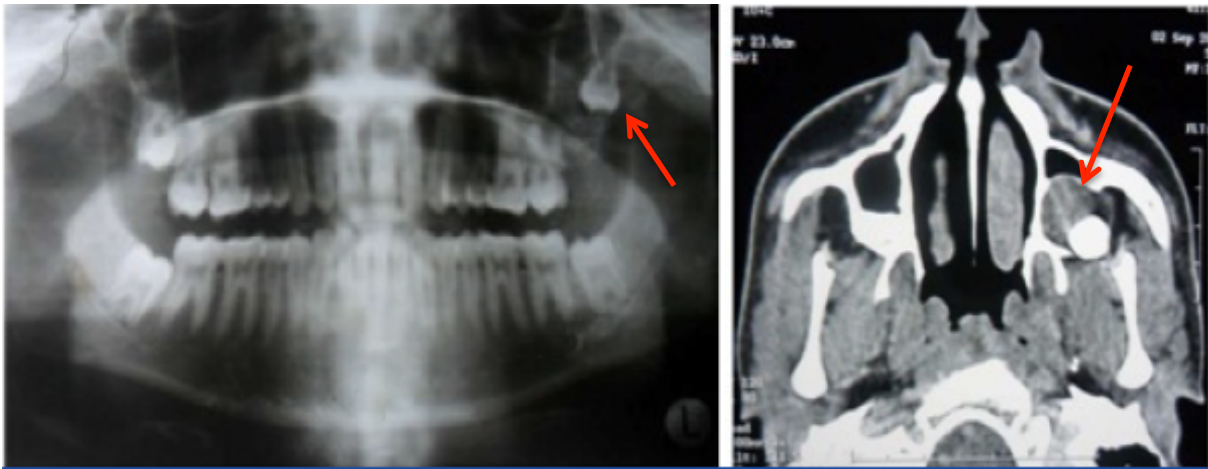


Figure 40 : OPT montrant une troisième molaire incluse en position ectopique (flèche). CBCT objectivant une lésion hypodense corticale uniloculaire bien définie unilatérale autour d'une DDS 28. (Source : KUMAR et Al.(Kumar et al. 2016), 2016)

Dans ce cas : l'opération de Caldwell Luc a été modifiée car cette procédure est initialement prévue pour accéder à la paroi antérieure du sinus. La dent étant située en arrière dans le sinus, l'incision vestibulaire est pratiquée à partir de la canine jusqu'à 1 cm en direction distale de la deuxième molaire. Un lambeau mucopériosté de pleine épaisseur est effectué.

Pour un meilleur accès, la fenêtre osseuse est également déportée en arrière pour que la face postéro-latérale du sinus soit exposée. L'opérateur a effectué une gouttière autour de la dent et celle-ci a été récupérée avec la muqueuse kystique à l'aide d'une curette (figure 41) (Kumar et al. 2016).

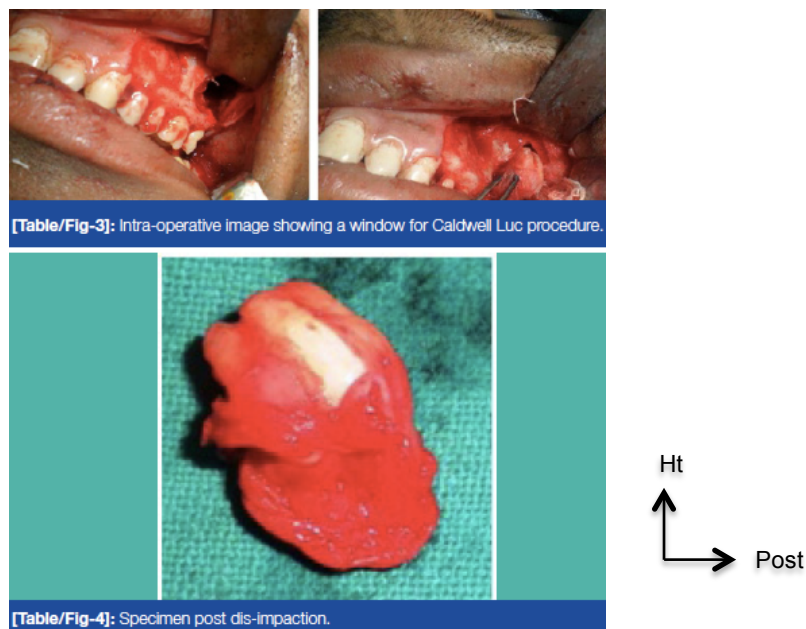


Figure 41 : Photo peropératoire présentant la fenêtre osseuse de l'intervention de Caldwell Luc. (Kumar et al. 2016) (Source : KUMAR et Al.,2016)

Sa limite principale réside dans la taille du sinus ; en effet, ce dernier doit être suffisamment grand pour obtenir un accès visuel satisfaisant (Ferri-Launay et al.).

6.4.5.2 2^{EME} CAS : DENT PROJETEE DANS LA FIT

Nous pouvons retrouver dans la documentation un autre cas de retrait d'une dent projetée dans la FIT et recherchée par voie trans-sinusoïdal (40).

Sencimem et al. (2017) ont présenté un cas clinique dans lequel cette technique a été choisie car le patient avait subi ultérieurement une intervention au niveau des sinus avec antécédent de paroi osseuse latérale. Cette dernière a donc été prolongée en direction postérieure, la muqueuse sinusienne réclinée délicatement pour en conserver sa continuité et la FIT a été accessible par ostéectomie de la paroi postérieure du sinus, autorisant l'exposition de la dent. Un élévateur de Warwick James a permis la luxation de la dent vers le bas et l'élément a été récupéré à l'aide d'une pince (Sencimen et al. 2017).

6.4.6 PROCEDURE MINIMALEMENT INVASIVE : **CHIRURGIE GUIDEE PAR L'IMAGE ET UTILISATION D'UN TROCART, ABORD INTRA-ORAL**

Lutz et al. ont évoqué dans leur article une technique minimalement invasive pour récupérer une 18 projetée dans la FIT.

En premier lieu, ils préconisent un certain laps de temps avant de tenter de récupérer l'élément, permettant une stabilisation et/ou un repositionnement plus naturel de la dent (inclinaison verticale, couronne dirigée vers le bas et les apex vers le haut) (figure 42).

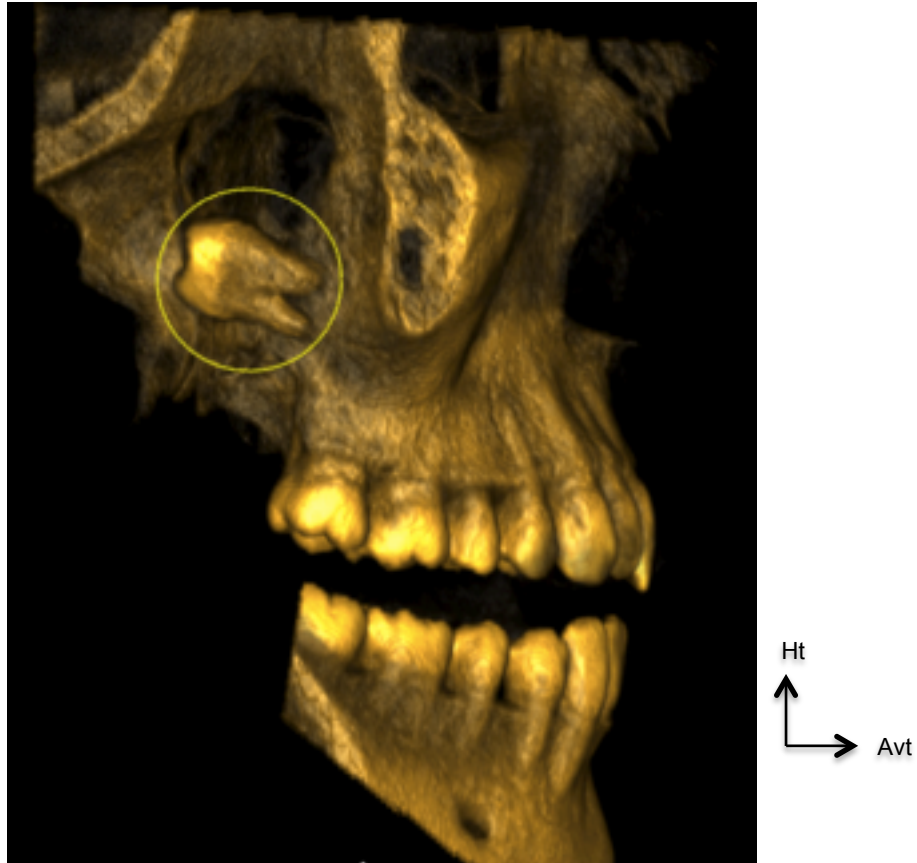


Figure 42 : CBCT présentant la dent projetée dans la FIT avec la couronne orientée vers le haut et vers l'arrière (Lutz et al. 2019). (Source : LUTZ et Al, 2019)

En raison de l'absence d'un support crânien solide de la dent (observée sur le scanner), le chirurgien a dû faire face à un risque de déplacement vers le haut lors d'un essai d'exérèse. C'est pourquoi, une approche chirurgicale guidée par l'image a été décidée.

La procédure décrite par les auteurs consiste à mettre en place un trocart osseux par approche ascendante (figure 43), via l'incision primaire intra-orale étirée en direction postéro-supérieure. Cette insertion a été possible grâce à l'utilisation de la radiologie interventionnelle 4D MSCT (*Multi Slide Computer Tomography*= tomodensitométrie = scanner) et l'instrument a été positionné exactement entre les apex pour fournir un soutien crânien, et ce sans engendrer de lésions des tissus environnants. L'extrémité extra-buccale du trocart a ensuite été doucement inclinée vers le haut pour pousser la couronne vers le bas (Lutz et al. 2019).

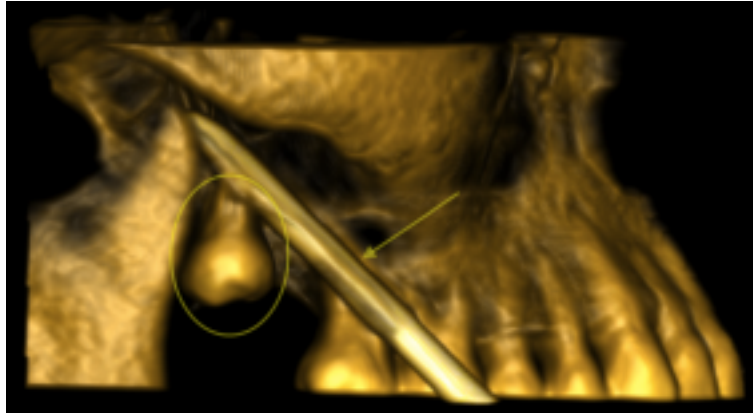


Figure 43 : Scanner peropératoire: reconstruction 3D confirmant la position du trocart (flèche) au-dessus de la troisième molaire supérieure droite (cercle) et entre ses sommets, assurant une stabilisation crânienne (Lutz et al. 2019). (Source : LUTZ et Al., 2019)

Une fois que celle-ci fut visible, l'opérateur la saisit à l'aide d'une pince de Kelly (figure 44).

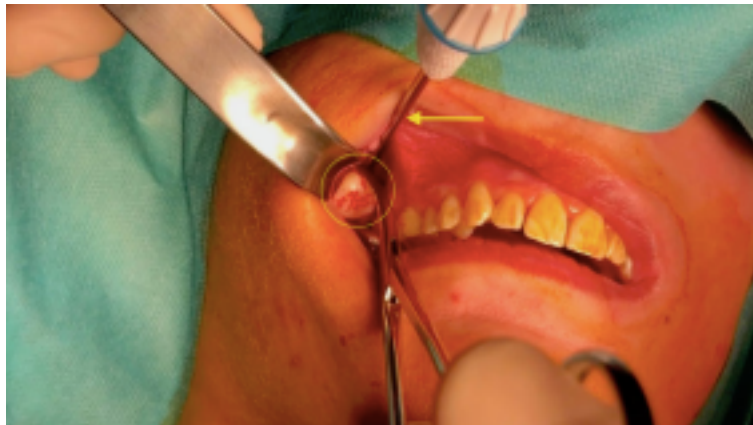

Figure 44 : Récupération de la dent par l'incision intra-buccale à l'aide d'une pince de Kelly (Lutz et al. 2019). (Source : LUTZ et Al., 2019)

Cependant on pourrait se poser la question sur la pertinence de la radiologie interventionnelle (et l'exposition aux rayonnements ionisants qui en découle) puisque, très souvent, la dent est stabilisée par la fibrose (Lutz et al. 2019).

6.4.7 ABORD INTRA-ORAL : INCISION BUCCALE ETENDUE

Plusieurs auteurs rapportent qu'une intervention par abord intra-oral est possible. L'incision primaire pour l'avulsion d'une troisième molaire incluse sera alors étendue largement pour exposer la face postéro-latérale du maxillaire.

Parfois, on peut avoir recours à une résection osseuse de la tubérosité maxillaire afin d'augmenter la visibilité du champ opératoire (Türker Yücesoy et al. 2018).

Une autre approche consiste à localiser et immobiliser la dent dans la FIT à l'aide d'une aiguille. L'opérateur procède délicatement à la dissection des tissus mous jusqu'à atteindre l'élément projeté. Sans plus de précisions, celui-ci a été retiré. Le site chirurgical et la communication bucco-sinusienne ont été refermés. En effet, dans le cas clinique décrit par Dimitrakopoulos et al., la DDS a d'abord été projetée dans le sinus et par la paroi postérieure de celui propulsé dans la FIT (Dimitrakopoulos et Papadaki 2007).

6.5 CRITERES DE DECISIONS

Comme pour la projection intra-sinusienne, la prise en charge sera pluridisciplinaire. Effectivement, au vu des possibles lésions des éléments nobles contenus dans la FIT, peu de chirurgiens-dentistes tenteront de récupérer la dent projetée. Nous adresserons alors le patient à un chirurgien maxillo-facial. Le suivi et la communication seront essentiels.

Les critères servant à la prise de décision sont reportés dans l'arbre décisionnel suivant (tableau 7) :

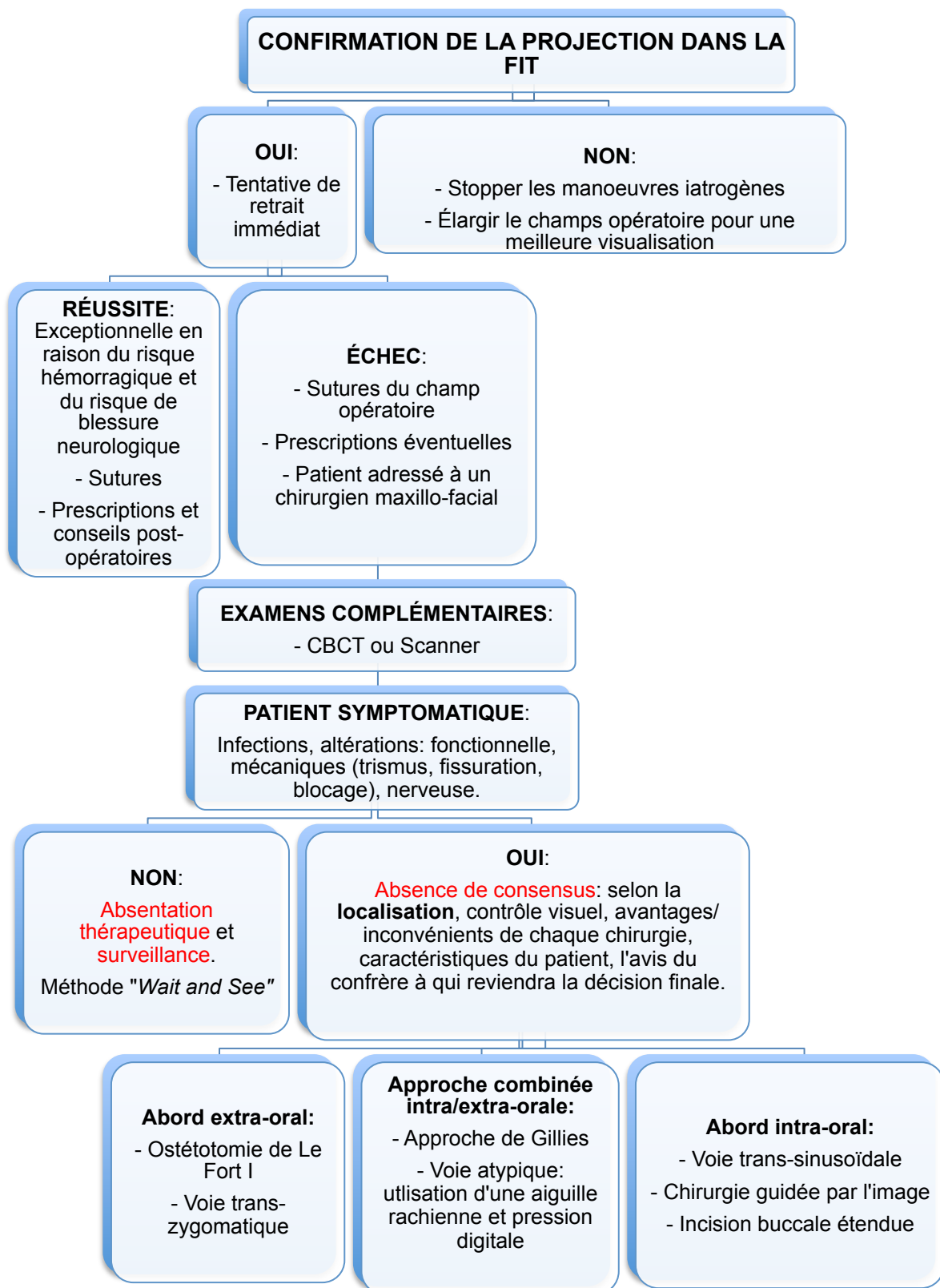


Tableau 7: arbre décisionnel concernant la prise en charge de la projection d'une troisième molaire maxillaire incluse dans la FIT

7 RETOUR D'EXPERIENCE : AVIS DU DR NGUYEN: Praticien hospitalier, service d'ORL - chirurgie cervicofaciale, CHRU de Nancy

En premier lieu, le Dr NGUYEN insiste sur le fait de bien **poser l'indication** d'une intervention de retrait d'un élément projeté dans le sinus. En effet, les différentes options thérapeutiques qui s'offrent au praticien ne sont pas sans risques, complications ou séquelles et doivent alors faire l'objet d'une évaluation de la **balance bénéfiques/risques**.

Comme il l'évoque, le patient peut rester asymptomatique et ne présenter aucune altération fonctionnelle (sinusite chronique par exemple). Dès lors, une surveillance sera mise en place et aucun traitement médical/chirurgical ne sera nécessaire. Le point primordial réside dans **l'absence d'une communication entre la cavité orale** (siège de millions de bactéries) et la **cavité sinusienne**. Bien souvent, la dent propulsée n'a pas perforé la membrane sinusienne et se trouve sous cette dernière. Dans certains cas, il y a une (micro)-fistule apicale qui peut être la source de l'infection sinusienne, sinusite maxillaire par exemple. Raison pour laquelle la règle d'or en rhinologie est la réalisation d'un bilan dentaire rigoureux devant toutes sinusites maxillaires.

En revanche, lorsque que le patient est symptomatique, plusieurs abords chirurgicaux lui sont suggérés en fonction :

- de la taille de l'élément projeté,
- de sa localisation,
- de la pathologie sinusienne
- si la dent est totalement ou partiellement intra-sinusienne,
- du besoin d'y associer une ostéoectomie.

Dans un premier temps, nous pouvons prescrire une antibiothérapie. Une prise en charge d'une pathologie sinusienne suspectée d'origine dentaire nécessite une anamnèse, un examen endoscopique et une imagerie de type scanner ou CBCT +/- IRM. Une investigation par imagerie (CBCT ou scanner) aidera également le chirurgien à décider du type d'intervention et de la voie d'abord.

Le Dr NGUYEN nous expose les alternatives :

- **L'abord endoscopique par la fosse canine**, plus précisément nommée **sinusotomie par abord de la fosse canine**, correspondant à une procédure de «Caldwell Luc modifiée», puisque l'incision et la fenêtre osseuse sont déplacées médialement, distalement à l'apex de la canine et diminuées au maximum (fenêtre osseuse de petite taille).

- Les **méatotomies moyenne et/ou inférieure** nécessitent une **projection complète** de la dent dans le sinus, sans ancrage osseux. Si un fraisage osseux autour de la dent est nécessaire, cela sera techniquement limité à cause du manque d'instruments angulés, d'une visualisation limitée et du risque de lésion du canal lacrymo-nasal.

- La **voie trans-alvéolaire** est également envisageable, surtout en cas de présence d'ancrage osseux de la dent.

Pour conclure, le Dr NGUYEN nous informe que, malgré la préparation de l'intervention en amont, le chirurgien doit faire preuve d'**adaptation en peropératoire**. De fait, il est tout à fait possible de combiner **plusieurs voies ou plusieurs techniques afin de préserver les structures nobles et d'être minimalement invasif** pour éventuellement éviter des séquelles liées la chirurgie (douleur ++, dysesthésie, manque d'os, communication buccosinusienne, sténose du canal lacrymonasal...).

Concernant la projection d'une troisième molaire maxillaire incluse dans la FIT, le Dr NGUYEN n'a jamais eu ce cas clinique précis ; en revanche, il a déjà réalisé des ablations de tumeurs de la FIT et retrait de corps étrangers (ex : balles) selon les voies d'accès précédemment décrites.

CONCLUSION

L'avulsion des troisièmes molaires incluses est un sujet très bien documenté dans la littérature, les protocoles chirurgicaux sont détaillés et les chirurgiens ont un large éventail de thérapeutiques et de méthodes pour y parvenir.

En revanche, les complications peropératoires qui peuvent survenir sont souvent citées mais non développées. **Il n'existe pas de consensus** quant à leur prise en charge, notamment pour le retrait d'une dent projetée dans le sinus ou dans la fosse infra-temporale. Les techniques sont plus ou moins invasives et offrent un accès imprévisible.

Concernant la projection dans le sinus maxillaire, afin d'éviter toute séquelle d'une intervention de Caldwell-Luc, on tentera dans un premier temps une méatotomie moyenne ou inférieure. Toute possibilité thérapeutique se doit d'être analysée et fera l'objet d'une balance bénéfice/risque. L'abord extra-oral a également été cité et, bien qu'il ne soit pas de première indication, il fait partie de l'arsenal d'approches.

En cas de propulsion dans la FIT, la littérature indique que le retrait par abord intra-oral seul par une incision étendue est souvent voué à l'échec et qu'un abord extra-oral (combiné ou non à un abord intra-oral) permet un meilleur contrôle de la chirurgie d'exérèse.

Que ce soit pour le sinus et la FIT, le patient peut rester longtemps asymptomatique, l'opérateur va devoir choisir entre l'option « attendre et voir » et « la chirurgie de retrait ».

Pour conclure, chaque cas doit être étudié et préparé avec la même rigueur. Pour éviter d'aggraver la situation, il faut également connaître ses limites et savoir adresser le patient en cas de complications.

BIBLIOGRAPHIE

1. Aissa MB. Complications lors des avulsions des dents de sagesse: comment les éviter [thèse d'exercice]. [Paris] : Université Paris Descartes. Faculté de Chirurgie Dentaire ; 2017. 94 p.
2. Ameli. Le traitement de la sinusite [Internet]. 2020 [cité 2 mars 2020]. Disponible sur : <https://www.ameli.fr/assure/sante/themes/sinusite/consultation-traitement>
3. Anand R, Patil PM. Accidental displacement of third molars: report of three cases, review of literature and treatment recommendations. *Oral Surg.* 2013; 6(1): 2-8.
4. Boukari H. Kit d'auto-apprentissage des voies d'abord latéro-faciales : A propos de 20 cas [thèse d'exercice]. [Marrakech] : Université Cadi Ayyad. Faculté de Médecine et de Pharmacie Marrakech ; 2015. 223 p.
5. Castillo L, Le Taillandier de Gabory L, Papon JF. Dents et sinus: rapport 2017 de la Société française d'ORL et de chirurgie cervico-faciale. Issy-les-Moulineaux : Elsevier Masson ; 2017. xvii+172 p.
6. Chourbaji C. Troisièmes molaires: conserver ou extraire? Critères de décisions [thèse d'exercice]. [Nancy] : Université de Lorraine. Faculté d'Odontologie ; 2016. 98 p.
7. Dawson K, MacMillan A, Wiesenfeld D. Removal of a maxillary third molar from the infratemporal fossa by a temporal approach and the aid of image-intensifying cineradiography. *J Oral Maxillofac Surg.* 1993; 51(12): 1395-7.
8. Di Nardo D, Mazzucchi G, Lollobrigida M, Passariello C, Guarnieri R, Galli M, et coll. Immediate or delayed retrieval of the displaced third molar: A review. *J Clin Exp Dent.* 2019; 11(1): e55-61.
9. Dimitrakopoulos I, Papadaki M. Displacement of a maxillary third molar into the infratemporal fossa: Case report. *Quintessence Int.* 2007; 38(7): 607-10.
10. Ferri-Launay ML, Bordure P, Legent F. Chirurgie de la fosse infratemporale. *EMC - Techniques chirurgicales - Tête et cou.* 1993 : 1-0. [Article 46-040]
11. Fonseca RJ, Marciani RD, Turvey TA. Oral and maxillofacial surgery. 2nd

edition. St. Louis: Saunders/Elsevier; 2009. xx-574-i 101,xxii-1004-i 101,xxiii-1006-i 101 p.

12. Gaudy JF. Anatomie clinique. 2e édition. Rueil-Malmaison : Éditions CdP ; 2007. 224 p.

13. Huang IY, Chen CM, Chuang FH. Caldwell-Luc procedure for retrieval of displaced root in the maxillary sinus. *Oral Surg Oral Med Oral Pathol Oral Radiol Endodontology*. 2011; 112(6): e59-63.

14. Hupp JR, Ellis III E, Tucker MR. Contemporary oral and maxillofacial surgery. 7th edition. Philadelphia: Elsevier; 2019. xii+708 p.

15. Kim E, Duncavage J. Caldwell-Luc procedure. *Oper Tech Otolaryngol-Head Neck Surg*. 2010; 21(3): 163-5.

16. Klossek JM, Beauvillain de Montreuil C. Chirurgie du nez, des fosses nasales et des sinus. Issy-les-Moulineaux : Elsevier Masson ; 2007. 179 p.

17. Klossek JM, Serrano E, Dessi P. Chirurgie endonasale sous guidage endoscopique. 3e édition. Issy-les-Moulineaux : Masson ; 2004. xi+186 p.

18. Korbendau JM, Korbendau X, Andréani JF, Dunglas C. L'extraction de la dent de sagesse. Paris : Quintessence international ; 2001. 135 p.

19. Kumar A, Srivastava RK, Saxena A, Khanna R, Ali I. Removal of Infected Maxillary Third Molar from the Infra-temporal Fossa by Caldwell Luc Procedure: Rare Case Report with Literature Review. *J Clin Diagn Res JCDR*. 2016; 10(12): ZD01-3.

20. Lutz JC, Cazzato RL, Le Roux MK, Fabien Bornert. Retrieving a displaced third molar from the infratemporal fossa: case report of a minimally invasive procedure. *BMC Oral Health*. 2019; 19(1): 149.

21. Makhoul R, Delbet-Dupas C, Even J, Barthelemy I, Pham-Dang N, Devoize L. Atypical surgical approaches for removal of ectopic third molars: report of three cases. *Médecine Buccale Chir Buccale*. 2016; 22(3): 233-8.

22. Massereau EA, Revol P, Chossegras CM, Romeu M, Caquant L. Dent de sagesse ectopique intrasinusienne : voie d'abord par ostéotomie de Le Fort I. *Méd Buccale Chir Buccale*. 2015 ; 21(2) : 109-13.

23. Michel J, Antonini F, Varoquaux A, Moreddu E, Dessi P. Chirurgie du sinus

maxillaire en dehors des traumatismes et des tumeurs. Dans : EMC - Techniques chirurgicales - Tête et cou. 2013 ; 8(1) : 5-10. [Article 46-140]

24. Orr DL. A technique for recovery of a third molar from the infratemporal fossa: Case report. J Oral Maxillofac Surg. 1999; 57(12): 1459–1461.

25. Philippe Y, Boyer J, Bordure P. Voies d'abord latérales de la fosse infratemporale. EMC - Techniques chirurgicales - Tête et cou. 2015 ; 10(1) : 1-9. [Article 46-040]

26. Placko G, Bellot-Samson V, Brunet S, Guyot L, Richard O, Cheynet F, et coll. L'ouverture buccale normale dans la population française adulte. Rev Stomatol Chir Maxillofac. 2005 ; 106(5) : 267-71.

27. Prédine-Hug F. Chirurgie de l'inclusion. Paris : Editions SID ; 2003. 72 p.

28. Seigneuric F, Seigneuric JB. Avulsion des dents incluses : troisièmes molaires. EMC - Médecine buccale. 2010 ; 5(1) : 1-24. [Article 28-662-C-10]

29. Sencimen M, Gülses A, Secer S, Zerener T, Özarslantürk S. Delayed retrieval of a displaced maxillary third molar from infratemporal space via trans-sinusoidal approach: a case report and the review of the literature. Oral Maxillofac Surg. 2017; 21(1): 1-6.

30. Sverzut CE, Trivellato AE, Lopes LM de F, Ferraz EP, Sverzut AT. Accidental displacement of impacted maxillary third molar: a case report. Braz Dent J. 2005; 16(2): 167-70.

31. Vacelet J. Critères d'évaluation de la difficulté opératoire lors de l'avulsion des dents de sagesse maxillaires et mandibulaires [thèse d'exercice]. [Nancy] : Université Henri Poincaré. Faculté de Chirurgie dentaire ; 2011. 162 p.

32. Vacher C, Gauthier A, Loncle T, Lézy JP. Bases Anatomiques De La Vascularisation Du Palais Dans Les Osteotomies Maxillaires. Rev Stomatol Chir Maxillo-fac. 2003 ; 104(2) : 4-6.

33. Vainer F. Apports de la piézochirurgie en chirurgie implantaire et pré-implantaire [thèse d'exercice]. [Nantes] : Université de Nantes. UFR d'Odontologie ; 2007. 108 p.

34. Valenzano L. Comment prévenir les complications des extractions des dents

de sagesse [thèse d'exercice]. [Lyon] : Université Claude Bernard Lyon I. UFR d'Odontologie ; 2013. 65 p.

35. Van der Linden FPGM. Aspects théoriques et pratiques de l'encombrement de la denture humaine. Rev Orthop Dento-Faciale. 1975 ; 9(3) : 329-52.

36. Woloszczyk B. Guide pédagogique clinique sur l'extraction de la troisième molaire incluse [thèse d'exercice]. [Lille] : Université du Droit et de la Santé de Lille 2. Faculté de Chirurgie dentaire ; 2017. 103 p.

37. Yücesoy T, Ocak H, Er N, Alkan A. Removal of a supernumerary tooth displaced into the infratemporal fossa during extraction. Eur Oral Res. 2018; 52(1): 50–54.

8 REFERENCES ELECTRONIQUES

38. Amorim K de S, da Silva VT, da Cunha RS, Souto MLS, São Mateus CR, Souza LM de A. Removal of an Upper Third Molar from the Maxillary Sinus. Case Rep Dent [Internet]. 2015 [cité 21 sept 2019]; 2015: 517149. Disponible sur: <https://www.ncbi.nlm.nih.gov/pmc/articles/PMC4331411/>

39. HAS (Haute Autorité de Santé). Avulsion des 3es molaires : indications, techniques et modalités : Méthode Recommandations pour la pratique clinique [Internet]. 2019 [cité le 4 janvier 2010]. Disponible sur: https://www.has-sante.fr/upload/docs/application/pdf/2019-07/avulsion_des_3es_molaires_indications_techniques_et_modalites_-_recommandations.pdf

40. HAS (Haute Autorité de Santé). Indications Et Contre-Indications De L'anesthésie Générale Pour Les Actes Courants D'odontologie Et De Stomatologie [Internet]. 2005 [cité le 8 décembre 2019]. Disponible sur : https://www.o-rare.com/medias/fichiers/has_anesthesie_odonto.pdf

41. Pandula V. Maxillary 3rd Molar or Wisdom tooth Impaction Classification – Archer [Internet]. 2014 [cité 18 janv 2020]. Disponible sur: <https://www.juniordentist.com/maxillary-3rd-molar-wisdom-tooth-classification.html>

42. Société Francophone de Médecine Buccale et de Chirurgie Buccale. Emploi des vasoconstricteurs en odontostomatologie : Recommandations. Med buccale chir buccale [Internet]. 2003 [cité le 9 décembre 2019] ; 9(2) : 65-74. Disponible sur: https://societechirorale.com/documents/Recommandations/recommandations_vasoconstricteurs.pdf

TABLE DES MATIERES

1	RAPPELS ANATOMIQUES	17
1.1	ENVIRONNEMENT ANATOMIQUE DE LA TROISIEME MOLAIRE MAXILLAIRE.....	17
1.1.1	<i>ANATOMIE DU SINUS</i>	<i>19</i>
1.1.2	<i>ANATOMIE DE LA FOSSE INFRA-TEMPORALE.....</i>	<i>22</i>
1.2	FOSSE PTERYGO-PALATINE, FOSSE INFRA-TEMPORALE ET FOSSE PTERYGO-MAXILLAIRE : ABUS DE LANGAGE OU REALITE ANATOMIQUE ?	24
2	EXAMEN PRE-OPERATOIRE.....	25
2.1	ANAMNESE.....	25
2.1.1	<i>MOTIF DE CONSULTATION.....</i>	<i>25</i>
2.1.2	<i>INDICATIONS D'AVULSION</i>	<i>25</i>
2.1.3	<i>NON INDICATIONS D'AVULSION</i>	<i>28</i>
2.1.4	<i>CONTRE-INDICATIONS DE LA CHIRURGIE.....</i>	<i>28</i>
2.1.5	<i>QUESTIONNAIRE MEDICAL</i>	<i>29</i>
2.2	EXAMEN CLINIQUE.....	29
2.2.1	<i>EXAMEN EXOBUCCAL.....</i>	<i>29</i>
2.2.2	<i>EXAMEN ENDOBUCCAL.....</i>	<i>30</i>
2.3	EXAMENS COMPLEMENTAIRES	30
2.3.1	<i>EXAMENS RADIOLOGIQUES</i>	<i>30</i>
2.3.1.1	<i>LE CLICHE RETRO-ALVEOLAIRE</i>	<i>31</i>
2.3.1.2	<i>LA RADIOGRAPHIE PANORAMIQUE.....</i>	<i>31</i>
2.3.1.3	<i>LE CBCT: CONE BEAM COMPUTED TOMOGRAPHY.....</i>	<i>33</i>
3	CLASSIFICATION ET FACTEURS PREDICTIFS DE LA DIFFICULTE D'AVULSION DE LA TROISIEME MOLAIRE MAXILLAIRE	34
3.1	CLASSIFICATION DES TROISIEMES MOLAIRES MAXILLAIRES INCLUSES.....	34
3.1.1	<i>CLASSIFICATION SELON ARCHER :</i>	<i>34</i>
3.1.1.1	<i>SELON L'ORIENTATION DU GRAND AXE DE LA DENT (figure 6)</i>	<i>34</i>
3.1.1.2	<i>SELON LE DEGRES D'INCLUSION.....</i>	<i>35</i>
3.2	ELEMENTS PREDICTIFS DE LA DIFFICULTE D'AVULSION.....	36
3.2.1	<i>OUVERTURE BUCCALE</i>	<i>36</i>
3.2.2	<i>PROFONDEUR D'INCLUSION.....</i>	<i>37</i>
3.2.3	<i>ORIENTATION DU GRAND AXE DE LA DENT.....</i>	<i>37</i>
3.2.4	<i>ANATOMIE DENTAIRE ET RADICULAIRE</i>	<i>38</i>
3.2.4.1	<i>MORPHOLOGIE CORONAIRE</i>	<i>38</i>

3.2.4.2	MORPHOLOGIE RADICULAIRE	38
3.2.5	<i>PARTICULARITES ANATOMIQUES AU MAXILLAIRE</i>	40
3.2.5.1	TUBEROSITE MAXILLAIRE	40
3.2.5.2	PROCESSUS CORONOÏDE DE LA MANDIBULE	41
3.2.5.3	MUSCLE BUCCINATEUR.....	42
3.2.5.4	SINUS MAXILLAIRE	42
3.2.5.5	FOSSE INFRA-TEMPORALE	43
4	RAPPELS RAPIDES DE LA TECHNIQUE CHIRURGICALE D'AVULSION (1,4,8,12)	45
4.1	DESINFECTION	45
4.2	ANESTHESIE	45
4.2.1	<i>ANESTHESIE GENERALE</i>	45
4.2.1.1	INDICATIONS DE L'ANESTHESIE GENERALE	45
4.2.1.2	CONTRE-INDICATIONS DE L'ANESTHESIE GENERALE.....	46
4.2.2	<i>ANESTHESIE LOCALE</i>	47
4.3	TEMPS MUQUEUX	49
4.3.1	<i>INCISIONS (figure 15)</i>	49
4.3.1.1	INCISION RETROMOLAIRE	49
4.3.1.2	INCISION SULCULAIRE ANTERIEURE.....	50
4.3.1.3	INCISION DE DECHARGE	50
4.3.2	<i>DECOLLEMENT</i>	51
4.4	TEMPS OSSEUX	51
4.5	TEMPS DENTAIRE	52
4.5.1	<i>SECTION CORONO-RADICULAIRE</i>	52
4.5.2	<i>LUXATION</i>	52
4.5.3	<i>AVULSION</i>	52
4.5.4	<i>REVISIONS ALVEOLAIRES</i>	52
4.5.5	<i>REGULARISATION OSSEUSE</i>	53
4.5.6	<i>SUTURES</i>	53
5	PRISE EN CHARGE CHIRURGICALE DE LA PROJECTION DE LA TROISIEME MOLAIRE MAXILLAIRE INCLUSE DANS LE SINUS - PRESENTATION D'UN CAS CLINIQUE	54
5.1	CAUSES DE LA PROJECTION	54
5.2	DENT PROJETEE : CLINIQUE ET CONDUITE A TENIR	54
5.2.1	<i>TABLEAU CLINIQUE</i>	54
5.2.2	<i>QUAND REINTERVENIR : RETRAIT IMMEDIAT OU DIFFERE</i>	55

5.2.2.1	RETRAIT IMMEDIAT.....	55
5.2.2.2	RETRAIT DIFFERE.....	56
5.2.3	<i>EXAMENS COMPLEMENTAIRES : LOCALISATION DE LA DENT ECTOPIQUE (15)</i>	57
5.2.3.1	ORTHOPANTOMOGRAMME (OPT) :.....	57
5.2.3.2	IMAGERIE VOLUMIQUE A FAISCEAU CONIQUE OU CBCT :.....	58
5.3	LES DIFFERENTES VOIES D'ABORD	58
5.3.1	<i>VOIE VESTIBULAIRE : INTERVENTION DE CALDWELL LUC PAR LA FOSSE CANINE</i>	<i>58</i>
5.3.1.1	AVANTAGES DE CETTE TECHNIQUE.....	58
5.3.1.2	TECHNIQUE CHIRURGICALE.....	59
5.3.1.3	CRITERES DE DECISION : POURQUOI CE CHOIX ?.....	63
5.3.2	<i>VOIE TRANS-ALVEOLAIRE : RETRAIT IMMEDIAT</i>	<i>63</i>
5.3.3	<i>VOIE ENDO-NASALE : LA MEATOTOMIE MOYENNE SOUS GUIDAGE ENDOSCOPIQUE</i> 64	
5.3.3.1	DEFINITION.....	64
5.3.3.2	INDICATIONS.....	65
5.3.3.3	RAPPEL ANATOMIQUE.....	65
5.3.3.4	PROCEDE CHIRURGICAL.....	66
5.3.3.5	AVANTAGES ET INCONVENIENTS.....	69
5.3.4	<i>VOIE ENDO-NASALE : LA MEATOTOMIE INFERIEURE SOUS GUIDAGE ENDOSCOPIQUE</i> 70	
5.3.4.1	DEFINITION.....	70
5.3.4.2	INDICATIONS.....	70
5.3.4.3	PROCEDE CHIRURGICAL.....	71
5.3.5	<i>VOIE D'ABORD PAR OSTEOTOMIE DE LE FORT I (28)</i>	<i>71</i>
5.3.5.1	DEFINITION.....	72
5.3.5.2	INDICATIONS.....	72
5.3.5.3	PROCEDE CHIRURGICAL : DESCRIPTION SUCCINCTE.....	74
5.4	CRITERES DE DECISION	76
6	PRISE EN CHARGE CHIRURGICALE DE LA PROJECTION DE LA TROISIEME MOLAIRE MAXILLAIRE INCLUSE DANS LA FOSSE INFRA-TEMPORALE	78
6.1	CAUSES DE LA PROJECTION	78
6.2	RAPPELS ANATOMIQUES DU CONTENU DANS LA FIT	78
6.2.1	<i>VAISSEAUX</i>	<i>78</i>
6.2.1.1	ARTERES :.....	78
6.2.1.2	VEINES :.....	79
6.2.1.3	CONTENU NERVEUX.....	79

6.3	DENT PROJETEE : CLINIQUE ET CONDUITE A TENIR.....	80
6.3.1	<i>RETRAIT IMMEDIAT OU DIFFERE.....</i>	<i>80</i>
6.3.2	<i>EXAMENS COMPLEMENTAIRES.....</i>	<i>81</i>
6.4	LES DIFFERENTES VOIES D'ABORD	81
6.4.1	<i>APPROCHE COMBINEE INTRA-ORALE/ EXTRA-ORALE : APPROCHE DE GILLIES ET CINERADIOGRAPHIE INTENSIFIANT L'IMAGE.....</i>	<i>81</i>
6.4.1.1	<i>APPROCHE DE GILLIES.....</i>	<i>81</i>
6.4.1.2	<i>RETRAIT DE LA DENT PROJETEE.....</i>	<i>83</i>
6.4.2	<i>APPROCHE EXTRA-ORALE PAR VOIE DERIVEE DE L'OSTEOTOMIE DE LE FORT I (figure 35).....</i>	<i>84</i>
6.4.3	<i>RETRAIT DE CORPS ETRANGERS PAR VOIE TRANS-ZYGOMATIQUE LIMITEE.....</i>	<i>85</i>
6.4.4	<i>RETRAIT DE LA DENT A L'AIDE D'UNE AIGUILLE RACHIDIENNE ET PRESSION DIGITALE : APPROCHE INTRA-ORALE /EXTRA- ORALE COMBINEE.</i>	<i>88</i>
6.4.5	<i>APPROCHE INTRA-ORALE : VOIE TRANS-SINUSOIDALE PAR CALDWELL LUC MODIFIE 90</i>	
6.4.5.1	<i>1^{ER} CAS : DEVELOPPEMENT KYSTIQUE AUTOUR D'UNE DENT ECTOPIQUE</i>	<i>90</i>
6.4.5.2	<i>2^{EME} CAS : DENT PROJETEE DANS LA FIT</i>	<i>92</i>
6.4.6	<i>PROCEDURE MINIMALEMENT INVASIVE : CHIRURGIE GUIDEE PAR L'IMAGE ET UTILISATION D'UN TROCART, ABORD INTRA-ORAL.....</i>	<i>92</i>
6.4.7	<i>ABORD INTRA-ORAL : INCISION BUCCALE ETENDUE.....</i>	<i>95</i>
6.5	CRITERES DE DECISIONS	95
7	RETOUR D'EXPERIENCE : AVIS DU DR NGUYEN: Praticien hospitalier, service d'ORL - chirurgie cervicofaciale, CHRU de Nancy	97

Vu la demande du doyen de la faculté d'odontologie de Lorraine sur le rapport du jury :

Président : É. MORTIER – Professeur des universités
Directeur de thèse : V. MOBY – Maître de conférences des universités
Membre du jury : J. GUILLET-THIBAUT – Maître de conférences des universités
Membre du jury : C. SECKINGER – Praticien hospitalier, Docteur en chirurgie dentaire
Membre invité : L. PEREIRA – Praticien attachée, Docteur en chirurgie dentaire

le président de l'université de Lorraine autorise

Madame Marine BLANKE

née à THIONVILLE (Moselle) le 28 octobre 1993,

à **soutenir le vendredi 11 septembre 2020**

et imprimer sa thèse en vue d'obtenir le diplôme d'État de docteur en chirurgie dentaire intitulée :

**« LA TROISIEME MOLAIRE MAXILLAIRE INCLUSE : PRISE EN CHARGE FACE A LA PROJECTION
DANS LE SINUS MAXILLAIRE OU LA FOSSE INFRA-TEMPORALE »**

Nancy, le 15 juillet 2020

N° autorisation : **1A254C**

Le président de l'université de Lorraine



P. MUTZENHARDT

BLANKE Marine – La troisième molaire maxillaire incluse : prise en charge face à la projection dans le sinus maxillaire ou la fosse infra-temporale.

NANCY 2020 : 111 pages, 44 figures, 7 tableaux.

Th. : Chir.-Dent. : Nancy 2020

Mots clés :

- third molar (troisième molaire)
- maxillary sinus (sinus maxillaire)
- infra-temporale fossa (fosse infra-temporale)
- tooth extractions (extraction dentaire)

Résumé :

L'avulsion de la dent de sagesse est une procédure répandue en chirurgie dentaire et les indications en sont diverses. Bien que les incidents lors de l'avulsion soient moins fréquents au maxillaire qu'à la mandibule, les complications peropératoires existent et nous allons nous intéresser à deux d'entre elles, que sont : la projection de la troisième molaire maxillaire incluse dans le sinus maxillaire ou dans la fosse infra-temporale. **Face à l'absence de consensus** quant à leur prise en charge, nous exposerons les différentes techniques chirurgicales de retrait dont l'abord est soit intra-oral, soit extra-oral ou combiné. Elles seront plus ou moins invasives et offriront un accès imprévisible. L'important réside en une préparation clinique et radiologique rigoureuse de la chirurgie d'exérèse

Jury :

Président :	Pr Eric MORTIER
Membres :	Dr Julie GUILLET-THIBAUT Dr Laure PEREIRA
Directeurs :	Dr Vanessa MOBY (STUTZMAN) Dr Cédric SECKINGER

Adresse de l'auteur :

Marine BLANKE
8, rue de l'Île de France
57190 FLORANGE