



HAL
open science

La cavité d'accès endodontique : état de l'art

Paul Michel

► **To cite this version:**

Paul Michel. La cavité d'accès endodontique : état de l'art. Sciences du Vivant [q-bio]. 2020. hal-03298244

HAL Id: hal-03298244

<https://hal.univ-lorraine.fr/hal-03298244>

Submitted on 23 Jul 2021

HAL is a multi-disciplinary open access archive for the deposit and dissemination of scientific research documents, whether they are published or not. The documents may come from teaching and research institutions in France or abroad, or from public or private research centers.

L'archive ouverte pluridisciplinaire **HAL**, est destinée au dépôt et à la diffusion de documents scientifiques de niveau recherche, publiés ou non, émanant des établissements d'enseignement et de recherche français ou étrangers, des laboratoires publics ou privés.



AVERTISSEMENT

Ce document est le fruit d'un long travail approuvé par le jury de soutenance et mis à disposition de l'ensemble de la communauté universitaire élargie.

Il est soumis à la propriété intellectuelle de l'auteur. Ceci implique une obligation de citation et de référencement lors de l'utilisation de ce document.

D'autre part, toute contrefaçon, plagiat, reproduction illicite encourt une poursuite pénale.

Contact : ddoc-thesesexercice-contact@univ-lorraine.fr

LIENS

Code de la Propriété Intellectuelle. articles L 122. 4

Code de la Propriété Intellectuelle. articles L 335.2- L 335.10

http://www.cfcopies.com/V2/leg/leg_droi.php

<http://www.culture.gouv.fr/culture/infos-pratiques/droits/protection.htm>

**ACADÉMIE DE NANCY-METZ
UNIVERSITÉ DE LORRAINE
FACULTÉ D'ODONTOLOGIE DE LORRAINE**

Année 2020

N°11248C

**THÈSE
POUR LE DIPLÔME D'ÉTAT DE DOCTEUR EN CHIRURGIE DENTAIRE**

Présentée et soutenue publiquement le 18 septembre 2020

Par

Paul Michel

Né le 22 juillet 1994 à Metz (Moselle)

La cavité d'accès endodontique : état de l'art

Composition du jury :

Président :

Pr Éric MORTIER

Membre :

Dr David JOSEPH

Membre :

Dr Clément GRABER

Directeur de thèse :

Dr Marin VINCENT

Co-directeur de thèse :

Dr Greyce NASREDDINE

« Par délibération en date du 11 décembre 1972, la Faculté de Chirurgie Dentaire a arrêté que les opinions émises dans les dissertations qui lui seront présentées doivent être considérées comme propre à leurs auteurs et qu'elle n'entend leur donner aucune approbation ni improbation »

Président : Professeur Pierre MUTZENHARDT

Doyen : Professeur Jean-Marc MARTRETTE

Vice-Doyens : Dr Céline CLEMENT – Dr Rémy BALTHAZARD – Dr Anne-Sophie VAILLANT

Membres Honoraires : Dr L. BABEL – Pr. S. DURIVAUX – Pr A. FONTAINE – Pr G. JACQUART – Pr D. ROZENCWEIG - Pr ARTIS - Pr M. VIVIER

Doyens Honoraires : Pr J. VADOT, Pr J.P. LOUIS

Département odontologie pédiatrique Sous-section 56-01	Mme JAGER Stéphanie	Maître de conférences *
	M. PREVOST Jacques	Maître de conférences
	Mme HERNANDEZ Magali	Maître de conférences *
	Mme HOMBOURGER Morgane	Assistante
Département orthopédie dento-faciale Sous-section 56-01	M. VANDE VANNET Bart	Professeur des universités *
	Mme SENG Marilyne	Assistante *
Département prévention, épidémiologie, économie de la santé, odontologie légale Sous-section 56-02	Mme CLÉMENT Céline	Maître de conférences *
	M. BAUDET Alexandre	Assistant *
	Mme CAIONE Mariette	Assistante
Département parodontologie Sous-section 57-01	M. AMBROSINI Pascal	Professeur des universités *
	Mme BISSON Catherine	Maître de conférences *
	M. JOSEPH David	Maître de conférences *
	M. LACH Patrick	Assistant
	Mme ROCCHI Léa	Assistante
Département chirurgie orale Sous-section 57-01	M. VEYNACHTER Thomas	Assistant *
	Mme GUILLET-THIBAUT Julie	Maître de conférences *
	M. BRAVETTI Pierre	Maître de conférences
	Mme KICHENBRAND Charlène	Maître de conférences *
	Mme PHULPIN Bérengère	Maître de conférences *
Département biologie orale Sous-section 57-01	M. CHAPUIS Hippolyte	Assistant*
	M. CLERC Sébastien	Assistant*
	M. YASUKAWA Kazutoyo	Maître de conférences *
	M. MARTRETTE Jean-Marc	Professeur des universités *
Département dentisterie restauratrice, endodontie Sous-section 58-01	Mme EGLOFF-JURAS Claire	Maître de conférences *
	M. LOISON-ROBERT Ludwig	Maître de conférences *
	M. MORTIER Éric	Professeur des universités *
	M. ENGELS-DEUTSCH Marc	Professeur des universités *
	M. AMORY Christophe	Maître de conférences
	M. BALTHAZARD Rémy	Maître de conférences *
	M. VINCENT Marin	Maître de conférences*
M. GIESS Renaud	Assistant *	
Département prothèses Sous-section 58-01	M. GRABER Clément	Assistant
	M. DE MARCH Pascal	Maître de conférences
	Mme CORNE Pascale	Maître de conférences *
	M. SCHOUVER Jacques	Maître de conférences
	Mme VAILLANT Anne-Sophie	Maître de conférences *
	M. CIESLAK Steve	Assistant
	Mme GERBER Caroline	Assistante *
	Mme PRINTZ Elodie	Assistante
	M. SYDA Paul-Marie	Assistant
	Mme WILK Sabine	Assistante
M. HIRTZ Pierre	Enseignant univ..	
Département fonction-dysfonction, imagerie, biomatériaux Sous-section 58-01	Mme STRAZIELLE Catherine	Professeur des universités *
	Mme MOBY (STUTZMANN) Vanessa	Maître de conférences *
	M. SALOMON Jean-Pierre	Maître de conférences
	Mme JANTZEN-OSSOLA Caroline	Assistante associée

Souligné : responsable de département * temps plein

Mis à jour le 01/09/2020

REMERCIEMENTS

À NOTRE PRÉSIDENT DE THÈSE

Monsieur le Professeur Éric MORTIER

Docteur en Chirurgie Dentaire

Docteur de l'université Henri Poincaré en physique-chimie de la matière et des matériaux

Habilité à diriger des recherches

Professeur des Universités – Praticien Hospitalier

Responsable du département de dentisterie restauratrice, endodontie

Chef du service d'odontologie du CHRU de Nancy

Nous vous remercions de l'honneur que vous nous avez fait en acceptant la présidence de cette thèse.

Nous vous remercions de nous avoir transmis vos connaissances, votre rigueur et la volonté de vouloir continuellement se surpasser.

Veillez trouver dans ce travail l'expression de notre profonde admiration et de notre respect.

À NOTRE DIRECTEUR DE THÈSE

Monsieur le Docteur Marin VINCENT

Docteur en Chirurgie Dentaire

Maître de Conférences – Praticien Hospitalier

Docteur de l'Université de Lorraine en mécanique et énergétique

Nous vous remercions de l'honneur que vous nous avez fait en acceptant la direction de cette thèse.

Nous vous remercions pour toute l'attention, la confiance et la disponibilité dont vous avez fait preuve au cours de la rédaction de cet ouvrage.

Nous vous remercions pour votre enseignement, votre sympathie et vos conseils avisés durant toutes ces années.

Veillez trouver dans ce travail le témoignage de nos remerciements et de notre respect.

À NOTRE CODIRECTRICE DE THÈSE

Madame le Docteur Greyce NASREDDINE

Docteur en Chirurgie Dentaire

Assistant Hospitalo-Universitaire

Nous vous remercions de l'honneur que vous nous avez fait en acceptant la codirection de cette thèse.

Nous portons une grande estime à votre gentillesse, votre disponibilité et la confiance dont vous nous avez témoigné tout au long de nos études.

Vous ferez une merveilleuse mère et nous vous souhaitons beaucoup de bonheur.

Vous trouverez ici le témoignage de notre affection et de notre profonde gratitude.

A NOTRE JUGE

Monsieur le Docteur David JOSEPH

Docteur en Chirurgie Dentaire

Docteur de l'Université de Lorraine, mention sciences de la vie et de la santé

Maître de Conférences – Praticien Hospitalier

Nous vous sommes infiniment reconnaissants de la spontanéité avec laquelle vous avez accepté de juger cette thèse.

Nous vous remercions chaleureusement pour la gentillesse et la bienveillance dont vous avez fait preuve avec nous.

Nous portons une grande estime pour votre disponibilité et la qualité de votre enseignement durant ces années d'études.

Sachez trouver ici le témoignage de notre respect et de notre sincère gratitude.

A NOTRE JUGE

Monsieur le Docteur Clément GRABER

Docteur en Chirurgie Dentaire

Assistant Hospitalo-Universitaire

C'est avec intérêt que vous avez accepté de prendre part à ce jury. Nous vous en sommes infiniment reconnaissants.

Votre soutien pendant toutes les années à la faculté et votre grande sympathie signeront une grande amitié.

Nous vous remercions pour votre sens clinique et votre implication à travers l'ensemble des choses que nous avons pu entreprendre conjointement.

Puisse ce travail vous montrer la reconnaissance, le respect et l'amitié que nous vous portons.

SOMMAIRE

LISTE DES FIGURES

LISTE DES TABLEAUX

INTRODUCTION

1. L'ENDODONTIE MINIMALEMENT INVASIVE

- 1.1. Définitions
- 1.2. Préalables au traitement endodontique
- 1.3. Concepts

2. LES CAVITES D'ACCES ENDODONTIQUES TRADITIONNELLES

- 2.1. Principe
- 2.2. Objectifs
- 2.3. Concepts
- 2.4. Protocole de la technique de trépanation-élargissement-finition
- 2.5. Avantages
- 2.6. Inconvénients
- 2.7. Cas particulier de la cavité endodontique extensive
- 2.8. Cas pratique : réalisation d'une CAE conventionnelle

3. LES CAVITES D'ACCES ENDODONTIQUES CONSERVATRICES

- 3.1. Principe
- 3.2. Les outils d'optimisation de la préservation tissulaire
- 3.3. Protocole
- 3.4. Avantages
- 3.5. Inconvénients
- 3.6. Cas pratique : réalisation d'une CAE minimalement invasive

4. LES CAVITES D'ACCES ENDODONTIQUES ULTRA CONSERVATRICES

- 4.1. Principe, mise en œuvre et protocole opératoire
- 4.2. Avantages
- 4.3. Inconvénients
- 4.4. Cas pratique : réalisation d'une CAE ultra conservatrice

5. LES CAVITES D'ACCES ENDODONTIQUES GUIDEES

- 5.1. Définition
- 5.2. Indications, principes, mise en œuvre des CAE guidées
- 5.3. Avantages
- 5.4. Inconvénients

CONCLUSION

BIBLIOGRAPHIE

RÉFÉRENCES ÉLECTRONIQUES

LISTE DES FIGURES

Figure 1 : Reconstructions 3D à partir du CBCT de 3 molaires inférieures préparées avec trois modèles de cavités.....	20
Figure 2 : Suivi radiologique (rétro-alvéolaire et CBCT) de la dent 36	28
Figure 3 : Représentation schématique de deux dents dépulpées et réhabilitées prophétiquement.....	29
Figure 4 : Réalisation d'une cavité d'accès conventionnelle sur une première molaire maxillaire gauche (26)	31
Figure 5 : Schémas comparatifs en vues occlusales et sagittale des conceptions de cavités d'accès sur une première molaire mandibulaire	34
Figure 6 : Localisation de la dentine péri-cervicale sur une radiographie rétro-alvéolaire du secteur 2 molaire	36
Figure 7 : Planification endodontique de la dent 36 en vue vestibulaire et occlusale	37
Figure 8 : Radiographies rétro-alvéolaires et coupes axiales de CBCT de prémolaires et molaires mandibulaires.....	39
Figure 9 : Radiographies rétro-alvéolaires, coupes axiales et transversales issues du CBCT et photographies intra-buccales de la dent n°16.....	44
Figure 10 : Photographies intra-buccales de la dent n°21 associées aux radiographies rétro-alvéolaires et coupes de CBCT	45
Figure 11 : Modélisations 3D à partir d'un CBCT de la CAE conservatrice, traditionnelle et leur superposition	47
Figure 12 : Coupes horizontales objectivant la répartition de la contrainte de Von Mises	49
Figure 13 : Images tridimensionnelles de deux premières molaires maxillaires.....	50
Figure 14 : Radiographies intra-buccales, coupes issues du CBCT et photographies intrabuccales de la dent n°24 avant et après traitement endodontique.....	51
Figure 15 : Superposition des images issues du CBCT avant et après traitement endodontique de deux incisives centrales maxillaires avec CAE conventionnelle et CAE conservatrice	54
Figure 16 : Superposition des coupes horizontales de la lumière canalaire pré-opératoire et post instrumentation au travers de la cavité traditionnelle et contractée	55

Figure 17 : Réalisation d'une cavité d'accès conservatrice sur une première molaire maxillaire droite (16)	58
Figure 18 : Représentation schématique des formes de contour des cavités d'accès traditionnelles et ultra conservatrice sur la face occlusale d'une molaire mandibulaire	60
Figure 19 : Radiographie rétro-alvéolaire finale du traitement endodontique au travers d'un accès ultra-conservateur d'une molaire mandibulaire	61
Figure 20 : Photographies en vues occlusales de la cavité traditionnelle, ultra-conservatrice et de la reconstitution post endodontique traditionnelle sur trois molaires mandibulaires extraites.	61
Figure 21 : Réalisation d'une cavité d'accès ultra-conservatrice sur une première molaire mandibulaire gauche (36)	63
Figure 22 : Photographie intrabuccale et radiographie RA mettant respectivement en évidence des dyschromies et des lésions radioclares péri apicales de 41 et 31	66
Figure 23 : Radiographie en 3D (CBCT) petit champ des incisives mandibulaires (DICOM)	66
Figure 24 : Modélisation 3D issue de l'empreinte optique de l'arcade mandibulaire.	67
Figure 25 : Coupe sagittale issue du CBCT et modélisation 3D permettant le design et la visualisation du future guide endodontique.....	68
Figure 26 : Photographie intra buccale objectivant la vérification de la bonne adaptation clinique du guide sur l'arcade mandibulaire	68
Figure 27 : Photographie intra buccale objectivant la réalisation de le CAE vers la lumière canalaire	69
Figure 28 : Photographie intrabuccale de la vue incisale de la CAE minimalement invasive terminée	70
Figure 29 : Radiographies rétro-alvéolaires prises au cours du traitement endodontique	71
Figure 30 : Comparaison de la technique conventionnelle et de la technique guidée	73
Figure 31 : Coupe sagittale issue du CBCT d'une dent extraite.....	75
Figure 32 : Axe représentant le gradient thérapeutique en endodontie.....	76

LISTE DES TABLEAUX

Tableau 1 : Matériel suggéré pour la réalisation d'une CAE conventionnelle	32
Tableau 2 : Matériel suggéré pour la réalisation d'une CAE conservatrice ou ultra-conservatrice	59

INTRODUCTION

La cavité d'accès endodontique constitue la première étape du traitement canalaire. Sa bonne réalisation conditionne la mise en forme, le nettoyage et l'obturation canalaire tout en prévenant l'apparition d'évènements iatrogènes. Cependant, elle représente une destruction tissulaire qui perturbe et compromet indéniablement l'intégrité structurelle et mécanique de la dent pouvant être à l'origine de fractures dentaires.

Depuis plusieurs années, la dentisterie tout entière connaît un changement de paradigme : des méthodes et techniques plus respectueuses des tissus dentaires sains voient le jour. La dentisterie mini-invasive a touché l'endodontie très récemment par l'apparition, entre autres, de nouvelles manières de concevoir les cavités d'accès en connaissance des propriétés mécaniques structurelles des dents après traitement endodontique.

À travers cet écrit, nous souhaitons décrire les différentes méthodes et modalités de réalisation des cavités d'accès endodontiques qui s'offrent au chirurgien-dentiste soucieux du devenir de la dent après son traitement endodontique.

Dans un premier temps, nous définirons l'endodontie minimalement invasive lors de l'étape de réalisation des cavités d'accès. Ainsi, nous aborderons les différentes options thérapeutiques qui s'offrent à nous pour cette première étape du traitement endodontique. Puis nous décrirons successivement les cavités d'accès traditionnelles, conservatrices, ultra conservatrices et guidées en détaillant leurs principes, objectifs, avantages, inconvénients et protocoles pour chacune d'elles.

1. L'ENDODONTIE MINIMALEMENT INVASIVE

1.1. Définitions

1.1.1. Endodontie

L'endodontie se définit, d'après le Dictionnaire Francophone des termes d'Odontologie Conservatrice, comme « *la discipline de l'odontologie qui concerne la prévention, le diagnostic et le traitement des maladies de la pulpe et des manifestations péri radiculaires associées* ». Elle distingue l'endodontie par voie orthograde de première intention, qui n'est autre que l'approche conventionnelle non chirurgicale de la discipline, ayant comme accès la voie coronaire, de l'endodontie par voie rétrograde de seconde intention, dont l'approche est chirurgicale avec pour accès la voie apicale, de seconde intention.

1.1.2. Dentisterie *a minima*

La dentisterie *a minima* (ou *Minimally Invasive Dentistry*) est définie par le Dictionnaire Francophone des termes d'Odontologie Conservatrice comme « *l'approche thérapeutique basée sur une conservation maximale des tissus dentaires* ». Elle s'applique en premier lieu aux traitements des lésions carieuses *via* une approche *a minima*, selon plusieurs principes basés sur la préservation tissulaire et la dentisterie adhésive.

Elle peut cependant être transposée pour certains de ses principes à d'autres disciplines de l'odontologie. Deux de ses principes s'appliquent volontiers à l'endodontie :

- La réalisation de cavités les plus petites possibles (et donc économe en substance dentaire) ;
- La surveillance et le suivi clinique à intervalles réguliers pour éviter d'éventuelles récidives.

Cette notion est contemporaine de celle de la microdentisterie, qui est apparue récemment avec le développement des technologies, des aides optiques et d'une instrumentation miniaturisée plus adaptée.

1.1.3. Cavité d'accès endodontique

La cavité d'accès endodontique (CAE) désigne, d'après le Dictionnaire Francophone des termes d'Odontologie Conservatrice, « *l'ouverture camérale aménagée aux dépens des tissus durs et/ou des restaurations coronaires d'une dent permettant d'atteindre le réseau canalaire dans le but de le nettoyer, le mettre en forme et d'obturer* ».

L'objectif principal de la CAE est donc la suppression du plafond pulpaire.

Nous nous apercevons déjà que les CAE ont trois impératifs majeurs permettant :

- Le bon nettoyage (distribution de l'irrigant) ;
- La mise en forme (par une instrumentation efficace) ;
- L'obturation du système canalaire (de manière étanche).

Le design final de la cavité dépendra donc intimement des méthodes de nettoyage, de mise en forme et d'obturation employées par l'opérateur.

La bonne conduite et la réussite du traitement endodontique sont conditionnées par la bonne réalisation de la CAE (Christie et Thompson, 1994 ; Burns et coll., 2002). Elle n'est pas à négliger puisqu'elle constitue une première étape primordiale, obligatoire et cruciale permettant l'accès au système canalaire.

De plus, elle peut compromettre toutes les étapes ultérieures si l'accès obtenu est inadéquat comme (i) la localisation des entrées canalaires, (ii) la négociation des courbures, (iii) le débridement des canaux, leur désinfection et leur obturation (Christie et Thompson, 1994). À cela est combiné un risque accru d'apparition d'évènements iatrogènes, réduisant le pronostic du traitement endodontique (Ingle, 1985 ; Patel et Rhodes, 2007).

1.1.4. Endodontie minimalement invasive

Ces définitions nous incitent donc à aborder l'endodontie minimalement invasive (EMI), encore appelée *Minimally Invasive Endodontics (MIE)*. C'est en 2010 qu'elle est évoquée pour la première fois par Clark et Khademi qui portent une attention particulière au délabrement des structures dentaires et à la problématique de ce délabrement dentinaire inhérents à l'acte endodontique des molaires. Une préservation et un respect améliorés des tissus dentaires est alors envisagé, notamment lors de la réalisation de la CAE, de la mise en forme des canaux, du

respect des trajectoires canalaires, de la localisation et de la forme de l'apex dentaire (Clark et Khademi, 2010a). Le tout sans compromettre les trois impératifs d'un traitement endodontique (Ericson 2007).

La préservation dentinaire se joue à plusieurs étapes du traitement endo-prothétique : pendant la réalisation de la CAE (attention particulière portée aux crêtes marginales, cingulum ou pont d'émail des dents), au moment de la relocalisation des entrées, de la mise en forme canalaire et enfin de la préparation corono-périphérique.

En ce qui concerne la réalisation de la cavité d'accès endodontique, nous décrirons successivement plusieurs concepts tels que :

- La CAE traditionnelle ;
- La CAE conservatrice ;
- La CAE ultra-conservatrice.

1.2. Préalables au traitement endodontique

1.2.1. Examens cliniques et radiographiques

- L'examen clinique

Il est obligatoire et permettra de poser le diagnostic de traitement endodontique de la dent. Lors de cette étape, le praticien objective les matériaux d'obturation, les lésions carieuses ou encore les versions et rotations des dents. En effet, l'axe des parois de la CAE devra suivre le grand axe de la dent et guidera donc l'axe d'utilisation des instruments rotatifs.

- La radiographie rétro-alvéolaire (RA) pré-opératoire

C'est l'examen radiologique de première intention indispensable au diagnostic et à la gestion de la parodontite apicale mais aussi à l'étude de la morphologie endodontique. Elle permet de localiser la position du plafond de la chambre pulpaire et de se rendre compte de l'orientation qui devra être adoptée pour réaliser la CAE. Elle permet aussi de mettre en évidence d'éventuelles rétractions pulpaires (degré de senescence pulpaire), calcifications, *etc.*

La prise de deux clichés rétro-alvéolaires selon deux angulations différentes permettra la bonne appréciation du volume de la chambre pulpaire. L'étude de ces clichés conditionnera la forme et le type de CAE sélectionné par le praticien.

1.2.2. Reconstitution pré-endodontique

Les cas présentés dans cet écrit présenteront majoritairement des dents peu délabrées et des CAE à quatre parois.

Cependant, si une dent présente un délabrement important, une reconstitution pré-endodontique sera un impératif et se fera en fonction du type de CAE choisie.

La reconstitution pré-endodontique désigne la reconstitution provisoire des parois délabrées (par des lésions carieuses, des tentatives prothétiques ou restauratrices précédentes, des traumatismes, *etc.*) dans le but de mettre en place de manière optimale et aisée le champ opératoire (Simon et coll., 2012). Elle redonne des repères anatomiques coronaires et facilite la localisation des entrées canalaires et donc la réalisation du traitement endodontique tout entier.

Les objectifs de la reconstitution pré-endodontique sont :

- Pose de la digue plus aisée ;
- Recréer un réservoir de solution d'irrigation ;
- Éviter la contamination de cette dernière par les flux gingivaux et salivaires du patient ;
- Faciliter la pose d'un pansement provisoire et garantir son étanchéité (Naoum et Chandler, 2002). Ils doivent être utilisés dans des cavités de faibles étendues avec une profondeur minimum de 4 mm (Zmener et coll., 2004) pour permettre une étanchéité coronaire optimale ;
- Créer des repères occlusaux fiables et reproductibles pour les stops en caoutchouc des limes manuelles et de rotation continue ;
- Renforcer les parois résiduelles et donc limiter le risque de fracture de la dent traitée.

1.2.3. Champ opératoire

La pose du champ opératoire (ou digue dentaire) est décrite comme une absolue nécessité par les autorités française (HAS, 2008), américaine (AAE) et européenne (ESE, 2006) pour tout acte endodontique.

Les avantages sont les suivants (Castellucci, 2004 ; Pertot et Simon, 2004) :

- Une protection du patient contre l'ingestion et l'inhalation d'instruments, débris, solutions ;
- Un confort amélioré par le repos de la mandibule sur le crampon ;
- Une asepsie du site ;
- Une mise à l'écart des tissus mous (langue, lèvres, joues, plancher de bouche...)
- Une concentration du praticien facilitée : suppression de l'apparition de buée sur le miroir et des interruptions verbales du patient durant le soin ;
- Une protection de l'équipe soignante des infections véhiculées par la salive ;
- Une possibilité pour le praticien d'interrompre le soin pour un court moment sans craindre de compromettre le traitement ;
- Une appréhension plus aisée des sensations tactiles et visuelles du praticien.

1.3. Concepts

Dans la réalisation de la CAE, le concept de l'EMI se divise en 3 sections (Figure 1) :

- La cavité traditionnelle

Conçue de manière standardisée, elle reste inchangée depuis des décennies.

- La cavité conservatrice ou contractée

Plus économe et respectueuse des tissus dentaires sains, elle se divise elle-même en différents types selon l'abord qui peut être :

- Conventionnel occlusal ou palatin/lingual ;
- Non conventionnel selon le cas clinique (incisal, vestibulaire) ;
- Par la lésion carieuse (proximale) ou traumatique (fracture).

- Les autres cavités
 - La cavité ultra-conservatrice ou « *truss access cavity* » ou encore cavité « *ninja* » décrivant une conservation à l'extrême du plafond pulpaire ;
 - La cavité extensive ou « *sumo* » ;
 - La cavité guidée, conditionnée par la réalisation d'une empreinte optique, d'un CBCT et d'un guide endodontique.

Le choix entre ces différentes CAE se fera en fonction du cas et du contexte clinique.

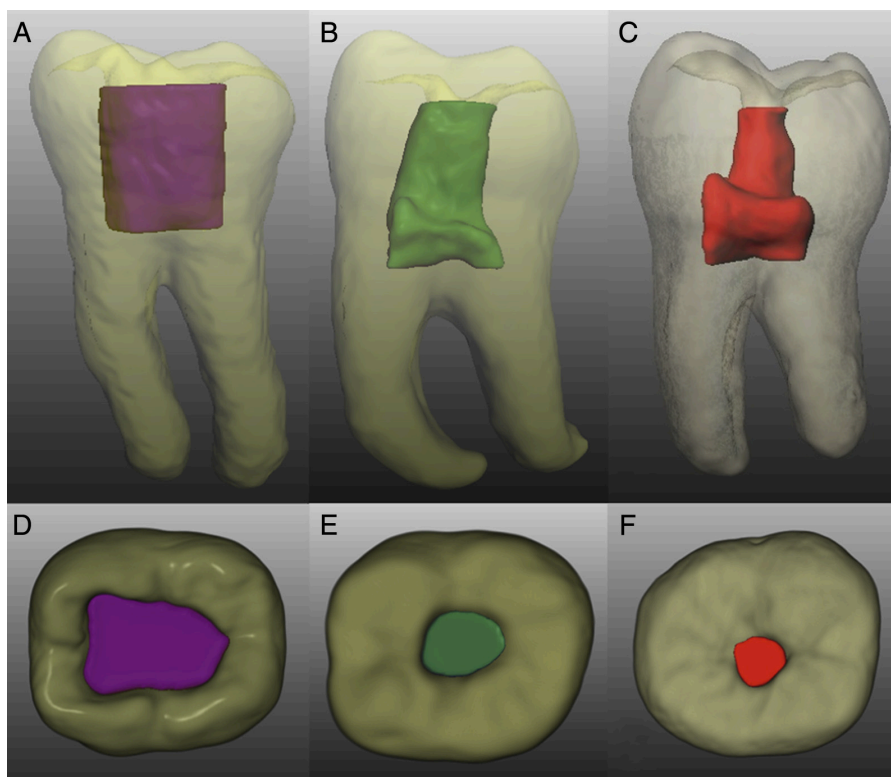


Figure 1 : Reconstructions tridimensionnelles (3D) obtenues à partir du CBCT de 3 molaires inférieures préparées avec trois modèles de cavités. En vue sagittale (A à C). En vue axiale de la face occlusale (D à F). Une cavité d'accès traditionnelle (A et D en violet), une cavité d'accès conservatrice (B et E en vert) et une cavité d'accès ultraconservatrice (C et F en rouge) (source : Plotino et coll., 2017).

2. Les cavités d'accès endodontiques traditionnelles

2.1. Principe

Il s'agit de la technique standard la plus communément enseignée et utilisée aux praticiens pendant leurs études. Elle consiste en la trépanation au point d'élection de la dent pour accéder à la chambre pulpaire, et enfin en son élargissement progressif suivant une forme géométrique déterminée par des repères coronaires (Ingle et coll., 1994). Ces derniers devront bien évidemment être connus des praticiens pour chaque dent.

Aussi connue sous le nom de « *straight-line access cavity* », elle permet un accès en ligne droite jusqu'à la première courbure canalaire ou à l'apex de la dent.

Ingle distingue « *the outline form* » qui est le dessin de la future cavité sur la face occlusale de « *the convenience forme* » qui permet l'accès en ligne droite par retrait de dentine (Ingle, 1985).

2.2. Objectifs

Machtou et ses collaborateurs (1993) ont donné trois objectifs à suivre pour la bonne réalisation d'une CAE (Machtou et coll., 1993) :

- La suppression totale du plafond pulpaire

Une suppression de tout tissu dentaire et/ou d'obturations appartenant au plafond pulpaire est une caractéristique de la CAE conventionnelle. Elle ne laisse aucune contre dépouille car cela pourrait impliquer la persistance d'éléments organiques pouvant être responsables d'une réinfection du système canalaire après traitement. Une attention particulière est portée aux éléments de résistance de la dent (le pont d'émail, les crêtes marginales, le cingulum, etc.) qu'il conviendra de préserver. Il s'agit ici d'une approche rationnelle consistant en une projection sur les faces occlusales et palatines et une élimination de tout tissu/matériau se localisant au-dessus du toit de la chambre pulpaire.

- Obtention d'une cavité à quatre parois

La réalisation, ou la création *via* une reconstitution pré-endodontique, d'une cavité à quatre parois a pour but de créer un réservoir constant de solution d'irrigation et garantit la bonne tenue du pansement provisoire en cas d'inter-séance.

- Permettre une visibilité et un accès facilité

L'obtention d'une visibilité directe et simultanée de toutes les entrées canalaires avec préservation du plancher pulpaire est recherchée. Un accès des instruments de cathétérisme manuels sans interférence ni contrainte tissulaire, amélaire ou dentinaire, au tiers apical de la dent est également souhaité. Il convient de rectifier la CAE à ce stade en accentuant la mise de dépouille de cette dernière si des interférences persistent.

- L'obtention d'un accès en ligne droite au tiers apical

Comme l'indique l'appellation anglo-saxonne « *straight-line access cavity* », une suppression des triangles dentinaire surplombant les entrées canalaires (triangles de Schilder) sera nécessaire pour créer un accès en ligne droite au tiers apical sans contraintes.

L'utilisation de forets de Gates Glidden, selon la technique décrite par Abou-Rass et ses collaborateurs, par brossage de la paroi opposée à la furcation (appelée paroi de sécurité canalair) permettra de se débarrasser des éperons dentinaires (Abou-Rass et coll., 1980).

2.3. Concepts

2.3.1. Les lois de recherche des orifices canalaires

Dressées par Krasner et Rankow, après l'étude de 500 chambres et planchers pulpaires, ces nouvelles règles permettent d'aiguiller les praticiens dans la recherche des entrées canalaires. Elles constituent des manœuvres invasives d'exploration du plancher pulpaire par découvrément amélo-dentinaire dans le but d'objectiver différentes teintes de dentine se situant respectivement au niveau des parois, des isthmes, du plancher pulpaire ou encore de la teinte particulièrement claire de la dentine réactionnelle ou des calcifications pouvant obstruer les entrées canalaires.

Ainsi, ils nous fournissent de nombreux indices et ne généralisent pas l'anatomie pulpaire. À l'inverse des points de repères anatomiques, symbolisant la localisation supposée des cornes pulpaires reportées sur la face occlusale, ces règles tiennent compte de la variabilité inter- et intra-individuelles des chambres pulpaires en partant d'une lecture de la « carte dentinaire » (Krasner et Rankow 2004).

2.3.2. Le principe de relocalisation des entrées canalaires

Les cavités conventionnelles, aussi décrites dans la littérature sous le nom de « *straight-line access cavity* », traduit littéralement comme « cavité avec accès en ligne direct au tiers apical », nécessitent une relocalisation des entrées canalaires qui consiste en la suppression des éperons dentinaires surplombant ces dernières. En effet, la chambre pulpaire des dents pluri-radiculées et le tiers coronaire de leurs canaux décrivent un angle souvent défavorable à l'accès d'instruments endodontiques. Les contraintes sont alors trop importantes pour atteindre le tiers apical de façon sûre et reproductible.

2.4. Protocole de la technique de trépanation-élargissement-finition

Il s'agit de décrire ici une méthode standardisée et applicable à toutes les dents qui repose sur plusieurs points :

- La définition de repères anatomiques reproductibles et fiables sur la face d'accès de la dent pour dessiner une cavité idéale. Les repères correspondront à la projection supposée des cornes pulpaires qui délimiteront le plafond pulpaire (Pertot et Simon, 2004 ; Simon, 2008) ;
- La réalisation d'une cavité à la forme idéale (utilisation d'une fraise boule diamantée long col de petit diamètre montée sur un instrument rotatif grande vitesse) sur une profondeur limitée qui s'apparente à une cavité de classe I de Black ;
- Un approfondissement progressif en direction pulpaire de cette cavité idéale ;
- L'effraction d'une corne pulpaire visible par objectivation d'un saignement et d'une sensation d'aspiration de la fraise dans l'espace pulpaire ;
- La suppression de l'épaisseur résiduelle de plafond pulpaire par utilisation :

- D'une fraise boule long col en carbure de tungstène montée sur contre angle bleu sans eau utilisée en retrait, permettant un meilleur contrôle visuel ;
- D'une fraise Zekrya Endo à pointe mousse sur porte instrument dynamique haute vitesse par déplacement de la fraise sur le plancher pulpaire en gardant un axe parallèle au grand axe de la dent.
- D'une fraise diamantée de type congé avec une forme effilée, fine et longue. Il faudra alors littéralement « peler » le plafond pulpaire sans plonger dans l'espace pulpaire et sans contact avec le plancher pulpaire.

Ce type de fraise peut être substitué aux fraises Zekrya Endo souvent jugées comme étant de diamètre trop important, très tranchantes et dont la pointe mousse ne prévient pas l'apparition d'évènements iatrogène comme des fausses routes ou perforations du plancher.

- Une vérification à la sonde n°17 de la continuité de la chambre pulpaire avec les bords de la cavité créée, de l'absence de contre dépouille et de l'objectivation de parois lisses ;
- Une régularisation des bords de la cavité pour permettre l'utilisation fiable et reproductible des stops en caoutchouc des instruments manuels et rotatifs (ne pas hésiter à créer des méplats sur les parois trop fines) ;
- Une mise en dépouille de la cavité : La cavité ainsi réalisée doit permettre une visualisation simultanée de toutes les entrées canalaires ;
- Une suppression des éventuelles calcifications ou pulpolithes par l'utilisation d'instruments ultra-soniques et soniques. D'autres inserts permettent une finition satisfaisante et aisée des parois ;
- Une suppression des éperons dentinaires et une relocalisation des entrées canalaires. Les forets de Gates Glidden permettent de supprimer les contraintes du tiers coronaire canalaire qui empêchent l'accès aisé en ligne droite jusqu'au tiers apical (ou à la première courbure) des instruments endodontiques. Il s'agit d'harmoniser l'anatomie canalaire aux parois de la CAE par ouverture de l'orifice canalaire. En perfectionnant la continuité entre l'orifice canalaire et les parois de la cavité, une meilleure guidance des instruments de mise en forme est permise.

2.5. Avantages

Les avantages des CAE traditionnelles sont les suivants :

- Sécurité et confort du praticien

En effet, ce protocole décrit une cavité centrée sur la sécurité, le confort et les besoins du praticien pour mener à bien le traitement endodontique.

L'accès au tiers apical du canal dentaire, par redressement des courbures et suppression des contraintes du tiers coronaire du canal, permet une diminution du risque de rupture instrumentale lors de la mise en forme canalaire et l'apparition d'événements iatrogènes pendant le traitement. Il permet également une irrigation plus efficace, une meilleure remontée des débris dentinaires et une obturation par compactage direct du tiers apical.

Ce type de CAE facilite donc les opérations ultérieures et prévient le risque iatrogène.

- Apprentissage et reproductibilité de l'acte

Il s'agit d'une technique facile à appréhender et didactique qui convient aux praticiens débutants. Elle convient donc aussi aux praticiens plus expérimentés car elle permet l'obtention de résultats reproductibles.

- Technique universelle

L'approche de la cavité d'accès endodontique conventionnelle se veut être universelle. En effet, l'approche rationnelle et standardisée proposée ici est applicable à toutes les dents sans distinction.

- Utilisation d'un plateau technique éprouvé

La cavité traditionnelle est adaptée à un plateau technique simple, économique et très démocratisé qui a fait ses preuves en termes d'efficacité et de reproductibilité dans le traitement endodontique. La cavité est adaptée aux instruments à conicités fortes et variables ainsi qu'aux méthodes d'obturations classiques par compaction jusqu'au tiers apical (Leeb, 1983).

- Antisepsie garantie de la chambre pulpaire

Après réalisation de la cavité, aucun séquestre d'élément organique ou vestige du tissu pulpaire caméral ne persiste. Ceci prévient tout risque de recontamination du système canalaire une fois la dent traitée. Le débridement du parenchyme pulpaire de la chambre se fait ici de manière mécanique.

2.6. Inconvénients

La réalisation d'une CAE traditionnelle entraîne cependant de nombreux inconvénients :

- Particularités morphologiques et anatomiques de la dent non prises en compte

Le remaniement et le changement de morphologie par apposition de dentine secondaire ou tertiaire n'est pas pris en compte dans le dessin de la cavité traditionnelle. Ce remaniement tissulaire a lieu dans toutes les dents au cours de la vie, l'application d'une technique standardisée ne tient pas compte des différences intra-individuelles (entre les mêmes types de dents appartenant à la même arcade, par exemple les dents numéros 16 et 26), inter-individuelles (entre les mêmes dents de deux individus différents), d'agencement et de morphologie des chambres et canaux pulpaires (nombre et position).

- Technique « praticien-dépendante »

Il existe une part de subjectivité dans les sensations que le protocole demande de ressentir à l'opérateur. Seule la modélisation de points de repères sur les faces occlusales et palatines est purement objective car issue d'études.

Par exemple, suite à la réduction du volume de la chambre pulpaire, par production de dentine secondaire et/ou tertiaire, une proximité importante entre le plancher et le plafond pulpaire est objectivée. Il est alors dans ce cas moins évident pour l'opérateur de sentir « l'aspiration » de sa fraise normalement perçue au moment de la chute dans l'espace pulpaire camérale. La technique peut donc mener à des perforations du plancher pulpaire.

- Protocole adapté aux bio-pulpectomies exclusivement

Ce protocole ne s'envisage que dans les cas de traitements pulpaire *de novo* (quand aucune tentative n'a été réalisée auparavant). Elle ne conviendra pas lors d'un retraitement ou lorsqu'un matériau d'obturation obstrue les entrées canalaires.

- Fragilisation de la structure dentaire

La cavité est centrée sur le praticien, ce qui facilite l'accès à l'endodonte, l'exploration clinique du plancher, le travail canalair et l'obturation. Cependant, la CAE traditionnelle n'est pas pensée dans sa conception pour répondre aux différents besoins en termes de résistance post-traitement de la dent et des principes d'économie tissulaire.

Le « *straight-line access* » fragilise la structure résiduelle de la dent traitée par suppression de dentine péri-cervicale et par les extensions amélo-dentaires occlusales qu'il nécessite.

La suppression des triangles dentinaires surplombant les entrées canalaires a longtemps été admise comme nécessaire et impérative dans les méthodes de préparation canalair, d'irrigation et d'obturation. L'évolution technologique pourrait nous dispenser de leur suppression. En effet, les progrès des instruments de rotation continue permettent une application de contraintes dans le tiers coronaire plus importante qu'auparavant.

La résistance mécanique à la fracture de la dent traitée sera donc affectée. Tous les avantages que le praticien a pu tirer du délabrement en termes de confort sont faits au détriment des tissus dentinaires, fatal à la résistance biomécanique de la dent (Ingle, 1985 ; Ingle et coll., 1994). Des modifications supplémentaires de l'anatomie intra-canalair sont recommandées pour faciliter le nettoyage, la mise en forme et l'obturation des canaux (Leeb, 1983). Or, l'altération de la géométrie interne des canaux dentaires dans le tiers coronaire n'est pas sans répercussion sur la résistance aux forces masticatoires supportées par les dents (Kishen 2006 ; Lang et coll., 2006). Un risque majoré de fracture des racines et une diminution de la résistance mécanique des dents traitées en résulte donc (Bóveda et Kishen 2015).

Le matériel ici utilisé peut-être mis en cause. Par exemple, les forets de Gates Glidden communément utilisés pour déplacer les entrées d'orifices canaux loin de la furcation ont une partie travaillante à 360°. Le délabrement qu'ils occasionnent est donc très important même en appliquant des forces légères sur la paroi opposée à la furcation d'un canal. L'utilisation de ces forets serait à nuancer ou à proscrire complètement pour une approche moins invasive.

- Réhabilitation prothétique quasi systématique

Le tissu dentaire résiduel après le traitement endodontique va servir de base aux procédures de restauration prothétique qui suivent la thérapie endodontique. Leur pérennité et résistance dans le temps dépend donc des tissus dentaires subsistants et de leur épaisseur (Figure 2) (Reeh et coll., 1989 ; Fokkinga et coll., 2005 ; Al-Omiri et Al-Wahadni, 2006 ; Ree et Schwartz, 2010).

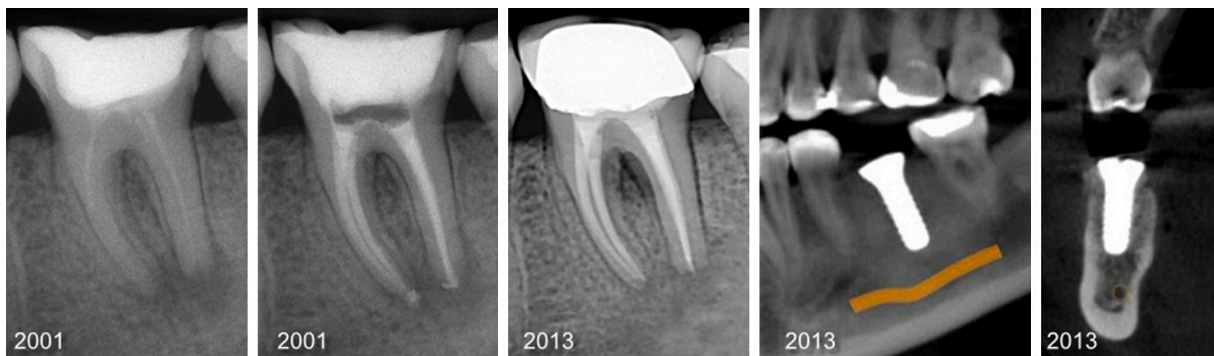

Figure 2 : Radiographies rétro-alvéolaires et coupes sagittale et frontale issues d'un CBCT de la dent 36. Malgré une guérison de la parodontite apicale, la fragilisation de la dent par les procédures endodontiques successives a conduit à une fracture radulaire, puis à l'avulsion et au remplacement de cette dernière par un implant (source : Bóveda et Kishen, 2015).

Une ferrule en dentaire désigne, selon le *Glossary of Endodontic Terms* réalisé par l'*American Association of Endodontists*, un anneau de matériau de restauration entourant la couronne ou la racine d'une dent dans le but de la renforcer suite à son délabrement (AAE, 2015). Par extension, la ferrule peut désigner l'épaisseur de dentine saine circulaire résiduelle et s'apparente donc à la poutre de résistance de l'organe dentaire prévenant le risque de fracture. L'effet ferrule créé par cet anneau est dépendant de son épaisseur, sa hauteur et sa conicité (Clark et Khademi, 2010).

Pour être efficace, des hauteurs et épaisseurs respectives de l'ordre de 1,5 mm et 1 mm sur toute la circonférence de la dent seraient nécessaires (Figure 3) (Stankiewicz et Wilson, 2008).

Si peu de tissu est disponible pour un effet ferrule efficace, la résistance à la fracture de la dent, malgré une reconstitution prothétique, peut être fortement compromise.

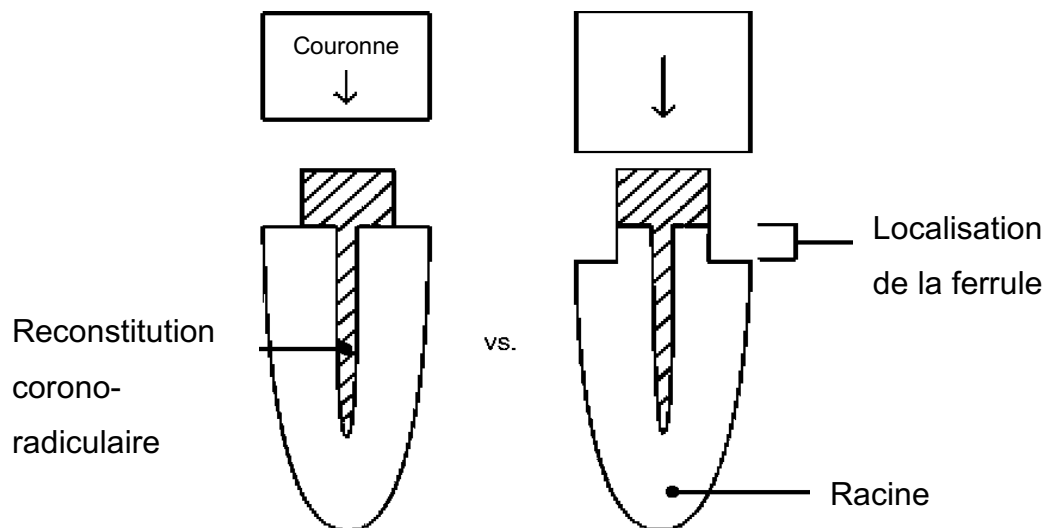


Figure 3 : Représentation schématique de deux dents dépulpées et réhabilitées prothétiquement. La dent de gauche ne profitera pas de l'effet ferrule et sera moins résistante à la fracture par rapport à celle de droite qui présente une ferrule (source : Stankiewicz et Wilson, 2002).

- Technique inchangée depuis des décennies

La technique conventionnelle ne tient pas compte des récentes évolutions des matériaux d'obturation, notamment ceux qui ne nécessitent plus un compactage jusqu'au tiers apical, et du matériel, comme les instruments de rotation continue en alliages nickel-titane traités thermiquement ou le CBCT (Cone Beam Computed Tomography) permettant une appréciation de la morphologie canalaire de manière non délabrante. Le design des cavités est obsolète et n'a pas évolué depuis des décennies malgré les évolutions qui se sont faites en parallèle en termes de diagnostic et d'imagerie (Ingle et coll., 1994). Pour exemple, l'étude par CBCT ou l'utilisation d'un microscope opératoire ne sont pas indispensables à leur réalisation.

Ce qui n'a pas facilité la remise en question des CAE traditionnelles pendant toutes ces années est l'apparition d'instruments de rotation continue et de réciprocité à conicité élevée et variable délétères pour les tissus dentinaires sains du tiers coronaire des canaux (Buchanan, 2000).

2.7. Cas particulier de la cavité endodontique extensive

La réalisation de cavités extensives, encore parfois appelées ironiquement cavités « sumo » en contraste avec les cavités ultra-conservatrices dites « ninja » décrites plus tard, peut s'avérer être la seule solution s'offrant aux praticiens dans des cas complexes. La conduite et la réussite du traitement endodontique est alors jugée prépondérante sur la conservation tissulaire et la résistance à la fracture de la dent après traitement.

Elle est considérée utile dans les cas :

- D'ouverture buccale limitée ne permettant pas la mise en place aisée des instruments de rotation continue et la visualisation des entrées canalaires ;
- De délabrement déjà important où la réhabilitation prothétique serait envisagée d'emblée. Le plan de traitement aura déjà été établi au préalable du traitement endodontique ;
- En cas de nécessité d'accès en ligne droite poussé de l'accès visuel ou instrumental, pour la dépose de bris instrumentaux, la visibilité au microscope opératoire de l'instrument ou le traitement de lésions iatrogènes canalaires (perforations, buttées).

Dans cet optique, la cavité extensive est envisagée quand les contraintes techniques sont jugées trop importantes pour mener à bien le traitement endodontique et que la préservation du tissu dentaire sain ne devient qu'un impératif compliquant encore plus les manœuvres.

Il existe peu de littératures concernant les CAE extensives. Le traitement endodontique au détriment des tissus dentaire et de la résistance de la dent se fait au cas par cas et au bon vouloir du chirurgien-dentiste et du patient.

**2.8. Cas pratique : réalisation d'une CAE conventionnelle (Figure 4 ;
Tableau 1) :**

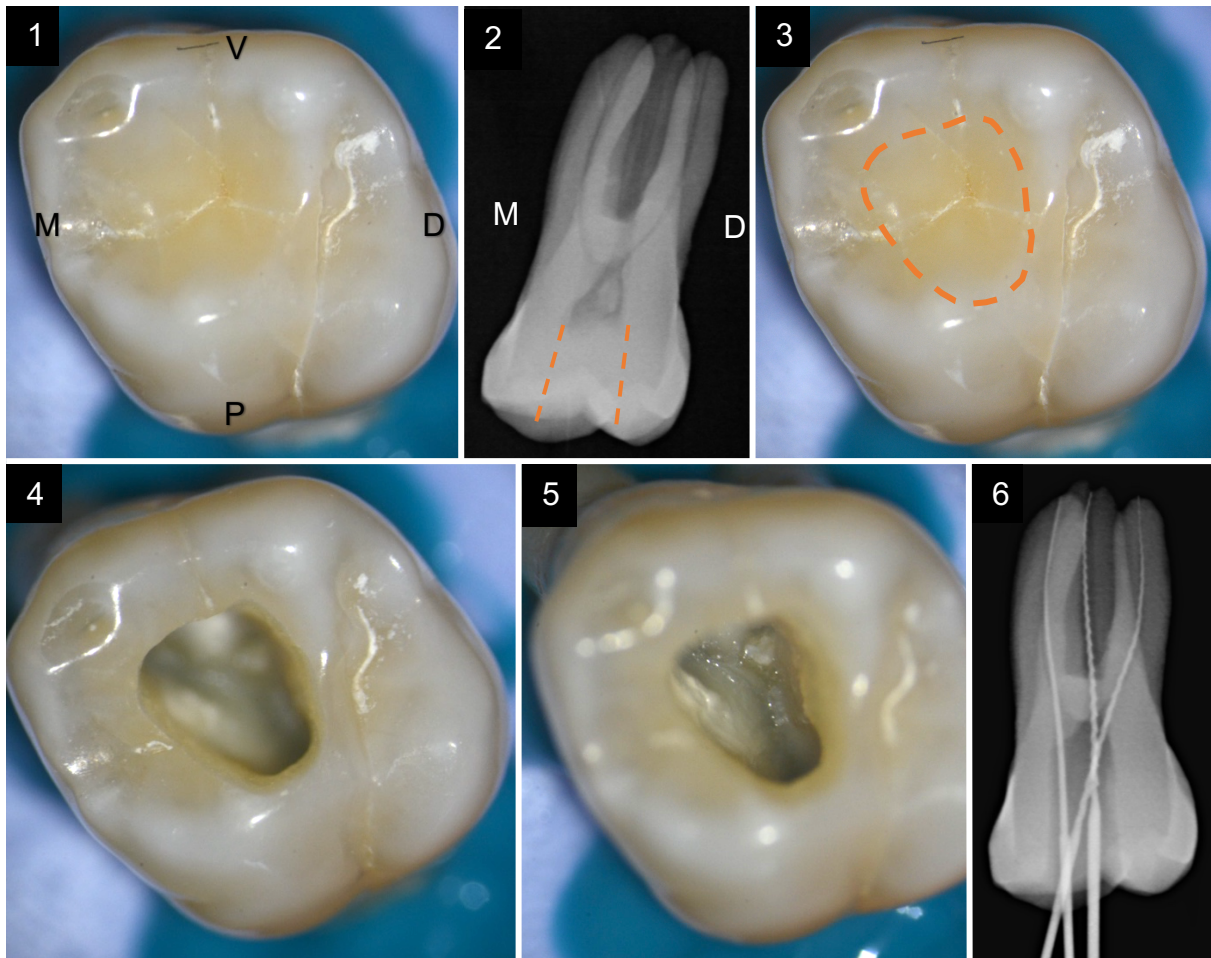





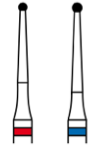





Figure 4 : Réalisation d'une cavité d'accès conventionnelle sur une première molaire maxillaire gauche (26). (1) Vue occlusale ; (2) Radiographie rétro-alvéolaire ; (3) Planification de la future forme de contour de la cavité d'accès conventionnelle sur la face occlusale (pointillés orange) ; (4) Objectivisation de la cavité d'accès réalisée et du respect de la forme de contour planifiée ; (5) Objectivisation du plancher pulpaire et visualisation simultanée des trois entrées canalaire ; (6) Radiographie rétro-alvéolaire instrumentée (documents personnels).

Tableau 1 : Matériel suggéré pour la réalisation d'une CAE conventionnelle (document personnel).

Instrument	Montage	RPM / Puissance	Référence	Aperçu		Caractéristiques
Fraise cylindro-conique	Turbine / contre-angle	120000 à 160000 t/min	15802 (Komet)			Diamantée
Fraise Zekrya Endo	(CA) rouge	20000 à 160000 t/min	H 269 QGK (EndoGuard Komet)			Acier inoxydable et pointe mousse
Fraise boule long col	CA bleu / CA vert	15000 t/min	H 1 SML 31 (EndoTracer Komet)			Carbure de Tungstène
Foret de Gates-Glidden	CA bleu / CA vert / CA rotation continue	Max 20000 t/min	G 180 (Élargisseur Gates Glidden Komet)			Acier inoxydable
Insert ultrasonore (US)	Pièce à main US	Puissance jaune	CAP 1 (Acteon)			Insert multi- lames à pointe mousse

3. Les cavités d'accès endodontiques conservatrices

Les CAE conservatrices sont aussi appelées « *contracted endodontics access cavities* » et tendent à remplacer les précédentes par une élaboration personnalisée, et non plus standardisée, de l'accès à l'endodonte.

C'est avec l'évolution des instruments, des outils et matériaux à la disposition du chirurgien-dentiste, mais aussi avec l'évolution de ses attentes et connaissances, que la manière de concevoir la cavité d'accès s'est métamorphosée au cours des dix dernières années. La préservation tissulaire a pris une part importante dans leur conception et est devenue un critère de décision au service de la dent du patient.

Il a été communément admis que pour s'enquérir du traitement endodontique, une suppression de tissu dentaire interne était nécessaire. Cette dernière est suivie d'une proposition de réhabilitation prothétique de la dent impliquant alors une suppression de tissu dentaire externe. Or, il a été reconnu l'importance et la nécessité d'économiser certains des tissus sains à l'instar de la dentine péri-cervicale pour assurer la viabilité à long terme de la dent traitée (Sorensen et Engelman, 1990 ; Ferrari et coll., 2007).

3.1. Principe

Alors que l'élaboration d'une CAE traditionnelle repose principalement sur des sensations « tactiles », la CAE minimalement invasive fait appel aux sensations « visuelles ».

L'élaboration de nouvelles procédures et de nouvelles formes de CAE part de deux constats qui nous permettent une remise en question des CAE conventionnelles :

- De nouveaux objectifs sont demandés à la cavité d'accès minimalement invasive ;
- Une apparition de nouveaux outils à la disposition du chirurgien-dentiste.

Les caractéristiques des CAE contractées sont les suivantes :

- Limites de la forme de contour moins étendues

Les limites de la forme de contour de la CAE sont en dedans des limites traditionnellement constatées pour les CAE conventionnelles.

Elle pourra être amenée à être modifiée tout au long du traitement en fonction de la morphologie pulpaire (Figure 5).

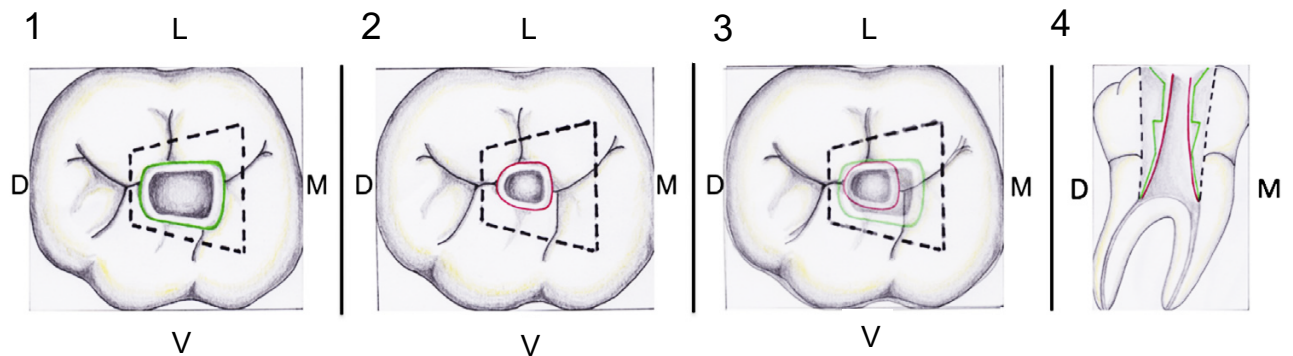


Figure 5 : Schémas comparatifs en vues occlusales (1, 2 et 3) et sagittale (4) des conceptions de cavités d'accès sur une première molaire mandibulaire. La cavité d'accès traditionnelle est délimitée en ligne pointillée noire. La cavité d'accès conservatrice est délimitée en ligne verte. La cavité d'accès ultra-conservatrice est délimitée en rouge. La vue sagittale montre un maintien d'une quantité importante de dentine péri-cervicale (source : Plotino et coll., 2017).

- L'abandon de l'accès en ligne droite jusqu'au tiers apical

Le concept de « *straight line access* » est jugé non nécessaire du fait de l'évolution de l'instrumentation et des techniques d'obturation désormais à disposition du praticien.

- Suppression de l'impératif de visualisation simultanée des entrées canalaies

Une visualisation simultanée de toutes les entrées canalaies n'est plus recherchée. Dans un souci d'économie tissulaire, la préparation de la cavité se fera en fonction de l'orientation des tiers coronaires des canaux. Le point électif de trépanation standardisé devient alors le point de réunion des axes des différents canaux.

- CAE personnalisée

Partant du principe que le volume pulpaire est variable dans le temps, d'un individu à l'autre mais aussi d'une dent à l'autre chez le même individu, il n'existe pas de standardisation possible de la forme d'une CAE, comme le présupposait les techniques conventionnelles décrivant des points de repères anatomiques occlusaux.

Il est à noter que ces derniers ont été défini par l'études de chambres pulpaires larges de sujets jeunes, sans prise en compte de leur évolution morphologique et de leur amincissement par apposition de dentine secondaire et tertiaire avec l'âge, la fonction, les para-fonctions ou les multiples manœuvres restauratrices qu'elles auraient pu subir (Johnson WT, 2002). La majorité des patients faisant l'objet d'un traitement endodontique sont des adultes avec des dents présentant un remaniement tissulaire relativement avancé. Les praticiens doivent donc repenser leur manière de planifier, concevoir et réaliser la CAE.

- Exploration radiologique de la morphologie pulpaire

Il devient dès lors plus intéressants de penser la CAE en termes de morphologie du système canalaire. L'étude au CBCT préalable montre les importantes variations morphologiques (Verma et Love, 2011). À titre d'exemple, les prémolaires mandibulaires peuvent présenter chacune plus de quatorze configurations différentes (Kishen et Bòveda, 2015).

- Élimination partielle du plafond pulpaire

La mise de dépouille complète délabrante de la cavité n'est plus admise, les techniques de débridement chimique et ultrasonique du parenchyme pulpaire sont utilisées.

- Conservation impérative de la dentine péri-cervicale

La dentine péri-cervicale correspond au tissu dentinaire situé sur les 4 mm au-dessus et en dessous du sommet de l'os alvéolaire péri-dentaire (Clark et Khademi, 2010).

La littérature montre que l'épaisseur de dentine péri-cervicale après traitement est directement liée à la résistance résiduelle de la structure de la dent (Rundquist et Versluis, 2006). En plus de la résistance qu'elle apporte, ce sont ces tissus dentinaires qui permettront à la future réhabilitation prothétique corono-périphérique d'être résistante et rétentive (notion de continuum endo-prothétique).

En effet, c'est cette dentine qui donne à la dent sa résistance biomécanique (Clark et Khademi, 2010), aussi appelée « dentine critique », elle permet la bonne distribution des contraintes fonctionnelles (Figure 6).

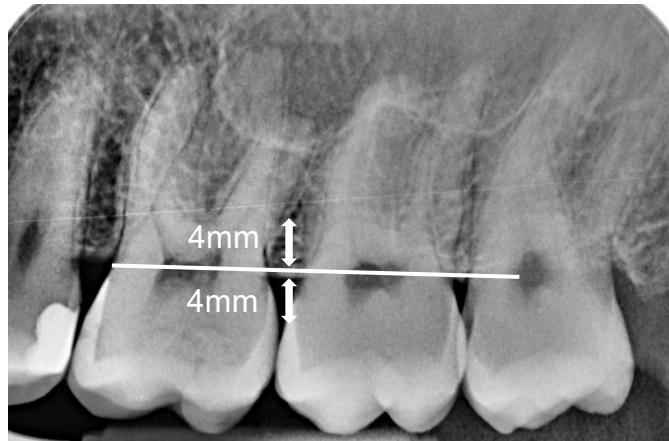


Figure 6 : Radiographie rétro-alvéolaire du secteur 2 molaire. Les flèches indiquent la localisation de la dentine péri-cervicale (document personnel).

L'application, standardisée et quasi « universelle », du traitement endodontique expose à un risque de délabrement dentinaire trop important qui risque de diminuer la longévité de la dent sur l'arcade. La préparation de la CAE ainsi que la mise en forme des canaux doivent respecter l'anatomie naturelle.

Dans cette optique conservatrice, l'objectif principal tend à minimiser l'évasement coronaire pour préserver la dentine péri-cervicale radiculaire. Au contraire, la dentine péri-cervicale est particulièrement mise à mal dans les procédures dites « *straight line access* » où, pour éliminer toutes contraintes coronaires, elle est supprimée.

Cependant, les objectifs de préservation tissulaire pour une résistance accrue ne sont pas incompatibles avec le traitement des parodontites apicales aiguës de nos jours.

Le but est ici d'envisager le traitement endodontique en préservant au maximum la dentine péri-cervicale. Ainsi, pendant la recherche des entrées canalaires, une lime manuelle de faible diamètre est insérée pour nous donner des informations précieuses grâce à l'axe qu'elle prendra. Le clinicien devra le plus possible respecter l'axe donné aux instruments par les contraintes dentinaires, dans le but de conserver la dentine péri-cervicale.

Les canaux se projettent généralement vers le milieu de la surface occlusale, et l'accès doit toujours être approché de manière à suivre les projections naturelles des tiers coronaires et de la morphologie des canaux, minimisant ainsi la perte de dentine dans la zone cervicale (Figure 7).

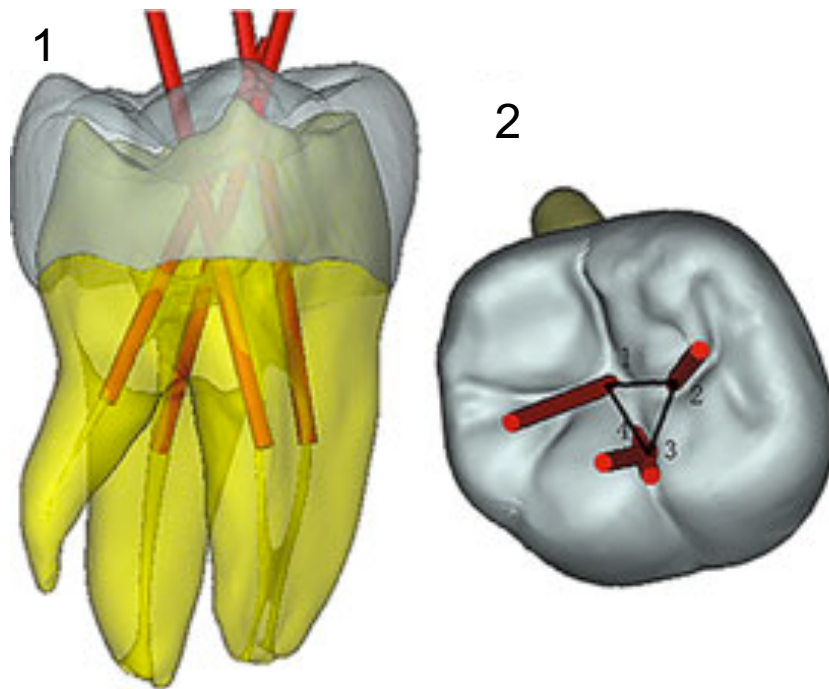


Figure 7 : reconstruction trois dimensions (3D) à partir du CBCT pré-opératoire de la dent 46 en vue vestibulaire (1) et occlusale (2). Planification endodontique avec représentation des axes des tiers coronaires des 4 canaux. Le triangle dessiné sur la face occlusale correspond au dessin de la future cavité d'accès minimalement invasive (source : Yuan et coll., 2016).

3.2. Les outils d'optimisation de la préservation tissulaire

3.2.1. Les outils radiologiques

- Radiographies Rétro-alvéolaires (RA) et Orthopantomogramme (OPT)

L'étude radiologique s'est longtemps limitée aux radiographies rétro-alvéolaires intra-orales et panoramiques qui ne sont que des projections bidimensionnelles de structures tridimensionnelles. L'anatomie radiculaire pouvant s'avérer complexe, son interprétation est d'autant plus difficile pour le praticien. Les informations sur l'anatomie tridimensionnelle de la dent et des structures environnantes supports ne sont pas visibles sur de tels clichés (Patel et coll., 2007).

- *Le Cone Beam Computed Tomography*

L'examen tridimensionnel prend une place de plus en plus importante dans la pratique quotidienne du chirurgien-dentiste en termes de diagnostic et de planification des traitements endodontiques.

L'évaluation de l'anatomie endodontique tridimensionnelle préopératoire permet de localiser, négocier, désinfecter et sceller hermétiquement avec succès le système canalaire sans affaiblir la structure dentaire résiduelle (Cotton et coll., 2007).

Les justifications du CBCT sont les suivantes :

- La recherche des complications péri-apicales lors de contextes cliniques incertains, notamment des parodontites apicales aiguës (European Society of Endodontology, 2014) ;
- L'étude de l'anatomie canalaire de la dent. C'est l'examen radiologique de choix pour le traitement des dents à configuration canalaire variée, des morphologies complexes et des anomalies dentaires (Fayad et coll., 2015) ;
- L'analyse et le suivi des résorptions (externes, internes ou cervicales) et la recherche de fractures et fêlures ;
- La planification de l'acte endodontique orthograde (orientation, localisation des canaux, planification de la CAE), ou rétrograde (chirurgie endodontique) (Fayad et coll., 2015) ;
- L'étude d'éléments non odontogènes comme les bris instrumentaux (Bóveda, 2017).

Lors de la réalisation du CBCT, le champ de vue adopté n'excèdera pas 8 x 8 cm (le plus souvent 5 x 5 cm) ainsi qu'une résolution inférieure à 0,15 mm pour une étude détaillée.

En somme, il est une procédure fiable et non invasive permettant d'apprécier les variations et anomalies anatomiques, la position et la taille de la chambre pulpaire, la présence de calcifications, le nombre, la position, la taille, l'étendue et la courbure des racines et canaux, la morphologie tridimensionnelle de chaque canal (rond, ovale, en C, etc.) et, enfin, l'os environnant (Bóveda, 2017) (Figure 8). Ces derniers sont autant de données se révélant être des indices précieux quant à la préparation de la CAE (Michetti et coll., 2010).

Cet examen radiologique permet en outre l'étude de la largeur des canaux pour optimiser leur travail et éviter toute sur- ou sous-instrumentation. En effet, la littérature apporte peu d'informations sur la largeur horizontale des canaux radiculaires avant et après instrumentation (Jou et coll., 2004), données qui nous intéressent dans l'optique d'un acte endodontique minimalement invasif.

Preuve de sa nécessité, la réalisation de l'examen 3D entraîne des modifications du diagnostic et du plan de traitement dans environ 62% des cas (Ee et coll., 2014).

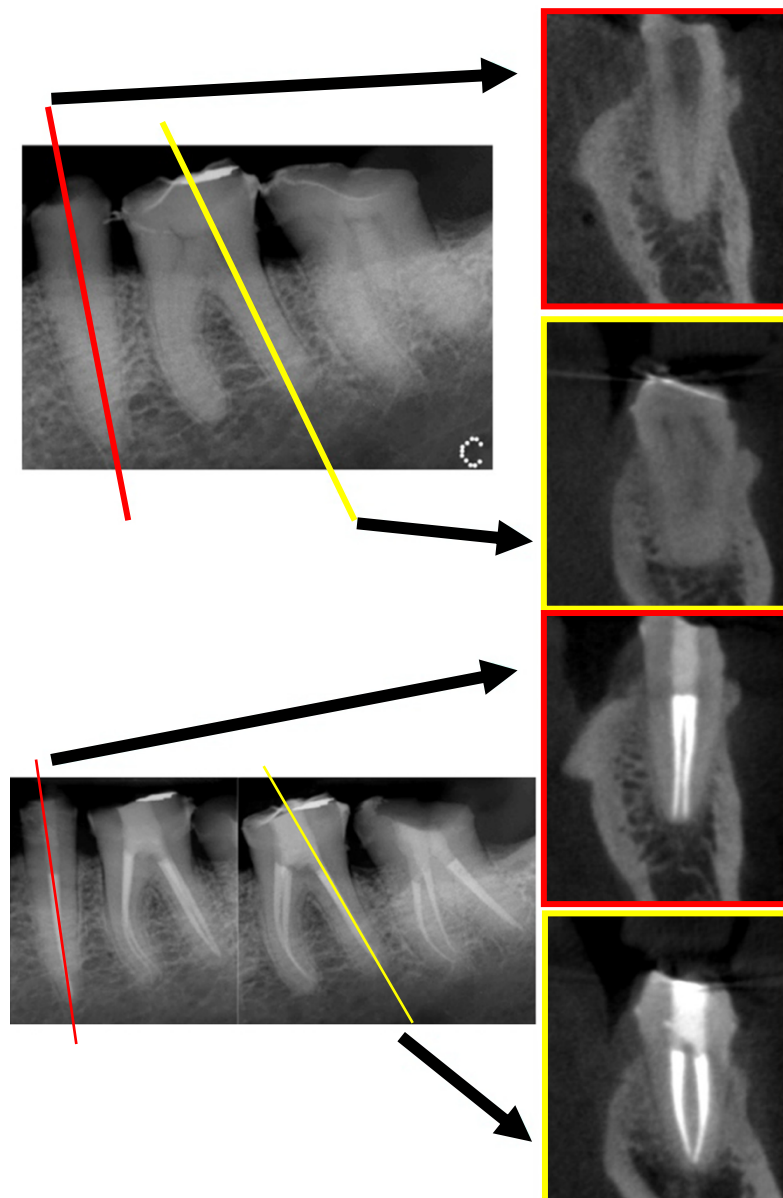


Figure 8 : Radiographies rétro-alvéolaires et coupes axiales de CBCT de prémolaire (plan de coupe jaune) et molaire mandibulaires (plan de coupe rouge). Les coupes CBCT mettent en avant une configuration canalaire non diagnostiquée sur le cliché intraoral en deux dimensions (source : Bóveda et Kishen 2015).

3.2.2. Les aides visuelles

Les aides visuelles telles que le microscope opératoire et les loupes couplées à un éclairage performant permettent d'améliorer les performances cliniques du praticien (précision et efficacité) en endodontie (AAE, 2012). Des situations cliniques peuvent alors être résolues de manière plus conservatrice.

Ces aides visuelles ont permis de faire basculer la discipline du domaine du « tactile » vers celui du « visuel ». En effet, la discipline ne se basait jusqu'alors que sur l'expérience tactile du praticien, sur l'interprétation des clichés radiographiques retro-alvéolaires, donc sur une visualisation uniquement « mentale » de l'endodonte tridimensionnel. Le microscope va donc permettre un accès visuel direct à l'endodonte dans sa majeure partie (Perrin, 2000).

Couplé à un éclairage de bonne qualité le microscope permet :

- Un grossissement confortable de l'ordre de 8 à 10 fois,
- Une précision accrue,
- Une confirmation du diagnostic,
- Une amélioration de l'optimisation et de la rapidité d'exécution du geste,
- Une diminution de la fatigue visuelle,
- Une adoption et une conservation d'une position de travail ergonomique.

L'utilisation du microscope va nous apporter des détails et informations importantes dans les étapes du diagnostic (fêlures, résorptions, perforations radiculaires suite à la dépose de tenons radiculaires, *etc.*), de la cavité d'accès, de la lecture de la « carte dentinaire », dans la recherche des entrées canalaire (présence d'un deuxième canal mésio-vestibulaire (MV2) d'une molaire maxillaire), dans l'inspection des isthmes et leur nettoyage, dans l'évacuation de pulpolithes ou d'instruments fracturés, lors de la vérification de la qualité de la préparation canalaire, de l'obturation et enfin dans la discrimination des différents tissus dentinaires (dentine secondaire, tertiaire, calcifications, plancher pulpaire).

En somme, il permet une réalisation des manœuvres plus efficace, plus conservatrice et moins risquée.

3.2.3. Matériels et matériaux

L'endodontie minimalement invasive a permis une évolution de l'acte endodontique tout entier notamment pour :

- Le design de la CAE,
- La mise en forme et l'irrigation,
- L'obturation.

Les différentes innovations ayant permis l'apparition de l'EMI sont les suivantes :

- Instruments sonores et ultrasonores :

De nombreux inserts ont été développés pour répondre aux exigences de la CAE conservatrice. Là où les instruments rotatifs ont plus de mal à être utilisés et sont délabrants, ils permettent l'élimination contrôlée de substance dentinaire. Ceci est possible grâce à un contrôle visuel accru en raison du faible encombrement du champ de vision du praticien.

Cette instrumentation sonore et ultrasonique permet la recherche d'orifices canalaires cachés, la finition des parois de la cavité, l'élimination des contre-dépouilles résiduelles, l'élimination d'obstacles coronaires au canal, d'ancrages coronoradiculaires ou de calcifications localisées au plancher. En d'autres termes, ils permettent l'amélioration de la conception de la CAE.

- Instruments de mise en forme :

L'amélioration des instruments en alliages Nickel-Titane propose des propriétés mécaniques améliorées (flexibilité et résistance à la fracture) et permet un respect des trajectoires canalaires et de la position du foramen.

Au cours de leur évolution, les faibles conicités (2%) ont été abandonnées pour des conicités plus importantes (6% ou variables) et des diamètres apicaux élevés (> 0,30 mm).

Aujourd'hui, la tendance est au retour des conicités plus faibles et plus respectueuses des tissus du tiers coronaire des canaux et des diamètres plus respectueux de la forme et de la taille du foramen apical et donc plus économes en tissu dentaire sain.

- Matériaux d'obturation du système canalaire

Avec l'apparition de nouveaux matériaux à disposition, plusieurs techniques d'obturation sont à distinguer :

- Obturation à froid : Ciments biocéramiques (*hygrosocopic dental cement*), Bioroot®
- Condensation à chaud : compaction thermomécanique, technique hybride, technique par vague de chaleur (verticale à chaud), technique à tuteurs.

L'apparition des ciments biocéramiques dispensant d'une compaction du 1/3 apical et permet une préservation plus importante des tissus dentinaires sains du tiers coronaire du canal. En effet, lors du travail d'un canal courbe, un redressement du tiers coronaire du canal n'est pas nécessaire puisque la compaction directe du tiers apical n'est pas requise par la technique d'obturation.

3.3. Protocole

À l'inverse de la cavité traditionnelle, qui est standardisée, dresser un protocole pour la réalisation de la cavité d'accès conservatrice n'est pas chose aisée du fait du caractère personnalisé de cette dernière.

Cependant, Kishen et Bóveda (2015) ont donné les lignes directrices à suivre pour réaliser des procédures endodontiques minimalement invasives et donc une cavité d'accès endodontique conservatrice (Bóveda et Kishen, 2015).

- L'imagerie tridimensionnelle

L'examen radiographique en trois dimensions (CBCT) vient se substituer à l'exploration clinique de l'anatomie dentaire. En effet, cette dernière, lors de la réalisation des cavités traditionnelles, nécessitait une suppression importante de tissus dentaires sains.

Un CBCT localisé en haute définition sera donc réalisé pour déterminer, avec certitude et de manière non invasive : le nombre de racines, de canaux, leurs tailles, courbures et caractéristiques, dans le but d'établir une stratégie thérapeutique personnalisée pour aborder l'endodonte de la manière la plus conservatrice possible.

- Préparation de la cavité d'accès conservatrice

Deux possibilités s'offrent au praticien à ce stade. Soit il crée un accès occlusal conventionnel, soit il exploite l'accès par les lésions coronaires préexistantes :

- o L'abord conventionnel occlusal ou palatin/lingual

Le design de la cavité d'accès conservatrice est réalisé dans le but de minimiser au maximum le délabrement de la face occlusale de la dent et de diminuer le plus possible la flexion cuspidienne qu'elle engendre. Tout au long des manipulations nous cherchons à maintenir l'architecture dentinaire résiduelle pour garantir une résistance suffisante à la fracture dans le but de ne pas envisager d'emblée une restauration prothétique à fort délabrement dentaire.

Dans le cas du traitement endodontique de dents antérieures, il sera recommandé de déplacer le point d'impact en direction plus incisale par rapport aux CAE traditionnelles. La forme générale de la cavité sera plus ronde qu'elle n'est généralement imaginée ou décrite dans les protocoles traditionnels.

Pour les dents postérieures pluri-radiculées il faudra tenter de centrer le point d'impact entre les racines et les canaux radiculaires existants.

En outre, nous gardons à l'esprit tout au long de sa réalisation que la cavité d'accès doit être aussi petite que possible, tout en respectant les impératifs biologiques du traitement canalaire. Pour cela, la cavité devra être imaginée comme légèrement plus large que le périmètre délimité par la réunion des extensions coronales des canaux radiculaires. Cela permet le maintien d'une partie du plafond pulpaire et notamment des angles qu'il forme avec les parois verticales de la chambre pulpaire (appelés « *soffit dentinaire* » par les auteurs).

- o L'abord guidé par la(es) lésion(s)

L'objectif de cette manœuvre est d'atteindre l'espace endodontique par les discontinuités présentées par la couronne (caries, restaurations déposées...) (Figure 9).

En effet, les coupes tirées du CBCT peuvent parfois nous montrer qu'un abord atypique s'avère judicieux pour une approche conservatrice comparé à un abord conventionnel plus délabrant (Figure 10).

Il s'agit alors de tirer parti des structures dures déjà absentes (carie ou fracture) au moment du traitement pour préserver davantage de tissus dentaires sains et diminuer les besoins de restaurations prothétique une fois la dent traitée.

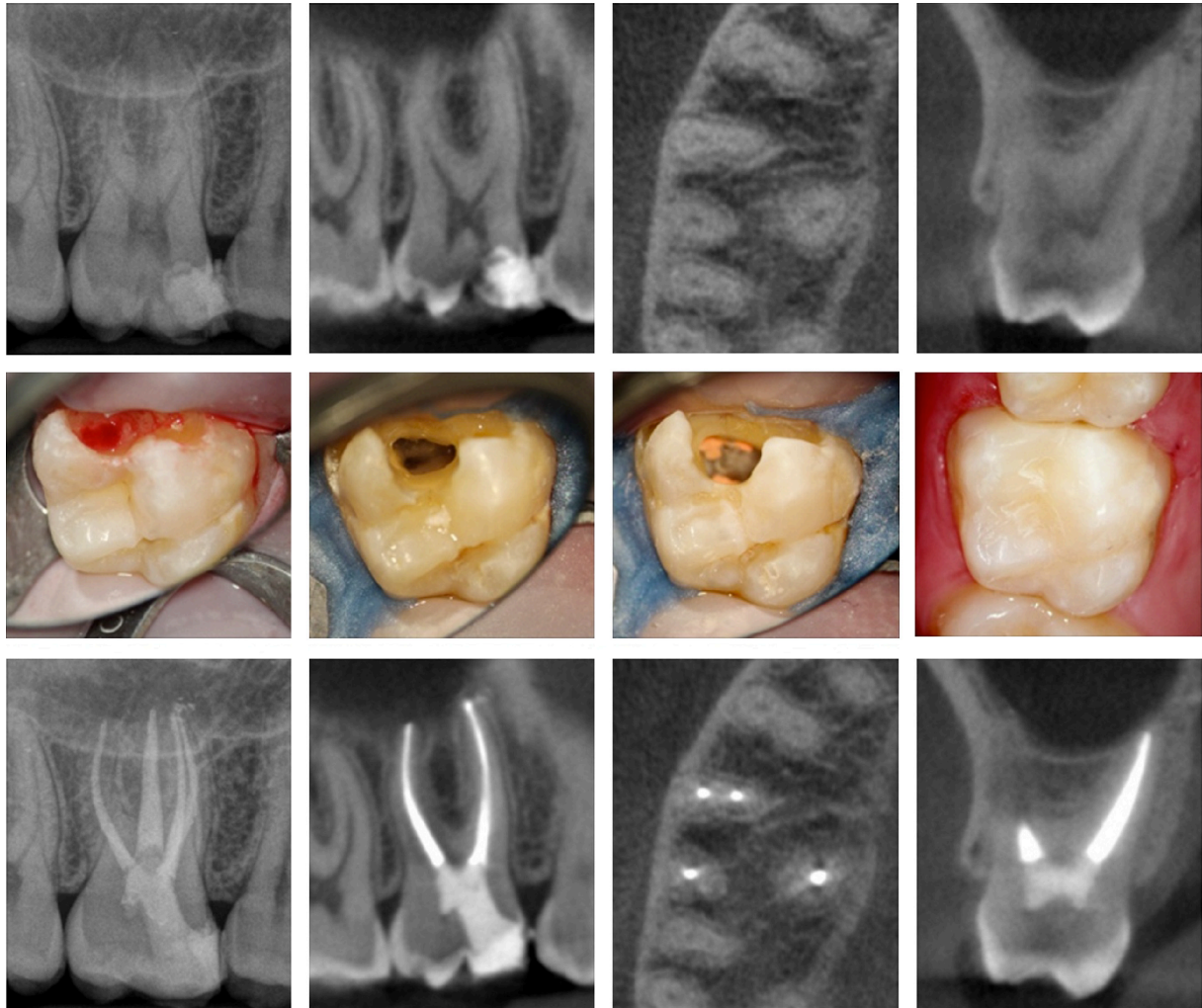


Figure 9 : Radiographies retro-alvéolaires, coupes axiales et transversales issues du CBCT et photographies intra-buccales de la dent n°16 présentant une lésion carieuse mésiale. L'abord endodontique par la lésion carieuse mésiale de 16 a été choisi ici pour mener à bien le traitement canalaire et limiter la nécessité de réhabilitation prothétique (source : courtoisie du Dr. Melissa Jurado, Caracas, Venezuela).

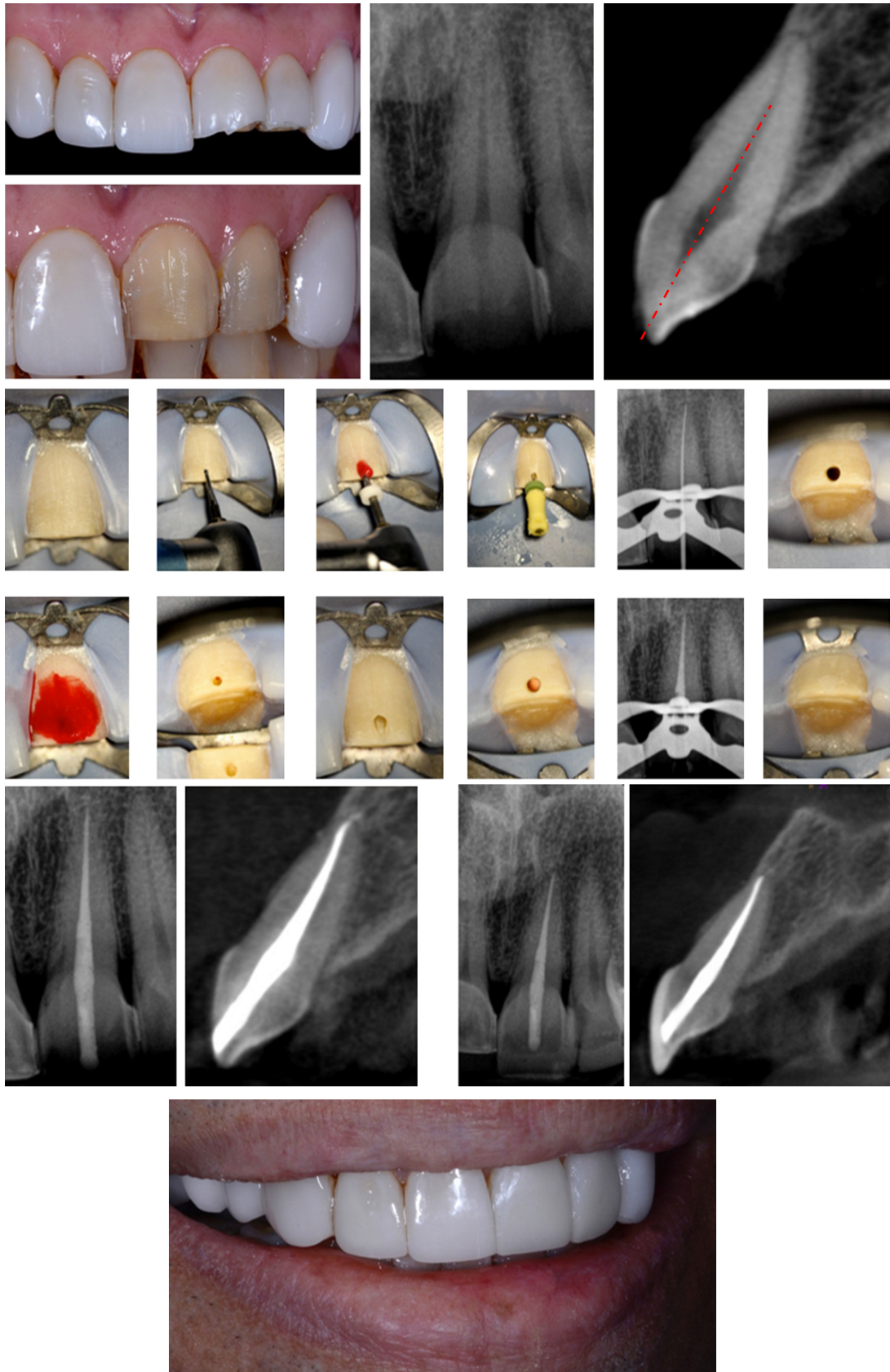


Figure 10 : Photographies intra-buccales de la dent n°21 associées aux radiographies rétro-alvéolaires et coupes de CBCT mettant en évidence l'intérêt de l'abord vestibulaire dans ce cas. Cet abord est jugé plus judicieux pour le traitement endodontique de 21 car il respecte l'axe de la chambre pulpaire. Une facette sera réalisée à terme (source : Bóveda et Kishen 2015).

- Réalisation des procédures cervicales

Dans cette étape un soin tout particulier est apporté au respect de la dentine péri-cervicale. De par son agencement, elle est essentielle au transfert des forces occlusales vers la partie radiculaire de la dent.

Chez un patient jeune, il faudra conserver la forme d'entonnoir naturelle des canaux dentaires. Sur les dents calcifiées d'une personne âgée ou en cas d'anomalie, il convient de tenter de recréer mécaniquement cette forme de cône en prêtant attention à la zone de furcation. La morphologie canalaire (dimension et forme) devra être connue grâce au CBCT pour qu'elle soit respectée pendant la mise en forme.

- L'instrumentation des canaux

Cette partie vise à prévenir l'affaiblissement de la racine et l'apparition d'évènements iatrogènes (ruptures instrumentales, perforations...) ainsi qu'à protéger la morphologie du foramen apical.

Il est important de garder à l'esprit que pendant cette étape, si les contraintes exercées par les tissus conservés en coronaire sont trop importantes, un remaniement de la cavité d'accès pourra être réalisé pour ne pas compromettre le bon déroulement du traitement.

3.4. Avantages

Les avantages présentés par les CAE conservatrices par rapport aux conventionnelles sont les suivants :

- Une augmentation de la résistance mécanique de la dent grâce à :
 - o Une préservation de la dentine péri-cervicale

La préservation tissulaire dentinaire péri-cervicale impacte la résistance mécanique de la dent à long terme (Clark et Khademi, 2010a, 2010b ; Clark et coll., 2013 ; Krishan et coll., 2014 ; Plotino et coll., 2017).

À ce jour, aucune technique de réhabilitation ou matériau de reconstitution, avec des propriétés mécaniques comparables à la dentine, ne proposent de remplacer la dentine péri cervicale délabrée (Clark et Khademi, 2010).

De plus, la préservation des triangles de Schilder, dont la suppression permettait l'accès en ligne droite (« *straight line access* ») jusqu'au tiers apical, est désormais possible avec la technologie actuelle. L'élimination de ces surplombs dentinaires n'a en effet jamais montré des résultats supérieurs dans le traitement des parodontites apicales. Évidemment leur conservation ne devra pas empêcher le bon traitement canalaire de la dent.

- Une optimisation de l'effet ferrule

Dans les cas de délabrements importants, l'abord par une approche conservatrice en tissus dentinaires pourra permettre d'assoir une réhabilitation prothétique sur des bases plus solides, suffisamment épaisses et résistantes.

- Une préservation tissulaire amélo-dentinaire occlusale

La préservation tissulaire amélaire occlusale prête attention aux structures tels que le pont d'émail, les crêtes marginales et le cingulum des dents antérieures et influe sur la résistance mécanique de la dent à long terme (Figure 11).

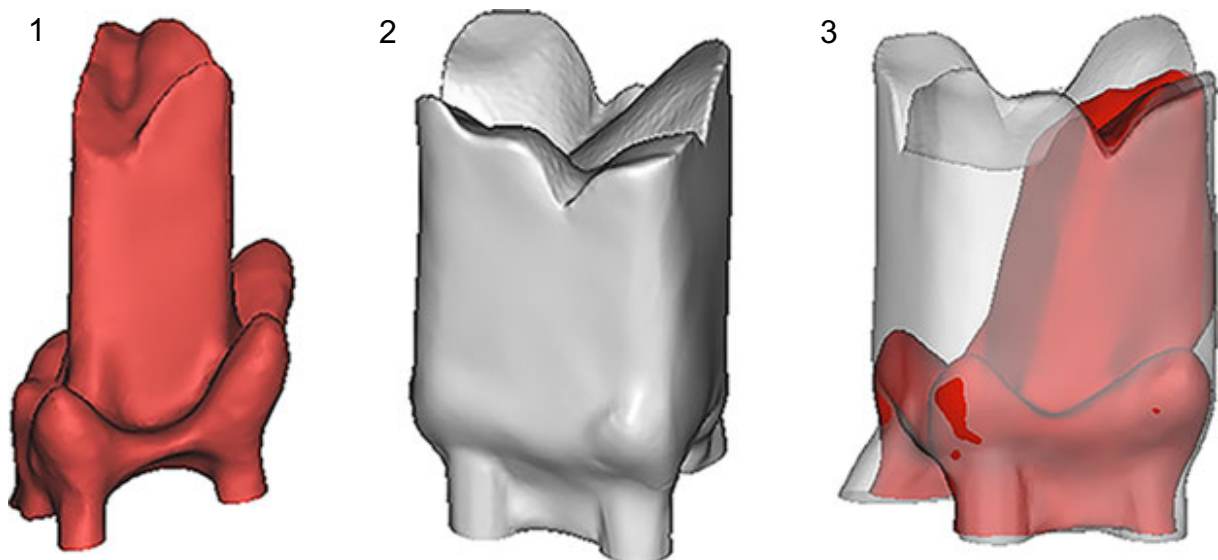


Figure 11 : Modélisations 3D à partir d'un CBCT de la CAE conservatrice (1), traditionnelle (2) et superposition (3) des volumes des cavités d'accès minimalement invasives (en rouge) et traditionnelles (en gris) et de leurs espaces canaux. Notons la conservation des cornes pulpaire dans la technique de CAE contractée (source : Yuan et coll., 2016).

- Une préservation d'une partie du plafond pulpaire

Kishen et Bóveda (2015) décrivent les angles formés entre les parois verticales de la chambre pulpaire et les restes de plafond pulpaire, après réalisation d'une cavité endodontique contractée, comme des structures de résistances à la fracture. Ils les appellent des « *soffit* » ou « *dentin roof strut* » en référence aux jambes de force et charpentes d'un monument prévenant son effondrement (Clark et Khademi, 2010a ; Clark et coll., 2013). Les bénéfices à long terme n'ont pas été clairement établis à l'heure actuelle mais pourraient minimiser la flexion cuspidienne de la dent une fois soumise aux forces masticatoires (Bóveda et Kishen, 2015).

Une étude *ex-vivo*, réalisée par Yuan (2016), s'est intéressée à la résistance à la fracture de dents suite à la réalisation de CAE conservatrices par rapport aux CAE traditionnelles. Elle permet de montrer si la structure dentinaire économisée par la réalisation de cavités minimalement invasives garantissait une meilleure résistance à la fracture par rapport aux cavités traditionnelles et extensives.

Des forces verticales simulant des forces occlusales physiologiques et des forces obliques à 45° par rapport au grand axe de la dent sont appliquées.

L'étude de leurs répercussions montre des contraintes au niveau des limites marginales de toutes les cavités. Pour les deux types de forces appliquées, l'étendue des zones de concentration de contraintes et leur intensité sont inférieures pour les cavités minimalement invasives en coronaire et cervical (Figure 12). Cependant, la distribution des contraintes sur la surface occlusale était similaire entre les cavités endodontiques conservatrice, traditionnelle et extensive.

En effet, l'élargissement de la cavité dans les techniques conventionnelles augmente considérablement les contraintes sur la dentine péri-cervicale ainsi qu'au niveau de l'interface matériau-restauration (Jiang et coll., 2018).

Cependant, les études ne montrent pas de différences entre les cavités ultra-conservatrices et conservatrices (Yuan et coll., 2016 ; Plotino et coll., 2017).

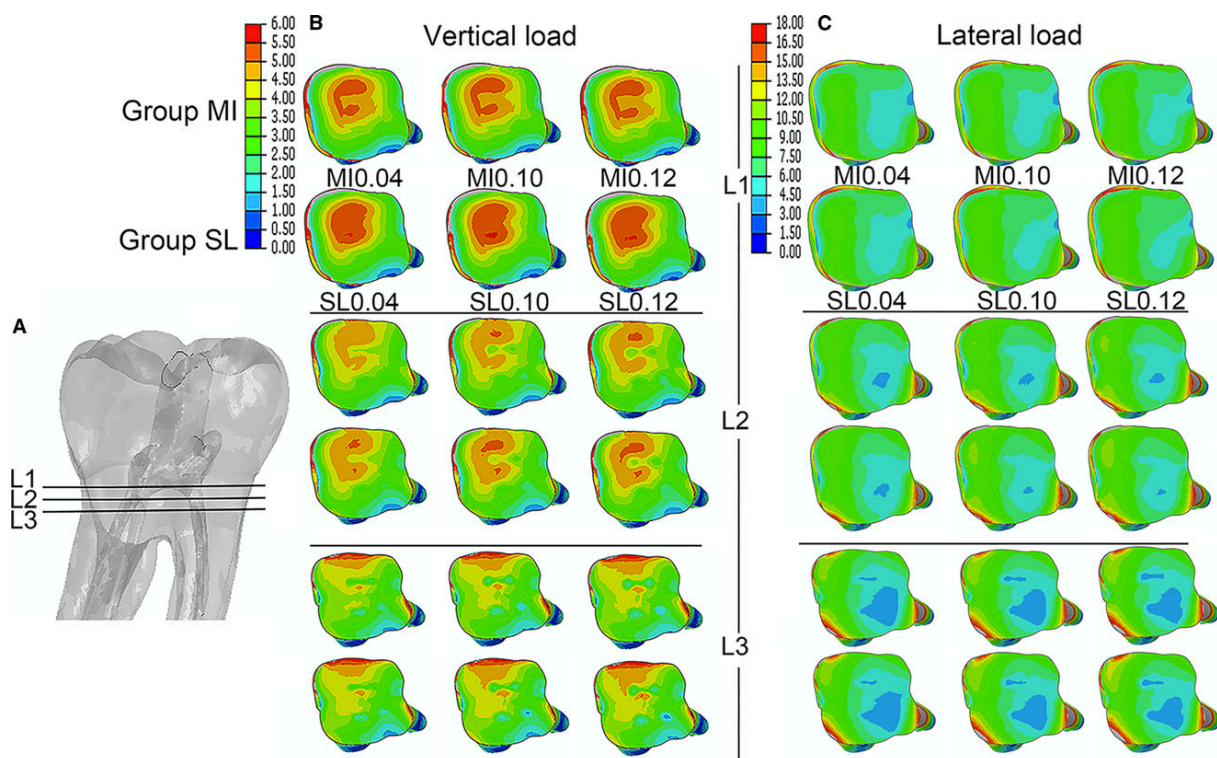


Figure 12 : Coupes horizontales objectivant la répartition de la contrainte de Von Mises selon trois plan L1, L2 et L3 (A) de la région cervicale des dents, sous des charges verticales (B) et latérales (C) pour les cavités minimalement invasives (IM) et traditionnelles (SL) (source : Yuan et coll., 2016).

De plus, dans une autre étude, la réalisation de cavités contractées par rapport aux traditionnelles a conféré une résistance accrue à la fracture des molaires mandibulaires et des prémolaires (Krishan et coll., 2014).

- Un respect de l'anatomie et de la morphologie pulpaire

Il s'agit d'une préparation personnalisée qui tient compte de l'anatomie propre à chaque dent et des processus de remodelage que la chambre pulpaire peut subir avec la formation de dentine secondaire ou tertiaire.

- Plateau technique récent

La réalisation de telles cavités est rendue possible grâce aux nouvelles technologies, telles que l'imagerie 3D devenue performante et moins irradiante (CBCT) et des nouveaux matériaux et matériels à la disposition du chirurgien-dentiste.

- Instrumentation des canaux

Le pourcentage de surface canalaire non instrumentée ne diffère pas significativement par rapport aux CAE traditionnelles (Rover et coll., 2017) (Figure 13).

De plus, les modifications de rayon de courbure des canaux instrumentés à travers de telles cavités n'ont pas mis en évidence de différences notables par rapport aux cavités traditionnelles. L'emplacement et le rayon de la première courbure des canaux mésiaux de molaires mandibulaires étaient équivalents (Marchesan et coll., 2018).

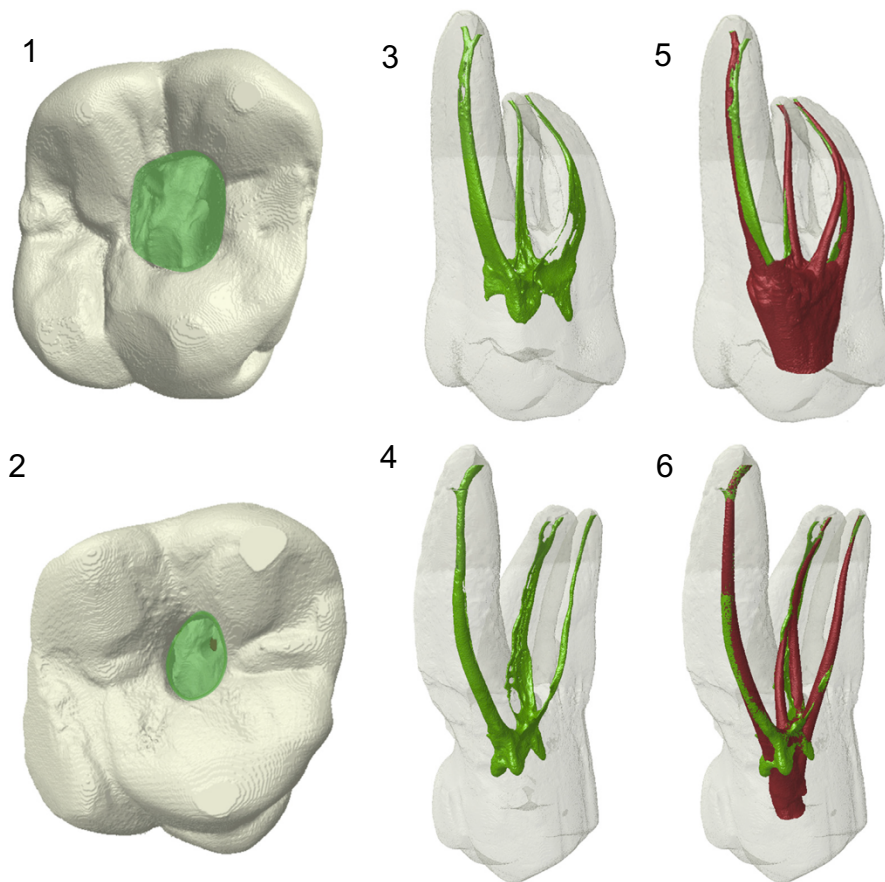


Figure 13 : Images tridimensionnelles de deux premières molaires maxillaires. Vue occlusale de CAE traditionnelle (1) et contractée (2). Vue palatine de l'anatomie du canal radiculaire préopératoire dans les groupes CAE traditionnelle (3) et contractée (4). Anatomie postopératoire du canal radiculaire dans les groupes CAE traditionnelle (5) et contractée (6) superposée aux images préopératoires. La couleur verte indique la zone préopératoire et la couleur rouge indique la zone postopératoire (source : Rover et coll., 2017).

- Un respect du continuum endo-prothétique

Le design d'une cavité d'accès minimalement invasive se fait au profit de la préservation dentinaire et donc du rapport qu'il existe entre le traitement endodontique et prothétique là où la cavité traditionnelle n'était centrée que sur les besoins de l'opérateur (Clark et Khademi, 2010a, 2010b ; Ree et Schwartz, 2010).

Les traitements endodontiques et prothétiques vont influencer la quantité de dentine péri-cervicale résiduelle. Adopter l'EMI couplée aux restaurations partielles collées améliore la création d'un effet ferrule efficace (Clark et Khademi, 2010a). La dentine péri-cervicale restante suite au traitement endo-prothétique sera donc la poutre d'absorption des forces masticatoires fonctionnelles et para-fonctionnelles garante de la longévité de la dent (Nagasiri et Chitmongkolsuk, 2005 ; Tang et coll., 2010).

De plus, la réalisation de telles cavités diminue les manœuvres de réhabilitations prothétiques après traitement endodontique. En effet, en limitant la taille de la CAE à parfois moins d'un tiers de la dimension intercuspidienne, cela permet une réhabilitation directe collée conservatrice (Figure 14).

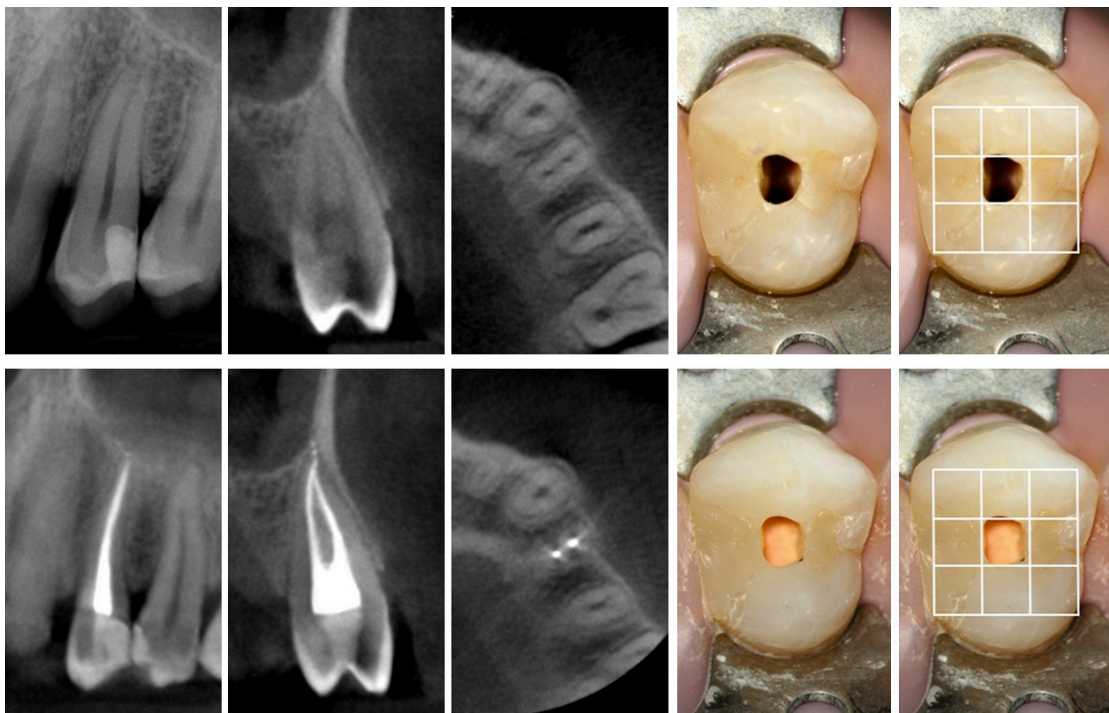


Figure 14 : Radiographies intra-buccales, coupes issues du CBCT et photographies intrabuccales de la dent n°24 avant et après traitement endodontique. Modélisation sur la face occlusale d'un quadrillage objectivant la règle des tiers (source : Bóveda et Kishen 2015).

3.5. Inconvénients

En dépit des nombreux avantages que semblent présenter les CAE minimalement invasives, il existe des inconvénients à souligner.

- Un plateau technique spécialisé
 - o Microscope opératoire et système d'éclairage

Ces CAE conservatrices se destinent quasi-exclusivement aux praticiens disposant de matériel de grossissement et d'éclairage performant.

- o Étude pré opératoire au CBCT quasi systématique

Il est difficile de localiser un canal supplémentaire avec une cavité contractée sans étude préalable au CBCT. La planification de l'acte aide à convenir du design adéquat de la CAE conservatrice.

- o Coût augmenté

Le matériel, les outils et techniques utilisés sont récents et coûteux. Ils demandent un investissement financier par rapport à un plateau technique conventionnel. De plus, ils demandent un réapprentissage de certains protocoles (coût des formations).

- Destinées aux praticiens expérimentés

La réalisation de telles cavités nécessite de savoir faire preuve de discernement dans la mise en forme de la cavité et de savoir la remanier quand les contraintes sont jugées trop importantes en relocalisant légèrement les entrées canalaire par exemple. Elles nécessitent donc un savoir-faire et une expérience clinique éprouvée.

Il s'agit d'une technique moins sécurisante, plus risquée qui doit être réalisée en connaissance de cause.

- Un risque de rupture instrumentale

Lors des procédures de retraitements endodontiques avec CAE conservatrices, le risque de rupture instrumentale est augmenté. En effet, la quasi absence de relocalisation des entrées canalaire et donc la persistance de contraintes importantes dans la portion coronaire des canaux mettent à rude épreuve les instruments endodontiques et leur résistance à la rupture.

- Une diminution de la détection des entrées canalaires

La fréquence de canaux oubliés, qui ne seront donc pas nettoyés, est augmentée puisque la visibilité est diminuée.

Une étude a montré que la localisation des canaux était meilleure dans le cas des cavités traditionnelles avec ou sans grossissement par rapport aux cavités contractées. Cependant, les canaux ont été localisés aussi facilement pour les deux types de CAE si l'utilisation du microscope était couplée à celle d'ultrasons (Rover et coll., 2017).

- Un acte chronophage

Le traitement endodontique tout entier devient plus long et est impacté par la réalisation d'une CAE conservatrice par rapport à une cavité traditionnelle (Marchesan et coll., 2018). Il n'y a pas de standardisation dans la forme de la CAE ici, chaque cavité sera différente en fonction du cas clinique et de l'étude ou non du CBCT.

La progression dans le canal doit être plus précautionneuse avec la mise en place d'une irrigation constante. De plus, un nettoyage des parties travaillantes des limes après chaque passage doit être réalisé pour compenser la remontée plus difficile des débris.

En outre, nous observons une diminution de l'ergonomie de travail. Par exemple, la réalisation de radiographies limes ou maitres cônes en places simultanément dans tous les canaux deviennent délicates, pouvant contraindre l'opérateur à réaliser des clichés séparés pour les différentes racines.

- Une instrumentation canalair compromise par

- o Augmentation du volume canalair non travaillé

Des études mettent en évidence que la proportion moyenne de parois canalaires indemnes était significativement plus élevée dans les canaux distaux des molaires avec CAE conservatrices par rapport aux CAE traditionnelles. En conséquence, le volume de dentine enlevé moyen était significativement plus petit pour les CAE contractées dans toutes les dents étudiées (Krishan et coll., 2014) (Figure 15).

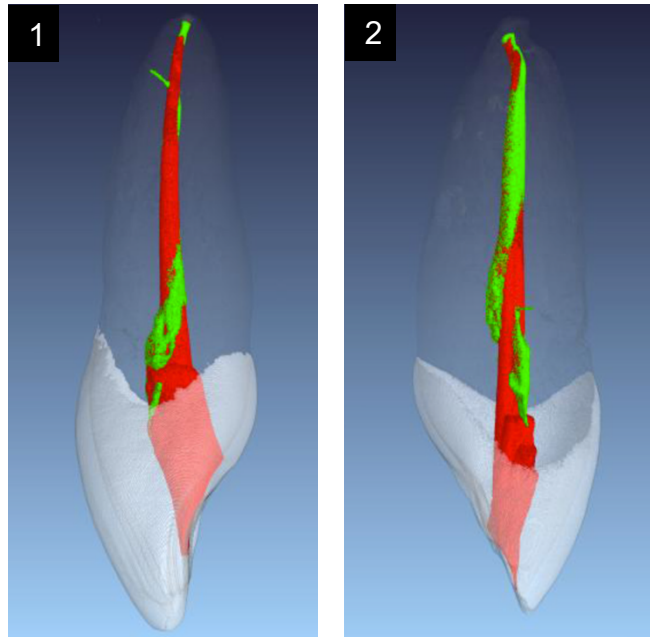


Figure 15 : Superposition des images issues du CBCT (vue mésiale) illustrant les canaux radiculaires avant et après traitement endodontique, en vert et rouge respectivement, de deux incisives centrales maxillaires *via* cavité d'accès traditionnelle (1) et contractée (2) (source : Krishan et coll., 2014).

- Diminution du respect de la trajectoire canalaire

Il a été démontré que la déviation canalaire, encore appelée transport canalaire, était significativement plus élevé pour le groupe de dents avec une CAE contractée par rapport à celles avec une CAE traditionnelle (Rover et coll., 2017).

Dans une seconde étude, les cavités traditionnelles ont conduit à une meilleure préservation de l'anatomie canalaire d'origine lors de la mise en forme par rapport aux CAE contractées. En particulier au niveau apical où on observe un déplacement de l'orifice canalaire plus important. Cela peut s'expliquer par l'absence d'interférences coronaires dans les cavités traditionnelles (Alovisi et coll., 2018) (Figure 16).

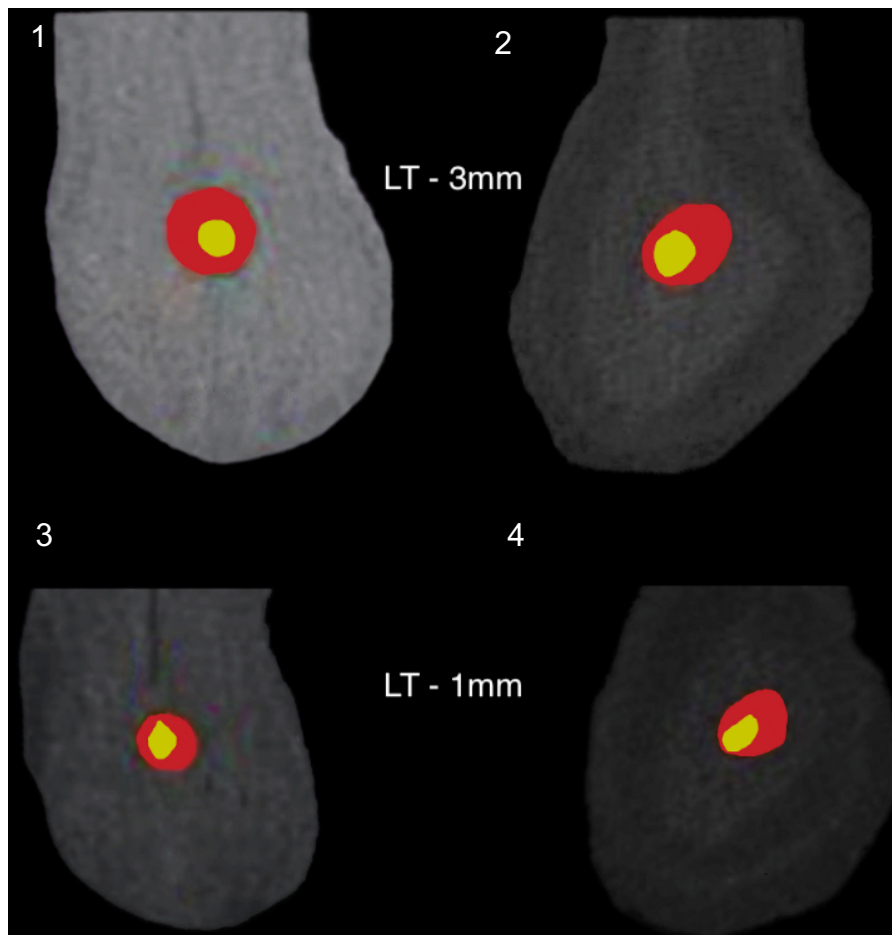


Figure 16 : Superposition des coupes horizontales à 3 mm (1 et 2) et 1 mm (3 et 4) de la limite de travail déterminée (LT) de la lumière canalaire pré-opératoire (en jaune) et post instrumentation (en rouge) au travers de la cavité traditionnelle (1 et 3) et contractée (2 et 4) (source : Alovisi et coll., 2018).

- Une irrigation compromise
 - o Difficulté de mise en place du système d'irrigation

Du fait de l'étroitesse de la préparation et de la mise en forme, la mise en place d'aiguilles d'irrigation peut s'avérer complexe. Ce qui entraîne (i) une pénétration limitée des irrigants, (ii) un blocage des aiguilles et (iii) un emprisonnement de bulles d'air à l'apex par perturbation des flux de circulation d'irrigant.

La littérature actuelle ne montre pas de système alternatif d'irrigation permettant de contourner les problèmes rencontrés (Kishen, 2010). Un élargissement des canaux plus important s'avère être pour le moment la seule solution aux problèmes constatés.

L'irrigation canalaire par pression négative (système EndoVac® de Kerr) permettrait de prévenir la persistance de bulles d'air à l'apex. Ces bulles sont constatées au-delà de l'extrémité des aiguilles d'irrigation à fenêtres latérales d'éjection classiques. Cependant ce système semble être difficile à mettre en place au travers d'une CAE minimalement invasive du fait de son périmètre réduit. En effet, le système est composé d'une canule d'aspiration et de dispensation d'irrigant (mis en place par l'assistante) ainsi que d'une deuxième canule devant être placée à l'apex simultanément par le praticien. Enfin, une préparation canalaire d'une taille minimale de 35/100° de mm de diamètre semble nécessaire quelle que soit la dimension initiale du canal abordé, ce principe allant à l'encontre de l'endodontie minimalement invasive.

- Diminution du pouvoir antimicrobien des irrigants

L'augmentation du volume canalaire non travaillé dans les cas de cavités contractées compromet l'efficacité des agents antimicrobiens utilisés dont l'hypochlorite de sodium est le plus répandu (Haapasalo et coll., 2010). La persistance de partie de parenchyme pulpaire est responsable de l'inactivation rapide de l'effet chimique de l'irrigant (Moorer et Wesselink, 1982 ; Haapasalo et coll., 2010). Un renouvellement encore plus important de la solution d'irrigation couplé à l'utilisation de dispositifs d'agitation et d'activation deviennent alors d'autant plus important (Gu et coll., 2009 ; Boutsoukis et coll., 2010b, 2010a).

- Non applicable au traitement des dents nécrosées

Un principe de précaution est à appliquer dans les cas de traitements des dents nécrosées. Aucune étude n'a été effectuée sur le taux de succès des traitements endodontiques réalisés au travers d'une CAE contractée de dents nécrosées. Cependant, il est évident que la persistance de tissu nécrotique qu'implique la mise en place d'une cavité conservatrice pourrait mener à une recontamination de l'espace canalaire.

Des études ont mis en évidence le débridement fortement compromis de la chambre pulpaire par la mise en place de CAE contractées comparativement aux CAE traditionnelles. Néanmoins, peu de différences en ce qui concerne l'efficacité de nettoyage des isthmes et des canaux radiculaires n'ont été relevées (Neelakantan et coll., 2018).

- Une résistance à la fracture non significative

Une méta-analyse menée en 2018 par Silva et ses collaborateurs, regroupant six études *ex-vivo* sur le sujet, affirme qu'aucune preuve ne soutient l'utilisation de CAE conservatrices plutôt que des CAE traditionnelles pour obtenir une augmentation de la résistance à la fracture (Silva et coll., 2018).

L'influence de la conception de la cavité d'accès sur la résistance à la rupture instrumentale reste limitée, controversée et non significative (Moore et coll., 2016 ; Chlup et coll., 2017 ; Rover et coll., 2017 ; Sabeti et coll., 2018).

Une étude de prémolaires mandibulaires, après traitement endodontique et restauration mésio-occlusale, ne montre pas de différence dans la résistance à la fracture entre un abord traditionnel ou contracté (Ivanoff et coll., 2017).

- Une Absence de littérature

Un manque de données dans la littérature et une absence de protocole auquel se fier semble être le problème d'une technique non standardisée et sur-mesure (Bóveda et Kishen, 2015).

3.6. Cas pratique : réalisation d'une CAE minimalement invasive (Figure 17 ; Tableau 2) :

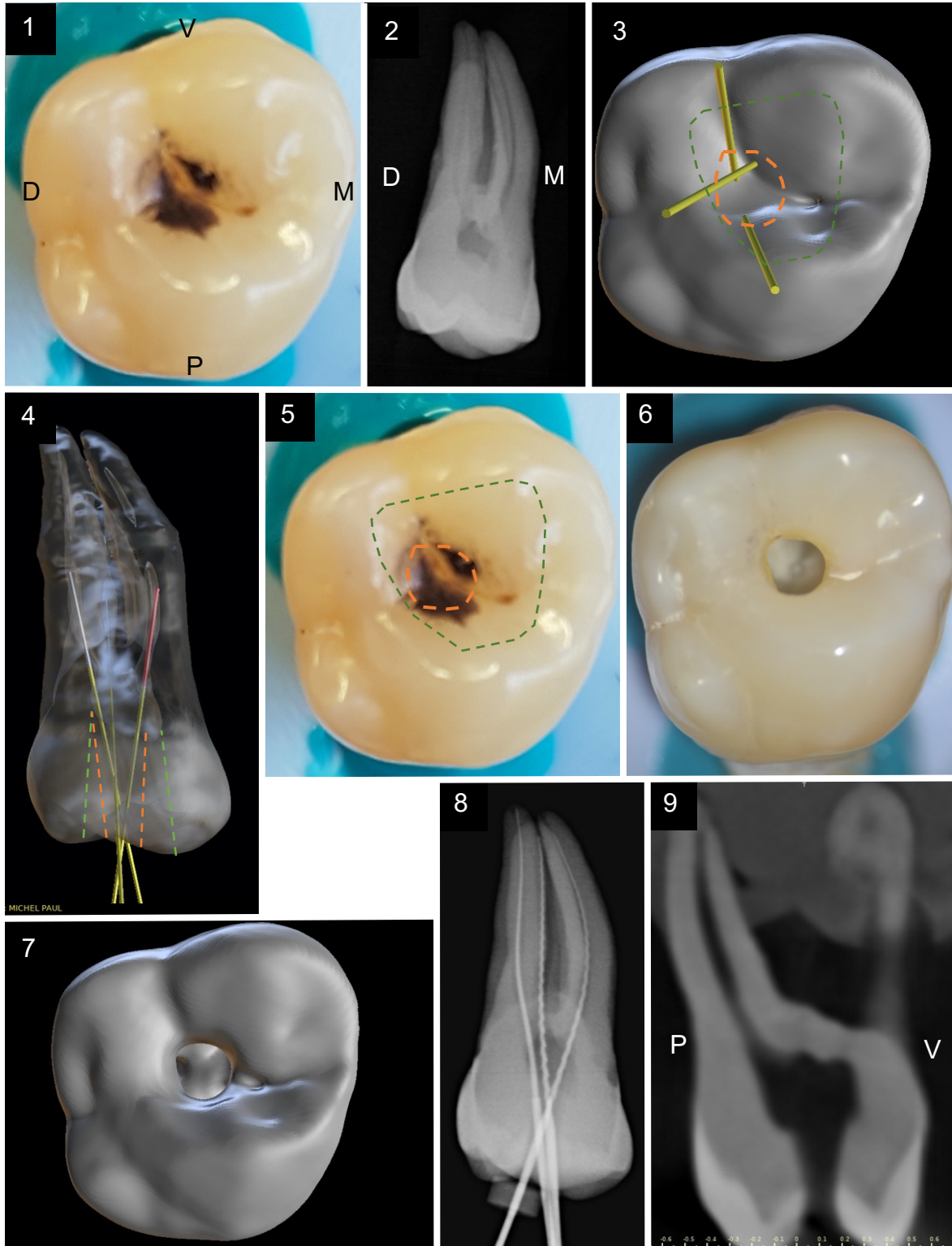








Figure 17 : Réalisation d'une cavité d'accès conservatrice sur une première molaire maxillaire droite (16). (1) Vue occlusale ; (2) Radiographie rétro alvéolaire ; (3) Planification de la cavité d'accès en vue occlusale après reconstruction 3D ; (4) Planification endodontique transparente de profil de la cavité

d'accès suite à la reconstruction 3D. Le tracé en pointillés vert symbolise la forme d'une cavité traditionnelle. Le tracé en pointillés orange symbolise la forme de contour de la CAE conservatrice ;

(5) Report des tracés sur la face occlusale ; (6) Vue occlusale après réalisation de la CAE conservatrice ; (7) Vue occlusale de la CAE conservatrice issue de la reconstruction 3D post opératoire ; (8) Radiographie rétro-alvéolaire limes en place ; (9) Coupe sagittale post opératoire issue du CBCT laissant objectiver la préservation du tissu dentaire et des cornes pulpaire (document personnel).

Tableau 2 : Matériel suggéré pour la réalisation d'une CAE conservatrice ou ultra-conservatrice (document personnel).

Instrument	Description	RPM (t/min) / Puissance	Référence	Aperçu	Action	
Rotatifs montés sur turbine ou contre-angle (CA) rouge	Fraise boule long col diamantée de petit diamètre (1,6mm)	< 300000	6801L (Komet)			Délimitation de la forme de contour
	Fraise Zekrya Endo multilames à pointe mousse en carbure de tungstène	20000 à 160000	H 269 QGK (EndoGuard) (Komet)			Élimination des surplombs dentinaires
Inserts ultra-soniques (US) montés sur pièce à main US	Insert microlames à pointe mousse. Partie latérale active	Puissance jaune	CAP 1 (Acteon)		Finition des parois Élimination de surplombs dentinaires	
	Inserts microlames à pointe et partie latérale travaillantes		CAP 2 et 3 (Acteon)		Exploration et débridement du plancher pulpaire et des entrées canalaire	

4. Les cavités d'accès endodontiques ultra-conservatrices

En poussant la conservation tissulaire à son maximum, la notion de cavité endodontique ultra-conservatrice est apparue. Elles sont aussi désignées par le terme fantaisiste de « *ninja endodontic access cavities* » qui témoigne bien d'une certaine utopie. En effet, nous allons découvrir ces cavités considérées comme une dérive plus ou moins extrême des CAE conservatrices.

4.1. Principe, mise en œuvre et protocole opératoire

Dans une conception encore plus conservatrice des tissus dentaires sains, il existe les cavités ultra-conservatrices. Elles consistent en une conservation encore plus poussée du plafond pulpaire.

Parmi elles nous distinguerons les « *endodontic truss cavities* » qui décrivent une cavité comportant plusieurs abords coronaires distincts. En anglais « truss » désigne le fait de laisser un pont ou une jonction entre deux cavités. Ici, le pont dentinaire est en réalité le plafond de la chambre pulpaire qui subsistera après avoir dépulpé la dent (Figures 18 et 19).

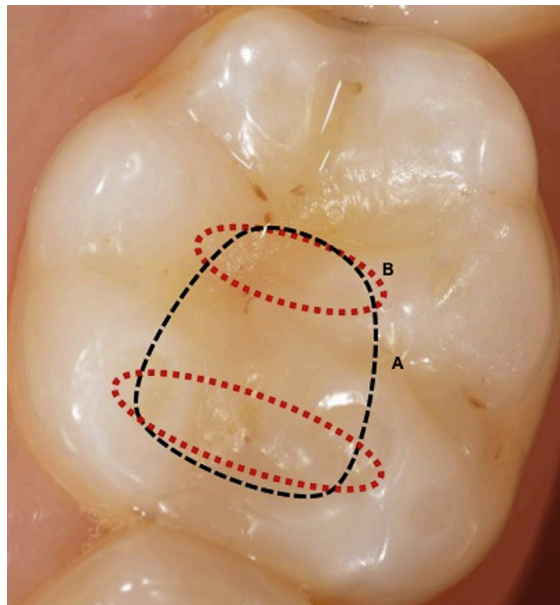


Figure 18 : Représentation schématique des formes de contour des cavités d'accès traditionnelles (ligne en pointillés noirs) et ultra-conservatrice (lignes en pointillés rouges) sur la face occlusale d'une molaire mandibulaire (source : Neelakantan et coll., 2018).

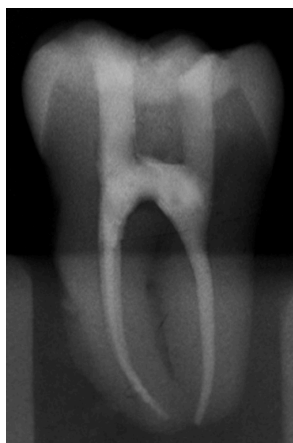

Figure 19 : Radiographie rétro-alvéolaire finale du traitement endodontique au travers d'un accès ultra-conservateur d'une molaire mandibulaire. Nous noterons la préservation du pont amérodentinaire (source : Corsentino et coll., 2018).

4.2. Avantages

- Résistance à la fracture améliorée

Une étude compare la résistance à la fracture entre plusieurs molaires mandibulaires présentant des cavités mésio-occluso-distales traitées endodontiquement par un (i) accès traditionnel, (ii) un accès traditionnel avec reconstitution du toit de la cavité pulpaire par mise en place d'un tenon en fibre de verre, et enfin (iii) par une cavité ninja (préservation de la dentine du plafond pulpaire entre l'accès aux canaux mésiaux et distaux) (Figure 20).

Les résultats de l'étude ont montré une amélioration de la résistance à la fracture des dents avec une cavité ninja par rapport aux deux autres techniques. De plus, aucune amélioration n'a été constatée dans le groupe avec reconstitution post-endodontique par mise en place du tenon en fibre de verre (Abou-Elnaga et coll., 2019).

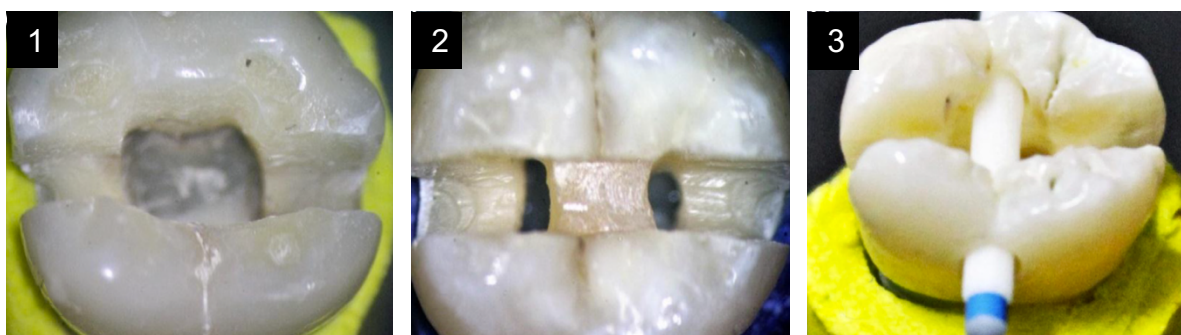


Figure 20 : Photographies en vues occlusales de la cavité traditionnelle (1), ultra-conservatrice (2) et de la cavité traditionnelle avec reconstitution post endodontique (3) sur trois molaires mandibulaires extraites (source : Abou-Elnaga et coll., 2019).

4.3. Inconvénients

- Une antisepsie compromise

La préservation plus exagérée du plafond pulpaire sous-entend la persistance d'une quantité encore plus importante du parenchyme. Le débridement ne pourra alors être qu'uniquement chimique avec une activation et un renouvellement important des solutions d'irrigation. La possible réinfection bactérienne peut faire basculer le pronostic du traitement endodontique.

- Un traitement des dents nécrosées contre-indiquée

Alors que la réalisation d'un accès conservateur pour le traitement d'une dent nécrosée n'était précédemment pas conseillée, la réalisation d'un accès ultraconservateur quant à lui est totalement contre indiqué.

- Une augmentation de la résistance à la fracture non-significative

Des études ont montré que la réalisation de cavités ultra conservatrices n'augmenteraient pas la résistance à la fracture des dents traitées endodontiquement en comparaison aux CAE contractées ou traditionnelles (Corsentino et coll., 2018 ; Özyürek et coll., 2018).

- Un débridement de la cavité pulpaire extrêmement compromis

Des études ont montré un débridement fortement compromis de la chambre pulpaire suite à la réalisation de CAE contractées par rapport aux CAE traditionnelles. Cependant, il n'y a pas eu de grandes différences relevées dans les nettoyages des isthmes et des canaux radiculaires (Neelakantan et coll., 2018).

- Une obturation tridimensionnelle compromise

La persistance de pont amélo-dentinaire, et donc d'une grande partie du plafond pulpaire, rend l'obturation tridimensionnelle complexe à ce niveau.

4.4. Cas pratique : réalisation d'une CAE ultra conservatrice (Figure 21) :

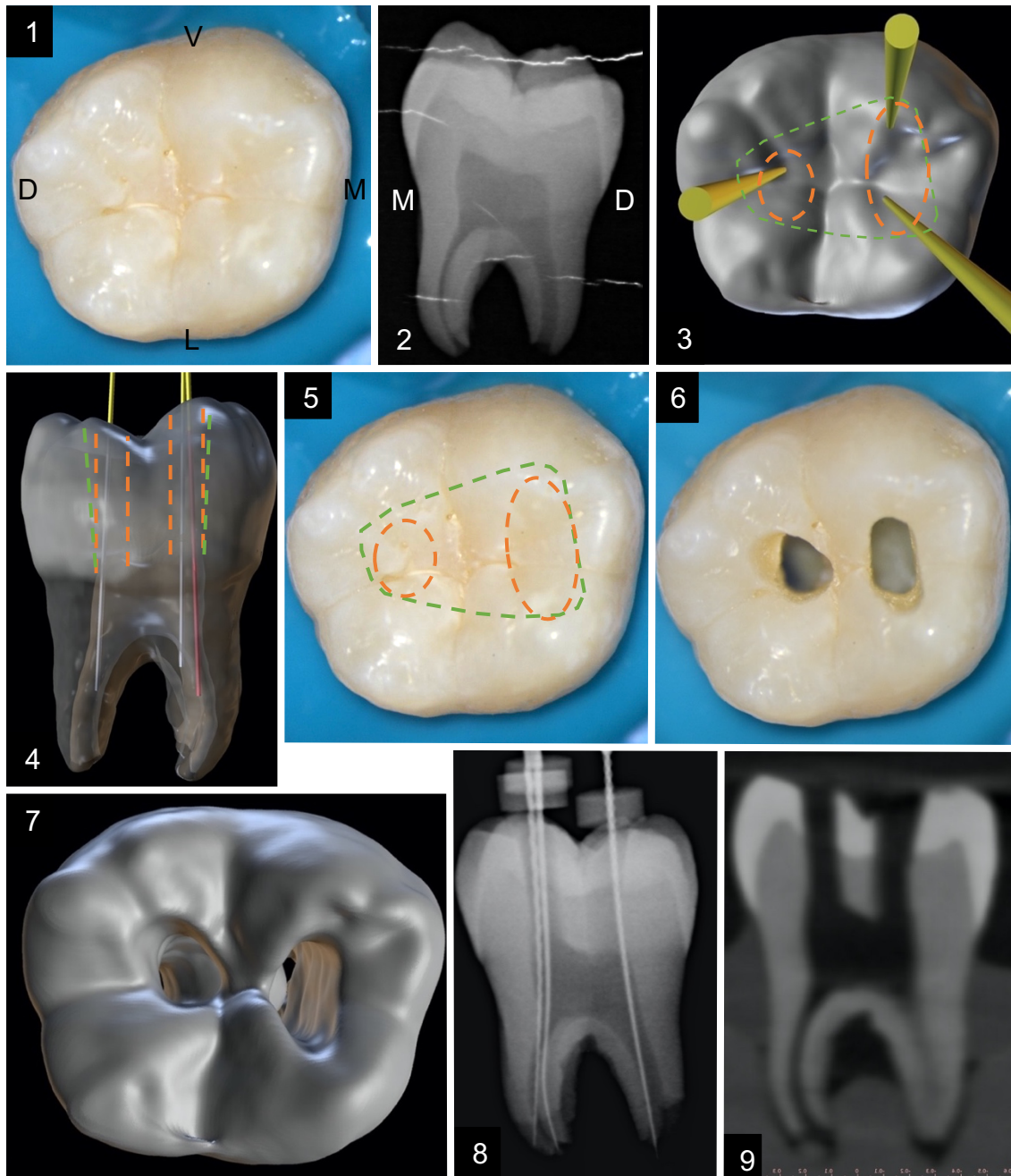


Figure 21 : Réalisation d'une cavité d'accès ultra-conservatrice sur une première molaire mandibulaire gauche (36). (1) Vue occlusale ; (2) Radiographie rétro alvéolaire ; (3) Planification de la cavité d'accès en vue occlusale après reconstruction 3D ; (4) Planification endodontique transparente de profil de la cavité d'accès suite à la reconstruction 3D. Le tracé en pointillés vert symbolise la forme d'une cavité traditionnelle. Le tracé en pointillés orange symbolise la forme de contour de la CAE ultra conservatrice ; (5) Report des tracés sur la face occlusale ; (6) Vue occlusale après réalisation de la CAE conservatrice ; (7) Vue occlusale issue de la reconstruction 3D post opératoire ; (8) Radiographie rétro alvéolaire limes en place avec objectivisation du pont amélo-dentinaire préservé ; (9) Coupe mésio-distale post opératoire issue du CBCT laissant objectiver la préservation du pont amélo-dentinaire (document personnel).

5. Les cavités d'accès endodontiques guidées

5.1. Définition

L'endodontie guidée, ou « *guided endodontics* », a été développée grâce à l'évolution technologique dans le domaine odontologique ces cinq dernières années. En effet, le flux numérique et digital (CBCT et empreinte optique, logiciels de planification, etc.), des matériels et matériaux à disposition des cabinets et laboratoires dentaires ont connus récemment des avancées.

5.2. Indications, principes, mise en œuvre des CAE guidées

5.2.1. Principe

C'est avec l'évolution numérique qui ne cesse de progresser que le domaine de l'endodontie connaît l'avènement de l'endodontie dite « guidée » passant par la planification du geste endodontique et la confection de guides.

La technique trouve son domaine d'application dans le traitement de cas complexes très chronophages, réalisés traditionnellement sous assistance microscopique ou impossible à réaliser en omnipratique.

L'utilisation d'un guide endodontique permet une diminution du risque d'évènements iatrogènes tels que les déviations canalaires, les perforations ou encore le délabrement tissulaire pouvant s'avérer important (Cvek et coll., 1982).

La technique ne cesse de s'améliorer avec la conception de nouveaux outils permettant un abord de moins en moins invasif, diminuant le délabrement de tissus dentaires sains. Le terme de « *microguided endodontics* » ou endodontie micro-guidée est même fréquemment retrouvé.

5.2.2. Indications

Les domaines d'application de l'endodontie guidée sont les suivants :

- L'élaboration des CAE de dents fortement calcifiées et de *dens in dente* ;
- Le forage au travers des tenons fibrés collés
- L'élaboration de guides chirurgicaux pour la réalisation de chirurgies endodontiques à retro ;

- L'accompagnement et l'aide au cours du traitement endodontique pour orienter la séquence instrumentale (ex : logiciel *3D Endo Dentsply Sirona*®).

L'endodontie guidée trouve son application dans le traitement des dents nécessitant un traitement endodontique et dont le volume pulpaire a fortement diminué, comme dans le cas des dents oblitérées avec la quasi-totale disparition de leur lumière canalaire.

L'oblitération d'une dent désigne la diminution du volume pulpaire, peu à peu remplacé par la formation de dentine. En effet, une apposition de dentine secondaire a lieu tout au long de la vie, de manière physiologique chez tous les individus. Elle concernerait 4% de la population. Le phénomène se nomme la « senescence pulpaire » (Holcomb et Gregory, 1967). Cependant, la dent soumise à un traumatisme peut produire de la dentine tertiaire, qui sera dite réactionnelle et donc pathologique (Goodis et coll., 2012). Il s'agit dans ce cas de la dégénérescence calcique ; cela concernerait jusqu'à 24% des patients ayant subi un traumatisme dentaire (Amir et coll., 2001).

Le développement de cette technique est intéressant au vu de l'espérance de vie grandissante et du changement démographique. En effet, les candidats aux traitements de dents calcifiées deviennent de plus en plus nombreux (Kiefner et coll., 2017).

Les traitements endodontiques de dents présentant une disparition radiographique des canaux radiculaires sont classés parmi les niveaux de difficulté les plus élevés par *l'American Association of Endodontists* (Fayad et coll., 2015).

Selon la cause de l'oblitération, le traitement endodontique sera plus ou moins difficile à réaliser. Effectivement, la dégénérescence calcique qui se produit suite à un traumatisme conduit à une oblitération et une disparition du volume pulpaire quasi complète. Elle se fera progressivement en se déplaçant apicalement, rendant la recherche de la lumière canalaire plus laborieuse et risquée.

La dent oblitérée complexifie donc grandement l'intervention endodontique et le traitement endodontique orthograde guidé y trouve toute son application.

5.2.3. Protocole opératoire

Le préalable à cette technique est un examen clinique minutieux et la réalisation d'un cliché radiographique rétro-alvéolaire permettant de poser l'indication du traitement endodontique et d'objectiver la disparition de la lumière canalaire (Figures 22 et 23).

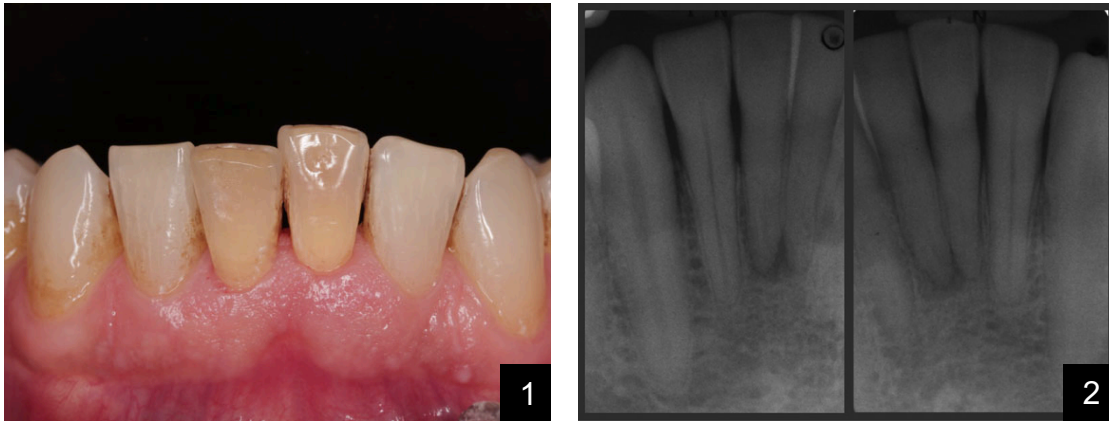


Figure 22 : Photographie intrabuccale et radiographie RA mettant respectivement en évidence des dyschromies (1) et des lésions radioclaires péri apicales de 41 et 31 (2) (source : Connert et coll., 2018).

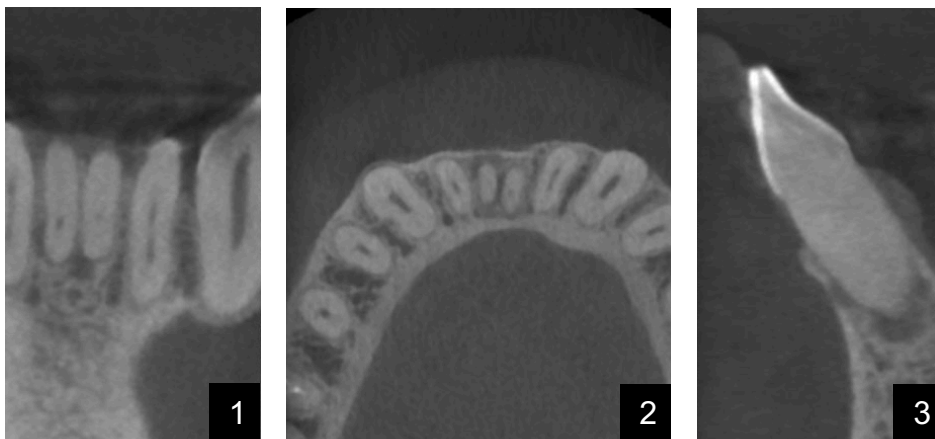


Figure 23 : Radiographie en 3D (CBCT) petit champ des incisives mandibulaires (DICOM) : (1) coupe frontale ; (2) coupe transversale ; (3) coupe sagittale médiane (source : Connert et coll., 2018).

Une empreinte optique ou une empreinte traditionnelle à l'alginat suivie d'une empreinte optique de l'empreinte ou du moulage (les risques d'erreurs pourraient être majorés dans ce cas) de l'arcade concernée seront effectués. Il s'agira d'enregistrer la dent en question mais aussi les dents adjacentes qui serviront de soutien au futur guide (Figure 24).

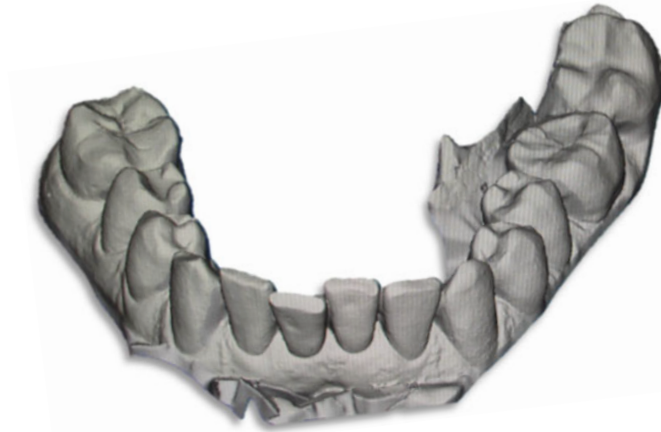

Figure 24 : Modélisation 3D issue de l’empreinte optique de l’arcade mandibulaire (source : Connert et coll., 2018).

Après avoir réceptionné les informations externes de l’empreintes optiques et internes du CBCT, il faudra les combiner et procéder à la planification à l’aide d’un logiciel dédié : le fichier radiographique en trois dimensions (DICOM pour *Digital Imaging and Communications in Medecine*) obtenu précédemment est importé vers un logiciel de planification dans lequel aura été paramétré les longueurs et diamètres des forets et douilles utilisés. La simulation de la position du foret, de son axe et de la longueur de partie active qui devra pénétrer la dent pourront être réalisés.

Puis, le fichier .stl (*STereo-Lithography*) issu de l’empreinte optique précédemment réalisée est importé et superposé à la radiographie (Figure 25).

Le design du guide est réalisé et devra être ajusté sur certaines zones pour :

- Apprécier sa bonne adaptation et sa mise en place en bouche,
- Optimiser le refroidissement par circulation d’eau sur le site de forage,
- Dégager le champ de vision au niveau du site de forage et de la face occlusale de la dent traitée.

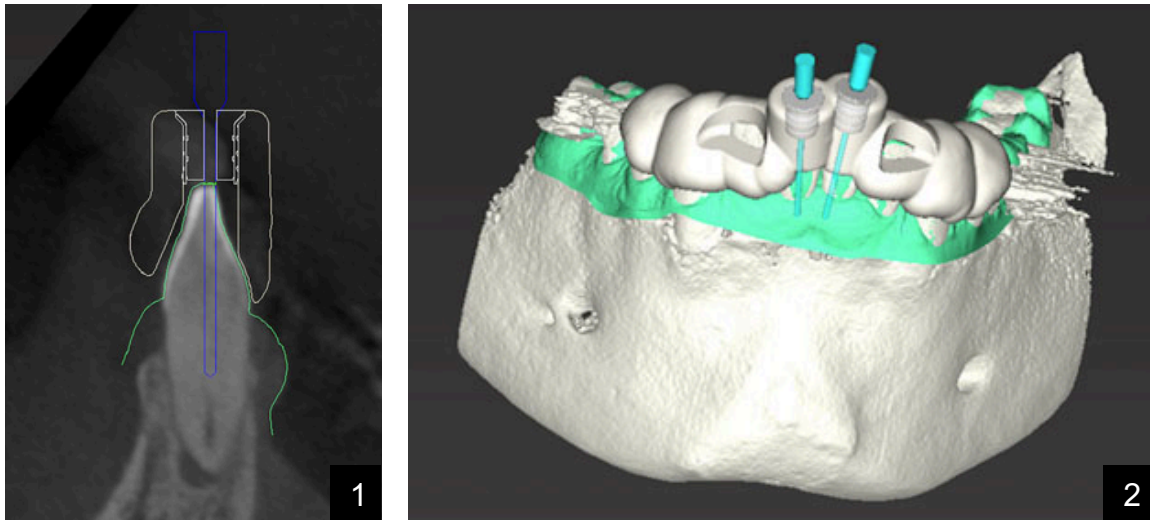


Figure 25 : Coupe sagittale issue du CBCT (1) où les positions du foret, de la douille et de l'épaisseur du guide sont objectivées. À noter que l'extrémité du foret pointe vers le début de la lumière canalaire.

Modélisation 3D permettant le design et la visualisation du future guide endodontique dans son entièreté (2) (source : Connert et coll., 2018).

Une fois validé, le guide pourra être imprimé en trois dimensions. Les douilles en métal, calibrées en fonction du type de foret utilisé, pourront être insérées en friction. Le praticien procédera à un essai minutieux du guide en bouche, les fenêtres de contrôle devront attester de sa bonne mise en place. Le guide devra être stable et aucune bascule ne devra être constatée (Figure 26).

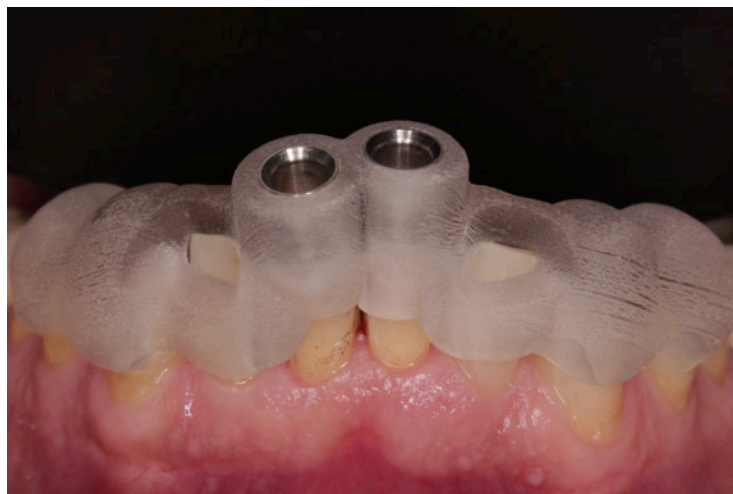

Figure 26 : Photographie intra buccale objectivant la vérification de la bonne adaptation clinique du guide sur l'arcade mandibulaire (source : Connert et coll., 2018).

Les étapes opératoires peuvent alors débuter avec :

- La mise en place du champ opératoire

Elle se fera sur une grande étendue pour prévenir tout risque d'interférence.

- La mise en place du guide endodontique

Il devra être dans la même position qu'au premier essayage (sans champ opératoire) en prêtant attention aux interférences qui pourraient être créées par interposition de la feuille de digue ou des crampons.

- Le marquage du point d'impact et le forage amélaire initial

Après un marquage du point d'impact suggéré par le guide sur la dent à traiter, il conviendra de déposer le guide et d'utiliser une fraise boule diamantée montée sur turbine avec spray air/eau pour éliminer toute l'épaisseur d'émail. Une usure prématurée du foret pourrait être constatée s'il devait transpercer l'émail.

- Remise en place du guide et début du forage

Le guide, fermement maintenu en bonne place, permet l'utilisation du foret monté sur contre angle bleu à 20 000 t/min avec spray air/eau abondant. La progression dans le canal se fait millimètre par millimètre du fait de la quantité importante de débris dentinaires créés (Figure 27).

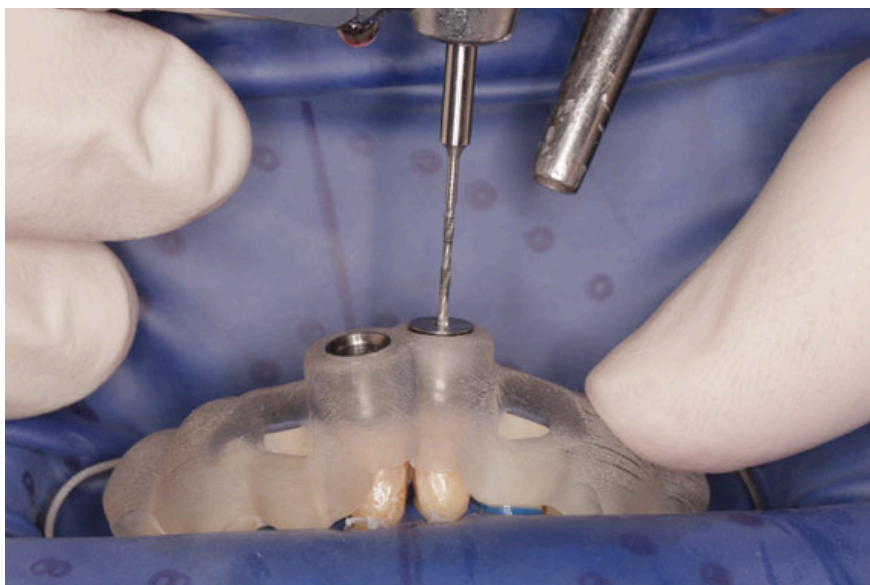


Figure 27 : Photographie intra buccale objectivant la réalisation de la CAE vers la lumière canalaire (source : Connert et coll., 2018).

- Nettoyage et irrigation

Un nettoyage actif du foret avec une compresse stérile ainsi qu'une irrigation canalaire à l'hypochlorite de sodium à 2,5% pour évacuer les boues dentinaires après dépose du guide sont indispensables après forage de chaque millimètre.

- Répétition des séquences de repose du guide - forage - dépose du guide
- irrigation

Il faudra prêter une attention toute particulière à la bonne remise en place du guide durant ces étapes pour prévenir tout risque d'erreur.

- Fin du forage une fois la butée atteinte

Une fois le mandrin du foret en buté contre la douille, la perméabilité est retrouvée avec une lime manuelle de cathétérisme. Une radiographie rétro-alvéolaire lime en place peut être réalisée à ce stade pour s'assurer de la bonne insertion de la lime dans la lumière canalaire ainsi qu'évaluer la longueur de travail déterminée (combiné à l'utilisation d'un localisateur d'apex) (Figure 28).

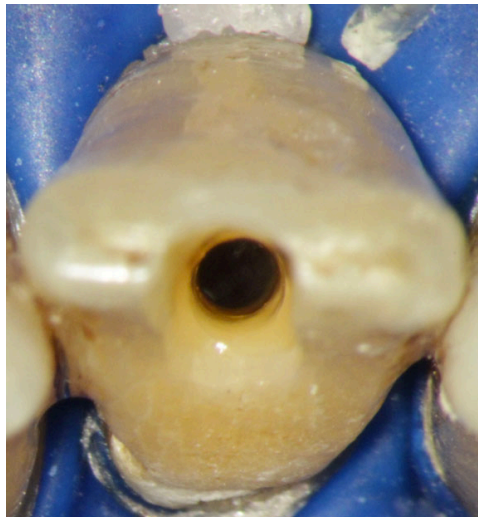


Figure 28 : Photographie intrabuccale de la vue incisale de la CAE minimalement invasive guidée terminée (source : Connert et coll., 2018).

- Mise en forme et obturation canalaire

La mise en forme canalaire peut ensuite avoir lieu normalement avec l'utilisation d'instrument de rotation manuelle ainsi que l'obturation définitive du système canalaire. Le système de mise en forme devra cependant être compatible en termes de diamètre et de conicité avec le diamètre de la CAE réalisée (Figure 29).

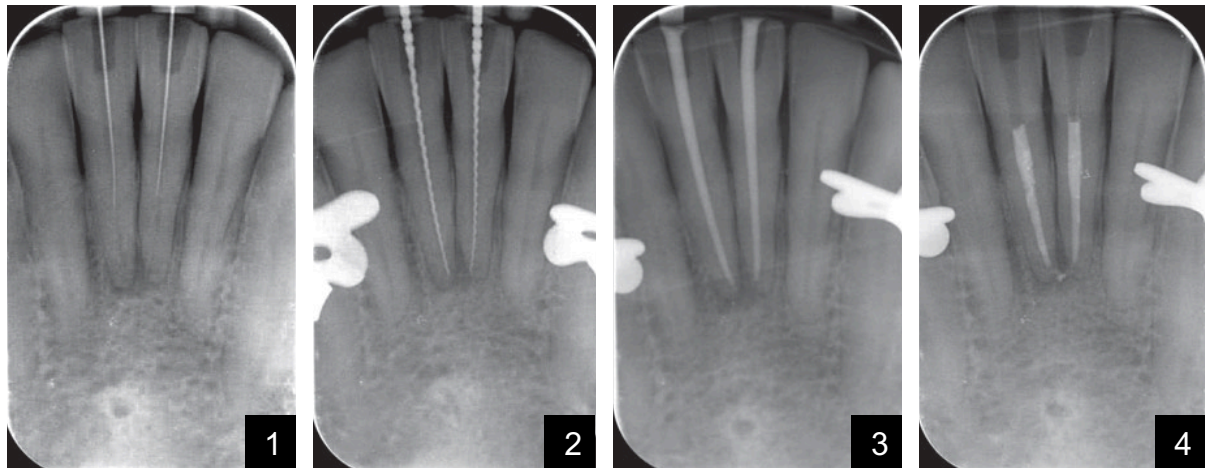


Figure 29 : Radiographies rétro-alvéolaires prises au cours du traitement endodontique. Après utilisation du guide et obtention de la perméabilité apicale objectivée par la mise en place d'une lime K10 (1). Obtention de la longueur de travail déterminée (2). Essayage des maitres cônes de gutta-percha (3). 31 et 41 obturées (4) (source : Connert et coll., 2018).

5.3. Avantages

Les avantages des CAE guidées sont les suivants :

- Résistance accrue à la fracture par économie tissulaire améliorée

La technique a été développée dans cette logique même d'économie tissulaire, comme en témoignent la taille et le diamètre des forets utilisés. Aucune étude n'a pour le moment été réalisée sur le traitement de dents calcifiées en omnipratique et sur la perte importante de tissus dentaires que cela engendre (Connert et coll., 2019).

Cependant, du fait de la conservation dentinaire améliorée permise par la planification de l'acte, une augmentation de la résistance à la fracture a été relevée au même titre que pour les CAE conservatrices (Krishan et coll., 2014).

- Opérateur indépendant

La technique est ouverte aux praticiens non expérimentés, cette technique est non influencée par l'expérience de l'opérateur. C'est une procédure qui pourrait s'avérer très intéressante pour les praticiens ne disposant pas de microscope (Zehnder et coll., 2016 ; Connert et coll., 2019) du fait de la reproductibilité améliorée.

- Traitement des dyschromies

La réalisation d'une cavité d'accès sera nécessaire pour les éclaircissements internes des dents dyschromiées en raison des calcifications que ces dernières auraient pu subir. Le délabrement du tissu dentaire coronaire n'est donc pas vain.

- Diminution du risque d'évènement iatrogène

Ce guide permet une prévention des événements iatrogènes tels que les fausses routes et les perforations grâce à la planification et à la réflexion du geste (Zehnder et coll., 2016 ; Connert et coll., 2019).

- Augmentation de la détection canalaire

Les chances de trouver le canal sont environ deux fois plus importantes avec l'utilisation d'une guide comparé aux techniques conventionnelles (41,7% d'effraction pulpaire en technique conventionnelle contre 91,7% en technique guidée).

Des études précédemment menées ont mis en évidence un taux de réussite dans la détection des lumières canalaires sur dents fortement calcifiées de 100% (Zehnder et al. 2016).

- Gain de temps opératoire

Une étude comparative *ex-vivo* sur des dents imprimées en trois dimensions a montré l'efficacité en termes de gain de temps, d'économie tissulaire et de réussite dans le traitement endodontique des dents calcifiées (Connert et coll., 2019) (Figure 30).

Un véritable gain de temps a été mis en évidence : environ deux fois moins de temps passé à rechercher les lumières canalaires (21,8 min dans la technique conventionnelle contre 11,3 min en technique guidée) (Connert et coll., 2019).

Ce gain de temps au fauteuil permettra une meilleure acceptation par le patient du plan de traitement mais aussi une diminution de la fatigue de l'opérateur.

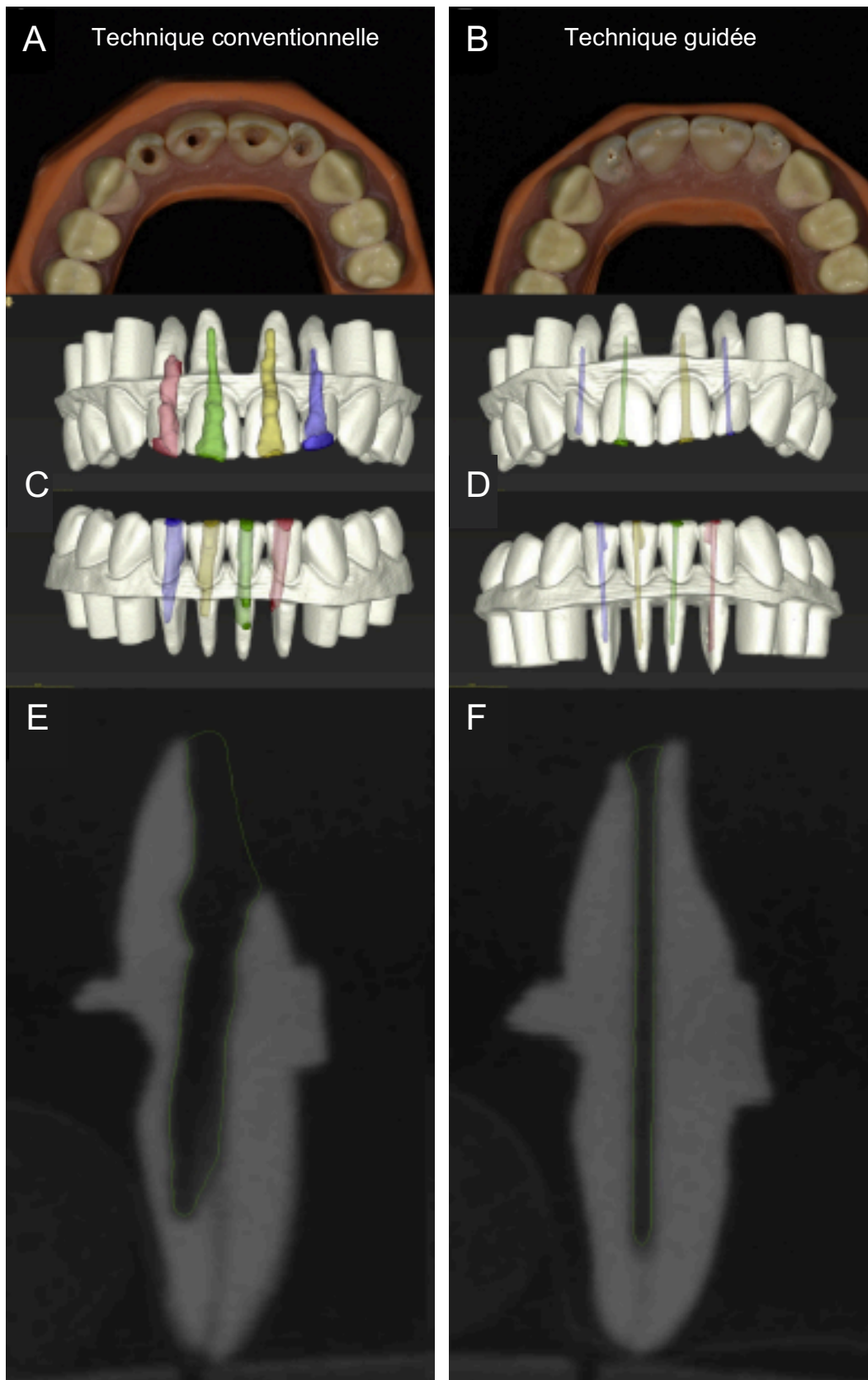


Figure 30 : Comparaison de la technique conventionnelle (colonne de gauche) et de la technique guidée (colonne de droite). Arcades maxillaire et mandibulaire après préparation des CAE (A et B), modélisation 3D des cavités d'accès (C et D), coupes sagittales post-opératoires issues de l'imagerie 3D de deux incisives mandibulaires (E et F) (source : Connert et coll., 2019).

Certaines nuances quant aux résultats de cette étude *ex-vivo* peuvent être soulignées comme l'absence de différence de densité tissulaire sur une dent imprimée en 3D et donc l'absence de teintes dentinaires qui aiguillent généralement le praticien dans un traitement conventionnel. De plus, une radiographie, même en 3D, montre souvent un début d'image canalaire plus apicale qu'elle ne l'est cliniquement.

- Efficacité et précision en constante amélioration avec l'évolution des nouvelles technologies

Des études ont montré des déviations canalaires lors du forage inférieures à 0,50 mm par rapport à la planification de départ (Buchgreitz et coll., 2016 ; Zehnder et coll., 2016 ; Connert et coll., 2017).

L'expérimentation *ex-vivo* menée par Zehnder et coll. (2016) a eu pour but d'évaluer la précision obtenue par l'utilisation d'un guide endodontique. Un CBCT post-opératoire a été superposé à la planification pré opératoire pour en comparer les déviations dans les trois dimensions de l'espace ainsi que les déviations angulaires (Figure 31).

Il est à noter que dans cette étude 100% des canaux ont été accessibles chez les 3 opérateurs. Les déviations au niveau de la base du foret étaient de 0,16 et 0,21 mm. Les déviations à l'extrémité du foret étaient de 0,17 à 0,47 mm. Enfin, une déviation angulaire de l'ordre de 1,81° en moyenne a été relevée. Ces valeurs peuvent être considérées comme des marges d'erreurs très faibles, la technique apparaît donc comme fiable.

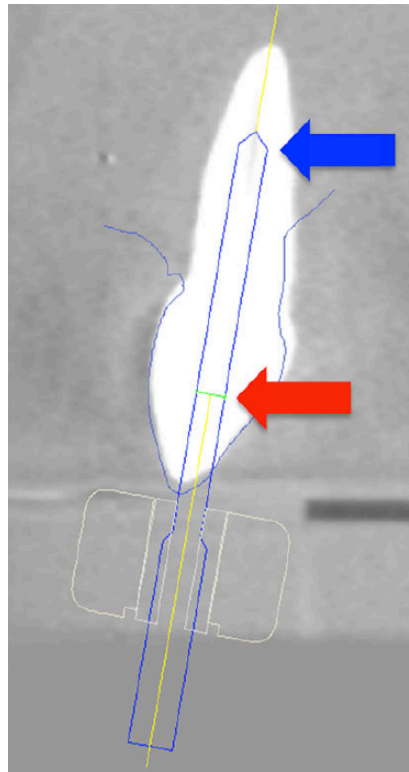


Figure 31 : Coupe sagittale issue du CBCT d'une dent extraite. La superposition d'un foret virtuel sur la dent permet de créer un accès jusqu'au 1/3 apical de la racine. La flèche rouge indique la base du foret, la flèche bleue son extrémité travaillante (source : Zehnder et coll., 2016).

Pour comparaison, les études montrant la précision des guides chirurgicaux en implantologie semblent moins précises que ceux utilisés ici (Jung et coll., 2009). Ce dernier point s'explique facilement par la multitude de forets utilisés successivement en implantologie. La répétition des passages multiplie l'usure de la douille et les sources d'erreurs, contrairement au foret à usage unique préconisé pour l'endodontie guidée.

Des déviations subsistent tout de même en endodontie guidée par la création volontaire d'un espace libre lors de la planification entre la douille et le foret pour limiter l'échauffement et la hausse de température. Un juste milieu est à prendre en compte entre l'échauffement, la guidance et la vitesse de rotation du foret.

Le développement de forets aux diamètres encore inférieurs diminue davantage la consommation de tissus dentaire sains, ce qui est relativement intéressant pour les incisives mandibulaires plus frêles et délicates à traiter. Des forets de diamètre de 0,85 mm contre 1,5 mm ont déjà été testés avec succès (Zehnder et coll., 2016 ; Connert et coll., 2017).

- Respect du gradient thérapeutique

Le concept de gradient thérapeutique a été introduit initialement par Gil Tirlet et Jean-Pierre Attal en 2009, pour organiser les options thérapeutiques des demandes esthétiques (sur un axe horizontal, de la moins mutilante à gauche à la plus mutilante à droite) (Figure 32). Le concept a été étendu aux autres domaines de la dentisterie comme l'endodontie. Au même titre que les évolutions connues par la dentisterie restauratrice (dentisterie adhésive), il a été mis en évidence la possibilité d'atteindre les mêmes taux de succès en endodontie en étant plus préservateur en tissu et ce grâce à l'évolution des techniques et des matériaux à disposition de l'opérateur (Jouanny, 2015).

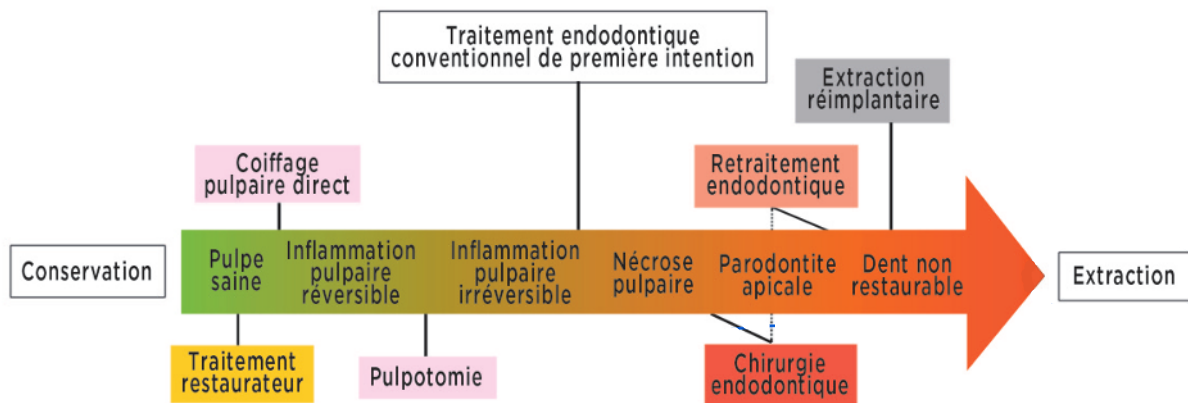


Figure 32 : Axe représentant le gradient thérapeutique en endodontie. À gauche les procédures les moins invasives et à droite les plus invasives (source : Jouanny 2015).

- o Alternative à la chirurgie retro grade

En règle générale, la chirurgie endodontique est envisagée en seconde intention dans le respect du gradient thérapeutique, après le traitement orthograde de première intention (Jouanny, 2015).

Il a été établi que l'endodontie chirurgicale d'emblée consiste un traitement de choix quand toutes les possibilités de traitement par voie orthograde ont échoué (Cochet et Khayat, 2012).

La chirurgie rétrograde est donc l'une des options thérapeutiques qui s'offre au chirurgien-dentiste en cas, entre autres, d'abandon ou d'échec dans la recherche de la lumière canalaire d'une dent oblitérée (McCabe et Dummer 2012).

Hormis pour certains cas cliniques associés à des patients à haut risque d'endocardite infectieuse, il n'existe pas de contre-indication stricte au traitement endodontique par voie orthograde.

Cependant, il existe de nombreuses contre-indications strictes à la chirurgie endodontique que ne présente pas le traitement orthograde (HTA, infarctus du myocarde, insuffisance cardiaque, patients à haut risque d'endocardite infectieuse, l'anémie, les désordres leucocytaires non prolifératifs, leucémies, les troubles de la coagulation et de l'hémostase, l'ostéo-radio-nécrose). Il existe également des risques opératoires modérés (risque hémorragique des patients sous AAP et AVK) mais aussi des contre-indications locales dépendant de facteurs anatomiques (liés à la mandibule et au maxillaire) ou parodontale (l'hygiène bucco-dentaire du patient).

Enfin, les suites post-opératoires sont plus complexes suite à une chirurgie (Cochet et Khayat, 2012).

- Alternative à l'avulsion-implantation

La mise en place de l'endodontie guidée est considérée comme moins coûteuse, souvent moins invasive, moins traumatisante et plus pérenne que la mise en place d'un implant (Zitzmann et al. 2009). En réalisant le traitement endodontique coûte que coûte, l'indication d'implantation peut être reportée.

5.4. Inconvénients

- Mise en place chronophage

L'acquisition CBCT, l'empreinte numérique intra orale, la planification virtuelle et l'impression 3D du guide demandent plus de temps qu'un traitement conventionnel. Cependant, le temps consacré à la recherche du canal d'une dent oblitérée, avec ou sans microscope, pourrait être équivalent à celui nécessaire à la préparation de la technique guidée. De plus, le temps passé à la préparation pré-opératoire est largement compensée par le temps passé au fauteuil (Connert et al. 2019).

- Technique peu démocratisée

La technique guidée n'est pas encore assez développée pour une utilisation simple à la portée de tous. Cependant, en regard de la modernisation de notre profession, il n'est pas impossible que l'acquisition 3D et les empreintes numériques deviennent des standards dans un futur proche et donc facilite l'incorporation de cette technique dans une pratique quotidienne.

De plus, les forets et les douilles ont un cahier des charges spécifique, elles sont actuellement indisponibles sur le marché.

- Coût

Les coûts supplémentaires du CBCT, de la caméra optique, du logiciel de planification, de la fabrication du guide et l'utilisation de forets dédiés et à usage unique sont à prendre en compte et sont bien supérieurs à un traitement uniquement réalisé sous microscope.

- Cotation sécurité sociale

La réalisation d'un dépassement d'honoraires pour le temps et les moyens mis en œuvre sera indispensable pour assurer une rentabilité.

La question de la cotation se pose encore. Des dépassements pourraient être réalisés grâce à des codes H-hors nomenclatures au titre de la pose du champ opératoire, l'utilisation d'un microscope opératoire, la planification de l'acte, la réalisation du guide endodontique et la désobturation. Cependant, l'application de ces codes H-hors nomenclatures n'est possible que dans le cadre d'un retraitement endodontique.

- Limitation d'application aux dents antérieures et portions radiculaires rectilignes

La technique semble pour le moment limitée au traitement des dents calcifiées antérieures du fait de leur accessibilité aisée. Le traitement des dents du secteur postérieur est plus problématique par manque d'espace mais pourrait tout de même s'envisager au cas par cas.

De plus, la technique concernera uniquement les racines rectilignes ou la partie droite coronaire des racines courbes.

- Fragilisation dentaire

L'utilisation des forets semblerait induire la formation de microfractures et de microfissures dentinaires (ou « *Microcracks* »). Toutes préparations dans la dentine (CAE ou mise en forme canalaire) entraînent des défauts qui fragilisent l'organe dentaire (Shemesh et coll., 2009 ; Bürklein et coll., 2013 ; Ceyhanli et coll., 2016). Ces défauts peuvent être à l'origine de futures fractures radiculaire verticales responsables d'une possible perte de la dent (Wilcox et coll., 1997).

Le forage peut être comparé à l'alésage d'une racine destinée à recevoir le logement d'un tenon pour la réalisation d'une infrastructure corono-radicaire (forets et vitesses de rotation comparables). Contrairement à cette dernière, dans la technique guidée, la zone de contact avec les parois du canal est très augmentée, par absence de matériau d'obturation mais aussi du fait que la conicité des forets est quasi nulle. Ainsi, les forces générées, en particulier à l'extrémité du foret, sont importantes et pourraient conduire à une formation de fissures plus importantes (Çapar et coll., 2015). Le forage pourrait donc entraîner une instabilité au niveau de la racine et augmenter le risque de fracture de cette dernière (Kishen et coll., 2004 ; Lang et coll., 2006).

Enfin, l'accès en ligne droite jusqu'à la lumière canalaire cause une altération de la structure géométrique naturelle de la dent, nécessitant souvent l'endommagement du bord libre des incisives. Ce bord libre incisal est jugé comme devant rester immaculé par bon nombre de dentistes, de peur d'altérer définitivement l'esthétique finale de la dent par une reconstitution inadéquate à la résine composite.

- Chirurgie rétrograde moins invasive

Il conviendra au dentiste d'étudier au cas par cas les indications de la chirurgie rétrograde. En effet, cette dernière peut s'avérer bien moins délabrante et moins fragilisante pour la structure dentaire que le forage orthograde sur une grande portion de la dent.

- Augmentation de la température

Pendant le forage, l'échauffement des tissus environnants peut causer une possible lésion du ligament et de l'os alvéolaire en regard (Saunders et Saunders, 1989). Du fait de la conicité quasiment nulle des forets et l'impossibilité de combiner une irrigation de refroidissement efficace au niveau du lieu de forage (pas de circulation d'irrigant dans le site de forage), la progression millimètre par millimètre avec dépose du guide et irrigation est la seule solution pour limiter cet échauffement.

Cependant, il a déjà été démontré que l'échauffement diminuait dans le même sens que le diamètre du foret (Hussey et coll., 1997). La division par deux des diamètres des forets (1,5 à 0,85 mm) semble influencer positivement ce point.

- Artefacts du CBCT

Les artefacts apparaissant sur le CBCT du fait des restaurations très radio-opaques peuvent compliquer l'alignement des enregistrements (DICOM et STL) pour la planification.

- Exposition aux rayons X

L'utilisation de cette technique doit être raisonnée selon le principe ALARA (*As low as reasonably achievable*). L'indication doit se limiter aux cas de dents fortement calcifiées et atteintes de parodontites apicales (*European Society of Endodontology*, 2014). Or, il apparaît que le taux d'échec de traitements de dents fortement calcifiées est important. En effet, Cvek montre un taux de 20% d'échec sur les dents calcifiées et de 71% pour les incisives mandibulaires seules calcifiées (Cvek et coll., 1982). La dose de rayons délivrée par les CBCT récemment développés devient de plus en plus faible (de l'ordre de 5 μ Sv) (Ludlow et coll., 2015). Ainsi, l'acquisition par CBCT petit champ peut se révéler moins irradiante comparée à de multiples radiographies rétro-alvéolaires réalisées lors d'une recherche conventionnelle de lumière canalaire.

- Précision

Des erreurs peuvent s'accumuler tout au long de la procédure au détriment de la précision de la technique guidée.

En effet, la mise en place d'un champ opératoire sur une zone très étendue est nécessaire pour assurer la stabilité du guide sur les dents adjacentes. Une interférence avec un crampon ou l'épaisseur de la feuille de digue peut conduire à un mauvais positionnement du guide endodontique (qui conduit à un décalage de quelques degrés dans l'axe de forage et donc l'apparition possible d'un événement iatrogène). Les actions successives de pose et dépose du guide pour effectuer les manœuvres d'irrigation et de contrôle du forage multiplient le risque d'un possible mauvais (re)positionnement.

Enfin, un décalage entre la planification et la réalité clinique dû à une imprécision de l'empreinte optique, du CBCT, ou de leur superposition peut exister. Des altérations dimensionnelles peuvent aussi se produire durant la polymérisation et l'impression tridimensionnelle du guide.

CONCLUSION

Au fil du temps, la manière de concevoir une cavité d'accès a évolué avec l'apparition du concept de dentisterie minimalement invasive qui souligne que la restauration artificielle d'une dent est moins profitable à cette dernière que son tissu sain d'origine. L'endodontie minimalement invasive veut tirer profit de cette économie tissulaire en préservant les tissus dentaires sains. Cette promesse est rendue possible grâce aux progrès récents de la science et des technologies appliqués au domaine de l'odontologie.

Dans cette optique, ce travail expose les nouvelles alternatives thérapeutiques aux cavités d'accès endodontiques traditionnelles. Ces dernières sont dépendantes des compétences et connaissances des cliniciens mais également du plateau technique à disposition. En effet, le design de la cavité d'accès endodontique sera notamment fonction des méthodes d'instrumentation, d'irrigation et d'obturation utilisées.

Les différentes études réalisées n'ont pas abouti à un consensus concernant la résistance à la fracture d'une dent présentant une cavité endodontique contractée par rapport à une dent traitée à l'aide d'une cavité d'accès traditionnelle. La préservation tissulaire ne devant pas se faire au détriment de la bonne réalisation du traitement endodontique.

Ainsi, la recherche clinique doit encore évaluer l'influence des changements de conception des cavités d'accès sur le pronostic à long terme des dents traitées. Ces nouvelles techniques dites minimalement invasive souffrent encore d'un manque de preuve scientifique, expliquant leur faible démocratisation au sein des cabinets dentaires. Dans cette optique, des études sont encore nécessaires, notamment sur (i) l'amélioration des stratégies d'irrigation, (ii) la balance bénéfice-risque entre préservation tissulaire et désinfection canalaire, (iii) l'amélioration du pronostic au long court des dents minimalement traitées ou encore sur (iv) la possibilité d'appliquer ou non ces concepts aussi bien sur des terrains infectés qu'exempt de bactérie.

BIBLIOGRAPHIE

1. AAE (American Association of Endodontist). AAE Position Statement: Use of microscopes and other magnification techniques. *J Endod.* 2012; 38(8): 1153-5.
2. Abou-Elnaga MY, Alkhawas MBAM, Kim HC, Refai AS. Effect of truss access and artificial truss restoration on the fracture resistance of endodontically treated mandibular first molars. *J Endod.* 2019; 45(6): 813-7
3. Abou-Rass M, Frank AL, Glick DH. The anticurvature filing method to prepare the curved root canal. *J Am Dent Assoc.* 1980; 101(5): 792-4.
4. Ackerman S, Aguilera FC, Buie JM, Glickman GN, Umorin M, Wang Q, et coll. Accuracy of 3-dimensional–printed endodontic surgical guide: a human cadaver study. *J Endod.* 2019; 45(5): 615-8.
5. Al-Omiri MK, Al-Wahadni AM. An ex vivo study of the effects of retained coronal dentine on the strength of teeth restored with composite core and different post and core systems. *Int Endod J.* 2006; 39(11): 890-9.
6. Alovise M, Pasqualini D, Musso E, Bobbio E, Giuliano C, Mancino D, et coll. Influence of contracted endodontic access on root canal geometry: an in vitro study. *J Endod.* 2018; 44(4): 614-20.
7. Amir FA, Gutmann JL, Witherspoon DE. Calcific metamorphosis: a challenge in endodontic diagnosis and treatment. *Quintessence Int.* 2001; 32(6): 447-55.
8. Arbona L. Le MV2 de la première molaire maxillaire. *Inf Dent.* 2011 ; 7(31) : 16-22.
9. Arbona L. « La cavité d'accès, c'est trop facile ». *Endo practice today.* 2017 ; 1(1) : 7-26.

10. Arbona L. Le microscope opératoire en endodontie : Applications cliniques. *Inf Dent.* 2016 ; 18-26.
11. Azim AA, Deutsch AS, Solomon CS. Prevalence of middle mesial canals in mandibular molars after guided troughing under high magnification: an in vivo investigation. *J Endod.* 2015; 41(2): 164-8.
12. Basrani B. *Endodontic Radiology.* Ames (Iowa) : Wiley-Blackwell ; 2012. 425 p.
13. Bordone A, Perez C. Traitement endodontique d'une dent oblitérée assisté par endodontie guidée. *Clinic.* 2019 ; 40(7) : 499-502.
14. Boutsoukis C, Lambrianidis T, Verhaagen B, Versluis M, Kastrinakis E, Wesselink PR, et coll. The effect of needle-insertion depth on the irrigant flow in the root canal: evaluation using an unsteady computational fluid dynamics model. *J Endod.* 2010; 36(10): 1664-8.
15. Boutsoukis C, Verhaagen B, Versluis M, Kastrinakis E, Wesselink PR, van der Sluis LWM. Evaluation of irrigant flow in the root canal using different needle types by an unsteady computational fluid dynamics model. *J Endod.* 2010; 36(5): 875-9.
16. Bóveda C, Kishen A. Contracted endodontic cavities: the foundation for less invasive alternatives in the management of apical periodontitis. *Endod Topics.* 2015; 33(1): 169-86.
17. Buchanan LS. The standardized-taper root canal preparation-Part 1: Concepts for variably tapered shaping instruments. *Int Endod J.* 2000; 33(6): 516-29.
18. Buchanan SL. Préparer les cavités d'accès endodontique : Pour des résultats à long terme. *Endotribune Edition Française.* 2018 ; 3 : 15-18.
19. Buchgreitz J, Buchgreitz M, Mortensen D, Bjørndal L. Guided access cavity preparation using cone-beam computed tomography and optical surface scans: an ex vivo study. *Int Endod J.* 2016; 49(8): 790-5.

20. Buchgreitz J, Buchgreitz M, Bjørndal L. Guided Endodontics Modified for Treating Molars by Using an Intracoronar Guide Technique. *J Endod.* 2019; 45(6): 818-23.
21. Bürklein S, Tsotsis P, Schäfer E. Incidence of dentinal defects after root canal preparation: reciprocating versus rotary instrumentation. *J Endod.* 2013; 39(4): 501-4.
22. Burns R, Herbranson E, Cohen S. Tooth morphology and cavity preparation. Dans: Burns R, Cohen S. *In Pathways of the Pulp.* 8^e édition. St Louis: Mosby; 2002. p.173-229.
23. Çapar İD, Uysal B, Ok E, Arslan H. Effect of the size of the apical enlargement with rotary instruments, single-cone filling, post space preparation with drills, fiber post removal, and root canal filling removal on apical crack initiation and propagation. *J Endod.* 2015; 41(2): 253-6.
24. Carlos Bóveda Z. Clinical impact of cone beam computed tomography in root canal treatment. Dans: Basrani B. *Endodontic Radiology.* Chichester: John Wiley & Sons, Ltd; 2017. p.367-415.
25. Ceyhanli KT, Erdilek N, Tatar I, Celik D. Comparison of ProTaper, RaCe and Safesider instruments in the induction of dentinal microcracks: a micro-CT study. *Int Endod J.* 2016; 49(7): 684-9.
26. Chlup Z, Žižka R, Kania J, Přebyl M. Fracture behaviour of teeth with conventional and mini-invasive access cavity designs. *J Eur Ceram Soc.* 2017; 37(14): 4423-9.
27. Christie WH, Thompson GK. The importance of endodontic access in locating maxillary and mandibular molar canals. *J Can Dent Assoc.* 1994; 60(6): 527-32, 535-6.
28. Clark D, Khademi J. Modern molar endodontic access and directed dentin conservation. *Dent Clin North Am.* 2010; 54(2): 249-73.

29. Clark D, Khademi JA. Case studies in modern molar endodontic access and directed dentin conservation. *Dent Clin North Am.* 2010; 54(2): 275-89.
30. Clark D, Khademi J, Herbranson E. The new science of strong endo teeth. *Dent Today.* 2013; 32(4): 112, 114, 116-7.
31. Cochet J-Y, Khayat B. Endodontie chirurgicale. Dans : Simon S, Machout P, Pertot WJ. *Endodontie.* Rueil-Malmaison : Éditions CDP ; 2012. p. 321-343.
32. Collège national des enseignants en odontologie conservatrice et endodontie (France), Lasfargues JJ, Machtou P. *Dictionnaire francophone des termes d'odontologie conservatrice endodontie & odontologie restauratrice : lexique anglais-français et annexes inclus.* 2^e édition. Paris : Espace ID ; 2010. 112 p.
33. Connert T, Zehnder MS, Amato M, Weiger R, Kühl S, Krastl G. Microguided Endodontics: a method to achieve minimally invasive access cavity preparation and root canal location in mandibular incisors using a novel computer-guided technique. *Int Endod J.* 2018; 51(2): 247-55.
34. Connert T, Krug R, Eggmann F, Emsermann I, ElAyouti A, Weiger R, et coll. Guided endodontics versus conventional access cavity preparation: a comparative study on substance loss using 3-dimensional-printed teeth. *J Endod.* 2019; 45(3): 327-31.
35. Connert T, Zehnder MS, Weiger R, Kühl S, Krastl G. Microguided endodontics: accuracy of a miniaturized technique for apically extended access cavity preparation in anterior teeth. *J Endod.* 2017; 43(5): 787-90.
36. Corsentino G, Pedullà E, Castelli L, Liguori M, Spicciarelli V, Martignoni M, et coll. Influence of access cavity preparation and remaining tooth substance on fracture strength of endodontically treated teeth. *J Endod.* 2018; 44(9): 1416-21.
37. Cotton TP, Geisler TM, Holden DT, Schwartz SA, Schindler WG. Endodontic applications of cone-beam volumetric tomography. *J Endod.* 2007; 33(9): 1121-32.

38. Cvek M, Granath L, Lundberg M. Failures and healing in endodontically treated non-vital anterior teeth with posttraumatically reduced pulpal lumen. *Acta Odontol Scand.* 1982; 40(4): 223-8.
39. Ee J, Fayad MI, Johnson BR. Comparison of endodontic diagnosis and treatment planning decisions using cone-beam volumetric tomography versus periapical radiography. *J Endod.* 2014; 40(7): 910-6.
40. Ericson D. The concept of minimally invasive dentistry. *Dent Update.* 2007; 34(1): 9-10, 12-4, 17-8.
41. European Society of Endodontology, Patel S, Durack C, Abella F, Roig M, Shemesh H, et coll. European Society of Endodontology position statement: the use of CBCT in endodontics. *Int Endod J.* 2014; 47(6): 502-4.
42. Fan Y, Glickman GN, Umorin M, Nair MK, Jalali P. A novel prefabricated grid for guided endodontic microsurgery. *J Endod.* 2019; 45(5): 606-10.
43. Fayad M, Johnson BR. 3D imaging in endodontics: a new era in diagnosis and treatment. New York, NY: Springer; 2016. 152 p.
44. Fayad MI, Nair M, Levin MD, Benavides E, Rubinstein RA, Barghan S, et coll. AAE and AAOMR joint position statement: use of cone beam computed tomography in endodontics 2015 update. *Oral Surg Oral Med Oral Pathol Oral Radiol.* 2015; 120(4): 508-12.
45. Ferrari M, Cagidiaco MC, Goracci C, Vichi A, Mason PN, Radovic I, et coll. Long-term retrospective study of the clinical performance of fiber posts. *Am J Dent.* 2007; 20(5): 287-91.
46. Fokkinga WA, Le Bell AM, Kreulen CM, Lassila LVJ, Vallittu PK, Creugers NHJ. Ex vivo fracture resistance of direct resin composite complete crowns with and without posts on maxillary premolars. *Int Endod J.* 2005; 38(4): 230-7.

47. Fonseca Tavares WL, Diniz Viana AC, de Carvalho Machado V, Feitosa Henriques LC, Ribeiro Sobrinho AP. Guided endodontic access of calcified anterior teeth. *J Endod.* 2018; 44(7): 1195-9.
48. Garon G. Champ opératoire, préparation pré-endodontique et cavité d'accès. Dans : Simon S, Machtou P, Pertot WJ. *Endodontie.* Rueil-Malmaison : Éditions CDP ; 2012. p. 161-186.
49. Goodis H, Kahn A, Simon S. Aging and the pulp. Dans: Hargreaves KM, Goodis HE. *Seltzer and Bender's dental pulp.* 2ème édition. Hanover Park: Quintessence Publishing; 2012. p.421-46.
50. Gu L, Kim JR, Ling J, Choi KK, Pashley DH, Tay FR. Review of contemporary irrigant agitation techniques and devices. *J Endod.* 2009; 35(6): 791-804.
51. Haapasalo M, Shen Y, Qian W, Gao Y. Irrigation in endodontics. *Dent Clin North Am.* 2010; 54(2): 291-312.
52. Holcomb JB, Gregory WB. Calcific metamorphosis of the pulp: its incidence and treatment. *Oral Surg Oral Med Oral Pathol.* 1967; 24(6): 825-30.
53. Hussey DL, Biagioni PA, McCullagh JJ, Lamey PJ. Thermographic assessment of heat generated on the root surface during post space preparation. *Int Endod J.* 1997; 30(3): 187-90.
54. Ingle J. Endodontic cavity preparation. In: Ingle J, Tamber J. *Endodontics.* 3rd édition. Philadelphia: Lea & Febiger; 1985. p.102-67.
55. Ingle J, Bakland L, Peters D, Buchanan L, Mullaney T. Endodontic cavity preparation. Dans: Ingle J, Bakland L. *Endodontics.* 4^e édition. Philadelphia: Lea & Febiger; 1994. p.92–227.

56. Peters O, Koka R. Preparation of coronal and radicular spaces. Dans: Ingle JI, Bakland LK, Baumgartner JC. Ingle's endodontics 6. 6^e édition. Hamilton: BC Decker; 2008. p.877-991.
57. Ivanoff C, Marchesan M, Andonov B, Hottel T, Dandarov Y, Mandova S, et coll. Fracture resistance of mandibular premolars with contracted or traditional endodontic access cavities and class II temporary composite restorations. *Endodontic Practice Today*. 2017; 11(1): 7-14.
58. Jiang Q, Huang Y, Tu X, Li Z, He Y, Yang X. Biomechanical properties of first maxillary molars with different endodontic cavities: a finite element analysis. *J Endod*. 2018; 44(8): 1283-8.
59. Johnson W. Color atlas of endodontics. Saint Louis: Saunders; 2002. 205 p.
60. Jou YT, Karabucak B, Levin J, Liu D. Endodontic working width: current concepts and techniques. *Dent Clin North Am*. 2004; 48(1): 323-35.
61. Jouanny G. Le gradient thérapeutique en endodontie. *Inf Dent*. 2015 ; 97(32) : 36-7.
62. Jung RE, Schneider D, Ganeles J, Wismeijer D, Zwahlen M, Hämmerle CHF, et coll. Computer technology applications in surgical implant dentistry: a systematic review. *Int J Oral Maxillofac Implants*. 2009; 24 Suppl: 92-109.
63. Kiefner P, Connert T, ElAyouti A, Weiger R. Treatment of calcified root canals in elderly people: a clinical study about the accessibility, the time needed and the outcome with a three-year follow-up. *Gerodontology*. 2017; 34(2): 164-70.
64. Kim S. Principles of endodontic microsurgery. *Dent Clin North Am*. 1997; 41(3): 481-97.
65. Kishen A. Mechanisms and risk factors for fracture predilection in endodontically treated teeth. *Endod Topics*. 2006; 13(1): 57-83.

66. Kishen A. Advanced therapeutic options for endodontic biofilms: Advanced therapeutic options for endodontic biofilms. *Endod Topics*. 2010; 22(1): 99-123.
67. Kishen A, Kumar GV, Chen NN. Stress-strain response in human dentine: rethinking fracture predilection in postcore restored teeth. *Dent Traumatol*. 2004; 20(2): 90-100.
68. Krasner P, Rankow HJ. Anatomy of the pulp-chamber floor. *J Endod*. 2004; 30(1): 5-16.
69. Krastl G, Zehnder MS, Connert T, Weiger R, Kühl S. Guided Endodontics: a novel treatment approach for teeth with pulp canal calcification and apical pathology. *Dent Traumatol*. 2016; 32(3): 240-6.
70. Krishan R, Paqué F, Ossareh A, Kishen A, Dao T, Friedman S. Basic research: impacts of conservative endodontic cavity on root canal instrumentation efficacy and resistance to fracture assessed in incisors, premolars, and molars. *J Endod*. 2014; 40: 1160-6.
71. Lang H, Korkmaz Y, Schneider K, Raab WHM. Impact of endodontic treatments on the rigidity of the root. *J Dent Res*. 2006; 85(4): 364-8.
72. Lara-Mendes ST de O, Barbosa C de FM, Santa-Rosa CC, Machado VC. Guided Endodontic access in maxillary molars using cone-beam computed tomography and computer-aided design/computer-aided manufacturing system: a case report. *J Endod*. 2018; 44(5): 875-9.
73. Lara-Mendes STO, Barbosa C de FM, Machado VC, Santa-Rosa CC. A new approach for minimally invasive access to severely calcified anterior teeth using the guided endodontics technique. *J Endod*. 2018; 44(10): 1578-82.
74. Laurent E, Bellhari K. L'endodontie minimalement invasive. *Clinic*. 2018 ; 39(10) : 651-62.

75. Leeb J. Canal orifice enlargement as related to biomechanical preparation. *J Endod.* 1983; 9(11): 463-70.
76. Ludlow JB, Timothy R, Walker C, Hunter R, Benavides E, Samuelson DB, et coll. Effective dose of dental CBCT: a meta analysis of published data and additional data for nine CBCT units. *Dentomaxillofac Radiol.* 2015; 44(1): 20140197.
77. Machtou P. *Endodontie.* Paris : Éditions CDP ; 1993. 266 p.
78. Maia LM, de Carvalho Machado V, da Silva NRFA, Brito Júnior M, da Silveira RR, Moreira Júnior G, et coll. Case reports in maxillary posterior teeth by guided endodontic access. *J Endod.* 2019; 45(2): 214-8.
79. Mallet J, Deveaux E. Aides visuelles en endodontie. Dans : Simon S, Machtou P, Pertot WJ. *Endodontie.* Paris : Editions CdP ; 2012. p.463-81.
80. Marchesan MA, Lloyd A, Clement DJ, McFarland JD, Friedman S. Impacts of contracted endodontic cavities on primary root canal curvature parameters in mandibular molars. *J Endod.* 2018; 44(10): 1558-62.
81. Matern J, Schmittbuhl M. Imagerie CBCT en endodontie : un changement de paradigme. *Clinic.* 2017 ; 38(7) : 19-22.
82. McCabe PS, Dummer PMH. Pulp canal obliteration: an endodontic diagnosis and treatment challenge. *Int Endod J.* 2012; 45(2): 177-97.
83. Mena-Álvarez J, Rico-Romano C, Lobo-Galindo AB, Zubizarreta-Macho Á. Endodontic treatment of dens evaginatus by performing a splint guided access cavity. *J Esthet Restor Dent.* 2017; 29(6): 396-402.
84. Michetti J, Maret D, Mallet JP, Diemer F. Validation of cone beam computed tomography as a tool to explore root canal anatomy. *J Endod.* 2010; 36(7): 1187-90.

85. Moore B, Verdelis K, Kishen A, Dao T, Friedman S. Impacts of contracted endodontic cavities on instrumentation efficacy and biomechanical responses in maxillary molars. *J Endod.* 2016; 42(12): 1779-83.
86. Moorer WR, Wesselink PR. Factors promoting the tissue dissolving capability of sodium hypochlorite. *Int Endod J.* 1982; 15(4): 187-96.
87. Nagasiri R, Chitmongkolsuk S. Long-term survival of endodontically treated molars without crown coverage: a retrospective cohort study. *J Prosthet Dent.* 2005; 93(2): 164-70.
88. Naoum HJ & Chandler NP. Temporization for endodontics. *Int Endod J.* 2002; 35(12): 964-978.
89. Naranaya P. Access Cavity Preparations. Dans : Schwartz RS, Canakapalli V. Best practices in endodontics : A Desk Reference. Chicago : Quintessence Publishing Co, Inc ; 2015. p. 89-108.
90. Neelakantan P, Khan K, Hei Ng GP, Yip CY, Zhang C, Pan Cheung GS. Does the orifice-directed dentin conservation access design debride pulp chamber and mesial root canal systems of mandibular molars similar to a traditional access design? *J Endod.* 2018; 44(2): 274-9.
91. Özyürek T, Ülker Ö, Demiryürek EÖ, Yılmaz F. The effects of endodontic access cavity preparation design on the fracture strength of endodontically treated teeth: traditional versus conservative preparation. *J Endod.* 2018; 44(5): 800-5.
92. Patel S, Dawood A, Ford TP, Whaites E. The potential applications of cone beam computed tomography in the management of endodontic problems. *Int Endod J.* 2007; 40(10): 818-30.
93. Patel S, Rhodes J. A practical guide to endodontic access cavity preparation in molar teeth. *Br Dent J.* 2007; 203(3): 133-40.

94. Patel S, Harvey SC, Shemesh H, Durack C. Cone beam computed tomography in endodontics. Berlin: Quintessence Publishing; 2016. 144 p.
95. Perrin P. Le microscope opératoire au cabinet dentaire généraliste. Rev Mens Suisse Odontol. 2000 ; 110 : 955-60.
96. Pertot WJ, Simon S. Le traitement endodontique. Paris : Quintessence international ; 2004. 127 p.
97. Plotino G, Grande NM, Isufi A, Ioppolo P, Pedullà E, Bedini R, et coll. Fracture strength of endodontically treated teeth with different access cavity designs. J Endod. 2017; 43(6): 995-1000.
98. Ree M, Schwartz RS. The endo-restorative interface: current concepts. Dent Clin North Am. 2010; 54(2): 345-74.
99. Reeh ES, Messer HH, Douglas WH. Reduction in tooth stiffness as a result of endodontic and restorative procedures. J Endod. 1989; 15(11): 512-6.
100. Rover G, Belladonna FG, Bortoluzzi EA, De-Deus G, Silva EJNL, Teixeira CS. Influence of access cavity design on root canal detection, instrumentation efficacy, and fracture resistance assessed in maxillary molars. J Endod. 2017; 43(10): 1657-62.
101. Ruddle CJ. Endodontic perforation repair: using the surgical operating microscope. Dent Today. 1994; 13(5): 48, 50, 52-3.
102. Rundquist BD, Versluis A. How does canal taper affect root stresses? Int Endod J. 2006; 39(3): 226-37.
103. Sabeti M, Kazem M, Dianat O, Bahrololumi N, Beglou A, Rahimipour K, et coll. Impact of access cavity design and root canal taper on fracture resistance of endodontically treated teeth: an ex vivo investigation. J Endod. 2018; 44(9): 1402-6.

104. Saunders EM, Saunders WP. The heat generated on the external root surface during post space preparation. *Int Endod J.* 1989; 22(4): 169-73.
105. Saygili G, Uysal B, Omar B, Ertas ET, Ertas H. Evaluation of relationship between endodontic access cavity types and secondary mesiobuccal canal detection. *BMC Oral Health.* 2018; 18(1): 121.
106. Shemesh H, Bier C a. S, Wu MK, Tanomaru-Filho M, Wesselink PR. The effects of canal preparation and filling on the incidence of dentinal defects. *Int Endod J.* 2009; 42(3): 208-13.
107. Silva EJNL, Rover G, Belladonna FG, De-Deus G, da Silveira Teixeira C, da Silva Fidalgo TK. Impact of contracted endodontic cavities on fracture resistance of endodontically treated teeth: a systematic review of in vitro studies. *Clin Oral Invest.* 2018; 22(1): 109-18.
108. Simon S, Ctorza-Perez C. Cavité d'accès en endodontie. *EMC – Odontologie.* 2010 ; 1-11. [Article 23-045-A-05]
109. Simon S. Cavité d'accès en endodontie. Dans : Simon S, Machtou P, Pertot WJ. *Endodontie.* Paris : Éditions CdP ; 2012. p.47-56.
110. Simon S. *Endodontie Volume 1 : traitements.* Rueil-Malmaison : Éditions CDP ; 2008. 132 p.
111. Sorensen JA, Engelman MJ. Ferrule design and fracture resistance of endodontically treated teeth. *J Prosthet Dent.* 1990; 63(5): 529-36.
112. Special Committee to Revise the Joint AAE/AAOMR Position Statement on use of CBCT in Endodontics. AAE and AAOMR joint position statement: use of cone beam computed tomography in endodontics 2015 update. *Oral Surg Oral Med Oral Pathol Oral Radiol.* 2015; 120(4): 508-12.

113. Stankiewicz NR, Wilson PR. The ferrule effect: a literature review. *Int Endod J*. 2002; 35(7): 575-81.
114. Stopko J. Canal morphology of maxillary molars: clinical observations of canal configurations. *J Endod*. 1999; 25(6): 446-50.
115. Tang W, Wu Y, Smales RJ. Identifying and reducing risks for potential fractures in endodontically treated teeth. *J Endod*. 2010; 36(4): 609-17.
116. Tirlet G, Attal J. Le gradient thérapeutique, un concept médical pour les traitements esthétiques. 2009 ; (41/42) : 2561-8.
117. Tsesis I, Rosen E, Tamse A, Taschieri S, Kfir A. Diagnosis of vertical root fractures in endodontically treated teeth based on clinical and radiographic indices: a systematic review. *J Endod*. 2010; 36(9): 1455-8.
118. Tüfenkçi P, Yılmaz K. The effects of different endodontic access cavity design and using xp-endo finisher on the reduction of enterococcus faecalis in the root canal system. *J Endod*. 2020; 46(3): 419-24
119. Van der Meer WJ, Vissink A, Ng YL, Gulabivala K. 3D Computer aided treatment planning in endodontics. *J Dent*. 2016; 45: 67-72.
120. Verma P, Love RM. A Micro CT study of the mesiobuccal root canal morphology of the maxillary first molar tooth. *Int Endod J*. 2011; 44(3): 210-7.
121. Weine FS, Kelly RF, Lio PJ. The effect of preparation procedures on original canal shape and on apical foramen shape. *J Endod*. 1975; 1(8): 255-62.
122. Wilcox LR, Roskelley C, Sutton T. The relationship of root canal enlargement to finger-spreader induced vertical root fracture. *J Endod*. 1997; 23(8): 533-4.

123. Yuan K, Niu C, Xie Q, Jiang W, Gao L, Huang Z, et coll. Comparative evaluation of the impact of minimally invasive preparation vs. conventional straight-line preparation on tooth biomechanics: a finite element analysis. *Eur J Oral Sci.* 2016; (6): 591.
124. Zehnder MS, Connert T, Weiger R, Krastl G, Kühl S. Guided endodontics: accuracy of a novel method for guided access cavity preparation and root canal location. *Int Endod J.* 2016; 49(10): 966-72.
125. Zitzmann NU, Krastl G, Hecker H, Walter C, Weiger R. Endodontics or implants? A review of decisive criteria and guidelines for single tooth restorations and full arch reconstructions. *Int Endod J.* 2009; 42(9): 757-74.
126. Zmener O, Banegas G & Pameijer CH. Coronal microleakage of three temporary restorative materials: an in vitro study. *J Endodont.* 2004; 30(8): 582-584.

RÉFÉRENCES ÉLECTRONIQUES

127. AAE (American Association of Endodontists). Glossary of endodontic terms [Internet]. 2019 [consulté le 15 janvier 2020]. Disponible sur : <https://www.aae.org/specialty/clinical-resources/glossary-endodontic-terms/>

TABLE DES MATIÈRES

SOMMAIRE	10
LISTE DES FIGURES	11
LISTE DES TABLEAUX	13
INTRODUCTION	14
1. L'ENDODONTIE MINIMALEMENT INVASIVE	15
1.1. Définitions.....	15
1.1.1. Endodontie.....	15
1.1.2. Dentisterie a minima	15
1.1.3. Cavité d'accès endodontique.....	16
1.1.4. Endodontie minimalement invasive	16
1.2. Préalables au traitement endodontique.....	17
1.2.1. Examens cliniques et radiographiques	17
1.2.2. Reconstitution pré-endodontique	18
1.2.3. Champ opératoire	19
1.3. Concepts	19
2. LES CAVITES D'ACCES ENDODONTIQUES TRADITIONNELLES	21
2.1. Principe	21
2.2. Objectifs	21
2.3. Concepts	22
2.3.1. Les lois de recherche des orifices canalaires	22
2.3.2. Le principe de relocalisation des entrées canalaires	23
2.4. Protocole de la technique de trépanation-élargissement-finition.....	23
2.5. Avantages	25
2.6. Inconvénients	26
2.7. Cas particulier de la cavité endodontique extensive	30
2.8. Cas pratique : réalisation d'une CAE conventionnelle	31

3. LES CAVITES D'ACCES ENDODONTIQUES CONSERVATRICES	33
3.1. Principe	33
3.2. Les outils d'optimisation de la préservation tissulaire	37
3.2.1. Les outils radiologiques	37
3.2.2. Les aides visuelles.....	40
3.2.3. Matériels et matériaux	41
3.3. Protocole	42
3.4. Avantages	46
3.5. Inconvénients	52
3.6. Cas pratique : réalisation d'une CAE minimalement invasive	58
4. LES CAVITES D'ACCES ENDODONTIQUES ULTRA-CONSERVATRICES ..	60
4.1. Principe, mise en œuvre et protocole opératoire	60
4.2. Avantages	61
4.3. Inconvénients	62
4.4. Cas pratique : réalisation d'une CAE ultra conservatrice	63
5. LES CAVITES D'ACCES ENDODONTIQUES GUIDEES	64
5.1. Définition	64
5.2. Indications, principes, mise en œuvre des CAE guidées	64
5.2.1. Principe.....	64
5.2.2. Indications.....	64
5.2.3. Protocole opératoire	66
5.3. Avantages	71
5.4. Inconvénients	77
CONCLUSION.....	82
BIBLIOGRAPHIE	83
RÉFÉRENCES ÉLECTRONIQUES	97

Paul Michel - La cavité d'accès endodontique : état de l'art

Nancy 2020 – 99 pages, 32 figures, 2 tableaux

Th. : Chir.-Dent. : Nancy 2020

Mots-Clefs :

- **Endodontie**
- **Cavité d'accès endodontique**
- **Endodontie Minimale Invasive**
- **Odontologie conservatrice**

Résumé :

Le travail de cette thèse a pour objectif de définir les nouveaux concepts qui régissent la réalisation des cavités d'accès endodontique, permis par l'arrivée de nouveaux matériaux et de nouvelles techniques.

Tout d'abord, nous définirons la notion d'endodontie minimalement invasive au travers des différents outils, matériaux et concepts de la dentisterie moderne.

Dans un second temps, nous décrirons les différentes étapes de réalisation des cavités d'accès endodontique dites conventionnelles ainsi que leurs avantages et inconvénients.

La troisième partie de cette thèse s'intéressera à la description des cavités d'accès endodontique dites conservatrices et ultra conservatrices. Peuvent-elles répondre au cahier des charges du traitement endodontique ?

Enfin, dans une ultime partie, nous aborderons les perspectives en matière de cavités d'accès endodontique et l'apparition des cavités endodontiques guidées.

Jury :

Président :	Pr Éric MORTIER
Membre :	Dr David JOSEPH
Membre :	Dr Clément GRABER
Codirecteur :	Dr Greyce NASREDDINE
Directeur :	Dr Marin VINCENT

Adresse de l'auteur :

MICHEL Paul
5 rond-point Lepois
54000 NANCY

Vu la demande du doyen de la faculté d'odontologie de Lorraine sur le rapport du jury :

Président : É. MORTIER – Professeur des universités
Membre du jury : M. VINCENT – Maître de conférences des universités (Directeur de thèse)
Membre du jury : D. JOSEPH – Maître de conférences des universités
Membre du jury : C. GRABER – Assistant hospitalier universitaire
Membre invité : G. NASREDDINE – Docteur en chirurgie dentaire (Co-directrice de thèse)

le président de l'université de Lorraine autorise

Monsieur Paul MICHEL

né à METZ (Moselle) le 22 juillet 1994,

à soutenir le vendredi 18 septembre 2020

et imprimer sa thèse en vue d'obtenir le diplôme d'État de docteur en chirurgie dentaire intitulée :

« La cavité d'accès endodontique : état de l'art »

Nancy, le 16 juillet 2020

N° autorisation : 11248 C

Le président de l'université de Lorraine


P. MUTZENHARDT