



HAL
open science

L'équilibration occlusale : pourquoi ? Quand ? Comment ?

Fanny Vo

► **To cite this version:**

Fanny Vo. L'équilibration occlusale : pourquoi ? Quand ? Comment ?. Sciences du Vivant [q-bio]. 2020. hal-03298246

HAL Id: hal-03298246

<https://hal.univ-lorraine.fr/hal-03298246>

Submitted on 23 Jul 2021

HAL is a multi-disciplinary open access archive for the deposit and dissemination of scientific research documents, whether they are published or not. The documents may come from teaching and research institutions in France or abroad, or from public or private research centers.

L'archive ouverte pluridisciplinaire **HAL**, est destinée au dépôt et à la diffusion de documents scientifiques de niveau recherche, publiés ou non, émanant des établissements d'enseignement et de recherche français ou étrangers, des laboratoires publics ou privés.



AVERTISSEMENT

Ce document est le fruit d'un long travail approuvé par le jury de soutenance et mis à disposition de l'ensemble de la communauté universitaire élargie.

Il est soumis à la propriété intellectuelle de l'auteur. Ceci implique une obligation de citation et de référencement lors de l'utilisation de ce document.

D'autre part, toute contrefaçon, plagiat, reproduction illicite encourt une poursuite pénale.

Contact : ddoc-thesesexercice-contact@univ-lorraine.fr

LIENS

Code de la Propriété Intellectuelle. articles L 122. 4

Code de la Propriété Intellectuelle. articles L 335.2- L 335.10

http://www.cfcopies.com/V2/leg/leg_droi.php

<http://www.culture.gouv.fr/culture/infos-pratiques/droits/protection.htm>

ACADÉMIE DE NANCY-METZ
UNIVERSITÉ DE LORRAINE
FACULTÉ D'ODONTOLOGIE DE LORRAINE

Année 2020

N°11269C

THÈSE

POUR LE DIPLÔME D'ÉTAT DE DOCTEUR EN CHIRURGIE DENTAIRE

Présentée et soutenue publiquement le :

18 septembre 2020

Par

Fanny VO

Né(e) le 30 janvier 1994 à Thionville (Moselle)

**L'équilibration occlusale :
Pourquoi ? Quand ? Comment ?**

Composition du jury :

Président :

Pr Jean-Marc MARTRETTE

Membres :

Dr Pascale CORNE

Dr khoondial JHUGROO

Directeurs de thèse :

Dr Jacques SCHOUVER

Dr Sorana CHASSAGNE

« Par délibération en date du 11 décembre 1972, la Faculté de Chirurgie Dentaire a arrêté que les opinions émises dans les dissertations qui lui seront présentées doivent être considérées comme propres à leurs auteurs et qu'elle n'entend leur donner aucune approbation ni improbation. »

Président : Professeur Pierre MUTZENHARDT
Doyen : Professeur Jean-Marc MARTRETTE
Vice-Doyens : Dr Céline CLEMENT – Dr Rémy BALTHAZARD – Dr Anne-Sophie VAILLANT

Membres Honoraires : Dr L. BABEL – Pr. S. DURIVAUX – Pr A. FONTAINE – Pr G. JACQUART – Pr D. ROZENCWEIG - Pr ARTIS - Pr M. VIVIER

Doyens Honoraires : Pr J. VADOT, Pr J.P. LOUIS

Professeur émérite : Pr M-P FILLEUL

Département odontologie pédiatrique Sous-section 56-01	Mme	DROZ Dominique	Maître de conférences *
	Mme	JÄGER Stéphanie	Maître de conférences *
	M.	PREVOST Jacques	Maître de conférences
	Mme	HERNANDEZ Magali	Maître de conférences *
	M.	LEFAURE Quentin	Assistant
	Mme	HOMBOURGER Morgane	Assistante
Département orthopédie dento-faciale Sous-section 56-01	M.	VANDE VANNET Bart	Maître de conférences associé *
	Mme	SENG Marilyne	Assistante *
Département prévention, épidémiologie, économie de la santé, odontologie légale Sous-section 56-02	Mme	CLÉMENT Céline	Maître de conférences *
	M.	BAUDET Alexandre	Assistant *
	Mme	NASREDDINE Greyce	Assistante
	M.	VEYNACHTER Thomas	Assistant
Département parodontologie Sous-section 57-01	M.	AMBROSINI Pascal	Professeur des universités *
	Mme	BISSON Catherine	Maître de conférences *
	M.	JOSEPH David	Maître de conférences *
	M.	LACH Patrick	Assistant
	Mme	MAYER-COUPIN Florence	Assistante
	Mme	PAOLI Nathalie	Enseignante univ. – praticien attachée
Département chirurgie orale Sous-section 57-01	Mme	GUILLET-THIBAUT Julie	Maître de conférences *
	M.	BRAVETTI Pierre	Maître de conférences
	Mme	PHULPIN Bérengère	Maître de conférences *
	M.	CLERC Sébastien	Assistant*
	M.	CHAPUIS Hippolyte	Assistant*
	Mme	KICHENBRAND Charlene	Enseignante univ. – praticien attachée*
Département biologie orale Sous-section 57-01	M.	YASUKAWA Kazutoyo	Maître de conférences *
	M.	MARTRETTE Jean-Marc	Professeur des universités *
	Mme	EGLOFF-JURAS Claire	Maître de conférences *
Département dentisterie restauratrice, endodontie Sous-section 58-01	M.	MORTIER Éric	Professeur des universités *
	M.	AMORY Christophe	Maître de conférences
	M.	BALTHAZARD Rémy	Maître de conférences *
	M.	ENGELS-DEUTSCH Marc	Professeur des universités *
	M.	VINCENT Marin	Maître de conférences*
	Mme	GEBHARD Cécile	Assistante
	M.	GRABER Clément	Assistant
	M.	GIÉSS Renaud	Assistant *
	M.	DE MARCH Pascal	Maître de conférences
Département prothèses Sous-section 58-01	M.	SCHOUVER Jacques	Maître de conférences
	Mme	VAILLANT Anne-Sophie	Maître de conférences *
	Mme	CORNE Pascale	Maître de conférences *
	M.	CIESLAK Steve	Assistant
	M.	HIRTZ Pierre	Enseignant univ. – praticien attaché
	Mme	MOEHREL Bethsabée	Assistante
	M.	SYDA Paul-Marie	Assistant
	Mme	WILK Sabine	Assistante
	Mme	STRAZIELLE Catherine	Professeur des universités *
Département fonction-dysfonction, imagerie, biomatériaux Sous-section 58-01	Mme	MOBY (STUTZMANN) Vanessa	Maître de conférences *
	M.	SALOMON Jean-Pierre	Maître de conférences
	Mme	JANTZEN-OSSOLA Caroline	Assistante associée

Souligné : responsable de département * temps plein

Mis à jour le 10/12/2019

Remerciements

A NOTRE PRESIDENT DE THESE

Monsieur le Professeur Jean-Marc MARTRETTE

Docteur en Chirurgie Dentaire

Docteur en sciences pharmacologiques

Spécialiste qualifié en médecine bucco-dentaire

Habilité à diriger des recherches

Professeur des Universités – Praticien Hospitalier

Doyen de la faculté d'odontologie de Lorraine

Chevalier des Palmes académiques

Vous nous faites l'honneur de présider et de juger cette thèse.
Recevez le témoignage de notre reconnaissance et de notre profond respect.

A NOTRE JUGE ET DIRECTEUR DE THESE

Monsieur le Docteur Jacques SCHOUVER

Docteur en Chirurgie Dentaire

Docteur en Sciences Odontologiques

Maitre de Conférences des Universités

Praticien Hospitalier

Responsable de la sous-section : Prothèse

Vous nous avez fait l'honneur de diriger cette thèse.
Nous vous remercions pour votre pédagogie, vos précieux conseils, vos
encouragements et votre attention tout au long de ce travail.

A NOTRE JUGE ET CO-DIRECTRICE DE THESE

Madame le Docteur Sorana CHASSAGNE

Docteur en Chirurgie Dentaire

Praticien Hospitalier

Vous nous avez fait l'honneur de diriger cette thèse.
Nous vous remercions infiniment de votre accompagnement, votre disponibilité et
votre gentillesse lors de l'accomplissement de ce travail.

A NOTRE JUGE

Madame le Docteur Pascale Corne

Docteur en Chirurgie Dentaire

Docteur de l'Université de Lorraine - Spécialité Sciences des Matériaux

Lauréate de l'Académie Nationale de Chirurgie Dentaire

Maître de Conférences – Praticien Hospitalier

Vous nous avez fait l'honneur d'accepter de participer au jury d'examen de notre
thèse.

Nous vous sommes reconnaissant de tout l'intérêt que vous avez manifesté pour
notre sujet. Veuillez trouver, dans ce travail, l'expression de notre respectueuse
gratitude.

A NOTRE JUGE

Monsieur le Docteur Khoondial JHUGROO

Docteur en Chirurgie Dentaire

Nous vous remercions sincèrement de siéger dans notre jury et sommes extrêmement reconnaissants de votre support et de votre bienveillance.

REMERCIEMENTS PERSONNELS :

A *mes parents*, merci pour toutes ces années de bêtises et les prochaines à venir.

A *ma sœur, My*, merci pour ton calme, ton pragmatisme, et ta générosité. J'espère qu'un jour, je te ressemblerai.

A *Alex*, ton ouverture d'esprit, tes valeurs, ton empathie, ta patience, ton soutien indéfectible et tes bras réconfortants me rendent meilleure.

Merci de m'avoir fait danser près de toi ce soir là.

A *Louis*, mon «binôme indéboulonnable », j'ai de la chance de t'avoir à mes côtés pour me conseiller, me dire lorsqu'une situation est parfois ubuesque, faire des blagues nulles et continuellement me rassurer. Merci
d'exister.

A *Léa*, à toutes ces discussions et ces fous rires passés au bord de la piscine, au téléphone ou partout ailleurs. Merci d'être là pour me gronder quand je manque de confiance en moi.

A *Cathy*, à nos jolies aventures pour tester des appareils photos, lire des bds, ingérer beaucoup de nourriture, ou de mojitos, les siestes apaisantes bien sûr et tous ces moments d'éternité. Tu seras la meilleure magistrate de tous les mondes de l'univers qui existent, j'en suis sûre !

A *Marie*, à nos périples à travers la vie, tes petits lapins, les lamas et le Karma. Merci de prendre soin de moi par ta bienveillance et ton attention à chaque fois.

A *Sarah*, merci pour tes rêves insolites, tes sessions de yoga et tes merveilleuses idées apéritives. Un jour on ouvrira peut être notre cabinet ensemble.. ou autre chose !

A *Céline*, à tous les souvenirs depuis notre voisinage en classe de 6^{ème} et les nombreux autres à venir, teintés de bourdes et d'éclats de rire. Merci de faire partie de ma vie.

A *Camille*, merci pour ton rire incroyable, nos promenades aquatiques et toute l'aide que tu peux m'apporter. Je sais que je pourrai toujours compter sur toi.

A *Benjamin*, à ces soirées inoubliables dont tu ne te rappelles pas. Vivement les prochaines !

A *Marion*, tu m'as accompagnée tout au long de ces années universitaires. A la BU pour réviser, sur ton canap' à pleurer un 14 février, ou enivrées sur une rampe d'escalators à glisser. Merci pour tous ces instants partagés.

A *Cyrille*, à nos flâneries thionvilloises lors desquelles on se demandait ce qu'on deviendrait dans 10 ans ! Merci d'avoir toujours été là pour croire en moi. Je suis super fière de toi !

SOMMAIRE

I. POURQUOI ? Le concept de normocclusion

1. Définitions
2. Description anatomique et fonctionnelle
3. Rôle de l'occlusion

II. QUAND ? Les malocclusions

1. Occlusion dentaire non équilibrée
2. Troubles de l'occlusion dentaire
3. Symptomatologie et signes pouvant être retrouvés lors des malocclusions

III. COMMENT ?

1. Orthèse occlusale
2. Analyse occlusale sur articulateur
3. Equilibration occlusale

TABLE DES FIGURES

Figure 1 : Occlusion dentaire équilibrée (Source : Bensoussan, 2016)	18
--	----

Figure 2 : Recouvrement et surplomb (source : Iraqui et coll. 2009)	20
Figure 3 : Cuspides d'appui et cuspides guides (Source : Bonnefoy et coll, 2013) ..	20
Figure 4 : Tripodisme (Source : Ash et Ramfjord, 1984)	21
Figure 5 : Tripodisme : les cuspides d'appui mésio-palatines des molaires maxillaires s'imbriquent dans les fosses centrales des molaires mandibulaire (Source : Marguelles-Bonnet, 1984).....	22
Figure 6 : Courbe de SPEE (Source : Dawson et coll., 1992)	23
Figure 7 : Classe d'Angle I (Source Biyani 2014)	24
Figure 8 : Classe d'Angle II (Source : Biyani, 2014)	24
Figure 9 : Classe d'Angle III (Source : Biyani, 2014)	25
Figure 10 : Courbes de WILSON (Source : Dawson et coll., 1992)	25
Figure 11 : inclinaison des dents (Source : Landouzy, 2005)	26
Figure 12 : Dispersion des pressions dans les piliers osseux de résistance de la face grâce à l'orientation des dents (Source : Orthlieb et coll., 2013)	26
Figure 13 : Anatomie de l'articulation temporo-mandibulaire (Source : Kare, 2009).	28
Figure 14 : Calage et stabilité mandibulaire en relation centrée (Source : Okeson, 2015)	30
Figure 15 : Rappel des muscles masticateurs : insertions et rôles dans les mouvements mandibulaires (Source : Dolisi, 2011)	32
Figure 16 : Diagramme de Posselt (Source : Posselt, 1968)	34
Figure 17 : diagramme de Posselt, vue sagittale, frontale et horizontal (Source : Orthlieb, 2006).....	34
Figure 18 : Mouvement de propulsion (Source : Orthlieb et Mantout, 1997)	35
Figure 19 : Surplomb, Recouvrement et triangle de Slavicek (Source : Slavicek, 1993)	36
Figure 20 : Guidage antérieur (Source : Orthlieb, 2005).....	37
Figure 21 : Guide antérieur en propulsion (Source : Rozenzweig, 1998)	37
Figure 22 : Pente condylienne (Source : Orthlieb, 2005).....	38
Figure 23 : Fonction Canine (Source : Smukler, 1993).....	40
Figure 24 : Fonction de groupe (Source : Smukler, 1993).....	40
Figure 25 : Mouvement de Bennett (Source : Dawson, 1998).....	41
Figure 26 : mouvement et angle de Bennett (Source : Dawson 1998)	42
Figure 27 : Angle et mouvement de Bennett dans les mouvements de diduction	42
Figure 28 : Angle de Bennett, vue horizontale et vue latérale (Source Orthlieb et Mantout, 1997)	43
Figure 29 : Rappel des surfaces de guidage dentaire lors de la cinématique mandibulaire (Source : Pers, 2010)	43
Figure 30 : Canal vocal entre la glotte et les lèvres (source : Benyahio et coll., 2009)	45
Figure 31 : Mouvement de la mandibule lors d'un cycle masticatoire, inséré dans le diagramme de Posselt (source : Boileau et coll., 2006).....	46
Figure 32 : Enregistrement du point inter-incisif lors d'un cycle masticatoire, dans le plan frontal.....	47
Figure 33 : Déglutition.....	49
Figure 34 : Implication des muscles masticateurs, de l'occlusion et de l'os hyoïde dans la déglutition (source : Le Gall et Lauret 2011)	50
Figure 35 : ligne du sourire et courbure de la lèvre inférieure harmonieuses (source : Cohen-lévy et Garcia, 2008).....	51
Figure 36 : Couloir d'équilibre dentaire (source : Poty, 2013).....	57
Figure 37 : Dimension Verticale d'Occlusion (source : Benfodda, 2014).....	63

Figure 38 : Rotation de la mandibule suite à une perte de DV (source : Orthlieb, 2015)	64
Figure 39 : Perte de calage postérieur : une rotation mandibulaire postérieure avec un centre de rotation antérieur au niveau de la dent la plus distale. (Orthlieb et coll., 2015)	67
Figure 40 : Interférence postérieure en propulsion (source : Rozencweig, 1998).....	69
Figure 41 : Prématurité de glissement sagittal, RC dysfonctionnelle (source : Rozencweig, 1998).....	72
Figure 42 : Principaux sites algiques associés aux muscles masticateurs (source : Rozencweig, 1993).....	77
Figure 43 : Zones d'innervations des trois branches du nerf trijumeau (source : Gray, 1918)	80
Figure 44 : projections nerveuses des propriocepteurs desmodontaux (source : Piacino et coll., 2017)	81
Figure 45 : Territoires de projections douloureuses correspondant à un problème dentaire (Source : Rozencweig, 1998)	83
Figure 46 : Butée Occlusale Antérieure (BOA) (Source : Orthlieb, 2006).....	86
Figure 47 : Gouttière de Reconditionnement Musculaire (GRM) (Source : Ré et coll., 2009)	88
Figure 48 : Gouttière d'Antéposition Mandibulaire (Source : Re et coll, 2009)	89
Figure 49 : Montage sur articulateur (Source : Rozencweig, 1998).....	95
Figure 50 : Décalage de la tige incisive prouvant un décalage transversal en RC et OIM (Source : Duminil et coll., 2013).....	96
Figure 51 : Obtention d'un équilibre entre les volumes d'afférence dentaire droite et gauche (Source : Crottaz, 2014).....	98
Figure 52 : Equilibration des messages nerveux liés à l'occlusion (Source : Dupas, 2011)	98
Figure 53 : Situations de prématurité possibles (Source : Duminil et coll., 2014)...	100
Figure 54 : Situations des interférences possibles lors de la diduction (Source : Duminil et coll., 2014)	101
Figure 55 : Interférences possibles en propulsion (Source : Duminil et coll., 2013)	102

INTRODUCTION :

L'occlusodontie est un domaine auquel le dentiste est confronté quotidiennement dans son exercice, avec une disposition imparfaite des dents les unes par rapport aux autres chez ses patients. Bien que les rapports occlusaux ne soient pas toujours idéaux, ceux-ci n'engendrent pas toujours de symptômes.

Parfois, lorsque l'équilibre occlusal est rompu, les dents, sur lesquelles s'exercent sans relâche les forces environnantes, peuvent se déplacer, et venir troubler les rapports dento-dentaire. Le rôle de l'équilibration occlusale est alors de modifier le ou les contacts qui génèrent un obstacle occlusal, en modifiant la morphologie dentaire et en rétablissant la stabilité pour éviter d'autres migrations dentaires.

La première description de l'équilibration occlusale peut être attribuée à Gallien au II^e siècle après J-C. Il détaille cette thérapeutique comme devant « éliminer à l'aide de petites limes [...] une ou plusieurs dents qui se situent au dessus du niveau des autres ».

L'intuition occlusale a donc depuis toujours été présente, mais il faudra attendre le XIX^e siècle pour que se développe l'occlusodontie, la science de l'occlusion. Sa mise au point se fait en parallèle de la fabrication des dents prothétiques avec laquelle l'importance de l'architecture anatomique dentaire prend toute son importance. Mais elle se fait aussi à travers l'étude et la reproduction de la cinématique mandibulaire, et la recherche d'une position de référence.

L'équilibration occlusale permet alors de maintenir une harmonie entre les différentes structures de la sphère oro-faciale : les dents et leurs tissus de soutien, les muqueuses les muscles masticateurs et posturaux, les articulations temporo-mandibulaires, et prend alors toute son importance.

Le choix de ce sujet a été de montrer l'importance des dents chez l'homme et les troubles qu'elles peuvent provoquer, tant au niveau physiologique, que mécanique, fonctionnel et aussi psychologique, mais aussi du chirurgien dentiste dont la pratique et surtout l'examen clinique ne se limitent pas uniquement à l'organe dentaire.

La première partie répond à la question « POURQUOI ? ».

Elle définit et décrit le concept d'occlusion équilibrée afin d'en donner les rôles.

La deuxième partie répond à la question « QUAND ? ».

Elle classe, et détermine les différentes malocclusions avant d'en expliquer la sémiologie.

La troisième et dernière partie répond à la question « COMMENT ? ».

Elle présente différents types d'orthèse et les techniques soustractives et additives de l'équilibration occlusale avant de montrer son importance dans les différents domaines dans la pratique en odontologie.

1. POURQUOI ? Une occlusion équilibrée : concept de normocclusion

1.1. Définitions

1.1.1. Occlusion dentaire

L'occlusion dentaire définit la façon dont s'engrène les dents entre elles : celles de l'arcade maxillaire, avec celles de l'arcade mandibulaire.

On dit que c'est l'état, à un instant donné, du rapport interarcade, caractérisé par au moins un point de contact occlusal. Il n'existe donc pas une occlusion unique, mais plusieurs possibles. Par exemple, on retrouve les deux occlusions de référence en odontologie : l'OIM, et l'ORC, que nous définirons ultérieurement.

Cet affrontement inter-arcade est régi par des conditions anatomiques et biomécaniques. (Orthlieb et coll., 2014)

1.1.2. Occlusion dentaire équilibrée : le concept de normocclusion

Lorsque l'occlusion dentaire est dite équilibrée, elle se rapporte au concept de normocclusion. C'est le modèle de référence qui correspond à une occlusion idéale. Les contacts harmonieux sont retrouvés autant dans les relations statiques, que dans les relations dynamiques.

La caractéristique la plus importante d'une occlusion équilibrée est sa précision. Elle garantit une position mandibulaire unique et répétitive qui lui permet d'optimiser ses fonctions en associant efficacité, économie énergétique et pérennité. La fonction musculaire automatique et simple est favorisée, et l'équilibre neuromusculaire de l'ensemble du système gnathologique renforcé.

Ce modèle n'est pratiquement jamais retrouvé de façon naturelle chez les patients. Il représente cependant un concept théorique à visée pédagogique que l'occlusion thérapeutique cherchera à approcher. (Orthlieb et coll., 2006)

1.2. Description anatomique et fonctionnelle

1.2.1. Occlusion statique

L'occlusion dentaire en normocclusion peut être comparée à une boîte : l'arcade maxillaire recouvre l'arcade mandibulaire.

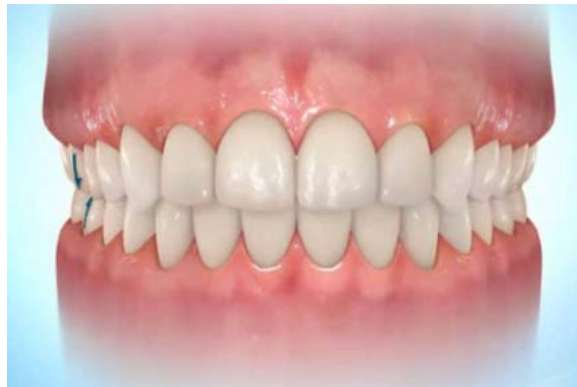

Figure 1 : Occlusion dentaire équilibrée (Source : Bensoussan, 2016)

A. Organisation dentaire

- L'OIM : Occlusion d'Intercuspidie Maximale

L'OIM est une position de référence. Le Collège National d'Occlusodontologie (CNO) la définit comme étant la position d'occlusion où le rapport d'engrènement dentaire se caractérise par le plus grand nombre de contacts interarcades et pour lequel l'intensité des contractions isométriques est maximale.

La position mandibulaire obtenue est déterminée uniquement par contact dentaire. Ce rapport, contrairement à la position de RC, est indépendant de la situation des condyles dans les fosses mandibulaires.

Caractéristiques du concept de normocclusion en OIM :

- Multiplicité des points de contact

Elle assure la stabilité dentaire, le calage de la mandibule et le maintien de la dimension verticale. Elle permet ainsi une meilleure efficacité mandibulaire et une diminution de l'usure dentaire.

- Contacts uniformes

L'uniformité des contacts permet de répartir de façon équilibrée les charges sur l'arcade.

- Contacts punctiformes

Le caractère punctiforme permet de réduire les pressions de coupe et de dilacération des aliments lors des contacts dento-dentaires.

L'uniformité et le caractère punctiforme des points de contact occlusaux permettent de réduire les surfaces en contact, ce qui favorise l'échappement du bol alimentaire lors de la mastication, tout en diminuant l'usure dentaire.

- Répartition homogène et équilibrée des contacts

Les contacts occlusaux doivent avoir une répartition homogène et équilibrée sur l'ensemble de l'arcade pour garantir la répartition des forces et la stabilité de la mandibule.

Cette distribution permet de limiter la tendance au fonctionnement unilatéral lors de la mastication, favorisant alors une proprioception bilatérale.

Les dents qui reçoivent des forces moindres car réparties sur chacune d'elles sont alors préservées. (Orhtlieb et coll., 2006 ; Carlier, 2011)

- Contacts antérieurs

Les dents du secteur antérieur sont monoradiculées, et le volume de l'os alvéolaire plus restreint. Elles supportent des forces de moindre intensité par rapport aux dents postérieures.

Au niveau de l'occlusion, les bords libres des incisives mandibulaires entrent en contact avec les arêtes convexes des faces palatines des incisives maxillaires et la face palatine de la canine maxillaire présente une arête médiane convexe sur laquelle s'appuie la pointe de la canine mandibulaire. (Duminil et coll., 2013)

Deux caractéristiques sont importantes dans la description de l'occlusion dans le secteur antérieur :

- Le surplomb :

Dans le sens sagittal, le surplomb est la distance qui sépare le bord libre des incisives centrales maxillaires et la face vestibulaire des incisives centrales mandibulaires. La valeur moyenne du surplomb est de 3mm. (Duminil et al., 2013)

- Le recouvrement :

Dans le sens vertical le recouvrement est la distance entre le bord libre des incisives centrales maxillaires et le bord libre des incisives mandibulaires.

La valeur moyenne du recouvrement est de 3,5 à 4 mm. (Duminil et al., 2013)

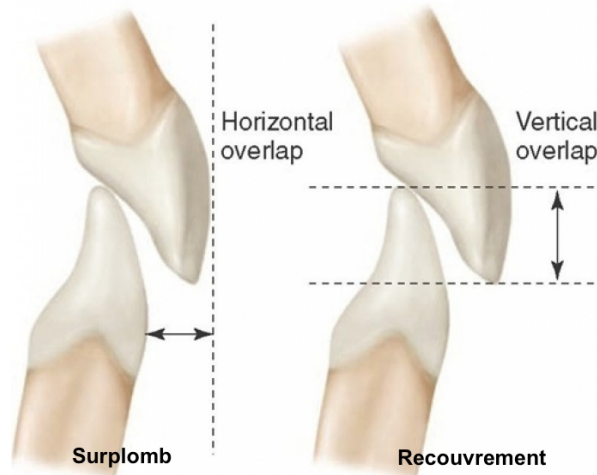


Figure 2 : Recouvrement et surplomb (source : Iraqui et coll. 2009)

• Contacts postérieurs :

Les prémolaires et molaires, assurent les contacts postérieurs de l'occlusion.

On appelle cuspide primaire, ou cuspide d'appui, les cuspides qui s'appuient sur la dent antagoniste. Elles supportent l'occlusion.

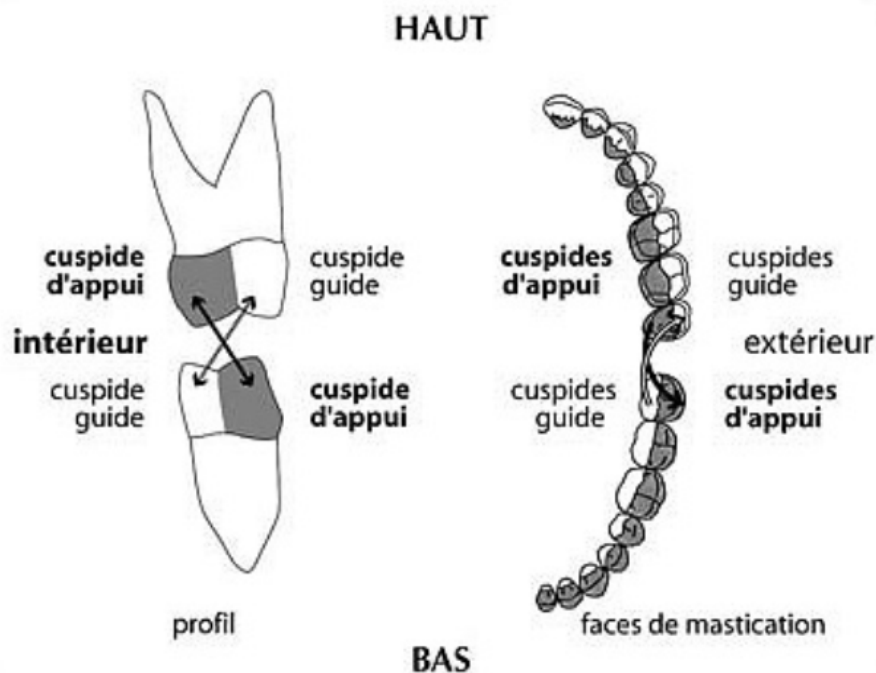


Figure 3 : Cuspides d'appui et cuspides guides (source : Bonnefoy et coll, 2013)

Les cuspides d'appui sont :

- les cuspides vestibulaires des prémolaires et molaires mandibulaires
- les cuspides palatines des prémolaires et des molaires maxillaires.

(Pour les cuspides secondaires, ou cuspides guides, c'est l'inverse)

On peut visualiser les cuspides d'appuis comme se situant entre les cuspides guide mandibulaire et maxillaire, à l'intérieur de l'occlusion comme on le voit sur la figure 3. Elles entrent en contact soit sur les crêtes marginales ou dans les fossettes marginales des prémolaires et molaires, soit dans les fosses centrales des molaires antagonistes. (Romerowski et Boccara, 2017)

La relation cuspide/fosse est caractérisée par 3 points de contact simultanés : c'est ce qu'on appelle le tripodisme.

En effet, une surface convexe en contact avec 3 surfaces antagonistes crée 3 points de contact, ce qui permet d'assurer une plus grande stabilité. Les 3 points des versants cuspidiens entrent en contact avec 3 points des parois de la fosse antagoniste. (Ash et Ramfjord, 1984)

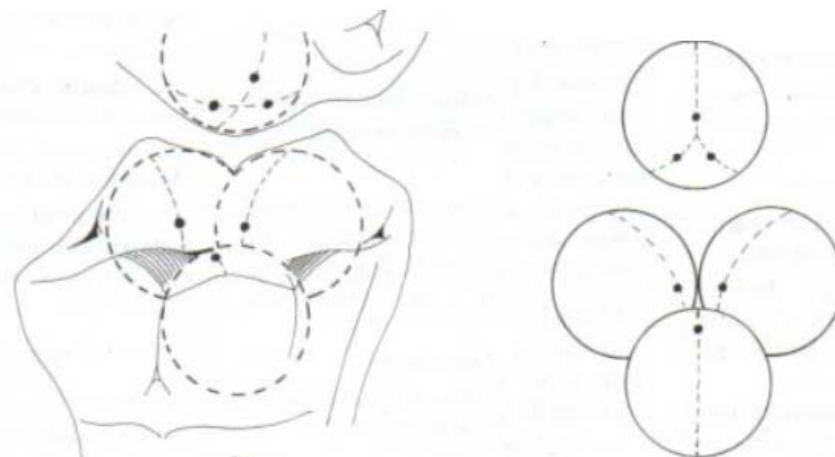


Figure 4 : Tripodisme (Source : Ash et Ramfjord, 1984)

Points de contact à la mandibule :

- Les cuspides disto-vestibulaires des molaires, s'imbriquent dans les fosses centrales antagonistes sur les arêtes internes des cuspides des molaires maxillaires. (tripodisme)

- Les cuspides vestibulaires des prémolaires et méso-vestibulaires des molaires entretiennent des contacts avec les crêtes marginales mésiales et distales des dents antagonistes.

Points de contact au maxillaire :

- Les cuspides méso-palatines des molaires maxillaires s'imbriquent dans les fosses centrales des molaires mandibulaires. (tripodisme)
- Les cuspides disto-palatines des molaires maxillaires entrent en contact avec les crêtes marginales mésiales et distales antagonistes des molaires mandibulaires.
- Les cuspides palatines des prémolaires se positionnent dans les fossettes distales des prémolaires antagonistes. (Marguelles-Bonnet et coll., 1984 ; Romerowski et Boccara, 2017)

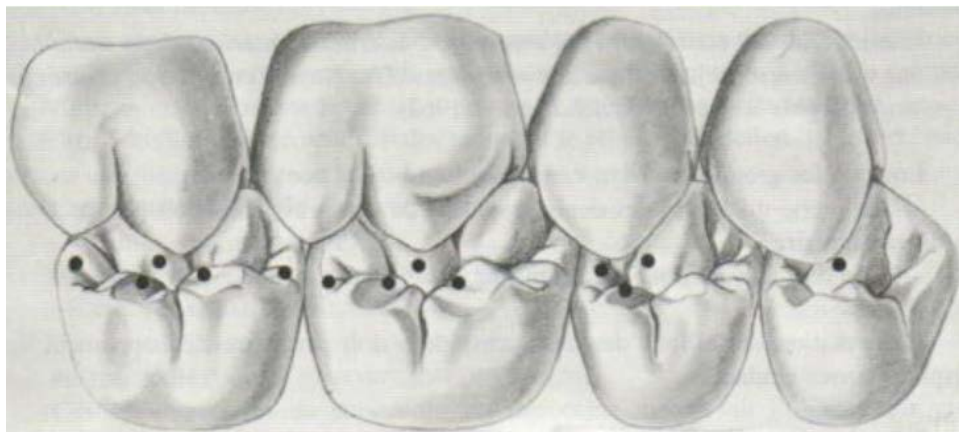


Figure 5 : Tripodisme : les cuspides d'appui méso-palatines des molaires maxillaires s'imbriquent dans les fosses centrales des molaires mandibulaire (Source : Marguelles-Bonnet, 1984)

Les cuspides ont une morphologie importante. Elles constituent la réponse ergonomique aux impératifs physiologiques définis par Prime, qui favorisent une occlusion équilibrée : (Picart, 2015)

- Faciliter l'éruption
- Favoriser la mastication
- Réduire la tendance à la fracture
- Réduire le travail musculaire
- Réduire les forces appliquées sur les tissus de soutien
- Éviter la morsure de la joue et de la langue

- Favoriser la prophylaxie

Il est donc important que cette morphologie soit respectée, restaurée ou reconstruite.

B. Organisation des arcades

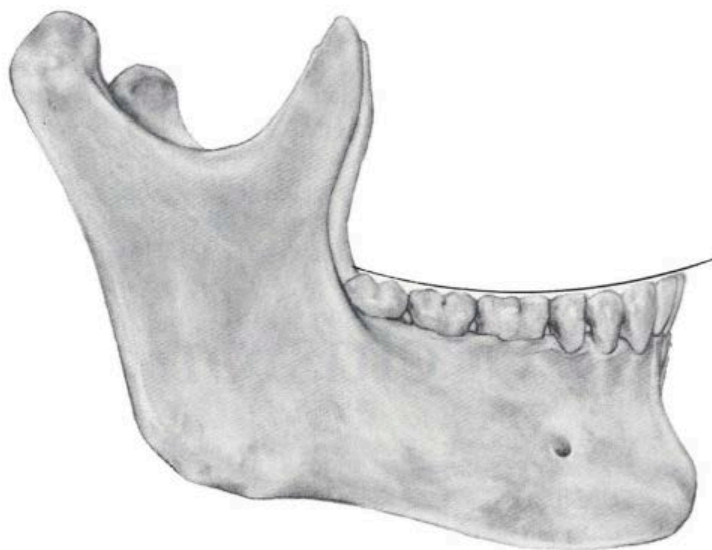
Chaque arcade dentaire forme une unité fonctionnelle grâce aux points de contact proximaux. L'assemblage des organes dentaires en arcades antagonistes est destiné à constituer un ensemble cohésif, capable de recevoir les contraintes subies lors des fonctions de l'appareil gnathologique, tout en garantissant sa pérennité.

- Dans sens sagittal :

- La courbe de Spee

La courbe de Spee, est une courbe antéro-postérieure à concavité supérieure parasagittale. Elle passe par le bord libre des incisives, la pointe des canines et les pointes des cuspidés vestibulaires des prémolaires et molaires mandibulaires. (Collège National d'Occlusodontologie, 2001 ; Archien et coll. 2004).

Elle permet une répartition équilibrée des forces exercées sur le bol alimentaire et la diffusion axiale des contraintes le long des racines de chaque dent. (Orthlieb, 1983)



- La classification d'Angle

Figure 6 : Courbe de SPEE (source : Dawson et coll., 1992)

Elle se base sur les rapports d'occlusion en intercuspédie maximale dans le sens sagittal. On va regarder les faces vestibulaires des premières molaires. (Duminil et al., 2013)

- Classe I

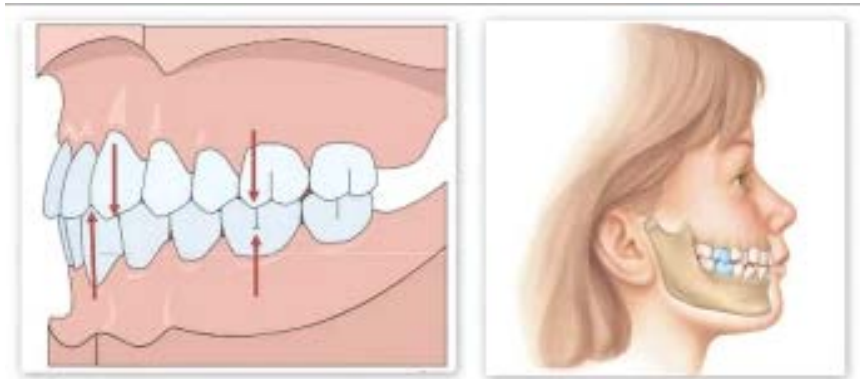


Figure 7 : Classe d'Angle I (source Biyani 2014)

La classe 1 correspond à la normocclusion.

L'alignement des dentures maxillaire et mandibulaire est idéal : l'arcade mandibulaire a une position en retrait d'une demi-cuspide par rapport à l'arcade maxillaire. La pointe cuspidienne mésio-vestibulaire de la première molaire supérieure est alignée avec le sillon centro-vestibulaire de la première molaire inférieure.

Il n'y a pas de décalage transversal : le milieu de l'arcade supérieure coïncide avec le milieu de l'arcade inférieure : on a un alignement inter-incisif.

Le surplomb et le recouvrement sont corrects.

Le rapport occlusal des molaires en classe 1 constitue l'élément fondamental de la stabilité occlusale.

- Classe II

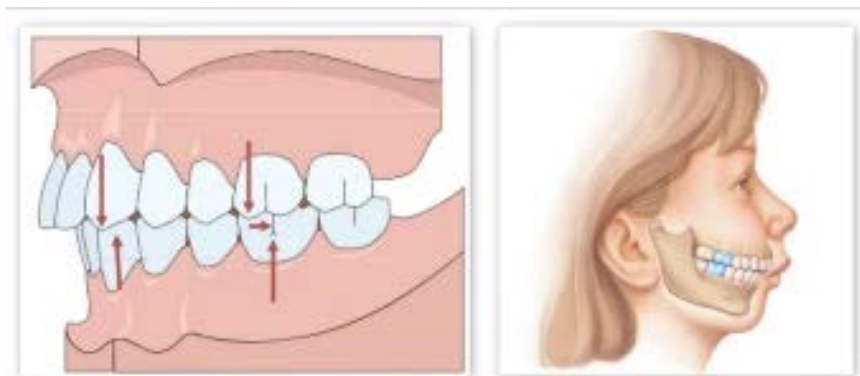


Figure 8 : Classe d'Angle II (Biyani, 2014)

Dans la classe II, l'arcade mandibulaire a une position décalée en arrière par rapport à la classe I. Elle est en retrait de plus d'une demi-cuspide par rapport à l'arcade maxillaire en classe I.

Deux divisions existent en fonction de l'augmentation du surplomb ou du recouvrement, respectivement dans la classe II, division 1 et la classe II, division 2.

- Classe III

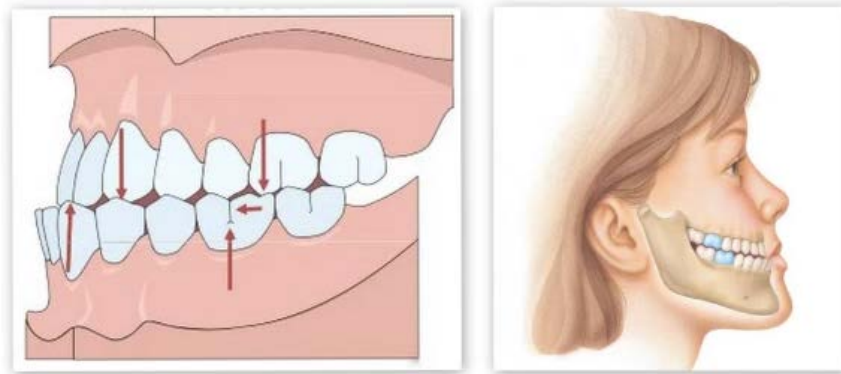


Figure 9 : Classe d'Angle III (Biyani, 2014)

En classe III, c'est l'inverse, l'arcade mandibulaire a une position décalée en avant par rapport à l'arcade maxillaire en classe I.

On retrouve dans le secteur antérieur un bout à bout incisif ou une occlusion inversée. (Duminil et coll., 2013)

- Dans le sens frontal

La courbe de Wilson correspond à l'ensemble des courbes frontales à concavité supérieure, réunissant les sommets des cuspides vestibulaires et linguales de deux dents homologues de l'arcade mandibulaire. (Collège National d'Occlusodontologie, 2001)

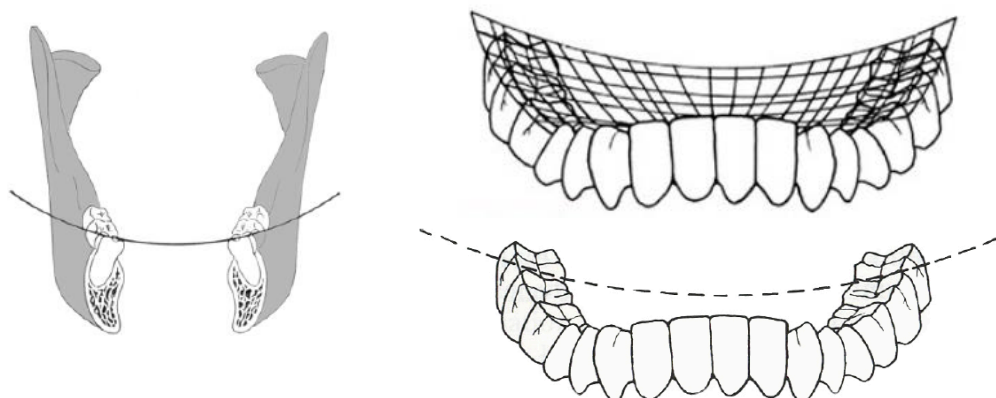


Figure 10 : Courbes de WILSON (source : Dawson et coll., 1992)

Il existe autant de courbes de Wilson qu'il existe de couples de dents homologues. La courbe de Wilson existe par l'orientation axiale des dents. Les dents ne sont pas implantées perpendiculairement à l'os. Il existe une orientation externe vestibulaire des dents postérieures maxillaires et une orientation interne linguale des dents mandibulaires. (Abjean et Korbendau, 1977)

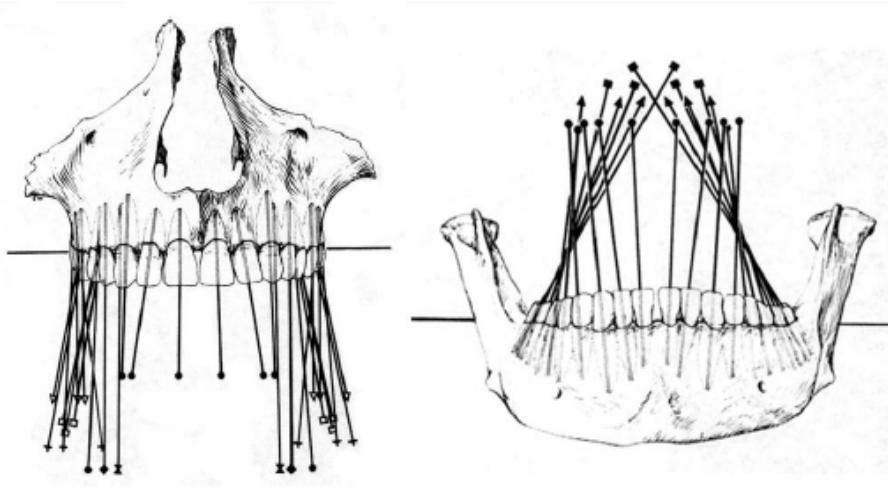


Figure 11 : inclinaison des dents (source : Landouzy, 2005)

Le caractère oblique de l'axe des dents augmente dans le sens antéro-postérieure : la courbe de Wilson en est de même de plus en plus marquée.

Cette orientation permet de faire converger la résultante des forces occlusales vers le haut et en dedans, vers le centre de la face à travers les piliers de résistances maxillomalaires, ce qui permet d'éviter de fragiliser l'ensemble du système.

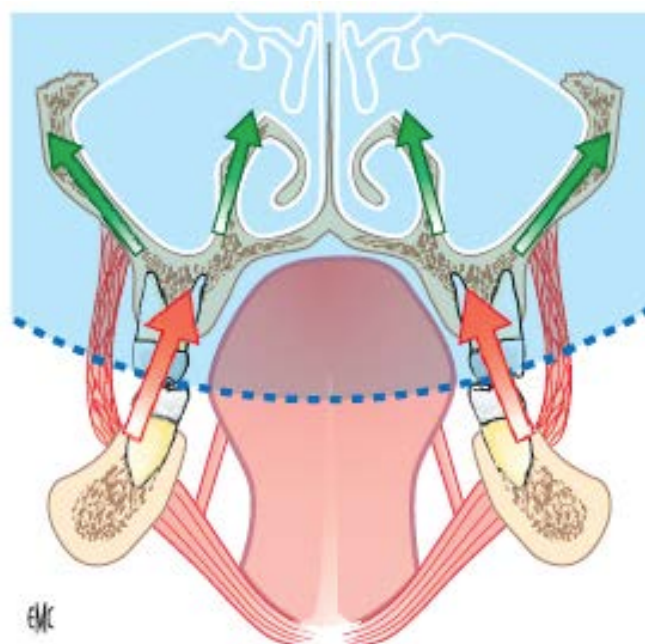


Figure 12 : Dispersion des pressions dans les piliers osseux de résistance de la face grâce à l'orientation des dents (source : Orthliefb et coll., 2013)

Les courbes de Wilson déterminent la position spécifique des cuspidés qui guident la mandibule harmonieusement lors de ses mouvements. (Landouzy, 2005)

- Dans le sens horizontal

Vu de dessus, les arcades dentaires ont le plus souvent une forme parabolique en « U ». Elles peuvent aussi avoir une forme rectangulaire, triangulaire, arrondie ou en lyre. Les arcades en « U » facilitent les relations occlusales des dents. (Cohen-lévy et Garcia, 2008)

1.2.2. Occlusion dynamique

L'occlusion dynamique représente les conditions physiologiques d'affrontement des dents antagonistes dans l'ensemble des fonctions manducatrices.

Pour simplifier, les fonctions occlusales ont été classifiées par J-D Orthlieb par la triade « centrage, calage, guidage » : (Orthlieb et coll., 2014)

A. Centrage

La position mandibulaire est imposée par l'OIM, c'est à dire par les dents. Elle définit la position des condyles, et les longueurs de travail musculaire qui doivent être tolérables par l'environnement musculo-articulaire.

La position mandibulaire physiologique, est centrée : c'est la fonction de centrage. Elle définit une position articulaire de la mandibule, non contraignante pour les structures musculo-articulaires. On parle d'occlusion en Relation centrée. (RC)

Cependant, OIM et ORC sont rarement confondues. Selon Posselt, 90% de la population possèdent une occlusion d'intercuspidation maximale différente de la relation centrée. (Orthlieb et Mantout, 1997)

Le différentiel ORC-OIM marque une tolérance articulaire sagittale inférieure de 2mm existant physiologiquement car la position d'OIM est située légèrement en avant par rapport à la RC. En revanche, dans le plan transversal, un décalage est beaucoup moins toléré : la mandibule en OIM comme en RC reste « centrée ».

C'est un élément clé de la pratique clinique car il est indispensable de disposer d'une position de référence physiologique indépendante des dents, lorsque le référent dentaire est pathologique, incomplet, absent ou qu'on cherche à l'évaluer.

La relation centrée est définie par le Collège National d'Occlusodontologie telle que « la position condylienne de référence la plus haute, réalisant une coaptation bilatérale condylo-disco-temporale, simultanée et transversalement stabilisée, suggérée et obtenue par contrôle non forcé, réitérative dans un temps donné et pour une posture corporelle donnée et enregistrable à partir d'un mouvement de rotation mandibulaire sans contact dentaire ». (CNO, 2011)

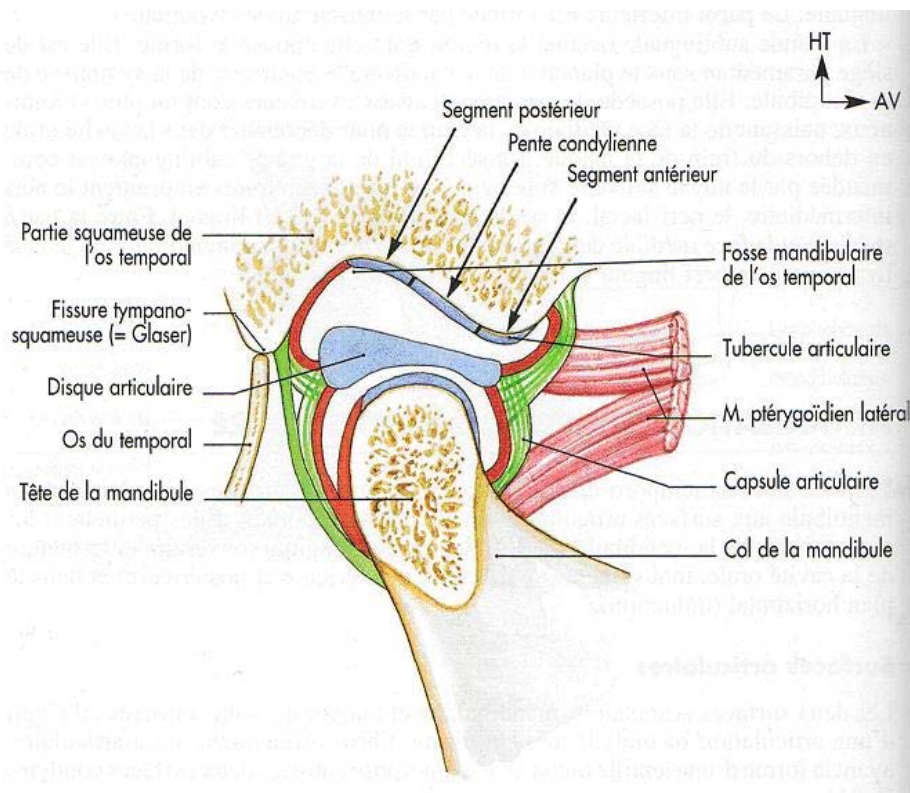


Figure 13 : Anatomie de l'articulation temporo-mandibulaire (source : Kare, 2009)

C'est une diarthrose, c'est à dire une double articulation caractérisée par la coaptation d'un disque articulaire entre la mandibule et l'os temporal : l'articulation condylo-discale et l'articulation disco-temporale. (Vacher, 2009)

Elle est symétrique à gauche et à droite et simultanée. La mobilisation d'une articulation entraîne systématiquement une réponse de l'autre côté.

Elle peut être obtenue par guidage non forcé par une succession de mouvements d'ouverture et de fermeture en rotation par le praticien et est donc reproductible. La

possibilité d'enregistrer cette position de référence mandibulaire et de la transférer (montage sur articulateur) constitue son intérêt diagnostique et thérapeutique.

Cette position peut varier légèrement en fonction de la posture et du temps puisque les structures articulaires soumises aux pressions fonctionnelles s'adaptent par remodelage tissulaire pour créer, un espace de tolérance autour de la relation centrée. (Kares, 2009)

B. Calage

La fonction de calage correspond à l'obtention d'une position mandibulaire précise en OIM. Elle assure une stabilité dentaire intra-arcade, et inter-arcade : stabilité de la mandibule, ce qui permet au système dentaire de faciliter la déglutition et d'autoriser la crispation. Le calage dentaire existe lorsqu'il y a une absence de migration dentaire. Cela veut dire que la résultante des forces et des résistances qui s'exercent sur les dents est nulle.

L'obtention de l'OIM autorise aussi une orientation des forces dans l'axe des dents pour une stimulation uniforme des dents et de leur parodonte. Dans ces conditions, les surfaces occlusales subissent une usure physiologique modérée.

Elle est obtenue par la répartition et la précision des points de contact occlusaux.

Rappel des caractéristiques de l'OIM en normocclusion, assurant le calage de la mandibule :

- Concordance des arcades dentaires maxillaires et mandibulaires
- Arcades dentaires continues grâce aux contacts inter-dentaires proximaux
- Respect de la courbe de SPEE qui permet la répartition des forces et la diminution des contraintes subies.
- Respect de la courbe de WILSON définie par l'orientation axiale des dents et facilite le système d'engrènement/désengrènement dentaire.
- Points de contact multiples et précis
- Points de contact uniformes, et punctiformes
- Points de contact répartis de façon équilibrée et homogène sur les arcades

- Points de contact simultanés, symétriques et de même intensité
- Tripodisme
- Rapport une dent sur deux dents

L'occlusion détermine la position mandibulaire, qui est alors maintenue par les muscles masticateurs : les condyles sont assis dans leurs fosses respectives, en position supérieure et antérieure contre les pentes postérieures des éminences articulaires. (Okeson, 2015)

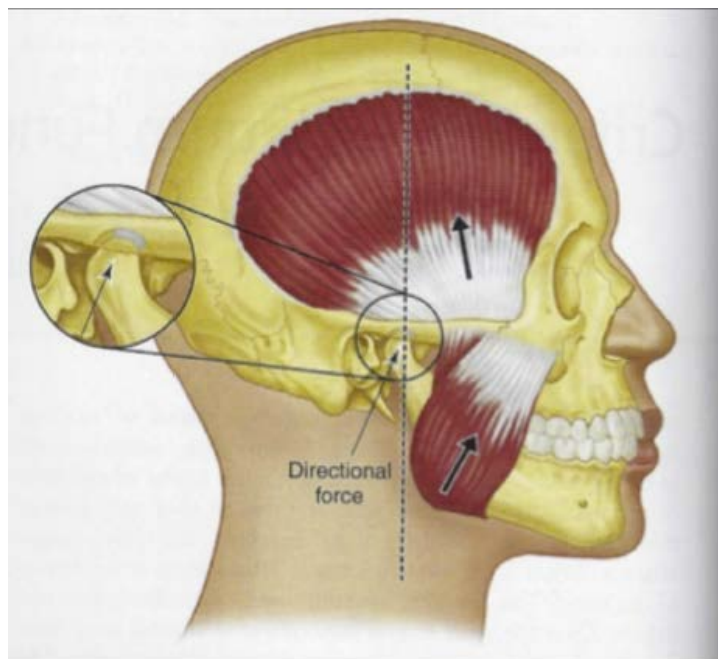


Figure 14 : Calage et stabilité mandibulaire en relation centrée (source : Okeson, 2015)

L'absence de contact en OIM d'une ou de plusieurs dents est toujours liée à une interposition pathologique à un blocage lors de l'éruption ou à une dysmorphose squelettique. (Smukler, 1993 ; Orthlieb et coll., 2014)

C. Guidage

Le guidage est la fonction mandibulaire qui permet à la mandibule de la mener à la position d'OIM. C'est ce qu'on appelle l'intercuspidation. Elle doit se faire sans obstacle postérieurs, et sans limitation antérieure : les mouvements mandibulaires doivent être symétriques, simples et non bridés.

Un guidage optimal de la mandibule va diminuer les surcharges dentaires, les contraintes articulaires (compression ou distorsion) et le travail musculaire et permettre ainsi à la mandibule la réalisation de ses fonctions en assurant autant une économie d'énergie et qu'une pérennité structurelle.

La cinématique mandibulaire présente des caractéristiques spécifiques : (Smukler, 1993 ; Orthlieb et Mantout, 1997)

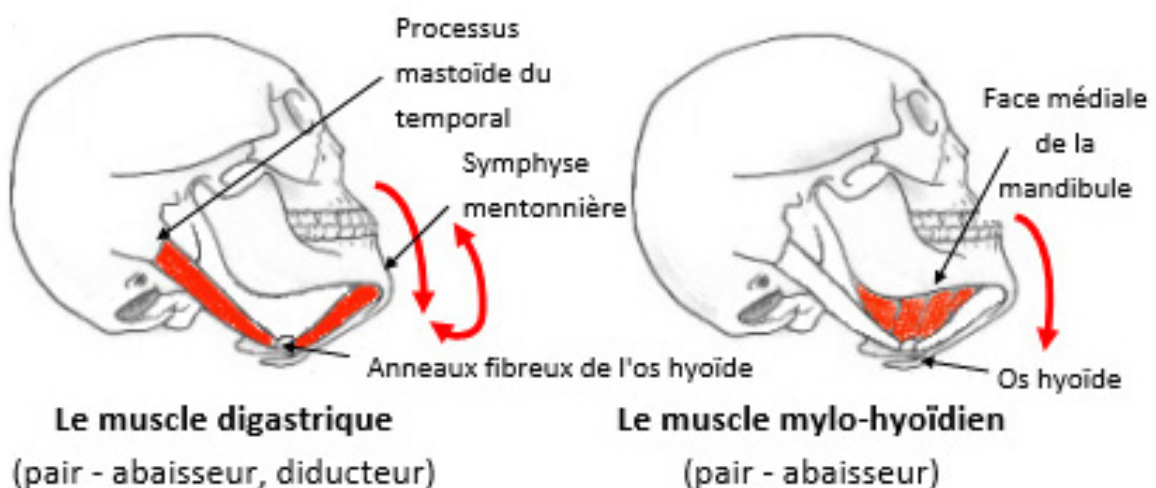
- Elle est régie par une triple articulation, constituée des articulations temporo-mandibulaires (ATM) droite et gauche et de l'occlusion dentaire.
- Chaque déplacement d'un condyle induit automatiquement un déplacement réciproque de l'autre : les articulations sont simultanées
- Les ATM sont mobilisées de façon constante.

Elles font parties des articulations les plus sollicitées du corps humain avec environ 10 000 mouvements en 24h.

La mandibule est guidée dans ses mouvements par les surfaces dentaires.

Les dents ont une action de protection mutuelle : les dents postérieures protègent les dents antérieures en occlusion et dans les mouvements de diduction, tandis que les dents antérieures protègent les dents postérieures lors des mouvements de rétrusion et protrusion. (DuPont, 2014)

La mandibule combine ainsi les mouvements élémentaires pour effectuer des mouvements composés et réaliser les mouvements fondamentaux et fonctionnels de la mandibule. (Abaissement-élévation, propulsion-répropulsion, protraction/rétraction, diduction)



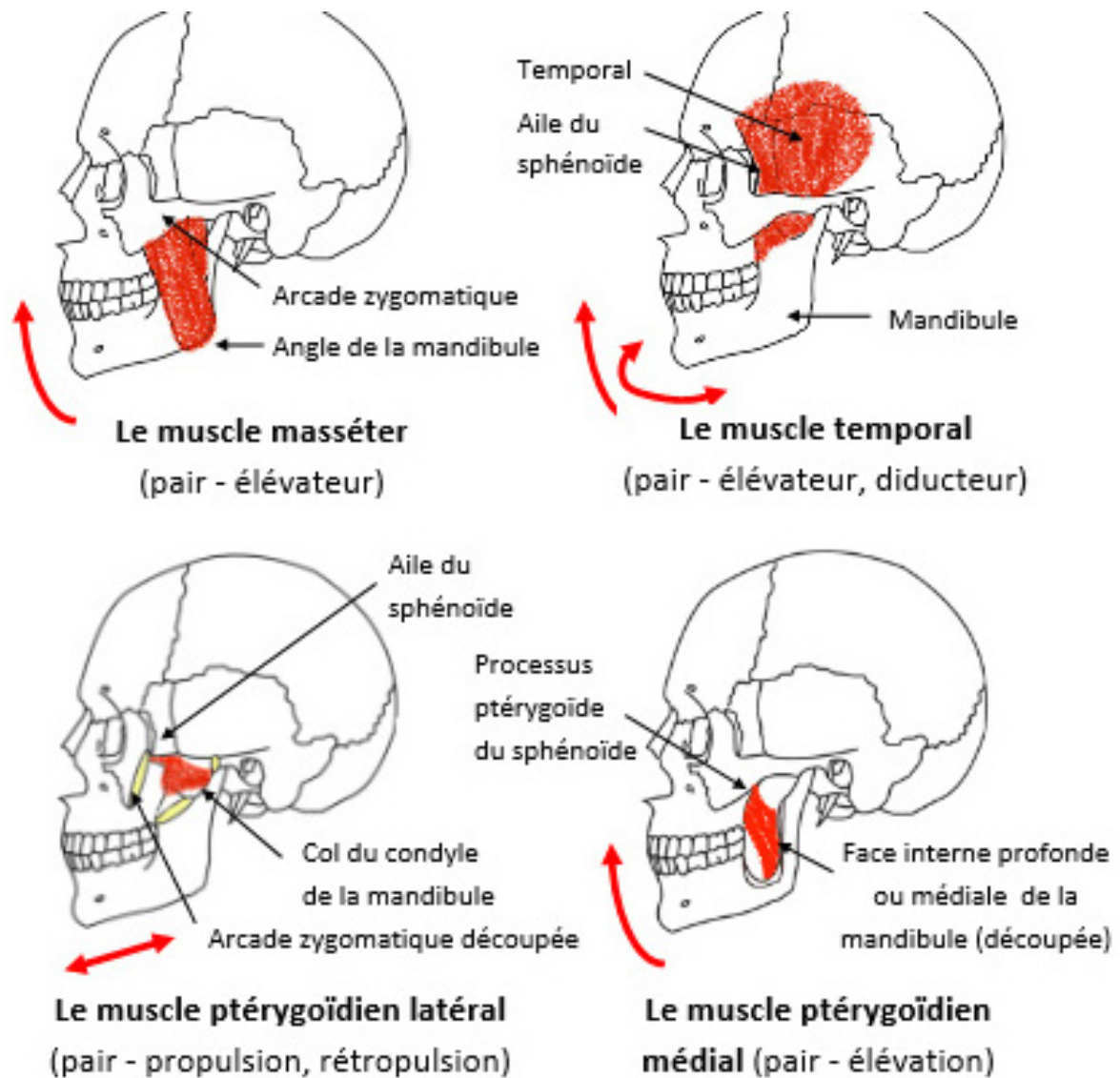


Figure 15 : Rappel des muscles masticateurs : insertions et rôles dans les mouvements mandibulaires (source : Dolisi, 2011)

- Mouvements élémentaires :

Le changement de position d'un corps dans l'espace se manifeste par des mouvements de rotation et/ou de translation : ce sont les mouvements élémentaires. La spécificité anatomique de l'ATM, permet d'exécuter ces mouvements, réalisés de façon synchrone ou asynchrone.

- La rotation :

La rotation est le mouvement réalisé par un objet qui se déplace autour d'un point ou d'un axe fixe. On dit que chaque point de cet objet est animé d'une même vitesse angulaire.

Pour l'ATM, l'axe de rotation est un axe horizontal transverse, dit bicondylien, qui passe par les tubercules médiaux des condyles. On l'appelle l'axe charnière. La rotation se produit dans le compartiment condylo-discal c'est à dire le compartiment inférieur de l'articulation.

Ce mouvement est déclenché par la contraction des muscles abaisseurs sus hyoïdiens.

- Translation :

C'est un mouvement durant lequel, un solide garde à tout instant la même orientation dans l'espace.

La translation, à l'inverse de la rotation, s'effectue dans le compartiment supérieur, temporo-méniscal.

- Mouvements composés :

La majorité des mouvements fonctionnels de la mandibule se caractérise par une combinaison des deux mouvements élémentaires (rotation et translation) : le mouvement de roto-translation.

Cette combinaison va permettre de réaliser les mouvements fondamentaux de la mandibule. (Orthlieb, 2017)

- Mouvements fondamentaux :

Les mouvements fondamentaux de la mandibule sont décrits avec l'OIM comme point de départ et d'arrivée. Ils définissent dans les 3 plans de l'espace, une enveloppe limite des mouvements : le diagramme de Posselt (1968), obtenu par l'enregistrement du déplacement du point inter-incisif mandibulaire, dans les différents plans de l'espace. Son intérêt est de définir certaines positions mandibulaires reproductibles. Si les limites supérieures sont généralement dentaires, les autres positions extrêmes sont limitées par les ligaments.

Lors des contacts inter-dentaires, les surfaces occlusales ne se contentent pas de limiter matériellement la fermeture, elles guident également les dents en occlusion centrée. Le guidage est ainsi induit par les traits morphologiques de leur architecture. (Bellekhannate et coll., 2012)

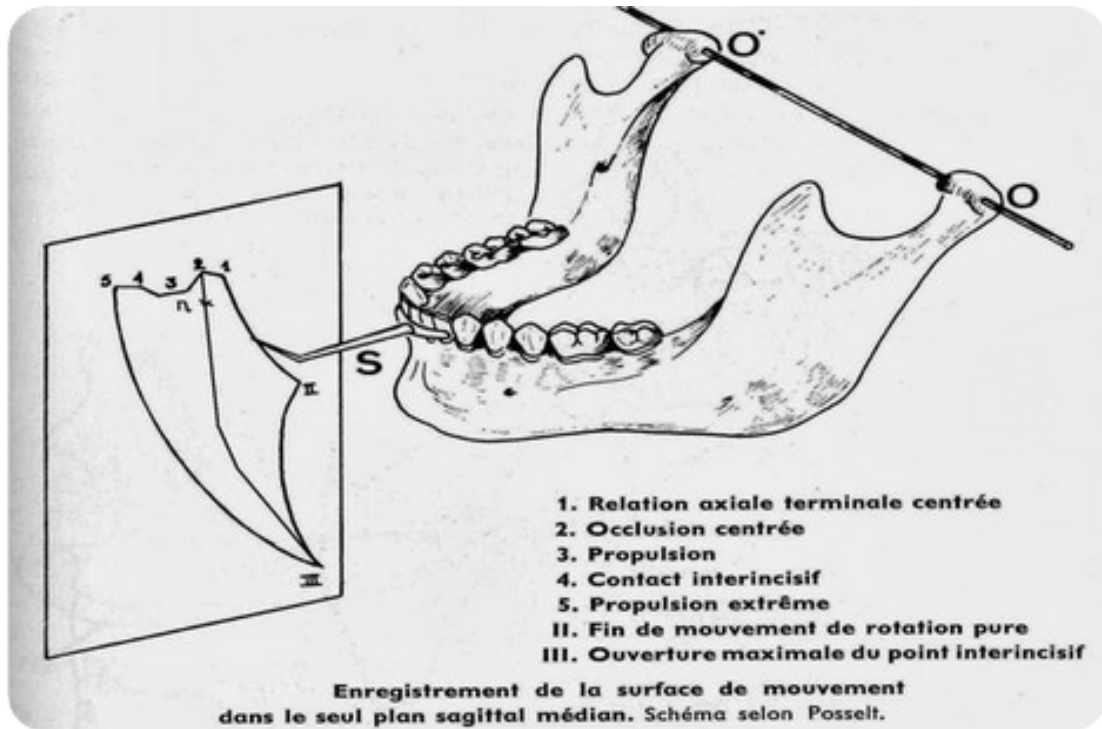


Figure 16 : Diagramme de Posselt (source : Posselt, 1968)

- 1. L'occlusion de Relation centrée
- 2. L'occlusion d'Intercuspitation maximal (OIM)
- Trajet entre 2 et 3 : Les cuspides quittent les fosses et la mandibule s'abaisse. Le condyle effectue un mouvement vers le bas et l'avant.
- 4. Position de bout à bout incisif.
- 5. Position de propulsion maximale.
- Trajet entre 1 et II : Première partie d'ouverture en rotation pure. L'axe de rotation bicondylien est fixe
- Trajet entre II et III : Deuxième partie d'ouverture en roto-translation pour arriver au point d'ouverture maximale (III) (Bory et Gobert, 1993)

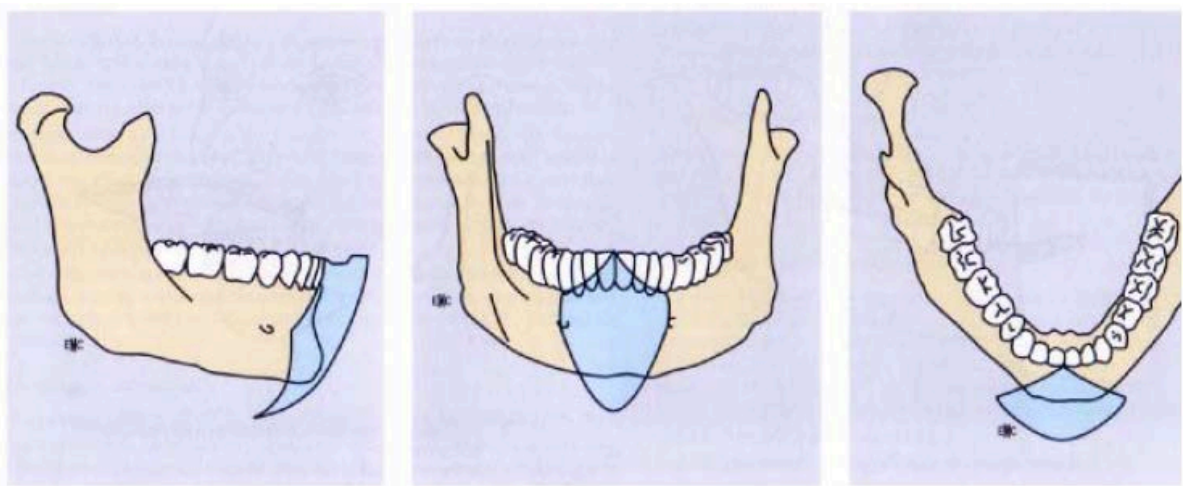


Figure 17 : diagramme de Posselt, vue sagittale, frontale et horizontale (Orthlieb, 2006)

On distingue 3 types de mouvements :

- Mouvements d'abaissement et d'ouverture :

Ce sont des mouvements verticaux.

Les mouvements d'abaissement mandibulaire (ouverture de la cavité orale) et d'élévation de la mandibule (fermeture) sont symétriques et situés entre 2 positions limites : l'OIM et la position d'ouverture maximale.

Le mouvement d'abaissement de la mandibule peut être divisé en deux phases. Jusqu'à environ 20mm d'ouverture, c'est d'abord un mouvement de rotation au niveau du compartiment intérieur de l'articulation, suivie d'une phase de translation vers le bas et l'avant dans le compartiment supérieur.

Le mouvement d'abaissement résulte d'une action symétrique et synergique des muscles abaisseurs et propulseurs. L'amplitude moyenne est de 50 mm. La limite de ce mouvement est ligamentaire, au niveau du disque articulaire. (Orthlieb et al., 2006)

- Mouvements sagittaux
 - o En avant de l'OIM : le couple propulsion-rétropulsion

La propulsion est un mouvement sagittal postéro-antérieur.

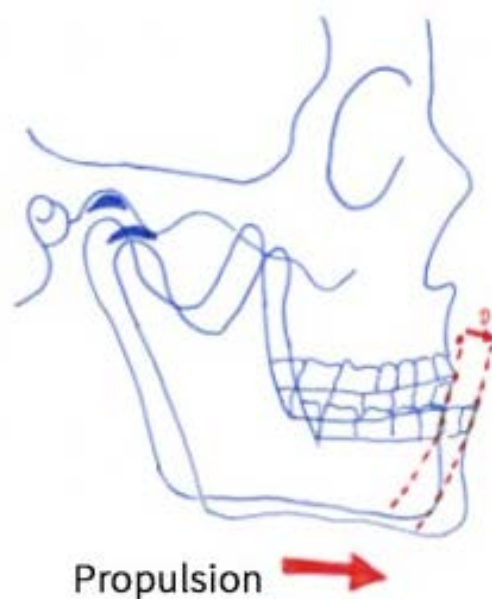


Figure 18 : Mouvement de propulsion (source : Orthlieb et Mantout, 1997)

La mandibule, dans ce mouvement, est guidée par le guide antérieur : c'est la pente de guidage, ou pente incisive. Elle dépend du recouvrement et du surplomb avec lesquels elle forme le triangle de Slavicek, ou aire de liberté fonctionnelle de Slavicek. Elle offre une capacité de liberté fonctionnelle autorisant des mouvements vers l'avant. L'angle du triangle formé entre la pente de guidage et le recouvrement est matérialisé dans le triangle de Slavicek. Cet angle est parfois nommé « angle intracronaire », sa valeur est en moyenne de 60° par rapport au plan axio-orbitaire. Il dépend essentiellement de l'importance du surplomb antérieur.

Déterminants du guidage antérieur

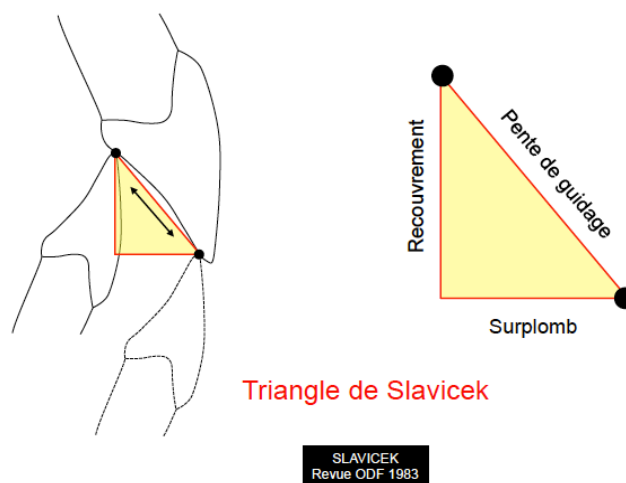


Figure 19 : Surplomb, Recouvrement et triangle de Slavicek (source : Slavicek, 1993)

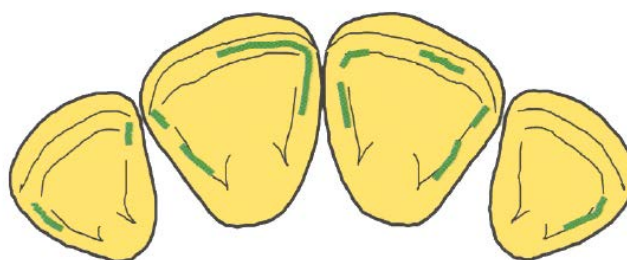
Le guide antérieur a deux rôles principaux :

- Mécanique :

Il guide la mandibule dans les mouvements de propulsion mais aussi d'incision. Il évite les interférences occlusales des secteurs postérieurs.

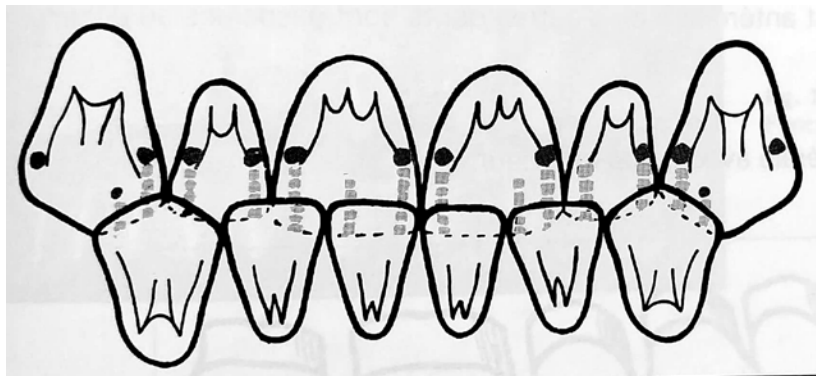
- Proprioceptif :

Les incisives ont une proprioception très fine, ce qui permet d'adapter l'engagement musculaire et l'intensité des forces.



Lors de la propulsion, la mandibule se dirige donc en avant et vers le bas, guidée par le glissement des bords [Figure 20 : Guidage antérieur \(Orthlieb, 2005\)](#) libres des incisives mandibulaires sur les crêtes proximales des faces palatines des incisives maxillaires, et la crête distale des canines maxillaires.

De sa position initiale en OIM, elle se déplace jusqu'au bout à bout incisif. Puis du bout à bout incisif, à la position de propulsion maximale.



[Figure 21 : Guide antérieur en propulsion \(Source : Rozenzweig, 1998\)](#)

L'anatomie des surfaces palatines des dents antérieures assure la prise en charge continue et symétrique du déplacement de la mandibule en permettant la protection des dents postérieures par leur désocclusion.

La position mandibulaire en bout à bout doit être équilibrée sur au moins deux incisives centrales sans induire de déviation mandibulaire.

Une répartition symétrique et sur l'ensemble des dents antérieures est optimale, afin de limiter les surcharges occlusales.

La propulsion entraîne une translation du condyle le long du tubercule articulaire temporal, et du ménisque vers le bas et l'avant, limitée par le frein temporo-méniscal. Le condyle vient ainsi se placer sous le tubercule articulaire du temporal lorsque la bouche est peu ouverte.

Elle est réalisée grâce à la contraction symétrique des faisceaux inférieurs des muscles ptérygoïdiens latéraux et des faisceaux superficiels des muscles masséters. Ce déplacement varie en moyenne de 7,3 à 9,1mm.

L'angle formé par la projection du trajet condylien sur un plan sagittal avec le plan axio-orbitaire est dénommé pente condylienne. Cette caractéristique est réglable sur un articulateur.

Plus la pente condylienne est marquée, et plus le désengrènement postérieur est favorisé lors de la propulsion. (Iraqi et al., 2009 ; Duminil et coll., 2013)

En d'autres termes : plus le plan d'occlusion à une inclinaison proche de la pente condylienne, plus la désocclusion sera difficile à obtenir. (Marguelles-Bonnet et al., 1984)

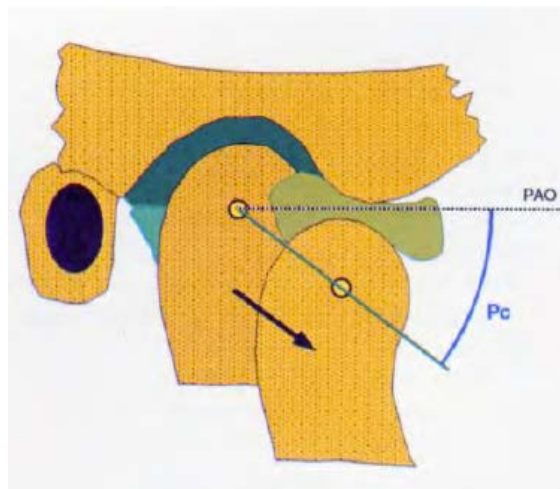


Figure 22 : Pente condylienne (Orthlieb, 2005)

Le mouvement inverse est la rétropropulsion : c'est le retour de la mandibule en OIM par une contraction combinée et simultanée des fibres horizontales postérieures du muscle temporal, des muscles abaisseurs et du ventre postérieur du gastrique.

- En arrière de l'OIM : rétraction- protraction

La mandibule, en position d'OIM, peut effectuer un mouvement de recul : c'est la rétraction, aussi appelé mouvement de Ferrein. Ce déplacement mène la mandibule de l'OIM à la position de RC. Son amplitude est limitée à 2mm : elle dépend du décalage OIM-ORC.

La rétraction est réalisée par un mouvement d'abaissement de la mandibule. Ce mouvement de rotation entraîne le condyle dans une position haute et centrée.

La surface de guidage est le guide anti-rétrusion (GAR). Il est constitué de surfaces préférentiellement symétriques, qui se trouvent sur le pan mésial de la cuspide palatine des premières prémolaires maxillaires. Cette cuspide montre une pente abrupte,

débordante, qui permet aussi bien de guider la mandibule en OIM que de l'empêcher de prendre une direction trop postérieure, formant une véritable barrière anti-rétrusion. Lors de ce mouvement, ce sont les muscles digastriques et le muscle génio-hyoïdien qui vont se contracter.

La protraction de la mandibule, à l'inverse, est le mouvement postéro-antérieur de la mandibule en RC jusqu'à l'OIM, provoqué par le chef inférieur des muscles ptérygoïdiens latéraux.

Il s'accompagne d'un léger mouvement d'élévation, donc d'une légère rotation condylienne. (Abjean et Korbendau, 1977 ; Ré, 2017)

- Mouvements de diduction :

Le mouvement de diduction est un mouvement mandibulaire, asymétrique, excentré, à composante horizontale, qui comprend une phase d'excursion (aller), et une phase d'incursion (retour).

On dénomme un côté travaillant (ou côté fonctionnel) vers lequel se déplace la mandibule, et le côté opposé, le côté non travaillant (ou côté non fonctionnel).

Le point interincisif mandibulaire se déplace de l'OIM au point de diduction maximale. Le contact des dents du côté travaillant doit au cours de tous les déplacements mandibulaires, provoquer la désocclusion immédiate des dents du côté non travaillant. L'agencement des courbes de Spee et de Wilson facilite la désocclusion et le ré-engrènement sans interférences postérieures dans les mouvements fonctionnels.

Si, lors de ce mouvement, la canine conduit à elle seule le mouvement sur tout le trajet de la mandibule : on dit qu'il y a une fonction Canine. Dès le début du trajet, la mandibule s'appuie du côté travaillant sur des contacts inter-canins qui se maintiennent jusqu'au bout à bout des canines mandibulaire et maxillaire. Le désengrènement est alors immédiat, non seulement de toutes les dents du côté non travaillant mais aussi de toutes les autres dents du côté travaillant, les canines jouant seules leur rôle de guide du mouvement mandibulaire latéral. (Casteyde, 2008)

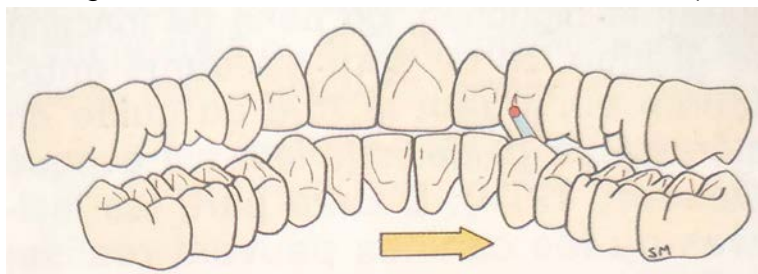


Figure 23 : Fonction Canine (source : Smukler, 1993)

Elle est très fréquente et est considérée comme la fonction latérale idéale, la canine possédant le parodonte le plus résistant et le mieux adapté pour conduire la fonction latérale.

Elle implique généralement : (Abjean et Korbendau, 1977)

- Le respect de la classification d'Angle avec une position distale d'une demi dent de la canine supérieure par rapport à la canine inférieure
- Un contact en OIM parfaitement marqué pour que la canine participe au mouvement dès le départ
- Un recouvrement canin plus important que le recouvrement prémolaire et incisif
- Un surplomb canin inférieur au surplomb incisif pour assurer une désocclusion des incisives

En revanche, si lors du mouvement latéral, du côté travaillant, plusieurs dents sont en contact sur une partie ou sur tout le trajet du déplacement et contribuent à guider la mandibule, on est en présence d'une fonction de groupe. Cette option existe naturellement chez un grand nombre d'individus (les dents s'étant adaptées par une usure de rodage ou une abrasion liée au bruxisme). (Marguelles-Bonnet et coll. 1984)

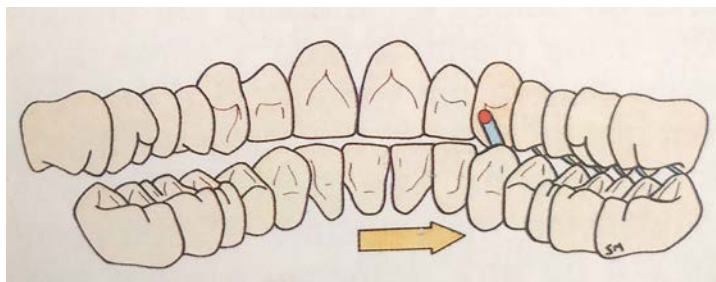


Figure 24 : Fonction de groupe (source : Smukler, 1993)

Elle peut être antérieure si elle concerne le bloc incisivo-canin, ou postérieure si ce sont les prémolaires et/ou les molaires qui participent au guidage de la mandibule.

Dans ce dernier cas, la fonction de groupe postérieure assure un confort et une efficacité fonctionnelle optimale car elle présente l'avantage de répartir harmonieusement les forces sur toutes les dents du côté travaillant ainsi que sur un

maximum de parodontes, limitant ainsi le risque d'extension d'une éventuelle alvéolyse tout en assurant une désocclusion immédiate et totale du côté non travaillant.

Dans ce schéma fonctionnel, les pentes des canines sont suffisamment ouvertes pour permettre les contacts avec les dents distales postérieures qui elles-mêmes présentent des versants internes des cuspidés vestibulaires parallèles à la pente interne de la canine maxillaire. (Casteyde, 2008)

Du côté travaillant, les faces externes des cuspidés vestibulaires des dents mandibulaires vont glisser latéralement sur les surfaces de guidage : les faces mésio-internes des cuspidés vestibulaires des dents maxillaires et plus particulièrement sur le versant mésio-palatin et le bord libre de la canine supérieure.

Cependant, la fonction de groupe demeure une fonction peu économe des structures (frottement des surfaces) et demande un recrutement musculaire important.

Du côté travaillant, l'hémimandibule homolatérale effectue une latéralisation travaillante : les cuspidés vestibulaires des dents mandibulaires s'opposent aux cuspidés vestibulaires des dents maxillaires.

Tandis que du côté non travaillant, l'hémimandibule controlatérale effectue une médialisation non travaillante. Les cuspidés inter-dentaires ne doivent pas se rencontrer, sinon, on parle d'interférence.

Au niveau articulaire, le condyle du côté travaillant, est appelé condyle travaillant ou condyle pivotant. Du fait de la relative constance de la distance intercondylienne, il effectue d'abord un mouvement de translation latérale, en dehors, en haut et en arrière afin d'effectuer ensuite une rotation autour d'un axe vertical pour effectuer le mouvement de diduction. Ce déplacement latéral est appelé « mouvement de Bennett ». De l'autre côté, le condyle non travaillant, ou orbitant, se déplace en bas, en avant, et vers le plan médian. Ce déplacement est plus ample que du côté travaillant. (Bonnefoy et al., 2013)

Le condyle suit l'inclinaison de l'éminence temporale. La projection sur un plan horizontal, de la trajectoire du condyle orbitant et le plan sagittal forment l'angle de Bennett, qui est un paramètre ajustable sur un articulateur.

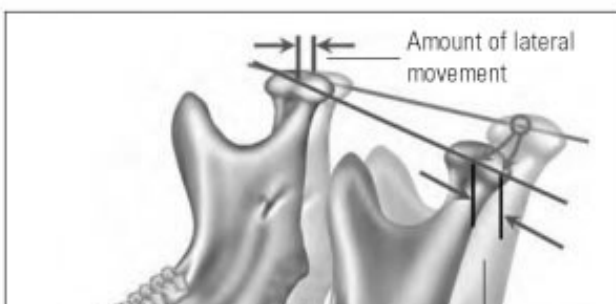


Fig 7-18 Diagram of Bennett movement. Bennett movement is the sideways spatial displacement of the working condyle during lateral movement of the mandible. It is measured between the resting position and the displacement after the lateral mandibular movement. It is approximately 2 mm and is enforced by the function of the lateral pterygoid muscle. As a result of sideways shift of the mandible, the amount of movement of the balancing condyle is also greater.

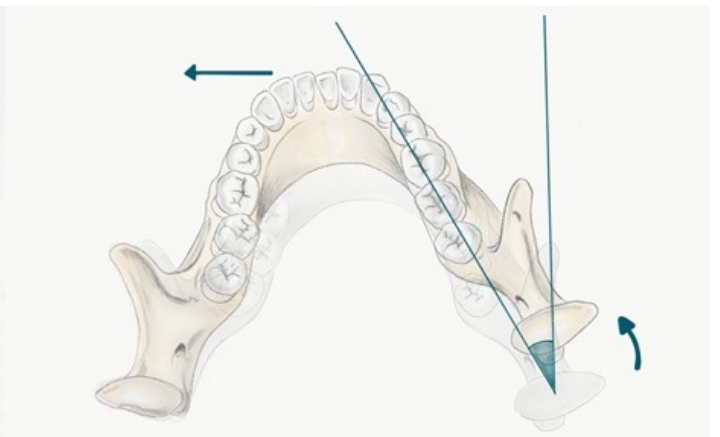
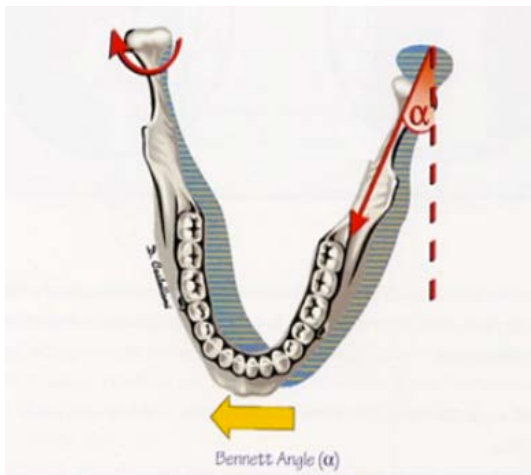


Figure 28 : Angle de Bennett, vue horizontale et vue latérale (Source Orthlieb et Mantout, 1997)

Au niveau musculaire, la diduction répond du côté travaillant à une contraction des fibres postérieures du muscle temporal, du ventre postérieur du muscle digastrique, des fibres profondes du muscle masséter, sous le contrôle du faisceau supérieur du muscle ptérygoïdien latéral.

Du côté non travaillant, c'est le faisceau inférieur du muscle ptérygoïdien latéral qui est mis en jeu. (Dawson, 1998)

L'occlusion est une cartographie de points de contact spécifiques, qui sont un support à la mandibule au repos, et lors de ses différentes fonctions.

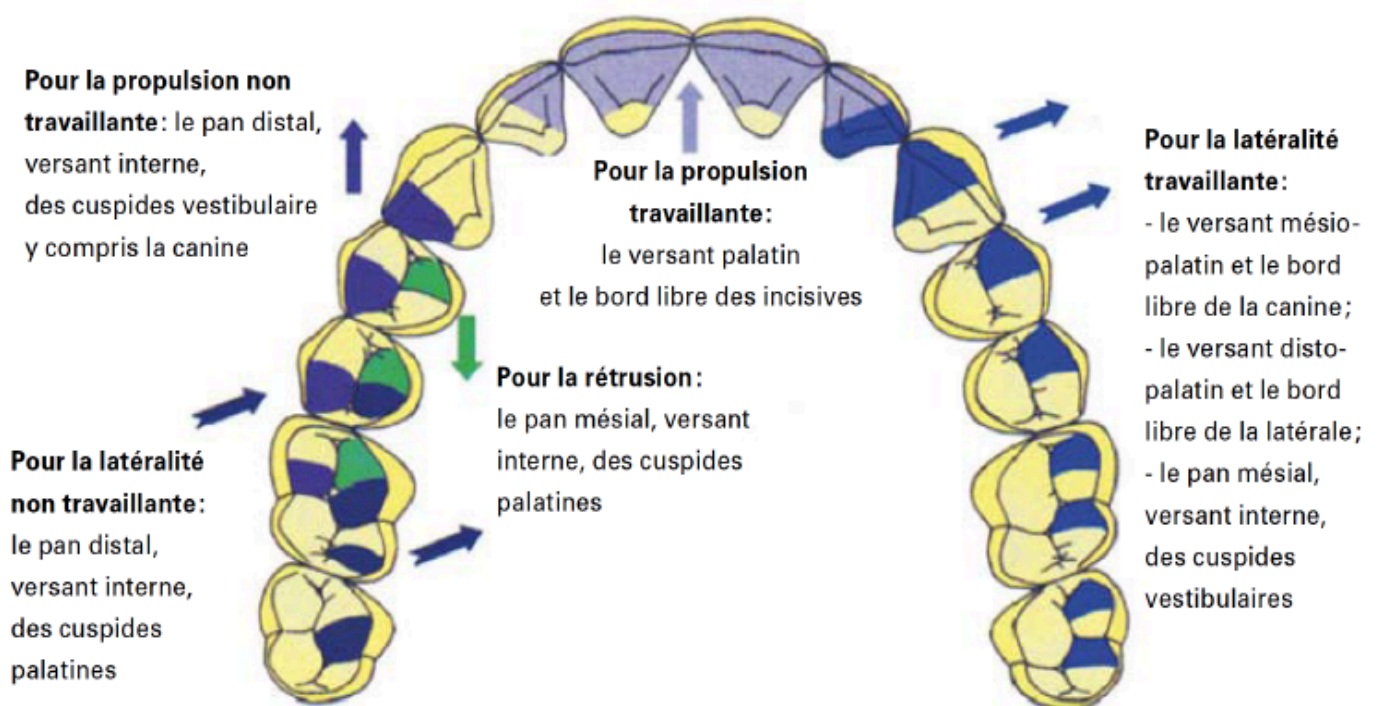


Figure 29 : Rappel des surfaces de guidage dentaire lors de la cinématique mandibulaire (source : Pers, 2010)

1.3. Rôle de l'occlusion

1.3.1. Fonctions mandibulaires

Les deux fonctions principales concernées par les mouvements mandibulaires sont la phonation et la mastication. On retrouve également le bâillement. La déglutition quant

à elle est physiologiquement exécutée dans une position statique, en OIM, d'où l'importance d'une position mandibulaire stable, reproductible et non pathogène.

A. La phonation

L'évolution de l'appareil manducateur a contribué à la mise en place de la fonction de phonation pendant laquelle, il est possible d'étudier trois types de contacts : dent-lèvre, dent-langue, et dent-dent.

L'organisation des arcades dentaires et leur relation inter-arcade jouent donc un rôle important quant à la réalisation de cette fonction. Un défaut d'occlusion tel qu'une malposition peut causer des difficultés d'élocution ou un défaut de prononciation.

Par exemple, on peut observer que la perte du bloc incisivo-canin peut empêcher la reproduction de certains sons et entraîner des dyslalies : des difficultés d'articulation. Dans la langue française, c'est essentiellement le cas des consonnes : pour les lettres « D », « T », « N » et « L » qui se prononcent en appuyant la langue sur les incisives (supérieures et inférieures), ou le « F », le « V » et le « S » produits par le contact de la lèvre inférieure et le bord libre des incisives maxillaires.

Au contraire le remplacement des dents antérieures manquantes améliore la phonation de façon significative. (Marguelles-Bonnet et coll., 1984)

Au niveau des mouvements mandibulaires, l'espace utilisé par un sujet, lors de l'élocution vu dans un plan frontal, est bien plus étroit que celui de la mastication. Il n'existe presque pas de déplacement latéral, et seulement un très léger mouvement vertical.

Le canal vocal, appelé aussi tractus vocal, s'étend de la glotte jusqu'aux lèvres et aux narines. C'est dans cette cavité que le souffle sonore résonne et s'y charge d'harmoniques qui enrichissent d'un timbre particulier le son fondamental qu'il porte. Les dents (comme la langue ou les lèvres) font partie de ce canal vocal. La modification de leurs positions modifie le volume et la forme du canal vocal, ce qui peut avoir une influence sur le timbre de voix. (Benyahio et al., 2009)

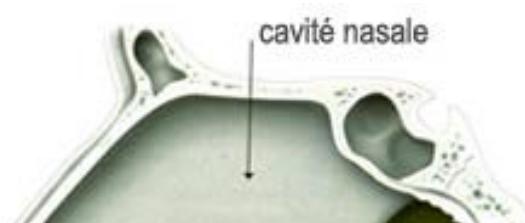

Figure 30 : Canal vocal entre la glotte et les lèvres (source : Benyahio et coll., 2009)

B. Mastication

La mastication est l'ensemble des mouvements qui débutent à partir de l'ingestion de l'aliment, jusqu'à sa déglutition.

C'est une succession de mouvements rythmiques d'appositions et de séparations des arcades, constituée d'enchaînements de mouvements d'abaissements et d'élévations de la mandibule, associée aux autres mouvements fondamentaux : propulsion, rétropropulsion et diduction, en concordance avec un travail très important des muscles élévateurs.

La mastication diffère selon chaque individu, l'anatomie des articulations, les muscles masticateurs, ou encore le type d'aliment mâché et est guidée par les dents lors de la fermeture buccale à la fin de chaque cycle.

Les dents antérieures, jouent un rôle dans la préhension et l'incision des aliments tandis que les dents postérieures vont permettre le broiement des aliments. Elles vont

se protéger mutuellement en impliquant le désengrènement du groupe de dent opposé lors de leur sollicitation.

La fragmentation et l'écrasement des aliments entre les arcades dentaires aboutissent à la constitution du bol alimentaire, appelé bolus.

En association aux mouvements coordonnés de la langue, des joues et des lèvres qui vont assurer son transport, sa formation et son contrôle, le bolus constitué sera apte à être dégluti. (Boileau et al., 2006)

La mastication s'établie en passant par plusieurs cycles masticatoires qui s'inscrivent dans le diagramme de Posselt.

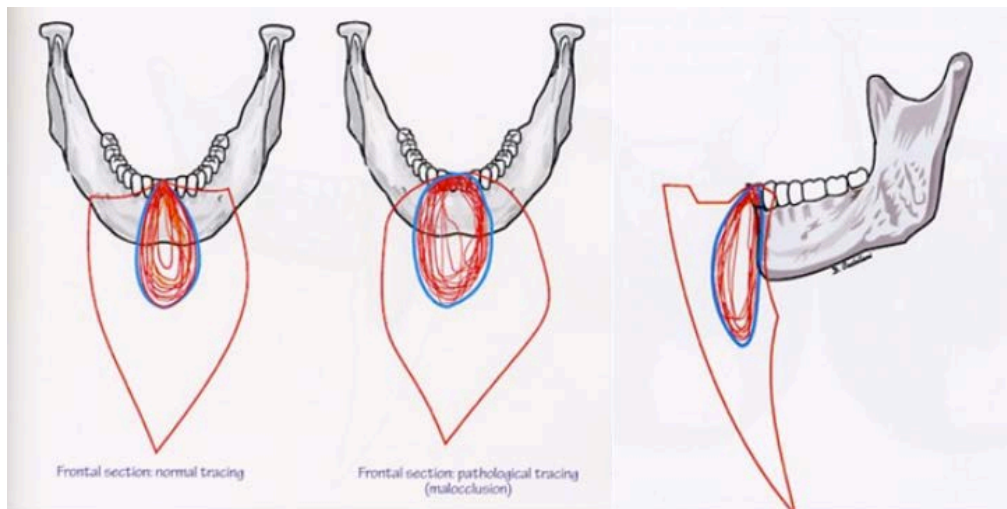


Figure 31 : Mouvement de la mandibule lors d'un cycle masticatoire, inséré dans le diagramme de Posselt (source : Boileau et coll., 2006)

A l'introduction des aliments, la mandibule est abaissée au maximum, puis elle va se refermer progressivement au fur et à mesure de la formation du bol alimentaire, jusqu'à sa déglutition. En moyenne, 15 cycles sont nécessaires avant la déglutition de l'aliment. Entre chaque cycle, la mandibule effectue une pause moyenne en OIM de 194 ms.

Le cycle masticatoire est très variable d'un individu à l'autre mais également chez un même individu en fonction de l'aliment. (Duminil et coll., 2013, Orthlieb, 2017)

Un cycle masticatoire décrit la trajectoire du point inter-incisif qui revient à la fin de chaque cycle à la position de départ. On peut le diviser en plusieurs phases :

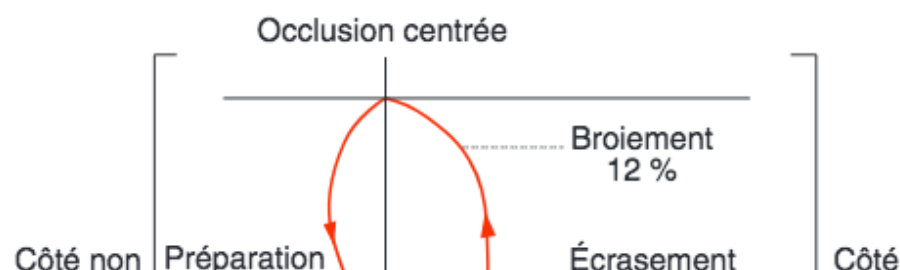

Figure 32 : Enregistrement du point inter-incisif lors d'un cycle masticatoire, dans le plan frontal

(source : Le Gall, 2013)

- La phase préparatoire : C'est la phase d'abaissement.

Le point inter-incisif descend vers le côté non travaillant à partir de la position d'occlusion centrée et jusqu'à rejoindre la ligne médiane qu'il dépasse pour continuer à descendre en allant vers le côté opposé travaillant et ce jusqu'au contact du bol alimentaire.

- La phase d'établissement du contact avec le bol alimentaire

Toujours du côté travaillant, la mandibule remonte et le point inter-incisif se dirige vers le haut jusqu'au contact avec le bol alimentaire. Cette phase est suivie d'une phase d'écrasement. Le mouvement de fermeture est d'une plus forte amplitude afin de permettre aux dents d'écraser les aliments entre les faces triturantes.

- La phase de broiement

Elle correspond au mouvement de diduction de la mandibule. Elle se dirige en position de départ.

- La phase en occlusion centrée

Le point incisif revient à sa position initiale où il rejoint brusquement la ligne médiane et marque la fin du cycle.

Au cours de la répétition des cycles, la consistance du bol alimentaire se modifie et l'amplitude et la durée des cycles diminuent mais la direction des mouvements reste globalement la même.

La fonction de mastication avec ses phases de préhension section, déchirement trituration est convenablement assurée par :

- L'architecture anatomique occlusale des différentes catégories de dents (Incisives, canines, dents cuspidées) qui permet de réaliser efficacement les différentes actions lors de la mastication (section, déchirement, trituration alimentaire)
- La bonne coordination des deux arcades dentaires permettant leur affrontement correct. Elle dépend de l'absence de décalage squelettique maxillo-mandibulaire et d'une occlusion dentaire adéquate.
- L'organisation curviligne des arcades dans les trois plans de l'espace, qui facilite le guidage dentaire de la mandibule et garantit une efficacité masticatoire en diminuant l'intensité et le temps d'application des forces masticatoires.
- La stabilité et la précision de l'occlusion en OIM, qui supportent le travail musculaire et optimisent la phase de déglutition. (Picart, 2015)

L'occlusion dentaire permet ainsi, lors de la mastication de stabiliser la mandibule entre chaque cycle masticatoire, et de la guider dans ses mouvements.

Elle assure alors une mastication efficace, économe et pérenne pour le système gnathologique. Toute interférence occlusale intervenant lors des mouvements de la mandibule ou gênant l'atteinte de la position de calage mandibulaire peut être incriminée dans les problèmes de l'appareil masticateur.

C. Déglutition

A la fin de la mastication, le bolus est constitué. Il est rassemblé sur le dos de la langue et dirigé vers l'isthme du gosier pour être dégluti. Parallèlement les dents viennent en intercuspidie maximale, et les muscles masséters, temporaux et ptérygoïdien médian

se contractent bilatéralement pour maintenir ce calage occlusal qui assure la stabilisation de la mandibule.

Celle-ci devient alors un point d'appui qui permet aux muscles hyoïdiens de mobiliser l'os hyoïde, et à la langue de se soulever pour déclencher l'onde péristaltique qui propulse le bolus vers l'estomac.

Pour les nouveaux nés et les patients édentés, c'est la langue, interposée entre les arcades qui permet de stabiliser la mandibule et qui sert de support à la déglutition.

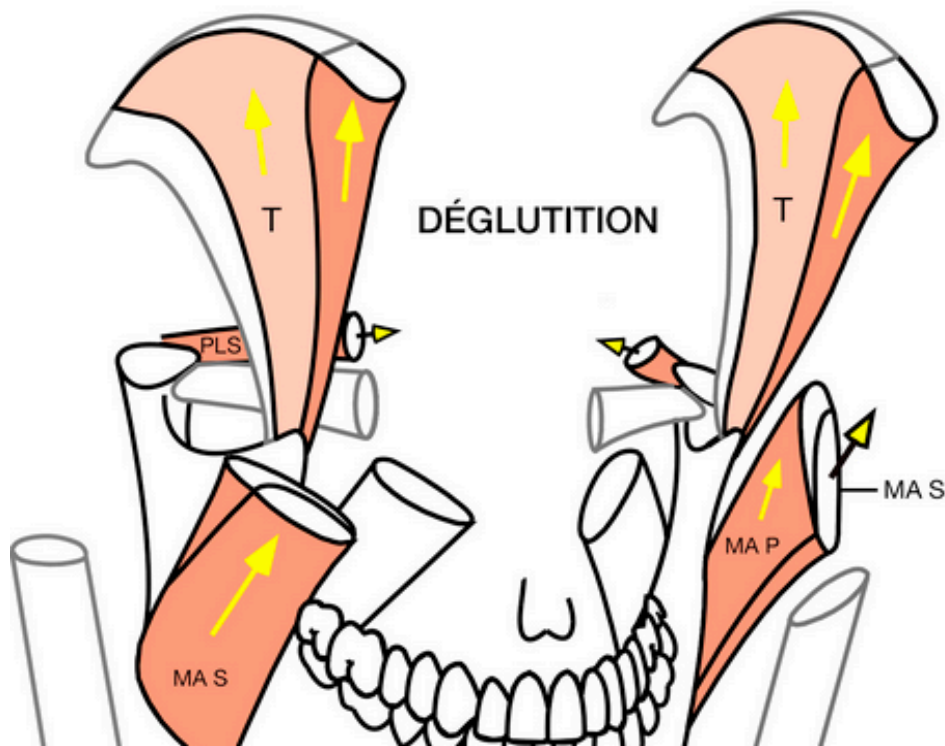
Lorsque la déglutition est mature, la mandibule est stabilisée par l'occlusion et la langue vient alors en appui sur le palais en arrière des incisives maxillaires.

Chez l'enfant, les stimulations fonctionnelles, constantes provoquées par la déglutition, entre autres au niveau articulaire, permettent l'installation progressive, pendant la croissance, d'une corrélation anatomique directe entre occlusion dentaire, équilibre neuro-musculaire et position articulaire de déglutition.

La déglutition intervient plus de mille fois par jour. Il en est donc de même pour le calage occlusal de la mandibule en Intercuspidie maximale, en équilibre neuro-musculaire.

Si l'OIM est instable ou perturbée, par exemple par un contact prématuré, un mécanisme central d'adaptation va déplacer la mandibule vers une autre position plus stable. La position de repos est alors modifiée en fonction de cette nouvelle OIM adaptative. Cette posture peut engendrer un déséquilibre neuro-musculaire et avoir des conséquences sur l'équilibre postural du corps.

Il est important de retrouver une position mandibulaire fonctionnelle physiologique afin de ne pas générer l'usure et la fatigue de l'ensemble du complexe orofacéodentaire.



**Figure 34 : Implication des muscles masticateurs, de l'occlusion et de l'os hyoïde dans la déglutition
(source : Le Gall et Lauret 2011)**

1.3.2. Esthétiques

Les dents font partie intégrante de l'esthétique d'une personne.

L'esthétique dépend de la couleur, du volume et de la forme des dents par rapport au visage : les proportions doivent être harmonieuses. Mais l'occlusion y joue aussi un rôle important.

Une occlusion équilibrée répond en premier lieu aux impératifs fonctionnels du système gnathologique, mais correspond également aux critères esthétiques du visage.

L'alignement des dents assure une symétrie au niveau de la ligne médiane, alors confondue avec la ligne inter-incisive et le plan d'occlusion dentaire est parallèle à l'axe bi-pupillaire, la bouche apparaissant de travers, le cas échéant.

Lorsque les bords des dents maxillaires, c'est à dire la ligne du sourire suit la courbure naturelle de la lèvre inférieure lorsque la personne sourit, le sourire est ressenti comme particulièrement sympathique. (Cohen-lévy et Garcia, 2008)

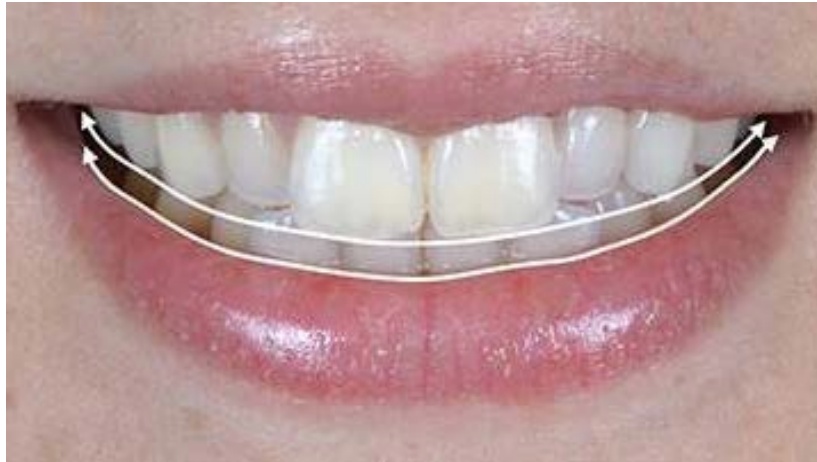

Figure 35 : ligne du sourire et courbure de la lèvre inférieure harmonieuses
(source : Cohen-lévy et Garcia, 2008)

Un guide antérieur fonctionnel, associé à une pente incisive correcte, permet de soutenir la lèvre supérieure, caractéristique mesuré selon l'angle naso-labial. Lorsque les dents antérieures sont mal positionnées et que le guide antérieur est a fonctionnel ou dysfonctionnel, il est possible que les lèvres ne soient pas ou peu soutenues. Les lèvres paraissent alors plus fines et des rides au niveau des commissures labiales se forment, rajoutant quelques années d'âge au patient.

Lors des réhabilitations dentaires, le thérapeute cherche le meilleur compromis entre réhabilitation fonctionnelle et esthétique. Il se base sur les règles anatomiques qui caractérisent l'occlusion pour retrouver une occlusion fonctionnelle et esthétique.

A l'inverse, l'orthodontiste est souvent sollicité pour répondre à des demandes esthétiques. Mais il doit tout autant veiller à obtenir une occlusion fonctionnelle et parfaitement équilibrée, afin d'éviter le déplacement des dents, ou les conséquences d'une malocclusion. (Hue, 2008)

1.3.2. L'occlusion neuro-musculaire :

L'occlusion neuromusculaire se définit comme étant une occlusion équilibrée, qui augmente fortement la stabilité de la santé physiologique de l'individu.

L'occlusion résulte en effet d'une l'adaptation anatomique et physiologique. Le système nerveux central intègre les feedbacks, ou rétroactions qui sont des actions qui se développent en réponse d'un effet sur sa propre origine.

Elles peuvent être proprioceptives (sens de la position et du mouvement) et nociceptives et proviennent de différents niveaux du système nerveux périphérique : les dents, les articulations des mâchoires et les structures musculo-ligamentaires nommées triades stomatognathiques.

Le feedback de l'organe de l'équilibre de l'oreille interne aux noyaux appropriés du tronc cérébral nommés appareil vestibulaire doit aussi y être inclus car tous les systèmes sont en lien, notamment car innervés par le même nerf trijumeau. Le positionnement de l'organe de l'équilibre dépend par exemple de la résolution de forces exercées par l'occlusion, de la posture de la tête, du feedback visuel et de la tension de la musculature reliant la mandibule à la tête.

Le feedback nerveux de l'ensemble du système stomatognathique et des structures associées est intégrée de façon centrale, en produisant un effet de sommation au niveau du neurone moteur. Ces signaux nerveux fixent le tonus de base de la mandibule, de la musculature oro-faciale, pharyngée et cervicale dans des muscles particuliers dont la fonction n'est pas uniquement la mastication, la respiration, la déglutition et l'audition, mais également la posture de la tête.

À cet égard, il fait comprendre que le feedback de la façon dont les dents sont en relation au repos et en occlusion est un élément intégral de toutes ces fonctions.

2. QUAND : les malocclusions

2.1. Occlusion dentaire non équilibrée

2.1.1. Définition

Une malocclusion dentaire est, par définition, une malocclusion incorrecte. Elle est différente de la normocclusion et possède un ou plusieurs contacts occlusaux anormaux, en situation statique et/ou dynamique, qui la différencie d'une occlusion équilibrée, que ce soit un défaut intra-arcade : défaut d'alignement, malposition dentaire, dent absente, et/ou une anomalie inter-arcade : un défaut d'emboîtement, une mauvaise posture relationnelle entre les deux arcades. (Orthlieb et col., 2006)

2.1.2. Types

Les problèmes d'occlusion n'entraînent pas systématiquement de dysfonctionnement symptomatique. De nombreuses personnes vivent avec un problème d'occlusion mais n'ont aucun symptôme. Le potentiel d'adaptation de l'appareil manducateur lui permet de s'ajuster, en réponse aux déséquilibres rencontrés. Ces phénomènes d'ajustement sont d'autant plus efficaces que les anomalies occlusales sont d'installation précoce (individu jeune), et progressive (mise en place progressive d'une malocclusion ou détérioration dentaire lente).

On différencie donc plusieurs types d'occlusion : (Orthlieb et coll., 2006)

A. La normocclusion :

La normocclusion est le modèle de référence définissant les relations occlusales statiques et cinématiques idéales. Elle correspond à une occlusion équilibrée.

Elle a été décrite précédemment dans la première partie.

B. Occlusion Physiologique

L'occlusion physiologique, naturelle ou thérapeutique réalise sans contrainte les fonctions mandibulaires de centrage, calage, guidage.

Elle n'entraîne donc pas de perturbation musculaire, articulaire ou dentaire.
Néanmoins, elle peut comporter une ou quelques anomalies.

- Occlusion fonctionnelle

L'occlusion fonctionnelle est l'occlusion la plus proche de la normocclusion. Elle co-existe en harmonie avec les muscles et les ATM dans le complexe stomatognathique qui ne présente aucun symptôme imputable à cette occlusion.

Elle respecte les caractéristiques générales permettant la réalisation sans contrainte des fonctions mandibulaires : (CNO, Orthlieb et al., 2006)

- Le centrage, avec une antéposition physiologique et sans déviation mandibulaire
 - Glissement ORC/OIM inférieur à 0,2 mm dans le plan frontal)
 - Faible décalage sagittal (de 0/3mm à 4/10mm) entre ORC et OIM
 - Antéposition physiologique : DVO en harmonie avec le cadre squelettique
- Le calage, obtenu par respect des caractéristiques de l'OIM
 - OIM avec contacts multiples harmonieux répartis sur une majorité de dents cuspides
 - Respect des courbures occlusales physiologiques (orientation axiales des pressions)
 - Calage occlusal (1 dent/2 dents) permettant la stabilisation de la posture mandibulaire en déglutition.
 - Absence de diastèmes ou de dystopies évolutifs
- Le guidage, sans interférence
 - Guidage antérieur avec respect du surplomb et recouvrement
 - Guidage en diduction

- Protection mutuelle des dents par désocclusion simultanée des dents antérieures par les dents postérieures dans les mouvements de diduction, et inversement dans les mouvements de protraction.
 - Absence d'interférences et de prématurités occlusales déviant les mouvements fonctionnels
- Occlusion de convenance, ou malocclusion fonctionnelle

Autrefois appelé malocclusion fonctionnelle, l'occlusion de convenance comporte des contacts occlusaux indésirables.

Sa mise en place est progressive et les fonctions de centrage, calage, et guidage restent possibles sans générer d'atteinte structurelle ou d'impotence fonctionnelle. Elle n'entraîne donc pas de perturbation musculaire, articulaire ou dentaire mais son équilibre parfois fragile peut évoluer vers la malocclusion pathogène. (Bonney et al., 2013)

C. Malocclusion pathogène, ou dysfonctionnelle. (Orthlieb et coll., 2006)

La malocclusion pathogène est une occlusion naturelle ou iatrogène. Elle est caractérisée par une ou plusieurs anomalies de l'occlusion, ou dysfonctions occlusales, dont le potentiel adaptatif du système manducateur ne suffit plus à pallier. Ces anomalies sont caractérisées par un affrontement conflictuel des arcades dentaires pouvant déclencher, entretenir ou contribuer à :

- Des altérations structurelles des éléments constitutifs de l'appareil manducateur (non respect du principe d'économie de structure)
- Des troubles fonctionnels avec comportement adaptatif perturbant la gestion ergonomique de l'appareil (non respect du principe d'économie d'énergie)

2.1.3 Etiologies

L'appareil manducateur est un système complexe qui comprend les dents, les articulations temporo-mandibulaires, les structures musculo-ligamentaires, la langue et le palais.

Tout trouble qui provient d'un élément peut entraîner une conséquence sur les autres en générant des réponses connexes.

L'appareil manducateur possède néanmoins une capacité d'adaptation qui définit une barrière entre physiologie et pathologie, propre à chaque individu, et fluctue avec le temps.

Si la frontière est dépassée, l'occlusion devient pathogène. Souvent, un long processus est nécessaire pour sa mise en place, mais elle peut aussi survenir rapidement après un choc, un traumatisme.

L'étiopathogénie des malocclusions, souvent multifactorielle, reste difficile à déterminer avec précision, plusieurs facteurs pouvant être mis en cause et se mélangeant aux réponses des différentes structures de l'appareil manducateur qui essayent de rétablir l'équilibre qui a été rompu.

On ne peut pas établir avec exactitude la corrélation de cause à effet de chaque facteur sur le système manducateur, mais on peut cependant recenser un grand nombre d'étiologies possibles, permettant au clinicien de le sensibiliser et d'attirer son attention sur les causes probables afin de faciliter le diagnostic clinique des problèmes d'occlusion.

A. Axe biologique

- Etiologie génétique

Le problème d'occlusion peut avoir une origine génétique, c'est à dire qu'il a pour origine le génome transmis par les parents. Le génome est constitué de 23 paires de chromosomes (une paire étant constituée d'un chromosome de la mère, et un du père) qui contiennent de nombreux gènes qui codent l'information génétique. Par exemple, ils peuvent déterminer la taille et le volume des dents, et de même pour les arcades. Selon l'expression ou non des gènes qui proviennent de la mère ou du père, on peut alors avoir un déséquilibre dans le rapport entre la taille des dents et celle des arcades, ce qui va avoir pour conséquence soit un encombrement s'il n'y a pas assez d'espace, soit des migrations dentaires si, à l'inverse, il y a trop d'espace, et donc engendrer des problèmes d'occlusion.

C'est aussi pourquoi on retrouve souvent les mêmes problèmes d'occlusion au sein d'une même famille.

- Dents surnuméraires, agénésies

Les dents surnuméraires ou les agénésies ont aussi une origine génétique. Elles viennent perturber la mise en place des arcades dentaires et sont souvent à l'origine de malocclusions si elles ne sont pas prises en charge de façon précoce.

- Déglutition atypique

Si la déglutition est typique, dite mature, la langue doit se positionner derrière les dents antérieures maxillaires au niveau du palais.

On dit que les dents sont dans un couloir d'équilibre, entre les forces exercées par les muscles péri-buccaux et la langue.

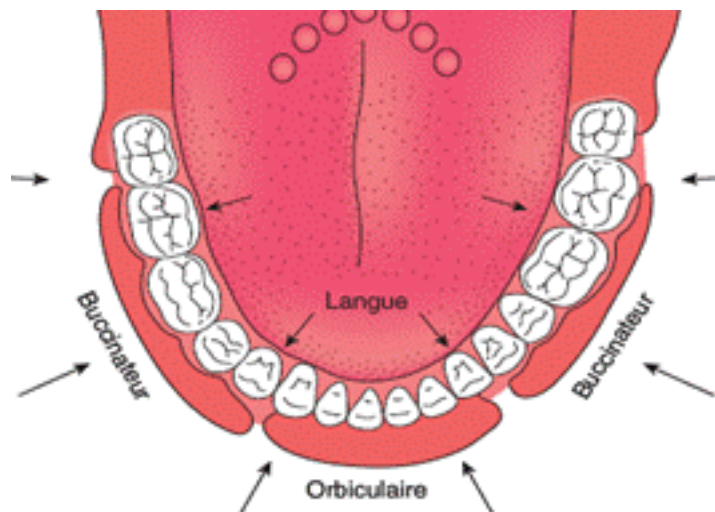


Figure 36 : Couloir d'équilibre dentaire (source : Poty, 2013)

Si la déglutition est immature ou atypique, la langue se trouve en position basse, et s'appuie au niveau des arcades dentaires. Les forces exercées par la langue sur le couloir dentaire vont augmenter et l'équilibre va être rompu. (Fougeront, 2018)

La pression linguale sur les dents à chaque déglutition peut alors entraîner un déplacement dentaire, favoriser la croissance de la mandibule et entraîner une malocclusion.

- Respiration buccale

Elle peut être causée par l'obstruction des voies nasales ou des amygdales ou végétation adénoïdes volumineuses.

Une respiration buccale va entraîner de même une position basse de la langue et les conséquences qui s'en suivent.

- Pathologies péri-apicales, kystes, tumeurs

Ces éléments peuvent entraîner des mobilités dentaires suite à une perte osseuse et modifier l'occlusion.

- Pathologies articulaires

Une pathologie articulaire peut atteindre les ATM et modifier la position mandibulaire et donc l'occlusion.

B. Axe biomécanique

- Dents absentes non remplacées

La stabilité d'une dent dépend de la résultante des forces s'exerçant sur elle. Si celles-ci s'annulent, la dent demeure stable. Une dent absente, non remplacée modifie la résultante des forces des dents qui l'entourent, qui, non nulles, vont les déplacer en s'exerçant sur elles.

Par exemple, la dent antagoniste, jusqu'alors immobilisée par le contact occlusal avec la dent perdue, va avoir tendance à s'égresser jusqu'à retrouver un point de contact qui la stabilise.

Les dents adjacentes, perdant un de leur point de contact proximal et donc leur calage intra-arcade, auront tendance à se déplacer, prenant la même direction que celle de la résultante des force qui s'exerce sur elles.

De plus, du fait de leur inclinaison dans les trois plans de l'espace (courbe de Spee et de Wilson), les dents ont une tendance naturelle à la dérive mésiale (déplacement vers l'avant). C'est aussi cette pression qui assure la permanence des points de contact proximaux

Il est donc primordial d'expliquer au patient l'importance de remplacer une dent manquante, avant qu'elle n'engendre des conséquences sur l'occlusion qui pourront avoir des répercussions bien plus graves par la suite. (Fougeront, 2018)

- Rotation, migration, égression dentaires

Le déplacement d'une dent signifie que celle-ci n'est pas stable. Ce déplacement risque de perturber l'occlusion et générer des contacts indésirables.

- Restauration en odontologie conservatrice non adaptée.

Il est absolument indispensable de vérifier l'occlusion statique et dynamique après la restauration d'une dent en odontologie conservatrice.

En occlusion statique on vérifiera que les points de contacts sont uniformes, punctiformes, et répartis de façon équilibrée et homogène sur l'ensemble de l'arcade. Un défaut de contact peut entraîner l'égression de la dent ou de son antagoniste. Un excès va être un traumatisme occlusal pour la dent et avoir un impact sur la dent elle-même et son parodonte.

En occlusion dynamique, on fera attention à l'absence d'interférence et de prématurité qui entrave les mouvements de la mandibule.

- Restaurations prothétiques non adaptées

Il en est de même avant le scellement de la prothèse fixée ou la pose de la prothèse amovible. Une occlusion équilibrée permet d'augmenter la pérennité de la prothèse ainsi que de conserver le confort du patient. Au contraire, si l'occlusion n'est pas réglée, la prothèse risque de gêner le patient, et sa durée de vie va diminuer.

Il faut cependant faire attention aux règles d'occlusion qui diffèrent selon le type de prothèse.

- Traitements orthodontiques

Les traitements orthodontiques déplacent les dents pour répondre aux critères esthétiques, mais aussi fonctionnels de l'occlusion. Il est important de vérifier que l'occlusion soit bien équilibrée après un traitement orthodontique. Si l'occlusion n'est pas bien équilibrée, les dents vont se déplacer ou le patient pourra présenter des symptômes de malocclusion.

- Troubles posturaux

La normocclusion participe à l'équilibre postural, en maintenant une position mandibulaire stable, centrée et symétrique. Inversement, un trouble de la posture peut influencer l'occlusion.

- Traumatisme

La malocclusion survient le plus souvent lors d'un processus long d'établissement, mais elle peut aussi survenir de manière plus rapide, à l'occasion d'un traumatisme : choc direct sur l'ATM, choc mentonnier, traumatisme rachidien (« coup du lapin»), ou dentaire, ou encore suite à un acte thérapeutique (anesthésie générale et intubation trachéale avec hyperextension cervicale, pose forcée d'un ouvrebouche, avulsions difficiles de dents postérieures, soins dentaires prolongés...)

L'occlusion peut être modifiée et des phénomènes de compensations sont susceptibles de survenir, entraînant par la suite des symptômes.

Le patient doit donc être interrogé sur d'éventuels accidents passés. (Hartmann et Cucchi, 1994)

- Parafonctions :

Les parafonctions regroupent les activités ou habitudes orales qui ne font pas partie des fonctions vitales exercées par l'appareil manducateur (tels que la succion, la mastication, la déglutition, la communication).

Elles sont inconscientes le plus souvent, et entraînent une activité musculaire. Elles ont une fonction psychodynamique et sociale. (Rozenzweig, 1998)

Par exemple, l'onychophagie, le bruxisme, la morsure des joues ou des lèvres, le mordillage ou la succion d'objets, les claquements dentaires, les pulsions linguales sont des parafonctions.

D'un point de vue psychopathologique, les parafonctions résultent d'une impossibilité d'exprimer des pulsions agressives entraînant l'apparition de ces conduites auto-érotiques (apaisement) ou auto-agressives (auto-punitive) en compensation à la frustration ressentie. Elles sont souvent liées au stress, et peuvent entraîner une usure ou des déplacements dentaires, et modifier ainsi l'occlusion. (Pechoux, 2007)

Il est alors important d'inclure dans le plan de traitement, l'arrêt, si possible de ces parafonctions.

C. Axe biopsychosocial

C'est l'axe qui prend en compte les facteurs biologiques, psychologiques et sociaux de l'individu. C'est l'aspect psychique de l'individu dans son contexte environnemental et culturel influençant son interprétation des facteurs psycho-émotionnels et son comportement manducateur.

L'axe biopsychosocial va avoir une influence sur l'axe biomécanique. Par exemple, un individu stressé va avoir tendance aux parafonctions, comme se ronger les ongles. (Orthlieb et al., 2016 ; Roumiguie, 2016)

2.2. Troubles de l'occlusion dentaire

Une classification des troubles de l'occlusion a été proposée par J-D Orthlieb. Elle distingue les anomalies de centrage, de calage et de guidage. Les anomalies de centrage concernent la position mandibulaire en OIM, les anomalies de calage : la stabilisation mandibulaire en OIM et les anomalies de guidage sont en relation avec l'intercuspidation, c'est à dire les trajectoires d'accès à la position mandibulaire en OIM.

Reconnaître ces anomalies, c'est permettre de diagnostiquer le type de malocclusion afin d'établir un plan de traitement adapté au patient pour soigner ses symptômes. (Orthlieb et coll., 2015)

2.2.1. Anomalies de centrage

La position mandibulaire en OIM est comparée à l'occlusion en RC.

Au préalable, il est important de vérifier l'état des ATM : elles doivent être physiologiques pour que l'ORC puisse être utilisé comme référentiel. En effet, des pathologies articulaires peuvent avoir un impact sur les articulations et modifier l'ORC, indépendamment de l'occlusion.

Le décentrage mandibulaire transversal est l'anomalie qui va avoir les conséquences les plus pathogènes pour le système gnathologique. Au contraire, les anomalies dans le sens sagittal et vertical sont mieux tolérées. (Orthlieb et coll., 2015)

A. Dans le sens transversal

Une anomalie de centrage mandibulaire transversale correspond à un décalage latéral de la mandibule en OIM, par rapport à la position d'ORC.

Elle provoque un décentrage condylien, susceptible de générer des troubles musculo-articulaires, les structures articulaires de la mandibule ne présentant que de faibles capacités d'adaptation pour les variations dans le sens transversal. (Inférieures à 0,7mm)

Le décalage des lignes inter-incisives en OIM, par rapport à la RC, peut constituer un indice menant à cette anomalie.

B. Dans le sens sagittal

- L'antéposition sagittale excessive

Si le différentiel ORC-OIM est supérieur à 2mm, on considère que l'OIM est en antéposition excessive par rapport à l'ORC.

Cette anomalie dans le sens sagittal est plus tolérable, car l'ATM est structurellement établie pour fonctionner vers l'avant.

En dessous de 2 mm, le potentiel d'adaptation de la mandibule couvre le décalage et ne génère pas de contrainte articulaire.

Au-delà de 2 mm, les bourrelets discaux postérieurs s'éloignent de la fosse et les condyles perdent une certaine stabilité transversale liée à la zone antéro-médiale des fosses mandibulaires. Cette instabilité articulaire intrinsèque à l'antéposition condylienne doit être compensée par une OIM parfaitement calée et par un guidage antirétraction (GAR) optimal. Plus l'OIM est en avant de la relation centrée, plus le calage en OIM et le GAR deviennent cruciaux. (Gausch et Kulmer, 1977)

- La rétroposition sagittale excessive

La rétroposition de la mandibule en OIM par rapport à la RC entraîne une position reculée des condyles vers l'arrière, au fond des fosses mandibulaire. Cette position encourage la décoaptation condylo-discale et la compression des tissus rétro-discaux qui est une zone d'apport trophique (nutrition des tissus) de l'ATM.

Cependant, le volume de la fosse mandibulaire limite les effets de la compression postérieure et la métaplasie des tissus rétro-discaux permet des adaptations naturelles de la relation condylo-discale, ce qui rend vraisemblablement les situations de rétropositions condyliennes souvent peu symptomatiques, démontrant encore le potentiel adaptatif mandibulaire.

(Isberg et Isacson, 1986 ; Pullinger et al., 2002 ; Orthlieb et al., 2015)

C. Dans le sens vertical

Les anomalies de centrage vertical concernent la DV. Elle correspond à la hauteur de l'étage inférieur de la face : entre le point sous-nasal et le gnathion. (Benfodda, 2014)

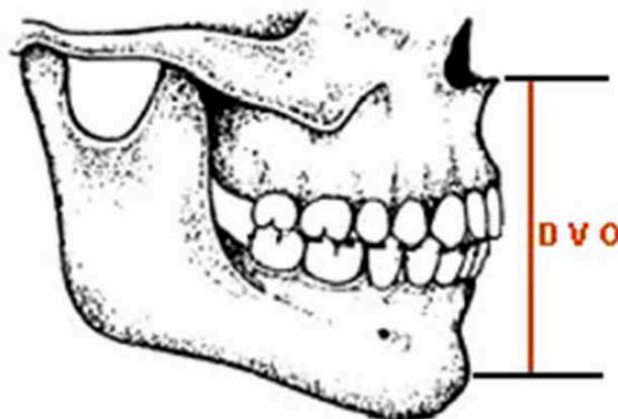


Figure 37 : Dimension Verticale d'Occlusion (source : Benfodda, 2014)

Les variations de DV sont corrélées à une rotation de la mandibule autour de l'axe charnière bicondylien. Une variation de 1 millimètre correspond à une rotation condylienne de 1 degré environ.

Ainsi, la mandibule, dont la rotation est un mouvement physiologique, peut tolérer des variations de DV, si celles-ci diffèrent de quelques millimètres.

Des variations trop importantes vont générer des contraintes articulaires, des troubles musculaires, un changement d'homéostasie de l'appareil manducateur et une modification de l'interface tendineuse, cela d'autant plus que la variation est brutale et importante.

On parle de perte de DVO ou d'excès de DVO. (Orthlieb et al., 2015)

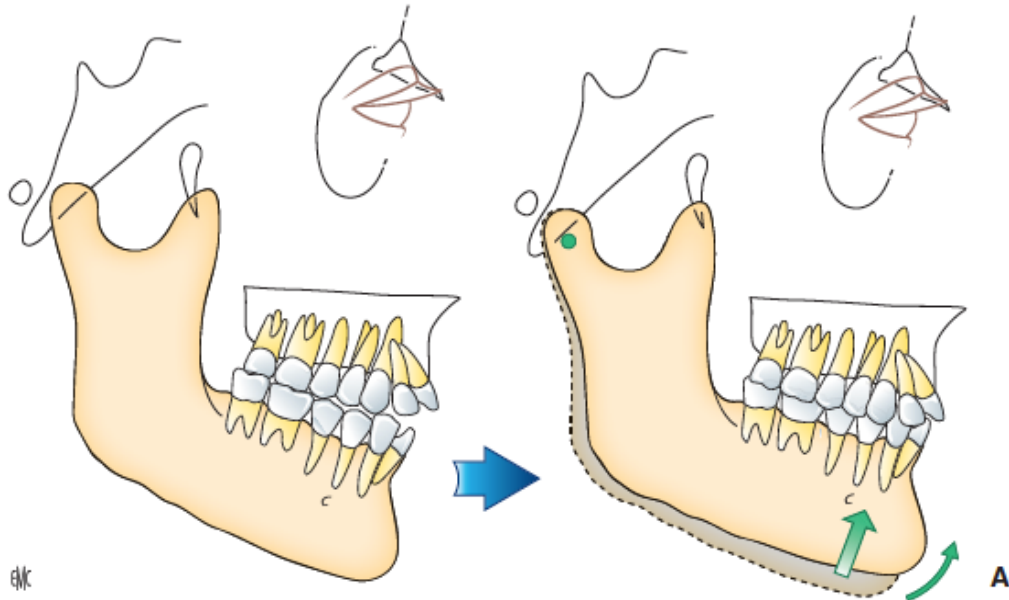


Figure 38 : Rotation de la mandibule suite à une perte de DV (source : Orthlieb, 2015)

2.2.3.. Anomalies de calage

En dehors de la suroclusion, toujours iatrogène, les anomalies de calage intra-arcade, et les anomalies de calage inter-arcade postérieur et antérieur constituent les anomalies de calage.

Elles peuvent provoquer :

- Des contraintes dentaires (surcharges, migrations)
- Des contraintes musculaires (instabilité mandibulaire)
- Des contraintes articulaires (compression articulaire)

car les systèmes articulaires et musculaires vont essayer de compenser cette instabilité. (Orthlieb et coll., 2016)

A. Instabilité de l'occlusion : anomalies de stabilité intra-arcade.

Les anomalies de calage intra-arcade génèrent des absences de calage proximal ou vertical ponctuel, et des discontinuités au sein de l'arcade dentaire.

On retrouve parmi elles :

- Une mauvaise inclinaison axiale des dents
- Des versions, ingressions, égressions, rotation, migration dentaires
- Les délabrements coronaires (usure, érosion, fracture, carie)
- Une absence de contacts inter-proximaux
- Des diastèmes
- Les agénésies dentaires
- Une absence d'une dent non remplacée

B. Instabilité de la mandibule : anomalie des rapports inter-arcades.

Les sur-occlusions, une OIM instable, une perte de calage postérieur ou une anomalie de guidage antérieur font parties des anomalies de calage inter-arcades.

- Sur-occlusion :

Une sur-occlusion est un contact trop important sur une dent, naturelle, prothétique ou reconstruite. On parle aussi de traumatisme occlusal. Elle empêche la fermeture complète en OIM et est toujours iatrogène.

Elle entraîne une usure prématurée de l'émail, peut générer la nécrose de la dent à cause des chocs répétés, et induire ou aggraver l'inflammation du ligament alveolo-dentaire, qui devient alors extrêmement douloureuse lors de la mastication.

- OIM Imprécise :

Il se peut que l'OIM soit imprécise et entraîne une instabilité de la position mandibulaire si :

- Le relief des cuspidés guides est diminué
- Le recouvrement antérieur est insuffisant
- Le surplomb est excessif

Il n'y aura plus une position d'occlusion unique et stable, mais des positions d'occlusion multiples et instables, au sein d'un espace horizontal d'occlusion plus ou moins étendu.

Le manque de stabilité dentaire dû à l'insuffisance de calage dentaire entraîne une reproductibilité faible et imprécise de la posture mandibulaire en OIM, induisant des compressions articulaires et/ou accentuant le travail musculaire à la recherche d'une stabilisation compensatrice. (Picart, 2015)

- Perte de calage occlusal postérieur :

Une perte de calage occlusal postérieur est synonyme d'insuffisance de contact occlusal en OIM, au niveau des dents pluriradiculées.

Elle est très souvent déterminée comme un facteur pathogène.

Les anomalies de calage postérieur peuvent être dues à :

- Une exclusion
- Une sous-occlusion
- Un édentement postérieur.

La perte de calage postérieur entraîne une rotation mandibulaire postérieure avec pour centre de rotation la dent antérieure la plus distale. La mandibule va ainsi basculer en arrière, vers le haut.

Contrairement aux variations de DV, qui entraînent une rotation physiologique de la mandibule, la perte de calage postérieur induit une rotation pathogène de la mandibule qui favorise les Dysfonctionnement de l'Appareil Manducateur (DAM). Elle peut provoquer une élévation condylienne (compression) à direction postérieure (pathogène), surtout si les surfaces de guidage anti-rétraction n'empêchent pas le recul mandibulaire (GAR dysfonctionnel ou afunctionnel).

Les dents restantes seront exposées à des surcharges, le nombre de dents étant réduit, et les dents cuspidées ayant une résistance mécanique supérieure aux dents antérieures. (Orthlieb et al., 2015)



Figure 39 : Perte de calage postérieur : une rotation mandibulaire postérieure avec un centre de rotation antérieur au niveau de la dent la plus distale. (Orthlieb et coll., 2015)

- L'anomalie de calage occlusal antérieur :

Dans les anomalies de calage occlusal antérieur, on retrouve :

- Les délabrements dentaires
- Les malpositions
- Les sous-occlusions
- Les édentements
- Le surplomb excessif (supérieur à 4 mm)
- L'absence de recouvrement : béance antérieure

L'absence de calage antérieur entraîne une instabilité de la mandibule généralement compensée par une adaptation des schémas de fonctionnement de la langue pouvant paradoxalement provoquer eux mêmes des migrations dentaires.

Si l'instabilité mandibulaire est majeure et les compensations musculaires constantes, l'apparition d'une symptomatologie est fréquente. (Picart, 2015)

2.2.2. Anomalies de guidage

Les anomalies de guidage sont des contacts indésirables qui dévient ou limitent la cinématique mandibulaire. On différencie les prématurités des interférences. (Orthlieb et coll., 2016)

A. L'interférence occlusale

L'interférence occlusale est un contact occlusal traumatique ou représentant un obstacle dentaire limitant ou déviant les mouvements mandibulaires physiologiques. Il se produit lors des mouvements horizontaux, en translation, de la mandibule : la diduction et la propulsion.

L'interférence peut-être postérieure ou antérieure et on distingue l'interférence occlusale du côté travaillant de celle du côté non travaillant, le côté travaillant étant le côté vers lequel se dirige la mandibule.

Généralement, le patient, par un réflexe musculaire acquis, évite ces interférences en modifiant le trajet mandibulaire. Le mouvement latéral s'effectue alors de manière à permettre l'échappement des cuspidés par les embrasures occlusales.

Toute interférence postérieure existant dans les mouvements de latéralité et de propulsion a pour effet de distendre les ligaments et la capsule. Ainsi elles préparent les pathologies discales et doivent être impérativement éliminées.

Les interférences peuvent provoquer :

- Des contraintes mécaniques : nocives, elles peuvent engendrer des atteintes structurelles ou des migrations dentaires.
- Des mouvements mandibulaires d'évitement qui génèrent des contraintes neuro-musculaires ou articulaires.
- Des réactions d'hyperactivité musculaire favorisées

Elles sont d'autant plus traumatiques pour la dent elle-même que le contact est :

- Isolé, c'est à dire limité à un couple de dents
- Proche de la position en OIM

- Situé sur une dent postérieure, proche de l'ATM (plus exposée à la puissance musculaire)
- Situé du côté non travaillant (Orthlieb et coll., 2015)

Une interférence occlusale peut ainsi nuire au déroulement de certaines fonctions manducatrices comme la mastication, la dilacération la déglutition, et surtout l'incision. (Fleiter, 2018)

- Interférence en propulsion

- Interférence postérieure : guidage antérieur a fonctionnel

Lors du mouvement de propulsion, la mandibule doit être guidée de façon continue, grâce à l'affrontement des incisives, canines et premières prémolaires mandibulaires sur les faces palatines des six dents antérieures maxillaires.

Dans certains cas d'autres dents peuvent participer au guidage sans dommage particulier. Dans d'autres cas, à l'inverse, un ou plusieurs contacts sur les dents postérieures peuvent interdire le contact sur les dents antérieures et donc le guidage par les dents antérieures en propulsion : on parle d'interférences occlusales non travaillantes en propulsion.

Il n'y a pas de contact sur les dents antérieures : le guidage antérieur est dit a fonctionnel. Il est fréquent dans ce cas que la fonction d'incision soit perturbée voire impossible.

Si l'interférence est faible, le patient peut obtenir un contact sur les dents antérieures par une surtension des muscles élévateurs qui, conjointement, entraîne une distension articulaire par bascule mandibulaire.




Figure 40 : Interférence postérieure en propulsion (source : Rozenzweig, 1998)

- Interférence antérieure : guidage antérieur dysfonctionnel

Le guide incisif est une protection pour les dents postérieures. Elle provoque leur désinclusion dans les mouvements de propulsion par le guidage des bords libres mandibulaires sur les faces palatines des dents maxillaires.

Lorsque la pente incisive est trop fermée, abrupte, c'est à dire que le recouvrement est trop important, on dit qu'il y a sur-guidage : le guide antérieur est dysfonctionnel et crée des interférences antérieures.

Les zones de frottements linéaires qui caractérisent le sur-guidage sont inversées par rapport à celles obtenues lors d'un guidage antérieur fonctionnel. Elles sont linéaires sur les faces vestibulaires mandibulaires et ponctuelles sur les faces palatines antéromaxillaires.

Le sur-guidage induit :

- Une surcharge des dents antérieures
- Un excès de désocclusion postérieure (absence d'angle de liberté fonctionnel par absence de surplomb)
- Une limitation de la translation condylienne fonctionnelle
- Des distensions articulaires qui majorent le risque de désunion condylo-discale
- Une inhibition des mouvements de propulsion ou de latéralisation
- Une difficulté de l'affrontement en bout à bout
- Une diminution des capacités d'écrasement des aliments,
- Des usures des dents antérieures antagonistes par les frottements des surfaces larges
- Des réactions d'évitement (rétro-fonction mandibulaires) perturbant le système neuromusculaire et pouvant être à l'origine de réflexes d'éclissage (ou myospasme est une réaction de rigidité musculaire secondaire à l'inflammation articulaire) et mettre en danger le système d'attache ligamentaire de l'ATM (distensions articulaires)
- Une diminution du potentiel trophique de l'ATM par la zone bilaminaire

- Interférence en diduction

- Interférence postérieure non travaillante

Lors du mouvement de diduction, la mandibule peut être guidée par une fonction canine, ou par une fonction de groupe, si les prémolaires et/ou les molaires participent au glissement de la mandibule.

Un contact peut se produire du côté opposé non travaillant, sans perturber le déplacement de la mandibule, ni empêcher les contacts guidant du côté travaillant.

C'est ce qu'on appelle une occlusion balancée, que l'on retrouve chez un grand nombre de patients sans symptômes. C'est par ailleurs l'occlusion recherchée lors de la réalisation de prothèses amovibles complètes bimaxillaires, dans le but de stabiliser les prothèses dans les mouvements d'excursion mandibulaires et d'améliorer la rétention.

Cependant, si les contacts observés du côté non travaillant sont les seuls à s'établir, on est en présence d'interférences occlusales non travaillantes.

Il faut être attentif au niveau des contacts de guidage du côté travaillant : s'il y a une interruption lors du glissement de la mandibule, il faut regarder du côté non travaillant où se trouve l'interférence, et éliminer le contact responsable de la rupture de guidage.

- Interférence postérieure travaillante

De la même manière, des contacts situés du côté travaillant sur des portions anatomiques non destinées au guidage (cuspidés linguales mandibulaires par exemple) vont créer un obstacle susceptible de perturber le déplacement de la mandibule en réalisant une rupture du mouvement de diduction.

B. La prématurité (contact lors du mouvement vertical de fermeture)

- Prématurité de glissement sagittal

Lors du mouvement de fermeture de la mandibule en RC, c'est à dire en réalisant une rotation pure, chaque pointe cuspidienne dentaire mandibulaire décrit un arc de cercle avant d'aboutir dans la fosse ou la crête marginale de son antagoniste.

Un contact inopiné lors de ce mouvement peut provoquer un glissement de la mandibule vers l'avant et le côté. La mandibule est décentrée, on dit que l'occlusion en RC est dysfonctionnelle.

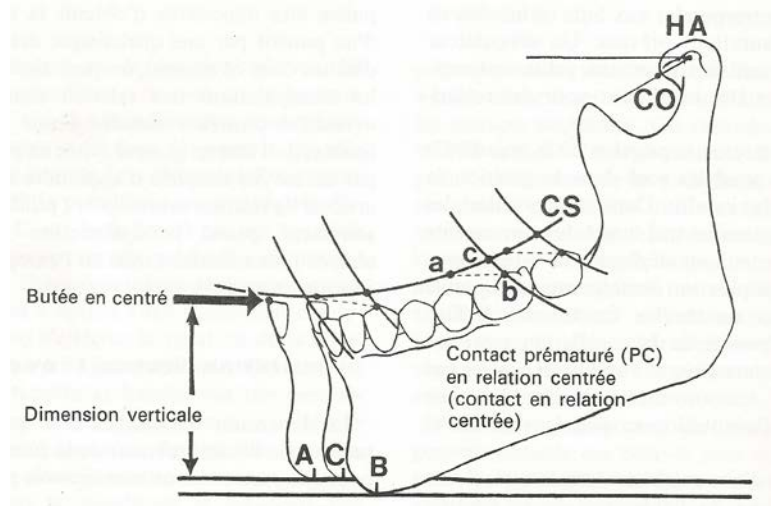


Figure 41 : Prématurité de glissement sagittal, RC dysfonctionnelle (source : Rozenzweig, 1998)

Ce contact est nommé prématurité de glissement sagittal. Il intéresse le plus souvent une dent postérieure (2e ou 3e molaire), ou une dent antérieure en malposition (par exemple une canine en inoclusion).

- Prématurité de déviation

La prématurité de déviation est un contact qui se produit sur le trajet de la mandibule entre la position de RC et la position d'OIM. Elle peut entraîner une déviation mandibulaire d'un côté ou de l'autre.

La prématurité de déviation est mise en évidence par le décalage des lignes inter incisives.

Ces contacts indésirables ne doivent pas être confondus avec le guide Anti-Rétrusif (GAR), ou guide de protraction, qui guide la mandibule de la RC à l'OIM. Il majore la coaptation condylo-discale en maintenant la mandibule vers l'avant, et s'oppose aux mouvements de rétro-position mandibulaires, pathogènes pour l'ATM.

Le GAR est une véritable rampe d'accès vers l'avant, jusqu'à l'OIM et une barrière à la rétro-position mandibulaire.

Il se situe sur le pan mésial de la cuspide linguale des premières prémolaires maxillaires. Ces surfaces doivent être symétriques, simultanées et avoir une pente nette, verrouillant.

Les prématurités de déviation sont les contacts entre la RC et l'OIM qui entravent les fonctions du GAR.

Des anomalies de GAR peuvent également exister. Elles vont favoriser d'une part une instabilité sagittale avec une rétro-position mandibulaire fréquente. Elle entraîne une activité musculaire continue de compensation pour éviter une déviation mandibulaire.

On distingue trois types d'anomalies :

- GAR insuffisant

Le GAR est qualifié d'insuffisant lorsque les premières prémolaires maxillaires y participent mais avec une pente insuffisante. Le guidage est horizontalisé, peu efficace, réparti sur plusieurs dents postérieures (guidage de groupe). Cette situation est fréquente dans une relation dent sur dent.

- GAR a fonctionnel

Les contacts occlusaux en relation centrée s'établissent symétriquement mais ne concernent pas initialement les premières prémolaires maxillaires : il existe des contacts prématurés.

- GAR asymétrique

Le contact occlusal en relation centrée est unilatéral, donc asymétrique, situé sur une seule des premières prémolaires maxillaires ou d'une dent postérieure : il existe une prématurité. (Orthlieb et coll., 2006)

2.3. Symptomatologie et signes pouvant être retrouvés lors des malocclusions

2.3.1. Endobuccaux

- Pulpite, ou inflammation pulpaire

Une occlusion non équilibrée peut engendrer un traumatisme occlusal sur une dent et provoquer l'inflammation de sa pulpe.

Avant d'atteindre un stade d'irréversibilité, l'inflammation peut disparaître si le traumatisme est supprimé.

La douleur, au départ est localisée, provoquée par les changements de températures et s'accroît, au stade d'irréversibilité jusqu'à être irradiante et spontanée.

- Nécrose de la dent

Au delà du seuil de réversibilité de l'inflammation, si le traumatisme occlusal se perpétue, la dent se nécrose.

- Inflammation du parodonte

Le traumatisme dentaire sur une dent peut provoquer, maintenir ou aggraver l'inflammation de son parodonte.

- Desmodontite

C'est l'inflammation du ligament alvéolo-dentaire. Caractérisée par une sensibilité à la pression (test de percussion positif), elle est très douloureuse à la mastication. L'accroissement de la vascularisation entraîne un remodelage tissulaire. Elle peut entraîner :

- un épaississement du ligament alvéolo-dentaire
- une récession gingivale

- Poche parodontale

La poche parodontale est synonyme d'une perte d'attache épithélio-conjonctive. Physiologiquement située au niveau de la jonction émail-cément, elle va descendre apicalement, formant un espace entre le cément et l'épithélium de poche. La

profondeur de la poche se mesure entre le sommet de la gencive marginale et l'attache épithéliale.

- Perte osseuse

L'aggravation de la parodontite et la formation de poche parodontale sont synonymes d'une perte osseuse.

La présence d'une sur-occlusion est fortement corrélée avec l'augmentation du nombre d'ostéoclastes.

On retrouve souvent des alvéolyses angulaires au niveau des dents qui subissent un traumatisme occlusal, dans un contexte parodontal défavorable.

- Atteinte de furcation

L'inflammation du parodonte peut s'aggraver jusqu'à atteindre la furcation, mettant en jeu le pronostic de la dent.

- Mobilité dentaire

Contact prématuré, interférences, surcharge occlusale ou bruxisme, plus souvent inclus sous le terme de traumatisme occlusal, sont souvent à l'origine d'une augmentation de l'espace desmodontal, donc une augmentation de la mobilité.

Une équilibration occlusale permet un retour rapide et total à la normalité. (Zaghez, 2008)

- Ankylose dentaire

L'inflammation du desmodonte peut évoluer vers sa destruction et l'immobilité dentaire : c'est ce qu'on appelle une ankylose.

- Lésion Péri-Apicale d'Origine Endodontique (LIPOE)

Suite à la nécrose de la dent, ou une infection endo-canaire, une sur-occlusion va contribuer et entretenir l'inflammation et favoriser la formation d'une Lésion Péri-Apicale d'Origine Endodontique.

- Rétrécissement des chambres pulpaire

On peut observer un rétrécissement des chambres pulpaire des dents qui subissent un traumatisme occlusal. C'est une réponse physiologique de protection des dents qui vont subir des forces excessives. La chambre pulpaire rétrécissant, celle-ci s'éloigne des chocs traumatiques reçus à la surface dentaire.

La diminution de la lumière canalaire est générée par un mécanisme d'apposition des cellules stimulées par le traumatisme occlusal.

- Fêlure et fracture

Les traumatismes répétés causés par les malocclusions fragilisent les prismes d'émail et entraînent des fêlures voire des fractures.

Le premier symptôme rapporté est souvent la douleur à la mastication. On retrouve également des douleurs aux changements de températures, particulièrement au froid. (Martin, 2008)

- Abrasion

L'abrasion est la résultante de contacts répétés non dentaires, c'est un mécanisme à trois corps dont des particules abrasives.

Elle est caractérisée par une perte anormale de substance ou de structure dentaire.

- Attrition

L'attrition est une usure mécanique résultant des contacts dento-dentaires occlusaux et proximaux. Elle crée des surfaces d'usure ou « facettes » bien reconnaissables car nettement délimitées et polies au niveau des surfaces triturantes et qui correspondent à des facettes sur l'arcade antagoniste. Cette usure peut être accentuée par une habitude parafunctionnelle comme le bruxisme.

- Lésions cervicales d'usure

- Par abrasion
- Par abfraction ou fragmentation :

L'abfraction ou la fragmentation est la perte pathologique de substance dentaire provoquée par des forces occlusales entraînant une flexion et une rupture de l'émail et de la dentine. On retrouve ce phénomène lorsque la charge appliquée sur la dent a une orientation excentrée.

- Hypersensibilité dentaire

C'est une douleur brève, vive et aiguë provoquée par une réaction de la dentine exposée à des stimuli variés, le plus souvent thermiques, mais aussi tactiles, osmotiques, chimiques ou après exposition à l'air, et non attribuable à aucune forme d'anomalie ou de maladie dentaire

2.3.2. Exobuccaux

- Maux de tête, migraines, céphalées

Elles surviennent surtout au niveau de la région temporale ou frontale.

- Douleur musculaire

Une hyperactivité des muscles masticateurs peut faire apparaître des douleurs musculaires. Elles peuvent être liées au phénomène de courbature, phénomène naturel d'inflammation qui permet d'éliminer les déchets accumulés pendant l'effort musculaire, ou aux contractures et aux spasmes : contraction musculaire involontaire prolongée.

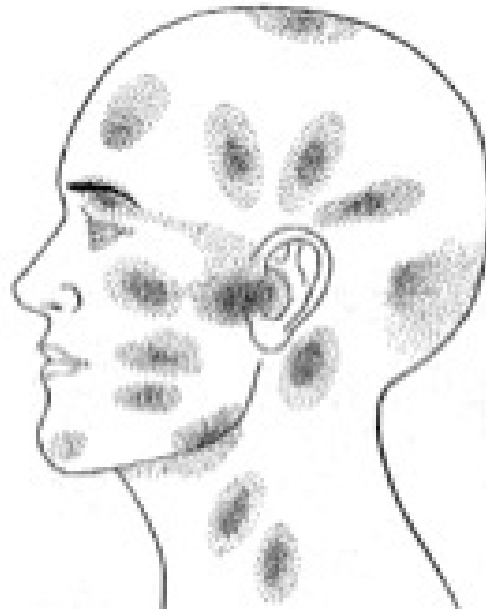


Figure 42 : Principaux sites algiques associés aux muscles masticateurs (source : Rozenzweig, 1993)

- Exostose, tori

Tumeur osseuse bénigne, qui se traduit par le développement d'une excroissance au niveau de l'os. Elles sont asymptomatiques. On les retrouve souvent au niveau de la face linguale mandibulaire, ou au niveau du palais.

Les exostoses buccales sont secondaires à une augmentation des forces occlusales ou à une hyperactivité masticatoire. Mais les facteurs génétiques et alimentaires sont également à prendre en compte. (Esteves, 2017)

- Bruxisme

C'est une parafonction par laquelle le patient exerce inconsciemment un mouvement inconscient de la mandibule soit par serrement soit par mouvements latéraux. Il apparaît le plus souvent la nuit.

- Déviation de la mâchoire

- DAM : Dysfonctionnements de l'Appareil Manducateur

Si occlusion est DAM sont fortement corrélées, les DAM sont le résultat d'une chaîne étiologique multifactorielle. (McNamara et al., 1995)

- Douleur au niveau des ATM
- Bruit, craquement, crépitement au niveau des ATM, lors des mouvements de la mandibule.
- Difficultés à l'ouverture buccale
- Trismus : limitation de l'ouverture buccale
- Douleurs auriculaires

- Acouphènes :

C'est une sensation auditive, c'est-à-dire la perception d'un son sans origine externe à l'organisme.

- Labyrinthite, ou otite interne

Les principaux symptômes de la labyrinthite sont l'apparition de sensations de brûlures dans la tête, une baisse d'audition et des vertiges. Ils peuvent s'accompagner d'autres

troubles auditifs comme l'impression de bourdonnements dans l'oreille (des acouphènes), mais aussi de nausées et vomissements.

- Vertiges

Impression par laquelle une personne croit que les objets environnants et elle-même sont animés d'un mouvement circulaire ou d'oscillations.

- Dysphagie

Difficulté à avaler, sensation de gêne ou de blocage lors de la déglutition.

- Difficultés masticatoires
- Douleurs dorsales
- Douleurs lombaires
- Douleurs cervicales
- Douleurs au niveau des yeux, au front
- Troubles posturaux
- Engourdissement du visage, des joues, des lèvres
- Paresthésies du bout des doigts (fourmillements)
- Névralgie du trijumeau
- Nervosité, insomnies
- Fatigue

2.3.3. Physiopathologie

A. Caractère réflexogène des nerfs

Le nerf trijumeau est un nerf mixte. C'est à la fois un nerf moteur, et un nerf sensitif (nociception et proprioception). Constitué de trois branches : ophtalmique, maxillaire et mandibulaire, il assure ainsi l'innervation motrice et sensitive des deux héli-faces.

Par exemple :

- Le nerf ophtalmique recueille les informations des muscles oculaires extrinsèques qui servent à actionner les yeux.
- Le nerf maxillaire innerve les muscles tenseurs du tympan dans l'oreille moyenne, ou la trompe d'Eustache, responsable de l'égalisation des pressions par la communication des oreilles et de la gorge.
- Le nerf mandibulaire contrôle la motricité des muscles masticateurs.

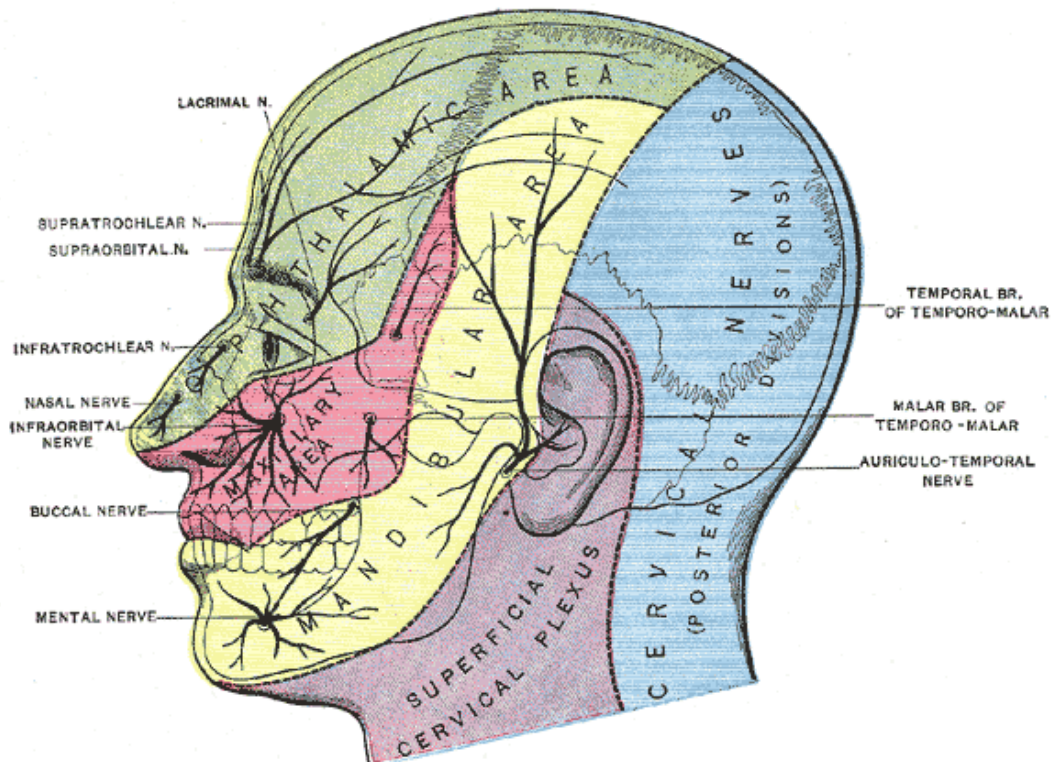


Figure 43 : Zones d'innervations des trois branches du nerf trijumeau (source : Gray, 1918)

Or ces nerfs possèdent un pouvoir réflexogène élevé. C'est à dire qu'ils ont la capacité à fortement réagir lorsqu'ils sont anormalement sollicités : une irritation d'une de ses branches peut se répercuter sur n'importe quel point de son territoire.

Par la richesse de leurs connexions nerveuses et endocriniennes avec d'autres territoires nerveux, des informations trigéminales anormales provenant d'un problème d'occlusion peuvent alors déclencher des réactions inattendues, car sans rapport avec les dents, telles que les acouphènes, la difficulté à fixer le regard. (Cazals, 2018)

B. Projection des messages nerveux proprioceptifs

Le desmodonte est innervé par des fibres sensorielles du nerf trijumeau qui se terminent en mécanorécepteurs, réceptionnant les informations proprioceptives, et des fibres nerveuses sensibles qui assurent la nociception.

Ce qui nous intéresse ici, c'est l'innervation sensorielle du desmodonte par les mécanorécepteurs, aussi appelés propriocepteurs desmodontaux.

Ils sont très importants car informent le système nerveux central (SNC) sur la position des dents dans leur alvéole. Leur sensibilité est extrêmement fine, détectant jusqu'à une épaisseur de 1/100mm.

Ils réagissent en fonction de l'intensité des forces, leur direction, leur vitesse d'application et leur fréquence.

Ces informations demeurent essentielles pour effectuer les fonctions de mastication : mastication, déglutition, mais aussi pour informer le SNC de la position de la mandibule.

Les fibres nerveuses sensorielles conduisent les informations reçues par les propriocepteurs desmodontaux, vers le complexe sensitif du trijumeau, avant de remonter dans le système nerveux central.

Il existe de nombreuses projections directes depuis les centres nerveux trigéminaux du bulbe rachidien vers différentes structures du système nerveux central :

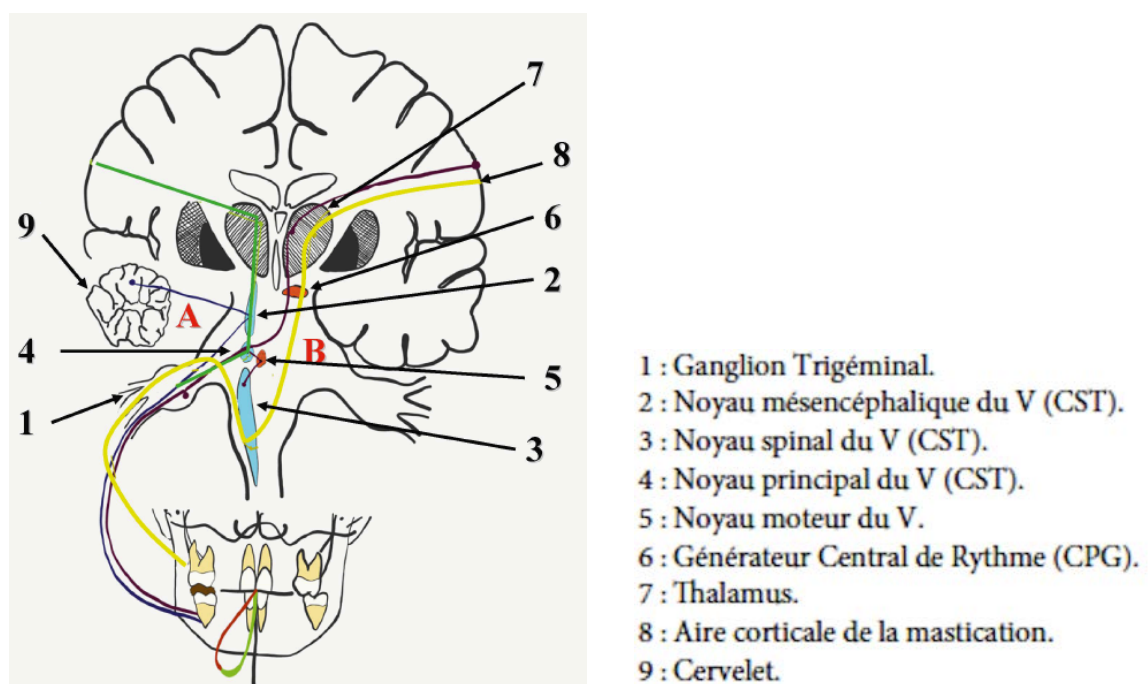


Figure 44 : projections nerveuses des propriocepteurs desmodontaux (source : Piancino et coll., 2017)

Les informations sont dirigées vers le Noyau moteur du V qui régule l'activité des muscles masticateurs, et sur l'aire corticale de la mastication, qui, comme son nom l'indique initie et contrôle les cycles masticatoires.

Mais elles vont aussi se reporter sur d'autres structures.

Ainsi, si l'information proprioceptive dentaire est anormale, elle va être relayée dans différentes structures du système nerveux et pourra entraîner des symptômes liés à chacune de leur fonction. (Clauzade, 2007)

Fonction des structures relais du nerf trijumeau et symptômes associés :

- L'hypothalamus :

L'hypothalamus permet la régulation de la température corporelle, la faim et la soif.

- Fièvre
- Troubles alimentaires

- Le centre nerveux de la moelle épinière :

Il transmet les informations entre le système nerveux et le corps.

- Contracture musculaire, crampes douloureuses

- Le noyau du tractus solitaire :

Il régule les fonctions viscérales, gère des informations sensorielles importantes issues du système cardio-vasculaire, de l'appareil respiratoire, urinaire et du tractus digestif pour réguler ces fonctions viscérales.

- Élévation rythme cardiaque
- Souffle court
- Troubles digestifs
- Troubles urinaires

- Noyaux vestibulaires :

Ils sont impliqués dans l'équilibre du corps.

- Vertiges

- L'amygdale

Elle est essentielle au décodage des émotions, et en particulier des stimuli menaçants.

- Agressivité

Par exemple, un trouble de l'occlusion dentaire va envoyer des stimuli anormaux au niveau de l'hypothalamus, et générer une réaction persistante de type stress.

Les stimulations mécaniques (pressions) sur les dents peuvent activer ou inhiber l'activité de cellules nerveuses de l'hypothalamus, centre de régulation de la faim, la soif, la température corporelle.

Elles peuvent également avoir une action significative sur la libération de l'hormone de croissance. (growing hormone) (Hartmann, 2014)

C. Douleurs référées

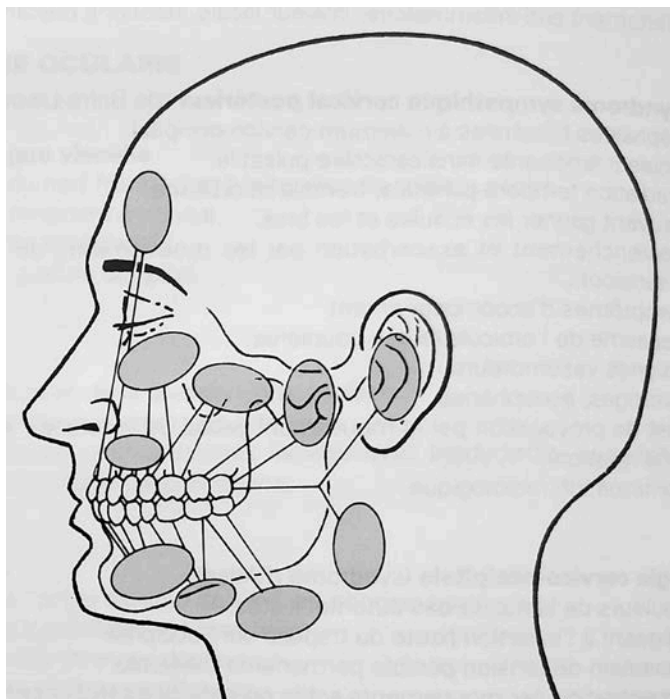


Figure 45 : Territoires de projections douloureuses correspondant à un problème dentaire
(Source : Rozenzweig, 1998)

Souvent, les problèmes d'occlusion sont des obstacles aux mouvements mandibulaires, entraînant un effort accru de régulation aux muscles masticateurs élévateurs et pouvant générer des co-contractions des muscles abaisseurs. La

contraction simultanée de ces muscles antagonistes entraîne une fatigue musculaire : les muscles tendus, vont être particulièrement sensibles à la palpation.

Ces douleurs musculaires ont la capacité à générer des douleurs dans des tissus voisins : on dit qu'elles génèrent des douleurs référées. C'est pourquoi, les patients ayant des problèmes d'occlusion peuvent présenter également des algies référées au niveau de la bouche, de la face, de la tête, de la nuque, des épaules ou du dos.

(Kares, 2009 ; Hartmann, 2014)

3. COMMENT : l'équilibration occlusale

3.1. Orthèse occlusale

3.1.1. Définition

L'orthèse occlusale, appelée aussi plan de morsure, ou plus communément gouttière ou plaque occlusale, est un appareil en résine réalisé à des fins diagnostiques et/ou thérapeutiques, dans les problèmes d'occlusion et/ou de l'appareil manducateur.

Elle recouvre l'ensemble des faces occlusales, jusqu'au collet des dents pour assurer une rétention maximale. Elle peut être faite au maxillaire ou à la mandibulaire, mais l'aspect esthétique, la gêne phonétique et la notion de confort plaident en faveur de la gouttière occlusale mandibulaire. (Duminil et al., 2013)

3.1.2. Objectifs

La gouttière occlusale modifie les contacts dentaires pour rétablir une position mandibulaire fonctionnelle non pathologique.

La gouttière occlusale peut être utilisée à titre diagnostique, pour mettre en évidence un problème occlusal, suscitant la suppression de la symptomatologie, et est utilisée dans le plan de traitement pour rétablir l'équilibre physiologique de l'appareil manducateur et l'optimisation de ses fonctions.

Elle peut aussi être prescrite en traitement d'urgence chez un patient particulièrement symptomatique.

Elle va :

- Répartir les forces occlusales sur l'ensemble de l'arcade dentaire et rétablir une stabilité.
- Faire disparaître les malocclusions et, avec elles, les déséquilibres mandibulaires générateurs de tension musculaire et articulaire.
- Neutraliser les effets des obstacles occlusaux pour redonner à la mandibule une liberté cinématique et permettre un relâchement musculaire immédiat.
- Redistribuer les influx sensoriels et tactiles des dents ce qui va permettre une perte de mémoire neuro-sensoriel : les réflexes conduisant aux fonctions mandibulaires erronées peuvent disparaître.

On essaie de limiter les points de contact aux cuspides d'appui antagonistes pour minimiser les stimulations proprioceptives desmodontales à l'origine de l'hyperactivité musculaire.

Si la gouttière est efficace en traitement d'urgence ou pour diminuer la symptomatologie, elle ne doit pas, à terme, être portée indéfiniment. Le patient risque de s'accoutumer et des risques de compression articulaire ou d'égression des dents non bloquées sont possible. (Orthlieb et coll., 2015)

Critères à respecter :

- Encombrement minimum
- Absence de gêne sur la muqueuse buccale
- Fermeture labiale
- Absence de gêne pendant la déglutition
- Absence de gêne dans l'élocution
- Minimum de relief
- Stabilité occlusale
- Position stable de la mandibule

- Augmentation minimale de la DVO
- Guidage canin des mouvements de latéralité
- Absence d'interférence
- Absence de prématurité

La gouttière permet ainsi de rétablir la triade «Centrage, Calage, Guidage » :

- Centrage : la position des condyles dans leur fosse n'est plus dictée et bloquée par l'occlusion dentaire.
- Calage : la multiplicité des points de contact permet à la mandibule de retrouver une stabilité. La gouttière occlusale doit être parfaitement adaptée aux dents afin d'assurer son équilibre et la contention des dents.
- Guidage : les faibles reliefs de la gouttière permettent de supprimer les contacts qui limitent les mouvements de la mandibule qui peut ainsi retrouver sa liberté cinématique. On doit retrouver une désocclusion complète lors des trajets canin et incisif.

3.1.3. Types d'orthèses

A. Butée Occlusale Antérieure (BOA)

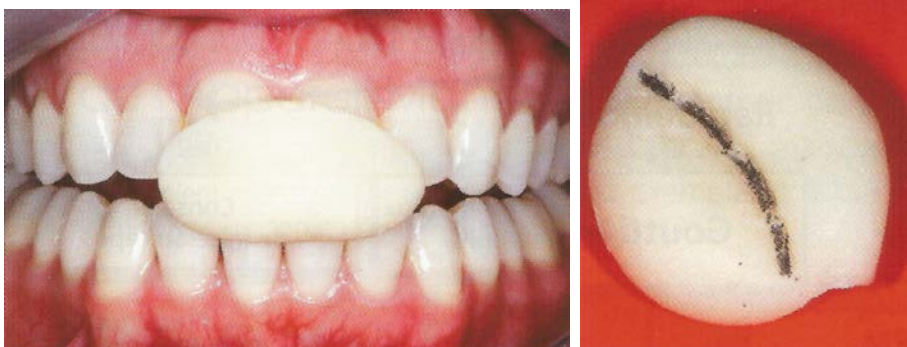

Figure 46 : Butée Occlusale Antérieure (BOA) (source : Orthlieb, 2006)

- Description

La Butée Occlusale Antérieure (BOA) est une orthèse réalisée en résine dure, qui va s'interposer au niveau des incisives centrale pour éviter tout contact inter-dentaire.

Les incisives viennent buter sur ce plan rétro-incisif afin de stopper la mandibule et créer une inocclusion.

Le but est que le patient obtienne une nouvelle position mandibulaire centrée, guidée mais non bloquée, afin d'obtenir un relâchement musculaire immédiat.

- Prescription

Elle est réalisée dans les traitements d'urgence chez un patient symptomatique, afin de le soulager le plus rapidement possible avant d'établir un plan de traitement adapté.

- Réalisation

Le praticien utilise une résine dure photo ou auto polymérisable et va en déposer une masse au niveau des incisives maxillaires. Puis il va demander au patient de fermer doucement la bouche, sans chercher de contact dentaire.

Il devra guider la remontée de la mandibule afin que celle-ci s'effectue en relation centrée, avec une rotation seule lors du mouvement axial terminal.

On cherche environ 2mm d'inocclusion.

Puis on supprime tous les indentements pour obtenir une piste occlusale plane, lisse et perpendiculaire aux incisives mandibulaires.

L'équilibration occlusale de la BOA :

- Autorisera deux points d'occlusion médians qui aideront au centrage mandibulaire
- Permettra les mouvements mandibulaires excentrés sans gêne

Le port de cette gouttière doit être limitée à quelques jours, en raison des risques de compression articulaire liés à l'accoutumance et des risques d'égression des dents non bloquées. (Ré et al., 2009 ; Duminil et col., 2013)

B. Gouttière de Reconditionnement Musculaire (GRM)

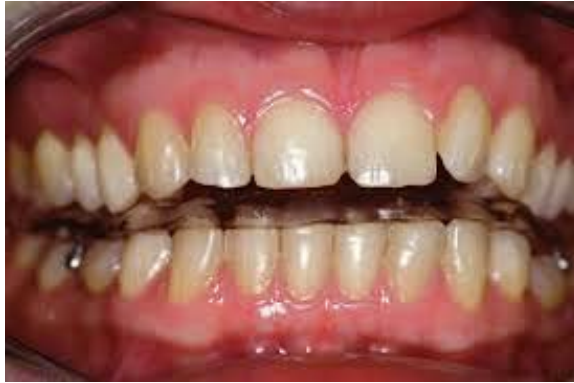

Figure 47 : Gouttière de Reconditionnement Musculaire (GRM) (Source : Ré et coll., 2009)

- Description

C'est la gouttière la plus courante. La Gouttière de Reconditionnement Musculaire (GRM) est une plaque en résine qui vient recouvrir les faces occlusales des dents afin de rétablir une occlusion équilibrée. Elle entraîne ainsi un reconditionnement musculaire et une diminution de la charge au niveau des articulations.

La GRM a une surface lisse, ce qui permet de supprimer les contacts non désirables, susceptibles de générer un déplacement latéral ou sagittal de la mandibule lors de la contraction des muscles masticateurs.

Elle permet de repositionner les éléments de l'articulation temporo-mandibulaire, afin de rétablir l'équilibre condylo-discal, et ainsi, de placer la mandibule, dans une position physiologique. (Carlier et Ré, 2010)

- Prescription :

La GRM est réalisée chez les patients qui présentent de fortes douleurs musculaires, notamment au réveil, et/ou des migraines fréquentes.

- Réalisation

La GRM est réalisée préférentiellement en résine dure sur articulateur pour faciliter l'équilibration occlusale, et à la mandibule, en recouvrant toute l'arcade.

Il faut que les contacts soient répartis sur l'ensemble de la gouttière et le plus important est d'observer la protection mutuelle des groupes dentaires : les dents antérieures par les dents mandibulaires et inversement.

La GRM doit être portée le plus souvent possible. Son port ne doit pas excéder 8 semaines. Au delà, le patient en s'habituant à la gouttière retrouve ses habitudes délétères. Le sevrage du port de la GRM se fait par arrêt progressif, après l'équilibration occlusale nécessaire.

En cas de récurrence des symptômes, le patient est invité à prendre en charge lui-même son DAM en modifiant son comportement et en s'aidant si besoin de la gouttière. (Ré et al., 2009 ; Duminil et col., 2013)

C. Gouttière d'AntéPosition mandibulaire (GAP)

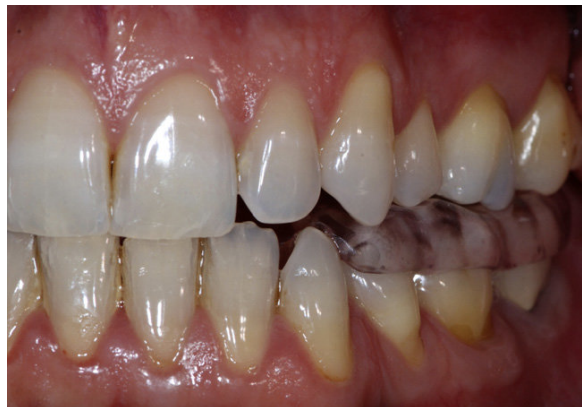

Figure 48 : Gouttière d'Antéposition Mandibulaire (source : Re et coll, 2009)

- Description

Le but de la Gouttière d'AntéPosition mandibulaire est de déplacer la mandibule dans une position avancée par rapport à la RC ce qui permet l'éloignement du condyle mandibulaire, de la zone rétro-discale, génératrice de l'inflammation.

La nouvelle position mandibulaire est déterminée sur articulateur. La mandibule effectue une rotation pour passer de la RC à cette nouvelle position. L'avancée mandibulaire va alors provoquer une désocclusion postérieure.

Il faut veiller au déplacement sagittal de la mandibule et à la bonne obtention des contacts dentaires antérieurs.

Elle est placée à la mandibule de préférence, pour des raisons de commodité et confort.

Contre-indications :

- Recouvrement insuffisant
 - Absence initiale de surplomb
 - Absence initiale de recouvrement
 - Surplomb trop important
-
- Prescription

La GAP est réalisée chez les patients qui présentent un Dysfonctionnement de l'Appareil Manducateur (DAM).

Trois signes cliniques alertent de la présence d'un DAM :

- Bruit articulaire que peuvent faire les ATM lors de la cinématique mandibulaire (claquement, craquement, crépitement)
 - Algie crânio-cervico-faciale, spontanée ou provoquée
 - Dyscinésie : diminution ou abolition des mouvements volontaires (limitation, déflexion, déviation)
-
- Réalisation

La surface occlusale de la GAP est en résine dure, indentée et présente de véritables butées symétriques qui s'opposent à tout mouvement mandibulaire de retour et calent la position mandibulaire dans cette OIM thérapeutique.

La résine est ajoutée sur la base de la gouttière (plaque en plastique thermoformée sur le moulage), en occlusion sur l'articulateur avec le modèle antagoniste enduit d'isolant.

Puis, la gouttière est équilibrée pour avoir une surface la plus plane possible, avec des contacts ponctuels et alignés. Les mouvements ne doivent pas être entravés par des interférences. Un apport de résine peut être ajouté au niveau de la canine pour retrouver une fonction canine.

La GAP doit être portée 24h/24h même pendant les repas et pendant au moins 3 mois.

Le sevrage doit être progressif. En revanche, en cas de récurrence des symptômes, l'éventualité d'un traitement prothétique ou orthodontique fixant la position mandibulaire asymptomatique doit être proposée. (Ré et al., 2009 ; Duminil et col., 2013)

3.2. Analyse occlusale sur articulateur

3.2.1. Montage sur articulateur

Le but est de monter les modèles du patient sur un articulateur est de disposer d'un simulateur mécanique capable de reproduire une équivalence de la cinématique mandibulaire, afin d'observer les relations dentaires intermaxillaires et de mettre en évidence les contacts indésirables à éliminer, ou les dents dont la morphologie anatomique doit être modifiée. (Bert, 2016)

- Réalisation des empreintes d'étude

Les empreintes sont réalisées à l'alginate, avec préférentiellement un porte-empreinte non perforé sur lequel on disposera préalablement une couche d'adhésif afin d'en assurer la rétention et donc empêcher la décohésion du matériau, souvent synonyme de déformation de l'empreinte lors de la désinsertion.

Pour obtenir une reproduction exacte des faces occlusales, afin de pouvoir observer des points de contact précis du patient, il est recommandé de :

- Réaliser un mélange homogène de l'alginate
- Sécher les faces occlusales des dents pour éviter les bulles d'air
- Maintenir fermement le porte-empreinte durant la prise
- Désinsérer le porte empreinte d'un mouvement continu et sans déviation

- Réalisation des moulages d'étude du patient

Les empreintes sont coulées au plâtre dur.

Selon la technique de Wirth, Le modèle mandibulaire est séparé en trois parties : le secteur antérieur, et les deux secteurs postérieurs gauche et droite afin d'être montés

sur des tiges de repositionnement. Cette segmentation nous permettra d'étudier le guide antérieur.

Le modèle maxillaire est monté avec un système de double base engrenée (split-cast) pour permettre le contrôle de la reproductibilité des enregistrements de la relation centrée.

- Utilisation de l'arc de transfert

L'opérateur utilise un arc facial pour déterminer la position du maxillaire par rapport à l'axe transverse bicondylien, afin de s'assurer d'un montage correct du modèle sur l'articulateur.

On prépare le matériau d'enregistrement sur la fourchette de l'arc de transfert. (Cire Moyco®, Aluwax®, pâte de Kerr®)

Le matériau est alors ramolli avant l'insertion de la fourchette dans la bouche du patient. Elle doit être centrée et stabilisée lors de l'indentation des dents maxillaires du patient.

On introduit les olives auriculaires dans les conduits auditifs externes du patient. On place l'appui nasal dans le creux du nez, entre les yeux.

Puis on fixe la fourchette sur l'arc, en la positionnant correctement dans la bouche du patient et on désinsère l'ensemble.

- Enregistrement du rapport inter-maxillaire

On utilise une butée antérieure pour faciliter l'enregistrement, sur laquelle le patient va fermer en RC.

Elle permet :

- Un relâchement musculaire
- La calibration du matériau d'enregistrement
- La reproductibilité de l'enregistrement

La butée est mise en bouche

On utilise une paire de bandelette de cire moyco qu'on va venir ramollir dans de l'eau chaude.

Puis on positionne les bandelettes au maxillaire et on va guider le patient pour qu'il ferme sur la butée, en RC.

On refroidit alors les bandelettes de cire dans de l'eau froide. Et on recommence encore 2 fois la manipulation.

L'enregistrement du rapport intermaxillaire se fait préférentiellement à la cire moyco. Il est réalisé trois fois pour pouvoir vérifier la reproductibilité et être sûr de la précision de l'enregistrement.

(En effet, avec seulement deux enregistrements, si on obtient deux montages différents on sera incapable de déterminer lequel est correct)

- Montage du modèle maxillaire à l'aide de l'arc facial

La tige incisive de l'articulateur est retirée.

L'arc facial est placé sur l'articulateur, grâce aux appuis auriculaires. La branche supérieure de l'articulateur doit buter sur l'arc facial.

On met en place le repose-fourchette sur lequel la fourchette est maintenue. On place le modèle maxillaire sur les indentations du matériau d'enregistrement sur la fourchette.

On place une plaquette sur l'articulateur. On met un amas de plâtre sur le modèle maxillaire qu'on aura marqué une croix au couteau à plâtre pour augmenter la rétention, et on referme la branche supérieure de l'articulateur avec la plaquette, sur le plâtre.

- Montage du modèle mandibulaire avec les cires d'occlusion.

Le modèle maxillaire a été monté sur l'articulateur grâce à l'arc facial. On utilise une des paires de bandelettes de cire Moyco.

Puis on dispose le modèle mandibulaire qu'on aura préalablement marqué d'une croix avant d'ajouter du plâtre et on referme l'articulateur sur lequel est fixé une plaquette.

- Contrôle de la relation enregistrée à l'aide des autres cires.

On utilise les deux autres paires de bandelette pour vérifier qu'on retrouve la même occlusion.

Une deuxième paire de bandelette est disposée entre le modèle mandibulaire et le modèle maxillaire séparé de sa double base.

La branche supérieure de l'articulateur est rabattue.

Grâce au montage en split-cast, on peut vérifier si la double base s'engrène parfaitement à l'aide des bandelettes de cire, preuve que les enregistrements sont identiques.

Il faut au moins deux enregistrements identiques pour valider le rapport inter-maxillaire.

Dans le cas contraire, il faut recommencer l'enregistrement du rapport inter-maxillaire et refaire le montage des modèles.

3.2.2. Analyse occlusale sur articulateur

Un articulateur simple, c'est à dire semi-adaptable, réglé sur des valeurs moyennes, permet de répondre à la quasi totalité des situations cliniques rencontrées au quotidien.

L'analyse occlusale sur articulateur va permettre l'examen des modèles d'étude qui représentent les dents en situation clinique, telle que dans la bouche du patient.

Elle nous offre un champ plus large d'observation, l'articulateur permettant d'observer les arcades dentaires par voie externe mais aussi par voie interne à l'arrière des modèles. On peut passer également plus facilement de l'occlusion en RC à celle en OIM ce qui nous permet de les comparer avec moins de difficulté qu'en manoeuvrant la mâchoire inférieure du patient.

L'analyse occlusale permet ainsi de mettre en évidence les problèmes occlusaux et de simuler les modifications à réaliser afin de valider le plan de traitement et obtenir une occlusion équilibrée.




Figure 49 : Montage sur articulateur (Source : Rozencweig, 1998)

A. Fonction de centrage

Les modèles sont montés en RC. Pour les observer en OIM, il est nécessaire de libérer les mouvements condyliens en dévissant les vis des pentes condyliennes, les boîtiers pouvant alors tourner librement.

Pour vérifier le centrage de la mandibule en OIM, on peut tracer une ligne verticale inter-incisive maxillaire et mandibulaire lorsque les modèles sont en RC.

Puis les modèles sont placés en OIM, en déverrouillant le membre supérieur de l'articulateur, et on va regarder si les lignes tracées sont toujours alignées.

L'observation d'un décalage sur les moulages objective un défaut de centrage. Souvent, si c'est le cas, la mise en place des moulages en OIM n'a pas pu être obtenue facilement sans enlever complètement les boîtiers de l'articulateur.

La fonction de centrage peut aussi se vérifier au niveau de la tige incisive. On vient placer un papier encré en dessous de la tige et réaliser une marque en RC, puis en OIM pour objectiver la présence ou non d'un décalage. Les deux marques vont nous donner des informations sur l'amplitude, et le sens du décalage, s'il existe. (49)

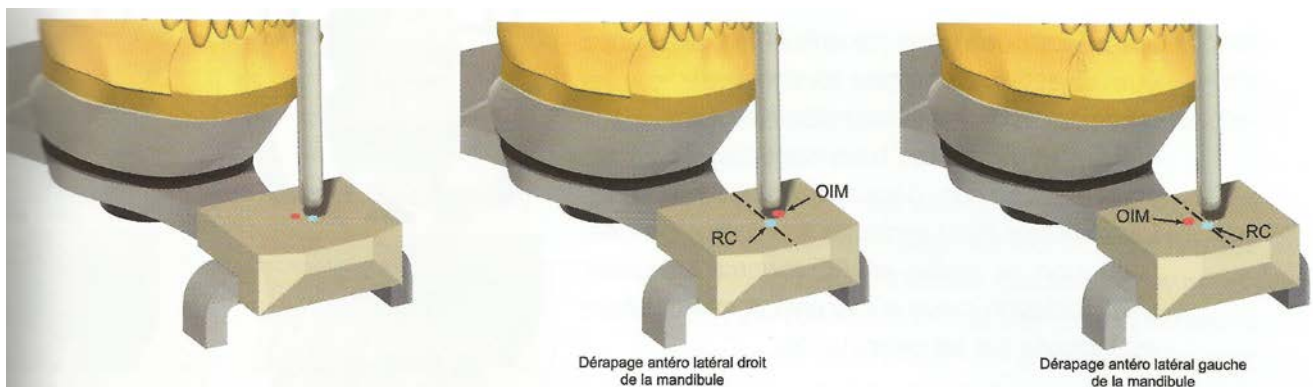


Figure 50 : Décalage de la tige incisive prouvant un décalage transversal en RC et OIM (source : Duminil et coll., 2013)

B. Fonction de calage

Les problèmes occlusaux le plus souvent rencontrés sont :

- Des contacts et/ou zones d'innocclusion
- Des anomalies de calage antérieur (surplomb, recouvrement incorrects)
- Des suroccusions

Le calage est synonyme de stabilité mandibulaire. En équilibrant l'occlusion, on souhaite que toutes les dents cuspidées participent le plus complètement possible à l'engrènement pour assurer cette fonction.

C. Fonction de guidage

- Evaluation du guide antérieur

L'équilibration occlusale débute dans les secteurs postérieurs. Il faut donc vérifier l'impact de ces changements sur le guide antérieur. Si celui-ci devient afunctionnel ou dysfonctionnel, l'équilibration occlusale ne sera pas suffisante pour rétablir une occlusion correcte au patient. Il vaudra donc mieux se tourner vers un traitement orthodontique et/ou prothétique.

Le contact de la tige incisive sur la table incisive représente la DVO.

Les modèles sont donc placés en OIM. On retire les secteurs postérieurs qui comportent potentiellement des contacts indésirables afin de simuler l'équilibration occlusale qui les supprimera.

On va alors observer le contact de la tige incisive avec la table incisive, et l'occlusion des dents antérieures.

- La tige incisive touche la table et les dents antérieures sont en contact.

Le secteur antérieur est donc en occlusion en OIM, avec la même DVO. Le guide antérieur est fonctionnel et peut être validé.

- La tige incisive ne touche pas la table antérieure

La DV obtenue est supérieure à la DVOIM.

Les dents antérieures entrent en contact avant d'atteindre l'OIM : il y a donc une interférence au niveau du secteur antérieur. On dit que le guide est dysfonctionnel : on est en présence d'un sur-guidage. C'est souvent le cas lorsque la pente incisive est très marquée, abrupte.

Si la DV est très peu augmentée, une soustraction au niveau du bord libre des dents mandibulaires peut être envisagée, mais le plus souvent, l'économie tissulaire est préférable et on se tournera plutôt vers un traitement orthodontique et/ou prothétique.

- La tige incisive touche la table antérieure mais il n'y a pas de contact au niveau des dents antérieures

La DVO est atteinte, mais il n'y a donc pas de contact antérieur en OIM : le guide antérieur est dit afunctionnel. L'équilibration occlusale ne permettra pas de rétablir un guidage antérieur correct. On se tournera plutôt vers un traitement orthodontique ou prothétique.

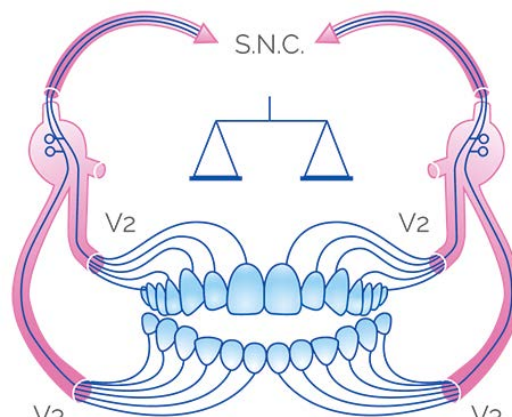
- Cinématique mandibulaire

Sur articulateur, seuls les mouvements de fermeture, de diduction et de propulsion peuvent être observés.

On peut ainsi déterminer la présence ou non d'interférences ou de prématurité, et définir la fonction de groupe ou canine.

3.3. Equilibration occlusale

L'équilibration occlusale va permettre de supprimer les dysharmonies occlusales afin de rétablir une position mandibulaire physiologique et des mouvements mandibulaires libres. Elle va rétablir des messages nerveux sensoriels proprioceptifs adaptés et équilibrés de chaque côté, afin de permettre un fonctionnement optimal de l'appareil stomatognathique avec une activité neuro-musculaire physiologiquement acceptable, tout en garantissant la pérennité de l'ensemble des structures de l'organisme.



3.3.1. Par soustraction : coronoplastie, meulage sélectif
 Figure 52 : Equilibration des messages nerveux liés à l'occlusion (Dupas, 2011)

A. Définition

L'équilibration occlusale par soustraction, appelée aussi coronoplastie ou meulage sélectif, consiste à éliminer par touches succinctes les points de contacts dentaires qui gênent l'occlusion statique et/ou dynamique, afin d'obtenir un équilibre occlusal centré et stable, respectant les fonctions mandibulaires : « Centrage, calage, guidage ».

Elle est réalisée chez les patients qui ne présentent pas de perturbation occlusale majeure, et dont l'équilibration peut être obtenue par simple suppression de contact amélaire. Elle ne doit pas entraîner une diminution de la DV ni en nécessiter une augmentation.

B. Gradient thérapeutique :

Un gradient thérapeutique a été établi pour respecter le principe d'économie tissulaire :

- Les dents restaurées, les obturations sommaires, les couronnes inadéquates ou les dents déplacées.
- Les retouches ne concernent que la partie amélaire de la face occlusale.
- Les reliefs doivent être accentués en approfondissant les fosses et les sillons plutôt qu'en réduisant les cuspidés.
- Les retouches sont réparties équitablement entre les deux dents antagonistes.
- On supprime le contact qui est situé le plus proche d'une ligne occlusale
- On vérifie si l'une des deux dents antagonistes participe à une interférence, auquel cas, on supprime plutôt le contact sur celle-ci.

C. Etapes

- Élimination des prématurités en relation centrée.

Les prématurités sont mises en évidence sur l'articulateur par des lignes inter-incisives tracées en RC, décalées en OIM, ou cliniquement par une déviation transversale de la mandibule lors du mouvement de fermeture.

Sur l'articulateur, les montages sont montés en RC donc il suffit de rabattre la branche supérieure pour obtenir le mouvement axial terminal et mettre en évidence une prématurité, à l'aide de papier encre placé entre les arcades. En bouche, le praticien doit guider le patient pour obtenir le mouvement terminal de rotation de la mandibule.

En présence d'interférence, le praticien entend aussi, en bouche, que le son des dents qui s'entrechoquent n'est pas net et uniforme, émis par toutes les dents, mais plus aigu et isolé.

Il peut également demander à son patient, de quel côté il ressent un premier contact.

Les prématurités se différencient du GAR dont, on le rappelle, les surfaces se situent sur le pan mésial de la cuspside palatine de la première prémolaire maxillaire.

On élimine le contact qui génère la déviation de la mandibule : on cherche à obtenir une stabilité grâce au tripodisme, les cuspsides s'emboîtant dans les fosses.

On élimine donc le contact sur la dent qui se situe le plus proche de la ligne occlusale.

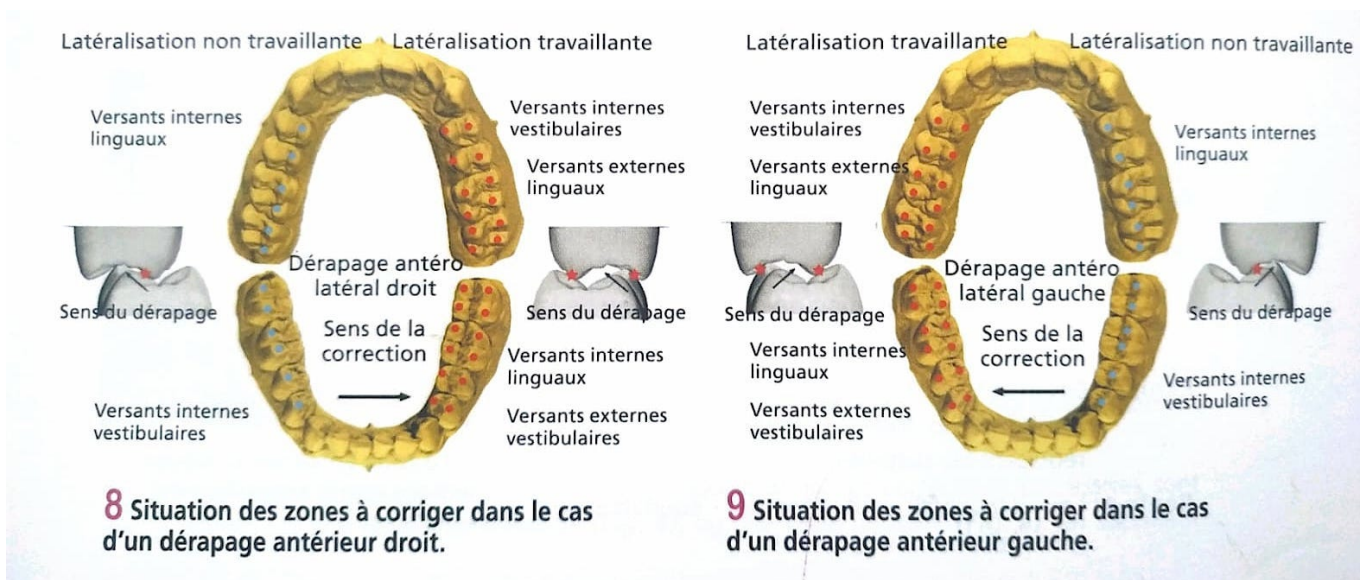


Figure 53 : Situations de prématurité possibles (source : Duminil et coll., 2014)

Sur l'articulateur, pour réaliser l'observation des corrections en latéralité, la boule condylienne droite est verrouillée en centrée pour analyser la diduction droite, et inversement pour la diduction gauche.

On détermine du côté travaillant si la fonction de guidage est une fonction de groupe ou une fonction canine.

S'il n'y a ni fonction canine, ni fonction de groupe, on est en présence d'une interférence travaillante qu'il faut éliminer.

Au contraire, s'il y a une fonction canine ou de groupe, on va regarder plus précisément si le mouvement latéral de la mandibule est continu et sans déviation.

Le papier d'occlusion marque soit la face palatine de la canine maxillaire qui assure à elle seule le guidage, ou les versants mésio-internes des cuspidés guide vestibulaires maxillaires par les pointes des cuspidés d'appui vestibulaires mandibulaires pour une fonction de groupe.

S'il y a une perte de contact, on observe du côté non travaillant ou se situe l'interférence non travaillante qu'on supprimera pour retrouver le guidage du côté travaillant.

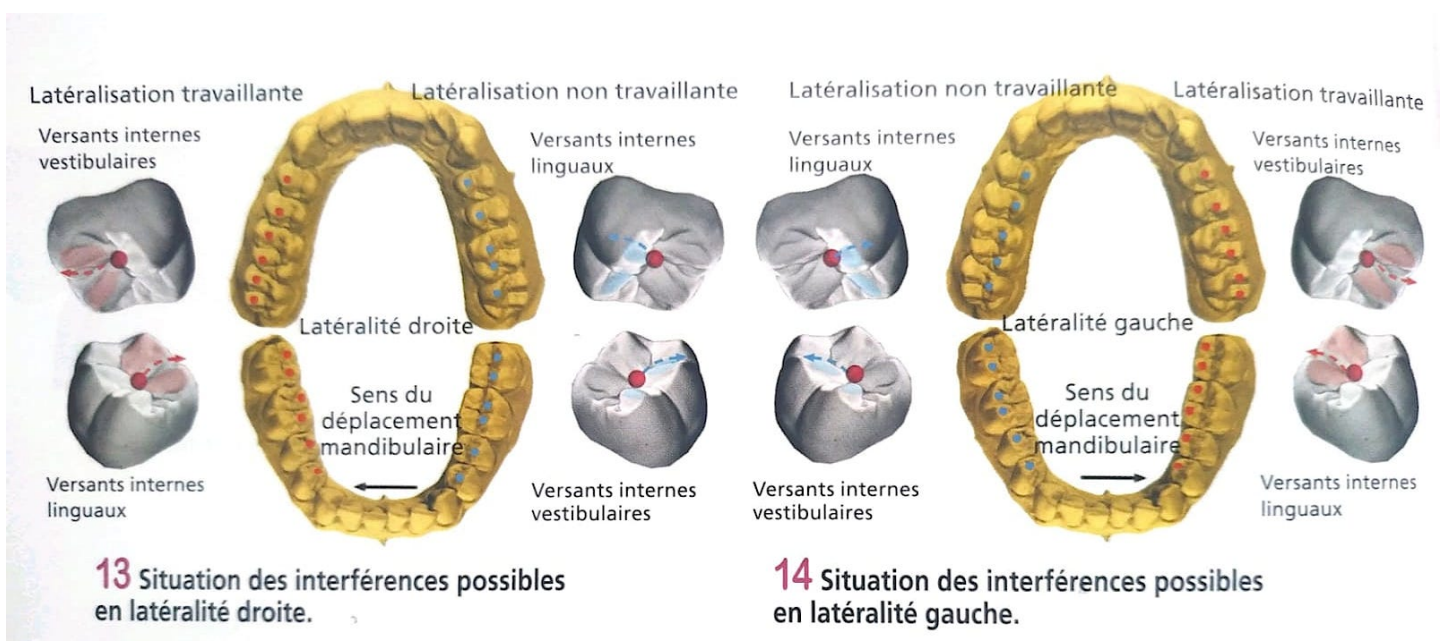


Figure 54 : Situations des interférences possibles lors de la diduction (Duminil et coll., 2014)

- Élimination des interférences en propulsion

On observe, sur articulateur comme en bouche, le guidage de la mandibule vers l'avant. Il doit se faire de façon continue et sans décalage transversal.

Si on observe une interruption du contact des bords libres des incisives mandibulaires sur les faces palatines des incisives maxillaires, il faut rechercher une interférence postérieure.

On peut les retrouver par exemple sur les dents de sagesse en éruption ou en désinclusion.

Si les contacts du guide antérieur sont asymétriques et mal répartis sur le bloc incisivo-canin, on peut aménager avec parcimonie le guide antérieur. En revanche, si le guide antérieur est complètement afunctionnel ou très dysfonctionnel, l'équilibration occlusale par soustraction ne sera pas suffisante et il faudra envisager si la thérapeutique l'exige une équilibration par addition.

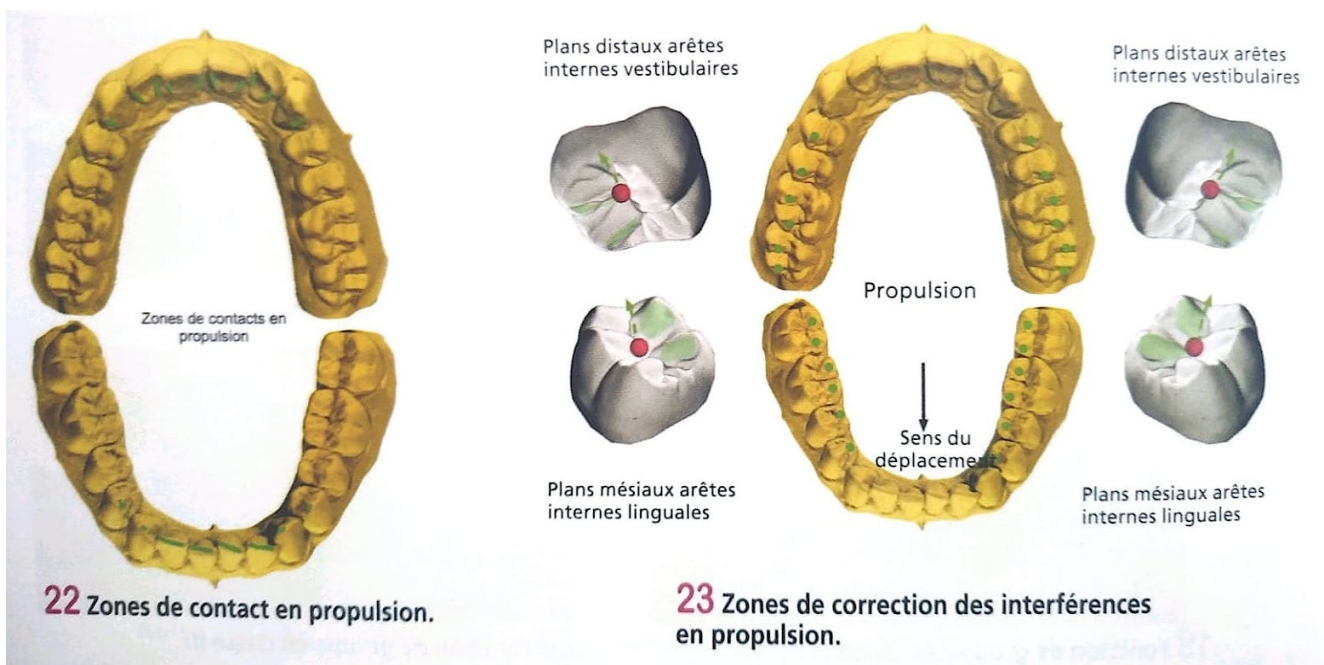


Figure 55 : Interférences possibles en propulsion (Source : Duminil et coll., 2013)

- Répartition des points de contacts

A la fin, on vérifie l'absence de sur-occlusion et l'harmonisation des points de contacts. Ils doivent être multiples et répartis sur l'ensemble de l'arcade.

Si on retrouve des zones de traumatisme occlusal, on vérifie préalablement si l'une des 2 dents antagonistes participe ou non à une interférence pour choisir laquelle meuler.

- Polissage

Une fois l'équilibration occlusale terminée, il est primordial de polir soigneusement toutes les surfaces meulées, mise en évidence en les séchant à l'aide de la seringue à air.

3.3.2. Par addition

Lorsque les retouches occlusales soustractives sont trop nombreuses à réaliser ou trop importantes, et que la multiplication des corrections risque d'aboutir à une modification majeure du schéma occlusal, il est plus judicieux d'opter pour une technique additive.

De même si on remarque une diminution de la DV et qu'il faut la rétablir ou l'augmenter.

Les constructions prothétiques sont donc envisagées pour :

- Rétablir un guide antérieur
- Compléter des arcades édentées
- Remplacer d'anciennes obturations obsolètes
- Compenser une usure naturelle ou parafonctionnelle, ou une perte de DVO

Bien sûr, l'équilibration occlusale par addition ne se fait pas obligatoirement en opposition à celle par soustraction. Et les deux techniques peuvent être réalisées de façon concomitante. Par exemple, un ajustement occlusal peut être nécessaire afin d'améliorer le centrage et le calage, afin d'optimiser les fonctions mandibulaires avant l'élaboration de la prothèse.

Le montage sur articulateur est indispensable aux corrections occlusales par additions. Il permet d'établir et de contrôler avec précision les contacts en statique en dynamique de la pièce prothétique afin d'assurer son intégration occlusale.

A. Choix de la position de référence

Choisir la position de référence est un préalable à tout acte prothétique.

Il faut que la position mandibulaire de référence soit reproductible, non affectée par le traitement et enregistrable cliniquement pour la reproduire au laboratoire.

Deux positions de référence s'offrent au clinicien :

- l'OIM : position dentaire de référence
- La RC : position articulaire de référence

Si l'OIM du patient est fonctionnelle, stable et reproductible, et que la reconstruction prothétique est de faible étendue et ne l'affecte pas, elle sera choisie comme position de référence.

La prothèse va contribuer à l'amélioration de sa stabilité.

Dans le cas contraire, on choisit la RC.

B. DV

La détermination de la DVO thérapeutique est une étape importante dans la réhabilitation prothétique, notamment pour celles de grande étendue.

Ce changement de hauteur de l'étage inférieur de la face doit faciliter la restauration tout en améliorant l'esthétique et la fonction.

Ce choix complexe repose sur de nombreux critères :

- Au niveau esthétique : atténuation des plis et rides faciaux, amélioration de l'harmonie du visage et de l'esthétique du sourire, rétablissement du contact bilabial au repos
- Au niveau fonctionnel : rétablissement d'une phonétique correcte et d'une déglutition physiologique
- Au niveau squelettique : réalisation de la variation de DVO en relation centrée par une rotation pure autour de l'axe charnière
- Au niveau neuro-musculaire : situer la DVO thérapeutique dans l'espace physiologique d'adaptation du patient

- Au niveau prothétique : rétablissement d'une hauteur prothétique suffisante, rectifier les relations dentaires antérieures et obtenir une occlusion physiologique stable.

Dans le cadre du diagnostic initial, il est possible de distinguer différents indicateurs selon la détermination d'Orthlieb à prendre en compte pour le choix de la DVO thérapeutique optimale :

- Indicateurs généraux

- o Adaptabilité articulaire

L'examen clinique, l'anamnèse détaillée du patient et l'observation d'un cliché panoramique permet le plus souvent de discerner une ATM saine d'une ATM présentant des phénomènes dégénératifs avancés dont le changement de DVO risquerait d'aggraver les conséquences.

- o Adaptabilité neuromusculaire

Un patient âgé, ou qui présente une neuropathie ou une psychopathie aura plus de difficulté à accepter le changement de DVO.

Une variation progressive est recommandée.

- o Esthétique et contact bilabial

Le visage doit être harmonieux avec la nouvelle DVO thérapeutique.

- Indicateurs squelettiques

- o Typologie squelettique

Les analyses céphalométriques permettent de déterminer le type squelettique vertical du patient (hyper, hypo ou normodivergent), et sagittal (Classe d'Angle)

En ce qui concerne la typologie verticale, il semble logique que la DVO thérapeutique n'aggrave pas une éventuelle hyper ou hypodivergence, mais tende plutôt à la corriger.

Une augmentation de la DVO majorera une classe II squelettique, et diminuera une classe III squelettique (fig. 1). À l'inverse, une diminution de la DVO aggraverait une classe III squelettique, et compenserait une classe II squelettique. (51)

- Indicateurs dentaires :

o Occlusaux : relation des dents antérieures

L'obtention ou le maintien de contacts antérieurs fonctionnels (calage antérieur et guidage) représente l'un des objectifs occlusaux principaux fiabilisant grandement les traitements.

Les variations de la DVO influencent directement le surplomb et le recouvrement.

Une augmentation de la DVO entraînant une diminution du recouvrement incisif et une augmentation du surplomb, nous pourrions augmenter la DVO face à un excès de recouvrement ou à une insuffisance de surplomb.

A contrario, une diminution de la DVO entraînant une augmentation du recouvrement incisif et une diminution du surplomb, nous serons tentés de diminuer la DVO face à un excès de surplomb ou à une insuffisance de recouvrement.

o Prothétiques

La hauteur coronaire est un élément important influençant la rétention et le pronostic des prothèses fixées. Elle doit avoir une hauteur minimale pour pouvoir assurer une rétention, mais ne doit pas être excessive pour ne pas créer de rapport couronne-racine défavorable.

Le choix s'établira entre hauteur de rétention suffisante et rapport couronne-racine favorable.

Le praticien peut jouer dans un espace d'adaptation spécifique du cas clinique en fonction des impératifs biologiques, mécaniques et esthétiques. L'étude sur articulateur est irremplaçable pour apprécier directement l'influence des variations de DVO sur les hauteurs prothétiques (antérieure et postérieure) et sur les relations des dents antérieures (surplomb, recouvrement). (Ehrmann et Orthlieb, 2013)

C. Techniques possibles

- Restauration à la résine composite

Les restaurations à la résine composite sont indiquées pour les dents peu ou moyennement délabrées. Une équilibration par adjonction à la résine composite peut aussi être réalisé sur une dent saine, afin de modifier sa morphologie et rétablir des contacts occlusaux idéaux.

Elles présentent aujourd'hui une résistance mécanique suffisante pour pouvoir durer de manière pérenne dans le temps.

L'adjonction de résine composite permet par exemple d'augmenter artificiellement les dents antérieures afin de rétablir un guidage fonctionnel.

Au niveau de la face palatine de la canine maxillaire, la technique additive de renforcement peut éviter un excès de retouches sur les dents postérieures et assurer un guidage confortable dans les mouvements de diduction. (Duminil et coll., 2013)

Contre-indication des restaurations adhésives directes à la résine composite :

- Présence de corrosion et de fissures
 - Anatomie occlusale défavorable (angle cuspidien fermé)
 - Hauteur importante et faible épaisseur des parois
 - Occlusion parafunctionnelle
-
- Prothèse fixée conventionnelle

Les couronnes et bridges prothétiques permettent de restaurer coronairement une ou plusieurs dents délabrées.

Elles permettent ainsi de rétablir la continuité de l'arcade dentaire et les contacts occlusaux statiques et de guidage.

Elles nécessitent cependant le plus souvent un traitement endodontique qui fragilise les dents concernées, et une préparation tissulaire peu économe qui génèrent alors de nombreuses conséquences déplorables pour la dent :

- La diminution des propriétés biomécaniques
- Des rapports bénéfice/risque et bénéfice/coût financier défavorable pour le patient
- Une possible dyschromie ultérieure de la dentine

- L'altération de la proprioception qui affaiblit la protection de la dent contre les forces masticatrices. (Une dent dépulpée requiert ainsi 2,5 fois plus de pression pour enregistrer la même réponse proprioceptive aux forces masticatrices qu'une dent pulpée.

La pulpe vivante et saine reste la plus sûre barrière à l'invasion bactérienne.

Pour les couronnes implanto-portées, le réglage de l'occlusion diffère légèrement.

L'implant est relié de manière rigide à l'os environnant alors que la dent naturelle dispose d'une capacité viscoélastique d'enfoncement grâce à son parodonte.

Sous l'effet des forces occlusales en OIM, les dents naturelles présentent une légère impaction que la dent implanto-portée ne peut effectuer.

Le réglage consiste donc à obtenir les contacts en OIM sur la dent implanto-portée uniquement lorsque les dents en occlusion et les contraintes latérales doivent être évitées. Par exemple, pour une couronne implanto-portée sur une canine, on privilégiera une fonction de groupe, afin de répartir l'ensemble des forces latérales et obtenir une charge mécanique diminuée afin de ne pas compromettre la pérennité de l'implant. (Duminil et coll., 2013)

- Prothèse amovible

Les Prothèse Amovible Partielles (PAP) permettent de rétablir des édentements plus importants. Par exemple, elles permettent de rétablir une perte de calage postérieure.

- Prothèse conservatrice

- Inlay, Onlay, Overlay

La réalisation de ces restaurations prothétiques permet de conserver la vitalité dentaire et préserver sa résistance mécanique. Elle est proposée au patient lorsque le volume à restaurer est trop important, ou la situation de la restauration est défavorable à l'adjonction d'une résine composite.

Ces incrustations dentaires contribuent à une obturation exacte et précise de la partie coronaire à restaurer. Elle rétablit parfaitement les contacts occlusaux et/ou proximaux et renforce les zones fragilisées en les englobant.

De plus, elle nécessite une préparation dentaire à minima, et permet l'économie donc la préservation des tissus dentaires.

- 3 steps technique

La 3 steps technique est une technique ultra-conservatrice, instaurée par Francesca Vailati qui permet de rétablir une occlusion physiologique et fonctionnelle chez les patients présentant des usures sévères généralisées.

Elle nécessite une augmentation de DV afin de rétablir l'étage inférieur de la face et créer les conditions spatiales nécessaires à la restauration des morphologies anatomiques dentaires.

Les 3 étapes sont :

- La validation du guide antérieur fonctionnel et esthétique à l'aide d'un Mock-up

Les empreintes d'études sont effectuées afin de réaliser le montage sur articulateur en OIM des modèles du patient.

Au laboratoire, des wax-up, ou cires diagnostiques, sont élaborées au niveau des faces vestibulaires des dents maxillaires. On va alors réaliser une clé pour obtenir un moulage du Mock-up. C'est une maquette de prévisualisation réalisée en résine composite. Elle joue un rôle important dans la planification du traitement. Il s'agit de transférer les informations du wax-up depuis le modèle du patient jusqu'à son milieu buccal pouvoir essayer en bouche le projet prothétique et le valider au niveau du guide antérieur, sur le plan esthétique, fonctionnel et psychologique. (Harichane, 2015)

- La validation de l'augmentation de la DV

Une fois validé, le wax-up est terminé au niveau des faces palatines des dents maxillaires, et sur les dents pluriradiculées mandibulaires.

Une nouvelle fois, on réalise une clé en silicone pour établir un mock-up. La DVO est ainsi augmentée de façon arbitraire, et l'on doit veiller à ce que les dents antérieures restent en innocclusion. Le patient va garder les mock up pendant 1 mois avant de pouvoir valider ou non l'augmentation de DVO. (Koubi et coll., 2014)

- Le rétablissement du guide antérieur esthétique et fonctionnel

Les mock up sont retirés et les dents préparées à minima.

De nouvelles empreintes sont réalisées, ainsi que l'enregistrement de la nouvelle DVO.

Les restaurations prothétiques réalisées par le prothésiste, sont préparées avant d'être collées en bouche.

L'occlusion statique et dynamique est contrôlée.

Cette technique est la plus économe possible quant aux tissus dentaires résiduels. Elle permet également la préservation des crêtes proximales qui assurent l'assise mécanique, contrairement aux restaurations prothétiques conventionnelles. (Tirlet, 2014)

3.3.3. En omnipratique

Il ne fait aucun doute que l'occlusion constitue une nécessité d'une importance essentielle dans tous les domaines en odontologie pour assurer le succès de toute procédure. (Skármeta, 2017)

- ODF

L'équilibration occlusale est un impératif à la fin du traitement orthodontique.

Le traitement permet de rétablir une occlusion fonctionnelle, et esthétique, et l'équilibration occlusale stabilise les résultats acquis par l'orthodontie.

Si l'occlusion n'est pas équilibrée, des risques de migration dentaire ou de symptomatologie apparaissent.

Plus la stabilité occlusale est importante, plus les forces sont réparties sur l'ensemble des arcades ce qui est un facteur non négligeable, permettant de réduire le risque de rechute orthodontique. (Oltramari et coll., 2007)

Il est également possible, lorsque l'orthodontiste choisit de conserver des rapports en classe d'Angle 2 ou 3, en rétablissant le guide antérieur, qu'une coronoplastie soit nécessaire pour adapter la morphologie des dents aux nouveaux contacts dentaires, et éviter de générer des interférences ou des prématurités.

- Prothèse

L'équilibration occlusale peut être programmée dans la phase pré-prothétique. Elle crée de meilleurs rapports inter-arcade dans la position de référence choisie, afin que la prothèse s'intègre parfaitement dans l'occlusion.

On l'utilise également pour ajuster les prothèses. Une équilibration occlusale par soustraction peut être nécessaire sur d'anciennes couronnes qui génèrent un traumatisme occlusal, ou sur des prothèses amovibles pour accroître leur stabilité et leur rétention.

La prothèse fait aussi partie intégrante de l'équilibration occlusale, en remplaçant les dents manquantes et rétablissant la continuité de l'arcade comme vu précédemment. Elle va permettre de restaurer les édentements, pour rétablir, améliorer et renforcer l'occlusion du patient. Elle rétablit les points de contacts occlusaux et proximaux et les fonctions de guidage. Le montage sur articulateur va permettre de déterminer avec précision les contacts à modifier.

- Odontologie Conservatrice

En odontologie conservatrice, restaurer une dent fait partie de l'équilibration occlusale. Par addition en premier lieu, il est important de construire une morphologie anatomique la plus proche de celle que la dent a perdu, quel que soit le matériau. Par soustraction, après vérification de l'occlusion à l'aide des papiers encrés, on règle le point de

contact, et on vérifie que la restauration n'interfère pas dans les mouvements de la mandibule.

- Endodontie

En endodontie, un traumatisme occlusal peut générer, entretenir ou aggraver une inflammation pulpaire. S'il est pris en charge à temps, l'équilibration de l'occlusion sur la dent en supprimant ce contact traumatique permet de faire disparaître l'inflammation pulpaire.

Parallèlement, les patients qui viennent en urgence, présentent parfois une dent avec une parodontite apicale aiguë ou un abcès apical aigu et il est important de la mettre en sous-occlusion car au moindre contact, la douleur est intolérable pour le patient. (Bronnec et al., 2011)

- Parodontologie

Une force occlusale traumatique, ou force occlusale excessive peut être définie comme une force occlusale qui dépasse la capacité d'adaptation du parodonte, qui entraîne un traumatisme occlusal (lésion) et peut provoquer une usure excessive ou une fracture des dents.

Le traumatisme occlusal peut avoir une origine fonctionnelles (prématurité, interférence, malocclusion, nombre réduit de dents), parafonctionnelles (bruxisme, pulsion linguale..), ou iatrogènes (traitement orthodontique, prothèse ou restauration en sur-occlusion).

Il est à l'origine d'une stimulation continue sur la dent qui peut générer, maintenir ou aggraver des lésions au niveau du parodonte, ensemble des tissus de soutien de la dent (cément, desmodonte, os), qu'il soit sain ou non. (Pers et al., 2010)

Au niveau histologique, le traumatisme occlusal provoque au sein du desmodonte un accroissement de la vascularisation, d'où une pression sur les parois internes de l'alvéole qui stimule l'activité ostéoclastique et un élargissement en forme d'entonnoir, d'où une augmentation de la mobilité dentaire et du risque de résorption osseuse apicale.

Ces changements peuvent être réversibles et se réparer d'elles-même si les forces nocives sont supprimées à temps.

Cependant, un traumatisme occlusal qui persiste conduit au passage à une phase post-traumatique qui correspond à l'adaptation des tissus parodontaux aux surcharges occlusales : la résorption osseuse s'arrête, l'espace desmodontal est élargi et la mobilité dentaire qui en découle persiste mais ne s'aggrave pas.

L'équilibration de l'occlusion est indiquée dans le cadre du traitement parodontal pour réduire la mobilité dentaire, ce qui peut améliorer l'effet du traitement parodontal, et augmenter le confort du patient et sa fonction masticatrice. En parodontologie, l'équilibre occlusal fait donc partie des traitements incontournables afin d'assurer la pérennité d'un assainissement parodontal, et maintenir la dent et ses tissus environnants en bonne santé.

CONCLUSION :

L'équilibration occlusale, trop souvent délaissée car jugée inintéressante, complexe ou non rentable, est pourtant omniprésente dans notre pratique clinique : les rapports inter-arcades occupent une place importante dans le maintien de l'harmonie au sein

du système gnathologique, qui réalise la plupart des fonctions vitales telles que la respiration, la mastication, mais aussi la phonation, ou la déglutition. Un déséquilibre peut être à l'origine de symptômes divers et variés, ou au contraire, en être l'expression.

Il existe plusieurs types de malocclusions. Elles apparaissent lorsque le potentiel d'adaptation de la mandibule est dépassé et ne suffit plus à compenser l'équilibre rompu. Elles entraînent des instabilités, au niveau des articulations temporo-mandibulaires, des contacts inter-dentaires ou de la position de la mandibule, ou interfère dans sa liberté cinématique.

Le dentiste se doit d'être vigilant face à tous les rapports inter-dentaires auxquels il est confronté, et doit mener son interrogatoire avec finesse, afin de mettre en évidence des symptômes qui pourraient être liés à une malocclusion. Il peut alors prescrire une orthèse qui viendra appuyer son diagnostic et le confirmer si elle apporte un soulagement du patient. La réalisation d'un montage sur articulateur précis des modèles du patients permettra d'étudier avec précision ses relations inter-arcades afin d'élaborer un plan de traitement.

Plus souvent associée à une soustraction à ses débuts, l'équilibration occlusale a évolué dans une dentisterie qui a pour principe « primum non nocere » : soigner sans nuire et qui préconise l'économie tissulaire. Elle tend aujourd'hui plutôt vers une technique additive non invasive ou mini-invasive, afin de respecter la préservation des tissus dentaires.

Cependant, il arrive que les problèmes occlusaux perdurent dans le temps ou réapparaissent après le traitement mis en place. Cela est possible, si la malocclusion est l'expression d'un autre désordre du système gnathologique et il est préférable alors que la prise en charge du patient soit pluridisciplinaire pour que le patient soit traité dans sa globalité et que ses symptômes disparaissent à jamais.

REFERENCES BIBLIOGRAPHIQUES

1. Abjean J, Korbendau JM. L'occlusion : aspects cliniques, directives thérapeutiques. Paris : Julien Prélat ; 1977. 177 p.

2. Ash MM, Ramfjord SP. Manuel d'occlusion pratique. Paris : Masson ; 1984. 238 p.
3. Benfodda A. Analyse occlusale préprothétique et directives thérapeutiques en prothèse conjointe [mémoire]. [Tlemcen] : Université Abou Bekr Belkaid. Faculté d'odontologie ; 2014. 179 p.
4. Benyahio H, Bahije L, Zaoui F, Aalloula E. Prise en charge des troubles d'articulé phonatoire chez l'enfant. Actual Odonto-Stomatol. 2009 ; (246) : 143-56.
5. Bert M. Apport de l'articulateur en dentisterie. Actual Odonto-Stomatol. 2016 ; (276) : 3.
6. Boileau MJ, Sampeur-Tarrit M, Bazert C. Physiologie et physiopathologie de la mastication. EMC - Stomatologie. 2006 ; 1-12. [Article 22-008-A-15]
7. Bonnefoy C, Chikhani L, Dichamp J. Anatomie descriptive et fonctionnelle de l'articulation temporo-mandibulaire. Actual Odonto-Stomatol. 2013 ; (265) : 4-18.
8. Bory H, Gobert B. Diagramme géométriques et anatomiques des différents mouvements mandibulaires. Prothèse Dent. 1993 ; (84) : 17-24.
9. Bronnec F, Descroix V, Boucher Y. Prévention et traitement de la douleur postopératoire en endodontie. Réal Clin Rev Eur Odontol. 2011 ; 22 : 269-76.
10. Carlier JF. Ce qu'il faut savoir de l'occlusion. Le Journal de la SOP. 2011 ; (4) : 18-23.
11. Carlier JF, Ré JP. Pourquoi prescrire une gouttière occlusale. Inf Dent. 2010 ; (33) : 82-8.
12. Casteyde JP. L'occlusion de la canine : Importance, options de réglages, risques et précautions. 2008 ; (244) : 355-66.

13. Cazals G. Neurophysiologie de l'occlusion : rôle des mécanorécepteurs parodontaux. Actual Odonto-Stomatol. 2018 ; (290) : 2.
14. Clauzade M. Orthoposturodentie. Actual Odonto-Stomatol. 2007 ; (240) : 387-405.
15. Cohen-lévy J, Garcia R. Orthopédie dento-faciale et architecture du sourire. Actual Odonto-Stomatol. 2008 ; (242) : 155-66.
16. Dawson PE. Les problèmes de l'occlusion clinique: évaluation, diagnostic et traitement. 2e édition revue et augmentée. Paris : CdP ; 1998. 645 p.
17. Duminil G, Laplanche O, Carlier JF, Ré JP. L'occlusion tout simplement. Paris : Espace ID ; 2013. 224 p.
18. Ehrmann E, Orthlieb JD. Déterminants du choix de la DVO thérapeutique. Réal Clin. 2013 ; (2) : 133-8.
19. Fleiter B. Les interférences occlusales sont-elles pathogènes ? Actual Odonto-Stomatol. 2018 ; (290) : 1-6.
20. Fougeront N. Neurophysiologie de l'occlusion : des sciences fondamentales à la pratique clinique. Actual Odonto-Stomatol. 2018 ; (290) : 13 p.
21. Gausch K, Kulmer S. The role of retro-disclusion in the treatment of the TMJ-patient. J Oral Rehabil. 1977; 4(1) : 29-32.
22. Harichane Y. Le mock-up, un outil quotidien en esthétique dentaire. Dent Trib. 2015 ; (3) : 22-6.
23. Hartmann F. Mal de dos, Fatigue, Migraine... si vous serrez les dents! Annecy-Le-Vieux : Editions Kawa ; 2014. 208 p.
24. Hartmann F, Cucchi G. Les dysfonctions cranio-mandibulaires (SADAM) :

Nouvelles implications médicales. Paris : Springer ; 1994. 180 p.

25. Hue O. Le sourire en prothèse ou l'éloge du sourire. Actual Odonto-Stomatol. 2008 ; (242) : 129-41.

26. Iraqui O, Berrada S, Merzouk N, Abdedine A. Guide antérieur, impératifs physiologiques et restauration prothétique. Actual Odonto-Stomatol. 2009 ; (245) : 83-98.

27. Isberg AM, Isacsson G. Tissue reactions of the temporomandibular joint following retrusive guidance of the mandible. Cranio J Craniomandib Pract. 1986; 4(2): 143-8.

28. Koubi S, Gürel G, Margossian P, Massihi R, Tassery H. Préparations postérieures a minima guidées par la technique des masques, en présence d'usure dentaire. Rev Odonto-Stomatol. 2014 ; 43(3) : 231-49.

29. McNamara JA, Seligman D, Okeson JP. Occlusion, Orthodontic treatment, and temporomandibular disorders: A review. J Orofac Pain. 1995; 9: 73-90.

30. Marguelles-Bonnet R, Yung JP, Lundeen HC, Lejoyeux J. Pratique de l'analyse occlusale et de l'équilibration. Paris : CdP ; 1984. 271 p.

31. Okeson JP. Evolution of occlusion and temporomandibular disorder in orthodontics: Past, present, and future. Am J Orthod Dentofacial Orthop. 2015; 147(5): S216-23.

32. Oltramari PVP, Conti AC de CF, Navarro R de L, Almeida MR de, Almeida-Pedrin RR de, Ferreira FPC. Importance of occlusion aspects in the completion of orthodontic treatment. Braz Dent J. 2007; 18(1): 78-82.

33. Orthlieb JD. La courbe de Spee : un impératif physiologique et prothétique. Cah Prothèse. 1983 ; 44 : 89-116.

34. Orthlieb JD, Brocard D, Schittly J, Maniere-Ezvan A. Occlusodontie Pratique. Rueil-Malmaison: CdP; 2006. 213 p.
35. Orthlieb JD, Darmouni L, Jouvin J, Pedinielli A. Dysfonctions occlusales : anomalies de l'occlusion dentaire humaine. EMC - Chirurgie Orale et Maxillo-Faciale. 2015 ; 10(1) : 1-11. [Article 22-032-L-10]
36. Orthlieb JD, Giraudeau A, Jeanny M, Ré JP, Manière-Ezvan A. Regards sur l'insuccès occlusal. Orthod Fr. 2016 ; 87(1) : 13-22.
37. Orthlieb JD, Mantout B. Cinématique mandibulaire. EMC - Stomatologie. 1997 ; 1-24. [Article 22-009-A-08]
38. Pechoux S. Incidence des habitudes de vie et des parafunctions dans les troubles algo-dysfonctionnels de l'appareil mandicateur: étude effectuée sur une population d'adultes jeunes de la région de Cuenca (Equateur) [thèse d'exercice]. [Nancy] : Université de Lorraine. Faculté d'odontologie ; 2007. 164 p.
39. Pers JO, Abjean J, Berthelot V. Influence des paramètres occlusaux sur la maladie parodontale. Inf Dent. 2010 ; (33) : 58-62.
40. Pullinger AG, Seligman DA, John MT, Harkins S. Multifactorial comparison of disk displacement with and without reduction to normals according to temporomandibular joint hard tissue anatomic relationships. J Prosthet Dent. 2002; 87(3): 298-310.
41. Ré JP. Guidage antérieur : pourquoi, quand, comment ? Quintessence Congr. 2017 ; 96-7.
42. Ré JP, Chossegras C, Zoghby A, Carlier JF, Orthlieb JD. Occlusal splint: state of the art. Rev Stomatol Chir Maxillofac. 2009; 110: 145-9.
43. Romerowski J, Boccara E. Comprendre l'anatomie dentaire. Actual Odonto-Stomatol. 2017 ; (282) : 1-14.

44. Rozencweig G. Algies et dysfonctionnements de l'appareil manducateur : Propositions diagnostiques et thérapeutiques. Paris : Cahiers de prothèses éditions ; 1998. 487 p.
45. Skármeta NP. Occlusal stability and mandibular stability: The major part of dentistry we are still neglecting. CRANIO®. 2017; 35(4): 201-3.
46. Tirlet G. Erosion et usure extrêmes chez le senior : Une approche contemporaine, conservatrice et adhésive. Inf Dent. 2014 ; (31) : 2-13.
47. Toledano C. L'overlay : le successeur de la couronne périphérique. Inf Dent. 2016 ; (35) : 22-9.
48. Vacher C. Anatomie clinique de l'articulation temporo-mandibulaire. Actual Odonto-Stomatol. 2009 ; (246) : 129-33.

REFERENCES BIBLIOGRAPHIQUES ELECTRONIQUES

49. Bellemkhannate S, Janati G, Chbani A. Le guidage antérieur en prothèse adjointe complète [Internet]. 2012 [cité 8 avr 2020]. Disponible sur : <https://www.lecourrierdudentiste.com/dossiers-du-mois/le-guidage-anterieur-en-prothese-adjointe-complete.html>
50. DuPont DG. 5 Requirements for Occlusal Stability [Internet]. 2014 [cité 16 avr 2020]. Disponible sur : <http://cdn2.hubspot.net/hub/65587/file-851030000-pdf/Whitepapers/Whitepaper-5RequirementsOcclusalStability.pdf>

51. Esteves G. Tori et exostoses : illustration par un cas clinique de tori mandibulaires [thèse d'exercice]. [Toulouse] : Université Toulouse III - Paul Sabatier. Faculté d'odontologie ; 2017 [cité 9 mai 2020]. Disponible sur : <http://thesesante.ups-tlse.fr/1646/>
52. Kares H. Douleurs des muscles masticateurs et des ATM. Inf Dent [Internet]. 2009 [cité 5 mai 2020] ; (22) : 1169-1176. Disponible sur : https://www.researchgate.net/profile/H_Kares/publication/268870110_Douleurs_des_muscles_masticateurs_et_des_ATM/links/5479a9b80cf293e2da2b5908/Douleurs-des-muscles-masticateurs-et-des-ATM.pdf
53. Landouzy JM. Occlusion [Internet]. 2005 [cité 6 avr 2020]. Disponible sur : <https://www.seret-medecine.org/OCCLUSION.htm>
54. Martin D. Savoir détecter les Fêlures et les Fractures verticales [Internet]. 2008 [cité 9 avr 2020]. Disponible sur : https://www.sop.asso.fr/admin/documents/supportfic/FDC0000009/SOP_Guide_pratique_Endodontie_-_Savoir_Detecter_les_Felures_et_les_Fractures_Verticales.pdf
55. Orthlieb JD. Les essentiels de la cinématique occlusale [Internet]. 2017 [cité 20 avril 2020]. Disponible sur : https://www.researchgate.net/profile/Orthlieb_JD/publication/315728929_Les_essentiels_de_la_cinematique_occlusale/links/58df8767a6fdcc41bf8f8309/Les-essentiels-de-la-cinematique-occlusale.pdf
56. Orthlieb JD, Darmouni L, Pedinielli A, Darmouni JJ. Fonctions occlusales : aspects physiologiques de l'occlusion dentaire humaine. EMC - Chirurgie orale et maxillo-faciale [Internet]. 2014 [cité 5 avril 2020] ; 9(4) : 1-11. [Article 22-008-A-18]. Disponible sur : <http://www.unsof.org/media/O1304-fonctions%20occlusales/data/Les%20fonctions%20occlusales.pdf>.
57. Picart P. Occlusion dentaire, posture et performances sportives [thèse

d'exercice]. [Lorraine] : Université de Lorraine. Faculté d'Odontologie ; 2015 [cité 25 mar 2020]. Disponible sur : <https://hal.univ-lorraine.fr/hal-01733816/document>

58. Roumiguie D. Symptomatology and etiologies of occlusion disorders : analysis of more than 650 questionnaires patients [thesis]. [Toulouse] : Université Toulouse III. Faculté d'odontologie ; 2016 [cité 27 mars 2020]. Disponible sur : <http://thesesante.ups-tlse.fr/1589/1/2016TOU33083.pdf>

59. Zaghez M. Dent mobility [course]. Annaba : Université Badji Mokhtar. Faculté de médecine, département de chirurgie dentaire ; 2008 [cité 9 mai 2020]. Disponible sur : <https://fr.slideshare.net/AbdeldjalilGadra/mobilite-53195326>

Table des matières

1. POURQUOI ? UNE OCCLUSION EQUILIBREE : CONCEPT DE NORMOCCLUSION	17
1.1. DEFINITIONS	17
1.1.1. Occlusion dentaire.....	17
1.1.2. Occlusion dentaire équilibrée : le concept de normocclusion.....	17
1.2. DESCRIPTION ANATOMIQUE ET FONCTIONNELLE.....	17
1.2.1. Occlusion statique.....	17
A. Organisation dentaire.....	18
B. Organisation des arcades.....	23
1.2.2. Occlusion dynamique	27
A. Centrage.....	27
B. Calage.....	29
C. Guidage.....	30
1.3. ROLE DE L'OCCLUSION	43

1.3.1. Fonctions mandibulaires.....	43
A. La phonation.....	44
B. Mastication.....	45
C. Déglutition.....	48
1.3.2. Esthétiques.....	50
1.3.2. L'occlusion neuro-musculaire :.....	51
2. QUAND : LES MALOCCCLUSIONS.....	53
2.1. OCCLUSION DENTAIRE NON EQUILIBREE	53
2.1.1. Définition.....	53
2.1.2. Types.....	53
2.1.3 Etiologies.....	55
A. Axe biologique.....	56
B. Axe biomécanique.....	58
C. Axe biopsychosocial.....	61
2.2. TROUBLES DE L'OCCLUSION DENTAIRE	61
2.2.1. Anomalies de centrage.....	61
A. Dans le sens transversal.....	62
B. Dans le sens sagittal.....	62
C. Dans le sens vertical.....	63
2.2.3. Anomalies de calage.....	64
A. Instabilité de l'occlusion : anomalies de stabilité intra-arcade.....	64
B. Instabilité de la mandibule : anomalie des rapports inter-arcades.....	65
2.2.2. Anomalies de guidage.....	68
A. L'interférence occlusale.....	68
B. La prématurité (contact lors du mouvement vertical de fermeture).....	71
2.3. SYMPTOMATOLOGIE ET SIGNES POUVANT ETRE RETROUVES LORS DES MALOCCCLUSIONS	74
2.3.1. Endobuccaux.....	74
2.3.2. Exobuccaux.....	77
2.3.3. Physiopathologie.....	79
A. Caractère réflexogène des nerfs.....	79
B. Projection des messages nerveux proprioceptifs.....	81
C. Douleurs référées.....	83
3. COMMENT : L'EQUILIBRATION OCCLUSALE.....	84
3.1. ORTHESE OCCLUSALE	84
3.1.1. Définition.....	84
3.1.2. Objectifs.....	84
3.1.3. Types d'orthèses.....	86
A. Butée Occlusale Antérieure (BOA).....	86
B. Gouttière de Reconditionnement Musculaire (GRM).....	88
C. Gouttière d'AntéPosition mandibulaire (GAP).....	89
3.2. ANALYSE OCCLUSALE SUR ARTICULATEUR	91
3.2.1. Montage sur articulateur	91
3.2.2. Analyse occlusale sur articulateur	94
A. Fonction de centrage	95
B. Fonction de calage.....	96
C. Fonction de guidage.....	97
3.3. EQUILIBRATION OCCLUSALE	98
3.3.1. Par soustraction : coronoplastie, meulage sélectif.....	98
A. Définition.....	99
B. Gradient thérapeutique :.....	99
C. Etapes.....	99
3.3.2. Par addition	103
A. Choix de la position de référence.....	103

B. DV.....	104
C. Techniques possibles.....	106
3.3.3. En omnipratique.....	110

VO Fanny – L'équilibration occlusale. Pourquoi ? Quand ? Comment ?

Nancy 2020 : 125 pages. 55 Figures.

Th. : Chir.-Dent. : Nancy 2020

Mots-clefs :

- Occlusion
- Equilibration occlusale
- Orthèse

Résumé :

L'équilibration occlusale fait partie intégrante de la pratique dentaire. Elle se base sur le concept de normocclusion qui répond à des critères précis, et dont le rôle est de permettre une position physiologique de la mandibule.

De nombreux patients présentent des cas de malocclusions, dont la symptomatologie se révèle plus ou moins importante, et très variée.

L'équilibration occlusale consiste alors à retrouver des contacts inter-dentaires qui permettent le « centrage, calage, et guidage » de la mandibule.

Le rôle du praticien est donc de modifier ces contacts inter-dentaires, en choisissant la technique la plus adaptée, par soustraction ou addition, ou en alliant les deux, et en s'aidant des différents types d'orthèses occlusales, afin de soigner les maux de ses patients.

Jury :

Président : Pr Jean-Marc MARTRETTE

Membres : Dr Pascale CORNE
Dr Khoondial JHUGROO

Directeurs de thèse : Dr Sorana CHASSAGNE
Dr Jacques SCHOUVER

Adresse de l'auteur :

Fanny VO
27, rue Saint Nicolas
54000 Nancy

Vu la demande du doyen de la faculté d'odontologie de Lorraine sur le rapport du jury :

Président : J-M MARTRETTE – Professeur des universités
Membre du jury : J. SCHOUVER – Maître de conférences des universités (Co-directeur de thèse)
Membre du jury : S. CHASSAGNE – Praticien hospitalier (Co-directeur de thèse)
Membre du jury : P. CORNE – Maître de conférences des universités
Membre invité : K. JHUGROO – Docteur en chirurgie dentaire, Attaché des CSERD

le président de l'université de Lorraine autorise

Madame Fanny VO

née à THIONVILLE (Moselle) le 30 janvier 1994,

à soutenir le vendredi 18 septembre 2020

et imprimer sa thèse en vue d'obtenir le diplôme d'État de docteur en chirurgie dentaire intitulée :

« EQUILIBRATION OCCLUSALE : POURQUOI ? QUAND ? COMMENT ? »

Nancy, le 21 juillet 2020

N° autorisation : 11269 C

Le président de l'université de Lorraine



P. MUTZENHARDT