



**HAL**  
open science

## La three step technique : données actuelles

Marie Deschamps

► **To cite this version:**

Marie Deschamps. La three step technique : données actuelles. Sciences du Vivant [q-bio]. 2020. hal-03298255

**HAL Id: hal-03298255**

**<https://hal.univ-lorraine.fr/hal-03298255v1>**

Submitted on 23 Jul 2021

**HAL** is a multi-disciplinary open access archive for the deposit and dissemination of scientific research documents, whether they are published or not. The documents may come from teaching and research institutions in France or abroad, or from public or private research centers.

L'archive ouverte pluridisciplinaire **HAL**, est destinée au dépôt et à la diffusion de documents scientifiques de niveau recherche, publiés ou non, émanant des établissements d'enseignement et de recherche français ou étrangers, des laboratoires publics ou privés.



## AVERTISSEMENT

Ce document est le fruit d'un long travail approuvé par le jury de soutenance et mis à disposition de l'ensemble de la communauté universitaire élargie.

Il est soumis à la propriété intellectuelle de l'auteur. Ceci implique une obligation de citation et de référencement lors de l'utilisation de ce document.

D'autre part, toute contrefaçon, plagiat, reproduction illicite encourt une poursuite pénale.

Contact : [ddoc-thesesexercice-contact@univ-lorraine.fr](mailto:ddoc-thesesexercice-contact@univ-lorraine.fr)

## LIENS

Code de la Propriété Intellectuelle. articles L 122. 4

Code de la Propriété Intellectuelle. articles L 335.2- L 335.10

[http://www.cfcopies.com/V2/leg/leg\\_droi.php](http://www.cfcopies.com/V2/leg/leg_droi.php)

<http://www.culture.gouv.fr/culture/infos-pratiques/droits/protection.htm>

**ACADÉMIE DE NANCY-METZ**

**UNIVERSITÉ DE LORRAINE**

**FACULTÉ D'ODONTOLOGIE DE LORRAINE**

**Année [2020]**

**N° [11384C]**

**THÈSE**

**POUR LE DIPLÔME D'ÉTAT DE DOCTEUR EN CHIRURGIE DENTAIRE**

Présentée et soutenue publiquement le 23 octobre 2020

par

**Marie DESCHAMPS**

**Né(e) le 5 août 1994 à DIJON (21)**

***La three step technique : données actuelles.***

Composition du jury :

Président :

Pr Jean-Marc MARTRETTE

Membres :

Dr Marin VINCENT  
Dr Jacques SCHOUVER  
Dr Claire JURAS  
Dr Didier STEPHANUS

Membre invité :

Directeur de thèse :

Dr Jacques SCHOUVER

**ACADÉMIE DE NANCY-METZ**

**UNIVERSITÉ DE LORRAINE**

**FACULTÉ D'ODONTOLOGIE DE LORRAINE**

**Année [2020]**

**N° [11384C]**

**THÈSE**

**POUR LE DIPLÔME D'ÉTAT DE DOCTEUR EN CHIRURGIE DENTAIRE**

Présentée et soutenue publiquement le 23 octobre 2020

par

**Marie DESCHAMPS**

**Né(e) le 5 août 1994 à DIJON (21)**

***La three step technique : données actuelles.***

Composition du jury :

Président :

Pr Jean-Marc MARTRETTE

Membres :

Dr Marin VINCENT  
Dr Jacques SCHOUVER  
Dr Claire JURAS  
Dr Didier STEPHANUS

Membre invité :

Directeur de thèse :

Dr Jacques SCHOUVER

*« Par délibération en date du 11 décembre 1972, la Faculté de Chirurgie Dentaire a arrêté que les opinions émises dans les dissertations qui lui seront présentées doivent être considérées comme propre à leurs auteurs et qu'elle n'entend leur donner aucune approbation ni improbation »*

Président : Professeur Pierre **MUTZENHARDT**

Doyen : Professeur Jean-Marc **MARTRETTE**

Vice-Doyens : Dr Céline CLEMENT – Dr Rémy BALTHAZARD – Dr Anne-Sophie VAILLANT

Membres Honoraires : Dr L. BABEL – Pr. S. DURIVAUX – Pr A. FONTAINE – Pr G. JACQUART – Pr D. ROZENCWEIG - Pr ARTIS - Pr M. VIVIER

Doyens Honoraires : Pr J. VADOT, Pr J.P. LOUIS

|   |     |                              |                              |
|---|-----|------------------------------|------------------------------|
| <b>Département odontologie pédiatrique</b><br><b>Sous-section 56-01</b>   | Mme | <b>JAGER Stéphanie</b>       | Maître de conférences *      |
|   | M.  | PREVOST Jacques              | Maître de conférences        |
|   | Mme | HERNANDEZ Magali             | Maître de conférences *      |
|   | Mme | HOMBOURGER Morgane           | Assistante                   |
| <b>Département orthopédie dento-faciale</b><br><b>Sous-section 56-01</b>  | M.  | <b>VANDE VANNET Bart</b>     | Professeur des universités * |
|   | Mme | SENG Marilynne               | Assistante *                 |
| <b>Département prévention, épidémiologie, économie de la santé, odontologie légale</b><br><b>Sous-section 56-02</b> | Mme | <b>CLÉMENT Céline</b>        | Maître de conférences *      |
|   | M.  | BAUDET Alexandre             | Assistant *                  |
|   | Mme | CAIONE Mariette              | Assistante                   |
| <b>Département parodontologie</b><br><b>Sous-section 57-01</b>  | M.  | <b>AMBROSINI Pascal</b>      | Professeur des universités * |
|   | Mme | BISSON Catherine             | Maître de conférences *      |
|   | M.  | JOSEPH David                 | Maître de conférences *      |
|   | M.  | LACH Patrick                 | Assistant                    |
|   | Mme | ROCCHI Léa                   | Assistante                   |
|   | M.  | VEYNACHTER Thomas            | Assistant *                  |
| <b>Département chirurgie orale</b><br><b>Sous-section 57-01</b>   | Mme | <b>GUILLET-THIBAUT Julie</b> | Maître de conférences *      |
|   | M.  | BRAVETTI Pierre              | Maître de conférences        |
|   | Mme | KICHENBRAND Charlène         | Maître de conférences *      |
|   | Mme | PHULPIN Bérengère            | Maître de conférences *      |
|   | M.  | CHAPUIS Hippolyte            | Assistant*                   |
| <b>Département biologie orale</b><br><b>Sous-section 57-01</b>  | M.  | CLERC Sébastien              | Assistant*                   |
|   | M.  | <b>YASUKAWA Kazutoyo</b>     | Maître de conférences *      |
|   | M.  | MARTRETTE Jean-Marc          | Professeur des universités * |
|   | Mme | EGLOFF-JURAS Claire          | Maître de conférences *      |
| <b>Département dentisterie restauratrice, endodontie</b><br><b>Sous-section 58-01</b>                               | M.  | LOISON-ROBERT Ludwig         | Maître de conférences *      |
|   | M.  | <b>MORTIER Éric</b>          | Professeur des universités * |
|   | M.  | ENGELS-DEUTSCH Marc          | Professeur des universités * |
|   | M.  | AMORY Christophe             | Maître de conférences        |
|   | M.  | BALTHAZARD Rémy              | Maître de conférences *      |
|   | M.  | VINCENT Marin                | Maître de conférences*       |
|   | M.  | GISS Renaud                  | Assistant *                  |
| <b>Département prothèses</b><br><b>Sous-section 58-01</b>   | M.  | GRABER Clément               | Assistant                    |
|   | M.  | <b>DE MARCH Pascal</b>       | Maître de conférences        |
|   | Mme | CORNE Pascale                | Maître de conférences *      |
|   | M.  | SCHOUVER Jacques             | Maître de conférences        |
|   | Mme | VAILLANT Anne-Sophie         | Maître de conférences *      |
|   | M.  | CIESLAK Steve                | Assistant                    |
|   | Mme | GERBER Caroline              | Assistante *                 |
|   | Mme | PRINTZ Elodie                | Assistante                   |
|   | M.  | SYDA Paul-Marie              | Assistant                    |
|   | Mme | WILK Sabine                  | Assistante                   |
| <b>Département fonction-dysfonction, imagerie, biomatériaux</b><br><b>Sous-section 58-01</b>                        | M.  | HIRTZ Pierre                 | Enseignant univ..            |
|   | Mme | <b>STRAZIELLE Catherine</b>  | Professeur des universités * |
|   | Mme | MOBY (STUTZMANN) Vanessa     | Maître de conférences *      |
|   | M.  | SALOMON Jean-Pierre          | Maître de conférences        |
|   | Mme | JANTZEN-OSSOLA Caroline      | Assistante associée          |

**Souligné : responsable de département** \* temps plein

Mis à jour le 01/09/2020

**À notre Président du jury,**

Monsieur le Professeur Jean-Marc MARTRETTE

Docteur en Chirurgie Dentaire

Docteur en sciences pharmacologiques

Spécialiste qualifié en médecine bucco-dentaire

Habilité à diriger des recherches

Professeur des Universités – Praticien Hospitalier

Doyen de la faculté d'odontologie de Lorraine

Chevalier des Palmes académiques

*Vous nous faites l'honneur de présider le jury de cette  
thèse et nous vous en remercions infiniment.*

*Veillez trouver à travers ce travail le témoignage de notre  
sincère reconnaissance et de notre profond respect.*

**À notre Directeur de thèse,**

Monsieur le Docteur Jacques SCHOUVER

Docteur en Chirurgie Dentaire

Docteur en sciences odontologiques

Maître de Conférences – Praticien Hospitalier

*Nous vous sommes très reconnaissants d'avoir  
accepté de diriger ce travail.*

*Nous vous remercions pour votre disponibilité et votre  
enthousiasme tout au long de ces années d'études,  
et nous vous témoignons notre profonde admiration.*



**À notre juge,**

Monsieur le Docteur Marin VINCENT

Docteur en Chirurgie Dentaire

Maître de Conférences – Praticien Hospitalier

Docteur de l'Université de Lorraine en mécanique et énergétique

*Veillez trouver l'expression de notre sincère  
gratitude pour avoir accepté de faire partie de ce jury.  
Nous vous sommes infiniment reconnaissants pour la  
sympathie et la bienveillance dont vous faites preuve  
au quotidien.*

**À notre juge,**

Madame de Docteur Claire EGLOFF-JURAS

Docteur en Chirurgie Dentaire

Spécialiste qualifié en médecine bucco-dentaire

Ancienne interne en médecine bucco-dentaire

Maître de Conférences – Praticien Hospitalier

*Nous vous remercions de d'avoir accepté de faire  
partie de ce jury,*

*Nous vous témoignons notre profonde gratitude pour votre  
gentillesse, votre écoute et votre accessibilité, ainsi que la  
qualité de vos enseignements.*

**À notre invité,**

Monsieur le Docteur Didier STEPHANUS

Docteur en Chirurgie Dentaire

Certificat d'Études supérieures de Parodontologie

Certificat d'Études supérieures d'Odontologie Prothétique mention prothèse conjointe

Ancien attaché au CHRU de Nancy

*Nous vous remercions de nous faire l'honneur  
de votre présence pour juger ce travail.*

*Nous vous adressons notre profonde gratitude pour  
vos qualités humaines et pédagogiques, ainsi que  
votre soutien infailible.*

**À mes parents**, à qui je dois tout. Merci d'être ce que vous êtes, de nous avoir aimés d'un amour inconditionnel. Merci d'avoir toujours été là pour nous, de vous être sacrifiés pour nous apporter ce qu'il y a de mieux. Vous nous avez toujours poussés à donner le meilleur de nous-même, tout en respectant nos choix de vie, et en privilégiant notre bonheur à vos espérances. Je ne vous remercierai jamais assez pour tout cela.

**Maman**, tu es un exemple pour moi. Malgré ta grande sensibilité, tu es une femme forte, une battante qui a traversé bien des épreuves sans jamais baisser les bras. Tu as toujours été d'un soutien inconditionnel pour nous, et nous n'en serions pas là sans toi. Je t'aime très fort. **Laurent**, merci de prendre soin d'elle comme tu le fais et de la rendre rayonnante. Bienvenue dans la famille.

**Papa**, tu es sûrement la personne la plus gentille que je connaisse sur cette terre. Ta bonté est sans limite, toujours à penser aux autres avant de penser à toi. Ces innombrables week-ends passés à m'emmener sillonner les quatre coins de la France pour me permettre d'exercer ma passion resteront gravés dans ma mémoire à jamais. Même si la pudeur nous empêche bien souvent d'exprimer nos sentiments, sache que je t'aime très fort.

**Chantal**, comme il fut difficile de trouver sa place dans un tel contexte familial. Tu as malgré tout toujours eu à cœur de ressouder cette nouvelle famille, et tu as aujourd'hui réussi. J'ai toujours été touchée par toutes tes attentions et ton envie constante de faire plaisir. Je sais que Papa est un homme heureux à tes côtés et je vous souhaite tous le bonheur du monde pour les années à venir.

**À Grand-père et Grand-mère**, des grands-parents comme tout le monde rêverait d'en avoir, toujours prêts à aider, toujours soucieux du bonheur des autres. Je garderai un souvenir impérissable de ce fabuleux voyage à New York qui nous a tous soudé. Je vous souhaite de vivre encore pleins de beaux moments comme celui-ci, je vous aime.

**À Mamie**, un ange au caractère bien trempé. Tes aventures de vie m'ont toujours captivées, et même au bout de la dixième fois je les écoutais avec toujours autant d'attention. Tu as toujours été d'une générosité exceptionnelle envers les autres, et tu nous as transmis tes belles valeurs qui ont participé à faire la personne que je suis aujourd'hui. Je t'aime.

**À mon fréro**t, mon Baptou, je suis tellement fière de la personne que tu es en train de devenir. Tu traces ta propre voie, et je sais que tu vas réussir, comme tu as toujours réussi tout ce que tu entreprenais. Je te souhaite le meilleur, et je te souhaite surtout d'être heureux. Je serais toujours là pour toi. Je t'aime.

**À ma petite sœur**, ma petite puce qui a grandi tellement vite et qui pourtant restera toujours mon petit bébé... tu es devenue une femme magnifique, intelligente, gentille, pleine de belles valeurs, alors aie confiance en toi. Tu es capable du meilleur, et je ne laisserai jamais personne te faire croire le contraire. Quoi qu'il arrive je serais toujours là pour toi. Je t'aime.

**À Margaux**, mon âme sœur, ma moitié, ma sœur de cœur... Je nous revoie hautes comme trois pommes en train de monter sur le dos de Poupoune, je nous revoie

punies dans le camping-car à rire aux larmes alors qu'on avait fait une (très) grosse bêtise, je revoie ce moment où l'on a su qu'on allait vivre ensemble, je revoie ce week-end incroyable à Fontainebleau... et vingt ans plus tard et des milliers de souvenirs en tête, nous sommes toujours là, chacune ayant tracé son propre chemin mais toujours unies par ce lien indescriptible. Tu es essentielle à mon équilibre, sache que je serai toujours là pour toi. Je te souhaite d'être heureuse, et je nous souhaite encore pleins de belles choses à vivre ensemble. Je t'aime.

**À mes louves**, Elise, Léa, Margaux, Zoé. Vous êtes essentielles à ma vie. Un lien indestructible nous unit, et malgré la distance cette alchimie entre nous ne s'éteindra jamais. Je souhaite à tout le monde de rencontrer des amies comme vous, et je sais que l'on pourra toujours compter les unes sur les autres, dans les pires moments comme dans les meilleurs. Je vous aime je vous souhaite tout le bonheur du monde.

**À mes zouz**, Benjamin, Marine, Mathilde et Nohémie, cette belle bande de cagoles qui ont fait de ces années d'études des années inoubliables ! Qu'est-ce qu'on a pu rire à en avoir mal au ventre, des soirées interminables et improbables, des souvenirs inavouables... merci d'avoir tant égayé cette partie de ma vie. J'espère que malgré nos chemins de vie divergents nous resterons soudés, et je vous souhaite sincèrement le meilleur pour l'avenir.

**À la Dream Coloc**, Benj, Maxou, Noche. Cette parenthèse hors du temps restera à jamais gravée dans ma mémoire, Cette aventure a dépassé toutes mes espérances.

**Maxence**, j'ai adoré partager un petit bout de chemin dans ta vie, et notre rencontre

atypique restera pour moi un merveilleux souvenir. Je te souhaite de réaliser tes rêves, et j'espère que nos routes se recroiseront un jour. Prend soin de toi.

**A mes acolytes de soirée**, Céline, Cyril, Fanny, Sarah, et à toutes ces soirées délirantes. A ces mois de grève incroyables ou nous nous sommes découverts, et à, je l'espère, nos futures folies ensemble.

**À mes amis** Alex, Julie, Noubir, Rachida, Samira avec qui j'ai partagé de super moments, merci pour votre bonne humeur à toute épreuve et votre bienveillance.

**Rachida**, tu es une magnifique personne, comme il est très rare d'en rencontrer. Ne change jamais, tu es parfaite.

**À ma binôme de choc** Julie, qui a rendu ces séances de TP tellement plus sympathiques. C'était un plaisir de te retrouver à Brabois, j'espère que nous garderons contact, et je te souhaite dans tous les cas plein de bonheur personnellement et professionnellement.

**À toute l'équipe du cabinet**, merci pour votre accueil et votre bienveillance durant ces deux années que je n'ai pas vu passer.

**Didier**, merci pour tout ce que tu m'as apporté, merci d'avoir cru en moi, de m'avoir fait confiance, et de m'avoir inculqué cette ambition que je n'aurai certainement jamais eue. J'espère que je serai à la hauteur, je te souhaite de réaliser tes rêves et surtout plein de bonheur avec Lydie et Séraphin.

**Philippe**, votre présence au cabinet m'a toujours beaucoup rassurée. Vous avez souvent été d'une grande aide dans vos réponses à mes questions. J'ai apprécié

faire ce petit bout de chemin à vos côtés, et je vous souhaite de profiter pleinement de vos belles années à venir. Bonne route.

**Mona**, c'est avec un pincement au cœur que je te vois voler vers d'autres horizons, mais je reste très contente pour toi. Je te souhaite plein de réussite dans tout ce que tu entreprendras. Ton grain de malice ton rire communicatif ont été une vraie bouffée d'oxygène au cabinet, je garderai un très bon souvenir du travail à tes côtés.

**Maeva, Sébastien et Yamina**, bienvenue dans l'équipe.

Et surtout à **mon Amour**, à l'homme de ma vie qui partage mon quotidien depuis bientôt quatre ans. Peu de choses nous destinaient l'un pour l'autre, et les débuts n'ont pas toujours été faciles. Et pourtant nous voilà aujourd'hui plus amoureux et soudés que jamais, des projets plein la tête. Merci d'être là pour moi chaque jour, de me soutenir et de me booster dans les moments difficiles. Merci d'apporter ce grain de folie au quotidien qui rend la vie tellement plus légère à tes côtés. Merci de me supporter, merci d'accepter mes choix, merci de me tirer vers le haut, merci de me permettre d'aborder l'avenir avec sérénité. Merci d'être toi... avec toutes tes qualités et tes imperfections que j'aime, je ne changerais rien chez toi À l'avenir, à l'amour, à nous... je t'aime très fort.



# Sommaire

Liste des figures

Liste des tableaux

Liste des abréviations

Introduction

## 1. Les usures dentaires

- 1.1. Définition
- 1.2. Présentation des différents types d'usure
- 1.3. Conséquences
- 1.4. Classifications

## 2. Impératifs de la réhabilitation

- 2.1. Principes de restauration fonctionnelle
- 2.2. Concepts esthétiques

## 3. le collage dentaire

- 3.1. Caractéristiques de l'émail
- 3.2. Caractéristiques de la dentine
- 3.3. Systèmes adhésifs
- 3.4. Les colles
- 3.5. Matériaux de restauration

## 4. La *three step technique*

- 4.1. Présentation
- 4.2. Classification ACE
- 4.3. Protocole
- 4.4. Avantages
- 4.5. Limites
- 4.6. Recul clinique (Geneva Erosion Study)

## 5. Variantes de la *three step technique*

- 5.1. La *three step technique* modifiée
- 5.2. Cas particulier des patients bruxomanes

Conclusion

Bibliographie

Table des matières

## Liste des figures

|  |    |
|--|----|
| Figure 1: Schéma de déminéralisation - reminéralisation amélaire (source : Dodds et coll., 2015).  | 22 |
| Figure 2 : Lésions érosives vestibulaires (source : Lamboley, 2019).   | 24 |
| Figure 3 : Érosion palatine des dents antérieures maxillaires (source : Massihi, 2013).  | 24 |
| Figure 4 : Érosion occlusale d'une 46 avec restauration vestibulaire en surcontour (source : Rivière et coll., 2013).  | 24 |
| Figure 5 : Lésions d'attrition localisées sur 23 et 33 (source : D'Incau et coll., 2019)   | 26 |
| Figure 6 : Attrition généralisée (source : Youssef, 2012).   | 27 |
| Figure 7 : Lésions d'abrasion dues à un brossage traumatique (source : Grippo, 2004).  | 29 |
| Figure 8 : Abrasion du bord libre de la dent 11 provoquée par un piercing lingual (source : Jeger et coll., 2009).   | 29 |
| Figure 9 : Schéma représentant la propagation de fissures et la perte de fragments tissulaires lors de lésions d'abfraction (source : D'Incau, 2013).  | 31 |
| Figure 10 : Lésions d'abfraction au collet des dents secteur 1 (source : Youssef, 2015).   | 31 |
| Figure 11 : Mesure de la dimension verticale d'occlusion ( d'après : Hamlaoui, 2018).  | 33 |
| Figure 12 : Schéma représentant la courbe de Spee (source : Hauteville, 2013).   | 42 |
| Figure 13 : Schéma représentant deux courbes de Wilson (source : Hauteville, 2018).  | 43 |
| Figure 14 : DVO et typologie : (a) une augmentation de la DVO compensera une classe III, augmentera le surplomb antérieur, mais diminuera le recouvrement antérieur (b) une augmentation de la DVO aggravera une classe II (source : Orthlieb et Ehrmann, 2013). | 45 |
| Figure 15: les classes d'Angle : classification des relations occlusales en OIM en vue sagittale. A : classe I ; B : classe II ; C : classe III (source : Orthlieb et coll., 2013).  | 47 |
| Figure 16 : Les trois étages de la face (d'après : Orthlieb et coll., 2013).   | 48 |
| Figure 17 : Critères objectifs de l'esthétique dento-gingivale (d'après Magne et Belser, 2003).  | 50 |

|  |    |
|--|----|
| Figure 18 : Classement des céramiques selon leur composition et leurs propriétés (d'après Lasserre, 2005). .....   | 58 |
| Figure 19 : Tableau récapitulatif des signes cliniques de la classification ACE et du traitement proposé pour chaque classe (d'après Vailati et Belser, 2010).....   | 65 |
| Figure 20 : Protocole de la three step technique (source : Vailati et Belser, 2008). .   | 66 |
| Figure 21 a et b : Wax-up vestibulaire maxillaire (source : Vailati et Belser, 2008)..   | 68 |
| Figure 22 a et b : Fabrication du mock-up à l'aide de résine bis-acrylique déposée dans la clé en silicone (source : Coachman et coll., 2014).....   | 69 |
| Figure 23 a et b : Mock-up maxillaire antérieur. On peut constater l'harmonie entre les bords incisifs, les pointes cuspidiennes, et la courbure de la lèvre inférieure lors du sourire (source : Reshad et coll., 2008).....  | 71 |
| Figure 24 a, b et c : Dessin des festons gingivaux déterminés par le mock-up sur la gencive et retrait du mock-up (source : Vailati et Belser, 2008).....  | 72 |
| Figure 25 a et b : Wax-up postérieur (source : Vailati et Belser, 2008). .....   | 73 |
| Figure 26 : L'augmentation de la DVO, un compromis entre le secteur antérieur et les secteurs postérieurs (source : Vailati et Carciofo, 2016). .....  | 75 |
| Figure 27 a, b , c, d : Préparation des surfaces dentaires au collage : isolation des dents adjacentes avec des matrices métalliques (a) ; mordançage (b) ; application du primer (c) puis de l'adhésif (d) (source : Vailati et Belser, 2008). .....  | 77 |
| Figure 28 : Mise en place du composite dans la clé (a), positionnement de la clé en bouche et polymérisation (b) (source : Vailati et Belser, 2008).....   | 77 |
| Figure 29 : Contrôle des contacts occlusaux et vérification de la possibilité de maintenir une hygiène interdentaire (source : Vailati et Belser, 2008).....   | 78 |
| Figure 30 a et b : Apparition d'une béance antérieure lors de la mise en place des restaurations provisoires postérieures (source : Vailati et Belser, 2016). .....  | 79 |
| Figure 31 : Wax-up de droite : l'angle entre les incisives maxillaires et mandibulaire est trop fermé, ce qui peut entraîner une difficulté lors de la propulsion mandibulaire. À gauche l'épaisseur des bords incisifs a été diminuée, entraînant une ouverture de l'angle et une pente de guidage moins raide (d'après : Vailati et Carciofo, 2016). ... | 81 |
| Figure 32 a et b : Les clés de taille vestibulaire et occlusale permettent une taille précise et a minima (d'après : Vailati e Belser, 2008).....  | 83 |
| Figure 33 a, b et c : préparation pour facette en céramique à travers le masque diagnostique (d'après : Magne et Belser, 2004). .....  | 84 |

|   |     |
|---|-----|
| Figure 34 : Overlay postérieur d'une épaisseur de 0,5mm (source: Vailati et coll., 2017). .....   | 89  |
| Figure 35 : matrices métalliques placées dans les espaces inter-dentaire avant la prise d'empreinte pour obtenir une meilleure individualisation des dents et un meilleur accès aux limites (source : Vailati et Carciofo, 2016). ..... | 97  |
| Figure 36 a et b : Situation clinique initiale : photographie intrabuccale en occlusion (a) et radiographie panoramique dentaire (b) (source : Moreira et coll., 2019).....   | 99  |
| Figure 37 a et b : Situation clinique à quatre ans post-traitement : photographie intrabuccale en occlusion (a) et radiographie panoramique dentaire (b) (source : Moreira et coll., 2019).....   | 100 |

## Liste des tableaux

|   |    |
|---|----|
| Tableau 1 : indice d'Eccles et Jenkins (d'après : Eccles, 1979). .....  | 36 |
| Tableau 2 : Tooth Wear Index (d'après : López-Frías et coll., 2012).....  | 38 |
| Tableau 3 : critères de classement de l'érosion dentaire selon l'indice BEWE<br>(d'après : Barlett et coll., 2008).....   | 39 |
| Tableau 4 : Scores d'érosion de l'indice BEWE (d' après : Barlett et coll., 2008). ....   | 39 |
| Tableau 5 : Guide clinique selon le niveau de risque d'après l'indice BEWE (d'après :<br>Barlett et coll., 2008).....   | 40 |
| Tableau 6 : critères USPHS modifiés appliqués pour l'évaluation clinique des cinq<br>paramètres sélectionnés pour l'étude (D'après : Vailati et Coll., 2013). ..... | 91 |
| Tableau 7 : résultats cliniques pour les facettes palatines. Les numéros 1 à 10<br>correspondent aux patients examinés (source : Vailati et Coll., 2013). .....     | 92 |
| Tableau 8 : résultats cliniques pour les facettes vestibulaires (source : Vailati et Coll.,<br>2013). .....   | 92 |

## Liste des abréviations

ATM : articulation temporo-mandibulaire

DVO : Dimension verticale d'occlusion

DVR : Dimension verticale de repos

GPa : Gigapascal

JEC : Jonction émail-cément

OIM : Occlusion d'intercuspidie maximale

ORC : Occlusion de relation centrée

## Introduction

Ces dernières décennies l'apparition du fluor dans les dentifrices et les campagnes de sensibilisation à l'hygiène bucco-dentaire ont permis une diminution de l'incidence carieuse, et une conservation plus importante des dents tout au long de la vie. Mais l'allongement de la durée de vie, les changements dans les modes de consommation dus à l'industrialisation, ainsi que l'augmentation du stress pouvant entraîner parafonctions ou troubles du comportement alimentaire ont conduit à une augmentation de l'usure dentaire au sein de la population.

Face à cette demande de réhabilitation croissante, le chirurgien-dentiste disposait jusqu'à récemment d'un panel restreint de solutions thérapeutiques, basées sur les méthodes traditionnelles de restauration par des couronnes périphériques scellées sur des piliers corono-radiculaires. Cette approche soustractive engendrait de multiples dévitalisations, et un délabrement tissulaire conséquent afin de répondre aux principes de taille des restaurations coronaires périphériques. Ceci constituait une perte de chance pour les dents traitées, et la question du devenir à long terme de ce travail pouvait sembler problématique, notamment sur les patients jeunes.

Avec le développement des techniques de collage et des matériaux biomimétiques, une technique conservatrice a été inventée en 2008 par le Dr Francesca Vaillati : La *three step technique*. Cette méthode de réhabilitation globale se base sur les principes d'économie tissulaire maximale, et propose une prise en charge quasi exclusivement additive, grâce au collage des matériaux qui affranchissent le praticien des règles de taille classiques.

Dans ce mémoire, nous rappellerons d'abord les différents types d'usure dentaire rencontrés, leurs étiologies et leurs conséquences ;

Puis nous aborderons les impératifs de réhabilitation esthétiques et fonctionnels lors de tels cas cliniques ;

Nous expliquerons ensuite le fonctionnement du collage dentaire et les matériaux indiqués ;

Enfin nous présenterons la *three step technique*, détaillerons son protocole, ses avantages et ses limites. Nous terminerons par ses variantes décrites dans la littérature lors de la prise en charge de cas spécifiques.

## **1. Les usures dentaires**

### **1.1. Définition**

L'usure dentaire se définit comme la perte progressive de substance structurelle des tissus dentaires, sans implication de processus bactériologiques (Arroyo, 2019). Elle est irréversible et peut être d'origine chimique (érosion) ou mécanique (attrition, abrasion, abfraction). L'usure dentaire peut être considérée comme physiologique lorsque sa sévérité correspond à l'utilisation normale de l'appareil manducateur, essentiellement induite par la mastication, ou pathologique si la dégradation tissulaire se trouve anormalement accélérée comparé à une usure physiologique. On parlera alors de lésion d'origine non carieuse.

### **1.2. Présentation des différents types d'usure**

#### **1.2.1. L'érosion**

- **Définition**

« L'érosion dentaire est définie comme une perte de tissu dentaire calcifié (émail, dentine, cément) causée par un processus chimique de déminéralisation, sans intervention de micro-organismes. » (Rivière et coll., 2013).

- **Étiologies**

C'est un processus chimique qui peut être d'origine extrinsèque ou intrinsèque. Les origines extrinsèques sont essentiellement dues à notre alimentation moderne très sucrée et acidifiante, notamment la consommation de sodas ou boissons énergétiques, mais aussi à la prise éventuelle de certains médicaments, la consommation de drogue, ou de certains facteurs environnementaux (Monica et coll., 2014). Les facteurs intrinsèques proviennent quant à eux d'une remontée acide de l'œsophage vers la bouche, comme c'est le cas lors de reflux gastro-œsophagiens, de régurgitations, ou de vomissements répétés lors de troubles du comportement



alimentaires tels que l'anorexie ou la boulimie. Un dysfonctionnement des glandes salivaires pourra également être en cause, conduisant à une altération de la salive tant sur le plan quantitatif que qualitatif (Lussi, 1996).

- Physiopathologie

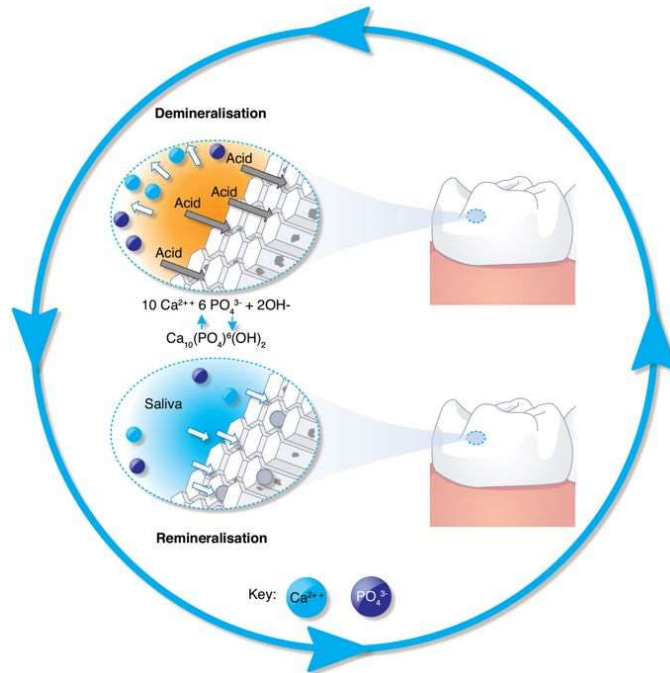


Figure 1: Schéma de déminéralisation - reminéralisation amélaire (source : Dodds et coll., 2015).

L'émail est le tissu le plus minéralisé de l'organisme. Il joue ainsi le rôle de barrière protectrice envers les agressions extérieures de la dent. Il est composé à 96% d'une phase minérale dans laquelle se trouvent des cristaux d'hydroxyapatites ainsi que des ions chlorure, fluorure, potassium et sulfate, d'une phase aqueuse pour 3,2%, et d'une phase organique pour les 0,8% restants, contenant entre autres des lipides et protéines sécrétés pas les améloblastes (Pineau, 2019).

À l'état physiologique, il existe un équilibre entre la déminéralisation causée par l'acidification du milieu buccal, et la reminéralisation de la surface dentaire permise par le pouvoir tampon salivaire. Lors d'un apport acide d'origine intrinsèque ou extrinsèque, des ions hydrogènes (H<sup>+</sup>) vont pénétrer dans l'émail par sa phase aqueuse, et provoquer une baisse du pH local inférieur à 5,5. Une libération des anions des cristaux d'hydroxyapatites va alors se produire afin de neutraliser le milieu, entraînant un ramollissement et une porosité du tissu amélaire (Larsen,

1990). Ceci sera contrebalancé par l'apport de salive. En effet, la salive joue trois rôles principaux dans le retour à l'équilibre acido-basique : d'une part sa présence va permettre de diluer l'acidité de la cavité buccale, permettant une attaque moins agressive ; d'autre part, elle induit la formation d'une couche protectrice sur la surface dentaire, appelée pellicule exogène acquise. Ce film composé de glycoprotéines salivaires et dépourvu de bactéries va former une couche protectrice réduisant la pénétration des ions  $H^+$  à l'intérieur de l'émail. Enfin, sa composition en ions carbonates, phosphates, et en urée notamment, va interagir avec les ions  $H^+$  et ainsi provoquer une remontée de pH à la normale, le pH salivaire étant aux alentours de 6,7 (Pineau, 2019).

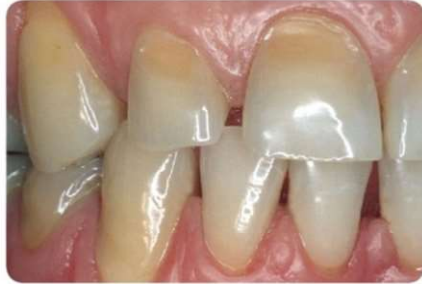Lorsque l'équilibre se rompt, soit par une acidité trop intense ou trop fréquente, ou bien par une altération des mécanismes de compensation (hyposialie, anomalie constitutionnelle de l'émail, etc.), les minéraux amélaire sont dissous en plus grande quantité pour rééquilibrer l'environnement : ce phénomène conduit alors à une perte tissulaire, et ce jusqu'à atteinte dentinaire si le phénomène se répète dans le temps. À partir de ce stade, la dégradation devient plus rapide du fait de la composition dentinaire moins minéralisée (avec une phase minérale de 70%).

- Diagnostic
  - Aspect caractéristique

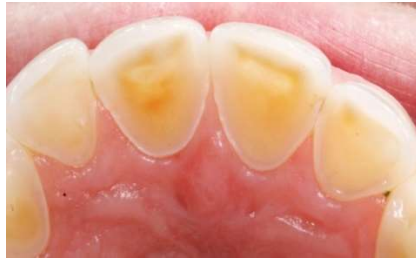L'érosion rend les surfaces dentaires lisses, avec des atteintes en forme de cupules aux bords mousses, de couleur satinée à terne en fonction de la sévérité, avec un bandeau amélaire intact le long du bord gingival. Ceci s'explique par la présence de fluide gingival qui protège le site des attaques acides.

Sa localisation préférentielle se trouve sur les faces vestibulaires des dents antérieures et sur les faces occlusales des dents postérieures. Sur ces dernières on assiste à un aplanissement du relief de surface, et la formation de crevasses jusqu'à atteinte dentinaire (elearningerosion). Lors des remontées acides d'origine intrinsèque, l'érosion va s'accroître également sur les faces palatines des dents antérieures maxillaires.

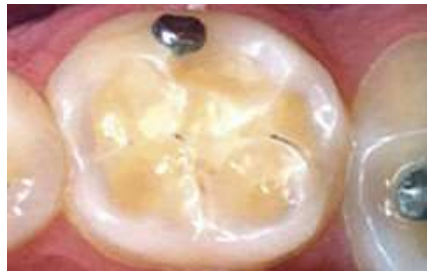Contrairement aux autres types d'usure, l'érosion n'affecte pas les restaurations préexistantes. Les anciens amalgames ou composites seront donc en surépaisseur par rapport au tissu dentaire adjacent.



*Figure 2 : Lésions érosives vestibulaires (source : Lamboley, 2019).*



*Figure 3 : Érosion palatine des dents antérieures maxillaires (source : Massihi, 2013).*



*Figure 4 : Érosion occlusale d'une 46 avec restauration vestibulaire en surcontour (source : Rivière et coll., 2013).*

#### - Questionnaire médical

Un entretien clinique permettra de déceler la cause de l'érosion, souvent ignorée par le patient. On cherchera à savoir si la santé générale du patient pourrait provoquer cette acidité : est-il atteint d'une pathologie qui provoquerait des remontées acides ? (boulimie vomitive, reflux gastro-œsophagiens, etc.). Puis on se penchera sur ses habitudes de vie : on évaluera sa consommation de boissons sucrées et acides telles

que les sodas, jus de fruits, et jus de citron particulièrement. Pour les sportifs, une consommation régulière de boissons énergétiques pourrait être décelée. On le questionnera également sur une consommation éventuelle de drogue, ou sur la prise d'un médicament pouvant causer de telles atteintes. Enfin, le débit salivaire ainsi que l'aspect qualitatif de la salive pourra être examiné.

### 1.2.2. L'attrition

- Définition

L'attrition dentaire correspond à la destruction mécanique des tissus dentaires par contacts répétés dento-dentaires parafunctionnels. Elle est qualifiée d' « usure à deux corps » du fait de l'absence de corps étranger interférant dans le phénomène (d'Incau et coll., 2014 ; Suchetha et coll., 2014).

- Étiologies (D'Incau et coll, 2019)

Cette usure provient de contacts anormaux par leur fréquence ou leur intensité entre les dents antagonistes. Ils peuvent être la conséquence :

- De malpositions dentaires, entraînant des contacts accentués sur les dents concernées ou des contacts non physiologiques lors de mouvements comme la déglutition par exemple ;
- D'édentements non compensés, en particulier postérieurs, qui vont induire sur-sollicitation des dents restantes ;
- Du serrage excessif des deux arcades, ou *clenching* ;
- De mouvements de grincement des dents adjacentes non volontaires, appelé bruxisme. Il s'agit d'un phénomène multifactoriel causé notamment par le stress, la prise de drogues ou certains médicaments, qui serait déclenché par le système nerveux autonome, bien que les recherches soient encore à approfondir (Chapotat et coll., 1999). Cette activation des muscles masticateurs entraînant un mouvement inconscient de va-et-vient mandibulaire peut être diurne ou – la plupart du temps - nocturne.

- Physiopathologie (D’Incau et Rouas, 2009 ; D’Incau et coll., 2014)

Les surfaces dentaires ne sont pas parfaitement lisses. La présence de microrugosités de surface engendre des microcontacts entre les particules des dents antagonistes ou adjacentes, avec une pression locale plus importante que celle tolérée pour que la structure reste intacte. Il y aura alors déformation ou rupture de la surface la plus fragile.

Lorsque deux surfaces ont une dureté proche (émail contre émail), il n’y aura pas de déformation, mais une coupure nette de la surface la moins dure, pouvant mener à des fissures ou à une perte de matière par bloc, c’est-à-dire une fracture de matière plus ou moins importante.

Quand les deux surfaces ont une dureté éloignée (émail contre dentine), il y aura alors un creusement plus rapide de la surface la plus faible.

- Diagnostic

- Aspect caractéristique (D’Incau et coll., 2019)

L’attrition se trouve quasiment exclusivement sur les faces occlusales, même si certaines facettes d’usure peuvent survenir avec le temps en proximal, du fait du frottement des dents adjacentes de par la laxité desmodontale. Elle donne des surfaces planes, polies, brillantes, localisées ou étendues à un groupe de dents, et avec une correspondance sur la/les dent(s) adjacente(s).

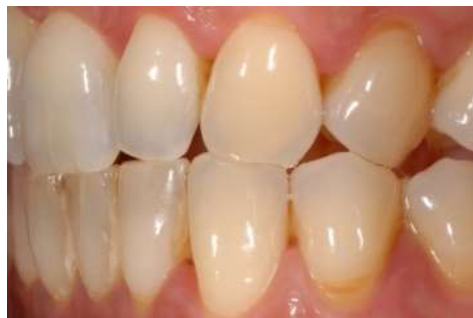

Figure 5 : Lésions d’attrition localisées sur 23 et 33 (source : D’Incau et coll., 2019).

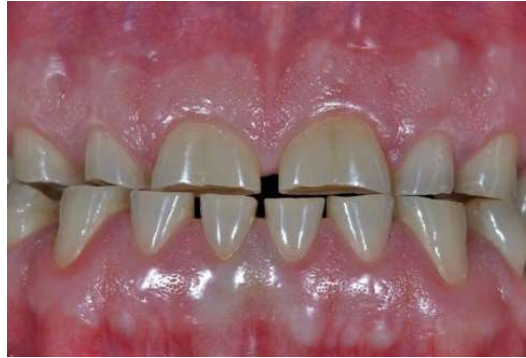

Figure 6 : Attrition généralisée (source : Youssef, 2012).

- Questionnaire médical

Afin de mettre en avant la présence de mouvements parafunctionnels tel que le bruxisme, un panel de questions pourra être posé (Cabayot, 2018):

- ✓ Vous arrive-t-il de serrer ou grincer des dents lorsque vous êtes concentré(e), stressé(e) ?
- ✓ Quelqu'un vous a-t-il déjà entendu grincer des dents pendant votre sommeil ?
- ✓ Vos muscles et vos mâchoires sont-ils crispés voir douloureux au réveil ?
- ✓ Avez-vous régulièrement des douleurs aux tempes et/ou des maux de tête au réveil ?

En discutant avec le patient, le chirurgien-dentiste pourra également mettre en évidence un état de stress, de fatigue ou un moment de vie particulier du patient pouvant être la cause de ce bruxisme. La question de la prise de drogue ou de certains médicaments sera également soulevée.

### 1.2.3. L'abrasion

- Définition

L'abrasion dentaire ou usure à trois corps est le frottement entre la dent et un corps étranger avec interposition de particules abrasives.

- Étiologies

L'abrasion peut provenir de la charge abrasive du bol alimentaire, bien que l'industrialisation ait rendu notre nourriture plus molle et lisse que les aliments bruts consommés auparavant. De nos jours, ce type d'usure provient surtout du brossage traumatique des dents, pratiqué avec des brosses à dents dures, des dentifrices « blancheur » abrasifs, un brossage horizontal et une pression trop importante. Elle peut également être engendrée par certaines mauvaises habitudes comme l'onychophagie, les cure-dents placés entre les dents, ou le fait de mâchouiller un stylo par exemple.

Les récessions gingivales qui exposent le cément radiculaire rendent cette surface plus vulnérable à l'abrasion.

- Physiopathologie

En présence de particules abrasives entre les surfaces dentaires et un corps étranger, si le corps étranger est suffisamment distant, les particules sont comme en suspension et vont effleurer les surfaces, n'engendrant quasiment aucune dégradation tissulaire. Mais si les deux corps se rapprochent, les particules se retrouvent au contact des dents et vont causer, lors de mouvements des deux corps, des rainures dans la surface dentaire, entraînant une perte de matière progressive (D'Incau et coll., 2014).

- Diagnostic

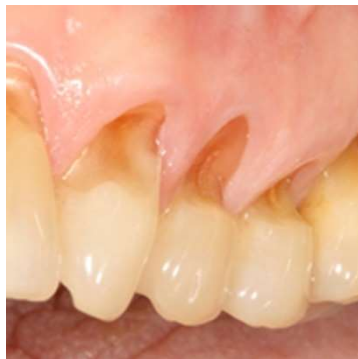- Aspect caractéristique

L'abrasion peut prendre plusieurs formes cliniques selon son étiologie :

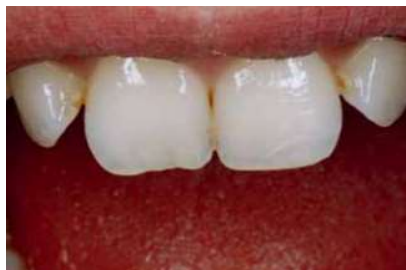- Quand il s'agira d'une abrasion globale due au bol alimentaire, elle pourra affecter l'ensemble des surfaces dentaires ;
- La forme la plus fréquente sera l'abrasion dite « focale » due au brossage, se trouvant aux collets dentaires à la jonction émail-cément, en forme de creux larges aux contours arrondis, avec une surface dure, lisse et brillante, comme polie (Werguet, 2013). Elle s'accompagnera la plupart du temps de récessions gingivales, et la lumière canalaire

pourra être visible dans certains cas extrêmes. Les canines et prémolaires maxillaires sont souvent les plus touchées, avec des lésions plus marquées du côté opposé à la main d'écriture du patient.

- On pourra également voir des abrasions caractéristiques de situations particulières, comme les patients porteurs de piercing linguaux jouant avec en le plaçant entre les incisives, ou les couturières qui ont pour habitude de tenir leur aiguille entre leurs dents.



*Figure 7 : Lésions d'abrasion dues à un brossage traumatique (source : Grippo, 2004).*



*Figure 8 : Abrasion du bord libre de la dent 11 provoquée par un piercing lingual (source : Jeger et coll., 2009).*

- Entretien clinique

Pour déterminer l'origine des lésions, le praticien orientera son questionnaire en fonction de leur aspect et leur localisation :

1. Si les lésions sont générales et plus accentuées d'un côté, il est probable que le brossage soit en cause. On demandera alors au patient d'expliquer sa méthode de brossage : à quelle fréquence, quel mouvement, avec quel type de brosse à dents et dentifrice, et si le geste est plutôt tonique que délicat.



2. Si l'on se trouve face à une lésion unitaire, particulièrement au niveau occlusal d'une dent antérieure, il faudra chercher la présence d'une habitude nocive effectuée régulièrement par le patient : mâche-t-il son stylo ? se ronge-t-il les ongles ? se sert-il de ses dents pour une action particulière comme décapsuler une canette ou déchirer les emballages ?

#### 1.2.4. L'abfraction

- Définition

Il s'agit d'une perte de substance au niveau de la jonction amélo-cémentaire résultant d'une contrainte occlusale excessive entraînant la mise en tension de la structure cristalline de la dent puis sa dislocation (Pineau, 2019).

- Étiologies

Ces lésions sont dues à une surcharge occlusale, provenant d'une malocclusion ou malposition dentaire ou encore d'édentements non compensés, ce qui provoque une application de forces excentriques (non axiales) sur la dent avec une alternance tension / compression des tissus.

- Physiopathologie

Lors de forces provoquant une flexion de la dent, les contraintes se concentrent au niveau cervical. À force de répétitions, le seuil d'union chimique des cristaux d'hydroxyapatite finit par être dépassé, ce qui engendre la rupture des liaisons moléculaires. Des micro-craquelures se forment, et se propagent avec la répétition des contraintes. Les fissures finissent par se rejoindre, entraînant la perte de fragments tissulaires (D'Incau et coll., 2014).

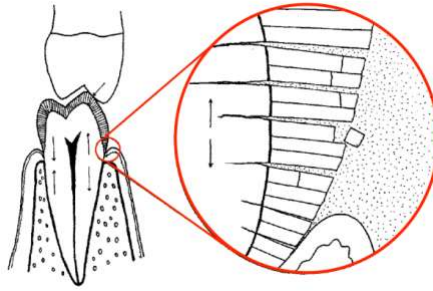


Figure 9 : Schéma représentant la propagation de fissures et la perte de fragments tissulaires lors de lésions d'abfraction (source : D'Incau, 2013).

- Diagnostic

- Aspect caractéristique

Les lésions d'abfraction se trouvent à la jonction émail-cément, majoritairement sur les faces vestibulaires au collet des prémolaires qui supportent mal les contraintes de flexion, mais peuvent être présentes sur toutes les dents. Elles ont un aspect cunéiforme, plus profondes que larges, avec des bords nets anguleux.

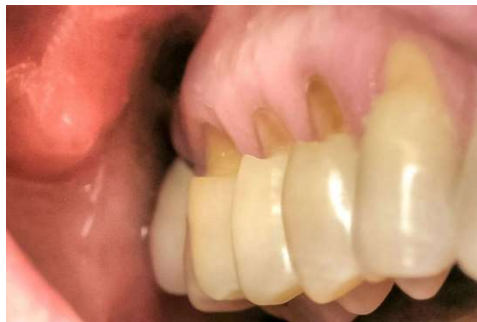

Figure 10 : Lésions d'abfraction au collet des dents secteur 1 (source : Youssef, 2015).

- Questionnaire médical

L'aspect clinique étant fortement ressemblant à celui des lésions abrasives, l'entretien clinique avec le patient est fondamental pour différencier ces deux atteintes. Dans ce contexte, aucun acte du patient ne déclenche cette usure, il faudra donc le questionner comme lorsque l'on pense avoir à faire à une abrasion, mais si ces réponses sont toutes négatives, alors il est fort probable qu'il s'agisse de lésions d'abfraction.

Notons tout de même que ces lésions entraînent presque toujours des hypersensibilités, contrairement à l'abrasion.

## 1.3. Conséquences

Les usures dentaires n'ont pas seulement des conséquences sur les dents concernées ; mais c'est bel et bien l'ensemble de l'appareil masticatoire qui s'en trouve altéré. Le contexte psychosocial du patient est également plus ou moins affecté selon l'importance de l'impact esthétique du délabrement.

### 1.3.1. Réactions tissulaires

La dent est un organe vivant constitué pour sa partie coronaire d'une fine couche de surface d'émail non vascularisé ni innervé, puis d'une couche de dentine, pour enfin arriver à la pulpe dentaire contenant le paquet vasculo-nerveux. Elle est maintenue par un ensemble de tissus de soutien que sont la gencive, l'os alvéolaire sous-jacent, et le ligament alvéolo-dentaire ou desmodonte. Cet ensemble se nomme le parodonte.

Nous avons vu précédemment l'impact direct que chaque type de lésion d'origine non carieuse pouvait avoir sur les tissus externes de la dent, mais elles peuvent également provoquer des dégradations sur les tissus dentaires profonds.

- Répercussions pulpaires

- Hypersensibilité

Avec la destruction des tissus protecteurs de la dent (émail / cément), la dentine se retrouve à nu, et ses tubulis dentinaires ouverts sur l'extérieur. Ces derniers, colonisés par des prolongements nerveux pulpaires, laissent entrer les agressions extérieures (chaud, froid, acidité, etc.), ce qui entraîne une réponse nerveuse douloureuse (Favier, 2018). De plus, leur ouverture donne accès aux bactéries et à leurs toxines à la pulpe, qui se défendra en initiant une réaction inflammatoire douloureuse. Cette réaction inflammatoire nommée pulpite sera d'abord réversible, puis deviendra irréversible si l'agression pulpaire persiste.

- Oblitération pulpaire

En réponse aux agressions chimiques ou mécaniques, la dentine va générer la formation de dentine réactionnelle, ou dentine tertiaire. Ce processus mis en place

dans un but de protection pulpaire et de renforcement dentaire, rend la dentine moins perméable, mais diminue également la taille de la chambre pulpaire. Les forces occlusales importantes générées lors des parafunctions peuvent également entraîner une calcification de la chambre pulpaire ou pulpolithe.

- Nécrose pulpaire aseptique

Les microtraumatismes répétés ainsi que les agressions chimiques vont endommager le paquet vasculo-nerveux, qui finira par se rompre et entraînera la mortification pulpaire.

- Fracture dentaire

Comme nous l'avons vu précédemment, les lésions d'usure se caractérisent par une perte tissulaire entraînant une plus grande fragilité dentaire. Les lésions d'abrasion et d'abfraction notamment creusent le collet de la dent, lui conférant ainsi une plus grande vulnérabilité à la fracture.

### 1.3.2. Atteintes fonctionnelles

- Effondrement de la dimension verticale d'occlusion

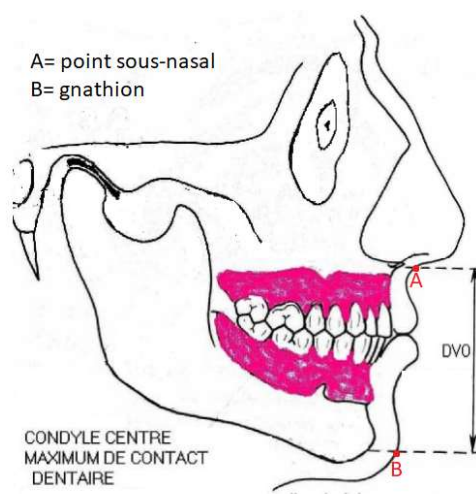


Figure 11 : Mesure de la dimension verticale d'occlusion (d'après : Hamlaoui, 2008).

La dimension verticale d'occlusion (DVO) est définie comme la hauteur de l'étage inférieur de la face (distance entre le point sous nasal et le point mentonnier gnathion) lorsque les arcades dentaires sont en occlusion d'intercuspidie maximale (OIM). Elle assure un soutien correct des tissus mous tels que les joues et les lèvres, permet une phonation normale, et un bon fonctionnement de l'articulation temporo-mandibulaire (ATM). Lors d'une dégradation des tissus dentaires occlusaux, la hauteur des dents diminue, et par conséquent la DVO avec.

- Perte des repères occlusaux

De par cette diminution de DVO et de la perte de l'anatomie occlusale, les deux arcades ne s'engrènent plus correctement ; le patient n'aura alors plus de repères stables et reproductibles, ce qui entraînera souvent une avancée mandibulaire et une occlusion changeante.

- Douleurs musculo-articulaires

Cette occlusion perturbée peut engendrer des douleurs au niveau de l'articulation temporo-mandibulaire si la fermeture devient asymétrique, et si des prématurités occlusales apparaissent.

- Compensations alvéolo-dentaires

Il s'agit d'un mécanisme adaptatif mis en place pour tenter de compenser la perte de hauteur induite par l'usure dentaire afin de conserver des rapports inter-arcades normaux. Il y aura ainsi apposition à la fois d'os alvéolaire et de cément le long des racines pour maintenir une occlusion fonctionnelle (Laluque et coll., 2018). Lors d'un édentement non compensé, la dent antagoniste va également continuer lentement son égression tant qu'elle n'aura pas retrouvé de contact occlusal.

- Difficultés masticatoires

Conséquence des atteintes citées précédemment, la mastication s'en trouvera plus ou moins perturbée selon l'importance du délabrement dentaire, le schéma occlusal restant, et la présence ou non de douleurs dentaires et/ou articulaires.

### 1.3.3. Incidence psycho-sociale

- Altération de l'esthétique

La destruction des tissus dentaires entraîne une altération :

- De la forme des dents : elles perdent souvent en hauteur, et peuvent se fracturer ;
- De leur couleur : une fois l'émail attaqué, la dentine se retrouve visible, rendant les dents beaucoup plus jaunes et opaques.
- Du nombre de dents : perte de dents possible lorsque l'usure est avancée et que certaines dents ne sont plus conservables.

Dans notre société actuelle où la beauté extérieure est plus que jamais valorisée et où les médias et publicités ne diffusent que des sourires parfaits, « à l'américaine », ces atteintes provoquent souvent une détérioration de l'image de soi, un complexe du sourire et un manque de confiance en soi.

- Repli social

Cette perte d'estime de soi peut devenir la cause d'un repli social. Les patients complexés s'isolent progressivement de leur entourage, et le retentissement peut également être professionnel lorsqu'une recherche d'emploi est en cours, ou en cas de métiers relationnels.

De plus, les difficultés croissantes à s'alimenter correctement dues aux douleurs ou aux difficultés masticatoires font craindre au patient les réunions sociales autour d'un repas. Une alimentation sélective se mettra en place, non plus guidée par le plaisir ou la diversification, mais par la facilité des aliments à être mâchés.

## 1.4. Classifications

Afin d'évaluer la sévérité des atteintes, de nombreux indices ont été créés pour faciliter le travail du chirurgien-dentiste et objectiver le diagnostic. Ces indices permettent de guider le praticien dans sa décision thérapeutique et dans sa prise en charge préventive ou curative. Ils doivent être faciles à comprendre et à mettre en œuvre, proposer des résultats clairs, et être reproductibles (López-Frías et coll., 2012).

Voici les indices les plus pertinents, classés par ordre chronologique.

### 1.4.1. L'indice d'Eccles et Jenkins (1979)

Eccles fût l'un des premiers à établir une classification des érosions dentaires, qui servira de base pour les indices élaborés par la suite (Eccles, 1979).

Tableau 1 : indice d'Eccles et Jenkins (d'après : Eccles, 1979).

|             |  |
|-------------|--|
| Classe I    | Stade initial de l'érosion ; suppression de la géographie de surface de l'émail, qui prend un aspect lisse et vitreux. Situation préférentielle sur les faces vestibulaires des incisives et canines, mais les faces linguales et les dents postérieures peuvent être atteintes. À ce stade le praticien doit conseiller le patient sur les mesures préventives d'hygiène et d'alimentation.   |
| Classe II   | Les lésions peuvent être présentes sur toutes les dents, mais ce sont les incisives, canines et prémolaires des deux arcades qui sont généralement touchées. Atteinte dentinaire sur moins d'un tiers de la surface. Deux types :<br>3. Type 1 : le plus fréquent, lésions localisées au niveau cervical, concaves, ovoïdes ou en forme de croissant.<br>4. Type 2 : lésions généralisées sur toute la couronne, contours irréguliers, aspect poinçonné avec absence d'émail au fond des perforations. |
| Classe IIIa | Atteintes dentinaires plus étendues au niveau des surfaces vestibulaires, particulièrement sur les dents antérieures des deux arcades. La plupart des lésions touchent une large partie de la dent,  |

|                     |  |
|---------------------|--|
|                     | même si certaines sont localisées et profondes. La dentine exposée peut être lisse et polie, ou mate et terne, signe d'une érosion active.   |
| <b>Classe IIIb</b>  | Dentine linguale / palatine atteinte sur plus d'un tiers des surfaces. Le bord incisif devient translucide. Raccourcissement des couronnes dentaires.  |
| <b>Classe IIIc</b>  | Perte de l'émail au niveau du bord libre et des faces occlusales. Atteinte des surfaces palatines des dents maxillaires avec des concavités qui se creusent. Les restaurations sont en surépaisseur par rapport aux tissus adjacents.  |
| <b>Classe III d</b> | Atteinte la plus sévère ; les surfaces vestibulaires et linguales / palatines sont largement touchées, parfois les faces proximales également. Les dents sont plus petites, comme si elles avaient été préparées pour une couronne. souvent douloureux, hygiène problématique. |

#### 1.4.2. L'indice de Smith et Knight (1982) : *Tooth Wear Index* (TWI)

Élaboré à partir de la classification précédente, cet indice prendra en compte chaque face dentaire visible pour lui attribuer un score d'usure, indépendamment de la cause. Il est un des rares indices à ne pas réduire son champ d'application aux usures érosives. Smith et Knight avaient pour but la standardisation des critères d'évaluation, afin de les rendre non opérateur-dépendants. Bien qu'il soit un indice intéressant pour mesurer les usures d'origine multifactorielle, le fait de noter chaque surface dentaire le rend particulièrement fastidieux à appliquer dans une bouche entière, et la quantité de données générées est importante, une assistance informatique sera donc indispensable en cas d'utilisation de cet indice lors d'études (López-Frías et coll., 2012).



Tableau 2 : Tooth Wear Index (d'après : López-Frías et coll., 2012).

| score    | surface                              | critères   |
|----------|--------------------------------------|--|
| <b>0</b> | - L / P<br>- V<br>- O<br>- BI<br>- C | - Pas de perte de la caractérisation de surface de l'émail.<br>- Pas de perte de contour.  |
| <b>1</b> | - L / P<br>- V<br>- O<br>- BI<br>- C | - Perte de la caractérisation de surface de l'émail.<br>- Perte de contour mineure.  |
| <b>2</b> | - L / P<br>- V<br>- O<br>- BI<br>- C | - Perte d'émail de moins de 1mm de profondeur.<br>- Perte d'émail exposant la dentine sur moins d'un tiers de la surface.  |
| <b>3</b> | - L / P<br>- V<br>- O<br>- BI<br>- C | - Perte d'émail exposant la dentine sur plus d'un tiers de la surface.<br>- Perte d'émail et perte substantielle de dentine.<br>- Atteinte entre 1mm et 2mm de profondeur. |
| <b>4</b> | - L / P<br>- V<br>- O<br>- BI<br>- C | - Perte totale de l'émail.<br>- Exposition pulpaire ou exposition de la dentine secondaire.<br>- Atteinte de plus de 2mm de profondeur.                                    |

Avec L : lingual, P : palatin, V : vestibulaire, O : occlusal, BI : bord incisif, C : cervical.

#### 1.4.3. L'indice BEWE (Basic Erosive Wear Examination) (2008)

La multitude d'indices proposés ont rendu les comparaisons entre les différentes études peu pertinentes. De plus, pour certains, leur complexité, ou leur subjectivité avec des termes comme « léger, modéré, sévère », ne leur confèrent pas une application aisée pour le chirurgien-dentiste.

Face à ce constat, un nouvel indice validé et standardisé internationalement a été mis au point : l'indice BEWE. Simple, reproductible et transférable, il permet une uniformisation des études épidémiologiques, et se veut également être un véritable outil clinique dans la pratique quotidienne. En effet, chaque score obtenu sera

accompagné d'un panel de solutions préventives et / ou curatives à mettre en place, ainsi que le suivi du patient (Barlett et coll., 2008).

Chaque surface est notée de zéro à trois selon la sévérité de l'érosion, mais seule la surface ayant le plus haut score sera retenue pour chaque sextant. Puis l'on effectue l'addition des scores obtenus. Le score final permettra de situer le patient selon un niveau de risque, et de guider le praticien dans ses choix thérapeutiques.

*Tableau 3 : critères de classement de l'érosion dentaire selon l'indice BEWE (d'après : Barlett et coll., 2008).*

| score     | critères  |
|-----------|---|
| <b>0</b>  | Absence d'érosion dentaire.                     |
| <b>1</b>  | Atteinte initiale amélaire.                     |
| <b>2*</b> | Perte tissulaire distincte < 50% de la surface. |
| <b>3*</b> | Perte des tissus durs $\geq$ 50% de la surface. |

\* Pour les scores 2 et 3 la dentine est généralement atteinte

*Tableau 4 : Scores d'érosion de l'indice BEWE (d'après : Barlett et coll., 2008).*

|  |  |  |   |
|--|--|--|---|
| Score le plus élevé du sextant 1 (17-14) | Score le plus élevé du sextant 2 (13-23) | Score le plus élevé du sextant 3 (24-27) | <b>Somme des scores<br/>(1+2+3+4+5+6)</b> |
| Score le plus élevé du sextant 4 (37-34) | Score le plus élevé du sextant 5 (33-43) | Score le plus élevé du sextant 6 (44-47) |   |

Tableau 5 : Guide clinique selon le niveau de risque d'après l'indice BEWE (d'après : Barlett et coll., 2008).

| Niveau de risque | Score final | Prise en charge   |
|------------------|-------------|---|
| Nul              | $\leq 2$    | <ul style="list-style-type: none"> <li>○ Consultations de contrôle ;</li> <li>○ Tous les 3 ans.</li> </ul>  |
| Faible           | 3-8         | <ul style="list-style-type: none"> <li>○ Évaluation des habitudes alimentaires et d'hygiène bucco-dentaire, conseils d'améliorations possibles ;</li> <li>○ Visite de contrôle tous les deux ans.</li> </ul>  |
| Moyen            | 9-13        | <ul style="list-style-type: none"> <li>○ Évaluer les habitudes alimentaires et d'hygiène bucco-dentaire, conseils d'améliorations possibles ;</li> <li>○ Identifier les principaux facteurs étiologiques de la perte tissulaire et mettre en place une stratégie pour éliminer leurs impacts respectifs ;</li> <li>○ Envisager une fluoration ou autre traitement pour augmenter la résistance des surfaces dentaires ;</li> <li>○ Idéalement, éviter les restaurations et surveiller l'évolution des lésions avec des modèles d'études, des photographies ou avec des empreintes en silicone ;</li> <li>○ Répéter tous les 6 à 12 mois.</li> </ul>   |
| Élevé            | $\geq 14$   | <ul style="list-style-type: none"> <li>○ Évaluer les habitudes alimentaires et d'hygiène bucco-dentaire, conseils d'améliorations possibles ;</li> <li>○ Identifier les principaux facteurs étiologiques de la perte tissulaire et mettre en place une stratégie pour éliminer leurs impacts respectifs ;</li> <li>○ Envisager une fluoration ou autre traitement pour augmenter la résistance des surfaces dentaires ;</li> <li>○ Idéalement, éviter les restaurations et surveiller l'évolution des lésions avec des modèles d'études, des photographies ou avec des empreintes en silicone.</li> <li>○ Dans le cas d'une progression rapide, le recours à des techniques restauratrices peut être envisagé ;</li> <li>○ Répéter tous les 6 à 12 mois.</li> </ul> |

## **2. Impératifs de réhabilitation**

Les lésions d'usure entraînant une modification de la situation clinique initiale avec une perte des repères occlusaux, une réhabilitation fonctionnelle et esthétique sera à prévoir en s'appuyant sur de grands principes théoriques dans le but de reconstituer un contexte clinique fonctionnel, asymptomatique, et répondant aux concepts généraux d'esthétique du sourire. L'occlusion idéale étant cependant uniquement théorique, le praticien devra tenter de s'en rapprocher tout en gardant à l'esprit la situation clinique et l'occlusion fonctionnelle du patient.

### **2.1. Principes de restauration fonctionnelle**

#### 2.1.1. Reconstitution de la denture

- Reconstruction de l'intégrité de la morphologie dentaire

Chaque aspect morphologique de l'organe dentaire a une incidence sur l'ergonomie fonctionnelle. Une morphologie adéquate permettra de répondre aux impératifs fonctionnels (préhension, section, arrachement, broyage) et de stabilisation dans le temps.

Les caractères anatomiques des faces occlusales, parties actives des dents, permettent notamment :

- De favoriser la prophylaxie ;
- De limiter le risque de fracture ;
- De diminuer le travail musculaire ;
- De limiter les forces appliquées sur les tissus de soutien ;
- D'éviter la morsure des joues et de la langue (Orthlieb et coll., 2013).

- Restauration des arcades dentaires

- ✓ En vue horizontale : continuité des arcades

Le positionnement des organes dentaires en arcades forme un ensemble cohésif répartissant les pressions pour assurer un certain équilibre dans un but de protection

collective. Ainsi, une arcade dentaire doit être complète, de telle sorte que chaque dent puisse se stabiliser dans le sens mésio-distal grâce aux points de contacts interproximaux. Cela formera une voûte continue parabolique en vue horizontale, permettant une répartition optimale des contraintes et une stabilité temporelle.

Selon les concepts de normocclusion, l'arcade maxillaire est plus large que l'arcade mandibulaire.

✓ En vue sagittale : courbe de Spee

Selon le Collège National d'Occlusodontologie, la courbe de Spee se définit comme « une courbe sagittale à concavité supérieure issue du sommet de la cuspide de la canine mandibulaire et qui suit la ligne des pointes cuspidiennes vestibulaires des prémolaires et molaires mandibulaires ». Grâce à ce positionnement, les forces générées par les pressions occlusales sont étendues à l'ensemble de l'arcade. Cette orientation provoque la dérive mésiale des dents postérieures lorsqu'une dent est absente, et permet le maintien de la cohésion au sein de l'arcade.

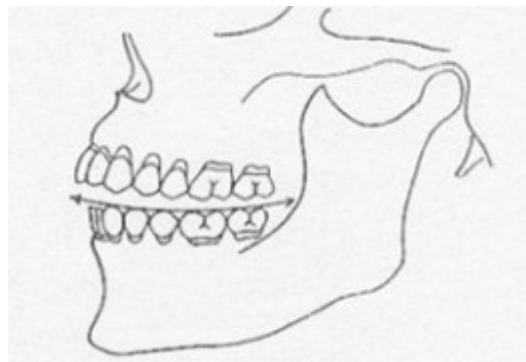

Figure 11 : Schéma représentant la courbe de Spee (source : Hauteville, 2013).

✓ En vue frontale : courbe de Wilson

Les courbes de Wilson sont représentées par l'ensemble des courbes reliant les sommets des cuspidés vestibulaires et linguales de deux dents homologues d'une même arcade (Orthlieb et coll., 2013). Cette organisation permet la redirection des forces masticatoires vers le centre de la face, et au niveau des piliers osseux de résistance du crâne.

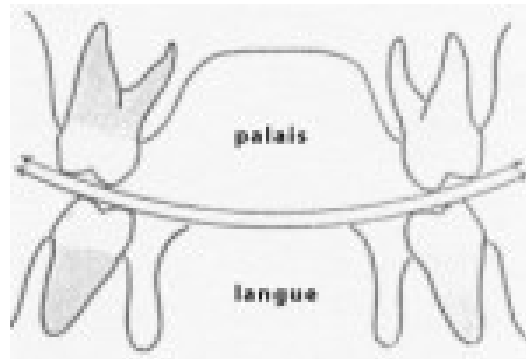


Figure 12 : Schéma représentant deux courbes de Wilson (source : Hauteville, 2018).

### 2.1.2. Réhabilitation des fonctions occlusales

« Les fonctions occlusales représentent les conditions physiologiques de l'affrontement des dents antagonistes dans l'ensemble des fonctions manducatrices » (Orthlieb et coll., 2013). On distingue trois fonctions :

- La fonction de centrage, qui permet d'établir une position de fermeture mandibulaire de référence, reproductible et non contraignante ;
- La fonction de calage, qui permet la stabilisation de cette position de façon durable ;
- La fonction de guidage, qui dirige le retour à cette position lors des mouvements fonctionnels.

- Fonction de centrage

Pour assurer la pérennité de l'appareil manducateur, la mandibule doit trouver lors de sa fermeture une position stable dans les trois plans de l'espace, autorisant la crispation des mâchoires avec un minimum de contraintes musculo-articulaires. Sur un patient denté, cette position de fermeture est imposée par l'occlusion d'intercuspidie maximale (OIM), qui représente « la position mandibulaire où le rapport d'engrènement dentaire se caractérise par le maximum de contacts inter-arcades, autorisant l'intensité maximale des contractions musculaires » (Orthlieb et coll., 2013). Pour valider la viabilité physiologique de cette position lors de l'analyse occlusale, il faut qu'elle soit tolérée par l'environnement musculo-articulaire, c'est-à-dire accessible naturellement, sans douleur ni contrainte au niveau des articulations

temporo-mandibulaires. Théoriquement, il devrait y avoir une symétrie des condyles au sein des articulations.

- ✓ Analyse de la position mandibulaire dans le sens transversal et sagittal :  
occlusion de relation centrée

Pour évaluer la position des condyles sans avoir recours aux techniques d'imagerie, un moyen simple est de positionner la mandibule du patient en occlusion de relation centrée (ORC) : il s'agit de « *la position condylienne de référence la plus haute, réalisant une coaptation bilatérale condylo-disco-temporale, simultanée et transversalement stabilisée, suggérée et obtenue par contrôle non forcé, répétitive dans un temps donné et pour une posture corporelle donnée et enregistrable à partir d'un mouvement de rotation mandibulaire sans contact dentaire* » (Collège National d'Occlusodontologie, 1984). Cette position de référence articulaire et indépendante des contacts dentaires nous donne donc le positionnement mandibulaire lorsque les condyles sont placés symétriquement dans la fosse mandibulaire. En comparant cette position avec l'OIM, le praticien pourra déceler un décalage dans le sens transversal ou horizontal. Un centrage correct correspond à une absence de différentiel OIM-ORC cliniquement détectable dans le sens transversal, tandis qu'en sagittal une plus grande tolérance articulaire autorisera un différentiel de un millimètre (Orthlieb et coll., 2013). En cas de décalage entre les positions, une prématurité occlusale devra être recherchée, souvent à l'origine du problème et facilement corrigible lors de la réhabilitation. Lorsque l'origine est plus rarement articulaire, des examens complémentaires devront être réalisés pour déterminer la cause exacte et le moyen de la résoudre.

- ✓ Analyse dans le sens vertical : dimension verticale d'occlusion

Comme nous l'avons vu précédemment, la DVO peut être réduite dans le cas d'une perte tissulaire sévère. Les conséquences peuvent être articulaires puisque les condyles ne seront plus dans leur position de référence, bien qu'une tolérance plus ou moins importante selon les patients puisse rendre cette situation asymptomatique. Elles sont aussi esthétiques, avec un affaissement des tissus mous de la face, une perte de proportionnalité des étages de la face, et un marquage plus important des ridules et du sillon naso-génien. Une perlèche commissurale peut également en

découler. Elles sont enfin fonctionnelles, avec une altération de la phonation et de la mastication possible dans les cas les plus extrêmes.

Lorsque ces conséquences seront décelées, le choix d'une augmentation de hauteur pourra être pris. Il faudra cependant analyser en amont la situation squelettique du patient, ainsi que la relation entre les dents antérieures. En effet, une classe III squelettique sera compensée par une augmentation de DVO, tandis qu'une classe II squelettique sera aggravée par cette augmentation. De la même façon pour les dents antérieures, l'augmentation de hauteur entraînera une augmentation du surplomb et une diminution du recouvrement, il faudra donc être prudent lorsque l'on sera face à un patient avec un surplomb déjà important et/ou avec un faible recouvrement (Orthlieb et Ehrmann, 2013).

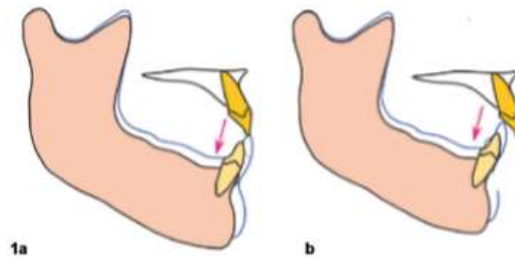


Figure 13 : DVO et typologie : (a) une augmentation de la DVO compensera une classe III, augmentera le surplomb antérieur, mais diminuera le recouvrement antérieur (b) une augmentation de la DVO aggravera une classe II (source : Orthlieb et Ehrmann, 2013).

Généralement, le choix de l'importance de l'augmentation de hauteur se fait en prenant en compte la dimension verticale de repos (D.V.R.), qui représente la hauteur de l'étage inférieur quand la mandibule est en position neutre de repos. Il est admis que la DVO est égale à la DVR-2mm.

La validation de ce choix de hauteur se fera selon plusieurs critères :

- Validation clinique au fauteuil :
  - Esthétique : rétablissement des rapports harmonieux des différents étages de la face ; soutien des joues et lèvres ;
  - Contact bilabial sans besoin de forcer au repos ;
  - Tests phonétiques : prononciation des phonèmes « S », « F » et « M » ;
    - Validation par le patient : après un temps d'essayage de cette nouvelle hauteur :
  - Absence de douleur musculo-articulaire ;



- Acceptation esthétique.

- Fonction de calage

Cette fonction assure la stabilisation des arcades dentaires et de la mandibule en OIM. Elle est obtenue par une bonne répartition quantitative et qualitative des contacts inter et intra-arcades. Elle dépend donc :

- De la stabilité des unités dentaires, grâce aux contacts interproximaux et à leur inclinaison optimale, les courbes de Spee et de Wilson assurant la continuité de l'arcade et l'axialisation des contraintes ;
- Du nombre de contacts occlusaux : plus ce nombre sera élevé, meilleure sera la stabilisation et la répartition des forces. Le schéma idéal établit la possibilité de 52 contacts occlusaux sur les dents postérieures, bien qu'une étude des Docteurs McNamara et Henry conclue à une moyenne de 18 contacts postérieurs ;
- De la répartition de ses contacts : ils doivent être équilibrés de chaque côté de l'arcade, et stabiliser chaque organe dentaire dans les trois plans de l'espace par trois points d'appui, il s'agit du concept de tripodisme ;
- De la forme des points de contact : la forme convexe des cuspides donne lieu à des contacts punctiformes, précis et stables, tandis qu'une surface plane induirait des surfaces de contact plus larges, autorisant des micro-glissements mandibulaires ;
- De l'occlusion en quinconce : en raison de la différence de largeur entre les incisives maxillaires et mandibulaires, l'occlusion doit se faire selon le modèle « une dent-deux dents ». Les canines et premières molaires mandibulaires en normocclusion sont ainsi en avant d'une demi cuspide par rapport à leurs homologues maxillaires, leurs pointes cuspidiennes s'engrenant dans les fosses mésiales des dents antagonistes. Il s'agit de la classe I, qui permet une stabilisation sagittale de la mandibule. En présence d'une classe II, il y aura une distocclusion de la première molaire et de la canine d'au moins une demi-cuspide. Lors d'une classe III d'Angle, la première molaire et la canine seront en avant d'au moins une cuspide complète, entraînant un phénomène de bout-à-bout incisif, voire d'occlusion inversée antérieure.

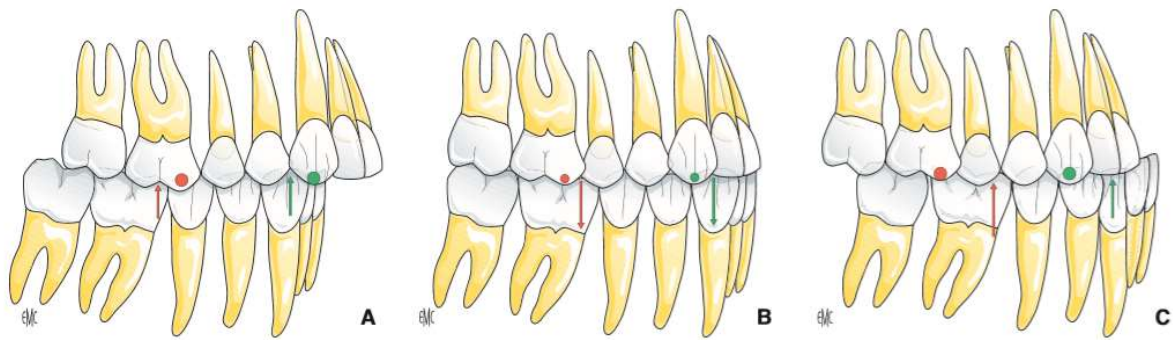


Figure 14: les classes d'Angle : classification des relations occlusales en OIM en vue sagittale. A : classe I ; B : classe II ; C : classe III (source : Orthlieb et coll., 2013).

### ✓ Fonction de guidage

La fonction de guidage permet, grâce à certaines surfaces de guidage du bloc antérieur maxillaire, de conduire la mandibule vers l'OIM en protégeant les dents postérieures de contacts délétères et en facilitant la coordination neuromusculaire (Orthlieb et coll., 2013). On distingue trois types de mouvements mandibulaires, avec une surface de guidage spécifique à chaque mouvement :

5. Le mouvement de propulsion / rétropropulsion, vers l'avant, dirigé par le guide antérieur que sont les crêtes proximales des incisives et canines maxillaires ;
6. Les mouvements de diduction, ou de latéralité droite et gauche, pris en charge par le guide canin : il s'agit de l'arrête mésiale de la cuspide de la canine qui se trouve du côté travaillant (côté du mouvement) ;
7. Le guide anti-rétrusion : le pan mésial de la cuspide linguale des premières prémolaires maxillaires, par sa pente abrupte et sa taille imposante, empêche le mouvement mandibulaire vers l'arrière.

## 2.2. Concepts esthétiques

### 2.2.1. Esthétique faciale

Il existe deux grandes lignes de référence faciale qui rendent un visage harmonieux : La ligne bipupillaire, ligne de référence horizontale, et le plan sagittal médian, ligne de symétrie passant par le milieu du visage dans le sens vertical. Ces deux lignes

forment une croix qui détermine une certaine harmonie du visage lorsqu'elle est correctement centrée et que les lignes sont perpendiculaires entre elles. On pourra s'appuyer sur ces références pour restaurer la symétrie d'un sourire : la ligne inter-incisive concordera avec la ligne médiane, tandis que la ligne du sourire sera parallèle à la ligne bipupillaire.

Un visage équilibré sera divisé en trois parties de même taille : le tiers supérieur de l'implantation capillaire à la ligne ophryaque ; le tiers moyen de la ligne ophryaque au point sous nasal ; et le tiers inférieur du point sous-nasal au point sous-mentonnier. On veillera au respect de ces proportions lors d'une restauration de la DVO.

Dans le plan sagittal, le soutien des lèvres pourra être évalué afin de guider le positionnement des dents.

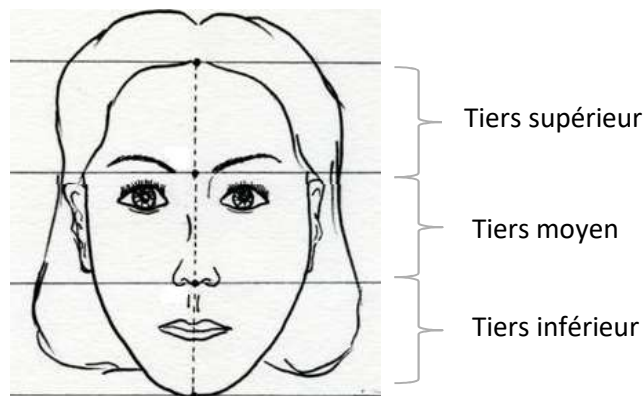


Figure 15 : Les trois étages de la face (d'après : Orthlieb et coll., 2013).

### 2.2.2. Esthétique du sourire

Bien que le concept d'esthétique du sourire ait été longuement limité à la denture, il est aujourd'hui admis qu'un sourire idéal dépend de trois composantes majeures : les dents, la gencive, et les lèvres (David et coll., 1996). De nombreuses *check-lists* ont été proposées pour guider le travail préprothétique du chirurgien-dentiste. Parmi eux, Magne et Belser ont établi une liste de 14 critères labio-dento-gingivaux influençant le résultat esthétique (Dodds et coll., 2014) :

- 1- La santé gingivale : rose pâle et mate pour la gencive attachée, avec un aspect « peau d'orange » pour la gencive libre. La muqueuse alvéolaire sera généralement plus foncée.

- 2- La présence de papilles interdentaires comblant les embrasures gingivales, évitant l'effet « trou noir ».
- 3- L'inclinaison mésiale de l'axe dentaire dans le sens apico-cronaire, de plus en plus marquée des incisives centrales aux canines.
- 4- Le positionnement distal du zénith du contour gingival.
- 5- l'équilibre relatif des festons gingivaux : les festons des dents homologues controlatérales doivent être symétriques, surtout ceux des incisives centrales qui sont côte à côte. Les festons des incisives latérales se trouvent légèrement plus coronaires que ceux des incisives centrales ; tandis que les festons des canines se trouvent légèrement plus apicaux ou au même niveau que ceux des incisives centrales.
- 6- La position des contacts interdentaires : le point de contact mésial est plus coronaire que le point de contact distal, et ce progressivement en direction postérieure.
- 7- Les dimensions relatives des dents : le rapport largeur/longueur de l'incisive centrale maxillaire serait d'environ 80%. Les incisives centrales doivent être plus larges que les canines, elles-mêmes plus larges que les incisives latérales. Bien que des dimensions idéales aient été décrites dans la littérature, elles doivent se contenter de rester un guide pour le praticien, qui doit conserver son jugement subjectif quant à l'harmonie des proportions en fonction du patient.
- 8- La forme dentaire :
  - Trois types de formes globales des incisives centrales : carrée / rectangulaire, ovoïde, ou triangulaire.
  - Pour les incisives : une face mésiale plate, une face distale convexe, l'angle distal plus arrondi.
  - Les canines sont plus bombées avec une face mésiale convexe, un angle de transition marqué et une face distale plate. La pointe cuspidienne est proéminente.
- 9- La caractérisation des dents : tâches, fissures, fêlures, lobes, ...
- 10- L'état de surface : plus marqué sur les dents jeunes, il favorise la réflexion de la lumière. Il devient plus lisse avec l'âge et donne l'impression de dents plus sombres.

- 11-La couleur : elle est constituée de trois composantes : la teinte, la saturation, et la luminosité, facteur le plus influent.
- 12- Le relief des bords incisifs : sur les dents jeunes non usées les bords incisifs forment une ligne convexe dite positive. Avec l'âge, l'usure les aplatit et les rend plus rectilignes.
- 13- La coïncidence des bords incisifs avec la ligne de la lèvre inférieure lors du sourire.
- 14- La symétrie du sourire, par une élévation similaire des commissures labiales dans le sens vertical, avec une analogie à la ligne bipupillaire (Dodds et coll., 2014).

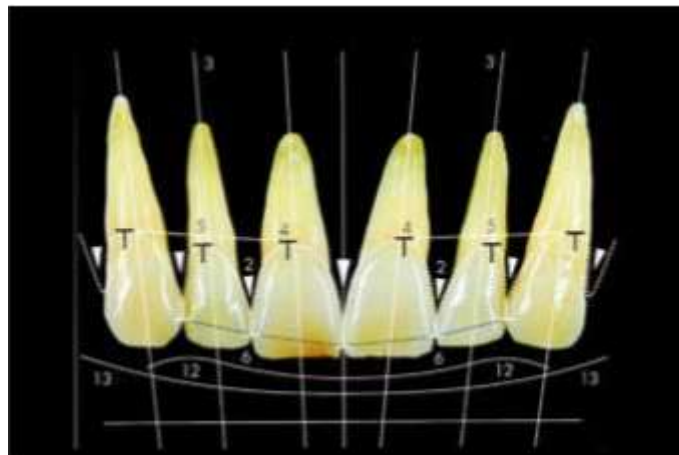


Figure 16 : Critères objectifs de l'esthétique dento-gingivale (d'après Magne et Belser, 2003).

Il est important de souligner l'importance particulière de l'incisive centrale maxillaire dans la réussite esthétique d'un sourire. Sa forme, sa dimension et son agencement détermineront l'ensemble de la composition dentaire, et auront un réel impact sur la perception de la personnalité du patient (Lasserre, 2008).

Un autre élément influençant le résultat esthétique final sera la ligne du sourire, c'est-à-dire le positionnement de la lèvre supérieure lors du sourire. Liébart et coll. ont déterminé quatre catégories :

- Classe 1 : ligne du sourire très haute = sourire gingival : plus de 2mm de gencive marginale visibles ou plus de 2mm apicalement à la jonction amélo-cémentaire (JEC) sur un parodonte réduit mais sain.

- Classe 2 : ligne du sourire haute : De 0 à 2mm de gencive marginale ou apicalement à la JEC sont visibles.
- Classe 3 : ligne du sourire moyenne : seules les embrasures gingivales sont visibles.
- Classe 4 : ligne du sourire basse : les espaces interdentaires et la JEC ne sont pas visibles lors du sourire.

Un sourire gingival est généralement considéré comme inesthétique, et rendra le travail prothétique très exigeant, rendant chaque petit défaut visible. Selon l'origine, un traitement préprothétique pourra être envisagé : ingression des incisives, chirurgie labiale, chirurgie orthognatique, chirurgie gingivale préprothétique. Cela permettra de corriger partiellement ou totalement cette impression de « sourire rose ».

### **3. Le collage dentaire**

Ces dernières décennies, la dentisterie adhésive a connu un véritable essor dans la pratique quotidienne du praticien. Il s'agit de l'ensemble des interactions physico-chimiques et mécaniques permettant la coaptation de deux surfaces par contact intime (Driessens, 1977). La tenue des restaurations n'est alors plus dépendante des critères de rétention appliqués lors d'une taille de couronne périphérique ou d'une cavité selon les principes de Black. De ce fait, la dentisterie adhésive concorde parfaitement avec les principes de dentisterie minimalement invasive et d'économie tissulaire, puisque les préparations ne se font plus en fonction des besoins de rétention, mais s'adaptent aux tissus restants. Elle constitue donc un véritable atout pour la *three step technique*. De plus, la couche hybride, constituée d'un mélange de tissu dentaire et de résine adhésive très fluide, participe à la protection biologique des tissus restants en créant une étanchéité vis-à-vis des agressions bactériennes. Elle permet ainsi la limitation des sensibilités post-opératoires.

Le challenge de la dentisterie adhésive réside dans l'obtention d'un joint solide, efficace et pérenne à l'interface dent-restauration. Pour cela, une bonne connaissance des caractéristiques tissulaires, des matériaux de collage et de restauration ainsi qu'une application rigoureuse du protocole seront des impératifs indispensables à la réussite du traitement.

#### **3.1. Caractéristiques de l'émail**

L'émail est un tissu dentaire minéralisé, structuré en émail prismatique entouré d'émail interprismatique. Initialement, la surface amélaire est lisse et donc peu rétentive aux matériaux de collage. Mais son organisation induit, lors d'une application d'acide orthophosphorique, une dissolution différentielle des cristaux d'hydroxyapatites permettant la formation de micro-rugosités de surface. C'est dans cette configuration que les monomères adhésifs vont ensuite pouvoir pénétrer dans ces porosités, entraînant un micro-clavetage mécanique lors de leur durcissement. Cette propriété fait de l'émail un tissu optimal pour le collage dentaire.

## 3.2. Caractéristiques de la dentine

Si le collage de l'émail est obtenu relativement aisément, le collage dentinaire est encore à ce jour un challenge. En effet, sa composante hautement organique, sa structure tubulaire colonisée par les prolongements odontoblastiques, l'humidité présente due aux fluides dentinaires, ainsi que la pression intratubulaire sont autant de facteurs s'opposant à un collage de qualité. De plus, la boue dentinaire formée après préparation tissulaire bouche les tubulis dentinaire et empêche la pénétration de l'adhésif. L'enjeu sera donc la gestion de cette boue dentinaire et de l'humidité tissulaire par le biais des différents systèmes adhésifs que nous allons maintenant présenter.

## 3.3. Systèmes adhésifs

Les systèmes adhésifs ont plusieurs rôles : ils assurent le conditionnement tissulaire en créant des anfractuosités, éliminent les éventuels composants néfastes au collage, et apportent un adhésif qui n'est autre qu'une résine composite extrêmement fluide en très fine couche pour venir se loger dans les porosités créées.

Deux systèmes adhésifs sont principalement utilisés :

- Les systèmes « mordançage-rinçage »
- Les systèmes automordançants.

### 3.3.1. Les systèmes adhésifs « mordançage-rinçage » (M&R)

Ces systèmes sont décomposés en plusieurs phases.

- La première phase est l'application d'un *etching*, acide orthophosphorique de 30 à 40% pendant une durée de 30 secondes sur l'émail et 15 secondes sur la dentine. Il en résulte une dissolution partielle des cristaux d'hydroxyapatite amélaire, tandis qu'au niveau dentinaire une élimination de la boue dentinaire de surface entraîne une exposition du réseau de fibres de collagène sous-jacent.
- Après rinçage d'une durée égale au temps d'application, un séchage délicat devra être effectué : en effet, si une humidité trop importante empêcherait le collage, les tissus ne doivent cependant pas être déshydratés, ce qui



entraînerait un effondrement du réseau collagénique dentinaire et un collapsus des tubulis. En outre, un séchage excessif pourrait aspirer l'eau des tubulis et être à l'origine de sensibilités post-opératoires (Guastalla et coll., 2005).

- Vient ensuite l'application d'un *primer*, solution de monomères hydrophiles qui augmente la mouillabilité de surface.
- Puis l'application de l'adhésif, qui pénètre les micro-rugosités de surface formant un clavetage mécanique amélaire et se liant par des digitations avec le réseau collagénique dentinaire. La photopolymérisation scellera définitivement cet enchevêtrement, qui constitue la couche hybride prête à recevoir la colle.

Ce système en trois temps nommé M&R3 représente le *gold standard*, avec le plus grand recul clinique et une meilleure tolérance à la manipulation. Pour des raisons de simplification, il existe des systèmes où le *primer* et l'adhésif sont réunis en un seul flacon. Ces systèmes en deux temps (M&R2) sont plus rapides et plus simples d'utilisation mais plus sensibles à la manipulation (Decup et coll., 2014).

### 3.3.2. Les systèmes automordançants (SAM)

Avec ces systèmes, la gestion de la boue dentinaire est différente. Des monomères acides assurent le rôle de mordançage et de *primer* en un seul produit ; le rinçage après application n'est plus nécessaire. La boue dentinaire n'est donc pas éliminée, et l'adhésion se fera en imprégnant ce substrat. Ce protocole en deux temps (SAM2) est moins sensible à l'opérateur puisqu'il supprime l'étape délicate du séchage. Il peut donc être intéressant lorsque le collage est majoritairement dentinaire. Pour un protocole simplifié et une rapidité optimale, des systèmes « *all-in-one* » (SAM1) ont été créés, regroupant en une seule application monomères acides et adhésif. Ces systèmes n'atteignent cependant pas le même degré de porosité que les systèmes M&R, en particulier sur l'émail (Manuja et coll., 2012).

#### ❖ Quel système pour quelle situation clinique ?

Quand de larges plages d'émail sont présentes, dans les secteurs antérieurs par exemple, le mordançage à l'acide orthophosphorique devient indispensable. Les systèmes M&R sont donc les seuls considérés comme viables.

Lors d'une cavité postérieure avec une majorité de dentine exposée, les deux systèmes peuvent être utilisés : un système automordançant (dans ce cas un mordançage sélectif des bords amélaire est tout de même conseillé) ou un système M&R, en veillant à ne pas dessécher la dentine.

### **3.4. Les colles**

Les colles utilisées pour l'adhésion dentaire nécessitent des valeurs d'adhérence élevées ainsi qu'une résistance mécanique supérieure aux ciments conventionnels afin de pallier au manque de rétention des préparations (Decup et coll., 2014). Leur prise peut se faire par photopolymérisation à l'aide d'une lumière bleue à haute intensité, par chémozopolymérisation en induisant une réaction chimique lors du contact avec certains composants, ou en combinant les deux moyens de prise (prise « duale »). Si la prise par photopolymérisation permet une gestion des excès plus simple et un temps de travail mieux contrôlé, la chémozopolymérisation sera utile en cas de cavité profonde ou de restauration opaque, entraînant une photopolymérisation incomplète.

Les colles en résine composite peuvent être classées en trois familles :

- Les colles sans potentiel adhésif : de composition proche de celle des composites utilisés pour les restaurations directes, elles sont à utiliser avec un système adhésif. Leurs valeurs d'adhérence élevées et leurs performances mécaniques satisfaisantes à long terme en font un matériau de choix (Decup et coll., 2014).
- Les colles avec potentiel adhésif : il s'agit de polymères possédant une capacité de liaison intrinsèque aux tissus dentaires minéralisés. Elles nécessitent cependant un traitement de surface pour augmenter les valeurs d'adhérence. L'intégration esthétique à moyen terme se trouve moins satisfaisante.
- Les colles autoadhésives : les polymères composant cette colle adhèrent aux tissus minéralisés sans aucun traitement de surface ni adhésif. Bien que leur utilisation soit simple et leurs valeurs d'adhésion correctes, elles doivent être limitées aux secteurs postérieurs en raison d'un vieillissement du joint inesthétique sur le long terme.

### 3.5. Matériaux de restauration

À l'heure actuelle, deux grandes familles de matériaux sont adaptés pour confectionner des restaurations aptes au collage tout en permettant une intégration esthétique : les résines composites, et la céramique. Le choix du type de matériau à utiliser se fera en fonction du substrat de collage, de l'exigence esthétique, et de l'épaisseur prothétique.

#### 3.5.1. La résine composite

Il s'agit d'une matrice résineuse à base de polymères à laquelle sont liés des charges d'origine organo-minérale par un agent de couplage : le silane (Decup, 2014). Sa forme originale est organisée en monomères libres en phase plastique, qui vont se lier entre eux sous l'influence d'une lumière bleue de haute intensité, entraînant la photopolymérisation et rigidification de la matrice. Leur dureté étant proche de celle de la dent naturelle, ils sont beaucoup plus résilients que la céramique. Ils sont davantage propices à l'usure qu'à la fracture. En effet, le frottement avec l'émail des dents antagonistes et adjacentes, ainsi que la relative dissolution de leur composante organique au contact de la salive leur procurent une moindre stabilité à long terme.

Ils peuvent être confectionnés en méthode directe au fauteuil ou indirecte par le laboratoire. La méthode indirecte, avantageuse lors de restaurations conséquentes, offre deux avantages :

- Elle permet un taux de conversion des monomères libres en réseau de polymères plus important : en effet, lors d'une restauration directe, on estime le taux de conversion final de l'ordre de 50 à 60%. Ce pourcentage peut encore diminuer en cas de restauration volumineuse, avec des faisceaux lumineux n'atteignant pas le fond de cavité. Lors d'une pièce réalisée de manière indirecte par le prothésiste, la polymérisation peut être réalisée sous atmosphère d'azote ou sous pression modérée, et peut être suivie d'un traitement thermique (Marniquet et Fron Chaboui, 2015). Ceci rendra la polymérisation plus complète de l'ordre de 70 à 80% (Bausch et coll., 1981), ce qui améliorera la valeur mécanique et la biocompatibilité de la pièce en minimisant le relargage de monomères libres.

- Elle limite la rétraction de prise en bouche, de par la liaison des monomères entre eux qui entraîne une diminution de volume de la structure pouvant engendrer des contraintes lors du collage aboutissant à des fractures ou des hiatus se créant entre le matériau et la paroi dentaire. Ici la rétraction a déjà eu lieu au laboratoire, il y aura donc une parfaite adaptation de la pièce à la cavité, seul le composite de collage subira une rétraction de prise lors de la polymérisation.

Cependant cette importante polymérisation diminue la possibilité de collage, l'adhésif ne trouvant plus de liaisons libres pour s'accrocher. Un sablage de l'intrados à l'alumine sera donc nécessaire.

Le module d'élasticité des résines composites se situe entre 10 et 20 GPa, il constitue donc un matériau de restauration particulièrement adapté lorsque le substrat de collage est dentinaire, la dentine ayant un module d'élasticité de 18GPa. La proximité de ces valeurs permet une meilleure répartition des contraintes.

#### *Protocole de préparation au collage d'une pièce prothétique en résine composite :*

- Nettoyage à l'alcool de l'intrados de la pièce après essayage
- Sablage de l'intrados par projection sous pression de particules d'alumine de 50 microns
- Rinçage
- Séchage jusqu'à l'obtention d'un aspect mat
- Application d'un silane
- Séchage idéalement à l'air chaud pendant une minute (à l'aide d'un sèche-cheveux par exemple) ou trois minutes à l'air libre.

#### 3.5.2. La céramique

Il s'agit d'un solide inorganique poreux polycristallin à liaisons fortes obtenu par traitement thermique appelé frittage. Elle dispose d'une excellente biocompatibilité, d'une importante résistance à l'usure, et d'une rigidité élevée lui conférant des propriétés mécaniques intéressantes. Mais son point faible réside dans sa fragilité : en effet, sa faible résilience et son incapacité de déformation peut conduire à des fractures de fatigue.

Selon la céramique utilisée, le module d'élasticité varie entre 70 et 95GPa, ce qui en fait un bon matériau de restauration pour un substrat amélaire, dont le module d'élasticité est de 75-80 GPa.

On distingue les vitrocéramiques, constituées d'une phase vitreuse, avec une proportion de cristaux variable selon le type de céramique choisi, et les céramiques polycristallines, uniquement constituées de cristaux. Plus la phase vitreuse sera importante, plus le rendu esthétique sera satisfaisant mais plus le matériau sera fragile. À contrario, une céramique avec une phase cristalline majoritaire sera davantage résistante, mais le rendu sera plus opaque. De plus, seule la phase vitreuse répondra au mordantage à l'acide fluorhydrique et permettra donc un collage de qualité. Pour les céramiques polycristallines, il n'existe pas de protocole de collage idéal, cependant un sablage de l'intrados améliore la rétention finale.

Ce schéma présente les différents types de céramique et leurs propriétés respectives :

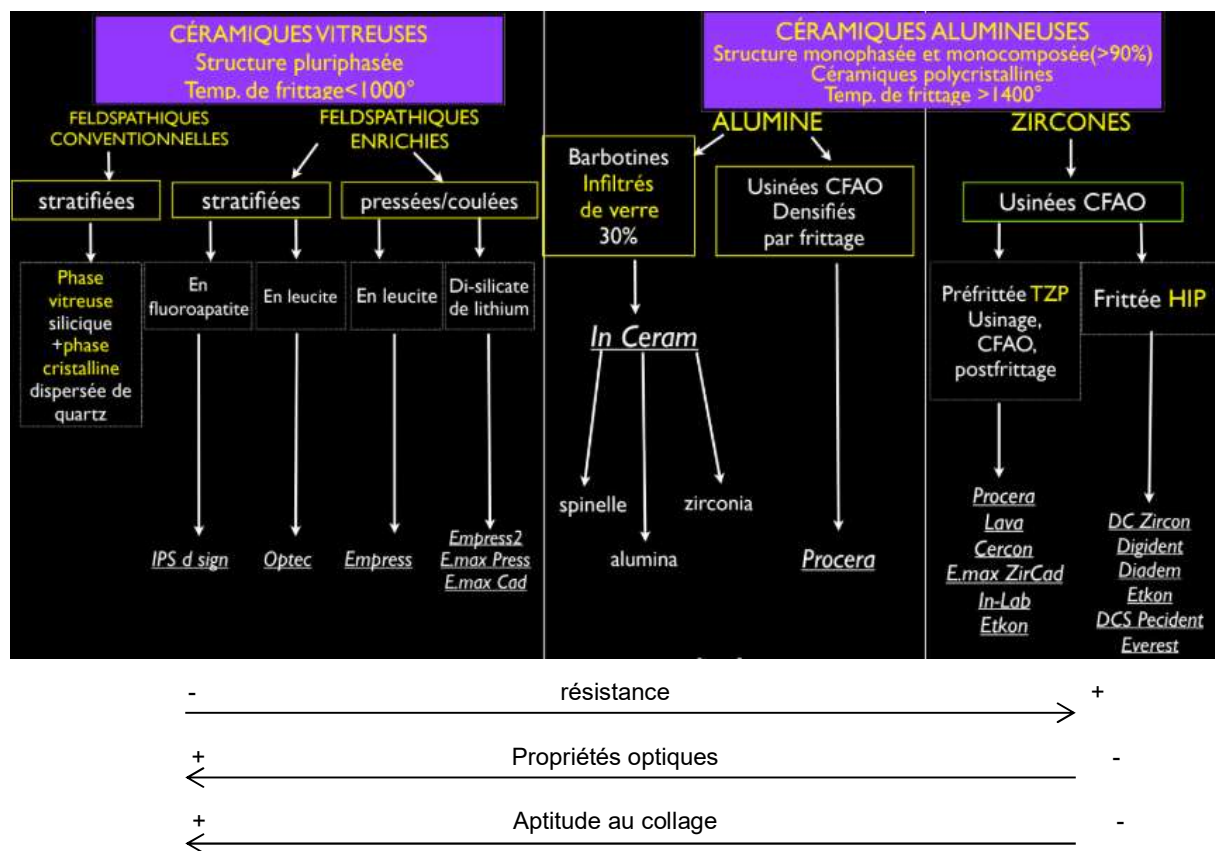


Figure 17 : Classement des céramiques selon leur composition et leurs propriétés (d'après Lasserre, 2005).

### Protocoles de préparation au collage des pièces en céramique :

- ✓ Céramiques vitreuses : (Koubi et coll., 2010)
  - Mordançage à l'acide fluorhydrique 5 à 10% pendant 60 secondes (20 secondes pour l'E.max Press®) (Marniquet et Fron Chaboui, 2015)
  - Rinçage abondant
  - Dégraissage dans un bain d'alcool au bac à ultrasons pendant 3 minutes
  - Rinçage
  - Séchage jusqu'à obtention d'un aspect crayeux
  - Application d'un silane (permet la création d'interactions chimiques résine-céramique)
  - Séchage idéalement à l'air chaud pendant une minute (à l'aide d'un sèche-cheveux par exemple) ou trois minutes à l'air libre.
  
- ✓ Céramiques alumineuses (renforcées en particules d'alumine ou de zircon : Inceram®, Procera®) :
  - Nettoyage à l'alcool de l'intrados de la pièce après essayage
  - Sablage de l'intrados par projection sous pression de particules d'alumine de 50 microns enrobées de silice (système Cojet – 3M-ESPE au cabinet ou Rocatec – 3M-ESPE au laboratoire)
  - Rinçage
  - séchage
  - Application d'un silane
  - Séchage idéalement à l'air chaud pendant une minute (à l'aide d'un sèche-cheveux par exemple) ou trois minutes à l'air libre.
  
- ✓ Céramiques polycristalines : bien que l'absence de phase vitreuse et de silice rende le collage non optimal, la littérature préconise l'utilisation d'un agent de couplage et d'un système de collage contenant des monomères phosphates (comme le Monobond plus®, Ivoclar Vivadent) après sablage à pression réduite (Kern et Swift, 2011). Il faut cependant noter que la contamination de

la surface de collage sablée avec la salive empêche la formation de liaisons chimiques.

### 3.5.3. Les matériaux hybrides

Plus récemment, une nouvelle classe de matériaux a été conçue par le Dr Michael Sadoun. Parfois nommée « céramique hybride » ou « composite infiltré », il s'agit d'une matrice céramique renforcée d'un réseau de polymère. Pour l'instant seul l'Enamic® (Vita) est commercialisé depuis quelques années, sous forme de bloc usinable, et le Cerasmart® de GC vient de faire son apparition. Cette combinaison permet d'allier l'avantage des deux matériaux : elle améliore la résilience de la céramique tout en gardant une meilleure résistance à l'usure qu'un composite classique. Ses propriétés mécaniques sont entre l'émail et la dentine, et le collage reste optimal. Bien que les premiers résultats de son utilisation en fassent un matériau prometteur, il est aujourd'hui réservé aux restaurations postérieures car il s'agit d'un bloc monolithique.

## **4. La *three step technique***

### **4.1. Présentation**

Traditionnellement, les patients se présentant au cabinet dentaire avec une usure généralisée ayant entraîné une perte tissulaire relativement importante se voyaient proposer une prise en charge par des techniques soustractives de dévitalisations multiples, et pose de couronnes périphériques soutenues par des ancrages coronoradiculaires (Vanheusden, 2014). Cette pratique, invasive et mutilante, constitue une perte de chance pour le patient. En effet une dent dépulpée étant plus fragile et sujette aux fractures, la question de la pérennité de ces traitements demeure problématique, notamment lorsqu'il s'agit d'un patient jeune. De plus, la réduction significative de volume de la couronne clinique pour satisfaire les règles de taille d'un pilier dentaire entre en contradiction avec le principe d'économie tissulaire.

Avec l'évolution des matériaux de collage et des concepts de biomimétisme, une nouvelle approche plus conservatrice basée sur des prises en charge additives peut aujourd'hui être envisagée. Dans ce contexte, le docteur Francesca Vailati et son équipe ont développé en 2008 une technique de réhabilitation des érosions dentaires en se basant sur les principes de la dentisterie minimalement invasive : la *three step technique*. Cette méthode doit son nom à son protocole se décomposant en trois étapes de laboratoire alternant avec trois étapes cliniques. La première étape se concentre sur la validation de l'esthétique antérieure, déterminant quelques points clés comme le plan d'occlusion pour la réalisation des étapes suivantes. La deuxième phase s'occupe du calage postérieur, avec augmentation de la DVO quand cela est nécessaire. Quant à la troisième phase, il s'agit du rétablissement des contacts et du guidage antérieur. Le projet prothétique est toujours réalisé avec pour objectif principal la préservation d'un maximum de tissu sain, et la conservation de la vitalité pulpaire.

### **4.2. Classification ACE (*Anterior Clinical Erosive Classification*)**

Afin de guider le praticien dans sa décision thérapeutique pour l'application de cette méthode lors de la prise en charge d'un patient présentant des lésions érosives, la classification ACE a été conçue par les docteurs Vailati et Belser, permettant une



approche diagnostique logique et systématique. Elle se concentre uniquement sur les dents antérieures maxillaires, car l'expérience pratique des auteurs a montré que tous les signes pertinents d'une progression de l'érosion dentaire généralisée peuvent être évalués cliniquement par l'examen du bloc antérieur (Vailati et Belser, 2010). De plus, en se basant sur un nombre réduit de points clés, elle permet de catégoriser rapidement le patient dans l'une des six classes et d'en déduire le traitement adapté préconisé.

Les cinq critères d'évaluation pertinents sont :

- L'exposition dentinaire
- La préservation des bords incisifs
- La longueur de la couronne clinique
- La présence d'émail sur les faces vestibulaires
- La vitalité pulpaire.

Pour chaque classe, une suggestion thérapeutique sera proposée. Cependant, pour les deux catégories les plus sévères, le traitement proposé est encore considéré comme expérimental, du fait de la sévérité de la destruction tissulaire et du manque de recul clinique quant à la longévité d'une telle approche.

Voici comment se répartissent les six catégories (Vailati et Belser, 2010) :

- ✓ Classe I : cingulum aplati, réduction amélaire palatine sans exposition dentinaire.

Il s'agit du stade précoce de l'érosion, qui démarre presque toujours au niveau des faces palatines (surtout lors d'origines intrinsèques). Les patients ne manifestent généralement à ce stade aucun signe de sensibilité, et ne sont pas conscients de ce début d'affection. La prise en charge se fait uniquement par la recherche étiologique et la mise en place de mesures préventives telles que le port d'une gouttière et l'application de gel fluoré ; aucun traitement restaurateur n'est à envisager.

- ✓ Classe II : exposition dentinaire palatine au niveau des points de contacts inter-arcades, pas d'atteinte des bords incisifs.

Ici les zones de contacts occlusaux ne sont plus protégés par l'émail, il faut donc anticiper l'accélération de la perte tissulaire, notamment si la cause n'est pas contrôlée. Les auteurs de cette classification suggèrent d'envisager la réalisation

de facettes palatines composites en méthode directe ou indirecte, selon l'espace inter-arcades disponible :

⇒ Si l'espace est inférieur à 1mm, la confection de composites directs peut être faite au fauteuil, ce qui constitue un gain de temps et une réduction des coûts.

⇒ Si l'espace est plus important, la réalisation au fauteuil devient fastidieuse. Dans ce cas, les facettes composites seront confectionnées par le laboratoire.

Pour obtenir un espace inter-arcades suffisant qui permette de placer des facettes palatines assez résistantes, deux options peuvent être entreprises. Un traitement orthodontique pourra en premier lieu être préconisé, mais ce dernier n'est pas toujours accepté par les patients, qui à ce stade n'ont pas encore de signe visible les ayant alerté de la perte tissulaire en cours. La deuxième proposition sera l'augmentation de la DVO par la réalisation de composites directs sur les faces occlusales des dents postérieures d'au moins une arcade, sans préparation tissulaire. Cette thérapeutique ne satisfait cependant pas la plupart des praticiens qui considèrent que restaurer tant de dents à ce stade s'apparente à du sur-traitement. Beaucoup préfèrent attendre l'aggravation de l'atteinte pour justifier une réhabilitation globale.

✓ Classe III : exposition dentinaire palatine et atteinte du bord incisif de moins de 2mm.

C'est à ce moment que le dommage devient visible par les patients, qui initient leur recherche d'une solution pour des raisons d'abord esthétiques. Comme pour l'étape précédente, soit un traitement orthodontique pourra être envisagé, soit une augmentation de DVO par reconstruction de la table occlusale des dents postérieures, qui peuvent à ce stade présenter les premiers signes d'érosion. Le choix d'une réhabilitation antérieure par méthode directe ou indirecte se fera ensuite selon l'espace obtenu, la sévérité de la perte tissulaire, et les moyens financiers du patient. Les faces vestibulaires étant généralement encore intactes ou très légèrement endommagées, seule la longueur coronaire sera rétablie par la facette palatine reproduisant le bord incisif initial. L'attention devra alors se porter sur la concordance de la couleur de la dent naturelle avec celle de la facette, et sur la bonne adaptation de la jonction horizontale facette-dent. Il s'agit ici de la *three step technique* modifiée (simplifiée par la suppression des facettes vestibulaires) que nous présenterons en détail plus tard.

- ✓ Classe IV : large exposition dentinaire palatine, perte de la longueur incisive de plus de 2mm, émail vestibulaire préservé.

Une atteinte érosive de classe IV ACE présentera des dents postérieures touchées, surtout les prémolaires. C'est à partir de cette classe que le protocole *three step technique* classique pourra être appliqué :

- Protection des dents postérieures et augmentation de la DVO par réalisation de restaurations occlusales ;
- Restauration des dents antérieures par l'approche sandwich : cette approche restauratrice minimalement invasive consiste à recouvrir complètement chaque dent antérieure par une facette composite palatine et une facette céramique vestibulaire. Le praticien devra être attentif lors de la préparation vestibulaire à conserver l'émail présent pour assurer un collage optimal.

Le point négatif de cette approche réside dans le temps de traitement et les coûts engendrés par la conception de deux restaurations indépendantes pour chaque dent antérieure. Cependant, c'est cette indépendance des deux pièces qui permet une économie tissulaire maximale, puisqu'elle autorise un axe d'insertion différent entre la face vestibulaire et la face palatine, permettant ainsi une préparation dentaire minimale, impossible à atteindre en appliquant les critères de taille d'une couronne conventionnelle.

- ✓ Classe V : large plage dentinaire palatine exposée, réduction du bord incisif de plus de 2mm, perte distincte d'émail vestibulaire.

À ce niveau avancé d'usure, les auteurs préconisent la restauration par l'approche sandwich, bien que ce choix reste encore expérimental. En effet, le manque de hauteur des dents restantes et la rarification de l'émail vestibulaire compromettent la qualité du collage et la résistance à la flexion.

Une étude de 2013 du Dr Fancesca Vailati et son équipe évaluant pendant six ans la pérennité d'une réhabilitation par approche sandwich sur douze patients présentant une érosion du bloc antérieur conséquente (classe IV à VI ACE) a montré d'excellents résultats, ne déplorant aucun échec majeur de type fracture, décollement, ou complication endodontique, avec une grande satisfaction des patients sur les plans esthétique et fonctionnel.

✓ Classe VI : perte tissulaire avancée avec nécrose pulpaire.

Dans cette situation de perte tissulaire extrême, l'approche sandwich est considérée comme possible mais hautement expérimentale, et aucune étude ne permet de valider sa réussite sur le long terme. En effet, dans l'étude citée précédemment, seul un patient entrainé dans cette catégorie, et le suivi s'est fait sur six ans seulement.

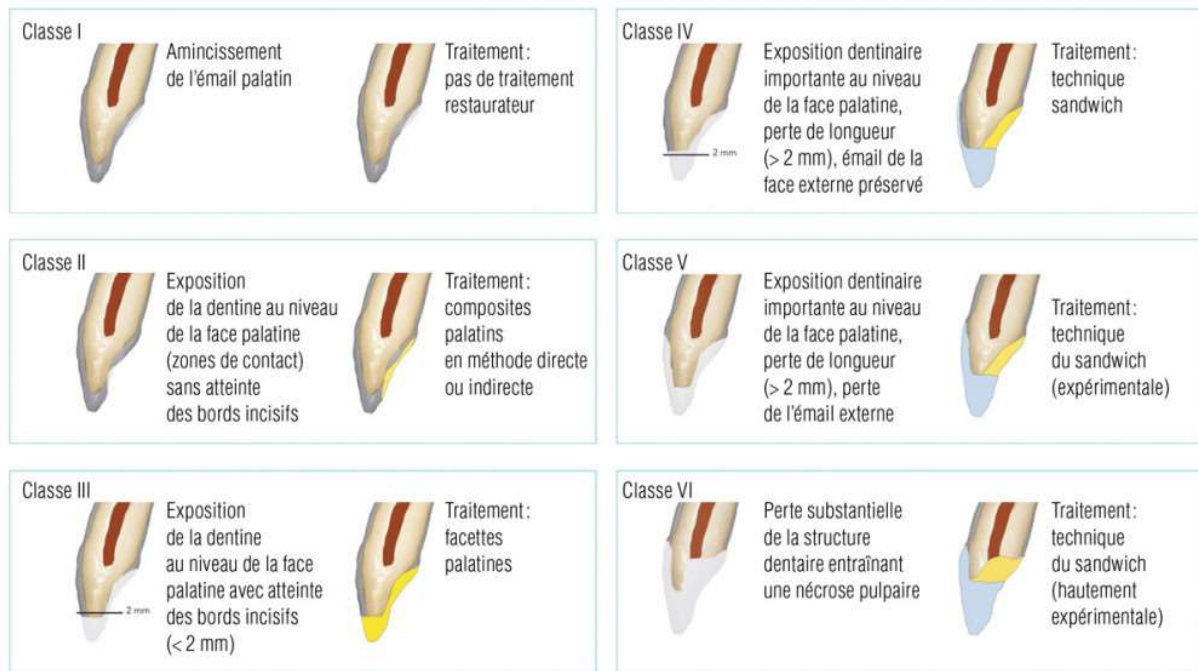


Figure 18 : Tableau récapitulatif des signes cliniques de la classification ACE et du traitement proposé pour chaque classe (d'après Vailati et Belser, 2010).

### 4.3. Protocole

La mise en œuvre de la *three step technique* est bien codifiée et laisse peu de place au hasard. Trois étapes bien distinctes ayant chacune un but précis sont divisées en une première phase de laboratoire, et une deuxième phase clinique.

La première étape, dont le but est la validation de l'esthétique antérieure, commence par l'élaboration par le laboratoire du *wax-up* des faces vestibulaires du bloc incisivo-canin maxillaire ainsi que des quatre prémolaires maxillaires (de la dent 15 à la dent 25). La phase clinique qui en découle consiste à essayer sur le patient le *mock-up* réalisé à partir du *wax-up* et valider son caractère esthétique et fonctionnel.

La deuxième étape, qui se concentre sur le rétablissement des supports postérieurs, allie le travail du laboratoire consistant à réaliser le *wax-up* occlusal des dents postérieures, et la suite clinique qui permettra d'évaluer l'adaptation du patient à cette nouvelle DVO en réalisant les prothèses provisoires postérieures à partir du *wax-up*.

Enfin la troisième étape permettant la restauration du guidage antérieur, alterne elle aussi une phase de laboratoire qui aboutira à la confection des facettes palatines composites des dents antérieures maxillaires, avec une phase clinique de collage de ces facettes.

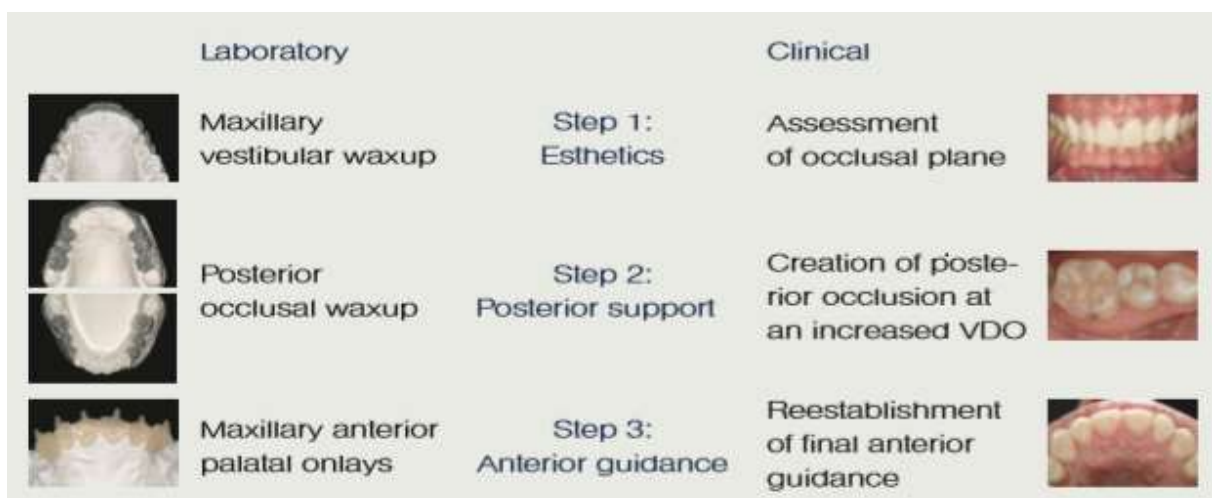


Figure 19 : Protocole de la three step technique (source : Vailati et Belser, 2008).

#### 4.3.1. Prérequis : bilan préprothétique

Avant de démarrer un tel traitement, une séance de discussion avec le patient et de collecte d'un maximum d'informations utiles pour le praticien et le laboratoire est indispensable.

Cette séance va permettre d'une part de comprendre le motif de consultation du patient, sa demande et ses attentes. Bien souvent dans les cas d'usures généralisées, la motivation principale du patient est esthétique. Sans avoir une réelle conscience de l'état de destruction de leur denture, certains patients peuvent être surpris et réticents à l'annonce de la nécessité d'une réhabilitation globale. Il est du devoir du chirurgien-dentiste d'expliquer la situation, les risques auxquels le patient s'expose si aucun traitement n'est initié pour stopper la destruction, ainsi que le non-

sens d'une réhabilitation uniquement esthétique. La réflexion du patient peut prendre plusieurs mois voire plusieurs années, mais il est nécessaire que le patient prenne conscience de son état dentaire afin d'obtenir son consentement éclairé et qu'il soit motivé par la réalisation du traitement global.

D'autre part, lors de cette séance initiale, le praticien cherchera par l'examen clinique à diagnostiquer le type d'usure, son/ses étiologie(s), et la classer dans une des classes ACE en fonction de l'état de dégradation tissulaire. Le questionnaire médical et la discussion avec le patient permettront de confirmer les causes et d'informer le patient afin de chercher à supprimer ses causes.

Enfin, afin de faciliter la suite du protocole, un maximum d'informations sera collecté pour faciliter le travail du prothésiste dans le rétablissement d'une denture esthétique et fonctionnelle, et anticiper une éventuelle difficulté : une analyse occlusale sera réalisée, ainsi qu'un protocole photographique complet : photographie à l'échelle faciale, dento-labiale, dentaire, puis de l'arcade maxillaire et mandibulaire en vue occlusale (Claret et Rohart, 2019).

La consultation se clôturera par la prise d'empreintes à l'alginat pour la réalisation des modèles d'étude.

#### 4.3.2. Première étape : l'esthétique antérieure

- ✓ Phase 1 laboratoire : réalisation du *wax-up* des faces vestibulaires des dents maxillaires de 15 à 25

Après acceptation du traitement par le patient, l'envoi des empreintes et du bilan photographique au laboratoire permettra de démarrer le protocole de la *three step technique*. Lors de cette première phase, il est demandé au prothésiste de réaliser le *wax-up* des faces vestibulaires des dents antérieures maxillaires, avec extension aux prémolaires (de la dent 15 à la dent 25). Il s'agit d'un montage d'une cire diagnostique réalisée par le prothésiste sur les modèles d'étude, ceci dans un but de visualisation du projet prothétique et du résultat esthétique final (Simon et Magne, 2008). De ce fait, la limitation du *wax up* aux faces visibles permet un gain de temps de travail, et une simplification de l'essayage clinique futur. En cas de sourire large, le *wax-up* pourra s'étendre jusqu'aux faces vestibulaires des premières molaires maxillaires, mais n'ira jamais jusqu'aux deuxièmes molaires. En revanche, il

comprendra toujours au minimum les deuxièmes prémolaires, ceci pour deux raisons : la première est la visualisation du rendu esthétique lors du sourire, auquel cas se limiter au wax-up du bloc incisivo-canin ne serait pas suffisant pour permettre au patient d'évaluer le résultat futur, laissant un espace postérieur lors du sourire qui pourrait le perturber. La deuxième raison est que cela va permettre de valider le plan d'occlusion afin de guider la réalisation du *wax-up* des dents postérieures lors de l'étape suivante. En effet, à ce stade le prothésiste dispose de peu d'informations et décide arbitrairement des nouveaux paramètres esthétiques et fonctionnels, en laissant parler sa créativité tout en s'appuyant sur les photographies du patient. Le résultat peut alors être inadapté cliniquement (Vailati et Belser, 2016).

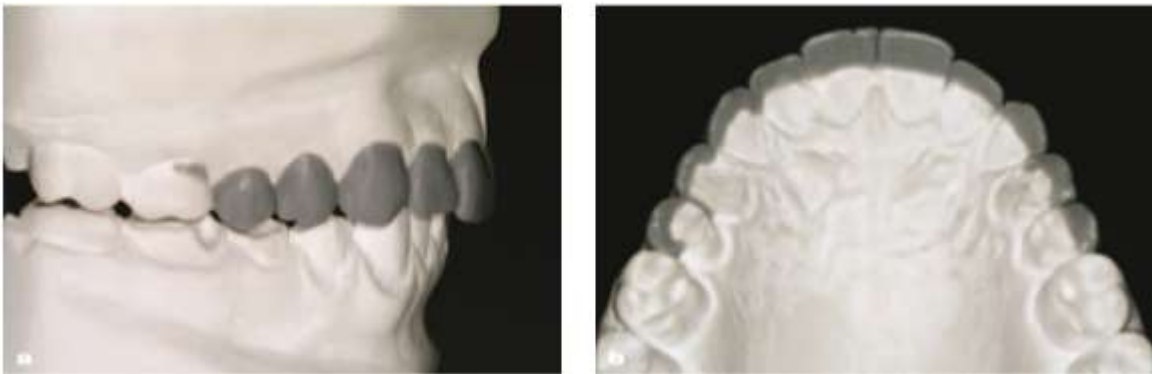

Figure 20 a et b : Wax-up vestibulaire maxillaire (source : Vailati et Belser, 2008).

✓ Phase 2 clinique : essai et validation du *mock-up* antérieur maxillaire

Le *mock-up*, ou masque esthétique, peut se définir comme un masque de résine élaboré directement sur les dents non préparées du patient à l'aide de résine autopolymérisable et d'une clé en silicone (Reshad et coll., 2008). Il servira à la validation de nombreux points clés pour la réalisation des étapes suivantes, et permet au patient d'avoir un aperçu concret du rendu définitif.

À partir de duplicatas en plâtre du *wax-up* réalisés par le prothésiste, une clé en silicone est réalisée recouvrant toutes les dents maxillaires modifiées, jusqu'aux premières dents n'ayant pas subi de modifications (les premières ou deuxièmes molaires maxillaires). Ces dernières serviront de « stop distal » et de butée d'enfoncement lors de l'insertion de la clé, de même que les cingulum incisivo-canins, non impliqués dans le *wax-up*. Une résine composite acrylique

chémpolymérisable est ensuite injectée dans la clé, puis cette dernière est insérée en bouche. Pendant la prise de la résine, les excès ayant fusé en dehors de la clé pourront être retirés. Une fois la résine durcie, la clé en silicone est retirée, laissant en place le *mock-up* constituant le transfert du wax-up sur les dents du patient. Les limites seront peaufinées au scalpel ou à la fraise à polir pour recréer le feston gingival comme prévu sur le modèle ciré.

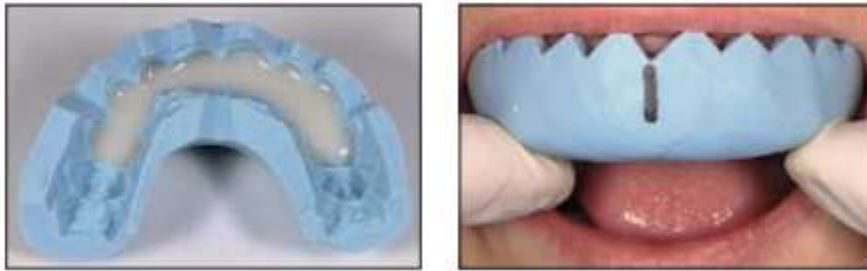

Figure 21 a et b : Fabrication du *mock-up* à l'aide de résine bis-acrylique déposée dans la clé en silicone (source : Coachman et coll., 2014).

Cette étape a plusieurs objectifs :

- ✓ Visualisation et validation du projet esthétique par le patient

La crainte majeure des patients lors de réhabilitations globales est bien souvent la peur d'être insatisfait par le résultat esthétique final. Sans visualisation préalable, la plupart des patients n'osent pas franchir le pas. Le *mock-up* permet ainsi de rassurer le patient en proposant une visualisation du projet prothétique totalement réversible et antérieure à tout traitement. Grâce à lui, les patients les plus réticents comprennent également la nécessité de ne pas limiter la réhabilitation prothétique au bloc incisivo-canin. Au besoin, la résine située sur les faces vestibulaires des prémolaires peut être retirée, afin de prouver au patient l'incohérence d'une telle demande. (Vailati et Belser, 2016).

De plus, des modifications peuvent être apportées en retouchant la résine directement en bouche. Patient et praticien peuvent ainsi exprimer leur opinion sur le résultat esthétique et parfaire le *mock-up* jusqu'au résultat attendu. En cas d'incertitude, le patient peut repartir avec le masque en place pour se laisser un temps de réflexion supplémentaire, et demander l'avis de son entourage. Dans ce cas, le *mock-up* n'est pas retiré car il y aurait un risque de distorsion, le praticien veille simplement à retirer soigneusement les excès et ouvrir suffisamment les



embrasures gingivales pour permettre le passage des brossettes inter-dentaire sans compromettre la stabilité du *mock-up*, qui n'est maintenu que par les zones de rétention proximales. Le patient pourra aisément le retirer lui-même en le cassant en plusieurs morceaux.

✓ Validation de la position des bords incisifs

Le positionnement des bords incisifs constitue un point clé dans la *three step technique*. En effet, il sera déterminant dans le résultat esthétique et fonctionnel final, puisque la suite de la réhabilitation se fera en grande partie par rapport à lui.

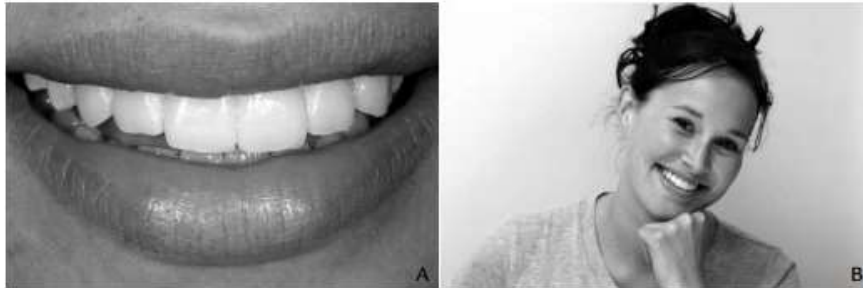
Sur le plan esthétique, le bord libre des incisives centrales maxillaires doit être le point le plus bas des dents maxillaires, et effleurer la lèvre inférieure lors du sourire naturel. Souvent le patient, habitué à ses dents raccourcies depuis des années et cachées par la lèvre supérieure, est à première vue choqué par la longueur des dents restaurées. Le praticien peut alors tenter de le guider vers un choix éclairé, mais sans imposer son opinion. Il sera dans cette situation profitable de laisser le patient repartir avec le *mock-up* en place pour lui laisser un délai supplémentaire de réflexion et lui permettre d'appivoiser cette nouvelle image.

Sur le plan fonctionnel, des tests phonétiques permettent d'évaluer la bonne intégration des bords incisifs lors des mouvements des lèvres et de la langue. Ainsi la prononciation des sons « F » et « V » confirme leur bonne longueur et le positionnement du profil incisif dont la limite doit se situer au niveau de la limite lèvre sèche cutanée / lèvre humide muqueuse. L'examen du bon positionnement de la pointe de la langue sur les bords incisifs se fera en demandant au patient de prononcer des mots comprenant le son « D ».

✓ Validation du plan d'occlusion

Outre une meilleure visualisation du résultat esthétique final, l'intérêt d'étendre le *mock-up* aux deuxièmes prémolaires se trouve dans l'évaluation du nouveau plan d'occlusion. Il s'agit de la surface virtuelle sur laquelle les surfaces occlusales des arcades antagonistes vont se rencontrer. Sur un patient denté, elle est schématisée par la courbe reliant les bords incisifs, les pointes canines, et les cuspidés vestibulaires des dents pluricuspidées. Elle doit être en harmonie avec la courbure de la lèvre inférieure lors du sourire, et les pointes cuspidiennes doivent être

légèrement plus cervicales que les bords incisifs, sans quoi une impression de sourire inversé paraîtrait disgracieuse.



*Figure 22 a et b : Mock-up maxillaire antérieur. On peut constater l'harmonie entre les bords incisifs, les pointes cuspidiennes, et la courbure de la lèvre inférieure lors du sourire (source : Reshad et coll., 2008).*

Par ailleurs, la validation clinique du plan d'occlusion permettra au prothésiste de savoir comment répartir l'espace inter-occlusal créé par l'augmentation de DVO lors de la prochaine étape. Autrement, cet espace est souvent réparti de manière équitable entre l'arcade maxillaire et mandibulaire lors de la confection des *wax-up* postérieurs, hors les usures dentaires sont souvent associées à des éruptions compensatoires maxillaires postérieures et mandibulaires antérieures. Une division de l'espace créé en deux parties égales donnerait alors un plan d'occlusion trop bas, ne corrigeant pas ces compensations (Vailati et Belser, 2008). En suivant les indications données par le positionnement des bords incisifs et des pointes cuspidiennes validé lors de la première étape, le risque d'erreur et la place au hasard sont fortement réduits.

✓ Validation du profil d'émergence et du niveau gingival

Afin de corriger une éventuelle compensation alvéolaire maxillaire qui provoque un abaissement du niveau gingival et un découvrément de la gencive lors du sourire, une chirurgie de modelage gingival pourra être envisagée. Ainsi les collets et festons gingivaux seront rehaussés au niveau de la courbe formée par la lèvre supérieure lors du sourire. Cela redonnera également une proportion plus adéquate aux couronnes cliniques des dents antérieures maxillaires, avec un rapport longueur / largeur rétabli sans devoir rallonger les incisives uniquement par les bords libres.

Lorsque les restaurations risqueraient de porter atteinte à l'espace biologique, une élévation coronaire sera également anticipée.

Le prothésiste aura au préalable réalisé le *wax-up* en recouvrant avec la cire les festons gingivaux sur le plâtre, pour que, lors de l'élaboration du *mock-up*, une partie de la cire vienne recouvrir la gencive du patient. Afin que le patient puisse se rendre compte de la quantité de gencive qui sera modifiée, le chirurgien-dentiste peut marquer la limite des collets directement sur la gencive et retirer le masque. Cela pourra également servir de guide pour la future chirurgie.

Pour les patients peu enclins à la chirurgie, un deuxième *mock-up* sera réalisé sans chevauchement de la gencive, pour permettre au patient de comparer et d'effectuer un choix éclairé.

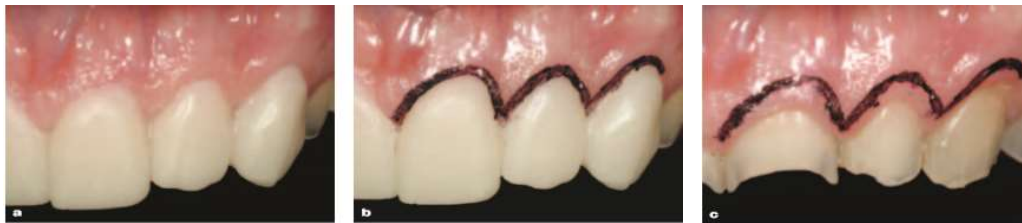

Figure 23 a, b et c : Dessin des festons gingivaux déterminés par le *mock-up* sur la gencive et retrait du *mock-up* (source : Vailati et Belser, 2008).

Une fois tous ces critères validés, les informations sont transmises au prothésiste pour lui indiquer le passage à la deuxième étape. Des photographies sont prises avec le *mock-up* en place, et en cas de modifications effectuées sur ce dernier une empreinte alginate de la résine retouchée permet de transmettre au laboratoire les paramètres actuels validés.

#### 4.3.3. Deuxième étape : le calage postérieur

- ✓ Phase 1 laboratoire : confection du *wax up* postérieur, augmentation de la dimension verticale d'occlusion

Une fois le plan d'occlusion validé cliniquement, le prothésiste dispose des informations nécessaires pour réaliser le montage de la cire sur les dents postérieures, afin de rétablir le calage postérieur et d'augmenter la dimension

verticale d'occlusion. À ce stade, la cire diagnostique sera réalisée sur les faces occlusales des prémolaires et des premières molaires, mais les deuxièmes molaires seront exclues. Les faces palatines des canines maxillaires sont parfois incluses dans la céroplastie lors de cas complexes afin de mieux évaluer les mouvements de diduction, et ainsi de réaliser une morphologie cuspidienne plus précise restaurant une fonction canine ou une fonction de groupe (Vailati et Belser, 2008).

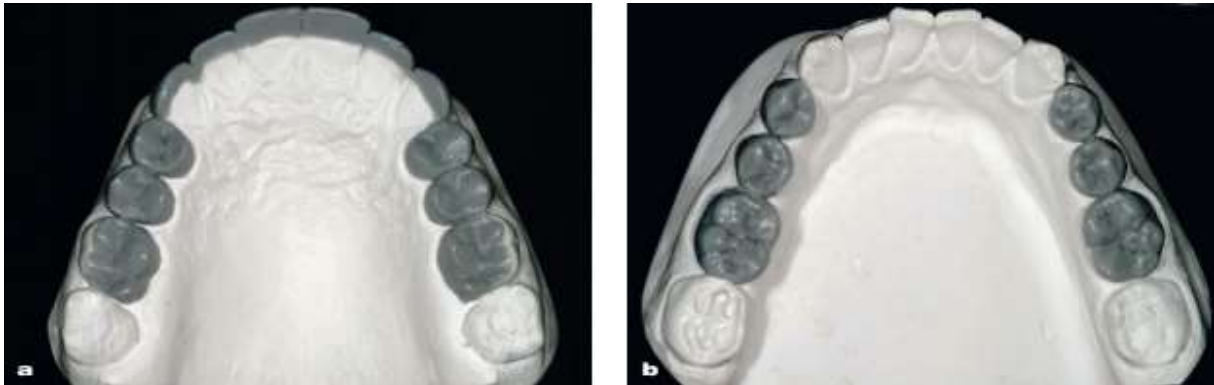

Figure 24 a et b : Wax-up postérieur (source : Vailati et Belser, 2008).

Pour cette phase, deux questions majeures se posent :

- Quel positionnement mandibulaire adopter ? Doit-on effectuer la réhabilitation en occlusion d'intercuspidie maximale, ou en occlusion de relation centrée ?
- De combien doit-on augmenter la dimension verticale d'occlusion ?

❖ Choix du positionnement mandibulaire : ORC ou OIM ?

Selon d'anciens articles se basant sur les protocoles de réhabilitation complète conventionnelle soustractive, où les deux arcades sont préparées dans un même temps clinique, l'ORC serait la seule position mandibulaire acceptable et reproductible (Granger, 1962 ; Stuart et Golden, 1981). Ceci est affirmé en raison de la perte des points de référence intermaxillaires lors de la taille des faces occlusales. Par ailleurs, le fait que les patients soient anesthésiés lors de la séance accentue encore l'approximation du repositionnement mandibulaire en OIM, et provoque leur incapacité à collaborer lors des ajustements occlusaux.

Cependant, l'innovation de la *three-step technique* consiste à séquencer le travail quadrant par quadrant. Grâce à cette approche, la DVO et la relation inter-arcades

sont constamment maintenues par le côté controlatéral (Vailati et Belser, 2008). De plus, les auteurs ont constaté que de nombreux patients présentant des érosions dentaires généralisées se trouvent en classe II d'Angle, avec un écart OIM / ORC significatif. Le choix de l'ORC pourrait alors accroître l'écart entre les blocs incisivo-canins maxillaire et mandibulaire, et mener à une impossibilité de restaurer les contacts antérieurs sans augmenter la longueur des incisives mandibulaires (fortement déconseillé du fait des égressions compensatoires) ou de créer des cingulums maxillaires disproportionnés.

Les docteurs Vailati et Belser ont donc décidé, lors de la mise en œuvre du protocole à l'université de Genève, de retenir l'OIM comme position de référence pour tous les patients traités. À l'heure où cet article fût rédigé, aucun effet négatif résultant du choix de la position mandibulaire n'était à déplorer (Vailati et Belser, 2008).

#### ❖ Décision de la valeur d'augmentation de DVO

Cette augmentation de hauteur est nécessaire pour créer un espace occlusal permettant au prothésiste de réaliser des overlays postérieurs d'une épaisseur suffisante sans avoir à éliminer une couche trop importante de tissu dentaire et risquer une atteinte pulpaire (Koubi et coll., 2014). L'augmentation de DVO se fait donc de manière arbitraire par le prothésiste sur l'articulateur, qui choisit la valeur minimale suffisante pour rétablir une courbe de Spee correcte, confectionner des restaurations postérieures suffisamment solides, tout en étant vigilant à ne pas créer une béance antérieure trop importante, qui serait difficile à restaurer par la suite. Dans le cas de perte tissulaire sévère, le prothésiste devra choisir de privilégier le secteur antérieur ou postérieur. Dans le premier cas, une augmentation minimale de la DVO permettra aisément de retrouver un guidage antérieur optimal, mais donnera des restaurations postérieures plus fines et fragiles, avec une difficulté à recréer une courbe de Spee adéquate. Dans le deuxième cas, le plan d'occlusion et l'épaisseur des restaurations seront privilégiés avec une augmentation de DVO importante, au détriment des contacts antérieurs, qu'il faudra idéalement rétablir par un traitement orthodontique (Vailati et Carciofo, 2016).

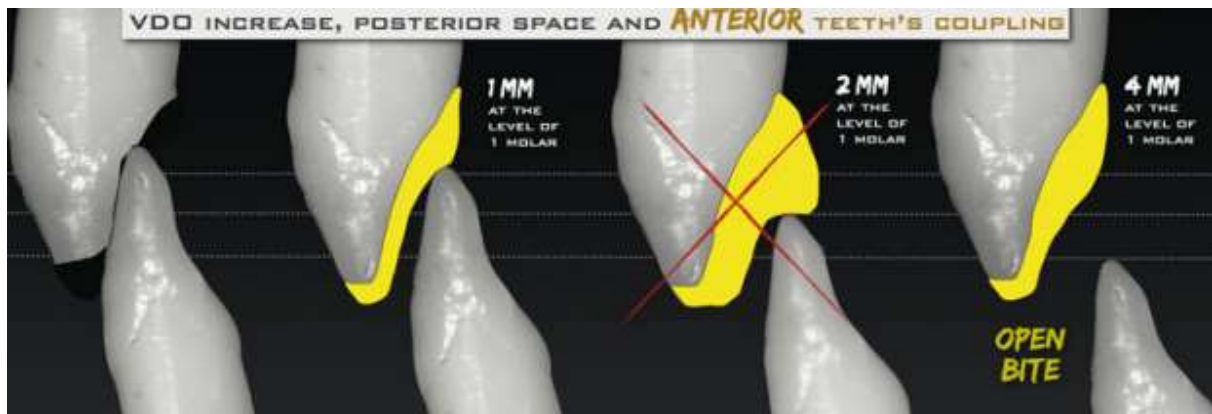


Figure 25 : L'augmentation de la DVO, un compromis entre le secteur antérieur et les secteurs postérieurs (source : Vailati et Carciofo, 2016).

Une fois la céroplastie réalisée, le prothésiste confectionne une clé en silicone rigide transparent par quadrant qui permettront le transfert en bouche du wax-up réalisé. La cire sera au préalable retirée des canines maxillaires pour obtenir un stop mésial, le rôle du stop distal étant déjà endossé par les deuxièmes molaires. Pour faciliter le travail du praticien et limiter la présence d'excès de résine dans le sulcus, le prothésiste veillera à retirer toute éventuelle cire ayant été apposée sur les faces vestibulaires et linguales ou palatines, pour une meilleure adaptation cervicale de la clé.

- ✓ Phase 2 clinique : mise en place des prothèses provisoires postérieures, test de la nouvelle DVO

Avant de commencer un quelconque traitement irréversible, la nouvelle DVO, choisie arbitrairement sur articulateur, doit être testée et validée cliniquement par le patient. Plusieurs approches sont décrites dans la littérature :

- L'approche traditionnelle, amovible, consiste au port d'une gouttière d'occlusion toute la journée (excepté pendant les repas et le brossage). Bien que cette méthode soit simple et rapide à mettre en œuvre, elle est dépendante de la compliance du patient, qui peut la retirer quand il le souhaite. Il est compréhensible que le port de cette gouttière soit incompatible avec un mode de vie actif, et dès lors que les résultats soient erronés si le patient ne l'a pas porté suffisamment.
- Des overlays provisoires en composite réalisés au laboratoire peuvent être collés. Cette approche, étant la plus précise quant à la représentation du projet

prothétique et permettant d'obtenir les restaurations provisoires solides, présente tout de même quelques inconvénients majeurs, notamment la génération de frais de laboratoire supplémentaires, et l'obligation de préparation coronaire dans certains cas pour assurer une épaisseur minimale à la restauration.

- La confection de composites directs réalisés au fauteuil. Cette technique semble illusoire tant elle est chronophage pour le chirurgien-dentiste lorsqu'il s'agit de dupliquer au plus proche le schéma occlusal établi par le prothésiste, surtout lorsque l'augmentation de hauteur est répartie entre l'arcade maxillaire et mandibulaire. Le résultat peut s'avérer très approximatif.

Ces trois méthodes proposant chacune une solution imparfaite, la *three step technique* préfère une approche alliant les avantages des propositions précédentes : la réalisation de gouttières occlusales fixes composées d'overlays reliés entre eux, et fabriquées de manière directe en bouche grâce aux clés transparentes moulées sur le *wax-up*. Cette manière de faire dispose de nombreux atouts : il n'y a d'abord nul besoin de se soucier de la compliance du patient puisque les gouttières sont fixes ; son coût reste raisonnable, de par la confection directe au fauteuil ; sa réalisation est relativement simple, rapide, précise, et ne nécessite ni préparation tissulaire, ni anesthésie ; elle est enfin complètement réversible en cas d'apparition de symptômes temporo-mandibulaires (Vailati et Belser, 2008).

❖ Protocole d'élaboration des gouttières occlusales fixes provisoires (Vailati et Belser, 2008) :

⇒ Après vérification de la bonne adaptation des clés en silicone en bouche, les surfaces occlusales des prémolaires et des premières molaires sont mordancées à l'acide orthophosphorique, suivi d'une application du *primer* et de l'adhésif. Selon l'expérience des auteurs, cette étape ne nécessite pas d'anesthésie. De plus, du fait du caractère provisoire de ces restaurations, la mise en place de la digue n'est pas indispensable à ce stade, tout comme le retrait des anciennes restaurations. Les espaces interproximaux peuvent être comblés avec du téflon pour limiter le passage des excès de résine dans les embrasures.

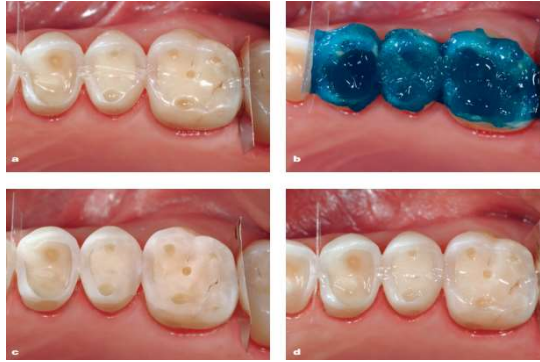

Figure 26 a, b, c, d : Préparation des surfaces dentaires au collage : isolation des dents adjacentes avec des matrices métalliques (a) ; mordantage (b) ; application du primer (c) puis de l'adhésif (d) (source : Vailati et Belser, 2008).

- ⇒ Une fois les surfaces dentaires préparées, le composite de restauration provisoire est déposé dans la clé ; celui-ci ne doit pas être trop visqueux afin de remplir l'espace disponible, et peut être chauffé au préalable. Le praticien veillera également à ne pas charger excessivement la clé pour limiter la diffusion des excès et le risque de distorsion. Un composite de teinte légèrement différente de la dent naturelle pourra être choisi pour faciliter le futur retrait.
- ⇒ La clé est alors mise en place en bouche, et la polymérisation s'effectue à travers le matériau transparent. Après retrait de la clé, on obtient des overlays provisoires collés, reliés entre eux en interproximal.

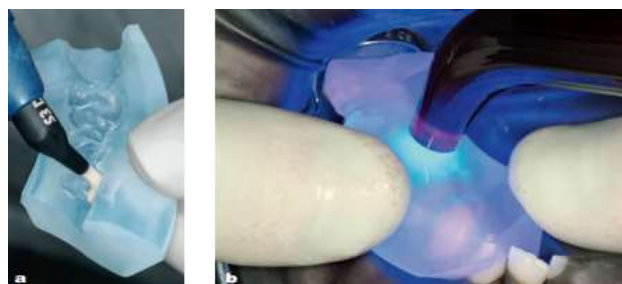


Figure 27 : Mise en place du composite dans la clé (a), positionnement de la clé en bouche et polymérisation (b) (source : Vailati et Belser, 2008).

- ⇒ Une dernière étape de finition conclut cette phase clinique : le téflon est retiré, les excès sont soigneusement éliminés, les limites polies, et des ajustements occlusaux sont réalisés si nécessaire. Bien que le passage du fil dentaire soit



rendu impossible, il est important de vérifier que l'hygiène interdentaire puisse être maintenue en ouvrant suffisamment les embrasures pour permettre le passage des brossettes interdentaire ou du fil dentaire type « Superfloss ».

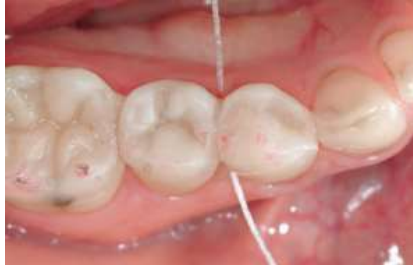
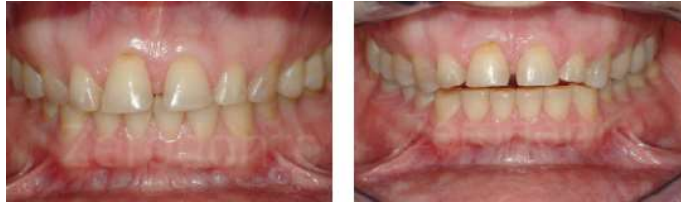
Figure 28 : Contrôle des contacts occlusaux et vérification de la possibilité de maintenir une hygiène interdentaire (source : Vailati et Belser, 2008).

Le choix de cette méthode est une stratégie qui permettra, lors de la réhabilitation définitive, d'appliquer un des points clés de la *three step technique* : la réhabilitation quadrant par quadrant. Le côté controlatéral servira de repère et de maintien des rapports intermaxillaires lors de la mise en articulateur, et facilitera les ajustements occlusaux des restaurations finales. Par ailleurs, lorsque la réhabilitation définitive du secteur antérieur maxillaire sera terminée, des modifications des cuspides vestibulaires pourront si nécessaire être envisagées, afin d'harmoniser au mieux le plan d'occlusion aux nouveaux bords incisifs.

L'inconvénient principal de cette phase vient de la décision la plus courante de ne pas restaurer provisoirement le secteur antérieur maxillaire malgré l'augmentation de DVO. Outre le gain de temps et la réduction des coûts, ce choix permet d'éviter une inflammation gingivale par les restaurations provisoires directes qui diminueraient la qualité du collage (Vailati et Belser, 2016). Il en résulte la perte des contacts antérieurs et l'apparition d'une béance antérieure temporaire. Il convient de prévenir au préalable les patients de cet état temporaire, pouvant provoquer une perturbation de l'élocution. D'après les auteurs, les patients, très motivés par le résultat final visualisé lors de la première phase, sont généralement conciliants et acceptent bien cette étape de transition.



*Figure 29 a et b : Apparition d'une béance antérieure lors de la mise en place des restaurations provisoires postérieures (source : Vailati et Belser, 2016).*

Une fois les prothèses provisoires mises en place, le traitement est mis en suspens afin de laisser un temps permettant d'évaluer l'adaptation du patient à la nouvelle DVO. Il n'existe pas de consensus sur la durée exacte à laisser pour valider cette nouvelle occlusion ; en effet certains auteurs recommandent jusqu'à six mois d'attente (Manhart, 2017), mais le protocole original mis en place à l'université de Genève suggérait un délai d'un mois. En cas de béance antérieure importante gênante pour le patient, l'attente peut être raccourcie à une semaine (Vailati et Belser, 2016). Si le patient se sent confortable avec sa nouvelle occlusion et qu'aucun signe temporo-mandibulaire n'est à signaler, la réhabilitation antérieure pourra démarrer.

Certains praticiens émettent une critique quant à l'absence de guidage antérieur et considèrent que la nouvelle DVO ne peut pas être évaluée de manière fiable. Il n'y a cependant à ce jour aucune preuve scientifique validant cette hypothèse (Vailati et Belser, 2016).

#### 4.3.4. Troisième étape : le guidage antérieur

Une fois la nouvelle DVO validée et le patient se trouvant dans une occlusion postérieure stable, la réhabilitation définitive du secteur antérieur maxillaire peut débuter. Elle permettra de rétablir un guidage antérieur fonctionnel en compensant la béance induite par les restaurations postérieures.

Selon les traitements conventionnels, les dents antérieures maxillaires, souvent les plus sévèrement atteintes par les phénomènes d'usure, devraient être restaurées par le biais de couronnes périphériques. Cette approche engendre une perte tissulaire importante, ainsi que la disparition des crêtes marginales. Or, ces crêtes marginales assurent un véritable rôle de cadre pour l'émail et le reste des tissus dentaires, comme serait le cadre d'une raquette de tennis (Vailati et Belser, 2008).

Pour parer à ce problème, l'approche de la *three step technique* consiste à restaurer le secteur antérieur en se basant sur la classification ACE présentée précédemment, qui propose une restauration des faces palatines et vestibulaires dissociées. Ceci permet une conservation tissulaire maximale avec des restaurations pouvant avoir deux axes d'insertion différents sur la même dent, et la préservation des crêtes marginales. Ainsi pour rappel, les patients présentant une classe III ACE (exposition dentinaire palatine et atteinte des bords incisifs de moins de 2mm) seront traités uniquement par la réalisation de facettes palatines en résine composite, directement au fauteuil lorsque l'espace inter-arcades est inférieur à 1mm, ou indirectement par le laboratoire lorsque l'espace est plus important. Il s'agit ici d'un protocole simplifié, nommé *modified three step technique*, que nous détailleront plus tard. Classiquement, cette méthode ayant été pensée pour les patients victimes d'usures plus importantes (classe IV, V et VI ACE), le traitement proposé comporte des facettes palatines composites de laboratoire, ainsi que des facettes vestibulaires en céramique. Il s'agit de l'approche dite « approche sandwich », faisant appel aux technologies biomimétiques et adhésives (Vailati et Belser, 2010).

Préalablement au démarrage de cette troisième étape, le praticien procède à la réfection des anciennes restaurations si nécessaire, ainsi qu'à la préparation tissulaire à minima des dents antérieures maxillaires : cela correspond à une légère ouverture des points de contact proximaux par *stripping*, et le retrait de l'émail non soutenu des bords libres. Les faces palatines sont quant à elles nettoyées avec une pâte à polir non fluorée, et la couche la plus superficielle peut être retirée à l'aide d'une fraise diamantée de faible granulométrie. La dentine exposée est scellée immédiatement à l'aide de résine composite *flow* (Vailati et Belser, 2011). Lors de la préparation des faces palatines, il faut veiller à conserver le chanfrein d'émail présent au niveau de l'émergence gingivale, protégé des attaques acides par le fluide sulculaire. Cette bandelette d'émail permettra un collage de qualité, et sa limite est dans la plupart des cas supra-gingivale, ce qui facilite l'empreinte (Vailati et Belser, 2008).

De nouvelles empreintes sont ensuite réalisées afin de transmettre au laboratoire la situation actuelle. Un mordue occlusal est également ajouté pour plus de précision lors du montage des modèles sur articulateur. Grâce à la conservation tissulaire maximale, il n'est pas nécessaire de réaliser les facettes provisoires. Enfin, le chirurgien-dentiste n'oubliera pas de relever la teinte des dents du patient.

✓ Phase 1 laboratoire : élaboration des facettes palatines antérieures

Après montage des modèles de travail sur articulateur, le laboratoire peut démarrer la dernière étape constitutive de la *three step technique* : la confection des facettes palatines antérieures pour rétablir le guidage mandibulaire lors des mouvements de propulsion et diduction. Une céroplastie est souvent réalisée avant l'élaboration des facettes en résine composite.

Six objectifs majeurs sont à atteindre lors de cette phase (Vailati et Carciofo, 2016) :

- ⇒ Le rétablissement des points de contact antérieurs en occlusion statique ;
- ⇒ Une assise correcte de ces points de contact, favorisant un calage de qualité en occlusion. Cela signifie que les surfaces de contact ne doivent pas être trop inclinées ;
- ⇒ Des cingulums peu prononcés, facilitant l'hygiène et la prononciation. Il faut garder à l'esprit que le patient s'est habitué à la forme plate ou concave des faces palatines, et a adapté le positionnement de sa langue. Si les restaurations sont trop imposantes, cela peut être très inconfortable pour le patient et engendrer des difficultés de prononciation, notamment pour les sons « D » et « T » ;
- ⇒ Une anatomie « douce », sans exagération des formes (pas de sillons trop profonds ou de cingulums volumineux) ;
- ⇒ Tenter de corriger ou au moins de ne pas aggraver un recouvrement trop important en limitant l'augmentation de longueur des incisives maxillaires ;
- ⇒ Eviter une pente de guidage trop raide. Pour cela, l'angle formé par la ligne reliant le bord incisif et le point de contact avec la face vestibulaire de l'incisive mandibulaire doit être suffisamment ouvert.

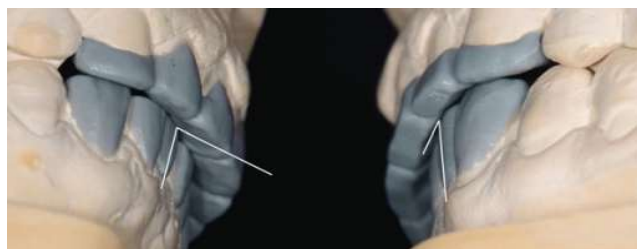


Figure 30 : Wax-up de droite : l'angle entre les incisives maxillaires et mandibulaire est trop fermé, ce qui peut entraîner une difficulté lors de la propulsion mandibulaire. À gauche

*l'épaisseur des bords incisifs a été diminuée, entraînant une ouverture de l'angle et une pente de guidage moins raide (d'après : Vailati et Carciofo, 2016).*

Afin de faciliter le positionnement en bouche, les facettes seront livrées avec un petit retour vestibulaire nommé stop antérieur, qui sera éliminé à la fraise une fois le collage terminé.

- ✓ Phase 2 clinique : le collage des facettes palatines, rétablissement du guidage antérieur

Une fois les facettes palatines reçues au cabinet, la première étape de restauration définitive peut démarrer. Leur collage est un acte délicat, non seulement par la mauvaise visibilité du site opératoire, mais aussi par la gestion de l'humidité. Si le collage des restaurations temporaires était toléré sans pose d'un champ opératoire, le collage définitif doit lui être impérativement effectué sous digue étanche, accompagnée de ligatures cervicales pour éviter que les bords ne couvrent les limites des préparations. Pour garantir un collage optimal, une conservation maximale de l'émail aura été soigneusement effectuée sur chaque marge de la préparation, excepté l'émail non soutenu des bords libres qui aura été retiré (Vailati et Belser, 2008).

Après préparation des pièces prothétiques comme décrit précédemment (partie 3) les facettes sont collées une par une, en respectant scrupuleusement le protocole selon le système adhésif et le type de colle choisi, ainsi que les recommandations du fabricant (protocoles décrits dans la partie 3). Le positionnement correct est assuré grâce au stop antérieur, éliminé une fois le collage terminé. Le contrôle de l'occlusion statique et dynamique sera effectué après retrait de la digue à l'aide de papier d'occlusion. Si certaines petites retouches sont nécessaires, elle seront effectuées à l'aide de fraises de faible granulométrie, sous spray d'eau, et suivies d'un polissage soigneux.

A ce stade, le patient a retrouvé une occlusion stable et fonctionnelle, ce qui conclut le protocole de la *three step technique* à proprement parler. Néanmoins quelques étapes seront indispensables pour terminer la réhabilitation prothétique définitive.

#### 4.3.5. Les étapes suivantes qui achèvent la réhabilitation globale

- ✓ Restauration des faces vestibulaires des dents antérieures maxillaires : les facettes en céramique

À ce stade, il est recommandé d'effectuer une seconde céroplastie des faces vestibulaires du bloc incisivo-canin maxillaire. En effet, le prothésiste doit s'appuyer sur le premier *wax-up* validé lors de la première étape tout en s'adaptant à la nouvelle occlusion du patient, dont la nouvelle DVO et la position du plan d'occlusion peuvent être légèrement différentes que celles initialement prévues (Vailati et Belser, 2008). Un second *mock-up* antérieur permet donc de reconfirmer la longueur des incisives. Si cet essai est validé par le patient, la préparation tissulaire peut débuter. Deux clés de réduction sont réalisées pour guider le praticien dans sa taille et rester le plus conservateur possible : une clé de réduction vestibulaire, ainsi qu'une clé de réduction des bords libres (Vailati et Belser, 2008).

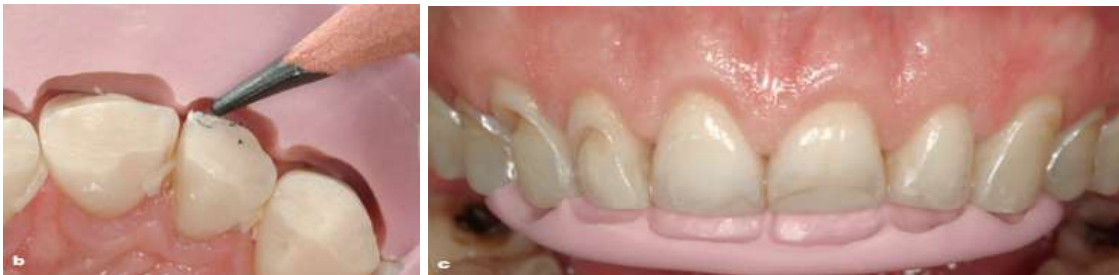

Figure 31 a et b : Les clés de taille vestibulaire et occlusale permettent une taille précise et a minima (d'après : Vailati e Belser, 2008).

La préparation tissulaire est guidée par les principes classiques de taille pour une facette en céramique (Magne et Belser, 2004):

- Chanfrein cervical juxta ou supra-gingival en fonction du bandeau amélaire restant ;
- Entre 0,3mm et 0,5mm d'épaisseur au niveau du tiers cervical ;
- 0,7mm d'épaisseur au niveau du tiers moyen et du tiers coronaire ;
- Rainures proximales d'au moins 0,5mm (aussi appelées « toboggans ») ;
- Un bord incisif d'au moins 1,5mm, dont le joint facette-dent se situe en dehors des points de contact occlusaux ;

- Supprimer les angles vifs.

La seule différence dans cette situation concerne les facettes palatines qui sont considérées comme partie intégrante de la dent, on ne cherchera donc pas à placer obligatoirement les limites de la préparation sur du tissu dentaire (Vailati et Belser, 2008). Cependant, la préférence du Dr Vailati penche pour retirer la totalité de la longueur incisive rajoutée par les facettes palatines, dans le but d'éviter de placer la limite de la préparation dans la concavité palatine mais plutôt dans la concavité cingulaire. De plus, la fabrication de la facette s'en trouvera facilitée car il n'y aura pas de différence de teinte à gérer au niveau vestibulaire de la préparation.

❖ Intégration de la technique de taille guidée par le *mock-up* :

Dans l'optique d'une préservation tissulaire maximale, la taille peut être effectuée directement à travers le *mock-up*, à l'aide de fraises de pénétration contrôlée comme la fraise de Touati (Salehi, 2017). Cette dernière comporte des rainures diamantées calibrées alternées avec des rainures lisses non travaillantes, permettant d'obtenir une butée lorsque l'épaisseur de la taille est suffisante. Les rainures créées sont marquées au crayon, puis la résine est retirée. Les rainures sont enfin reliées entre elles jusqu'à disparition des traces de crayon (Magne et Belser, 2004). L'épaisseur pourra être vérifiée à l'aide des clés de contrôle. Cette technique permet une taille plus précise, plus rapide, et plus économe du tissu dentaire, permettant une conservation optimale de l'émail et ainsi un meilleur collage.

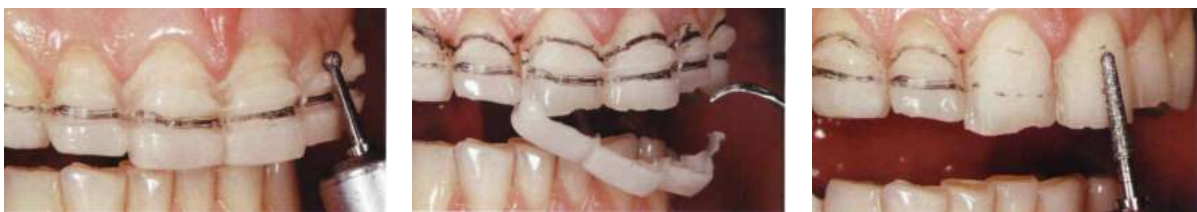

Figure 32 a, b et c : préparation pour facette en céramique à travers le masque diagnostique (d'après : Magne et Belser, 2004).

Une fois la taille terminée, le scellement dentinaire immédiat est effectué sur les plages dentinaires exposées. L'empreinte est ensuite réalisée, puis la séance se termine par la confection des restaurations provisoires à l'aide de la clé en silicone ayant servi à la réalisation du *mock-up*. La rétention de celles-ci sera uniquement

mécanique par les contre-dépouilles de résine se logeant dans les embrasures. Il faudra tout de même veiller à polir soigneusement les limites des facettes provisoires et à permettre le passage des brossettes inter-dentaires afin de ne pas créer une inflammation gingivale qui compromettrait la qualité du collage.

Les facettes définitives sont collées lors de la séance suivante sous digue, selon le protocole de collage de la céramique vitreuse (décrit partie 3).

#### ✓ Restauration des dents antérieures mandibulaires

Le secteur antérieur mandibulaire étant souvent dans un état d'usure moins avancé et devant répondre à des exigences esthétiques moins drastiques, le choix de sa méthode de restauration se porte la plupart du temps sur des restaurations directes en résine composite, notamment pour des raisons de coût et de temps de traitement. Dans les cas de destruction tissulaire les plus extrêmes en revanche, des facettes vestibulaires pourront être réalisées, ce qui facilitera la fermeture de la béance antérieure sans avoir recours à des facettes palatines disproportionnées ou d'avoir recours à l'orthodontie.

#### ✓ Restauration des dents postérieures : les overlays en céramique

L'ultime étape qui conclut cette réhabilitation globale est le remplacement des restaurations postérieures provisoires par les éléments prothétiques définitifs.

Par souci de simplification, ce remplacement se fait un quadrant après l'autre. On conserve ainsi la stabilité de l'occlusion par le côté controlatéral, tandis que le quadrant antagoniste permet au prothésiste un réglage plus précis de l'occlusion, ce qui limite le risque de retouches trop importantes lors de la pose. Comme la *three step technique* est une méthode qui se veut modulable à chaque étape, des dernières modifications pourront être réalisées au niveau du plan d'occlusion si nécessaire, en se basant sur les restaurations définitives antérieures. C'est grâce à cette malléabilité lors de chaque étape que la *three step technique* peut prétendre à un résultat esthétique qui ne peut être que satisfaisant (Vailati et Belser, 2008).

La préparation tissulaire se limite au retrait par fraisage des restaurations provisoires et des anciennes obturations, puis au scellement dentinaire immédiat et à une éventuelle remontée de marge si la limite naturelle, trop basse, ne peut garantir un



contrôle de l'humidité optimal pour le collage. En effet, « les restaurations partielles postérieures collées ne nécessitent aucun impératif géométrique ni aucun *design* particulier » (Vanheusden, 2014). Le choix du matériau de restauration se fera selon les moyens financiers du patient ainsi que de l'épaisseur de la restauration et du substrat dentaire à remplacer : lorsque la restauration est fine, la vitrocéramique renforcée au disilicate de lithium type Emax Press ® offrira une meilleure résistance avec une épaisseur moindre (Vanheusden, 2014). Lorsque de larges plages dentinaires seront à remplacer, une restauration en résine composite sera celle dont le module d'élasticité se rapprochera le plus de celui de la dentine. Les étapes d'empreinte et de collage suivront le même schéma que pour les étapes précédentes.

#### **4.4. Les avantages de cette méthode**

Cette technique offre de nombreux avantages par rapport à une technique de réhabilitation traditionnelle :

- ✓ Économie tissulaire maximale

Comme nous l'avons vu précédemment, la dentisterie adhésive permet de s'affranchir des principes de taille pour restauration coronaire périphérique, et ainsi de conserver la grande majorité du tissu dentaire sain présent.

- ✓ Conservation de la vitalité pulpaire

Les besoins en matière de rétention des couronnes périphériques obligent souvent le praticien à dévitaliser les dents afin de pouvoir ajouter des ancrages coronoradiculaires. Cette action fragilise grandement la racine et l'expose à un plus grand risque de fracture.

- ✓ Meilleure intégration parodontale

Les tailles sous-gingivales effectuées pour les couronnes céramo-métalliques afin d'enfouir la limite inesthétique peuvent entraîner à long terme des récessions gingivales. Ici, grâce au halo d'émail persistant dans la région sulculaire, la taille est juxta-gingivale ou supra-gingivale, ce qui épargne la gencive d'une quelconque agression et permet une intégration biologique optimale.

✓ Réversibilité du traitement en cours

Un des points rassurants tant pour le patient que pour le praticien en faveur de cette méthode est la réversibilité de la réhabilitation, et la possibilité de modifications jusqu'à la dernière étape. La première et la deuxième étape n'engendrant aucun retrait de tissu dentaire et se basant uniquement sur des restaurations provisoires pouvant être retirées à tout moment, le patient peut s'engager plus sereinement dans un tel traitement tout en sachant qu'il aura une visualisation du résultat final esthétique et fonctionnel avant tout acte irréversible. S'ajoute à cela la possibilité de modifier certains paramètres, notamment esthétiques comme le plan d'occlusion et la ligne du sourire, jusqu'au dernier moment, et en se basant sur les premières restaurations définitives mises en place. Il est donc très peu probable que le résultat final ne soit pas satisfaisant.

✓ Réduction du temps de traitement

Un traitement conventionnel implique de nombreuses séances de dévitalisation, suivi de longs rendez-vous de préparation tissulaire puisque cela se fait généralement arcade par arcade. Ces longues heures de travail sont éprouvantes tant pour le patient que pour le chirurgien-dentiste. Le protocole de la *three step technique* fractionne chaque objectif en une séance particulière, ce qui résulte à des séances plus courtes, et plus simples à gérer dû au nombre d'objectifs restreints.

✓ Réduction des coûts

Une réhabilitation globale par des restaurations coronaires périphériques implique des coûts de laboratoire très élevés. Le temps de travail conséquent du chirurgien-dentiste justifie également une facturation importante au patient. Lors d'une réhabilitation par la *three step technique*, seules les facettes antérieures vestibulaires maxillaires auront l'obligation d'être en céramique pour des raisons esthétiques ; mais les restaurations antérieures palatines et postérieures pourront être en résine composite si les moyens financiers du patient l'exigent. En cas de faible épaisseur, les restaurations pourront même être effectuées de manière directe au fauteuil, faisant encore baisser les coûts de laboratoire.

- ✓ Évolution vers une technique classique possible

En cas d'échec ou d'aggravation de l'état bucco-dentaire malgré une réhabilitation par la méthode de la *three step technique*, une évolution secondaire vers une réhabilitation plus traditionnelle sera toujours envisageable.

#### **4.5. Les limites de cette méthode**

- ✓ Pronostic de réussite tissu-dépendant

Cette méthode se basant sur les principes de collage, aucune préparation pour une quelconque rétention mécanique n'est à envisager. Par conséquent, la tenue des éléments prothétiques dans le temps est fonction de la qualité et de la quantité tissulaire présente au moment de la réhabilitation. Comme nous l'avons vu précédemment, la présence d'émail est un atout majeur pour un collage de qualité. Par ailleurs, la dimension de la surface de collage par rapport à la hauteur de la restauration est également à prendre en compte pour établir le pronostic de durée des restaurations. Ainsi, pour les patients de classe ACE V et VI, pour lesquels la hauteur des dents restantes est fortement réduite, et la présence d'émail faible, la restauration par approche sandwich est considérée comme possible mais expérimentale (voire hautement expérimentale pour la classe VI ACE) (Vailati et Belser, 2010).

- ✓ Risque d'infiltration bactérienne et/ou de reprise carieuse

Les matériaux de collage étant dépourvus de propriétés bactériostatiques, une hygiène non optimale pourra favoriser une infiltration bactérienne du joint de collage dans le temps. De plus, certaines surfaces dentaires étant toujours en contact avec le milieu buccal (contrairement aux restaurations par couronnes périphériques qui recouvrent la totalité de la couronne clinique), la formation d'une carie reste possible en cas d'hygiène bucco-dentaire défectueuse.

- ✓ Risque de nécrose pulpaire

La polymérisation souvent incomplète des systèmes de collage amène à une présence de monomères résiduels qui peuvent migrer vers la pulpe par les fluides dentinaires. Si leur concentration est trop importante, une réaction pulpaire

inflammatoire se met en place. Lorsque ce phénomène dépasse les capacités de cicatrisation de la pulpe, cela induit une dégénérescence pulpaire (Jawad et coll., 2003).

✓ Suppression de la cause indispensable

Le traitement préalable de la cause des lésions tissulaires est impératif pour garantir la pérennité des restaurations et la conservation des structures dentaires exposées. En effet, par exemple en cas d'érosion d'origine intrinsèque ou extrinsèque, si le comportement persiste, les lésions pourront reprendre sur les tissus en contact avec la cavité buccale. En cas de bruxisme également, les mouvements parafunctionnels exercés sur les restaurations pourront entraîner une fracture de la pièce prothétique, ou encore son décollement.

✓ Expérience du prothésiste, communication avec le laboratoire

Comme nous l'avons vu, le succès de cette méthode est basé sur une communication poussée entre le praticien et le prothésiste afin de valider point par point les éléments clés du traitement. Il est indispensable que le prothésiste connaisse le protocole de cette méthode afin de savoir quoi faire à quel moment. Il est à noter également que, suite à la conservation tissulaire maximale, les restaurations définitives peuvent être amenées à être d'une finesse remarquable, ce qui demande une grande précision et dextérité au prothésiste.

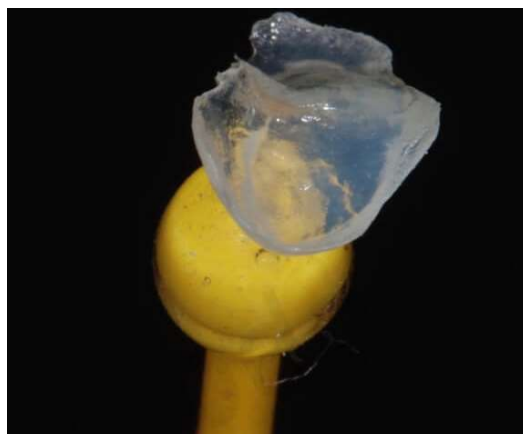

Figure 33 : Overlay postérieure d'une épaisseur de 0,5mm (source: Vailati et coll., 2017).

#### 4.6. Recul clinique : *The Geneva Erosion Study* (Vailati et Coll, 2013)

Suite à l'invention de cette méthode, le Dr Vailati a initié un essai clinique à l'université d'odontologie de Genève dans le but d'évaluer la pérennité à moyen terme de restaurations antérieures maxillaires réalisées selon l'approche sandwich sur des dents atteintes d'usures avancées. Cette étude prospective d'une durée de six ans (entre 2006 et 2012) a inclus douze patients (sept hommes et cinq femmes) âgés de 27 à 64 ans souffrant d'usures dentaires avancées, allant de la classe ACE IV à VI. Ces patients ont tous été traités par une réhabilitation globale selon le protocole de la *three step technique* par le Dr Vailati elle-même, de la manière la moins invasive possible, en excluant toute restauration coronaire périphérique conventionnelle (excepté celles déjà présentes qui devaient être changées). Ainsi lorsque la réhabilitation des douze patients eut été terminée, au total 70 facettes composites palatines (dont 19 directes et 51 indirectes) et 64 facettes céramiques vestibulaires avait été posées. Les réévaluations cliniques se sont effectuées à six mois après la fin du traitement, puis une fois par an.

Le succès des restaurations a été évalué en s'inspirant de la méthode d'évaluation du *United States Public Health Service* (USPHS). Il s'agit d'une échelle de notation permettant d'évaluer les qualités esthétiques et fonctionnelles des différents matériaux de restauration dentaire (Cvar et Rydge, 2005). Ici la version modifiée adaptée à l'évaluation de l'approche sandwich proposait les critères d'évaluation suivants :

- Adaptation marginale ;
- Intégrité du joint de collage ;
- Echec de la restauration (fracture / fêlure) ;
- Sensibilité post-opératoire.

Le système de notation était défini pour chaque critère comme suit :

- Alpha : excellent résultat, situation clinique idéale.
- Bravo : résultat acceptable, restauration présentant un défaut mineur cliniquement viable qui ne demande pas de changement de la restauration.
- Charlie : résultat non acceptable, défaut majeur exigeant le remplacement de la restauration pour éviter une dégradation plus importante.
- Delta : résultat inacceptable, remplacement immédiat nécessaire.

Tableau 6 : critères USPHS modifiés appliqués pour l'évaluation clinique des cinq paramètres sélectionnés pour l'étude (D'après : Vailati et Coll., 2013).

| Caractéristiques                   | Notes   | Critères                 |
|------------------------------------|---------|--------------------------|
| <b>Adaptation marginale</b>        | Alpha   | Aucun défaut             |
|                                    | Bravo   | Défaut mineur            |
|                                    | Charlie | Défaut majeur            |
|                                    | Delta   | Fracture marginale       |
| <b>Intégrité du joint</b>          | Alpha   | Absence de coloration    |
|                                    | Bravo   | Coloration superficielle |
|                                    | Charlie | Coloration profonde      |
|                                    | Delta   | Reprise carieuse         |
| <b>Échec de la restauration</b>    | Alpha   | Aucune lésion            |
|                                    | Bravo   | Fêlure discrète          |
|                                    | Charlie | Ecaillage de surface     |
|                                    | Delta   | Fracture                 |
| <b>Sensibilité post-opératoire</b> | Alpha   | Aucune                   |
|                                    | Bravo   | Modérée                  |
|                                    | Charlie | Sévère                   |

Les résultats se sont montrés très concluants. Aucun échec complet ni majeur n'a été à déplorer. La grande majorité des restaurations s'est vue attribuer la note alpha pour chaque critère, traduisant un succès complet.

L'adaptation marginale a été parfaite pour toutes les restaurations, excepté pour le patient 10 où seule une jointure entre une facette vestibulaire et palatine a révélé un léger défaut au bout de trois ans, sans signe d'infiltration.

L'intégrité du joint de collage a également été excellent pour la plupart des restaurations ; cependant six facettes vestibulaires ont été notées « bravo », du fait d'une coloration superficielle du joint, retirée par polissage.

Aucun échec d'adhésion ni de fracture n'a été rapporté, même dans le cas de patients avec des habitudes parafunctionnelles telles que le bruxisme (à noter que ces patients ont été compliants quant au port de la gouttière de désocclusion). En revanche, une seule facette vestibulaire a montré une légère fêlure une semaine après la pose, invisible pour le patient et détectable seulement lors du séchage de la

facette. Il n'y a pas eu d'évolution de cette micro lésion au bout des six ans de l'étude. Les auteurs suggèrent que cela soit dû aux forces exercées sur la restauration très fine lors de la contraction de prise du matériau de collage pendant la photopolymérisation.

Enfin lors des tests de vitalité pulpaire et de sensibilité, aucune complication endodontique n'a été détectée. Toutes les dents ont conservé leur vitalité, et les éventuelles sensibilités apparues lors du traitement ont disparu une fois les restaurations définitives en place.

La satisfaction subjective des patients a également été mesurée en utilisant une échelle visuelle analogue. Celle-ci s'est révélée être de 94,6%, en tenant compte du résultat esthétique et fonctionnel.

Tableau 7 : résultats cliniques pour les facettes palatines. Les numéros 1 à 10 correspondent aux patients examinés (I = indirect, D = direct) (source : Vailati et Coll., 2013).

| PV                  | Rating  | 1 |   | 2 |   | 3 |   | 4 |   | 5 |   | 6 |   | 7 |   | 8 |   | 9 |   | 10 |   | 11 |   | 12 |   | Veneers |    |    |
|---------------------|---------|---|---|---|---|---|---|---|---|---|---|---|---|---|---|---|---|---|---|----|---|----|---|----|---|---------|----|----|
|                     |         | D | I | D | I | D | I | D | I | D | I | D | I | D | I | D | I | D | I | D  | I | D  | I | D  | I | D       | I  |    |
| Marginal adaptation | Alpha   | 6 | 1 | 5 |   | 6 | 6 | 6 | 6 |   | 6 |   | 6 |   | 6 |   | 4 |   | 5 |    | 6 |    | 6 |    | 6 |         | 19 | 50 |
|                     | Bravo   |   |   |   |   |   |   |   |   |   |   |   |   |   |   |   |   |   | 1 |    |   |    |   |    |   |         |    | 1  |
|                     | Charlie |   |   |   |   |   |   |   |   |   |   |   |   |   |   |   |   |   |   |    |   |    |   |    |   |         |    |    |
|                     | Delta   |   |   |   |   |   |   |   |   |   |   |   |   |   |   |   |   |   |   |    |   |    |   |    |   |         |    |    |
| Marginal seal       | Alpha   | 6 | 1 | 5 |   | 6 | 6 | 6 | 6 |   | 6 |   | 6 |   | 6 |   | 3 |   | 6 |    | 6 |    | 6 |    | 6 |         | 19 | 50 |
|                     | Bravo   |   |   |   |   |   |   |   |   |   |   |   |   |   |   |   | 1 |   |   |    |   |    |   |    |   |         |    | 1  |
|                     | Charlie |   |   |   |   |   |   |   |   |   |   |   |   |   |   |   |   |   |   |    |   |    |   |    |   |         |    |    |
|                     | Delta   |   |   |   |   |   |   |   |   |   |   |   |   |   |   |   |   |   |   |    |   |    |   |    |   |         |    |    |
| Restoration failure | Alpha   | 6 | 1 | 5 |   | 6 | 6 | 6 | 6 |   | 6 |   | 6 |   | 6 |   | 4 |   | 6 |    | 6 |    | 6 |    | 6 |         | 19 | 51 |
|                     | Bravo   |   |   |   |   |   |   |   |   |   |   |   |   |   |   |   |   |   |   |    |   |    |   |    |   |         |    |    |
|                     | Charlie |   |   |   |   |   |   |   |   |   |   |   |   |   |   |   |   |   |   |    |   |    |   |    |   |         |    |    |
|                     | Delta   |   |   |   |   |   |   |   |   |   |   |   |   |   |   |   |   |   |   |    |   |    |   |    |   |         |    |    |

Tableau 8 : résultats cliniques pour les facettes vestibulaires (source : Vailati et Coll., 2013).

| FV                        | Rating  | 1 | 2 | 3 | 4 | 5 | 6 | 7 | 8 | 9 | 10 | 11 | 12 | Veneers |    |
|---------------------------|---------|---|---|---|---|---|---|---|---|---|----|----|----|---------|----|
| Marginal adaptation       | Alpha   | 6 | 6 | 6 | 6 | 6 | 6 | 6 | 4 | 4 | 4  | 5  | 4  | 6       | 63 |
|                           | Bravo   |   |   |   |   |   |   |   |   |   | 1  |    |    |         | 1  |
|                           | Charlie |   |   |   |   |   |   |   |   |   |    |    |    |         |    |
|                           | Delta   |   |   |   |   |   |   |   |   |   |    |    |    |         |    |
| Marginal sea              | Alpha   | 6 | 6 | 6 | 6 | 6 | 6 | 3 | 2 | 4 | 5  | 3  | 5  | 58      |    |
|                           | Bravo   |   |   |   |   |   |   | 1 | 2 |   | 1  | 1  | 1  | 6       |    |
|                           | Charlie |   |   |   |   |   |   |   |   |   |    |    |    |         |    |
|                           | Delta   |   |   |   |   |   |   |   |   |   |    |    |    |         |    |
| Restoration failure       | Alpha   | 6 | 6 | 6 | 6 | 6 | 6 | 3 | 4 | 4 | 6  | 4  | 6  | 63      |    |
|                           | Bravo   |   |   |   |   |   |   | 1 |   |   |    |    |    | 1       |    |
|                           | Charlie |   |   |   |   |   |   |   |   |   |    |    |    |         |    |
|                           | Delta   |   |   |   |   |   |   |   |   |   |    |    |    |         |    |
| Postoperative sensitivity | Alpha   | 6 | 6 | 6 | 6 | 6 | 6 | 4 | 4 | 4 | 6  | 4  | 6  | 64      |    |
|                           | Bravo   |   |   |   |   |   |   |   |   |   |    |    |    |         |    |
|                           | Charlie |   |   |   |   |   |   |   |   |   |    |    |    |         |    |

La conclusion de cette étude a donc été positive, avec des résultats très encourageants pour cette technique de réhabilitation qui semble prometteuse. Cependant d'autres études sont nécessaires pour évaluer la performance à long terme de cette approche, notamment sur les dents avec une situation initiale non favorable (manque d'émail, dentine sclérotique, couronne clinique raccourcie). Le succès biologique, mécanique et esthétique, ainsi que le haut niveau de satisfaction des patients peuvent induire une remise en question de la technique de réhabilitation conventionnelle par de multiples ancrages radiculaires et couronnes périphériques comme étant la meilleure option pour traiter cette population particulière de patients (Vailati et Coll., 2013).



## 5. Les variantes de la *three step technique*

### 5.1. La *three step technique* modifiée

La méthode de la *three step technique* classique s'adresse aux patients présentant une usure dentaire relativement avancée, entrant dans les classes ACE IV, V et VI. En effet à partir de la classe IV ACE l'émail vestibulaire des dents antérieures maxillaires commence à présenter un amincissement et nécessite une réhabilitation par l'approche sandwich afin d'assurer sa protection. Néanmoins, pour les patients présentant les premiers signes d'érosion dentaire (classe ACE II et III) une simplification de la méthode a permis d'obtenir un protocole de prise en charge en adéquation avec la situation clinique : il s'agit de la *three step technique* modifiée.

Le problème majeur lors des stades précoces de l'érosion dentaire réside dans le fait qu'elle est presque invisible pour l'œil du patient non avisé. En effet, l'émail palatin du bloc incisivo-canin maxillaire est atteint en premier, puis les premiers signes d'usure au niveau des faces occlusales des dents postérieures apparaissent. Les caractères esthétiques et fonctionnels de la denture sont encore intacts, d'où la fréquente incompréhension et réticence du patient à l'annonce d'une proposition de traitement restaurateur. Afin d'augmenter les chances d'acceptation du traitement par le patient, la simplification du protocole a permis de proposer une réhabilitation en cinq rendez-vous, sans préparation dentaire, sans anesthésie, avec des coûts cliniques et de laboratoire diminués (Vailati et Carciofo, 2016). Cette prise en charge précoce permet une protection contre une dégradation future et prévient les éventuelles complications ainsi que le recours à un traitement plus lourd et coûteux dans un avenir moyen.

#### 5.1.1. Modifications et simplifications

- Affranchissement de la première étape

Pour rappel, les classes ACE II et III sont caractérisées par un émail vestibulaire non atteint, et des bords incisifs maxillaires intacts ou réduits de moins de deux millimètres. Ainsi dans ces conditions, nul besoin d'envisager la confection de facettes vestibulaires, seules des facettes palatines seront nécessaires pour assurer la réhabilitation des dents antérieures maxillaires. Ce sont elles qui restaureront le

bord incisif en cas de destruction de ce dernier. De ce fait, les modifications esthétiques apportées au sourire du patient restent faibles, puisqu'il n'y aura ni modification de forme (excepté l'éventuel léger rallongement des bords incisifs pour retrouver leur longueur initiale), ni de teinte. De plus, la perte tissulaire étant à ce stade encore relativement faible, il sera assez facile pour le prothésiste de déterminer la longueur incisive adéquate ainsi que le plan d'occlusion. Dans ces conditions, nous pouvons donc supprimer la première étape constituée uniquement de l'essayage du *mock-up* antérieur et de la validation de ces critères (Vailati et Carciofo, 2016 ; Vailati et coll., 2017). Ils seront néanmoins vérifiés lors de l'essayage du *mock-up* complet, qui constituera la première étape de cette technique modifiée.

- Suppression du temps de test de la nouvelle DVO

Comme nous l'avons vu précédemment, la technique classique propose une mise en suspens du traitement pendant un mois après la pose des restaurations postérieures provisoires afin d'évaluer la capacité d'adaptation du patient à sa nouvelle DVO.

Ici, l'augmentation de hauteur sera minime, juste suffisante pour laisser la place aux restaurations occlusales postérieures et palatines antérieures sans avoir besoin d'effectuer une taille tissulaire. La phase de test s'avère donc inutile, et les restaurations définitives peuvent être réalisées directement après la validation clinique des céroplasties (Vailati et coll., 2017).

- Pose des restaurations postérieures définitives en une séance

La *three step technique* classique préconise le remplacement des restaurations postérieures provisoires quadrant par quadrant afin de maintenir un repère d'occlusion par le coté controlatéral. Mais puisque cette approche simplifiée supprime l'étape de restaurations provisoires, alors le collage des restaurations définitives peut se faire en une seule séance pour les deux arcades.

Cependant, il faut souligner le temps de travail très important pour une telle séance lorsque toutes les dents postérieures sont à restaurer. Le Docteur Vailati affirme consacrer une demi-journée par arcade (Vailati et Carciofo, 2016). La disponibilité du patient et sa capacité à rester la bouche ouverte si longtemps peuvent être des facteurs limitants. Pour parer à ce problème, les auteurs proposent une alternative : restaurer une arcade de manière définitive, et une arcade de manière provisoire.

Bien que cela rajoute quelques séances pour le remplacement des restaurations provisoires, ce compromis présente deux avantages :

- Un temps de rendez-vous réduit (les restaurations provisoires ne nécessitent pas de champ opératoire, et sont réalisées en une fois pour toutes les dents d'un même quadrant, *a contrario* des overlays définitifs qui sont collés un par un) ;
- La possibilité d'effectuer les retouches occlusales sur les restaurations provisoires, laissant ainsi les overlays définitifs intacts (Vailati et Carciofo, 2016).

### 5.1.2. Protocole

Voici le protocole de cette prise en charge simplifiée qui permet une réhabilitation globale pour cette population de patients en seulement cinq rendez-vous (après consultation initiale, consentement éclairé et soins éventuels) (Vailati et Carciofo, 2016 ; Vailati et coll., 2017):

✓ Rendez-vous 1 :

- Prise d'empreinte alginate
- Arc facial si nécessaire
- Bilan photographique.

*Étape intermédiaire de laboratoire :*

- Coulée des modèles d'étude et montage en articulateur semi-adaptable
- Augmentation arbitraire de la DVO
- *Wax-up* des faces occlusales postérieures et palatines antérieures maxillaires, augmentation de la longueur incisive si le bord incisif est atteint.

✓ Rendez-vous 2 :

- Essayage et validation du *mock-up*
- Retrait du *mock-up*
- Empreintes double-mélange, avec une matrice métallique placée dans chaque espace inter-dentaire postérieur : cette technique permet une individualisation des dents sur le modèle en plâtre, et facilite la fabrication des overlays en ayant une meilleure visualisation des limites

- Prise de teinte.

*Étape intermédiaire de laboratoire :*

- Coulée des modèles de travail et montage en articulateur semi-adaptable
- Confection des overlays postérieurs céramique.

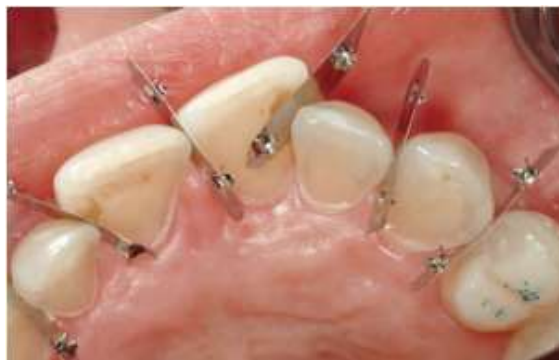✓ Rendez-vous 3 :

- Collage des overlays postérieurs sous digue selon le protocole de collage de Pascal Magne. Le collage se fait dent par dent, avec des matrices métalliques placées en proximal pour isoler la dent et limiter la fusée des excès de colle dans les embrasures.

Comme expliqué précédemment, le choix de restaurer une arcade de manière provisoire peut être fait pour limiter la longueur du rendez-vous.

✓ Rendez-vous 4 à une semaine d'intervalle :

- Contrôle de l'adaptation de la nouvelle occlusion
- Réglage occlusal éventuel si nécessaire
- Préparation *a minima* des faces palatines :
  - Couche supérieure de la dentine exposée polie à la fraise diamantée de faible granulométrie
  - Scellement dentinaire immédiat
  - Retrait de l'émail non soutenu du bord incisif
- Empreinte double-mélange maxillaire avec une matrice métallique entre chaque dent
- Empreinte alginate mandibulaire.



*Figure 34 : matrices métalliques placées dans les espaces inter-dentaires avant la prise d'empreintes pour obtenir une meilleure individualisation des dents et un meilleur accès aux limites (source : Vailati et Carciofo, 2016).*

*Étape intermédiaire de laboratoire :*

- Coulée des modèles de travail et montage en articulateur semi-adaptable
- Confection des facettes palatines antérieures en résine composite.

Rendez-vous 5 :

- Collage des facettes palatines une à une sous digue
- Vérification de l'occlusion.

## **5.2. Cas particulier des patients bruxomanes : stabilisation occlusale par ajout de couronnes zircones monolithiques**

### 5.2.1. Risque d'échec des restaurations classiques

Les mouvements parafunctionnels de serrage ou de grincement des mâchoires induisent des forces excessives sur les dents ou les restaurations sur lesquelles elles sont exercées. Par ailleurs, ces mouvements appliquent des contraintes de cisaillement auxquelles la céramique est vulnérable. Les problèmes récurrents de fracture des restaurations ou d'écaillage de la céramique cosmétique sont à craindre chez ces patients, malgré le port nocturne d'une gouttière de désocclusion (Moreira et coll., 2019). L'enjeu du traitement va alors être d'allier les matériaux proposant une résistance à la fracture adéquate, tout en ayant un rendu esthétique satisfaisant.

### 5.2.2. Alliance des matériaux

Les vitrocéramiques utilisées classiquement pour les restaurations collées présentent le meilleur rendu esthétique. Cependant elles demeurent fragiles, et sujettes aux fractures si des forces trop importantes sont exercées. Afin de protéger ces restaurations, l'introduction de couronnes monolithiques zircones usinées en CFAO au niveau des canines et des premières molaires permet d'obtenir quatre points d'appui stratégiques en occlusion statique et dynamique (Moreira et coll., 2019).

En effet, la zircone monolithique usinée CFAO offre des propriétés mécaniques excellentes, de par son organisation cristallographique. La zircone, chauffée au-delà

de 1170°C, passe d'une organisation moléculaire monocyclique à tétragonale, de volume moins important. Cette forme est stabilisée par de l'oxyde d'yttrium afin d'être utilisée pour l'usinage. Mais sous l'effet d'une contrainte exercée en bouche, le matériau retrouve sa forme monocyclique et prend ainsi plus de place, ce qui permet le comblement d'éventuelles microfissures débutantes (Manicone PF et coll., 2007). Cette propriété confère aux restaurations monolithiques en zircone une très bonne résistance à l'usure, et protège les autres restaurations en vitrocéramiques présentes en bouche en prévenant leur usure occlusale ou fracture due au bruxisme et l'affaissement de la DVO choisie.

Ces restaurations étant monochromes et opaques, elles pourront être recouvertes d'une couche de céramique cosmétique en vestibulaire pour améliorer le rendu esthétique (Moreira et coll., 2019).

Grâce à cette adaptation de *la three step technique*, le cas d'un patient bruxomane traité par cette approche a pu être décrit dans la littérature (Moreira et coll., 2019). Ce patient de 66 ans présentait une attrition dentaire généralisée avec une perte du guidage antérieur et du guidage canin, ainsi qu'une diminution de la DVO de deux à trois millimètres. Bien que sa demande initiale était purement esthétique, une explication de la situation a permis d'envisager une restauration globale et conservatrice dans le but de rétablir les aspects fonctionnels et esthétiques de la denture, ainsi que de prévenir une dégradation tissulaire plus importante.

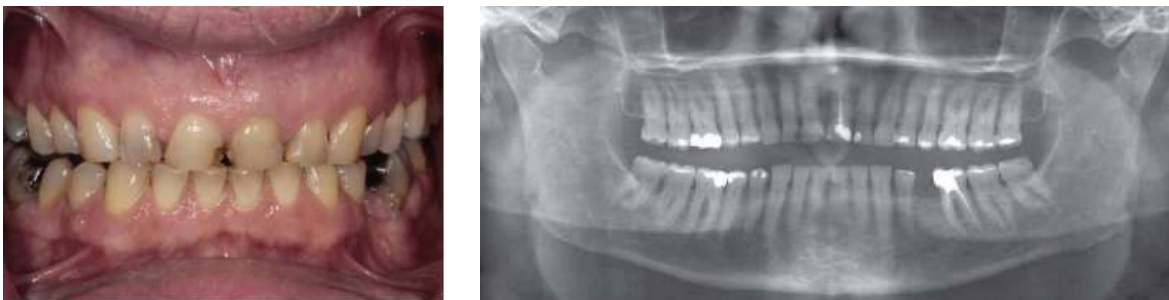

Figure 35 a et b : Situation clinique initiale : photographie intrabuccale en occlusion (a) et radiographie panoramique dentaire (b) (source : Moreira et coll., 2019).

Le protocole de prise en charge s'est grandement inspiré des étapes de la *three step technique*, à la différence près que lors de la préparation des faces palatines antérieures pour accueillir les facettes en résine composite, les canines et premières

molaires ont été taillées pour pouvoir les restaurer avec des couronnes monolithiques zircones usinées CFAO. Grâce à cette variante, le protocole de restauration additif a pu être mis en application pour le reste de la denture, avec la restauration des dents antérieures par des facettes palatines et vestibulaires, ainsi que des overlays occlusaux postérieurs. Les couronnes zircones résistantes aux forces parafunctionnelles et à l'usure ont permis d'obtenir des points d'appui stratégiques répartis équitablement sur les arcades dentaires, prévenant ainsi un nouvel effondrement de la DVO, ainsi qu'une perte du guidage canin. Un résultat alliant l'esthétique très satisfaisante des restaurations en vitrocéramique et la pérennité de la réhabilitation fonctionnelle a pu être obtenu. Au bout de quatre ans, aucune complication biologique ni prothétique n'était à signaler.

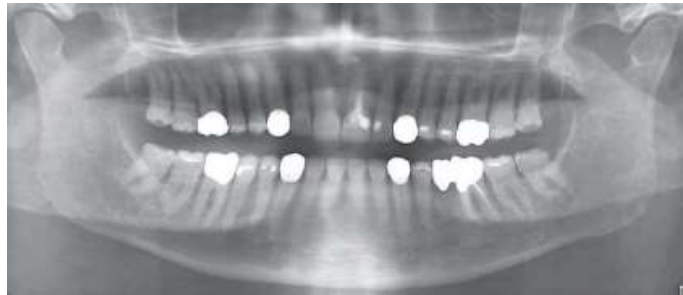
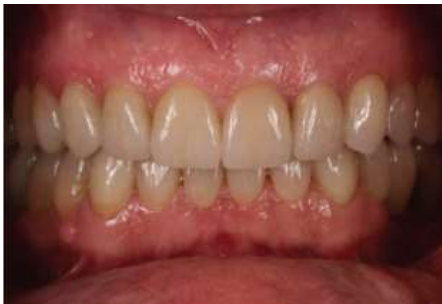

Figure 36 a et b : Situation clinique à quatre ans post-traitement : photographie intrabuccale en occlusion (a) et radiographie panoramique dentaire (b) (source : Moreira et coll., 2019).

## Conclusion

Grâce aux grandes avancées scientifiques et technologiques de la dentisterie ces dernières décennies, les patients atteints d'érosions dentaires ont pu se voir proposer des solutions thérapeutiques plus conservatrices et moins invasives. Parmi elles, la *three step technique* a permis d'établir un protocole de réhabilitation globale qui présente de nombreux avantages, correspondant davantage aux principes de dentisterie moderne, économe et biomimétique. Grâce à son protocole structuré composé de trois étapes distinctes permettant chacune la validation de points bien précis, elle permet au praticien d'établir une prise en charge systématisée et bien codifiée, laissant peu de place au hasard et à l'incertitude quant au résultat final. Par ailleurs, son caractère réversible dû à l'absence de taille tissulaire jusqu'à l'étape finale offre une perspective rassurante pour ces patients, qui hésitent souvent à accepter une telle réhabilitation par crainte d'un résultat décevant.

Il est cependant nécessaire de garder à l'esprit que sa mise en œuvre reste très exigeante, et devra faire l'objet d'une communication praticien-prothésiste bien établie, ainsi que d'un protocole de collage parfaitement maîtrisé par le praticien.

Bien que cette approche soit encore relativement récente et nécessite d'autres études qui valideraient sa pérennité à long terme, les premiers résultats sont prometteurs, et la satisfaction est aussi présente pour le patient que pour le praticien.

Initialement pensée pour le traitement de l'érosion avancée, elle s'adresse aujourd'hui aussi bien aux stades initiaux qu'aux autres types d'usure comme le bruxisme, en s'appuyant sur ses variantes décrites dans la littérature.

L'avenir de cette méthode reste encore à écrire, mais sa démocratisation semble être inévitable afin que les méthodes conventionnelles ne soient plus considérées comme le seul et le meilleur moyen de traiter ces patients.



## Références bibliographiques :

1. Bartlett D, Ganss C, Lussi A. Basic Erosive Wear Examination (BEWE): a new scoring system for scientific and clinical needs. *Clin Oral Investig*. 2008; 12(Suppl 1): 65-68.
2. Cabayot D. Réhabilitation de patients atteints de bruxisme : techniques additives ou soustractives ? [Thèse d'exercice]. [Nancy] : Université Henri Poincaré. Faculté d'odontologie de Nancy ; 2018. 145 p.
3. Chapotat B, Lin JS, Robin O, Jouvet M. Bruxisme du sommeil : aspects fondamentaux et cliniques. *J Parodontol Implantol Orale*. 1999 ;18(3) : 277-289.
4. Claret JP, Rohart A. Érosions dentaires : stratégie et étapes de réhabilitation prothétique. *Stratégie Prothétique*. 2019 ; 19(1) : 19-25.
5. Coachman C, Gurel G, Calamita M, Morimoto S, Paolucci B, Sesma N. The influence of tooth color on preparation design for laminate veneers from a minimally invasive perspective: case report. *Int J Periodontics Restorative Dent*. 2014; 34(4): 453-459.
6. Cvar JF, Ryge G. Reprint of criteria for the clinical evaluation of dental restorative materials. *Clin Oral Investig*. 2005; 9(4): 215-232.
7. Garber DA, Sala MA. The aesthetic smile : diagnosis and treatment. *Periodontol* 2000. 1996; 11(1): 18-28.
8. Decup F, Cheron R, Atlan A, Drossart M. Dentisterie adhésive et esthétique. Dans : Berteretch MV. Esthétique en odontologie. Malakoff : Editions CDP ; 2014. p. 65-87.
9. D'Incau E, Couture C, Beauval C, Maureille B. Usure dentaire : les leçons du passé. *Rev Odonto Stomatol*. 2014 ; 43(1) : 16-35.
10. D'Incau E, Rouas P. Les usures dentaires sont-elles un signe de bruxisme ? *Alpha Omega News*. 2009 ; (129) :10-12.
11. Dodds M, Laborde G, Devictor A, Maille G, Sette A, Margossian P. Les références esthétiques : la pertinence du diagnostic au traitement. *Stratégie Prothétique*. 2014 ; 14(3) : 157-164.

12. Driessens FC. Chemical adhesion in dentistry. *Int Dent J.* 1977; 27(4): 317-323.
13. Eccles JD. Dental erosion of nonindustrial origin: a Clinical Survey and Classification. *J Prosthet Dent.* 1979; 42(6): 649-653.
14. Favier E. Réhabilitation prothétique adhésive et protection des tissus dentaires résiduels dans les cas d'usures sévères [thèse d'exercice]. [Lyon] : université Claude Bernard Lyon I. Faculté d'odontologie de Lyon ; 2018. 91 p.
15. Granger ER. Practical procedures in oral rehabilitation. Philadelphia: Lippincott; 1962. p. 66–74.
16. Guastalla O, Viennot F, Allard Y. Collages en odontologie. Dans : EMC Odontologie. 2005 : 193-201. [Article 23-065-D-10]
17. Jeger F, Lussi A, Zimmerli B. Pierçing et bijoux buccaux : un aperçu. *Rev Mens Suisse Odontostomatol.* 2009 ; 119(6) : 624-631.
18. Kern M, Swift EJ. Bonding to zirconia. *J Esthet Restor Dent.* 2011 ; 23(2) : 71-72.
19. Koubi S, Gürel G, Margossian P, Massihi R, Tassery H. Préparations postérieures a minima guidées par la technique des masques, en présence d'usure dentaire. *Rev Odonto Stomatol.* 2014 ; 43 : 231-249.
20. Koubi SA, Weisrok G, Couderc G, Laborde G, Margossian P, Tassery H. Le collage des céramiques à matrice de verre : quand méthode rime avec reproductibilité. *Réal Clin.* 2010 ; 21(3) : 41-51.
21. Lалуque JF, Brocard D, D'Incau E. Usure et compensations dento-alvéolaires. *Réal Clin.* 2018 ; 29(2) : 2-10.
22. Larsen MJ. Chemical events during tooth dissolution. *J Dent Res.* 1990; 69(spec No): 575-580.
23. Lasserre JF. Forme et harmonie de l'incisive centrale. *Inf Dent.* 2008 ; (41) : 2469-2474.

24. Lasserre JF, Van Viet P, Chevalier JM. Restaurations céramiques du secteur antérieur : évolution et révolution dans les concepts. *Stratégie Prothétique*. 2005 ; 5(4) : 247-260.
25. Liébart MF, Fouque-Deruelle C, Santini A. Smile line and periodontium visibility. *Perio*. 2004; 1(1): 17-25.
26. López-Frías FJ, Castellanos-Cosano L, Martín-González J, Llamas-Carreras JM, Segura-Egea JJ. Clinical measurement of tooth wear: Tooth Wear Indices. *J Clin Exp Dent*. 2012; 4(1): 48-53.
27. Lussi A. Dental erosion: Clinical diagnosis and case history taking. *Eur J Oral Sci*. 1996; 104(2 (Pt 2)): 191-198.
28. Magne P, Belser UC. Novel porcelain laminate preparation approach driven by a diagnostic mock-up. *J Esthet Restor Dent*. 2004; 16(1): 7-18.
29. Magne P, Belser UC. Restaurations adhésives céramiques sur dents antérieures : approche biomimétique. Paris : Quintessence international ; 2003. 406 p.
30. Manhart J. Élévation temporaire de la dimension verticale d'occlusion au moyen d'un procédé de moulage simplifié, avec injection directe de composite. *Swiss Dent J*. 2017 ; 127(5) : 430-444.
31. Manicone PF, Iommetti PR, Raffaelli L. An overview of zirconia ceramics : basic properties and clinical applications. *J Dent*. 2007 ; 35(11) : 819-826.
32. Manuja N, Nagpal R, Pandit IK. Dental adhesion : mechanism, techniques and durability. *J Clin Pediatr Dent*. 2012 ; 36 (3) : 223-234.
33. Massihi R. Réhabilitation biomimétique d'un cas d'érosion dentaire chez une jeune patiente. *Stratégie Prothétique*. 2013 ; (4) : 267-280.
34. McNamara DC, Henry PJ. Terminal hinge contact in dentition. *J Prosthet Dent*. 1974; 32(4): 405-411.
35. Monica A, D'Incau E, Bonafos C, Berar A, Chira A, Dumitrascu D. Érosion dentaire d'origine intrinsèque. *Rev Odonto Stomatol*. 2014 ; 43(1) : 56-70.

36. Moreira A, Freitas F, Marques D, Caramês J. Aesthetic rehabilitation of a patient with bruxism using ceramic veneers and overlays combined with four point monolithic zirconia crowns for occlusal stabilization : a 4-year follow-up. *Case Rep Dent.* 2019; 2019: 1640563.
  
37. Orthlieb JD, Darmouni L, Pedinielli A, Jouvin Darmouni J. Fonctions occlusales : aspects physiologiques de l'occlusion dentaire humaine. Dans : *EMC – Médecine Buccale.* 2013 ; 8(1) : 1-11. [Article 28-160-B-10]
  
38. Orthlieb JB, Ehrmann E. Déterminants du choix de la DVO thérapeutique. *Réal Clin.* 2013 ; 24(2) :13-138.
  
39. Pineau C. L'érosion dentaire : diagnostic, étiologies, traitements [thèse d'exercice]. [Marseille] : Aix Marseille université. Faculté d'odontologie de Marseille ; 2019. 58 p.
  
40. Reshad M, Cascione D, Magne P. Diagnostic mock-ups as an objective tool for predictable outcomes with porcelain laminate veneers in esthetically demanding patients : A clinical report. *J Prosthet Dent.* 2008; 99(5): 333-339.
  
41. Rivière D, Derache F, Richard JM, Pêcheur M, Gunepin M. Consommation de boissons non alcoolisées et érosion dentaire. *Inf Dent.* 2013 ; 43(11) : 23-30.
  
42. Salehi A. La facette en céramique: une préparation contrôlable. *Inf Dent.* 2017 ; 5(1) : 33-36.
  
43. Simon H, Magne P. Clinically based diagnostic wax-up for optimal esthetics: the diagnostic mock-up. *J Calif Dent Assoc.* 2008 ; 36(5) : 355-362.
  
44. Stuart CE, Golden IB. The history of gnathology. Ventura : CE Stuart Gnatological Instruments ; 1981. p. 13–32, 113.
  
45. Suchetha A, Sravani K, Mundinamane D, Chandran N. Tooth wear: a literature review. *Ind J Dent Sci.* 2014; 5(6): 116-120.
  
46. Tirlet G. Erosion et usure extrêmes chez le senior : Une approche contemporaine, conservatrice et adhésive. *Inf Dent.* 2014 ; 31(1) : 2-13.
  
47. Vailati F, Belser UC. Classification and treatment of the anterior maxillary dentition Affected by dental erosion: the ACE classification. *Int J Periodontics Restorative Dent.* 2010; 30(6): 559-571.

48. Vailati F, Belser UC. Full-mouth adhesive rehabilitation of a severely eroded dentition : the three-step technique, Part 1. *Eur J Esthet Dent*. 2008; 3(1): 30-44.
49. Vailati F, Belser UC. Full-mouth adhesive rehabilitation of a severely eroded dentition : the three-step technique, Part 2. *Eur J Esthet Dent*. 2008; 3(2): 128-146.
50. Vailati F, Belser UC. Full-mouth adhesive rehabilitation of a severely eroded dentition : the three-step technique, Part 3. *Eur J Esthet Dent*. 2008; 3(3): 236-257.
51. Vailati F, Belser UC. Palatal and facial veneers to treat severe dental erosion : a case report following the three-step technique and the sandwich approach. *Eur J Esthet Dent*. 2011; 6(3): 268-278.
52. Vailati F, Carciofo S. CAD/CAM monolithic restorations and full-mouth adhesive rehabilitation to restore a patient with a past history of bulimia : the modified three-step technique. *Int J Esthet Dent*. 2016; 11(1): 36-56.
53. Vailati F, Carciofo S. Treatment planning of adhesive additive rehabilitations: the progressive wax-up of the three-step technique. *Int J Esthet Dent*. 2016; 11(3): 356-377.
54. Vailati F, Gruetter L, Belser UC. Adhesively restored anterior maxillary dentitions affected by severe erosion : up to 6-year results of a prospective clinical study. *Eur J Esthet Dent*. 2013; 8(4): 506-530.
55. Vanheusden A. Approche prothétique rationnelle et conservatrice d'une usure dentaire avancée. *Rev Odonto Stomatol*. 2014 ; 43(3) : 251-268.
56. Werguet M. Les érosions dentaires : données actuelles. [Thèse d'exercice]. [Nancy] : Université Henri Poincaré. Faculté d'odontologie de Nancy ; 2013. 134 p.

## Références bibliographiques électroniques :

57. Arroyo F. Usures dentaires: les étiologies ? [Internet]. 2019 [consulté le 8 février 2020]. Disponible sur: <https://www.lefildentaire.com/articles/clinique/esthetique/usures-dentaires-les-etologies/>
58. D'Incau E, Decaup PH, Rouzé L'Alzit F. Étiologie des lésions d'usure amélares [internet]. 2019 [consulté le 07 avril 2020]. Disponible sur : <https://www.information-dentaire.fr/formations/etiologie-des-lesions-d-usure-amelaires/>
59. GABA. Signes et symptômes de l'érosion [Internet]. [Consulté le 07 avril 2020]. Disponible sur : [https://www.elearningerosion.com/fr/elearning\\_erosion/scientific-background/signs-and-symptoms.html](https://www.elearningerosion.com/fr/elearning_erosion/scientific-background/signs-and-symptoms.html)
60. Jawad K, Bennani A, Lahlou K. Système adhésif et composite : répercussions sur l'organe dentino-pulpaire [Internet]. 2003 [consulté le 18 août 2020]. Disponible sur : <https://www.lecourrierdudentiste.com/dossiers-du-mois/systeme-adhesif-et-composite-repercussions-sur-lorgane-dentinopulpaire.html>
61. Marniquet S, Fron Chaboui H. Matériaux actuels pour les restaurations partielles [Internet]. 2015 [consulté le 10 avril 2020]. Disponible sur : <http://www.lefildentaire.com/articles/clinique/esthetique/materiaux-actuels-pour-les-restaurations-partielles/>
62. Vailati F, Belser UC. The classic 3-step technique, a simplified protocol for additive adhesive rehabilitations [Internet]. 2016 [consulté le 15 juin 2020]. Disponible sur : <https://www.zerodonto.com/en/2016/07/classic-3-step-technique/>
63. Vailati F, Bruguera A, Belser UC. Additive dentistry and modified 3 step technique to treat a case of initial dental erosion using pressed lithium disilicate ceramic restorations: a 6 year follow-up case report [Internet]. 2017 [consulté le 30 août 2020]. Disponible sur : <https://www.zerodonto.com/en/2017/09/additive-dentistry-3-step-dental-erosion/>

## Introduction

|  |    |
|--|----|
| 1. Les usures dentaires.....   | 21 |
| 1.1. Définition .....  | 21 |
| 1.2. Présentation des différents types d'usure.....                            | 21 |
| 1.2.1. L'érosion .....   | 21 |
| 1.2.2. L'attrition .....   | 25 |
| 1.2.3. L'abrasion .....  | 27 |
| 1.2.4. L'abfraction .....  | 30 |
| 1.3. Conséquences .....  | 32 |
| 1.3.1. Réactions tissulaires .....   | 32 |
| 1.3.2. Atteintes fonctionnelles .....  | 33 |
| 1.3.3. Incidence psycho-sociale .....  | 35 |
| 1.4. Classifications .....   | 36 |
| 1.4.1. L'indice d'Eccles et Jenkins (1979).....                                | 36 |
| 1.4.2. L'indice de Smith et Knight (1982) : <i>Tooth Wear Index</i> (TWI)..... | 37 |
| 1.4.3. L'indice BEWE (Basic Erosive Wear Examination) (2008).....              | 38 |
| 2. Impératifs de réhabilitation .....  | 41 |
| 2.1. Principes de restauration fonctionnelle.....                              | 41 |
| 2.1.1. Reconstitution de la denture .....                                      | 41 |
| 2.1.2. Réhabilitation des fonctions occlusales .....                           | 43 |
| 2.2. Concepts esthétiques .....  | 47 |
| 2.2.1. Esthétique faciale.....   | 47 |
| 2.2.2. Esthétique du sourire .....   | 48 |
| 3. Le collage dentaire.....  | 52 |
| 3.1. Caractéristiques de l'émail .....   | 52 |
| 3.2. Caractéristiques de la dentine .....                                      | 53 |
| 3.3. Systèmes adhésifs .....   | 53 |

|        |  |    |
|--------|--|----|
| 3.3.1. | Les systèmes adhésifs « mordantage-rinçage » (M&R).....  | 53 |
| 3.3.2. | Les systèmes automordançants (SAM).....  | 54 |
| 3.4.   | Les colles .....   | 55 |
| 3.5.   | Matériaux de restauration.....   | 56 |
| 3.5.1. | La résine composite.....   | 56 |
| 3.5.2. | La céramique .....   | 57 |
| 3.5.3. | Les matériaux hybrides.....  | 60 |
| 4.     | La <i>three step technique</i> .....   | 61 |
| 4.1.   | Présentation .....   | 61 |
| 4.2.   | Classification ACE ( <i>Anterior Clinical Erosive Classification</i> ).....  | 61 |
| 4.3.   | Protocole .....  | 65 |
| 4.3.1. | Prérequis : bilan préprothétique .....   | 66 |
| 4.3.2. | Première étape : l'esthétique antérieure .....   | 67 |
| 4.3.3. | Deuxième étape : le calage postérieur.....   | 72 |
| 4.3.4. | Troisième étape : le guidage antérieur.....  | 79 |
| 4.3.5. | Les étapes suivantes qui achèvent la réhabilitation globale .....  | 83 |
| 4.4.   | Les avantages de cette méthode .....   | 86 |
| 4.5.   | Les limites de cette méthode.....  | 88 |
| 4.6.   | Recul clinique : <i>The Geneva Erosion Study</i> (Vailati et Coll, 2013).....  | 90 |
| 5.     | Les variantes de la <i>three step technique</i> .....  | 94 |
| 5.1.   | La <i>three step technique</i> modifiée .....  | 94 |
| 5.1.1. | Modifications et simplifications.....  | 94 |
| 5.1.2. | Protocole.....   | 96 |
| 5.2.   | Cas particulier des patients bruxomanes : stabilisation occlusale par ajout de couronnes zircons monolithiques ..... | 98 |
| 5.2.1. | Risque d'échec des restaurations classiques .....  | 98 |
| 5.2.2. | Alliance des matériaux.....  | 98 |



Conclusion..... 101

Vu la demande du doyen de la faculté d'odontologie de Lorraine sur le rapport du jury :

Président : J.M. MARTRETTE – Professeur des universités  
Membre du jury : J. SCHOUVER – Maître de conférences des universités (Directeur de thèse)  
Membre du jury : M. VINCENT – Maître de conférences des universités  
Membre du jury : C. EGLOFF-JURAS – Maître de conférences des universités  
Membre invité : D. STEPHANUS – Chirurgien-dentiste

le président de l'université de Lorraine autorise

**Madame Marie DESCHAMPS**

née à DIJON (Côte-d'Or) le 5 août 1994,

à soutenir et imprimer sa thèse en vue d'obtenir le diplôme d'État de docteur en chirurgie dentaire intitulée :

**« LA THREE STEP TECHNIQUE : DONNÉES ACTUELLES »**

Nancy, le 16 septembre 2020

N° autorisation : 11394 C

Le président de l'université de Lorraine



P. MUTZENHARDT

**DESCHAMPS Marie – La *three step technique* : données actuelles**

**Nancy 2020 : 112 pages, 37 figures, 8 tableaux**

**Th. : Chir.-Dent. : Nancy 2020**

**Mots-clefs :**

- Usures dentaires
- Collage
- *Three step technique*

**Résumé :**

Dans notre société moderne, les usures dentaires sont de plus en plus fréquentes et prennent une place croissante dans la pratique du chirurgien-dentiste. La prise en charge conventionnelle basée sur des méthodes soustractives de dévitalisations multiples et mise en place de restaurations corono-périphériques entre en contradiction avec les principes d'économie tissulaire, et constitue une perte de chances pour le patient.

Grâce à l'évolution des techniques de collage et des matériaux de restauration, une nouvelle méthode de réhabilitation additive a vu le jour, inventée par le Docteur Francesca Vailati : *la three step technique*. Cette méthode, qui alterne trois étapes cliniques avec trois étapes de laboratoire, a pour but principal la restauration fonctionnelle et esthétique de la denture par une approche minimalement invasive, et avec une conservation de la vitalité pulpaire. Les premières études montrent des résultats prometteurs, avec une satisfaction du praticien et du patient.

Récemment des variantes de cette méthode ont été décrites dans la littérature afin de l'adapter à un large panel de patients.

**Jury :**

Président : Pr Jean-Marc MARTRETTE

Membres : Dr Jacques SCHOUVER

Dr Marin VINCENT

Dr Claire JURAS

Membre invité : Dr Didier STEPHANUS

Directeur de thèse : Dr Jacques SCHOUVER

Marie DESCHAMPS

105 Avenue André Malraux

57000 METZ