



HAL
open science

La prothèse maxillo-faciale : guide à l'usage de l'omnipraticien

Nicolas Jungling

► **To cite this version:**

Nicolas Jungling. La prothèse maxillo-faciale : guide à l'usage de l'omnipraticien. Sciences du Vivant [q-bio]. 2020. hal-03298260

HAL Id: hal-03298260

<https://hal.univ-lorraine.fr/hal-03298260>

Submitted on 18 Oct 2021

HAL is a multi-disciplinary open access archive for the deposit and dissemination of scientific research documents, whether they are published or not. The documents may come from teaching and research institutions in France or abroad, or from public or private research centers.

L'archive ouverte pluridisciplinaire **HAL**, est destinée au dépôt et à la diffusion de documents scientifiques de niveau recherche, publiés ou non, émanant des établissements d'enseignement et de recherche français ou étrangers, des laboratoires publics ou privés.



AVERTISSEMENT

Ce document est le fruit d'un long travail approuvé par le jury de soutenance et mis à disposition de l'ensemble de la communauté universitaire élargie.

Il est soumis à la propriété intellectuelle de l'auteur. Ceci implique une obligation de citation et de référencement lors de l'utilisation de ce document.

D'autre part, toute contrefaçon, plagiat, reproduction illicite encourt une poursuite pénale.

Contact : ddoc-thesesexercice-contact@univ-lorraine.fr

LIENS

Code de la Propriété Intellectuelle. articles L 122. 4

Code de la Propriété Intellectuelle. articles L 335.2- L 335.10

http://www.cfcopies.com/V2/leg/leg_droi.php

<http://www.culture.gouv.fr/culture/infos-pratiques/droits/protection.htm>

**ACADÉMIE DE METZ - NANCY
UNIVERSITÉ DE LORRAINE
FACULTE D'ODONTOLOGIE DE LORRAINE**

ANNÉE [2020]

N° [11480C]

**THÈSE
DIPLOME D'ETAT DE DOCTEUR EN CHIRURGIE DENTAIRE**

Présentée et soutenue publiquement le :

par

Nicolas JUNGLING

Né le 10 février 1992 à METZ (57)

**LA PROTHESE MAXILLO-FACIALE :
GUIDE A L'USAGE DE L'OMNIPRATICIEN**

Composition du Jury :

- Président : Pr. Jean -Marc MARTRETTE
- Membres : Dr. Bérengère PHULPIN
Dr. Caroline DENIZART-GERBER
- Directrice de thèse : Dr. Claire EGLOFF-JURAS

Par délibération en date du 11 décembre 1972,
la Faculté de Chirurgie Dentaire a arrêté
que les opinions émises
dans les dissertations qui lui sont présentées
doivent être considérées comme propres à leurs auteurs
et qu'elle n'entend leur donner
aucune approbation ni improbation.

Président : Professeur Pierre MUTZENHARDT

Doyen : Professeur Jean-Marc MARTRETTE

Vice-Doyens : Dr Céline CLEMENT – Dr Rémy BALTHAZARD – Dr Anne-Sophie VAILLANT

Membres Honoraires : Dr L. BABEL – Pr. S. DURIVAUX – Pr A. FONTAINE – Pr G. JACQUART – Pr D. ROZENCWEIG - Pr ARTIS - Pr M. VIVIER

Doyens Honoraires : Pr J. VADOT, Pr J.P. LOUIS

Département odontologie pédiatrique Sous-section 56-01	Mme	<u>JAGER Stéphanie</u>	Maître de conférences *
	M.	PREVOST Jacques	Maître de conférences
	Mme	HERNANDEZ Magali	Maître de conférences *
	Mme	HOMBOURGER Morgane	Assistante
Département orthopédie dento-faciale Sous-section 56-01	M.	<u>VANDE VANNET Bart</u>	Professeur des universités *
	Mme	SENG Marilyne	Assistante *
Département prévention, épidémiologie, économie de la santé, odontologie légale Sous-section 56-02	Mme	<u>CLÉMENT Céline</u>	Maître de conférences *
	M.	BAUDET Alexandre	Assistant *
	Mme	CAIONE Mariette	Assistante
Département parodontologie Sous-section 57-01	M.	<u>AMBROSINI Pascal</u>	Professeur des universités *
	Mme	BISSON Catherine	Maître de conférences *
	M.	JOSEPH David	Maître de conférences *
	M.	LACH Patrick	Assistant
	Mme	ROCCHI Léa	Assistante
Département chirurgie orale Sous-section 57-01	M.	VEYNACHTER Thomas	Assistant *
	Mme	<u>GUILLET-THIBAUT Julie</u>	Maître de conférences *
	M.	BRAVETTI Pierre	Maître de conférences
	Mme	KICHENBRAND Charlene	Maître de conférences *
	Mme	PHULPIN Bérengère	Maître de conférences *
Département biologie orale Sous-section 57-01	M.	CHAPUIS Hippolyte	Assistant*
	M.	CLERC Sébastien	Assistant*
	M.	<u>YASUKAWA Kazutoyo</u>	Maître de conférences *
	M.	MARTRETTE Jean-Marc	Professeur des universités *
Département dentisterie restauratrice, endodontie Sous-section 58-01	Mme	EGLOFF-JURAS Claire	Maître de conférences *
	M.	LOISON-ROBERT Ludwig	Maître de conférences *
	M.	<u>MORTIER Eric</u>	Professeur des universités *
	M.	ENGELS-DEUTSCH Marc	Professeur des universités *
	M.	AMORY Christophe	Maître de conférences
	M.	BALTHAZARD Rémy	Maître de conférences *
	M.	VINCENT Marin	Maître de conférences*
Département prothèses Sous-section 58-01	M.	GIESS Renaud	Assistant *
	M.	GRABER Clément	Assistant
	M.	<u>DE MARCH Pascal</u>	Maître de conférences
	Mme	CORNE Pascale	Maître de conférences *
	M.	SCHOUVER Jacques	Maître de conférences
	Mme	VAILLANT Anne-Sophie	Maître de conférences *
	M.	CIESLAK Steve	Assistant
	Mme	GERBER Caroline	Assistante *
	Mme	PRINTZ Elodie	Assistante
	M.	SYDA Paul-Marie	Assistant
Département fonction-dysfonction, imagerie, biomatériaux Sous-section 58-01	Mme	WILK Sabine	Assistante
	M.	HIRTZ Pierre	Enseignant univ..
	Mme	<u>STRAZIELLE Catherine</u>	Professeur des universités *
	Mme	MOBY (STUTZMANN) Vanessa	Maître de conférences *
	M.	SALOMON Jean-Pierre	Maître de conférences
	Mme	JANTZEN-OSSOLA Caroline	Assistante associée

Souligné : responsable de département

* temps plein

Mis à jour le 01/09/2020

Remerciements aux membres du jury

À notre président,

Monsieur le Professeur Jean-Marc MARTRETTE

Docteur en Chirurgie Dentaire
Docteur en sciences pharmacologiques
Spécialiste qualifié en médecine bucco-dentaire
Habilité à diriger des recherches
Professeur des Universités – Praticien Hospitalier
Doyen de la faculté d'odontologie de Lorraine
Chevalier des Palmes académiques
Sous-section : Biologie orale

*Vous nous avez fait l'honneur et la fierté d'accepter la Présidence de ce jury.
Merci de votre accompagnement tout au long de notre cursus universitaire.
Que ce travail témoigne de notre respectueuse admiration.*

À notre directrice de thèse,

Madame le Docteur Claire EGLOFF-JURAS

Docteur en Chirurgie Dentaire
Spécialiste qualifié en médecine bucco-dentaire
Ancienne interne en médecine bucco-dentaire
Maître de Conférences – Praticien Hospitalier
Sous-section : Biologie Orale

*Merci pour votre confiance en nous proposant ce sujet auquel vous teniez tant.
Votre implication, votre disponibilité et vos conseils nous ont guidé dans la
finalisation de ce travail.
Au travers de cette réalisation, nous vous faisons part de notre profonde
reconnaissance.*

À notre juge,

Madame la Docteur Bérengère PHULPIN

Docteur en Chirurgie Dentaire
Docteur de l'Université Henri Poincaré Nancy I mention sciences de la vie et
de la santé
Maître de Conférences – Praticien Hospitalier
Sous-section : Chirurgie Orale

*Vous nous faites le grand honneur de juger notre travail,
Votre professionnalisme et la qualité de votre enseignement restera un exemple pour
la suite de mon exercice.
Veuillez trouver ici l'expression de de notre profonde reconnaissance.*

À notre juge,

Madame la Docteur Caroline DENIZART-GERBER

Docteur en Chirurgie Dentaire
Assistante Hospitalière Universitaire
Sous-section : Prothèse

*Nous vous remercions d'avoir acceptée d'être membre de ce jury,
Que ce travail témoigne de notre respectueuse admiration.*

Remerciements

Sommaire

1. Introduction problématique
2. Analyse pré-prothétique
3. Choix de la prothèse
 - 3.1. Prothèse Maxillaire
 - 3.2. Obturateurs vélos palatins
 - 3.3. Prothèses mandibulaires
 - 3.4. Autres dispositifs
 - 3.5. Questions à se poser lors du premier rendez-vous
4. Réalisation de la prothèse maxillofaciale
 - 4.1. Impératifs cliniques de la prothèse maxillofaciale
 - 4.2. Différentes étapes de réalisation
 - 4.3. Mise en bouche – Étapes de vérification
 - 4.4. Conseil sur l'adaptation et l'entretien de la prothèse
 - 4.5. Suivi clinique / Modification à long terme
5. Conclusion

Liste des figures

Figure 1. Tumeur palatine (photo de gauche) et Maxillectomie (photo de droite) ___	23
Figure 2. Division labio-alvéolo-vélopalatine avec reconstruction chirurgicale de la brèche labiale par chéiloplastie _____	24
Figure 3. Ostéoradionécrose de la branche droite de la mandibule _____	25
Figure 4. Radiographie panoramique montrant une CBS droite _____	26
Figure 5. Classification d'ARAMANY _____	27
Figure 6. Classification de Brown d'après BOUTAULT _____	28
Figure 7. CBCT d'une tuméfaction palatine _____	34
Figure 8. Prothèse rebasée à la résine thermopolymérisable _____	37
Figure 9. Prothèse immédiate post-chirurgicale _____	39
Figure 10. Obturateur rigide en résine _____	40
Figure 11. Obturateur souple en silicone _____	41
Figure 12. Obturateur de Suersen (cliché de J. Dichamp) _____	45
Figure 13. Obturateur de Schiltsky (cliché de C. Rignon-Bret) _____	45
Figure 14. Exemple de prothèse à double rangée de dent _____	50
Figure 15. Cale molaire _____	54
Figure 16. Système Therabite _____	54
Figure 17. Sauterelle de Salaun _____	56
Figure 18. Système Therabite _____	57
Figure 19. Appareil inférieur à volet vestibulaire _____	60
Figure 20. Schémas présentant la triade de Housset _____	66
Figure 21. Ancienne prothèse rebasée au Fitt de Kerr ® _____	69
Figure 22. Prothèse rebasée en occlusion _____	69
Figure 23. Empreinte alginate pour un obturateur <1cm chez un patient denté _____	70
Figure 24. Différentes étapes de la réalisation d'un obturateur immédiat avant la chirurgie _____	73
Figure 25. Prise d'empreinte pendant l'opération, sous anesthésie _____	73
Figure 26. Obturateur immédiat chez un patient denté _____	74
Figure 30. Réalisation empreinte primaire alginate avec compresse chez un patient denté _____	76
Figure 31. Modèle primaire (à gauche) et PEI (à droite) pour empreinte secondaire alginate _____	76
Figure 32. Modèle obtenu grâce au à l'empreinte secondaire sur laquelle la plaque en résine transparente est réalisée _____	77
Figure 33. Plaque en résine transparente avec bourrelet de cire pour prendre les RIM _____	77
Figure 34. Obturateur palatin transitoire _____	78
Figure 27. Empreinte primaire avec compresse humide _____	80
Figure 28. Préparation d'un obturateur immédiat chez un patient édenté selon Benoist _____	80
Figure 29. Obturateur souple _____	81
Figure 35. Réalisation empreinte primaire et du modèle en plâtre comblé de cire _	82
Figure 36. Obturateur d'usage avec plaque palatine métallique et obturateur rigide	83
Figure 37. THERABITE Jaw Motion Rehabilitation System _____	87
Figure 38. Protocole du système Therabite _____	89
Figure 39. Utilisation des abaisses langues en tant que mobilisateur _____	90

Liste des tableaux

Tableau 1. Avantages et inconvénients des obturateurs souples et résines _____	41
Tableau 2. Possibilité de la réalisation des obturateurs en cabinet libéral _____	42
Tableau 3. Cotations obturateurs _____	43
Tableau 4. Possibilité de la réalisation en cabinet libéral des obturateurs vélo-palatins _____	46
Tableau 5. Cotations obturateurs vélo-palatins _____	47
Tableau 6. Avantages et inconvénients des différents sites donneurs en vue d'une greffe osseuse _____	49
Tableau 7. Cotations appareils mobilisateurs. _____	58
Tableau 8. Cotations appareils guides. _____	61
Tableau 9. Origine de la lésion fonction de sa localisation _____	64
Tableau 10. Fiche récapitulative sur la conception d'un obturateur pour perte <1cm	71
Tableau 11. Fiche récapitulative sur la conception d'un obturateur immédiats pour les pertes >1cm _____	75
Tableau 12. Fiche récapitulative sur la conception d'un obturateur transitoire pour les pertes >1cm _____	79
Tableau 13. Fiche récapitulative sur la conception d'un obturateur d'usage pour une perte >1cm selon BENOIST _____	84

1 Introduction problématique

La prothèse maxillo-faciale est un dispositif prothétique qui vise à remplacer, structurellement et fonctionnellement, une perte de tissus buccale ou faciale qui peut être la résultante de plusieurs étiologies : tumorales, traumatiques ou congénitales.

Cette prothèse, selon **KEYF**, restructure la perte de substance améliorant le soutien de lèvres et de joues ; permet une cicatrisation dans les meilleures circonstances et maintient les pansements en évitant une hémorragie et reconstruit les contours palatins et du palais mou.

Fonctionnellement, elle permet de mastiquer et déglutir pour retrouver une alimentation normale et résoudre les problèmes de reflux. La prothèse redonne l'élocution, permet la réintégration sociale, améliore le moral ainsi que la qualité de vie.

Généralement, ces prothèses maxillofaciales sont classées en deux catégories principales : les prothèses faciales (épithèses ou épi-prothèses) et les prothèses endo-orales (étages moyen de la face et étage inférieur de la face).

De part ces étiologies nombreuses, le praticien peut y être confronté lors de son exercice. En effet, des patients ayant subi des traumatismes, comme des accidents domestiques ou des pathologies infectieuses au maxillaire comme des kystes ou des extractions de dents ayant une proximité avec les sinus, entraînent des communications inter-cavitaires. Plus largement, le praticien peut suivre des patients avec des pathologies tumorales qui nécessitent des chirurgies de résection.

Face à ces patients, le praticien devra faire équipe avec d'autres disciplines comme le chirurgien, l'oncologue, le prothésiste, l'orthophoniste ou encore le kinésithérapeute pour l'accompagner dans son projet thérapeutique. Un bon échange d'information sera nécessaire pour la réalisation de la prothèse : on pourra faire appel à l'ensemble des technologies actuelles comme la téléconsultation ou la conception/ fabrication assistée par ordinateur pour la réalisation de porte empreinte spécifique au patient.

Cependant, la fréquence de ces pathologies reste rare et le praticien n'aura pas forcément toutes les clés en main pour la conception de cette prothèse. En général il y sera confronté pour la première fois et fera face à de nombreuses appréhensions pour se lancer dans cette pratique.

Certaines techniques et matériaux employés en prothèse classique peuvent interférer avec la cicatrisation. Le praticien doit s'adapter à la situation clinique en utilisant de matériaux souples ou à prises retardées suivant l'évolution des tissus. A travers ce travail, nous définirons les avantages et inconvénients des matériaux disponibles en cabinet.

Ensuite, la prothèse a pour objectif de corriger certaines fonctions, comme la déglutition ou la phonation, qui sont fondamentales au processus de guérison. Elle palliera aussi à des asymétries faciales ou des pertes de soutien pouvant dévisager le patient. Via ce rôle fonctionnel et esthétique la prothèse devient essentielle et peut entraîner une obligation de résultat pesante sur le praticien.

Le temps dédié à la réalisation de la prothèse, son coût, le suivi et ses possibles modifications peuvent aussi faire douter le praticien sur la durée qu'il doit allouer à cette pratique, si elle est vraiment possible en omnipratique.

Enfin, les doléances liées à la prothèse s'accumulent à celles liées à la maladie devenant plus importantes pour le praticien. L'écoute peut être un appui mais devra être complétée d'une aide psychologique si nécessaire : elle aidera le patient à une meilleure réintégration sociale et l'acceptation de sa prothèse.

À la faculté, l'étudiant en chirurgie dentaire a une formation en prothèse maxillo-faciale qui est limitée en nombre d'heures. Elles permettent de découvrir l'ensemble des prothèses existantes correspondantes aux différents cas cliniques, leurs confections ainsi que les matériaux utilisés. Néanmoins aucune pratique concrète n'est possible du fait que l'étudiant doit, dans un premier temps, apprendre à réaliser des prothèses classiques. Aussi, le nombre de patient ayant besoin d'une prothèse maxillo-faciale reste faible et chacun d'entre eux est différent selon la chirurgie ou l'étiologie, donc on note une spécificité de chaque cas. Le praticien peut avoir des doutes sur ses capacités en anatomie ou dans la manipulation de certains

matériaux qui seront nécessaires. Par exemple, lors de la confection d'un obturateur vélaire dynamique, il devra connaître les limites anatomiques du palais et du pharynx, pour réaliser l'empreinte et pour que la prothèse s'intègre correctement.

Enfin, ce besoin de prothèse fait souvent suite à une chirurgie de résection tumorale ou rentre dans le cadre d'un traumatisme ou d'une maladie congénitale. Ainsi, sa conception rentre dans un suivi hospitalier et sera le plus souvent réalisée par le service dentaire du centre hospitalier (lorsque celui-ci existe). Cela va écarter cet exercice de la pratique libérale, à tort, car dans certaines conditions, la gravité et la complexité d'une prothèse endo-orale est mineure. Le praticien sera donc en capacité de la confectionner, de la modifier, en vue de soulager son patient sans être dans l'obligation d'adresser.

Ce travail aura comme objectifs de dresser un bilan des cas cliniques auxquels le praticien sera confronté ainsi que des prothèses existantes.

Ainsi, ce travail présentera les procédures cliniques réalisables en omnipratique et précisera les pièges et les risques à éviter pour élaborer au mieux la prothèse choisie.

2 Analyse pré-prothétique(1)

Lors du premier rendez-vous avec un patient nécessitant la réalisation d'une prothèse maxillo-faciale, le praticien doit effectuer plusieurs examens.

Ces différents examens définissent une démarche diagnostique qui permet de savoir quelle sera la prothèse à réaliser dans quel cas clinique.(2)

Cette démarche se décompose en plusieurs examens :

- Examen médical
- Examen de la lésion
- Examen extra-oral et intra-oral
- Examen radiographique
- Examen fonctionnel

2.1 Examen médical

2.1.1 Bilan de santé général(3)

Le bilan de santé général est initial à toute prise en charge prothétique. Le praticien s'informe sur :

- L'identité, âge, profession du patient
- Traitements médicaux antérieurs et en cours (anti-angiogénique, anti-résorptifs)
- Maladies antérieures et en cours
- Allergies
- Hospitalisations
- Chirurgies effectuées
- Les molécules de chimiothérapie avec les dates de début et de fin de traitement
- La cartographie des champs d'irradiations avec les temps et le dosage d'exposition en cas de radiothérapie
- Consommation d'alcool, de cigarettes
- Handicaps

2.1.2 Contres indications

Les principales contre-indications à la prothèse sont d'ordre générale ou locorégionale. Elles se posent si le praticien doit poser des implants pour stabiliser la prothèse. Elles ne seront pas définitives à la réalisation d'une prothèse chez un patient mais elles compliqueront son élaboration.

Les contre-indications liées à l'implantation sont(4) :

- Diabète/ Urémie : le patient peut souffrir de cicatrisation difficile ou de problèmes infectieux.
- Maladies cardiaques (cardiopathies valvulaires/ souffles/ Risque Olsérien) : ne permettent pas une implantation
- Zones irradiées et prise de biphosphonates : le patient présente un risque d'ostéoradionécrose.

De façon générale, celles qui compliqueront la conception seront :

- Hypertension
- Anticoagulant
- Psychose
- Para fonctions : comme le bruxisme, les claquements des articulations temporo mandibulaire
- Limitation d'ouverture buccale
- Post-radique : possibles trismus, xérostomie, poly caries, fragilité tissulaire et ostéoradionécrose.

2.1.3 Passé prothétique

Si le patient est déjà appareillé par une prothèse complète ou partielle amovible le praticien pourra essayer d'adapter cet appareil à la perte de substance, en réalisant son rebasage. Son élaboration réduira les temps cliniques et le coût tout en diminuant l'impact psychologique pour le patient et la famille. En effet le fait de s'habituer à une nouvelle prothèse en post chirurgie peut s'avouer délicat.

Néanmoins, il sera parfois plus efficace de créer une nouvelle prothèse pour gagner en étanchéité et en rétention, due à la perte occasionnée par la résection, essentielle pour une bonne cicatrisation.

2.1.4 Bilan social et comportemental(5)

Le bilan social et comportemental doit permettre au praticien de situer les attentes et la demande du patient pour essayer d'identifier ses motivations profondes(3). Les motivations dans le cas de la prothèse maxillo-faciale, à la différence de ce qui est observé en prothèse conventionnelle(1), sont aussi bien d'ordre primaires pour répondre à fonctions élémentaires comme la mastication ou la phonation que d'ordre secondaires, plus complexes, touchant à des aspects affectifs, sociaux ou esthétiques. Une bonne relation praticien-patient sera donc primordiale pour une bonne entente tout au long du processus de soin.(1)

Il faudra voir si le patient est bien entouré socialement car premièrement l'adaptation est plus compliquée qu'une prothèse dite conventionnelle et deuxièmement son arrivée se fait généralement dans un contexte post chirurgical. En effet le patient sera confronté aux douleurs, à l'impact psychologique, à la cicatrisation. C'est pourquoi l'adaptation doit être appuyée par d'autres professions comme un psychiatre, un orthophoniste, un chirurgien plastique.(6)

2.2 Examen de la lésion

2.2.1 Origines de la lésion (3,7,8)

→ Traumatiques

Elles touchent en général la zone du palais mou (voile du palais) et dur (palais osseux) et crée en conséquence une perte de substance plus ou moins étendue.

Dans un premier temps elle sera traitée en urgence afin d'assurer le pronostic vital. Dans un second temps une des solutions est de réaliser une prothèse maxillofaciale obturatrice pour assurer les fonctions.

Elles peuvent faire suite à :

- Des tentatives de suicide avec des tirs d'armes à feu (24% de suicide par arme à feu en France)(9)
- Des accidents domestiques (bouchon de stylo, chute)
- Des accidents de voiture, de moto
- Des accidents de sport (équitation)
- Des agressions
- Des blessures de guerre

→ Tumorales (10–12)

Les tumeurs des voies aérodigestives supérieures (VADS) sont en constante augmentation. Elles concernent particulièrement les zones anatomiques suivantes : la face, la cavité buccale, le pharynx, le larynx, le nasopharynx. Ces tumeurs sont de deux natures : bénignes ou malignes.

Dans le cas des tumeurs malignes, il y a deux points de départ distincts :

- Origines buccales
- Origines naso-sinusiennes qui sont beaucoup plus rares et souvent dues à des facteurs toxiques et professionnels (menuiserie avec les poussières de bois)

Elles seront très agressives et de mauvais pronostics.

Pour ce qui est des tumeurs bénignes, il existe énormément de cas comme l'améloblastome, les fibromes améloblastiques, les odontomes, le cémentoblastome bénin, les kystes d'origine dentaire(13). Elles seront moins agressives et beaucoup plus localisées.

Les tumeurs malignes nécessitent souvent un traitement pluridisciplinaire : le traitement chirurgical d'exérèse en combinaison ou non avec une chimiothérapie/ radiothérapie. La résection tumorale crée une perte de substance pouvant impliquer une communication entre différentes cavités qui va être compensée par la création d'une prothèse maxillo-faciale. Ce suivi multidisciplinaire est primordial dans la rémission du patient pour qu'il puisse retrouver ses fonctions.

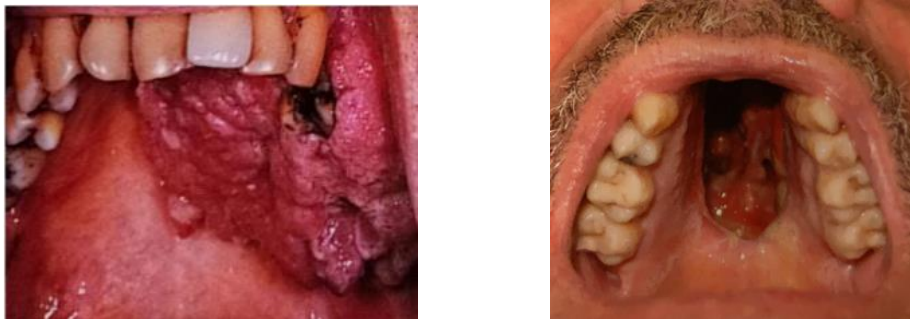

Figure 1. Tumeur palatine(14) (photo de gauche) et Maxillectomie(3) (photo de droite)

A la suite d'une chimiothérapie, ou d'une radiothérapie, certaines complications apparaissent pour le maintien de la prothèse. Il convient de citer :

- L'ostéoradionécrose(15)
- La xérostomie(16)
- La mucite
- L'érythème ou ulcération
- Le trismus post radique
- La douleur accompagnée ou non de dysphagie et dysphonie

Au fur et à mesure, cette prothèse pourra être modifiée pour laisser la place aux tissus de cicatriser correctement.

→ Congénitales / Acquis

- ✓ Les fentes résultent d'un défaut lors de la morphogénèse du palais, une anomalie de soudure des bourgeons faciaux de l'embryon entre la 5ème et la 8ème semaine de la vie intra-utérine(17). Elles se classent en deux catégories :

- Les fentes labio-palatines ou « Bec de lièvre » qui peuvent concerner les lèvres, le processus alvéolaire incisif
- Les fentes palatines qui concernent le palais dur et/ou le palais mou.

Leurs impacts sont bien entendu esthétiques mais peuvent également avoir des conséquences fonctionnelles importantes comme sur la mastication, la phonation, la déglutition voire l'audition.

La prise en charge est généralement d'ordre chirurgical et doit être le plus précoce possible(17).

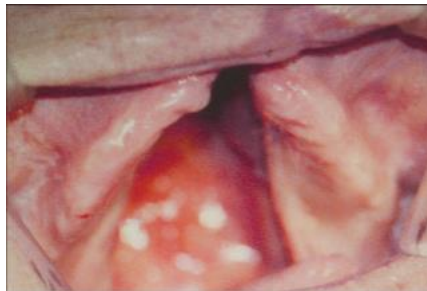


Figure 2. Division labio-alvéolo-vélopalatine avec reconstruction chirurgicale de la brèche labiale par chéiloplastie(18)

- ✓ Les malformations (19) :

- Le syndrome de Pierre Robin (1/10 000) qui est généralement associée à une division palatine, une glossoptose, une micrognathie
- Le syndrome de Treacher-Collins = Franceschetti-Klein (1/50 000) associé quant à lui à une possible déformation du palais.
- Le syndrome de Van der Woude (1/60 000) est caractérisé par de petites dépressions (ou fistules) de la lèvre inférieure, associées ou non à une fente labiale, labio-palatine ou palatine.

→ Iatrogène

- ✓ Toxique

Le contact de produits toxiques avec la muqueuse buccale et l'os peut entraîner une ostéonécrose puis une destruction de ceux-ci. Les produits généralement mis en causes sont :

- Biphosphonate (20)
- Arsenic
- Mercure
- Phosphore
- Cocaïne et autres produits stupéfiants par voie nasale.

- ✓ Infectieuse

Les infections peuvent être d'origine :

- Dentaire (Ostéite, Kyste)
- Candidose avec l'aspergillose chez les patients immunodéprimés (21)
- Le Noma chez les patients en malnutrition menant à une gingivite ulcéro-nécrotique qui entraîne une perte de substance (22)
- La syphilis pouvant entraîner en stade 3 des pertes de substances palatines
- L'ostéite post radique (ou ostéoradionécrose)
- Le lupus tuberculeux
- L'ostéomyélite affectant préférentiellement la mandibule
- La lèpre.

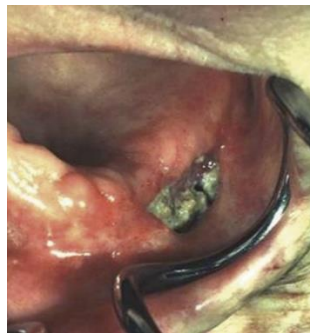

Figure 3. Ostéoradionécrose de la branche droite de la mandibule(23)

✓ Chirurgicales non tumorales

Un grand nombre d'actes de chirurgie dentaires peuvent mener à la création d'une communication entre la cavité buccale et le sinus due à l'étroite proximité anatomique des dents postérieures. Les principaux actes sont :

- L'extraction de dent incluse ou d'un kyste apical trop volumineux(24)
- La chirurgie pré-implantaire où un forage trop profond peut entraîner une perforation sinusale(25)
- Une chirurgie endodontique à retro des dents postérieures menant à une perforation
- L'extraction d'une dent chez un patient à risque d'ostéite ou d'ostéonécrose peut laisser une communication bucco-sinusale dûe à une mauvaise cicatrisation.

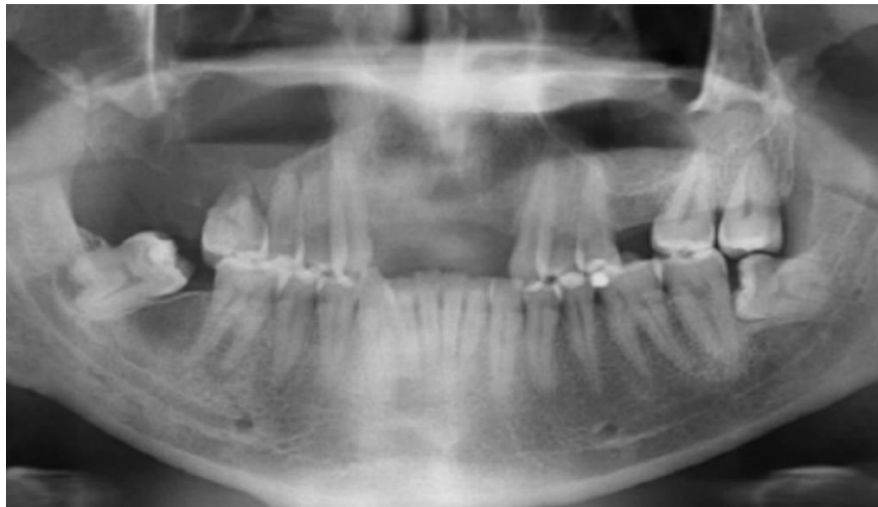


Figure 4. Radiographie panoramique montrant une CBS droite (26)

2.2.2 Classification de la lésion

À l'aide de classifications anatomiques il est facile de localiser précisément la perte de substance, déterminer son étendue, sa taille.

- **La classification d'ARAMANY (27)** propose une classification (1978) de pertes de substance chez le patient denté qui se divise en six classes :
 - Classe I : résection unilatérale du maxillaire jusqu'à sa partie médiane
 - Classe II : résection unilatérale postérieure avec le maintien des dents antérieures
 - Classe III : résection dans la partie centrale du palais dur et peut inclure une partie du palais mou
 - Classe IV : résection unilatérale dépassant la ligne médiane pour inclure le prémaxillaire
 - Classe V : résection bilatérale postérieure
 - Classe VI : résection antérieure

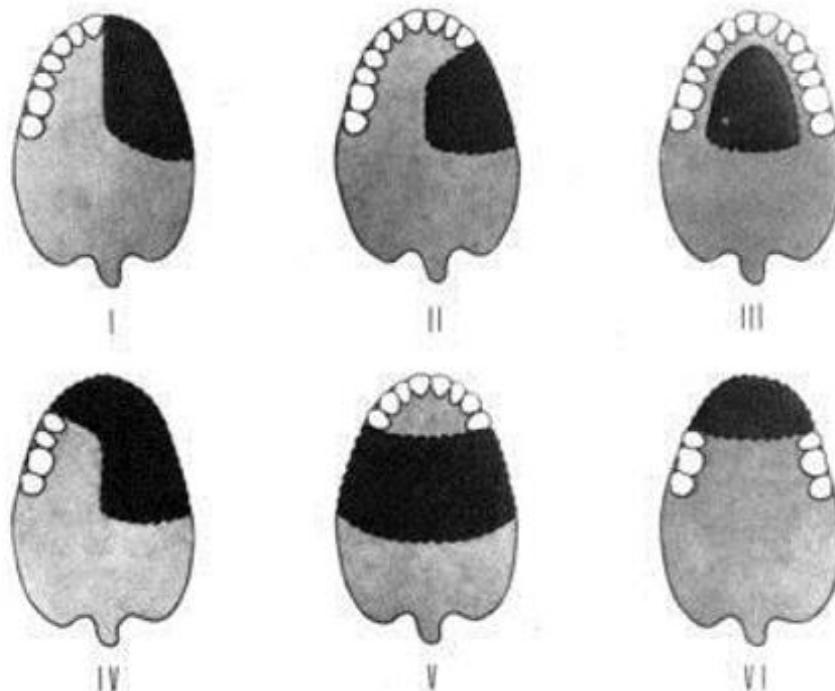


Figure 5. Classification d'ARAMANY(27)

- **La classification de BENOIST(28) (1978)** fait la distinction entre :
 - Les petites pertes de substance (moins d'un quart de la surface palatine et des parois alvéolaires) qui sont des communications bucco-sinusiennes et bucco-nasales
 - Les pertes de substance étendues (plus du quart de la surface palatine et des parois alvéolaires) qui intéressent un segment important de la voûte palatine.

- **La classification de BROWN *et al.*(29)** les pertes de substance peuvent être classées dans une dimension verticale. Elle associe sur ce schéma :
 - Une caractérisation de la dimension verticale de la perte de substance (1 à 4)
 - Une évaluation de la largeur du défaut osseux pour les classes 2 à 4 (a à c)

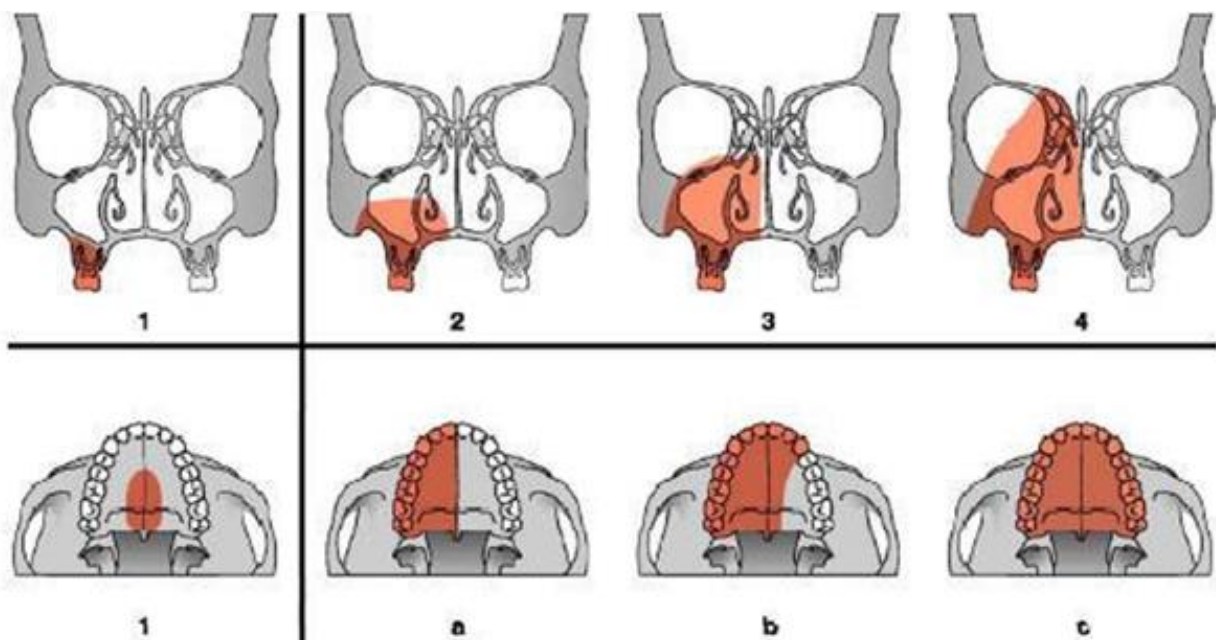


Figure 6. Classification de Brown d'après BOUTAULT(14)

Cette classification permet d'identifier la profondeur de la perte de substance et établir les différents tissus et cavités mises en causes. Ces pertes créeront des communications entre la cavité buccale, sinusales, sous orbitaires voir le planché de l'orbite.

De plus, en fonction de l'étiologie il faut déterminer l'ancienneté de la perte de substance et dans quelle phase de cicatrisation elle se trouve. Cela impactera le schéma thérapeutique en se dirigeant vers des prothèses transitoires ou d'usages ainsi que les matériaux utilisés (résines définitives ou matériaux modulables). Suivant la phase de cicatrisation le praticien peut apporter des modifications à la prothèse pour ne pas interférer avec la guérison des muqueuses.

2.3 Examen extra-oral et intra-oral

2.3.1 Examen extra-oral

Le praticien doit prendre en compte l'impact de la perte de substance sur les tissus de la face et du cou. La résection peut avoir un impact sur l'harmonie et la symétrie au niveau de la face. Elle peut créer une déhiscence, dû à un manque de soutien de tissus mous, qui ne sera pas esthétique.(3)

Suite à la chirurgie, l'apparition de cicatrice à proximité de la perte de substance peut être visible. Leur réparation sera avant tout chirurgicale et doivent être prise en charge le plus rapidement possible pour éviter de lourdes conséquences esthétiques et mécaniques (limitation d'ouverture / mauvaise adaptation via des brides cicatricielles).

Dans le cas de pathologies dermatologiques le praticien pourra diriger le patient vers un spécialiste. Les produits utilisés en prothèse maxillofaciale intra-orales ne sont pas allergènes mais il faudra vérifier l'utilisation de certains adhésifs si une partie de la prothèse est extra-orale.(3)

2.3.2 État parodontal et osseux

Lors de l'examen initial, le praticien définit le biotype parodontal ainsi que de possibles pathologies comme la gingivite, la parodontopathie, une pathologie osseuse (ostéonécrose).(30) Il faudra s'assurer que celles-ci n'interfèrent pas avec la bonne réalisation de la prothèse.

Si le patient est en phase de cicatrisation, il convient d'analyser les muqueuses des zones d'édentement, leurs qualités et leurs quantités. Ainsi il faudra prévoir des modifications à court terme de la prothèse pour ne pas nuire à cette cicatrisation.(31)

Un examen de l'os sous-jacent est réalisé à la recherche de déhiscences ou de présences d'épines osseuses ou encore de crêtes flottantes.

Enfin l'état lingual doit être observé : position, volume, dynamisme.

2.3.3 État dentaire

L'examen dentaire doit être minutieux pour permettre, par la suite, de savoir si les dents restantes peuvent servir de supports à la prothèse amovible.

Dans son ensemble, il faut vérifier :

- La numérotation dentaire avec les édentements présents
- Les extractions réalisées ou à prévoir
- Les mobilités dentaires
- Les fractures/ fêlures
- Les délabrements coronaires ainsi que les soins présents (corrects ou défectueux)
- Les résorptions, les abcès, les kystes.

Localement, les critères de sélection des organes dentaires retenus par **DESJARDINS**(32) sont :

- ➔ Le ratio couronne/racine dentaire
- ➔ Le nombre, la forme et la courbe des racines
- ➔ La qualité du support alvéolaire
- ➔ La position de la dent
- ➔ La santé parodontale
- ➔ L'évaluation des contraintes existantes et à venir sur les dents conservables
- ➔ Le contrôle de la plaque

2.3.4 Bilan occluso-fonctionnel et articulaire

Avant tout, la bonne assimilation de la prothèse se fera par une bonne adaptation au schéma occluso fonctionnel.

Ainsi, le praticien évalue :

- Le schéma occlusal du patient (classe I, II, ou III d'angle)
- Les courbes occlusales (courbes de Spee, courbe de Wilson).

Ensuite, il détermine :

- Les limitations d'ouverture
- Des pathologies articulaires
- Des soucis de guidage
- Des inoclusions, béances, interférences.(3)

Enfin, il examine la dimension verticale si elle est diminuée ou augmentée et peut aussi effectuer des tests phonétiques.

2.4 Examen radiographique(33)

L'examen radiographique doit apporter toutes les informations supplémentaires au praticien afin d'établir le bon diagnostic. Dans le domaine maxillofaciale son intérêt est limité mais permet d'avoir des informations sur l'état des dents collatérales, de l'os, des articulations.

Le praticien doit suivre les principes de radioprotection : justification, limitation, optimisation.(34)

2.4.1 Apport de la radiographie panoramique(35)

La radiographie panoramique permet d'avoir une vision d'ensemble sur les problèmes parodontaux et dentaires du patient. N'étant pas suffisamment précis et ayant de nombreuses déformations et artefacts, il ne reste qu'un point de départ dans l'examen clinique.

Elle permet de/d':

- Juger de la qualité et quantité osseuse, lié ou non à des problèmes parodontaux ;
- Obtenir la numérotation dentaire ainsi que les possibles soucis infectieux d'origine dentaire (kystes, abcès, granulome, ostéite)
- Juger de la bonne santé des articulations temporo-mandibulaires.

Elle devrait toujours être accompagnée d'un bilan long cône (radiographies rétro-alvéolaires) qui permet de voir quadrant par quadrant l'ensemble des apex et des contours dentaires avec plus de précision.

2.4.2 Apport de la Tomodensitométrie(36)

La tomodensitométrie ou examen cône beam computer tomography (CBCT) a l'avantage de ne pas avoir de déformations de par sa représentation 3D du réel.

Il sera essentiel dans la reconstruction implantaire ou pour la visualisation de zones d'ostéoradionécrose.

Il est dix fois moins exposant au rayons X qu'un scanner ce qui n'est pas négligeable chez un patient ayant subi des irradiations antérieures.

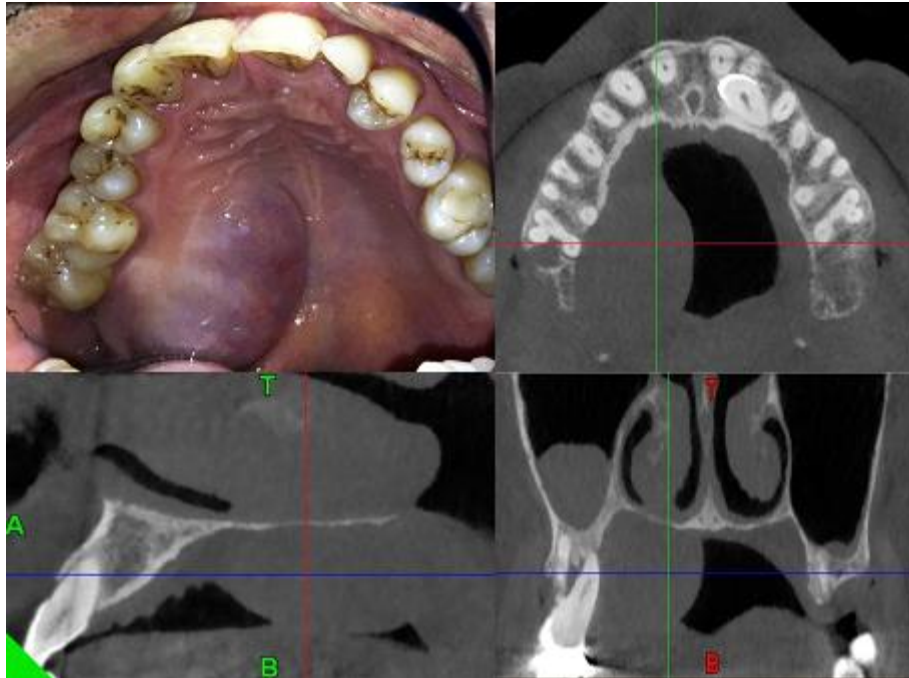


Figure 7. CBCT d'une tuméfaction palatine (37)

2.4.3 Apport de l'Image par résonance magnétique (IRM)

Cet examen sera surtout prescrit pour des pathologies temporo-mandibulaires et l'examen des tissus mous. Il n'est pas forcément indiqué pour la prothèse maxillofaciale.

2.4.4 Apport de la téléradiographie de profil(38)

La téléradiographie de profil est recommandée pour lire la dimension verticale. Elle permet l'évaluation du plan d'occlusion et sera utile en cas de reconstruction prothétique antérieure.

2.5 Examen fonctionnel(7)

2.5.1 Respiration

Une perte de substance au maxillaire entraîne une communication entre la cavité buccale et la cavité nasale.

L'air qui y passe n'est plus correctement filtré et réchauffé. Ainsi les muqueuses vont devenir plus sensibles et ces fuites d'air provoqueront des infections localisées.

Enfin le patient aura plus de difficultés à extérioriser les mucosités nasales et les expectorations.(39)

2.5.2 Déglutition et mastication

Mécaniquement, le bol alimentaire ne peut être mastiqué du côté de la perte de substance du fait de l'absence de dents. De plus le mouvement en lui-même est impacté si la perte de substance touche l'intégrité de l'os mandibulaire ou musculairement.

Sous la pression linguale, le bol alimentaire doit normalement être propulsé vers l'œsophage mais ici il est reflué via la perte de substance pour arriver dans les fosses nasales voir les sinus maxillaires.

2.5.3 Phonation

Le passage de la colonne d'air n'est pas correctement établi entraînant des fuites et des problèmes d'élocutions. Le patient aura une voix qui sera fortement nasonnée : la prononciation des consonnes explosives (P et T) ou constructives (S, V, Z) est impossible, celle des voyelles prennent une consonnance nasale.(39)

Ce problème de phonation a un impact important sur la sphère sociale du patient qui n'arrivera pas ou aura du mal à se faire comprendre.

2.5.4 Esthétique

La chirurgie peut aboutir à changer l'esthétique du patient sur plusieurs points :

- Des cicatrices, des fibroses voir des perforations cutanées dans les cas les plus sévères à proximité de la perte de substance. Un suivi chirurgical et la création de guide de cicatrisation est nécessaire pour essayer de les atténuer voir de les

faire disparaître le plus rapidement possible. Il faut faire attention aux fibroses dans les vestibules jugaux qui ont un impact sur le maintien de la prothèse ou aux fibroses labiales diminuant l'ouverture buccale.(39)

- Les pertes de substance et les édentations altèrent le maintien de la peau du visage et entraînent des affaissements de la lèvre ou des enfoncements de la joue. Ce qui a un effet sur la symétrie et l'harmonie du visage.
- Des colorations tégumentaires à la suite d'une radiothérapie
- Un enfoncement de l'étage inférieur de la face en cas d'édentation complète maxillaire.

2.5.5 Risques infectieux

Le passage de l'air et des aliments dans les cavités buccales, sinusales et nasales entraînent des infections chroniques. En effet, cette altération a tendance à compliquer le nettoyage et donc entraîne leurs stagnations puis la sensibilisation des muqueuses.

L'hygiène compliquée et les infections récurrentes vont compliquer une bonne cicatrisation.

2.5.6 Psychologique

Les cicatrices, l'impact de la chirurgie, l'adaptation à la nouvelle prothèse et l'impact sur de nombreuses fonctions primordiales mènent à des problèmes sociaux. Il représente un handicap social. Le patient aura une mauvaise image de soi et une peur du regard des autres peut s'installer.

De plus le visage sert à faire passer plusieurs types de sentiments. Il sert à la communication entre les êtres humains, représente souvent la personnalité de l'individu et reste la première chose visible dans les contacts socio-professionnels. Sa modification, la défiguration de l'individu peut faire perdre toute estime de soi au patient.

3 Choix de la prothèse

3.1 Prothèse maxillaire (7)

3.1.1 Perforations palatines inférieures à 1cm - Obturateur simple

Ces petites pertes de substances sont très souvent la suite d'extraction. Elles créent une communication bucco-sinusale qui laisse passer les liquides et l'air ce qui conduit à des problèmes au niveau de l'alimentation et de la phonation. Elles peuvent être guéries par voie chirurgicale mais une prothèse est parfois nécessaire.

Cela se présente sous la forme d'un obturateur simple sur plaque palatine résine ou métallique. Sa réalisation est facile et équivalente aux techniques et matériaux utilisés en prothèse conjointe et adjointe.

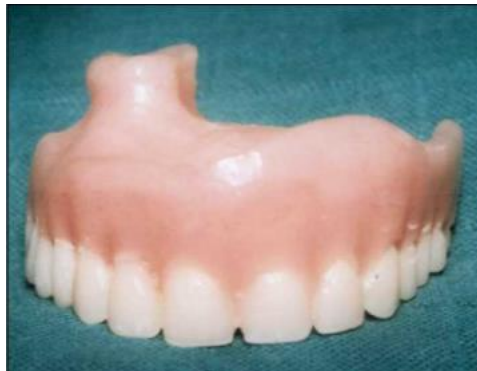

Figure 8. Prothèse rebasée à la résine thermopolymérisable(40)

3.1.2 Perforations palatines supérieures à 1 cm (7)

Lorsque la lésion est plus importante, supérieure à 1 cm, elle peut s'étendre sur la totalité du palais et des communications peuvent atteindre, dans certains cas, les sinus maxillaires, les fosses nasales, le plancher de l'orbite.

Elles font généralement suite à une chirurgie qui a pour but d'enlever une tumeur maligne développée dans le maxillaire.

Ces pertes entraînent des troubles physiologiques et psychologiques importants. La prothèse obturatrice rentre dans un schéma thérapeutique et son évolution suivra celle de la cicatrisation.

Le processus débutera avec une prothèse immédiate puis transitoire et enfin d'usage.(8)

→ Prothèse Immédiate (7,41–43)

La prothèse obturatrice immédiate est placée directement après l'intervention chirurgicale.

Elle sera généralement en place pour une durée de 1 à 2 semaines après la chirurgie.

La prothèse :

- Favorise l'hémostase.
- Est étanche ; elle protège la lésion de traumatismes et d'infections liés à son exposition.
- Est une aide psychologique et relationnelle pour le patient ; il pourra communiquer dès son réveil.
- Est Hermétique ; elle permet une alimentation sans sonde en post opératoire.
- Si la consultation est pré-chirurgicale, sa prise d'empreinte n'est pas douloureuse pour le patient
- Ne contient pas de dents pour éviter les chocs et traumatismes sur la zone de cicatrisation (sauf pour esthétique antérieure)

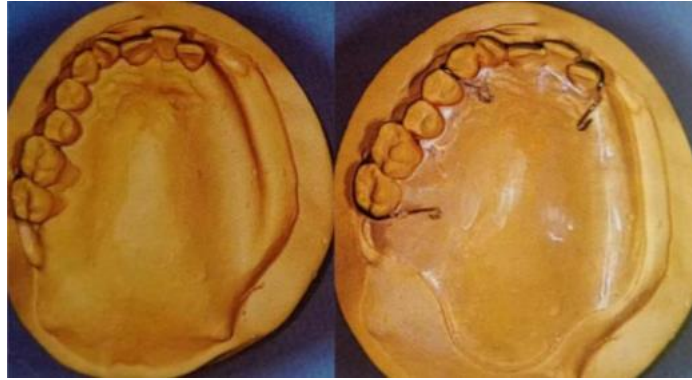


Figure 9. Prothèse immédiate post-chirurgicale(14)

→ Prothèse Transitoire (7,41,43)

Rapidement réalisée elle doit servir à guider la cicatrisation sans léser les muqueuses.

La prothèse sera mise en place le temps d'une cicatrisation satisfaisante pour permettre la réalisation d'un obturateur d'usage. En général elle est réalisée après la 2^{ème} semaine post opératoire.

La prothèse transitoire doit :

- Permettre la mastication du patient en y ajoutant des dents
- Permettre l'obturation de la lésion en gardant une bonne étanchéité durant la phase de cicatrisation ou d'irradiation qui peut correspondre à plusieurs mois (44)
- Donner une bonne esthétique au patient
- Être facilement nettoyable
- Être modifiable aisément en fonction de la cicatrisation pour améliorer un meilleur comblement naturel du défaut (45)

→ Prothèse d'usage

Au cas par cas, Il faut attendre une cicatrisation complète et la stabilisation des effets de la radiothérapie pour réaliser la prothèse d'usage. À être trop rapide, les résultats attendus ne seront pas durables. L'examen clinique doit retrouver:(14)

- Une muqueuse saine recouvrant la perte de substance
- Une absence de bourgeons inflammatoires
- L'absence de séquestre osseux

La prothèse d'usage doit rétablir l'ensemble des fonctions perturbées par la chirurgie en permettant au patient de retrouver son autonomie.

Elle est étanche, stable et légère. Atraumatique, elle soutiendra les parties molles privées de leur support osseux et devra être facilement mise en place.(8)

Celle-ci se décomposera de 2 parties : la plaque palatine résineuse ou métallique et la partie obturatrice qui sera rigide ou souple.

a) *Prothèse rigide*

Normalement elle est indiquée pour les patients dentés avec une perte de substance qui sera limitée. Pour lui donner plus de légèreté pour un meilleur maintien la partie obturatrice est généralement creuse. Elle est accolée durablement à plaque palatine ou à l'aide de moyen de rétention.

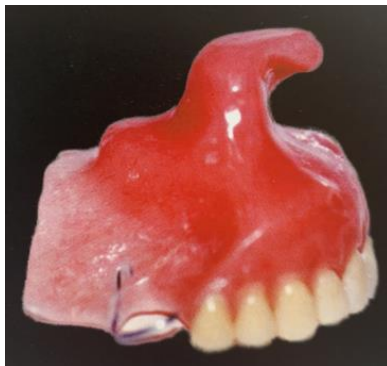

Figure 10. Obturateur rigide en résine(3)

b) Prothèse souple

ATTENTION = Prévenir le patient des risques de blessure survenant lors des insertions/ désinsertions de la prothèse.

Elle est indiquée chez les patients édentés totaux ou avec de grandes pertes de substance. La pelote obturatrice souple pourra être détachable, elle est à étage. Le fait d'être souple lui donnera la capacité d'augmenter la rétention de la prothèse en se juxtaposant aux berges de la perte de substance.

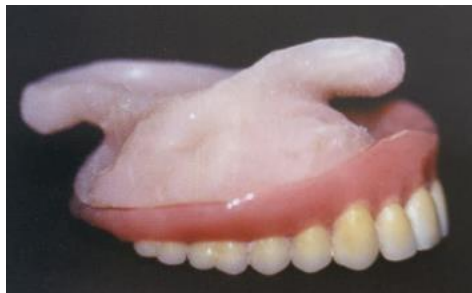

Figure 11. Obturateur souple en silicone (3)

Tableau 1. Avantages et inconvénients des obturateurs souples et résines (39)

OBTURATEUR	RÉSINE	SOUPLE
Avantages	<ul style="list-style-type: none">- Mis en œuvre simple- Evolutif, rebasage possible- Moins d'entretien- Prix faible	<ul style="list-style-type: none">- Etanche- Confort- Accepte ouverture buccale réduite
Inconvénients	<ul style="list-style-type: none">- Confort- Ouverture buccale suffisante	<ul style="list-style-type: none">- Non évolutif- Coût- Vieillessement.

3.1.3 Possibilité de la réalisation en cabinet libéral

Les protocoles de réalisation des différentes prothèses seront décrits dans la 3^{ème} partie de la thèse.

Cette réalisation va dépendre du moment où le patient se présente en cabinet, de l'étiologie de la perte de substance, des matériaux à disposition et des compétences du praticien ainsi que celles du prothésiste.

Tableau 2. Possibilité de la réalisation des obturateurs en cabinet libéral

Obturateur < 1cm	Obturateur > 1cm
Prothèse réutilisable	<p style="text-align: center;"><u>Prothèse immédiate :</u></p> <ul style="list-style-type: none"> - Techniques et matériaux d'empreintes classiques - Nécessité d'avoir les informations du chirurgien sur la zone de résection - Douleur du patient si l'empreinte est réalisée en post opération + hémorragie - Pas de prise d'occlusion <p style="text-align: center;"><u>Prothèse transitoire :</u></p> <ul style="list-style-type: none"> - Techniques et matériaux d'empreintes classiques - La cicatrisation a commencé donc empreinte plus facile <p style="text-align: center;"><u>Prothèse d'usage :</u></p> <p>➔ Prothèse RIGIDE =</p> <ul style="list-style-type: none"> - Techniques et matériaux d'empreintes classiques - Obligation de résultat surtout sur l'étanchéité de la partie obturatrice <p>➔ Prothèse SOUPLE =</p> <ul style="list-style-type: none"> - Matériaux spécifiques comme le SILASTIC 399 - Technique de vulcanisation + aimantation à déterminer avec le prothésiste - Empreinte fragmentée à maîtriser - Renouvellement de la pelote obturatrice à envisager
<p>Si la prothèse est réutilisable et a un bon maintien un rebasage peut être envisagé. Pour un obturateur :</p> <ul style="list-style-type: none"> - Souple - utilisation d'un matériau de rebasage souple - Rigide – utilisation d'un silicone d'empreinte qui sera transformé en résine thermopolymérisable 	
Nouvelle prothèse	
<ul style="list-style-type: none"> - Patient denté = empreinte primaire classique - Patient édenté = empreinte primaire + secondaire avec PEI - Empreinte primaire = Alginate - Empreinte secondaire = Pâte de Kerr + Permlastic - Rebassage = FITT de Kerr® 	

3.1.4 Cotation(46)

Tableau 3. Cotations obturateurs

LBLD016	Pose d'un appareillage obturateur pour perte de substance maxillaire, chez un patient denté
LBLA001	Pose d'une prothèse obturatrice à étage ou d'une balle obturatrice souple après résection de l'os maxillaire
LBLD001	Pose d'un châssis métallique support de prothèse maxillofaciale [prothèse obturatrice]
LBLD023	Pose d'un appareillage obturateur pour perte de substance maxillaire, chez un patient édenté total

3.2 Obturateurs vélos palatins (8,47)

3.2.1 Présentation

La plupart du temps les pertes ou fentes palatines ont une origine génétique. Celles-ci sont prises en charge rapidement via un traitement chirurgical mais lorsqu'elles ont un impact trop important sur la phonation le traitement prothétique pour y pallier est nécessaire.

La classification de **BENOIST** (1978) permet de déterminer trois types de pertes vélares :

- Classe I : Les voiles divisés
- Classe II : Les voiles trop courts
- Classe III : Les voiles inertes

Si le patient est abandonné à lui-même, la perte de substance a des conséquences anatomiques (les muscles constricteurs supérieurs auront tendance à s'hypertrophier) ainsi que des conséquences phonétiques via une déperdition nasale.

Dans un premier temps, la prothèse se compose d'une plaque palatine(7) (le support de la partie obturatrice) qui doit permettre de retrouver l'intégrité du palais ainsi qu'une bonne élocution. Si besoin, les dents manquantes y sont intégrées pour retrouver une occlusion correcte.

Dans un second temps elle se compose aussi de la partie obturatrice qui, en présence d'éléments contractiles pendant la déglutition et la phonétique, se transformera en obturateur dynamique, dans le cas contraire il restera statique.

En fonction de l'arcade supérieure du patient, la conception de la plaque palatine sera différente :

- Arcade dentée : Elle sera alors l'équivalent d'une prothèse adjointe en métal ou en résine stabilisée par des crochets et devra être étanche au niveau de la fente ou de la perte à un maximum de 3 mm en postérieur des tubérosités.
- Arcade édentée :
 - o Sans fente elle correspond à une PAC avec un joint post-dam résistant

- Avec une fente il est impossible d'atteindre le vide. Il faut gagner un peu de hauteur sur les limites de la fente de contre dépouille pour gagner en rétention.

Pour ce qui est de la partie obturatrice, les prothèses se classent selon l'anatomie du voile :

→ Voiles divisés

Dit obturateur de **SUERSEN**(47) il correspond à un prolongement pharyngien situé au centre du sphincter pharyngien. Il est dynamique, utilisant les contractions musculaires, ce qui est le meilleur choix thérapeutique.

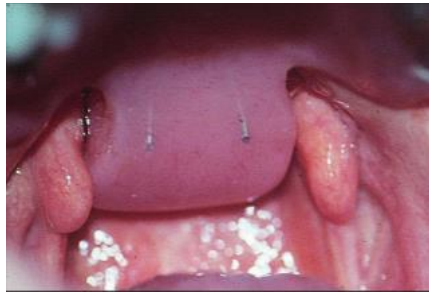

Figure 12. Obturateur de Suersen (cliché de J. Dichamp)(18)

→ Voiles trop courts

Appelé obturateur de **SCHILTSKY**(47) il est situé entre la partie postérieure du voile du palais et la paroi postérieure pharyngienne.

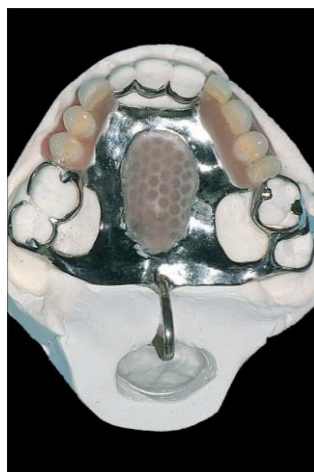

Figure 13. Obturateur de Schiltsky (cliché de C. Rignon-Bret)(18)

3.2.2 Possibilité de la réalisation en cabinet libéral (7)

Quelles sont les limites de réalisation des obturateurs vélos palatins en cabinet d'omnipraticque du point de vue de la technique d'empreinte, des matériaux utilisés ainsi que des connaissances et spécifications lié à la prothèse.

Tableau 4. Possibilité de la réalisation en cabinet libéral des obturateurs vélo-palatins

<p style="text-align: center;">Voile divisé = Obturateur de SUERSEN</p>	<p style="text-align: center;">Voile court = Obturateur de SCHILTSKY</p>
<p><u>Plaque palatine :</u></p> <ul style="list-style-type: none"> - Pour un patient denté : techniques et matériaux d'empreintes classique / la rétention est primordiale - Chez un patient édenté : étanchéité stricte à trouver + matériaux particulier silicone pour appui sur les berges de la fente 	
<ul style="list-style-type: none"> - Modélisation du fil de plomb compliqué - Trouver la contraction dynamique pour l'empreinte - Matériaux spécifique KERR + GUTTA 	<ul style="list-style-type: none"> - Modélisation du tuteur compliqué

Le plus important est de trouver une bonne étanchéité pour qu'ils soient fixe ainsi qu'une mobilité si cela est possible.

3.2.3 Cotation (47)

Tableau 5. Cotations obturateurs vélo-palatins

LBLD016	Pose d'un appareillage obturateur pour perte de substance maxillaire, chez un patient denté
LBLA001	Pose d'une prothèse obturatrice à étage ou d'une balle obturatrice souple après résection de l'os maxillaire
LBLD001	Pose d'un châssis métallique support de prothèse maxillofaciale [prothèse obturatrice]
LBLD023	Pose d'un appareillage obturateur pour perte de substance maxillaire, chez un patient édenté total

3.3 Prothèses mandibulaire (7,48)

3.3.1 Rôle du praticien en omnipratique

En omnipratique, le praticien rencontrera des patients :

- ✓ Atteints de **trismus** qui représente une perte d'amplitude de l'ouverture buccale. Il est principalement lié aux myosites suite à un traitement de radiothérapie. Ici le praticien utilisera des appareils mobilisateurs.

- ✓ Atteints de **perte de substance mandibulaire**, correspondant à la disparition acquise, définitive et stabilisée d'une partie plus ou moins importante de la mandibule. Elles apparaissent après une cause traumatique (accident), pathologique (nécrose), ou tumorale (tumeurs malignes). Dans le cas des tumeurs ou des nécroses, une chirurgie de résection d'une partie de la mandibule (ou hémimandibulectomie) sera nécessaire. Celle-ci entraîne plusieurs réponses :
 - Une réponse musculaire : c'est un temps inflammatoire qui se traduit par une phase de contraction qui crée un déplacement de l'hémi-mandibule saine vers la perte de substance.

 - Une réponse cicatricielle : elle correspond une phase de fibrose cicatricielle et de rétraction via la création de brides fibreuses. Il faut absolument agir avant cette phase car après il est trop tard. Il est alors impossible de distendre les fibres musculaires.

 - Une réponse esthétique : à la suite de la chirurgie, des cicatrices d'incisions, des aplasies tégumentaires, menton dévié, abaissement commissure lèvre peuvent déformer le visage du patient.

- Une réponse mécanique :

- La latéro-déviaton de la mandibule va entraîner des troubles de l'articulé qui seront variables selon la perte de substance.
- Le couloir dentaire se trouve normalement entre des pressions équivalentes de la paroi jugale et de la langue. Suite à la chirurgie de résection cet équilibre se retrouve perturbé provoquant des mouvements dentaires et donc des pertes d'occlusion.

Il faut mettre un traitement en place avant les rétractions cicatricielles pour que cette latéro-déviaton ne soit pas fixée. Le praticien met en place des appareils guides pour assurer une occlusion stabilisée.

Aujourd'hui, la reconstruction chirurgicale à l'aide de lambeau osseux vascularisés est la priorité. En effet, elle est primordiale pour la reconstruction prothétique ainsi que sa stabilité.

L'équipe chirurgicale choisit entre différents sites donneurs pour la greffe osseuse :

Tableau 6. Avantages et inconvénients des différents sites donneurs en vue d'une greffe osseuse (49)

	Lambeau de la crête iliaque	Lambeau de péroné	Lambeau serrato-costal
Avantages	<ul style="list-style-type: none"> - Gros volume osseux 	<ul style="list-style-type: none"> - Implants possibles - Simple - Pas de déficit fonctionnel - Grande longueur osseuse disponible - Pédicule vasculaire important 	<ul style="list-style-type: none"> - Simple - Pas de déficit fonctionnel - Long Pédicule vasculaire - Absence d'athérome
Inconvénients	<ul style="list-style-type: none"> - Prélèvement difficile - Morbidité du site donneur 	<ul style="list-style-type: none"> - Sacrifice d'un gros vaisseau - Faible diamètre osseux - Risque d'athérome 	<ul style="list-style-type: none"> - Implants impossibles - Os de qualité moyenne

En omnipratique, le praticien utilise donc :

1) *La prothèse amovible :*

La réhabilitation se fait grâce à des prothèses amovibles qui permettent de maintenir l'occlusion. Ici le praticien utilise les mêmes matériaux et techniques que pour la réalisation de prothèses amovibles conventionnelles.

Elles ont aussi un rôle esthétique en maintenant la lèvre inférieure ainsi qu'en remplaçant les dents extraites durant l'intervention.

Ces prothèses peuvent avoir des particularités :

- Une double rangée de dent qui permet de maintenir l'occlusion ainsi que de soutenir la lèvre et permettant la continuité de l'arcade sans décalage.
- Une héli-prothèse si la mandibule n'est pas ou n'a pas pu être construite. L'os est alors absent et ne pourra pas stabiliser la prothèse.

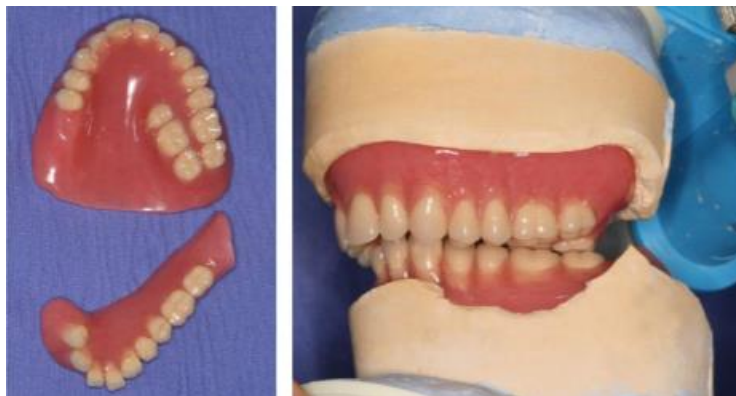

Figure 14. Exemple de prothèse à double rangée de dent(50)

2) *La mécano-thérapie :*

- **Mobilisateurs** pour les trismus.
- **Appareils guides** pour les latéro-déviation.

La prothèse maxillo-faciale visera à soulager le patient sur les mouvements fondamentaux (ouverture-fermeture buccale, propulsion-rétropulsion mandibulaire, diduction) qui sont nécessaires à l'exercice des fonctions physiologiques.

Elle agit en complémentarité avec le kinésithérapeute afin de prévenir les troubles fonctionnels tel que la respiration, la mastication, la déglutition et la phonation.

Mécanothérapie et kinésithérapie interviennent en préopératoire et postopératoire immédiat et retardé.

3.3.2 Rôle du kinésithérapeute (7,48,51)

La mécanothérapie seule est insuffisante, c'est pourquoi elle est associée à la kinésithérapie afin d'avoir des résultats durables.

L'intervention du kinésithérapeute aide au rétablissement des fonctions et permet au patient de retrouver son autonomie plus rapidement. Essentielle au parcours de soin, le praticien se doit de diriger son patient vers un kinésithérapeute.

Le premier rendez-vous a lieu avant l'intervention pour avoir connaissance des futures séquelles et des conséquences qu'elles pourront avoir sur certaines fonctions. Ainsi, le kinésithérapeute peut apprendre certains exercices au patient pour qu'ils les fassent en post-opératoires. Cela rentre dans la logique de mémoire neuromotrice des mouvements.

Dans un premier temps, le kinésithérapeute peut utiliser plusieurs outils :

- Les massages classiques pour détendre les fibres musculaires. Ils permettent de limiter la création de bride cicatricielle ainsi que de fibroses cutanée post radique.
- Les massages lymphatiques au niveau des ganglions permettant une bonne circulation de la lymphe.
- La thermothérapie qui peut avoir un effet analgésiant et décontractant.

Ensuite, il aura un rôle dans la **mobilité** qui sera soit :

- **Passive** = Il s'agit de mouvements qui ne font pas intervenir la contraction des muscles habituellement mis en jeu. C'est la première étape de la rééducation qui va permettre de regagner en souplesse et en amplitude articulaire.
- **Active** = Elle fait suite à la mobilité passive et est nécessaire au patient pour réussir à effectuer le mouvement. Le praticien exerce une légère force pour pallier

à la faiblesse du muscle ainsi qu'à la résistance fibreuse. Il diminuera jusqu'à ce que le patient effectue lui-même le mouvement.

Enfin, vient le temps la **mécanothérapie** avec l'utilisation des mobilisateurs et des appareils guides

3.3.3 Mobilisateurs mandibulaires (3,48,50,52)

Ce type de prothèse est réalisée lorsque le patient est atteint d'une limitation d'ouverture buccale. Elle se manifeste par l'impossibilité d'obtenir un écartement suffisant des mâchoires. Ces limitations vont avoir des conséquences sur l'alimentation en ayant une influence sur le régime alimentaire, sur la vie relationnelle provoquant des déformations, sur l'hygiène n'ayant pas accès facilement à l'ensemble de la cavité buccale.

D'un point de vu clinique, la limitation d'ouverture est soit :

- **Passagère (trismus)** : C'est une limitation temporaire mais douloureuse de l'ouverture buccale. Elle est liée à une contracture des muscles élévateurs de la mandibule. Les causes sont variées : de l'infection aigue (desmodontite), à des traumatismes comme des fractures condyliennes, des tumeurs malignes et surtout les conséquences d'une radiothérapie. Elle est d'installation rapide et douloureuse
- **Permanente** : C'est l'impossibilité plus ou moins complète de mobiliser la mâchoire inférieure. D'origine diverses : traumatique, congénitale, infectieuse (septicémie). Elle est d'installation lente avec une résolution non spontanée.

Les mobilisateurs seront utilisées selon un gradient thérapeutique :

→ **Pour conserver de l'amplitude** : Ces prothèses sont **préventives**. Elles préviennent une limitation d'amplitude en préopératoire et en post-opératoire quand il s'agit de conserver une amplitude articulaire obtenue au bloc opératoire.

Il s'agit de patients avec une limitation extra-articulaire d'origine musculaire (plaie du muscle temporal) traumatique ou chirurgicale ou avec une myosite post radique. Les prothèses sont :

- La cale molaire (simple)

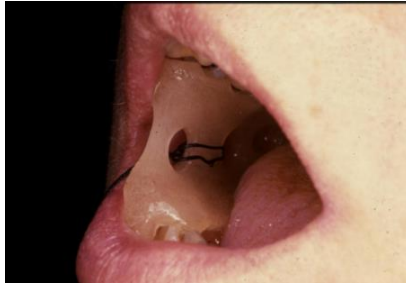


Figure 15. Cale molaire(48)

- Le mobilisateur en rotation pure de DELGUEL
- Le mobilisateur en rotation + propulsion dit THERABITE
- Pour les édentés des gouttières en résine acrylique sont réalisées entre lesquelles se trouve le mobilisateur type TOUPIE EN BUIS.

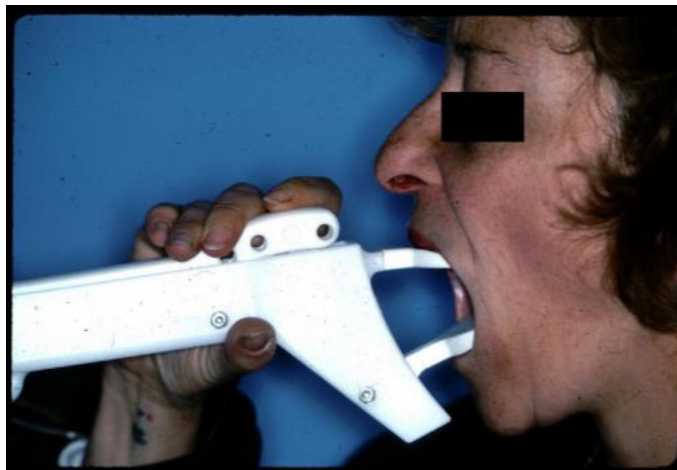

Figure 16. Système Therabite(48)

➔ **Pour retrouver de l'amplitude** : Si l'amplitude n'a pu être conservée il faut utiliser des prothèses actives. La limitation d'ouverture est due à une constriction permanente des mâchoires. Elles libèrent une légère force pour retrouver une ouverture buccale, le but est **curatif**.

Si l'origine est cutanée (brûlure caustique ou bride cicatricielle) ou musculaire la prothèse sera le traitement de première intention suivie de kinésithérapie. A l'inverse, si l'origine est osseuse (hypertrophie os malaire de la maladie de JACOB ou

hypertrophie de l'apophyse coronoïde de la maladie de LANGUENBECK), c'est la chirurgie qui lève l'obstacle et le mobilisateur maintient le résultat.

Les mobilisateurs donnant les meilleurs résultats suivent un schéma de rotation et de propulsion. Si le système de rétention et le système actif sont dans la bouche, le mobilisateur est **intra-buccale** (réalisation compliquée et force faible, aujourd'hui pratiquement absent). A l'inverse, si le système actif est à l'extérieur il sera **extra-buccal**.

Les mobilisateurs intra-buccaux exercent des forces faibles et sont complexes à réaliser dû à l'amplitude d'action qui est faible. Aujourd'hui, ils sont presque abandonnés.

Pour les mobilisateurs extra-buccaux, il faut citer :

- Les appareils personnalisés comme la sauterelle de SALAUN avec une adaptation pour les édentés.
- Les appareils non personnalisés avec une équivalence qui est le HEAD BALANCE.

Les mobilisateurs en rotation pure crée une ouverture de 20 à 25mm. Ceux avec de la propulsion en plus permettent une plus grande ouverture au plus proche d'une ouverture physiologique.

Ils sont utilisés dans toutes les affections intra-articulaires d'origine traumatique (fracture condyle) mais aussi en post-opératoire de la chirurgie de l'articulation temporo-mandibulaire en particulier dans les ankyloses ou la destruction des surfaces articulaires osseuses normales sont remplacées par un tissu fibreux ou osseux. Cela crée une soudure de la mandibule au crâne d'où une limitation d'ouverture.

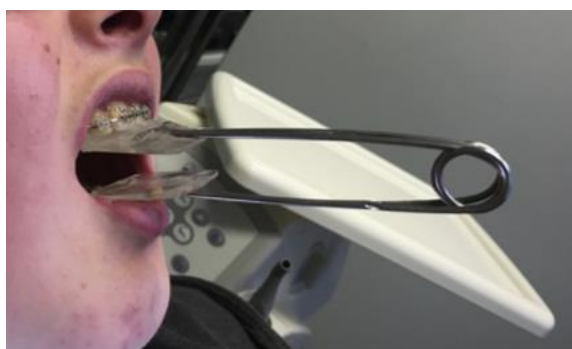

Figure 17. Sauterelle de Salaun(48)

UTILISATION PRATIQUE :(7)

- En post-opératoire, c'est les mobilisateurs extra-buccaux personnalisés tel que le mobilisateur de BENOIST HERGOTT LEYDIER qui permettent de traiter de manière indépendante les deux articulations.
- L'appareil de DARCISSAC qui est l'équivalent du mobilisateur de BENOIST en propulsion.
- Le mobilisateur THERABITE ou mobilisateur de REINERT, non personnalisé, qui agissent en rotation et propulsion mais ne sont **remboursé qu'en cas de myosite post-radique.**

En définitive, les mobilisateurs se classent selon leurs actions mécaniques sur la mandibule.:(7)

- **En abaissant la mandibule à l'aide d'un poids** = Ceux sont des appareils de mobilisation passive. Ils sont anciens ils ne sont plus utilisés actuellement.
- **En écartant la mandibule du maxillaire à l'aide d'un instrument introduit entre les deux arcades dentaires actionnés à la main** = Ceux sont des appareils de mobilisation passive. Ici il faut citer les toupies de buis ou l'appareil de DELGUEL.
- **En mobilisant la mandibule à l'aide de dispositifs de forces élastiques intermaxillaires** = Ceux sont des appareils de mobilisation active. Ils sont sous divisés en deux parties :
 - Dispositif de force intrabuccal : ils sont peu utilisés. Il existe l'appareil de HERBST ou le dispositif de HUGUET.
 - Dispositif de force extrabuccal :
 -
 - ➔ Les appareils personnalisés avec l'appareil de BENOIST.
 - ➔ Les appareils non personnalisés avec le système THERABITE.



Figure 18. Système Therabite(48)

En omnipratique, l'utilisation du système THERABITE est conseillé car il présente plusieurs avantages : (7)

- Facilement ajustable en bouche
- Pas de prise d'empreinte
- S'adapte aux patients dentés et édentés
- Facile à utiliser pour le patient qui contrôle la force et la vitesse d'ouverture
- Permet une augmentation d'ouverture
- Rééduquer le système musculaire aux mouvements mandibulaires
- Développe la force musculaire
- Bons retours cliniques.

→ Possibilité de la réalisation en cabinet libérale

Le mobilisateur de BENOIST est réalisable en cabinet mais reste complexe à cause de la prise d'empreinte avec une amplitude d'ouverture très limitée, de la collaboration avec le laboratoire et le praticien pour effectuer les soudures.

Ces prothèses ont aussi un coût important pour le praticien.

Il convient d'utiliser le système THERABITE mais cela nécessite que le praticien sache l'utiliser et le mettre en place.

→ Cotations(48)

Tableau 7. Cotations appareils mobilisateurs.

LBLD002	Pose d'un appareillage de mobilisation en latéralité et/ou en propulsion pour fracture uni condyloaire ou bicondyloaire de la mandibule
LBLD008	Pose d'un appareillage de mobilisation mandibulaire en rotation pure
LBLD005	Pose d'un appareillage de mobilisation mandibulaire en rotation et ne propulsion
LBLD021	Pose d'un appareillage actif pur de rééducation de la cinétique mandibulaire

3.3.4 Appareils guides(7,48)

L'appareil guide doit corriger la latéro-déviaton de la mandibule qui est provoqué par des rétractions fibreuses ainsi qu'un déséquilibre musculaire dû à des pertes d'insertions qui surviennent après la chirurgie. La mandibule va tendre vers le côté réséqué si celle-ci n'est pas reconstruite.

Cette latéro-déviaton sera accentuée lors de l'ouverture buccale, crée une perte d'amarrage de la langue avec une possible glossoptose (chute de la langue vers l'arrière) entraînant des problèmes à la phonation et à l'alimentation.

L'appareil, qui peut être réalisé pour des patients dentés et édentés, assure une occlusion normale. Son rôle est double :

- Soulager l'effort du patient qui essaye de corriger spontanément les anomalies de la statique mandibulaire.
- Maintenir l'articulé dans une bonne position pendant la cicatrisation.

Le principe est d'utiliser des surfaces de glissement solidarisées aux arcades dentaires les obligeant à suivre un schéma de fermeture les amenant à une occlusion normale.

Pour s'opposer aux déplacements le guide doit être perpendiculaire au sens de déplacement. Classiquement, il y a deux types de guide :

- Un appareil placé du côté sain s'opposant au déplacement transversal qui est un guide sagittal.
- Un appareil placé du côté lésé s'opposant à la rétropulsion molaire inférieure qui est un guide frontal.

Par la suite, des appareils guides mixtes sont apparus qui s'opposent aux deux mouvements à la fois et qui se composent de plans de glissement dans les deux plans. Le guide de RUBBRECHT qui est utilisé dans la **réduction** de latéro-déviaton (quand la latéro-déviaton est installée). Il existe aussi des appareils équipés de vérins comme la biellette de HERBST mais ces appareils resteront le plus souvent inefficaces et devront être accompagnés de kinésithérapie.

Actuellement, des appareils à plan incliné sont utilisés pour la **prévention** de la latéro-déviations. Idéalement, ils seront réalisés avant la chirurgie ou en post chirurgical immédiat et se composent de deux éléments :

- **La base prothétique ou système de rétention** qui est le support du guide. Elle doit être stable pour s'opposer aux forces exercées par le guide.
- **Le guide ou système actif** qui est un plan incliné. Il doit être assez haut pour que les dents maxillaires s'y accroche tout en épousant la forme de l'arcade.

Ces guides à plan inclinés se divisent en 3 types :

- L'appareil inférieur à volet vestibulaire
- L'appareil supérieur à volet palatin
- L'appareil à association de deux volets

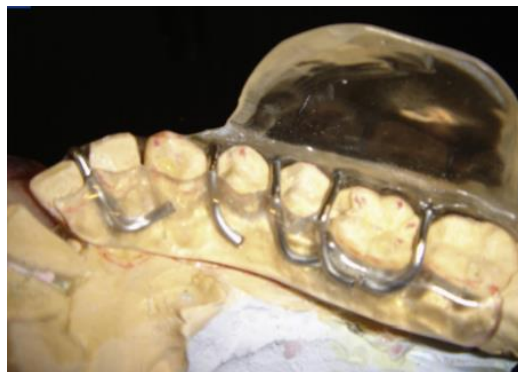

Figure 19. Appareil inférieur à volet vestibulaire(48)

→ Possibilité de la réalisation en cabinet libérale(7)

Les prothèses guides sont de moins en moins utilisées depuis le développement de la chirurgie reconstructrice à lambeau libre et sont en général utilisés en attente de cette chirurgie.

Néanmoins ils sont facilement réalisables en cabinet car les matériaux utilisés sont les mêmes qu'en prothèse adjointe (résine acrylique). Le guide peut être réalisé extemporanément et ne demande pas de laboratoire spécialisé.

→ Cotations(48)

Tableau 8. Cotations appareils guides.

HBLD019	Pose d'un plan de guidage des mouvements antéropostérieurs mandibulaires
LBLD011	Pose d'un appareillage par guide mandibulaire, vestibulaire ou lingual, sur 1 arcade
LBLD009	Pose d'un appareillage par guide mandibulaire, vestibulaire ou lingual, sur 2 arcades
LBLD018	Pose d'un appareillage par guide mandibulaire sagittale

3.4 Autres dispositifs

3.4.1 Prothèse de recouvrement pour correction de l'articulé (8)

Dans le cas de patient avec une division palatine ou vélaire, il peut exister des anomalies de l'articulé au niveau de la région incisive. En effet, la fente vient se prolonger au niveau des procès alvéolaires et crée un trouble de l'occlusion de la région antérieure.

Un traitement chirurgical telle que l'ostéotomie peut corriger le retrait du maxillaire mais ne pourra pas jouer sur la position des dents. Un traitement d'orthopédie dento-faciale, quant à lui, n'est efficace qu'avant la fin de la croissance.

Ainsi, il convient de réaliser un appareil constituant une arcade artificielle venant recouvrir les dents antérieures qui peuvent être conservées. Celles-ci recevront soit une chape à tenon radiculaire soit un élément mâle d'une couronne télescope.

Cette prothèse permet de reconstituer un profil harmonieux et redonner un articulé normal.

Il y a le choix entre :

- Une prothèse semi amovible en résine ou céramique (même matériaux qu'en prothèse fixée)
- Une prothèse amovible en résine ou métal coulé (même matériaux que prothèse fixée)

De par les techniques et les matériaux nécessaires, ce type de prothèse est réalisable en cabinet. L'ajout, en général, d'un obturateur sur la prothèse peut entraîner des difficultés de réalisation.

3.4.2 Appareil de distension des cicatrices vicieuses

À la suite d'une chirurgie maxillofaciale, sans appareil de contention, des forces de rétraction peuvent entraîner une cicatrisation anarchique des os et téguments qui ne sont pas en bonne position et crée des brides cicatricielles. Il faut retoucher chirurgicalement ces brides cicatricielles et maintenir à l'aide d'un appareil de distension. Les tissus sont maintenus en bonne position pour cicatriser correctement.

3.4.3 Appareil de réduction et de contention

C'est à la suite d'une fracture de la face, il faut réaliser un appareil de réduction et de contention. Le but est de :

- Repositionner correctement les fragments osseux les uns par rapport aux autres = **la réduction**
- Les immobiliser dans cette position de manière absolue = **la contention**.

La plupart du temps la fracture sera sans perte de substance et la réalisation de plusieurs types d'appareils peuvent assurer ces deux tâches :

- Les ligatures : un fil d'acier inoxydable souple qui serrera les dents par torsion avec des techniques différentes comme la ligature en échelle ou celle en berceau
- Les attelles : souvent préformées, elles sont généralement fixées aux dents via des ligatures interdentaires en prenant appui sur des bagues ajustées
- Les gouttières en résine : c'est le traitement de choix pour la contention mono maxillaire. Elle recouvrira le maximum de la surface palatine tout en libérant le plan d'occlusion pour garantir l'engrènement des dents.

3.5 Questions à se poser lors du premier rendez-vous (44)

La démarche diagnostique du premier rendez-vous peut se décliner en plusieurs questions. Elles permettent au praticien de savoir quelle sera la prothèse à réaliser dans quel cas clinique.

1) Étiologie fonction de sa localisation ?

Tableau 9. Origine de la lésion fonction de sa localisation

Maxillaire	Mandibule (= L'origine est le plus souvent tumorale ou infectieuse)
<ul style="list-style-type: none">- <i>Origine traumatique</i> : voir si la lésion va évoluer, si chirurgie prévue ou passée (contact avec chirurgien, voir si espoir de fermeture après cicatrisation)- <i>Origine tumorale</i> : contacter le chirurgien (connaître le stade de la maladie, l'évolution de la lésion, les espoirs de fermeture suite à cicatrisation)- <i>Origine toxicologique</i> : voir si le patient est sevré	<ul style="list-style-type: none">- Après ou avant la chirurgie ?- Si la chirurgie est récente ou pas ? vis-à-vis de la l'amplitude disponible + la laxité musculaire- Des opérations sont encore programmées ?- Collaboration avec un kinésithérapeute ?- Reconstruction ?- Soit une aide au schéma thérapeutique / pas définitive- Soit définitive ? (Double rangée de dent pour esthétique ?)



2) Taille de la lésion ?

Si elle petite ou grande selon la classification de BENOIST, la mise en œuvre sera plus ou moins aisée.



3) Son impact ?

Fonctionnel / Structurel / Rôle et complexité différente



4) Arcade dentée ou non ? Présence des canines ? Examen intra-buccal ?

Pour la triade de HOUSSET (rétention, sustentation, stabilisation) qui va aider au maintien de la prothèse. Stabilité de tissus, en cours de cicatrisation ?



5) Moment où le patient vient consulter ?

Différence selon la réalisation d'une prothèse immédiate, provisoire ou d'usage / Pour une prothèse guide mandibulaire il faudra agir le plus rapidement possible à cause de la formation des brides cicatricielles.

Si le patient consulte après une radiothérapie (conséquences)



6) Coopération du patient + Capacité du patient ? Psychologie ? Acceptation ?

Pour effectuer toutes les étapes en bouches qui sont assez longues et pas évidentes en post chirurgie.

Santé générale, Nutrition, Hygiène, Contrôle de plaque, Tolérance à la prothèse



7) Capacités techniques et matérielles du praticien / du prothésiste ?

On doit s'assurer de notre capacité à réaliser la prothèse choisie en fonction de notre équipement, de notre capacité et celle du prothésiste.

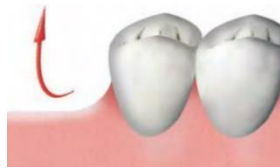4 Réalisation de la prothèse maxillofaciale

4.1 Impératifs cliniques de la prothèse maxillofaciale(40)

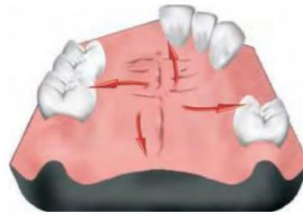
4.1.1 Triade de HOUSSET : Rétention/ Stabilisation/ Sustentation

La stabilité prothétique est guidée par la triade de **HOUSSET** :

- **Rétention** : c'est l'ensemble des forces axiales qui s'opposent à l'éloignement de la prothèse de sa surface d'appui.



- **Stabilisation** : c'est l'ensemble des forces qui s'opposent à des mouvements de translation horizontales ou de rotation de la prothèse



- **Sustentation** : c'est l'ensemble des forces axiales qui s'opposent à l'enfoncement de la prothèse dans les tissus de soutiens.

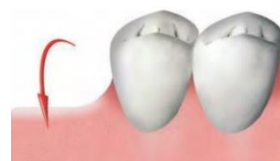

Figure 20. Schémas présentant la triade de Housset(53)

Dans le domaine de la prothèse maxillo-faciale, la rétention et la stabilisation sont primordiales de par le risque de bascule de la prothèse du côté de la perte lors des sollicitations fonctionnelles. Il faut trouver un maximum de points d'appuis controlatéraux pour que la réhabilitation prothétique garantisse au patient un bon

rendement fonctionnel ainsi qu'une bonne intégration psychologique. Certaines zones du maxillaire peuvent garantir des points de rétention :

- En avant : le pied de la cloison nasale ou repli labial antérieur ;
- En arrière : le bord supérieur du voile
- En dehors : la saillie de la tubérosité ou une bride cicatricielle au niveau du fond du vestibule si la prothèse se situe au-dessus d'elle
- Sur la ligne médiane : le rebord de la voûte palatine s'il constitue une saillie de 2 mm par rapport au plan vertical de la cloison.

4.1.2 Étanchéité

Pour ce qui est de la prothèse maxillofaciale, il faut ajouter de l'étanchéité à la triade de **HOUSSET** pour s'assurer d'une bonne adaptation.

Elle est nécessaire pour éviter :

- Les fuites d'air contraignantes lors de la phonation
- Les écoulements de sécrétion des sinus vers la cavité buccale
- Les reflux de liquides et de bols alimentaires vers les cavités nasales et/ou sinusiennes lors de la déglutition.

4.1.3 Poids

Pour éviter la bascule ou le décrochement de la prothèse, la partie obturatrice doit être légère. Il existe des matériaux comme les élastomères de silicones souples qui apportent légèreté et confort ou des résines creuses pour en diminuer le poids.

4.1.4 Hygiène

L'hygiène de la prothèse maxillo-faciale est essentielle de par la fragilité des muqueuses en cours de cicatrisation. Il faut travailler sur la forme de la partie obturatrice : convexe et uniforme pour en améliorer le nettoyage mais aussi se concentrer sur l'éducation à l'hygiène et les conseils pour le nettoyage donné au patient.

4.1.5 Respiration

La prothèse doit permettre la continuité de la circulation de l'air entre la cavité nasale et le pharynx.

4.1.6 Écoulement salivaire

Il ne faut pas obstruer les écoulements salivaires via les canaux de Sténon.

4.1.7 Neutralité

La prothèse ne provoque aucune irritation mécanique ou chimique sur les muqueuses. Ainsi chimiquement, il est impératif que :

- La prothèse ne gêne pas le bon déroulement de la cicatrisation ;
- Les sécrétions nasales et buccales n'altèrent pas les matériaux de la prothèse et jouer sur une bonne longévité
- Les matériaux employés ne soient pas poreux pour ne pas créer de milieux de développement bactériologique.

De plus mécaniquement, la prothèse :

- Ne doit pas créer de blessures. La partie obturatrice doit être correctement confectionnée avec un bon polissage
- Ne doit pas être trop lourde au niveau de la pelote obturatrice.

4.1.8 Simplicité

La prothèse doit être rapidement réalisée, facilement insérable, simplement nettoyable.

4.2 Différentes étapes de réalisation

4.2.1 Modification d'une prothèse existante/ Rebasage (40)

Avant de réutiliser une prothèse, pour pouvoir la modifier il faut s'assurer de sa bonne stabilité / rétention / stabilisation pour pouvoir y ajouter une pelote obturatrice qui augmente son poids et par conséquent son instabilité. Il peut être utile d'y rajouter des crochets ou des taquets pour en améliorer la stabilité.

Le fait de réutiliser une prothèse existante, permet de diminuer le temps d'intégration physiologique et psychologique à la suite de l'intervention chirurgicale.

Enfin, comme lors d'une réparation, la prothèse peut également être utilisée comme un porte empreinte pour réaliser une empreinte alginate. Pour éviter que le matériau d'empreinte ne fuse à travers la perte de substance il faudra veiller à la combler à l'aide de compresse humidifiées ou vaselinées.

Ce rebasage est soit provisoire avec l'utilisation du Fitt de Kerr ® soit définitif avec l'utilisation de l'alginate pour l'empreinte.

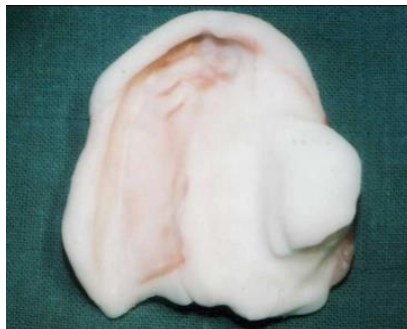

Figure 21. Ancienne prothèse rebasée au Fitt de Kerr ®(40)

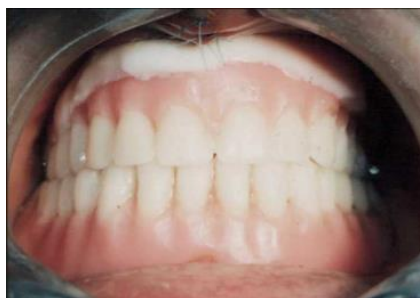

Figure 22. Prothèse rebasée en occlusion(40)

4.2.2 Techniques de réalisation

→ Prothèse Maxillaire – Obturateur

- Perforations inférieures à 1cm - Obturateur simple

La réalisation d'un obturateur simple est relativement aisée, elle varie si le patient est denté ou édenté : (7)

- **Si le patient est denté**, une empreinte alginate de bonne qualité sera réalisée en évitant que le matériau d'empreinte ne fuse au niveau de la perte de substance en la protégeant avec compresse (humidifiée ou vaselinée).

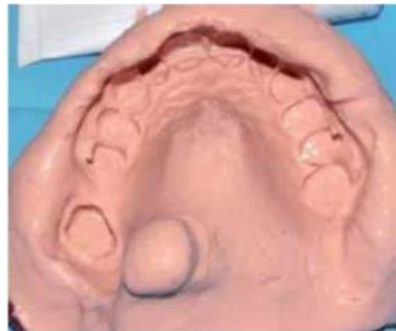

Figure 23. Empreinte alginate pour un obturateur <1cm chez un patient denté(14)

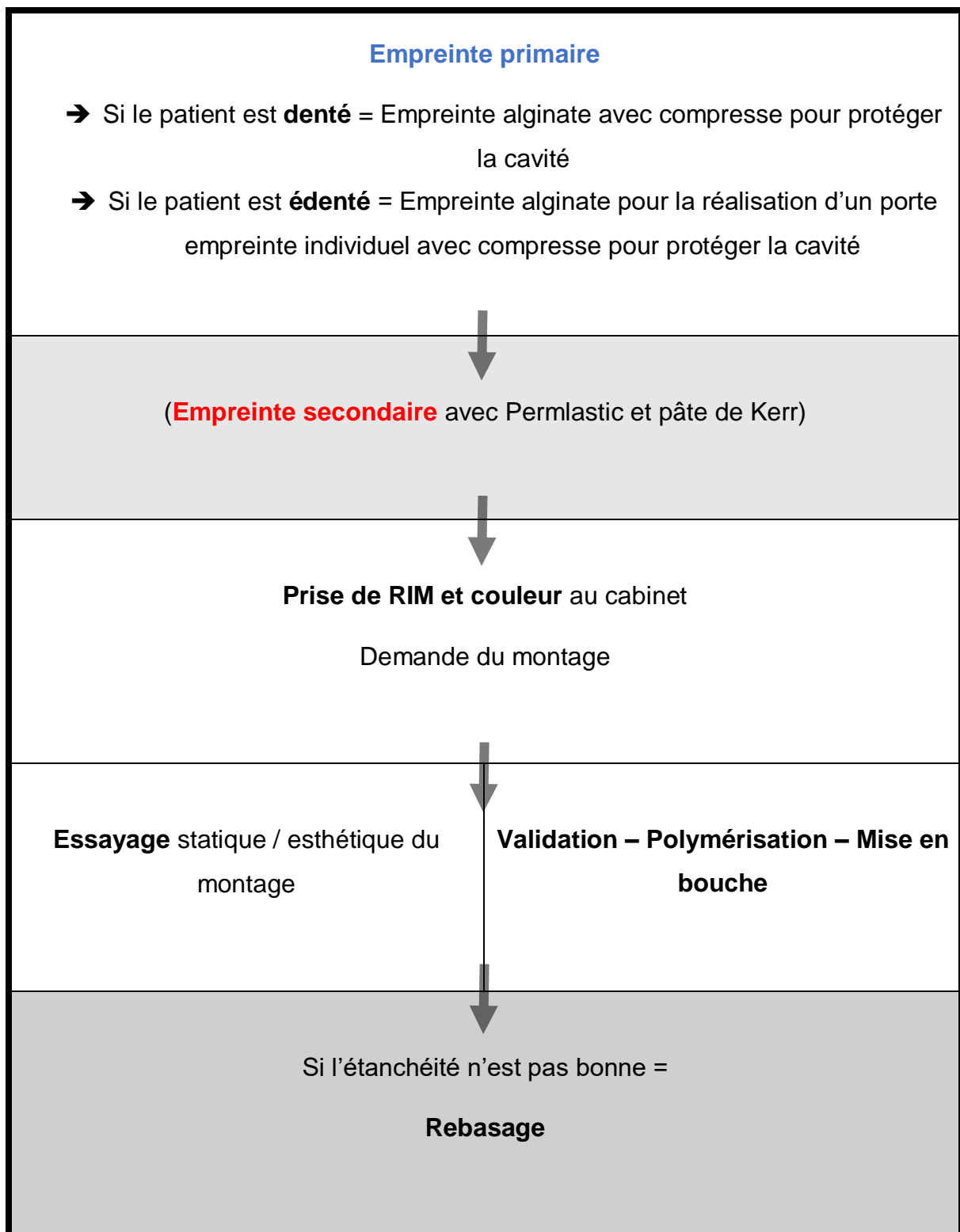
- **Si le patient est édenté**, en premier lieu, une empreinte primaire alginate est réalisée pour demander la réalisation d'un porte empreinte individuel en résine ou en pâte thermoplastique pour faire, dans un second temps, une empreinte secondaire au permlastic avec un marginage à la pâte de Kerr.

Au cabinet, la relation inter maxillaire (RIM) sera prise à l'aide d'une cire suivie de la prise de couleur puis il faut demander au laboratoire le montage pour l'essayage de la prothèse.

La prothèse est polymérisée après validation du montage.

Enfin, si l'étanchéité n'est pas optimale il convient de faire un rebasage à la l'aide d'une résine à prise retardée comme le Fitt de Kerr ® ou avec un silicone de rebasage souple.

Tableau 10. Fiche récapitulative sur la conception d'un obturateur pour perte <1cm



- Perforations supérieures à 1 cm

Le but et les rôles de la prothèse vont varier et évoluer en fonction de la cicatrisation de la perte de substance. Ils seront différents en fonction de la période de traitement.

✓ Prothèse immédiate (7,8,14)

Immédiatement mise en place à la suite de l'intervention, la prothèse sera en place environ deux semaines. Elle assurera une protection et une étanchéité pour les suites opératoires tout en permettant au patient de se nourrir et de boire sans sondes alimentaire.

Avant l'intervention chirurgicale, la préparation d'une plaque palatine est nécessaire. Elle supportera la partie obturatrice.

La mise en occlusion n'est pas recommandée pour éviter tout traumatisme et chocs sur la partie en cours de cicatrisation.

Deux types de patients sont à différencier :

- Les patients dont les limites de la résection chirurgicale sont connues par le chirurgien avant l'opération et transmises au praticien. Il réalise une prothèse immédiate.
- Les patients où l'on va réaliser une prothèse semi-immédiate :
 - Les limites de résection sont impossibles à déterminer avant la chirurgie
 - Le praticien ne voit pas le patient avant l'opération
 - Un lambeau est mis en place pour fermer la perte de substance mais celui-ci nécrose

- Prothèse immédiate

Avant la chirurgie, une empreinte alginate des maxillaires est effectuée. Une fois le modèle coulé, le chirurgien nous indique les limites de la résection chirurgicale prévue.

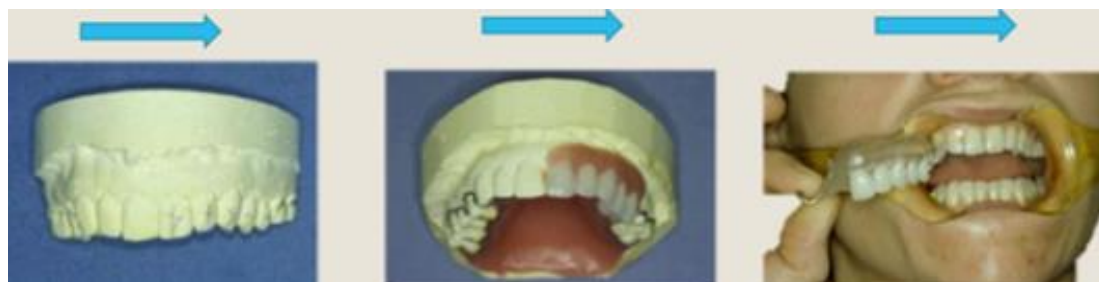


Figure 24. Différentes étapes de la réalisation d'un obturateur immédiat avant la chirurgie (49)

Le modèle de travail est alors préparé selon les limites de la résection et une plaque en résine est préparée. Il est possible de positionner des dents sur cette plaque résine.

L'utilisation d'une plaque en résine transparente est intéressante ici ça elle permettra de visualiser simplement les éventuelles zones de surpression.

C'est en général pendant l'opération, et donc sous anesthésie (pour éviter les douleurs), que la plaque résine est adaptée à la situation clinique.

Le plateau technique de la salle de chirurgie permet de palier à des risques d'hémorragies pendant le rebasage de la plaque.

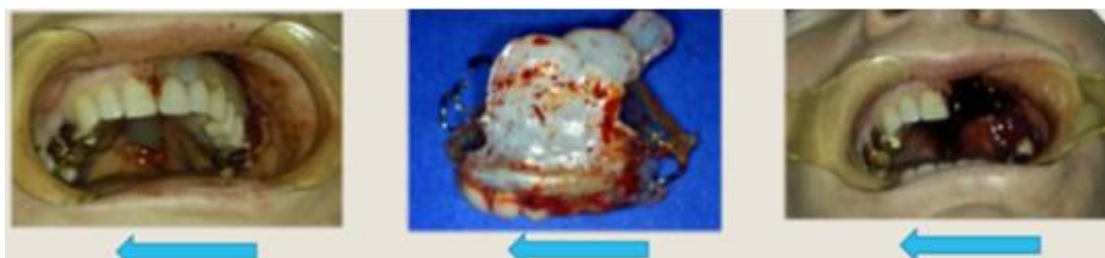


Figure 25. Prise d'empreinte pendant l'opération, sous anesthésie.(49)

Le rebasage de la plaque est réalisée soit :

- au silicone souple pour ce qui est des plus petites pertes de substances
- au Silicone lourd (putty) puis light pour celles de plus grandes tailles.

Cette prothèse sera portée une à deux semaines.

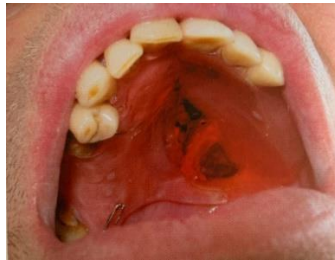

Figure 26. Obturateur immédiat chez un patient denté(3)

- Prothèse semi-immédiate

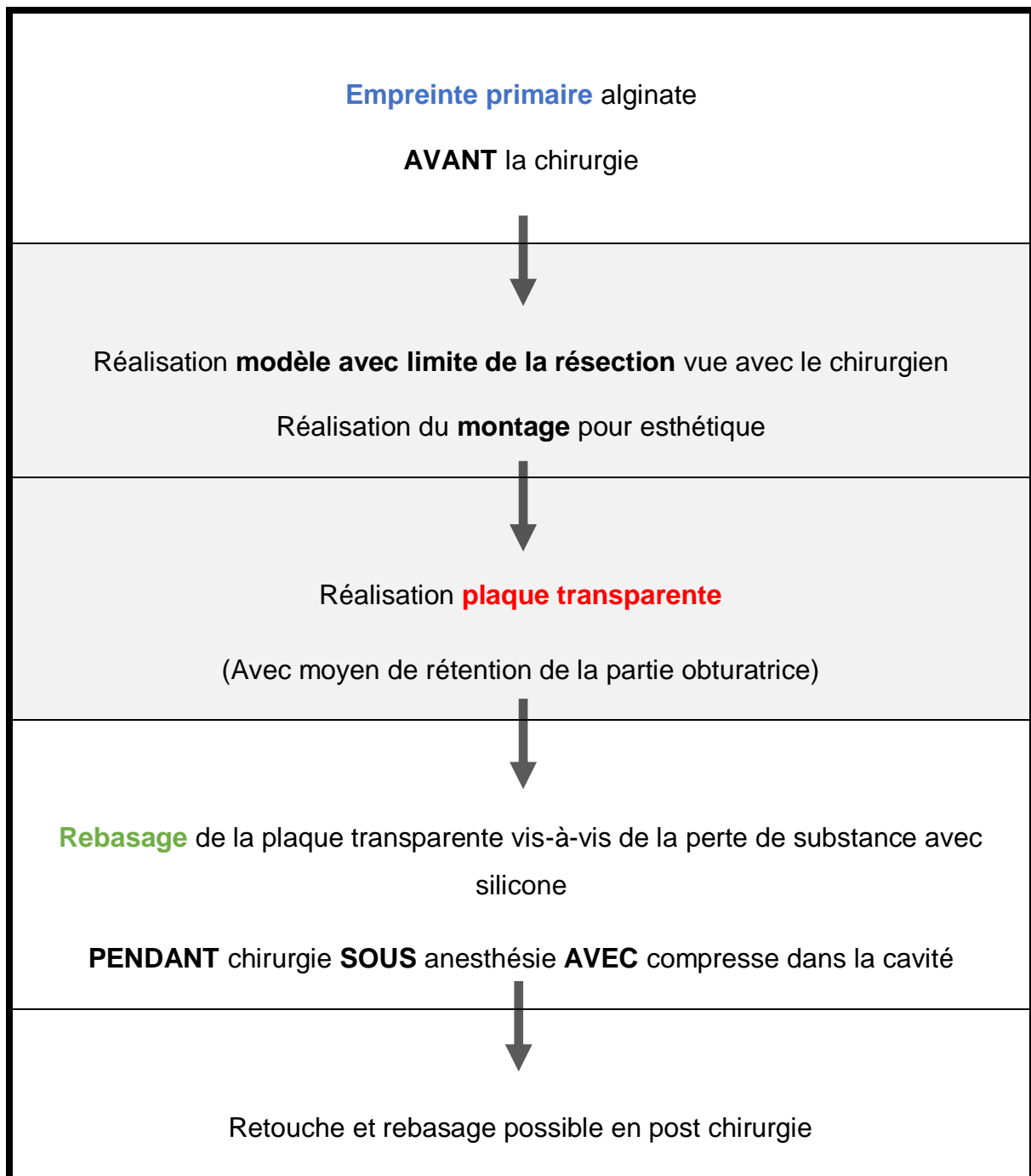
Ces prothèses sont réalisées lorsque :

- Il n'y a pas eu de contact avec un dentiste avant la chirurgie
- Les limites de celle-ci sont impossibles à déterminer avant l'opération
- Un lambeau est tenté pour refermer la perte de substance mais celui-ci nécrose

Elles sont à éviter au maximum car :

- Les empreintes sont algiques
- Les empreintes sont compliquées par les saignements
- Les risques hémorragiques sont présents.

Tableau 11. Fiche récapitulative sur la conception d'un obturateur immédiats pour les pertes >1cm



✓ Prothèse Transitoire (7)

La prothèse sera mise en place après 2 semaines de cicatrisation et son élaboration permet la mastication avec l'ajout de dents et l'obturation jusqu'à la cicatrisation complète de la perte de substance.

Plus elle est étanche, plus elle est acceptée par le patient et pourra servir de prothèse de remplacement après la réalisation de la prothèse d'usage.

Des soins intermédiaires interviennent souvent avec la conception de la prothèse d'usage. Elle demande donc une préparation minutieuse pour être la plus adaptée possible.

Une empreinte primaire à l'alginate est réalisée en plaçant des compresses humidifiées ou vaselinées dans la perte de substance.

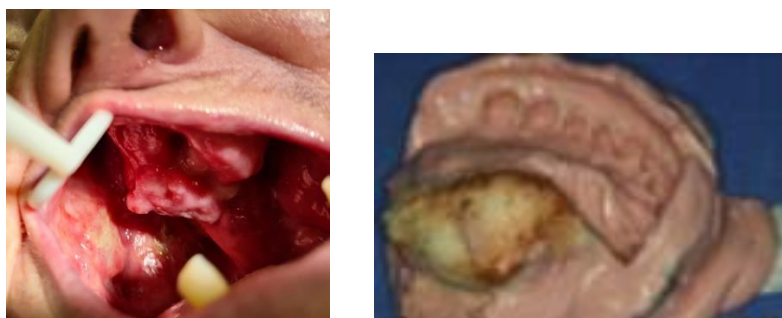

Figure 27. Perte de substance chez une patiente du Dr EGLOFF-JURAS (photo de gauche) et exemple d'empreinte alginate avec compresse dans la cavité (photo de droite) (40)

Cela permet la réalisation d'un porte empreinte individuel. Celui-ci doit être à distance des zones de contre dépouilles et du fond de la cavité.

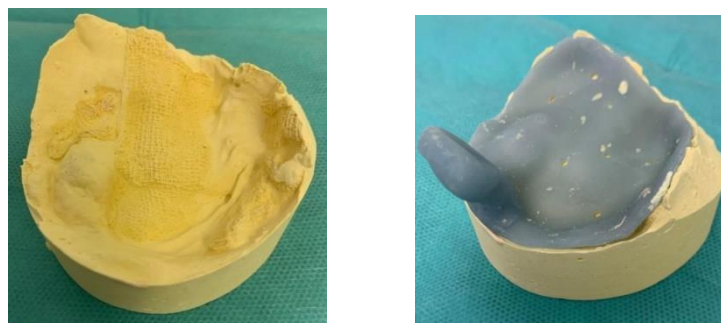

Figure 28. Modèle primaire (à gauche) et PEI (à droite) pour empreinte secondaire alginate (photo du Dr EGLOFF-JURAS)

Le praticien prend une empreinte secondaire à l'alginate à l'aide du porte empreinte individuel. Un modèle en plâtre est coulé à partir de cette empreinte et il convient d'y déterminer, chez les patients dentés, les emplacements de crochet et d'ajouter du plâtre dans le fond de la cavité ainsi que dans les zones de trop fortes contre dépouilles.

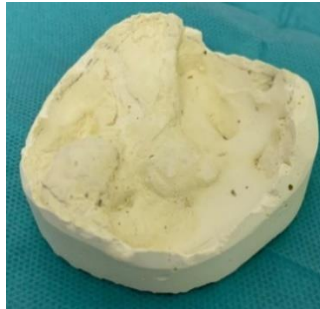


Figure 29. Modèle obtenu grâce au à l'empreinte secondaire sur laquelle la plaque en résine transparente est réalisée (photo du Dr EGLOFF-JURAS)

Le prothésiste y modélise une plaque résine transparente qui épouse au maximum les formes de la cavité.

Quand le praticien la reçoit, il la réajuste puis la rebase au permlastic et à la pâte de Kerr pour le marginage.

Il prend les RIM à l'aide d'un bourrelet de cire sur cette plaque ainsi que la couleur pour réaliser le montage.

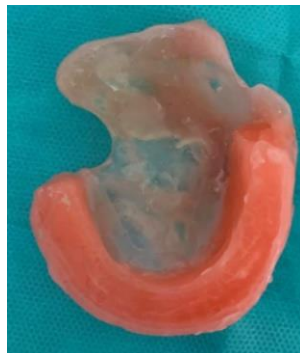


Figure 30. Plaque en résine transparente avec bourrelet de cire pour prendre les RIM (Dr EGLOFF-JURAS)

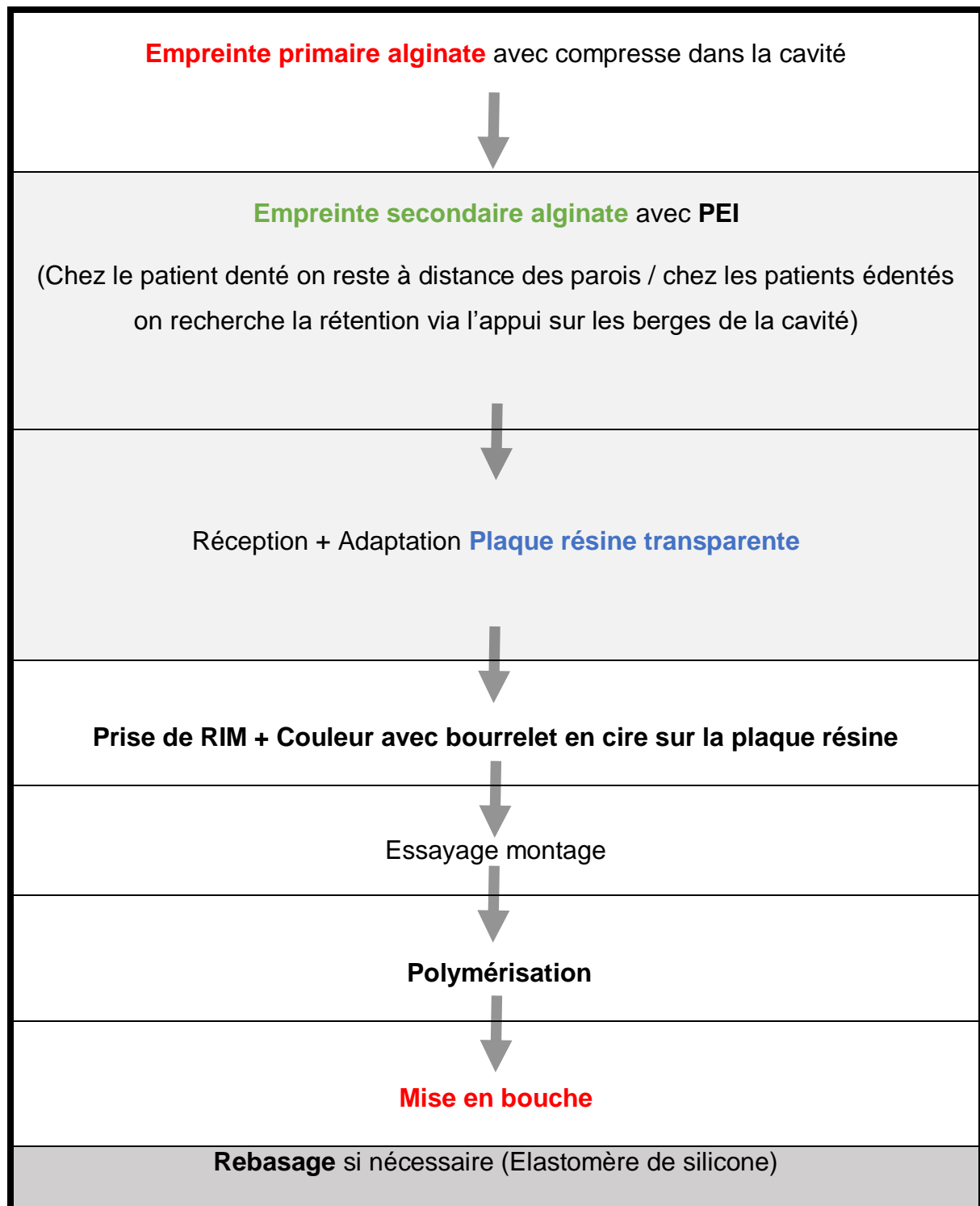
Une fois le montage validé, la prothèse est polymérisée puis mise en bouche au dernier rendez-vous.

Si l'étanchéité n'est pas satisfaisante le praticien utilisera des élastomères de silicone pour un rebasage.

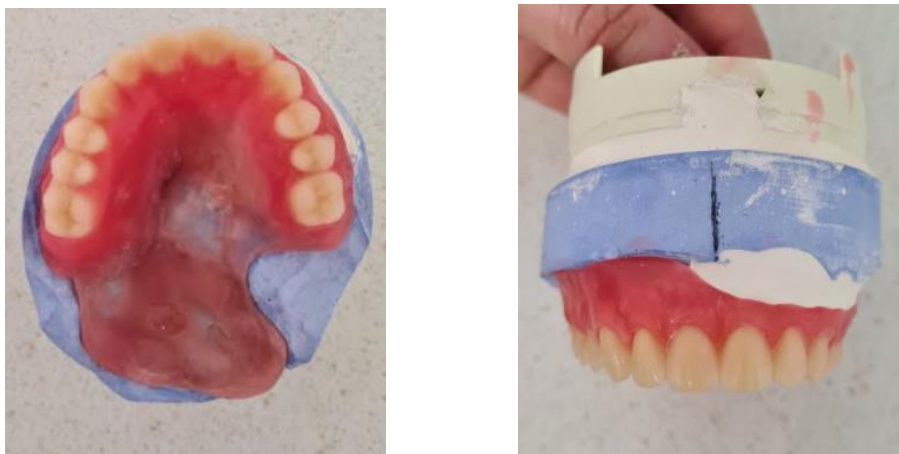

Figure 31. Obturateur transitoire (Dr EGLOFF-JURAS)

Tableau 12. Fiche récapitulative sur la conception d'un obturateur transitoire pour les pertes >1cm



[Pour la réalisation d'un obturateur souple transitoire chez un patient édenté selon BENOIST :

Chez un patient édenté, il faut utiliser un élastomère de silicone. Grâce à sa consistance plastique, il vient s'appuyer sur les parois de la perte de substance et permet une bonne rétention.

En premier, le praticien réalise une empreinte alginate en fin d'intervention avec des compresses humidifiées ou vaselinées pour éviter que le matériau d'empreinte ne fuse. Ces empreintes vont servir à réaliser un modèle en plâtre qui sera rempli de cire sur le fond de la cavité.

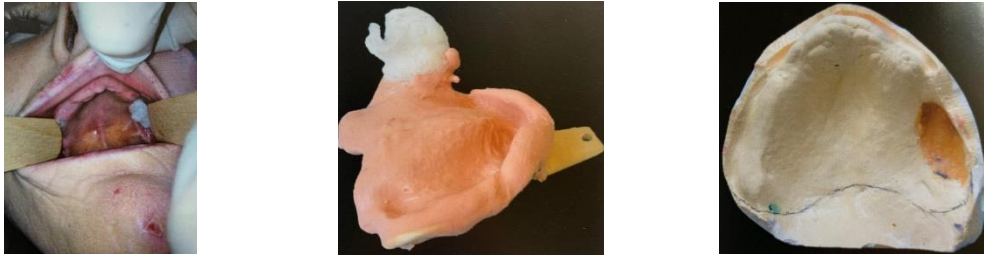

Figure 32. Empreinte primaire avec compresse humide(3)

Puis une galette de silicone de 5mm d'épaisseur est modélisée en l'appliquant contre la paroi, tout en insistant sur les parties rétentives.

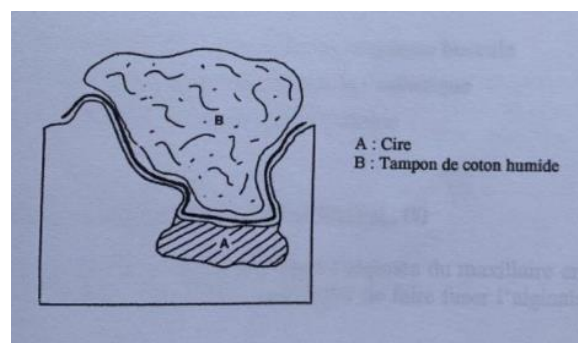


Figure 33. Préparation d'un obturateur immédiat chez un patient édenté selon Benoist(7)

Dès que la réaction de prise débute le silicone est recouvert d'un coton humide. Une fois pris, il faut ajuster cette partie obturatrice en éliminant les parties non nécessaires.

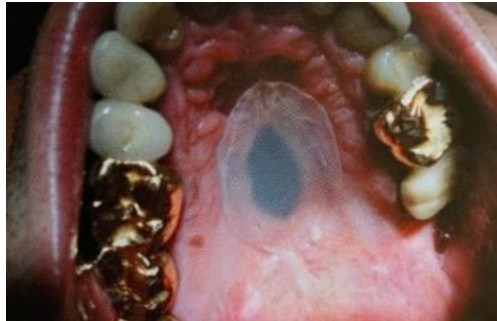

Figure 34. Obturateur souple(3)

Au final, la partie obturatrice est auto rétentive et elle est directement utilisable par le patient.]

✓ Prothèse d'usage

La prothèse d'usage arrive en dernier dans le projet thérapeutique à la suite d'une intervention. La prothèse est réalisée lorsque la cicatrisation est jugée satisfaisante. Elle permet au patient de retrouver la totalité des fonctions, l'esthétique et donc son autonomie.

Elle sera composée de deux parties distinctes : (7)

- La plaque palatine en résine ou en métal
- La partie obturatrice qui sera soit souple (en silicone) qui sera fixe ou détachable (aimanté) soit rigide (en résine) en général creux pour alléger son poids sur la prothèse.

→ Ce travail explique la réalisation d'une **prothèse rigide chez un patient denté**. La conception de l'obturateur souple est plus compliquée à mettre en place en cabinet.

Selon **BENOIST**, le praticien doit favoriser une partie obturatrice rigide pour les patients dentés avec des pertes de substance de faibles étendues. Pour les patients édentés ou qui dépassent la moitié du palais il favorise une partie obturatrice souple. Toutefois ces principes varient en fonction du cas clinique.

Le praticien réalise une empreinte primaire à l'alginate pour demander la conception d'un porte empreinte individualisé à distance des parois et du fond de la perte de substance.



Figure 35. Réalisation empreinte primaire et du modèle en plâtre comblé de cire(3)

À la suite de l’empreinte secondaire, soit le patient a :

- Une surface palatine saine réduite et pas beaucoup de dents, il faut **une plaque résine** pour répartir l’appui sur toute la muqueuse disponible
- Une surface palatine saine plus large avec une hémiarcade complète, il faut **une plaque métallique** avec une partie grillagée comme zone de rétention.

Sur le modèle en plâtre, il convient d’éliminer les zones de trop fortes contre dépouille ainsi que les zones inutiles.

Une couche de cire est modélisée au niveau de la perte de substance pour obtenir la forme de la partie obturatrice. Celle-ci est essayée en bouche puis polymérisée.

Dans un dernier temps on viendra prendre les rapports inter maxillaires puis la teinte pour la finalisation de la prothèse.

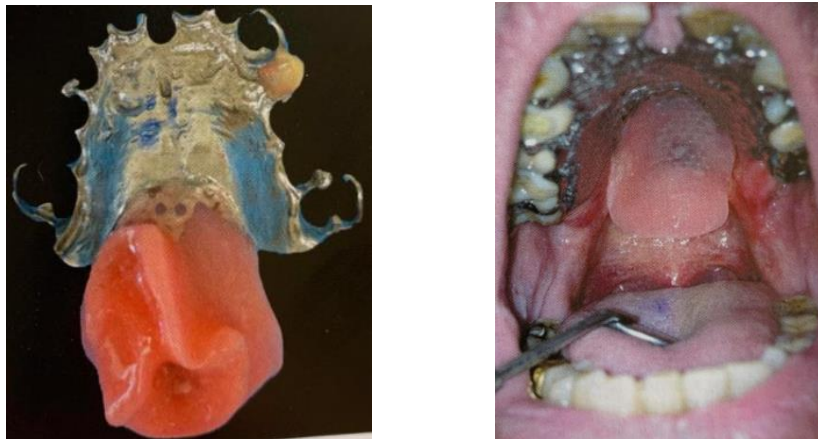
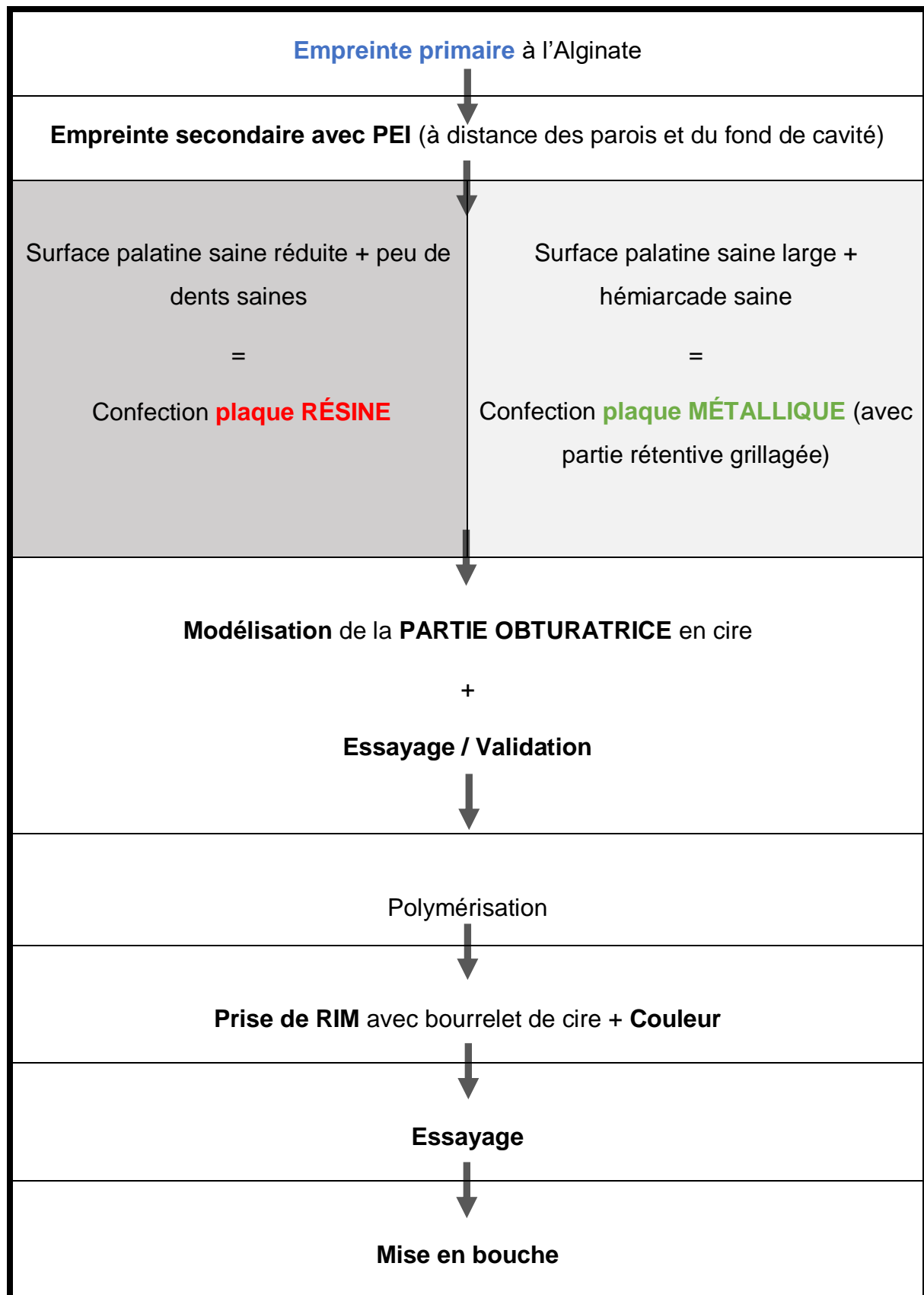
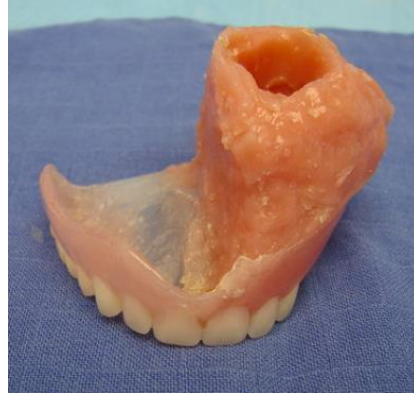
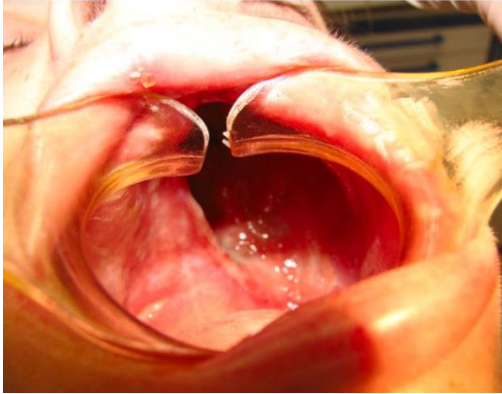

Figure 36. Obturateur d'usage avec plaque palatine métallique et obturateur rigide(3)

Tableau 13. Fiche récapitulative sur la conception d'un obturateur d'usage pour une perte >1cm selon BENOIST



→ Chez un patient édenté total, le praticien peut aussi réaliser, comme pour la prothèse transitoire, une plaque de résine transparente. Celle-ci est marginée à la pâte de Kerr + Permlastic pour la rendre rétentive.



Exemple de prothèse d'usage chez une patiente édentée réalisée avec une plaque de résine transparente de Dr PHULPIN.

→ Obturateurs vélos palatins (3,7,18)

Tout obturateur vélo palatin est, dans un premier temps, constitué d'une plaque palatine. Celle-ci permet d'obturer la fente palatine (si elle est présente) et de supporter la partie d'obturation pharyngienne.

Cette plaque est réalisée différemment si le patient est denté ou édenté :

- Chez un patient **denté** le praticien réalise une plaque palatine classique qui est soit métallique soit résineuse. Elle doit être étanche au niveau de la fente et solidement fixée via des crochets pour supporter le poids de la partie pharyngienne.

Si la limite postérieure de la fente palatine n'est pas clairement définie, il faut s'arrêter, sur un plan vertical, à 3 mm en postérieur des tubérosités et il faut éviter l'extension pour alléger le poids de la prothèse.

- Chez un patient **édenté** le praticien réalise, dans le cas où il n'y a pas de fentes, une prothèse complète avec des joints étanches qui doit assurer un bon maintien pour la partie pharyngienne. S'il y a une fente, il faut utiliser les berges de la fente pour la rétention avec un élastomère de silicone type MYOSIL, car l'effet de vide est impossible.

Dans un second temps, la prothèse se compose d'une partie obturatrice pharyngienne. Que ce soit pour l'obturateur de **SUERSEN** ou de **SCHILTSKY**, sa modélisation prend support sur un fil d'acier inoxydable fixé à la plaque palatine.

Les obturateurs vélos palatins seront compliqués à réaliser en cabinet de par la conception de la partie obturatrice. Les principales difficultés sont liées à la prise d'empreinte la modélisation du porte empreinte.

→ Prothèses mandibulaires

- Mobilisateurs

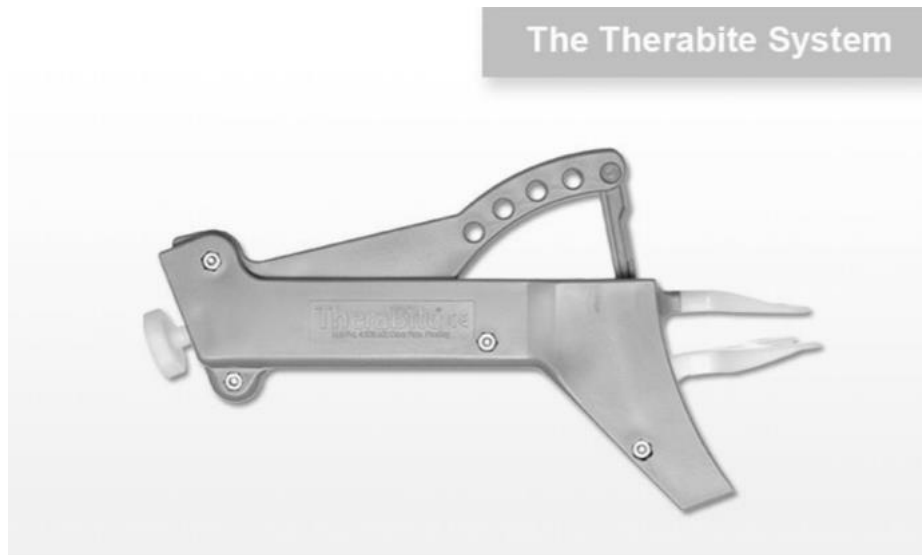

Figure 37. THERABITE Jaw Motion Rehabilitation System

Le système THERABITE(54) doit être utilisé en post-opératoire immédiat. Son utilisation est simple mais doit être régulière pour être efficace et offre la possibilité d'un traitement autonome.

Il est l'équivalent industriel du mobilisateur de BENOIST qui est individuel. Il n'est donc pas spécifique au patient, et se présente sous forme de kit destiné à l'adulte ou à l'enfant. Il est commercialisé par Atos Médical. Le kit se compose de :

- 1 mobilisateur mandibulaire,
- 4 tampons occlusaux,
- 1 support manuel,
- 1 mesureur de champ de mouvement (30 pièces),
- 1 sac de rangement,
- 1 manuel d'utilisation,
- 1 journal de progrès du patient.

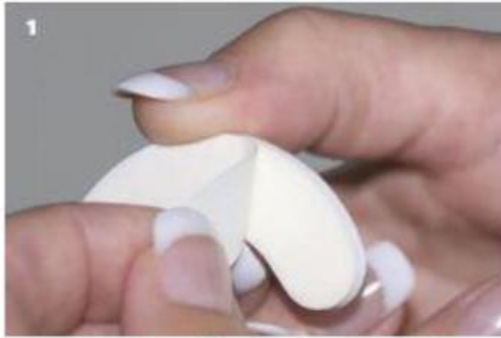La commission d'évaluation des produits et prestations de la HAS(55) a reconnu son service rendu comme suffisant en raison de « l'intérêt thérapeutique des techniques de mobilisation passive de l'articulation temporo-mandibulaire et du retentissement du trismus sur la qualité de vie ».

Cependant son utilisation est contre-indiquée pour les cas de mandibulectomie non-interruptrice ou d'ostéoradionécrose déclarée car la tension peut créer un risque de fracture de l'os mandibulaire.

C'est un mobilisateur passif qui opère dans le sens vertical. Il est conseillé pour augmenter l'amplitude de l'ouverture buccale après un traitement de cancer de tête et cou. Mais a une efficacité équivalente d'un traitement physique pour le traitement d'un trismus passagé (plus utile dans la première semaine de traitement).

Il est essentiel d'expliquer au patient comment utiliser l'appareil et remplir le suivi. Le protocole est expliqué sur le site **d'Atos médical** :(54)

1. Il faut mesurer l'amplitude d'ouverture buccale du patient à l'aide des réglettes qui sont dans le kit.
2. Placer les tampons occlusaux sur les arcades mandibulaire et maxillaire.
3. Mettre en place les arcades mandibulaire et maxillaire en bouche
4. Appuyez doucement sur le levier du mobilisateur jusqu'à obtenir une ouverture maximale qui reste confortable pour le patient.
5. Puis ajuster l'ouverture maximale à l'aide du bouton d'ouverture fin placé au bout du mobilisateur THERABITE.



1 Peel off tape from Bite Pad to apply the Bite Pads to the mouthpieces.



2 The longer the Bite Pads sit on the mouthpieces, the stronger they adhere.



3 Place mouthpieces comfortably between teeth



4 Squeeze the Lever gently to the point of resistance. Hold for 7 seconds.



5 Slowly close the mouth and pause for 7 seconds.



6 Squeeze the Lever again to the point of resistance and hold for 7 seconds.

Figure 38. Protocole du système Therabite(56)

Le protocole proposé par une étude est :

- Répéter l'exercice 7 fois par jour
- Pour 7 répétitions par session
- En tentant de maintenir l'étirement pendant 7 secondes.

C'est au patient d'ajuster l'ouverture du mobilisateur en augmentant progressivement son amplitude. Il est important de ne pas ressentir de douleurs, sinon il faut diminuer. Plus l'utilisation sera régulière, plus son efficacité sera ressentie.

Il existe une **alternative** moins chère et simple à mettre en place pour le patient. Il convient de se procurer des abaisses langues et de les placer entre les arcades. Ensuite le patient vient insérer de nouveaux abaisses langues entre les premiers et ainsi de suite pour gagner de l'amplitude.

Il faudra se limiter à une ouverture maximale sans douleurs pour le patient.

Le patient pourra suivre le même protocole que le système THERABITE. Plus le protocole sera régulier plus le patient retrouvera de l'amplitude d'ouverture buccale.

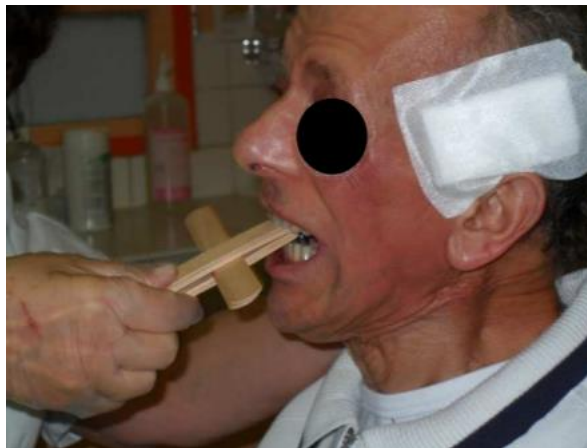

Figure 39. Utilisation des abaisses langues en tant que mobilisateur(51)

4.3 Mise en bouche – Étapes de vérification (3,7,18)

Comme citer plus haut, la prothèse maxillofaciale doit remplir des impératifs qui seront essentiel pour la guérison et la réinsertion du patient.

En effet, le praticien vérifie :

1) La triade de HOUSSET (stabilisation, rétention, sustentation) doit garantir une bonne stabilité à la prothèse en statique et en dynamique.

→ Pour cela il faut réaliser des tests d'occlusions statique et dynamiques

2) Si l'étanchéité est bonne pour ne pas laisser les flux salivaires, alimentaires, d'airs passer d'une cavité à une autre.

→ Le praticien demande au patient alors de boire pour tester l'étanchéité.

→ Il fait des tests phonétiques pour ce qui est du passage de l'air avec la prononciation de consonne et de voyelles

→ Il demande au patient de souffler seulement par le nez ou seulement pas la bouche selon la lésion.

3) La prothèse doit être légère pour que ses moyens de rétentions ne subissent pas de surcharge.

Elle est essentielle chez un patient édenté ou le seul maintien seront les joints résistants d'une prothèse amovible complète ou son maintien via la pelote obturatrice souple qui prend appui sur les berges de la lésion.

→ Il faut voir à l'essayage si la prothèse tient correctement malgré la partie obturatrice.

→ Il est possible de creuser une partie obturatrice en résine

→ Le praticien prends la décision de se diriger vers une partie obturatrice souple en silicone si la partie obturatrice en résine gêne le maintien de la prothèse.

4) L'aspect esthétique est important. La prothèse redonner l'image qu'à le patient de soi ou doit être invisible. Elle peut ainsi soutenir les tissus mous qui avait perdu leurs maintiens. Sur une prothèse d'usage, les dents manquantes sont ajoutées. Elles respectent avec similarité les dents

manquantes en respectant leurs teintes, leur forme en fonction de la morphologie du patient.

Ce résultat est essentiel car il joue un rôle important dans le processus de guérison psychologique.

- Il faut observer dans l'harmonie, la symétrie du visage
- Regarder le profil du patient pour les dents antérieures qu'il n'y ait pas de bombé
- Définir la ligne du sourire, le milieu incisif centré, la couleur, la forme des dents
- Le praticien demande au patient de se regarder dans un miroir pour voir ce qu'il en pense
- Comparer le résultat des photographies du patient avant l'opération

5) La prothèse doit être neutre c'est-à-dire qu'elle doit être maintenue sans douleur et sans gêner à la cicatrisation des tissus.

- Il faut demander au patient s'il n'y a pas de douleur ou d'appui trop conséquent. Souvent le praticien ne retouchera la prothèse qu'au rendez-vous de contrôle une semaine après la mise en bouche car il faut qu'il l'utilise.

4.4 Conseil sur l'adaptation et l'entretien de la prothèse

Lors de la mise en bouche, le praticien doit avertir le patient qu'une adaptation sera nécessaire. Elle prend plus ou moins de temps selon les cas clinique et plus les conseils donnés seront nombreux et détaillés, plus cette adaptation sera aisée.

Dans le cadre de la prothèse maxillofaciale, l'adaptation sera plus longue et difficile mais généralement le patient s'y soumet car son autonomie et le retour à sa vie sociale en dépendent.

Ainsi, le praticien doit donner des conseils sur l'adaptation de la prothèse :

- Expliquer au patient que **la mastication et la déglutition** ne seront pas comme avant. Musculairement et dans la perception de ces fonctions, la prothèse changera les habitudes du patient. Il faut progressivement augmenter la taille des morceaux et la dureté des aliments utilisés
- Il est possible que le patient rencontre **des pertes de goûts, des réflexes nauséux ou des hyper salivations**
- Pour ce qui est de **la phonétique**, il faut conseiller au patient de lire à voix haute. C'est généralement dû à la nouvelle position des dents et peut durer quelques semaines chez certain patient. Le patient peut s'exercer sur des mot clés comme « SAUCISSON » ou des phrases d'entraînement comme « Les chaussettes de l'archiduchesse sont-elles sèches ? Archi-sèches ? » ou « Un chasseur sachant chasser doit savoir chasser sans son chien. » ou encore de compter à haute voix.
- La prothèse peut aussi **blessar les muqueuses** dans de premiers temps. Il est important d'en informer le praticien pour effectuer de possible retouche. De plus les muqueuses sur lesquelles s'appuient les prothèses ont besoin d'être nettoyée, massée et les mettre au repos pendant la nuit.
- **La rétention et la stabilisation** de la prothèse n'est pas définitive. Les muscles et les muqueuses vont évoluer et s'adapter et ainsi permettre un meilleur maintien.

De plus, le patient doit suivre des règles d'hygiènes précises :(57)

- Il faut nettoyer la prothèse entre chaque repas ainsi qu'au couché.
- Utiliser une brosse à dent dédiée trouvable en pharmacie ou une brosse à dent souple.
- Les dents sur la prothèse sont aussi concernées par les dépôts de calcaires. Il est nettoyable via l'utilisation d'un insert ultrasonique.
- Pour les tâches il faut conseiller au patient des pastilles de nettoyage.
- La prothèse est déposée pendant la nuit dans un verre d'eau ou une boîte fermée gardant l'humidité.
- Il faudra faire attention à l'entretien des pelotes obturatrices souples en silicones qui peuvent être plus fragiles. Il ne faudra pas la nettoyer en grattant à l'aide d'une brosse à dent rigide mais favoriser une brosse à dent souple.

4.5 Suivi clinique / Modification à long terme

Le praticien doit faire attention à plusieurs points au niveau du suivi des prothèses maxillo-faciale :

- Colonisation bactério-fongique des prothèses souples (silicone)
- Blessure due à la mise en place de la prothèse par le patient
- Évolution de la lésion dépendante de l'origine de celle-ci (voir avec chirurgien et oncologue)
- L'évolution de la prothèse et les retouches envisagées dépendent de la cicatrisation de la lésion.
- Réadaptation en cours avec le kinésithérapeute pour les prothèses mandibulaires. Il faut rester en contact pour voir s'il y a une possible évolution.(51)

5 Conclusion

En cabinet libéral, il peut exister quelques appréhensions à réaliser une prothèse maxillofaciale.

En effet, les étiologies et les contextes médico-chirurgicaux souvent lourds, entraînent des spécificités et des contraintes propres à chaque cas. A cela s'ajoute la faible formation en faculté ainsi que la méconnaissance des matériaux à utiliser.

Ces appréhensions impliquent que la prothèse maxillo-faciale soit réalisée en milieu hospitalier. Ceci qui n'est pas nécessaire dans tous les cas cliniques.

Ce travail a permis de démystifier cette pratique trop souvent écartée de la prothèse conventionnelle.

A travers la description des différents examens qui constituent la démarche diagnostique ainsi que la présentation des différentes prothèses existantes, le praticien est en mesure de savoir quelle prothèse choisir et s'il est possible ou non de réaliser au sein du cabinet.

Il peut alors suivre les fiches techniques de réalisation en utilisant les matériaux adéquates tout en évitant les risques mis en évidence.

Le domaine de la prothèse maxillo-faciale connaît des améliorations dans la réhabilitation prothétique grâce à des avancées techniques et chirurgicales.

La conception et la fabrication assistée par ordinateur améliore la précision grâce à de nouveaux scanner intra-oraux et un gain de temps et une diminution des erreurs possibles avec la suppression des étapes d'empreintes et de couler de modèles.

La chirurgie reconstructrice fait des progrès sur les choix des sites donneurs et les techniques employées. Cela permet une meilleure stabilisation de la prothèse et une reconstruction esthétique pour une réintégration sociale réussie.

Pour conclure, la prothèse maxillo-faciale est un domaine prothétique qui n'a cessé d'évoluer au cours de ces dernières décennies. Elle a un impact décisif dans le projet thérapeutique via son rôle fonctionnel mais aussi grâce à son rôle social en améliorant la qualité de vie du patient.

Bibliographie

Références papiers :

1. Lejoyeux J. Prothèse complète, Tome I : Examen clinique, traitement pré-prothétique, matériaux et techniques d'empreintes. 3e édition. Paris : Maloine ; 1976. 577 p.
3. Vigarios E. La prothèse maxillo-faciale. Malakoff : Éditions CdP ; 2015. 176 p.
6. El Achhab I. La prothèse maxillo-faciale au sein d'un centre de lutte contre le cancer. Actual Odonto-Stomatol. 2012 ; (258) : 175-91.
7. Lalire N. La prothèse maxillo-faciale et l'omnipraticien. [Nancy] : Université Henri Poincaré Nancy I. Faculté d'Odontologie ; 1997. 132 p.
9. Bénateau H, Compère JF, Labbé D, Cantaloube D. Traumatismes de la face par arme à feu en pratique civile. Dans : EMC - Chirurgie orale et maxillo-faciale. 2000 ; 1-7. [Article 22-075-B-10]
12. Grosjean L. Les tumeurs malignes au niveau du maxillaire : prise en charge des patients et qualité de vie après réhabilitation. [Nancy] Université de Lorraine. Faculté d'Odontologie ; 2010. 229p.
13. Lezy JP, Princ G. Stomatologie et pathologie maxillo faciale. Paris : Elsevier Masson ; 1987. Tumeurs bénignes et kystes des maxillaires ; p. 98–103.
15. Marx RE. Osteoradionecrosis: A new concept of its pathophysiology. J Oral Maxillofac Surg. 1983 ; 41(5) : 283-8.
16. Navazesh M, Kumar SKS. Xerostomia: prevalence, diagnosis, and management. Compend Contin Educ Dent. 2009; 30(6): 326-8, 331-2; quiz 333-4.
18. Destruhaut F, Eclassan R, Pomar P, Hennequin A, Vigarios E, Dichamp J, et coll. Approche prothétique des divisions vélo-palatines séquellaires : classification actualisée à visée thérapeutique. Cah Prothese. 2014 ; (165) : 61-67.
19. Destruhaut F, Fusaro S, Vigarios E, Pomar P, Toulouse E. Prothèses Maxillo-Faciale et Syndrome EEC. Strat Prothétique. 2008 ; (2) : 143-150.

20. Narongroeknawin P, Danila MI, Humphreys LG, Barasch A, Curtis JR. Bisphosphonate-associated osteonecrosis of the jaw, with healing after teriparatide: a review of the literature and a case report. *Spec Care Dentist*. 2010; 30(2): 77-82.
21. Ben Slama L, Szpirglas H. Pathologies de la muqueuse buccale. Paris : Elsevier ; 1999. 308 p.
22. Thierry G, Haen P, Guyo L. Noma. Dans : EMC - Médecine buccale. 2015 ; 10(2) : 1-6. [Article 28-365-P-15]
23. Raoul G, Maes JM, Pasquier D, Nicola J, Ferri J. Ostéoradionécroses des maxillaires (maxillaire et mandibulaire). Dans : EMC - Stomatologie. 2005 ; 1(4) : 255-76. [Article 22-062-D-20]
24. Tourot J. Traitements des communications bucco sinusiennes. [Nice] : Université côte d'Azur. Faculté de chirurgie dentaire Nice ; 2013. 75 p.
25. Anzalone JV, Vastardis S. Oroantral communication as an osteotome sinus elevation complication. *J Oral Implantol*. 2010; 36(3): 231-7.
26. Lerat J, Aubrie K, Brie J. Communications bucco-sinusiennes. EMC - Oto-rhino-laryngologie. 2011 ; 1-10. [Article 20-480-M-10]
27. Aramany MA. Basic principles of obturator design for partially edentulous patients, Part I: Classification. *Journal Prosthet Dent*. 1978; 40(5): 554-7.
29. Boutault F, JR. Paoli, F Lauwers. Reconstruction chirurgicale des pertes de substance des maxillaires. Dans : EMC - Stomatologie. 2005 ; 1-9. [Article 22-087-E-10]
30. Calas-Bennasar I, Bousquet P, Jame O, Orti V, Gibert P. Examen clinique des parodontites. Dans : EMC - Odontologie. 2005 ; 1(2) : 181-91. [Article 23-442-A-10]
31. Beumer J, Marunick MT, Esposito SJ. Maxillofacial rehabilitation: surgical and prosthodontic management of cancer-related, acquired, and congenital defects of the head and neck. 3e édition. Hanover Park, IL: Quintessence Pub.; 2011. 468 p.
32. Desjardins RP. Obturator prosthesis design for acquired maxillary defects. *J Prosthet Dent*. 1978 ; 39(4) : 424-35.

33. Attal S, Kaleka R. Démarche qualité pour la radiologie intrabuccale en odontologie : pourquoi, comment ? *Real Clin.* 2008 ; 19(2) : 101-113.
34. Commission internationale de protection radiologique. Recommandations 2007 de la Commission internationale sur la protection radiologique. Paris : Lavoisier ; 2007. 415 p.
35. Laudenschlag P, Bonneau E, Korach G. Radiographie panoramique dentaire et maxillo-faciale. Paris : Masson ; 1977. 117 p.
36. Bellaiche N. Guide pratique du cone beam en imagerie dento-maxillaire. Paris : CdP ; 2016. 382 p.
38. Palser FA. Manuel de radiologie dentaire et maxillo-faciale. Paris : Doin ; 1987. 374 p.
39. Begin P. Problèmes fonctionnels rencontrés lors de la réhabilitation prothétique des pertes de substance palatines acquises: à propos de 28 cas. [Nancy] : Université de Nancy I. Faculté de chirurgie dentaire ; 1987. 140p.
40. Benfdil F, Bentahar O, Benamar A, Aguenou A, Ahmed A. Prise en charge des pertes de substances maxillaires intérêt des résines à prise retardée. *Actual Odonto-Stomatol.* 2008 ; (241) : 75-84.
41. Benoist M, Lecacheux B, Leydier MC, Psaume J, Cernea P. Réhabilitation et prothèse maxillo-faciales. Paris : Julien Prélat ; 1978. 454 p.
42. Audinot D. Obturateur souple et rigide dans l'appareillage des pertes de substance maxillaires acquises: à propos d'une étude menée dans les centres anti-cancéreux et les facultés de chirurgie dentaire [Thèse d'exercice]. [Nancy] : Université de Nancy I. Faculté de chirurgie dentaire ; 1994.
43. Gingembre L. La plaque palatine acrylique en prothèse maxillo-faciale : rôle dans les cas de pertes de substance acquises [Thèse d'exercice]. [Nancy] : Université de Nancy I. Faculté de chirurgie dentaire ; 1990.
44. Maire F, Kreher P, Toussaint B, Dolivet G, Coffinet L. Prosthesis fitting after maxillectomy : an indispensable factor in acceptance and rehabilitation. *Rev Stomatol Chir Maxillofac.* 2000 ; 101(1) : 36-8.

45. Nouassi S. Prothèse obturatrice des défauts maxillaires [Mémoire]. [Nancy] : Université Nancy I. Faculté de chirurgie dentaire ; 2003. 39 p.
47. Azhari M, Rokhssi H, Benfdil F, Merzouk N, Bentahar O. La réhabilitation prothétique d'une perte de substance vélo-palatine : à propos d'un cas clinique. Actual Odonto-Stomatol. 2017 ; (286) : 1-10.
48. Vo Quang S, Dichamp J. Appareil manducateur et prothèse maxillo-faciale : de la pathologie à la fonction retrouvée. Rev Stomatol Chir Maxillofac Chir Orale. 2016 ; 117(6) : 379-87.
49. Juras C. La prothèse maxillofaciale [Enseignement 5^{ème} année]. [Nancy] : Université de Lorraine. Faculté de chirurgie dentaire ; 2017.
50. Ferhat D. Réhabilitation orale après perte de substance mandibulaire interruptrice latérale chez l'édenté total : à propos d'un cas clinique [Thèse d'exercice]. [Lyon] : Université Claude Bernard-Lyon I. Faculté de chirurgie dentaire ; 2015. 55 p.
51. Hugo M. Prise en charge masso-kinésithérapique des patients atteints de cancers des voies aéro-digestives supérieures [Thèse d'exercice]. [Nancy]: Université de Lorraine. Faculté de chirurgie dentaire ; 2011. 151 p.
52. Denel P. La réhabilitation maxillo-faciale après hémimandibulectomie. [Thèse d'exercice]. [Lille] Université de Lille II. Faculté chirurgie dentaire ; 1985.

Références internet :

2. ANAES (Agence nationale d'accréditation et d'évaluation en santé). Le dossier du patient en odontologie [Internet]. 2000. Disponible sur : https://www.has-sante.fr/upload/docs/application/pdf/2010-10/dossier_patient_en_odontologie_2000.pdf
4. Gauthier R. Indications et contre-indications de l'implantologie [Internet]. [cité 14 févr 2020]. Disponible sur : <http://r.gauthier.pagesperso-orange.fr/indicationsetcontrindications.htm>
5. Remy C. La relation patient praticien facilitée par une équipe de travail soudée [Internet]. [cité 23 sept 2020]. Disponible sur : <https://hal.univ-lorraine.fr/hal-01732007/document>
10. HAS (Haute autorités de santé). Cancers des voies aéro-digestives supérieures [Internet]. 2012. Disponible sur : https://www.has-sante.fr/jcms/c_892164/fr/ald-n-30-cancer-des-voies-aero-digestives-superieures
11. Barthélémy I, Sanajust JP, Revol P, Mondié JM. Cancers de la cavité buccale : Préambule, épidémiologie, étude clinique. Dans : EMC - Chirurgie orale et maxillo-faciale. 2005 ; 1-13. [Article 22-063-A-10] [Internet]. [cité 23 sept 2020] <https://dokumen.tips/documents/cancers-de-la-cavite-buccale-preambule-epidemiologie-etude-clinique.html>
14. Bouhassoun H, Messirdi B, Marhoum S, Ramdani A. L'apport de la prothèse maxillo faciale obturatrice dans les cas de perte de substance maxillaire [Thèse d'exercice]. [Tlemcen] : Université Abou Bekr. Faculté de Médecine département dentaire ; 2018 [cité 1 févr 2020]. Disponible sur : <http://dspace.univ-tlemcen.dz/handle/112/13197>
17. SFCPP (Section Française de Chirurgie plastique pédiatrique). Les fentes labiales et palatines [Internet]. 2018 [cité 16 sept 2020]. Disponible sur : <https://chirurgie-plastique-pediatrique.fr/page/les-fentes-labiales-et-palatines>

28. Bendhouka M. Pertes de substances maxillaires – enseignement pathologies et chirurgies buccales [Internet]. Université d'Oran 2019/2020 [cité 25 sept 2020]. Disponible sur : http://www.facmed-univ-oran.dz/ressources/fichiers_produits/fichier_produit_2873.pdf
37. SFCO (Société Française de Chirurgie Orale). Quizz diagnostic [Internet]. 2014 [cité 14 sept 2020]. Disponible sur : <https://societechirorale.com/diagnostic/voir-cas/14>
46. Ameli. CCAM en ligne : Par mot-clé [Internet]. [cité 19 févr 2020]. Disponible sur : <https://www.ameli.fr/accueil-de-la-ccam/trouver-un-acte/rechercher-un-acte.php>
53. Martin C. Les systèmes d'attaches en prothèse partielle amovible coulée [thèse d'exercice]. [Toulouse] : Université Toulouse III Paul Sabatier. Faculté de chirurgie dentaire ; 2015 [cité 15 sept 2020]. Disponible sur : <http://thesesante.ups-tlse.fr/800/>
54. Atos. TheraBite® Jaw Motion Rehabilitation System™ [Internet]. [cité 15 sept 2020]. Disponible sur : <https://www.atosmedical.fr/product/therabite-jaw-motion-rehabilitation-system/>
55. CNEDiMITS (Commission nationale d'évaluation des dispositifs médicaux et des technologies de santé). Avis HAS sur le système Therabite [Internet]. [cité 18 sept 2020]. Disponible sur : [https://www.has-sante.fr/upload/docs/evamed/CEPP-5192_THERABITE_07_mars_2017_\(5192\)_avis.pdf](https://www.has-sante.fr/upload/docs/evamed/CEPP-5192_THERABITE_07_mars_2017_(5192)_avis.pdf)
56. Atos Medical. Buy Atos Medical TheraBite Jaw Motion Rehabilitation System [Internet]. [cité 16 sept 2020]. Disponible sur : <https://www.healthproductsforyou.com/p-atos-medical-therabite-jaw-motion-rehabilitation-system.html>
57. Cornut C. Hygiène pour l'entretien des prothèses dentaires amovibles. [Internet]. [cité 18 sept 2020]. Disponible sur : https://www.hug.ch/sites/interhug/files/technique_soins/pdf/annexe_hygiene_pour_entretien_des_protheses_dentaires_amovibles.pdf

Table des matières

1	Introduction problématique_____	12
2	Analyse pré-prothétique_____	19
2.1	Examen médical _____	19
2.2	Examen de la lésion _____	22
2.3	Examen extra-oral et intra-oral _____	30
2.4	Examen Radiographique_____	33
2.5	Examen fonctionnel _____	35
3	Choix de la prothèse _____	37
3.1	Prothèse Maxillaire _____	37
3.1.1	Perforations palatines inférieures à 1cm - Obturateur simple _____	37
3.1.2	Perforations palatines supérieures à 1 cm _____	38
3.1.3	Possibilité de la réalisation en cabinet libéral _____	42
3.1.4	Cotation_____	43
3.2	Obturbateurs vélos palatins_____	44
3.2.1	Présentation _____	44
	➔ Voiles divisés _____	45
	➔ Voiles trop courts _____	45
3.2.2	Possibilité de la réalisation en cabinet libéral _____	46
3.2.3	Cotation_____	47
3.3	Prothèses mandibulaire _____	48
3.3.1	Rôle du praticien en omnipratique _____	48
3.3.2	Rôle du kinésithérapeute _____	51
3.3.3	Mobilisateurs mandibulaires _____	53
	➔ Possibilité de la réalisation en cabinet libérale _____	58
	➔ Cotations_____	58
3.3.4	Appareils guides _____	59
	➔ Possibilité de la réalisation en cabinet libérale _____	61
	➔ Cotations_____	61
3.4	Autres dispositifs _____	62

3.4.1	Prothèse de recouvrement pour correction de l'articulé _____	62
3.4.2	Appareil de distension des cicatrices vicieuses _____	63
3.4.3	Appareil de réduction et de contention _____	63
3.5	Questions à se poser lors du premier rendez-vous _____	64
4	Réalisation de la prothèse maxillofaciale _____	66
4.1	Impératifs cliniques de la prothèse maxillofaciale _____	66
4.2	Différentes étapes de réalisation _____	69
4.2.1	Modification d'une prothèse existante/ Rebasage _____	69
4.2.2	Techniques de réalisation _____	70
	→ Prothèse Maxillaire – Obturateur _____	70
	▪ Perforations inférieures à 1cm - Obturateur simple _____	70
	▪ Perforations supérieures à 1 cm _____	72
	→ Obturateurs vélos palatins _____	85
	→ Prothèses mandibulaires _____	87
	▪ Mobilisateurs _____	87
4.3	Mise en bouche – Étapes de vérification _____	91
4.4	Conseil sur l'adaptation et l'entretien de la prothèse _____	93
4.5	Suivi clinique / Modification à long terme _____	95
5	Conclusion _____	96

Vu la demande du doyen de la faculté d'odontologie de Lorraine sur le rapport du jury :

Président : J. M. MARTRETTE – Professeur des universités
Membre du jury : C. EGLOFF-JURAS – Maître de conférences des universités (Directrice de thèse)
Membre du jury : B. PHULPIN – Maître de conférences des universités
Membre du jury : C. GERBER – Assistante hospitalier universitaire

le président de l'université de Lorraine autorise

Monsieur Nicolas JUNGLING

né à METZ (Moselle) le 10 février 1992,

à soutenir et imprimer sa thèse en vue d'obtenir le diplôme d'État de docteur en chirurgie dentaire intitulée :

« LA PROTHÈSE MAXILLO-FACIALE : GUIDE À L'USAGE DE L'OMNIPRATICIEN »

Nancy, le 20 octobre 2020

N° autorisation : 11480 C

Le président de l'université de Lorraine



P. MUTZENHARDT

JUNGLING Nicolas – La prothèse maxillo-faciale : guide à l’usage de l’omnipraticien

Nancy 2020 : 108 pages 39 figures 13 tableaux

Th. : Chir.- Dent. : Nancy 2020

Mots-clefs :

- Maxillofacial prothesis
- Obturator
- Prothodontic management
- Defect
- Maxillectomy

Résumé :

L’auteur s’est intéressé à la prothèse maxillo-faciale ; dispositif prothétique visant à remplacer, structurellement et fonctionnellement, une perte de tissus buccale ou faciale. Ces prothèses maxillofaciales sont classées en deux catégories principales : les prothèses faciales (épi-thèses ou épi-prothèses) et les prothèses endo-orales (étage moyen et inférieur de la face).

De par la multiplicité des étiologies entraînant une perte de substance nécessitant une réhabilitation par une prothèse maxillo-faciale, tout omnipraticien peut être confronté à ce type de prothèse au cours de sa pratique. Néanmoins la formation initiale dans ce domaine est très limitée et le praticien peut s’en trouver déstabilisé.

Dans ce travail, l’auteur dresse un bilan des cas cliniques auxquels le praticien pourra être confronté ainsi que des prothèses existantes. Ce travail présente les procédures cliniques réalisable en omnipratique et il précise les pièges et les risques à éviter pour élaborer au mieux la prothèse choisie.

Jury :

- | | |
|-------------------------|---|
| - Président : | Pr. Jean-Marc MARTRETTE |
| - Membres : | Dr. Bérengère PHULPIN
Dr. Caroline DENIZART-GERBER |
| - Directrice de thèse : | Dr. Claire EGLOFF-JURAS |

Adresse de l’auteur :

JUNGLING Nicolas
2 rue Edmonde Charles Roux
54000 NANCY

