



HAL
open science

Comparaisons des différentes recommandations actuelles sur les avulsions de dents de sagesse en France et à l'étranger

Myassa Boudjani

► **To cite this version:**

Myassa Boudjani. Comparaisons des différentes recommandations actuelles sur les avulsions de dents de sagesse en France et à l'étranger. Sciences du Vivant [q-bio]. 2020. hal-03298261

HAL Id: hal-03298261

<https://hal.univ-lorraine.fr/hal-03298261v1>

Submitted on 23 Jul 2021

HAL is a multi-disciplinary open access archive for the deposit and dissemination of scientific research documents, whether they are published or not. The documents may come from teaching and research institutions in France or abroad, or from public or private research centers.

L'archive ouverte pluridisciplinaire **HAL**, est destinée au dépôt et à la diffusion de documents scientifiques de niveau recherche, publiés ou non, émanant des établissements d'enseignement et de recherche français ou étrangers, des laboratoires publics ou privés.



AVERTISSEMENT

Ce document est le fruit d'un long travail approuvé par le jury de soutenance et mis à disposition de l'ensemble de la communauté universitaire élargie.

Il est soumis à la propriété intellectuelle de l'auteur. Ceci implique une obligation de citation et de référencement lors de l'utilisation de ce document.

D'autre part, toute contrefaçon, plagiat, reproduction illicite encourt une poursuite pénale.

Contact : ddoc-thesesexercice-contact@univ-lorraine.fr

LIENS

Code de la Propriété Intellectuelle. articles L 122. 4

Code de la Propriété Intellectuelle. articles L 335.2- L 335.10

http://www.cfcopies.com/V2/leg/leg_droi.php

<http://www.culture.gouv.fr/culture/infos-pratiques/droits/protection.htm>

ACADÉMIE DE NANCY-METZ
UNIVERSITÉ DE LORRAINE
FACULTÉ D'ODONTOLOGIE DE LORRAINE

Année 2020

N°

THÈSE
POUR LE DIPLÔME D'ÉTAT DE DOCTEUR EN CHIRURGIE DENTAIRE

Présentée et soutenue publiquement le : 27 Novembre 2020

par

Myassa BOUDJANI

Née le 13 Novembre 1994 à Metz (57)

**Comparaisons des différentes recommandations actuelles sur les
avulsions de dents de sagesse en France et à l'étranger.**

Composition du jury :

Président :

Directeur de thèse et praticien hospitalier :

Membres :

Pr Marc ENGELS-DEUTSCH

Dr. Éric GERARD

Dr Julie GUILLET-THIBAUT

Dr Charlène KICHENBRAND

Par délibération en date du 11 décembre 1972, la Faculté de Chirurgie Dentaire a arrêté que les opinions émises dans les dissertations qui lui seront présentées doivent être considérées comme propres à leurs auteurs et qu'elle n'entend leur donner aucune approbation ni improbation.

Président : Professeur Pierre MUTZENHARDT

Doyen : Professeur Jean-Marc MARTRETTE

Vice-Doyens : Dr Céline CLEMENT – Dr Rémy BALTHAZARD – Dr Anne-Sophie VALLANT

Membres Honoraires : Dr L. BABEL – Pr. S. DURIVAUX – Pr A. FONTAINE – Pr G. JACQUART – Pr D. ROZENCWEIG - Pr ARTIS - Pr M. WIER

Doyens Honoraires : Pr J. WADOT, Pr J.P. LOUIS

Département odontologie pédiatrique Sous-section 56-01	Mme <u>JAGER Stéphanie</u>	Maître de conférences *
	M. PREVOST Jacques	Maître de conférences
	Mme HERNANDEZ Magali	Maître de conférences *
Département orthopédie dento-faciale Sous-section 56-01	Mme HOMBOURGER Morgane	Assistante
	M. <u>WANDE VANNET Bart</u>	Professeur des universités *
	Mme SENG Marlyne	Assistante *
Département prévention, épidémiologie, économie de la santé, odontologie légale Sous-section 56-02	Mme <u>CLÉMENT Céline</u>	Maître de conférences *
	M. BAUDET Alexandre	Assistant *
	Mme CAJONÉ Mariette	Assistante
Département parodontologie Sous-section 57-01	M. <u>AMBROSINI Pascal</u>	Professeur des universités *
	Mme BISSON Catherine	Maître de conférences *
	M. JOSEPH David	Maître de conférences *
	M. LACH Patrick	Assistant
	Mme ROCCHI Léa	Assistante
Département chirurgie orale Sous-section 57-01	M. VEYNACHTER Thomas	Assistant *
	Mme <u>GUILLET-THIBAUT Julie</u>	Maître de conférences *
	M. BRAVETTI Pierre	Maître de conférences
	Mme KICHENBRAND Charline	Maître de conférences *
	Mme PHULPIN Bérengère	Maître de conférences *
	M. CHAPUIS Hippolyte	Assistant*
Département biologie orale Sous-section 57-01	M. CLERC Sébastien	Assistant*
	M. <u>YASUKAWA Kazutosyo</u>	Maître de conférences *
	M. MARTRETTE Jean-Marc	Professeur des universités *
	Mme EGLOFF-JURAS Claire	Maître de conférences *
Département dentisterie restauratrice, endodontie Sous-section 58-01	M. LOISON-ROBERT Ludwig	Maître de conférences *
	M. <u>MORTIER Eric</u>	Professeur des universités *
	M. ENGELS-DEUTSCH Marc	Professeur des universités *
	M. AMORY Christophe	Maître de conférences
	M. BALTHAZARD Rémy	Maître de conférences *
	M. VINCENT Marin	Maître de conférences*
	M. GIESS Renaud	Assistant *
Département prothèses Sous-section 58-01	M. GRABER Clément	Assistant
	M. <u>DE MARCH Pascal</u>	Maître de conférences
	Mme CORNE Pascale	Maître de conférences *
	M. SCHOUVER Jacques	Maître de conférences
	Mme VALLANT Anna-Sophie	Maître de conférences *
	M. GIESLAK Steve	Assistant
	Mme GERBER Caroline	Assistante *
	Mme PRINTZ Elodie	Assistante
	M. SYDA Paul-Marie	Assistant
	Mme WILK Sabine	Assistante
Département fonction-dysfonction, imagerie, biomatériaux Sous-section 58-01	M. HIRTZ Pierre	Enseignant univ.
	Mme <u>STRAZIELLE Catherine</u>	Professeur des universités *
	Mme MOBY (STUTZMANN) Vanessa	Maître de conférences *
	M. SALOMON Jean-Pierre	Maître de conférences
Mme JANTZEN-OSSOLA Caroline	Assistante associée	

Souligné : responsable de département * temps plein

Mis à jour le 01/09/2020

À NOTRE PRÉSIDENT DE THESE

Monsieur le Professeur Marc ENGELS-DEUTSCH

Docteur en Chirurgie Dentaire

Docteur de l'Université Louis Pasteur de Strasbourg en sciences odontologiques

Habilité à diriger des recherches

Professeur des Universités – Praticien Hospitalier

Vous nous faites l'honneur d'accepter la présidence de notre jury de thèse et de juger notre travail et nous vous en remercions.

Votre expérience pratique et théorique, vos qualités humaines et pédagogiques nous ont été précieuses tout au long de nos études.

Nous vous témoignons notre reconnaissance pour votre enseignement au sein du service de dentisterie restauratrice et endodontie de la faculté.

Veillez trouver ici l'expression de notre gratitude et de notre profond respect.

À NOTRE JUGE ET DIRECTEUR DE THESE

Monsieur le Docteur Éric GERARD

Docteur en Chirurgie Dentaire

Praticien Hospitalier

Docteur de l'université Henri Poincaré, Nancy I

Odontologiste des Hôpitaux

Chef du service d'Odontologie CHR de Metz Thionville

Chef du Pôle Tête et cou-chirurgie Plastique- chirurgie des Brulés

Spécialiste qualifié en Chirurgie Orale

Nous vous remercions infiniment pour la confiance que vous nous avez témoigné en acceptant la direction de ce travail et de siéger dans ce jury. Nous vous témoignons notre reconnaissance pour nous avoir donné votre confiance, et votre soutien tout au long de ce travail.

Votre grand dévouement au travail et vos accomplissements professionnels resteront un modèle pour nous.

Veillez trouver ici l'expression de notre profond respect et de toute notre reconnaissance.

À NOTRE JUGE

Madame le Docteur Julie GUILLET-THIBAUT

Docteur en Chirurgie Dentaire

Docteur de l'Université de Lorraine, mention sciences de la vie et de la santé

Spécialiste qualifié en chirurgie orale

Ancienne interne en odontologie

Maître de Conférences – Praticien Hospitalier

Responsable du département de chirurgie orale

Vous nous faites l'honneur de participer à ce jury de thèse et de juger notre travail.

Nous nous souviendrons de votre grande implication, votre bienveillance, votre sympathie, votre pédagogie envers les étudiants et en toutes circonstances. Nous sommes fiers et sincèrement reconnaissants d'avoir pu vous compter parmi nos professeurs et de pouvoir aujourd'hui vous compter parmi notre jury. Nous espérons que ce travail saura témoigner notre profonde admiration.

Veillez trouver, ici, le témoignage de notre profonde reconnaissance et l'assurance de nos remerciements les plus sincères.

À NOTRE JUGE

Madame le Docteur Charlène KICHENBRAND

Docteur en Chirurgie Dentaire

Spécialiste qualifié en chirurgie orale Enseignante universitaire – Praticien hospitalier

Ancienne assistante hospitalo-universitaire

Vous nous avez fait l'honneur d'accepter notre invitation à siéger parmi le jury de cette Thèse et nous vous en remercions.

Nous vous remercions également pour les conseils que vous nous avez prodigués tout au long de notre cursus au sein du service de chirurgie orale.

Veillez trouver ici le témoignage de notre gratitude et de notre profond respect.

SOMMAIRE

LISTE DES FIGURES.....	10
LISTE DES TABLEAUX.....	11
INTRODUCTION	12
1 CONTEXTE ANATOMIQUE	13
1.1 La dent de sagesse mandibulaire	13
1.2 La dent de sagesse maxillaire	17
1.3 Les différentes situations dentaires	22
2 TECHNIQUE OPERATOIRE.....	31
2.1 La préparation du patient.....	31
2.2 L'anesthésie (cf. partie 4)	32
2.3 L'incision.....	32
2.4 Le dégagement osseux.....	35
2.5 L'extraction.....	36
2.6 Le traitement du site opératoire.....	37
2.7 La suture	37
3 PREVENTION DES COMPLICATIONS LIEES A L'AVULSION DES DENTS DE SAGESSE:	38
3.1 Consultation et bilan médical	38
3.2 Consignes post opératoire et prescriptions	45
3.3 Prévention et traitement des complications liées à l'intervention	52
3.4 Prévention des complications liées aux traitements des patients et à leurs pathologies.....	55
4 COMPARAISON DES CHOIX ENTRE LES DIFFERENTES TECHNIQUES D'ANESTHESIES EN FRANCE ET A L'ETRANGER : ANESTHESIE LOCALE OU GENERALE.....	63
4.1 En France	65
4.2 Aux États-Unis	67
4.3 Au Royaume-Uni	69

5	DISCUSSION DES DIFFERENTES INDICATIONS ET CONTRE-INDICATIONS DES AVULSIONS DE DENTS DE SAGESSE EN FRANCE ET A L'ETRANGER ...	73
5.1	En France	73
5.2	Aux États-Unis	76
5.3	Au Royaume unis	80
5.4	En Allemagne	85
5.5	En Finlande (Duodécim, 2020)	87
5.6	Analyse comparative des différentes recommandations :	89
	CONCLUSION	99
	ANNEXES.....	100
	Bibliographie :	108
	Références papier :	108
	Références électroniques :.....	111

LISTE DES FIGURES

Figure 1 : mandibule partiellement ouverte, avec fenêtre sur la fosse crânienne moyenne. Branche mandibulaire du nerf trijumeau (source : W. Baker, 2012) ..	17
Figure 2 : Illustration d'une coupe sagittale de sinus maxillaire (source : F. Netter, 2011)	21
Figure 3 : Artère maxillaire (source : F. Netter, 2011)	21
Figure 4 : classification de Winter concernant les inclusions des troisièmes molaires mandibulaires (Tarragano et coll, 2010)	25
Figure 5 : classifications des classes 1, 2, 3 de Pell et Grégory concernant les inclusions des troisièmes molaires mandibulaires. A correspond à la classe 1, B correspond à la classe 2, C correspond à la classe 3 (source : Tarragano et coll, 2010).....	26
Figure 6 : classifications des classes A, B, C de Pell et Gregory concernant les inclusions des toisièmes molaires mandibulaires. A correspond à la classe A, B correspond à la classe B, C correspond à la classe C (source : Tarragano et coll, 2010).....	27
Figure 7 : schéma du tracé d'incision pour l'avulsion d'une dent de sagesse mandibulaire. BA représente l'incision rétromolaire et son extension postérieure. BC représente l'extension sulculaire antérieure (source : Korbendau et Korbendau, 2001).....	33
Figure 8 : schéma du tracé d'incision pour une dent de sagesse maxillaire. AA' représente l'incision rétromolaire, BC représente l'incision sulculaire (source : Korbendau et Korbendau, 2001).....	35

LISTE DES TABLEAUX

Tableau 1 : Recommandations d'administration d'antalgiques selon l'intensité de la douleur (source : HAS, 2005)	51
Tableau 2 : cardiopathie à haut risque d'endocardite infectieuse (source : AFSSAPS, 2011).....	56
Tableau 3 : Indications et contre-indications à l'anesthésie générale en odontologie et chirurgie buccale (2005).....	66
Tableau 4 : indications et contre-indications d'avulsion d'une troisième molaire (source : HAS, 2019).	75
Tableau 5 : Indications et contre-indications d'avulsions d'une troisième molaire d'après l'AAOMS :	79
Tableau 6 : Recommandations des avulsions de dents de sagesse d'après le NICE.	81
Tableau 7 : Recommandations des avulsions de dents de sagesse d'après le <i>Royal College of Surgeons of England</i>.	83
Tableau 8 : Recommandations des avulsions des dents de sagesse d'après la ZZQ :.....	86
Tableau 9 : Recommandations des avulsions des dents de sagesse d'après l'association scientifique finlandaise Duodecim :.....	88
Tableau 10 : Récapitulatif des indications et non indications des avulsions de dents de sagesse en France, aux États-Unis, au Royaume-Uni, en Finlande et en Allemagne :	89

INTRODUCTION

L'avulsion des dents de sagesse est un des actes de chirurgie orale le plus fréquemment réalisé. Les troisième molaire font leur éruption entre l'âge de 16 et 25 ans. Ce sont les dernières à se positionner sur arcade, mais ce sont souvent celles que l'on avulse en premier. Du fait du raccourcissement progressif des arcades dentaires au cours des siècles, il arrive généralement, qu'elles n'aient plus la place pour faire correctement leur éruption en bouche. Il arrive même qu'elles ne se forment pas : le pourcentage d'agénésie serait d'environ de 22% dans le monde (Carter et Worthington, 2015).

La connaissance de l'anatomie est indispensable au bon déroulement d'une chirurgie de dents de sagesse. Il y a de nombreuses raisons pour lesquelles un chirurgien-dentiste peut décider de réaliser cette intervention : douleurs, infections, maladies parodontales etc.. Cette décision doit tenir compte de la difficulté opératoire et nécessite une évaluation préalable systématique et bien menée :

- questionnaire médical,
- examen clinique,
- examen radiologique.

Pour permettre d'aider les chirurgiens-dentistes dans leur décision d'avulsion, quelques nouveaux textes de recommandations ont fait leur émergence en France et dans d'autres pays. Ces textes visent non seulement à éclairer les praticiens dans leurs choix thérapeutiques mais aussi à limiter les complications, et les erreurs, notamment celles liées à une mauvaise décision d'avulsion de dents de sagesse.

À travers ce travail, il s'agit de réunir les principales recommandations officielles publiées à ce jour en France et à l'étranger, afin de comparer les indications et contre-indications d'avulsions de dents de sagesse qui en sont ressorties, et de mettre en évidence les points communs et les grandes différences qui apparaissent. (Korbendau et Korbendau, 2001 ; Schwenzer et Ehrenfeld, 2014 ; Ghaemini, 2017)

1 CONTEXTE ANATOMIQUE

Les dents de sagesse sont entourées de différentes structures anatomiques, veineuses, artérielles, musculaires et nerveuses, auxquelles il faudra porter attention durant l'intervention afin de ne pas les léser. Deux structures sont particulièrement susceptibles d'être lésées lors de la chirurgie de la dent de sagesse :

- à la mandibule, le nerf alvéolaire inférieur et ses branches
- au maxillaire, le sinus maxillaire

1.1 La dent de sagesse mandibulaire

1.1.1 Rapports anatomiques

La dent de sagesse mandibulaire est entourée de part et d'autre par de nombreux éléments anatomiques.

- Antérieurement: la deuxième molaire mandibulaire

La deuxième et la troisième molaire sont séparées par un septum osseux d'épaisseur variable. Lorsque le contact entre les deux molaires est important il peut arriver qu'il soit inexistant. L'espace entre la troisième molaire et la deuxième molaire peut être un endroit privilégié pour l'installation de bactéries qui sont responsables des maladies parodontales. Le risque de présence de poches parodontale est d'autant plus important lorsque la couronne de la 3^e molaire est en contact avec de la seconde molaire. (Gaudy et coll, 2007 ; Korbendau et Korbendau, 2001)

- Distalement: le bord antérieur de la branche mandibulaire et le trigone rétro molaire

La branche mandibulaire se trouve recouverte de plusieurs muscles comme le **muscle temporal**, le **muscle zygomatiko-mandibulaire** ou le **muscle masséter** présent en distal de la région molaire mandibulaire.

Lorsque la dent est incluse, elle se retrouve recouverte d'une épaisseur d'os. Cette épaisseur d'os constitue le **trigone rétro molaire** (Gaudy et coll, 2007).

- Apicalement : le canal mandibulaire

Ce canal contient le **nerf alvéolaire inférieur**, l'**artère alvéolaire inférieure** ainsi que la **veine** correspondante. Il débute au niveau du foramen mandibulaire puis se termine au niveau du foramen mentonnier (W. Baker, 2012).

- Latéralement: la région massétérine, génienne et jugale

Au niveau musculaire

Le **muscle masséter** dont les 3 faisceaux s'insèrent tout le long de la face externe de la branche mandibulaire. Il peut être amené à être décollé lors de la réalisation d'un lambeau.

Le **muscle buccinateur** qui se trouve entre le maxillaire et la mandibule, en regard des molaires mandibulaires. Il possède également 3 faisceaux (supérieur, inférieur et moyen) (Gaudy et coll., 2007).

Au niveau artériel

L'**artère faciale**, issue de l'artère carotide externe, longe le bord inférieur de la mandibule. Elle passe dans le vestibule jugal en regard de la première molaire mandibulaire (Gaudy et coll, 2007; W. Baker,2012).

Au niveau veineux

La veine jugulaire interne, reçoit le sang de la **veine faciale**, qui longe le bord inférieur de la mandibule en arrière de l'artère faciale. Elle suit le bord antérieur du muscle masséter, puis remonte à hauteur de la dent de sagesse en continuant son trajet pour aller se terminer au niveau de l'angle interne de l'œil (Gaudy et coll, 2007; W. Baker, 2012).

Au niveau nerveux

Le **nerf buccal**, issu du nerf mandibulaire, fourni l'essentiel de l'innervation sensitive de la région, notamment de la joue et de la gencive au niveau des molaires.

Le **nerf facial** s'occupe de l'innervation motrice de cette dernière (W. Baker, 2012).

- Mésialement : par la partie postérieure du creux sublingual, la région ptérygo-mandibulaire et le nerf lingual.

Au niveau musculaire

Le **muscle ptérygoïdien médial** (deux chefs). Il se termine sur la face médiale de la mandibule et sert à son élévation.

Le **muscle mylo-hyoïdien** existe sous la forme d'une paire de muscles qui se réunissent en avant médialement pour constituer le plancher de bouche. Il part de la ligne mylo-hyoïdienne de la mandibule pour aller jusqu'à la face distale de la 2^e molaire mandibulaire. Une attention particulière doit être apportée à ce muscle lors du décollement d'un lambeau lingual (Gaudy et coll, 2007; W. Baker, 2012).

Au niveau artériel

L'artère linguale, issue de l'artère carotide externe, accompagne le nerf du même nom et se trouve seule dans cette portion de creux sublingual. Elle passe dans le muscle hyo-glosse et n'apparaît seulement qu'au niveau de son bord antérieur. C'est pourquoi il est assez rare d'avoir des blessures de cette artère ou de ces branches lors d'une chirurgie de la dent de sagesse mandibulaire (Gaudy et coll, 2007).

Au niveau nerveux

Le **nerf lingual**, qui partage au départ son trajet avec le **nerf alvéolaire inférieur**. Il se retrouve plaqué contre la table interne de la mandibule et se dirige en avant et en dedans pour passer sous le conduit submandibulaire et se terminer sur la pointe de la langue.

Le **nerf hypoglosse** apparaît également dans cette région sublinguale (Gaudy et coll, 2007).

1.1.2 Risques principaux liés à l'anatomie de la région molaire mandibulaire

- La section du nerf alvéolaire inférieur

Même si la section du nerf alvéolaire inférieure reste rare, elle représente l'une des principales complications lors de l'avulsion de dents de sagesse mandibulaires. Sa section peut entraîner des déficiences neurosensorielles importantes (perte de

sensibilité au niveau de la lèvre, du menton etc.). Les lésions peuvent être réversibles ou irréversibles, totales ou partielles et constituent une dégradation de la qualité de vie. Il est important de protéger ce nerf lors de la chirurgie. L'anticipation de la position de la 3^e molaire par rapport au nerf alvéolaire inférieur permettra de limiter le risque de complications. Le praticien doit veiller à utiliser la technique d'imagerie qui apporte les informations les plus pertinentes (cf partie 3.1.2) (H. Ghaeminia et coll, 2015).

- La section du nerf lingual

La section du nerf lingual est également une complication importante lors de l'avulsion de la dent de sagesse mandibulaire. Le praticien doit être vigilant. L'incision au niveau du trigone rétro molaire doit toujours être faite au contact osseux, en direction postérieure et vestibulaire pour ne pas léser le nerf lingual. Un décollement en lingual doit être fait soigneusement, en épaisseur totale en décollant le périoste en même temps que le lambeau afin que le nerf lingual y soit protégé à l'intérieur. De plus, l'ouverture vestibulaire doit être suffisante pour permettre une visualisation correcte du site d'avulsion et éviter ainsi les dérapages d'instruments ou un travail à l'aveugle qui pourraient provoquer la lésion accidentelle du nerf. Certaines sources recommandent de placer un écarteur lame entre le lambeau et l'os afin de protéger le nerf lors de la chirurgie. En revanche, la HAS affirme que « le recours à un rétracteur sous-périosté en position linguale augmente le risque de survenue d'altération de la sensibilité linguale

» (HAS, 2019 ; Gaudy et coll, 2007).

- La section du nerf buccal

En réalisant une incision trop profondément et trop latéralement dans le vestibule jugal, le praticien peut risquer de léser le nerf buccal qui se trouve sous l'aponévrose buccinatrice. Une telle lésion peut altérer la sensibilité du patient au niveau jugale et gingivale en secteur molaire (Gaudy et coll, 2007; W. Baker, 2012).

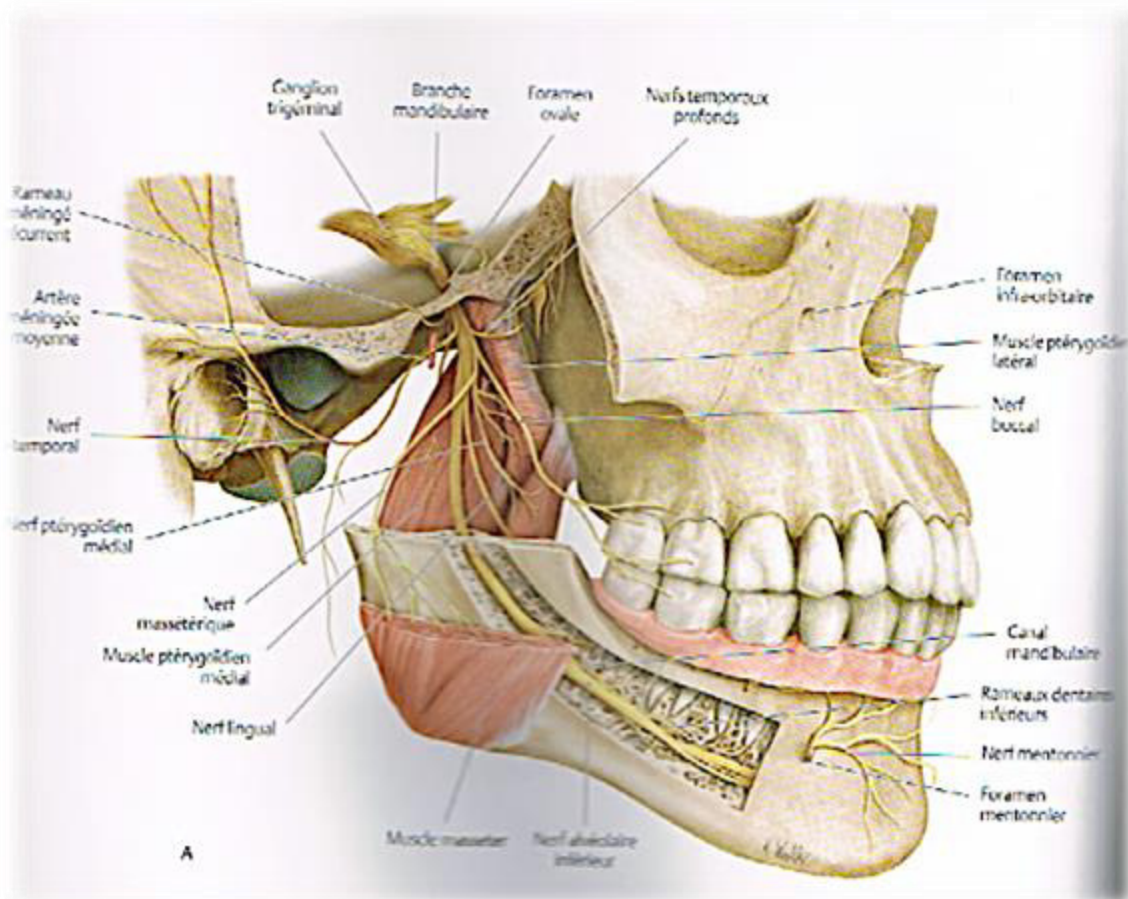


Figure 1 : mandibule partiellement ouverte, avec fenêtre sur la fosse crânienne moyenne. Branche mandibulaire du nerf trijumeau (source : W. Baker, 2012)

1.2 La dent de sagesse maxillaire

1.2.1 Rapports anatomiques

Différentes structures osseuses, musculaires, nerveuses et artérielles entourent également la région de la dent de sagesse maxillaire

- Mésialement : la seconde molaire maxillaire
- Distalement : la fosse infra temporale et la face intra temporale du maxillaire

La **fosse infra temporale** constitue une zone de passage importante de nerfs et de vaisseaux. Elle y laisse passer entre autre :

- le nerf alvéolaire inférieur,
- le nerf lingual,
- le nerf auriculo-temporal,
- le nerf buccal,
- le nerf ptérygoidien latéral,
- le nerf alvéolaire supéro-post.

Elle est limitée en haut par la grande aile du sphénoïde, à l'intérieur par le processus ptérygoïde et en avant par le maxillaire (Gaudy et coll., 2007; W. Baker, 2012).

- En dedans : la région palatine postérieure

Au niveau de la région palatine postérieure on retrouve le **foramen grand palatin**, par lequel émerge le **pédicule grand palatin** qui contient l'**artère palatine descendante** et sa **veine**. Le foramen grand palatin se trouve en regard de la troisième molaire maxillaire à 1 cm des collets des molaires environ (Gaudy et coll., 2007).

- Latéralement : la région jugale et la boule de Bichat (corps adipeux de la joue)

La **boule de Bichat** ou **corps adipeux de la joue** se situe latéralement par rapport à la dent de sagesse maxillaire. Elle peut se trouver en contact avec la dent de sagesse mandibulaire lorsque celle-ci est incluse et en position haute.

Au niveau artériel

L'artère alvéolaire supéro-postérieure, est issue de l'artère maxillaire et naît au niveau de la fosse ptérygo-palatine à proximité de la tubérosité maxillaire. Ses branches se divisent ensuite en :

- un contingent médial qui ira vasculariser le sinus maxillaire et les molaires maxillaires,
- un contingent latéral qui passe entre les muscles du buccinateur et son aponévrose pour aller vasculariser le vestibule jugal et la gencive des molaires maxillaires.

On retrouve également le passage de l'**artère faciale** (Gaudy et coll., 2007).

Au niveau nerveux

Le **nerf alvéolaire postéro-supérieur**, branche du nerf maxillaire, suit le trajet de l'artère qui porte le même nom. Il assure l'innervation sensitive de la gencive et de la muqueuse des molaires maxillaires ainsi que du sinus maxillaire (Gaudy et coll., 2007; W. Baker, 2012).

Au niveau musculaire

Les muscles ptérygoïdiens médiaux et latéraux.

L'aponévrose buccinatrice qui recouvre le muscle buccinateur cité précédemment et qui constitue la paroi interne de la joue.

Le **muscle masséter** (Gaudy et coll., 2007).

- Apicalement : le sinus

Il se situe à 15 cm du collet des dents environ. Le **sinus maxillaire** est une cavité pneumatique située dans le corps du maxillaire. Il communique avec chacune des cavités nasales par l'ostium maxillaire.

Les alvéoles des molaires maxillaires font une saillie plus ou moins marquée au niveau du plancher du sinus. Les racines des dents situées dans le sinus sont séparées de celui-ci par une fine épaisseur de tissus spongieux. Ce tissu peut être très abondant, épousant la forme des reliefs dentaires, ou peu épais, la racine dentaire étant alors directement en contact avec la muqueuse sinusienne.

À la naissance il se présente comme une petite évagination de la taille d'une lentille située à la partie supérieure de l'os maxillaire, sous le plancher de l'orbite. Sa taille augmente lentement, jusqu'à atteindre sa taille définitive à 15 ans, en suivant l'évolution des dents. La taille du sinus varie beaucoup d'une personne à l'autre. Lorsqu'il est grand, ses limites peuvent s'étendre jusqu'à aller se loger entre les racines dentaires. Le contact de la dent avec la cavité antrale est alors très intime, ce qui peut favoriser l'apparition d'une sinusite chronique. La cavité sinusienne peut avoir une forme régulière ou non (Gaudy et coll, 2007).

1.2.2 Risques liés à l'avulsion de la dent de sagesse maxillaire

- La lésion d'une artère

L'artère alvéolo-antrale se situe à proximité du plancher sinusal. C'est une branche importante de **l'artère alvéolaire postéro-supérieure**. Elle peut être à l'origine de saignements lors d'une chirurgie de la dent de sagesse dans ce secteur.

L'artère alvéolaire postéro-supérieure peut être lésée au cours de l'extraction des dents de sagesse. **L'aponévrose buccinatrice** recouvre **l'artère alvéolaire postéro-supérieure** qui est plaquée contre la tubérosité. Si cette aponévrose se rompt au cours de la chirurgie suite à une mauvaise manœuvre, cela peut provoquer sa section et peut s'ensuivre une hémorragie responsable de dyscatoposie (gêne à la déglutition). Si l'hématome descend au niveau des parois latérales du pharynx, il peut aller se loger entre les constricteurs du pharynx et l'aponévrose intra-pharyngienne. Le pharynx se rétrécit et le larynx est alors compressé (Gaudy et coll., 2007).

Dans l'article « *Complications during and after surgical removal of third molars* » publié par *Oral Health*, on recense plusieurs cas d'accidents ou de décès liés à un hématome consécutif à l'avulsion de dents de sagesse suite à la lésion d'une artère (Brauer et coll, 2013).

- un homme de 32 ans a dû être intubé suite à la présence d'un hématome post-extractionnel qui s'était placé au niveau de l'oropharynx (Moghadam et Caminiti, 2002),
- un autre est décédé d'un arrêt respiratoire 12 heures après l'intervention suite à la migration de l'hématome en sous mandibulaire créant ainsi une asphyxie (Funayama et coll, 1994).

- Passage de la dent de sagesse dans la fosse infra temporale

C'est le risque le plus important lors d'une avulsion de la dent de sagesse maxillaire. Certains auteurs recommandent de placer un écarteur contre l'aile latérale du processus ptérygoïde afin d'éviter cette complication (Gaudy et coll., 2007).

Une ouverture correcte et la réalisation d'un lambeau en dégagant bien la zone d'avulsion, permettent également d'avoir une meilleure maîtrise et une meilleure vision de la situation, pour éviter que la dent de sagesse ne s'échappe dans la fosse infra temporale (Gaudy et coll., 2007).

- La projection de la dent de sagesse dans le sinus

La présence d'une continuité entre le sinus et la dent peut parfois entraîner sa projection lors d'une chirurgie d'avulsion. Dans ce cas, il faut adresser le patient dans les meilleurs délais chez un spécialiste ou dans un service hospitalier de chirurgie orale afin de retirer la dent. Cette complication est particulièrement fréquente lors d'extractions de germes de dents de sagesse maxillaires. (Gaudy et coll., 2007 ; Schwenzer et Ehrenfeld, 2014).

- Lésion musculaire

Le muscle masséter est susceptible d'être lésé, du fait de sa situation latérale par rapport à la dent de sagesse, s'il n'est pas récliné correctement. L'opérateur devra le protéger à l'aide d'un écarteur, d'une éventuelle lésion due au dérapage lors du fraisage (Gaudy et coll, 2007).

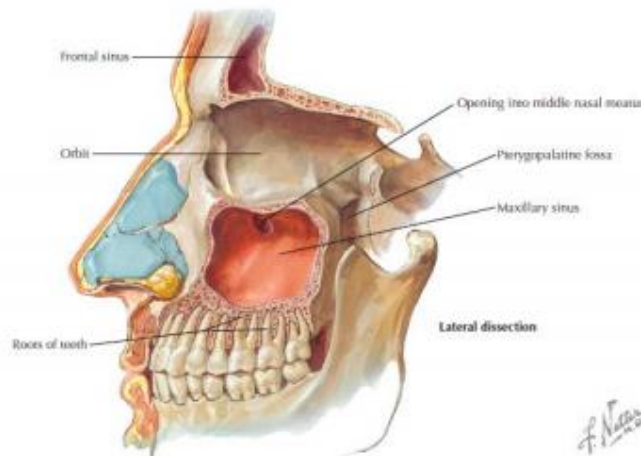


Figure 2 : Illustration d'une coupe sagittale de sinus maxillaire (source : F. Netter, 2011)

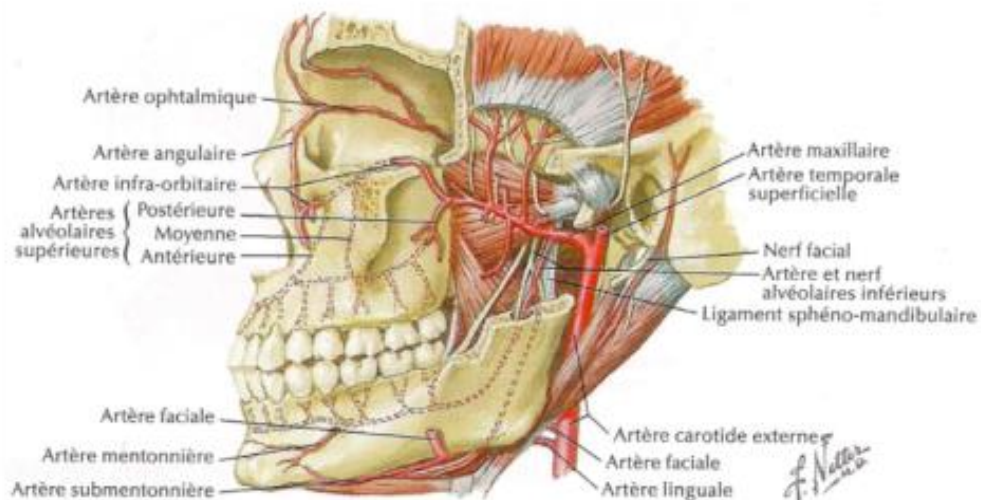


Figure 3 : Artère maxillaire (source : F. Netter, 2011)

1.3 Les différentes situations dentaires

La troisième molaire maxillaire et mandibulaire, encore appelée dent de sagesse, est une dent qui se situe très postérieurement en bouche et qui n'établit aucun contact en distal avec d'autres dents. Elle font leur éruption entre 18 et 24 ans le plus souvent. L'hygiène et le brossage de cette dernière sont rendus compliqués par sa situation et son positionnement variable en bouche (certaines fois recouverte en partie de gencive, ou encore cachée par une joue musclée, difficilement accessible par une ouverture buccale limitée...). Elles sont donc plus sujettes à développer des caries (Woefel et Scheid, 2007).

Le plus souvent, les troisièmes molaires sont plus petites en taille que les premières et les deuxièmes molaires. Elles possèdent des faces occlusales plus petites qui contiennent de nombreux sillons accessoires. Les couronnes sont globuleuses, avec des petites racines comparées à celles des premières et deuxièmes molaires en règle générale. Le tronc de la dent est souvent allongé du fait que les racines soient fusionnées la plupart du temps, elles sont pointues et souvent courbées en distal. Le nombre de cuspides de la dent de sagesse est variable entre 1 et 8. C'est une dent qui est particulière car il arrive souvent qu'elle n'ait aucune utilité, ou qu'elle n'ait pas suffisamment de place pour apparaître sur l'arcade et au niveau du plan d'occlusion (Woefel et Scheid, 2007).

Son anatomie et sa position varient beaucoup et on les classe en différentes catégories.

1.3.1 Définitions de l'ANAES (Agence Nationale d'Accréditation et d'Évaluation en santé)

Le groupe de travail du texte des recommandations de l'ANAES de 1997 a permis de définir les différentes situations de la dent de sagesse :

- Germe de dent de sagesse

Le germe dentaire d'une dent permanente représente le stade primitif d'une dent. Elle comprend l'évolution du stade de bourgeon jusqu'à la maturation complète de la dent, c'est-à-dire jusqu'à ce que l'édification radiculaire soit terminée (ANAES, 1997).

- Dent de sagesse incluse

Une dent permanente incluse est une dent mature qui n'a pas fait son éruption après la date physiologique. Elle reste enfermée dans son sac péri-coronaire sans communication avec la cavité buccale. Elle est entièrement recouverte par la muqueuse buccale mais pas obligatoirement recouverte de tissu osseux (ANAES, 1997).

- Dent de sagesse retenue

Une dent retenue est une dent immature, gênée dans son éruption et qui conserve un potentiel évolutif. L'édification radiculaire n'est pas terminée (apex ouvert). Lors de la maturation de la dent, la rétention évolue vers l'inclusion ou l'enclavement (ANAES, 1997).

- Dent de sagesse enclavée

Une dent enclavée est une dent mature, incluse ou non, dont l'éruption est bloquée due à la présence d'un obstacle. Lorsque l'obstacle est éliminé, elle conserve un potentiel évolutif qui lui permet de poursuivre son éruption (ANAES, 1997).

- Dent de sagesse en désinclusion

Une dent est en désinclusion lorsqu'elle était incluse puis qu'elle devient exposée au milieu buccal (ANAES, 1997).

- Dent de sagesse ectopique

La dent ectopique est une dent (intra-osseuse ou extra-osseuse) qui se trouve en position anormale à distance de la position anatomique qu'elle est censée prendre.

Au maxillaire, on peut la retrouver au niveau du sinus maxillaire, du plancher orbitaire, de la paroi sinusienne postérieure ou de la région maxillo-zygomatique.

A la mandibule on peut la retrouver au niveau du bord basilaire du ramus, dans le processus coronoïde, au niveau de l'incisure mandibulaire ou dans le condyle (ANAES, 1997).

- Dent de sagesse sur arcade

Une dent peut être considérée en position « normale » sur l'arcade lorsque ses rapports avec les dents adjacentes et antagonistes ne s'accompagnent d'aucun trouble d'alignement et d'engrènement par rapport à l'ensemble des arcades dentaires

maxillaire et mandibulaire. Un environnement parodontal favorable, autour d'une troisième molaire mandibulaire évoluée, implique un dégagement complet de la couronne et la présence de gencive attachée (ANAES, 1997).

1.3.2 Classifications

Dans la littérature, on trouve différentes classifications de la position des dents de sagesse, selon différents critères.

Les classifications que l'on retrouve le plus souvent sont celles de Winter introduite en 1926, ainsi que la classification de Pell et Gregory introduite en 1933. Elles ont été établies d'après des images radiographiques d'orthopantomogramme (OPT) qui ont permis de créer une classification en fonction de la position de la dent de sagesse ou de sa localisation par rapport à différentes structures anatomiques. On retrouve également d'autres classifications qui sont venues compléter ces dernières. On présentera notamment une classification déterminant la position de la dent de sagesse par rapport au nerf alvéolaire inférieur sur coupes radiographiques issues d'imagerie volumique par faisceau conique ou Cone Beam Computed Tomography (CBCT).

- Classification de Winter (1926)

Dans la classification de Winter, quatre positions de la dent de sagesse mandibulaire ont été déterminées. L'axe de référence qui a été choisi est celui de la 2^e molaire normalement positionnée en bouche. En fonction de cela, la classification de Winter détermine la dent de sagesse en position :

- méso-angulaire,
- horizontale,
- verticale,
- disto-angulaire.

Cette classification tient compte de la position linguale ou vestibulaire de la dent mais également de si la dent est en position « inversée » ou non. On obtient alors une liste de 16 classes de positions de la dent de sagesse mandibulaire (Tarragano et coll, 2010).

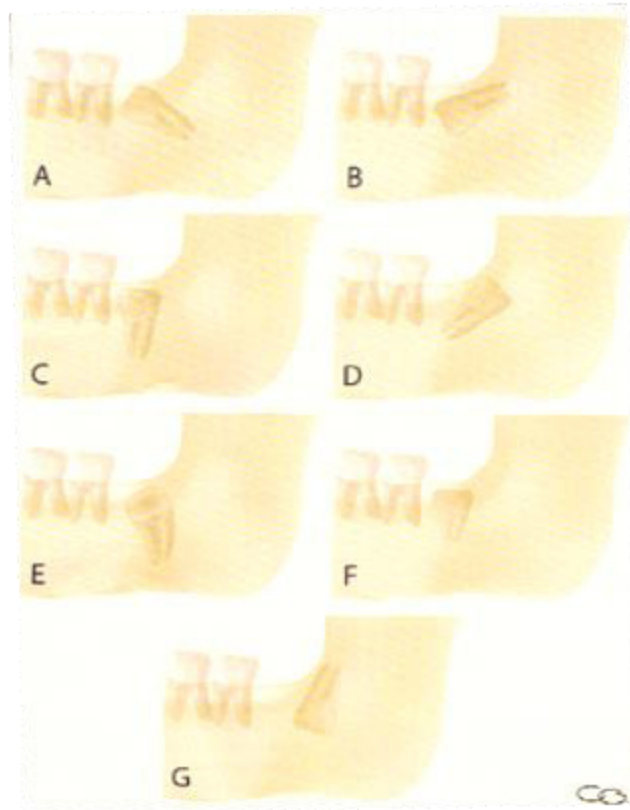


Figure 4 : classification de Winter concernant les inclusions des troisièmes molaires mandibulaires (Tarragano et coll, 2010)

- Classification de classe 1,2 et 3 de Pell et Gregory (1933)

On retrouve la classe 1, 2 ou 3 dite de Pell et Gregory. Elle repose sur la distance entre la partie inférieure de la branche mandibulaire et de la face distale de la deuxième molaire :

- lorsque la distance est supérieure ou égale au diamètre mésio-distal de la dent incluse, il s'agit d'une inclusion de classe 1,
- lorsqu'elle est inférieure à ce diamètre et que la demi couronne se trouve dans la partie antérieure de la branche montante de la mandibule, il s'agit d'une inclusion de classe 2,
- lorsque la troisième molaire est totalement incluse dans le tissu osseux de la branche montante, il s'agit d'une inclusion de classe 3.

La difficulté d'avulsion s'intensifie de la classe 1 à la classe 3 (Tarragano et coll, 2010).

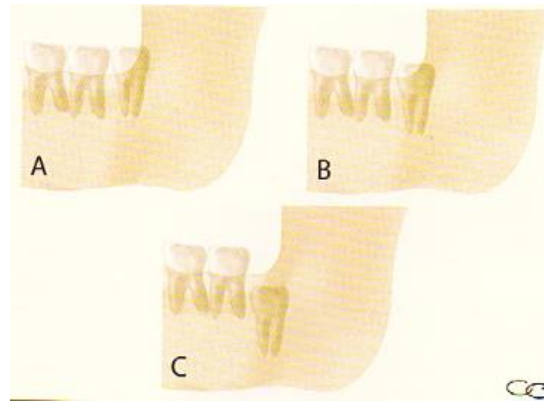


Figure 5 : classifications des classes 1, 2, 3 de Pell et Grégory concernant les inclusions des troisièmes molaires mandibulaires. A correspond à la classe 1, B correspond à la classe 2, C correspond à la classe 3 (source : Tarragano et coll, 2010)

- Classification A, B et C de Pell et Gregory (1933)

La troisième classification, dite classification de classe A,B,C de Pell et Gregory détermine la profondeur d'inclusion. Les différentes classes sont :

- la classe A où la surface occlusale de la dent incluse se situe au niveau du plan occlusal de la deuxième molaire,
- la classe B où la surface occlusale de la dent de sagesse est située entre le plan occlusal et le collet anatomique de la deuxième molaire,
- la classe C où la surface occlusale de la troisième molaire siège sous le collet anatomique de la deuxième molaire.

La difficulté d'avulsion s'intensifie de la classe A à la classe C (Tarragano et coll, 2010).

L'utilisation des trois classifications énumérées ci-dessus, permet au chirurgien de se faire une idée sur le niveau de difficulté de l'avulsion.

Pour une dent incluse en mésio-angulaire par exemple, il sera plus facile pour le chirurgien d'avulser une dent de classe 1-A qu'une de classe 2-B (la classe 3-C étant la plus complexe) (Tarragano et coll, 2010).

La morphologie radulaire et le stade d'évolution sont aussi à prendre en compte dans les critères de difficultés (la longueur des racines, la courbure, leur fusion éventuelle, ou leur divergence, plus ou moins importantes, doivent être analysées).

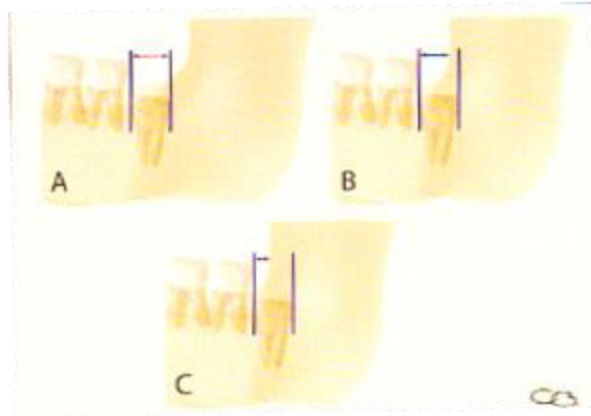


Figure 6 : classifications des classes A, B, C de Pell et Gregory concernant les inclusions des troisièmes molaires mandibulaires. A correspond à la classe A, B correspond à la classe B, C correspond à la classe C (source : Tarragano et coll, 2010)

- La classification de la position mandibulaire par rapport au nerf alvéolaire inférieur sur CBCT (Maglione et coll, 2015)

La classification de Winter et celle de Pell et Gregory ne permettent pas de fournir d'information concernant la proximité de la dent de sagesse mandibulaire par rapport au nerf alvéolaire inférieur.

Une autre classification a donc été mise en place. Elle est issue d'une étude réalisée en Italie dans la ville de Trieste entre avril et septembre 2013 sur 80 patients (Maglione et coll., 2015). Elle permet de nous donner une indication sur la position de la dent de sagesse mandibulaire par rapport à celle du nerf alvéolaire mandibulaire. Cette étude s'est axée sur des patients dont l'OPT révélait une proximité entre la dent et le canal mandibulaire (déviation, obscurcissement, rétrécissement de la racine, interruption du contour de la corticale...).

On retrouve 7 classes, rangées en sous-types A et B.

- classe 0, le canal mandibulaire n'est pas visible sur les images, classe 1,

- le canal mandibulaire est apical ou vestibulaire par rapport à la dent mais sans contact avec cette dernière (aucune interruption du canal n'est observée),
 - sous-type 1A, le nerf alvéolaire inférieur est distant d'au moins 2 mm par rapport à la 3^e molaire,
 - Sous-type 1B, le nerf alvéolaire inférieur et la 3^e molaire sont à 2mm l'un de l'autre ou moins,
- classe 2 : le canal mandibulaire passe lingualemment jusqu'à la dent sans contact avec celle-ci,
 - sous-type 2A : le nerf alvéolaire inférieur est distant d'au moins 2 mm par rapport à la 3^e molaire,
 - sous-type 2B : le nerf alvéolaire inférieur et la 3^e molaire sont à 2mm l'un de l'autre ou moins,
- classe 3 : le canal mandibulaire est apical ou vestibulaire et est en contact avec la troisième molaire,
 - sous-type 3A : le canal mandibulaire ne diminue pas de diamètre au point de contact,
 - sous-type 3B : le canal mandibulaire présente un diamètre diminué et/ou on observe une interruption radiographique du canal au point de contact,
- classe 4 : le canal mandibulaire est situé en lingual et touche la dent,
 - sous-type 4A : le canal mandibulaire ne diminue pas de diamètre au point de contact,
 - sous-type 4B : le canal mandibulaire présente un diamètre diminué et/ou on observe une interruption radiographique du canal au point de contact,
- classe 5 : le canal mandibulaire passe entre les racines sans entrer en contact avec elles,
 - sous-type 5A : le nerf alvéolaire inférieur est distant d'au moins 2 mm par rapport à la 3^e molaire,
 - sous-type 5B : le nerf alvéolaire inférieur et la 3^e molaire sont à 2mm l'un de l'autre ou moins,
- classe 6 : le canal mandibulaire passe entre les racines sans les toucher.

- sous-type 6A : le canal mandibulaire ne diminue pas de diamètre au point de contact,
 - sous-type 6B : le canal mandibulaire présente un diamètre diminué et/ou on observe une interruption radiographique du canal au point de contact,
- classe 7 : le canal mandibulaire passe entre des racines fusionnées.
- Position de la dent de sagesse maxillaire

Il est possible de transposer les classifications de Winter et celle de Pelle et Gregory 1,2 et 3 aux dents de sagesse maxillaires, cependant la difficulté opératoire sera ici inversée par rapport à celle de la 3^e molaire mandibulaire. Il faudra tenir compte de la difficulté supplémentaire liée à la variabilité importante de la morphologie de la dent de sagesse maxillaire (racines qui peuvent être angulées, divergentes, en crochets certaines fois, repérables à l'examen radiologique).

La classification de Pelle et Gregory A, B et C concernant l'inclusion de la dent de sagesse reste la même au maxillaire (Maglione et coll, 2015, Hossein Ghaeminia et coll, 2009).

Concernant la dent de sagesse maxillaire, il est intéressant d'observer également, son rapport avec le sinus maxillaire avant une chirurgie et cela afin d'évaluer la difficulté de la chirurgie et de prévenir les risques. Dans un article paru dans le *Swiss Dental Journal* en 2015, les auteurs déterminent cinq catégories de position de la 3^e molaire par rapport au sinus afin d'organiser leurs recherches (Lanzer et coll, 2015) :

- catégorie 1 : l'absence de contact entre le sinus maxillaire et la dent de sagesse,
- catégorie 2 : la racine pénètre de 2mm dans le sinus,
- catégorie 3 : la racine pénètre de moitié dans le sinus,
- catégorie 4 : la racine pénètre de plus de la moitié dans le sinus,
- catégorie 5 : la couronne ou une partie de la couronne est en contact avec le sinus.

Cette classification permet de :

- **déterminer la position de la dent par rapport au sinus,**
- **déterminer le risque de communication bucco sinusienne,**
- **mieux anticiper la projection de la dent dans le sinus.**

Il s'agit d'une classification obtenue à partir d'images radiographiques. L'angulation de la dent, sa morphologie sont des critères qui sont également à considérer pour évaluer la difficulté de l'acte chirurgicale (Lanzer et coll, 2015).

2 TECHNIQUE OPÉRATOIRE

L'avulsion d'une dent de sagesse se déroule en plusieurs étapes :

- la préparation du patient,
- l'anesthésie (locale ou générale, cf partie 4),
- les incisions et la réalisation des lambeaux,
- le dégagement osseux,
- l'extraction,
- le traitement du site opératoire,
- la suture.

Chacune de ces étapes doit être réalisée au mieux afin d'éviter toute complication per ou post opératoire. Le praticien doit veiller à ce qu'une hygiène stricte soit respectée tout au long de la procédure. Le protocole opératoire et d'autant plus important que son bon déroulement déterminera en grande partie l'absence ou non de complications, d'erreurs ou de douleurs per ou post opératoires.

2.1 La préparation du patient

La préparation du patient consiste en :

- **un lavage des mains adapté** en deux étapes (lavage simple au savon doux puis désinfection des mains à l'aide d'une solution hydro-alcoolique) et la mise en place de **gants stériles**,
- **la préparation du matériel**, avec l'utilisation d'instruments stériles,
 - lame de bistouri,
 - syndesmotome faucille et/ou coudé et/ou droit,
 - curette,
 - écarteurs,
 - matériel de suture,
 - daviers,
 - pince gouge,
 - pince hémostatique,
 - pince à griffes,

- matériel d'anesthésie,
 - décolleur et fraises à os pour la réalisation de lambeaux,
 - etc..
- la réalisation d'une **désinfection endobuccale**, par un détartrage ou un bain de bouche à la Chlorhexidine,
 - la réalisation d'une **désinfection exobuccale** à l'aide de Bétadine® ou de chlorhexidine,
 - **le placement du patient** de façon à avoir le meilleur champ de vision et accès possible.

Le choix de la position du patient est important, cette dernière va permettre d'avoir une meilleure vision de la zone d'avulsion, et ainsi de diminuer les erreurs et complications possibles. Dans certains cas, notamment pour la dent de sagesse maxillaire, la difficulté d'avulsion réside dans le fait que la dent soit difficile d'accès. L'anatomie complexe de la dent de sagesse et le niveau d'inclusion sont aussi des paramètres à prendre en compte dans la considération de la difficulté opératoire comme vu précédemment (Schwenzer et Ehrenfeld, 2014 ; Gaudy et coll., 2007).

2.2 L'anesthésie (cf. partie 4)

2.3 L'incision

- Pour la dent de sagesse inférieure

Le tracé d'incision lors de l'avulsion d'une dent de sagesse inférieure part du milieu de la deuxième molaire pour aller jusqu'à 2 cm en distal, dans l'axe de l'arcade au niveau du trigone rétromolaire : c'est l'**incision rétromolaire**.

Elle se poursuit ensuite par son **extension postérieure** dirigée légèrement en vestibulaire au niveau de la tubérosité (surtout pas en lingual pour éviter une section du nerf lingual).

L'extension sulculaire antérieure permet de réaliser un décollement mucopériosté. Elle est obtenue en incisant au niveau des sillons des molaires mandibulaires à l'aide d'une lame. Le plus souvent jusqu'à la deuxième molaire. Elle permet de donner une certaine laxité au lambeau. L'ouverture doit être large afin de pouvoir mettre en place

les écarteurs sans risquer de léser les tissus environnants et afin de permettre un bon accès à la dent. (Schwenzer et Ehrenfeld, 2014 ; Gaudy et coll., 2007 ; Korbendau et Korbendau, 2001).

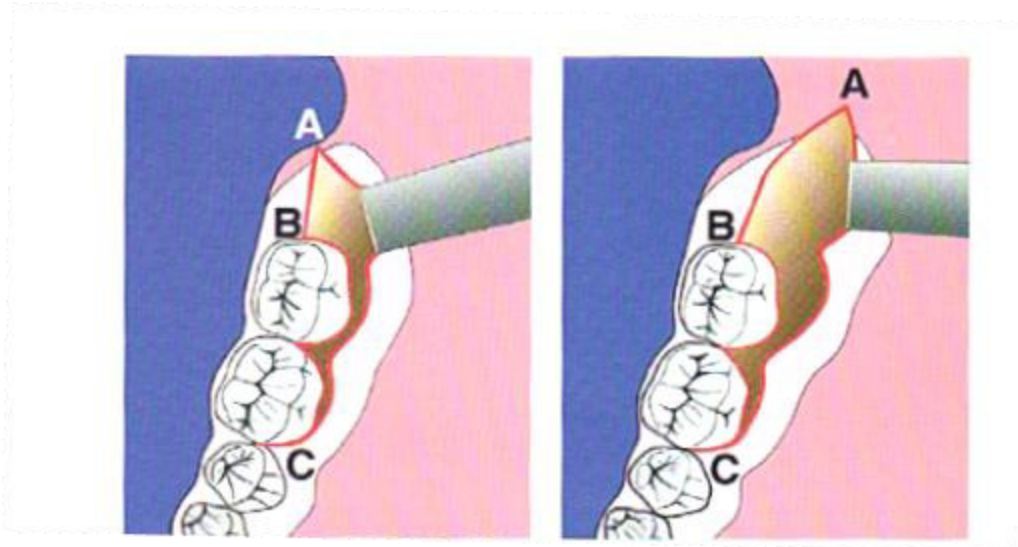


Figure 7 : schéma du tracé d'incision pour l'avulsion d'une dent de sagesse mandibulaire. BA représente l'incision rétromolaire et son extension postérieure. BC représente l'extension sulculaire antérieure (source : Korbendau et Korbendau, 2001)

La réalisation du lambeau muco-périostée se fait ensuite à l'aide d'un décolleur. Il faut prêter attention à ne pas déchirer les tissus lors de sa réalisation et afin de pouvoir refermer de façon hermétique à la fin de l'intervention.

La première étape concerne le **décollement des papilles gingivales**. Pour cela il faut décoller les papilles présentes entre chaque dent du septum interdentaire.

Ensuite, le praticien **décolle la fibromuqueuse du trigone rétromolaire**. Elle doit être réclinée avec précaution, d'autant plus qu'elle est très adhérente.

Une fois ces étapes réalisées, il peut alors **récliner le lambeau vestibulaire**, en décollant les tissus en partant de la prémolaire en avant vers le trigone rétromolaire en arrière. Il faut toujours garder le contact osseux lors du décollement.

Lorsque la réalisation d'un dégagement osseux en lingual se révèle nécessaire, il est indispensable de protéger le nerf lingual. Pour ce faire, il faut **récliner la partie linguale de la gencive du trigone rétromolaire**. Le praticien réalise une incision dans

l'angle distolingual de la 2^e molaire. La fibromuqueuse est alors détachée, en gardant toujours un contact osseux. Le nerf lingual se trouvant enfoui dans la fibromuqueuse récliné, il est alors protégée du fraisage par le praticien grâce à la partie de la lame plate placée en sous périostée. La HAS précise tout de même que cette pratique « augmente le risque de survenue d'altération de la sensibilité linguale » (HAS, 2019 ; Korbendau et Korbendau, 2001).

- Pour la **dent de sagesse supérieure**

Une première incision est réalisée au niveau de la tubérosité. Du milieu de la face distale de la deuxième molaire maxillaire en mésial, jusqu'au niveau du fond du sillon rétromolaire en distal. Il s'agit de l'incision **rétromolaire**. Elle peut être réalisée plus en vestibulaire lorsque la dent est positionnée plus haut dans l'os, de façon à pouvoir plus facilement tracter le lambeau et obtenir une meilleure visibilité.

L'extension sulculaire antérieure part du point de départ de la première incision, se poursuit au niveau du sillon gingival en vestibulaire de la deuxième molaire et jusqu'à celui de la deuxième prémolaire. L'étendue de la lésion, qui part de la partie distal de la deuxième molaire jusqu'à la partie mésiale de la seconde prémolaire, permet de réaliser un décollement suffisamment important pour faciliter l'accès à l'os et à la dent. Une **incision de décharge** supplémentaire peut être réalisée si la visibilité ou l'accès osseux ne sont pas suffisants. Elle peut s'avérer indispensable lorsque la dent est en position haute. Elle permet une meilleure conservation de la table osseuse vestibulaire et facilite la suture lors de l'apparition d'une communication bucco-sinusienne (Schwenzer et Ehrenfeld, 2014 ; Gaudy et coll., 2007 ; Korbendau et Korbendau, 2001).

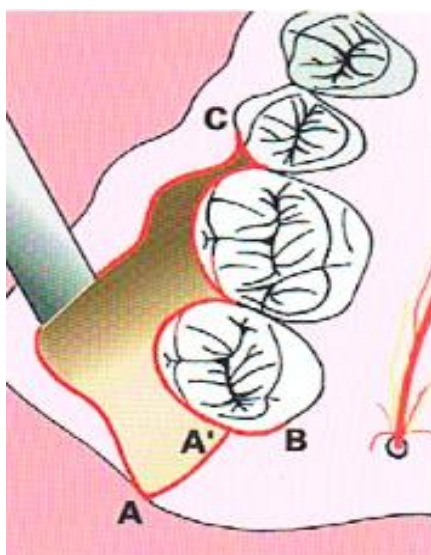


Figure 8 : schéma du tracé d'incision pour une dent de sagesse maxillaire. AA' représente l'incision rétromolaire, BC représente l'incision sulculaire (source : Korbendau et Korbendau, 2001)

2.4 Le dégageur osseux

Pour la **dent de sagesse inférieure**, après avoir réalisé le décollement du lambeau mucopériosté, on va le maintenir à l'aide d'un écarteur pour permettre d'avoir une bonne visibilité du site. Le **dégagement osseux** se fera à l'aide d'une fraise boule, il faudra veiller à ce qu'il y ait une bonne irrigation avec une solution stérile. Lorsque cela est nécessaire, l'opérateur commencera par retirer le capuchon osseux recouvrant la dent de sagesse, puis réalisera au départ un léger dégageur du contour de la dent (Korbendau et Korbendau, 2001).

Pour la **dent de sagesse supérieure**, ici aussi, après avoir réalisé le décollement du lambeau, il sera maintenu grâce à un écarteur pour avoir une meilleure visibilité du site. Lorsque la paroi est fine, le **dégagement osseux** peut se faire avec une pince gouge, lorsque celle-ci est d'une épaisseur plus importante, l'opérateur utilisera comme à la mandibule, une fraise à os. Le dégageur osseux doit être suffisamment important afin d'éviter une fracture de la tubérosité. Lorsque le dégageur n'est pas assez étendu, la luxation de la dent peut engendrer une pression importante sur l'os jusqu'à causer une fracture. En règle générale, une ouverture trop faible constitue une

erreur qui augmente le risque de complications (Schwenzer et Ehrenfeld, 2014 ; Gaudy et coll., 2007 ; Korbendau et Korbendau, 2001).

2.5 L'extraction

▪ Pour la **dent de sagesse inférieure**

Lors de l'avulsion de la dent de sagesse mandibulaire, il peut être possible de réaliser une encoche dans la dent pour faciliter sa mobilisation et son extraction. Il est également recommandé de fragmenter la couronne dans le but :

- de limiter la perte osseuse due au fraisage,
- d'éviter une fracture mandibulaire due à une hyperpression au niveau de l'os lors de la tentative d'avulsion,
- et enfin, d'éviter une atteinte du nerf alvéolaire inférieur (HAS, 2019).

Il est d'autant plus important de réaliser la fragmentation de la couronne lorsque cette dernière est en position mésio ou disto-angulaire car la difficulté d'avulsion augmente et la quantité d'os à retirer pour avulser la dent en une seule partie est alors plus importante. Il est préférable de séparer la dent en plusieurs morceaux plutôt que de réduire la quantité d'os entourant la dent.

Pour une dent inclinée en position mésio-angulaire, la séparation de la couronne permet de libérer de l'espace pour luxer les racines en direction de la deuxième molaire. Lorsque la dent est inclinée en position disto-angulaire, il est préférable de séparer la couronne afin d'éviter une pression trop importante sur l'os lors de l'avulsion.

Lors des mouvements de fraisage, il faut veiller à utiliser les fraises dans des gestes allant de lingual en vestibulaire afin de ne pas risquer de léser le nerf lingual (Schwenzer et Ehrenfeld, 2014 ; Gaudy et coll., 2007).

▪ Pour la **dent de sagesse supérieure**

La mobilisation et l'avulsion de la dent peuvent être réalisées à l'aide d'un syndesmotome ou un élévateur, après la mobilisation. Un davier peut également être utilisé pour extraire la dent. Les gestes doivent être bien stabilisés et exécutés afin d'éviter toute luxation de la dent de sagesse, dans le sinus, ou au niveau de la fosse infra temporale. Le plus souvent, il n'est pas indiqué de séparer la couronne lors de

l'avulsion d'une dent de sagesse maxillaire car l'avulsion peut alors se révéler plus difficile à réaliser et contrôler. Schwenzer et Ehrenfeld, 2014 ; Gaudy et coll., 2007).

2.6 Le traitement du site opératoire

Après l'avulsion de la dent de sagesse, le **follicule dentaire doit être retiré délicatement**, en veillant à éviter de toucher le nerf lingual au niveau mandibulaire et en prenant le soin d'éviter de provoquer une communication bucco-sinusienne (CBS) au maxillaire. Pour la dent de sagesse maxillaire il est indispensable de **vérifier l'absence de communication bucco sinusienne** à la fin de l'intervention (Schwenzer et Ehrenfeld, 2014 ; Gaudy et coll., 2007).

Un **rinçage** du site d'avulsion doit être effectué, en vérifiant qu'il ne reste aucun débris osseux ou dentaire dans l'alvéole, qu'aucune fracture osseuse n'est laissée en place. D'après la HAS, aucune solution ne présente d'avantage sur une autre, pour rincer le site d'avulsion : du sérum physiologique, de la Bétadine®, de l'eau oxygénée ou d'autres antiseptiques peuvent être utilisés (HAS, 2019).

2.7 La suture

Il s'agit de la dernière étape chirurgicale à réaliser. Elle est utilisée pour remettre le lambeau en place et fermer le site d'avulsion de façon hermétique. Elle va protéger le caillot sanguin qui va se former suite à l'intervention. La HAS précise qu'aucune technique de **suture** n'est plus efficace qu'une autre. Le praticien est donc libre de réaliser celle qu'il décide d'utiliser (HAS, 2019).

Avec l'expérience, chaque praticien travaille différemment, utilise des instruments différents, et peut décider ou non de réaliser un lambeau, choisir un type d'incision ou de suture plutôt qu'une autre. Les recommandations actuelles montrent qu'il n'y a pas de technique de lambeau ou de suture qui présente de meilleurs résultats, c'est au chirurgien de s'adapter à chaque situation comme il pense le faire au mieux.

3 PRÉVENTION DES COMPLICATIONS LIÉES À L'AVULSION DES DENTS DE SAGESSE:

L'avulsion des dents de sagesse étant la chirurgie la plus fréquente en odontologie, il est important que la prise en charge du patient et l'acte en lui-même se déroulent bien. Il apparaît nécessaire d'avoir un fil conducteur pour la prise en charge du patient et l'organisation de l'acte avant, pendant et après la chirurgie. Il est essentiel de déterminer très tôt les risques associés au patient : on tiendra compte des antécédents, des traitements et des pathologies. Il est également important de tenir compte de la position de la dent de sagesse. **Il est plus facile de limiter les complications lorsque l'on arrive à les anticiper.**

Les recommandations nous indiquent la bonne conduite à tenir avant toute intervention:

- la réalisation d'une **consultation** avec
 - une **anamnèse**,
 - **questionnaire médical** complet, écrit et oral, non standardisé et adapté au patient,
 - un **examen clinique**,
- la réalisation du **bilan radiographique** (en sélectionnant la technique la mieux adaptée).

3.1 Consultation et bilan médical

3.1.1 Anamnèse et examen clinique

Durant la première consultation ou la séance de bilan médical, il convient de récolter le maximum d'informations concernant le patient afin de limiter toute complication. Pour ne rien oublier, il faut respecter un ordre. Il est plus judicieux de commencer du plus général pour aller vers la dent de sagesse en tant que telle.

Le praticien récupère donc les informations suivantes :

- Le questionnaire médical - anamnèse (HAS, 2019 ; Azoulau, 2014 ; SFCO, 2020 ; ANAES, 2000)
- les **informations générales**,
 - le nom, le prénom, l'âge et éventuellement le poids du patient (utile pour adapter la médication du patient),
 - les **antécédents**,
 - médicaux,
 - chirurgicaux,
 - dentaires (symptômes entre autres),
 - orthodontiques.
 - **l'état général du patient**,
 - patiente enceinte, patient(e) fumeuse /fumeur, prise de stupéfiants, alcool, phobies et état psychologique...
 - pathologie cardiaque, hépatique, rénale, tumorale, infectieuse, respiratoire, pulmonaires, hypertension, diabète et autre,
- les **traitements médicamenteux**,
- les **allergies**.
- L'examen clinique général ou exo-buccal (HAS, 2019 ; Azoulau, 2014 ; SFCO 2020; ANAES, 2000)

Le chirurgien-dentiste analyse les signes qui peuvent indiquer des difficultés ou anomalies hors bouche :

- adénopathie cervicale et asymétrie faciale (cela peut être le signe d'un abcès, d'un kyste ou d'une tumeur déformante entre autres) observées par palpation,
- trouble de la cinétique mandibulaire à l'ouverture et à la fermeture de la cavité buccale,
- troubles des articulations temporo-mandibulaires,
- troubles de l'occlusion dentaire,
- dysharmonie maxillo-mandibulaire.

- L'examen clinique endo-buccal (HAS, 2019 ; Azoulau, 2014 ; SFCO, 2020 ; ANAES, 2000)

Il nous permet d'observer :

- une dysfonction et des douleurs articulaires temporo-mandibulaires,
- la présence de désinclusion dentaire, la position dentaire en bouche,
- l'état dentaire et muqueux de la 2^e molaire (mobilité, carie, position...),
- l'état du parodonte (présence de poches parodontales, présence de plaque au niveau du parodonte),
- l'état de la muqueuse (inflammation locale),
- l'hygiène bucco-dentaire.

Ces étapes doivent être faites systématiquement, de façon appliquée et minutieuse afin de ne passer à côté d'aucune information utile. Elles servent à aiguiller le praticien pour poser la bonne indication d'avulsion ou non de la dent de sagesse et déterminer les modalités opératoires à favoriser. Durant cet examen, il est nécessaire d'être à l'écoute du patient, de percevoir le niveau de stress et d'appréhension de ce dernier, mais aussi de déterminer s'il y a un éventuel risque infectieux, hémorragique ou allergique. En cas de stress observé du patient ou des traitements spécifiques qui peuvent indiquer au praticien un niveau d'anxiété élevé, il conviendra alors d'adapter la prémédication, la méthode d'anesthésie ou encore le déroulement de la séance (quatre dents de sagesse en même temps, deux dents par deux dents...).

L'ANAES recommande de procéder en réalisant un questionnaire médical sous forme écrite par le patient lui-même puis de réaliser ce même questionnaire en plus approfondi et plus adapté au patient sous forme orale afin de vérifier et éclaircir les informations notifiées (ANAES, 2000).

3.1.2 Examen radiologique

L'examen clinique doit être complété par un examen radiologique. Sa réalisation est indispensable avant une chirurgie osseuse. Cet examen permet :

- de faire le diagnostic et de détecter d'éventuelles pathologies,
- d'apprécier l'anatomie radiculaire de la dent de sagesse, sa position, son angulation, et sa proximité avec la 2^e molaire, le canal mandibulaire, le sinus ou autres structures osseuses.

Les principaux clichés que l'on peut réaliser avant la chirurgie de la dent de sagesse sont les suivants :

- la radiographie rétro-alvéolaire,
- la panoramique dentaire ou OPT,
- l'examen Cone beam ou CBCT (Cone Beam Computed Tomography).

3.1.2.1 La radiographie rétro-alvéolaire (HAS, 2009 ; HAS, 2019 ; AAOMS, 2017 ; Gauthier, 2011 ; Chkoura et coll., 2011 ; Gaudy et coll., 2007)

Il s'agit d'un cliché de première intention. Il permet d'objectiver :

- la forme des racines,
- la trame osseuse,
- l'angulation de la dent de sagesse,
- les bords du sinus maxillaire,
- la deuxième molaire,
- éventuellement le canal mandibulaire, dans une très petite portion et uniquement lorsqu'il se trouve proche des racines de la dent de sagesse.

Le cliché rétro-alvéolaire n'est pas facile à réaliser ici, au vu de la situation en bouche de la dent de sagesse. Le film radiographique doit être placé au fond de la bouche, plaqué contre le planché de bouche ou le palais afin d'obtenir un cliché exploitable. La taille du film et sa position distale peuvent facilement provoquer des réflexes nauséux, rendant difficile la réalisation du cliché. De plus, le cliché rétro-alvéolaire nous permet une observation limitée de la dent et de l'os environnant. Il est difficile d'obtenir une radiographie bien centrée sur la dent et d'y voir apparaître clairement la position du canal mandibulaire par rapport à la dent.

Ce cliché est réservé à la dent de sagesse dont la couronne est entièrement visible en bouche, chez un patient dont l'anatomie et le comportement permettent une réalisation optimale du cliché. Pour ces raisons, la radiographie rétro-alvéolaire est de plus en plus abandonnée au profit de la radiographie panoramique (HAS, 2009 ; HAS, 2019 ; AAOMS, 2017 ; Gauthier, 2011 ; Chkoura et coll., 2011 ; Gaudy et coll., 2007).

3.1.2.2 La radiographie panoramique ou orthopantomogramme (OPT)

Il s'agit également d'un cliché de première intention. C'est un examen qui permet une vue d'ensemble des deux arcades dentaires, au niveau des quatre secteurs.

Il est très utile pour observer :

- l'anatomie de la couronne et des racines dentaires,
- le rapport de la 3^e molaire avec la 2^e molaire que l'on voit entièrement sur une radiographie panoramique,
- le rapport entre la 3^e molaire et le canal mandibulaire (ainsi que son trajet),
- le rapport de la 3^e molaire et le sinus,
- la trame osseuse entourant la 3^e molaire.

Il est cependant impossible d'utiliser ce cliché pour mesurer par exemple la distance exacte entre l'apex de la dent et le canal mandibulaire car les mesures ne sont pas fiables du fait des possibles déformations dans l'espace. La radiographie panoramique présente une limite importante : elle ne nous permet pas d'avoir d'information dans les trois plans de l'espace. Il s'agit d'une image en deux dimensions. L'image est donc écrasée et ne nous indique pas si le canal passe en avant ou en arrière de la 3^e molaire par exemple.

L'enregistrement du cliché est relativement facile en comparaison avec l'enregistrement d'une radiographie rétro-alvéolaire d'une 3^e molaire puisqu'il suffit que le patient reste debout durant quelques secondes, la tête droite, le regard en avant, la bouche fermée durant le temps d'acquisition de l'image. L'appareil tourne à l'extérieur de la bouche du patient, autour du champ d'acquisition. Pour une qualité optimale de l'image il est recommandé de retirer bijoux et piercings. L'image est reconstituée

directement sur ordinateur (HAS, 2009 ; HAS, 2019 ; AAOMS, 2017 ; Gauthier, 2011 ; Chkoura et coll., 2011 ; Duodecim, 2020 ; Gaudy et coll., 2007).

3.1.2.3 Le CBCT ou Cone Beam Computed Tomography

Il s'agit d'un examen de deuxième intention. Il doit être réalisé si cela est justifié, donc non systématiquement (comme le précise la commission européenne sur la protection contre les radiations en chirurgie maxillofaciale) (EC, 2012) . Il ne doit être utilisé que si les radiographies précédentes ne permettent pas d'obtenir les informations indispensables à la réalisation de la chirurgie dans les meilleures conditions. Pour le cas de la dent de sagesse, certains signes présents au niveau des radiographies de premières intentions doivent nous alerter. Il est recommandé de réaliser un CBCT afin d'obtenir des informations plus précises sur la position du canal mandibulaire et limiter au maximum les risques d'atteintes du nerf alvéolaire inférieur. Les signes radiologiques associés à un risque important de traumatisme du nerf alvéolaire inférieur sont les suivants (Chkoura et coll., 2011) :

- assombrissement des racines quand elles se superposent au canal mandibulaire,
- courbures des racines au contact du canal mandibulaire,
- rétrécissement radiographique des racines au contact avec le canal mandibulaire,
- racines coiffées par une image radio claire,
- interruption de l'image du canal mandibulaire,
- changement du trajet du canal lorsqu'il s'approche des apex,
- rétrécissement du canal mandibulaire à proximité des racines de la troisième molaire.

Dans ces différents cas, le CBCT permettra à l'opérateur d'avoir plus de renseignements sur la marche à suivre lors de la chirurgie, concernant l'abord de sa chirurgie ou la technique à utiliser, en cas de doute ou de suspicion d'un contact anatomique entre la troisième molaire et le canal mandibulaire. Le CBCT est également indiqué lorsque l'on réalise l'avulsion d'une dent de sagesse dans le cadre

de la suspicion d'un élément tumoral (HAS, 2009 ; HAS, 2019 ; AAOMS, 2017 ; Gauthier, 2011 ; Chkoura et coll., 2011 ; Duodecim, 2020).

C'est au praticien de prendre la décision de réaliser un CBCT ou non, en prenant en compte toutes les informations obtenues au préalable (anamnèse, examen clinique, clichés de première intention) ainsi que la dose d'irradiation.

3.1.3 Consentement éclairé (Ambrosini, 2006 ; SFCO, 2020 ; Schwenger et Ehrenfeld, 2014 ; HAS, 2005)

Avant tout acte de chirurgie et ici de chirurgie orale précisément, il est indispensable d'obtenir le consentement du patient après lui avoir fourni les informations nécessaires. Le consentement c'est le fait de consentir à l'intervention, c'est-à-dire d'accepter qu'elle soit réalisée. C'est à la suite d'explications bien menées que le patient peut décider ou non de la réalisation de l'acte.

D'après **l'article 35 du Code de la Santé Publique et l'article 35 du Code Déontologie** (CSP, 2004 ; CD, 2019), le devoir du praticien est d'informer le patient, sur l'intervention qu'il va subir, les techniques qu'il va utiliser et les modalités de déroulement de l'intervention, mais aussi les éventuels risques encourus ou encore les complications et suites post opératoires possibles (douleurs post opératoire, et autres) tout en expliquant les conséquences de l'absence de traitement.

Les explications doivent être «loyales, claires, simples, intelligibles et appropriées » (CD, 2019). Le praticien doit adapter ses explications à chaque patient, en fonction de son état général, de ses pathologies, de son état psychologique, de son niveau de compréhension et de sa connaissance de la langue française. Le vocabulaire utilisé doit être adapté au patient. Le chirurgien doit s'assurer de la bonne compréhension de ses explications avant de recueillir le consentement, d'où la notion « d'éclairé ». Il doit également s'assurer que le patient n'agit pas sous la contrainte mais librement par lui-même et qu'il est en capacité de consentir.

Ainsi, le patient peut alors prendre sa décision en toute connaissance de cause.

L'article 36 du Code de la Santé Publique (CSP, 2019) précise que la décision revient au patient lui-même (à « la personne de confiance ou aux représentants

légaux » si le patient est sous tutelle ou non apte à donner son consentement ou aux parents dans le cas d'un enfant mineure) d'accepter ou de refuser toute intervention à l'issu de la prise de connaissance des conditions et modalités de celle-ci.

S'il est indispensable d'obtenir le consentement oral du patient, la loi n'oblige pas le praticien à recueillir le consentement sous forme écrite même si cela est fortement recommandé afin de se protéger en cas de litige et pour compléter et reprendre l'information orale obtenue durant l'entretien avec le patient.

Lors de l'obtention du consentement éclairé du patient il est très important d'être clair sur les suites opératoires possibles, notamment sur la possibilité d'apparition de la douleur. Cela permet au patient de s'y préparer. La communication avec le patient de la possibilité d'une douleur post opératoire va permettre au patient de ne pas ou de moins s'inquiéter lorsque celle-ci apparaîtra. Par l'explication adaptée au patient le praticien contribue à diminuer le stress lié à l'inconnu de l'après-chirurgie. Chez un patient de nature anxieuse ou avec des antécédents comportementaux ou médicamenteux révélant un stress particulier. Il faudra faire attention à utiliser les bons termes afin de ne pas avoir l'effet inverse, et de ne pas effrayer le patient sur les suites de la chirurgie (HAS, 2005).

Ces principes « d'information du patient » et de « consentement éclairé » sont rappelés également dans la **loi dite « Kouchner » du 4 mars 2002** (PRF, 2002).

La SFSCMFCO (Société Française de stomatologie de chirurgie maxillo-faciale et de Chirurgie Orale) propose un exemple de fiches d'informations et de consentement à donner au patient dans le cadre d'une chirurgie de la dent de sagesse (SFSCMFSCO, 2020) (cf. annexe 1)

3.2 Consignes post opératoire et prescriptions

3.2.1 Consignes post-opératoires (UFSBD, 2020 ; SFMBCB, 2008 ; HAS, 2019 ; Schwenzer et Ehrenfeld, 2014 ; Woefel et Scheid, 2007)

Les consignes post-opératoires sont à donner oralement au patient, il est également recommandé d'y joindre une feuille précisant ces mêmes consignes à l'écrit. Avec le stress, le patient peut oublier ce qu'on lui dit ou ne pas être très attentifs aux consignes. Il faudra expliquer au patient la conduite à tenir en rentrant chez lui :

- ne pas fumer durant les premiers jours après l'intervention,
- ne pas boire d'alcool durant les 2 jours suivant l'intervention,
- appliquer une poche de froid contre la joue après l'intervention afin de limiter la formation d'œdème (SFMBCB, 2008),
- manger froid ou tiède et éviter la nourriture ou les boissons trop chaudes,
- ne pas cracher durant 48 heures,
- manger mou ou liquide durant quelques jours (3-4) après l'intervention,
- ne pas faire de bain de bouche durant les 48 heures qui suivent l'intervention puis faire des bains de bouche matin, midi soir après chaque repas durant 7 jours,
- éviter de brosser la zone d'extraction jusqu'au lendemain de l'intervention puis utilisation d'une brosse à dent chirurgicale si c'est possible,
- maintenir une bonne hygiène buccale les jours suivant l'intervention,
- ne pas manger de grains de riz ou de semoule ou autres petits aliments qui risqueraient de rentrer dans l'alvéole après l'intervention,
- en cas de saignements, mordre une compresse durant 10 minutes.

Le chirurgien donnera également les informations adéquates et adaptées à chaque patient concernant la prise de médicaments, les précautions à prendre concernant la conduite après une intervention sous anesthésie générale, ainsi que la conduite à tenir en cas d'évènement spécifique apparus au cours de la chirurgie.

Le praticien doit donner un numéro de téléphone à joindre en cas de problème (numéro du cabinet), ou préciser d'appeler le 15 ou de joindre l'hôpital le plus proche en cas d'urgence si le cabinet n'est pas ouvert au moment de l'apparition de l'urgence. Dans certains cas, notamment pour les patients à risques ou les intervention qui se sont révélées compliquées, il est recommandé de contacter le patient un ou deux jours après l'intervention.

La SFSCMFCO (Société Française de Stomatologie Chirurgie Maxillo-faciale et de Chirurgie Orale) propose une fiche qui réunit à la fois les informations sur les risques principaux de l'intervention et les recommandations post-opératoires à donner au patient (cf. annexe 1). L'UFSBD a également mis à disposition sur son site, une fiche de conseils post-opératoires destinée aux patients. (cf. annexe 2).

3.2.2 Prescriptions

La décision de prémédiquer le patient ou non va se faire à la suite du questionnaire à l'issu de l'entretien et des examens clinique et radiologiques du patient. **La décision est à prendre au cas par cas et ne doit pas être standardisée ou automatisée. Il faudra éviter toute prescription inutile et se limiter aux prescriptions nécessaires** (AFFSAPS, 2011 ; HAS, 2005 ; AAOMS, 2017 ; Poeschl et coll., 2004; SFMBCB, 2008 Laurent et coll., 2013).

Dans les médicaments que le praticien peut être amené à prescrire en pré opératoire chez une personne qui ne présente pas de risque infectieux particulier on retrouve :

3.2.2.1 Les antibiotiques (AFFSAPS, 2011 ; Laurent et coll., 2013 ; HAS, 2005 ; Poeschl et coll., 2004 ; Laurent et coll., 2013 ; Guillet, 2017)

On distingue :

- **l'antibiothérapie prophylactique**

Il s'agit de la prise d'antibiotique dans le but d'empêcher l'apparition d'une infection.

On différencie:

- **l'antibiothérapie prophylactique en dose flash :**

Dose unique d'antibiotiques dans l'heure qui précède l'acte chirurgical. Elle n'est pas indiquée dans tous les cas d'avulsions de dents de sagesse. **La HAS conseille de réserver cette prescription aux cas d'avulsions de dents de sagesse incluses, enclavées, ou sous-muqueuses et chez les patients qui présentent un risque infectieux ou sont à hauts risque d'endocardite infectieuse** (HAS, 2019).

- **l'antibiothérapie prophylactique de couverture :**

Elle est débutée la veille de l'intervention et poursuivie jusqu'à la fin de la cicatrisation muqueuse généralement (sept jours environ). Le praticien la prescrit pour certaines pathologies qui présentent des retards de cicatrisation, un système immunitaire déprimé ou un risque accru d'infection (comme le diabète déséquilibré par exemple) dans le but de couvrir le risque infectieux durant la période de cicatrisation.

- **l'antibiothérapie curative**

Il s'agit de la prise d'antibiotiques dans le but de traiter une infection déjà présente avant l'intervention. Il peut s'agir d'une nécrose de la dent de sagesse, d'un abcès, ou encore d'une cellulite. Le but est donc curatif, il s'agit d'induire la résorption puis la suppression de l'infection. La seule prescription ne suffit pas dans ces cas-là, elle doit être accompagnée d'un acte clinique. Elle est indiquée notamment dans le cas d'une périecoronarite suppurée, d'une alvéolite suppurée ou d'une cellulite aiguë.

Les antibiotiques les plus souvent prescrits en première intention sont les suivants (il est conseillé de favoriser leur administration pendant ou après les repas) :

- **L'amoxicilline :**

- dose unique de 2g une heure avant l'intervention,
- en couverture, 1g deux fois par jour en général pendant 7 jours environ ou jusqu'à fin de la cicatrisation muqueuse.

- **La clindamycine :**

- dose unique de 600mg une heure avant l'intervention,
- en couverture, 600mg deux fois par jour (en général pendant 7 jours environ ou jusqu'à fin de la cicatrisation muqueuse).

Il est également possible de prescrire ces molécules en cas d'allergie même si cela est plus rare :

- **l'azithromycine**, 500mg par jour en une seule prise (à prendre pendant 3 jours seulement),

- **spiramycine**, 3 MUI par jour trois fois par jour (en général pendant 7 jours),
- **clarithromycine**, 500 mg par jour deux fois par jour.

Lorsque l'on est face à un échec des traitements de première intention cités au-dessus (infection trop importante, difficile à résorber par exemple), il sera recommandé de passer aux traitements de seconde intention :

- **amoxicilline** et **acide clavulanique** (500mg /62,5 mg ou 1g/125 mg pour l'adulte), prendre 1 g deux à trois fois par jour (dose exprimée en amoxicilline),
- il est également possible d'associer **amoxicilline** et **métronidazole**, ou **métronidazole** et **azithromycine** ou **clarithromycine** ou **spiramycine**.

La voie orale est toujours à favoriser en première intention lorsque cela est possible. Les antibiotiques ne sont pas à utiliser dans tous les cas en préopératoire. Les doses seront à adapter en cas d'anomalie de la clairance rénale.

La prescription d'antibiotiques ne doit bien évidemment pas remplacer l'hygiène du patient ni les précautions rigoureuses d'asepsie que prend le praticien lors de l'acte chirurgical.

3.2.2.2 Les anti-inflammatoires (HAS, 2005 ; SFMBCB, 2008, Laurent et coll., 2013 ; Benjelloun et coll., 2015)

Il y a deux sortes d'anti-inflammatoires, les deux peuvent être utilisés et prescrits en odontologie et notamment en chirurgie buccale mais n'induisent pas les mêmes effets.

- Les **AINS** ou **anti-inflammatoires non stéroïdiens**

Les AINS sont surtout prescrits afin de réduire les douleurs suite à une chirurgie buccale. Leur indication en dentisterie doit d'ailleurs se limiter à la douleur et ne doit pas concerner l'inflammation. Ils ne doivent pas être prescrits « en cas de douleurs », mais sont à débiter une heure avant l'intervention ou directement à la fin de la chirurgie, sans attendre de voir si la douleur s'installe ou non. Les AINS n'ont montré aucun effet sur la diminution de l'œdème ou du trismus. **L'ibuprofène** est l'AINS le

plus étudié et le plus prescrit même si rien ne prouve qu'il est plus efficace qu'un autre AINS.

Les modalités de prescriptions des AINS sont les suivantes :

- **Ibuprofène**, 400mg par prise à renouveler si besoin toutes les 6 à 8 heures. Il ne faut pas prendre plus de 3 comprimés par jour. A prendre pendant 3 à 5 jours maximum (contre indiqué en cas grossesse, ulcères ou antécédents d'ulcères).

- **Les glucocorticoïdes**

Les glucocorticoïdes sont surtout prescrits afin de réduire ou éviter la formation d'œdème et l'installation d'un trismus. Leur action antalgique est faible, et leur prescription doit être accompagné de celle d'un antidouleur si on suspecte l'apparition de celle-ci. C'est souvent le choix de la **prednisone** qui est fait dans le cadre d'une chirurgie dentaire mais il existe d'autres glucocorticoïdes qui peuvent également être prescrits.

- **Prednisone**, 1mg/kg en une seule prise le matin de la veille de l'intervention. Pendant 3 à 5 jours.

Le praticien doit veiller à faire un choix et ne peut pas prescrire à la fois un AINS et un glucocorticoïde.

3.2.2.3 Les antalgiques (HAS, 2005 ; SFMBCB, 2008)

Comme indiqué plus haut (3.2.2.2), en chirurgie dentaire les **AINS** sont utilisés uniquement pour leurs rôles antalgiques. Ils font donc partie de cette catégorie. Il faudra prendre en compte les informations obtenues durant la première consultation (prise de médication quotidienne antalgique ou non, tendance dépressive, difficultés opératoires visibles à la radio, patient fumeur, manque d'hygiène...). La douleur est souvent proportionnelle à la durée de l'intervention, mais aussi à la difficulté d'avulsion (la douleur sera plus susceptible d'être importante pour une dent mal positionnée pour laquelle il faudra retirer beaucoup d'os et travailler plus longtemps). L'anticipation de la douleur permet de mieux la contrôler. Il est plus facile de la traiter avant qu'elle s'installe.

En fonction de l'intensité de la douleur, le traitement ne sera pas le même. On distingue une douleur légère, d'une douleur modérée ou plus importante. Il est de la responsabilité du praticien d'analyser la situation et d'adapter sa médication ou de l'ajuster si la douleur persiste, ou s'intensifie.

La HAS recommande selon l'intensité de la douleur d'administrer les antalgiques suivants (HAS, 2005) :

Tableau 1 : Recommandations d'administration d'antalgiques selon l'intensité de la douleur (source : HAS, 2005)

Douleur	Traitement	Modalités
Faible	Paracétamol	4g/j
Modérée à intense	AINS per os (propioniques, fénamates)	Limiter la durée à 72h
	Tramadol	50 à 100 mg/4 à 6h
	Association codéine + paracétamol	60 mg de codéine pour 1 g de paracétamol/6 h
	Association tramadol + paracétamol	T : 50 à 100 mg/4 à 6 h P : 1 g/6 h
Persistante et résistante aux antalgiques précipités	Association AINS + paracétamol codéiné ou tramadol	Adapter la durée (AINS : moins de 72 h) Rechercher une complication responsable de la persistance de la douleur
	Opiode fort	
Neuropathique	Association antalgique (sauf AINS) + corticoïdes	

3.2.2.4 Les bains de bouche (Dental Abstracts, 2018)

Les bains de bouche sont aussi beaucoup prescrits, en effet ils possèdent des propriétés antibactériennes que l'on utilise pour assainir le site opératoire.

De par leur grande efficacité, les bains de bouche les plus utilisés sont les bains de bouche à base de Chlorhexidine. Ils sont souvent prescrits pour être utilisés durant sept jours, matin, midi et soir après chaque brossage, en gargarisme à compter de 48 heures après l'acte chirurgical (afin de ne pas déstabiliser la formation du caillot sanguin qui sert à la bonne cicatrisation du site opératoire).

Le traitement de la douleur doit être individualisé et adapté à chaque patient et chaque acte. Il est important que le praticien s'assure que le patient ait compris la prescription, les posologies et heures auxquelles il doit prendre son traitement.

3.3 Prévention et traitement des complications liées à l'intervention (Huang et coll., 2014 ; Brauer et coll., 2013 ; Pourmand et coll., 2013 ; Schwenzer et Ehrenfeld, 2014 ; Gaudy et coll., 2007)

Différentes complications peuvent apparaître au cours ou après une intervention de chirurgie d'avulsion des dents de sagesse. Certaines sont « normales » c'est-à-dire qu'elles font partie des suites opératoires habituelles comme la douleur, l'œdème, le trismus, qui ne sont pas pathologiques lorsqu'ils sont d'intensité modérée et se résolvent au bout de quelques jours. D'autres sont moins fréquentes et peuvent nécessiter une surveillance, voire une réintervention. Il existe des manières de prévenir ces complications.

Dans la littérature on retrouve l'apparition des complications suivantes en inter ou post-interventionnel.

- Les problèmes parodontaux et dommages causés sur la deuxième molaire (Schwenzer et Ehrenfeld, 2014 ; Brauer et coll., 2013 ; Huang et coll., 2014)

Les problèmes parodontaux peuvent faire suite à l'intervention. Une meilleure hygiène ainsi qu'un meilleur contrôle de plaque avant et pendant l'intervention peuvent améliorer ou éviter ces complications.

Il peut aussi arriver que la deuxième molaire soit lésée par un passage de fraise, qu'elle soit luxée par la mauvaise utilisation des instruments au niveau de la 3^e molaire, ou même qu'elle soit extraite accidentellement. Il faudra que le chirurgien veille à avoir

de bons appuis et une bonne visibilité du champ opératoire pour éviter ce genre d'erreurs. Si la dent a été extraite accidentellement il faudra tenter de la réimplanter immédiatement.

- L'hémorragie au cours ou à la suite de l'intervention (Schwenzer et Ehrenfeld, 2014 ; Gaudy et coll., 2007 ; Brauer et coll., 2013 ; Huang et coll., 2014)

Il convient de vérifier d'abord par un questionnaire médical que le patient ne prend aucun traitement qui pourrait causer un saignement anormalement important. En cas d'hémorragie, il faut, dans l'ordre :

- arrêter le saignement en fermant 10 minutes sur une compresse, si cela ne suffit pas à former un caillot sanguin et stopper l'hémorragie,
- réaliser une suture et éventuellement utiliser des agents hémostatiques,
- si les saignements perdurent le praticien pourra envisager une réintervention.

Il faudra vérifier que les conseils post-opératoires aient été respectés (ne pas cracher ou faire de bains de bouche pendant 48 heures après l'intervention) pour éviter qu'une hémorragie ait lieu après l'intervention.

L'hémorragie peut aussi avoir été provoquée par une lésion d'un vaisseau artériel (cf. partie 1.2.2) (Gaudy et coll, 2007).

- L'avulsion incomplète de la dent de sagesse ou fracture de celle-ci (Schwenzer et Ehrenfeld, 2014 ; Gaudy et coll., 2007 ; Pourmand et coll., 2013 ; Brauer et coll., 2013 ; Huang et coll., 2014)

Il arrive souvent que la dent de sagesse fracture au cours de la tentative d'avulsion. Il suffira alors de retirer les morceaux de dents ou les racines restantes en utilisant les instruments adaptés. Certaines fois, lorsque le morceau de dent est mal situé, et pour éviter des complications iatrogènes (lésions nerveuses, dommages osseux importants), il est peut-être préférable de laisser le morceau de dent en place. Il sera de la responsabilité du praticien de déterminer si les morceaux peuvent être retirés sans danger ou non.

- La communication bucco-sinusienne (Schwenzer et Ehrenfeld, 2014 ; Pourmand et coll., 2013 ; Huang et coll., 2014)

C'est une complication que l'on retrouve souvent dans le cadre d'avulsions de dents de sagesse maxillaires. Après diagnostic de la communication bucco sinusienne (CBS), il faudra veiller à refermer correctement la communication. Il faudra prévenir le patient d'éviter les gestes qui pourraient augmenter la pression sinusienne (ne pas éternuer ou se moucher pendant quelques jours). Il est recommandé de prescrire une antibiothérapie suite à l'observation de cette complication et pour éviter toute surinfection (2g d'amoxicilline par jour en deux prises jusqu'à la cicatrisation muqueuse) (AFFSAPS, 2011).

- La fracture de la tubérosité maxillaire ou corticale mandibulaire (Schwenzer et Ehrenfeld, 2014 ; Pourmand et coll., 2013 ; Brauer et coll., 2013 ; Huang et coll., 2014)

Il peut arriver que lors de la procédure d'avulsion d'une dent de sagesse, l'opérateur provoque une fracture mandibulaire ou de la corticale. Si elle peut se révéler sans importance, la fracture mandibulaire notamment, peut être réellement problématique lorsqu'elle est étendue ou mal localisée. Pour l'éviter il faudra que l'opérateur veuille à réaliser un lambeau si besoin et réaliser une ouverture osseuse aussi large que nécessaire afin de pouvoir avulser la dent sans avoir besoin de forcer. Le fait de découper la dent en plusieurs morceaux dans le but de faciliter son avulsion est également une technique possible pour éviter cette complication.

- La fracture instrumentale (Brauer et coll., 2013)

elle peut être due à une mauvaise utilisation d'un instrument mais aussi à une usure de l'instrument utilisé. Elle ne peut pas toujours être anticipée. Il faut tenter de le retirer lorsque cela est possible, ou adresser le patient dans un service adapté si besoin. L'expérience du praticien permet de diminuer la fréquence de ce type de complications. L'utilisation adaptée du matériel également.

- Les lésions du nerf alvéolaire inférieur et du nerf lingual (Schwenzer et Ehrenfeld, 2014 ; Gaudy et coll., 2007 ; Pourmand et coll., 2013 ; Brauer et coll., 2013 ; Huang et coll., 2014)

Ce sont les nerfs les plus souvent lésés au cours d'une chirurgie de dents de sagesse, même si cela reste rare. (cf. partie 1.1.2)

- La projection de la dent dans le sinus pour le maxillaire ou au niveau du plancher de bouche à la mandibule (cf. partie 1.2.2) (Schwenzer et Ehrenfeld, 2014)
- L'alvéolite (Schwenzer et Ehrenfeld, 2014 ; Pourmand et coll., 2013 ; Huang et coll., 2014)

C'est une complication très douloureuse, qui doit se résoudre par un nettoyage de l'alvéole, éventuellement une réouverture et un curetage. On prescrira des antalgiques (paracétamol). Si l'alvéolite présente du pus, on pourra y associer des antibiotiques (amoxicilline ou clindamycine jusqu'à disparition des signes infectieux) (AFFSAPS, 2011). Dans tous les cas une anamnèse, un examen clinique, ainsi qu'une analyse radiographique bien menés nous permettront d'anticiper au maximum les complications. L'anticipation de ces complications permettra au praticien de les éviter ou de mieux les gérer.

- La luxation des mâchoires (Schwenzer et Ehrenfeld, 2014 ; Brauer et coll., 2013)

La luxation des mâchoires peut se produire au cours ou suite à une intervention longue. Elle a lieu encore plus souvent lors de l'avulsion de dents de sagesse sous anesthésie générale, du fait de la détente musculaire. Il n'y a pas réellement de moyen de l'anticiper. Elle peut se réduire en réalisant une manœuvre de Nélaton (il s'agit de remettre la mandibule en place en réalisant une pression manuelle sur celle-ci), il faudra alors prévenir le patient qu'il doit éviter de mobiliser sa mandibule pendant quelques jours afin d'éviter une récurrence.

Ces complications peuvent arriver au cours d'une intervention et aucun praticien n'est à l'abri. Cependant, il est avéré que la fréquence des complications diminue avec l'expérience du praticien, dépend de l'âge du patient, du terrain médical (risques médicaux généraux et locaux) et de la complexité opératoire.

3.4 Prévention des complications liées aux traitements des patients et à leurs pathologies (Pourmand et coll., 2013 ; Dental Abstracts, 2018 ; Laurent et coll., 2013 ; Zunzarren, 2014 ; SFSCMCO, 2013 ; AFFSAPS, 2011)

3.4.1 Les patients à risques infectieux

- Les patients à haut risque d'endocardite infectieuse

Les patients à haut risque d'endocardite infectieuse sont les patients qui répondent aux critères suivants :

Tableau 2 : cardiopathie à haut risque d'endocardite infectieuse (source : AFSSAPS, 2011)

Cardiopathie à haut risque d'endocardite infectieuse

- Prothèse valvulaire (mécanique ou bioprothèse) ou matériel étranger pour une chirurgie valvulaire conservatrice (anneau prothétique ...).
- Antécédent d'endocardite infectieuse.
- Cardiopathie congénitale cyanogène :
 - non opérée ou dérivation chirurgicale pulmonaire-systémique,
 - opérée, mais présentant un shunt résiduel,
 - opérée avec une mise en place d'un matériel prothétique par voie chirurgicale ou transcutanée, sans fuite résiduelle, seulement dans les 6 mois suivant la mise en place,
 - opérée avec mise en place d'un matériel prothétique par voie chirurgicale ou transcutanée avec shunt résiduel.

Chez ces patients, qui sont très fragiles vis-à-vis des infections, il faudra veiller à éviter au maximum le risque. Des précautions sont donc à prendre lorsque l'on décide de réaliser une avulsion de dents de sagesse. L'anesthésie intra-ligamentaire est contre-indiquée dans un souci de dissémination d'une infection par cette voie. Avant tout acte de chirurgie d'avulsion des dents de sagesse, il est indiqué de prescrire une antibioprofylaxie en prise unique une heure avant l'intervention, afin d'éviter d'éventuelles complications infectieuses.

- Les patients diabétiques

Le patient diabétique est considéré comme un patient sain lorsque son diabète est équilibré, c'est-à-dire lorsque son dosage d'hémoglobine glyquée se trouve en

dessous de 7 %. Lorsque ce n'est pas le cas, que le diabète est déséquilibré ou instable, il est considéré comme un patient immunodéprimé. Il faudra alors limiter les quantités d'anesthésiques avec vasoconstricteurs et administrer au patient une antibioprophylaxie qui commencera une heure avant l'intervention et qui sera à prolonger jusqu'à la fin de la cicatrisation muqueuse (AFFSAPS, 2011).

- Les patients sous corticothérapie

On considère que le traitement de corticoïdes au long cours induit une immunodépression lorsqu'il est administré à plus de 10 mg par jour en équivalent prednisone. Dans le cadre d'un soin invasif comme une avulsion de dent de sagesse, le patient est alors considéré comme un patient immunodéprimé. Il faudra donc lui prescrire une antibioprophylaxie à débiter une heure avant l'acte chirurgical et à poursuivre jusqu'à la fin de la cicatrisation muqueuse (7 jours environ) (Zunzarren, 2014).

- Les patients sous chimiothérapie

Avant un traitement par chimiothérapie, il est recommandé d'éliminer tous les foyers infectieux présents en bouche (si les délais avant la cure le permettent). Pendant le traitement par chimiothérapie, il faudra se mettre en contact avec l'oncologue traitant du patient afin de déterminer la possibilité ou non de réaliser l'extraction ainsi que les modalités de prescriptions. Les avulsions doivent être réalisées uniquement si elles paraissent indispensables et elles doivent être prévues en inter-cure. Pour une avulsion de dent de sagesse après un traitement par chimiothérapie, il est indiqué de prescrire un bilan sanguin pour vérifier l'absence d'une éventuelle neutropénie ou thrombopénie. L'anesthésie intra ligamentaire est à éviter chez ces patients (AFSOS, 2010).

- Les patients sous radiothérapie

Si la radiothérapie ne concerne pas le secteur cervico-facial, le patient n'est pas considéré comme un patient à risque. Aucune précaution n'est donc à prévoir.

Lorsque la radiothérapie concerne le secteur cervico-facial :

- avant le début d'un traitement de radiothérapie cervico-facial, il faut éliminer les foyers infectieux présents, à distance du début du traitement par radiothérapie,

- pendant le traitement de radiothérapie cervico-faciale, il faudra éviter au maximum la chirurgie d'une dent de sagesse et la décision sera à prendre avec le radiothérapeute en cas d'urgence.
- après un traitement de radiothérapie au niveau cervico-facial
 - si la dose administrée a été inférieure à 35 Grey, le risque d'ostéoradionécrose est faible, l'avulsion peut être envisagée
 - si l'irradiation a dépassé 35 Gray la prise en charge doit être hospitalière. Le risque d'ostéoradionécrose est plus important à la mandibule qu'au maxillaire.

Le but ici est d'éviter la complication de l'ostéonécrose due au traitement par radiothérapie (AFSOS, 2010 ; Laurent et coll., 2013).

- Les patients sous traitement de biphosphonates

Chez le patient qui est candidat à une thérapie par biphosphonates, il faudra tant que possible, réaliser les avulsions de dents de sagesse avant le début du traitement si elles sont nécessaires et ce, afin d'éviter toute complication. Pour un patient traité par biphosphonates dans le cadre d'une pathologie maligne, il faudra prévoir une antibioprofylaxie qui commencera la veille de l'intervention et se continuera jusqu'à la cicatrisation complète (pas uniquement muqueuse mais aussi osseuse). Dans ce cas, l'avulsion doit être indispensable, et il doit s'agir de la dernière alternative possible. Le praticien veillera à réaliser l'avulsion de la façon la moins traumatique possible, en régularisant la crête et en suturant les berges sans tension.

D'après les recommandations de l'AFSAPS, le seul motif de la prise d'un traitement de biphosphonates par voie orale ne suffit pas à prescrire une antibioprofylaxie dans le cadre d'une avulsion de dent de sagesse. C'est la présence éventuelle d'un risque infectieux qui doit en déterminer l'administration. En revanche, l'AFSAPPS recommande de prescrire une antibioprofylaxie flash, une heure avant l'intervention pour un patient sous biphosphonates par voie intraveineuse, quel que soit le risque infectieux (AFSAPS, 2011).

La SFSCMC recommande d'analyser le risque infectieux selon différents critères (liés au patient et à l'acte) et de prendre la décision de prescrire un traitement antibiotique en fonction du risque infectieux évalué (SFSCMCO, 2013).

Alors que les recommandations de l’AFFSAPS ne recommandent pas la prescription d’antibiotiques pour un patient sous biphosphonates par voie intra-orale mais une antibioprofylaxie flash pour un patient sous biphosphonates par voie intra-veineuse, d’autres sources comme « Les risques médicaux » publié par l’Association Dentaire Française (Laurent et coll., 2013) ou « Le guide clinique d’odontologie » (Zunzarren, 2014) conseillent de prescrire des antibiotiques jusqu’à cicatrisation muqueuse et osseuse dans les deux cas.

- Les patients sous thérapies ciblées

Chez ces patients, la présence d’un foyer infectieux est critique et il faut l’éliminer au plus vite. Le but lors de l’avulsion dans le cadre de la prise de ce type de traitement, sera d’éviter les complications infectieuses et hémorragiques entre autres.

- si la décision de l’avulsion d’une dent de sagesse est prise pour un patient traité par anti-TNF ou anticorps anti-lymphocytaires, il sera peut être demandé par le médecin prescripteur d’arrêter le traitement, il faudra prendre contact avec lui pour décider d’une éventuelle antibioprofylaxie,
- chez un patient traité par immunosuppresseur, Il faudra également prendre contact avec le médecin prescripteur pour décider ou non de la nécessité d’une antibioprofylaxie.

Le médecin prendra en compte d’autres facteurs généraux comme le tabagisme, l’âge ou d’autres critères liés à l’état général du patient.

Dans les deux cas pour éviter toute complication il faudra prendre des précautions vis-à-vis de l’utilisation des anesthésiques : l’anesthésie intra ligamentaire est à proscrire pour éviter tout risque infectieux (Laurent et coll., 2013).

3.4.2 Patients à risque hémorragique (Laurent et coll., 2013 ; SFCO 2015)

- Les patients sous antiagrégants plaquettaires

Afin d’éviter le risque hémorragique, il est recommandé de ne jamais arrêter un traitement par agents plaquettaires pour un acte dentaire. Lorsque le traitement est pris seul, en monothérapie, il est recommandé de suivre simplement les **précautions générales vis-à-vis du risque hémorragique** (voir suite) présent.

- lorsque le traitement est pris en bithérapie (association de deux antiagrégants plaquettaires) et que l'avulsion présente un faible risque hémorragique (avulsion simple, d'une seule dent à la fois, non incluse) l'avulsion sera réalisé au cabinet, et sans arrêt du traitement.
- lorsque le traitement est pris en bithérapie et que l'avulsion présente un risque hémorragique élevé (avulsion de plusieurs dents de sagesse ou d'une dent de sagesse incluse ou susceptible de provoquer une communication bucco sinusienne qu'il faudra refermer), il faudra que le praticien prenne contact avec le médecin traitant pour connaître la marche à suivre (arrêt ou non des traitements, réalisation des soins en cabinet ou à l'hôpital) (cf. annexe 3).

- Les patients sous anticoagulants AOC

Lorsque la chirurgie représente un faible risque hémorragique (avulsion simple, d'une seule dent à la fois, non incluse), il suffira de suivre les **précautions générales vis-à-vis du risque hémorragique**. L'avulsion pourra se faire au cabinet sans arrêt du traitement.

Lorsque l'avulsion est à risque hémorragique élevé (avulsion de plusieurs dents de sagesse ou d'une dent de sagesse incluse ou susceptible de provoquer une communication bucco sinusienne qu'il faudra refermer), le chirurgien-dentiste doit se mettre en contact avec le médecin traitant pour connaître la marche à suivre en fonction du risque thrombotique (arrêt ou non du traitement, relais ou non par héparine, prise en charge à l'hôpital ou en ville, réalisation de l'intervention possible ou non) (cf. annexe 4).

- Les patients sous antivitamines K

Lorsque l'acte est à faible risque hémorragique (avulsion simple, d'une seule dent à la fois, non incluse), il faudra prescrire au patient un INR (qui doit être fait dans les 48 heures avant la chirurgie). Si l'INR est inférieur à 4, l'arrêt du traitement n'est pas indiqué et la prise en charge pourra se faire en cabinet de ville. Si l'INR est supérieur ou égal à 4 l'avulsion ne peut être réalisé dans l'immédiat et le chirurgien-dentiste doit contacter le médecin traitant pour connaître la marche à suivre.

Dans le cas contraire ou lorsque l'acte est à risque hémorragique élevé, le chirurgien-

dentiste doit contacter le médecin traitant pour connaître la marche à suivre (arrêt ou non du traitement, relais ou non par héparine, prise en charge à l'hôpital ou en cabinet de ville, réalisation de l'intervention ou non) (cf. annexe 5).

Dans les deux cas il est recommandé de suivre les **précautions générales vis-à-vis du risque hémorragique.**

Précautions générales vis-à-vis du risque hémorragique sont les suivantes :

- pendant les soins

Utiliser des vasoconstricteurs permet de limiter le saignement. Les anesthésies locorégionales ne doivent pas être réalisées en cas de risque hémorragique à cause du risque d'hématome expansif.

Si la réalisation d'un lambeau est nécessaire, il faut le réaliser de pleine épaisseur, en évitant de dépasser la ligne muco gingivale et en évitant les incisions de décharge. Il faut bien veiller à éliminer tout le tissu de granulation. Il est recommandé de mettre en place un matériau hémostatique et de bien suturer les berges à la fin de l'intervention.

Si le saignement persiste le praticien peut utiliser ou prescrire de l'acide tranéxamique à appliquer sur la zone d'avulsion à l'aide d'une compresse.

- après les soins

Le patient doit suivre les recommandations post opératoires habituelles.

En cas de reprise de saignement, le praticien doit signaler au patient de compresser à l'aide d'une compresse pendant 20 minutes ou utiliser de l'acide tranéxamique.

3.4.3 Patients à risque hémorragiques intrinsèques

Il s'agit des patients atteints de maladie de Willebrand, d'hémophilie, de troubles de l'hémostase congénitale ou acquise.

Leurs prise en charge doit être faite en secteur hospitalier car il faut leur administrer des traitements spécifiques avant une chirurgie d'avulsion de dent de sagesse.

Qu'il s'agisse d'un patient à risque hémorragique intrinsèque, lié à un traitement, ou encore à risque infectieux, le praticien doit toujours viser à réaliser l'acte le moins

traumatique possible et dans les conditions d'hygiène les plus strictes.

4 COMPARAISON DES CHOIX ENTRE LES DIFFÉRENTES TECHNIQUES D'ANESTHÉSIES EN FRANCE ET À L'ÉTRANGER : ANESTHÉSIE LOCALE OU GÉNÉRALE

En chirurgie orale et en odontologie en général, il est important de pouvoir gérer la douleur. La gestion de la douleur permet non seulement de mieux aider le patient à contrôler son stress mais aussi au praticien de travailler sereinement et de façon plus confortable. Elle est d'autant plus importante lors de la réalisation d'actes longs de chirurgie. Le fait que le patient et le soignant soient détendus permet de diminuer le risque d'erreurs lié au stress.

Pour limiter et supprimer la douleur durant l'intervention, différentes techniques d'anesthésie s'offrent à l'opérateur:

- L'anesthésie locale : en odontologie il peut s'agir de

- L'anesthésie para-apicale

Elle est aussi appelée « anesthésie par infiltration ». C'est une injection de produit anesthésique dans la région para-apicale, au niveau du vestibule au plus près de l'apex, jusqu'à ce que le produit anesthésique y parvienne. Elle agit rapidement (3 à 5 minutes) mais son effet ne dure pas (Perrin et coll., 2012 ; Korbendau et Korbendau, 2001).

- L'anesthésie intra-osseuse

Il s'agit de la diffusion d'un produit anesthésique à travers l'os spongieux en piquant en regard de l'apex de la dent. Cette technique permet une meilleure diffusion du produit à travers l'os spongieux jusqu'à l'apex.

- L'anesthésie intra-ligamentaire

Il s'agit d'une anesthésie du desmodonte, réalisée au niveau de la racine entre la dent et l'os. Elle est contre indiquée chez les patients à haut risque d'endocardite infectieuse (Laurent et coll., 2013).

- L'anesthésie intra pulpaire

Elle est réalisée dans le cas d'une pulpite aiguë, lorsque l'anesthésie classique ne suffit pas.

- L'anesthésie à l'épine de Spix ou anesthésie tronculaire

L'anesthésie tronculaire ou à l'épine de Spix est utilisée pour l'avulsion de la dent de sagesse mandibulaire. Il s'agit d'une anesthésie dite « régionale ». Elle permet d'anesthésier le nerf mandibulaire et le nerf lingual car tous deux passent à travers l'orifice du canal mandibulaire. Elle se réalise en orientant l'aiguille vers l'entrée du foramen mandibulaire, à la face interne de la mandibule. Elle est contre indiquée lorsqu'elle est réalisée en bilatérale chez tous les patients à risque hémorragique, ainsi que chez tout patient sous traitement anti agrégeant plaquettaire ou anticoagulant. Le risque est de créer chez eux un hématome latéro-pharyngé bilatéral, qui peut se déplacer au niveau du pharynx (SFCO, 2015 ; Gaudy et coll., 2007 ; Korbendau et Korbendau, 2001; Perrin et coll., 2012).

- L'anesthésie du nerf buccal et du nerf lingual

Ce sont deux anesthésies complémentaires de l'anesthésie tronculaire pour la dent de sagesse mandibulaire.

Pour l'anesthésie du nerf buccal, la solution anesthésique atteint les ramifications du nerf buccal grâce à son passage par l'espace ptérygo-mandibulaire. Elle anesthésie la muqueuse vestibulaire mandibulaire au niveau du secteur molaire.

Pour l'anesthésie du nerf lingual, la zone d'injection se trouve en regard de la troisième molaire mandibulaire au niveau lingual. Elle peut être réalisée au fond du sillon gingivo-lingual (Perrin et coll., 2012 ; Korbendau et Korbendau, 2001)

- L'anesthésie générale

D'après la Société Française d'Anesthésie et de Réanimation (SFAR), l'anesthésie générale est : « un ensemble de techniques qui permet la réalisation d'un acte chirurgical, en supprimant ou en atténuant la douleur. C'est un état comparable au sommeil, produit par l'injection de médicaments, par voie intraveineuse et/ou par la respiration de vapeurs anesthésiques, à l'aide d'un dispositif approprié. » (SFAR, 2020).

- L'utilisation du MEOPA

Dans certains cas comme chez des patients très anxieux, il est possible d'utiliser le MEOPA : Mélange Équimolaire d'Oxygène et de Protoxyde d'Azote. Il est utilisé par inhalation et permet d'obtenir un état de sédation consciente. Il s'agit d'une alternative à l'anesthésie générale, chez les patients chez qui les soins peuvent être compliqués. L'efficacité du MEOPA est encore discutée, elle ne substitue pas à l'utilisation d'une anesthésie locale, cependant elle peut aider à gérer le stress et à diminuer le seuil de douleur perçu par le patient (Muller-Bolla et Sixou, 2014).

Au vu des différentes techniques disponibles, il est intéressant d'observer comment le choix ce fait dans chaque pays, en fonction de quelles recommandations.

4.1 En France

En France, les informations et les études concernant les règles vis-à-vis de la décision de l'anesthésie générale en odontologie manquent. En effet, aucune recommandation ne repose sur un haut niveau de preuve scientifique (cf. annexe 6).

Au vu de cette constatation, la HAS a publié en juin 2005 le document « indications et contre-indications de l'anesthésie générale pour les actes courants d'odontologie et stomatologie ». Ce document a été élaboré par l'ANAES sur la demande de la Caisse nationale d'Assurance Maladie des Travailleurs (CNAMTS) (HAS, 2005).

Les rares recommandations et informations officielles qui encadraient la pratique de l'anesthésie générale pour les actes d'odontologie et de chirurgie buccale avant la publication de ce document sont les suivantes :

- l'obligation de la consultation pré-anesthésique. Elle a été rendue obligatoire par le décret du 5 décembre 1994 (CSP, 1994),
- le droit à l'information du patient mis en place par la loi du 4 mars 2002 et qui oblige le praticien à informer le patient du déroulement des soins, son état de santé et des risques éventuels qu'il peut y avoir au cours des soins ou en cas de refus de soins (voire partie 3.1.3),
- l'obligation d'obtenir le consentement éclairé du patient (voire partie 4.1.3).

Parmi les documents retenus sur lesquels l'étude s'appuie, on retrouve quelques études et revues de synthèses françaises ainsi que deux enquêtes Françaises (une faite dans le Val de Marne, et l'autre à Nante et Rennes) (Pilven et coll., 1997 ; HAS, 2005) menés par la caisse d'assurance maladie. Elles ne sont cependant pas nombreuses et aucune recommandation française officielle n'a été trouvée.

L'analyse des études existantes ne permettant pas de conclure à des recommandations d'indications et de contre-indications de l'anesthésie générale, les conclusions de l'étude reposent sur des accords professionnels et non des preuves scientifiques établies (cf. annexe 6). Deux groupes de travail d'experts successifs ont proposés puis adoptés ces recommandations à l'unanimité (HAS, 2005).

Il a été conclu par ces accords professionnels forts que les indications et contre-indications à l'anesthésie générale en odontologie et chirurgie buccale en France sont les suivantes :

Tableau 3 : Indications et contre-indications à l'anesthésie générale en odontologie et chirurgie buccale (2005)

Indications et contre-indications à l'anesthésie générale en odontologie et chirurgie buccale en France d'après la HAS (2005)	
Indications	Contre-indications
<ul style="list-style-type: none"> ▪ liées au patient : un comportement qui empêche l'évaluation ou le traitement bucco-dentaire du patient, une nécessité d'une mise en état buccale lourde ou urgente, une limitation d'ouverture de la bouche, un réflexe nauséux prononcé, ▪ liées à l'intervention : intervention longue, regroupement de plusieurs actes dans la séance, état infectieux nécessitant d'intervenir en urgence, ▪ liées à l'anesthésie locale : contre-indications avérées de l'anesthésie locale (porphyrie, épilepsie non contrôlée par des médicaments..), impossibilité d'établir un niveau d'anesthésie locale suffisant après plusieurs tentatives. 	<ul style="list-style-type: none"> ▪ risque majeur de l'anesthésie : évaluation nécessaire du bénéfice risque, ▪ refus du patient et/ou des parents ou du représentant légal.

La décision d'avoir recours à une anesthésie générale ne doit pas être prise à la légère. Ce n'est pas une décision que l'on prend pour le simple confort du patient ou du praticien compte tenu des risques qui existent toujours lors de ce type d'intervention. Le praticien doit analyser les bénéfices et les risques avant de prendre la décision, et il doit transmettre au patient un courrier précisant l'indication de l'anesthésie générale lorsque la décision est prise (HAS, 2005 ; SFAR, 2015).

4.2 Aux États-Unis

Les dernières recommandations concernant l'anesthésie générale en odontologie et chirurgie orale, sont plus récentes aux États-Unis qu'en France. Elles sont en grande partie issues du *Pare Care* ou *Parameters of Care* publié par l'AAOMS.

- « Control of Pain and anxiety » (AAOMS, 2017)

Le *Clinical Paper* intitulé « *Control of Pain and anxiety* » synthétise quelques informations publiées dans le *Pare Care* de l'AAOMS de 2017. Il précise une liste d'indications et de justifications de l'anesthésie générale en chirurgie dentaire. Les indications sont les suivantes (AAOMS, 2017) :

- l'état mental, l'âge, le niveau de maturité du patient qui empêche la coopération ou qui empêche le chirurgien-dentiste d'effectuer la chirurgie de manière optimale,
 - la réduction de la douleur et de l'anxiété qui est nécessaire ou recommandée en raison d'une condition médicale sous-jacente (l'angine de poitrine par exemple),
 - le type, la complexité, la durée prévue de la procédure chirurgicale,
 - des conditions (par exemple infection ou inflammation) dans lesquelles l'anesthésie régionale ou locale ne peut pas permettre d'obtenir le contrôle de la douleur,
 - le patient peut demander les services d'une anesthésie générale en raison de l'anxiété ou de la peur de la douleur liée à l'intervention.

L'anesthésie générale est donc présentée dans ce document comme une alternative pour gérer la peur du patient lors de la planification d'une chirurgie d'avulsion des dents de sagesse par exemple. Aucune contre-indication n'y est citée.

- « Anesthésia in out patient facilites » (AAOMS, 2017)

Un autre document issu du *Pare Care* de l'AAOMS de 2017 intitulé « *anesthésia in out patient facilites* » ou « l'anesthésie dans les établissements de soins ambulatoires » en français, traite également de la décision de réalisation d'une anesthésie générale dans le cadre d'une chirurgie dentaire. Le document met l'accent en faisant un rappel sur **l'importance de l'obtention du consentement éclairé et l'information du patient avant toute chirurgie orale, ce qui est une obligation légale**. Dans ce document, l'AAOMS fait la liste des facteurs qui peuvent influencer les risques, complications ou au contraire sur le bon déroulement de l'anesthésie générale. Ici on ne parle pas réellement de l'indication ou non d'une anesthésie générale dans le cadre de la dent de sagesse. On considère les critères qui seront à prendre en compte par le chirurgien-dentiste dans sa décision finale et afin de choisir au mieux le mode opératoire. La décision finale revient au chirurgien-dentiste lui-même qui doit considérer les paramètres cliniques, il peut alors dans certaines circonstances s'écarter des recommandations habituelles s'il juge que c'est la bonne conduite à prendre pour le patient, mais dans ce cas il faudra le stipuler dans le dossier médical du patient (AAOMS PareCare, 2017).

- « Guidelines for Monitoring and Management of Pediatric Patients Before, During, and After Sedation for Diagnostic and Therapeutic Procedures » (AAPD, 2019)

Enfin, l'*American Association of Pediatric Dentistry* a publié des recommandations en juin 2019 intitulées : « *Guidelines for Monitoring and Management of Pediatric Patients Before, During, and After Sedation for Diagnostic and Therapeutic Procedures* » ou « lignes directrices pour le suivi et la gestion des patients pédiatriques avant, pendant et après la sédation pour les procédures diagnostiques et thérapeutiques » en français. Ce document concerne précisément les jeunes patients, il met l'accent sur la

protection de l'enfant, les examens ciblés, la compréhension des effets médicaux, la surveillance psychologique du patient. Il fait apparaître la notion de « patient candidat » pour l'anesthésie générale en y regroupant :

- les patients ASA III et IV (cf annexe 7),
- les enfants avec des besoins particuliers,
- ceux avec des anomalies anatomiques des voies respiratoires ou des amygdales avec une hypertrophie modérée à grave.

Il précise plus loin que pour prendre sa décision, le praticien a besoin d'établir une évaluation du patient avec de nombreux critères à observer. Les indications et contre-indications ici ne sont donc pas clairement précisées pour la prise de décision de la réalisation d'une anesthésie générale dans le cadre d'une chirurgie orale, même s'il s'agit d'un document récent qui prend en compte les données actuellement disponibles sur le sujet (AAPD, 2019).

De nombreux textes ont été publiés récemment aux États-Unis concernant la décision de réalisation ou non d'une anesthésie générale pour des soins dentaires et notamment des avulsions dentaires, cependant aucun texte ne propose à ce jour dans le pays, un *listing* sur les indications et contre-indications précises qui permettent de prendre sa décision de manière claire.

4.3 Au Royaume-Uni

De nombreuses recommandations sont publiées en Angleterre entre l'année 2000 et cette année concernant l'utilisation de l'anesthésie générale.

- « A review of the use of anesthesia and conscious sedation in primary dental care » (DH, 2000)

En 2000, le *Department of Health* publie « *A review of the use of anesthesia and conscious sedation in primary dental care* » ou « Examen de l'utilisation de l'anesthésie et de la sédation consciente dans les soins dentaires primaires ». C'est un document qui décrit l'anesthésie générale comme une méthode, au même titre que l'anesthésie locale ou la sédation consciente, employée pour réduire la douleur du patient. Dans le

but de limiter au maximum la mortalité et la morbidité liée à l'utilisation de l'anesthésie générale en dentaire, le *Department of Health* précise que son utilisation ne devra être faite qu'en cas de nécessité et après discussion avec le patient des différents risques auxquels il est exposé, en substituant une anesthésie générale pour des soins dentaires.

Cependant, il n'est pas précisé d'indicateurs qui permettent au chirurgien-dentiste de déterminer un cas de nécessité ou non. Il faudra, avant de proposer une anesthésie générale, s'assurer que les autres techniques comme l'anesthésie locale ou la sédation consciente ne sont pas adaptées pour la gestion de la douleur ou de l'anxiété au cas auquel le dentiste est confronté et que l'anesthésie générale représente la meilleure solution. Les critères de décisions entre l'anesthésie locale ou générale pour les chirurgies d'avulsions de dents de sagesse sont donc imprécises dans ce document.

- « The provision of oral health care under general anesthesia in special care dentistry » (BSDOH, 2009)

En 2009, la *British society of Disability and Oral Health* publie « *The provision of oral health care under general anesthesia in special care dentistry* » qui peut être traduit par « la prestation de soins bucco-dentaires sous anesthésie générale en dentisterie spécialisée ». Cette publication n'apporte aucune information supplémentaire sur la prise de décision de la technique d'analgésie la mieux adaptée pour réaliser un acte de chirurgie bucco-dentaire comme l'avulsion des dents de sagesse. **L'accent est surtout mis sur la nécessité d'informer le patient notamment du déroulement de l'acte chirurgical, de l'anesthésie, des risques encourus entre autres, et d'obtenir son consentement éclairé. Il s'agit d'une obligation légale.**

- « Guidelines of the management of children referred of dental extractions under general anesthesia » (Adewale et coll., 2016)

En 2016, l'*Association of Pediatric Anesthetists of Great Britain and Ireland* publie des recommandations sur la prise en charge des enfants dans le cadre d'extractions dentaires sous anesthésie générale : « *Guidelines of the management of children referred of dental extractions under general anesthesia* ».

Les recommandations stipulent que les extractions dentaires doivent être réalisées sous anesthésie générale lorsqu'elle est considérée comme la prise en charge la plus pertinente. Ici apparaissent plus de précisions pour l'aide à la prise de décision. L'anesthésie générale peut être envisagée dans les cas suivants :

- **lorsque le dentiste a constaté l'échec de l'anesthésie locale ou de la sédation consciente,**
- **lorsqu'il y a une incapacité de l'enfant à coopérer,**
- **en fonction de l'âge, du développement, de la langue, du handicap éventuel de l'enfant,**
- **en cas de troubles psychologiques,**
- **en fonction de la présence d'une infection aiguë,**
- **dans le cas d'une nécessité d'extractions multiples dans les quatre quadrants.**

Comme déjà précisé dans les recommandations de 2009, le dentiste doit avant tout s'assurer que l'anesthésie locale et la sédation consciente ne sont pas des solutions adaptées. Le chirurgien-dentiste doit désormais rédiger une lettre dans laquelle il précise les indications qui l'ont amené à adresser le patient pour une anesthésie générale pour la réalisation de l'avulsion ou des avulsions.

Il est formulé la volonté de réaliser pour les chirurgiens-dentistes, un formulaire qui les aiderait à prendre la décision d'orienter le patient en anesthésie générale pour la réalisation d'avulsions de dents de sagesse ou non.

- « Joint professional guidance of the use of general anesthesia in young children », (AGBI, 2017)

En 2017, l'Association of Paediatric Anesthetists of Great Britain and Ireland publie des recommandations sur l'utilisation de l'anesthésie générale chez les jeunes enfants « *Joint professional guidance of the use of general anesthesia in young children* ». C'est en réalité un rapport sur la toxicité de l'anesthésie générale sur les jeunes enfants. Elle souligne dans ce document que l'analgésie inadéquate peut entraîner des complications importantes et graves sur le cerveau des enfants, sans notifier là encore ce qui est considéré comme une analgésie inadéquate.

Dans ce document, apparaît la notion de discussion de l'équipe chirurgicale des risques encourus pour permettre de prendre au mieux la décision, une fois que le dentiste traitant a pris la décision d'adresser le patient dans le service adapté.

- “Guidelines for provision of anesthesia : services for ENT, Oral Maxillofacial and Dental Surgery” (RCOA, 2019)

En 2019, le *Royal College of Anesthetists* a publié “*Guidelines for provision of anesthesia : services for ENT, Oral Maxillofacial and Dental Surgery*”, il s'agit de recommandations concernant les données accessibles à ce jour sur l'anesthésie générale en odontologie. Cet article met en évidence le fait qu'il existe un manque d'information et de données à fort niveau de preuve (cf. annexe 6) concernant la prise de décision de la réalisation d'une anesthésie générale ou non dans le secteur dentaire. L'article récapitule les données actuellement disponibles dans le but que cela motive à la recherche sur le sujet.

Il reste encore donc des études à faire pour pouvoir déterminer de façon précise les critères de décision concernant le choix entre l'anesthésie générale et locale dans le cadre d'avulsions de dents de sagesse.

5 DISCUSSION DES DIFFÉRENTES INDICATIONS ET CONTRE-INDICATIONS DES AVULSIONS DE DENTS DE SAGESSE EN FRANCE ET À L'ÉTRANGER

5.1 En France

- L'ANAES (l'Agence Nationale d'Accréditation et d'évaluation en santé) (ANAES, 1997)

Les premières recommandations Françaises officielles concernant l'avulsion des dents de sagesse, ont été publiées par l'ANAES (l'Agence Nationale d'Accréditation et d'évaluation en santé). Ces recommandations concernaient surtout les pour et les contres de l'avulsion de la 3^e molaire mandibulaire précisément. Les recommandations d'avulsion de la molaire maxillaire ne sont donc pas traitées. Le document date de 1997 et repose sur des études et des données épidémiologiques antérieures.

Les indications et contre-indications sont rangées dans des tableaux et découpées en 5 catégories :

- celles qui concernent les molaires mandibulaires en « position normale avec un environnement parodontal satisfaisant »,
- les molaires mandibulaires « incluses »,
- les molaires mandibulaires « retenues »,
- les molaires mandibulaires « enclavées »,
- les molaires mandibulaires « en désinclusion ».

Les recommandations restent incomplètes et imprécises concernant l'avulsion des dents de sagesse asymptomatiques. Aucune position n'est clairement prise sur le sujet. Une dent de sagesse qui n'est pas en « position normale » n'est pas un argument suffisant pour réaliser l'avulsion de cette dernière. Le dentiste doit voir apparaître la notion de « pathologie » ou de « symptômes » pour envisager une avulsion. Les indications orthodontiques sont exclues de l'étude.

Le but de ce document est d'éviter la non avulsion néfaste mais aussi l'avulsion mal indiquée. Elle vise à aider les professionnels de santé dans leur prise de décision.

Le document se termine sur des propositions d'actions futures. Il s'agit donc en 1997, du début de travaux sur la question qui restent encore à approfondir.

L'ANAES a existé jusqu'au 13 août 2004 puis a été dissoute pour faire partie de la HAS. Les recommandations qui suivent celles de l'ANAES sont donc naturellement celles de la HAS.

- La HAS (Haute autorité de santé)

D'après la définition disponible sur son site officiel, la HAS est une « autorité publique indépendante à caractère scientifique, elle vise à développer la qualité dans le champ sanitaire, social et médico-social, au bénéfice des usagers ». Elle écrit des publications, donne des avis sur des médicaments ou des actes médicaux et travaille pour faire évoluer la médecine notamment en milieu hospitalier, mais aussi comme ici, en cabinet libéral entre autres (HAS, 2019).

Les recommandations de la HAS concernant l'avulsion des dents de sagesse, sont regroupées dans un document de 16 pages publié en mai 2019. Ces recommandations sont accompagnées d'un argumentaire ainsi que d'une fiche de synthèse (HAS, 2019).

L'argumentaire est un long document de discussion, il est constitué de 69 pages. Il s'agit d'un document complet qui traite de toutes les modalités concernant l'avulsion de la 3^e molaire.

Dans une première partie, il traite de définitions et de rappels, puis fait un point sur les indications et contre-indications actuellement présentes dans d'autres pays comme les États-Unis, l'Allemagne ou encore l'Angleterre.

Le document expose ensuite quelques tableaux récapitulatifs des recommandations actuelles suivis de la conduite à tenir lors :

- de leur avulsion,
- de la consultation,
- des précautions vis-à-vis des différents risques auxquels on peut être confronté lors de l'avulsion.

La synthèse reprend le travail réalisé en un résumé de 4 pages en insistant sur les points importants. On y trouve un tableau récapitulatif qui peut être consulté par le chirurgien-dentiste pour lui permettre de prendre ou non la décision d'avulsion, accompagné des précautions à prendre vis-à-vis de l'examen clinique, des techniques

d'avulsions ou des différentes complications possibles. Le tableau est rangé en quatre compartiments, la décision du praticien dépend de si la molaire est symptomatique ou non, pathologique ou non :

Tableau 4 : indications et contre-indications d'avulsion d'une troisième molaire (source : HAS, 2019).

Indication d'avulsion d'une 3 ^{ème} molaire		
	3 ^{ème} molaire pathologique	3 ^{ème} molaire non pathologique
3 ^{ème} molaire symptomatique	<ul style="list-style-type: none"> ▪ Carie symptomatique de la 3^{ème} molaire non restaurable de manière pérenne. ▪ Pathologie pulpaire et/ou périapicale de la 3^{ème} molaire (granulome, kyste apical) symptomatique non traitable. ▪ Cellulite, abcès, ostéomyélite en relation avec la 3^{ème} molaire. ▪ Parodontopathie en relation avec la 3^{ème} molaire. ▪ Fracture symptomatique de la 3^{ème} molaire. 	<ul style="list-style-type: none"> ▪ Périconarite récidivante et/ou résistance aux traitements conservateurs. ▪ Résorption interne/ externe de la dent adjacente. ▪ 3^e molaire perturbant l'occlusion dynamique.
3 ^{ème} molaire asymptomatique	<ul style="list-style-type: none"> ▪ Carie asymptomatique de la 3^{ème} molaire non restaurable de manière pérenne. ▪ Pathologie pulpaire et/ou périapicale de la 3^{ème} molaire (granulome, kyste apical) asymptomatique non traitable. ▪ Fracture asymptomatique de la 3^{ème} molaire. ▪ 3^e molaire en rapport avec un kyste ou une tumeur bénigne. ▪ 3^e molaire en rapport avec une pathologie à caractère supposé malin. ▪ 3^e molaire située dans un trait de fracture mandibulaire (optimisation de la réduction et de l'ostéosynthèse). 	<ul style="list-style-type: none"> ▪ Anticipation des difficulté et/ou applications potentielles futures liées à l'édification des racines des 3^e molaires et leur possible promiscuité avec le nerf inférieur. ▪ Raisons médicales : radiothérapie future, foyer infectieux potentiel dans un contexte médical diabétique, cardiaque et/ou immunosuppresseur. ▪ 3^e molaire dans le champ d'une chirurgie et/ou d'une reconstruction de la mâchoire. ▪ 3^e molaire qui servira de transplant. ▪ Pose d'un implant à proximité d'une 3^e molaire incluse. ▪ Situations de vie spécifiques afin de prévenir les troubles liés a une 3^e molaire à un moment inapproprié pour le patient (grossesse, stress physique ou émotionnel, voyage, activité sportive, expédition militaire, trajet aérien, etc.) ▪ Prévention d'une résorption coronale et/ou radiculaire de la dent adjacente. ▪ 3^e molaire non fonctionnelle (sans antagoniste avec risque d'égression). ▪ Optimisation /planification d'une réalisation prothétique : probabilité d'éruption secondaire ou dent incluse dans une zone d'appui muqueux de la prothèse amovible. Préparation à la chirurgie orthognatique : prévention d'une difficulté chirurgicale (3^e molaire assimilée à un obstacle sur le trajet de l'ostéotomie). ▪ Besoin orthodontique : facilitation d'un déplacement distal de la 2^e molaire.

Non indications de l'avulsion d'une 3^{ème} molaire (nécessité d'un suivi de l'évolution à 6 mois)

- Probabilité de positionnement spontané sur l'arcade.
- 3^e molaire susceptible d'entraîner un encombrement incisivo-canin antérieur.
- Dent incluse dans l'os, asymptomatique et/ou sans pathologie.
- Dents bien positionnées sur l'arcade, fonctionnelles, asymptomatiques, sans pathologies carieuses, avec un parodonte sain.
- Si avulsion d'autres dents ou traitement orthodontique avec repositionnement correct de la dent appropriée.

Entre-temps, en 2014, la HAS avait également publié un article concernant « la pertinence de l'avulsion des 3^e molaires ». Il s'agissait d'une « note de problématique » qui évoque le besoin de nouvelles recommandations sur le sujet et non de recommandations à proprement dites (HAS, 2014).

5.2 Aux États-Unis

- L'AAOMS (American Association of Oral and Maxillofacial Surgeons) (AAOMS, 2020)

Aux États-Unis on trouve des recommandations sous forme de *White Paper* (ce sont des prises de position de l'association vis à vis de différentes questions ou faits actuels concernant le domaine de la chirurgie orale. Ils sont édités par l'AAOMS (*American Association of Oral and Maxillofacial Surgeons*). Il s'agit d'une organisation sous forme d'association de chirurgiens-dentistes qui aide à contribuer au bien-être public en matière de santé bucco-dentaire. C'est une société qui organise des formations, des programmes d'éducation, d'aide à la recherche en matière de santé. Son travail permet d'établir des normes, des recommandations sur la bonne façon d'agir dans le domaine de la chirurgie buccale et maxillo-faciale

- « White Paper on Third Molar Data » de l'AAOMS (AAOMS, 2014)

En 2014, l'AAOMS a publié « *White Paper on Third Molar Data* » pouvant se traduire par « Livre Blanc concernant les données actuelles des 3^e molaires », il s'agit d'un document qui reprend toutes les connaissances disponibles en 2014 concernant la prise de décision d'avulsion de dents de sagesse. Le document présente différents

« thèmes » auxquels sont associés des études, et regroupe des discussions scientifiques qui ont permis d'en venir à des conclusions sur chaque thème ou domaine traité. Ainsi dix thèmes sont traités et autant de conclusions reposant sur des preuves scientifiques sont présentées. On retrouve entre autre :

- le thème de l'impact ou l'incidence de la dent de sagesse sur la présence de bactéries liées à la maladie parodontale et son impact sur les dents adjacentes,
- la question de la prédictibilité de l'évolution sur arcade de la dent de sagesse qui n'a pas encore fait son éruption,
- les données disponibles à ce moment concernant les dommages causés par les lésions du nerf alvéolaire inférieur et les techniques disponibles pour les éviter,
- le thème de l'examen radiologique et la présence ou non d'un protocole ou d'un « modèle » radiographique à suivre pour chaque cas.

Beaucoup de réponses restent encore incomplètes à ce moment, c'est pourquoi l'AAOMS a continué de publier sur la question (AAOMS, 2014).

- « Management of third molar teeth » de l'AAOMS (AAOMS, 2016)

En 2016, l'AAOMS publie un autre *White Paper* document intitulé « *Management of third molar teeth* ». On peut le traduire par « le traitement de la 3^e molaire » dans lequel sont résumées les recommandations concernant la prise de décision d'avulsion de dents de sagesse. Les conclusions sont issues de données fondées sur des preuves (cf. annexe 6).

Les dents de sagesse qui seraient liées à une pathologie ou qui risquent fortement de l'être doivent être avulsées après un questionnaire, un examen clinique et radiologique bien mené. Lorsque la troisième molaire ne présente pas de pathologie ou n'est pas liée à un problème de santé quelconque, il est indiqué de réaliser une surveillance clinique et radiologique.

Les autres indications d'avulsions de la troisième molaire en dehors de toute pathologie sont les suivantes :

- la dent de sagesse non fonctionnelle et qui n'a aucun potentiel à le devenir,
- l'avulsion pour une raison orthodontique,

- l'avulsion lors d'une chirurgie orthognatique planifiée,
- troisième molaire en mauvaise position qui gêne l'éruption normale de la seconde molaire,
- la troisième molaire qui gêne la pose d'une prothèse amovible dentaire et qui ne présente pas d'utilité dans le plan de traitement choisi.

Dans tous les cas, présence de symptômes ou non, l'AAOMS recommande l'avis d'une personne compétente après avoir réalisé l'examen clinique pour pouvoir prendre une décision (AAOMS, 2016).

- « Supporting Information to the Management of Patients with Third Molar Teeth » de l'AAOMS (AAOMS, 2016)

Dans ce document la question est de savoir si le coût du contrôle régulier de la dent de sagesse ne revient pas supérieur au coût de l'avulsion lorsqu'il faut à terme avulser cette dernière malgré tout (AAOMS, 2016).

Une étude réalisée en 2015 sur plus de 50 personnes, permet de conclure que lorsque la décision de garder les dents de sagesse en place est prise, il faut souvent en avulser une ou plusieurs par la suite : dans 18 % des cas au bout de 12 mois et dans 64 % des cas après 18 ans (Bouloux et coll, 2015). Cela peut être expliqué par la mauvaise position de la dent qui a mal évolué, à des problèmes parodontaux qui se sont amplifiés ou à l'association de problèmes de santé qui se sont installés, associés ou non à la dent de sagesse (Bouloux et coll, 2015).

Les « *White Papers* » ou « Livres blancs » sont des « recueils de documents sur un problème déterminé, publiés par un gouvernement ou un organisme » et qui servent de guides. Ils regroupent, de façon concise, les données actuelles sur un sujet donné. (Larousse, 2020)

- « Management of impacted third molar teeth » de l'AAOMS (AAOMS, 2017)

Ce document publié par l'AAOMS en 2017 représente le document le plus récent de l'AAOMS traitant des indications d'avulsions de dents de sagesse.

Il s'agit d'un résumé de la conduite à tenir concernant le choix du plan de traitement de la dent de sagesse (avulsion ou non), le choix de la méthode d'examen radiologique la plus adaptée, ainsi que celui de la procédure chirurgicale la plus pertinente. Les informations disponibles dans cette publication sont issues du « Pare Care ».

Le *Pare Care*, dit « Pare Care », est un document évolutif applicable à la pratique de la chirurgie orale et maxillo-faciale qui tient compte des nouvelles informations concernant la pratique dans ce domaine et fait office de recommandations dans l'exercice de la chirurgie orale aux États-Unis. Il est constitué de textes permettant une prise de décision pour l'anesthésie générale en chirurgie dentaire particulièrement.

Dans l'article *Management of impacted third molar teeth* a été publié une liste non exhaustive des indications d'avulsions de dents de sagesse (les contre-indications ne sont pas réellement traitées) :

Tableau 5 : Indications et contre-indications d'avulsions d'une troisième molaire d'après l'AAOMS :

Recommandations des avulsions des dents de sagesse d'après l'AAOMS (2017)	
Indications	Non indications
<ul style="list-style-type: none"> ▪ douleurs ▪ facilitation de la gestion de la maladie parodontale et limitation de sa progression ▪ position ectopique ▪ facilitation de la réhabilitation prothétique ▪ facilitation d'un traitement orthodontique ▪ dent gênant à la réalisation d'une chirurgie orthognatique et/ou reconstructive ▪ dent cassée ▪ caries non traitable ▪ résorption interne ou externe de la dent ou des dents adjacentes ▪ dent impliquée dans la résection d'une tumeur ▪ ablation prophylactique chez les patients présentant certaines conditions ou traitements médicaux ou chirurgicaux (par exemple, transplantation d'organes, implants 	<ul style="list-style-type: none"> ▪ il peut être envisagé de maintenir en place une troisième molaire atteinte lorsque celle-ci a une formation radiculaire complète, est totalement recouverte par l'os et ne répond à aucune des indications cliniques et/ou radiographiques citées

<p>alloplastiques, chimiothérapie, radiothérapie)</p> <ul style="list-style-type: none"> ▪ refus éclairé du patient d'opter pour un traitement non chirurgical ▪ lésion pulpaire non traitable ▪ infection aiguë ou chronique (cellulite, abcès) ▪ anomalies de la taille ou de la forme des dents ▪ découvertes de la maladie parodontale ▪ présence de pathologie périapicale ▪ suppression thérapeutique facultative ▪ dent dans le prolongement d'une fracture de la mâchoire compliquant la gestion de la fracture ▪ pathologie associée au follicule dentaire (kystes, tumeurs) ▪ facilitation de la prise en charge en chirurgie traumatologique, orthognathique ou reconstructive ▪ espace insuffisant pour accueillir une ou plusieurs dents en éruption ▪ anomalies orthodontiques 	
----------------------------------------------------------------------------------------------------------------------------------------------------------------------------------------------------------------------------------------------------------------------------------------------------------------------------------------------------------------------------------------------------------------------------------------------------------------------------------------------------------------------------------------------------------------------------------------------------------------------------------------------------------------------------------------------------------------------------------------------------------------------------------------------------------------------------------------------------------------------------------------------------------------	--

5.3 Au Royaume unis

- NICE (*National Institute for Health and Care Excellence*) (NICE, 2000)

La NICE est une organisation anglaise d'autorité sanitaire spéciale créée en avril 1999. Sa première évaluation date de mars 2000. Elle publie en mars 2000 des recommandations intitulées « *Guidance on the Extraction of Wisdom Teeth* » pouvant se traduire par « Guide sur l'extraction des dents de sagesse ». Ces recommandations concernent la prise de décision d'avulsion ou non des dents de sagesse.

Il s'agit d'un document de 17 pages qui liste et discute des indications et contre-indications des avulsions de dents de sagesse (NICE, 2000).

L'organisation travaille avec le ministère de la santé, l'aide sociale, la santé publique d'Angleterre et le NHS (*National Health Service*) d'Angleterre afin d'élaborer ses

projets, de déterminer les sujets les plus importants à traiter en priorité. En avril 2012 elle est devenue un organisme public non ministériel.

Son travail est de déterminer des normes en se reposant sur des données, des preuves scientifiques. Les décisions sont prises en fonction de l'efficacité des choix médicaux ou sociaux, mais aussi du coût que cela induit. Les décisions concernant les recommandations doivent garantir le meilleur ratio coût efficacité. Les décisions sont prises en prenant en compte le rapport du plus grand bénéfice au plus grand nombre par rapport au meilleur coût, en considérant l'avis des scientifiques, des professionnels de la santé et des patients. Les membres du NICE ont fait appel à des comités consultatifs indépendants pour examiner les preuves de façon totalement impartiale. Depuis quelques années, l'impact environnemental sur le long terme est également considéré dans les prises de décisions de recommandations pour la santé (NICE, 2000).

Les recommandations concernant les avulsions ou non de dents de sagesse d'après la NICE sont résumées ainsi:

Tableau 6 : Recommandations des avulsions de dents de sagesse d'après le NICE .

Recommandations des avulsions des dents de sagesse d'après le NICE (2000)	
Indications	Contre-indications
<ul style="list-style-type: none"> ▪ la présence de carie non soignables au niveau des 3^e molaires, ▪ les pathologies pulpaires et/ou péri-apicales non soignables, ▪ la présence d'une cellulite causée par la dent de sagesse, ▪ l'abcès et l'ostéomyélite, ▪ la résorption interne/externe de la dent ou des dents adjacentes, ▪ la fracture de la dent, ▪ la présence de kyste et/ou de tumeur, ▪ et lorsqu'une dent est impliquée dans la résection d'une tumeur ou dans le stade antérieur de celle-ci. 	<ul style="list-style-type: none"> ▪ l'avulsion prophylactique des dents de sagesse, ▪ la présence de plaque ou la péricoronarite ne sont pas des indications d'avulsions de dents de sagesse mais doivent être surveillés, la plaque dentaire particulièrement puisqu'elle représente un facteur de risque.

Dans le cas d'une périoronarite c'est le nombre de récurrences et l'intensité des symptômes qui doivent éclairer la décision d'avulsion. Une périoronarite qui se produit une seule fois et cause une douleur faible ne doit pas être un motif d'avulsion d'après le NICE (NICE, 2020).

Le NICE précise bien que le choix de l'avulsion ou non doit être adapté individuellement à chaque patient. La présence de ces recommandations n'empêche pas le chirurgien-dentiste/ professionnel de santé de prendre sa décision en fonction du cas qu'il a en face de lui, qui reste toujours unique, en prenant compte des avantages et inconvénients. Il prend, lui seul la responsabilité de sa décision et celle-ci doit être réfléchie et discutée avec le patient et/ou son soignant ou tuteur le cas échéant (NICE, 2000).

- « *The management of patients with third molar teeth* » (RCSE, 2004)

Le document « *The management of patients with third molar teeth* » est un document qui a été publié pour la première fois en 1978 par le *Royal College of Surgeons of England* et qui a été réactualisé à plusieurs reprises (il est mis à jour régulièrement). Il a été écrit en étroite collaboration avec l'AAOMS (États-Unis). Le Royal College of Surgeons of England a pris en considération les avis des chirurgiens-dentistes qui sont directement en contact avec le patient lors de la rédaction de cette publication. Ce sont eux qui font face aux complications liées à l'avulsion ou non de la dent de sagesse lorsqu'il y en a. Leur avis est surtout sollicité concernant l'avulsion prophylactique. Le document a pour but de les éclairer dans leur prise de décision thérapeutique.

Une liste des facteurs de risque de l'avulsion de la troisième molaire a été rédigée de façon claire et concise ainsi qu'une liste des complications qui font suite à l'avulsion. Cette liste vise à permettre de distinguer les signes de complications « normales » qui marquent un succès de l'avulsion, et les complications qui sont le signe d'une procédure dont les suites opératoires sont pathologiques. Les différentes possibilités de techniques chirurgicales et modalités d'anesthésies y sont également traitées succinctement.

Les indications et contre-indications d'avulsions de dents de sagesse sont similaires à celles du NICE mais sont plus complètes, la différence majeure concerne l'avulsion prophylactique de la dent de sagesse qui devient indiquée dans certaines situations. Les indications d'avulsions sont très proches de celles de l'AAOMS:

Tableau 7 : Recommandations des avulsions de dents de sagesse d'après le *Royal College of Surgeons of England*.

Recommandations des avulsions des dents de sagesse d'après le <i>Royal College of Surgeons of England</i> (2004)	
Indications	Contre-indications
<ul style="list-style-type: none"> ▪ antécédents d'infection, y compris de périoronite ▪ présence de caries ▪ pathologie pulpaire et/ou périapicale non traitable ▪ cellulite, abcès et ostéomyélite ▪ maladie parodontale ▪ anomalies orthodontiques ▪ ablation prophylactique en présence de conditions médicales et chirurgicales spécifiques ▪ facilitation des traitements de restauration, y compris la réalisation de prothèses ▪ résorption interne/externe de la dent ou des dents adjacentes ▪ douleur directement liée à une troisième molaire ▪ dent dans la ligne de fracture osseuse ou entravant la gestion des traumatismes ▪ fracture de dent ▪ dent empêchant une chirurgie orthognathique ou une chirurgie reconstructive de la mâchoire ▪ dent impliquée dans le domaine de la résection d'une tumeur ▪ dent satisfaisante pour utilisation comme donneur pour la transplantation 	<ul style="list-style-type: none"> • une dent incluse totalement recouverte par l'os et qui ne répond pas aux indications d'avulsions citées doit être surveillée régulièrement par un examen clinique et radiographique

- Lorsqu'il y a une forte probabilité de pathologie à venir ou lorsque les risques liés à l'avulsion sont minimales, il peut être possible d'envisager une avulsion prophylactique de la dent de sagesse.
- Chez un patient qui est dans l'obligation de se retrouver loin de la civilisation, il est également possible de procéder à une avulsion prophylactique de la troisième molaire.
 - Il est possible de procéder à l'avulsion prophylactique d'une ou plusieurs des trois autres dents de sagesse lorsque l'avulsion de la première est réalisée sous anesthésie générale. Le praticien doit cependant s'assurer de l'absence de risque de complications importantes.

- Le LRIG (*Liverpool Reviews and Implementation Group*) (LRIG, 2016)

Créé en 2001, le *Liverpool Reviews and Implementation Group* (LRIG) est une équipe d'économistes de la santé, de modélisateurs économiques, de statisticiens, d'examineurs, qui engagent des recherches en partenariat entre autres avec des cliniciens. Le LRIG travaille avec le NICE qui peut solliciter des recherches spécifiques comme cela a été notamment le cas pour leur travail concernant les dents de sagesse.

Le premier avril 2016, le LRIG publie « *Prophylactic removal of impacted third molars* », un article qui vise à compléter l'étude du NICE concernant les dents de sagesse. Le but de l'article est de mettre à jour partiellement les décisions prises par le NICE concernant les recommandations d'avulsions de dents de sagesse. L'étude vise à répondre à la question : est-ce que l'efficacité clinique et la rentabilité de l'extraction prophylactique des dents de sagesse mandibulaires incluses sont meilleures par rapport aux soins standard sans extraction prophylactique des dents de sagesse. L'étude est faite pour répondre à la demande du NICE (LRIG, 2016).

Concernant l'efficacité des pratiques employées dans le cadre des chirurgies d'avulsions de dents de sagesse, elles sont évaluées par des examens systématiques, des essais contrôlés randomisés publiés, des études cliniques ainsi que des analyses de la littérature existantes (cf annexe 6).

Pour l'aspect financier, la rentabilité, les preuves sont issues d'un examen systématique des évaluations économiques et des études de coûts publiés.

De nombreuses études sont exploitées, cependant, la publication d'avril 2016 ne suffit pas pour obtenir des conclusions exploitables (LRIG, 2016).

Le document a été complété par un deuxième rapport, publié le 15 février 2017 (LRIG, 2017). **Il en est conclu que les preuves ne sont pas suffisantes pour comparer une stratégie d'élimination prophylactique à une stratégie d'attente vigilante, de par la difficulté de la réalisation de telles études.** D'autres études sont en cours pour tenter de préciser certaines informations (LRIG, 2017).

5.4 En Allemagne

En Allemagne, les recommandations pour les avulsions de dents de sagesse sont publiées par la ZZQ (*Zentrum Zahnärztliche Qualität*) ou « Agence pour la qualité en dentisterie » en avril 2016. C'est un organisme qui travaille en coopération avec l'association dentaire allemande (« *Bundeszahnärztekammer - Arbeitsgemeinschaft der Deutschen Zahnärztekammern e. V. (BZÄK)* ») et l'Association Nationale des Dentistes de l'Assurance Maladie Obligatoire (*Kassenzahnärztliche Bundesvereinigung K. d. ö. R. (KZBV)*). L'agence pour la qualité en dentisterie publie des recommandations sur le domaine de la santé, en exploitant les données issues de l'activité dentaire en Allemagne mais aussi des recommandations et pratiques d'autres pays (ZZQ, 2020).

Le document des recommandations allemandes sur l'avulsion des dents de sagesse « l'avulsion chirurgicale des 3^e molaires » tient sur 16 pages.

C'est un document clair, précis et succinct écrit sous forme de liste.

Il permet de donner une synthèse des recommandations actuelles allemandes concernant les indications et contre-indications des avulsions de dents de sagesse, mais aussi les examens, traitements, facteurs de risques et complications associées (ZZQ, 2016).

Les indications d'avulsions des dents de sagesse d'après la ZZQ sont les suivantes (ZZQ, 2016) :

Tableau 8 : Recommandations des avulsions des dents de sagesse d'après la ZZQ :

Recommandations des avulsions des dents de sagesse d'après la ZZQ (2016)	
Indications	Contre-indications
<ul style="list-style-type: none"> ▪ infection aiguë ou chronique (péricoronite aiguë), ▪ exposition pulpaire due à la carie, ▪ carie ou pulpite non traitable, ▪ 3^e molaire douloureuse, ▪ atteinte péri-apicale non soignable, ▪ présence de kyste ou de tumeur, ▪ résorption des dents adjacentes, ▪ présence ou progression d'une maladie parodontale, ▪ dents gênantes pour la chirurgie orthodontique et reconstructrice, ▪ présence de la 3^e molaire au niveau d'un trait de fracture mandibulaire et empêchant son traitement, ▪ utilisation de la 3^e molaire pour une réimplantation, ▪ troisième molaire qui gêne à l'occlusion, ▪ retrait prophylactique pour des raisons associées au mode de vie du patient (comme par exemple la non-disponibilité des soins médicaux), ▪ si d'autres soins sont effectués sous anesthésie générale et que l'élimination d'une ou des 3^e molaires est nécessaire, ▪ 3^e molaire qui gêne sous une prothèse ou qui gêne au plan de traitement prothétique, ▪ faciliter les traitements orthodontiques tels que le mouvement et/ou la rétention des dents. 	<ul style="list-style-type: none"> ▪ Si un positionnement régulier spontané de la troisième molaire dans l'arcade dentaire est probable ▪ Si l'extraction d'autres dents et/ou un traitement orthodontique avec positionnement correct de la dent est appropriée ▪ Dents profondément touchées et avec une atteinte maligne sans pathologie associée, et qui présente un risque élevé de complications chirurgicales grave

5.5 En Finlande (Duodecim, 2020)

Le Duodecim est une association médicale finlandaise, il s'agit de la plus grande association scientifique de Finlande. Fondée en 1881, elle rédige des publications médicales dans le but d'améliorer les compétences professionnelles et le travail dans le domaine médical et de promouvoir la santé pour sa population (Duodecim, 2020).

Le 12 mars 2020, l'association médicale Finlandaise Duodecim publie en collaboration avec l'Association Dentaire Finlandaise un texte de recommandations concernant l'avulsion des dents de sagesse : « *Viisaudenhammas* » ou « dent de sagesse » en Français. Il s'agit d'un document récent, qui s'appuie sur certaines études actuellement réalisées dans d'autres pays comme les États-Unis et l'Angleterre, tout en examinant les recherches qui sont effectuées de façon pertinente dans son pays.

Les recommandations traitent plusieurs questions (Duodecim, 2020) :

- celles de la prévention de la péri coronarite,
- celles des poches parodontales liées à la dent de sagesse,
- celles des caries présentes au niveau de ces dents et leurs gestions,
- celles de l'impact économique de la gestion des avulsions de dents de sagesse,
- celles de la prémédication lors de la chirurgie,
- celles de l'aspect radiologique ou encore le mode de prise en charge choisis par le chirurgien-dentiste.

Les indications d'avulsions de dents de sagesse en Finlande diffèrent assez des indications des pays cités précédemment. La Finlande recommande d'avulser les dents de sagesse qui ont fait partiellement leur éruption et dont le chirurgien-dentiste juge qu'elles n'ont pas la possibilité de se placer correctement sur l'arcade. L'avulsion prophylactique est donc recommandée ici vers l'âge de 25 ans, pour éviter que la procédure ne se complique avec les années (Duodecim, 2020) .

De plus, l'indication prophylactique est indiquée lorsque le sac folliculaire est ouvert au niveau coronaire, car le groupe de travail du Duodecim considère que c'est un facteur de risque de péri coronarite et que c'est une raison suffisante pour avulser la dent de sagesse chez les patients entre 20 et 25 ans (Duodecim, 2020).

Enfin l'avulsion est également indiquée en Finlande lorsque l'on observe la présence de poches parodontales au niveau des dents de sagesse, ou lorsque le dépôt de

plaque est important au niveau de cette dent. Le but de l'avulsion est alors de préserver la deuxième molaire de l'atteinte parodontale liée à la présence de poches ou de plaque dentaire au niveau de la troisième molaire.

Aucune étude économique n'est réalisée en Finlande afin d'évaluer l'impact financier que l'avulsion prophylactique des 3^e molaires peut représenter (Duodecim, 2020).

L'association scientifique Duodecim propose une liste d'indications et contre-indications des avulsions de dents de sagesse :

Tableau 9 : Recommandations des avulsions des dents de sagesse d'après l'association scientifique finlandaise Duodecim :

Recommandations des avulsions des dents de sagesse d'après l'association scientifique Duodecim (2020)	
Indications	Contre-indications
<ul style="list-style-type: none"> ▪ la présence de symptômes : la douleur, la fièvre, l'œdème, le mauvais goût ou la présence d'une odeur d'agréable, la présence de saignements, une difficulté à ouvrir la bouche, ▪ la présence de signes cliniques ou radiologiques de la maladie : par exemple la présence de poches parodontales, de caries, de signes inflammatoires, de pue, des signes radiologiques comme la présence de kystes ou de tumeurs, ▪ un état de santé problématique du patient : radiothérapie des mâchoires, nécessité d'avulsion en raison de maladie sous-jacente ou de traitement particulier, ▪ le retrait prophylactique est indiqué si on détecte la présence de facteurs de risques associés comme une atteinte parodontale de la 3^e molaire, la présence de caries. 	<ul style="list-style-type: none"> ▪ l'avulsion de la 3^e molaire est contre indiquée lorsque la dent de sagesse est entièrement recouverte d'os, asymptomatique, en bonne santé clinique et radiologique, ▪ lorsque le retrait présente un risque déraisonnable pour la santé locale ou générale du patient : <ul style="list-style-type: none"> ▪ risque important de lésion nerveuse ou de fracture de la mâchoire, ▪ un traitement de radiothérapie qui a eu lieu au niveau de la zone de la 3^e molaire, ▪ des conditions d'immunosuppression sévère.

Les recommandations doivent toujours être envisagées au cas par cas, elles sont à adapter en fonction de chaque patient, de leur santé générale et de la situation.

5.6 Analyse comparative des différentes recommandations :

Tableau 10 : Récapitulatif des indications et non indications des avulsions de dents de sagesse en Allemagne, aux Allemagne, au Allemagne, en Finlande et en Allemagne :

	Allemagne (HAS, 2019)	Allemagne (AAOMS, 2017)	Allemagne (RCSE, 2004)	Finlande (Duodécim, 2020)	Allemagne (ZZQ, 2016)
Carie de la dent de sagesse non soignable	Avulsion indiquée	Avulsion indiquée	Avulsion indiquée	Avulsion indiquée	Avulsion indiquée
Antécédents d'infection et/ou péri coronarite	Avulsion indiquée lorsqu'il y a récurrence ou résistance aux traitements antibiotiques		Avulsion indiquée lorsque l'épisode de péri coronarite est important ou récurrent	Avulsion indiquée (1)	Avulsion indiquée
Pathologie pulpaire et/ou péri apicale non traitable	Avulsion indiquée	Avulsion indiquée	Avulsion indiquée	Avulsion indiquée	Avulsion indiquée

	France	Etats-Unis	Royaume-unis	Finlande	Allemagne
Présence de signe cliniques ou radiologiques d'inflammation dans la région de la dent de sagesse				Avulsion indiquée	
Cellulite, abcès, ostéomyélite	Avulsion indiquée	Avulsion indiquée	Avulsion indiquée	Avulsion indiquée	
Maladie parodontale	Possibilité d'avulsion à analyser. Avulsion indiquée lorsque la dent est symptomatique	Avulsion indiquée	Avulsion indiquée	Avulsion indiquée	Avulsion indiquée
Symptômes directement liés à la dent de sagesse	L'avulsion peut être indiquée	Avulsion indiquée en cas de douleur	Avulsion indiquée en cas de douleur	Avulsion indiquée en cas de douleur, gonflement, mauvais (e) gout /odeur, saignement, difficulté à ouvrir la bouche ou fièvre	Avulsion indiquée en cas de douleur
Résorptions internes ou externes de la dent de sagesse ou des dents adjacentes	Avulsion indiquée	Avulsion indiquée	Avulsion indiquée	Avulsion indiquée (2)	Avulsion indiquée
Fracture de la dent de sagesse	Avulsion indiquée	Avulsion indiquée	Avulsion indiquée		
Dent dans la ligne de fracture ou entravant la gestion des traumatismes	Avulsion indiquée	Avulsion indiquée	Avulsion indiquée	Avulsion indiquée (3)	Avulsion indiquée
Facilitation des traitements de restauration ou de traitements prothétiques	Avulsion indiquée	Avulsion indiquée	Avulsion indiquée		Avulsion indiquée
Dent impliquée dans le domaine de la résection d'une tumeur ou d'un kyste	Avulsion indiquée	Avulsion indiquée	Avulsion indiquée	Avulsion indiquée	Avulsion indiquée

	France	Etats-Unis	Royaume-unis	Finlande	Allemagne
Dent empêchant une chirurgie de reconstruction de la mâchoire	Avulsion indiquée	Avulsion indiquée	Avulsion indiquée		Avulsion indiquée
Anomalies orthodontiques ou troisième molaire qui fait obstacle à une chirurgie orthodontique	Avulsion indiquée pour faciliter le déplacement distal de la 2 ^e molaire	Avulsion indiquée	Avulsion indiquée	Avulsion indiquée (4)	Avulsion indiquée pour faciliter les traitements orthodontiques
Dent de sagesse qui pourra servir de transplant	Avulsion indiquée		Avulsion indiquée		Avulsion indiquée
Dent de sagesse à haut risque de péri coronarite (de par sa position disto angulaire, la présence de tissus mou qui la recouvre ou la largeur du follicule dentaire qui l'entoure)			Avulsion indiquée	Avulsion indiquée	
Dent de sagesse incluse en éruption partielle, en impaction mésoangulaire ou horizontale à risque élevé de carie (5)			Avulsion indiquée		
Chez un patient dont les indications d'avulsions de la dent de sagesse sont limitées mais dont le quotidien ou le travail nécessitent une isolation de la civilisation	Avulsion indiquée (6)		Avulsion indiquée (7)		
Présence de plaque dentaire			Ne constitue pas une indication d'avulsion		
Troisième molaire qui présente une perturbation manifeste de l'occlusion dynamique	Avulsion indiquée				Avulsion indiquée

	France	Etats-Unis	Royaume-unis	Finlande	Allemagne
Pose d'un implant à proximité d'une troisième molaire incluse	Avulsion indiquée				
Troisième molaire non fonctionnelle, sans potentiel à le devenir, sans antagoniste avec risque d'égression	Avulsion indiquée	Avulsion indiquée			
Dent incluse totalement recouverte par l'os en l'absence de pathologie	Avulsion non indiquée. Il en est de même si la dent est ectopique	L'avulsion peut être indiquée (8)	Surveiller par un examen clinique et radiologique	Avulsion non indiquée	
Probable positionnement spontané de la dent de sagesse sur arcade	Avulsion non indiquée	Avulsion non indiquée (9)			Avulsion non indiquée
Positionnement correct de la dent possible par un traitement orthodontique approprié	Avulsion non indiquée				Avulsion non indiquée
Avulsion d'une troisième molaire pour prévenir l'encombrement antérieur	Avulsion non indiquée			Avulsion non indiquée	Aucun positionnement sur la question par manque d'étude fiable
Dents de sagesse partiellement éruptives qui ne peuvent pas l'être correctement ou dont l'espace est insuffisant pour leur éruption totale		Avulsion indiquée		Avulsion indiquée avant 25 ans	
troisième molaire en mauvaise position qui gêne l'éruption normale de la seconde molaire		Avulsion indiquée			

	France	Etats-Unis	Royaume-unis	Finlande	Allemagne
Ablation prophylactique chez les patients présentant certaines conditions ou traitements médicaux ou chirurgicaux (transplantation d'organes, implants alloplastiques, chimiothérapie, radiothérapie, conditions immunosuppressives etc.)	Avulsion indiquée	Avulsion indiquée		Avulsion indiquée	Ne rentre pas dans les situations traitées dans les recommandations allemandes
Refus éclairé du patient d'opter pour un traitement non chirurgical		Avulsion indiquée			
Anomalie de la taille ou de la forme des dents		Avulsion indiquée			
Dent mal positionnée sans pathologie avec un risque élevé de complications lors de la rétention ou de l'avulsion	<p>Avulsion indiquée pour éviter les risques liés à la rétention.</p> <p>Dans le cadre de l'anticipation des difficultés et/ou complications potentielles futures liés à la rétention de la 3^e molaire, l'édification radiculaire des 3^e molaires et leur possible promiscuité avec le nerf alvéolaire inférieur</p>	<p>Avulsion indiquée pour éviter les risques liés à la rétention.</p> <p>En cas de position ectopique lorsque la rétention représente un risque élevé de complications</p>		<p>Avulsion non indiquée pour éviter les risques liés à l'avulsion.</p> <p>Lorsqu'il existe un risque déraisonnable pour la santé locale, (risque important de lésion nerveuses ou fracture de la mâchoire)</p>	<p>Avulsion non indiquée pour éviter les risques liés à l'avulsion.</p> <p>Lorsque l'avulsion représente un risque élevé de complications</p>

	France	Etats-Unis	Royaume-unis	Finlande	Allemagne
Dent mal positionnée sans pathologie avec un risque élevé de complications lors de la rétention ou de l'avulsion	<p>Avulsion indiquée pour éviter les risques liés à la rétention.</p> <p>Dans le cadre de l'anticipation des difficultés et/ou complications potentielles futures liés à la rétention de la 3^e molaire, l'édification radiculaire des 3^e molaires et leur possible promiscuité avec le nerf alvéolaire inférieur</p>	<p>Avulsion indiquée pour éviter les risques liés à la rétention.</p> <p>En cas de position ectopique lorsque la rétention représente un risque élevé de complications</p>		<p>Avulsion non indiquée pour éviter les risques liés à l'avulsion.</p> <p>Lorsqu'il existe un risque déraisonnable pour la santé locale, (risque important de lésion nerveuses ou fracture de la mâchoire)</p>	<p>Avulsion non indiquée pour éviter les risques liés à l'avulsion.</p> <p>Lorsque l'avulsion représente un risque élevé de complications</p>

- (1) Afin d'éviter tout risque de périoronarite, la Finlande autorise l'avulsion prophylactique des dents de sagesse chez les patients qui ont entre 20 et 25 ans et dont les dents de sagesse ont partiellement fait leur éruption. La période de 20-25 ans représentant la fenêtre pendant laquelle les complications sont les moins fréquentes suite à une avulsion de dents de sagesse.
- (2) Par déduction puisque le Duodécim recommande l'avulsion des dents de sagesse qui présentent un/des signes cliniques ou radiologiques de maladie.
- (3) Par déduction puisque le Duodécim recommande d'avulser les dents de sagesse lors d'un traitement particulier dans le cas d'un état de santé problématique du patient.
- (4) Si la dent de sagesse empêche l'éruption d'une autre molaire, décision à prendre avec l'orthodontiste.
- (5) Au Royaume-Uni, une dent qui est incluse en éruption partielle et en impaction mésoangulaire ou horizontale avec un point de contact à la jonction amélo-cémentaire de la deuxième molaire ou à proximité de celle-ci et avec un niveau d'hygiène faible, présente

un risque élevé de carie. Pour cette raison, il s'agit d'une raison suffisante pour extraire de façon prophylactique la dent de sagesse.

- (6) En cas de situations de vie spécifiques : grossesse, stress physique ou émotionnel, voyage, activité sportive, expédition militaire, trajet aérien, etc.
- (7) Chez un patient qui se retrouve obligé de passer de longues périodes loin de la société de par sa profession : les astronautes, sous-marinières nucléaires et explorateurs par exemple.
- (8) D'après l'AAOMS ParCare 2017 afin d'éviter les risques que l'on peut rencontrer lors de l'extraction des dents incluses, il est plus prudent de les extraire avant que les racines des troisièmes molaires n'aient fait totalement leur édification. Ces avulsions doivent se faire avant 30 ans. En effet, plus le patient est jeune, moins les risques liés à l'opération ou à l'anesthésie sont importants.
- (9) Lorsque celle-ci n'est pas pathologique, cariée et qu'elle est entourée d'un parodonte sain. Dans le cas contraire, la surveillance régulière clinique et radiologique est indiquée

Le tableau ci-dessus résume les recommandations d'avulsions et de non-avulsions dans les 5 pays cités dans les parties précédentes (France, États-Unis, Royaume-Unis, Finlande, Allemagne).

En effet il apparaît que les recommandations d'avulsions de ces pays sont assez proches, à quelques différences près.

La France reste assez conservatrice. Il faut avoir la notion de pathologie ou de symptômes avant de prendre la décision d'avulser une dent de sagesse. Lorsqu'un épisode douloureux apparaît notamment lors d'une périoronarite, il faudra attendre que celui-ci soit intense ou qu'il se répète pour pouvoir avulser la dent. L'avulsion prophylactique ou lors de douleurs légères n'est pas recommandée en France (HAS, 2019). Il en est de même au Royaume-Unis et en Allemagne à l'inverse de la Finlande, qui elle, préconise de retirer les dents de sagesse dès les premiers épisodes douloureux, sans précision d'intensité, de notion de récurrence ou de résistance aux antidouleurs ou antibiotiques. Si l'avulsion n'est pas réalisable lorsque le patient vient en consultation pour soigner sa douleur, il faudra alors prévoir l'avulsion dès que possible (ZZQ,2000 ; Duodécim, 2020; NICE, 2000 ; RCSE, 2004).

En France, l'inclusion et/ou l'ectopie ne représentent pas des critères dans la décision thérapeutique (HAS, 2019). En revanche, aux États-Unis, l'AAOMS précise que la

malposition ou l'inclusion de la dent de sagesse n'est pas un « état normal », il s'agit donc d'un état possiblement pathologique. De ce fait la décision d'une avulsion chirurgicale peut représenter le traitement de choix dans le cas d'une inclusion ou d'une ectopie. L'AAOMS précise cependant que l'avulsion, si elle est apparue comme le traitement de choix, doit être réalisée à un jeune âge (avant 30 ans) afin de limiter les complications (AAOMS, 2017).

L'âge est un critère qui revient beaucoup dans les documents américains et finlandais. La Finlande considère que l'âge durant lequel l'avulsion représente le moins de risques vis-à-vis des complications liées à l'opération ou à l'anesthésie se situe entre 20 et 25 ans. Les États-Unis ont situé à 30 ans l'âge au-dessus duquel les complications apparaissent plus fréquemment (AAOMS, 2017). En France, en Allemagne et au Royaume-Unis la notion d'âge n'apparaît pas de façon aussi précise dans le processus de décision d'avulsion de la 3^e molaire (HAS, 2019 ; ZZQ, 2016 ; NICE, 2000 ; RCSE, 2004). L'Allemagne précise tout de même que plus le patient est âgé au moment des avulsions, plus :

- le risque de persistance de poches parodontales au niveau de la 2^e molaire après avulsion augmente,
- et le risque de fracture mandibulaire lors de l'extraction augmente (ZZQ, 2016).

Même s'il est évident que chacun des pays a pris compte de cet aspect lors de la rédaction de ses recommandations, la rentabilité est un point qui n'apparaît pas de façon explicite dans tous les textes. La France ne traite pas ouvertement de ce sujet dans son document, contrairement à la Finlande, qui elle, discute des études existantes sur lesquelles elle s'est penchée concernant la relation entre l'avulsion de la 3^e molaire et les dépenses associées. Aucune étude n'ayant été dirigée sur la question en Finlande, le Duodécim a consulté les études existantes sur le domaine dans d'autres pays, les plus récentes datent des années 1990.

Alors qu'en Norvège, une étude datant de 1994 affirme que l'option la moins coûteuse représente le choix de l'avulsion prophylactique des dents de sagesse en éruption partielle autour de l'âge de 20-25 ans et l'option la plus onéreuse celle de l'avulsion après 44 ans (Berge TI., 1994), une étude publiée en 2014 affirme que l'âge moyen de l'avulsion des dents de sagesse en Angleterre est passé de 29 à 36 ans entre 1994

et 2012, augmentant ainsi le nombre de complications liées à l'avulsion (Petrosyan et Ameerally, 2014).

Selon une étude américaine, il serait plus rentable d'avulser uniquement les dents de sagesse pathologiques. Cette conclusion se rapproche de la logique des recommandations françaises qui veut qu'on prenne en considération l'aspect pathologique et symptomatologique de la dent de sagesse pour décider de l'avulsion d'une dent de sagesse) (JF Tulloch, 1990).

On peut se demander dans quelle mesure les études concernant l'aspect économique ont pu influencer la rédaction des recommandations. Les recommandations sont :

- tantôt rédigées par des autorités publiques indirectement ou directement liées à un service public (comme en France où la HAS constitue une autorité publique indépendante mais liée indirectement à l'assurance maladie dans son travail d'aide à la détermination des tarifs de remboursement des actes. (L'assurance maladie est prise en charge en partie par l'Etat)),
- tantôt par des associations qui se financent par des participations de membres et par différentes actions (l'AAOMS compte de plus en plus de membres qui payent chaque année une cotisation).

Chaque gestion est différente. Dans ce sens il est difficile de connaître le degré dans lequel chaque pays a considéré l'aspect économique pour la rédaction de ses recommandations, et il est d'autant plus compliqué d'envisager un jour un consensus international.

Le Royaume-uni s'était également intéressé à la question économique, mais aussi écologique. En 2000 cependant, les études publiées ne permettaient pas d'établir de conclusion sur le lien entre une éventuelle stratégie thérapeutique pertinente et une possibilité de réalisation d'économie ou de limitation du coût (LRIG, 2016 ; LRIG 2017). Dans les documents de la HAS la question n'est pas traitée (HAS, 2019)

Aux États-Unis, l'AAOMS met un point d'honneur sur la surveillance radiologique et clinique de l'évolution des dents de sagesse qui sont laissées en place. Le principe étant d'intercepter une éventuelle évolution pathologique d'une dent qui ne l'était pas afin de pouvoir la retirer le plus tôt possible et de limiter au maximum les risques chirurgicaux de complications et d'anesthésie liés à l'augmentation de l'âge. L'AAOMS précise l'importance de l'engagement du patient à venir réaliser régulièrement une

surveillance clinique et radiologique des dents de sagesse laissées en place (AAOMS, 2016).

Alors que les recommandations concernant les avulsions des dents symptomatiques sont presque identiques dans les 5 pays, il n'existe pas de recommandations générales concernant les dents asymptomatiques.

La HAS différencie bien les dents pathologiques et saines ainsi que les dents symptomatiques, les dents non symptomatiques (HAS, 2019). La ZZQ fait également la différence entre les dents symptomatiques et les dents non symptomatiques. Ces aspects sont déterminants en France et en Allemagne pour la prise de décision (HAS, 2019 ; ZZQ, 2016). La Finlande précise que l'avulsion prophylactique d'une dent de sagesse en l'absence de pathologie ou de symptômes peut se faire avant l'âge de 25 ans :

- pour éviter l'installation de la maladie parodontale,
- pour éviter la péricoronarite (Duodécim, 2020).

A ce jour, il est encore difficile de se prononcer sur le bénéfice ou l'intérêt réel de l'avulsion prophylactique des dents de sagesse. Les études ne montrent pas clairement de bénéfice à avulser des dents de sagesse saine afin d'éviter des complications plus tardives suite à l'évolution de la dent de sagesse ou à l'apparition d'un problème compromettant son bon état de santé dentaire.

Au vu du fait de la similarité des recommandations des différents pays concernant les dents symptomatiques, il pourrait être pertinent de réaliser des recommandations qui seraient les mêmes pour les différents pays, afin de simplifier la décision des chirurgiens-dentistes et de permettre l'accès à un document unique. D'autant plus que chaque pays se repose sur les études les plus pertinentes publiées au moment de la réalisation du document officiel de recommandations de son pays, et que ces sources sont souvent les mêmes. La Finlande par exemple cite dans ses sources des études américaines, norvégiennes ou encore suédoises (Duodécim, 2020). Il en est de même pour les autres pays qui utilisent les études les plus récentes et les plus pertinentes quels qu'en soient le pays d'origine. Les dernières recommandations publiées sont encore récentes (2020 pour les recommandations finlandaises et 2019 pour les recommandations française) et les études ne cessent d'être actualisées, révisées au

fil du temps et des nouvelles recherches scientifiques, et on pourrait donc penser que d'ici quelques années les différents pays pourraient réfléchir à un travail commun ou des recommandations communes sur la question. D'autant plus que des collaborations directes commencent à se faire entre pays comme par exemple le travail du *Royal college of Surgeons of England* au Royaume-Uni en étroite collaboration avec l'AAOMS aux États-Unis. On constate donc que la communication internationale tend à se développer de plus en plus. Cependant, comme précisé précédemment, le lien entre État et Système de santé et la gestion du budget financier de ce dernier étant différent dans chaque pays, une décision de recommandations communes peut s'avérer complexe.

CONCLUSION

A ce jour et ce malgré les études réalisées récemment, et les publications de nouvelles recommandations, il n'existe toujours pas de consensus dégagé qui puisse se positionner concernant la prise de décision d'avulsions prophylactiques des dents de sagesse. De plus, il n'existe pas de consensus international concernant la prise de décision d'avulsion de dents de sagesse. La gestion du système de santé, et celle de son budget étant différents dans chaque pays, on peut se demander s'il est réellement possible qu'un consensus sur le sujet puisse être publié un jour. En revanche, ce qui est sûr c'est qu'il reste encore beaucoup de recherches à effectuer concernant la prise de décision d'avulsions des dents de sagesse et leurs prises en charge.

ANNEXES

ANNEXE 1 : information médicale avant l'extraction de dents de sagesse. (source : SFSCSCO, 2020)



Cette fiche d'information a pour objet de vous expliquer les principes de l'intervention qui va être pratiquée, les risques à connaître (même s'ils sont exceptionnels) et les principales consignes post-opératoires. Votre chirurgien est à votre disposition pour répondre à toutes vos questions après la lecture de cette fiche

Information médicale avant l'extraction de dents de sagesse

Pourquoi opérer ?

L'extraction des dents de sagesse consiste à enlever les troisièmes molaires du haut et/ou du bas. Chez l'enfant ou l'adolescent, ces dents n'ont pas terminé leur développement et sont appelées germes (l'intervention est appelée « germectomie »).

Ces dents doivent être extraites parce qu'elles sont en mauvaise position et sont à l'origine de douleurs et d'inflammation ou parce qu'elles risquent de perturber le bon alignement des dents chez l'enfant ou l'adolescent (l'indication est souvent portée par l'orthodontiste)

Comment se déroule l'intervention ?

L'intervention se déroule sous anesthésie locale ou générale.

L'extraction nécessite la réalisation d'un fraisage de l'os après ouverture de la gencive. Selon les cas, la fermeture se fait à l'aide de fils qui disparaissent en 2 à 4 semaines ou sont ôtés en consultation.

Le plus souvent, il est souhaitable de prévoir après l'intervention 2 à 3 jours d'arrêt de travail ou de dispense scolaire.

Les suites opératoires habituelles et les soins post-opératoires.

- le **gonflement** des joues (oedème) est fréquent et parfois important.
- les **saignements** : Il est fréquent qu'un petit saignement persiste pendant quelques heures à une nuit suivant l'intervention. Le traitement consiste à appliquer une compresse sur la zone de l'extraction et mordre sur celle-ci tant que le saignement ne s'est pas arrêté.
- une excellente **hygiène buccale** est essentielle. Les bains de bouche prescrits ne doivent être faits qu'après 24 heures et avec de l'eau froide. Après chaque repas, les dents et les gencives devront être nettoyées avec une brosse ultra-souple (dite chirurgicale).
- la **douleur** au niveau des zones opérées est plus fréquente en bas qu'en haut. Elle cède souvent avec des **antalgiques** et disparaît en quelques jours. Des vessies de glace enrobées dans un linge (pas directement sur la peau) diminuent le gonflement et la douleur
- une limitation de l'ouverture buccale est fréquente pendant quelques jours ;
- pendant les premiers jours, l'alimentation

une nourriture chaude, très salée ou très acide. **L'alcool et le tabac sont à proscrire avant et après l'intervention.**

Les risques

Tout acte médical, même bien conduit, recèle un risque de complications. Il ne faut pas hésiter à prendre contact avec l'équipe chirurgicale qui vous a pris en charge (Contactez le 15 en cas d'urgence grave)

Il peut s'agir de complications rares :

- une **alvéolite** : inflammation de l'alvéole dentaire qui survient de quelques jours à 3 semaines après l'extraction. Elle peut entraîner des douleurs importantes et nécessiter des soins locaux.
- une diminution ou une modification de la sensibilité de la lèvre inférieure ou plus rarement de la langue car les nerfs cheminent à proximité de la dent et peuvent être irrités. Ce trouble de la sensibilité est temporaire (quelques jours à quelques semaines), mais dans certains cas, la récupération peut être très longue (1 à 2 ans). Ce trouble est très exceptionnellement permanent.
- une infection des tissus mous de la joue (cellulite) peut survenir quelques jours voire 2 à 3 semaines après l'extraction. Elle cède par un traitement antibiotique adapté.
- une communication entre le sinus maxillaire et la bouche pour les dents supérieures, qui se ferme spontanément en 15 jours à 3 semaines. Une persistance au-delà justifie un traitement chirurgical adapté.

Ou de complications exceptionnelles :

- l'expulsion de la dent de sagesse supérieure en haut dans le sinus maxillaire ou en arrière de celui-ci est très rare mais peut justifier une nouvelle intervention chirurgicale pour la récupérer.
- une fracture de l'angle de la mâchoire qui peut nécessiter de bloquer la mâchoire en position fermée pendant quelques semaines ou d'opérer en mettant des plaques et des vis.

ANNEXE 2 : Les extractions dentaires : les bons conseils post-opératoires (UFSBD, 2020)



Votre dentiste complice de votre santé

FICHE CONSEIL

LES EXTRACTIONS DENTAIRES : LES BONNS CONSEILS POST-OPÉRATOIRES

● Prescription de médicaments

Votre chirurgien-dentiste vous a prescrit des médicaments pour des raisons précises : douleurs inflammation, infection. Suivez scrupuleusement ces prescriptions.

Si les médicaments contre la douleur n'ont pas un effet suffisant, ne prenez pas plus de comprimés par prise ou plus que la quantité maximale recommandée, mais contactez votre dentiste.

● Brossage

Ne brossez pas vos dents à côté du site de l'extraction pour le reste de la journée. Vous pouvez cependant brosser vos dents et passer le fil dentaire entre les autres dents. Vous pouvez également brosser votre langue. Ceci vous aidera à vous débarrasser de la mauvaise haleine et de goût désagréable qui sont fréquents après une extraction, mais ne rincez pas avec de l'eau ou des bains de bouche le premier jour.

Essayez de rincer très doucement votre bouche pour ne pas déloger le caillot sanguin. N'utilisez pas de bain de bouche pendant ce premier temps de cicatrisation sans avis de votre chirurgien-dentiste.

● Inflammation et douleur

Après l'extraction de la dent, vous pouvez avoir quelques sensations inconfortables et remarquer un gonflement (œdème). C'est normal. Pour réduire le gonflement et la douleur, essayez d'appliquer une poche de glace ou de froid sur votre visage en intercalant une serviette éponge pour ne pas avoir la glace à même la peau. Votre dentiste vous aura donné des instructions sur la durée et la fréquence d'utilisation de cette poche de glace.

● Inflammation et douleur

Si vous avez l'un des signes suivants, contactez votre dentiste immédiatement. Si vous ne parvenez pas à le joindre votre dentiste, adressez-vous à un médecin de garde ou aux urgences :

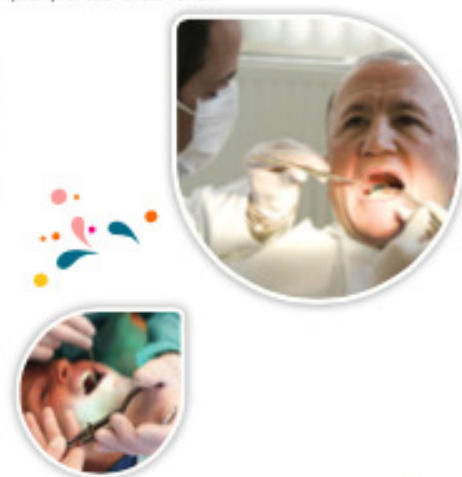- Fièvre, nausée ou vomissements,
- Douleur intense ou qui ne cède pas aux anti-douleurs, saignement, gonflement important,
- Des douleurs qui augmentent avec le temps au lieu de diminuer.

● Manger et boire

Après l'extraction, buvez abondamment mais doucement de l'eau et mangez léger. Évitez les boissons chaudes et les boissons alcoolisées. N'utilisez pas de paille. Pour les jours suivants, essayez de mâcher du côté opposé au site de l'extraction. Quand vous vous sentez mieux, vous pourrez à nouveau mâcher des deux côtés.

● Suivi

Si vous avez des sutures qui doivent être retirées, votre chirurgien-dentiste vous donnera un nouveau rendez-vous pour procéder à leur retrait.



Toute reproduction sans l'accord préalable de l'UFSBD est interdite



• L'UFSBD représente les 38 000 chirurgiens-dentistes qui agissent au quotidien pour votre santé bucco-dentaire au sein de leur cabinet. Pour en savoir plus sur votre santé bucco-dentaire www.ufsbd.fr •



LES EXTRACTIONS DENTAIRES : LES BONS CONSEILS POST-OPÉRATOIRES

● Pourquoi ?

Parfois les dents doivent être enlevées suite à un stade avancé de carie, une maladie du tissu osseux des mâchoires ou un traumatisme de la dent. Enlever une dent s'appelle une extraction ou une avulsion dentaire.

Quand une dent est extraite, il est normal que des changements se produisent dans votre bouche. Votre dentiste vous donnera des conseils à suivre après l'extraction, il est important de parler à votre dentiste de tout problème que vous rencontreriez. Voici quelques conseils simples pour vous aider à bien cicatriser.

● Anesthésie

Avant une extraction, vous aurez une anesthésie locale. Votre bouche restera engourdie quelques heures après l'intervention. Pendant que votre bouche est endormie, vous devez faire attention de ne pas vous mordre les joues, les lèvres ou la langue. Ne fumez pas, ne buvez pas d'alcool. L'anesthésie doit disparaître après quelques heures. En cas de problème, contactez votre chirurgien-dentiste.

● Saignements

Votre dentiste va mettre en place une compresse de gaze sur laquelle vous mordrez pour limiter les saignements juste après l'extraction. Ceci aide à la formation du caillot de sang, qui est nécessaire à la bonne cicatrisation de la plaie. Cette compresse doit être maintenu sous pression (sans trop forcer) pendant 30 minutes après votre rendez-vous pour permettre une bonne coagulation. Ne mâchez pas la compresse. Avalez normalement votre salive, ne crachez pas pour éviter de saigner.

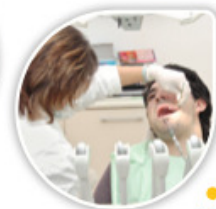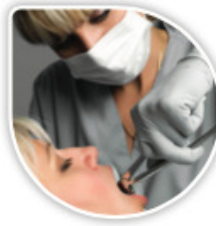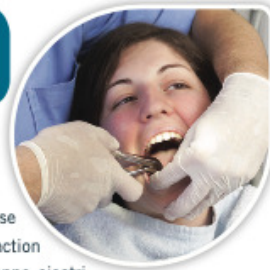La plaie peut saigner ou suinter après avoir retiré la compresse. Si c'est le cas, voici ce que vous devez faire :

- Plier un morceau de gaze stérile à placer directement sur le site de l'extraction,
- Appliquer une pression en mordant dessus. Maintenez la pression pendant au moins 30 minutes ;
- Ne passer pas votre langue sur le site l'extraction ;
- Une quantité légère de fuite du site d'extraction jusqu'à ce qu'un caillot se forme. Cependant si cela continue à saigner abondamment, contactez votre dentiste.

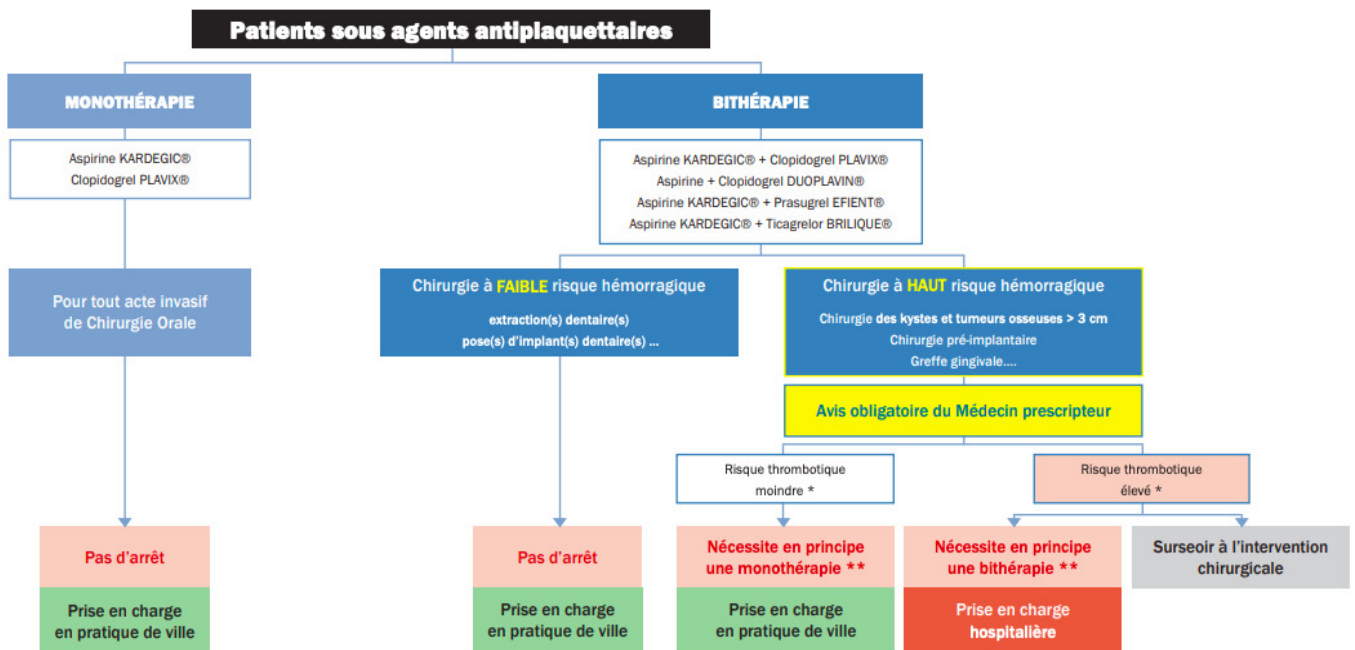
● Laissez la plaie tranquille

Le caillot de sang qui se forme dans le site de l'extraction est important pour une bonne cicatrisation. Vous ne devez rien faire qui puisse déloger ce caillot. Voici quelques conseils pour le protéger :

- Ne fumez pas, ne rincez pas votre bouche abondamment, ne buvez pas avec une paille pendant 24 heures. Toutes ces pratiques créent une dépression en bouche, qui peut déplacer le caillot sanguin et retarder la cicatrisation ou vous refaire saigner ;
- Evitez les boissons alcoolisées ou les bains de bouche contenant de l'alcool pendant 24 heures ;
- Limitez les activités physiques intenses pendant 24 heures après l'extraction. Cela réduira les risques de saignements et aidera la cicatrisation ;
- Ne pas cracher car cela favorise le saignement ;
- Privilégier une alimentation mixée ;
- Ne rien boire ou manger de trop chaud ;
- Dormir la tête surélevée ;
- Parfois le caillot ne se forme pas le premier ou le deuxième jour après l'extraction ou se forme mais ne reste pas en place. Le résultat est appelé une plaie sèche. Cela peut être très douloureux et vous aurez besoin de retourner chez votre chirurgien-dentiste. Un pansement pourra être placé dans la plaie pour favoriser la cicatrisation et soulager la douleur.



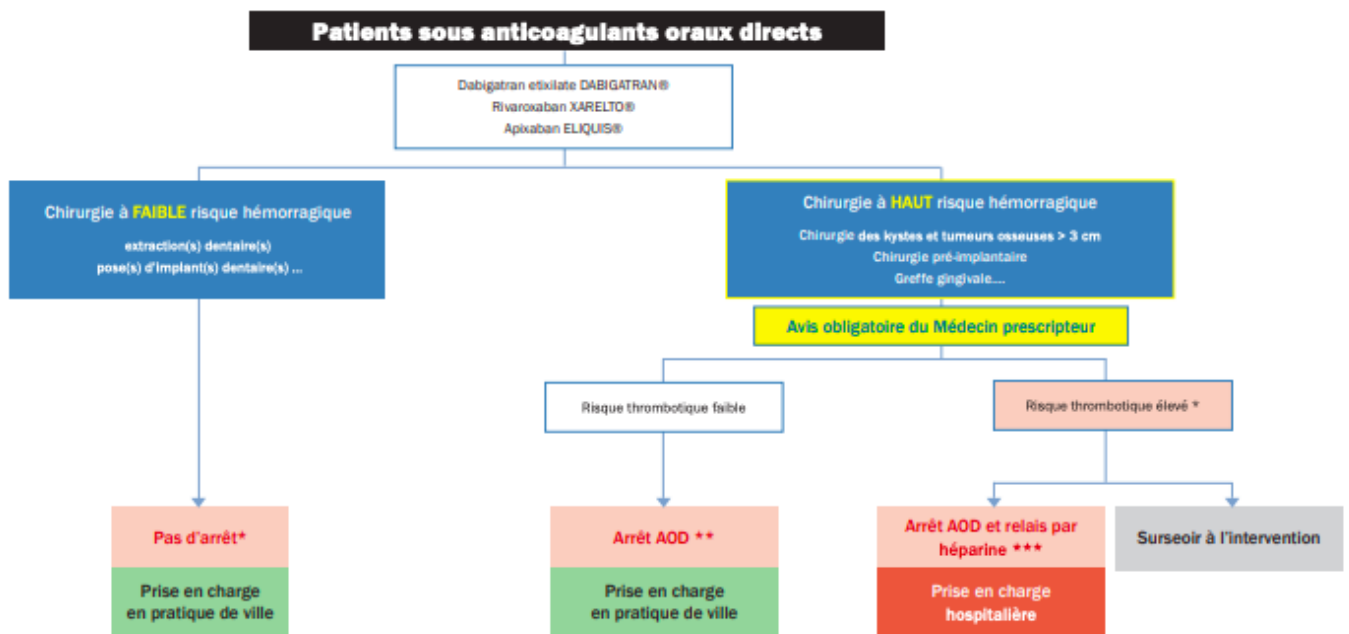
ANNEXE 3 : Algorithme systémique de prise en charge des patients sous agents antiplaquettaires (AAP) en chirurgie orale (SFCO, 2015).



*Détermination du niveau de risque thrombotique site consultable : www.has-sante.fr, « recommandations : antiagrégants-plaquettaires : prise en compte des risques thrombotiques et hémorragique pour les gestes percutanés chez les coronariens » (HAS novembre 2013)

**Monothérapie : poursuivre la prescription d'aspirine, délai d'interruption : clopidogrel : 5 jours, prasugrel : 7 jours, ticagrelor 3 à 5 jours.

ANNEXE 4 : Algorithme systématique de prise en charge des patients sous anticoagulants oraux directs (AOD) en chirurgie orale (SFCO, 2015)

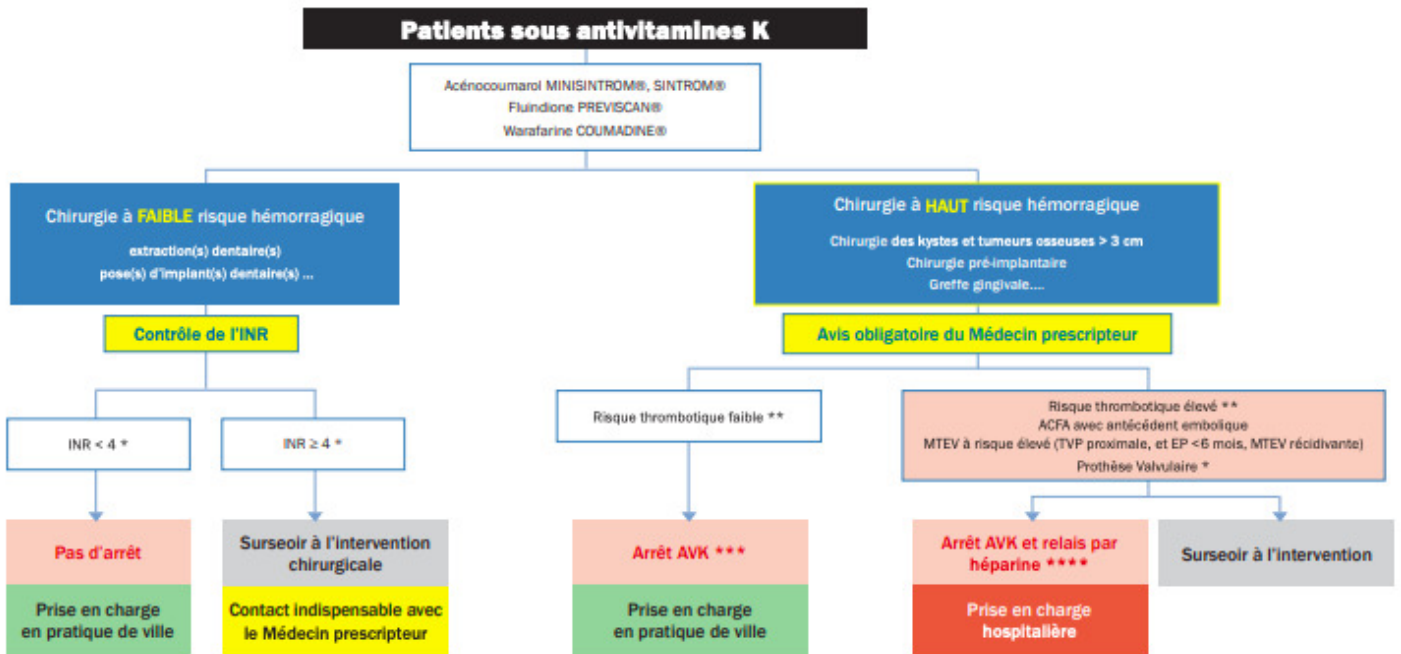


***Pas d'arrêt** : il importe de préciser l'âge, l'indication (schéma curatif ou prévention en chirurgie orthopédique), la dose, le nombre de prises par jour, l'heure de la dernière prise, geste à réaliser dans la demi-journée qui précède la prochaine prise

****Arrêt AOD** : arrêter l'AOD la veille et le jour de l'intervention (fenêtre thérapeutique de 48h).

*****Arrêt AOD et délais par l'héparine** : arrêt l'AOD 5 jours avant l'intervention chirurgicale.

ANNEXE 5 : Algorithme systématique de prise en charge des patients sous antivitamines K (AVK) en chirurgie orale (SFCO, 2015).



*chez les patients porteurs de prothèses valvulaire, la pose d'implant, la chirurgie pré-implantaires et parodontale sont contre-indiqués.

**Détermination du niveau de risque thrombotique : site consultable : www.has-sante.fr « Recommandations : Prise en charge des surdosages en antivitamines K, des situations à risque hémorragique et des accidents hémorragiques chez les patients traités par antivitamines K en ville et en milieu hospitalier » (GEHT, HAS avril 2008).

*****Arrêt AVK** : arrêter l'AVK à 4 à 5 jours avant l'intervention, reprise de l'AVK le soir ou le lendemain de l'intervention, pratiquer un INR à 48h (HAS 2008)

******Arrêt AVK et relais par héparine** : à J-5 arrêt de l'AVK, à J-3 relais par HBPM (ou HNF) à dose curative, à J-1 dernière injection HPBM le matin, HNF le soir, à J0 intervention, à J+1 reprise AVK et héparine (à moduler en fonction du risque hémorragique), arrêt de l'éparine dès que l'INR cible est atteint.

ANNEXE 6 :

Tableau : Grades de recommandations (source : HAS, 2019) :

A	<p style="text-align: center;">Preuve scientifique établie</p> <p>Fondée sur des études de fort niveau de preuve (niveau de preuve 1) : essais comparatifs randomisés de forte puissance et sans biais majeur ou méta-analyse d'essais comparatifs randomisés, analyse de décision basée sur des études bien menées</p>
B	<p style="text-align: center;">Présomption scientifique</p> <p>Fondée sur une présomption scientifique fournie par des études de niveau intermédiaire de preuve (niveau de preuve 2), comme des essais comparatifs randomisés de faible puissance, des études comparatives non randomisées bien menées, des études de cohortes.</p>
G	<p style="text-align: center;">Faible niveau de preuve</p> <p>Fondée sur des études de moindre niveau de preuve, comme des études cas-témoins (niveau de preuve 3), des études rétrospectives, des séries de cas, des études comparatives comportant des biais importants (niveau de preuve 4).</p>
AE	<p style="text-align: center;">Accord d'experts</p> <p>En l'absence d'études, les recommandations sont fondées sur un accord entre experts du groupe de travail, après consultation du groupe de lecture. L'absence de gradation ne signifie pas que les recommandations ne sont pas pertinentes et utiles. Elle doit, en revanche, inciter à engager des études complémentaires.</p>

ANNEXE 7:

Tableau : Scores ASA (American Society of Anesthesiologists) Physical Status Classification System (source : ASA, 2014)

ASA 1	Patient normal
ASA 2	Patient avec anomalie systémique modérée
ASA 3	Patient avec anomalie systémique sévère
ASA 4	Patient avec anomalie systémique sévère représentant une menace vitale constante
ASA 5	Patient moribond dont la survie est improbable sans l'intervention
ASA 6	Patient déclaré en état de mort cérébrale dont on prélève les organes pour greffe

Bibliographie :

Références papier :

1. Association dentaire de France. Les risques médicaux. Paris : Association dentaire de France ; 2017. 56 p.
2. Azoulay A. Principes et méthode de la synthèse clinique et thérapeutique [thèse d'exercice]. [Nice] : Université Nice Sophia Antipolis. Faculté de chirurgie dentaire; 2014. 108 p.
3. Baker EW, Schünke M, Schulte E, Schumacher U. Anatomie tête et cou en odontostomatologie. Paris : Médecine sciences ; 2011. 370 p.
4. Benjelloun L, Chami B, El Wady W. Utilisation péri-opératoire des corticoïdes en chirurgie buccale. Actual Odonto-Stomatol. 2015 ; (271) : 30-6.
5. Berge TI. The impacted third molar: Assessments and consequences of removal [thèse]. [Bergen]: université de Bergen. Faculté d'odontologie de Bergen; 1994.
6. Beydon L, Rouxel A, Camut N, Schinkel N, Malinovsky JM, Aveline C, et coll. Sedative premedication before surgery: A multicentre randomized study versus placebo. Anaesth Crit Care Pain Med. 2015; 34(3): 165-71.
7. Bouloux G, Busaidy K, Biern O, Chuang S, Dodson T. What is the risk of future extraction of asymptomatic third molars? A systematic review. J Oral Maxillofac Surg. 2015; 73(5): 806-11.
8. Brauer HS, Green RA, Pynn BR. Complications during and after surgical removal of third molars. Oral Health. 2013; 103: 36-48.
9. Carter K, Worthington S. Morphologic and Demographic Predictors of Third Molar Meta-analysis. J Dent Res. 2015; 94(7): 886-94.
10. Chkoura A, El Wady W, Taleb B. Dent de sagesse et nerf alvéolaire inférieur : Choix des examens radiographiques. Rev. stomatol. chir. maxillo-fac. 2011 ; 112(6) : 360-4.

11. Cho H, Lynham AJ, Hsu E. Relief of complications after third molar surgery. *Dent Abstr.* 2018; 63(4): 244-5.
12. Collège des enseignants en odontologie pédiatrique (France), Muller-Bolla M, Sixou JL. *Fiches pratiques d'odontologie pédiatrique.* Rueil-Malmaison : Éditions CdP ; 2014. 348 p.
13. Directorate-General for Energy. Cone beam CT for dental and maxillofacial radiology (evidence-based guidelines). *Radiat prot.* 2012; (172): 3-154.
14. Funayama M, Kumagai T, Saito K, Watanabe T. Asphyxial death caused by postextraction hematoma. *Am J Forensic Med Pathol.* 1994; 15(1): 87-90
15. Gaudy JF. *Anatomie clinique.* Rueil-Malmaison : Éditions CdP ; 2007. 224 p.
16. Gauthier C. *Prévention et gestion des complications de l'avulsion des troisièmes molaires mandibulaires [thèse pour le diplôme d'état de docteur en chirurgie dentaire].* [Nantes] : Université de Nantes ; 2011. 134 p.
17. Ghaeminia H, Gerlach NL, Hoppenreijts ThJM, Kicken M, Dings JP, Borstlap WA, et coll. Clinical relevance of cone beam computed tomography in mandibular third molar removal: A multicentre, randomised, controlled trial. *J Cranio-Maxillofacial Surg.* 2015; 43(10): 2158-67.
18. Ghaeminia H, Meijer GJ, Soehardi A, Borstlap WA, Mulder J, Bergé SJ. Position of the impacted third molar in relation to the mandibular canal. Diagnostic accuracy of cone beam computed tomography compared with panoramic radiography. *Int J Oral Maxillofac Surg.* 2009; 38(9): 964-71.
19. Glassman P, Caputo A, Dougherty N, Lyons R, Messieha Z, Miller C, et coll. Special Care Dentistry Association consensus statement on sedation, anesthesia, and alternative techniques for people with special needs. *Spec Care Dentist* 2009; 29(1): 2-8.
20. Guillet J. *Antibio'dentaire.* Nancy : Antibiolor ; 2017. 21 p.
21. Huang GJ, Cunha-Cruz J, Rothen M, Spiekerman C, Drangsholt M, Anderson L, et coll. *A Prospective Study of Clinical Outcomes Related to*

- Third Molar Removal or Retention. *Am J Public Health*. 2014; 104(4): 728-34.
22. Korbendau JM, Korbendau X. L'extraction de la dent de sagesse. Paris : Quintessence International ; 2001. 135 p.
 23. Lanzer M, Pejicic R, Kruse AL, Schneider T, Grätz KW, Lübbers HT. Anatomic (positional) variation of maxillary wisdom teeth with special regard to the maxillary sinus. *Swiss Dent J*. 2015; 125(5): 555-71.
 24. Maglione M, Costantinides F, Bazzocchi G. Classification of impacted mandibular third molars on cone-beam CT images. *J Clin Exp Dent*. 2015; 7(2): e224-31.
 25. Moghadam HG, Caminiti MF. Life-threatening hemorrhage after extraction of third molars: case report and management protocol. *J Can Dent Assoc*. 2002; 68(11): 670-74.
 26. Netter FH. Atlas d'anatomie humaine. Philadelphie : Elsevier Masson ; 2011. 531 p.
 27. Perrin D, Ahoosi V, Larras P, Lafon A, Gerard E. Manuel de chirurgie orale. Rueil-Malmaison : CdP ; 2012. 511 p.
 28. Petrosyan V, Ameerally P. Changes in demographics of patients undergoing third molar surgery in a hospital setting between 1994 and 2012 and the influence of the National Institute for Health and Care Excellence guidelines. *J Oral Maxillofac Surg*. 2014; 72(2): 254-8.
 29. Pilven A, Grand D, Buget J, Peter C. La chirurgie des dents de sagesse incluse. Etude comparative Nantes Rennes. *Rev Méd Ass Mal*. 1997 ; 1 : 190-7.
 30. Poeschl PW, Eckel D, Poeschl E. Antibio prophylaxie post-opératoire dans les avulsions de dents de sagesse : une nécessité ? *Rev. stomatol. chir. maxillo-fac*. 2004 ; 105(6) : 354-5.
 31. Samson J, Descroix V, Torres JH, Blanchard P, Bouldouyre MA, Catherine JH, et coll. Recommandations pour la prescription des anti-inflammatoires en chirurgie buccale chez l'adulte. *Méd. buccale chir. Buccale*. 2008 ; 14(3) : 131-159.
 32. Schwenger N, Ehrenfeld M, Giraud O, Eckelt U. Chirurgie dentaire. Stuttgart : Lavoisier Médecine Sciences ; 2014. 320 p.

33. Tarragano H. La chirurgie orale. Rueil-Malmaison : Éditions CdP ; 2010. 261 p.
34. Tulloch JFC, Antczak-Bouckoms AA, Ung N. Evaluation of the Costs and Relative Effectiveness of Alternative Strategies for the Removal of Mandibular Third Molars. *Int J Technol Assess Health Care*. 1990; 6(4): 505-15.
35. Woelfel JB, Scheid RC. Anatomie dentaire: application à la pratique de la chirurgie dentaire. Paris : Maloine ; 2007. 396 p.
36. Zunzarren R, Dupuis V. Guide clinique d'odontologie. Issy-les-Moulineaux : Elsevier-Masson ; 2014. 376 p.
37. Zunzarren R. Guide clinique d'odontologie. Issy-les-moulineaux : Elsevier Masson ; 2019. 376 p.

Références électroniques :

38. Adewale L, Morton N, Blayney M. Guidelines For The Management Of Children Referred For Dental Extractions Under General Anaesthesia [Internet]. 2016 [consulté le 4 mai 2020]. Disponible sur : <https://www.bspd.co.uk/Portals/0/Public/Files/Guidelines/Main%20Dental%20Guidelines.pdf>
39. Agence française de sécurité sanitaire des produits de santé. Prescription des antibiotiques en pratique bucco-dentaire : Argumentaire [Internet]. 2011 [consulté le 4 mai 2020]. Disponible sur : [https://www.an-sm.sante.fr/var/an-sm_site/storage/original/application/adaa00a42032d7120262d3c1a8c04a60.pdf](https://www.ansm.sante.fr/var/an-sm_site/storage/original/application/adaa00a42032d7120262d3c1a8c04a60.pdf)
40. Agence Nationale d'Accréditation et d'Évaluation en Santé. Indications et non-indications de l'avulsion des troisièmes molaires mandibulaires. [Internet]. 1997 [consulté le 15 avril 2020]. Disponible sur : http://cnsd77.fr/dossiers/infos_medic/avulsio.pdf
41. Agence Nationale d'Accréditation et d'Évaluation en Santé. Le dossier du patient en odontologie [Internet]. 2000 [consulté le 4 mai 2020]. Disponible sur : <https://www.has->

[sante.fr/upload/docs/application/pdf/2010-10/dossier_patient_en_odontologie_2000.pdf](https://www.sante.fr/upload/docs/application/pdf/2010-10/dossier_patient_en_odontologie_2000.pdf)

42. Agence Nationale de Sécurité du Médicament et des Produits de Santé. Antibiotiques en pratique bucco-dentaire : Recommandations [Internet]. 2011 [consulté le 4 mai 2020]. Disponible sur : [https://www.anism.sante.fr/Dossiers/Antibiotiques/Odonto-Stomatologie/\(offset\)/5](https://www.anism.sante.fr/Dossiers/Antibiotiques/Odonto-Stomatologie/(offset)/5)
43. Agency for Quality in Dentistry. About Us [Internet]. [consulté le 4 mai 2020]. Disponible sur: <http://www.zzq-berlin.de/english/aboutus.htm>
44. Ambrosini DJC. Devoir d'information et consentement éclairé du patient [Internet]. [consulté le 4 mai 2020]. Disponible sur : http://www.sfscmfco.fr/wp-content/uploads/file/livreblanc/chap4-5_DevoirInforma.pdf
45. American Academy of Pediatric Dentistry. Guidelines for monitoring and management of pediatric patients before, during and after sedation for diagnostic and therapeutic procedures. *Pediatr Dent* [Internet]. 2019 [consulté le 4 mai 2020]; 41(4): 26- 52. Disponible sur: https://www.aapd.org/globalassets/media/policies_guidelines/bp_monitoringsedation.pdf
46. American Association of Maxillofacial Surgeons. Indications for Radiographs [Internet]. 2017 [consulté le 4 mai 2020]. Disponible sur: https://www.aaoms.org/docs/practice_resources/clinical_resources/indications_for_radiographs.pdf
47. American Association of Maxillofacial Surgeons. Office-Based Anesthesia Provided by the Oral and Maxillofacial Surgeon [Internet]. 2016 [consulté le 4 mai 2020]. Disponible sur: https://www.aaoms.org/docs/govt_affairs/advocacy_white_papers/advocacy_office_based_anesthesia_whitepaper.pdf
48. American Association of Maxillofacial Surgeons. Opioid Prescribing: Acute and Postoperative Pain Management [Internet]. 2020 [consulté le 4 mai 2020]. Disponible sur: https://www.aaoms.org/docs/govt_affairs/advocacy_white_papers/opioid_prescribing.pdf

49. American Association of Maxillofacial Surgeons (Parameters of Care). Anesthesia in outpatient anesthesia [Internet]. 2017 [consulté 4 mai 2020]. Disponible sur: https://www.aaoms.org/images/uploads/pdfs/parcare_anesthesia_1.pdf
50. American Association of Maxillofacial Surgeons. The Control of Pain and Anxiety Intraoperatively [Internet]. 2017 [consulté le 4 mai 2020]. Disponible sur: https://www.aaoms.org/docs/practice_resources/clinical_resources/control_of_pain_and_anxiety.pdf
51. American Association of Oral and Maxillofacial Surgeons. About AAOMS [Internet]. [consulté le 4 mai 2020]. Disponible sur: <https://www.aaoms.org/about>
52. American Association of Oral And Maxillofacial Surgeons. Management of Third Molar Teeth [Internet]. 2016 [consulté le 10 mai 2020]. Disponible sur: https://www.aaoms.org/docs/govt_affairs/advocacy_white_papers/management_third_molar_white_paper.pdf
53. American Association of Oral and Maxillofacial Surgeons. Management of impacted third molar teeth [Internet]. 2017 [consulté le 4 mai 2020]. Disponible sur : https://www.aaoms.org/docs/practice_resources/clinical_resources/impacted_third_molars.pdf
54. American Association of Oral And Maxillofacial Surgeons. Supporting Information to the Management of Patients with Third Molar Teeth [Internet]. 2016 [consulté le 10 mai 2020]. Disponible sur: https://www.aaoms.org/images/uploads/pdfs/management_third_molar_supporting_information.pdf
55. American Association of Oral and Maxillofacial Surgeons. White Paper On Third Molar Data. [Internet]. 2014 [consulté le 12 avril 2020]. Disponible sur: https://www.aaoms.org/docs/govt_affairs/advocacy_white_papers/white_paper_third_molar_data.pdf
56. American Dental Association. About the ADA [Internet]. 2020 [consulté le 4 mai 2020]. Disponible sur: <https://www.ada.org/en/about-the-ada>

57. American Society of Anesthesiologists. ASA Physical Status Classification System [Internet]. 2014 [consulté le 4 mai 2020]. Disponible sur : <https://www.asahq.org/standards-and-guidelines/asa-physical-status-classification-system>
58. Association Francophone des Soins Oncologiques de Support. Chimiothérapie et soins bucco dentaires [Internet]. 2010 [consulté le 4 mai 2020]. Disponible sur : https://www.afsos.org/wp-content/uploads/2016/09/Chimiotherapie_et_soins_buccodentaires.pdf
59. Association Francophone des Soins Oncologiques de Support. Radiothérapie et soins bucco dentaires [Internet]. 2010 [consulté le 4 mai 2020]. Disponible sur : https://www.afsos.org/wp-content/uploads/2016/09/Radiothrapie_et_soins_bucco-dentaires.pdf
60. Association of Paediatric Anesthetists of Great Britain and Ireland. Joint professional guidance on the use of general anaesthesia in young children [Internet]. 2017 [consulté le 4 mai 2020]. Disponible sur: <https://www.apagbi.org.uk/sites/default/files/inline-files/Joint%20Professional%20Guidance%20on%20the%20use%20of%20general%20anaesthesia%20in%20young.pdf>
61. British society of Disability and Oral Health. The provision of oral health care under general anesthesia in special care dentistry [Internet]. 2009 [consulté le 4 mai 2020]. Disponible sur: http://www.bsdh.org/documents/BSDH_GA_in_SCD_2009.pdf
62. Conseil National de l'Ordre des Médecins. Article 35 : Information du patient [Internet]. 2019 [cité 4 mai 2020]. Disponible sur : <https://www.conseil-national.medecin.fr/code-deontologie/devoirs-patients-art-32-55/article-35-information-patient>
63. Conseil National de l'Ordre des Médecins. Article 36 : Consentement du patient [Internet]. 2019 [cité 4 mai 2020]. Disponible sur : <https://www.conseil-national.medecin.fr/code-deontologie/devoirs-patients-art-32-55/article-36-consentement-patient>
64. Department of Health. A Conscious Decision: A review of the use of general anaesthesia and conscious sedation in primary dental care [Internet]. 2000 [consulté le 4 mai 2020]. Disponible sur:

<http://s540821202.websitehome.co.uk/Wordpress2/wp-content/uploads/2012/11/a-conscious-decision.pdf>

65. Ghaemina, H. Management of impacted third molars: Indication, diagnostics and complications [thèse]. [Nimègue]: université Rabdoud Nimègue. Faculté d'odontologie; 2017 [consulté le 10 mai 2020]. Disponible sur : <http://hdl.handle.net/2066/173250>
66. Haute Autorité de santé. Avulsions des 3^e molaires : indications, techniques et modalités (argumentaire) [Internet]. 2019 [consulté le 16 mars 2020]. Disponible sur : [https://www.has-sante.fr/upload/docs/application/pdf/2019-07/avulsion des 3es molaire indications techniques et modalites - argumentaire.pdf](https://www.has-sante.fr/upload/docs/application/pdf/2019-07/avulsion_des_3es_molaire_indications_techniques_et_modalites_argumentaire.pdf)
67. Haute Autorité de Santé. Indications et Contre-indications de l'Anesthésie Générale pour les Actes d'Odontologie et de Stomatologie. [Internet]. 2005 [consulté le 4 mai 2020]. Disponible sur : [https://www.orares.com/medias/fichiers/has anesthesie odonto.pdf](https://www.orares.com/medias/fichiers/has_anesthesie_odonto.pdf)
68. Haute Autorité de Santé. La HAS en bref [Internet]. 2019 [consulté le 18 avril 2020]. Disponible sur : https://www.has-sante.fr/jcms/c_452559/fr/la-has-en-bref
69. Haute Autorité de santé. Pertinence de l'avulsion des 3^{èmes} molaires : note de problématique. [Internet]. 2014 [consulté le 12 février 2020]. Disponible sur : [https://www.has-sante.fr/upload/docs/application/pdf/2015-01/note problematique 3ememolaire 10 12 2014 vd.pdf](https://www.has-sante.fr/upload/docs/application/pdf/2015-01/note_problematique_3ememolaire_10_12_2014_vd.pdf)
70. Haute Autorité de Santé. Prévention et traitement de la douleur : Synthèse des recommandations [Internet]. 2005 [consulté le 4 mai 2020]. Disponible sur : [https://www.has-sante.fr/upload/docs/application/pdf/douleurs buccales synthese reco s.pdf](https://www.has-sante.fr/upload/docs/application/pdf/douleurs_buccales_synthese_reco_s.pdf)
71. Haute Autorité de Santé. Prévention et traitement de la douleur : Argumentaire [Internet]. 2005 [consulté le 4 mai 2020]. Disponible sur : [https://www.has-sante.fr/upload/docs/application/pdf/douleur chirurgie buccale rap.pdf](https://www.has-sante.fr/upload/docs/application/pdf/douleur_chirurgie_buccale_rap.pdf)

72. Haute Autorité de Santé. Prévention et traitement de la douleur postopératoire en chirurgie buccale : recommandations [Internet]. 2005 [consulté le 4 mai 2020]. Disponible sur : https://www.has-sante.fr/upload/docs/application/pdf/douleur_chirurgie_buccale_recos.pdf
73. Larousse. Livre blanc [Internet]. [consulté le 4 mai 2020]. Disponible sur : <https://www.larousse.fr/dictionnaires/francais/livre/47531/locution?q=livre+blanc#181150>
74. Legifrance. Article D712-40 du Code de la santé publique [Internet]. 2000 [consulté le 20 mai 2020]. Disponible sur : https://www.legifrance.gouv.fr/codes/article_lc/LEGIARTI000006691894/2000-12-15
75. Legifrance. Décret no 94-1050 du 5 décembre 1994 relatif aux conditions techniques de fonctionnement des établissements de santé en ce qui concerne la pratique de l'anesthésie et modifiant le code de la santé publique (troisième partie : Décrets) [Internet]. 1994 [consulté le 12 mai 2020]. Disponible sur : <https://www.legifrance.gouv.fr/jorf/id/JORFTEXT000000549818/>
76. Legifrance. Loi n° 2002-303 du 4 mars 2002 relative aux droits des malades et à la qualité du système de santé [Internet]. 2002 [consulté le 25 mai 2020]. Disponible sur : <https://www.legifrance.gouv.fr/loda/id/JORFTEXT000000227015/2020-09-15/>
77. Liverpool Reviews and Implementation Group. Prophylactic removal of impacted third molars [Internet]. 2016 [consulté le 4 mai 2020]. Disponible sur: <https://www.nice.org.uk/guidance/gid-tag525/documents/final-protocol>
78. Liverpool Reviews and Implementation Group. Prophylactic removal of Impacted third molars [Internet]. 2017 [consulté le 4 mai 2020]. Disponible sur: <https://www.nice.org.uk/guidance/gid-tag525/documents/assessment-report>
79. National Institute For Health and Care Excellence. About [Internet]. 2020 [consulté le 4 mai 2020]. Disponible sur: <https://www.nice.org.uk/about>

80. National Institute For Health and Care Excellence. Guidance on the Extraction of Wisdom Teeth [Internet]. 2000 [consulté le 4 mai 2020]. Disponible sur: <https://www.nice.org.uk/guidance/ta1/resources/guidance-on-the-extraction-of-wisdom-teeth-pdf-63732983749>
81. Pourmand PP, Sigron GR, Mache B, Stadlinger B, Locher MC. The most common complications after wisdom-tooth removal, Part 2: A retrospective study of 1,562 cases in the maxilla. **Swiss Dent J.** [Internet]. 2013 [consulté le 4 mai 2020]; 124(2014): 1047-1051. Disponible sur : <https://www.sso.ch/fileadmin/pubmed/sdj-2014-10-02.pdf>
82. Royal College of Anesthetists. Guidelines for the Provision of Anaesthesia Services for Intraoperative Care 2019 [Internet]. 2019 [consulté le 4 mai 2020]. Disponible sur: <https://www.rcoa.ac.uk/sites/default/files/documents/2019-11/GPAS-2019-03-INTRAOP.pdf>
83. Royal College of Surgeons of England. The management of patients with third molar teeth [Internet]. 1997 [consulté le 4 mai 2020]. Disponible sur : <https://www.rcseng.ac.uk/-/media/files/rcs/fds/publications/3rdmolar.pdf>
84. SFAR (Société Française d'Anesthésie et de Réanimation). Information médicale sur l'anesthésie [Internet]. 2020 [cité 4 mai 2020]. Disponible sur : <https://sfar.org/pour-le-grand-public/information-medica-le-sur-lanesthesie/>
85. Société Française de Chirurgie Orale. Consentement avant chirurgie buccale [Internet]. 2020 [consulté le 4 mai 2020]. Disponible sur : https://societechirorale.com/documents/infos_medicales/PDFS/consentement.pdf
86. Société Française de Chirurgie Orale. Gestion péri-opératoire des patients traités par antithrombotiques en chirurgie orale [Internet]. 2015 [consulté le 4 mai 2020]. Disponible sur : https://societechirorale.com/documents/Recommandations/recommandations_festion_peri_operatoire_2015_court.pdf
87. Société Française de Chirurgie Orale. Questionnaire médical : les points clés [Internet]. 2020 [consulté le 4 mai 2020]. Disponible sur :

https://societechirorale.com/documents/informations-du-patient/questionnaire_medical_points_cles.pdf

88. Société Française de stomatologie de chirurgie maxillo-faciale et de Chirurgie Orale. Information médicales avant l'extraction de dents de sagesse [Internet]. 2020 [consulté le 4 mai 2020]. Disponible sur : <http://www.sfscmfco.fr/wp-content/uploads/2017/10/Avulsion-DS.pdf>
89. Société Française de Stomatologie, Chirurgie Maxillo-Faciale et Chirurgie Orale. Ostéonécrose des mâchoires en chirurgie oromaxillofaciale et traitements médicamenteux à risque (antirésorbeurs osseux, antiangiogéniques) : Recommandations de Bonne Pratique [Internet]. 2013 [consulté le 4 mai 2020]. Disponible sur : <http://www.grio.org/documents/page500/boite-a-outils-osteoporose500-1401218783.pdf>
90. Wisdom Tooth. Current care recommendation. A working group set up by the Duodecim of the Finnish Medical Association and the Apollonia Association of the Finnish Dental Association. Helsinki: Finnish Medical Association Duodecim [Internet]. 2020 [consulté le 4 mai 2020]. Disponible sur: <https://www.kaypahoito.fi/hoi50074#readmore>
91. Zentrum Zahnärztliche Qualität. Surgical removal of third molars [Internet]. 2006 [consulté le 4 mai 2020]. Disponible sur: [http://www3.zzq-koeln.de/zzqpubl3.nsf/7305289f7d3f7b77c12573370038e5b9/382ea4cdbc1280a0c12573f500482e9d/\\$FILE/Leitlinie_Weish_EN.pdf](http://www3.zzq-koeln.de/zzqpubl3.nsf/7305289f7d3f7b77c12573370038e5b9/382ea4cdbc1280a0c12573f500482e9d/$FILE/Leitlinie_Weish_EN.pdf)

LISTE DES FIGURES.....	10
LISTE DES TABLEAUX.....	11
INTRODUCTION	12
1 Contexte anatomique	13
1.1 La dent de sagesse mandibulaire	13
1.1.1 Rapports anatomiques	13
1.1.2 Risques principaux liés à l'anatomie de la région molaire mandibulaire	15
1.2 La dent de sagesse maxillaire	17
1.2.1 Rapports anatomiques	17
1.2.2 Risques liés à l'avulsion de la dent de sagesse maxillaire	19
1.3 Les différentes situations dentaires	22
1.3.1 Définitions de l'ANAES	22
1.3.2 Classifications.....	24
2 Technique opératoire	31
2.1 La préparation du patient.....	31
2.2 L'anesthésie (cf. partie 4)	32
2.3 L'incision.....	32
2.4 Le dégagement osseux.....	35
2.5 L'extraction.....	36
2.6 Le traitement du site opératoire.....	37
2.7 La suture	37
3 Prévention des complications liées à l'avulsion des dents de sagesse:.....	38
3.1 Consultation et bilan médical	38
3.1.1 Anamnèse et examen clinique.....	38
3.1.2 Examen radiologique.....	40
3.1.2.1 La radiographie rétro-alvéolaire.....	41
3.1.2.2 La radiographie panoramique ou orthopantomogramme (OPT)...	42
3.1.2.3 Le CBCT ou Cone Beam Computed Tomography.....	43
3.1.3 Consentement éclairé	44

3.2	Consignes post opératoire et prescriptions	45
3.2.1	Consignes post-opératoires	45
3.2.2	Prescriptions	47
3.2.2.1	Les antibiotiques	47
3.2.2.2	Les anti-inflammatoires	49
3.2.2.3	Les antalgiques	50
3.2.2.4	Les bains de bouche	51
3.3	Prévention et traitement des complications liées à l'intervention	52
3.4	Prévention des complications liées aux traitements des patients et à leurs pathologies	55
3.4.1	Les patients à risques infectieux	56
3.4.2	Patients à risque hémorragique	59
3.4.3	Patients à risque hémorragiques intrinsèques	61
4	Comparaison des choix entre les différentes techniques d'anesthésies en France et à l'étranger : anesthésie locale ou générale	63
4.1	En France	65
4.2	Aux États-Unis	67
4.3	Au Royaume-Uni	69
5	Discussion des différentes indications et contre-indications des avulsions de dents de sagesse en France et à l'étranger	73
5.1	En France	73
5.2	Aux États-Unis	76
5.3	Au Royaume unis	80
5.4	En Allemagne	85
5.5	En Finlande	87
5.6	Analyse comparative des différentes recommandations :	89
CONCLUSION	99	
ANNEXES	100	
Bibliographie :	108	
Références papier :	108	
Références électroniques :	111	

BOUDJANI Myassa : Comparaisons des différentes recommandations actuelles sur les avulsions de dents de sagesse en France et à l'étranger

Nancy 2020 : 88 pages, 8 figures, 10 tableaux

Th. : Chir.-Dent. : Nancy 2020

Mots-clefs :

- odontologie
- recommandations
- avulsions
- dent de sagesse

Résumé :

L'avulsion des dents de sagesse est un des actes de chirurgie orale le plus fréquemment réalisé. Les troisièmes molaires font leur éruption entre l'âge de 16 et 25 ans. Ce sont les dernières à se positionner sur arcade, mais ce sont souvent celles que l'on avulse en premier. Nous rappellerons dans ce travail le contexte anatomique de la dent de sagesse, nous exposerons ensuite les techniques opératoires et aborderons la prévention des complications au cours de la chirurgie d'avulsion de dent de sagesse. Les différentes techniques d'anesthésies disponibles sont également exposées. Nous nous intéresserons enfin aux recommandations d'avulsions de dents de sagesse à proprement dites en France. Dans ce travail, il s'agira d'analyser et de comparer ces recommandations à celles que l'on peut retrouver dans d'autres pays. Nous observerons l'évolution de ces dernières et l'éventuelle question d'un consensus international sur le sujet.

Jury :

Président :	Pr Marc ENGELS-DEUTSCH
Directeur de thèse :	Dr Éric GERARD
Membre :	Dr Julie GUILLET-THIBAULT
Membre :	Dr Charlène KICHENBRAND

Adresse de l'auteur :

Myassa BOUDJANI

65, rue de la République
54000 Nancy