



HAL
open science

La gestion des limites dentaires sous gingivales

Nicolas Morillon

► **To cite this version:**

Nicolas Morillon. La gestion des limites dentaires sous gingivales. Sciences du Vivant [q-bio]. 2020. hal-03298262

HAL Id: hal-03298262

<https://hal.univ-lorraine.fr/hal-03298262v1>

Submitted on 23 Jul 2021

HAL is a multi-disciplinary open access archive for the deposit and dissemination of scientific research documents, whether they are published or not. The documents may come from teaching and research institutions in France or abroad, or from public or private research centers.

L'archive ouverte pluridisciplinaire **HAL**, est destinée au dépôt et à la diffusion de documents scientifiques de niveau recherche, publiés ou non, émanant des établissements d'enseignement et de recherche français ou étrangers, des laboratoires publics ou privés.



AVERTISSEMENT

Ce document est le fruit d'un long travail approuvé par le jury de soutenance et mis à disposition de l'ensemble de la communauté universitaire élargie.

Il est soumis à la propriété intellectuelle de l'auteur. Ceci implique une obligation de citation et de référencement lors de l'utilisation de ce document.

D'autre part, toute contrefaçon, plagiat, reproduction illicite encourt une poursuite pénale.

Contact : ddoc-thesesexercice-contact@univ-lorraine.fr

LIENS

Code de la Propriété Intellectuelle. articles L 122. 4

Code de la Propriété Intellectuelle. articles L 335.2- L 335.10

http://www.cfcopies.com/V2/leg/leg_droi.php

<http://www.culture.gouv.fr/culture/infos-pratiques/droits/protection.htm>

ACADÉMIE DE NANCY-METZ
UNIVERSITÉ DE LORRAINE
FACULTÉ D'ODONTOLOGIE DE LORRAINE

Année 2020

N°

THÈSE
POUR LE DIPLÔME D'ÉTAT DE DOCTEUR EN CHIRURGIE DENTAIRE

Présentée et soutenue publiquement le : 27 novembre 2020

par

Nicolas MORILLON

Né le 10 février 1994 à Saint-Dié-Des-Vosges (88)

La gestion des limites dentaires sous gingivales

Composition du jury :

Président :

Pr Pascal AMBROSINI

Directeur de thèse :

Dr. Claire JURAS

Membres :

Dr Jacques SCHOUVER

Dr Sébastien CLERC

*Par délibération en date du 11 décembre 1972, la
Faculté de Chirurgie Dentaire a arrêté que les
opinions émises dans les dissertations qui lui seront
présentées doivent être considérées comme propre
à leurs auteurs et qu'elle n'entend leur donner
aucune approbation ni improbation.*

Président : Professeur Pierre MUTZENHARDT

Doyen : Professeur Jean-Marc MARTRETTE

Vice-Doyens : Dr Céline CLEMENT – Dr Rémy BALTHAZARD – Dr Anne-Sophie VAILLANT

Membres Honoraires : Dr L. BABEL – Pr S. DURVAUX – Pr A. FONTAINE – Pr G. JACQUART – Pr D. ROZENCWEIG – Pr ARTIS – Pr M. VIVIER

Doyens Honoraires : Pr J. VADOT, Pr J.P. LOUIS

Département odontologie pédiatrique Sous-section 56-01	Mme	JAGER Stéphanie	Maître de conférences *
	M.	PREVOST Jacques	Maître de conférences
	Mme	HERNANDEZ Magali	Maître de conférences *
	Mme	HOMBOURGER Morgane	Assistante
Département orthopédie dento-faciale Sous-section 56-01	M.	VANDE VANNET Bart	Professeur des universités *
	Mme	SENG Manlyne	Assistante *
Département prévention, épidémiologie, économie de la santé, odontologie légale Sous-section 56-02	Mme	CLÉMENT Céline	Maître de conférences *
	M.	BAUDET Alexandre	Assistant *
	Mme	GAIONE Mariette	Assistante
Département parodontologie Sous-section 57-01	M.	AMBROSINI Pascal	Professeur des universités *
	Mme	BISSON Catherine	Maître de conférences *
	M.	JOSEPH David	Maître de conférences *
	M.	LACH Patrick	Assistant
	Mme	ROCCHI Léa	Assistante
	M.	VEYNACHTER Thomas	Assistant *
Département chirurgie orale Sous-section 57-01	Mme	GUILLET-THIBAUT Julie	Maître de conférences *
	M.	BRAVETTI Pierre	Maître de conférences
	Mme	KICHENBRAND Charène	Maître de conférences *
	Mme	PHULPIN Bérengère	Maître de conférences *
	M.	CHAPUIS Hippolyte	Assistant*
	M.	CLERC Sébastien	Assistant*
Département biologie orale Sous-section 57-01	M.	YASUKAWA Kazutoyo	Maître de conférences *
	M.	MARTRETTE Jean-Marc	Professeur des universités *
	Mme	EGLOFF JURAS Claire	Maître de conférences *
	M.	LOISON-ROBERT Ludwig	Maître de conférences *
Département dentisterie restauratrice, endodontie Sous-section 58-01	M.	MORTIER Éric	Professeur des universités *
	M.	ENGELS-DEUTSCH Marc	Professeur des universités *
	M.	AMORY Christophe	Maître de conférences
	M.	BALTHAZARD Rémy	Maître de conférences *
	M.	VINCENT Mann	Maître de conférences*
	M.	GISS Renaud	Assistant *
	M.	GRABER Clément	Assistant
	M.	DE MARCH Pascal	Maître de conférences
Département prothèses Sous-section 58-01	Mme	CORNE Pascale	Maître de conférences *
	M.	SCHOUVER Jacques	Maître de conférences
	Mme	VAILLANT Anne-Sophie	Maître de conférences *
	M.	CIESLAK Steve	Assistant
	Mme	GERBER Caroline	Assistante *
	Mme	PRINTZ Elodie	Assistante
	M.	SYDA Paul-Marie	Assistant
	Mme	WILK Sabine	Assistante
	M.	HIRTZ Pierre	Enseignant univ.
	Mme	STRAZIELLE Catherine	Professeur des universités *
Département fonction-dysfonction, imagerie, biomatériaux Sous-section 58-01	Mme	MOBY (STUTZMANN) Vanessa	Maître de conférences *
	M.	SALOMON Jean-Pierre	Maître de conférences
	Mme	JANTZEN-OSSOLA Caroline	Assistante associée

Souligné : responsable de département * temps plein

Mis à jour le 01/09/2020

À NOTRE JUGE ET PRÉSIDENT DE THESE

Monsieur le Professeur Pascal AMBROSINI

Docteur en Chirurgie Dentaire

Docteur de l'Université

Henri Poincaré Nancy I

Habilité à diriger des recherches

Professeur des Universités - Praticien Hospitalier

Responsable du département de parodontologie

Vous nous faites l'honneur d'accepter la présidence de notre jury de thèse et de juger notre travail et nous vous en remercions.

Vos connaissances, vos compétences et votre expérience ont été pour nous source de respect et d'intérêt tout au long de ces études. Et ce, en clinique, en cours mais aussi et surtout au bloc opératoire.

Veillez trouver ici l'expression de notre profond respect et de notre reconnaissance.

À NOTRE JUGE ET DIRECTEUR DE THESE

Madame le Docteur Claire JURAS

Docteur en Chirurgie Dentaire

Spécialiste qualifié en médecine bucco-dentaire

Ancienne interne en médecine bucco-dentaire

Maître de Conférences – Praticien Hospitalier

Nous vous remercions infiniment pour la confiance que vous nous avez témoigné en acceptant la direction de ce travail et de siéger dans ce jury.

Merci pour votre implication, votre disponibilité et votre soutien tout au long de sa rédaction.

Aussi, nous sommes reconnaissant de votre patience, de votre gentillesse, de votre pédagogie et de vos qualités humaines ; vous qui avez été la personne à qui nous nous sommes référé tout au long de ces études depuis la 4^e année.

Trouvez dans cette thèse le témoignage de notre sympathie et de notre reconnaissance.

À NOTRE JUGE

Monsieur le Docteur Jacques SCHOUVER

Docteur en Chirurgie Dentaire

Docteur en sciences odontologiques

Maître de Conférences – Praticien Hospitalier

Vous nous faites l'honneur de participer à ce jury de thèse et de juger notre travail.

Merci pour la qualité de votre encadrement depuis la 3^e année ainsi que pour vos précieux conseils pratiques. Nous sommes également reconnaissant de votre sens de la pédagogie et de vos irrécusables compétences.

Qu'il nous soit permis de vous exprimer nos sincères remerciements et notre respect le plus profond.

À NOTRE JUGE

Monsieur le Docteur Sébastien CLERC

Docteur en Chirurgie Dentaire
Assistant Hospitalo-Universitaire

Nous vous sommes très reconnaissant d'avoir accepté de faire partie du jury de cette thèse.

Nous avons apprécié de travailler à vos coté à partir de ces années de cliniques. Merci pour votre implication, votre bienveillance et votre efficacité, et ce, toujours dans une atmosphère détendue.

Nous vous exprimons notre plus sincère reconnaissance.

SOMMAIRE

LISTE DES FIGURES	10
LISTE DES TABLEAUX.....	14
INTRODUCTION.....	15
1 Rappels.....	16
1.1 Les tissus parodontaux (14, 52, 58).....	16
1.2 L'attache supra crestale.....	21
2 Analyse pré opératoire dans la prise en charge des limites cervicales de restauration sous gingivales.....	29
2.1 Clinique	30
2.2 Radiologique (22, 56, 79).....	37
2.3 Le patient (16, 17, 22)	38
3 Technique chirurgicale dans l'allongement de la couronne clinique dentaire : l'élongation coronaire.....	39
3.1 Indications et contre-indications (5, 7, 13, 22, 39, 52, 54, 56, 72, 79).....	40
3.2 Avantages et inconvénients (54, 56, 79)	42
3.3 Prérequis à l'intervention chirurgicale (52, 72, 79).....	43
3.4 Les différentes procédures/techniques chirurgicales (22, 52, 78)	44
3.5 Conseils post opératoires (30, 39, 73).....	62
3.6 Cicatrisation et résultats (17, 21, 26, 37, 41, 45, 73)	63
4 Technique non chirurgicale dans l'allongement de la couronne clinique dentaire : la traction orthodontique.....	66
4.1 Définition (44, 63).....	66
4.2 Rappels biomécaniques en orthodontie	66
4.3 Le mouvement d'égression/extrusion.....	68
4.4 Indications et contre-indications (1, 8, 12, 44, 52, 56, 63)	70
4.5 Avantages, inconvénients et risques post opératoires (8, 12, 63)	73
4.6 Prérequis à l'intervention orthodontique.....	74
4.7 Les différents dispositifs orthodontiques disponibles (12, 44, 63).....	76
4.8 Procédure associée : la fibrotomie supracrestale	95
4.9 Résultats	96

5 Techniques alternatives dans la prise en charge des limites cervicales de restauration sous gingivales.....	98
5.1 Transplantation intra alvéolaire.....	98
5.2 Elévation de marge (EDM).....	103
CONCLUSION.....	112
TABLE DES MATIERES.....	113
BIBLIOGRAPHIE	116

LISTE DES FIGURES

Figure 1 : Présentation du parodonte et de l'espace biologique. A) sulcus B) attache épithéliale C) attache conjonctive D) espace biologique (Source : Ohayon, 2005)	16
Figure 2 : Présentation sur une coupe frontale de l'ensemble des composantes osseuses de la mandibule (Source : Ouhayoun, 2011)	19
Figure 3 : Présentation des composantes de l'attache supra crestale, associées à leurs hauteurs moyennes (Source : Estrade, 2014)	22
Figure 4 : a) Crête osseuse normale et présentation de la hauteur de la jonction dento gingivale sur les faces vestibulaires et proximales par sondage transsulculaire. b) crete haute. c) crete basse. d) Evaluation du rapport entre la hauteur de l'attache supra crestale avec la hauteur du sillon gingival chez les patients à crête basse. Patient A présentant un rapport faible (sulcus profond et attache supra crestale de faible hauteur) et donc un risque élevé de récession : il s'agit d'une crête basse instable. Patient B, situation inverse, associée à un risque moindre d'apparition de récession parodontale (Source : Susannah <i>et al.</i> , 2018)	29
Figure 5 : Utilisation d'une jauge et d'une sonde parodontale pour mesurer l'épaisseur des parois résiduelles d'une dent délabrée (source : Esteves et Coll., 2011)	32
Figure 6 : Comparaison d'une dent préparée pour recevoir une prothèse conjointe unitaire, avec et sans ferrule (Source : Hempton et Dominici, 2010)	32
Figure 7 : A) Calcul de la hauteur de gencive kératinisée (G.K) et B) de gencive attachée (G.A). (S.S : sondage sulculaire ; B.L.G : bord libre gingival ; L.G.M : ligne muco gingivale ; M.A : muqueuse alvéolaire) (Source : Taïeb et Coll., 1999)	34
Figure 8 : Comparaison de différents contours gingivaux. A) contours gingivaux considéré comme esthétique selon la classification de Caudill et Chiche. B) contours gingivaux inesthétiques (feston des incisives latérales en position apicale par rapport à ceux des incisives centrales et des canines). C) Contours gingivaux inesthétiques parasymétrie de position du feston entre les deux incisives centrales (Sources : Vigouroux, 2011)	36
Figure 9 : Radiographie rétroalvéolaire mesurant la longueur intra-alvéolaire et supra osseuse d'une dent, pour permettre de calculer son rapport couronne/racine (Source : Esteves et Coll., 2011)	38
Figure 10 : Présentation des incisives à biseau interne (A) et intrasulculaire (B) (Source : Vigouroux, 2011)	48
Figure 11 : Présentation des différentes étapes du lambeau de Wildmann modifié (Source : Vigouroux, 2011)	49
Figure 12 : Etapes de réalisation d'un distal wedge. A) tracé d'incision en vue occlusale. B) incisions convergentes. C) Incisions divergentes, puis élimination des tissus isolés. D) suture (Source : Vigouroux, 2011)	50
Figure 13 : Etapes de réalisation d'accès aux limites dans le secteur palatin. A) incision à biseaux interne. B) Incision de désépaississement. C) Situation clinique avant suture : accès au tissu osseux (Source : Vigouroux, 2011)	51

Figure 14 : Présentation des différentes étapes de réalisation d'un LDA. A) tracé d'incision. B) levée d'un lambeau en épaisseur totale. C) dissection au delà de la ligne muco-gingivale. D) Ostéotomie. E) et F) sutures du lambeau en position apicale (Source : Monnet-Corti, 2017)	54
Figure 15 : Présentation de différents points de suture. A) Point de matelassier vertical B) point de suture périosté (Source : Vigouroux, 2011)	55
Figure 16 : Présentation d'un LDA d'épaisseur partielle. A) levée d'un lambeau en épaisseur partielle uniquement. B) suture du lambeau en position apicale, laissant une plage de tissu conjonctif exposée (Source : Monnet-Corti, 2017)...	57
Figure 17 : Comparaison entre l'odontoplastie et l'ostéoplastie conventionnelle dans le traitement d'une lésion juxta osseuse lors de la procédure d'élongation coronaire. a) situation vue de face et b) vue de profil. L'ostéoplastie permet de ne pas diminuer la hauteur osseuse, ou à minima (Source : Da Cruz <i>et al.</i> , 2012)	59
Figure 18 : Comparaison des procédures d'élongation coronaire par ostoplastie conventionnelle et par odontoplastie. a) hauteur moyenne physiologique de l'espace biologique de 2mm. b) lésion profonde située à 1mm sous la crête alvéolaire. c) ostéoplastie de 3mm nécessaire pour retrouver une hauteur physiologique de l'espace biologique, rendant le rapport couronne/racine défavorable. d) osteotomie à minima de 1mm pour permettre l'osteopastie (Source : Zhen <i>et al.</i> , 2017).....	60
Figure 19 : phénomène de rebond par migration coronaire du feston gingival lors de la cicatrisation (Source : Vigouroux, 2011)	65
Figure 20 : Position du centre de résistance de la dent en fonction de la hauteur de la crête alvéolaire (Source : Boileau, 2011).....	68
Figure 21 : Mouvement d'égression selon le grand axe de la dent, correspondant au mouvement orthodontique recherché pour une élongation coronaire. (Source : Bauer, 2016)	69
Figure 22 : Valeurs d'ancrage des arcades complètes. (Source : Faure, 2011)	77
Figure 23 : Système orthodontique de base permettant l'extrusion d'une dent délabrée. A) tenons radiculaires. B) barre de stabilisation. C) fil orthodontique. d) distance d'extrusion (Source : Bercy et Tenenbaum, 1997).....	79
Figure 24 : A) Vue occlusale et B) vestibulaire d'un système orthodontique d'extrusion dont la barre de stabilisation est maintenue en place par des plots de composites sur les dents adjacentes (Source : Sabri, 1989)	79
Figure 25 : Vue occlusale, montrant une barre de stabilisation façonnée permettant d'être stabilisée sur les faces vestibulaires des dents adjacentes intactes tout en permettant un mouvement d'extrusion pur (Source : Sabri, 1989).....	80
Figure 26 : Système orthodontique d'extrusion associé à une facette esthétique. A) vue vestibulaire. B) Vue occlusale, avec barre de stabilisation sur lequel est ligaturé un élastique (Source : Alsahhaf et Att, 2016)	81
Figure 27 : Système d'égression orthodontique inclus dans un bridge provisoire. (Source : Sabri, 1989)	81
Figure 28 : Système orthodontique d'extrusion avec une bague posé sur la 1 ^{re} molaire et la 1 ^{re} prémolaire, afin de maintenir la barre de stabilisation (Source : Bach <i>et al.</i> , 2004).....	82
Figure 29 : Système d'extrusion orthodontique où la barre de stabilisation est maintenue par un plot de composite sur la prémolaire et par une bague orthodontique sur la molaire (Source : Bercy et Tenenbaum, 1997).....	82

Figure 30 : Présentation d'un système orthodontique multi-attaches pour extrusion de 11, dont l'attache est un boîtier orthodontique (Source : Felicita, 2018).....	83
Figure 31 : Présentation d'un système orthodontique multi-attaches pour extrusion de la 13, dont l'attache est un bouton orthodontique. (Source : Önem Özbilen <i>et al.</i> , 2018).	83
Figure 32 : Représentation du système orthodontique pour extrusion avec ancrage osseux via une minivis (Source : Horliana et Coll., 2015).....	85
Figure 33 : Illustration de différentes minivis pour ancrage osseux. (Source : Proffit <i>et al.</i> , 2013).....	86
Figure 34 : Gouttière rigide transparente en acrylique avec une découpe au niveau de la dent à extruder pour faciliter son mouvement. Cet ancrage permet de laisser passer un élastique, de part et d'autre, pour activer l'ensemble du système. (Source : Felipe <i>et al.</i> , 2003).....	87
Figure 35 : Gouttière pour l'extrusion de 13 et 23, constituant le système d'ancrage. L'activation se fait par l'attraction magnétique d'aimants présents dans la gouttière d'une part, et dans la racine de 13 et 23 d'autre part. (Source : Alsahhaf et Att, 2016).....	87
Figure 36 : A) Plaque de Hawley associée à un ressort. B) vue vestibulaire du ressort activé, accroché au boîtier orthodontique de la dent à extruder. (Source : Bach <i>et al.</i> , 2004).....	88
Figure 37 : Tenon radiculaire métallique coulé avec un anneau façonné pour ligaturer l'élastique orthodontique (Source : Addy <i>et al.</i> , 2009).....	89
Figure 38 : Inlay core coulé avec crochets rétentifs vestibulaires et palatin/lingual pour ligaturer l'élastique orthodontique et activer le système (Source : Felipe <i>et al.</i> , 2003).....	89
Figure 39 : Fil orthodontique rigide et façonné, comprenant une partie droite intra radiculaire et une partie hélicoïdale extra coronaire recevant l'élastique pour activer le système (Source : Ansar <i>et al.</i> , 2015).....	89
Figure 40 : Facette esthétique associée au système d'attache de la dent à extruder. Ce fil orthodontique façonné présente également un crochet en position palatin pour recevoir l'élastique orthodontique (Source : Bercy et Tenenbaum, 1997)..	90
Figure 41 : a) situation initiale présentant la 11 à extruder. b) situation initiale avec appareil orthodontique multi-attache d'extrusion de 11 activé ; c) situation finale présentant 11 extrudée par le système orthodontique (Source : Maeda et Sasaki, 2015).....	91
Figure 42 : Fil orthodontique stabilisé par un bracket sur 33. A) position passive du fil. B) fil orthodontique ligaturé sur la dent à extruder 44. Ce dernier, sous tension, active le système et extrude la dent (Source : Alsahhaf et Att, 2016)	92
Figure 43 : Appareil orthodontique multi attache pour extrusion de 12. Le système est activé par un fil orthodontique à boucle horizontale (Source : bach <i>et al.</i> , 2004)	92
Figure 44 : Système orthodontique dont le mouvement d'extrusion est initié par un fil orthodontique rectangulaire (017 x 025) présentant une boucle en T. La force d'extrusion sur 24 provoque en retour une force d'intrusion sur les dents d'ancrage 15 et 16 (Source : Proffit <i>et al.</i> , 2013).....	93
Figure 45 : Système orthodontique pour l'extrusion de 11. L'activation est permise par un fil d'arc en acier inoxydable de section 016 avec des boucles horizontales. (Source : Maeda et Sasaki, 2015).....	93
Figure 46 : Mouvement d'extrusion d'une racine permis par des forces magnétiques. Deux aimants se font face à une distance donnée et avec un pouvoir (pole sud	

(s) face au pôle nord (n)) : l'un fixé avec de la résine composite (c) sur la racine dentaire à extruder et l'autre noyé dans la résine de la gouttière (a). Un artifice esthétique est rajouté sur la gouttière pendant la phase d'extrusion (p). (Source : Bondermark <i>et al.</i> , 1997)	94
Figure 47 : Comparaison de radiographie rétroalvéolaires au cours d'un traitement orthodontique d'extrusion. A) Situation pré interventionnelle montrant l'apex de la racine de 12 plus apicale que celui de 11. B) Situation à la fin du traitement orthodontique d'extrusion de 12, montrant l'apex de sa racine plus coronaire que celui de 11 (Source : Felicita, 2018).....	96
Figure 48 : A) Radiographie rétroalvéolaire de la dent 11 prise 1 semaine après l'intervention chirurgicale de transplantation intra-alvéolaire. Une zone radioclaire est présente apicalement à la racine, témoignant du mouvement de translation coronaire de celle-ci. B) Radiographie rétroalvéolaire de la dent 11 prise 6 mois après l'intervention : mise en évidence d'un retour à une radiodensité normale de la zone périapicale délimitée, témoignant d'une cicatrisation osseuse. (Source : Pham <i>et al.</i> , 2018).	102
Figure 49 : Présentation de la technique « chasse-neige » pour la mise en place du matériau de restauration lors d'une procédure de relocalisation de marge (Source : Frese <i>et al.</i> , 2014).....	106
Figure 50 : Radiographie rétroalvéolaire postopératoire d'une restauration avec relocalisation de marge en distal d'une 36. La zone I correspond à la relocalisation de marge et la zone II correspond à l'onlay réalisé secondairement. (Source : Kouassi <i>et al.</i> , 2015).	106
Figure 51 : Réduction de la hauteur de la matrice à 3mm pour obtenir une meilleure adaptation cervicale (Source : Magne et Spreafico, 2012)	107
Figure 52 : Utilisation de la technique de « matrix-in-matrix » pour les lésions profondes et localisées. Une matrice Toffelmire est placée, lâche, puis un morceau de matrice préalablement coupé vient se glisser verticalement entre la lésion et la matrice Toffelmire qui sera ensuite serrée (Source : Magne et Spreafico, 2012).....	107
Figure 53 : Nature de l'attache parodontale supposée après réalisation d'une remontée de marge (Source : Gosset <i>et al.</i> , 2016).....	110

LISTE DES TABLEAUX

Tableau 1 : Choix de la thérapeutique à entreprendre en fonction de la hauteur de la gencive attachée, de la gencive kératinisée et de l'espace chirurgical préprothétique (Source : Borghetti et Laborde, 2000).....	45
---	----

INTRODUCTION

L'organe dentaire et l'ensemble de la denture sont perpétuellement soumis à des sollicitations mécaniques et chimiques. Celles-ci sont normales, comme dans le cadre du bol alimentaire, mais peuvent également être pathologiques lors d'un traumatisme, d'une habitude nocive ou bien d'une thérapeutique mal conduite.

Les lésions qui en découlent (carie, fracture, perforation), lorsqu'elles sont profondes, vont bien entendu concerner la dent d'une part mais également le parodonte d'autre part, à travers l'attache tissulaire supra crestale.

Cette attache constitue la clé de voute de l'unité dento-gingivale. Une fois atteint, son rétablissement est un pré requis avant toute restauration dentaire directe ou indirecte. En effet, cela conditionnera grandement le maintien ou le rétablissement d'une santé parodontale, ainsi que la qualité et la pérennité de la restauration associée, à moyen et long terme.

Pour ce faire, le chirurgien-dentiste dispose de tout un arsenal thérapeutique permettant la mise à distance d'une limite dentaire vis à vis de sa crête alvéolaire et de son attache supra crestale. Le but est de rétablir des rapports dento-gingivo-osseux physiologiques.

L'objectif est ici de présenter et de confronter les différentes techniques permettant d'y parvenir, et ce, en fonction de toutes les situations cliniques possibles. En effet, celles-ci sont souvent trop peu ou mal utilisées dans la pratique clinique.

Pour cela, après un bref rappel des différents composants parodontaux, l'analyse physiologique et pathologique de l'attache supra crestale sera entreprise.

A la suite de quoi, sera principalement présenté l'élongation coronaire, chirurgicale et orthodontique, mais également la transplantation intra alvéolaire et la relocalisation de marge.

1 Rappels

1.1 Les tissus parodontaux (14, 52, 58)

Les tissus parodontaux constituent l'ensemble des tissus de soutien de l'organe dentaire sur l'arcade, qui vont avoir une totale interdépendance, que ce soit sur un plan anatomique ou même physiologique (Lindhe et al., 2003).

1.1.1 La gencive

La gencive constitue, à elle seule, le parodonte superficiel et va permettre une protection des 3 éléments du parodonte profond : cément, desmodonte et os alvéolaire.

C'est une muqueuse buccale dite masticatoire, qui se caractérise par un épithélium kératinisé et une union épithélium-conjonctif forte avec des invaginations épithéliales dans le chorion sous-jacent, qui lui confère une résistance accrue aux sollicitations mécaniques.

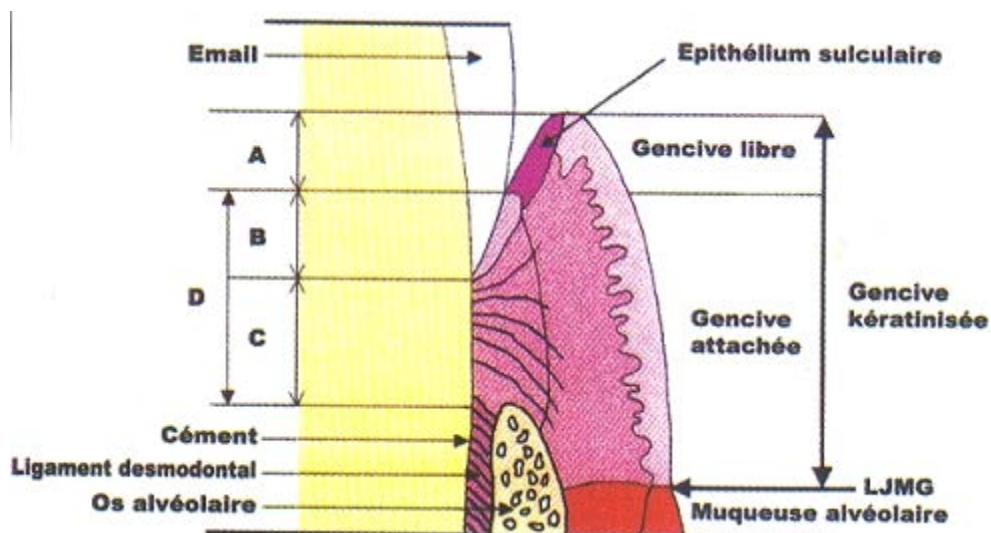


Figure 1 : Présentation du parodonte et de l'espace biologique. A) sulcus B) attache épithéliale C) attache conjonctive D) espace biologique (Source : Ohayon, 2005)

Elle se délimite par deux extrémités :

- Apicalement : par la jonction muco-gingivale où une muqueuse dite alvéolaire (souple, élastique, non kératinisée) fait suite à la gencive et qui recouvre l'ensemble de la cavité buccale.
Au niveau du palais il n'y a pas de transition entre la gencive et la muqueuse recouvrant le palais dur, cette dernière étant également masticatoire et de même composition.
- Coronairement : par la crête marginale ou rebord marginal de la gencive libre.

En fonction de sa localisation, on lui confèrera les noms suivants :

- **La gencive libre ou marginale** est une collerette qui sertit le pourtour des dents de manière non adhérente en suivant le pourtour onduleux de leur jonction amélo-cémentaire.
 - o Le versant oral, kératinisé, ne permet aucune distinction visuelle ou structurelle avec la gencive attachée qui lui est plus apicale.
 - o Le versant dentaire est, lui, non kératinisé et est appelé épithélium sulculaire. Sa limite est déterminée par l'épithélium de jonction adhérent à la dent.

L'espace situé entre cet épithélium sulculaire de la gencive libre et la face externe de la dent est appelé sulcus ou sillon gingivo-dentaire. Le sulcus s'étend verticalement de la crête marginale de la gencive libre au début de l'attache épithélio-conjonctive. Il a une hauteur moyenne de 0,69 selon les travaux de Gargiulo, 1961 et 1,32mm selon ceux de Vacek et al., 1994.

Cliniquement, on mesure :

- o Une profondeur physiologique entre 1 à 3 mm sur un parodonte sain, variable en fonction de la face de la dent (plus important sur les faces proximales que vestibulaire et linguales/palatines) et de sa position sur l'arcade (plus important dans les secteurs molaires qu'incisivo-canins).
- o Un sommet de la gencive libre situé à 1mm coronairement à la jonction émail-cément (Cunliffe et Grey, 2008).
- **La gencive attachée**, a une hauteur variable allant de 1 à 9mm en fonction des individus, des secteurs dentaires et de l'âge. « la gencive attachée s'étend de la gencive libre à la ligne muco-gingivale diminuée de la poche ou sulcus mesurés à l'aide d'une sonde fine et en l'absence d'inflammation » (Hall, 1982).

Enfin, elle a un aspect grêné en peau d'orange du fait de son insertion forte sur l'os alvéolaire via un réseau dense de fibres de collagène dites alvéolo-gingivales. Sa présence est un des facteurs les plus importants de l'intégrité parodontale, jouant un rôle de bouclier contre les traumatismes du bol alimentaire, de la plaque dentaire et du brossage (Vigouroux, 2011).

Ainsi, la somme de la hauteur de la gencive attachée et de la gencive libre correspond à la hauteur totale de la gencive kératinisée.

- **La gencive interdentaire ou interproximale**, appelée papille gingivale que l'on peut également scinder en papille vestibulaire et papille linguale/palatine. Leur hauteur et largeur varie en fonction de la morphologie des dents et du parodonte profond.

On peut ainsi diviser le parodonte en 3 zones physiologiques (Maynard et Wilson, 1979) :

- Superficielle : gencive attachée + gencive marginale ;
- Crévulaire : du sommet de la gencive marginale au sommet de l'attache épithéliale = sulcus ;
- Sous crévulaire : du sommet de l'épithélium jonctionnel au sommet de la crête alvéolaire = espace biologique.

1.1.2 L'os alvéolaire

Les os maxillaires et mandibulaires sont caractérisés par 2 zones différentes :

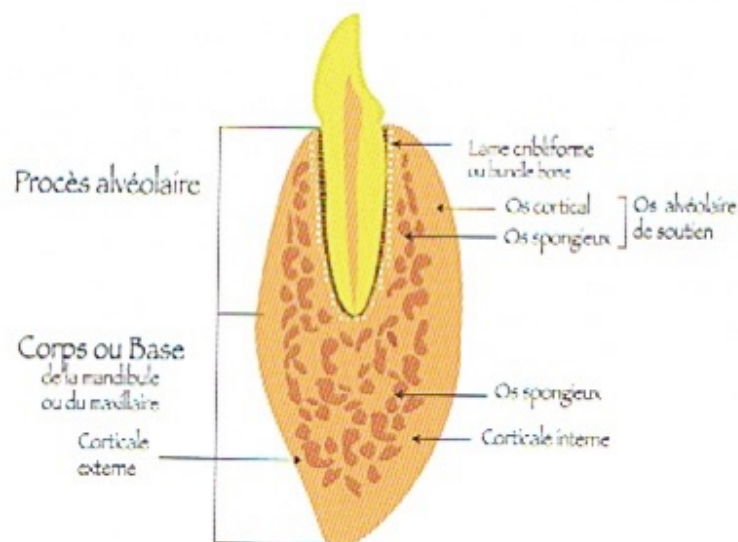
- L'os basal ou corps des maxillaires qui est apical aux dents. Après la croissance, leur volume est assez stable dans le temps et ne dépend guère de la présence des dents.
- L'os alvéolaire, est dans le prolongement du corps et entoure chacune des dents : il constitue le procès alvéolaire. A l'inverse du corps, il est très dépendant des dents. En effet, il se développe de manière concomitante avec leur éruption, se modifie en fonction des sollicitations mécaniques, et disparaît graduellement lors de leur perte.

Que ce soit le corps ou l'os alvéolaire, leur constitution générale est la même : un tissu conjonctif dont la substance intercellulaire est minéralisée. En périphérie, se trouve une corticale externe et une corticale interne, d'une structure très dense où le tissu osseux représente 80 à 90% de l'ensemble : il s'agit d'os compact. Entre ces 2 corticales, se trouve l'os spongieux d'une structure à faible densité où le tissu osseux ne représente que 15 à 20% de l'ensemble : il s'agit d'os trabéculaire.

Innervé et vascularisé, le tissu osseux est en perpétuel remaniement permettant de s'adapter aux sollicitations mécaniques dentaires tout au long de la vie de l'individu, et ainsi de maintenir son rôle de soutien. Ce remodelage s'opère à travers un cycle cellulaire via des ostéoblastes (apposition osseuse) et les ostéoclastes (résorption osseuse).

De manière générale, gencive attachée ou muqueuse alvéolaire sont séparées de l'os par une couche cellulaire rigide et dense à fort potentiel ostéogène appelé périoste (Ouhayoun, 2011, Monnet-Corti, 2017).

La corticale interne de l'os alvéolaire en regard de la dent va avoir des particularités structurales. C'est à ce niveau que l'ensemble des fibres desmodontales vont venir s'arrimer, amenant à l'appeler lame criblée. Cette structuration particulière amène à l'appeler os fibreux ou « bundle bone ».



Dans Figure 2 : Présentation sur une coupé frontale de l'ensemble des va avoir des épaisseurs di composantes osseuses de la mandibule (Source : Ouhayoun, 2011) cteurs molaires et fin dans le: . Il peut parfois être si fin, qu'une absence d'os trabéculaire entre les corticales alvéolaires, voir une

absence totale de tissu osseux entre la surface radiculaire et la gencive peut être observée. On parle alors de fenestration ou de déhiscence en fonction de la zone.

1.1.3 Le ciment

Il s'agit d'un tissu conjonctif minéralisé recouvrant l'ensemble de la surface radiculaire. Il contient une matrice organique principalement constituée de collagène de type I et d'un minéral, l'hydroxyapatite. A la différence de l'os, le ciment est avasculaire, non innervé, ne subit pas de remodelage mais est doté d'une croissance continue en épaisseur tout au long de la vie.

Par l'intermédiaire de son réseau collagénique et de sa minéralisation, il a pour fonction principale de maintenir la dent dans son alvéole osseuse. En effet, il participe à l'ancrage des fibres desmodontales à la surface radiculaire via les fibres de Sharpey (Borghetti et Monnet-Corti, 2017).

Il a également un rôle de réparation pour l'organe dentaire (résorption, microfracture radiculaire).

1.1.4 Le desmodonte

Le desmodonte, également appelé ligament desmodontal, ligament parodontal ou encore ligament alvéolo-dentaire est un tissu conjonctif fibreux qui relie le ciment de la dent à la corticale interne de l'os alvéolaire (lame criblée). La largeur de cet espace desmodontal est physiologiquement d'environ 0,25mm +/- 50% (Lindhe *et al.*, 2003). Histologiquement, on retrouve des fibres d'environ 50 nanomètres de diamètre constituées de faisceaux de fibres de collagène de type I; excepté leurs extrémités qui sont minéralisées, leur permettant un ancrage puissant au ciment et à l'os alvéolaire, et qu'on appelle fibre de Sharpey.

On retrouve un ensemble de fibres qui vont avoir des dénominations et des orientations variables en fonction de leur localisation : fibres de la crête alvéolaire, horizontales, obliques, apicales, inter-radiculaires.

Via ce réseau de fibres interconnectées les unes avec les autres, ce desmodonte va avoir une fonction de support de la dent, d'absorption des chocs (étirement et

compression), de régénération et d'adaptation parodontale (avec un turn over rapide) ou encore d'innervation, pour la perception sensorielle.

Comme pour tous les autres constituants du parodonte, ces fibres desmodontales subissent un remodelage continu par les fibroblastes.

1.2 L'attache supra crestale

1.2.1 État physiologique (2, 17, 20, 41, 46, 51, 53, 58, 66, 68, 69, 81)

Histologiquement constitué de 2 tissus différents : l'épithélium jonctionnel et le conjonctif sous-jacent. Ils permettent macroscopiquement de réaliser la jonction dento-gingivale.

Le premier est issu de l'épithélium oral et adhère à la dent par l'intermédiaire de sa lame basale et d'hémidesmosomes tandis que le second est un conjonctif dont l'attache se fait par son réseau de fibres collagéniques (Monnet-Corti, 2017).

Depuis 2018, on préférera utiliser le terme plus adéquat d'attache supra crestale au dépend de l'ancien terme d'espace biologique (Cortellini et Bissada, 2018).

Cette attache correspond à la hauteur ou dimension de tissus mous adhérent à la surface dentaire et coronaire à la crête alvéolaire (Khuller et Sharma, 2009).

On détermine cette attache supra crestale comme l'addition de la hauteur de l'épithélium jonctionnel avec celle de l'attache conjonctive supra crestale.

Bien que les premiers travaux à ce sujet aient été entrepris dès les années 1920 avec Gottlieb ou Orban et Kohler (Keller et Chapotat, 2011). Cette hauteur a été précisément mesurée pour la 1ere fois par Gargiulo *et al.* en 1961. Il décrivait une valeur moyenne de 2,04mm (avec une variabilité entre 1,77 et 2,38mm). Plus précisément, une hauteur moyenne de 0,97mm fut donnée à l'attache épithéliale, contre 1,07mm pour l'attache conjonctive.

De même, les travaux de Valek *et al.* en 1994 confirment globalement les valeurs précédemment données. Ils précisent que l'épithélium jonctionnel a une plus grande

variabilité dimensionnelle, comparé à l'attache conjonctive qui a elle, une hauteur relativement stable (Selvan, 2014).

Il y a une constance histologique mais une variabilité dimensionnelle inter individuelle, mais également intra individuelle en fonction de la position de la dent sur l'arcade : hauteur de plus en plus importante en direction des secteurs molaires (Schmidt *et al.*, 2013).

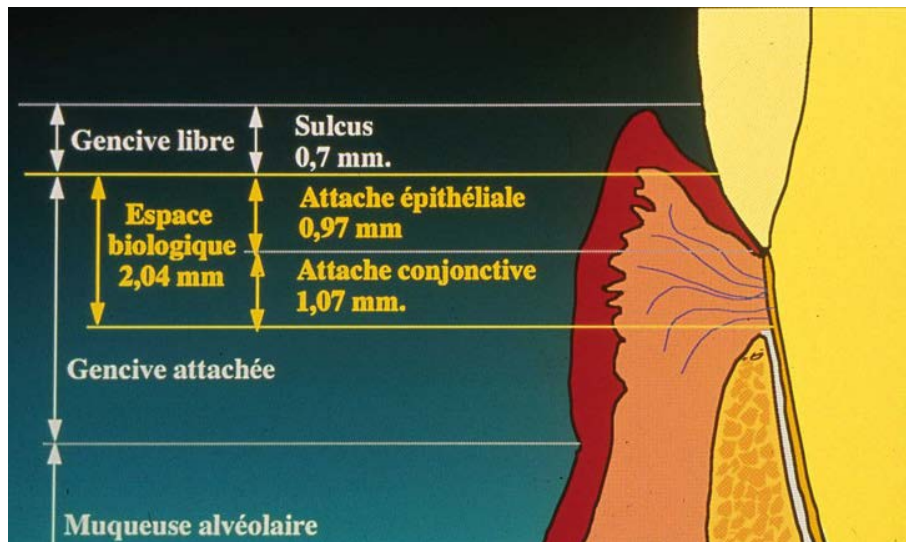


Figure 3 : Présentation des composantes de l'attache supra crestale, associées à leurs hauteurs moyennes (Source : Estrade, 2014)

La dent et ses tissus de soutien sont considérés comme une seule unité biologique : c'est l'unité dentogingivale. L'attache supra crestale, constituant la jonction dento-gingivale (Ingber *et al.*, 1977), est une véritable barrière pour le maintien d'une gencive saine, en empêchant l'entrée des micro-organismes dans le milieu interne : ligament parodontal, chorion et tissus osseux. (Razi *et al.*, 2019 ;)

On détermine ainsi une totale interdépendance entre la parodontie et la dentisterie restauratrice. Les procédures de restaurations sont basées sur des spécificités mécaniques tout en répondant aux exigences biologiques.

La prise en compte de ces repères anatomiques et histologiques est indispensable pour avoir la meilleure prédictibilité possible par rapport à l'évolution de la position de la gencive marginale vis à vis des limites de la future restauration.

En d'autres termes, le non-respect du parodonte provoquera un échec global de la restauration au niveau de sa pérennité esthétique et fonctionnelle.

C'est une erreur de ne pas considérer cette variabilité dimensionnelle d'attache supra-crestale dans la détermination de limites de restauration, au risque d'avoir des complications parodontales non négligeables.

C'est dans ce souci de mesure individuelle, que l'on détermine cliniquement la hauteur de l'attache supra-crestale par sondage trans-sulculaire sous anesthésie locale (Kois, 1994). On l'obtient en soustrayant la profondeur sulculaire à la mesure issue du sondage trans-sulculaire. Cette valeur peut également se déterminer radiologiquement par une radiographie rétroalvéolaire selon la technique des plans parallèles.

Ce sont ces valeurs cliniques et radiologiques, en lien avec les valeurs référentielles, qui seront prises en compte pour déterminer le respect ou non de l'espace biologique et potentiellement la nécessité d'un traitement préprothétique. Ainsi, ces valeurs serviront pour la détermination du positionnement du sommet de la crête alvéolaire et celui de la gencive vis à vis des limites de la future restauration.

En ce qui concerne la position des limites de restauration, on en distingue 3 différentes (Razi et al, 2019) :

- **Supra-gingival** : Très souvent réservé aux zones postérieures où l'esthétique ne prime pas. Cependant, avec l'apparition de matériaux de restauration plus esthétiques, de nouveaux protocoles de collage et de ciments résineux, cette situation de limite de restauration gagne du terrain.
Elle a pour principaux avantages : facilité de réalisation, respect total du parodonte, facilité d'enregistrement lors de l'empreinte, facilité d'élimination des excès de ciment/colle, joint dento-prothétique de meilleure qualité ainsi qu'un nettoyage facilité.
- **Juxta-gingival** : Plus esthétique et maintenant tout aussi bien tolérée que les limites supra-gingivales.
- **Sous-gingival** : Principalement choisi pour
 - o Des raisons esthétiques ;
 - o Compenser une fracture, une carie ou une procédure iatrogène (perforation) ;
 - o Des raisons mécaniques, afin d'augmenter la rétention d'une future prothèse.

Lorsqu'il a été décidé de placer une limite de restauration au niveau sous gingival et que l'espace biologique est respectée, on parle alors de limite intra sulculaire. Dans ces conditions, le parodonte peut tout à fait rester sain, à condition que la restauration et le contrôle de plaque soient bien entrepris.

Cependant, on observe tout de même un risque d'inflammation parodontal plus important que lorsque la limite est située au niveau ou au-dessus du sommet gingival (Sharma *et al.*, 2012)

En effet il a été mis en évidence, dès les années 1970 par de nombreuses études (Silness et Ohm, 1974; Valderhaug 1976 à 1980 ; Orkin *et al.* 1987 ; Flores de je Coby *et al.* 1989), la corrélation entre d'une part une limite intra-sulculaire et d'autre part un indice de plaque et un indice gingival élevé. Et ce, largement confirmé par une étude comparative des 3 différentes positions de limites cervicales (Moretti *et al.*, 2011).

A savoir, que l'indice de plaque et l'indice gingival sont déterminés quantitativement et qualitativement via 4 degrés croissants d'atteintes allant de 0 à 3 (Silness et Loe, 1964).

- Pour l'indice de plaque, 0 étant l'absence de plaque et 3, une grande accumulation de plaque au niveau de la gencive marginale et au niveau interdentaire ;
- Pour l'indice gingival, 0 étant l'absence de signe d'inflammation et 3, une forte inflammation, rougeur, gonflement, tendance au saignement spontané et potentielle ulcération.

Depuis quelques décennies, une amélioration des propriétés des ciments ainsi que la mise au point de technique de collage ont permis d'identifier la précision d'ajustage comme principale source d'inflammation du parodonte lors du positionnement d'une limite sous gingivale respectant l'attache supra crestale (Capri *et al.*, 2012).

En effet, l'ajustage d'une restauration au niveau sous gingival est plus complexe, avec potentiellement des hiatus, une absence de polissage, des excès de ciment et, in fine, l'accumulation de plaque et une inflammation chronique du parodonte. L'inflammation va jusqu'à provoquer des récessions irréversibles lorsque le biotype parodontal est fin. (Capri *et al.*, 2003 ; Susannah *et Coll.*, 2018).

Dans ce contexte, des limites de restauration supra et juxta gingivale doivent toujours être préférées lorsque cela est possible, et celles sous gingivales doivent rester accessibles pour un bon contrôle de plaque.

A partir des valeurs moyenne de l'espace biologique et du sulcus, un consensus est établi sur une hauteur minimale moyenne de 3 mm nécessaire à respecter entre le sommet de la crête osseuse et la limite cervicale de la restauration à réaliser (Ingber *et al.*, 1977 ; Gunay *et al.*, 2000), dont l'enfouissement sera lui, limité à 0,5-1 mm, dans l'espace sulculaire lorsque cela est indiqué (Razi *et al.*, 2019). Cet enfouissement limité permet alors un bon enregistrement des limites et un contrôle de plaque satisfaisant (Nevins et Skurow, 1984).

C'est dans ce sens qu'une règle à propos de la limite cervicale sous gingivales de restauration fût établie (Orkin *et al.*, 1987) :

1. Pour une profondeur de sulcus inférieure ou égale à 1,5mm, la limite de la restauration sera située au maximum à 0,5mm sous gingival ;
2. Pour une profondeur de sulcus comprise entre 1,5mm et 2mm, la limite de la restauration sera située au maximum à la moitié de la profondeur du sulcus, c'est à dire à maximum 0,7mm ;
3. Pour une profondeur de sulcus supérieure à 2mm, une simple gingivectomie peut être pratiquée pour remonter le niveau de la marge de restauration et se retrouver dans la première situation.

1.2.2 État pathologique (2, 20, 40, 46, 51, 52, 55, 67, 69, 70)

Dès lors que la limite de restauration dépasse 0,5 à 1mm sous gingival, on se retrouve dans une situation pathologique par atteinte de l'intégrité de l'attache, aggravé par une impossibilité du contrôle de plaque correct.

La conséquence sera une inflammation spontanée du parodonte d'abord aigue puis qui rentrera en chronicité. Les principaux signes de cette violation de l'espace biologique seront (Susannah *et Coll.*, 2018) :

- Modification de la microflore ;
- Hyperplasie gingivale localisée ;

- Augmentation de l'indice de plaque et de l'indice gingival ;
- Saignement au brossage et au sondage ;
- Surproduction du liquide gingival ;
- Formation de poche parodontale ;
- Perte d'attache clinique ;
- Perte de hauteur de l'os alvéolaire ;
- Apparition de récessions gingivales (Flores *et al.*,1989).

La mise en évidence d'une violation de l'attache supra crestale se fait par différents moyens (Razi *et al.*, 2019) :

- **Cliniquement** : comme vu précédemment, par la présence d'hyperplasie gingivale, parfois d'une perte de l'attache clinique, de saignement, de douleur et de poche au sondage des limites de restauration. Il s'agit là d'une mise en évidence qualitative ;
- **Au sondage trans-sulculaire** : lorsque ce sondage est inférieur à 2mm à un ou plusieurs endroits, la violation de l'attache supra crestale est avérée. Cette méthode de mise en évidence quantitative est considérée comme la plus précise (Zanatta *et al.*, 2010).
- **Radiologiquement** : le pré requis est la réalisation d'une radiographie selon la technique des plans parallèles (Sushama et Gouri, 2016), afin d'éviter les déformations et les erreurs de mesure. Tout comme le sondage trans-sulculaire, il s'agit d'une technique de mise en évidence quantitative, simple, concise et reproductible mais qui ne permet pas, seule, de poser un diagnostic. En effet, qu'elle soit rétroalvéolaire ou rétrocoronaire (bite wing), la radiographie est moins précise que le sondage trans-sulculaire (zanatta et al., 2010). Cette technique d'aide diagnostique va souvent surestimer le niveau de la crête osseuse (Kilic *et al.*, 1998).

Il est difficile de prédire si les récessions issues de la violation de l'attache épithélio-conjonctive sont dues au traumatisme lui-même, à l'accumulation de la plaque inaccessible à l'hygiène, à la toxicité des matériaux ou à une combinaison des trois facteurs (Jepsen *et al.*, 2018).

Selon une hypothèse, cet espace serait une dimension nécessaire à la santé parodontale. Ainsi, l'inflammation permettrait la mise à distance, et la migration apicale de cet espace vis à vis des limites de restauration, pour un retour aux dimensions physiologiques de sa hauteur (Viargues et Meyer, 1995).

Plusieurs classifications vont nous permettre d'appréhender la réponse parodontale suite à la violation de l'attache supra crestale ou suite à une chirurgie préprothétique.

Au niveau parodontal, plusieurs classifications permettent de déterminer le biotype. Celle de Siebert et Lindhe en 1989, divise les morphotypes gingivaux en 2 catégories : plat et épais et fin et festonné. Cette classification fut révisée par une étude systématique (Zweers *et al.*, 2014), pour aboutir à 3 catégories :

1. **Le biotype plat et épais** : il répondra plutôt par la formation de poche parodontale (supra ou infra osseuses) en plus de la résorption osseuse suite à l'inflammation ; et par une production gingivale en direction coronaire après cicatrisation lors d'une chirurgie parodontale (Lipska *et al.*, 2015).

Sur ce biotype on observe une hauteur moyenne de 5,72 mm de tissu kératinisé et une épaisseur moyenne d'os alvéolaire de 0,754 mm (Cortellini et Bissada, 2018) ;

2. **Le biotype fin** : il subira plutôt une récession gingivale en plus de la résorption osseuse suite à une inflammation. La même réaction est observée après cicatrisation lors d'une chirurgie parodontale (Lipska *et al.*, 2015).

Sur ce biotype, on observe une hauteur moyenne de 4,15 mm de tissu kératinisé et une épaisseur moyenne d'os alvéolaire de 0,343 mm (Cortellini et Bissada, 2018).

Ce biotype ne représente qu'une minorité de la population, à savoir environ 15%, et constitue un véritable défi clinique (Weisgold *et al.*, 1997) ;

3. **Le biotype épais et festonné**, qui se différencie de la 1^{ère} catégorie par une hauteur de tissu kératinisé bien plus étroite et un festonnement gingival beaucoup plus prononcé.

Il s'agit d'une réaction qui s'observe également au niveau des différentes faces dentaires. En effet, lors de la violation de l'espace biologique, on observe le plus souvent :

- Sur les faces vestibulaires ou linguales, une récession gingivale. A cet endroit l'épaisseur osseuse est la plus faible, et le sommet de la crête alvéolaire se résorbe ;
- Sur les faces proximales, une inflammation chronique avec apparition dans le temps de poche parodontale. A cet endroit l'épaisseur osseuse est la plus importante, et la crête osseuse se résorbe, partiellement, créant des lésions infra osseuses (Kois, 1996).

Globalement, il s'agit de tendance vis à vis du type parodontal, mais il est très souvent observé une combinaison de ces réactions cliniques.

Une autre classification, se basant sur la hauteur de la crête osseuse (Kois, 2000 ; Aishwarya et Sivaram, 2015) :

- **Crête normale**, représentant 85% de la population. Une crête alvéolaire située à environ 3mm sur les faces vestibulaires et à 4,5 mm sur les faces proximales du sommet de la gencive marginale : c'est la jonction dentogingivale. Sa hauteur plus importante au niveau interproximal est due à la proximité des dents, augmentant la hauteur gingivale (Cho et al, 2006).
Cette population se caractérise par un positionnement de l'attache plutôt stable à long terme ;
- **Crête basse**, représentant 13% de la population, avec une crête alvéolaire à plus de 3-4,5 mm du sommet de la gencive marginale.
Cette population est globalement très sensible aux récessions, mais avec des variabilités. En effet, plus le rapport hauteur de l'attache / hauteur sillon est faible plus le risque de récession est important : on parlera alors de patient à crête basse instable ;
- **Crête haute**, représentant les 2% restant, correspondant principalement aux zones bordant un édentement.

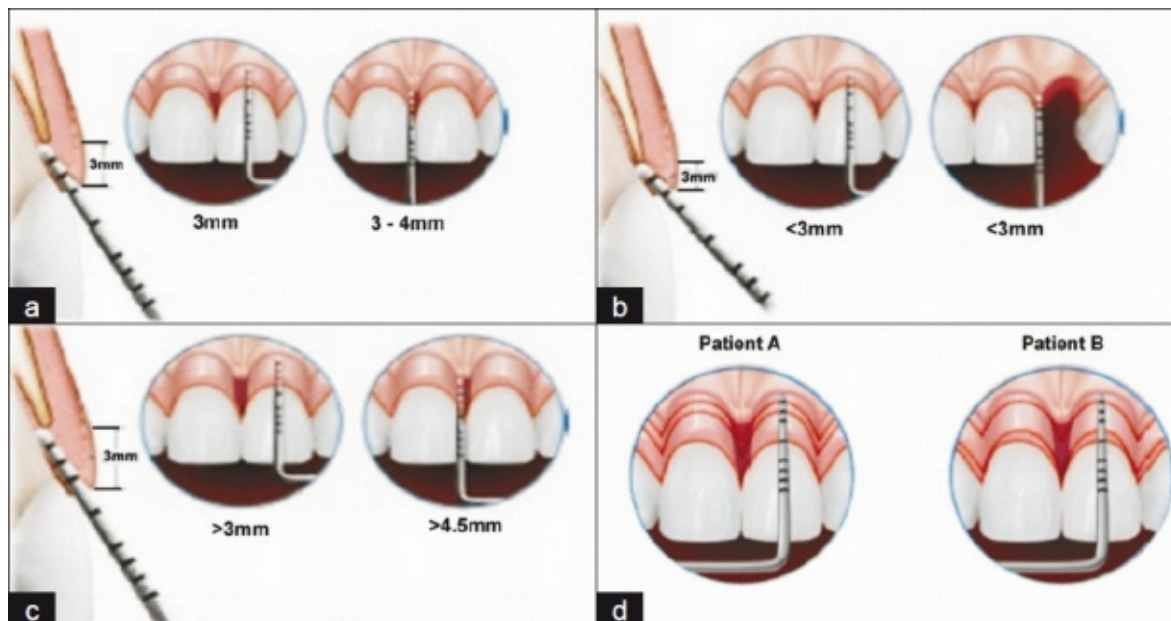


Figure 4 : a) Crête osseuse normale et présentation de la hauteur de la jonction dento gingivale sur les faces vestibulaires et proximales par sondage trans-sulculaire. b) crete haute. c) crete basse. d) Evaluation du rapport entre la hauteur de l'attache supra crestale avec la hauteur du sillon gingival chez les patients à crête basse. Patient A présentant un rapport faible (sulcus profond et attache supra crestale de faible hauteur) et donc un risque élevé de récession : il s'agit d'une crête basse instable. Patient B, situation inverse, associée à un risque moindre d'apparition de récession parodontale (Source : Susannah *et al.*, 2018)

Lors d'une violation de cet espace biologique, que ce soit d'origine iatrogène, traumatique, inflammatoire, ou autre ; on observe une reformation de l'épithélium de jonction (qui se reconstitue totalement en 5 jours via un taux de prolifération accru), souvent au dépend du conjonctif sous-jacent. Cela aboutit le plus souvent à ce que l'on appelle un long épithélium de jonction dont la résistance aux agressions bactériennes est encore aujourd'hui discutable : on parle de réparation.

Une régénération (dite reconstitution *ad intégrum*) de cet espace biologique reste très difficile à obtenir (Ouhayoun, 2011).

Pour toute effraction de l'espace biologique avéré ou fortement risqué, il faudra au préalable de la restauration proprement dite, envisager une étape permettant la mise à distance de l'attache supra crestale vis à vis des limites de la restauration. Cela, dans le but de maintenir ou rétablir une bonne santé parodontale, de permettre une adaptation dento-prothétique optimale, et de garantir la pérennité de la restauration.

2 Analyse pré opératoire dans la prise en charge des limites cervicales de restauration sous gingivales

Elle fait suite à la dépose des restaurations préexistantes défectueuses, à l'éviction de l'intégralité de la carie sous gingivale, de l'extraction du fragment issu de la potentielle fracture (souvent corono-radiculaire). L'objectif est de visualiser correctement et avec précision l'importance du délabrement et des structures résiduelles afin de déterminer la conservabilité de l'organe dentaire et d'envisager le mieux possible la réponse parodontale future. La finalité étant de poser, ou non, l'indication d'élongation coronaire chirurgicale ou orthodontique. (Esteves *et al.*, 2011).

Pour cela, l'étude de l'ensemble des paramètres esthétiques, prothétiques, anatomiques, dentaires, biologique/tissulaire, et psychologique du patient s'articulera, d'une part autour de la clinique et d'autre part autour de la radiographie (De Paoli, 2009).

2.1 Clinique

Plusieurs paramètres vont être à déterminer qualitativement et quantitativement. (Ouhamme *et al.*, 2012).

2.1.1 Sondage parodontal (41, 52, 56)

Après une rapide inspection visuelle de l'organe dentaire, potentiellement par transillumination, un sondage parodontal avec une sonde droite graduée tout autour de la dent est effectué.

Par le sens tactile, et par la mesure de la profondeur du sulcus, il permettra de mettre en évidence une potentielle poche parodontale, localisée ou non. Ainsi, une maladie parodontale ou une fracture pré existante pourra être diagnostiquée.

Sur les dents pluriradiculées, la sonde de Nabers pourra, elle, diagnostiquer une potentielle atteinte de furcation. (Maynard et Wilson, 1979).

Dans le cadre de cette analyse pré interventionnelle, le sondage de préférence sous anesthésie locale, permettra également d'apprécier et de mesurer d'autres éléments, à savoir :

- La hauteur de l'espace biologique, via un sondage cette fois trans-sulculaire.

- La hauteur de l'espace chirurgical préprothétique (ECP) ou espace alvéolo-prothétique. Il correspond à la hauteur entre le sommet de la crête osseuse et la limite cervicale de tissu sain. Par ailleurs, comme vu en 1.2.1, il est nécessaire d'avoir une hauteur minimale de 3mm entre le sommet de la crête osseuse et la limite cervicale de la future restauration. Cette valeur correspond à la somme de la hauteur physiologique moyenne de l'attache supra crestale (2mm) et de celle du sulcus (1mm).
- Il en découle la situation de la limite apicale de tissu sain de la dent délabrée, vis à vis de l'espace biologique et de la crête osseuse.

2.1.2 Appréciation quantitative des structures résiduelles (21, 22, 37, 77, 82)

Il convient d'évaluer les dimensions des parois résiduelles : lorsque le délabrement est important et qu'une restauration prothétique est envisagée, il faudra veiller à respecter un certain volume minimum de tissu dentaire résiduel pour la pérennité de la future restauration. Il s'agit d'un effet de sertissage (Esteves *et al.*, 2011).

- Horizontalement, le tissu est considéré comme sain lorsqu'idéalement l'épaisseur dentaire résiduelle est de 2mm après traitement endodontique et préparation périphérique. Cette mesure peut être déterminée avec une jauge de type compas d'Iwanson (couramment utilisé pour mesurer les épaisseurs d'armature de prothèses conjointe), ou avec sonde parodontale associée à un stop endodontique.

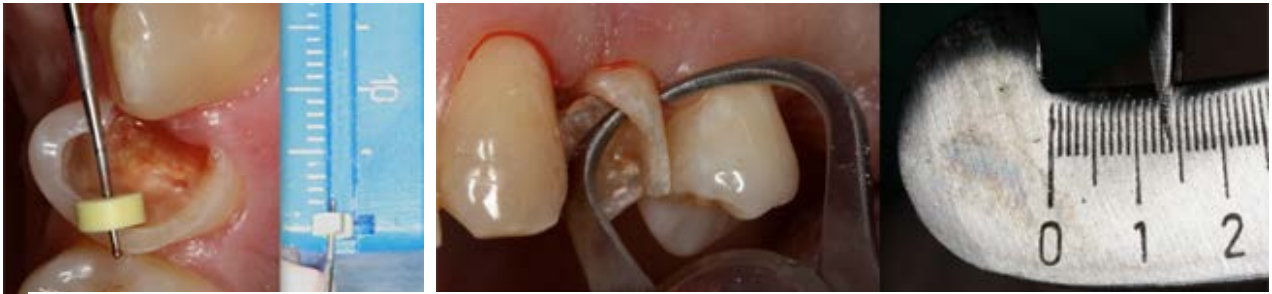

Figure 5 : Utilisation d'une jauge et d'une sonde parodontale pour mesurer l'épaisseur des parois résiduelles d'une dent délabrée (source : Esteves et Coll., 2011)

- Verticalement, il est nécessaire d'avoir dans l'idéal 2mm de hauteur dentinaire supra gingival (minimum 1,5mm) au niveau des 4 parois coronaires (Libman et Nicholls, 1995). Cet anneau dentinaire à 360° va permettre de créer l'effet ferrule. C'est la hauteur dentinaire cerclée par la limite cervicale de la future couronne prothétique (Sorensen et Engelma, 1990). Effectivement, la présence de cette ferrule permettra une transmission optimale des forces occlusales vers le parodonte et la restauration corono-radiculaire. Ainsi, racine et prothèse permettront de fonctionner comme un ensemble (Arunpraditkul et al., 2009 ; The dentist, 2013).

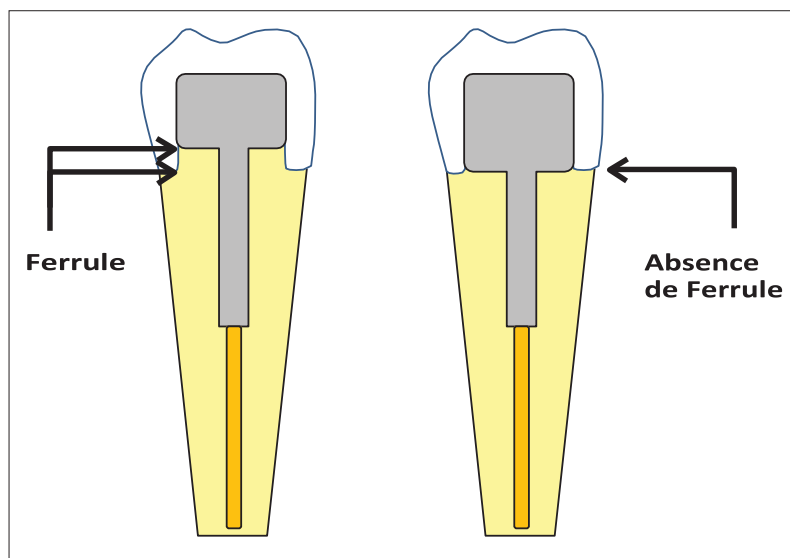


Figure 6 : Comparaison d'une dent préparée pour recevoir une prothèse conjointe unitaire, avec et sans ferrule (Source : Hempton et Dominici, 2010)

Un déficit quantitatif au niveau de ces structures résiduelles augmente fortement le risque de fracture et de descellement obligeant parfois à passer par une élongation coronaire (Hempton et Dominici, 2010). A l'inverse, plus la hauteur de la ferrule est élevée plus la résistance à la fracture radiculaire est importante (Pereira et al., 2006). Cependant, il faut prendre en compte le rapport entre le bénéfice de l'obtention d'une ferrule et le risque biomécanique de diminution du rapport couronne/racine (Gegauff, 2000).

Dans le cadre de l'élongation coronaire en rapport avec les structures résiduelles, il faudra également déterminer le type et la situation des futures limites prothétiques pour un ancrage, une rétention, un profil d'émergence et un joint dento-prothétique de qualité. Ce dernier est considéré comme biologiquement acceptable lorsqu'il fait moins de 100microns (Couret *et al.*, 2005).

Enfin, il faudra également déterminer l'intérêt et le rôle stratégique de la dent dans le plan de traitement global. L'exigence sera d'autant plus importante si cette dernière constitue un pilier en prothèse conjointe ou adjointe.

2.1.3 Évaluation quantitative et qualitative du parodonte superficiel (20, 40, 79)

Sur un parodonte sain, et afin d'éviter les récessions, Lang et Loë (1972) considèrent que sur les dents naturelles, une hauteur de gencive kératinisée $\geq 2\text{mm}$ (comprenant environ 1mm de gencive attachée) est nécessaire.

Au niveau des dents présentant des restaurations prothétiques, Maynard et Wilson (1979) définissent une zone de sécurité avec 5mm de gencive kératinisée, dont 3mm de gencive attachée.

Cependant, le manque ou l'absence de gencive kératinisée n'est qu'un facteur favorisant de l'apparition de récession. Une santé parodontale peut être maintenue en présence d'un contrôle de plaque optimal.

En complément du sondage vu en 2.1.1, la sonde parodontale et l'appréciation visuelle permettent (Cortellini et Bissada, 2018) :

- De déterminer le biotype parodontal

- En mesurant la hauteur de gencive kératinisée ainsi que sa composante dite attachée.
- En appréciant l'épaisseur de gencive via une sonde placée dans le sulcus, au niveau de la face vestibulaire de la dent. Si la sonde est visible par transparence, la gencive est considérée comme fine avec une épaisseur estimée de moins de 1mm. A l'inverse, si elle n'est pas visible, la gencive sera alors considérée comme épaisse avec une épaisseur estimée à plus de 1mm.
- D'apprécier la couleur, la texture, le contour gingival et la potentielle présence de saignement au sondage. Ces éléments peuvent évoquer une lésion inflammatoire d'un parodonte à assainir préalablement à la chirurgie (*Lang et al.*, 1986).

L'ensemble permet de déterminer le plus précisément possible le contexte clinique parodontal et de prévoir au mieux les risques, notamment de récession vis à vis d'une chirurgie ou d'une orthodontie d'élongation coronaire.

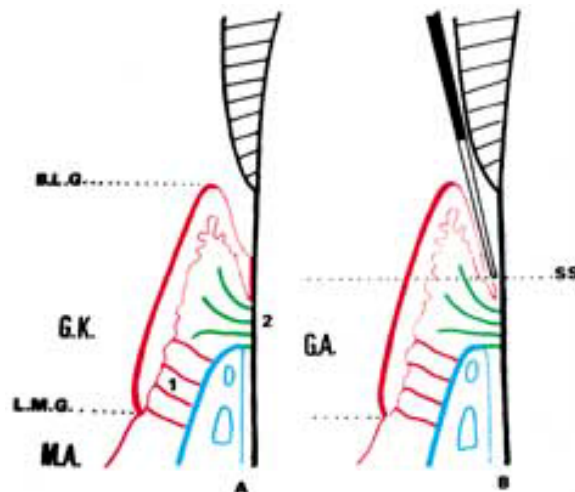


Figure 7 : A) Calcul de la hauteur de gencive kératinisée (G.K) et B) de gencive attachée (G.A). (S.S : sondage sulculaire ; B.L.G : bord libre gingival ; L.G.M : ligne muco gingivale ; M.A : muqueuse alvéolaire) (Source : Taïeb et Coll., 1999)

2.1.4 Analyse esthétique du sourire (70, 78)

Dans les secteurs antérieurs, une analyse esthétique générale du sourire est entreprise via la gencive, les dents et les lèvres. Pour cette analyse, plusieurs éléments sont à prendre en compte :

- **Les dents** : localement, leur couleur et leur profil. Plus globalement, la continuité de leurs formes et l'harmonie de leur symétrie par rapport à la ligne sagittale médiane, qui doit être confondue avec la ligne inter-incisive. D'autre part, la comparaison de la ligne des bords libres maxillaire avec la lèvre inférieure qui doit être la plus parallèle possible (Garber et Salama, 1996).
- **Position de la ligne du sourire** : c'est la ligne imaginaire donnée en fonction de la position du bord inférieur de la lèvre supérieure lors du sourire. Ce sourire est dit gingival à partir du moment où minimum 3mm de gencive est exposé lors du sourire (Allen, 1988). Ainsi, 11 % des patients ont un sourire gingival, contre 20 % qui n'exposent pas du tout la gencive. Les 69 % restants exposent uniquement les papilles inter-dentaires (Tjan et Miller, 1984).
Avec le vieillissement, la ligne du sourire se modifie et découvre de moins en moins les incisives maxillaires (Al Wazzan, 2004).
Quoiqu'il en soit, plus le découvrément gingival lors du sourire est important plus la thérapeutique préprothétique en secteur esthétique est risquée (Anoop, 2018).
- **Évaluation de la ligne des collets** : c'est la ligne virtuelle passant par le point le plus apical du collet des incisives centrales et des canines. Elle est dite esthétique lorsque le feston gingival de la canine est au même niveau ou légèrement plus apical que celui de l'incisive centrale, tandis que celui de l'incisive latérale doit être lui, plus coronaire que cette ligne déterminée.
D'autre part, les lignes des secteurs 1 et 2 se rejoignent au niveau de la ligne médiane formant un angle plus ou moins ouvert, mais devant être symétrique l'un par rapport à l'autre (Caudill et Chiche, 1995).

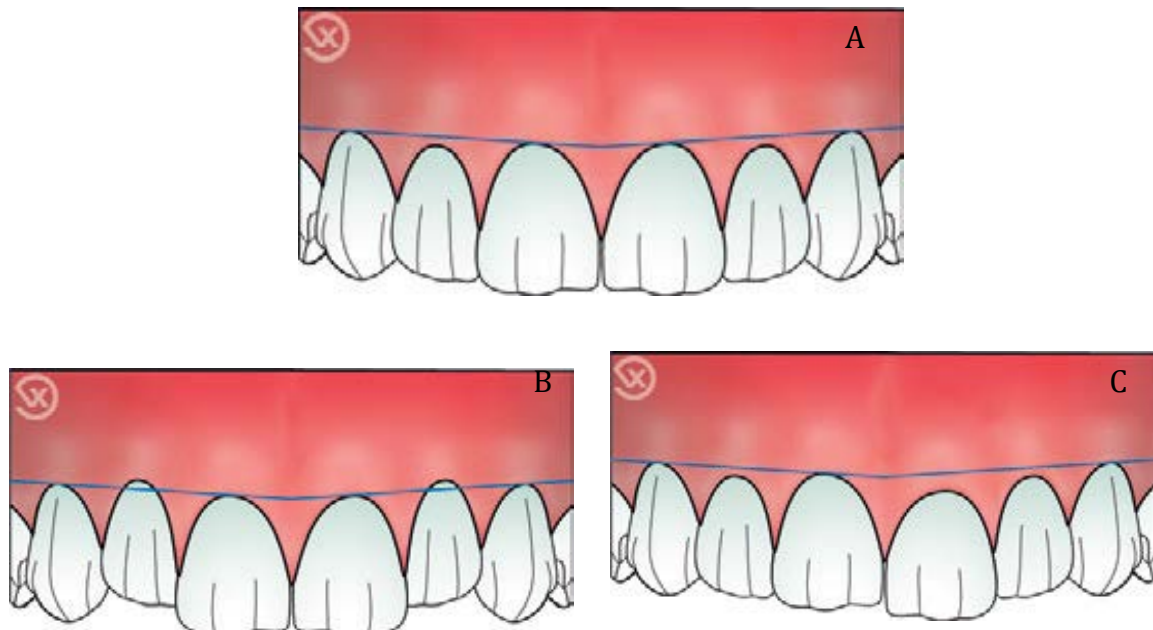


Figure 8 : Comparaison de différents contours gingivaux. A) contours gingivaux considéré comme esthétique selon la classification de Caudill et Chiche. B) contours gingivaux inesthétiques (feston des incisives latérales en position apicale par rapport à ceux des incisives centrales et des canines). C) Contours gingivaux inesthétiques parasymétrie de position du feston entre les deux incisives centrales (Sources : Vigouroux, 2011)

- **Présence et volume des papilles inter-dentaires** : leur absence provoque l'apparition d'un trou noir inesthétique. Cependant, il est possible de prédire le maintien ou rétablissement d'une papille gingivale en fonction de la hauteur entre le sommet de la crête osseuse et le point de contact inter-dentaire. Ainsi (Tarnow, 1992) :
 - Pour une distance point de contact-crête osseuse = 5mm, la papille est présente dans 100% des cas ;
 - Pour une distance point de contact-crête osseuse = 6mm, la papille n'est présente plus que dans 56% des cas ;
 - Pour une distance point de contact-crête osseuse \geq 7mm, la papille n'est présente plus que dans 27% des cas ou moins.

De même, l'anatomie dentaire doit être analysée. Une élongation coronaire chirurgicale sur des dents triangulaires et des racines coniques va très largement agrandir les embrasures, risquant fortement l'apparition de trous noirs interdentaires.

Pour satisfaire un impératif esthétique, il est parfois nécessaire d'intégrer dans le plan de traitement une chirurgie additive (greffe) à la chirurgie soustractive ou à l'orthodontie d'élongation coronaire initialement prévue.

2.2 Radiologique (22, 56, 79)

La radiographie, et notamment la radiographie rétro alvéolaire prise selon la technique de plans parallèles avec un angulateur, sera la technique de choix nous permettant d'apprécier et de mesurer :

- la profondeur de la lésion carieuse ou traumatique ;
- la hauteur des tissus dentaires à éliminer (tissu carieux, fragment issu de la fracture, parois trop fines) : permet d'évaluer le niveau de tissus sains ;
- la hauteur de la crête osseuse.
- La hauteur de l'espace chirurgical préprothétique ou espace alvéolo-prothétique (à partir des deux paramètres précédents), qui détermine à son tour le sacrifice osseux nécessaire permettant de reconstituer un espace biologique adéquat à l'issue de l'intervention.

L'idéal est d'avoir une radiographie avec des limites de préparation presque définitives, afin de déterminer avec précision la hauteur de l'ECP. Le cas échéant, si une ostéotomie est nécessaire, elle sera légèrement surdimensionnée pour assurer une hauteur des rapports parodonto-prothétiques de 3mm à l'issue de l'intervention ;

- Le rapport corono-radulaire : il s'agit du rapport de la longueur supra osseuse (du bord libre de la dent au sommet de la crête osseuse) et de la longueur intra osseuse (du sommet de la crête osseuse à l'apex radulaire de la dent). Idéalement, ce rapport est de 2/3 mais il reste acceptable jusqu'à 1/1. En deçà, la longueur intra radulaire sera insuffisante vis à vis des contraintes occlusales (Shillinburg et al., 1997).

Ainsi à partir du niveau de tissu sain, la hauteur hypothétique de tissu osseux à sacrifier, ou de tissu dentaire à extruder, donnera le nouveau rapport corono-radiculaire après élongation ;

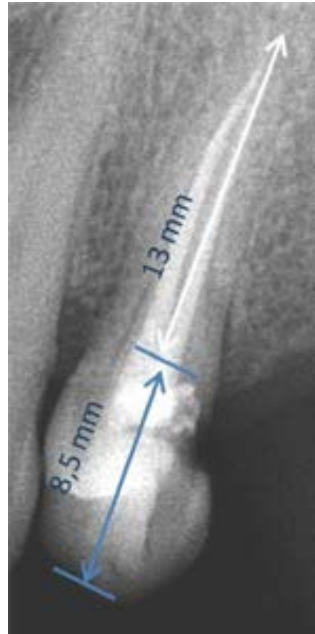


Figure 9 : Radiographie rétroalvéolaire mesurant la longueur intra-alvéolaire et supra osseuse d'une dent, pour permettre de calculer son rapport couronne/racine (Source : Esteves et Coll., 2011)

- La présence potentielle de fractures radiculaire ;
- la qualité du traitement endodontique, s'il est présent, et l'absence de lésions péri-apicales (Wagenberg, 1998) ;
- l'absence de point(s) d'ankylose : en appréciant la continuité du ligament desmodontal ;
- la hauteur du tronc radiculaire et la position de sa furcation, sur les dents pluriradiculées ;
- l'anatomie des racines : leur diamètre, leur conicité et leur orientation ;
- les éventuelles proximités radiculaire avec les dents adjacentes.

2.3 Le patient (16, 17, 22)

L'anamnèse du patient est évaluée. Elle peut mettre en évidence certaines caractéristiques individuelles comme des contres indications chirurgicales ; mais également un âge élevé ou des habitudes nocives (consommation de tabac) qui vont influencer la cicatrisation parodontale en la diminuant ou la ralentissant (Preber et Bergström, 1990).

En parallèle, l'approche psychologique du patient, et de ses attentes, est indispensable à prendre en compte pour la réussite du plan de traitement. Plusieurs éléments vont être à prendre en considération (Canal et Salvadori, 2008) :

- **La demande esthétique** : elle peut être quasiment absente ou à l'inverse, centrale. Elle s'axe autour des critères socio-culturels, de son environnement affectif et socio-professionnel et de son appréciation personnelle subjective ;
- **L'aspect psychologique** : il permet de créer une relation thérapeutique efficace afin d'engager une écoute active de la demande, d'évaluer la motivation du patient et de délivrer les informations nécessaires. Cet aspect fondamental s'axe autour de l'empathie ;
- **Les capacités financières.**

En confrontant les éléments sus cités (situation clinique initiale, anamnèse, demande esthétique, aspect psychologique et capacité financière) avec les caractéristiques de chaque thérapeutique (indications, contre-indications, avantages, inconvénients et risques), soignant et soigné décideront ensemble du plan de traitement le plus adapté (Proffit et al., 2013).

3 Technique chirurgicale dans l'allongement de la couronne clinique dentaire : l'élongation coronaire

Elle va se traduire par un aménagement des tissus dento-parodontaux en direction apical, afin d'augmenter la hauteur de la couronne clinique. Pour cela, le traitement chirurgical s'intéressera au tissu gingival par gingivectomie et/ou lambeau déplacé apicalement, au tissu osseux par ostéectomie et ostéoplastie et enfin, à la dent elle-même par restauration directe ou indirecte (Ohayon, 2003).

Tout en allant de pair, la procédure d'allongement coronaire peut avoir 2 buts initiaux différents (Hempton et Rosenberg, 2010) :

- Esthétique : traitement d'une éruption passive altérée ou alignement des collets ;
- Fonctionnel : exposer une lésion profonde et rétablir l'espace biologique.

Dans le cadre de la gestion des limites sous gingivales, l'élongation coronaire sera réalisée dans un but fonctionnel. Cependant, un impératif esthétique pourra contre indiquer sa réalisation (Farista *et al.*, 2016).

3.1 Indications et contre-indications (5, 7, 13, 22, 39, 52, 54, 56, 72, 79)

3.1.1 Indications

- Restaurer l'espace biologique :
 - Carie profonde atteignant l'espace biologique : le plus souvent des reprises carieuses observées à partir d'infiltration bactérienne au niveau du joint dento-prothétique de restaurations déjà présentes. Elles sont notamment observées sur les faces proximales, là où le contrôle de plaque est le plus difficile ;
 - Facteurs iatrogènes : perforations issues d'un traitement endodontique ou de la réalisation d'un logement intracanal pour restauration corono-radulaire mal conduit. Seul un accès aux perforations du tiers cervical de la racine pourra être traitées par élongation coronaire ;
 - Résorption cervicale externe ;
 - Restauration préexistante défectueuse ;
 - Fracture corono-radulaire et radulaire touchant le tiers cervical de la racine (Borghetti et Monnet-Corti, 2017) :

- Dues à une interférence non travaillante : elles sont obliques et dite « en sifflet » ou en « bec de flute ». Principalement observées au niveau de la face palatine des prémolaires maxillaires portant une restauration volumineuse ;
- Dues à des traumatismes : elles sont en générale presque perpendiculaires au grand axe de la dent. Simple avec un seul trait de fracture ou complexe avec plusieurs fragments dentaires au voisinage du trait principal de fracture. Elles sont principalement retrouvées sur le bloc incisif maxillaire (Argeta *et al.*, 2018).
- Répondre à un défaut d'esthétique parodontal : sourire gingival, absence d'alignement des collets, éruption passive incomplète, accroissement gingival et alvéolaire compensatoire ;
- Éliminer une lésion infra-osseuse dans le cadre d'un traitement parodontal chirurgical ;
- Permettre de réaliser un traitement endodontique dans des conditions aseptiques ;
- Couronne clinique courte : ne permettant pas ancrage et rétention suffisante de la prothèse conjointe (abrasion occlusale importante comme le bruxisme). Une dent après préparation périphérique aura une couronne clinique estimée trop courte lorsque sa hauteur sera inférieure ou égale à 2mm (Davaranah *et al.*, 1998).

3.1.2 Contre-indications relatives et absolues

- D'ordre générale à la chirurgie buccale ;
- Manque d'hygiène ;
- Présence de maladies parodontales non traitées ;
- Manque d'intérêt de la dent à traiter pour des raisons esthétiques ou occlusales ;

- Proximité avec des structures anatomiques à épargner ou à protéger (nerf linguale, alvéolaire inférieur, foramen mentonier) ;
- Un rapport couronne/racine défavorable, inférieur à 1 estimé à la planification pré chirurgicale ;
- Limite cervicale de tissu sain situé à 1mm ou plus apicalement au sommet de la crête osseuse ;
- Anatomie de la racine avec une conicité importante ou diamètre réduit (racine effilée) sur une dent monoradiculée : risque de mobilité et de fracture radiculaire importante, ainsi que l'apparition de défauts gingivaux interdentaires par ouverture importante des embrasures (échec fonctionnel et esthétique) ;
- Tronc radiculaires courts : une hauteur osseuse minimale, dite critique, de 4mm est nécessaire à préserver au-dessus de la furcation pour ne pas avoir d'atteinte de celle-ci à l'issue de la thérapeutique (Dibart et al., 2003) ;
- Proximité radiculaire trop importante : risque de lésion de la surface radiculaire des dents voisines durant l'intervention. Aussi, à l'issue de l'intervention sur les molaires, la divergence des racines peut provoquer une proximité radiculaire avec les dents adjacentes rendant la création d'une embrasure gingivale difficile ;
- Impossibilité d'entreprendre correctement le traitement endodontique ;
- Dent(s) ayant initialement une couronne clinique longue : risque d'échec esthétique ;
- Risque d'atteinte trop importante du parodonte sur la/les dent(s) à traiter ou sur les dents adjacentes (saine ou correctement restaurées) suite à l'intervention : un support insuffisant à l'origine d'un échec fonctionnel ;
- Risque de modification de l'alignement des collets dans le secteur antérieur : asymétrie des contours gingivaux à l'origine d'une échec esthétique (Nobre et al., 2017).

3.2 Avantages et inconvénients (54, 56, 79)

3.2.1 Avantages

- Rapide : réalisé en une seule étape clinique ;
- Mise en œuvre simple ;
- Pronostic de résultat sûr ;

- Permet une élimination des poches parodontales : en supprimant celles ne répondant pas au traitement parodontal initial (notamment les poches infra osseuse). Cela, bien que l'intervention doive théoriquement être mise en place après le traitement d'une maladie parodontale (Etienne et Joly, 1992) ;
- Permet d'éviter la mise en place de thérapeutiques plus complexe (extraction et implantation) ;
- Peu coûteuse.

3.2.2 Inconvénients

- Technique mutilante pour le parodonte du secteur traité, nécessitant d'étendre la plastie gingivo-osseuse aux dents adjacentes afin d'harmoniser les futurs contours parodontaux (Ohayon, 2003) ;
- Inesthétisme : ouverture des embrasures créant des défauts au niveau des papilles gingivales et une asymétrie des collets gingivaux ;
- Difficile à réaliser en cas de proximité radiculaire ;
- Diminution du rapport couronne/racine ;
- Apparition ou augmentation d'une mobilité plus importante que celle physiologique ;
- Apparition ou augmentation de sensibilités par exposition de la surface radiculaire ;
- Temps de cicatrisation long.

3.3 Prérequis à l'intervention chirurgicale (52, 72, 79)

A la suite de l'analyse clinique et radiologique et en amont de la chirurgie, plusieurs éléments doivent être vérifiés et validés. Cela est d'autant plus valable que la future chirurgie est associée à la dentisterie conservatrice (Allen, 1993) :

- Un enseignement à l'hygiène rigoureux, de même qu'un potentiel détartrage, voir surfaçage sera effectué ;

- Si nécessaire, un traitement endodontique initial ou sa reprise sera réalisé. Parfois, il se fera à la suite de l'élongation coronaire lorsque la situation clinique initiale ne permet de l'entreprendre dans des conditions d'asepsie satisfaisantes. Dans ce cas, une phase d'hydroxyde de calcium sera mise en place le temps de la phase chirurgicale ;
- La réalisation d'une restauration ou couronne provisoire. Celle-ci sera souvent approximative, en rapport avec des limites inaccessibles, mais rebasée lors de la chirurgie, lorsque les limites seront franches et définitives.

Quoi qu'il en soit, le traitement d'élongation coronaire chirurgical n'est réalisé que sur un parodonte sain ou assaini (validé par une réévaluation parodontale à 3 mois) avec un contrôle de plaque satisfaisant (Viargues et Meyer, 2009).

3.4 Les différentes procédures/techniques chirurgicales (22, 52, 78)

3.4.1 Critères décisionnels

A partir de la prise en compte de l'ensemble des facteurs cliniques et radiologiques, la décision de réalisation d'élongation coronaire chirurgicale sera, ou non, posée.

Le type de chirurgie entreprise sera elle, principalement déterminée par deux paramètres (Ohayon, 2005) :

- la hauteur de l'espace chirurgical préprothétique (ECP) ;
- la hauteur de gencive kératinisée (GK).

Tableau 1 : Choix de la thérapeutique à entreprendre en fonction de la hauteur de la gencive attachée, de la gencive kératinisée et de l'espace chirurgical préprothétique (Source : Borghetti et Laborde, 2000).

	GK > 5mm GA > 3mm	GK = 5mm GA = 3mm	GK < 5mm GA < 3mm	GK absente
ECP > 3mm	gingivectomie	LDA de pleine épaisseur	LDA d'épaisseur partielle	Greffe gingivale
ECP < 3mm	Gingivectomie + ostéotomie et ostéoplastie	LDA de pleine épaisseur + ostéotomie et ostéoplastie	LDA mixte + ostéotomie et ostéoplastie	Greffe gingivale + ostéotomie et ostéoplastie

Enfin, la situation clinique initiale permettant d'avoir les meilleurs résultats sont (Kosinski, 2000) :

- une profondeur de sulcus de 1-2mm ;
- une hauteur de gencive kératinisée = 5mm ;
- une hauteur de gencive attachée = 3mm ;
- un espace chirurgical préprothétique = 3mm ;
- des collets initialement alignés.

De plus, il faudra regarder la position des insertions musculaires et la profondeur du vestibule qui peuvent gêner au repositionnement d'un lambeau déplacé apicalement (Cunliffe et Grey, 2008).

3.4.2 Généralités

Il s'agit d'une technique chirurgicale permettant d'augmenter la hauteur d'une couronne au dépend de sa racine. Deux étapes vont se suivre (Keller et Chapotat, 2011) :

- I. Aménagement des tissus mous : conservation ou restauration du bandeau de gencive attaché.

- II. Aménagement des tissus durs : il permet le rétablissement d'une hauteur physiologique d'attache supra crestale après déplacement de la gencive dans une position idéale par rapport aux limites dentaires.

Cependant, comme vu dans le tableau en 3.4.1, l'aménagement osseux n'est réalisé que si l'espace chirurgical préprothétique est inférieur à 3mm.

Dans le cas où cet espace alvéolo-prothétique est suffisant, l'élongation coronaire se limitera à l'aménagement des tissus mou, pour rendre les limites accessibles.

3.4.3 Gingivectomie (21, 27, 30, 52, 56, 73)

Seules les situations cliniques avec une hauteur de gencive kératinisée supérieure à celle considéré comme idéale (5mm dont au moins 3mm de gencive attachée) peuvent supporter cette chirurgie (Maynard et Wilson, 1979). Les pseudo-poches parodontales, les croissances gingivales excessives et les sourires gingivaux répondront principalement à ces situations.

En effet, durant cette procédure, le tissu « excédentaire » au 5mm sera sacrifié pour relocaliser le rebord gingival à un niveau plus apical, mais toujours physiologique. Cela dans le but de rendre les limites dentaires accessibles. Il y a un déplacement du bord libre de la gencive sans modification de la position de la ligne muco-gingivale, et ce, tout en préservant une bande de gencive attachée suffisante (Anoop, 2018).

Le peu de cas cliniques répondant à ces critères parodontaux rendent cette technique d'élongation coronaire peu fréquente.

C'est la procédure la plus simple, la plus rapide et qui permet d'avoir un résultat totalement prédictible.

Lorsque la hauteur de gencive kératinisée permet la simple gingivectomie, il est possible de remplacer l'utilisation du bistouri par celui du laser. En effet celui-ci permet (Farista *et al.*, 2016) :

- la suppression des saignements per et post opératoires ;
- d'avoir une bonne visualisation de la zone opératoire ;
- de diminuer très largement les inconforts et douleurs post opératoires ;
- de réduire l'inflammation post opératoire (Vescovi *et al.*, 2010).

3.4.3.1 Cas ne nécessitant pas d'ostéotomie (ECP > 3mm) : gingivectomie à biseau interne

Une anesthésie profonde (lidocaïne 2% et adrénaline 1/100000) est faite par injection périapicale dans la muqueuse alvéolaire, complétée par une seconde au niveau des papilles afin de réduire le saignement per-opératoire (Rateitchak, 1999).

2 incisions successives, en générale à la lame 15, sont réalisées. L'une est dite principale ou primaire et l'autre, dite secondaire (Vigouroux, 2011 ; El Houari *et al.*, 2009) :

- **L'incision primaire** : l'incision à biseau interne. Réalisée de 10 à 45° par rapport au grand axe de la/les dent(s) à traiter (correspondant à environ 0,5 à 1,5mm de la dent), en direction corono-apicale, pour aboutir au point de convergence des plans radiculaires et osseux (Sato, 2001). Elle va redessiner le contour gingival en suivant celui présent. Plus le plan d'incision est éloigné du grand axe de la dent plus le désépaississement sera important.
- **L'incision secondaire** : l'incision intrasulculaire. La lame, insérée dans le sulcus va jusqu'au contact osseux, permettant ainsi d'individualiser le bandeau de gencive marginale à exciser.

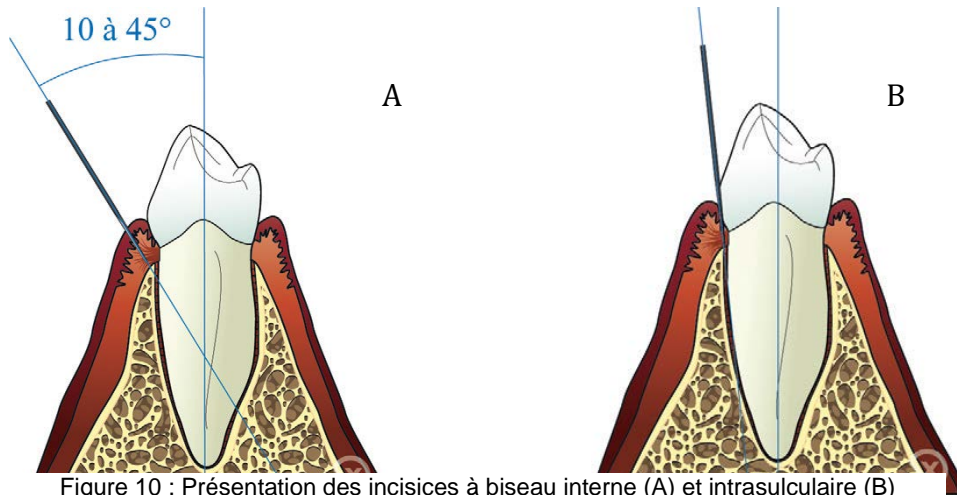


Figure 10 : Présentation des incisives à biseau interne (A) et intrasulculaire (B)
(Source : Vigouroux, 2011)

A la suite de ces 2 incisures, la collerette gingivale sera éliminée à l'aide d'un instrument manuel de type CK6 ou Goldman-Fox. Ce dernier, placé au niveau de l'incision primaire, va exercer une pression contre la surface dentaire et une traction en direction coronaire. Les tissus sont ensuite réappliqués et suturés par une série de points en O le plus souvent, rendant les limites dentaires accessibles (Borghetti et Monnet-Corti, 2017).

3.4.3.2 Cas nécessitant une ostéotomie (ECP < 3mm) : Lambeau de Wildmann modifié

Le protocole opératoire est très proche de celui d'une gingivectomie à biseau interne. Il s'agit, en plus, de lever un lambeau mucopériosté de pleine épaisseur, sur 2 ou 3mm afin d'accéder au tissu osseux à éliminer.

La même anesthésie que précédemment sera réalisée, puis les 2 mêmes incisures successives seront faites : à biseau interne puis intrasulculaire. A partir de là, à l'aide d'un décolleur fin de Molt inséré au niveau de la 1^{ère} incision, un décollement de pleine épaisseur et à minima est réalisé. La collerette gingivale alors individualisée sera éliminée par une 3^{ème} incision, horizontale, et par un instrument faucille de type CK6. Le décollement du lambeau est étendu aux dents adjacentes à celle(s) à traiter afin d'avoir une laxité gingivale suffisante pour l'aménagements des tissus durs.

La crête osseuse mise à nue subira alors une ostéotomie/ostéoplastie suffisante pour retrouver un ECP adéquat.

Enfin, le lambeau sera repositionné sur la totalité du rebord osseux nouvellement déterminé. Il sera maintenu en place par des points de sutures suspendus et/ou

simples en O. Les limites dentaires sont alors accessibles pour une restauration future (Vigouroux, 2011 ; Borghetti et Monnet-Corto, 2017).

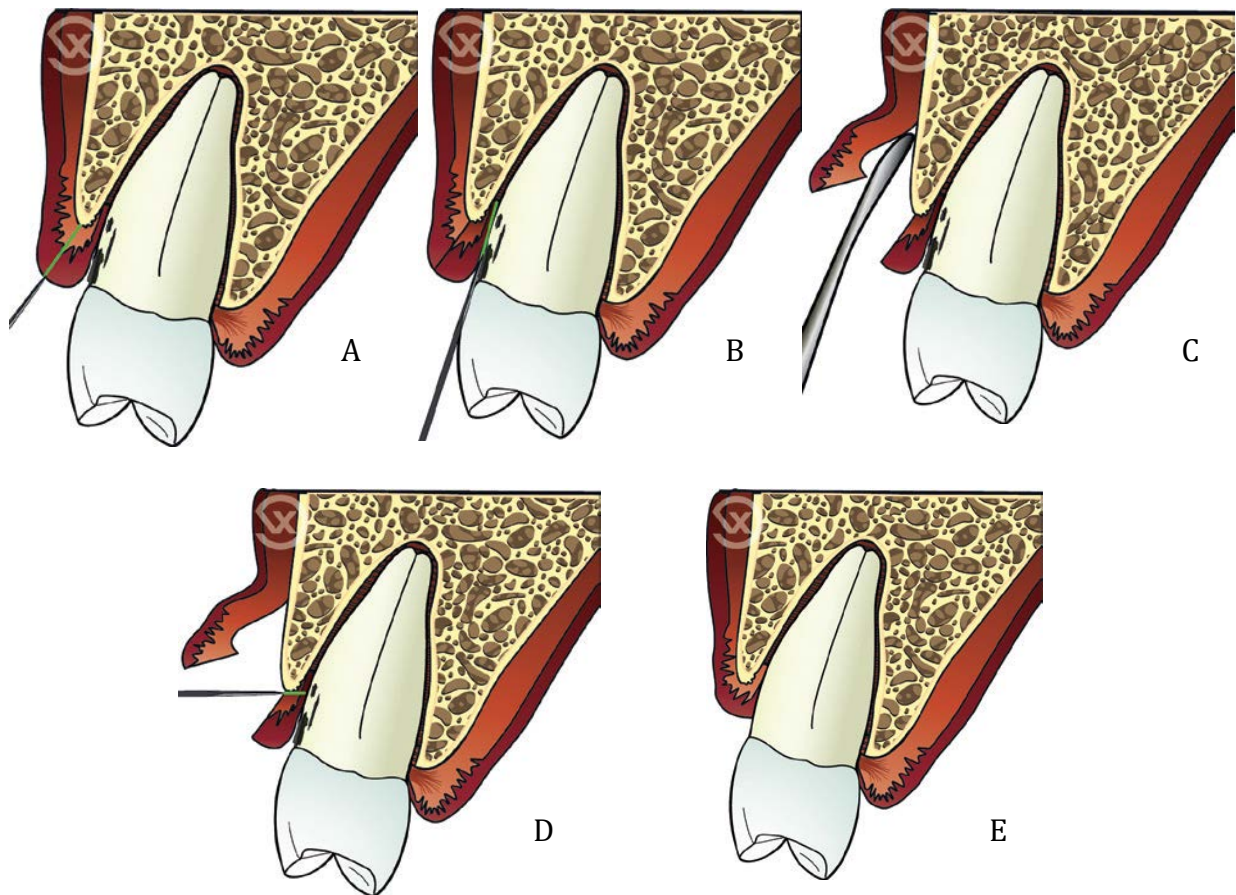


Figure 11 : Présentation des différentes étapes du lambeau de Wildmann modifié (Source : Vigouroux, 2011)

3.4.3.3 Cas particuliers

➤ Zones distales d'une dernière molaire : distal wedge.

L'objectif est le même, à savoir éliminer l'excès de tissu gingival pour désépaissir, dans le but d'accéder aux limites jusqu'alors inaccessibles.

Cela commence par une anesthésie de la zone, comme vu précédemment. Puis, réalisation successive de deux doubles incisions à la lame 15. Celles-ci partiront toutes des angles disto-vestibulaire et disto-lingual de la molaire, convergentes, pour finir en un même point distal :

- les 2 premières incisions, en épaisseur totale et verticalement convergentes permettent d'isoler le triangle gingival à exciser à l'aide d'une pince gouge.

- les 2 dernières incisions, uniquement dans le conjonctif et verticalement divergente (trapézoïdales), permettront elles de désépaissir le tissu gingival.

Si nécessaire, une potentielle ostéotomie/osteoplastie sera réalisée. Enfin les berges seront suturées par des points en 0, en commençant au niveau de la molaire : les limites de la future restauration sont alors accessibles.

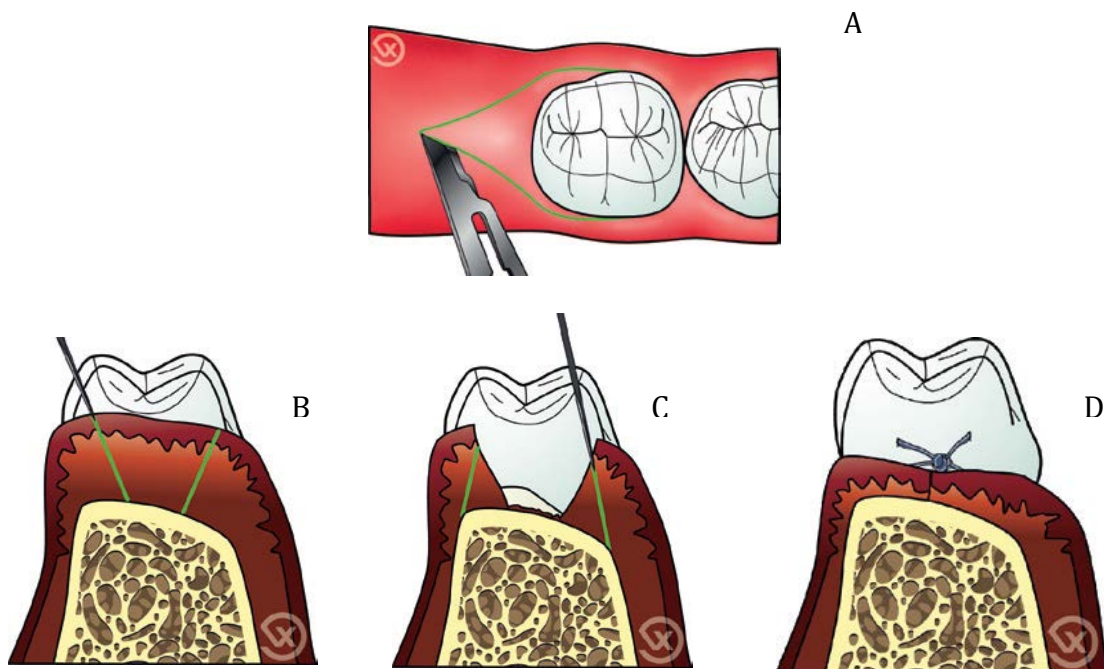


Figure 12 : Étapes de réalisation d'un distal wedge. A) tracé d'incision en vue occlusale. B) incisions convergentes. C) Incisions divergentes, puis élimination des tissus isolés. D) suture (Source : Vigouroux, 2011)

➤ Secteur palatin : technique d'accès palatin.

La muqueuse palatine étant totalement kératinisée et non extensive, anatomiquement, aucun déplacement de lambeau n'est réalisable. Il y a recours à la gingivectomie :

- Deux premières incisions : à biseau interne et intrasulculaire, en suivant le contour gingival, comme vu précédemment. La collerette gingivale isolée peut alors être excisée.
- Il est possible de réaliser un lambeau en épaisseur totale sur quelques millimètres pour faciliter la procédure : donner accès à la crête osseuse et avoir une meilleure visibilité.

- Une troisième incision : son plan est parallèle au grand axe de la dent, uniquement dans le conjonctif de la muqueuse palatine et jusqu'au contact osseux. Cela permet de désépaissir la muqueuse palatine après excision de la languette conjonctive isolée.

Si nécessaire, une ostéotomie/ostéoplastie sera réalisée avant que les berges soient suturées. Les limites de la future restauration sont alors accessibles (Vigouroux, 2011).

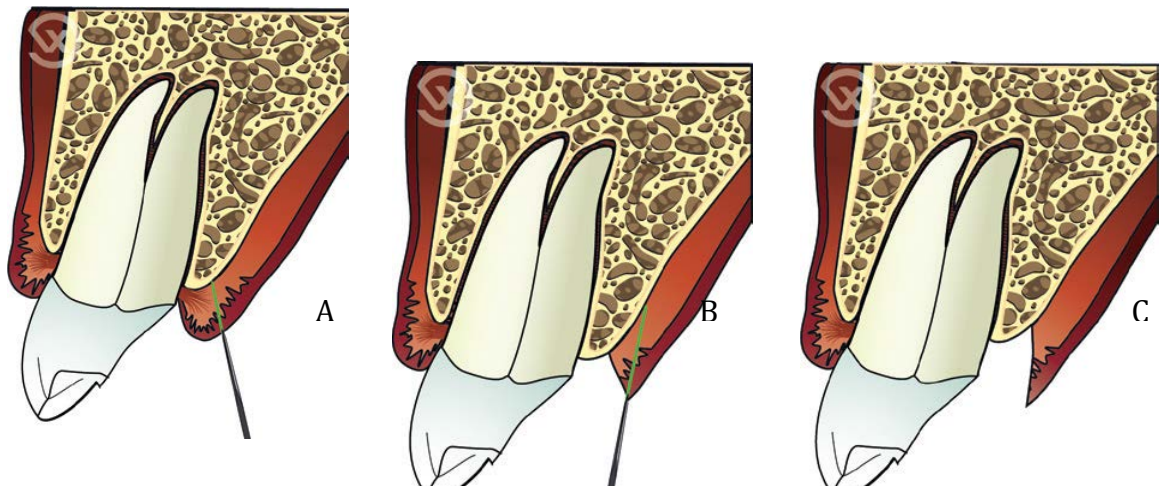


Figure 13 : Etapes de réalisation d'accès aux limites dans le secteur palatin. A) incision à biseaux interne. B) Incision de désépaississement. C) Situation clinique avant suture : accès au tissu osseux (Source : Vigouroux, 2011)

3.4.4 Les lambeaux déplacés apicalement (LDA) (52, 21, 73)

Le lambeau déplacé apicalement potentiellement associé à une ostéotomie/ostéoplastie est considérée comme la procédure d'élongation coronaire chirurgicale la plus efficace (Ganji *et al.*, 2012).

Il y a un déplacement du bord libre de la gencive avec modification de la position de la ligne muco-gingivale.

3.4.4.1 LDA en épaisseur totale (56, 70)

Cette technique opératoire est indiquée lorsque :

- la hauteur de gencive kératinisée est de 5mm, et sa composante attachée de 3mm ;

- l'ECP est suffisant (plus de 3mm) ou insuffisant (moins de 3mm).

Il s'agit d'un lambeau mucopériosté, décollant l'ensemble de la gencive avec son conjonctif et son périoste, mettant la crête osseuse à nue. Ainsi, cette procédure chirurgicale permet à la fois l'aménagement des tissus mous et des tissus durs, si nécessaire (Taïeb *et al.*, 1999).

Cependant, quel que soit la situation clinique, l'anatomie générale indiquera principalement le LDA sur les parois dentaires vestibulaires du maxillaire. En effet, elles seront (Borghetti et Monnet-Corti, 2017) :

- Impossible à réaliser au niveau de la muqueuse totalement kératinisée et rigide du palais ;
- Difficile à réaliser sur les faces vestibulaires de la mandibule au niveau molaire : un périoste peu adhérent à l'os, un vestibule souvent peu profond et une traction musculaire difficile ;
- Inutile et dangereux à réaliser sur les faces linguales de la mandibule : hauteur de gencive kératinisée importante et passage vasculo-nerveux.

Pour commencer, une anesthésie para-apicale est réalisée. Le tracé d'incision débute par une incision intra-sulculaire jusqu'au contact osseux pour conserver au maximum le tissu kératinisé. Cette incision se fait sur toute la largeur de gencive à décoller. Puis, deux incisions de décharge vont faire suite, en respectant la règle des tiers. En effet, leurs points de départ coronaire doivent être réalisés à mi-distance entre le sommet de la papille et la partie la plus apicale du collet vestibulaire des dents adjacentes à la/les dent(s) à traiter. Cela est très important pour éviter toute récession au niveau du collet ou de la papille. Ces incisions de décharge délimitant le futur lambeau, se poursuivent en direction apicale de manière légèrement divergente jusqu'au-delà de ligne muco-gingivale, au fond du vestibule (Vigouroux 2011).

Plus l'élongation coronaire est importante plus le lambeau doit être étendu en largeur afin d'harmoniser les contours gingivaux et osseux.

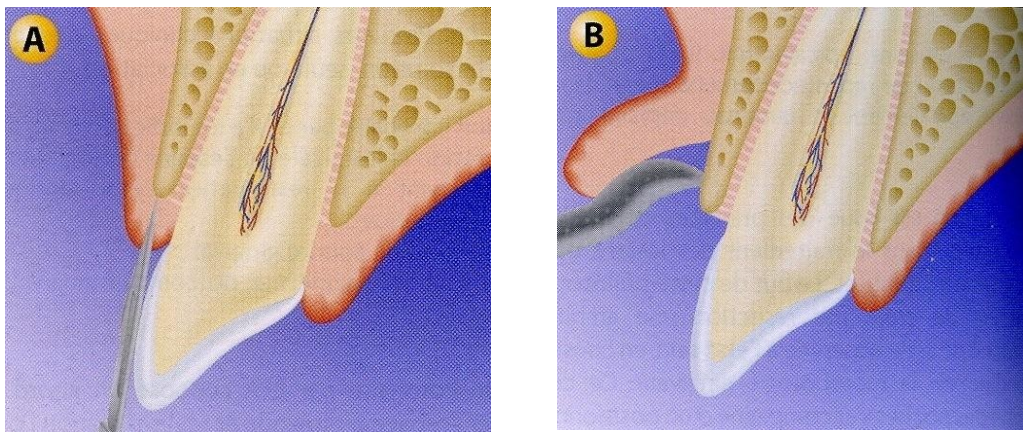
Ainsi, pour une élongation de moins de 2mm de hauteur, les incisions de décharge se limiteront en distal de la dent mésial et en mésial de la dent distale. En revanche, si l'élongation est plus importante, les dents adjacentes seront comprises dans le

lambeau. Sur des élongations coronaires intéressant un groupe de dents, la largeur plus important du lambeau lui confère une laxité suffisante, rendant parfois les incisions de décharge inutiles (Couret *et al.*,2005).

Si une décision de désépaississement de la gencive est prise, la première incision ne sera pas intrasulculaire mais à biseaux interne. De ce fait, le lambeau est considéré comme d'épaisseur partielle à ce niveau, avant de devenir totale, puis à nouveau partielle au-delà de la ligne mucogingivale : c'est le « split-full-split » (Monnet-Corti, 2017).

Le décollement, à l'aide d'un décolleur fin de Molt, se fait donc en épaisseur totale par des mouvements de reptation corono-apicaux jusqu'à la ligne muco-gingivale. Durant cette procédure de décollement, il faut toujours garder le contact osseux pour éviter tout risque de déchirure du lambeau à l'origine de potentielle nécrose post opératoire. Au-delà, une dissection en épaisseur partielle après incision horizontale du périoste permettra de laisser ce dernier et une partie du conjonctif au contact de l'os.

Si l'espace chirurgical pré prothétique est estimé comme insuffisant, l'étape de résection osseuse peut être entreprise.



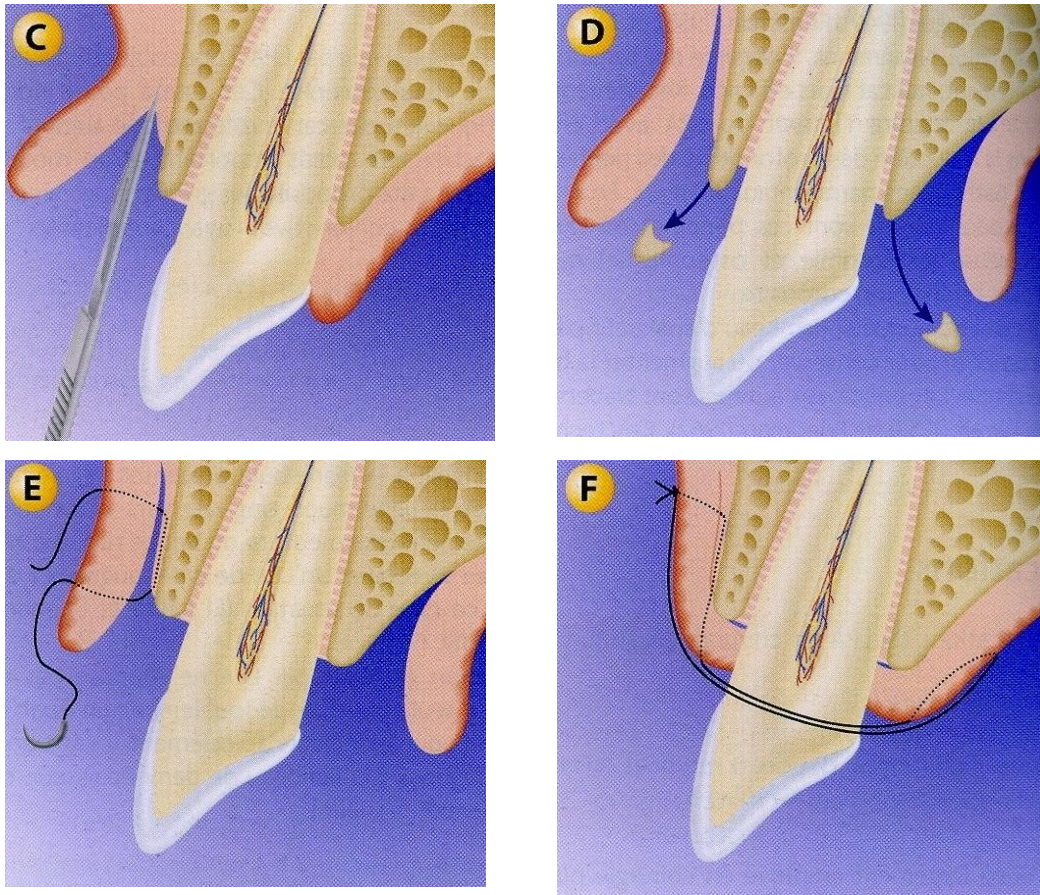
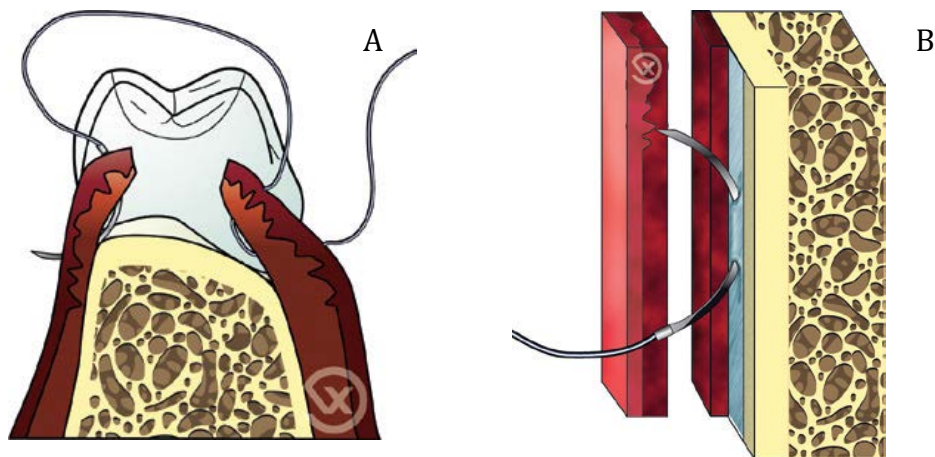


Figure 14 : Présentation des différentes étapes de réalisation d'un LDA. A) tracé d'incision. B) levée d'un lambeau en épaisseur totale. C) dissection au delà de la ligne muco-gingivale. D) Ostéotomie. E) et F) sutures du lambeau en position apicale (Source : Monnet-Corti, 2017)

Ensuite, le lambeau est déplacé apicalement et essayé dans sa position souhaitée. Sa stabilisation est permise par un système de suture :

- Des points de matelassiers verticaux sont réalisés au niveau coronaire. Ils se font par un passage de l'aiguille d'apical vers coronaire sur une berge puis de coronaire en apical sur la seconde berge. Dans tous les cas, l'aiguille doit sortir à minimum 2mm de l'extrémité coronaire du lambeau (Newell et Brunsworld, 1985) ;
- Des points simples en O au niveau des incisions de décharges, dont des sutures périostées au-delà de la ligne mico-gingivale sont nécessaires. Le périoste, inextensible et non influencé par la mobilisation des tissus mous, permet d'ancrer efficacement le lambeau dans une position apicale. Ce point se fait par un contact osseux intime avec l'aiguille pour s'assurer de passer sous le périoste (Newman et al., 2002).



Il est impératif de repositionner parfaitement le lambeau en veillant à ne surtout pas laisser exposer de plages osseuses provoquant douleurs et résorptions excessives. Enfin, une compression à l'aide d'une compresse imbibé de sérum physiologique pour éviter la formation d'un caillot sous le lambeau et réduire le saignement sera réalisée. Une radiographie postopératoire est nécessaire pour apprécier la qualité du traitement effectué.

Figure 15 : Présentation de différents points de suture. A) Point de matelassier vertical B) point de suture périosté (Source : Vigouroux, 2011)

Les limites de la future restauration sont désormais accessibles, tout en conservant la hauteur de gencive kératinisée initiale (Caillon et Danan, 2000 ; Ohayon, 2003).

3.4.4.2 LDA en épaisseur partielle (21)

Cette technique opératoire va être indiquée lorsque :

- la hauteur de gencive kératinisée est inférieure à 5mm, et sa composante attachée inférieure à 3mm ;
- l'ECP est adéquat (plus de 3mm).

Le lambeau d'épaisseur partielle ne donne pas d'accès direct à l'os alvéolaire, cette procédure chirurgicale permet donc uniquement l'aménagement des tissus mous.

A partir de l'anesthésie et du tracé d'incision identique à celui du LDA d'épaisseur totale, une dissection en épaisseur partielle est entreprise, à partir de la gencive marginale jusqu'au-delà de la ligne muco gingivale afin d'assurer la stabilisation apicale du lambeau après suture.

L'angle de départ du lambeau est maintenu par une pince à griffe, facilitant la dissection. Pour se faire, la lame est placée le plus parallèlement possible, voir convergente à la surface osseuse. Le but est d'éviter la perforation du lambeau, risquant la nécrose à l'issue de la cicatrisation. Cette technique opératoire est la plus délicate, nécessitant une certaine habitude.

Ensuite, le lambeau est déplacé apicalement et essayé dans sa position souhaitée. Une fois cette position validée, le lambeau est suturé par points périostés, laissant une plage de tissu conjonctif exposé et cruenté au niveau coronaire. Ce conjonctif protège l'os alvéolaire sous-jacent d'une part et se transformera en tissus kératinisé après cicatrisation de seconde intention d'autre part.

En fin d'intervention, une apicalisation du feston gingival est obtenue, rendant accessible les limites sous gingivales, tout en augmentant la hauteur de gencive attachée (Meyer et Huynh, 1987).

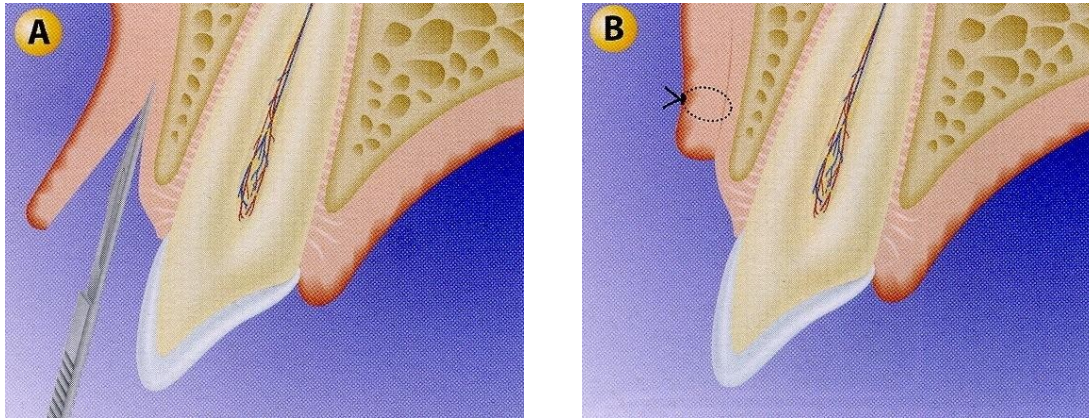


Figure 16 : Présentation d'un LDA d'épaisseur partielle. A) levée d'un lambeau en épaisseur partielle uniquement. B) suture du lambeau en position apicale, laissant une plage de tissu conjonctif exposée (Source : Monnet-Corti, 2017)

3.4.4.3 LDA en épaisseur mixte

Cette technique opératoire va être indiquée lorsque :

- la hauteur de gencive kératinisée est inférieure à 5mm, et sa composante attachée inférieure à 3mm ;
- l'ECP est insuffisant (moins de 3mm).

A la différence du lambeau d'épaisseur partielle, ce lambeau mixte sera réalisé en épaisseur totale au niveau de son extrémité coronaire, donnant un accès direct à l'os à réséquer (la hauteur du décollement de pleine épaisseur n'excédera pas celle de l'os à exciser). Tout le reste du lambeau sera, quant à lui, réalisé en épaisseur partielle.

Il va présenter plusieurs intérêts (Taïeb *et al.*, 1999) :

- Accès direct à la crête osseuse à réséquer ;
- Conservation du périoste à la surface de l'os, gage de protection vis à vis de la résorption et de suture stables (Staffileno, 1974) ;
- Conservation de fibres saines à la surface radulaire et osseuse favorisera un pontage fibreux (Stahl, 1986) ;
- Gain d'épaisseur du conjonctif par le positionnement du lambeau pleine épaisseur sur la partie périostée.

Après décollement, dissection gingivale et résection osseuse, le lambeau est suturé dans la position apicale souhaitée par des points périostés (Courret *et al.*, 2005).

Les objectifs atteints en fin d'intervention sont les mêmes que pour les autres LDA, à savoir, un accès aux limites dentaires et un gain de gencive attachée.

3.4.5 Greffe

Lorsque la hauteur de gencive kératinisée est très faible (1-2mm), voir absente, une greffe gingivale peut être entreprise dans un premier temps, afin de se retrouver dans les situations précédentes. Puis, après un délai de cicatrisation de deux mois, un lambeau déplacé apicalement sera réalisé pour l'élongation coronaire.

Il est possible de réaliser les 2 étapes en un seul temps opératoire, mais cela est beaucoup plus difficile (Taïeb et al., 1999 ; Da cruz *et al.*, 2012).

3.4.6 Protocole opératoire alternatif : l'odontoplastie

Il s'agit d'une technique opératoire indiquée pour des lésions nécessitant une résection osseuse (le plus souvent une fracture corono-radicaire transversale) dont le rapport couronne/racine serait défavorable à l'issue de l'intervention conventionnelle.

En effet, une résection osseuse à minima sera réalisée uniquement pour rendre accessible la limite apicale de la lésion. Il s'en suivra une odontoplastie permettant de relocaliser la limite de la future restauration à un niveau plus coronaire et de rétablir l'espace biologique lésé (Melker et Richarson, 2001 ; Hu et al., 2008).

Les avantages de cette procédure sont les suivants :

- un minimum d'os de soutien est enlevé ;
- l'anatomie de la surface radicaire est simplifiée (sillons, concavités, projections de ciment ou d'émail sont diminuée ou supprimée) ;
- la surface radicaire est assainie, supprimant le tartre présent et créant une surface biologiquement acceptable pour l'attache épithélio-conjonctive ;
- les lésions de furcation des classes I et II peuvent être diminuées ou éliminées ;
- les proximités radicaires peuvent être modifiées pour permettre la réalisation d'une restauration de qualité et un contrôle de plaque facilitée.

En ce qui concerne l'aménagement des tissus mous, le protocole est identique à celui de l'élongation coronaire conventionnel : un lambeau de pleine épaisseur est réalisé pour accéder aux tissus osseux à réséquer.

Cependant, en relocalisant coronairement une limite de lésion profonde, l'odontoplastie permet de s'affranchir :

- d'un déplacement apical du lambeau ;
- d'une résection osseuse plus importante normalement nécessaire, pour avoir un minimum de 3mm d'ECP.

Si une grande quantité de gencive kératinisée est présente en pré opératoire (supérieur à 5mm), une gingivectomie à biseau interne pourra être associée.

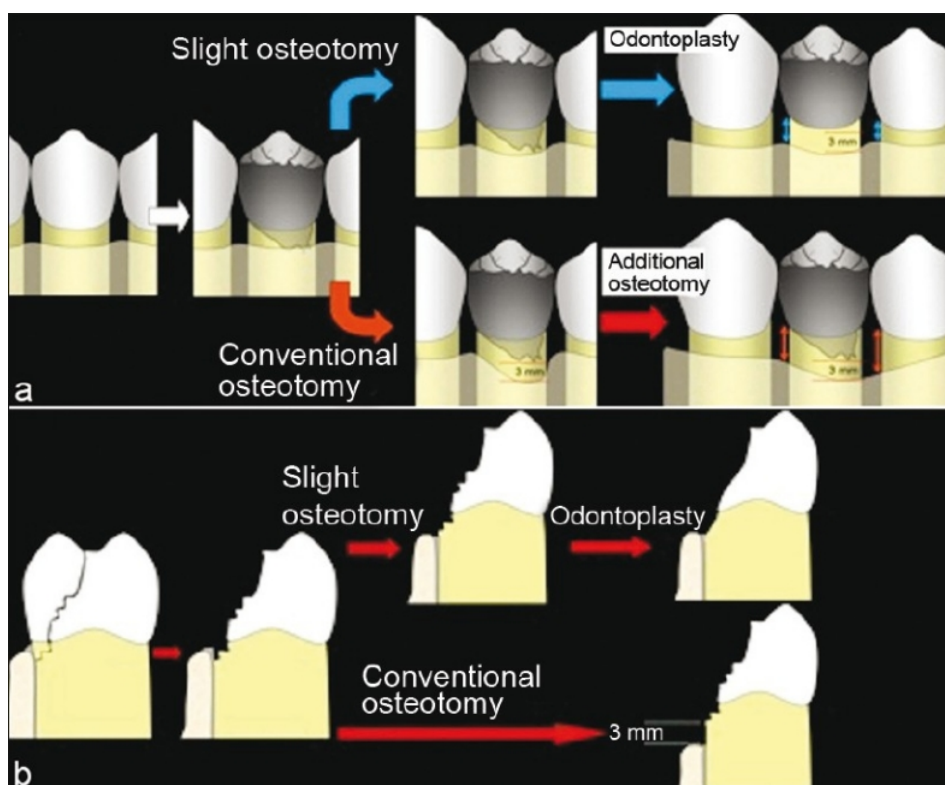


Figure 17 : Comparaison entre l'odontoplastie et l'ostéoplastie conventionnelle dans le traitement d'une lésion juxta osseuse lors de la procédure d'élongation coronaire. a) situation vue de face et b) vue de profil. L'ostéoplastie permet de ne pas diminuer la hauteur osseuse, ou à minima (Source : Da Cruz *et al.*, 2012)

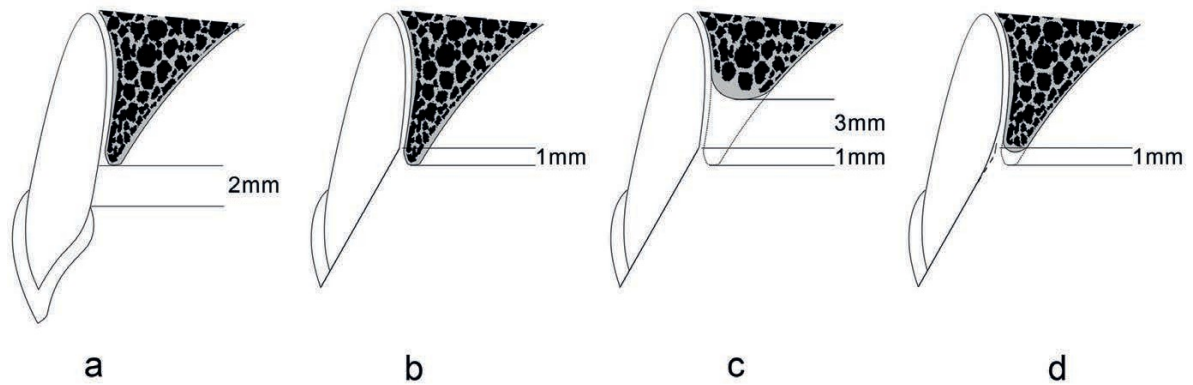


Figure 18 : Comparaison des procédures d'élongation coronaire par ostoplastie conventionnelle et par odontoplastie. a) hauteur moyenne physiologique de l'espace biologique de 2mm. b) lésion profonde située à 1mm sous la crête alvéolaire. c) ostéoplastie de 3mm nécessaire pour retrouver une hauteur physiologique de l'espace biologique, rendant le rapport couronne/racine défavorable. d) ostéotomie à minima de 1mm pour permettre l'ostéoplastie (Source : Zhen *et al.*, 2017)

L'odontoplastie

C'est une procédure clinique courante, initialement décrite en 1982 comme une restauration de l'interface alvéolaire (RAI) par Ross et Garguilo.

Elle est réalisée à l'aide d'une fraise diamantée d'une granulométrie moyenne pour éliminer le trait de fracture de la surface radiculaire (biseautage). Ensuite, une fraise de faible granulométrie lissera la paroi radiculaire pour optimiser la cicatrisation parodontale.

Une fois le lambeau suturé, une préparation périphérique peut être entreprise avec des limites supra ou juxta gingivales permettant la mise en place d'une couronne provisoire le temps de la cicatrisation.

Deux facteurs sont à prendre en compte concernant cette technique :

- la résistance de la zone traitée ;
- la santé parodontale des tissus adjacents à cette zone.

Une cicatrisation parodontale normale se produit à la suite d'odontoplastie quel que soit la face dentaire étudiée (Ross *et al.*, 1983 ; Papalexou 2006).

Au cours de 2 études rétrospectives portant sur des dents fracturées, puis traitées par odontoplastie, plusieurs paramètres cliniques ont été mesurés.

La profondeur de sondage, l'indice de plaque, l'indice gingival, la mobilité et la radiographie rétro alvéolaire. A l'issue du délai de cicatrisation, aucune différence n'a été observée entre les dents traitées et les dents témoins controlatérales. D'autre part, aucune fracture ou fêlure liée à la restauration prothétique n'a été relevé. Cela témoignant de l'efficacité de cette procédure opératoire (Da Cruz et al., 2012 ; Zhen et al., 2017).

3.4.7 La résection osseuse (21, 22, 37, 39, 41, 52, 56, 73)

Comme vu précédemment, cet aménagement osseux est réalisé dans le but de restaurer un espace chirurgical pré prothétique qui soit suffisant, tout en conservant ou recréant une architecture osseuse positive. Pour cela, il va falloir analyser la morphologie osseuse dans les 3 dimensions (Hempton et Dominici, 2010).

Cette résection se divise en 2 étapes successives.

3.4.7.1 Ostéoectomie

Il s'agit de l'élimination la plus économe possible de l'os de support de la dent avec ses fibres de Sharpey. Le contrôle de l'excision se fait par des mesures répétées de la hauteur coronaire supra crestale à l'aide d'une sonde parodontale graduée tout autour de la dent. Cela permet d'éviter tout sous ou surdimensionnement risquant de compromettre la thérapeutique (Alcouffe et Mattout, 2003).

La résection se fait à l'aide d'instruments :

- rotatifs : fraise boule à os sous irrigation au sérum physiologique
- manuels : ciseaux à os et curette
- ultrasonique : si le plateau technique le permet, un piézotome peut être utilisé, de même qu'un insert diamanté pour le surfaçage radiculaire (Huynh *et al.*, 2007).

La crête alvéolaire est éliminée avec des instruments rotatifs, en laissant une fine couche osseuse à la surface de la racine pour ne pas la léser. Cette couche osseuse et les fibres ligamentaires sont ensuite éliminées avec des instruments manuels, plus précis (Cunliffe et Grey, 2008).

Une ostéotomie plus large peut être entreprise :

- chez des patients jeunes chez qui l'espace biologique est plus grand
- face à une corticale osseuse très mince, pour prévenir une résorption importante (Couret *et al.*, 2005).

3.4.7.2 Ostéoplastie

Il s'agit du remodelage du contour osseux sans résection de l'os de support de la dent (Sato, 2003) :

- Amincir la crête alvéolaire pour former une pente douce ;
- Recréer une architecture osseuse festonnée, homothétique à celle gingivale ;
- Harmoniser les contours osseux des dents adjacentes ;
- Recréer des sillons interproximaux ;
- Reformuler les septa interdentaires en dôme .

L'objectif est d'obtenir un aménagement parodontal idéal, de 3mm, entre le futur sommet osseux et la limite cervicale de tissus sains. Cette hauteur permettra un rétablissement de l'espace biologique et du sulcus après cicatrisation.

Cependant, lorsque la dent doit être restaurée avec une prothèse conjointe et que la hauteur de tissus résiduel est inférieure à 2 mm, alors l'ECP sera majoré à environ 5mm pour permettre un sertissage prothétique correct (Libman et Nicholls, 1995).

3.5 Conseils post opératoires (30, 39, 73)

- Appliquer du froid (de la glace) en regard de la zone d'intervention pendant 20 minutes en postopératoire immédiat, afin de limiter la réaction inflammatoire.
- En cas de douleur, prendre des antalgiques de palier 1 pendant 48h, puis adapter en fonction de la douleur.
- 24h à 48h après l'intervention, débiter des bains de bouche à base de gluconate de chlorhexidine à 0,2%, matin, midi et soir pendant 10 jours.

- Utiliser une brosse à dent chirurgicale avec des poils 7/100^{ème} en postopératoire.
- Ne pas boire d'alcool ou fumer pendant au moins 48h.
- Manger et boire tiède ou froid, tout en préférant les consistances liquides ou molles.
- Aucune antibiothérapie n'est indiquée pour ce type de chirurgie dans la population générale.
- Retrait des fils de suture à J + 8.

3.6 Cicatrisation et résultats (17, 21, 26, 37, 41, 45, 73)

Durant les 3 premiers mois post opératoire, de nombreuses modifications morphologiques sont observées.

3.6.1 La cicatrisation des tissus mous

Elle commence dès la 1^{ère} semaine. 1/3 des rebords gingivaux restent stables, 1/3 subissent une migration apicale et 1/3 une migration coronaire (c'est l'effet rebond). Globalement, après avoir été défini chirurgicalement, le changement de niveau du rebord gingival est relativement minime (Brägger *et al.*, 1992).

Indépendamment du délai de cicatrisation, les gencives fines et festonnées migrent en direction apicale tandis que les tissus épais ont plutôt tendance à revenir à un niveau plus coronaire après cicatrisation (Dowling *et al.*, 1994). Deux types de cicatrisations gingivales sont décrites (Vigouroux, 2011) :

- Première intention : c'est la cicatrisation recherchée. Il s'agit de la plus rapide et la moins douloureuse. Elle est obtenue dans les situations où les plaies induites par les incisions sont suturées, de telle sorte qu'aucun conjonctif ou tissu osseux n'est exposé.
Elle est retrouvée dans la gingivectomie à biseau interne, le distal wedge et le LDA de pleine épaisseur.
- Seconde intention : elle est plus longue et plus douloureuse. Cette cicatrisation se retrouve dans les zones où une plage de tissu conjonctif ou osseux est

exposée dans le milieu buccal à la fin de l'intervention. Cette cicatrisation fait appel à un réseau de fibrine qui évoluera vers la création d'un tissu similaire à celui environnant. Il est parfois nécessaire de recourir à l'utilisation de pansements chirurgicaux pour accélérer cette cicatrisation et diminuer les suites opératoires.

Elle est retrouvée dans le LDA d'épaisseur partielle et le LDA mixte.

3.6.2 La cicatrisation osseuse

Elle est plus tardive, et commence à partir de la 3-4^e semaine. Durant cette cicatrisation osseuse une résorption faible, d'une moyenne de 0,2 mm à la mandibule à 0,7 mm au maxillaire est observée. Cela permet la formation de l'attache conjonctive pour le rétablissement de l'espace biologique (Oakley *et al.*, 1999 ; Carnevale *et al.*, 1983 ; Dibart *et al.*, 2003). La lamina dura de la crête alvéolaire commence à apparaître à partir du 3^e mois postopératoire, et est définitivement présente sur tous les sites opératoires au 6^e mois postopératoire (Diniz *et al.*, 2007).

Indépendamment du délai de cicatrisation, et comme pour le tissu gingival, le tissu osseux subit une résorption d'autant plus importante que son épaisseur est faible (Moghaddas et Stahl, 1980).

Par la très faible résorption osseuse, le praticien peut prédire le niveau cicatrisé des tissus durs.

3.6.3 L'effet rebond

Il s'agit d'un phénomène apparaissant au cours de la cicatrisation, avec une migration de la gencive marginale en direction coronaire. Cette migration gingivale, dite « attache rampante », est inconstante et imprévisible. Cet effet rebond touche principalement les biotypes épais et représente environ 1 à 3 mm de haut (Pontoriero et Carnevale, 2001 ; Perez *et al.*, 2007).

De manière générale, lorsque la fibromuqueuse est épaisse, il est souhaitable de positionner le bord de la gencive réséquée à 1,5 mm apicalement à la limite cervicale de la lésion dentaire : cela permet de prévenir cet effet rebond (Couret *et al.*, 2005).

Cependant, il a été démontré que plus le lambeau recouvre la crête osseuse sur une hauteur importante à la fin de l'intervention, moins l'effet rebond est présent. Ainsi, il est conseillé de recouvrir la crête osseuse avec le lambeau sur une hauteur d'au moins 2 mm (Johnson, 1990, Deas *et al.*, 2014).

Indirectement, il est conseillé d'augmenter la hauteur de résection osseuse lors de l'élongation coronaire. Cela permet d'obtenir un espace chirurgical pré prothétique d'une hauteur d'environ 4 à 5 mm (surdimensionné d'un à deux millimètres), ce qui autorise un recouvrement du lambeau sur une hauteur plus importante (Allen, 1993 ; Lanning *et al.*, 2003).

Cela est d'autant plus valable dans les secteurs esthétiques afin d'obtenir, après cicatrisation, un sulcus plus profond permettant légèrement d'y enfouir le joint dento-prothétique Block, 1987).

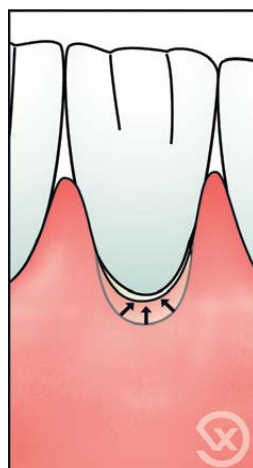


Figure 19 : phénomène de rebond par migration coronaire du feston gingival lors de la cicatrisation (Source : Vigouroux, 2011)

3.6.4 Stabilisation parodontale

Après 6 semaines de cicatrisation, seul 12% des sites présentent des variations de position de la crête gingivale libre supérieure au millimètre (Brägger *et al.*, 1992).

Entre le 3^{ème} et le 6^{ème} mois post opératoire, le niveau d'attache, la profondeur de sondage, l'espace biologique, et le niveau osseux se stabilisent (Tal *et al.*, 1988 ; Lanning *et al.*, 2003).

La hauteur de gencive attachée est quant à elle stabilisée au bout de plusieurs années seulement, avec un retour progressif de la ligne mucogingivale à sa position d'origine

(Zucchelli et de Sanctis, 2005). Effectivement, la position de la ligne mucogingivale semble déterminée génétiquement. De ce fait, à l'issue des interventions par lambeaux déplacés apicalement, il est observé une diminution de la hauteur de gencive kératinisée par migration coronale de la ligne mucogingivale (Ainamo *et al.*, 1992).

D'après tous ces paramètres, il semble bon d'attendre un délai post opératoire minimum de 6 mois, notamment en secteur antérieur, pour entreprendre la réalisation d'une restauration d'usage. Cela permettra d'avoir un rebord de gencive marginale stable et une restauration esthétique dans le temps (Viagues et Meyer, 1995 ; Pontoriero et Carnevale, 2001).

En attendant, une restauration ou couronne provisoire aux limites supra gingivale dans un premier temps sera mise en place pour guider sans entraver la cicatrisation (Decup et Renault, 1995).

4 Technique non chirurgicale dans l'allongement de la couronne clinique dentaire : la traction orthodontique

4.1 Définition (44, 63)

L'égression orthodontique consiste en l'application d'une force continue en direction coronaire et selon le grand axe de la dent.

Cette technique a été proposée pour la 1^{ère} fois en 1973 par Heithersay. Elle est considérée comme le traitement de choix, devant l'extraction et l'implantation, dans la prise en charge des lésions atteignant l'attache supra crestale sur des dents permanentes jeunes antérieures (Koyuturk *et al.*, 2005).

Cliniquement, elle va permettre de déplacer la marge de restauration coronairement, au niveau supra ou juxta gingival afin de réaliser une restauration pérenne sans empiéter sur l'attache supra crestale.

4.2 Rappels biomécaniques en orthodontie

Histologiquement, le mouvement orthodontique génère des zones de pressions et de tension sur le parodonte. Après activation, un léger déplacement immédiat est permis par l'élasticité du ligament parodontal, limité par l'anatomie de l'alvéole osseuse (Faure, 2011). Puis, après une période de latence d'une dizaine de jours due aux zones de pressions (zones de mort cellulaire dite zone de hyalinisation) et une succession de réactions, le déplacement clinique reprend :

- Au niveau des zones de pression, il y a une résorption osseuse via les ostéoclastes ;
- Au niveau des zones de tension, il y a une apposition osseuse via les ostéoblastes (Alsahhaf et Att, 2016).

Sur le plan mécanique, des principes généraux s'appliquent à tous dispositifs orthodontiques, pour obtenir le mouvement provoqué souhaité, tout en minimisant les effets parasites éventuels. La force délivrée se caractérise par 4 facteurs :

- Sa direction dans les 3 plans de l'espace ou ligne d'action ;
- Son sens ;
- Son intensité ;
- Son point d'application (du système des forces).

Au sein de son alvéole osseuse, le centre de gravité d'une dent se caractérise par le centre de résistance. C'est le point par lequel la ligne d'action de la force doit passer pour obtenir une translation pure (gression). Ce point est situé :

- Verticalement, au niveau du tiers coronaire de la racine sur une dent monoradiculée et au niveau de la furcation pour une dent pluriradiculée.
- Horizontalement, au centre de la racine.

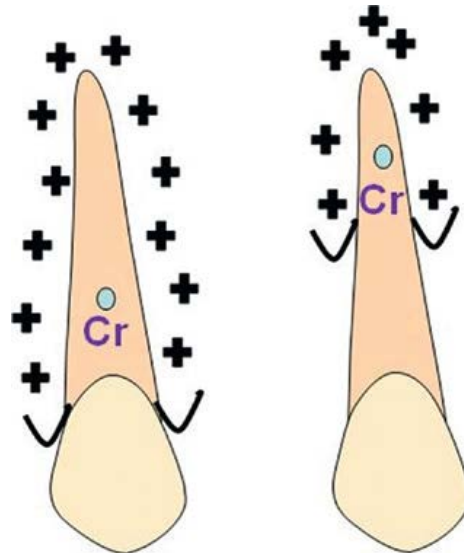


Figure 20 : Position du centre de résistance de la dent en fonction de la hauteur de la crête alvéolaire (Source : Boileau, 2011)

Dans ce mouvement de gression pure, aucune rotation n'est présente et le centre de rotation se situe à l'infini (apical). En revanche, dès lors que la force passe à distance du centre de résistance, le centre de rotation se rapproche du centre de résistance et une rotation sera associée à la translation (Bassigny et Canal, 1991 ; Boileau 2011).

4.3 Le mouvement d'égression/extrusion

4.3.1 L'égression

Elle se caractérise par des forces de traction qui vont être assez légères et continues, autour de 30 g : 15 g pour une incisive mandibulaire contre 60 g pour une molaire (Minsk, 2000). L'objectif est que ces forces soient également contrôlées et précises (notamment durant la phase initiale) pour que l'ensemble du parodonte (gencive libre et attachée, espace biologique, os alvéolaire, desmodonte) accompagne le mouvement. Il y a une inversion de l'architecture osseuse ainsi qu'une apposition de tissu osseux au niveau crestal. Dans le cadre de l'allongement de la couronne clinique, cela implique une chirurgie correctrice après cicatrisation (Emerich-Poplateck *et al.*, 2005).

4.3.2 L'extrusion

L'extrusion ou égression accélérée ou rapide, est retrouvée dans la littérature sous différentes dénominations : éruption forcée, éruption orthodontique, éruption assistée ou extrusion verticale.

Il s'agit d'un déplacement induit par une force de traction importante, continue, verticale, dans le sens de l'éruption et suivant le grand axe de la dent. C'est le mouvement orthodontique considéré comme le plus simple à obtenir et associé à de très bons résultats (Blase et Bercy, 1991).

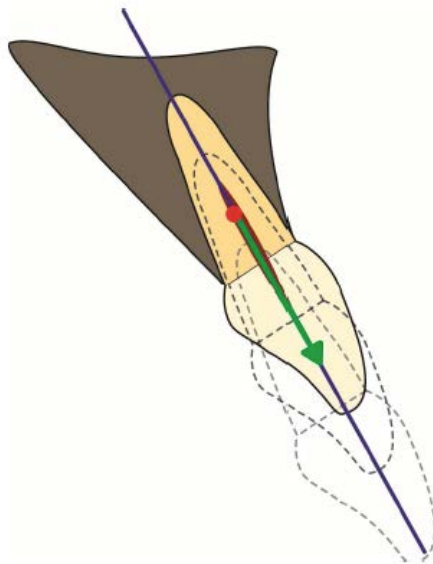


Figure 21 : Mouvement d'égression selon le grand axe de la dent, correspondant au mouvement orthodontique recherché pour une élongation coronaire. (Source : Bauer, 2016)

Comme vu précédemment, la ligne d'action de la force doit être parallèle au grand axe de la dent et passer par le centre de résistance afin d'obtenir une extrusion pure, sans linguo/palato version associée (bassigny, 1991 ; Emerich-Poplateck *et al.*, 2005).

Une force moyenne supérieure à 50 g (autour de 60 g) est recommandée (Bondemark *et al.*, 1997, Minsk 2000). D'autres auteurs préconisent une force plus importante entre 100 et 200 grammes (Fontenelle, 1992 ; Ogihara et Marks, 2006, Braga et Bocchieri, 2012). Cela permet un mouvement dentaire rapide et un déplacement parodontal minimal. En effet, cette extrusion rapide dépasse les capacités d'adaptation physiologique du parodonte, empêchant sa migration coronaire par rupture des fibres supra crestaes. (Ohayon, 2003 ; Bach *et al.*, 2004).

Plus les forces appliquées sont importantes, moins la migration coronaire du parodonte est observée. Pour éviter au maximum cette migration parodontale, une fibrotomie supra crestale peut être associée à l'extrusion orthodontique. (Lythgoe et al., 1980).

L'intensité des forces nécessaires pour mobiliser orthodontiquement une dent, et donc la vitesse de déplacement, vont dépendre de sa valeur d'ancrage. Cette valeur d'ancrage dépend de la densité osseuse (fonction de l'âge du patient, de la localisation de la dent), de la surface et de la morphologie radiculaire ainsi que de la hauteur de l'attache parodontale. Il reste difficile de quantifier précisément la force appliquée. Cette approximation justifie un ajustage constant de celle ci sur la base de l'extrusion clinique observée.

Cette force doit se situer au-dessus du seuil thérapeutique permettant le mouvement provoqué, mais en dessous du seuil iatrogène pouvant provoquer des lésions radiculaire : ankylose ou résorption (Bercy et Tenenbaum, 1997). Quoi qu'il en soit, la force doit être la plus constante possible, au risque de ne pas pouvoir observer le mouvement souhaité (Bach *et al.*, 2004).

L'extrusion est généralement limitée à 2 ou 3 dents avec un maximum de 5 mm de déplacement coronaire (Wang, 1992).

Sur le plan biologique, la tension provoquée sur les fibres desmodontales va stimuler une production osseuse, principalement au niveau apical à la/les racine(s) mais également sur l'ensemble de la paroi interne de l'alvéole osseuse. L'objectif de cette compensation par apposition osseuse est de rétablir une longueur de fibre desmodontale physiologique, non étirée (Reitan, 1967).

Lors de ce mouvement d'extrusion dans le sens de l'éruption, les zones de pression et de résorptions osseuses seront faibles (Boileau, 2011).

4.4 Indications et contre-indications (1, 8, 12, 44, 52, 56, 63)

4.4.1 Indications

- Restaurer un espace biologique atteint par une lésion profonde allant jusqu'au tiers coronaire de la racine : 3 à 4 mm apicalement au sommet de la crête alvéolaire (Sabri, 1989 ; Bercy et Tenenbaum, 1997). Les étiologies sont les mêmes que celles vues pour la procédure chirurgicale, à savoir :
 - carie ;
 - fracture corono-radiculaire oblique ou horizontale ;
 - résorption cervicale externe ;
 - soin mal adapté ;
 - perforation parodontale iatrogène.
- Réaligner des festons gingivaux dans le secteur antérieur ;
- Augmenter la hauteur d'une couronne clinique trop courte : ne permettant pas ancrage et rétention suffisante de la prothèse conjointe ;
- Avulser une dent lorsque la procédure chirurgicale est contre indiquée pour des raisons médicales (radiothérapie, chimiothérapie) ;
- Permettre de réaliser un traitement endodontique dans des conditions aseptiques ;
- Prendre en charge une dent intruse suite à un traumatisme ou un défaut d'éruption ;
- Maintenir ou augmenter le volume parodontal :
 - Pour les parodontites sévères : le mouvement d'égression lent peut être utilisé pour niveler un défaut infra-osseux superficiel à 1 ou 2 parois ou prévenir tout effondrement de la crête osseuse. En effet, une inversion du relief osseux apparaît suite à la traction dentaire (Mantzikos et Shamus, 1997). Ce mouvement permet également d'augmenter la hauteur de gencive attaché et de corriger les récessions vestibulaires (Ingber, 1974 ; Yilmaz 2000). Un tel mouvement orthodontique sur un défaut osseux va stimuler son apposition et être bénéfique dans le cadre des thérapeutiques parodontales (Vardimon *et al.*, 2001) ;
 - Dans le cadre d'un projet implantaire : pour une dent condamnée à l'extraction, l'égression lente va permettre une préservation et une augmentation tridimensionnelle, notamment en hauteur, de la crête osseuse et de la gencive kératinisée (Reitan, 1967 ; Ingber 1976). Ainsi, cette technique de régénération sera indiquée sur des dents à perte

osseuse moyenne et lorsque l'esthétique sera un facteur dissuasif par défaut gingival (Salama et Salama, 1993 ; Alsahhaf et Att, 2016). Sans avoir de preuve de supériorité, cela constitue une bonne alternative aux greffes osseuses et/ou gingivale, souvent imprévisibles dans l'augmentation verticale (Mc Allister et Haghghat, 2007 ; Magkavali *et al.*, 2015).

Après la phase active, une phase de stabilisation est entreprise par l'intermédiaire d'une contention. Cette dernière peut s'étendre jusqu'à 6 mois en pré implantaire pour optimiser le remodelage parodontal (Mantzikos et Shamus, 1998). A la suite de ça, l'avulsion pourra être réalisée (associée ou non à une greffe osseuse) et l'implant dentaire posé dans de meilleures conditions parodontales (Rokn *et al.*, 2012). A ce jour aucun protocole n'existe quant au type de dispositif orthodontique, leur durée et leur intensité précise. C'est la situation clinique qui orientera le choix thérapeutique (Alsahhaf et Att, 2016).

Les meilleurs résultats sont observés sur les incisives, canines et prémolaires, mais restent possible pour les molaires (Bercy et Tenenbaum, 1997).

4.4.2 Contre-indications relatives et absolues

- Communes à la procédure chirurgicale :
 - manque d'hygiène ;
 - présence de maladies parodontales non traitées ;
 - manque d'intérêt de la dent à traiter (esthétique ou occlusal) ;
 - Un rapport couronne/racine défavorable (inférieur à 1) à l'issue de l'intervention ;
 - Anatomie de la racine avec une conicité importante ou diamètre réduit (racine éfilée) sur les dents monoradiculées : Risque de mobilité importante et l'apparition de défauts gingivaux interdentaires par des embrasures trop importantes (trous noirs) : échec fonctionnel et esthétique ;
 - Tronc radiculaires courts : risque d'atteinte de furcation à l'issue de l'intervention, sur la/les dent(s) à traiter (Becker *et al.*, 1998) ;

- Impossibilité d'entreprendre correctement le traitement endodontique ou d'exploiter le canal pour le système d'attache orthodontique ;
 - Dent(s) ayant initialement une couronne clinique longue, à l'origine d'un échec esthétique ;
 - Espace inter arcade (espace prothétique) insuffisant ;
 - Proximité radiculaire à l'issue de l'intervention : sur les molaires, la divergence du tiers coronaire des racines peut provoquer une proximité radiculaire avec les dents adjacentes rendant la création d'une embrasure gingivale difficile en fin d'intervention.
- Limite cervicale de tissu sain situé à plus de 4 mm au-dessous du sommet de la crête osseuse, dont les fractures verticales ;
 - Ankylose ou hypercémentose ;
 - Racines des dents pluriradiculées très divergentes : ces 2 derniers points rendent le mouvement orthodontique compliqué, voire impossible (la charge d'ancrage supplémentaire pourrait provoquer une ingression des dents ancrage).

4.5 Avantages, inconvénients et risques post opératoires (8, 12, 63)

4.5.1 Avantages

- Esthétique : absence de cicatrice d'incision et contours gingivaux harmonieux ;
- Fonctionnel : conservation de l'intégralité de la hauteur d'os alvéolaire (sur la dent cible ainsi que sur les dents adjacentes) ;
- Fiable et prévisible (Borghetti et Monnet-Corti, 2017).

4.5.2 Inconvénients

- Procédure longue ;
- Cout élevé ;
- Inesthétisme ;

- Rendez-vous nombreux : toutes les semaines ou toutes les deux semaines (contrôle, réactivation du dispositif, réduction occlusale de la dent et fibrotomie supra crestale) ;
- Hygiène orale difficile pour le patient ;
- Nécessite parfois une prise en charge pluridisciplinaire ;
- Nécessite le port d'une contention après la fin de l'extrusion ;
- Risque de traction de l'ensemble du parodonte, à l'origine d'un échec esthétique et biologique (la limite de restauration reste inaccessible sans chirurgie additionnelle).

4.5.3 Risques

- Récidives par réingression de la dent traitée ;
- Ankylose suite à une déchirure du desmodonte (Oesterle et Wood, 1991) ;
- Résorption radiculaire, restant cependant rare si les forces sont contrôlées (Bondemark *et al.*, 1997) ;
- Nécrose pulpaire ;
- Mobilité par augmentation du rapport couronne/racine ;
- Déplacement des dents adjacentes (intrusion) ;
- Absence d'observance du patient : hygiène insuffisante, rendez-vous manqué.

4.6 Prérequis à l'intervention orthodontique

Comme vu dans la partie 2, l'analyse pré opératoire, clinique et radiologique, est indispensable pour poser l'indication du traitement le plus adéquat, et écarter tout risque ou contre-indications.

4.6.1 Au niveau parodontal

Toute prise en charge orthodontique nécessite en amont un assainissement parodontal (débridement mécanique des poches par détartrage et surfaçage) et une éducation à l'hygiène orale. Effectivement, toute inflammation ou mauvais contrôle de plaque sera nocif pour le système d'attache parodontal à l'issue du traitement orthodontique. Cela pourrait aggraver un défaut parodontal initialement présent. (Brindis et Block, 2009). En revanche, aucun problème n'apparaît sur un parodonte réduit mais assaini et stabilisé (Zacchrisson, 1997 ; Marks, 2009).

Ainsi, un bilan parodontal (potentiellement de réévaluation de fin de traitement initial) est réalisé avant d'entreprendre un traitement orthodontique (Labassy, 2014 ; Maeda, 2007).

4.6.2 Au niveau endodontique

L'extrusion est traumatisante pour le tissu pulpaire vital. En effet, ce mouvement rapide provoque une ischémie à l'origine d'une potentielle dégénérescence puis d'une nécrose pulpaire et/ou résorption radiculaire. Ce phénomène est d'autant plus valable que le mouvement est intense et continu sur une pulpe âgée, ayant subi des traumatismes antérieurs et avec un apex radiculaire relativement fermé. De plus, l'extrusion va provoquer une exposition radiculaire et nécessiter une réduction occlusale au fur et à mesure du traitement ; de fortes sensibilités vont en découler. (Mostafa *et al.* 1991 ; Hamilton et Gutmann, 1999).

Cependant, dans la plupart des situations cliniques d'extrusion, la dent cible a subi un traumatisme nécessitant d'entreprendre d'emblée une biopulpectomie ou présentant déjà un traitement endodontique.

Si la dent dévitalisée présente un traitement endodontique de qualité sans lésion radiologiquement visible, le traitement orthodontique peut commencer sans attendre (Hamilton et Gutmann, 1999).

En revanche, lorsque la dent présente une lésion péri apicale asymptomatique et/ou que le traitement endodontique est incomplet, il y a un risque important d'apparition

d'une lésion péri apicale aigue durant la phase d'extrusion. Cette réactivation infectieuse s'observe en raison de la présence de médiateurs de l'inflammation impliqués à l'apex radiculaire durant la phase orthodontique (Bach *et al.*, 2004).

Pour toutes ces raisons, préalablement à la phase orthodontique, la dent cible requiert un traitement endodontique de qualité lorsque les conditions d'asepsie sont réunies. Dans le cas contraire, une préparation chimio-mécanique et une phase de temporisation à l'hydroxyde de calcium du système endocanalaire sera indiqué pendant la phase d'extrusion (Bondermark *et al.*, 1997 ; Proffit *et al.*, 2013).

4.7 Les différents dispositifs orthodontiques disponibles (12, 44, 63)

Un grand nombre de stratégies mécaniques sont à disposition du dentiste et aucunes ne constitue le gold standard. Le choix va dépendre de la situation clinique, du matériel à disposition et des connaissances orthodontiques du praticien (Fakhry, 2007 ; Bercy et Tenenbaum, 1997).

Quel que soit le dispositif choisi, ils reposent tous sur 3 éléments communs (Sabri, 1989 ; Canal et Salvadori, 2008) :

- Un système d'attache : il est solidaire de la dent à extruder ;
- Un système d'ancrage (point d'appui) : il a pour objectif de résister au mouvement provoqué ;
- Un moyen d'activation : c'est l'élément intermédiaire permettant de réaliser le mouvement d'extrusion.

Quel que soit le dispositif orthodontique choisi, une facette ou une couronne provisoire peut être utilisée pour répondre à un impératif esthétique. L'élément cosmétique sera associé au système d'attache ou d'ancrage, en fonction de la situation clinique (Canal et Salvadori, 2008).

4.7.1 Les systèmes d'ancrage

Tout solide servant d'ancrage à une force destinée à déplacer une dent subit également une force égale et de sens opposé. Dépassé un certain seuil, l'ancrage devient insuffisant et le solide constituant l'ancrage est entraîné en direction de la dent à déplacer. Pour un mouvement d'extrusion, si ce seuil est dépassé, l'ancrage subira une force d'intrusion, il s'agit alors d'une perte d'ancrage non contrôlé (Bassigny et Canal, 1991).

Le choix de la mécanique orthodontique doit se faire dans le respect des principes biomécaniques du déplacement dentaire provoqué, afin d'éviter toute intrusion des dents d'ancrage (Giovannoli et Nguyen, 1992).

Pour cela, il faut connaître la valeur d'ancrage (résistance au déplacement) des dents. Elle correspond à sa surface ou à son volume radiculaire.

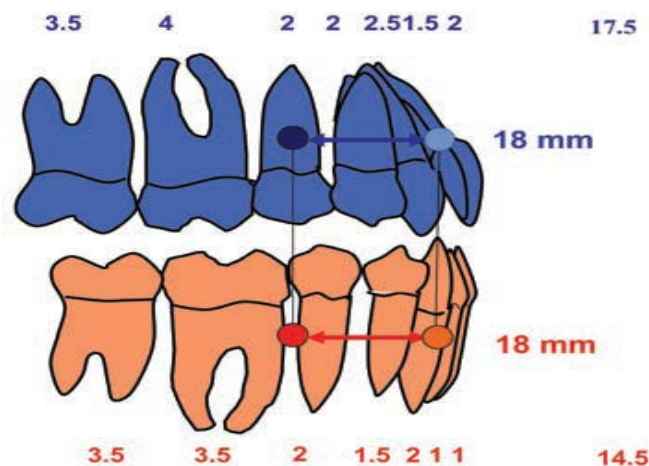


Figure 22 : Valeurs d'ancrage des arcades complètes. (Source : Faure, 2011)

Selon la règle de De Nevreze, la force de mise en œuvre du dispositif orthodontique doit être supérieur à la « résistance mobile » de la/les dent(s) à extruder et inférieur à la « résistance stable » du système d'ancrage. Cela suppose que la résistance stable est bien supérieure à la résistance mobile (Faure, 2011).

De plus, l'égression est le mouvement orthodontique de gression le plus simple et le plus rapide. Ainsi, l'intrusion soumise aux dents d'ancrage est un mouvement plus difficile et le plus long à obtenir (Graber et Swain, 1985 ; Proffit *et al.*, 2013).

Cliniquement, si la procédure choisie est adaptée au cas, la dent à extruder aura fini son déplacement avant que les dents adjacentes ne puissent se déplacer (Sabri, 1989).

4.7.1.1 Dentaires

L'ancrage dentaire sera permis par l'utilisation d'un fil orthodontique :

➤ Stabilisé par des plots de résine composite collés

Si les dents adjacentes à celle à extruder sont cariées ou présentent des restaurations directes, des rainures occluso-proximales seront réalisées pour recevoir un fil orthodontique rigide. Ce fil métallique, ayant un diamètre de 0,7 à 0,9 mm (ou de section rectangulaire 0.019 x 0.025 pouce par exemple), constituera une barre horizontale de stabilisation passive. Son diamètre peut aller jusqu'à 1,2 mm si la distance entre les dents ancrage est plus importante, de sorte à réduire l'effet de flexion de la barre. Celle-ci sera ensuite essayée puis immobilisée par des plots de résine composite, en répondant à 4 critères (Unger et al., 1997 ; Bercy et Tenenbaum, 1997; Proffit et al., 2013) :

- Elle est passive, ayant uniquement un rôle d'ancrage et de stabilisation ;
- Elle est à une distance donnée du sommet de l'attache, et correspond à la distance d'extrusion permise par le dispositif. Cette distance doit être déterminée à l'avance pour qu'elle puisse correspondre à la distance d'extrusion voulue ;
- Elle doit être dans le même plan vertical que le système d'attache, de sorte que le moyen d'activation soit parallèle au grand axe de la dent. L'objectif est d'avoir une extrusion pure et d'éviter tout mouvement orthodontique parasite (vestibulo ou linguo/palatio version) ;
- Elle ne doit pas interférer avec l'occlusion, au risque de déformer ou de décoller le système (Sabri, 1989).

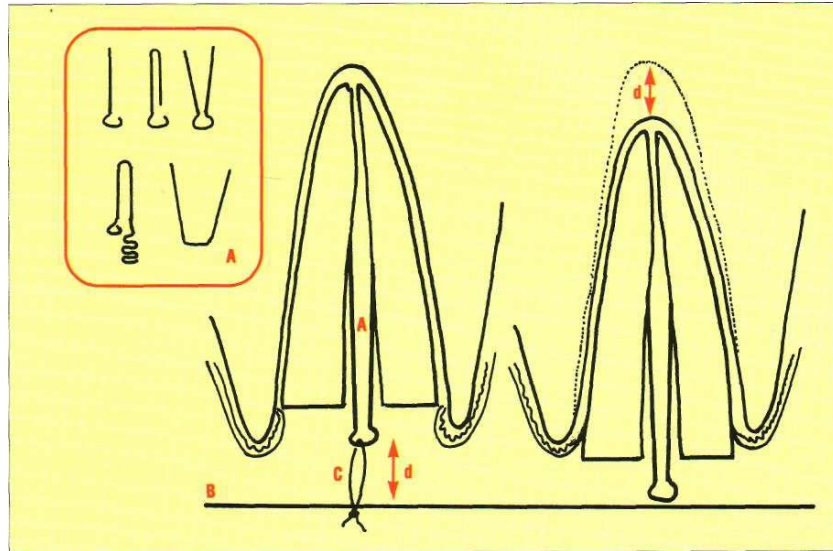


Figure 23 : Système orthodontique de base permettant l'extrusion d'une dent délabrée. A) tenons radiculaires. B) barre de stabilisation. C) fil orthodontique. d) distance d'extrusion (Source : Bercy et Tenenbaum, 1997)

Lorsque la distance « d » devient nulle, crochet et barre horizontale sont en contact direct et l'extrusion s'arrête (après 3 à 4 semaines d'activation). Le système est donc autobloquant.

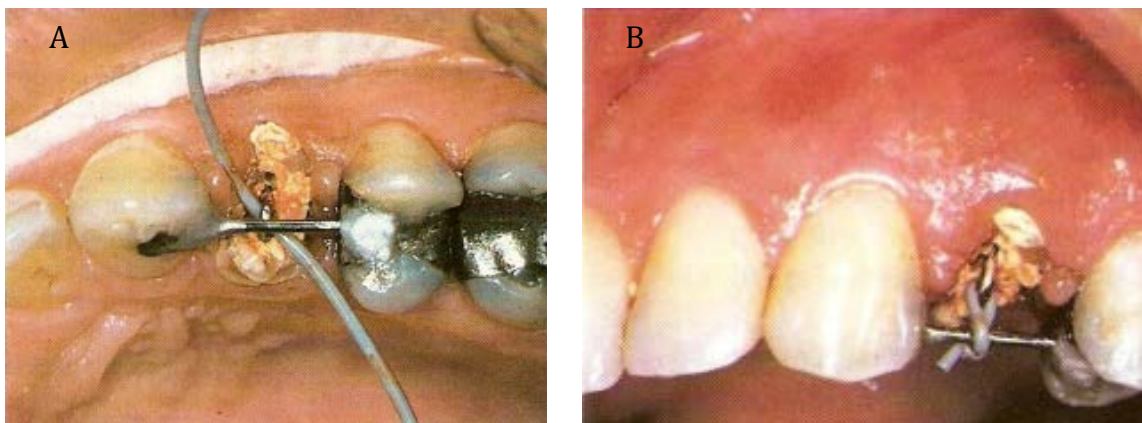


Figure 24 : A) Vue occlusale et B) vestibulaire d'un système orthodontique d'extrusion dont la barre de stabilisation est maintenue en place par des plots de composites sur les dents adjacentes (Source : Sabri, 1989)

A l'inverse, si les dents adjacentes sont saines ou présentent une prothèse adjointe définitive fonctionnelle, un fil orthodontique de section rectangulaire en acier inoxydable (0.019 x 0.025 pouce) sera façonné. Il sera ensuite collé sur les faces palatines/linguales ou vestibulaires en fonction des impératifs esthétiques et occlusaux, tout en conservant l'intégrité des dents adjacentes (Bach *et al.*, 2004).

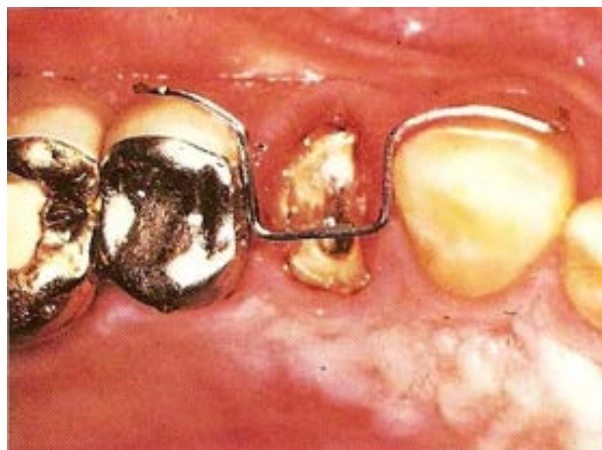

Figure 25 : Vue occlusale, montrant une barre de stabilisation façonnée permettant d'être stabilisée sur les faces vestibulaires des dents adjacentes intactes tout en permettant un mouvement d'extrusion pur (Source : Sabri, 1989)

Cependant, si la dent à extruder ne possède plus sa couronne clinique et que les dents adjacentes sont saines, des plots de composite peuvent être collés exclusivement sur les faces proximales des dents ancrage sans gêner l'occlusion.

C'est le système d'ancrage le plus simple à mettre en œuvre en termes de technicité et de matériel. Il va permettre d'appliquer une force simple, dont sa ligne d'action passe par le centre de résistance et parallèle au grand axe de la dent. Cela permet une translation verticale facilitée. L'unité d'ancrage inclut en générale 2 à 4 dents adjacentes, en fonction de la valeur l'ancrage de la dent cible (Bercy et Tenenbaum, 1997).

- Stabilisé par une couronne, facette ou un bridge provisoire

Lorsque les dents adjacentes sont trop délabrées pour recevoir un collage, une/des prothèse(s) conjointes provisoires peuvent être réalisées. Elles pourront alors soutenir la barre horizontale rigide et passive répondant aux mêmes critères que ceux énoncés ci-dessus.

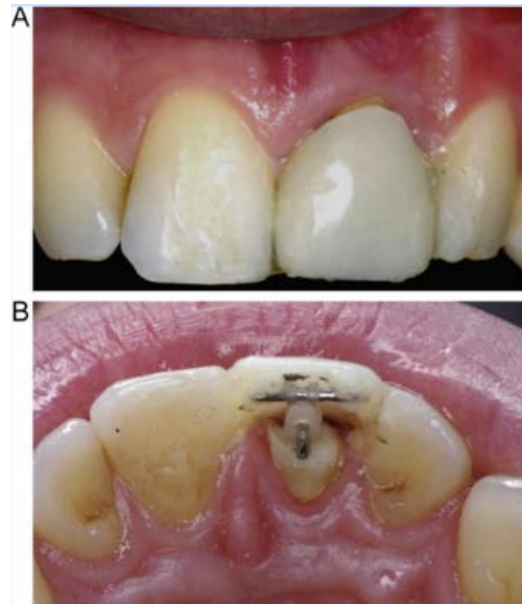


Figure 26 : Système orthodontique d'extrusion associé à une facette esthétique. A) vue vestibulaire. B) Vue occlusale, avec barre de stabilisation sur lequel est ligaturé un élastique (Source : Alsahhaf et Att, 2016)

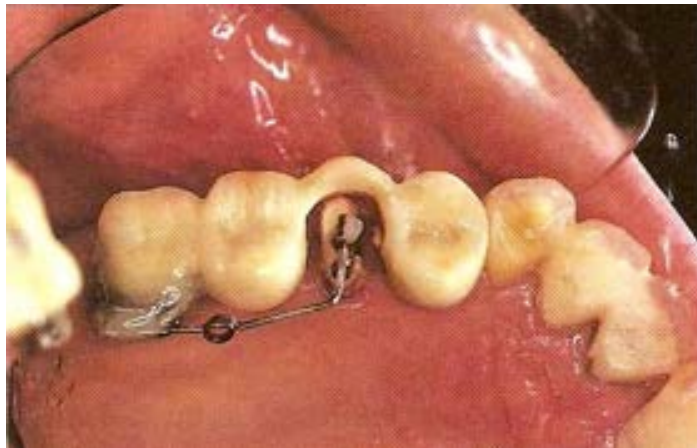

Figure 27 : Système d'égression orthodontique inclus dans un bridge provisoire. (Source : Sabri, 1989)

- Stabilisé par une bague orthodontique

Principalement retrouvé sur les molaires, sur des dents restaurées par une prothèse conjointe (représentant parfois un défi pour le collage) ou encore sur des dents ancrage délabrées. Cependant, le protocole sera plus exigeant à mettre en œuvre.

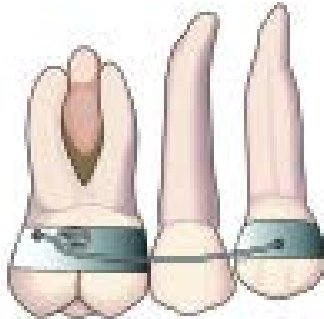


Figure 28 : Système orthodontique d'extrusion avec une bague posé sur la 1^{re} molaire et la 1^{re} prémolaire, afin de maintenir la barre de stabilisation (Source : Bach *et al.*, 2004)

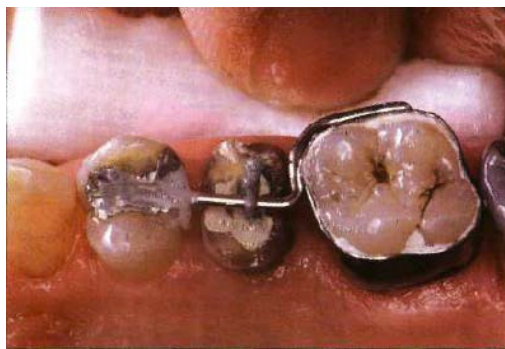


Figure 29 : Système d'extrusion orthodontique où la barre de stabilisation est maintenue par un plût de composite sur la prémolaire et par une bague orthodontique sur la molaire (Source : Bercy et Tenenbaum, 1997)

➤ Stabilisé par des boîtiers orthodontiques ou brackets

Pour se faire, les dents d'ancrages doivent être saines ou peu délabrées afin de pouvoir coller les boîtiers orthodontiques. Ils sont placés en vestibulaire ou palatin/lingual en fonction des impératifs esthétiques et occlusaux.

Ils se situent dans une position passive ne provoquant aucun mouvement orthodontique des dents d'ancrage. L'ancrage n'incluant en général que les 4 à 6 dents adjacentes, il s'agit d'une technique d'arc segmentaire (Lishen *et al.*, 2018).

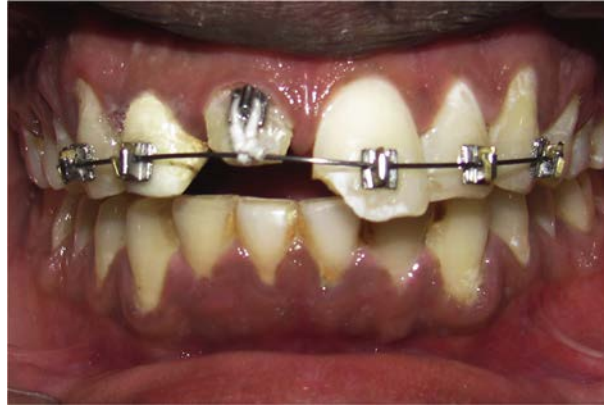

Figure 30 : Présentation d'un système orthodontique multi-attaches pour extrusion de 11, dont l'attache est un boîtier orthodontique (Source : Felicita, 2018)

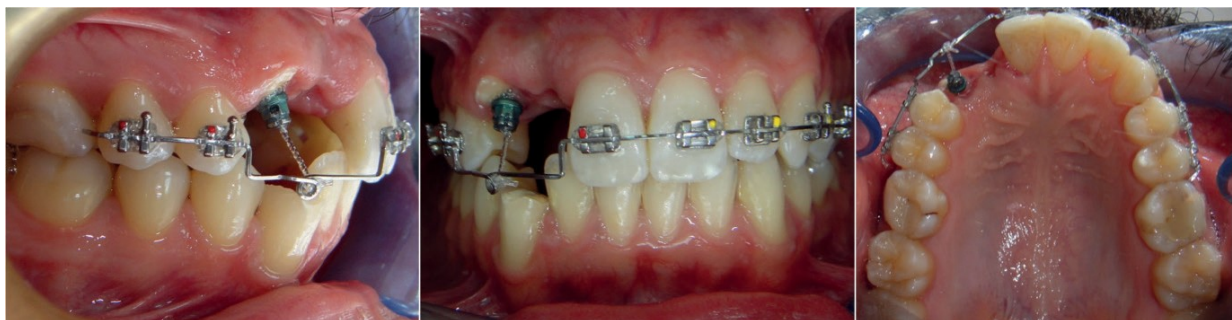


Figure 31 : Présentation d'un système orthodontique multi-attaches pour extrusion de la 13, dont l'attache est un bouton orthodontique. (Source : Önem Özbilen *et al.*, 2018).

Le plus souvent adjacentes à la dent à extruder, ces dents d'ancrage pourront également être situées sur l'arcade antagoniste, constituant alors un dispositif orthodontique inter arcade.

Les brackets vont pouvoir ligaturer un fil orthodontique rigide, façonné et passif participant au dispositif d'ancrage, comme vu précédemment. Ils sont généralement de section rectangulaire (de 0.016 à 0.019 x 0.022 à 0.025 pouce par exemple), ou ronde (de 0.018) en acier inoxydable (Addy *et al.*, 2009 ; Proffit *et al.*, 2013 ; Zenobio *et al.*, 2015 ; Felicita, 2018).

Mais, les brackets vont également pouvoir ligaturer un fil orthodontique souple et actif (voir en 2.3.7.3), constituant le moyen d'activation. Pour cela, ils seront de section plus faible, entre 0.014 et 0.016 pouce (Enshaei et Ghasemi, 2018).

En fonction des situations cliniques, une association de ces dispositifs d'ancrage peut être utilisé.

4.7.1.2 Osseux

L'ancrage osseux sera permis via l'utilisation d'une microvis ou minivis également appelé micro ou mini-implant, ou encore vis d'ancrage intra osseux. Il s'agit d'un appareil d'ancrage temporaire permettant la simplification et le raccourcissement de la durée de traitement (Labassy, 2014).

Ce type d'ancrage est intéressant lorsque le support dentaire est affaibli, voir absent, chez le patient adulte (parodonte ou nombre de dent réduit). Son coût médical est faible et le traumatisme chirurgical minime (Kuroda, 2007).

La zone d'ancrage idéale de la minivis est choisie par l'orthodontiste par rapport au mouvement souhaité. Cette minivis peut se situer sur une zone adjacente ou antagoniste à la dent cible, constituant alors un dispositif intra ou inter arcade.

L'implantologue évaluera ensuite la faisabilité par rapport à la densité et au volume osseux, à l'espace interradiculaire et à la proximité avec les structures nobles. Pour cela, il est recommandé de réaliser un CBCT de la zone afin d'évaluer la faisabilité lors de cette planification radiologique préchirurgicale (Kim *et al.*, 2009).

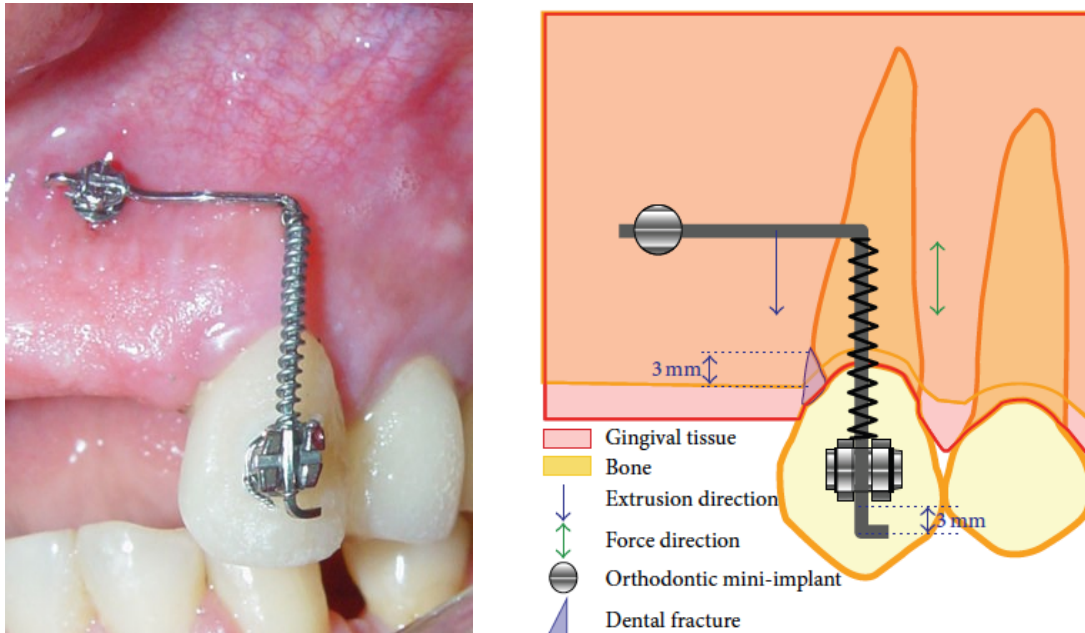


Figure 32 : Représentation du système orthodontique pour extrusion avec ancrage osseux via une minivis (Source : Horliana et Coll., 2015)

A partir de là, le choix précis de la zone et du type de minivis peut être fait. Il en existe un large choix, en termes de longueur, de diamètre ou de matériau (titane ou acier chirurgical). Cependant, on retrouve toujours (Canal et Salvadori, 2008) :

- Une tête : notamment à contrôle tridimensionnelle pour y insérer un arc orthodontique, ou sous forme de bouton ;
- Un col transgingival : lisse et en forme de corolle, afin d'éviter toute inflammation ou compression ;
- Un corps : sa longueur varie de 4,4 à 12 mm, pour un diamètre allant de 1,2 à 2,2 mm ;
- Une pointe : elle est mousse (nécessitant au moins un préforage) ou autoforante.

Ces minivis sont stabilisées mécaniquement à l'os sans intention d'établir une quelconque forme d'ostéointégration (Mizrahi, 2007). Ainsi, une surface lisse, évite l'ostéointégration et permet un retrait plus aisé (Papadopoulos et Tarawneh, 2007).

Dans tous les cas, plus la corticale sera fine plus la longueur et la largeur choisie sera importante pour augmenter la stabilité primaire.



Figure 33 : Illustration de différentes minivis pour ancrage osseux. (Source : Proffit *et al.*, 2013).

Après sa mise en place, la mise en charge orthodontique doit être rapide, idéalement dans la journée avec des forces limitées autour de 50g pendant 6 semaines. Cela se fait en général par un ressort en nickel-titane ou par un élastique orthodontique. Cependant, certains problèmes peuvent être rencontrés comme une instabilité immédiate dans 8 à 10% des cas, une irritation de la muqueuse, des lésions des dents adjacentes, ou encore, une fracture de la vis (Canal et Salvadori, 2008).

4.7.1.3 Amovible

Utilisé lorsque les dents adjacentes sont absentes, mobiles ou traumatisées. D'autre part, c'est une technique simple, peu coûteuse et permettant une hygiène aisée (Labassy, 2014).

En revanche, elle nécessite une bonne coopération du patient pour un port minimum de 20h à 22h/24, ainsi qu'un apprentissage au changement d'élastique orthodontique si ce dispositif actif est choisi (Bondermark *et al.*, 1997 ; Felipe *et al.*, 2003).

➤ Gouttière

Unimaxillaire, elle est réalisée en résine acrylique rigide et transparente. Son activation s'effectue par un élastique ou par des forces magnétiques.

La distance entre le bord inférieur de la gouttière et le bord supérieur du système d'attache correspond à la hauteur d'extrusion voulue. Lorsque cette distance devient nulle, l'extrusion s'arrête (Felippe *et al.*, 2003).

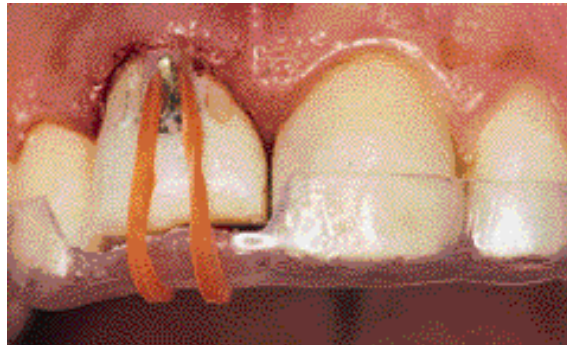


Figure 34 : Gouttière rigide transparente en acrylique avec une découpe au niveau de la dent à extruder pour faciliter son mouvement. Cet ancrage permet de laisser passer un élastique, de part et d'autre, pour activer l'ensemble du système. (Source : Felippe *et al.*, 2003)

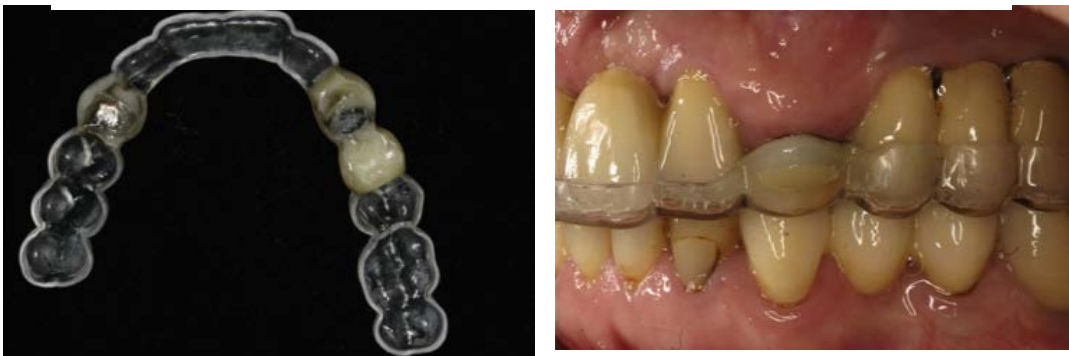

Figure 35 : Gouttière pour l'extrusion de 13 et 23, constituant le système d'ancrage. L'activation se fait par l'attraction magnétique d'aimants présents dans la gouttière d'une part, et dans la racine de 13 et 23 d'autre part. (Source : Alsahhaf et Att, 2016).

➤ Plaque de Hawley

Pour compléter le dispositif d'ancrage, la plaque est associée à un fil orthodontique de section importante et flexible (effet

A

ressort) ou à un aimant. Une fois relié au

B

système d'attache, le fil orthodontique est activé et le mouvement commence (Alsahhaf et Att, 2016).

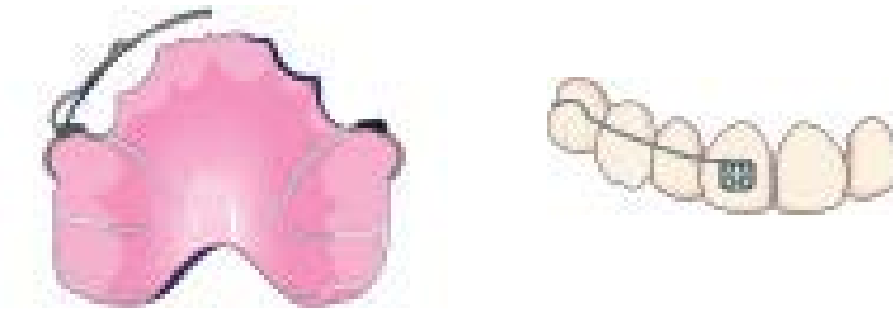


Figure 36 : A) Plaque de Hawley associée à un ressort. B) vue vestibulaire du ressort activé, accroché au boîtier orthodontique de la dent à extruder. (Source : Bach *et al.*, 2004)

4.7.2 Les systèmes d'attaches

Sur les dents très délabrées, ils consistent le plus souvent à obtenir une attache intraradiculaire. Pour cela, le canal est préparé (et potentiellement désobturé) sur la moitié ou les 2/3 de sa hauteur. Une fois choisi, le système d'attache sera scellé provisoirement pour pouvoir être déposé au moyen d'ultrasons à la fin de la phase active. De cette façon, plusieurs attaches sont disponibles (Sabri, 1989) :

- **Fil orthodontique façonné** : Il s'agit en général d'un fil en acier standard de grosse section (0.021 à 0.028 pouce). Il est façonné sur une extrémité de sorte à former un crochet pouvant recevoir le moyen d'activation. L'autre extrémité est coupée en fonction de la longueur du canal préparé ;
- **Inlay-Core** ;
- **Tenon** : Métallique (lisse ou associé à un pas de vis de type scREW post) ou fibré.



Figure 37 : Tenon radulaire métallique coulé avec un anneau façonné pour ligaturer l'élastique orthodontique (Source : Addy *et al.*, 2009)

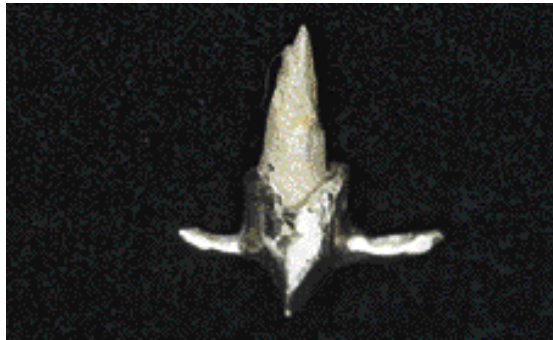


Figure 38 : Inlay core coulé avec crochets rétentifs vestibulaires et palatin/lingual pour ligaturer l'élastique orthodontique et activer le système (Source : Felipe *et al.*, 2003)

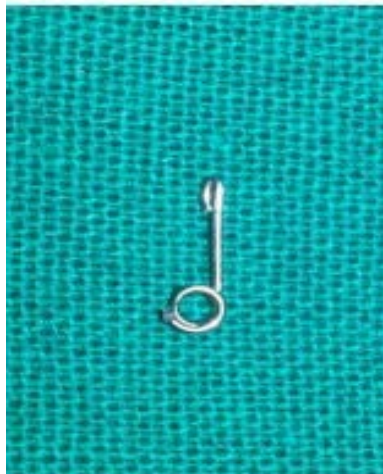

Figure 39 : Fil orthodontique rigide et façonné, comprenant une partie droite intra radulaire et une partie hélicoïdale extra coronaire recevant l'élastique pour activer le système (Source : Ansar *et al.*, 2015)

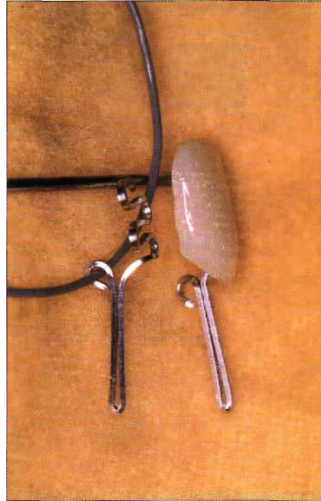

Figure 40 : Facette esthétique associée au système d'attache de la dent à extruder. Ce fil orthodontique façonné présente également un crochet en position palatin pour recevoir l'élastique orthodontique (Source : Bercy et Tenenbaum, 1997)

Cependant, d'autres systèmes d'attache existent :

- Si la dent n'est pas trop délabrée (ou si elle présente une couronne provisoire) un boîtier ou un bouton orthodontique (associé ou non à une bague) peut être collé sur la face vestibulaire ou palatine/linguale (Ansar *et al.*, 2015).
- Un plot de résine composite peut être associé à un aimant (constituant le dispositif actif).

4.7.3 Les moyens d'activation

4.7.3.1 Fil orthodontique (8, 47)

Il peut être utilisé dans le cadre d'un appareil orthodontique fixe multi attache où système d'ancrage et d'attache sont représentés par des brackets.

Le boîtier/bouton de la dent à extruder est positionné plus apicalement par rapport à ceux présents sur les dents ancrage. La différence de hauteur avec ceux des dents adjacentes représente l'extrusion souhaitée. Le mouvement est permis par un fil d'arc orthodontique en nickel titane souple dont le diamètre est de 0,014 à 0,016 pouce (Emerick-Poplatek *et al.*, 2005 ; Zenobio *et al.*, 2015 ; Lishen *et al.*, 2018). A chaque activation hebdomadaire, la couronne de la dent cible sera réduite au niveau occlusal (inocclusion de 1mm avec les antagonistes) pour ne pas gêner à la fermeture (Ohayon,

2005). La force va dépendre de la section de l'arc ainsi que de la rigidité du matériau (Graber et Vanarsdall, 2000).

Si une extrusion importante est prévue, un second fil plus rigide (constituant un dispositif auxiliaire passif), peut être fixé uniquement sur dents d'ancrage, pour les stabiliser et empêcher leur mouvement (Bach et al., 2004 ; Bassigny 2009 ; Zenobio et al., 2015).

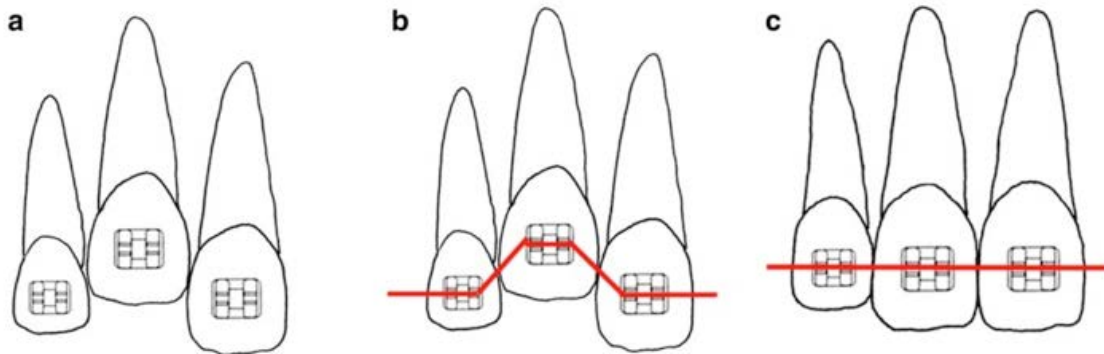


Figure 41 : a) situation initiale présentant la 11 à extruder. b) situation initiale avec appareil orthodontique multi-attache d'extrusion de 11 activé ; c) situation finale présentant 11 extrudée par le système orthodontique (Source : Maeda et Sasaki, 2015)

C'est un dispositif plus technique, moins accessible en omnipratique, nécessitant souvent l'intervention d'un orthodontiste. A la différence de l'ensemble des autres dispositifs orthodontiques cités, celui-ci ne permet pas d'obtenir une force simple et parallèle au grand axe de la dent. L'orthodontiste devra mettre en place un couple de force, pour avoir un effet torque sur le point d'application vestibulaire ou palatin qu'est le bracket. Cela, afin de supprimer la composante rotatoire parasite et obtenir le mouvement de translation pur souhaité (Bassigny et Canal, 1991).

4.7.3.2 Ressort

D'après le principe des actions réciproques de Newton, la force de déformation d'un ressort entrainera une force équivalente (force de Hooke) pour retrouver sa position initiale. Il s'agit de la force de rappel, proportionnelle à sa déformation (The scientific sentence, 2010). A partir d'un fil d'arc orthodontique façonné, il peut être :

- **Cantilever** : il est associé à une plaque amovible ou à un boîtier orthodontique. Une fois fixé au système d'attache, son extrémité libre crée un bras de levier permettant d'initier le mouvement d'extrusion.

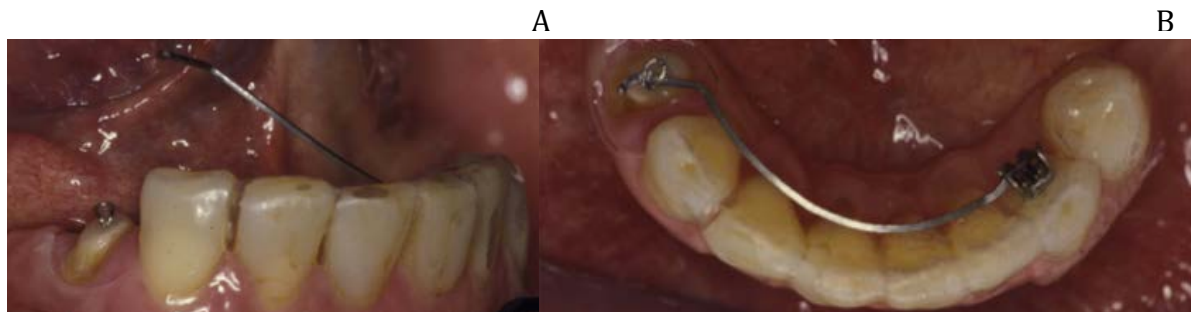


Figure 42 : Fil orthodontique stabilisé par un bracket sur 33. A) position passive du fil. B) fil orthodontique ligaturé sur la dent à extruder 44. Ce dernier, sous tension, active le système et extrude la dent (Source : Alsahhaf et Att, 2016)

- **Hélicoïdal** : Une fois le dispositif orthodontique mis en place, la compression du ressort permettra d'initier le mouvement d'extrusion.
- **Boucle simple** : Retrouvé dans les situations cliniques où il est impossible de positionner apicalement le bracket de la dent à extruder. Ainsi, il sera positionné à la même hauteur que ceux des dents ancrage. En contrepartie, l'activation sera permise par une boucle horizontale, ou boucle en T sur un fil d'arc plus rigide. Cet effet ressort est obtenu à partir d'un fil en acier inoxydable façonné de diamètre de 0,016 à 0,018 pouce ou de section 0,017 x 0,025 pouce (Proffit *et al.*, 2013).

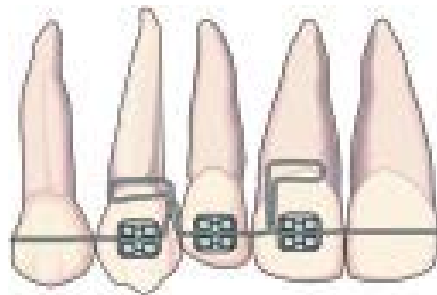


Figure 43 : Appareil orthodontique multi attache pour extrusion de 12. Le système est activé par un fil orthodontique à boucle horizontale (Source : bach *et al.*, 2004)

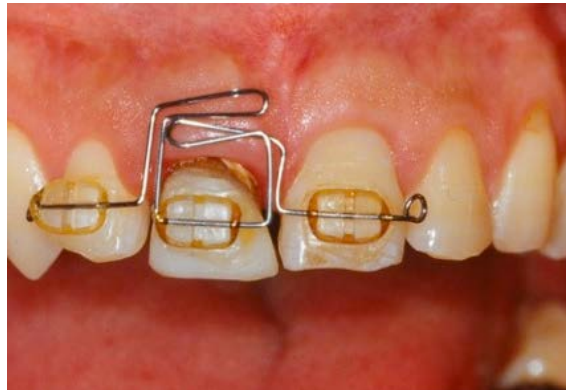

Figure 45 : Système orthodontique pour l'extrusion de 11. L'activation est permise par un fil d'arc en acier inoxydable de section 016 avec des boucles horizontales. (Source : Maeda et Sasaki, 2015)

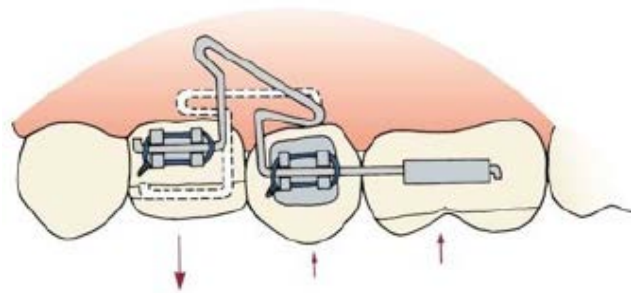


Figure 44 : Système orthodontique dont le mouvement d'extrusion est initié par un fil orthodontique rectangulaire (017 x 025) présentant une boucle en T. La force d'extrusion sur 24 provoque en retour une force d'intrusion sur les dents d'ancrage 15 et 16 (Source : Proffit *et al.*, 2013)

4.7.3.3 Élastique orthodontique

Ils répondent au même principe physique que le ressort. Ils sont en plastique élastomérique, simple ou sous forme de chaînette.

Afin d'assurer une constance de la force d'extrusion, ils sont en générale changés toutes les semaines ou toutes les 2 semaines. Cependant, malgré la diminution de leur force au cours du mouvement, elle reste suffisante pour assurer l'intégralité du déplacement souhaité. C'est pourquoi, certains auteurs laissent le même élastique durant toute la période d'activation (Bercy et Tenenbaum, 1997).

4.7.3.4 Aimant

Un aimant est fixé à la racine à extruder par de la résine composite. Lui faisant face, le second aimant est stabilisé dans de la résine acrylique d'un appareil amovible. Ils sont de forme variable en fonction de la quantité résiduelle de tissu dentinaire : disque, cylindre ou bille. La distance idéale entre les deux aimant de pôle opposé est de 2mm. Si une extrusion plus importante est nécessaire, plusieurs aimants seront empilés avec des entretoises, permettant d'en retirer séquentiellement jusqu'à ce que le niveau d'extrusion souhaité soit atteint (Alsahhaf et Att, 2016).

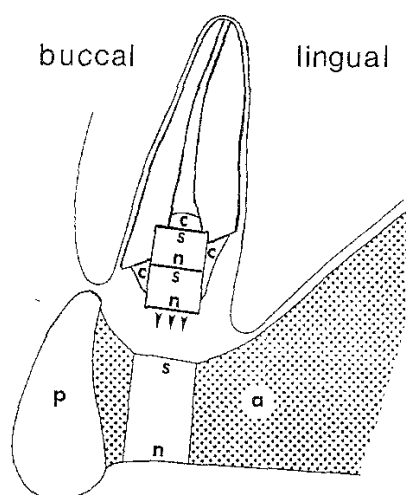


Figure 46 : Mouvement d'extrusion d'une racine permis par des forces magnétiques. Deux aimants se font face à une distance donnée et avec un pôle (s) face au pôle (n) : l'un fixé avec de la résine composite (c) sur la racine dentaire à extruder et l'autre noyé dans la résine de la gouttière (a). Un artifice esthétique est rajouté sur la gouttière pendant la phase d'extrusion (p). (Source : Bondermark *et al.*, 1997)

Le grand avantage des forces magnétiques est la facilité de contrôle de l'intensité de sa force à tout moment du mouvement par rapport aux autres moyens d'activation. Cela est d'autant plus valable pour des distances courtes, tel que l'extrusion pour la restauration de l'espace biologique (Bondermark, 1997).

Cependant, la mise en place de l'aimant intra radiculaire nécessite un sacrifice dentinaire non négligeable. De plus, une protection superficielle de l'aimant devra être mise en place pour empêcher sa corrosion.

4.8 Procédure associée : la fibrotomie supracrestale

Proposé à partir de 1987 et 1988, respectivement par Pontoriero *et al.* et Kozlovsky *et al.* Sous anesthésie locale, il s'agit d'une incision intra sulculaire circonférentielle. Elle se fait avec une lame 15, jusqu'au contact osseux tout en gardant le contact avec la dent pour un meilleur contrôle. Cette incision sectionne l'ensemble des fibres supra crestales.

Étirées par le mouvement provoqué, leur section permet de diminuer la tension sur l'ensemble du parodonte (Bajaj *et al.*, 2015). Cela provoquerait un arrêt de la production osseuse en direction coronaire (Malmgrem *et al.*, 1991 ; Zenobio *et al.*, 2015 ; Borghetti et Monnet-corti, 2017). Cette technique présente plusieurs avantages :

- Accélérer le mouvement d'élongation coronaire ;
- Visualiser les structures dentaires exposées et éviter les risques de sur ou sous traitement orthodontique ;
- S'affranchir, dans de nombreux cas, de la chirurgie correctrice après stabilisation parodontale en supprimant la migration coronaire des fibres supra crestale (44 ; Carvalho *et al.*, 2006) ;
- Diminuer le risque de récurrence par réingression.

Cette procédure est réalisée toutes les semaines ou toutes les 2 semaines durant la phase active (Pontoriero *et al.*, 1987 ; Kozlovsky *et al.*, 1988).

L'essai clinique randomisé de Carvalho *et al.* en 2006, confirmé par celui de Zenobio *et al.* en 2015, a montré qu'après une phase active d'extrusion d'environ 21 jours, il y avait :

- Une migration en direction coronale de 1,5mm de la crête osseuse et de 2mm de la gencive sans fibrotomie associée ;
- Une stabilité de l'ensemble du parodonte, lorsqu'une fibrotomie supra crestale et un surfaçage radiculaire était associé.

4.9 Résultats

Après une période de latence de plusieurs jours (période de hyalinisation), les forces d'extrusion se traduisent par un déplacement moyen de 3 à 4 mm par mois quand celles de l'égression lente ne permettent qu'un déplacement de 1 à 2 mm par mois. (Bercy et Tenenbaum, 1997 ; Minsk, 2000 ; Ouame et al., 2013).

Quoi qu'il en soit, une dent ne peut pas tolérer un déplacement vertical de plus de 3 à 4 mm par mois, au risque de provoquer des lésions du desmodonte à l'origine d'ankylose ou de résorption radiculaire (Giovannoli et Nguyen, 1992).

Les résultats s'observent :

- Cliniquement, avec une sonde graduée lors de la fibrotomie, en mesurant la distance entre le sommet de la crête osseuse et la nouvelle position de la limite apicale de tissu sain.
- Radiologiquement, en comparant la différence de hauteur radiographique entre l'apex de la dent traitée et ceux des dents adjacentes avant et pendant le traitement. Il est également possible de mesurer la hauteur entre l'apex de la dent traitée et le fond de son alvéole osseuse (Ohayon, 2005).

Ainsi, la durée d'activation du dispositif orthodontique va dépendre de la hauteur d'extrusion souhaitée. En moyenne elle dure entre 4 et 6 semaines (Bach *et al.*, 2004).

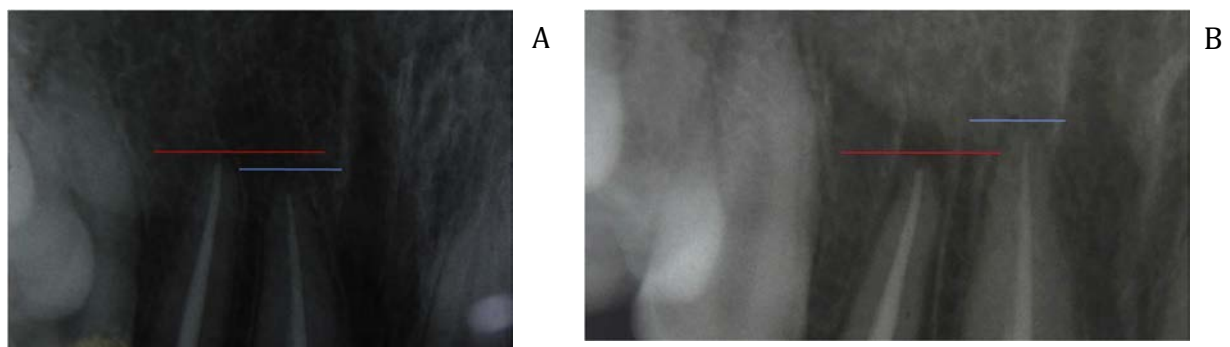


Figure 47 : Comparaison de radiographie rétroalvéolaires au cours d'un traitement orthodontique d'extrusion. A) Situation pré interventionnelle montrant l'apex de la racine de 12 plus apicale que celui de 11. B) Situation à la fin du traitement orthodontique d'extrusion de 12, montrant l'apex de sa racine plus coronaire que celui de 11 (Source : Felicita, 2018)

4.9.1 Contention

C'est la phase de stabilisation, débutant juste après le traitement actif. Elle permet de maintenir la/les dent(s) dans la position souhaitée et d'éviter toute récurrence par réinvasion (Boileau, 2011).

Elle est fonction de la durée de l'activation et de l'amplitude du mouvement orthodontique. Elle s'étend sur 3-4 semaines jusqu'à 8 semaines pour l'extrusion associée à la fibrotomie supracrestale, contre 7 à 14 semaines en moyenne pour l'égression légère (Simon *et al.*, 1980 ; Mac Donald *et al.*, 1982 ; Sabri, 1989 ; Malmgren *et al.*, 1991 ; Koyutuk et Malkoc, 2005, Bajaj *et al.*, 2015). Durant cette période, un remodelage et une adaptation du parodonte à la nouvelle position de la dent s'opère.

Cependant, certains auteurs considèrent que, pour des forces importantes, le critère de stabilisation est l'observation radiologique d'une densité osseuse normale dans la région apicale, au niveau de la lamina dura, ainsi qu'au niveau du ligament parodontal. Cette durée pouvant aller jusqu'à 6 mois (Zyskind *et al.*, 1992). Enfin pour d'autres encore, il faut un mois de stabilisation par millimètre extrudé (Lemon, 1982 ; Durham *et al.*, 2004).

Cette contention passive et unimaxillaire (ne réalisant aucun mouvement supplémentaire) est généralement réalisée à partir d'un fil orthodontique en acier inoxydable d'un diamètre de 0.018 pouces ou d'une section de 0.018 x 0.025 pouce. Il sera collé par des plots de composite sur la/les dent(s) traitées ainsi que sur les dents adjacentes (Boileau, 2011).

4.9.2 Chirurgie parodontale

A la fin de la période de stabilisation, une évaluation du parodonte est faite. Elle permet de déterminer si un écart des festons gingivaux est apparu avec les dents adjacentes. Si une légère migration coronale de la gencive est mise en évidence à la suite de l'extrusion, une gingivoplastie mineure de correction sera entreprise afin d'améliorer les contours de la future restauration. La cicatrisation parodontale sera accompagnée d'une restauration provisoire pour guider ces tissus. Enfin, les étapes conventionnelles

de la restauration finale pourront être entreprises à la fin du délai de cicatrisation (Bach *et al.*, 2004).

4.9.3 Restauration et suivi

Les étapes de la restauration d'usage peuvent commencer à la fin de la période de contention et de cicatrisation muqueuse, si gingivoplastie il y a (Bercy et Tenenbaum, 1997).

Un suivi clinique et radiographique tous les 3 mois pendant 24 mois permet de surveiller l'absence de lésion péri radiculaire : résorption ou ankylose (Bajaj *et al.* 2015).

5 Techniques alternatives dans la prise en charge des limites cervicales de restauration sous gingivales

5.1 Transplantation intra alvéolaire

5.1.1 Définition

Cette procédure est également appelée extrusion chirurgicale, éruption de forceps ou replantation intentionnelle (Das et Muthu, 2013). C'est une technique initialement décrite par Tegsjo *et al.* en 1978. Puis, toute une série de rapports de cas ont pu montrer l'intérêt et l'efficacité de cette procédure chirurgicale dans la prise en charge des lésions profondes sous gingivales. Cependant, elle reste très rarement utilisée en pratique clinique.

Elle est définie comme la procédure par laquelle une dent délabrée est repositionnée chirurgicalement, au sein de son alvéole osseuse, dans une position plus coronaire. L'objectif, commun aux autres thérapeutiques décrites, est de rendre accessibles les limites cervicales de restauration tout en rétablissant l'attache supra crestale après cicatrisation.

L'analyse pré opératoire vue dans la partie 2 doit être menée de la même façon, de sorte à pouvoir poser l'indication, ou non, de l'extrusion chirurgicale.

Les indications et contre-indications à cette technique opératoire sont identiques à celles de l'élongation coronaire chirurgicale.

5.1.2 Avantages et inconvénients (7, 13, 19)

5.1.2.1 Avantages

- Rapidité, avec un seul temps opératoire ;
- Protocole opératoire simple ;
- Nécessite un plateau technique réduit ;
- Préservation de l'ensemble du parodonte dont le niveau de la gencive marginale ;
- Fiabilité, avec un bon résultat esthétique et fonctionnel ;
- Faible taux d'échec ;
- Bonne acceptation par le patient avec peu de douleurs ;
- N'est pas dépendant d'une forte coopération du patient ;
- Cout réduit.

5.1.2.2 Inconvénients

- Technique se limitant aux dents monoradiculées ;
- Risque d'ankylose ;
- Risque de résorption externe inflammatoire de la racine ;
- Risque de persistance d'une mobilité supérieure à la normale ;
- Risque de fracture peropératoire (osseuse ou dentaire) contre indiquant l'acte pour les racines courbées ou présentant des points d'ankylose ;
- Risque de résorption de la crête osseuse.

5.1.3 Technique opératoire (7, 13, 19, 59)

- **Anesthésie locale** : la plus appropriée en fonction de la localisation du site opératoire ;
- **Syndesmotomie** : correspond à une incision intra sulculaire, à la lame 15 ou 17, jusqu'au contact osseux sur tout le pourtour de la dent. L'attache épithélio-conjonctive de la dent est alors rompue.
Pour une meilleure visibilité, un lambeau de pleine épaisseur peut être réalisé après avoir étendu l'incision intra sulculaire aux dents adjacentes ;
- **Luxation** : faite avec un élévateur fin ou un davier adapté, elle va permettre de rompre le ligament alvéolo-dentaire de manière la plus atraumatique possible. Cela se fait par des mouvements de rotation selon le grand axe de la dent.
Sur des dents très délabrée, et afin d'avoir la meilleure prise possible, une fine rainure circonférentielle de 3 à 4 mm de profondeur peut être réalisée avec un instrument rotatif autour de la dent (Angerame *et al.*, 2020) ;
- **Extrusion** : la dent est déplacée au sein de son alvéole dans une position coronaire idéale permettant de réaliser une future restauration. Le niveau d'extrusion est calculé au cours de l'analyse clinique et radiographique pré opératoire. Cette position translatée coronairement est confirmée par des mesures per opératoire de l'espace chirurgical préprothétique avec une sonde graduée (Mohan *et al.*, 2013).
En confrontant le niveau de la lésion avec la hauteur de la crête osseuse pour les différentes faces dentaires, il est possible de réaliser une rotation à 180° de la dent pour optimiser le rapport couronne/racine (Choi *et Lee*, 2019) ;
- **Immobilisation** : 1 à 2 semaines avec une contention semi-rigide et des points de suture interproximaux (Andreasen *et Kristerson*, 1983). Cette contention confère une certaine mobilité à la dent traitée, permettant ainsi une stimulation fonctionnelle au cours de la cicatrisation. Cela est favorable pour éviter toute ankylose ou résorption radiculaire (Ram *et Cohenca*, 2004) ;
- **Radiographie postopératoire** : mise en évidence d'une zone radioclaire péri radiculaire, et surtout péri apicale, d'une hauteur correspondant à la translation coronaire de la racine.

- **Traitement endodontique** : le traitement endocanalaire sera préférentiellement entrepris 2 à 3 mois postopératoire, afin d'être réalisé dans des conditions d'asepsie optimales. Une phase de temporisation à l'hydroxyde de calcium est mise en place avant la chirurgie pour les dents initialement vitales (Pham et al., 2018) ;
- **Restauration finale** : elle sera réalisée 6 mois après l'intervention, temps nécessaire à la cicatrisation et à la stabilisation de l'ensemble des tissus parodontaux (Hempton et al., 2010).

Un protocole légèrement différent, va associer dans son traitement une première phase d'extrusion orthodontique d'une à deux semaines, à une seconde phase d'extrusion chirurgicale. L'objectif est de diminuer le risque d'ankylose et de résorption radiculaire externe tout en augmentant potentiellement la hauteur de la crête osseuse avant chirurgie (Choi et Bae, 2011).

Une étude rétrospective de Choi *et al.* en 2014 a montré un taux de survie de 98% pour les dents ayant subi ce protocole hybride, contre 91% pour celles uniquement traitées par extrusion chirurgicale.

5.1.4 Cicatrisation et résultats (13, 19, 59)

Un calendrier de suivi clinique et radiographique est établi à 1 semaine puis 1, 3 et 6 mois postopératoire pour vérifier :

- l'absence d'ankylose (présence et continuité d'un espace ligamentaire péri radiculaire) ;
- l'absence de résorption radiculaire superficielle ;
- la mobilité ;
- la position de la gencive marginale et de la crête osseuse ;
- l'ostéogénèse apicale ;
- l'indice gingival ;
- la profondeur sulculaire.

Au terme de la cicatrisation, l'analyse de ces paramètres clinique et radiographique a permis de montrer un rétablissement de l'ensemble du parodonte. La mobilité, la

profondeur de sondage, l'épaisseur desmodontale, la radiodensité osseuse (issue de l'ostéogénèse péri radiculaire) et l'indice gingival représentent tous des valeurs physiologiques. De la même façon, le niveau de la crête osseuse et de la gencive marginale reste stable en pré opératoire et après cicatrisation (Pham *et al.*, 2018 ; Choi et Lee, 2019).

En effet, la mobilité dentaire diminue progressivement durant 3 à 4 semaines après dépose de la contention, jusqu'à retrouver une mobilité physiologique entre 3 et 6 mois (Das et Muthu, 2013).

Radiographiquement une apposition osseuse péri radiculaire s'établit, notamment au niveau péri apical. A l'issue de l'intervention, la rupture apicale des tissus parodontaux entraîne la formation d'un coagulum apical d'une hauteur correspondant à la translation coronaire effectuée. Il conduit ensuite à l'établissement d'un échafaudage fibreux dont la maturation ultime sera de l'os spongieux (Farine et Trombelli, 2013). Une radiodensité osseuse physiologique est observable 3 à 6 mois après l'intervention (Das et Muthu, 2013 ; Angerame *et al.*, 2020).

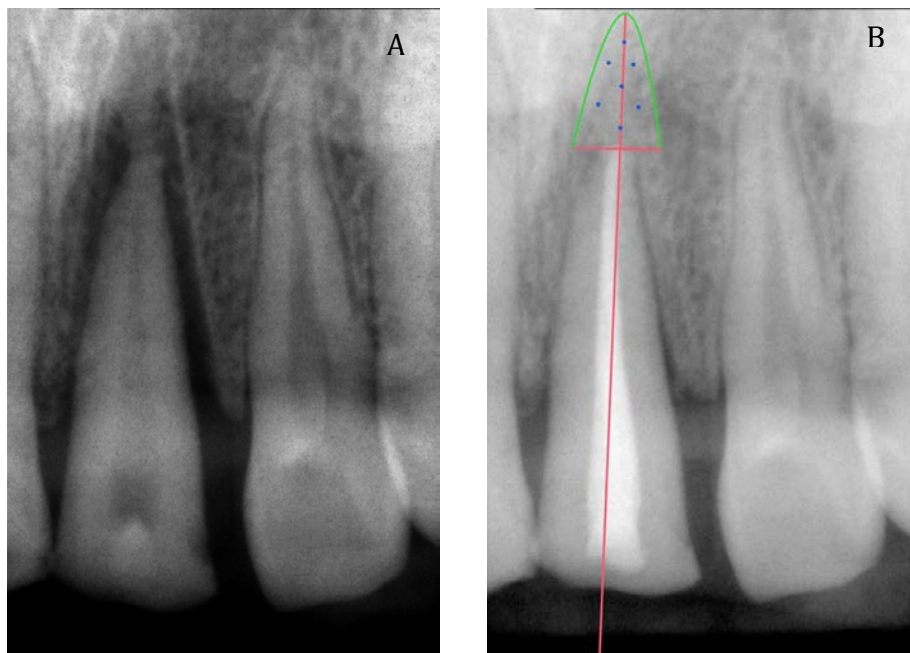


Figure 48 : A) Radiographie rétroalvéolaire de la dent 11 prise 1 semaine après l'intervention chirurgicale de transplantation intra-alvéolaire. Une zone radioclaire est présente apicalement à la racine, témoignant du mouvement de translation coronaire de celle-ci. B) Radiographie rétroalvéolaire de la dent 11 prise 6 mois après l'intervention : mise en évidence d'un retour à une radiodensité normale de la zone périapicale délimitée, témoignant d'une cicatrisation osseuse. (Source : Pham *et al.*, 2018).

Par rapport à une égression orthodontique,

l'extrusion chirurgicale provoque davantage de lésions cémentaires et desmodontales

à l'origine d'une potentielle résorption radiculaire superficielle au niveau apical (Oikarinen et al., 1996).

Cependant, la plupart du temps cette résorption inflammatoire est réparée par de nouvelles fibres desmodontales pour retrouver la fonction normale de la dent traitée (Kim et al., 2009).

Ainsi, une revue de 19 études a rapporté que seul 3% des dents présentaient une résorption radiculaire à l'issue de la cicatrisation (Elkhadem et al., 2014). Le risque de résorption ou d'ankylose reste bien inférieur à celui observé sur des dents réimplantées suite à un traumatisme ou une auto-transplantation (Angerame et al., 2020).

Quoi qu'il en soit, l'ensemble des potentielles lésions sont imputables au traumatisme lié à l'acte (Bhusari et al., 2014).

5.2 Elévation de marge (EDM)

5.2.1 Définition

Cette technique est également appelée remontée ou relocalisation de marge. Décrite pour la première fois en 1998 par Dietschi et Spreafico, elle consiste à placer un certain volume de matériau de restauration au niveau de sa marge, initialement sous gingivale, dans le but de la déplacer en position plus coronaire. A l'inverse de la procédure chirurgicale d'élongation coronaire, c'est ici la limite de la cavité qui est déplacée en fonction de la marge gingivale.

C'est l'évolution des biomatériaux et de leurs techniques d'adhésion qui a permis de proposer cette procédure additive (Gosset et al., 2016). Elle s'inscrit dans une approche moderne et plus conservatrice de la dentisterie restauratrice mini invasive selon le principe d'économie tissulaire (Frese et al., 2014).

Cette technique est adaptée pour les lésions ponctuelles (caries, fractures, perforations, restaurations présentes défectueuses) dont la limite apicale se situe au niveau du sulcus ou de l'épithélium jonctionnel, c'est à dire sous la jonction émail-

cément. En revanche, elle est contre indiquée si la limite apicale se situe au niveau de l'attache conjonctive, ou au-delà (Kuper et al., 2012).

5.2.2 Protocole opératoire

Cette technique se retrouve au service des préparations de restaurations semi directes ou indirectes de type inlay ou onlay. En effet, ces types de restaurations ont besoin d'un enregistrement précis des limites lors de l'empreinte, souvent impossible lorsque celles ci sont profondes. D'autre part, les excès de résine composite de collage doivent être éliminés avant polymérisation. Or, si le joint dento-prothétique est sous gingival, leur suppression risque de provoquer une hémorragie et/ou un hiatus. Ainsi, pour éviter ces risques qui entravent la pérennité des restaurations, l'EDM se présente comme une solution adaptée, pouvant être réalisé dans le même temps que l'hybridation dentinaire ou scellement dentinaire immédiat (Magne et Spreafico, 2012).

L'EDM peut également être utilisé comme outil préliminaire, avant la mise en place d'une grande restauration directe en résine composite. Son utilisation permettra également d'améliorer la qualité du joint dento-prothétique, mais aussi des points de contacts inter proximaux (Opdam *et al.*, 2010).

3 critères généraux doivent être réunis pour réaliser une EDM (Bloc 1987 ; Padbury *et al.*, 2003) :

- Isolation totale du champ opératoire ;
- Possibilité de placer une matrice permettant une isolation et un joint dent-matériau de qualité ;
- Pas d'atteinte de l'attache conjonctive de l'espace biologique.

A partir de là, plusieurs étapes vont se succéder (Kouassi *et al.*, 2015) :

- **Isolation du site opératoire** : elle se fait par l'intermédiaire d'une digue, d'un crampon et parfois d'une ligature permettant de travailler à l'abri de l'humidité ;

- **Matrçage** : il constitue l'étape clé de l'EDM, en assurant l'adaptation marginale, le profil d'émergence et en participant à l'isolation de la cavité ;
- **Mise en place du matériau** : cela s'inscrit dans un protocole de collage établi, de type mordantage et rinçage (M&R 2 ou 3) de préférence. Après application et polymérisation de l'adhésif, il s'agira de mettre en place le matériau de restauration et assurer son adaptation sur l'ensemble des parois de la cavité. De plus, pour minimiser les contraintes de contraction de prise, sa mise en place se fait par stratification et sa photopolymérisation de manière retardée ou soft-start (Kielbassa et Philipp, 2015).

En fin d'intervention, cela offre un déplacement de la marge de restauration au dessus de la jonction émail-cément (Roggendorf *et al.*, 2012).

Actuellement, aucun matériau ne remplit l'ensemble des exigences requises d'une restauration sous gingivale : biocompatibilité, prise duale, radio-opacité, dureté surfacique, module d'élasticité similaire à celui de la dent, insolubilité, libération de fluorures, absence de micro-fissures, faible rétraction de prise et faible coefficient de dilatation thermique (Dragoo, 1997).

Il faut donc s'adapter en fonction de la situation clinique : morphologie et profondeur de la cavité, risque carieux, impératifs prothétiques.

En cela, la résine composite et le ciment verre ionomère modifié par adjonction de résine (CVIMAR) sont les deux matériaux qui répondent le mieux à ces impératifs :

- CVIMAR : très bien toléré au niveau sous gingival, c'est un matériau qui a une bonne capacité d'adaptation marginale, une rugosité de surface réduite ainsi qu'une capacité de relargage de fluorures et d'aluminium réduisant l'adhérence et la croissance bactérienne (Gomes *et al.*, 2005 ; Santos *et al.*, 2007 ; Santamaria *et al.*, 2016) ;
- Résine composite : de par ses propriétés mécaniques supérieures et sa meilleure adhérence à long terme, il s'agit actuellement du matériau de choix. Elle peut être de viscosité faible (fluide), intéressante pour les contres dépouilles, ainsi que pour atteindre les zones profondes difficiles d'accès. Elle peut également être utilisée avec une viscosité moyenne, offrant des propriétés mécaniques encore meilleures mais dont la manipulation sera plus difficile.

Les deux viscosités peuvent être utilisées de manière concomitantes selon la technique dite « chasse-neige » où le composite de viscosité fluide est poussé dans les zones profondes et de contre dépouille par celui de viscosité moyenne. Les deux résines sont ensuite photopolymérisées dans le même temps. (Frese *et al.*, 2014 ; Kouasi *et al.*, 2015 ; Sarfari et Tirlet, 2018)

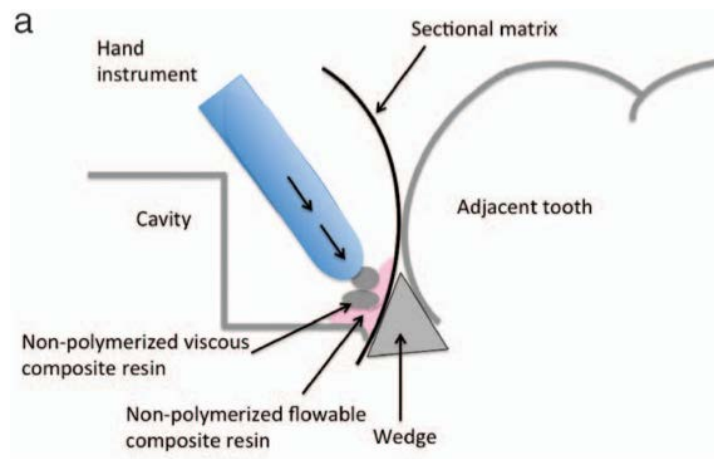


Figure 49 : Présentation de la technique « chasse-neige » pour la mise en place du matériau de restauration lors d'une procédure de relocalisation de marge (Source : Frese *et al.*, 2014)

- **Finitions** : une succession d'instruments de granulométrie décroissante sont utilisés pour supprimer les excès et minimiser la rugosité de l'état de surface, propice au développement bactérien (Quirynen et Bollen, 1995).

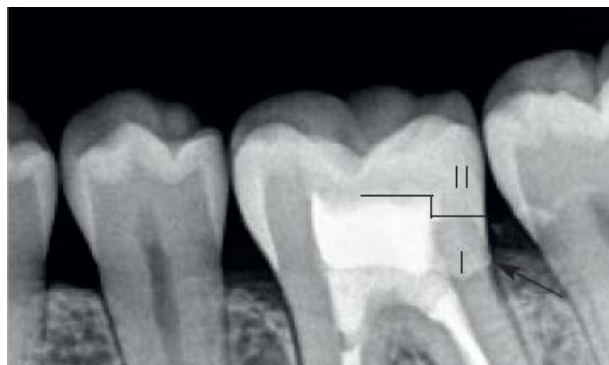

Figure 50 : Radiographie retroalvéolaire postopératoire d'une restauration avec relocalisation de marge en distal d'une 36. La zone I correspond à la relocalisation de marge et la zone II correspond à l'onlay réalisé secondairement. (Source : Kouassi *et al.*, 2015).

Pour

une

EDM de qualité, plusieurs éléments vont être nécessaires à respecter (Magne et Spreafico, 2012) :

- Afin d'assurer un bon profil d'émergence, la matrice doit être préférentiellement incurvée lorsque la marge est située au niveau ou en dessous de la jonction émail cément. Une bonne adaptation marginale est permise par :
 - La réalisation d'une découpe de la matrice pour suivre l'anatomie de la limite ;
 - L'utilisation d'une technique de double matrice ;
 - L'utilisation d'une matrice circonférentielle ;
 - Une hauteur de matrice réduite à 2-3 mm, légèrement supérieure à l'élévation souhaitée.

Enfin, le système de matriçage est complété par la mise en place d'un coin de bois ou d'un anneau, permettant de parfaire profil d'émergence et adaptation cervicale (Kouassi *et al.*, 2015) ;



Figure 51 : Réduction de la hauteur de la matrice à 3mm pour obtenir une meilleure adaptation cervicale (Source : Magne et Spreafico, 2012)



Figure 52 : Utilisation de la technique de « matrix-in-matrix » pour les lésions profondes et localisées. Une matrice Toffelmire est placée, lâche, puis un morceau de matrice préalablement coupé vient se glisser verticalement entre la lésion et la matrice Toffelmire qui sera ensuite serrée (Source : Magne et Spreafico, 2012)

- Les parois vestibulaires et linguales/palatines résiduelles doivent être suffisantes pour soutenir et stabiliser la matrice ;
- Aucun élément ne doit interférer entre la matrice et la marge dentaire (digue, gencive) ;
- Avant les étapes conventionnelles de collages, un rinçage abondant doit être entrepris pour éliminer les potentiels débris ou autres contaminations de la dentine durant la mise en place de la matrice.

5.2.3 Résultats

5.2.3.1 Evolution de la restauration

Quelque soit le choix du matériaux et malgré le respect de ses paramètres de mise en oeuvre, un vieillissement du joint s'observe à moyen terme (Padbury *et al.*, 2003). En effet, les conditions présentes au niveau sous gingivale sont délétères pour le matériau de restauration (Jaffer *et al.*, 2002 ; Ferracane, 2006 ; Borges *et al.*, 2011 ; Bourbia *et al.*, 2013) :

- Contact permanent avec la salive et le fluide gingival créant une absorption hydrique du matériau qui provoque une diminution de ses propriétés mécaniques ;
- Accumulation de biofilm au niveau de l'interface dent-matériau, difficilement accessible, qui altère la surface de la restauration (relargant des monomères cytotoxiques), crée des micro-espaces et favorise le développement de bactéries et de lésions carieuses.

Cependant, actuellement aucune étude n'a démontré la relation entre une EDM et l'apparition d'une carie secondaire (garcia-Gaudoy *et al.*, 2010 ; Kuper *et al.*, 2012 ; Papageorgiou *et al.*, 2013).

L'adaptation marginale, le polissage et l'hygiène doivent être optimales pour minimiser l'accumulation de plaque et donc, assurer une bonne pérennité de la restauration à moyen et long terme.

5.2.3.2 Réaction parodontale

La technique d'EDM étant relativement récente, seules deux études princeps ainsi que des séries de cas sont disponibles (Frese *et al.*, 2014).

En revanche, aucune étude histologique du parodonte en rapport direct avec des EDM n'est réellement disponible. Seules des études montrant le lien entre santé parodontale et présence de CVIMAR/résine composite au niveau sous gingival ont été menées.

En prenant en compte ces études histologiques, avec celles péri implantaires et post surfaçage parodontal, il est possible de déterminer la nature probable de l'attache parodontale en regard d'une EDM (Santamari *et al.*, 2013 ; Deliberador *et al.*, 2012 ; Gosset *et al.*, 2016).

Cette technique ne peut pas outrepasser les impératifs fondamentaux du parodonte, et n'autorise donc pas sa réalisation au sein de l'espace biologique (Kouassi *et al.*, 2015).

Cependant, il a été montré une capacité de liaison des fibres de l'épithélium jonctionnel à la surface des restaurations en résine composite. Ce n'est pas le cas au niveau de l'attache conjonctive, où la réponse sera celle de la violation de l'espace biologique (Martins *et al.*, 2007 ; frese *et al.*, 2014).

Ainsi, un léger remaniement parodontal faisant suite à une inflammation ponctuelle peut survenir afin de dégager, apicalement à l'EDM, une attache conjonctive fonctionnelle. En regard du matériau lui même, une attache épithéliale s'observe via un épithélium de jonction long, témoin d'une cicatrisation parodontale. Comparé à une zone témoin, le parodonte faisant face à une EDM se caractérise donc par un épithélium de jonction plus long et une attache conjonctive plus courte mais avec une santé parodontale comparable (Martins *et al.*, 2007 ; Santos *et al.*, 2007 ; Kouassi *et al.*, 2015 ; Gosset *et al.*, 2016 ; Sarfari *et al.*, 2018).

Indépendamment du choix du matériaux et en respectant l'espace biologique, une inflammation peut être observée. Cela est dû à l'accumulation de plaque au niveau intrasulculaire provenant d'un manque de polissage, d'un défaut d'adaptation

marginale ou d'un profil d'émergence inadapté du matériau rendant le contrôle de plaque difficile, voir impossible (Padbury *et al.*, 2003 ; Paolantonio *et al.*, 2004).

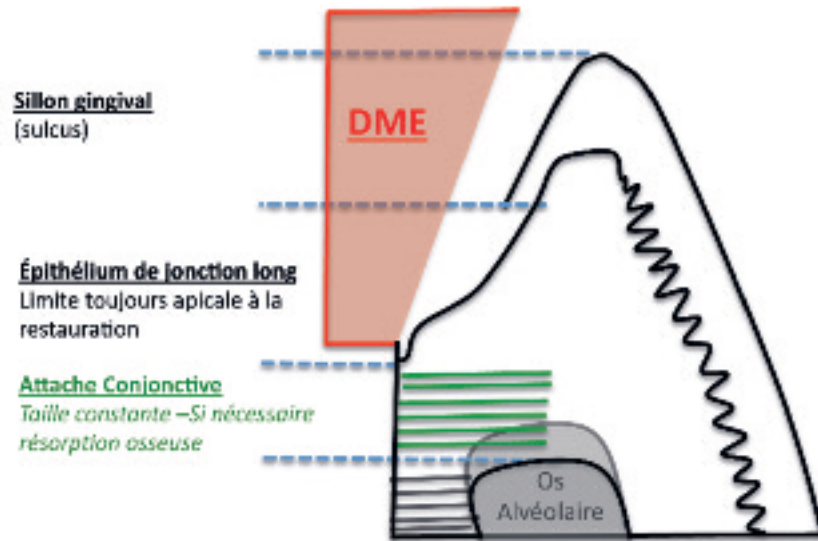


Figure 53 : Nature de l'attache parodontale supposée après réalisation d'une remontée de marge (Source : Gosset *et al.*, 2016)

Ainsi, plusieurs paramètres techniques vont être essentiels à associer à une hygiène locale optimale pour assurer une bonne santé parodontale à moyen et long terme (Frese *et al.*, 2014) :

- Une bonne adaptation marginale et indemne de contamination par les fluides ;
- l'absence de rugosité de la restauration ;
- une forme de profil d'émergence permettant le passage de brossettes.

Dans ces conditions, l'EDM est bien tolérée par le parodonte qui reste sain et non enflammé, (Quyrinen *et al.*, 1995 ; Halperin-Sternfeld *et al.*, 2016 ; Kielbassa et Philipp, 2015).

En 2014, Frese *et al.* vont plus loin en réalisant une élévation de marge sur une cavité dont la limite se situe au sein même de l'espace biologique, à environ 1mm coronairement de la crête osseuse. Le suivi à 12 mois a mis en évidence une bonne santé parodontale sans signes d'inflammation, sans perte d'attache ni résorption osseuse. Ces résultats ont été justifiés par une réalisation technique idéale respectant les impératifs sus-cités et une hygiène bucco-dentaire irréprochable empêchant toute accumulation bactérienne.

Cependant, ils mettent en évidence les variations individuelles de la réponse biologique du parodonte pour ce type de restauration ainsi que l'absence de preuves de la littérature sur les forces de liaisons du parodonte au matériau de restauration (Frese et al., 2014).

CONCLUSION

Les quatre techniques opératoires précédemment décrites répondent parfaitement à l'impératif de rétablissement d'une attache supra crestale physiologique après qu'une lésion dentaire l'ait enfreint. A ce jour, aucun consensus n'existe quant au choix thérapeutique à entreprendre dans une telle situation.

C'est bien la situation clinique, s'articulant autour de facteurs décisionnels tel que l'esthétisme, l'anatomie (dentaire), la biologie (tissulaire/parodontale), la durée et le coût du traitement, qui permettront de faire prévaloir une procédure opératoire par rapport aux autres.

Aussi, la méthode d'élongation coronaire, qu'elle soit chirurgicale ou orthodontique reste aujourd'hui la plus documentée et celle avec le meilleur recul clinique. De ce fait, elle est considérée comme la technique de choix.

En effet, la relocalisation de marge est une technique relativement récente avec un manque de recul clinique et d'essais cliniques randomisés ; quand la transplantation intra-alvéolaire reste globalement peu utilisée.

Les bons résultats observés pour ces deux techniques opératoires leur confèrent un statut d'alternatives sérieuses dès lors que la situation clinique le permet.

Quoi qu'il en soit, cette procédure de rétablissement de l'attache supra crestale s'inscrit dans un plan de traitement global où l'interdépendance restauration-parodonte n'est plus à démontrer.

La profession évolue de plus en plus vers une prise en charge pluridisciplinaire des patients. Dans ces conditions, l'omnipraticien doit savoir orienter certains cas vers un confrère pour réaliser un acte qu'il ne maîtrise pas, ou que son plateau technique ne permet pas (matériel nécessaire à l'extrusion orthodontique, maîtrise clinique pour réaliser un lambeau déplacé apicalement).

Sans cela les procédures opératoires ne sont pas ou mal réalisées, aboutissant à un échec clinique global. Cela, au niveau de la santé parodontale et, in fine, au niveau de la restauration conservatrice ou prothétique.

TABLE DES MATIERES

LISTE DES FIGURES	10
LISTE DES TABLEAUX.....	14
INTRODUCTION.....	15
1 Rappels.....	16
1.1 Les tissus parodontaux (14, 52, 58)	16
1.1.1 La gencive.....	16
1.1.2 L'os alvéolaire.....	18
1.1.3 Le cément.....	20
1.1.4 Le desmodonte.....	20
1.2 L'attache supra crestale.....	21
1.2.1 État physiologique (2, 17, 20, 41, 46, 51, 53, 58, 66, 68, 69, 81)	21
1.2.2 État pathologique (2, 20, 40, 46, 51, 52, 55, 67, 69, 70).....	25
2 Analyse pré opératoire dans la prise en charge des limites cervicales de restauration sous gingivales.....	29
2.1 Clinique.....	30
2.1.1 Sondage parodontal (41, 52, 56).....	30
2.1.2 Appréciation quantitative des structures résiduelles (21, 22, 37, 77, 82).....	31
2.1.3 Évaluation quantitative et qualitative du parodonte superficiel (20, 40, 79).....	33
2.1.4 Analyse esthétique du sourire (70, 78).....	35
2.2 Radiologique (22, 56, 79).....	37
2.3 Le patient (16, 17, 22).....	38
3 Technique chirurgicale dans l'allongement de la couronne clinique dentaire : l'élongation coronaire.....	39
3.1 Indications et contre-indications (5, 7, 13, 22, 39, 52, 54, 56, 72, 79)	40
3.1.1 Indications.....	40
3.1.2 Contre-indications relatives et absolues	41
3.2 Avantages et inconvénients (54, 56, 79).....	42
3.2.1 Avantages	42
3.2.2 Inconvénients	43
3.3 Prérequis à l'intervention chirurgicale (52, 72, 79).....	43
3.4 Les différentes procédures/techniques chirurgicales (22, 52, 78)	44
3.4.1 Critères décisionnels.....	44
3.4.2 Généralités	45
3.4.3 Gingivectomie (21, 27, 30, 52, 56, 73).....	46
3.4.3.1 Cas ne nécessitant pas d'ostéotomie (ECP > 3mm) : gingivectomie à biseau interne	47
3.4.3.2 Cas nécessitant une ostéotomie (ECP < 3mm) : Lambeau de Wildmann modifié.....	48
3.4.3.3 Cas particuliers.....	49
3.4.4 Les lambeaux déplacés apicalement (LDA) (52, 21, 73).....	51
3.4.4.1 LDA en épaisseur totale (56, 70).....	51
3.4.4.2 LDA en épaisseur partielle (21).....	55
3.4.4.3 LDA en épaisseur mixte.....	57
3.4.5 Greffe.....	58
3.4.6 Protocole opératoire alternatif : l'odontoplastie.....	58

3.4.7	La résection osseuse (21, 22, 37, 39, 41, 52, 56, 73)	61
3.4.7.1	Ostéoectomie	61
3.4.7.2	Ostéoplastie	62
3.5	Conseils post opératoires (30, 39, 73)	62
3.6	Cicatrisation et résultats (17, 21, 26, 37, 41, 45, 73)	63
3.6.1	La cicatrisation des tissus mous	63
3.6.2	La cicatrisation osseuse	64
3.6.3	L'effet rebond	64
3.6.4	Stabilisation parodontale	65
4	Technique non chirurgicale dans l'allongement de la couronne clinique dentaire : la traction orthodontique	66
4.1	Définition (44, 63)	66
4.2	Rappels biomécaniques en orthodontie	66
4.3	Le mouvement d'égression/extrusion	68
4.3.1	L'égression	68
4.3.2	L'extrusion	69
4.4	Indications et contre-indications (1, 8, 12, 44, 52, 56, 63)	70
4.4.1	Indications	70
4.4.2	Contre-indications relatives et absolues	72
4.5	Avantages, inconvénients et risques post opératoires (8, 12, 63)	73
4.5.1	Avantages	73
4.5.2	Inconvénients	73
4.5.3	Risques	74
4.6	Prérequis à l'intervention orthodontique	74
4.6.1	Au niveau parodontal	75
4.6.2	Au niveau endodontique	75
4.7	Les différents dispositifs orthodontiques disponibles (12, 44, 63)	76
4.7.1	Les systèmes d'ancrage	76
4.7.1.1	Dentaires	78
4.7.1.2	Osseux	84
4.7.1.3	Amovible	86
4.7.2	Les systèmes d'attaches	88
4.7.3	Les moyens d'activation	90
4.7.3.1	Fil orthodontique (8, 47)	90
4.7.3.2	Ressort	91
4.7.3.3	Élastique orthodontique	93
4.7.3.4	Aimant	94
4.8	Procédure associée : la fibrotomie supracestale	95
4.9	Résultats	96
4.9.1	Contention	97
4.9.2	Chirurgie parodontale	97
4.9.3	Restauration et suivi	98
5	Techniques alternatives dans la prise en charge des limites cervicales de restauration sous gingivales	98
5.1	Transplantation intra alvéolaire	98
5.1.1	Définition	98
5.1.2	Avantages et inconvénients (7, 13, 19)	99
5.1.2.1	Avantages	99
5.1.2.2	Inconvénients	99
5.1.3	Technique opératoire (7, 13, 19, 59)	100
5.1.4	Cicatrisation et résultats (13, 19, 59)	101

5.2	Elévation de marge (EDM)	103
5.2.1	Définition	103
5.2.2	Protocole opératoire	104
5.2.3	Résultats	108
5.2.3.1	Evolution de la restauration	108
5.2.3.2	Réaction parodontale	109
CONCLUSION		112
TABLE DES MATIERES		113
BIBLIOGRAPHIE		116

BIBLIOGRAPHIE

Références bibliographiques :

1. Addy LD, Durning P, Thomas MB, McLaughlin WS. Orthodontic Extrusion: An Interdisciplinary Approach to Patient Management. Dent Update. 2009; 36(4): 212-218.
2. Aishwarya M, Sivaram G. Biologic width: Concept and violation. SRM J Res Dent Sci. 2015; 6(4): 250-256.
3. Alsahhaf A, Att W. Orthodontic extrusion for pre-implant site enhancement: Principles and clinical guidelines. J Prosthodont Res. 2016; 60(3): 145-155.
4. Angerame D, De Biasi M, Kalaj B, Maglione M. Surgical extrusion: A dental technique. J Prosthet Dent. 2020; 1-6.
5. Anoop S. Crown lengthening surgery: A periodontal makeup for anterior esthetic restoration. J Interdiscip Dentistry. 2018; 8(3): 132-136.
6. Ansar J, Jain P, Bhattacharya P, Agarwal DK. Aesthetic Rehabilitation of Subgingival Fractures with Forced Eruption: Case Reports. J Clin Diagn Res. 2015; 9(5): 13-15.
7. Argueta J, Orellana A, Plotino G. Surgical extrusion: A reliable technique for saving compromised teeth: A 5-years follow-up case report. G Ital Endod. 2018; 32(1): 25-30.
8. Bach N, Baylard JF, Voyer R. Orthodontic extrusion: periodontal considerations and applications. J Can Dent Assoc. 2004; 70(11): 775-780.

9. Bajaj P, Chordiya R, Rudagi K, Patil N. Multidisciplinary approach to the management of complicated crown-root fracture: a case report. *J Int Oral Health*. 2015; 7(4): 88-91.
10. Bassigny F, Canal P. Manuel d'orthopédie dento-faciale. 2^e édition. Paris : Masson ; 1991. 218 p.
11. Bauer C. L'extraction orthodontique, une technique non chirurgicale d'aménagement pré implantaire : revue systématique de la littérature [Thèse d'Orthopédie Dento-Faciale]. [Bordeaux] : Université de Bordeaux. UFR des Sciences odontologiques; 2016. 91 p.
12. Bercy P, Tenenbaum H. Parodontologie: du diagnostic à la pratique. Bruxelles : De Boeck ; 1997. 289 p.
13. Bhusari P, Verma S, Jain A, Agrawal N, Upadhyay S. Atraumatic surgical extrusion of complete crown fractured tooth using periotome in esthetic zone : report of three cases. *J evol med dent sci*. 2014; 3(23): 6550-6558.
14. Boileau MJ. Orthodontie de l'enfant et du jeune adulte : Tome 1. Issy-les-Moulineaux : Elsevier Masson ; 2011. 263 p.
15. Bondemark L, Kurol J, Hallonsten AL, Andreasen JO. Attractive magnets for orthodontic extrusion of crown-root fractured teeth. *Am J Orthod Dentofacial Orthop*. 1997; 112(2): 187-193.
16. Canal P, Salvadori A. Orthodontie de l'adulte rôle de l'orthodontie dans la réhabilitation générale de l'adulte. Issy-les-Moulineaux : Elsevier Masson ; 2008. 296 p.
17. Capri D, Fuzzi M, Carnevale G. Intégration biologique des restaurations dentaires. *J Parodontol*. 2012 ; 22(2) : 147-162.

18. Carvalho CV, Bauer FPF, Romito GA, Pannuti CM, De Micheli G. Orthodontic extrusion with or without circumferential supracrestal fiberotomy and root planing. *Int J Periodontics Restorative Dent*. 2006; 26(1): 87-93.
19. Choi YH, Lee HJ. Surgical extrusion of a maxillary premolar after orthodontic extrusion: a retrospective study. *J Korean Assoc Oral Maxillofac Surg*. 2019; 45(5): 254-259.
20. Cortellini P, Bissada NF. Mucogingival conditions in the natural dentition: Narrative review, case definitions, and diagnostic considerations. *J Clin Periodontol*. 2018; 89 suppl 1: 204-213.
21. Couret H, Armand S, Carcuac O, Boghanim P, Stafin-Zerbib A. Élongation coronaire préprothétique. *Cah Prothèse*. 2005 ; 131 : 27-34.
22. Cunliffe J, Grey N. Crown Lengthening Surgery: Indications and Techniques. *Dent Update*. 2008; 35(1): 29-35.
23. Da Cruz MK, Martos J, Silveira LFM, Duarte PM, Neto JBC. Odontoplasty associated with clinical crown lengthening in management of extensive crown destruction. *J Conserv Dent*. 2012; 15(1): 56-60.
24. Dablanca-Blanco AB, Blanco-Carrión J, Martín-Biedma B, Varela-Patiño P, Bello-Castro A, Castelo-Baz P. Management of large class II lesions in molars: how to restore and when to perform surgical crown lengthening? *Restor Dent Endod*. 2017; 42(3): 240-52.
25. Dietschi D, Spreafico R. Current clinical concepts for adhesive cementation of tooth-colored posterior restorations. *Pract Periodontics Aesthet Dent*. 1998; 10(1): 47-54.
26. Diniz DE, Okuda KM, Fonseca CR, Gonzalez MKS, Gregghi SLA, do Valle AL, et coll. Surgical crown lengthening: a 12-month study: radiographic results. *J Appl Oral Sci*. 2007; 15(4): 280-284.

27. El Houari B, Amine K, Kissa J. La gingivectomie. *Rev Odonto Stomatol.* 2009 ; 38 : 127-135.
28. Emerich-Poplatek K, Sawicki L, Bodal M, Adamowicz-Klepalska B. Forced eruption after crown/root fracture with a simple and aesthetic method using the fractured crown. *Dent Traumatol.* 2005; 21(3): 165–169.
29. Enshaei Z, Ghasemi M. Multidisciplinary Management of Complicated Crown-Root Fracture: A Case Report. *J Dent (Tehran).* 2018; 15(3): 193-196.
30. Farista S, Kalakonda B, Koppolu P, Baroudi K, Elkhatat E, Dhaifullah E. Comparing Laser and Scalpel for Soft Tissue Crown Lengthening: A Clinical Study. *Glob J Health Sci.* 2016; 8(10): 73-80.
31. Faure J. *Biomécanique orthodontique.* Les Ulis : Éd. SID ; 2011. 131 p.
32. Felicita AS. Orthodontic extrusion of Ellis Class VIII fracture of maxillary lateral incisor: The sling shot method. *Saudi Dent J.* 2018; 30(3): 265-269.
33. Felipe LA, Monteiro S, Vieira LCC, Araujo E. Reestablishing biologic width with forced eruption. *Quintessence Int.* 2003; 34(10): 733-738.
34. Frese C, Wolff D, Staehle H. Proximal Box Elevation With Resin Composite and the Dogma of Biological Width: Clinical R2-Technique and Critical Review. *Oper Dent.* 2014; 39(1): 22-31.
35. Gosset M, Detzen L, Riera B, Lanati I. La remontée de marge : une relation particulière entre biomatériaux et santé parodontale. *Clinic.* 2016 ; 37 : 115-120.
36. Hamilton RS, Gutmann JL. Endodontic-orthodontic relationships: a review of integrated treatment planning challenges. *Int Endod J.* 1999; 32(5): 343-360.

37. Hempton TJ, Dominici JT. Contemporary crown-lengthening therapy: a review. *J Am Dent Assoc.* 2010; 141(6): 647-655.
38. Horliana RF, Horliana ACRT, Wuo A do V, Perez FEG, Abrão J. Dental Extrusion with Orthodontic Miniscrew Anchorage: A Case Report Describing a Modified Method. *Case Rep Dent.* 2015; 2015: 909314.
39. Huynh-Ba G, Brägger U, Lang NP. Surgical lengthening of the clinical crown: a periodontal concept for reconstructive dentistry. *Perio.* 2007; 4(3): 193-201.
40. Jepsen S, Caton JG, Albandar JM, Bissada NF, Bouchard P, Cortellini P, et coll. Periodontal manifestations of systemic diseases and developmental and acquired conditions: Consensus report of workgroup 3 of the 2017 World Workshop on the Classification of Periodontal and Peri-Implant Diseases and Conditions. *J Clin Periodontol.* 2018; 45(S20): 237-248.
41. Keller JF, Chapotat B. Assessment of the individual biological width height in crown lengthening procedures performed on a healthy periodontium. *J Parodontol.* 2012; 15(1): 12-17.
42. Kielbassa A, Philipp F. Restoring proximal cavities of molars using the proximal box elevation technique: Systematic review and report of a case. *Quintessence Int.* 2015; 46(9): 751-764.
43. Kouassi G, Atlan A, Boukpepsi T. Matériaux de restauration utilisés pour les remontées de marge. *Clinic.* 2015 ; 36 : 423-429.
44. Labassy. Orthodontie et cicatrisation parodontale. *J Parodontol.* 2014 ; 34(1) : 65-80.
45. Lanning SK, Waldrop TC, Gunsolley JC, Maynard JG. Surgical crown lengthening: evaluation of the biological width. *J Periodontol.* 2003; 74(4): 468-474.

46. Lipska W, Lipski M, Lisiewicz M, Gala A, Gronkiewicz K, Darczuk D, et coll. Clinical crown lengthening: a case report. *Folia Med Cracov.* 2015; 55(3): 25-35.
47. Lishen W, In Meei T, Marny Mohamed A, Abdullah D. An interdisciplinary Approach for management of an extensive carious premolar. *Iran Endod J.* 2018; 13(3): 403-406.
48. Maeda S, Sasaki T. Modality and risk management for orthodontic extrusion procedures in interdisciplinary treatment for generating proper bone and tissue contours for the planned implant: a case report. *Int J Implant Dent.* 2015; 1(1): 26.
49. Magne P, Spreafico RC. Deep Margin Elevation: A Paradigm Shift. *American J esthet dent.* 2012; 2(2): 86-96.
50. Malmgren O, Malmgren B, Frykholm A. Rapid orthodontic extrusion of crown root and cervical root fractured teeth. *Dent Traumatol.* 1991; 7(2): 49-54.
51. Mohammed Ahsan Razi, Surangama Debnath, Sourav Chandra, Adreet Hazra. Biologic width: Considering periodontium in restorative dentistry. *Int J Contemp Med Res.* 2019; 6(3): 5-11.
52. Monnet-Corti V, Borghetti A. Chirurgie plastique parodontale et péri-implantaire. 3^e Edition. Paris : CdP; 2017. 480 p.
53. Moretti LAC, Barros RRM, Costa PP, Oliveira FS, Ribeiro FJ, Novaes AB, et coll. The influence of restorations and prosthetic crowns finishing lines on inflammatory levels after non-surgical periodontal therapy. *J Int Acad Periodontol.* 2011; 13(3): 65-72.
54. Nobre CMG, de Barros Pascoal AL, Albuquerque Souza E, Machion Shaddox L, dos Santos Calderon P, de Aquino Martins ARL, et coll. A systematic review and meta-analysis on the effects of crown lengthening on adjacent and non-adjacent sites. *Clin Oral Invest.* 2017; 21(1): 7-16.

55. Nugala B, Santosh Kumar B, Sahitya S, Krishna Pm. Biologic width and its importance in periodontal and restorative dentistry. *J Conserv Dent.* 2012; 15(1): 12-17.
56. Ohayon L. Rétablissement de l'espace biologique par élongation coronaire chirurgicale ou égression orthodontique : indications et choix thérapeutiques. *J Parodontol.* 2005; 24(3): 187-198.
57. Önem Özbilen E, Yılmaz HN, Köse KN. Orthodontic Extrusion with Circumferential Supracrestal Fiberotomy: A Report of Two Cases. *Turk J Orthod* 2018; 31(4): 145-149.
58. Ouhayoun JP. Le traitement parodontal en omnipratique. Paris : Quintessence int ; 2011. 192 p.
59. Pham HT, Nguyen PA, Pham TAV. Periodontal status of anterior teeth following clinical crown lengthening by minimally traumatic controlled surgical extrusion. *Dent Traumatol.* 2018; 34(6): 455-463.
60. Proffit WR, Fields HW, Sarver DM. Contemporary orthodontics. St. Louis : Elsevier/Mosby ; 2013. 768 p.
61. Ré JP, Orthlieb JD. Rapid orthodontic extrusion of a subgingivally fractured incisor. *J Prosthet Dent.* 2016; 116(3): 464-466.
62. Rokn AR, Saffarpour A, Sadrimanesh R, Iranparvar K, Saffarpour A, Mahmoudzadeh M, et coll. Implant site development by orthodontic forced eruption of nontreatable teeth: a case report. *Open Dent J.* 2012; 6: 99-104.
63. Sabri R. L'allongement coronaire par l'égression orthodontique principes et techniques. *J Parodontol.* 1989; 8(2): 197-204.

64. Santamaria M, Suaid F, Carvalho M, Nociti F, Casati M, Sallum A, et coll. Healing Patterns After Subgingival Placement of a Resin-Modified Glass-Ionomer Restoration: A Histometric Study in Dogs. *Int J Periodontics Restorative Dent.* 2013; 33(5): 679-687.
65. Sarfati A, Tirlet G. Deep margin elevation versus crown lengthening: biologic width revisited. *Int J Esthet Dent.* 2018; 13(3): 334-356.
66. Selvan P. Biologic Width and Its Importance in Dentistry. *J Med sci Clin Res.* 2014; 2(5): 1242-1248.
67. Sharma A, Gupta B, Hafeez M, Rahul G. Biological width: No violation zone. *Eur J Gen Dent.* 2012; 1(3): 137-141.
68. Sharma N, Khuller N. Biologic Width: Evaluation and Correction of its Violation. *J Oral Health Community Dent.* 2009; 3(1): 20-25.
69. Susannah T, Purvi S, Sweety A, Asha P, Tushar P. Biologic Width: Exploring the Mystery of a Silent Zone. *J Dental Med Sci.* 2018; 17(12): 38-45.
70. Taïeb T, Gallois F, Danan M. Les élongations coronaires chirurgicales préprothétiques. *Cah Prothèse.* 1999 ; (105) : 7-17.
71. Tauch N, Danan M. Extraire ou préserver : facteurs décisionnels. *J Parodontol.* 2013 ; 32(3) : 163-173.
72. Viargues P, Meyer J. Allongement chirurgical de la couronne clinique. *Actual Odonto-Stomatol.* 2009 ; (247) : 255-265.
73. Vigouroux F. Guide pratique de chirurgie parodontale. London : Elsevier Health Sciences France ; 2011. 192 p.

74. Zanatta FB, Giacomelli BR, Dotto PP, Fontanella VRC, Rosing CK. Comparison of different methods involved in the planning of clinical crown lengthening surgery. *Braz oral res.* 2010; 24(4): 443-448.
75. Zenóbio EG, Moreira RC, Soares RV, Feres M, Chambrone L, Shibli JA. A mixed-model study assessing orthodontic tooth extrusion for the reestablishment of biologic width: A systematic review and exploratory randomized trial. *Int J Periodontics Restorative Dent.* 2015; 35(1): 19-27.
76. Zhen M, Wang C, Hu WJ, Zhang H, Li LS, Wei YP, et coll. Periodontal evaluation of crown-root fractured teeth following modified crown lengthening surgery. *Br Dent J.* 2017; 222(1): 21-25.

Références électroniques :

77. Esteves, Correia, Araújo. Classification des dents très endommagées pour en évaluer le pronostic. *J can dent assoc* [Internet]. 2011 [cité 24 mars 2020]; 77: b105. Disponible sur : <https://jcda.ca/fr/article/b105>
78. Malet J. Préparation parodontale pré-prothétique sur parodonte sain - Considérations biologiques et esthétiques [Internet]. *Le Fil Dentaire*. 2010 [Cité 13 mars 2020] : 38-41. Disponible sur : <https://www.lefildentaire.com/articles/clinique/parodontologie/preparation-parodontale-pre-prothetique-sur-parodonte-sain-considerations-biologiques-et-esthetiques/>
79. Ouhamé N, Bouziane A, Ennibi O. L'élongation coronaire : quelle technique choisir ? [Internet]. [cité 24 mars 2020]. Disponible sur : <https://studylibfr.com/doc/4824042/l-elongation-coronaire-quelle-technique-choisir>
80. Scientificsentence. Mécanique : Loi de Hooke [Internet]. 2009 [cité 25 avr 2020]. Disponible sur : <https://scientificsentence.net/Equations/Mecanique/index.php?key=yes&Integer=loi de hooke>
81. Spear F. Biologic Width [Internet]. 2016 [Cité 13 mars 2020]. Disponible sur : <http://bmkavosh.ir/upload/Ebook/Files/Spear-Biologic-Width-Ebook.pdf>
82. The Dentalist. L'effet Ferrule [Internet]. 2013 [cité 18 mars 2020]. Disponible sur : <http://thedentalist.fr/leffet-ferrule/>

MORILLON Nicolas – La gestion des limites dentaires sous gingivales

Nancy 2020 : 125 pages, 53 figures, 1 tableau

Th. : Chir.-Dent. : Nancy 2020

Mots-clefs :

- Attache tissulaire supra crestale / espace biologique
- Elongation coronaire
- Extrusion orthodontique
- Elévation de marge

Résumé :

Le respect ou le rétablissement de l'attache tissulaire supra crestale est indispensable dans la prise en charge d'une lésion dentaire sous gingivale. Que la restauration prévue soit directe ou indirecte, plusieurs techniques permettent d'y parvenir ; cet ouvrage proposant ainsi de les exposer et les confronter.

Le but étant de poser les bonnes indications en fonction de la situation clinique pour que ces procédures fassent partie intégrante de l'arsenal thérapeutique du chirurgien dentiste.

Jury :

Président : Pr. AMBROSINI Pascal

Membres : Dr. SCHOUVER Jacques
Dr. CLERC Sébastien

Directeur de thèse : Dr. JURAS Claire

Adresse de l'auteur :

Nicolas MORILLON
65 Rue de la République
54000 NANCY

