



HAL
open science

Diagnostic et prise en charge des tuméfactions des glandes salivaires

Adrien Truttmann

► **To cite this version:**

Adrien Truttmann. Diagnostic et prise en charge des tuméfactions des glandes salivaires. Sciences du Vivant [q-bio]. 2020. hal-03298263

HAL Id: hal-03298263

<https://hal.univ-lorraine.fr/hal-03298263v1>

Submitted on 23 Jul 2021

HAL is a multi-disciplinary open access archive for the deposit and dissemination of scientific research documents, whether they are published or not. The documents may come from teaching and research institutions in France or abroad, or from public or private research centers.

L'archive ouverte pluridisciplinaire **HAL**, est destinée au dépôt et à la diffusion de documents scientifiques de niveau recherche, publiés ou non, émanant des établissements d'enseignement et de recherche français ou étrangers, des laboratoires publics ou privés.



AVERTISSEMENT

Ce document est le fruit d'un long travail approuvé par le jury de soutenance et mis à disposition de l'ensemble de la communauté universitaire élargie.

Il est soumis à la propriété intellectuelle de l'auteur. Ceci implique une obligation de citation et de référencement lors de l'utilisation de ce document.

D'autre part, toute contrefaçon, plagiat, reproduction illicite encourt une poursuite pénale.

Contact : ddoc-thesesexercice-contact@univ-lorraine.fr

LIENS

Code de la Propriété Intellectuelle. articles L 122. 4

Code de la Propriété Intellectuelle. articles L 335.2- L 335.10

http://www.cfcopies.com/V2/leg/leg_droi.php

<http://www.culture.gouv.fr/culture/infos-pratiques/droits/protection.htm>

ACADÉMIE DE NANCY-METZ
UNIVERSITÉ DE LORRAINE
FACULTÉ D'ODONTOLOGIE DE LORRAINE

Année 2020

N° 11125C

Thèse pour le
DIPLÔME D'ÉTAT DE DOCTEUR EN CHIRURGIE DENTAIRE

Présentée et soutenue publiquement le : 04 mai 2020

par

Adrien TRUTTMANN

Né le 21 avril 1989 à Metz (Moselle)

**DIAGNOSTIC ET PRISE EN CHARGE DES
TUMEFACTIONS DES GLANDES SALIVAIRES**

Examineurs de thèse :

Président Pr. J-M MARTRETTE - Professeur des universités

Directrice de thèse Dr. J. GUILLET-THIBAUT - Maître de conférences

Juge Dr. B. PHULPIN - Maître des conférences

Juge Dr. S. CLERC - Assistant hospitalo-universitaire

**DIAGNOSTIC ET PRISE EN CHARGE DES
TUMEFACTIONS DES GLANDES SALIVAIRES**

« Par délibération en date du 11 décembre 1972, la Faculté de Chirurgie Dentaire a arrêté que les opinions émises dans les dissertations qui lui seront présentées doivent être considérées comme propre à leurs auteurs et qu'elle n'entend leur donner aucune approbation ni improbation »

Président : Professeur Pierre **MUTZENHARDT**

Doyen : Professeur Jean-Marc **MARTRETTE**

Vice-Doyens : Dr Céline CLEMENT – Dr Rémy BALTHAZARD – Dr Anne-Sophie VAILLANT

Membres Honoraires : Dr L. BABEL – Pr. S. DURIVAUX – Pr A. FONTAINE – Pr G. JACQUART – Pr D. ROZENCWEIG - Pr ARTIS
- Pr M. VIVIER

Doyens Honoraires : Pr J. VADOT, Pr J.P. LOUIS

Professeur émérite : Pr M-P FILLEUL

Département odontologie pédiatrique Sous-section 56-01	Mme	DROZ Dominique	Maître de conférences *
	Mme	JAGER Stéphanie	Maître de conférences *
	M.	PREVOST Jacques	Maître de conférences
	Mme	HERNANDEZ Magali	Maître de conférences *
	M.	LEFAURE Quentin	Assistant
	Mme	HOMBOURGER Morgane	Assistante
Département orthopédie dento-faciale Sous-section 56-01	Mme	FANGET Alexia	Assistante
	M.	VANDE VANNET Bart	Maître de conférences associé *
Département prévention, épidémiologie, économie de la santé, odontologie légale Sous-section 56-02	Mme	SENG Marilyne	Assistante *
	Mme	CLÉMENT Céline	Maître de conférences *
	M.	BAUDET Alexandre	Assistant *
	Mme	NASREDDINE Greyce	Assistante
Département parodontologie Sous-section 57-01	M.	VEYNACHTER Thomas	Assistant
	M.	AMBROSINI Pascal	Professeur des universités *
	Mme	BISSON Catherine	Maître de conférences *
	M.	JOSEPH David	Maître de conférences *
	M.	LACH Patrick	Assistant
	Mme	MAYER-COUPIN Florence	Assistante
Département chirurgie orale Sous-section 57-01	Mme	PAOLI Nathalie	Enseignante univ. – praticien attachée
	Mme	GUILLET-THIBAUT Julie	Maître de conférences *
	M.	BRAVETTI Pierre	Maître de conférences
	Mme	PHULPIN Bérengère	Maître de conférences *
	M.	CLERC Sébastien	Assistant*
Département biologie orale Sous-section 57-01	M.	CHAPUIS Hippolyte	Assistant*
	M.	KICHENBRAND Charlène	Enseignante univ. – praticien attachée*
	M.	YASUKAWA Kazutoyo	Maître de conférences *
Département dentisterie restauratrice, endodontie Sous-section 58-01	M.	MARTRETTE Jean-Marc	Professeur des universités *
	Mme	EGLOFF-JURAS Claire	Maître de conférences *
	M.	MORTIER Éric	Professeur des universités *
Département dentisterie restauratrice, endodontie Sous-section 58-01	M.	AMORY Christophe	Maître de conférences
	M.	BALTHAZARD Rémy	Maître de conférences *
	M.	ENGELS-DEUTSCH Marc	Professeur des universités *
	M.	VINCENT Marin	Maître de conférences*
	Mme	GEBHARD Cécile	Assistante
	M.	GRABER Clément	Assistant
	M.	GIESS Renaud	Assistant *
	Département prothèses Sous-section 58-01	M.	DE MARCH Pascal
M.		SCHOUVER Jacques	Maître de conférences
Mme		VAILLANT Anne-Sophie	Maître de conférences *
Mme		CORNE Pascale	Maître de conférences *
M.		CIESLAK Steve	Assistant
M.		HIRTZ Pierre	Enseignant univ. – praticien attaché
Mme		MOEHREL Bethsabée	Assistante
M.		SYDA Paul-Marie	Assistant
Mme		WILK Sabine	Assistante
Département fonction-dysfonction, imagerie, biomatériaux Sous-section 58-01	Mme	STRAZIELLE Catherine	Professeur des universités *
	Mme	MOBY (STUTZMANN) Vanessa	Maître de conférences *
	M.	SALOMON Jean-Pierre	Maître de conférences
	Mme	JANTZEN-OSSOLA Caroline	Assistante associée

Souligné : responsable de département

* temps plein

Mis à jour le 18/11/2019

À NOTRE PRÉSIDENT DE THÈSE,

Monsieur le Professeur Jean-Marc Martrette

Docteur en Chirurgie Dentaire

Docteur en sciences pharmacologiques

Spécialiste qualifié en médecine bucco-dentaire

Habilité à diriger des recherches

Professeur des Universités –Praticien Hospitalier

Doyen de la faculté d'odontologie de Lorraine

Chevalier des Palmes académiques

Vous nous faites un grand honneur en acceptant de présider notre jury de thèse et en consacrant une partie votre temps à juger ce travail. Nous vous remercions pour vos enseignements passionnants et pour votre disponibilité tout au long de nos études. Veuillez trouver ici le témoignage de notre vive reconnaissance et de notre profond respect.

À NOTRE DIRECTEUR DE THÈSE,

Madame le Docteur Julie GUILLET-THIBAUT

Docteur en Chirurgie Dentaire

Docteur de l'Université de Lorraine, mention sciences de la vie et de la santé

Spécialiste qualifié en chirurgie orale

Ancienne interne en odontologie

Ancienne assistante hospitalo-universitaire

Maître de Conférences – Praticien Hospitalier

Responsable du département de chirurgie orale

Vous nous avez fait l'honneur d'accepter la direction de cette thèse.

Nous nous souviendrons de la qualité de l'enseignement théorique et clinique que vous nous avez prodigués pendant nos années d'études.

Veillez trouver l'expression de nos remerciements les plus sincères. Nous tenons à vous exprimer notre profond respect et notre reconnaissance pour votre professionnalisme et vos qualités humaines.

À NOTRE JUGE,

Madame le Docteur Bérengère PHULPIN

Docteur en Chirurgie Dentaire

Docteur de l'Université Henri Poincaré Nancy I mention sciences de la vie et de la santé

Maître de Conférences – Praticien Hospitalier

Vous nous avez fait l'honneur de siéger dans ce jury et c'est avec la plus grande sympathie à votre égard que nous vous en remercions. Veuillez trouver ici l'expression de notre gratitude et de notre respect sincère.

À NOTRE JUGE,

Monsieur le Docteur CLERC Sébastien

Docteur en Chirurgie Dentaire

Assistant Hospitalo-Universitaire

*Nous sommes très reconnaissants de votre présence à notre jury de thèse.
Vous avez très spontanément accepté de juger notre travail et nous vous en
remercions infiniment. Soyez assuré de notre respect et de notre sympathie.*

SOMMAIRE

INTRODUCTION

GENERALITES

PARTIE 1. LES DIFFERENTS MOYENS DIAGNOSTICS

1. Anamnèse
2. Examen clinique
3. Imagerie des glandes salivaires
4. Analyses histologiques, cytologiques et anatomopathologiques

PARTIE 2. TUMEFACTIONS NON INFLAMMATOIRES : PATHOLOGIES TUMORALES ET SIALOSES

1. Pathologies tumorales
2. Tuméfactions bilatérales : sialoses

PARTIE 3. TUMEFACTIONS INFLAMMATOIRES : SIALITES

1. Sialadénites
2. Sialodochites
3. Sialolithiases

PARTIE 4. PRISE EN CHARGE ET TRAITEMENT

1. Techniques mini-invasives dans les cas d'obstruction canalaire
2. Prise en charge chirurgicale
3. Radiothérapie et chimiothérapie

CONCLUSION

INDEX DES FIGURES

Figure 1 : Anatomie des glandes salivaires.....	18
Figure 2 : Cliché panoramique dentaire montrant une opacité en projection de la région mandibulaire droite en rapport avec une lithiase submandibulaire.....	23
Figure 3 : Cliché occlusal montrant une lithiase submandibulaire.....	23
Figure 4: Sialographie de la glande submandibulaire.....	25
Figure 5: Échographie montrant une lithiase submandibulaire obstructive avec dilatation canalaire en amont.....	26
Figure 6 : Séquences IRM axiales T1 et T2 démontrant un adénome pléomorphe dans la glande parotide droite avec un signal faible sur T1, élevé sur T2.	28
Figure 7 : Sialo IRM en coupe axiale avec dilatation modérée du conduit submandibulaire droit en hyper signal T2 et hyposignal arrondi de la région antérieure correspondant à une lithiase	29
Figure 8 : Pince microchirurgicale placée sur l'ostium du canal de Wharton droit pour maintenir le produit de contraste dans la glande sous-mandibulaire.....	30
Figure 9 : Vue sagittale du système canalaire de la glande parotide droite dans une reconstruction tridimensionnelle montrant des retrécissement scanalaires dans le tiers distal.....	31
Figure 10 : Photo d'une pince S.	32
Figure 11 : Utilisation de la pince S sur un site de biopsie situé sur la lèvre inférieure	32
Figure 12 : Asymétrie faciale dû à un adénome pléomorphe	38
Figure 13 : Image I.R.M. d'un adénome pléomorphe superficiel de la parotide gauche a : coupe axiale pondérée T2 ; b : coupe axiale pondérée T1.	39
Figure 14 : Adénome pléomorphe vu au microscope avec sur la gauche la composante épithéliale et sur la droite la composante mésenchymateuse (H&E, x400).	40
Figure 15 : Aspect macroscopique d'une tumeur de Warthin.....	42

Figure 16 : Image I.R.M. d'une tumeur de Warthin de la parotide droite avec à gauche une coupe coronale pondérée T1, à droite une coupe axiale pondérée T2.	42
Figure 17 : Aspect histologique d'une tumeur de Warthin (H&E, x100).....	43
Figure 18 : Oncocytome parotidien.	44
Figure 19 : Coupe axiale d'un oncocytome du lobe superficiel de la parotide gauche pondérée en T1 et T2	44
Figure 20 : Cellules tumorales polygonales avec des noyaux placés au centre et un cytoplasme éosinophile granulaire dense et abondant (H&E, x400)	45
Figure 21 : Myoépithéliome des glandes accessoires palatines.....	46
Figure 22 : Photographie endobuccale d'un carcinome mucoépidermoïde de la parotide.	52
Figure 23 : Image I.R.M. d'un carcinome de bas grade en hypersignal T2.	52
Figure 24 : Image par tomodensitométrie axiale d'une lésion d'un carcinome à cellules acineuses dans la glande parotide droite.	54
Figure 25 : Cellules tumorales présentant de nombreuses atypies et une réaction PAS positive intracytoplasmique.	55
Figure 26 : Cellules acineuses de carcinome de cellules se développant dans un modèle solide. (H&E ; X400).	55
Figure 27 : Photo intrabuccale d'un CAK touchant les glandes salivaires mineures palatines.	58
Figure 28 : Image I.R.M pondérée T2 d'un CAK au niveau de la glande parotide gauche.	58
Figure 29 : Photo endobuccale d'un APBG au niveau du palais.	63
Figure 30 : Image I.R.M. d'un lymphangiome kystique de la parotide gauche avec à gauche une coupe axiale pondérée en T1 et à droite une coupe axiale pondérée en T2.	69
Figure 31 : Coupe histopathologique d'un schwannome de la glande parotide montrant des faisceaux de cellules fusiformes avec des zones hypercellulaires et hypocellulaires (H et E, x240).	71
Figure 32 : Échographie de la glande parotide gauche montrant une lésion isoéchogène dans la glande parotide avec des vaisseaux proéminents	73

Figure 33 : I.R.M. de la glande parotide gauche, pondérée en T2 montrant une lésion hyperintense dans la glande parotide gauche avec quelques septa et des vides d'écoulement.....	73
Figure 34 : Patient présentant un lipome parotidien droit.	76
Figure 35 : Lipome parotidien enfermé dans une fine capsule fibreuse.	77
Figure 36 : I.R.M. d'un lipome de la parotide droite, coupe axiale pondérée T1	77
Figure 37 : Aspect histologique d'un liposarcome (H & E).	79
Figure 38 : Examen histologique après cytoponction à l'aiguille fine de la parotide révélant des granulomes coalescents non nécrosants, composés de cellules épithélioïdes et de cellules géantes multinucléées dispersées (H & E ; x 100).....	87
Figure 39 : Tissu biopsique de la glande parotide montrant une nécrose massive de la glande avec inflammation granulomateuse (H &E).....	88
Figure 40 : Examen histologique de la glande parotide montrant une infiltration lymphoïde diffuse (H & E ; x2,5).....	90
Figure 41 : Ulcération au niveau de la joue due au CMVH.....	94
Figure 42 : Photo d'un nouveau-né présentant une SAP unilatérale gauche. ...	97
Figure 43 : Photo endobuccale de la purulence qui se dégage de l'orifice du canal de Sténon chez un patient présentant une SAP parotidienne.....	99
Figure 44 : Coupe axiale pondérée en T2 montrant un fluide hyperintense avec une paroi épaisse d'abcès dans la glande parotide droite atteinte de SAP	99
Figure 45 : Image I.R.M. en coupe axiale pondérée T2 montrant une glande parotide gauche élargie atteinte de SCR.....	101
Figure 46 : Sialographie mettant en évidence une sialectasie dans le cas d'une SCR de la parotide droite.	103
Figure 47 : Image microscopique d'un frottis montrant un granulome des cellules épithélioïdes dans un cas de ST (H&E, x40).....	105
Figure 48 : Image échographique d'une SSC.....	107
Figure 49 : Image I.R.M. en coupe axiale pondérée en T1 d'une SSC	107
Figure 50 : Sialographie d'une calcinose parotidienne.	109

Figure 51 : Image I.R.M. en coupe axiale pondérée T2 et T1 montrant une dilatation des canaux de Sténon	110
Figure 52 : Sialographie d'un méga-Sténon avec aspect « chapelet de saucisses ».....	112
Figure 53 : Lithiases submandibulaires multiples mettant en évidence une lithiase canalaire à droite et deux lithiases hilaires à gauche.	113
Figure 54 : Radiographie occlusale montrant des lithiases submandibulaires.	114
Figure 55 : Image d'une échographie submandibulaire montrant une lithiase hyperéchogène de forme ovale entourée d'une zone hypoéchogène.	115
Figure 56 : Image sialo-I.R.M. d'une coupe axiale montrant une lithiase au niveau de la glande submandibulaire gauche.	115
Figure 57 : Image d'une sialographie montrant une obstruction du canal de Sténon due à une lithiase parotidienne.	117
Figure 58 : Arbre décisionnel de la prise en charge d'une lithiase parotidienne.	118

INDEX DES TABLEAUX

Tableau 1 : Classification TNM.	37
Tableau 2 : Classification histologique des tumeurs malignes des glandes salivaires par grade histopathologique d'après la classification OMS 2005 et d'une revue de la littérature	50

TABLE DES ABRÉVIATIONS

3D-CBCT	3D Cone Beam Computer Tomography
ACB	Adénocarcinome à cellules basales
AECG	American-European consensus group
AM	Adénocarcinome mucineux
AP	Adénome pléomorphe
APBG	Adénocarcinome polymorphe de bas grade
ARN	Acide ribonucléique
BGSA	Biopsie des glandes salivaires accessoires
CAK	Carcinome adénoïde kystique
CAP	Carcinome sur adénome pléomorphe
CCA	Carcinome à cellules acineuses
CCBG	Cystadénocarcinome cribriforme
CD	Chirurgien-dentiste
CME	Carcinome mucoépidermoïde
CMVH	Cytomégalovirus humain
CP	Cystadénocarcinome papillaire
EBV	Virus d'Epstein-Barr
HE	Hématoxyline éosine
IgM	Immunoglobuline M
IRM	Imagerie par Résonance Magnétique
KLB	Kystes lymphoépithéliaux bénins
LEC	Litotripsie extracorporelle
LIC	Litotripsie intracorporelle
LK	Lymphangiome kystique
LPS	Liposarcomes
MALT	Mucosa Associated Lymphoid Tissue
NFS	Numération et formule sanguine
OMS	Organisation mondiale de la santé
OPT	Orthopantomogramme
PAS	Periodic Acid Schiff

ROR	Rougeole Oreillons Rubéole
SAP	Sialadénites aiguës purulentes
SCR	Sialadénite chronique récidivante
SGS	Syndrome de Goujerot-Sjögren
SIDA	Syndrome d'immunodéficience acquise
SSC	Sialadénite sclérosante chronique
ST	Sialadénite tuberculeuse
TB-PCR	Tuberculosis polymerase chain reaction
TNM	Tumor Node Metastasis
VIH	Virus de l'immunodéficience humaine

INTRODUCTION

Les pathologies des glandes salivaires sont souvent rencontrées par le chirurgien-dentiste (CD) au cabinet. Ces pathologies sont nombreuses, variées et leurs étiologies très vastes. De la simple tuméfaction à la pathologie tumorale, en passant par la lithiase salivaire, leurs conséquences s'expriment sous forme de troubles de la sécrétion ou de l'excrétion salivaire au niveau de la cavité orale, ainsi que par une possible modification de la composition salivaire. Ces pathologies altèrent les fonctions salivaires et ont pour conséquence une détérioration de la qualité de vie des patients.

Cette thèse se propose de faire une revue bibliographique concernant le diagnostic et la prise en charge des différentes tuméfactions des glandes salivaires. Nous allons donc décrire les principales pathologies salivaires ainsi que les moyens diagnostics mis à disposition du CD et les différents moyens de prise en charge par les professionnels de santé.

L'objectif de ce manuscrit est de faciliter la démarche diagnostique du CD face à ces différentes pathologies, afin de limiter au maximum les retards de prise en charge, particulièrement délétères en cas de pathologies malignes.

GENERALITES

La salive possède de nombreuses fonctions au sein du corps humain. Elle permet une protection dentaire en régulant le pH buccal après la prise des repas et en éliminant certaines bactéries grâce à ses composants enzymatiques et protéiques. Elle permet également le nettoyage de la cavité buccale et de ses muqueuses, et possède un rôle fondamental dans la digestion en facilitant la formation du bol alimentaire et en débutant la digestion des amidons grâce à l'amylase. Enfin elle facilite l'élocution et la cicatrisation. La salive est produite par les glandes salivaires qui sont classées en 2 groupes : les glandes salivaires principales et les glandes salivaires accessoires.

Il existe 3 paires de glandes salivaires principales qui produisent environ 92% de la salive.

La 1^e glande salivaire principale est la glande parotide qui est située dans la loge parotidienne, entre la branche montante de la mandibule en avant, le bord antérieur du muscle sterno-cléido-mastoïdien en arrière, la peau en dehors et l'oropharynx en dedans. Il s'agit d'une glande acineuse purement séreuse qui sécrète la salive via le canal de Sténon dont l'ostium se situe en regard de la 1^e et 2^e molaire supérieure. La parotide est traversée par la VII^e paire de nerf crânien (nerf facial).

La 2^e glande principale est la glande submandibulaire qui est située dans la loge sub-mandibulaire, entre le ventre antérieur du muscle digastrique en avant, le ligament stylo-mandibulaire en arrière, la branche horizontale de la mandibule en dehors, le muscle hyoglosse et le muscle styloglosse en dedans. Il s'agit d'une glande mixte (séromuqueuse) à dominante séreuse qui sécrète la salive via le canal de Wharton, dont les ostia se situent de part et d'autre du frein lingual. La glande submandibulaire est traversée par la XII^e paire de nerf crânien (nerf hypoglosse).

La 3^e glande principale est la glande sublinguale. Il s'agit d'un complexe glandulaire de 50 glandes qui est situé dans le plancher buccal entre le muscle

mylo-hyoïdien en bas, la glande submandibulaire en arrière, la mandibule en dehors, les muscles génioglosses et hyo-glosse en dedans. Il s'agit d'une glande mixte (séromuqueuse) à dominante muqueuse qui secrète la salive via le canal collecteur de Rivinus dont l'ostium se situe au niveau de la caroncule sublinguale. (Figure 1)

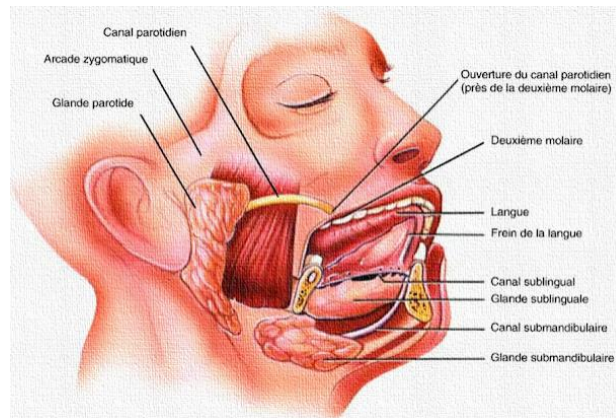


Figure 1 : Anatomie des glandes salivaires. (source Katz.2018)

Les glandes salivaires accessoires sont très nombreuses et sont disséminées à la surface de la muqueuse buccale à l'exception des gencives, du vermillon des lèvres et de la partie antérieure du palais osseux. Il s'agit de glandes purement muqueuses à l'exception des glandes de Von Ebner situées au dos de la langue. Ces glandes exocrines ainsi que le système excréteur de celles-ci peuvent être le siège de pathologies variées qui se dévoilent en général sous la forme d'une tuméfaction, et altère de façon directe ou indirecte la sécrétion et la composition salivaire. La salive étant un liquide biologique essentiel, le diagnostic et le traitement de ces pathologies sont indispensables.

PARTIE 1. LES DIFFERENTS MOYENS DIAGNOSTICS

Le diagnostic d'une pathologie salivaire commencera toujours par un examen clinique qui comprendra un interrogatoire et un examen clinique dédié, exobuccal et endobuccal. Si nécessaire, un examen complémentaire par imagerie ou une analyse histologique peuvent être effectués.

1. Anamnèse

Une anamnèse précise est nécessaire car elle permet l'orientation du diagnostic, il faut tenir compte de plusieurs critères tels que :

- le sexe
- l'âge
- l'alimentation
- les risques d'expositions extérieurs
- les antécédents qu'ils soient généraux (traitements médicaux, pathologie générale, fièvre, asthénie) ou locorégionaux (antécédents de pathologie, sécheresse buccale ou oculaire, chirurgie dans la zone parotidienne).

L'objectif est également de mettre en évidence les différents symptômes qui permettront de préciser la nature de la pathologie. On retrouve ainsi principalement :

- des douleurs
- une dysphagie (gêne à la déglutition)
- un trismus (limitation de l'ouverture buccale)
- des tuméfactions
- des sècheresses : oculaire ou buccale
- une altération de l'état général

Il faut questionner sur le moment d'apparition des symptômes, leur évolution ainsi que la localisation des douleurs mais également sur la qualité de la salive (mauvais goût, épaisse, fluide) et sa quantité (faible ou non).

2. Examen clinique

L'examen clinique fait suite à l'anamnèse si l'on suspecte une pathologie des glandes salivaires. Il est indispensable à l'établissement du diagnostic ; il consiste à effectuer une inspection visuelle suivi d'une palpation endobuccale et exobuccale en insistant particulièrement sur la région parotidienne qui est la plus fréquemment concernée par les pathologies. On examinera également les zones autour de cette région (auriculaire, temporale et de la face).

2.1 Inspection visuelle

L'inspection exobuccale permet d'étudier la morphologie de la région, l'état des tissus, d'éventuels gonflements ainsi qu'une possible paralysie ou asymétrie faciale.

L'inspection endobuccale se concentre sur les orifices des différents conduits excréteurs en regardant différentes zones remarquables : sous la langue à proximité du frein lingual, qui est la localisation de l'orifice prolongeant le canal de Wharton (canal excréteur de la glande submandibulaire) et en regard de la 2^e molaire supérieure qui est la localisation de l'orifice prolongeant le canal de Sténon (canal excréteur de la glande parotide).

On contrôle aussi le complexe amygdalien, qui est souvent le siège d'une extension tumorale dans la région pharyngée, mais également les joues, le plancher buccal, le palais et les lèvres. Cela permet aussi d'apprécier la qualité de l'hygiène orale du patient.

Il est indispensable de noter le siège, l'étendue et les limites des tuméfactions s'il y en a. (Chossegros et coll., 2008)

2.2 Examen général

Si à la suite de l'anamnèse et de l'inspection visuelle on suspecte une pathologie d'une glande salivaire, on peut réaliser un examen général du patient en le questionnant sur son état général et la présence ou non d'une altération de cet état.

Il existe des symptômes qui peuvent mettre en évidence le caractère tumoral d'une pathologie tels que la perte de l'appétit associé à une perte de poids et la fatigue avec ou sans présence d'hyperthermie corporelle

En cas d'adénopathies cervicales ou faciales il faut vérifier une étiologie tumorale en examinant les aires ganglionnaires associées tels que la région axillaire. (Chossegros et coll., 2008)

2.3 La palpation

Elle se doit d'être exobuccale, endobuccale et bilatérale afin d'être comparative et doit se concentrer sur différentes régions.

2.3.1 La palpation exobuccale

Elle permet de caractériser la tuméfaction en l'occurrence :

- la localisation
- le contour
- le volume
- la consistance
- la sensibilité : douleurs spontanées ou apparues lors de la palpation
- la mobilité

Lors de la palpation dans la région parotidienne, on examine également la région jugale postérieure afin de mettre en évidence une tuméfaction du canal de Sténon.

Dans la région auriculaire, on recherche systématiquement la présence ou non d'adénopathies rétro-auriculaires. On pratique également un examen du conduit auditif et du pavillon de l'oreille à la recherche de tuméfaction, d'inflammation ou de fistule. Dans la région cervicale, on recherche principalement la présence d'adénopathies uni ou bilatérales. (Bonfils et coll., 2007 et Chossegros et coll., 2008)

2.3.2 La palpation endobuccale

Au niveau des glandes submandibulaires et sublinguales : il faut compresser la glande afin de constater une excrétion salivaire plus ou moins importante avec un doigt intrabuccal et un doigt qui se situera dans la région sous mandibulaire

Au niveau de la glande parotide : on recherche des écoulements spontanés ou déclenchés par la pression, qui sont purulents, sanglants ou clair au niveau de l'orifice du canal de Sténon. (Bonfils et coll., 2007 et Chossegros et coll., 2008)

3. Imagerie des glandes salivaires

Dans le cas d'un diagnostic positif après les différents examens cliniques, il est nécessaire d'étayer ce diagnostic via des examens complémentaires d'imagerie médicale. La technique d'imagerie dépend du siège et de la nature de la pathologie.

En cas de pathologie non tumorale, l'imagerie doit être la plus minime possible, on choisira donc plutôt l'échographie, la sialographie voire parfois uniquement la radiographie classique.

En cas de pathologie tumorale, les examens d'imagerie seront plus approfondis et on utilisera en première intention l'imagerie par résonance magnétique ou I.R.M.

3.1 Radiographie classique

Elle regroupe les clichés intrabuccaux de type rétro-alvéolaire, les mordus occlusaux (Figure 3) et les radiographies panoramiques (Figure 2). Cette technique d'exploration concerne les glandes salivaires principales (parotide, submandibulaire, sublinguale). Elle permet uniquement la mise en évidence des lithiases, des calcifications des pathologies inflammatoires et des calcifications dystrophiques rencontrées dans le cas d'adénome pléomorphe. En effet, les glandes salivaires n'apparaissent pas sur les clichés radiographiques standards

car le parenchyme et les canaux excréteurs ne sont pas radio-opaques.(Faye et coll., 2006)

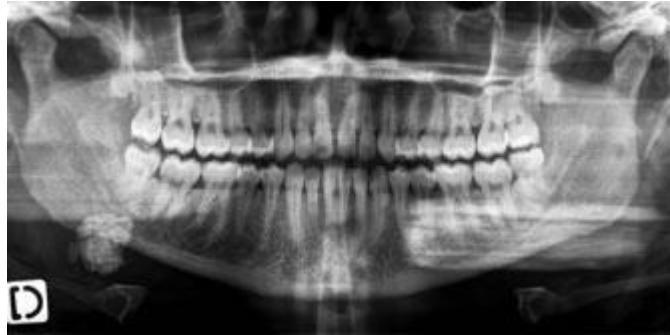

Figure 2 : Cliché panoramique dentaire montrant une opacité en projection de la région mandibulaire droite en rapport avec une lithiase submandibulaire. (source : Faye et coll., 2006)

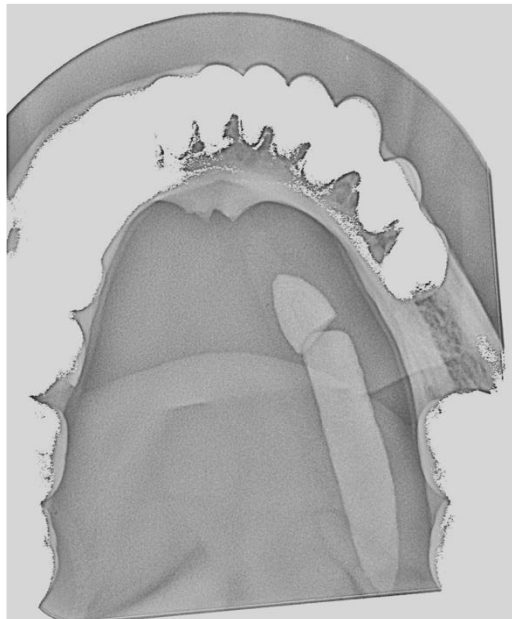


Figure 3 : Cliché occlusal montrant une lithiase submandibulaire.

3.2 Sialographie conventionnelle

La sialographie est la plus ancienne des méthodes d'exploration des glandes salivaires, il s'agit d'un examen qui permet d'apporter de nombreux renseignements sur la pathologie avec un coût relativement faible. Elle se pratique après des clichés de radiographie classique pour identifier des

calcifications. Cet examen est simple à réaliser si les conditions techniques sont remplies : fauteuil d'examen, bon éclairage, cathéter adapté.

L'examen se déroule en deux temps : un premier temps clinique et un deuxième temps radiologique. Des clichés permettant d'évaluer le degré de stase salivaire sont réalisés après injection de produits de contraste hydrosoluble ou liposoluble. (Katz, 2018)

3.2.1 Le temps clinique

Il consiste à réaliser l'injection d'un produit de contraste qui est préalablement chauffé à l'aide d'un cathéter. Lors de l'injection le patient doit être assis sous un éclairage conséquent (scialytique) et l'intervention peut se faire sous loupe binoculaire afin de repérer les orifices excréteurs ciblés. L'injection se fait le plus lentement possible à travers l'orifice excréteur, dont le repérage peut être problématique lors de l'examen de la glande submandibulaire, mais qui est plus aisé lors de l'examen de la glande parotide.

Lors de l'injection, une douleur peut apparaître à la mise en tension de la capsule, ce qui permet de savoir à quel moment il est nécessaire de stopper l'injection. En effet il n'est pas utile d'avoir une effraction de la capsule, entraînant de vives douleurs et n'apportant pas de renseignements supplémentaires quant au diagnostic. (Faye et coll., 2006)

3.2.2 Le temps radiologique

Les premiers clichés sont pris au cours du remplissage de la glande. Au niveau de la glande submandibulaire, on réalisera des incidences de profil et de trois-quarts afin de dégager parfaitement la glande sous le bord inférieur du ramus mandibulaire. Au niveau de la glande parotide, les incidences seront de face, en rasant bien la convexité de la glande et de profil, le cou en extension et en tournant légèrement la tête du côté opposé à la glande examinée. Quatre clichés seront ainsi nécessaires lors de chaque exploration (deux de chaque côté). Avec l'aide de la radiologie numérique, on peut faire varier les contrastes et ainsi dégager les structures anatomiques des glandes salivaires. Dans un

deuxième temps on réalisera des clichés lors de l'évacuation qui seront pris au moins trente minutes après l'injection et après avoir fait saliver le patient. Deux incidences seront refaites, de face et de profil. Afin de vérifier qu'il n'existe pas de stase salivaire, on peut également réaliser un cliché tardif, environ une heure après l'injection du produit de contraste. (Figure 4) (Faye et coll., 2006)

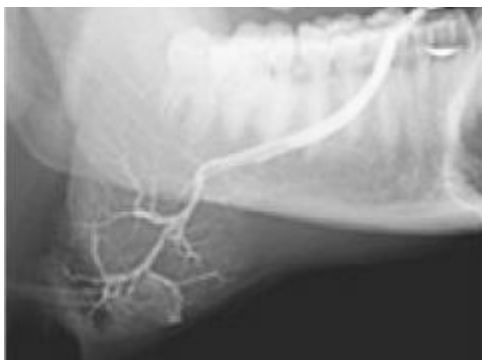

Figure 4: Sialographie de la glande submandibulaire. (source : Katz, 2018)

3.2.3 Indications et contre-indications

Les indications de cette technique d'exploration sont nombreuses. Elle est indiquée pour le diagnostic de lithiases, de sialodochites, de sialadénites ou de sialoses. Cependant, cet examen ne conserve que peu d'indications en cas de pathologie tumorale et est contre-indiqué lors des périodes d'infection aiguë, en cas d'allergie à l'iode et en cas de pathologie lithiasique.

3.3 Echographie

L'échographie est le premier procédé d'imagerie appliqué dans le cas de maladie des glandes salivaires. Afin d'obtenir les résultats les plus probants, il est nécessaire d'utiliser des sondes à barrettes de haute fréquence multifocales de 7,5 à 10 MHz. La pression doit être minime afin de ne pas corrompre les signaux et une épaisseur importante de gel sur la barrette est nécessaire. Il est convenu de toujours examiner les aires ganglionnaires. La position semi-assise du patient permet une visualisation des glandes submandibulaires. (Zajkowski et Ochal-Choińska, 2016)

La technique est simple, mais doit être réalisée de manière rigoureuse ce qui va permettre d'explorer les glandes salivaires de façon non invasive et de mettre en évidence :

- la présence ou non d'une lithiase,
- la taille et la localisation de la lithiase sans pour autant en déterminer le nombre
- les processus inflammatoires
- l'état général de la glande (atrophie, abcès)
- la consistance de la tuméfaction (liquidienne ou solide)
- l'aspect de la tuméfaction (homogène ou hétérogène)
- la netteté des contours

Les structures glandulaires ont une échostructure élevée différente des structures musculaires. Les canaux sont visibles sous forme de lignes hyperéchogènes. Ils donnent des structures linéaires hypoéchogènes s'ils sont remplis de liquide, que ce soit de la salive ou du liquide purulent. (Figure 5)

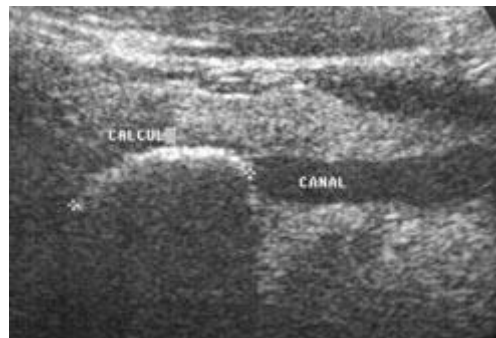


Figure 5: Échographie montrant une lithiase submandibulaire obstructive avec dilatation canalaire en amont. (source : Faye et coll., 2006)

3.3.1 Les erreurs lors de l'échographie des glandes salivaires

Bien que l'échographie soit théoriquement un examen simple à mettre en œuvre, de nombreuses erreurs peuvent être rencontrées lors de l'interprétation. Elles peuvent être liées au praticien, à la technique ou au patient.

On retrouve ainsi des erreurs dues :

- au cou épais et court du patient examiné

- à une faible transparence des tissus pour les ultrasons
- une mobilité du cou limitée rendant impossible l'inclinaison de la tête aussi loin que possible vers l'arrière ou sa rotation sur le côté
- à des conditions difficiles durant l'examen
- au manque de connaissance de l'anatomie normale
- au manque de connaissance des caractéristiques de l'échographie des maladies des glandes salivaires
- à la similitude des échographies dans différentes maladies
- à la méconnaissance des incidences statistiques des maladies
- au manque de données cliniques et aux informations erronées que fournissent les examens similaires précédents. (Bialek et Jakubowski, 2016)

3.4 Imagerie par Résonance Magnétique (I.R.M)

L'imagerie par résonance magnétique est une technique d'imagerie médicale permettant d'obtenir des vues en deux ou en trois dimensions de façon non invasive avec une résolution en contraste élevée. L'I.R.M repose sur le principe de la résonance magnétique nucléaire qui utilise les propriétés des protons des noyaux d'hydrogènes, situés dans un champ magnétique et qui sont présents dans la totalité des tissus. Il est donc possible d'examiner la totalité des organes et des tissus environnants. Il nécessite un champ magnétique puissant et stable produit par un aimant qui crée une magnétisation des tissus par alignement des moments magnétiques de spin.

L'I.R.M permet une excellente visualisation des tissus mous et des structures pathologiques (tumeurs et ses extensions, abcès, hémorragie) en trois dimensions, c'est donc la technique la plus appropriée d'imagerie des glandes salivaires. Les résultats d'imagerie aboutissent sur une série de coupes verticales ou horizontale selon trois types de séquences : les séquences anatomiques pondérées en T1, les séquences pondérées en T2 et les séquences écho de gradient en IRM-sialographie. (Figure 6) (Katz et coll., 2006)

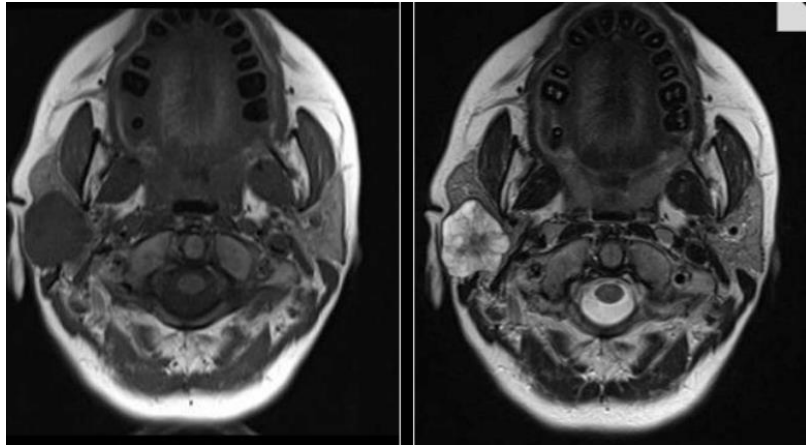


Figure 6 : Séquences IRM axiales T1 et T2 démontrant un adénome pléomorphe dans la glande parotide droite avec un signal faible sur T1(gauche), élevé sur T2(droite).(source : St vincent's university hospital)

3.4.1 Avantages

Les avantages de l'I.R.M. sont :

- technique non invasive
- absence d'irradiation et d'injection de produit de contraste
- projections tridimensionnelles sans repositionnement du patient
- absence de dégradations des images par les différents soins dentaires comprenant des produits métalliques

3.4.2 Inconvénients

Les principaux inconvénients de l'I.R.M sont surtout en lien avec ses contre-indications qui sont :

- le port d'un pacemaker
- le port de valves cardiaques
- le port de matériel d'injection automatisé tel que les pompes à insuline
- le port de neurostimulateurs
- la claustrophobie

Bien que cette technique soit très utile afin d'observer les glandes salivaires, elle est assez limitée dans la visualisation des canaux excréteurs. Dans le cas d'une nécessité à explorer les canaux salivaires on utilisera la sialo-I.R.M. (Marsot-Dupuch et coll., 2003)

3.5 Sialo-I.R.M

La sialo-IRM est un examen qui permet une étude complète de la glande salivaire et de ses voies excrétrices. L'examen est toujours possible et ne saurait être entravé par des conditions locales ou locorégionales, il permet l'exploration de plusieurs glandes salivaires dans le même temps d'examen.

Il est réalisé sans aucune injection de produit de contraste, de ce fait il est atraumatique et indolore. (Tassart et coll., 2003)

La sialo-IRM a comme inconvénients les contre-indications habituelles de l'IRM mais surtout le coût important de l'appareillage qui rend son accessibilité difficile. Elle trouve sa place dans l'arsenal diagnostique concernant la recherche des atteintes salivaires des maladies du système canalaire, des mégacanaux (congénitaux ou acquis) et des lithiases des glandes salivaires. (Figure 7)

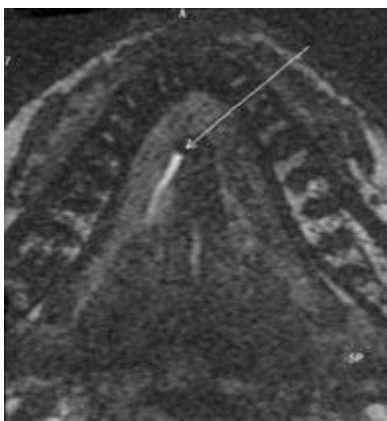


Figure 7 : Sialo IRM en coupe axiale avec dilatation modérée du conduit submandibulaire droit en hyper signal T2 et hyposignal arrondi de la région antérieure correspondant à une lithiase (source : Faye et coll., 2006)

La sialo-IRM utilise le concept dit de l'hydro-IRM, de ce fait aucun cathétérisme ni aucune injection ne sont effectués lors de cet examen. On constatera donc un

hyper signal spontané des structures liquidiennes stagnantes avec extinction des tissus environnants sur des séquences à forte pondération T2.

Cette examen présente l'avantage de faire non seulement un bilan canalaire mais également parenchymateux et extra salivaire des glandes en 30 minutes. Il permet de différencier les lésions kystiques pures des lésions tissulaires et faire le bilan d'extension de ces lésions. (Tassart et coll., 2003)

3.6 Sialographie 3D-Cone Beam Computed Tomography (3D-CBCT)

La 3D-CBCT en association à la sialographie est un examen efficace, sûr et facile à gérer pour explorer les conduits des glandes salivaires principales lors de pathologies non tumorales, il permet une analyse 3D précise du système canalaire jusqu'à la quatrième division des canaux. (Bertin et coll., 2017)

Après avoir localisé l'ostium du canal salivaire, un produit de contraste iodé, hydrosoluble et à haute concentration est injecté dans des conditions aseptiques à l'aide d'une canule jusqu'à ce que le patient ait un ressenti au niveau de la glande.

Le produit de contraste est immédiatement maintenu dans la glande en plaçant une pince sur l'ostium du canal de Wharton ou de Sténon après avoir réalisé une anesthésie locale près de l'ostium. (Figure 8)

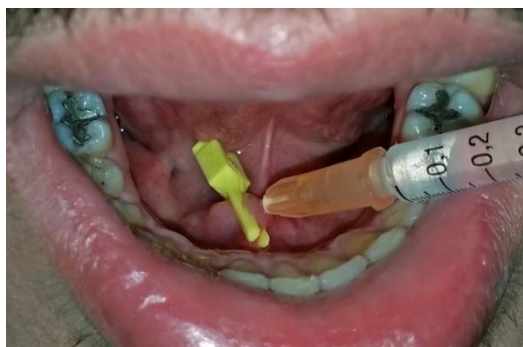

Figure 8 : Pince microchirurgicale placée sur l'ostium du canal de Wharton droit pour maintenir le produit de contraste dans la glande sous-mandibulaire. (source : Bertin et coll., 2017)

L'imagerie donne des images d'une grande finesse et de belles reconstructions 3D mais les informations apportées ne sont pas meilleures que celles d'une sialographie.

Elle permet de diagnostiquer des calculs du canal de Wharton qui ne sont pas découverts en échographie et qui sont très complexes à identifier en sialographie ; mais aussi des sténoses et des lésions salivaires chroniques se présentant sous forme de dilatations multiples. (Figure 9) On distingue également mieux qu'en sialographie la portion médiale de la parotide. (Bertin et coll., 2017)

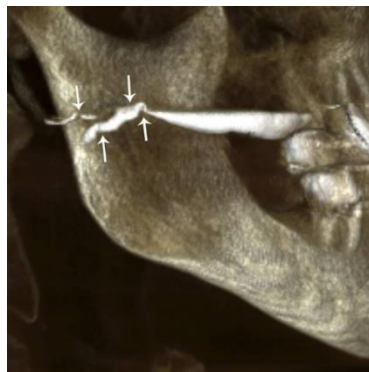

Figure 9 : Vue sagittale du système canalaire de la glande parotide droite dans une reconstruction tridimensionnelle montrant des rétrécissements canaux dans le tiers distal (fleche). (source : Bertine et coll., 2017)

4. Analyses histologiques, cytologiques et anatomopathologiques

4.1 Biopsies

4.1.1 Biopsie des glandes salivaires accessoires (BGSA)

La technique avec l'utilisation de la pince S, est la technique la plus couramment utilisée dans la réalisation de la BGSA, car elle permet un meilleur accès et un meilleur positionnement de la lèvre inférieure. Elle facilite ainsi l'identification des zones des lèvres avec des lobules glandulaires superficiels. Le site de biopsie doit être choisi sur la face interne de la lèvre inférieure, riche

en glandes salivaires mineures, tout en évitant la zone médiane en raison de son contenu moindre en composant glandulaire.

Le matériel requis pour cette technique comprend :

- une seringue pour l'anesthésie locale intra-orale
- un bistouri avec une lame 15
- une pince Adson non dentelée
- du fil de suture
- la pince S : elle mesure 18,5 cm et présente une extrémité active comportant une large fenêtre permettant un champ opératoire ample (5 cm²) (Figure 10)

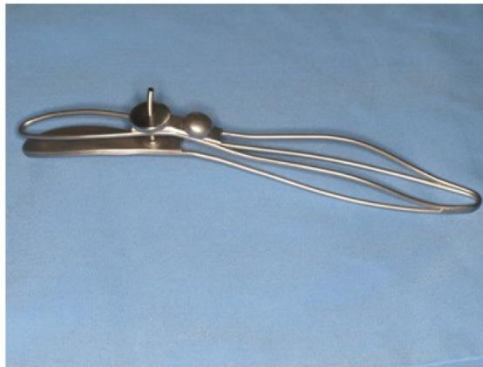


Figure 10 : Photo d'une pince S. (source : Varela-Centelles et coll., 2014)

Une fois l'anesthésie réalisée, toute la lèvre inférieure est stabilisée à l'aide de la pince S, et le site de biopsie est choisi en tirant parti de la conception de la pince qui force les lobules de la glande à dépasser à travers la lame fenestrée. (Figure 11)

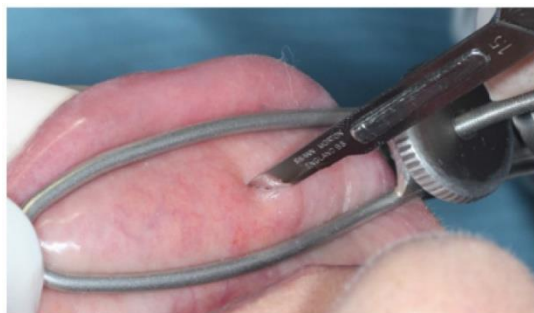

Figure 11 : Utilisation de la pince S sur un site de biopsie situé sur la lèvre inférieure. (source Varela-Centelles et coll., 2014)

Une incision linéaire horizontale d'environ 1 cm à 1,5 cm est réalisée à partir de la ligne centrale. Cinq à sept lobules peuvent être délicatement prélevés à l'aide de la pince Adson et introduits dans une solution de fixation abondante (au moins dix fois le volume du tissu prélevé). La plaie est ensuite suturée par des points simples à l'aide d'un fil résorbable 4/0. (Varel-Centelles et coll., 2014)

Les indications les plus courantes sont :

- la recherche de l'étiologie d'un syndrome sec buccal ou oculaire
- la recherche d'un syndrome de Sjögren primitif ou secondaire
- le diagnostic d'une pathologie systémique (sarcoïdose ou amylose)

4.1.2 Biopsie parotidienne

Lorsque la tuméfaction se situe ou a pour origine la glande parotide, la biopsie n'est pas indiquée ; les risques de lésions neuro-vasculaires, de dissémination des cellules tumorales, ou de fistule a posteriori sont importants.

4.1.3 Biopsie-exérèse

Elle consiste à enlever une lésion en entier, sans en connaître au préalable la nature exacte et peut être réalisée sur toutes les glandes salivaires. Elle est couramment utilisée en matière de tumeur présumée bénigne, de petite taille. Elle peut aussi être réalisée en cas de tumeur maligne, mais certaines précautions doivent alors être rigoureusement respectées. De telles exérèses nécessitent toujours l'étude par l'anatomopathologiste des limites de résection muqueuses et profondes afin de s'assurer que celles-ci passent en zone saine. (Auriol et coll., 2008)

4.2 Cytoponction à l'aiguille fine

Elle est pratiquée majoritairement dans les glandes parotides mais également dans les glandes submandibulaires.

La cytoponction est un geste facile, peu invasif, dont la technique est peu coûteuse et dont le résultat est obtenu rapidement. (Bouatay et coll., 2019)

4.2.1 Technique

La réalisation se fait à l'aide d'une aiguille fine, avec un geste sûr, imprimant à l'aiguille des mouvements dans plusieurs directions.

Deux ponctions sont en général suffisantes pour ramener du liquide. (Altin et coll., 2019)

4.2.2 Indications et contre-indications

Cette technique est indiquée dans les processus tumoraux, particulièrement dans le cas des adénomes pléomorphes. Le diagnostic est très compliqué dans le cas de processus non tumoraux car cet examen manque de spécificité, de sensibilité et le nombre de faux négatifs est important. (Altin et coll., 2019 et Bouatay et coll., 2019)

4.3 Examen salivaire

Les pathologies des glandes salivaires peuvent modifier la qualité et la quantité de la salive. L'étude de la salive est réalisée selon 3 paramètres : le flux salivaire (sialométrie), le pH salivaire et la composition de la salive (sialochimie).

4.3.1 Sialométrie

La sialométrie consiste à analyser le débit salivaire. La mesure du débit salivaire doit se faire dans des conditions stimulées et non stimulées. La stimulation est obtenue par l'emploi de facteurs sapides (acides ou sucrés) ou par stimuli mécaniques (mastication, paraffine).

- Le test au sucre :

Il consiste à placer un morceau de sucre sous la langue du patient et de comparer le temps que met le morceau à fondre en bouche par rapport à la moyenne de patients sains. Le patient doit être assis et ne pas déglutir durant le test. Le sucre fond en moyenne au bout de 3 minutes si ce délai excède les 4 minutes cela

signifie que le patient présente un déficit salivaire. Ce test est simple, peu coûteux mais reste approximatif.

- La sialométrie selon Sreebny et Valdini :

Au préalable le patient doit être à jeun, ne doit pas fumer et ne doit pas se brosser les dents. Cette technique permet une mesure précise et objective du flux salivaire, exprimée en mL de salive recueillis par minute.

Lors de la mesure de salive totale sans stimulation, le patient ne doit pas bouger la langue et les lèvres. Il laisse la salive s'écouler en crachant passivement dans un gobelet toutes les 2 minutes, suivi d'une déglutition, le tout pendant environ 6 minutes.

La salivation est jugée normale si le débit salivaire non stimulé est supérieur ou égale à 0,2ml/mn.

Afin de mesurer la salive totale après stimulation on peut utiliser deux méthodes :

- Méthode à la paraffine : tenir le morceau de cire (1,5 g) dans la bouche jusqu'à ce qu'il devienne mou (30 sec à 1 min) et recueillir la salive accumulée. Il est nécessaire de mastiquer la cire durant la totalité du prélèvement.
- Méthode à l'acide citrique : 2 mL d'une solution d'acide citrique à 2% est maintenue en bouche pendant une minute puis crachée. (Lecor et coll., 2013)

La salivation est jugée normale si le débit salivaire stimulée est supérieur ou égal à 1mL/mn.

- Sialométrie par technique pondérale :

Ce test consiste à placer trois compresses rondes au niveau des orifices sécréteurs des glandes salivaires : une compresse sublinguale et deux compresses dans la région des 2^e et 3^e molaires supérieures. Une fois les compresses mises en place, le patient ferme la bouche et penche la tête en avant, durant 5 minutes. Les compresses sont alors retirées et pesées. Si la

valeur est inférieure à 2 g, c'est le signe d'un déficit salivaire et d'une salivation insuffisante. (Aikaterini et coll., 2016)

4.3.2 pH salivaire

La mesure du pH salivaire est effectuée à chaque suspicion de pathologie salivaire. Le pH peut être mesuré de deux façons différentes, en utilisant soit un papier pH précis à $3/10^e$ d'unité soit un électroPmètre. Le test doit être réalisé à distance de la prise de médicaments (sialogogues) et de l'utilisation de bains de bouche, et le patient doit être à jeun depuis au minimum 3 heures.

Le test consiste à placer les bandelettes de papier pH au niveau de l'ostium du canal de Wharton et de celui du canal de Sténon, ainsi que sur le dos de la langue. La bandelette va changer de couleur en fonction du pH, il est alors nécessaire de la comparer à l'échelle de lecture fournit par le fabricant.

Un pH est considéré comme acide en dessous de 6,5 et basique au-dessus de 7,5. Il varie également en fonction de l'âge et du moment de la journée, en effet il est plus acide chez le nourrisson et l'adulte ainsi qu'au réveil.

La chute du PH en dessous de 5,5 constitue un signe très évocateur d'hyposialie. (Lecor et coll., 2013)

4.3.3 Sialochimie

Il s'agit de l'étude de la composition salivaire en mesurant les taux de protéines, d'immunoglobulines et d'électrolytes. Bien qu'elle soit très peu utilisée lors d'un diagnostic d'une tuméfaction salivaire, elle peut donner une indication grâce aux valeurs du taux d'amylase. On rencontre une hausse de l'amylasémie dans différentes pathologies telles que les sialadénites et les sialolithiases. (Biraud et Lang, 2009)

PARTIE 2. TUMEFACTIONS NON INFLAMMATOIRES : PATHOLOGIES TUMORALES ET SIALOSES

1. Pathologies tumorales

Environ 70 % de toutes les tumeurs des glandes salivaires surviennent dans la glande parotide et entre 75 et 80% sont bénignes. Les tumeurs malignes sont classées selon la classification TNM (Tumor Node Metastasis) qui prend en compte leur taille et leur extension ganglionnaire et métastatique (Tableau 1).

Tableau 1 : Classification TNM. (source : Wittekind et coll., 2005)

TX	la tumeur primitive ne peut être évaluée
T0	la tumeur primitive n'est pas décelable
T1	tumeur ≤ 2 cm dans sa plus grande dimension sans extension extraglandulaire
T2	$2 \text{ cm} < T \leq 4 \text{ cm}$ dans sa plus grande dimension sans extension extraglandulaire
T3	$4 \text{ cm} < T \leq 6 \text{ cm}$ dans ses plus grandes dimensions (T3a) ou avec envahissement extraglandulaire sans atteinte du nerf facial (T3b)
T4	$T > 6 \text{ cm}$ dans ses plus grandes dimensions (T4a) et/ou envahissant la base du crâne, le nerf facial (T4b)
N0	pas de métastase ganglionnaire
N1	un seul ganglion métastatique homolatéral de diamètre $< 3 \text{ cm}$
N2	un seul ganglion métastatique homolatéral de diamètre est compris entre 3 et 6 cm, ou plusieurs ganglions métastatiques homolatéraux dont aucun n'a un diamètre $\geq 6 \text{ cm}$, ou métastases ganglionnaires bilatérales ou controlatérales dont aucune n'a un diamètre $\geq 6 \text{ cm}$
N2a	une métastase ganglionnaire unique homolatérale dont le diamètre est compris entre 3 et 6 cm
N2b	plusieurs métastases ganglionnaires homolatérales dont le diamètre est $< 6 \text{ cm}$
N2c	métastases ganglionnaires bilatérales ou controlatérales dont le diamètre est $< 6 \text{ cm}$
N3	métastase ganglionnaire dont le diamètre est $\geq 6 \text{ cm}$
M0	pas de métastase connue
M1	existence de métastase viscérale à distance

1.1 Tumeurs épithéliales

Les tumeurs épithéliales représentent 88% des néoplasmes salivaires. Elles se caractérisent par la composante épithéliale qui les constitue, en comparaison aux tumeurs du tissu conjonctif, adipeux, nerveux ou lymphatique.

1.1.1 Tumeurs bénignes

1.1.1.1 Adénome pléomorphe (AP)

L'AP est la tumeur la plus fréquente des glandes salivaires, il représente environ 80% des tumeurs épithéliales bénignes. L'âge moyen d'apparition est compris entre 40 et 50 ans, il est également plus fréquent chez la femme (environ 4 femmes pour 3 hommes). La zone la plus touchée est la glande parotide au niveau de son lobe superficiel (60%) et les glandes salivaires accessoires (40%). (Tarsitano et coll., 2016)

Ces tumeurs se caractérisent presque uniformément par une croissance lente, indolore, asymptomatique et asymétrique (figure 12) dont le diamètre varie généralement de 2 à 6 cm. Elles ne s'associent en aucun cas à une paralysie faciale. L'apparition d'une paralysie indique donc qu'il ne s'agit pas d'un adénome pléomorphe, il faut alors revoir le diagnostic et craindre une dégénérescence maligne. L'incidence de la transformation maligne dans les adénomes varie de 1,9 % à 23,3 % selon les auteurs. Le risque de malignité augmente avec l'évolution, la récurrence, l'âge avancé du patient, et la localisation dans une glande salivaire majeure. Des cas d'adénomes pléomorphes géants ont également été signalés dans la glande parotide, se présentant comme une masse multinodulaire irrégulière pouvant peser plus de 8 kg.

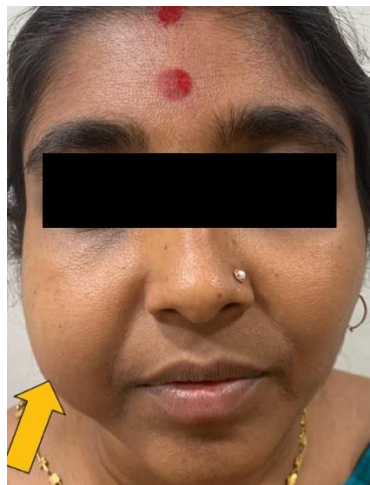

Figure 12 : Asymétrie faciale dû à un adénome pléomorphe (source : Periasamy et coll., 2019)

L'AP est formé par l'association caractéristique de deux structures : une composante épithéliale (cellules cylindro-cubiques) et une composante mésenchymateuse (cellules hyalines).

Le canal de Sténon est le plus souvent indemne mais on peut retrouver une extension de la tumeur dans le canal parotidien. Il n'y a cependant aucune infiltration dans la paroi, on peut donc expliquer cette extension par des pseudopodes que l'on rencontre couramment dans les adénomes pléomorphes.

- Diagnostic :

La découverte est souvent fortuite lors d'un examen dentaire du fait de l'absence de symptômes et de douleur. L'échographie met en évidence l'AP comme une masse solide, homogène, hypo-échogène avec des lésions bien marginées, et multilobulées à l'intérieur de la substance des glandes salivaires. L'apparition kystique et la survenue de calcification sont rares.

L'Imagerie par Résonance Magnétique (I.R.M) met en évidence l'AP sous la forme d'une masse multicentrique ou lobulée, hypodense avec un contraste en T2. (Figure 13) (Kajiyama et coll., 2019)

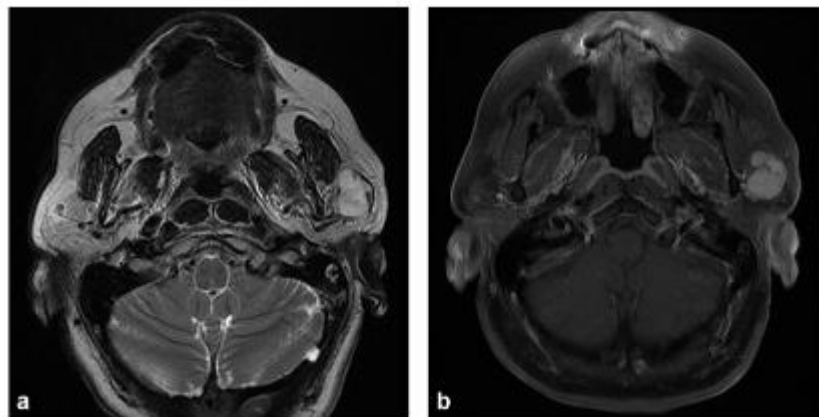


Figure 13 : Image I.R.M. d'un adénome pléomorphe superficiel de la parotide gauche a : coupe axiale pondérée T2 ; b : coupe axiale pondérée T1. (source : Espinoza et Halimi, 2013)

L'échographie et l'I.R.M. présentent des images caractéristiques mais non pathognomoniques de l'adénome pléomorphe.

Au niveau macroscopique les limites sont nettes et le contour est légèrement irrégulier. La tumeur peut être encapsulée, de teinte blanchâtre ou beige et translucide.

Seul l'examen histologique permet le diagnostic d'adénome pléomorphe. L'examen au microscope montre une tumeur encapsulée avec des composants épithéliaux et myoépithéliaux agencés en canaux, en îlots ou petits massifs ainsi qu'une composante mésenchymateuse et stromale. (Figure 14) (Pardis et coll., 2016)

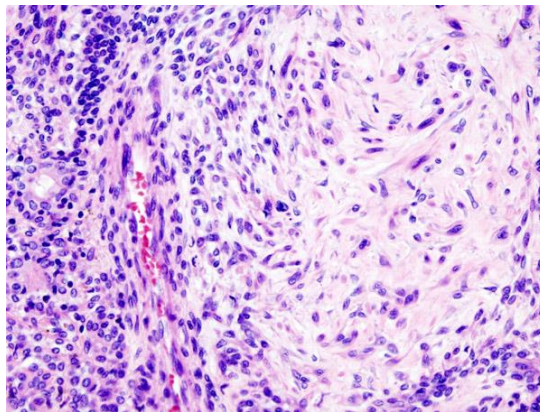


Figure 14 : Adénome pléomorphe vu au microscope avec sur la gauche la composante épithéliale et sur la droite la composante mésenchymateuse (H&E, x400). (source : Pardis et coll., 2016)

- Diagnostic différentiel :

Le diagnostic différentiel repose sur les autres tumeurs des glandes salivaires, une parotidite chronique lithiasique ou une lésion extra-parotidienne entraînant une tuméfaction parotidienne.

- Prise en charge :

La prise en charge est chirurgicale par le biais d'une ablation partielle ou totale de la glande concernée. Dans le cas d'une atteinte parotidienne, il est fondamental de tenter de conserver le nerf facial. (Kanas et coll., 2018)

- Évolution :

Le risque majeur est la récurrence (environ 25% des cas). La transformation maligne peut apparaître secondairement si la pathologie évolue pendant plusieurs années sans traitement. Des métastases ganglionnaires et viscérales peuvent s'observer

dans l'évolution de ces tumeurs secondairement malignes. (Kanas et coll.,2018)

1.1.1.2 Cystadéno-lymphome ou tumeur de Warthin

Le cystadéno-lymphome est un adénome monomorphe qui porte le nom de l'anatomopathologiste américain qui l'a découvert en 1923, A.S. Warthin. Elle est la deuxième tumeur bénigne la plus fréquente de la glande parotidienne et ne présente aucun risque d'évolution vers la malignité. Cette tumeur exclusivement parotidienne, dont le siège prédomine au pôle inférieur de la glande, représente 10% des tumeurs parotidiennes. Les localisations multiples et bilatérales existent dans près de 15% des cas.

Elle se caractérise par une croissance lente, progressive ou par poussées, indolore pouvant parfois être accompagné d'un contexte inflammatoire. Aucune paralysie faciale n'est objectivée lors de la présence de ce type de tumeur. (Ogawa et coll., 2012) La pathogénèse de cette tumeur est liée à un développement tumoral de l'épithélium oncocytaire et du tissu lymphoïde, ce dernier étant un dérivé du tissu canalaire salivaire piégé dans les ganglions parotidiens. Dans une étude menée par *Cope et al.*, il a été démontré que le tabagisme peut déclencher une hyperplasie canalaire et une métaplasie oncocytaire dans les ganglions lymphatiques intra-parotidiens. Dans la présente étude, la présence d'inclusions oncocytaires est significative de la tumeur de Warthin par rapport aux kystes lympho-épithéliaux. Le tabagisme et le vieillissement affectent probablement la transformation néoplasique du kyste lymphoépithélial. (Rabia et coll., 2015)

- Diagnostic :

Au niveau macroscopique la tumeur a l'aspect d'un nodule circonscrit de couleur rouge jaunâtre, creusé de cavités contenant un liquide brunâtre. Elle est de consistance molle avec une surface lisse ou bosselée. (Figure 15) (Ogawa et coll.,2012)



Figure 15 : Aspect macroscopique d'une tumeur de Warthin. (source : Ogawa et coll., 2012)

L'I.R.M. montre une tumeur qui présente une intensité de signal hétérogène sur les images pondérées T1 et une faible intensité de signal sur les images pondérées T2. (Figure 16)

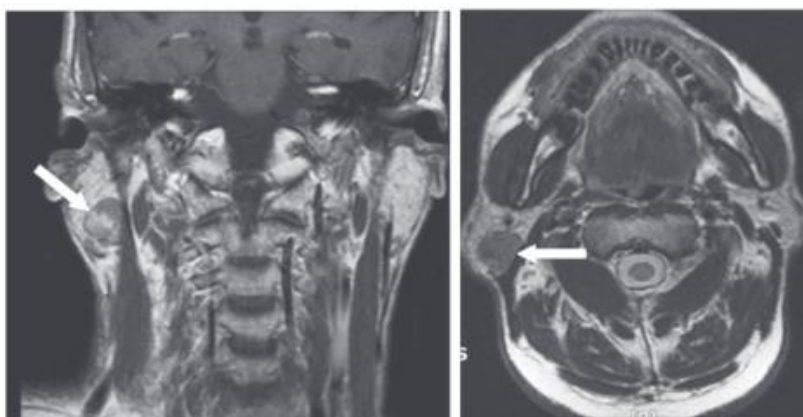


Figure 16 : Image I.R.M. d'une tumeur de Warthin de la parotide droite avec à gauche une coupe coronale pondérée T1, à droite une coupe axiale pondérée T2. (source : Ogawa et coll., 2012)

La cytoponction permet d'éliminer le doute de lésion cancéreuse mais tout comme l'adénome pléomorphe le diagnostic est le plus souvent confirmé après la chirurgie.

L'examen histologique présente une double couche de cellules épithéliales reposant sur un stroma lymphoïde dense, des espaces kystiques rétrécis par des projections polypoïdes d'éléments lymphoépithéliaux et des cellules cylindriques oncocytaires. (Figure 17) (Handra-Luca, 2012)

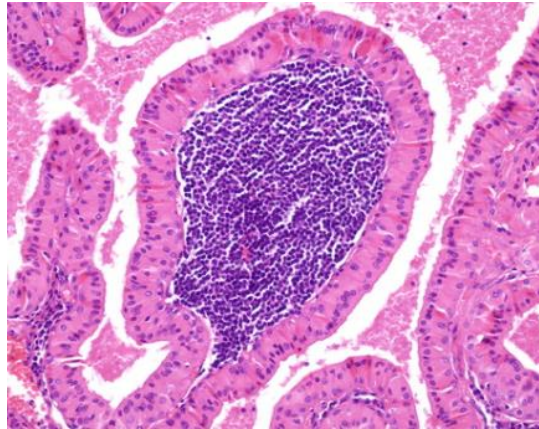


Figure 17 : Aspect histologique d'une tumeur de Warthin (H&E, x100). (source : Handra-Luca, 2012)

- Diagnostic différentiel :

Il peut se poser avec les kystes lympho-épithéliaux, les adénomes pléomorphes et les différentes tumeurs malignes parotidiennes. (Handra-Luca, 2012)

- Prise en charge :

Le traitement privilégié consiste en une ablation partielle de la glande concernée dont l'étendue est adaptée à la localisation et au volume tumoral, avec conservation du nerf facial. (Espinoza et coll., 2016)

- Evolution :

La récurrence après traitement est très rare (2%) et l'évolution vers la malignité est exclue. (Espinoza et coll., 2016)

1.1.1.3 Oncocytome ou adénome à cellules oxyphiles

L'oncocytome est une tumeur bénigne rare des glandes salivaires. Les oncocytomes sont composés exclusivement de cellules épithéliales avec une grande quantité de cytoplasme granulaire et de petits noyaux au centre des cellules (oncocytes). On les rencontre le plus souvent chez les personnes âgées de plus de 50 ans avec une prédominance égale chez les deux sexes. Ces tumeurs se produisent presque exclusivement dans la glande parotide et représentent 1 % de toutes les tumeurs de la glande parotide. Il n'existe pas de facteurs étiologiques définitifs pour cette tumeur, bien qu'il y ait eu une

association avec les radiations ionisantes qui a été mise en évidence dans certains rapports. (Motalebnejad et coll., 2015)

L'Organisation mondiale de la santé (OMS) reconnaît trois types de lésions oncocytaires :

- La forme disséminée qui envahit la glande sur de larges plages voire la totalité de la glande et qui n'est pas encapsulée.
- La forme nodulaire qui se trouve au sein d'un parenchyme normal et est représentée par plusieurs nodules qui ne sont pas encapsulés
- L'oncocytome qui est une tumeur unique encapsulée

- Diagnostic :

Le diagnostic est fait à l'examen histologique. Au niveau macroscopique la tumeur a un aspect lisse ou nodulaire, de couleur rouge-brun et de forme ronde ou ovoïde. (Figure 18)

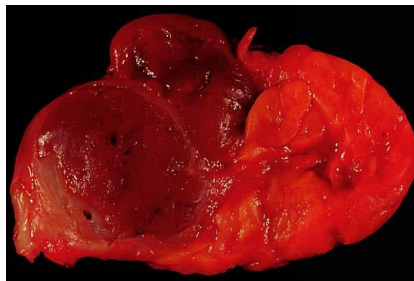


Figure 18 : Oncocytome parotidien. (source : Uthman, 2006)

L'I.R.M. montre une masse hétérogène en T2 et avec un hypersignal en T1. (Figure 19)

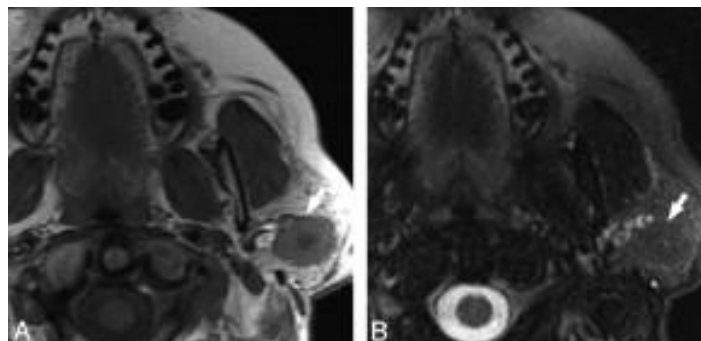


Figure 19 : Coupe axiale d'un oncocytome (flèche blanche) du lobe superficiel de la parotide gauche pondérée en T1 (A) et T2 (B). (source : Patel et coll., 2011)

Au niveau microscopique la tumeur est vue comme des amas d'oncocytes serrés et un mince cordon de stroma est présent pour séparer ces cellules qui sont de formes polygonales. La particularité cellulaire est en lien avec un nombre très important de mitochondries associées à un cytoplasme éosinophile. (Figure 20) (Palakshappa et coll., 2014)

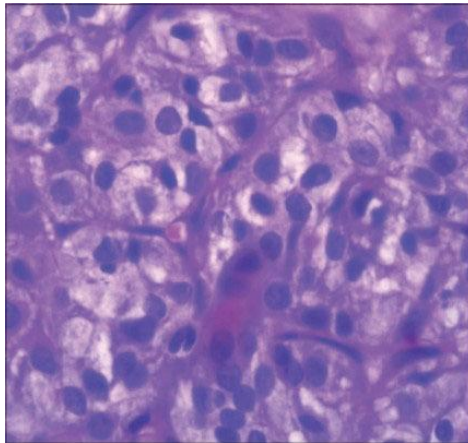


Figure 20 : Cellules tumorales polygonales avec des noyaux placés au centre et un cytoplasme éosinophile granulaire dense et abondant (H&E, x400) . (source : Palakshappa et coll., 2014)

- Diagnostic différentiel :

Le diagnostic différentiel pour les oncocytomes dans la glande parotide inclut la tumeur de Warthin, les différents carcinomes, les différents adénomes et l'adénocarcinome. (Palakshappa et coll., 2014)

- Prise en charge :

Le traitement consiste en une exérèse chirurgicale.

- Evolution :

Un taux de récurrence de 20 % a été rapporté après chirurgie en raison d'une éradication chirurgicale incomplète ou d'une tumeur multifocale. La transformation maligne est à exclure. (Motallebnejad et coll., 2015)

1.1.1.4 Myoépithéliome

Le myoépithéliome est une tumeur rare, identifiée par Sheldon en 1941. Il représente moins de 1% des tumeurs salivaires et atteint surtout la parotide (40%) et les glandes salivaires accessoires palatines (21%). La tumeur est de taille moyenne (entre 1 et 5 cm) et est constituée exclusivement de cellules myoépithéliales de forme variable. Elle atteint indifféremment hommes et femmes cependant elle apparait préférentiellement chez les personnes âgées de plus de 40 ans.

Cliniquement elle se présente généralement de façon indolore, de croissance lente et insidieuse. On n'observe aucun signe d'atteinte nerveuse, ni d'adénopathies. (Bahi et coll., 2003)

- Diagnostic :

Au niveau macroscopique la tumeur est de consistance ferme, bien circonscrite et avec une surface lobulée. (Figure 21)

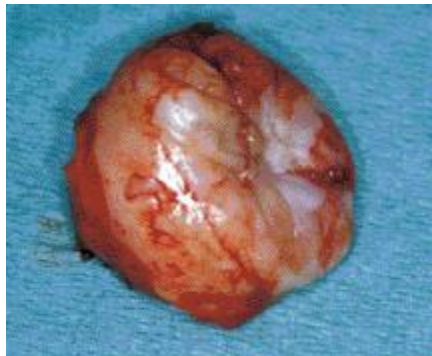

Figure 21 : Myoépithéliome des glandes accessoires palatines. (source Bahi et coll., 2003)

Le diagnostic est réalisé par un examen immunohistochimique qui met en évidence le caractère myoépithélial de la prolifération grâce à la coexistence du marquage à la kératine et au muscle lisse. Le diagnostic est complexe du fait de la variabilité des caractéristiques histologiques et cellulaires qu'il peut revêtir.

- Diagnostic différentiel :

Le diagnostic différentiel implique les lésions salivaires renfermant des cellules myoépithéliales. Parmi les lésions bénignes, la plus proche du myoépithéliome est l'adénome pléomorphe.

- Prise en charge :

La chirurgie est le traitement de choix, il faut alors réaliser une exérèse complète et intégrale de la tumeur avec une marge sur les tissus sains. En cas de myoépithéliome géants une reconstruction faciale peut être à envisager. (Bahi et coll., 2003)

- Evolution :

La transformation maligne est exceptionnelle tandis que les récurrences sont fréquentes, mais dans des proportions moindres par rapport aux autres tumeurs bénignes.

1.1.1.5 Autres tumeurs bénignes

Il existe d'autres types de tumeurs bénignes mais leur fréquence d'apparition est très rare (moins de 5%).

- Adénome à cellules basales

Il s'agit d'un adénome monomorphe que l'on retrouve principalement dans la glande parotide au niveau du lobe superficiel (70%) et des glandes salivaires mineures de la lèvre supérieure. Il touche principalement les personnes de plus de 50 ans avec une légère prédisposition pour le genre féminin.

Cliniquement, l'adénome à cellules basales se présente sous la forme d'une tuméfaction ferme à croissance lente, asymptomatique, mobile et qui peut être kystique et solide, le rendant impossible à distinguer d'une tumeur mixte. Ce sont des tumeurs encapsulées qui dépassent très rarement 3 cm de diamètre avec un aspect brunâtre.

L'I.R.M. montre une masse hétérogène avec un hypersignal en T2 et un hyposignal en T1.

Le diagnostic est établi par une étude histologique montrant une couche de cellules basales proéminentes et une structure distincte en forme de membrane basale. Contrairement à l'adénome pléomorphe il ne possède pas de composants mésenchymateux et stromal.

Il en existe plusieurs modèles histologiques : tubulaires et trabéculaires, solides et membraneux.

Le diagnostic différentiel est le carcinome adénoïde kystique, l'adénocarcinome à cellules basales, la sialadénite chronique et l'adénome pléomorphe.

Le taux de récurrence pour les modèles de type solide et trabéculaire est presque inexistant alors que le type membraneux a un taux de récurrence élevé (24 %). (Krishnan et coll., 2017)

- Adénome sébacé

Il s'agit d'une tumeur très rare (0,1% des cas) circonscrite à croissance lente et qui est constituée de cellules sébacées. L'adénome sébacé se développe à partir des glandes sébacées qui sont en nombre plus important au niveau de la parotide que la submandibulaire et la sublinguale. De ce fait on le retrouve plus fréquemment au niveau des glandes parotides plus rarement dans les glandes submandibulaires et très rarement dans les glandes sublinguales.

Le diagnostic différentiel inclut le lymphadénome sébacé, le carcinome sébacé, le lymphadénocarcinome sébacé et la différenciation sébacée dans les autres tumeurs. Les adénomes sébacés présentent un taux de récurrence nul s'ils sont excisés adéquatement. (Vicente Rodríguez et coll., 2006)

- Lymphadénome ou cystadénome papillaire

Il s'agit d'une tumeur bénigne touchant principalement la parotide mais elle peut parfois se retrouver dans les glandes submandibulaires.

Le lymphadénome, qui est classé comme lymphadénome sébacé ou non sébacé selon la présence ou l'absence de différenciation sébacée, est un type de tumeur rare de la glande salivaire. Ces tumeurs présentent une hyperplasie épithéliale et une prolifération des composants lymphoïdes avec une possibilité de différenciation sébacée. La majorité des cas touche des adultes de plus de 30 ans. La tumeur est bien circonscrite et son évolution est lente et indolore.

Le diagnostic différentiel inclut les autres formes d'adénome, les carcinomes et les kystes lymphoépithéliaux.

Aucune récurrence ni transformation maligne n'a été constatée après une chirurgie d'exérèse. (Liu et coll., 2014)

- Papillome canalaire

Il s'agit d'une tumeur très rare qui touche surtout les glandes salivaires accessoires. Il en existe trois formes qui sont : le papillome intracanalair, le papillome canalaire de type inversé, et le sialadénome papillifère.

Aucun cas de récurrence ou de transformation maligne n'a été rapporté après traitement. (Bonfils, 2007)

- Cystadénome

Le cystadénome est une tumeur des glandes salivaires à évolution lente, indolore et qui dépasse rarement 1,5 cm de diamètre. Il se manifeste le plus souvent dans les glandes salivaires mineures et touche principalement les personnes âgées (plus de 60 ans) avec une légère prédominance féminine.

Le diagnostic du cystadénome est strictement basé sur l'histologie.

En raison de la complexité histomorphologique des tumeurs des glandes salivaires, le cystadénome doit être différencié de la tumeur de Warthin, de l'adénocarcinome, du carcinome et des autres formes d'adénomes.

La récurrence est fréquente après traitement et la transformation maligne est possible. (Sheetal et coll., 2016)

1.1.2 Tumeurs malignes épithéliales

Les tumeurs malignes épithéliales des glandes salivaires représentent entre 20 et 25% des pathologies tumorales d'origine épithéliale. Elles touchent plus fréquemment les glandes salivaires accessoires ainsi que la glande parotide. On peut retrouver une grande variété de tumeurs épithéliales malignes au niveau des glandes salivaires mais 5 types de carcinome prédominent : le carcinome mucoépidermoïde, le carcinome à cellules acineuses, le carcinome adénoïde kystique, le carcinome sur adénome pléomorphe, et les adénocarcinomes. (Tableau 2)

Tableau 2 : Classification histologique des tumeurs malignes des glandes salivaires par grade histopathologique d'après la classification OMS 2005 [Barnes 2005] et d'une revue de la littérature. (source : REFCOR, 2009)

Grade	Catégorie/description
BAS GRADE Risque de récurrence Métastases <10-15 % Décès < 1 %	Carcinome muco-épidermoïde de faible grade
	Carcinome à cellules acineuses sans contingent dédifférencié
	Adénocarcinome polymorphe de bas grade
	Cystadénocarcinome / Cystadénocarcinome cribriforme de bas grade
	Adénocarcinome à cellules basales
	Adénocarcinome sans autre indication (SAI) de bas grade
	Adénocarcinome à cellules claires
	Carcinome épithelial-myoépithelial Carcinome sur adénome pléomorphe non invasif (capsule respectée) ou avec invasion minimale (<1,5 mm)
GRADE INTERMEDIAIRE Récurrence fréquentes Métastases >10-15 %	Carcinome muco-épidermoïde de grade intermédiaire
	Carcinome à cellules acineuses sans contingent dédifférencié avec Ki67>10 %
	Carcinome adénoïde kystique cribriforme et/ou trabéculaire
	Carcinome sébacé avec atypies discrètes à modérées
HAUT GRADE Métastases fréquentes	Carcinome muco-épidermoïde de haut grade
	Carcinome adénoïde kystique avec contingent massif > 30 %
	Adénocarcinome SAI de haut grade
	Carcinome canalaire salivaire
	Carcinome dédifférencié
	Carcinome sur adénome pléomorphe massivement invasif
	Carcinome à grandes cellules
	Carcinome à petites cellules
	Carcinome épidermoïde
	Carcinome sébacé avec atypies marquées
Adénocarcinome mucineux	

Le caractère malin d'une tumeur se caractérise par :

- une croissance rapide
- une tumeur peu différenciée
- un envahissement tissulaire

- des zones de nécrose
- des mitoses fréquentes
- une atypie cellulaire marquée
- une tendance forte à la récurrence
- la possibilité de métastases.

1.1.2.1 Carcinome mucoépidermoïde (CME)

Le carcinome mucoépidermoïde est la deuxième tumeur la plus fréquente des glandes salivaires ainsi que la tumeur maligne des glandes salivaires la plus fréquente. Cette tumeur qui est plus courante chez les individus de sexe féminin, survient généralement au-delà de 50 ans et se trouve habituellement dans la glande parotidienne (80%) ou dans la glande sous-mandibulaire (13%). Cependant, le palais est également un site habituel lorsqu'elle se produit dans les glandes accessoires. (Devaraju et coll., 2014)

Le CME se caractérise par son hétérogénéité cellulaire et se compose de cellules muco-sécrétantes, de cellules épidermoïdes, et de cellules intermédiaires.

Histologiquement, il est classé en trois grades : bas, intermédiaire et haut. Le grade bas (48%) étant plus courant que le grade haut (38,7%) et le grade intermédiaire (13,3%).

Tous les CME peuvent se métastaser mais il est à noter qu'on retrouve plus fréquemment des métastases au niveau des ganglions lymphatique, des poumons ou des os sur les tumeurs de haut grade.

- Diagnostic :

Les tumeurs malignes de bas grade se caractérisent par une tuméfaction indolore à croissance lente durant plusieurs années, laquelle ne dépasse que rarement 5 cm, imitant ainsi cliniquement un adénome pléomorphe ou une autre tumeur bénigne. Les tumeurs malignes de haut grade quant à elles croissent rapidement, sont indolores, s'infiltrant dans les tissus adjacents et sont associées à des métastases distantes et à une ulcération extra-orale.

Les petites tumeurs des glandes salivaires sont asymptomatiques, fluctuantes et rouge/bleu en apparence. (Figure 22)

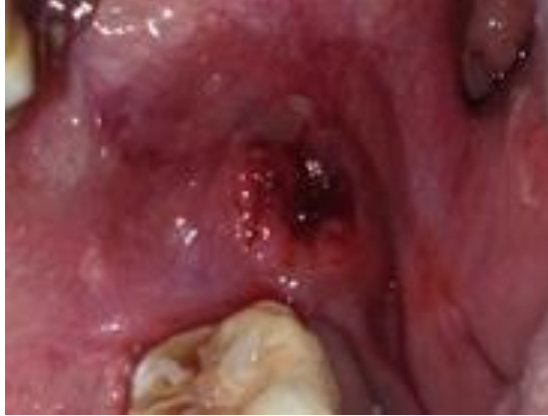

Figure 22 : Photographie endobuccale d'un carcinome mucoépidermoïde de la parotide.

(source : Devaraju et coll., 2014)

L'I.R.M est indispensable au diagnostic, l'intensité du signal sera dépendant du grade histologique de la tumeur. Les lésions de haut grade seront plutôt en hyposignal T1 et hyposignal T2 alors que les lésions de bas grade seront plutôt en hypersignal T1 et hypersignal T2 du fait de leur composante kystique. (Figure 23) (Kashiwagi et coll., 2012)

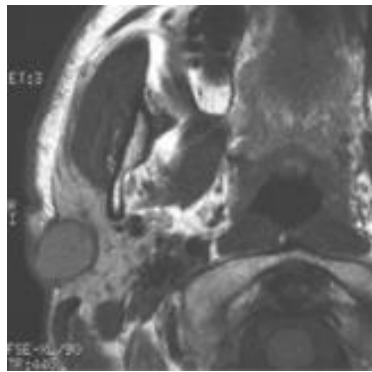


Figure 23 : Image I.R.M. d'un carcinome de bas grade en hypersignal T2. . (source : Tassart et coll., 2017)

- Diagnostic différentiel :

Les diagnostics différentiels à considérer sont: le mucocèle, le cystadénome, le cystadénocarcinome, le carcinome épidermoïde et l'adénocarcinome polymorphe bas grade. (Guevara-Canales et coll., 2016)

- Prise en charge :

Le traitement chirurgical radical est de rigueur, par exérèse non conservatrice du nerf facial, élargie à la peau si nécessaire. Un curage ganglionnaire cervical est indispensable tandis que la radiothérapie complémentaire est systématique. (Devaraju et coll., 2014)

- Évolution :

Le pronostic dépend du stade clinique, du grade histologique et du traitement. On a rapporté un taux de survie à 5 ans qui atteint 95% pour les tumeurs peu avancées et 50% pour celles de grade intermédiaire ou supérieur. (Devaraju et coll., 2014)

1.1.2.2 Carcinome à cellules acineuses (CCA)

Le carcinome à cellules acineuses est une tumeur de bas grade affectant le plus souvent la parotide. Il ne représente que 1 à 3 % des tumeurs des glandes salivaires mais entre 6 et 17% des tumeurs malignes selon les études. Les glandes salivaires mineures développent rarement un CCA et lorsqu'il est localisé dans ces glandes, il a généralement une évolution moins agressive.

L'exposition à un rayonnement ou aux métaux qui contiennent du plomb, de l'amiante, du nickel ainsi que la prédisposition familiale font partie des facteurs de risque. Les femmes sont diagnostiquées plus fréquemment que les hommes et l'âge de survenue moyen se trouve avant la 5^e décade. (Buhaş et coll., 2017)

Le CCA se caractérise par des cellules acineuses séreuses riches en granules de zymogène, intercalées avec des cellules de type canalaire, des cellules vacuolaires, et des cellules à cytoplasme clair. Il apparaît généralement sous la forme d'une tuméfaction unilatérale (3% des cas montrent une bilatéralité), asymptomatique à croissance lente.

- Diagnostic :

Le diagnostic de ce type de tumeur est généralement complexe car le critère principal est l'examen histologique que l'on réalise après une cytoponction à l'aiguille fine ou après la biopsie exérèse.

Au niveau macroscopique, le CCA se présente comme une tumeur encapsulée, de consistance ferme ou modérée, fixe ou mobile, qui peut être solide ou kystique, et dont le diamètre fait habituellement moins de 3 cm. En regard de la tumeur, la muqueuse prend généralement une couleur rouge ocre. (Al-Zaher et coll., 2009)

L'échographie est utilisée pour établir les dimensions de la tumeur, son emplacement et sa nature. Elle permet aussi de guider la cytoponction à l'aiguille fine. La tomodensitométrie révèle habituellement une légère augmentation du contraste et peut-être nécessaire pour évaluer la taille de la tumeur, l'extension, la relation avec le nerf facial, et les métastases distantes. (Figure 24) (Al-Zaher et coll., 2009)

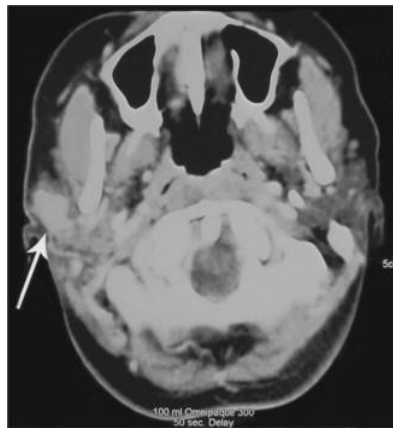


Figure 24 : Image par tomodensitométrie axiale d'une lésion d'un carcinome à cellules acineuses dans la glande parotide droite. (source : Al-Zaher et coll., 2009)

L'examen histologique est effectué avec la coloration régulière à l'hématoxyline-éosine (HE) et la coloration Periodic Acid Schiff (PAS). Les cellules tumorales contiennent des granules de zymogène, qui sont positives dans la coloration PAS. (Figure 25)

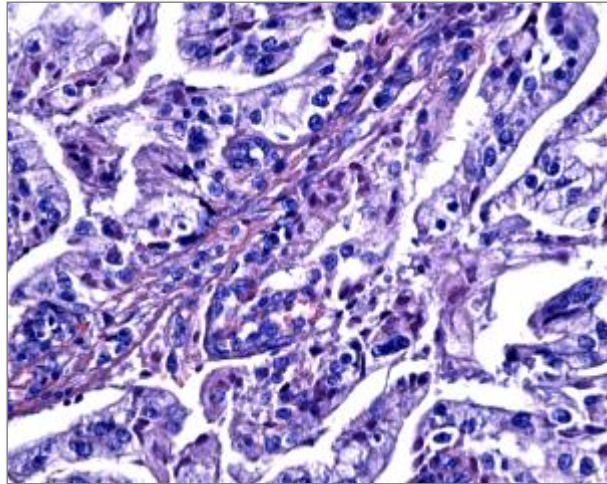


Figure 25 : Cellules tumorales présentant de nombreuses atypies et une réaction PAS positive intracytoplasmique. (Coloration à la PAS-Hématoxyline, x200). (source : Buhas et coll., 2017)

Le CCA est histologiquement défini par la différenciation des cellules acino-séreuses (Figure 26). Cependant, on peut reconnaître plusieurs types de cellules notamment des modèles acinaires, canaux intercalaires, vacuolés, claires et non spécifique, glandulaires, papillaires, et folliculaires.

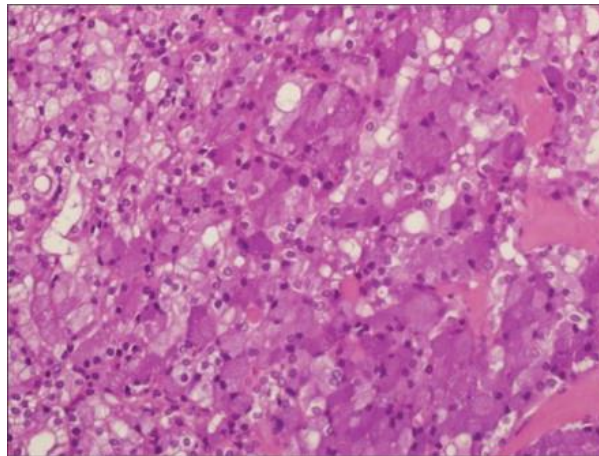


Figure 26 : Cellules acineuses de carcinome de cellules se développant dans un modèle solide. (H&E ; X400). (source : Al-Zaher et coll., 2009)

- Diagnostic différentiel :

Les diagnostics différentiels à considérer sont les autres carcinomes, les adénocarcinomes, l'adénome pléomorphe, l'oncocytome, la tumeur de Warthin, et la sialadénite. (Buhaş et coll., 2017)

- Prise en charge :

La chirurgie est le traitement de choix par exérèse tumorale ou ablation totale de la glande concernée. En cas de chirurgie incomplète, de récurrence ou d'extension loco-régionale, la chirurgie est suivie d'une radiothérapie.

- Évolution :

Le CCA est une tumeur maligne des glandes salivaires de bas grade, bien que des récurrences et des métastases aient été évoquées dans la littérature. Le taux de récurrence de cette tumeur varie entre 30 et 50%, le taux de métastases cervicales entre 3,8 et 16%, le taux de métastases à distance entre 7 et 29%, et le taux de mortalité varie entre 1,3 et 26%. Le taux de survie à cinq ans est estimé à 91 % des cas et à dix ans à 88 % des cas. (Wang et coll., 2016)

Le suivi à long terme est donc primordial après traitement.

1.1.2.3 Carcinome adénoïde kystique (CAK)

Le carcinome adénoïde kystique est une tumeur maligne qui peut affecter les glandes salivaires majeures ou mineures. Il représente environ 5 à 10 % de toutes les pathologies tumorales des glandes salivaires, et 2 à 4 % des cas de tumeurs malignes. Environ 31% des lésions affectent les glandes salivaires mineures, en particulier le palais, bien qu'elles puissent également être observées dans les glandes submandibulaires et parotidiennes. Bien que le CAK présente une répartition par âge répandue, l'incidence maximale se produit principalement chez les femmes, entre 50 et 60 ans. (Ayadi et coll., 2010 ; Yaga et coll., 2016)

Il existe trois structures histologiques de CAK :

- Cribriforme : cette structure ayant un aspect pseudo-kystique et dans laquelle les cellules épithéliales sont disposées dans de multiples espaces cylindriques, est la structure la plus courante. Plusieurs de ces pseudo-kystes contiennent un matériau hyalin.

- Tubulaire : cette structure est constituée de cellules disposées en cordons semblables aux cellules myoépithéliales.

- Solide : cette structure est composée d'îlots épithéliaux solides avec des zones centrales de nécrose. Les cellules sont petites, basophiles avec un noyau très granuleux et des figures mitotiques rares. (Kusafuka et coll., 2013)

Les différentes structures peuvent se produire séparément ou ensemble dans la même tumeur. Les structures cribriiformes et tubulaires sont considérées comme des tumeurs de grade intermédiaire alors que le sous-type solide est considéré comme une tumeur de haut grade.

Habituellement, les patients présentent un gonflement unilatéral à croissance lente dans la région pré-auriculaire. La douleur et la paralysie faciale se développent fréquemment au cours de la maladie. L'atteinte du nerf facial affecte négativement la survie à long terme et certains auteurs considèrent même l'atteinte du nerf facial comme une indication de l'impossibilité de guérison.

- Diagnostic :

La caractéristique clinique la plus fréquente du CAK affectant les glandes salivaires est la présence d'une tumeur de 2 à 4 cm en moyenne à son plus grand diamètre. (Figure 27) La lésion est non capsulée, infiltrante et peu douloureuse tandis que l'invasion de l'os sous-jacent est fréquente. L'incidence de métastases cervicales est faible. Les métastases à distance se produisent par voie hématogène jusqu'aux poumons et structures osseuses. (Yaga et coll., 2016)

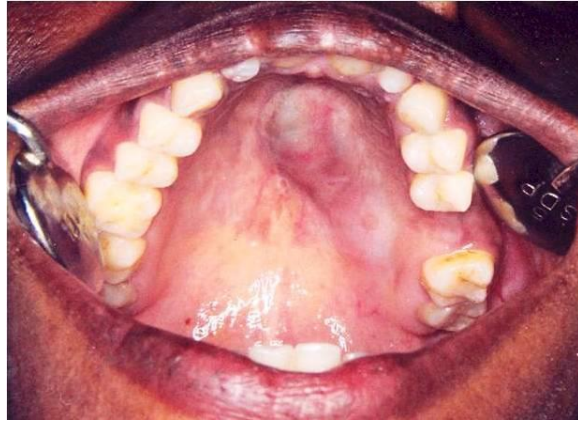

Figure 27 : Photo intrabuccale d'un CAK touchant les glandes salivaires mineures palatines.(source Yaga et coll., 2016)

A l'I.R.M. la lésion est en hyposignal T1 et de signal variable en T2. Ses limites sont régulières quand la lésion est de petite taille, et imprécises dans les tumeurs volumineuses. (Figure 28) (Kusafuka et coll., 2013)

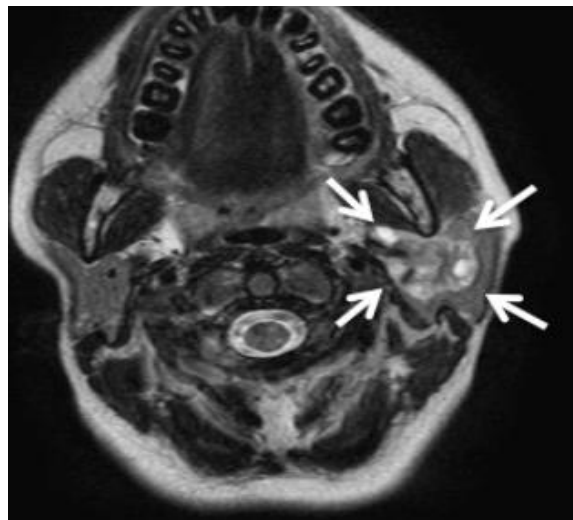


Figure 28 : Image I.R.M pondérée T2 d'un CAK au niveau de la glande parotide gauche. (source : Kusafuka et coll., 2013)

- Diagnostic différentiel :

Au cours du diagnostic il est important d'écartier l'adénome pléomorphe, l'adénocarcinome et le carcinome mucoépidermoïde.

- Prise en charge :

Le traitement repose sur la chirurgie, la radiothérapie et la chimiothérapie, séparément ou en association. (Shenoy et coll., 2015)

- Évolution :

Le pronostic va dépendre de la taille, de la localisation, de l'envahissement nerveux, et du grade de la tumeur. La récurrence fréquente (35%) et la présence de métastases indique la gravité de cette pathologie. Le taux de survie est de 70% à 5 ans et de 25% à 15 ans. (Shenoy et coll., 2015)

1.1.2.4 Carcinome sur adénome pléomorphe (CAP)

Le carcinome sur adénome pléomorphe comporte une vaste catégorie de carcinomes des glandes salivaires qui comprend, selon l'OMS, trois catégories cliniquement pertinentes classées en fonction du caractère invasif de la tumeur. La première prend en compte les CAP non invasifs, la deuxième est composée de plusieurs profils histologiques allant jusqu'à une extension extra-capsulaire de moins de 6 mm, tandis que la troisième comprend tous les CAP dont l'extension extra-capsulaire est supérieure à 6 mm. Si au cours de son évolution, la composante maligne du CAP dépasse la capsule représentée par la composante bénigne de la tumeur, celle-ci est considérée comme une tumeur maligne invasive pour laquelle il existe un risque de métastases dans les ganglions régionaux.

Lorsque que l'AP n'est pas traité pendant une longue période de temps, ou lors d'une récurrence au niveau d'un site précédemment atteint par un AP, on peut observer une transformation maligne. On constate alors l'émergence d'un carcinome sur l'adénome pléomorphe préexistant. Cette tumeur représente moins de 4% des tumeurs malignes des glandes salivaires et 11,6% de l'ensemble des carcinomes. L'incidence de malignité augmente avec la durée des antécédents de l'AP, passant de 1,5 % après 5 ans à 10 % après 15 ans sans avoir de lien avec les dimensions de l'AP. (Di Palma, 2013)

Tout comme l'AP, le carcinome sur AP a une prédisposition féminine mais se développe à un âge plus avancé (entre 60 et 70ans).

Plus de 80% des cas sont retrouvés au niveau de la parotide tandis que les autres glandes principales et mineures sont beaucoup moins affectées.

- Diagnostic :

Le diagnostic s'appuie sur la présence simultanée, au sein de la tumeur, de vestiges de l'adénome pléomorphe et d'un contingent carcinomateux, plus ou moins différencié.

L'I.R.M. montre une tumeur aux contours mal définis, en hyposignal hétérogène en T1.

C'est une tumeur présentant des signes évidents de malignité, comme des caractéristiques cytologiques et histologiques d'anaplasie, des mitoses anormales, une évolutivité importante et une infiltration des tissus voisins ; et dans laquelle la présence d'un adénome pléomorphe est nette. (Rabade et Goel, 2014)

- Diagnostic différentiel :

Il faut distinguer bien sur l'AP, les différents carcinomes et adénocarcinomes.

- Prise en charge :

Le traitement consiste en une chirurgie d'exérèse avec de larges marges ou une ablation totale de la glande concernée avec/sans conservation du nerf facial. Selon la malignité, la chirurgie est accompagnée d'une radiothérapie, d'un curage ganglionnaire, et d'une chimiothérapie dans les formes les plus sévères. (Wakasaki et coll., 2016)

- Évolution :

Les récurrences sont très fréquentes (40 à 50%) et les métastases le sont encore davantage (70 à 80%). Le pronostic est dépendant du type histologique, de la

taille, de l'extension et du mode d'apparition (la survenue de novo est moins favorable).

Le taux de survie est d'environ 40% à 5 ans et de moins de 30% à 10 ans. La mortalité est importante du fait de l'agressivité et des métastases. (Di Palma, 2013)

1.1.2.5 Les autres formes de carcinome

- Le carcinome sébacé

Il s'agit d'une tumeur maligne exceptionnelle tout comme l'adénome sébacé dont il partage les caractéristiques. Il est de bas grade histologique pouvant récidiver localement, donner des métastases ganglionnaires mais rarement des métastases viscérales. (Bonfils, 2007)

- Le carcinome épithélial-myoépithélial

Il est décrit en 1992 par Seifert et représente 1% des tumeurs malignes des glandes salivaires. C'est en majorité une tumeur de la glande parotide (80% des cas), survenant après 70 ans avec une prédominance féminine. Comme son nom l'indique on y retrouve deux populations cellulaires avec des cellules épithéliales au centre et des cellules myoépithéliales tout autour. (Auriol et Le Charpentier, 2008)

- Le carcinome canalaire salivaire

Il s'agit d'une tumeur de haut grade histologique qui est infiltrante et agressive au niveau régional. On le retrouve principalement dans la parotide et parfois au niveau des glandes submandibulaires. Il représente 1% des pathologies malignes des glandes salivaires, se développe après 60 ans et affecte plus particulièrement les hommes. (Simpson, 2013)

- Le carcinome épidermoïde

Il s'agit d'une tumeur de haut grade histologique qui serait favorisé par une radiothérapie préalable de la région cervico-faciale. Il surviendrait alors plus de

15 ans après ce traitement. Rare (1%), il affecte plus souvent la parotide que la glande submandibulaire.

Le pronostic est grave, les récurrences et métastases locorégionales s'observent dans 40% des cas tandis que les métastases à distances sont rares. (Auriol et coll., 2008)

1.1.2.6 Les adénocarcinomes

Les adénocarcinomes sont les 2^e tumeurs malignes les plus fréquentes des glandes salivaires et représentent 15 à 20% de celles-ci.

On retrouve plusieurs types d'adénocarcinomes, classés ici dans l'ordre décroissant de leur fréquence d'apparition :

- l'adénocarcinome polymorphe de bas grade
- l'adénocarcinome à cellules basales
- les cystadénocarcinomes
- l'adénocarcinome mucineux

À lui seul, l'adénocarcinome polymorphe de bas grade représente 12 à 17% des tumeurs malignes. Les autres types d'adénocarcinomes représentent chacun moins de 2% des tumeurs malignes et seront donc traités plus succinctement.

- L'adénocarcinome polymorphe de bas grade (APBG)

Il s'agit d'une tumeur maligne rare des glandes salivaires. Peu agressif, l'APBG présente un comportement clinique indolore et ne développe que rarement des métastases ganglionnaires (9%) et à distance (moins de 1%).

Il est presque toujours diagnostiqué dans les glandes mineures de la cavité buccale. Le palais est le site le plus affecté (60% des cas), puis la lèvre supérieure (12%) et la muqueuse buccale (6%). Exceptionnellement, il peut atteindre les glandes principales.

Il touche principalement les femmes, entre 50 et 69 ans, et représente 12 à 17% des tumeurs malignes. Son origine provient des cellules canalaire intercalaires et il peut se développer de novo ou sur un adénome pléomorphe. La croissance

se fait lentement avec une évolution régulière pendant plusieurs années dont le diamètre atteint rarement plus de 6 cm avec une moyenne clinique de 2,2 cm. L'atteinte nerveuse et la paresthésie ne sont habituellement pas présentes. (Naji et coll., 2016)

- Diagnostic :

Au niveau macroscopique on constate une muqueuse non ulcérée pouvant être adhérente au plan profond d'aspect bleuté. (Figure 29)

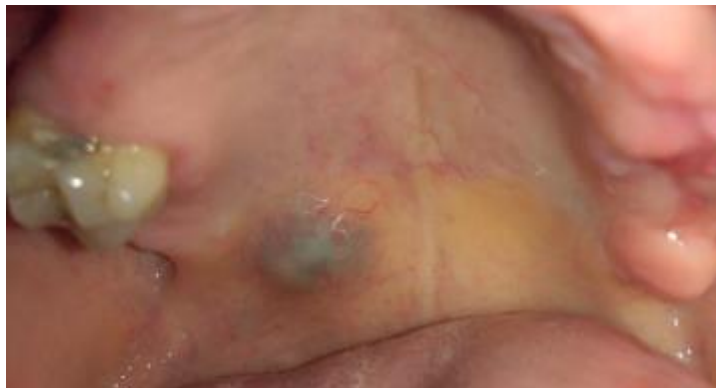

Figure 29 : Photo endobuccale d'un APBG au niveau du palais. (source : Naji et coll., 2016)

Sur le plan histologique, l'APBG est une lésion circonscrite, non encapsulée, moyennement infiltrante. Elle est caractérisée par différents modèles de croissance avec des proportions variables : trabéculaire, canalaire, lobulaire, papillaire, cribriforme, microkystique, fasciculaire, et papillaire kystique. Le diagnostic étant très complexe, il est parfois nécessaire de réaliser des examens immunohistochimiques. (Fonseca et coll., 2015)

- Diagnostic différentiel :

Il est nécessaire de le différencier de l'adénome pléomorphe, le carcinome adénoïde kystique et le carcinome mucoépidermoïde.

- Prise en charge :

Le traitement repose sur l'exérèse tumorale ou glandulaire. Il faut y adjoindre curage ganglionnaire, radiothérapie et chimiothérapie en cas d'adénopathies cervicales. (Olusanya et coll., 2011)

- Évolution :

Des récives après de nombreuses années étant connues (entre 17 et 24% des cas), un suivi prolongé et systématique est recommandé. En cas de récive ou de métastase associée à un risque de transformation exceptionnelle de haut grade, l'APBG devient particulièrement agressif. Le pronostic à long terme est plutôt favorable. (Fonseca et coll., 2015)

- L'adénocarcinome à cellules basales (ACB)

L'adénocarcinome à cellules basales est une tumeur des glandes salivaires qui présente une similarité cytomorphologique avec l'adénome à cellules basales. Cependant les ACB sont beaucoup plus invasifs que les adénomes à cellules basales. En effet, les adénocarcinomes montrent une invasion au-delà de leur capsule, ce qui n'est pas observée dans les adénomes. (Wilson et coll., 2015)

L'ACB est très rare, représentant environ 1 à 2 % des tumeurs des glandes salivaires. Il peut se caractériser par une invasion locale mais rarement des métastases à distance. Il présente une évolution clinique indolore avec récive locale dans environ 17 à 50 % des cas. (Wilson et coll., 2015)

Les ACB sont considérés comme des tumeurs de bas grade histologique.

- Les cystadénocarcinomes

On distingue 2 types de cystadénocarcinome : le cystadénocarcinome cribriforme de bas grade (CCBG) et le cystadénocarcinome papillaire (CP).

Le CCBG est une tumeur rare des glandes salivaires. À l'origine, il a été décrit par Delgado et al. en 1996. Il se rencontre majoritairement chez les personnes âgées avec une prédominance féminine. La glande parotide est le site d'atteinte le plus fréquent, cependant une manifestation dans le palais ou dans la glande submandibulaire peuvent survenir mais restent rares. (Kokabu et coll., 2015)

Le CP a été décrit pour la première fois en 1991 par l'OMS, il s'agit d'une tumeur extrêmement rare des glandes salivaires (0,2%). Il a été décrit comme une tumeur maligne de bas grade caractérisée par des kystes multiples. (Giblett et coll., 2017)

Il s'agit de tumeurs à évolution lente et asymptomatique. Quelques cas de tumeurs plus agressives présentant des caractéristiques de tumeur de haut grade histologique et au potentiel de métastases des ganglions cervicaux ont été signalés.

- L'adénocarcinome mucineux (AM)

L'AM est généralement observé dans les organes digestifs, sa localisation au niveau des glandes salivaires est très rare. Il représente moins de 1 % des tumeurs des glandes salivaires. Son évolution est lente et indolore ce qui induit des diagnostics assez tardifs. (Wyszyńska-Pawelec et coll., 2013)

Les AM des glandes salivaires se caractérisent par une agressivité élevée, des métastases dans les nœuds ganglionnaires cervicaux (63%), des métastases à distance (29%) et un taux élevé de récurrences locales (33%). Les localisations les plus courantes sont le palais (35 %) et la glande parotide (18 %).

L'OMS décrit l'AM au niveau histologique comme de petits foyers de cellules cancéreuses ou même de cellules cancéreuses isolées entourées de grandes zones de mucine extracellulaire séparées par des brins fibreux conjonctifs. Les caractéristiques histologiques sont si typiques que le diagnostic est plutôt simple. Le taux de survie à 5 ans est de 60% et à 10 ans il est de 44%. (Wong et coll., 2017)

1.2 Tumeurs non épithéliales

Les tumeurs non épithéliales sont classées en fonction du tissu qu'elles concernent. Elles peuvent atteindre le tissu lymphatique, nerveux, conjonctif, adipeux et vasculaire.

Elles représentent 2 à 5% des tumeurs salivaires et sont classées en fonction de leur malignité :

- tumeur bénigne : 90% des tumeurs non épithéliales sont bénignes, on retrouve principalement les lipomes, les angiomes, et les tumeurs nerveuses.

- tumeur maligne : elles sont beaucoup plus rares, on retrouve principalement les lymphomes et les sarcomes.

1.2.1 Origine lymphatique

1.2.1.1 Les lymphomes

Ils se manifestent sous 2 formes : le lymphome primaire qui se développe dans la glande et ne résulte pas d'une extension ganglionnaire, et le lymphome secondaire qui est rencontré dans des lésions lymphoépithéliales.

Les lymphomes primaires sont dans 85% des cas des lymphomes non hodgkiniens et représentent 5% des lymphomes extra-ganglionnaires. Ils constituent moins de 3% des tumeurs des glandes salivaires dont 10% des tumeurs malignes. L'âge moyen d'apparition est situé entre 50 et 60 ans, touchant aussi bien les hommes que les femmes. Les lymphomes primaires des glandes salivaires se produisent habituellement dans la glande parotide du fait de la présence de ganglions intraglandulaires. Ils peuvent être bilatéraux et la plupart sont classés comme des lymphomes marginaux extraganglionnaires à cellules B, de type Mucosa Associated Lymphoid Tissue (MALT). Le syndrome de Sjögren est un facteur de risque bien défini de lymphome MALT des glandes salivaires. (Dey et coll., 2016) Les autres types de lymphomes dits « lymphomes non-MALT » sont les lymphomes folliculaires à cellules T et les lymphomes diffus à grandes cellules. Ils peuvent être classés selon ses éléments morphologiques ou son type cellulaire :

- Lymphome de bas grade : 38 à 40% des cas, il s'agit des lymphomes à cellules B non diffus (lymphome MALT).
- Lymphome de grade intermédiaire : environ 40% des cas, il s'agit de lymphomes diffus à cellules B et T.
- Lymphome de haut grade : environ 20% des cas, il s'agit des lymphomes à cellules T. (Dispenza et coll., 2011)

- Diagnostic :

On retrouve une tuméfaction parotidienne asymptomatique associé à des adénopathies. Les ganglions sont mobiles, fermes et non douloureux. La douleur peut apparaître avec le temps lorsque le processus tumoral atteint les tissus environnants tels que les nerfs ou les os.

Une masse intra-glandulaire parotidienne, multinodulaire, ou bilatérale est très suggestive de lymphome, surtout si elle est associée à une paralysie faciale récidivante. (Hirokawa et coll., 1998)

Le lymphome marginal extra-ganglionnaire à cellules B de la zone B du type MALT (lymphome MALT) a un meilleur pronostic que les lymphomes d'autres sous-types histologiques (lymphomes non-MALT). Il est donc essentiel de distinguer le lymphome MALT du lymphome non-MALT impliquant la glande parotide pour évaluer le pronostic et déterminer les procédures thérapeutiques.

Il a été rapporté que les lymphomes primaires de la glande parotide ne présentent aucune caractéristique en imagerie diagnostique ; il est cependant possible de différencier les lymphomes MALT des autres types. (Hew et coll., 2002)

Les caractéristiques IRM du lymphome MALT sont décrites comme suit :

- la plupart des lymphomes parotidiens MALT sont caractérisés comme des lésions kystiques solides avec une forme solitaire ou diffuse,
- les lésions solides diffuses ne surviennent généralement pas chez les sujets atteints de lymphome parotidien MALT
- les lésions kystiques solides solitaires et diffuses sont rarement observées chez les sujets atteints de lymphome non-MALT parotidien. (Zhu et coll., 2013)

- Diagnostic différentiel :

Il est nécessaire d'écartier l'adénome pléomorphe, la tumeur de Warthin et la sialadénite lymphoépithéliale. (Dey et coll., 2016)

- Prise en charge :

Le traitement repose sur une association de radiothérapie et chimiothérapie.

- Évolution :

Le taux de survie pour le lymphome parotidien varie considérablement d'une étude à l'autre et est généralement meilleur que celui des autres lymphomes extraganglionnaires pour lesquels le taux de survie n'est pas supérieur à 41%. La majorité des auteurs ont signalé un taux de survie à long terme variant de 50 % à 75 %. Le grade et l'histologie du lymphome ne semblent pas modifier le pronostic de façon constante, cependant il semble qu'il peut y avoir une corrélation entre la taille de la tumeur et la survie. Il a été noté que si la lésion parotidienne a un diamètre inférieur à 6 cm de grand axe, le taux de survie à cinq ans atteint 87%, tandis que lorsque le grand axe est supérieur à 6 cm, le taux de survie chute à 61%. (Dispenza et coll., 2011)

1.2.1.2 Les lymphangiomes kystiques (LK)

Ce sont des anomalies bénignes du développement du système lymphatique. Au cours de la sixième semaine d'embryogenèse, six sacs lymphatiques primitifs se développent. Plus tard, tous les sacs lymphatiques se combinent et croissent pour former le système lymphatique mature. L'incapacité de l'un des sacs lymphatiques à se connecter avec le reste des sacs entraîne la séquestration de la lymphe et la formation d'un kyste. (Khamassi et Mahfoudhi, 2015)

Les hommes et les femmes sont touchés également. La plupart des cas sont congénitaux et 90% sont présents dans les deux premières années, en effet il est rare que des LK surviennent dans une population âgée. Des antécédents de traumatisme, d'infection, de blessures iatrogènes ou d'inflammation chronique peuvent être observés dans certains cas. (Chinnakkulam Kandhasamy et coll., 2018)

Les complications du kyste comprennent un risque d'infection ou d'hémorragie entraînant des effets de compression sur le nerf facial et/ou la rupture du kyste.

- Diagnostic :

Sur le plan clinique, les patients présentent généralement une tuméfaction indolore et asymptomatique qui s'élargit avec le temps.

L'échographie d'un LK montrera typiquement une lésion multikystique, hypoéchogène présentant des parois minces. Pour une meilleure visualisation du LK, l'I.R.M. est le premier choix afin d'établir un diagnostic. Il affiche typiquement une lésion multi-kystique hypodense dans les images pondérées en T1 et hyperdense dans les images pondérées en T2 à paroi mince. (Figure 30) (Chinnakkulam Kandhasamy et coll., 2018)

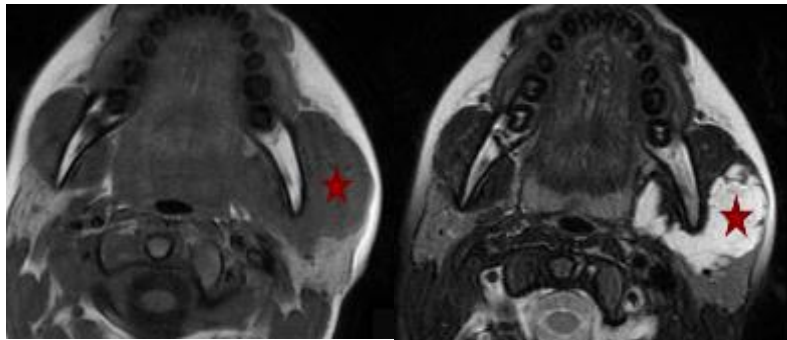


Figure 30 : Image I.R.M. d'un lymphangiome kystique de la parotide gauche avec à gauche une coupe axiale pondérée en T1 et à droite une coupe axiale pondérée en T2. (source : Tayari et coll., 2016)

Les résultats cytologiques sont caractérisés par un liquide clair avec un certain nombre de lymphocytes à différents stades, ainsi qu'un épithélium parotidien bénin. (Chinnakkulam Kandhasamy et coll., 2018)

- Diagnostic différentiel :

Il convient d'écarter les hémangiomes.

- Prise en charge :

Le traitement repose sur une exérèse tumorale ou glandulaire. Dans les cas de LK chez les enfants, l'abstention thérapeutique associée à une surveillance sont de rigueur car il peut disparaître spontanément.

- Évolution :

Les récurrences sont présentes dans 15% des cas. Aucun cas de tumeur maligne associée au LK n'a été signalé. (Chinnakkulam Kandhasamy et coll., 2018)

1.2.2 Origine nerveuse

1.2.2.1 Schwannomes

Les schwannomes sont de très rares tumeurs bénignes qui proviennent des cellules de Schwann formant la gaine des nerfs périphériques. Ils n'ont pas de préférence sexuelle, et se développent à tout âge avec un pic au cours de la quatrième décennie. Dans les cas de schwannome intra-parotidien il s'agit d'un schwannome du nerf facial qui se développe à partir de la partie intra-temporale du nerf. Le schwannome facial intra-parotidien ne représente que 10 % de tous les cas d'atteinte faciale, ce qui en fait une localisation extrêmement rare. Dans la littérature scientifique moins de 100 cas de schwannome du nerf facial intra-parotidien ont été rapportés. (Simone et coll., 2018)

Il s'agit de tumeurs solitaires, encapsulées, à croissance lente et majoritairement bénignes. Ils se présentent généralement sous la forme d'une masse indolore, avec ou sans paresthésie, cependant la présence de douleur et/ou de paresthésie suggère une malignité de la lésion.

Histologiquement on distingue deux types cellulaires qui sont :

- le type Antoni A qui regroupe les cellules fusiformes disposées parallèlement afin de former une palissade.
- le type Antoni B où l'on retrouve moins de cellules ainsi qu'une moins bonne organisation. (Bhaker et coll., 2014)

- Diagnostic :

A l'I.R.M, ils sont en hyposignal T1 et hypersignal T2, avec un rehaussement intense. (Simone et coll., 2018)

Le diagnostic est généralement établi en peropératoire, le signe fondamental amenant à évoquer un schwannome du nerf facial intra-parotidien étant la difficulté à localiser le nerf facial.

La microscopie révèle une tumeur bien encapsulée ayant des zones hypercellulaires (Antoni A) et hypocellulaires (Antoni B) composées de cellules en forme de fuseaux ayant des noyaux allongés à extrémités pointues et un cytoplasme éosinophile. (Figure 31) (Bhaker et coll., 2014)

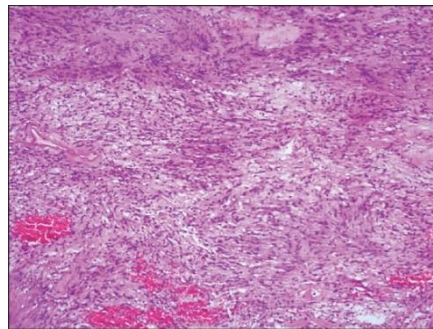


Figure 31 : Coupe histopathologique d'un schwannome de la glande parotide montrant des faisceaux de cellules fusiformes avec des zones hypercellulaires et hypocellulaires (H et E, x240). (source : Bhaker et coll., 2014)

- Diagnostic différentiel :

Les diagnostics différentiels cytologiques du schwannome incluent d'autres tumeurs à cellules en forme de fuseau, tels que les neurofibromes, les myoépithéliomes, les carcinomes à cellules fusiformes, les carcinomes épidermoïdes et les adénomes pléomorphes. (Bhaker et coll., 2014)

- Prise en charge :

Le traitement consiste en une exérèse conservatrice si possible mais dans certains cas une greffe nerveuse est parfois nécessaire d'emblée. (Bhattacharya et coll., 2017)

- Évolution :

Le schwannome est généralement bénin avec un risque de récurrence très rare, cependant la complexité de la chirurgie justifie la présence d'une paresthésie partielle ou totale après traitement.

1.2.2.2 Neurofibromes

Les neurofibromes au niveau des glandes salivaires sont extrêmement rares et sont probablement congénitaux. Ils sont souvent associés à la maladie de Von Recklinghausen ou neurofibromatose de type 1 qui est une maladie génétique présente dès la naissance. Ils peuvent apparaître à tout âge avec une forte prévalence au moment de changements hormonaux tels qu'à l'adolescence et lors d'une grossesse. La croissance est asymptomatique et lente mais une paralysie peut apparaître par compression du nerf. (Rath et coll., 2016)

1.2.3 Origine conjonctive

1.2.3.1 Hémangiomes

L'hémangiome est une tumeur vasculaire bénigne pouvant toucher la glande parotidienne. Au niveau parotidien elle est rare et est plus fréquente chez les enfants (50% des cas de tumeur infantile). Elle se présente sous la forme d'une tuméfaction indolore à progression rapide chez l'enfant en bas âge. L'âge médian d'apparition de l'hémangiome est d'environ 4 mois et il touche plus souvent les filles que les garçons. Les hémangiomes montrent une évolution rapide chez les nourrissons et une régression graduelle à partir de l'âge de 8 à 18 mois. Ils ont la particularité d'être souvent multiples. (Chaubal et coll., 2017)

- Diagnostic :

Du fait de l'âge de survenue de ces tumeurs, il est primordial de réaliser le diagnostic à l'aide d'examen non invasif. Les outils de choix pour le diagnostic sont donc l'échographie et l'I.R.M.

L'échographie montre une image isoéchogène de la glande avec la persistance de sa forme générale et du modèle lobulaire. La présence de plusieurs vaisseaux sanguins à l'intérieur de la lésion est caractéristique de l'hémangiome. (Figure32) (Chaubal et coll., 2017)

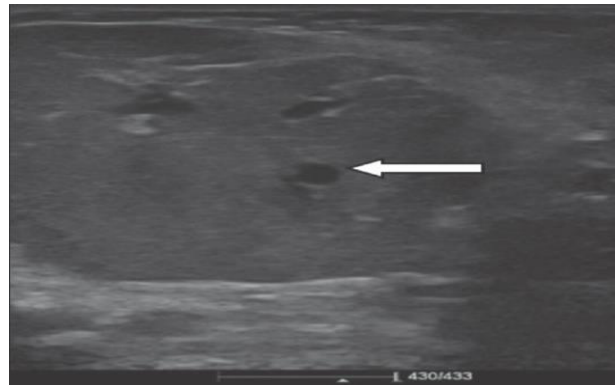


Figure 32 : Échographie de la glande parotidienne gauche montrant une lésion isoéchogène dans la glande parotidienne avec des vaisseaux proéminents (flèche blanche). (source : Chaubal et coll., 2017)

A l'I.R.M, ils apparaissent isodense en images pondérées T1 et hyperdense en image pondérées T2. La lésion présente parfois de multiples septa et/ou des vides d'écoulement. (Figure 33)

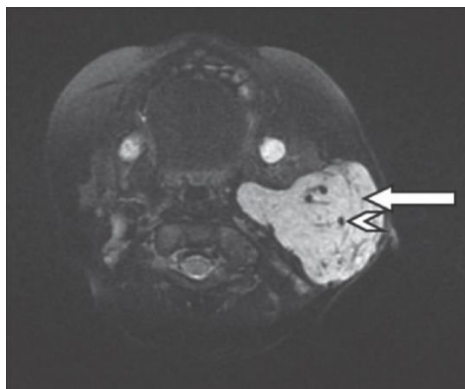


Figure 33 : I.R.M. de la glande parotidienne gauche, pondérée en T2 montrant une lésion hyperintense dans la glande parotidienne gauche avec quelques septa (flèches blanches) et des vides d'écoulement (pointe blanche). (source : Chaubal et coll., 2017)

- Diagnostic différentiel :

Les diagnostics différentiels de l'hémangiomes sont le fibrosarcome, le sialoblastome et la myofibromatose.

- Prise en charge :

Chez les enfants, le suivi de l'évolution de la tumeur est suffisant dans un premier temps car on observe parfois une régression spontanée. Chez l'adulte le traitement consiste en une exérèse chirurgicale. (Ma et coll., 2015)

1.2.3.2 Angiosarcomes

L'angiosarcome est une tumeur endothéliale maligne agressive d'origine vasculaire. Il présente un taux élevé de métastases et de récurrence locale.

Les angiosarcomes des glandes salivaires représentent 1% de tous les cas d'angiosarcomes rapportés dans la littérature et sont donc considérés comme extrêmement rares. C'est une tumeur mésenchymateuse maligne avec une différenciation en endothélium vasculaire. Bien que l'angiosarcome puisse survenir à n'importe quel endroit, les sites les plus courants sont la peau, les os, le foie, la rate et les seins.

Cette tumeur apparaît principalement chez les personnes âgées de plus de 60 ans et touche surtout les hommes.

- Diagnostic :

Les angiosarcomes proviennent de cellules endothéliales vasculaires qui présentent une atypie et peuvent se développer le long des canaux vasculaires préexistants. Ils peuvent aussi former des vaisseaux, des masses solides ou des nodules mal organisés. (Gaballah et coll., 2017)

L'apparence pathologique de l'angiosarcome varie selon le grade tumoral. L'angiosarcome de bas grade présente un petit composant solide et une lumière vasculaire ouverte abondante. Les lésions de haut grade sont densément cellulaires et infiltrantes avec un taux mitotique élevé et des cellules atypiques. (Unasgi et coll., 2016)

- Diagnostic différentiel :

Le diagnostic différentiel pour l'angiosarcome comprend l'hémangiome, l'hémangiopéricytome, le mélanome malin et le sarcome de Kaposi.

- Prise en charge :

Le traitement consiste en une chirurgie, une radiothérapie et/ou une chimiothérapie. (Gaballah et coll., 2017)

- Évolution :

Le pronostic des angiosarcomes des glandes salivaires est bon, contrairement aux angiosarcomes extra-oraux qui ont un pronostic généralement mauvais et une survie globale comprise entre 6 et 16 mois.

Le pronostic est dépendant du délai entre la survenue et le traitement. Le risque de métastase est très faible dans le cas d'angiosarcome des glandes salivaires. (Fanburg-Smith et coll., 2003)

1.2.4 Origine adipeuse

1.2.4.1 Lipomes

Les lipomes sont des tumeurs bénignes, que l'on retrouve le plus souvent au niveau de la partie haute du dos, de l'abdomen et des épaules. Les lipomes des glandes salivaires se développent à partir du tissu adipeux de la glande.

Sa localisation au niveau parotidien est rare, représentant moins de 1,5% des masses siégeant dans la parotide. Au niveau des glandes salivaires il touche exclusivement la parotide et en particulier le lobe superficiel même si quelques cas de lipome situés dans le lobe profond ont été constatés. Il s'agit d'une tuméfaction asymptomatique qui n'est généralement découverte qu'à l'apparition d'une perturbation esthétique due à la taille de la masse qui peut atteindre 6 cm. (Rachidi et coll., 2018)

Les principales causes rapportées pour le lipome sont : antécédents de traumatisme, antécédents familiaux, obésité, diabète, irradiation antérieure de la tête/du cou, et corticothérapie. Lors d'un traumatisme il peut y avoir formation d'un hématome qui engendre une nécrose du tissu adipeux, entraînant par la suite l'encapsulation du lipome. (Dellaportas et coll., 2016)

On note une prédominance masculine, avec un âge de survenue compris entre 40 et 50 ans.

- Diagnostic :

Cliniquement on retrouve la présence d'une masse localisée de consistance molle, mobile, indolore et asymptomatique. Il est fréquent que l'on constate une asymétrie faciale mais ce n'est pas une généralité. La présence d'adénopathies cervicales peut être objectivée dans de rares cas. (Figure 34)

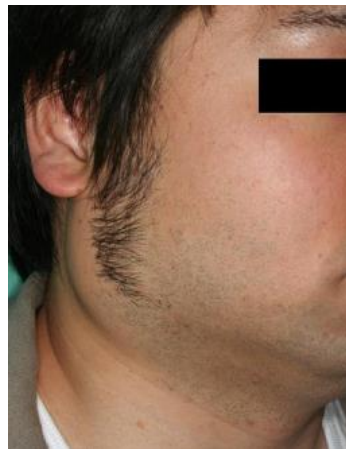

Figure 34 : Patient présentant un lipome parotidien droit. (source : Ohyama et coll., 2011)

Au niveau macroscopique la tumeur est composée d'une masse grasseuse jaune tendre bien circonscrite et recouverte d'une fine capsule fibreuse. (Figure 35)

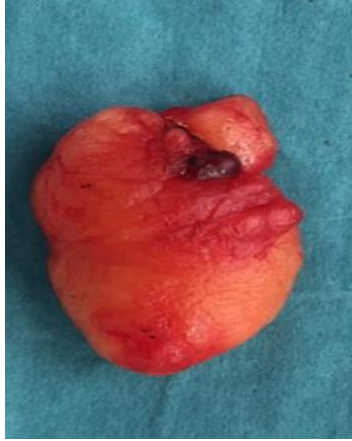

Figure 35 : Lipome parotidien enfermé dans une fine capsule fibreuse. (source : Rehal et coll., 2016)

Les techniques d'imageries médicales telles que l'échographie et l'I.R.M. permettent d'obtenir un diagnostic préopératoire précis, fournissant les informations sur le potentiel malin et l'emplacement exact de la lésion.

L'échographie montre une masse bien limitée hypoéchogène, l'I.R.M. quant à lui montre une masse bien limitée, de contours réguliers, homogène, hyperdense en T1 et T2. (Figure 36) (Dellaportas et coll., 2016)

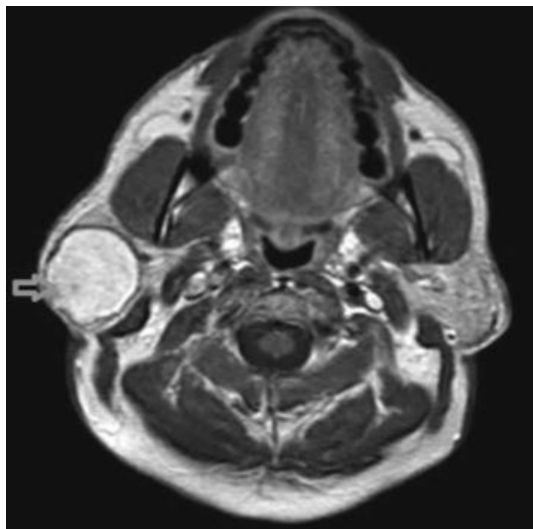


Figure 36 : I.R.M. d'un lipome (flèche grise) de la parotide droite, coupe axiale pondérée T1. (source : Dellaportas et coll., 2016)

- Prise en charge :

Le traitement repose sur une chirurgie par exérèse, une simple énucléation ou une ablation glandulaire partielle. (Rehal et coll., 2016)

- Évolution :

Le risque de récurrence après exérèse est faible (5%). (Rachidi et coll., 2018)

1.2.4.2 Liposarcomes (LPS)

Les liposarcomes sont des tumeurs malignes du tissu adipeux. Ils font partie des sarcomes des tissus mous les plus courants, représentant environ 15 à 20% de tous les sarcomes. On les retrouve principalement au niveau des membres supérieurs et inférieurs ainsi qu'au niveau du tronc. L'atteinte des glandes salivaires représente 0,3% des LPS. Ils sont classés en quatre sous-types : bien différencié, différencié, myxoïde, et pléomorphe. (Lee et coll., 2018)

L'âge de survenue se situe autour de 60 ans et touche autant les hommes que les femmes. Au niveau des glandes salivaires, il touche principalement les glandes accessoires dans le secteur de la joue et de la langue. (Fanburg-Smith et coll., 2002)

- Diagnostic :

Le diagnostic est exclusivement confirmé avec une analyse histologique. Ils sont caractérisés par un mélange d'adipocytes, de lipoblastes, et de cellules en anneaux. (Figure 37)

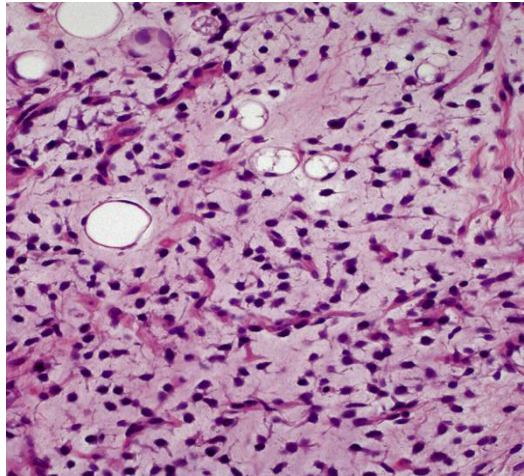


Figure 37 : Aspect histologique d'un liposarcome (H & E). (source : Lee et coll., 2018)

- Prise en charge :

La chirurgie par exérèse complète avec de larges marges est le traitement de référence. En cas de récurrence, de chirurgie incomplète ou de LPS de haut grade, une radiothérapie et/ou une chimiothérapie adjuvantes sont nécessaires.

- Evolution :

Le pronostic du LPS des glandes salivaires est généralement favorable pour tous les sous-types. Il est meilleur que celui des LPS des tissus mous situés à d'autres endroits notamment au niveau de la tête et du cou. Le taux de récurrence est inférieur à 30% et est dépendant de la taille, du type, et de la localisation. Aucun cas de métastase n'a été décrit suite à un LPS des glandes salivaires. (Fanburg-Smith et coll., 2002)

2. Tuméfactions bilatérales : sialoses

Les sialoses se déterminent par l'augmentation chronique du volume de plusieurs glandes salivaires principales, parfois de glandes accessoires ; sans douleur, ni infection, ni signes inflammatoires. Elles sont presque toujours le fait d'une pathologie générale. Chaque glande atteinte est gonflée, indolore, de consistance ferme et élastique et son volume varie beaucoup dans le temps. Les signes fonctionnels sont absents, limités à des sensations de lourdeur ou des

tiraillements. L'absence de signes d'infection est la règle, dans le cas contraire on parlera de sialite, sauf dans le cas de surinfections à un stade tardif.

2.1 Sialoses non systémiques ou sialomégalies

Les sialomégalies touchent principalement les parotides de façon bilatérale et symétrique mais peuvent atteindre toutes les glandes salivaires. L'hypertrophie glandulaire est majoritairement asymptomatique.

2.1.1 Etiologies alimentaires

Dans le monde occidental, les troubles de l'alimentation sont la principale cause de la croissance parotidienne bilatérale de nature endocrino-métabolique et non inflammatoire.

- Diabète

Les sialomégalies sont absentes chez les patients atteints de diabète de type 1. En effet on retrouve des sialoses uniquement chez les patients atteints de diabète de type 2 ou diabète adulte, qui touche les personnes de plus de 40 ans, fréquemment obèses ou en surpoids.

Chez les diabétiques, les altérations les plus courantes au niveau oral comprennent les maladies parodontales, les caries, la candidose et la sialomégalie. Ces pathologies sont entre autres liées à la xérostomie et à l'hypofonction glandulaire.

Par ailleurs, l'augmentation de la diurèse rend notoire la diminution du flux salivaire chez les diabétiques. Dans la sialose diabétique, la glande parotide montre une diminution du nombre d'acini et une hypertrophie de ces mêmes acini. (Carda et coll., 2006)

- Alcoolisme

L'alcoolisme et la cirrhose alcoolique sont les facteurs prédisposant les plus cités, avec une incidence estimée entre 30% et 86%. A l'instar du diabète, la glande

parotide montre une diminution du nombre et une hypertrophie des acini. La pathogénie de la sialose alcoolique met en cause la toxicité de l'alcool ainsi qu'une dénutrition et des carences protéiques chez le patient alcoolique.

- Dysorexies : boulimie et anorexie

La boulimie est un trouble de l'alimentation caractérisé par l'ingurgitation d'énormes quantités de nourriture suivie de purges par vomissements, qui sont associés à de nombreuses conséquences négatives sur la santé. La boulimie est un grave problème de santé dans les pays développés, avec une prévalence de 1 % qui prédomine chez les jeunes femmes et qui peut atteindre jusqu'à 13 % chez les femmes âgées de 14 à 24 ans.

La sialomégalie secondaire à la boulimie survient chez 30 à 68 % des patients boulimiques et est en corrélation directe avec le nombre d'épisodes de vomissements auto-induits par jour. Elle est généralement observée chez les patients qui rapportent au minimum 2-3 épisodes de vomissements auto-induits quotidiens. Elle est principalement causée par une stimulation excessive des glandes salivaires. (Schlienger et coll., 2006)

L'anorexie mentale est un trouble du comportement alimentaire qui entraîne une privation alimentaire stricte et volontaire pendant plusieurs mois, voire plusieurs années. L'anorexie mentale est très souvent associée à une aménorrhée chez les patients féminins. Elle touche dans 90% des cas les femmes et peut atteindre 4% des jeunes femmes âgées de 14 à 20 ans.

La sialomégalie secondaire à l'anorexie est due à une dilatation et une hypofonction des acini, sans mettre en évidence une prolifération ou une diminution de leur nombre.

2.1.2 Etiologie enzymatique

- Origine pancréatique

Une sialomégalie peut être visible chez les patients présentant une atteinte pancréatique. Les pancréatites chroniques ou auto-immunes peuvent faire apparaître une tuméfaction indolore des parotides, à évolution lente.

L'histologie entre le pancréas et les parotides est semblable. La glande présente une fibrose, d'une sclérose et d'une infiltration cellulaire. Les acini quant à eux sont atrophiés avec une fibrose interstitielle et une infiltration lymphocytaire. (Nishino et coll., 2006 et Taguchi et coll., 2005)

- Dysprotéïnémie

Une carence protéique endogène induite par une hépatopathie telle que la macroglobulinémie de Waldenström peut induire une sialomégalie bilatérale associée à une hyposialie. La sialomégalie bilatérale peut toucher toutes les glandes.

2.1.3 Autres étiologies

- Médicamenteuse

Certains médicaments ayant des propriétés adrénergiques et/ou cholinergiques peuvent entraîner des tuméfactions pouvant toucher bilatéralement les glandes salivaires principales. On peut par exemple citer les substance suivantes : iodure, thiouracile, thiorizadine, phénylbutazone, les dérivés des catécholamines (isoproténérol, isoprénaline, ociprénaline) et les hypotenseurs.(Wolff et coll., 2017)

- Neurogène

Des désordres du système nerveux périphérique (paralysie faciale, syndrome de Melkersson-Rosenthal, névralgies) ou du système nerveux central (Parkinson)

peuvent entraîner une sialomégalie bilatérale touchant uniquement les glandes parotides. (Meningaud et coll., 2006)

- Fibrose kystique ou mucoviscidose

La fibrose kystique est une maladie génétique héréditaire autosomique récessive qui résulte d'une diminution de la conductance ionique sur les surfaces épithéliales. Cela augmente la concentration protéique et modifie la viscosité du contenu intraluminal de plusieurs organes (poumons, foie, pancréas, intestin) parmi lesquels les glandes salivaires. (Rafeeq et coll., 2017)

Les glandes les plus fréquemment touchées sont les glandes submandibulaires malgré quelques atteintes parotidiennes. Les tuméfactions sont dues à une obstruction des lumières canalaire du fait de la modification des sécrétions salivaires.

On retrouve une augmentation des taux de sodium, de calcium et de phosphate au niveau de la salive sans pour autant retrouver la formation de lithiase, permettant d'orienter le diagnostic. (Radlovic, 2012)

2.2 Sialoses systémiques

L'hypertrophie des glandes salivaires peut s'observer au cours de diverses maladies systémiques, dont elle est parfois le mode de révélation. Avant toute prise en charge thérapeutique, une analyse systématique du contexte clinique (état général, terrain) et des examens simples (numérotation-formule sanguine, créatinine, protéine C réactive, bandelette urinaire) permettent généralement d'orienter le diagnostic.

2.2.1 Syndrome de Goujerot-Sjögren (SGS)

Le SGS est une maladie auto-immune systémique relativement fréquente, caractérisée par une infiltration lymphocytaire des glandes sécrétoires. Le SGS peut être isolé (SGS primaire) ou associé à d'autres maladies auto-immunes (SGS secondaire) comme la polyarthrite rhumatoïde, la sclérodermie, le lupus érythémateux disséminé, et les myopathies inflammatoires. (Baer et Walitt, 2017)

Le SGS primaire touche environ 4 personnes sur 1000. On observe une forte prédominance féminine (10 femmes pour 1 homme). L'âge moyen de diagnostic se situe entre 50 et 60 ans, bien que les symptômes de sécheresse puissent précéder le diagnostic de plusieurs années. Au niveau des glandes salivaires, on retrouve un gonflement bilatéral épisodique ou chronique dans 30 à 50% des cas. La glande parotide est la plus touchée du fait de sa richesse en inclusions lymphatique, cependant on peut retrouver la tuméfaction glandulaire sur la totalité des glandes salivaires. (Both et coll., 2017)

Les symptômes du SGS primaire peuvent être divisés en trois groupes :

- le syndrome Sicca

Il est la combinaison d'une xérophtalmie, d'une xérostomie, et d'une sécheresse du pharynx et/ou du larynx. Fréquemment accompagné par une sécheresse vaginale chez les sujets féminins, on retrouve ces symptômes chez 95% des patients atteints de SGS primaire. (Both et coll., 2017)

- les symptômes généraux

La fatigue qui touche jusqu'à 70 à 80 % des patients atteints de SGS primaire en est le plus fréquent. La dépression et l'anxiété se retrouvent également plus couramment chez les patients atteints. La présence de douleurs chroniques est aussi remarquable du fait des pathologies qui accompagnent le SGS primaire (fibromyalgie et/ou de la polyarthralgie). (Both et coll., 2017)

- les manifestations systémiques

Elles sont nombreuses, on peut retrouver ainsi un lymphome de type MALT au niveau des parotides dont le risque relatif est près de 5 fois plus élevé chez les patients atteints de SGS primaire. L'arthrite est la 2^e manifestation la plus fréquente, elle touche principalement les mains et les poignets. On peut retrouver également une pneumopathie, une insuffisance rénale, une neuropathie, et/ou une hépatopathie (hépatite C, cirrhose). (Both et coll., 2017)

- Diagnostic :

Le diagnostic du SGS est basé sur les critères de classification de l'American-European consensus group (AECG). Ces critères sont les suivants :

- présence subjective de sécheresse oculaire
- présence subjective de sécheresse buccale
- mesures objectives de la sécheresse oculaire par le test de Schirmer (<5 mm en 5 mn) ou le score au test de la coloration au rose bengale
- biopsie des glandes salivaires mineures montrant une sialadénite lymphocytaire focale avec un score cible ≥ 1
- scintigraphie salivaire montrant un écoulement salivaire réduit (1,5 ml en 15 minutes) et/ou un élargissement d'un canal salivaire (sialectasie)
- présence d'autoanticorps anti-SS-A/Ro ou SS-B/La, qui sont des anticorps antinucléoprotéines associés à de nombreuses maladies auto-immunes.

Le SGS primaire est diagnostiqué lorsque 4 des 6 éléments sont présents et on doit obligatoirement constater soit une sialadénite lymphocytaire focale avec un score cible ≥ 1 soit la présence d'auto-anticorps contre la SS-A/SS-B.

Chez les patients atteints d'une pathologie pouvant être associée, la présence de sécheresse oculaire ou buccale ainsi que 2 points parmi les 3 mesures objectives (test de Schirmer, score de focalisation et scintigraphie salivaire) peuvent être considérées comme une indication du SGS secondaire. (Baer et Walitt, 2017)

L'I.R.M des glandes parotides peut révéler une hétérogénéité de l'intensité du signal sur les images pondérées T1 et T2, avec des foyers hypodense et hyperdense. (Baer et Walitt, 2017)

- Diagnostic différentiel :

Il ne faut pas confondre la parotidomégalie avec d'autres tuméfactions. Il est nécessaire de prendre en compte une ancienne radiothérapie de la tête et du cou, une hépatite C, le VIH, un lymphome préexistant, une sarcoïdose ou la prise de médicaments anticholinergiques qui sont des facteurs excluant un SGS. (Baer et Walitt, 2017)

- Évolution :

La surveillance des patients atteints de SGS primaire est fondamentale car il faut surveiller l'apparition du lymphome de type MALT qui, dans les cas de SGS, atteint un haut grade de malignité. Lorsque le lymphome est découvert à temps le taux de survie à 15 ans est de 80%. (Both et coll., 2017)

2.2.2 Sarcoïdose et syndrome de Heerfordt

La sarcoïdose est une maladie granulomateuse systémique d'étiologie inconnue. Elle peut atteindre n'importe quel organe mais touche principalement les poumons. On peut cependant retrouver des atteintes oculaires, hépatiques, cutanées, cardiaques, nerveuses, et rénales. (Nunes et coll., 2007)

Concernant la sphère orale, l'atteinte de la glande parotide est fréquente en cas de sarcoïdose (25 à 30% des cas). On peut également y rencontrer dans 0,3% des cas le syndrome de Heerfordt, qui est défini par la présence d'une paralysie du nerf facial, une hypertrophie de la glande parotide (bilatérale dans 2 cas sur 3 mais asymétrique), une uvéite antérieure, et une légère fièvre. Le syndrome de Heerfordt est considéré comme un sous-type de sarcoïdose. (Fujiwara et coll., 2016)

- Diagnostic :

Le diagnostic de sarcoïdose est en général positif par une radiographie du thorax montrant une atteinte des ganglions lymphatiques intra-thoraciques ; cependant au niveau de la sphère orale, l'atteinte parotidienne est révélatrice. Le diagnostic peut être établi en pré-opératoire grâce à une cytoponction à l'aiguille fine qui révèle une inflammation granulomateuse chronique. (Figure 38) (Gomez Herrero et coll., 2016)

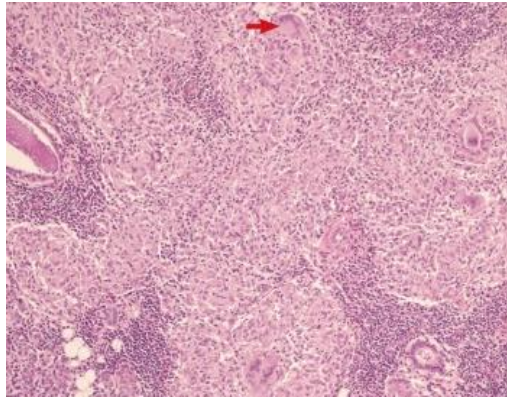


Figure 38 : Examen histologique après cytoponction à l'aiguille fine de la parotide révélant des granulomes coalescents non nécrosants, composés de cellules épithélioïdes et de cellules géantes multinucléées dispersées (flèche rouge) (H & E ; x 100). (source : Fujjiwara et coll., 2016)

- Diagnostic différentiel :

Le diagnostic différentiel doit éliminer les autres granulomatoses systémiques infectieuses (tuberculose, syphilis) ou la maladie de Wegener. (Nunes et coll., 2007)

- Prise en charge :

Le traitement n'est pas systématique en cas de chronicité. Les formes aiguës sont traitées par corticothérapie. (Gómez Herrero et coll., 2016)

- Évolution :

La sarcoïdose est généralement une maladie limitée dans le temps. Elle dure 12 à 36 mois dans la moitié des cas et moins de 5 ans dans la plupart des cas restants. Elle peut exceptionnellement durer plusieurs décennies et un délai minimum de trois ans est nécessaire après l'arrêt du traitement avant que la guérison puisse être établie. (Nunes et coll., 2007)

2.2.3 La granulomatose avec polyangéite (Maladie de Wegener)

La granulomatose avec polyangéite est une maladie systémique caractérisée par des granulomes nécrosants qui touchent les voies respiratoires, ainsi qu'une vascularite des vaisseaux de petite et moyenne taille. En cas

d'atteinte des glandes salivaires, elle touche principalement la parotide (3% des cas) et peut être associée à une paralysie faciale.

Cliniquement, les manifestations les plus caractéristiques sont les atteintes ORL, pulmonaires et/ou rénales. L'atteinte des glandes salivaires est rare mais pourrait être une caractéristique précoce de la pathologie tandis que l'élargissement de la glande parotide pourrait être une manifestation importante pour un diagnostic rapide. (Ceylan et coll., 2013)

- Diagnostic :

Il repose principalement sur la combinaison des signes cliniques et de la détection des ANCA (anticorps anti-cytoplasme des neutrophiles) et des anticorps anti-PR3 dans le bilan sanguin. Les symptômes les plus courants lors d'une atteinte des glandes salivaires sont marqués par une tuméfaction de la glande et des douleurs intolérables, associées à une hyperthermie. (Ceylan et coll., 2013)

Le diagnostic positif peut être objectivé par une biopsie de la parotide montrant une nécrose importante de la glande et des tissus mous avec une inflammation granulomateuse chronique. (Figure 39) (Kenis et coll., 2013)

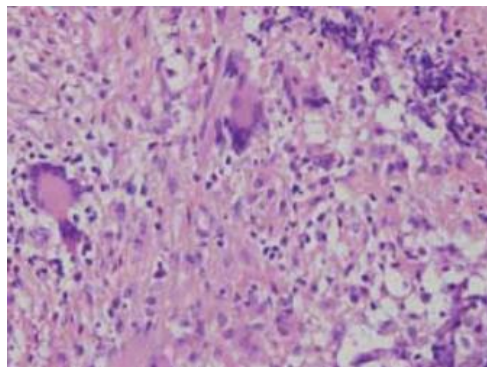


Figure 39 : Tissu biopsique de la glande parotide montrant une nécrose massive de la glande avec inflammation granulomateuse (H &E). (source : Kenis et coll., 2013)

- Diagnostic différentiel :

Un diagnostic différentiel soigneux est important. La polyarthrite rhumatoïde, l'artérite temporale, le SGS, la sarcoïdose et les pathologies tumorales doivent être pris en compte. (Nahlieli, 2013)

- Prise en charge :

Le traitement repose sur l'association de corticoïdes et d'immunosuppresseurs.

- Évolution :

En l'absence de traitement, il s'agit d'une pathologie létale dans 90% des cas dans les deux premières années. Sous traitement on constate une guérison dans plus de 80% des cas mais des rechutes sont malheureusement fréquentes (50% des cas). (Guillevin et Mahr, 2002)

2.2.4 Maladie de Kimura

La maladie de Kimura est une maladie inflammatoire chronique rare, dont on ignore l'étiologie. Elle se manifeste souvent par des nodules sous-cutanés de la tête et du cou, une lymphadénopathie, une éosinophilie du sang, et un taux élevé d'immunoglobulines E. Elle touche principalement les hommes d'origine asiatique. (Prasad et coll., 2017)

L'atteinte des glandes salivaires est fréquente en particulier au niveau parotidien. On retrouve une tuméfaction qui peut être bilatérale. Les lésions quant à elles apparaissent indolores, focales et présentent un ou plusieurs nodules sous-cutanés. (Glibbery et coll., 2018)

- Diagnostic :

Le diagnostic pré-opératoire est complexe du fait de la rareté et du manque d'information concernant cette pathologie. Le diagnostic est le plus souvent réalisé lors d'une biopsie-exérèse.

L'histologie montre une fibrose diffuse et une infiltration par le tissu lymphoïde avec éosinophilie. (Figure 40) (Glibbery et coll., 2018)

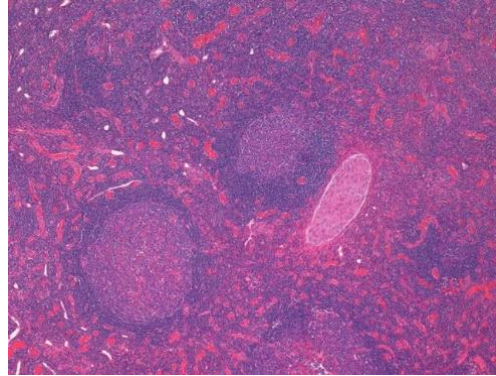


Figure 40 : Examen histologique de la glande parotide montrant une infiltration lymphoïde diffuse (H & E ; x2,5). (source : Glibbery et coll., 2018)

- Diagnostic différentiel :

Il comprend la sarcoïdose, les hémangiomes et l'hyperplasie angiolymphoïde avec éosinophilie. (Prasad et coll., 2017)

- Prise en charge :

Le traitement repose sur une exérèse large et profonde associée à une corticothérapie.

- Évolution :

Le risque de récurrence est d'environ 25% jusqu'à 2,5 ans après la chirurgie. La dégénérescence maligne est exclue. (Glibbery et coll., 2018)

PARTIE 3 . TUMEFACTIONS INFLAMMATOIRES :

SIALITES

On parle de sialite en cas d'infection d'une ou plusieurs glandes salivaires. Si l'on retrouve une inflammation parenchymateuse, c'est-à-dire acino-canaliculaire, il s'agit d'une sialadénite. Si l'inflammation se retrouve au niveau canalaire, on parle de sialodochite. Lorsque l'inflammation est secondaire à la migration de concrétions au niveau des voies excrétrices, on parle de sialolithiase.

1. Sialadénites

1.1 Virales

1.1.1 Sialadénite ourlienne ou oreillons

Les oreillons ont été décrits pour la première fois par Hippocrate au V^e siècle avant JC, mais une étiologie virale n'a été démontrée que dans les années 1930. Les oreillons sont une infection hautement contagieuse qui est devenue rare dans la plupart des pays industrialisés à la suite de l'introduction du vaccin contre la rougeole, les oreillons et la rubéole (ROR) en 1967. De nos jours environ 95% des adultes sont immunisés contre cette infection virale. (Gouma et coll., 2016)

Il s'agit d'une pathologie qui touche principalement les enfants et adolescents (entre 5 et 15 ans) sans aucune prédominance sexuelle. La période d'incubation du virus des oreillons est en moyenne de 16 à 18 jours et la contagion est la plus forte 1 à 2 jours avant l'apparition des symptômes. La maladie n'est contractée et transmise que par l'homme, il n'y a pas d'hôte animal. (Koenig et coll., 2016)

La pathologie est caractérisée par un prodrome de fièvre de bas grade, de myalgies et de malaises, suivis dans les 3 jours par des otalgies et une tuméfaction non suppurative mais douloureuse des glandes parotides (uni puis bilatérale). Cette tuméfaction est pathognomonique de la pathologie. La maladie

peut toucher de nombreux autres tissus et organes, entraînant une vaste gamme de réactions inflammatoires, notamment une encéphalite (0,1%), une méningite (10%), une orchite (15 à 40% des hommes) ou une oophorite (5% des femmes), une myocardite, une pancréatite (4%), et/ou une néphrite. (Koenig et coll., 2016)

- Diagnostic :

Le diagnostic est fondé sur la symptomatologie (symptômes prodromiques et parotidite). Le virus des oreillons peut être isolé à partir de la salive, de l'urine, du sang, des sécrétions nasopharyngées, et du liquide séminal. Le test diagnostic définitif le plus courant et le plus efficace est un prélèvement de la muqueuse buccale dans les 3 premiers jours de la parotidite analysé par un test virologique en RT-PCR (PCR temps réel).

- Diagnostic différentiel :

Le diagnostic différentiel pour les oreillons comprend les autres causes de tuméfaction parotidienne d'origine virale (EBV, VIH), bactérienne (SAP, SCR de l'enfant), lithiasiques et tumorales. (Koenig et coll., 2016)

- Prise en charge :

Les formes classiques sont traitées par le repos au lit, les antalgiques et antipyrétiques, les soins de bouche et une hydratation suffisante. (Gouma et coll., 2016)

- Évolution :

Le rétablissement est complet en quelques semaines après l'apparition des symptômes. À court terme on peut noter l'apparition de convulsions liées à l'encéphalite et à l'hyperthermie. Des séquelles à long terme sont également possibles, telles que la paralysie du système nerveux central, l'hydrocéphalie, la surdité ou une diminution de la fertilité. Dans de rare cas il est également possible

de retrouver une infertilité ou une tumeur testiculaire. La maladie est rarement fatale. (Koenig et coll., 2016)

1.1.2 Cytomégalovirus humain (CMVH)

Le CMVH est un virus faisant partie de la famille des Herpesviridae dont la transmission se fait via les fluides corporels. Il s'agit d'un agent pathogène omniprésent, ayant une prévalence de 50 à 100% chez les adultes.

Dans le contexte de la pathologie orale et maxillo-faciale, le CMVH provoque principalement des ulcères persistants au niveau de la muqueuse buccale ainsi que des infections majeures des glandes salivaires. Ces infections sont asymptomatiques chez les personnes saines mais on peut constater une altération du flux salivaire, qui est secondaire à une immunodépression profonde. Cette hyposialie engendre une xérostomie pouvant aller jusqu'au syndrome Sicca mais l'hypertrophie glandulaire n'est pas systématique. Les glandes les plus atteintes sont les glandes submandibulaires. Les mécanismes par lesquels les infections virales provoquent un dysfonctionnement de la sécrétion salivaire sont inconnus.

Il existe également des manifestations diverses mais rares de l'infection au niveau de la sphère orale, telles que l'hyperplasie gingivale, la gingivite, la parodontite, la sinusite, l'hyperplasie de la muqueuse buccale et la stomatite aphtique récurrente. (Doumas et coll., 2007)

- Diagnostic :

Au niveau clinique, la présence d'une xérostomie, d'ulcérations buccales typiques associés à une immunodépression (VIH, diabète, leucémie...) doivent amener à penser à une infection au CMVH.

Les ulcérations buccales présentent une diversité en termes d'aspect clinique, de durée (de 12 à 21 semaines) et de localisation pouvant toucher la totalité du site oropharyngé. Ces ulcérations sont généralement de longue durée, de grande taille, profondes, de forme irrégulière, uniques et douloureuses, pouvant conduire à des cicatrices. Leur base peut être recouverte d'un voile jaune ou d'une

pseudomembrane, et les bords peuvent être roulés, surélevés, indurés ou non. (Figure 41)

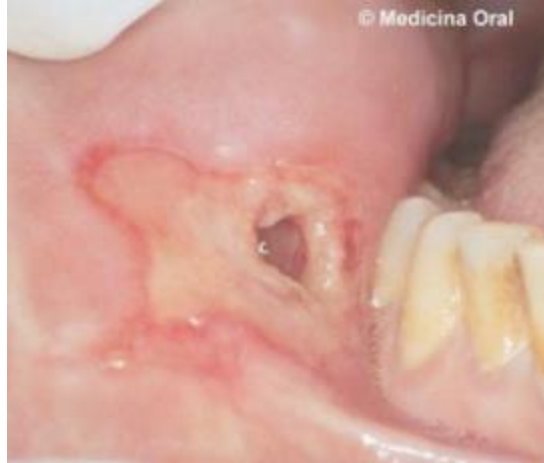

Figure 41 : Ulcération au niveau de la joue due au CMVH. (source : Peglion, 2013)

Le diagnostic repose sur la détection d'inclusions cellulaires intranucléaires caractéristiques dans la salive, les urines et les selles.

- Diagnostic différentiel :

Il est nécessaire d'écartier les aphtes, la tuberculose, la syphilis, les ulcérations médicamenteuses et les carcinomes épidermoïde.

- Prise en charge :

Si l'infection est modérée la guérison est spontanée. Il est néanmoins nécessaire de maintenir ou mettre en place une hygiène bucco-dentaire irréprochable. Le traitement des formes sévères consiste en la mise en place de l'hygiène, associée à la prescription de sialogogues et d'antiviraux (valganciclovir, ganciclovir, cidofovir, foscarnet, seuls ou en association) par voie orale, voire intraveineuse si la vie du patient est menacée. (Peglion, 2013)

1.1.3 Virus de l'Immunodéficience Humaine (VIH)

Environ 41 % des patients infectés par le VIH présentent des manifestations localisées au niveau cervico-facial. Il a été rapporté que chez des

patients infectés par le VIH, des hypertrophies parotidiennes (1% à 10% des cas) de divers types sont constatés. On peut ainsi retrouver chez des patients atteints du syndrome d'immunodéficience acquise (SIDA) des manifestations au niveau des glandes salivaires, telles que des troubles inflammatoires (sialadénites chroniques), des infections (parotidites), des néoplasmes (sarcome, lymphome, CAK) et des kystes lymphoépithéliaux bénins (KLB). (Sekikawa et Hongo, 2017)

Les KLB ont une incidence accrue associée à l'infection au VIH et peuvent être la première manifestation clinique du virus (6% des patient VIH+ en sont atteints). Ces tuméfactions reflèteraient une manifestation locale d'une lymphadénopathie généralisée persistante associée à l'infection à VIH. Il existe deux hypothèses sur la pathologie des KLB lors de l'infection VIH.

- Hypothèse 1 : ce sont des kystes solitaires ou multiples dans les ganglions lymphatiques piégés pendant l'embryogenèse de la glande parotide
- Hypothèse 2 : les cellules infectées par le VIH migrent dans les glandes parotides, déclenchant une prolifération lymphoïde et une dysplasie du canal salivaire, ce qui induit une obstruction du canal. (Shivhare et coll., 2015)

La présentation clinique du KLB est généralement progressive, indolore et comprend un gonflement parotidien bilatéral avec une lymphadénopathie cervicale. On ne retrouve que très rarement une paralysie faciale, une dégénérescence maligne et/ou une xérostomie.

- Diagnostic :

Les méthodes diagnostiques non invasives comprennent l'échographie et l'I.R.M., qui permettent de détecter de multiples kystes à paroi mince présentant une lymphadénopathie cervicale diffuse.

Les méthodes diagnostics invasives comprennent la cytoponction à l'aiguille fine et la biopsie de la glande parotide, qui permettent d'exclure une malignité dans le diagnostic différentiel.

Lorsque l'on retrouve des KLB associé à une lymphadénopathie cervicale diffuse et que le patient ne présente pas de test de dépistage VIH récent, il est fondamental de réaliser un test de séropositivité. (Sekikawa et Hongo, 2017)

- Diagnostic différentiel :

Il faut exclure la tumeur de Whartin, la sialadénite lymphoépithéliale, l'infection à cytomégalovirus, l'hépatite C, et les oreillons. (Sekikawa et Hongo, 2017)

1.1.4 Autres sialadénites virales

- Influenza de type A ou B (virus grippal)

Le virus de la grippe peut causer une tuméfaction parotidienne uni/bilatérale. Le diagnostic est en général facilité par la présence ou non d'une épidémie grippale au moment de l'apparition des symptômes, par l'association des autres symptômes grippaux (fièvre, fatigue, courbatures) ou à l'aide de tests en RT-PCR pour détecter l'ARN viral grippal. (Elbadawi et coll., 2018)

- Le virus Epstein Barr (EBV)

L'EBV peut causer une parotidite pouvant être associée à une hyposialie. Une sérologie associée à une RT-PCR basée sur le transfert d'énergie de résonance par fluorescence permet de mettre en évidence l'EBV.

1.2 Bactériennes

1.2.1 Sialadénites aiguës purulentes (SAP)

La sialadénite aiguë purulente est une inflammation bactérienne des glandes salivaires qui touche généralement une des glandes salivaires principales.

1.2.1.1 Chez le nouveau-né

Les infections des glandes salivaires sont rares chez les nouveau-nés, toutefois lorsqu'elles surviennent elles touchent plus couramment les parotides. Il existe une forte prédominance masculine car 77% des nouveau-nés atteints de SAP sont des garçons. L'organisme le plus communément responsable est *Staphylococcus aureus* qui atteint la glande parotide par le canal de Sténon. Cependant, la contamination peut parfois avoir lieu par voie hématogène.

Les facteurs de risque de l'apparition d'une SAP chez le nouveau-né sont : un allaitement insuffisant, une prématurité, l'insuffisance pondérale à la naissance, des températures chaudes, et l'abcès mammaire maternel. (Ellies et Laskawi, 2010)

- Diagnostic :

Les symptômes les plus courants dans les SAP du nouveau-né sont l'apparition de fièvre, d'un érythème et d'une tuméfaction dans la région pré-auriculaire, pouvant être bilatérale. (Figure 42) Un drainage purulent du canal de Sténon est pathognomonique de la pathologie. (Kolekar et col., 2016)

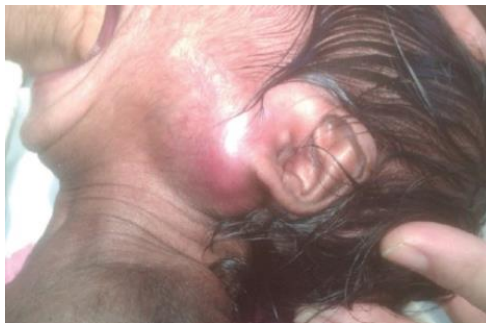

Figure 42 : Photo d'un nouveau-né présentant une SAP unilatérale gauche. (source : Kolekar et coll., 2016)

L'échographie de la glande parotide montre une hypertrophie de la glande avec un œdème, une vascularisation accrue et des zones hypoéchogènes.

- Diagnostic différentiel :

Le diagnostic différentiel doit considérer le traumatisme, la lymphadénite, l'hémangiome, l'adénome, le lipome, les anomalies du canal parotidien, l'abcès intraglandulaire, et les néoplasmes. (Ellies et Laskawi, 2010)

- Prise en charge :

L'antibiothérapie adaptée au germe causal est le traitement le plus efficace. (Rao et coll., 2014)

- Évolution :

Le pronostic est très bon. Cependant dans de très rare cas on peut retrouver des complications après le traitement, dont la paralysie faciale, la fistule salivaire, la médiastinite, ou la rupture du méat auditif externe. La prise en charge précoce permet de diminuer le risque d'apparition de ces complications.

1.2.1.2 Chez l'adulte

La SAP touche le plus souvent la parotide et parfois la glande submandibulaire (10% des cas). Elle est fréquente chez les patients médicalement affaiblis, hospitalisés ou après une opération. D'après la littérature, la contamination bactérienne rétrograde via le canal de Sténon est l'étiologie principale de la pathologie. La stase du flux salivaire, secondaire à la déshydratation ou à la diminution de la prise orale, permet la migration bactérienne dans le parenchyme glandulaire.

Les facteurs prédisposant à la SAP comprennent le diabète de type 2, l'hypothyroïdie, l'insuffisance rénale, le SGS, et la prise répétitive de médicaments qui ont des propriétés anticholinergiques. La présence d'une sialolithiase peut également engendrer une SAP en l'absence de traitement. La cause bactérienne la plus courante de sialadénite aiguë est *Staphylococcus aureus*, qui est identifié dans 50 à 90 % des cas. (Wilson et coll., 2014)

- Diagnostic :

Les patients atteints de SAP présentent une douleur aiguë, un gonflement de la glande affectée et parfois un trismus. L'examen physique peut révéler une induration, un œdème, et une sensibilité localisée. Le massage de la glande induit une sécrétion purulente au niveau de son orifice excréteur. (Figure 43)

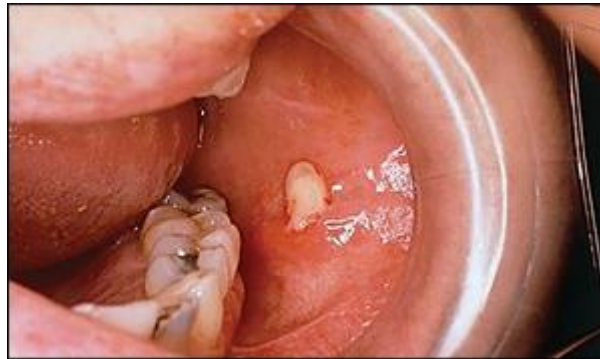

Figure 43 : Photo endobuccale de la purulence qui se dégage de l'orifice du canal de Sténon chez un patient présentant une SAP parotidienne. (source : Wilson et coll., 2014)

L'échographie montre une hypertrophie des glandes salivaires hypoéchogènes associée à une dilatation canalaire ; l'abcès entraîne une focalisation relativement anéchoïque avec des échos fins et grossiers à un stade avancé. L'I.R.M. montre généralement un agrandissement diffus asymétrique des glandes parotides avec une intensité de signal T2 élevée. (Figure 44)

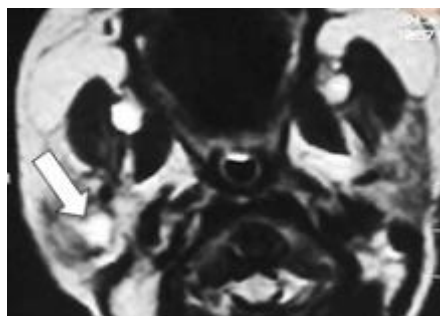


Figure 44 : Coupe axiale pondérée en T2 montrant un fluide hyperintense avec une paroi épaisse d'abcès dans la glande parotide droite atteinte de SAP (flèche). (source : Abdel Razeq et coll., 2017)

- Diagnostic différentiel :

Il est nécessaire d'écarter la sialolithiase, les anomalies des canaux excréteurs et les néoplasmes à l'aide de l'imagerie.

- Prise en charge :

Le traitement repose sur une antibiothérapie, orientée par le prélèvement bactériologique à l'ostium du canal de Sténon et une hygiène buccale stricte. Les bactéries les plus fréquemment rencontrées sont les *Staphylococcus aureus* ainsi que des bactéries à Gram-positifs et anaérobies. Du fait de la présence de ces germes, il est recommandé de potentialiser la pénicilline à l'aide d'inhibiteurs des bêta-lactamases (association amoxicilline-acide clavulanique).

- Évolution :

Après traitement la guérison est systématique et les complications sont quasi inexistantes.

1.2.2 Sialadénites chroniques récidivantes (SCR)

1.2.2.1 Chez l'enfant

La SCR de l'enfance est un état inflammatoire de la glande parotide caractérisé par la récurrence d'épisodes de gonflement et de douleur. La SCR juvénile est 10 fois plus fréquente que la SCR de l'adulte et touche principalement les enfants âgés de 3 à 6 ans, avec une prédominance masculine. Ces épisodes de tuméfaction aiguë ou subaiguë de la glande parotide sont généralement accompagnés de fièvre, malaise et douleur. Les symptômes sont habituellement unilatéraux, mais il se peut que les deux côtés soient atteints. Les crises aiguës peuvent durer de quelques jours à quelques semaines et se produire à quelques mois d'intervalle. (Berta et coll., 2017)

Les symptômes atteignent leur apogée au cours de la première année d'école et commencent habituellement à s'atténuer vers le milieu de l'adolescence. La

pathogénèse n'est pas totalement établie et plusieurs facteurs étiologiques sont cités dans la littérature (génétique, ectasie canalaire congénitale, auto immune). (Donoso-Hofer et coll., 2017)

- Diagnostic :

L'échographie montre une texture inhomogène des glandes avec des nodules hypoéchogènes ou anéchoïques qui peuvent représenter une ectasie canalaire, un parenchyme congestionné ou des ganglions lymphatiques élargis.

L'imagerie par résonance magnétique montre un élargissement non spécifique des glandes, avec une densité et une intensité de signal hétérogènes. (Figure 45)

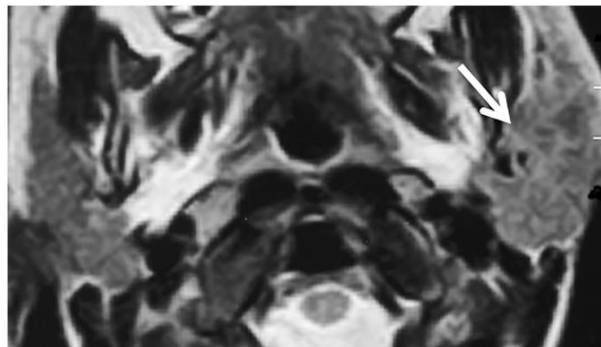


Figure 45 : Image I.R.M. en coupe axiale pondérée T2 montrant une glande parotide gauche élargie atteinte de SCR (flèche). (source Abdel Razek et coll., 2017)

Les cultures bactériennes à partir de la salive produisent généralement des cultures de Streptococcus Viridans.

- Diagnostic différentiel :

Le diagnostic différentiel inclut les oreillons, le VIH, le SGS. La sialadénite obstructive est écartée à l'aide de la sialographie. (Rao et coll., 2014)

- Prise en charge :

Une antibiothérapie qu'il conviendra de poursuivre plusieurs semaines, voire de répéter après la guérison clinique permet d'éviter les récurrences pendant de longues périodes. (Berta et coll., 2017)

1.2.2.2 Chez l'adulte

La SCR se caractérise par des épisodes répétés de douleur et d'inflammation causés par une diminution du débit salivaire et une stase salivaire. Elle affecte le plus souvent la glande parotide et se produit généralement entre 20 et 50 ans avec une prédominance féminine.

L'étiologie étant multifactorielle, elle est mal comprise et on retrouve dans la littérature deux théories expliquant la pathogenèse :

- La première soutient que la réduction du flux salivaire entraîne une diminution du nettoyage mécanique, permettant aux bactéries de coloniser et d'envahir le canal de Sténon par voie rétrograde. L'infection rétrograde par la flore orale opportuniste, peut entraîner directement une SCR sans passer par la SAP.
- La deuxième soutient que des épisodes répétés d'infection aiguë peuvent conduire à une métaplasie du mucus de l'épithélium canalaire entraînant une augmentation du contenu en mucus des sécrétions, une stase et la récurrence d'épisodes inflammatoires. (Mahalakschmi et coll., 2017)

- Diagnostic :

L'examen clinique révèle une tuméfaction et une sensibilité de la glande concernée. La papille du canal de Sténon est surélevée, le flux salivaire réduit et la sécrétion salivaire est visqueuse et laiteuse. Un test de sialométrie selon Sreebny et Valdin peut être effectué afin de mettre en évidence la réduction du débit salivaire.

La sialographie avec produit de contraste à base de diatrizoate de sodium, associée à une radiographie panoramique dentaire, permet de mettre en évidence des canaux terminaux présentant des zones de "taches" et de "points"

de produits de contraste indiquant une sialectasie, et d'exclure la pathologie lithiasique. (Figure 46)

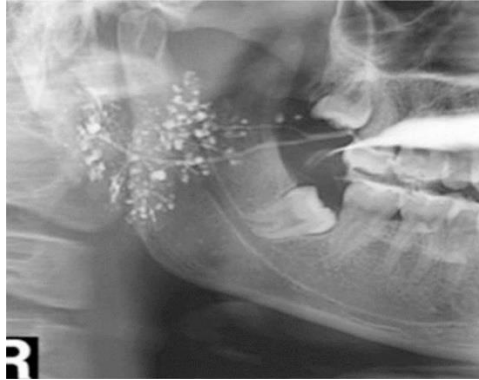


Figure 46 : Sialographie mettant en évidence une sialectasie dans le cas d'une SCR de la parotide droite. (source : Mahalakschmi et coll. 2017)

L'échographie montre une atteinte du parenchyme, qui peut apparaître sous forme de trabéculations hyperéchogènes mettant en évidence une sclérose ou sous forme de vacuoles hypoéchogènes en lien avec les dilatations canaliculaires. (Gandage et Kashwar, 2014)

- Diagnostic différentiel :

Il faut écarter les pathologies lithiasiques, le SGS et les sialadénites d'étiologie allergène.

- Prise en charge :

Seules les poussées aiguës, où la douleur reste en général modérée, justifient d'une antibiothérapie par voie générale. La prévention des récives repose sur des lavages canaux réguliers avec de simples solutions salines, auxquelles il est possible d'adjoindre des antibiotiques de la famille des pénicillines.

Des noyaux résiduels de parotidite chronique peuvent prendre un aspect pseudotumoral et justifier une parotidectomie dans un but diagnostique et thérapeutique. (Mahalakschmi et coll., 2017)

1.2.3 Sialadénite tuberculeuse (ST)

La tuberculose est une maladie granulomateuse nécrosante avec une morbidité et une mortalité élevées. La ST est une pathologie extrêmement rare même dans les régions où la tuberculose est encore au stade endémique. Dans la majorité des cas elle atteint les parotides (70%) et plus rarement les glandes submandibulaires. En général l'atteinte glandulaire est unilatérale. (Virmani et Dabholkar, 2019)

La tuberculose primaire des glandes salivaires peut se manifester de deux manières : une lésion inflammatoire aiguë (imitant une SAP) ou une lésion de masse chronique (tumeur) qui peut être asymptomatique pendant plusieurs années.

L'atteinte secondaire des glandes salivaires est plus courante que la forme primaire et résulterait d'une dissémination systémique à partir d'un foyer éloigné par voie hématogène ou lymphatique, en particulier les poumons. Plus rarement une source infectée de mycobactéries dans la cavité buccale, comme les amygdales ou les dents, peut libérer des bacilles qui se propagent par inoculation rétrograde via le canal salivaire ou les lymphatiques afférents aux ganglions lymphatiques associés.

La sialadénite tuberculeuse présente une multitude de présentations cliniques. La manifestation la plus courante est l'apparition d'une masse indolore, à croissance lente de la glande concernée imitant un néoplasme ce qui induit un dilemme diagnostique. (Tauro et coll., 2011)

- Diagnostic :

La cytoponction à l'aiguille fine est la technique de premier choix afin d'établir un diagnostic préopératoire. Le prélèvement peut être soumis à différents outils diagnostics tels que la coloration des bacilles acido-alcooliques (test de Ziehl-Neelsen), une mise en culture ou une amplification génique (TB-PCR). (Virmani et Dabholkar, 2019)

Parfois un examen histologique après biopsie est réalisé afin de confirmer le diagnostic ; la présence de granulomes des cellules épithélioïdes entourés de

cellules géantes de Langhans est la marque histologique de la tuberculose. (Figure 47)

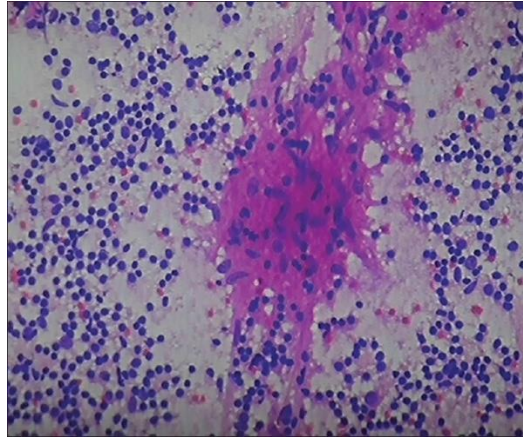


Figure 47 : Image microscopique d'un frottis montrant un granulome des cellules épithélioïdes dans un cas de ST (H&E, x40). (source : Sandhu et coll., 2017)

- Diagnostic différentiel :

Il ne faut pas confondre la ST avec une sialadénite chronique, un néoplasme ou une sialose infectée.

- Prise en charge :

On fait appel au traitement classique de la tuberculose qui est long et consiste en une association durant 6 à 18 mois d'éthambutol (25mg/kg/j), de rifampicine (10mg/kg/j) et d'isoniazide (8mg/kg/j). Si le traitement est efficace on diminue les doses de rifampicine (15mg/kg/j) et d'isoniazide (10-15mg/kg/j) pour une phase d'entretien. (Tauro et coll., 2011 et Virmani et Dabholkar, 2019)

1.2.4 Sialadénite syphilitique

La syphilis est une infection sexuellement transmissible causée par *Treponema Pallidum*, dont on distingue la forme précoce et la forme tardive. Cette pathologie est très rare mais elle est actuellement en recrudescence dans tous les pays développés. L'atteinte des glandes salivaires est retrouvée lors d'une syphilis tardive. La tuméfaction est bilatérale et peut toucher les glandes parotides ou submandibulaires et est également très peu symptomatique en

l'absence de surinfection. Lors de surinfection, la tuméfaction devient très douloureuse et on peut observer une sialorrhée. (Hira et Hira, 1984)

- Diagnostic :

Le diagnostic est établi à partir de tests sérologiques qui visent à mettre en évidence la présence d'anticorps anti-tréponèmes (TPHA ou FTA) souvent associés à un test non spécifique VDRL (Venereal Disease Research Laboratory).

- Prise en charge :

Le traitement consiste en une antibiothérapie adaptée (pénicillines par voie intramusculaire).

1.2.5 Autres sialadénites

1.2.5.1 Sialadénite sclérosante chronique (SSC)

La sialadénite sclérosante chronique a été décrite pour la première fois par Küttner en 1896. Elle touche exclusivement les glandes submandibulaires de manière principalement unilatérale avec une prédominance féminine notamment juste après la ménopause. Il s'agit d'une pathologie fréquente car environ 20% des patients atteints de sialadénite chronique présente une SSC.

L'étiologie exacte de la SSC n'est pour l'instant pas définie, et diverses hypothèses sont retrouvées dans la littérature. L'obstruction canalaire, la stase salivaire, la sialolithiase, la dysfonction sécrétoire, et la réponse auto-immune peuvent être à l'origine de la SSC.

La SSC est une tuméfaction inflammatoire chronique, mais cliniquement les symptômes ressemblent à ceux d'une tumeur maligne. On retrouve fréquemment une masse dure, indolore, asymptomatique dans la glande sous-mandibulaire, ce qui crée un dilemme diagnostique. (Poghosyan et coll., 2019)

- Diagnostic :

L'échographie montre une image hétérogène diffuse avec de multiples zones hypoéchogènes. (Figure 48)

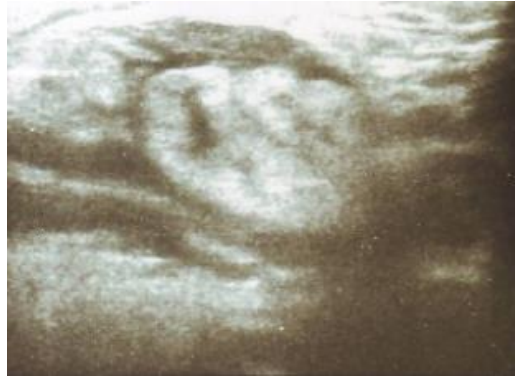

Figure 48 : Image échographique d'une SSC. (source : Poghosyan et coll., 2019)

L'I.R.M. montre des lésions homogènes avec une densité de signal pouvant être de faible à intermédiaire sur les images pondérées en T2, et faible sur les images pondérées en T1. (Figure 49) (Tanaka et coll., 2015)

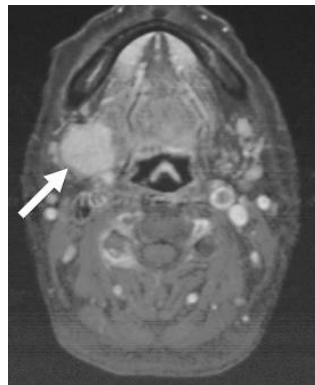


Figure 49 : Image I.R.M. en coupe axiale pondérée en T1 d'une SSC (flèche). (source : Tanaka et coll., 2015)

L'imagerie médicale ne suffit pas au diagnostic en cas de SSC et les cas décrits dans la littérature indiquent que le diagnostic est principalement basé sur un examen histologique.

Les caractéristiques histologiques de la SSC comprennent la fibrose cellulaire, l'inflammation péricanalaire, l'inflammation chronique lobulaire, la phlébite

oblitérante, l'hyperplasie folliculaire, et une positivité aux Immunoglobulines G4 des plasmocytes. (Tanaka et coll., 2015)

- Diagnostic différentiel :

Il faut écarter les lymphomes MALT, qu'ils soient primaires ou secondaires au SGS, les SCR et les sialadénites d'origine virales. (Poghosyan et coll., 2019)

- Prise en charge :

Le traitement médicamenteux étant décevant, la submandibulectomie est le traitement de choix dans les cas où l'atteinte est devenue trop gênante.

1.2.5.2 Calcinosé salivaire

Il s'agit d'une pathologie rare qui est caractérisée par des concrétions parenchymateuses multiples et bilatérales. Elle touche plus fréquemment les glandes parotides et n'atteint qu'un seul groupe de glande chez chaque patient. Elle touche quasiment exclusivement le sexe féminin avec une apparition prédominante entre 40 et 50 ans.

Les calcifications au niveau de la parotide sont en général plus petites et plus nombreuses qu'au niveau de la glande submandibulaire, qui présente des calcifications plus volumineuses mais en nombre moins important. (Junior et coll., 2019)

- Diagnostic :

Cliniquement, on retrouve les symptômes d'une SCR avec une salive parfois purulente. Il faut faire une échographie et des radiographies conventionnelles avant d'envisager la sialographie.

La sialographie montre une dilatation canalaire irrégulière ainsi que de multiples concrétions calcaires au niveau glandulaire. (Figure 50)

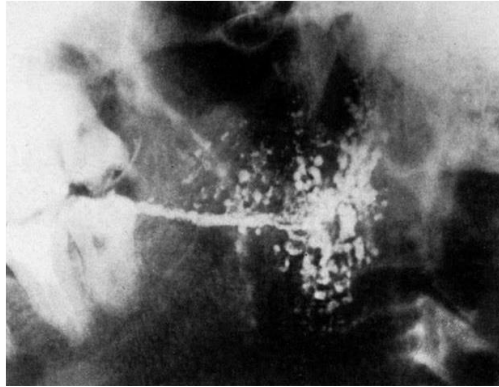


Figure 50 : Sialographie d'une calcinose parotidienne. (source Laudenbach et coll., 1994)

- Diagnostic différentiel :

Il faut éliminer les lithiases, les SCR et le SGS.

- Prise en charge :

Le traitement repose sur une antibiothérapie (systémique ou par injection canalaire) lors des phases aiguës.

- Évolution :

Le traitement étant uniquement symptomatique, la guérison est impossible. (Junior et coll., 2019)

2. Sialodochites

2.1 Sialodochite fibrineuse

La sialodochite fibrineuse est une maladie rare des glandes salivaires touchant les glandes parotides ou les glandes submandibulaires, de manière bilatérale. Elle est caractérisée par une tuméfaction ainsi qu'une douleur récurrente des glandes salivaires, causées par l'obstruction du système canalaire salivaire par des bouchons mucofibrineux.

L'étiologie est mal connue mais l'hypothèse la plus acceptée est qu'il s'agit d'un processus allergique. (Ray et coll., 2015)

- Diagnostic :

Le diagnostic, complexe, se fait par exclusion et nécessite un indice élevé de suspicion pour sa confirmation. Cependant quelques résultats sont typiques de cette pathologie. On peut retrouver des épisodes de tuméfaction récurrents de la glande, un écoulement de bouchons mucofibrineux à forte teneur en éosinophiles, un taux élevé d'immunoglobulines E et/ou d'éosinophiles dans le sang, la présence de processus allergiques associés comme l'asthme ou encore une dilatation irrégulière des principaux canaux salivaires objectivée par la sialographie ou l'I.R.M. (Figure 51) (Flores et coll., 2016)

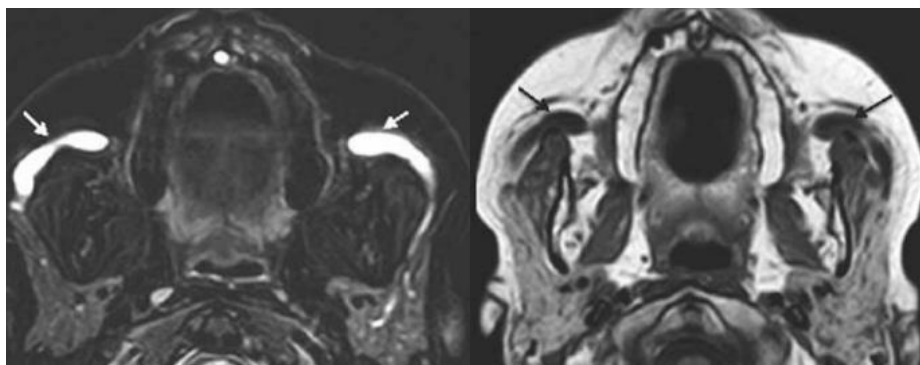


Figure 51 : Image I.R.M. en coupe axiale pondérée T2 (à gauche) et T1 (à droite) montrant une dilatation des canaux de Sténon (flèches). (source : Flores et coll., 2016)

- Diagnostic différentiel :

Le diagnostic différentiel comprend le syndrome de Sjögren, la sarcoïdose, les lymphomes, les sialadénites infectieuses bactériennes et virales ou la sialolithiase. (Flores et coll., 2016)

- Prise en charge :

Le traitement est symptomatique. En général, des massages compressifs des glandes salivaires, l'hydratation abondante et l'administration d'antihistaminiques avec ou sans corticostéroïdes suffisent à la guérison. (Ray et coll., 2015)

- Évolution :

Après traitement, les symptômes disparaissent complètement. En l'absence de traitement, la rétention de bouchons mucofibrineux peut mener à une SAP et à termes à une SCP.

2.2. Mégacanaux salivaires bilatéraux idiopathiques

Cette affection, sans prédominance sexuelle, apparaît généralement aux environs de 50 ans sans qu'aucune cause ne lui soit attribuée ni même aucun antécédent de pathologie des glandes salivaires.

Elle touche uniquement les glandes parotide et submandibulaire avec une atteinte deux fois plus fréquente des parotides.

Le motif de la première consultation est le plus souvent l'augmentation passagère du volume d'une glande salivaire principale avec parfois un épisode douloureux et des troubles salivaires divers tel que la présence d'une sialorrhée en jet.

- Diagnostic :

Le diagnostic, simple, est en général objectivé lors de l'examen clinique. Il met en évidence des orifices excréteurs rouge et œdématiés. Le flux salivaire est généralement plus important dans le cas d'une salive d'aspect muqueux avec des bouchons mucoïdes. Lors d'une pression sur la glande, on observe un jet salivaire qui met en évidence le bon fonctionnement de la glande ainsi qu'une dilatation canalaire. La constatation des mêmes signes sur la glande controlatérale est pathognomonique de la pathologie. En cas de doute, des examens d'imagerie médicale avec sialographie mettent en évidence des dilatations du canal principal de la glande qui apparaît trop long et sinueux avec un aspect dit en « chapelet de saucisses ». (Figure 52) (Jegoux)

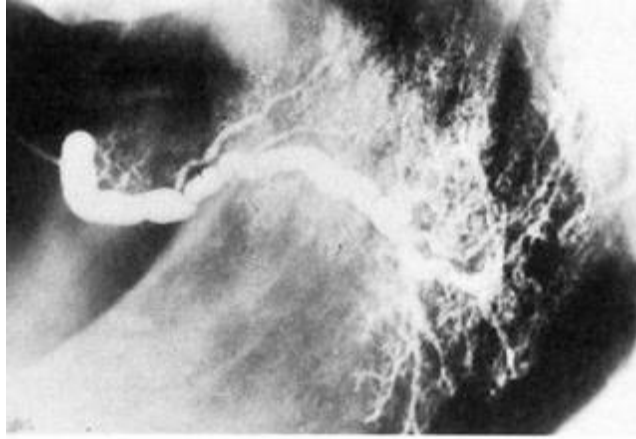


Figure 52 : Sialographie d'un méga-Sténon avec aspect « chapelet de saucisses ». (source : Laudenbach et coll., 1994)

- Diagnostic différentiel :

Le diagnostic différentiel des mégacanaux peut être complexe du fait des diverses affections qui se manifestent aussi par des épisodes de sialodochites et des images radiographiques de dilatation des canaux. Il est nécessaire d'éliminer les lithiases salivaires, les dilatations canalaire d'origine traumatique ou par compression néoplasique ainsi que les calcinose salivaires.

- Prise en charge :

Les accidents de stase et d'infection canalaire cèdent à l'expression manuelle de la salive, par massage canalaire d'arrière en avant, répété plusieurs fois par jour. Dans les cas rebelles on associe une antibiothérapie par voie générale et canalaire. (Jegoux)

- Évolution :

Un traitement symptomatique aboutit à un retour à la normale très rapidement.

3. Sialolithiases

La sialadénite obstructive est le trouble le plus fréquent des glandes salivaires dont la sialolithiase est la principale cause. La sialolithiase est la formation de concrétions calcifiantes dans les glandes salivaires majeures ou mineures, elle est plus fréquente chez les hommes que chez les femmes et est rarement observée chez les enfants (3% des cas).

Des études post-mortem ont révélé une prévalence de 1,2% des calculs dans les glandes salivaires de la population humaine. La sialolithiase affecte le plus fréquemment la glande submandibulaire (80% à 92% des cas), suivie de la glande parotide (6% à 20%) et des glandes sublinguales et salivaires mineures (1% à 2% des cas). La grande majorité des calculs se situe dans le tiers distal du canal ou dans le hile de la glande.

3.1 Lithiase submandibulaire

Certains facteurs inhérents à la glande submandibulaire favorisent la formation de calculs, comme un conduit plus long et plus large avec un ostium étroit, un écoulement salivaire ascendant, un débit ralenti, une alcalinité plus élevée ou encore une teneur plus élevée en mucine et en calcium de la salive. Les lithiases submandibulaires sont généralement les plus grosses pouvant aller jusqu'à 6cm. La plupart des calculs submandibulaires se trouvent dans le canal salivaire (75-85% des cas). Les calculs hilaires ont tendance à devenir très gros avant de devenir symptomatiques. Les lithiases canalaire sont de forme allongée tandis que les lithiases hilaires ont tendance à être de forme ovale. (Figure 53) (Sunder et coll., 2014)

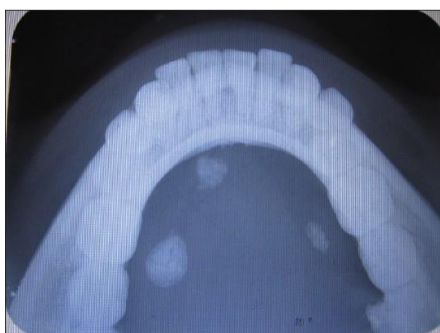

Figure 53 : Lithiases submandibulaires multiples mettant en évidence une lithiase canalaire à droite et deux lithiases hilaires à gauche. (source : Sunder et coll., 2014)

Un traumatisme mécanique ou infectieux du canal ou de la glande salivaire peut également favoriser la formation d'une lithiase.

Parmi les traumatismes mécaniques, on retrouve la hernie salivaire et la colique salivaire. La hernie salivaire présente une tuméfaction non douloureuse lors de la prise de repas qui disparaît suite à un écoulement salivaire abondant.

La colique salivaire présente quant à elle des symptômes le plus souvent au cours des repas. Ils sont dus à la stimulation plus élevée de la sécrétion salivaire et à l'obstruction totale du canal qui empêche son écoulement régulier et provoque des spasmes canaux. On constate une douleur aiguë, une sensation d'enflure et une pression dans le plancher de bouche durant le repas qui disparaît rapidement après une brève sialorrhée.

Les accidents infectieux sont dus à une sialodochite du canal de Wharton (whartonite), un abcès péricanalaire ou une lithiase ancienne non diagnostiquée. (Aiyekomogbon et coll., 2018)

- Diagnostic :

La tuméfaction et la douleur au cours des repas sont les signes fondamentaux de la sialolithiase. Le palper bidigital du plancher buccal permet de sentir un corps dur situé sur le trajet du canal. Lorsque le calcul est petit, l'examen peut se solder par la seule provocation d'une douleur localisée. L'imagerie médicale non invasive permet généralement de confirmer le diagnostic. La radiographie conventionnelle à l'aide d'un cliché occlusal montre une tache radio-opaque médiane. (Figure 54) (Arifa et coll., 2019)

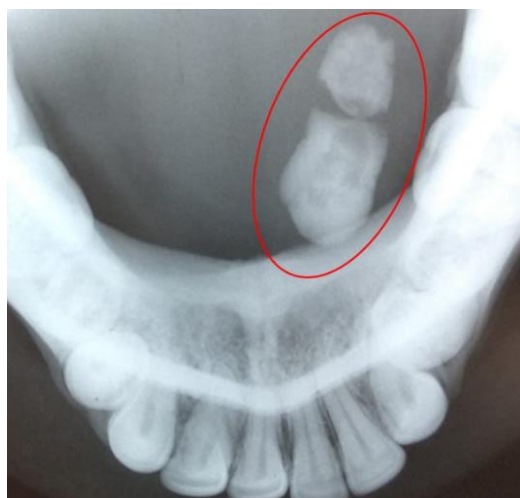

Figure 54 : Radiographie occlusale montrant des lithiases submandibulaires. (source : Arifa et coll., 2019)

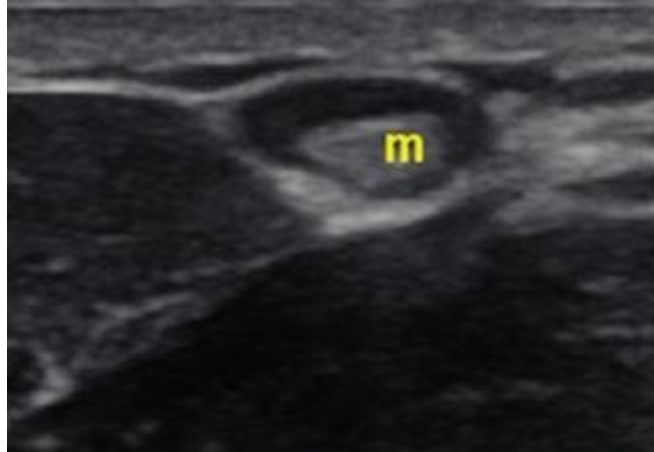

Figure 55 : Image d'une échographie submandibulaire montrant une lithiase hyperéchogène de forme ovale (m) entourée d'une zone hypoéchogène (salive). (source : Aiyekomogbon et coll., 2018)

En cas d'échec des technologies précédentes la sialo-I.R.M. montrera un calcul sous la forme d'une image ovale en hyposignal avec une dilatation sus-jacente s'il est obstructif. (Figure 56)

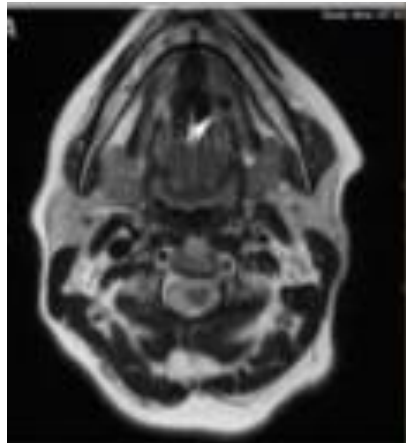


Figure 56 : Image sialo-I.R.M. d'une coupe axiale montrant une lithiase au niveau de la glande submandibulaire gauche. (source : Roy, 2016)

- Diagnostic différentiel :

Il faut différencier les lithiases submandibulaires des mégacanaux, d'un aphte douloureux du plancher, d'une blessure due à une prothèse traumatisante, d'un carcinome du plancher, d'une cellulite d'origine dentaire et des sialadénites d'origine viral et bactérienne. (Arifa et coll., 2019)

- Prise en charge :

En première intention, le traitement est médicamenteux dans le but de faire patienter avant le traitement chirurgical. Le traitement chirurgical va dépendre de la taille et de la localisation de la lithiase pouvant aller de la lithotripsie extracorporelle par ondes de choc à la submandibulectomie en passant par la sialoscopie et la chirurgie d'exérèse de la lithiase par voie buccale. (Aiyekomogbon et coll., 2018)

3.2 Lithiase parotidienne

Les lithiases parotidiennes sont moins fréquentes que celles touchant les glandes submandibulaires. Les calculs sont plus petits et siègent principalement dans la partie extraglandulaire du canal de Sténon.

Les calculs parotidiens ont environ 70% de plus de composants organiques, 40% de plus de protéines et 54% de plus de lipides que les calculs submandibulaires. De ce fait, environ 40% des calculs parotidiens sont radiotransparents ; il est donc possible que ces calculs ne soient pas détectés malgré leur présence.

Les hernies et coliques salivaires sont moins fréquentes qu'au niveau des submandibulaires mais restent très significatives. L'étiologie de la lithiase parotidienne est surtout infectieuse et est souvent associée à une parotidite et/ou une sialodochite du canal de Sténon. (Torres-Lagares et coll., 2005)

- Diagnostic :

La symptomatologie de la lithiase parotidienne est identique à celle de la glande submandibulaire.

La palpation bidigitale ne permet que très rarement de sentir les lithiases. Seules celles se trouvant dans la partie antérieure du canal de Sténon peuvent être ressenties à la palpation.

La radiographie conventionnelle et l'échographie sont rarement évocatrices d'une lithiase du fait du fort pourcentage de calcul radiotransparent et en raison de la superposition des images osseuse et lithiasique.

La sialographie est la technique la plus appropriée pour détecter les calculs des glandes parotides, car elle permet la visualisation de l'ensemble du système de conduits. Cependant, la sialographie est contre-indiquée dans le cas d'infections aiguës ou de patients sensibles à des substances contenant de l'iode. Elle ne doit pas non plus être utilisée si un calcul radio-opaque est observé dans la partie distale du conduit, car cette technique peut déplacer le calcul vers la partie plus proximale du conduit, compliquant ainsi son retrait. La sialographie est également utile pour localiser les obstructions lorsque les calculs sont radiotransparents. (Figure 57) (Torres-Lagares et coll., 2005)

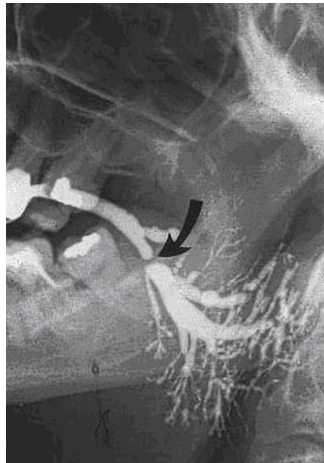

Figure 57 : Image d'une sialographie montrant une obstruction du canal de Sténon due à une lithiase parotidienne. (source : Katz et coll., 2008)

- Diagnostic différentiel :

Il faut différencier les lithiases parotidiennes des mégacanaux, de la sialodochite, des oreillons, des SCR et des kystes.

- Prise en charge :

La prise en charge dépend de la localisation du calcul et de sa taille (un calcul est dit gros lorsqu'il dépasse les 3 cm de diamètre). (Figure 58)

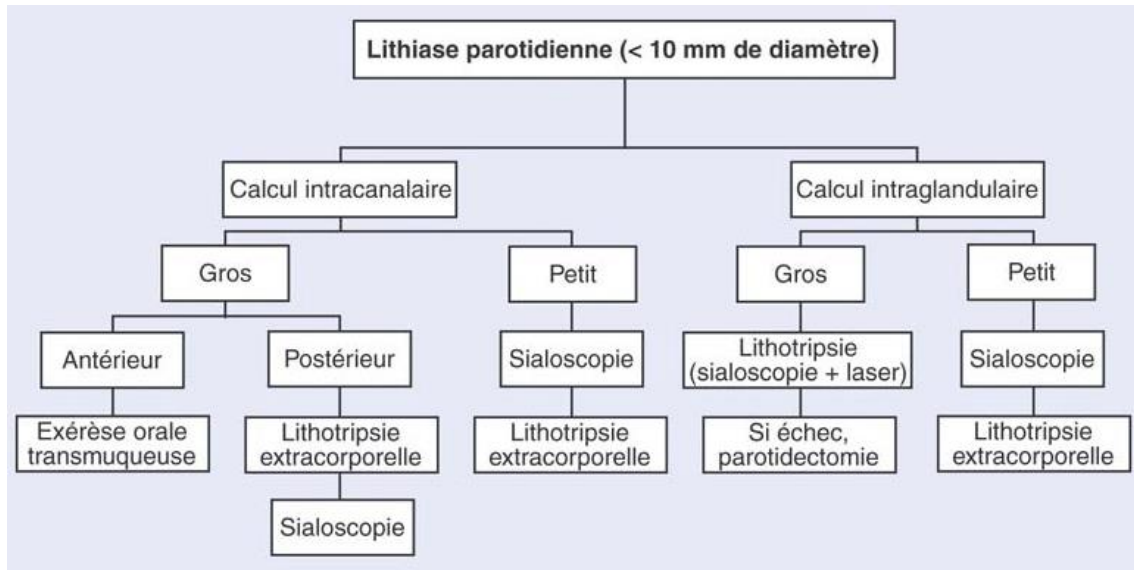


Figure 58 : Arbre décisionnel de la prise en charge d'une lithiase parotidienne (source : Chossegros et coll., 2008).

3.3 Lithiase sublinguale

La lithiase sublinguale est très rare et son tableau clinique se rapproche de la lithiase submandibulaire, ce qui peut induire une difficulté diagnostique. Elle peut souvent se compliquer en abcès ou en fistule et parfois causer une dysphagie.

- Diagnostic :

On retrouve une tuméfaction de la crête salivaire et un calcul en dehors du trajet de Wharton. Les incidences radiologiques, sur film occlusal, peuvent montrer des calcifications en dehors du canal de Wharton.

- Diagnostic différentiel :

Les pathologies submandibulaires telles que la sialodochite, la whartonite, et la lithiase submandibulaire sont à écarter.

- Prise en charge :

Le traitement de la lithiase sublinguale dépend de la localisation du calcul salivaire. Pour ceux situés à proximité de l'ostium, le cathétérisme et la dilatation canalaire facilitent et permettent la récupération du calcul. Pour ceux situés dans

la moitié antérieure du conduit, l'intervention chirurgicale est le meilleur choix. Enfin, ceux situés dans la région postérieure du conduit ou à l'intérieur de la glande peuvent nécessiter une ablation totale de la glande. (Eyigor et coll., 2012)

3.4 Lithiase des glandes salivaires accessoires

Les lithiases des glandes salivaires accessoires sont extrêmement rares du fait de leur taille, la plupart mesurant 1 à 2 mm, certaines pouvant aller jusqu'à 5 mm. Les calculs étant petits, ils ne sont que rarement découverts en imagerie. Une deuxième raison peut être liée au fait que la sécrétion des glandes salivaires principales est contrôlée par des nerfs, alors que celle des glandes salivaires accessoires est spontanée et n'est pas médiée par la stimulation nerveuse. La stase salivaire est donc peu probable, ce qui réduit vraisemblablement le risque de développement de lithiase. (Abe et coll., 2019)

- Diagnostic :

Les symptômes d'une sialolithiase des glandes salivaires accessoires sont généralement une tuméfaction indolore, asymptomatique, sans coliques ou hernies salivaires et l'induration est impalpable. Dans de rares cas, une fistule peut se former en association avec la formation de la lithiase.

L'examen échographique, bien que rarement révélateur, peut mettre en avant une lésion ronde hypoéchogène.

- Diagnostic différentiel :

Les autres pathologies pouvant être retrouvées au niveau des glandes salivaires accessoires sont le phlébolithe, le fibrome, l'adénome pléomorphe, le myxome, la malformation vasculaire, la tumeur des glandes salivaires, la sialadénite non spécifique ou le carcinome mucoépidermoïde de bas grade.

- Prise en charge :

Si l'imagerie diagnostique ne parvient pas à détecter une lithiase dans une glande salivaire mineure, l'excision chirurgicale est l'approche privilégiée pour confirmer le diagnostic. Si la pathologie lithiasique est confirmée, le traitement chirurgical sera le seul traitement. (Abe et coll., 2019)

3.5 Évolution des sialolithiases

Les lithiases solitaires ne se reproduisent généralement pas, bien que des récurrences multiples chroniques aient été signalées. Selon Lustmann et coll., le taux de récurrence de la sialolithiase est de 8,9%.

PARTIE 4. PRISE EN CHARGE ET TRAITEMENT

La prise en charge des tuméfactions des glandes salivaires est en relation avec l'étiologie de la pathologie. Lorsqu'il s'agit d'une tuméfaction d'origine infectieuse causant ainsi une inflammation, le traitement sera symptomatique et antibiotique par voie systémique, ou topique par voie sialoendoscopique en cas de SCR chez l'enfant (Berta et coll., 2017). Lorsqu'il s'agit d'un néoplasme, qu'il soit bénin ou malin, la chirurgie sera le traitement de choix, accompagné ou non d'une chimiothérapie et/ou d'une radiothérapie complémentaire dans les cas de malignité. Dans les cas d'obstruction canalaire on utilisera la lithotripsie extracorporelle, la sialoendoscopie voire la chirurgie dans certains cas de pathologies lithiasique. Dans les cas de sialodochite, la sialoendoscopie sera utilisée.

1 Techniques mini-invasives dans les cas d'obstruction canalaire

1.1 Lithotripsie

La lithotripsie par ondes de choc a été l'une des premières techniques à être introduite et est probablement la plus standardisée. Les ondes de choc peuvent être produites extra-corporellement par des techniques piézoélectriques et électromagnétiques, ou intra-corporellement en utilisant des sources électrohydrauliques, pneumatiques, ou laser pendant la sialoscopie interventionnelle.

La lithotripsie extracorporelle par ondes de choc a été utilisée avec succès pour traiter les calculs salivaires d'une manière similaire à celle utilisée en urologie et en gastroentérologie depuis la fin des années 1980. Elle permet de faciliter le dégagement du calcul par sialoscopie ou lors de la stimulation salivaire par des sialogogues.

1.1.1 Lithotripsie extracorporelle par ondes de chocs (LEC)

Elle a d'abord été pratiquée avec succès pour le traitement de la sialolithiase chez l'homme en 1989 par H. Iro qui a utilisé un dispositif conçu pour les calculs rénaux.

Les instruments causent des dommages mécaniques aux calculs, du fait des ondes de choc externes générées par des sources électromagnétiques ou piézoélectriques. Au bord antérieur du calcul, certaines ondes de choc sont réfléchies, et d'autres pénètrent la pierre jusqu'à son bord postérieur. Les ondes génèrent des forces de compression et de traction. Lorsque ces forces dépassent la résistance à la traction du calcul, il se fragmente. Cependant les forces n'étant générées qu'au niveau des bords antérieur et postérieur (et non à l'intérieur), des applications répétées sont nécessaires pour atteindre le noyau interne.

La réussite de ce traitement est définie par l'élimination complète du calcul. Son efficacité est optimale au niveau de la glande parotide, quelle que soit la localisation du calcul. Au niveau de la glande submandibulaire, le traitement est efficace dans les cas de calculs intracanaux, ayant un diamètre compris entre 2,4 et 7mm. Dans les cas de fragmentation partielle et donc d'élimination partielle, la LEC est associée à la prise de sialogogue ou à une sialoscopie afin de permettre l'élimination résiduelle. (Capaccio et coll., 2017)

- Lorsque la source est électromagnétique :

Une impulsion électrique propagée par un générateur à une bobine plate induit un changement galvanique dans une membrane métallique voisine, et l'onde de choc se propage dans un milieu de couplage à eau. La taille du foyer électromagnétique étant de 2,4 mm minimum seuls les calculs de plus de 2,4mm de diamètre peuvent être traités par cette méthode. La LEC électromagnétique possède un taux de réussite entre 26 et 69%.

- Lorsque la source est piézoélectrique :

Un générateur d'impulsions produit une impulsion haute fréquence et haute tension qui stimule simultanément tous les éléments céramiques composant le cristal piézoélectrique, ce qui entraîne son expansion avec la génération d'ondes de choc et leur transmission par un milieu de couplage à l'eau. La LEC piézoélectrique possède un taux de réussite entre 29 et 81%.

Il existe des contre-indications à la LEC :

- les contre-indications relatives incluent la présence d'une sténose complète du canal et la grossesse
- la seule contre-indication absolue est la présence d'un stimulateur cardiaque.
- en cas de sialadénite aiguë ou d'un autre processus inflammatoire en phase aiguë de la région de la tête et du cou, le traitement doit être reporté. (Capaccio et coll., 2017)

1.1.2 Lithotripsie intracorporelle contrôlée par endoscopie (LIC)

La lithotripsie intracorporelle exploite les ondes de choc générées par une sonde de lithotripsie qui est insérée dans le canal salivaire sous guidage endoscopique et qui atteint directement la surface du calcul.

Les sources d'ondes de choc comprennent les faisceaux laser, les dispositifs pneumatiques et les sondes électrohydrauliques.

Quelle que soit la technique, l'efficacité et la durée du traitement dépendent de l'accessibilité endoscopique, de la taille, de la forme, de l'emplacement du calcul et des relations anatomiques dans le système des canaux salivaires. (Capaccio et coll., 2017)

1.1.2.1 Lithotripsie intracorporelle (LIC) électrohydraulique

La LIC électrohydraulique implique une décharge électrique très rapide à l'extrémité d'une sonde qui provoque une extension locale du plasma. Cette extension crée de brusques micro-ondes de choc qui, combinées avec un micro-

jet d'eau entraînent indirectement la fragmentation du calcul. L'inconvénient important de cette méthode est de lacérer de façon traumatique les tissus. Le risque élevé de lésions canalaire iatrogènes et l'inefficacité relative de l'intervention ont conduit à son abandon progressif bien qu'elle fut une méthode de choix par le passé. (Capaccio et coll., 2017)

1.1.2.2 Lithotripsie intracorporelle pneumatique

La LIC pneumatique est basée sur la libération de l'énergie pneumatique d'un gaz (CO₂) et sa transmission à une sonde qui dirige l'énergie cinétique vers la surface du calcul. Le contact direct est nécessaire pour provoquer la fragmentation. Le gaz peut être libéré à partir d'un système de connexion central ou d'une cartouche ce qui permet une plus grande mobilité et une meilleure manipulation. L'énergie pneumatique libérée est transmise à la surface du calcul sous contrôle endoscopique direct au moyen d'une sonde au Nitinol d'un diamètre de 0,56mm.

La LIC pneumatique est indiquée dans les cas de calculs de la glande submandibulaire post-hilaires, qui ne représentent pas une indication de chirurgie, et dans tous les calculs de glande parotide accessibles avec un sialendoscope. (Capaccio et coll., 2017)

1.1.2.3 Lithotripsie intracorporelle au laser

La LIC au laser contrôlée par endoscopie repose sur le principe suivant : l'absorption des impulsions laser provoque la formation d'une cavité en expansion rapide à la surface du calcul. Ceci entraîne des ondes de choc à haute pression qui le fragmentent. Une énergie modérée correspondant à environ 20-100 mJ est généralement nécessaire pour briser le calcul.

La LIC au laser est indiquée pour enlever les calculs de taille moyenne (< 7-10 mm) situés dans la glande elle-même ou dans le conduit parotidien.

Les principaux risques de la LIC au laser contrôlée par endoscopie sont les lésions thermiques des tissus mous, des vaisseaux et des nerfs environnants et la perforation de la paroi du canal, qui peut survenir dans 13 % des cas. Afin de

limiter les risques il est nécessaire d'utiliser une irrigation soigneuse, qui est également utile pour l'élimination des calculs. Dans la littérature, les taux de succès rapportés après LIC au laser varient de 40 à 90%. (Capaccio et coll., 2017)

1.2 Sialoendoscopie

Dans un premier temps, il est nécessaire de repérer la lithiase à l'aide des techniques d'imagerie médicale non invasive (radiographie conventionnelle, échographie). Dans un deuxième temps il est nécessaire de pratiquer une sialographie avec une simple injection jusqu'à l'obstacle afin de définir le diamètre du canal et son degré de dilatation.

La sialoendoscopie est indiquée dans les cas où :

- le canal excréteur est perméable
- la lithiase est mobile dans le canal
- la lithiase a un grand diamètre de moins de 4mm qu'elle se trouve dans le canal de Sténon ou de Wharton.
- la glande salivaire est fonctionnelle et non atrophiée

Une anesthésie locale est nécessaire avant introduction de l'endoscope. Le cathétérisme se fait lors de l'introduction de l'endoscope après avoir dilaté l'ostium à l'aide de sondes atraumatiques calibrées. Le guidage endoscopique se fait par des mouvements manuels par voie externe au contact de la peau ou de la muqueuse buccale. Une fois le cathétérisme réalisé on retire l'endoscope et on introduit une sonde à panier miniaturisée de 0,8mm de diamètre afin de retirer la lithiase.

Les contre-indications sont les calculs parenchymateux, les grosses lithiases et la sialadénite aigue suppurée. (Hills et coll., 2017)

2 Prise en charge chirurgicale

2.1 Chirurgie parotidienne

En dehors du lymphome parotidien, tout néoplasme parotidien doit être traité de façon chirurgicale. La biopsie permet d'obtenir un diagnostic par l'analyse histologique. Le traitement chirurgical est décidé en fonction des résultats des examens complémentaires (imagerie et histologie).

La chirurgie exploratrice de la glande parotide consiste à réaliser dans un premier temps une incision pré-auriculaire et sous-lobulaire cervicale. Dans un deuxième temps le tronc du nerf facial est repéré au niveau de son émergence du trou stylomastoïdien. Une dissection progressive est ensuite réalisée ce qui permet une exérèse d'arrière en avant du lobe superficiel en isolant chacune des branches nerveuses. La tumeur, quand elle est superficielle et bénigne, est enlevée avec le lobe. Une analyse histologique extemporanée confirme le diagnostic. L'intervention chirurgicale se poursuit en fonction du résultat.

La parotidectomie superficielle se définit par la résection de la totalité du lobe superficiel de la glande parotide, souvent indiquée pour le traitement des métastases ganglionnaires.

La parotidectomie partielle se définit par la résection de la tumeur avec une marge de tissus salivaire. Elle est indiquée dans les cas de tumeurs bénignes. La seule pathologie bénigne pouvant nécessiter une parotidectomie totale est l'adénome pléomorphe, particulièrement si la tumeur est proche du lobe profond de la glande. (Fagan, 2017)

Les tumeurs malignes nécessitent quant à elles une parotidectomie totale ou radicale, et dans certains cas un curage ganglionnaire cervical associé. La parotidectomie totale se définit comme l'ablation de la glande parotide entière sans ses structures adjacentes, donc en conservant le nerf facial.

La parotidectomie radicale se définit comme une intervention chirurgicale visant à éradiquer la tumeur maligne, impliquant l'ablation de la glande parotide et ses structures adjacentes, y compris toute branche ou tronc du nerf facial. Si le sacrifice nerveux est nécessaire, une greffe nerveuse ou une anastomose entre le tronc du nerf facial et la 12^{ème} paire crânienne sera réalisé si possible. (Okoturo et Osasuyi, 2016)

Après une parotidectomie, il existe deux complications principales :

- la paralysie faciale : le risque est assez important (20%) mais régresse si le nerf facial a été respecté. En cas de paralysie, le risque est la kératite du fait d'une malocclusion palpébrale. Afin de prévenir ce risque, il faut prescrire du collyre et protéger l'œil la nuit.

- le syndrome de Frey (15%) apparaît tardivement (plus de 3 mois après l'intervention). Il s'agit de rougeurs et de sudations dans la région massétérine qui apparaissent pendant les repas. Ces symptômes sont liés à la repousse aberrante des fibres parasympathiques. (Yuen, 2016)

2.2 Chirurgie de la glande submandibulaire

La submandibulectomie peut être réalisé par voie exobuccale ou par voie endobuccale. Les tumeurs bénignes peuvent bénéficier d'une exérèse par voie orale. L'exérèse de la tumeur bénigne doit être accompagnée d'une résection large au niveau du tissu conjonctif environnant laissant une marge de parenchyme glandulaire macroscopiquement sain. (Mantsopoulos et coll., 2017)

Pour les pathologies lithiasiques ou les néoplasmes bénins, l'abord endobuccal est privilégié du fait de la gêne esthétique occasionnée par la cicatrice cervicale. Pour les néoplasmes malins, l'abord cervical est privilégié car il permet un curage ganglionnaire si nécessaire et une chirurgie plus rarement incomplète. Dans les deux cas, il est impératif de prendre soin de ne pas léser le nerf lingual afin d'éviter la paralysie linguale. (Chaoui, 2017)

La submandibulectomie peut engendrer plusieurs complications qui sont :

- une paralysie du nerf lingual (2 à 6%) qui est plus fréquente lors de la chirurgie par voie exobuccale et l'exérèse tumorale.
- une paralysie du nerf hypoglosse (moins de 5% des cas) qui se manifeste par des troubles de la déglutition, une gêne à la protraction de la langue et à l'articulation des mots.
- des hématomes de la région submandibulaire (2%) qui se manifestent entre 5 et 12 jours après l'intervention et peuvent entraîner une obstruction des voies aériennes supérieures s'ils ne sont pas drainés. (Chaoui, 2017)

2.3 Chirurgie de la glande sublinguale

Les tumeurs bénignes peuvent bénéficier d'une exérèse par voie orale en prenant des marges larges autour de la tumeur.

Les tumeurs malignes quant à elles justifient une exérèse élargie avec évidement de la loge submandibulaire. Ces tumeurs se caractérisent par un taux de récurrence important, en partie dû au caractère mal limité des lésions situées à ce niveau. (Lee et coll., 2017)

2.4 Chirurgie des glandes salivaires accessoires

La chirurgie est semblable à celle des glandes principales. Elle consiste en une exérèse avec des marges plus ou moins larges en fonction de la localisation au sein des muqueuses des voies aérodigestives supérieures. Elle peut être associée à une reconstruction si le défaut muqueux et/ou osseux est important. (de Santana Sarmiento et coll., 2016)

3. Radiothérapie et chimiothérapie

Dans le traitement des tumeurs malignes, la chirurgie est souvent insuffisante et un traitement complémentaire de type radiothérapie et/ou chimiothérapie est préconisé.

3.1 Radiothérapie complémentaire

La radiothérapie complémentaire consiste en un traitement par radiations ionisantes afin de neutraliser la multiplication des cellules tumorales et leur destruction.

Dans les cas de tumeurs malignes de haut grade des glandes salivaires, elle est systématique et se déroule après le traitement chirurgical (carcinomes mucoépidermoïdes, carcinomes adénoïde kystique et carcinomes épithélial-myoépithélial).

Dans les cas de tumeurs malignes de bas grade elle est inévitable en cas de chirurgie incomplète ou d'invasion métastatique locale ou à distance. (Lin et coll., 2018)

Certaines tumeurs bénignes telles que les adénomes pléomorphes et les lymphadénomes nécessitent également une radiothérapie complémentaire. Pour les adénomes bénins, elle est complémentaire à la chirurgie lorsque :

- l'on rencontre un envahissement du lobe profond par les cellules tumorales
- il s'agit d'une récurrence
- il s'agit d'un adénome de plus de 6 cm de diamètre
- les marges chirurgicales ne sont pas saines
- on retrouve des signes de malignité lors de l'examen histologique de la pièce complète

3.2 Chimiothérapie

Dans la littérature on ne retrouve aucune preuve de l'efficacité d'une chimiothérapie néo-adjuvante dans les cas de tumeur des glandes salivaires. La seule indication à une chimiothérapie post-opératoire est la présence d'un envahissement métastatique locorégional ou à distance, lors de pathologie à haut grade de malignité.

Une chimiothérapie peut aussi être le traitement complémentaire dans les cas de tumeur maligne ayant une origine non épithéliale tels que le lymphome, le sarcome, l'angiosarcome, le schwannome malin et le liposarcome.

Certaines pathologies tumorales épithéliales ayant un haut grade de malignité et un envahissement métastatique fréquent telles que le carcinome adénoïde kystique, le carcinome épithélial-myoépithélial et le carcinome sébacé de haut grade, posent également l'indication d'une chimiothérapie complémentaire. (Lin et coll., 2018)

CONCLUSION

Les pathologies des glandes salivaires sont variées et nombreuses. Les plus fréquemment rencontrées sont les pathologies lithiasiques et l'adénome pléomorphe. Bien que les principaux motifs de consultation soient la xérostomie et la gêne esthétique, les troubles occasionnés par la tuméfaction d'une glande salivaire sont nombreux.

Le rôle du chirurgien-dentiste est avant tout de prévenir les pathologies salivaires en maintenant la santé bucco-dentaire et en prodiguant des conseils alimentaires, de sevrage tabagique et d'hygiène bucco-dentaire. Le chirurgien-dentiste omnipraticien est également un professionnel de santé en première ligne pour détecter une tuméfaction des glandes salivaires. Il doit être capable de prendre en charge les pathologies infectieuses, inflammatoires ou lithiasiques lorsque le traitement ne nécessite ni chirurgie ni matériel spécifique mais seulement un traitement médicamenteux. Afin d'orienter la prise en charge au cabinet dentaire des pathologies salivaires incluant la tuméfaction d'une ou plusieurs glandes, nous avons réalisé un arbre décisionnel, proposé en cas de tuméfaction douloureuse. (Annexe1)

Afin d'avoir une prise en charge optimale de la pathologie, il est fondamental qu'il y ait une bonne communication entre les différents professionnels de santé. En cas de pathologie tumorale, le chirurgien-dentiste aura surtout un rôle de lanceur d'alerte et devra échanger avec les oto-rhino-laryngologistes ou les chirurgiens maxillo-faciaux de façon précoce. En effet un diagnostic rapide associé à une prise en charge précoce permet d'améliorer le pronostic, surtout en cas de tumeur maligne.

REFERENCES BIBLIOGRAPHIQUES

1. Abdel Razek A, Mukherji S. Imaging of sialadenitis. *Neuroradiol J*. 2017; 30(3): 205-15.
2. Abe A, Kurita K, Hayashi H, Minagawa M. A case of minor salivary gland sialolithiasis of the upper lip. *Oral Maxillofac Surg*. 2019; 23(1): 91-4.
3. Aiyekomogbon JO, Babatunde LB, Salam AJ. Submandibular sialolithiasis: The roles of radiology in its diagnosis and treatment. *Ann Afr Med*. 2018; 17(4): 221-4.
4. Altin F, Alimoglu Y, Acikalin RM, Yasar H. Is fine needle aspiration biopsy reliable in the diagnosis of parotid tumor? Comparison of preoperative and postoperative results and the factors affecting accuracy. *Braz J Otorhinolaryngol*. 2019; 85(3): 275-281.
5. Al-Zaher N, Obeid A, Al-Salam S, Al-Kayyali BS. Acinic cell carcinoma of the salivary glands: a literature review. *Hematol Oncol Stem Cell Ther*. 2009; 2(1): 259-64.
6. Arifa SP, Christopher PJ, Kumar S, Kengasubbiah S, Shenoy V. Sialolithiasis of the submandibular gland: report of cases. *Cureus*. 2019; 11(3): e4180.
7. Auriol M, Le Charpentier Y. Pathologie non tumorale des glandes salivaires : anatomie pathologique. *EMC - Médecine buccale*. 2008;3(1):1-9 [Article 28-275-C-10].
8. Avcu G, Belet N, Karli A, Sensoy G. Acute suppurative parotitis in a 33-day-old patient. *J Trop Pediatr*. 2015; 61(3): 218-21.
9. Ayadi K, Ayadi L, Daoud E, Mnif Z, Ben Mahfoudh K, Boudawara T, et coll. Adenoid cystic carcinoma of the parotid with facial nerve invasion. *Tunis Med*. 2010; 88(1): 46-8.
10. Baer AN, Walitt B. Sjögren syndrome and other causes of sicca in older adults. *Clin Geriatr Med*. 2017; 33(1): 87-103.
11. Bahi S, Warter A, Feki A. Le myoépithéliome : une tumeur rare des glandes salivaires : à propos d'un cas. *Med Buccale Chir Buccale*. 2003 ; 9(2) : 113-118.

12. Bajpai M, Pardhe N. Sialolithiasis of lower lip: histopathological interpretation. *J Ayub Med Coll Abbottabad*. 2017; 29(3): 529.
13. Baldini C, Luciano N, Tarantini G, Pascale R, Semissi F, Mosca M, et coll. Salivary gland ultrasonography : a highly specific tool for the early diagnosis of primary Sjögren's syndrome. *Arthritis Res Ther*. 2015; 17: 146.
14. Berta E, Angel G, Lagarde F, Fonlupt B, Noyelles L, Bettega G. Role of sialendoscopy in juvenile recurrent parotitis (JRP). *Eur Ann Otorhinolaryngol Head Neck Dis*. 2017; 134(6): 405-7.
15. Bertin H, Bonnet R, Delemazure AS, Mourrain-Langlois E, Mercier J, Corre P. Three-dimensional cone-beam CT sialography in non tumour salivary pathologies : procedure and results. *Dentomaxillofac Radiol*. 2017; 46(1): 20150431.
16. Bhaker P, Chatterjee D, Gochhait D, Radotra BD, Dey P. Schwannoma of the parotid gland: diagnosis by fine-needle aspiration cytology. *J Cytol*. 2014; 31(4): 196-8.
17. Bhardwaj M, Gupta P. Dedifferentiated adenoid cystic carcinoma ex pleomorphic adenoma of the parotid. *J Cancer Res Ther*. 2018; 14(3): 706-8.
18. Bhattacharya JB, Singh M, Jain SL. Intraparotid schwannoma masquerading as primary spindle cell tumour of parotid: a diagnostic pitfall. *J Cytol*. 2017; 34(4): 221-3.
19. Bialek EJ, Jakubowski W. Mistakes in ultrasound examination of salivary glands. *J Ultrason*. 2016; 16(65): 191-203.
20. Biraud G, Lang V. Pathologies salivaires : données actuelles [Thèse d'exercice]. [Nantes] : Université de Nantes. Faculté de chirurgie dentaire de Nantes ; 2009. 295 p.
21. Bonfils P. Tumeurs des glandes salivaires. *EMC - Oto-rhino-laryngologie*. 2007 : 1-18. [Article 20-628-B-10].
22. Both T, Dalm VA, van Hagen PM, van Daele PL. Reviewing primary Sjögren's syndrome: beyond the dryness: from pathophysiology to diagnosis and treatment. *Int J Med Sci*. 2017; 14(3): 191-200.

23. Bouatay R, Nasr RB, Moussa A, El Korbi A, Harrathi K, Koubaa J. Intérêt de la cytoponction à l'aiguille fine dans le diagnostic des tumeurs parotidiennes. *Pan Afr Med J.* 2019 ; 33 : 65.
24. Buhaş CL, Roşca E, Muşiu G, Venter AC, Buhaş BA, Couţi R, et coll. Acinic cell carcinoma of minor salivary glands : case report. *Rom J Morphol Embryol.* 2017; 58(3): 1003-1007.
25. Cai CF, Sun JY, He ZY, Lin HX, Liu FR, Wang Y. Clinicopathological characteristics, treatment, and survival outcomes of cystadenocarcinoma of the salivary gland: a population-based study. *Onco Targets Ther.* 2016; 25(9): 6569-6572.
26. Canzi P, Occhini A, Pagella F, Marchal F, Benazzo M. Sialendoscopy in juvenile recurrent parotitis : a review of the literature. *Acta Otorhinolaryngol Ital.* 2013; 33(6): 367-73.
27. Capaccio P, Torretta S, Pignataro L, Koch M. Salivary lithotripsy in the era of sialendoscopy. *Acta Otorhinolaryngol Ital.* 2017; 37(2): 113-121.
28. Carda C, Carranza M, Arriaga A, Díaz A, Peydró A, Gomez de Ferraris ME. Structural differences between alcoholic and diabetic parotid sialosis. *Med Oral Patol Oral Cir Buccal.* 2005; 10(4): 309-14.
29. Carda C, Mosquera-Lloreda N, Salom L, Gomez de Ferraris ME, Peydro A. Structural and functional salivary disorders in type 2 diabetic patients. *Med Oral Patol Oral Cir Bucal.* 2006; 11: E309-14.
30. Carroll VA, Lundgren A, Wei H, Sainz S, Tung KS, Brown MG. Natural killer cells regulate murine cytomegalovirus-induced sialadenitis and salivary gland disease. *J Virol.* 2012; 86(4): 2132-42.
31. Ceylan A, Asal K, Çelenk F, Köybaşıoğlu A. Parotid gland involvement as a presenting feature of Wegener's granulomatosis. *Singapore Med J.* 2013; 54(9): 196-8.
32. Chandak R, Degwekar S, Chandak M, Rawlani S. Acute submandibular sialadenitis-a case report. *Case Rep Dent.* 2012; 2012: 615375.
33. Chaubal R, Tavri O, Sawant A, Singh C. Infantile hemangioendothelioma of the parotid gland. *J Clin Imaging Sci.* 2017; 27(7): 5.

34. Chinnakkulam Kandhasamy S, Ramasamy Raju T, Sahoo AK, Gunasekaran G. Adult cystic lymphangioma of the parotid gland: an unwonted presentation. *Cureus*. 2018; 10(5): e2644.
35. Chossegros C, Guyot L, Alessi G. Lithiases salivaires. *EMC – Médecine buccale*. 2008 ; 3(1) : 1-17 [Article 28-290-M-10]
36. Coček A, Hronková K, Voldánová J, Sach J, Skálová A, Ambruš M, et coll. Cribriform adenocarcinoma of the base of the tongue and low-grade, polymorphic adenocarcinomas of the salivary glands. *Oncol Lett*. 2011; 2(1): 135-138.
37. De Santana Sarmiento DJ, de Arruda Morais MLS, Costa LL, Dantas da Silveira EJ. Minor intraoral salivary gland tumors: A clinical-pathological study. *Einstein (Sao Paulo)*. 2016; 14(4): 508-512.
38. Dellaportas D, Mantzos DS, Theodosopoulos T, Paraskeva A, Vassiliou I. Parotid gland lipoma : an unusual entity. *Chirurgia (Bucur)*. 2016; 111(1): 64-6.
39. Devaraja K, Kumar R, Sagar P, Barwad A. Intraductal pseudopodia in pleomorphic adenoma of parotid gland. *Indian J Pathol Microbiol*. 2019; 62(1): 117-118.
40. Devaraju R, Gantala R, Aitha H, Gotoor SG. Mucoepidermoid carcinoma. *BMJ Case Rep*. 2014; 2014: bcr-2013-202776.
41. Dey B, Goyal V, Bharti JN, Mahajan N, Jain S. A rare cytological diagnosis of primary non-Hodgkin lymphoma of the parotid gland. *J Cytol*. 2016; 33(2): 108-10.
42. Di Palma S. Carcinoma ex pleomorphic adenoma, with particular emphasis on early lesions. *Head Neck Pathol*. 2013; 7 Suppl 1: S68-76.
43. Dispenza F, Cicero G, Mortellaro G, Marchese D, Kulamarva G, Dispenza C. Primary non-Hodgkins lymphoma of the parotid gland. *Braz J Otorhinolaryngol*. 2011; 77(5): 639-44.
44. Donoso-Hofer F, Gutiérrez Díaz R, Ortiz Cárdenas R, Osorio Herrera G, Landaeta Mendoza M. Recurrent chronic parotiditis in childhood: an update of the literature. *Rev Chil Pediatr*. 2017; 88(5): 677-685.

45. Doumas S, Vladikas A, Papagianni M, Kolokotronis A. Human cytomegalovirus-associated oral and maxillo-facial disease. *Clin Microbiol Infect.* 2007; 13(6): 557-9.
46. Durie PR, Kent G, Phillips MJ, Ackerley CA. Characteristic multiorgan pathology of cystic fibrosis in a long-living cystic fibrosis transmembrane regulator knockout murine model. *Am J Pathol.* 2004; 164(4): 1481-93.
47. Elbadawi LI, Talley P, Rolfes MA, Millman AJ, Reisdorf E, Kramer NA, et coll. Non-mumps viral parotitis during the 2014-2015 influenza season in the United States. *Clin Infect Dis.* 2018; 67(4): 493-501.
48. Ellies M, Laskawi R. Diseases of the salivary glands in infants and adolescents. *Head Face Med.* 2010; 6: 1.
49. Erickson L. Pleomorphic adenoma in the parotid gland. *Mayo Clin Proc.* 2017; 92(3): e55-e56.
50. Erkul E, Gillespie MB. Sialendoscopy for non-stone disorders: the current evidence. *Laryngoscope Investig Otolaryngol.* 2016; 1(5): 140-145.
51. Eroglu A, Cuce F, Simsek H, Topuz AK, Duz B. Basal cell adenocarcinoma of the parotid gland with rare scalp metastasis: a case report. *Turk Neurosurg.* 2015; 25(1): 177-9.
52. Espinoza S, Felter A, Malinvaud D, Badoual C, Chatellier G, Siauve N, et coll. Warthin's tumor of parotid gland: surgery or follow-up? Diagnostic value of a decisional algorithm with functional MRI. *Diagn Interv Imaging.* 2016; 97(1): 37-43.
53. Espinoza S, Halimi P. Interpretation pearls for MR imaging of parotid gland tumor. *Eur Ann Otorhinolaryngol Head Neck Dis.* 2013; 130(1): 30-5.
54. Eyigor H, Osma U, Yılmaz MD, Selcuk OT. Multiple sialolithiasis in sublingual gland causing dysphagia. *Am J Case.* 2012; 13: 44-6.
55. Falcao DP, Da Mota LM, Pires AL, Bezerra AC. Sialometry : aspects of clinical interest. *Rev Bras Reumatol.* 2013; 53(6): 525-31.
56. Fanburg-Smith JC, Furlong MA, Childers EL. Liposarcoma of the oral and salivary gland region: a clinicopathologic study of 18 cases with emphasis on specific sites, morphologic subtypes, and clinical outcome. *Mod Pathol.* 2002; 15(10): 1020-31.

57. Fanburg-Smith JC, Furlong MA, Childers EL. Oral and salivary gland angiosarcoma: a clinicopathologic study of 29 cases. *Mod Pathol.* 2003; 16(3): 263-71.
58. Fassih M, Abada R, Rouadi S, Mahtar M, Roubak M, Essaasi M, et coll. Salivary gland tumors, clinico-epidemiological study and radioanatomy correlation: retrospective study of 148 cases. *Pan Afr Med J.* 2014; 19: 187.
59. Faye N, Tassart M, Périé S, Deux JF, Kadi N, Marsault C. Imagerie des lithiases salivaires. *J radiol.* 2006 ; 87(1) : 9-15.
60. Fleck M, Zhang HG, Kern ER, Hsu HC, Müller-Ladner U, Mountz JD. Treatment of chronic sialadenitis in a murine model of Sjögren's syndrome by local fasL gene transfer. *Arthritis Rheum.* 2001; 44(4): 964-73.
61. Flores RBJ, Brea AB, Sanabria SAA, Andrus RF, Espinosa MM, Ramos GC, et coll. Sialodochitis fibrinosa (kussmaul disease) report of 3 cases and literature review. *Medicine Baltimore.* 2016; 95(42): e5132.
62. Fonseca FP, Brierley D, Wright JM, Santos-Silva AR, Almeida OP, Rocha AC, et coll. Polymorphous low-grade adenocarcinoma of the upper lip: 11 cases of an uncommon diagnosis. *Oral Surg Oral Pathol Oral Radiol.* 2015; 119(5): 566-71.
63. Fontanel JP, Poitout F, Klossek JM. Tumeurs des glandes salivaires. EMC - Oto-rhino-laryngologie. 1995 : 1-0. [Article 20-628-B-10].
64. Francis CL, Larsen CG. Pediatric sialadenitis. *Otolaryngol Clin North Am.* 2014; 47(5): 763-68.
65. Fujiwara K, Furuta Y, Fukuda S. Two cases of heerfordt's syndrome: a rare manifestation of sarcoidosis. *Case Rep Otolaryngol.* 2016; 2016: 3642735.
66. Gaballah AH, Jensen CT, Palmquist S, Pickhardt PJ, Duran A, Broering G, et coll. Angiosarcoma: clinical and imaging features from head to toe. *Br J Radiol.* 2017; 90(1075): 20170039.
67. Gandage SG, Kachewar SG. An imaging panorama of salivary gland lesions as seen on high resolution ultrasound. *J Clin Diagn Res.* 2014; 8(10): RC01-13.

68. Gengler C, Guillou L. Tumeur des tissus mous : rôle du pathologiste dans l'approche diagnostique. *Rev Med Suisse*. 2007 ; 3 : 32473.
69. Georges D. Pathologies générales et salive [Thèse d'exercice]. [Nancy] : Université Henri Poincaré. Faculté d'odontologie de Nancy ; 2012. 256 p.
70. Gibault L, Badoual C. Salivary gland-type lung tumor: an update. *Ann Pathol*. 2016; 36(1): 55-62.
71. Giblett N, Ahsan SF, Messahel A. Papillary cystadenocarcinoma of the sublingual gland. *J Oral Biol Craniofac Res*. 2017; 7(3): 223-225.
72. Gilbert R, Sharma A, Schmitt C. A 20 year review of 75 cases of salivary duct carcinoma. *JAMA Otolaryngol Head Neck Surg*. 2016; 142(5): 489-95.
73. Glibbery N, Muscat K, Cascarini L. Kimura's disease of the parotid gland with cutaneous features in a Caucasian female patient. *J Surg Case Rep*. 2018; 2018(4): rjy067.
74. Goldman R. Lymphangioma of the parotid gland. *Calif Med*. 1963; 99: 124-6.
75. Gómez Herrero H, Martínez Velilla N, Ortega Molina L. Evolution, diagnosis and treatment of elderly subjects with thoracic sarcoidosis: report of 6 cases. *Arch Bronconeumol*. 2016; 52(9): 491-2.
76. Gomez Herrero N, Peters JI, Nambiar AM. Diagnosis and management of sarcoidosis. *Am Fam Physician*. 2016; 93(10): 840-8.
77. Gouma S, Koopmans MP, Binnendijk RS. Mumps virus pathogenesis: insights and knowledge gaps. *Hum Vaccin Immunother*. 2016; 12(12): 3110-3112.
78. Guevara-Canales J, Morales-Vadillo R, Guzmán-Arias G, Cava-Vergíu CE, Guerra-Miller H, Montes-Gil JE. Mucoepidermoid carcinoma of the salivary glands: a retrospective study of 51 cases and review of the literature. *Acta Odontol Latinoam*. 2016; 29(3): 230-238.
79. Guggenheimer J, Close JM, Egtesad B. Sialadenosis in patients with advanced liver disease. *Head Neck Pathol*. 2009; 3(2): 100-5.
80. Halimi P, Gardner M, Petit F. Les tumeurs des glandes salivaires. *Cancer/Radiothér*. 2005 ; 9(4) : 251-260.

81. Heatley N, Harrington K, Thway K. Warthin tumor-like mucoepidermoid carcinoma. *Int J Surg Pathol.* 2018; 26(1): 31-33.
82. Hew WS, Carey FA, Kernohan NM, Heppleston AD, Jackson R, Jarrett RF. Primary T cell lymphoma of salivary gland: a report of a case and review of the literature. *J Clin Pathol.* 2002; 55(1): 61-3.
83. Hills AJ, Holden AM, McGurk M. Sialendoscopy-assisted transfacial removal of parotid calculi. *Acta Otorhinolaryngol Ital.* 2017; 37(2): 128-131.
84. Hira SK, Hira RS. Parotitis with secondary syphilis: A case report. *Br J Vener Dis.* 1984; 60: 121-2.
85. Hirokawa N, Hareyama M, Akiba H, Satoh M, Oouchi A, Tamakawa M, et coll. Diagnosis and treatment of malignant lymphoma of the parotid gland. *Jpn J Clin Oncol.* 1998; 28(4): 245-9.
86. Holmberg KV, Hoffman MP. Anatomy, biogenesis and regeneration of salivary gland. *Monogr Oral Sci.* 2014; 24: 1-13.
87. Hunasgi S, Koneru A, Vanishree M, Manvikar V. Angiosarcoma of anterior mandibular gingiva showing recurrence: a case report with immunohistochemistry. *J Clin Diagn Res.* 2016; 10(7): ZD01-4.
88. Iqbal H, Bhatti AB, Hussain R, Jamshed A. Ten year experience with surgery and radiation in the management of malignant major salivary gland tumors. *Asian Pac J Cancer Prev.* 2014; 15(5): 2195-9.
89. Jones RH, Findlay GJ. The management of benign salivary disease: a case series. *Aust Dent J.* 2013; 58(1): 112-6.
90. Junior VM, Netto R, Janini MER, Azevedo AB, de Andrade VM. Dystopic calcification vs sialolithiasis in a pediatric parotid gland: A case report. *J Clin Exp Dent.* 2019; 11(5): e496-e499.
91. Kaffel N, Selmi Z, Marrakchi J, Lahiani R, Ben Saleh M, Hajri H, et coll. Lithiase parotidienne. *Tunis Med.* 2010 ; 88(11) : 863-5.
92. Kajiyama A, Edo H, Inoue N, Yokouchi Y, Gomi T. Magnetic resonance imaging and histopathology in case of pleomorphic adenoma of a minor salivary gland in the nasal cavity. *Am J Case Rep.* 2019; 20: 679-684.

93. Kalk W, Vissink A, Spijkervet FK, Bootsma H, Kallenberg CG, Nieuw Amerongen AV. Sialometry and sialochemistry: diagnostic tools for Sjögren's syndrome. *Ann Rheum Dis*. 2001; 60(12): 1110-6.
94. Kanatas A, Ho M, Mücke T. Current thinking about the management of recurrent pleomorphic adenoma of the parotid: a structured review. *Br J Oral Maxillofac Surg*. 2018; 56(4): 243-248.
95. Kang H, Tan M, Bishop JA, Jones S, Sausen M, Ha PK, et coll. Whole-exome sequencing of salivary gland mucoepidermoid carcinoma. *Clin Cancer Res*. 2017; 23(1): 283-288.
96. Kashiwagi N, Dote K, Kawano K, Tomita Y, Murakami T, Nakanishi K, et coll. MRI findings of mucoepidermoid carcinoma of the parotid gland: correlation with pathological features. *Br J Radiol*. 2012; 85(1014): 709-13.
97. Katz P. Imagerie normale des glandes salivaires. *EMC - Radiologie et Imagerie Médicale : Cardiovasculaire - Thoracique – Cervicale*. 2006 : 1-14. [Article 32-800-A-20].
98. Katz P. Salivary lithiasis: alternative to surgical treatment. *Actual Odonto-Stomatol*. 2007; 238: 137-152.
99. Kenis I, Zahavi T, Korzets Z. Parotid gland involvement as initial presentation of Wegener's granulomatosis: a diagnostic pitfall. *Isr Med Assoc*. 2013; 15(3): 186-7.
100. Khamassi K, Mahfoudhi M. Cystic lymphangioma of the parotid gland. *Pan Afr Med J*. 2015; 20: 443.
101. Kim DH, Song WS, Kim YJ, Kim WD. Parotid sialolithiasis in a two-year-old boy. *Korean J Pediatr*. 2013; 56(10): 451-5.
102. Kimura M, Mii S, Sugimoto S, Saida K, Morinaga S, Umemura M. Low-grade cribriform cystadenocarcinoma arising from a minor salivary gland: a case report. *J Oral Sci*. 2016; 58(1): 145-9.
103. Koenig KL, Shastry S, Mzahim B, Almadhyan A, Burns MJ. Mumps virus: modification of the identify-isolate-inform tool for frontline healthcare providers. *West J Emerg Med*. 2016; 17(5): 490-6.

104. Kokabu S, Nojima J, Kayano H, Yoda T. Low-grade cribriform cystadenocarcinoma of the palatal gland: a case report. *Oncol Lett.* 2015; 10(4): 2453-2457.
105. Kolekar S, Chincholi TS, Kshirsagar A, Porwal N. Acute neonatal parotid abscess: rare case report. *Afr J Paediatr Surg.* 2016; 13(4): 199-201.
106. Krishnan V, Shunmugavelu K, Rose J, Subramaniam K. Basal cell adenoma of retromolar region from minor salivary gland origin in a 45-year-old female: a case report. *Craniofac Trauma Reconstr.* 2017; 10(2): 162-165.
107. Kusafuka K, Miki T, Nakajima T. Salivary adenoid cystic carcinoma with an early phase of high-grade transformation: case report with an immunohistochemical analysis. *Diagn Pathol.* 2013; 8: 113.
108. Lambade PN, Rajkhokar D, Lambade D. Basal cell adenoma of submandibular salivary gland: a case report and literature review. *J Maxillofac Oral Surg.* 2015; 14(4): 999-1003.
109. Laudenbach P, Le Charpentier Y, Szpirglas H. Pathologie salivaire médicale. *EMC - Oto-rhino-laryngologie.* 1994 : 1-0. [Article 20-628-A-10]
110. Lecor P, Dia-Tine S, Gaye P, Sall O, Dieng-Sarr F, Koma G, et coll. Évaluation quantitative de la sécrétion et du pouvoir tampon de la salive au cours de la radiothérapie des cancers des voies aéro-digestives supérieures au Sénégal. *Med Buccale Chir Buccale.* 2013 ; 19 : 227-233.
111. Lee ATJ, Thway K, Huang PH, Jones RL. Clinical and molecular spectrum of liposarcoma. *J Clin Oncol.* 2018; 36(2): 151-159.
112. Lee DH, Kim JH, Lee JK, Lim SC. Sclerosing mucoepidermoid carcinoma of the sublingual gland. *Eur Ann Otorhinolaryngol Head Neck Dis.* 2017; 134(5): 355-356.
113. Liebaut L. Xérostomie et implications odonto-stomatologiques [Thèse d'exercice]. [Nancy] : Université Henri Poincaré. Faculté d'odontologie de Nancy ; 2011. 205 p.
114. Lin HH, Limesand KH, Ann DK. Current state of knowledge on salivary gland cancers. *Crit Rev Oncog.* 2018; 23(3-4): 139-151.

115. Lipai A, Spertini F, Ribi C. Syndrome de Sjögren : quand le suspecter et comment le confirmer ? Rev Med Suisse. 2016 ; 12 : 698-702.
116. Liu G, He J, Zhang C, Fu S, He Y. Lymphadenoma of the salivary gland: report of 10 cases. Oncol Lett. 2014; 7(4): 1097-1101.
117. Lung T, Juncar M. Carcinoma ex-pleomorphic adenoma: a giant tumor. Chirurgicala (Bucur). 2013; 108(2): 273-6.
118. Ma X, Chang M, Ouyang T, Xu D, Xu M, Ke J, et coll. Combination of propranolol and sclerotherapy for treatment of infantile parotid hemangiomas. Int J Clin Exp Med. 2015; 8(7): 10865-74.
119. Mahalakshmi S, Kandula S, Shilpa P, Kokila G. Chronic recurrent non-specific parotitis: a case report and review. Ethiop J Health Sci. 2017; 27(1): 95-100.
120. Mantsopoulos K, Goncalves M, Schapher M, Iro H. Long-term oncologic and functional outcome in pleomorphic adenomas of the submandibular gland. Laryngoscope Investig Otolaryngol. 2017; 2(6): 369-372.
121. Marsot-Dupuch K, Maulat I, Doyon D, Quillard J, Katz P, Tassart M. Imagerie des glandes salivaires. EMC - Radiologie et Imagerie Médicale : Abdominale - Digestive. 2003 ; 8(2) : 1-24. [Article 33-020-A-10].
122. McKenna RJ. Tumors of the major and minor salivary glands. CA Cancer J Clin. 1984; 34(1): 24-39.
123. Meer S, Dulabh S. Human immunodeficiency virus-associated cystic lymphoid hyperplasia: an immunohistochemical description. Indian J Pathol Microbiol. 2017; 60(3): 336-340.
124. Mena-Domínguez EA, Benito-Orejas JI, Morais-Pérez D, Alvarez-Quiñones MA. Intraparotid multiple facial nerve Schwannoma. Acta Otorrinolaringol Esp. 2013; 64(6): 444-6.
125. Meningaud JP, Pitak-Arnop P, Chikmani L, Bertrand JC. Drooling of saliva: A review of the etiology and management options. Oral Surg Oral Med Oral Pathol Oral Radiol Endod. 2006; 101(1): 48-57.
126. Motallebnejad M, Seyedmajidi M, Khakbaz Baboli O, Yarmand. Oncocytoma of palatal minor salivary gland. Arch Iran Med. 2015; 18(5): 320-1.

127. Nahlieli O. Wegener's granulomatosis and the salivary glands. *Isr Med Assoc J.* 2013; 15(3): 178-9.
128. Naji Y, Alaoui O, Yahya I. Adénocarcinome polymorphe de bas grade du palais mou : revue et rapport de cas. *Med Buccale Chir Buccale.* 2016 ; 22(2) : 131-136.
129. Narsimha Rao VV, Putta Buddi JS, Kurthukoti AJ. Juvenile recurrent parotitis in children: diagnosis and treatment using sialography. *J Indian Soc Pedod Prev Dent.* 2014; 32(3): 262-5.
130. Nishino T, Toki F, Oyama H, Shimizu K, Shiratori K. Long-term Outcome of Autoimmunity Pancreatitis after Oral Prednisolone Therapy. *Intern Med.* 2016; 45(8): 497-501.
131. Nunes H, Bouvry D, Valeyre D. Sarcoidosis. *Orphanet J Rare Dis.* 2007; 2: 46.
132. Ogawa T, Suzuki T, Sakamoto M, Watanabe M, Tateda Y, Oshima T, et coll. Correct diagnosis of Warthin tumor in the parotid gland with dynamic MRI. *Tohoku J Exp Med.* 2012; 227(1): 53-7.
133. Ohshima Y, Shigematsu H, Kawamoto Y, Takizawa S, Kikuchi K, Kusama K, et coll. A case of deep lobe parotid lipoma. *J Oral Maxillofac Surg Med Pathol.* 2012; 24(2): 132-135.
134. Okoturo E, Osasuyi A. Clinical outcome of parotidectomy with reconstruction: experience of a regional head and neck cancer unit. *Niger J Surg.* 2016; 22(1): 26-31.
135. Olusanya AA, Akadiri OA, Akinmoladun VI, Adeyemi BF. Polymorphous low-grade adenocarcinoma: literature review and report of lower lip lesion with suspected lung metastasis. *J Maxillofac Oral Surg.* 2011; 10(1): 60-3.
136. Oteri G, Procopio RM, Cicciù M. Giant salivary gland calculi (GSGC): report of two cases. *Open Dent J.* 2011; 5: 90-5.
137. Palakshappa SG, Bansal V, Reddy V, Kamarthi. Oncocytoma of minor salivary gland involving the retromolar region: a rare entity. *J Oral Maxillofac Pathol.* 2014; 18(1): 127-30.

138. Paliga A, Farmer J, Bence-Bruckler I, Lamba M. Salivary gland lymphoproliferative disorders: a Canadian tertiary center experience. *Head Neck Pathol.* 2013; 7(4): 381-8.
139. Pardis S, Zare R, Jaafari-Ashkavandi Z, Ashraf MJ, Khademi B. Twist expression in pleomorphic adenoma, adenoid cystic carcinoma and mucoepidermoid carcinoma of salivary glands. *Turk Patoloji Derg.* 2016; 32(1): 15-21.
140. Patel ND, van Zante A, Eisele DW, Harnsberger HR, Glastonbury CM. Oncocytoma: The vanishing parotid mass. *AJNR Am J Neuradiol.* 2011; 32(9): 1703-6.
141. Peglion A. Classification clinique des érosions et ulcérations : quand le chirurgien-dentiste doit-il s'inquiéter ? [Thèse d'exercice]. [Nice] : Université Sophia Antipolis. Faculté de chirurgie dentaire ; 2013. 133p.
142. Periasamy S, Manoharan A, Garg H, Kumar SP. Pleomorphic Adenoma of the Cheek: A Case Report. *Cureus.* 2019; 11(8).
143. Poghosyan A, Misakyan M, Sargsyan A, Khachatryan P, Hakobyan G. Chronic sclerosing sialadenitis (Küttner's tumor) of the submandibular salivary gland: our experience of one case report. *Clin Case Rep.* 2019; 7(8): 1600-1604.
144. Pons Vicente O, Almendros Marqués N, Berini Aytés L, Gay Escoda C. Minor salivary gland tumors: a clinicopathological study of 18 cases. *Med Oral Patol Oral Cir Bucal.* 2008; 13(9): E582-8.
145. Prasad P, Tandon S, Batra V, Singh I. An unusual cause of postaural swelling: Kimura's disease. *Iran J Otorhinolaryngol.* 2017; 29(93): 221-224.
146. Rabade NR, Goel NA. Clear cell myoepithelial carcinoma ex pleomorphic adenoma. *Indian J Pathol Microbiol.* 2014; 57(3): 456-9.
147. Rabia AB, Ebru LS, Tuba K, Didar G, Gulhan O, Cengiz O. Warthin's tumor: an unknown pathogenesis: a neoplasm or a reactive hyperplasia. *Indian J Pathol Microbiol.* 2015; 58(1): 7-11.
148. Rachidi SA, Mimi AL, Bouardi NE, Alaoui YL, Boubbou M, Maaroufi M, et coll. Rare localization of lipoma in the parotid region: about a case. *Pan Afr Med J.* 2018; 31: 154.

149. Radlovic N. Cystic fibrosis. *Srp Arh Celok Lek.* 2012; 140(3-4): 244-259.
150. Rafeeq MM, Sayed Murad HA. Cystic fibrosis: current therapeutic targets and future approaches. *J Transl Med.* 2017; 15:84.
151. Ramdhani D, Seedat RY. Recurrent parotid cavernous haemangioma in an adolescent, successfully treated with Propranolol. *Eur Ann Otorhinlaryngol Head Neck Dis.* 2018; 135(5S): S117-S119.
152. Rath R, Kaur S, Baig SA, Pati P. Multifocal head and neck neurofibromas with osseous abnormalities and muscular hypoplasia in a child with neurofibromatous: type 1. *Case Rep Radiol.* 2016; 2016: 3980270.
153. Ray A, Burgin SJ, Spector ME. A rare case of Kussmaul Disease (Sialodochitis Fibrinosa). *J Case Rep Med.* 2015; 4(1+3): 235894.
154. Rehal SS, Alibhai M. Post-traumatic Lipoma of the Parotid gland. *J Surg Case Rep.* 2016; 1-3.
155. Reichel CA, Vincek T, Gellrich D, Schrötzlmair F, Clevert D, Zengel P. Ultrasound elastography in diagnosis and follow-up for patients with sialolithiasis. *Dentomaxillofac Radiol.* 2018; 47(7): 20170424.
156. Rishi P, Sharma R, Subramanian K, Subramaniam N. Mucoepidermoid carcinoma of the conjunctiva with lung metastasis. *Indian J Ophthalmol.* 2015; 63(5): 457-9.
157. Roki Chaoui I. Les sous mandibulectomies [Thèse d'exercice]. [Fès] : Université Sidi Mohamed Ben Abdellah. Faculté de médecine et de pharmacie de Fès ; 2017. 135 p.
158. Rubin S, Eckhaus M, Rennick LJ, Bamford CG, Duprex WP. Molecular biology, pathogenesis and pathology of mumps virus. *J Pathol.* 2015; 232(2): 242-52.
159. Sandhu VK, Sharma U, Singh N, Puri A. Cytological spectrum of salivary gland lesions and their correlation with epidemiological parameters. *J Oral Maxillofac Pathol.* 2017; 21(2): 203-210.
160. Schlienger JL, Luca F, Vinzio S. Pseudosyndrome de Gougerot-Sjögren et boulimie. *Rev méd interne.* 2006 ; 27(9) : 717-718

161. Seethala RR, Stenman G. Update from the 4th edition of the World Health Organization Classification of Head and Neck Tumours: tumors of the salivary gland. *Head Neck Pathol.* 2017; 11(1): 55-67.
162. Sekikawa Y, Hongo I. HIV-associated benign lymphoepithelial cysts of the parotid glands confirmed by HIV-1 p24 antigen immunostaining. *BMJ Case Rep.* 2017; 2017: 221869.
163. Senn N, Bron L, Cavassini M. Les kystes lymphoépithéliaux de la glande parotide : une pathologie liée à l'infection VIH. *Rev Med Suisse.* 2006 ; 2 : 30734.
164. Sheetal, Ramesh V, Balamurali PD, Premalatha B, Chaudhary M. Cystadenoma in retromolar region: a case report. *J Clin Diagn Res.* 2016; 10(10): ZD17-ZD18.
165. Shenoy VS, Kamath MP, Sreedharan S, Suhas S. Adenoid cystic carcinoma of the parotid gland associated with salivary calculi: an unusual presentation. *J Cancer Res Ther.* 2015; 11(3): 652.
166. Shivhare P, Shankarnarayan L, Jambunath U, Basavaraju SM. Benign lymphoepithelial cysts of parotid and submandibular glands in a HIV-positive patient. *J Oral Maxillofac Pathol.* 2015; 19(1): 107.
167. Simone M, Vesperini E, Viti C, Camaioni A, Lepanto L, Raso F. Intraparotid facial nerve schwannoma: two case reports and a review of the literature. *Acta Otorhinolaryngol Ital.* 2018; 38(1): 73-77.
168. Simpson R.H.W. Salivary duct carcinoma: New developments: Morphological variants including pure in situ high grade lesions; proposed molecular classification. *Head Neck Pathol.* 2013; 7(1): 48-58.
169. Son E, Panwar A, Mosher CH, Lydiatt D. Cancers of the major salivary gland. *J Oncol Pract.* 2018; 14(2): 99-108.
170. Sood S, McGurk M, Vaz F. Management of salivary gland tumours United Kingdom National Multidisciplinary Guidelines. *J Laryngol Otol.* 2016; 130(S2): S142-S149.
171. Sunder VS, Chakravarthy C, Mikkilinine R, Mahoorkar S. Multiple bilateral submandibular gland sialolithiasis. *Niger J Clin.* 2014; 17(1): 115-8.

172. Taguchi M, Aridome G, Abe S, Kume K, Tashiro M, Yamamoto M et coll. Autoimmune pancreatitis with IgG4-positive plasma cell infiltration in salivary glands and biliary tract. *World J Gastroenterol*. 2005; 11(35): 5577-5581.
173. Tanaka K, Harada H, Kayamori K, Omura K. Chronic sclerosing sialadenitis of the submandibular gland as the initial symptom of igg4-related disease: a case report. *Tohoku J Exp Med*. 2015; 236(3): 193-8.
174. Tarsitano A, Pizzigallo A, Giorgini F, Marchetti C. Giant pleomorphic adenoma of the parotid gland: an unusual case presentation and literature review. *Acta Otorhinlaryngol Ital*. 2015; 35(4): 293-6.
175. Tassart M, Zeitoun D, Iffenecker C, Bahlouli F, Bigot JM, Boudghène F. Sialo-IRM. *J Radiol*. 2003 ; 84(1) : 15-26.
176. Tauro LF, George C, Kamath A, Swethadri G, Gatty R. Primary tuberculosis of submandibular salivary gland. *J Glob Infect Dis*. 2011; 3(1): 82-5.
177. Tiemann M, Teymoortash A, Schrader C, Werner JA, Parwaresch R, Seifert G, et coll. Chronic sclerosing sialadenitis of the submandibular gland is mainly due to a T lymphocyte immune reaction. *Mod Pathol*. 2002; 15(8): 845-52.
178. Torres-Lagares D, Barranco-Piedra S, Serrera-Figallo MA, Hita-Iglesias P, Martínez-Sahuquillo-Márquez A, Gutiérrez-Pérez JL. Parotid sialolithiasis in Stensen's duct. *Med Oral Patol Oral Cir Bucal*. 2006; 11(1): E80-4.
179. Ugga L, Ravanelli M, Pallottino AA, Farina D, Maroldi R. Diagnostic work-up in obstructive and inflammatory salivary gland disorders. *Acta Otorhinolaryngol Ital*. 2017; 37(2): 83-93.
180. Ungprasert P, Crowson CS, Matteson EL. Clinical characteristics of parotid gland sarcoidosis: a population-based study. *JAMA Otolaryngol Head Neck Surg*. 2016; 142(5): 503-4.

181. Varela-Centelles P, Seoane-Romero JM, Sanchez-Sanchez M, Gonzales-Mosquera A, Diz-Dios P, Seoane J. Minor salivary gland biopsy in Sjögren's syndrome: a review and introduction of a new tool to ease the procedure. *Med Oral Patol Oral Cir Bucal*. 2014; 19(1): e20-3.
182. Veniaminivna Kolomiiets S, Oleksandrivna Udaltsova K, Andriivna Khmil T, Mykolaiivna Yelinska A, Anatoliivna Pisarenko O, Ihorivna Shynkevych V. Difficulties in diagnosis of sialolithiasis: a case series. *Bull Tokyo Dent Coll*. 2018; 59(1): 53-58.
183. Vergez S, Vairel B, De Bonnecaze G, Astudillo L. Pathologies salivaires médicales. *EMC - Oto-rhino-laryngologie*. 2014 ; 9(1) : 1-15. [Article 20-628-A-10].
184. Vicente Rodríguez JC, Fresno Forcelledo MF, González García M, Aguilar Andrea C. Sebaceous adenoma of the parotid gland. *Med Oral Patol Oral Cir Bucal*. 2006; 11(5): E446-8.
185. Vidailhet B, Robin O, Polo A, Bravetti P, Malher P. Salivation. *EMC - Médecine buccale*. 2008 ; 3(1) : 1-8. [Article 28-150-M-10]
186. Virmani N, Dabholkar J. Primary tubercular sialadenitis: a diagnostic dilemma. *Iran J Otorhinolaryngol*. 2019; 31(102): 45-50.
187. Wakasaki T, Kubota M, Nakashima Y, Tomonobe E, Mihara T, Fukushima J. Invasive myoepithelial carcinoma ex pleomorphic adenoma of the major salivary gland: two case reports. *BMC Cancer*. 2016; 16(1): 827.
188. Wang L, Liu Y, Lin X, Zhang D, Li Q, Qiu X, et coll. Low-grade cribriform cystadenocarcinoma of salivary glands: report of two cases and review of the literature. *Diagn Pathol*. 2013; 8: 28.
189. Wang Y, Wang S, Zhou X, Zhou H, Cui Y, Li Q, et coll. Acinar cell carcinoma: a report of 19 cases with a brief review of the literature. *World J Surg Oncol*. 2016; 14(1): 172.
190. Wilson K, Meier J, Ward P. Salivary gland disorders. *Am Fam Physician*. 2014; 89(11): 882-8.

191. Wilson TC, Ma D, Tilak A, Tesdahl B, Robinson RA. Next-generation sequencing in salivary gland basal cell adenocarcinoma and basal cell adenoma. *Head Neck Pathol.* 2016; 10(4): 494-500.
192. Wilson TC, Robinson RA. Basal cell adenocarcinoma and Basal cell adenoma of the salivary glands: a clinicopathological review of seventy tumors with comparison of morphologic features and growth control indices. *Head Neck Pathol.* 2015; 9(2): 205-13.
193. Wolff A, Joshi RK, Ekström J, Aframian D, Pedersen AML, Proctor G et coll. A guide to medications inducing salivary gland dysfunction, xerostomia, and subjective sialorrhea: a systematic review sponsored by the World Workshop on oral Medicine VI. *Drugs R D.* 2017; 17(1): 1-28.
194. Wong FK, Zumsteg ZS, Langevin CJ, Ali N, Maclary S, Balzer BL, et coll. Mucinous carcinoma with neuroendocrine differentiation of salivary gland origin. *Head Neck Pathol.* 2017; 11(2): 249-255.
195. Wszyńska-Pawełec G, Koryczan P, Zapła J, Gontarz M, Opach M, Kuśnierz P, et coll. Minor salivary gland mucinous adenocarcinoma of buccal mucosa: case report and review of the literature. *Pol J Pathol.* 2013; 64(4): 312-6.
196. Yaga US, Gollamudi N, Mengji AK, Besta R, Panta P, Prakash B, et coll. Adenoid cystic carcinoma of the palate: case report and review of literature. *Pan Afr Med J.* 2016; 24: 106.
197. Yuen AP. Small access postaural parotidectomy: an analysis of techniques, feasibility and safety. *Eur Arch Otorhinolaryngol.* 2016; 273(7): 1879-83.
198. Zajkowski P, Ochal-Choińska A. Standards for the assessment of salivary glands: an update. *J Ultrason.* 2016; 16(65): 175-90.
199. Zhu L, Wang P, Yang J, Yu Q. Non-Hodgkin lymphoma involving the parotid gland: CT and MR imaging findings. *Dentomaxillofac Radiol.* 2013; 42(9): 20130046.

REFERENCES ELECTRONIQUES

200. Badoual C. Anatomopathologie des tumeurs parotidiennes [Internet]. 2018 [Consulté le 17/09/2019]. Disponible sur : <https://docplayer.fr/89848992-Anatomopathologie-des-tumeurs-parotidiennes.html>
201. Fagan J. Parotidectomy. Open access atlas of otolaryngology, head & neck operative surgery [Internet]. 2017 [consulté le 10/11/2019]. Disponible sur : <https://vula.uct.ac.za/access/content/group/ba5fb1bd-be95-48e5-81be-586fbaeba29d/Parotidectomy-1.pdf>
202. Guillevin L, Mahr A. La maladie de Wegener [Internet]. 2004 [Consulté le 02/03/2020]. Disponible sur : <https://www.orpha.net/data/patho/FR/fr-wegener.pdf>
203. Handra-Luca A. Primary salivary gland neoplasms: benign Warthin tumor. [Internet]. 2012 [Consulté le 17/09/2019]. Disponible sur : <http://www.pathologyoutlines.com/topic/salivaryglandswarthin.html>
204. Houssein D, Esseghaier S, Mrabet N, Ben Hassen I, Chammakhi CH, Daghfous MH. Aspect IRM des tumeurs bénignes de la parotide : à propos de 37 patients. [Internet]. 2011 [Consulté le 11/10/2019]. Disponible sur : <https://slideplayer.fr/slide/451466/>
205. Jegoux F. Pathologie des glandes salivaires [Internet]. [Consulté le 03/03/2020]. Disponible sur : <http://famillemoreau.hopto.org/WebIrs3/RTF/PATHOLOGIE%20DES%20G LANDES%20SALIVAIRES4.PDF>
206. Katz P. Pathologie des glandes salivaires et radiologie maxillo-faciale et dentaire [Internet]. 2018 [Consulté le 03/03/2020]. Disponible sur : <http://www.glandesalivaires.com/explorations-radiologiques/#>
207. Réseau d'Expertise Français sur les Cancers ORL Rares. Tumeurs malignes primitives des glandes salivaires [Internet]. 2009 [Consulté le 04/10/2019]. Disponible sur : <https://www.orlfrance.org/reseau-refcor/>

208. Roy S. Sialolithiasis. Health & Medicine [Internet]. 2016 [Consulté le 03/03/2020]. Disponible sur : <https://www.slideshare.net/Saurabh2901/sialolithiasis>
209. Tassart M, El Amri A, Bourdet C, Lefevre M, Perie S, Facon D, et coll. Pathologie des glandes salivaires [Internet]. 2017 [Consulté le 28/09/2019]. Disponible sur : <https://clemedicine.com/13-pathologie-des-glandes-salivaires/>
210. Tayari H, Belhadj M, Souissi B, Toumi N, Mnejja M, Ghorbel M, et coll. Diffusion et tumeurs parotidienne [Internet]. 2016 [Consulté le 10/10/2019]. Disponible sur : <https://docplayer.fr/21132081-Diffusion-et-tumeurs-parotidienne.html>

TABLE DES MATIERES

INDEX DES FIGURES	9
INDEX DES TABLEAUX	13
TABLE DES ABRÉVIATIONS	14
INTRODUCTION	16
GENERALITES	17
PARTIE 1. LES DIFFERENTS MOYENS DIAGNOSTICS	19
1. Anamnèse	19
2. Examen clinique	20
2.1 Inspection visuelle.....	20
2.2 Examen général.....	20
2.3 La palpation	21
2.3.1 La palpation exobuccale.....	21
2.3.2 La palpation endobuccale	22
3. Imagerie des glandes salivaires	22
3.1 Radiographie classique.....	22
3.2 Sialographie conventionnelle	23
3.2.1 Le temps clinique	24
3.2.2 Le temps radiologique.....	24
3.2.3 Indications et contre-indications	25
3.3 Echographie.....	25
3.4 Imagerie par Résonance Magnétique (I.R.M)	27
3.4.1 Avantages	28
3.4.2 Inconvénients	28
3.5 Sialo-I.R.M.....	29
3.6 Sialographie 3D-Cone Beam Computed Tomography (3D-CBCT).....	30
4. Analyses histologiques, cytologiques et anatomopathologiques	31
4.1 Biopsies	31
4.1.1 Biopsie des glandes salivaires accessoires (BGSA)	31
4.1.2 Biopsie parotidienne.....	33
4.1.3 Biopsie-exérèse.....	33
4.2 Cytoponction à l'aiguille fine	33
4.2.1 Technique	34
4.2.2 Indications et contre-indications	34
4.3 Examen salivaire.....	34

4.3.1 Sialométrie	34
4.3.2 pH salivaire	36
4.3.3 Sialochimie	36
PARTIE 2. TUMEFACTIONS NON INFLAMMATOIRES : PATHOLOGIES TUMORALES ET SIALOSES	37
1. Pathologies tumorales	37
1.1 Tumeurs épithéliales.....	37
1.1.1 Tumeurs bénignes	38
1.1.1.1 Adénome pléomorphe (AP)	38
1.1.1.2 Cystadéno-lymphome ou tumeur de Warthin	41
1.1.1.3 Oncocytome ou adénome à cellules oxyphiles.....	43
1.1.1.4 Myoépithéliome	46
1.1.1.5 Autres tumeurs bénignes.....	47
1.1.2 Tumeurs malignes épithéliales.....	50
1.1.2.1 Carcinome à cellules acineuses (CCA)	53
1.1.2.2 Carcinome adénoïde kystique (CAK)	56
1.1.2.3 Carcinome sur adénome pléomorphe (CAP).....	59
1.1.2.4 Les autres formes de carcinome	61
1.1.2.5 Les adénocarcinomes.....	62
1.2 Tumeurs non épithéliales.....	65
1.2.1 Origine lymphatique	66
1.2.1.1 Les lymphomes	66
1.2.1.2 Les lymphangiomes kystiques (LK)	68
1.2.2 Origine nerveuse	70
1.2.2.1 Schwannomes	70
1.2.2.2 Neurofibromes	72
1.2.3 Origine conjonctive.....	72
1.2.3.1 Hémangiomes	72
1.2.3.2 Angiosarcomes.....	74
1.2.4 Origine adipeuse	75
1.2.4.1 Lipomes.....	75
1.2.4.2 Liposarcomes (LPS)	78
2. Tuméfactions bilatérales : sialoses.....	79
2.1 Sialoses non systémiques ou sialomégalies.....	80
2.1.1 Etiologies alimentaires	80
2.1.2 Etiologie enzymatique	82

2.1.3	Autres étiologies.....	82
2.2	Sialoses systémiques	83
2.2.1	Syndrome de Goujerot-Sjögren (SGS).....	83
2.2.2	Sarcoïdose et syndrome de Heerfordt.....	86
2.2.3	La granulomatose avec polyangéite (Maladie de Wegener)	87
2.2.4	Maladie de Kimura	89
PARTIE 3 . TUMEFACTIONS INFLAMMATOIRES : SIALITES.....		91
1.	Sialadénites	91
1.1	Virales.....	91
1.1.1	Sialadénite ourlienne ou oreillons.....	91
1.1.2	Cytomégalovirus humain (CMVH).....	93
1.1.3	Virus de l'Immunodéficience Humaine (VIH).....	94
1.1.4	Autres sialadénites virales.....	96
1.2	Bactériennes.....	96
1.2.1	Sialadénites aiguës purulentes (SAP)	96
1.2.1.1	Chez le nouveau-né	97
1.2.1.2	Chez l'adulte.....	98
1.2.2	Sialadénites chroniques récidivantes (SCR)	100
1.2.2.1	Chez l'enfant.....	100
1.2.2.2	Chez l'adulte.....	102
1.2.3	Sialadénite tuberculeuse (ST)	104
1.2.4	Sialadénite syphilitique.....	105
1.2.5	Autres sialadénites	106
1.2.5.1	Sialadénite sclérosante chronique (SSC)	106
1.2.5.2	Calcinose salivaire.....	108
2.	Sialodochites.....	109
2.1	Sialodochite fibrineuse.....	109
2.2.	Mégacanaux salivaires bilatéraux idiopathiques.....	111
3.	Sialolithiases.....	112
3.1	Lithiase submandibulaire	113
3.2	Lithiase parotidienne.....	116
3.3	Lithiase sublinguale	118
3.4	Lithiase des glandes salivaires accessoires	119
3.5	Évolution des sialolithiases	120
PARTIE 4. PRISE EN CHARGE ET TRAITEMENT		121
1	Techniques mini-invasives dans les cas d'obstruction canalaire.....	121

1.1 Lithotripsie	121
1.1.1 Lithotripsie extracorporelle par ondes de chocs (LEC).....	122
1.1.2 Lithotripsie intracorporelle contrôlée par endoscopie (LIC)	123
1.1.2.1 Lithotripsie intracorporelle (LIC) électrohydraulique	123
1.1.2.2 Lithotripsie intracorporelle pneumatique	124
1.2 Sialoendoscopie	125
2 Prise en charge chirurgicale	126
2.1 Chirurgie parotidienne.....	126
2.2 Chirurgie de la glande submandibulaire.....	127
2.3 Chirurgie de la glande sublinguale.....	128
2.4 Chirurgie des glandes salivaires accessoires	128
3. Radiothérapie et chimiothérapie	128
3.1 Radiothérapie complémentaire	129
3.2 Chimiothérapie.....	129
CONCLUSION	131
REFERENCES BIBLIOGRAPHIQUES	132

Vu la demande du doyen de la faculté d'odontologie de Lorraine sur le rapport du jury :

Président : J.M. MARTRETTE – Professeur des universités
Directeur de thèse : J. GUILLET-THIBAUT – Maître de conférences des universités
Membre du jury : B.PHULPIN – Maître de conférences des universités
Membre du jury : S. CLERC – Assistant hospitalo universitaire

le président de l'université de Lorraine autorise

Monsieur Adrien TRUTTMANN

né à Metz (Moselle) le 21 avril 1989,

à soutenir le lundi 4 mai 2020

et imprimer sa thèse en vue d'obtenir le diplôme d'État de docteur en chirurgie dentaire intitulée :

« Diagnostic et prise en charge des tuméfactions des glandes salivaires »

Nancy, le 27 avril 2020

N° autorisation : 11125C

Le président de l'université de Lorraine

Le Président
de l'Université de Lorraine



Pierre MUTZENHARDT

TRUTTMANN Adrien – Diagnostic et prise en charge des tuméfactions des glandes salivaires

Nancy 2020 : 158 pages, 58 figures, 2 tableaux

Th. : Chir.-Dent. : Nancy 2020

Mots-clés :

- Glandes salivaires
- Diagnostics
- Tuméfactions
- Traitements

Résumé : Les pathologies des glandes salivaires sont très nombreuses, très variées et leurs étiologies très vastes. De la simple tuméfaction à la pathologie tumorale, en passant par la lithiase salivaire, leurs conséquences s'expriment sous forme de troubles de la sécrétion ou de l'excrétion salivaire au niveau de la cavité buccale, ainsi qu'une possible modification de la composition salivaire. Ces pathologies altèrent les fonctions salivaires et ont pour conséquence une détérioration de la vie quotidienne des patients. Un diagnostic rapide ainsi qu'une prise en charge précoce sont fondamentaux et permettent d'améliorer le pronostic, surtout en cas de tumeur maligne.

Le chirurgien-dentiste a pour objectif de prévenir les pathologies salivaires en maintenant la santé bucco-dentaire et en prodiguant des conseils alimentaires, et d'hygiène bucco-dentaire. Il est en première ligne pour détecter une tuméfaction des glandes salivaires et doit être capable de prendre en charge les pathologies infectieuses, inflammatoires ou lithiasiques lorsque le traitement ne nécessite ni chirurgie ni matériel spécifique mais seulement un traitement médicamenteux.

Examineurs de thèse :

Président	Pr. J-M MARTRETTE - Professeur des universités
Directrice de thèse	Dr. J. GUILLET-THIBAUT - Maître de conférences
Juge	Dr. B. PHULPIN - Maître des conférences
Juge	Dr. S. CLERC - Assistant hospitalo-universitaire

Adresse de l'auteur :

Adrien TRUTTMANN
40, rue Jean Burger
57160 Rozérieulles