



HAL
open science

Planches anatomiques : sutures et incisions des maxillaires

Baptiste Bel

► **To cite this version:**

Baptiste Bel. Planches anatomiques : sutures et incisions des maxillaires. Sciences du Vivant [q-bio]. 2020. hal-03298265

HAL Id: hal-03298265

<https://hal.univ-lorraine.fr/hal-03298265v1>

Submitted on 23 Jul 2021

HAL is a multi-disciplinary open access archive for the deposit and dissemination of scientific research documents, whether they are published or not. The documents may come from teaching and research institutions in France or abroad, or from public or private research centers.

L'archive ouverte pluridisciplinaire **HAL**, est destinée au dépôt et à la diffusion de documents scientifiques de niveau recherche, publiés ou non, émanant des établissements d'enseignement et de recherche français ou étrangers, des laboratoires publics ou privés.



AVERTISSEMENT

Ce document est le fruit d'un long travail approuvé par le jury de soutenance et mis à disposition de l'ensemble de la communauté universitaire élargie.

Il est soumis à la propriété intellectuelle de l'auteur. Ceci implique une obligation de citation et de référencement lors de l'utilisation de ce document.

D'autre part, toute contrefaçon, plagiat, reproduction illicite encourt une poursuite pénale.

Contact : ddoc-thesesexercice-contact@univ-lorraine.fr

LIENS

Code de la Propriété Intellectuelle. articles L 122. 4

Code de la Propriété Intellectuelle. articles L 335.2- L 335.10

http://www.cfcopies.com/V2/leg/leg_droi.php

<http://www.culture.gouv.fr/culture/infos-pratiques/droits/protection.htm>

ACADÉMIE DE NANCY – METZ
UNIVERSITÉ DE LORRAINE
FACULTÉ D'ODONTOLOGIE DE LORRAINE

Année 2020

N° [11477C]

THÈSE

POUR LE DIPLOME D'ÉTAT de DOCTEUR EN CHIRURGIE DENTAIRE

Présentée et soutenue publiquement le : 03 Décembre 2020

par

Baptiste BEL

Né le 02 Mars 1994 à Chaumont (52000)

**PLANCHES ANATOMIQUES : SUTURES ET INCISIONS
DES MAXILLAIRES**

Composition du jury :

Présidente :

Pr Catherine STRAZIELLE

Membres :

Dr Vanessa MOBY-STUTZMANN

Dr Kazutoyo YASUKAWA

Directeur de thèse :

Dr Pierre BRAVETTI

ACADÉMIE DE NANCY – METZ
UNIVERSITÉ DE LORRAINE
FACULTÉ D'ODONTOLOGIE DE LORRAINE

Année 2020

N° [11477C]

THÈSE

POUR LE DIPLOME D'ÉTAT de DOCTEUR EN CHIRURGIE DENTAIRE

Présentée et soutenue publiquement le : 03 Décembre 2020

par

Baptiste BEL

Né le 02 Mars 1994 à Chaumont (52000)

**PLANCHES ANATOMIQUES : SUTURES ET INCISIONS
DES MAXILLAIRES**

Composition du jury :

Présidente :

Pr Catherine STRAZIELLE

Membres :

Dr Vanessa MOBY-STUTZMANN

Dr Kazutoyo YASUKAWA

Directeur de thèse :

Dr Pierre BRAVETTI

*« Par délibération en date du 11 décembre 1972,
la Faculté de Chirurgie Dentaire a arrêté que
les opinions émises dans les dissertations
qui lui seront présentées
doivent être considérées comme propres à
leurs auteurs et qu'elle n'entend leur donner
aucune approbation ni improbation. »*

Président : Professeur Pierre **MUTZENHARDT**

Doyen : Professeur Jean-Marc **MARTRETTE**

Vice-Doyens : Dr Céline CLEMENT – Dr Rémy BALTHAZARD – Dr Anne-Sophie VAILLANT

Membres Honoraires : Dr L. BABEL – Pr. S. DURIVAUX – Pr A. FONTAINE – Pr G. JACQUART – Pr D. ROZENCWEIG - Pr ARTIS - Pr M. VIVIER

Doyens Honoraires : Pr J. VADOT, Pr J.P. LOUIS

Département odontologie pédiatrique Sous-section 56-01	Mme	JAGER Stéphanie	Maître de conférences *
	M.	PREVOST Jacques	Maître de conférences
	Mme	HERNANDEZ Magali	Maître de conférences *
	Mme	HOMBOURGER Morgane	Assistante
Département orthopédie dento-faciale Sous-section 56-01	M.	VANDE VANNET Bart	Professeur des universités *
	Mme	SENG Marilynne	Assistante *
Département prévention, épidémiologie, économie de la santé, odontologie légale Sous-section 56-02	Mme	CLÉMENT Céline	Maître de conférences *
	M.	BAUDET Alexandre	Assistant *
	Mme	CAIONE Mariette	Assistante
Département parodontologie Sous-section 57-01	M.	AMBROSINI Pascal	Professeur des universités *
	Mme	BISSON Catherine	Maître de conférences *
	M.	JOSEPH David	Maître de conférences *
	M.	LACH Patrick	Assistant
	Mme	ROCCHI Léa	Assistante
	M.	VEYNACHTER Thomas	Assistant *
Département chirurgie orale Sous-section 57-01	Mme	GUILLET-THIBAUT Julie	Maître de conférences *
	M.	BRAVETTI Pierre	Maître de conférences
	Mme	KICHENBRAND Charlène	Maître de conférences *
	Mme	PHULPIN Bérengère	Maître de conférences *
	M.	CHAPUIS Hippolyte	Assistant*
Département biologie orale Sous-section 57-01	M.	CLERC Sébastien	Assistant*
	M.	YASUKAWA Kazutoyo	Maître de conférences *
	M.	MARTRETTE Jean-Marc	Professeur des universités *
	Mme	EGLOFF-JURAS Claire	Maître de conférences *
Département dentisterie restauratrice, endodontie Sous-section 58-01	M.	LOISON-ROBERT Ludwig	Maître de conférences *
	M.	MORTIER Eric	Professeur des universités *
	M.	ENGELS-DEUTSCH Marc	Professeur des universités *
	M.	AMORY Christophe	Maître de conférences
	M.	BALTHAZARD Rémy	Maître de conférences *
	M.	VINCENT Marin	Maître de conférences*
	M.	GIESS Renaud	Assistant *
Département prothèses Sous-section 58-01	M.	GRABER Clément	Assistant
	M.	DE MARCH Pascal	Maître de conférences
	Mme	CORNE Pascale	Maître de conférences *
	M.	SCHOUVER Jacques	Maître de conférences
	Mme	VAILLANT Anne-Sophie	Maître de conférences *
	M.	CIESLAK Steve	Assistant
	Mme	GERBER Caroline	Assistante *
	Mme	PRINTZ Elodie	Assistante
	M.	SYDA Paul-Marie	Assistant
	Mme	WILK Sabine	Assistante
Département fonction-dysfonction, imagerie, biomatériaux Sous-section 58-01	M.	HIRTZ Pierre	Enseignant univ..
	Mme	STRAZIELLE Catherine	Professeur des universités *
	Mme	MOBY (STUTZMANN) Vanessa	Maître de conférences *
	M.	SALOMON Jean-Pierre	Maître de conférences
	Mme	JANTZEN-OSSOLA Caroline	Assistante associée

Souligné : responsable de département * temps plein

Mis à jour le 01/09/2020

À notre présidente de thèse,

Professeur STRAZIELLE Catherine

Docteur en Chirurgie Dentaire

Docteur de l'Université Henri Poincaré en sciences neurologiques

Professeur des Universités – Praticien Hospitalier

Responsable du département Fonction-dysfonction, imagerie, biomatériaux

Nous vous remercions du grand honneur que vous nous faites en acceptant de présider cette thèse. Tout au long de notre cursus universitaire, nous avons eu le privilège de recevoir la richesse de vos enseignements.

Soyez assurée de notre reconnaissance et de notre profond respect.

À notre juge et directeur de thèse,

Docteur BRAVETTI Pierre

Docteur en Chirurgie Dentaire

Docteur de l'Université Henri Poincaré Nancy I, mention sciences de la vie et de la santé

Maître de Conférences – Praticien Hospitalier

Vous nous avez fait l'honneur de diriger ce travail, en nous permettant d'approfondir nos connaissances au sujet des incisions et sutures.

Durant nos années d'études, nous avons apprécié la qualité de votre enseignement, et la possibilité que vous nous avez offerte de réaliser ce travail avec vous.

*Nous vous en sommes très reconnaissants.
Veuillez trouver ici, l'expression de notre profond respect.*

À notre juge,

Docteur MOBY-STUTZMANN Vanessa

Docteur en Chirurgie Dentaire

Docteur de l'université Henri Poincaré, Nancy I en ingénierie cellulaire et tissulaire

Maître de Conférences – Praticien Hospitalier

*C'est un grand honneur que vous nous faites
de juger ce travail, et nous vous remercions
de la qualité de votre enseignement tout au
long de nos études.*

*Soyez assurée de notre reconnaissance et de
notre profond respect.*

À notre juge

Docteur YASUKAWA Kazutoyo

Docteur en Chirurgie Dentaire

Docteur de l'Université Paris DESCARTES mention sciences de la vie et de la santé

Spécialiste qualifié en médecine bucco-dentaire

Maître de Conférences – Praticien Hospitalier

Responsable du département de biologie orale

Nous vous remercions d'avoir accepté de juger cette thèse. Nous aimerions vous adresser un remerciement particulier pour vos conseils, et votre gentillesse au cours de ces années d'études.

Soyez assuré de notre reconnaissance et de notre profond respect.

SOMMAIRE

TABLE DES FIGURES
TABLE DES TABLEAUX

1. INTRODUCTION

2. IMPORTANCE DES INCISIONS ET SUTURES DANS LE CADRE DES CHIRURGIES ORALES ET SUR LES CICATRISATIONS DES ZONES OPERATOIRES

- 2.1. INTERETS ET FINALITES DES INCISIONS EN DENTISTERIE OPERATOIRE
- 2.2. INTERETS ET FINALITES DES SUTURES
- 2.3. CONSEQUENCES SUR LA CICATRISATION DES ZONES OPERATOIRES

3. MATERIELS POUR LES SUTURES ET INCISIONS

- 3.1. MATERIELS
- 3.2. DIFFERENTS TYPES D'AIGUILLES DE SUTURE
- 3.3. DIFFERENTS TYPES DE FILS DE SUTURES

4. INCISIONS DES ZONES ANATOMIQUES AVEC LES PLANCHES ANATOMIQUES

- 4.1. DIVERSES TECHNIQUES D'INCISIONS
- 4.2. AU NIVEAU MAXILLAIRE
- 4.3. AU NIVEAU MANDIBULAIRE
- 4.4. AU NIVEAU DES LEVRES

5. NŒUDS CHIRURGICAUX DES ZONES ANATOMIQUES

- 5.1. NŒUDS CHIRURGICAUX DE BASE
- 5.2. NŒUDS CHIRURGICAUX COMBINES
- 5.3. NŒUDS CHIRURGICAUX MATELASSIERS
- 5.4. NŒUDS CHIRURGICAUX SUSPENDUS
- 5.5. NŒUD CHIRURGICAL EN ACRE
- 5.6. NŒUDS CHIRURGICAUX PERIOSTES
- 5.7. SUTURES CHIRURGICALES CONTINUES
- 5.8. NŒUD DU CHIRURGIEN

6. INNOVATIONS TECHNOLOGIQUES DANS LE DOMAINE DES SUTURES ET INCISIONS

- 6.1. INNOVATIONS POUR LES INCISIONS
- 6.2. INNOVATIONS DANS LE CADRE DES SUTURES

7. CONCLUSION

TABLE DES FIGURES

Figure 1 : Cas d'une extraction dentaire où le rapprochement des berges a été permis par la suture : cadre d'une cicatrisation dite de "première intention" (source : document personnel, 2020)	25
Figure 2 : Cas d'une extraction dentaire où le rapprochement des berges n'est pas possible : cicatrisation dite de "seconde intention" (source : document personnel, 2020).....	26
Figure 3 : Images d'une lame 11 (en haut) et d'une lame 15 (en bas) (source : document personnel,2020)	27
Figure 4 : Lame 12C (source : henryschein.fr, s.d.)	28
Figure 5 : Différents types de porte aiguille (source : henryschein.fr , s.d.)	28
Figure 6 : Différents types de précelles (source : henryschein.fr, s.d)	29
Figure 7 : Photographie de divers types de ciseaux chirurgicaux (source : henryschein.fr, s.d).....	29
Figure 8 : Photographie d'un plateau technique chirurgical classique (source : photographie personnelle, 2019)	30
Figure 9 : Photographie d'une aiguille à suturer (source : document personnel, 2020)	31
Figure 10 : Présentation commerciale de l'aiguille dite Tapercut (source : documents personnels du Dr Bravetti, s.d).....	32
Figure 11 : Images microscopiques des pointes Tapercut (source : documents personnels du Dr Bravetti, s.d).....	32
Figure 12 : Présentation Commerciale aiguille Tapercut avec fil type butester (source : documents personnels du Dr Bravetti, s.d)	33
Figure 13 : Images microscopiques des pointes Tapercuts (source : documents personnels du Dr Bravetti, s.d).....	33
Figure 14 : Forme d'une aiguille quadrangulaire (source : document personnel du Dr Bravetti, 2019).....	34
Figure 15 : Présentation commerciale de l'aiguille à pointe quadrangulaire (source : documents personnels du Dr Bravetti, s.d)	34
Figure 16: Images microscopiques des aiguilles à pointe diamant (source : documents personnels du Dr Bravetti, s.d).....	34

Figure 17 : Présentation commerciale de l'aiguille triangulaire conventionnal cutting (source : documents Personnels du Dr Bravetti, s.d).....	35
Figure 18 : Images microscopiques d'une aiguille pointe triangulaire conventionnal cutting (source : documents personnels du Dr Bravetti, s.d)	35
Figure 19 : Présentation commerciale de l'aiguille triangulaire reverse (source : documents personnels du Dr Bravett, s.d)i	36
Figure 20 : Images microscopiques aiguille pointe triangulaire renversées (source : documents personnels du Dr Bravetti, s.d)	36
Figure 21 : Schéma explicatif d'une aiguille à pointe ronde (source : document personnel du Dr Bravetti, 2019)	37
Figure 22 : Présentation commerciale des aiguilles pointes rondes (source : documents personnels du Dr Bravetti, s.d)	37
Figure 23 : Images microscopiques des aiguilles pointes rondes (source : documents personnels du Dr Bravetti, s.d).....	37
Figure 24 : Schéma explicatif des aiguilles pointe ronde microtip (source : documents personnels du Dr Bravetti, 2019)	38
Figure 25 : Présentation commerciale des aiguilles rondes microtip (source : documents personnels du Dr Bravetti, s.d).....	38
Figure 26 : Images microscopiques à pointe ronde microtip (source : documents personnels du Dr Bravetti, s.d).....	38
Figure 27 : Schéma explicatif d'une aiguille en pointe à spatule (source : document personnel du Dr Bravetti, 2019)	39
Figure 28 : Présentation commerciale des aiguilles à pointe spatulée (source : documents personnels du Dr Bravetti, s.d)	39
Figure 29 : Images microscopiques des aiguilles spatulées (source : documents personnels du Dr Bravetti, s.d).....	39
Figure 30 : Présentation commerciale des aiguilles spatulées type CS-ULTIMA(source : documents personnels du Dr Bravetti, s.d)	40
Figure 31 : Images microscopiques des aiguilles spatulées type CS-ULTIMA (source : documents personnels du Dr Bravetti, s.d)	40
Figure 32 : Schéma explicatif des aiguilles à pointe mousse (source : documents personnels du Dr Bravetti, 2019)	41
Figure 33 : Présentation commerciale des aiguilles à pointe mousse (source : documents personnels du Dr Bravetti, s.d).....	41

Figure 34 : Images microscopiques des aiguilles à pointe mousse (source : documents personnels du Dr Bravetti, s.d).....	41
Figure 35 : Diverses courbures d'une aiguille (source : Maurer, Évaluation de l'utilisation des sutures et des ligatures chirurgicales au C.H.U de Nancy, 2004)	43
Figure 36 : Image microscopique d'une zone de sertissage (source : document personnel du Dr Bravetti, s.d)	43
Figure 37 : Images microscopiques de canaux fermés de la zone de sertissage (source : documents personnels du Dr Bravetti, s.d)	44
Figure 38 : Images microscopiques des canaux ouverts de la zone de sertissage (source : documents personnels du Dr Bravetti, s.d)	44
Figure 39 : Photographie d'un emballage pour une aiguille et le fil de suture (source : document personnel, 2019)	45
Figure 40 : Photographie d'un fil type Catgut (source : photographie du Dr Bravetti, 2013)	53
Figure 41 : Photographie d'un fil type P.G.A (source : photographie du Dr Bravetti, 2013)	54
Figure 42 : Photographie d'un fil type Polyglactine 910 (source : photographie du Dr Bravetti, 2013).....	54
Figure 43 : Photographie d'un fil de vicryl irradié (source : photographie personnelle, 2019)	55
Figure 44 : Photographie d'un fil type polydioxanone (source : document personnel, 2019)	56
Figure 45 : Photographie d'un fil de type Lactomer (source : photographie personnelle, 2019)	56
Figure 46 : Schéma fil de Soie (source : stérifil.com, 2020).....	59
Figure 47 : Photographie d'un fil de Soie tressé (source : photographie du Dr Bravetti, 2013)	60
Figure 48 : Schéma d'un fil constitué de Lin torsadé (source : stérifil.com, 2020)	60
Figure 49 : Schéma Monofil Nylon (source : stérifil.com, 2020)	61
Figure 50 : Schéma de fil polyester (source : stérifil.com, 2020)	61
Figure 51 : Photographie d'un fil de Nylon en haut et d'un fil de polyesters en bas (source : Photographie du Dr Bravetti, 2013)	62
Figure 52 : fil type PTFE (source : document personnel, 2020).....	62

Figure 53 : Photographie d'un plateau classique de chirurgie orale (source : photographie personnelle)	65
Figure 54 : Photographies du crâne et de la mandibule utilisés lors des tracés d'incisions (source : photographies personnelles, 2020)	66
Figure 55 : Schéma de divers types d'incisions (source : document du Dr Bravetti, s.d)	67
Figure 56 : Photographies d'un cas clinique pour la mise en évidence de l'incision de décharge (source : cas clinique du Dr Bravetti, 2020)	68
Figure 57 : Photographies d'un cas clinique avec réalisation d'une incision crestale en vue de la réalisation de pose d'implants enfouis (source : photographies du Dr Bravetti, 2020).....	69
Figure 58 : Photographie d'un cas d'incision avec biseau interne (source : Bercy et Coll, 1997).....	70
Figure 59 : Photographie d'un exemple de cas d'incision biseau externe (source : Bercy et Coll, 1997).....	71
Figure 60 : Photographies pour la mise en évidence des rapports anatomiques aux maxillaires (source : document personnel, 2020)	72
Figure 61 : Photographies du foramen naso-palatin avec les vaisseaux qui le traversent (source : documents du Dr Bravetti, 2020)	73
Figure 62 : Photographies d'une exérèse d'un kyste naso-palatin (source : photographies du Dr Bravetti, 2020)	74
Figure 63 : Photographie à droite d'un crâne et à gauche de la planche anatomique pour la mise en évidence du nerf infra-orbitaire (source : documents du Dr Bravetti, 2019).....	74
Figure 64 : Photographie pour la mise en évidence du rapport des dents maxillaires avec les sinus maxillaires (source : document du Dr Bravetti, 2019).....	75
Figure 65 : Photographie de mise en évidence de la boule graisseuse de Bichat (source : document personnel, 2019)	75
Figure 66 : Photographies des zones des 3èmes molaires maxillaires (source : photographies personnelles, 2020).....	77
Figure 67 : Photographies et radiologie panoramique d'une avulsion de dents de sagesse maxillaire (source : documents personnels, 2020)	78
Figure 69 : Photographie de la zone palatine (source : photographie personnelle, 2020)	78

Figure 68 : Photographies de l'innervation du nerf grand palatin (source : documents personnels, 2020)	78
Figure 70 : Photographie d'un cas clinique pour le décollement d'un palais en pleine épaisseur (source : document du Dr Bravetti, 2019).....	79
Figure 71 : Schéma explicatif des incisions de décharges (source : photographie personnelle, 2020)	80
Figure 72 : Photographie latérale d'un crâne (source : photographie personnelle, 2020)	81
Figure 73 : Cas clinique pour comblement sinusien et incisions intra-orales (source : photographies du Dr Bravetti, 2020)	81
Figure 74 : Photographie d'une mandibule : 1 : Processus coronoïde ; 2 : épine de Spix ; 3 : Incisure mandibulaire ; 4 : Tête de la mandibule ; 5 : Epines mentonnières supérieures et inférieures ; 6 : Processus alvéolaire et dents ; 7 : Foramen mandibulaire.....	82
Figure 75 : mandibulaire ; 5 : Tête de la mandibule ; 6 : Branche montante de la mandibule ; 7 : Lingula ou épine de Spix ; 8 : Foramen mandibulaire ; 9 : Sillon mylo-hyoïdien ; 10 : Ligne mylo-hyoïdienne ; 11 : Fossette sub-mandibulaire. .	82
Figure 76 : Photographies et mise en évidence du trajet du nerf alvéolaire inférieur (source : photographie personnelle, 2019)	83
Figure 77 : Images radiographiques afin d'apprécier les rapports avec le nerf mandibulaire et les dents mandibulaires (source : radiographies personnelles, 2019).....	83
Figure 78 : Photographies du foramen mentonnier et de ses collatérales (source : photographies personnelles, 2020).....	84
Figure 79 : Photographie du pédicule incisivo-canin mentonnier (source : photographie personnelle, 2020)	84
Figure 80 : Photographies d'un foramen mentonnier dédoublé (source : photographie Du Dr Bravetti, 2020)	85
Figure 81 : Photographies de mandibules résorbées (source : photographies personnelles, 2020).....	85
Figure 82 : Photographies de la mise en évidence des rapports du nerf lingual et des dents de sagesse mandibulaires (source : photographie personnelle) ; 1 : nerf lingual ; 2 : Corps mandibule ; 3 : Branche montante ; 4 : foramen mentonnier	86

Figure 83 : Photographie des rapports de la 3ème molaire mandibulaire et du nerf alvéolaire inférieur (source : document personnel, 2020)	87
Figure 84 : Documents explicatifs des incisions en vue de l'abord des dents de sagesse mandibulaire sur la face externe (source : documents personnels, s.d).....	87
Figure 85 : Photographies d'un cas clinique d'avulsion de dent de sagesse mandibulaire (source : photographies du Dr Bravetti, 2019).....	88
Figure 86 : Photographies explicatives d'une incision primaire et de décharge à la mandibule ainsi que le rapport au foramen mentonnier (source : photographies personnelles, 2020).....	89
Figure 87 : Photographies de la région du foramen mentonnier et de ses distributions mentonnières et du bloc antérieur mandibulaire (source : documents du Dr Bravetti, 2020).....	89
Figure 88 : Cas clinique pour des poses d'implants à la mandibule, avec CBCT pour rapports anatomiques (source : documents personnels, 2019)	90
Figure 89 : Photographies d'un cas clinique pour une freinectomie linguale (source : photographie du Dr Bravetti, 2019)	91
Figure 90 : Cas clinique d'une exérèse d'une glande salivaire accessoire (source : Cas du Dr Bravetti, 2020)	92
Figure 91 : Photographie de la mise en évidence des vaisseaux des lèvres (source : document personnel du Dr Bravetti, 2019)	92
Figure 92 : Réalisation d'un point en O sur des planches anatomiques (source : documents personnels, 2019).....	94
Figure 93 : Réalisation d'un point en 8 sur des planches anatomiques (source : documents personnels, 2019).....	95
Figure 94 : Réalisation d'un point en U sur des planches anatomiques (source : documents personnels, 2019).....	96
Figure 95 : Réalisation d'un point en U vertical sur des planches anatomiques (source : documents personnels, 2019).....	97
Figure 96 : Réalisation d'un point en croix externe sur des planches anatomiques (source : documents personnels, 2019).....	98
Figure 97 : Réalisation d'un point en croix interne sur des planches anatomiques (source : documents personnels, 2019).....	99
Figure 98 : : Réalisation d'un point matelassier horizontal simple sur des planches anatomiques (source : documents personnels, 2019)	99

Figure 99 : : Réalisation d'un point matelassier simple sur des planches anatomiques (source : documents personnels, 2019).....	100
Figure 100 : Réalisation d'un point matelassier horizontal croisé sur des planches anatomiques (source : documents personnels, 2019)	101
Figure 101 : Réalisation d'un point matelassier vertical sur des planches anatomiques (source : documents personnels, 2019).....	101
Figure 102 : Réalisation d'un point matelassier vertical sur des planches anatomiques (source : documents personnels, 2019).....	102
Figure 103 : Réalisation d'un point matelassier mixte sur des planches anatomiques (source : documents personnels, 2019).....	102
Figure 104 : Réalisation d'un point suspendu simple sur des planches anatomiques (source : documents personnels, 2019).....	103
Figure 105 : Réalisation d'un point suspendu de matelassier vertical sur des planches anatomiques (source : documents personnels, 2019)	104
Figure 106 : Réalisation d'un point en acre sur des planches anatomiques (source : documents personnels, 2019).....	105
Figure 107 : Réalisation d'une variante d'un point en acre sur des planches anatomiques (source : documents personnels, 2019)	105
Figure 108 : Réalisation d'un surjet simple sur des planches anatomiques (source : documents personnels, 2019).....	107
Figure 109 : Réalisation d'un surjet croisé sur des planches anatomiques (source : documents personnels, 2019).....	108
Figure 110 : Réalisation d'une suture suspendue type I sur des planches anatomiques (source : documents personnels, 2019).....	109
Figure 111 : Réalisation d'une suture suspendue de type II sur des planches anatomiques (source : documents personnels, 2019)	109
Figure 112 : Réalisation d'une suture dite de Malamed sur des planches anatomiques (source : documents personnels, 2019).....	110
Figure 113 : Réalisation d'une suture matelassée continue horizontale sur des planches anatomiques (source : documents personnels, 2019).....	111
Figure 114 : Réalisation d'une suture matelassée continue verticale sur des planches anatomiques (source : documents personnels, 2019)	111
Figure 115 : Réalisation d'une suture à ceinture sur des planches anatomiques (source : documents personnels, 2019).....	112

Figure 116 : Réalisation d'un noeud de chirurgien sur des planches anatomiques (source : documents personnels, 2019).....	113
Figure 117 : Photographies de lames microchirurgicales (source : www.bbraun.com , 2020).....	116
Figure 118 : Photographies d'aides optiques : à gauche : microscope optique et à droite : loupe optique (source : lefildentaire.fr , 2020).....	116
Figure 119 : Photographie d'un bistouri électrique (source : Photographie du Dr Bravetti, 2018).....	117
Figure 120 : Représentation d'un laser type Er/YAG (source : fildentaire.fr , 2020)	119
Figure 121: Photographie montrant une gaze de cellulose oxydée enduite manuellement de cyanoacrylate après durcissement de la colle (source : Lesca, 2012).....	124
Figure 122 : Présentation commerciale d'une colle cyanoacrylate (source : bbraun.fr , 2020).....	125
Figure 123 : Présentation d'une colle synthétique type BioGlue (source : www.exhausmed.com , 2020).....	126
Figure 124 : Présentation commerciale d'un pansement chirurgical type Coe-Pak (source : henryschein.fr , 2020)	127
Figure 125 : Photographie de l'utilisation d'un pansement chirurgical type Coe-Pak (source : d'après Dridi, 2000).....	127

TABLE DES TABLEAUX

Tableau 1 : Différents types de corps des aiguilles (source : Maurer, Évaluation de l'utilisation des sutures et des ligatures chirurgicales au C.H.U de Nancy, 2004)	42
Tableau 2 : Correspondance des calibres des fils de sutures (source : Cours de Sutures des Drs Juliette Godard & Camille Schembri,s.d.)	47
Tableau 3 : Tableau récapitulatif des fils de suture résorbables (source : document personnel, 2020)	57
Tableau 4 : Tableau récapitulatif des fils non résorbables (source : document personnel, 2020)	63
Tableau 5 : Divers fils et leurs constituants en fonction des actes (source : document personnel, 2020)	113
Tableau 6 : Divers lasers en fonction des longueurs d'ondes ainsi que des actes dentaires (source : d'après documents du Dr Bravetti, 2020).....	120

1. INTRODUCTION

À l'heure actuelle, avec l'avancée des technologies et des moyens que nous avons à notre disposition, les actes de chirurgies dentaires sont de plus en plus courants. Certains actes réalisés lors de ces soins peuvent sembler anodins mais ils sont d'une importance capitale pour la pérennité des soins et les suites opératoires pour les patients, mais aussi pour les praticiens.

Il est nécessaire d'acquérir une grande rigueur dans la manipulation de certains actes, comme les incisions et les sutures. Ce sont certes des actes réalisés de manière courante au cours des chirurgies mais qui conditionnent la bonne continuité des soins.

Il nous paraît important de porter notre attention sur le premier acte de la réalisation du soin ainsi que sur le dernier acte qui permettra de créer une étanchéité et de s'assurer de la bonne réalisation du soin. Ces actes sont utilisés pour créer une amélioration dans le cadre de la cicatrisation des tissus, superficiels comme profonds. Nous étudierons les intérêts et les finalités des incisions et des sutures.

Une attention particulière sera portée sur les matériaux utilisés ainsi que sur les protocoles opératoires. Les explications au niveau des zones anatomiques spécifiques seront appuyées à l'aide de photographies réalisées lors de l'étude de planches anatomiques effectuées pour ce travail. Elles permettront de corréliser les besoins anatomiques avec les exigences opératoires.

D'une part, les protocoles des soins sont indispensables pour la bonne pérennité des soins, et d'autre part, les instruments et les outils mis à notre disposition sont également importants. Les divers fils et aiguilles pour faire les sutures seront aussi étudiés au sein de ce travail.

Nous finirons sur les innovations technologiques liées à ce domaine, avec l'utilisation de matériaux pour améliorer d'autant mieux les cicatrisations des zones opérées et permettre un post-opératoire performant.

2. IMPORTANCE DES INCISIONS ET SUTURES DANS LE CADRE DES CHIRURGIES ORALES ET SUR LES CICATRISATIONS DES ZONES OPÉRATOIRES

2.1. Intérêts et finalités des incisions en dentisterie opératoire

Pour débiter, nous allons définir l'incision en chirurgie dentaire. Les incisions sont des moyens permettant de réaliser une voie d'abord chirurgicale pour les praticiens, mais également le moyen de remodeler les tissus superficiels. Elles facilitent le travail du praticien lorsque les situations anatomiques ne permettent pas de voies d'accès classiques. Les incisions peuvent être réalisées de manière plus ou moins profondes, par réalisation de décollements partiels ou totaux des tissus.

Ces voies d'abord nécessitent plusieurs impératifs, en effet, elles doivent :

- Permettre de créer des voies de chirurgies suffisantes pour accéder aux zones à traiter,
- Permettre une meilleure visibilité de la zone, les lampes doivent pouvoir éclairer les zones suffisamment pour ne pas gêner l'opérateur et lui donner un maximum de visuel sur les sites opératoires,
- Sécuriser les zones afin de limiter les dangers des trajets des nerfs et des vaisseaux qui se trouvent proches de la zone opératoire. Par exemple dans le cas des 3^{èmes} molaires mandibulaires : le fait de décoller en lingual nous permet de sécuriser le nerf alvéolaire inférieur (V₃) lors de la chirurgie,
- Acquérir une bonne cicatrisation des zones chirurgicales en post-opératoire. Des tracés rigoureux sont nécessaires afin d'augmenter au maximum la cicatrisation des sites ainsi que de limiter et contrôler les conséquences post-opératoires.

Les anesthésies qui sont pratiquées avant l'incision sont fréquemment préparées avec des solutions d'adrénaline, ce qui permet de limiter les saignements pendant l'incision et les décollements des tissus. Pour le chirurgien, leur utilisation permet un accès visuel par sa lame et par son décollement.

Les tracés d'incisions ne peuvent jamais être réalisés sans une connaissance irréprochable de l'anatomie des vaisseaux et des trajets des nerfs de la cavité buccale.

Bien évidemment, les zones riches en éléments anatomiques ne doivent pas être lésées lors des interventions, toute incision doit amener à protéger et non exposer à ces sites. Les incisions doivent être le résultat de l'interrogation du praticien entre le tracé théorique des zones et les éléments anatomiques pouvant compromettre l'opération et qui sont à préserver.

Par la suite, nous verrons que des incisions propres, réalisées avec une connaissance anatomique des sites, avec le matériel adéquat et une rigueur dans leur réalisation concourent à l'optimisation de la cicatrisation.

Les incisions sont réalisées avec un protocole particulier et avec du matériel spécifique. Les diverses zones des incisions utilisées en chirurgie bucco-dentaire seront expliquées et rapportées lors des planches anatomiques. Nous étudierons les diverses lames pour les incisions lors du prochain chapitre.

2.2. Intérêts et finalités des sutures

2.2.1. Définition des sutures

Le temps opératoire des sutures se trouve être le dernier lors des actes chirurgicaux, c'est le dernier acte que le praticien réalisera en bouche. Il convient de définir en premier lieu les sutures : ce sont des moyens chirurgicaux qui consistent à rapprocher des berges d'une incision, plaie. Ceci permet de créer une continuité des tissus environnants. Par abus de langage, le terme de suture peut aussi inclure le matériel que l'on utilise. Leurs mises en œuvre sont particulièrement praticien-dépendant, en fonction des habitudes des praticiens, elles peuvent varier. Nous étudierons des cas types afin de pouvoir exploiter ces sutures.

Leurs procédés de réalisation peuvent se retrouver souvent négligés par les praticiens, alors qu'elles peuvent être primordiales pour une bonne cicatrisation des sites opératoires.

Les sutures se trouvent caractérisées par :

- La composition (tressée, monofilament)
- Les matériaux composant le fils
- Les caractéristiques physiques
- Les caractéristiques physiologiques (ces matériaux doivent être biocompatibles, leur résorption, leur stérilité)
- Le calibre
- Le conditionnement

Les différents paramètres des fils de sutures comme des aiguilles seront expliqués dans le prochain chapitre lors du détail de tous les instruments nécessaires lors de la réalisation des sutures.

La réalisation des sutures peut être schématisée par « ce protocole type » :

- Le premier point de l'aiguille devra être à environ 1 cm de la berge incisée afin de ne pas déchirer de tissus pour un bon rapprochement des plaies (suite à la mise en tension du fil sur le point),
- Lors du rapprochement des berges, il ne faut pas que ces dernières se chevauchent,
- Les points doivent être réalisés au milieu par exemple puis de part et d'autre de ce premier point, toujours dans un souci de ne pas créer une mise en tension trop importante à un endroit ciblé
- Le point de suture ne doit pas se retrouver au niveau du rapprochement des deux berges. En effet, le point de suture refermé représente le lieu où la colonisation bactérienne est la plus importante, ceci explique la nécessité d'éloigner ce point de la zone à cicatriser,
- Vérifier la bonne tenue du point et une mise en tension adéquate des tissus.

Lors de l'étude des planches anatomiques qui va suivre dans cette thèse, nous verrons que les protocoles types ne peuvent pas être toujours réalisés comme cité ci-dessus. En fonction des zones anatomiques, des procédés chirurgicaux, des matériaux utilisés et des habitudes du praticien, des variations seront réalisées et expliquées lors des planches anatomiques.

2.2.2. Influences des sutures sur l'inflammation des sites

Les différentes sutures sont réalisées dans le but de provoquer, au niveau des incisions, des réactions inflammatoires des sites opérés. Ces réactions inflammatoires sont guidées par les sutures. La réaction inflammatoire se réalise naturellement autour des sutures, ce qui est logique étant donné que les points sont des corps étrangers qui vont être répartis tout au long des incisions ou des plaies.

Certains auteurs ont mis en évidence que les propriétés physiques des fils permettaient de jouer sur les conditions de la réaction inflammatoire. Nous verrons dans le prochain chapitre les variations que nous pouvons appliquer au sujet des propriétés physiques des fils et par conséquent leur impact sur l'inflammation.

La réaction inflammatoire du site va permettre de collecter des protéines qui seront responsables de la désintégration des constituants des sutures. Plus une réaction inflammatoire est importante, et plus la dégradation des composants des matériaux de sutures sera rapide. Les sutures, en cas de fils résorbables, seront détruites en 8-10 jours, ou si les matériaux sont non résorbables, une intervention pour les ablations sera nécessaire.

Tous ces éléments permettront de concourir à la meilleure des cicatrisations des sites opérés.

En dehors de la colonisation par des cellules pro inflammatoires, nous pouvons aussi avoir la colonisation des sutures par des bactéries. En effet, étant donné que nous sommes en bouche, qui est par définition un milieu sceptique, nous réalisons des chirurgies qui se voient contaminées par des organismes. C'est pourquoi les propriétés physiques des fils de suture sont importantes. Leurs compositions, leur diamètre, leurs capacités physiologiques, leur conditionnement vont conduire à un contrôle au maximum des colonisations.

Les sutures sont également des impératifs dans certaines situations cliniques. Elles sont importantes pour la réalisation de l'hémostase dans le cadre de certaines pathologies ou certains cas cliniques. En effet, un patient atteint de trouble de la

coagulation, doit être pris en charge avec une optimisation de l'hémostase afin de limiter les risques hémorragiques lors des opérations. La suture est un impératif pour la réussite et le maintien de l'hémostase dans ce cas précis. Les sutures permettront de maintenir le caillot sanguin néoformé à la suite de l'intervention et assureront une limitation du risque hémorragique.

Dans la prochaine partie, nous allons nous intéresser à l'influence des sutures sur la cicatrisation.

2.3. Conséquences sur la cicatrisation des zones opératoires

Tout d'abord, il nous faut définir la cicatrisation d'un site opératoire : elle est le mécanisme biologique qui va permettre l'union des deux berges incisées auparavant et/ou lésées. Ceci permettra la continuité des tissus, et leur remise en fonction adéquate.

La réaction qui va concourir à la réussite de la cicatrisation est toujours la même, même si les agents causaux sont différents. Nous aurons :

- une réaction inflammatoire (comme vu auparavant),
- un tissu de granulation qui se forme au sein du site,
- la création d'une matrice et d'une reconstruction des tissus.

Ce déroulement aura lieu pour toutes les cicatrisations des sites opératoires. Cependant, nous différencierons deux types de cicatrisation. Des cas où les berges se rapprochent et créent une continuité des tissus, cicatrisation dite de « première intention » ; et d'autres cas : cicatrisation dite de « seconde intention » lorsque les berges ne se rapprochent pas.

Nous pouvons expliquer les deux types de cicatrisation d'un point de vue des tissus parodontaux, comme nous le montre Jacques Charon et coll : *Parodontie Médicale*, 2003 :

- Une cicatrisation dite de « première intention » (figure 1) : lorsque les deux berges d'un même tissu peuvent être mises en continuité à la suite de

l'opération. C'est le cas des incisions pratiquées en chirurgie orale. Dans ce cas, des cellules sont détruites mais limitées, ce qui nous permettra de réaliser le rapprochement des berges et de pouvoir les coapter facilement. Dans cet espace, les cellules responsables de l'inflammation (type polynucléaires neutrophiles) vont réaliser le phénomène de cicatrisation, avec l'apport de collagène au sein de cette formation. Nous pouvons voir un exemple d'une cicatrisation dite de « première intention » sur la Figure 1 ci-dessous,

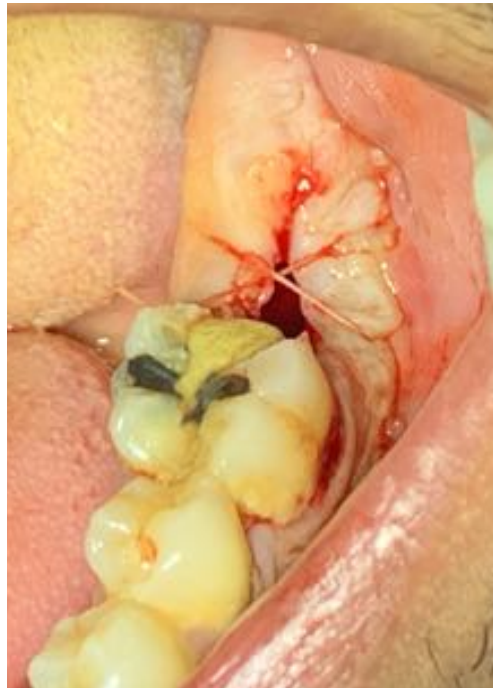


Figure 1 : Cas d'une extraction dentaire où le rapprochement des berges a été permis par la suture : cadre d'une cicatrisation dite de "première intention" (source : document personnel, 2020)

- Une cicatrisation dite de « seconde intention » (figure 2) : lorsque les deux berges d'un même tissu ne peuvent pas être mises en continuité à la suite du geste chirurgical. Ces actes sont notamment effectués lors des éliminations importantes de tissus, ou lors des avulsions dentaires avec des alvéoles béantes par exemple. Comme nous pouvons le voir dans la figure

2, l'avulsion de la 3^{ème} molaire mandibulaire a laissé des tissus parodontaux qui n'ont pas pu être coaptés.

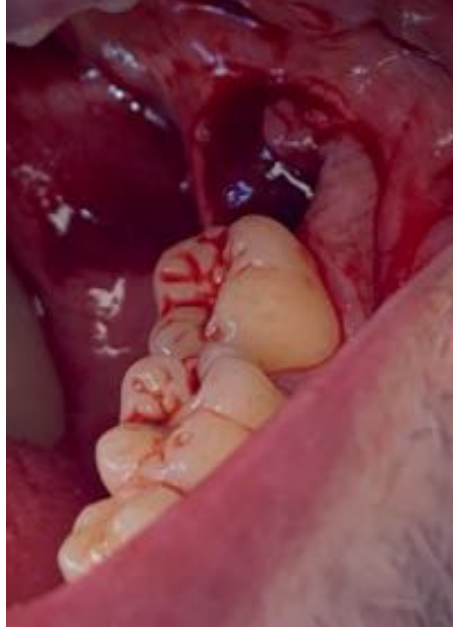

Figure 2 : Cas d'une extraction dentaire où le rapprochement des berges n'est pas possible : cicatrisation dite de "seconde intention" (source : document personnel, 2020)

Le phénomène de cicatrisation sera le même pour tous les tissus parodontaux. Ce sont des tissus qui répondent au même principe, comme expliqué auparavant. En fonction des cicatrisations dites de première ou de seconde intention, le temps de cicatrisation sera cependant modifié. En effet, la cicatrisation de seconde intention demandera plus de temps que celle de première intention. Cela s'explique par un apport plus important de cellules pour la réalisation de l'inflammation, d'un tissu inflammatoire de granulation plus important et de cellules épithéliales en plus grand nombre pour recréer la continuité des tissus.

La conduite à tenir pour les conseils post-opératoires devra être maintenue dans les deux cas. Des variations en fonction de la situation clinique pourront intervenir.

3. MATERIELS POUR LES SUTURES ET INCISIONS

3.1. Matériels

Comme nous l'avons déjà dit dans le chapitre précédent, les incisions sont des moyens qui permettent aux praticiens de faire des voies d'abord, de sécuriser la zone à traiter, d'acquérir une bonne visibilité de la zone de travail.

➤ Porte-lames

Les tracés d'incisions doivent être le fruit du compromis entre les nécessités du soin, mais également les éléments anatomiques attenants. Dans les cas de chirurgies orales, il est préférable d'utiliser des lames de bistouris montées sur des porte-lames. Ces porte-lames peuvent être en plastique (dans ce cas ils seront jetés à la fin du soin) ou en métal (stérilisables et réutilisables).

➤ Lames d'incisions

Ensuite, les lames utilisées le plus couramment en chirurgie dentaire sont les lames 11 et les lames 15 (figure 3). Dans l'exemple ci-dessous nous pouvons voir la lame 11 montée sur un porte-lame en plastique et donc jetable. Ces lames sont biseautées afin d'avoir une incidence et une section des tissus sans tirer les berges lors de la manipulation.

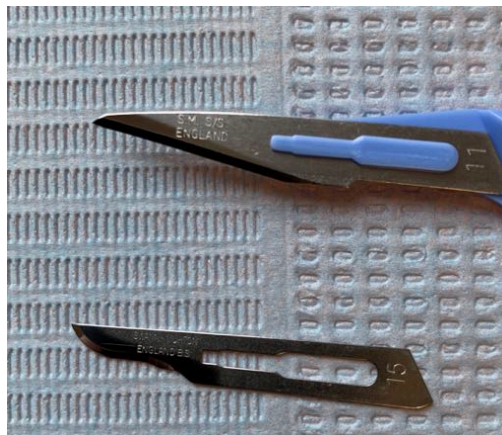


Figure 3 : Images d'une lame 11 (en haut) et d'une lame 15 (en bas) (source : document personnel,2020)

Dans le cadre de l'abord distal des dents postérieures maxillaires comme mandibulaires, la lame 12C (figure 4) peut s'avérer être recommandée pour participer à ces incisions.



Figure 4 : Lame 12C (source : henryschein.fr, s.d.)

➤ Porte-aiguilles

Dans un premier temps, il est nécessaire au praticien de pouvoir prendre l'aiguille et la manipuler comme il le souhaite sans pouvoir se blesser avec. C'est pourquoi il utilise un porte-aiguille (figure 5) afin de manipuler comme il lui convient son aiguille. Il en existe différents types :



Porte-aiguille Mayo

Porte-aiguille Mathieu

Porte-aiguille Castroviejo

Figure 5 : Différents types de porte aiguille (source : henryschein.fr, s.d.)

Ces porte-aiguilles seront à serrage par claquets (par exemple pour le Castroviejo) ou utilisés comme des ciseaux (pour le cas du Mayo). Le choix du porte-aiguille se fera en fonction des préférences d'utilisation du praticien.

➤ Précelle

Ensuite, pour pouvoir manipuler l'aiguille en bouche une fois passée dans les tissus nous pouvons utiliser des précelles (figure 6). Il en existe des coudées, des droites.



Figure 6 : Différents types de précelles (source : henryschein.fr, s.d)

➤ Ciseaux de chirurgies

Enfin, pour couper le point une fois qu'il est réalisé, le chirurgien aura besoin de paires de ciseaux afin de terminer le point. Ces différents ciseaux (figure 7) peuvent être :



Ciseaux dits de Castroviejo (plutôt pour les microchirurgies)



Ciseaux dits de chirurgie classique

Figure 7 : Photographie de divers types de ciseaux chirurgicaux (source : henryschein.fr, s.d)

Les ciseaux dits de Castroviejo sont faits sur le même système à claquets que les porte-aiguilles Castroviejo. Il convient au praticien de voir avec quels systèmes il souhaite travailler, pour être dépendant de sa propre dextérité.

Le matériel essentiel pour la réalisation des incisions et sutures est présenté dans la photo ci-après (figure 8) :

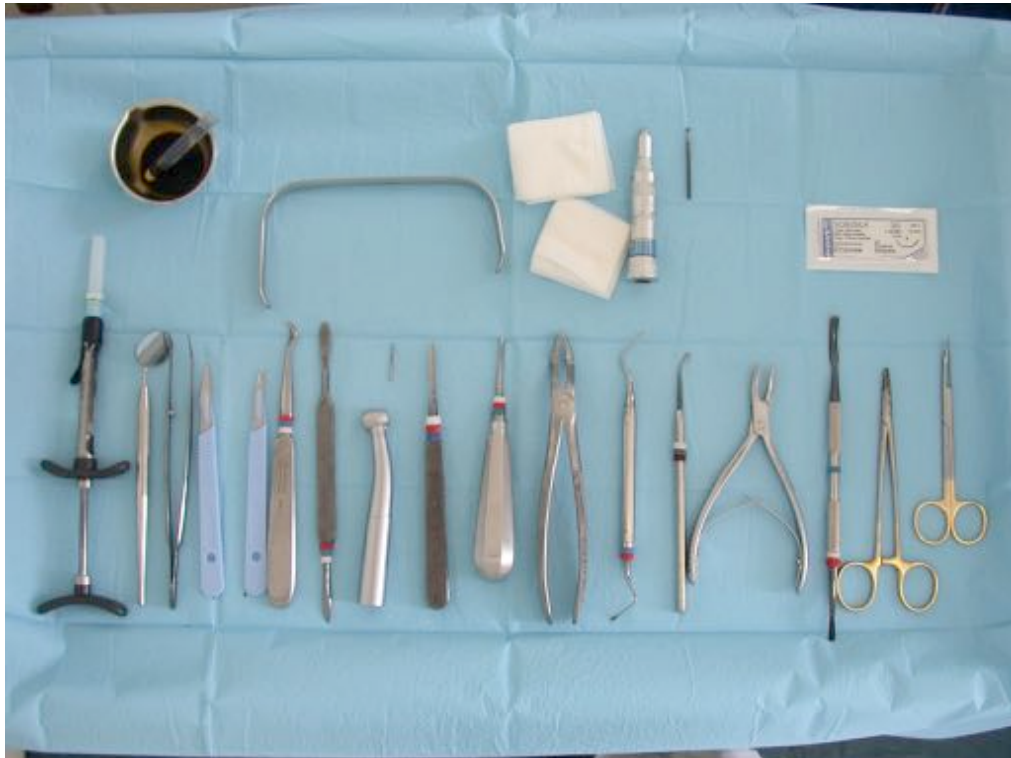

Figure 8 : Photographie d'un plateau technique chirurgicale classique (source : photographie personnelle, 2019)

Ceci est l'exemple même d'un plateau technique chirurgical nécessaire à la réalisation de l'ensemble des incisions, des chirurgies et des sutures.

Dans la prochaine sous-partie, nous allons nous attarder, après avoir traité le matériel pour les incisions et les sutures, aux divers types de fils de suture qui peuvent être utilisés.

3.2. Différents types d'aiguilles de suture

Lors de la réalisation des sutures, la partie qui va permettre au fil de pénétrer dans les tissus de part et d'autre se trouve être l'aiguille. Cette aiguille se doit d'avoir des caractéristiques qui lui sont propres.

L'aiguille se trouve composée de 3 parties (figure 9) qui sont :

- pointe de l'aiguille,
- corps de l'aiguille,
- partie reliant l'aiguille au fil, on peut la retrouver sous la nomination de « chas » ou zone de sertissage, où l'opérateur peut attraper l'aiguille avec le porte-aiguille.




Figure 9 : Photographie d'une aiguille à suturer (source : document personnel, 2020)

En effet, l'aiguille se trouve composée de diverses parties qui ont chacune des particularités. L'aiguille possède des caractéristiques autour de ses trois composantes qui sont par exemple : le diamètre de l'aiguille, la longueur de l'aiguille, le matériau de confection de l'aiguille.

Tout d'abord, nous allons commencer par nous intéresser à la pointe de l'aiguille et à ses caractéristiques.

➤ Pointe de l'aiguille

La pointe de l'aiguille est la partie qui va permettre à l'instrument de pénétrer dans les tissus sans les déchirer. En fonction des besoins de l'opérateur, la pointe de l'aiguille peut être différente : nous avons :

- Aiguille dite à pointe Tapercut (figures 10 et 11) : le corps de cette aiguille se trouve être en rond mais la pointe est formée par le rassemblement de 3 petites faces créant un cône. La forme de sa pointe lui permet d'être très pénétrante et tranchante dans les tissus, par contre le corps favorise une pénétration sans traumatisme afin que le nœud chirurgical ne puisse pas être rompu. Ces aiguilles sont très malléables, elles permettent la suture des tissus sans déchirer les tissus environnants, et peuvent être utilisées dans le cadre de suture de certains os durs comme le sternum.

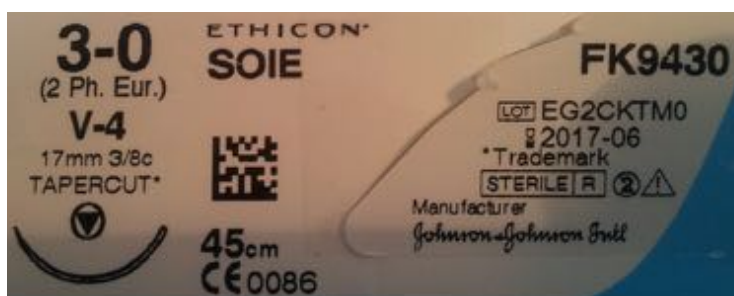

Figure 10 : Présentation commerciale de l'aiguille dite Tapercut (source : documents personnels du Dr Bravetti, s.d)





Figure 11 : Images microscopiques des pointes Tapercut (source : documents personnels du Dr Bravetti, s.d)

L'aiguille Tapercut (figures 12 et 13) peut être associée avec des fils types : de soie comme vu au-dessus dans sa présentation commerciale, mais également avec des fils de polybutester (vascufile).

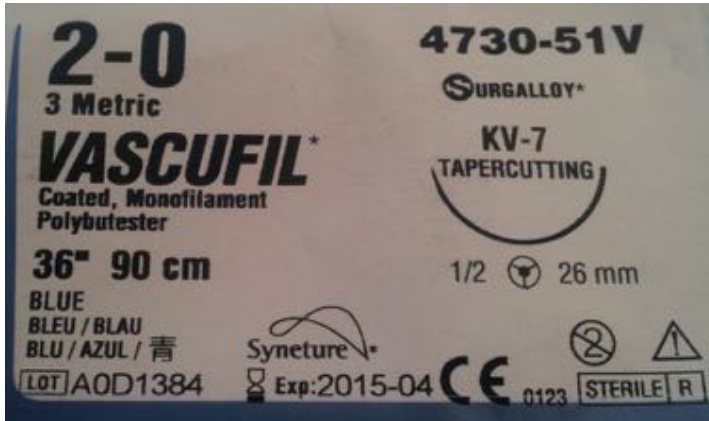

Figure 12 : Présentation Commerciale aiguille Tapercut avec fil type butester (source : documents personnels du Dr Bravetti, s.d)




Figure 13 : Images microscopiques des pointes Tapercuts (source : documents personnels du Dr Bravetti, s.d)

- Aiguille à pointe quadrangulaire : aussi nommée aiguille à pointe de diamant à cause de sa forme particulière (figure 14, 15 et 16) :

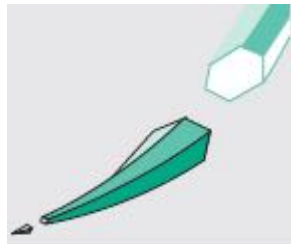


Figure 14 : Forme d'une aiguille quadrangulaire (source : document personnel du Dr Bravetti, 2019)

Son corps présente presque une forme ronde mais elle est dite polygonale. Ce type de pointe est plutôt traumatique, de pénétration plus faible que d'autres modèles. Mais ce genre de configuration permet de suturer les ligaments, tissus calcifiés, tendons ou muqueuses.

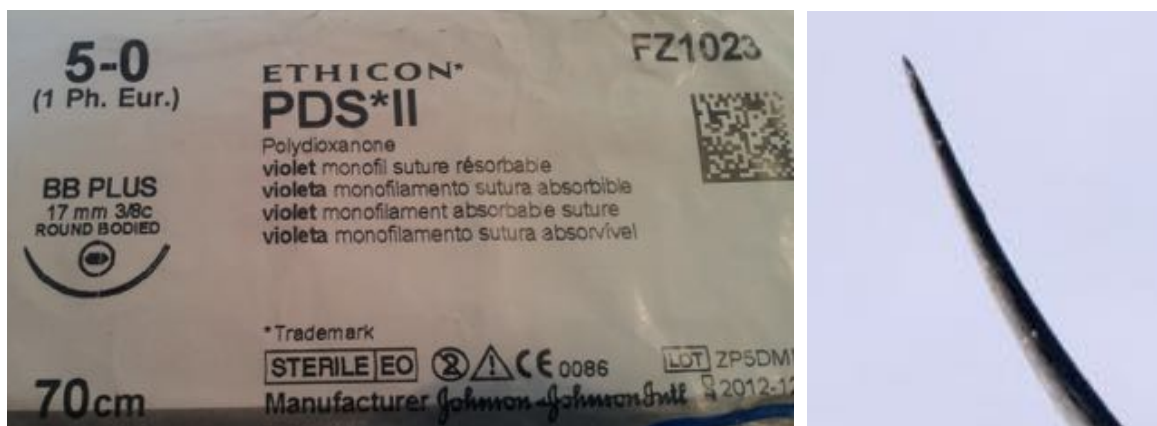

Figure 15 : Présentation commerciale de l'aiguille à pointe quadrangulaire (source : documents personnels du Dr Bravetti, s.d)




Figure 16: Images microscopiques des aiguilles à pointe diamant (source : documents personnels du Dr Bravetti, s.d)

- Aiguille à pointe triangulaire conventionnal cutting (figures 17 et 18) : elle est définie selon 3 axes qui lui permettent d'avoir une pénétration plus importante que pour les autres aiguilles. Ce genre d'aiguille permet à l'opérateur d'être plus précis, mais par contre peuvent créer des déchirements des tissus qu'elles vont tracter. Ces aiguilles permettent de traverser les tissus les plus durs. Du fait de ces 3 axes ou faces, le risque de traumatisme et de déchirure est maximal,

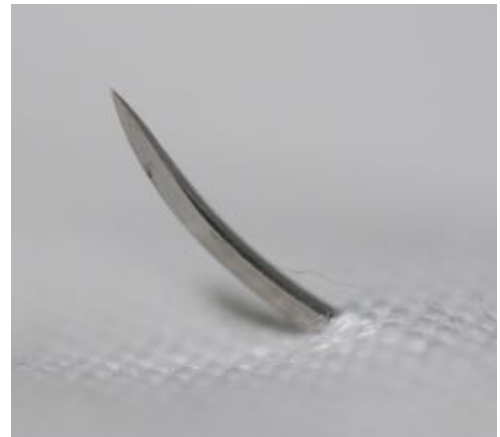
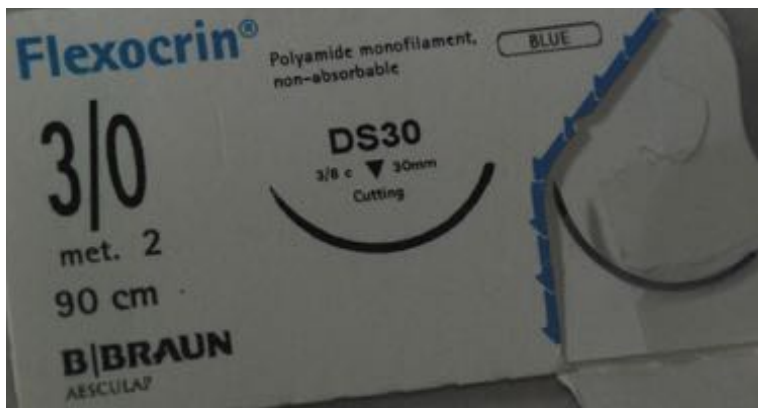
Figure 17 : Présentation commerciale de l'aiguille triangulaire conventionnal cutting (source : documents Personnels du Dr Bravetti, s.d)





Figure 18 : Images microscopiques d'une aiguille pointe triangulaire conventionnal cutting (source : documents personnels du Dr Bravetti, s.d)

- Aiguille à pointe triangulaire reverse cutting (figures 19 et 20) : comme dans la précédente coupe, la pointe se présente toujours avec 3 axes mais un de ses axes est une face allongée afin d'offrir une précision plus importante dans la section des tissus. Par contre, avec ce genre de pointe, le risque de déchirure des tissus est encore plus accentué que lors des triangulaires conventionnelles. Elles sont utilisées dans la réalisation des sutures des fascias, peau, muqueuses ou ligaments.

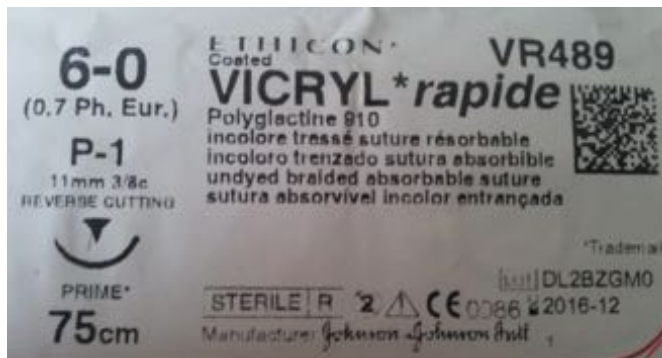

Figure 19 : Présentation commerciale de l'aiguille triangulaire reverse (source : documents personnels du Dr Bravetti, s.d)





Figure 20 : Images microscopiques aiguille pointe triangulaire renversées (source : documents personnels du Dr Bravetti, s.d)

- Aiguille à pointe ronde : cette forme va nous permettre de créer une pénétration punctiforme. Sa forme va se terminer sur un bout de l'aiguille piquant (figure 21).

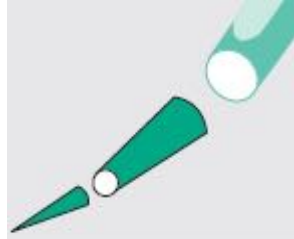

Figure 21 : Schéma explicatif d'une aiguille à pointe ronde (source : document personnel du Dr Bravetti, 2019)

Lors de son utilisation nous avons une dilatation des tissus qui engendrera le passage de l'aiguille. Ce genre d'aiguille (figures 22 et 23) est à considérer dans les cas de tissus élastiques dans notre pratique (ce sont des tissus que nous retrouverons dans les zones au-delà de la ligne muco-gingivale).

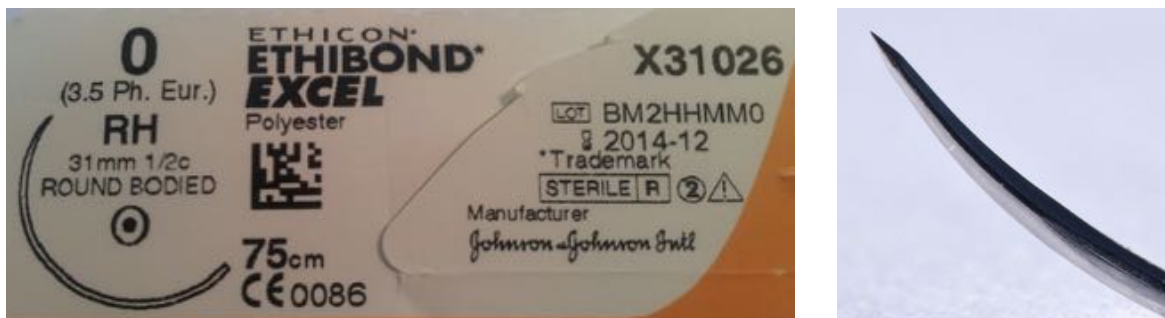

Figure 22 : Présentation commerciale des aiguilles pointes rondes (source : documents personnels du Dr Bravetti, s.d)




Figure 23 : Images microscopiques des aiguilles pointes rondes (source : documents personnels du Dr Bravetti, s.d)

- Aiguille à pointe ronde microtip (figure 24) : elle possède une section ronde pour se terminer sur une pointe tranchante pour pallier au manque de pénétration dans les tissus des pointes rondes.



Figure 24 : Schéma explicatif des aiguilles pointe ronde microtip (source : documents personnels du Dr Bravetti, 2019)

Sa pointe triangulaire a une pénétration plus importante que son corps rond afin de limiter les risques de déchirure. Avec ce genre d'aiguille nous pouvons suturer les tissus calcifiés (grâce à sa pénétration importante) mais également des tissus vasculaires (grâce à sa précision importante) (figures 25 et 26).



Figure 25 : Présentation commerciale des aiguilles rondes microtip (source : documents personnels du Dr Bravetti, s.d)




Figure 26 : Images microscopiques à pointe ronde microtip (source : documents personnels du Dr Bravetti, s.d)

- Aiguille à pointe spatulée (figure 27) : elle est composée d'un corps trapézoïdal et d'un profil droit (qui lui permet de diminuer les risques de traumatismes engendrés)

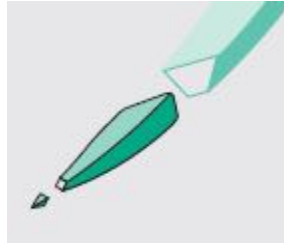


Figure 27 : Schéma explicatif d'une aiguille en pointe à spatule
(source : document personnel du Dr Bravetti, 2019)

C'est une aiguille à pointe piquante, mince et plate ce qui permet de faire des sutures précises sans léser les tissus environnants. Nous pouvons les utiliser dans le cadre des chirurgies du périoste d'un point de vue de la chirurgie orale, mais aussi en ophtalmologie, et en microchirurgie (par exemple des plèvres) (figures 28 et 29).

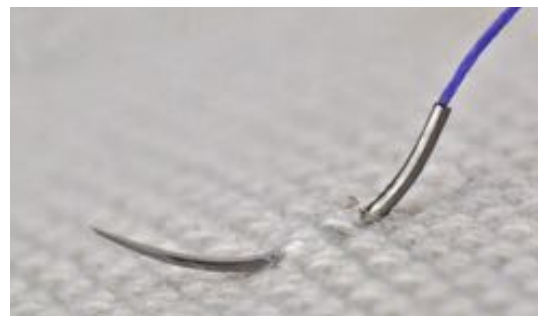
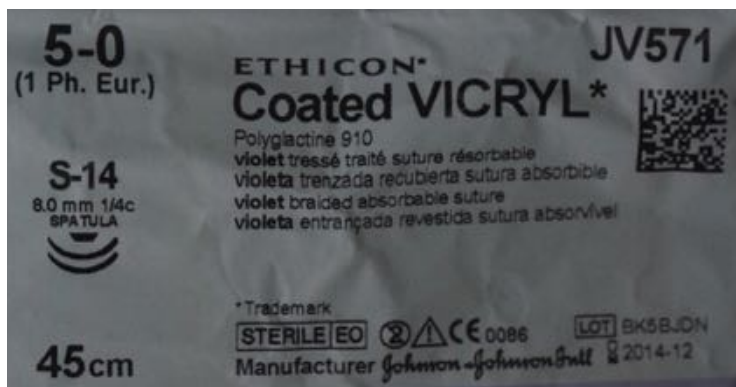
Figure 28 : Présentation commerciale des aiguilles à pointe spatulée (source : documents personnels du Dr Bravetti, s.d)





Figure 29 : Images microscopiques des aiguilles spatulées (source : documents personnels du Dr Bravetti, s.d)

- Aiguille à pointe spatulée type CS-ULTIMA : elle possède une courbure plus importante avec une pointe plus acérée. Ceci lui permet d'être plus précise que la précédente. Elle est plus petite, ce qui rend son utilité en microchirurgie encore plus pertinente. Par contre, son fil étant aussi assez fin, son utilisation est recommandée pour du travail sous loupe chirurgicale ou microscopique (figures 30 et 31)

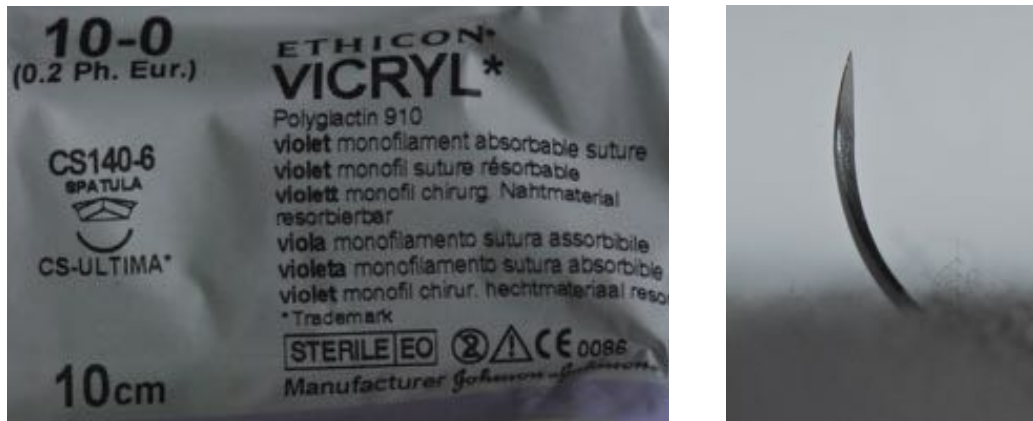

Figure 30 : Présentation commerciale des aiguilles spatulées type CS-ULTIMA (source : documents personnels du Dr Bravetti, s.d)




Figure 31 : Images microscopiques des aiguilles spatulées type CS-ULTIMA (source : documents personnels du Dr Bravetti, s.d)

- Aiguille à pointe mousse (figure 32) : elle a son intérêt dans le fait d'être atraumatique pour l'opérateur, elle possède donc une capacité pénétrante plus faible que les autres mais ne risque pas de traverser les gants du chirurgien (figures 33 et 34).

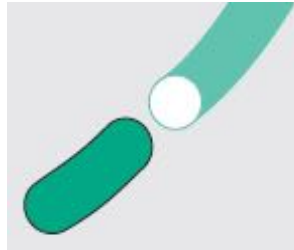

Figure 32 : Schéma explicatif des aiguilles à pointe mousse (source : documents personnels du Dr Bravetti, 2019)

Elle est recommandée dans les tissus parenchymateux (reins, foie, rate...).

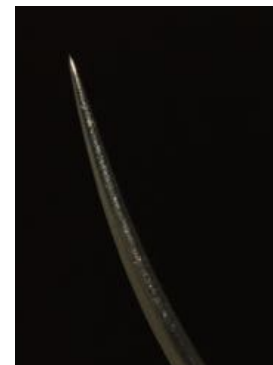
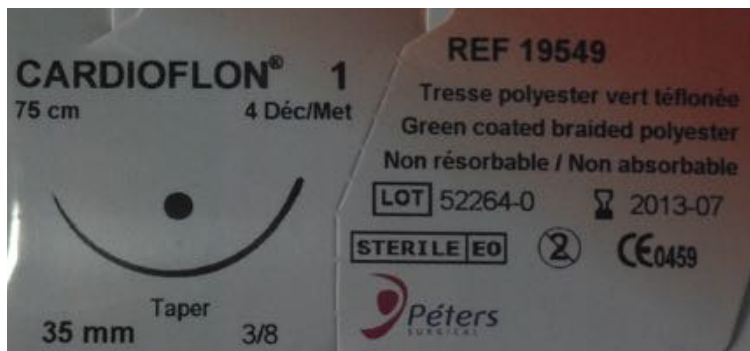
Figure 33 : Présentation commerciale des aiguilles à pointe mousse (source : documents personnels du Dr Bravetti, s.d)











Figure 34 : Images microscopiques des aiguilles à pointe mousse (source : documents personnels du Dr Bravetti, s.d)

- Aiguilles à pointe lancéolée : ce sont des aiguilles qui sont utilisées en chirurgie ophtalmique afin de suturer la cornée et la sclère. Mais elles ne sont pas utilisées en chirurgie orale en générale, nous ne les détaillerons donc pas.

➤ Le corps de l'aiguille

Le corps de l'aiguille va, tout comme sa pointe, influencer dans ses propriétés de pénétration des tissus. Il en découle différents types de corps qui sont (Tableau 1) :

Tableau 1 : Différents types de corps des aiguilles (source : Maurer, *Évaluation de l'utilisation des sutures et des ligatures chirurgicales au C.H.U de Nancy, 2004*)

Géométrie du corps	Représentation schématique	Propriétés du corps
Ronde		Permet la traversée atraumatique des tissus mous (muqueuses) mais présente des risques de rotation lors de la préhension
Aplatie		Traversée atraumatique des tissus mous mais avec une meilleure préhension que la ronde
Striée		Les stries permettent une encore meilleure préhension
Triangulaire		Elle présente une bonne traversée des tissus durs (gencive attachée, périoste), une bonne préhension et tout comme pour les pointes, le triangle peut être inversé ce qui limite le risque de déchirure
Polygonale		Permet une excellente glisse dans les tissus durs ou fins en réduisant le risque de traumatisme
Carrée		Peut faire suite à un corps polygonal, il permet une bonne continuité et une préhension aisée

Les industriels peuvent compléter des formes de pointes avec les corps de formes différentes (comme dans le cadre des aiguilles dites « en diamant ») afin d'ajuster au mieux les caractéristiques de l'instrument.

Le corps de l'aiguille va être modifié pas seulement par sa géométrie mais également par sa courbure. En effet, les courbures ne sont pas toutes les mêmes ce qui influence sur les caractéristiques des aiguilles. Pour définir une courbure d'une aiguille, nous nous exprimerons en portion de 1/8 de cercle (figure 35). Nous avons :

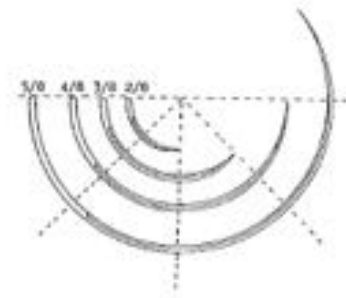


Figure 35 : Diverses courbures d'une aiguille (source : Maurer, Évaluation de l'utilisation des sutures et des ligatures chirurgicales au C.H.U de Nancy, 2004)

Le choix du type de courbure sera fait en fonction des caractéristiques de l'incision et de la position de la suture.

Le dernier facteur à prendre en compte est le diamètre du corps de l'aiguille. Il va influencer sur la résistance à la torsion que le fils pourra réaliser, mais il sera également responsable des déchirements des tissus environnants.

➤ Zone de sertissage

Ensuite pour faire la liaison entre l'aiguille et le fil, nous avons la zone de sertissage (figure 36). Cette partie nommée avec le mot « Chas » sur la photographie, doit être la plus lisse possible.

En effet, plus cette zone sera lisse, plus elle créera une meilleure pénétration du fil dans les tissus buccaux. La zone de sertissage devra assurer une bonne continuité de l'aiguille par le fil sans que ce dernier puisse se détacher de l'aiguille au cours de la suture.




Figure 36 : Image microscopique d'une zone de sertissage (source : document personnel du Dr Bravetti, s.d)

Dans les zones de sertissage, le fil peut entrer dans un canal dit « ouvert » ou « floré ».

- Les canaux florés sont représentés par des canaux fermés dans la zone de sertissage (figure 37)




Figure 37 : Images microscopiques de canaux fermés de la zone de sertissage (source : documents personnels du Dr Bravetti, s.d)

- Les canaux ouverts sont représentés par des ouvertures dans la zone de sertissage entre l'aiguille et le fil de suture (figure 38)




Figure 38 : Images microscopiques des canaux ouverts de la zone de sertissage (source : documents personnels du Dr Bravetti, s.d)

3.3. Différents types de fils de sutures

Les caractéristiques du fil doivent être connues et maîtrisées par le praticien pour mener à bien son acte chirurgical. Leurs formes commerciales se retrouvent souvent comme figurées dans la photographie ci-dessous (figure 39) :

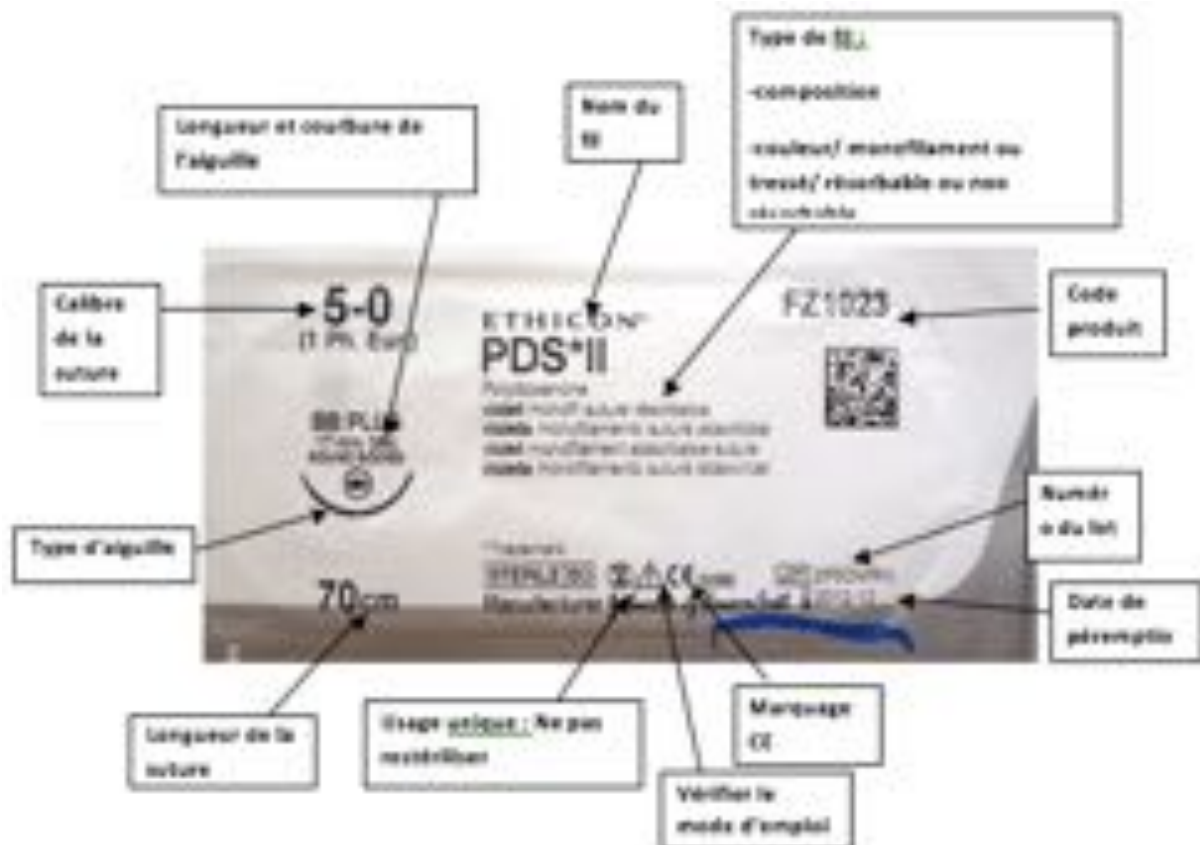


Figure 39 : Photographie d'un emballage pour une aiguille et le fil de suture (source : document personnel, 2019)

Sur l'emballage, nous pouvons trouver :

- le nom du laboratoire, nom du fil,
- le type de matériaux composant le fil,
- les dimensions du fil (calibre, longueur, forme de la pointe, courbure de l'aiguille),
- son usage unique,
- résorbable ou non,
- numéro du lot ainsi que la date de péremption.

Dans ce format de présentation, le fil se retrouve enfermé dans une pochette en carton ce qui permet au praticien, une fois l'aiguille saisie avec le porte-aiguille, de faire dérouler le fil de sa pochette sans le raccrocher.

Nous allons nous intéresser maintenant aux caractéristiques qui vont définir le fil de suture employé. En fonction de la situation clinique, de l'exigence que nous allons porter à notre suture, le choix du matériau du fil ne sera pas le même. Il peut être tressé, monofilamenteux, pseudo-monofilamenteux... Nous allons détailler les aspects physiques des fils ainsi que les aspects physiologiques et organoleptiques qu'ils doivent présenter.

3.3.1. Aspects physiques des fils de sutures

➤ Structure du fil

La structure même du fil peut varier :

- *Les monofilaments* : (de forme cylindriques et compactes) qui peuvent être résorbables ou non : leur principal avantage est de pouvoir, avec leur surface lisse, lutter contre la prolifération de germes à sa surface. Il est nécessaire de faire attention avec les nœuds mis en place avec ces fils car leur rigidité peut engendrer des difficultés dans la mise en place des points. Le fait qu'ils soient faits en un seul filament peut les rendre plus traumatisants lors des serrages des points. Dans cette catégorie de fils nous pouvons retrouver par exemple des fils comme polydioxanone, polyglyconate (ou GTMC), glycomer 631 ...
- *Les multifilaments* : (tressés) qui peuvent être résorbables ou non : qui s'avèrent être un assemblage de plusieurs monofils qui se retrouvent enroulés les uns aux autres. Ces fils peuvent prendre la forme de tresse, torsade ou encore gaine. Contrairement aux monofilaments les multifilaments se trouvent avoir des surfaces qui ne sont pas lisses en raison de l'assemblage de plusieurs monofils. En conséquence, dans le cadre microbiologique, nous pouvons avoir une colonisation bactérienne plus importante au sein des fils tressés. C'est pourquoi lors de leur conception

les fabricants les traitent pour éviter la colonisation bactérienne. L'avantage de ces fils se trouve être dans leur maniabilité et leur tenue du nœud.

➤ Calibre et longueur du fil

Les fils sont nécessairement choisis en fonction de la longueur qu'ils représentent mais également de leur diamètre. Nous avons diverses longueurs pour les fils qui peuvent aller de 45, 70 ou même 90 cm. Pour le choix du calibre du fil la Pharmacopée Européenne a créé une classification.

Tableau 2 : Correspondance des calibres des fils de sutures (source : Cours de Sutures des Drs Juliette Godard & Camille Schembri,s.d.)

USP	Décimale	Calibre du fil en mm
12-0	0,01	0,001-0,009
11-0	0,1	0,010-0,019
10-0	0,2	0,020-0,029
9-0	0,3	0,030-0,039
8-0	0,4	0,040-0,049
7-0	0,5	0,050-0,069
6-0	0,7	0,070-0,099
5-0	1	0,10-0,149
4-0	1,5	0,15-0,199
3-0	2	0,20-0,249

La longueur du fil ainsi que son calibre vont jouer sur la solidité et la tenue du nœud une fois ce dernier terminé (Tableau 2). En effet, ce sont ces paramètres qui vont influencer sur la résistance du point chirurgical.

➤ Élasticité et plasticité des fils

Une fois la structure du fil, la longueur et le calibre choisis, l'élasticité et la plasticité vont être définies. En effet, les propriétés vont permettre de créer l'élasticité et la plasticité du fil (qui se conditionnent l'une en fonction de l'autre). Ces deux dernières caractéristiques sont indispensables car elles participent à la bonne tenue et à la persistance du point en bouche.

L'élasticité est définie comme le fait pour un matériau de retrouver sa forme une fois une contrainte appliquée : ceci nous permet de manipuler le fil lors de la suture.

A l'inverse la plasticité est définie comme la caractéristique du fil à pouvoir s'allonger une fois la contrainte subie : dans le cadre d'un œdème en post-opératoire, cela permet au fil de s'étirer sans se rompre.

Ces deux caractéristiques vont nous permettre de définir la souplesse du fil. Ce caractère est important pour la maniabilité du fil, pour le rendre le moins traumatique possible. Par exemple, le fil le plus souple est le fil constitué de soie.

➤ Capillarité

La capillarité d'un fil de suture est définie par sa capacité à laisser passer ou non des fluides ou des micro-organismes le long de lui-même. C'est une caractéristique importante à prendre en compte dans le cadre d'une réaction inflammatoire ou d'infection de la zone opérée. C'est une caractéristique qui pose surtout problème dans l'utilisation des fils multifilamenteux. En effet, des fluides peuvent passer au travers des monofilaments malgré leur assemblage. C'est pourquoi les fabricants doivent traiter les fils pour lutter contre cet effet.

C'est donc un fil avec absence de capillarité qui est préféré.

➤ Résistance à la torsion

Cette capacité qui va définir le fil va être indispensable à prendre en compte. En effet, les phénomènes qui régissent la cicatrisation vont induire des étirements du fil. Ce dernier doit être capable de résister à ces forces afin de ne pas se rompre et maintenir le nœud chirurgical qu'il constitue.

En général, la force de traction d'un nœud chirurgical représente environ moins de 30 à 50% de la résistance de la traction linéaire d'une suture.

Les éléments qui permettent de déterminer cette résistance à la torsion sont représentés par les propriétés physiques du fil comme : le diamètre, et le matériau composant la suture.

Par contre, une autre donnée doit être prise en compte : c'est la résorption. Lors de la cicatrisation de la plaie, nous devons avoir une résorption du fil, qui dans le cas contraire risquerait de se retrouver dans le rôle d'un corps étranger. C'est pourquoi, une fois son rôle effectué, le nœud doit être défait dans le cas des fils non résorbables ou doit se défaire de lui-même pour les fils résorbables.

➤ Tenue du nœud

Lors de la réalisation du nœud, il doit être maintenu au sein de la cavité buccale et doit être capable de résister aux forces de tractions comme citées ci-dessus. Cependant, la réalisation du point doit pouvoir être fait en quelques boucles sans être extrêmement compliqué dans sa réalisation.

Nous pouvons donc en déduire une nouvelle propriété nécessaire pour le nœud : le chirurgien doit pouvoir maintenir son point après la réalisation de 3 boucles superposées et inversées sur son point. Ce genre de tenue est plus compliqué pour la réalisation des points avec des fils monofilaments.

3.3.2. Aspects physiologiques des fils de sutures

➤ Stérilité

C'est une propriété qui est indispensable, sans qui la pose d'un fil de suture ne serait tout simplement pas réalisable. Nous ajoutons un corps étranger au niveau des plaies qui sont des zones de fragilités, il ne faut surtout pas que le praticien puisse rajouter des lésions supplémentaires.

Les industriels se sont mis d'accord pour la réalisation des techniques de stérilisation des fils qui sont :

- *Rayonnements gamma* : surtout pour les matériaux à base de soie, polyamide, polyester. Ils représentent juste un problème car ils peuvent être capables de modifier la structure même d'un fil, diminuant la résistance à la torsion, et augmentant son effet d'hydrolyse,
- *Oxyde éthylène* : utilisé pour les matériaux synthétiques résorbables.

➤ Tolérance

Lors de la mise en place du fil de suture, ce dernier va induire dans la zone lésée une réaction inflammatoire. Cette réaction doit être contenue et maîtrisée par le praticien pour le bien de la suite du soin. Cette propriété du matériau va donc dépendre de sa constitution, de ses dimensions, de sa structure, de sa capillarité, de ses procédés de stérilisation et d'hydrolyse. Toutes ces conditions seront déterminantes sur le fait d'avoir une réaction inflammatoire contrôlée et sur la potentielle infection que le fil peut engendrer sur le site.

Par exemple, des fils monofilaments qui possèdent des capillarités plus faibles que d'autres fils auront tendance à avoir une meilleure tolérance au sein des tissus. Mais les propriétés d'hydrolyses des fils vont également influencer sur les réactions inflammatoires locales.

➤ Le temps de résorption

Lors de la réalisation du soin, une question va se poser pour les praticiens : Voulons-nous d'un fil qui peut rester sur la zone lésée ou plutôt d'un fil qui se résorbe de lui-même ?

Cette capacité va influencer sur le choix des matériaux composant les fils de suture. Nous relevons donc deux types de fils :

- Des fils dits résorbables : qui seront amenés à disparaître au bout d'un certain temps, qui seront détruits en fonction des matériaux constituant les fils. Nous avons des fils dits à court terme (50 jours), à moyen terme (60 à 90 jours), à long terme (90 à 180 jours), et à très long terme (180 à 360 jours). La réaction de résorption sera une hydrolyse qui créera des métabolites à la fin de la réaction,

- Et des fils dits non résorbables : qui seront amenés à rester au sein du système du patient. Ce genre de fils par contre présente un appui pour la cicatrisation sur le long terme.

3.3.3. Aspects organoleptiques des fils de suture

➤ La glissance

C'est une capacité définie comme le fait que le fil puisse se glisser facilement au sein d'autres tissus lors de sa mise en place. Il est logique par conséquent, que les praticiens recherchent continuellement des fils avec de bonne glissance. Ils doivent être faciles à manipuler, mais également ne doivent pas déchirer ou traumatiser les tissus environnants à la suture. C'est une propriété qui va jouer sur la manipulation du fil mais également sur la tenue du nœud. Effectivement, plus la glissance est élevée, plus il sera aisé pour le point de se défaire.

Dans le cas des fils monofilamenteux, il se trouve qu'ils ont de meilleures glissances que les autres fils car avec leurs surfaces lisses, ils peuvent plus facilement lutter contre la friction qui peut intervenir au sein des sutures.

➤ Visibilité

Dans tous les cas, indépendamment de sa structure mais aussi de sa constitution, le fil de suture peut être teinté ou non par les industriels.

En effet, lors de la réalisation de certains soins, la présence de sang peut vite rendre invisible les sutures. C'est pourquoi les teintures peuvent être intéressantes. Lors de la réalisation de multiples sutures cela peut être recommandé pour que le chirurgien puisse se repérer. Lors de leur ablation, si besoin, leur teinture les rend beaucoup plus faciles à visualiser. Les colorations des fils sont certifiées afin de pouvoir être présents en bouche sans nuire aux patients ni à la zone opérée. Il est intéressant aussi de savoir que la teinture des fils peut induire l'apparition de tatouage des muqueuses une fois la dépose des fils faite.

A l'inverse, les fils non teints présentent l'avantage d'être plus discrets.

3.3.4. Différents types de matériaux constituant les fils de sutures

Nous avons vu précédemment que les fils de sutures se doivent de répondre à de nombreuses propriétés. C'est pourquoi un fil se doit d'être :

- Utilisable dans toutes les situations cliniques
- Manipulable facilement
- Tolérant
- Stérilisable

Nous allons détailler les fils en 4 groupes : les fils résorbables naturels et synthétiques, ainsi que les fils non résorbables naturels et synthétiques.

➤ Fils résorbables naturels

À l'heure actuelle, les fils ayant pour origine des particules bovines ne sont plus utilisés en chirurgie à cause des mécanismes de transmissions avec la maladie à Prions. Dans le cadre de cette catégorie, nous allons tout de même en détailler un nommé Catgut (intestin bovin) (figure 40).

C'est un fil qui prend son origine dans la partie de la couche sous-muqueuse de l'intestin grêle de certaines espèces comme le mouton, la chèvre ou le bovin. C'est un fil qui présente une structure monofilamenteuse, avec une bonne glissance et une bonne maniabilité. Concernant sa résorption, elle sera due par un mécanisme d'hydrolyse sur un temps allant de 3 à 6 jours.

Pour son utilité en chirurgie orale, le fait qu'il soit résorbable lui permet d'être utilisé sur les patients compliqués afin de limiter les interventions sur eux. Pour des patients handicapés, des patients ayant des difficultés pour un accès au cabinet ou à l'hôpital pour le retrait des fils, ces fils sont très intéressants. En dehors de ces cas, leur utilisation n'est pas tellement conseillée.

Dans la cavité orale, son volume au contact avec les liquides, peut augmenter jusqu'à 40% durant les premières heures. Ceci va constituer une barrière pour la bonne tenue du nœud. La technique de pose de ce genre de fil doit être adéquate avec ses propriétés au sein de la bouche des patients.

Le fil se voit bien accepté dans les tissus environnants des sutures. Il crée une faible réaction inflammatoire, mais l'augmentation de son volume à cause des liquides peut engendrer des problèmes avec une surface qui augmente et donc une surface de colonisation bactérienne plus importante.

Sa stérilisation peut être un peu compliquée pour les industriels à cause de son origine. Cette dernière peut être la cause de départ d'infection locale ou allant jusqu'à des infections générales.



Figure 40 : Photographie d'un fil type Catgut
(source : photographie du Dr Bravetti, 2013)

➤ Fils résorbables synthétiques

Ce sont des fils qui ont été inventés il y a 50 ans, et qui se trouvent basés sur une molécule présente au sein de l'organisme humain : l'acide lactique. Notre corps est capable de dégrader cet acide lors du travail musculaire. Nous allons voir 4 fils qui en contiennent :

- **Acide polyglycolique** (nommé aussi P.G.A®) (figure 41)

C'est une réaction chimique qui peut lui donner naissance : en présence d'une température élevée et d'un catalyseur l'acide glycolique donnera ce nouvel acide (de plus haut poids moléculaire). C'est une chaîne moléculaire qui devient dure, cristalline et résistante. Nous pourrions couper et liquéfier ce polymère pour joindre un filtre approprié pour donner des fibres fines. Une fois ces fibres obtenues nous les tresserons entre elles et les passerons à la chaleur afin de donner des fibres de diamètres adaptés.

Tout cela concourt à l'obtention d'une fibre très solide mais qui est capable de se résorber sous l'effet de l'humidité de la cavité orale et de disparaître dans le corps humain.

L'acide polyglycolique est caractérisé par :

- Résorption par hydrolyse : elle est régulière, uniforme, peu dépendante de la localisation du site de pose du nœud, du degré d'inflammation du site. C'est une augmentation du pH local qui peut accélérer sa dégradation,
- Tolérance adéquate avec les autres matériaux.

Le fait d'associer des fibres entre elles lui donne un aspect de surface irrégulier, rugueux ce qui engendre une glissance plus compliquée et un blocage des nœuds. C'est pourquoi les industriels peuvent associer avec ces fibres un lubrifiant inerte et hydrosoluble rapidement (DEXON®, ERCL®).

Ce type de fil a été créé pour une alternative au Catgut et il a eu une bonne réception au sein des praticiens dans leur clinique. Il peut être coloré en vert ou en gris aux besoins du chirurgien.



Figure 41 : Photographie d'un fil type P.G.A
(source : photographie du Dr Bravetti, 2013)

- **Polyglactine 910**

C'est un polymère de l'acide lactique ainsi que le glycolique (figure 42). Cette composition permet de limiter l'absorption des molécules d'eau dans un premier temps ce qui limite sa dégradation. Ensuite, dans un second temps, l'espace que l'acide lactique va créer va permettre d'accélérer l'absorption de molécules permettant sa dégradation par hydrolyse.



Figure 42 : Photographie d'un fil type
Polyglactine 910 (source : photographie du Dr
Bravetti, 2013)

Sa dégradation peut survenir autour de 60 jours après la pose, durée assez longue due au temps nécessaire pour la réalisation de l'hydrolyse complète du fil. Ce problème étant qu'il est généralement nécessaire pour le praticien d'intervenir pour réaliser le retrait des fils.

- **Vicryl irradié (Polyglactine 910)**

Dans cette configuration, nous allons irradier le vicryl (figure 43) afin de limiter sa résorption en l'accélérant. Ceci permet au praticien de ne pas avoir à réaliser le retrait des fils contrairement au polyglactine 910 classique. Son hydrolyse est accélérée pour être réalisée en environ 15 jours. Sa tolérance reste comme pour le cas précédent bonne. L'irradiation du vicryl engendre une diminution de la résistance du fil qui peut être rompu lors de sa manipulation (par exemple un passage de point de contact peut le rompre si le praticien insiste trop sur le fil).

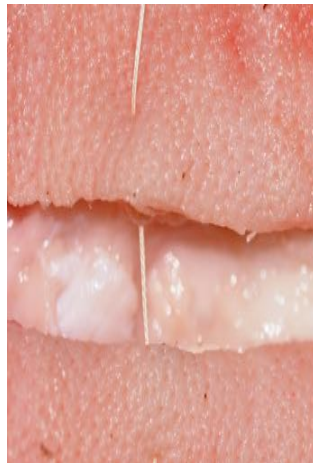

Figure 43 : Photographie d'un fil de vicryl irradié (source : photographie personnelle, 2019)

- **Polydioxanone**

Il est issu d'un monomère nommé le dioxanone (figure 44). Il n'est pas utilisé en chirurgie orale à cause de son temps de résorption qui se trouve être d'une durée assez importante (environ 30 semaines). Il est plutôt utilisé dans le cadre de chirurgie abdominale.

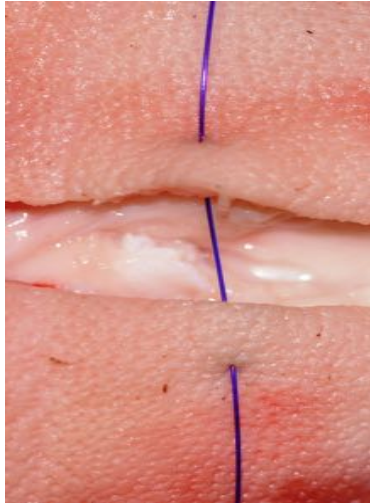

Figure 44 : Photographie d'un fil type polydioxanone (source : document personnel, 2019)

- **Lactomer**

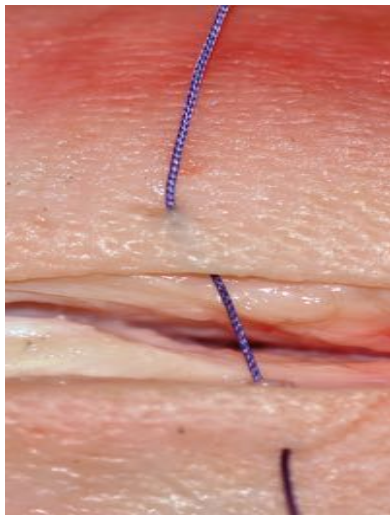


Figure 45 : Photographie d'un fil de type Lactomer (source : photographie personnelle, 2019)

Le lactomer est un copolymère d'acide glycolique et d'acide lactique (5% d'acide lactique et 95% d'acide glycolique) (figure 45).

Nous pouvons classer les fils de suture résorbables, à l'aide du Tableau 3 suivant :

Tableau 3 : Tableau récapitulatif des fils de suture résorbables (source : document personnel, 2020)

Structure	Matière	Avantages	Inconvénients	Résorption complète	Temps de Résistance
Naturel	Catgut	-Souple -Bon coulissage -Se noue aisément	N'est plus commercialisé à la suite des problèmes dus aux agents transmissibles non conventionnels (prions).		
Synthétique Tressé	P.G.A	-Solide -Très bonne tolérance -Bonne sécurité du nœud -Soutien tissulaire excellent			21 jours
	Polyglactine 910	-Solide -Très bonne tolérance -Résorption plus rapide et plus complète que le P.G.A. -Nœud facile -Existe en TapercutR (18mm-1/2 c) -Existe en micropointR (13mm-3/8c)	-Résorption totale > 30 jours -Dépose nécessaire des fils	Supérieur à 30 jours	35 jours
	Vicryl Rapide (Vicryl irradié)	-Solide -Très bonne tolérance -Résorption accélérée par rapport au polyglactine 910	-Baisse de la résistance du fil due à l'irradiation ; seul le passage du point de contact peut entraîner sa rupture. -Cher	12 jours	10 à 14 jours

		-Pas de dépose de fils nécessaire -Nœuds faciles -Existe en TapercutR (18mm-1/2c)	-N'existe pas en micropoint R en ½ c 13mm		
	Le lactomer	-Excellente résistance au cours de la période de cicatrisation des plaies -Excellente sécurité du nœud -Excellente maniabilité	-Ne peut pas être utilisé dans les tissus nerveux et cardiovasculaires.	Entre le 56 ^{ème} et le 70 ^{ème} jour	21 jours
Synthétique monofil	Polydioxanone	-Souple -Résistant -Tolérance excellente -Réalisation de nœuds sûre		3 mois	98 jours
	Glycomer 631	-Grande maniabilité -Très bonne glisse au sein des tissus -Excellente sécurité du nœud		90 à 120 jours	21 jours
	Polyglécaprone	-Grande souplesse -Une certaine élasticité		90 à 120 jours	21 à 28 jours
	Polyglytone 6211	-Grande maniabilité -Excellente sécurité du noeud -Très bonne glisse au		56 jours	10 jours

		passage dans les tissus			
	Polygliconate	-Excellente sécurité du nœud -Excellente maniabilité		180 jours	42 jours

➤ Fils naturels non résorbables

Nous pouvons en présenter 2 types :

- **Soie**

Sa composition est permise grâce à une larve, Bombyx Mori.

Le premier problème de la soie (figures 46 et 47) est sa composition la rendant fortement capillaire. Il est nécessaire aux industriels de la rendre la moins capillaire en utilisant des huiles, des cires ou des silicones afin d'en contrôler ce facteur.

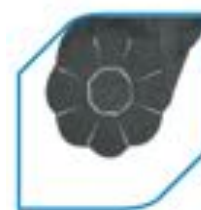

Figure 46 : Schéma fil de Soie
(source : stérifil.com, 2020)

Malgré ces précautions, lors de son utilisation en bouche après une incision, la présence de sang va induire des diminutions de la glissance de ce genre de fil, le rendant compliqué à manipuler pour la réalisation des nœuds. C'est pourquoi lors de son utilisation en bouche, il est nécessaire de se prémunir d'une compresse stérile imbibée de sérum physiologique afin d'essuyer le fil au fur et à mesure pour diminuer la dose de sang présente sur la soie.

La résistance de la soie pour la réalisation des points est faible, ceci est expliqué par la fragilité du matériau.

La tolérance de la soie par rapport au monofilament (type le nylon) est moins bonne. Ceci s'explique par son imbibition par la salive avec les nombreuses bactéries.

La soie tressée peut aussi engendrer, surtout la première semaine suite à sa pose, des réactions inflammatoires importantes à cause de sa capillarité. Malgré cela, la soie est toujours utilisée en chirurgie orale.

Elle possède de nombreux avantages qui lui permettent d'être encore utilisée régulièrement. La soie est souple, ce qui lui permet d'avoir une bonne maniabilité, une sécurité importante sur les points, confortable dans son utilisation pour les praticiens, et elle a aussi l'avantage par rapport à d'autres matières d'être peu onéreuse.




Figure 47 : Photographie d'un fil de Soie tressé
(source : photographie du Dr Bravetti, 2013)

- **Lin**

C'est le matériau de fil de suture le plus ancien de tous (figure 48). Il est utilisé depuis des siècles au travers de notre histoire. Son grand avantage est la grande sécurité de ses nœuds. Sa grande faiblesse est de créer une réaction inflammatoire importante sur une période assez longue. Il est donc moins tolérant dans les tissus environnants de la suture.

Comme pour le fil de soie il est recouvert de silicone afin de diminuer sa capillarité. Son utilisation peut encore se voir de nos jours chez certains praticiens.



Figure 48 : Schéma d'un fil constitué de Lin torsadé (source : stérifil.com, 2020)

➤ Fils synthétiques non résorbables

Nous allons en détailler rapidement deux : le polyamide (ou nylon) et les polyesters téréphtaliques traités.

- **Polyamides** (Nylon)

Les fibres issues des polyamides font parties des premières qui furent créées et elles sont encore largement utilisées (figure 49).

Ces fibres sont issues de l'association de la condensation de l'hexaméthylène et l'acide adipique. Le résultat se présente sous forme d'une pâte liquéfiée, qui sera étirée et refroidie pour le solidifier.



Figure 49 : Schéma Monofil Nylon (source : stérifil.com, 2020)

Ces constituants ont l'avantage de ne pouvoir être attaqués par les enzymes et les réactions inflammatoires, qui leur confèrent une tolérance adéquate.

Nous pouvons en avoir trois formes :

- Monofilamenteux
- Nylon tressé
- Nylon gainé

En général, les praticiens reprochent à ce matériau une trop grande élasticité qui, avec sa surface lisse de monofilament par exemple, crée des insécurités pour le verrouillage du nœud.

Il est possible d'associer son utilisation avec un pack chirurgical qui permet de lutter contre un des effets du nylon : les picotements de la muqueuse ressentis par le patient.

- **Polyesters téréphtaliques traités** (TERYLENE®, TERGAL®, DACRON®)

Ce sont les fils de sutures synthétiques non résorbables les plus solides (figures 50 et 51). Ils se présentent sous forme de fils tressés ou monofilamenteux qui sont très résistants à la traction et peu élastiques. Ceci confère une sécurité dans les verrouillages des nœuds. Ces fils sont des matériaux avec une importante tolérance in vivo, et sont quasiment non capillaires.



Figure 50 : Schéma de fil polyester (source : stérifil.com, 2020)

Pour diminuer leur rugosité et dureté, nous pouvons nous appuyer sur des ajouts de silicones ou de polymères fluorocarbonés. Ce sont des produits qui permettent au praticien d'améliorer leur intervention.

Tous ces avantages font que ces fils se retrouvent utilisés de manière courante.



Figure 51 : Photographie d'un fil de Nylon en haut et d'un fil de polyesters en bas (source : Photographie du Dr Bravetti, 2013)

- **Fluorure de polyvinylidène ou PVDF**

Ses caractéristiques sont proches du téflon. Il a une résistance à la rupture et aux mors des instruments, une bonne glissance, bonne rigidité des nœuds, bonne tolérance tissulaire et il est inaltérable.

- **Polytétrafluoroéthylène (PTFE)**

C'est un téflon expansé à 50% d'air (figure 52).

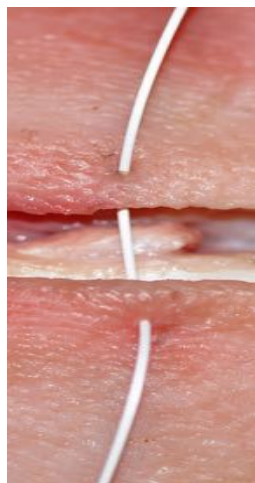


Figure 52 : fil type PTFE (source : document personnel, 2020)

Pour conclure sur les fils non résorbables, nous pouvons proposer le Tableau 4 suivant :

Tableau 4 : Tableau récapitulatif des fils non résorbables (source : document personnel, 2020)

Structure	Matière	Avantages	Inconvénients
Naturel	Le lin	-Grande sécurité du nœud	-Mal toléré : réaction inflammatoire intense et prolongée qui modifie la cicatrisation
	La soie	-Souplesse -Bonne maniabilité -Sécurité du nœud -Confortable pour le patient -Coût très faible à l'achat -Existe en TapercutR (17mm-3/8c)(18mm-1/2c)	-Le fil se gorge de sang ce qui le rend moins glissant et difficile à nouer. (Il faut l'essuyer avec une compresse imbibée de sérum physiologique) -Fragilité relative due à sa faible résistance intrinsèque -Se détend après 3-4 jours
Synthétique	Les polyamides	-Excellente tolérance tissulaire -Bonne maniabilité -Souplesse du fil -Résistant à la formation des nœuds	-Le nœud peut être inconfortable pour le patient (les chefs sectionnés sont raides et piquent la muqueuse) -Parfois nécessité de recourir à un pack chirurgical (pour améliorer le confort du patient, il recouvre les sutures et il sera retiré en même temps que les fils) -Sécurité du nœud inconstant (due à la surface lisse du fil et à son élasticité)

	Le polyester téréphtalique	<ul style="list-style-type: none"> -Très solide -Bonne sécurité du nœud -Excellente tolérance -Recommandé pour les tensions prolongées -Existe en Tapercut (17mm-3/8c) (18mm-1/2c) -Existe en micropoint (13mm-3/8c) 	<ul style="list-style-type: none"> -Rugueux, traumatisants pour les tissus et rétentifs de débris pour les fils tressés non traités. Nécessité de choisir des fils en polyester enduits -Se détend après 3-4 jours, il y a donc un risque d'ouverture des berges de la plaie
	Le polypropylène	<ul style="list-style-type: none"> -Bonne tolérance tissulaire -Bonne maniabilité -Inaltérabilité -Bonne sécurité du nœud -Flexibilité du fil 	<ul style="list-style-type: none"> -Sensible aux traumatismes engendrés par les instruments de chirurgie -Eviter de pincer le fil avec un porte-aiguille, en particulier ceux en carbure de tungstène -Le nœud peut être inconfortable pour le patient - Avec un risque de blessure de la langue
	Le polybutester	<ul style="list-style-type: none"> -Bonne maniabilité -Inaltérabilité -Atraumatique pour les tissus (passage en douceur à travers les tissus) 	
	Le polytétrafluoroéthylène	<ul style="list-style-type: none"> -Bonne tolérance tissulaire -Bonne maniabilité 	

Dans le prochain chapitre, nous allons nous intéresser aux diverses incisions que nous avons réalisées lors de cas cliniques et sur des planches anatomiques.

4. INCISIONS DES ZONES ANATOMIQUES AVEC LES PLANCHES ANATOMIQUES

La bonne prise en charge post-opératoire ainsi qu'une bonne cicatrisation sont des éléments importants pour les praticiens. Ces paramètres sont en fonction de :

- contexte clinique qui va définir le patient,
- réalisation des incisions propres et nettes (lames de bistouri adaptées et geste maîtrisé),
- réalisation de sutures adaptées aux lieux anatomiques, aux besoins de l'acte. Ceci permet d'optimiser la cicatrisation des sites opérés.

Le but d'une incision est de permettre un abord suffisant pour le praticien. Cet abord fait, la réalisation du soin est permise dans les meilleures conditions en respectant l'anatomie du patient. Les zones anatomiques doivent être connues, maîtrisées et respectées pour une bonne réalisation des incisions.

Le contexte clinique du patient doit être aussi connu par le praticien. En effet, chaque patient étant unique, chaque geste sera unique. Une prise en charge globale sera envisagée avec des correspondances avec le médecin traitant du patient si des précautions particulières doivent avoir lieu, des prémédications peuvent être aussi indiquées en fonction de certaines pathologies.

Le plateau chirurgical classique (figure 53) pour la réalisation de ces soins chirurgicaux classiques est souvent composé de :

- pinces à champ,
- instruments de base en chirurgie dentaire (miroir, sonde, précelle),
- compresses, éponges hémostatiques en fonction des cas,
- écarteurs chirurgicaux,
- lames de bistouri adaptées aux incisions,
- syndesmotome,
- décolleur,
- porte-aiguille,
- aiguille de suture avec son fil adapté,
- ciseaux (classiques ou à clamper).

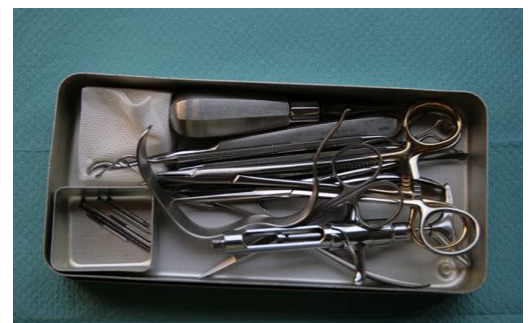

Figure 53 : Photographie d'un plateau classique de chirurgie orale (source : photographie personnelle)

Le geste qui donnera naissance aux incisions doit être réfléchi et pensé avant sa réalisation. Le tracé doit respecter quelques règles :

- permettre l'abord optimal pour les soins,
- permettre une suture adaptée aux conditions anatomiques et des soins,
- la position de l'instrument dans la main doit être comparée au port d'un stylo à plume. Ceci permet de prendre des appuis importants et de créer une bonne coupe,
- l'incision doit respecter la zone à opérer, ne doit pas dépasser les dimensions anatomiques,
- une incision simple et nette est requise pour une meilleure cicatrisation. Il est nécessaire d'éviter les retouches une fois l'incision faite,
- il ne faut pas léser les éléments anatomiques, ne pas chercher à les éviter mais plutôt à savoir où ils se placent afin de les protéger.

Nous allons voir les diverses zones anatomiques, avec les diverses incisions réalisées, lors des études de cas cliniques avec le Dr Bravetti. Les photographies réalisées à l'aide de crâne ont pu être mises en œuvre grâce au Dr Bravetti, ce sont des photographies personnelles réalisées pour ce travail (figure 54).

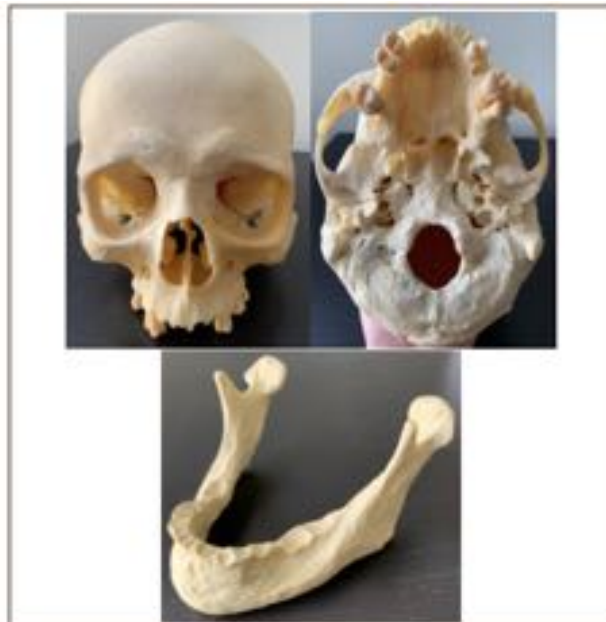

Figure 54 : Photographies du crâne et de la mandibule utilisés lors des tracés d'incisions (source : photographies personnelles, 2020)

4.1. Diverses techniques d'incisions

Lors de la réalisation des soins chirurgicaux, le chirurgien peut mettre à profit certaines techniques opératoires en fonction de ses besoins thérapeutiques. Pour cela, nous allons voir certaines incisions qui peuvent être pratiquées au sein de la cavité orale (figure 55).

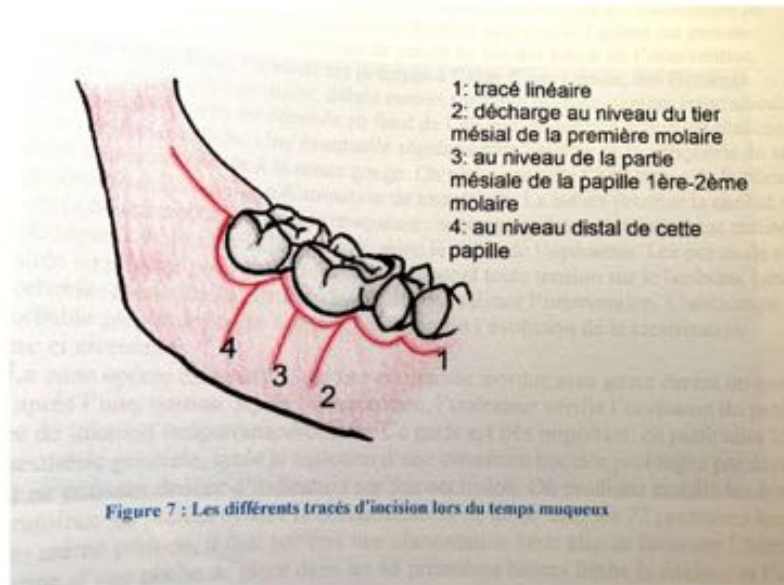


Figure 55 : Schéma de divers types d'incisions (source : document du Dr Bravetti, s.d)

➤ Technique de l'incision intra-sulculaire, dite linéaire ou dite horizontale

Ce sont des incisions qui se réalisent dans le sulcus des dents (figure 55) et qui se prolongent dans le sens mésio-distal. Elles permettent de réaliser une section de l'attache épithéliale des tissus parodontaux. Cette incision est faite dans le sulcus en direction de l'apex avec l'aide d'une lame 12, 15C, 15 par exemple.

Il faut éviter les incisions hautes dans le vestibule, car la muqueuse y est très fragile et très fine et la suture pourrait entraîner un risque de déchirure et de plicature. Ceci se traduirait par la création d'une bride cicatricielle et d'un raccourcissement du vestibule.

Il y a également un risque de raccourcissement du vestibule si l'incision est plus basse c'est-à-dire sur la ligne de jonction muco-gingivale car la coaptation y est difficile entre la muqueuse alvéolaire et la fibromuqueuse épaisse et adhérente. Afin de préserver la

hauteur de gencive attachée protégeant le parodonte de la dent, il faut éviter de réaliser des incisions horizontales dans la fibromuqueuse.

➤ Incision de décharge

Nous pouvons coupler l'incision horizontale avec une incision dite de décharge ou verticale (figure 56).

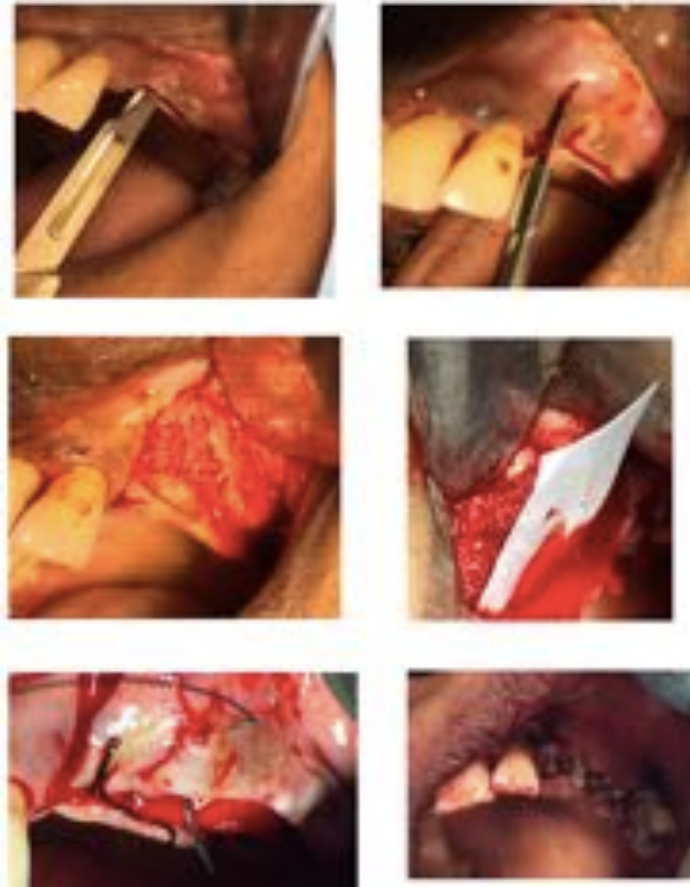


Figure 56 : Photographies d'un cas clinique pour la mise en évidence de l'incision de décharge (source : cas clinique du Dr Bravetti, 2020)

C'est une incision qui vient compléter la première pour créer une voie d'abord plus importante encore (photographie supérieure droite). Pour aider à une suture plus simple et à une meilleure cicatrisation du site, il est nécessaire d'éloigner l'incision du site opératoire. Elle doit s'arrêter comme on peut le voir sur le schéma, au quart ou au tiers de la largeur mésio-distale de la dent afin d'éviter au maximum les risques de nécrose des papilles interdentaires ou les risques de récessions. C'est une incision qui doit aller au-delà de la ligne muco-gingivale des tissus parodontaux environnants.

➤ Incision festonnée

C'est une incision qui va être parallèle aux collets des dents qu'elle va prolonger. Elle se situe uniquement dans la gencive attachée afin de pouvoir préserver la gencive marginale pour, par exemple, dans le cadre de reconstructions pré-prothétiques.

➤ Incision crestale

C'est l'incision qui va suivre les crêtes osseuses et qui va être déportée à la fin sur le versant vestibulaire ou palatin/lingual (photographie supérieure gauche sur la figure 57). Elle est utile dans le cadre des régularisations des crêtes quelquefois nécessaires pour les abords prothétiques voire même implantologiques.

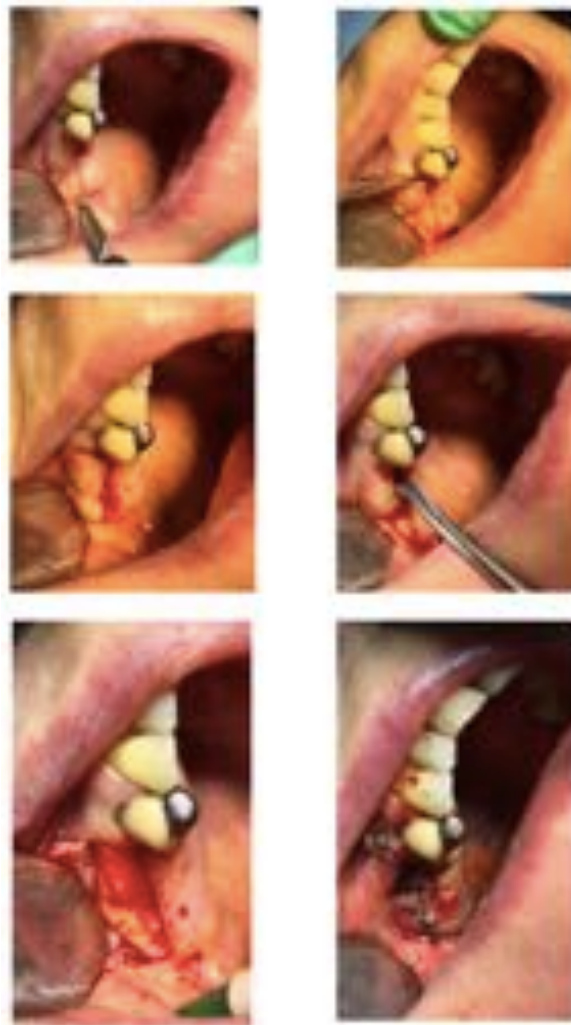

Figure 57 : Photographies d'un cas clinique avec réalisation d'une incision crestale en vue de la réalisation de pose d'implants enfouis (source : photographies du Dr Bravetti, 2020)

Nous allons nous intéresser maintenant aux deux grands types d'incisions qui sont les incisions à biseaux interne ou externe.

➤ Incision à biseau interne

Ce type d'incision crée une élimination de la partie interne de la gencive marginale sans pour autant exposer l'os alvéolaire tout en respectant l'anatomie des tissus parodontaux. En parodontologie, son utilisation nous permet de traiter les poches parodontales supra-osseuses. En prothèse, lors de cas de chirurgies pré-prothétiques, elle nous permet de gérer les allongements des préparations des tissus coronaires (ceci permet d'augmenter les rétentions, les limites dentaires des préparations, etc...).

Ces incisions à biseau interne consistent en un premier tracé vestibulaire et palatin à 15° de l'axe des dents vers la surface des racines. Nous réalisons une incision festonnée sans exposer l'os alvéolaire et en respectant les papilles. Les incisions se font avec les lames 15 ou 12 et en utilisant un CK6 ou une curette de Goldman Fox pour supprimer la collerette gingivale péri-dentaire.

Les incisions à biseau interne sont contre-indiquées si la gencive marginale est fine, si la hauteur de gencive attachée est inférieure à 3mm, si les poches parodontales sont associées à des lésions intra-osseuses, si le patient à une mauvaise hygiène buccale ou encore si d'un point de vue esthétique surtout dans les secteurs antérieurs l'incision risque d'augmenter les espaces interdentaires (figure 58).

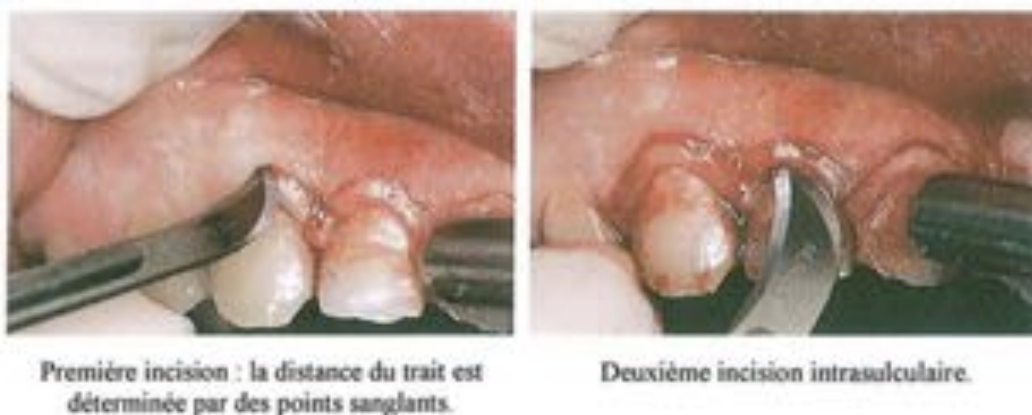

Figure 58 : Photographie d'un cas d'incision avec biseau interne (source : Bercy et Coll, 1997)

➤ Incision à biseau externe

Cette technique d'incision permet à l'opérateur d'éliminer la partie gingivale de la poche supra-osseuse, elle la supprime radicalement. Elle est indiquée lors des hypertrophies gingivales, le traitement de poches supra-osseuses ou encore lors de l'allongement des préparations coronaires dans le cadre prothétique. Ces indications sont régies en fonction de la hauteur de la gencive attachée et de l'épaisseur de la gencive marginale (figure 59).

L'incision doit être pratiquée, dans un premier temps, pour marquer la profondeur des poches par des points sanglants avec une sonde parodontale (ceci permet de marquer le niveau d'attache résiduelle). Ensuite, nous nous plaçons à environ 2 mm de ce point sanglant dans la direction apicale, pour inciser à 45° jusqu'au contact de la racine dentaire. Nous utiliserons les lames de type 11, 12 ou 12C pour faire ces incisions.

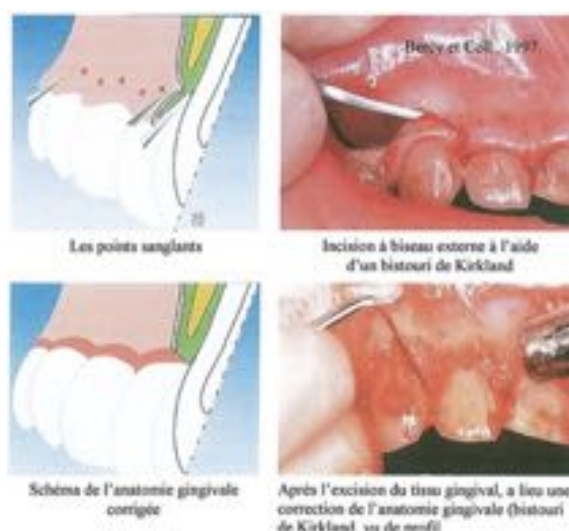

Figure 59 : Photographie d'un exemple de cas d'incision biseau externe (source : Bercy et Coll, 1997)

Pour décoller la collerette gingivale qui sera présente tout autour de la dent, une curette Goldmann Fox sera nécessaire.

Nous allons commencer l'étude de cas par la région maxillaire puis poursuivre sur la région mandibulaire.

4.2. Au niveau maxillaire

L'os maxillaire fait partie des os pairs de la face ainsi que des os alvéolaires. En effet, les maxillaires sont constitués de sinus. Ces sinus permettent une diffusion de la pression intra-crânienne et un soulagement du poids du crâne. Les sinus sont constitués d'une muqueuse qui vient s'appliquer contre les parois des os maxillaires. Ce sont des sites qui doivent être préservés par le chirurgien pour éviter toutes lésions.

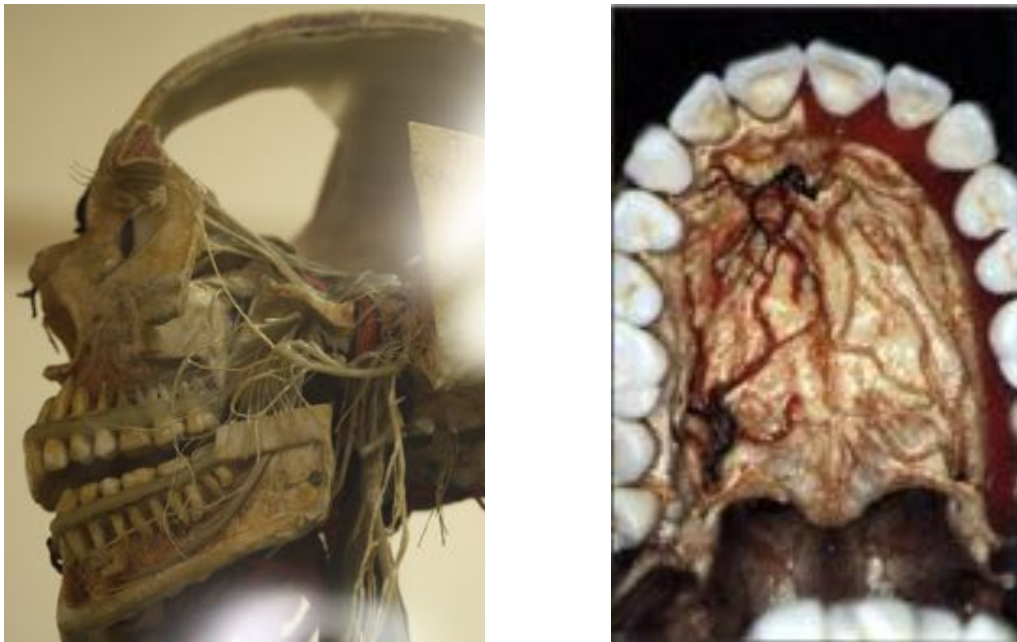


Figure 60 : Photographies pour la mise en évidence des rapports anatomiques aux maxillaires (source : document personnel, 2020)

Il existe des zones particulières au niveau du palais. En effet, à cause de l'émergence de nerfs, le palais possède des zones anatomiques dangereuses. Ce sont les zones de l'émergence du nerf du grand palatin ainsi que l'émergence du pédicule naso-palatin (figure 60). Nous allons nous intéresser aux particularités que nous présente l'os maxillaire ainsi qu'à ses rapports anatomiques.

➤ Canal naso-palatin

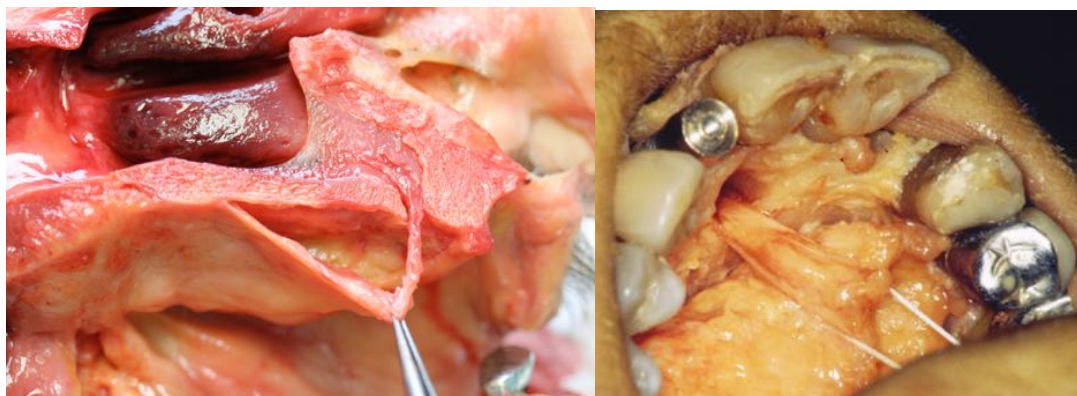


Figure 61 : Photographies du foramen naso-palatin avec les vaisseaux qui le traversent (source : documents du Dr Bravetti, 2020)

Nous avons des zones à préserver autour des maxillaires. Comme nous pouvons le voir sur les photographies des planches anatomiques, le canal naso-palatin qui se trouve juste en regard des faces palatines des incisives centrales est une zone importante à conserver pour ne pas léser les vaisseaux (figure 61) qui vont innerver et vasculariser le palais dans sa zone antérieure.

Cas clinique d'un kyste naso-palatin du Dr Bravetti :

Certaines fois dans ces régions maxillaires antérieures, nous pouvons trouver des kystes naso-palatin comme montré dans la figure 62 qui suit. Ce sont des kystes qui doivent être retirés. Après une incision dans le fond de vestibule, un décollement suffira à mettre en évidence le kyste (plus ou moins volumineux). Une simple mobilisation de ce kyste permettra son exérèse.

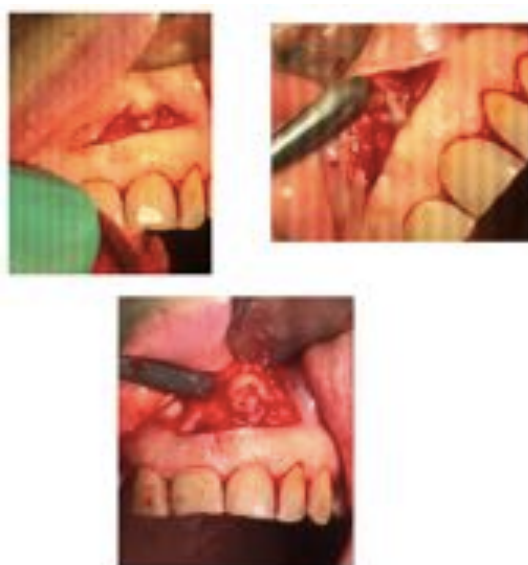


Figure 62 : Photographies d'une exérèse d'un kyste naso-palatin (source : photographies du Dr Bravetti, 2020)

➤ Nerf infra-orbitaire

Le maxillaire a aussi un rapport avec le nerf infra-orbitaire qui le traverse par le foramen infra-orbitaire sur sa face externe. Ce nerf et ses vaisseaux parcourront la face à leurs sorties du maxillaire dans la zone infra-orbitaire (figure 63). Ce sont des zones à connaître lors des incisions de décharges ou des décollements afin de ne pas léser les vaisseaux.

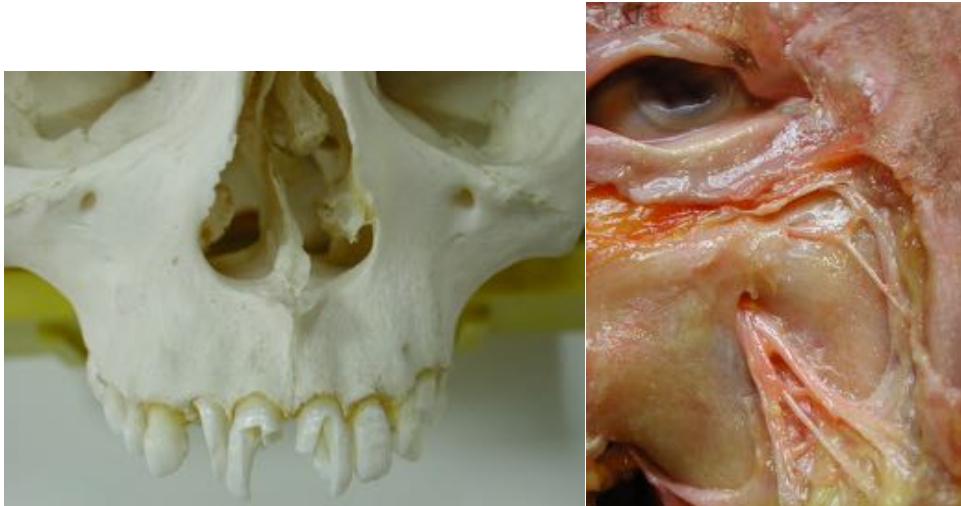

Figure 63 : Photographie à droite d'un crâne et à gauche de la planche anatomique pour la mise en évidence du nerf infra-orbitaire (source : documents du Dr Bravetti, 2019)

➤ Sinus maxillaires

Les molaires maxillaires ont un rapport intime avec les sinus maxillaires. Nous pouvons voir sur la figure 64 que leurs apex peuvent être en communication complète ou très proches avec les sinus.

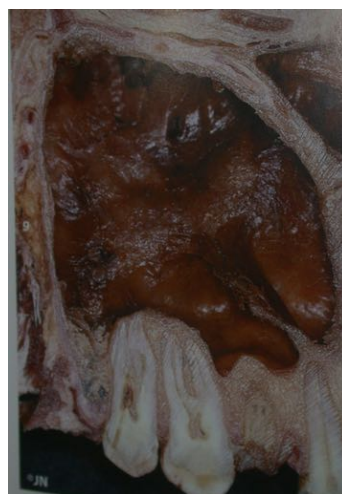

Figure 64 : Photographie pour la mise en évidence du rapport des dents maxillaires avec les sinus maxillaires (source : document du Dr Bravetti, 2019)

Il est important d'apprécier ce rapport avec des examens radiologiques en adéquation avec les besoins de l'opérateur. Leur étude peut se faire à l'aide de radiologie panoramique ou encore CBCT lors de proximité importante d'une zone spécifique.

➤ Boule graisseuse de Bichat

Enfin, pour cerner rapidement les os maxillaires, nous avons une boule graisseuse dite de Bichat. C'est une boule graisseuse qui a un volume variable en fonction de l'âge. Elle est conséquente chez les nourrissons, les sujets de poids importants et chez les joueurs d'instruments à vent (figure 65).

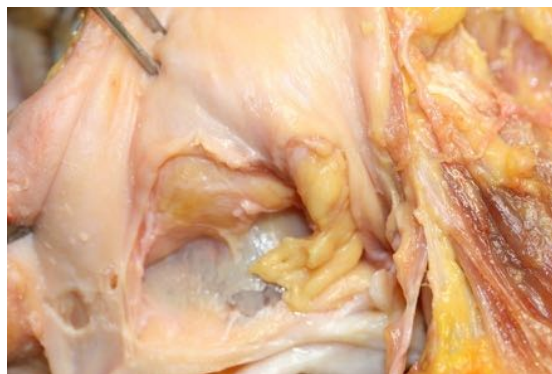


Figure 65 : Photographie de mise en évidence de la boule graisseuse de Bichat (source : document personnel, 2019)

Elle remplit l'intervalle limité par le masséter, le tendon du temporal et le ptérygoïdien médial en arrière, le buccinateur et son aponévrose en dedans, le premier plan des muscles peauciers en dehors et enfin en avant par le canal de Sténon. Elle va se prolonger dans les espaces cellulaires de la fosse zygomatic et temporale qu'elle comble. Elle met donc en communication ces espaces et la région génienne.

➤ Parotide

C'est la plus volumineuse des glandes salivaires. Sa surface est lobulée de coloration grise tirant sur le jaune. Elle est superficielle, située au-dessus du masséter, en arrière de la branche montante de la mandibule, au-dessous du conduit auditif externe et de l'arcade zygomatic, en avant des apophyses mastoïdes et styloïdes et des muscles s'y attachant. Elle se termine par son canal excréteur nommé canal de Sténon. Ce dernier se projette en regard des premières molaires maxillaires.

La parotide est une zone sensible car elle est traversée en superficie par le nerf facial (VII) qui s'y divise en 2 troncs : temporo-facial et cervico-facial. Mais elle est aussi traversée par la carotide externe qui s'y divise également en 2 : artère temporal superficielle et artère maxillaire interne. C'est une zone donc dangereuse de par tous les vaisseaux qui s'y trouvent.

Nous allons voir par la suite à l'appui des photographies et des cas cliniques comment l'opérateur doit réaliser ses incisions pour chercher à préserver au maximum les sites anatomiques.

4.2.1. Troisième molaire maxillaire

Aussi nommée la dent de sagesse maxillaire, chacune des molaires se retrouve en fin d'arcade maxillaire. Leur localisation anatomique, et quelquefois même leur morphologie, rendent leur avulsion plus complexe que les autres molaires. En effet, du côté palatin, nous retrouvons l'émergence du nerf grand palatin. C'est pourquoi lors de leur avulsion, aucune incision ne doit être faite dans la région palatine par l'opérateur.

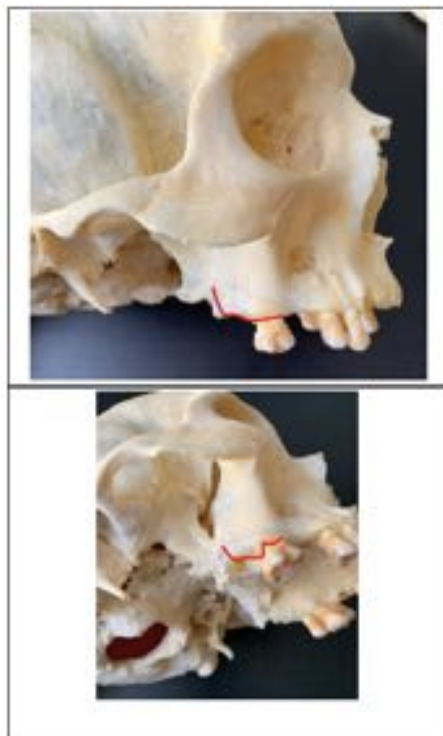

Figure 66 : Photographies des zones des 3èmes molaires maxillaires
(source : photographies personnelles, 2020)

Comme nous pouvons le voir sur les photographies (figure 66) les avulsions des troisièmes molaires maxillaires sont des gestes délicats à réaliser à cause de leur position adjacente à la fosse ptérygo-palatine (la partie antérieure de la fosse avec la partie postérieure des molaires).

Leur rapport avec les sinus impose une description approfondie de la radiographie panoramique qui est nécessaire afin de prévoir et d'anticiper le soin. Lors de la luxation de la dent, il est important d'avoir une bonne visibilité avec une incision précise mais aussi des points d'appuis suffisamment importants pour ne pas perdre la dent une fois mobilisée.

L'incision est faite dans un premier temps en longeant les sulcus des dents antérieures afin d'avoir une laxité suffisante, et dans un second temps en créant une remontée dans le vestibule (comme pour une décharge que nous verrons juste après) pour avoir une manipulation du lambeau correcte.

Nous allons voir un cas clinique qui permettra de mettre en lumière ces diverses notions anatomiques théoriques (figure 67).

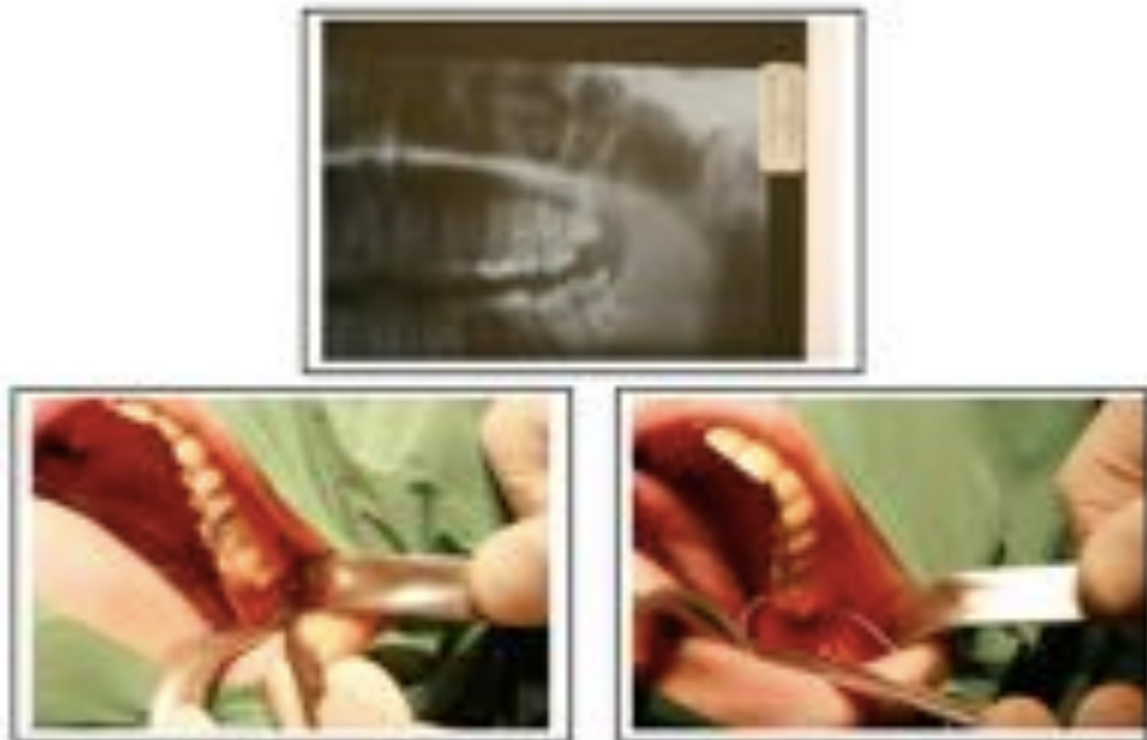


Figure 67 : Photographies et radiologie panoramique d'une avulsion de dents de sagesse maxillaire (source : documents personnels, 2020)

Nous pouvons voir l'incision ainsi que la pose d'un fil de suture afin de terminer l'acte.

4.2.2. Décollement du palais

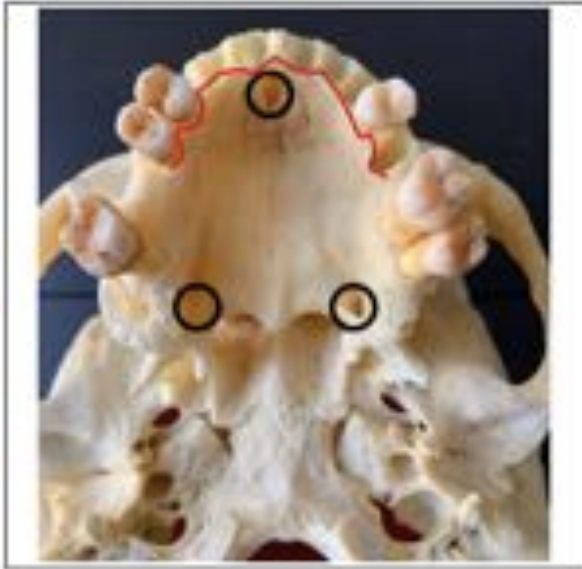

Figure 68 : Photographie de la zone palatine (source : photographie personnelle, 2020)

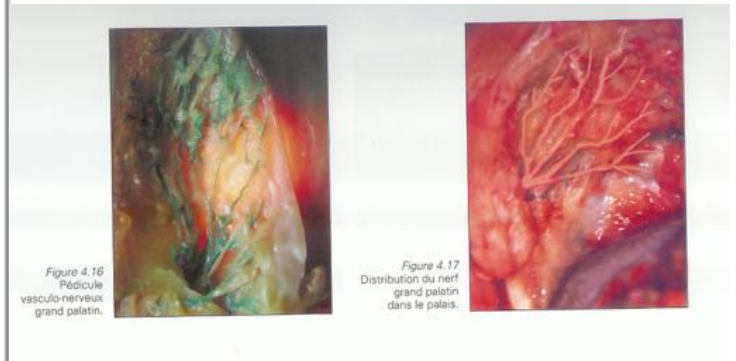


Figure 69 : Photographies de l'innervation du nerf grand palatin (source : documents personnels, 2020)

Lors de la réalisation de décollement du palais, il est nécessaire d'être extrêmement vigilant avec certaines parties le constituant. Les émergences des nerfs du grand palatin et du pédicule naso-palatin (figures 68 et 69) sont des zones à maîtriser et à surveiller lors des décollements.

Le décollement du palais peut être fait en partie partielle ou totale. Il peut être étendu comme montré sur la photographie (figure 70) des zones de prémolaire à prémolaire ou plus ou moins étendue.

Lors des incisions, il est important de bien suivre les sulcus des diverses dents qui vont entrer en compte lors du décollement de la fibromuqueuse.

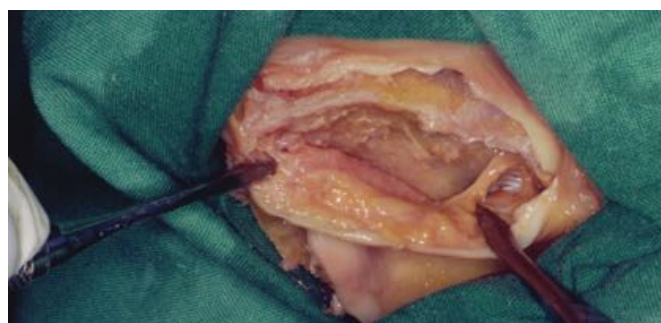


Figure 70 : Photographie d'un cas clinique pour le décollement d'un palais en pleine épaisseur (source : document du Dr Bravetti, 2019)

Dans la figure 70, nous pouvons voir un cas clinique de décollement de palais en vue de la mise en place d'implant au niveau des maxillaires.

4.2.3. Incision de décharge maxillaire

Lors d'incision, il peut être nécessaire au praticien de devoir user d'une plus grande laxité des tissus. Les incisions de décharge vont venir en complément de la première incision.

Lors de la réalisation des incisions dites primaires, il est quelquefois nécessaire de pratiquer une autre incision. Elles sont faites en coupe à angle droit par rapport au premier tracé. Elles servent à améliorer la visibilité, la laxité du lambeau. Plus elles sont loin du site opératoire plus la suture en sera facilitée.

Ce genre d'incision doit être régie par certains principes :

- il est important de la réaliser en face mésiale afin de ne pas rompre l'afflux sanguin pour permettre une bonne cicatrisation de la zone opérée (la vascularisation arrivant toujours de la zone distale vers la zone mésiale),
- elle doit dépasser la ligne muco-gingivale,
- son emplacement idéal se trouve à environ 1/3 ou 1/4 proximal de la dent, en face vestibulaire (figure 71),

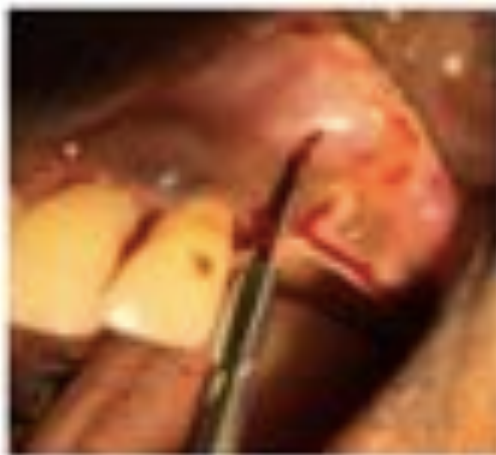

Figure 71 : Schéma explicatif des incisions de décharges
(source : photographie personnelle, 2020)

- elle ne doit pas être réalisée au milieu de la papille (risque de nécrose) ou au milieu de la face vestibulaire (risque de récession).

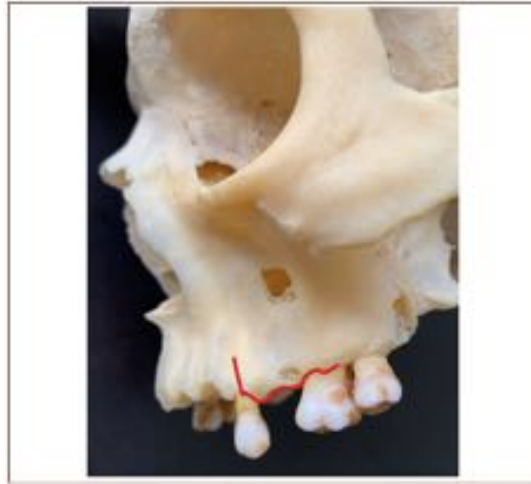

Figure 72 : Photographie latérale d'un crâne (source : photographie personnelle, 2020)

Avec la photographie ci-dessus nous pouvons, voir un tracé « idéal » pour une intervention dans le secteur postérieur avec l'incision de décharge (figure 72).

Cas clinique du Dr Bravetti sur le comblement sinusien (figure 73) :

Lors de cas où l'os maxillaire n'est pas suffisant pour supporter une pose d'implant, le chirurgien peut avoir besoin de réaliser une augmentation de la quantité osseuse du site. C'est une intervention nommée comblement sinusien, où après une incision et un dégagement des tissus mous, le chirurgien place un biomatériau pour repousser le sinus et augmenter le volume osseux.

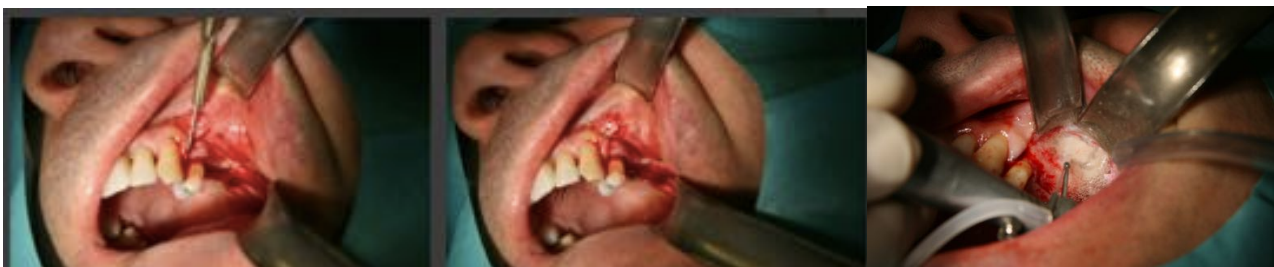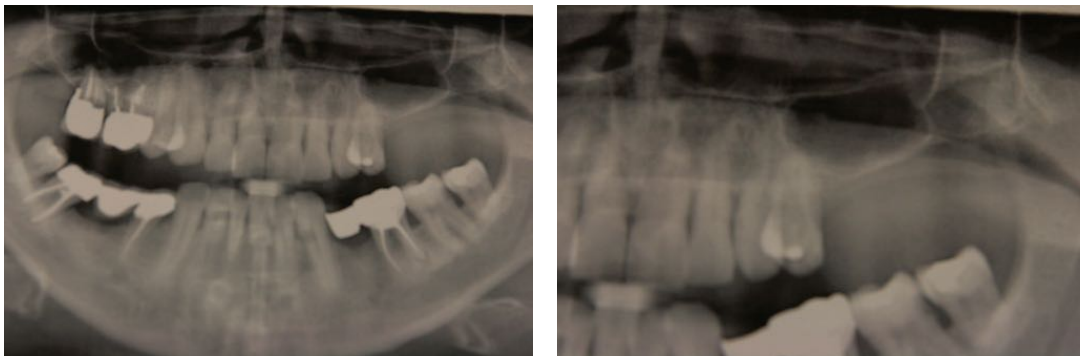


Figure 73 : Cas clinique pour comblement sinusien et incisions intra-orales (source : photographies du Dr Bravetti, 2020)

Les incisions se font en pleine épaisseur sur les crêtes osseuses afin d'accéder aux parois de l'os alvéolaire pour pouvoir accéder aux sinus maxillaires pour réaliser le soin.

4.3. Au niveau mandibulaire

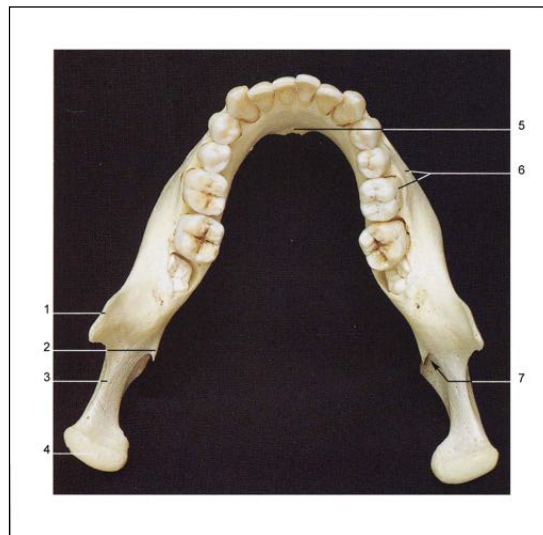

Figure 74 : Photographie d'une mandibule : 1 : Processus coronoïde ; 2 : épine de Spix ; 3 : Incisure mandibulaire ; 4 : Tête de la mandibule ; 5 : Epines mentonnières supérieures et inférieures ; 6 : Processus alvéolaire et dents ; 7 : Foramen mandibulaire

C'est un os impair, médian et symétrique. La mandibule forme l'étage inférieur de la face et est mobile par rapport à la base du crâne. On décrit un corps représentant l'arc mandibulaire denté, et deux parties latérales, les branches montantes, situées à chacune des extrémités du corps, coudées presque à angle droit sur le corps (figure 74).

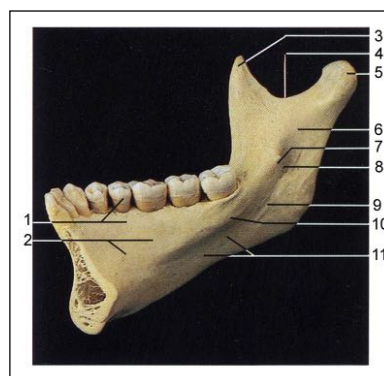


Figure 75 : mandibulaire ; 5 : Tête de la mandibule ; 6 : Branche montante de la mandibule ; 7 : Lingula ou épine de Spix ; 8 : Foramen mandibulaire ; 9 : Sillon mylo-hyoidien ; 10 : Ligne mylo-hyoidienne ; 11 : Fossette sub-mandibulaire.

Toutes ces zones comme les sillons mylo-hyoïdiens et la ligne mylo-hyoïdienne sont des insertions pour les muscles du plancher de bouche, donc des zones à préserver et à protéger lors des chirurgies (figure 75).

Au niveau mandibulaire, il y a en principal danger, le trajet des nerfs : alvéolaire inférieur (V_3) et lingual (figure 76).

➤ Nerf alvéolaire inférieur (V_3)

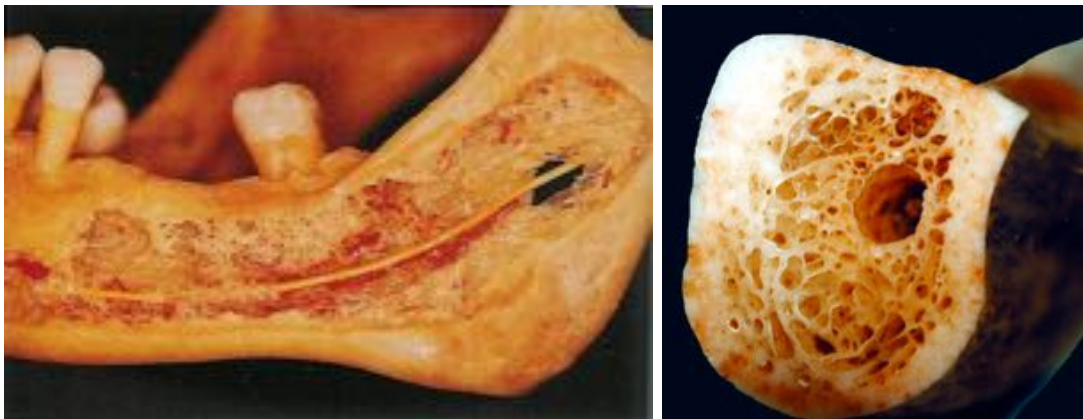

Figure 76 : Photographies et mise en évidence du trajet du nerf alvéolaire inférieur (source : photographie personnelle, 2019)

Comme nous pouvons le voir, le trajet du nerf alvéolaire inférieur peut s'avérer un inconvénient lors de l'avulsion de dents de sagesse mandibulaires. Il est donc indispensable au praticien d'avoir réalisé les examens radiologiques nécessaires et adéquats pour prendre en considération les rapports entre les dents de sagesse mandibulaires et le nerf alvéolaire inférieur.

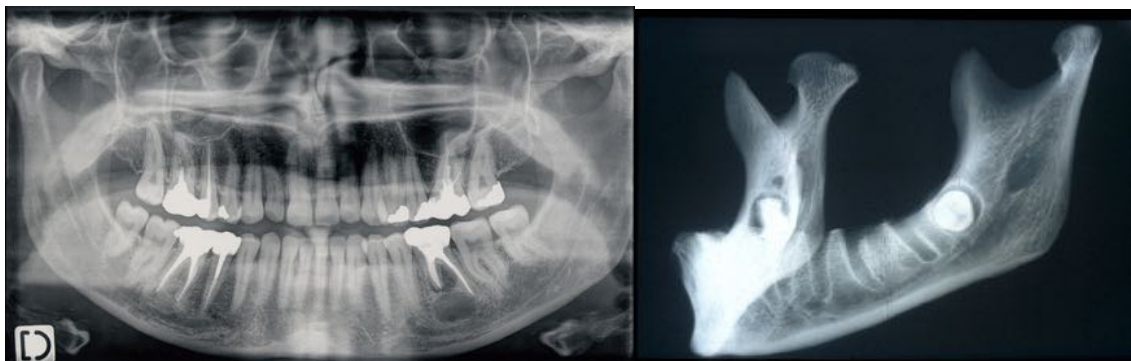


Figure 77 : Images radiographiques afin d'apprécier les rapports avec le nerf mandibulaire et les dents mandibulaires (source : radiographies personnelles, 2019)

Lors de l'étude pré-opératoire, nous pouvons grâce à des examens radiologiques réalisés (figure 77), anticiper et prévoir les soins afin de ne pas léser le nerf alvéolaire inférieur. Ces examens nous permettent de connaître les rapports avec les molaires (lors d'endodontie, de chirurgie) et le nerf mandibulaire, mais aussi de connaître son émergence au niveau du foramen mandibulaire.

Une fois les examens adéquats faits, nous avons des informations sur le passage du nerf alvéolaire avec les molaires en cas de chirurgie par exemple des dents de sagesse, ou en cas d'endodontie avec les molaires.

➤ Foramen mentonnier

Au niveau des prémolaires mandibulaires, nous avons, à leur apex, le foramen mentonnier.

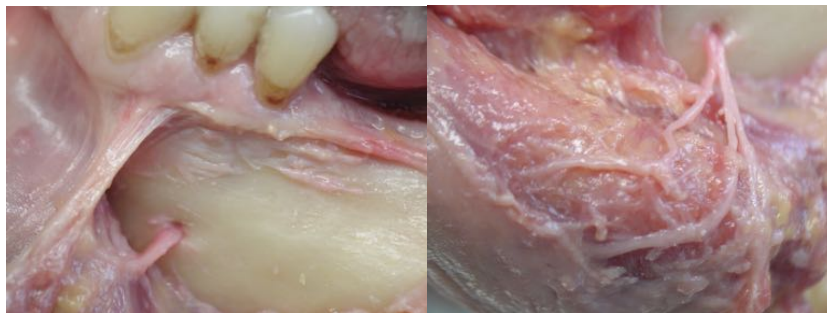


Figure 78 : Photographies du foramen mentonnier et de ses collatérales (source : photographies personnelles, 2020)

Comme nous pouvons le voir sur la figure 78, nous avons l'émergence du nerf mentonnier et ses distributions au niveau de la face. C'est une zone à risque qu'il convient de préserver et de protéger au niveau des incisions et des chirurgies de la mandibule.

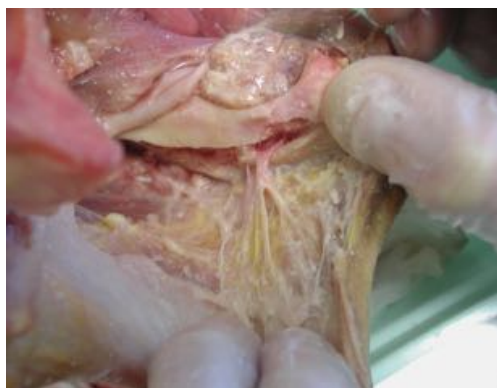

Figure 79 : Photographie du pédicule incisivo-canin mentonnier (source : photographie personnelle, 2020)

Nous avons à partir de ce foramen un pédicule incisivo-canin (figure 79) qui va atteindre la face ; les vaisseaux mentonniers qui vont se distribuer sur la région.

Il est à noter qu'il existe quelquefois chez les patients la possibilité d'un dédoublement du foramen mentonnier, ce qui peut lui donner une zone à respecter plus large (figure 80).

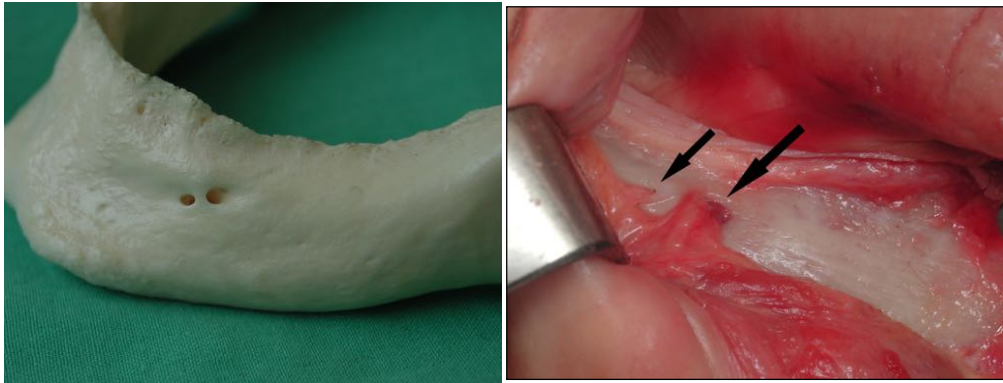


Figure 80 : Photographies d'un foramen mentonnier dédoublé (source : photographie Du Dr Bravetti, 2020)

➤ Résorption de la mandibule

Avec l'âge, des phénomènes de résorption s'opèrent au sein de la mandibule. Dans certains cas avancés, l'orifice du nerf mentonnier se retrouve sur la crête osseuse. Le nerf alvéolaire inférieur affleure plus ou moins le sommet de la crête (figure 81).

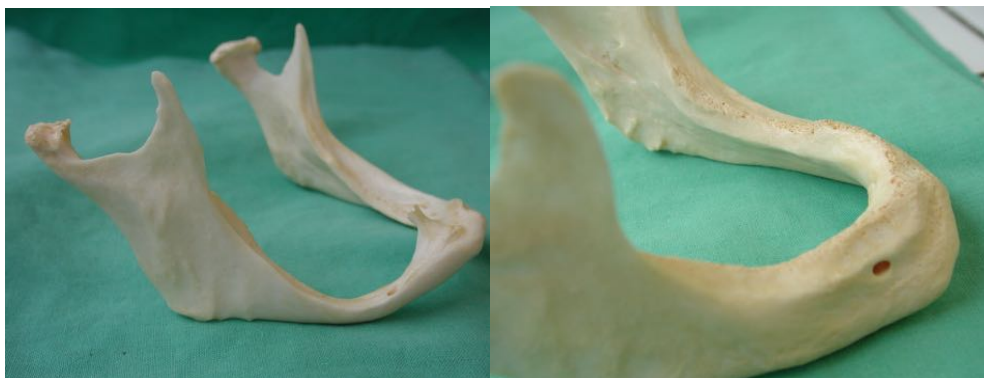

Figure 81 : Photographies de mandibules résorbées (source : photographies personnelles, 2020)

➤ Nerf lingual

Nous avons aussi des rapports importants avec le nerf lingual (figure 82) avec la table interne. Il se repose souvent directement sur le périoste et superficiellement par rapport au sommet de l'os alvéolaire.

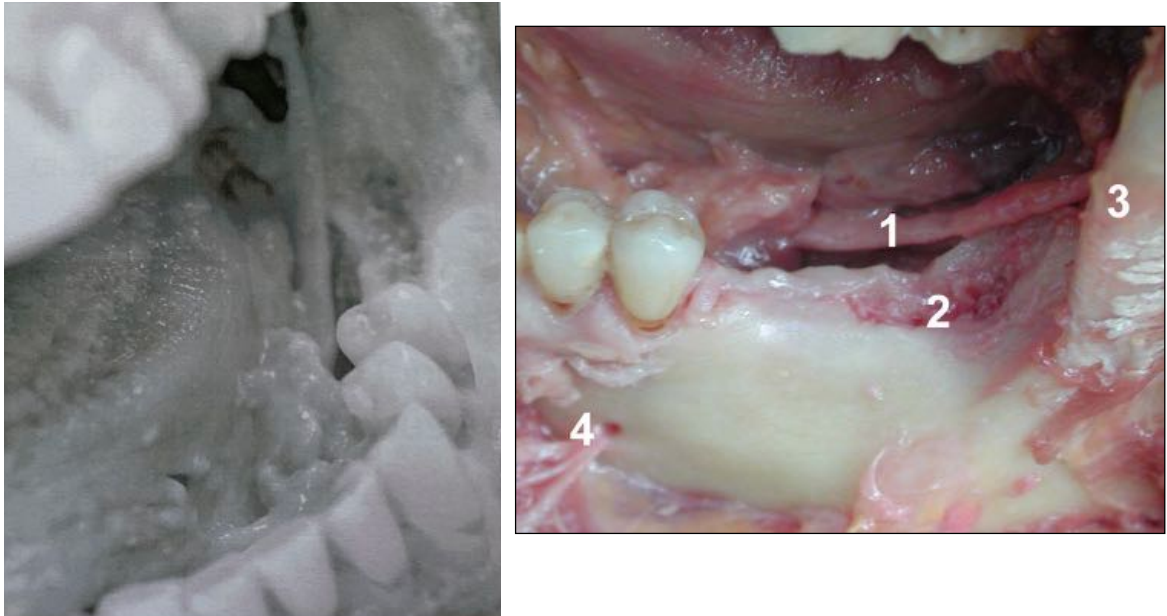


Figure 82 : Photographies de la mise en évidence des rapports du nerf lingual et des dents de sagesse mandibulaires (source : photographie personnelle) ; 1 : nerf lingual ; 2 : Corps mandibule ; 3 : Branche montante ; 4 : foramen mentonnier

C'est pourquoi lors de l'intervention pour lever un lambeau au niveau des dents de sagesse mandibulaires, il est impensable pour le chirurgien-dentiste d'inciser ou de faire une décharge en lingual à cause des rapports intimes entre le nerf lingual et la face linguale de la mandibule.

4.3.1. Dents de sagesse mandibulaires

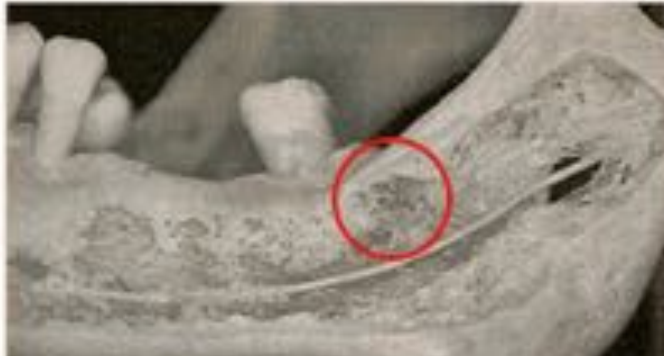

Figure 83 : Photographie des rapports de la 3ème molaire mandibulaire et du nerf alvéolaire inférieur (source : document personnel, 2020)

Lors des abords des dents de sagesse mandibulaires, il est impossible d'envisager l'acte sans avoir les éléments radiologiques (radiographie panoramique voir CBCT) afin d'apprécier au maximum les rapports anatomiques (figure 83).

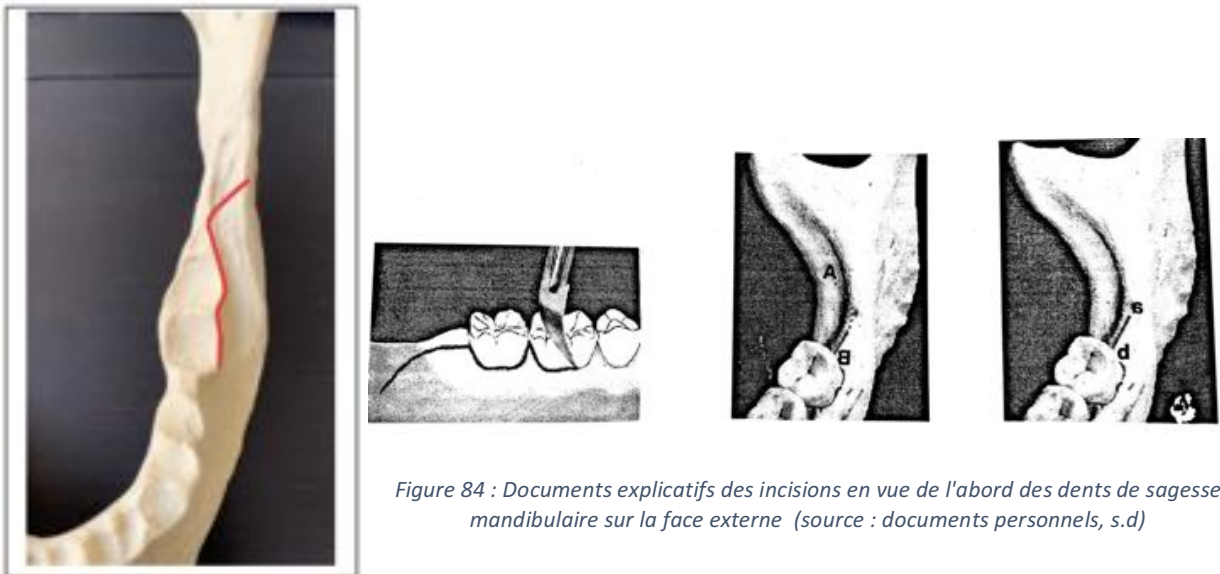


Figure 84 : Documents explicatifs des incisions en vue de l'abord des dents de sagesse mandibulaire sur la face externe (source : documents personnels, s.d)

L'incision se réalisera en respectant les éléments vasculo-nerveux qui se trouvent sur la partie linguale. Il est donc invisible pour le chirurgien d'inciser en lingual. C'est pourquoi, les incisions seront pratiquées dans la zone vestibulaire. Une fois l'incision dans les sulcus des dents adjacentes faite, il est nécessaire au praticien de poursuivre son incision en respectant un angle d'environ 45° par rapport à la branche montante de la mandibule. Ceci permet, en effet, la préservation et une sécurité dans l'abord de la zone rétro-molaire sans atteinte du nerf lingual (figure 84).

C'est donc un geste qui doit être préparé, anticipé et sûr.

Cas clinique du Dr Bravetti (figure 85) :

On peut voir sur les photographies qui vont suivre le tracé de l'incision à faire pour les dents de sagesse mandibulaires. Ensuite, nous pouvons apprécier l'incision faite et le lambeau levé. Puis, dans la dernière partie nous pouvons apercevoir la suture du site après l'avulsion.

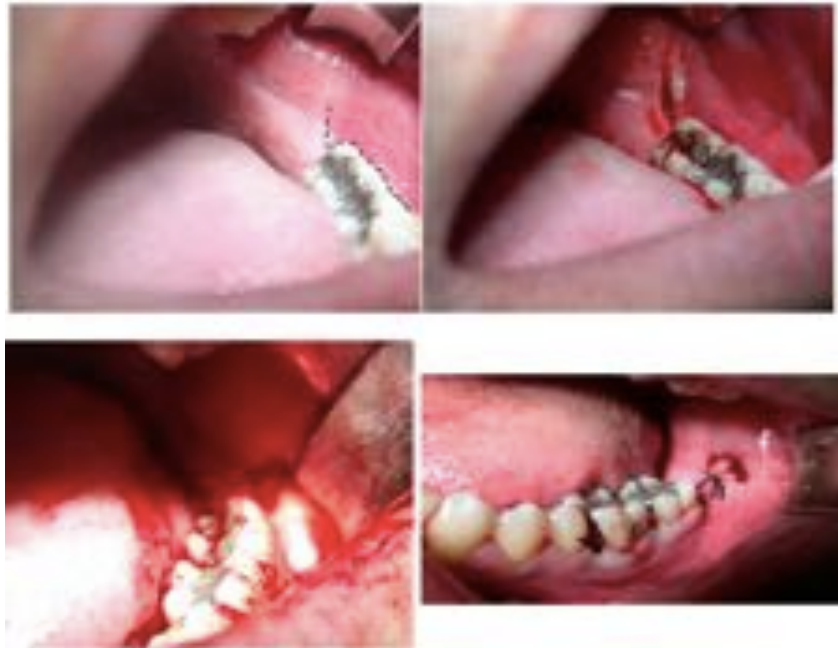

Figure 85 : Photographies d'un cas clinique d'avulsion de dent de sagesse mandibulaire (source : photographies du Dr Bravetti, 2019)

4.3.2. Incision de décharge et levée de lambeau mandibulaire

Tout comme l'incision de décharge au maxillaire, nous avons réalisé sur la photographie (figure 86) un tracé d'incision primaire et secondaire ou « de décharge ». Par contre, au niveau de la mandibule, il existe un foramen mentonnier, où l'émergence du nerf alvéolaire inférieur passe en dehors de la corticale osseuse pour devenir le nerf mentonnier.

Cette zone est une zone à risque lors des incisions de décharge. Elle est schématisée par un halo bleu sur cette photographie.

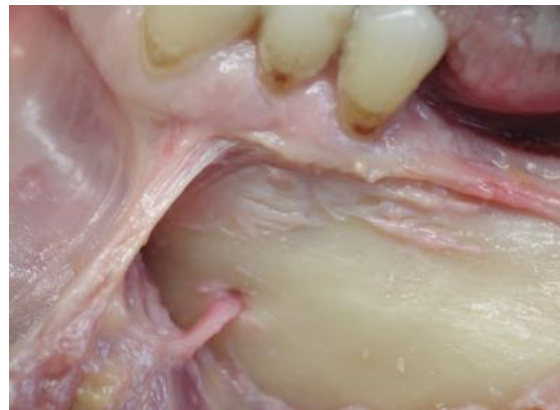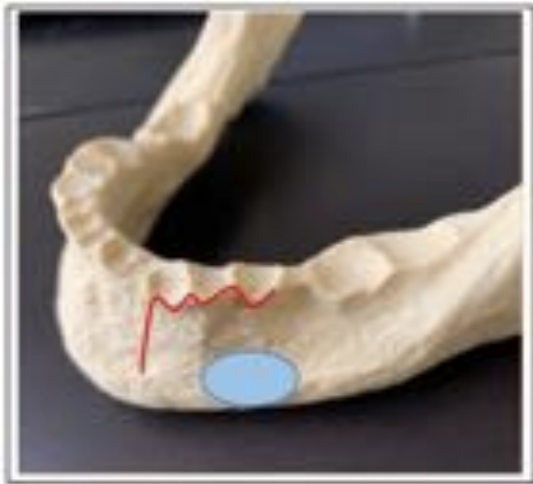


Figure 86 : Photographies explicatives d'une incision primaire et de décharge à la mandibule ainsi que le rapport au foramen mentonnier (source : photographies personnelles, 2020)

C'est un espace qui se trouve à l'aplomb des apex des prémolaires mandibulaires. Lors de l'étude des plaques sur la photographie de droite, nous pouvons voir le nerf ressortir de la trame osseuse pour venir parcourir les tissus superficiels de la région mentonnière.

Dans ce cadre anatomique, les incisions de décharges au niveau des prémolaires mandibulaires sont contre-indiquées afin d'éviter toute potentielle lésion de ce nerf. Les incisions de décharge seront donc préférentiellement faites au niveau mésial des canines mandibulaires (Ceci concourant à la sécurisation de la zone).

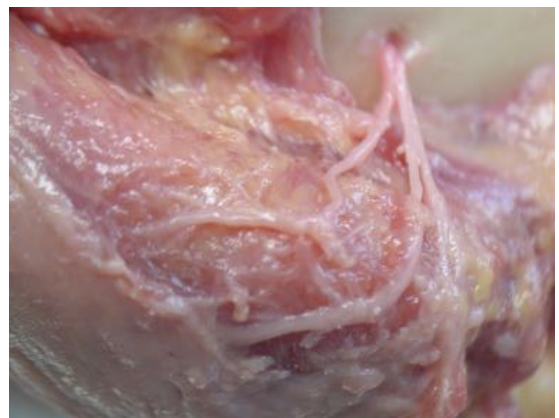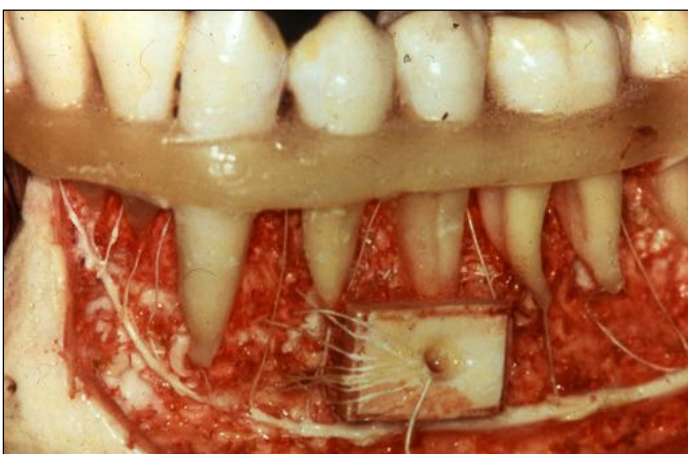


Figure 87 : Photographies de la région du foramen mentonnier et de ses distributions mentonnières et du bloc antérieur mandibulaire (source : documents du Dr Bravetti, 2020)

Nous pouvons voir avec les photographies (figure 87), que le nerf alvéolaire inférieur parcourt deux chemins au niveau de la zone du foramen mentonnier. En effet, une partie de lui va traverser le foramen mentonnier pour venir se distribuer dans la zone mentonnière pour innerver la partie des tissus mous et des muscles de la face de la région, une autre partie va poursuivre son cheminement dans l'os mandibulaire pour venir innerver les dents du bloc incisivo-canin mandibulaire.

Cas clinique du Dr Bravetti pour la pose d'un implant dans la région mandibulaire (figure 88) :

Dans la région mandibulaire, comme dans ce cas clinique, l'opérateur a besoin d'informations complémentaires à l'aide d'examen radiologiques adéquats. Dans cet exemple, nous pouvons voir des coupes sagittales de la région de la pose implantaire. En effet, grâce à cet examen, le praticien peut apprécier les rapports avec les divers éléments anatomiques. Nous pouvons voir le canal mandibulaire (qui contient le nerf alvéolaire inférieur) mais aussi le foramen mentonnier où l'émergence de ce nerf apparaît.

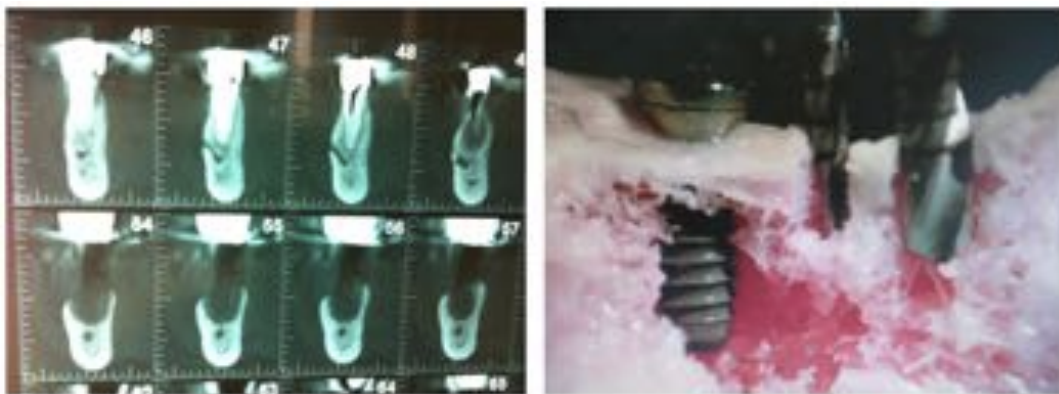


Figure 88 : Cas clinique pour des poses d'implants à la mandibule, avec CBCT pour rapports anatomiques (source : documents personnels, 2019)

Ce sont des éléments importants pour connaître exactement les dimensions que nous pouvons utiliser pour l'implant dans ce secteur.

Toute proximité ou même atteinte du nerf aurait des conséquences importantes dans le cadre de la prise en charge post-opératoire. C'est pourquoi, des lectures approfondies et des radiologies adaptées doivent être réalisées pour une bonne prise en charge préopératoire.

Ceci rejoint ce que nous avons pu voir avec le foramen mentonnier et ses collatérales au sein de la mandibule.

4.3.3. Freinectomie mandibulaire

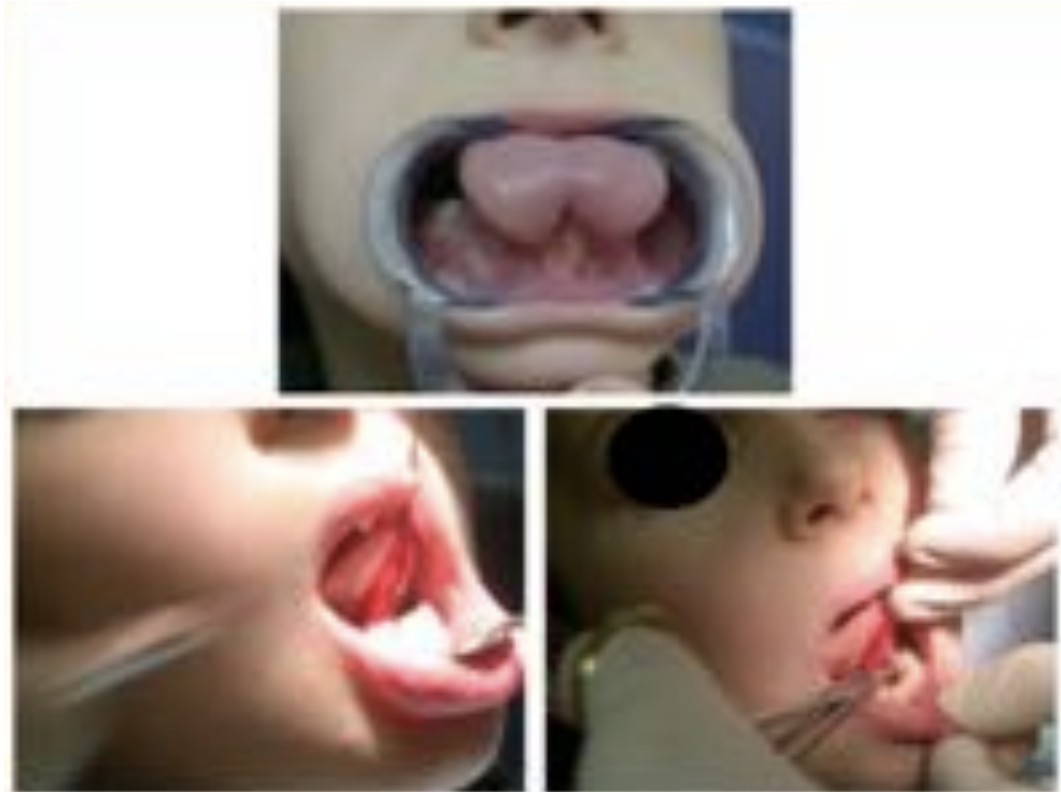

Figure 89 : Photographies d'un cas clinique pour une freinectomie linguale (source : photographie du Dr Bravetti, 2019)

Nous pouvons avoir recours à des techniques d'incisions afin de libérer le frein mandibulaire par exemple. Comme vu sur la photographie (figure 89), où le frein lingual d'un enfant étant trop court, cela lui provoque des problèmes lors des fonctions orales (ventilation, déglutition). Une incision de part et d'autre du frein lingual permet de libérer les fibres et, en le suturant juste après, lui donne d'atteindre une taille normale, ce qui contribue à une réadaptation des fonctions orales.

4.4. Au niveau des lèvres

Dans cette région, nous pouvons retrouver des petits kystes de glandes salivaires accessoires. Ceux-ci sont supprimés à l'aide d'une simple incision. Un point de suture sera réalisé afin de permettre une bonne cicatrisation du site (figure 90).

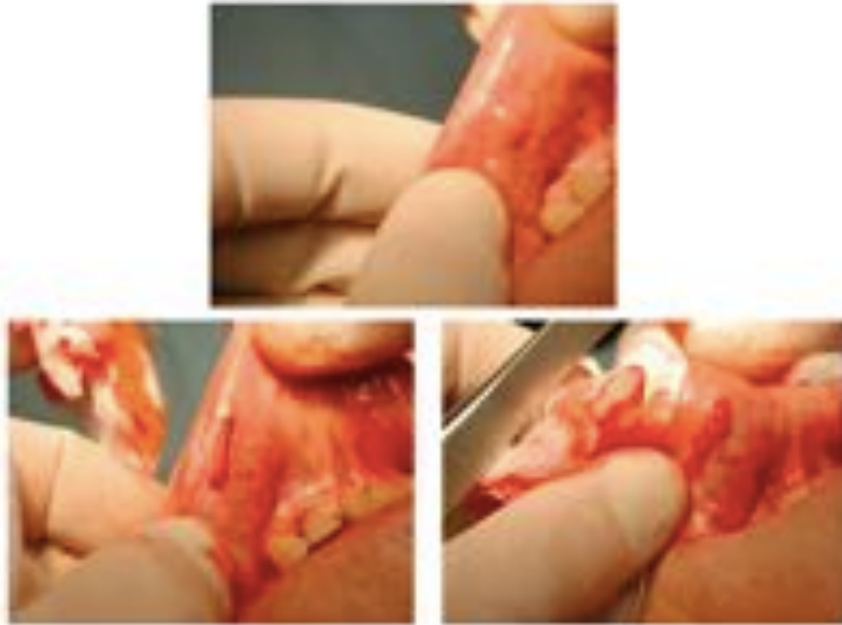

Figure 90 : Cas clinique d'une exérèse d'une glande salivaire accessoire (source : Cas du Dr Bravetti, 2020)

Lors de ce genre d'intervention, il est primordial pour le chirurgien-dentiste de connaître le passage des artères labiales et veines labiales. Ce sont des vaisseaux qui vont circuler tout autour des tissus de lèvres (figure 91). Ce sont des vaisseaux qui doivent être préservés durant les interventions du praticien.

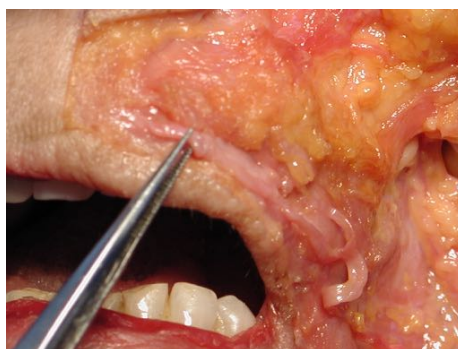

Figure 91 : Photographie de la mise en évidence des vaisseaux des lèvres (source : document personnel du Dr Bravetti, 2019)

5. NŒUDS CHIRURGICAUX DES ZONES ANATOMIQUES

Lors de la réalisation d'un point de chirurgie, il y a quelques règles à respecter que nous allons détailler rapidement pour passer à la réalisation pure des points.

La pointe de l'aiguille doit pénétrer environ 3 mm de la zone incisée. Si nous nous trouvons dans des zones avec des muqueuses fines, nous pouvons reporter cette distance à 4-5 mm.

Ensuite la traversée du lambeau se réalise en une ou deux fois en fonction du contexte clinique. Il est important que l'ensemble des tissus soit concerné dans les points, même le périoste.

Enfin, la traversée des tissus faite, nous tirerons l'aiguille ainsi que le fil afin de pouvoir avoir un grand chef sur une partie des tissus et un petit chef sur l'autre. Une fois cette étape franchie, nous pouvons passer à la réalisation du point voulu par le praticien.

Il existe des situations particulières au sein de la cavité orale qui sont :

- muqueuses vestibulaire et linguale : qui sont peu épaisses et solides à la fois, on utilisera des aiguilles à pointes rondes et de corps ronds,
- fibromuqueuses palatine et gingivale : zones très fines qui nécessitent des appuis dans le palais dur du maxillaire,
- muqueuses linguale ventrale et du plancher buccal : zones très fragiles et fines. Nous utiliserons des aiguilles fines et petites pour ces zones.

Une fois les tracés des incisions faits, il est nécessaire pour le praticien de pouvoir refermer les zones opératoires ouvertes. Nous allons pouvoir voir les points chirurgicaux :

- nœuds chirurgicaux de base,
- nœuds combinés,
- nœuds matelassiers,
- nœuds suspendus,
- nœuds en acre,
- nœuds périostés,
- sutures continues,
- nœud du chirurgien.

Les photographies qui constituent toute cette partie de notre thèse, sont issues du travail ainsi que de l'étude des planches anatomiques que nous avons menée avec le Docteur Pierre Bravetti.

5.1. Nœuds chirurgicaux de base

➤ Point dit en « O »

C'est un point qui va traverser les 2 berges de l'incision, entrant par l'une et sortant par l'autre. Il peut être réalisé en 1 ou 2 temps. C'est un point facile et rapide à mettre en place (figure 92).

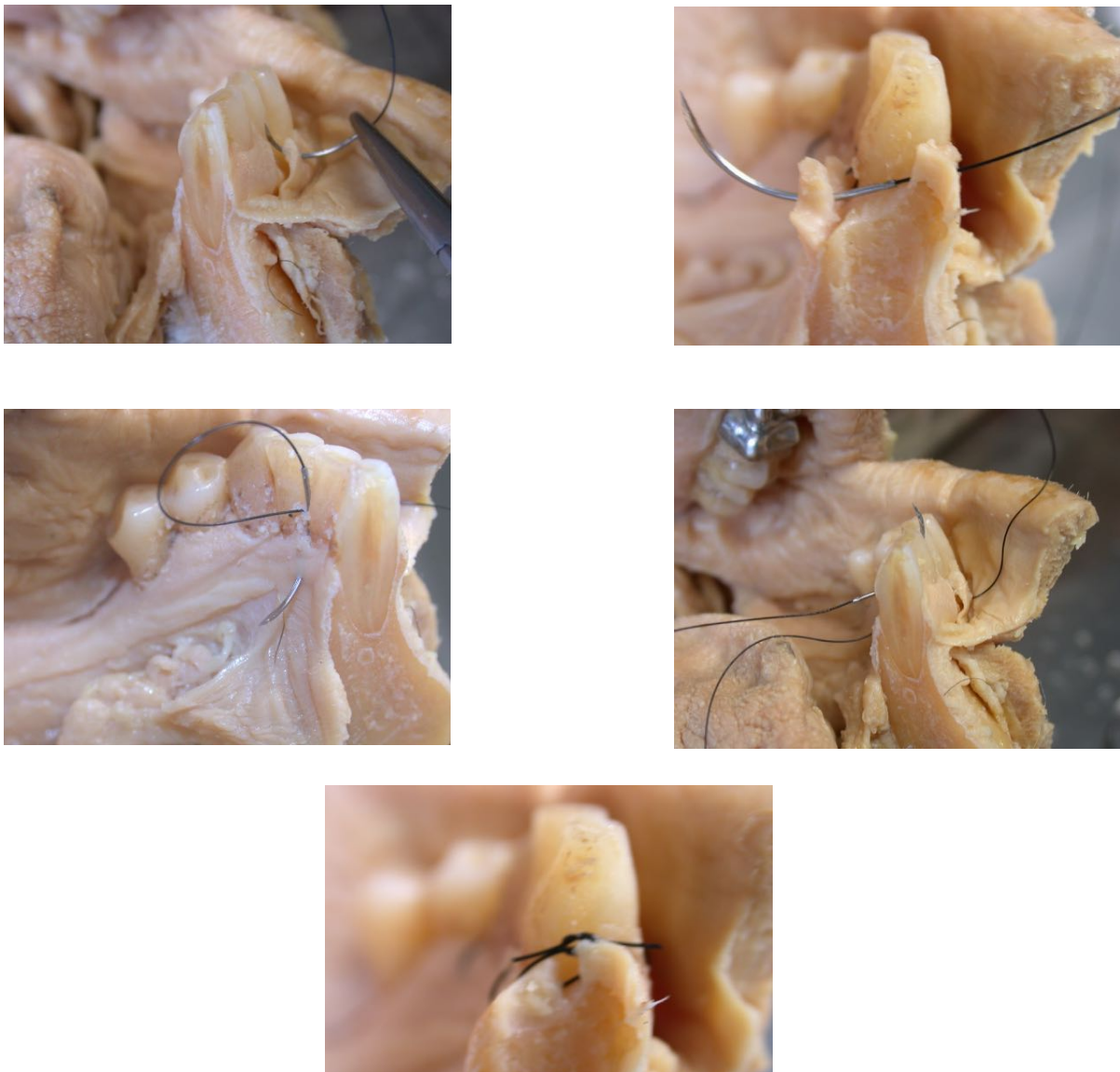


Figure 92 : Réalisation d'un point en O sur des planches anatomiques (source : documents personnels, 2019)

C'est un point qui va être indiqué dans les situations des incisions de décharge, des crêtes édentées, incisions linéaires de petite étendue dans des zones dentées.

Par contre il possède certains inconvénients :

- il y a un risque de déchirement lors du serrage,
- il est nécessaire de passer sous le point de contact, donc une zone parfois difficile d'accès,
- l'aiguille du coté lingual peut provoquer un soulèvement de la fibromuqueuse et une traction des tissus dans cette zone.

➤ Point en « 8 »

L'aiguille va passer par la papille vestibulaire pour aller en direction linguale en passant sous le point de contact. Et pour finir le fil repasse de lingual en direction vestibulaire pour être refermé (figure 93).

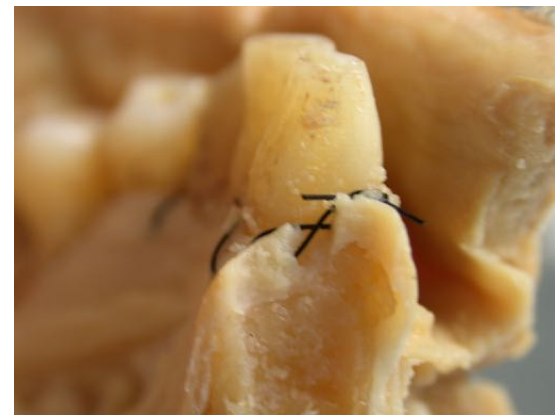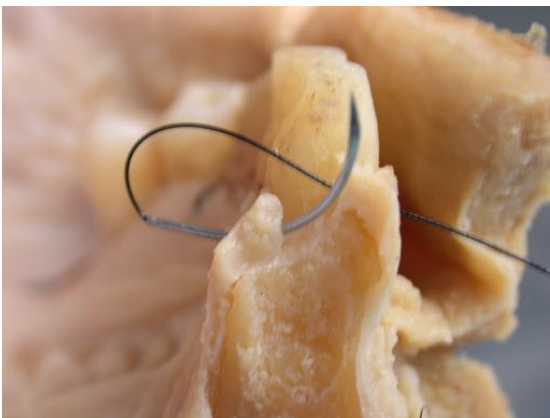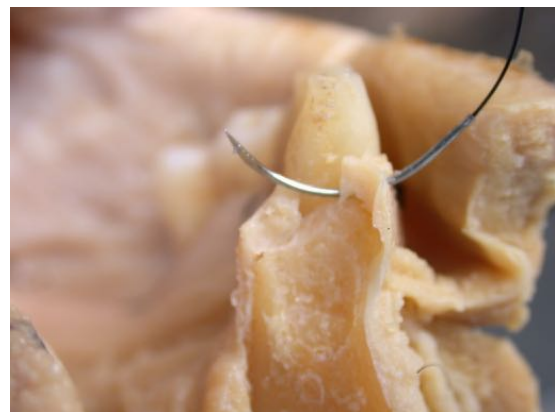


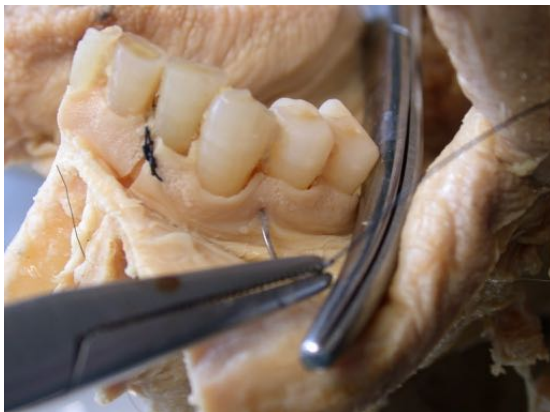Figure 93 : Réalisation d'un point en 8 sur des planches anatomiques (source : documents personnels, 2019)

Ce point permet la mise en rapprochement des berges suite à l'incision. Il permet également la conservation des papilles à l'état d'origine après les soins. Avec le croisement de ces fils qui permet de caractériser ce point, on a une mise en tension des papilles qui seront plaquées.

Par contre son inconvénient réside dans le fait d'avoir un espace entre les 2 berges où se croise le fil.

➤ Point en « U »

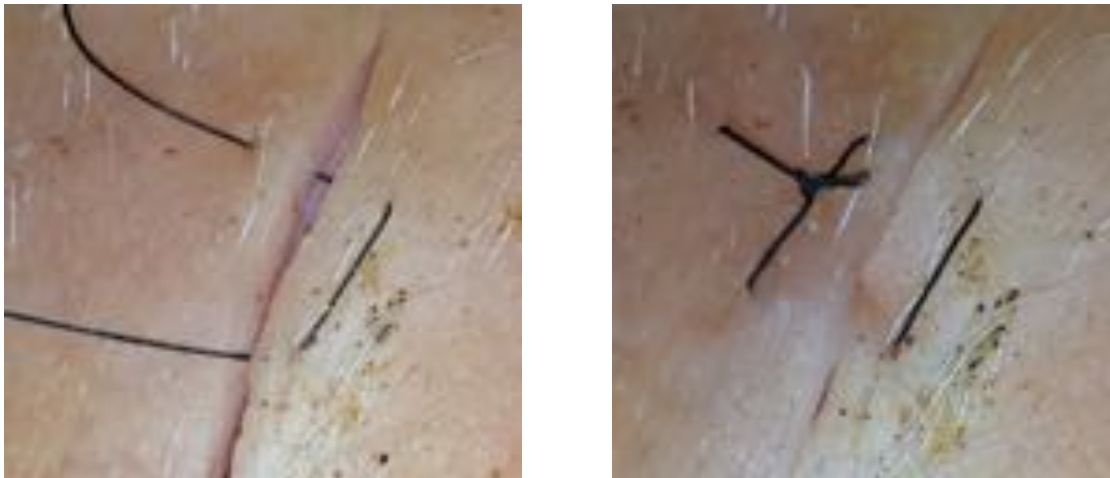

Figure 94 : Réalisation d'un point en U sur des planches anatomiques (source : documents personnels, 2019)

Ce genre de point est à utiliser lors des sites édentés comme nous l'annoncent *Mousques et coll.* C'est un point qui peut avoir aussi une variante en « U » à l'horizontal (figure 94).

C'est un serrage modéré qu'il faudra utiliser car son serrage excessif peut engendrer des plis des muqueuses. Ces dernières seront d'autant plus marquées si les points sont écartés les uns des autres.

➤ Point en « U » vertical de Blair-Donati

La pointe de l'aiguille va pénétrer par la berge vestibulaire pour aller se retrouver dans la partie linguale. Ce genre de point impose un serrage latéral puisque les deux extrémités se retrouvent sur la même berge. Il existe un risque, si le serrage est trop important, d'inversion des berges.

Il est utilisé dans les chirurgies des parties molles, lèvres, langue ou des joues (figure 95).

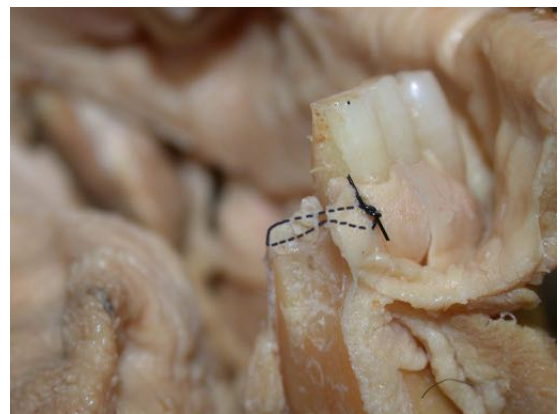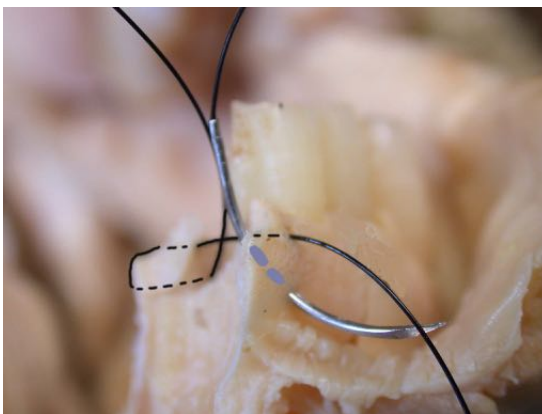
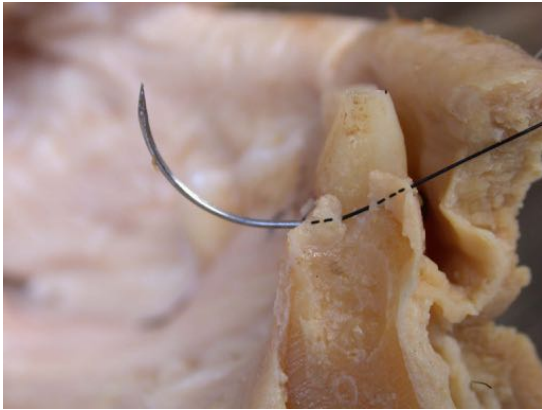


Figure 95 : Réalisation d'un point en U vertical sur des planches anatomiques (source : documents personnels, 2019)

5.2. Nœuds chirurgicaux combinés

➤ Point croisé externe dit de Smead-Jones

Ce point va avoir pour objectif de rapprocher les deux berges de la zone opérée pour aligner les bords incisés.

Il est réalisé avec la pénétration de la face externe d'une des berges, et ressort par la face externe de l'autre bord. L'aiguille va passer en diagonale par-dessus le trait d'incision, pour venir pénétrer par la berge initiale. Une fois ces opérations faites nous pourrons verrouiller le point. Ce point est caractéristique par sa forme. Il est indiqué

dans les incisions d'accès rétro-molaire des dents de sagesse maxillaires et des chirurgies muco-gingivales.

Le principal défaut de ce genre de nœud est dans le placement correct de l'enchaînement de l'aiguille. Le serrage doit être fait de manière modérée pour ne pas induire de déchirures de l'incision (figure 96).

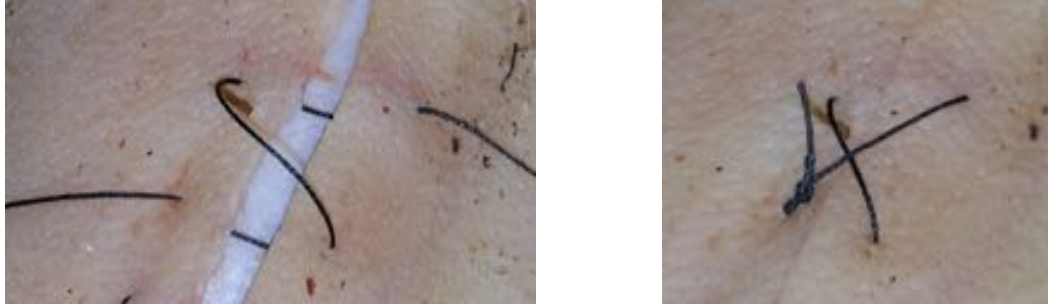

Figure 96 : Réalisation d'un point en croix externe sur des planches anatomiques (source : documents personnels, 2019)

➤ Point croisé interne

Ce point va avoir la même forme que le précédent, mais la forme caractéristique de croix se trouvera au sein des tissus lésionnels ce qui lui permet de créer un rapprochement et une protection des alvéoles en post-opératoire.

La réalisation de ce point : pénétration de l'aiguille côté vestibulaire en mésial pour partir en direction linguale en distale ; nous réaliserons la même opération dans le sens inverse pour venir refermer le point en vestibulaire, le plaçant le plus mésialant possible.

Ce genre de point est important à réaliser lors de la formation de caillot hémostatique avec des matériaux types PANGEN® ou SURGICEL®. Le serrage sera important et permettra le maintien des matériaux au sein des alvéoles.

L'inconvénient de ce genre de nœud est la nécessité de la réalisation des lambeaux pour pouvoir tracter les berges et la mise en place des points (figure 97).

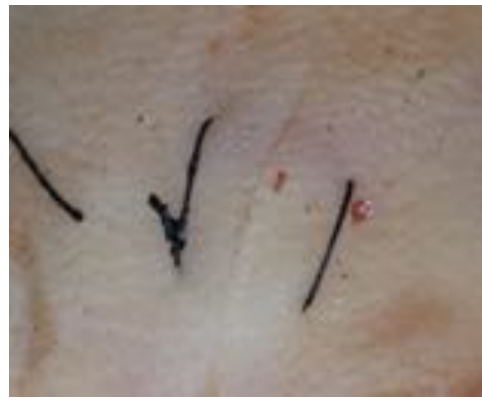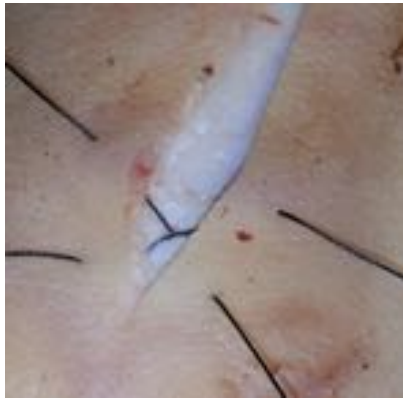


Figure 97 : Réalisation d'un point en croix interne sur des planches anatomiques (source : documents personnels, 2019)

5.3. Nœuds chirurgicaux matelassiers

Ce sont des nœuds qui vont permettre de tracter plus facilement et de façon plus importante les lambeaux de tissus. Ils facilitent le repositionnement des lambeaux de manière à être le plus proche de la situation initiale.

➤ Matelassier horizontal simple

C'est un point qui peut être réalisé autour d'une zone édentée :

L'aiguille va passer sous la muqueuse parallèlement à l'incision et va sortir un peu plus loin (environ à 7-8 mm). Elle va continuer son parcours au-dessus de l'incision pour pénétrer sous la muqueuse de l'autre côté dans un sens opposé à la précédente et sur la même longueur (figure 98).

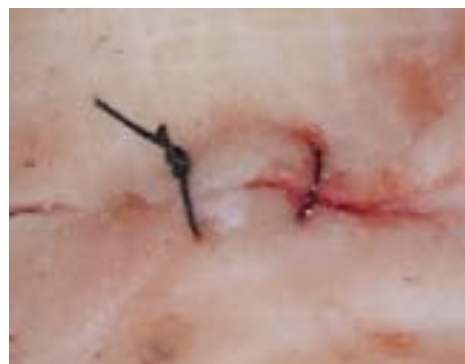
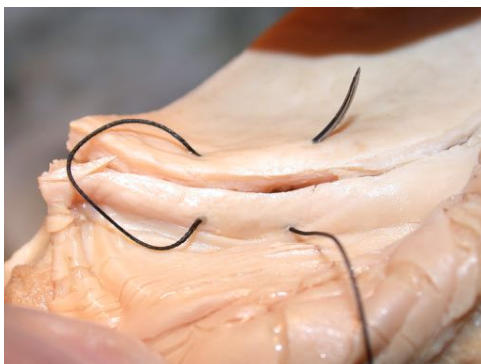
Figure 98 : Réalisation d'un point matelassier horizontal simple sur des planches anatomiques (source : documents personnels, 2019)

Ce nœud chirurgical est intéressant dans le cadre des avulsions des dents mandibulaires, où l'opérateur peut avoir des berges assez importantes à gérer.

Il peut également être utilisé dans les secteurs dentés : l'aiguille va entrer dans la gencive et sortir après avoir réalisé un trajet interne de quelques millimètres. Elle va aller dans l'embrasure, tourner au niveau de la face de la dent, puis pénétrer dans son espace interdentaire de l'autre côté. Du côté vestibulaire, l'aiguille traverse la muqueuse et va ressortir après un trajet court horizontal dans la sous-muqueuse avant de repasser dans l'espace interdentaire. Le serrage sera réalisé dans la zone linguale (figure 99).

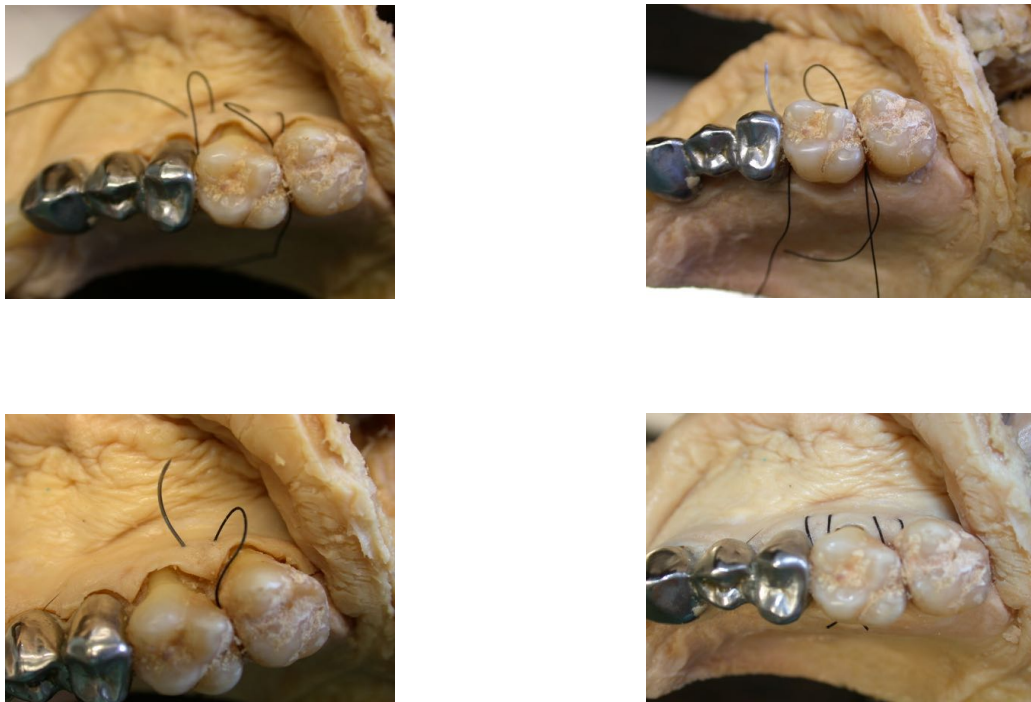


Figure 99 : : Réalisation d'un point matelassier simple sur des planches anatomiques (source : documents personnels, 2019)

Ce genre de point est utile lors de la réalisation de lambeaux assez importants muqueux ou mucopériostés afin de réaliser un repositionnement le plus proche de la situation initiale.

➤ Matelassier horizontal croisé

L'aiguille passe sous la gencive parallèlement à l'incision et sort 7-8 mm plus loin. Elle continue son parcours au-dessus de l'incision pour pénétrer dans la gencive de l'autre côté, dans le même sens que le premier geste et sur la même distance (7-8 mm). C'est un point idéal pour maintenir les matériaux hémostatiques mais également pour le rapprochement des berges (figure 100).



Figure 100 : Réalisation d'un point matelassier horizontal croisé sur des plaques anatomiques (source : documents personnels, 2019)

➤ Matelassier simple vertical

La suture va débuter au niveau de la gencive attachée par un abord vertical dans la zone interdente. L'aiguille va contourner la partie linguale dentaire et parcourir dans la zone interdente suivante (figure 101).

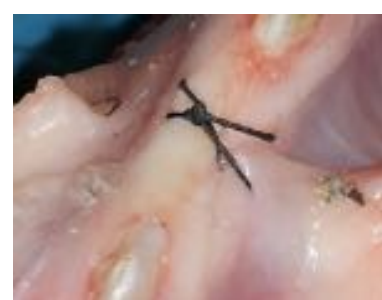
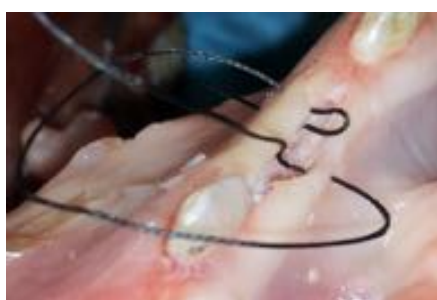
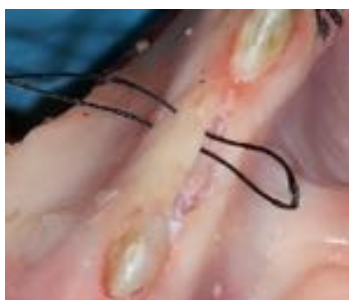Figure 101 : Réalisation d'un point matelassier vertical sur des plaques anatomiques (source : documents personnels, 2019)

C'est un point idéal lors de la réalisation de nœud trans-papillaire (comme après la réalisation de curetage interdente dans les chirurgies parodontales) grâce à la coaptation hermétique qu'il exerce (figure 102).

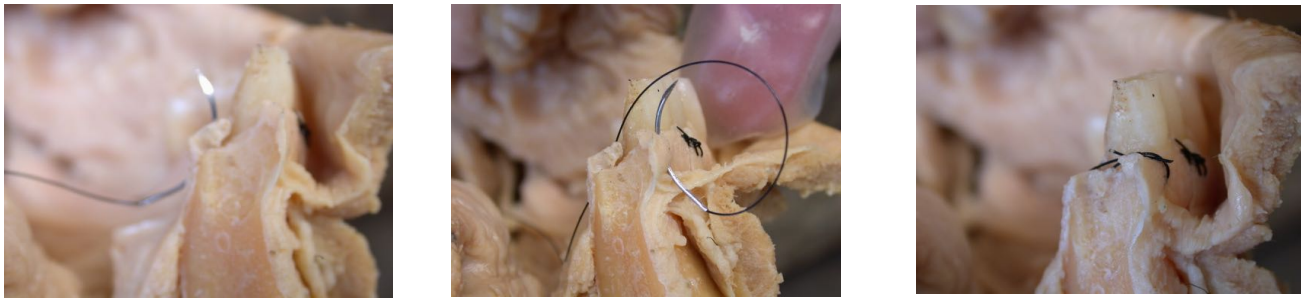


Figure 102 : Réalisation d'un point matelassier vertical sur des planches anatomiques (source : documents personnels, 2019)

➤ Matelassier mixte

C'est un nœud qui va associer la formation des deux derniers nœuds présentés. Nous aurons le matelassier vertical en côté vestibulaire et le matelassier horizontal côté lingual. Ce point est fait lors de la nécessité de variation par rapport à la situation clinique.

Son inconvénient réside dans le fait de devoir utiliser un fil en surface assez important, où peuvent se fixer des micro-organismes. Ce qui peut induire des retards dans la cicatrisation des sites, et une inflammation plus importante de la zone opérée (figure 103).

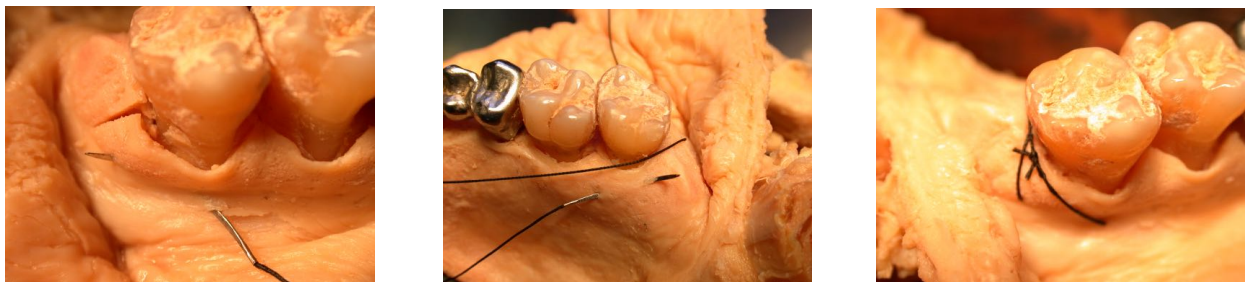


Figure 103 : Réalisation d'un point matelassier mixte sur des planches anatomiques (source : documents personnels, 2019)

5.4. Nœuds chirurgicaux suspendus

Ce sont des points qui vont permettre de régler les hauteurs des lambeaux lors de leur repositionnement. Nous pouvons remanier les lambeaux en vestibulaire sans toucher la face linguale.

➤ Point suspendu simple

Le fil va passer verticalement dans le lambeau vestibulaire, entrer dans l'embrasure, se coller contre la face linguale, passer par l'embrasure adjacente et ressortir en vestibulaire. Pour finir, le fil va traverser la face externe du lambeau en vestibulaire. Nous avons la variante de ce fil, où le point est réalisé du côté opposé au lambeau (figure 104).

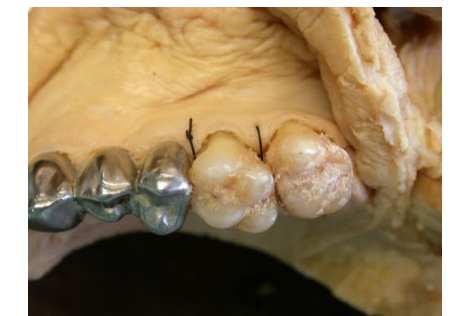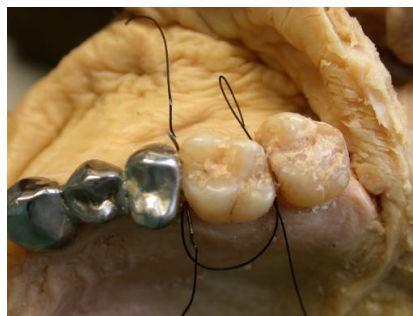

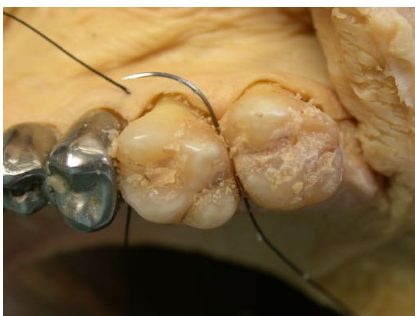
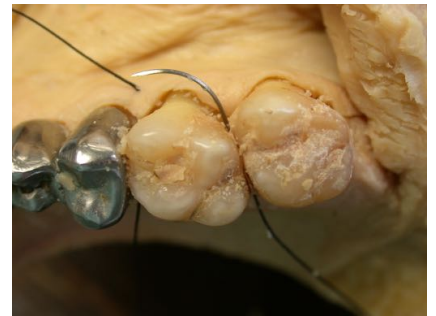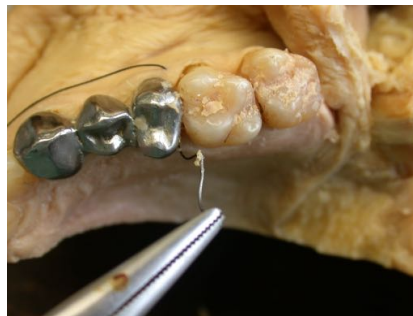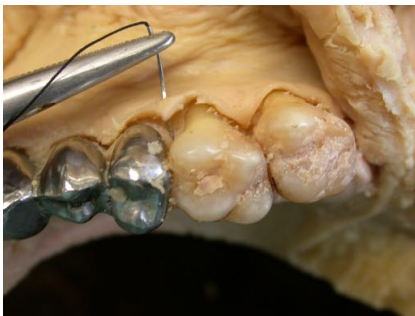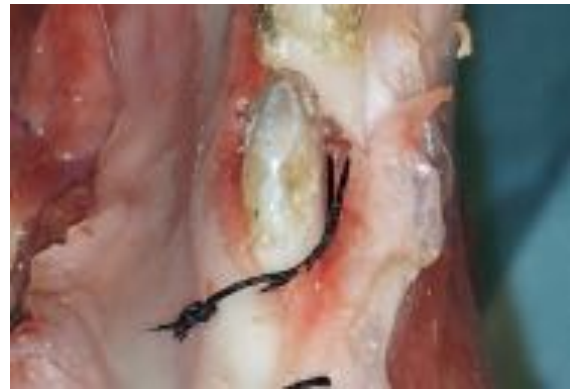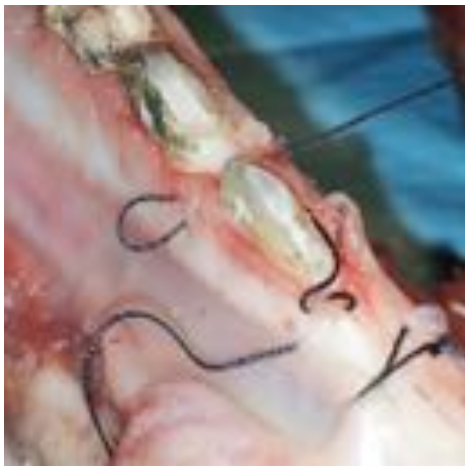Figure 104 : Réalisation d'un point suspendu simple sur des planches anatomiques (source : documents personnels, 2019)

➤ Point suspendu de matelassier vertical

Le fil entre sous le point de contact en distal de la dent, du versant lingual au versant vestibulaire. Il sort et traverse la papille plus en hauteur et contourne le flanc lingual. En mésial, le fil rentre plus apicalement, ressort et revient sur le sommet de la papille (figure 105).

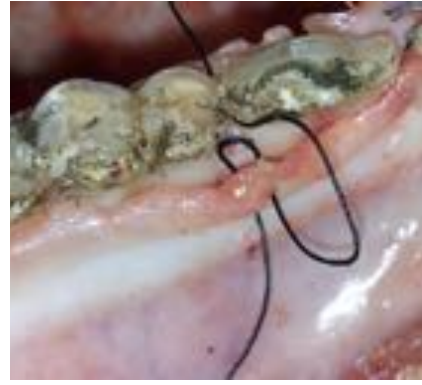
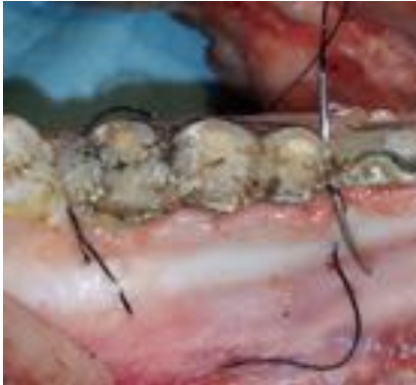
Figure 105 : Réalisation d'un point suspendu de matelassier vertical sur des planches anatomiques (source : documents personnels, 2019)

5.5. Nœud chirurgical en acre

Le rôle de ces points est de pouvoir replacer la papille dans sa position initiale sans léser le côté opposé des tissus environnants de la dent. Il en existe de nombreuses variations, nous allons en présenter un cas type afin de définir au mieux cette technique de suture.

Le fil va percer la face vestibulaire des tissus gingivaux, traverser la papille interdentaire, contourner la face linguale par le versant distale de la dent, passer sous le point de contact et continuer sa course dans le côté vestibulaire. Il va longer la partie vestibulaire, faire son chemin jusqu'à la papille interdentaire suivante, où il longera le bord lingual de la dent. Le nœud sera serré dans l'espace interdentaire initial (figure 106).

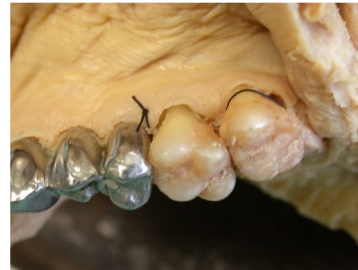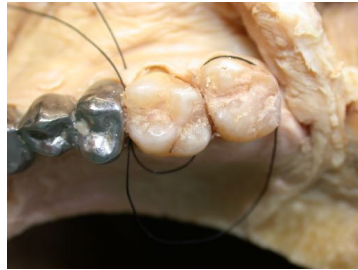
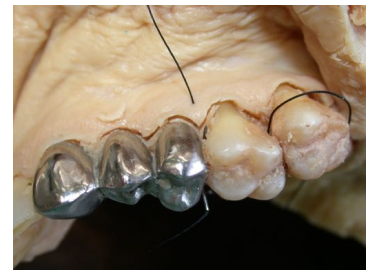
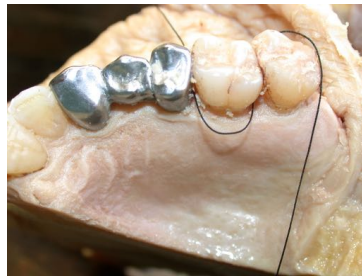

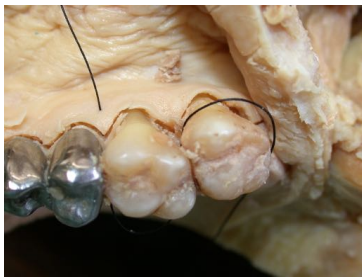
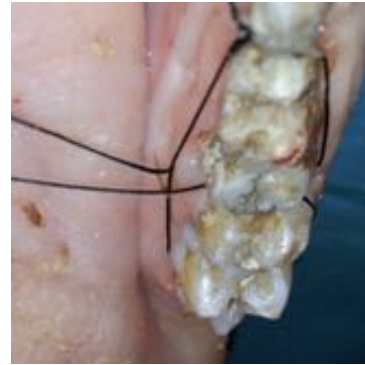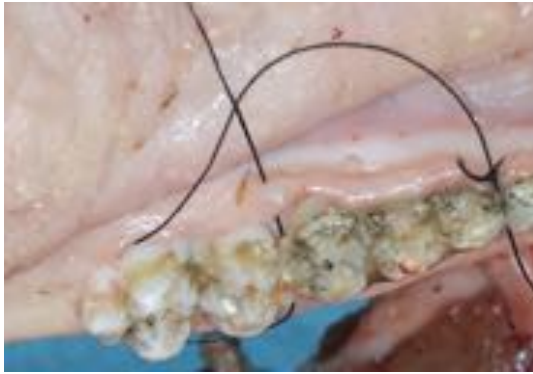Figure 106 : Réalisation d'un point en acre sur des planches anatomiques (source : documents personnels, 2019)

Nous pouvons également retrouver ce genre de suture qui correspond à une variante de ce point en acre : figure 107

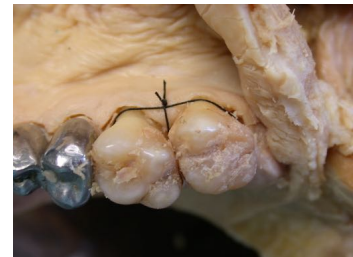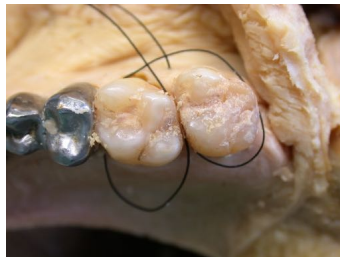

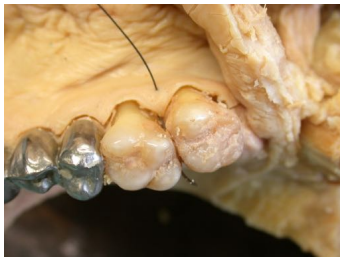
Figure 107 : Réalisation d'une variante d'un point en acre sur des planches anatomiques (source : documents personnels, 2019)

Dans ce genre de configuration, nous pouvons nous appuyer sur les deux dents qui bordent le lambeau. Le lambeau vestibulaire est retenu sans léser la partie palatine des dents.

5.6. Nœuds chirurgicaux périostés

Dans le cas de nœuds à réaliser lors des tissus périostés, nous avons besoin de ce type de points pour nous permettre de suturer correctement les lambeaux en épaisseur partielle pour effectuer des déplacements apicaux ou latéraux. Ce sont des points utilisables aussi dans les cas de greffes gingivales libres. Ce genre de suture est compliqué à mettre en œuvre, il est nécessaire de s'assurer de la bonne réalisation de ce point une fois terminée.

Sa réalisation se fait par l'aiguille qui entre dans le tissu de manière perpendiculaire jusqu'au contact osseux, pour continuer sur une rotation afin de repartir dans la direction opposée à son trajet (pour la rotation, c'est la pointe de l'aiguille qui doit tourner et non son corps). L'aiguille glissera le long de l'os sur une certaine distance, et nous effectuerons une dernière rotation afin de pouvoir ressortir et fermer le point.

5.7. Sutures chirurgicales continues

Ce genre de réalisation est plutôt faite sur des lambeaux de zones édentées. Pour leur exécution nous partirons d'un point initial, la réalisation du surjet, et terminerons sur un ultime point (qui peut être situé au même endroit que l'initial) pour refermer le nœud. Cette technique de point est utile lors de lésion ou incision de grande étendue. En effet, la mise en bout à bout de nombreux points simples peut prendre beaucoup de temps au praticien. Il faut s'assurer que chaque point soit fait avec minutie et tienne correctement. C'est pourquoi l'utilisation de points en continu comme les surjets permettent de gagner du temps lors des interventions.

➤ Surjet simple

Il est utile lors de la réalisation de grandes incisions. Il permet un rapprochement des bords de l'incision. Et il est capable de répartir les forces de traction sur la longueur de son fil.

Par contre, il présente certains inconvénients tels que :

- la mise en place nécessite de mettre le fil en tension,
- piquer les tissus de façon régulière pour avoir des forces de tensions régulières,
- les courbures seront compliquées à gérer,
- faire attention lors du serrage pour ne pas avoir de chevauchements des berges entre elles.

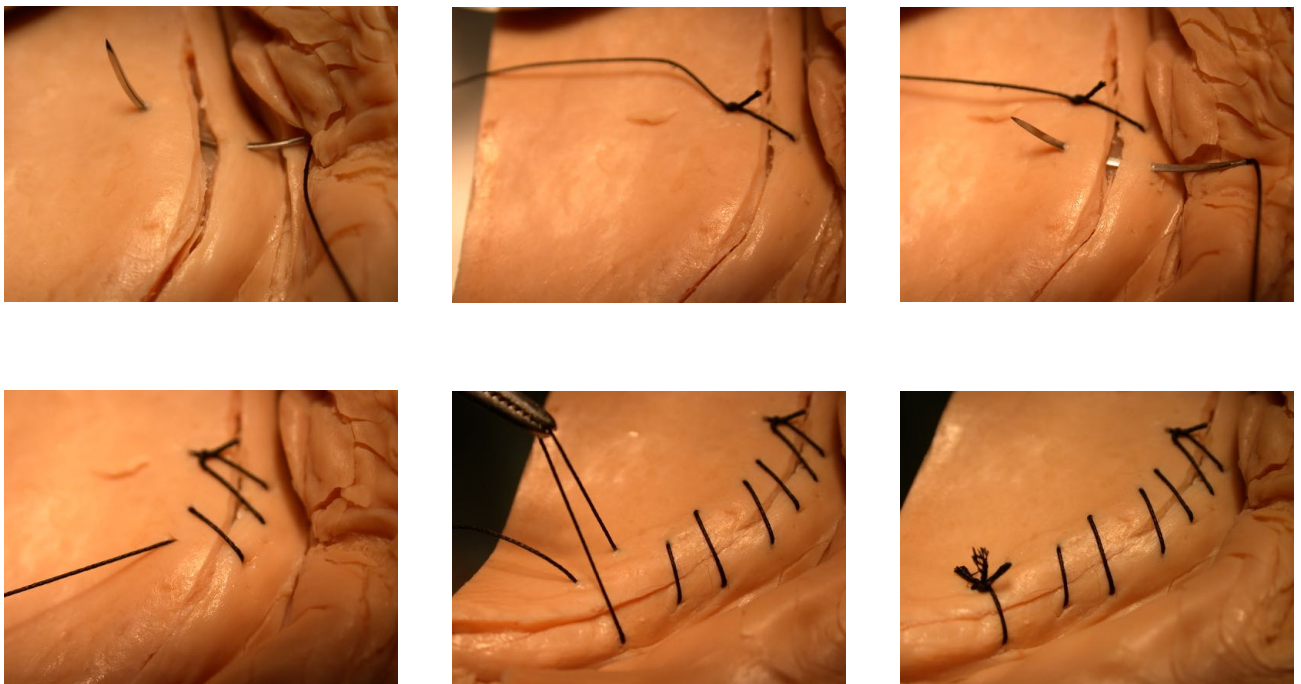


Figure 108 : Réalisation d'un surjet simple sur des planches anatomiques (source : documents personnels, 2019)

Pour la réalisation de ce point (figure 108) nous devons commencer par un point simple. Une fois fait l'opérateur devra réaliser des perforations sur toute la longueur de l'incision. Une fois la distance couverte voulue, nous terminerons le surjet par un point final simple réalisé avec la dernière boucle faite (en l'utilisant comme un petit chef).

➤ Surjet croisé

Nous reprendrons les mêmes impératifs en ce qui concerne le point simple initial et terminal. Par contre ici, au moment de repiquer pour rentrer dans les tissus, il est nécessaire de repasser dans la boucle du précédent passage avant de traverser l'incision (figure 109).

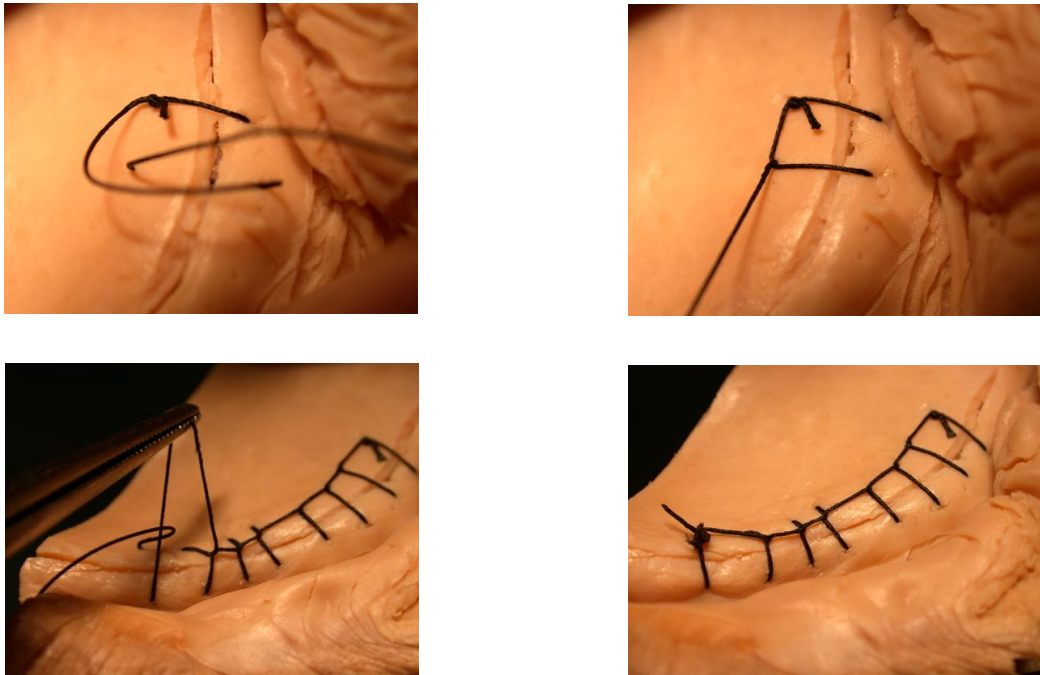


Figure 109 : Réalisation d'un surjet croisé sur des planches anatomiques (source : documents personnels, 2019)

➤ Suture suspendue de type I

Ce genre de suture est idéal pour la réalisation du plaquage d'un lambeau, comme dans le cas des lambeaux avec déplacement apical. C'est un plaquage fort qui pourra être maintenu entre les tissus et l'os.

Tout d'abord, il est nécessaire de créer un point d'arrêt en distal. L'aiguille va passer en mésial de la face linguale de la dent et dans la papille interdendaire vers le vestibule. Les tissus vestibulaires se retrouvent percés de l'extérieur vers l'intérieur. Nous réaliserons l'opération autant de fois que nécessaire pour couvrir la totalité du lambeau. Le serrage se réalisera au niveau de l'avant-dernière embrasure face palatine (figure 110).

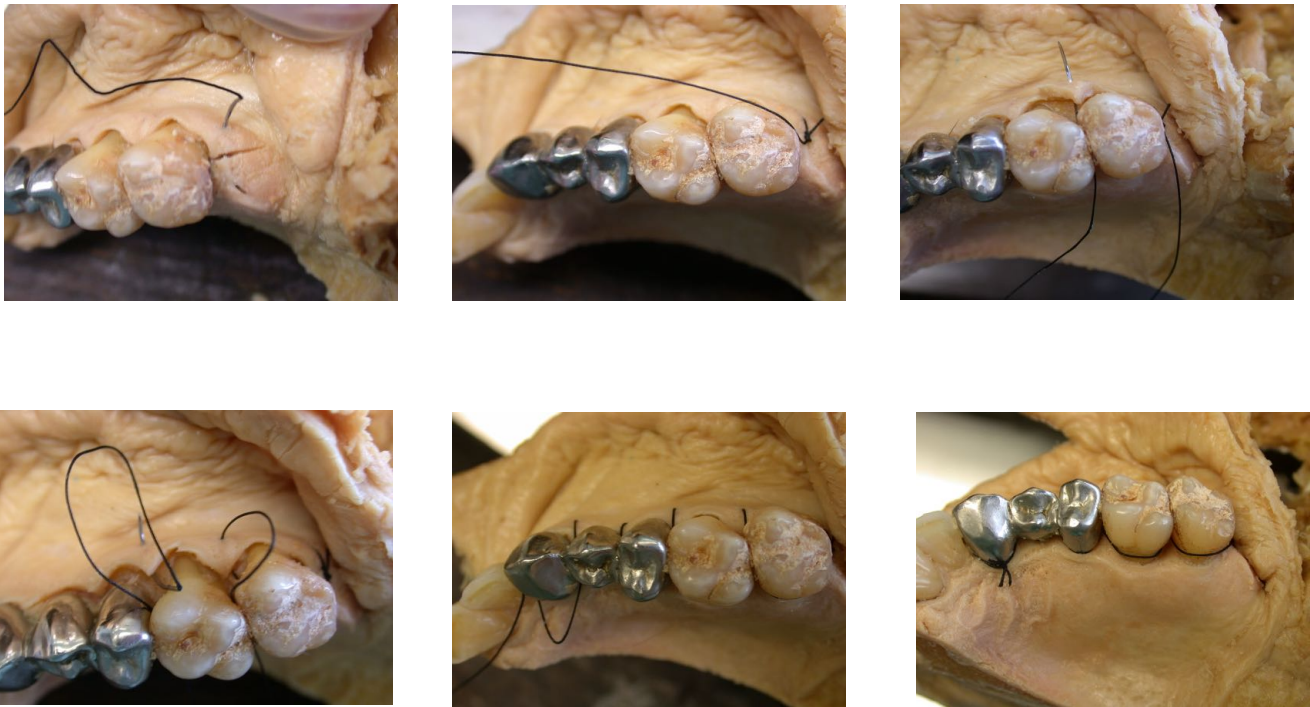


Figure 110 : Réalisation d'une suture suspendue type I sur des planches anatomiques (source : documents personnels, 2019)

➤ Suture suspendue de type II

C'est une variation de la technique présentée ci-dessus. L'aiguille va passer dans le lambeau vestibulaire, puis longer les faces distale et palatine en direction mésiale, entrer dans les espaces interdentaires des dents concernées, pour revenir sur la face externe du lambeau vestibulaire (figure 111).

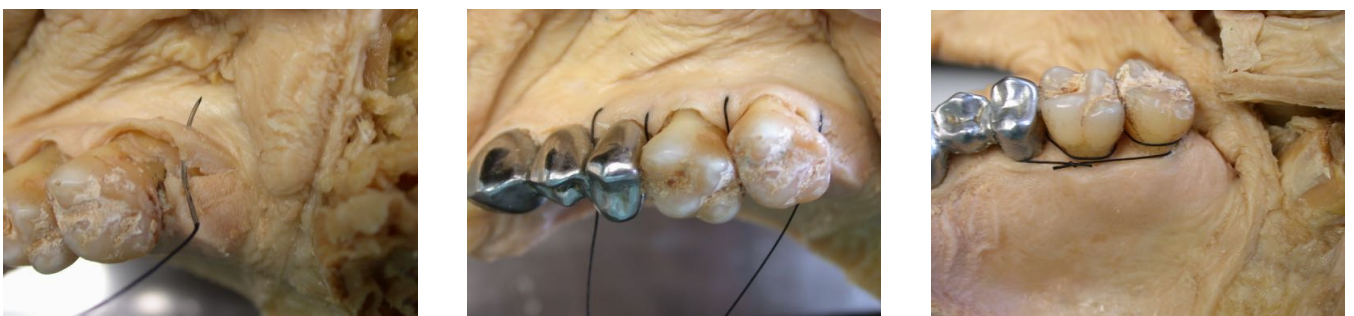

Figure 111 : Réalisation d'une suture suspendue de type II sur des planches anatomiques (source : documents personnels, 2019)

➤ Suture de Malamed

Dans cette technique, nous pouvons tirer les lambeaux du côté coronaire. C'est pourquoi elle est généralement réservée aux lambeaux vestibulaires.

Le fil va pénétrer sur le flanc mésial pour ressortir en distal du lambeau tout en longeant l'os (ce qui permet de rabattre le lambeau sur l'os alvéolaire). Le fil va passer en distal de la dernière dent pour se retrouver en palatin. Il va ressortir dans l'espace adjacent pour revenir en vestibulaire. Il transpercera l'espace interdentaire par la face externe avant de revenir cet l'espace interdentaire. Le fil passera par le flanc mésial de la dent la plus antérieure pour pouvoir être serré en antérieur (figure 112).

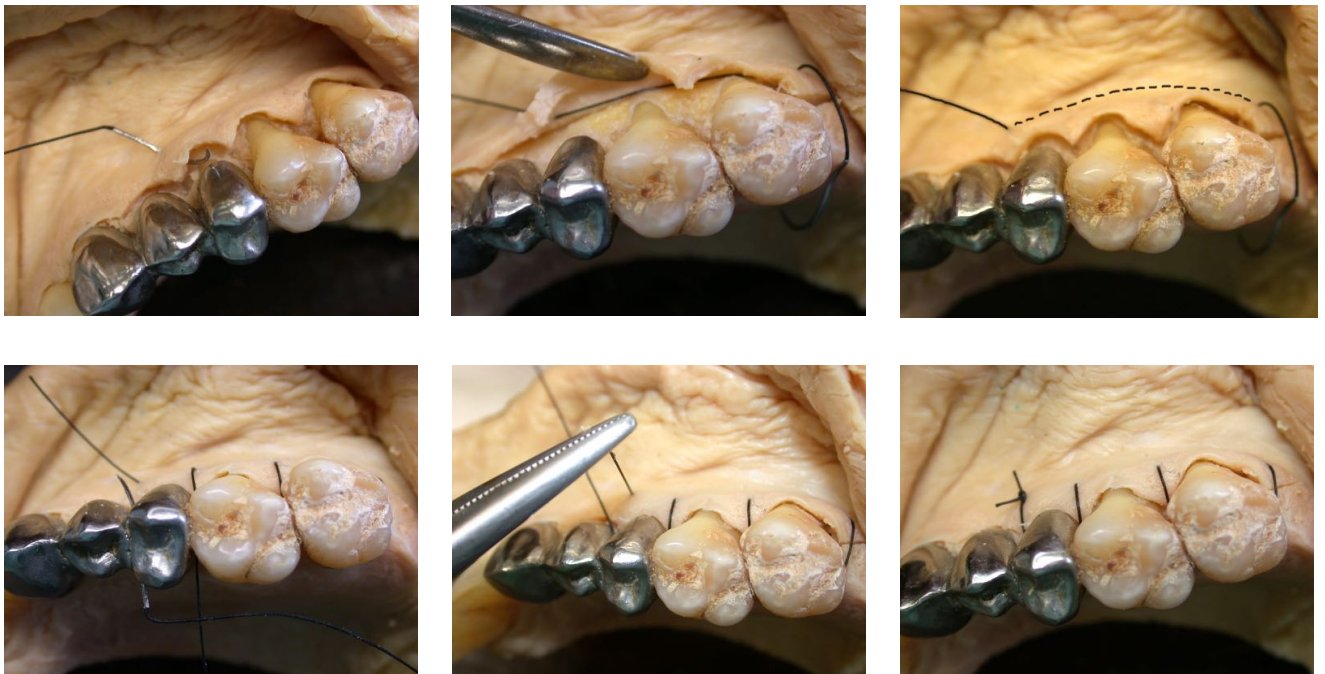


Figure 112 : Réalisation d'une suture dite de Malamed sur des plaques anatomiques (source : documents personnels, 2019)

➤ Suture matelassée continue horizontale

Cette suture va permettre de coapter le lambeau sur l'os alvéolaire. Ce genre de technique est utilisée lors de la mise en ouverture de lambeaux longs et pour gérer plusieurs papilles interdentaires.

La réalisation démarre comme un point de suture matelassé horizontal simple. Le fil va par la suite longer la dent par sa face palatine et repasser dans son embrasure. Le

fil pénètre la muqueuse et sort après avoir fait la longueur de la face interne du lambeau (figure 113).



Figure 113 : Réalisation d'une suture matelassée continue horizontale sur des planches anatomiques (source : documents personnels, 2019)

➤ Suture matelassée continue verticale

Il est possible de réaliser ce type de suture de deux manières : suture matelassée verticale classique ou croisée.

Le fil va entrer dans la gencive puis sortir à la verticale, environ à 3 mm de la papille. Le fil contournera la dent en sa face linguale, puis entrera à nouveau dans le tissu à même distance que la première opération, pour ressortir à environ 3 mm du sommet de la zone interdendaire (figure 114).

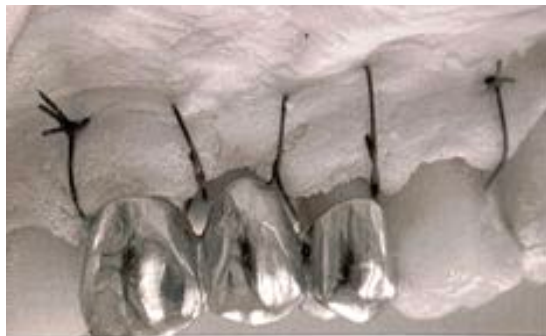

Figure 114 : Réalisation d'une suture matelassée continue verticale sur des planches anatomiques (source : documents personnels, 2019)

➤ Suture dite « à ceinture »

Cette suture peut être réalisée dans le cas des greffes libres ou si nous avons besoin de figer le lambeau dans une certaine position. La suture se présente comme un double « U » qui unit la tête du fil avec la queue pour les nouer ensemble (figure 115).



Figure 115 : Réalisation d'une suture à ceinture sur des planches anatomiques (source : documents personnels, 2019)

5.8. Nœud du chirurgien

Lors de la pratique, un certain point a été inventé afin d'enseigner une méthode rapide au chirurgien. Ce point permet de réaliser dans le maximum de cas, un nœud correctement tenu, assurant une hémostase satisfaisante, et une cicatrisation adéquate. Ce point fut nommé le nœud du chirurgien. Ce nœud peut être réalisé à la main ou avec l'aide d'un porte-aiguille en fonction des besoins et des habitudes du praticien (figure 116).

La technique de pose de ce nœud repose sur des boucles superposées dans un sens et dans l'autre pour le verrouiller. Ces boucles peuvent être faites en 1 ou 2 tours. Sa réalisation est faite comme expliquée ci-dessous :

- l'aiguille traverse les berges incisées en une ou deux fois, laissant d'un côté un petit chef et de l'autre un grand chef,
- le porte-aiguille est utilisé pour verrouiller le point. En prenant le grand chef le fil sera enroulé autour du porte-aiguille en effectuant 2 tours,
- une fois les tours effectués, on serrera le point en attrapant le petit chef, et on recommencera à faire une boucle dans l'autre sens pour bloquer le fil de suture,

- une fois les deux tours réalisés, le point sera serré et on coupera les chefs pour terminer le point.



Figure 116 : Réalisation d'un noeud de chirurgien sur des planches anatomiques (source : documents personnels, 2019)

Pour conclure sur les points, nous avons réalisé le tableau (tableau 5) suivant pour généraliser les points en fonction des actes :

Tableau 5 : Divers fils et leurs constituants en fonction des actes (source : document personnel, 2020)

Type d'intervention	Fil	Aiguille	Suture
<i>Avulsion simple</i>	R polyester tressé	composite	point O ou croisé
<i>Avulsions multiples</i>	non R polyester tressé	composite	point O ou surjet
<i>Avulsion de dent incluse</i>	non R tressé	composite ou triangulaire si palais	point O ou U (décharge)
<i>Résection apicale</i>	non R tressé ou monofil	composite ou triangulaire inversée pour précision	point en O et 8 ou point suspendu matelassier vertical

<i>Lambeau de Widman modifié</i>	non R tressé ou monofil	triangulaire inversée pour précision	point en O et 8
<i>Lambeau esthétique</i>	R tressé ou monofil	triangulaire inversée pour précision	point O ou matelassier vertical pour plaquage des papilles
<i>Lambeau de repositionnement</i>	R tressé ou monofil	triangulaire inversée pour précision	matelassier, suspendu, O et 8
<i>Grefe conjonctive et épithéliale conjonctive</i>	R tressé ou monofil	triangulaire inversée pour précision	matelassier, suspendu, O
<i>Chirurgie implantaire</i>	non R tressé	triangulaire	point en O ou 8 ou croisé
<i>Régularisation de crêtes flottantes</i>	R tressé	triangulaire	surjet croisé
<i>Brides et freins</i>	R tressé	composite	point en O, croisé
<i>Chirurgie des kystes</i>	non R polyester tressé	triangulaire	point en O, croisé

R : résorbable

Maintenant, nous allons voir les innovations technologiques dans le domaine des sutures et incisions pour le futur de notre profession.

6. INNOVATIONS TECHNOLOGIQUES DANS LE DOMAINE DES SUTURES ET INCISIONS

Avec l'avancée des nouvelles technologies, certains industriels s'intéressent aux remplacements de nos instruments « classiques » dans le domaine des incisions et sutures. Dans une optique d'amélioration, tant dans la réalisation du soin que dans l'ergonomie pour les cliniciens, les technologies vont améliorer les pratiques.

Des lames de bistouris de tailles réduites sont actuellement utilisées lors de la réalisation de chirurgie orale. Ces toutes petites lames permettent d'intervenir de manière très précise pour les praticiens. Elles sont idéales dans l'approche de chirurgie avec minutie et lors de microchirurgie. Ceci va concourir à la réduction des conséquences post-opératoires.

Pour l'amélioration des incisions nous avons des techniques à base de rayons lumineux déterminées avec des longueurs d'ondes prédéfinies (elles seront définies en nanomètre ou nm). Ceci permet de sectionner les tissus mous afin de permettre des coupes précises et des effets physiques sur les tissus.

Il existe des bistouris, dits électriques, qui peuvent créer des découpes plus précises. Ces nouvelles technologies peuvent associer diverses capacités comme la section couplée avec des effets hémostatiques en cautérisant les plaies.

Ce sont des avancées qui vont permettre aux chirurgiens de réaliser des soins, tout en s'assurant de conséquences post-opératoires réduites.

Ensuite, nous verrons les avancées technologiques sur le sujet des sutures. Sur le sujet des nœuds chirurgicaux, nous verrons des colles dites « chirurgicales ». Grâce à ces colles, nous pouvons, parfois, nous passer de la réalisation de la pose des fils de sutures. C'est une technique intéressante lors de soins dans les secteurs antérieurs. Ces colles chirurgicales sont composées de deux types :

- colles dites biologiques,
- colles dites synthétiques (acryliques et chimiques).

Nous détaillerons tous les divers systèmes dans ce chapitre. Nous commencerons par étudier les systèmes permettant de réaliser les incisions puis les avancées technologiques sur les sutures.

6.1. Innovations pour les incisions

➤ Lames microchirurgicales

Dans les avancées techniques que nous pouvons connaître dans le secteur de la chirurgie orale, l'apport de matériels adaptés voit le jour.

Des lames de bistouris (figure 117) pour des réalisations de soins chirurgicaux peuvent être adaptées à des travaux sous loupes ou microscopes.



Figure 117 : Photographies de lames microchirurgicales (source : www.bbraun.com, 2020)

Ce sont des lames de faibles dimensions qui sont à monter sur des porte-lames. Ce sont des instruments permettant des incisions plus faibles mais aussi plus précises. Elles ont l'inconvénient de devoir être utilisées avec des aides optiques (microscopes, loupes optiques...) (figure 118), afin de permettre aux praticiens d'en manier correctement les tracés. Les aides optiques qui seront nécessaires aux praticiens se retrouvent de plus en plus dans les cabinets libéraux. Ce sont des instruments qui



Figure 118 : Photographies d'aides optiques : à gauche : microscope optique et à droite : loupe optique (source : lefindentaire.fr, 2020)

commencent à être utilisés dans diverses spécialités par les chirurgiens-dentistes (comme l'endodontie, la chirurgie orale, parodontale...).

Grâce à ce genre de lames, les chirurgiens-dentistes réalisent des incisions très faibles avec peu de déchirements de tissus. Les cicatrisations des sites opérés seront plus rapides car une surface plus limitée entraînant une réaction inflammatoire très localisée, avec des conséquences post-opératoires amoindries (une diminution des douleurs et des gênes ressentis entre autres).

➤ Bistouri électrique en chirurgie orale

Le bistouri électrique (figure 119) est un instrument qui permet de sectionner les tissus mous. Il est à réserver pour les tissus mous soutenant l'os principalement. Malgré, les innovations que le bistouri électrique a connues, il n'est pas capable de sectionner des tissus durs. L'utilisation de ce genre de système doit pouvoir être compatible avec l'état de santé des patients. En effet, un patient porteur d'un pacemaker ne pourra pas recevoir de soins avec cet instrument. Il est donc impératif de faire l'anamnèse précise des patients et tout le contexte clinique.

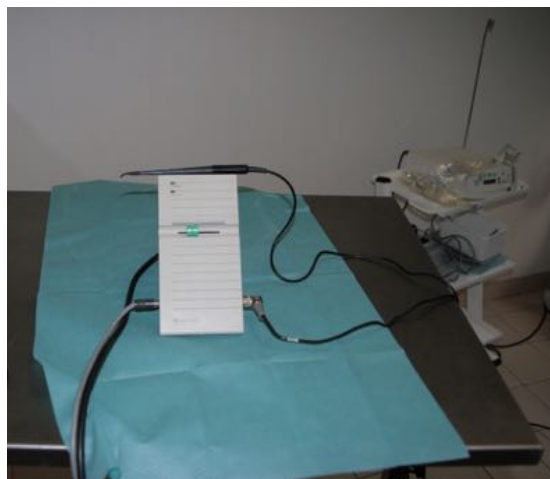

Figure 119 : Photographie d'un bistouri électrique (source : Photographie du Dr Bravetti, 2018)

Lors de son utilisation, le chirurgien-dentiste aura à changer les embouts afin de pouvoir les stériliser s'ils peuvent l'être ou à les jeter.

Son principal intérêt réside dans le fait que durant l'incision, les vaisseaux vont être coagulés. Ceci permet de limiter les saignements pendant de l'opération. Par contre,

avec l'utilisation de ce genre d'instrument, les tissus une fois rapprochés à la fin de l'acte vont avoir une cicatrisation assez limitée due aux corps nécrosés cellulaires qu'il induit.

En effet, le fait de créer des cellules nécrosées autour de l'incision, engendre des cicatrisations des bords moins avantageux. Son utilisation principale restera donc pour les excrèses des tissus mous où l'on pourra induire une cicatrisation de deuxième intention en y laissant une surface rugueuse.

Un des inconvénients de ce genre de système se trouve aussi d'un point de vue de l'os du patient. Il est important que le chirurgien respecte une certaine distance entre la pointe de l'instrument et l'os alvéolaire du patient. Le bistouri est capable d'induire des nécroses osseuses et des séquestrations si le contact avec la surface osseuse est suffisant.

➤ Lasers en chirurgie orale

Dans les innovations, il est compliqué de passer à côté des lasers utilisés en chirurgie dentaire. Ce sont des appareils qui au départ, se sont développés pour des spécialités comme la dermatologie et l'ophtalmologie. Ils sont capables de se diversifier pour offrir aux chirurgiens-dentistes un champ d'action important. En effet, les lasers sont capables d'être utilisés en endodontie, en parodontologie, en chirurgie buccale...

Tout d'abord, L.A.S.E.R signifie de son anglais « *Light Amplification by Stimulated Emission of Radiation* ». Ce sont des instruments qui vont s'appuyer sur des longueurs d'ondes définies. Avec cette longueur d'onde fixée, l'instrument va créer un rayonnement lumineux qui va être capable de sectionner les tissus ou d'induire des phénomènes de cicatrisation par bio-stimulation.

Leur utilisation dans le cadre de la dentisterie est normée sur une longueur d'onde qui doit être dans les infrarouges.

Ils ont des avantages importants dans leur capacité à assainir les zones opératoires. En fonction de leurs constituants, de la longueur d'onde utilisée, leur rayon d'action va varier.

Dans cette partie nous nous intéresserons aux lasers qui sont uniquement utilisés en chirurgie dentaire (figure 120).

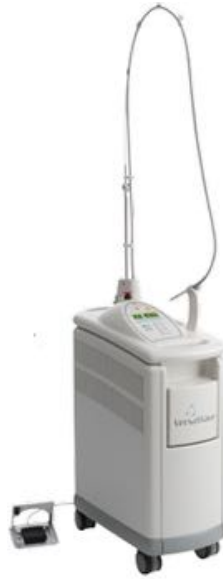

Figure 120 : Représentation d'un laser type Er/YAG (source : fildentaire.fr, 2020)

L'intérêt de l'utilisation des lasers réside dans le fait qu'ils remplacent les scalpels et les lames de bistouris. Ils sont capables d'induire une bio-stimulation des tissus et de créer une thérapie lumineuse pour améliorer au maximum les cicatrisations des tissus. Ces lasers peuvent être utilisés dans les cadres suivants :

- exérèse des tissus muqueux buccaux comme les tumeurs buccales, toutes lésions des muqueuses pour des études anatomopathologiques,
- chirurgie muco-gingivale : lors de la réalisation de freinectomie ou lors de certaines chirurgies parodontales pour des besoins ODF,
- bio-stimulation : lors de l'application d'une bonne longueur d'onde sur le site de l'opération, le chirurgien-dentiste peut induire une cicatrisation adéquate et plus rapide grâce aux lasers.

Ces lasers sont pratiques d'un point de vue de la réalisation de l'acte en lui-même. Ils permettent d'avoir une alternative pour les praticiens aux lames de bistouris. C'est une aide pour limiter les saignements, comme le bistouri électrique, pour un geste sûr. Mais ils sont également intéressants pour la réalisation de la coagulation des tissus avec l'incorporation de la bio-stimulation qu'ils peuvent induire. Tout ceci concourt à

réaliser un acte dans les meilleures conditions dans son procédé et aide même dans la cicatrisation du site.

Voici un tableau (tableau 6) qui explique dans les grandes lignes l'utilisation des lasers en chirurgie dentaire :

Tableau 6 : Divers lasers en fonction des longueurs d'ondes ainsi que des actes dentaires (source : d'après documents du Dr Bravetti, 2020)

Type de Laser	Longueur d'onde (nm)	Mode d'action	Indications thérapeutiques
KTP	532 (couleur verte)	Continu / Pulsé	<ul style="list-style-type: none"> ○ Dyschromie dentaire ○ Hémostase ○ Chirurgie de tissus mous
He-Ne	632,8 (couleur rouge)	Continu	<ul style="list-style-type: none"> ○ Bio-stimulation
Diode	625-700 (couleur rouge)	Continu / Pulsé	<ul style="list-style-type: none"> ○ Bio-stimulation
Diode	810-980 (infra-rouge)	Continu / Pulsé	<ul style="list-style-type: none"> ○ Dyschromie ○ Hémostase ○ Chirurgie tissus mous ○ Décontamination endodontique et poche parodontale
Nd : YAG	1064 (Infra-rouge)	Continu / Pulsé	<ul style="list-style-type: none"> ○ Elimination boue dentinaire ○ Hémostase ○ Chirurgie des tissus mous ○ Décontamination endodontique et parodontale

Nd : YAP	1340 (infra-rouge)	Continu / Pulsé	<ul style="list-style-type: none"> ○ Elimination boue dentinaire ○ Hémostase ○ Chirurgie des tissus mous ○ Décontamination endodontique
Er, Cr : YSSG	2780 (infra-rouge)	Pulsé	<ul style="list-style-type: none"> ○ Elimination carie et boue dentaire ○ Détartrage et surfaçage ○ Hémostase ○ Chirurgie osseuse ○ Chirurgie des tissus mous ○ Décontamination endodontique et parodontale
Er : YAG	2940 (infra-rouge)	Pulsé	<ul style="list-style-type: none"> ○ Elimination carie et boue dentinaire ○ Détartrage et surfaçage ○ Hémostase ○ Chirurgie osseuse ○ Chirurgie tissus mous ○ Décontamination endodontique et parodontale
CO₂	10 600 (infra-rouge)	Continu / Pulsé	<ul style="list-style-type: none"> ○ Hémostase ○ Chirurgie tissus mous

Avec ce tableau, nous pouvons voir que les lasers offrent beaucoup d'avantages dans de nombreux domaines de soins pour les chirurgiens-dentistes.

6.2. Innovations dans le cadre des sutures

Pour les avancées qui concernent les sutures, nous allons nous intéresser aux colles chirurgicales. Elles se présentent sous deux formes :

- les colles biologiques,
- et les colles synthétiques (composées des acryliques et chimiques).

Leurs diverses propriétés leur donnent des avantages de suturer de manière facile et le moins traumatique possible. Leur utilisation permet de se passer des points de chirurgie classique. Effectivement, ces derniers peuvent dans certaines situations être inesthétiques, ce qui justifie l'usage des colles chirurgicales. Elles sont principalement recommandées lors d'échec d'hémostase malgré les moyens mis en place dits classiques (comme les points de sutures) et / ou lors de saignements importants.

Toutes ces colles sont à utiliser après les avoir entreposées dans un congélateur. En effet, le fait de les sortir pour les décongeler avant leur utilisation permet d'éviter aux praticiens une étape de reconstruction de la colle avant son utilisation. Il est donc important de conserver ces colles dans un milieu avec des températures négatives afin de les entreposer dans les meilleures conditions.

Tout d'abord, nous allons nous intéresser aux colles biologiques et nous verrons par la suite les colles synthétiques.

➤ Colles biologiques

Ce genre de colles est dérivé de la fibrine. En effet, elles contiennent des fibrines, du fibrinogène associé au facteur XIII et de l'aprotinine. Ces derniers vont donc permettre de réaliser la dernière étape de la coagulation sur les sites opérés. Ce sont des matériaux qui sont résorbables, et biocompatibles. Les colles ont des conditions d'utilisation uniquement d'un point de vue locale.

Ces colles sont capables d'apporter des facteurs de coagulation plasmatiques au niveau des tissus. Cette capacité leur permet d'avoir le statut particulier de médicament issu du sang. Elles devront donc répondre aux règles de prescription et de traçabilité imposées par ce statut.

Ces matériaux peuvent favoriser des adhésions importantes avec les tissus lésés, ce qui va leur permettre de créer une consolidation des caillots de sang et une étanchéité adaptée. Ces colles sont réalisées à partir du sérum du patient qui va se faire opérer grâce à la mise en culture de son sérum juste avant la fermeture des lésions. Le fibrinogène issu du sang prélevé est mis au contact du facteur XIII puis de l'aprotinine bovine. Ce mélange est ensuite mis au contact de thrombine bovine contenue dans une matrice de chlorure de calcium.

L'inconvénient principal de ces colles biologiques est la nécessité de la réalisation d'un protocole complexe et lourd pour l'opérateur. Nous avons donc eu l'apparition de colles dites commerciales, réalisées à partir de sérum de donneurs.

Il n'y a aucune contre-indication particulière pour leur usage, sauf de s'assurer de la non-allergie des patients et ne pas présenter d'hypersensibilités envers ces substances.

L'hémostase induit par les colles biologiques va être reproductible et fiable même sur des patients présentant des troubles de coagulation. Ce sont des matériaux qui présentent des résistances à la traction interne ce qui permet de lutter contre les forces de traction issues des tissus lors des phases de cicatrisation. L'adhérence ainsi que l'étanchéité des colles vont conditionner la qualité de la cicatrisation des tissus.

➤ Colles synthétiques

Dans cette catégorie de colles, nous pouvons créer deux sous-groupes :

- les colles acryliques ou cyanoacryliques,
- et les colles chimiques.

Les premières à avoir vues le jour furent les colles cyanoacrylates. Nous allons d'abord nous intéresser à celles-ci.

Les colles acryliques sont formées à partir du cyanoacrylate. Elles ont été créées dans les années 1955. Elles ont la capacité d'adhérer rapidement aux tissus, d'avoir un pouvoir hémostatique important et leur biodégradation leur ont confié un franc succès dans la pratique clinique.

Cependant, leur relative cytotoxicité a imposé une certaine limite dans leur mise en place. En effet, la manipulation lors de la couverture des sites donneurs ou la fixation périphérique des lambeaux et greffons vont être les limites de leur application. Ceci nous interdit absolument leur interposition entre le lambeau ou le greffon et son lit receveur (figure 121).

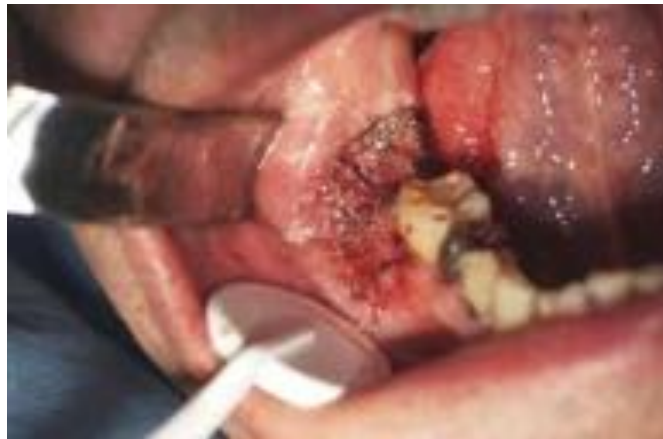

Figure 121: Photographie montrant une gaze de cellulose oxydée enduite manuellement de cyanoacrylate après durcissement de la colle (source : Lesca, 2012).

Leur utilisation va être rendue aussi compliquée par leur forte adhésion aux doigts ou même au matériel du praticien. Il est nécessaire d'appliquer les colles cyanoacrylates (figure 122) sur des surfaces sèches.

Ceci impose d'avoir un arrêt du saignement pour rendre possible leur application. Une fois le pansement posé, il sera nécessaire d'attendre environ 2-3 jours pour avoir une résorption du matériau.

Il est nécessaire de s'assurer de la non-perte du pansement afin d'éviter une reprise d'hémorragie en post-opératoire.

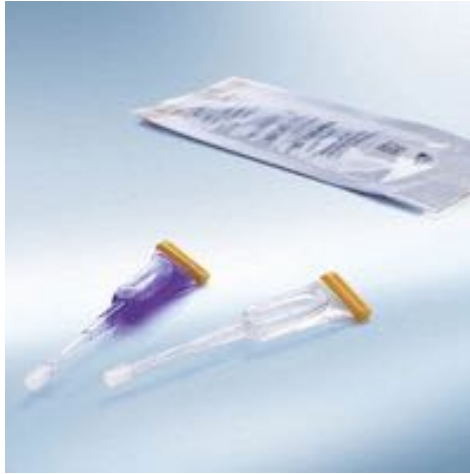

Figure 122 : Présentation commerciale d'une colle cyanoacrylate (source : bbraun.fr, 2020)

Il est nécessaire de s'intéresser maintenant aux colles chirurgicales synthétiques chimiques, dont le coût est assez réduit.

Les colles chimiques ou nommées également, GRF (gélatine-résorcine-formol) font aussi partie des colles synthétiques.

En effet, la composante de gélatine et résorcine va conférer à ce type de colle un potentiel adhésif et le formol va induire des capacités de polymérisation. L'incorporation des différentes phases se fait avant la réalisation des soins.

Il est impératif d'être vigilant à la concentration de formol dans cette colle car en effet elle peut présenter des effets néfastes. Ces effets sont des dégradations osseuses à un contact trop important, et un risque de nécrose des muqueuses. Des industriels ont essayé de contourner ces problèmes en y incorporant d'autres substances à la place du formol comme des aldéhydes mais le problème de nécrose persiste.

Le temps de résorption de ces colles est long. Effectivement, dans certaines chirurgies générales il peut résister jusqu'à 6 mois. Par contre, en chirurgie dentaire le pansement va se décomposer en deux à trois semaines à la suite de sa manipulation.



Figure 123 : Présentation d'une colle synthétique type BioGlue (source : www.exhausmed.com, 2020)

Dans le genre de colles synthétiques et chimiques nous pouvons citer comme sur la photographie ci-dessus les colles BioGlue® (figure 123).

Nous allons nous intéresser à un dernier exemple de matériaux qui peuvent aider les praticiens en termes de suture : les pansements chirurgicaux.

➤ Pansements chirurgicaux

Ce genre de matériaux se trouve à mi-chemin entre les colles biologiques et les moyens de compression pour l'obtention de l'hémostase locale. C'est un matériau qui va jouer le rôle de protecteur des zones opératoires. En effet, une fois la pose des fils et les nœuds serrés, l'opérateur peut ajouter par-dessus les zones opératoires un pansement chirurgical.

C'est un outil (figure 124) pour protéger le site d'agressions mécaniques. Il permet aussi de favoriser une bonne cicatrisation et un bon maintien des fils de suture. Le pansement n'a qu'un rôle de maintien de pression pour réaliser une hémostase dans le temps. Il permet également de réduire des douleurs à la suite de l'intervention. Des tissus cicatriciels hyperplasiques ne pourront pas se développer grâce à son action, ceci aidera le praticien dans la quête d'une surface bien cicatrisée.

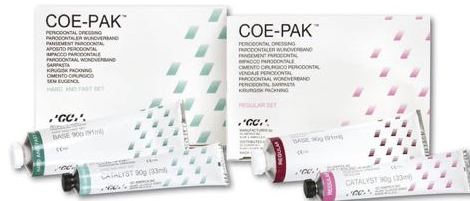

Figure 124 : Présentation commerciale d'un pansement chirurgical type Coe-Pak (source : henryschein.fr, 2020)

Différents types de pansement sont développés par les industriels. Nous pouvons voir un exemple avec le Coe-Pak présenté ci-dessus. Il en existe avec ou sans eugénol (il peut donc y avoir des toxicités cellulaires liées à cette utilisation), dans l'exemple le Coe-Pak n'en comporte pas.

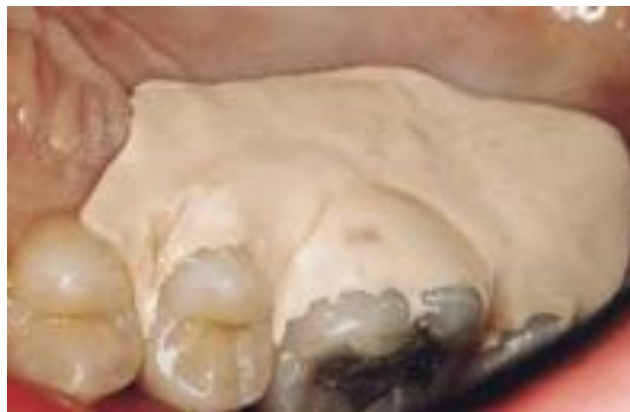

Figure 125 : Photographie de l'utilisation d'un pansement chirurgical type Coe-Pak (source : d'après Dridi, 2000)

Le principal inconvénient de ces pansements chirurgicaux réside dans le fait qu'ils présentent une très faible rétention mécanique (figure 125). Effectivement, ils ne sont pas capables de résister longtemps et sur des surfaces importantes aux forces de tractions. Ils sont inutilisables lors de chirurgie visant des larges zones édentées par exemple. Du fait de ces inconvénients particuliers, on évitera d'utiliser les pansements chirurgicaux chez des patients présentant des problèmes d'hémostase particuliers.

7. CONCLUSION

Dans la pratique de la chirurgie orale, le praticien doit avoir une maîtrise complète de son acte du début à la fin. C'est pourquoi dans ce travail nous nous sommes attelés à nous intéresser aux premiers actes, pour les incisions, et aux derniers actes pour les sutures. Ce sont ces actes qui vont participer activement à la cicatrisation des sites et aux suites, conséquences post-opératoires.

C'est pourquoi, de notre point de vue, leur étude pour une bonne compréhension est nécessaire.

Nous avons vu au départ de cette thèse, les intérêts sur les incisions.

En effet, les incisions sont les premiers gestes que les praticiens vont réaliser. Il est nécessaire d'avoir une connaissance approfondie en anatomie afin de maîtriser les limites des tracés à réaliser. Lors des études des planches anatomiques, nous avons pu mettre en lumière les zones anatomiques importantes des maxillaires. Un tracé d'incision juste se doit de conserver et de ne surtout pas léser les structures anatomiques nobles environnantes.

Les incisions doivent répondre à certains objectifs comme :

- permettre de créer des voies de chirurgies suffisantes pour accéder aux zones à traiter,
- permettre une meilleure visibilité de la zone, les lampes doivent pouvoir éclairer les zones suffisamment pour ne pas gêner l'opérateur et lui donner un maximum de visuel sur les sites opératoires,
- sécuriser les zones afin de limiter les dangers des trajets des nerfs et des vaisseaux qui se trouvent proches de la zone opératoire. Par exemple dans le cas des 3^{èmes} molaires mandibulaires : le fait de décoller en lingual nous permet de sécuriser le nerf lingual lors de la chirurgie,
- acquérir une bonne cicatrisation des zones chirurgicales en post-opératoire. Des tracés rigoureux sont nécessaires afin d'augmenter au maximum la cicatrisation des sites ainsi que de limiter et contrôler les conséquences post-opératoires.

L'objectif premier des incisions est comme nous l'avons montré, de permettre des abords chirurgicaux faciles pour les chirurgiens. Elles doivent être le résultat de compromis entre les impératifs cliniques, particularités du patient et aussi anatomiques.

Grâce aux planches anatomiques qui ont pu être étudiées pour ce travail, nous avons souligné les impératifs que les incisions doivent respecter.

Ensuite, nous avons porté notre attention sur les sutures.

Tout d'abord, l'intérêt principal des sutures est de permettre une coaptation des tissus rendant plus simple le phénomène de cicatrisation aux tissus.

Les réalisations des sutures sont dépendantes des situations anatomiques et de l'anamnèse du patient. En effet, les sutures doivent permettre un rapprochement des berges pour assurer une bonne cicatrisation des sites opérés.

Les points chirurgicaux seront les derniers actes réalisés par les chirurgiens. Tout autant que les incisions, leur impact sur la cicatrisation sera important.

Les sutures permettent certains avantages comme :

- permettre une bonne réparation et cicatrisation des tissus lésés,
- protéger les zones opératoires des phénomènes mécaniques de la cavité orale pour ne pas déstabiliser les caillots néoformés,
- éviter aux débris alimentaires d'interférer avec les caillots formés et ne pas léser les tissus environnant à la lésion,
- favoriser une hémostase adaptée,
- protéger les tissus sous la lésion comme la muqueuse, l'os alvéolaire,
- diminuer les douleurs post-opératoires,
- replacer un lambeau dans sa position initiale.

Les sutures doivent répondre par contre, à certaines obligations :

- réaliser une suture sur des tissus sains,
- placer le point chirurgical sur l'une ou l'autre des berges (éviter de le mettre au centre) car il peut déstabiliser le caillot à sa résorption,
- serrer les points fermement, sans chevaucher les berges entre elles,

- repositionner les tissus avec le nombre de points nécessaires pour y parvenir,
- adapter le point de pénétration de l'aiguille aux tissus, pour des muqueuses fragiles il faut prendre plus large pour éviter de les déchirer,
- choisir des fils et types d'aiguilles adaptés aux circonstances cliniques.

Ensuite, nous avons pu nous intéresser aux matériels nécessaires pour les incisions et sutures.

Nous avons vu que les instruments, les matériaux les composant, leurs paramètres physiques jouaient un rôle important dans la réalisation des actes. Tous ces facteurs doivent être compris et maîtrisés par l'opérateur.

Les choix de tous ces éléments seront imposés par la situation clinique, mais aussi en fonction des habitudes de pratiques.

À mon sens, il est indispensable au chirurgien-dentiste de connaître et de comprendre tous ces facteurs liés aux instruments et à leurs matériaux. Comme nous avons pu mettre en avant, dans cette thèse, que les matériaux conditionnent la réussite des soins en suivant certains protocoles. Il est important de connaître les limites et les inconvénients de ces matériaux afin de mieux les comprendre. Cela restera un facteur de risque en moins à maîtriser par les dentistes.

À la fin de ce travail, nous nous sommes intéressés aux nouvelles technologies et innovations qui arrivent dans ce domaine.

Nous avons vu les avancées avec des instruments comme le bistouri électrique, les lasers, et les nouvelles lames que les industriels peuvent être amenés à perfectionner, pour affiner les incisions.

Nous avons terminé par les avancées dans les sutures avec les utilisations des colles biologiques, synthétiques ainsi que les pansements chirurgicaux.

BIBLIOGRAPHIE

1. Abhishek Mads S, Narula N, Kumar A, Parmar M, Sahore M, Chandel M. Comparing cyanoacrylate tissue adhesive and conventional subcuticular skin sutures for maxillofacial incisions - A prospective randomized trial considering closure time, wound morbidity, and cosmetic outcome. J oral maxillofacial surg. 2013 ; 71 : 2152. e1 - 2152. e8.
2. Ancel A. La chirurgie parodontale mini-invasive [Thèse d'exercice]. [Nancy] : Université de Lorraine. Faculté de chirurgie dentaire ; 2013. 84 p.
3. Calba F. Les sutures chirurgicales : le matériel et son implication clinique [Thèse d'exercice]. [Nancy] : Université de Lorraine. Faculté d'Odontologie ; 1985. 111 p.
4. Calmes G. Incisions et sutures en implantologie [Thèse d'exercice]. [Lyon] : Université Claude Bernard-Lyon 1. U.F.R D'Odontologie ; 2012. 59 p.
5. Charon J, Mouton C. Parodontologie Médicale. Rueil-Malmaison : Edition CdP ; 2003. Chapitre 13, La cicatrisation des lésions parodontales ; p.337-346.
6. Chevalier-Brilloit C, Robert M, Tanty A, Cahoreau V, Deville L, Pelus E. Spécificité des colles biologiques et de leur circuit dans les établissements de soins. Inter-bloc. 2019 ; 38(4) : 207-213.
7. Duterlay S. Proposition d'un outil vidéo d'apprentissage des techniques de sutures en chirurgie orale [thèse d'exercice]. [Nice] : Université Nice-Sophia Antipolis. Faculté de Chirurgie Dentaire ; 2019. 62 p.
8. Gerard E, Larras P, Perrin D, Ahossi V, Lafon A. Manuel de chirurgie orale : Technique de réalisation pratique, maîtrise et exercice raisonné au quotidien.

Rueil-Malmaison : CDP ; 2012. 511 p.

9. Guillois B, Les sutures après avulsions des troisièmes molaires mandibulaires incluses ou enclavées [Thèse d'exercice] Paris : Université Paris Descartes. Faculté de chirurgie dentaire de Paris. 2019. 74 p
10. Kamina P. Anatomie clinique, Tête, cou, dos. Poitiers : Editions Maloine ; 2013. 407 p.
11. Karam M. Les sutures. Inter bloc. 2016 ; 35(2) : 123-126.
12. Le Terrien AL. Incisions et sutures en chirurgie buccale [Thèse d'exercice]. [Rennes] : Université de Rennes 1. U.F.R D'Odontologie ; 2009. 144 p
13. Maurer JN. Evaluation de l'utilisation des sutures et des ligatures chirurgicales au C.H.U. de Nancy [mémoire de DES]. [Nancy] : Université Henry Poincaré-Nancy I ; 2004. 164 p.
14. Perrot G, Bravetti P. Incisions et sutures en chirurgie buccale [Thèse d'exercice] [Vandoeuvre-lès-Nancy], Université de Lorraine. Faculté de chirurgie dentaire ; 2017. 189 p.
15. Ple B. Le choix du fil de suture dans un cabinet d'omnipratique [Thèse d'exercice]. [Lille] : Université de droit et de la santé Lille. Faculté de chirurgie dentaire ; 2015. 67 p.
16. Pottecher ML. Incisions et sutures en chirurgie orale : données actuelles [Thèse d'exercice]. [Nancy] : Université de Lorraine. Faculté de chirurgie dentaire ; 2013. 144 p.

17. Reydet M. Rôle des sutures dans l'inflammation en post opératoire en chirurgie orale [thèse d'exercice]. [Paris] : Université Paris Descartes. Faculté de Chirurgie Dentaire ; 2018. 68 p.
18. Sivervo S. Suturing techniques in oral surgery. Milan : Quintessenza Edizioni ; 2008. 223 p.
19. Sklarcyk T. Hémostase en chirurgie orale : guide de bonnes pratiques [Thèse d'exercice]. [Nancy] : Université de Lorraine. Faculté de chirurgie dentaire ; 2017. 135 p.
20. Teysseres N, Fossat S. Incisions et sutures en chirurgie maxillofaciale et stomatologie. Dans : EMC – Médecine Buccale. 2008 ; 4(1) : 1 – 12. [Article 28-658 – C – 10]
21. Tremblay S, Mantovani D. Les fils de suture : de fil en aiguille. Méd Québ. 2003 ; 38(10) : 105-108.
22. Ziane-Casenavez S, Hein V, Pannerec V, Devillard R, Bertrand C. Les lasers en odontologie. Dans : EMC-Médecine buccale. 2020 ; 13(1) : 1-14. [Article 28-639-T-10]

Références électroniques

23. B Braun, Aesculap. Catalogue instrumentation générale [en ligne]. 2014 [cité le 2 octobre 2020]. Disponible sur : <https://www.bbraun.fr/fr/products/b/instrumentation-generale.html>
24. Henry Schein. Instrumentation [en ligne]. 2020 [cité le 2 octobre 2020]. Disponible sur : <https://www.henryschein.fr/fr-fr/dental/c/instrumentation>

TABLE DES MATIÈRES

Sommaire	9
Table des figures	10
Table des Tableaux	18
1. INTRODUCTION	19
2. IMPORTANCES DES INCISIONS ET SUTURES DANS LE CADRE DES CHIRURGIES ORALES ET SUR LES CICATRISATIONS DES ZONES OPERATOIRES	20
2.1. INTERETS ET FINALITES DES INCISIONS EN DENTISTERIE OPERATOIRE	20
2.2. INTERETS ET FINALITES DES SUTURES	21
2.2.1. DEFINITION DES SUTURES	21
2.2.2. INFLUENCES DES SUTURES SUR L'INFLAMMATION DES SITES	23
2.3. CONSEQUENCES SUR LA CICATRISATION DES ZONES OPERATOIRES	24
3. MATERIELS POUR LES SUTURES ET INCISIONS	27
3.1. MATERIELS	27
3.2. DIFFERENTS TYPES D'AIGUILLES DE SUTURE	31
3.3. DIFFERENTS TYPES DE FILS DE SUTURES	45
3.3.1. ASPECTS PHYSIQUES DES FILS DE SUTURES	46
3.3.2. ASPECTS PHYSIOLOGIQUES DES FILS DE SUTURES	49
3.3.3. ASPECTS ORGANOLEPTIQUES DES FILS DE SUTURE	51
3.3.4. DIFFERENTS TYPES DE MATERIAUX CONSTITUANT LES FILS DE SUTURES	52
4. INCISIONS DES ZONES ANATOMIQUES AVEC LES PLANCHES ANATOMIQUES	65
4.1. DIVERSES TECHNIQUES D'INCISIONS	67
4.2. AU NIVEAU MAXILLAIRE	72
4.2.1. 3 ^{EME} MOLLAIRE MAXILLAIRE	76
4.2.2. DECOLLEMENT DU PALAIS	78
4.2.3. INCISION DE DECHARGE MAXILLAIRE	79
4.3. AU NIVEAU MANDIBULAIRE	82
4.3.1. DENTS DE SAGESSES MANDIBULAIRES	87
4.3.2. INCISION DE DECHARGE ET LEVEE DE LAMBEAU MANDIBULAIRE	88
4.3.3. FREINECTOMIE MANDIBULAIRE	91
4.4. AU NIVEAU DES LEVRES	92
5. NŒUDS CHIRURGICAUX DES ZONES ANATOMIQUES	93

5.1. NŒUDS CHIRURGICAUX DE BASE	94
5.2. NŒUDS CHIRURGICAUX COMBINES	97
5.3. NŒUDS CHIRURGICAUX MATELASSIERS	99
5.4. NŒUDS CHIRURGICAUX SUSPENDUS	102
5.5. NŒUD CHIRURGICAL EN ACRE	104
5.6. NŒUDS CHIRURGICAUX PERIOSTES	106
5.7. SUTURES CHIRURGICALES CONTINUES	106
5.8. NŒUD DU CHIRURGIEN	112
<u>6. INNOVATIONS TECHNOLOGIQUES DANS LE DOMAINE DES SUTURES ET INCISIONS</u>	<u>115</u>
6.1. INNOVATIONS POUR LES INCISIONS	116
6.2. INNOVATIONS DANS LE CADRE DES SUTURES	122
<u>7. CONCLUSION</u>	<u>128</u>

Vu la demande du doyen de la faculté d'odontologie de Lorraine sur le rapport du jury :

Président : C. STRAZIELLE – Professeur des universités
Membre du jury : P. BRAVETTI – Maître de conférences des universités (Directeur de thèse)
Membre du jury : V. MOBY-STUTZMANN – Maître de conférences des universités
Membre du jury : K. YASUKAWA – Maître de conférences des universités

le président de l'université de Lorraine autorise

Monsieur Baptiste BEL

né à CHAUMONT (Haute-Marne) le 2 mars 1994 ,

à soutenir et imprimer sa thèse en vue d'obtenir le diplôme d'État de docteur en chirurgie dentaire intitulée :

« PLANCHES ANATOMIQUES : SUTURES ET INCISIONS DES MAXILLAIRES. »

Nancy, le 16 octobre 2020

N° autorisation : 11477 C

Le président de l'université de Lorraine



BEL Baptiste – Planches anatomiques : sutures et incisions des maxillaires

Nancy 2020 : 138 pages. 125 figures. 6 tableaux

Th.Chir.Dent. : Nancy: 2020.

Mots clés : Incision

Suture

Fil

Planches anatomiques

Résumé :

L'auteur a mis en avant les conséquences des gestes des praticiens en chirurgie orale.

L'analyse des diverses instrumentations pour la réalisation des sutures ainsi que des incisions a été réalisée pour ce travail. En effet, les instruments doivent être adaptés aux soins ainsi qu'aux conditions cliniques des patients. La connaissance du type d'aiguille ainsi que des fils doit être réfléchi et adaptée au contexte clinique. Leurs avantages et inconvénients devront être maîtrisés et connus par les praticiens.

L'étude, sur les planches anatomiques mises en avant dans ce travail, a pu mettre en lumière les différents types d'incisions pratiqués en chirurgie orale afin de créer des voies d'abord efficaces. Des incisions nettes, propres et qui protègent les éléments anatomiques devront toujours être recherchées.

Les points de sutures conditionneront également la cicatrisation des sites opératoires ; dans ces planches anatomiques, nous avons pu les mettre en avant. Ces nœuds sont capables de répondre à toutes situations cliniques. En effet, leur réalisation se fera en fonction du contexte clinique individuel.

Ce travail se termine par l'avancée des technologies qui peuvent être appliquées dans le cadre des incisions et sutures. Ces innovations permettent au chirurgien-dentiste d'optimiser son travail et de faciliter la cicatrisation des zones opératoires.

Jury :

Présidente : Pr Catherine STRAZIELLE

Membres : Dr Vanessa MOBY
Dr Kazutoyo YASUKAWA

Directeur de thèse : Dr Pierre BRAVETTI

Adresse de l'auteur :

Baptiste BEL
47 route de Brottes
52000 CHAUMONT