



HAL
open science

Simulation virtuelle de l'occlusion : perspectives actuelles

Jordan Merger

► **To cite this version:**

Jordan Merger. Simulation virtuelle de l'occlusion : perspectives actuelles. Sciences du Vivant [q-bio]. 2020. hal-03298273

HAL Id: hal-03298273

<https://hal.univ-lorraine.fr/hal-03298273>

Submitted on 23 Jul 2021

HAL is a multi-disciplinary open access archive for the deposit and dissemination of scientific research documents, whether they are published or not. The documents may come from teaching and research institutions in France or abroad, or from public or private research centers.

L'archive ouverte pluridisciplinaire **HAL**, est destinée au dépôt et à la diffusion de documents scientifiques de niveau recherche, publiés ou non, émanant des établissements d'enseignement et de recherche français ou étrangers, des laboratoires publics ou privés.



AVERTISSEMENT

Ce document est le fruit d'un long travail approuvé par le jury de soutenance et mis à disposition de l'ensemble de la communauté universitaire élargie.

Il est soumis à la propriété intellectuelle de l'auteur. Ceci implique une obligation de citation et de référencement lors de l'utilisation de ce document.

D'autre part, toute contrefaçon, plagiat, reproduction illicite encourt une poursuite pénale.

Contact : ddoc-thesesexercice-contact@univ-lorraine.fr

LIENS

Code de la Propriété Intellectuelle. articles L 122. 4

Code de la Propriété Intellectuelle. articles L 335.2- L 335.10

http://www.cfcopies.com/V2/leg/leg_droi.php

<http://www.culture.gouv.fr/culture/infos-pratiques/droits/protection.htm>

ACADÉMIE DE NANCY-METZ
UNIVERSITÉ DE LORRAINE
FACULTÉ D'ODONTOLOGIE DE LORRAINE

Année 2020

N°11536C

THÈSE
POUR LE DIPLÔME D'ÉTAT DE DOCTEUR EN CHIRURGIE DENTAIRE

Présentée et soutenue publiquement le 18 décembre 2020

Par

Jordan Merger

Né le 19 janvier 1994 à Bar sur aube (Aube)

Simulation virtuelle de l'occlusion : perspectives actuelles

Composition du jury :

Président :

Pr Jean-Marc MARTRETTE

Membres :

Dr Pascale CORNE

Dr Pierre HIRTZ

Directeur de thèse :

Pr Jacques SCHOUVER

« Par délibération en date du 11 décembre 1972, la Faculté de Chirurgie Dentaire a arrêté que les opinions émises dans les dissertations qui lui seront présentées doivent être considérées comme propre à leurs auteurs et qu'elle n'entend leur donner aucune approbation ni improbation ».

Président : Professeur Pierre MUTZENHARDT

Doyen : Professeur Jean-Marc MARTRETTE

Vice-Doyens : Dr Céline CLEMENT – Dr Rémy BALTHAZARD – Dr Anne-Sophie VAILLANT

Membres Honoraires : Dr L. BABEL – Pr. S. DURIVAUX – Pr A. FONTAINE – Pr G. JACQUART – Pr D. ROZENCWEIG - Pr ARTIS - Pr M. VIVIER

Doyens Honoraires : Pr J. VADOT, Pr J.P. LOUIS

Professeur émérite : Pr M-P FILLEUL

Département odontologie pédiatrique Sous-section 56-01	Mme	DRUZ Dominique	Maître de conférences *
	Mme	JAGER Stéphanie	Maître de conférences *
	M.	PREVOST Jacques	Maître de conférences
	Mme	HERNANDEZ Magali	Maître de conférences *
	M.	LEFAURE Quentin	Assistant
	Mme	HOMBOURGER Morgane	Assistante
Département orthopédie dento-faciale Sous-section 56-01	M.	VANDE VANNET Bart	Maître de conférences associé *
	Mme	SENG Marilyne	Assistante *
Département prévention, épidémiologie, économie de la santé, odontologie légale Sous-section 56-02	Mme	CLÉMENT Céline	Maître de conférences *
	M.	BAUDET Alexandre	Assistant *
	Mme	NASREDDINE Greyce	Assistante
	M.	VEYNACHTER Thomas	Assistant
Département parodontologie Sous-section 57-01	M.	AMBROSINI Pascal	Professeur des universités *
	Mme	BISSON Catherine	Maître de conférences *
	M.	JOSEPH David	Maître de conférences *
	M.	LACH Patrick	Assistant
	Mme	MAYER-COUPIN Florence	Assistante
	Mme	PAOLI Nathalie	Enseignante univ. – praticien attachée
Département chirurgie orale Sous-section 57-01	Mme	GUILLET-THIBAUT Julie	Maître de conférences *
	M.	BRAVETTI Pierre	Maître de conférences
	Mme	PHULPIN Bérengère	Maître de conférences *
	M.	CLERC Sébastien	Assistant*
	M.	CHAPUIS Hippolyte	Assistant*
Département biologie orale Sous-section 57-01	M.	YASUKAWA Kazutoyo	Maître de conférences *
	M.	MARTRETTE Jean-Marc	Professeur des universités *
	Mme	EGLOFF-JURAS Claire	Maître de conférences *
	M.	MORTIER Éric	Professeur des universités *
Département dentisterie restauratrice, endodontie Sous-section 58-01	M.	AMORY Christophe	Maître de conférences
	M.	BALTHAZARD Rémy	Maître de conférences *
	M.	ENGELS-DEUTSCH Marc	Professeur des universités *
	M.	VINCENT Marin	Maître de conférences*
	Mme	GEBHARD Cécile	Assistante
	M.	GRABER Clément	Assistant
	M.	GISS Renaud	Assistant *
Département prothèses Sous-section 58-01	M.	DE MARCH Pascal	Maître de conférences
	M.	SCHOUVER Jacques	Maître de conférences
	Mme	VAILLANT Anne-Sophie	Maître de conférences *
	Mme	CORNE Pascale	Maître de conférences *
	M.	CIESLAK Steve	Assistant
	M.	HIRTZ Pierre	Enseignant univ. – praticien attaché
	Mme	MOEHREL Bethsabée	Assistante
	M.	SYDA Paul-Marie	Assistant
	Mme	WILK Sabine	Assistante
Département fonction-dysfonction, imagerie, biomatériaux Sous-section 58-01	Mme	STRAZIELLE Catherine	Professeur des universités *
	Mme	MOBY (STUTZMANN) Vanessa	Maître de conférences *
	M.	SALOMON Jean-Pierre	Maître de conférences
	Mme	JANTZEN-OSSOLA Caroline	Assistante associée

Souligné : responsable de département

* temps plein

Mis à jour le 10/12/2019

**À NOTRE PRÉSIDENT DE THÈSE,
Monsieur le Professeur MARTRETTE Jean-Marc,**

Docteur en Chirurgie Dentaire
Docteur en Sciences Pharmacologiques
Spécialiste qualifié en médecine bucco-dentaire
Habilité à diriger des recherches
Professeur des Universités – Praticien Hospitalier
Doyen de la faculté d'Odontologie de Lorraine
Chevalier des Palmes académiques

*Nous vous remercions du grand honneur que vous nous faites en acceptant de
présider cette thèse.
Veuillez trouver dans ce travail, l'expression de notre reconnaissance et de notre
profond respect.*

**À NOTRE DIRECTEUR DE THÈSE,
Monsieur le Docteur SCHOUVER Jacques,**

Docteur en Chirurgie Dentaire
Docteur en sciences odontologiques
Maître de Conférences – Praticien Hospitalier

*Nous vous sommes reconnaissants d'avoir accepté de diriger cette thèse.
Nous vous remercions pour vos précieux conseils durant l'élaboration de cet
ouvrage, mais également pour votre pédagogie tout au long de nos études.
Veuillez trouver dans ce travail le témoignage de notre sincère gratitude et de notre
profond respect.*

À NOTRE JUGE,

Madame le Docteur CORNE Pascale

Docteur en Chirurgie Dentaire

Docteur de l'Université de Lorraine - Spécialité Sciences des Matériaux

Lauréate de l'Académie Nationale de Chirurgie Dentaire

Maître de Conférences – Praticien Hospitalier

*Vous nous faites l'immense plaisir de siéger au sein de notre jury.
Nous vous remercions pour votre pédagogie, votre disponibilité et votre bonne
humeur tout au long de nos études.
Veuillez trouver ici l'expression de notre sincère gratitude et de notre profond
respect.*

À NOTRE JUGE,

Monsieur le Docteur HIRTZ Pierre

Docteur en Chirurgie Dentaire

Enseignant universitaire – Praticien hospitalier

*Vous nous faites l'honneur de siéger dans ce jury et nous vous en remercions
Veillez trouver ici le témoignage de notre sincère gratitude et de notre
profond respect.*

REMERCIEMENTS

A mes parents, qui m'ont toujours poussé et soutenu dans les bons comme dans les mauvais moments. Vous m'avez rempli de votre amour et c'est grâce à vous que je suis ici aujourd'hui. Je vous aime.

A ma sœur, qui a choisi un tout autre chemin que le mien mais qui aujourd'hui me gâte de la plus belle des manières en faisant de moi un oncle heureux et fier.

A ma tante et mon oncle, Patricia et Michel, vous êtes la seule famille qui me reste aujourd'hui mais vous me permettez de ne pas ressentir ce manque et je vous en remercie. Je vous aime.

A mon grand-père Marcel parti bien trop tôt, tu as eu l'occasion de me rencontrer, paraît-il que tu étais extrêmement fier mais ma conscience à moi était bien trop jeune pour m'en souvenir. Vu comment maman parle de toi, je suis persuadé que tu étais quelqu'un de bien et que nous nous serions très bien entendu. Ton départ a causé la scission de la famille et je le regrette tellement, tu étais le pilier. De là où tu es aujourd'hui, je t'aime.

A ma cousine, Audrey, qui aurait cru que tu finisses maman ? Je te souhaite plein de bonheur mais aussi plein de courage car la petite Mia semble avoir au moins autant de caractère que toi !

A mes amis d'enfance, Clément et Benjamin, c'est avec vous que tout a commencé à partir de la cour de récréation en maternelle jusqu'en terminale. Je dirais qu'après mes parents, vous êtes la deuxième raison de ma réussite aujourd'hui. On s'est toujours mis en compétition et pousser vers le haut à l'école comme dans le sport. Aujourd'hui je peux vous dire que vous êtes de vrais modèles de réussite pour moi.

A Mathias, que dire de toi... Tellement différents mais tellement complémentaires. Notre rencontre a été comme une évidence. Tu es bien évidemment mon meilleur ami mais je dirais même que tu es le frère que je n'ai jamais eu. On a été là, l'un pour l'autre, dans les moments les plus compliqués de nos vies et c'est ce qui fait la différence. Sache que je serai toujours là pour toi et que ce sera avec plaisir que je serai le parrain de ton futur enfant avec Margot, je vous le souhaite.

A Vivien, je me rappellerai toute ma vie de ma première journée de rentrée en P2 grâce à toi. Nous ne connaissions personne. A ton entrée dans l'amphi, nos regards se sont croisés et c'est à ce moment-là que notre amitié a débuté pour ne jamais faillir jusqu'à aujourd'hui. Je me demande si parfois le destin ne nous donne pas des petits coups de pouce car nous deviendrons associés en faisant le pari d'ouvrir un cabinet dentaire dans une région que l'on ne connaît pas. Je vous souhaite de la réussite professionnelle mais également encore plein de bons moments à vivre ensemble.

A Valentin, avec Vivien nous formons ensemble la « Dream Team », notre amitié a tenu le choc depuis la P2 et rien que pour cet exploit, nous pouvons nous en féliciter. Je retiendrai nos soirées bar, foot, nos week-end ski, nos mini- « clash » car il faut l'admettre, nous avons tous les deux des caractères compliqués... Puis j'en oublie beaucoup mais j'espère surtout que ce n'est pas terminé ! Pour l'instant tu ne sembles pas très décidé mais j'espère qu'un jour nous pourrons reformer ce trio de choc au sein du même cabinet dentaire, le rêve ...

A Azèle, nos chemins de vie sont assez semblables, nous partageons les mêmes valeurs et c'est pour cette raison que nous nous entendons si bien. Si nous avons besoin d'un associé de plus au cabinet, c'est toi que nous choisirions alors réfléchis-y... J'écris ces mots le 15 novembre, alors je te souhaite un très joyeux anniversaire !

A Chloé et Paul, vous êtes mes binômes de TP depuis la P2 et vous êtes peut-être les seuls à comprendre pourquoi mes parents m'appellent Pierre Richard...

Je n'irai pas plus dans les détails mais l'épisode de la mèche de cheveux brûlée ou l'entaille avec le couteau à plâtre devrait vous remémorer quelques souvenirs... Après de vous, j'ai eu l'étiquette « Kendji » sur la tête et même si sur le coup ça m'ennuyait de me faire remarquer, avec le recul c'était quand même drôle. Je n'aurais pas pu rêver mieux comme binômes de TP ! Merci et je vous souhaite le meilleur, vous le méritez.

A mes binômes de clinique en D2 et D3, vu mon tempérament stressé, vous méritez une médaille ! Bon vent à vous ...

A mes collègues de T1, à Brabois, à Mercy et à Legouest, je suis heureux d'avoir fait équipe avec vous. Notamment avec toi Alexane qui malgré nos mésententes du départ, ne nous ont pas empêchées de passer des bons moments. Ces six mois à Brabois sont passés à vitesse grand « V ». Puis à toi Arnaud, à Mercy, tu fais partie des personnes que je regrette de ne pas avoir plus cherché à connaître car notre façon de voir les choses semble assez similaire. Bon vent à vous les amis ...

A Ghis, Momo, Manon, Alex et la liste est non exhaustive, pour nos moments révision à la BU, en salle Saint Apo (t'es un ancien si tu connais cette salle), nos multiples apéros aux Vedettes, les WEI, les soirées étudiantes et j'en passe. Vous faites tous partis de cette grande famille et je souhaite que nous ne nous perdions pas de vue malgré la vie que chacun choisira de mener.

A JC, tu as su me faire confiance et me guider au sein de ton cabinet depuis le stage actif jusqu'à notre collaboration aujourd'hui. Tu m'as permis de mettre un pied dans le métier de chirurgien-dentiste et c'est clairement avec toi que j'ai le plus appris. Aujourd'hui je suis navré de partir mais j'ai besoin d'apprendre par moi-même toutes les facettes de notre beau métier (comme quand on passe de la conduite

accompagnée à la conduite en solitaire). Je te remercie pour tout ce que tu as fait pour moi. J'espère avoir été à la hauteur de tes attentes...

A Annabelle, Laetitia, Marie, Corinne et Charlotte, vous m'avez accompagné tout au long de mon passage dans ce cabinet et il est évident que sans vous, il aurait été beaucoup moins marquant, vous resterez toujours les bienvenues chez moi.

A toi, Lucile, la meilleure pour la fin... Notre histoire est toute récente mais j'ai ce sentiment que tu es celle qui pourrait me correspondre. Tu possèdes tellement de qualités morales essentielles pour moi... J'espère que ces mots ne seront que le début et que nous écrivons une grande histoire ensemble.

SOMMAIRE

LISTE DES FIGURES

INTRODUCTION

1. GÉNÉRALITES

- 1.1. L'articulation temporo mandibulaire et système manducateur
- 1.2. Système musculo-nerveux de l'ouverture/fermeture de la mandibule
- 1.3. Système dentaire
- 1.4. Arcade dentaire
- 1.5. Plans de référence
- 1.6. Dimension verticale
- 1.7. Cinématique mandibulaire
- 1.8. Concepts d'occlusodontie
 - 1.8.1. Occlusion statique vs dynamique
 - 1.8.2. OIM vs RC
- 1.9. Fonctions de l'occlusion
 - 1.9.1. Calage
 - 1.9.2. Centrage
 - 1.9.3. Guidage

2. PRINCIPES PHYSIQUES DE L'OCCLUSION ET DE LA CINÉTIQUE MANDIBULAIRE : ARTICULATEUR MÉCANIQUE

- 2.1. Articulateurs physiques
 - 2.1.1. Occluseurs
 - 2.1.2. Articulateurs semi adaptables
 - 2.1.3. Articulateurs totalement adaptables
- 2.2. Déterminants de l'occlusion
 - 2.2.1. Déterminants postérieurs articulaires
 - 2.2.2. Déterminants antérieurs dentaires
- 2.3. Enregistrement des arcades
- 2.4. Coulée des modèles
- 2.5. Transfert de l'occlusion sur articulateur physique
 - 2.5.1. Transfert du modèle maxillaire
 - Table de montage
 - Arc facial

2.5.2. Transfert du modèle mandibulaire

2.6. Domaine d'application de l'articulateur mécanique

3. RÉALLITÉ VIRTUELLE DE L'OCCLUSION ET DE LA CINÉTIQUE MANDIBULAIRE : L'ARTICULATEUR VIRTUEL

3.1. Numérisation des arcades dentaires

3.1.1. Numérisation intra-orale : scanner intra-oral

3.1.2. Numérisation extra-orale : scanner de table

3.1.3. Utilisation de la tomographie CT pour la conception de modèles numérisés

3.2. Transfert du modèle maxillaire à l'articulateur virtuel

3.2.1. Arc facial « virtuel »

- Comparaison avec une méthode conventionnelle
- Utilisation d'un scanner facial (ATOS I)
- Techniques avec photographies extra-orales standardisées
- Technique avec le CBCT

3.3. Conception de l'articulateur virtuel

3.3.1. Articulateur de Kordass et Gaertner

3.3.2. Articulateur virtuel DentCAM

3.3.3. Articulateur simulé mathématiquement

3.3.4. Articulateur « haptique »

3.4. Fusion des données : création d'un patient virtuel 3D

3.4.1. Fusion des données du scanner facial avec le CBCT

3.4.2. Fusion des données du scanner intraoral, du CBCT et de la stéréophotogrammétrie

3.5. Mouvement mandibulaire virtuel

3.5.1. Système basé sur les ultrasons : Jaw motion analyser de ZEBRIS

3.5.2. Système optoélectronique

- Par fluorescence
- Système de détection de cible

3.6. Système actuel de CAD/CAM associé à la 4D (mouvement mandibulaire personnalisé)

3.6.1. Mod Jaw

- Présentation

- Etude de cas

3.6.2. TRIOS 4 de 3 Shape

3.6.3. Système 4D de Planmeca

4. APPORT DE L'OCCLUSION VIRTUELLE EN PRATIQUE ET PERSPECTIVES

4.1. Pour l'enseignement

4.2. Moyen diagnostic

4.3. Moyen thérapeutique

4.3.1. Planification implantaire

4.3.2. Chirurgie orthognathique

4.3.3. Traitement prothétique

4.3.4. Traitement orthodontique

4.4. Communication patient/chirurgien-dentiste/prothésiste

5. DISCUSSION : RÉEL VS VIRTUEL

5.1. Enregistrement de l'occlusion : conventionnel VS virtuel

5.2. Transfert du modèle maxillaire sur l'articulateur virtuel : méthode conventionnelle VS méthode virtuelle

5.3. Articulateur mécanique Vs articulateur virtuel

5.4. Enregistrement du mouvement mandibulaire : méthode conventionnelle Vs méthode virtuelle

CONCLUSION

REFERENCES BIBLIOGRAPHIQUES

REFERENCES ELECTRONIQUES

TABLE DES MATIERES

LISTE DES FIGURES

Figure 1 : Représentation anatomique physiologique de l'ATM (source : Netter, 1997)	21
Figure 2 : <i>Muscles de l'appareil manducateur en vue sagittale, postérieure et inférieure</i> (source : Netter, 1997 ; Kamina, 2010)	22
Figure 3 : action des muscles sur la mandibule dans le plan sagittal d'après Jacques Dichamp (source : Bonnefoy et coll., 2013)	23
Figure 4 : Action des muscles sur la mandibule sur le plan frontal d'après Jacques Dichamp (source : Bonnefoy et coll., 2013)	23
Figure 5 : Représentation de la courbe de Spee dans le plan sagittal. La concavité de la courbe est plus importante chez les individus à profil hypo divergent (B) avec une grande branche montante de la mandibule (source : Orthlieb et coll., 2013)	25
Figure 6 : Représentation de la courbe de Wilson dans le plan frontal avec l'inclinaison des dents dans le plan frontal permettant la répartition des forces dans les piliers osseux de résistance de la face (source : Orthlieb et coll., 2013)	26
Figure 7 : Plans de référence (Orthlieb, 2011)	27
Figure 8 : Diagramme de Posselt. (source : Le Gall, 2011)	28
Figure 9 : Tableau décisionnel pour le choix de la position occlusale de référence [57]	30
Figure 10 : Concept d'articulateur dentaire en rapport à l'anatomie crânienne (source : KaVo Dental Excellence, 2009)	32
Figure 11 : Arc facial monté sur le patient puis sur l'articulateur (source : Solaberrieta et coll., 2009)	35
Figure 12 : Modèles de surface 3D virtuels de la plaquette d'occlusion en cire 3D (a), les empreintes à l'alginat des arcades dentaires supérieure (b) et inférieure (c) (source : Swennen et coll., 2008)	40
Figure 13 : Représentations 3D des surfaces des arcades dentaires segmentées supérieures (a) et inférieures (b) (source : Swennen et coll., 2008)	40
Figure 14 : Fusion des données de la tomодensitométrie du crâne du patient et des empreintes des arcades dentaires supérieures et inférieures (source : Swennen et coll., 2008)	41
Figure 15 : A gauche : Temps clinique et de laboratoire pour la technique conventionnelle et virtuelle. A droite : Précision de la réplification occlusale pour la technique conventionnelle et virtuelle (source : Kalman et coll., 2016)	43
Figure 16 : Comparaison des coûts lors de l'utilisation de la méthode conventionnelle et virtuelle (source : Kalman et coll., 2016)	43
Figure 17 : Préparation pour scannage. A gauche : pointeur sur le point infra-orbital. A droite : emplacement des parties fixes sur le patient (source : Solaberrieta et coll., 2013)	44
Figure 18 : Scannage des points. A gauche : pointeur placé sur le point de l'articulation temporo-mandibulaire gauche. A droite : Scannage du pointeur et des parties fixes dans la même position (source : Solaberrieta et coll. 2013)	45
Figure 19 : Processus pour déterminer et scanner les points intra-oraux. A gauche : mise en place d'une fourchette d'arc facial avec du papier articulé. Au milieu : trois marquages des points occlusaux les plus proéminents. A droite : scannage du pointeur sur les points occlusaux. (source : Solaberrieta et coll., 2013)	46
Figure 20 : Numérisation du modèle maxillaire. A gauche : localisation des trois cuspides les plus proéminentes. A droite : localisation du modèle maxillaire sur le	

<p>système de coordonnées crâniennes avec l'ensemble des six pointeurs (source : Solaberrieta et coll., 2013)</p> <p>Figure 21 : Transfert des modèles numérisés sur le logiciel d'articulateur virtuel, en superposant les systèmes de coordonnées crâniennes et de l'articulateur (source : Solaberrieta et coll., 2013)</p> <p>Figure 22 : Partie occlusale de l'arc facial virtuel (source : Lam et coll., 2016).....</p> <p>Figure 23 : Partie extra-orale de l'arc facial virtuel (source : Lam et coll., 2016).....</p> <p>Figure 24 : Arc facial virtuel constitué par deux porte-empreintes assemblés avec un LEGO (source : Lam et coll., 2016)</p> <p>Figure 25 : arc facial virtuel mis en place sur le patient pour stéréophotogrammétrie (source : Lam et coll., 2016)</p> <p>Figure 26 : Flux de travail des différents scans, superpositions pour obtenir un modèle 3D du visage avec l'arcade maxillaire numérisée (source : Lam et coll., 2016)</p> <p>Figure 27 : En haut : dispositif de stéréophotogrammétrie, lasers d'alignement et planche de référence. Au milieu : planche de référence alignée parallèlement au miroir grâce aux lasers. En bas : planche de référence aligné au vrai plan vertical. I et II : lasers (source : Lam et coll., 2018).....</p> <p>Figure 28 : les motifs de disque rouge et vert de la planche d'orientation de référence définissent l'axe X (plan horizontal) et l'axe Y (vrai plan vertical) dans l'environnement informatique. Lorsque le patient est en position naturelle de tête pendant le scan facial 3D, le modèle de patient virtuel résultant et les dents maxillaires sont automatiquement orientés sur le plan horizontal (axe Z) pour un montage correct sur l'articulateur virtuel (source : Lam et coll., 2018)</p> <p>Figure 29 : conditions standardisées pour réaliser les différentes photographies (source : Petre et coll., 2018).....</p> <p>Figure 30 : Photographie de face avec espace d'inocclusion (source : Petre et coll., 2018).....</p> <p>Figure 31 : Redimensionnement de la photographie pour permettre l'alignement du modèle maxillaire (source : Petre et coll., 2018)</p> <p>Figure 32 : Au-dessus : alignement du modèle maxillaire à la photographie de face. En dessous : alignement des données frontales de l'articulateur virtuel à la photographie de face (source : Petre et coll., 2018).....</p> <p>Figure 33 : Alignement du modèle maxillaire avec la photographie de profil (source : Petre et coll., 2018)</p> <p>Figure 34 : A gauche : Condyle de l'articulateur aligné à l'assemblage de la photographie de profil avec le modèle maxillaire en utilisant grâce à l'axe charnière marqué sur la peau. A droite : Plan frontal et plan sagittal transférés à l'articulateur virtuel (source : Petre et coll., 2018).....</p> <p>Figure 35 : Reconstruction crânienne 3D avec deux cylindres passant par les centres de rotation des condyles et par les bords supérieurs des méats acoustiques externes (source : Lepidi et coll., 2019)</p> <p>Figure 36 : Enregistrement du crâne et de l'arcade maxillaire obtenue par scanner intra oral (source : Luca Lepidi et coll., 2019).....</p> <p>Figure 37 : Enregistrement du crâne et de l'articulateur virtuel. Le plan de référence horizontal est parallèle à la partie supérieure du bras de l'articulateur et l'axe charnière des condyles sur le crâne est superposé à l'axe articulaire de l'articulateur (source : Luca Lepidi et coll., 2019).....</p> <p>Figure 38 : Montage sur articulateur virtuel (source : Luca Lepidi et coll., 2019)</p>	<p>46</p> <p>47</p> <p>48</p> <p>48</p> <p>49</p> <p>49</p> <p>50</p> <p>53</p> <p>53</p> <p>55</p> <p>56</p> <p>57</p> <p>58</p> <p>59</p> <p>59</p> <p>61</p> <p>62</p> <p>62</p> <p>62</p>
--	---

Figure 39 : Processus de modélisation de l'articulateur Hanau H2 (source : Solaberrieta et coll., 2009).....	64
Figure 40 : Processus de modélisation de l'articulateur Stratos 200 (source : Solaberrieta et coll., 2009).....	65
Figure 41 : la planification de l'articulateur virtuel, totalement adaptable à gauche et simulé mathématiquement à droite (source : Kordass, Gaertner et coll., 2002).....	66
Figure 42 : Processus numérique du laboratoire dentaire (source : Solaberrieta et coll., 2009).....	67
Figure 43 : Articulateur virtuel DentCAM montrant l'interdépendance entre les dents et les ATM avec les trajectoires de mouvement des condyles D et G dans le plan sagittal et horizontal (Kordass et Gaertner, 2001).....	68
Figure 44 : Articulateur virtuel de Szentpetery (source : Solaberrieta, 2009).....	69
Figure 45 : A, numérisation du CBCT suivie immédiatement de B, la photo faciale en 3D. Le patient a maintenu la même posture pendant les deux scans (source : Kyung-Yen Nahm et coll., 2014).....	70
Figure 46 : Images enregistrées à partir du CBCT et des photographies faciales en 3D. La transparence des images a été ajustée pour faire se chevaucher les scans CBCT et les photographies faciales en 3D. La mandibule et l'os frontal sont visibles à travers la photographie faciale en 3D. A, vue frontale ; B, latérale droite ; C, latérale gauche (source : Kyung-Yen Nahm et coll., 2014).....	71
Figure 47 : Scanner intra-oral avant et après extraction sous forme de STL, tomographie par ordinateur à faisceau conique (CBCT) sous forme de.....	72
Figure 48 : Des ensembles de données de patients virtuels 3D frontaux et latéraux avant et après extraction, basés sur la superposition du scanner intra-oral, du CBCT et du scanner extra-oral (source : Joda et Gallucci, 2014).....	73
Figure 49 : Jaw Motion Analyser de ZEBRIS GmbH (source : Enciso et coll., 2003).....	75
Figure 50 : Reconstruction polygonale par maillage STL 3D de la mandibule à gauche et du crâne à droite à l'aide du logiciel Amira 2.3 (source : Enciso et coll., 2003).....	76
Figure 51 : Alignement du modèle 3D de la mâchoire et des données de suivi des mouvements de la mâchoire (source : Enciso et coll., 2003).....	76
Figure 52 : Animation 3D de la mâchoire dans le logiciel 3D Studio Max. Vues latérales et frontales des images sélectionnées de l'animation. Le dispositif JMA suit trois points dans le temps. La transformation reliant les positions du triangle en fonction du temps est calculée. Après avoir aligné les modèles de mâchoire avec le triangle représentant les points suivis, la transformation est appliquée au modèle de la mâchoire inférieure (source : Enciso et coll., 2003).....	77
Figure 53 : L'unité d'imagerie portable mesure environ 15 cm de large et 15 cm de profondeur, et le bouton blanc active les lumières bleues et les lasers rouges, qui sont tous deux bloqués par le filtre passe-bande vert et ne sont pas pris en compte dans l'image. Le bouton rouge est destiné à l'enregistrement (source : Lauren et McIntyre, 2013).....	78
Figure 54 : Un exemple d'image de caméra monochrome et le fichier de surface 3D associé. Les régions fluorescentes supérieures et inférieures sont facilement visibles, ainsi que l'émail fluorescent exposé. Les points blancs font partie du processus d'alignement de l'image utilisé par le logiciel « PhotoModeler », et les deux lignes périmétriques environnantes définissent les champs séparés à analyser (source : Lauren et McIntyre, 2013).....	79
Figure 55 : L'enregistrement des modèles 3D supérieurs et inférieurs complets au cadre de la caméra dans la figure précédente. La production de fichiers 3D permet	

d'enregistrer directement l'anatomie orale d'intérêt dans les données de la caméra (source : Lauren et McIntyre, 2013).	80
Figure 56 : Trois captures d'écran d'une animation 4D du mouvement de protrusion (a) montre la position fermée, (b) une position intermédiaire, et (c) montre le contact unique glissant sur les incisives latérales droites (source : Lauren et McIntyre, 2013).	81
Figure 57 : Attelle occlusale mandibulaire. (a) Attelle occlusale inférieure dure sans surface occlusale ; (b) Attelle occlusale mandibulaire entièrement posée sur le modèle en plâtre (source : Yuan et coll., 2015).	82
Figure 58 : Conception de l'appareil sur mesure avec trois marqueurs réfléchissant la lumière (en haut de l'image) utilisé pour suivre les mouvements mandibulaires avec le système de suivi de mouvement « VICON MX » (source : Röhrle et coll., 2009).	82
Figure 59 : (a) Enregistrement des mouvements mandibulaires d'un sujet. Le support du marqueur a été fixé de manière rigide en utilisant du cyanoacrylate. (b) Marqueur utilisé pour la capture des mouvements mandibulaires. Il est fixé à la bouche à l'aide d'une tige métallique qui est soutenue par une base fixe. Le marqueur réfléchit la lumière qui lui est adressée avec un haut degré d'efficacité (source : Pinheiro et coll., 2008).	83
Figure 60 : Schéma de traitement des données. (a) Acquisition vidéo avec les marqueurs ; (b) étalonnage à l'aide de l'objet d'étalonnage ; (c) suivi des marqueurs sur chaque image vidéo ; (d) reconstruction des coordonnées du marqueur et lissage du mouvement suivi (suppression du bruit) ; (e) analyses graphiques et statistiques du mouvement (source : Pinheiro et coll., 2008).	83
Figure 61 : Procédé d'enregistrement du mouvement mandibulaire (source : Yuan et coll., 2015).	84
Figure 62 : (A : vue sagittale) Trajectoire de la deuxième molaire droite de la mandibule et de l'incisive centrale pour les trois premiers cycles de mastication avec l'échantillon alimentaire élastique. (B : vue frontale) Trajectoire de la deuxième molaire mandibulaire droite (noire) avec la flèche (rouge) représentant la direction du mouvement lors de la fermeture à la fin du premier cycle de mastication (source : Röhrle et coll., 2009).	85
Figure 63 : Quatre cibles non réfléchissantes ont été fixées aux incisives dans un arrangement non colinéaire pour préparer le suivi du mouvement mandibulaire. Un spray antireflet a été appliqué sur les surfaces brillantes (source : Kwon et coll., 2018).	87
Figure 64 : A gauche : données du scanner facial 3D. Au centre : alignement des arcades dentaires numériques avec les données du scanner facial. A droite : alignement du modèle composé du scanner facial et des arcades dentaires avec les données du CBCT (source : Kwon et coll., 2018).	88
Figure 65 : Balayage en temps réel et représentation numérique de divers mouvements mandibulaires des données des arcades dentaires numériques et du CBCT au format STL. a) Mouvement d'ouverture initiale. (b) Le mouvement de translation qui se produit lorsque l'ouverture est grande. (c) Mouvement latéral droit ; (d) Mouvement latéral gauche (source : Kwon et coll., 2018).	88
Figure 66 : Système d'enregistrement de la cinématique mandibulaire optoélectronique MODJAW [62].	90
Figure 67 : Ensemble des trackers (cibles) fixés sur les parties fixes du crâne et sur les dents mandibulaires mobiles. [62]	91

Figure 68 : La patiente présente des douleurs musculaires, une chéilite et une hypersensibilité dentaire liée à une forte érosion des dents avec perte de la dimension verticale.....	92
Figure 69 : La première étape consiste à enregistrer les données numériques. Nous proposons un mock-up afin d'évaluer l'esthétique future.....	92
Figure 70 : La seconde étape est l'évaluation fonctionnelle avec le dispositif CAD/CAM 4D.	93
Figure 71 : Pendant l'enregistrement, l'évaluation se fait en direct. Le praticien peut vérifier tous les mouvements et contacts du patient et faire rejouer les mouvements pour une analyse approfondie.	93
Figure 72 : L'analyse des mouvements masticatoires en demandant au patient de mâcher est réalisée. C'est principalement ce qui révolutionne ce système car les mouvements enregistrés par d'autres méthodes sont réalisés dans le « vide » et aucune analyse du mouvement masticatoire complexe mais pourtant essentielle n'est réalisée.	94
Figure 73 : Pendant l'enregistrement, la relation centrée est recherchée par la manipulation bi manuelle de Dawson. Après la session, les mouvements sont ré analysés et la nouvelle DVO choisie à l'aide du logiciel MODJAW.	94
Figure 74 : La nouvelle relation intermaxillaire est exportée sous forme de fichiers STL. Ces fichiers sont importés dans n'importe quel logiciel CAD/CAM. Le logiciel DWOS est utilisé pour créer la gouttière mandibulaire ajusté au nouveau plan occlusal. Elle sert de moulage pour la résine PMMA mise en bouche du patient puis la nouvelle DVO est testée pendant 8 semaines. L'enregistrement numérique de la situation occlusale permet des ajustements occlusaux minimes et un gain de temps.	95
Figure 75 : La nouvelle DVO étant confirmée, le modèle thérapeutique idéal en fusionnant données esthétiques et fonctionnelles est construit. Le logiciel MODJAW va permettre de tester à nouveau ce modèle thérapeutique avec la fonction réelle du patient afin d'observer l'impact de la fonction sur le résultat esthétique.	95
Figure 76 : L'une des fonctionnalités de base du dispositif MODJAW est d'enregistrer et d'exporter la position maxillaire. C'est sa fonction d'arc facial virtuel.....	96
Figure 77 : Une autre fonctionnalité consiste à déterminer un plan occlusal en fonction de la sphère de Monson. Ce réglage effectué par le clinicien est exporté avec les fichiers STL afin de guider la conception des dents postérieures.	96
Figure 78 : L'anatomie des faces occlusales mandibulaires sont conçues contre la face convexe de la sphère de Monson.	97
Figure 79 : L'anatomie inférieure idéale est créée, puis ce modèle numérique est fusionné à l'enregistrement préopératoire et le mouvement mandibulaire est appliqué. Une surface générée fonctionnelle est créée. La conception occlusale des dents maxillaires est réalisée en fonction de l'occlusion mandibulaire et de la surface générée fonctionnelle (Functionnal Generated Path) pour l'intégrer au mouvement.	97
Figure 80 : La phase 3 du traitement est la production clinique. Le modèle thérapeutique idéal est imprimé. Une maquette complète est réalisée afin de tester la solution thérapeutique. Le mock-up est testé pendant trois semaines.....	98
Figure 81 : Après trois semaines d'évaluation, des restaurations peu invasives sont préparées directement sur le mock-up.	98
Figure 82 : Les préparations réalisées directement sur le mock-up sont enregistrées avec le scanner intra-oral Omnicam, les mailles sont fusionnées sur le logiciel MODJAW pour mettre en œuvre le mouvement mandibulaire enregistré et ré-	

exporter vers le logiciel Cereclnlab pour la production des restaurations prothétiques.	99
Figure 83 : La fin de la phase 3 du traitement consiste à isoler pour coller les restaurations.....	99
Figure 84 : Résumé général du flux de travail numérique. Le patient est enregistré avec la technologie 2D, 3D et maintenant 4D. Cette approche permet de rationaliser le traitement et de réduire au minimum le temps passé par le patient sur le fauteuil.	100
Figure 85 : En haut : prise d’empreinte numérique avec la TRIOS 4 de 3Shape et le module « Patient Specific Motion ». En bas : Visualisation de l’enregistrement de l’occlusion dynamique du patient. [64]	101
Figure 86 : Système Planmeca 4D™ Jaw Motion (source : Solaberrieta et coll., 2017)	102
Figure 87 : Planification du traitement prothétique basée sur la CBCT et le scanner intra-oral avec un logiciel d'implantation en 3D (source : Joda et Gallucci, 2014)....	104
Figure 88 : En haut : Condition de prétraitement intraoral. Photographie numérique intrabuccale. En bas : Conception d'un sourire virtuel personnalisé en 2D créé et superposé à des photographies numériques dans un logiciel de présentation avec vue intra-orale et vue extra-orale (source : Lin et coll, 2018).	107
Figure 89 : Impression définitive des préparations réalisée avec un scanner intra-oral (source : Lin et coll, 2018).	108
Figure 90 : A, Conception de facettes céramiques définitives en disilicate de lithium en CAO-FAO. B, Facettes céramiques définitives CAO-FAO après caractérisation externe et glaçage (source : Lin et coll, 2018).	108
Figure 91 : arc facial dynamique de Gerber (source : Wieckiewicz et coll., 2014) ...	113
Figure 92 : axiographe ARCUS Digma II (source : Wieckiewicz et coll., 2014)	113

INTRODUCTION

Depuis des décennies, il est nécessaire en dentisterie de pouvoir simuler les arcades dentaires et leur occlusion. En effet leur simulation permet de répondre à plusieurs problématiques comme la possibilité de réaliser une analyse occlusale ou de concevoir des réhabilitations prothétiques fixes ou amovibles... Pour cela, l'articulateur mécanique a été l'outil de prédilection pour cette simulation. Plusieurs évolutions de l'articulateur conventionnelle ont eu lieu de façon à le rendre de plus en plus fidèle à la situation réelle. Pour autant, l'articulateur mécanique garde certaines limites propres à lui-même et aux erreurs lors de son utilisation.

Ces dernières années, avec l'avènement des technologies informatiques et de la réalité virtuelle, le domaine de la dentisterie a connu une grosse évolution. Il est devenu possible de virtualiser l'articulateur mécanique. Le problème reste qu'au début, l'articulateur virtuel était une copie numérisée grâce à des logiciels de rétro-ingénierie de l'articulateur conventionnel. De ce fait, l'articulateur virtuel restait un articulateur de valeur moyenne tout comme l'articulateur conventionnel. Le développement de différentes technologies a rendu possible la numérisation de chaque étape pour la simulation des arcades dentaires. Avec le développement de la CFAO, les arcades dentaires ont pu être numérisées. Le développement de l'arc facial virtuel a rendu possible la localisation directe du modèle maxillaire sur l'articulateur virtuel sans passer par des étapes de scannage de l'arc facial mécanique.

Avec les toutes dernières technologies, et dans le but où la simulation cherche à être le plus proche de la réalité, les limites de l'articulateur virtuel « mathématique » semble être dépassé. Aujourd'hui, nous parlons de « patient dentaire virtuel » plutôt que « d'articulateur virtuel ». En effet, il est devenu possible de simuler directement toutes les données 3D du patient avec la superposition des données du CBCT, du scanner facial et du scanner intra-oral. L'enregistrement cinématique mandibulaire du patient avec les technologies, notamment optiques, de « Jaw Motion » a pu être associé aux données 3D pour aboutir à un patient virtuel en 4D.

Après un bref rappel sur les principes d'occlusion et l'articulateur mécanique, nous aborderons les simulateurs virtuels associés à la numérisation de l'ensemble des étapes préalables, puis nous parlerons du patient dentaire virtuel et de quelques systèmes actuels d'enregistrement de la cinématique mandibulaire.

1. GÉNÉRALITÉS

1.1. L'articulation temporo mandibulaire et système manducateur

L'articulation temporo-mandibulaire s'articule entre le processus condylien de la mandibule convexe et la fosse mandibulaire de l'os temporal concave. Les deux articulations droites et gauches sont les seules du corps humain à travailler de façon « couplée ».

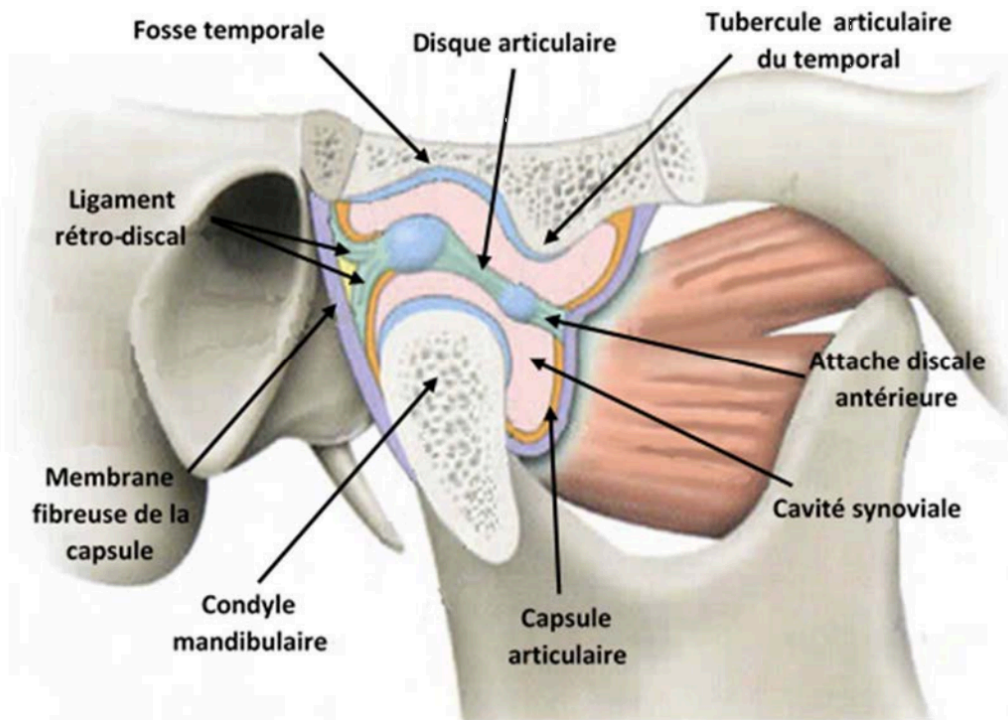


Figure 1 : Représentation anatomique physiologique de l'ATM (source : Netter, 1997)

L'ATM fait plus globalement partie du système manducateur composé d'éléments passifs ostéo-ligamento-articulaires et dentaires et d'éléments actifs fonctionnels musculaires. L'ensemble des organes dentaires organisé en arcades, associé à des structures ostéo-articulaires et à des éléments du système neuromusculaire constitue l'appareil manducateur. Le disque articulaire présente la forme d'une lentille biconcave. Il lie les deux parties de l'articulation temporo-mandibulaire et a un rôle d'amortisseur des contraintes subies par l'articulation. Le disque stabilise également l'articulation car la convexité du processus condyloire ne s'accorde pas avec celle du tubercule articulaire. Cet appareil manducateur répond à des fonctions comme la mastication, la déglutition, la succion, la phonation, l'équilibre postural... Il est également impliqué dans certaines parafunctions. (Bonnefoy et coll., 2013)

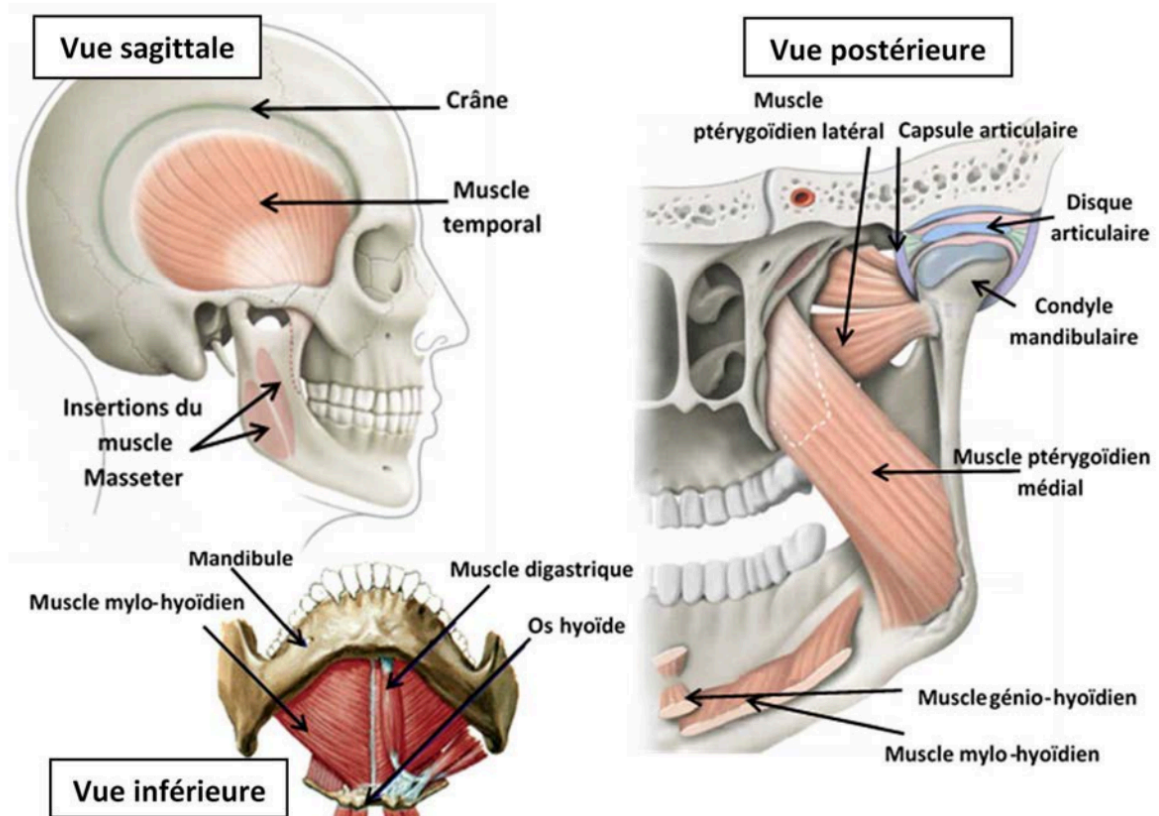


Figure 2 : Muscles de l'appareil manducateur en vue sagittale, postérieure et inférieure (source : Netter, 1997 ; Kamina, 2010)

1.2. Système musculo-nerveux de l'ouverture/fermeture de la mandibule

Le mouvement des articulations temporo-mandibulaire et donc de la mandibule est permis grâce à l'action des muscles élévateurs et abaisseurs de la mandibule. Dans le plan profond, le ptérygoïdien latéral est un abaisseur de la mandibule tandis que le ptérygoïdien médial est un élévateur de la mandibule. Dans le plan superficiel, le temporal et le masséter sont des élévateurs de la mandibule.

Les muscles mylo-hyoïdien, génio-hyoïdien et digastrique sont abaisseurs de la mandibule.

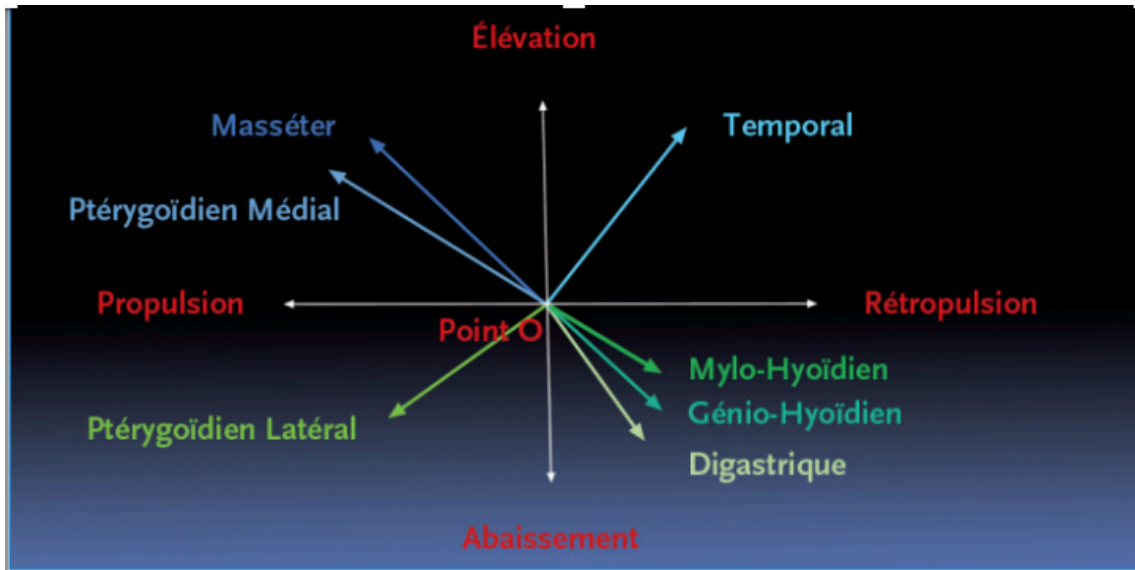


Figure 3 : action des muscles sur la mandibule dans le plan sagittal d'après Jacques Dichamp (source : Bonnefoy et coll., 2013)

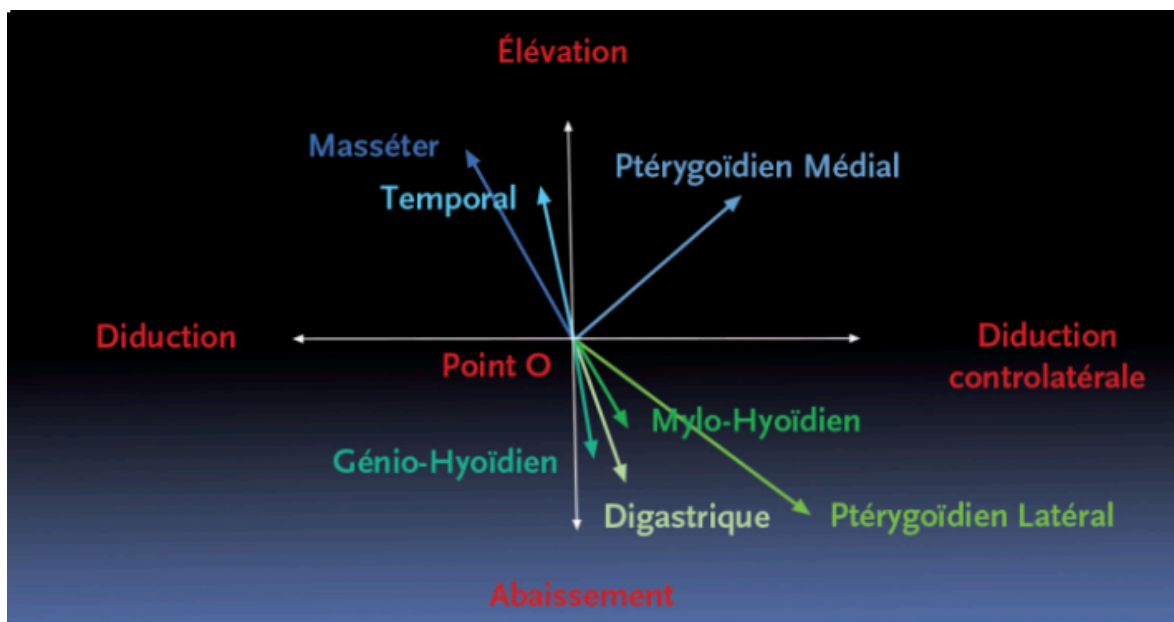


Figure 4 : Action des muscles sur la mandibule sur le plan frontal d'après Jacques Dichamp (source : Bonnefoy et coll., 2013)

Les muscles, et non le système dentaire, déterminent de façon fonctionnelle la position de la mandibule et du disque articulaire durant les mouvements mandibulaires. La position de repos de la mandibule est déterminée par un équilibre musculaire entre les muscles élévateurs et les muscles abaisseurs de la mandibule déterminant un espace libre d'inocclusion d'environ 3 à 4mm. (Bonnefoy et coll., 2013)

1.3. Système dentaire

Un lien très étroit de réciprocité existe donc entre l'ATM et les régions molaires maxillo-mandibulaires. L'ATM sert de calage postérieur pour la mastication et les secteurs molaires de calage postérieur pour l'ATM.

Selon Orthlieb, « Le système dentaire est constitué de l'ensemble des organes dentaires (dents et parodonte) organisés en arcades dentaires maxillaire et mandibulaire. Associé à des structures ostéo-articulaires et à des éléments du système neuromusculaire, le système dentaire est inclus dans l'unité fonctionnelle que constitue l'appareil manducateur ». (Orthlieb et coll., 2013)

1.4. Arcade dentaire

La présence des contacts proximaux entre dents d'une même arcade assure la continuité de l'arcade. Si une dent est retirée, le vide provoque une désorganisation globale de l'ensemble. Il en résulte des migrations dentaires, une surcharge occlusale, une ouverture des points de contacts inter-proximaux et des bourrages alimentaires. Les arcades dentaires se mettent en place entre deux oppositions musculaires, que l'on appelle le couloir dentaire de Château. L'équilibre des pressions musculaires conditionne la forme de l'arcade.

L'affrontement inter-arcade est courbe. Selon le principe de l'occlusion dite sphérique « rien n'est plat, tout est courbe dans la morphologie et l'organisation dentaire ». Les arcades dentaires doivent être incurvées dans les trois plans de l'espace permettant une stabilisation dentaire et mandibulaire (statique), une efficacité masticatoire et une facilité de mouvement (dynamique). Les arcades ont une forme parabolique et l'arcade maxillaire surplombe la mandibule. La courbe de Spee dans le plan sagittal et la courbe de Wilson dans le plan frontal donnent un aspect concave vers le haut du plan d'occlusion de la mandibule. La courbe de Spee correspond à une courbe sagittale à concavité supérieure issue du sommet de la cuspide de la canine mandibulaire et qui suit la pointe des cuspides vestibulaires jusqu'à la dernière molaire mandibulaire.

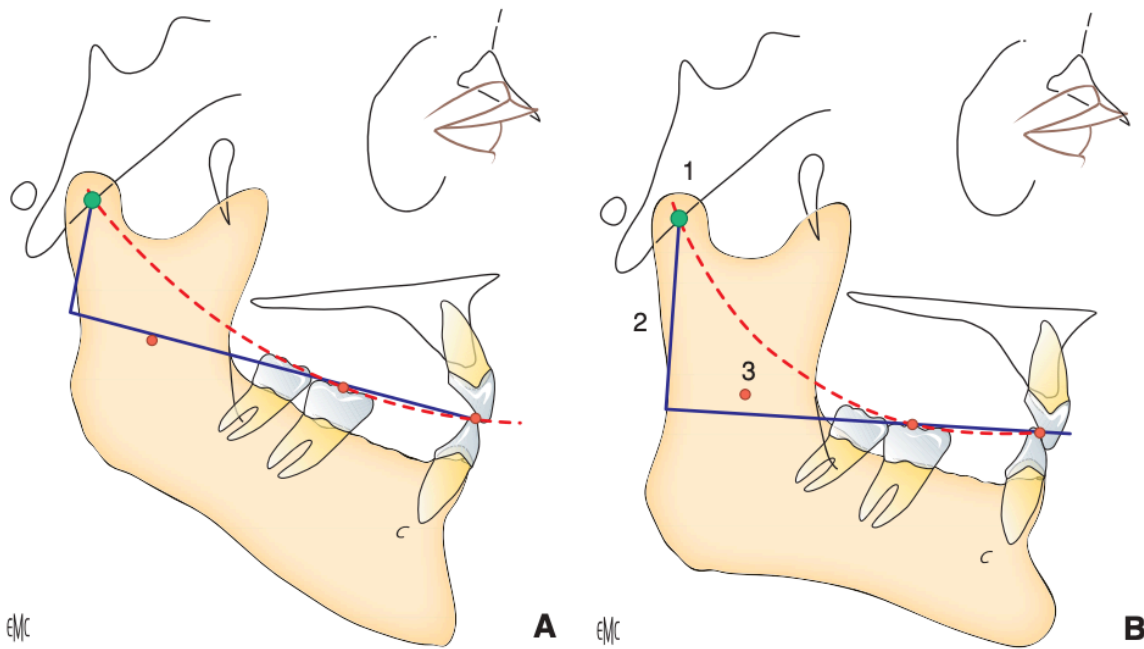


Figure 5 : Représentation de la courbe de Spee dans le plan sagittal. La concavité de la courbe est plus importante chez les individus à profil hypo divergent (B) avec une grande branche montante de la mandibule (source : Orthlieb et coll., 2013)

La courbe de Wilson correspond à la concavité supérieure dans le plan frontal d'un couple de dents mandibulaires homologues, réunissant les cuspides vestibulaires et linguales de ces deux dents. Il existe en fait une courbe de Wilson pour chaque couple de dents homologues et donc on parle des courbes de Wilson.

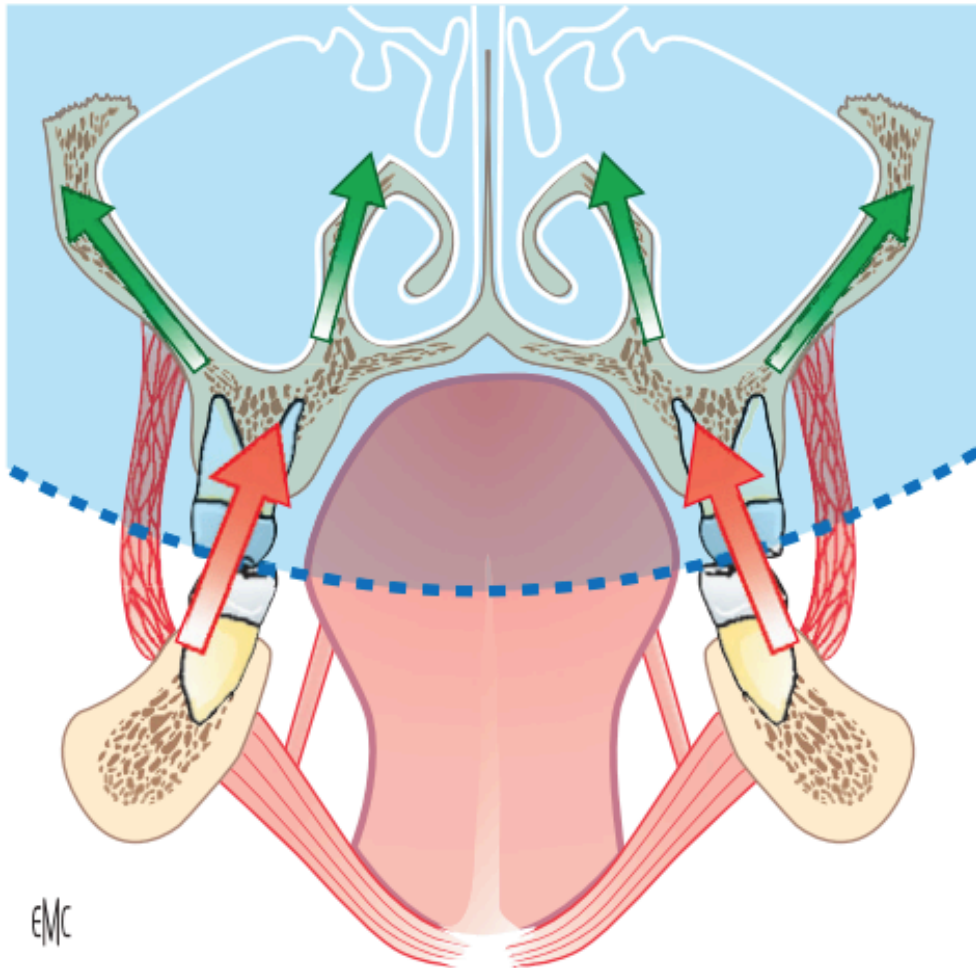


Figure 6 : Représentation de la courbe de Wilson dans le plan frontal avec l'inclinaison des dents dans le plan frontal permettant la répartition des forces dans les piliers osseux de résistance de la face (source : Orthlieb et coll., 2013)

L'ensemble de ces courbes dans tous les plans s'inscrit dans une portion de sphère dite de « Monson », décrite en 1898. (Orthlieb et coll., 2013)

1.5. Plans de référence

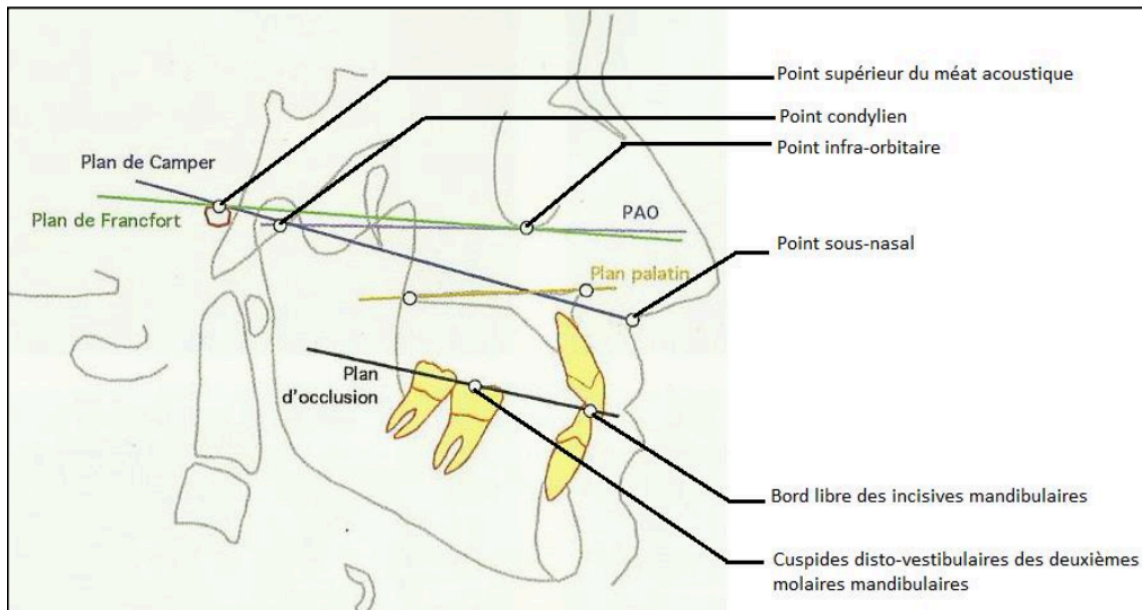


Figure 7 : Plans de référence (Orthlieb, 2011)

Le plan de Camper est un plan passant par les tragus droit et gauche et le point sous-nasal. Il a été utilisé notamment en prothèse amovible complète dans le réglage du bourrelet maxillaire car il est parallèle au plan d'occlusion théorique.

Le plan d'occlusion est un plan théorique car il représente en réalité une courbe concave vers le haut. Il est défini comme un plan passant par le bord libre des incisives mandibulaires et par les cuspides disto-vestibulaires des deuxièmes molaires mandibulaires.

Le plan de Francfort est un plan passant par les tragus et le point sous-orbitaire. Il est utilisé notamment en orthopédie dentofaciale mais aussi en prothèse amovible.

Le plan axio-orbitaire passe par les émergences cutanées de l'axe de rotation bicondylien et par un des deux points sous-orbitaires. Il est à distinguer du plan de Francfort, construit sur une radiographie de profil par une droite passant par les tragions. (Dupas, 2012)

1.6. Dimension verticale

La DVO (dimension verticale de l'occlusion) constitue la hauteur de la partie inférieure du visage mesurée entre deux marqueurs (par exemple, le point infra nasal et le

Gnathion) où les arcades dentaires sont en occlusion en position d'intercuspitation maximale (OIM).

DVR (dimension verticale du repos) : hauteur de la partie inférieure du visage mesurée entre deux marqueurs, lorsque la mandibule est en position de repos musculaire ou inoclusion physiologique.

EI (espace d'inocclusion) : distance entre les surfaces occlusales lorsque le maxillaire et la mandibule sont en position de repos. C'est la différence entre DVO et DVR. (Orthlieb, 2011)

1.7. Cinématique mandibulaire

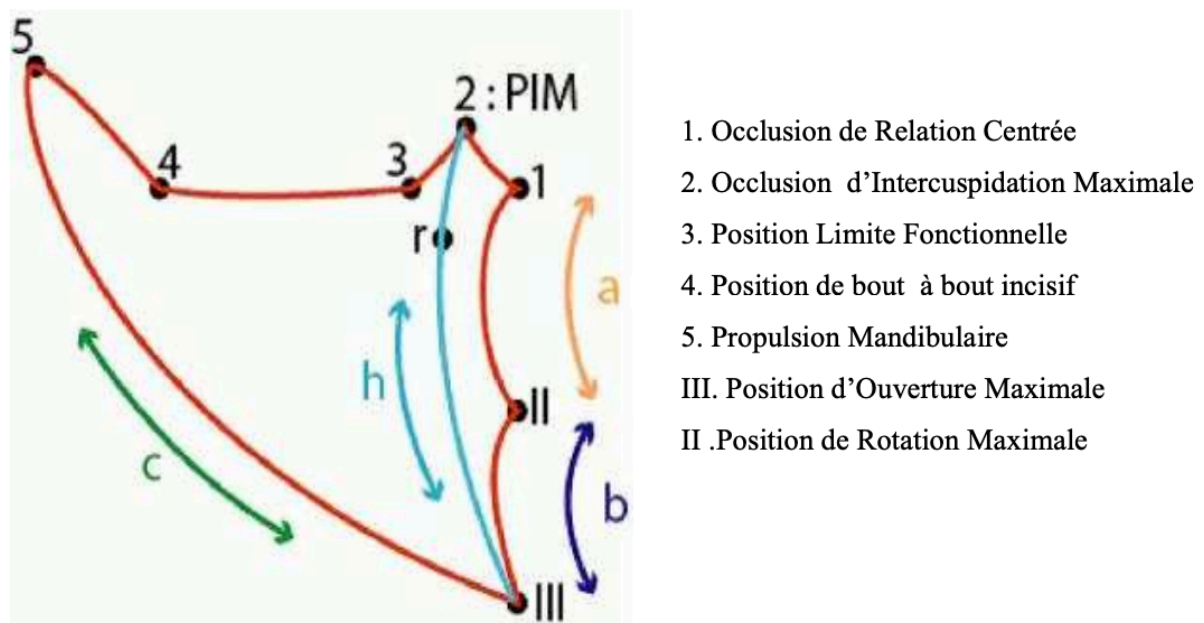


Figure 8 : Diagramme de Posselt. (source : Le Gall, 2011)

En 1968, Posselt décrit les mouvements mandibulaires maximaux dans le plan sagittal. Il est à noter que jusqu'à une certaine limite, le mouvement d'ouverture est purement rotationnel autour de l'axe des condyles mais une fois cette limite dépassée, le mouvement décrit une roto-translation. Ce dernier point n'est pas à négliger car il complique la simulation des mâchoires. (Le Gall, 2011)

1.8. Concepts d'occlusodontie

1.8.1. Occlusion statique vs dynamique

L'occlusion dentaire est un état statique correspondant à l'opposition réciproque de deux arcades dentaires. Il existe un grand nombre de positions mandibulaires d'occlusion parmi lesquelles la plus stabilisante est l'occlusion d'intercuspidie maximale (OIM).

L'occlusion dentaire comporte également une composante dynamique grâce à la fonction de guidage de l'appareil manducateur. En effet, cette fonction permet le glissement dento-dentaire en avant (propulsion), en latéralité (latérodéviation) et en arrière (rétropulsion).

Les faces occlusales, par leur anatomie, constituent les parties actives des organes dentaires. (Orthlieb et coll., 2013)

1.8.2. OIM vs RC

L'OIM est défini comme la position mandibulaire en occlusion où le rapport d'engrènement dentaire se caractérise par le plus grand nombre de contacts inter-arcades, autorisant l'intensité maximale des contractions musculaires. Cette position permet de faciliter la déglutition et d'absorber les contraintes importantes exercées dans les phases de serrement des mâchoires.

L'occlusion d'intercuspidie maximale assure la fonction de calage caractérisée par un nombre suffisant de contacts en opposition (pan mésial contre pan distal, pan vestibulaire contre pan lingual) pour créer la stabilité. Cette stabilité est à la fois intra-arcade et inter-arcade. Elle génère une facilitation neuromusculaire (déglutition, serrement). La stabilisation sagittale est véritablement efficace uniquement avec une organisation inter-arcades affrontant une dent à deux dents. La stabilisation doit être également transversale, tout particulièrement au niveau de la cuspide linguale de la première molaire maxillaire dans la fosse de la première molaire mandibulaire (la grosse cuspide dans la grande fosse).

L'occlusion en relation centrée est, contrairement à l'OIM, de référence articulaire. Dans la pratique dentaire, cette occlusion est un élément clé car elle nous permet de disposer d'une position de référence indépendante des dents lorsque l'occlusion du patient est pathologique, incomplète ou inexistante. (Orthlieb et coll., 2013)

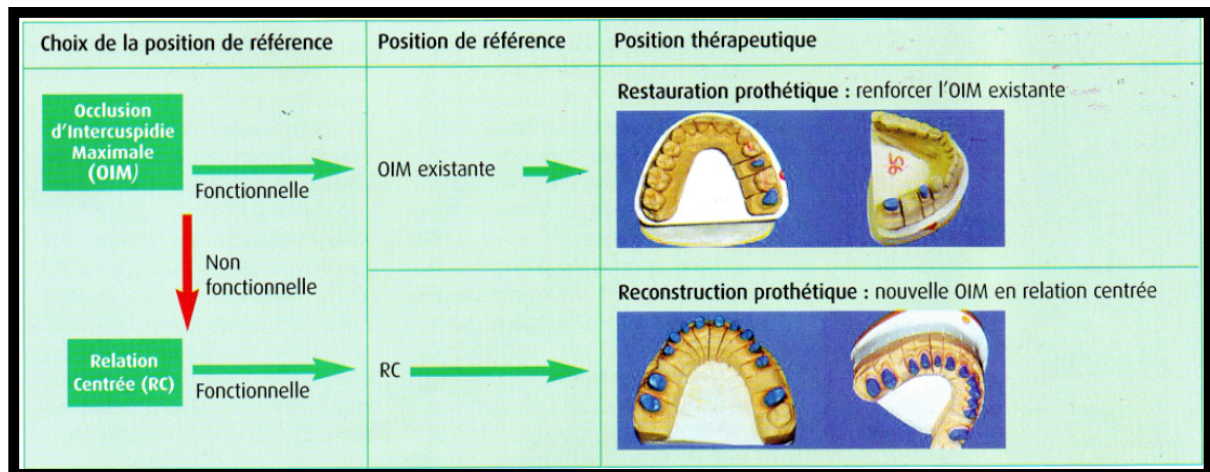


Figure 9 : Tableau décisionnel pour le choix de la position occlusale de référence
[57]

1.9. Fonctions de l'occlusion

1.9.1. Calage

Le calage mandibulaire en OIM permet au système dentaire de faciliter la déglutition et d'autoriser la crispation. En occlusion, la stabilisation mandibulaire est grandement facilitée par un parfait « emboîtement » des arcades. Cette stabilité mandibulaire doit être conservée dans le temps, elle est ainsi conditionnée avec l'absence de migrations dentaires. Le calage occlusal signifie donc : stabilité intra-arcade (dentaire) et stabilité inter-arcade (mandibulaire) en position d'occlusion d'intercuspidie maximale. Elles sont obtenues par la répartition et la précision des multiples contacts occlusaux sur toute l'arcade unie par les contacts proximaux.

L'élément clé de la stabilité de l'occlusion est constitué par « la grosse cuspide dans la grosse fosse », c'est-à-dire la cuspide mésio-linguale de la première molaire maxillaire dans la fosse de la première molaire mandibulaire. (Orthlieb et coll., 2013)

1.9.2. Centrage

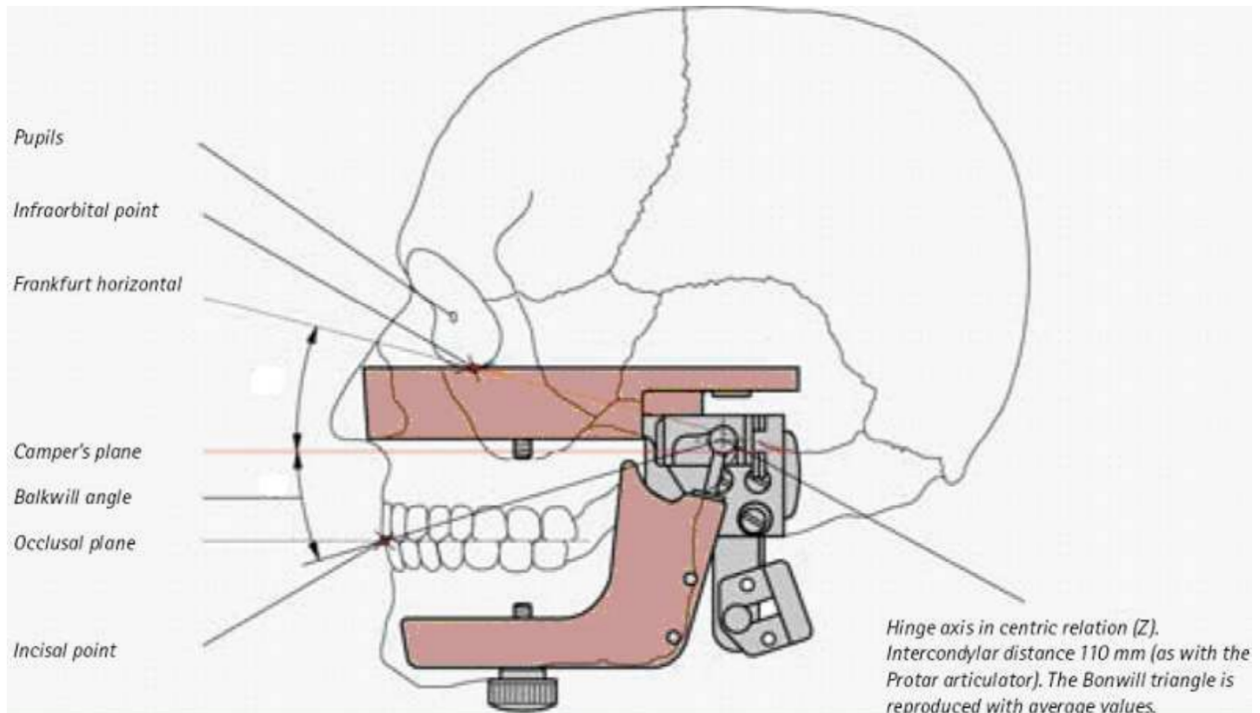
Le centrage correspond à la position de la mandibule en OIM. L'occlusion doit placer la mandibule dans une position de repos musculo-articulaire. Pour connaître la position mandibulaire en OIM, on la compare à l'occlusion en relation centrée. La position condylienne idéale définit la relation centrée mais l'OIM impose les positions condyliennes et donc n'est pas identique à la relation centrée. La différence entre l'OIM et l'ORC marque une tolérance articulaire sagittal jusqu'à 1 mm mais une tolérance quasi nulle dans le plan transversal. (Orthlieb et coll., 2013)

1.9.3. Guidage

Le guidage correspond au chemin d'accès de la mandibule en OIM. L'approche vers le mouvement de fermeture de la mandibule est directement influencée par les contacts occlusaux excentriques grâce à une proprioception fine et précise des dents antérieures. Les surfaces de guidage pilotent la fermeture mandibulaire grâce à un « cône d'accès » jusqu'à l'OIM. Vers l'avant, les crêtes proximales des incisives maxillaires et la crête distale des canines maxillaires guident la mandibule en propulsion et rétropulsion. En latéralité, le plan mésial de l'arrête médiane des canines guide les mouvements de latéro-déviations. Vers l'arrière, le plan mésial de la cuspide palatine des premières prémolaires maxillaires guide ou limite le mouvement de la mandibule vers l'arrière avec cette barrière anti-rétroposition. Cette barrière permet de protéger et préserver l'articulation. (Orthlieb et coll., 2013)

2. Principes physiques de l'occlusion et de la cinétique mandibulaire : articulateur mécanique

2.1. Articulateurs physiques



*Figure 10 : Concept d'articulateur dentaire en rapport à l'anatomie crânienne
(source : KaVo Dental Excellence, 2009)*

2.1.1. Occluseurs (non adaptables)

Il s'agit d'une simple charnière. L'articulation de ce type d'outil est totalement rigide, n'autorisant aucune translation. L'occluseur ne reproduit que l'occlusion statique, il assure la position d'intercuspidie des arcades. Les occluseurs peuvent simuler l'OIM d'arcades complètes ou sectoriels. L'occluseur est indiqué pour les restaurations prothétiques de petites étendues et ne participant pas au guidage. (Orthlieb, 2010)

2.1.2. Articulateurs semi adaptables

Parmi les articulateurs semi-adaptables, une distinction est faite entre les articulateurs arcon et non arcon. La différence concerne le mécanisme de la fosse condylienne. Pour les articulateurs arcon, le condyle est sur la branche inférieure de l'articulateur comme en situation réelle alors que pour les articulateurs non arcon, le condyle est sur la branche supérieure. La majorité des articulateurs du commerce sont des arcons. (Knapp J., 2007).

Par rapport à un simple occluseur, l'articulateur répond à trois critères supplémentaires : l'analogie, la butée antérieure et la cinématique. L'analogie correspond à une reproduction spatiale fidèle de l'axe de rotation de l'articulateur et des modèles par rapport aux arcades dentaires et l'axe des condyles du patient. L'articulateur possède une table antérieure (parfois réglable pour modifier la pente incisive) et une tige antérieure réglable. L'articulateur est capable de reproduire les mouvements dynamiques en propulsion et diduction. Une restauration prothétique en OIM d'une dent participant au guidage ou une restauration en relation centrée nécessite forcément un articulateur semi-adaptable. (Orthlieb, 2010)

2.1.3. Articulateurs adaptables

Il s'agit d'articulateurs permettant de retranscrire toutes les données du patient afin que la simulation soit la plus fidèle possible. Néanmoins, leur complexité d'utilisation et le temps nécessaire à leur programmation les rend inutilisable en pratique. La cinématique condylienne lors de l'utilisation de ce type d'articulateur doit être très précise, il est donc indispensable de l'enregistrer. Pour se faire, l'utilisation de pantographe ou d'axiographe est nécessaire. (Dupas, 2012)

2.2. Déterminants de l'occlusion

2.2.1. Déterminants postérieurs articulaires

Dans les mouvements de propulsion, les condyles effectuent un mouvement de translation d'arrière en avant sur les versants antérieurs des fosses mandibulaires. La morphologie de la fosse mandibulaire individuelle à chaque individu conditionne la cinématique condylienne en propulsion. La pente condylienne est définie par l'angle entre le plan axio-orbitaire et la sécante joignant le point de départ et le point d'arrivée du condyle en propulsion. La valeur de la pente condylienne permet la programmation des boîtiers condyliens des articulateurs semi-adaptables ou adaptables.

Dans les mouvements de latéralité, le condyle du côté travaillant pivote sur lui-même ou bien il effectue un mouvement latéral immédiat avant d'être pivotant dans les mouvements centrifuges dans le plan frontal. L'angulation de la latéralité du côté travaillant s'inscrit dans le cône de Guichet, permettant la programmation des boîtiers condyliens de certains articulateurs adaptables.

Dans les mouvements de latéralité, le condyle du côté non travaillant effectue un mouvement centripète dans les trois plans de l'espace vers le bas, l'avant et l'intérieur.

Soit le condyle se déplace progressivement, c'est l'angle de Bennett ou alors son trajet est latéral immédiatement avant de devenir progressif, c'est le déplacement latéral immédiat. L'angle de Bennett est défini par l'angle entre le plan para sagittal, parallèle au plan sagittal médian, et la sécante joignant le centre du condyle non travaillant entre son point de départ et son point d'arrivée dans les mouvements de diduction. L'angle de Bennett permet la programmation de l'angulation non travaillante du boîtier condylien des articulateurs semi-adaptables de première génération. Le mouvement latéral immédiat (composant exclusivement dans le plan frontal) est programmable sur les articulateurs semi-adaptables et adaptables de la firme Denar. Sur l'articulateur semi-adaptable Quick Master de chez Fag, il est programmé par un insert courbe préformé. (Dupas, 2012)

2.2.2. Déterminants antérieurs dentaires

Dans les mouvements de propulsion, les faces palatines des incisives maxillaires servent de zone de glissement des incisives mandibulaires. L'angle de mouvement des incisives mandibulaires contre les incisives maxillaires dans le plan sagittal dépend de la forme et de la position des incisives maxillaires. La pente incisive est l'angle entre le plan axio-orbitaire et la sécante joignant le contact en OIM entre l'incisive maxillaire et son antagoniste et le contact des deux mêmes dents en bout à bout.

Dans les mouvements de latéralité, les canines mandibulaires glissent sur la face palatine des canines maxillaires, c'est le guidage canin ou protection canine. Dans la protection de groupe, on retrouve un guidage des versants externes des cuspides vestibulaires des prémolaires et molaires mandibulaires le long des versants internes des cuspides vestibulaires des prémolaires et molaires maxillaires. (Dupas, 2012).

2.3. Enregistrement des arcades

L'enregistrement des arcades dentaires est un prérequis indispensable pour la simulation du mouvement mandibulaire sur articulateur mécanique. Il est généralement effectué par une empreinte avec un hydrocolloïde irréversible ou alginate à l'aide d'un porte empreinte adapté à la bouche de l'individu. (Orthlieb, 2010).

2.4. Coulée des modèles

Le traitement de l’empreinte au laboratoire consiste à préparer l’empreinte (élimination des excès d’alginate non soutenu, rinçage et désinfection de l’empreinte...), à préparer le plâtre (extra dur pour les arcades dentaires et dur pour le socle par exemple) et à couler le plâtre à l’intérieur de l’empreinte avec de légères vibrations pour éviter les défauts dans les futurs modèles. (Orthlieb, 2010).

2.5. Transfert de l’occlusion sur articulateur physique

2.5.1. Transfert du modèle maxillaire

- Table de montage

Elle matérialise le plan de Camper par rapport au plan axio-orbitaire, elle est inclinée de dix degrés. Elle permet un montage d’un modèle maxillaire sur articulateur selon une angulation moyenne standardisée. (Dupas, 2012)

- Arc facial

Encore appelé arc de transfert, il est conçu de façon que son plan soit superposable au plan de référence axio-orbitaire sur l’articulateur. Il localise le modèle maxillaire par rapport à ce plan et respecte l’anatomie de l’articulateur. Le modèle maxillaire se trouve dans la même position que l’arcade maxillaire d’origine par rapport au crâne. (Dupas, 2012)

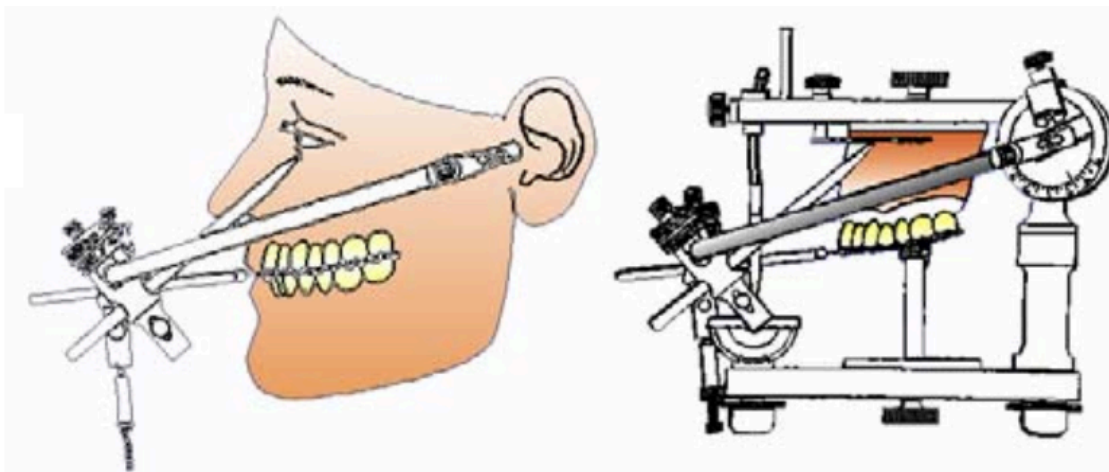


Figure 11 : Arc facial monté sur le patient puis sur l’articulateur (source : Solaberrieta et coll., 2009)

2.5.2. Transfert du modèle mandibulaire

Dans le cas d’arcades totalement dentées ou avec un édentement permettant tout de même une stabilité de l’arcade mandibulaire sur l’arcade maxillaire, le montage du

modèle mandibulaire est réalisé en OIM par engrènement direct entre les modèles sans cire d'occlusion.

Dans le cas d'arcades édentés totalement ou partiellement mais ne permettant pas une stabilité des modèles en contact, l'enregistrement de l'occlusion est réalisé en relation centrée. Comme il ne s'agit pas d'une référence dentaire stable, il faut un matériau d'enregistrement entre les arcades pour situer l'arcade mandibulaire dans l'espace. La cire est utilisée pour l'indentation maxillaire et mandibulaire lors de l'enregistrement de la relation centrée en bouche. Cette même cire est réutilisée sur l'articulateur pour retrouver le lien entre l'arcade maxillaire et mandibulaire grâce aux indentations. (Dupas, 2012)

2.6. Domaine d'application de l'articulateur mécanique

L'articulateur est un outil permettant la reproduction mécanique de la cinématique mandibulaire du patient. La reproduction est plus ou moins précise en fonction du type d'articulateur mais il est illusoire de penser qu'il s'agit d'un véritable duplicata de la mécanique des articulations temporo-mandibulaires. Les articulateurs semi-adaptables se rapprochent de la cinématique condylienne réelle alors que les articulateurs adaptables auraient la possibilité de la reproduire réellement. L'articulateur semi adaptable Quick Master de Fag® est celui le plus utilisé en France. Son utilisation est très largement représentée pour la conception prothétique fixée, implanto-portée, amovible partielle et complète. (Dupas, 2012)

3. Réalité virtuelle pour la simulation de l'occlusion et de la cinématique mandibulaire : l'articulateur virtuel

La réalité virtuelle est une technologie informatique liée à l'avenir du cabinet. Elle nous conduit à naviguer et visualiser en temps réel un monde en trois dimensions, avec six degrés de liberté. La virtualisation de la dentisterie s'effectue en trois étapes : le balayage constitue l'ensemble des données patient numérisées, la conception et la fabrication. (Solaberrieta et coll., 2013 ; Shetty, 2015)

3.1. Numérisation des arcades dentaires

La numérisation des arcades dentaires peut être effectuée de deux manières : numérisation directe avec un scanner intra oral ou numérisation indirecte avec un scanner de table et des modèles en plâtre.

3.1.1. Numérisation intra-orale : scanner intra-oral

Le scanner intra-oral est une alternative à l'empreinte physique conventionnelle. Il est utilisé dans l'objectif de pallier aux sources d'erreur de l'empreinte classique tel que les changements volumétriques des matériaux d'empreinte et l'expansion du plâtre. Il est de plus en plus utilisé dans la dentisterie, notamment en CAO/FAO (conception et fabrication assistée par ordinateur) en rapport avec les évolutions technologiques de réalité virtuelle. L'objectif est notamment de virtualiser une arcade dentaire par le biais d'une caméra, d'un ordinateur et d'un logiciel sans passer par une étape physique. L'arcade du patient est directement reconstruite sur le logiciel sans même passer par une étape physique d'empreinte et de coulée du modèle.

Il existe différentes technologies de scanner intra oral. Le but est d'enregistrer avec précision la géométrie tridimensionnelle d'un objet. Le format numérique le plus utilisé est le format ouvert STL (Standard Tessellation Language) ou STL verrouillé.

Cependant d'autres formats de fichiers ont été développés pour enregistrer la couleur, la transparence ou la texture de l'objet. Il s'agit de format type PLY (Polygon). Indépendamment de la technologie d'imagerie, toutes les caméras nécessitent une projection de lumière. Elle est ensuite enregistrée en succession d'images ou vidéos individuelles et compilées par le logiciel après reconnaissance des points d'intérêt.

Concernant la projection et capture de la lumière, on distingue une projection passive et une projection active. Les techniques passives utilisent la lumière ambiante pour éclairer les tissus intra-buccaux et dépendent d'un certain niveau de texture d'un objet.

Les techniques actives utilisent des lumières blanches, bleues, ou rouges structurées, projetées à partir de la caméra sur l'objet. Ces techniques dépendent moins de la texture et de la couleur réelle des tissus pour la reconstruction.

Dans les techniques actives, un point lumineux est projeté sur un objet et la distance à l'objet est calculé par triangulation. La triangulation est basée sur le principe que la position d'un point d'un triangle (l'objet) peut être calculé en connaissant les positions et les angles de deux points de vue différents par une formule mathématique.

Ces deux points de vue peuvent être produits par deux détecteurs, un seul détecteur utilisant un prisme ou capturés à deux moments différents dans le temps.

Des technologies autres que la triangulation se sont développés. L'imagerie confocale est une technique basée sur l'acquisition d'images focalisées et défocalisées de certaines profondeurs. Cette technologie peut détecter la zone de netteté de l'image pour déduire la distance de l'objet. L'AWS (Active Wavefront Sampling) est une technique utilisant une technique d'imagerie nécessitant une caméra et un module d'ouverture hors axe. Le module se déplace sur une trajectoire circulaire autour de l'axe optique et produit une rotation de la surface d'intérêt.

La stéréophotogrammétrie estime toutes les coordonnées (x,y,z) uniquement sur une analyse algorithmique des images. Cette technique s'appuie sur une projection passive de la lumière et sur des logiciels performants plutôt que sur une projection active de la lumière. La caméra est donc moins coûteuse, plus petite et maniable.

Concernant la technologie de reconstruction, le principal défi est de générer un modèle numérique 3D correspondant aux points d'intérêt (POI) pris sous différents angles. En utilisant des algorithmes, le calcul des similarités des POI coïncidant sur différentes images permettent une reconstruction. Ces POI sont retrouvés par détection de la transition comme les fortes courbures, les limites physiques ou les différences d'intensité de gris. Des études récentes ont démontré que la technique d'impression numérique était plus confortable et rapide que les empreintes conventionnelles. Les scanners intra oraux doivent pallier au problème des surfaces réfléchissantes, brillantes. Il est nécessaire de poudrer les surfaces dentaires même si l'avancée technologique semble résoudre ce problème directement avec la qualité de la caméra. (Richert et coll., 2017)

3.1.2. Numérisation extra-orale : scanner de table

Il existe la possibilité de numériser un modèle physique lorsque le praticien ne possède pas de caméra intra orale. Le praticien envoie son empreinte alginate au prothésiste. Le prothésiste coule l'empreinte et utilise un scanner de table. Le modèle physique en plâtre va être numérisé en un modèle virtuel via un logiciel informatique.

De la même manière que le scanner intra oral, le laser projette un faisceau vertical sur la surface de l'objet. L'appareil photographique numérique équipé d'un dispositif CDD (charge coupled device) enregistre le faisceau réfléchi par l'objet et transmet les signaux numériques à un système de traitement électronique. Les valeurs de luminosité sont stockées puis traitées par le scanner pour la visualisation « numérique » des arcades à l'écran et leur manipulation informatique.

3.1.3. Utilisation de la tomographie CT pour la conception de modèles numérisés

La tomographie par ordinateur à faisceau conique (CBCT) a fait une percée grâce à sa faible dose efficace de rayonnements ionisants (comparée à la tomographie par ordinateur multi-tranches), son accessibilité et son faible coût. Le CBCT permet le balayage vertical du patient.

Une étude a combiné une procédure de double scannage du CBCT avec une cire d'occlusion inter-arcades pour obtenir un modèle virtuel 3D du crâne complété par une surface dentaire détaillée. Des empreintes conventionnelles des arcades ont été réalisées. Un CBCT du patient avec la cire d'occlusion a été réalisé. Les empreintes et la cire d'occlusion ont été scannées avec plus de précision à l'aide d'un protocole de balayage standardisé haute résolution du CBCT. Les données du CBCT du patient, des empreintes et de la cire sont stockées au format DICOM.

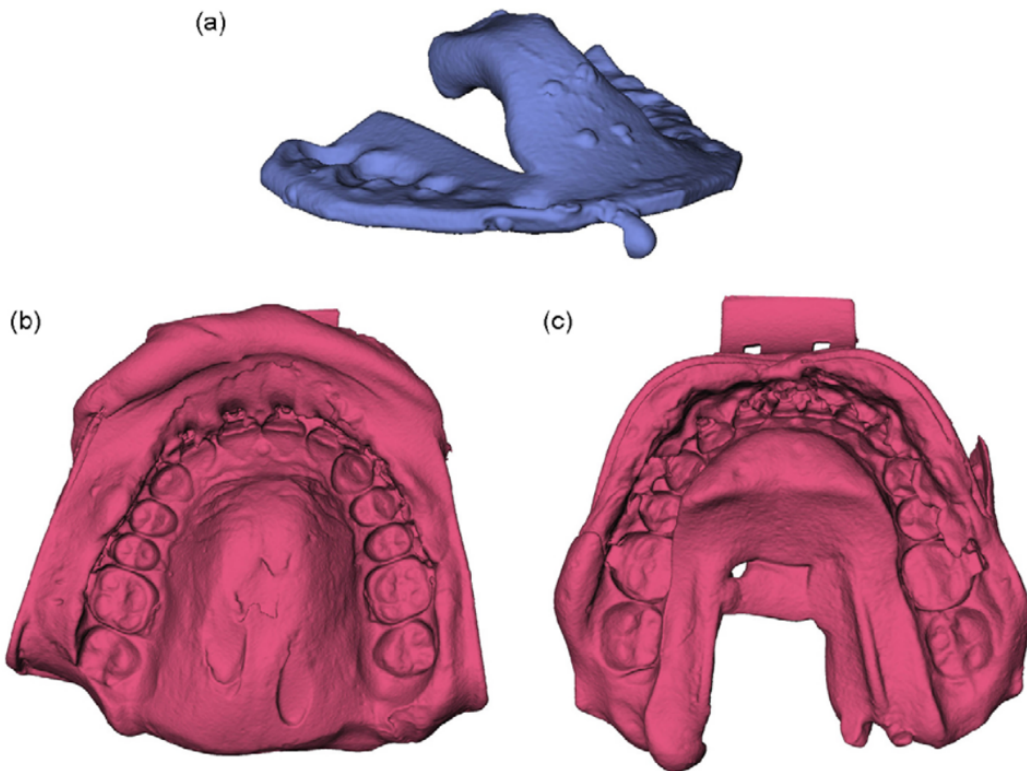


Figure 12 : Modèles de surface 3D virtuels de la plaquette d'occlusion en cire 3D (a), les empreintes à l'alginat des arcades dentaires supérieure (b) et inférieure (c) (source : Swennen et coll., 2008).

Les modèles virtuels, suite au scan des empreintes et de la cire d'occlusion, ont été construits et les structures dentaires ont pu être extraites à partir des modèles virtuels de surface des empreintes.

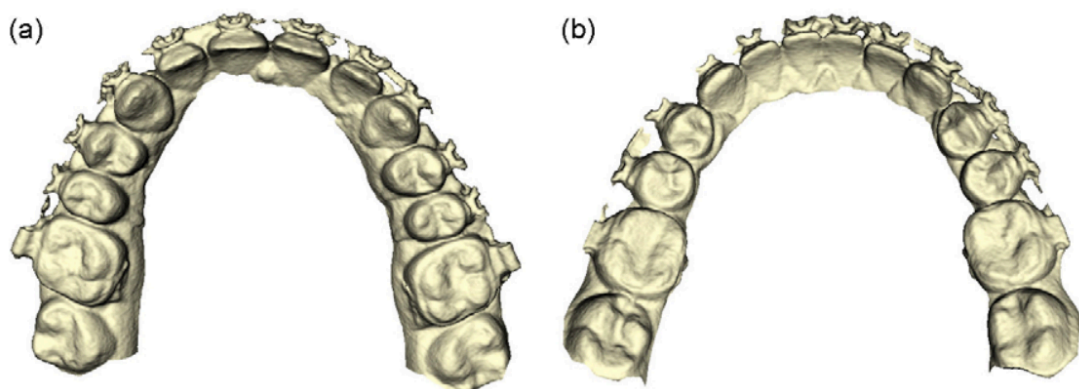


Figure 13 : Représentations 3D des surfaces des arcades dentaires segmentées supérieures (a) et inférieures (b) (source : Swennen et coll., 2008).

Dans cette étude, le scanner iCAT™ a été utilisé en mode « champ étendu » pour le scan des patients avec leur cire d'occlusion en place et en mode « haute résolution »

pour le scan des empreintes et de la cire. Les résultats ont montré le potentiel de la combinaison d'une double procédure CBCT pour obtenir un modèle de crâne virtuel 3D augmenté avec une surface dentaire détaillée.

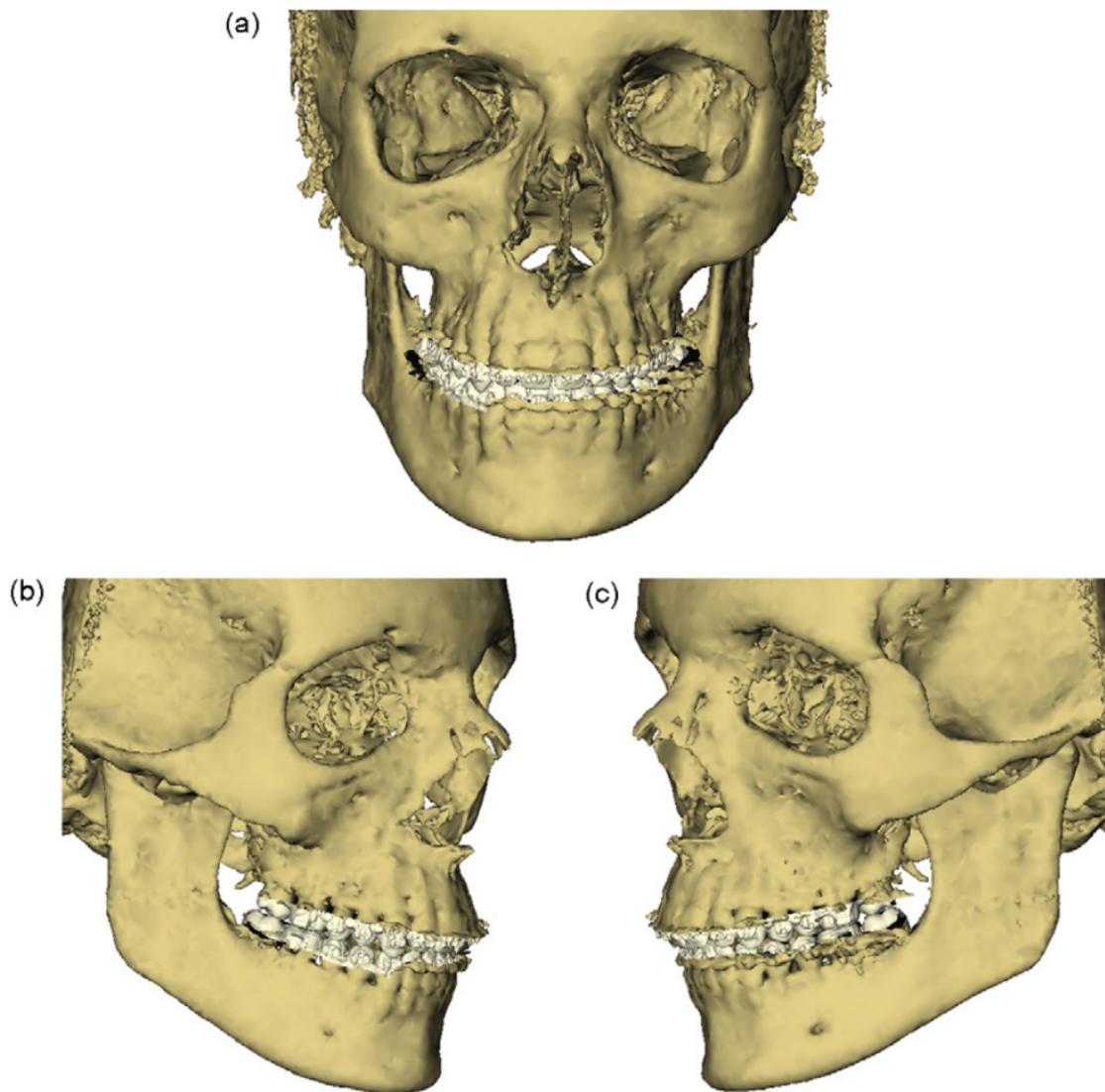


Figure 14 : Fusion des données de la tomodensitométrie du crâne du patient et des empreintes des arcades dentaires supérieures et inférieures (source : Swennen et coll., 2008).

Pour déterminer de la précision des modèles numériques 3D obtenus par CBCT, une étude a comparé ces modèles virtuels à ceux obtenus par impression numérique des modèles physiques (OrthoCAD). La comparaison des deux méthodes a été réalisé en utilisant l'index de Little. Les mesures anatomiques linéaires n'ont pas montré de différences significatives pour les deux méthodes même si, comme les observateurs s'y attendaient, la résolution de l'anatomie dentaire à l'aide du CBCT était inférieure à celle de l'orthoCAD. Les résultats montrent que les modèles numériques générés par

l'image du CBCT offrent non seulement des informations diagnostiques mais aussi d'autres informations tels que le niveau osseux, la position des racines et le statut de l'ATM. Avec l'amélioration constante de la technologie CBCT, la distorsion occlusale des modèles devrait s'améliorer. Pour autant, les auteurs ont finalement conclu que l'utilisation des modèles numériques à partir du CBCT étaient tout à fait exploitables pour effectuer les diagnostics et les mesures linéaires dans la pratique de l'orthodontie. (Swennen et coll., 2008)

3.2. Transfert du modèle maxillaire à l'articulateur virtuel

Il y a deux techniques pour transférer l'axe charnière à l'articulateur virtuel.

Avec un articulateur mécanique et des modèles physiques nous pourrions scanner l'articulateur mécanique après avoir monté les modèles physiques à l'aide d'un arc facial et d'une cire d'occlusion pour la relation intermaxillaire ou scanner directement l'arc facial et les modèles physiques.

Sans articulateur conventionnel, nous pourrions utiliser un processus de rétro ingénierie pour numériser des modèles et reconstruire la géométrie réelle de la bouche à l'aide d'un système de CAO et d'un arc facial « virtuel ».

Dans ce deuxième cas, il faudra ensuite choisir le type d'articulateur en fonction de la précision requise et des données disponibles du patient. (Joy et coll., 2018)

3.2.1. Arc facial « virtuel »

Grâce à une procédure virtuelle, le modèle maxillaire numérisé est transféré directement à un articulateur virtuel en utilisant des dispositifs de rétro-ingénierie.

L'axe charnière terminal est l'axe autour duquel la mandibule tourne lorsqu'elle est en position centrée. Le but de l'arc facial est d'enregistrer cet axe et de le transférer à l'articulateur de manière à ce qu'il coïncide avec l'axe charnière de l'articulateur.

- Comparaison avec une méthode conventionnelle

L'arc facial virtuel est un moyen d'assurer une communication claire et de qualité entre le dentiste et le prothésiste. Une étude a comparé la méthode traditionnelle de transfert du modèle maxillaire sur l'articulateur dentaire et une méthode virtuelle (Kallman et coll., 2016). Elle compare le niveau de réplification occlusale des deux méthodes en rapport à la réalité clinique du patient. La réplification de l'occlusion est correcte à 89,47% avec l'utilisation de la méthode virtuelle contre 46,14% avec la méthode

physique. Le coût financier donne l'avantage à la technique virtuelle à nouveau : 1006\$ contre 385\$. La durée moyenne du temps clinique est environ le même pour les deux méthodes mais la durée du temps de laboratoire est largement diminuée dans la méthode virtuelle. L'arc facial physique peut paraître très inconfortables pour le patient (pression exercée au niveau des oreilles). L'efficacité, la précision, le coût et le confort de l'arc facial virtuel offre au clinicien un outil alternatif pour enregistrer la position du modèle maxillaire sur l'articulateur et un moyen de communication entre le praticien et le prothésiste essentiel. (Kallman et coll., 2016)

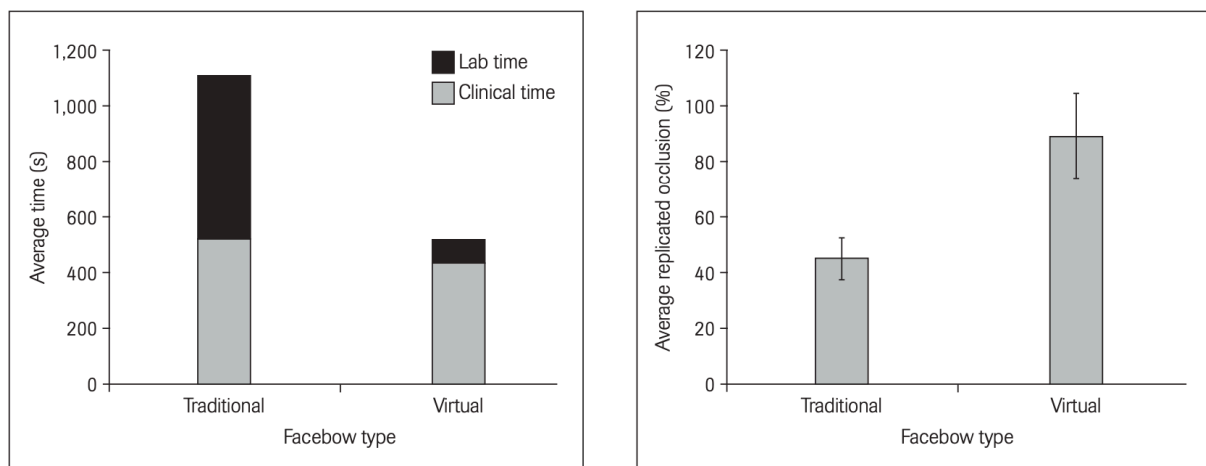


Figure 15 : A gauche : Temps clinique et de laboratoire pour la technique conventionnelle et virtuelle. A droite : Précision de la réplication occlusale pour la technique conventionnelle et virtuelle (source : Kalman et coll., 2016).

Traditional (\$)		Virtual (\$)	
Facebow and articulator	947	Tablet	349
PVS impression material	55	Virtual facebow app	10
Bite registration wax	4	Stands	8
		Level	3
		Simple hinge articulator	15
Total	1,006	Total	385

Figure 16 : Comparaison des coûts lors de l'utilisation de la méthode conventionnelle et virtuelle (source : Kalman et coll., 2016)

- Utilisation d'un scanner facial (ATOS I)

Plusieurs méthodes ont utilisé le scanner facial comme outil pour déterminer la position du maxillaire par rapport au crâne. Parmi celles-ci, nous décrivons la méthode du « pointeur ».

Trois points de référence sont attachés sur la tête du patient (deux au niveau de chaque ATM et un troisième sur le point infra-orbital). Le dispositif d'arc facial utilisé est constitué par une partie fixe et une partie amovible (le pointeur).

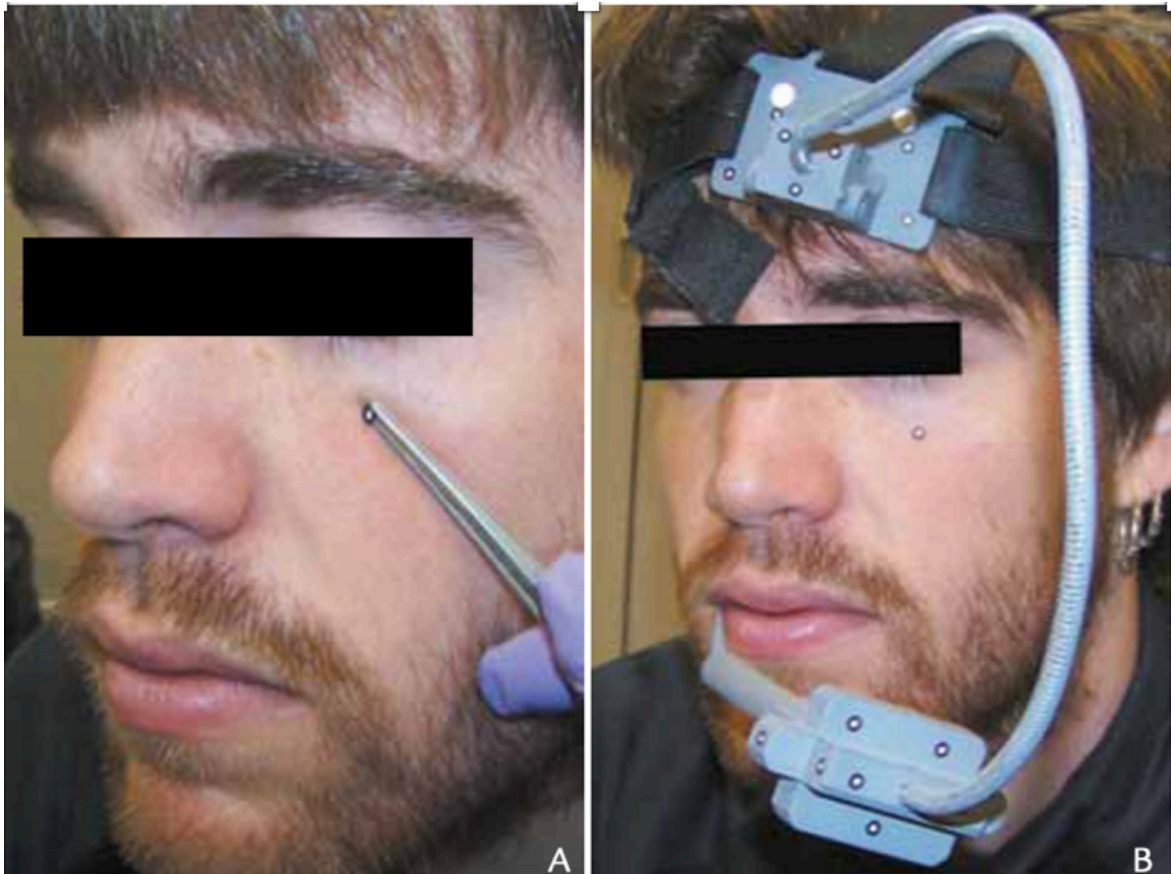

Figure 17 : Préparation pour scannage. A gauche : pointeur sur le point infra-orbital. A droite : emplacement des parties fixes sur le patient (source : Solaberrieta et coll., 2013)

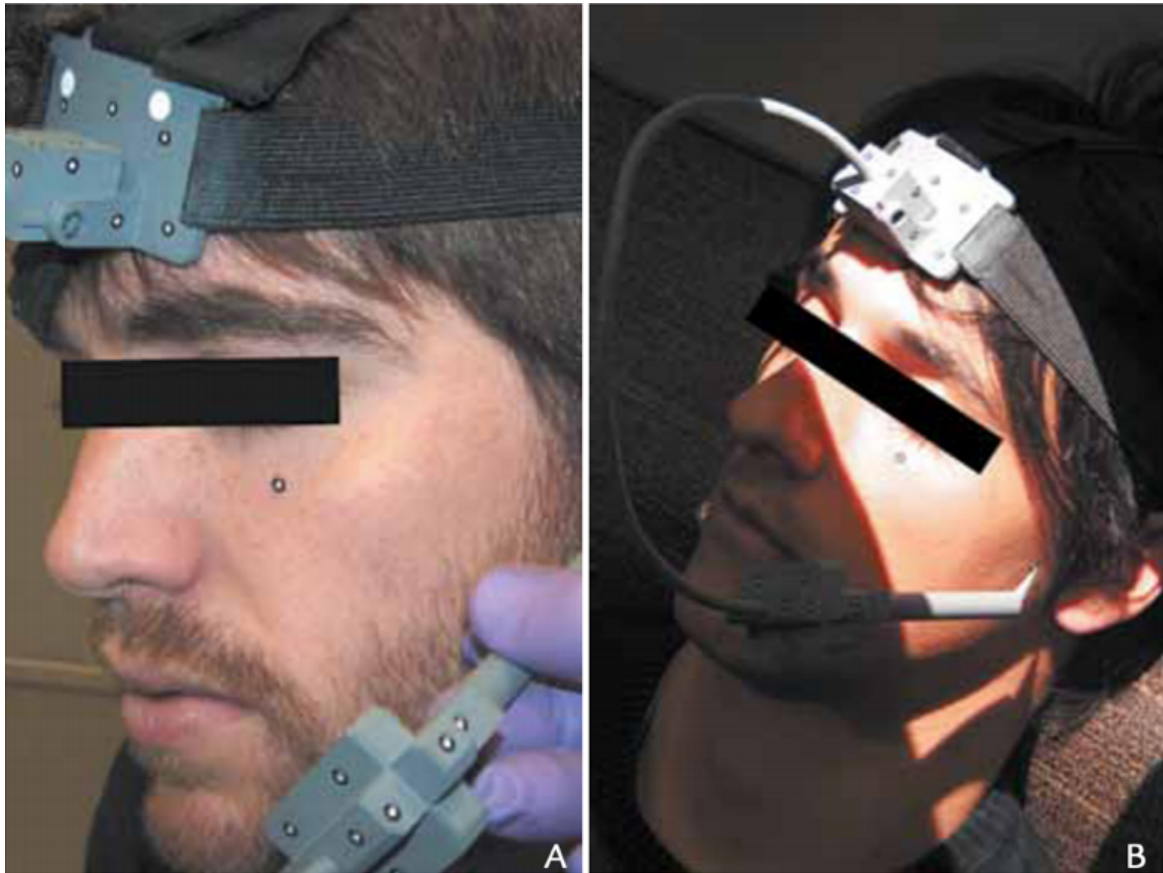

Figure 18 : Scannage des points. A gauche : pointeur placé sur le point de l'articulation temporo-mandibulaire gauche. A droite : Scannage du pointeur et des parties fixes dans la même position (source : Solaberrieta et coll. 2013)

Ils sont ensuite scannés avec un scanner facial pour obtenir la relation entre les parties fixes de la tête et le pointeur de l'arc facial déplacé sur chaque point fixe. Les informations sont transférées au logiciel du scanner (GOM Professional) et permettront d'obtenir un modèle 3D avec la partie fixe du dispositif mis en place sur le patient et la position du pointeur amovible sur les trois positions « cibles ».

Ensuite on détermine les trois cuspides maxillaires les plus proéminentes en appuyant avec du papier articulé sur la fourchette métallique de l'arc facial. Ces trois points sont scannés en les alignant au pointeur de l'arc facial.

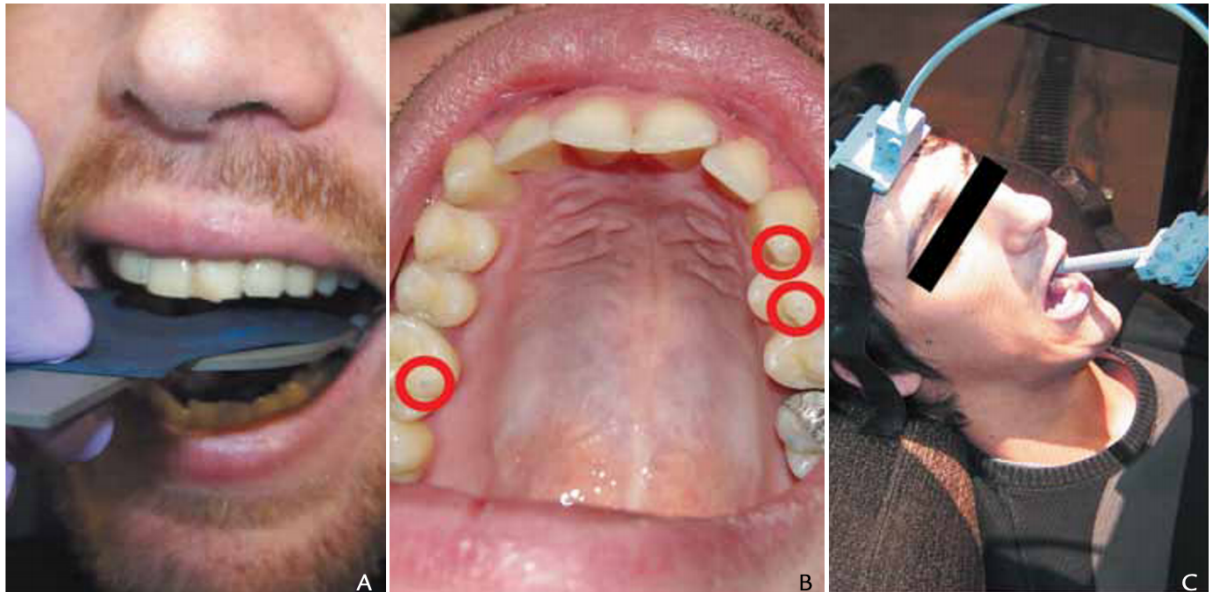


Figure 19 : Processus pour déterminer et scanner les points intra-oraux. A gauche : mise en place d'une fourchette d'arc facial avec du papier articulé. Au milieu : trois marquages des points occlusaux les plus proéminents. A droite : scannage du pointeur sur les points occlusaux. (source : Solaberrieta et coll., 2013)

Les six positions du pointeurs (trois intra orales et trois extra orales) sont transférés dans le logiciel du scanner. L'ensemble de ces positions est mis en coïncidence avec les données numérisées au préalable par le scanner intra-oral.

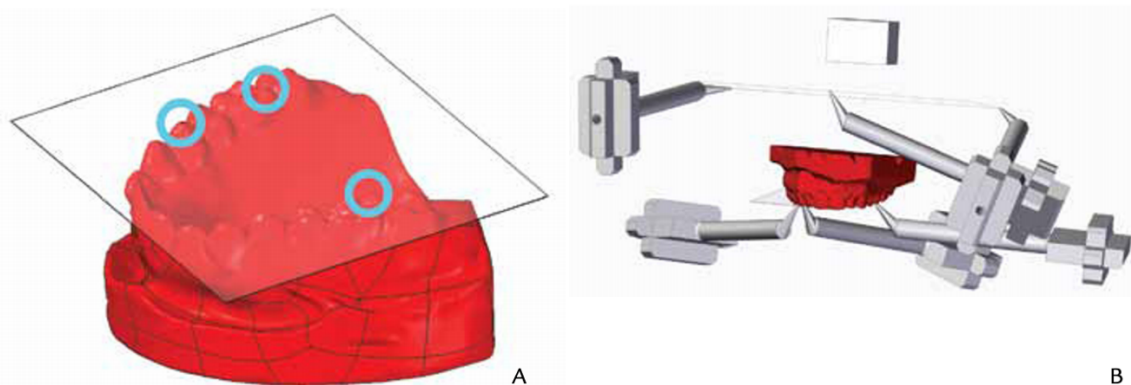


Figure 20 : Numérisation du modèle maxillaire. A gauche : localisation des trois cuspides les plus proéminentes. A droite : localisation du modèle maxillaire sur le système de coordonnées crâniennes avec l'ensemble des six pointeurs (source : Solaberrieta et coll., 2013)

Le logiciel de rétro ingénierie « Rapidform » permet à partir des six modèles scannés superposés de recombinaison, aligner et fusionner l'ensemble pour ne créer qu'un seul modèle virtuel. Il élimine les anomalies de surface. On peut donc connaître la position du modèle maxillaire numérisée sur l'articulateur virtuel grâce aux concordances des

coordonnées crâniennes et des coordonnées de l'articulateur virtuel. Ensuite, en utilisant le scanner intra oral pour enregistrer le patient en occlusion à trois points différents (droite, gauche, avant), il sera possible de transférer les données au logiciel d'articulateur virtuel pour localiser correctement le modèle mandibulaire par rapport au modèle maxillaire. (Solaberrieta et coll., 2013)

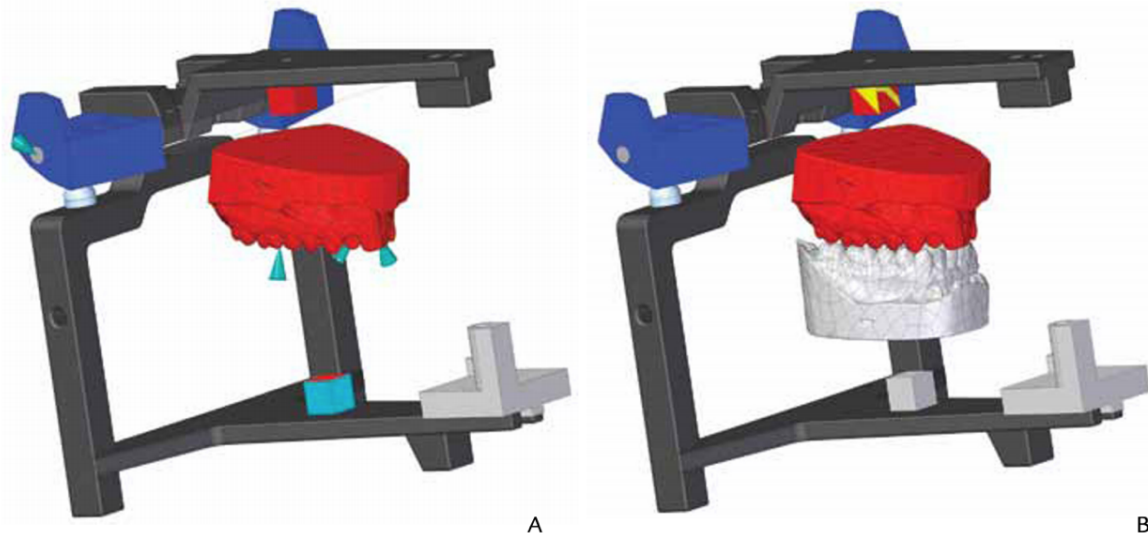


Figure 21 : Transfert des modèles numérisés sur le logiciel d'articulateur virtuel, en superposant les systèmes de coordonnées crâniennes et de l'articulateur (source : Solaberrieta et coll., 2013)

La littérature a mis en évidence une autre technique virtuelle nécessitant également le scanner facial. (Lam et coll., 2016).

Cette technique consiste à utiliser un arc facial modifié.

Elle nécessite seulement une paire de porte-empreintes jetables, deux briques LEGO, de la résine acrylique et un matériau d'enregistrement occlusal. La création de l'arc facial virtuel consiste à assembler les deux porte-empreintes fixés grâce aux LEGO eux même fixés sur les porte-empreintes par de la résine acrylique. Le matériau d'empreinte est inclus sur le porte-empreinte mandibulaire intra-oral. Il est ajouté sur la face externe et interne du porte-empreinte pour marquer à la fois l'occlusion des dents maxillaires et des dents mandibulaires.

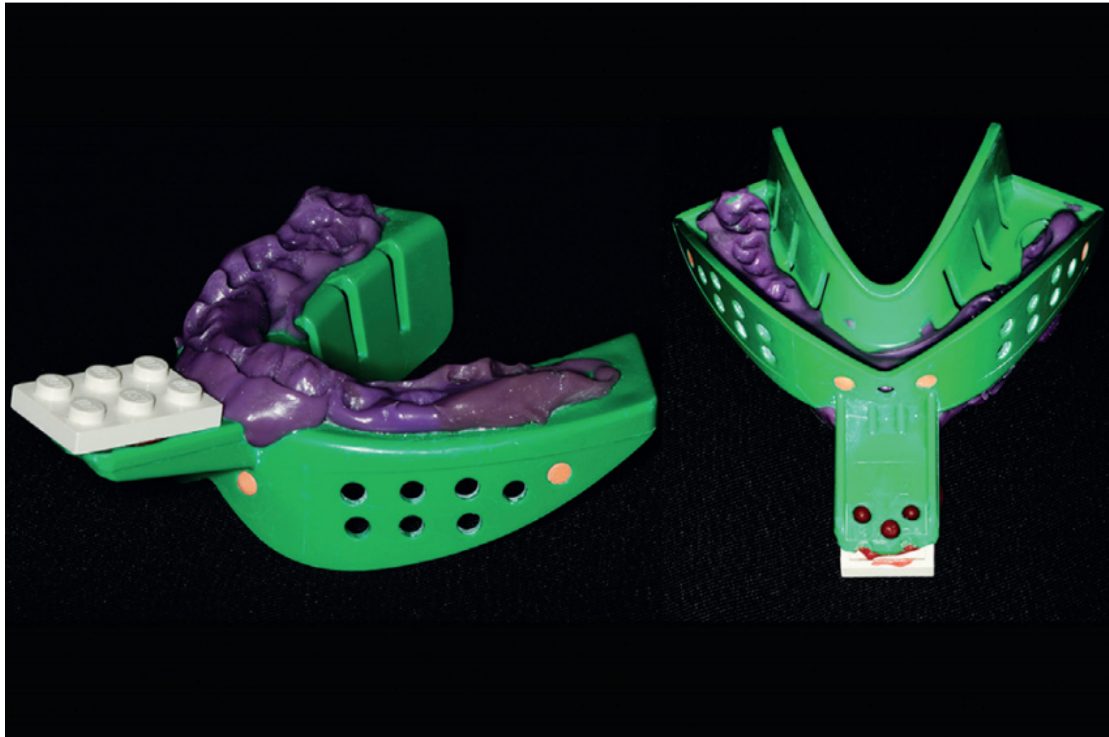

Figure 22 : Partie occlusale de l'arc facial virtuel (source : Lam et coll., 2016)

Le porte-empreinte maxillaire fixé au porte-empreinte mandibulaire est totalement extra-oral et facilite la détermination de la position intra-oral de « l'arc facial virtuel ».




Figure 23 : Partie extra-orale de l'arc facial virtuel (source : Lam et coll., 2016)




Figure 24 : Arc facial virtuel constitué par deux porte-empreintes assemblés avec un LEGO (source : Lam et coll., 2016)

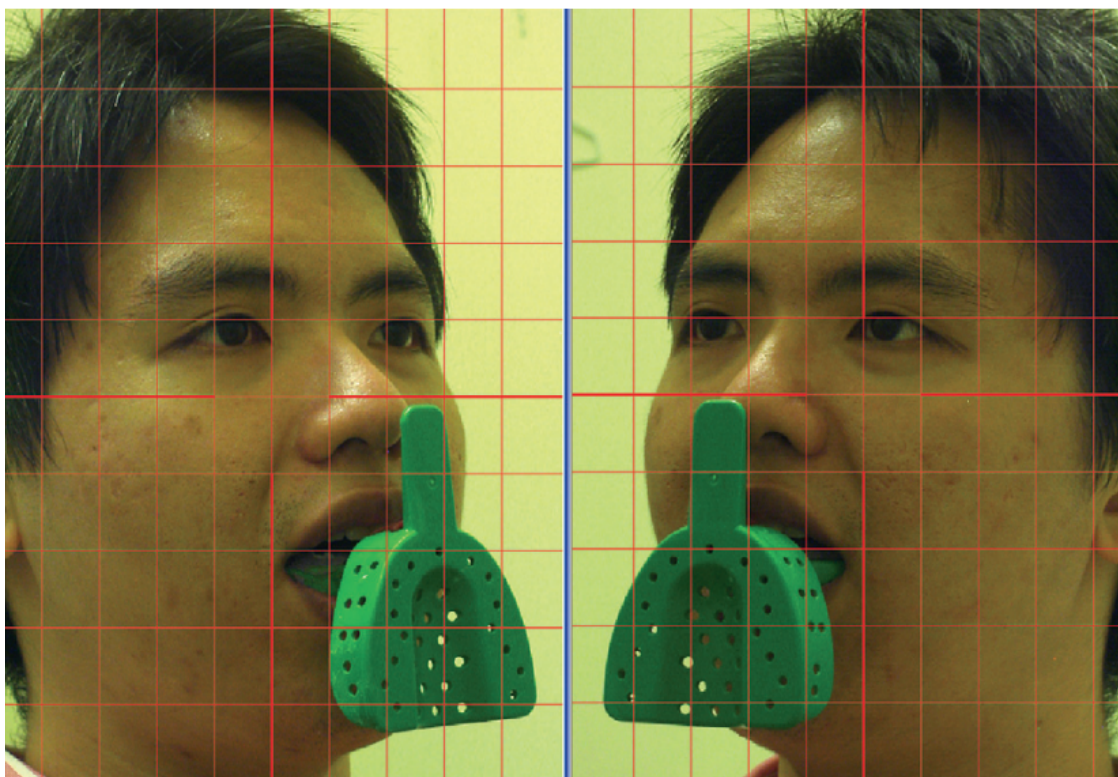


Figure 25 : arc facial virtuel mis en place sur le patient pour stéréophotogrammétrie (source : Lam et coll., 2016)

L'étape suivante consiste à réaliser un ensemble de scanners :

- scanner facial 3D à l'aide d'un appareil de stéréophotogrammétrie (3dMDface) du patient en position détendue. La stéréophotogrammétrie est une technique d'imagerie non invasive, permettant de réaliser une reconstitution faciale tridimensionnelle virtuelle à partir de plusieurs photographies prises dans différents angles grâce à plusieurs caméras placées en stéréo.
- scanner facial 3D du patient avec « l'arc facial virtuel » en place.
- scanner de l'arc facial seul avec un scanner laser portatif (« Handyscan 3D »).
- scanner des dents maxillaires, mandibulaires et leur relation en intercuspédie maximale à l'aide d'un scanner intra-oral.
- scanner de la surface vestibulaire des dents maxillaires avec l'arc facial en place à l'aide du scanner intra-oral.

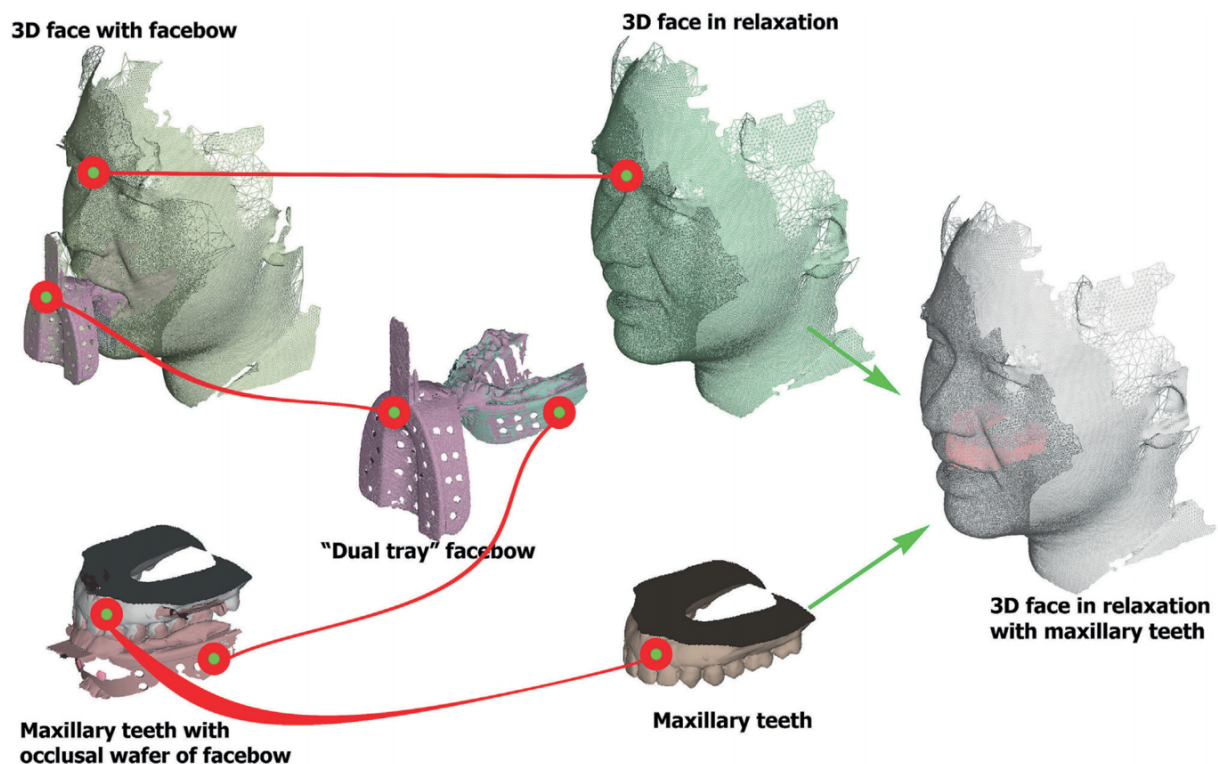


Figure 26 : Flux de travail des différents scans, superpositions pour obtenir un modèle 3D du visage avec l'arcade maxillaire numérisée (source : Lam et coll., 2016)

Une fois l'ensemble des scans enregistrés, il s'agira d'importer toutes les images numériques dans un logiciel libre « Meshlab » et de les aligner, réaliser un « matching » de l'ensemble à l'aide du filtre « Align ».

Désormais le modèle de patient virtuel est formé, il reste à déterminer le plan horizontal de référence sur ce modèle afin de le transférer à l'articulateur virtuel.

Cette méthode présente un arc facial en deux parties pour relier les dents maxillaires numériques à l'image du visage en 3D puis à l'articulateur virtuel. Cette étape de détermination de la position du modèle maxillaire par rapport au visage du patient est essentielle au réglage de l'articulateur virtuel et à la simulation des mouvements mandibulaires.

Cette technique est préférée chez les patients dentés au maxillaire mais il est possible d'utiliser cette technique chez un patient édenté mandibulaire en enregistrant la crête alvéolaire mandibulaire pour la bonne stabilité de l'arc facial.

Les limites de cette technique reviennent au temps de manipulation informatique considérable. (Lam et coll., 2016)

La littérature a décrit une méthode permettant d'orienter le modèle maxillaire selon le véritable plan horizontal sur l'articulateur virtuel. (Lam et coll., 2018)

En effet, le plan axio-orbitaire est couramment utilisé pour transférer le plan horizontal du patient à l'articulateur. Cependant le plan axio-orbitaire n'est pas toujours vraiment horizontal lorsque le patient est en « position naturelle de tête », en particulier chez les patients présentant une asymétrie faciale. La position naturelle de tête est une position standardisée en position verticale, en regardant vers un point distant au même niveau que les yeux. Cette position est reproductible et a été utilisé largement dans les études anthropomorphiques en tant que norme de référence pour l'orientation du crâne.

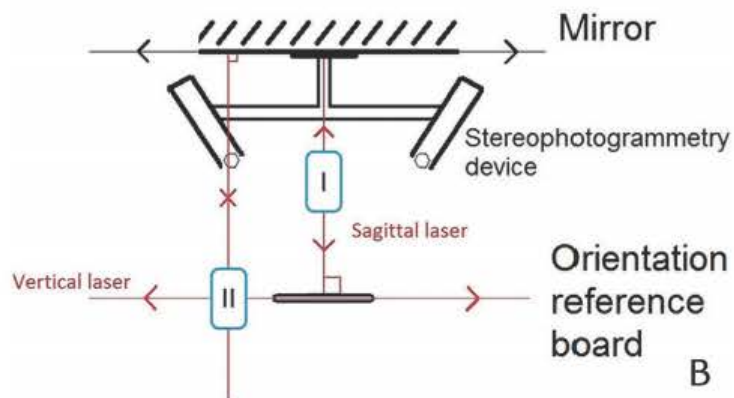
Son utilisation comme plan de référence horizontal peut éviter les variations et a été recommandé pour l'enregistrement avec l'arc facial en utilisant un niveau à bulle.

Le procédé consiste à calibrer l'orientation du dispositif de stéréophotogrammétrie. Un ensemble de dispositifs, notamment un miroir derrière le dispositif de stéréophotogrammétrie, une planche de référence d'orientation dans le champ de vue de l'appareil de stéréophotogrammétrie et des lasers de nivellement et d'alignement seront utilisés.

Le bord supérieur du miroir sera fixé de façon à ce que sa masse s'aligne au plan horizontal « réel ». Les faisceaux du laser vertical et horizontal seront alignés perpendiculairement au miroir de façon à ce que la réflexion du laser sur le miroir coïncide avec le faisceau incident.



Transverse view



Sagittal view

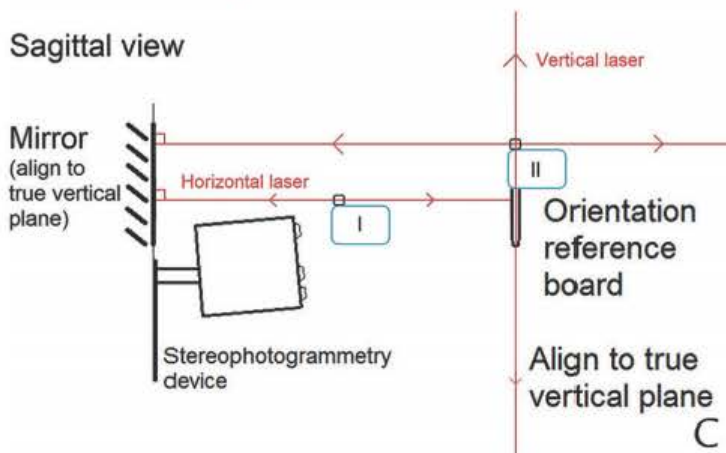


Figure 27 : En haut : dispositif de stéréophotogrammétrie, lasers d'alignement et planche de référence. Au milieu : planche de référence alignée parallèlement au miroir grâce aux lasers. En bas : planche de référence aligné au vrai plan vertical. I et II : lasers (source : Lam et coll., 2018)

L'étape suivante consiste à aligner les motifs des disques verts et rouges de la planche de référence au laser vertical et horizontal, puis à aligner le bord supérieur ainsi que les bords latéraux de la planche au laser vertical. Après avoir retiré les lasers, la réalisation d'un scan par stéréophotogrammétrie de l'orientation de la planche de référence et l'import de ces données dans un programme de simulation « Matlab™, Matwork™ » pourra automatiquement détecter les axes et orienter un scan facial 3D futur.

Par la suite les étapes serviront à créer un modèle patient virtuel orienté. Le patient s'assiera confortablement, regardera droit dans le miroir et inclinera la tête d'avant en arrière de manière décroissante jusqu'à trouver une position confortable d'équilibre naturel. Un scan facial 3D sera réalisé et une correction automatique de l'orientation sera obtenue grâce au calibrage réalisé avec la planche de référence.

Les dents maxillaires / mandibulaires et leur relation inter-maxillaire en intercuspidie maximale seront scannés avec un scanner intra-oral.

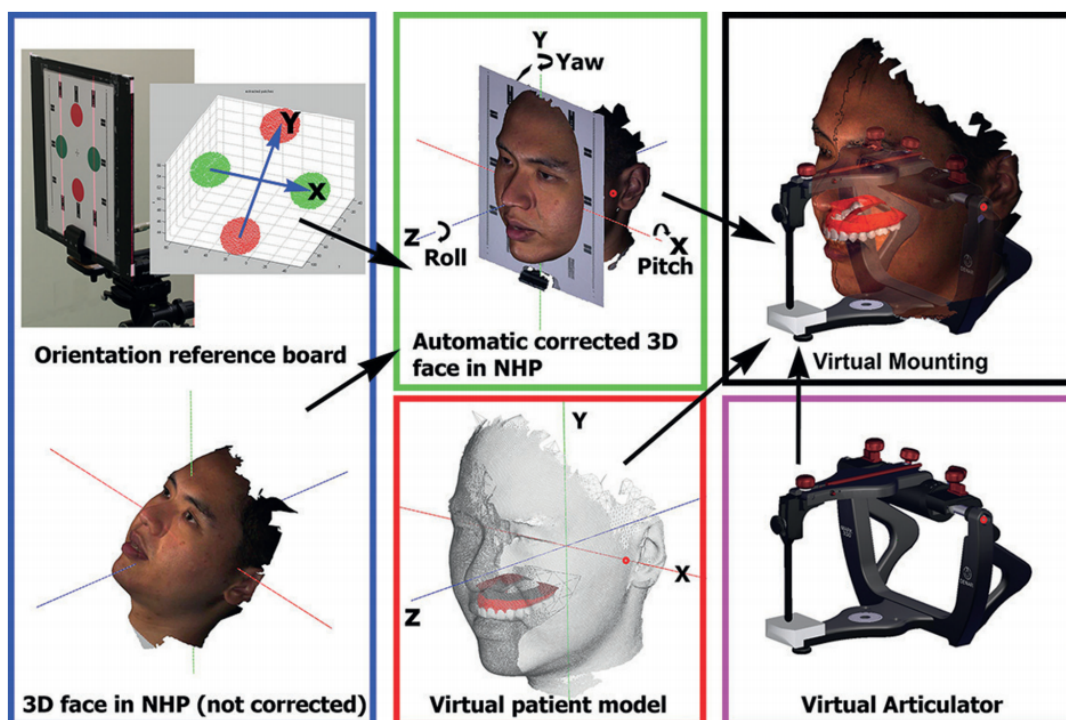


Figure 28 : les motifs de disque rouge et vert de la planche d'orientation de référence définissent l'axe X (plan horizontal) et l'axe Y (vrai plan vertical) dans l'environnement informatique. Lorsque le patient est en position naturelle de tête

pendant le scan facial 3D, le modèle de patient virtuel résultant et les dents maxillaires sont automatiquement orientés sur le plan horizontal (axe Z) pour un montage correct sur l'articulateur virtuel (source : Lam et coll., 2018)

Dans l'étude réalisée, un deuxième scan facial a été réalisé avec un arc facial virtuel (technique de l'arc facial fabriqué avec deux porte-empreintes jetables) (Lam et coll., 2018).

Pour ce scan, le patient n'a pas besoin d'être en position naturelle de tête. Il faut également scanner l'arc facial seul et la relation vestibulaire des dents maxillaires et de l'arc facial en place. L'alignement des dents numériques et du scan facial 3D est réalisé en utilisant un algorithme du point le plus proche (« Meshlab », « Visual Computing Lab ») et l'arc facial virtuel permettra de réaliser un modèle patient virtuel. Comme alternative, le CBCT associé au scan intra oral des arcades et au scan facial 3D pourra permettre d'extraire un modèle patient virtuel sans utiliser l'arc facial. Le modèle patient virtuel sera importé dans un logiciel de CAO/FAO (« Exocad »). L'axe charnière du patient et l'élément condylien de l'articulateur virtuel seront alignés afin de transférer le modèle maxillaire. Le modèle mandibulaire sera transféré grâce au scan intra-oral en OIM. Il est à noter que le modèle patient virtuel est intéressant dans l'étude de la relation entre le visage et les dents pour la conception d'un sourire. L'équipement pour l'étalonnage est peu coûteux, cette méthode n'a pas besoin de marquage facial et les lignes lasers n'apparaissent pas dans le scan facial 3D. Dans cette technique, seulement une calibration est nécessaire pour capturer les scans faciaux de plusieurs patients. La correction automatique de l'orientation des modèles patient virtuel peut réduire l'erreur humaine même si une connaissance/expérience est nécessaire pour la calibration et pour la procédure de montage virtuel. Cependant les patients atteints de troubles crânio-faciaux peuvent avoir du mal à obtenir une NHP (=position naturelle de tête) de manière reproductible. De plus l'axe charnière des condyles peut ne pas être vraiment horizontal, notamment dans des cas d'asymétrie faciale. L'articulateur virtuel doit donc permettre l'ajustement des composants condyliens. La technique présente une très grande reproductibilité par rapport à la technique conventionnelle de l'arc facial. (Lam et coll., 2018)

- Techniques avec photographies extra-orales standardisées

Une caméra est montée sur trépied avec l'objectif maintenu à l'horizontale, centrée sur le point inter-incisif maxillaire. Le patient est assis sur une chaise et sa tête est maintenue en position naturelle (Petre et coll., 2018)



*Figure 29 : conditions standardisées pour réaliser les différentes photographies
(source : Petre et coll., 2018)*

Le patient doit sourire de façon à découvrir autant que possible le maxillaire avec un espace d'inocclusion.



Figure 30 : Photographie de face avec espace d'inocclusion (source : Petre et coll., 2018)

Les dents seront utilisées comme référence pour l'indexation avec les modèles numériques. Une ligne peut être tracée sur le mur derrière la patiente afin de représenter l'horizontale géométrique. Elle pourra ensuite être utilisée comme référence pour la ligne du sourire et/ou la ligne bi pupillaire. L'importation des modèles numérisés obtenus à partir du scanner intra-oral TRIOS 3™ (3Shape™) au format STL se fera en même temps que les photographies standardisées.

Il faudra redimensionner le modèle maxillaire de façon à le fusionner avec l'échelle de la photographie en fond.

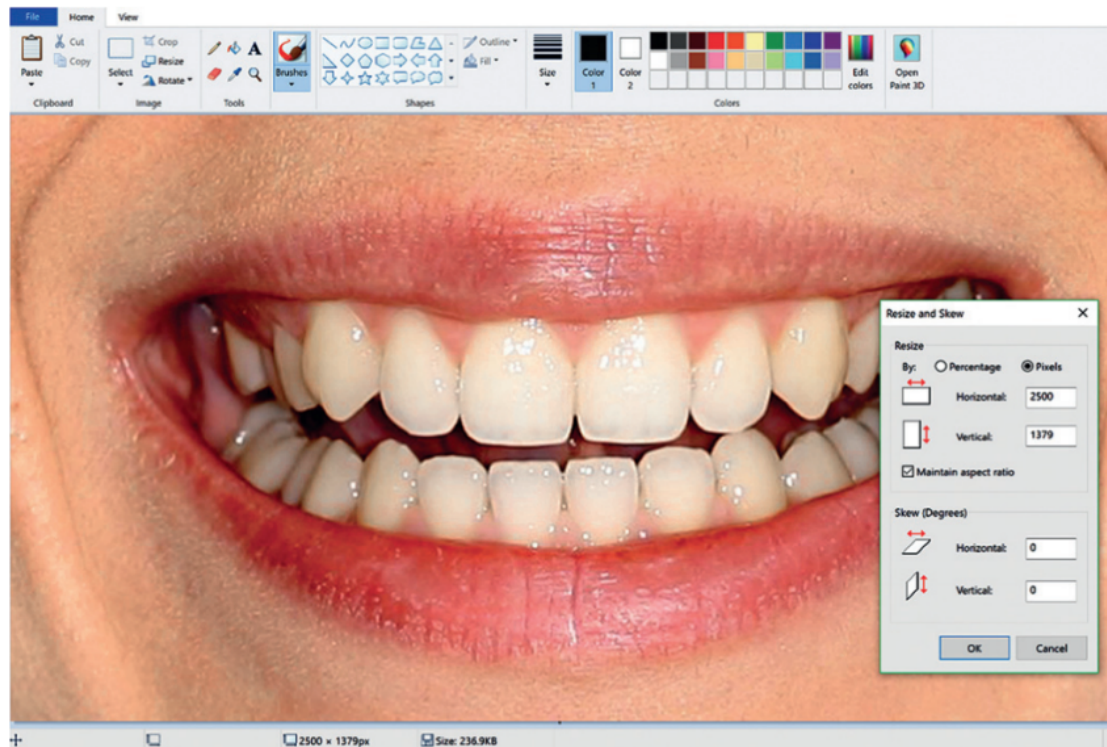
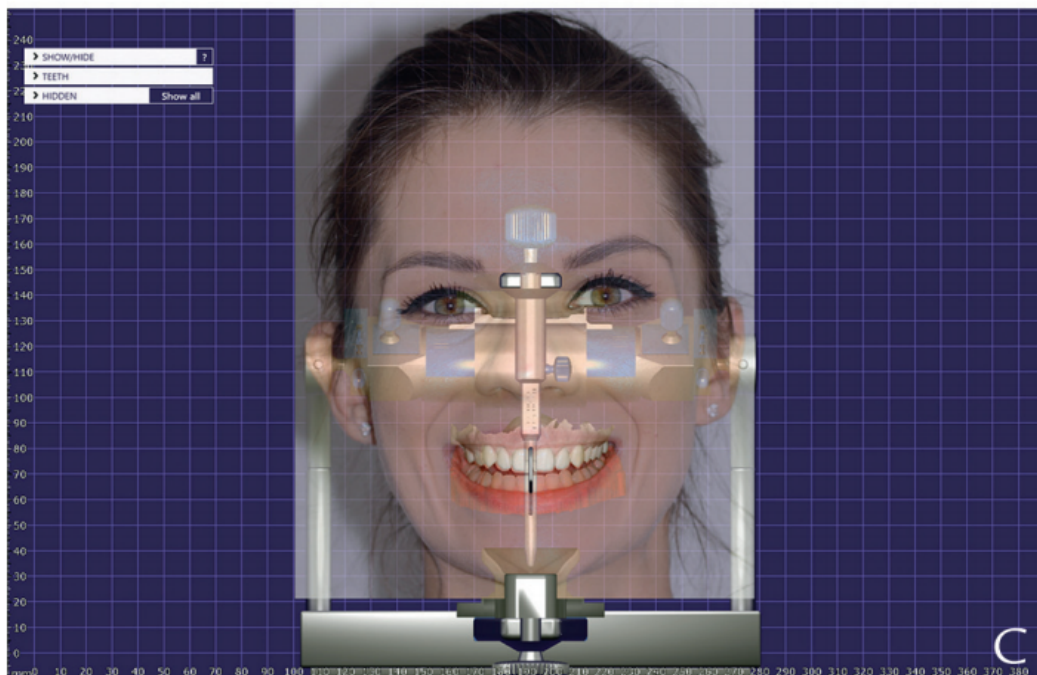
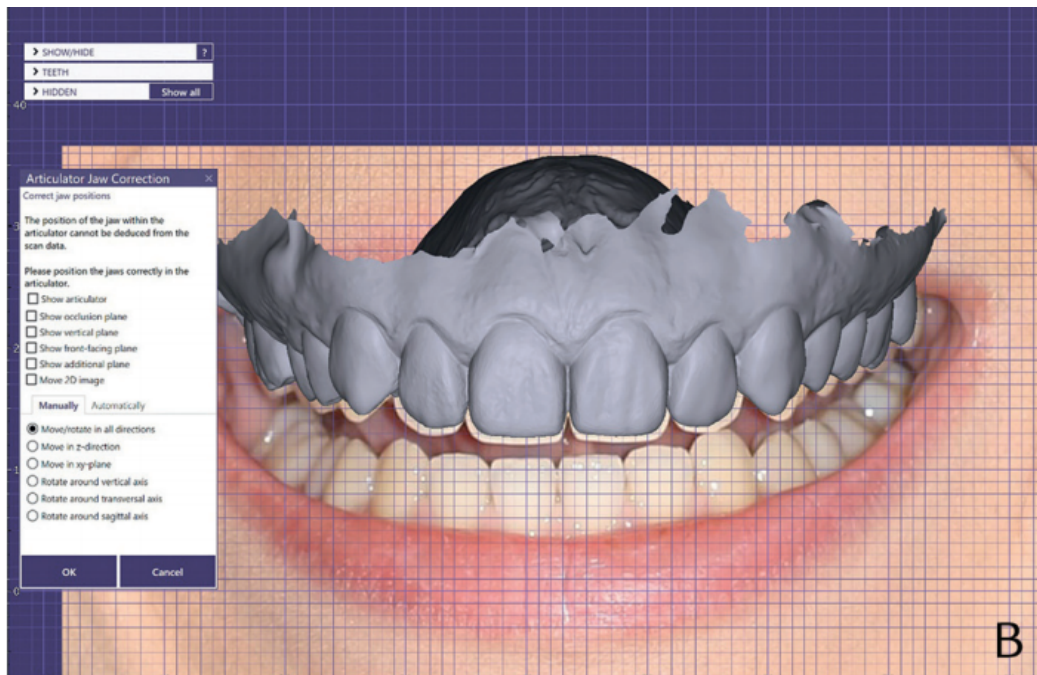


Figure 31 : Redimensionnement de la photographie pour permettre l'alignement du modèle maxillaire (source : Petre et coll., 2018)



*Figure 32 : Au-dessus : alignement du modèle maxillaire à la photographie de face.
En dessous : alignement des données frontales de l'articulateur virtuel à la
photographie de face (source : Petre et coll., 2018)*

Il sera nécessaire de déterminer et marquer l'axe charnière sur la peau de la patiente. Les photographies de profil serviront au positionnement antéro-postérieur du modèle maxillaire par rapport à l'axe charnière. Si les dents maxillaires ne sont pas assez représentées dans l'image de profil, une fourchette d'arc facial associée à un matériau d'empreinte occlusale et un drapeau

d'orientation extra-oral fixé à la fourchette pourra être utilisé afin que la fusion entre le modèle virtuel et la photographie de profil soit plus facile.

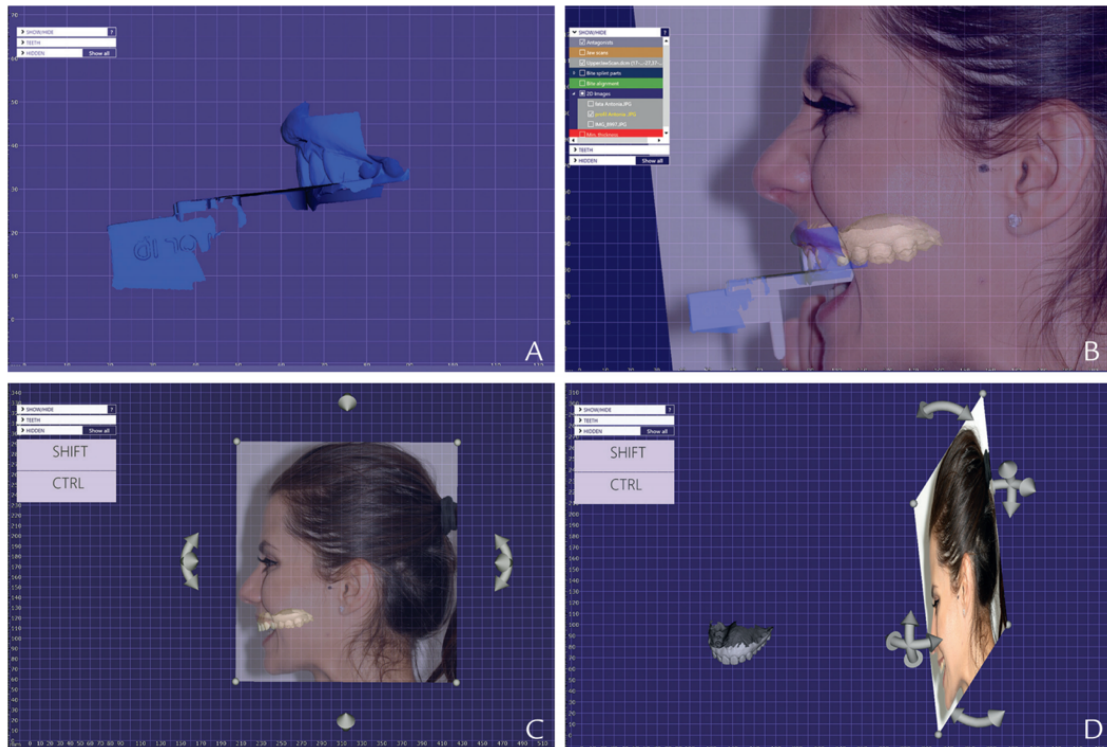


Figure 33 : Alignement du modèle maxillaire avec la photographie de profil (source : Petre et coll., 2018)

Une fois la fusion réalisée dans le plan frontal et sagittal, il faudra traduire l'ensemble des images sur l'articulateur virtuel en sélectionnant l'option « Réarticuler les modèles virtuellement ». Il sera nécessaire de faire coïncider le centre de la boule condylienne de l'articulateur virtuel avec l'axe charnière annoté par un point sur le visage du patient.

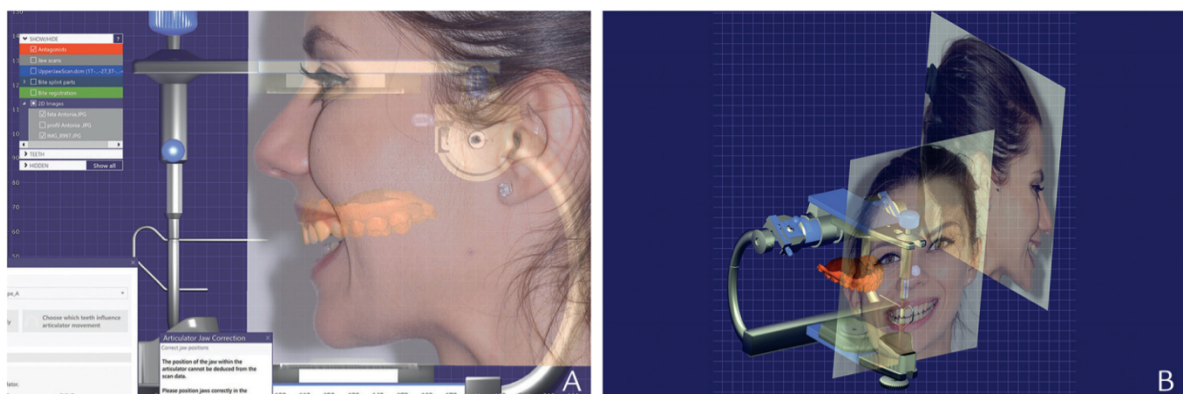


Figure 34 : A gauche : Condyle de l'articulateur aligné à l'assemblage de la photographie de profil avec le modèle maxillaire en utilisant grâce à l'axe charnière marqué sur la peau. A droite : Plan frontal et plan sagittal transférés à l'articulateur virtuel (source : Petre et coll., 2018)

Il s'agit d'une méthode simple et rapide pour localiser le modèle maxillaire sur l'articulateur. La précision de la méthode dépend de la bonne position du patient et du chevauchement correct des contours des modèles virtuels sur la photographie de fond. (Petre et coll., 2018)

Une autre étude a présenté une technique pour localiser les modèles numériques sur un articulateur virtuel à l'aide d'une caméra numérique (Solaberrieta et coll., 2015).

La technique consiste à obtenir des données du patient à l'aide de photographies avec une caméra digitale Nikon™ D3200, un scanner intra-oral TRIOS™ (3Shape™) et à transférer les données.

Les étapes sont les suivantes :

- Scannage des arcades dentaires
- Placement de trois cibles adhésives sur le visage (deux sur chaque ATM et un sur le point infra orbital.
- Mise du matériau d'empreinte type hydrocolloïde irréversible ou élastomère sur une fourchette d'arc facial et la pousser contre l'arcade maxillaire du patient
- Réalisation de 8 à 10 photographies avec l'appareil photo numérique et utilisation du logiciel de rétro-ingénierie « Agisoft™ » pour construire la géométrie 3D de la forme de la tête avec les cibles adhésives.
- Scannage de l'empreinte et de la face avant de la fourchette de l'arc facial.
- Utilisation du logiciel de rétro-ingénierie pour aligner/ fusionner l'ensemble des données du scan des arcades, du scan de l'arc facial et des photographies avec l'arc facial en place.
- Élimination des anomalies de surface
- Création du système de coordonnées crâniennes en utilisant les cibles adhésives et localisation du modèle maxillaire par rapport à ces points.
- Transfert du modèle maxillaire numérisé sur le logiciel d'articulateur virtuel en alignant les coordonnées crâniennes au système de coordonnées de l'articulateur.
- Localisation du modèle mandibulaire grâce à l'enregistrement inter arcade.

Dans cette technique, le seul équipement spécifique nécessaire est un logiciel pour la reconstruction 3D du visage (« Agisoft™ ») et un logiciel pour la fusion de l'ensemble des données (« Meshlab™ » ou « Rapidform™ »). Le principal avantage de cette technique est qu'elle fonctionne avec tous types d'articulateurs virtuels. Les données

du patient peuvent transférées vers tous centres d'usinage en CAO/FAO, ce qui traduit une grande flexibilité et autonomie de la méthode.

Cette technique permet d'obtenir une copie numérique du visage du patient disponible tout au long du diagnostic, planification et traitement.

Un système de données sur l'enregistrement des mouvements associé à l'ensemble de ces données 3D pourrait faire naître un système de patient virtuel en 4D, rendant inutile le transfert vers un articulateur virtuel. (Solaberrieta et coll., 2015)

- Technique avec le CBCT

La technique de mise en œuvre consiste à effectuer une analyse CBCT. Le champ doit comprendre le maxillaire, le point infra-orbitaire et le méat acoustique externe. Il faut ensuite exporter les données dans les fichiers d'imageries numériques et de communication en médecine (DICOM).

Les arcades dentaires et leur relation occlusale seront enregistrées à l'aide du scanner intra-oral « TRIOS™ » (3Shape™). La numérisation des données sera en format STL. Le modèle 3D du crâne pourra être importé dans un logiciel d'édition de fichiers STL (tel que « Meshmixer™ ») pour pouvoir y ajouter deux axes cylindriques passant pour l'un par le centre des deux condyles et pour l'autre par les deux méats acoustiques externes. Ces axes seront utilisés pour aligner le modèle du crâne sur l'articulateur virtuel.

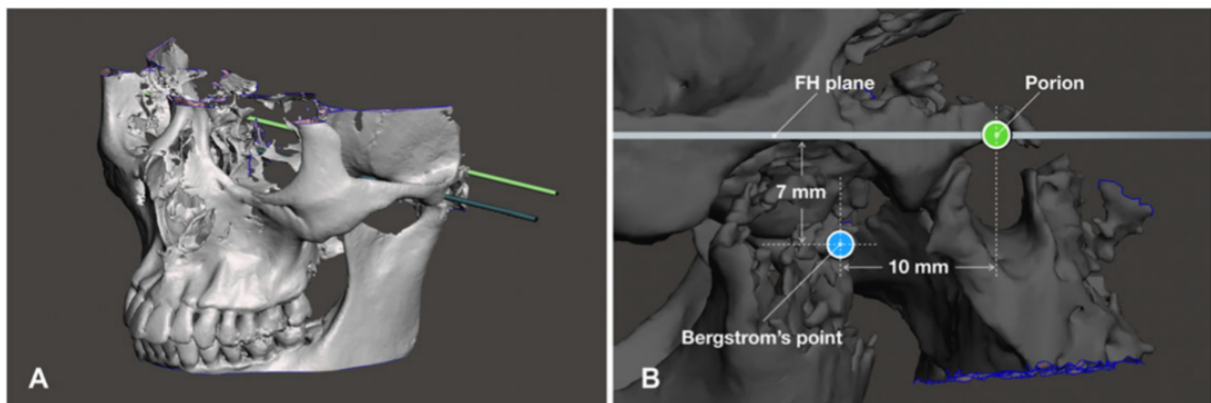


Figure 35 : Reconstruction crânienne 3D avec deux cylindres passant par les centres de rotation des condyles et par les bords supérieurs des méats acoustiques externes (source : Lepidi et coll., 2019)

Une fois les modifications apportées au modèle 3D du crâne, il faudra réexporter les données au format STL puis charger le modèle du crâne édité et les scans intra-oraux dans le logiciel de CAO dentaire (« Exocad™ »).

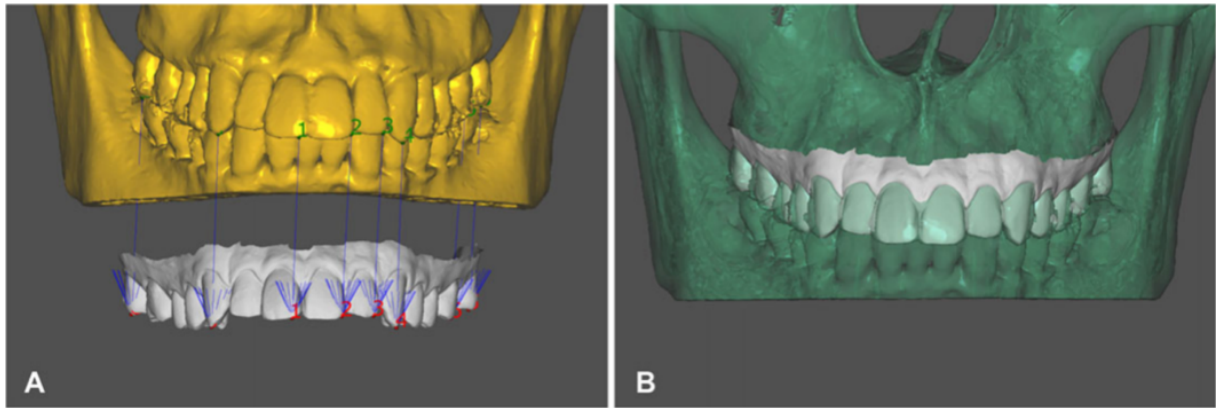


Figure 36 : Enregistrement du crâne et de l'arcade maxillaire obtenue par scanner intra oral (source : Luca Lepidi et coll., 2019)

La suite consiste à superposer l'arcade maxillaire au modèle du crâne édité, puis à aligner l'axe charnière de celui-ci avec l'axe d'articulation de l'articulateur virtuel.

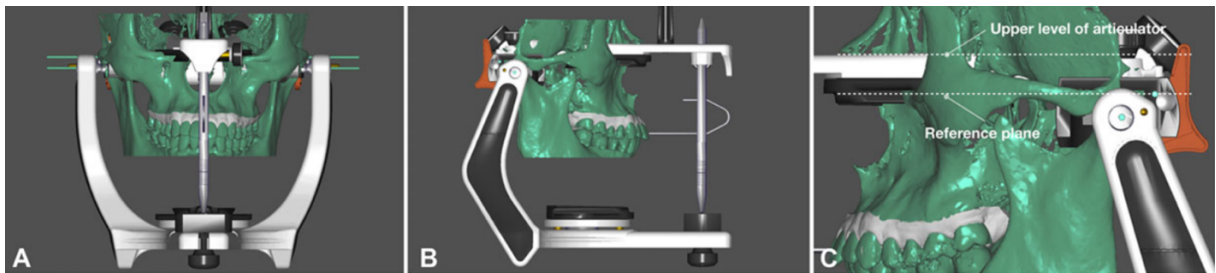

Figure 37 : Enregistrement du crâne et de l'articulateur virtuel. Le plan de référence horizontal est parallèle à la partie supérieure du bras de l'articulateur et l'axe charnière des condyles sur le crâne est superposé à l'axe articulaire de l'articulateur (source : Luca Lepidi et coll., 2019)

Pour finir, il suffira d'importer le modèle mandibulaire numérisée et de l'aligner au modèle maxillaire selon l'enregistrement par le scanner intra-oral en position d'OIM.

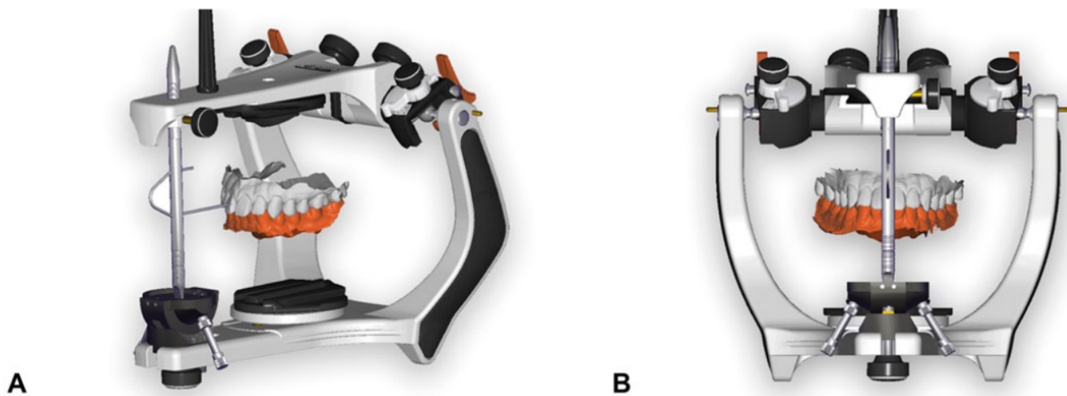


Figure 38 : Montage sur articulateur virtuel (source : Luca Lepidi et coll., 2019)

Cette méthode décrit une approche totalement numérique pour articuler un balayage de l'arcade maxillaire sur l'articulateur virtuel, avec des appareils facilement disponibles en clinique et compatibles avec les systèmes de CAO/FAO dentaires.

La reconstruction 3D à partir d'images CBCT peut fournir ces points de référence ainsi que la position de l'arcade maxillaire. Cette méthode permet de fonctionner comme un arc facial tout en évitant toutes les inexactitudes liées au processus conventionnel. De plus les images 3D peuvent fournir des points de référence antérieurs variés tel que le point Nasion, le point Guichet...

Dans la méthode conventionnelle, le conduit auditif externe est utilisé pour déterminer environ l'axe charnière de l'ATM alors qu'en méthode numérique, nous pouvons déterminer cet axe précisément avec la CBCT.

La limite de cette méthode pourrait être la nécessité d'un CBCT à grand champ contenant les canaux maxillaires et l'oreille externe. Conformément au principe ALARA (As Low As Responsible Acceptable), il n'est pas justifiable d'appliquer cette technique en prothèse simple ou pour des cas classiques d'orthodontie.

L'indication de cette technique pourrait être la chirurgie orthognathique, des chirurgies interdisciplinaires complexes et les patients possédant déjà le CBCT issue d'un diagnostic/traitement antérieur. (Lepidi et coll., 2019)

3.3. Conception de l'articulateur virtuel

En 2001, Kordass et Gaertner ont introduit pour la première fois le concept virtuel et le développement d'un articulateur dentaire (Solaberrieta et coll., 2009)

L'articulateur virtuel est en réalité un logiciel informatique. L'articulateur virtuel réduit les limitations de l'articulateur mécanique avec notamment la simulation des données réelles du patient concernant l'occlusion statique et dynamique. Son rôle est de faciliter la visualisation de l'occlusion en trois dimensions et l'analyse de la cinématique mandibulaire. La conception d'un articulateur virtuel demande plusieurs technologies, principalement le système CAD/CAM et les outils de rétro-ingénierie.

Le processus de conception consiste à modéliser différents articulateurs mécaniques. L'ensemble de l'articulateur virtuel est reconstruit grâce aux pièces mesurées puis scannées. Enfin toutes les mesures sont vérifiées. Les outils utilisés sont notamment le scanner « Handyscan REVscan 3D™ » et son logiciel « VXscan™ » ainsi que des outils de rétro-ingénierie comme « Rapidform™ » et « Geomagic™ ». (Solaberrieta et coll., 2009 ; Wang et coll., 2014)



Figure 39 : Processus de modélisation de l'articulateur Hanau H2 (source : Solaberrieta et coll., 2009).



Figure 40 : Processus de modélisation de l'articulateur Stratos 200 (source : Solaberrieta et coll., 2009)

Les prérequis à l'utilisation d'un articulateur virtuel sont le scannage et la numérisation 3D de la surface des dents. Les données scannées permettent d'obtenir la géométrie réelle de la bouche. La position relative du modèle sur l'articulateur peut être définie

soit par scannage physique de l'arc facial ou bien avec l'utilisation d'un arc facial « numérique ». (Pavankumar et coll., 2014)

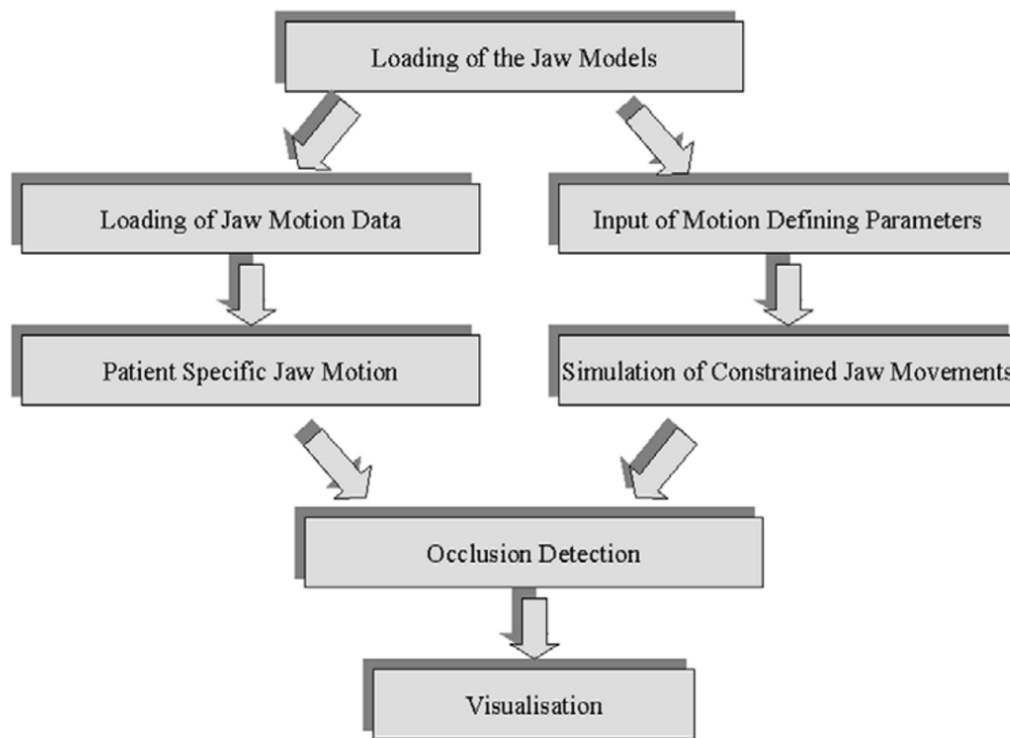


Figure 41 : la planification de l'articulateur virtuel, totalement adaptable à gauche et simulé mathématiquement à droite (source : Kordass, Gaertner et coll., 2002)

L'articulateur virtuel entre dans le processus plus global de la virtualisation de la dentisterie composé par le balayage des données du patient, la conception et la fabrication assistée par ordinateur. (Solaberrieta et coll., 2013)

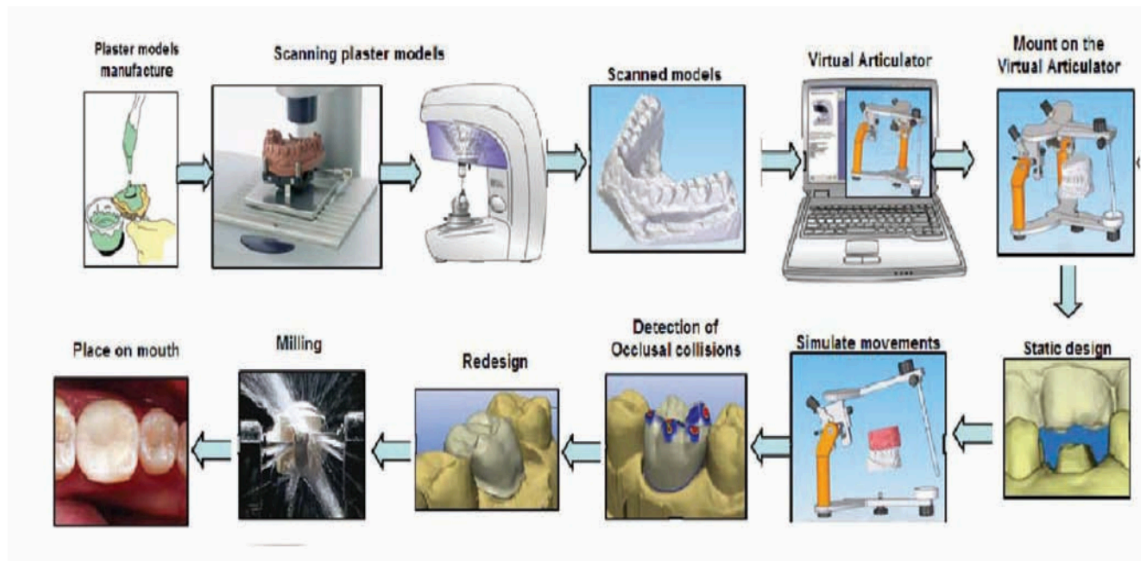


Figure 42 : Processus numérique du laboratoire dentaire (source : Solaberrieta et coll., 2009)

3.3.1. Articulateur de Kordass et Gaertner

C'est un articulateur virtuel entièrement réglable. Il permet une reproduction exacte des mouvements de la mandibule en utilisant un enregistrement électronique basé sur l'utilisation des ultrasons : le Jaw Motion Analyser™ de Zebris™.

Ce logiciel est capable de calculer et de visualiser les collisions occlusales cinématiques.

Ce type d'articulateur va permettre la conception de prothèses optimisées au niveau de l'occlusion dynamique et sans interférences occlusales car il simule les mouvements mandibulaires avec un haut degré de précision. (Kordass et coll., 2002 ; Solaberrieta et coll., 2009)

3.3.2. Articulateur virtuel DentCAM

Ce logiciel développé à l'Université de Griefswald consiste à visualiser trois fenêtres principales et une fenêtre de coupe qui montre le mouvement mandibulaire sous différents plans :

- « Rendering window » : montre chacune des arcades pendant l'occlusion dynamique et peut visualiser des vues inhabituelles à travers des modèles dynamiques d'occlusion (en vue d'avion, on peut observer les cuspides antagonistes venir en occlusion pendant les mouvements de mastication)

- « Occlusion window » : montre les contacts occlusaux statiques/dynamiques glissant sur les surfaces des arcades supérieure et inférieure.
- « Smaller window » : mouvements des ATM représentés en vue sagittale et transversale, ce qui permet l'analyse et le diagnostic de l'interdépendance entre les contacts dentaires et les mouvements des ATM
- « Slice window » : montre une coupe frontale à travers l'arcade dentaire. Cet outil aide à analyser le degré d'intercuspidation. L'analyse du guidage et des mouvements latéraux devient facile.

Ce logiciel de visualisation nous permet notamment d'observer l'interrelation entre le guide incisif et le guide condylien et les effets de la mobilité articulaire sur l'occlusion. (Kordass et Gaertner, 2001 ; Pavankumar et coll., 2014 ; Joy et coll., 2018)

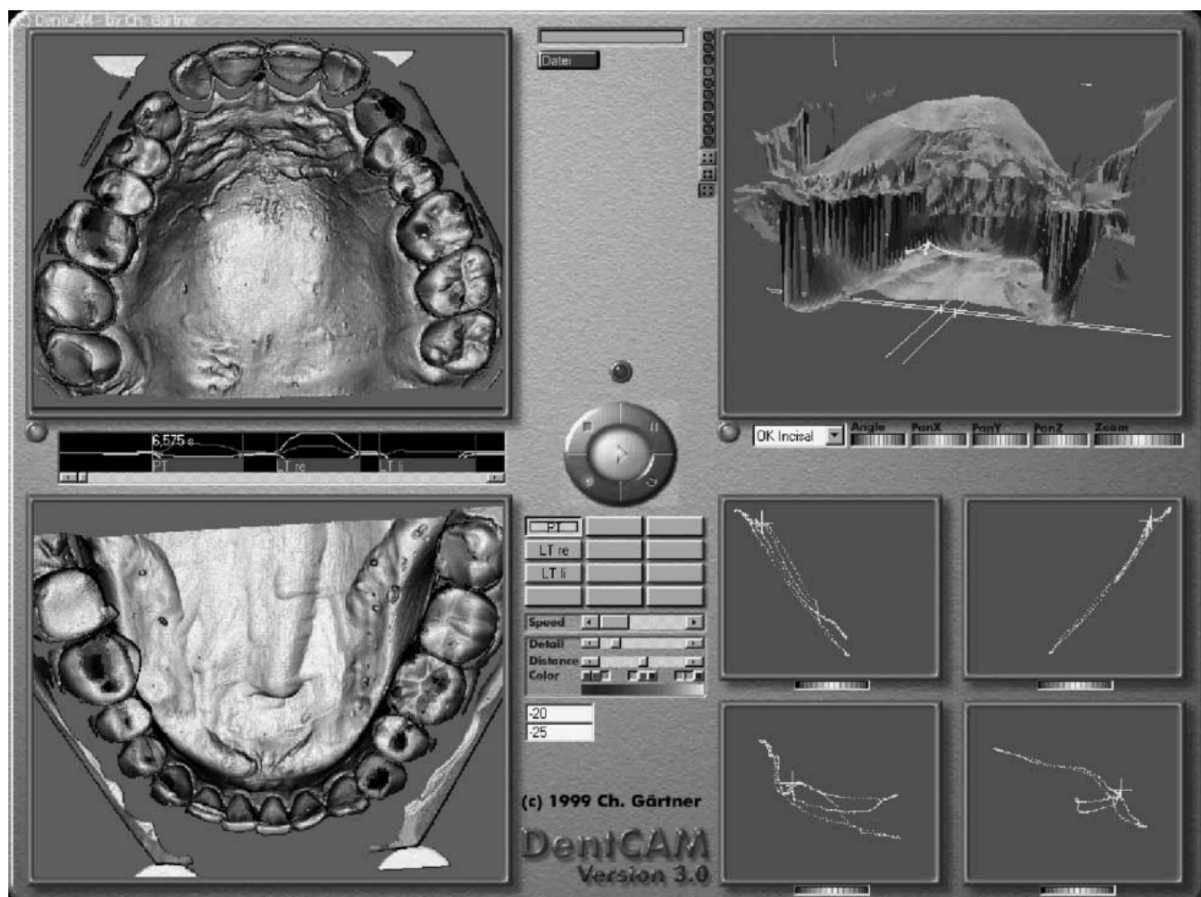


Figure 43 : Articulateur virtuel DentCAM montrant l'interdépendance entre les dents et les ATM avec les trajectoires de mouvement des condyles D et G dans le plan sagittal et horizontal (Kordass et Gaertner, 2001)

3.3.3. Articulateur simulé mathématiquement

L'articulateur virtuel de Szentpetery se comporte comme un articulateur de « valeur moyenne » car il s'agit d'une approche mathématique. Il n'est pas possible d'obtenir

une trajectoire mandibulaire propre et personnalisée à chaque patient. Néanmoins, il offre des possibilités non offertes par certains articulateurs mécaniques comme le réglage du mouvement de Bennett. Il reste donc plus polyvalent qu'un articulateur mécanique. Les paramètres de mouvements sélectionnés sur l'articulateur sont la protrusion, la rétrusion, la latérodéviation et le mouvement de fermeture. Après avoir défini ces paramètres, la détection des collisions est déclenchée pour reconnaître les contraintes de mouvement. (Szentpetery, 1997 ; Solaberrieta et coll., 2009 ; Joy et coll., 2018)

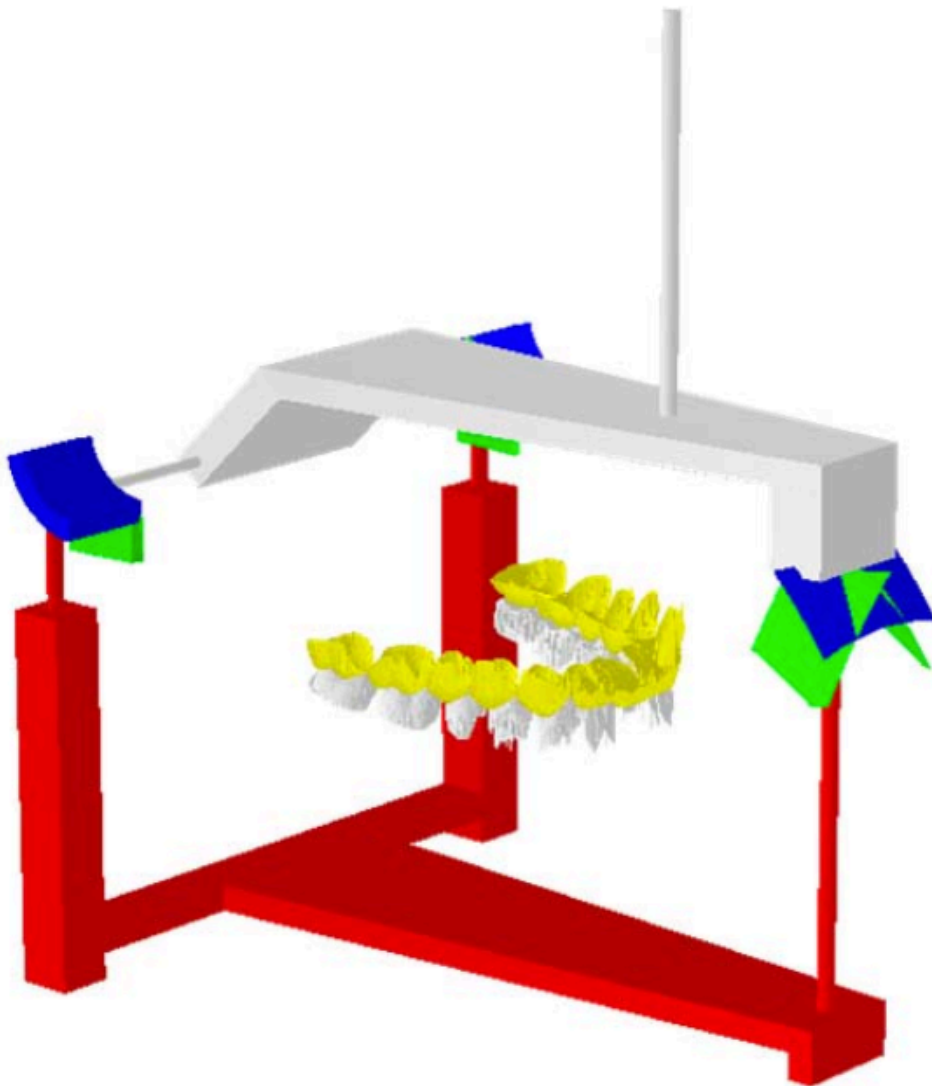


Figure 44 : Articulateur virtuel de Szentpetery (source : Solaberrieta, 2009)

3.3.4. Articulateur « haptique »

Avec le développement du système haptique, un articulateur virtuel a été développé. En effet, SensAble Dental Technologies a développé la dernière version de son système de restauration Intellifit™ TE (Touch Enabled) qui offre aux laboratoires encore plus de choix, de performance et de flexibilité dans la conception/fabrication numérique. Il s'agit d'un avantage concurrentiel majeur pour les laboratoires. En effet, l'interface 3D unique « Virtual Touch » d'Intellifit et l'articulateur tactile permet aux prothésistes de ressentir réellement par le toucher en plus du visuel si les prothèses produites s'adapteront dans la bouche du patient. L'articulateur virtuel d'Intellifit imite la sensation et la fonction d'un articulateur mécanique tout en permettant des réglages dynamiques pour répondre aux spécifications du patient et la liberté de mouvement en trois dimensions. (Pavankumar et coll., 2014)

3.4. Fusion des données : création d'un patient virtuel 3D

3.4.1. Fusion des données du scanner facial avec le CBCT

Au départ en orthodontie, le CBCT a été utilisé notamment pour l'étude et la planification du traitement orthodontique. Néanmoins, les images des tissus mous obtenu avec le CBCT n'étaient pas très précises et ne saisissaient pas la véritable couleur et texture de la peau. Des études ont donc été menées pour fusionner les images du CBCT au scan facial du visage. Schendel et Lane ont proposé que les images du visage pourraient corriger la surface du CBCT des artefacts.

L'étude a consisté à combiner un scanner facial 3D (3D Neo) et un CBCT afin de réaliser les acquisitions avec le moins de délai possible et donc éviter les erreurs de fusion.

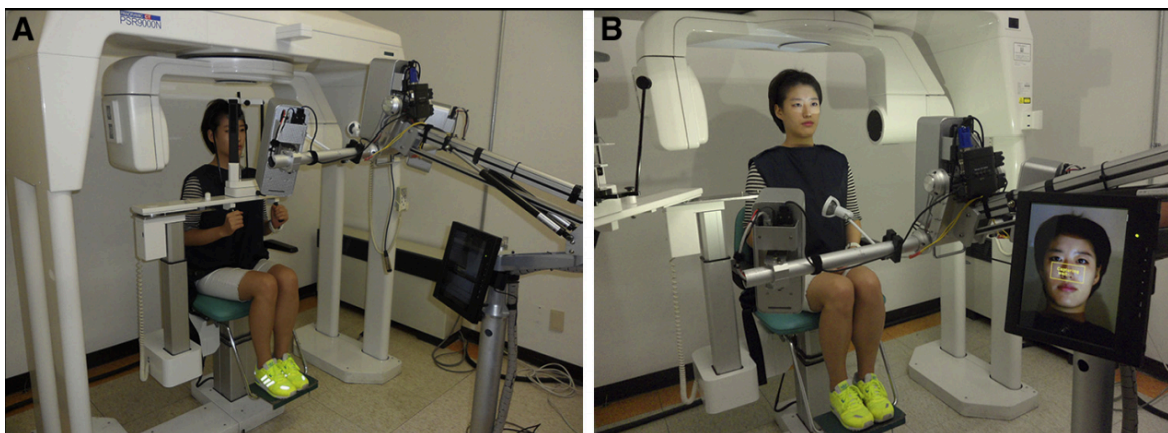


Figure 45 : A, numérisation du CBCT suivie immédiatement de B, la photo faciale en 3D. Le patient a maintenu la même posture pendant les deux scans (source : Kyung-Yen Nahm et coll., 2014).

Le scanner facial 3D émet à partir de diodes électroluminescentes une lumière blanche. Il acquiert une image de surface 3D en projetant des motifs structurés sur le sujet et en analysant la déformation de ces motifs. Le logiciel « Morpheus 3D™ » enregistre la surface de la peau extraite de l'image CBCT et du scanner facial puis traite les données afin de fusionner et aligner les données des deux scans.

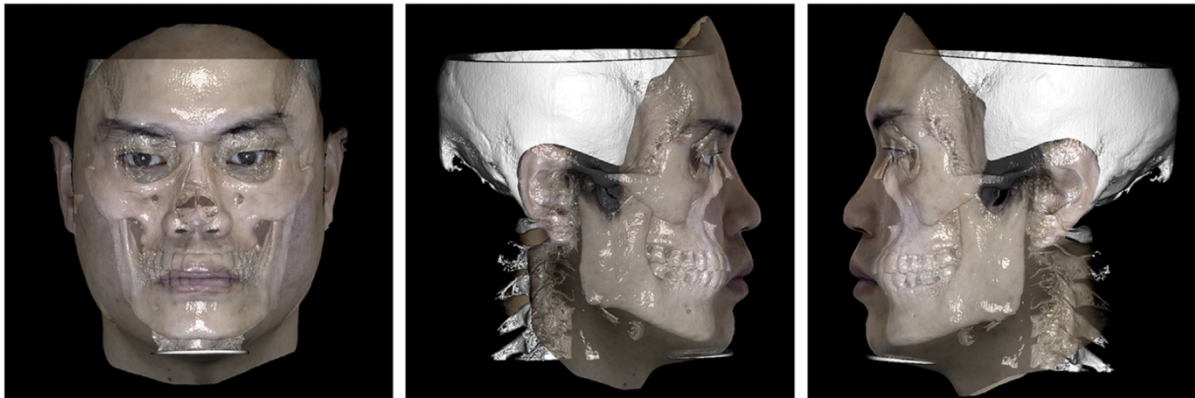


Figure 46 : Images enregistrées à partir du CBCT et des photographies faciales en 3D. La translucidité des images a été ajustée pour faire se chevaucher les scans CBCT et les photographies faciales en 3D. La mandibule et l'os frontal sont visibles à travers la photographie faciale en 3D. A, vue frontale ; B, latérale droite ; C, latérale gauche (source : Kyung-Yen Nahm et coll., 2014)

Une image CBCT présente un faible contraste des tissus mous, ce qui limite sa valeur diagnostique lors de la visualisation d'un céphalogramme extrait plus précis et plus utile. Cette méthode permettrait à l'orthodontiste d'avoir de meilleures informations diagnostiques pour évaluer la corrélation entre les tissus mous du visage et le squelette ainsi que la denture sous-jacente.

Cette méthode a de grandes applications dans le traitement orthodontique, dans la planification de la chirurgie orthognathique et dans d'autres thérapeutiques cranio-faciales qui pourrait affecter l'apparence. Pour limiter les erreurs de concordances entre les deux imageries, elles devront être réalisées dans la même position et dans le même temps pour éviter un changement d'expression du visage ou de posture. Il existe une autre méthode de reconstruction faciale 3D basée sur la stéréophotogrammétrie. Elle consiste à prendre deux photographies d'un même objet à deux points de vue différents pour créer un couple stéréo d'images et pouvoir enregistrer la profondeur de l'objet. Elle utilise des algorithmes de triangulation pour faire correspondre des points des deux photographies et générer un modèle 3D. Le

système « Morpheus 3D™ » basé sur la lumière structurée demande un temps d'acquisition plus long que la stéréophotogrammétrie et potentiellement une précision plus faible à cause des artefacts causés par les mouvements du patient pendant l'acquisition. (Kyung-Yen Nahm et coll., 2014)

3.4.2. Fusion des données du scanner intraoral, du CBCT et de la stéréophotogrammétrie

Pour créer un patient dentaire virtuel réaliste, une simulation doit répliquer la surface superficielle de la peau combinée avec les structures osseuses sous-jacentes du crâne et des dents ainsi que les tissus mous buccaux. Les fichiers numériques 3D obtenus à partir du CBCT, du scanner intra-oral et de la stéréophotogrammétrie diffèrent dans leur structure formelle de données. Le CBCT utilise le format DICOM, le scanner intra-oral utilise le format STL et la stéréophotogrammétrie utilise le format OBJ.

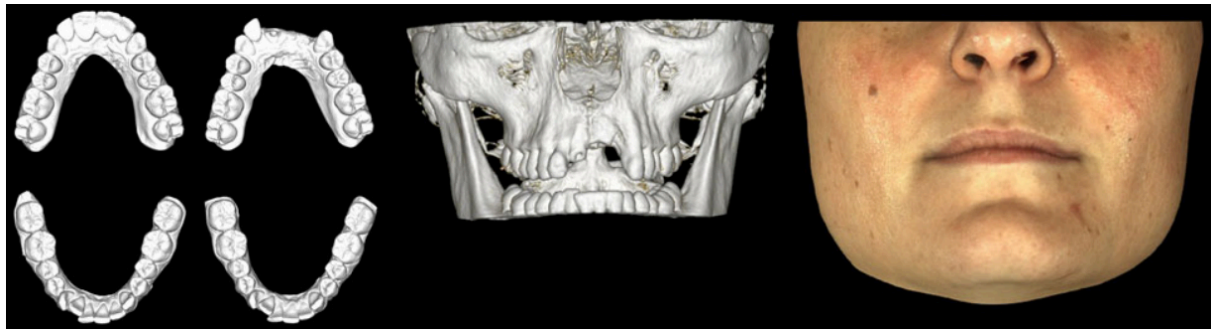

Figure 47 : Scanner intra-oral avant et après extraction sous forme de STL, tomographie par ordinateur à faisceau conique (CBCT) sous forme de DICOM, et le scan extra-oral stéréophotogramétrique (EOS) sous forme OBJ (source : Joda et Gallucci, 2014).

La CBCT peut fournir des vues volumétriques 3D précises des tissus durs du crâne et de la face mais l'imagerie des tissus mous du visage est limitée. Les restaurations métalliques peuvent provoquer des artefacts de dispersion et compromettre la qualité de l'image. Dans cette situation, le scanner intra-oral peut être utilisé pour produire une imagerie intra-orale sans dispersion de l'état des dents et des tissus mous environnants.

La combinaison des données individuelles recueillies par chaque technologie d'imagerie pour créer un patient virtuel 3D est un continuum de la tendance à la numérisation en chirurgie dentaire. La superposition des diverses structures tissulaires

pour générer une triade du squelette facial, des tissus mous extra-oraux et de la denture est un processus complexe. Les données peuvent être mises en correspondance à l'aide de points, de surfaces et avec des méthodes de fusion liées au voxel.

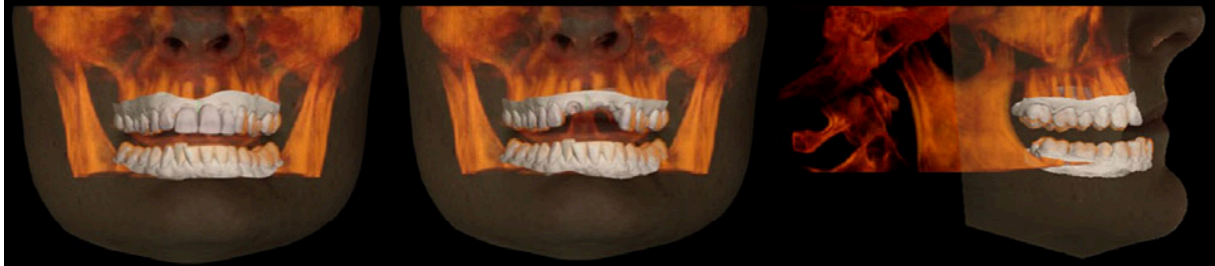

Figure 48 : Des ensembles de données de patients virtuels 3D frontaux et latéraux avant et après extraction, basés sur la superposition du scanner intra-oral, du CBCT et du scanner extra-oral (source : Joda et Gallucci, 2014).

Actuellement ces techniques de fusion et de modélisation sont principalement limitées au cadre de la recherche car la fusion manuelle est difficile à intégrer dans la pratique courante.

Cette technique a démontré avec succès la faisabilité de la construction d'un modèle de réalité virtuelle cranio-faciale par triple fusion d'images de fichiers STL, DICOM et OBJ. Ce type de modèle 3D serait notamment très intéressant dans des complexes multidisciplinaires comme la chirurgie orthognathique car cette thérapie va influencer la situation squelettique, l'occlusion et l'apparence faciale. De plus un modèle 3D permettrait également d'analyser les structures anatomiques dans la planification implantaire notamment et de simuler à l'avance les résultats prothétiques. Ce type de modèle 3D peut par exemple évaluer le soutien de lèvre lors d'une réhabilitation antérieure esthétique-fonctionnelle chez les patients édentés totaux ou partiels. Pour la plupart des concepts de traitement prothétique classique, une procédure à deux volets avec la vision des lèvres en extra-oral et la situation dentaire en intra-oral sera suffisante pour simuler les résultats des traitements prothétiques. Un exemple représentatif des techniques de superposition et de la simulation est le sourire numérique. Cette étude a mis en évidence des données 3D limitées à des simulations virtuelles dans des conditions statiques. Aucune étude n'a décrit des modèles dynamiques qui permettraient de visualiser les actions fonctionnelles des mâchoires, des lèvres et des muscles pour la réplique 4D de la tête humaine intégrant tissus mous, squelette et arcades dentaires.

De nos jours, aucun système commercial ne peut fusionner une séquence 4D de mouvements faciaux sur DICOM, STL, OBJ ou tout autre format de fichier médical 3D. Cela sera crucial pour développer un patient dentaire virtuel animé en temps réel capable de réaliser des mouvements 4D. Le flux de travail pour les techniques de superposition devra être simplifiées pour être utilisable en pratique. Le développement d'un seul appareil générant l'ensemble des données 3D augmenterait probablement la précision des simulations. La superposition 3D des données offrent des avantages pour le futur de la chirurgie dentaire dans la visualisation et la planification des traitements, dans la possibilité de recueillir des données permettant de travailler sans patient au fauteuil, dans la facilité de communication praticien/prothésiste/patient et dans l'enseignement. Il s'agit d'un ensemble de techniques d'imagerie non invasive permettant une documentation anatomique de haute précision. (Joda et Gallucci, 2014 ; Joda et coll., 2018)

3.5. Mouvement mandibulaire virtuel

L'articulation virtuelle ne satisfait que l'occlusion statique en OIM et ne tient pas encore compte des relations masticatoires dynamiques. Il est nécessaire de disposer d'une méthode permettant de mesurer avec précision les mouvements masticatoires de la mandibule et évaluer l'interaction avec les dents en imposant ces mouvements sur un modèle informatique 3D. Plusieurs dispositifs de suivi mandibulaire ont été mis en œuvre. Le Case Gnathic Replicator™, développé par Messerman et Gibbs a été l'un des premiers systèmes électroniques pour enregistrer et restituer le mouvement mandibulaire précis en 3D. Plusieurs technologies ont été utilisées pour enregistrer la dynamique mandibulaire comme l'ultrason, les accéléromètres, les champs électromagnétiques, la fluoroscopie et les dispositifs optoélectroniques. La méthode optoélectronique reste la méthode la plus utilisée aujourd'hui avec l'avènement des technologies informatiques notamment.

3.5.1. Système basé sur les ultrasons : Jaw motion analyser™ de ZEBRIS™

Le Jaw Motion Analyser™ est un système de capture de mouvements à ultrasons composé d'un réseau d'émetteurs d'ultrasons collé à la surface vestibulaire des dents mandibulaires et quatre récepteurs attachés à un arc facial pour détecter tous les mouvements de rotation/translation dans tous les degrés de liberté.



Figure 49 : Jaw Motion Analyser de ZEBRIS GmbH (source : Enciso et coll., 2003)

Pour la visualisation des mâchoires virtuellement, un CBCT est réalisé. La modélisation du crâne est obtenue en fichier STL. Pour l'animation, la mandibule doit être segmentée à partir du volume du scanner. Le logiciel-outil « Amira » est utilisé pour la segmentation et la modélisation de la mâchoire.

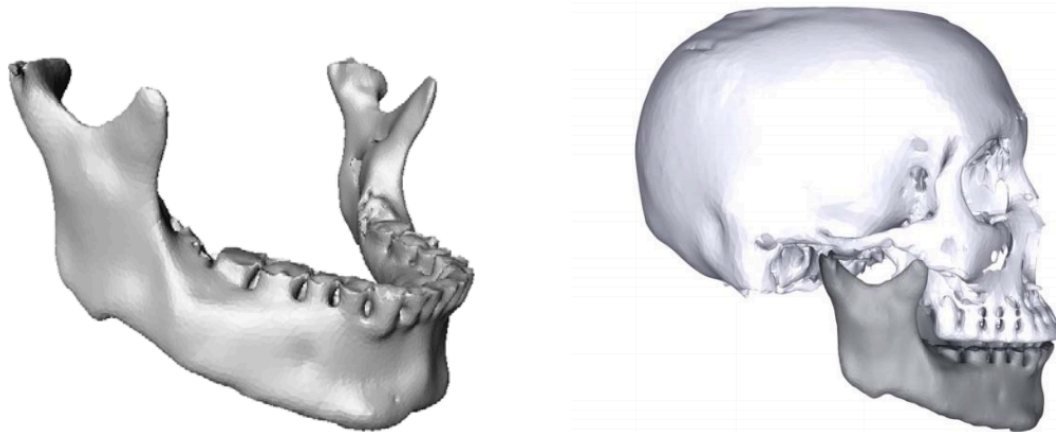


Figure 50 : Reconstruction polygonale par maillage STL 3D de la mandibule à gauche et du crâne à droite à l'aide du logiciel Amira 2.3 (source : Enciso et coll., 2003).

Les coordonnées spatiales des deux points condyliens et un point infra-orbitale sont présélectionnés par l'utilisateur pour définir un plan.

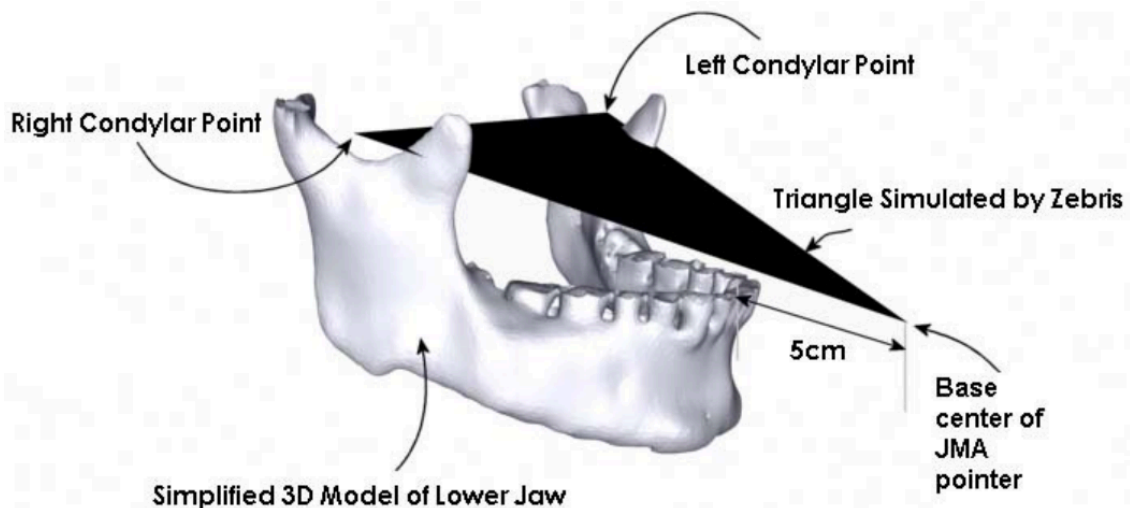


Figure 51 : Alignement du modèle 3D de la mâchoire et des données de suivi des mouvements de la mâchoire (source : Enciso et coll., 2003).

Un ensemble de logiciels outils sont utilisés pour la visualisation 3D, pour l'animation de la mandibule et la création de vidéos tels que « WinJaw », « Amira », « 3D Studio MAX R3 ». L'analyseur de mouvements des mâchoires suit la position dans l'espace de 3 points définissant un triangle. Les trois angles sont constitués des deux points condyliens gauche et droit et au centre de la base du JMA situé à 5 cm des incisives mandibulaires. Le modèle 3D mandibulaire est aligné à ce triangle de Zebris. Les positions 3D du triangle de Zebris sont stockées séquentiellement dans un dossier en

fonction du temps. L'alignement du modèle 3D avec l'ensemble des séquences du triangle de Zebris a permis l'animation de la mandibule avec le logiciel « 3D StudioMan ». (Enciso et coll., 2003)

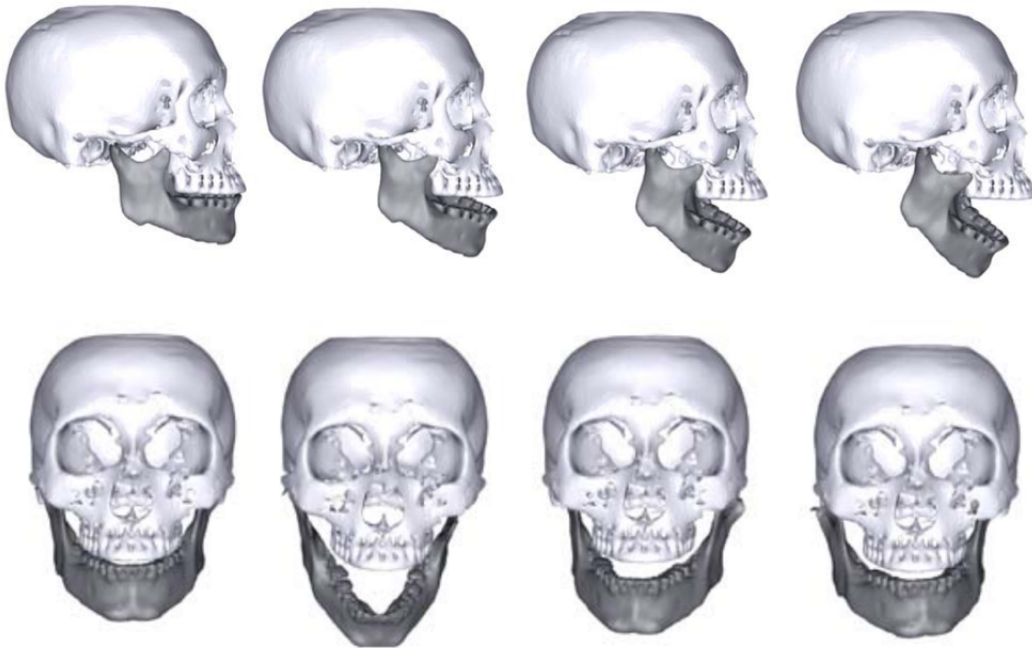


Figure 52 : Animation 3D de la mâchoire dans le logiciel 3D Studio Max. Vues latérales et frontales des images sélectionnées de l'animation. Le dispositif JMA suit trois points dans le temps. La transformation reliant les positions du triangle en fonction du temps est calculée. Après avoir aligné les modèles de mâchoire avec le triangle représentant les points suivis, la transformation est appliquée au modèle de la mâchoire inférieure (source : Enciso et coll., 2003)

3.5.2. Système optoélectronique

L'enregistrement de la cinématique mandibulaire est réalisé par des caméras CCD (charge coupled device) normales ou infra rouges.

- Par fluorescence

Un système d'imagerie 4D a été développé pour capturer le mouvement des mâchoires et produit des données de surface à haute résolution. Des microsphères fluorescentes sont brossées sur les surfaces de l'arcade maxillaire et mandibulaire pour créer un contraste optique. Un appareil d'imagerie est utilisé à environ dix centimètres de la bouche pour capturer des images en perspective dans le temps. Chaque ensemble d'images contenant des données de l'arcade maxillaire et mandibulaire est converti en un maillage de points 3D en utilisant la photogrammétrie.

Cette méthode permet d'obtenir une position relative instantanée de la mâchoire à une fréquence de 8 images par seconde.

L'incorporation du mouvement spécifique au patient en CAO/FAO dentaire reste l'objectif ultime.

Cette étude présente la description d'un système d'imagerie mandibulaire, la création du modèle 4D associé et son intégration dans la CAO dentaire.

La méthode consiste à broser des microsphères de polystyrène fluorescentes d'environ 20 microns de diamètre sur les arcades maxillaire et mandibulaire sur une plage d'environ 6 dents (de canine à canine). Les tissus durs et mous peuvent être imagés, le but de ces perles est de produire un contraste élevé. Les perles sont mises en suspension dans une solution visqueuse d'éthanol contenant du polyvinylpyrrolidone et un colorant. En brossant, l'alcool s'évapore et laisse les microsphères piégées sous une fine pellicule de polymère. Les perles sont fluorescentes et apparaissent vertes sous la lumière bleue de l'unité d'imagerie.

La lumière bleue incidente provoque également la fluorescence de l'émail mais la pellicule colorée bloque la fluorescence de l'émail sous-jacente, rendant l'arrière-plan sombre et donc un contraste élevé souhaité pour l'imagerie 3D.

Le dispositif d'imagerie se compose de trois caméras et de cinq LED bleues sur la face avant. Les caméras monochromes sont utilisées pour l'imagerie qui montrent les perles fluorescentes en blanche et l'arrière-plan plus sombre. Trois diodes lasers servent à l'alignement pour positionner correctement l'appareil.



Figure 53 : L'unité d'imagerie portable mesure environ 15 cm de large et 15 cm de profondeur, et le bouton blanc active les lumières bleues et les lasers rouges, qui

sont tous deux bloqués par le filtre passe-bande vert et ne sont pas pris en compte dans l'image. Le bouton rouge est destiné à l'enregistrement (source : Lauren et McIntyre, 2013).

Les caméras produisent chacune et simultanément huit images par seconde pendant une séquence d'acquisition de douze secondes. Pendant ce temps, quatre-vingt-seize positions 3D sont capturées. La technique d'imagerie est relativement simple puisque les dents ne nécessitent pas de préparation particulière.

Les étapes sont les suivantes :

- Mise en place d'un écarteur de bouche
- Brossage des dents antérieures maxillaires et mandibulaires de plaques de perles à l'aide d'une brosse en nylon ou d'une micro-brosse.
- Acquisition d'images
- Rinçage à l'eau chaude pour enlever le film.
- Transmission des données d'imagerie au laboratoire.

La dérivation des surfaces 3D à l'aide du logiciel « PhotoModeler » de EOS Systems® est réalisée. L'intérêt est de regrouper l'ensemble des 3 images prises simultanément (2D) en une seule image 3D par fusion des points de maillage identiques sur 2 images différentes. La précision point à point du système est d'environ 10 microns.




Figure 54 : Un exemple d'image de caméra monochrome et le fichier de surface 3D associé. Les régions fluorescentes supérieures et inférieures sont facilement visibles, ainsi que l'émail fluorescent exposé. Les points blancs font partie du processus d'alignement de l'image utilisé par le logiciel « PhotoModeler », et les deux lignes périmétriques environnantes définissent les champs séparés à analyser (source : Lauren et McIntyre, 2013).

Le modèle 4D est créé par l'ensemble des images 3D en fonction du temps, permettant de décrire le mouvement libre de la mandibule dans les six degrés de liberté. Il faudra enregistrer l'anatomie étendue d'intérêt pour le cadre de référence d'une séquence, obtenue avec un scanner intra oral ou un scanner de table.

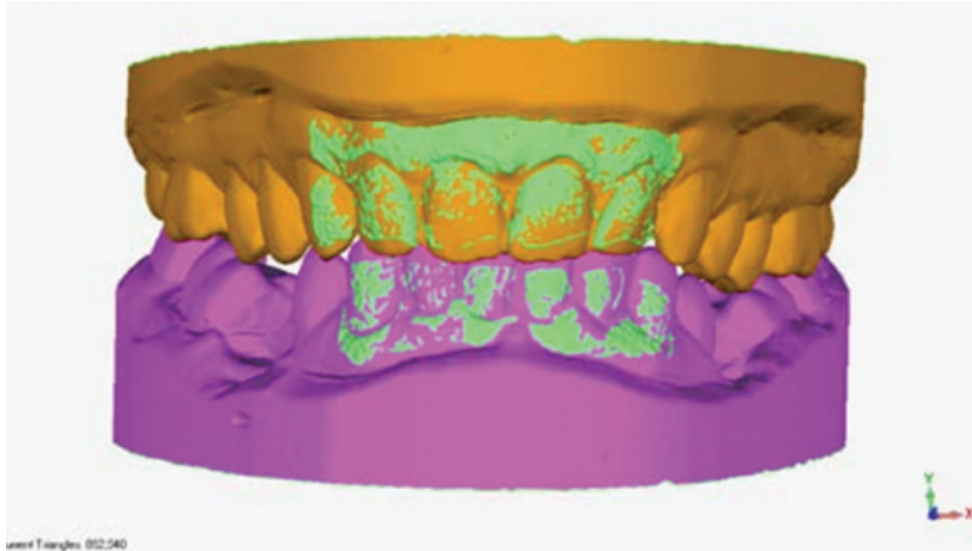


Figure 55 : L'enregistrement des modèles 3D supérieurs et inférieurs complets au cadre de la caméra dans la figure précédente. La production de fichiers 3D permet d'enregistrer directement l'anatomie orale d'intérêt dans les données de la caméra (source : Lauren et McIntyre, 2013).

Comme le système produit des données à 8Hz, le logiciel d'animation 3D Maya sert à extrapoler le mouvement entre chaque capture pour le rendre plus fluide. Chaque position est ensuite enregistrée dans un fichier pdf. en 3D et les animations sont exécutées en utilisant Adobe Acrobat™ X Pro. Les animations peuvent également être exécutées sur un logiciel de CAO pour afficher et analyser le mouvement.

L'utilisation de caméra USB3 devraient permettre l'acquisition d'images à 25Hz et donc de ne plus avoir besoin d'extrapoler le mouvement.

L'enregistrement des mouvements dynamiques en protrusion et en latéralité pourrait permettre l'évaluation clinique des dents de guidage.

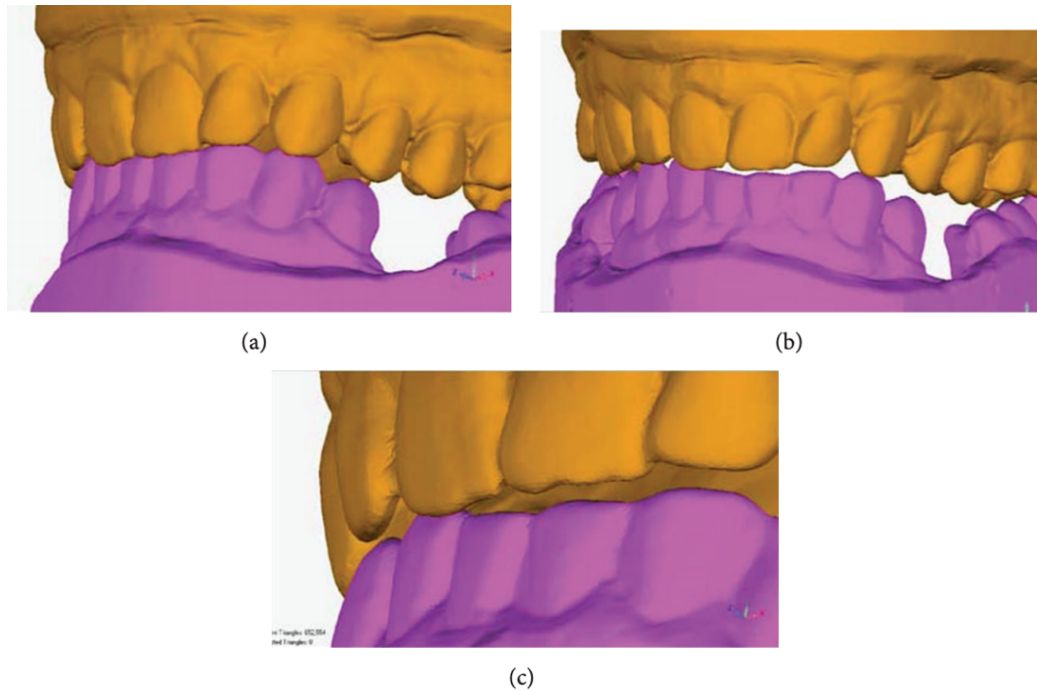


Figure 56 : Trois captures d'écran d'une animation 4D du mouvement de protrusion (a) montre la position fermée, (b) une position intermédiaire, et (c) montre le contact unique glissant sur les incisives latérales droites (source : Lauren et McIntyre, 2013).

Les informations fournies pourraient permettre de développer des prothèses adaptées aussi bien du point de vue de l'occlusion statique que dynamique, respectant l'équilibre physiologique musculaire du patient. Le perfectionnement de la méthode d'imagerie permettra d'obtenir une technologie initiale pour intégrer le mouvement spécifique patient à la technologie CAO/FAO dentaire. Cette méthode démontre la faisabilité de la CAO dynamique. Le développement de la technologie 4D et de l'articulateur virtuel spécifique-patient pourrait avoir un effet profond sur le futur diagnostic et traitement des problèmes occlusaux et articulaires. (Lauren et McIntyre, 2013)

- Système de détection de cible

Le dispositif d'enregistrement optique est souvent une caméra optique. La plupart des appareils d'enregistrements des mouvements mandibulaires installent des dispositifs récepteurs sur les tissus mous de la tête et du visage, ce qui entraîne des erreurs d'enregistrement en raison de l'instabilité des tissus mous. Les dispositifs de mesure transbuccaux fixés directement aux dents ont été utilisés mais pourraient interférer avec les mouvements de la mâchoire.

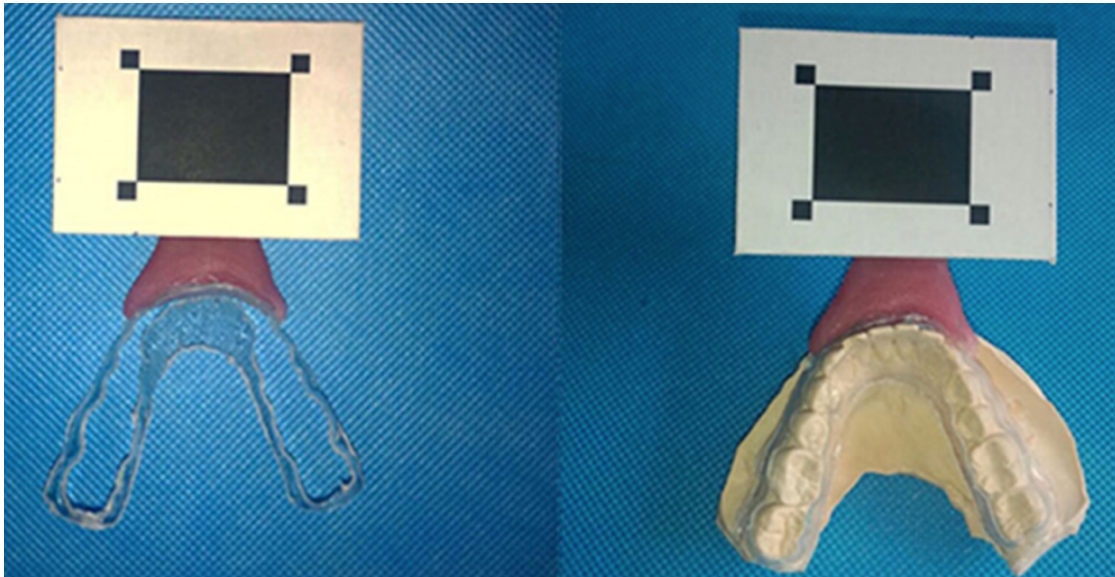


Figure 57 : Attelle occlusale mandibulaire. (a) Attelle occlusale inférieure dure sans surface occlusale ; (b) Attelle occlusale mandibulaire entièrement posée sur le modèle en plâtre (source : Yuan et coll., 2015).

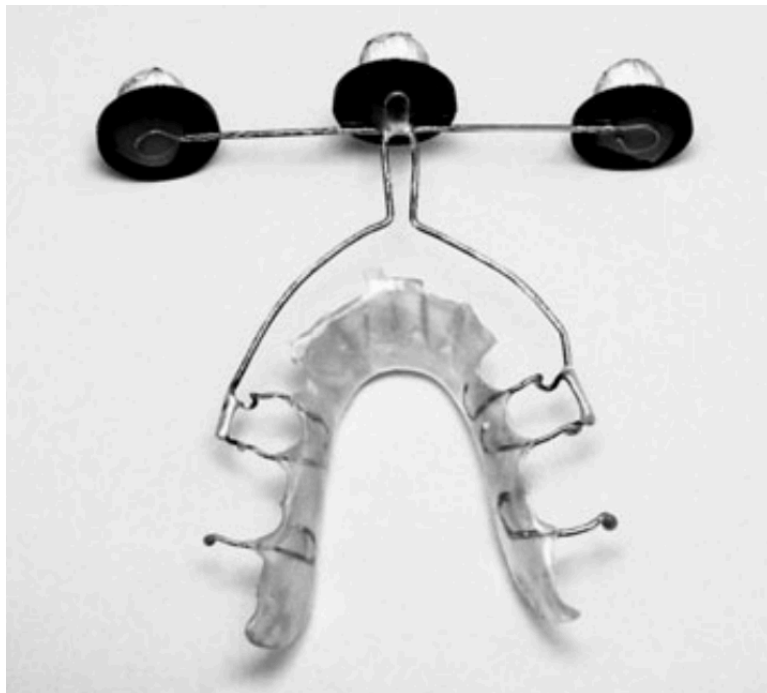


Figure 58 : Conception de l'appareil sur mesure avec trois marqueurs réfléchissant la lumière (en haut de l'image) utilisé pour suivre les mouvements mandibulaires avec le système de suivi de mouvement « VICON MX™ » (source : Röhrle et coll., 2009).

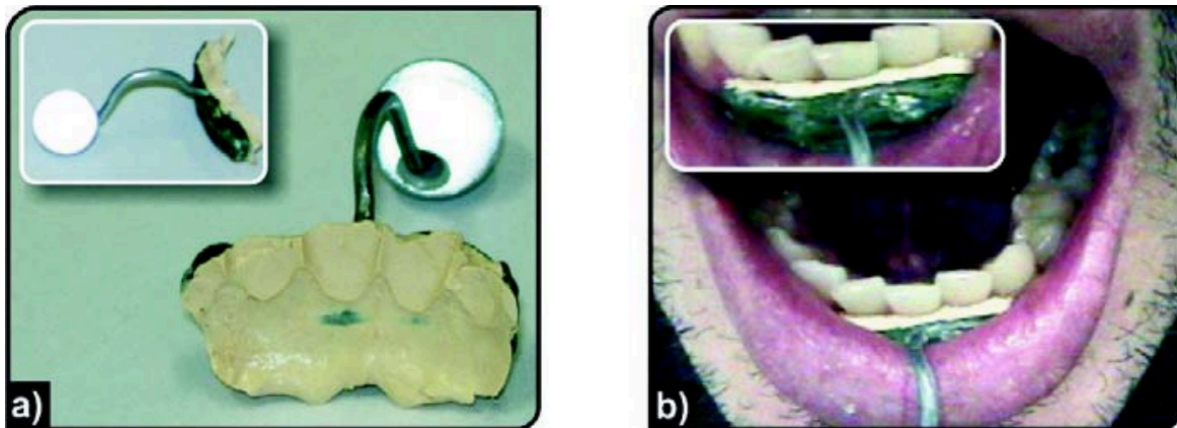


Figure 59 : (a) Enregistrement des mouvements mandibulaires d'un sujet. Le support du marqueur a été fixé de manière rigide en utilisant du cyanoacrylate. (b) Marqueur utilisé pour la capture des mouvements mandibulaires. Il est fixé à la bouche à l'aide d'une tige métallique qui est soutenue par une base fixe. Le marqueur réfléchit la lumière qui lui est adressée avec un haut degré d'efficacité (source : Pinheiro et coll., 2008)

Le système se compose d'un dispositif de vision binoculaire par ordinateur avec deux caméras numériques et un support de maintien de tête à cet appareil. La vision binoculaire par ordinateur est composée de deux caméras numériques fixées sur une plaque et l'axe optique des deux objectifs se croisent en un seul point focal. D'autres techniques utilisent même plusieurs caméras : elles étaient réparties uniformément autour d'un demi-cercle à une distance d'environ trois mètres devant le sujet. Cette installation spécifique servait à garantir qu'à un moment donné, chaque marqueur soit dans un champ de vision d'au moins deux caméras. Une cible de détection a été fixée de manière rigide sur la dentition inférieure du sujet en dehors de la cavité buccale.

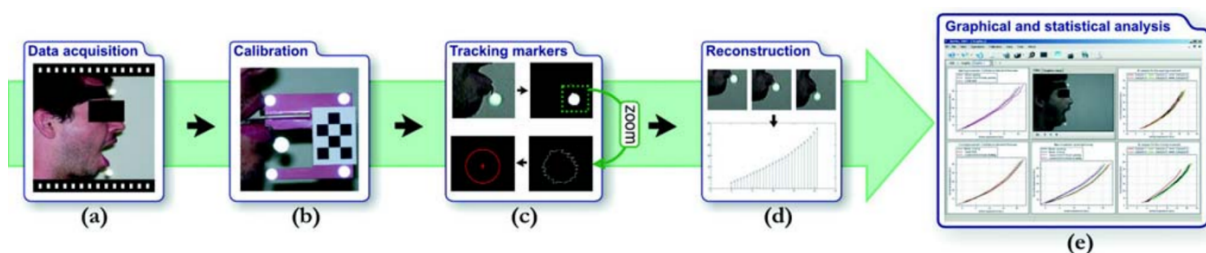


Figure 60 : Schéma de traitement des données. (a) Acquisition vidéo avec les marqueurs ; (b) étalonnage à l'aide de l'objet d'étalonnage ; (c) suivi des marqueurs sur chaque image vidéo ; (d) reconstruction des coordonnées du marqueur et lissage du mouvement suivi (suppression du bruit) ; (e) analyses graphiques et statistiques du mouvement (source : Pinheiro et coll., 2008)

Un objet de calibrage peut être utilisé. Il est placé dans la bouche du sujet et fixé entre les dents. Cet objet est utilisé pour calibrer la caméra. Les images sont traitées une par une dans l'étape de suivi puis grâce à l'étalonnage il est possible de les convertir selon un système d'unité métrique pour compenser les distorsions de l'images. L'étape de reconstruction consiste en la multiplication des coordonnées à partir du centre du marqueur de l'image (en pixels), par des coefficients déterminés durant l'étape d'étalonnage.




Figure 61 : Procédé d'enregistrement du mouvement mandibulaire (source : Yuan et coll., 2015).

Les caméras ont capturé des images pendant le mouvement mandibulaire. Ces données étaient transmises dans le logiciel pour calculer en temps réel la position de la cible et les informations d'orientation. Le logiciel d'acquisition a été développé en utilisant « Virtual Basic 6.0 ». Deux fenêtres graphiques étaient ouvertes sur l'écran de l'ordinateur : une plus petite qui affiche un cube graphique et une plus grande qui affiche les images en temps réel. Lorsque la mandibule faisait des mouvements de rotation/translation, le graphique en cube imitait ce mouvement.

La cible de détection était un morceau de papier blanc de 32mm x 23,5mm avec un rectangle noir et quatre carrés noirs de 4mm x 4mm collés sur une plaque de plastique

plate. L'objectif était d'extraire rapidement les coordonnées des pixels de trois coins de la zone cible de détection.

Le sujet a été invité à faire des mouvements d'ouverture / fermeture, de protrusion, de latéralité et de déglutition pendant que le système recueillait les données spatiales sur les points cibles.

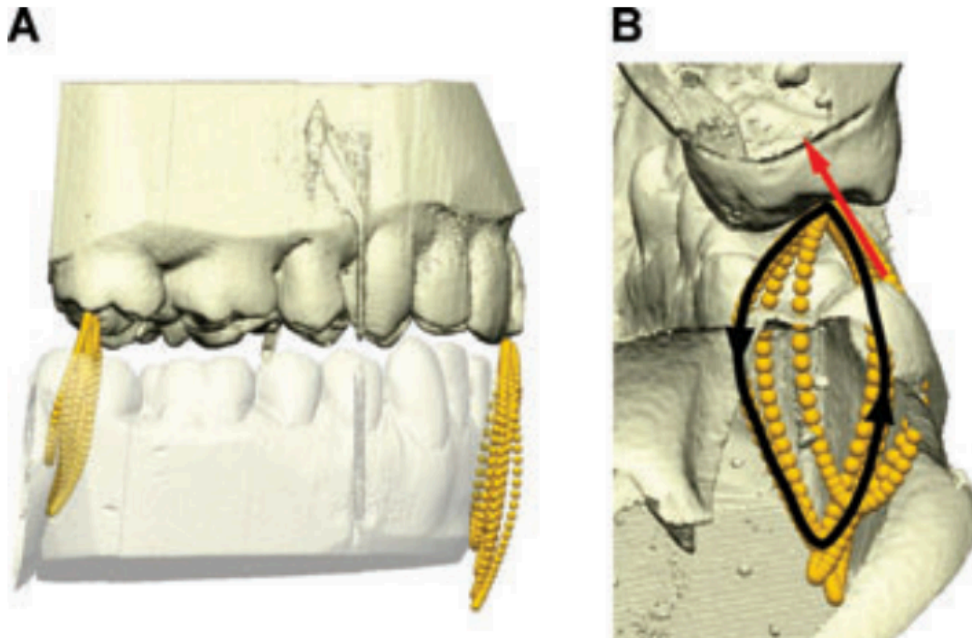


Figure 62 : (A : vue sagittale) Trajectoire de la deuxième molaire droite de la mandibule et de l'incisive centrale pour les trois premiers cycles de mastication avec l'échantillon alimentaire élastique. (B : vue frontale) Trajectoire de la deuxième molaire mandibulaire droite (noire) avec la flèche (rouge) représentant la direction du mouvement lors de la fermeture à la fin du premier cycle de mastication (source : Röhrle et coll., 2009).

Le fichier TXT contenant les données de trajectoire a été ouvert dans le logiciel « Imageware™ », puis le point a été utilisé pour créer une courbe de trajectoire 3D de l'ensemble de la mandibule. Le suivi des mouvements fait référence à l'enregistrement continu de la position et l'orientation d'un objet par rapport à un corps rigide pendant une certaine période de temps. Deux systèmes de coordonnées, le système de coordonnées du monde et le système de coordonnées de l'objet doivent être établis avant le suivi. Compte tenu de la précision, la rapidité et le coût du processus, l'enregistrement des mouvements mandibulaires pourrait désormais être plus réalisable.

Il s'agit d'un système d'enregistrement 3D des mouvements mandibulaires basée sur l'extraction des caractéristiques d'images bidimensionnelles. La vision binoculaire par

ordinateur était composée de deux caméras numériques fixées sur une plaque et l'axe optique des deux objectifs se croisent en un seul point focal. La trajectoire 3D de l'arcade mandibulaire a été obtenue rapidement et relativement avec précision grâce aux données stéréo en 2D et binoculaires. La fusion des données de trajectoire 3D et des modèles dentaires a pu être réalisée grâce à l'enregistrement de chacune des données dans la position initiale d'OIM.

Les données de trajectoire 2D et 3D ont été stockées au format TXT et STL respectivement. Les données ont ensuite été saisies dans un logiciel d'articulateur virtuel. Les mouvements mandibulaires peuvent être simulés numériquement grâce aux données mandibulaires tridimensionnelles. Cette méthodologie peut servir aux développeurs de logiciels de CAO dentaire pour construire une base de données des trajectoires de mastication moyenne et de produire un articulateur virtuel permettant de réduire les contacts occlusaux dynamiques.

Un système alternatif au système optoélectronique et plus simple a été étudié car des résultats ont montré que même si les mouvements mandibulaires se produisent en 3D, leurs principales composantes de déplacement sont produites dans un plan bidimensionnel. L'utilisation d'une seule caméra permet de réduire les coûts et de simplifier l'étude du mouvement mandibulaire. Le système se compose d'une caméra et d'un logiciel informatique.

Une autre étude a mis en avant l'utilisation d'un scanner facial à lumière structurée pour l'enregistrement de la cinématique mandibulaire. (Kwon et coll., 2018)

La méthode consiste à introduire un système qui décrit les mouvements réels de la mandibule avec un scanner optique, un système de suivi de cibles et la fusion des données avec le CBCT. Les données du patient ont été obtenues par une imagerie 3D du maxillaire et de la mandibule à l'aide d'un CBCT. La segmentation et la reconstruction 3D du crâne et des mâchoires ont été effectuées à l'aide des données CBCT au format STL. Les modèles en plâtre ont été obtenus par coulée des empreintes. La numérisation des modèles a été obtenue par un scanner de modèles dentaires

Identica

Hybrid™

Dans un second temps, un écarteur a été placé sur le patient. Quatre cibles non réfléchissantes ont été fixées sur la face vestibulaire des incisives dans un arrangement non colinéaire.

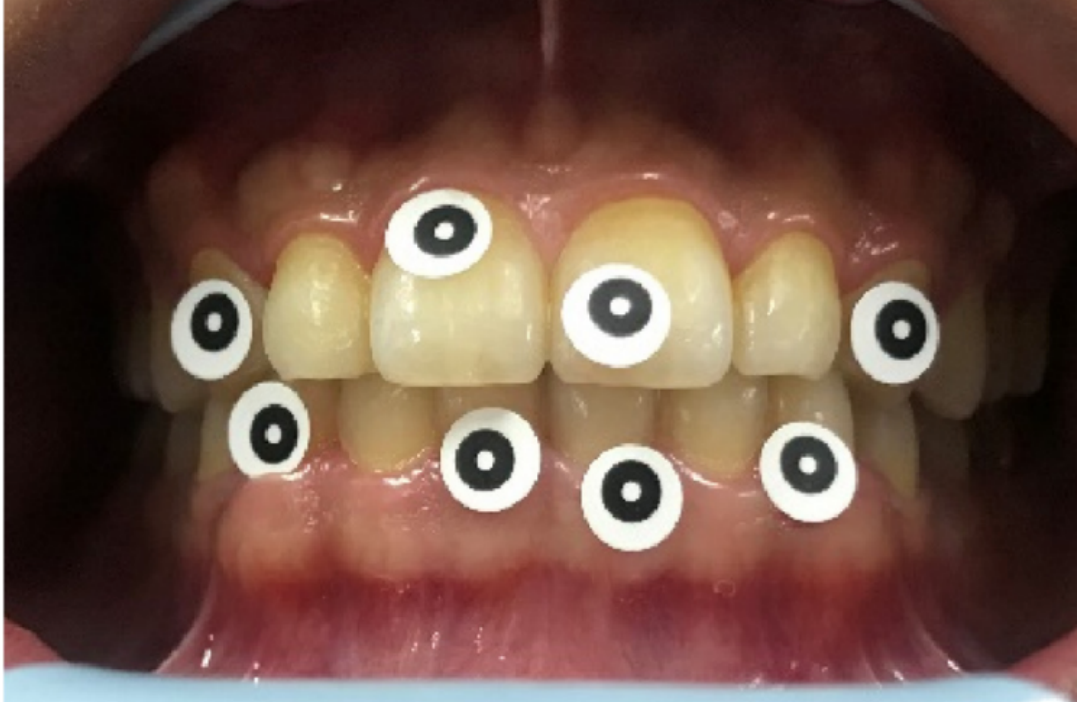

Figure 63 : Quatre cibles non réfléchissantes ont été fixées aux incisives dans un arrangement non colinéaire pour préparer le suivi du mouvement mandibulaire. Un spray antireflet a été appliqué sur les surfaces brillantes (source : Kwon et coll., 2018)

Les cibles maxillaire et mandibulaire ont des couleurs inversées pour distinguer les mouvements maxillaire et mandibulaire. Toutes les surfaces réfléchissantes ont été traitées avec un spray antireflet pour minimiser les erreurs de balayage à cause des dents à haute brillance. La cavité buccale a été scannée en position d'intercuspidie maximale à l'aide d'un scanner facial 3D à lumière structurée (« Rexscan CS2™ ») pour obtenir la relation spatiale 3D de chaque arcade dentaire. Les données obtenues ont été alignées avec le scan des modèles et les données STL du CBCT. Il y a eu un « matching », une fusion des données venant du scanner facial, du CBCT et du scan des modèles.

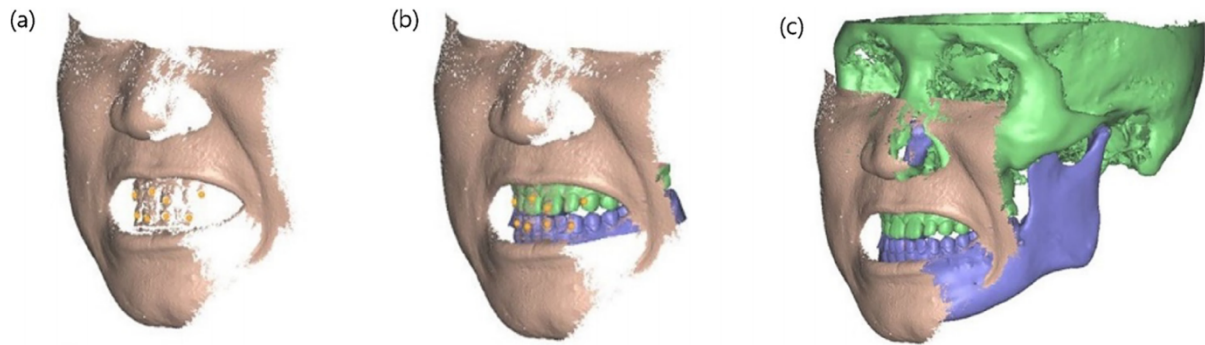


Figure 64 : A gauche : données du scanner facial 3D. Au centre : alignement des arcades dentaires numériques avec les données du scanner facial. A droite : alignement du modèle composé du scanner facial et des arcades dentaires avec les données du CBCT (source : Kwon et coll., 2018)

Ces données ont ensuite été utilisées pour tracer le mouvement mandibulaire. Le suivi in vivo des mouvements a été effectué à l'aide du scanner facial. Les processus de suivi ont été menés de manière séquentielle dans l'ordre suivant : mouvements d'ouverture et de fermeture, mouvement de protrusion jusqu'au bord à bord, latéro-déviations gauche et droite jusqu'à la position canine/canine. La relation entre les données du scanner facial et les données du CBCT a été établie en position d'OIM. De ce fait le mouvement de la mandibule a pu être suivi par le mouvement des autocollants cibles. Lors du mouvement mandibulaire, le mouvement a pu être confirmé en temps réel par le déplacement des données du modèle dentaire STL et du CBCT. Les données CBCT fusionnées ont confirmé le mouvement du condyle dans la trajectoire d'ouverture/fermeture de la bouche.

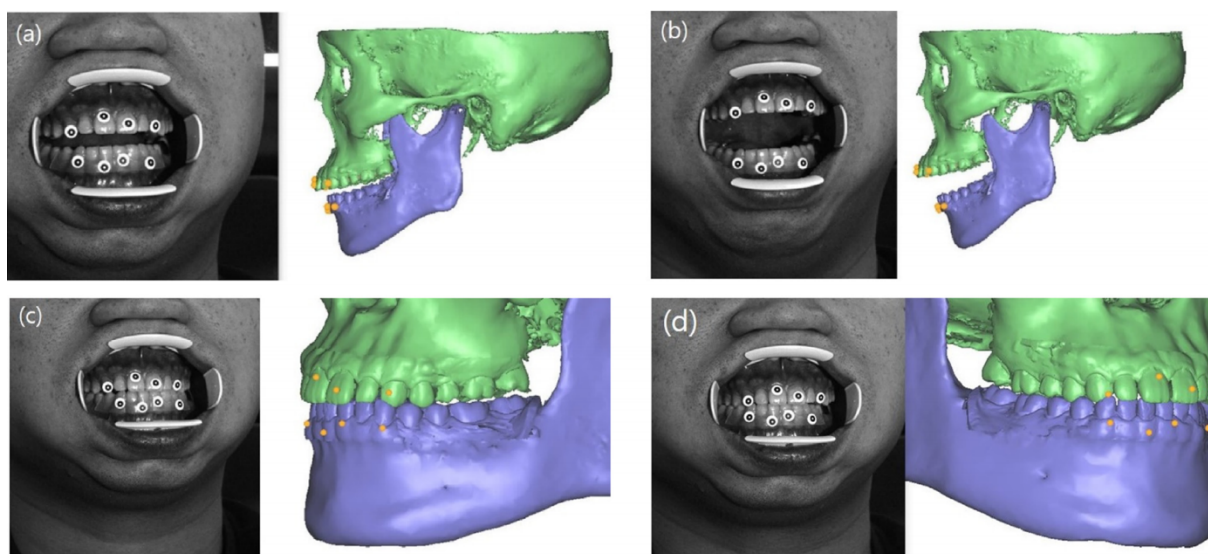


Figure 65 : Balayage en temps réel et représentation numérique de divers mouvements mandibulaires des données des arcades dentaires numériques et du

CBCT au format STL. a) Mouvement d'ouverture initiale. (b) Le mouvement de translation qui se produit lorsque l'ouverture est grande. (c) Mouvement latéral droit ; (d) Mouvement latéral gauche (source : Kwon et coll., 2018).

L'enregistrement des mouvements mandibulaires a pu être effectué avec la fonction STEYX™ dans les logiciels de tableur (Excel™).

Pour enregistrer les mouvements à l'aide des données CBCT, un point spécifique à mesurer peut-être sélectionné et ses mouvements peuvent être enregistrés et évalués dans différents plans.

Actuellement, les articulateurs mécaniques ne peuvent pas reproduire les mouvements mandibulaires spécifiques de chaque patient. L'enregistrement de l'axe charnière avec l'arc facial est limité par des méthodes arbitraires.

L'avantage majeur de la méthode présentée est qu'elle ne nécessite pas d'équipement lourd sur le patient au moment de l'enregistrement des données, qui pourrait biaiser les résultats. Ce système d'enregistrement du mouvement mandibulaire se montre être un système précis. L'analyse facilitée du mouvement pourrait permettre d'identifier les dents guide lors des mouvements dynamiques et donc de détecter les interférences occlusales. En contribuant à une articulation virtuelle plus précise, la CFAO dentaire serait améliorée. Cette technique permettrait avec les données du CBCT fusionné de faciliter le diagnostic et le traitement des troubles de l'ATM. (Pinheiro et coll., 2008 ; Röhrle et coll., 2009 ; Yuan et coll., 2015 ; Kwon et coll., 2018 ; Kim et coll., 2018)

3.6. Système actuel de CAD/CAM associé à la 4D (mouvement mandibulaire personnalisé)

3.6.1. Mod Jaw

- Présentation

En dentisterie, on tente de comprendre les mouvements de la mâchoire et son impact sur l'occlusion. Cette approche médicale vise tout d'abord à établir un diagnostic puis à pouvoir fabriquer des prothèses dentaires avec des anatomies entièrement personnalisées pour chaque patient. Depuis plusieurs décennies, la dentisterie CAD/CAM permet de fabriquer des prothèses à partir de modèles virtuels en 3D mais les mouvements des mâchoires restent une approximation et ne reflètent pas les véritables mouvements spécifiques du patient.

Le système présenté consiste en une approche numérique d'enregistrement du mouvement mandibulaire. Les modèles 3D sont animés en fonction du temps, c'est pourquoi on l'appelle la technologie CAD/CAM 4D.

L'approche réside dans la combinaison des technologies 3D et la capture du mouvement. Le dispositif de suivi avec une caméra optique suit le déplacement des points morphologiques du patient dans l'espace avec une très haute fréquence et précision.



Figure 66 : Système d'enregistrement de la cinématique mandibulaire optoélectronique MODJAW [4]

Un ensemble de « trackers » ou cibles est placé sur la tête et sur les dents de l'arcade mandibulaire. Ils sont liés à des modèles 3D des arcades préenregistrés.



Figure 67 : Ensemble des trackers (cibles) fixés sur les parties fixes du crâne et sur les dents mandibulaires mobiles. [4]

La caméra optique utilise l'infrarouge pour le suivi et transfère les données à un logiciel dédié. La caméra enregistre l'animation des points et ce logiciel traite les données pour reproduire le mouvement des modèles 3D. Tous les mouvements de la mâchoire ont lieu en temps réel, et permettent donc au praticien d'analyser directement les mouvements.

La précision de la caméra de suivi se situe entre 5 et 70 microns et la fréquence d'enregistrement est de 120Hz. Beaucoup d'études ont évalué le MODJAW™ sur sa pertinence clinique en tant qu'axiographe numérique, sur la qualité du flux de travail numérique issu des exportations MODJAW™ et sur sa pertinence clinique concernant le gain de temps et la précision. Les trois caractéristiques déterminantes de ce dispositif sont l'ergonomie, la facilité d'utilisation grâce aux nouvelles technologies (15 minutes pour l'enregistrement des mouvements) et son caractère non invasif. La légèreté de ce type de dispositif permettant de ne pas créer de biais dans l'analyse du

mouvement. La pertinence des informations ainsi que leur facilité d'utilisation permettent un flux de travail numérique simple et de qualité notamment en CFAO. (Felenc et Jaisson, 2018)

- Etude de cas

L'ensemble de l'étude de cas mettant en fonction le MODJAW a été réalisé par Sebastien Felenc et Maxime Jaisson à l'université de Montpellier.

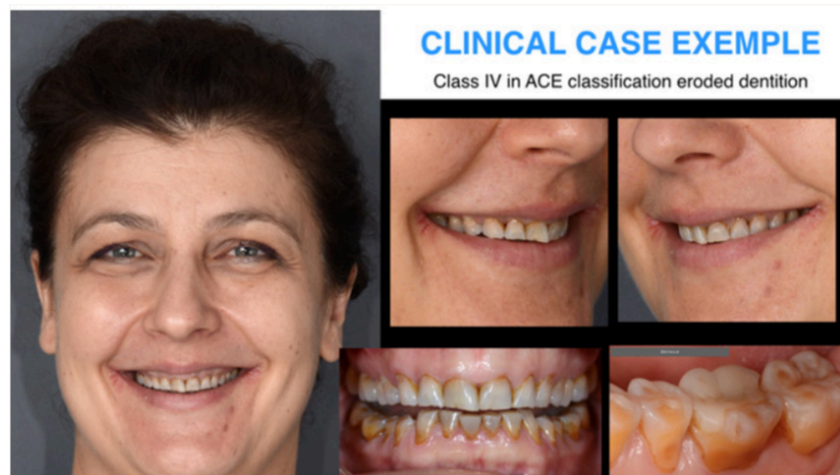

Figure 68 : La patiente présente des douleurs musculaires, une chéllite et une hypersensibilité dentaire liée à une forte érosion des dents avec perte de la dimension verticale.

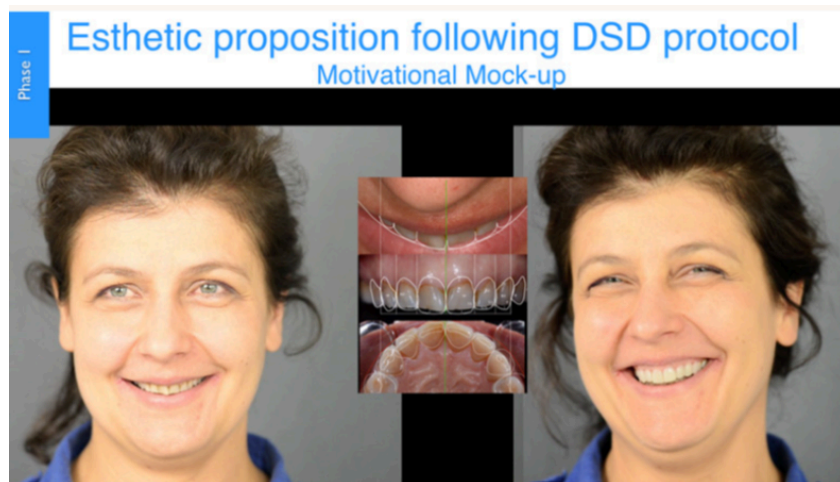

Figure 69 : La première étape consiste à enregistrer les données numériques. Nous proposons un mock-up afin d'évaluer l'esthétique future.

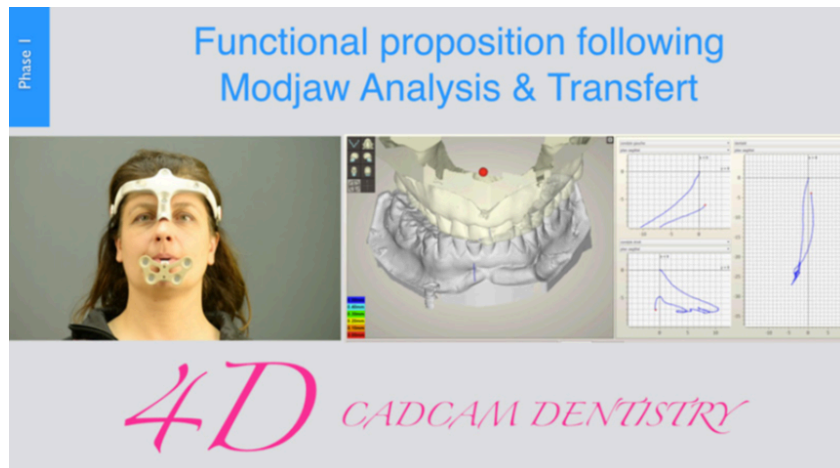


Figure 70 : La seconde étape est l'évaluation fonctionnelle avec le dispositif CAD/CAM 4D.

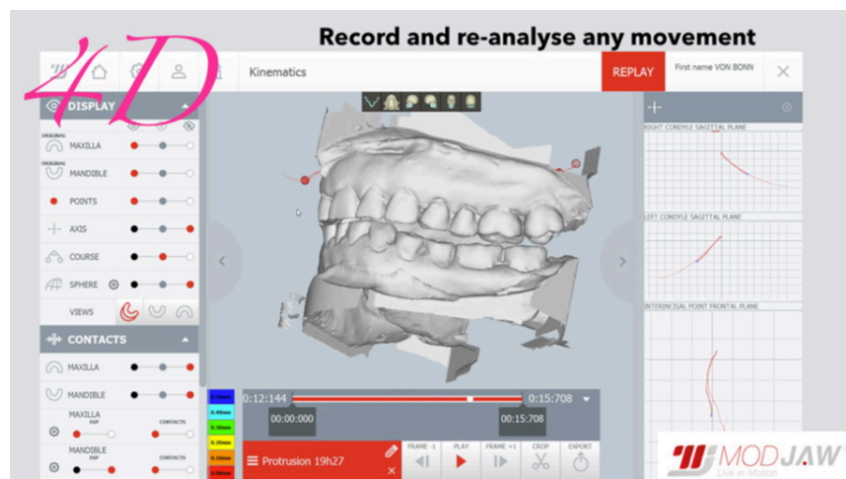


Figure 71 : Pendant l'enregistrement, l'évaluation se fait en direct. Le praticien peut vérifier tous les mouvements et contacts du patient et faire rejouer les mouvements pour une analyse approfondie.

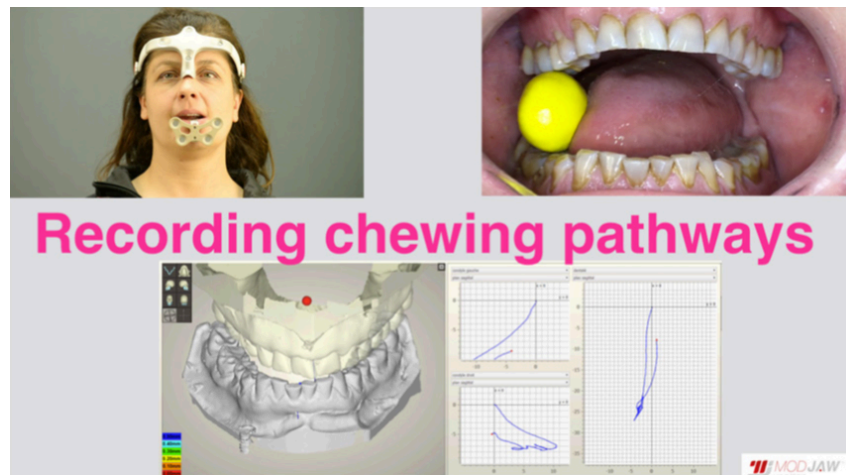

Figure 72 : L'analyse des mouvements masticatoires en demandant au patient de mâcher est réalisée. C'est principalement ce qui révolutionne ce système car les mouvements enregistrés par d'autres méthodes sont réalisés dans le « vide » et aucune analyse du mouvement masticatoire complexe mais pourtant essentielle n'est réalisée.

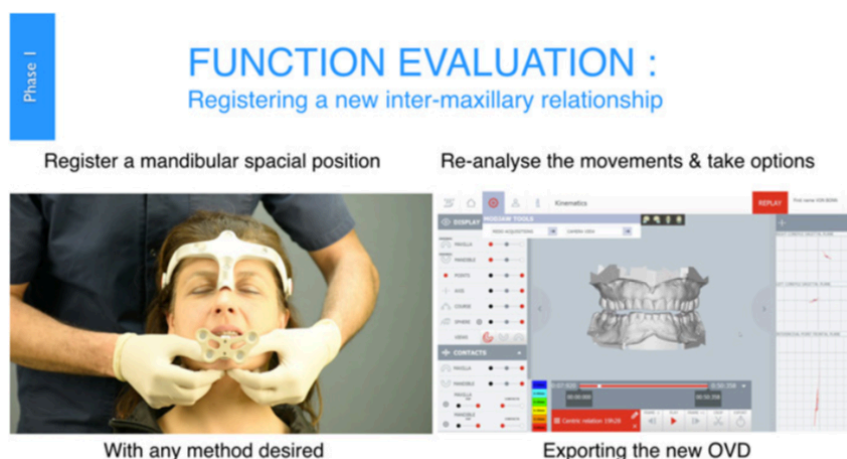

Figure 73 : Pendant l'enregistrement, la relation centrée est recherchée par la manipulation bi manuelle de Dawson. Après la session, les mouvements sont réanalysés et la nouvelle DVO choisie à l'aide du logiciel MODJAW.

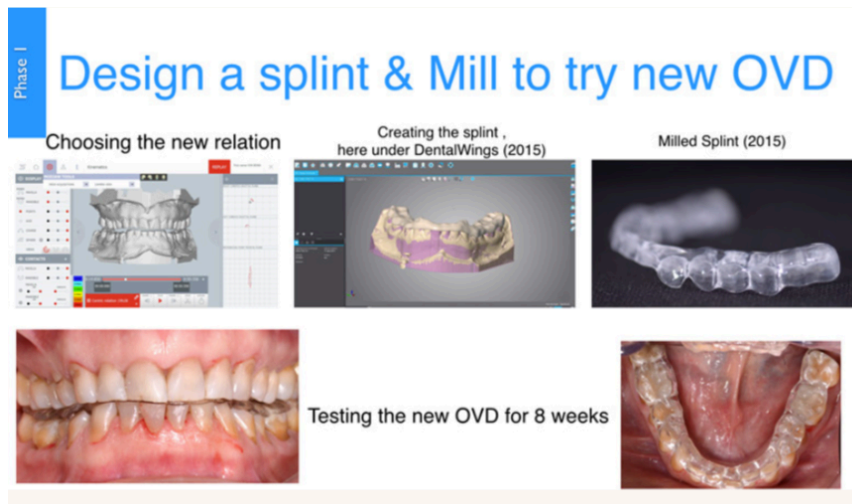


Figure 74 : La nouvelle relation intermaxillaire est exportée sous forme de fichiers STL. Ces fichiers sont importés dans n'importe quel logiciel CAD/CAM. Le logiciel DWOS est utilisé pour créer la gouttière mandibulaire ajusté au nouveau plan occlusal. Elle sert de moulage pour la résine PMMA mise en bouche du patient puis la nouvelle DVO est testée pendant 8 semaines. L'enregistrement numérique de la situation occlusale permet des ajustements occlusaux minimes et un gain de temps.

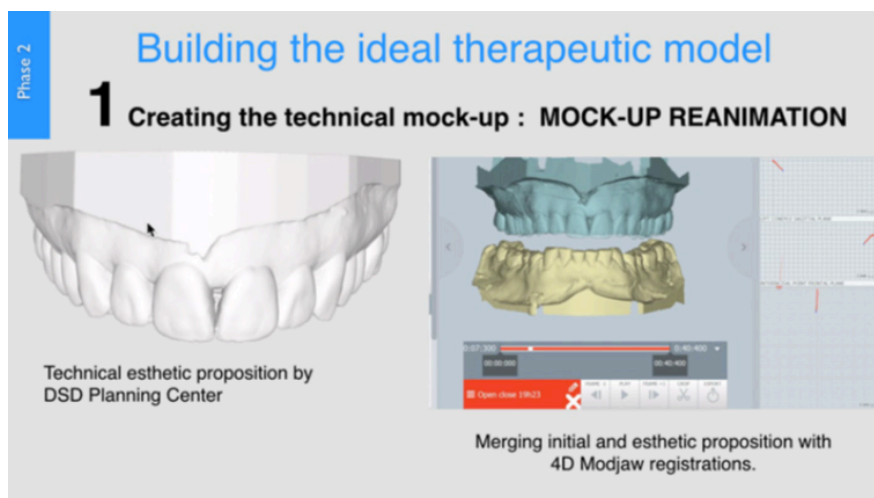


Figure 75 : La nouvelle DVO étant confirmée, le modèle thérapeutique idéal en fusionnant données esthétiques et fonctionnelles est construit. Le logiciel MODJAW va permettre de tester à nouveau ce modèle thérapeutique avec la fonction réelle du patient afin d'observer l'impact de la fonction sur le résultat esthétique.

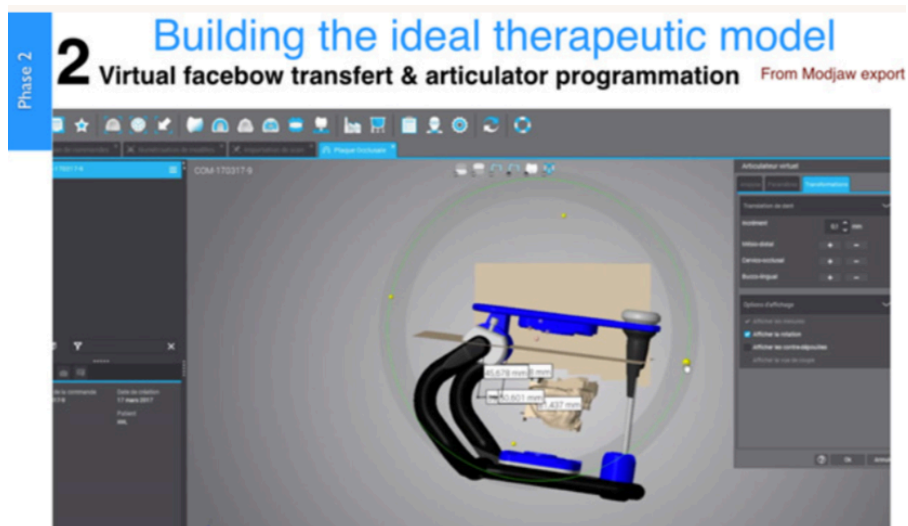

Figure 76 : L'une des fonctionnalités de base du dispositif MODJAW est d'enregistrer et d'exporter la position maxillaire. C'est sa fonction d'arc facial virtuel.

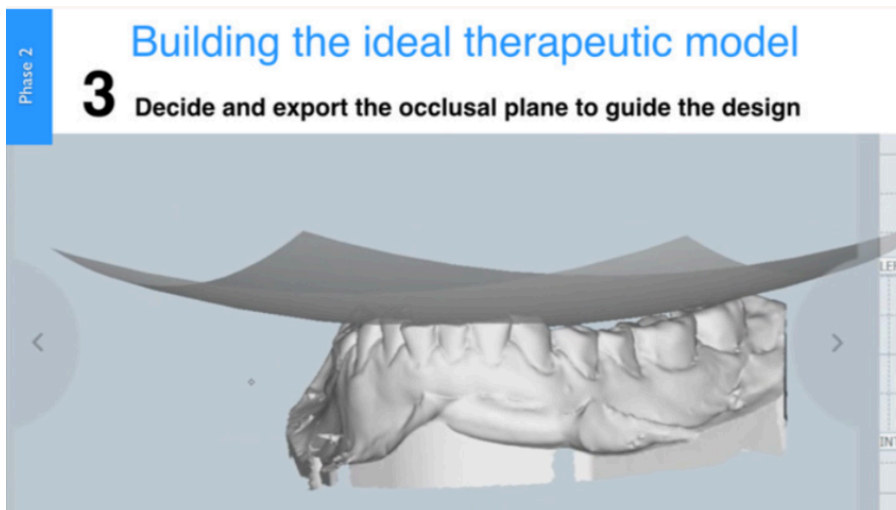


Figure 77 : Une autre fonctionnalité consiste à déterminer un plan occlusal en fonction de la sphère de Monson. Ce réglage effectué par le clinicien est exporté avec les fichiers STL afin de guider la conception des dents postérieures.

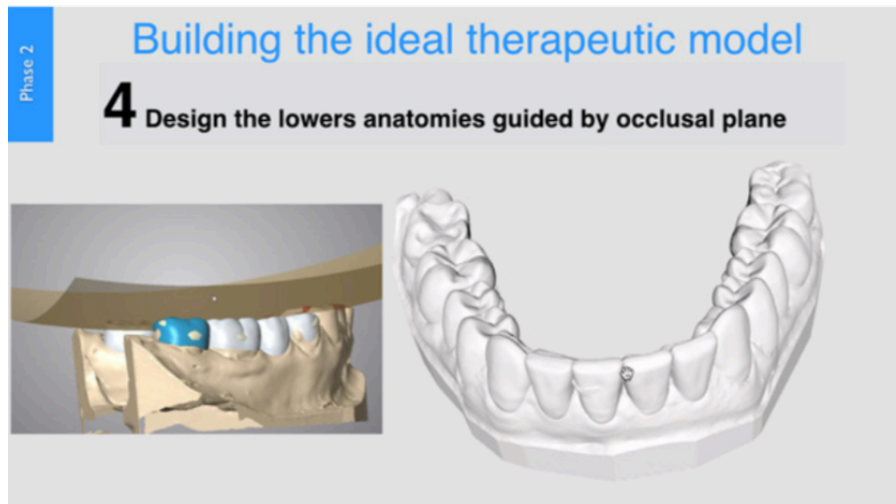


Figure 78 : L'anatomie des faces occlusales mandibulaires sont conçues contre la face convexe de la sphère de Monson.

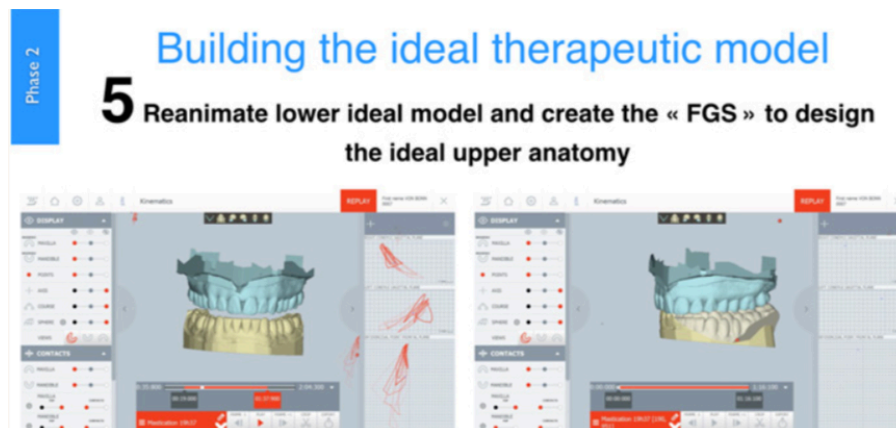


Figure 79 : L'anatomie inférieure idéale est créée, puis ce modèle numérique est fusionné à l'enregistrement préopératoire et le mouvement mandibulaire est appliqué. Une surface générée fonctionnelle est créée. La conception occlusale des dents maxillaires est réalisée en fonction de l'occlusion mandibulaire et de la surface générée fonctionnelle (Functionnal Generated Path) pour l'intégrer au mouvement.

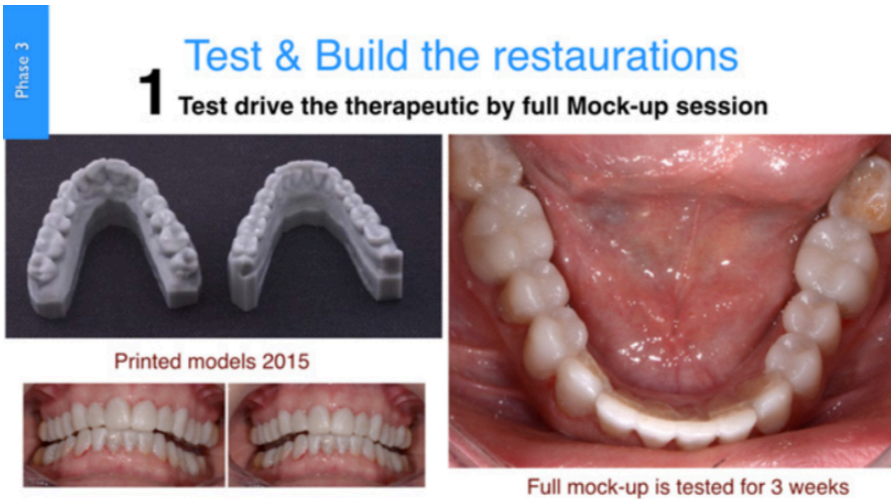


Figure 80 : La phase 3 du traitement est la production clinique. Le modèle thérapeutique idéal est imprimé. Une maquette complète est réalisée afin de tester la solution thérapeutique. Le mock-up est testé pendant trois semaines.

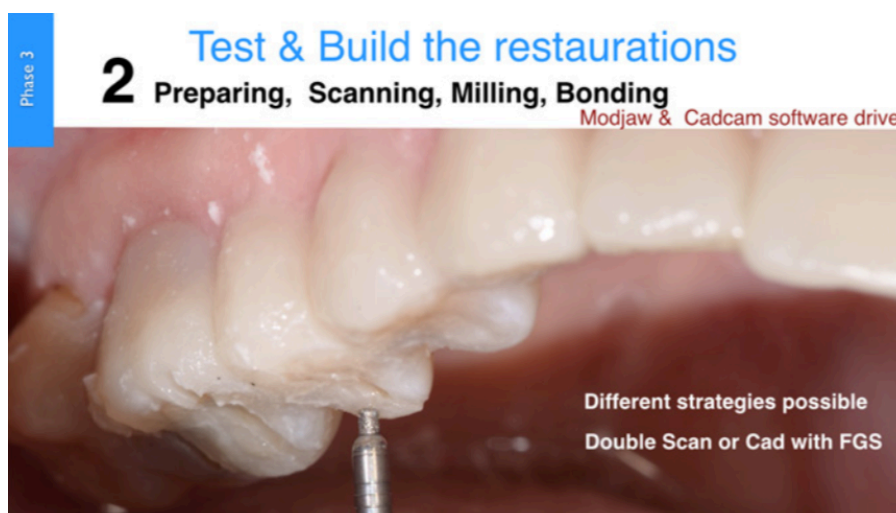

Figure 81 : Après trois semaines d'évaluation, des restaurations peu invasives sont préparées directement sur le mock-up.

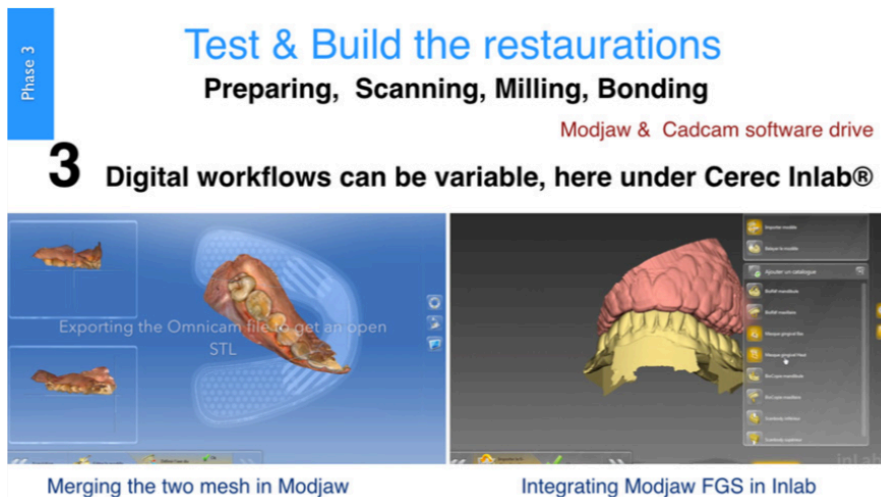


Figure 82 : Les préparations réalisées directement sur le mock-up sont enregistrées avec le scanner intra-oral Omnicam, les mailles sont fusionnées sur le logiciel MODJAW pour mettre en œuvre le mouvement mandibulaire enregistré et ré-exporter vers le logiciel CerecInlab pour la production des restaurations prothétiques.

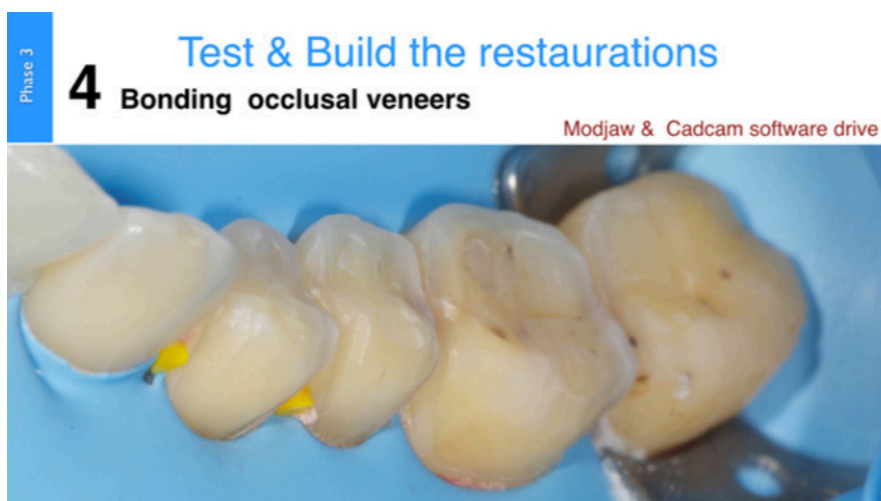

Figure 83 : La fin de la phase 3 du traitement consiste à isoler pour coller les restaurations.

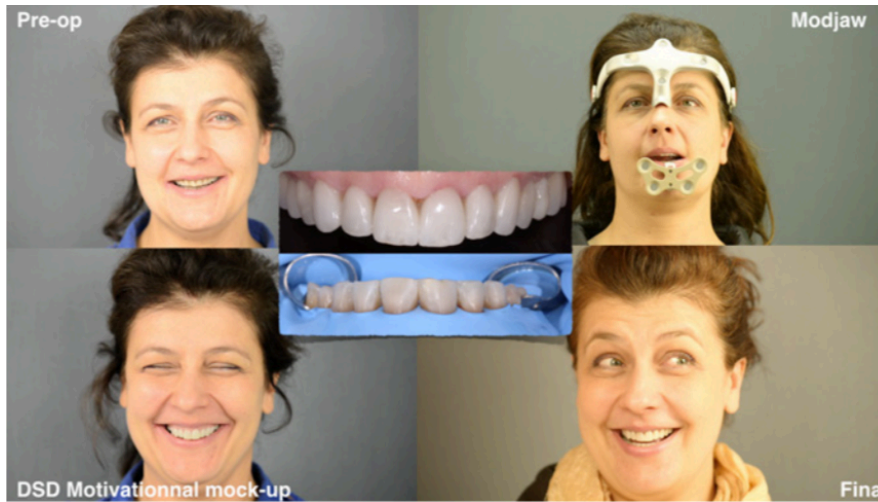
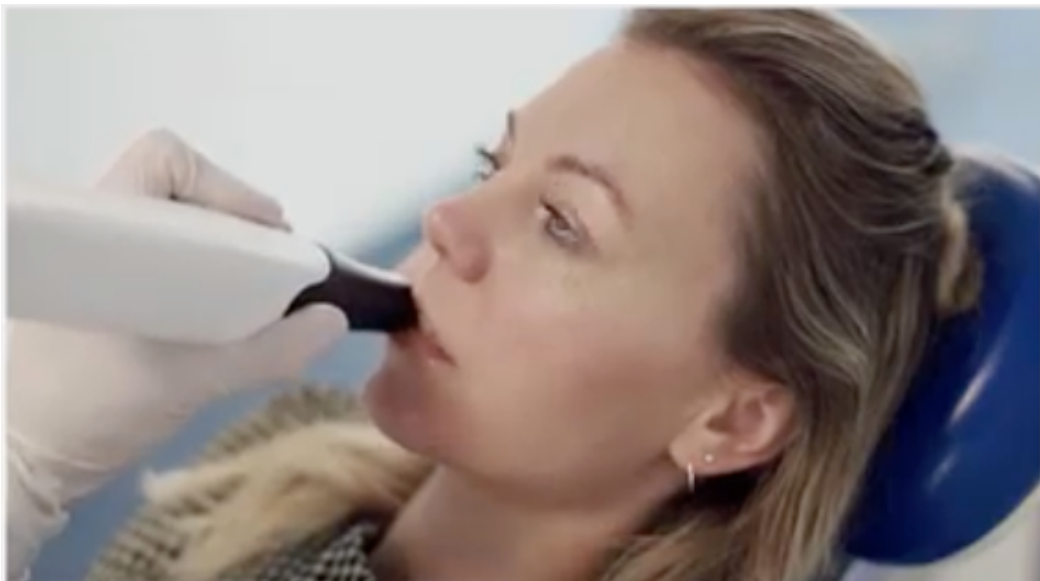
Figure 84 : Résumé général du flux de travail numérique. Le patient est enregistré avec la technologie 2D, 3D et maintenant 4D. Cette approche permet de rationaliser le traitement et de réduire au minimum le temps passé par le patient sur le fauteuil.

3.6.2. TRIOS 4 de 3 Shape

La nouvelle fonction de la TRIOS 4™ (3Shape™) est le « Patient Specific Motion ». Il s'agit d'un nouvel outil simple et innovant. Son intérêt est d'améliorer la qualité des restaurations issues de procédés de CAO/FAO. Il permet un enregistrement plus complet des informations d'occlusion au fauteuil et l'automatisation des procédés de modélisation au sein du laboratoire de prothèse. La caméra procède à un enregistrement statique classique de l'occlusion ainsi qu'à un enregistrement dynamique.



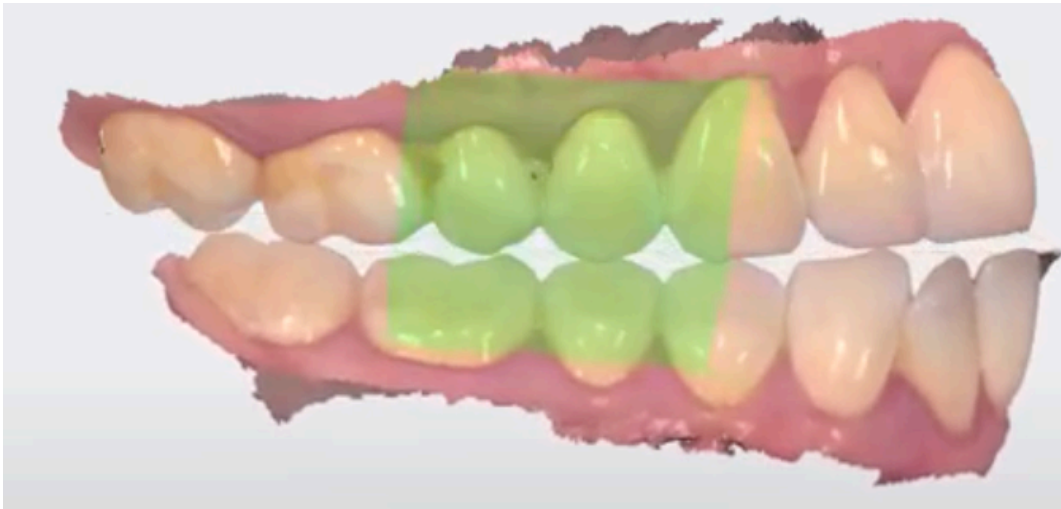


Figure 85 : En haut : prise d'empreinte numérique avec la TRIOS 4 de 3Shape et le module « Patient Specific Motion ». En bas : Visualisation de l'enregistrement de l'occlusion dynamique du patient. [64]

Elle est limitée pour des réhabilitations fixes de petite étendue (maximum bridge 3 éléments). Techniquement, pour réaliser l'enregistrement de l'occlusion dynamique, il faut stabiliser la caméra contre la face vestibulaire du maxillaire et demander au patient de réaliser les mouvements spécifiques. L'observation des données enregistrées sous différentes vues (vestibulaires, linguales, occlusales) nous permet de visualiser la modélisation des points de contact « statiques » et « dynamiques » en rouge. Le laboratoire pourra donc concevoir des prothèses avec une occlusion équilibrée totale en prenant en compte le schéma occlusal du patient ou éliminer les contacts interférents en dynamique pour n'avoir que des contacts en centrée selon la décision thérapeutique du praticien. (Duminil, 2019)

3.6.3. Système Planmeca 4D

Il s'agit d'un système optique de suivi du mouvement des mâchoires. Ce système permet l'enregistrement, la visualisation et l'analyse du mouvement en 3D. La caméra ProFace de Planmeca™ suit et visualise le mouvement des mâchoires. Combiné au système CBCT de Planmeca Promax 3D™, le logiciel peut faire le lien entre les données du mouvement extra-oral enregistré par la caméra et les mâchoires obtenues par radiographie 3D.

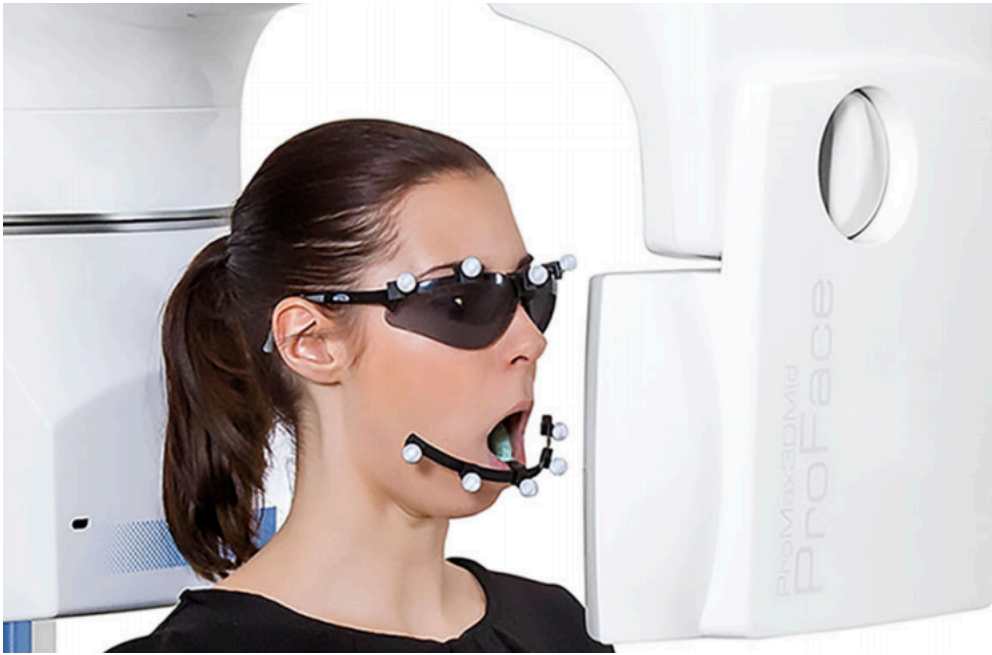

Figure 86 : Système Planmeca 4D™ Jaw Motion (source : Solaberrieta et coll., 2017)

Le patient est équipé de lunettes sur lesquelles sont fixées quatre sphères et un arc lié à la mandibule sur lequel est également fixé quatre autres sphères. La caméra enregistre l'ensemble des mouvements des huit sphères pendant le mouvement mandibulaire du patient. (Solaberrieta et coll., 2017)

4. Apport de l'occlusion virtuelle en pratique et perspectives

4.1. Pour l'enseignement

La modélisation des articulateurs illustre les fonctions des articulateurs et le système masticatoire avec un accès à des vues non disponibles sur un articulateur mécanique. L'articulateur virtuel va permettre de simuler l'occlusion dynamique et son impact sur les surfaces occlusales afin de sensibiliser l'étudiant à l'importance de l'occlusion en réhabilitation prothétique. Ils pourront analyser le rôle et l'influence des différents paramètres sur les mouvements de l'articulateur. La technologie haptique associée à l'articulateur virtuel avec l'interface 3D unique Virtual Touch d'Intellifit permet à l'étudiant d'associer la vue et le toucher car ce système imite la sensation et la fonction d'un articulateur conventionnel. (Kordass et Gaertner, 2001 ; Koralakunte et Aljanakh, 2014)

4.2. Moyen diagnostic

L'articulateur virtuel peut démontrer l'interdépendance entre le guidage incisif et le guidage condylien, autrement dit l'effet de l'occlusion sur la mobilité des articulations. L'articulateur virtuel a été conçu pour l'analyse exhaustive de l'occlusion statique et dynamique. L'articulateur virtuel totalement adaptable peut simuler le mouvement masticatoire spécifique du patient. Pendant l'animation mandibulaire, le programme calcule les contacts occlusaux. Il est un outil précis pour l'analyse complète de l'occlusion chez un patient réel. Il permet de diagnostiquer assez facilement des maladies occlusales et/ou articulaires. L'articulateur virtuel réduit considérablement les limites des articulateurs mécaniques notamment pour la visualisation dynamique en 3D des conditions articulaires et occlusales avec des plans de coupes permettant d'observer facilement des régions d'intérêt comme l'ATM par exemple. Le système d'articulateur virtuel 3D de Zebris peut, en plus du mouvement mandibulaire, analyser le mouvement masticatoire y compris la force des points de contact et leur fréquence en fonction du temps. (Kordass et Gaertner, 2001)

4.3. Moyen thérapeutique

4.3.1. Planification implantaire

Combiné à la CAD/CAM, l'articulateur virtuel offre un grand potentiel à la planification implantaire.

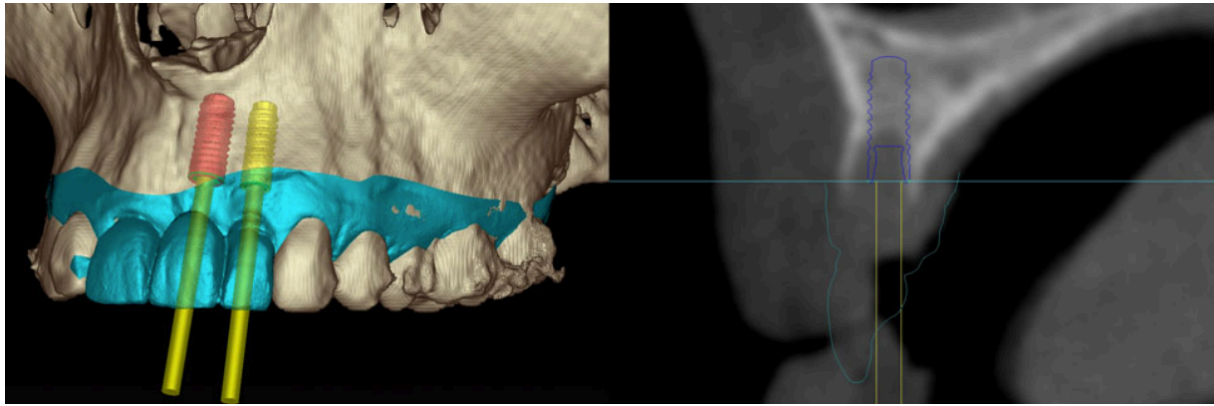


Figure 87 : Planification du traitement prothétique basée sur la CBCT et le scanner intra-oral avec un logiciel d'implantation en 3D (source : Joda et Gallucci, 2014)

4.3.2. Chirurgie orthognathique

L'utilisation de l'articulateur virtuel a été comparé à l'articulateur mécanique en chirurgie orthognathique. Il a été conclu que l'approche virtuelle était plus précise pour établir la position idéale du maxillaire et pour préparer les attelles chirurgicales.

En chirurgie maxillo-faciale et dans le but d'améliorer les résultats, des systèmes tel que l'articulateur virtuel totalement adaptable de Gaertner ont été utilisés pour simuler l'occlusion dynamique. Ce projet a déterminé des points de référence naturels acquis par un dispositif de pointage pour la détermination de l'emplacement et de l'orientation des modèles sur l'articulateur virtuel. Le mouvement mandibulaire est enregistré par le Jaw Motion Analyser de Zebris.

L'autre méthode conventionnelle, pour pouvoir comparer le résultat, a été de mettre les modèles en plâtre sur articulateur. Les modèles ont ensuite été placés dans un hexapode et transformé par un outil de planification pour trouver la position optimale. L'intérêt de ce projet a été d'améliorer l'aspect esthétique et fonctionnel post-opératoire.

Le projet présenté nécessite deux images céphalométriques, minimisant considérablement la dose de rayonnements ionisants et évitant des méthodes invasives. A partir de ces deux images, les auteurs ont mis au point un articulateur virtuel incluant un enregistrement anatomique et un contrôle de repositionnement des mâchoires. La transformation se termine par la conception d'une attelle occlusale peropératoire. L'objectif est d'utiliser un environnement 3D amélioré dans le système de planification assisté par ordinateur afin d'améliorer la précision de la chirurgie orthognathique.

L'étude réalisée a montré qu'il était possible d'effectuer une analyse fonctionnelle de l'occlusion dans un environnement virtuel 3D mais qu'elle ne permettait pas le repositionnement des mâchoires. Le bénéfice du système est limité à la qualité de visualisation.

Volmer et ses collaborateurs ont présenté un système utilisant un hexapode pour repositionner les mâchoires. Cette technique consiste à récupérer les informations nécessaires sur le patient, à réaliser la planification virtuelle 3D puis à concevoir des attelles de repositionnement des mâchoires. La visualisation 3D a été intégrée au système d'hexapode afin d'évaluer l'occlusion virtuellement après la planification. Dans cette technique, le patient ne reçoit qu'une dose de rayonnement minimale et aucun arc facial ni d'articulateur conventionnel n'est nécessaire. (Ghanai et coll., 2010 ; Koralakunte et Aljanakh, 2014)

4.3.3. Traitement prothétique

L'articulateur virtuel améliore la conception des prothèses dentaires en y ajoutant les données cinématiques du patient pour la conception des prothèses dentaires par les systèmes de CAO et les outils de rétro-ingénierie. Il offre une grande flexibilité afin d'ajuster les paramètres du patient. L'objectif final est d'optimiser la conception des prothèses dentaires tout en évitant les collisions lors des mouvements excursifs.

Néanmoins avec l'utilisation d'un articulateur virtuel simulé mathématiquement, il ne fonctionne que comme un occluseur mécanique, avec une conception en statique.

Avec l'avènement de la CFAO et la possibilité de prise d'empreinte et d'occlusion de manière numérique avec un scanner intra-oral, certains dentistes proposent la « visite unique ». Ils modélisent la prothèse à partir d'un système de CAO et de l'empreinte numérique, puis la fabriquent à partir d'une usineuse en fraisant un bloc de céramique. Cette fabrication est néanmoins limitée au réglage de l'occlusion statique (le système évolue avec l'arrivée de la « motion capture » de certaines caméras comme la TRIOS 4™ de 3Shape™).

Pour des cas prothétiques plus importants et nécessitant une mise en articulateur, la méthode numérique consistera à scanner les modèles en plâtre pour les numériser. La géométrie réelle de la bouche et sa position relative seront reconstruites dans un système de CAO à l'aide d'un arc facial « virtuel ». En fonction de la précision requise et des données recueillies du patient, le type d'articulateur sera sélectionné. Une fois la prothèse modélisée, la simulation fonctionnelle sera réalisée afin d'obtenir les points

de collision interférents qui pourraient produire une maladie de l'ATM. Les mouvements excursifs tels que la protrusion et la latéro-déviations sont simulés à l'aide d'un système de CAO, en analysant les éventuelles collisions occlusales afin que le dessin occlusal puisse être modifié de manière adéquate. La prothèse est ensuite fabriquée puis testée en bouche. Les préajustages de l'occlusion dynamique avec l'utilisation des articulateurs simulés mathématiquement sont incomplets et demande un réglage en bouche. Pour éviter ces problèmes, il est nécessaire d'utiliser un articulateur virtuel entièrement réglable qui simule les mouvements mandibulaires avec un haut degré de précision. L'inconvénient est que ce type d'articulateur demande du temps et une compétence élevée de la part du praticien et du prothésiste. Il en résulte que le coût de ces traitements ne rend pas possible son utilisation pour les traitements mineurs de routine.

De nos jours, la plupart des couronnes unitaires, petits bridges sont fabriqués sur des occluseurs avec un axe charnière unique. Les corrections seront réalisées en bouche directement. Le résultat de l'équilibration occlusale sera toujours inférieur à l'occlusion optimale. Un certain nombre de défauts n'est pas reconnu et reste en bouche, produisant sur le long terme des problèmes occlusaux et articulaires. Le paramétrage de l'articulateur virtuel vise à avoir la souplesse nécessaire pour s'adapter à la surface occlusale de chaque patient mais obtenir les données de chaque patient n'est pas une tâche facile. Cette modélisation numérique de l'articulateur permet d'introduire de nouveaux réglages qui n'existent pas sur l'articulateur mécanique. Les instruments « sur-mesure » peuvent connaître une amélioration hautement qualitative grâce à l'utilisation d'outils informatiques innovants intégrant toutes les fonctionnalités nécessaires à la réalisation des différentes prothèses avec un articulateur virtuel spécifique au patient. (Solaberrieta et coll., 2010)

Dans le traitement prothétique à visée esthétique, d'autres technologies virtuelles peuvent être utilisés. Par exemple, le design du sourire a été introduit initialement en utilisant un logiciel informatique disponible dans le commerce (« Keynote » ou « Powerpoint ») pour modifier les photographies numériques dentofaciales du patient et simuler le résultat esthétique souhaité avec un sourire virtuel en 2D.

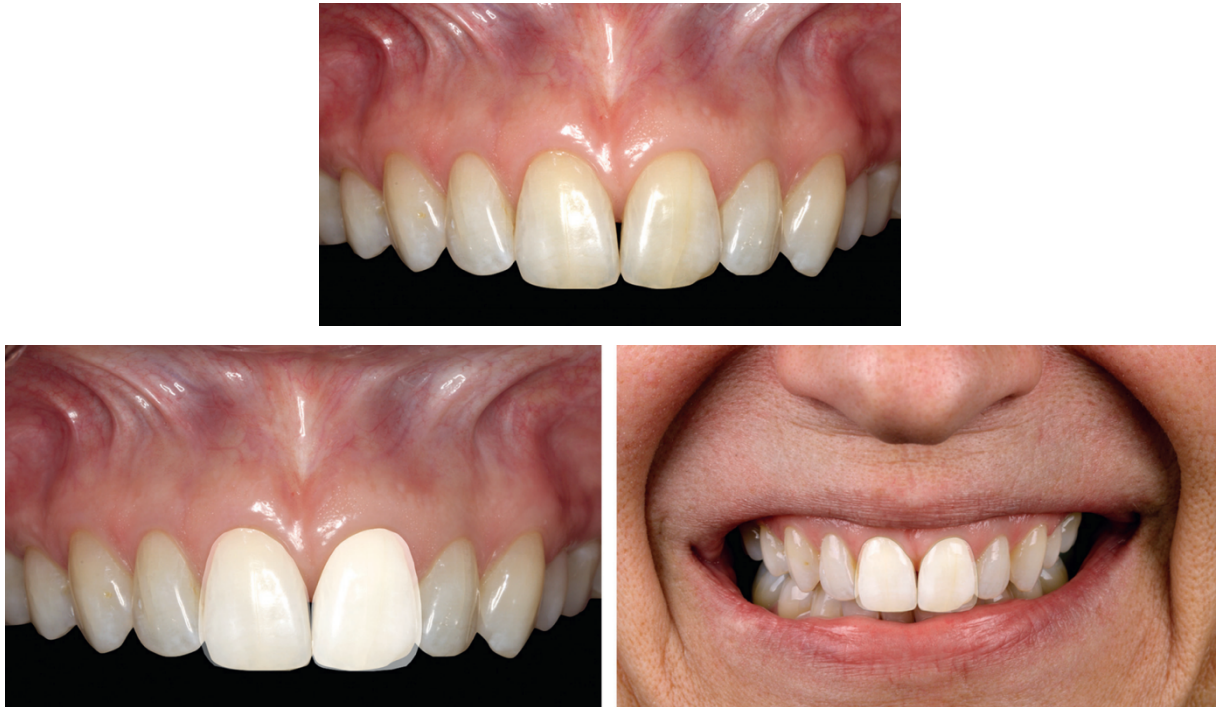

Figure 88 : En haut : Condition de prétraitement intraoral. Photographie numérique intrabuccale. En bas : Conception d'un sourire virtuel personnalisé en 2D créé et superposé à des photographies numériques dans un logiciel de présentation avec vue intra-orale et vue extra-orale (source : Lin et coll, 2018).

Ce sourire virtuel 2D pourrait être couplé à un système de CFAO pour la conception d'un masque diagnostique ou mock-up. Une étude pour la restauration de deux incisives centrales a été réalisée. Des photographies numériques du patient « en souriant » ont été réalisées. Une empreinte intra-orale a été faite et les données ont été stockées au format STL. Le profil 3D des tissus mous du visage du patient a été saisi en position de sourire avec un scanner extra-oral 3D. Les données du scanner facial ont été exportées dans le format STL. Les photographies numériques intra et extra-orales ont été importées dans un logiciel de présentation (« Keynote » ou « Powerpoint ») et le sourire virtuel 2D a été dessiné et superposé aux photographies numériques. Au laboratoire dentaire, les fichiers JPEG des photographies numériques et le fichier STL du visage extraoral ont été importés dans un logiciel de CAO dentaire. Des points de repères constants des tissus mous ont été utilisés pour fusionner les données numériques 2D et 3D. Un patient virtuel a été créé. Le fichier STL du scan intra-oral a ensuite été enregistré sur le patient virtuel en utilisant comme point de repère pour la fusion. Ce patient virtuel 3D avec le masque diagnostique virtuel souhaité a été validé avec le patient. Un mock-up en méthode CFAO a été fabriqué par rapport au modèle

virtuel des incisives centrales modifiées et validées avec le patient. Un guide de préparation a également été réalisé numériquement. Les dents piliers ont été préparées, guidées par la gouttière formée sous vide. L’empreinte numérique des préparations a permis au laboratoire de concevoir les facettes définitives à partir de blocs en céramique (Emax).

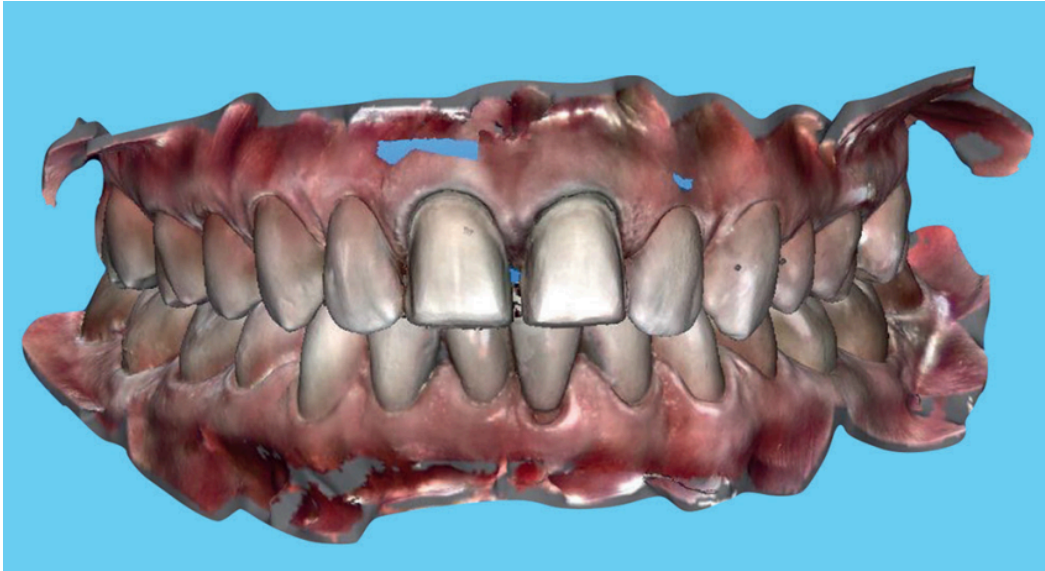


Figure 89 : Impression définitive des préparations réalisée avec un scanner intra-oral (source : Lin et coll, 2018).

Après essayage et validation, leur collage a été réalisé.

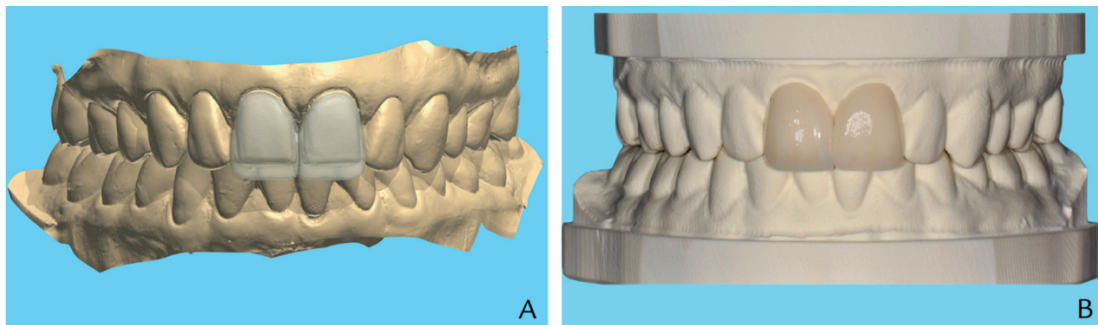


Figure 90 : A, Conception de facettes céramiques définitives en disilicate de lithium en CAO-FAO. B, Facettes céramiques définitives CAO-FAO après caractérisation externe et glaçage (source : Lin et coll, 2018).

L’approche virtuelle de conception du sourire en 2D gagne en popularité et améliore la communication praticien/prothésiste/patient. Cependant l’approche virtuelle en 2D avec la distorsion de la perspective peut entraîner des inexactitudes ou des erreurs dans le processus de conversion de la conception 2D à la réalisation du masque diagnostique en 3D. L’utilisation d’un patient virtuel 3D peut surmonter ce problème.

Les limitations restent les procédures de fusion de l'ensemble des données numériques extra-orales des photographies, du scanner facial et du scanner intra-oral qui demandent du temps, des ressources et une formation pour le laboratoire dentaire et qui entraînent donc des coûts supplémentaires pour le praticien et le patient. (Lin et coll., 2018)

4.3.4. Traitement orthodontique

Un module spécial CAO orthodontique a été ajouté au logiciel d'articulateur virtuel pour simuler le résultat thérapeutique par le repositionnement d'une seule ou plusieurs dents. (Kordass et Gaertner, 2002)

4.4. Communication patient/chirurgien-dentiste/prothésiste

Le support numérique de l'occlusion représenté par l'articulateur virtuel permet une bonne communication avec le prothésiste. La visualisation des contacts dentaires enregistré par le praticien dans tous les points de vue permet au prothésiste de régler plus facilement et de façon plus adaptée les restaurations indirectes. Le numérique améliore la qualité du travail du prothésiste en évitant un bon nombre d'erreurs lié aux techniques conventionnelles (prise d'empreinte physique, coulée, prise de relations inter maxillaires...) mais aussi grâce à l'amélioration de la communication entre le chirurgien-dentiste et le prothésiste via ces supports numériques.

Le support numérique des données du patient qui lui sont présenté est un bon moyen pour expliquer un plan de traitement ou une pathologie d'ordre occlusale ou articulaire. (Kordass et Gaertner, 2002 ; Rigal J, 2017)

5. Discussion : Virtuel VS réel

5.1. Enregistrement des arcades et de l'occlusion : conventionnel VS virtuel

L'enregistrement des arcades et de l'occlusion peut se faire totalement numériquement avec les scanners intra oraux. Conventionnellement, l'enregistrement des arcades et de l'occlusion se faisait à l'aide d'empreintes physique (plâtre, hydrocolloïde...) et l'occlusion à l'aide de cire Aluwax notamment. La prise d'empreinte et d'occlusion en méthode numérique permet de diminuer l'inconfort du patient et d'obtenir directement les informations de l'arcade dentaire du patient via des modèles 3D. Plusieurs études ont montré que la prise d'empreinte numérique permettait d'être plus efficace en termes de temps en réduisant le temps de travail (et donc les coûts) par rapport aux empreintes classiques. Avec les empreintes numériques, il n'est pas nécessaire d'avoir des stocks de matériaux d'empreinte et il n'est pas nécessaire de couler les modèles en plâtre. Les enregistrements sont conservés numériquement en fichier STL notamment. Les données numérisées s'envoient par informatique et nous permettent de gagner un temps considérable et des économies financières. Aujourd'hui, l'utilisation du scanner intra oral couplée aux systèmes de CFAO peut permettre d'annuler totalement ce délai entre l'empreinte et la pose d'une couronne par exemple avec l'usineuse directement au cabinet dentaire. L'utilisation du scanner intra oral améliore la qualité de la communication entre le praticien et le prothésiste. Par exemple, le praticien effectue une empreinte, l'envoie au prothésiste. Il peut directement évaluer la qualité de l'empreinte et donc demander au praticien de la reprendre immédiatement sans perte de temps. L'empreinte optique est considérée comme un très bon outil de communication avec le patient et comme un vrai produit de marketing. L'aspect négatif est notamment que le scanner enregistre que ce qui est visible. Par exemple un enregistrement d'une limite un peu sous gingivale et avec un saignement sulculaire ne sera pas correcte avec la caméra alors qu'un light d'empreinte sera poussé dans la limite sous gingivale et le sang ne représentera pas une limite à l'empreinte. A ce jour la littérature scientifique considère que la précision d'impressions optiques est cliniquement satisfaisante et similaire à celle des empreintes conventionnelles. La précision diminuerait avec une prise d'empreinte de plus longue étendue avec la caméra optique. La prise d'occlusion en OIM semblerait être plus précise avec l'empreinte optique qu'avec l'utilisation d'une cire qui pourrait se déformer ou créer une sur-épaisseur et donc une erreur. (Mangano et coll. 2017)

5.2. Transfert du modèle maxillaire sur l'articulateur virtuel : méthode conventionnelle VS méthode virtuelle

Une étude a comparé les résultats entre la procédure numérique de transfert de l'arc facial virtuel sur l'articulateur virtuel et le transfert de l'arc facial sur l'articulateur physique. L'utilisation de l'arc facial virtuel a permis de réduire le temps de la procédure par rapport à la technique conventionnelle. De plus, l'arc facial virtuel a permis l'automatisation du processus en évitant les erreurs opérateur dépendantes. Pour finir, la précision de la méthode virtuelle est suffisante pour son utilisation en dentisterie pour les restaurations prothétiques, l'orthodontie, etc. (Solaberrieta et coll., 2014)

5.3. Articulateur mécanique Vs articulateur virtuel

L'inconvénient de l'articulateur mécanique est qu'il ne peut pas simuler la mobilité des dents avec le plâtre. Il ne peut pas prendre en compte la déformation de la mandibule lors de l'ouverture/fermeture. L'articulateur mécanique ne représente pas les conditions réelles de la dynamique mandibulaire. De plus la reproduction fidèle est entravée par la déformation du matériau d'empreinte, par l'expansion de prise du plâtre, par la sensibilité à la chaleur des cires d'occlusion et est opérateur dépendante. L'articulateur mécanique ne permet pas une bonne reproduction des contacts dynamiques.

Les avantages de l'articulateur virtuel sont multiples : il permet une meilleure qualité de communication praticien/prothésiste/patient grâce à un support numérique. L'articulateur virtuel permet une analyse non seulement de l'occlusion statique mais aussi dynamique. Son utilisation en relation avec le système CAD/CAM permet la conception et fabrication prothétique numérique optimisées au niveau de l'occlusion dynamique. L'articulateur virtuel offre une visualisation 3D détaillée des régions d'intérêt pour une meilleure analyse des conditions occlusales et articulaires.

Les inconvénients de ce système virtuel restent financiers car nécessitent un scanner, un logiciel d'articulateur, etc. Ce système reste très opérateur dépendant et demande de bonnes compétences du laboratoire dans la CAD/CAM.

Néanmoins le développement du système haptique à l'articulateur virtuel va permettre au prothésiste de tester et ressentir au toucher la conception d'une prothèse avant même qu'elle ne soit fabriquée, notamment dans les mouvements dynamiques. Les

versions virtuelles des articulateurs permettront un support éducatif à l'explication de l'occlusion des néo-chirurgiens-dentistes et prothésistes.

Une étude a montré que malgré un réglage individuel de l'articulateur mécanique, on ne retrouvait que 80 à 90% des contacts en protrusion et en latéro-déviations par rapport à la situation réelle. De plus, environ 80% de ces contacts sont correctement localisés mais des contacts inexistantes ont été créés. (Kordass et Gaertner, 2002)

5.4. Enregistrement du mouvement mandibulaire : méthode conventionnelle Vs méthode virtuelle

L'un des principaux problèmes de la rééducation temporo-mandibulaire est l'évaluation dynamique de l'occlusion par rapport à l'axe charnière. Les arcs faciaux cinématiques permettent l'évaluation dynamique de l'occlusion par rapport à l'axe charnière. Ils déterminent géométriquement les distances entre le plan d'occlusion et l'axe de rotation des condyles, puis transfèrent les données à l'articulateur. Ces outils sont excellents pour la réhabilitation des patients édentés. Les systèmes cinématiques fournissent des diagnostics précis et non invasifs de la maladie temporo-mandibulaire, du mouvement des articulations et du déplacement du disque articulaire.

Le but de l'étude est de comparer les méthodes d'enregistrement mécanique et informatisée utilisées par deux arcs faciaux cinématiques. L'enregistrement cinématique de l'articulation a été réalisé par l'arc facial dynamique de Gerber pour la méthode conventionnelle et par l'axiographe ARCUS™ Digma II pour la méthode informatisée.

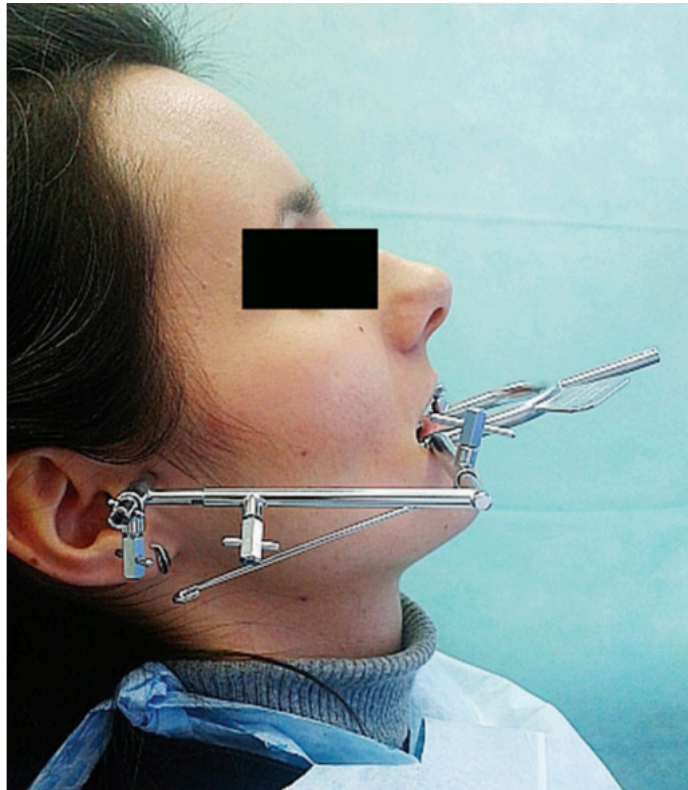


Figure 91 : arc facial dynamique de Gerber (source : Wieckiewicz et coll., 2014)

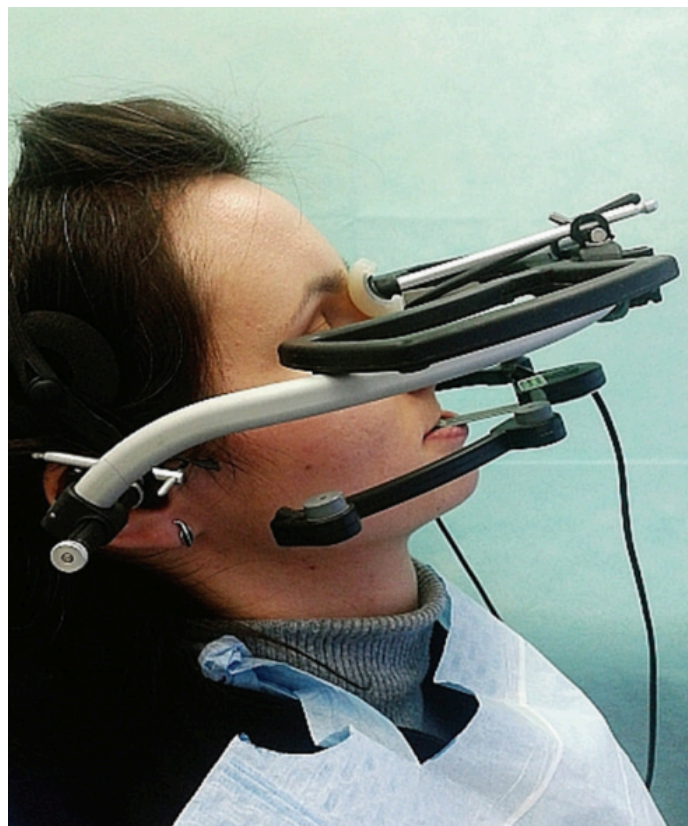


Figure 92 : axiographe ARCUS Digma II (source : Wieckiewicz et coll., 2014)

L'inclinaison de la trajectoire condylienne a été enregistré selon le plan de Camper pour obtenir des données comparables.

Cette comparaison nous a permis de faire ces conclusions.

L'arc facial ARCUS Digma II™ est un axiographe informatisé, son fonctionnement est basé sur l'imagerie de l'axe charnière et de son mouvement. Il calcule la pente condylienne, l'angle de Bennett, le mouvement de Bennett et le mouvement latéral immédiat permettant une analyse informatique qualitative des mouvements mandibulaires. L'arc facial de Gerber serait un dispositif plus facile à utiliser que l'ARCUS Digma II™ mais il offre moins de possibilité diagnostique. Le temps nécessaire pour effectuer une mesure avec l'ARCUS Digma II™ est plus important mais la visualisation du mouvement mandibulaire et le diagnostic 3D de l'ATM est très pratique. Les données de stockage enregistrées sur un disque dur ou une carte SD sont très pratiques par rapport au système d'enregistrement papier. Les outils virtuels présentent un très fort potentiel diagnostique. Les erreurs de mesure sont plus importantes avec l'utilisation de l'arc facial dynamique mécanique car opérateur dépendant. (Wieckiewicz et coll., 2014)

CONCLUSION

La simulation des arcades dentaires et de leur relation occlusale est une nécessité en dentisterie. Elle permet notamment au prothésiste d'avoir une représentation des arcades du patient pour pouvoir y réaliser tous types de travaux, etc. Depuis des décennies, l'outil de prédilection utilisé est l'articulateur mécanique. Néanmoins la simulation des arcades reste approximative. L'axe de rotation de l'articulateur ne correspond pas réellement à l'axe des condyles. De plus, la simulation de l'occlusion est très approximative en dynamique. Avec l'évolution des technologies informatiques et de la réalité virtuelle, la « virtualisation » de l'articulateur mécanique est devenue possible mais il présentait plus ou moins les mêmes défauts que l'articulateur mécanique car il se comportait comme une simple copie numérique. Des méthodes d'enregistrement des mouvements mandibulaires et de la position du maxillaire par rapport au crâne ont permis d'améliorer les données obtenues sur l'articulateur virtuel totalement réglable de Kordass et Gaertner. Dans le futur, l'articulateur virtuel pourrait être délaissé en faveur du patient dentaire virtuel. Les technologies actuelles permettent de fusionner plusieurs données 3D comme les arcades dentaires, les tissus mous de la face et le crâne. L'enregistrement du mouvement mandibulaire permet d'en faire un patient virtuel en 4D. On peut espérer qu'avec le développement d'un logiciel de CFAO adapté, le prothésiste puisse travailler directement sur le patient virtuel 4D.

RÉFÉRENCES BIBLIOGRAPHIQUES

1. Bonnefoy C, Chikhani. L, Dichamp J. Anatomie descriptive et fonctionnelle de l'articulation temporo-mandibulaire. Actual Odonto-Stomatol. 2013 ; 265 : 4-18.
2. Dupas PH. L'articulateur au quotidien : son utilisation simplifiée. Paris : CdP ; 2012. 99 p.
3. Enciso R, Memon AS, Fidaleo D, Neumann U, Mah J. The virtual craniofacial patient: 3D jaw modeling and animation. Stud Health Technol Inform. 2003; 94: 65-71.
4. Felenc S, Jaisson M. Esthetic and function: the 4D solution a clinical Evaluation. Mod App Dent Oral Health. 2018; 2(3): 166-170.
5. Ghanai S, Marmulla R, Wiechnik J, Mühling J, Kotrikova B. Computer-assisted three-dimensional surgical planning: 3D virtual articulator: technical note. Int J Oral Maxillofac Surg. 2010; 39(1): 75-82.
6. Hsu MR, Driscoll CF, Romberg E, Masri R. Accuracy of Dynamic Virtual Articulation: Trueness and Precision. J Prosthodont. 2019; 28(4): 436-43.
7. Joda T, Gallucci G. The virtual patient in dental medicine. Clin Oral Implants Res. 2015; 26(6): 725-726.
8. Joda T, Wolfart S, Reich S, Zitzmann NU. Virtual dental patient : how long until it's here?. Curr Oral Health Rep. 2018; 5(2): 116-120.
9. Joy AM, Malavika RS, Dinesh N, Sudeep S. Virtual articulators. J Indian Dent Assoc. 2018; 8(4): 120-123.
10. Kalman L, Chrapka J, Joseph Y. Digitizing the facebow: A clinician/technician communication tool. Int J Prosthodont. 2016; 29(1): 35-37.
11. Kamina P. Carnet d'anatomie : tête, cou, dos. 2e édition. Paris : Maloine ; 2010. 247 p.
12. Kau CH, Littlefield J, Rainy N, Nguyen JT, Creed B. Evaluation of CBCT digital models and traditionnal models using the Little's index. Angle Orthod. 2010; 80(3): 435-439.
13. Kim J-E, Park J-H, Moon H-S, Shim J-S. Complete assessment of occlusal dynamics and establishment of a digital workflow by using target tracking with a three-dimensional facial scanner. J Prosthodont Res. 2019; 63(1): 120-4.
14. Kordaß B, Gaärtner C. The virtual articulator—concept and development of VR-tools to analyse the dysfunction of dental occlusion. Int Congr. 2001; 1230: 689-694.

15. Kordaß B, Gärtner C, Söhnel A, Bisler A, Voß G, Bockholt U, et coll. The virtual articulator in dentistry: concept and development. *Dent Clin North Am.* 2002; 46(3): 493-506.
16. Kwon JH, Im S, Chang M, Kim J-E, Shim J-S. A digital approach to dynamic jaw tracking using a target tracking system and a structured-light three-dimensional scanner. *J Prosthodont Res.* 2019; 63(1): 115-9.
17. Lam W, Hsung R, Choi W, Luk H, Cheng L, Pow E. A clinical technique for virtual articulator mounting with natural head position by using calibrated stereophotogrammetry. *J Prosthet Dent.* 2018; 119(6): 902-908.
18. Lam WYH, Hsung RTC, Choi WWS, Luk HWK, Pow EHN. A 2-part facebow for CAD-CAM dentistry. *J Prosthet Dent.* 2016; 116(6): 843-7.
19. Lauren M, McIntyre F. 4D clinical imaging for dynamic CAD. *Int J Dent.* 2013; 2013: 1-5.
20. Le Gall M, Lauret JF. La fonction occlusale implications cliniques. Paris : CdP ; 2011. 291 p.
21. Lepidi L, Chen Z, Ravida A, Lan T, Wang H-L, Li J. A Full-Digital Technique to Mount a Maxillary Arch Scan on a Virtual Articulator: Virtual Facebow Technique. *J Prosthodont.* 2019; 28(3): 335-8.
22. Lin WS, Harris BT, Phasuk K, Llop DR, Morton D. Integrating a facial scan, virtual smile design, and 3D virtual patient for treatment with CAD-CAM ceramic veneers : a clinical report. *J Prosthet Dent.* 2018; 119(2): 200-205.
23. Luthra RP, Gupta R, Kumar N, Mehta S, Sirohi R. Virtual articulators in prosthetic dentistry: a review. *J Adv Med Dent Sci Res.* 2015; 3(4): 5.
24. Maestre-Ferrin L, Romero-Millan J, Penarrocha-Oltra D, Penarrocha-Diago M. Virtual articulator for the analysis of dental occlusion: An update. *Med Oral Patol Oral Cirugia Bucal.* 2012; 17(1): e160-3.
25. Mangano F, Gandolfi A, Luongo G, Logozzo S. Intraoral scanners in dentistry: a review of the current literature. *BMC oral health.* 2017; 17(1): 1-11.
26. Maruyama T, Nakamura Y, Hayashi T, Kato K. Computer-aided determination of occlusal contact points for dental 3-D CAD. *Med Biol Eng Comput.* 2006; 44(5): 445-50.
27. Nadjmi N, Mollemans W, Daelemans A, Van Hemelen G, Schutyser F, Bergé S. Virtual occlusion in planning orthognathic surgical procedures. *Int J Oral Maxillofac Surg.* 2010; 39(5): 457-62.
28. Nahm KY, Kim Y, Choi YS, Lee J, Kim SH, Nelson G. Accurate registration of cone-beam computed tomography scans to 3-dimensional facial photographs. *Am J Orthod Dentofac Orthop.* 2014; 145(2): 256-264.

29. Netter FH. Atlas d'anatomie humaine. 2e édition. Paris : Maloine ; 1999. 575 p.
30. Orthlieb JD. Gnathologie fonctionnelle. Volume 1 : Occlusion et restauration prothétique. Paris : CdP ; 2010. 171 p.
31. Orthlieb JD. Gnathologie fonctionnelle. Volume 2 : Occlusion et reconstruction prothétique. Paris : CdP ; 2011. 195 p.
32. Orthlieb JD, Darmouni L, Jouvin J, Pedinielli A. Dysfonctions occlusales : anomalies de l'occlusion dentaire humaine. EMC-Medecine buccale. 2013 ; 8(1) :1-11.
33. Orthlieb JD, Darmouni L, Pedinielli A, Jouvin J. Fonctions occlusales : aspects physiologiques de l'occlusion dentaire humaine. EMC-Medecine buccale. 2013 ; 8(1) : 1-11.
34. Petre A, Drafta S, Stefanescu C, Oancea L. Virtual facebow technique using standardized background images. J Prosthet Dent. 2019; 121(5): 724-728.
35. Pinheiro AP, Andrade AO, Pereira AA, Bellomo D. A computational method for recording and analysis of mandibular movements. J Appl Oral Sci. 2008; 16(5): 321-7.
36. Rebibo M, Darmouni L, Jouvin J, Orthlieb JD. Vertical dimension of occlusion: the keys to decision. Int J Stomatol Occlusion Med. 2009; 2(3): 147.
37. Richert R, Goujat A, Venet L, Viguie G, Viennot S, Robinson P, et coll. Intraoral scanner technologies : a review to make a successful impression. J Healthc Eng. 2017; 2017: 1-9.
38. Rigal J. Optimisation de la communication entre le chirurgien-dentiste et le prothésiste dentaire grâce au numérique [Thèse d'exercice]. [Nice] : Université de Nice-Sophia Antipolis. Faculté de chirurgie dentaire ; 2017. 90 p.
39. Röhrle O, Waddell JN, Foster KD, Saini H, Pullan AJ. Using a Motion-Capture System to Record Dynamic Articulation for Application in CAD/CAM Software. J Prosthodont. 2009; 18(8): 703-10.
40. Shetty SR. Virtual articulators and virtual facebow transfers: Digital prosthodontics!!!. J Indian Prosthodont Soc. 2015; 15(4): 291.
41. Solaberrieta E, Barrenetxea L, Minguez R, Iturrate M, De Prado I. Registration of mandibular movement for dental diagnosis, planning and treatment. Int J Interact Des Manuf. 2017; 12(3): 1027-1038.
42. Solaberrieta E, Etxaniz O, Minguez R, Gorozika J, Barrenetxea L, Sierra E. Virtual production of dental prostheses using a dental virtual articulator. Int J Interact Des Manuf. 2015; 9(1): 19-30.
43. Solaberrieta E, Etxaniz O, Minguez R, Muniozguren J, Arias A. Design of a virtual articulator for the simulation and analysis of mandibular movements in

dental CAD/CAM. Proceedings of the 19th CIRP Design Conference—Competitive Design. Bedford, Angleterre: Cranfield University Press; 2019. p. 323-330.

44. Solaberrieta E, Garmendia A, Brizuela A, Otegi JR, Pradies G, Szentpétery A. Intraoral Digital Impressions for Virtual Occlusal Records: Section Quantity and Dimensions. *BioMed Res Int.* 2016; 2016: 1-7.
45. Solaberrieta E, Garmendia A, Minguez R, Brizuela A, Pradies G. Virtual facebow technique. *J Prosthet Dent.* 2015; 114(6): 751-755.
46. Solaberrieta E, Mínguez R, Barrenetxea L, Etxaniz O. Direct transfer of the position of digitized casts to a virtual articulator. *J Prosthet Dent.* 2013; 109(6): 411-4.
47. Solaberrieta E, Mínguez R, Barrenetxea L, Otegi JR, Szentpétery A. Comparison of the accuracy of a 3-dimensional virtual method and the conventional method for transferring the maxillary cast to a virtual articulator. *J Prosthet Dent.* 2015; 113(3): 191-7.
48. Solaberrieta E, Otegi JR, Goicoechea N, Brizuela A, Pradies G. Comparison of a conventional and virtual occlusal record. *J Prosthet Dent.* 2015; 114(1): 92-7.
49. Solaberrieta E, Otegi JR, Mínguez R, Etxaniz O. Improved digital transfer of the maxillary cast to a virtual articulator. *J Prosthet Dent.* 2014; 112(4): 921-4.
50. Swennen GRJ, Mommaerts MY, Abeloos J, De Clercq C, Lamoral P, Neyt N , et coll. A cone-beam CT based technique to augment the 3D virtual skull model with a detailed dental surface. *Int J Oral Maxillofac Surg.* 2009; 38(1): 48-57.
51. Szentpétery A. Computer aided dynamic correction of digitized occlusal surfaces. *J Gnathol.* 1997; 16(1): 53-60.
52. Vacher C. Anatomie clinique de l'articulation temporo-mandibulaire. *Actual Odonto-Stomatol.* 2009 ; 246 :129-133.
53. Wang L, Alemzadeh K, Hu H. Review of Current Available Dental Articular Simulators. *Appl Mech Mater.* 2013; 461: 623-32.
54. Wieckiewicz M, Zietek M, Nowakowska D, Wieckiewicz W. Comparison of Selected Kinematic Facebows Applied to Mandibular Tracing. *BioMed Res Int.* 2014; 2014: 1-5.
55. Yuan F, Sui H, Li Z, Yang H, Lü P, Wang Y, et coll. A Method of Three-Dimensional Recording of Mandibular Movement Based on Two-Dimensional Image Feature Extraction. *PLOS ONE.* 2015; 10(9): e0137507. -

REFERENCES ELECTRONIQUES

1. Duminil G. Apport de l'enregistrement de l'occlusion dynamique [vidéo en ligne]. 2019 [consulté le 2 nov 2020]. 4 min 49. Disponible sur : <https://www.idweblogs.com/cfao/apport-de-lenregistrement-de-locclusion-dynamique/>
2. Grzegorzek M, Paulus D, Trierscheid M, Papoutsis D. Teeth segmentation in 3D dentition models for the virtual articulator. 2010 IEEE International Conference on Image Processing [Internet]; Sept 26-29 2010 [consulté le 25 janv 2020]; Hong Kong, Hong Kong. p. 3609-12. Disponible sur: <http://ieeexplore.ieee.org/document/5652029/>
3. Koralakunte PR. The Role of Virtual Articulator in Prosthetic and Restorative Dentistry. J Clin Diagn Res [Internet]. 2014 [consulté le 25 janv 2020]; 8(7): 25-28. Disponible sur: http://jcdr.net/article_fulltext.asp?issn=0973-709x&year=2014&volume=8&issue=7&page=ZE25&issn=0973-709x&id=4648
4. Modjaw live in motion. 4D dentistry by modjaw : entrez dans la dentisterie 4D [Internet]. [consulté le 2 nov 2020]. Disponible sur : <https://www.modjaw.com/fr/>
5. Société Odontologique de Paris. Pourquoi il faut s'ouvrir à l'occlusion : synthèse de la conférence de Jean-Daniel Orthlieb [Internet]. [consulté le 2 novembre 2020]. Disponible sur : <https://www.sop.asso.fr/les-journees/comptes-rendus/8-l-occlusion-sans-douleur/1>
6. Solaberrieta E, Arias A, Barrenetxea L, Etxaniz O, Minguez R, Muniozguren J. A virtual dental prostheses design method using a virtual articulator. 11th International Design Conference [Internet]; May 17-20 2010 [consulté le 25 janv 2020]; Dubrovnik, Croatia. Disponible sur: <https://www.designsociety.org/publication/29389/A+VIRTUAL+DENTAL+PROSTHESES+DESIGN+METHOD+USING+A+VIRTUAL+ARTICULATOR>
7. White dental group. 3Shape TRIOS patient specific motion UA [vidéo en ligne]. 2020 [consulté le 2 nov 2020]. 1 min 16. Disponible sur : <https://www.youtube.com/watch?v=amsBVluYliA>

TABLE DES MATIÈRES

SOMMAIRE.....	11
LISTE DES FIGURES.....	14
INTRODUCTION.....	20
1. GÉNÉRALITES.....	21
1.1. L'articulation temporo mandibulaire et système manducateur.....	21
1.2. Système musculo-nerveux de l'ouverture/fermeture de la mandibule.....	22
1.3. Système dentaire.....	24
1.4. Arcade dentaire.....	24
1.5. Plans de référence.....	26
1.6. Dimension verticale.....	27
1.7. Cinématique mandibulaire.....	28
1.8. Concepts d'occlusodontie	28
1.8.1. Occlusion statique vs dynamique.....	28
1.8.2. OIM vs RC	29
1.9. Fonctions de l'occlusion.....	30
1.9.1. Calage.....	30
1.9.2. Centrage.....	30
1.9.3. Guidage.....	31
2. PRINCIPES PHYSIQUES DE L'OCCLUSION ET DE LA CINÉTIQUE	
MANDIBULAIRE : ARTICULATEUR MÉCANIQUE.....	32
2.1. Articulateurs physiques.....	32
2.1.1. Occluseurs.....	32
2.1.2. Articulateurs semi adaptables.....	32
2.1.3. Articulateurs totalement adaptables.....	33
2.2. Déterminants de l'occlusion.....	33
2.2.1. Déterminants postérieurs articulaires.....	33
2.2.2. Déterminants antérieurs dentaires.....	34
2.3. Enregistrement des arcades.....	34
2.4. Coulée des modèles.....	35
2.5. Transfert de l'occlusion sur articulateur physique.....	35
2.5.1. Transfert du modèle maxillaire.....	35
• Table de montage.....	35

• Arc facial.....	35
2.5.2. Transfert du modèle mandibulaire.....	35
2.6. Domaine d'application de l'articulateur mécanique.....	36
3. RÉALLITÉ VIRTUELLE DE L'OCCLUSION ET DE LA CINÉTIQUE	
MANDIBULAIRE : L'ARTICULATEUR VIRTUEL.....	37
3.1. Numérisation des arcades dentaires.....	37
3.1.1. Numérisation intra-orale : scanner intra-oral.....	37
3.1.2. Numérisation extra-orale : scanner de table.....	38
3.1.3. Utilisation de la tomographie CT pour la conception de modèles numérisés.....	39
3.2. Transfert du modèle maxillaire à l'articulateur virtuel.....	42
3.2.1. Arc facial « virtuel ».....	42
• Comparaison avec une méthode conventionnelle.....	42
• Utilisation d'un scanner facial (ATOS I).....	44
• Techniques avec photographies extra-orales standardisées.....	55
• Technique avec le CBCT.....	61
3.3. Conception de l'articulateur virtuel.....	63
3.3.1. Articulateur de Kordass et Gaertner.....	68
3.3.2. Articulateur virtuel DentCAM.....	68
3.3.3. Articulateur simulé mathématiquement.....	69
3.3.4. Articulateur « haptique ».....	70
3.4. Fusion des données : création d'un patient virtuel 3D.....	71
3.4.1. Fusion des données du scanner facial avec le CBCT.....	71
3.4.2. Fusion des données du scanner intraoral, du CBCT et de la stéréo- photogrammétrie.....	73
3.5. Mouvement mandibulaire virtuel.....	75
3.5.1. Système basé sur les ultrasons : Jaw motion analyser de ZEBRIS.....	75
3.5.2. Système optoélectronique.....	78
• Par fluorescence.....	78
• Système de détection de cible.....	82
3.6. Système actuel de CAD/CAM associé à la 4D (mouvement mandibulaire personnalisé).....	90

3.6.1. Mod Jaw.....	90
• Présentation.....	90
• Etude de cas.....	93
3.6.2. TRIOS 4 de 3 Shape.....	101
3.6.3. Système 4D de Planmeca.....	102
4. APPORT DE L'OCCLUSION VIRTUELLE EN PRATIQUE ET PERSPECTIVES.....	104
4.1. Pour l'enseignement.....	104
4.2. Moyen diagnostic.....	104
4.3. Moyen thérapeutique.....	104
4.3.1. Planification implantaire.....	104
4.3.2. Chirurgie orthognathique.....	105
4.3.3. Traitement prothétique.....	106
4.3.4. Traitement orthodontique.....	110
4.4. Communication patient/chirurgien-dentiste/prothésiste.....	110
5. DISCUSSION : RÉEL VS VIRTUEL.....	111
5.1. Enregistrement de l'occlusion : conventionnel VS virtuel.....	111
5.2. Transfert du modèle maxillaire sur l'articulateur virtuel : méthode conventionnelle VS méthode virtuelle.....	112
5.3. Articulateur mécanique Vs articulateur virtuel.....	112
5.4. Enregistrement du mouvement mandibulaire : méthode conventionnelle Vs méthode virtuelle.....	113
CONCLUSION.....	116
REFERENCES BIBLIOGRAPHIQUES.....	117
REFERENCES ELECTRONIQUES.....	121
TABLE DES MATIERES.....	122

MERGER Jordan – Simulation virtuelle de l’occlusion : perspectives actuelles

Nancy 2020 – 125 pages, 92 figures.

Th. : Chir.-Dent. : Nancy 2020

Mots-clefs :

-Virtual articulator

-virtual facebow

-4D dentistry

-jaw motion

-digitized dental casts

Résumé :

L’objectif de cette thèse sera dans un premier temps de revenir sur les principes de l’occlusion et les moyens classiques de simulation de l’occlusion avec l’articulateur mécanique. Puis dans un second temps nous montrerons les méthodes existantes pour virtualiser chaque étape de la simulation de l’occlusion avec l’articulateur virtuel puis le patient virtuel en 4D. Pour finir, nous ferons un bref récapitulatif de l’intérêt de simuler « virtuellement » l’occlusion dans la pratique de la dentisterie et nous comparerons la technique conventionnelle et la technique virtuelle de simulation de l’occlusion.

Jury :

Président :

Pr Jean-Marc MARTRETTE

Membres :

Dr Pascale CORNE

Dr Pierre HIRTZ

Directeur de thèse :

Pr Jacques. SCHOUVER

Adresse de l’auteur :

Jordan MERGER
24 rue du general Gerard
10500, Brienne-le-château