



HAL
open science

Prélèvement de conjonctif palatin : techniques et gestion de la morbidité

Morgane Valdenaire

► **To cite this version:**

Morgane Valdenaire. Prélèvement de conjonctif palatin : techniques et gestion de la morbidité. Sciences du Vivant [q-bio]. 2020. hal-03298275

HAL Id: hal-03298275

<https://hal.univ-lorraine.fr/hal-03298275v1>

Submitted on 23 Jul 2021

HAL is a multi-disciplinary open access archive for the deposit and dissemination of scientific research documents, whether they are published or not. The documents may come from teaching and research institutions in France or abroad, or from public or private research centers.

L'archive ouverte pluridisciplinaire **HAL**, est destinée au dépôt et à la diffusion de documents scientifiques de niveau recherche, publiés ou non, émanant des établissements d'enseignement et de recherche français ou étrangers, des laboratoires publics ou privés.



AVERTISSEMENT

Ce document est le fruit d'un long travail approuvé par le jury de soutenance et mis à disposition de l'ensemble de la communauté universitaire élargie.

Il est soumis à la propriété intellectuelle de l'auteur. Ceci implique une obligation de citation et de référencement lors de l'utilisation de ce document.

D'autre part, toute contrefaçon, plagiat, reproduction illicite encourt une poursuite pénale.

Contact : ddoc-thesesexercice-contact@univ-lorraine.fr

LIENS

Code de la Propriété Intellectuelle. articles L 122. 4

Code de la Propriété Intellectuelle. articles L 335.2- L 335.10

http://www.cfcopies.com/V2/leg/leg_droi.php

<http://www.culture.gouv.fr/culture/infos-pratiques/droits/protection.htm>

ACADÉMIE DE NANCY – METZ
UNIVERSITÉ DE LORRAINE
FACULTÉ D'ODONTOLOGIE DE LORRAINE

ANNÉE 2020

N° 11533C

THÈSE

POUR LE DIPLÔME D'ÉTAT DE DOCTEUR EN CHIRURGIE DENTAIRE

Présentée et soutenue publiquement le 18 décembre 2020

par

Morgane VALDENAIRE

Née le 22 mai 1993 à Épinal (Vosges)

**Prélèvement de conjonctif palatin : techniques et gestion
de la morbidité**

Composition du jury :

Président :

Pr Pascal AMBROSINI

Membre :

Dr Claire EGLOFF-JURAS

Co-directeur :

Dr David JOSEPH

Directeur de thèse :

Dr Kazutoyo YASUKAWA

« Par délibération en date du 11 décembre 1972, la Faculté de Chirurgie Dentaire a arrêté que les opinions émises dans les dissertations qui lui seront présentées doivent être considérées comme propre à leurs auteurs et qu'elle n'entend leur donner aucune approbation ni improbation

Président : Professeur Pierre MUTZENHARDT

Doyen : Professeur Jean-Marc MARTRETTE

Vice-Doyens : Dr Céline CLEMENT – Dr Rémy BALTHAZARD – Dr Anne-Sophie VAILLANT

Membres Honoraires : Dr L. BABEL – Pr. S. DURIVAUX – Pr A. FONTAINE – Pr G. JACQUART – Pr D. ROZENCWEIG - Pr ARTIS

Doyens Honoraires : Pr J. VADOT, Pr J.P. LOUIS

Département odontologie pédiatrique Sous-section 56-01	Mme	JAGER Stéphanie	Maître de conférences *
	M.	PREVOST Jacques	Maître de conférences
	Mme	HERNANDEZ Magali	Maître de conférences *
	Mme	HILT Léa	Assistante
	Mme	HOMBOURGER Morgane	Assistante
Département orthopédie dento-faciale Sous-section 56-01	M.	VANDE VANNET Bart	Professeur des universités *
	Mme	SENG Marilynne	Assistante *
	Mme	TRAN Mai-Linh	Assistante
Département prévention, épidémiologie, économie de la santé, odontologie légale Sous-section 56-02	Mme	CLÉMENT Céline	Maître de conférences *
	M.	BAUDET Alexandre	Assistant *
	Mme	CAJONE Mariette	Assistante
Département parodontologie Sous-section 57-01	M.	AMBROSINI Pascal	Professeur des universités *
	Mme	BISSON Catherine	Maître de conférences *
	M.	JOSEPH David	Maître de conférences *
	M.	LACH Patrick	Assistant
	Mme	ROCCHI Léa	Assistante
	M.	VEYNACHTER Thomas	Assistant *
Département chirurgie orale Sous-section 57-01	Mme	GUILLET-THIBAUT Julie	Maître de conférences *
	M.	BRAVETTI Pierre	Maître de conférences
	Mme	KICHENBRAND Charlène	Maître de conférences *
	Mme	PHULPIN Bérengère	Maître de conférences *
	M.	CHAPUIS Hippolyte	Assistant*
	M.	CLERC Sébastien	Assistant*
	Mme	DE VERBIZIER Charlotte	Assistante
Département biologie orale Sous-section 57-01	M.	YASUKAWA Kazutoyo	Maître de conférences *
	M.	MARTRETTE Jean-Marc	Professeur des universités *
	Mme	EGLOFF-JURAS Claire	Maître de conférences *
	M.	LOISON-ROBERT Ludwig	Maître de conférences *
Département dentisterie restauratrice, endodontie Sous-section 58-01	M.	MORTIER Éric	Professeur des universités *
	M.	ENGELS-DEUTSCH Marc	Professeur des universités *
	M.	AMORY Christophe	Maître de conférences
	M.	BALTHAZARD Rémy	Maître de conférences *
	M.	VINCENT Marin	Maître de conférences*
	Mme	DAVRIL Jeanne	Assistante
	M.	GISS Renaud	Assistant *
	M.	GRABER Clément	Assistant
Département prothèses Sous-section 58-01	M.	DE MARCH Pascal	Maître de conférences
	Mme	CORNE Pascale	Maître de conférences *
	M.	SCHOUVER Jacques	Maître de conférences
	Mme	VAILLANT Anne-Sophie	Maître de conférences *
	M.	CIESLAK Steve	Assistant
	Mme	GERBER Caroline	Assistante *
	Mme	PRINTZ Elodie	Assistante
	M.	SYDA Paul-Marie	Assistant
	Mme	WILK Sabine	Assistante
	M.	HIRTZ Pierre	Enseignant universitaire
Département fonction-dysfonction, imagerie, biomatériaux Sous-section 58-01	Mme	STRAZIELLE Catherine	Professeur des universités *
	Mme	MOBY (STUTZMANN) Vanessa	Maître de conférences *
	M.	SALOMON Jean-Pierre	Maître de conférences
	Mme	JANTZEN-OSSOLA Caroline	Assistante associée

Souligné : responsable de département

* temps plein

Mis à jour le 21/09/2020

A notre Président du jury,

Monsieur le Professeur Pascal Ambrosini

Docteur en Chirurgie Dentaire

Docteur de l'Université Henri Poincaré Nancy I

Habilité à diriger des recherches

Professeur des Universités - Praticien Hospitalier

Responsable du département de parodontologie

Vous nous faites l'honneur et le plaisir de présider le jury de cette thèse.

Nous vous remercions pour vos qualités pédagogiques et humaines que nous avons pu apprécier tout au long de nos années d'études.

Veillez trouver au travers de ce travail l'expression de notre profond respect et de notre sincère reconnaissance.

A notre directeur de thèse,

Monsieur le Docteur Kazutoyo YASUKAWA

Docteur en Chirurgie Dentaire

Docteur de l'Université Paris DESCARTES mention sciences de la vie et de la santé

Spécialiste qualifié en médecine bucco-dentaire

Maître de Conférences – Praticien Hospitalier

Responsable du département de biologie orale

Nous vous remercions infiniment d'avoir accepté de diriger ce travail. Nous tenions à vous exprimer notre gratitude la plus sincère pour le temps que vous nous avez consacré.

Qu'il vous soit témoigné notre profonde reconnaissance pour votre savoir et pour toutes les connaissances que vous nous avez enseignées. Votre soutien et vos qualités humaines envers les étudiants ont une valeur inestimable.

Veillez trouver dans cette thèse toute l'expression de notre respect.

A notre co-directeur de thèse,

Monsieur le Docteur David JOSEPH

Docteur en Chirurgie Dentaire

Docteur de l'Université de Lorraine, mention sciences de la vie et de la santé

Maître de Conférences – Praticien Hospitalier

Nous vous remercions grandement pour avoir accepté de co-diriger cette thèse et pour l'intérêt que vous avez porté à ce travail.

Nous tenons également à vous remercier pour votre enseignement, votre expérience ainsi que pour tous les conseils que vous nous avez donnés durant nos années d'étude.

Soyez assuré de notre plus grande gratitude et de notre plus profond respect.

A notre juge,

Madame le Docteur Claire EGLOFF-JURAS

Docteur en Chirurgie dentaire

Spécialiste qualifié en médecine bucco-dentaire

Ancienne interne en médecine bucco-dentaire

Maître de Conférences – Praticien Hospitalier

Vous avez accepté avec spontanéité de faire partie de notre jury de thèse et nous vous en remercions vivement.

Nous avons su apprécier vos qualités pédagogiques, et sommes également très reconnaissants pour la disponibilité et la bienveillance dont vous avez su faire preuve au cours de nos études, notamment lors de vacations cliniques communes.

Veillez trouver à travers ce travail l'expression de notre sincère reconnaissance et de notre gratitude.

A ma famille,

A mon papy Michel. A travers ces après-midi pêche, balade en forêt, ou ramassage de champignons, c'est en parti toi qui m'as transmis l'amour de la nature, et surtout celui des bêtes (jamais sans tes deux labradors, Peluche et Vicky, qui ont marqué mon enfance). Le partage des souvenirs de ta jeunesse, des épisodes très marquants de ta vie resteront gravés à jamais et n'ont fait que renforcer mon respect pour toi. Ton enthousiasme, ta bienveillance, ta force de caractère ainsi que ton air malicieux qui ne te quittait jamais, me manquent terriblement. J'espère que tu es fier de moi aujourd'hui.

Avec **mamy Antoinette**, partie trop tôt, je suis persuadée que de là où vous êtes, vous veillez sur moi et continuez de m'aiguiller au quotidien.

A ma mamy Monique, qui a aussi énormément marqué mon enfance. Pour toutes ces après-midis passées chez vous sans jamais s'ennuyer, pour toutes les activités que tu as pris le temps de faire avec nous, tu t'es toujours rendu disponible et mise en quatre pour tes petites filles, merci d'avoir pris soin de nous. J'admire cette énergie débordante qui te caractérise si bien et puis ta franchise légendaire qui me fera toujours sourire.

A mon papy René, que j'ai pu redécouvrir et apprendre vraiment à connaître depuis peu. J'admire ta patience, ta bienveillance, ton écoute ainsi que l'intelligence dont tu sais faire preuve au quotidien.

A mes parents, pour toutes les belles valeurs que vous m'avez laissées, merci. Vous m'avez tout donné, c'est vous qui avez fait de moi ce que je suis aujourd'hui. Je vous remercie pour avoir toujours eu confiance en moi, en mes choix, et pour avoir tout fait pour que j'en sois là aujourd'hui.

Maman, pour ta sensibilité, ta gentillesse incroyable, ta bienveillance. **Papa**, pour ton support sans faille, tes conseils toujours pertinents et avisés, ta force de caractère. Vous êtes des exemples pour moi. Merci à tous les deux pour

votre soutien inconditionnel, je vous suis infiniment reconnaissante et la seule chose qui compte pour moi est que vous soyez fiers. Je vous aime.

A ma sœur Marine, je n'aurais jamais pu espérer plus belle relation, plus belle complicité que celle qui nous unit aujourd'hui. Tu es sûrement la personne qui m'est le plus chère sur cette Terre et aussi celle qui me connaît le mieux. Compères dans les bons comme dans les mauvais coups depuis toujours, je mesure la chance qu'on a de s'être toujours si bien entendu. Tout le monde affirme qu'on se ressemble et quelle fierté ! J'admire la personne que tu es devenue, ta prestance, la maturité dont tu sais faire preuve en toute situation. Tu as toujours été présente pour moi, de bons conseils. Parfois, j'arrive même à me demander qui a encore le rôle de grande sœur dans l'histoire. Sache que je suis fière de toi et que je t'aime. Et puis, je suis très heureuse que tu t'épanouisses aujourd'hui avec **Guillaume**, je ne vous souhaite que du bonheur pour la suite.

A mon Flo, quelle belle rencontre en cette année plus qu'exceptionnelle. Littéralement, un rayon de soleil. Même si cela fait peu de temps que tu fais partie de ma vie, tu as su y prendre déjà beaucoup de place. Merci pour ton écoute, ton soutien sans faille, ta bonne humeur et ta folie. Hâte de voir la suite à tes côtés. Je t'aime.

A Éric, Françoise & Marina, un peu comme ma deuxième famille. Tellement heureuse d'avoir pu passer tous ces beaux moments ensemble : ces soirées nouvel an endiablées, ces week-ends sportifs, ou encore ces nombreuses virées en Corse incroyables, et j'en oublie bien d'autres... Que de souvenirs partagés en votre compagnie ! J'espère qu'il y en aura plein de nouveaux. Merci pour vos conseils, votre humour et pour avoir toujours répondu présents aux événements importants de ma vie.

Marina, à notre complicité et à tout ce temps passé ensemble plus jeunes avec Marine, quelles conneries on a pu faire ! Je te souhaite tout le meilleur du monde pour l'avenir.

A mes amis du lycée,

Lorraine, mon bouchon, je ne sais par où commencer. Avec **Emeline**, vous êtes et vous resterez toujours mes repères, mes rocs, celles avec qui j'ai grandi le plus, évolué le plus, avec ou à travers vous. On se ressemble tant, c'est fou, dans nos manières de ressentir, de vivre ou de voir les choses, malgré nos personnalités différentes. Je sais qu'un simple moment avec vous permet de me recentrer, et de voir la vie en rose. Sachez que vous êtes des exemples pour moi, des femmes fortes, prêtes à en découdre avec la vie. Merci d'être toujours présentes depuis toutes ces années. Je vous aime.

Ma Lo', pour ta grande sensibilité, ta ténacité, ta rigueur, ton immense ouverture d'esprit et pour ta façon de voir les choses, merci de me faire grandir chaque jour.

Emeline, ma bonne, pour cette belle carrière que tu es en train d'entamer et qui t'attend, pour ton empathie, ta joie de vivre communicante et pour ta force de caractère incroyable, je t'admire. Hâte pour toi que tes rêves et tes projets se réalisent. Mais je ne m'en fais pas pour toi, je connais ta détermination et ta capacité à vaincre l'insurmontable.

Et puis, il y a **Aurélien**, je sais qu'il sera là, à tes côtés. Merci à toi d'être quelqu'un de si juste, si attentionné, avec les épaules si solides, et surtout merci de prendre soin de ma ptite Emeline au quotidien.

Pierre-Yves, malgré tous ces kilomètres qui nous séparent, je suis heureuse de constater que rien n'a changé. Toujours aussi piquant et moqueur, je suis admirative de tes choix de vie, de ta confiance en soi et de tes prises de risque. Tu es et tu restes pour moi un ami cher à mes yeux, très réfléchi et toujours d'excellents conseils. Vivement que je vienne découvrir et squatter ton building de ministre canadien !

Pierre, alias Pedro, toujours égal à toi-même, je n'oublierai jamais ces années lycée en ta compagnie, ta positivité à toute épreuve, ni cette classe euro remplie de personnalités de fou. Avec Aurélien et PY, vous resterez mes Beatles préférés de tous les temps. Impatiente d'assister au tout premier mariage de la bande ! (Qui l'eut cru n'empêche ?)

Camille, ma berlinoise. Je suis admirative de ton parcours et d'avoir une amie si cosmopolite. Heureuse que tu t'épanouisses en compagnie de Clément à Berlin, hâte de pouvoir débarquer dans cette ville qui a l'air si haute en couleurs !

A mes amis de prépa,

Camille, ma plus belle rencontre en ces deux années aussi belles que difficiles. On a grandi, appris à se construire, à se connaître ensemble. Tu as été et tu es toujours l'un des rayons de soleil qui fait partie de ma vie, une grande source d'inspiration et un modèle au quotidien. Tu es une femme forte, amoureuse de la vie, capable de déplacer des montagnes pour obtenir ce qu'elle souhaite. Avec un sacré grain de folie et une soif de découvertes, de rencontres & d'aventures immense. Sache que je t'admire pour tout cela. Souviens-toi, « toujours à l'heure, mais toujours à l'arrache » !

Lucas, mon coloc' adoré, tellement heureuse d'avoir partagé un an de galère de plus avec toi. Cette année-là est passée comme une lettre à la poste, alors merci d'avoir été d'un tel soutien, pour ta générosité, pour nos longues discussions chaque soir, pour ta cuisine à l'italienne incroyable. Grâce à toi, je sais qu'il faut toujours croire en ses rêves. (Et longue vie aux Dauphins du 88 !)

Ma Boubou, heureuse de t'avoir redécouverte pendant ces années d'internat, je serais passée à côté d'une personne unique. Je crois que je n'ai jamais connu quelqu'un de plus tenace ou de plus déterminé que toi. Si fière de ton parcours ma Boubou ! Sans oublier ton humour et ta répartie légendaires. Et puis tellement contente de connaître **Sylvain**, avec qui vous formez pour moi, un bel exemple de relation sans faille. Je ne vous souhaite que le meilleur pour la suite.

Antinéa, pour ton aide, ta patience inconditionnelle tout au long de ces années de cinglés, rien n'aurait été pareil sans toi. Qu'est-ce qu'on a pu rire à l'internat ! Et puis, j'ai toujours été admirative de ta force de caractère, de tes capacités incroyables, regarde toutes les belles choses que tu as accomplies depuis !

Et puis à toute la team Andernos : **Jérôme, Julia, Thomas C.** et **Thomas D.** que j'ai pu apprendre à connaître grâce à **Sylvain**. A tous ces apéros incroyables, à ces tentatives (en vain) de me convertir au Ricard, à votre humour sans faille. Merci de m'avoir fait découvrir le Sud-Ouest, rien qu'avec vos expressions et votre accent bien à vous, j'ai l'impression de voyager !

A mes amis de la faculté,

Chlo, tant de moments forts vécus ensemble, je ne saurais même plus les compter. Que ce soient nos voyages, ces années coloc' incroyables, ces soirées au souvenir un peu flou, ou encore ces anecdotes de galériennes dont nous sommes les seules à détenir le secret... Bref à tous ces moments de vie quotidienne, qui ont révélé nos failles et nos forces, et qui ont conduit à nous faire murir toutes les deux. Merci pour ta joie de vivre, ton sourire, et ton hypersensibilité.

Marine, ma ptite biche pétillante et au grand cœur. Je ne le dirai jamais assez mais j'admire ce côté très famille chez toi, et puis la grande force et le courage dont tu as su faire preuve ces dernières années. Je ne peux pas oublier de citer le fait que tu sois en permanence à l'initiative de très bonnes idées, de bons plans, toujours partante pour tout, et jamais rassasiée de ces aventures toutes plus folles les unes que les autres. Hâte de voir la suite des rebondissements !

Manon, ce bout-en-train. Toi aussi, toujours sur les quatre chemins, à la découverte de tout, j'apprécie ce côté-là chez toi, cette constante peur de rien qui me pousse souvent à aller dépasser mes limites. J'aime cette détermination, cette bonne humeur à toute épreuve, ainsi que cet humour et ce sens de la répartie piquants qui te distinguent si bien. Et puis, je ne peux m'empêcher de penser à toutes nos expéditions de folie, nos péripéties passées et encore à venir. Cette team de baroudeuses n'est pas prête de s'éteindre !

Mya, à ce ptit bout de femme énergique, au déhanché et au tempérament de feu, qui ne se laissera jamais marcher sur les pieds. Perspicace et toujours à l'écoute, tu m'épateras toujours sur ce sixième sens si propre à toi, et pour tes bons conseils. Je te souhaite de t'épanouir avec **Nico**, aux talents culinaires

remarquables que j'ai pu apprécier. Merci à tous les deux pour ces Noël des amis inoubliables.

Caro, pour ta douceur, ton côté maternel, ta bienveillance, et ton sérieux à toute épreuve qui nous aura tous sauvé un moment ou un autre au cours de ces années de fac. Et merci pour tes fins talents de cinéaste & monteuse vidéo, qui nous permettent à tous de garder de si beaux souvenirs. Impatiente pour toi que tes rêves et tes projets se réalisent, je sais qu'il te tarde. Mais je sais aussi qu'en attendant, **PA** prend bien soin de toi.

Ju', pour ce grain de folie, ton naturel et ton franc-parler qui te caractérisent tant. Tu n'as peur de rien ni personne. A cette team BNSSA dont toi aussi tu as fait partie. Et puis, à toutes ces soirées inoubliables dans lesquelles tu as toujours su mettre l'ambiance. Tu sembles avoir trouvé l'équilibre parfait avec **Dave**, compagnon de galère en prothèse, je ne vous souhaite que du bonheur pour la suite.

Clem', à cette petite bouille pleine d'énergie ! Pourtant issue de la même contrée, la Vosgie, je ne t'aurais peut-être jamais connue sans les Golden gow et quel sacrilège ! Tu es une fille au cœur en or, entière et complètement déjantée, et c'est ça que j'adore chez toi.

Bry, tu es l'une des premières personnes que j'ai connu au sein de la fac, et je ne me suis pas trompée sur toi. Tu as toujours été brillant, plein d'humour, à l'aise peu importe les circonstances & hyper ouvert d'esprit. Bref, quelqu'un de good vibes de manière générale, et cela n'a pas changé. Beaucoup disent de toi que tu es chanceux un peu malgré toi, c'est peut-être l'impression que tu donnes, mais que je suis persuadée que la chance, ça se provoque ;) Et j'aime ce côté avenant, très souriant et aventurier chez toi. Tu m'auras toujours vendu du rêve avec tes histoires de dingue ! Et même si tu te moques toujours de moi, tu restes

un ami cher à mes yeux haha. Trop heureuse de me rapprocher de ton nouveau chez-toi !

Ghis', à notre photographe et motard attiré. Parce que tu es quelqu'un sur qui on peut vraiment compter (malgré tes retards auxquels on s'est tous habitués et qu'on ne remarque même plus haha). Je pense que tu es l'une des personnes que je connaisse qui fait le plus attention aux détails, aux ressentis des gens, bref tu te soucies vraiment et sincèrement de l'autre, et cette qualité, ne la perds jamais, elle est précieuse. Et puis, à tous ces beaux clichés que tu as pu réaliser au cours de ces dernières excursions tous ensemble. A ces journées passées à l'ICL, merci pour m'avoir sauvée des blocs, ou pour ces aller-et-retours à moto. Et n'oublions pas ces sessions épiques à la salle de sport quand cette lubie nous a pris.

Alex G., pour ton pep's, ta folie & tes fins talents d'équilibriste. Et puis, à tous ces souvenirs de soirées, de vacances et de week-ends de dingo.

Alex D., pour ta gentillesse, ton humour, les vacances dans la puff' (entre autres haha) et pour avoir toujours pris soin de tes ptites perruches pendant toutes ces années d'étude (on ne citera pas Budapest...).

Lolo, pour ta capacité incroyable à toujours savoir tout, avant tout le monde et à vitesse grande V, et pour avoir été toujours un super compagnon de soirée.

Aux 3 loustics, **Vivien, Jojo & Valentin**, vous faites vraiment la paire tous les trois. Restez comme vous êtes, avec vous on ne s'ennuie jamais.

A mes binômes, **Marie, Léna & Clémence**, merci de m'avoir soutenu et accompagné à mes débuts. Vous êtes devenues bien plus que ça.

Et à tous les autres de la team dentaire que je n'ai pas cité mais que j'apprécie tout particulièrement : **Charloutte**, à nos soirées mémorables depuis la P2, nos séances papotages & ragots en TP, **Alexane**, toujours ensemble en clinique, ou encore **Léo**, pour ces vacances mythiques à Lacanau, et j'en oublie bien d'autres...

Pressée de voir de quelle manière chacun d'entre nous évoluera après toutes ces belles années d'étude !

Et puis **un immense merci** également à toutes les personnes que je n'ai pas citées, qui viennent d'arriver dans ma vie ou qui n'en font plus partie, qui ont été pour moi sources de bonheur, d'inspiration, de force ou de progression, toujours vers la meilleure version de moi-même. Merci pour tout.

Sommaire

Liste des figures

Liste des tableaux

Liste des abréviations

1. Introduction

2. Prélèvement de tissu conjonctif palatin : l'importance de sa localisation

2.1. Le palais : site de prélèvement de choix

2.1.1. Composition histologique de la muqueuse palatine

2.1.2. Limites anatomiques

2.1.2.1. Trajet des éléments vasculo-nerveux

2.1.2.2. Conséquences relatives à un prélèvement au sein de cette zone sécurisée

2.1.3. Qualité et épaisseur requises du tissu donneur : analyse préalable

2.1.3.1. Appréciation clinique de ces paramètres

2.1.3.2. Variations intra et interindividuelles de la qualité et de l'épaisseur du tissu conjonctif

2.2. Alternatives au prélèvement de tissu conjonctif palatin

2.2.1. La crête édentée

2.2.2. La face interne d'un lambeau palatin

2.2.3. La tubérosité palatine

2.2.3.1. Composition histologique et comparaison de la qualité du tissu conjonctif tubérositaire au tissu conjonctif palatin

2.2.3.2. Comparaison de la situation anatomique d'un prélèvement tubérositaire à celle d'un prélèvement palatin

2.2.3.3. Comparaison de l'épaisseur du tissu conjonctif tubérositaire à celle du tissu conjonctif palatin

2.2.4. Le vestibule

2.3. Zones de prélèvement privilégiées en fonction de la qualité, de l'épaisseur du tissu donneur et des risques anatomiques

3. Techniques de prélèvement palatin du greffon de tissu conjonctif : choisir la plus appropriée

3.1. Techniques de prélèvement : des plus anciennes au plus récentes

3.1.1. Techniques « anciennes »

3.1.1.1. Techniques de la trappe et de la trappe modifiée

3.1.1.2. Technique de Raetzke

3.1.1.3. Technique des incisions parallèles

3.1.1.4. Technique de Bruno

3.1.2. Techniques récentes fréquemment utilisées de nos jours

3.1.2.1. Technique de l'incision unique

3.1.2.2. Technique du prélèvement épithélio-conjonctif désépithérialisé

3.2. Comparaison des deux techniques de prélèvement de tissu conjonctif encore utilisées aujourd'hui

3.2.1. Récapitulatif des caractéristiques de chaque technique

3.2.2. Choisir la technique de prélèvement de tissu conjonctif palatin la plus adaptée

4. Optimisation des soins pré, per et postopératoires

4.1. Soins pré-opératoires

4.1.1. Diminuer voire arrêter la consommation de tabac

4.1.2. Augmentation de l'épaisseur de la muqueuse palatine

4.2. Soins per-opératoires

4.2.1. Hémostase biologique

4.2.1.1. Cellulose oxydée régénérée, collagène fibrillaire synthétique, éponge collagénique ou éponge de gélatine résorbables

4.2.1.2. Ankaferd Blood Stopper

4.2.1.3. Membranes biologiques

4.2.1.3.1. A base de collagène

4.2.1.3.2. A base de PRF (fibrine riche en plaquettes)

4.2.2. Hémostase physique et protection de la plaie palatine

4.2.2.1. Sutures

4.2.2.2. Electrocoagulation

4.2.2.3. Pansements chirurgicaux avec ou sans eugérol

4.2.2.4. Adhésifs chimiques

4.2.2.5. Plaques de protection palatines

4.3. Soins post-opératoires

4.3.1. Ordonnance classique

4.3.2. Recommandations données au patient

4.3.3. Soins possibles en alternative ou en complément au traitement classique

4.3.3.1. Aides de nature biologique

4.3.3.1.1. La phytothérapie

4.3.3.1.2. Spray local de flurbiprofène

4.3.3.1.3. Gel d'acide hyaluronique en application locale

4.3.3.1.4. Gel d'extrait de feuilles de *Moringa oleifera*

4.3.3.1.5. Ester phénéthylique de l'acide caféique

4.3.3.1.6. Gel de curcumine

4.3.3.2. Aides de nature mécanique

4.3.3.2.1. Thérapie du laser à basse intensité

4.3.3.2.2. Ultrasons

4.3.3.2.3. Ozonothérapie

4.4. Comparaison des soins per et postopératoires

4.4.1. Soins per-opératoires

4.4.2. Soins post-opératoires en alternative ou en complément

5. Conclusion

6. Références bibliographiques et électroniques

Table des matières

Liste des figures

Figure 1 : Composition histologique de la gencive [187].....	30
Figure 2 : Coupe histologique de la muqueuse palatine (HES, x40) [187].....	31
Figure 3 : Situation anatomique du foramen grand palatin : en regard de la troisième molaire maxillaire [30]	33
Figure 4 : Situations anatomiques et trajets de l'artère et du nerf grands palatins [30].....	34
Figure 5 : Illustration de la "zone de sécurité" pour un prélèvement de tissu conjonctif palatin selon Klosek et Rungruang [34]	35
Figure 6 : Dissection de palais mettant en évidence la distance à ne pas dépasser lors de l'incision horizontale la plus apicale [36].....	36
Figure 7 : Dissections de palais mettant en évidence l'AGP et le NGP vis-à-vis de la grande crête palatine [36]	37
Figure 8 : Représentation schématique de la distance entre la JEC des molaires maxillaires et l'AGP [29].....	38
Figure 9 : Palpation de la grande crête palatine du maxillaire et du tubercule grand palatin [29]	38
Figure 10 : Représentation schématique de la zone de sécurité chez les patients présentant un parodonte sain [29]	39
Figure 11 : Comparaison histologique des versants vestibulaire et crestal (a) au versant palatin (b) d'une tubérosité maxillaire [52].....	44
Figure 12 : Photographie d'une réaction hyperplasique observée par Dellavia [54]	46
Figure 13 : Exemple d'un prélèvement de tissu conjonctif vestibulaire [58].....	49
Figure 14 : Zones de prélèvement privilégiées de tissu conjonctif palatin [59] ...	51
Figure 15 : Illustration de la technique de la trappe [59]	53
Figure 16 : Illustration de la technique de la trappe modifiée [59].....	54
Figure 17 : Illustration de la technique de Raetze [63].....	55
Figure 18 : Illustration de la technique des incisions parallèles [51].....	56
Figure 19 : Technique des incisions parallèles selon Harris [51]	57

Figure 20 : Illustration de la technique de Bruno [51].....	58
Figure 21 : Technique de Bruno [51].....	59
Figure 22 : Technique de l'incision unique [67].....	61
Figure 23 : Illustration de la technique du prélèvement épithélio-conjonctif désépithélialisé [73].....	63
Figure 24 : Technique du prélèvement épithélio-conjonctif désépithélialisé [11]	65
Figure 25 : Technique de l'incision unique, mise en évidence de l'épaisseur de muqueuse palatine nécessaire en fonction du greffon de tissu conjonctif désiré [59].....	70
Figure 26 : Augmentation de l'épaisseur d'une fibromuqueuse palatine fine, à l'aide d'une éponge de collagène [79].....	73
Figure 27 : Augmentation de l'épaisseur d'une muqueuse palatine fine, à l'aide d'un gel de collagène [79].....	74
Figure 28 : Surgicoll-Mesh®, membrane de collagène de type I [17].....	79
Figure 29 : Comparaison de l'effet d'une matrice de A-PRF à une éponge de gélatine sur la cicatrisation du site donneur à 14 et 30 jours à la suite d'un prélèvement palatin pour une GGL [5].....	80
Figure 30 : Comparaison de l'effet d'une matrice de A-PRF au groupe témoin sur la cicatrisation du site donneur à 3, 7, 14 et 30 jours à la suite d'un prélèvement palatin pour une GTCE [106].....	81
Figure 31 : Sutures en treillis au niveau site donneur palatin [58] [107].....	82
Figure 32 : Protocole clinique de la technique de suture de compression du faisceau grand palatin [108].....	84
Figure 33 : Coe-Pak™, pansement chirurgical sans eugénol [189] [58].....	86
Figure 34 : Protection de la plaie palatine à l'aide de colle cyanoacrylate [78] ...	87
Figure 35 : Plaque palatine thermo-moulée rigide avec crochets (a) ou sans crochet (b, c) mise en place à la fin de l'intervention chirurgicale [58] [107]	88
Figure 36 : Silicone plaqué sur le moule en plâtre par dépression (a), puis découpe de la plaque (b) afin d'obtenir le résultat définitif (c) [118].....	88
Figure 37 : Camomille allemande, plante médicinale, pouvant être consommée sous la forme de camomille matricaire, à boire, en teinture-mère [190].....	93

Figure 38 : Flurbiprofène, solution pour pulvérisation buccale [191].....	94
Figure 39 : Exemple de gel d'acide hyaluronique concentré à 0,8 % [192].....	95
Figure 40 : Gel à base de curcumine [193].....	99
Figure 41 : Laser à diode utilisé en dentisterie [194].....	100
Figure 42 : Prélèvement de tissu conjonctif au palais, guide décisionnel pour la prise en charge par le praticien.....	110

Liste des tableaux

Tableau 1 : Comparaison des caractéristiques et des avantages / inconvénients de la technique de l'incision unique avec celle du PECD.....	66
Tableau 2 : Caractéristiques et comparaison des soins per-opératoires (hémostatiques biologiques) pouvant être utilisés lors d'un prélèvement de tissu conjonctif.....	104
Tableau 3 : Caractéristiques et comparaison des soins per-opératoires (protection de la plaie palatine pouvant être utilisés lors d'un prélèvement de tissu conjonctif	106
Tableau 4 : Caractéristiques et comparaison des soins pouvant être utilisés en alternative ou en complément du traitement classique, à la suite d'un prélèvement de tissu conjonctif palatin	108

Liste des abréviations

ABS : *Ankaferd Blood Stopper*

AGP : artère grande palatine

AH : acide hyaluronique

AINS : anti-inflammatoires non stéroïdiens

COR : cellulose oxydée régénérée

EGR : éponge de gélatine résorbable

EPAC : ester phénéthylique de l'acide caféique

FGP : foramen grand palatin

GGL : greffe gingivale libre

GTCE : greffe de tissu conjonctif enfoui (sous-épithélial)

JEC : jonction émail-cément

M1 : première molaire

M2 : deuxième molaire

M3 : troisième molaire (/ dent de sagesse)

NGP : nerf grand palatin

PECD : prélèvement épithélio-conjonctif désépithélialisé

PM1 : première prémolaire

PM2 : deuxième prémolaire

TLBI : thérapie du laser à basse intensité

UPFI : ultrasons pulsés de faible intensité

1. Introduction

La demande croissante en matière d'esthétique, la nécessité de rétablir des exigences fonctionnelles et le besoin de réduire l'inconfort des patients ont entraîné le développement de plusieurs procédures chirurgicales plastiques parodontales [1].

Parmi l'ensemble de ces techniques dont les chirurgiens-dentistes disposent, nous nous intéresserons plus particulièrement, au cours de ce travail, à deux types de greffes de tissus mous : la greffe gingivale libre (GGL) ainsi que la greffe de tissu conjonctif enfoui (GTCE), pour lesquelles la muqueuse du palais dur constitue la principale source de tissu donneur [2] [3].

Ces greffes sont des procédures prévisibles et reproductibles, destinées notamment à [4] [5] :

- recouvrir des récessions parodontales simples ou multiples (défauts de récession de type I et II de Miller),
- rétablir ou augmenter la largeur ou la hauteur de tissu kératinisé autour de dents naturelles, de couronnes ou d'implants,
- reconstruire des papilles interdentaires,
- augmenter l'épaisseur gingivale,
- masquer le bord marginal de couronnes ou d'implants
- voire même préserver des crêtes muqueuses en faveur de prothèses amovibles.

La GGL nécessite obligatoirement un prélèvement de tissu conjonctif et d'épithélium. Quant à la GTCE, deux types de prélèvement peuvent être réalisés : un prélèvement de tissu conjonctif seul d'une part, un greffon de tissu conjonctif désépithélialisé d'autre part.

Il n'existe pas à ce jour de meilleur substitut qu'un greffon de tissu conjonctif autogène. Celui-ci reste le gold standard en termes de résultats cliniques et esthétiques sur le long terme [2].

Toutefois, ces techniques de greffes demeurent des actes plutôt difficiles à réaliser et présentent un certain nombre de risques, notamment au niveau du site donneur palatin. En effet, des complications postopératoires fréquentes associées à un prélèvement de tissu conjonctif palatin ont pu être rapportées.

Tout d'abord, il y a la possibilité de présenter des douleurs postopératoires sévères, un retard de cicatrisation voire même une perturbation de la sensibilité [6]. Le patient peut également souffrir d'une gêne ou d'un inconfort persistant, pouvant l'incommoder pendant la mastication par exemple, ou parfois même d'une paresthésie du palais après dommage du nerf grand palatin. Aussi, peut être constatée la survenue d'une nécrose ou d'une infection au niveau du site donneur palatin.

Des complications bien plus rares ont également été rapportées : quelques cas de mucocèles [7] [8], de lésions herpétiques récurrentes [9] ou d'expositions osseuses postopératoires [10] ont déjà été observées après prélèvement d'un greffon palatin.

A noter que, les complications les plus sérieuses restent l'accident hémorragique, souvent consécutif à une lésion de l'artère grande palatine ou de l'une de ses collatérales, ainsi que la survenue d'un saignement postopératoire excessif et/ou prolongé. A ce titre, toutes les structures anatomiques du palais dur, environnant le futur prélèvement palatin, sont à connaître et à analyser méticuleusement avant l'intervention [11] [12] : puisque ce sont elles qui limitent le volume de tissu à prélever [13].

La plupart de ces complications proviennent en partie du fait que, la cicatrisation au palais se fait en seconde intention, notamment à la suite d'une GGL. Ainsi, la plaie reste exposée en raison d'une perte de tissu importante, malgré la réalisation de sutures [14].

Des études comparatives ont montré une plus grande incidence de douleurs postopératoires en cas de GGL par rapport au prélèvement d'une GTCE, ce dernier étant souvent suivi d'une cicatrisation par première intention [2] [6] [15].

En conséquence, le processus de cicatrisation, crucial, doit se dérouler au mieux, afin d'éviter les éventuels effets secondaires postopératoires du prélèvement palatin. De plus, celle-ci conditionne une éventuelle réintervention sur le même site [16].

A titre d'exemple, concernant les patients souffrant de multiples récessions dentaires, pour lesquels plusieurs interventions chirurgicales sur la même zone du palais sont nécessaires, il est important que la cicatrisation du site donneur soit rapide et de bonne qualité [17] [18].

Plus précisément, la cicatrisation des plaies est un mécanisme complexe comprenant quatre étapes : l'hémostase, l'inflammation, la prolifération et le remodelage. Celle-ci implique des efforts coordonnés entre les cellules épithéliales et d'autres types de cellules comme les fibroblastes, les cellules endothéliales, les cellules de l'inflammation et les plaquettes [19] [20].

Des études ont révélé que ce processus est en réalité un événement organisé et contrôlé par les cellules inflammatoires communiquant entre elles et avec l'environnement via des polypeptides présents dans les facteurs de croissance des cellules des plaquettes du sang (PDGF, FGF, EGF...) [186].

Ces facteurs de croissance appartenant à la réponse inflammatoire ont une place fondamentale à chaque étape de la cicatrisation puisqu'il a été démontré qu'ils stimulent l'angiogenèse, la migration, la prolifération et la différenciation cellulaire, ce qui permet ainsi d'accélérer la maturation des tissus [21] [22] jusqu'à fermeture de la plaie.

Les données actuelles de la science retiennent que l'environnement de la cavité buccale peut être perçu comme un élément hostile, allant à l'encontre de la cicatrisation des plaies chirurgicales postopératoires [23]. En effet, une flore commensale relativement importante et un traumatisme dû à la mastication entravent le déroulement normal de ce processus physiologique. C'est la raison pour laquelle, le praticien a tout intérêt à mettre en œuvre l'ensemble des moyens dont il dispose, en vue d'éviter un retard de cicatrisation [24] [25].

Le processus de cicatrisation, s'il est bien mené, permettra aux praticiens d'obtenir les résultats cliniques escomptés. Il est d'autant plus important qu'il le soit pour les patients, qui eux, sont plutôt préoccupés par le résultat esthétique et par les éventuelles complications ou douleurs que ces interventions pourraient engendrer. Si tous les moyens sont mis en œuvre pour atténuer de tels effets secondaires, ceci permettrait de rassurer les patients et ainsi de leur éviter toute sorte d'appréhension supplémentaire.

La question s'est posée de savoir quels éléments pourraient impacter positivement la gestion de la morbidité au palais.

Plus spécifiquement, le choix de la localisation du site de prélèvement, de la technique de prélèvement utilisée et des soins pré-, per- et post-opératoires procurés sont-ils des facteurs déterminants dans ce processus ? L'influencent-ils ?

Au cours de ce travail, nous étudierons tout d'abord le prélèvement de tissu conjonctif palatin et les éléments permettant de choisir son emplacement anatomique adéquat.

Nous identifierons ensuite les différentes techniques chirurgicales, des plus anciennes aux plus récentes, d'un prélèvement de greffon conjonctif palatin, utilisées en parodontologie. Dans cette même partie, nous comparerons les deux techniques chirurgicales encore utilisées à ce jour, de manière à utiliser celle étant la plus appropriée en fonction de la situation clinique relevée.

Nous nous intéresserons ultérieurement à la gestion des soins pré-, per- et post-opératoires et à la mise en place de protections de la plaie palatine, susceptibles de minimiser davantage les effets indésirables potentiels. Nous procéderons à la comparaison de certains des soins abordés.

Enfin, nous réaliserons un arbre décisionnel récapitulatif, utile à la pratique des chirurgiens-dentistes actuels.

2. Prélèvement de tissu conjonctif palatin : l'importance de sa localisation

2.1. Le palais : site de prélèvement de choix

2.1.1. *Composition histologique de la muqueuse palatine*

Tout d'abord, il convient de définir la composition des tissus mous faisant défaut et que l'on souhaite par la suite greffer. Pour toutes les indications de greffes citées précédemment, il est question de tissu conjonctif (avec épithélium dans certains cas) qu'on applique au niveau de la gencive.

➤ La gencive

Celle-ci peut se définir comme étant une muqueuse masticatoire, composée elle-même [187] :

- d'un tissu épithélial malpighien (pavimenteux stratifié), lui-même constituée de plusieurs parties :

1. la couche de surface kératinisée,
2. la couche granuleuse,
3. la couche épineuse constituée de kératinocytes très liés entre eux par des desmosomes,
4. la couche basale,

- puis, plus profondément, d'un tissu conjonctif, séparé de l'épithélium par la lame basale [Figure 1].

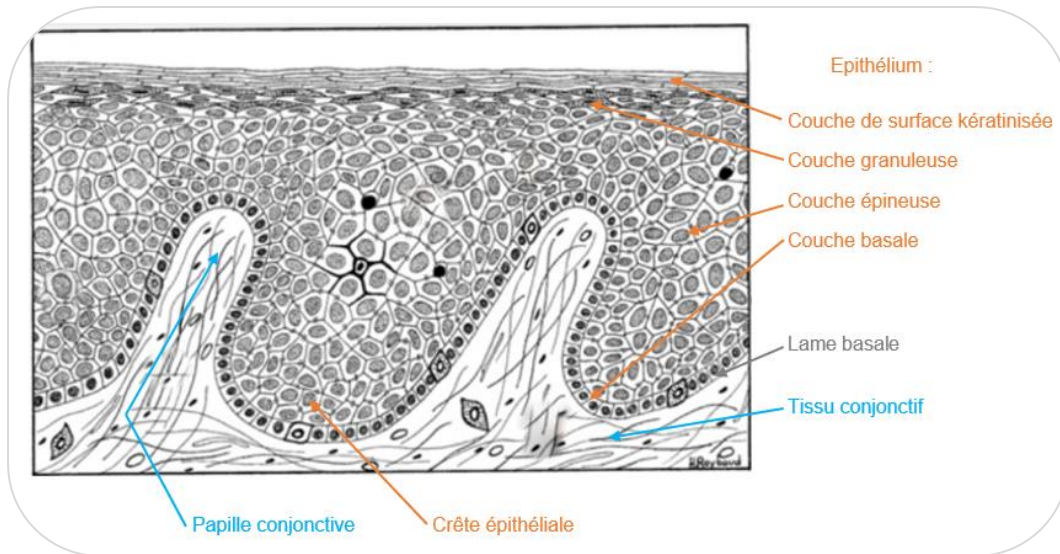


Figure 1 : Composition histologique de la gencive [187]

Au vu de cette illustration, il apparaît que de longues crêtes épithéliales s'invaginent en profondeur dans le tissu conjonctif.

Cette propriété procure à la gencive un ancrage résistant sur le plan profond, ce qui lui confère un rôle de protection et de support des charges au cours de la mastication.

➤ La muqueuse masticatoire palatine

Celle-ci est constituée quant à elle [26] :

- en surface, d'un épithélium ortho-kératinisé
- en profondeur, d'un tissu conjonctif composé lui-même de plusieurs zones :

La **lamina propria**, zone superficielle, est sous-divisée en deux parties : la couche papillaire dans laquelle s'invaginent les crêtes de l'épithélium sus-jacent d'une part, la couche réticulée, plus profonde, qui contient des fibres de collagène

denses et épaisses, disposées parallèlement à la surface de la muqueuse d'autre part.

La **zone sous-muqueuse**, encore plus interne, délimite la muqueuse du périoste et de l'os sous-jacents. Celle-ci serait plutôt adipeuse en antérieur (de canine à prémolaire), plutôt glandulaire en postérieur (au niveau des molaires) et contiendrait des vaisseaux et des nerfs [Figure 2].

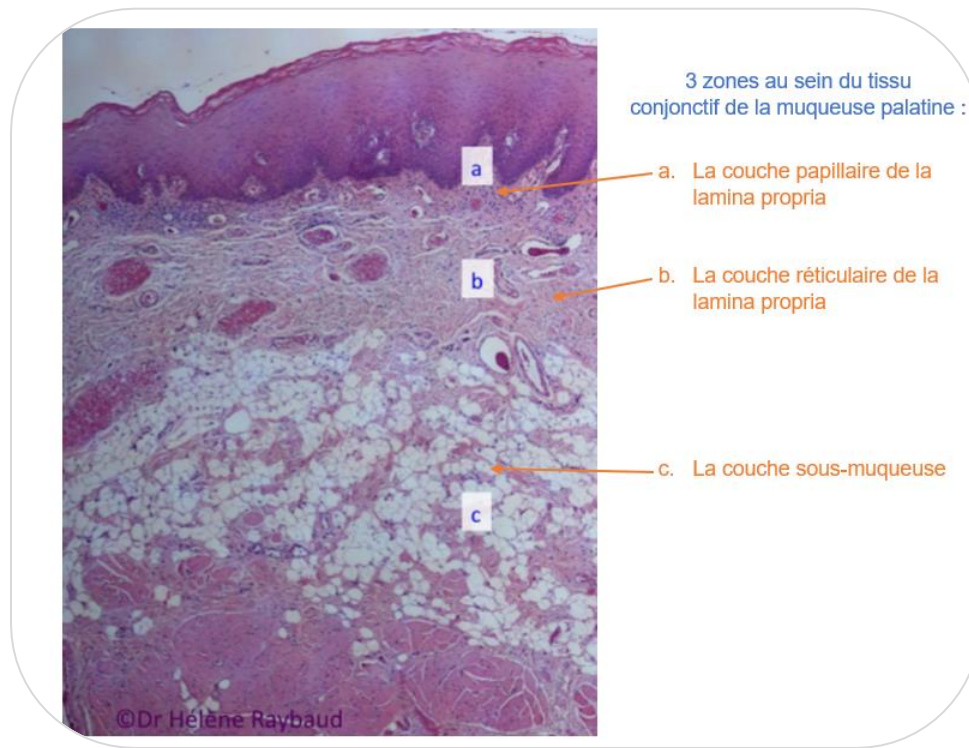


Figure 2 : Coupe histologique de la muqueuse palatine (HES, x40) [187]

En conséquence, ces deux zones principales se distinguent largement par leur composition. La lamina propria contient une matrice extra-cellulaire très abondante dans laquelle figurent de nombreuses fibres de collagène de type I et II, responsables des propriétés mécaniques du tissu conjonctif, ainsi que de très nombreuses fibres élastiques [187].

Il ressort de l'étude de Ouhayoun et coll. [27] que la lamina propria favoriserait ainsi l'induction de la kératinisation contrairement à la couche de sous-muqueuse se trouvant plus en profondeur. En effet, la présence la lamina propria au sein du greffon de tissu conjonctif influencerait directement le gain de tissu kératinisé au niveau du site receveur.

La portion sous-muqueuse quant à elle, paraît moins avantageuse cliniquement du fait de sa composition. Ceci a d'ailleurs été prouvé plus récemment par les auteurs [11]: un prélèvement avec une grande quantité de lamina propria permettrait une meilleure stabilité dimensionnelle au cours du temps du greffon de tissu conjonctif comparé à une grande proportion de couche sous-muqueuse.

2.1.2. *Limites anatomiques*

2.1.2.1. Trajet des éléments vasculo-nerveux

Au niveau du palais, l'artère et le nerf grands palatins sont les deux structures neurovasculaires essentielles à préserver dans le cadre d'un prélèvement de tissu conjonctif.

Ces deux éléments proviennent du foramen grand palatin, élément à identifier impérativement lors de l'examen clinique préalable.

L'emplacement du **foramen grand palatin** (FGP) se trouve [28] [29] le plus communément dans la partie médiane du palais, en regard de la troisième molaire (M3) maxillaire [Figure 3] (57,1% des cas).

Toutefois, en prenant en compte la variabilité anatomique interindividuelle, le FGP est susceptible de se situer : entre la deuxième molaire (M2) maxillaire et la M3 (21,3% des cas), ou encore en distal de la M3 (13,5% des cas).

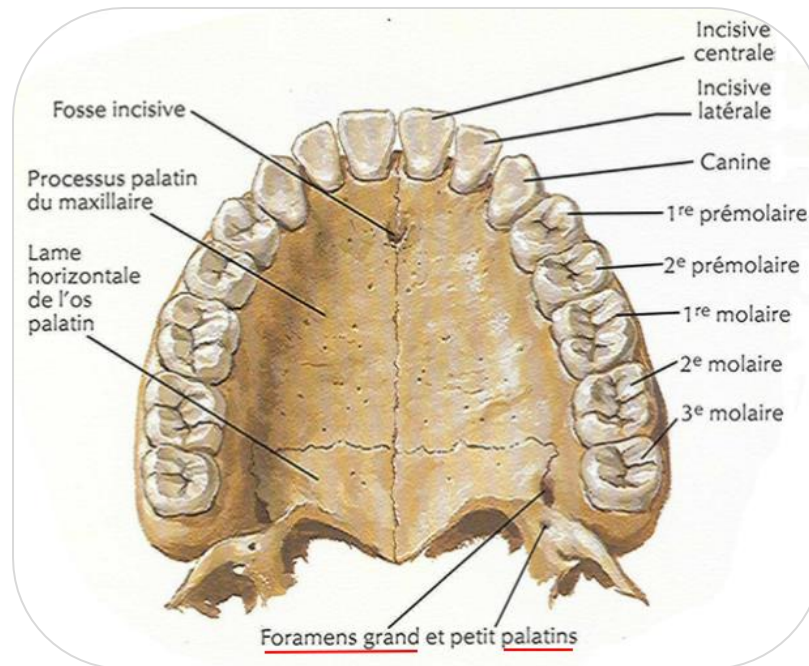


Figure 3 : Situation anatomique du foramen grand palatin : en regard de la troisième molaire maxillaire [30]

A présent, il convient de s'intéresser davantage aux trajets effectués par les deux structures précitées.

En ce qui concerne **l'artère grande palatine** (AGP), elle est issue de l'artère palatine descendante (elle-même branche de l'artère maxillaire), et émerge du FGP [Figure 4], afin d'irriguer toute la muqueuse et les glandes palatines du palais dur. L'AGP a un diamètre moyen de départ d'environ 0,6 à 0,8 mm, mais se divise ensuite en de multiples branches collatérales alimentant la partie controlatérale du palais.

Celle-ci chemine vers l'avant en longeant la voûte palatine, toujours parallèlement à l'axe de la crête alvéolaire. Progressivement, son calibre diminue jusqu'à ce qu'elle pénètre le canal incisif en direction des cavités nasales et s'anastomose avec l'artère sphéno-palatine [31] [32] [26].

Quant au **nerf grand palatin** (NGP), émergeant également du FGP en compagnie de l'AGP [Figure 4], il se dirige et se divise dans la face profonde de la muqueuse de la partie antérieure du palais dur.

Celui-ci distribue toute la muqueuse palatine à l'exception de la zone incisivo-canine étant elle, innervée par une branche du nerf naso-palatin) [32].

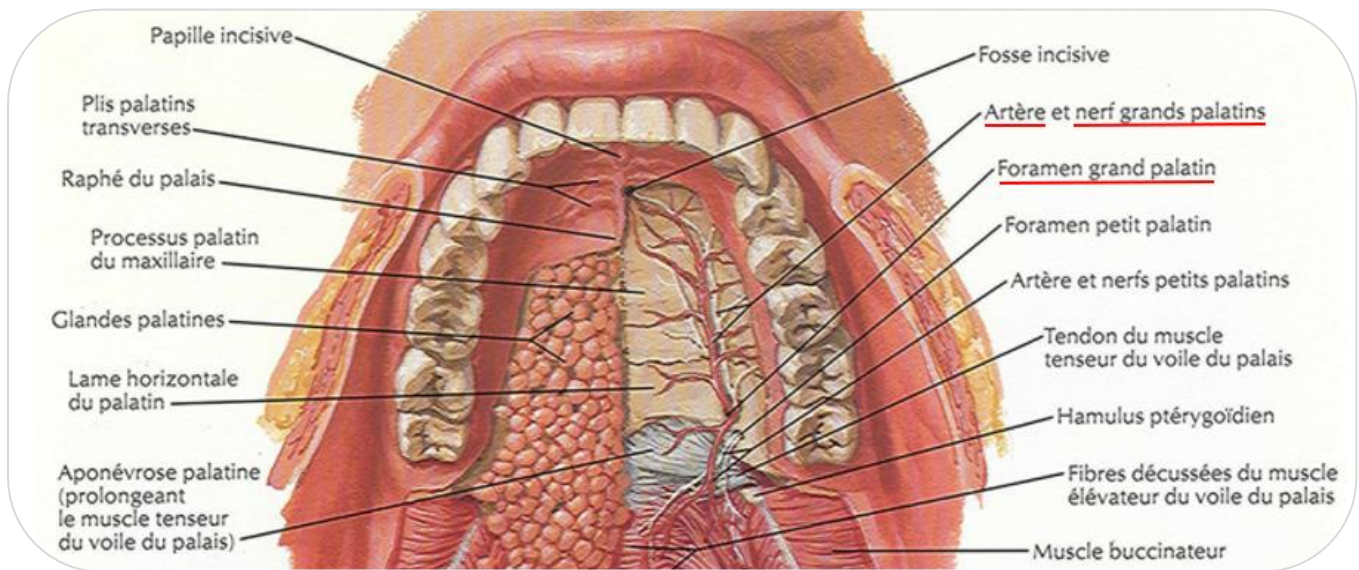


Figure 4 : Situations anatomiques et trajets de l'artère et du nerf grands palatins [30]

Une fois l'emplacement du FGP identifié, il est essentiel d'imaginer le parcours potentiel de l'AGP et du NGP du patient concerné. Cela permet d'envisager quel peut être l'endroit le plus convenable pour réaliser un prélèvement, sans atteindre la structure vasculo-nerveuse. Des études permettent de **définir ce parcours potentiel**.

Tout d'abord, d'après l'étude de Reiser et coll. [33], il a été constaté que la hauteur de la voûte palatine doit être prise en considération. En effet, selon eux, plus la voûte palatine est plate, plus l'AGP sera proche de la gencive marginale.

En 2009, Klosek et Rungruang [34] apportent des précisions à ces résultats en démontrant qu'un prélèvement d'au moins 5 mm de hauteur de tissu conjonctif est envisageable entre la première prémolaire (PM1) et la M2 maxillaire.

Ainsi, le meilleur endroit pour effectuer un prélèvement au palais se trouverait dans la zone des prémolaires puisqu'au niveau de la première molaire (M1), la muqueuse palatine est plus fine [35].

Cependant, Klosek et Rungruang [34] prouvent que c'est dans la région palatine des prémolaires que l'AGP se ramifie en plusieurs branches. Le clinicien doit donc rester prudent. Pour ce faire, ces derniers définissent une « zone de sécurité » [Figure 5] qui se trouverait entre la deuxième prémolaire (PM2) et la M1, dans laquelle le praticien peut travailler en confiance sans risquer de léser le paquet vasculo-nerveux.

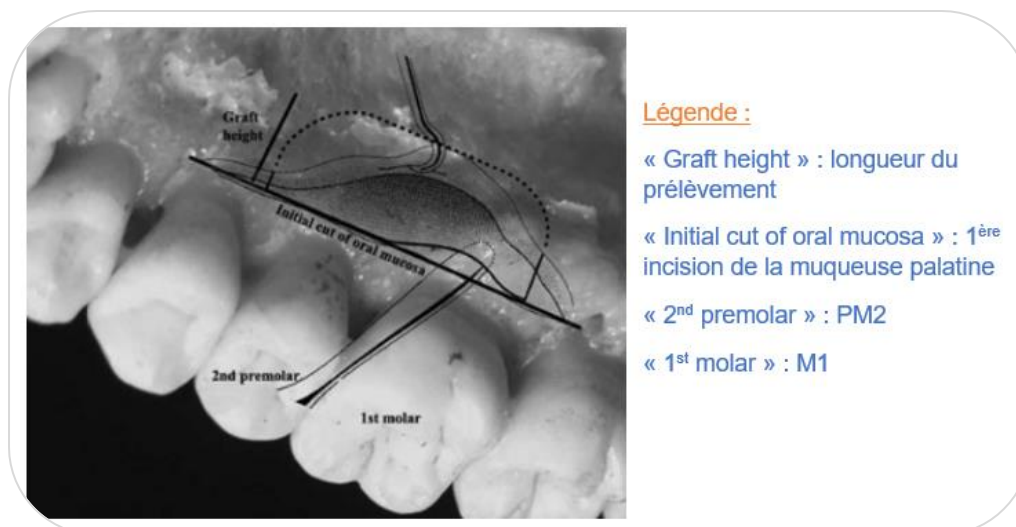


Figure 5 : Illustration de la "zone de sécurité" pour un prélèvement de tissu conjonctif palatin selon Klosek et Rungruang [34]

Selon Benninger et coll., les cliniciens restent toutefois peu éclairés sur la morphologie et le trajet potentiels du paquet vasculo-nerveux grand palatin [36]. C'est pourquoi, ces chercheurs, ainsi que d'autres, ont mené plus récemment des études pour remédier à ce manque de connaissances.

En effet, Benninger et coll. ont réalisé, lors d'une étude en 2012 [36], la dissection de palais de 17 cadavres humains. Ils ont notamment prouvé que l'AGP se trouvait dans une fourchette de 9 à 16 mm de la jonction émail-cément (JEC) de la M1 maxillaire, la moyenne étant à 12 mm.

De plus, une fois la hauteur palatine (= distance verticale de tissu conjonctif) convertie en pourcentage, les résultats suggèrent que si un praticien reste à plus de 75% (ou 3/4) de la distance entre la JEC et le point latéral le plus haut du palais dur (point où le palais change d'orientation : passe de vertical à horizontal), il évitera d'endommager la structure vasculo-nerveuse. Et de façon plus précise, pour avoir la meilleure protection possible de l'AGP, il convient d'éviter de réaliser l'incision horizontale la plus apicale à une hauteur dépassant les 68,5% (ou 2/3 environ) de cette même distance [Figure 6].

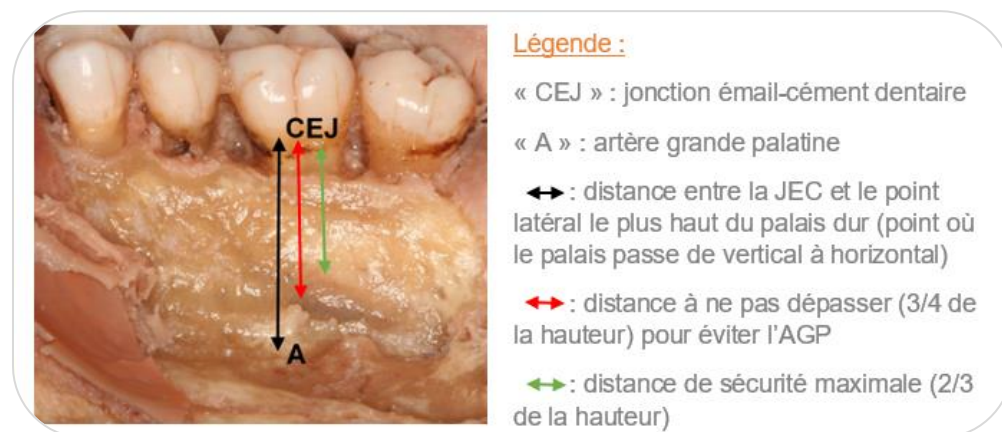

Figure 6 : Dissection de palais mettant en évidence la distance à ne pas dépasser lors de l'incision horizontale la plus apicale [36]

Ces chercheurs ont également décrit et localisé plusieurs repères palatins osseux qu'ils ont relié anatomiquement aux éléments vasculo-nerveux, ce qui n'avait encore jamais été fait auparavant. De façon constante, l'AGP traverserait un sillon latéral dans le palais dur tandis que le NGP traverserait un sillon plus médian.

De plus, la grande crête palatine de l'os maxillaire serait située exactement entre ces deux sillons [Figure 7]. Il apparaît ainsi indispensable pour le clinicien de palper cette structure afin de repérer et d'éviter le paquet vasculo-nerveux.

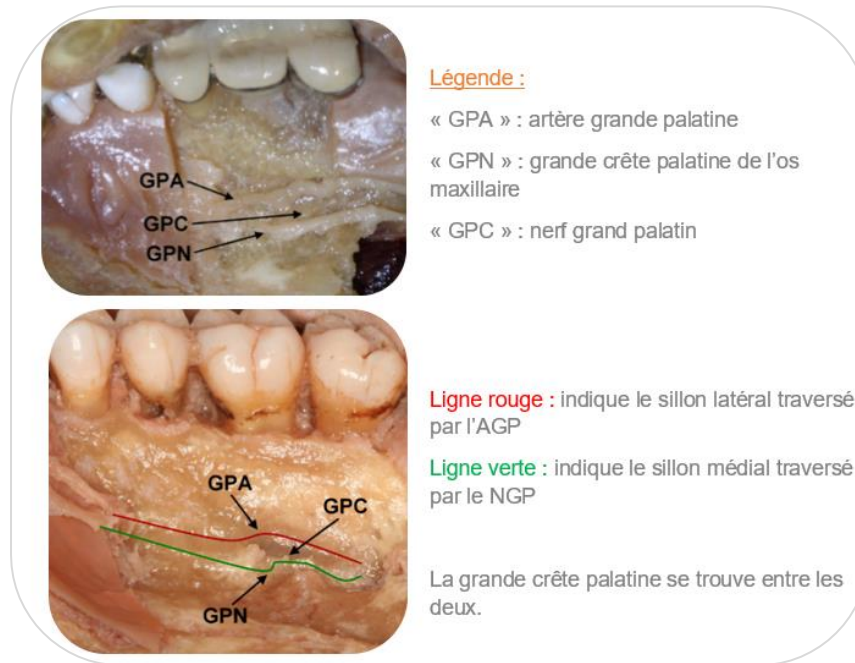


Figure 7 : Dissections de palais mettant en évidence l'AGP et le NGP vis-à-vis de la grande crête palatine [36]

Plus récemment encore, en 2018, Tavelli et coll. [29] ont réalisé une revue de la littérature portant sur 26 études et plus précisément sur 5768 demi-palais. Le but principal étant de déterminer une zone encore plus sécurisée en vue d'effectuer un prélèvement de tissu conjonctif au palais. Pour ce faire, ils ont procédé à des mesures sur cadavres (CBCT, scanner) afin d'identifier la position du FGP et de l'AGP.

D'après eux, en traversant le palais vers l'avant, l'AGP se rapproche progressivement des dents maxillaires, à l'exception de la région prémolaire, zone de laquelle, elle aura plutôt tendance à s'éloigner. En effet, la distance entre l'AGP et la JEC des dents maxillaires a été calculée comme suit : 13,9 mm par rapport à M2, 13,0 mm à M1, 13,8 mm à PM2, 11,8 mm à PM1 et 9,9 mm à C [Figure 8].

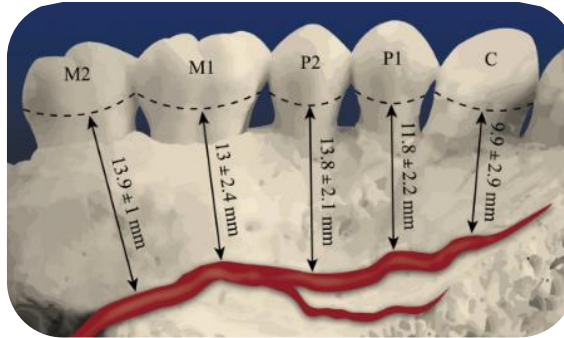


Figure 8 : Représentation schématique de la distance entre la JEC des molaires maxillaires et l'AGP [29]

Tavelli et coll. [29] ont également démontré que la potentielle zone de prélèvement pouvait être étendue à la M2 maxillaire dès lors que la hauteur du greffon se situe dans la zone de sécurité imposée.

A l'origine, il en était tout autre. En constatant que la muqueuse palatine était plus fine en regard de la M1 [37] et que le diamètre de l'AGP était le plus important en regard des molaires maxillaires, certains auteurs ont affirmé que la racine palatine de la M1 était la limite distale à ne pas dépasser lors d'un prélèvement [38] [35] [34].

Enfin, Tavelli et coll. ont pu réaffirmer que la palpation du palais dur postérieur par l'opérateur [Figure 9] est fondamentale avant de débiter l'intervention puisque l'AGP se situe à proximité de la grande crête palatine du maxillaire, proéminente et palpable chez la plupart des patients [39] [36].

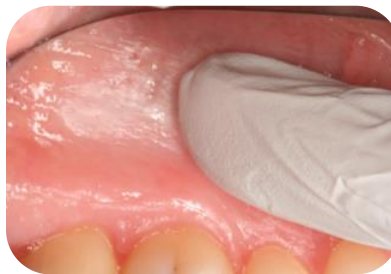

Figure 9 : Palpation de la grande crête palatine du maxillaire et du tubercule grand palatin [29]

Tavelli et coll. concluent en suggérant une formule destinée à calculer la « zone de sécurité » (SZ) à l'intérieur de laquelle le prélèvement de greffon de tissu conjonctif devrait être effectué :

$$\text{SZ (mm)} = \text{distance moyenne de la JEC à l'AGP} - \text{SD} - 2 \text{ [Figure 10].}$$

La soustraction de l'écart-type (SD) a pour but de réduire autant que possible les risques de blessures du paquet vasculo-nerveux, d'où le terme de « zone de sécurité ». Les 2 mm correspondent eux, à la largeur biologique et physiologique de gencive marginale du parodonte sain depuis la JEC.

Cependant, selon ces auteurs, cette zone représenterait un idéal à condition que les patients concernés aient une bonne santé parodontale, sans perte d'attachement clinique.

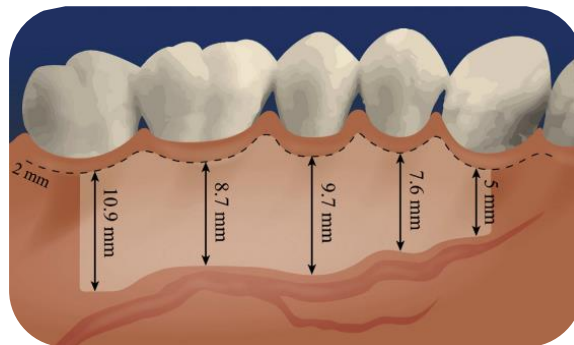


Figure 10 : Représentation schématique de la zone de sécurité chez les patients présentant un parodonte sain [29]

2.1.2.2. Conséquences relatives à un prélèvement au sein de cette zone sécurisée

Tout d'abord, il est à noter que le praticien, lors de l'intervention, aura un très bon accès instrumental ainsi qu'une bonne visibilité directe.

Un greffon de tissu conjonctif de grande taille (> 3 mm en moyenne) pourra dès lors être prélevé au palais depuis la PM1 jusqu'à la M2 maxillaire [34].

Comme vu précédemment, la vascularisation de cette zone étant très riche, la cicatrisation au palais devrait se faire rapidement, permettant ensuite d'effectuer dans un court délai, un nouveau prélèvement au niveau du même emplacement [26].

En revanche, cette riche vascularisation et innervation est susceptible d'entraîner une morbidité importante pour le patient opéré, c'est-à-dire qu'il pourrait souffrir de douleurs post-opératoires sévères, voire même de complications de type nécrose ou infection, provoquant un inconfort important.

De surcroît, un prélèvement de greffon palatin engendre un risque hémorragique et de paresthésie considérable. Selon l'étude de Griffin et coll. [6], ce risque hémorragique perdure jusqu'à une semaine après la chirurgie. En effet, sur 126 prélèvements de tissu conjonctif palatin, 98,8% des patients ont mentionné un saignement léger voire inexistant, 0,6% un saignement moyen et 0,6% un saignement sévère 7 jours après l'intervention.

En cas d'atteinte directe de l'AGP lors de l'intervention, un chirurgien-dentiste même expérimenté aura des difficultés à gérer cette situation stressante, d'où la nécessité de protéger les éléments vasculo-nerveux et d'appréhender au mieux leur trajet potentiel.

2.1.3. *Qualité et épaisseur requises du tissu donneur : analyse préalable*

Il est nécessaire de prendre en considération ces deux paramètres afin que l'intégration du tissu donneur au niveau du site receveur soit optimale.

2.1.3.1. Appréciation clinique de ces paramètres

D'une part, lors de l'examen clinique préopératoire, l'épaisseur de la fibromuqueuse palatine peut s'apprécier grâce à différents tests, réalisés à l'aide

d'une lime endodontique munie d'un stop [40], d'une sonde parodontale [41] ou d'une aiguille hypodermique [42], sur zone préalablement anesthésiée.

Une approche plus douce et moins traumatique peut être envisagée. En effet, l'utilisation du CBCT (tomographie volumique à faisceau conique) ou du scanner permet également de mesurer l'épaisseur des tissus mous palatins ainsi que d'identifier la position du FGP [43]. Cela implique toutefois que le patient reçoive une dose de rayonnements ionisants.

D'autre part, la qualité du tissu fibromuqueux peut être évaluée au travers les mêmes techniques invasives décrites précédemment.

En effet, lors de la pénétration de l'instrument dans la muqueuse palatine, il est possible de différencier la lamina propria de la couche sous-muqueuse par une différence de résistance au toucher [44] : à l'enfoncement, la lamina propria serait difficile à traverser tandis que la couche sous muqueuse, riche en tissu glandulaire et adipeux, offrirait une résistance bien moindre [45].

2.1.3.2. Variations intra et interindividuelles de la qualité et de l'épaisseur du tissu conjonctif

Comme préalablement affirmé, un greffon de tissu conjonctif est de meilleure qualité s'il est constitué d'une grande quantité de lamina propria plutôt que de sous muqueuse. Celui-ci possédera alors une proportion importante de collagène dense, mais sera dépourvu de tissu graisseux ou glandulaire.

Or, cette affirmation est à nuancer puisque l'épaisseur de la lamina propria varie énormément d'un patient à un autre. A ce titre, celle-ci pourrait représenter de 21,1 % à 100 % de la proportion du greffon selon le patient concerné [46].

Outre la variation qualitative, l'épaisseur du tissu conjonctif peut également varier de façon importante, notamment d'une zone à une autre, chez une même personne.

En effet, l'étude de Song et coll. [47] met en évidence que l'épaisseur de la muqueuse masticatoire palatine augmente en moyenne de la région canine (3,46 mm) à la région prémolaire (3,81 mm au niveau de la PM2), puis diminue dans la zone de la M1 (3,13 mm) pour augmenter de nouveau dans la zone de la M2 (3,39 mm).

Ils démontrent également que l'épaisseur de fibromuqueuse palatine augmente graduellement à partir de la gencive marginale des dents maxillaires en direction du raphé médian du palais.

Enfin, il est à noter que l'âge et le genre jouent sur l'épaisseur de la fibromuqueuse palatine [47] :

- la muqueuse masticatoire des femmes est en moyenne significativement plus fine (3,66 mm) que celle des hommes (3,95 mm).
- l'épaisseur de la muqueuse palatine augmente avec l'âge.

2.2. Alternatives au prélèvement de tissu conjonctif palatin

Outre la fibromuqueuse palatine et toutes ses variations intra et interindividuelles, d'autres sites potentiels de prélèvement de tissu conjonctif sont apparus, pouvant être exploités afin de réduire au mieux la morbidité au niveau du site donneur en postopératoire.

2.2.1. La crête édentée

Tout d'abord, la gencive des crêtes édentées peut elle aussi faire l'objet d'un prélèvement de tissu conjonctif. Cela revient à réaliser un apport de tissus mous de la même composition histologique que la gencive attachée du site receveur [48]. La crête édentée possédant des caractéristiques histologiques identiques à la gencive attachée, son épaisseur sera donc plutôt faible.

Par conséquent, lorsqu'elle existe, la crête édentée constitue un site de prélèvement de tissu conjonctif idéal pour les greffons de faible épaisseur [48]. De

plus, ce type de prélèvement a l'avantage de ne pas constituer une menace vis-à-vis du faisceau neurovasculaire grand palatin.

Cette alternative apparaît comme optimale, sous réserve que le patient en question possède un édentement en bouche et que celui-ci soit de dimensions conséquentes et suffisantes en vue du prélèvement souhaité.

2.2.2. La face interne d'un lambeau palatin

Une autre option de traitement consiste à utiliser la muqueuse masticatoire de la face interne d'un lambeau palatin afin de réaliser un prélèvement « contrôlé » de tissu conjonctif [49] [50].

Cette technique a l'avantage de permettre à l'opérateur d'avoir : une bonne visibilité, un contrôle de l'épaisseur du greffon ainsi que d'assurer le maintien d'une épaisseur minimale du lambeau d'accès et du tissu conjonctif résiduel. De plus, elle entraînerait une morbidité minimale pour les patients avec un risque très faible de nécrose du lambeau palatin.

Cette intervention demanderait cependant plus de compétences et de dextérité au praticien concerné.

Par ailleurs, au cours de chirurgies parodontales, il est parfois nécessaire de désépaissir certaines muqueuses palatines afin, par exemple, de diminuer la profondeur d'une poche parodontale ou bien de perfectionner l'adaptation de ces muqueuses aux surfaces radiculaires et osseuses adjacentes. Un prélèvement au niveau du lambeau palatin pourra alors être réalisé durant la même opération dès lors qu'il existe un besoin de recourir à une greffe de tissu conjonctif chez ce même patient [51].

2.2.3. La tubérosité palatine

Un prélèvement au niveau de la tubérosité palatine constitue l'alternative de choix au prélèvement de tissu conjonctif palatin qu'il conviendra de développer davantage ci-après.

2.2.3.1. Composition histologique et comparaison de la qualité du tissu conjonctif tubérositaire au tissu conjonctif palatin

La tubérosité palatine est constituée des mêmes couches histologiques que la muqueuse palatine mais avec des proportions et une composition différentes.

Selon l'étude de Gapski et coll. [52], la composition histologique de la tubérosité palatine est la suivante :

- en surface, un épithélium kératinisé,
- plus en profondeur, un tissu conjonctif très dense et très épais dont la composition diffère par endroit :

En vestibulaire et sur la crête de la tubérosité, la couche de lamina propria est très épaisse et contient de nombreuses fibres de collagène très denses. La couche sous-muqueuse est inexistante sur ces versants.

A contrario, sur le pan palatin, on retrouve une lamina propria moins épaisse avec cette fois-ci, une couche sous-muqueuse sous-jacente. Celle-ci, assez fine, est constituée d'une couche de cellules adipeuses ainsi que de petits vaisseaux sanguins [Figure 11].

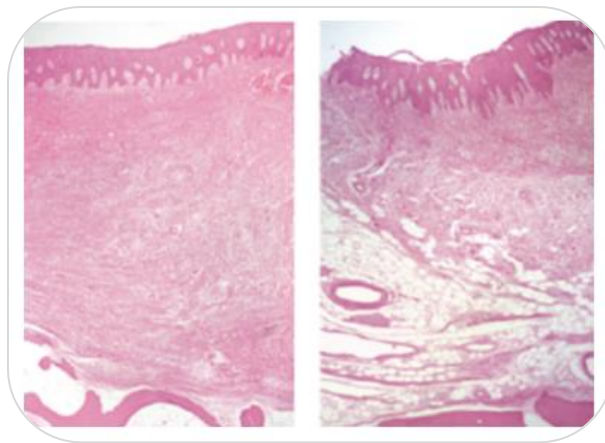


Figure 11 : Comparaison histologique des versants vestibulaire et crestal (a) au versant palatin (b) d'une tubérosité maxillaire [52]

Certains auteurs, en comparant l'implantation de greffons issus de la tubérosité palatine à celle de greffons palatins en chirurgie parodontale et péri-implantaire, ont pu relever les avantages et inconvénients du premier procédé sur le second.

Avantages

En raison de sa forte proportion en lamina propria et de sa faible teneur en tissu adipeux ou glandulaire, la tubérosité palatine semble posséder une meilleure densité collagénique que la muqueuse palatine. Ce tissu tubérositaire, dense et très épais, a donc l'avantage, une fois greffé, d'être moins rétractable en post-opératoire, ce qui lui confère une meilleure stabilité dimensionnelle au long cours [26] [53].

Selon l'étude de Dellavia et coll. [54], le greffon de tissu conjonctif tubérositaire serait plus facile à stabiliser. Les résultats cliniques démontrent, à un an, un gain de volume de tissus mous juxta-dentaires plus important qu'après la mise en place d'un greffon palatin au niveau du site receveur.

Plus récemment, en 2018, l'étude randomisée de Rojo et coll. [53] compare des paramètres cliniques péri-implantaires obtenus à la suite de greffes de tissu conjonctif tubérositaire et palatin. Trois mois après l'intervention, en termes d'esthétique et de gain de tissu mou, aucune différence significative n'a été démontrée entre les deux prélèvements. En revanche, un apport de tissu kératinisé plus important a été souligné après la mise en place d'un greffon de conjonctif tubérositaire.

Enfin, un prélèvement au niveau de la tubérosité permettrait de retirer un excès de conjonctif au niveau de la zone rétro-molaire. En effet, un *distal wedge* pourrait être réalisé au cours du même geste [70].

Inconvénients

En pratique, à la suite de son prélèvement, le greffon de tissu conjonctif est libre et donc avasculaire, celui-ci devra donc être revascularisé pour survivre.

A ce titre, Zuhr et coll. [26] ont démontré qu'un greffon de tissu conjonctif tubérositaire possédait une moins bonne revascularisation au commencement de la cicatrisation, qu'un greffon du palais. En effet, étant moins lâche et plus épais que le conjonctif palatin, il semble plus sujet à la nécrose. Une cicatrisation de première intention semble nécessaire, c'est-à-dire qu'il conviendrait de recouvrir en intégralité le greffon tubérositaire par un lambeau au niveau du site receveur (GTCE) [45]. Les techniques incluant un recouvrement partiel voire absent (GGL) du greffon ne pourront donc pas être réalisées si un prélèvement de greffon tubérositaire est envisagé.

En matière d'esthétique, les résultats semblent meilleurs avec un greffon provenant du palais plutôt que de la tubérosité puisqu'au bout de quelques mois voire années, une excroissance gingivale [Figure 12] peut apparaître dans certains cas au niveau du site receveur. Cette réaction hyperplasique serait induite par des facteurs encore inconnus à ce jour [54].

L'exérèse de cette protubérance peut toutefois être réalisée dès que nécessaire par une simple gingivectomie [45].

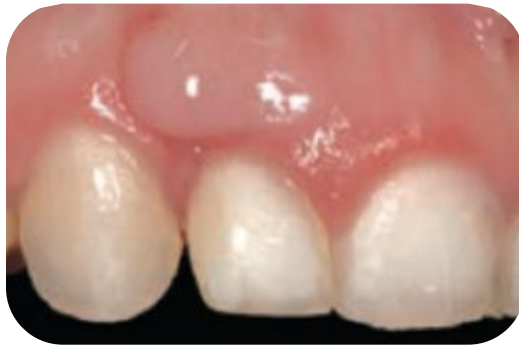

Figure 12 : Photographie d'une réaction hyperplasique observée par Dellavia [54]

En définitive et comme constaté préalablement, le tissu tubérositaire est significativement plus dense que celui du palais, ce qui rend sa manipulation par le praticien parfois plus difficile [45].

2.2.3.2. Comparaison de la situation anatomique d'un prélèvement tubérositaire à celle d'un prélèvement palatin

La situation anatomique de la tubérosité semble posséder des avantages, par rapport à celle du FGP. En effet, dans le cadre d'un prélèvement tubérositaire, compte tenu de la distance existante entre la tubérosité et le FGP [55], le praticien n'a pas d'éléments vasculo-nerveux à préserver, ce qui réduit notablement le risque hémorragique associé.

L'hémostase est assez facile à gérer, notamment par le biais de sutures, ce qui va considérablement diminuer le temps de la première partie de l'intervention. A ce titre, le praticien peut rapprocher correctement les berges de la plaie à l'aide de sutures hermétiques et ainsi favoriser la cicatrisation de première intention, évitant alors le recours à d'autres moyens de protection de la plaie palatine [45].

En outre, un prélèvement au niveau de la tubérosité entraînerait une plus faible morbidité post-opératoire. En effet, cette zone, peu vascularisée et innervée, occasionne des douleurs moins importantes, entraînant un inconfort plus modéré chez le patient opéré [56]. Le risque de complications de type nécrose ou infection est également plus faible.

Enfin, la tubérosité constitue une zone très peu touchée par les aliments ingérés par le patient au moment de la mastication.

D'ailleurs, l'étude comparative récente d'Amin et coll. [56] évalue la douleur et la gêne ressenties lors de la mastication dans les 2 semaines suivant le prélèvement de tissu conjonctif palatin ou tubérositaire. Celle-ci montre une différence significative : les patients évaluent la douleur à 5,9 (sur une échelle de 1 à 10) après un prélèvement au palais contre 2,1 en moyenne dans le cadre d'un prélèvement tubérositaire.

Cette intervention au niveau de la tubérosité provoquerait donc beaucoup moins de stress chez le patient ainsi que chez l'opérateur.

Toutefois, la situation anatomique du prélèvement tubérositaire n'est pas toujours avantageuse.

En effet, la localisation postérieure de la tubérosité peut rendre parfois l'accès difficile au site de prélèvement, que ce soit en raison d'une ouverture buccale limitée du patient ou de la proximité d'éléments anatomiques physiologiques (branche montante mandibulaire, apophyse coronoïde).

Il convient alors de mettre en place un éclairage adapté ainsi que d'utiliser des aides optiques fréquemment recommandées (type loupes par exemple).

De plus, le volume et la surface disponibles de la tubérosité sont variables d'un patient à un autre, puisqu'ils dépendent directement de la présence ou non des éléments dentaires, c'est-à-dire de la troisième molaire (M3) voire de la M2 maxillaire.

Selon Gamborena et Blatz [45], il est tout de même possible de réaliser ce prélèvement, en avulsant la dent de sagesse maxillaire si existante, un mois après la cicatrisation.

Enfin, la vascularisation de cette zone étant moins riche qu'au niveau du palais, la cicatrisation devrait se faire nettement moins rapidement [26].

2.2.3.3. Comparaison de l'épaisseur du tissu conjonctif tubérositaire à celle du tissu conjonctif palatin

Lors de l'examen clinique préopératoire, l'épaisseur de la tubérosité maxillaire peut être appréciée de la même façon que celle de la muqueuse palatine (via une lime endodontique munie d'un stop le plus souvent).

Müller et coll. [57], ainsi que Song et coll. [47], ont constaté que l'épaisseur de tissu conjonctif tubérositaire est significativement la plus conséquente, avec en moyenne plus de 4 mm d'épaisseur (notamment au niveau du versant palatin et sur la crête d'après Gapski et coll. [52]). Quant à l'épaisseur de la fibromuqueuse palatine, elle s'élève à 3 mm en moyenne, toute zone confondue.

2.2.4. Le vestibule

Un nouveau site de prélèvement de tissu conjonctif a été envisagé depuis peu. Il s'agit du prélèvement de gencive attachée vestibulaire [58] [Figure 13].

De même nature histologique que le tissu du site receveur, ce prélèvement présente plusieurs avantages majeurs :

- offrir d'excellents résultats esthétiques dans le cadre d'une GGL, bien plus satisfaisants qu'avec un prélèvement palatin ou tubérositaire,
- engendrer une rétraction moindre du greffon d'origine vestibulaire, tissu en effet moins fibreux que ceux du palais ou de la tubérosité.

De plus, dans le cadre de renforcements du tissu kératinisé sur dents naturelles, ce type de prélèvement permet un gain de tissu kératinisé similaire à celui d'un prélèvement palatin ainsi qu'une réduction considérable des douleurs post-opératoires.

Toutefois, certaines conditions doivent être respectées :

- la gencive vestibulaire doit être suffisamment épaisse : de morphotype parodontal de type I ou III selon Maynard et Wilson,
- la hauteur de tissu kératinisée présent doit être conséquente : environ 6 à 7 mm seront nécessaire.

En définitive, ce nouveau type de prélèvement semble être intéressant. Cependant, à ce jour, il n'a jamais été décrit dans la littérature. Des recherches standardisées doivent encore être menées afin d'évaluer sa stabilité au long cours.

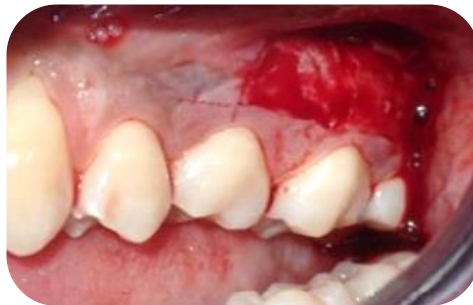

Figure 13 : Exemple d'un prélèvement de tissu conjonctif vestibulaire [58]

2.3. Zones de prélèvement privilégiées en fonction de la qualité, de l'épaisseur du tissu donneur et des risques anatomiques

Suite à l'ensemble des points abordés précédemment, il en ressort que certaines zones sont à privilégier lors d'un prélèvement de tissu conjonctif.

L'intérêt principal de l'opérateur est en réalité de réaliser un compromis optimal entre la gestion du risque de blessures éventuel de l'AGP ou du NGP, et la recherche du meilleur greffon de tissu conjonctif en termes de qualité et d'épaisseur.

D'un point de vue anatomique, la zone de prélèvement de choix semble donc être la tubérosité palatine, seulement dans l'hypothèse où la dent de sagesse maxillaire (voire la M2) n'est plus sur arcade. En termes de qualité et d'épaisseur de tissu conjonctif également, cette zone semble être la plus favorable. De plus, le greffon, une fois apposé au niveau du site receveur, est très stable ce qui confère à l'intervention des résultats plus prédictibles qu'à la suite d'un prélèvement palatin [54] [53].

Cependant, la fibromuqueuse palatine est quant à elle idéale dès lors que le clinicien souhaite ôter un greffon long, large et épais (la longueur de la tubérosité étant très limitée). Au niveau du palais, en conciliant les limites anatomiques et la nécessité d'une épaisseur de tissu conjonctif suffisante, il apparaît que la zone préférentielle de prélèvement se situe entre la canine et la racine palatine de la M1 [Figure 14.a] à une distance de sécurité de 2 mm de la gencive marginale des dents maxillaires [48].

Quand bien même cette zone de sécurité antérieure serait moins riche en collagène, moins dense et contenant plus de tissu adipeux et glandulaire que la zone plus postérieure, située entre la face distale de PM2 et la M2 maxillaire [44], elle reste la plus sécurisante.

En effet, cette seconde zone précitée augmente le risque de léser le paquet vasculo-nerveux. De plus, la région en regard de la M1 est à inciser avec prudence puisque la muqueuse palatine y est la plus fine à cet endroit. Ainsi, cette zone

postérieure est à privilégier uniquement en présence d'une voûte palatine plutôt creuse, en cas de prélèvements de greffons peu profonds, c'est-à-dire de dimensions apico-coronaires assez minimales [Figure 14.b].

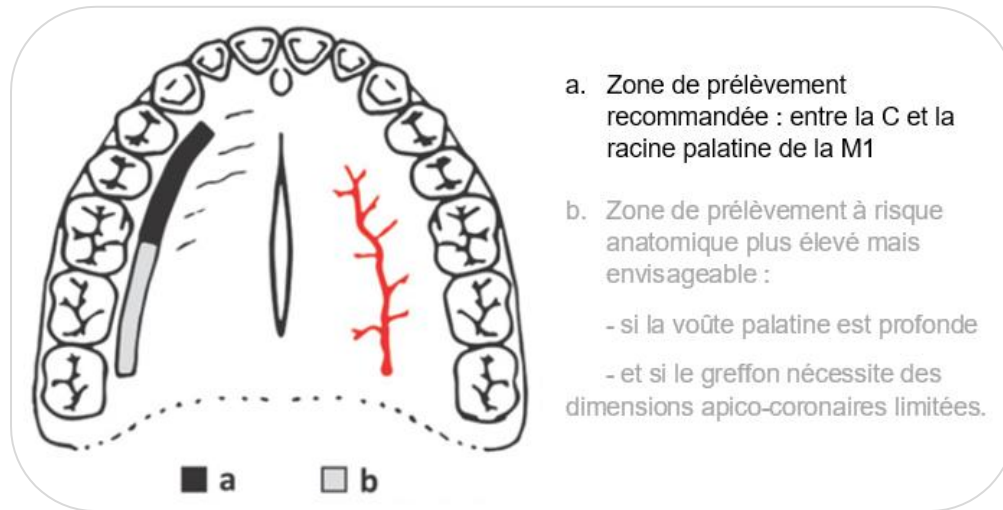


Figure 14 : Zones de prélèvement privilégiées de tissu conjonctif palatin [59]

3. Techniques de prélèvement palatin du greffon de tissu conjonctif : choisir la plus appropriée

3.1. Techniques de prélèvement : des plus anciennes au plus récentes

3.1.1. *Techniques « anciennes »*

3.1.1.1. Techniques de la trappe et de la trappe modifiée

En 1974, Edel décrit pour la première fois une technique de prélèvement de tissu conjonctif (au niveau du palais ou de la crête édentée) : il s'agit de la technique de la trappe [60].

Le principe de celle-ci repose sur 3 incisions, d'une profondeur de 2 mm environ. Tout d'abord, une première incision coronaire est réalisée, plus précisément, parallèle à la ligne des collets des dents adjacentes, à une distance de 3 mm environ.

Deux incisions perpendiculaires sont ensuite effectuées, une à chaque extrémité de la première incision : une mésiale et une distale, en direction du raphé médian du palais. Le quatrième côté de la forme du rectangle alors formé sert alors de pédicule pour la vascularisation du lambeau [Figure 15].

L'ouverture de la trappe épithélio-conjonctive se fait par une dissection en « feuillet ». Une fois l'épaisseur souhaitée de tissu conjonctif prélevée, le tissu grasseux et les glandes adipeuses sont retirées du greffon car ils constitueraient une entrave à sa revascularisation au niveau du site receveur.

La trappe est enfin refermée à l'aide de sutures hermétiques.

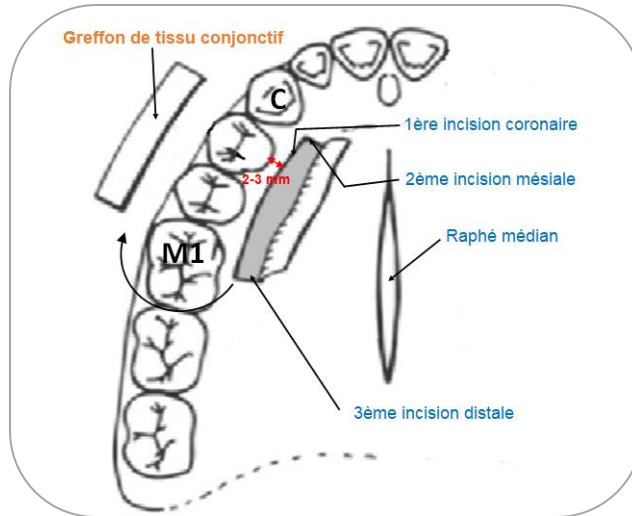


Figure 15 : Illustration de la technique de la trappe [59]

Avantages

Par une fermeture complète de la plaie (en rabattant le lambeau), cette technique permet une cicatrisation de première intention du site donneur.

De plus, l'opérateur possède une bonne visibilité lors de l'exécution du geste technique.

Le volume du greffon prélevé est plutôt facile à maîtriser.

Inconvénients

Les études de Harris [61], puis de Sedon et coll. [62], rapportent de fréquentes nécroses au niveau des bords du lambeau, à l'origine d'importantes douleurs. Celles-ci sont d'autant plus marquées que le lambeau réalisé est fin ou que le rapport entre la base du lambeau et la taille de la zone pédiculée est désavantageux.

Plus tard, cette technique de la trappe est modifiée et devient la technique en L [59]. Le principe reste le même à l'exception qu'au lieu de 3 incisions, il s'agit d'en réaliser seulement deux : une coronaire, parallèle aux collets des dents adjacentes et une perpendiculaire à celle-ci, à son extrémité mésiale [Figure 16].

Cette technique évite une décharge supplémentaire, ce qui minimise la suspension de la vascularisation du lambeau, et donc lui procure des meilleures chances de survie au long cours.

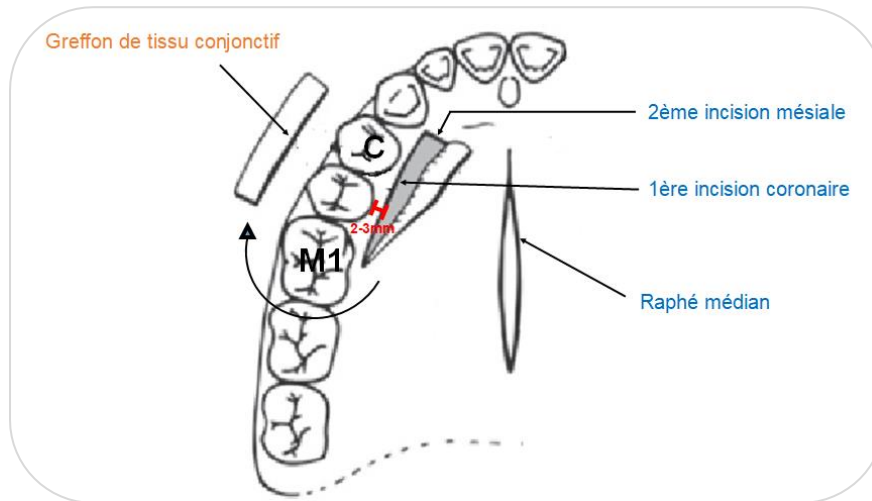


Figure 16 : Illustration de la technique de la trappe modifiée [59]

3.1.1.2. Technique de Raetzke

En 1985, Raetzke est le premier à décrire la technique de l'enveloppe pour la couverture de récessions dentaires et ainsi propose une technique particulière de prélèvement de greffon palatin à la fois de tissu conjonctif et de tissu épithélial [63].

Dans la région prémolo-molaire, il détaille que 2 incisions arciformes, espacées de 1 à 2 mm, sont réalisées dans le sens antéro-postérieur du palais. Celles-ci sont portées dans l'épaisseur du tissu conjonctif et du tissu épithélial et viendront converger juste avant d'atteindre le contact osseux [Figure 17].

La longueur de celles-ci devra être multipliée par deux par rapport à la largeur de la récession.

Une fois le prélèvement réalisé, une partie de l'épithélium est excisée tandis que l'autre viendra reposer sur la racine dentaire exposée par la récession.

Des sutures seront enfin réalisées afin de fermer la plaie opératoire.

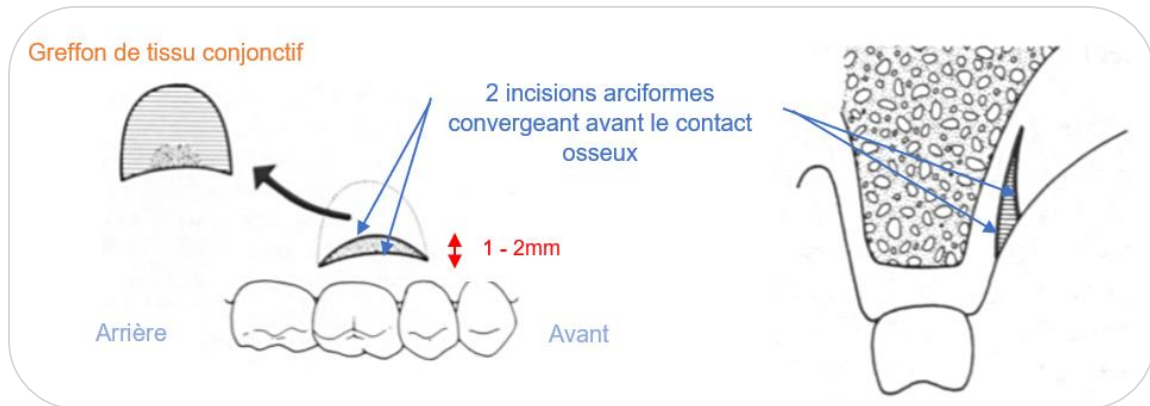


Figure 17 : Illustration de la technique de Rietze [63]

Avantages

- Aucune incision verticale de décharge ne sera nécessaire.
- La plaie étant superficielle et minime, elle laisse seulement un étroit défaut de surface au niveau du site donneur.
- Les sutures réalisées permettent la fermeture complète de la plaie, ce qui implique une cicatrisation de première intention, favorable.

Inconvénients

- Si le lambeau est trop mince, une nécrose partielle ou totale pourra être rapportée, menant à un inconfort au niveau de cette zone chez le patient opéré.

3.1.1.3. Technique des incisions parallèles

En 1985, Langer et Langer décrivent une autre technique de prélèvement de greffon conjonctif qui repose cette fois-ci sur quatre incisions [64]. Au cours du geste, du tissu épithélial et du tissu conjonctif sont retirés.

A l'aide d'un bistouri spécialement conçu pour cette technique par Harris en 1992 [65] [Figure 19.a], deux incisions parallèles espacées de façon constante de 1,5 à 2 mm sont réalisées [Figure 18]. Les lames de ce bistouri sont introduites parallèlement au grand axe des dents adjacentes, jusqu'à obtenir un contact osseux, puis déplacées horizontalement dans le sens mésio-distal.

Une lame 15 de bistouri est ensuite utilisée pour joindre verticalement ces deux traits au niveau des extrémités latérales.

Le greffon tout entier est par la suite détaché dans sa partie apicale, en épaisseur totale, avec un décolleur ou une lame de bistouri, puis la bande de tissu épithélial supprimée [Figure 19.e].

Enfin, malgré des sutures réalisées, une zone non recouverte par le lambeau persiste [Figure 19.d].

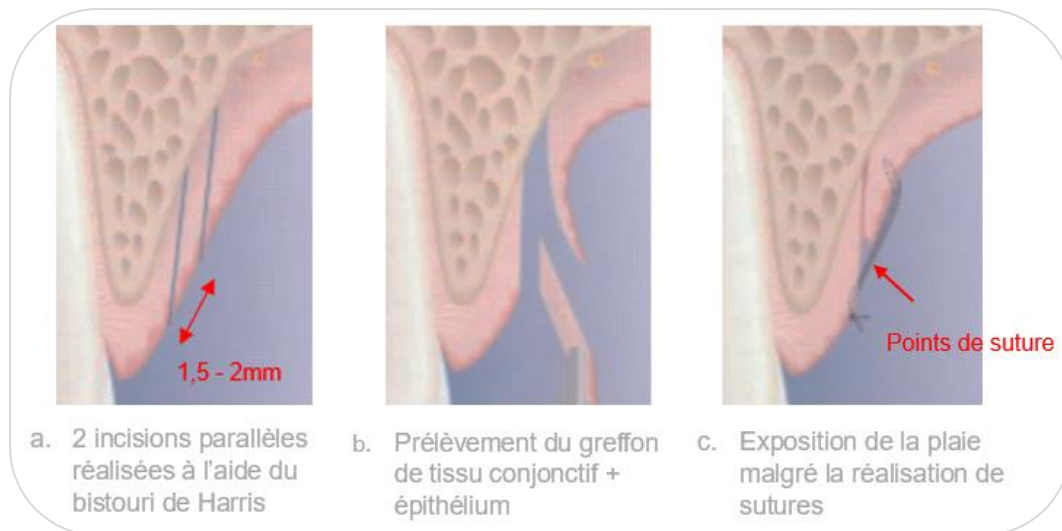
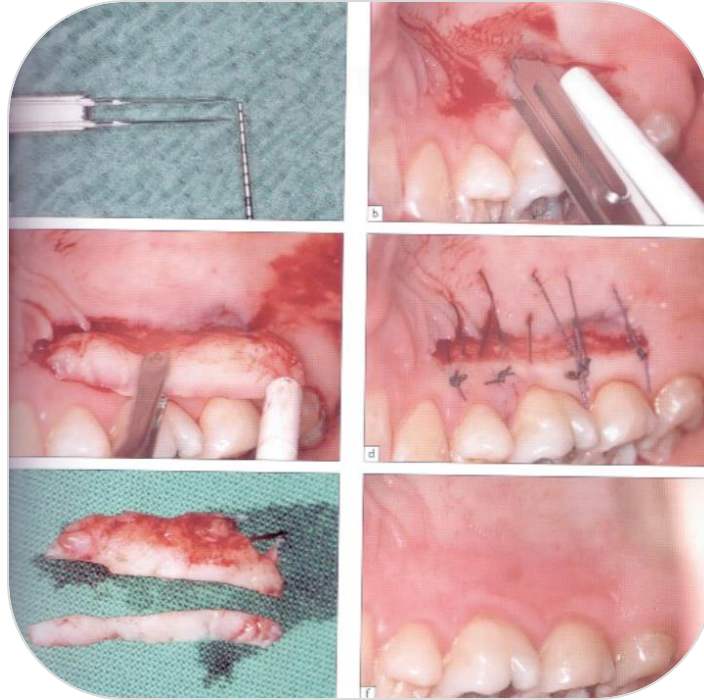


Figure 18 : Illustration de la technique des incisions parallèles [51]



(a) Bistouri à 2 lames, espacées de 1,5 à 2 mm, créé par Harris (1992).

(b) 2 incisions parallèles espacées de façon constante sont réalisées parallèlement au grand axe des dents adjacentes, jusqu'au contact osseux.

(c) Après incisions verticales et apicale pour le séparer du plan profond, prélèvement du greffon en épaisseur totale.

(d) La plaie palatine est refermée à l'aide de sutures.

(e) Greffon de conjonctif obtenu après suppression de sa partie épithéliale avec une lame de bistouri.

(f) Cicatrisation post-opératoire du palais.

Figure 19 : Technique des incisions parallèles selon Harris [51]

Avantages

- Rapidité et facilité d'exécution du geste opératoire.
- Régularité de l'épaisseur de tissu conjonctif assurée grâce à l'utilisation du bistouri spécifique de Harris.

Inconvénients

- Après réalisation des sutures, espace exposé persistant, ce qui implique une cicatrisation de seconde intention.
- Manque de hauteur de tissu conjonctif parfois

3.1.1.4. Technique de Bruno

Cette technique de prélèvement décrite par Bruno en 1994 [66] repose sur une double incision formant un « coin ». Au cours de celle-ci, du tissu conjonctif ainsi que du tissu épithélial sont extraits.

Une première incision est réalisée à 2-3 mm du rebord gingival, parallèle à la ligne des collets des dents adjacentes, avec une lame de bistouri orientée perpendiculairement au grand axe des dents, jusqu'au contact osseux [Figure 20.a]. Puis, la seconde est réalisée de la même façon mais plus apicalement que la précédente, à 1 ou 2 mm, selon l'épaisseur de tissu conjonctif souhaitée et, cette fois-ci, parallèlement au grand axe des dents. L'étendue de cette double incision dépend bien évidemment de la longueur du site receveur à traiter.

Le greffon est prélevé en épaisseur totale par une dissection sous-muqueuse. Le bandeau épithélial est ensuite éliminé au bistouri. La plaie sera enfin fermée par des sutures [Figure 21.f].

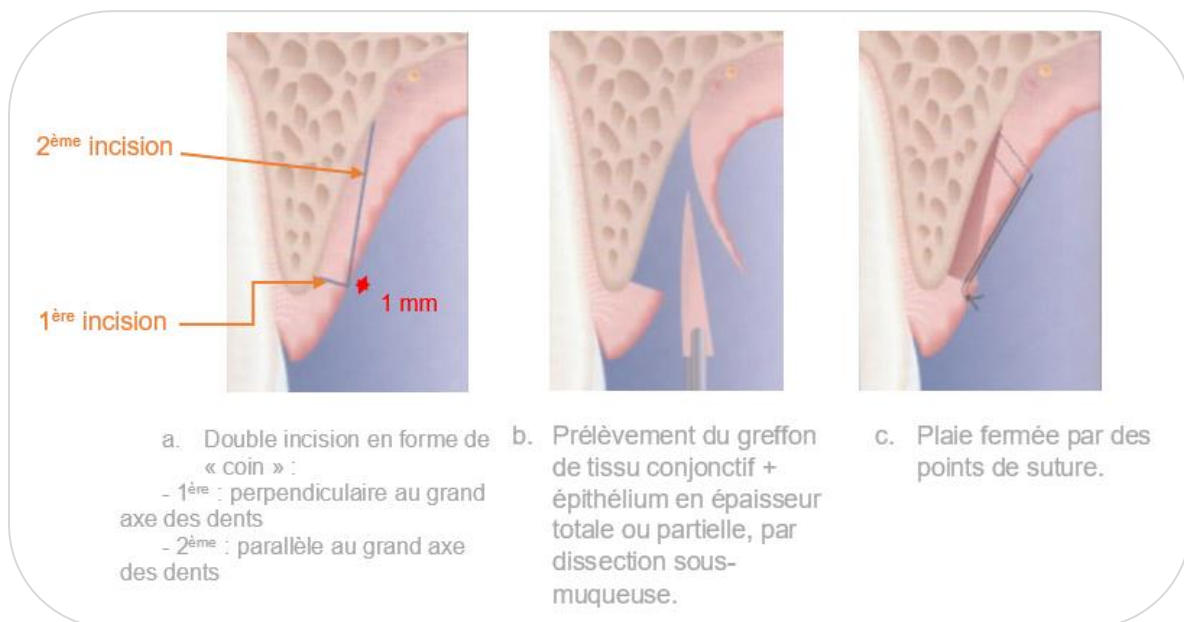
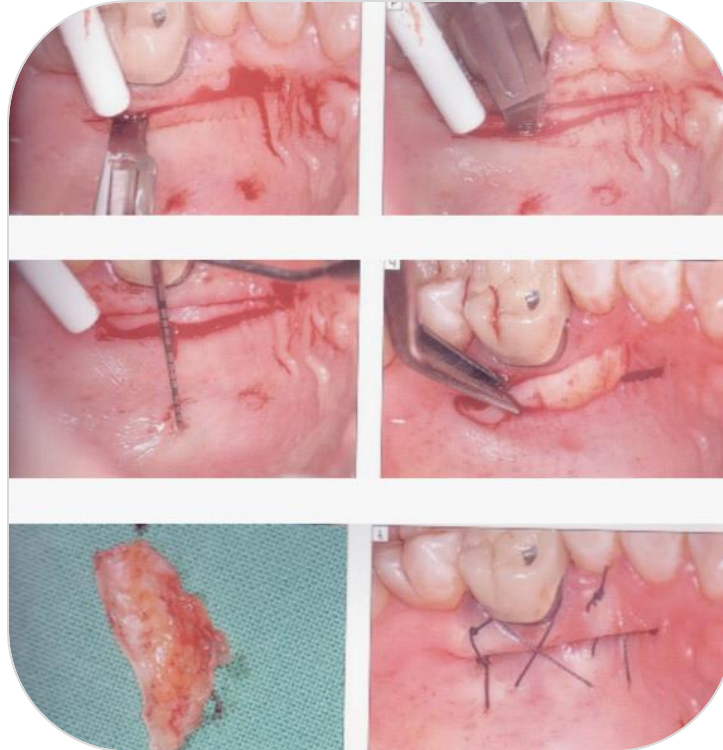


Figure 20 : Illustration de la technique de Bruno [51]



- (a) 1^{ère} incision horizontale perpendiculaire à la surface palatine allant jusqu'au contact osseux.
 (b) 2^e incision horizontale, plus apicale et cette fois-ci, parallèle à la surface palatine.
 (c) Vérification de l'épaisseur de tissu souhaitée.
 (d) Prélèvement du greffon en épaisseur totale après dissection sous-muqueuse.
 (e) Greffon épithélio-conjonctif auquel on supprime la partie épithéliale à l'aide d'une lame de bistouri.
 (f) La plaie palatine est refermée à l'aide de sutures horizontales et croisées.

Figure 21 : Technique de Bruno [51]

Avantages

- Pas d'incision de décharge, donc moins de risque de nécrose au niveau du site donneur.
- Epaisseur suffisante de tissu conjonctif (1 à 1,5 mm) assurée.

Inconvénients

- Prélèvement volumineux nécessaire.
- Espace persistant après fermeture du site opératoire, ce qui implique une cicatrisation de seconde intention, moins favorable [51].

Actuellement, on peut remarquer que deux techniques sont couramment employées lorsqu'il s'agit d'effectuer un prélèvement de greffon conjonctif au niveau du palais. On distingue la technique de l'incision unique et celle du prélèvement épithélio-conjonctif désépithélialisé.

3.1.2. *Techniques récentes fréquemment utilisées de nos jours*

3.1.2.1. Technique de l'incision unique

En 1999, Hürzeler et Weng détaillent cette fois-ci une technique de prélèvement de tissu conjonctif palatin qui ne nécessite qu'un seul trait d'incision [67]. Au cours de celle-ci, n'est retiré que du tissu conjonctif.

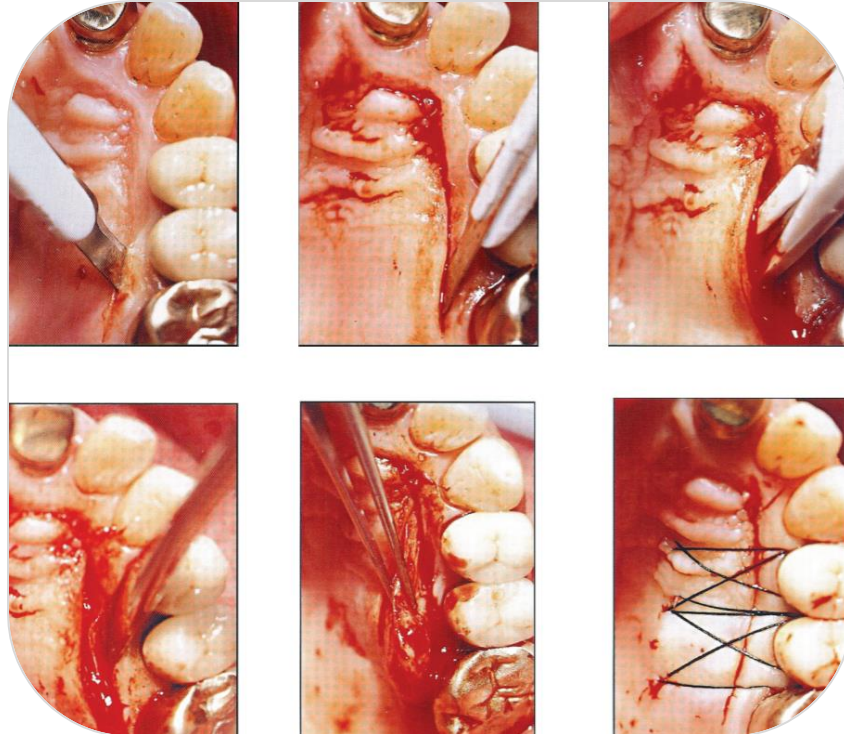
Tout d'abord, le protocole opératoire commence par une incision horizontale unique de 1 à 1,5 mm de profondeur, se situant à au moins 2 mm des collets des dents adjacentes [Figure 22.a]. Celle-ci s'effectue à l'aide d'une lame 15 de bistouri orientée perpendiculairement au grand axe des dents (90°). Dans le sens mésio-distal, l'incision doit s'étendre de plus de 4 mm par rapport à la longueur souhaitée de greffon conjonctif. Ceci est nécessaire à l'opérateur afin de lui offrir une meilleure visibilité lors du geste.

A partir de ce trait d'incision, sous la surface de la muqueuse, à l'aveugle, la lame de bistouri est ensuite enfoncée parallèlement à la voûte palatine afin de réaliser une dissection en épaisseur partielle [Figure 22.b, c]. Le lambeau d'accès créé doit être d'épaisseur régulière et d'un volume suffisant. Pour ce faire, il est nécessaire que l'angle de la lame de bistouri soit augmenté de façon régulière jusqu'à ce que la lame devienne quasiment parallèle à la voûte palatine (135°). De plus, le lambeau ne pourra pas s'étendre à plus d'1 cm de la ligne du collet des dents adjacentes en direction du raphé médian afin d'éviter tout risque de lésion anatomique.

Ensuite, au sein de l'enveloppe créée, deux incisions verticales, sur les extrémités mésiale et distale, et une voire deux incisions horizontales médianes

sont effectuées, pour séparer le tissu conjonctif du lambeau d'épaisseur partielle et le détacher du plan profond. Le greffon de tissu conjonctif pourra alors être décollé de l'os à l'aide d'un élévateur, avec le périoste, ou par une incision de plus, au-dessus du périoste.

Enfin, afin de refermer l'incision unique, des sutures parallèles et horizontales en bretelles croisées sont réalisées [Figure 22.f].



- (a) Incision horizontale unique perpendiculaire à la surface palatine.
- (b) Une 2^e incision, à l'aveugle, est réalisée, sous muqueuse. La lame se déplace de plus en plus parallèlement à la surface palatine en apical (dissection en épaisseur partielle).
- (c) Progression de la lame en apical jusqu'à obtenir un volume de greffon suffisant.
- (d) Incisions verticales et médianes réalisées afin de séparer le tissu conjonctif du lambeau et du plan profond.
- (e) Prélèvement du greffon de tissu conjonctif uniquement.
- (f) La plaie palatine est refermée à l'aide de sutures en bretelle horizontales et croisées.

Figure 22 : Technique de l'incision unique [67]

Avantages

- Cette technique semble plus conservatrice, plus prédictible et moins traumatique pour le patient de façon générale.
- Elle permet de prélever directement un tissu conjonctif assez dense sans tissu épithélial, avec d'excellentes qualités fonctionnelles et esthétiques.
- Le lambeau d'accès réalisé possède la vascularisation la plus idéale possible [68].
- Des sutures simples sont réalisées et cette technique en nécessite très peu, tout comme des moyens d'hémostase ou de compression qui ne sont pas ici obligatoires.
- Par fermeture complète de la plaie, la cicatrisation est de première intention, rapide, et les suites opératoires moins douloureuses.
- Avec cette technique, il est possible d'obtenir des dimensions de greffon variables [69] : une grande quantité de tissu conjonctif peut être prélevée.


Inconvénients

- mauvaise visibilité, technique se réalisant « à l'aveugle »,
- geste très technique nécessitant des instruments bien spécifiques (couteau Barraquer, lame AVS) [70].


Des années plus tard, en 2013, Kumar et coll. proposent plusieurs améliorations à cette technique [71], notamment au niveau des incisions, en vue d'améliorer la visibilité et surtout la réalisation de ce geste, très technique.

3.1.2.2. Technique du prélèvement épithélio-conjonctif désépithélialisé

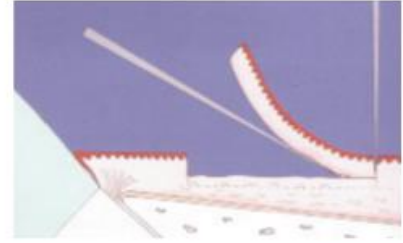
Zucchelli et De Sanctis mettent en place en 2000 une technique de prélèvement de tissu conjonctif au niveau du palais [72]. Au cours de celle-ci, est à la fois retiré du tissu conjonctif et du tissu épithélial.



a. Le long de la 1^{ère} incision horizontale, la lame est introduite perpendiculairement à la surface du palais.



b. Dissection en épaisseur partielle : la lame de bistouri est déplacée parallèlement à la voûte palatine.



c. Prélèvement du greffon de tissu conjonctif + épithélium après avoir effectué la 2^{nde} incision horizontale.

Figure 23 : Illustration de la technique du prélèvement épithélio-conjonctif désépithérialisé [73]

Cette technique débute par un trait d'incision horizontal réalisé à une distance de 1 à 1,5 mm en apical de la JEC des dents adjacentes. 2 incisions verticales, perpendiculaires, sont ensuite effectuées afin de délimiter la zone à prélever [Figure 24.a].

Il s'agit alors de faire une dissection en épaisseur partielle du greffon aux dimensions désirées mais avec une épaisseur de 0,5 mm en plus, qui correspond au tissu épithélial qu'on supprime par la suite. La dissection est réalisée de la façon suivante : le long de l'incision horizontale, la lame de bistouri est enfoncée quasiment perpendiculairement à la voûte palatine [Figure 23.a], puis une fois l'épaisseur appropriée de tissus obtenue, la lame est déplacée jusqu'à devenir presque parallèle à la surface du palais [Figure 23.b]. Une seconde incision horizontale est donc réalisée afin de retirer le greffon du site donneur [Figure 23.c].

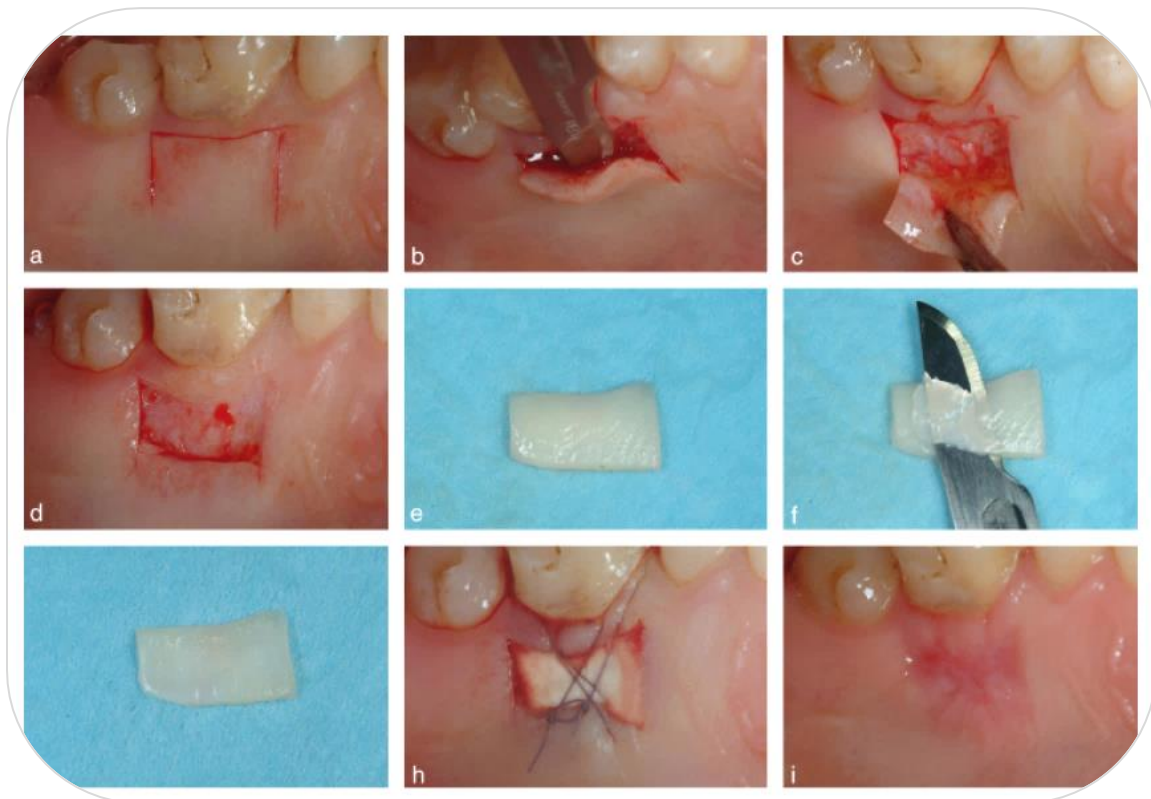
Un greffon de 1,5 mm d'épaisseur environ est en général obtenu, il correspond à la lamina propria, donc contient très peu, voire pas du tout de glandes ou tissu adipeux.

Le prélèvement est directement rendu humide en étant installé sur une compresse stérile imbibée de solution saline (sérum physiologique).

Sur la table opératoire, avec des aides optiques, sur la face interne, est alors retiré le tissu adipeux s'il est présent [Figure 24.f]. Puis, à l'aide d'une lame 15 ou 15c neuve, le greffon est désépithérialisé sur sa face externe. Il est important que lors du geste, l'opérateur s'aide de la différence de consistance et de réflexion de la lumière qui sépare les deux types de tissus afin de ne supprimer que de l'épithélium et ainsi garder un maximum de chorion nécessaire à la greffe. En effet, le tissu conjonctif possède un aspect plus lisse et plus souple que le tissu épithélial qui est, lui, plus rugueux et dur.

La désépithérialisation du greffon peut aussi être réalisée par irradiation au laser CO₂ [74] ou à l'aide du laser Er:YAG [75], ce qui permettrait de récolter des greffons d'excellente qualité avec une meilleure kératinisation et un aspect plus esthétique au niveau du site receveur.

La plaie pourra être protégée par des pansements palatins, puis des sutures en bretelle compressives ancrées aux tissus mous apicaux pourront être réalisées à l'aide de fil vicryl 5.0 [Figure 24.h].



- (a) Délimitation de la zone à prélever par 3 traits d'incision : une horizontale et 2 verticales.
- (b) La lame se déplace parallèlement à la surface palatine externe en apical, afin de maintenir une épaisseur uniforme de greffon.
- (c) L'épaisseur de tissus mous couvrant le périoste a été préservée pendant la procédure de prélèvement.
- (d) Saignement minimal après prélèvement (plaie superficielle).
- (e) Surface externe du greffon avant désépithélialisation.
- (f) Désépithélialisation réalisée avec une lame de bistouri neuve maintenue parallèle à la surface externe du greffon.
- (g) Surface externe du greffon après désépithélialisation. On peut remarquer la différence de réflexion de la lumière, différente entre les images (e) et (g).
- (h) La plaie palatine est protégée avec une matrice de collagène maintenue à l'aide de sutures en bretelle compressives.
- (i) Cicatrisation palatine secondaire 7 jours après le geste. On peut noter la guérison assez rapide des tissus.

Figure 24 : Technique du prélèvement épithélio-conjonctif désépithélialisé [11]

Avantages

Ayant pris soin de ne pas retirer le périoste qui protège l'os sous-jacent, la cicatrisation secondaire se fera plus rapidement et de façon moins douloureuse que si l'os du palais était exposé.

Inconvénients

Une bonne source de lumière et des aides optiques sont fortement recommandées pour faire la distinction entre les différents types de tissus.

3.2. Comparaison des deux techniques de prélèvement de tissu conjonctif encore utilisées aujourd'hui

3.2.1. Récapitulatif des caractéristiques de chaque technique

	Incision unique (1999)	Prélèvement épithélio-conjonctif désépithélialisé (2000)
Tissu prélevé	Tissu conjonctif	Tissu conjonctif + épithélium
Lambeau d'accès	Oui	Non
Dissection du greffon	En épaisseur partielle	En épaisseur partielle
Volume de tissu à prélever	Dimensions de greffon variables possible (la fibromuqueuse palatine doit être épaisse)	Prélèvement possible quel que soit le biotype parodontal
Visibilité	Mauvaise (à « l'aveugle »)	Bonne
Rapidité / facilité de l'intervention	Difficile : acte très technique Instruments spécifiques nécessaires	Acte technique (aides optiques, bonne lumière nécessaires)
Type de cicatrisation	1 ^{ère} intention (2^{nde} intention si nécrose du lambeau d'accès)	2^{nde} intention
Nécroses	Complications peu probables (Nécrose possible du lambeau d'accès surtout)	Nécroses possibles (surtout si prélèvement épais)

Tableau 1 : Comparaison des caractéristiques et des avantages / inconvénients de la technique de l'incision unique avec celle du PECD

3.2.2. Choisir la technique de prélèvement de tissu conjonctif palatin la plus adaptée

La gestion de la morbidité au palais passe également par le choix le plus judicieux entre les deux techniques actuelles de prélèvement de tissu conjonctif.

Plusieurs études ont montré que la technique de prélèvement épithélio-conjonctif désépithélialisé (PECD) engendrait une cicatrisation moins rapide [2], et des douleurs postopératoires à 3 jours significativement plus importantes au niveau du site donneur qu'après l'usage d'une technique de prélèvement par lambeau (comme la technique de l'incision unique) [15], en raison d'une cicatrisation par seconde intention.

Néanmoins, d'autres études cliniques plus actuelles ont mené à des résultats contraires.

En effet, Zucchelli et coll. [11] ont montré à travers une étude randomisée contrôlée qu'il n'y avait aucune différence significative entre la technique de PECD et celle de prélèvement avec lambeau en termes de douleurs, d'inconfort, de saignements ou de consommation d'analgésiques en postopératoire.

Cependant, un stress plus important et une plus grande gêne à la mastication ont été ressentis chez les patients ayant reçu un PECD.

Il faut retenir particulièrement que la consommation d'analgésiques est, non pas corrélée au type de cicatrisation, mais augmente avec la profondeur du prélèvement et en cas de déhiscence ou nécrose du lambeau d'accès.

En 2015, Burkhardt et coll. confirment qu'après un PECD, la perception de la douleur et la survenue de complications sont positivement corrélées à la profondeur de la plaie plutôt qu'à sa surface [76]. Un PECD sera donc plutôt indiqué en présence d'une faible épaisseur de fibromuqueuse palatine.

La technique de l'incision unique est en revanche peu indiquée en présence d'une fine couche de fibromuqueuse palatine et ce, pour plusieurs raisons :

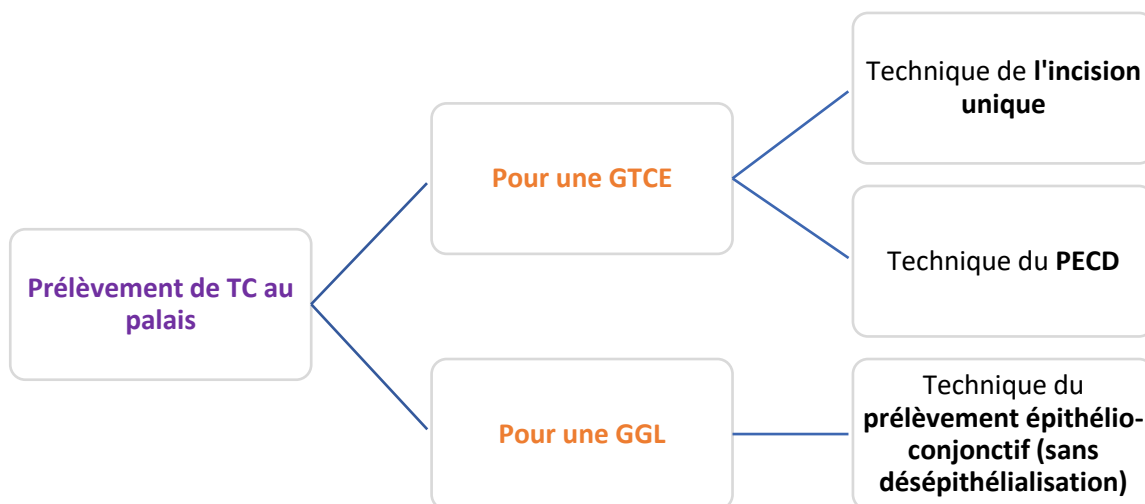
Tout d'abord, elle nécessite un lambeau d'accès suffisamment épais pour éviter la nécrose de celui-ci. Si celle-ci survient, la cicatrisation par seconde intention qui s'ensuit entrainera des effets indésirables postopératoires généralement plus sévères que ceux pouvant survenir à la suite d'un PECD (surinfections propices en présence de tissu nécrotique) [45].

De plus, si la muqueuse palatine est fine, la technique de l'incision unique contraint à un prélèvement profond, au risque de léser le paquet vasculo-nerveux palatin, et surtout, sans certifier de préserver une épaisseur suffisante de tissus mous résiduelle protectrice, ce qui engendrerait des douleurs postopératoires plus importantes au niveau du site donneur palatin [11].

- Enfin, si la fibromuqueuse palatine est mince, la technique de l'incision unique, puisqu'invasive, engendre le risque d'obtenir un greffon de tissu conjonctif de mauvaise qualité, c'est-à-dire dense en cellules adipeuses ou glandulaires.

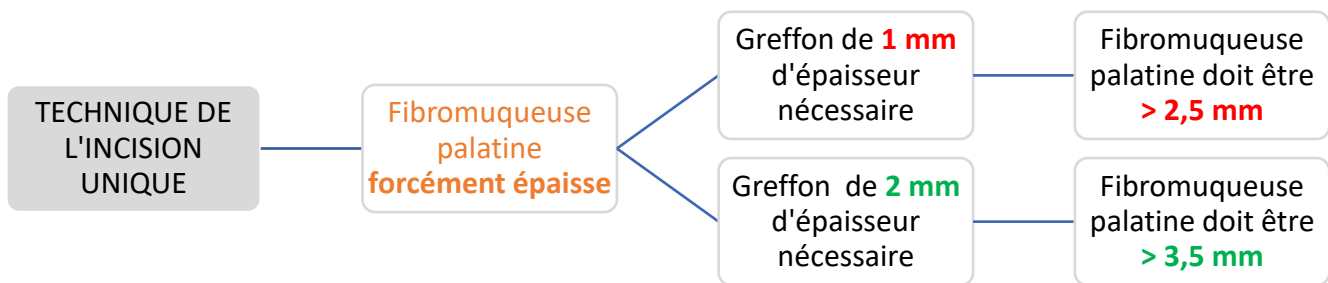
A contrario, le PECD entraîne le prélèvement d'un greffon de tissu conjonctif de qualité optimale. En effet, le plus superficiel possible, il est composé en majeure partie de la couche de lamina propria sous-épithéliale qui est la plus riche en collagène, et donc qui garantit la meilleure stabilité au long cours du greffon au niveau du site receveur [11].

Récapitulatif sous forme d'arbres décisionnels [45] :



Si l'on désire un apport de tissu kératinisé uniquement en épaisseur (gencive marginale présente mais trop fine < 2 mm), on se tournera alors vers une GTCE. Il sera alors possible de choisir entre la technique de l'incision unique et celle du PECD.

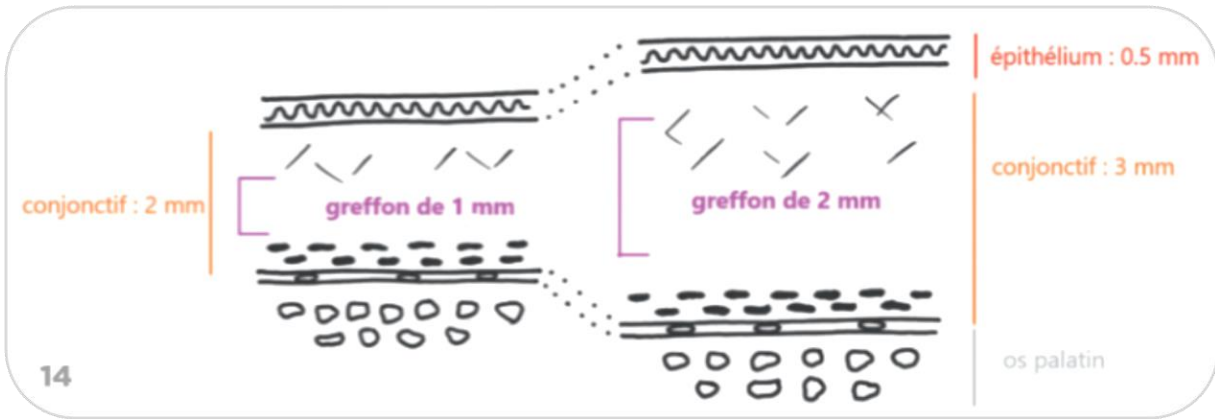
D'une autre manière, si l'on souhaite un apport à la fois en épaisseur et à la fois en hauteur de tissu kératinisé, on se penchera alors vers une GGL à l'aide de la technique du prélèvement épithélio-conjonctif (sans désépithélialisation).



Pour obtenir un greffon de tissu conjonctif de 1 mm (indication de recouvrement radiculaire par exemple) avec la technique de l'incision unique, la muqueuse palatine doit assurément être épaisse, c'est-à-dire avec une épaisseur d'au moins 2,5 mm [Figure 25] :

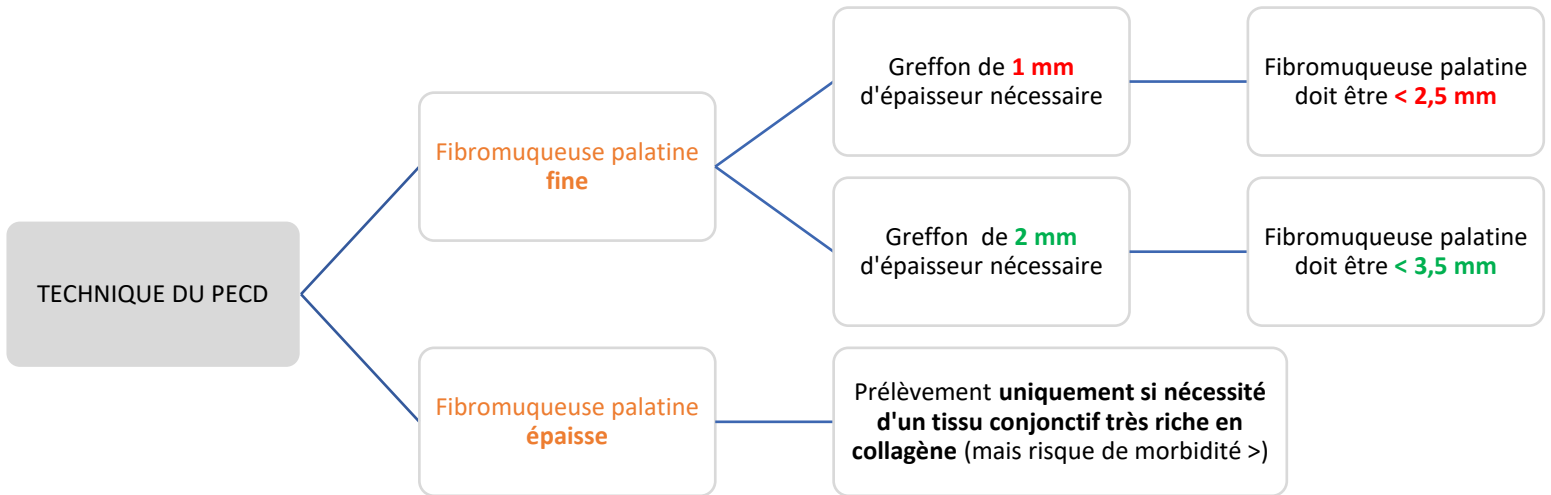
- 0,5 mm de tissu épithélial
- 2 mm de tissu conjonctif (0,5 mm pour le lambeau, 1 mm de greffon, 0,5 mm pour protéger l'os).

De la même façon, pour obtenir un greffon de 2 mm d'épaisseur (indication de recouvrement de bandeau métallique de couronnes par exemple) avec cette même technique, la muqueuse palatine doit avoir une épaisseur d'au moins 3,5 mm [Figure 25].



- a. greffon de 1 mm d'épaisseur
- b. greffon de 2 mm

Figure 25 : Technique de l'incision unique, mise en évidence de l'épaisseur de muqueuse palatine nécessaire en fonction du greffon de tissu conjonctif désiré [59]



A l'aide de la technique du PECD, un greffon de tissu conjonctif de 1 mm doit être au contraire prélevé en présence d'une fine épaisseur de muqueuse

palatine, c'est-à-dire inférieure à 2,5 mm (cette technique ne nécessitant pas de lambeau d'accès).

De même, pour un greffon souhaité de 2 mm, l'épaisseur de la fibromuqueuse palatine devra être inférieure à 3,5 mm.

Enfin, si le site receveur requiert un tissu conjonctif très dense en collagène, de façon exceptionnelle, le PECD pourra être utilisé en présence d'une muqueuse palatine épaisse. Cependant, la morbidité au palais risque d'être plus importante, et ce d'autant plus si un greffon épais est nécessaire.

4. Optimisation des soins pré, per et postopératoires

Une bonne gestion des soins avant, pendant et après l'intervention permet également de limiter la morbidité de celle-ci.

4.1. Soins pré-opératoires

4.1.1. *Limiter la consommation de tabac*

Nous savons aujourd'hui que le tabac ralentit la cicatrisation des plaies au niveau du site donneur palatin en réduisant de façon importante le saignement et en retardant la réépithélialisation des tissus [184]. Il majore donc le risque de nécrose de la plaie palatine [58]. Sa consommation aurait un effet négatif sur le système de défenses immunitaires car elle entrainerait une diminution du chimiotactisme des polynucléaires neutrophiles ainsi que celle du taux d'immunoglobulines et de lymphocytes T4, responsables de la médiation cellulaire et humorale.

C'est pourquoi, il est recommandé de ne pas fumer au moins pendant les 3 semaines qui suivent l'intervention [51] pour que la greffe ait toutes les chances d'être un succès.

De plus, des études ont prouvé que la cigarette avait un effet délétère chronique à long terme sur la vasoconstriction des vaisseaux [185]. En effet, un tabagisme actif à plus de 15 cigarettes par jour depuis des années est un critère de rejet absolu à la réalisation d'une chirurgie muco-gingivale.

Cependant, en dessous de 10 cigarettes par jour, une intervention peut être envisagée, mais seulement si le patient arrête de fumer 3 semaines à 1 mois avant le geste. Le praticien peut également profiter de l'intervention chirurgicale pour proposer un sevrage tabagique préalable au patient concerné [58].

4.1.2. Augmentation de l'épaisseur de la muqueuse palatine

Comme exposé précédemment, la muqueuse masticatoire palatine située entre la C et la M1 maxillaire est la principale source de tissu conjonctif pour les greffes parodontales. La première chose à vérifier en amont du prélèvement est donc d'évaluer la disponibilité et les dimensions de ce site donneur palatin [77].

Cependant, il se peut que le patient pour lequel une greffe est préconisée présente un phénotype parodontal très fin. Or, une épaisseur insuffisante de tissu disponible au niveau du site donneur palatin ($\leq 1-2$ mm) [33] entraîne un risque d'autant plus important de nécrose postopératoire.

De manière à faire face aux risques liés à un prélèvement sur ce type de parodonte, une technique d'augmentation de la muqueuse palatine a été décrite par Carnio et Hallmon en 2005 [77].

Une éponge de collagène est en fait insérée entre un lambeau palatin de pleine épaisseur et l'os sous-jacent [Figure 26], ce qui permet de créer un tissu conjonctif de bonne qualité avec une lamina propria plus épaisse et une quantité réduite de tissu adipeux. Selon cette étude, 8 semaines plus tard, la réépithélialisation et la vascularisation étant complètes, le prélèvement de tissu conjonctif peut être effectué.

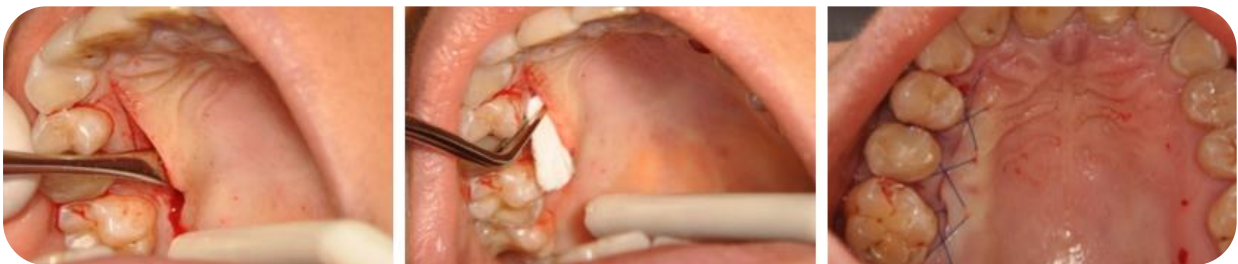

Figure 26 : Augmentation de l'épaisseur d'une fibromuqueuse palatine fine, à l'aide d'une éponge de collagène [79]

Ultérieurement, l'étude de Carnio et Koutouzis menée en 2015 a permis d'évaluer la prédictibilité de cette nouvelle technique [78]. D'après eux, une augmentation significative de l'épaisseur de la muqueuse palatine a été observée, avec un passage en moyenne de 2,03 mm à 3,57 mm d'épaisseur. De plus, la guérison du site donneur se ferait via une cicatrisation primaire rapide et sans complication.

Cette procédure, alors considérée comme prévisible, a fait l'objet un an plus tard d'une étude [79]. Bednarz et coll. ont cherché à comparer 2 méthodes d'augmentation d'épaisseur de muqueuse palatine fine : l'insertion d'une éponge de collagène xénogène (**Biokol®**) sous un lambeau palatin à une injection de gel de collagène pur xénogène (**Gel 0®**) en plusieurs points, directement en palatin [Figure 27].

Les résultats ont montré que, quel que soit le groupe, après 8 semaines, la muqueuse palatine s'est épaissie de manière significative au niveau du futur site donneur, et ce, avec un tissu conjonctif de très bonne qualité. De meilleurs résultats ont tout de même été rapportés dans le groupe traité avec l'éponge de collagène Biokol®. Toutefois, les injections de gel ne nécessitant aucune incision chirurgicale, cette technique sera moins douloureuse pour le patient, plus aisément réalisable pour un chirurgien-dentiste peu expérimenté en chirurgie et surtout, à moindre risque de lésion anatomique.

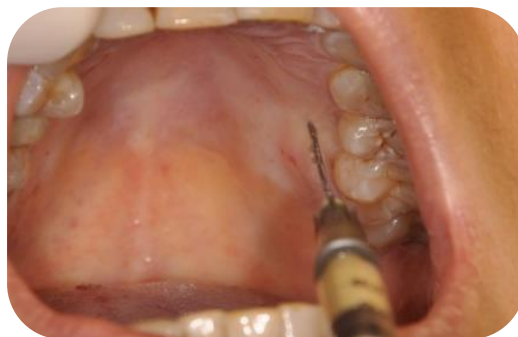

Figure 27 : Augmentation de l'épaisseur d'une muqueuse palatine fine, à l'aide d'un gel de collagène [79]

4.2. Soins per-opératoires

A la suite d'un prélèvement de tissu conjonctif au niveau du palais, les praticiens ont tenté de réduire les complications postopératoires les plus fréquentes, à savoir un saignement prolongé et excessif, des douleurs importantes ou un retard de cicatrisation [9], notamment en employant des agents hémostatiques locaux ainsi que la mise en place de moyens de protection de la plaie palatine au cours de l'acte chirurgical.

4.2.1. *Hémostase biologique*

4.2.1.1. Cellulose oxydée régénérée, collagène fibrillaire synthétique, éponge collagénique ou éponge de gélatine résorbables

Tout d'abord, dans les années 80 et 90, l'utilisation de cellulose oxydée régénérée, de collagène fibrillaire synthétique et d'éponges collagéniques ou de gélatine résorbables a été étudiée et a révélé leur efficacité sur la prévention ou le contrôle des hémorragies [80] [81] via la stabilisation du caillot sanguin.

En 1999, Rossman et Rees ont confronté l'efficacité de 3 procédures d'hémostase différentes : de la cellulose oxydée régénérée, une éponge de gélatine résorbable ainsi que la compression d'une gaze stérile (groupe témoin), après prélèvement de tissu conjonctif au palais [82].

D'après eux, les résultats confirment l'intérêt et le bénéfice significatif de l'utilisation de matériaux hémostatiques dans la gestion des hémorragies au niveau du site donneur palatin des GGL. En effet, le temps pour obtenir une hémostase est significativement plus court lorsqu'ils sont utilisés.

Aucune différence significative n'a été décelée entre les deux matériaux en ce qui concerne la gestion de la douleur et la rapidité de l'hémostase.

Sur le marché actuel, on retrouve plusieurs produits hémostatiques [10] :

- **Surgicel**® constitue de la cellulose oxydée régénérée sous la forme de mèche. Sa mise en place sur la plaie palatine et sa manipulation sont très faciles. Ce matériau hémostatique aurait également des propriétés antibactériennes contres certains pathogènes parodontaux [83].

C'est la formation d'un caillot artificiel d'acide cellulosique attirant à lui l'hémoglobine qui permet en fait l'hémostase.

- **Avitene**™ est un matériau à base de collagène fibrillaire, se présentant sous la forme de poudre. Il est facilement manipulable mais assez onéreux.

Sa mise en place sur la zone opérée provoque l'agrégation plaquettaire par attraction et adhésion des plaquettes aux fibrilles tissulaires.

- **Pangen**® se présente sous la forme d'une compresse de collagène naturel, résorbable, conservant son intégrité en milieu humide.

Au contact de la zone hémorragique et plus spécifiquement des plaquettes, le collagène induit l'agrégation plaquettaire, puis la formation du caillot de fibrine.

- **Gelfoam**® est une éponge de gélatine résorbable, peu coûteuse, à usage unique car découpée préalablement, ce qui rend sa manipulation plus facile.

Une fois en place, ce matériau entraîne la rupture des plaquettes avant de faire office de trame pour les filaments de fibrine [81].

En 2011, une nouvelle éponge constituée d'un assemblage de collagène et de gélatine pouvant fournir une libération prolongée du facteur de croissance FGF-b a été étudiée afin de connaître son effet sur la cicatrisation de plaies palatines de beagles [84], son efficacité sur les plaies cutanées ayant déjà été vérifiée [85].

FGF-b est un facteur de croissance, bien connu pour accélérer la cicatrisation des plaies en promouvant la prolifération des cellules endothéliales, des fibroblastes [86] et en favorisant l'angiogenèse et le tissu de granulation [87] [88] au niveau du site en question. Cependant, sa demi-vie étant trop courte *in*

vivo lorsqu'il est appliqué tel quel cliniquement, le fait de l'associer à un agent hémostatique biologique lui permet d'être actif de façon continue au niveau du site chirurgical.

D'après Ayvazyan et coll., en apportant une plus grande quantité de capillaires néoformés ainsi qu'une meilleure épithélialisation, cette éponge constituerait un traitement prometteur afin d'accélérer la régénération de la muqueuse palatine, notamment à la suite d'une chirurgie parodontale [84].

4.2.1.2. Ankaferd Blood Stopper®

L'*Ankaferd Blood Stopper®* (ABS) est un agent hémostatique composé d'extraits des plantes médicinales suivantes : *Alpinia officinarum*, *Vitis vinifera*, *Glycyrrhiza glabra*, *Urtica dioica* et *Thymus vulgaris*.

Il a été démontré que cet agent constitue un puissant hémostatique [89], antibactérien [90], anti-inflammatoire ainsi qu'acteur au niveau de la prolifération cellulaire et la dynamique vasculaire [91].

En dentisterie, il est déjà adopté dans beaucoup de domaines depuis une dizaine d'années mais aucune étude n'avait encore été menée concernant son efficacité sur les plaies opératoires au niveau du site donneur à la suite d'une greffe de tissu conjonctif.

Keceli et coll. ont alors réalisé une étude en 2015 afin d'évaluer l'efficacité d'ABS sur l'hémostase et la cicatrisation initiale de la plaie du site donneur palatin à la suite d'une GGL [92]. Il faut savoir qu'après prélèvement du greffon, une gaze humide était appliquée pendant 1 minute sur le site donneur, puis l'agent ABS appliqué goutte à goutte sur la plaie ouverte avant mise en place d'une plaque en acrylique. Le groupe témoin recevait quant à lui du sérum physiologique à la place d'ABS.

Dans les limites de l'étude, Keceli et coll. ont permis de montrer que l'application d'ABS permettait d'obtenir une hémostase plus rapide à court terme et moins de saignements secondaires les 3 premiers jours au niveau du site

donneur palatin, ainsi qu'une contribution positive à la cicatrisation précoce des tissus mous et une gestion de la douleur postopératoire significativement plus efficace les 6 premiers jours par rapport au groupe contrôle.

ABS aurait également une efficacité positive sur la cicatrisation secondaire des plaies palatines [149].

ABS est commercialisé sous 3 formes : ampoules, spray ou patch mais Keceli et coll. recommandent son utilisation sous la forme d'ampoules avec injecteur intégré.

4.2.1.3. Membranes biologiques

4.2.1.3.1. *A base de collagène*

Les pansements biologiques sont ensuite apparus. Il s'agit de membranes xénogéniques à base de collagène bovin (**CollaCote®**, **Surgicoll-Mesh®**) ou porcine (**Mucograft®**), biodégradables, le collagène utilisé étant bien souvent de type I, III ou IV [17] [93] [94].

Ces pansements sont déjà utilisés depuis des années dans les domaines de la médecine ou de la dentisterie [95], notamment dans le traitement des brûlures ou afin de guider la régénération des tissus et de l'os.

Leur efficacité a également été testée au niveau de lésions de la muqueuse palatine.

Ces membranes auraient l'avantage d'être biocompatibles avec les tissus mous palatins, hémostatiques, chimiotactiques en ce qui concerne les cellules endothéliales, les fibroblastes ou les plaquettes. Elles permettraient d'atténuer le processus inflammatoire ayant lieu au début de la cicatrisation en diminuant les douleurs ou les sensations de brûlure [17] et accéléreraient le processus de cicatrisation en favorisant une réépithélialisation rapide et la formation de tissu de granulation [96].

La membrane de collagène **Surgicoll-Mesh®** [Figure 28] a fait l'objet d'une étude très récemment [94] et permettrait d'obtenir des résultats excellents de façon prévisible du fait de sa haute pureté, sa qualité et sa manipulation facile.

Le collagène, élément essentiel à tout stade de la cicatrisation [188], paraît donc être un matériau de choix pour la régénération des tissus mous.

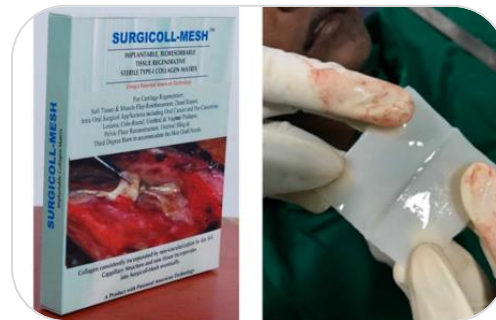

Figure 28 : Surgicoll-Mesh®, membrane de collagène de type I [17]

4.2.1.3.2. A base de PRF (fibrine riche en plaquettes)

Des matrices à base de L-PRF (fibrine riche en leucocytes et en plaquettes) ont été décrites pour la première fois dans les années 2000 [97]. Ce biomatériau fibrinogène très dense, est en fait un concentré de plaquettes qui présente de nombreux facteurs de croissance (FGF-B, VEGF, PDGF, TGF-B), des cytokines (IL-4, 6...) intervenant au cours des 4 phases de la cicatrisation, ainsi que des neutrophiles et macrophages ayant un rôle dans la prévention des infections [98].

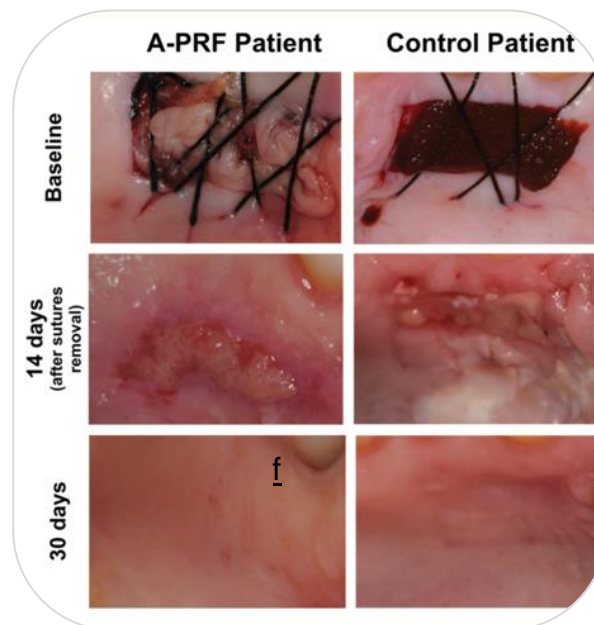
Il s'agit donc de matrices biologiques cicatricielles capables d'agir au niveau de la régulation immunitaire en contrôlant l'inflammation et en favorisant la migration des cellules et des cytokines. Ce type de matrice a déjà une large application dans plusieurs domaines de la médecine et de la dentisterie, notamment de la chirurgie orale [99] [100].

L'application de matrices de L-PRF par-dessus le site donneur de prélèvement de GGL a fait l'objet d'études [101] [102] [14]. Qu'elles soient

maintenues à l'aide de sutures ou d'adhésif cyanoacrylate, les matrices L-PRF stimulent l'hémostase, la cicatrisation des plaies palatines et améliorent la morbidité post-opératoire des patients.

La membrane de caillot de PRF ou A-PRF (fibrine avancée riche en plaquettes) a fait son apparition plus récemment [103] et sa différence avec L-PRF réside dans le fait que son architecture solide lui confère une présence accrue en granulocytes neutrophiles et un réservoir à libération continue de facteurs de croissance [104] [105].

L'étude de Sousa et coll. de 2020 [5] a permis de mettre en évidence l'efficacité de A-PRF à la suite d'un prélèvement d'une GGL [Figure 29]. En effet, ces membranes accélèrent significativement le processus de guérison du site donneur au cours de 30 premiers jours postopératoires et induisent des douleurs moins importantes les 15 premiers jours suivant l'intervention.

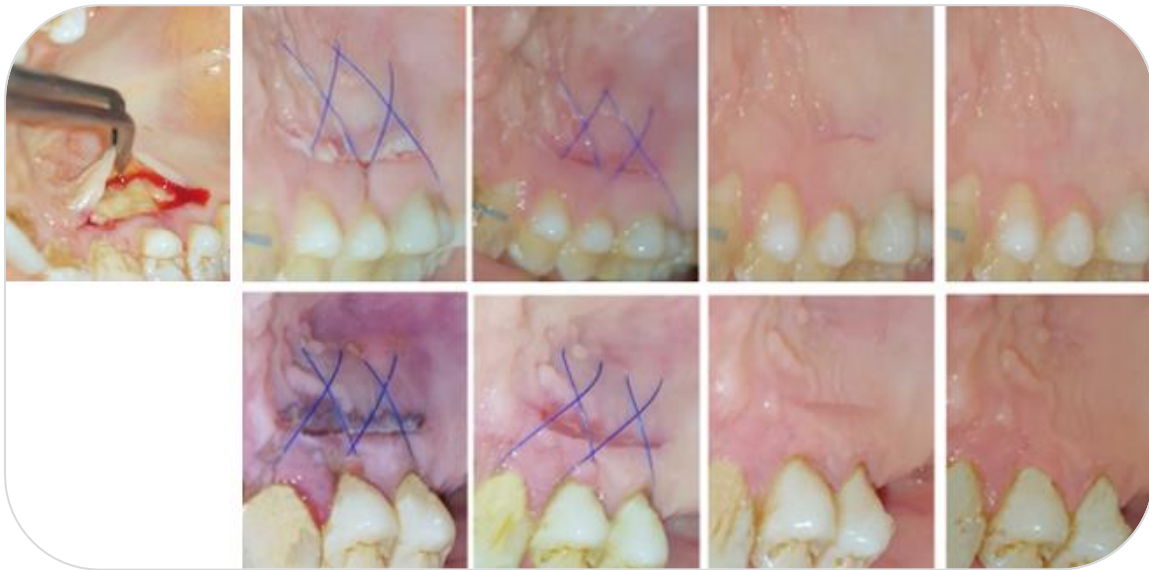

1^{ère} colonne : après mise en place d'une matrice de A-PRF

2^{ème} colonne : après mise en place d'une éponge de gélatine (2^{ème} colonne)

Figure 29 : Comparaison de l'effet d'une matrice de A-PRF à une éponge de gélatine sur la cicatrisation du site donneur à 14 et 30 jours à la suite d'un prélèvement palatin pour une GGL [5]

En ce qui concerne les prélèvements palatins des GTCE, l'étude de Lektemur-Alpan et Torumtay Cin en 2020 [106] a montré que les membranes de A-PRF impliquaient une meilleure cicatrisation et une amélioration des complications postopératoires (douleurs, saignement, inconfort) au niveau du site donneur palatin durant le premier mois suivant l'intervention [Figure 30].



1^{ère} ligne : cicatrisation après mise en place d'une matrice de A-PRF à 0, 3, 7, 14 et 30 jours

2^{ème} ligne : cicatrisation du groupe témoin

Figure 30 : Comparaison de l'effet d'une matrice de A-PRF au groupe témoin sur la cicatrisation du site donneur à 3, 7, 14 et 30 jours à la suite d'un prélèvement palatin pour une GTCE [106]

Outre ces matrices à base de PRF, d'autres études ont révélé l'efficacité d'un gel à base de concentré de plaquettes en matière de cicatrisation.

Yen et coll. ont cherché, lors d'une étude en 2007 [13], à évaluer l'application de gel de concentré de plaquette issu de plasma riche en plaquettes (PRP) au niveau du site donneur palatin à la suite d'une greffe de tissu conjonctif. Pour ce faire, ils ont appliqué une éponge de collagène saturée en gel de

concentré de plaquettes du patient sur la plaie palatine et ont comparé son efficacité à un groupe témoin.

Les résultats ont montré que les sites donneurs avec application de ce gel s'avéraient être 1,10 mm plus épais que les sites témoins mais qu'en revanche la cicatrisation n'était pas accélérée de manière significative. Aucun effet sur la gestion de la douleur ou l'apparition de complications n'a été révélé. Enfin, pendant la cicatrisation, les sites traités avec le gel présentaient plus de collagène de type I et moins de cellules inflammatoires que les sites témoins.

On peut donc conclure que le gel de concentré de plaquettes permet d'accélérer la régénération des tissus au niveau du site donneur palatin, ce qui permet de raccourcir la durée des traitements, notamment si le patient nécessite plusieurs interventions.

4.2.2. *Hémostase physique et protection de la plaie palatine*

4.2.2.1. Sutures

Après réalisation du prélèvement au niveau du site donneur, celui-ci devra d'abord être protégé par compression à l'aide de compresses stériles humides, puis des points de suture croisés en treillis [Figure 31] seront réalisés afin d'assurer l'hémostase et prévenir tout risque de saignement postopératoire.

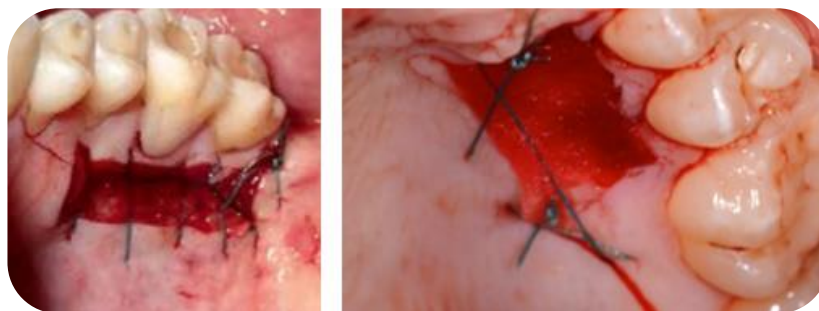


Figure 31 : Sutures en treillis au niveau site donneur palatin [58] [107]

Cependant, il arrive parfois que le faisceau grand palatin ait été endommagé lors de la chirurgie ou que tout simplement les autres moyens d'hémostase moins invasifs (compresses, agents hémostatiques, plaque palatine...) ne suffisent pas à arrêter l'hémorragie [6].

Une technique de suture de compression de l'AGP a été documentée par Kulkarni et coll. en 2018 [108]. Ceux-ci ont établi un protocole clinique bien précis, ce qui n'avait jamais été explicitement décrit auparavant en ce qui concerne les hémorragies graves [33].

Selon eux, après compression à l'aide d'une gaze stérile humide du site donneur, si une infiltration locale avec un anesthésique contenant de l'adrénaline (1/80 000) directement ou en périphérie de la zone hémorragique, ou si la mise en place d'un agent hémostatique, ne sont pas des gestes suffisants à arrêter le saignement, la décision de réaliser cette suture peut être prise.

Le protocole est alors le suivant :

1. La ligne médiane palatine est identifiée (Y) [Figure 32.a]
2. Une ligne imaginaire (X) est projetée perpendiculairement à (Y) à la jonction entre M1 et M2.
3. Le point A est identifié à 20 mm de (Y) le long de (X).
4. Une aiguille triangulaire de 18 mm, en demi-cercle et munie d'un fil de suture en soie tressée 3-0, est passée le long de sa courbe jusqu'à la profondeur de la voûte palatine, du point A en direction de (Y).
5. Le point B d'émergence de l'aiguille doit être situé à environ 10 mm de (Y) et à 5 mm en avant du point A [Figure 32.a, b].
6. Une suture simple est réalisée avec une tension suffisante de façon à provoquer un blanchiment visible de la muqueuse palatine [Figure 32.c].

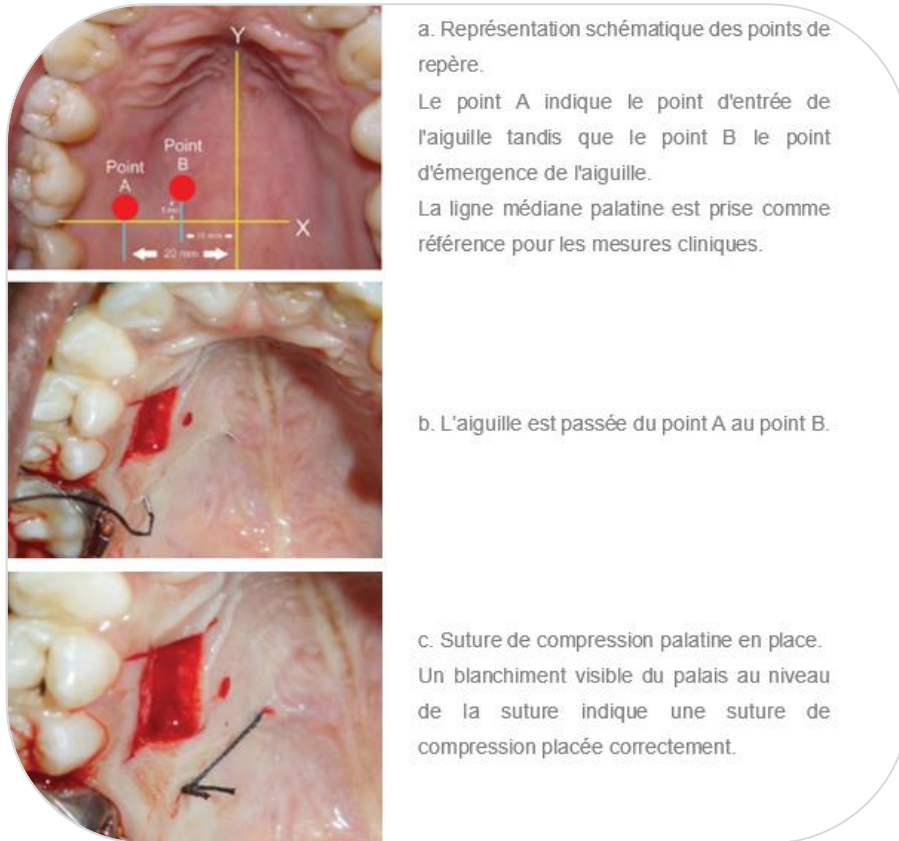


Figure 32 : Protocole clinique de la technique de suture de compression du faisceau grand palatin [108]

La suture est en fait placée entre le site donneur et l'AGP, supposée être à environ 15 mm de la ligne médiane du palais. Le point A est alors identifié à 20 mm de cette même ligne, de sorte que la suture puisse boucler l'AGP et émerger au point B.

Une fois la suture réalisée, le tarissement de l'hémorragie peut aussi être attribué à la compression à distance du rameau vasculaire lésé.

Lors de la réalisation de ce geste, la possibilité de blesser l'AGP est bien présente, néanmoins cette technique a démontré une réelle efficacité en ce qui concerne le contrôle des saignements palatins.

De plus, c'est une technique reproductible, facile à apprendre puisque les points de repères sont aisément repérables, qui ne nécessite aucun équipement

en particulier et qui favorise une guérison rapide et complète du site donneur palatin.

4.2.2.2. Electrocoagulation

Afin de contrôler une hémorragie, l'utilisation d'un bistouri électrique a déjà été décrite dans la littérature scientifique. En effet, l'électrocoagulation constitue une technique simple et efficace mais qui nécessite un équipement et des précautions particulières.

Chez les animaux, des études de l'effet de l'électrochirurgie au niveau buccal ou du palais ont été menées et il semblerait que les tissus traités via cette technique ont présenté des inflammations plus profondes ainsi qu'un retard de cicatrisation [109] [110].

Des études récentes chez l'Homme faisant défaut, il est donc préférable d'éviter l'utilisation du bistouri électrique en cas d'hémorragie palatine, même si celle-ci est sévère.

4.2.2.3. Pansements chirurgicaux avec ou sans eugéno

Dans le domaine de la dentisterie, les pansements chirurgicaux peuvent être indiqués en vue de recouvrir et garantir la protection d'une plaie chirurgicale, notamment lors de chirurgies parodontales telles qu'une gingivectomie, une levée de lambeau ou comme ici, pour la protection du site donneur ou receveur à la suite d'une greffe de tissus mous [111].

Divers matériaux de pansement ont d'abord été utilisés pour couvrir la surface d'une plaie palatine et la protéger de l'environnement extérieur [95]. Il s'agit de pâtes à appliquer et mouler aux contours de la plaie à l'aide du gant enduit de vaseline.

De nos jours, on trouve les matériaux suivants [10] :

Le **Wondrapak**® est un pansement à base d'oxyde de zinc-eugénol, introduit en 1923 par le Dr Ward, qui contient également de la résine, de l'acétate de zinc et de l'huile d'olive [112].

Le **Peripac**® et le **Septopack**® sont deux produits quasiment identiques ne contenant ni eugénol ni aucun agent antimicrobien. Ce sont des pâtes de sulfate de calcium, d'oxyde de zinc et de sulfate de zinc, mélangées à une résine acrylique et un solvant de glycol.

Le **Coe-Pak**™ est l'un des pansements les plus utilisés [Figure 33]. Il s'agit d'un matériau sans eugénol [113], issu du mélange de deux pâtes : l'une contenant de l'oxyde de zinc, une huile, une gomme et du lorothidol (un fongicide), et l'autre étant composée d'huile de coco, d'une résine, de colophane et de chlorothymol (un agent bactériostatique). Selon une étude Shanmugam et coll. en 2010, il garantit une guérison très satisfaisante [17].

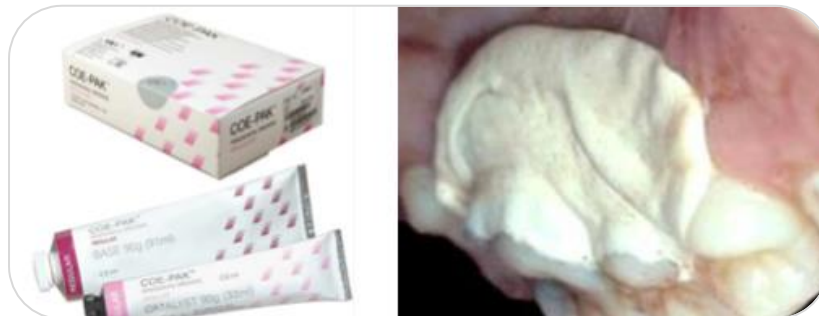

Figure 33 : Coe-Pak™, pansement chirurgical sans eugénol [189] [58]

Plus récemment, il a été prouvé qu'**Alvogyl**, pâte non résorbable à base de lidocaïne et d'eugénol, habituellement employé dans le traitement des alvéolites sèches, peut également être utilisé en tant que pansement chirurgical palatin [114].

Ces types de pansements forment une barrière mécanique inerte, donc n'influencent en aucun cas les événements biologiques qui se déroulent lors du processus de cicatrisation des plaies [115] [116].

4.2.2.4. Adhésifs chimiques

La colle de N-butyl cyanoacrylate peut également servir d'agent de protection au niveau du site donneur palatin [Figure 34].

Facilement applicable et polymérisable (même en présence d'humidité), elle permet une hémostase rapide de la plaie palatine. Elle fait également office de pansement et de barrière protectrice, ce qui permet de minimiser les douleurs postopératoires ainsi que de rendre la cicatrisation initiale du site donneur plus rapide [117] [111].

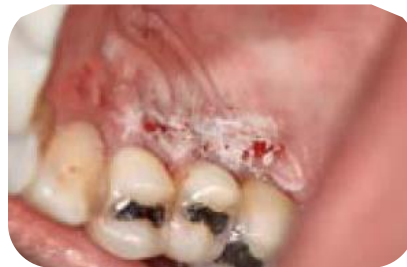

Figure 34 : Protection de la plaie palatine à l'aide de colle cyanoacrylate [78]

4.2.2.5. Plaques de protection palatines

Au sein des moyens d'hémostase mécaniques, on peut citer les plaques palatines rigides transparentes, thermo-moulées à la forme du palais du patient opéré. Ces plaques peuvent être utilisées seules ou en complément de pansements biologiques cités auparavant.

Elles permettent de stabiliser ces pansements chirurgicaux, favoriser l'hémostase [10], la cicatrisation de la muqueuse palatine et limiter les douleurs postopératoires, notamment au cours des repas. La réalisation de ces gouttières représente un coût supplémentaire pour le patient mais il est à noter qu'une prise en charge par la sécurité sociale est possible (cotation CCAM LBLD003).

Deux techniques sont très souvent évoquées.

Tout d'abord, on peut mentionner les plaques palatines avec crochets, notamment la plaque de Hawley modifiée [112], réalisée avant la greffe, à partir

d'une réplique en plâtre du palais du patient. Elle est constituée de résine acrylique et munie de crochets Adam ou boules [Figure 35.a].

De plus, des plaques palatines plus simples, sans crochet, peuvent être confectionnées [Figure 35.b, c]. Elles sont très faciles à manipuler, très rétentives et aucun réglage de crochet n'est à réaliser.

D'après Courval et Reingewirtz [10], elles seraient jugées à 60 % plus confortables par les patients que celles qui sont munies de crochets car entraîneraient une diminution plus rapide des douleurs à quelques jours postopératoires.



Figure 35 : Plaque palatine thermo-moulée rigide avec crochets (a) ou sans crochet (b, c) mise en place à la fin de l'intervention chirurgicale [58] [107]

D'autres plaques en silicone thermo-formées [Figure 36], très faciles à réaliser et à moindre coût, pourraient être utilisées par l'opérateur. Ce sont notamment les ophtalmologistes qui, à la suite d'un prélèvement de greffons palatins nécessaires à l'intervention de plasties des paupières, l'utilisent [118].



Figure 36 : Silicone plaqué sur le moule en plâtre par dépression (a), puis découpe de la plaque (b) afin d'obtenir le résultat définitif (c) [118]

4.3. Soins post-opératoires

4.3.1. Ordonnance classique

A la suite d'un prélèvement palatin réalisé au cours d'une chirurgie parodontale, l'ordonnance traditionnelle comporte la prescription [58] [59] :

- d'un antalgique de pallier I pendant 4 jours environ (paracétamol 1g 3 à 4 fois par jour, ou AINS de 400mg 3 fois par jour)

- d'un bain de bouche antiseptique à la chlorhexidine de 0,2 ou 2%, à réaliser après les repas, 3 fois par jour, pour une durée de 2 semaines consécutives. Celui-ci ne devra être entamé que 24 heures après le geste, ceci afin d'éviter de déstabiliser le caillot sanguin alors formé.

- d'un gel à la chlorhexidine (0, 12 ou 2%) à appliquer sur les zones lésées, 4 à 6 fois par jour, pendant une dizaine de jours.

- d'une brosse à dent chirurgicale 6.5/100 qui devra être utilisée seulement à partir de 15 jours après la chirurgie. La reprise du brossage manuel sur les plaies (sites donneur et receveur) devra se faire de manière progressive après retrait des sutures.

- éventuellement, en cas de saignement, des ampoules d'acide tranexamique à appliquer en compression sur la plaie à l'aide de compresses stériles.

La prescription d'antibiotiques n'est pas du tout systématique à la suite d'un prélèvement de tissu conjonctif ou une chirurgie parodontale dans la population générale. Elle sera indiquée pour certains types de patients seulement [119] [120].

4.3.2. Recommandations données au patient

Des conseils sous la forme à la fois orale et écrite (fiche d'information) devront être donnés au patient lors de la consultation préopératoire [59] :

FICHE PATIENT - RECOMMANDATIONS

GREFFES DE TISSU CONJONCTIF AVEC PRELEVEMENT AU PALAIS

Conseils pré-opératoires

- Ne pas arrêter les traitements habituels prescrits par le médecin traitant la veille ou le matin de l'intervention. Ne pas prendre un autre médicament que ceux éventuellement prescrits par le chirurgien-dentiste.
- Prendre un bon petit-déjeuner avant le rendez-vous.
- Si possible, être accompagné lors du retour en voiture à la maison.

Conseils post-opératoires

Afin de diminuer au maximum le risque de complications et de favoriser une bonne cicatrisation, il est important de respecter au mieux les règles suivantes :

1. Tout de suite après être rentré chez soi :

- Pour limiter le risque d'œdème, il s'agira d'appliquer une poche de glace sur la joue du côté opéré (entourée d'une serviette), en faisant des pauses régulièrement, toutes les 10 à 15 minutes environ ; ceci pendant plusieurs heures.
- Pour modérer les douleurs, prendre un comprimé contre la douleur, puis renouveler la prise, en suivant les instructions inscrites sur l'ordonnance.

2. Au niveau de l'hygiène quotidienne :

- Le brossage, à l'aide d'une brosse à dent très souple, devra se faire exclusivement en dehors des zones opérées les 15 premiers jours suivant l'intervention.
- Après le retrait des fils de suture, un brossage très souple à l'aide de la brosse à dent extra-souple prescrite, pourra ensuite être repris progressivement.
- 24 heures après le geste, les bains de bouche pourront être débutés, 3 fois par jour, après le brossage des dents, de manière douce, passive, sans cracher et sans gargarisme.
- Une noisette de gel pourra ensuite être apposée sur les parties opérées.

3. Au niveau de l'alimentation :

- La semaine suivant l'intervention, éviter de manger du côté opéré tout en privilégiant une alimentation froide et assez molle (liquide ou semi-liquide les premiers jours).

- Eliminer la consommation d'alcool, d'épices, de vinaigre ainsi que de jus d'agrumes ou de pain.

- Certains aliments, demandant peu d'effort masticatoire, sont conseillés : bouillon, soupes, jus de légumes, œufs, pâtes, pommes de terre, fromages, viande hachée, lait, banane, yahourts, flans, crèmes desserts, pudding, glaces.

3. De manière générale :

- Ne pas fumer pendant au moins 3 semaines suivant le geste.

- Eviter le sport ou les efforts intenses, les sports nautiques ainsi que les transports aériens pendant 1 semaine.

- Une fatigue légère peut apparaître après 24 à 72 heures.

- Une coloration de la salive peut être observée plusieurs heures après le geste. En cas de saignement, appliquer une compresse sur la zone concernée, fermement pendant 20 minutes. Si celui-ci persiste, appeler le cabinet dentaire.

- Si un pansement protège la plaie palatine, il ne devra pas être retiré avant le prochain rendez-vous avec le chirurgien-dentiste. Des petits morceaux sont susceptibles de se détacher, cela est sans importance. Cependant, si un gros morceau tombe et qu'une douleur survient ensuite, il faudra appeler le cabinet dentaire.

- Si une plaque palatine a été mise en place, celle-ci devra être portée de façon continue durant 48 heures. Par la suite, elle pourra être retirée mais devra au moins être portée au cours des repas.

- Si aucun moyen de protection mécanique de la plaie palatine n'a été mis en place, un gel à la chlorhexidine (0, 12 ou 2%) pourra être appliqué sur les zones lésées, plusieurs fois par jour, les 10-15 premiers jours suivant l'intervention.

4.3.3. Soins possibles en alternative ou en complément au traitement classique

4.3.3.1. Aides de nature biologique

4.3.3.1.1. *La phytothérapie*

De nos jours, de plus en plus de patients sont réticents à l'idée de prendre des traitements médicamenteux alors qu'ils ne sont pas malades et sollicitent ainsi les chirurgiens-dentistes pour des thérapeutiques plus « naturelles » à prendre à la maison.

Il est possible de leur prescrire une prise en charge phytothérapique, c'est-à-dire une thérapie par les plantes.

En ce qui concerne les chirurgies parodontales et donc un prélèvement de tissu conjonctif, il a été prouvé que la camomille allemande permettrait de favoriser la réponse de l'hôte à une meilleure cicatrisation et donc limiterait les douleurs au niveau de la plaie palatine [121].

La plante *Camomilla* possède de nombreuses propriétés actives au niveau de la sphère buccale. Tout d'abord, d'après Srivastava et coll. [122], elle constitue un puissant anti-inflammatoire, ce qui favoriserait la cicatrisation et une réduction des douleurs post-opératoires. Elle est également antibactérienne, puis antioxydante [123], ce qui permettrait d'éliminer plus facilement les catabolites produits par les médicaments classiques ingérés après ce genre de geste. De plus, elle a des propriétés anti-allergiques, à savoir qu'elle modère la survenue de potentiels effets secondaires néfastes [124].

Sous forme de boisson, en teinture mère, ce format s'avère être le plus pratique pour le patient à la suite de l'intervention [Figure 37].

Voici un exemple de prescription :

Camomilla en teinture mère – flacon 125 ml

qsp 3 semaines

Prendre 1 cc à mélanger dans une petite quantité d'eau, tous les matins, pendant 2 à 3 semaines.



Figure 37 : Camomille allemande, plante médicinale, pouvant être consommée sous la forme de camomille matricaire, à boire, en teinture-mère [190]

4.3.3.1.2. *Spray local de flurbiprofène*

D'après Sultan et coll. [125], les anti-inflammatoires non stéroïdiens (AINS) sont les agents analgésiques les plus utilisés pour le traitement de l'inflammation et la gestion de la douleur. De plus, au niveau de la sphère buccale, il a été prouvé que l'administration systémique de flurbiprofène, une molécule comparable à l'ibuprofène [126], permettait une analgésie puissante et efficace en ce qui concerne les douleurs post-opératoires [127].

Cependant, certaines études ont démontré que celle-ci pouvait engendrer des effets secondaires délétères au niveau rénal ou gastro-intestinal [128] [129].

À la suite de cela, il a été suggéré d'utiliser du flurbiprofène topique, c'est-à-dire sous forme de spray à pulvérisation orale [Figure 38], qui d'après Dionne et coll. aurait un effet analgésique comparable à celui de l'administration systémique de cette même molécule [130].

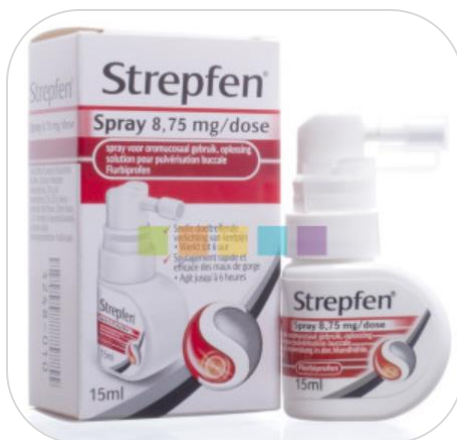

Figure 38 : Flurbiprofène, solution pour pulvérisation buccale [191]

Isler et coll. ont réalisé une étude clinique randomisée comparative en 2018 [131] afin justement d'évaluer l'efficacité de ce produit en termes de morbidité et de gestion de la douleur au niveau du site donneur palatin à la suite d'un prélèvement de tissu conjonctif pour des GGL et des GTCE.

Dans les limites de l'étude, après un prélèvement palatin pour une GTCE, le flurbiprofène sous forme de spray oral ne parait pas apporter de bénéfice supplémentaire en ce qui concerne la morbidité ou la cicatrisation primaire de la plaie palatine.

Inversement, après un prélèvement palatin pour une GGL, il permettrait une amélioration significative au niveau de la douleur, l'inconfort ou les sensations de brûlure à 14 jours postopératoires. Pour autant, celui-ci semble avoir un effet négatif sur l'épithélialisation de la cicatrisation secondaire de la plaie palatine.

Cette alternative pourrait donc être utilisée uniquement chez des personnes sensibles au niveau gastro-intestinal ou rénal les premiers jours suivant le geste chirurgical.

4.3.3.1.3. Gel d'acide hyaluronique en application locale

L'acide hyaluronique (AH) est un glycosaminoglycane présent naturellement en grande quantité au sein du corps humain [132].

Hautement biocompatible, bactériostatique, fongistatique, anti-inflammatoire et anti-œdémateux [133], il constitue également une aide conséquente à la régénération cellulaire, notamment en induisant la prolifération des capillaires sanguins ainsi que l'angiogenèse, et donc l'accélération de la vascularisation. En parodontologie, il est déjà préconisé en tant que complément après un traitement chirurgical afin de réduire l'inflammation et favoriser la guérison des blessures [134] [135].

En 2018, Yildirim et coll. ont cherché pour la première fois au cours d'une étude à évaluer les effets d'une application de gels d'acide hyaluroniques concentrés à 0,2 et 0,8% [Figure 39] au niveau du site donneur palatin, aux côtés d'un pansement parodontal, à la suite d'une GGL [136].

D'après leurs résultats, le gel d'AH permettrait de diminuer les douleurs et les sensations de brûlure postopératoires au niveau du site donneur palatin, ainsi que d'accélérer la cicatrisation de la plaie.

En outre, le gel concentré à 0,2% rendrait possible une épithélialisation complète plus rapide que le gel concentré à 0,8% à 14 jours postopératoires.



Figure 39 : Exemple de gel d'acide hyaluronique concentré à 0,8 % [192]

Très récemment, Çankaya et coll. ont cherché à savoir, dans une étude menée en 2020 [137], les effets de l'application d'un gel d'acide hyaluronique concentré à 0,2% à la fois sur les sites donneur et receveur à la suite d'une GGL. Il a été démontré que les effets au niveau du site donneur n'étaient pas aussi significatifs qu'au niveau du site receveur, puisqu'au palais, il n'est pas possible de maintenir en place le gel d'AH assez longtemps pour qu'il exerce l'ensemble de ses fonctions physiologiques.

D'après cette étude, il faudrait plutôt appliquer une membrane à base d'AH directement sur la plaie palatine. Leur mise en place permettrait ainsi de relarguer en continu l'AH et donc d'éviter qu'il soit biodégradé trop rapidement.

D'autres études arrivent prochainement selon eux. Celles-ci proposeraient un AH dont la résistance à la biodégradation aurait été modifiée chimiquement, plus exactement augmentée, ce qui permettrait d'accroître sa longévité en place.

4.3.3.1.4. Gel d'extrait de feuilles de *Moringa oleifera*

A la suite d'une greffe de tissu conjonctif et notamment d'une GGL, divers agents antiseptiques sont utilisés afin d'améliorer le processus de cicatrisation tout en prévenant infections ou chronicité de la plaie palatine. Malheureusement, les microbes peuvent changer et devenir résistants à ces agents [138] [139].

Pour vaincre cette résistance, des études ont été réalisées afin de développer de nouveaux médicaments alternatifs. L'une des plantes les plus étudiées provient d'Indonésie [140], c'est la *Moringa oleifera* Lamarck, exploitée dans de multiples usages par la population locale (engrais, soin de la peau, purification de l'eau...) [141].

L'extrait de *M. oleifera* a été documenté pour avoir un effet antibactérien contre les agents pathogènes buccaux, antifongique, antiinflammatoire et antibiofilm [142] [143]. L'étude réalisée par Amaliya et coll. en 2019 a permis d'explorer les effets curatifs de gel topique réalisé à base d'extrait de feuilles de

M. oleifera Lamarck, concentré à 2 ou 4%, sur la cicatrisation de plaies palatines de rats, appliqué quotidiennement pendant 14 jours [144].

Les résultats ont montré que les plaies du groupe traité avec ce gel, et surtout celui concentré à 4%, présentaient une synthèse de fibroblastes et un taux de collagène épais et mature significativement plus élevés par rapport au groupe témoin. De plus, on sait que ceux-ci sont des indicateurs de bonne croissance tissulaire et de bonne régénération cellulaire [145].

Cette étude suggère donc que l'extrait de feuilles de *M. Oleifera* pourrait être développé comme agent thérapeutique lors de la cicatrisation initiale des blessures de la cavité buccale. Toutefois, des études supplémentaires sont nécessaires afin de clarifier sa concentration optimale avant son utilisation clinique chez l'homme.

Il est toutefois possible que le patient prenne une cure de compléments alimentaires naturels, formulés à base de *M. Oleifera*, pendant toute la phase de cicatrisation.

4.3.3.1.5. Ester phénéthylique de l'acide caféique

L'ester phénéthylique de l'acide caféique (EPAC) est un composant actif de la propolis, elle-même produite par les abeilles à partir de substances qu'elles récoltent sur les plantes. Les produits à base de propolis sont déjà présents sur les marchés de la cosmétique ou de la thérapeutique, notamment pour ses effets antibactérien ou anti-inflammatoire [146].

De précédentes études ont démontré que EPAC présentait de fortes propriétés antioxydantes, antimicrobiennes, anti-inflammatoires et cicatrisantes [147] et qu'il avait également un pouvoir hémostatique et analgésique à la suite de chirurgies de la cavité buccale [148].

L'étude très récente de Gül et coll., menée en 2020, évalue les effets de EPAC sur la cicatrisation secondaire de plaies d'excision réalisées dans la

muqueuse palatine de rats [149]. Pendant 21 jours, EPAC est appliqué quotidiennement par voie topique sur ces plaies.

D'après les résultats, l'inflammation, la dilatation des vaisseaux et les hémorragies étaient significativement plus faibles chez le groupe traité avec EPAC comparé au groupe témoin. De plus, à 7 jours, l'expression de TSG-6, inhibiteur des médiateurs inflammatoires, était significativement plus élevée chez les cas du groupe EPAC alors qu'à 21 jours, c'est le taux de protéines du VEGF, facteur de croissance tissulaire, qui était significativement plus élevé par rapport au groupe témoin. EPAC a également favorisé la régénération épithéliale.

Il a été conclu que EPAC était bien compatible avec les tissus de la muqueuse buccale et qu'il avait un effet positif sur les stades précoces du mécanisme de cicatrisation au niveau de plaies palatines. Des études supplémentaires pourraient être menées afin d'observer ses effets cliniques sur le long terme.

4.3.3.1.6. *Gel de curcumine*

La curcumine est un ingrédient trouvé dans le curcuma, utilisé à des fins cosmétiques et médicales depuis des siècles.

Il a été prouvé que le gel de curcumine, en application topique, est un puissant anti-inflammatoire, antimicrobien, antiviral, antifongique, antioxydant ainsi qu'un agent qui accélère la cicatrisation [150]. De plus, la curcumine permettrait d'augmenter le processus d'angiogenèse et d'augmenter les quantités de collagène et de fibroblastes au niveau des plaies [151], notamment cutanées [152].

En dentisterie, son efficacité en tant qu'irrigant sous-gingival lors de surfaçages radiculaires ou en tant que bain de bouche à la suite d'un détartrage a été également démontrée [153] [154].

L'étude de Meghana et coll., menée en 2020, a permis de mettre en évidence que le gel de curcumine (Curenex[®]) [Figure 40], appliqué de façon

topique sur des plaies buccales de tissus mous, améliore de façon significative la cicatrisation, la perception de la douleur et l'inflammation des tissus [155].

Ils finissent par conclure que la curcumine peut être utilisée comme alternative aux pansements parodontaux, qui présentent certains inconvénients [100], lors de chirurgies parodontales, même si des études avec des échantillons de plus grande taille pourraient être réalisées pour développer davantage les atouts de la curcumine.



Figure 40 : Gel à base de curcumine [193]

4.3.3.2. Aides de nature mécanique

4.3.3.2.1. *Thérapie du laser à basse intensité*

La thérapie du laser à basse intensité (TLBI) est utilisée en dentisterie [Figure 41] depuis plus de 25 ans [156] et a permis de nombreuses améliorations en ce qui concerne les maladies parodontales ou la guérison de lésions des tissus mous et osseux [157].

Il a été démontré que l'application de TLBI au niveau d'une plaie produit une stérilisation de la surface des tissus, minimise le risque de bactériémie et induit une diminution des œdèmes et des cicatrices [158]. En biostimulant l'épithélialisation et la régénération des tissus ainsi qu'en agissant sur le processus

inflammatoire et l'angiogenèse, il permet en outre d'accélérer la cicatrisation des plaies [159] [160].

Le processus de TLBI entrainerait en fait l'augmentation du mouvement des kératinocytes stimulant l'épithélialisation précoce et augmenterait la prolifération des fibroblastes ainsi que la néovascularisation.

La revue de la littérature très récente d'Al-Shibani menée en 2019 [161], a permis d'évaluer l'efficacité de la TLBI sur la guérison et la morbidité du site donneur à la suite d'un prélèvement pour une greffe de tissu conjonctif.

Un protocole qui a fait ses preuves dans plusieurs études précédentes [162] [163] [160], a été mis en place : un laser à diode a été appliqué immédiatement après l'intervention à une fluence énergétique de 60 J/cm², à une puissance de 3 W, pendant 10 min, et ce tous les 2 jours pendant une semaine.

Toutes les études ont montré que la TBLI était une stratégie de traitement efficace puisqu'elle permettait de favoriser l'hémostase, d'accélérer la cicatrisation de la muqueuse palatine, tout en améliorant l'épaisseur des tissus mous ainsi que la morbidité postopératoire (moins d'inconfort, de douleurs ou de contraction des tissus). Cependant, des études supplémentaires avec des périodes de suivi plus longues et des paramètres laser bien précis seraient nécessaires d'après Al-Shibani.




Figure 41 : Laser à diode utilisé en dentisterie [194]

4.3.3.2.2. *Ultrasons*

Favoriser la cicatrisation en appliquant une énergie d'ordre physique sur une plaie est d'actualité [164]. L'énergie mécanique, qui depuis un moment attire l'attention, est la thérapie par les ultrasons [165].

Maintz [166] a été un des premiers dans les années 50 à utiliser les ultrasons pulsés de faible intensité (UPFI) afin d'accélérer le processus de guérison au niveau de fractures osseuses. Dans le domaine dentaire, leur efficacité a déjà été reconnue notamment pour la cicatrisation après une extraction dentaire [167] ou la pose d'un implant [168].

Afin de clarifier les effets de l'efficacité de l'exposition des UPFI sur la cicatrisation des tissus mous, Maeda et coll. [169] ont réalisé des plaies d'excision dans la muqueuse palatine de rats, qu'ils ont ensuite exposées quotidiennement à ces ultrasons durant 1 à 2 semaines. Selon eux, après 2 semaines, la largeur des plaies était significativement plus petite chez le groupe exposé aux UPFI par rapport au groupe témoin.

Dans les limites de l'étude, l'application de ces ultrasons favorise la fermeture de l'épithélium et du tissu conjonctif au niveau de plaies palatines. Cependant, des études supplémentaires sont nécessaires en vue d'expliquer la physiopathologie et ses implications chez l'homme.

4.3.3.2.3. *Ozonothérapie*

L'ozone est agent chimiothérapeutique alternatif, récemment utilisé en dentisterie en raison de son effet potentiel sur la cicatrisation des plaies buccales.

L'ozone (O₃) constitue une forme allotropique de l'oxygène naturellement présent dans l'air, créée lorsque les rayons ultraviolets amènent les atomes d'oxygène à se recombiner en groupe de 3 temporairement. Ce gaz instable a

donc la propriété de libérer de l'oxygène facilement, c'est pourquoi il est utilisé depuis un moment en médecine afin de tuer bactéries, champignons ou virus, et dans le contrôle des hémorragies [170].

Plus qu'antimicrobien, il a été également prouvé qu'il permet d'augmenter localement le nombre de facteurs de croissance, qu'il active les mécanismes antioxydants locaux et qu'il favorise la réparation des tissus [171]. Patel et coll., l'ont d'ailleurs confirmé [172] en étudiant l'effet d'huile végétale ozonisée sur la cicatrisation du site donneur palatin à la suite d'une GGL. Ils ont observé que l'application de cette huile apportait une aide significative à la cicatrisation précoce, via une réépithélialisation et une kératinisation plus rapides des plaies palatines.

Plus récemment, en 2020, Ugazio et coll. ont démontré que l'ozone a fourni de nombreuses preuves convaincantes de son utilisation en administration topique et qu'il présente un profil de sécurité approprié, en particulier lorsqu'il est administré sous forme d'huile ozonisée [173].

De surcroît, son efficacité positive sur les blessures cutanées ayant été prouvée [174] [175], Eroglu et coll. ont jugé intéressant d'observer, lors d'une étude en 2018, les effets thérapeutiques de l'ozonothérapie, via une application topique par un générateur d'ozone, sur la cicatrisation secondaire de plaies palatines de porcs, appliquée quotidiennement pendant 10 jours [176].

Selon eux, l'application topique d'ozone pourrait être efficace au cours des premiers stades de la cicatrisation de plaies buccales. Cependant, comme pour la thérapie par les ultrasons, des études plus approfondies sont nécessaires afin de clarifier les effets supplémentaires de l'ozonothérapie sur la cicatrisation des tissus mous.

4.4. Comparaison des soins per et postopératoires

4.4.1. Soins per-opératoires

	Hémostase biologique	Comparaison entre les différents matériaux
<ul style="list-style-type: none"> - Cellulose oxydée régénérée - Collagène fibrillaire - Eponge collagénique ou de gélatine résorbables 	<ul style="list-style-type: none"> - hémostatique - antibactérien parfois - peut être à libération prolongée du facteur FGF-β (<u>accélère la cicatrisation</u> via une meilleure réépithélialisation) 	<ul style="list-style-type: none"> - pas de différence significative entre la cellulose oxydée régénérée et une éponge de gélatine en matière d'hémostase ou de douleurs [82].
<p><i>Ankaferd Blood Stopper</i> ®</p>	<ul style="list-style-type: none"> - hémostatique puissant - antibactérien - anti-inflammatoire - <u>accélère la cicatrisation initiale et secondaire</u> des plaies palatines 	
<p>Pansement à base de collagène</p>	<ul style="list-style-type: none"> - hémostatique - biocompatible - chimiotactique des cellules favorisant la cicatrisation - anti-inflammatoire - amoindrit les douleurs et les sensations de brûlure - <u>accélère la cicatrisation</u> (régénération et réépithélialisation des tissus plus rapide) - protection mécanique des plaies palatines 	<ul style="list-style-type: none"> - Une plaie palatine couverte par le pansement au collagène CollaCote® a montré aux patients des signes de cicatrisation significativement plus précoce (plus grande fermeté et renouvellement plus important de tissu conjonctif) et a apporté un soulagement plus important des sensations de douleurs et de brûlure par rapport à ceux protégés par le pansement sans eugénol Coe Pak™ [17].

<p>Matrice biologique à base de PRF</p>	<ul style="list-style-type: none"> - hémostatique - <u>accélère la cicatrisation</u> - amoindrit les douleurs postopératoires 	<ul style="list-style-type: none"> - La membrane A-PRF, comparée à l'éponge de gélatine, permet significativement une meilleure cicatrisation (réépithélialisation plus rapide) durant les 30 jours suivant l'intervention [5] [101]. Cependant, il n'y aurait pas de différence significative en matière de gestion de la douleur postopératoire [195]. - pas de différence significative de guérison entre une membrane riche en PRF et de la cellulose oxydée régénérée [178]. Cependant, la membrane riche en PRF apporte une meilleure gestion de la morbidité au niveau du site donneur palatin. - pas de différence significative entre la membrane riche en PRF et un pansement de collagène (Collacote®) : améliorent tous les deux les paramètres de cicatrisation des plaies (hémostase, réépithélialisation, douleurs, inconfort). Cependant, la membrane de PRF serait plus facile à manipuler, à suturer et plus économique que le pansement à base de collagène [177].
---	---	--

Tableau 2 : Caractéristiques et comparaison des soins per-opératoires (hémostatiques biologiques) pouvant être utilisés lors d'un prélèvement de tissu conjonctif

Après comparaison, il apparaît que la matrice biologique à base de PRF soit l'une des meilleures options en tant qu'hémostatique et aide à la cicatrisation des plaies palatines à la suite d'un prélèvement de tissu conjonctif.

	Hémostase physique Protection de la plaie palatine	Comparaison entre les différents matériaux
Sutures croisées en treillis	- hémostatique	
Pansements chirurgicaux avec ou sans eugénol	Barrière mécanique inerte : - hémostatique - <u>accélère la guérison</u> des plaies palatines	- Les pansements avec eugénol détiennent certains inconvénients : durcir avec des bords tranchants et laisser un mauvais goût en bouche [112]. - Alvogyl® serait comparable à l'éponge de gélatine en termes de coût, de réduction de la douleur, d'hémostase et de propriétés de réépithélialisation [114].
Colle cyanoacrylate	Barrière protectrice mécanique polymérisable en milieu humide : - hémostatique rapide - minimise les douleurs postopératoires - <u>accélère la cicatrisation initiale</u> des plaies palatines	- La colle cyanoacrylate n'entraîne pas de meilleure cicatrisation au palais que la mise en place de sutures. Cependant, cette colle entraîne un gain de temps lors de l'intervention, serait mieux acceptée par le patient (moins d'inconfort et de douleurs), permettrait une hémostase plus rapide du site donneur [179]. - Comparée aux pansements classiques avec ou sans eugénol, la colle cyanoacrylate engendre de meilleurs résultats de guérison et des douleurs postopératoires moins importantes [180][181]. En effet, elle entraîne une hémostase plus rapide, serait biocompatible, plus facilement applicable et mieux adaptée à la plaie palatine. - L'association « éponge de collagène / colle cyanoacrylate » serait la meilleure

		option pour diminuer les douleurs et l'inconfort postopératoires comparée aux sutures seules, aux pansements chirurgicaux, à une éponge de gélatine ou de la colle seules [182][183].
Plaques palatines thermoformées	Barrière protectrice mécanique : - hémostatique - minimise les douleurs - <u>accélère la cicatrisation initiale</u> des plaies palatines	

Tableau 3 : Caractéristiques et comparaison des soins per-opératoires (protection de la plaie palatine pouvant être utilisés lors d'un prélèvement de tissu conjonctif

Afin de fermer et protéger la plaie palatine, des sutures seront réalisées, puis la mise en place de colle cyanoacrylate ou bien d'une plaque de protection palatine à la suite semble la meilleure option.

La combinaison « éponge de collagène / colle cyanoacrylate » constitue également une bonne alternative.

4.4.2. Soins post-opératoires en alternative ou en complément

	Caractéristiques biologiques	Comparaison entre les différents matériaux
Camomilla en teinture mère	<ul style="list-style-type: none"> - anti-inflammatoire puissant - antibactérien, antioxydant, antiallergique - <u>accélère la cicatrisation</u> / réduit les douleurs 	
Flurbiprofène	<ul style="list-style-type: none"> - anti-inflammatoire - analgésique puissant et efficace : réduit les douleurs, l'inconfort, les sensations de brûlure - pas d'effet sur la cicatrisation primaire ; cependant, effet négatif sur la cicatrisation secondaire des plaies. 	
Gel d'acide hyaluronique	<ul style="list-style-type: none"> - anti-inflammatoire / antiœdémateux - <u>accélère la cicatrisation</u> / réduit les douleurs et les sensations de brûlure 	<ul style="list-style-type: none"> - Cicatrisation comparable après utilisation d'un gel de digluconate de chlorhexidine à 0,2% et un gel d'acide hyaluronique [18] même si le taux d'épithélialisation est meilleur à 7 jours après application du gel de digluconate de chlorhexidine. Le gel d'acide hyaluronique peut donc remplacer celui-ci en cas d'allergie du patient à la chlorhexidine.
Gel de curcumine	<ul style="list-style-type: none"> - anti-inflammatoire - antimicrobien, anti-oxydant - <u>accélère la cicatrisation</u> 	<ul style="list-style-type: none"> - L'application du gel de curcumine (Curenex[®]) est aussi efficace voire meilleure que l'utilisation d'un pansement parodontal sans eugénol (Coe Pak[®]) en matière de cicatrisation, de réduction de l'inflammation et des douleurs postopératoires [155].

<i>Moringa Oleifera</i>	<ul style="list-style-type: none"> - anti-inflammatoire - antibactérien - <u>accélère la cicatrisation initiale</u> des plaies 	
Ester phénéthylique de l'acide caféique	<ul style="list-style-type: none"> - anti-inflammatoire, analgésique - antimicrobien - hémostatique - <u>accélère les stades précoces de la cicatrisation</u> 	
Laser à basse intensité	<ul style="list-style-type: none"> - antiseptique, antimicrobien - hémostatique / antiœdémateux - <u>accélère la cicatrisation</u> et augmente l'épaisseur des tissus mous 	
Ultrasons pulsés de faible intensité	<ul style="list-style-type: none"> - <u>favorise la cicatrisation</u> des plaies palatines (réépithélialisation) 	
Ozonothérapie	<ul style="list-style-type: none"> - antimicrobien / anti-oxydant - favorise la <u>cicatrisation initiale</u> 	

En gris : tous les soins nécessitant des études supplémentaires avant de pouvoir être utilisés en pratique

Tableau 4 : Caractéristiques et comparaison des soins pouvant être utilisés en alternative ou en complément du traitement classique, à la suite d'un prélèvement de tissu conjonctif palatin

Après comparaison, il semble qu'en cas d'allergie du patient à la chlorhexidine, le gel de chlorhexidine puisse être remplacé par un gel à base d'acide hyaluronique ou de curcumine. De la même façon, le bain de bouche prescrit pourrait être substitué par de la Camomille matricaire, à boire, sous forme de teinture-mère.

5. Conclusion

Compte tenu du risque lié au geste technique opératoire et du processus de cicatrisation par première ou seconde intention qui lui est associé, le prélèvement de tissu conjonctif au palais est fréquemment synonyme de morbidité et de complications au niveau du site donneur palatin.

Or, minimiser cette morbidité constitue l'un des facteurs majeurs de réussite de l'intervention chirurgicale, ce qui conduit à la pleine satisfaction des patients opérés.

Il ressort de ce travail, que ces complications peuvent être limitées tout d'abord par la réalisation d'une analyse préopératoire minutieuse de la situation clinique, ainsi que par la localisation des éléments anatomiques à risque (AGP et ses collatérales).

Cette analyse permet au praticien de choisir l'emplacement idéal du prélèvement. Il a été, de plus, constaté que si la situation anatomique du palais semble très risquée et que les conditions le permettent, d'autres sites de prélèvement sont des alternatives envisageables (tubérosité palatine, crête édentée, face interne d'un lambeau palatin...).

En outre, en optant pour un prélèvement de conjonctif au palais, l'opérateur choisit la technique de prélèvement adéquate en fonction du type de greffe qui s'apprête à être réalisée, ce qui permet également d'éviter certaines complications postopératoires.

Deux techniques sont actuellement recommandées : l'incision unique et le prélèvement épithélio-conjonctif désépithélialisé ou non. Une bonne maîtrise de leurs indications et de leurs protocoles garantit une faible morbidité pour le patient.

Enfin, même si les suites opératoires dépendent de l'expérience du praticien et du patient lui-même (âge, état général, bonne observance des conseils postopératoires...), elles restent tout de même liées au bon choix des soins mis

en place avant (éventuelle augmentation de l'épaisseur de la muqueuse palatine), pendant et après l'intervention.

En effet, immédiatement après le prélèvement, le site donneur palatin peut être protégé à la fois par des moyens d'hémostase biologiques (matrice à base de PRF, pansement de collagène, éponge de gélatine résorbable...) ou mécaniques (sutures, pansement chirurgical, colle biologique, plaque de protection palatine). Ces techniques, prises individuellement ou associées, permettent de réduire le stress lié au risque hémorragique et pour la plupart apportent une aide à la cicatrisation des plaies palatines.

Dans les jours suivant le geste, le patient doit suivre scrupuleusement les recommandations émises par le praticien ainsi que les instructions inscrites sur l'ordonnance.

De manière à synthétiser l'ensemble des développements de ce travail, un arbre décisionnel a été élaboré *[Figure 42]*.

Cette thèse d'exercice constitue un outil mis à la disposition des praticiens ayant pour objectif de réduire au mieux la morbidité au palais à la suite d'un prélèvement de tissu conjonctif.

Il est possible que d'autres études en cours ou à venir soient susceptibles d'aider à réduire davantage cette morbidité, voire de la supprimer en totalité.

Figure 42 : Prélèvement de tissu conjonctif au palais, guide décisionnel pour la prise en charge par le praticien

**Prélèvement de TISSU CONJONCTIF
nécessaire**

PALAIS

- site de prélèvement de choix

Crête édentée

- si elle existe (et avec des dimensions suffisantes)
- si greffon de faible épaisseur
- faible morbidité postopératoire

**Face interne d'un
lambeau palatin**

- praticien expérimenté
- faible morbidité postopératoire

Prélèvement vestibulaire

- encore en cours d'étude

Tubérosité palatine

- si absence de M3 voire de M2
- si gain important de tissu kératinisé nécessaire
- faible morbidité postopératoire

ALTERNATIVES

Grefe de tissu conjonctif enfoui

Grefe gingivale libre

Technique de l'incision unique

- si muqueuse épaisse
- cicatrisation de 1^{re} intention

Prélèvement épithélio-conjonctif désépithérialisé

- si muqueuse fine ou épaisse
- cicatrisation de 2nde intention

Prélèvement épithélio-conjonctif

- si muqueuse fine ou épaisse
- cicatrisation de 2nde intention

Soins per-opératoires

- Membrane PRF ou éponge de gélatine
- Sutures → fermeture complète de la plaie

Soins per-opératoires

- Membrane PRF ou éponge de gélatine
- Sutures
- Colle cyanoacrylate / plaque palatine protectrice → protéger la plaie ouverte

Soins post-opératoires

- ordonnance et recommandations écrites à suivre scrupuleusement
- si allergie à la chlorhexidine : les gels d'acide hyaluronique ou de curcumine peuvent être utilisés en tant qu'alternatives au gel à base de chlorhexidine, et la Camomille matricaire, en teinture-mère, à boire, en remplacement du bain de bouche habituellement prescrit.

6. Références bibliographiques

1. Rocuzzo M, Bunino M, Needleman I, Sanz M. Periodontal plastic surgery for treatment of localized gingival recessions: a systematic review. *J Clin Periodontol.* 2002; 29 Suppl 3: 178-94; discussion 195-96.
2. Del Pizzo M, Modica F, Bethaz N, Priotto P, Romagnoli R. The connective tissue graft: a comparative clinical evaluation of wound healing at the palatal donor site: A preliminary study. *J Clin Periodontol.* 2002; 29(9): 848-54.
3. Akram Z, Khawaja NA, Rashid H, Vohra F. Sub-epithelial connective tissue graft and enamel matrix derivative in the management of a localized gingival recession defect: A case report. *Saudi J Dent Res.* 2016; 2(7): 147-52.
4. Dragan IF, Hotzman LP, Karimbux NY, Morin RA, Bassir SH. Clinical Outcomes of Comparing Soft Tissue Alternatives to Free Gingival Graft: A Systematic Review and Meta-Analysis. *J Evid Based Dent Pract.* 2017; 17(4): 370-80.e3.
5. Sousa F, Machado V, Botelho J, Proença L, Mendes JJ, Alves R. Effect of A-PRF Application on Palatal Wound Healing after Free Gingival Graft Harvesting: A Prospective Randomized Study. *Eur J Dent.* 2020; 14(1): 63-9.
6. Griffin TJ, Cheung WS, Zavras AI, Damoulis PD. Postoperative complications following gingival augmentation procedures. *J Periodontol.* 2006; 77(12): 2070-9.
7. Curtis JW, Hutchinson RA. Mucous extravasation phenomenon of the hard palate following periodontal surgery. *J Periodontol.* 1981; 52(12): 750-2.
8. Adcock JE, Spence D. Unusual wound healing following removal of donor tissue for soft tissue graft. *J Periodontol.* 1984; 55(10): 589-91.
9. Brasher WJ, Rees TD, Boyce WA. Complications of free grafts of masticatory mucosa. *J Periodontol.* 1975; 46(3): 133-8.
10. Courval A, Reingewirtz Y. Greffe gingivale libre : hémostase et complications postopératoires. *J Parodontol Implantol Orale.* 2015 ; 34(4) : 283-91.
11. Zucchelli G, Mele M, Stefanini M, Mazzotti C, Marzadori M, Montebugnoli L, et coll. Patient morbidity and root coverage outcome after subepithelial connective tissue and de-epithelialized grafts: a comparative randomized-controlled clinical trial. *J Clin Periodontol.* 2010; 37(8): 728-38.
12. Zucchelli G, Mounssif I, Mazzotti C, Montebugnoli L, Sangiorgi M, Mele M, et coll. Does the dimension of the graft influence patient morbidity and root coverage outcomes? A randomized controlled clinical trial. *J Clin Periodontol.* 2014; 41(7): 708-16.
13. Yen CA, Griffin TJ, Cheung WS, Chen J. Effects of platelet concentrate on palatal wound healing after connective tissue graft harvesting. *J Periodontol.* 2007; 78(4): 601-10.
14. Bahammam MA. Effect of platelet-rich fibrin palatal bandage on pain scores and wound healing after free gingival graft: a randomized controlled clinical trial. *Clin Oral Investig.* 2018; 22(9): 3179-88.
15. Wessel JR, Tatakis DN. Patient outcomes following subepithelial connective tissue graft and free gingival graft procedures. *J Periodontol.* 2008; 79(3): 425-30.
16. Al-Shibani N. Low-intensity laser for harvesting palatal graft for the treatment of gingival recession: A systematic review. *J Investig Clin Dent.* 2019; 10(1): e12368.

17. Shanmugam M, Kumar TSS, Arun KV, Arun R, Karthik SJ. Clinical and histological evaluation of two dressing materials in the healing of palatal wounds. *J Indian Soc Periodontol.* 2010; 14(4): 241-4.
18. Hammad HM, Hammad MM, Abdelhadi IN, Khalifeh MS. Effects of topically applied agents on intra-oral wound healing in a rat model: a clinical and histomorphometric study. *Int J Dent Hyg.* 2011; 9(1): 9-16.
19. Witte MB, Barbul A. General principles of wound healing. *Surg Clin North Am.* 1997; 77(3): 509-28.
20. Häkkinen L, Uitto VJ, Larjava H. Cell biology of gingival wound healing. *Periodontol 2000.* 2000; 24: 127-52.
21. Tischler M. Platelet rich plasma. The use of autologous growth factors to enhance bone and soft tissue grafts. *N Y State Dent J.* 2002; 68(3): 22-4.
22. Cheung WS, Griffin TJ. A comparative study of root coverage with connective tissue and platelet concentrate grafts: 8-month results. *J Periodontol.* 2004; 75(12): 1678-87.
23. Camargo PM, Melnick PR, Kenney EB. The use of free gingival grafts for aesthetic purposes. *Periodontol 2000.* 2001; 27: 72-96.
24. Nooh N, Graves DT. Healing is delayed in oral compared to dermal excisional wounds. *J Periodontol.* 2003; 74(2): 242-6.
25. Kozlovsky A, Artzi Z, Hirshberg A, Israeli-Tobias C, Reich L. Effect of local antimicrobial agents on excisional palatal wound healing: a clinical and histomorphometric study in rats. *J Clin Periodontol.* 2007; 34(2): 164-71.
26. Zuhr O, Bäumer D, Hürzeler M. The addition of soft tissue replacement grafts in plastic periodontal and implant surgery: critical elements in design and execution. *J Clin Periodontol.* 2014; 41 Suppl 15: S123-142.
27. Ouhayoun JP, Sawaf MH, Gofflaux JC, Etienne D, Forest N. Re-epithelialization of a palatal connective tissue graft transplanted in a non-keratinized alveolar mucosa: a histological and biochemical study in humans. *J Periodont Res.* 1988; 23(2): 127-33.
28. Tomaszewska IM, Tomaszewski KA, Kmiotek EK, Pena IZ, Urbanik A, Nowakowski M, et coll. Anatomical landmarks for the localization of the greater palatine foramen: a study of 1200 head CTs, 150 dry skulls, systematic review of literature and meta-analysis. *J Anat.* 2014; 225(4): 419-35.
29. Tavelli L, Barootchi S, Ravidà A, Oh TJ, Wang HL. What Is the Safety Zone for Palatal Soft Tissue Graft Harvesting Based on the Locations of the Greater Palatine Artery and Foramen? A Systematic Review. *J Oral Maxillofac Surg.* 2019; 77(2): 271.e1-271.e9.
30. Netter F. Atlas d'anatomie humaine. 2e édition. Issy-les-Moulineaux : Elsevier Masson ; 2019. 672 p.
31. Nguyen H, Vallée B, Person H. Nouveaux dossiers d'anatomie PCEM. Tome 2, Tête. Paris : Heures de France ; 2001. 288 p.
32. Carpentier P. Les voies sensibles trigéminales : un guide pour l'anesthésie. *Actual Odonto-Stomatol.* 2008 ; (243) : 207-23.
33. Reiser GM, Bruno JF, Mahan PE, Larkin LH. The subepithelial connective tissue graft palatal donor site: anatomic considerations for surgeons. *Int J Periodontics Restorative Dent.* 1996; 16(2): 130-7.
34. Klosek SK, Rungruang T. Anatomical study of the greater palatine artery and related structures of the palatal vault: considerations for palate as the subepithelial connective tissue graft donor site. *Surg Radiol Anat.* 2009; 31(4): 245-50.
35. Wara-aswapati N, Pitiphat W, Chandrapho N, Rattanayatikul C, Karimbux N. Thickness of palatal masticatory mucosa associated with age. *J Periodontol.* 2001; 72(10): 1407-12.

36. Benninger B, Andrews K, Carter W. Clinical measurements of hard palate and implications for subepithelial connective tissue grafts with suggestions for palatal nomenclature. *J Oral Maxillofac Surg.* 2012; 70(1): 149-53.
37. Studer SP, Allen EP, Rees TC, Kouba A. The thickness of masticatory mucosa in the human hard palate and tuberosity as potential donor sites for ridge augmentation procedures. *J Periodontol.* 1997; 68(2): 145-51.
38. Monnet-Corti V, Santini A, Glise JM, Fouque-Deruelle C, Dillier FL, Liébart MF, et coll. Connective tissue graft for gingival recession treatment: assessment of the maximum graft dimensions at the palatal vault as a donor site. *J Periodontol.* 2006; 77(5): 899-902.
39. Fu JH, Hasso DG, Yeh CY, Leong DJM, Chan HL, Wang HL. The accuracy of identifying the greater palatine neurovascular bundle: a cadaver study. *J Periodontol.* 2011; 82(7): 1000-6.
40. Bednarz W, Zielińska A. Ultrasonic Biometer and Its Usage in an Assessment of Periodontal Soft Tissue Thickness and Comparison of its Measurement Accuracy with a Bone Sounding Method. *Dent Med Probl.* 2011; 48(4): 481-9.
41. Stipetić J, Hrala Z, Celebić A. Thickness of masticatory mucosa in the human hard palate and tuberosity dependent on gender and body mass index. *Coll Antropol.* 2005; 29(1): 243-7.
42. Jepsen K, Jepsen S, Zucchelli G, Stefanini M, de Sanctis M, Baldini N, et coll. Treatment of gingival recession defects with a coronally advanced flap and a xenogeneic collagen matrix: a multicenter randomized clinical trial. *J Clin Periodontol.* 2013; 40(1): 82-9.
43. Barriviera M, Duarte WR, Januário AL, Faber J, Bezerra ACB. A new method to assess and measure palatal masticatory mucosa by cone-beam computerized tomography. *J Clin Periodontol.* 2009; 36(7): 564-8.
44. Zucchelli G. *Mucogingival esthetic surgery.* Milan : Quintessence Publishing ; 2013. 826 p.
45. Gamborena I, Blatz M. *Evolution : Protocoles actuels pour implants unitaires antérieurs.* Chicago : Quintessence Pub Co ; 2015. 424 p.
46. Harris RJ. Histologic evaluation of connective tissue grafts in humans. *Int J Periodontics Restorative Dent.* 2003; 23(6): 575-83.
47. Song JE, Um YJ, Kim CS, Choi SH, Cho KS, Kim CK, et coll. Thickness of posterior palatal masticatory mucosa: the use of computerized tomography. *J Periodontol.* 2008; 79(3): 406-12.
48. Borghetti A, Monnet-Corti V. *Chirurgie plastique parodontale et péri-implantaire. 3ème édition.* Malakoff : Cahiers de prothèses éditions ; 2017. 480 p.
49. Bhatavadekar NB, Gharpure AS. Controlled Palatal Harvest Technique for Harvesting a Palatal Subepithelial Connective Tissue Graft. *Compend Contin Educ Dent.* 2018; 39(2): e9-12.
50. Aguirre-Zorzano LA, García-De La Fuente AM, Estefanía-Fresco R, Marichalar-Mendía X. Complications of harvesting a connective tissue graft from the palate: A retrospective study and description of a new technique. *J Clin Exp Dent.* 2017; 9(12): e1439-45.
51. Borghetti A, Monnet-Corti V. *Chirurgie plastique parodontale. 2ème édition.* Rueil-Malmaison : Cahiers de prothèses éditions ; 2008. 449 p.
52. Gapski R, Satheesh K, Cobb CM. Histomorphometric analysis of bone density in the maxillary tuberosity of cadavers: a pilot study. *J Periodontol.* 2006; 77(6): 1085-90.

53. Rojo E, Stroppa G, Sanz-Martin I, Gonzalez-Martín O, Alemany AS, Nart J. Soft tissue volume gain around dental implants using autogenous subepithelial connective tissue grafts harvested from the lateral palate or tuberosity area. A randomized controlled clinical study. *J Clin Periodontol*. 2018; 45(4): 495-503.
54. Dellavia C, Ricci G, Pettinari L, Allievi C, Grizzi F, Gagliano N. Human palatal and tuberosity mucosa as donor sites for ridge augmentation. *Int J Periodontics Restorative Dent*. 2014; 34(2): 179-86.
55. Bouchard P. *Parodontologie, Dentisterie implantaire, Volume 2 : Thérapeutiques chirurgicales*. Paris : Lavoisier Médecine sciences ; 2015. 462 p.
56. Amin PN, Bissada NF, Ricchetti PA, Silva APB, Demko CA. Tuberosity versus palatal donor sites for soft tissue grafting: A split-mouth clinical study. *Quintessence Int*. 2018; 49(7): 589-98.
57. Müller HP, Schaller N, Eger T, Heinecke A. Thickness of masticatory mucosa. *J Clin Periodontol*. 2000; 27(6): 431-6.
58. Porcherot A. *Le prélèvement vestibulaire: un nouveau site donneur de la greffe épithélio-conjonctive? [Thèse d'exercice]*. [Paris] : Université de Paris Descartes. Faculté de chirurgie dentaire ; 2019. 99 p.
59. Auber E. Comment minimiser la morbidité au palais suite au prélèvement d'un greffon conjonctif ? *Clinic*. 2019 ; 40(6) : 389-397.
60. Edel A. Clinical evaluation of free connective tissue grafts used to increase the width of keratinised gingiva. *J Clin Periodontol*. 1974; 1(4): 185-96.
61. Harris RJ. A comparison of two techniques for obtaining a connective tissue graft from the palate. *Int J Periodontics Restorative Dent*. 1997; 17(3): 260-71.
62. Sedon CL, Breault LG, Covington LL, Bishop BG. The subepithelial connective tissue graft: part I: Patient selection and surgical techniques. *J Contemp Dent Pract*. 2005; 6(1): 146-62.
63. Raetzke PB. Covering localized areas of root exposure employing the « envelope » technique. *J Periodontol*. 1985; 56(7): 397-402.
64. Langer B, Langer L. Subepithelial connective tissue graft technique for root coverage. *J Periodontol*. 1985; 56(12): 715-20.
65. Harris RJ. The connective tissue and partial thickness double pedicle graft: a predictable method of obtaining root coverage. *J Periodontol*. 1992; 63(5): 477-86.
66. Bruno JF. Connective tissue graft technique assuring wide root coverage. *Int J Periodontics Restorative Dent*. 1994; 14(2): 126-37.
67. Hürzeler MB, Weng D. A single-incision technique to harvest subepithelial connective tissue grafts from the palate. *Int J Periodontics Restorative Dent*. 1999; 19(3): 279-87.
68. Park JB. Treatment of multiple gingival recessions using subepithelial connective tissue grafting with a single-incision technique. *J Oral Sci*. 2009; 51(2): 317-21.
69. Böhm S, Weng D, Meyle J. Connective Tissue Grafts in Periodontal Surgery. *Perio*. 2006; 3(2): 129-37.
70. Loustau H. *La tunnélisation: revue de la littérature d'une technique de chirurgie plastique parodontale micro-invasive [Thèse d'exercice]*. [Bordeaux] : Université de Bordeaux. Faculté de chirurgie dentaire ; 2014. 100 p.
71. Kumar A, Sood V, Masamatti SS, Triveni MG, Mehta DS, Khatri M, et coll. Modified single incision technique to harvest subepithelial connective tissue graft. *J Indian Soc Periodontol*. 2013; 17(5): 676-80.

72. Zucchelli G, De Sanctis M. Treatment of multiple recession-type defects in patients with esthetic demands. *J Periodontol.* 2000; 71(9): 1506-14.
73. Zucchelli G. *Chirurgie esthétique mucogingivale.* Paris : Quintessence international ; 2014. 820 p.
74. Yoshino H, Hasuike A, Sanjo N, Sato D, Kubota T, Nagashima H, et coll. CO2 Laser De-epithelization Technique for Subepithelial Connective Tissue Graft: A Study of 21 Recessions. *In Vivo.* 2020; 34(2): 869-75.
75. Gursoy H, Yarimoglu E, Kuru B, Ozkan Karaca E, Ince Kuka G. Evaluation of the Effects of Er:YAG Laser for the De-Epithelialization of the Palatal Graft in the Treatment of Multiple Gingival Recessions: A Randomized Clinical Trial. *Photobiomodul Photomed Laser Surg.* 2019; 37(11): 715-21.
76. Burkhardt R, Hämmerle CHF, Lang NP, Research Group on Oral Soft Tissue Biology & Wound Healing: Self-reported pain perception of patients after mucosal graft harvesting in the palatal area. *J Clin Periodontol.* 2015; 42(3): 281-7.
77. Carnio J, Hallmon WW. A technique for augmenting the palatal connective tissue donor site: clinical case report and histologic evaluation. *Int J Periodontics Restorative Dent.* 2005; 25(3): 257-63.
78. Carnio J, Koutouzis T. Palatal Augmentation Technique: A Predictable Method to Increase the Palatal Connective Tissue at Donor Sites: A Consecutive Case Series. *Int J Periodontics Restorative Dent.* 2015; 35(5): 707-13.
79. Bednarz W, Kobierzycki C, Dzięgiel P, Botzenhart U, Gedrange T, Ziętek M. Augmentation of the hard palate thin masticatory mucosa in the potential connective tissue donor sites using two collagen materials-Clinical and histological comparison. *Ann Anat.* 2016; 208: 78-84.
80. Olson RA, Roberts DL, Osbon DB. A comparative study of polylactic acid, Gelfoam, and Surgicel in healing extraction sites. *Oral Surg Oral Med Oral Pathol.* 1982; 53(5): 441-9.
81. Finn MD, Schow SR, Schneiderman ED. Osseous regeneration in the presence of four common hemostatic agents. *J Oral Maxillofac Surg.* 1992; 50: 608-12.
82. Rossmann JA, Rees TD. A comparative evaluation of hemostatic agents in the management of soft tissue graft donor site bleeding. *J Periodontol.* 1999; 70(11): 1369-75.
83. Pollack RP, Bouwsma OJ. Applications of oxidized regenerated cellulose in periodontal therapy: Part 1: Compendium. 1992; 13(10): 888, 890, 892 passim.
84. Ayvazyan A, Morimoto N, Kanda N, Takemoto S, Kawai K, Sakamoto Y, et coll. Collagen-gelatin scaffold impregnated with bFGF accelerates palatal wound healing of palatal mucosa in dogs. *J Surg Res.* 2011; 171(2): e247-257.
85. Takemoto S, Morimoto N, Kimura Y, Taira T, Kitagawa T, Tomihata K, et coll. Preparation of collagen/gelatin sponge scaffold for sustained release of bFGF. *Tissue Eng Part A.* 2008; 14(10): 1629-38.
86. Gospodarowicz D, Neufeld G, Schweigerer L. Molecular and biological characterization of fibroblast growth factor, an angiogenic factor which also controls the proliferation and differentiation of mesoderm and neuroectoderm derived cells. *Cell Differ.* 1986; 19(1): 1-17.
87. Akasaka Y, Ono I, Yamashita T, Jimbow K, Ishii T. Basic fibroblast growth factor promotes apoptosis and suppresses granulation tissue formation in acute incisional wounds. *J Pathol.* 2004; 203(2): 710-20.
88. Hata Y, Kawanabe H, Hisanaga Y, Taniguchi K, Ishikawa H. Effects of basic fibroblast growth factor administration on vascular changes in wound healing of rat palates. *Cleft Palate Craniofac J.* 2008; 45(1): 63-72.

89. Aysan E, Bektas H, Ersoz F, Sari S, Kaygusuz A, Huq GE. Ability of the ankaferd blood stopper® to prevent parenchymal bleeding in an experimental hepatic trauma model. *Int J Clin Exp Med*. 2010; 3(3): 186-91.
90. Tasdelen Fisgin N, Tanriverdi Cayci Y, Coban AY, Ozatli D, Tanyel E, Durupinar B, et coll. Antimicrobial activity of plant extract Ankaferd Blood Stopper. *Fitoterapia*. 2009; 80(1): 48-50.
91. Sheela ML, Ramakrishna MK, Salimath BP. Angiogenic and proliferative effects of the cytokine VEGF in Ehrlich ascites tumor cells is inhibited by *Glycyrrhiza glabra*. *Int Immunopharmacol*. 2006; 6(3): 494-8.
92. Keceli HG, Aylikci BU, Koseoglu S, Dolgun A. Evaluation of palatal donor site haemostasis and wound healing after free gingival graft surgery. *J Clin Periodontol*. 2015; 42(6): 582-9.
93. Thoma DS, Sancho-Puchades M, Ettlin DA, Hämmerle CHF, Jung RE. Impact of a collagen matrix on early healing, aesthetics and patient morbidity in oral mucosal wounds: a randomized study in humans. *J Clin Periodontol*. 2012; 39(2): 157-65.
94. Shanmugam D, Dominic N. Evaluation of Bovine-Derived Collagen Membrane in Oral Surgical Mucosal Defects. *J Maxillofac Oral Surg*. 2019; 18(3): 466-73.
95. Sowjanya NP, Rao N, Bhushan NVVS, Krishnan G. Versatility of the Use of Collagen Membrane in Oral Cavity. *J Clin Diagn Res*. 2016; 10(2): ZC30-3.
96. Herford AS, Akin L, Cicciu M, Maiorana C, Boyne PJ. Use of a porcine collagen matrix as an alternative to autogenous tissue for grafting oral soft tissue defects. *J Oral Maxillofac Surg*. 2010; 68(7): 1463-70.
97. Choukroun J, Adda F, Schoeffler C, Vervelle A. Une opportunité en paro-implantologie : le PRF. *Implantodontie*. 2000 ; 42 : 55-62.
98. Miron RJ, Zucchelli G, Pikos MA, Salama M, Lee S, Guillemette V, et coll. Use of platelet-rich fibrin in regenerative dentistry: a systematic review. *Clin Oral Investig*. 2017; 21(6): 1913-27.
99. Castro AB, Meschi N, Temmerman A, Pinto N, Lambrechts P, Teughels W, et coll. Regenerative potential of leucocyte- and platelet-rich fibrin, Part A: intra-bony defects, furcation defects and periodontal plastic surgery: A systematic review and meta-analysis. *J Clin Periodontol*. 2017; 44(1): 67-82.
100. Sharma A, Aggarwal N, Rastogi S, Choudhury R, Tripathi S. Effectiveness of platelet-rich fibrin in the management of pain and delayed wound healing associated with established alveolar osteitis (dry socket). *Eur J Dent*. 2017; 11(4): 508-13.
101. Femminella B, Iaconi MC, Di Tullio M, Romano L, Sinjari B, D'Arcangelo C, et coll. Clinical Comparison of Platelet-Rich Fibrin and a Gelatin Sponge in the Management of Palatal Wounds After Epithelialized Free Gingival Graft Harvest: A Randomized Clinical Trial. *J Periodontol*. 2016; 87(2): 103-13.
102. Ozcan M, Ucak O, Alkaya B, Keceli S, Seydaoglu G, Haytac MC. Effects of Platelet-Rich Fibrin on Palatal Wound Healing After Free Gingival Graft Harvesting: A Comparative Randomized Controlled Clinical Trial. *Int J Periodontics Restorative Dent*. 2017; 37(5): e270-8.
103. Ghanaati S, Booms P, Orlowska A, Kubesch A, Lorenz J, Rutkowski J, et coll. Advanced platelet-rich fibrin: a new concept for cell-based tissue engineering by means of inflammatory cells. *J Oral Implantol*. 2014; 40(6): 679-89.
104. Masuki H, Okudera T, Watanebe T, Suzuki M, Nishiyama K, Okudera H, et coll. Growth factor and pro-inflammatory cytokine contents in platelet-rich plasma (PRP), plasma rich in growth factors (PRGF), advanced platelet-rich fibrin (A-PRF), and concentrated growth factors (CGF). *Int J Implant Dent*. 2016; 2(1): 19.
105. Fujioka-Kobayashi M, Miron RJ, Hernandez M, Kandalam U, Zhang Y, Choukroun J. Optimized Platelet-Rich Fibrin With the Low-Speed Concept: Growth Factor Release, Biocompatibility, and Cellular Response. *J Periodontol*. 2017; 88(1): 112-21.

106. Lektemur Alpan A, Torumtay Cin G. PRF improves wound healing and postoperative discomfort after harvesting subepithelial connective tissue graft from palate: a randomized controlled trial. *Clin Oral Investig*. 2020; 24(1): 425-36.
107. Gréco C. L'ingénierie tissulaire au service de la parodontologie: les substituts aux greffes épithélio-conjonctives [Thèse d'exercice]. [Nice] : Université de Nice – Sophia Antipolis. Faculté de chirurgie dentaire ; 2015. 70 p.
108. Kulkarni MR, Shettar LG, Bakshi PV, Thakur SL. A novel clinical protocol for the greater palatine compression suture: A case report. *J Indian Soc Periodontol*. 2018; 22(5): 456-8.
109. Carew JF, Ward RF, LaBruna A, Torzilli PA, Schley WS. Effects of scalpel, electrocautery, and CO2 and KTP lasers on wound healing in rat tongues. *Laryngoscope*. 1998; 108(3): 373-80.
110. Sawabe M, Aoki A, Komaki M, Iwasaki K, Ogita M, Izumi Y. Gingival tissue healing following Er:YAG laser ablation compared to electrosurgery in rats. *Lasers Med Sci*. 2015; 30(2): 875-83.
111. Farnoush A. Techniques for the protection and coverage of the donor sites in free soft tissue grafts. *J Periodontol*. 1978; 49(8): 403-5.
112. Sachs HA, Farnoush A, Checchi L, Joseph CE. Current status of periodontal dressings. *J Periodontol*. 1984; 55(12): 689-96.
113. Cheshire PD, Griffiths GS, Griffiths BM, Newman HN. Evaluation of the healing response following placement of Coe-pak and an experimental pack after periodontal flap surgery. *J Clin Periodontol*. 1996; 23(3 Pt 1): 188-93.
114. Ehab K, Abouldahab O, Hassan A, Fawzy El-Sayed KM. Alvogyl and absorbable gelatin sponge as palatal wound dressings following epithelialized free gingival graft harvest: a randomized clinical trial. *Clin Oral Investig*. 2020; 24(4): 1517-25.
115. Rubinoff CH, Greener EH, Robinson PJ. Physical properties of periodontal dressing materials. *J Oral Rehabil*. 1986; 13: 575-86.
116. Baghani Z, Kadkhodazadeh M. Periodontal Dressing: A Review Article. *J Dent Res Dent Clin Dent Prospects*. 2013; 7(4): 183-91.
117. Ochstein AJ, Hansen NM, Swenson HM. A comparative study of cyanoacrylate and other periodontal dressings on gingival surgical wound healing. *J Periodontol*. 1969; 40(9): 515-20.
118. Couvidat M, Labbe D, Thiboust E, Mouriaux F. [The silicone palatal plaque: an effective bandage after harvesting autogenous hard palate mucosa]. *J Fr Ophtalmol*. 2007; 30(7): 712-9.
119. Lesclous P. Prescription des antibiotiques en pratique bucco-dentaire: Recommandations Afssaps 2011. *Med Buccale Chir Buccale*. 2011; 17(4): 334-46.
120. Antibiolor. Antibio'dentaire. Dombasle-sur-Meurthe : Antibiolor ; 2017. 28 p.
121. Boukhobza F, Goetz P. Phytothérapie en odontologie. Paris : Editions CdP ; 2018. 217 p.
122. Srivastava JK, Pandey M, Gupta S. Chamomile, a novel and selective COX-2 inhibitor with anti-inflammatory activity. *Life Sci*. 2009; 85(19-20): 663-9.
123. Miraj S, Alesaeidi S. A systematic review study of therapeutic effects of *Matricaria recuitta* chamomile (chamomile). *Electron Physician*. 2016; 8(9): 3024-31.

124. Chandrashekhara VM, Halagali KS, Nidavani RB, Shalavadi MH, Biradar BS, Biswas D, et al. Anti-allergic activity of German chamomile (*Matricaria recutita* L.) in mast cell mediated allergy model. *J Ethnopharmacol.* 2011; 137(1): 336-40.
125. Sultan A, McQuay HJ, Moore RA, Derry S. Single dose oral flurbiprofen for acute postoperative pain in adults. *Cochrane Database Syst Rev.* 2009; (3): CD007358.
126. Richy F, Rabenda V, Mawet A, Reginster JY. Flurbiprofen in the symptomatic management of rheumatoid arthritis: a valuable alternative. *Int J Clin Pract.* 2007; 61(8): 1396-406.
127. Cooper SA, Mardrossian G, Milles M. Analgesic relative potency assay comparing flurbiprofen 50, 100, and 150 mg, aspirin 600 mg, and placebo in postsurgical dental pain. *Clin J Pain.* 1988; 4: 175-182.
128. Lanás Á, Carrera-Lasfuentes P, Arguedas Y, García S, Bujanda L, Calvet X, et coll. Risk of upper and lower gastrointestinal bleeding in patients taking nonsteroidal anti-inflammatory drugs, antiplatelet agents, or anticoagulants. *Clin Gastroenterol Hepatol.* 2015; 13(5): 906-912.e2.
129. Lipworth L, Abdel-Kader K, Morse J, Stewart TG, Kabagambe EK, Parr SK, et coll. High prevalence of non-steroidal anti-inflammatory drug use among acute kidney injury survivors in the southern community cohort study. *BMC Nephrol.* 2016; 17(1): 189.
130. Dionne RA, Haynes D, Brahim JS, Rowan JS, Guivarc'h PH. Analgesic effect of sustained-release flurbiprofen administered at the site of tissue injury in the oral surgery model. *J Clin Pharmacol.* 2004; 44(12): 1418-24.
131. Isler SC, Eraydin N, Akkale H, Ozdemir B. Oral flurbiprofen spray for mucosal graft harvesting at the palatal area: A randomized placebo-controlled study. *J Periodontol.* 2018; 89(10): 1174-83.
132. Bartold PM, Wiebkin OW, Thonard JC. Glycosaminoglycans of human gingival epithelium and connective tissue. *Connect Tissue Res.* 1981; 9(2): 99-106.
133. Laurent TC, Laurent UB, Fraser JR. Functions of hyaluronan. *Ann Rheum Dis.* 1995; 54(5): 429-32.
134. Fawzy El-Sayed KM, Dahaba MA, Aboul-Ela S, Darhous MS. Local application of hyaluronan gel in conjunction with periodontal surgery: a randomized controlled trial. *Clin Oral Investig.* 2012; 16(4): 1229-36.
135. Dahiya P, Kamal R. Hyaluronic Acid: A Boon in Periodontal Therapy. *N Am J Med Sci.* 2013; 5(5): 309-15.
136. Yıldırım S, Özener HÖ, Doğan B, Kuru B. Effect of topically applied hyaluronic acid on pain and palatal epithelial wound healing: An examiner-masked, randomized, controlled clinical trial. *J Periodontol.* 2018; 89(1): 36-45.
137. Çankaya ZT, Gürbüz S, Bakırarar B, Kurtiş B. Evaluation of the Effect of Hyaluronic Acid Application on the Vascularization of Free Gingival Graft for Both Donor and Recipient Sites with Laser Doppler Flowmetry: A Randomized, Examiner-Blinded, Controlled Clinical Trial. *Int J Periodontics Restorative Dent.* 2020; 40(2): 233-43.
138. Tenover FC. Mechanisms of antimicrobial resistance in bacteria. *Am J Infect Control.* 2006; 34(5 Suppl 1): S3-10; discussion S64-73.
139. Stewart PS, Costerton JW. Antibiotic resistance of bacteria in biofilms. *Lancet.* 2001; 358(9276): 135-8.
140. Ebert AW. Promotion of indigenous vegetables in Asia: Conservation and use of selected crops in Indonesia, the Philippines, and Taiwan. *Acta Hort.* 2011; 918: 397-403.
141. Roshetko JM, Purnomosidhi P, Sabastian G, Dahlia L, Mahrizal M, Mulyoutami E, et coll. Ethnobotanical use and commercial potential of *Moringa oleifera* in Indonesia: an underused and under-recognized species. *Acta Hort.* 2015; 1158: 349-56.

142. Elgamily H, Moussa A, Elboraey A, El-Sayed H, Al-Moghazy M, Abdalla A. Microbiological assessment of *Moringa oleifera* extracts and its incorporation in novel dental remedies against some oral pathogens. *Open Access Maced. J Med Sci.* 2016; 4(04): 585–590.
143. Moura MC, Trentin DS, Napoleão TH. Multi-effect of the water-soluble *Moringa oleifera* lectin against *Serratia marcescens* and *Bacillus* sp.: antibacterial, antibiofilm and anti-adhesive properties. *J Appl Microbiol.* 2017; 123(04): 861–874.
144. Amaliya A, Muhaimina RK, Susanto A, Sutjiatmo AB. Histological Assessment of Palatal Donor Site Wound Healing after Application of *Moringa oleifera* Lamarck Leaf Extract in Rats. *Eur J Dent.* 2019; 13(2): 248-54.
145. Doillon CJ, Silver FH, Olson RM, Kamath CY, Berg RA. Fibroblast and epidermal cell-type I collagen interactions: cell culture and human studies. *Scanning Microsc.* 1988; 2(02): 985–992.
146. Meydan S, Esrefoglu M, Selek S, Akbas Tosunoglu E, Ozturk O, Kurbetli N, et coll. Protective effects of caffeic acid phenethyl ester and thymoquinone on toluene induced liver toxicity. *Biotech Histochem.* 2019; 94(4): 277-82.
147. Armutcu F, Gürel A, Hoşnüter M, Pabuççu O, Altinyazar C. Caffeic acid phenethyl ester improves oxidative erythrocyte damage in a rat model of thermal injury. *J Burn Care Rehabil.* 2004; 25(2): 171–178.
148. Magro-Filho O, de Carvalho AC. Topical effect of propolis in the repair of sulcoplasties by the modified Kazanjian technique: Cytological and clinical evaluation. *J Nihon Univ Sch Dent.* 1994; 36(2): 102-11.
149. Gül M, Günay A, Tanik A. An evaluation of the effects of caffeic acid phenethyl ester and Ankaferd blood stopper on secondary wound healing of oral mucosal tissue. *Turk J Med Sci.* 2020; 50(1): 248-57.
150. Grover HS, Deswal H, Bhardwaj A. Curcumin: A medicinal plant and its effects in medicine and dentistry. *Int J Contemp Dent Med Rev.* 2015; 2015: 1–4.
151. Nagpal M, Sood S. Role of curcumin in systemic and oral health: An overview. *J Nat Sci Biol Med.* 2013; 4(1): 3-7.
152. Muhammad NH, Ghani BA. Histological evaluation of the effect of topical application of curcumin powder and essential oil on skin wound healing. *J Baghdad Coll Dent.* 2015; 27: 58–63.
153. Suhag A, Dixit J, Dhan P. Role of curcumin as a subgingival irrigant: A pilot study. *Perio.* 2007;1:115–21.
154. Muglikar S, Patil KC, Shivswami S, Hegde R. Efficacy of curcumin in the treatment of chronic gingivitis: A pilot study. *Oral Health Prev Dent.* 2013; 11: 81–6.
155. Meghana MVS, Deshmukh J, Devarathanamma MV, Asif K, Jyothi L, Sindhura H. Comparison of effect of curcumin gel and noneugenol periodontal dressing in tissue response, early wound healing, and pain assessment following periodontal flap surgery in chronic periodontitis patients. *J Indian Soc Periodontol.* 2020; 24(1): 54-9.
156. Mester E, Mester AF, Mester A. The biomedical effects of laser application. *Lasers Surg Med.* 1985; 5(1): 31-9.
157. Akram Z, Vohra F, Javed F. Low-level laser therapy as an adjunct to connective tissue graft procedure in the treatment of gingival recession defects: A systematic review and meta-analysis. *J Esthet Restor Dent.* 2018; 30(4): 299-306.
158. Cobb CM. Lasers in periodontics: a review of the literature. *J Periodontol.* 2006; 77(4): 545-64.
159. Ihsan FRM. Low-level laser therapy accelerates collateral circulation and enhances microcirculation. *Photomed Laser Surg.* 2005; 23(3): 289-94.

160. Ustaoglu G, Ercan E, Tunali M. Low-Level Laser Therapy in Enhancing Wound Healing and Preserving Tissue Thickness at Free Gingival Graft Donor Sites: A Randomized, Controlled Clinical Study. *Photomed Laser Surg.* 2017; 35(4): 223-30.
161. Al-Shibani N. Low-intensity laser for harvesting palatal graft for the treatment of gingival recession: A systematic review. *J Investig Clin Dent.* 2019; 10(1): e12368.
162. Ozcelik O, Seydaoglu G, Haytac CM. Diode laser for harvesting de-epithelialized palatal graft in the treatment of gingival recession defects: a randomized clinical trial. *J Clin Periodontol.* 2016; 43(1): 63-71.
163. da Silva Neves FL, Silveira CA, Dias SBF, Santamaria Júnior M, de Marco AC, Kerbauy WD, et coll. Comparison of two power densities on the healing of palatal wounds after connective tissue graft removal: randomized clinical trial. *Lasers Med Sci.* 2016; 31(7): 1371-8.
164. Teixeira LJ, Soares BG de O, Vieira VP, Prado GF. Physical therapy for Bell s palsy (idiopathic facial paralysis). *Cochrane Database Syst Rev.* 2008; (3): CD006283.
165. Lau WY, Nosaka K. Effect of vibration treatment on symptoms associated with eccentric exercise-induced muscle damage. *Am J Phys Med Rehabil.* 2011; 90(8): 648-57.
166. Maintz G. [Animal experiments in the study of the effect of ultrasonic waves on bone regeneration]. *Strahlentherapie.* 1950; 82(4): 631-8.
167. Yuan KF, Lai QG, Li DR, Xia YF, Cui YX. [Application of low intensity ultrasound in the extraction of totally impacted mandibular third molars]. *Shanghai Kou Qiang Yi Xue.* 2006; 15(5): 497-9.
168. Liu Q, Liu X, Liu B, Hu K, Zhou X, Ding Y. The effect of low-intensity pulsed ultrasound on the osseointegration of titanium dental implants. *Br J Oral Maxillofac Surg.* 2012; 50(3): 244-50.
169. Maeda T, Masaki C, Kanao M, Kondo Y, Ohta A, Nakamoto T, et coll. Low-intensity pulsed ultrasound enhances palatal mucosa wound healing in rats. *J Prosthodont Res.* 2013; 57(2): 93-8.
170. Gupta G, Mansi B. Ozone therapy in periodontics. *J Med Life.* 2012; 5(1): 59-67.
171. Bocci V. The case for oxygen-ozonotherapy. *Br J Biomed Sci.* 2007; 64(1): 44-9.
172. Patel PV, Kumar S, Vidya GD, Patel A, Holmes JC, Kumar V. Cytological assessment of healing palatal donor site wounds and grafted gingival wounds after application of ozonated oil: an eighteen-month randomized controlled clinical trial. *Acta Cytol.* 2012; 56(3): 277-84.
173. Ugazio E, Tullio V, Binello A, Tagliapietra S, Dosio F. Ozonated Oils as Antimicrobial Systems in Topical Applications. Their Characterization, Current Applications, and Advances in Improved Delivery Techniques. *Molecules.* 2020; 25(2): 334.
174. Yıldırım AO, Eryılmaz M, Kaldırım U, Eyi YE, Tuncer SK, Eroğlu M, et coll. Effectiveness of hyperbaric oxygen and ozone applications in tissue healing in generated soft tissue trauma model in rats: an experimental study. *Ulus Travma Acil Cerrahi Derg.* 2014; 20(3): 167-75.
175. Zhang J, Guan M, Xie C, Luo X, Zhang Q, Xue Y. Increased growth factors play a role in wound healing promoted by noninvasive oxygen-ozone therapy in diabetic patients with foot ulcers. *Oxid Med Cell Longev.* 2014; 2014: 273475.
176. Eroglu ZT, Kurtis B, Altug HA, Sahin S, Tuter G, Baris E. Effect of topical ozonotherapy on gingival wound healing in pigs: histological and immuno-histochemical analysis. *J Appl Oral Sci.* 2019; 27: e20180015.

177. Sharma V, Kumar A, Puri K, Bansal M, Khatri M. Application of platelet-rich fibrin membrane and collagen dressing as palatal bandage for wound healing: A randomized clinical control trial. *Indian J Dent Res.* 2019; 30(6): 881.
178. Patarapongsanti A, Bandhaya P, Sirinirund B, Khongkhunthian S, Khongkhunthian P. Comparison of platelet-rich fibrin and cellulose in palatal wounds after graft harvesting. *J Investig Clin Dent.* 2019; 10(4): e12467.
179. Forrest JO. The use of cyanoacrylates in periodontal surgery. *J Periodontol.* 1974; 45(4): 225-9.
180. Ochstein AJ, Hansen NM, Swenson HM. A comparative study of cyanoacrylate and other periodontal dressings on gingival surgical wound healing. *J Periodontol.* 1969; 40(9): 515-20.
181. Bhaskar SN, Frisch J, Cutright DE, Margetis P. Effect of butyl cyanoacrylate on the healing of extraction wounds. *Oral Surg Oral Med Oral Pathol.* 1967; 24(5): 604-16.
182. Tavelli L, Ravidà A, Saleh MHA, Maska B, Del Amo FSL, Rasperini G, et coll. Pain perception following epithelialized gingival graft harvesting: a randomized clinical trial. *Clin Oral Investig.* 2019; 23(1): 459-68.
183. Tavelli L, Asa'ad F, Acunzo R, Pagni G, Consonni D, Rasperini G. Minimizing Patient Morbidity Following Palatal Gingival Harvesting: A Randomized Controlled Clinical Study. *Int J Periodontics Restorative Dent.* 2018; 38(6): e127-34.
184. Silva CO, Ribeiro EDP, Sallum AW, Tatakis DN. Free gingival grafts: graft shrinkage and donor-site healing in smokers and non-smokers. *J Periodontol.* 2010; 81(5): 692-701.
185. Palmer RM, Wilson RF, Hasan AS, Scott DA. Mechanisms of action of environmental factors--tobacco smoking. *J Clin Periodontol.* 2005; 32 Suppl 6: 180-95.

7. Références bibliographiques électroniques

186. Efron DT, Barbul A. Wounds in infection and sepsis: role of growth factors and mediators [Internet]. Dans : Holzheimer RG, Mannick JA. *Surgical Treatment: Evidence-Based and Problem-Oriented.* Munich: Zuckschwerdt; 2001 [cité 4 sept 2020]. Disponible sur: <https://www.ncbi.nlm.nih.gov/books/NBK6957/>
187. Raybaud H, Voa C, Delebarre H. Anatomie et Histologie de la muqueuse buccale [Internet]. 2020 [cité 4 sept 2020]. Disponible sur : <http://dermatologiebuccale-nice.fr/anatomie-et-histologie-de-la-muqueuse-buccale/histologie-de-la-muqueuse-buccale/>
188. Pal US, Singh RK, Mohammad S, Rajesh Kumar Yadav. Use of collagen in extraoral wounds [Internet]. *J Maxillofac Oral Surg.* 2009 [cité 22 sept 2020]; 8(3):261–264. Disponible sur: https://www.researchgate.net/publication/233385334_Use_of_collagen_in_extraoral_wounds
189. Dentalachat. Coe Pak GC [Internet]. 2020 [cité 22 sept 2020]. Disponible sur: <https://www.dentalachat.com/anesthesie-pharmacie/coe-pak-gc-prise-normale>
190. Louis herboristerie. Camomille Matricaire Bio - Digestion Teinture-mère Matricaria chamomilla 50 ml - Herbiolys [Internet]. [cité 22 sept 2020]. Disponible sur: <https://www.louis-herboristerie.com/teintures-meres/2495-camomille-matricaire-bio-digestion-teinture-mere-matricaria-chamomilla-50-ml-herbiolys-3700550511397.html>
191. PharmaMarket. Strepfen Spray 8,75 mg | 15 ml [Internet]. 2020 [cité 22 sept 2020]. Disponible sur: https://www.pharmamarket.be/be_fr/strepfen-spray-8-75-mg-15-ml.html

192. Pharma GDD. Hyalugel Forte gel buccal 8 ml [Internet]. [cité 22 sept 2020]. Disponible sur: <https://www.pharma-gdd.com/fr/hyalugel-forte-gel-buccal-8-ml>
193. Buy Pharma. Curenext Oral Gel, Turmeric [Internet]. 2004 [cité 22 sept 2020]. Disponible sur: <https://www.buy-pharma.md/Curenex-Oral-Gel-Turmeric-p-5661.html>
194. APIgroupe. Le laser en dentisterie [Internet]. 2018 [cité 23 sept 2020]. Disponible sur : <https://apigroupe.com/le-laser-en-dentisterie/>
195. Samyak GB, Sanjeev KS, Rajni A. Comparative evaluation of the platelet-rich fibrin bandage versus gelatin sponge-assisted palatal wound healing of free gingival graft donor site: A case series [Internet]. J Indian Soc Periodontol. 2019 [cité 3 oct 2020]; 23(6): 589–592.
Disponible sur: <https://www.ncbi.nlm.nih.gov/pmc/articles/PMC6906901/>

Table des matières

1. INTRODUCTION	25
2. PRELEVEMENT DE TISSU CONJONCTIF PALATIN : L'IMPORTANCE DE SA LOCALISATION	29
2.1. LE PALAIS : SITE DE PRELEVEMENT DE CHOIX	29
2.1.1. <i>Composition histologique de la muqueuse palatine</i>	29
2.1.2. <i>Limites anatomiques.....</i>	32
2.1.2.1. Trajet des éléments vasculo-nerveux	32
2.1.2.2. Conséquences relatives à un prélèvement au sein de cette zone sécurisée .	39
2.1.3. <i>Qualité et épaisseur requises du tissu donneur : analyse préalable.....</i>	40
2.1.3.1. Appréciation clinique de ces paramètres	40
2.1.3.2. Variations intra et interindividuelles de la qualité et de l'épaisseur du tissu conjonctif	41
2.2. ALTERNATIVES AU PRELEVEMENT DE TISSU CONJONCTIF PALATIN	42
2.2.1. <i>La crête édentée.....</i>	42
2.2.2. <i>La face interne d'un lambeau palatin</i>	43
2.2.3. <i>La tubérosité palatine</i>	43
2.2.3.1. Composition histologique et comparaison de la qualité du tissu conjonctif tubérositaire au tissu conjonctif palatin	44
2.2.3.2. Comparaison de la situation anatomique d'un prélèvement tubérositaire à celle d'un prélèvement palatin	47
2.2.3.3. Comparaison de l'épaisseur du tissu conjonctif tubérositaire à celle du tissu conjonctif palatin.....	48
2.2.4. <i>Le vestibule</i>	49
2.3. ZONES DE PRELEVEMENT PRIVILEGIEES EN FONCTION DE LA QUALITE, DE L'ÉPAISSEUR DU TISSU DONNEUR ET DES RISQUES ANATOMIQUES	50

3. TECHNIQUES DE PRELEVEMENT PALATIN DU GREFFON DE TISSU CONJONCTIF : CHOISIR LA PLUS APPROPRIEE.....52

3.1. TECHNIQUES DE PRELEVEMENT : DES PLUS ANCIENNES AU PLUS RECENTES. 52

3.1.1. Techniques « anciennes »..... 52

3.1.1.1. Techniques de la trappe et de la trappe modifiée 52

3.1.1.2. Technique de Raetzke 54

3.1.1.3. Technique des incisions parallèles 56

3.1.1.4. Technique de Bruno 58

3.1.2. Techniques récentes fréquemment utilisées de nos jours 60

3.1.2.1. Technique de l'incision unique 60

3.1.2.2. Technique du prélèvement épithélio-conjonctif désépithérialisé 62

3.2. COMPARAISON DES DEUX TECHNIQUES DE PRELEVEMENT DE TISSU CONJONCTIF ENCORE UTILISEES AUJOURD'HUI..... 66

3.2.1. Récapitulatif des caractéristiques de chaque technique 66

3.2.2. Choisir la technique de prélèvement de tissu conjonctif palatin la plus adaptée 67

4. OPTIMISATION DES SOINS PRE, PER ET POSTOPERATOIRES 72

4.1. SOINS PRE-OPERATOIRES 72

4.1.1. Limiter la consommation de tabac..... 72

4.1.2. Augmentation de l'épaisseur de la muqueuse palatine..... 73

4.2. SOINS PER-OPERATOIRES 75

4.2.1. Hémostase biologique 75

4.2.1.1. Cellulose oxydée régénérée, collagène fibrillaire synthétique, éponge
collagénique ou éponge de gélatine résorbables 75

4.2.1.2. Ankaferd Blood Stopper® 77

4.2.1.3. Membranes biologiques 78

4.2.1.3.1. A base de collagène 78

4.2.1.3.2.	A base de PRF (fibrine riche en plaquettes).....	79
4.2.2.	<i>Hémostase physique et protection de la plaie palatine</i>	82
4.2.2.1.	Sutures.....	82
4.2.2.2.	Electrocoagulation.....	85
4.2.2.3.	Pansements chirurgicaux avec ou sans eugéno.....	85
4.2.2.4.	Adhésifs chimiques.....	87
4.2.2.5.	Plaques de protection palatines.....	87
4.3.	SOINS POST-OPERATOIRES	89
4.3.1.	<i>Ordonnance classique</i>	89
4.3.2.	<i>Recommandations données au patient</i>	89
4.3.3.	<i>Soins possibles en alternative ou en complément au traitement classique</i>	92
4.3.3.1.	Aides de nature biologique.....	92
4.3.3.1.1.	La phytothérapie.....	92
4.3.3.1.2.	Spray local de flurbiprofène.....	93
4.3.3.1.3.	Gel d'acide hyaluronique en application locale.....	95
4.3.3.1.4.	Gel d'extrait de feuilles de Moringa oleifera.....	96
4.3.3.1.5.	Ester phénéthylique de l'acide caféique.....	97
4.3.3.1.6.	Gel de curcumine.....	98
4.3.3.2.	Aides de nature mécanique.....	99
4.3.3.2.1.	Thérapie du laser à basse intensité.....	99
4.3.3.2.2.	Ultrasons.....	101
4.3.3.2.3.	Ozonothérapie.....	101
4.4.	COMPARAISON DES SOINS PER ET POSTOPERATOIRES	103
4.4.1.	<i>Soins per-opératoires</i>	103
4.4.2.	<i>Soins post-opératoires en alternative ou en complément</i>	107
5.	CONCLUSION	109
6.	REFERENCES BIBLIOGRAPHIQUES	112
7.	REFERENCES BIBLIOGRAPHIQUES ELECTRONIQUES	122

Vu la demande du doyen de la faculté d'odontologie de Lorraine sur le rapport du jury :

Président : P. AMBROSINI – Professeur des universités
Membre du jury : K. YASUKAWA – Maître de conférences des universités (Co-directeur de thèse)
Membre du jury : D. JOSEPH – Maître de conférences des universités (Co-directeur de thèse)
Membre du jury : C. EGLOFF-JURAS – Maître de conférences des universités

le président de l'université de Lorraine autorise

Madame Morgane VALDENAIRE

née à ÉPINAL (Vosges) le 22 mai 1993,

à soutenir et imprimer sa thèse en vue d'obtenir le diplôme d'État de docteur en chirurgie dentaire intitulée :

« PRÉLÈVEMENT DE CONJONCTIF PALATIN : TECHNIQUES ET GESTION DE LA MORBIDITÉ »

Nancy, le 20 novembre 2020

N° autorisation : **11533 C**

Le président de l'université de Lorraine



P. MUTZENHARDT

VALDENNAIRE Morgane : Prélèvement de conjonctif palatin : techniques et gestion de la morbidité

Nancy 2020 : 126 pages, 42 figures, 4 tableaux

Th. : Chir.-Dent. : Nancy 2020

Mots-clefs : palatal donor site, connective tissue graft, free gingival graft, surgical wound healing

Résumé :

Les greffes de tissu conjonctif avec prélèvement palatin trouvent de nombreuses indications, notamment pour le traitement des récessions parodontales, la gestion des tissus mous en implantologie ou pour préparer la mise en place d'une prothèse amovible. En plus de la demande esthétique, le succès de ces interventions passe aujourd'hui chez les patients par une réelle limitation de la morbidité du site de prélèvement. Ainsi, comment gérer (minimiser) la morbidité au palais lors d'un prélèvement de greffon conjonctif en chirurgie parodontale et implantaire ?

Au cours de ce travail, l'auteure a d'abord réalisé un rappel sur le prélèvement de tissu conjonctif palatin et les éléments permettant de choisir son emplacement anatomique adéquat. Elle a ensuite identifié les différentes techniques chirurgicales, des plus anciennes aux plus récentes, d'un prélèvement de greffon conjonctif palatin, utilisées en parodontologie. Elle a ensuite comparé les deux techniques chirurgicales encore utilisées à ce jour, de manière à utiliser celle étant la plus appropriée en fonction de la situation clinique relevée. Elle a traité de la gestion des soins pré-, per- et post-opératoires et à la mise en place de protections de la plaie palatine, susceptibles de minimiser davantage les effets indésirables potentiels.

Enfin, elle a réalisé un arbre décisionnel récapitulatif, utile à la pratique des chirurgiens-dentistes actuels.

Jury :

Président :	Pr Pascal AMBROSINI
Membre :	Dr Claire EGLOFF-JURAS
Co-directeur :	Dr David JOSEPH
Directeur de thèse :	Dr Kazutoyo YASUKAWA

Adresse de l'auteur :

Morgane VALDENNAIRE
4, allée des Lucioles
88000 Chantraine