



**HAL**  
open science

## Répercussions orales de la syphilis

Alexane Lhuillier

► **To cite this version:**

| Alexane Lhuillier. Répercussions orales de la syphilis. Sciences du Vivant [q-bio]. 2021. hal-03298282

**HAL Id: hal-03298282**

**<https://hal.univ-lorraine.fr/hal-03298282>**

Submitted on 23 Jul 2021

**HAL** is a multi-disciplinary open access archive for the deposit and dissemination of scientific research documents, whether they are published or not. The documents may come from teaching and research institutions in France or abroad, or from public or private research centers.

L'archive ouverte pluridisciplinaire **HAL**, est destinée au dépôt et à la diffusion de documents scientifiques de niveau recherche, publiés ou non, émanant des établissements d'enseignement et de recherche français ou étrangers, des laboratoires publics ou privés.



## AVERTISSEMENT

Ce document est le fruit d'un long travail approuvé par le jury de soutenance et mis à disposition de l'ensemble de la communauté universitaire élargie.

Il est soumis à la propriété intellectuelle de l'auteur. Ceci implique une obligation de citation et de référencement lors de l'utilisation de ce document.

D'autre part, toute contrefaçon, plagiat, reproduction illicite encourt une poursuite pénale.

Contact : [ddoc-thesesexercice-contact@univ-lorraine.fr](mailto:ddoc-thesesexercice-contact@univ-lorraine.fr)

## LIENS

Code de la Propriété Intellectuelle. articles L 122. 4

Code de la Propriété Intellectuelle. articles L 335.2- L 335.10

[http://www.cfcopies.com/V2/leg/leg\\_droi.php](http://www.cfcopies.com/V2/leg/leg_droi.php)

<http://www.culture.gouv.fr/culture/infos-pratiques/droits/protection.htm>

**ACADÉMIE DE NANCY- METZ**  
**UNIVERSITÉ DE LORRAINE**  
**FACULTÉ D'ODONTOLOGIE DE LORRAINE**

**Année 2021**

**N° 11538 C**

**THÈSE**  
**POUR LE DIPLÔME D'ÉTAT DE DOCTEUR EN CHIRURGIE DENTAIRE**

Présentée et soutenue publiquement le : 8 janvier 2021

par

**Alexane LHUILLIER**

**Née le 22 janvier 1994 à Besançon (Doubs)**

**Répercussions orales de la syphilis**

Composition du jury :

Président : Pr Jean-Marc MARTRETTE

Membres : Dr Claire EGLOFF-JURAS

Dr David JOSEPH

Dr Kazutoyo YASUKAWA

Directeur de thèse : Dr Kazutoyo YASUKAWA

*« Par délibération en date du 11 décembre 1972, la Faculté de Chirurgie Dentaire a  
arrêté que les opinions émises dans les dissertations qui lui seront présentées  
doivent être considérées comme propre à leurs  
auteurs et qu'elle n'entend leur  
donner aucune approbation ni improbation »*

Président : Professeur Pierre MUTZENHARDT

Doyen : Professeur Jean-Marc MARTRETTE

Vice-Doyens : Dr Céline CLEMENT – Dr Rémy BALTHAZARD – Dr Anne-Sophie VAILLANT

Membres Honoraires : Dr L. BABEL – Pr. S. DURIVAUX – Pr A. FONTAINE – Pr G. JACQUART – Pr D. ROZENCWEIG - Pr ARTIS

Doyens Honoraires : Pr J. VADOT, Pr J.P. LOUIS

<b>Département odontologie pédiatrique</b> <b>Sous-section 56-01</b>	Mme	<b>JAGER Stéphanie</b>	Maître de conférences *
	M.	PREVOST Jacques	Maître de conférences
	Mme	HERNANDEZ Magali	Maître de conférences *
	Mme	HILT Léa	Assistante
	Mme	HOMBOURGER Morgane	Assistante
<b>Département orthopédie dento-faciale</b> <b>Sous-section 56-01</b>	M.	<b>VANDE VANNET Bart</b>	Professeur des universités *
	Mme	SENG Marilynne	Assistante *
	Mme	TRAN Maï-Linh	Assistante
<b>Département prévention, épidémiologie, économie de la santé, odontologie légale</b> <b>Sous-section 56-02</b>	Mme	<b>CLÉMENT Céline</b>	Maître de conférences *
	M.	BAUDET Alexandre	Assistant *
	Mme	CAIONE Mariette	Assistante
<b>Département parodontologie</b> <b>Sous-section 57-01</b>	M.	<b>AMBROSINI Pascal</b>	Professeur des universités *
	Mme	BISSON Catherine	Maître de conférences *
	M.	JOSEPH David	Maître de conférences *
	M.	LACH Patrick	Assistant
	Mme	ROCCHI Léa	Assistante
<b>Département chirurgie orale</b> <b>Sous-section 57-01</b>	M.	VEYNACHTER Thomas	Assistant *
	Mme	<b>GUILLET-THIBAUT Julie</b>	Maître de conférences *
	M.	BRAVETTI Pierre	Maître de conférences
	Mme	KICHENBRAND Charlene	Maître de conférences *
	Mme	PHULPIN Bérengère	Maître de conférences *
	M.	CHAPUIS Hippolyte	Assistant*
	M.	CLERC Sébastien	Assistant*
<b>Département biologie orale</b> <b>Sous-section 57-01</b>	Mme	DE VERBIZIER Charlotte	Assistante
	M.	<b>YASUKAWA Kazutoyo</b>	Maître de conférences *
	M.	MARTRETTE Jean-Marc	Professeur des universités *
	Mme	EGLOFF-JURAS Claire	Maître de conférences *
<b>Département dentisterie restauratrice, endodontie</b> <b>Sous-section 58-01</b>	M.	LOISON-ROBERT Ludwig	Maître de conférences *
	M.	<b>MORTIER Éric</b>	Professeur des universités *
	M.	ENGELS-DEUTSCH Marc	Professeur des universités *
	M.	AMORY Christophe	Maître de conférences
	M.	BALTHAZARD Rémy	Maître de conférences *
	M.	VINCENT Marin	Maître de conférences*
	Mme	DAVRIL Jeanne	Assistante
	M.	GIESS Renaud	Assistant *
<b>Département prothèses</b> <b>Sous-section 58-01</b>	M.	GRABER Clément	Assistant
	M.	<b>DE MARCH Pascal</b>	Maître de conférences
	Mme	CORNE Pascale	Maître de conférences *
	M.	SCHOUVER Jacques	Maître de conférences
	Mme	VAILLANT Anne-Sophie	Maître de conférences *
	M.	CIESLAK Steve	Assistant
	Mme	GERBER Caroline	Assistante *
	Mme	PRINTZ Elodie	Assistante
	M.	SYDA Paul-Marie	Assistant
	Mme	WILK Sabine	Assistante
<b>Département fonction-dysfonction, imagerie, biomatériaux</b> <b>Sous-section 58-01</b>	M.	HIRTZ Pierre	Enseignant universitaire
	Mme	<b>STRAZIELLE Catherine</b>	Professeur des universités *
	Mme	MOBY (STUTZMANN) Vanessa	Maître de conférences *
	M.	SALOMON Jean-Pierre	Maître de conférences
Mme	JANTZEN-OSSOLA Caroline	Assistante associée	

Souligné : responsable de département

\* temps plein

Mis à jour le 21/09/2020

## **REMERCIEMENTS**

## **À notre Président de thèse**

### **Monsieur le Professeur Jean-Marc MARTRETTE**

Docteur en Chirurgie Dentaire

Docteur en sciences pharmacologiques

Spécialiste qualifié en médecine bucco-dentaire

Habilité à diriger des recherches

Professeur des Universités – Praticien Hospitalier

Doyen de la faculté d'odontologie de Lorraine

Chevalier des Palmes académiques

Vous nous faites le grand honneur de présider notre jury de thèse.

Nous tenions à vous remercier pour votre dévouement, vos qualités pédagogiques et humaines que nous avons pu apprécier durant toutes nos années d'études.

Nous vous remercions du temps consacré à la lecture de notre travail.

Soyez assuré de notre plus grande estime et de notre plus profond respect.

## **À notre Directeur de thèse**

### **Monsieur le Docteur Kazutoyo YASUKAWA**

Docteur en Chirurgie Dentaire

Docteur de l'Université Paris DESCARTES mention sciences de la vie et de la santé

Spécialiste qualifié en médecine bucco-dentaire

Maître de Conférences – Praticien Hospitalier

Responsable du département de biologie orale

Nous vous sommes très reconnaissante d'avoir accepté la direction de cette thèse et de nous avoir guidée tout au long de ce travail avec la gentillesse, l'humour, la disponibilité et la bonne humeur qui vous caractérisent.

Nous vous remercions pour votre accompagnement durant nos années d'études. Nous avons été touchée par votre soutien, votre bienveillance, vos conseils précieux et votre humanité.

Veillez trouver dans ce travail l'expression de notre profonde gratitude et notre plus grand respect.



## **À notre juge**

### **Madame le Docteur Claire EGLOFF-JURAS**

Docteur en Chirurgie Dentaire

Spécialiste qualifié en médecine bucco-dentaire

Ancienne interne en médecine bucco-dentaire

Maître de Conférences – Praticien Hospitalier

Vous nous faites l'immense plaisir de siéger au sein de notre jury.

Nous vous remercions d'avoir contribué à nos années d'études par votre dévouement, votre pédagogie et votre sympathie.

Merci pour l'intérêt que vous avez bien voulu porter à notre travail.

Veillez trouver ici le témoignage de notre profonde estime et de notre sincère reconnaissance.

## **À notre juge**

### **Monsieur le Docteur David JOSEPH**

Docteur en Chirurgie Dentaire

Docteur de l'Université de Lorraine, mention sciences de la vie et de la santé

Maître de Conférences – Praticien Hospitalier

Vous nous faites l'honneur de siéger parmi notre jury de thèse.

Nous vous remercions pour votre accompagnement durant toutes nos années cliniques. Nous avons été touchée par vos qualités pédagogiques, votre confiance, votre sympathie et votre bienveillance durant nos années d'études.

Nous vous remercions du temps consacré à la lecture de notre travail.

Veillez trouver dans ce travail l'expression de notre profond respect et de notre vive gratitude.

## À ma famille

Maman, Papa, mes piliers,

Merci pour votre amour indéfectible, votre tendresse, votre générosité et votre soutien à toute épreuve. Merci d'avoir toujours été là pour moi, dans les bons comme dans les mauvais moments. Merci de m'avoir tant donné. Je n'aurais pas pu rêver meilleurs parents que vous deux. J'espère que vous êtes fiers de moi aujourd'hui, tout autant que je suis fière de vous.

Je vous aime si fort.

Francine, Laurent, « mes deuxièmes parents »,

Merci pour votre amour, votre gentillesse, pour m'avoir toujours acceptée et considérée comme votre propre fille. Merci pour tout ce que vous faites pour moi. Je suis si reconnaissante de vous avoir dans ma vie. Vous m'êtes si chers.

Papy, Mamie,

Merci d'être des grands parents si géniaux. Vous m'avez toujours soutenue et encouragée, vous avez toujours pris grand soin de moi. Je garde tant de bons souvenirs avec vous et je sais que nous en aurons encore beaucoup d'autres. Je vous chéris de tout mon cœur.

Mamie Odette, Papy Jean, tata Françoise, et Mémère,

À ces quatre étoiles très brillantes dans le ciel, je pense souvent à vous et je sais que de tout là haut, vous êtes très fiers de moi.

Tonton,

Merci de rendre nos moments en famille à Nice si joyeux. Ton humour, ta répartie, ton esprit brillant et ta générosité font de toi une personne unique que j'adore et que j'admire. La naissance de Marc pendant ma PACES a été, de loin, le plus beau des cadeaux.

Marc, mon cousin,

Ta naissance, ce 6 décembre 2013 a fait de moi la plus heureuse du monde. Je te promets de te chérir et de prendre soin de toi toute ma vie, comme le plus précieux des trésors.

Annie et Antoine,

Merci pour vos encouragements et votre soutien. C'est toujours un grand plaisir de passer du temps avec vous.

Christèle,

Merci du fond du coeur pour ta gentillesse, ton soutien et ta générosité. C'est toujours un immense plaisir de te voir.

À Pécan, mon chien, le plus adorable, qui a été à mes côtés tout au long de ce travail.

## À mes amis

Emilio,

Tu es à mes côtés depuis bientôt 3 ans, et j'espère avoir la chance de passer le reste de ma vie avec toi.

Merci pour ton amour si fort, pour ton soutien sans faille chaque jour dans tout ce que j'entreprends.

Tu me rends la plus heureuse.

Je t'aime.

Honorine, ma Nono,

Merci pour cette grande amitié, qui nous unit depuis 26 ans. Merci pour m'avoir toujours encouragée et supportée.

Merci à la vie pour m'avoir mise sur ton chemin, depuis le début.

Je ferai tout pour toi.

Sylvie, Aude et Adrien,

Merci pour cette amitié de très longue date, vous êtes comme ma deuxième famille.

À tous les anniversaires partagés, à toutes nos vacances ensemble. Vous pourrez toujours compter sur moi.

Aurore,

Mon amie depuis toujours, si douce et bienveillante.

À notre voyage au Brésil en 2018, à notre périple dans le Sud et à tous ces souvenirs que nous partageons ensemble. Tu es l'amie formidable sur qui l'on peut toujours compter et à qui l'on peut tout dire. Merci d'être toi.

Alicia, ma bibi,

Mon rayon de soleil au lycée, mais aussi en PACES et tout le long de mes études, celle qui me comprend en un regard, celle qui me fait mourir de rire. Malgré la distance nous avons su trouver le temps de partager beaucoup de moments ensemble et nous sommes toujours restées soudées. Ta bonne humeur est contagieuse, merci d'illuminer ma vie chaque jour.

Oph,

À nos nombreuses vacances passées ensemble, à nos soirées de folie, à tous ces souvenirs que nous avons en commun et à tous ceux à venir.

Merci pour ta joie de vivre, ton rire, ta positivité à toute épreuve. Merci d'être une si belle amie sur qui je peux toujours compter.

Claire et William,

Ma Claire, mon amie depuis la P2, merci d'avoir été toujours là pour moi et d'avoir rendu ces années plus belles.

Merci pour tous nos moments passés ensemble et pour tous ceux à venir, car je sais qu'ils seront encore nombreux.

Merci pour cette amitié sincère et précieuse.

Pierre,

Tu es l'ami le plus drôle, merveilleux, bienveillant (sauf quand tu en profites pour me faire croire des bêtises ahah) sur qui je peux toujours compter et à qui je peux tout confier. Merci de m'avoir toujours soutenue et rassurée toutes ces années. Merci pour tous ces moments inoubliables avec toi. Merci de faire partie de ma vie.

Clem, ma poule, Térance,

À nos soirées, nos sorties shopping, nos longues discussions, à tous ces fabuleux moments avec toi. Merci de faire partie de ma vie, je tiens énormément à toi.

J'ai hâte de fêter ton enterrement de vie de jeune fille à Aix entre girlsss, puis ton magnifique mariage avec Térance. Je vous adore tous les deux et je vous souhaite beaucoup de bonheur.

Clem, ma bichette,

À notre amitié depuis le tout début de nos études dentaires. Merci pour tous ces moments passés ensemble à Nancy ou à Nice, pour ta sincérité, pour ta bienveillance. Tu es une amie précieuse et je tiens beaucoup à toi. Je te souhaite tout le bonheur du monde avec Coco.

Claire et Pierre,

J'ai trouvé en vous de véritables amis. Merci pour toutes nos soirées et nos moments ensemble. Le meilleur reste à venir : nos vacances ensemble à l'autre bout du monde quand on en aura fini avec le Corona.

Vous êtes géniaux, je vous adore.

Margaux et Sacha,

Des amis sur qui l'on peut compter, des amis qui nous ressemble beaucoup, merci pour ces bons moments passés ensemble. Vous êtes formidables. Je vous adore.

Paul-Henry,

À notre amitié depuis de nombreuses années, à notre complicité, à nos week-ends tous ensemble. Merci de rendre ma Nono heureuse.

Loanah et Emmanuelle,

Ma Lolo, bientôt thésée en cardiologie, nous en avons fait du chemin depuis le collège. Merci pour tous ces beaux souvenirs, je me rappellerai toujours de nos week-ends au chalet et de nos vacances au ski ou dans le Sud entre filles.

Perrine et Sarah,

Merci pour nos bons moments en stage à Besançon, vous êtes géniales.

Mathilde,

Merci pour ces bons moments ensemble en pédo ou autour d'un verre, à nos fous rires et nos confidences.

Guillaume,

À toutes nos soirées passées ensemble, à nos longues discussions, merci pour ton amitié sincère depuis la P2.

Léopoldine,

À nos potins en prothèse et à tous ces petits souvenirs que j'ai avec toi.  
Je te souhaite tout le bonheur que tu mérites avec Léo.

Boris, Bobo,

À nos fous rires en clinique, et à nos sourires en coin dont je me souviendrai toujours.

Marine,

Merci pour ta bienveillance et ta gentillesse. Je te souhaite beaucoup de bonheur dans ta nouvelle vie à Lyon.

Charlotte,

À nos petites sorties place Stan avec les bébés autour d'un verre.

Abdel,

Au dentiste le plus BG de Franche-Comté ;). Merci pour ces bons moments passés ensemble et nos longues discussions.

Philippe, Marc et Florent,

Merci pour ces bons moments passés ensemble, c'est toujours un plaisir d'être avec vous.

Daniel,

Notre médecin de famille, mais aussi ami, merci pour ton soutien en PACES.

Gégory,

Mon dentiste, qui m'a toujours conforté dans l'idée d'exercer ce merveilleux métier.

Merci pour ton accueil toujours chaleureux au cabinet.

Carmen, et Cécile sa super assistante,

Merci de m'avoir accueillie avec bienveillance dans votre cabinet lors de mes premiers remplacements.

**À toutes celles et ceux que j'aurais pu oublier, qui ont croisé mon chemin et m'ont suivie de loin ou de près durant ces belles années, je vous remercie infiniment.**



# SOMMAIRE

## TABLE DES FIGURES

## TABLE DES TABLEAUX

## INTRODUCTION

### 1. DONNÉES ÉPIDÉMIOLOGIQUES DE LA SYPHILIS

- 1.1. Données épidémiologiques actuelles dans le monde
- 1.2. Données épidémiologiques actuelles en Europe
- 1.3. Données épidémiologiques actuelles en France
- 1.4. Les facteurs de risque en France
- 1.5. Une nouvelle population à risque : les personnes de 50 ans et plus

### 2. RAPPEL BACTÉRIOLOGIQUE

- 2.1. Les tréponèmes pathogènes
- 2.2. Description du *Treponema pallidum* responsable de la syphilis

### 3. CLASSIFICATION DE LA SYPHILIS

- 3.1. Classification clinique
- 3.2. Classification temporelle d'intérêt thérapeutique et épidémiologique

### 4. MODES DE TRANSMISSION DE LA SYPHILIS

- 4.1. Contamination sexuelle
- 4.2. Contamination verticale
- 4.3. Contamination par voie hématogène
- 4.4. Autres modes de contamination

### 5. PHYSIOPATHOLOGIE DE LA SYPHILIS

- 5.1. Période d'incubation
- 5.2. Syphilis primaire
- 5.3. Syphilis secondaire
- 5.4. Syphilis tertiaire
- 5.5. Neurosyphilis
- 5.6. La syphilis latente ou sérologique
- 5.7. Syphilis congénitale

## **6. TECHNIQUES DE DIAGNOSTIC DE LA SYPHILIS**

- 6.1. Microscope optique à fond noir
- 6.2. Immunofluorescence
- 6.3. PCR (Polymerase Chain Reaction)
- 6.4. Inoculation à l'animal
- 6.5. Examen histologique par biopsie
- 6.6. Examens spécifiques en fonction des symptômes
- 6.7. Sérologie

## **7. TRAITEMENTS**

- 7.1. Antibiothérapie de référence
- 7.2. Mécanisme d'action de la benzathine benzylpénicilline sur le *Treponema pallidum*
- 7.3. Avantages et inconvénients du traitement de référence
- 7.4. Tableau des recommandations thérapeutiques selon le stade de la syphilis (OMS, 2016)
- 7.5. Précisions sur les pénicillines et leurs alternatives
- 7.6. Dépistage et traitement des partenaires sexuels d'un patient diagnostiqué ou suspecté positif à la syphilis

## **8. PROPOSITION DE FICHES SYNTHÉTIQUES À L'ATTENTION DU CHIRURGIEN-DENTISTE**

- 8.1. Rôle du chirurgien-dentiste dans la prévention primaire : conseils pouvant être donnés aux patients
- 8.2. Rôle du chirurgien-dentiste dans la prévention secondaire : Conduite à tenir en cas de suspicion d'une lésion orale syphilitique

## **CONCLUSION**

## **BIBLIOGRAPHIE**

## **TABLE DES MATIÈRES**

## TABLE DES FIGURES

Figure 1 : Nombre d'infections à la syphilis signalées pour 100 000 habitants par année de notification des pays de l'UE/EEE sur la période 2007-2017 (ECDC, 2019) .....	26
Figure 2 : Répartition des cas de syphilis confirmés par pays de l'UE/EEE pour 100 000 habitants en 2017 (ECDC, 2019) .....	27
Figure 3 : Évolution du nombre de diagnostics de syphilis selon le sexe et l'orientation sexuelle en France entre 2000 et 2018 (Santé publique France réseau « RésIST », 2019) .....	28
Figure 4 : Évolution du nombre de diagnostics positifs à la syphilis chez les femmes en France résidant dans les départements d'outre-mer (DOM) entre 2000 et 2018 (Santé publique France réseau « RésIST », 2019) .....	29
Figure 5 : Distribution des cas de syphilis récentes par classe d'âge selon l'orientation sexuelle en France en 2018 (Santé publique France réseau « RésIST », 2019) .....	30
Figure 6 : Pourcentage de co-infection du VIH avec d'autres IST (dont la syphilis) selon l'orientation sexuelle en France en 2018 (Santé publique France réseau « RésIST », 2019) .....	31
Figure 7 : <i>Treponema pallidum</i> observé par immunofluorescence (Liu et Li, 2017) .	34
Figure 8 : Coupe de <i>Treponema pallidum</i> (Peeling et coll., 2017).....	34
Figure 9 : Interaction dynamique d'un <i>Treponema pallidum</i> avec des plaquettes humaines (Church et coll., 2019).....	35
Figure 10 : Chancre de la zone interfessière (Demir et coll., 2016).....	42
Figure 11 : Chancre de la lèvre (Watts et coll., 2016).....	42
Figure 12 : Chancre du cou (Orgaz Rosúa et Herruzo Zúñiga, 2020) .....	42
Figure 13 : Chancre de l'aréole (Tang et Gan, 2018) .....	42
Figure 14 : Chancre du doigt (Marrazzo, 2014) .....	42
Figure 15 : Chancre rectal (Díaz-Jaime et coll., 2017) .....	42
Figure 16 : Chancre primaire du sillon balano-préputial (Liu et coll., 2017).....	43
Figure 17 : Chancre primaire « classique » situé sur la lèvre inférieure (Lu et Zbar, 2017) .....	45
Figure 18 : Chancre primaire « classique » situé sur la muqueuse de la lèvre supérieure (Füeßl, 2016).....	46

Figure 19 : Chancres primaires « classiques » situés sur la lèvre supérieure et inférieure (Ma et Vano-Galvan, 2013) .....	46
Figure 20 : Chancre primaire « suintant » situé sur la lèvre supérieure (Lake et Kirchner, 2018).....	47
Figure 21 : Chancre primaire « croûteux » situé sur la lèvre supérieure (Dan et Zeng, 2018) .....	47
Figure 22 : Chancre primaire « croûteux » situé sur la lèvre supérieure (Vera-Kellet et coll., 2014).....	48
Figure 23 : Chancre primaire « croûteux » situé sur la lèvre inférieure (Qiao et Fang, 2015) .....	48
Figure 24 : Chancre primaire « croûteux » situé sur la lèvre inférieure (Yu et Zheng, 2016) .....	49
Figure 25 : Chancre primaire « nécrotique » situé sur la lèvre supérieure (Demir et coll., 2016) .....	49
Figure 26 : Chancre primaire « croûteux » situé au niveau de la commissure labiale (Kutsuna et Fujiya, 2018) .....	50
Figure 27 : Chancre primaire « croûteux » situé sur la lèvre inférieure (Porterfield et coll., 2020).....	50
Figure 28 : Chancre primaire lingual (Singh et coll., 2014).....	51
Figure 29 : Chancre primaire lingual chez un petit garçon (Zhang et Jin, 2016).....	51
Figure 30 : Chancre primaire lingual (Fregnani et coll., 2017).....	52
Figure 31 : Chancre primaire lingual (Wolujewicz et Bates, 2016) .....	53
Figure 32 : Chancre primaire situé sur la face dorsale de la langue (Freitas-Neto et coll., 2013) .....	53
Figure 33 : Chancre primaire situé sur le bord latéral de la langue (Strieder et coll., 2015) .....	54
Figure 34 : Chancre primaire palatin (Streight et coll., 2019).....	54
Figure 35 : Chancre primaire palatin rétro-incisif (Alam et coll., 2000) .....	55
Figure 36 : Chancre primaire palatin (Queirós et Costa, 2019) .....	55
Figure 37 : Chancre primaire du pharynx (Yagi et coll., 2019).....	56
Figure 38 : Chancre amygdalien (Lobato-Berezo et coll., 2015).....	56
Figure 39 : Alopécie en clairière derrière les oreilles chez un patient atteint de syphilis secondaire (Baughn et Musher, 2005).....	58
Figure 40 : Roséole syphilitique du tronc (Qiao et Fang, 2015).....	59

Figure 41 : Lésions papulo-squameuses de la paume de la main (Dylewski et Duong, 2007) .....	61
Figure 42 : Lésions papulo-squameuses du tronc (Dylewski et Duong, 2007) .....	61
Figure 43 : Plaques muqueuses situées au niveau de la muqueuse labiale supérieure et inférieure (Dan et Zeng, 2018) .....	62
Figure 44 : Plaques muqueuses situées au niveau de la muqueuse de la commissure labiale (de Paulo et coll., 2015) .....	62
Figure 45 : Plaque muqueuse située sur le pilier antérieur droit (muscle palato-glosse) (Dan et Zeng, 2018) .....	63
Figure 46 : Plaques muqueuses situées sur la muqueuse de la lèvre inférieure (de Paulo et coll., 2015).....	63
Figure 47 : Plaque muqueuse située sur le palais mou (de Paulo et coll., 2015) .....	63
Figure 48 : Plaques muqueuses situées sur la muqueuse de la lèvre inférieure (de Paulo et coll., 2015).....	63
Figure 49 : Plaques muqueuses situées sur la muqueuse de la lèvre inférieure recouvertes d'une pseudomembrane (Ficarra et Carlos, 2009) .....	63
Figure 50 : Plaques muqueuses du bord latéral de la langue recouvertes d'une pseudomembrane blanchâtre (de Andrade et coll., 2018).....	63
Figure 51 : Lésions serpigineuses situées sur la muqueuse de la lèvre inférieure (Dan et Zeng, 2018) .....	64
Figure 52 : Lésions serpigineuses situées sur la langue (Dan et Zeng, 2018) .....	64
Figure 53 : Lésions serpigineuses situées sur le palais (Ramírez-Amador et coll., 2013) .....	64
Figure 54 : Lésions serpigineuses situées sur la muqueuse labiale inférieure (de Paulo et coll., 2015).....	64
Figure 55 : Lésions serpigineuses situées sur la muqueuse labiale supérieure (de Paulo et coll., 2015).....	64
Figure 56 : Lésions serpigineuses situées sur la muqueuse labiale inférieure (de Paulo et coll., 2015).....	64
Figure 57 : Plaques muqueuses « en voie d'escargot » situées sur la muqueuse labiale inférieure (Liu et Li, 2017) .....	65
Figure 58 : Lésions serpigineuses situées sur la muqueuse de la lèvre inférieure (Lu et Eng, 2002).....	65

Figure 59 : Plaques muqueuses serpigineuses situées sur la gencive (Ramírez-Amador et coll., 2013) .....	65
Figure 60 : Lésions maculaires situées sur le palais dur (Dan et Zeng, 2018) .....	66
Figure 61 : Lésions maculaires situées sur le palais dur (Minicucci et coll., 2013) ...	66
Figure 62 : Lésions blanchâtres appelées « <i>leukoplakia-like</i> » (de Paulo et coll., 2015) .....	67
Figure 63 : Lésions blanchâtres situées sur la face dorsale de la langue de type « <i>leukoplakia-like</i> » (Dan et Zeng, 2018) .....	67
Figure 64 : Lésion nodulaire située sur la face dorsale de la langue (Dan et Zeng, 2018) .....	68
Figure 65 : Lésions papuleuses multiples situées sur la face dorsale de la langue (Ramírez-Amador et coll., 2013) .....	68
Figure 66 : Nodules fermes et indolores situées sur le dos de la langue (Dalmau et coll., 2006) .....	68
Figure 67 : Lésions papuleuses situées sur le dos de la langue (Strieder et coll., 2015) .....	68
Figure 68 : Lésion papuleuse fissurée située au niveau de la commissure labiale (Klausner, 2019) .....	68
Figure 69 : Lésions ulcéreuses situées sur le palais (Ortega et coll., 2004) .....	69
Figure 70 : Lésions ulcéreuses situées sur le palais (Ramírez-Amador et coll., 2013) .....	69
Figure 71 : Lésions ulcéreuses recouvertes de pseudomembrane situées sur le palais (Ortega et coll., 2009) .....	69
Figure 72 : <i>Condyloma lata</i> situé sur le palais dur et mou (Carbone et coll., 2016)..	70
Figure 73 : <i>Condyloma lata</i> situé sur le bord de la langue (Queirós et Costa, 2019)	70
Figure 74 : <i>Condyloma lata</i> situé sur la lèvre inférieure (Gupta et coll., 2012) .....	70
Figure 75 : Plaques érythémateuses situées sur la lèvre muqueuse inférieure (Dan et Zeng, 2018) .....	71
Figure 76 : Plaques érythémateuses situées sur le bord lingual (Lu et Eng, 2002)..	71
Figure 77 : Lésion érythémateuse située sur le palais dur (de Andrade et coll., 2018) .....	71
Figure 78 : Lésions érythémateuses situées sur le palais dur (Strieder et coll., 2015) .....	71
Figure 79 : Gommages cutanées multiples (Yaméogo et coll., 2012) .....	72

Figure 80 : Gomme de la joue droite (Taghy et Hassam, 2013) .....	72
Figure 81 : Séquelle d'une gomme linguale après traitement par antibiothérapie (Solis et coll., 2018) .....	74
Figure 82 : Gomme syphilitique perforant le palais associée à un carcinome épidermoïde (Rahima et coll., 2015).....	74
Figure 83 : Perforation palatine (Murthy et coll., 2014).....	74
Figure 84 : Perforation palatine (Thompson, 2019) .....	74
Figure 85 : Perforations palatines (Jones et coll., 2012).....	74
Figure 86 : Prothèse obturatrice réalisée suite à une lésion palatine causée par la syphilis tertiaire (Murthy et coll., 2014) .....	75
Figure 87 : Leucoplasie syphilitique sur fond de glossite atrophique (Jones et coll., 2012) .....	76
Figure 88 : Rhagades chez un enfant atteint de syphilis congénitale (Ficarra et Carlos, 2009).....	78
Figure 89 : Incisives mandibulaires de Hutchinson (Pessoa et Galvão, 2011) .....	79
Figure 90 : Incisives centrales maxillaires de Hutchinson (Chowdhary et coll., 2014) .....	79
Figure 91 : Incisives centrales et latérales maxillaires de Hutchinson (Nissanka-Jayasuriya et coll., 2016).....	79
Figure 92 : Incisives mandibulaires en forme de tournevis (Shamim et Renjini, 2017) .....	79
Figure 93 : Molaire de Moon (Nissanka-Jayasuriya et coll., 2016) .....	80
Figure 94 : Molaires de mûrier (Nissanka-Jayasuriya et coll., 2016) .....	80
Figure 95 : Molaires de Moon mandibulaires (Shamim et Renjini, 2017) .....	80
Figure 96 : <i>Treponema pallidum</i> observé au microscope optique à fond noir (Radolf et coll., 2016) .....	82
Figure 97 : <i>Treponema pallidum</i> observés à l'immunofluorescence à partir d'une lésion syphilitique urétrale (Chambers et coll., 2019) .....	83
Figure 98 : Fiche sur les conseils à donner au patient à risque de syphilis par le chirurgien-dentiste (source : document personnel) .....	96
Figure 99 : Fiche sur la démarche à suivre par le chirurgien-dentiste en cas de suspicion d'une ou plusieurs lésions orales syphilitiques (source : document personnel) .....	98

Figure 100 : Fiche sur les questions à poser au patient par le chirurgien-dentiste en cas de suspicion d'une lésion orale syphilitique (source : document personnel)	99
Figure 101 : Fiche d'aide au diagnostic du chancre primaire oral lié à la syphilis (source : document personnel) .....	100
Figure 102 : Fiche d'aide au diagnostic en cas de lésions orales secondaires liées à la syphilis (source : document personnel) .....	101



## TABLE DES TABLEAUX

Tableau I : Résumé des recommandations thérapeutiques selon le stade de la syphilis (Source : document personnel à partir données OMS, 2016).....	91
---	----

## INTRODUCTION

Pandémie à transmission vénérienne inoculée par la bactérie *Treponema pallidum*, vraisemblablement arrivée en Europe à la fin du XV<sup>e</sup> siècle, la syphilis semble s'éteindre au début du XX<sup>e</sup> siècle grâce à la découverte d'une antibiothérapie redoutablement efficace : la benzathine benzylpénicilline. Maladie honteuse, fortement contagieuse, elle fait son grand retour depuis le début les années 2000 (Dupin et Grange, 2018 ; Janier, 2009). Infection sexuellement transmissible à évolution chronique, maladie non immunisante, elle est source d'atteintes pluriviscérales potentiellement graves. Après une longue évolution, ses multiples manifestations, qu'elles soient cutanéomuqueuses, hépatiques, rénales, cardiovasculaires ou encore neurologiques, peuvent se révéler mortelles en l'absence de traitement. Sa complexité sémiologique, notamment le polymorphisme de ses lésions dermatologiques, lui vaudra le surnom de « grande simulatrice ».

Des affections orales ou péri-orales peuvent être les premiers symptômes de cette pathologie. Souvent indolores, polymorphes, parfois discrètes, ces lésions buccales sont fréquemment ignorées par le patient, permettant à la syphilis de progresser et d'envahir silencieusement les organes.

La prévalence des manifestations orales et la gravité de l'évolution d'une syphilis non traitée, soulignent l'importance d'un diagnostic précoce par le chirurgien-dentiste, premier observateur de la cavité buccale.

Notre travail s'articulera ainsi autour de deux grandes questions : quelles sont les répercussions générales et plus particulièrement orales de la syphilis ? Comment le chirurgien-dentiste peut-il être un adjuvant au dépistage précoce et à la prévention de cette pathologie ?

Dans un premier temps, nous analyserons les données épidémiologiques actuelles de la syphilis et nous présenterons la bactérie responsable. Nous étudierons ensuite la classification de la maladie ainsi que les différents modes de contamination. Dans un deuxième temps, nous nous intéresserons à la physiopathologie en détaillant les répercussions générales mais surtout orales en fonction des stades cliniques. Puis nous évoquerons les différents moyens diagnostiques ainsi que le traitement de cette pathologie. Enfin, nous conclurons ce travail par la proposition de fiches d'aide au pré-diagnostic et à la prévention destinées aux chirurgiens-dentistes.

## **1. DONNÉES ÉPIDÉMIOLOGIQUES DE LA SYPHILIS**

Les infections sexuellement transmissibles (IST) demeurent, en dépit des moyens de protection existants, un fléau mondial. En effet, l'Organisation mondiale de la Santé estime à 357 millions le nombre de nouveaux cas chaque année (OMS, 2019). Les principaux changements épidémiologiques au cours de ces deux dernières décennies seraient dus à plusieurs facteurs (Ficarra et Carlos, 2009 ; Collège des enseignants en dermatologie de France, 2017 ; Leão et coll., 2006 ; Stoltey et Cohen, 2015 ; Thompson, 2019) :

- une méconnaissance de la population vis-à-vis des infections sexuellement transmissibles et un faux sentiment de sécurité selon lequel ces dernières seraient guérissables ;
- une diminution de l'utilisation des barrières de protection contre les infections sexuellement transmissibles ;
- l'avènement de la prophylaxie pré-exposition au virus de l'immunodéficience humaine (VIH) et une diminution de la crainte d'une contamination ;
- un relâchement dans la prévention des pratiques sexuelles « à risque » ;
- la disponibilité de sites internet et d'applications mobiles favorisant la multiplicité des partenaires sexuels ;
- une augmentation des rapports sexuels oraux ou anaux non protégés ;
- la prévalence de la toxicomanie ;
- la prévalence des voyages et des migrations.

### **1.1. Données épidémiologiques actuelles dans le monde**

On estime à 5,6 millions le nombre de nouveaux patients contaminés par la syphilis chaque année. Cette pathologie sévit dans le monde entier, néanmoins l'Afrique, l'Asie du Sud-Est, l'Amérique du Sud, l'Europe de l'Est, sont des zones particulièrement touchées (OMS, 2019 ; Dupin et Grange, 2018 ; HAS, 2007).

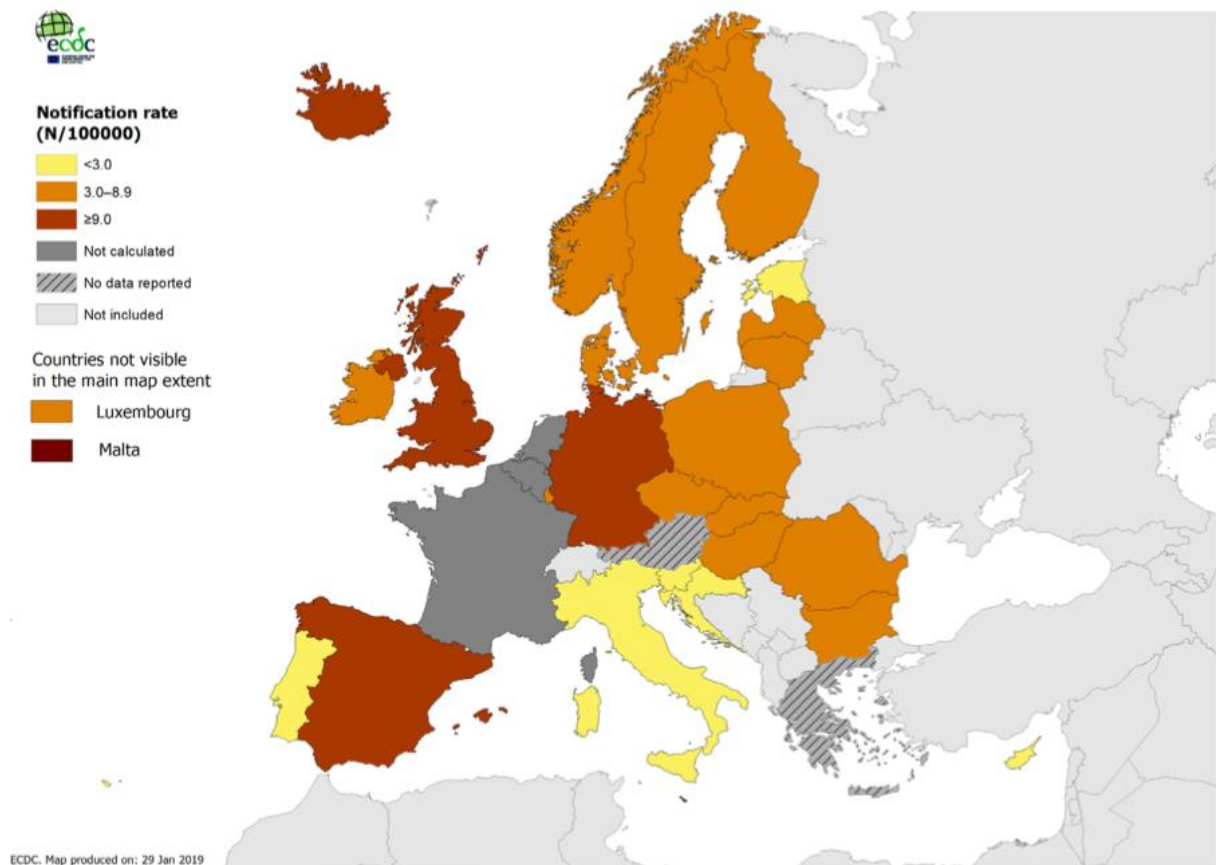
## 1.2. Données épidémiologiques actuelles en Europe

Pathologie ancienne, ses origines européennes remonteraient à la fin du XV<sup>e</sup> siècle. Les marins de Christophe Colomb auraient importé la syphilis en Europe en 1493 à leur retour des Amériques, néanmoins l'origine exacte de la maladie est encore controversée et il existerait une forme endémique antérieure. « La grande vérole » terrorisera les populations pendant près de quatre siècles. Presque éteinte en Europe de l'Ouest depuis la découverte d'un traitement par antibiothérapie au début du XX<sup>e</sup> siècle, devenue marginale dans les années 1980-1990, la syphilis fait son grand retour au début des années 2000 corrélativement à l'avènement des combinaisons antirétrovirales et ne cessera de progresser depuis (Dupin et Grange, 2018 ; Janier, 2009).

Selon l'*European Centre of Disease Control and Prevention* (ECDC), durant la période 2007-2017, 260 505 cas de syphilis ont été signalés dans 30 pays de l'Union Européenne (UE) et/ou de l'Espace Économique Européen (EEE). De 2010 à 2017, 15 pays ont rapporté une augmentation du taux de notification de plus de 15 % des patients diagnostiqués positifs à la syphilis. Cette croissance varie selon les pays : les taux ont plus que doublé en Islande, en Irlande, au Royaume-Uni, en Allemagne ou encore à Malte. À l'inverse, des taux décroissants ont été observés dans plusieurs pays, avec des baisses de 50 % ou plus, en Estonie et en Roumanie par exemple. Ainsi l'augmentation générale du nombre de cas en Europe sur la période 2007-2017 est bien réelle (ECDC, 2019).

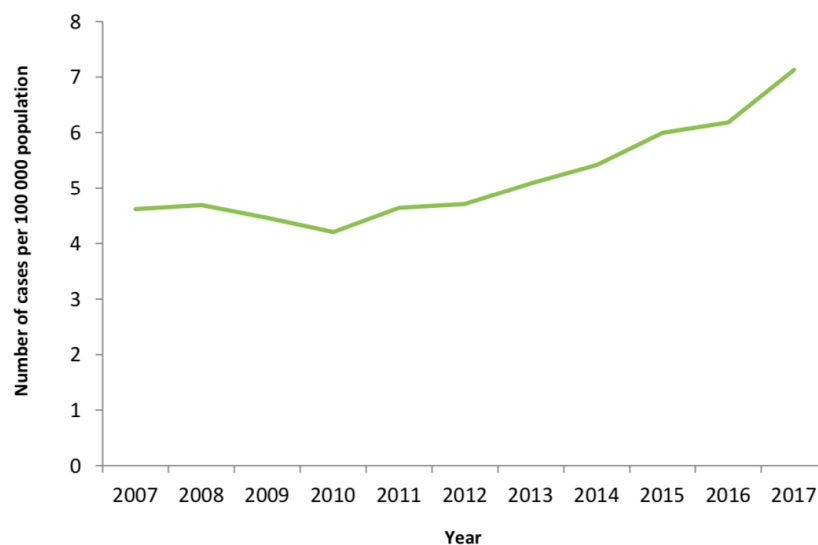

Figure 1 : Nombre d'infections à la syphilis signalées pour 100 000 habitants par année de notification des pays de l'UE/EEE sur la période 2007-2017 (ECDC, 2019)



**Figure 2 : Répartition des cas de syphilis confirmés par pays de l'UE/EEE pour 100 000 habitants en 2017 (ECDC, 2019)**

### **1.3. Données épidémiologiques actuelles en France**

En France, les données épidémiologiques récentes proviennent du réseau « RésIST ». Créé en 2000, « RésIST » est un réseau de praticiens volontaires contribuant à la surveillance épidémiologique de la syphilis. Les patients dépistés par ce réseau ne représentent donc pas l'ensemble des cas diagnostiqués en France. Ces médecins mettent en place des dispositifs de surveillance, de dépistage et de prévention des IST. En France, en 2018, 1762 cas de syphilis ont été révélés grâce à cet organisme (Santé publique France réseau « RésIST », 2019).

### 1.3.1. Évolution du nombre de diagnostics de syphilis selon le sexe et l'orientation sexuelle en France entre 2000 et 2018 (Santé publique France réseau « RésIST », 2019)

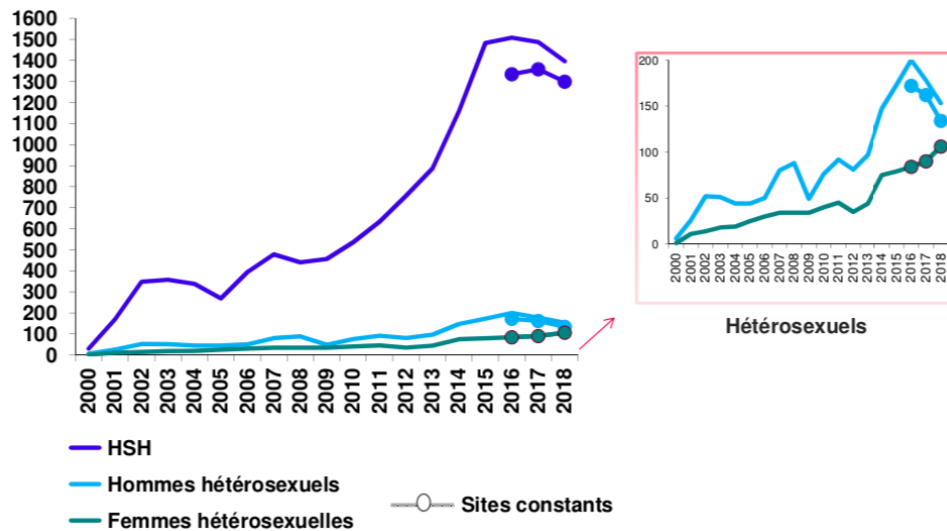


Figure 3 : Évolution du nombre de diagnostics de syphilis selon le sexe et l'orientation sexuelle en France entre 2000 et 2018 (Santé publique France réseau « RésIST », 2019)

- Évolution du nombre de diagnostics de syphilis en France entre 2000 et 2016 :
  - ✓ Le réseau « RésIST » met en évidence pour toute population confondue, quel que soit le sexe ou l'orientation sexuelle, une augmentation générale du nombre de patients diagnostiqués positifs à la syphilis. On observe notamment une augmentation exponentielle chez la population d'hommes ayant des rapports sexuels avec des hommes.
- Évolution du nombre de diagnostics de syphilis en France entre 2016 et 2018 :
  - ✓ Au sein de la population d'hommes ayant des rapports sexuels avec des hommes (HSH), on observe une légère tendance à la diminution du nombre de diagnostics positifs à la syphilis, passant de 1500 cas environ en 2016, à 1300 en 2018.

- ✓ Chez la population d'hommes hétérosexuels, on observe une légère diminution du nombre de diagnostics positifs à la syphilis, passant de 200 cas environ en 2016, à 130 en 2018.
- ✓ À l'inverse, chez la population de femmes hétérosexuelles, on observe une augmentation récente du nombre de diagnostics positifs à la syphilis passant de 75 cas environ en 2016, à plus de 100 en 2018.

Les hommes ayant des rapports sexuels avec des hommes (HSH) représentent 79 % des patients diagnostiqués positifs à la syphilis par le réseau « RésIST » en 2018. Cette population est majoritairement touchée par la syphilis.

### 1.3.2. Augmentation du nombre de diagnostics positifs à la syphilis chez les femmes en France résidant dans les départements d'outre-mer (DOM) entre 2000 et 2018 (Santé publique France réseau « RésIST », 2019)

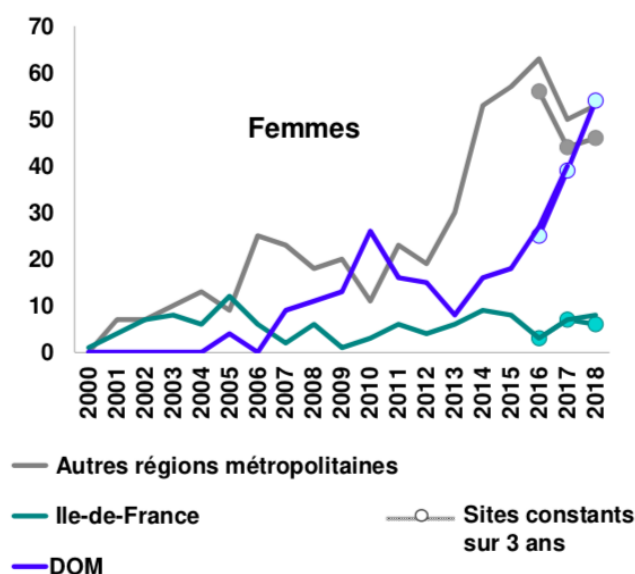


Figure 4 : Évolution du nombre de diagnostics positifs à la syphilis chez les femmes en France résidant dans les départements d'outre-mer (DOM) entre 2000 et 2018 (Santé publique France réseau « RésIST », 2019)

On observe un pic d'augmentation du nombre de diagnostics positifs à la syphilis chez les femmes résidant dans les départements d'outre-mer (DOM), passant d'une dizaine en 2013, à 55 en 2018. Un tiers des femmes diagnostiquées par le réseau « RésIST » vivent dans les DOM.

### 1.3.3. Distribution des cas de syphilis récentes par classe d'âge selon l'orientation sexuelle en France en 2018 (Santé publique France réseau « RésIST », 2019)

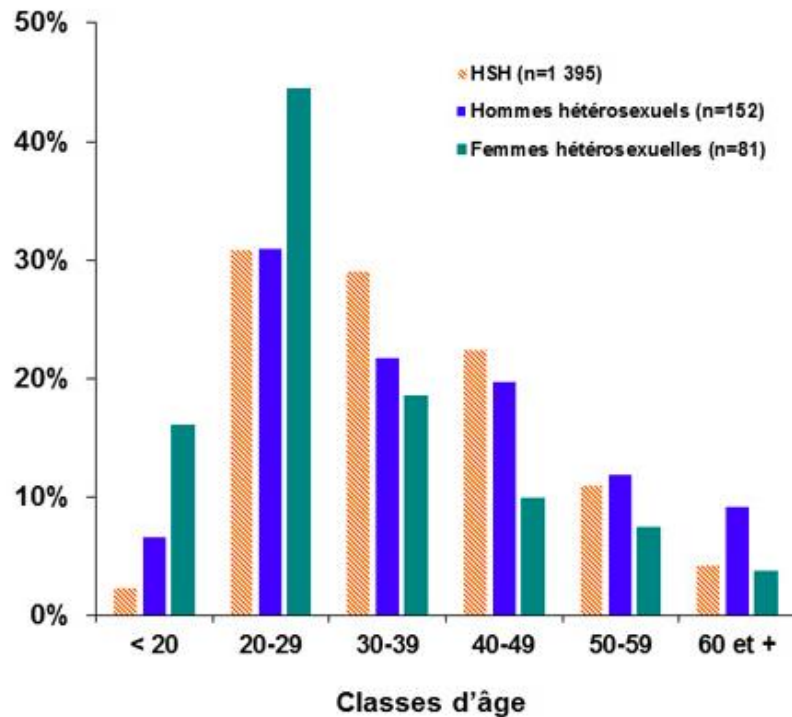


Figure 5 : Distribution des cas de syphilis récentes par classe d'âge selon l'orientation sexuelle en France en 2018 (Santé publique France réseau « RésIST », 2019)

L'âge médian du diagnostic de la syphilis en France en 2018 est de 35 ans chez les hommes et de 26 ans chez les femmes.

En observant le diagramme ci-dessus, les trois classes d'âge les plus touchées par la syphilis en 2018 en France sont : les 20-29 ans, puis les 30-39 ans et enfin les 40-49 ans.

- chez les moins de 20 ans et chez les 20-29 ans : les femmes hétérosexuelles sont les plus touchées par la syphilis ;
- chez les 30-39 ans et les 40-49 ans : les hommes ayant des relations sexuelles avec des hommes sont les plus touchés ;
- après 50 ans : les hommes hétérosexuels sont les plus touchés.



**1.3.4. Pourcentage de co-infection du VIH avec d'autres IST (dont la syphilis) selon l'orientation sexuelle en France en 2018 (Santé publique France réseau « RésIST », 2019).**

	HSH	Hétérosexuels
Gonococcies	16%	3%
Syphilis	32%	14%
Rectites à <i>Chlamydia trachomatis</i> non L	37%	-
LGV	54%	-

Figure 6 : Pourcentage de co-infection du VIH avec d'autres IST (dont la syphilis) selon l'orientation sexuelle en France en 2018 (Santé publique France réseau « RésIST », 2019)

32 % des patients HSH et 14 % des patients hétérosexuels diagnostiqués par le réseau « RésIST » positifs à la syphilis étaient co-infectés par le VIH en 2018. Un chancre syphilitique augmenterait le risque d'infection par le VIH et réciproquement. De ce fait, les patients diagnostiqués positifs à la syphilis doivent subir un test de dépistage au VIH et ceux suivis pour le VIH doivent subir un dépistage régulier à la syphilis (Santé publique France réseau « RésIST », 2019 ; French, 2007).

#### **1.4. Les facteurs de risque en France**

En France, les seuls facteurs de risque démontrés pour la syphilis, fondés sur les données épidémiologiques actuelles sont l'orientation sexuelle (les hommes ayant des rapports sexuels avec des hommes) et le statut VIH (+) (HAS, 2007).

La Haute Autorité de santé (HAS) recommande ainsi le dépistage de la syphilis chez les hommes ayant des rapports sexuels non protégés avec des hommes. Toutefois, par prudence et en l'absence de données épidémiologiques valides françaises, la HAS propose un dépistage dans plusieurs cas (HAS, 2007) :

- chez les travailleurs du sexe et les personnes fréquentant les travailleurs du sexe, ayant des rapports non protégés ;

- lors du diagnostic ou en cas d'antécédents d'IST à type de gonococcie, de lymphogranulomatose vénérienne et d'infection à VIH ;
- chez les personnes ayant des rapports non protégés avec plusieurs partenaires par an ;
- chez les migrants en provenance de pays d'endémie (Afrique, Asie, Europe de l'Est, Amérique du Sud) ;
- chez les personnes incarcérées ;
- chez les personnes victimes de viol.

### **1.5. Une nouvelle population à risque : les personnes de 50 ans et plus**

Au cours de la dernière décennie, les cas d'IST chez les personnes de 50 ans et plus, ont doublé. Selon une étude, 80 % des personnes âgées de 50 à 90 ans seraient sexuellement actives. Des errances ou des erreurs diagnostiques sont fréquentes chez cette population autrefois peu touchée par les pathologies vénériennes. Les raisons sont diverses, en effet, cette population n'est pas considérée comme un groupe à risque, elle est donc très peu informée sur l'utilisation des moyens de protection contre les IST. De surcroît, l'espérance et la qualité de vie augmentant, les plus de 50 ans sont sexuellement actifs plus longtemps. Enfin, on précise que les personnes âgées sont davantage soumises au risque de contracter une IST, en raison d'un système immunitaire moins efficient de manière générale (Minicucci et coll., 2013 ; Simson et Kulasegaram, 2012).

## 2. RAPPEL BACTÉRIOLOGIQUE

### 2.1. Les tréponèmes pathogènes

La plus grande majorité des tréponèmes ne sont pas pathogènes pour l'homme et sont cultivables facilement *in vitro*. Néanmoins, il existe quelques rares tréponèmes pathogènes responsables de tréponématoses endémiques humaines (Monsel et Caumes, 2019 ; Dupin et Grange, 2018 ; Janier, 2009) :

- *Treponema pallidum* subspecies *pallidum*, responsable de la syphilis : il est le seul tréponème à transmission vénérienne.
- *Treponema pallidum* subspecies *pertenue*, responsable du Pian : c'est la tréponématose endémique non vénérienne la plus répandue, principalement dans les régions forestières tropicales d'Asie et d'Afrique noire. Les enfants sont les plus sujets à cette pathologie, sous forme de manifestations cutanées et osseuses.
- *Treponema pallidum* subspecies *endemicum*, responsable du Bétel : cette pathologie se développe dans les climats chauds et secs. Les manifestations sont essentiellement des lésions cutanéomuqueuses.
- *Treponema carateum*, responsable de la Pinta : on la retrouve dans les zones forestières d'Amérique du Sud, elle touche principalement les enfants issus de milieux précaires, sous forme de lésions cutanées.

Les homologues entre les différents *Treponema pallidum* sont telles qu'il est très difficile de les différencier tant morphologiquement (au microscope) que sérologiquement (Janier, 2009).

## 2.2. Description du *Treponema pallidum* responsable de la syphilis

### 2.2.1. Morphologie

La syphilis est une pathologie infectieuse sexuellement transmissible inoculée par la bactérie *Treponema pallidum* subspecies *pallidum* (appelée aussi couramment *Treponema pallidum* ou encore tréponème pâle). Ce micro-organisme a été mis en évidence en 1905 par Eric Hoffman et Fritz Schaudinn en Allemagne (Dupin et Grange, 2018).

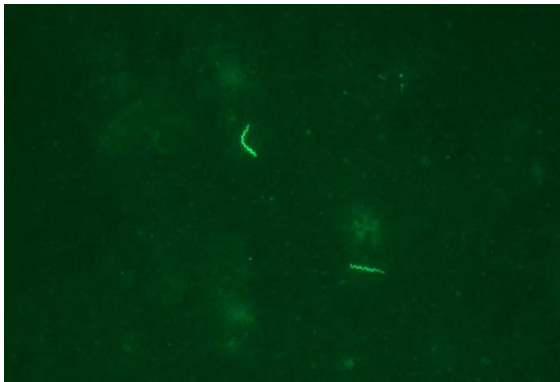


Figure 7 : *Treponema pallidum* observé par immunofluorescence (Liu et Li, 2017)

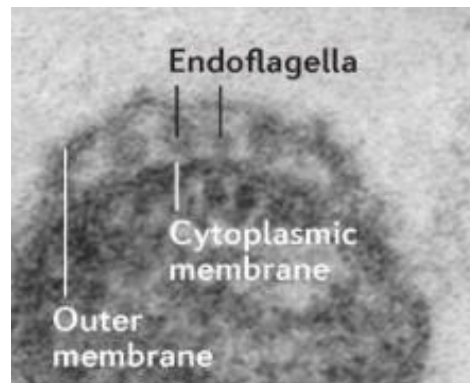


Figure 8 : Coupe de *Treponema pallidum* (Peeling et coll., 2017)

L'appellation « tréponème pâle » provient de la faible imprégnation de sa paroi par la coloration de Gram. Il appartient cependant au groupe des bactéries à Gram négatif, avec comme particularité une coloration pariétale très pâle. Ce spirochète se présente sous la forme d'une hélice serrée, fine et régulière. Relativement long, il s'étend sur une longueur de 20 à 30  $\mu\text{m}$ , avec un diamètre de 0,1 à 0,2  $\mu\text{m}$ . Il s'enroule généralement en 10 à 15 spires régulières, aussi hautes que larges. Cet agent infectieux est constitué d'un cylindre protoplasmique et d'une membrane cytoplasmique (appelée aussi membrane interne), elle-même délimitée par un mince saccule de peptidoglycane et par une membrane externe. Il possède 3 à 6 flagelles périplasmiques (ou endoflagelles), permettant sa mobilité. Les flagelles prennent naissance à chaque extrémité du tréponème et suivent son axe longitudinal. On peut le mettre en évidence et l'observer grâce à des prélèvements réalisés au stade primaire ou au stade secondaire de la maladie, issus de lésions muqueuses

ulcérées. Ces souches bactériennes sont repérables au microscope optique à fond noir ou par immunofluorescence grâce à leurs mouvements spiralés et ondulatoires bien caractéristiques (Dupin et Grange, 2018 ; Janier, 2009 ; Peeling et coll., 2017).

### 2.2.2. Milieu de culture

Le tréponème pâle, considéré pendant des années comme anaérobie strict, survit finalement mieux avec une faible concentration en oxygène, il est désormais qualifié de « micro-aérophile ». N'étant pas cultivable *in vitro*, son métabolisme est peu connu. En effet, il n'existe aucun milieu de culture synthétique rendant possible la multiplication et le développement du spirochète et son étude n'est réalisable qu'*in vivo*. Ainsi, la première souche isolée en 1912 dans le liquide céphalorachidien d'un patient atteint de neurosyphilis, appelée la souche Nichols, est entretenue chez le lapin depuis cette époque. *In vivo*, les bactéries se multiplient par scissiparité binaire transverse et leur temps de doublement est d'environ 30 heures, ce qui est lent comparativement à d'autres micro-organismes. Hors de l'organisme, ces agents infectieux sont vulnérables, rapidement anéantis par les changements de température, les produits désinfectants ou les variations osmotiques (Halioua et Lunel-Fabiani, 2002 ; Dupin et Grange, 2018 ; Peeling et coll., 2017).

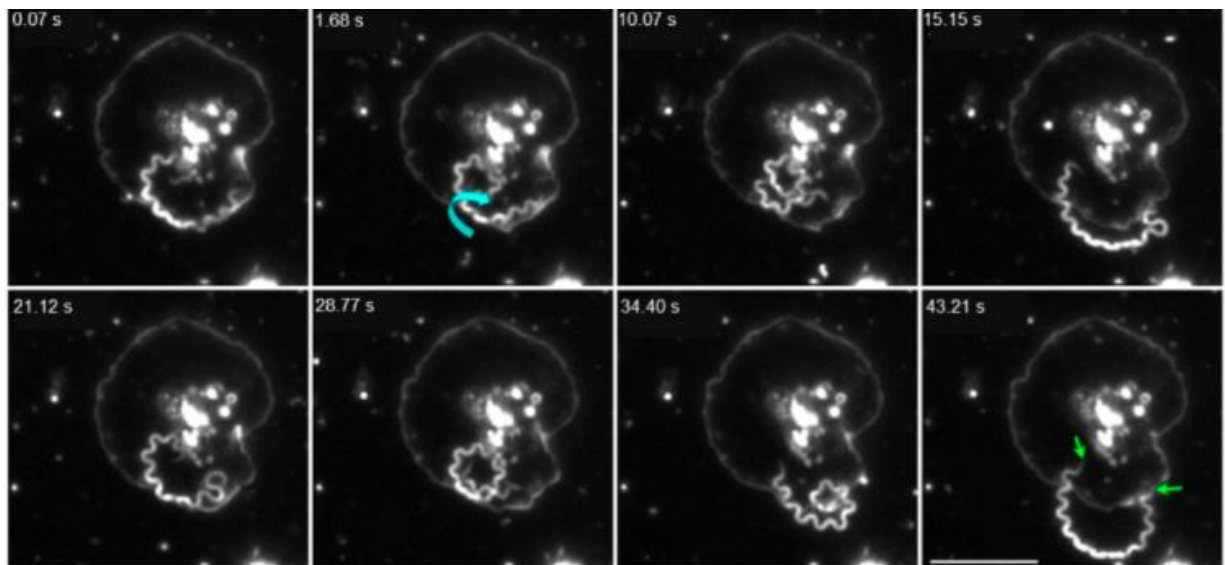


Figure 9 : Interaction dynamique d'un *Treponema pallidum* avec des plaquettes humaines (Church et coll., 2019)

### 3. CLASSIFICATION DE LA SYPHILIS

Il existe une classification clinique et une classification temporelle d'intérêt thérapeutique et épidémiologique (Monsel et Caumes, 2019 ; Janier, 2009 ; Dupin, 2017 ; Société Française de Dermatologie, 2016).

#### 3.1. Classification clinique

- syphilis latente ;
- syphilis primaire ;
- syphilis secondaire ;
- syphilis tertiaire ;
- syphilis neurologique.

#### 3.2. Classification temporelle d'intérêt thérapeutique et épidémiologique

- syphilis précoce : regroupant la syphilis latente, primaire et secondaire, évoluant depuis moins d'un an à partir du premier jour du chancre. Le risque de contagion est très élevé.
- syphilis tardive : regroupant la syphilis tertiaire et la neurosyphilis, évoluant depuis un an ou plus, après le premier jour du chancre. Le risque de contagion est quasiment nul.

Quant à l'OMS, elle caractérise la syphilis précoce comme évoluant depuis moins de 2 ans à partir du premier jour d'apparition du chancre (OMS, 2016).

## **4. MODES DE TRANSMISSION DE LA SYPHILIS**

La syphilis est une maladie sexuellement transmissible très contagieuse et sans immunité acquise durable (Collège des enseignants en dermatologie de France, 2017).

### **4.1. Contamination sexuelle**

Dans plus de 95 % des cas, la contamination est d'origine sexuelle. Lors d'un contact intime de type génito-génital, génito-anal, oro-génital ou oro-anal, les tréponèmes pâles se transmettent d'une muqueuse infectée, à une muqueuse saine (Belaïch et Crickx, 2013 ; Dupin, 2017).

Les sujets atteints de syphilis primaire ou secondaire sont les plus contaminants. En effet, une seule exposition sexuelle suffit pour que le partenaire sain présente un risque de 50 % à 60 % de contracter la maladie (Tsimis et Sheffield, 2017).

La probabilité d'inoculation lors d'un rapport sexuel dépend de plusieurs facteurs : la fréquence des rapports sexuels entre le sujet sain et le sujet malade, le type de rapport, le stade de la pathologie chez le sujet contaminé, la sensibilité du partenaire sain et l'utilisation ou non de préservatifs lors des rapports sexuels (Stoltey et Cohen, 2015).

#### **4.1.1. Contamination par le sexe oral**

S'agissant des infections sexuellement transmissibles, les rapports sexuels oraux sont considérés, à tort, comme beaucoup plus « sûrs » que les rapports génitaux. Or il est avéré que la pratique orale peut être source de nombreuses IST, dont la syphilis. Le sexe oral regroupe trois types de pratiques sexuelles : la fellation, le cunnilingus et l'anulingus. Celles-ci sont pratiquées par des populations de tout âge et de tout milieu social. La santé bucco-dentaire a une importance primordiale vis-à-vis du risque de transmission. En effet, une maladie parodontale, une gingivorragie, une lésion hémorragique (une coupure) ou encore une abrasion, sont des portes d'entrée en faveur d'un risque d'inoculation accru. Parallèlement, une bonne santé bucco-dentaire, particulièrement parodontale, contribuera au bon fonctionnement du système immunitaire et diminuera le risque de contamination par les IST. Les professionnels de santé recommandent ainsi l'utilisation de préservatifs ou de digues

dentaires lors de rapports sexuels oraux avec un partenaire dont le statut sérologique est inconnu. En cas de non-utilisation de ces barrières de protection (ce qui est fortement contre-indiqué), il est recommandé de limiter l'exposition aux fluides corporels (sperme, salive, sang menstruel, sécrétions vaginales) et de s'assurer qu'il n'y ait pas de coupures ou de lésions dans la bouche et sur les parties génitales des deux partenaires avant tout rapport oro-génital. Un contrôle régulier chez le chirurgien-dentiste est vivement conseillé pour les personnes pratiquant fréquemment le sexe oral non protégé (Kumar et coll., 2015).

## **4.2. Contamination verticale**

En France, on dépiste systématiquement la syphilis chez la femme enceinte lors du premier examen de grossesse, avant la 10<sup>e</sup> semaine d'aménorrhée (HAS, 2016).

La contamination de la mère à l'enfant peut avoir lieu de deux manières distinctes :

- À partir du 4<sup>e</sup> mois de gestation, le *Treponema pallidum* est capable de traverser la barrière placentaire et peut contaminer le fœtus. Le passage transplacentaire est possible à chaque stade clinique de la syphilis, néanmoins les mères sont plus susceptibles de transmettre l'infection au cours des stades initiaux de la pathologie. Le nouveau-né sera alors atteint de syphilis congénitale avec des répercussions précoces ou tardives (Butterfield, 2014).
- Lors de l'accouchement, une contamination par contact cutanéomuqueux du nouveau-né avec le chancre génital maternel est possible (Belaïch et Crickx, 2013).

## **4.3. Contamination par voie hématogène**

La contamination par voie sanguine est rarissime : piqûre avec un instrument infecté, par exemple chez les toxicomanes ou accidentellement chez les professionnels de santé (Belaïch et Crickx, 2013).

La transmission transfusionnelle ou après une greffe d'organe est en théorie possible, bien qu'exceptionnelle (Collège des enseignants en dermatologie de France, 2017 ; Halioua et Lunel-Fabiani, 2002).



#### **4.4. Autres modes de contamination**

- ingestion ou manipulation d'aliments pré-mâchés (Zhang et Jin, 2016) ;
- baiser (Yu et Zheng, 2016 ; Leão et coll., 2006 ; Ficarra et Carlos, 2009) ;
- contact cutané non sexuel avec la lésion (Wisdom et Hawkins, 1999) ;
- morsure (Yu et Zheng, 2016).

## **5. PHYSIOPATHOLOGIE DE LA SYPHILIS**

La syphilis est une infection essentiellement vénérienne, aux atteintes pluriviscérales et aux multiples facettes. Nous allons nous intéresser aux répercussions générales et plus particulièrement aux manifestations orales pour chaque stade de la maladie. La syphilis évolue de façon chronique si elle n'est pas traitée, entrecoupée de périodes symptomatiques : syphilis primaire, secondaire, tertiaire, neurologique et de périodes asymptomatiques : syphilis latente, où seul le diagnostic sérologique sera possible (Monsel et Caumes, 2019).

On précise que les stades peuvent être concomitants ou se chevaucher. Par exemple, le stade primo-secondaire est caractérisé par la présence d'un chancre primaire, accompagné de symptômes caractéristiques du stade secondaire (fièvre, éruptions cutanées etc.) (Kutsuna et Fujiya, 2018 ; Monsel et Gaumes, 2019).

Cette maladie est caractérisée par sa grande contagiosité, son polymorphisme clinique et sa longue évolutivité en l'absence de traitement.

### **5.1. Période d'incubation**

Elle correspond à la durée entre la contamination bactérienne et l'apparition du premier symptôme clinique (ici, le chancre primaire). Le plus souvent, cette période dure 21 jours. Toutefois, elle peut s'étendre de 10 à 90 jours. C'est une phase contagieuse, mais silencieuse cliniquement et biologiquement : le patient est contaminant sans présenter de symptômes cliniques et les sérologies prélevées sont encore négatives. La pathologie passe inaperçue (Collège des enseignants en dermatologie de France, 2017 ; Halioua et Lunel-Fabiani, 2002).

### **5.2. Syphilis primaire**

La syphilis primaire est le premier stade de la maladie, lequel est illustré par le chancre accompagné de son adénopathie satellite.

### **5.2.1. Généralités sur le chancre primaire**

Le chancre est la première manifestation clinique de la syphilis. Il se présente la plupart du temps sous l'aspect d'une érosion ou d'une ulcération unique, au niveau du point d'inoculation de la maladie. L'ulcération est définie par la Société Française de Dermatologie comme une lésion creusante et suintante. Le chancre est grandement contagieux car il fourmille de milliers de tréponèmes. Cette lésion survient suite à la période d'incubation, en moyenne 21 jours après la contamination. Seuls de rares cas de syphilis congénitales ou transfusionnelles sont exemptés du chancre primaire, car il y a absence de contact direct entre une muqueuse contaminée et une muqueuse saine (Monsel et Gaumes, 2019 ; Janier, 2009 ; Dupin, 2017).

### **5.2.2. Localisation du chancre primaire**

La majorité de ces lésions touchent les organes génitaux internes ou externes, mais des zones extra-génitales peuvent être concernées (Demir et coll., 2016 ; Watts et coll., 2016 ; Marrazzo, 2014 ; Ficarra et Carlos, 2009) :

- chancres bucco-pharyngés (labial, lingual, palatin, gingival, pharyngé, et amygdalien) ;
- chancres ano-rectaux ;
- chancres cutanés (doigt, menton, sein, cou, etc.).

La cavité orale est le site extra-génital le plus fréquent. En effet, 40 % à 75 % des chancres extra-génitaux sont buccaux (Ficarra et Carlos, 2009).

Le diagnostic peut être difficile ou retardé lorsque le chancre n'est pas observable cliniquement comme par exemple le chancre rectal, celui du col utérin ou du pharynx (Collège des enseignants en dermatologie de France, 2017).

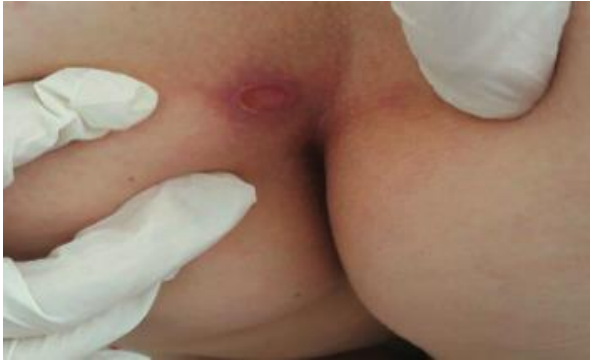

Figure 10 : Chancre de la zone interfessière (Demir et coll., 2016)

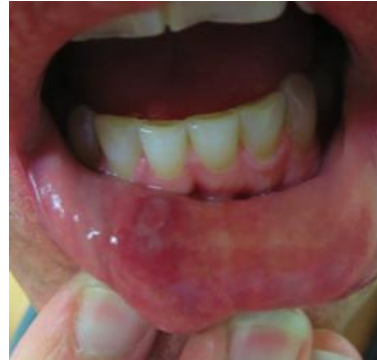

Figure 11 : Chancre de la lèvre (Watts et coll., 2016)

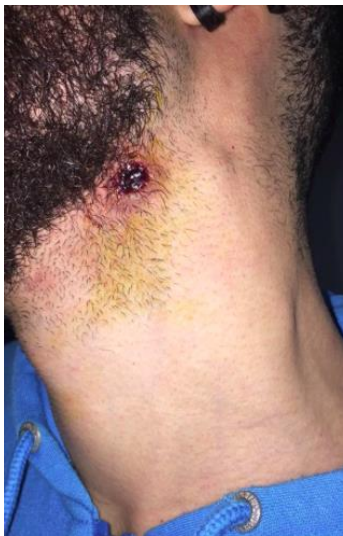

Figure 12 : Chancre du cou (Orgaz Rosúa et Herruzo Zúñiga, 2020)

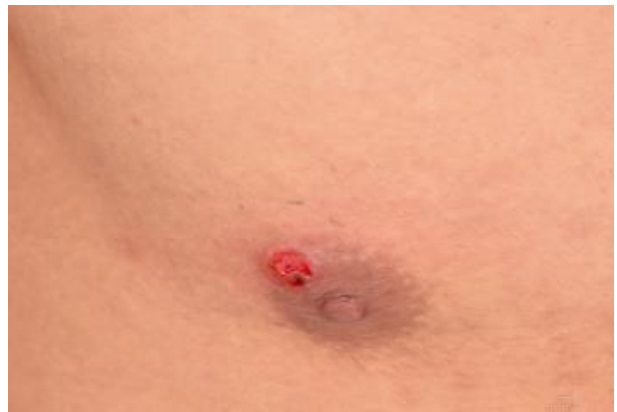

Figure 13 : Chancre de l'aréole (Tang et Gan, 2018)

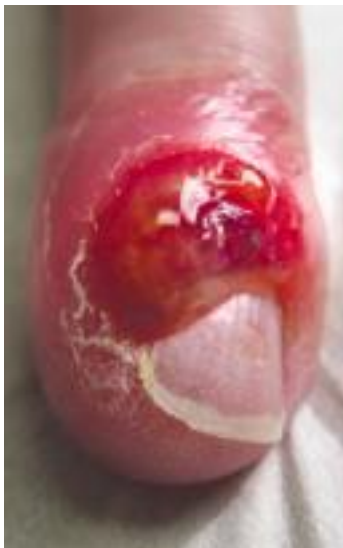

Figure 14 : Chancre du doigt (Marrazzo, 2014)

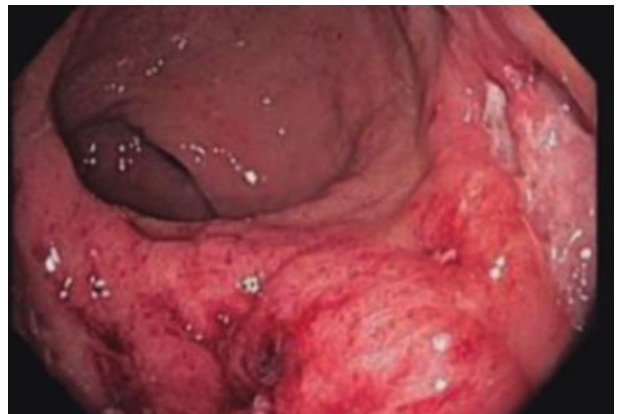

Figure 15 : Chancre rectal (Díaz-Jaime et coll., 2017)

5.2.2.1. Localisations génitales préférentielles des chancres (Monsel et Caumes, 2019 ; Janier, 2009 ; Collège des enseignants de dermatologie de France, 2017 ; Wisdom et Hawkins, 1999) :

- chez la femme, le chancre se situe le plus souvent au niveau des grandes ou des petites lèvres. Il existe aussi des chancres vaginaux ou utérins.
- chez l'homme, le chancre peut se situer au niveau du sillon balano-préputial, du prépuce, du méat, du gland, ou encore du fourreau. Plus rarement sur le scrotum.

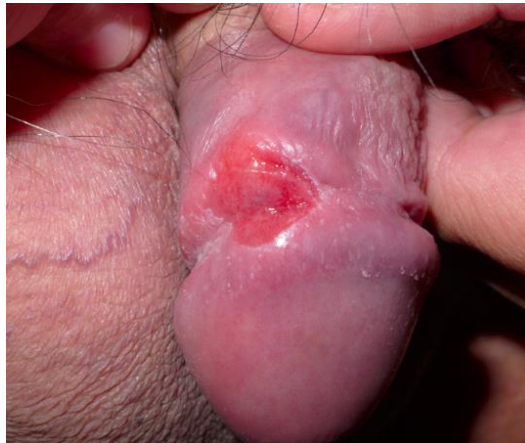

Figure 16 : Chancre primaire du sillon balano-préputial (Liu et coll., 2017)

### 5.2.3. Description du chancre

Le chancre classique, génital ou extra-génital, se manifeste dans un premier temps sous la forme d'une macule rosée ou rouge. La macule est définie par la Société Française de Dermatologie comme une tache cutanée non saillante. Cette dernière évolue sous une dizaine de jours en une érosion ou une ulcération unique selon la profondeur du chorion atteinte. La lésion est circonscrite (les bords sont bien délimités), lisse, propre, arrondie ou ovalaire, indurée, et indolore. L'induration déborde les limites du chancre, se traduisant par l'impossibilité de plisser entre deux doigts (gantés) la surface de l'ulcération qui ne fait qu'un bloc avec l'induration sous-jacente. La plupart du temps le chancre est unique et mesure entre 0,5 et 2 cm de diamètre. Il atteint sa taille maximale après une à deux semaines d'évolution (Dupin,

2017 ; Collège des enseignants de dermatologie de France, 2017 ; Halioua et Lunel-Fabiani, 2002).

Les chancres sont polymorphes, souvent atypiques, ils peuvent être nains, géants, saillants, fissuraires, croûteux, suintants ou encore nécrotiques, d'où le surnom bien connu de la syphilis appelée « la grande simulatrice ». Des chancres multiples peuvent apparaître, principalement chez les personnes co-infectées par le VIH (Monsel et Gaumes, 2019 ; Tsimis et Sheffield, 2017 ; Kalasapura et coll., 2014 ; Demir et coll., 2016).

#### **5.2.4. Adénopathie satellite associée au chancre**

Le chancre s'accompagne dans la majorité des cas, d'une adénopathie satellite unilatérale, non inflammatoire, se manifestant en moyenne 5 à 10 jours après l'apparition du chancre. En fonction de la localisation du chancre, l'atteinte ganglionnaire n'est pas toujours cliniquement identifiable, ni palpable (rectum et col utérin par exemple). À l'inverse, l'adénopathie accompagnant le chancre labial ou lingual sera souvent très prononcée. La valeur diagnostique du ganglion est importante (Janier, 2009 ; Dupin, 2017 ; Collège des enseignants en dermatologie de France, 2017).

Le chirurgien-dentiste, en cas de découverte d'une lésion orale possiblement liée à une syphilis, pourra rechercher une adénopathie cervicale.

#### **5.2.5. Évolution du chancre**

En l'absence de traitement, le chancre régresse spontanément et cicatrise en 3 à 5 semaines en moyenne. Néanmoins, l'induration et l'adénopathie peuvent persister encore plusieurs semaines après sa disparition. La syphilis évoluera alors lentement vers le stade secondaire, en principe sans période de latence. À l'aide d'un traitement antibiotique adapté, le chancre cicatrisera en seulement 1 à 3 semaines (Halioua et Lunel-Fabiani, 2002 ; Collège des enseignants en dermatologie de France, 2017 ; Monsel et Gaumes, 2019).

#### **5.2.6. Chancre oral**

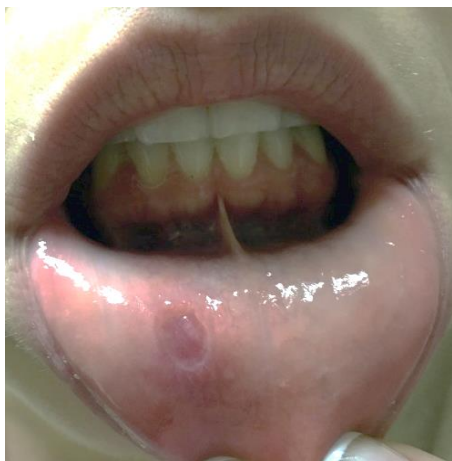Le chancre oral est retrouvé chez 4 à 12 % des patients au stade primaire (Ficarra et Carlos, 2009). On le retrouve au niveau de la zone de pénétration des agents

infectieux dans la muqueuse buccale. En effet, cette ulcération indolore, très contagieuse, résulte de la transmission des tréponèmes pâles d'une lésion infectée (orale, génitale ou anale) à une muqueuse orale saine, lors de rapports oro-génitaux. Ces rapports sont la fellation, le cunnilingus ou l'anulingus (Kumar et coll., 2015). Dans de rares cas, la contamination peut résulter d'un simple baiser (Yu et Zheng, 2016). La subtilité du chancre oral réside dans son polymorphisme clinique et dans sa localisation. Ce chancre sera le plus souvent labial ou lingual mais il pourra être aussi palatin, gingival, amygdalien ou encore pharyngé (Eyer-Silva et coll., 2017 ; Swanson et Welch, 2016 ; Jones et coll., 2012).

#### 5.2.6.1. Chancre labial

Les lèvres sont le site extra-génital le plus touché par la syphilis. Le plus souvent, ce chancre est indolore. Le chancre primaire labial est polymorphe, il apparaît toujours sous la forme d'une ulcération classique, mais celle-ci peut être suintante, croûteuse, fissuraire, nécrotique, etc. L'adénopathie est souvent associée, mais dans de rares cas elle peut être absente (Strieder et coll., 2015 ; Qiao et Fang, 2015 ; Füleßl, 2016 ; Lu et Zbar, 2017).

- [Cas clinique 1 : chancre primaire « classique » situé sur la lèvre inférieure \(Lu et Zbar, 2017\)](#)

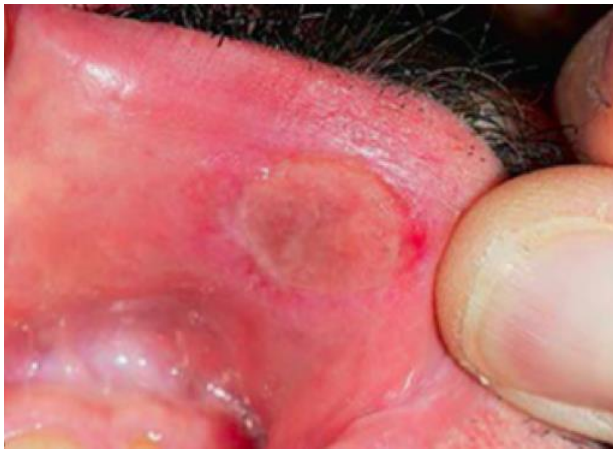

**Figure 17 : Chancre primaire « classique » situé sur la lèvre inférieure (Lu et Zbar, 2017)**

*Une jeune femme de 28 ans décrit depuis un mois une lésion située au niveau de la muqueuse de la lèvre inférieure. À l'examen clinique, on observe une ulcération ronde, indolore, ferme, aux bords bien délimités. Elle ne présente pas d'adénopathies cervicales ni de signes généraux. Elle déclare avoir eu des rapports sexuels oraux et vaginaux non protégés avec un homme, un mois avant l'apparition de la lésion. Les tests tréponémiques et non tréponémiques s'avèrent positifs, il s'agit d'un chancre oral primaire « classique », symptomatique d'une primo-infection syphilitique.*



- Cas clinique 2 : chancre primaire « classique » situé sur la lèvre supérieure (Füeßl, 2016)

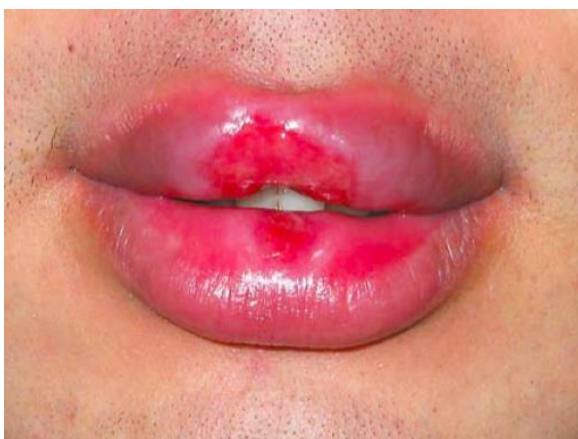

**Figure 18 : Chancre primaire « classique » situé sur la muqueuse de la lèvre supérieure (Füeßl, 2016)**

*Un homme de 68 ans présente une érosion non douloureuse, située au niveau de la muqueuse de la lèvre supérieure depuis près de 6 semaines. Parallèlement, des éruptions cutanées palmo-plantaires (caractéristiques de la syphilis secondaire) apparaissent puis disparaissent depuis environ un an. Les examens sérologiques sont positifs à la syphilis. Cette syphilis primo-secondaire est due à une recontamination sur un*

*terrain de syphilis secondaire. Cela explique le chancre buccal récent (symptomatique d'une syphilis primaire) et les éruptions cutanées latentes depuis un an (symptomatique d'une syphilis secondaire). Une telle simultanéité est inhabituelle, mais possible car il n'y a pas d'immunité pour une nouvelle infection.*

- Cas clinique 3 : chancres primaires « classiques » situés sur la lèvre supérieure et inférieure (Ma et Vano-Galvan, 2013)



**Figure 19 : Chancres primaires « classiques » situés sur la lèvre supérieure et inférieure (Ma et Vano-Galvan, 2013)**

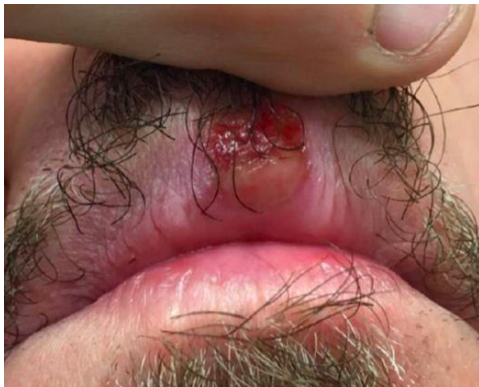*Un homme de 25 ans présente depuis deux mois deux lésions ulcérées indolores, situées sur la ligne médiane des demi-muqueuses des lèvres inférieures et supérieures. Les ulcères labiaux sont arrondis, à bases propres, les bords sont légèrement surélevés et indurés. Le patient a remarqué des éruptions cutanées associées non prurigineuses sur le tronc et les membres (caractéristiques de syphilis secondaire). Il présente une*

*lymphadénopathie sous-mandibulaire non sensible. Il déclare avoir eu des rapports*



sexuels oro-génitaux non protégés avec sa petite amie quelques semaines avant l'apparition des ulcères labiaux. L'examen sérologique s'est révélé positif à la syphilis. Le patient et sa compagne sont atteints de syphilis primo-secondaire. Le couple a été traité avec de la pénicilline intramusculaire et les lésions ont complètement disparu en 4 semaines.

- **Cas clinique 4 : chancre primaire « suintant » situé sur la lèvre supérieure (Lake et Kirchner, 2018)**

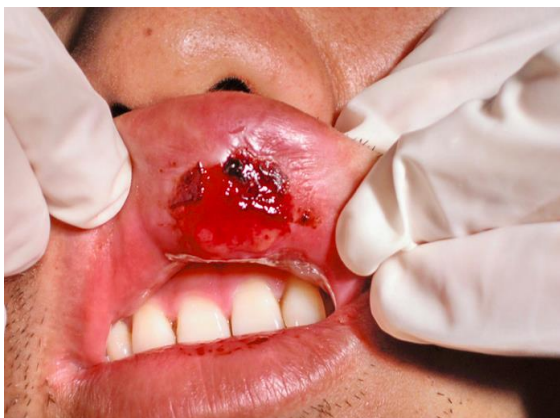

**Figure 20 : Chancre primaire « suintant » situé sur la lèvre supérieure (Lake et Kirchner, 2018)**

Un homme âgé de 57 ans présente depuis deux semaines une lésion ulcérée légèrement douloureuse, non indurée et suintante au niveau de la demi-muqueuse de la lèvre supérieure. Il est séropositif avec une faible charge virale. Il a été traité il y a 5 ans pour une syphilis latente tardive avec 3 injections hebdomadaires de pénicilline G benzathine. Il ne signale pas de lésions génitales ou d'autres éruptions cutanées.

Chez ce patient, le résultat du test tréponémique aurait été positif en raison de l'infection antérieure et n'a donc pas été réalisé. Le test non tréponémique s'est révélé positif. Le patient a de nouveau été contaminé par le *Treponema pallidum*, il est atteint d'une syphilis primaire.

- **Cas clinique 5 : chancre primaire « croûteux » situé sur la lèvre supérieure (Dan et Zeng, 2018)**



**Figure 21 : Chancre primaire « croûteux » situé sur la lèvre supérieure (Dan et Zeng, 2018)**

Un homme de 38 ans se présente avec un ulcère rond, induré, douloureux, croûteux, à bord surélevé, situé sur la muqueuse de la lèvre supérieure.

Les tests sérologiques sont positifs à la syphilis. Les lésions ont disparu après le traitement par antibiothérapie.

- Cas clinique 6 : chancre primaire « croûteux » situé sur lèvre supérieure (Vera-Kellet et coll., 2014)

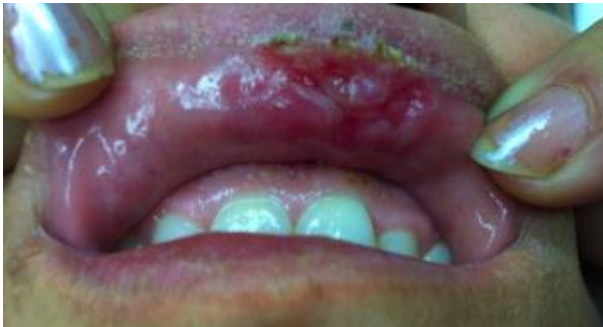

Figure 22 : Chancre primaire « croûteux » situé sur la lèvre supérieure (Vera-Kellet et coll., 2014)

*Une femme de 39 ans présente depuis six semaines une lésion ulcérée, croûteuse et indurée, située sur la muqueuse de la lèvre supérieure et débordant sur le vermillon.*

*Les tests sérologiques et histologiques ont permis de diagnostiquer une syphilis primaire. La patiente a été traitée par antibiothérapie avec succès.*

- Cas clinique 7 : chancre primaire « croûteux » situé sur la lèvre inférieure (Qiao et Fang, 2015)

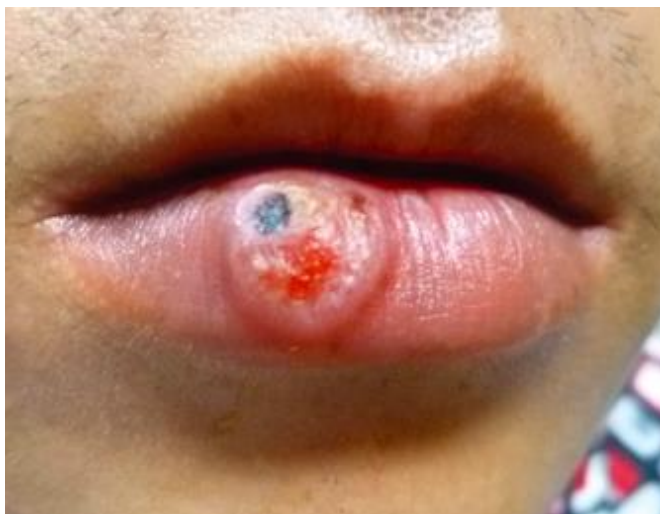
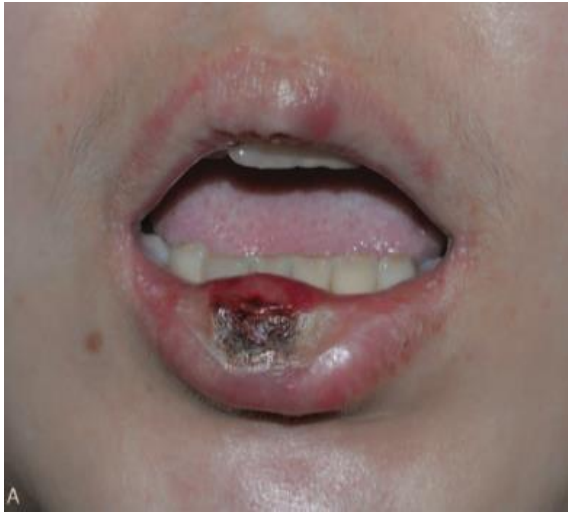
Figure 23 : Chancre primaire « croûteux » situé sur la lèvre inférieure (Qiao et Fang, 2015)

*Un jeune homme âgé de 24 ans présente depuis trois semaines une lésion ulcéreuse indolore située sur la demi-muqueuse de la lèvre inférieure ainsi qu'une lymphadénopathie cervicale non sensible associée. Il décrit également depuis trois jours des éruptions maculaires non prurigineuses et symétriques sur le tronc et les membres (caractéristiques d'une syphilis*

*secondaire). Il déclare avoir eu des rapports oro-génitaux non protégés avec une femme trois semaines avant le début de l'ulcération labiale. À l'examen clinique, on observe un ulcère ovale non sensible et croûteux à base propre avec un bord surélevé. L'examen sérologique est positif. Les résultats sont compatibles avec un stade primaire (chancre buccal et lymphadénopathie) et secondaire (éruption cutanée), le patient présente une syphilis primo-secondaire.*

- Cas clinique 8 : chancre primaire « croûteux » situé sur la lèvre inférieure (Yu et Zheng, 2016)

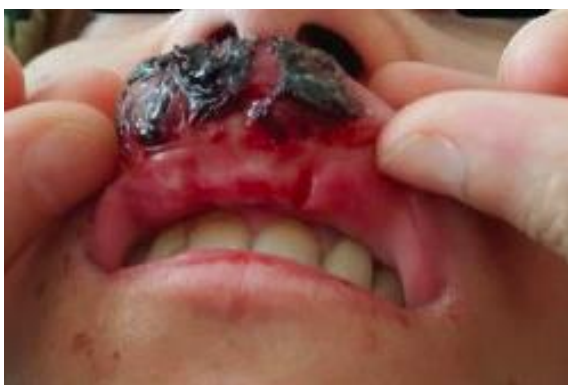

**Figure 24 : Chancre primaire « croûteux » situé sur la lèvre inférieure (Yu et Zheng, 2016)**

*Une femme de 27 ans présente une lésion ulcéreuse, indurée et indolore située sur la demi-muqueuse de la lèvre inférieure depuis 6 semaines. Elle relate un historique de 7 jours de macules non prurigineuses sur le tronc et les membres. À l'examen clinique elle présente une lymphadénopathie sous-mandibulaire non sensible. Aucune lésion génitale n'est observée. Elle a nié toute relation sexuelle oro-génitale. La sérologie a révélé une syphilis primo-secondaire (le chancre*

*primaire est caractéristique de la syphilis primaire et les éruptions cutanées de la syphilis secondaire). Un traitement à la pénicilline G benzathine a été administré par voie intramusculaire. Son mari, testé également positif, a admis avoir eu des rapports oro-génitaux non protégés avec d'autres partenaires, il a donc contaminé sa femme par de simples baisers.*

- Cas clinique 9 : chancre primaire « nécrotique » situé sur la lèvre supérieure (Demir et coll., 2016)



**Figure 25 : Chancre primaire « nécrotique » situé sur la lèvre supérieure (Demir et coll., 2016)**

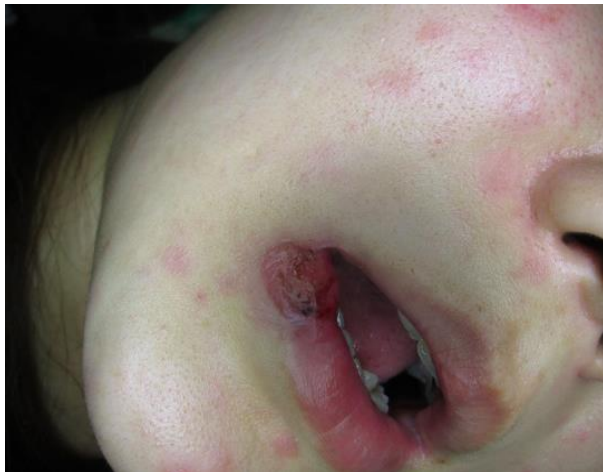*Une patiente de 38 ans, mariée, sans antécédents, présente depuis deux mois une lésion recouvrant les trois quarts de la demi-muqueuse labiale supérieure. La lésion est douloureuse, indurée, érythémateuse, ulcéreuse, recouverte de croûtes nécrotiques et hémorragiques. La patiente présente une adénopathie cervicale associée. Une lésion érodée asymptomatique (chancre) a été détectée*

*à proximité de la zone inter-fessière. Les examens sérologiques sont positifs. La*



patiente a été diagnostiquée positive à la syphilis primaire avec un chancre classique au niveau de la zone inter-fessière et un chancre douloureux oral atypique nécrotique au niveau de la lèvre supérieure.

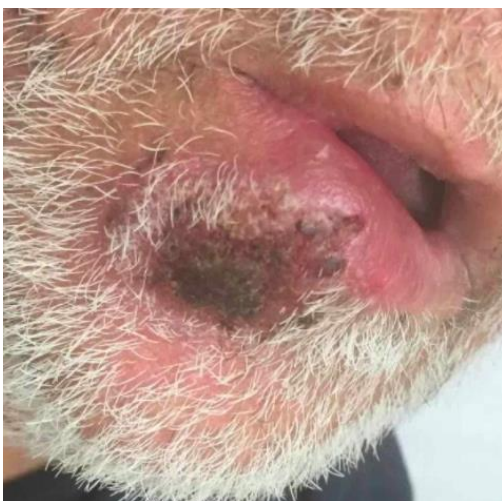- **Cas clinique 10 : chancre primaire « croûteux » situé au niveau de la commissure labiale (Kustuna et Fujiya, 2018)**



**Figure 26 : Chancre primaire « croûteux » situé au niveau de la commissure labiale (Kustuna et Fujiya, 2018)**

*Une jeune femme de 25 ans, fébrile, est admise à l'hôpital. Elle présente une ulcération croûteuse et fissuraire au niveau de la commissure labiale et de multiples éruptions cutanées sur le visage. La sérologie prescrite ce jour se révèle positive à la syphilis. Le diagnostic de syphilis primo-secondaire a été posé (le chancre situé au niveau de la commissure labiale est symptomatique d'une syphilis primaire et les éruptions cutanées sont caractéristiques de la syphilis secondaire).*

- **Cas clinique 11 : chancre primaire « croûteux » situé au niveau de la lèvre inférieure (Porterfield et coll., 2020)**



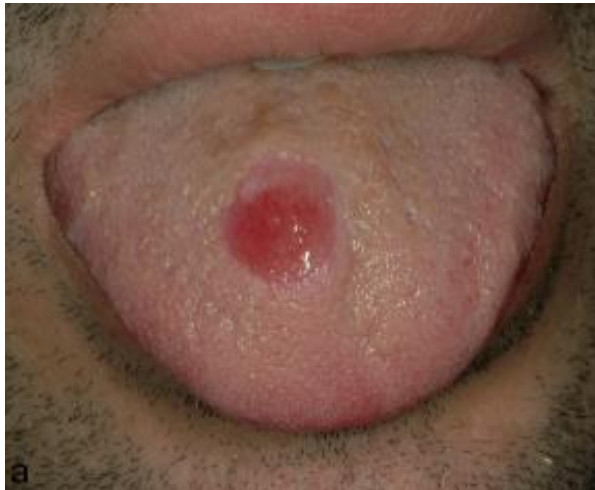**Figure 27 : Chancre primaire « croûteux » situé sur la lèvre inférieure (Porterfield et coll., 2020)**

*Un homme de 59 ans, fébrile, est adressé au service de dermatologie par son médecin traitant. L'examen clinique révèle une plaque sensible, oedémateuse, hémorragique et croûteuse. Elle est située au niveau la lèvre muqueuse inférieure et traverse la limite du vermillon pour s'étendre au niveau de la lèvre cutanée. Les tests sérologiques et histologiques se sont avérés positifs en faveur d'une syphilis primaire.*

### 5.2.6.2. Chancre lingual

Le chancre est fréquemment retrouvé sur la langue et tout comme le chancre labial, sa morphologie peut être très atypique.

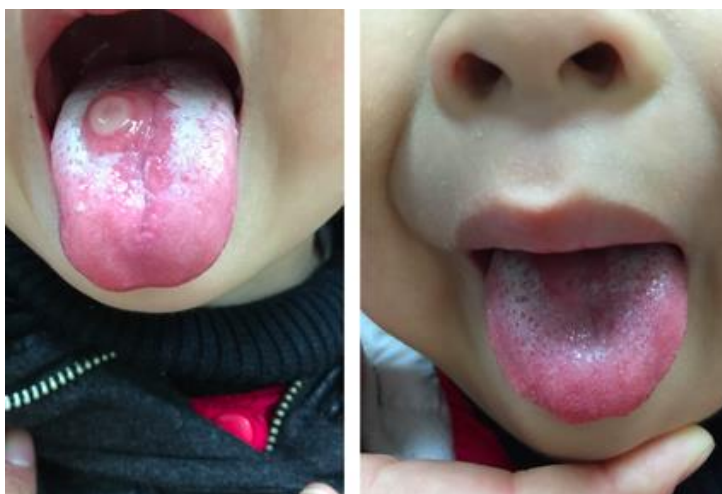- **Cas clinique 12 : chancre primaire situé sur la face dorsale de la langue**  
(Singh et coll., 2014)



**Figure 28 : Chancre primaire lingual (Singh et coll., 2014)**

*Un homme de 35 ans présente depuis deux semaines une lésion unique sur la face dorsale de la langue. Le patient a pratiqué des fellations dans le cadre de rapports oro-génitaux non protégés, deux semaines avant l'apparition de l'ulcération. Les deux tests sérologiques se sont avérés positifs à la syphilis, le diagnostic de syphilis primaire a donc été posé, et le patient a été traité par antibiothérapie.*

- **Cas clinique 13 : chancre primaire situé sur la face dorsale de la langue**  
(Zhang et Jin, 2016)



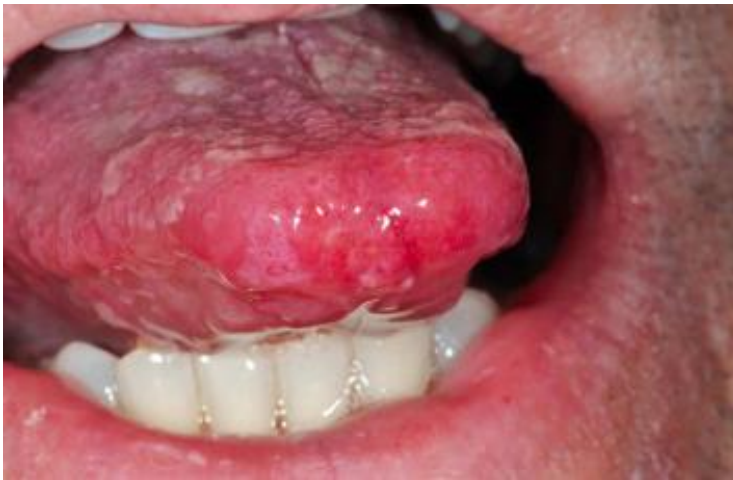**Figure 29 : Chancre primaire lingual chez un petit garçon**  
(Zhang et Jin, 2016)

*Un petit garçon âgé de 2 ans présente une lésion ulcéreuse sur la face dorsale de la langue, le médecin a dans un premier temps diagnostiqué un muguet. L'enfant, anorexique depuis 4 jours, a été envoyé à l'hôpital pour des examens plus approfondis. À l'examen clinique il présente une lésion ulcérée linguale à bords surélevés, bien délimitée et indurée, ainsi qu'une lymphadénopathie cervicale, il n'a*

*surélevés, bien délimitée et indurée, ainsi qu'une lymphadénopathie cervicale, il n'a*

*pas d'autres signes généraux. Les sérologies sont positives à la syphilis. Sa grand-mère atteinte de syphilis active (sans le savoir) avait l'habitude de pré-mâcher sa nourriture avant de la lui donner (coutume dans la majorité des régions rurales de Chine). L'enfant souffre de syphilis primaire, transmise par la nourriture pré-mâchée donnée par sa grand-mère.*

- **Cas clinique 14 : chancre primaire situé sur l'apex de la langue**  
**(Fregnani et coll., 2017)**



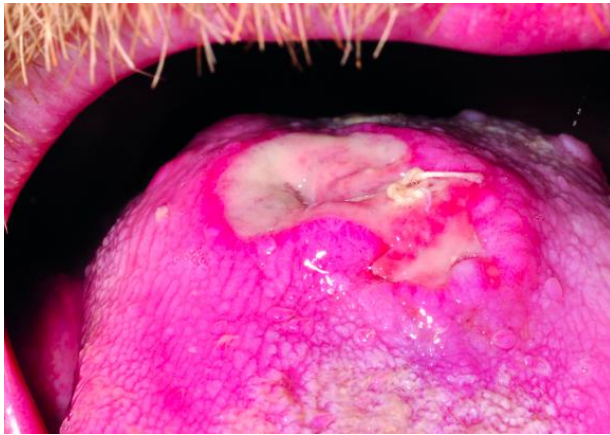
**Figure 30 : Chancre primaire lingual (Fregnani et coll., 2017)**

*Un homme de 36 ans consulte quelques jours après l'apparition d'une lésion linguale. Cette ulcération indolore est localisée à l'apex de la langue, elle est partiellement recouverte d'une membrane fibreuse et les bords sont bien définis. Il y a absence de lymphadénopathie cervicale associée. Il déclare*

*avoir eu des rapports sexuels oraux non protégés avec une prostituée. Le jour même de la consultation un test sérologique VDRL est réalisé, le résultat est négatif (possibilité de faux négatif dans les premiers jours du chancre). Dix jours plus tard, le patient développe des petites macules érythémateuses bien définies et indolores au niveau des mains laissant penser à une roséole syphilitique (caractéristique du stade secondaire). Le chancre lingual est toujours présent. Renouvellement du test ce jour : il est positif. Le diagnostic est une syphilis primo-secondaire.*



- Cas clinique 15 : chancre primaire sur la face dorsale de la langue  
(Wolujewicz et Bates, 2016)

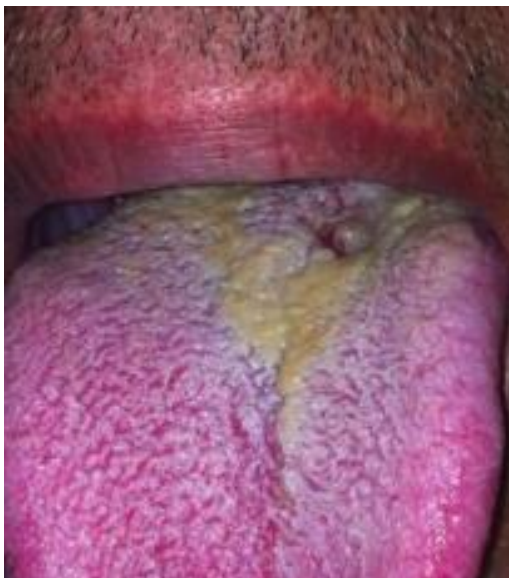

**Figure 31 : Chancre primaire lingual**  
(Wolujewicz et Bates, 2016)

*Un homme âgé de 32 ans présente depuis 2 semaines des lésions sur la langue, le nez et le visage. Il présente une ulcération indurée et indolore sur le tiers postérieur du dos de la langue, ainsi qu'un ulcère superficiel sur la joue droite et un ulcère superficiel en croûte sur l'aile nasale gauche. Le patient affirme de pas avoir de symptômes génitaux et refuse l'examen. Il déclare*

*avoir eu plusieurs partenaires sexuels masculins au cours des derniers mois, dans le cadre de rapports non protégés. Une sérologie et des biopsies ont été réalisées et confirment le diagnostic de syphilis. Dans ce cas, il y avait un chancre primaire situé sur la langue et des lésions faciales satellites. Les lésions faciales satellites en cas de syphilis primaire sont rares, mais possibles.*

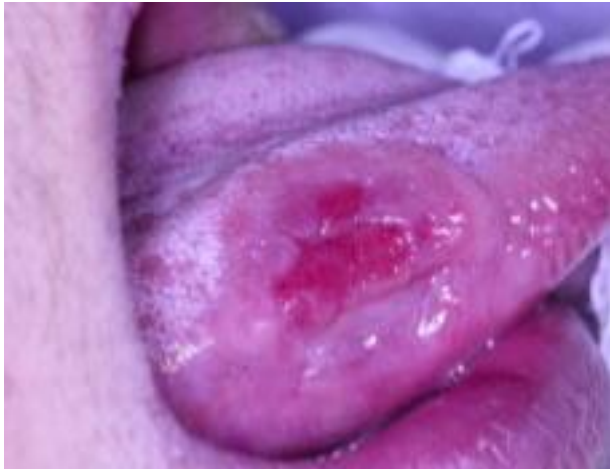- Cas clinique 16 : chancre primaire situé sur la face dorsale de la langue  
(Freitas-Neto et coll., 2013)



**Figure 32 : Chancre primaire situé sur la face dorsale de la langue**  
(Freitas-Neto et coll., 2013)

*Un homme de 51 ans s'est présenté avec une uvéite antérieure bilatérale non granulomateuse (symptôme oculaire caractéristique d'une syphilis secondaire) ainsi qu'un chancre primaire du tiers postérieur de la face dorsale de la langue. Il est atteint de syphilis primo-secondaire et a été traité avec succès par antibiothérapie.*

- [Cas clinique 17 : chancre primaire situé sur le bord latéral de la langue](#) (Strieder et coll., 2015)



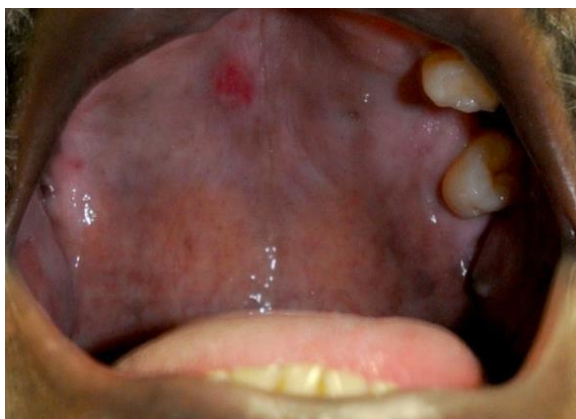*Un patient de 17 ans présente un ulcère asymptomatique sur le bord latéral de la langue depuis deux mois ainsi qu'une adénopathie cervicale mobile et sensible à la palpation. Le diagnostic de syphilis primaire a été établi sur la base de tests sérologiques positifs.*

**Figure 33 : Chancre primaire situé sur le bord latéral de la langue (Strieder et coll., 2015)**

#### 5.2.6.3. Chancre palatin

Plus rarement, le chancre primaire peut être situé sur le palais.

- [Cas clinique 18 : chancre primaire palatin \(Streight et coll., 2019\)](#)



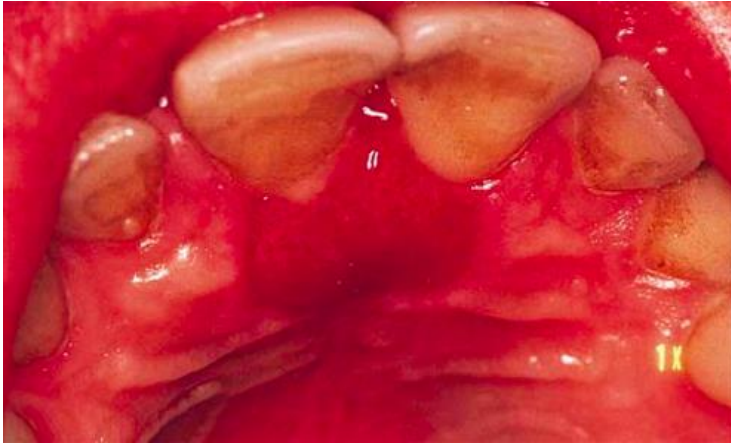*Un homme âgé de 59 ans se présente aux urgences avec de la fièvre, des frissons et une lymphadénopathie cervicale marquée et sensible. Il souffre également de dysphagie. Il explique avoir récemment perdu beaucoup de poids. L'examen clinique révèle la présence d'une lésion ulcéreuse située sur le palais dur ainsi qu'une éruption maculo-papuleuse diffuse sur la poitrine, les mains et les pieds*

**Figure 34 : Chancre primaire palatin (Streight et coll., 2019)**

*caractéristique d'une syphilis secondaire). L'examen génital n'a révélé aucune lésion. Il a reconnu avoir eu de multiples partenaires sexuels dans le cadre de rapports non protégés. Le test sérologique s'est révélé positif, le patient est atteint de syphilis primo-secondaire.*



- [Cas clinique 19 : chancre primaire palatin \(Alam et coll., 2000\)](#)

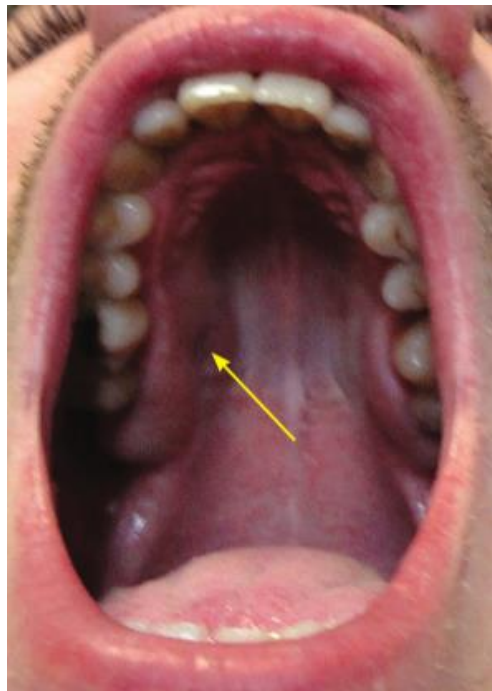


**Figure 35 : Chancre primaire palatin rétro-incisif (Alam et coll., 2000)**

*Un homme de 31 ans se présente à l'hôpital. Il se plaint d'une lésion palatine rétro-incisive présente depuis 5 semaines. L'ulcération est relativement indolore, mais sensible aux aliments acides. À l'examen clinique, il ne présente pas d'adénopathie cervicale. Le patient décrit une*

*relation ouverte avec son partenaire et déclare avoir eu des rapports oro-génitaux non protégés avec plusieurs hommes au Mexique. La sérologie a confirmé le diagnostic de syphilis primaire.*

- [Cas clinique 20 : chancre primaire palatin \(Queirós et Costa, 2019\)](#)



**Figure 36 : Chancre primaire palatin (Queirós et Costa, 2019)**

#### 5.2.6.4. Chancre du pharynx

Le chancre pharyngé est possible mais rare.

- [Cas clinique 21 : chancre primaire du pharynx \(Yagi et coll., 2019\)](#)

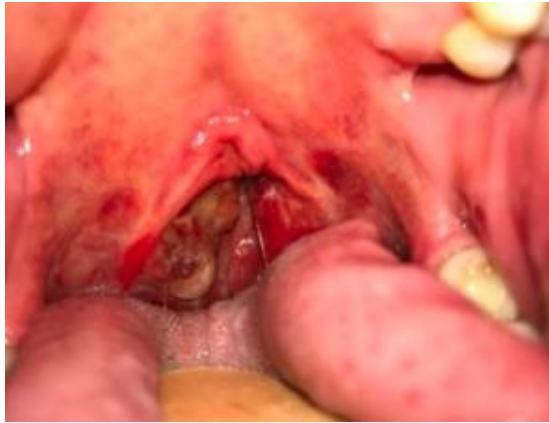

Figure 37 : Chancre primaire du pharynx (Yagi et coll., 2019)

*Le patient est un homme âgé de 41 ans, sans antécédents médicaux significatifs à l'exception d'une amygdalectomie. Il se présente chez son médecin traitant en raison d'une douleur à la gorge. À l'examen clinique, une masse ulcéreuse située sur la paroi pharyngienne postérieure est découverte et le patient est immédiatement adressé à un chirurgien ORL. Une biopsie est réalisée suite à la laryngoscopie, elle*

*révèle la présence d'un tissu lymphoïde sans aucun signe de malignité. Par ailleurs, la sérologie est positive à la syphilis. Le diagnostic est un chancre primaire pharyngé.*

#### 5.2.6.5. Chancre amygdalien

Certains chancres peuvent se situer au niveau des amygdales (Lobato-Berezo et coll., 2015)

- [Cas clinique 22 : chancre primaire amygdalien \(Lobato-Berezo et coll., 2015\)](#)

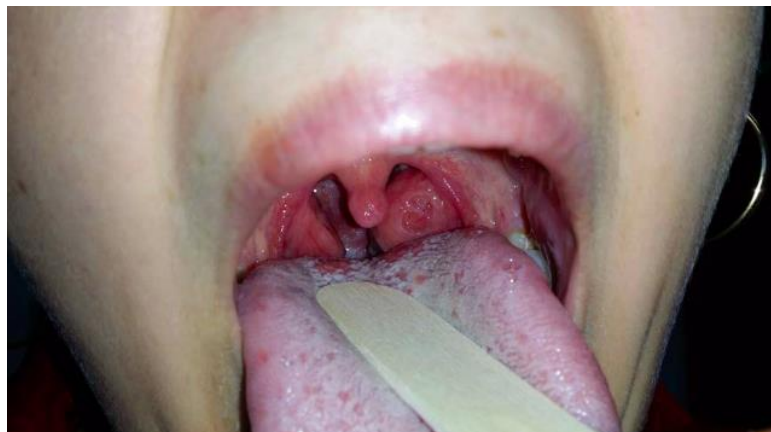

Figure 38 : Chancre amygdalien (Lobato-Berezo et coll., 2015)

#### 5.2.6.6. Chancre gingival

Dans de très rares cas, le chancre peut être localisé au niveau des gencives (Jones et coll., 2012)

#### 5.2.6.7. Diagnostics différentiels du chancre oral primaire

Le chancre primaire oral, souvent polymorphe, peut être confondu avec de nombreux troubles ulcéreux solitaires, notamment l'ulcération traumatique, l'aphte, la perlèche, le muguet, l'infection herpétique, le lymphome non hodgkinien ou encore le carcinome épidermoïde. Ainsi, le diagnostic basé uniquement sur la clinique est presque impossible et doit impérativement être confirmé par la sérologie, afin d'obtenir un diagnostic de certitude (Leão et coll., 2006 ; Zhang et Jin, 2016 ; Singh et coll., 2014 ; Kutsuna et Fujiya, 2018).

### 5.3. Syphilis secondaire

La syphilis secondaire est caractérisée par la dissémination des tréponèmes pathogènes dans l'organisme via la circulation sanguine. Seulement un tiers des patients non traités au stade primaire développe des manifestations secondaires. La période secondaire survient en moyenne deux mois après la contamination initiale. Elle persiste plusieurs années si la pathologie n'est pas traitée, évoluant par vagues. C'est une phase marquée par des éruptions cutanéomuqueuses, accompagnée par divers symptômes selon les organes atteints. Ce stade est entrecoupé par des phases latentes de plusieurs semaines ou mois. Les stades de la syphilis pouvant se chevaucher, il est par exemple possible de rencontrer un stade primo-secondaire, caractérisé par la persistance du chancre primaire et la présence d'éruptions cutanées concomitantes (Collège des enseignants en dermatologie de France, 2017 ; Janier, 2009 ; Halioua et Lunel-Fabiani, 2002 ; Kutsuna et Fujiya, 2018).

#### 5.3.1. Signes généraux

Des signes généraux, inconstants, peuvent accompagner le stade secondaire (Janier, 2009 ; Société Française de Dermatologie, 2016 ; Monsel et Caumes, 2019 ; Halioua et Lunel-Fabiani, 2002 ; Collège des enseignants en dermatologie de France, 2017) :

- altération de l'état général ;
- hyperthermie ;
- céphalées ;
- anorexie ;
- polyarthralgies ;
- douleurs osseuses lancinantes ;
- polyadénopathies (fermes et indolores) ;
- méningite ;
- neuropathie crânienne ;
- manifestations ophtalmiques (uvéïte, kératite, rétinite) ;
- glomérulonéphrite ;
- syndrome néphrotique ;
- hépatite ;
- hépatosplénomégalie ;
- alopécie.



**Figure 39 : Alopécie en clairière derrière les oreilles chez un patient atteint de syphilis secondaire (Baughn et Musher, 2005)**

### **5.3.2. Floraisons cutané-muqueuses consécutives**

La syphilis secondaire est caractérisée par des floraisons cutané-muqueuses polymorphes. Tout comme le chancre primaire, ces lésions secondaires peuvent avoir de multiples apparences et simulent aisément d'autres pathologies dermatologiques. L'éruption cutanée se produit chez 75 % des patients, elle est un facteur important d'aide au diagnostic (Monsel et Caumes, 2019 ; Swanson et Welch, 2016).

### 5.3.2.1. Une première floraison cutanée : la roséole syphilitique

C'est la première éruption cutanée de la syphilis secondaire. Elle se manifeste par une floraison de macules rosées, rondes ou ovalaires, très contagieuses. Ces lésions maculaires mesurent 3 à 10 mm de diamètre, elles sont planes, à bords flous et non desquamatives. Elles s'effacent à la pression du doigt (ganté). Elles sont surtout situées sur le tronc (cou, poitrine et flanc) et respectent en général les extrémités et le visage. Elles passent souvent inaperçues car elles sont indolores, non prurigineuses et souvent transitoires. Elles durent de quelques jours à quelques semaines, puis disparaissent rapidement, sans laisser de cicatrices. Si toutefois des cicatrices persistent, elles se présenteront sous l'apparence de taches brunâtres situées sur les faces latérales du cou pour former ce que l'on appelle « le collier de Vénus » (Halioua et Lunel-Fabiani, 2002 ; Collège des enseignants en dermatologie de France, 2017 ; Belaïch et Crickx, 2013).

- Diagnostiques différentiels de la roséole cutanée

Les macules cutanées peuvent être confondues avec une toxidermie médicamenteuse, une virose (primo-infection au VIH par exemple) ou encore une intoxication alimentaire (Collège des enseignants en dermatologie de France, 2017 ; Dupin, 2017 ; Belaïch et Crickx, 2013).

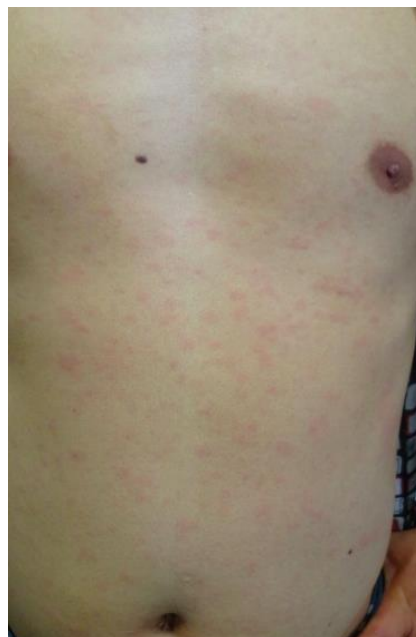

Figure 40 : Roséole syphilitique du tronc (Qiao et Fang, 2015)

### 5.3.2.2. Floraison cutanée tardive : les syphilides papuleuses

Il survient une deuxième poussée, plus tardive, souvent après une période de latence, constituée de papules très contagieuses appelées « syphilides papuleuses ». Selon la Société Française de Dermatologie, les papules sont des lésions saillantes, circonscrites, solides et ne contenant pas de liquide. Ce sont des papules infiltrées, à base indurée, de couleur rouge foncé, cuivrées, de 3 à 5 mm de diamètre et recouvertes de fines squames sèches. Les papules sont entourées d'une fine desquamation péri-lésionnelle appelée la collerette de Bielt, mais celle-ci n'est ni constante ni pathognomonique. Les syphilides sont polymorphes, mais la plupart du temps elles sont symétriques, en quantité importante et ne déclenchent pas de prurit. Elles se localisent habituellement sur le tronc ou le dos, mais elles peuvent se loger au niveau de la paume des mains et sur la plante des pieds. On les retrouve également sur le visage, au niveau des sillons naso-géniens et mentonniers, ou encore au niveau des plis de la région ano-génitale. Ces papules disparaissent progressivement, laissant place à des macules pigmentées (Halioua et Lunel-Fabiani, 2002 ; Collège des enseignants en dermatologie de France, 2017 ; Belaïch et Crickx, 2013).

- Diagnostiques différentiels des syphilides cutanées

Les lésions papuleuses cutanées peuvent laisser penser à de l'eczéma, du psoriasis ou à du lichen plan. Lorsque les syphilides sont localisées au visage, elles peuvent imiter l'acné, le psoriasis ou encore la dermatite séborrhéique (Collège des enseignants de dermatologie de France, 2017).



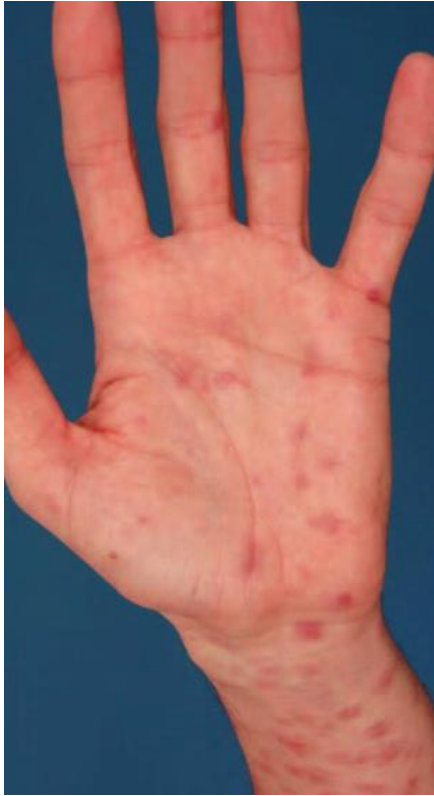

Figure 41 : Lésions papulo-squameuses de la paume de la main (Dylewski et Duong, 2007)

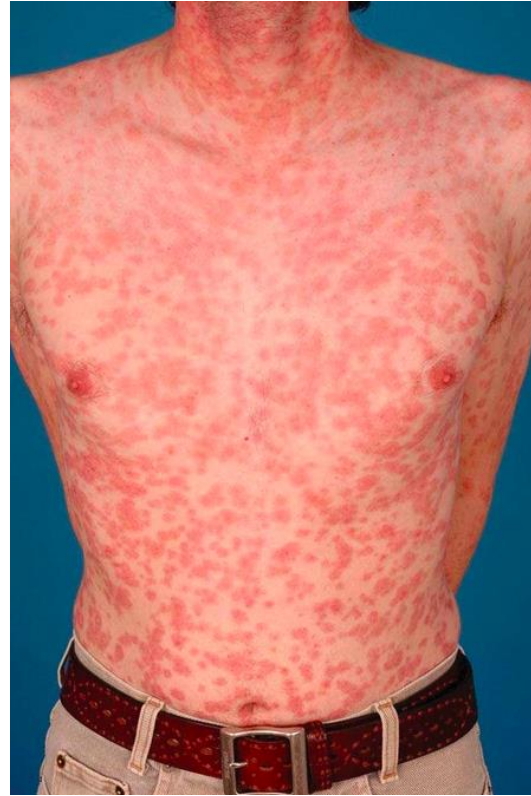

Figure 42 : Lésions papulo-squameuses du tronc (Dylewski et Duong, 2007)

#### 5.3.2.3. Atteintes muqueuses polymorphes accompagnant les floraisons

Ce sont des lésions muqueuses latentes très contagieuses et indolores, remplies de tréponèmes. On les retrouve au niveau de la muqueuse orale, mais aussi au niveau de la région génito-anale (vulve et gland principalement). Les lésions muqueuses guérissent spontanément en quelques semaines (Halioua et Lunel-Fabiani, 2002 ; Janier, 2009)

#### 5.3.3. Lésions orales en syphilis secondaire

Les lésions orales, retrouvées chez 30 % des patients atteints de syphilis secondaire, se déclarent en principe 6 à 8 semaines après la disparition du chancre primaire. Elles s'accompagnent souvent de symptômes, tels que de la fièvre, des maux de gorge, une anorexie, des céphalées et des éruptions cutanées. Elles peuvent être récurrentes pendant une période de 8 semaines à 3 ans après l'infection initiale si le traitement est inexistant ou insuffisant (Lu et Eng, 2002 ; Minicucci et coll., 2013). Au stade secondaire, les manifestations orales sont

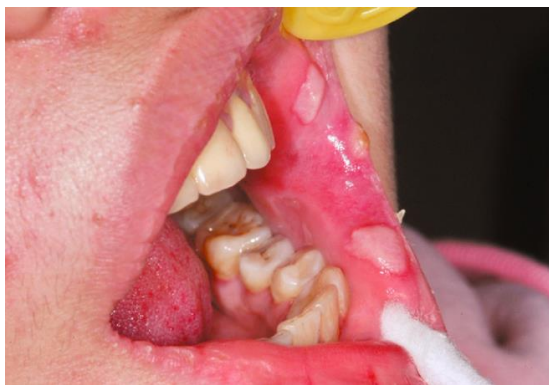polymorphes et peuvent présenter des caractéristiques très particulières. Elles sont généralement douloureuses et multiples, mais peuvent être totalement indolores et passer inaperçues (Eyer-Silva et coll., 2017 ; Carlesimo et coll., 2008 ; Lu et Eng, 2002 ; Ficarra et Carlos, 2009).

On précise que les manifestations orales de la syphilis secondaire et tertiaire ne sont pas la conséquence directe de la pratique du sexe oral, à l'inverse du chancre primaire (Queirós et Costa, 2019).

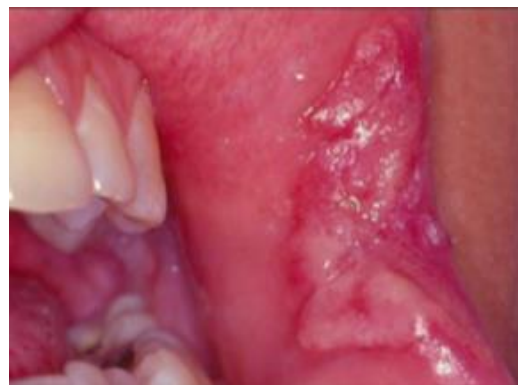#### 5.3.3.1. Lésions en plaques muqueuses

Appelées aussi « patchs muqueux », les plaques muqueuses sont considérées comme les lésions fondamentales de la syphilis secondaire buccale et peuvent être situées sur les lèvres, la langue, le palais ou encore les gencives (Eyer-Silva et coll., 2017 ; Leão et coll., 2006 ; de Andrade et coll., 2018).

Ces lésions sont sous forme de plaques muqueuses, érosives, ovalaires, légèrement surélevées ou parfois ulcérées et peuvent être recouvertes d'une pseudomembrane grise ou blanche. Elles sont parfois entourées d'un érythème (Liu et Li, 2017 ; de Paulo, 2015 ; Ramírez-Amador et coll., 2013 ; Leão et coll., 2006).

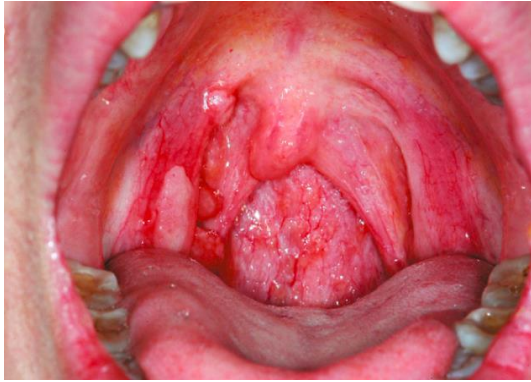


**Figure 43 : Plaques muqueuses situées au niveau de la muqueuse labiale supérieure et inférieure (Dan et Zeng, 2018)**

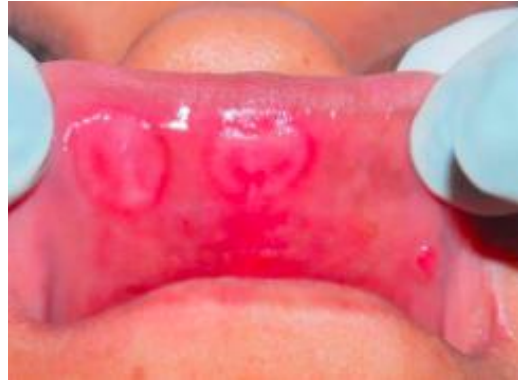

**Figure 44 : Plaques muqueuses situées au niveau de la muqueuse de la commissure labiale (de Paulo et coll., 2015)**

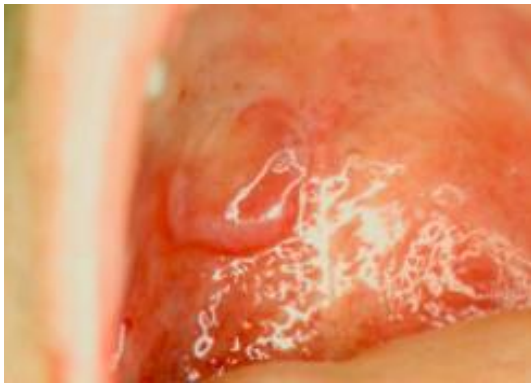



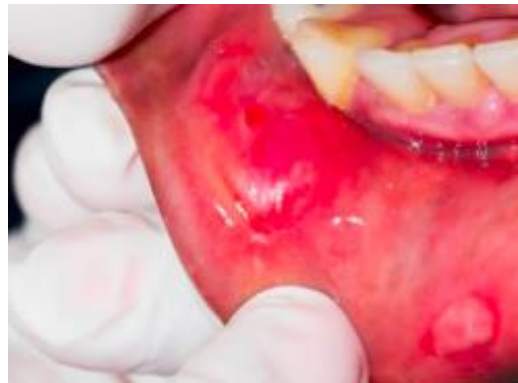
**Figure 45 : Plaque muqueuse située sur le pilier antérieur droit (muscle palato-glosse)  
(Dan et Zeng, 2018)**



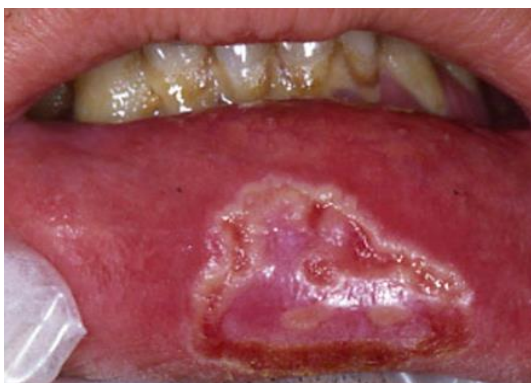**Figure 46 : Plaques muqueuses situées sur la muqueuse de la lèvre inférieure  
(de Paulo et coll., 2015)**



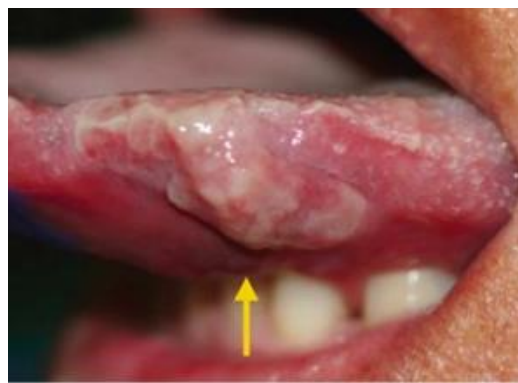**Figure 47 : Plaque muqueuse située sur le palais mou (de Paulo et coll., 2015)**



**Figure 48 : Plaques muqueuses situées sur la muqueuse de la lèvre inférieure  
(de Paulo et coll., 2015)**



**Figure 49 : Plaques muqueuses situées sur la muqueuse de la lèvre inférieure recouvertes d'une pseudomembrane  
(Ficarra et Carlos, 2009)**



**Figure 50 : Plaques muqueuses du bord latéral de la langue recouvertes d'une pseudomembrane blanchâtre  
(de Andrade et coll., 2018)**

### 5.3.3.2. Lésions en plaques muqueuses dites « serpigneuses »

Les plaques muqueuses peuvent s'unir pour donner naissance à des lésions serpigneuses blanchâtres appelées ulcères « en voie d'escargot », ou apparaître *de novo*, ces lésions sont aussi appelées « *snail tracks* » (Leão et coll., 2006 ; Eyer-Silva et coll., 2017).

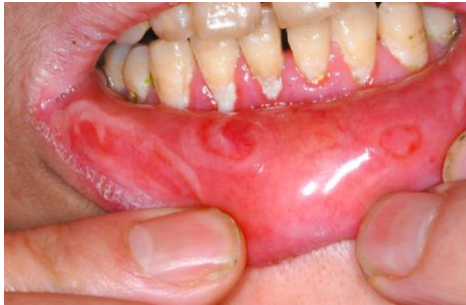

Figure 51 : Lésions serpigneuses situées sur la muqueuse de la lèvre inférieure (Dan et Zeng, 2018)

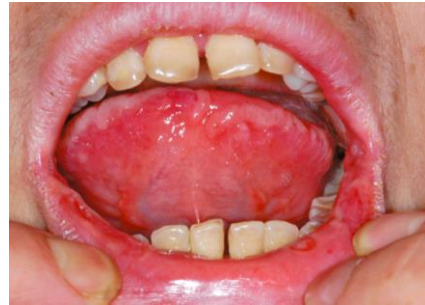

Figure 52 : Lésions serpigneuses situées sur la langue (Dan et Zeng, 2018)

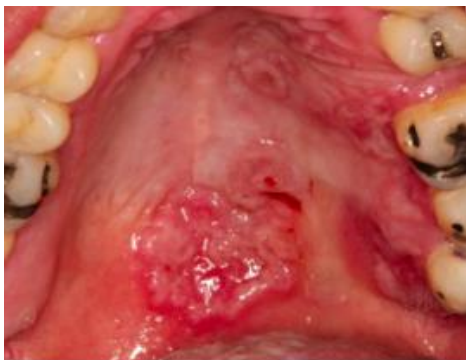

Figure 53 : Lésions serpigneuses situées sur le palais (Ramírez-Amador et coll., 2013)

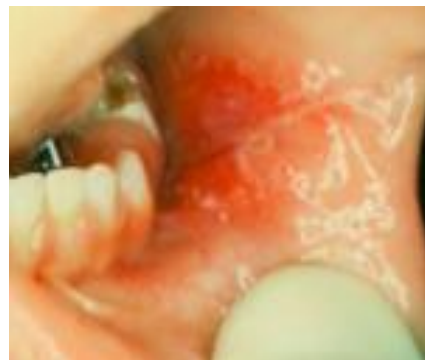

Figure 54 : Lésions serpigneuses situées sur la muqueuse labiale inférieure (de Paulo et coll., 2015)

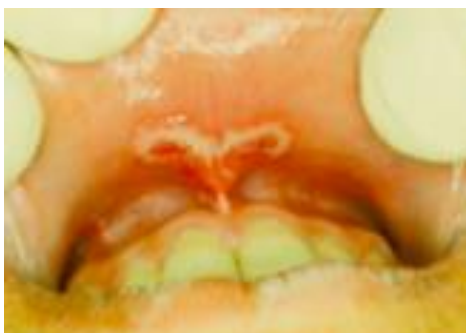

Figure 55 : Lésions serpigneuses situées sur la muqueuse labiale supérieure (de Paulo et coll., 2015)

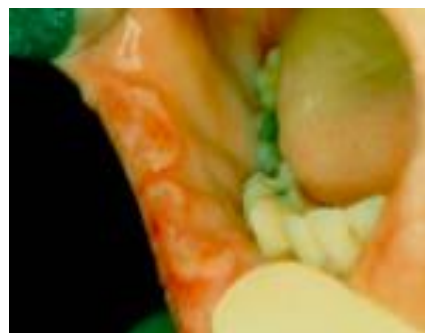
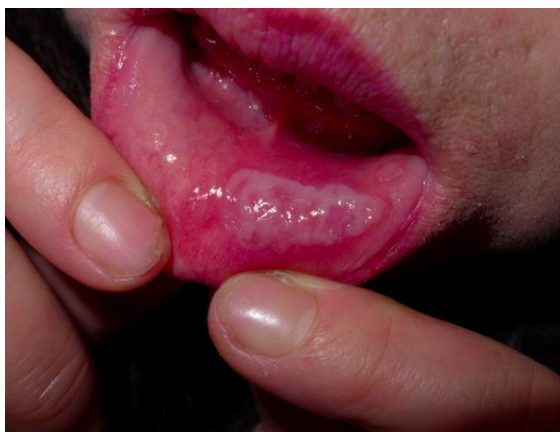
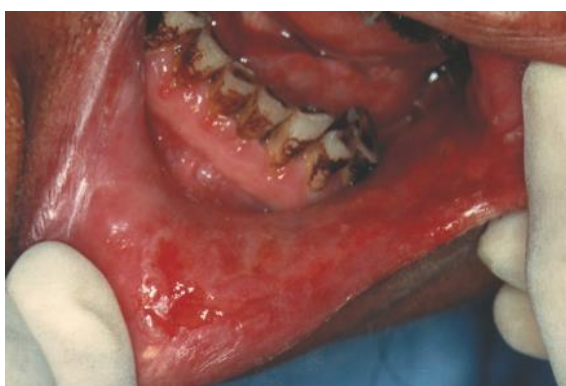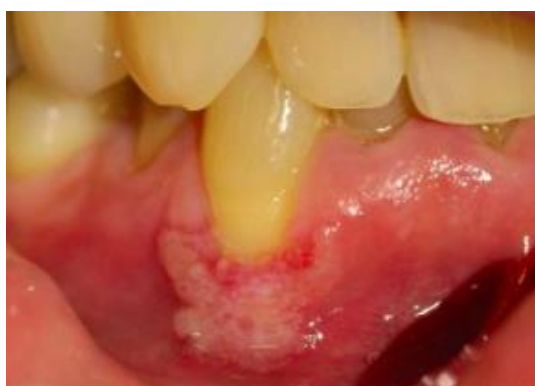Figure 56 : Lésions serpigneuses situées sur la muqueuse labiale inférieure (de Paulo et coll., 2015)



**Figure 57 : Plaques muqueuses « en voie d'escargot » situées sur la muqueuse labiale inférieure (Liu et Li, 2017)**



**Figure 58 : Lésions serpigneuses situées sur la muqueuse de la lèvre inférieure (Lu et Eng, 2002)**



**Figure 59 : Plaques muqueuses serpigneuses situées sur la gencive (Ramírez-Amador et coll., 2013)**



#### 5.3.3.3. Lésions maculaires

Appelées aussi « syphilides maculaires », ces lésions maculaires, plus rares, apparaissent la plupart du temps sur le palais dur et se manifestent par des lésions rouges, fermes, plates ou légèrement surélevées (Leão et coll., 2006 ; Ramírez-Amador et coll., 2013 ; Dan et Zeng, 2018).

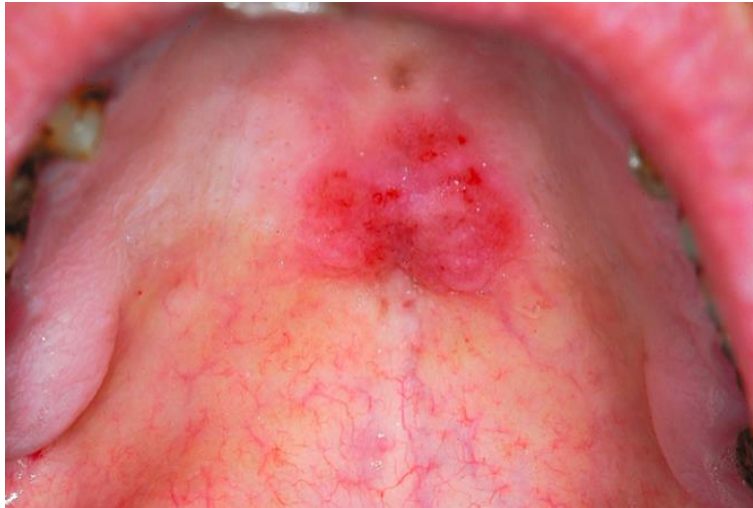

Figure 60 : Lésions maculaires situées sur le palais dur (Dan et Zeng, 2018)

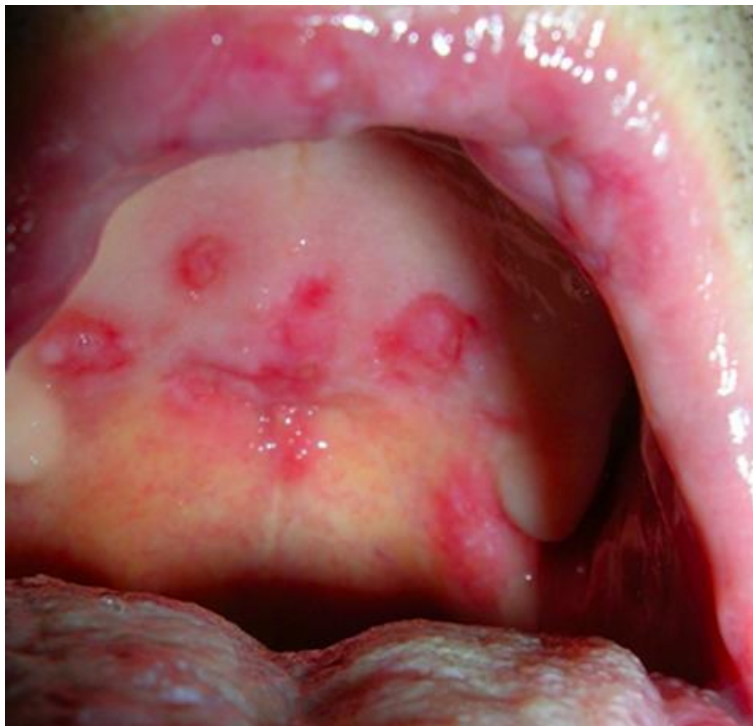


Figure 61 : Lésions maculaires situées sur le palais dur (Minicucci et coll., 2013)

#### 5.3.3.4. Lésions blanchâtres appelées « *leukoplakia-like* »

Les plaques blanches d'aspect verruqueux, dites « leucoplasiques », sont également décrites dans la littérature comme une autre forme fréquente de maladie. Elles sont appelées « *leukoplakia-like* » car elles peuvent laisser penser à la leucoplasie chevelue, inoculée par le virus d'Epstein-Barr (Dan et Zeng, 2018 ; de Paulo et coll., 2015).

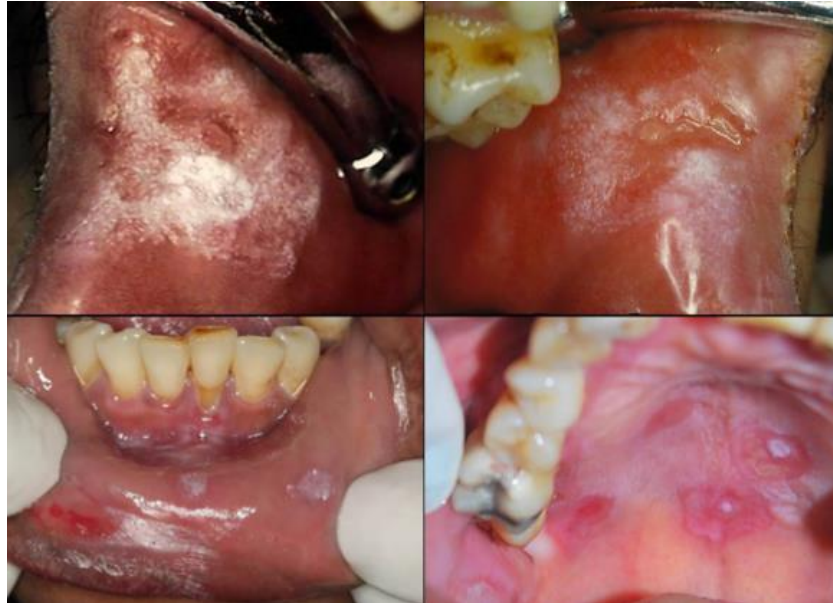

Figure 62 : Lésions blanchâtres appelées « *leukoplakia-like* » (de Paulo et coll., 2015)

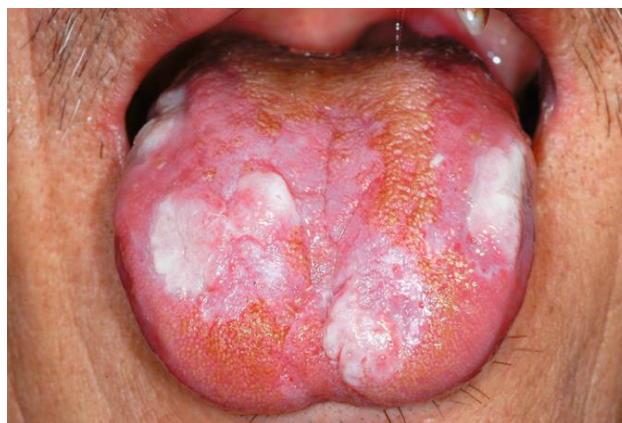

Figure 63 : Lésions blanchâtres situées sur la face dorsale de la langue de type « *leukoplakia-like* » (Dan et Zeng, 2018)

### 5.3.3.5. Lésions papulo-nodulaires

Appelées aussi « syphilides papuleuses », ces lésions rares se manifestent par des papules ou nodules rouges, surélevées, fermes, avec un centre gris pouvant s'ulcérer. On les retrouve généralement sur la muqueuse buccale ou au niveau des commissures labiales (Leão et coll., 2006 ; Dan et Zeng, 2018).

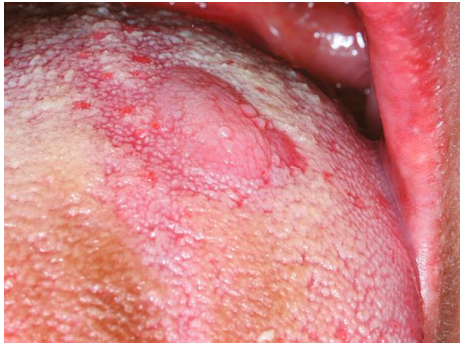

Figure 64 : Lésion nodulaire située sur la face dorsale de la langue (Dan et Zeng, 2018)

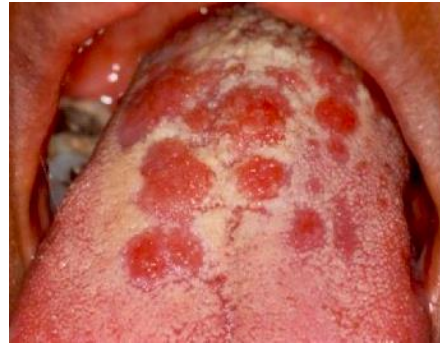

Figure 65 : Lésions papuleuses multiples situées sur la face dorsale de la langue (Ramírez-Amador et coll., 2013)

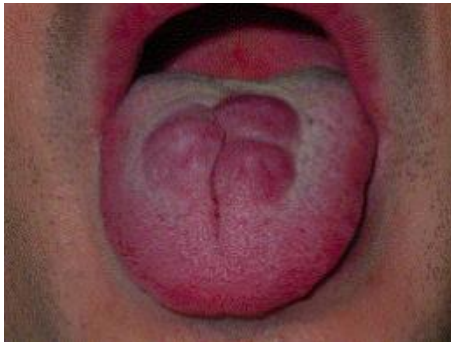

Figure 66 : Nodules fermes et indolores situées sur le dos de la langue (Dalmau et coll., 2006)

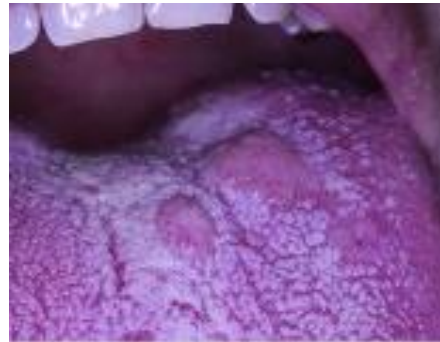

Figure 67 : Lésions papuleuses situées sur le dos de la langue (Strieder et coll., 2015)

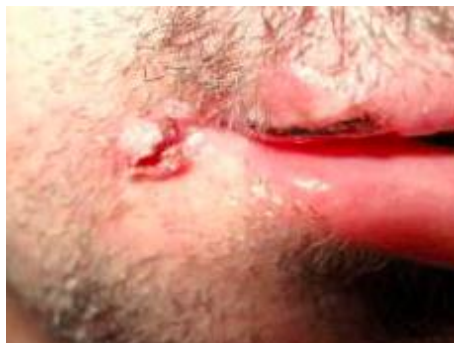

Figure 68 : Lésion papuleuse fissurée située au niveau de la commissure labiale (Klausner, 2019)



#### 5.3.3.6. Lésions secondaires ulcéreuses

Ce sont des érosions ovales ou des ulcères peu profonds d'environ 1 cm de diamètre, pouvant être recouverts d'un exsudat mucoïde gris, entourés d'une bordure érythémateuse (Ramírez-Amador et coll., 2013).

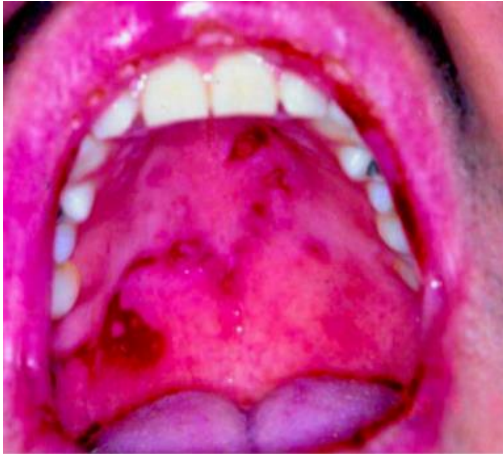

Figure 69 : Lésions ulcéreuses situées sur le palais (Ortega et coll., 2004)

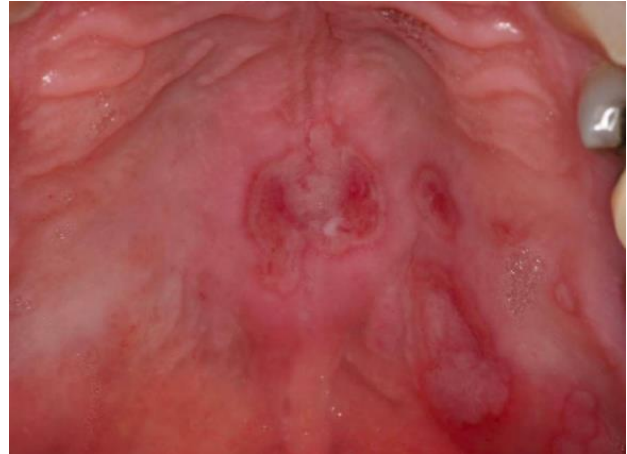

Figure 70 : Lésions ulcéreuses situées sur le palais (Ramírez-Amador et coll., 2013)

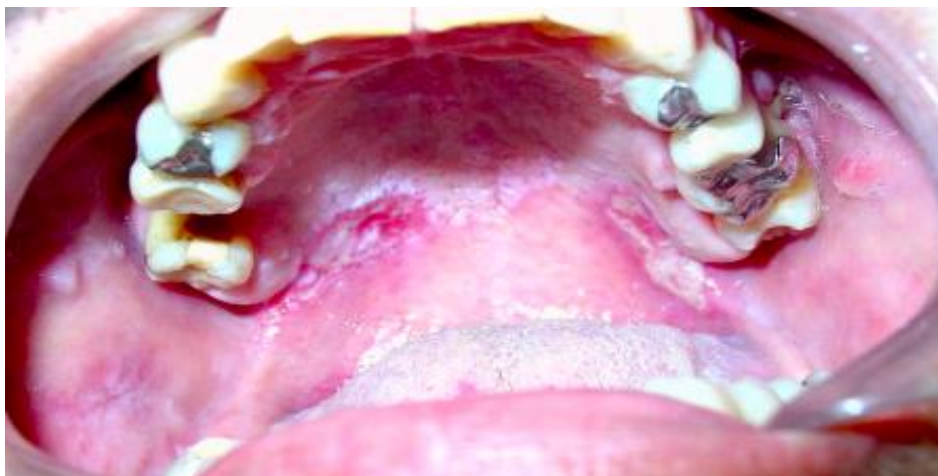

Figure 71 : Lésions ulcéreuses recouvertes de pseudomembrane situées sur le palais (Ortega et coll., 2009)

### 5.3.3.7. Condyloma lata

Les lésions appelées *condyloma lata* sont des lésions surélevées, charnues, blanches ou grises, se développant souvent à proximité du chancre primaire, situées de préférence sur les lèvres, la langue, la muqueuse buccale et le palais (Carbone et coll., 2016 ; Queirós et Costa, 2019).

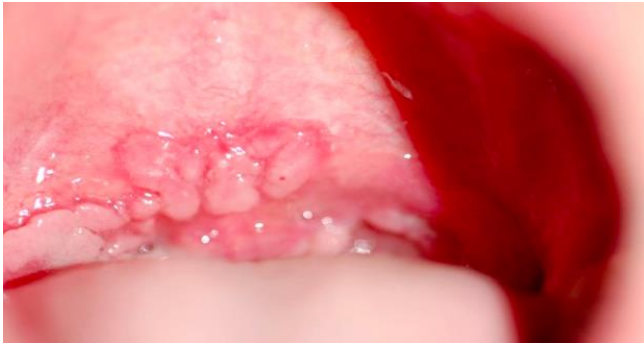

Figure 72 : *Condyloma lata* situé sur le palais dur et mou (Carbone et coll., 2016)

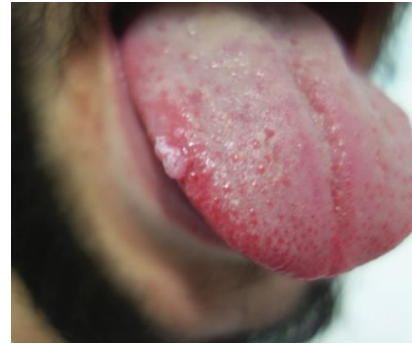

Figure 73 : *Condyloma lata* situé sur le bord de la langue (Queirós et Costa, 2019)

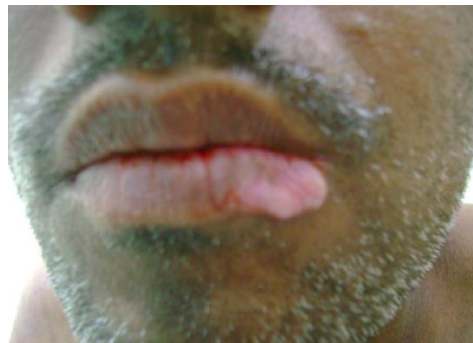

Figure 74 : *Condyloma lata* situé sur la lèvre inférieure (Gupta et coll., 2012)



#### 5.3.3.8. Lésions érythémateuses

Elles sont souvent sous forme de taches et sont appelées « plaques érythémateuses » ou « patchs érythémateux ».

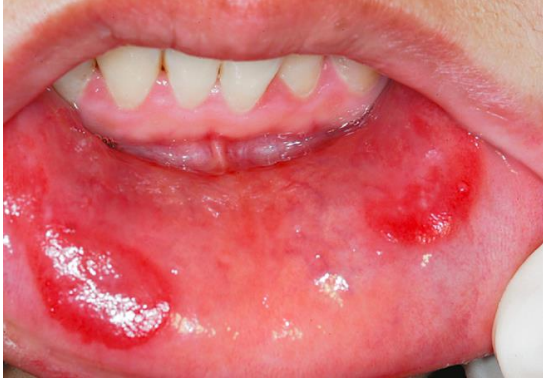

Figure 75 : Plaques érythémateuses situées sur la lèvre muqueuse inférieure (Dan et Zeng, 2018)

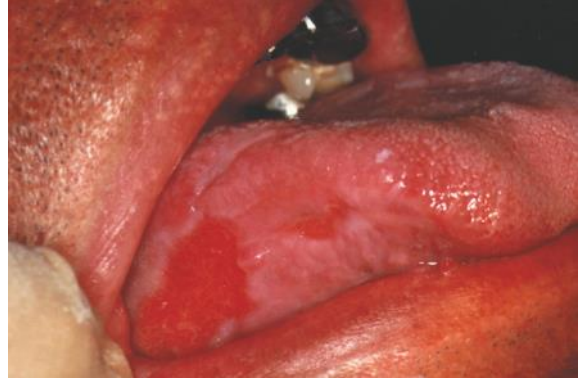

Figure 76 : Plaques érythémateuses situées sur le bord lingual (Lu et Eng, 2002)

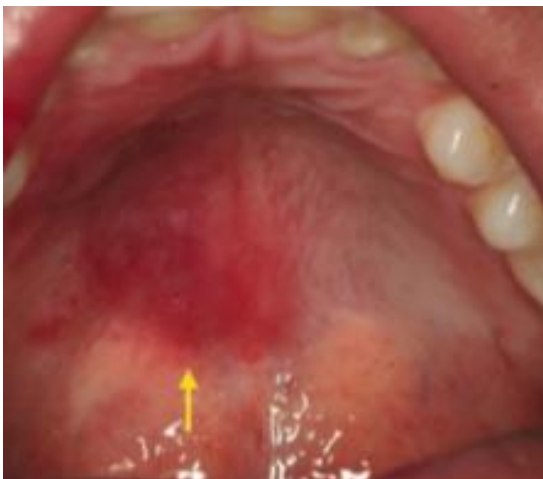

Figure 77 : Lésion érythémateuse située sur le palais dur (de Andrade et coll., 2018)

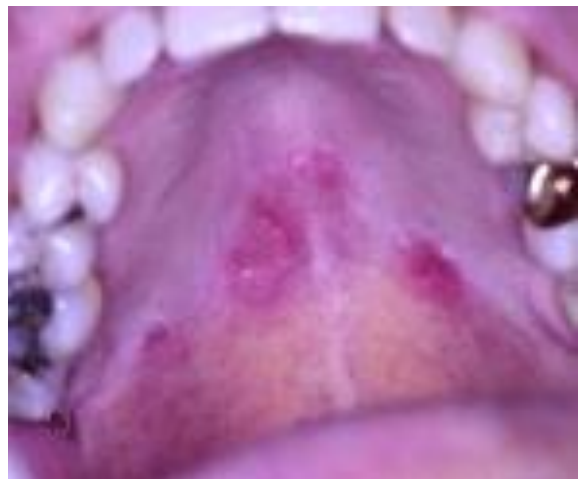

Figure 78 : Lésions érythémateuses situées sur le palais dur (Strieder et coll., 2015)

#### 5.3.3.9. Diagnostics différentiels des lésions secondaires orales

Les lésions recouvertes d'un exsudat blanc peuvent être confondues avec le muguet ou la leucoplasie orale chevelue (Klausner, 2019).

Une papule fendue au niveau de la commissure labiale peut imiter un herpès labial (Klausner, 2019 ; Ramírez-Amador et coll., 2013).

Les lésions ulcéreuses peu profondes peuvent simuler une infection herpétique (Ramírez-Amador et coll., 2013).

Les lésions orales retrouvées en syphilis secondaire peuvent ressembler à d'autres pathologies buccales tels que le lichen plan, le carcinome épidermoïde, le lupus érythémateux, l'érythème polymorphe, l'érythroleucoplasie, ou encore l'ulcère aphteux (Ramírez-Amador et coll., 2013 ; Ortega et coll., 2004).

Le polymorphisme de ces lésions est tel, qu'il est essentiel de confirmer un pré-diagnostic par une sérologie (Lu et Eng, 2002).

## 5.4. Syphilis tertiaire

Rarissime aujourd'hui, elle se manifeste chez 10 % des patients non traités ou insuffisamment traités. En moyenne, le stade tertiaire apparaît 3 ans après la contamination, mais peut se manifester jusqu'à 30 ans après l'infection. Le risque de contagion devient quasiment nul à ce stade. La syphilis tertiaire se manifeste par des atteintes profondes cutanéomuqueuses, cardiovasculaires, hépatiques, rénales, ou neurologiques (Janier, 2009 ; Monsel et Gaumes, 2019).

### 5.4.1. Les manifestations générales

#### 5.4.1.1. Manifestations cutanéomuqueuses

Les gommages, lésions granulomateuses typiques de la syphilis tertiaire sont des indurations profondes, non douloureuses. Elles infiltrent principalement la peau, les muqueuses, les os. Les gommages sont initialement durs, puis se ramollissent et enfin s'ulcèrent en laissant s'échapper une sérosité (Murthy et coll., 2014 ; Janier, 2009 ; Yaméogo et coll., 2012)

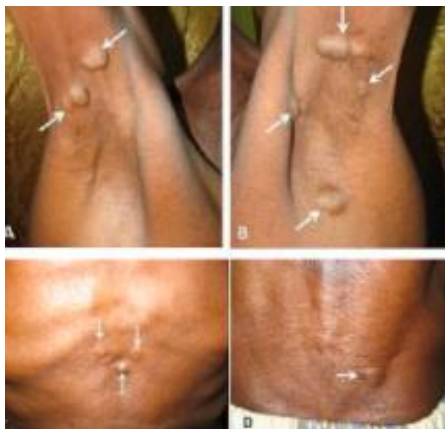

Figure 79 : Gommages cutanées multiples (Yaméogo et coll., 2012)

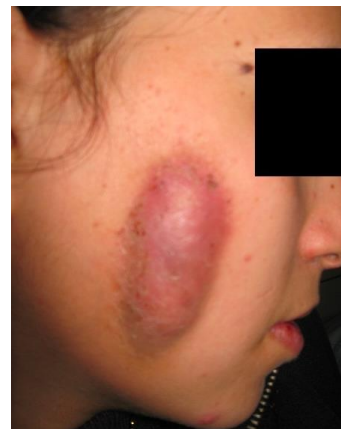

Figure 80 : Gomme de la joue droite (Taghy et Hassam, 2013)

#### 5.4.1.2. Manifestations oculaires

Rétinite, uvéite, ou encore névrite optique, elles sont associées au tableau neurologique de la syphilis (Janier, 2009).

#### 5.4.1.3. Manifestations osseuses

Des ostéites ou des ostéochondrites peuvent conduire à la destruction des os du nez ou à la perforation du voile du palais (Janier, 2009).

#### 5.4.1.4. Manifestations cardio-vasculaires

Les manifestations cardiovasculaires surviennent dans 11 % des cas, en moyenne 15 à 30 ans après l'inoculation de la maladie si elle n'est pas traitée. La syphilis cardiovasculaire résulte de la destruction du tissu élastique de l'aorte, conduisant à un anévrisme ou une valvulopathie aortique (French, 2007 ; Brown et Frank, 2003 ; Tudor et coll., 2020).

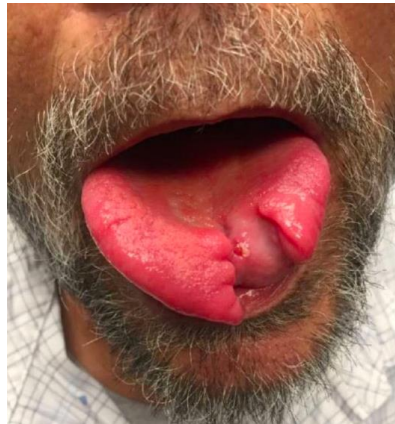### **5.4.2. Répercussions orales**

La gomme orale causée par une endartérite oblitérante des vaisseaux, en particulier des artérioles, est une lésion destructrice, granulomateuse, pouvant envahir les tissus adjacents (Minicucci et coll., 2013 ; Eyer-Silva et coll., 2017). Elle se manifeste initialement par un ou plusieurs gonflements indolores, qui finissent par s'ulcérer, avec des zones de rupture et de cicatrisation (Leão et coll., 2006).

Les lésions buccales sont localisées principalement sur le palais, la langue, et plus rarement sur les amygdales. Sur le palais, la lésion initiale se présente par un ou plusieurs nodules indolores qui s'ulcèrent, entraînant une destruction osseuse provoquant une perforation palatine et la formation d'une éventuelle fistule oro-nasale (Rahima et coll., 2015 ; Murthy et coll., 2014).

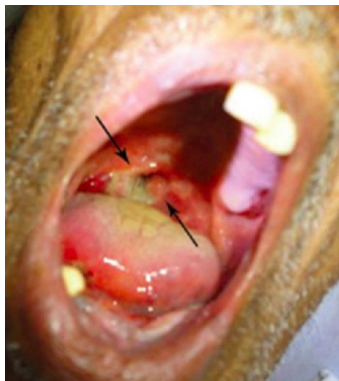#### 5.4.2.1. La gomme

- Lésion linguale

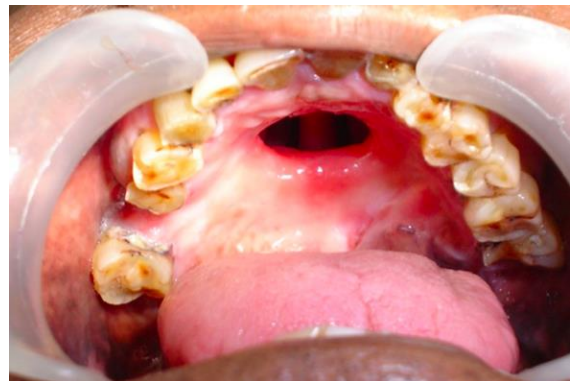

**Figure 81 : Séquelle d'une gomme linguale après traitement par antibiothérapie  
(Solis et coll., 2018)**

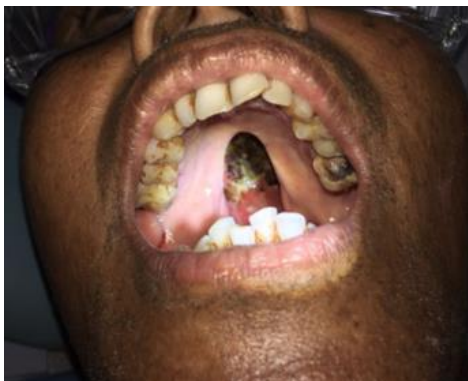- Lésion palatine



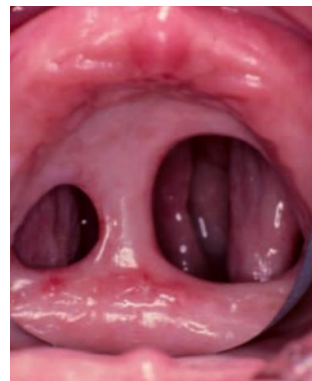**Figure 82 : Gomme syphilitique perforant le palais associée à un carcinome épidermoïde  
(Rahima et coll., 2015)**



**Figure 83 : Perforation palatine  
(Murthy et coll., 2014)**



**Figure 84 : Perforation palatine  
(Thompson, 2019)**



**Figure 85 : Perforations palatines  
(Jones et coll., 2012)**

- Diagnostic différentiel de la perforation palatine (Murthy et coll., 2014) :
  - ✓ Infections : lèpre, tuberculose, rhinosclérose, blastomycose naso-orale, leishmaniose, actinomycose, histoplasmosse, coccidioïdomycose et diphtérie, aspergillose, infections mycobactériennes atypiques, infections mycosiques profondes ;
  - ✓ Maladies auto-immunes : lupus érythémateux, sarcoïdose, maladie de Crohn et granulomatose de Wegener ;
  - ✓ Lésions dues à la cocaïne et à l'héroïne ;
  - ✓ Fistule iatrogène après une extraction dentaire ;
  - ✓ Lésion suite à une chirurgie des tumeurs.
  
- Exemple de réhabilitation d'une perforation palatine par le chirurgien-dentiste :



**Figure 86 : Prothèse obturatrice réalisée suite à une lésion palatine causée par la syphilis tertiaire (Murthy et coll., 2014)**

#### 5.4.2.2. Glossite syphilitique atrophique accompagnée de leucoplasie syphilitique

Au stade tertiaire, le dos de la langue peut prendre un aspect lisse et brillant en raison de l'atrophie des papilles filiformes et fongiques (appelée glossite syphilitique), avec souvent des zones leucoplasiques se présentant sous la forme d'une tache blanche homogène (appelée leucoplasie syphilitique) (Eyer-Silva et coll., 2017 ; Jones et coll., 2012 ; Leão et coll., 2006). La leucoplasie syphilitique affecte généralement la surface dorsale de la langue et comporte un risque élevé de transformation maligne (Dan et Zeng, 2018).



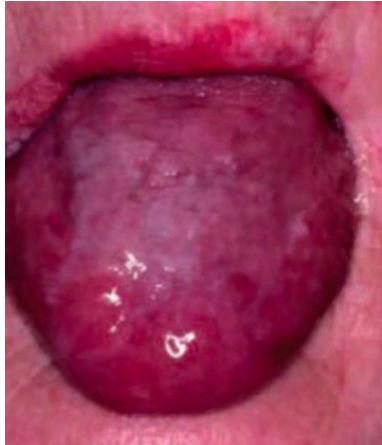

Figure 87 : Leucoplasie syphilitique sur fond de glossite atrophique (Jones et coll., 2012)

### 5.5. Neurosyphilis

L'atteinte du système nerveux central (SNC) peut survenir à n'importe quel stade de la syphilis, mais la neurosyphilis sera plus souvent associée au stade secondaire ou au stade tertiaire. L'atteinte neurologique se traduit par divers symptômes : des symptômes ophtalmiques ou auditifs, une ou plusieurs paralysies des nerfs crâniens, un dysfonctionnement cognitif, des déficits moteurs ou sensoriels, des signes de méningite ou d'accident vasculaire cérébral, une démence, des crises d'épilepsie, des changements de personnalité, une parésie, une perte des fonctions intestinales et vésicales, une ataxie ou encore une aphasie (Peeling et coll., 2017 ; Tudor et coll., 2020). Une ponction lombaire est nécessaire pour établir le diagnostic de neurosyphilis et les patients présentant une syphilis confirmée ou suspectée, doivent réaliser un examen neurologique complet (Brown et Frank, 2003 ; Nyatsanza et Tipple, 2016).

### 5.6. La syphilis latente ou sérologique

On nomme également la syphilis « la grande silencieuse ». En effet, les stades décrits précédemment sont entrecoupés de périodes de latence plus ou moins longues. Durant ce silence clinique, la syphilis peut progresser doucement, sans symptômes. Seule la sérologie pourra déterminer le statut du patient. La syphilis latente précoce survient en principe dans les 12 premiers mois après la maladie secondaire, le patient est néanmoins toujours contaminant. Au stade de syphilis

latente tardive, l'infectiosité diminue et le patient n'est presque plus contaminant (Leão et coll., 2006).

### **5.6.1. Répercussion orale**

Dans de rares cas, en syphilis latente, il peut y avoir ce qu'on appelle une « rechute muco-cutanée » accompagnée de taches blanchâtres sur la muqueuse buccale (Jones et coll., 2012).

## **5.7. Syphilis congénitale**

La syphilis congénitale résulte d'une transmission transplacentaire ou d'un contact cutané-muqueux avec les lésions infectieuses maternelles lors de la naissance. Elle peut être acquise à n'importe quel stade de la grossesse, provoquant une mortinatalité, une fausse couche ou une infection congénitale précoce ou tardive du nouveau-né (Tudor et coll., 2020).

La syphilis congénitale est qualifiée de syphilis congénitale précoce ou tardive selon qu'elle se présente avant ou après l'âge de 2 ans (French, 2007).

Les nourrissons atteints de syphilis congénitale précoce peuvent être asymptomatiques ou présenter des manifestations diverses telles que des éruptions cutanées, une rhinite, une hépatosplénomégalie ou encore une méningite. Les signes courants de la syphilis congénitale tardive sont les dents de Hutchinson, la kératite interstitielle ou encore la surdit  (Dan et Zeng, 2018).

La syphilis a été la première maladie sexuellement transmissible à être diagnostiquée chez les enfants (Nissanka-Jayasuriya et coll., 2016).

### **5.7.1. Répercussions faciales (Alam et coll., 2000 ; Leão et coll., 2006)**

- Palais très arqué ou « gothique » : voûte palatine haute et étroite ;
- Hypoplasie maxillaire en mâchoire de « bouledogue » ;
- Déformation du nez en forme de selle ;
- Bossage frontal.

## 5.7.2. Répercussions orales

### 5.7.2.1. Les rhagades

Chez certains patients nés avec une syphilis congénitale, des fissures péri-orales appelées rhagades peuvent être observées. Il apparaît une décoloration jaune de la peau autour des lèvres peu après la naissance ; la zone devient alors de plus en plus rigide avec des fissures et éventuellement, des cicatrices radiales (Ficarra et Carlos, 2009 ; Leão et coll., 2006).

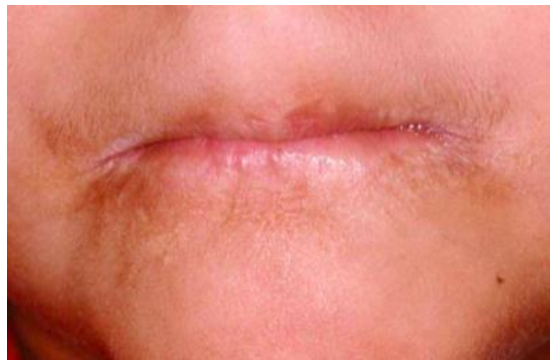

Figure 88 : Rhagades chez un enfant atteint de syphilis congénitale (Ficarra et Carlos, 2009)

## 5.7.3. Répercussions dentaires

On retrouve parfois des anomalies en denture permanente chez les patients atteints de syphilis congénitale :

- les incisives de « Hutchinson » ;
- les molaires de « Moon » appelées aussi molaires en « bourgeon » ;
- les molaires de « Fournier » appelées aussi molaires de « mûrier » ;
- les canines syphilitiques ;
- d'autres défauts hypoplasiques moins spécifiques.

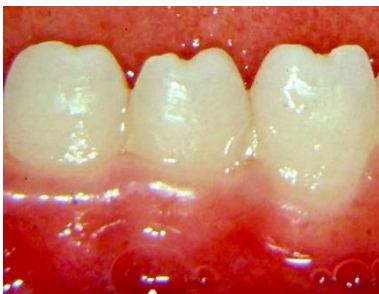Bauer a démontré en 1944, l'infiltration des bourgeons dentaires par le *Treponema pallidum* à partir d'une étude menée sur des mâchoires de fœtus et de nouveau-nés décédés des suites d'une syphilis congénitale. L'invasion des germes dentaires en formation conduirait à l'inhibition des améloblastes (cellules synthétisant l'émail



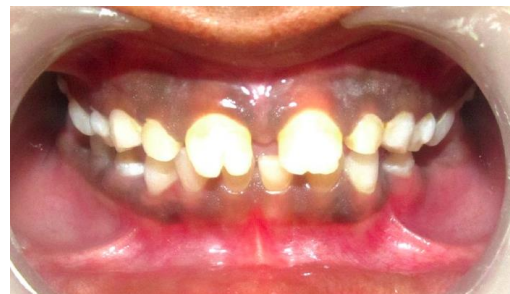dentaire). Les anomalies sur denture permanente, retrouvées après une syphilis congénitale, ne touchent en principe que les incisives, les molaires et parfois les canines car leur calcification a lieu lors de la première année de vie (Leão et coll., 2006 ; Nissanka-Jayasuriya et coll., 2016 ; Pessoa et Galvão, 2011 ; Bauer, 1944).

#### 5.7.3.1. Étude sur l'incisive

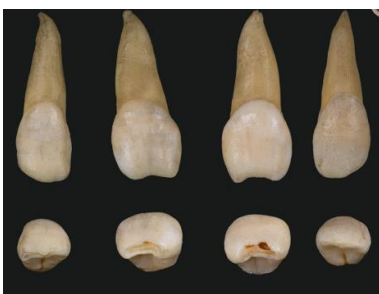Sir Jonathan Hutchinson, chirurgien-dentiste à Londres, étudie en 1861 les anomalies dentaires des patients touchés par une syphilis congénitale. Il décrit les incisives atteintes comme courtes, étroites, à angles arrondis, et de couleur semi-translucide. Les incisives sont entaillées et présentent au centre de leur bord libre, une profonde encoche verticale due, soit à la rupture, soit au non-développement du lobe moyen. La couronne est bulbeuse, en forme de tonneau. Parfois, les incisives de Hutchinson ne comportent pas cette entaille et sont alors décrites « en forme de tournevis ». En 1884, le médecin français Alfred Fournier précise que l'incisive centrale supérieure permanente est la dent la plus fréquemment touchée par cette anomalie (Nissanka-Jayasuriya et coll., 2016).



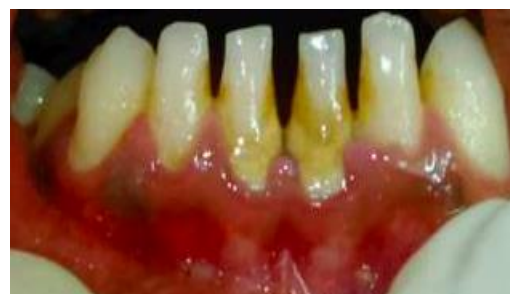**Figure 89 : Incisives mandibulaires de Hutchinson (Pessoa et Galvão, 2011)**



**Figure 90 : Incisives centrales maxillaires de Hutchinson (Chowdhary et coll., 2014)**



**Figure 91 : Incisives centrales et latérales maxillaires de Hutchinson (Nissanka-Jayasuriya et coll., 2016)**



**Figure 92 : Incisives mandibulaires en forme de tournevis (Shamim et Renjini, 2017)**

### 5.7.3.2. Étude sur les molaires

Henry Moon fut le premier chirurgien-dentiste, en 1877, à étudier les molaires permanentes touchées par l'anomalie, elles sont appelées molaires de Moon ou molaires en bourgeon. Il les décrit de petites tailles, avec des cuspidés convergentes formant un dôme. La couronne dentaire est plus large au niveau du collet et plus étroite au niveau des cuspidés.

En 1884, le médecin français Alfred Fourrier a étudié une autre forme d'anomalie dentaire congénitale, la molaire en forme de mûrier. La base de chaque cuspidé est entourée d'un sillon profond. Il la décrit comme de petite taille avec « une dent plus petite qui pousse à partir d'une dent plus grande » ou encore « un moignon qui pousse à partir d'une couronne normale » (Nissanka-Jayasuriya et coll., 2016).

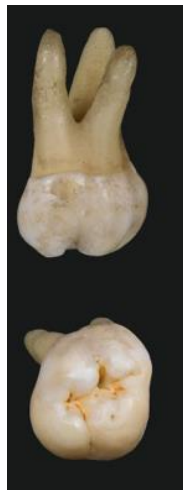

Figure 93 : Molaire de Moon  
(Nissanka-Jayasuriya et coll., 2016)

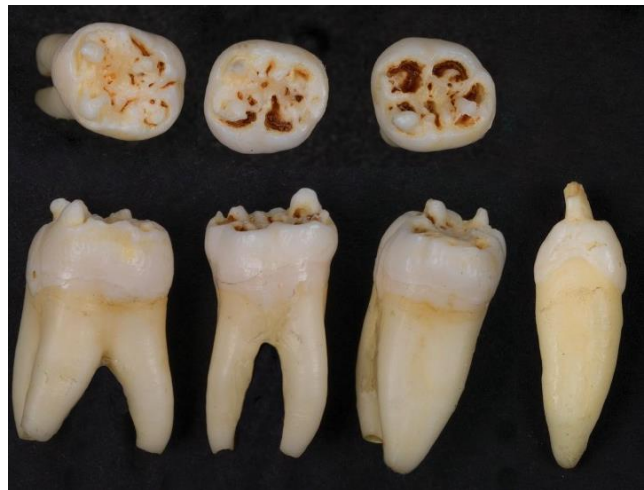

Figure 94 : Molaires de mûrier  
(Nissanka-Jayasuriya et coll., 2016)

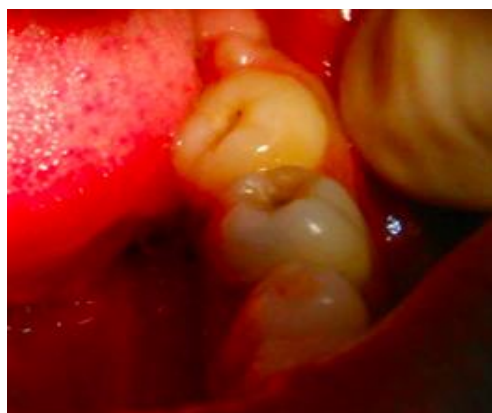

Figure 95 : Molaires de Moon mandibulaires (Shamim et Renjini, 2017)

Bien que les deux défauts molaires décrits soient différents, les appellations sont souvent confondues et on les nomme molaires de mûrier ou de Moon sans distinction. Ces deux stigmates dentaires bien distincts résulteraient probablement d'une infection à un stade de développement différent.

#### 5.7.3.3. Étude sur la canine syphilitique

Ce stigmate est beaucoup moins répandu. Les dents sont décrites comme bulbeuses, de plus petites tailles, avec une encoche du bord libre. Elles peuvent présenter des lignes hypoplasiques sur toute la surface amélaire (Nissanka-Jayasuriya et coll., 2016).

#### 5.7.3.4. Autre défaut hypoplasique moins spécifique

Les défauts typiques dentaires décrits précédemment sont retrouvés chez au moins 65 % des enfants atteints de syphilis congénitale. Il existe une autre anomalie, moins spécifique : l'hypoplasie amélaire. Ce défaut quantitatif a pour conséquence une abrasion ou une attrition dentaire rapide (Nissanka-Jayasuriya et coll., 2016).

## 6. TECHNIQUES DE DIAGNOSTIC DE LA SYPHILIS

### 6.1. Microscope optique à fond noir

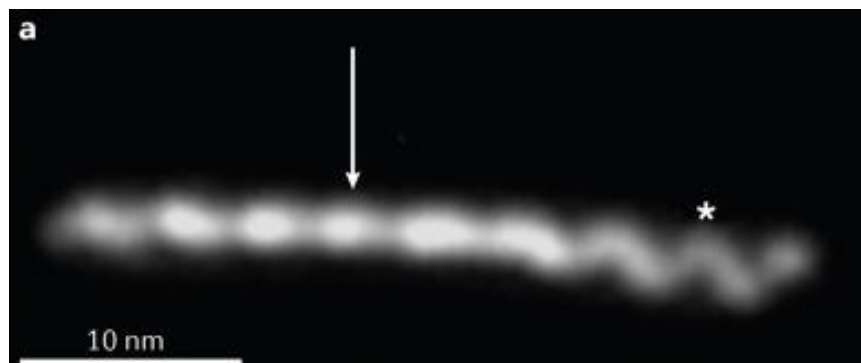


Figure 96 : *Treponema pallidum* observé au microscope optique à fond noir (Radolf et coll., 2016)

Cette méthode peut être utile au stade primaire, lorsque la sérologie est encore négative. Elle consiste à observer au microscope optique à fond noir les agents infectieux issus des lésions syphilitiques primaires et secondaires. La sérosité est prélevée par grattage instrumental, diluée au sérum physiologique et examinée entre deux lames de verre. On observe la présence du *Treponema pallidum* grâce à sa forme hélicoïdale et son mouvement ondulatoire bien spécifique, le résultat est immédiat. L'utilisation de la microscopie à fond noir n'est pas recommandée pour le diagnostic des chancres oraux. En effet, des tréponèmes parodontaux, comme le *Treponema denticola*, peuvent être confondus avec le tréponème pathogène. Cet examen, bien que fiable lorsqu'il est bien réalisé, nécessite un biologiste expérimenté car il est source d'erreurs de diagnostic (Janier, 2009 ; HAS, 2017 ; Ng et coll., 2019 ; Halioua et Lunel-Fabiani, 2002).

### 6.2. Immunofluorescence

L'immunofluorescence utilise des anticorps marqués par fluorescence pour détecter par microscopie des antigènes cibles spécifiques présents sur le *Treponema pallidum* (Odell et Cook, 2013).

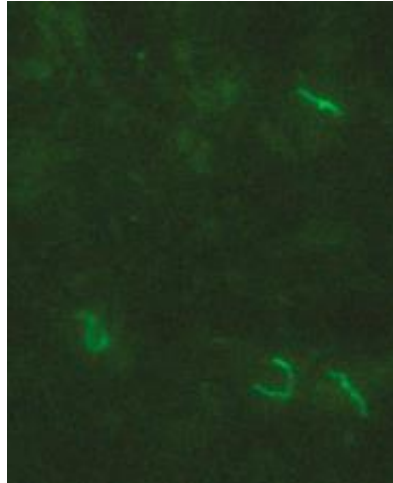


Figure 97 : *Treponema pallidum* observés à l'immunofluorescence à partir d'une lésion syphilitique urétrale (Chambers et coll., 2019)

### 6.3. PCR (Polymerase Chain Reaction)

L'amplification en chaîne par polymérase, aussi appelée réaction de polymérisation en chaîne, peut être utilisée comme méthode complémentaire pour détecter le *Treponema pallidum* à partir d'une lésion ulcérée, en particulier au stade précoce lorsque la sérologie est encore négative (Zhou et coll., 2019).

### 6.4. Inoculation à l'animal

Aujourd'hui obsolète, l'inoculation intradermique réalisée chez les animaux (le lapin principalement, mais aussi le chimpanzé) entraîne la formation d'une lésion comparable au chancre primaire humain et permet ainsi de déterminer le pouvoir infectieux d'une souche tréponémique (Dupin et Grange, 2018).

### 6.5. Examen histologique par biopsie

La biopsie ne doit pas être systématique, il est recommandé de l'utiliser uniquement lorsque le diagnostic de syphilis est encore incertain. La syphilis n'ayant pas de caractère histopathologique spécifique, l'histologie peut être source d'erreur au vu des nombreux diagnostics différentiels possibles. On observe la plupart du temps un infiltrat dermique riche en plasmocytes, évocateur de la syphilis, mais également d'autres maladies dermatologiques comme le psoriasis (Société Française de Dermatologie, 2016).

## 6.6. Examens spécifiques en fonction des symptômes

Il est intéressant de réaliser des examens en fonction de la symptomatologie clinique du patient. En effet, les bilans hépatiques, examens ophtalmiques, bilans cardiaques ou encore neurologiques peuvent grandement aider au diagnostic, la syphilis pouvant donner des atteintes pluriviscérales (Société Française de Dermatologie, 2016).

## 6.7. Sérologie

La sérologie est le moyen de diagnostic le plus utilisé à l'heure actuelle. Elle est standardisée, fiable et peu coûteuse. En phase latente, la sérologie est le seul moyen de diagnostiquer la pathologie en l'absence de symptômes cliniques (Dupin, 2017).

### 6.7.1. Les tests tréponémiques (spécifiques)

Ces tests permettent de mettre en évidence des anticorps dirigés contre les antigènes du *Treponema pallidum* dans le sérum du patient (HAS, 2017).

Il en existe plusieurs :

- TPHA (*Treponema Pallidum Haemagglutination Assay*) ;
- TPPA (*Treponema Pallidum Particle Agglutination*) ;
- TPLA (*Treponema Pallidum Latex Agglutination*) ;
- EIA (*Enzyme Immuno Assay*) ;
- ELISA (*Enzyme Linked Immuno Sorbent Assay*) ;
- CMIA (*Chemi Luminescent Magnetic Microparticle Immuno Assay*) ;
- FTA-abs (*Fluorescent Treponemal Antibody Absorption Test*).

Les tests tréponémiques ne différencient pas les anticorps dirigés contre le tréponème pâle associé à la syphilis, des anticorps dirigés contre les tréponèmes pathogènes des zones tropicales responsables des tréponématoses non vénériennes (Pian, Béjel, Pinta). En Europe, les tréponématoses non vénériennes n'existent pas. Ainsi, un test tréponémique positif est automatiquement assimilé à une syphilis (sauf en cas de patient migrant ou revenant d'un pays endémique). Les anticorps dirigés contre le *Treponema pallidum* persistent au sein du sérum même

après guérison du patient. C'est la raison pour laquelle il n'est pas possible de différencier une syphilis guérie d'une syphilis active. Pour ces tests, seul le caractère qualitatif (sa positivité ou sa négativité) sera utilisé. En effet, le titre n'est ni un bon marqueur de la réponse au traitement, ni de l'évolutivité de la maladie et varie d'une sérologie à l'autre pour un même patient (Société Française de Dermatologie, 2016 ; Dupin, 2017 ; HAS, 2017 ; Collège des enseignants en dermatologie de France, 2017).

#### 6.7.1.1. Exemple du test TPHA (*Treponema pallidum Haemagglutination Assay*)

Le TPHA se positive entre le 7<sup>e</sup> et le 10<sup>e</sup> jour du chancre. Avant, il sera négatif (faux négatif), même si le patient est porteur de la pathologie, en raison du temps nécessaire au passage dans la circulation sanguine. Le test TPHA met en contact le sérum du patient avec des tréponèmes préalablement fixés sur des hématies des moutons. En présence d'anticorps dans le prélèvement sanguin, il se forme des complexes antigène-anticorps qui entraînent l'agglutination des hématies. En l'absence d'anticorps dans le sérum du patient, les hématies sédimentent au fond des cupules. Il n'y a pas de réaction d'agglutination. La lecture du résultat est disponible à l'œil nu en quelques heures (Dupin, 2017 ; Collège des enseignants en dermatologie de France, 2017).

#### 6.7.2. Les tests non tréponémiques (non spécifiques)

Ces tests détectent des anticorps dirigés contre des antigènes cardio-lipidiques (contenus au sein du tréponème pâle) (HAS, 2017).

Il en existe deux :

- VDRL (*Veneral Disease Research Laboratory*) ;
- RPR (*Rapid Plasma Reagin*).

Ce test se positive après le 10<sup>e</sup> jour du chancre. On recherche dans le sérum prélevé des anticorps cardio-lipidiques. L'antigène cardio-lipidique est présent au sein de tous les tréponèmes pathogènes, mais la positivité au test n'indique pas inéluctablement une tréponématose. Effectivement, l'anticorps cardio-lipidique est observé dans un grand nombre de pathologies dysimmunitaires, le test est ainsi dit

« non spécifique ». On utilise pour ces tests l'aspect qualitatif, mais également quantitatif. Ces tests se négativent la plupart du temps après le traitement de la syphilis et ne sont positifs qu'en cas de syphilis active. Le titre peut être utilisé pour faire une distinction entre une syphilis active et une syphilis guérie, mais également pour suivre l'efficacité du traitement, le stade de la maladie et sa contagiosité. La négativation de ce test est un élément en faveur de la guérison, en principe 2 ou 3 ans après le traitement (HAS, 2017 ; Dupin, 2017).

#### 6.7.2.1. Explication du test VDRL (*Veneral Disease Research Laboratory*)

Le VDRL met en contact le sérum du patient avec un antigène cardio-lipidique fixé sur des cristaux de cholestérol. En présence d'anticorps dans le sérum, il se forme des complexes plus ou moins gros et la taille de ces agrégats définit la positivité qui va de + à +++ (Dupin, 2017).

L'association de ces deux types de tests (tréponémiques et non tréponémiques) est obligatoire pour dépister la pathologie, mais de plus en plus on prescrira uniquement un test tréponémique en première intention. Si ce dernier est positif, on le confirmera par un test non tréponémique (Monsel et Caumes, 2019).

#### **6.7.3. Réponses attendues aux tests en fonction des stades de la maladie (Monsel et Caumes, 2019 ; Belaïch et Crickx, 2013)**

- au stade primaire : les tests tréponémiques se positivent du 7<sup>e</sup> au 10<sup>e</sup> jour du chancre, et les non tréponémiques à partir du 10<sup>e</sup> jour jusqu'au 15<sup>e</sup> jour ;
- au stade secondaire : les tests tréponémiques et non tréponémiques sont positifs ;
- au stade tertiaire : les tests tréponémiques sont positifs et les tests non tréponémiques peuvent être faiblement positifs voir négatifs ;
- en neurosyphilis : les tests tréponémiques sont toujours positifs sauf exception, alors que les tests non tréponémiques peuvent être négatifs dans 25 % des cas (dans les cas de neurosyphilis très tardives) ;
- en syphilis congénitale précoce : les tests tréponémiques et non tréponémiques sont positifs.



#### **6.7.4. Interprétations des tests (Monzel et Gaumes, 2019)**

Si le test tréponémique et le test non tréponémique sont négatifs :

- soit il y a absence de tréponématose ;
- soit la syphilis est en incubation ;
- soit la syphilis est au stade primaire avant le 7<sup>e</sup> jour du chancre.

Si le test tréponémique est négatif et le test non tréponémique positif :

- Il s'agit de faux positifs et l'on doit rechercher une autre origine comme par exemple : une dysglobulinémie, une cirrhose, un lupus érythémateux, une virose (VIH, hépatite ou mononucléose par exemple), un cancer, la lèpre, la tuberculose, le paludisme, la grossesse ou encore la toxicomanie.

Si le test tréponémique est positif et le test non tréponémique négatif :

- soit la syphilis est guérie et il y a une séquelle sérologique d'une tréponématose (vénérienne ou non) appelée « cicatrice sérologique » ;
- soit elle est en stade tertiaire

Si le test tréponémique est positif et le test non tréponémique positif :

- soit c'est une syphilis ;
- soit c'est une tréponématose non vénérienne (Pian, Bèjel ou Pinta).

L'examen sérologique peut se révéler négatif même si le patient est contaminé (faux négatif) dans deux cas de figure : lorsqu'il est en incubation et dans les dix premiers jours du chancre (Belaïch et Crickx, 2013).

#### **6.7.5. Diagnostic de certitude**

Le diagnostic de certitude de la syphilis sera établi par une équipe médicale spécialisée, sur la base d'une anamnèse complète, d'un examen clinique précis et global, sur l'association de tests sérologiques tréponémiques et non tréponémiques positifs et la rémission rapide de la symptomatologie après le début du traitement antibiotique (Eyer-Silva et coll., 2017).

### **6.7.6. Surveillance sérologique post antibiothérapie**

Il est essentiel de surveiller les patients après un traitement par antibiothérapie, à rythme régulier afin de s'assurer de son efficacité. On titrera le VDRL lors de sérologies réalisées à 3 mois, 6 mois, 1 an, puis 2 ans post traitement antibiotique. Si l'on constate une ré-augmentation du VDRL : il s'agit d'un échec de l'antibiothérapie ou d'une réinfection à *Treponema pallidum*. On doit obtenir une diminution du VDRL dans un rapport 4 au 6<sup>e</sup> mois (c'est à dire deux dilutions), puis une négativation à un an en cas de syphilis primaire et à deux ans en cas de syphilis secondaire. Quant aux sérologies tréponémiques (TPHA et FTA) elles peuvent ne jamais se négativer et il n'est pas utile de les contrôler. Elles restent positives même après la guérison, on les appelle cicatrices sérologiques (Monsel et Caumes, 2019).

## **7. TRAITEMENTS**

### **7.1. Antibiothérapie de référence**

Devant une ulcération génitale, l’OMS recommande de ne pas attendre les résultats sérologiques pour traiter la syphilis (Collège des enseignants en dermatologie de France, 2017).

Une fois le diagnostic de syphilis confirmé par sérologie ou en cas de lésions génitales laissant penser à une syphilis, il est nécessaire de traiter par antibiothérapie le patient contaminé ou potentiellement contaminé. L’OMS, lors d’un communiqué de presse à Genève le 30 août 2016, recommande l’injection intramusculaire de benzathine benzylpénicilline (appelée également benzathine pénicilline G) comme traitement référentiel de la syphilis. La posologie diffère en fonction du stade de l’infection. Il existe d’autres traitements antibiotiques parfois utilisés en cas d’allergie ou de rupture de stock. Compte tenu du fait que le tréponème pâle n’est pas cultivable *in vitro*, aucun antibiogramme n’a pu être réalisé et ces recommandations résultent du grand nombre de patients guéris grâce à cette molécule (Collège des enseignants en dermatologie de France, 2017 ; OMS, 2016).

### **7.2. Mécanisme d’action de la benzathine benzylpénicilline sur le *Treponema pallidum***

Le peptidoglycane est un composant de la paroi cellulaire du *Treponema pallidum*. La benzathine benzylpénicilline, antibiotique de la classe des bêta-lactamines inhibe la biosynthèse du peptidoglycane contenu dans la paroi. En l’absence de peptidoglycane, la paroi osmotiquement instable, se lyse. Cela a pour conséquence la destruction cellulaire et la mort du tréponème (Gartlan et Reti, 2020).

### 7.3. Avantages et inconvénients du traitement de référence

Le traitement de référence est la benzathine benzylpénicilline en une injection unique intra-musculaire (IM) de 2,4 millions d'unités internationales (MUI).

- Avantages (Société Française de Dermatologie, 2016 ; Lukehart et coll., 2004) :
  - ✓ administration possible en une injection unique ;
  - ✓ coût très bas de la molécule en injectable ;
  - ✓ efficacité prouvée sur de nombreux patients ;
  - ✓ pas de risque de mauvaise observance par le patient ;
  - ✓ n'entraîne pas de résistance ;
  - ✓ recul clinique important sur l'utilisation de cette molécule.
  
- Inconvénients (Société Française de Dermatologie, 2016 ; OMS 2016)
  - ✓ l'injection intramusculaire peut être douloureuse sans xylocaïne ;
  - ✓ risque allergique ;
  - ✓ la réaction d'Herxheimer possible chez les personnes âgées et les enfants ;
  - ✓ parfois en rupture de stock.

## 7.4. Tableau des recommandations thérapeutiques selon le stade de la syphilis (OMS, 2016)

Tableau I : Résumé des recommandations thérapeutiques selon le stade de la syphilis (Source : document personnel à partir données OMS, 2016)

STADE	Antibiothérapie de 1 <sup>ère</sup> intention	Antibiothérapie de 2 <sup>e</sup> intention	Antibiothérapie de 3 <sup>e</sup> intention et autres (en cas d'allergie ou rupture de stock)
syphilis précoce de l'adulte et de l'adolescent	benzathine pénicilline G 2,4 MUI par injection, une injection unique IM	pénicilline G procainée 1,2 MUI par injection, 1 injection IM par jour durant 10 à 14 J	- soit doxycycline 100mg, per os 2 fois par jour pendant 14 jours - soit érythromycine 500 mg per os, 4 fois par jour pendant 14 jours - soit ceftriaxone 1 g en IM 1 fois par jour pendant 10-14 jours - soit azithromycine 2 g per os, en une prise
syphilis précoce femme enceinte	benzathine pénicilline G 2,4 MUI par injection, une injection unique IM	pénicilline G procainée 1,2 MUI par injection, en 1 injection IM par jour durant 10 J	- soit érythromycine 500 mg per os 4 fois par jour pendant 14 jours - Soit ceftriaxone 1 g en IM 1 fois par jour pendant 10-14 jours - Soit azithromycine 2 g per os en une prise
syphilis tardive de l'adulte et de l'adolescent	benzathine pénicilline G 2,4 MUI 1 injection par semaine IM, à répéter 3 fois	pénicilline G procainée 1,2 MUI par injection, en 1 injection IM par jour durant 20 J	- doxycycline 100mg per os 2 fois par jour pendant 30 jours
syphilis tardive de la femme enceinte	benzathine pénicilline G 2,4 MUI 1 injection par semaine IM, à répéter 3 fois	pénicilline G procainée 1,2 MUI par injection, en 1 injection IM par jour durant 20 J	- érythromycine 500mg per os 4 fois par jour pendant 30j
syphilis congénitale	benzyl pénicilline aqueuse 100 000-150 000 U / kg / jour <sup>[1]</sup> IV pendant 10-15 jours ou pénicilline procaine 50 000 U / kg / jour en dose unique IM pendant 10-15 jours	aucune recommandation	aucune recommandation

Dans tous les cas, lors de l'administration antibiotique, il est recommandé de surveiller le patient pendant 30 minutes et de disposer d'un matériel d'urgence fonctionnel à portée de main (Société Française de Dermatologie, 2016).

## **7.5. Précisions sur les pénicillines et leurs alternatives**

### **7.5.1. Les pénicillines**

La pénicilline, molécule bactéricide ciblant la synthèse de la paroi cellulaire bactérienne est une référence en matière de traitement de la syphilis depuis qu'elle est devenue largement disponible vers la fin des années 1940. Son efficacité a été démontrée sur de nombreux patients et est supérieure ou équivalente aux autres antibiothérapies. De surcroît, aucune résistance de *T. pallidum* à la pénicilline n'a été signalée (Peeling et coll., 2017 ; Clement et coll., 2014).

### **7.5.2. Les céphalosporines**

Plusieurs études ont montré l'efficacité de la ceftriaxone en injection intramusculaire globalement comparable à celle de la benzathine benzylpénicilline pour le traitement de la syphilis précoce (Schöfer et coll., 1989 ; Spornraft-Ragaller et coll., 2011 ; Psomas et coll., 2012 ; Cao et coll., 2017).

Coût plus élevé de la ceftriaxone injectable par rapport aux autres antibiotiques (OMS, 2016).

La ceftriaxone traite d'autres maladies sexuellement transmissibles comme la gonorrhée (Ross et coll., 2019).

### **7.5.3. Les macrolides**

Des études ont montré l'efficacité comparable de l'azithromycine per os comparativement à la benzathine benzylpénicilline pour le traitement de la syphilis précoce (Riedner et coll., 2005 ; Hook et coll., 2010).

L'érythromycine et l'azithromycine traitent les femmes enceintes contaminées mais ces molécules ne peuvent traverser la barrière placentaire, par conséquent le fœtus n'est pas traité. Cette alternative comporte une persistance du risque de contamination transplacentaire avec les conséquences qui l'accompagnent (OMS, 2016).

L'azithromycine n'est une option dans des circonstances particulières que lorsqu'une sensibilité locale à l'azithromycine est probable (OMS, 2016).

Chez certaines populations, les souches de *Treponema pallidum* présentent une mutation qui leur confère une macro-résistance. La résistance aux macrolides est la seule résistance cliniquement significative documentée chez *T. pallidum* (Stamm, 2015 ; Lukehart et coll., 2004 ; Zhou et coll., 2010 ; Read et coll., 2014).

#### **7.5.4. Les cyclines**

Plusieurs études confirment l'efficacité de la doxycycline comparativement à la benzathine benzylpénicilline pour le traitement de la syphilis précoce et tardive. La tétracycline peut également être utilisée (Ghanem et coll., 2006 ; Psomas et coll., 2012 ; Wong et coll., 2008 ; Li et Zheng, 2014).

La doxycycline ne doit pas être utilisée chez les femmes enceintes en raison des risques de dyschromies dentaires notamment (OMS, 2016).

L'obligation de suivre un traitement pendant plusieurs jours en cas d'utilisation de la doxycycline pose des problèmes d'observance (Clement et coll., 2014).

En revanche, la doxycycline présente l'avantage d'avoir une activité simultanée contre d'autres infections sexuellement transmissibles (chlamydia par exemple).

## **7.6. Dépistage et traitement des partenaires sexuels d'un patient diagnostiqué ou suspecté positif à la syphilis**

Les partenaires sexuels d'un patient diagnostiqué positif doivent impérativement être dépistés ou traités (Société Française de Dermatologie, 2016 ; Collège des enseignants de dermatologie de France, 2017) :

- Si la relation sexuelle date de plus de 6 semaines : réaliser une sérologie:
  - ✓ Si la sérologie est positive : traiter la pathologie
  - ✓ Si la sérologie est négative : refaire une sérologie dans 3 mois
  
- Si la relation sexuelle date de moins de 6 semaines :
  - ✓ Traiter systématiquement en tant que syphilis précoce et réaliser une sérologie

Les partenaires sexuels d'un sujet suspecté positif mais non encore confirmé par le diagnostic doivent uniquement faire la sérologie (Société Française de Dermatologie, 2016 ; Collège des enseignants de dermatologie de France, 2017) :

- Si elle est négative : refaire une sérologie dans 3 mois
- Si elle est positive : traiter la pathologie



## **8. PROPOSITION DE FICHES SYNTHÉTIQUES À L'ATTENTION DU CHIRURGIEN-DENTISTE**

### **8.1. Rôle du chirurgien-dentiste dans la prévention primaire : conseils pouvant être donnés aux patients**

Le chirurgien-dentiste, outre son rôle primordial en terme de dépistage, est un acteur essentiel contribuant à la prévention primaire de la syphilis (Minicucci et coll., 2013). Il pourra donner aux patients à risque, en situation de risque ou tout simplement demandeurs d'information, des renseignements explicites sur les modes de transmission, les risques, les symptômes et la contagiosité de cette pathologie.

Le praticien pourra étendre ses conseils aux autres IST, dans la limite de ses compétences professionnelles.

Le soignant pourra recommander aux patients :

- l'utilisation systématique de préservatifs ou de digues dentaires, lors de rapports sexuels avec un partenaire dont le statut sérologique est inconnu (y compris lors de rapports oro-génitaux) (Kumar et coll., 2015) ;
- des visites régulières chez le chirurgien-dentiste (Kumar et coll., 2015) ;
- de se faire dépister régulièrement (minimum une fois par an) (HAS, 2007) ;
- de se faire dépister systématiquement après une situation à risque (HAS, 2007) ;
- d'utiliser du matériel à usage unique pour les consommateurs de drogues par voie intra-veineuse.

Le contexte vénérien rendant parfois délicates ces discussions, le chirurgien-dentiste pourra laisser à disposition des patients dans la salle d'attente des brochures d'information sur les IST et les centres de dépistage dédiés.

## Conseils à donner aux patients à risque de syphilis par le chirurgien-dentiste

- Rapports sexuels (y compris oro-génitaux) toujours protégés avec un partenaire dont le statut sérologique est inconnu



- Dépistages réguliers des IST (sérologies)



- Visite régulière de contrôle chez le chirurgien-dentiste



- Utilisation de matériel à usage unique en cas de toxicomanie intraveineuse



Figure 98 : Fiche sur les conseils à donner au patient à risque de syphilis par le chirurgien-dentiste (source : document personnel)

## **8.2. Rôle du chirurgien-dentiste dans la prévention secondaire : Conduite à tenir en cas de suspicion d'une lésion orale syphilitique**

Le chirurgien-dentiste est en première ligne pour observer et dépister précocement les manifestations orales et péri-orales des pathologies vénériennes.

En cas de doute sur une lésion, le chirurgien-dentiste pourra réaliser une anamnèse approfondie dédiée à la syphilis en tenant compte de la symptomatologie globale, des répercussions orales de la syphilis et des antécédents médicaux du patient (Figure 100). Le professionnel de santé devra également inclure des questions portant sur l'activité sexuelle récente du patient (Minicucci et coll., 2013).

Ces questions seront suivies d'un examen clinique endo et exo-buccal précis. Le professionnel de santé ne devra pas hésiter à prendre en considération l'ensemble de la symptomatologie du patient dans la limite de ses compétences professionnelles (observation de lésions cutanées palmo-plantaires ou d'adénopathies cervicales par exemple, qui peuvent être des indices importants à l'établissement du diagnostic) (Figure 101 et 102).

Une fois ces informations recueillies, le chirurgien-dentiste rédigera une lettre de liaison à l'attention d'un ou plusieurs confrères spécialistes des IST et/ou de la dermatologie buccale.

Il prescrira également une sérologie de dépistage des IST, incluant un test tréponémique accompagné d'un test non tréponémique (VDRL/TPHA par exemple).

Dans l'attente des résultats sérologiques, le praticien devra recommander au patient d'éviter les baisers ou les contacts sexuels non protégés avec sa ou ses partenaires afin d'éviter la propagation de l'infection. Il donnera des explications et des informations sur les IST, et devra rassurer le patient.

En attendant le diagnostic de certitude, le praticien réalisera uniquement les soins urgents en évitant l'utilisation d'aérosols.

Cette consultation devra être organisée dans le plus grand respect des règles d'asepsie pour éviter tout risque de contamination croisée. Les instruments à usage unique seront à privilégier et une désinfection minutieuse de tous les éléments ayant été en contact direct ou indirect avec le patient sera réalisée. Le chirurgien-dentiste portera les équipements de protection individuelle suivant : une surblouse, une charlotte, des lunettes de protection, un masque et des gants lors de la consultation.

Le chirurgien-dentiste devra s'assurer de la bonne prise en charge du patient par l'équipe médicale spécialisée, et prévoira des contrôles bucco-dentaires réguliers.

**Démarche à suivre par le chirurgien-dentiste en cas de suspicion d'une ou plusieurs lésions orales syphilitiques**


- Porter des équipements de protection individuels et privilégier les instruments à usage unique 
- Questionnaire médical spécifique (voir fiche dédiée) 
- Examen clinique endo et exo-buccal 
- Réaliser uniquement les soins urgents 
- Éviter l'utilisation des aérosols 
- Adresser le patient à des confrères spécialistes et prescrire une sérologie VDRL/TPHA 
- Conseils et explications à donner au patient sur les IST : pas de baisers ou de relations sexuelles non protégées dans l'attente des résultats sérologiques 
- Désinfection de l'ensemble des surfaces et des instruments ayant été en contact avec le patient 

Figure 99 : Fiche sur la démarche à suivre par le chirurgien-dentiste en cas de suspicion d'une ou plusieurs lésions orales syphilitiques (source : document personnel)

## **Les questions à poser au patient par le chirurgien-dentiste en cas de suspicion d'une lésion orale syphilitique**



- Porteur du VIH ou d'une autre IST ? Antécédents ?
- Résultat d'une sérologie récente ?
- Date d'apparition de la lésion ? Douleur ?
- Autre lésion extra-orale ? Génitale ?
- Éruptions cutanées thoraciques ou palmo-plantaires ?
- Autres symptômes ? Fièvre, malaise, adénopathies ?
- Rapports sexuels non protégés ? Oro-génitaux ?
- Nombreux partenaires sexuels ?
- Usage de drogues intra-veineuses ?

Figure 100 : Fiche sur les questions à poser au patient par le chirurgien-dentiste en cas de suspicion d'une lésion orale syphilitique (source : document personnel)

## Quand suspecter un chancre primaire oral ?

- Ulcération unique le plus souvent
- Ulcération simple mais aussi fissuraire, croûteuse, nécrotique... lésion POLYMORPHE
- Lésion arrondie ou ovale
- Lésion circonscrite
- Induration débordante
- Lésion indolore le plus souvent
- Adénopathie cervicale non inflammatoire associée
- Absence de signes généraux si syphilis primaire
- Éruption cutanée associée possible en cas de syphilis primo-secondaire et autres symptômes généraux
- Tenir compte des antécédents médicaux et de l'activité sexuelle récente du patient



Figure 101 : Fiche d'aide au diagnostic du chancre primaire oral lié à la syphilis (source : document personnel)

## Quand suspecter une lésion orale de la syphilis secondaire ?

- Lésions orales POLYMORPHES : plaques muqueuses, lésions papulo-nodulaires, érythémateuses, ulcéreuses, maculaires, *leukoplasia-like*, *condyloma lata*...
- Antécédent d'un chancre primaire génital ou extra-génital
- Éruptions cutanées associées ou antécédents d'éruptions ( thoraciques, palmo-plantaires )
- Symptômes associés : altération de l'état général, fièvre, manifestations neurologiques, rénales, hépatiques, cardio-vasculaires etc.
- Tenir compte des antécédents médicaux et de l'activité sexuelle du patient

Figure 102 : Fiche d'aide au diagnostic en cas de lésions orales secondaires liées à la syphilis  
(source : document personnel)

## CONCLUSION

Devenus rarissimes dans les années 1980-1990, les diagnostics positifs à la syphilis explosent à nouveau en France depuis le début des années 2000. Maladie presque oubliée, la formation des professionnels de santé vis-à-vis de cette pathologie a longtemps été délaissée et conduit aujourd'hui à un grand nombre de diagnostics erronés ou retardés.

L'absence de vaccin, la forte contagiosité et les répercussions pluri-systémiques gravissimes entraînées par cette IST soulignent l'intérêt d'un diagnostic précoce.

Des répercussions orales aux multiples facettes peuvent être retrouvées, notamment lors des stades initiaux de la pathologie.

Une lésion de la muqueuse buccale pouvant être le premier symptôme, et le chirurgien-dentiste son premier témoin, ce dernier doit impérativement être préparé et formé à l'identifier.

En s'appuyant sur une connaissance globale de la pathologie, mais aussi sur les antécédents médicaux et l'activité sexuelle récente du patient, le professionnel de santé pourra dépister précocement la syphilis en collaborant avec une équipe médicale pluridisciplinaire et contribuera à diminuer la morbidité de cette pathologie.

Le chirurgien-dentiste, outre son rôle prédominant en matière de prévention secondaire, participera à la prévention primaire de la syphilis. Il a été prouvé que le chancre oral résulte, la plupart du temps, de rapports oro-génitaux non protégés (Kumar et coll., 2015). Ainsi, le praticien devra informer les patients sur les modes de transmission, la contagiosité et les risques de récurrence de la maladie. Il sera de son ressort d'encourager le port du préservatif ou de la digue dentaire lors des rapports sexuels (tout particulièrement oro-génitaux) et d'inviter les patients à risque à réaliser des dépistages sérologiques réguliers. Le chirurgien-dentiste sera un vecteur sensibilisant à l'intérêt du dépistage afin de limiter la propagation de l'épidémie, un acteur essentiel à la mise en place de bonnes pratiques de prévention des risques et favorisera l'adoption de comportements prophylactiques.



## BIBLIOGRAPHIE

1. Alam F, Argiriadou AS, Hodgson TA, Kumar N, Porter SR. Primary syphilis remains a cause of oral ulceration. *Br Dent J.* 2000; 189(7): 352-4.
2. Belaïch S, Crickx B. *Dermatologie et infections sexuellement transmissibles.* 3<sup>e</sup> édition. Paris : Lavoisier ; 2013. Chapitre 34, infections sexuellement transmissibles ; p. 366-379.
3. Bauer WH. Tooth Buds and Jaws in Patients with Congenital Syphilis: Correlation between Distribution of *Treponema pallidum* and Tissue Reaction. *Am J Pathol.* 1944; 20(2): 297-319.
4. Baughn RE, Musher DM. Secondary syphilitic lesions. *Clin Microbiol Rev.* 2005; 18(1): 205-16.
5. Brown DL, Frank JE. Diagnosis and management of syphilis. *Am Fam Physician.* 2003; 68(2): 283-90.
6. Butterfield R. Syphilis. *Pediatr Rev.* 2014; 35(5): 212-3.
7. Cao Y, Su X, Wang Q, Xue H, Zhu X, Zhang C, et coll. A Multicenter Study Evaluating Ceftriaxone and Benzathine Penicillin G as Treatment Agents for Early Syphilis in Jiangsu, China. *Clin Infect Dis.* 2017; 65(10): 1683-8.
8. Carbone PN, Capra GG, Nelson BL. Oral Secondary Syphilis. *Head Neck Pathol.* 2016; 10(2): 206-8.
9. Carlesimo M, Palese E, Mari E, Feliziani G, La Pietra M, De Marco G, et coll. Isolated oral erosions: an unusual manifestation of secondary syphilis. *Dermatol Online J.* 2008; 14(2): 23.
10. Chambers LC, Srinivasan S, Lukehart SA, Ocbamichael N, Morgan JL, Lowens MS, et coll. Primary Syphilis in the Male Urethra: A Case Report. *Clin Infect Dis.* 2019; 68(7): 1231-4.

11. Chowdhary N, Rani BK, Mukunda KS, Kiran NK. Early detection of congenital syphilis. *J Indian Soc Pedod Prev Dent.* 2014; 32(4): 333-7.
12. Church B, Wall E, Webb JR, Cameron CE. Interaction of *Treponema pallidum*, the syphilis spirochete, with human platelets. *PLoS ONE.* 2019; 14(1): e0210902.
13. Clement ME, Okeke NL, Hicks CB. Treatment of syphilis: a systematic review. *JAMA, J Am Med Assoc.* 2014; 312(18): 1905-17.
14. Collège des enseignants en dermatologie de France. *Dermatologie.* 7<sup>e</sup> édition. Issy-les-moulineaux : Edition Elsevier Masson ; 2017. Chapitre 8, Infections sexuellement transmissibles (IST) ; p.131-132.
15. Dalmau J, Alegre M, Sambeat MA, Roé E, Peramiquel L, Alomar A. Syphilitic nodules on the tongue. *J Am Acad Dermatol.* 2006; 54(2 Suppl): S59-60.
16. Dan H, Zeng X. Syphilis. Dans : Chen Q, Zeng X. *Case Based Oral Mucosal Diseases.* Singapore: Springer Singapore; 2018. p. 141-51.
17. de Andrade RS, de Freitas EM, Rocha BA, Gusmão ES, Filho MRM, Júnior HM. Oral findings in secondary syphilis. *Med Oral Patol Oral Cir Bucal.* 2018; 23(2): e138-43.
18. de Paulo LFB, Servato JPS, Oliveira MTF, Durighetto AF, Zanetta-Barbosa D. Oral Manifestations of Secondary Syphilis. *Int J Infect Dis.* 2015; 35: 40-2.
19. Demir FT, Salaeva K, Altunay IK, Yalcin O. An extraordinary case of syphilis presenting with a labial ulcer. *Saudi Med J.* 2016; 37(11): 1261-4.
20. Díaz-Jaime F, Satorres Paniagua C, Bustamante Balén M. Primary chancre in the rectum: an underdiagnosed cause of rectal ulcer. *Rev Esp Enferm Dig.* 2017; 109(3): 236-7.

22. Dupin N, Grange P. Tréponèmes pathogènes pour l'homme. Dans : Freney J, Riegel P. Précis de bactériologie clinique. 3e édition. Paris : Eska ; 2018. p.1579-1604
23. Dupin N. Syphilis. Dans : Saurat JH, Lipsker D, Thomas L, Borradori L, Lachapelle JM. Dermatologie et infections sexuellement transmissibles. 6<sup>e</sup> édition. Issy-Les-Moulineaux : Elsevier masson ; 2017. p.167-172.
24. Dylewski J, Duong M. The rash of secondary syphilis. CMAJ Can Med Assoc J. 2007; 176(1): 33-5.
25. Eyer-Silva W de A, Freire MAL, Horta-Araujo CA, Almeida Rosa da Silva G, Francisco da Cunha Pinto J, Raphael de Almeida Ferry F. Secondary Syphilis Presenting as Glossodynia, Plaques en Prairie Fauchée, and a Split Papule at the Oral Commissure: Case Report and Review. Case Rep Med. 2017; 2017: 1980798.
26. Ficarra G, Carlos R. Syphilis: the renaissance of an old disease with oral implications. Head Neck Pathol. 2009; 3(3): 195-206.
27. Fregnani ER, Pérez-de-Oliveira ME, Parahyba CJ, Perez DE da C. Primary syphilis: An uncommon manifestation in the oral cavity. J Formos Med Assoc. 2017; 116(4): 326-7.
28. Freitas-Neto CA, Castro VM, Vasconcelos-Santos DV. Bilateral nongranulomatous anterior uveitis associated with chancre of the tongue: initial presentation of syphilis. J ophth inflamm infect. 2013; 3(1): 33.
29. French P. Syphilis. BMJ Br Med J. 2007; 334(7585): 143-7.
30. Fießl HS. [Simultaneous onset of primary and secondary syphilis]. MMW Fortschr Med. 2016; 158(5): 43.

31. Ghanem KG, Erbelding EJ, Cheng WW, Rompalo AM. Doxycycline compared with benzathine penicillin for the treatment of early syphilis. *Clin Infect Dis*. 2006; 42(6): e45-49.
32. Gupta SK, Bhattacharya A, Singh R, Agarwal VK. Syphilis d' emblee. *Indian J Dermatol*. 2012; 57(4): 296-8.
33. Halioua B, Lunel-Fabiani F. Les maladies sexuellement transmissibles. Paris : Puf ; 2002. Chapitre 2, infections bactériennes ; p.9-51.
34. Hook EW, Martin DH, Stephens J, Smith BS, Smith K. A randomized, comparative pilot study of azithromycin versus benzathine penicillin G for treatment of early syphilis. *Sex Transm Dis*. 2002; ,29(8): 486-90.
35. Hook EW, Behets F, Van Damme K, Ravelomanana N, Leone P, Sena AC, et coll. A phase III equivalence trial of azithromycin versus benzathine penicillin for treatment of early syphilis. *J Infect Dis*. 2010; 201(11): 1729-35.
36. Janier M. Les maladies sexuellement transmissibles. Issy-les-Moulineaux : Elsevier Masson ; 2009. Chapitre 12, Syphilis ; p.66-78.
37. Jones L, Ong ELC, Okpokam A, Sloan P, Macleod I, Staines KS. Three cases of oral syphilis: an overview. *Br Dent J*. 2012; 212(10): 477-80.
38. Kalasapura RR, Yadav DK, Jain SK. Multiple primary penile chancre: A re-emphasize. *Indian J Sex Transm Dis AIDS*. 2014; 35(1): 71-3.
39. Klausner JD. The great imitator revealed: syphilis. *Top Antivir Med*. 2019; 27(2): 71-4.
40. Kumar T, Puri G, Aravinda K, Arora N, Patil D, Gupta R. Oral sex and oral health: An enigma in itself. *Indian J Sex Transm Dis AIDS*. 2015; 36(2): 129-32.

41. Kutsuna S, Fujiya Y. Primary and Secondary Syphilis as Chancre of the Mouth with Rash. *Intern Med.* 2018; 57(1): 155.
42. Lake AC, Kirchner JT. A Persistent Lip Ulcer. *Am Fam Physician.* 2018; 98(3): 185-6.
43. Leão JC, Gueiros LA, Porter SR. Oral manifestations of syphilis. *Clinics (Sao Paulo).* 2006; 61(2): 161-6.
44. Li J, Zheng HY. Early syphilis: serological treatment response to doxycycline/tetracycline versus benzathine penicillin. *J Infect Dev Ctries.* 2014; 8(2): 228-32.
45. Liu XK, Li J. Secondary syphilis-related oral mucous patches. *IDCases.* 2017; 9: 34-5.
46. Liu XK, Wang ZS, Li J. Kissing chancre of primary syphilis. *IDCases.* 2017; 7: 38-9.
47. Lu DJ, Zbar A. Atypical presentation of syphilis as an aphthous ulcer. *CMAJ Can Med Assoc J.* 2017; 189(21): E748.
48. Lu SY, Eng HL. Secondary syphilis-related oral ulcers: report of four cases. *Chang Gung Med J.* 2002; 25(10): 683-8.
49. Lukehart SA, Godornes C, Molini BJ, Sonnett P, Hopkins S, Mulcahy F, et coll. Macrolide resistance in *Treponema pallidum* in the United States and Ireland. *N Engl J Med.* 2004; 351(2): 154-8.
50. Ma DL, Vano-Galvan S. Syphilitic Chancres of the Lips. *N Engl J Med.* 2013; 368(7): e8.
51. Marrazzo JM. What's new in sexually transmitted infections in the HIV care setting: focus on syphilis and gonorrhea. *Top Antivir Med.* 2014; 22(5): 698-701.

52. Minicucci EM, Vieira RA, Oliveira DT, Marques SA. Oral manifestations of secondary syphilis in the elderly: a timely reminder for dentists. *Aust Dent J*. 2013; 58(3): 368-70.
53. Monsel G, Caumes E. Syphilis et autres tréponématoses. Dans : Collège des universitaires de Maladie Infectieuses et Tropicales. *Maladies Infectieuses et Tropicales*. 27e édition. Paris : Alinéa Plus ; 2019. p.387-389.
54. Murthy V, Vaithilingam Y, Livingstone D, Pillai A. Prosthetic rehabilitation of palatal perforation in a patient with « syphilis: the great imitator ». *BMJ Case Rep*. 2014; 2014: bcr2014204259.
55. Ng HM, Slakeski N, Butler CA, Veith PD, Chen YY, Liu SW, et coll. The Role of *Treponema denticola* Motility in Synergistic Biofilm Formation With *Porphyromonas gingivalis*. *Front Cell Infect Microbiol*. 2019; 9: 432.
56. Nissanka-Jayasuriya EH, Odell EW, Phillips C. Dental Stigmata of Congenital Syphilis: A Historic Review With Present Day Relevance. *Head Neck Pathol*. 2016; 10(3): 327-31.
57. Nyatsanza F, Tipple C. Syphilis: presentations in general medicine. *Clin Med (Lond)*. 2016; 16(2): 184-8.
58. Odell ID, Cook D. Immunofluorescence techniques. *J Invest Dermatol*. 2013; 133(1): e4.
59. Orgaz Rosúa MJ, Herruzo Zúñiga N. [Extragenital chancre in a homosexual patient]. *Aten Primaria*. 2020; 52(2): 131-2.
60. Ortega KL, Rezende NPM, Magalhães MHCG. Diagnosing secondary syphilis in a patient with HIV. *Br J Oral Maxillofac Surg*. 2009; 47(2): 169-70.
61. Ortega KL, Rezende NPM de, Watanuki F, Araujo NS de, Magalhaes MHCG. Secondary syphilis in an HIV positive patient. *Med Oral*. 2004; 9(1): 33-8.

62. Peeling RW, Mabey D, Kamb ML, Chen XS, Radolf JD, Benzaken AS. Syphilis. *Nat Rev Dis Primers*. 2017; 3: 17073.
63. Pessoa L, Galvão V. Clinical aspects of congenital syphilis with Hutchinson's triad. *BMJ Case Rep*. 2011; 2011: bcr1120115130.
64. Porterfield C, Brodell D, Dolohanty L, Scott G. Primary Syphilis Presenting As a Chronic Lip Ulcer. *Cureus*. 2020; 12(2): e7086.
65. Psomas KC, Brun M, Causse A, Atoui N, Reynes J, Le Moing V. Efficacy of ceftriaxone and doxycycline in the treatment of early syphilis. *Med Mal Infect*. 2012; 42(1): 15-9.
66. Qiao J, Fang H. Syphilitic chancre of the mouth. *CMAJ Can Med Assoc J*. 2011; 183(17): 2015.
67. Queirós C, Costa JB da. Oral Transmission of Sexually Transmissible Infections: A Narrative Review. *Acta Med Port*. 2019; 32(12): 776-81.
68. Radolf JD, Deka RK, Anand A, Šmajš D, Norgard MV, Yang XF. *Treponema pallidum*, the syphilis spirochete: making a living as a stealth pathogen. *Nat Rev Microbiol*. 2016; 14(12): 744-59.
69. Rahima S, Riyaz N, Latheef ENA, Shyni PM. Squamous cell carcinoma on a syphilitic gumma: A unique presentation. *Indian J Sex Transm Dis AIDS*. 2015; 36(1): 89-91.
70. Ramírez-Amador V, Anaya-Saavedra G, Crabtree-Ramírez B, Esquivel-Pedraza L, Saeb-Lima M, Sierra-Madero J. Clinical Spectrum of Oral Secondary Syphilis in HIV-Infected Patients. *J Sex Transm Dis*. 2013; 2013: 892427.

71. Read P, Jeoffreys N, Tagg K, Guy RJ, Gilbert GL, Donovan B. Azithromycin-resistant syphilis-causing strains in Sydney, Australia: prevalence and risk factors. *J Clin Microbiol.* 2014; 52(8): 2776-81.
72. Riedner G, Rusizoka M, Todd J, Maboko L, Hoelscher M, Mmbando D, et coll. Single-dose azithromycin versus penicillin G benzathine for the treatment of early syphilis. *N Engl J Med.* 2005; 353(12): 1236-44.
73. Ross JDC, Brittain C, Cole M, Dewsnap C, Harding J, Hepburn T, et coll. Gentamicin compared with ceftriaxone for the treatment of gonorrhoea (G-ToG): a randomised non-inferiority trial. *Lancet.* 2019; 393(10190): 2511-20.
74. Schöfer H, Vogt HJ, Milbradt R. Ceftriaxone for the treatment of primary and secondary syphilis. *Chemotherapy.* 1989; 35(2): 140-5.
75. Shamim T, Renjini PS. Dental Traits of Congenital Syphilis Revisited in Dental Outpatient Department (OPD). *Head Neck Pathol.* 2017; 11(4): 517-8.
76. Simson R von, Kulasegaram R. Sexual health and the older adult. *BMJ Br Med J.* 2012; 344: e688.
77. Singh M, Ficarra G, Tesi D, Massi D, Stefanato CM. A solitary ulcer of the tongue: a quiz. Primary syphilitic chancre of the tongue. *Acta Derm Venereol.* 2014; 94(2): 254-5.
78. Solis RN, Kuhn BT, Farwell DG. An Unusual Case of Tertiary Syphilis Behaving Like Tongue Squamous Cell Carcinoma. *J Investig Med High Impact Case Rep.* 2018; 6: 2324709618820355.
79. Spornraft-Ragaller P, Abraham S, Lueck C, Meurer M. Response of HIV-infected patients with syphilis to therapy with penicillin or intravenous ceftriaxone. *Eur J Med Res.* 2011; 16(2): 47-51.



80. Stamm LV. Syphilis: antibiotic treatment and resistance. *Epidemiol Infect.* 2015; 143(8): 1567-74.
81. Stoltey JE, Cohen SE. Syphilis transmission: a review of the current evidence. *Sex Health.* 2015; 12(2): 103-9.
82. Streight KL, Paranal RM, Musher DM. The oral manifestations of syphilitic disease: a case report. *J Med Case Rep.* 2019; 13(1): 227.
83. Strieder LR, León JE, Carvalho YR, Kaminagakura E. Oral syphilis: report of three cases and characterization of the inflammatory cells. *Ann Diagn Pathol.* 2015; 19(2): 76-80.
84. Swanson J, Welch J. The Great Imitator Strikes Again: Syphilis Presenting as « Tongue Changing Colors ». *Case Rep Emerg Med.* 2016; 2016: 1607583.
85. Taghy A, Hassam B. [Gumma of the face revealing a late congenital syphilis]. *Pan Afr Med J.* 2013; 16: 29.
86. Tang XJ, Gan EY. Painless ulcer on the areola. *Cutis.* 2018; 102(1): 26;31;32.
87. Thompson LDR. Oral Syphilis. *Ear Nose Throat J.* 2019; 145561319890154.
88. Tsimis ME, Sheffield JS. Update on syphilis and pregnancy. *Birth Defects Res.* 2017; 109(5): 347-52.
89. Vera-Kellet C, Harz-Fresno I, Manriquez J. Labial ulcer: oral manifestation of syphilis. *Braz J Infect Dis.* 2014; 18(5): 570-1.
90. Watts PJ, Greenberg HL, Khachemoune A. Unusual primary syphilis: Presentation of a likely case with a review of the stages of acquired syphilis, its differential diagnoses, management, and current recommendations. *Int J Dermatol.* 2016; 55(7): 714-28.

91. Wisdom A, Hawkins D. Atlas de poche des maladies sexuellement transmissibles. Paris : Edition Flammarion ;1999. Chapitre 3, Infections à tréponèmes ; p. 60-99.
92. Wolujewicz A, Bates C. Syphilis on the face in primary care: a rare sign of an increasingly common problem. Br J Gen Pract. 2016; 66(648): e528-530.
93. Wong T, Singh AE, De P. Primary syphilis: serological treatment response to doxycycline/tetracycline versus benzathine penicillin. Am J Med. 2008; 121(10): 903-8.
94. Yagi S, Arcega R, Ho AS, Balzer B. Unusual Presentation of Primary Syphilis as Pharyngeal Chancre: A Case Report. OTO Open. 2019; 3(2): 2473974X19841867.
95. Yaméogo AA, Andonaba JB, Nikiéma Z, Zabsonré P. [Syphilitic aortic insufficiency: report of a case]. Pan Afr Med J. 2012; 12: 69.
96. Yu X, Zheng H. Syphilitic Chancre of the Lips Transmitted by Kissing: A Case Report and Review of the Literature. Medicine (Baltimore). 2016; 95(14): e3303.
97. Zhang RZ, Jin HL. Syphilis in an Infant Acquired by Mouth-to-Mouth Transfer of Prechewed Food. Pediatr Dermatol. 2016; 33(6): e344-5.
98. Zhou C, Zhang X, Zhang W, Duan J, Zhao F. PCR detection for syphilis diagnosis: Status and prospects. J Clin Lab Anal. 2019; 33(5): e22890.
99. Zhou P, Li K, Lu H, Qian Y, Gu X, Gong W, et coll. Azithromycin treatment failure among primary and secondary syphilis patients in Shanghai. Sex Transm Dis. 2010; 37(11): 726-9.

## Références bibliographiques électroniques

100. European Centre for Disease Prevention and Control. Syphilis and congenital syphilis in Europe: A review of epidemiological trends (2007–2018) and options for response [Internet]. 2019 [consulté le 27 novembre 2019]. Disponible sur : <https://www.ecdc.europa.eu/sites/default/files/documents/Syphilis-and-congenital-syphilis-in-Europe.pdf>
101. European Centre for Disease Prevention and Control. Syphilis Annual Epidemiological Report for 2017 [Internet]. 2019 [consulté le 25 novembre 2019]. Disponible sur : <https://www.ecdc.europa.eu/sites/portal/files/documents/syphilis-annual-epidemiological-report-2017.pdf>
102. Gartlan WA, Reti K. Benzathine Penicillin [Internet]. 2020 [consulté le 15 mars 2020]. Disponible sur : <http://www.ncbi.nlm.nih.gov/books/NBK507723/>
103. Haute Autorité de santé. Modification de la Nomenclature des actes de biologie médicale pour l'acte de suivi thérapeutique des patients infectés par *Treponema pallidum* (bactérie responsable de la syphilis) [Internet]. 2017 [consulté le 3 février 2020]. Disponible sur : [https://www.has-sante.fr/upload/docs/application/pdf/2017-03/dir3/argumentaire\\_syphilis.pdf](https://www.has-sante.fr/upload/docs/application/pdf/2017-03/dir3/argumentaire_syphilis.pdf)
104. Haute Autorité de santé. Evaluation a priori du dépistage de la syphilis en France-Recommandation en santé publique [Internet]. 2007 [consulté le 25 avril 2020]. Disponible sur : [https://www.has-sante.fr/jcms/c\\_548127/fr/evaluation-a-priori-du-depistage-de-la-syphilis-en-france](https://www.has-sante.fr/jcms/c_548127/fr/evaluation-a-priori-du-depistage-de-la-syphilis-en-france)
105. Haute Autorité de santé. Suivi et orientation des femmes enceintes en fonctions des situations à risques identifiées [Internet]. 2016 [consulté le 25 avril 2020]. Disponible sur : [https://www.has-sante.fr/upload/docs/application/pdf/suivi\\_orientation\\_femmes\\_enceintes\\_synthese.pdf](https://www.has-sante.fr/upload/docs/application/pdf/suivi_orientation_femmes_enceintes_synthese.pdf)

106. Lobato-Berezo, A, Imbernon-Moya A, Martinez-Perez M., Churruca-Grijelmo M, Vargas-Laguna M, Fernandez-Cogolludo E. Tonsillar chancre as unusual manifestation of primary syphilis [Internet]. Dermatol Online J. 2015 [consulté le 23 avril 2020]; 21(4): 16. Disponible sur : <https://escholarship.org/uc/item/6gn70381>
107. Organisation mondiale de la Santé. Infections sexuellement transmissibles [Internet]. 2019 [consulté le 23 avril 2020]. Disponible sur : [https://www.who.int/fr/news-room/fact-sheets/detail/sexually-transmitted-infections-\(stis\)](https://www.who.int/fr/news-room/fact-sheets/detail/sexually-transmitted-infections-(stis))
108. Santé publique France. Dépistage et diagnostic des infections bactériennes sexuellement transmissibles [Internet]. 2019 [consulté le 25 novembre 2019]. Disponible sur : <https://www.santepubliquefrance.fr/recherche/#search=DÉPISTAGE%20ET%200DIAGNOSTIC%20DES%20INFECTIONS%20SEXUELLEMENT%20TRANSMISSIBLES%20BACTÉRIENNES>
109. Section MST/SIDA de la Société Française de Dermatologie. Recommandations diagnostiques et thérapeutiques pour les Maladies Sexuellement transmissibles : Syphilis précoce [Internet]. 2016 [consulté le 26 novembre 2019]. Disponible sur : <https://www.sfdermato.org/media/pdf/recommandation/syphilis-precoce-b61913fb8de5bca222326904654c6b30.pdf>
110. Tudor ME, Al Aboud AM, Gossman WG. Syphilis [Internet]. 2020 [consulté le 17 octobre 2019]. Disponible sur : <http://www.ncbi.nlm.nih.gov/books/NBK534780/>
111. World Health Organization. WHO Guidelines for the Treatment of Treponema pallidum (Syphilis) [Internet]. 2016 [consulté le 23 avril 2020]. Disponible sur : <http://www.ncbi.nlm.nih.gov/books/NBK384904/>

# TABLE DES MATIÈRES

<b>SOMMAIRE</b> .....	15
<b>TABLE DES FIGURES</b> .....	17
<b>TABLE DES TABLEAUX</b> .....	23
<b>INTRODUCTION</b> .....	24
<b>1. DONNÉES ÉPIDÉMIOLOGIQUES DE LA SYPHILIS</b> .....	25
1.1. Données épidémiologiques actuelles dans le monde.....	25
1.2. Données épidémiologiques actuelles en Europe .....	26
1.3. Données épidémiologiques actuelles en France .....	27
1.3.1. Évolution du nombre de diagnostics de syphilis selon le sexe et l'orientation sexuelle en France entre 2000 et 2018 (Santé publique France réseau « RésIST », 2019) .....	28
1.3.2. Augmentation du nombre de diagnostics positifs à la syphilis chez les femmes en France résidant dans les départements d'outre-mer (DOM) entre 2000 et 2018 (Santé publique France réseau « RésIST », 2019) .....	29
1.3.3. Distribution des cas de syphilis récentes par classe d'âge selon l'orientation sexuelle en France en 2018 (Santé publique France réseau « RésIST », 2019) .....	30
1.3.4. Pourcentage de co-infection du VIH avec d'autres IST (dont la syphilis) selon l'orientation sexuelle en France en 2018 (Santé publique France réseau « RésIST », 2019). .....	31
1.4. Les facteurs de risque en France .....	31
1.5. Une nouvelle population à risque : les personnes de 50 ans et plus.....	32
<b>2. RAPPEL BACTÉRIOLOGIQUE</b> .....	33
2.1. Les tréponèmes pathogènes .....	33
2.2. Description du <i>Treponema pallidum</i> responsable de la syphilis.....	34
2.2.1. Morphologie .....	34

2.2.2.	Milieu de culture .....	35
<b>3.</b>	<b>CLASSIFICATION DE LA SYPHILIS</b> .....	<b>36</b>
3.1.	Classification clinique .....	36
3.2.	Classification temporelle d'intérêt thérapeutique et épidémiologique .....	36
<b>4.</b>	<b>MODES DE TRANSMISSION DE LA SYPHILIS</b> .....	<b>37</b>
4.1.	Contamination sexuelle .....	37
4.1.1.	Contamination par le sexe oral.....	37
4.2.	Contamination verticale .....	38
4.3.	Contamination par voie hématogène.....	38
4.4.	Autres modes de contamination .....	39
<b>5.</b>	<b>PHYSIOPATHOLOGIE DE LA SYPHILIS</b> .....	<b>40</b>
5.1.	Période d'incubation.....	40
5.2.	Syphilis primaire .....	40
5.2.1.	Généralités sur le chancre primaire .....	41
5.2.2.	Localisation du chancre primaire.....	41
5.2.2.1.	Localisations génitales préférentielles des chancres (Monsel et Caumes, 2019 ; Janier, 2009 ; Collège des enseignants de dermatologie de France, 2017 ; Wisdom et Hawkins, 1999) : .....	43
5.2.3.	Description du chancre .....	43
5.2.4.	Adénopathie satellite associée au chancre .....	44
5.2.5.	Évolution du chancre.....	44
5.2.6.	Chancre oral.....	44
5.2.6.1.	Chancre labial.....	45
5.2.6.2.	Chancre lingual.....	51
5.2.6.3.	Chancre palatin .....	54
5.2.6.4.	Chancre du pharynx .....	56
5.2.6.5.	Chancre amygdalien.....	56
5.2.6.6.	Chancre gingival.....	57
5.2.6.7.	Diagnostics différentiels du chancre oral primaire .....	57
5.3.	Syphilis secondaire .....	57
5.3.1.	Signes généraux .....	57

5.3.2.	Floraisons cutanéomuqueuses consécutives.....	58
5.3.2.1.	Une première floraison cutanée : la roséole syphilitique .....	59
5.3.2.2.	Floraison cutanée tardive : les syphilides papuleuses.....	60
5.3.2.3.	Atteintes muqueuses polymorphes accompagnant les floraisons ...	61
5.3.3.	Lésions orales en syphilis secondaire.....	61
5.3.3.1.	Lésions en plaques muqueuses .....	62
5.3.3.2.	Lésions en plaques muqueuses dites « serpigneuses ».....	64
5.3.3.3.	Lésions maculaires.....	66
5.3.3.4.	Lésions blanchâtres appelées « <i>leukoplakia-like</i> ».....	67
5.3.3.5.	Lésions papulo-nodulaires.....	68
5.3.3.6.	Lésions secondaires ulcéreuses.....	69
5.3.3.7.	Condyloma lata.....	70
5.3.3.8.	Lésions érythémateuses.....	71
5.3.3.9.	Diagnostiques différentiels des lésions secondaires orales.....	71
5.4.	Syphilis tertiaire .....	72
5.4.1.	Les manifestations générales.....	72
5.4.1.1.	Manifestations cutanéomuqueuses.....	72
5.4.1.2.	Manifestations oculaires .....	73
5.4.1.3.	Manifestations osseuses .....	73
5.4.1.4.	Manifestations cardio-vasculaires.....	73
5.4.2.	Répercussions orales.....	73
5.4.2.1.	La gomme.....	74
5.4.2.2.	Glossite syphilitique atrophique accompagnée de leucoplasie syphilitique .....	75
5.5.	Neurosyphilis.....	76
5.6.	La syphilis latente ou sérologique .....	76
5.6.1.	Répercussion orale .....	77
5.7.	Syphilis congénitale.....	77
5.7.1.	Répercussions faciales (Alam et coll., 2000 ; Leão et coll., 2006) .....	77
5.7.2.	Répercussions orales.....	78
5.7.2.1.	Les rhagades.....	78
5.7.3.	Répercussions dentaires.....	78
5.7.3.1.	Étude sur l'incisive .....	79
5.7.3.2.	Étude sur les molaires .....	80

5.7.3.3.	Étude sur la canine syphilitique .....	81
5.7.3.4.	Autre défaut hypoplasique moins spécifique .....	81
<b>6.</b>	<b>TECHNIQUES DE DIAGNOSTIC DE LA SYPHILIS .....</b>	<b>82</b>
6.1.	Microscope optique à fond noir .....	82
6.2.	Immunofluorescence .....	82
6.3.	PCR (Polymerase Chain Reaction) .....	83
6.4.	Inoculation à l'animal .....	83
6.5.	Examen histologique par biopsie .....	83
6.6.	Examens spécifiques en fonction des symptômes .....	84
6.7.	Sérologie .....	84
6.7.1.	Les tests tréponémiques (spécifiques) .....	84
6.7.1.1.	Exemple du test TPHA ( <i>Treponema pallidum</i> Haemagglutination Assay) .....	85
6.7.2.	Les tests non tréponémiques (non spécifiques) .....	85
6.7.2.1.	Explication du test VDRL ( <i>Veneral Disease Research Laboratory</i> ) .....	86
6.7.3.	Réponses attendues aux tests en fonction des stades de la maladie (Monsel et Caumes, 2019 ; Belaïch et Crickx, 2013) .....	86
6.7.4.	Interprétations des tests (Monsel et Gaumes, 2019) .....	87
6.7.5.	Diagnostic de certitude .....	87
6.7.6.	Surveillance sérologique post antibiothérapie .....	88
<b>7.</b>	<b>TRAITEMENTS .....</b>	<b>89</b>
7.1.	Antibiothérapie de référence .....	89
7.2.	Mécanisme d'action de la benzathine benzylpénicilline sur le <i>Treponema pallidum</i> .....	89
7.3.	Avantages et inconvénients du traitement de référence .....	90
7.4.	Tableau des recommandations thérapeutiques selon le stade de la syphilis (OMS, 2016) .....	91
7.5.	Précisions sur les pénicillines et leurs alternatives .....	92
7.5.1.	Les pénicillines .....	92
7.5.2.	Les céphalosporines .....	92
7.5.3.	Les macrolides .....	92
7.5.4.	Les cyclines .....	93



7.6. Dépistage et traitement des partenaires sexuels d'un patient diagnostiqué ou suspecté positif à la syphilis .....	94
<b>8. PROPOSITION DE FICHES SYNTHÉTIQUES À L'ATTENTION DU CHIRURGIEN-DENTISTE .....</b>	<b>95</b>
8.1. Rôle du chirurgien-dentiste dans la prévention primaire : conseils pouvant être donnés aux patients.....	95
8.2. Rôle du chirurgien-dentiste dans la prévention secondaire : Conduite à tenir en cas de suspicion d'une lésion orale syphilitique .....	97
<b>CONCLUSION .....</b>	<b>102</b>
<b>BIBLIOGRAPHIE .....</b>	<b>103</b>

## **LHULLIER Alexane – Répercussions orales de la syphilis**

Nancy 2021 : 119 pages, 102 figures, 1 tableau

Th. : Chir.-Dent. : Nancy 2021

### **Mots-clefs :**

- Syphilis
- Infection sexuellement transmissible
- Dermatologie buccale
- Médecine bucco-dentaire

### **Résumé :**

La syphilis est une maladie infectieuse transmise par la bactérie *Treponema pallidum* principalement par contact sexuel. La symptomatologie complexe et les conséquences parfois dramatiques de cette IST soulèvent la nécessité d'un diagnostic et d'un traitement précoce. La syphilis ayant des manifestations buccales, le chirurgien-dentiste, peut à ce titre, jouer un rôle prépondérant dans la prévention mais surtout dans le dépistage précoce de cette IST. L'objectif de ce travail est d'étudier la pathologie dans sa globalité, de présenter les répercussions orales et de proposer des fiches d'aide au dépistage et à la prévention destinées aux chirurgiens-dentistes.

### **Jury :**

Président :	Pr Jean-Marc MARTRETTE
Membres :	Pr Jean-Marc MARTRETTE
	Dr Kazutoyo YASUKAWA
	Dr David JOSEPH
	Dr Claire EGLOFF-JURAS
Directeur de thèse :	Dr Kazutoyo YASUKAWA

### **Adresse de l'auteur :**

Alexane LHULLIER  
29, rue des ponts  
54000 NANCY

Vu la demande du doyen de la faculté d'odontologie de Lorraine sur le rapport du jury :

Président : J.M. MARTRETTE – Professeur des universités  
Membre du jury : K. YASUKAWA – Maître de conférences des universités (Directeur de thèse)  
Membre du jury : C. EGLOFF-JURAS – Maître de conférences des universités  
Membre du jury : D. JOSEPH – Maître de conférences des universités

le président de l'université de Lorraine autorise

**Madame Alexane LHUILLIER**

née à BESANÇON (Doubs) le 22 janvier 1994,

à soutenir et imprimer sa thèse en vue d'obtenir le diplôme d'État de docteur en chirurgie dentaire intitulée :

**« RÉPERCUSSIONS ORALES DE LA SYPHILIS »**

Nancy, le 24 novembre 2020

N° autorisation : 11538 C

Le président de l'université de Lorraine



P. MUTZENHARDT