



**HAL**  
open science

## Prise en charge des crêtes flottantes en prothèse amovible complète

Juliette Cuenot

► **To cite this version:**

Juliette Cuenot. Prise en charge des crêtes flottantes en prothèse amovible complète. Sciences du Vivant [q-bio]. 2021. hal-03298286

**HAL Id: hal-03298286**

**<https://hal.univ-lorraine.fr/hal-03298286v1>**

Submitted on 23 Jul 2021

**HAL** is a multi-disciplinary open access archive for the deposit and dissemination of scientific research documents, whether they are published or not. The documents may come from teaching and research institutions in France or abroad, or from public or private research centers.

L'archive ouverte pluridisciplinaire **HAL**, est destinée au dépôt et à la diffusion de documents scientifiques de niveau recherche, publiés ou non, émanant des établissements d'enseignement et de recherche français ou étrangers, des laboratoires publics ou privés.



## AVERTISSEMENT

Ce document est le fruit d'un long travail approuvé par le jury de soutenance et mis à disposition de l'ensemble de la communauté universitaire élargie.

Il est soumis à la propriété intellectuelle de l'auteur. Ceci implique une obligation de citation et de référencement lors de l'utilisation de ce document.

D'autre part, toute contrefaçon, plagiat, reproduction illicite encourt une poursuite pénale.

Contact : [ddoc-thesesexercice-contact@univ-lorraine.fr](mailto:ddoc-thesesexercice-contact@univ-lorraine.fr)

## LIENS

Code de la Propriété Intellectuelle. articles L 122. 4

Code de la Propriété Intellectuelle. articles L 335.2- L 335.10

[http://www.cfcopies.com/V2/leg/leg\\_droi.php](http://www.cfcopies.com/V2/leg/leg_droi.php)

<http://www.culture.gouv.fr/culture/infos-pratiques/droits/protection.htm>

**ACADÉMIE DE NANCY-METZ  
UNIVERSITÉ DE LORRAINE  
FACULTÉ D'ODONTOLOGIE DE LORRAINE**

Année 2021

N° 11565C

---

**THÈSE**

**POUR LE DIPLÔME D'ÉTAT DE DOCTEUR EN CHIRURGIE DENTAIRE**

Présentée et soutenue publiquement le : 14/01/2021

par

**Juliette CUENOT**

Née le 23 Août 1995 à Metz (57)

**Prise en charge des crêtes flottantes en prothèse  
amovible complète**

**Composition du jury :**

Président :

Pr. Jean-Marc MARTRETTE

Membres :

Dr. Anne-Sophie VAILLANT

Dr. Sabine WILK

Directeur de thèse :

Dr. Claire EGLOFF-JURAS

*« Par délibération en date du 11 décembre 1972, la Faculté de Chirurgie Dentaire a arrêté que les opinions émises dans les dissertations qui lui seront présentées doivent être considérées comme propre à leurs auteurs et qu'elle n'entend leur donner aucune approbation ni improbation »*



Président : Professeur Pierre MUTZENHARDT

Doyen : Professeur Jean-Marc MARTRETTE

Vice-Doyens : Dr Céline CLEMENT – Dr Rémy BALTHAZARD – Dr Anne-Sophie VAILLANT

Membres Honoraires : Dr L. BABEL – Pr. S. DURIVAUX – Pr A. FONTAINE – Pr G. JACQUART – Pr D. ROZENCWEIG - Pr ARTIS

Doyens Honoraires : Pr J. VADOT, Pr J.P. LOUIS

<b>Département odontologie pédiatrique</b> <b>Sous-section 56-01</b>	Mme <b>JAGER Stéphanie</b>	Maître de conférences *
	M. PREVOST Jacques	Maître de conférences
	Mme HERNANDEZ Magali	Maître de conférences *
	Mme HILT Léa	Assistante
	Mme HOMBOURGER Morgane	Assistante
<b>Département orthopédie dento-faciale</b> <b>Sous-section 56-01</b>	M. <b>VANDE VANNET Bart</b>	Professeur des universités *
	Mme SENG Marilynne	Assistante *
	Mme TRAN Mai-Linh	Assistante
<b>Département prévention, épidémiologie, économie de la santé, odontologie légale</b> <b>Sous-section 56-02</b>	Mme <b>CLÉMENT Céline</b>	Maître de conférences *
	M. BAUDET Alexandre	Assistant *
	Mme CAIONE Mariette	Assistante
<b>Département parodontologie</b> <b>Sous-section 57-01</b>	M. <b>AMBROSINI Pascal</b>	Professeur des universités *
	Mme BISSON Catherine	Maître de conférences *
	M. JOSEPH David	Maître de conférences *
	M. LACH Patrick	Assistant
	Mme ROCCHI Léa	Assistante
	M. VEYNACHTER Thomas	Assistant *
<b>Département chirurgie orale</b> <b>Sous-section 57-01</b>	Mme <b>GUILLET-THIBAUT Julie</b>	Maître de conférences *
	M. BRAVETTI Pierre	Maître de conférences
	Mme KICHENBRAND Charlène	Maître de conférences *
	Mme PHULPIN Bérengère	Maître de conférences *
	M. CHAPUIS Hippolyte	Assistant*
	M. CLERC Sébastien	Assistant*
	Mme DE VERBIZIER Charlotte	Assistante
<b>Département biologie orale</b> <b>Sous-section 57-01</b>	M. <b>YASUKAWA Kazutoyo</b>	Maître de conférences *
	M. MARTRETTE Jean-Marc	Professeur des universités *
	Mme EGLOFF-JURAS Claire	Maître de conférences *
	M. LOISON-ROBERT Ludwig	Maître de conférences *
<b>Département dentisterie restauratrice, endodontie</b> <b>Sous-section 58-01</b>	M. <b>MORTIER Éric</b>	Professeur des universités *
	M. ENGELS-DEUTSCH Marc	Professeur des universités *
	M. AMORY Christophe	Maître de conférences
	M. BALTHAZARD Rémy	Maître de conférences *
	M. VINCENT Marin	Maître de conférences*
	Mme DAVRIL Jeanne	Assistante
	M. GIESS Renaud	Assistant *
	M. GRABER Clément	Assistant
	M. <b>DE MARCH Pascal</b>	Maître de conférences
	Mme CORNE Pascale	Maître de conférences *
<b>Département prothèses</b> <b>Sous-section 58-01</b>	M. SCHOUVER Jacques	Maître de conférences
	Mme VAILLANT Anne-Sophie	Maître de conférences *
	M. CIESLAK Steve	Assistant
	Mme GERBER Caroline	Assistante *
	Mme PRINTZ Elodie	Assistante
	M. SYDA Paul-Marie	Assistant
	Mme WILK Sabine	Assistante
	M. HIRTZ Pierre	Enseignant universitaire
	Mme <b>STRAZIELLE Catherine</b>	Professeur des universités *
	Mme MOBY (STUTZMANN) Vanessa	Maître de conférences *
<b>Département fonction-dysfonction, imagerie, biomatériaux</b> <b>Sous-section 58-01</b>	M. SALOMON Jean-Pierre	Maître de conférences
	Mme JANTZEN-OSSOLA Caroline	Assistante associée

**Souligné : responsable de département** \* temps plein

Mis à jour le 21/09/2020

## REMERCIEMENTS AUX MEMBRES DU JURY

**À NOTRE PRÉSIDENT DE THÈSE,**

**Monsieur le Professeur Jean-Marc Martrette**

Docteur en Chirurgie Dentaire

Docteur en sciences pharmacologiques

Spécialiste qualifié en médecine bucco-dentaire

Habilité à diriger des recherches

Professeur des Universités – Praticien Hospitalier

Doyen de la faculté d'odontologie de Lorraine

Chevalier des Palmes académiques

*Vous nous faites l'honneur d'accepter la présidence de notre jury de thèse et de juger notre travail et nous vous en remercions.*

*Votre grand dévouement au travail et vos accomplissements professionnels resteront un modèle pour nous.*

*Veillez trouver ici l'expression de notre profond respect et de toute notre reconnaissance.*

**À NOTRE DIRECTEUR DE THÈSE,**

**Madame le Docteur Claire EGLOFF-JURAS**

Docteur en Chirurgie Dentaire

Spécialiste qualifié en médecine bucco-dentaire

Ancienne interne en médecine bucco-dentaire

Maître de Conférences – Praticien Hospitalier

*Nous vous remercions de l'engagement, de la disponibilité et de la bienveillance, dont vous avez su nous faire profiter en acceptant la direction de cette thèse.*

*Nous vous remercions pour votre grande implication, votre pédagogie et votre sympathie que vous nous avez accordées durant nos années d'études, particulièrement dans le service de prothèse.*

*Veillez trouver ici le témoignage de notre grande estime et de nos remerciements les plus sincères.*

**À NOTRE JUGE,**

**Madame le Docteur Anne-Sophie VAILLANT**

Docteur en Chirurgie Dentaire

Docteur de l'Université de Lorraine - Spécialité Sciences des Matériaux

Ancienne interne en odontologie

Maître de Conférences – Praticien Hospitalier

Vice-Doyen de la faculté d'odontologie de Lorraine

*Vous nous avez fait l'honneur d'accepter notre invitation à siéger parmi le jury de cette thèse et nous vous en remercions.*

*Nous vous remercions également pour les conseils que vous nous avez prodigués tout au long de notre cursus pendant les travaux pratiques et au sein du service de prothèse.*

*Veillez trouver ici le témoignage de notre gratitude et de notre profond respect.*

**À NOTRE JUGE,**

**Madame le Docteur Sabine WILK**

Docteur en Chirurgie Dentaire

Assistante Hospitalo-Universitaire

*Vous avez spontanément accepté de juger ce travail et nous vous en remercions infiniment.*

*Nous vous remercions pour votre bienveillance et votre sympathie pendant ces années d'études.*

*Veillez trouver ici le témoignage de notre gratitude et de notre respect.*

# **SOMMAIRE**

## **TABLE DES FIGURES**

### **INTRODUCTION**

#### **1. Origine de la crête flottante**

##### **1.1. Anatomie**

- 1.1.1. La crête osseuse
- 1.1.2. La muqueuse buccale

##### **1.2. Localisation**

##### **1.3. Diagnostic**

##### **1.4. Étiologie**

- 1.4.1. Senescence des tissus
- 1.4.2. Traumatisme prothétique
- 1.4.3. Syndrome combiné
- 1.4.4. Bruxisme

##### **1.5. Impact des crêtes flottantes en prothèse amovible complète**

#### **2. Options thérapeutiques pour un patient édenté total présentant une crête flottante**

##### **2.1. Mise en condition tissulaire**

- 2.1.1. Principe
- 2.1.2. Intérêts de la mise en condition tissulaire
- 2.1.3. A quelle étape prothétique ?
- 2.1.4. Technique
- 2.1.5. Inconvénients

##### **2.2. Traitement chirurgicale**

- 2.2.1. Intérêts
- 2.2.2. Plan de traitement
- 2.2.3. Technique de chirurgie par soustraction
- 2.2.4. Technique de chirurgie par addition
- 2.2.5. Contre-indications à la chirurgie muco-gingivale

##### **2.3. Réalisation des prothèses complètes par des techniques d'empreintes spécifiques**

- 2.3.1. Historique
- 2.3.2. Étapes prothétiques

##### **2.4. Arbre décisionnel**

#### **3. Prévention d'apparition des crêtes flottantes**

##### **3.1. Port des prothèses**

##### **3.2. Syndrome combiné**

##### **3.3. Bruxisme**

### **CONCLUSION**

### **BIBLIOGRAPHIE**

### **REFERENCES ELECTRONIQUES**

## TABLE DES FIGURES

Figure 1 : Les cellules du tissu osseux (Source : Professeur Serge Nataf (96)) .....	14
Figure 2 : Macrostructure osseuse de l'os mandibulaire (Source : Del Fabro, 2013 (1)) .....	15
Figure 3 : Le remodelage osseux (Source : Marie, 2001(3)) .....	16
Figure 4 : Les stades de résorption selon Catwood et Howell (Source : Sikkou et al. 2016, (8)).....	17
Figure 5 : Histologie de la muqueuse buccale. 1 – Épithélium , 2 - Membrane basale, 3 - Tissu conjonctif, 4 - Papilles conjonctives, 5 – Crêtes épithéliales (Source : Raybaud, 2020)(97) .....	19
Figure 6 : Composition de l'épithélium en fonction de sa kératinisation. a – épithélium non kératinisé, b – épithélium parakératinisé, c – épithélium orthokératinisé (source : Raybaud, 2020)(97) .....	20
Figure 7: (a) Anatomie de la muqueuse saine ; (b) Images au Microscope électronique à balayage du réseau vasculaire dans la muqueuse palatine du lapin (Source : Chen et al, 2015 (10))).....	22
Figure 8: Crêtes flottantes maxillaire et mandibulaire (Source: Pai et al, 2014 (15)).	23
Figure 9: Lésion gingivale en feuillet de livre (Source: Mechakra, et al. (98)) .....	24
Figure 10: A gauche : Image histologique de la muqueuse de la souris sous la prothèse dentaire sans charge occlusale ; A droite : Image histologique de la muqueuse de la souris sous une prothèse dentaire. (Source : Chen et al, 2015 (10))) .....	31
Figure 11: Parallélisme entre les crêtes et le plan d'occlusion : stabilisation des prothèses par les forces fonctionnelles (Hüe et Berteretche, 2003 (41)) .....	34
Figure 12 : Absence de parallélisme entre les crêtes et le plan d'occlusion : déstabilisation par les forces fonctionnelles (Hüe et Berteretche, 2003 (41)).....	34
Figure 13: Relation intermaxillaire d'un patient présentant les symptômes du syndrome combiné (Source: Kelly, 1972 (45)).....	37
Figure 14: Représentation des symptômes du syndrome combiné (Source: Bassetti et al, 2010 (46)) .....	38
Figure 15: Résine à prise retardée en phase "gel" avant l'insertion de la prothèse en bouche (Source : Hüe, 2014 (58)).....	44

Figure 16 : Observation du conditionneur après la phase plastique (Source : Bagui, 2016 (57)).....	45
Figure 17: Chirurgie muqueuse (Source : Clémence Audet (100)).....	48
Figure 18: Chirurgie de crête flottante antérieure (Source : Atash R, 2015 (102)).....	49
Figure 19: Chirurgie de crête flottante mandibulaire. (Source: Fajri et al, 2016 (57))	50
Figure 20: Radiographie panoramique à droite et photographie intra-buccal à gauche d'une réhabilitation implantaire en présence de crête flottante antérieure. (Source: Tolstunov, 2009 (67)).....	51
Figure 21 : Tracé des limites du porte empreinte individuel sur le modèle en plâtre au maxillaire (Source : Louis 2016 (42)) .....	58
Figure 22: Tracé des limites du porte empreinte individuel sur le modèle en plâtre à la mandibule. (Source : Louis 2016 (42)).....	59
Figure 23 : Epaisseur de cire au niveau d'une crête flottante antérieure ( Source : Slaoui Hasnaoui et al, 2010 (17)) .....	60
Figure 24: Porte empreinte individuel en résine transparente espacé et perforé (Source: Fernet, 2004 (80)).....	61
Figure 25: Porte empreinte individuel espacé et perforé présentant un marginage au polyvinylosiloxane épais et un surfaçage au polyvinylosiloxane fluide. (Source : Lynch et Allen, 2006 (13)).....	62
Figure 26 : A gauche : porte empreinte individuel évidé au niveau de la crête flottante. A droite : empreinte de la crête flottante à l'aide de pâte oxyde de zinc-eugénol mélangée à de la vaseline. (Source : Fernet, 2004 (80)) .....	63
Figure 27 : Porte empreinte individuel mandibulaire espacé de la crête flottante par une feuille de cire. (Source : Pai et al, 2014 (15)).....	63
Figure 28 : Empreinte secondaire mandibulaire à la pâte de Kerr et au silicone de moyenne viscosité à l'aide d'un porte empreinte individuel espacé et perforé. (Source : Pai et al, 2014 (15)).....	64
Figure 29 : PEI fenêtré après un surfaçage à l'oxyde de zinc eugénol. PEI fenêtré en bouche (Slaoui Hasnaoui et al, 2010) (17) .....	66
Figure 30 : Enduction de la crête flottante par la fenêtre du PEI avec du polysulfure. Empreinte globale de l'édentement maxillaire. (Slaoui Hasnaoui et al, 2010)(17).....	66
Figure 31 : Porte empreinte individuel fenêtré (Source : Labban, 2018 (71)).....	67



Figure 32 : A gauche : empreinte secondaire au polyvinylosiloxane de forte viscosité au niveau des tissus sains. A droite : injection de polyvinylosiloxane de faible viscosité au niveau de la crête flottante antérieure (Source : Labban, 2018 (71)) .....	68
Figure 33: Empreinte finale (Source : Labban, 2018 (71)).....	68
Figure 34 : Empreinte réalisée à l'aide d'un porte empreinte individuel fenêtré avec du silicone de moyenne viscosité et du plâtre de Paris. (Source : Crawford et Walmsley, 2005 (85)).....	69
Figure 35 : Porte empreinte individuel en deux parties avec attelle palatine (Source : Crawford et Walmsley, 2005 (85)).....	70
Figure 36 : Empreinte réalisée à l'aide d'un Porte empreinte individuel en deux parties avec attelle palatine (Source : Crawford et Walmsley, 2005 (85)).....	70
Figure 37 : Les différents porte empreinte. A- PEI conventionnel. B- PEI espacé au niveau de la crête flottante. C- PEI avec une fenêtre ouverte au niveau de la crête flottante. (Shin et al, 2019 (70)) .....	72
Figure 38 : Les différents modèles 3D selon les différents PEI utilisés et les différents matériaux d'empreintes utilisés. 1R-PS : PEI conventionnel et polysulfure. 1R-PVS : PEI conventionnel et polyvinylosiloxane. 1R-ZOP : PEI conventionnel et oxyde de zinc eugénol. 2R-PS : PEI espacé et polysulfure. 2R-PVS : PEI espacé et polyvinylosiloxane. 2R-ZOP : PEI espacé et oxyde de zinc eugénol. OPEN-PS : PEI fenêtré et polysulfure. OPEN-PVS : PEI fenêtré et polyvinylosiloxane. OPEN-ZOP : PEI fenêtré et oxyde de zinc eugénol. (Shin et al, 2019 (70)) .....	73
Figure 39 : Empreintes optiques du maxillaire et de la mandibule (Source : Kanazawa et al, 2018 (89)) .....	75
Figure 40: Centric Tray fixé sur l'UTS CAD ( Source: Farcot, 2018 (90)).....	76
Figure 41: A droite : Plaques occlusales 3D. A gauche: Montage des dents. (Source : Zimmerling et al, 2016 (91)).....	77
Figure 42 : Base prothétique en résine acrylique transparente (Source : Shum et Pow, 2014 (81)).....	78
Figure 43: Maquettes d'occlusion montées sur une base prothétique prépolymérisée (Source: Imran, 2018 (82)).....	79
Figure 44: Arbre décisionnel des thérapeutiques des crêtes flottantes suivant la situation clinique (Source personnelle) .....	81

## INTRODUCTION

En odontologie, les crêtes flottantes se définissent comme des lésions muqueuses irréversibles de type hyperplasique causées par une résorption osseuse. Chez les personnes édentées totales, ces crêtes flottantes se situent principalement au niveau du maxillaire antérieur.

L'impact majeur de la crête flottante est son effet indésirable sur la rétention, la sustentation et la stabilité de la prothèse amovible complète. Les forces exercées pendant la prise d'empreinte peuvent entraîner une compression du tissu mobile. La stabilité de la prothèse qui en résulte peut en être fortement compromise.

Selon l'étendue et la gravité de la crête flottante, la prise en charge peut être chirurgicale ou non chirurgicale. Dans le cadre des méthodes non chirurgicales, des techniques d'empreinte spécifiques sont utilisées afin de lutter contre le déplacement de la crête flottante pendant l'enregistrement des tissus sous prothétique.

Étant donnée la complexité de la prise en charge des crêtes flottantes, il est nécessaire de mettre en place des moyens de prévention afin d'en éviter la survenue.

# 1. Origine de la crête flottante

## 1.1. Anatomie

Pour comprendre le mécanisme d'apparition des crêtes flottantes, il est nécessaire d'aborder la structure osseuse et muqueuse qui les composent.

### 1.1.1. La crête osseuse

- Structure histologique (1)

Le tissu osseux est composé d'une matrice minéralisée et de différentes cellules que sont les ostéoblastes, les ostéoclastes, les ostéocytes et les cellules bordantes. (Figure 1)

Tout d'abord les **ostéoblastes** sont des cellules qui permettent la fabrication du tissu osseux. Elles sécrètent des constituants de la partie organique de la matrice extracellulaire osseuse et participent à sa minéralisation. Ces cellules se situent au niveau des surfaces osseuses en cours de formation. Après avoir synthétisé et minéralisé la matrice, les ostéoblastes se différencient soit en ostéocyte s'ils ont été incorporés dans la matrice, soit en cellule bordante s'ils restent à la surface de l'os.

Les **ostéocytes** découlent des ostéoblastes dont l'activité mitotique diminue, ils sont incorporés dans la matrice au sein de logettes appelées des ostéoplastes. Ils sont reliés entre eux par des canalicules. Ce réseau permet aux ostéocytes de communiquer avec les cellules en surface (ostéoblastes et cellules bordantes) et les autres ostéocytes par le biais des « gap junctions » pour transmettre différentes informations chimiques ou mécaniques qui vont maintenir la vitalité osseuse.

Les cellules participant à la résorption osseuse sont les **ostéoclastes**. Ce sont des cellules géantes multinucléées situées au niveau de la surface osseuse. Au niveau du pôle apical se situe la bordure en brosse qui est une membrane plissée au contact de

laquelle la matrice est résorbée. Ce phénomène aboutit à la formation de lacunes de résorption autrement appelées lacunes de Howship.

Les **cellules bordantes** quant à elle sont des cellules dites inactives, elles forment une couche cellulaire le long des surfaces osseuses. Leur fonction est mal connue cependant elles seraient des ostéoblastes au repos qui pourraient être activés par différents stimuli pour redevenir des ostéoblastes actifs.

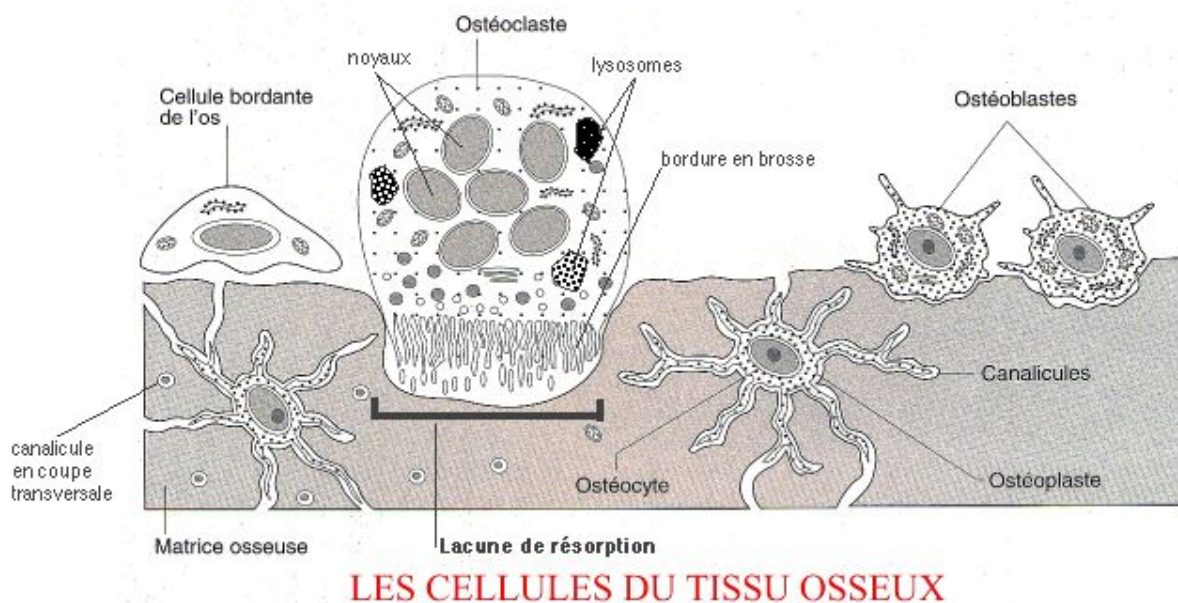


Figure 1 : Les cellules du tissu osseux (Source : Professeur Serge Nataf (96))

La **matrice extracellulaire** se compose d'une partie organique (33%) et d'une partie minérale (67%) :

La **phase organique** est constituée de 90 % de collagène de type 1 et de 10% de protéines non collagéniques osseuses de type ostéocalcine, de protéines plasmatiques et de facteurs de croissance.

La **phase minérale** contient environ 99% du calcium, 85% du phosphore et de 40 à 60% du sodium et du magnésium présents dans l'organisme humain. L'os contient le taux le plus important de calcium dans l'organisme c'est pourquoi il joue un rôle important dans la régulation de la calcémie.

- La macrostructure osseuse

Il existe différents types d'os :

- L'os cortical qui est dense et compact : lamellaire haversien et périoste
- L'os trabéculaire ou spongieux

L'os cortical constitue 80% du squelette, il est présent au niveau de la paroi externe de tous les os. Une plus grosse épaisseur de corticale externe est observée au niveau du maxillaire plutôt qu'à la mandibule. La corticale externe est recouverte par la gencive attachée.

Quant à l'os trabéculaire, il est entouré par de l'os compact, il est moins minéralisé que celui-ci car formé de travées espacées ou trabécules osseuses qui contiennent la moelle osseuse hématopoïétique. Il joue un rôle majeur dans l'équilibre phosphocalcique ainsi que dans la résistance aux contraintes mécaniques. (Figure 2)

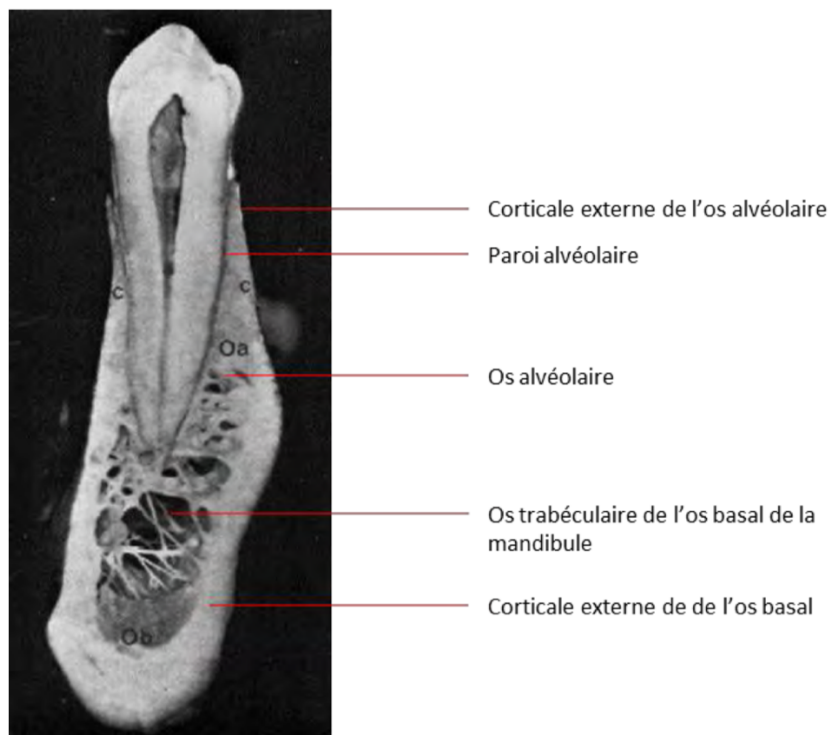


Figure 2 : Macrostructure osseuse de l'os mandibulaire (Source : Del Fabro, 2013 (1))

- Le remodelage osseux

Le rôle de ce remodelage osseux est la régulation de l'équilibre minéral (homéostasie du calcium et du phosphate). Il entraîne une adaptation aux contraintes mécaniques du squelette pour éviter les risques de fracture par exemple. Il permet un renouvellement tissulaire et la réparation des dommages osseux. (2)

Ce mécanisme est dirigé par deux types de cellules : les ostéoclastes et les ostéoblastes. Il débute toujours par une phase d'activation des ostéoclastes qui vont commencer la résorption osseuse. Les pré-ostéoclastes vont être dirigés vers la surface à résorber, c'est alors qu'ils vont fusionner pour devenir une cellule multi-nucléée qui sera l'ostéoclaste mûr.

Lorsque la résorption est terminée, les ostéoclastes meurent par apoptose.

Ensuite les pré-ostéoblastes sont recrutés pour se différencier en ostéoblaste afin de synthétiser une nouvelle matrice comblant la lacune de résorption. (Figure 3) (3)

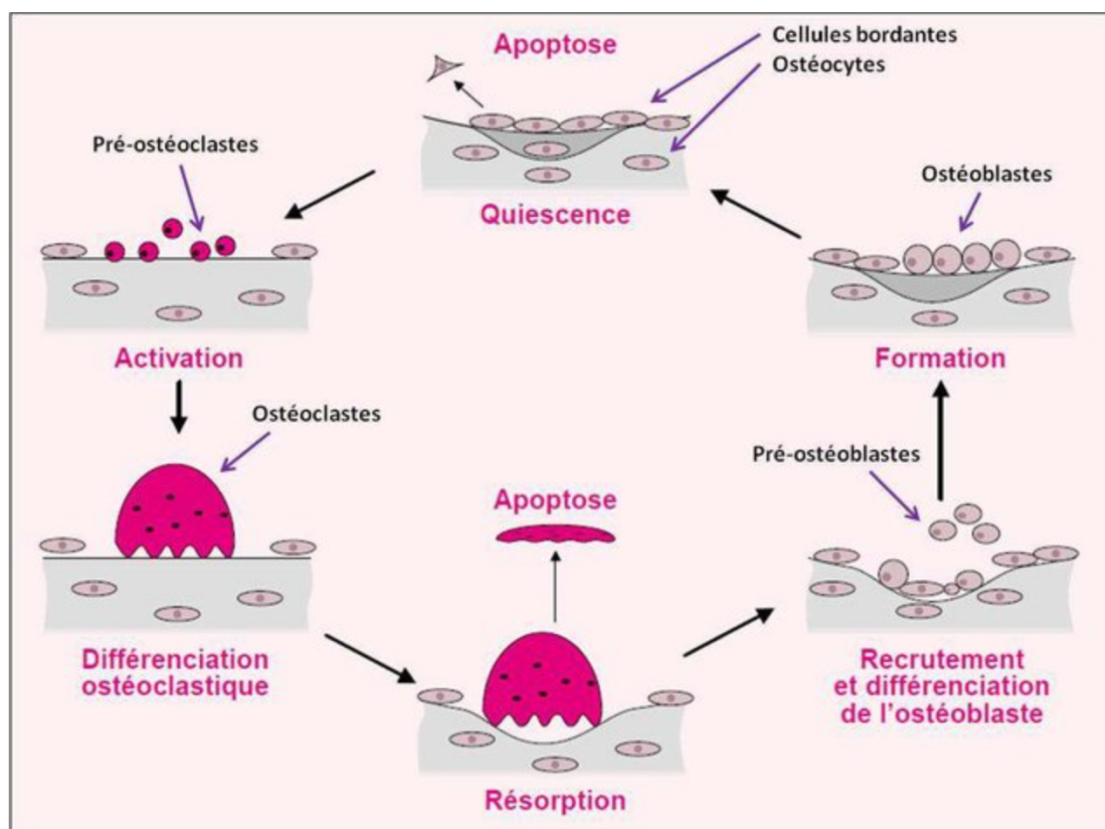


Figure 3 : Le remodelage osseux (Source : Marie, 2001(3))

- Architecture osseuse après extractions dentaires

Suite aux extractions dentaires, de l'os spongieux recouvert par de l'os cortical va combler l'alvéole dentaire pour former la crête résiduelle. Un an après l'extraction des dents, l'os a subi une perte de 50% de son volume initial. (4)

D'après une étude de Carlsson et Persson, la résorption sur une période de 25 années est de 10 mm à la mandibule et de 3 mm environ au maxillaire. (5) De plus, en vestibulaire la résorption sera plus importante qu'en lingual du fait de la faible épaisseur d'os et de sa structure. (6)

La résorption osseuse après l'extraction dentaire évolue avec le temps. Les crêtes édentées se trouvent modifiées dans leur architecture. Cawwod et Howell (7) présentent cette évolution en six classes (Figure 4) :

- Classe 1 : dentée.
- Classe 2 : hauteur osseuse après avulsion.
- Classe 3 : crête arrondie, de hauteur et d'épaisseur normale.
- Classe 4 : crête en lame de couteau, hauteur normale, largeur insuffisante
- Classe 5 : crête plate, hauteur et largeur insuffisante
- Classe 6 : crête négative avec résorption de l'os basal.

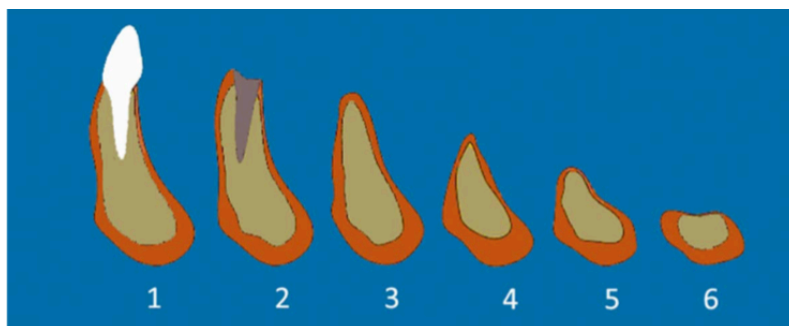


Figure 4 : Les stades de résorption selon Catwood et Howell (Source : Sikkou *et al.* 2016, (8))

L'os subit aussi des modifications au niveau de sa macrostructure. Sa qualité sera affectée par une diminution importante des trabécules osseuses ainsi qu'une désorganisation de l'orientation de celles-ci. (93)

### 1.1.2. La muqueuse buccale (9,10, 97)

La totalité de la cavité orale est recouverte par de la muqueuse. Elle est en continuité en avant avec le versant cutané des lèvres et en arrière avec la muqueuse oro-pharyngée.

Au niveau buccal, il existe trois types de muqueuses différentes : la **muqueuse masticatoire** (fibromuqueuse ou muqueuse adhérente) au niveau du palais et des gencives, la **muqueuse bordante de recouvrement** qui recouvre une grande partie de la cavité orale tel que la face interne des joues, le plancher de bouche, la face ventrale de la langue, la muqueuse des lèvres ainsi que le voile du palais. Enfin on retrouve aussi la **muqueuse spécialisée** de la langue.

Elle possède trois fonctions principales :

- Protection des tissus musculaires et osseux sous-jacents des agressions physiques et chimiques
- Régulation hydrique et thermique
- Transmissions des sensations : chaud, froid, goût, texture

- Histologie

La muqueuse buccale se décompose en trois parties :

- Un épithélium
- Une membrane basale
- Un tissu conjonctif



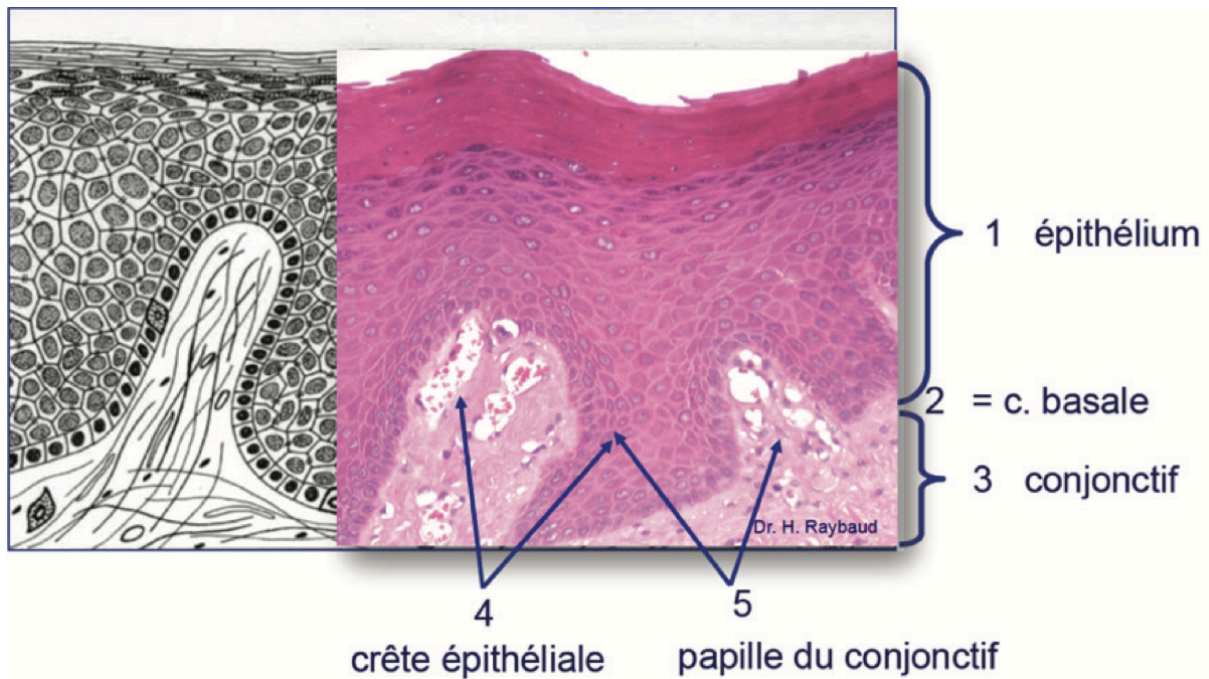


Figure 5 : Histologie de la muqueuse buccale. 1 – Épithélium , 2 - Membrane basale, 3 - Tissu conjonctif, 4 - Papilles conjonctives, 5 – Crêtes épithéliales (Source : Raybaud, 2020)(97)

L'épithélium de la muqueuse buccale est un **épithélium malpighien pavimenteux pluristratifié**. Les cellules épithéliales sont appelées des kératinocytes, elles sont liées les unes aux autres par des jonctions intercellulaires et composent à 90 % l'épithélium. Les autres cellules constituant l'épithélium sont les mélanocytes, les cellules de Langerhans et les cellules de Merkel. Dans certaines zones comme au niveau de la muqueuse masticatrice, l'épithélium est kératinisé alors que dans la majeure partie de la cavité buccale il ne l'est pas. (9)

Il se divise en quatre épaisseurs :

- la couche basale : couche la plus profonde, elle repose sur la membrane basale ;
- la couche épineuse ou squameuse appelée aussi corps muqueux de Malpighi ;
- la couche granuleuse ;
- la couche cornée ou couche de surface desquamante. (Figure 5)

Ce tissu présente un **renouvellement perpétuel** de ses cellules par divisions mitotiques des couches profondes, c'est ainsi que son épaisseur reste constante. Un processus de migration des cellules de la couche basale vers les couches superficielles se met en place. Pendant cette migration aura lieu la différenciation, la maturation et la spécialisation des cellules qui pareront à la desquamation de la couche cornée. (10)

Les épithéliums non kératinisés ne possèdent ni couche granuleuse ni couche cornée. Leur desquamation se fait par groupe de cellules. (Figure 6)

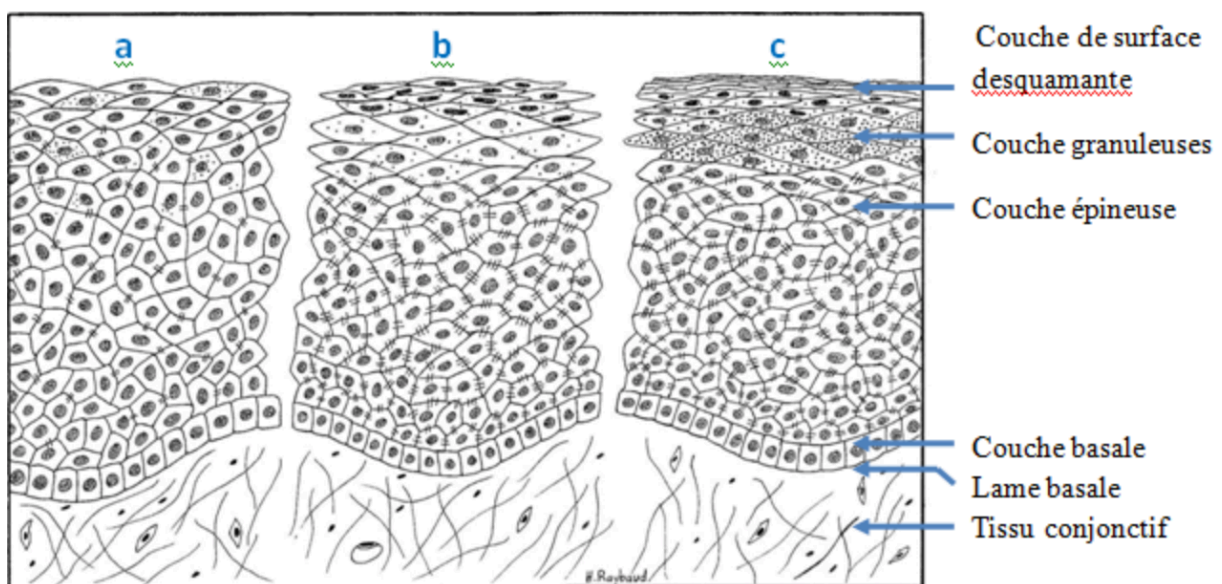


Figure 6 : Composition de l'épithélium en fonction de sa kératinisation. a – épithélium non kératinisé, b – épithélium parakératinisé, c – épithélium orthokératinisé (source : Raybaud, 2020)(97)

La jonction entre l'épithélium et le tissu conjonctif est la **membrane basale**. Elle sert d'attache aux kératinocytes de la couche basale de l'épithélium et permet les échanges épithélio-conjonctifs.

Elle se décompose en trois couches :

- la lamina lucida tournée vers l'épithélium ;
- la lamina densa, couche intermédiaire, filamenteuse ;
- la lamina fibroréticulaire qui assurent l'ancrage entre la lamina densa et le tissu conjonctif sous-jacent.

Seul la lamina lucida et la lamina densa forment la membrane basale.

Le **tissu conjonctif** ou **chorion** ou **lamina propria** assure la cohésion entre la muqueuse et le tissu osseux sous-jacent. Il se compose d'une substance fondamentale, de fibroblastes, de vaisseaux sanguins, de nerfs ainsi que de nombreuses cellules immunitaires tel que les lymphocytes, les plasmocytes mais aussi de différentes fibres tel que des fibres de collagène ou élastique.

C'est un tissu dense qui comporte deux couches :

- une couche papillaire superficielle qui s'invagine dans l'épithélium (composée de fibres de collagène et de fibres élastiques permettant l'ancrage à la membrane basale) ;
- une couche réticulaire riche en faisceaux de collagène volumineux formant une zone dense.

La **sous-muqueuse** fait aussi partie du chorion mais elle n'est pas présente dans toutes les muqueuses. Par exemple au niveau du palais dur, la muqueuse est directement reliée au périoste sous-jacent ce qui explique son immobilité. Cependant au niveau des crêtes résiduelles, une sous-muqueuse sépare la muqueuse du périoste. Au sein de la sous-muqueuse sont retrouvés les nerfs, les vaisseaux, les glandes salivaires et le tissu adipeux.

Le chorion a un rôle dans les réactions immunitaires, dans le processus inflammatoire ainsi que dans la cicatrisation car il permet un passage de substances entre le sang et les tissus par son réseau vasculaire. (10)

- La fibromuqueuse infra prothétique

Dans une situation physiologique, le tissu de revêtement de la surface d'appui prothétique se caractérise par une muqueuse attachée, aussi nommée muqueuse masticatrice. Cette muqueuse est épaisse, adhérente aux plans profonds.

Elle est formée par un épithélium fortement kératinisé et un tissu conjonctif, la lamina propria, dense et ferme, appliquée directement au contact du périoste sous-jacent. (10) (Figure 7 (a))

La muqueuse masticatoire joue un rôle essentiel dans la répartition des forces et de protection de la crête résiduelle sous-jacente contre les charges importantes. Elle présente aussi un rôle sensoriel et de régularisation thermique. Elle est favorable à une bonne sustentation et à une bonne rétention des bases prothétiques. (11)

Sa vascularisation est importante, ce qui explique sa richesse en liquide interstitiel, lui permettant ainsi d'avoir un effet d'amortissement mécanique. (Figure 7(b))

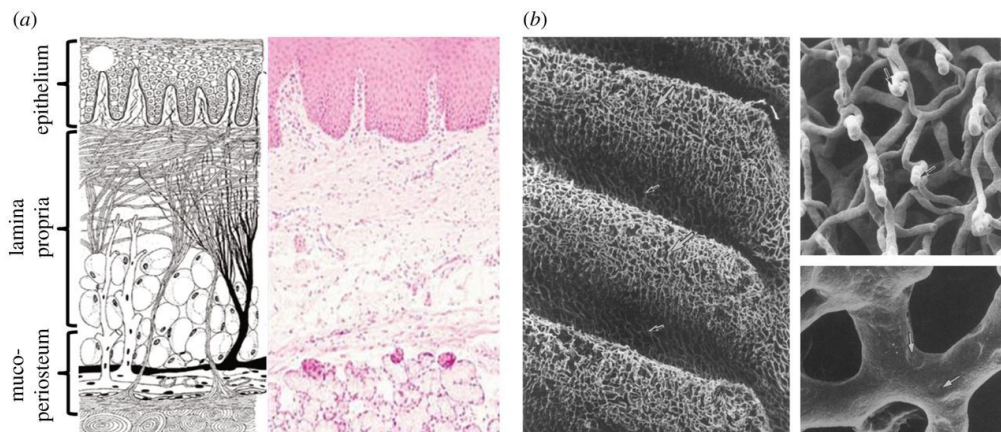


Figure 7: (a) Anatomie de la muqueuse saine ; (b) Images au Microscope électronique à balayage du réseau vasculaire dans la muqueuse palatine du lapin (Source : Chen et al, 2015 (10))

## 1.2. Localisation

Les crêtes flottantes se développent dans 24% des édentements maxillaires et 5% des édentements mandibulaires (12) et sont surtout présentes dans les zones antérieures. Cependant on peut aussi retrouver ces crêtes flottantes au niveau des trigones rétro-molaire dues à l'avulsion des troisièmes molaires. (5 ; 13 ; 14)

### 1.3. Diagnostic

- Diagnostic positif

Lors de l'**examen oral** la crête flottante se distingue assez facilement d'autres lésions de la muqueuse buccale lorsqu'elle est volumineuse. Elle se positionne sur le sommet de la crête édentée. C'est un tissu mobile qui selon son développement peut se mouvoir dans les trois plans de l'espace. (Figure 8)

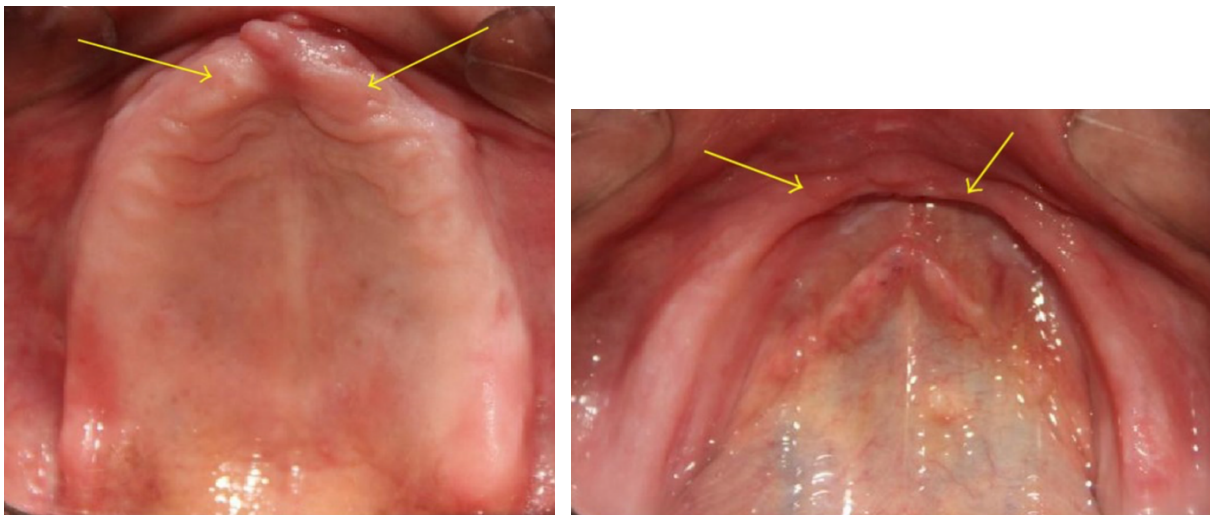


Figure 8: Crêtes flottantes maxillaire et mandibulaire (Source: Pai et al, 2014 (15))

Un **examen histologique** peut être entrepris pour différencier la crête flottante de toutes autres anomalies muqueuses. Après l'extraction des dents, la partie alvéolaire des mâchoires commence à s'atrophier ; c'est ce qu'on appelle la résorption résiduelle de la crête. (Klemetti 1996)

La crête flottante résulte d'un asynchronisme entre la résorption osseuse et la réduction de la fibromuqueuse. Lors de la résorption osseuse, la muqueuse ne suit pas la même réduction, les fibres ne sont plus adhérentes à l'os car la muqueuse est trop importante donc il en résulte une mobilité de la muqueuse, d'où le terme de crête flottante. (11)



Un examen microscopique du tissu de la crête flottante révèle des connexions fibreuses denses et matures, des paquets de fibres de collagène avec peu d'éléments cellulaires, de rares cellules inflammatoires et un tissu épithélial pseudo normal avec quelques signes d'hyperplasie. Des traces de cartilage métaplasique et de tissu osseux sont présents. La fibromuqueuse ne peut plus transmettre les charges occlusales à l'os sous-jacent ce qui mène à une résorption. (16 ; 17)

Cette hyperplasie se développe dans le temps. Au départ elle est quasi imperceptible puis au fil du temps elle évolue pour se transformer en masse fibromateuse.

- Diagnostic différentiel (18 ; 98)

L'hyperplasie peut être confondue avec d'autres lésions muqueuses comme des ulcérations traumatiques, des hyperplasies fibreuses inflammatoires et des kératoses inflammatoires au niveau de prothèses amovibles. Les ulcérations et les hyperplasies apparaissent à la suite de la pose de nouvelle prothèse ou suite au port de prothèses inadaptées. (Figure 9) Elles se trouvent plutôt au niveau des sillons gingivo-jugaux, soit du côté vestibulaire et non pas sur le sommet de la crête. De plus, si le facteur irritant est supprimé, une cicatrisation muqueuse rapide est obtenue alors que la crête flottante est une lésion irréversible. Quant aux kératoses inflammatoires, ce sont des lésions de couleur blanche. Au niveau histologique, ces lésions présentent un tissu conjonctif envahi de cellules inflammatoires contrairement à la crête flottante.

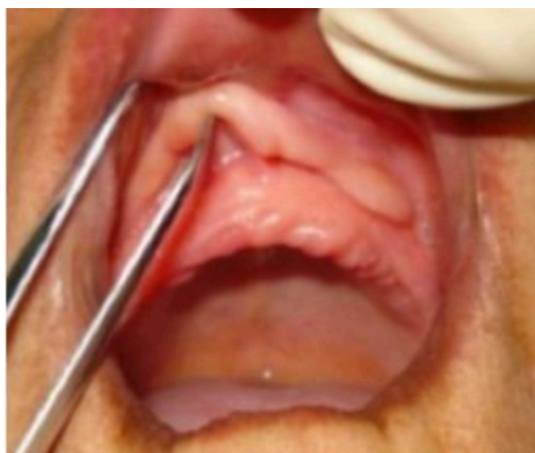

Figure 9: Lésion gingivale en feuillet de livre (Source: Mechakra, et al. (98))

Le complexe ostéo-muqueux présente de nombreuses caractéristiques. Ces caractéristiques peuvent être influencées par de nombreux facteurs généraux et locaux. Ce complexe peut subir des modifications commises par la résorption osseuse physiologique, la senescence des tissus, les polymédications, les traumatismes prothétiques ainsi que par le bruxisme. Dans cette partie, ces différents facteurs de remaniement tissulaire seront détaillés.

## 1.4. Étiologie

### 1.4.1. Senescence des tissus

- Définition

La senescence est le vieillissement naturel des tissus et de l'organisme. (Grand Larousse)

- Senescence muqueuse (19 ; 20)

Le vieillissement muqueux se manifeste au niveau de ses différentes couches, au niveau de l'épithélium, du tissu conjonctif et de la sous muqueuse.

Avec l'âge, la muqueuse subit une perte de fibres élastiques, un épaississement et une désorganisation des faisceaux de collagène dans le tissu conjonctif.

Ces modifications entraînent une atrophie du tissu conjonctif, avec des échanges et une activité cellulaire limités. La muqueuse devient moins résistante et moins fonctionnelle, ce qui, accompagné d'une réduction de la vascularisation et du potentiel réparateur, entraîne une mauvaise cicatrisation des lésions.

Une comparaison de l'épithélium buccal à différents âges a révélé qu'avec le vieillissement (> 50 ans), les **cellules épithéliales s'agrandissent** mais elles **s'aplatissent** également. Cela pourrait être attribué à des changements dans le niveau de maturation des cellules, comme le suggèrent Dhawan et Toto (1965), en

relation avec la réduction du nombre des cellules, ce qui pourrait leur permettre de rester plus longtemps dans l'épithélium et de poursuivre leur maturation. L'aplatissement des cellules associé à l'augmentation de leur taille pourrait expliquer la réduction apparente de l'épaisseur épithéliale et de la prolifération cellulaire signalée dans la littérature. Les cellules plus plates occupent moins d'espace que les cellules de forme normale, et bien qu'elles soient plus grandes, elles sont moins nombreuses, ce qui donne l'effet global d'une réduction de l'épaisseur épithéliale.

Une diminution des crêtes épithéliales a été observée dans l'architecture de la frontière entre le tissu épithélial et le tissu conjonctif. Néanmoins, une étude de l'aspect clinique de la muqueuse buccale chez des adultes en bonne santé âgés de 20 à 95 ans n'a pas permis de détecter de changements attribuables au vieillissement.

- Senescence osseuse (21)

Au cours de la vie, le tissu osseux est en renouvellement perpétuel. Ce renouvellement est le résultat d'un remodelage osseux qui se caractérise par des phases de résorption et d'apposition osseuse. Chaque année, chez un adulte jeune, 20% de renouvellement osseux de la masse totale du squelette est observé. Cependant la masse du squelette reste constante grâce à un équilibre entre la résorption par les ostéoclastes et la formation osseuse par les ostéoblastes, c'est l'homéostasie du squelette.

La sénescence provoque une rupture dans cet équilibre. Une balance négative débute vers 50 ans avec une baisse de la densité osseuse, elle est appelée ostéopénie physiologique. Les causes de cette rupture sont le déséquilibre de la balance calcique ainsi qu'un déséquilibre hormonal.

La **balance calcique** n'est plus équilibrée en raison de la baisse des apports en calcium et de la baisse de production de vitamine D ainsi qu'une diminution de l'absorption intestinale du calcium. A terme, l'homéostasie phosphocalcique est rompue ce qui entraîne une hypocalcémie.



L'hypocalcémie amène une augmentation du taux de parathormone agissant au niveau des ostéoclastes. Ce **déséquilibre hormonal** provoque une hyperparathyroïdie secondaire qui, sur le long terme, a un impact négatif sur la densité minérale osseuse.

L'augmentation des cycles de remodelage, la diminution de l'absorption calcique et le déficit en apposition minérale provoquent une baisse de la minéralisation osseuse.

Une relation entre la densité osseuse systémique et la densité osseuse des maxillaires serait constatée. **La densité osseuse alvéolaire maxillaire est significativement liée à la densité de l'os alvéolaire mandibulaire**, du rachis lombaire, de la hanche et du radius chez les femmes en bonne santé. La densité osseuse alvéolaire maxillaire décroît avec l'âge.

La senescence osseuse peut aussi être aggravée par des facteurs génétiques (22), par la consommation de tabac et d'alcool (23), par des maladies tel que le diabète (24) ainsi que par des traitements médicamenteux comme les biphosphonates ou les glucocorticoïdes. (25 ; 26)

- Ostéoporose

L'Organisation mondiale de la Santé (OMS) décrit l'ostéoporose comme étant une « maladie caractérisée par une faible masse osseuse et une détérioration de la microarchitecture du tissu osseux, ce qui entraîne une plus grande fragilité osseuse et, partant, une augmentation du risque de fracture ». (27) Il existe deux types d'ostéoporoses, l'ostéoporose primitive qui est liée au sexe et à l'âge de l'individu et l'ostéoporose secondaire qui apparaît en cas d'affections associées.

Chez l'homme, la perte osseuse représente 0,5% par an, elle est considérée comme lente. Alors que chez la femme, un renouvellement osseux plus important est associé à un volume osseux plus faible.

Ce phénomène montre l'effet de la **carence en œstrogènes** post-ménopausique sur le renouvellement osseux dans la mandibule édentée : c'est l'**ostéoporose de type I** ou **ostéoporose post-ménopausique**. (21) La ménopause entraînerait une résorption osseuse plus importante, une densité osseuse diminuée au niveau alvéolaire ainsi qu'une perte dentaire par rapport aux femmes non ménopausées. (Streckfus et al ; 1997) La carence en œstrogènes entraîne une **perte osseuse accélérée** dans le squelette (Lindsay, 1988). La hauteur de la crête alvéolaire édentée est en corrélation avec la quantité totale de calcium dans l'organisme chez les femmes ménopausées atteintes d'ostéoporose. Il semble donc que les personnes atteintes d'ostéoporose sévère conservent moins d'os alvéolaire une fois les dents extraites. Les tissus osseux peuvent développer une résorption rapide chez les personnes atteintes d'ostéoporose même lorsque les forces de mastication sont faibles ou normales. (Kribbs et al, 1989) (28 ; 29 ; 30)

Chez l'homme l'ostéoporose primitive se présente à un âge plus avancé. Elle correspond à l'**ostéoporose de type II** ou **ostéoporose sénile** qui touche un homme pour deux femmes. Elle survient vers 75 ans par des fractures comme celles du col du fémur.

Quant à l'**ostéoporose secondaire**, elle apparaît en cas de maladies systémiques comme le diabète, l'hyperthyroïdisme, l'hyperparathyroïdie ou encore l'utilisation de médicaments comme les corticoïdes.

Cette maladie systémique touche 70% des femmes de plus de 80 ans et concerne 15% des hommes de plus de 50 ans. C'est bien un facteur de la résorption des crêtes édentées car elle atteint fortement la résorption osseuse générale et diminue la formation osseuse. (99)

#### 1.4.2. Traumatisme prothétique

- Définition

Un traumatisme prothétique est une lésion causée par un élément prothétique. En prothèse complète, les blessures liées à la prothèse apparaissent en particulier lors des premières semaines après l'insertion prothétique. Cependant après plusieurs années de port de prothèse inadaptée il est possible de rencontrer des modifications de la muqueuse buccale telles que les crêtes flottantes.

Une corrélation existe entre la résorption osseuse et le port de prothèses amovibles. Les patients édentés qui ne portent pas de prothèses amovibles ont une quantité d'os alvéolaire résiduel beaucoup plus importante que ceux qui en portent. (Campbell, 1960) De plus, plusieurs chercheurs ont démontré un lien entre le degré de résorption de l'os alvéolaire et le nombre d'années d'utilisation de prothèses dentaires amovibles. (5 ; 31)

D'après Tallgren en 1970, la différence de résorption osseuse entre les deux arcades augmente progressivement pendant les premières années d'usure de la prothèse. (31) Cela semble indiquer que la crête inférieure, par sa surface d'appui plus faible et par un os d'avantage corticalisé qu'au maxillaire, est plus susceptible aux diverses forces fonctionnelles transmises par les prothèses que la crête supérieure. (32)

La résorption est donc moins marquée au niveau de la crête maxillaire grâce à la résistance du palais dur. La diminution de la hauteur de la crête mandibulaire est quatre fois plus importante que celle de la crête maxillaire. (31)

Dans une étude menée de 1979 à 2001 par Leily Macedo Firoozmand chez des porteurs de prothèses amovibles, il est observé que l'hyperplasie fibreuse inflammatoire est plus fréquente chez les femmes (71,63%), et les lésions induites par les prothèses dentaires apparaissent principalement chez les patients de plus de 40 ans (70% des cas). (33)

- Physiologie du phénomène

Lors du port de prothèse amovible, une pression occlusale s'applique sur les tissus. Il se crée alors un effet de pompage qui pousse le liquide interstitiel vers les tissus qui ne subissent pas de charges. Ce phénomène entraîne un mouvement du fluide interstitiel, les fibres de collagène sont forcées de s'aligner le long des lignes de contraintes mécaniques : c'est ainsi que le tissu conjonctif et l'os sous-jacent sont protégés passivement. En présence d'une légère inflammation, une **hyperkératose** s'observe avec une augmentation des mitoses au niveau de la couche basale.

Si les contraintes mécaniques augmentent, la pression vasculaire augmente. Une fois que la pression vasculaire est dépassée, le flux sanguin est réduit et peut s'arrêter temporairement, ce qui peut entraîner une ischémie localisée. Le degré d'ischémie dépend de l'ampleur et de la durée de la charge. L'interférence prolongée du flux sanguin induit en outre une anoxie locale et une accumulation de métabolites. Cela conduit à la destruction des tissus osseux de soutien, connue sous le nom de résorption résiduelle des crêtes.

Des variations histologiques minimales de l'épithélium ont été observées sans charge occlusale, comme des crêtes épithéliales rétrécies (Figure 8).

Cependant si la muqueuse est exposée à des charges occlusales actives, des changements histologiques plus importants vont être observés. Lorsque l'inflammation est intensifiée, l'hyperkératose se transforme en **parakératose**, impliquant une desquamation accélérée de l'épithélium. La muqueuse est alors moins protégée et l'inflammation joue sur la résorption osseuse. A ce stade le processus est réversible car les insertions fibrillaires sont seulement détendues. Plus la pression occlusale sera importante, plus les changements histologiques seront irréversibles. (34)

La parakératose laissera place à la **dyskératose**. Un changement inflammatoire et un remodelage de l'os alvéolaire va alors apparaître, suivi d'une forte réduction de l'épaisseur de l'épithélium (supérieur à 30%) qui montre des crêtes épithéliales raccourcies et ramifiées. (Figure 10). Les insertions entre l'os et le chorion seront rompues et les fibres de collagènes ne pourront plus transmettre les charges occlusales à l'os sous-jacent ce qui entrainera sa résorption car il ne sera plus stimulé. (10)

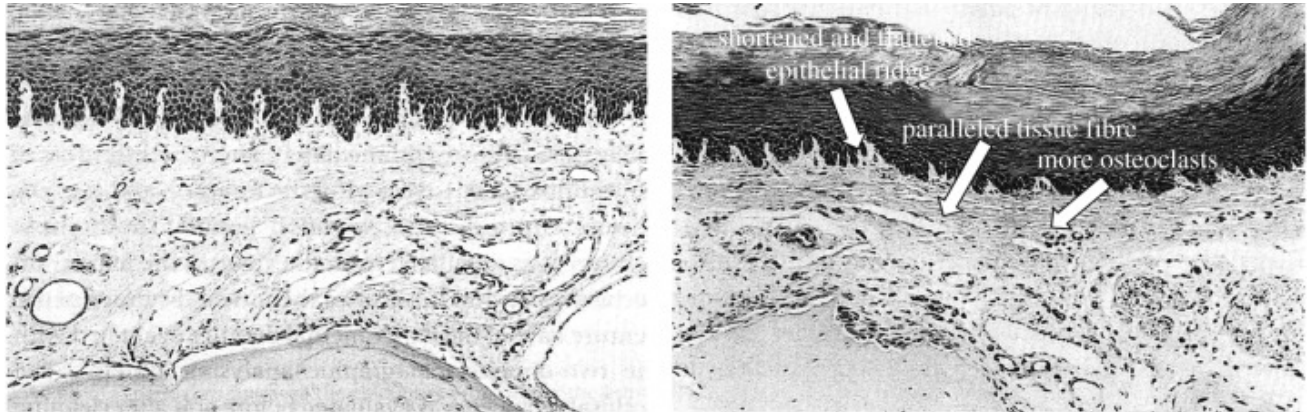


Figure 10: A gauche : Image histologique de la muqueuse de la souris sous la prothèse dentaire sans charge occlusale ; A droite : Image histologique de la muqueuse de la souris sous une prothèse dentaire. (Source : Chen et al, 2015 (10))

Les lois de **Jores** et de **Bose** nous expliquent que :

- En présence d'une pression continue, une résorption osseuse est obtenue,
- S'il y a une absence de pression, il y a aussi résorption osseuse,
- En présence d'une pression discontinue, avec des intervalles de repos courts, une résorption osseuse est obtenue,
- En présence d'une pression discontinue, avec des intervalles de repos longs, un maintien de l'ostéogénèse est observé.

Les lois de **LERICHE** et **POLICARD** spécifient que :

- Lors d'une hyperhémie ou ischémie de la vascularisation, une ostéolyse est obtenue. (35)

- Les différents facteurs de résorption dus à la réalisation prothétique

Une prothèse amovible complète est réalisée en tenant compte de certains principes. Si ces règles ne sont pas respectées, il en résulte une prothèse complètement inadaptée qui peut entraîner de nombreuses conséquences, notamment sur le complexe ostéo-muqueux.

La conception d'une prothèse amovible se base sur la triade de Housset qui définit les règles pour créer un équilibre de la base prothétique. Cet équilibre se caractérise par trois critères :

- stabilisation ;
- sustentation ;
- rétention.

« La stabilité ne peut avoir d'efficacité sans la sustentation et renforce cette dernière. La rétention assure la stabilisation qui secondairement prend valeur rétentive. »  
d'après Housset, cité par Lejoyeux en 1974. (36)

La **rétention** est la réaction de l'ensemble des forces axiales permettant à la prothèse de ne pas s'éloigner de sa surface d'appui. Elle est en rapport avec plusieurs facteurs notamment physiques, physiologiques et anatomiques.

La **stabilisation** se définit comme l'ensemble des forces qui empêchent les mouvements de translation horizontale ou de rotation de la prothèse. Ce critère est respecté lorsqu'on réalise une empreinte optimale des différents reliefs ostéo-muqueux. Cependant en présence d'un niveau osseux défavorable, il y a un risque de ne pas avoir assez de stabilité ce qui va engendrer une bascule de la prothèse.

Quant à la **sustentation**, elle regroupe les forces qui s'opposent à l'enfoncement de la prothèse dans les tissus de soutien. Elle aussi répond à plusieurs facteurs comme la qualité de la fibromuqueuse, si celle-ci est en mauvais état alors la sustentation sera affaiblie. (37)

Cependant si ces critères ne sont pas respectés, cela entraîne une instabilité prothétique qui se répercute sur les tissus de soutien de la prothèse. Des traumatismes du complexe ostéo-muqueux augmentent la résorption osseuse. Des facteurs statiques et dynamiques vont permettre de renforcer cet équilibre.

La **dimension verticale d'occlusion** fait partie de ces facteurs statiques permettant d'augmenter la stabilité prothétique. Cette dimension est la hauteur de l'étage inférieur de la face lorsque les dents sont en intercuspidie maximale. (38) En cas de surévaluation de cette dimension, le patient subit une tension musculaire continue qui s'ajoute à une pression permanente sur les tissus car l'espace libre d'inocclusion est trop faible ou inexistant. Cela a pour conséquence d'amplifier la surcharge occlusale qui risque d'entraîner l'apparition de crêtes flottantes et une résorption osseuse accélérée.

Au contraire, une sous-évaluation de la dimension verticale d'occlusion cause un proglissement mandibulaire par manque de contacts postérieurs lors de la déglutition. Cela provoque des surcharges occlusales antérieures car le patient cherche les contacts antérieurs. Cela conduit également à une fibromuqueuse flottante et une résorption osseuse antérieure. (39)

Un autre critère pouvant entraîner des pathologies de la muqueuse est la **relation centrée**. Elle se désigne comme une position physiologique mandibulo-crânienne de référence qui correspond à la position des condyles centrés dans leurs cavités glénoïdes. C'est une référence articulaire, reproductible, qui va guider la construction prothétique étant donné qu'il n'y a plus de référence dentaire. Si l'enregistrement de la relation centrée est erroné, des contacts prématurés vont apparaître lors de la fermeture de la bouche pouvant causer une bascule des prothèses. En effet, si l'occlusion est décentrée, la mastication sera alors unilatérale ce qui entraînera une résorption du côté travaillant et du côté non travaillant ainsi qu'une fibromuqueuse flottante du côté travaillant.

L'inclinaison du **plan d'occlusion prothétique** est l'un des facteurs clés de l'équilibre occlusal, c'est le plan par lequel les arcades artificielles vont se rejoindre. (39) Chez l'édenté total, le plan d'occlusion doit être parallèle au plan de Camper qui part du point sous-nasal et qui rejoint le tragus. (40) Dans le sens vertical, un plan d'occlusion placé trop bas ou trop haut ou trop incliné affecte la puissance musculaire qui ne sera pas optimum et causera une baisse de la capacité masticatrice. Cette perte de fonction favorise la résorption osseuse. Le plan d'occlusion aide à la stabilisation des prothèses si celui-ci est parallèle aux surfaces d'appui et que les charges sont perpendiculaires à ces surfaces.(Figure 11 et 12) Cette règle permet d'éviter une déstabilisation prothétique et l'apparition de crêtes flottantes. Les courbes de Wilson dans le plan frontal et la courbe de Spee dans le plan sagittal sont les courbes de compensation et font partie du plan d'occlusion. Elles participent à l'équilibre dynamique des relations inter-arcades.

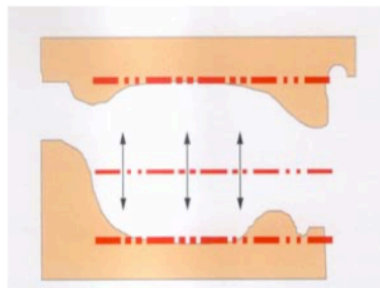


Figure 11: Parallélisme entre les crêtes et le plan d'occlusion : stabilisation des prothèses par les forces fonctionnelles (Hüe et Berteretche, 2003 (41))

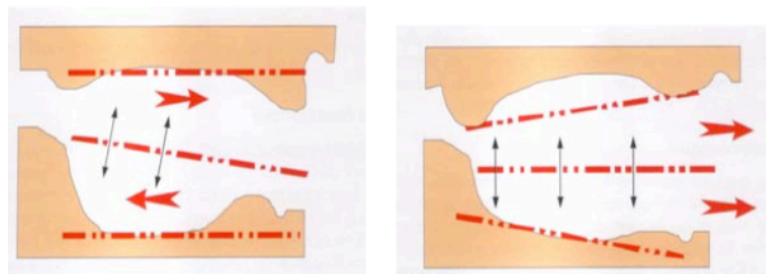


Figure 12 : Absence de parallélisme entre les crêtes et le plan d'occlusion : déstabilisation par les forces fonctionnelles (Hüe et Berteretche, 2003 (41))



Des facteurs dynamiques de l'occlusion participent également à la stabilisation prothétique. Le facteur prédominant est le **montage des dents prothétiques** qui inclut le matériau des dents prothétiques et la morphologie occlusale de celles-ci. Ce montage doit être réalisé en occlusion bilatéralement équilibrée en prothèse totale adjointe. (41) Il est préférable de stopper le montage des dents avant les tubérosités et les tubercules rétromolaires qui sont très dépressibles pour éviter une bascule de la prothèse. En occlusion d'intercuspédie maximale, les contacts occlusaux se doivent d'être harmonieusement répartis entre les dents cuspidées et sans contacts au niveau des dents antérieurs pour favoriser la stimulation de l'os sous-jacent. (42)

De plus, le montage doit respecter les aires de tolérance au maxillaire et à la mandibule. Ces aires de tolérance permettent au prothésiste de monter les dents en répartissant les charges occlusales pour ne pas nuire au complexe ostéo-muqueux sous-jacent.

En ce qui concerne la **morphologie occlusale**, des dents cuspidées sont préférables à des dents non-anatomiques car l'engrènement cuspidien permettra un meilleur équilibre entre les deux arcades. La dimension des dents prothétiques nécessite d'être réduite dans le sens vestibulo-linguale afin de contrer le développement de forces latérales nocives compromettant les surfaces d'appuis ostéo-muqueuses. (8)

Le choix du **matériau des dents prothétiques** se fait entre les dents en résine qui sont les plus utilisées à ce jour ou les dents en porcelaine. L'avantage des dents en porcelaine réside dans le fait qu'elles permettent un maintien de la dimension verticale d'occlusion dans le temps contrairement aux dents en résine qui possèdent une faible résistance mécanique et donc s'usent plus vite.

Selon une étude menée par Mercier et Bellavance en 2002, qui porte sur la résorption osseuse mandibulaire et l'effet des dents artificielles, il n'y aurait pas de différence significative entre les dents en résine et les dents en porcelaine sur la résorption osseuse. (43)

Cependant si les précédents facteurs de stabilité n'ont pas été bien réalisés c'est à dire une occlusion bilatéralement équilibrée en relation centrée, en présence d'un plan d'occlusion correct à la bonne dimension verticale alors les dents en porcelaine produisant des charges occlusales plus importantes, feront de plus gros dégâts sur le complexe ostéo-muqueux que les dents en résine qui absorbent les charges occlusales. (42) C'est pourquoi une équilibration occlusale est importante afin de contrer les surcharges occlusales éventuelles.

C'est lors de la mise en bouche de la prothèse que l'**équilibration occlusale est réalisée**. Cette étape va jouer un rôle essentiel pour la pérennité de la prothèse et des surfaces d'appuis. Une première étape d'équilibration immédiate est réalisée lors de la séance finale. Elle consiste en une recherche des contacts prématurés en intercuspidation maximale et à montrer une efficacité des joints périphériques, postérieur et sublingual. Une deuxième étape d'équilibration et d'adaptation est effectuée quelques jours à une semaine après l'insertion prothétique. Elle a pour but de mettre en évidence l'équilibre en intercuspidation maximale mais aussi l'équilibre lors des fonctions dynamiques inter-arcades. (44) Selon Trévelo, une stimulation de l'ostéogénèse ainsi qu'une kératinisation de la fibromuqueuse prothétique découlent d'une équilibration occlusale menée avec succès. (36)

### 1.4.3. Syndrome combiné

Le **syndrome combiné** ou **syndrome de l'hyperfonction antérieure** se définit comme la « conséquence caractéristique de la situation opposant un maxillaire supérieur édenté à un maxillaire inférieur avec des dents antérieures naturelles. »

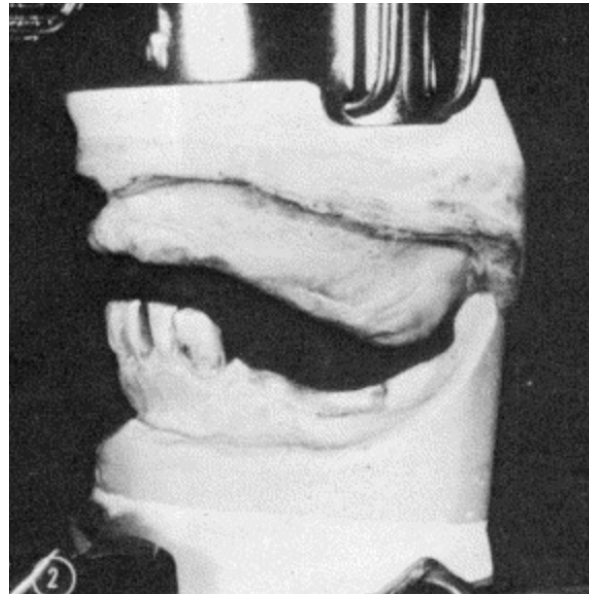


Figure 13: Relation intermaxillaire d'un patient présentant les symptômes du syndrome combiné (Source: Kelly, 1972 (45))

Ce syndrome provoque de nombreux symptômes :

- une résorption osseuse antérieure de la crête maxillaire ;
- une croissance excessive des tubérosités maxillaires ;
- une hyperplasie papillaire au niveau du palais ;
- une extrusion des dents antérieures inférieures ;
- une perte osseuse sous les bases de prothèse amovible mandibulaire de classe I. (45)

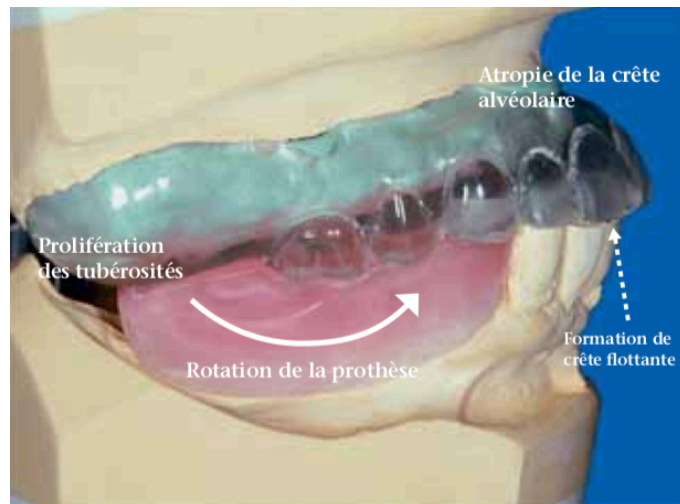


Figure 14: Représentation des symptômes du syndrome combiné (Source: Bassetti *et al*, 2010 (46))

Selon Kelly (45) ce type de situation entraînerait une forte résorption osseuse en antérieur du maxillaire supérieur. Des contraintes occlusales importantes favorisées par les dents naturelles antérieures mandibulaires seraient en cause. Lors de la mastication, les patients propulsent la mandibule pour pouvoir manger avec leurs dents naturelles ce qui engendre une bascule de la prothèse maxillaire et un traumatisme de la zone antérieure du maxillaire supérieur, et donc « une résorption accélérée de la crête maxillaire antérieure laissant place à un tissu mou hyperplasique » (47) Selon Nârhi *et al.* le type de restauration mandibulaire, qu'il soit amovible ou implantaire, n'influe pas sur la résorption horizontale de la crête maxillaire. (17)

Ce syndrome n'est pas fondé selon l'étude de Sigvard Palmqvist *et al.* (2003, 48). Néanmoins les modifications anatomiques et fonctionnelles manifestes ne peuvent être contestées. Cependant il faudrait réaliser des études randomisées et contrôlées pour augmenter le niveau de preuve et ainsi prouver l'association entre cette situation clinique et les symptômes qui en découlent. (49)

#### 1.4.4. Bruxisme

Le bruxisme est qualifié comme une activité répétitive des muscles de la mâchoire entraînant un grincement ou un serrement des dents. Cette activité se produit de manière involontaire et sans but fonctionnel. (50) Le bruxisme est aussi retrouvé chez le patient édenté porteur de prothèse amovible complète. Il se présente par des surfaces d'usures sur les faces occlusales des dents artificielles.

D'après une étude de Santos en 2019 (51) sur les facteurs de risques dans la résorption de la crête mandibulaire, les résultats de l'étude ont montré l'influence négative de l'âge avancé (> 60 ans), de l'utilisation de prothèses amovibles trop usés et du bruxisme sur le taux de résorption osseuse mandibulaire.

En effet, le bruxisme engendre des pressions très élevées au niveau occlusale et peut ainsi provoquer des changements histopathologiques pour le patient porteur de prothèse complète (34). Une résorption osseuse, une compression du tissu épithélial et du tissu conjonctif peuvent être observées. De plus, le bruxisme engendre une usure accélérée des dents artificielles. Ce facteur entraîne une perte de dimension verticale et ainsi un proglissement mandibulaire qui provoque une surcharge occlusale antérieure. Ces altérations peuvent induire des douleurs au niveau de la muqueuse ainsi qu'une résorption osseuse qui sous une prothèse complète peut créer une crête flottante. (52)

### **1.5. Impact des crêtes flottantes en prothèse amovible complète**

La crête flottante est décrite comme une muqueuse désinsérée de l'os sous-jacent. La stabilité prothétique est compromise face à cette situation muqueuse contrairement à une fibromuqueuse ferme et adhérente. En présence de crête flottante, la muqueuse est mobile et est donc inefficace pour contrer les forces transversales et la déstabilisation de la prothèse. La rétention et la stabilisation sont diminuées car la surface d'appui muqueuse n'est pas assez étendue et est instable.

La sustentation sera aussi moins efficace compte tenu du caractère dépressible de la muqueuse. Les crêtes flottantes ne transmettent pas toutes les charges à l'os sous-jacent car elles absorbent une partie des charges fonctionnelles exercées. Ce phénomène a pour conséquences une accélération de la résorption osseuse et provoque la perte du volume osseux nécessaire à stabiliser la prothèse. (53)

## **2. Options thérapeutiques pour un patient édenté total présentant une crête flottante**

### **2.1. Mise en condition tissulaire**

#### 2.1.1. Principe

La mise en condition tissulaire a été définie par Lejoyeux en 1962 comme un ensemble de préparations et de thérapeutiques permettant de réaliser un projet prothétique sur une surface d'appui de qualité. (58) Cette technique permet de créer une base saine pour la future prothèse. Comme il a été montré précédemment c'est cette surface qui va contribuer à un équilibre prothétique. Elle est réalisée par différentes techniques avec des matériaux spécifiques. Si la prothèse était réalisée sans mise en condition tissulaire, une résorption osseuse accélérée serait observée, entraînant un affaiblissement de l'état tissulaire déjà défaillant. (54)

La crête flottante passe par différentes étapes histologiques pendant son développement : hyperkératose, parakératose et dyskératose. L'hyperkératose et la parakératose sont des modifications réversibles de la muqueuse. Une thérapeutique de mise en condition tissulaire s'impose à ces stades pour obtenir un retour à la normale.

Lors de dyskératose, la crête flottante est alors une modification irréversible de la muqueuse. Cependant elle est évolutive. Si le patient présente une crête flottante peu développée, il est important de réaliser des changements au niveau prothétique pour que cette évolution soit stoppée.

Le protocole opératoire va dépendre de la cause ayant entraîné l'apparition de crêtes flottantes. Pour obtenir un retour à un complexe ostéo-muqueux sain, une équilibration occlusale sera nécessaire.

### 2.1.2. Intérêts de la mise en condition tissulaire (8 ; 55 ; 94)

Les avantages de la mise en condition tissulaire sont les suivants :

- diminue l'évolution de la résorption osseuse par une répartition harmonieuse des charges occlusales ;
- aménage l'espace prothétique pour mieux pouvoir l'exploiter afin d'augmenter la rétention ;
- participe à l'amélioration de l'intégration prothétique ;
- augmente la surface prothétique ;
- améliore les fonctions physiologiques ;
- contribue à la guérison des surfaces d'appuis lésées ;
- aide à la cicatrisation et à la diminution des douleurs après une chirurgie ;
- favorise la mise en condition phonétique, esthétique, neuromusculaire et neuro-articulaire.

### 2.1.3. A quelle étape prothétique ?

La mise en condition tissulaire peut être réalisée au stade **pré-prothétique**, **post-prothétique** et en **post-chirurgie**. (41)

- En pré-prothétique

La thérapeutique de mise en condition tissulaire s'applique chez le patient porteur d'anciennes prothèses inadaptées qui a l'intention de les faire renouveler. Elle permettra une plus grande rétention de la prothèse. Les anciennes prothèses pourront être utilisées comme des prothèses transitoires avant la réalisation des nouvelles.



- En post-prothétique

Une mise en condition tissulaire peut être réalisée après la confection d'une prothèse amovible si une instabilité est présente. Néanmoins la prothèse doit être ajustée au niveau des critères principaux tels que la dimension verticale d'occlusion, le plan d'occlusion, la relation centrée ainsi que le montage esthétique et fonctionnel. Si ces critères ne sont pas respectés, une nouvelle prothèse devra être réalisée.

- En post-chirurgie

Une chirurgie pré-prothétique est parfois nécessaire, par exemple pour supprimer des crêtes flottantes. Après la chirurgie il sera recommandé de rebaser la prothèse. Cette étape participe à une bonne cicatrisation et à un amortissement des chocs permettant une diminution des douleurs post-opératoires. (56)

#### 2.1.4. Technique

Pour réaliser une mise en condition tissulaire, des matériaux sont utilisés, ce sont des conditionneurs. (57) Les résines PMMA, dites résines à prise retardée sont des conditionneurs. Il en existe de différentes marques, les plus couramment utilisées sont le Coe-Comfort,<sup>®</sup> de GC Dental, l'Hydrocast <sup>®</sup> de Kay See Dental, le FITT <sup>®</sup> de Kerr et le Viscogel <sup>®</sup> de De Trey. Les résines se composent d'une poudre de microbilles de polyéthyl méthacrylate et de polyéthylène méthyl méthacrylate de diamètres différents, ainsi que d'un liquide qui est un mélange d'alcool éthylique et de plastifiants comprenant différents types de phtalates.

Après le mélange de la résine, qui se résume à deux volumes de poudre pour un volume de liquide, la réaction de prise subit quatre étapes. La phase de « **gel** » pendant le mélange (Figure 15), la phase « **plastique** » lors de l'insertion en bouche, la phase « **élastique** » lorsque le matériau reste en bouche et qu'il ne subit plus de déformations à la pression et enfin la phase de « **dessiccation** » quand la résine perd ses fonctions élastiques et qu'il est temps de la remplacer. (58)

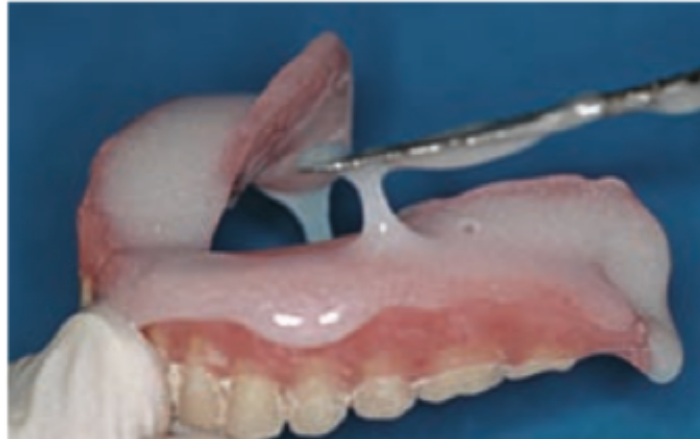

Figure 15: Résine à prise retardée en phase "gel" avant l'insertion de la prothèse en bouche (Source : Hübner, 2014 (58))

Une mise en condition tissulaire ne s'effectue pas que sur une séance. C'est un travail qui demande plusieurs rendez-vous. La technique abordée ici pour entreprendre la mise en condition tissulaire est la technique directe. (54) Un rebasage à l'aide de résine à prise retard est réalisé directement en bouche comme une empreinte secondaire. C'est ce qui permet une évolution des surfaces d'appuis contrairement à la technique indirecte dont le rebasage est réalisée à partir d'une empreinte secondaire sur un articulateur.

Lors de la 1<sup>ère</sup> séance, le praticien procède au nettoyage et à des corrections de la prothèse. Elles se résument à la suppression de surpressions prothétiques et à des décharges au niveau des lignes mylo-hyoïdiennes, des trigones rétro-molaires, du joint sub-lingual et des crêtes flottantes.

La résine retard est alors mise en place dans l'intrados prothétique et la prothèse est insérée en bouche. Le patient sera placé en occlusion d'intercuspidie maximale puis il devra déglutir et enfin une mobilisation des muscles sera demandée.

Après la phase plastique, la prothèse est désinsérée et observée. La résine retard doit recouvrir toute la résine de la base prothétique. (Figure 16) A la suite du rendez-vous, le patient va porter la prothèse modifiée jusqu'à son prochain rendez-vous, c'est la phase élastique. Cette phase dure 5 jours, elle permet de répartir les charges occlusales ainsi le flux sanguin est augmentée. (58)

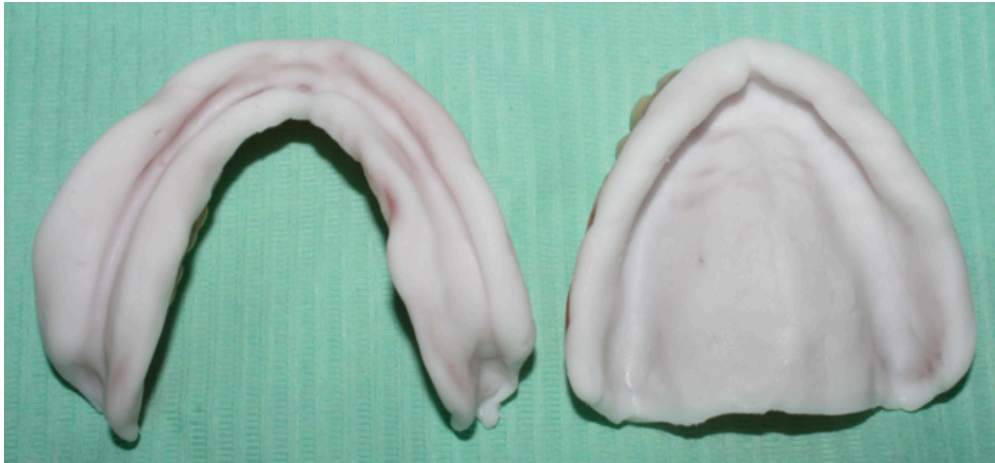

Figure 16 : Observation du conditionneur après la phase plastique (Source : Bagui, 2016 (57))

Deux à trois jours plus tard, le patient revient et il pourra décrire ses sensations pendant ces quelques jours. En présence de crêtes flottantes, le but recherché est une amélioration de la rétention. Pendant cette séance, le praticien sera amené à contrôler le conditionneur et l'occlusion. Une fois les corrections effectuées, la résine est enduite de Microseal<sup>®</sup> ou de J-305 monopoly syrup<sup>®</sup>. L'enduit sera alors polymérisé. Grâce à ces enduits, les qualités élastiques de la résine seront maintenues dans le temps.

La 3<sup>ème</sup> séance se passe comme la séance précédente. Le patient doit voir une amélioration de la stabilité prothétique. De plus en présence d'hyperkératose ou de parakératose, la diminution des symptômes d'inflammation doit être observée. Cette thérapeutique est renouvelée jusqu'à ce qu'une situation saine soit constatée.

Pendant l'avant dernière séance, si tous les critères sont favorables, la résine à prise retard est supprimée et du polysulfure tel que le Permlastic Light<sup>®</sup> est utilisé afin de réaliser l'empreinte de surfaçage. Une fois l'empreinte effectuée et contrôlée, elle est envoyée au laboratoire pour mettre en œuvre la réfection de base. Pendant cette étape la base prothétique de l'ancienne prothèse sera complètement remplacée par une nouvelle résine thermopolymérisable.

Lors de la dernière séance, la prothèse modifiée est insérée. Si aucune erreur dans le protocole opératoire et lors de la réalisation au laboratoire n'a été commise alors l'insertion est un succès. (58 ; 59 ; 60 ; 94)

### 2.1.5. Inconvénients

La colonisation bactérienne de la résine à prise retardée et donc son vieillissement constitue le problème principal de la mise en condition tissulaire. En effet, le matériau doit être renouvelé souvent car les matériaux sont mécaniquement irritants pour les muqueuses, ce qui entraîne l'accumulation de plaque dentaire et une apparition de symptômes de stomatite dentaire.

De plus, la mise en condition tissulaire présente des limites. Dans certains cas, elle s'avère inefficace à rétablir une stabilité suffisante de la prothèse. Les crêtes flottantes, qui sont des lésions irréversibles à un certain stade, demandent le recours à d'autres thérapeutiques telles que la chirurgie ou la réalisation de nouvelles prothèses par des techniques spécifiques. (54)

## **2.2. Traitement chirurgicale**

Plusieurs traitements chirurgicaux sont possibles pour traiter les crêtes flottantes. Il existe la technique de chirurgie par soustraction et la technique de chirurgie par addition.

### 2.2.1. Intérêts

Le principal but recherché dans un traitement chirurgical des crêtes flottantes est de créer un complexe ostéo-muqueux sain pour obtenir un équilibre biomécanique de la prothèse amovible. Il aide à :

- apporter une architecture physiologique à la muqueuse ;
- accroître les surfaces d'appuis et ainsi l'espace fonctionnel biologique pour augmenter la stabilité ;
- étanchéifier les joints périphériques permettant la rétention prothétique grâce à la forme des zones de réflexion du tissu muqueux
- augmenter la sustentation par l'amélioration des qualités intrinsèques et extrinsèques du complexe ostéo-muqueux ;
- augmenter la hauteur de l'espace prothétique ;
- supprimer les facteurs de risques de résorption osseuse. (61)

### 2.2.2. Plan de traitement

Deux choix s'imposent lors d'une réhabilitation prothétique des crêtes flottantes.

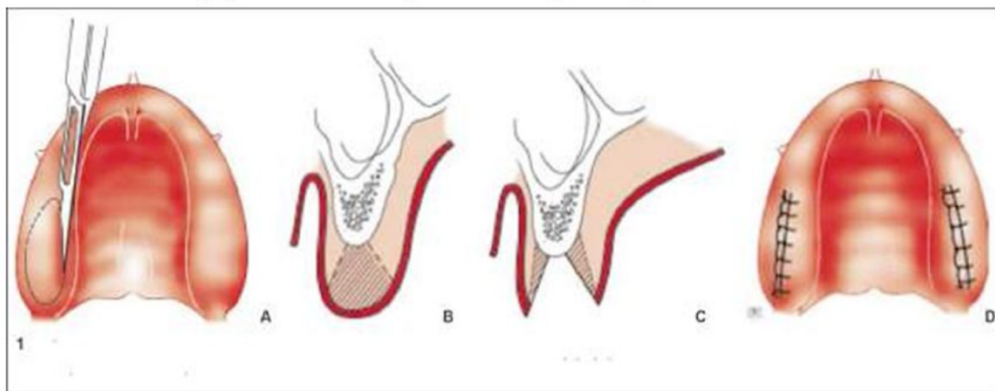
Soit le patient est déjà porteur d'une prothèse complète et celle-ci est adaptée au niveau de la dimension verticale, du plan d'occlusion et de la relation centrée, dans ce cas la chirurgie aura lieu et sera suivie par une étape de mise en condition tissulaire. Le matériau de rebasage doit être renouvelé pendant toute la période de cicatrisation.

Soit le patient ne porte pas de prothèse ou celle-ci ne répond pas aux critères prothétiques et il faudra alors réaliser une prothèse transitoire qui sera rebasée à la suite de la chirurgie. Il est important de mettre en place la prothèse directement à la suite de la chirurgie car c'est elle qui va guider la cicatrisation.

Les prothèses transitoires permettent une cicatrisation de l'état pathologique à un état physiologique stable en faisant suite à la chirurgie pré-prothétique. Grâce à elles, l'enregistrement d'une empreinte primaire sera optimal pour créer les prothèses d'usages.

### 2.2.3. Technique de chirurgie par soustraction

## Hypertrophie gingivale



**A. Incision au bistouri**

**B. Résection gingivale cunéiforme.**

**C. Désépaississement des lambeaux.**

**D. Sutures.**

Figure 17: Chirurgie muqueuse (Source : Clémence Audet (100))

L'exérèse est un geste de chirurgie qui consiste à supprimer un tissu inutile ou nuisible à l'organisme. Dans le cas de crêtes flottantes, l'exérèse chirurgicale fait partie de la chirurgie pré prothétique. Un rapport de la HAS de 2005 (101) explique que « la présence d'une crête flottante ou d'une hypertrophie nécessite son exérèse pour améliorer l'insertion et la stabilité prothétique. »

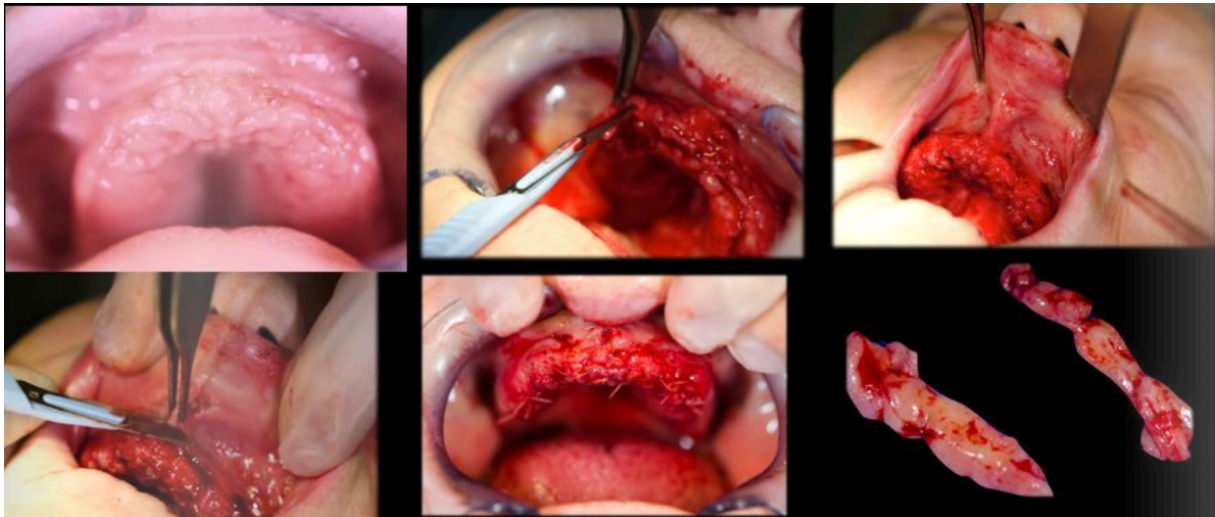


Figure 18: Chirurgie de crête flottante antérieure (Source : Atash R, 2015 (102))

Cette technique consiste à supprimer la muqueuse qui flotte, pour savoir exactement ce qu'il faut enlever comme tissu muqueux il faudra alors prendre une mesure avant la soustraction.

Après avoir réalisé une anesthésie locale, à l'aide d'une sonde, un sondage transmuqueux est entrepris. Il nous permettra de connaître la quantité de muqueuse à enlever et la profondeur de notre future incision.

La gingivectomie s'effectue par deux incisions convergentes en quartier d'orange d'où sera retirée une première partie de la muqueuse en excès.

Avant de suturer il faut s'assurer que l'épaisseur de tissus enlevés est suffisante, c'est alors que les berges seront rapprochées.

Si un excès persiste « deux autres excisions triangulaires latérales dans l'épaisseur » (61) seront réalisées.

Une suture en surjet croisé est ensuite faite pour rapprocher les berges muqueuses. (62)

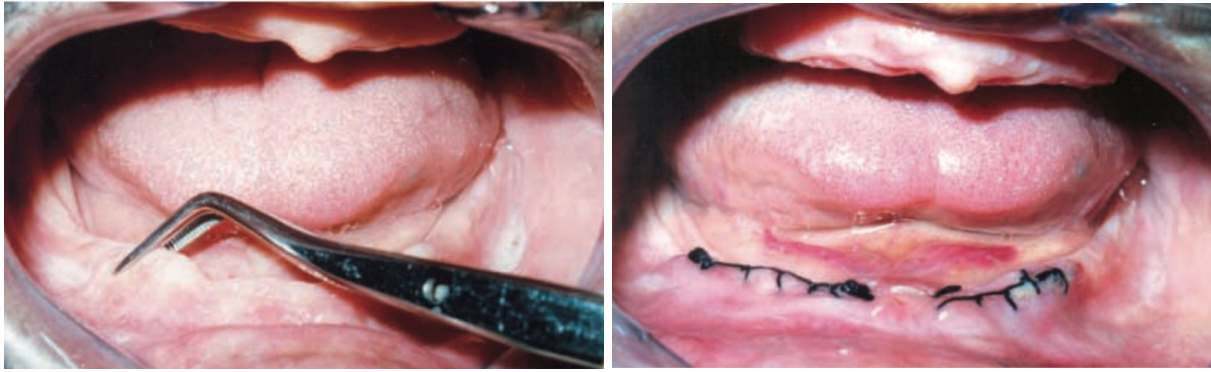


Figure 19: Chirurgie de crête flottante mandibulaire. (Source: Fajri et al, 2016 (57))

#### 2.2.4. Technique de chirurgie par addition

L'indication de la chirurgie par addition est posée lorsqu'une augmentation de la hauteur de crête osseuse est souhaitée.

Il existe plusieurs techniques différentes :

- la greffe d'apposition osseuse autogène ou allogène (63) ;
- le coffrage (64) ;
- l'ostéotomie segmentaire ou distraction osseuse (65) ;
- la régénération osseuse guidée (66).

Cependant cette technique a été plus ou moins abandonnée. La population présentant un édentement total est une population plutôt âgée. Cette chirurgie est complexe, invasive et trop peu satisfaisante pour ces patients. Une méthode plus efficace est préférée, c'est la chirurgie implantaire. Elle pourra être associée à la chirurgie additive pour réaliser une projet prothétique implantaire et ainsi remplir tous les impératifs fonctionnels et esthétiques pour la prothèse totale. (61)



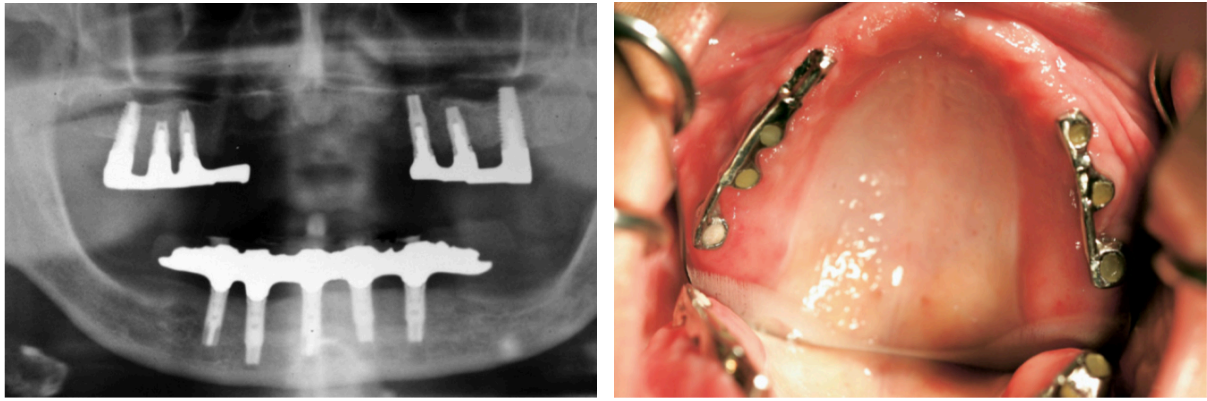


Figure 20: Radiographie panoramique à droite et photographie intra-buccal à gauche d'une réhabilitation implantaire en présence de crête flottante antérieure. (Source: Tolstunov, 2009 (67))

Tolstunov en 2009 (67) propose au maxillaire un traitement chirurgical alternatif de prothèse supra-implantaire en conservant une crête flottante antérieure. Cette technique comprend la pose de trois implants à gauche et de trois implants à droite dans les secteurs postérieurs. La prothèse se fixe aux implants grâce à des barres de conjonctions séparées à droite et à gauche. La disposition de ces implants permet de diminuer les charges occlusales traumatiques dans la région antérieure. Les forces occlusales sont réparties de manières différentes et ainsi entraînent le stimuli de l'os péri-implantaire sous-jacent ce qui permet la diminution de la résorption osseuse. Cependant cette technique possède un taux d'échec élevé. (17)

#### 2.2.5. Contre-indications à la chirurgie muco-gingivale

Plusieurs facteurs interviennent dans le choix de la conduite à tenir face aux crêtes flottantes. Le praticien doit s'adapter à la situation clinique pour choisir la meilleure prise en charge. Cependant d'autres facteurs inhérents au patient sont aussi à prendre en compte. La chirurgie ostéo-muqueuse peut être contre indiquée chez certains patients.

Ces contre-indications peuvent être de plusieurs ordres :

- d'ordre physique ;
- d'ordre psychique ;
- d'ordre économique ;
- d'ordre prothétique.

- Contre-indications d'ordre physique (68)

Comme pour toute intervention chirurgicale, la santé du patient doit être prise en considération. En effet, il est impossible de réaliser une chirurgie pré-prothétique si l'état de santé du patient ne le permet pas. Il existe deux types de contre-indications : les contre-indications relatives et les contre-indications absolues.

Les **contre-indications relatives** concernent les patients à risques tels que les patients diabétiques, les patients irradiés, les patients atteints d'ostéoporose ainsi que les patients traités par biphosphonates ou médicaments antirejet.

Les **contre-indications absolues** concernent les patients pour qui la chirurgie muco-gingivale est interdite c'est à dire les patients à risque oslérien, les patients ayant une cardiopathie à risque moyen et les patients atteints d'une pathologie systémique non contrôlée.

Ces règles doivent être respectées car la pratique chirurgicale dans le non-respect de ces règles peut entraîner des risques d'infections, d'aggravation de pathologies déjà présentes et de non cicatrisation chez le patient.

- Contre-indications d'ordre psychique

Les **troubles psychologiques majeurs** tels que la schizophrénie, la dépression ou la démence peuvent contre-indiquer des chirurgies ostéo-muqueuses. Les troubles importants de la compréhension sont également une contre-indication.

De plus, au-delà des troubles comportementaux, les patients **non motivés** représentent aussi un frein à la chirurgie. (61)

- Contre-indications d'ordre économique

Parfois il est possible que le patient choisisse l'alternative la plus **économique** possible cela contre-indique alors les possibilités chirurgicales plus poussées comme les greffes osseuses et les implants. (17)

- Contre-indications d'ordre prothétique

Ces contre-indications concernent le plan de traitement prothétique. Après l'examen clinique et radiographique, le praticien sera en mesure de décider quelle thérapeutique envisager. Selon le volume muqueux nécessitant une résection ou le volume osseux nécessitant une augmentation, les **zones anatomiques à risques** sont à prendre en compte. En effet, le passage de paquet vasculo-nerveux peut empêcher la réalisation de la chirurgie.

Avant toute intervention chirurgicale, le **rapport bénéfice risque** est à prendre en compte. En général, la résection des crêtes flottantes est bénéfique pour le projet prothétique. Cependant, la crête résiduelle a parfois subi une telle résorption qu'elle est plate. Aucun support osseux n'est disponible, la crête flottante sera alors la seule à contribuer à la rétention de la prothèse. Il est donc crucial de la sauvegarder pour garder un maximum de rétention.

### **2.3. Réalisation des prothèses complètes par des techniques d'empreintes spécifiques**

Lors de la réalisation de prothèse amovible complète, une crête flottante peut être une source d'imprécision. En effet, pendant l'étape des empreintes, la crête flottante peut être déplacée due à la pression exercée par le matériau d'empreinte. Le tissu mobile est invariablement enregistré dans un état déformé.

Si une prothèse dentaire était construite sur un maître-modèle coulé à partir d'une telle empreinte, le recul élastique des tissus mous pendant la fonction entraînerait une instabilité. (15)

Selon MacEntee en 1996 (69), le soutien de la prothèse amovible complète est considérablement compromis si la crête mobile se déplace de plus de 2 mm sous la pression. En d'autres termes, en raison de la propriété viscoélastique des tissus, la prothèse ne s'ajuste que lorsqu'elle est mise en place par pression occlusale. En position de repos, la prothèse se détache lorsque les tissus se rétractent, ce qui entraîne une perte de l'étanchéité périphérique et le délogement de la prothèse.

La rétention, le soutien et la stabilité des prothèses complètes sont compromis par les crêtes flottantes, à moins que les tissus ne soient gérés et manipulés de manière appropriée par des techniques d'empreintes spécifiques. Le déplacement des tissus peut être géré par différents facteurs tels que la conception du porte empreinte, le matériau d'empreinte et la vitesse d'insertion. (70) Cette partie va traiter des différentes techniques d'empreinte possibles pour contrer le déplacement de la muqueuse et ainsi rester fidèle à l'anatomie du patient.

### 2.3.1. Historique (71)

Plusieurs techniques d'empreinte sont proposées dans la littérature pour enregistrer les crêtes flottantes en exerçant un déplacement minimal des tissus. Ces techniques comprennent l'impression muco-compressive (déplacement de l'ensemble des tissus portant la prothèse), muco-statique (sans déplacement des tissus portant la prothèse) et l'impression par pression sélective (déplacement sélectif des tissus portant la prothèse). (13)

La technique d'empreinte la plus appropriée pour les crêtes flottantes a fait l'objet de nombreuses controverses. L'enregistrement des tissus au repos se retrouve à plusieurs reprises dans la littérature et a été accepté par de nombreux cliniciens. (MacEntee, 1996 (69), Hyde et *al.*, 2008 (72), Devan, 2005 (73)).

Lors de l'utilisation de ce concept (technique d'impression muco-statique), des porte empreintes doubles, des porte empreintes espacés et perforés ou une technique de porte empreinte fenêtré ont été utilisés.

Magnusson et *al.* en 1986 (16) ont présenté une technique d'empreinte utilisant deux matériaux d'empreinte différents dans un porte-empreinte personnalisé. Les matériaux utilisés comprenaient du plâtre sur la crête flottante et de l'oxyde de zinc et de l'eugénol sur les tissus sains. Une technique similaire a également été signalée par Liddlelow (12).

Dans une autre étude réalisée par Osborne, deux matériaux d'empreinte différents utilisant deux porte-empreintes sur mesure distincts ont été utilisés. (74)

Une technique utilisant de la pâte de Kerr dans un porte-empreinte espacé puis perforé suivi d'une empreinte par surfacage à l'oxyde de zinc-eugénol a été décrite par Watt et McGregor en 1986. (71) Selon eux, cette technique réduirait le mouvement de la base de la prothèse sous les charges occlusales. Cette technique a récemment été réévaluée par Lynch et Allen (13), qui ont utilisé des matériaux d'empreinte en polyvinylsiloxane.

En 1970 déjà, Watson *et al.* proposaient une technique d'empreinte utilisant un porte empreinte à fenêtre pour minimiser le mouvement de la crête flottante pendant l'empreinte. Ils ont créé une fenêtre dans le porte-empreinte personnalisé sur les tissus mobiles et ont utilisé le plâtre d'empreinte pour la crête flasque et la pâte d'empreinte à l'oxyde de zinc eugénol pour la muqueuse saine. Cependant, une limitation possible de la technique de la fenêtre est l'absence de contrôle et d'application uniforme du matériau d'empreinte. (75) Cette technique a été reprise et modifiée par de nombreux auteurs, notamment Langer *et al.* en 1995 (76), Allen et McCarthy en 2003 (77) ainsi que Daher *et al.* en 2008 (78).

### 2.3.2. Étapes prothétiques

- Empreinte primaire

Cette étape prothétique a pour rôle d'enregistrer les tissus au repos sur lesquels sera en place la prothèse. C'est « le premier maillon de la chaîne prothétique » (42) c'est à dire que si cette première étape n'est pas bien exécutée, la prothèse ne sera pas qualitative.

Deux choix s'imposent pour le type de matériau d'empreinte : le plâtre ou l'alginate.

Selon Pompignoli,(44) le plâtre est indiqué dans toutes les situations et tout particulièrement en présence de crêtes flottantes. Si le plâtre est bien travaillé, il limite les surpressions de la muqueuse par rapport à d'autres matériaux d'empreinte. Une consistance légèrement fluide est appréciée car le plâtre doit être le moins compressif possible.

Cependant aucune étude n'a prouvé la supériorité d'un matériau par rapport à l'autre dans le cas de crêtes flottantes.

Ensuite un porte empreinte doit être sélectionné. Un porte empreinte métallique plein de type Cerpac sera utilisé car c'est le plus adapté pour les empreintes au plâtre. Il est choisi à l'aide d'un compas à bout mousse pour déterminer sa taille. Le compas est

positionné en bouche sur les versants externes des tubérosités au maxillaire et sur les versants internes des trigones à la mandibule puis ces mesures sont reportées dans le porte empreinte.

L'adaptation du porte empreinte peut être additive par emboilage du porte empreinte avec de la cire molle à coffrer ou soustractive par meulage. Il peut aussi être mis en forme à l'aide d'une pince bec-de-faucon. La réalisation d'une butée d'enfoncement au niveau du palais permettra de caler le porte empreinte et de limiter la mobilisation de la crête flottante.

Des feuilles d'étain peuvent être appliquées sur les crêtes flottantes pour que le prothésiste puisse connaître la décharge à effectuer sous le porte empreinte individuel. Cette étape peut aussi être effectuée à l'aide d'un crayon dermatographique.

La prise d'empreinte s'effectue par l'enduction du porte empreinte ainsi que par l'enduction des zones positives au maxillaire et à la mandibule pour avoir une empreinte la plus réaliste possible. Le porte empreinte est inséré de façon centré en bouche puis maintenu sans pression à l'aide des index.

Lorsque la prise du plâtre est complète, l'empreinte est désinsérée délicatement et celle-ci est vérifiée. Si l'empreinte est satisfaisante dans l'ensemble mais si celle-ci présente des bulles, elles peuvent alors être comblées par de la cire.

- Réalisation du porte empreinte individuel (PEI) par le laboratoire

L'empreinte est coulée en plâtre. Lorsque l'empreinte sera démoulée, il faudra tracer les limites du futur porte empreinte individuel, celles-ci représenteront les limites de la future prothèse. Elles se doivent de respecter la physiologie du patient ainsi que ses fonctions orales. C'est à cette étape qu'il est important de noter la position des crêtes flottantes pour créer une décharge dans le porte empreinte individuel.

Au maxillaire (Figure 21) :

- La limite postérieure se situe au niveau de la droite reliant le milieu des deux ligaments ptérygo-maxillaires ;
- la limite périphérique se place entre 1 et 1,5 mm en deçà du fond du vestibule mais à 0,5 mm au niveau des zones d'Eisenring. Des espaces doivent être dégagés comme les freins et les brides où la limite est à 2 mm.



Figure 21 : Tracé des limites du porte empreinte individuel sur le modèle en plâtre au maxillaire (Source : Louis, 2016 (42))

A la mandibule (Figure 22) :

- La limite périphérique se situe à 1,5 mm du fond du vestibule, celle-ci enveloppe les trigones et poursuit latéralement la ligne oblique externe ;
- au niveau de la zone linguale antérieure se situe le joint sublingual. La limite passe à 1 mm du sillon alvéolo-lingual et elle est dégagée de 2 mm au niveau du frein lingual ;
- la limite de la zone moyenne linguale est espacé de 2 mm de la ligne oblique interne ;
- en linguale, la partie postérieure est une zone de stabilisation qu'il faut chercher à englober. Elle se situe en arrière des mylo-hyoïdiens c'est la zone des niches rétromolaires.



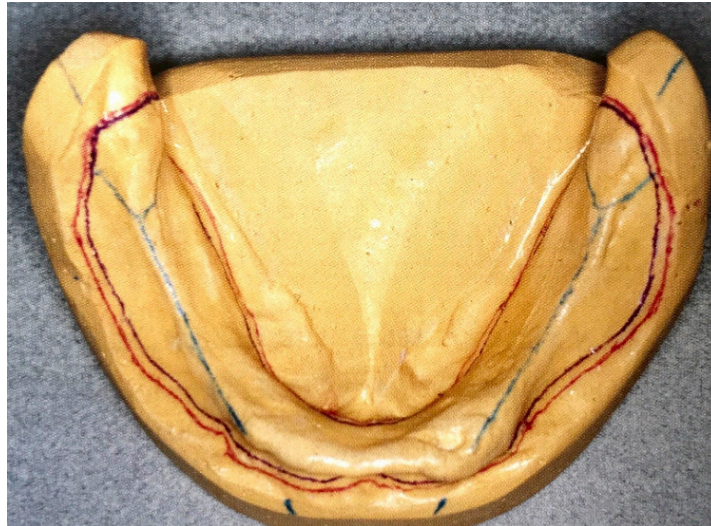


Figure 22: Tracé des limites du porte empreinte individuel sur le modèle en plâtre à la mandibule. (Source : Louis, 2016 (42))

Une fois les limites tracées, le porte empreinte individuel est réalisé. Celui-ci se doit d'avoir une épaisseur constante de 1,5 mm au maximum, d'être rigide et stable. La matière utilisée pour le confectionner est de la résine photopolymérisable ou chémozopolymérisable. Le porte empreinte est muni d'un système de préhension de type bourrelet ou lame de brille. Le système de préhension a pour rôle de préfigurer les dents à remplacer mais aussi de combler les pertes de volume. (42) Il peut être en résine ou en composition thermoplastique. Les bourrelets de préhension respectent aussi certaines limites et dimensions telles que les aires de tolérances.

Dans le cas de crêtes flottantes certains critères doivent être respectés pour éviter au maximum un déplacement et une compression lors de la prise d'empreinte classique (c'est-à-dire en utilisant une technique de type mucocompression ou pression). La technique d'empreinte requise pour traiter ces problèmes est basée sur la nécessité d'éviter un déplacement excessif des tissus mobiles lors de l'enregistrement des arcades édentées. (103)

Pour se faire, les porte-empreintes individuels sont aménagés de plusieurs façons. Ils doivent être adaptés et entraîner une légère compression sur les surfaces saines mais sans déplacer ou comprimer la zone mobile. Une empreinte mixte à pression sélective en résultera.

Il existe plusieurs techniques mais les trois techniques les plus utilisées sont :

- les portes empreintes individuels espacés puis perforés ;
- les portes empreintes individuels fenêtrés ;
- les portes empreintes en deux parties avec attelle palatine.

Pour une crête flottante de faible hauteur ou généralisée, le porte empreinte espacé puis perforé sera choisi. En présence de contre dépouille antérieure et d'une hauteur élevée de muqueuse mobile, le choix se portera sur le porte empreinte individuel fenêtré. (89)

- Les portes empreintes individuels espacés puis perforés (13 ; 15 ; 17 ; 79 ; 80 ; 81)

Cette technique a été décrite par Watt et Mc Gregor en 1986 (71) puis par Lynch et Allen en 2006 (13). Après l'empreinte primaire, les tissus mobiles ont été annotés sur le moulage en plâtre. Des épaisseurs successives de cire doivent être placées comme « espaceur » sur les zones mobiles identifiées sur le moulage. (Figure 23) Cette décharge au niveau du porte empreinte permettra à la muqueuse mobile de reprendre sa place sans contrainte pendant l'enregistrement. L'épaisseur de cire est décidée en fonction du volume de la crête flottante.

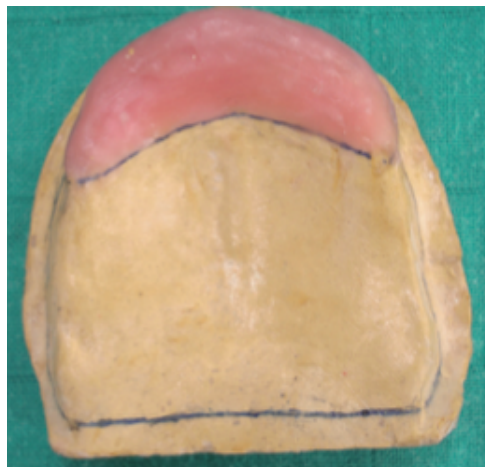

Figure 23 : Épaisseur de cire au niveau d'une crête flottante antérieure ( Source : Slaoui Hasnaoui et al, 2010 (17))

C'est alors que le porte empreinte peut être réalisé en suivant bien sur les limites vues précédemment. Il est préférable de choisir une résine transparente pour la confection du porte empreinte. Ce choix permettra de voir les zones compressées, qui blanchiront au contact, et le porte empreinte pourra ainsi être retouché. De plus, le bourrelet de préhension sera espacé du porte empreinte pour permettre une visibilité maximale de la muqueuse. Ensuite, des perforations sur le porte empreinte seront effectuées au niveau de l'emplacement des crêtes flottantes. Les perforations permettent d'effectuer une empreinte dite semi-compressive. (Figure 24)

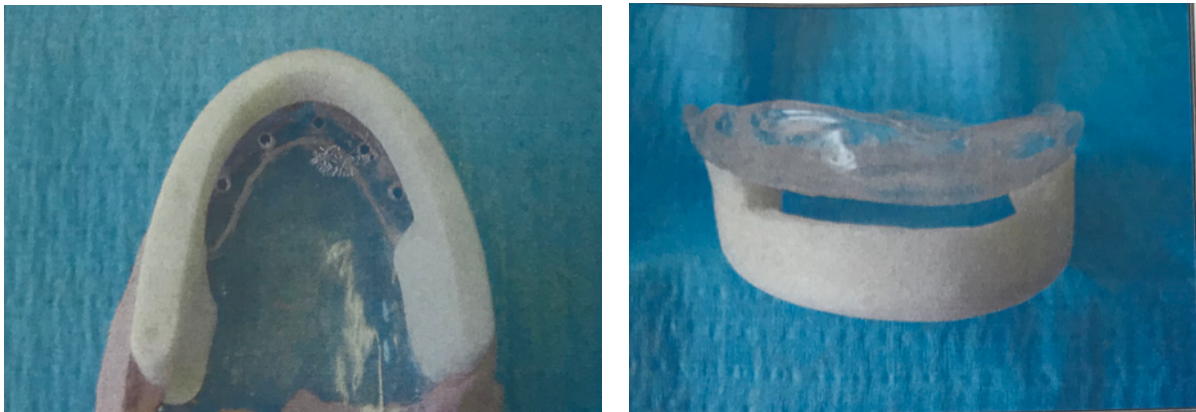

Figure 24: Porte empreinte individuel en résine transparente espacé et perforé  
(Source: Fernet, 2004 (80))

Lors de l'essayage du porte empreinte, si des zones de compression apparaissent, il faudra alors le retoucher. Les retouches ne se font pas de manière aléatoire. Les crêtes flottantes seront marquées au crayon dermographique puis le porte empreinte sera inséré à nouveau. Au retrait du porte empreinte, l'intrados sera marqué par les traces de crayon au niveau des zones trop compressives. Ces zones seront donc déchargées grâce à une fraise résine et une pièce à main. Tant qu'il y aura des marques de crayon, l'opération sera renouvelée.

Une fois que le porte empreinte est réglé au niveau des tissus mobiles, des retouches générales au niveau des freins et des brides seront effectuées et la stabilité du porte empreinte sera vérifié. Après ces étapes, l'empreinte secondaire pourra être enregistrée. Le marginage et le surfacage sont réalisés afin d'enregistrer le joint périphérique au niveau des bords prothétiques ainsi que le jeu physiologique musculaire périphérique. (8)

Selon Lynch et Allen, il est recommandé d'utiliser du polyvinylsiloxane car c'est un matériau avec lequel le dentiste est déjà familiarisé notamment pour la prothèse fixée. Les polyvinylsiloxanes sont dimensionnellement stables et n'ont pas besoin d'être coulés immédiatement. Ils sont également moins fragiles que le plâtre de Paris et ne doivent pas être manipulés avec autant de précaution. Dans cette technique, le marginage est réalisé avec un polyvinylsiloxane de forte viscosité et le surfaçage est fait avec un polyvinylsiloxane de plus faible viscosité.

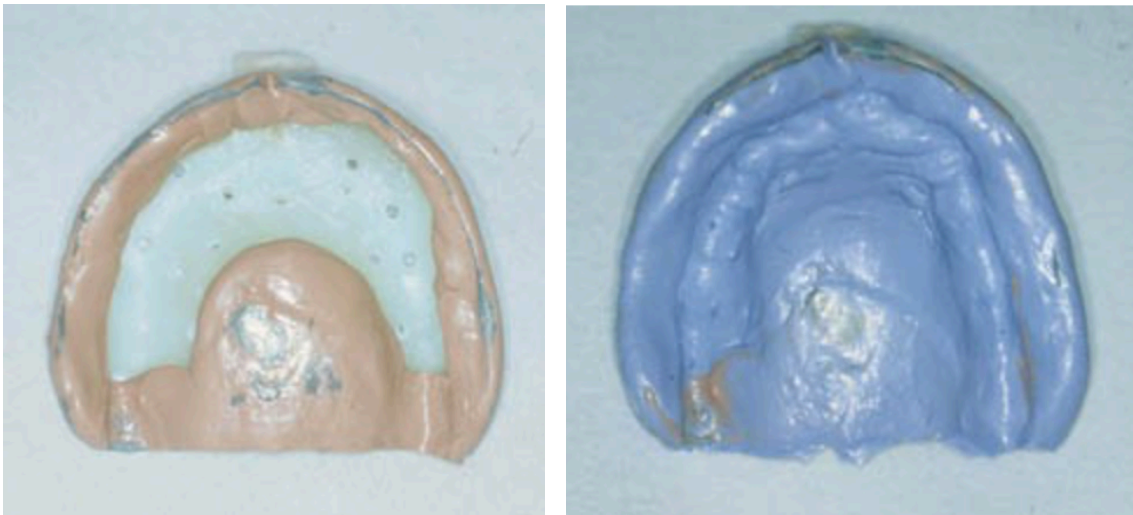


Figure 25: Porte empreinte individuel espacé et perforé présentant un marginage au polyvinylsiloxane épais et un surfaçage au polyvinylsiloxane fluide. (Source : Lynch et Allen, 2006 (13))

Cependant le marginage peut aussi s'effectuer à la pâte de Kerr et le surfaçage à la pâte oxyde de zinc eugéol. Le surfaçage réalisé à la pâte oxyde de zinc-eugéol doit être à nouveau inséré en bouche et la crête flottante est encore une fois marqué par le crayon dermatographique.

Cette étape nous aide à supprimer toute la pâte oxyde de zinc-eugéol au niveau de la muqueuse mobile de façon précise à l'aide d'un bistouri. Cette pâte sera remplacée par un matériau de plus faible viscosité pour que la crête flottante puisse retrouver sa position de repos sans contrainte. En effet, malgré la décharge effectuée dans un premier temps, l'empreinte est tout de même compressive si l'oxyde de zinc-eugéol est utilisé en intégralité. Cependant le joint périphérique ne doit pas être modifié pour garder une rétention maximale.



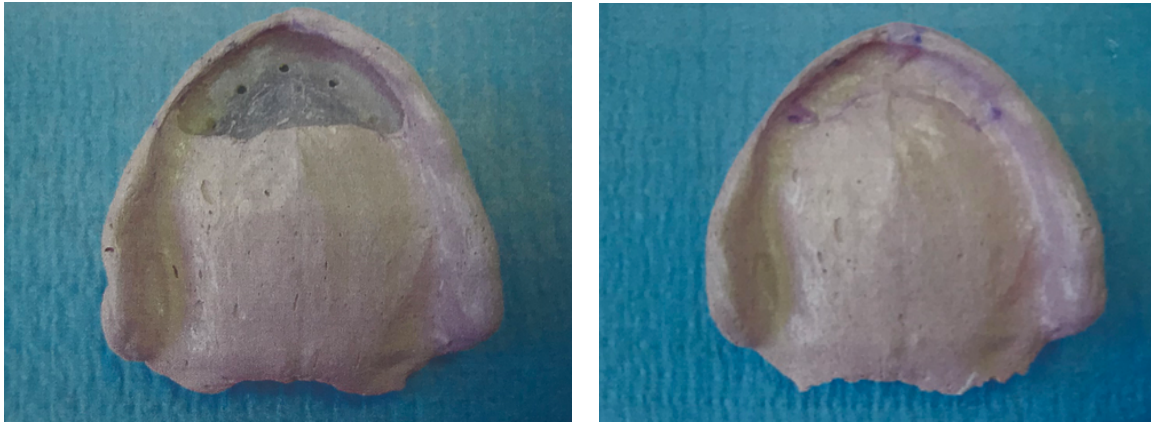


Figure 26 : A gauche : porte empreinte individuel évidé au niveau de la crête flottante. A droite : empreinte de la crête flottante à l'aide de pâte oxyde de zinc-eugénol mélangée à de la vaseline. (Source : Fernet, 2004 (80))

La sur-empreinte sera réalisée avec de l'oxyde de zinc-eugénol mélangé à quelques gouttes de vaseline, ainsi la pâte sera plus fluide et la crête flottante ne sera pas perturbée par le matériau.

Cette méthode peut également être réalisée pour un édentement mandibulaire, elle a été décrite par Pai et *al.* en 2014 (15).

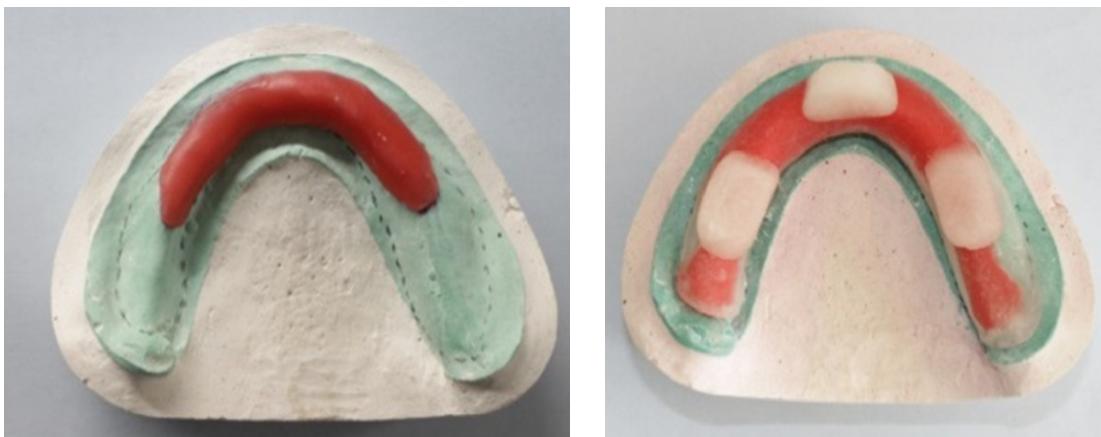

Figure 27 : Porte empreinte individuel mandibulaire espacé de la crête flottante par une feuille de cire. (Source : Pai et *al.*, 2014 (15))

Des feuilles de cire d'espacement sont positionnés à l'emplacement de la crête flottante puis le PEI transparent est confectionné par-dessus cette cire. (Figure 27) Lors de l'empreinte secondaire l'opérateur laisse en place la cire pour le marginage à la pâte de Kerr. Après cette étape, la cire est supprimée et des perforations sont effectuées au niveau de la crête flottante pour effectuer le surfaçage.

Dans cet article, du silicone de moyenne viscosité est utilisé pour le surfaçage cependant d'autres matériaux comme du polysulfure, de l'oxyde de zinc eugénol ou du plâtre peuvent aussi être utilisés. (Figure 28)

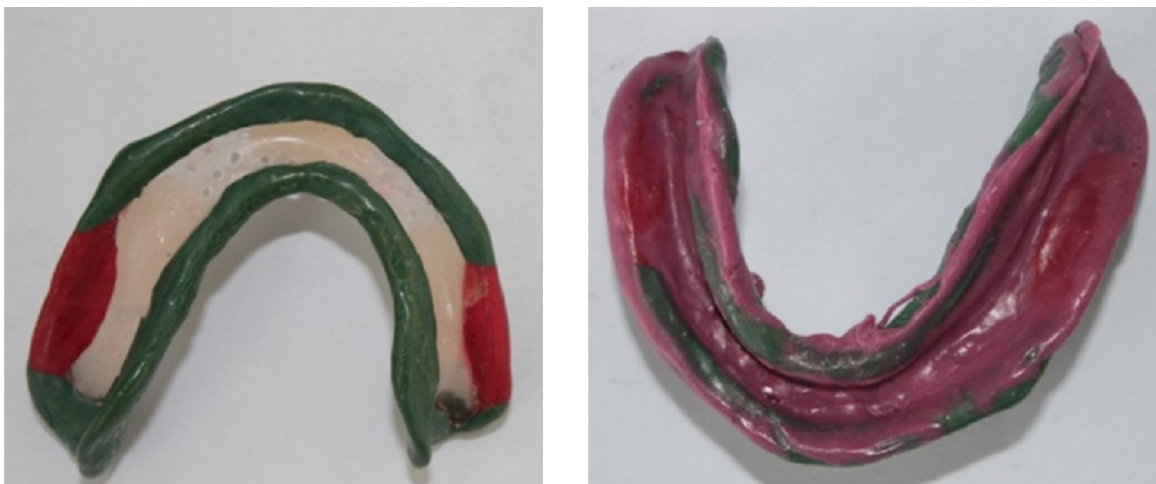

Figure 28 : Empreinte secondaire mandibulaire à la pâte de Kerr et au silicone de moyenne viscosité à l'aide d'un porte empreinte individuel espacé et perforé.  
(Source : Pai et al, 2014 (15))

- Les portes empreintes individuels fenêtrés (12 ; 17 ; 71 ; 79 ; 82)

Lorsqu'une crête flottante localisée est présente, la technique du porte empreinte fenêtré sera choisie. Ainsi cette zone sera enregistrée séparément du reste de l'arcade. Cette technique a été décrite par Watson en 1970 (75) mais aussi par McCord et Grant en 2000 (83), Ahmed *et al.* en 2008 (84) et Hüe en 2016 (79). Ils préconisent de réaliser l'empreinte du joint périphérique et des surfaces muqueuses, puis de préparer la fenêtre et d'enregistrer les tissus déplaçables avec un matériau d'empreinte à faible viscosité.

Une revisite de cette technique a été suggérée par Allen et McCarthy (77) et Polychronakis *et al.* en 2010. Ils considèrent que le porte-empreinte personnalisé fenêtré devrait être préparé avant l'enregistrement de l'empreinte finale et les tissus mobiles devraient être enregistrés en position statique à travers la fenêtre après l'empreinte finale. (71)

Cette méthode commence sur les mêmes principes que le porte empreinte espacé et perforé. C'est à dire que le volume et l'étendue de la muqueuse non adhérente sont définis.

Le porte empreinte est réalisé comme un porte empreinte classique en respectant les limites. Cependant une fenêtre au niveau de la crête flottante sera réalisée après l'empreinte anatomo-fonctionnelle qui consiste en un marginage à la pâte de Kerr et un surfaçage à l'oxyde de zinc-eugénol. Comme décrit dans la technique de porte empreinte espacé, d'autres matériaux peuvent être utilisés. Le surfaçage peut être fait au polysulfure comme le Permlastic®, ou au polyvynilsiloxane.

Une fois l'empreinte muco-compressive enregistrée au niveau des tissus sains, la fenêtre au niveau de la crête flottante va être créée. (Figure 29) La fenestration ne doit pas léser le joint périphérique établi lors du marginage. Elle sera faite tout autour de la crête flottante qui sera marquée par un crayon dermatographique.

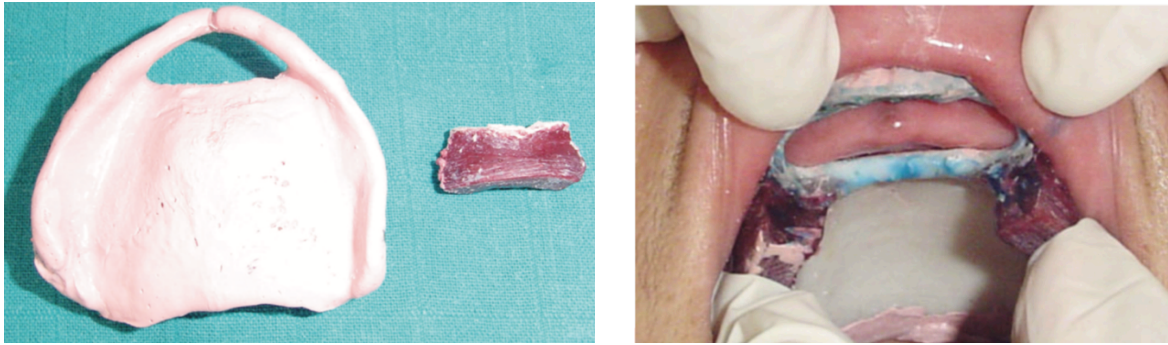


Figure 29 : PEI fenêtré après un surfacage à l'oxyde de zinc eugéol. PEI fenêtré en bouche (Slaoui Hasnaoui et *al*, 2010) (17)

Une fois que le dégagement a été fait, aucun déplacement ou aucune compression de la crête flottante ne doivent être retrouvés lorsque le porte empreinte est mis en bouche. Comme dans la technique précédente, le praticien peut avoir recours au crayon dermographique pour effectuer la vérification. Si une compression est présente, le porte empreinte devra être retouché jusqu'à ce qu'il n'y ait plus aucun contact. L'opération sera renouvelée autant de fois que nécessaire.

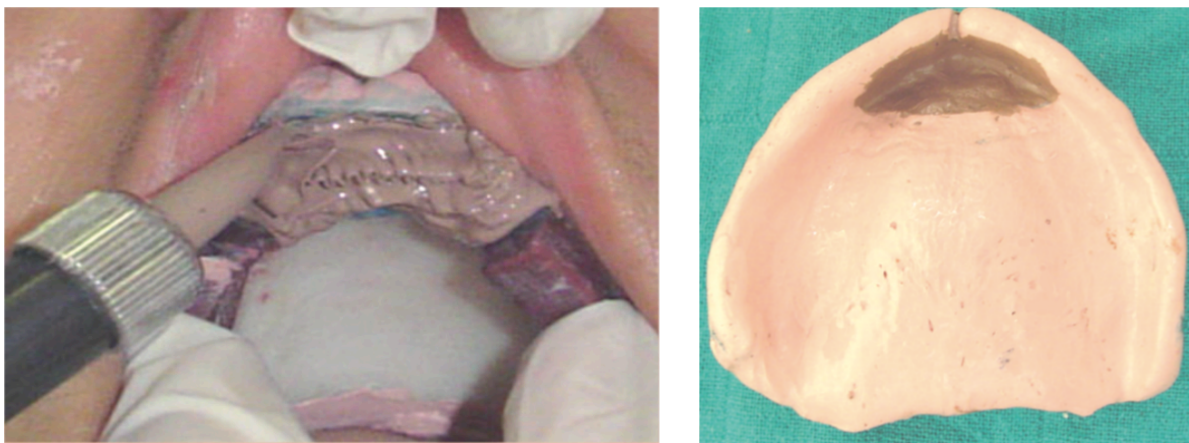


Figure 30 : Enduction de la crête flottante par la fenêtré du PEI avec du polysulfure. Empreinte globale de l'édentement maxillaire. (Slaoui Hasnaoui et *al*, 2010)(17)

Ensuite un matériau de plus faible viscosité est injecté dans l'espace libre. Ce matériau plus fluide peut être un polysulfure (17), du polyvinylosiloxane de faible viscosité (71, 78) ou encore du plâtre (75 ; 76 ; 79 ; 85). Il va permettre à la crête flottante de prendre sa place naturelle lors de l'enregistrement de sa surface. (Figure 30)



Après la prise complète du matériau, l'empreinte est analysée puis validée. Une empreinte sélective est ainsi obtenue.

L'inconvénient découlant de cette technique est la difficulté d'appliquer et de contrôler uniformément le matériau d'empreinte à faible viscosité sur les muqueuses mobiles en raison des forces gravitationnelles et des différentes positions du fauteuil.

Une technique modifiée a été trouvée par Labban en 2018 (71). Elle consiste à réaliser un porte empreinte avec une fenêtre différente. Ce porte empreinte est créé avec un espacement au niveau de la crête flottante de 2mm.




Figure 31 : Porte empreinte individuel fenêtré (Source : Labban, 2018 (71))

Avant la polymérisation du porte empreinte, la fenêtre antérieure est délimitée au bistouri pour pouvoir être supprimée facilement. Ensuite, une feuille de polyéthylène pressée à chaud sous vide de 0,5 mm d'épaisseur a été ajoutée au porte empreinte après sa polymérisation. Des événements sont réalisés sur la feuille de polyéthylène ce qui permettra une application contrôlée du matériau d'empreinte de faible viscosité ainsi qu'une pression minimale sur la muqueuse. (Figure 31) Dans cet exemple, le marginage est effectué à la pâte de Kerr et du polyvinylsiloxane de différente viscosité est utilisé pour l'empreinte de surfaçage. Selon l'auteur, les cliniciens préfèrent ce genre de matériaux. De plus, l'utilisation de polyvinylsiloxane de forte viscosité permet de réaliser une empreinte compressive sur les tissus sains mais aussi il permet de repositionner de façon stable l'empreinte pour l'enregistrement de la crête flottante.

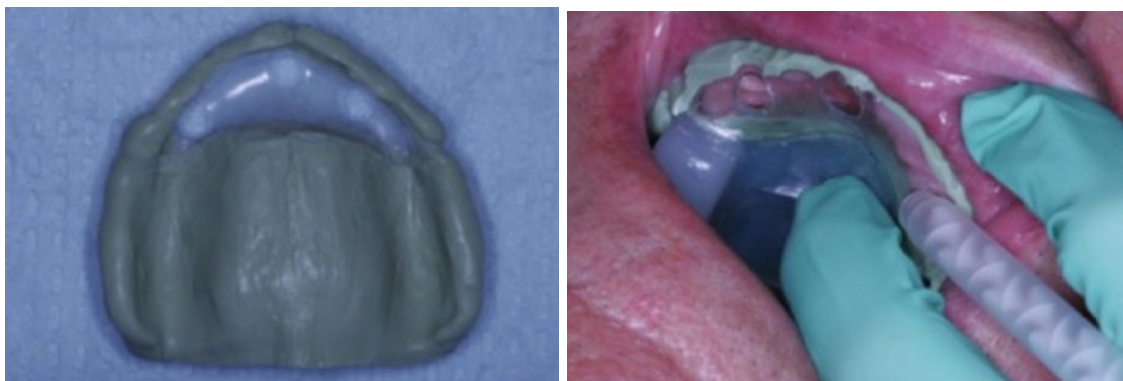


Figure 32 : A gauche : empreinte secondaire au polyvinylsiloxane de forte viscosité au niveau des tissus sains. A droite : injection de polyvinylsiloxane de faible viscosité au niveau de la crête flottante antérieure (Source : Labban, 2018 (71))

Après l'injection de polyvinylsiloxane fluide par les événements, la feuille de polyéthylène va avoir une fonction barrière pour maintenir et empêcher le matériau de faible viscosité de s'éloigner des tissus. La visibilité grâce au porte empreinte transparent est un point positif, elle permet au praticien d'observer l'adaptation uniforme du matériau d'empreinte à la crête flottante. (Figure 32)

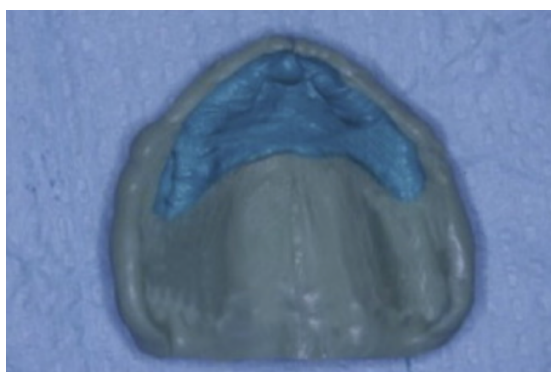


Figure 33: Empreinte finale (Source : Labban, 2018 (71))

La technique de fenêtre modifiée décrite dans cet article démontre une manière efficace d'appliquer de manière contrôlée le polyvinylsiloxane fluide, pour une empreinte finale de la crête flottante. (Figure 33) Cette technique peut également être utilisée avec d'autres matériaux tels que le plâtre d'empreinte ou le polysulfure, qui peuvent être introduit par les événements.

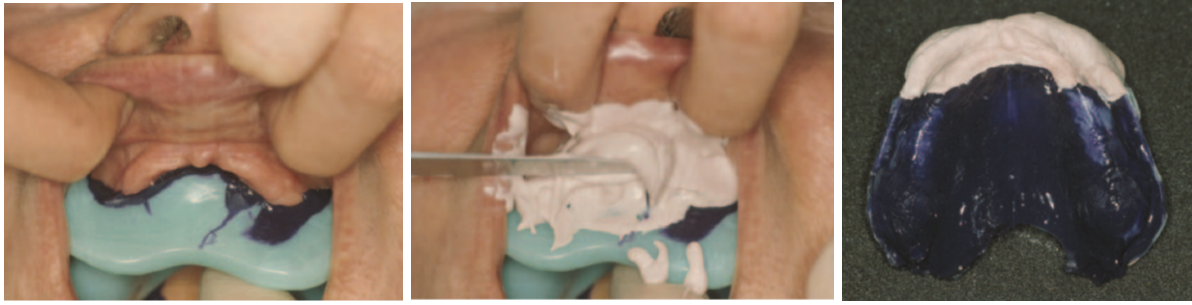

Figure 34 : Empreinte réalisée à l'aide d'un porte empreinte individuel fenêtré avec du silicone de moyenne viscosité et du plâtre de Paris. (Source : Crawford et Walmsley, 2005 (85))

Ci-dessus, une autre technique décrite par Crawford et Walmsley en 2005 (85). (Figure 34) Le type de porte empreinte individuel dans cette technique présente une fenêtre complètement ouverte. Dans cet article, les auteurs préconisent de réaliser l'empreinte à l'aide de pâte oxyde de zinc eugénol ou de silicone de moyenne viscosité pour les surfaces saines et de plâtre ou de silicone de faible viscosité pour la crête flottante. Comme toutes les techniques, ce sont les habitudes de l'opérateur qui vont favoriser l'utilisation d'un matériau plutôt qu'un autre.

- Les porte empreintes individuels en deux parties avec attelle palatine (74 ; 85 ; 86 ; 87)

En 1964, Osborne a décrit une technique d'empreinte impliquant deux porte-empreintes superposés utilisés pour enregistrer des arcades maxillaires avec des crêtes antérieures mobiles.



Figure 35 : Porte empreinte individuel en deux parties avec attelle palatine (Source : Crawford et Walmsley, 2005 (85))

Elle implique deux porte-empreintes :

- un « plateau palatin » dans lequel une tige de positionnement est insérée, il est espacé de la crête flottante du côté palatin et il s'étend tout le long de la crête maxillaire au niveau du palais ;
- un porte empreinte perforé englobant le plateau palatin et qui sera facilement repositionné grâce à la tige du premier porte empreinte

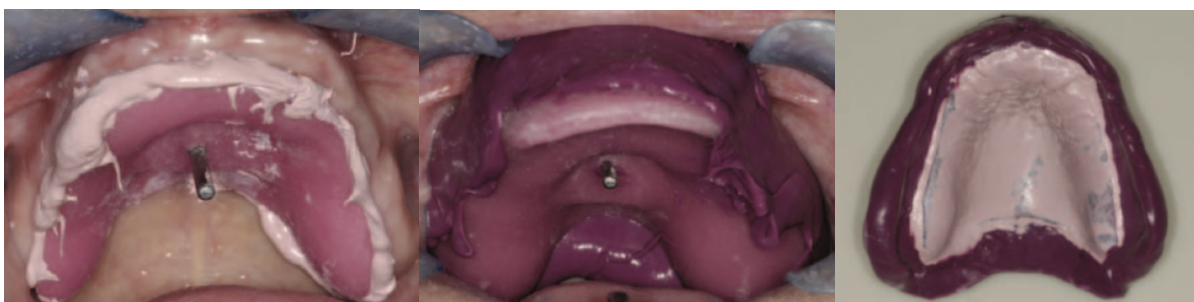

Figure 36 : Empreinte réalisée à l'aide d'un porte-empreinte individuel en deux parties avec attelle palatine (Source : Crawford et Walmsley, 2005 (85))

Dans ce porte empreinte palatin en résine acrylique, une empreinte du palais à l'aide d'une pâte d'oxyde de zinc à faible viscosité est enregistrée. Une force verticale est maintenue jusqu'à ce qu'il soit évident que la crête mobile commence tout juste à être soumise à une pression. Une fois la réaction de prise terminée, une deuxième empreinte au silicone est réalisée en englobant complètement le premier plateau. Il doit être inséré de façon oblique du haut vers l'arrière, et la présence de l'oxyde de zinc qui la soutient doit empêcher le déplacement de la crête mobile vers l'arrière.

Dans la technique décrite par Osborne (74), la tige de positionnement n'existait pas. C'est Devlin en 1985 (86) qui a apporté cette amélioration pour guider avec précision le deuxième porte empreinte.

En utilisant la technique de l'attelle palatine, il est concevable qu'un certain degré de déplacement, bien que minime, puisse se produire vers l'avant au cours de la première étape. De plus, une compression de la crête au cours de la deuxième étape de l'impression est possible.

Cette technique n'implique pas d'étapes cliniques supplémentaires et l'empreinte peut être réalisée relativement rapidement. Cependant, elle est plus compliquée à mettre en place que les techniques vues précédemment et demande de l'entraînement à l'opérateur. Pour ces raisons, les méthodes de porte-empreinte espacé et de porte-empreinte fenêtré sont les plus populaires.

De plus, il est indispensable d'effectuer des vérifications après la prise d'empreinte quelle que soit la technique utilisée. En effet, il est indispensable de replacer l'empreinte en bouche pour s'assurer qu'il n'existe pas de bascule lorsqu'une pression est appliquée sur le tissu mobile.

- Comparaison de ces différentes méthodes (70)

Selon une étude de Shin et *al* publié en 2019 (70), des différences significatives ont été trouvées entre ces différentes techniques d'empreinte. L'empreinte réalisée avec un porte empreinte en deux parties n'est pas analysée dans cette étude. Leur recherche a consisté à comparer l'effet de 3 modèles de porte-empreintes et de 3 matériaux d'empreinte couramment utilisés sur le déplacement des crêtes flottantes. Cette comparaison est réalisée lors de l'empreinte d'un édentement maxillaire par superposition de modèles numériques 3D.

Les empreintes seront réalisées sur quinze moulages d'édentement maxillaire en résine présentant une simulation de crête flottante. La crête flottante imitée est en silicone dont les propriétés physiques sont similaires à celle-ci.

Trois types de porte-empreintes ont été fabriqués : des porte-empreintes avec un relief conventionnel, des porte-empreintes avec un espacement au niveau de la crête flottante ressemblant à la méthode de Lynch et Allen (13) et des porte-empreintes présentant une fenêtre ouverte comme la technique de Watson. (75)



Figure 37 : Les différents porte empreinte. A- PEI conventionnel. B- PEI espacé au niveau de la crête flottante. C- PEI avec une fenêtre ouverte au niveau de la crête flottante. (Shin et *al*, 2019 (70))

Trois matériaux d'empreinte ont été testés : le polysulfure de faible viscosité, le polyvinylsiloxane de faible viscosité et la pâte d'oxyde de zinc eugénol. Pour l'analyse du déplacement des tissus lors de la prise d'empreinte, les moulages de références ont été scannés à l'aide d'un scanner laser 3D, et les modèles numériques 3D ont été superposés à l'aide d'un logiciel de métrologie.



Il existe des différences significatives dans le déplacement des tissus flasques lors de l'utilisation de différents porte-empreintes. Dans tous les groupes, la plupart des zones tissulaires normales présentaient une couleur verte. Les crêtes flottantes étaient de couleur différente selon les groupes. Le groupe 1R représentant le porte-empreinte conventionnel était bleu foncé et rouge, indiquant le déplacement des tissus, tandis que le groupe 2R représentant le porte-empreinte espacé était bleu clair et rouge, suggérant que le déplacement des tissus était plus faible dans ce groupe que dans le groupe 1R. Le groupe OPEN n'a pas présenté de déplacement notable, même dans les zones de crête flottante. Les différences de déplacement au sein d'un même relief ont été minimales avec l'utilisation de différents matériaux d'empreinte.

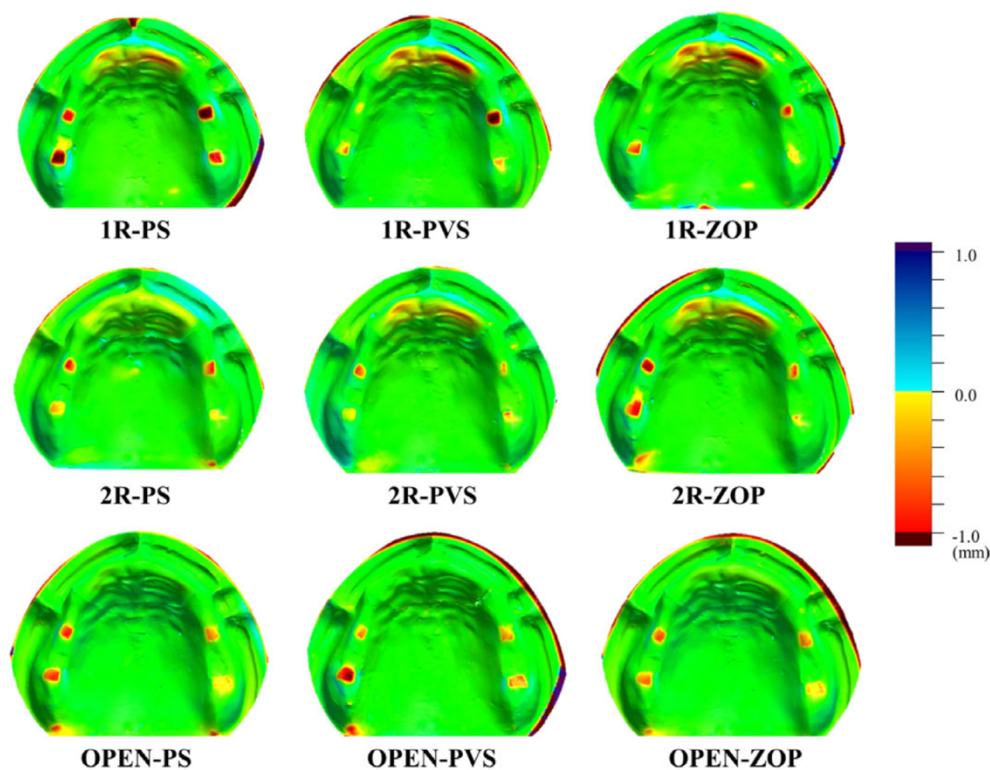


Figure 38 : Les différents modèles 3D selon les différents PEI utilisés et les différents matériaux d'empreintes utilisés. 1R-PS : PEI conventionnel et polysulfure. 1R-PVS : PEI conventionnel et polyvinylsiloxane. 1R-ZOP : PEI conventionnel et oxyde de zinc eugéno. 2R-PS : PEI espacé et polysulfure. 2R-PVS : PEI espacé et polyvinylsiloxane. 2R-ZOP : PEI espacé et oxyde de zinc eugéno. OPEN-PS : PEI fenêtré et polysulfure. OPEN-PVS : PEI fenêtré et polyvinylsiloxane. OPEN-ZOP : PEI fenêtré et oxyde de zinc eugéno. (Shin et al, 2019 (70))

La méthode d'empreinte utilisant un porte-empreinte avec une fenêtre ouverte est celle qui a entraîné le moins de déplacements des crêtes mobiles. À l'exception des parties antérieures et postérieures du tissu flottant, tous les points de mesure n'ont montré aucune différence significative dans le déplacement du tissu, lorsque des matériaux d'empreinte différents sont utilisés. La technique d'empreinte en une étape utilisant un porte-empreinte avec un espacement dans la zone du tissu flasque peut réduire le déplacement latéral du tissu flasque, tandis que la technique d'empreinte en deux étapes utilisant un porte-empreinte avec une fenêtre ouverte peut minimiser le déplacement global du tissu flasque. Cependant, à ce jour, aucune étude ne quantifie le degré de déplacement des tissus flasques lorsque divers matériaux d'empreinte sont utilisés pour réaliser les empreintes finales des prothèses complètes. (103)



- Empreinte optique

L'introduction de scanners intra-oraux dans les cabinets dentaires a permis de remplacer certaines techniques. Il est aujourd'hui possible de créer un modèle 3D de la cavité orale directement avec un tel système, sans avoir besoin de prendre une empreinte ou de couler un modèle. Le modèle numérique peut être utilisé pour concevoir des couronnes, des onlays, des bridges et aussi des prothèses amovibles partielles. (88)

Cependant dans le domaine de la prothèse complète, il n'existe pas de scanner optique permettant de réaliser une empreinte numérique finale servant à la fabrication de prothèse complète d'usage. L'enregistrement des surfaces est possible mais à ce jour, il est impossible d'enregistrer la dépressibilité muqueuse différentielle, la dualité tissulaire ainsi que le jeu musculaire.

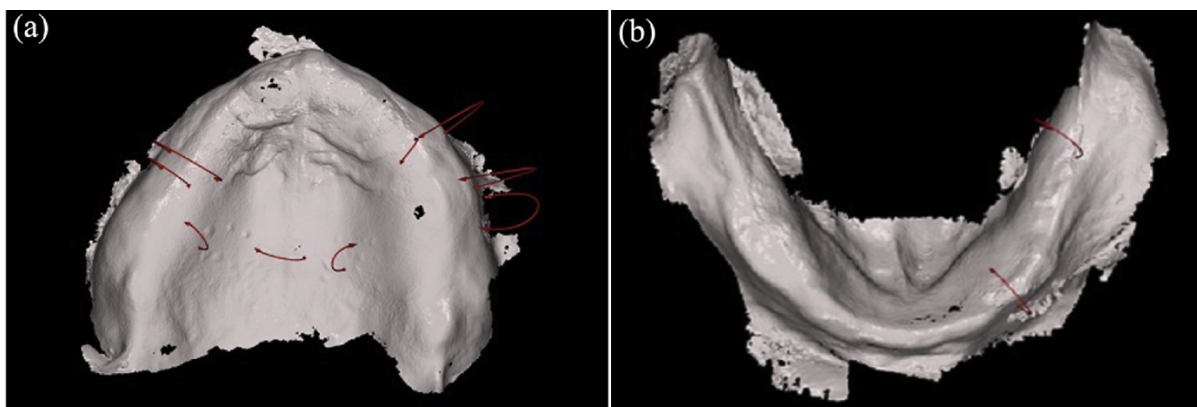


Figure 39 : Empreintes optiques du maxillaire et de la mandibule (Source : Kanazawa et al, 2018 (89))

De nouveaux systèmes sont apparus comme le système AvaDent ou le système Digital Denture Professional (DDP) qui permettent la réalisation de prothèse amovible complète par le biais de la technologie de conception et de fabrication assistées par ordinateur.

Le protocole de fabrication des prothèses par ces systèmes se différencie très peu du protocole conventionnelle. En effet, une empreinte primaire classique doit être réalisée dans un premier temps. Ensuite, le praticien utilise un Centric Tray qui sert à

enregistrer la dimension vertical au repos et à enregistrer l'empreinte maxillaire et mandibulaire à la fois. Du matériau d'empreinte est garni sur le Centric Tray, ainsi le patient effectue un mouvement de fermeture sur le matériau d'empreinte jusqu'à ce que la dimension verticale estimée soit obtenue. Un occlusionnisme est ensuite fixée au Centric Tray qui se nomme l'UTS CAD qui permet d'établir un plan d'occlusion provisoire. (Figure 40) Toutes les données obtenues par le biais du Centric Tray et de l'UTS CAD ainsi que les empreintes primaires sont envoyées au laboratoire.

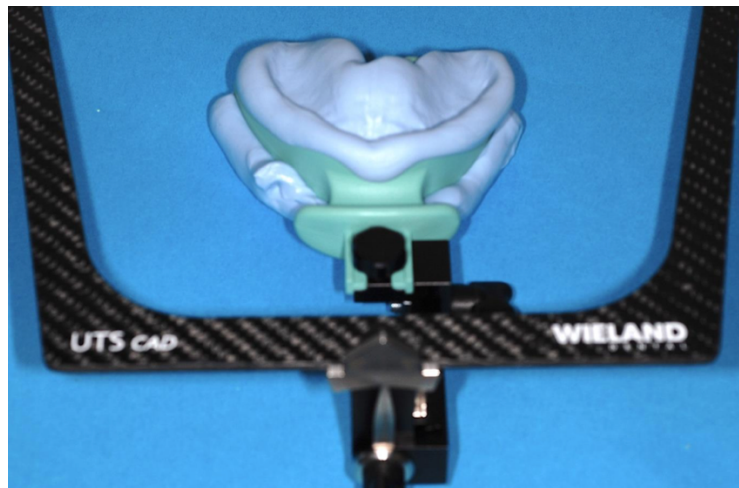


Figure 40: Centric Tray fixé sur l'UTS CAD ( Source: Farcot, 2018 (90))

Les empreintes primaires ainsi que le Centric Tray sont scannés puis numérisés par le logiciel. Les modèles sont analysés, les zones anatomiques importantes et les zones à décharger sont déterminées grâce au logiciel. Les modèles 3D peuvent être délimités et un porte empreinte individuel peut ainsi être créé. Les porte empreinte individuel maxillaire et mandibulaire comportent des bourrelets d'occlusions qui doivent venir s'emboîter en bouche car les empreintes secondaires fonctionnelles doivent être réalisées bouche fermée après le marginage des bords prothétiques. (Figure 41)

A la suite des empreintes secondaires, l'enregistrement de la relation inter maxillaire est entreprise à l'aide de plaques d'enregistrement. Lorsque ces étapes sont terminées, c'est grâce au logiciel que vont être conçues les prothèses. La forme des dents, leur position, la forme de la gencive, tous les critères peuvent être personnalisés en fonction du patient. (Figure 41)

Ces nouveaux systèmes sont révolutionnaires pour la profession. Cependant, les étapes principales, telles que les empreintes primaires et secondaires conventionnelles ne sont pas substituables. En ce qui concerne les crêtes flottantes, le porte empreinte individuel peut être créé par ordinateur néanmoins il faudra utiliser une technique d'empreinte vue précédemment. L'empreinte secondaire sera faite à l'aide de ce porte empreinte et de matériau d'empreinte, l'enregistrement numérique ne peut remplacer cette étape à l'heure actuelle. (89 ; 90 ; 91)

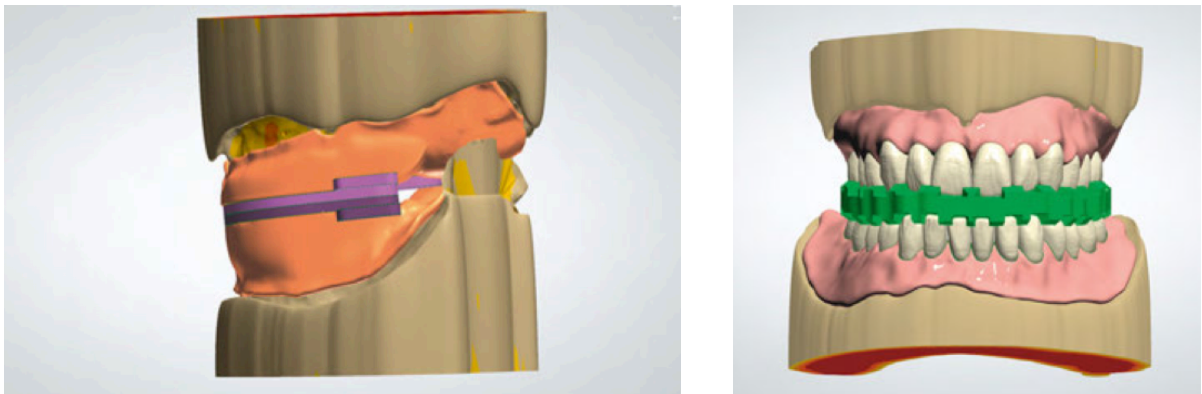


Figure 41: A droite : Plaques occlusales 3D. A gauche: Montage des dents. (Source : Zimmerling et al, 2016 (91))

L'empreinte optique apporterait un vrai plus dans l'élaboration d'une prothèse complète amovible en présence de crêtes flottantes car il n'y aurait plus de compressions ou déplacements des tissus pendant l'enregistrement des arcades édentées. Toutefois il faudra encore attendre quelques années afin de fabriquer une prothèse amovible complète grâce à l'empreinte optique.

- Essai de la base prothétique (81)

Une séance supplémentaire peut être ajoutée par rapport au protocole normale de fabrication d'une prothèse amovible complète. Cette étape consiste à essayer la base prothétique définitive en résine acrylique transparente. La base va nous permettre d'évaluer l'ajustement, la rétention et la stabilité de la future base prothétique. Le fait qu'elle soit transparente permet au praticien de voir les éventuelles zones de surpression. Cette étape est facultative mais permet de valider toutes les étapes précédentes.

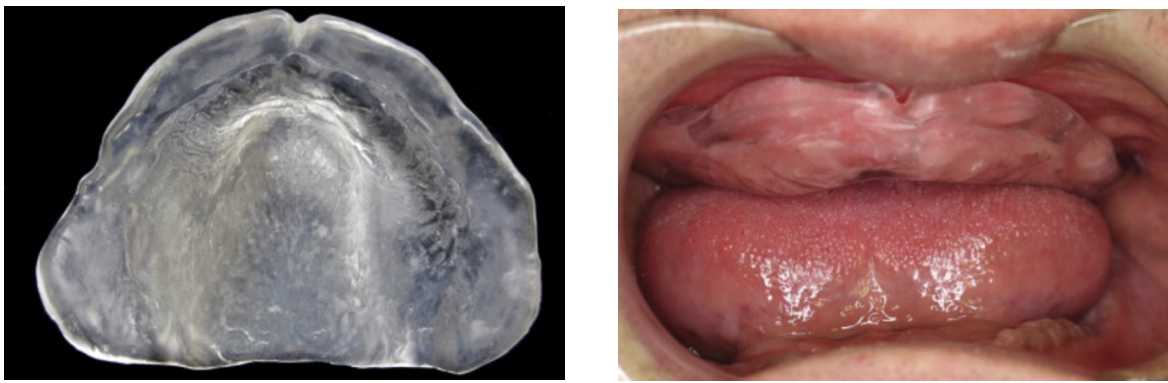


Figure 42 : Base prothétique en résine acrylique transparente (Source : Shum et Pow, 2014 (81))

- Enregistrement des rapports intermaxillaires et choix des dents

Selon certains praticiens, des empreintes réussies sont le gage d'une rétention optimale de la future prothèse. Cependant l'enregistrement des rapports intermaxillaires est une étape primordiale dans le processus de conception d'une prothèse amovible.

Tout le bénéfice obtenu par de bonnes empreintes peut être perdu si l'occlusion n'est pas idéale. Selon Pierre Bonifay (44) « ce rapport entre arcades antagonistes est véritablement la clé de l'architecture prothétique ».

Lors de cette étape, la dimension verticale d'occlusion, le plan d'occlusion ainsi que la relation centrée vont intervenir. Ces différents facteurs vont participer à la stabilité de la prothèse. Avec l'aide de maquettes d'occlusions réalisées au laboratoire après l'empreinte secondaire, le praticien va pouvoir enregistrer les différents paramètres de l'occlusion. Les maquettes d'occlusions seront montées sur une base prothétique pré polymérisées afin d'empêcher les déformations durant l'enregistrement des rapports intermaxillaires. (47)

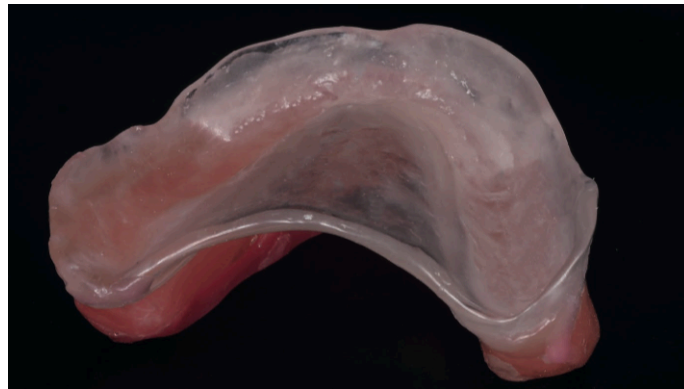


Figure 43: Maquettes d'occlusion montées sur une base prothétique prépolymérisée  
(Source: Imran, 2018 (82))

Il est crucial de s'assurer que le plan occlusal est correctement orienté, et qu'un schéma occlusal approprié avec des contacts d'équilibrage est obtenu. L'utilisation d'un arc facial de transfert et la disposition des dents sur un articulateur semi-ajustable peuvent faciliter cette opération. Il est important de réaliser qu'un plan occlusal mal orienté, ou l'incorporation de contacts occlusaux prématurés, déstabilisera une prothèse qui repose sur des tissus porteurs de mauvaise qualité. Les efforts pour obtenir une empreinte adéquate auront été vains.

En ce qu'il concerne le choix des dents, des dents dites semi-anatomiques seront choisies. Ce sont des dents peu cuspidées qui présentent un angle cuspidien de 20 degrés. (41) Elles permettent de diminuer les forces pendant les différents mouvements occlusaux. (87)

Les dents devront être en résine et pas en porcelaine car elles engendrent moins de dommages aux surfaces d'appui car elles absorbent les charges issues des contacts occlusaux. (44)

- Essayage et validation du montage

Lors de cette étape, il va être crucial d'analyser la tenue de la prothèse. Différents points sont à vérifier pour valider le montage :

- la rétention de la prothèse ;
- les limites de la prothèse grâce aux mouvements de Herbst ;
- l'occlusion statique ;
- l'absence de bascule de la maquette.

De plus, si aucun problème n'est rencontré, le patient devra valider le montage ainsi que la couleur des dents.

- Insertion prothétique et contrôle occlusale

La prothèse complète est insérée en bouche après avoir été humidifiée. Il va falloir contrôler :

- la stabilité de la prothèse ;
- les possibles surextensions ;
- les rapports inter-maxillaires ;
- la répartition des contacts occlusaux ;
- la concordance des milieux inter-incisifs ;
- la dimension verticale d'occlusion.

Ensuite une équilibration occlusale en position statique et dynamique est réalisée.

- Doléances

Cette séance finale va permettre au praticien d'évaluer son travail notamment au niveau de la bonne tenue de la prothèse. Le patient va donner ses impressions suite au port de la prothèse pendant une semaine. Le praticien va rechercher d'éventuelles blessures en bouche, contrôler l'occlusion et effectuer des retouches si nécessaire.

## 2.4. Arbre décisionnel

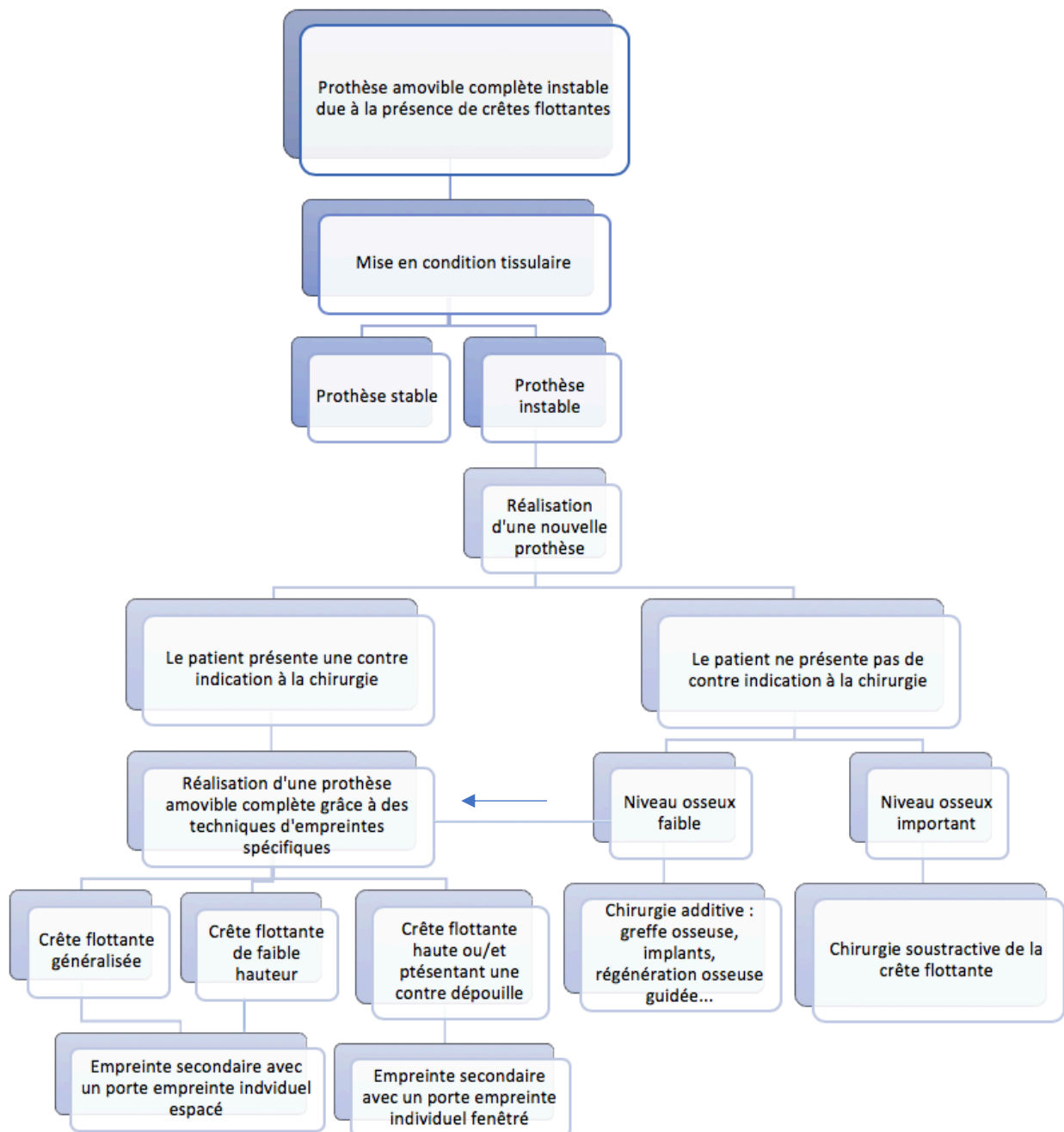


Figure 44: Arbre décisionnel des thérapeutiques des crêtes flottantes suivant la situation clinique (Source personnelle)

Afin d'éviter cette situation clinique délicate, il serait intéressant d'entreprendre une prévention par rapport au problème que sont les crêtes flottantes. Dans cette partie seront abordés les principaux points à analyser pour empêcher l'apparition de ces crêtes flottantes.

### **3. Prévention d'apparition des crêtes flottantes**

#### **3.1. Port des prothèses**

D'après certains auteurs, tels que Pompignoli, Hara et *al*, Chen et *al* ou encore Slaoui Hasnaoui et *al*, le port prolongé d'une prothèse amovible serait néfaste pour la muqueuse sous prothétique. En effet, si le patient porte sa prothèse en continue, les vaisseaux sanguins intra muqueux sont comprimés en permanence et la muqueuse ne peut pas avoir de temps de repos. Ce phénomène induit la résorption osseuse ainsi que la mise en place de crête flottante.

C'est pourquoi, les praticiens doivent éduquer leurs patients pour qu'ils ne portent pas leur prothèse pendant la nuit. Cette recommandation permettrait un temps de repos à la muqueuse et ainsi il aiderait à obtenir un flux sanguin normal à nouveau.

De plus afin de limiter l'inflammation des tissus sous prothétiques, il est également important de rappeler au patient les règles d'hygiène concernant les tissus mous et la prothèse.

Le patient doit effectuer des contrôles réguliers au cabinet dentaire afin de vérifier l'état et l'adaptation intra-buccale de la prothèse. La résorption osseuse est très importante pendant la première année de port de la prothèse amovible. De ce fait, des contrôles réguliers pendant la première année et ensuite au moins une fois par an sont conseillés. (31) Ainsi en présence de signes précurseurs de crêtes flottantes, des mesures immédiates telle qu'une mise en condition tissulaire pourront être mises en place. C'est à un stade précoce que cette méthode peut être appliquée pour contrer l'aggravation du phénomène. (10 ; 17 ; 34 ; 52 ; 92)



### **3.2. Syndrome combiné**

En présence de toutes les caractéristiques du syndrome combiné c'est à dire un maxillaire édenté opposé à un bloc incisivo-canin mandibulaire composé de dents naturelles, il est important de réaliser une réhabilitation globale afin de prévenir la résorption du maxillaire antérieur.

D'après Tolstunov, il existe quatre traitements principaux dans le cadre du syndrome combiné. Le premier traitement consiste à réaliser une prothèse complète maxillaire opposée à une prothèse partielle mandibulaire stabilisée par un bloc incisivo-canin stable. Une répartition uniforme des contraintes occlusales doit être retrouvée, des contrôles réguliers sont nécessaires dans le but de préserver l'occlusion postérieure.

La deuxième thérapeutique citée implique l'extraction des dents mandibulaires restantes avec ou sans alvéoloplastie de la crête osseuse. Ensuite, des prothèses amovibles complètes fonctionnelles supérieures et inférieures sont conçues présentant une occlusion postérieure stable.

Un traitement implantaire est la troisième solution thérapeutique. Elle peut être réalisée avec ou sans extraction dentaire pour rétablir une occlusion postérieure solide avec une prothèse maxillaire et mandibulaire supportées par des implants.

La dernière thérapeutique requiert l'utilisation de greffe osseuse maxillaire pour reconstruire la crête alvéolaire antérieure du maxillaire édenté. Elle s'en suit de la réhabilitation prothétique globale par l'une des trois options précédentes. (95)

En effet, une réhabilitation globale bimaxillaire est à mettre en place pour favoriser des contacts occlusaux postérieurs et une occlusion bilatéralement équilibrée. Ces contacts permettront d'éviter une surcharge antérieure ainsi qu'une résorption osseuse antérieure associée à une crête mobile. Des contrôles fréquents permettront d'évaluer le schéma occlusal et de le maintenir harmonieux. (46)

### 3.3. Bruxisme

Le bruxisme peut être traité de différentes manières qu'il soit diurne ou nocturne, ces thérapeutiques ne seront pas détaillées dans cette thèse.

Toutefois le patient porteur de prothèse complète bimaxillaire peut empêcher les effets néfastes du bruxisme nocturne. Selon Pompignoli, le bruxisme est présent seulement si des contacts dentaires sont présents. Donc pendant la nuit, le patient est prié de ne pas porter ses prothèses ainsi aucune charge ne sera appliquée sur celles-ci. Cette règle permettra de diminuer non seulement la résorption osseuse mais aussi l'usure prothétique associée. (52, 80)

## CONCLUSION

La prise en charge des crêtes flottantes en prothèse amovible complète dépend de la situation clinique existante mais aussi de la balance bénéfique/risque. Si la mise en condition tissulaire s'avère inefficace pour résoudre le problème de stabilité prothétique, d'autres thérapeutiques doivent être envisagées.

La chirurgie soustractive n'est plus la solution principale au problème que sont les crêtes flottantes. Elle peut s'avérer très utile en présence d'une épaisseur osseuse sous-jacente importante. Cependant l'exérèse des crêtes flottantes en présence d'une résorption osseuse importante est une erreur car elle entrainera une base prothétique plane sans rétention possible. La chirurgie implantaire est une alternative en cas de résorption osseuse importante mais cette thérapeutique est complexe, longue et présente un coût important pour les patients.

De nombreuses techniques d'empreinte ont été proposées pour aider à surmonter l'obstacle prothétique que sont les crêtes flottantes. Les techniques les plus utilisées sont entreprises à l'aide de porte empreinte individuel espacé ou fenêtré mais ils en existent d'autres. Ces techniques varient par leurs approches, par les matériaux utilisés cependant elles présentent une complexité similaire. Il est difficile de définir le succès des prothèses construites à l'aide des différentes techniques d'empreinte. Pour cette raison, le choix de la technique et du matériau d'empreinte repose principalement sur les préférences personnelles ainsi que sur l'expérience du praticien.

Une évolution de l'utilisation de l'empreinte optique en prothèse amovible complète pourrait régler tous les problèmes liés à la compression des tissus pendant l'enregistrement. A ce jour, l'empreinte anatomo-fonctionnelle conventionnelle reste indispensable, il est encore impossible d'enregistrer le jeu musculaire ainsi que la dualité tissulaire à partir d'une empreinte optique. Des progrès restent à faire dans le domaine des caméras optiques en ce qui concerne la réalisation de prothèse complète amovible.

## BIBLIOGRAPHIE

1. Del Fabbro M. Effet de la carence en œstrogène sur le remodelage du tissu osseux alvéolaire [Thèse d'exercice]. [Toulouse] : Université de Toulouse III Paul Sabatier. Faculté de chirurgie dentaire ; 2013. 88 p.
2. Toppets V, Pastoret V, De Behr V, Antoine N, Dessy C, Gabriel A. Morphologie, Croissance et Remaniement Du Tissu Osseux. *Ann méd vét.* 2004 ; 148 : 1-13.
3. Marie P. Différenciation, fonction et contrôle de l'ostéoblaste. *Med Sci (Paris)*. 2001 ; 17(12) : 1252-9.
4. Schropp L, Wenzel Wea, Kostopoulos L, Karing T. Bone healing and soft tissue contour following single tooth extraction : a clinical and radiographic 12-month prospective study. *Int J Periodontics Restor Dent.* 2003; 23(4): 313-323.
5. Carlsson Ge, Persson G. Morphologic changes in the mandible after extraction and wearing of dentures. A longitudinal clinical and X-ray cephalometric study covering 5 years. *Odontol Revy.* 1967; 18(1): 27-54.
6. Range H. À quelle résorption s'attendre après une extraction dentaire ? *Inf Dent.* 2009 ; 6 : 271-273.
7. Cawood Ji, Howell RA. A classification of the edentulous jaws. *Int J Oral Maxillofac Surg.* 1988; 17(4): 232-6
8. Sikkou K, Abdelkoui A, Merzouk N, Berrada S. Prévenir la résorption osseuse pour une meilleure intégration des réhabilitations prothétiques amovibles complètes. *Actual Odonto-Stomatol.* 2016 ; (280) : 1-11.
9. Kaqueler JC, Le May O. Anatomie pathologique bucco-dentaire. [2e édition]. Paris : Masson ; 1998. x+158 p.
10. Chen J, Ahmad R, Li W, Swain M, Li Q. Biomechanics of oral mucosa. *J R Soc Interface.* 2015 ; 12(109) : 20150325.
11. Leila F, Faiza B, Nadia M, Bouabid EM, Ahmed A. Diagnostic et gestion des lésions muqueuses d'origine prothétique chez l'édenté complet. *Actual Odonto-Stomatol.* 2008 ; (243) : 225-38.
12. Bansal R, Kumar M, Garg R, Saini R, Kaushala S. Prosthodontic rehabilitation of patient with flabby ridges with different impression techniques. *Indian J Dent.* 2014; 5(2): 110-13.
13. Lynch CD, Allen PF. Management of the flabby ridge: using contemporary materials to solve an old problem. *Br Dent J.* 2006; 200(5): 258-61.

14. Xie Q, Narhi TO, Nevalainen JM, Wolf J, Ainamo A. Oral status and prosthetic factors related to residual ridge resorption in elderly subjects. *Acta Odontol Scand.* 1997; 55(5): 306-13
15. Pai UY, Reddy VS, Hosi RN. A single step impression technique of flabby ridges using monophasic polyvinylsiloxane material: a case report. *Case Rep Dent.* 2014; 2014: 104541.
16. Magnusson BC, Engström H, Kahnberg KE. Metaplastic formation of bone and chondroid in flabby ridges. *Br J Oral Maxillofac Surg.* 1986; 24(4): 300-5.
17. Slaoui hasnaoui J, Sefrioui A, Fromentin O, Abdedine A. Gestion d'un édentement complet maxillaire présentant une crête flottante antérieure. *Actual Odonto-Stomatol.* 2010 ; (251) : 225-37.
18. Moreau N, Ejeil AL. Les lésions buccales d'origine traumatique en prothèse amovible. *Alpha Omega France.* 2014 ; (164) : 25-6.
19. Lamster IB, Asadourian L, Del Carmen T, Friedman PK. The aging mouth: differentiating normal aging from disease. *Periodontol 2000.* 2016; 72(1): 96-107.
20. Abu Eid R, Sawair F, Landini G, Saku T. Age and the architecture of oral mucosa. *Age (Dordr).* 2012; 34(3): 651-8.
21. Dekker H, Schulten EAJM, Ten Bruggenkate CM, Bloemena E, van Ruijven L, Bravenboer N. Resorption of the mandibular residual ridge: A micro-CT and histomorphometrical analysis. *Gerodontology.* 2018; 35(3) : 221-228.
22. Nefussi, JR. Biologie et Physiologie Du Volume Osseux Implantable. Dans : *EMC – Odontologie.* 2012 ; 7(3) : 1-14. [Article 23-330-A-01]
23. Balaji SM. Tobacco Smoking and Surgical Healing of Oral Tissues: A Review. *Indian J Dent Res.* 2008; 19(4): 344-8.
24. Von Wilmowsky C, Stockmann P, Harsch I, Amann K, Metzler P, Lutz R. Diabetes Mellitus Negatively Affects Peri-Implant Bone Formation in the Diabetic Domestic Pig. *J Clin Periodontol.* 2011; 38(8): 771–9.
25. Tarantino U, Cerocchi I, Celi M, Scialdoni A, Saturnino L, Gasbarra E. Pharmacological Agents and Bone Healing. *Clin Cases Miner Bone Metab.* 2009; 6(2): 144–8.
26. Bouvard B, Gallois Y, Legrand E, Audran M, Chappard D. Glucocorticoids Reduce Alveolar and Trabecular Bone in Mice. *Joint Bone Spine.* 2013; 80(1): 77- 81.

27. Consensus development conference: Diagnosis, prophylaxis, and treatment of osteoporosis. *Am J Med.* 1993; 94(6): 646-50.
28. Klemetti E. A review of residual ridge resorption and bone density. *J Prosthet Dent.* 1996; 75(5): 512-4.
29. Kribbs PJ, Chestnut CH, Orr SM, Kilcoyne RF. Relationship between mandibular and skeletal bone in an osteoporotic population. *J Prost Dent.* 1989; 62(6): 703 – 7.
30. Lindsay R. Sex steroids in the pathogenesis and prevention of osteoporosis. Dans : Riggs BL, Melton LJ. *Osteoporosis: Etiology, Diagnosis and Management.* New York: Raven Press; 1988. p. 333.
31. Tallgren A. The continuing reduction of the residual alveolar ridges in complete denture wearers: a mixed-longitudinal study covering 25 years. *J Prosthet Dent.* 2003; 89(5): 427-35.
32. Atwood DA. Reduction of residual ridges: a major oral disease entity. *J Prosthet dent.* 1971; 26(3): 266-79.
33. Macedo Firoozmand L, Dias Almeida J, Guimarães Cabral LA. Study of denture-induced fibrous hyperplasia cases diagnosed from 1979 to 2001. *Quintessence Int.* 2005 ; 36(10) :825-9.
34. Hara T, Sato T, Nakashima K, Minagi S. Effect of occlusal pressure on the histopathological changes in denture supporting tissues. *J Oral Rehabil.* 1996; 23(6): 363-71.
35. Jourda G. Prothèse partielle amovible, prothèse combinée : répertoire de cas cliniques et tracés. Courtaboeuf : Edp Sciences ; 2015. 194 p.
36. Lejoyeux J, Ogolnik R. Résorption et édentation totale. *Cah Prothèse.* 1974 ; 5 : 63-75.
37. Fajri L, Benfdil F, El Mohtarim B, El Wady W, Abdedine A. La prothèse complète mandibulaire : stabilité et rétention. *Actual Odonto-Stomatol.* 2009 ; (247) : 267-86.
38. Kleinfinger S. Dimension verticale en prothèse complète. *Inf Dent.* 1976 ; 15 : 25–45.
39. Millet C, Leterme A, Jeannin C, Jaudoin P. Dimensions verticales en prothèse complète. *Rev Stomatol Chir Maxillofac.* 2010 ; 111(5) : 315–30.
40. Génin G, Helfer M, Louis JP. Conception et orientation de la surface occlusale en prothèse amovible complète. *Stratégie prothétique.* 2012 ; 12(2) : 109-20.

41. Hùe O, Berteretche MV. Prothèse complète : Réalité clinique, solutions thérapeutiques. Paris : Quintessence International ; 2003. 292 p.
42. Louis JP. Traiter l'édenté total. Paris : Espace ID ; 2016. 334 p.
43. Mercier P, Bellavance F. Effect of artificial tooth material on mandibular residual ridge resorption. J Can Dent Assoc. 2002 ; 68(6) : 346-50.
44. Pompignoli M, Doukhan JY, Raux D. Prothèse complète : clinique et laboratoire. 4<sup>e</sup> édition. Rueil-Malmaison : Éditions CdP ; 2011. 329 p.
45. Kelly E. Changes caused by a mandibular removable partial denture opposing a maxillary complete denture. J Prosthet Dent. 1972 ; 27(2) : 140-50.
46. Bassetti R, Bassetti M, Kremer U, Mericske-Stern R. Le « syndrome combiné » existe-t-il ? Présentation d'un cas clinique. Rev Mens Suisse Odontostomatol. 2010 ; 120(9) : 771-86.
47. Bentahar O, El Ghoulbzouri H, Benamar A. Syndrome de combinaison : symptomatologie, prévention et traitement. Actual Odonto-Stomatol. 2017 ; (284) : 6.
48. Palmqvist S, Carlsson GE, Owall B. The combination syndrome : a literature review. J Prosthet Dent. 2003; 90(3): 270-5.
49. Kilicarslan MA, Akaltan F, Kasko Y, Kocabas Z. Clinical evaluation of maxillary edentulous patients to determine the prevalence and oral risk factors of combination syndrome. J Dent Sci. 2014; 9(4): 394-9.
50. Grobet P, Gilon Y, Bruwier A. *Bruxisme Nocturne : Actualités et prise en charge*. Rev Med Liege. 2017 ; 72(9) : 410-5.
51. Santos FRS, Munhoz MFV, Alves LHT, Tavares M, Paleari AG, Camargos GV. Risk factors for mandibular bone resorption in complete denture wearers. Gen Dent. 2019; 67(4): 58-62.
52. Pompignolie M. Bruxisme et prothèse adjointe complète. Dans : Duminil G, Orthlieb JD. Le Bruxisme tout simplement. Paris : Espace ID ; 2015. p. 317-28.
53. Guessous DF, Regragui A, Merzouk N, Benfdil F. Comment garantir la stabilité prothétique en prothèse amovible complète (PAC) conventionnelle ? Actual Odonto-Stomatol. 2018 ; (289) : 5.
54. Lejoyeux J, Lejoyeux R. Mise en condition en prothèse amovible. Masson édit, Paris, 1993. 114 p.
55. Verfaillie A. Les résines acryliques à prise retardée en prothèse complète et en prothèse maxillo-faciale [Thèse d'exercice]. [Nancy]. Université de Lorraine. Faculté de chirurgie dentaire ; 2003. 124 p

56. Oestlund SG. The effect of complete dentures of gum tissues. *Acta Odontol Scand.* 1958; 12: 1-23.
57. Bagui M, Fajri L, Mohtarime BE, Merzouk N. La place de la mise en condition tissulaire en prothèse adjointe totale. *Actual Odonto-Stomatol.* 2016 ; (275) : 4.
58. Hue O, Berteretche MV. Prothèse adjointe complète : la mise en condition tissulaire est-elle toujours d'actualité ? *Actual Odonto-Stomatol.* 2014 ; (268) : 24-28
59. Zerbout HE. La mise en condition tissulaire chez l'édenté total : quand et comment ? [Thèse d'exercice]. [Tlemcen] : Université Abou Bekr Belkaid. Faculté de médecine ; 2014. 104 p.
60. Salinas TJ. Treatment of edentulism: optimizing outcomes with tissue management and impression techniques. *J Prosthodont.* 2009; 18(2): 97-105.
61. Hasnaoui Y. La chirurgie pré-prothétique chez l'édenté total au service de la prothèse amovible complète bimaxillaire [Thèse d'exercice]. [Nancy] : Université de Lorraine. UFR d'Odontologie ; 2017. 124 p.
62. Perrin D, Ahoosi V, Larras P, Lafon A, Gerard E. Manuel de chirurgie orale : technique de réalisation pratique, maîtrise et exercice raisonné au quotidien. Paris : CDP ; 2012. 511 p.
63. Toscano N, Shumaker N, Holtzclaw D. The Art of Block Grafting A Review of the Surgical Protocol for Reconstruction of Alveolar Ridge Deficiency. *The Journal of Implant & Advanced Clinical Dentistry.* 2010; 2(2): 45-66.
64. Pierrefeu A, Sauvigne T, Cresseaux P, Jeanniot PY, Breton P. Technique du coffrage en greffe osseuse préimplantaire mandibulaire postérieure : entre apposition et régénération. *Rev Stomatol Chir Maxillofac.* 2012; 113(4): 322-6.
65. Khoury G, Khoury E, Riahi H, Ostéotomies segmentaires d'augmentation verticale des crêtes alvéolaires atrophiées. *Le fil dentaire.* 2010 ; (54) : 56-9.
66. Bettach R. La régénération osseuse guidée. *Le fil dentaire : Spécial greffes osseuses.* 2010 ; (54) : 30-5.
67. Tolstunov L. Management of Biomechanical Complication of Implant-Supported Restoration of a patient with Combination Syndrome: A case report. *J Oral Maxillofac Surg.* 2009; 67(1): 178-88.
68. Quintallet O. Prise en charge d'un patient édenté présentant des pathologies locales et générales : thérapeutiques générales [Thèse d'exercice]. [Nantes] : Université de Nantes. Unité de formation et de recherche d'odontologie ; 2013. 56 p.



69. MacEntee MI. *The Complete Denture: A Clinical Pathway*. 2nd edition. Vancouver : Quintessence Publishing Co Ltd.; 2019. 245 p.
70. Shin J, Ko K, Huh Y, Cho L, Park C. Displacement of Simulated Flabby Tissue by Different Tray Designs and Impression Materials. *J Prosthodont*. 2019; 28(4): 444-51.
71. Labban N. Management of the flabby ridge using a modified window technique and polyvinylsiloxane impression material. *Saudi Dent J*. 2018; 30(1): 89-93.
72. Hyde TP, Craddock H, Brunton P. The effect of seating velocity on pressure within impressions. *J Prosthet Dent*. 2008; 100(5): 384-9.
73. Devan MM. Basic principles in impression making. *J Prosthet Dent*. 2005; 93(6): 503-8.
74. Osborne J. Two impression methods for mobile fibrous ridges. *Br Dent J*. 1964; 117: 392-4.
75. Watson R. Impression technique for maxillary fibrous ridge. *Br Dent J*. 1970; 128: 552.
76. Langer Y, Laufer BZ, Cardash HS. Modalities of Treatment for the Combination Syndrome. *J Prosthodont*. 1995; 4(2): 76-81.
77. Allen PF, McCarthy S. *Complete dentures: from planning to problem solving*. London: Quintessence Publishing; 2003. 119 p.
78. Daher T, Dermendjian S, Morgano SM. Obtaining maxillomandibular records and definitive impressions in a single visit for a completely edentulous patient with a history of combination syndrome. *J Prosthet Dent*. 2008; 99(6): 489-91.
79. Hùe O. Cas complexes en prothèse amovible complète : quelques solutions thérapeutiques. *Stratégie prothétique*. 2016 ; 16 : 11.
80. Fernet C. *Conduite à tenir en présence de crêtes flottantes chez l'édenté total [Thèse d'exercice]. [France] : Université Paris Diderot - Paris 7. UFR d'Odontologie ; 2004. 118 p.*
81. Shum MHC, Pow EHN. Management of excessive movable tissue: A modified impression technique. *J Prosthet Dent*. 2014; 112(2): 387-9.
82. Imran H. Five steps to flabby ridge success. *Br Dent J*. 2018; 225(7): 597-599.
83. McCord J, Grant A. Impression making. *Br Dent J*. 2000; 188(09): 484-92.
84. Ahmad F, Yunus N, McCord F. A new presentation of combination syndrome. *Ann Dent*. 2008; 15(2): 94-9.

85. Crawford RWI, Walmsley AD. A review of prosthodontic management of fibrous ridges. *Br Dent J.* 2005; 199(11): 715-9.
86. Devlin H. A method for recording an impression for a patient with a fibrous maxillary alveolar ridge. *Quintessence Int.* 1985; 6: 395-7
87. Souza RD. Prosthodontic management of flabby ridge using palatal split tray technique: A case report. *Clin Dent.* 2013; 7(7): 34–9. I
88. Van Noort R. The future of dental devices is digital. *Dent Mater.* 2012; 28(1): 3-12.
89. Kanazawa M, Iwaki M, Arakida T, Minakuchi S. Digital impression and jaw relation record for the fabrication of CAD/CAM custom tray. *J Pros Res.* 2018; 62(4): 509-13.
90. Farcot J. Numérisation de l’empreinte primaire en prothèse adjointe totale [Thèse d’exercice]. [Marseille] : Aix Marseille Université. Faculté d’odontologie de Marseille ; 2018. 43 p.
91. Zimmerling F, Schimmel M, Müller P, Joda T. Réalisation de prothèses complètes avec le système CAO/FAO «Digital Denture Professional». *Swiss Dent J.* 2016 ; 126 : 910-9.
92. Huumonen S, Haikola B, Oikarinen K, Söderholm A, Remes-Lyly T, Sipilä K. Residual ridge resorption, lower denture stability and subjective complaints among edentulous individuals. *J Oral Rehabil.* 2012; 39(5): 384-90.
93. Kalk W, de Baat C. Some factors connected with alveolar bone resorption. *J Dent.* 1989; 17(4): 162-5.
94. Regragui A, Abdedine A, Merzouk N. Espace biofonctionnel et mise en condition tissulaire : quelles perspectives en prothèse amovible complète ? *Actual Odonto-Stomatol.* 2011 ; (255) : 197-206.
95. Tolstunov L. Combination Syndrome : classification and case report. *J Oral Implantol.* 2007; 33(3): 139-151

## **REFERENCES ELECTRONIQUES**

96. Nataf S. Tissu Osseux [Internet]. [cité 13 mars 2020]. Disponible sur: <http://histoblog.viabloga.com/texts/tissu-osseux>
97. Raybaud H, Voha C, Delebarre H. Anatomie et histologie de la muqueuse buccale [Internet]. 2020 [cité 19 févr 2020]. Disponible sur: <http://dermatologiebuccale-nice.fr/anatomie-et-histologie-de-la-muqueuse-buccale/histologie-de-la-muqueuse-buccale/>

98. *Mechakra H, Bentahar C, Nouioua F, Saifi N.* Lésions muqueuses d'origine prothétique chez l'édenté total : prise en charge thérapeutique : à propos d'un cas clinique [Internet]. 2014 [cité 28 sept 2019]. Disponible sur : <https://www.lecourrierdudentiste.com/cas-clinique/lesions-muqueuses-dorigine-prothetique-chez-ledente-total-prise-en-charge-therapeutique-a-propos-dun-cas-clinique.html>
99. Inserm. Ostéoporose : quand les os perdent en densité [Internet]. 2016 [cité 22 mars 2020]. Disponible sur : <https://www.inserm.fr/information-en-sante/dossiers-information/osteoporose>
100. Audet C. La chirurgie pré prothétique [Internet]. [Consulté le 20/11/2019]. Disponible sur : <https://slideplayer.fr/slide/9149843/>
101. HAS (Haute Autorité de Santé), Saint-Pierre F. Exérèse d'hypertrophie gingivale ou de crête flottante, service évaluation des actes professionnels [Internet]. 2005 [consulté le 26/11/2020]. Disponible sur : [https://odontologie.com/wp-content/uploads/2016/02/exerese\\_crete\\_flottante\\_novembre\\_2005.pdf](https://odontologie.com/wp-content/uploads/2016/02/exerese_crete_flottante_novembre_2005.pdf)
102. Atash R. La gestion des crêtes flottantes [Internet]. 2015. [Consulté le 20/10/2020]. Disponible sur : <https://www.yumpu.com/fr/document/read/59449927/la-gestion-de-la-crete-flottante>
103. Antonelli J, Guerrero M, Georgescu M, Ortiz J. Quantifying Flabby Ridge Tissue Displacement During Impression-Making for Patients With Combination Syndrome. [Internet]. *Compend Contin Educ Dent.* 2019 [cité 8 mai 2020]; 40(8): e1-e7. Disponible sur : <https://www.aegisdentalnetwork.com/cced/2019/09/quantifying-flabby-ridge-tissue-displacement-during-impression-making-for-patients-with-combination-syndrome>

<b>SOMMAIRE.....</b>	<b>8</b>
<b>TABLE DES FIGURES .....</b>	<b>9</b>
<b>INTRODUCTION .....</b>	<b>12</b>
<b>1. ORIGINE DE LA CRETE FLOTTANTE .....</b>	<b>13</b>
1.1. ANATOMIE.....	13
1.1.1. <i>La crête osseuse.....</i>	13
1.1.2. <i>La muqueuse buccale (9,10, 97) .....</i>	18
1.2. LOCALISATION.....	22
1.3. DIAGNOSTIC.....	23
1.4. ÉTILOGIE .....	25
1.4.1. <i>Senescence des tissus.....</i>	25
1.4.2. <i>Traumatisme prothétique .....</i>	29
1.4.3. <i>Syndrome combiné .....</i>	37
1.4.4. <i>Bruxisme.....</i>	39
1.5. IMPACT DES CRETES FLOTTANTES EN PROTHESE AMOVIBLE COMPLETE .....	40
<b>2. OPTION THERAPEUTIQUE POUR UN PATIENT EDENTE TOTAL PRESENTANT UNE CRETE FLOTTANTE .....</b>	<b>41</b>
2.1. MISE EN CONDITION TISSULAIRE .....	41
2.1.1. <i>Principe.....</i>	41
2.1.2. <i>Intérêts de la mise en condition tissulaire (8 ; 55 ; 94) .....</i>	42
2.1.3. <i>A quelle étape prothétique ?.....</i>	42
2.1.4. <i>Technique .....</i>	43
2.1.5. <i>Inconvénients.....</i>	46
2.2. TRAITEMENT CHIRURGICALE .....	47
2.2.1. <i>Intérêts.....</i>	47
2.2.2. <i>Plan de traitement.....</i>	47
2.2.3. <i>Technique de chirurgie par soustraction.....</i>	48
2.2.4. <i>Technique de chirurgie par addition.....</i>	50
2.2.5. <i>Contre-indications à la chirurgie muco-gingivale.....</i>	51
2.3. REALISATION DES PROTHESES COMPLETES PAR DES TECHNIQUES D'EMPREINTES SPECIFIQUES .....	54
2.3.1. <i>Historique (71).....</i>	55
2.3.2. <i>Étapes prothétiques.....</i>	56
2.4. ARBRE DECISIONNEL.....	81
<b>3. PREVENTION D'APPARITION DES CRETES FLOTTANTES.....</b>	<b>82</b>
3.1. PORT DES PROTHESES .....	82
3.2. SYNDROME COMBINE .....	83
3.3. BRUXISME .....	84
<b>CONCLUSION .....</b>	<b>85</b>
<b>BIBLIOGRAPHIE .....</b>	<b>86</b>
<b>REFERENCES ELECTRONIQUES .....</b>	<b>92</b>

**CUENOT Juliette – Prise en charge des crêtes flottantes en prothèse amovible complète.** Nancy 2020 : 94 pages, 44 figures

Th. : Chir.-Dent. : Nancy 2020

**Mots-clefs :**

- Crêtes flottantes
- Cas complexe en prothèse amovible complète
- Syndrome combiné

**Résumé :**

Les crêtes flottantes se définissent comme des lésions muqueuses irréversibles de type hyperplasique causées par une résorption osseuse, localisées principalement au maxillaire en secteur antérieur. En dentisterie ces hyperplasies sont problématiques lors de réhabilitation par prothèse amovible car elles vont la déstabiliser.

Le but de ce travail va être d'étudier l'étiologie d'apparition de ces crêtes flottantes ainsi que leur impact en prothèse amovible complète.

Les différents choix thérapeutiques seront exposés. Dans les cas où la mise en condition tissulaire n'apporte aucune amélioration à la stabilité prothétique, l'indication d'une chirurgie pré-prothétique se pose. Certains patients présentent des contre-indications à la chirurgie. La prothèse devra alors être réalisée par des techniques d'empreinte permettant d'enregistrer de façon optimale les crêtes flottantes. Pour résumer cette partie un arbre décisionnel sera réalisé par la suite.

La prévention d'apparition des crêtes flottantes sera ensuite traitée.

**Jury :**

Président : Pr. MARTRETTE Jean-Marc

Membres : Dr. VAILLANT Anne-Sophie

Dr. WILK Sabine

Directeur de thèse : Dr. EGLOFF-JURAS Claire

**Adresse de l'auteur :**

Juliette CUENOT  
8 rue du Joli-Coeur  
54000 NANCY