



HAL
open science

La vertébroplastie est-elle indiquée dans les fractures sur rachis ankylosé ?

Alexandre Jules Philippe Prestat

► To cite this version:

Alexandre Jules Philippe Prestat. La vertébroplastie est-elle indiquée dans les fractures sur rachis ankylosé?. Médecine humaine et pathologie. 2019. hal-03298350

HAL Id: hal-03298350

<https://hal.univ-lorraine.fr/hal-03298350v1>

Submitted on 18 Oct 2021

HAL is a multi-disciplinary open access archive for the deposit and dissemination of scientific research documents, whether they are published or not. The documents may come from teaching and research institutions in France or abroad, or from public or private research centers.

L'archive ouverte pluridisciplinaire **HAL**, est destinée au dépôt et à la diffusion de documents scientifiques de niveau recherche, publiés ou non, émanant des établissements d'enseignement et de recherche français ou étrangers, des laboratoires publics ou privés.



AVERTISSEMENT

Ce document est le fruit d'un long travail approuvé par le jury de soutenance et mis à disposition de l'ensemble de la communauté universitaire élargie.

Il est soumis à la propriété intellectuelle de l'auteur. Ceci implique une obligation de citation et de référencement lors de l'utilisation de ce document.

D'autre part, toute contrefaçon, plagiat, reproduction illicite encourt une poursuite pénale.

Contact : ddoc-thesesexercice-contact@univ-lorraine.fr

LIENS

Code de la Propriété Intellectuelle. articles L 122. 4

Code de la Propriété Intellectuelle. articles L 335.2- L 335.10

http://www.cfcopies.com/V2/leg/leg_droi.php

<http://www.culture.gouv.fr/culture/infos-pratiques/droits/protection.htm>

Année 2019

THÈSE

Pour obtenir le grade de

DOCTEUR EN MÉDECINE

Présentée et soutenue publiquement dans le cadre du troisième cycle de
Médecine Spécialisée

Par

Monsieur Alexandre Jules Philippe PRESTAT

Le Mardi 1^{er} Octobre 2019

La vertébroplastie est-elle indiquée dans les fractures
sur rachis ankylosé ?

Membres du jury :

Président : Monsieur le Professeur Alain BLUM

Juges : Monsieur le Professeur Pedro Augusto GONDIM-TEIXEIRA Directeur de thèse

Monsieur le Professeur Damien LOEUILLE Juge

Monsieur le Professeur Thierry CIVIT Juge

Monsieur le Docteur Matthias LOUIS Juge



Président de l'Université de Lorraine :
Professeur Pierre MUTZENHARDT

Doyen de la Faculté de Médecine :
Professeur Marc BRAUN

Vice-doyenne
Pr Laure JOLY

Assesseurs :

Premier cycle : Dr Julien SCALA-BERTOLA
Deuxième cycle : Pr Marie-Reine LOSSER
Troisième cycle : Pr Laure JOLY
SIDES : Dr Julien BROSEUS
Formation à la recherche : Pr Nelly AGRINIER
Relations Grande Région : Pr Thomas FUCHS-BUDER
CUESIM : Pr Stéphane ZUILY

Chargés de mission

Bureau de docimologie : Dr Guillaume VOGIN
Orthophonie : Pr Cécile PARIETTI-WINKLER
PACES : Dr Mathias POUSSEL
International : Pr Jacques HUBERT
Vie Facultaire : Dr Philippe GUERCI

Président de Conseil Pédagogique : Pr Louise TYVAERT
Président du Conseil Scientifique : Pr Jean-Michel HASCOET

=====

DOYENS HONORAIRES

Professeur Jean-Bernard DUREUX - Professeur Jacques ROLAND - Professeur Patrick NETTER - Professeur Henry COUDANE

=====

PROFESSEURS HONORAIRES

Etienne ALIOT - Jean-Marie ANDRE - Alain AUBREGE - Gérard BARROCHE - Alain BERTRAND - Pierre BEY
Marc-André BIGARD - Patrick BOISSEL – Pierre BORDIGONI - Jacques BORRELLY - Michel BOULANGE
Jean-Louis BOUTROY – Serge BRIANÇON - Jean-Claude BURDIN - Claude BURLET - Daniel BURNEL -
Claude CHARDOT Jean-François CHASSAGNE - François CHERRIER – Henry COUDANE –
Jean-Pierre CRANCE - Emile de LAVERGNE - Jean-Pierre DESCHAMPS - Jean-Bernard DUREUX –
Gilbert FAURE - Gérard FIEVE - Bernard FOLIGUET - Jean FLOQUET - Robert FRISCH - Alain GAUCHER -
Pierre GAUCHER - Jean-Luc GEORGE - Alain GERARD - Hubert GERARD - Jean-Marie GILGENKRANTZ -
Simone GILGENKRANTZ - Gilles GROSDIDIER - Philippe HARTEMANN - Gérard HUBERT - Claude HURIET -
Michèle KESSLER - François KOHLER - Henri LAMBERT - Pierre LANDES - Marie-Claire LAXENAIRE
Michel LAXENAIRE - Alain LE FAOU - Jacques LECLERE - Pierre LEDERLIN - Bernard LEGRAS –
Jean-Pierre MALLIÉ - Philippe MANGIN – François MARCHAL - Jean-Claude MARCHAL – Yves MARTINET -
Pierre MATHIEU Michel MERLE - Daniel MOLÉ - Pierre MONIN - Pierre NABET – Patrick NETTER –
Jean-Pierre NICOLAS - Francis PENIN - Claude PERRIN - Luc PICARD - François PLENAT - Jean-Marie POLU
- Jacques POUREL - Francis RAPHAEL - Antoine RASPILLER - Denis REGENT - Jacques ROLAND –
Daniel SCHMITT - Michel SCHMITT - Michel SCHWEITZER - Daniel SIBERTIN-BLANC
Claude SIMON - Danièle SOMMELET - Jean-François STOLTZ - Michel STRICKER - Gilbert THIBAUT –
Paul VERT - Hervé VESPIGNANI - Colette VIDAILHET - Michel VIDAILHET - Jean-Pierre VILLEMOT –
Michel WEBER – Denis ZMIROU

=====

PROFESSEURS ÉMÉRITES

Etienne ALIOT - Pierre BEY - Henry COUDANE - Serge BRIANÇON - Jean-Pierre CRANCE - Gilbert FAURE
Bernard FOLIGUET - Jean-Marie GILGENKRANTZ - Simone GILGENKRANTZ - Michèle KESSLER –
François KOHLER - Alain LE FAOU - Jacques LECLERE - Yves MARTINET - Patrick NETTER –
Jean-Pierre NICOLAS – Luc PICARD - François PLENAT - Jean-Pierre VILLEMOT

=====

PROFESSEURS DES UNIVERSITÉS - PRATICIENS HOSPITALIERS

(Disciplines du Conseil National des Universités)

42^e Section : MORPHOLOGIE ET MORPHOGENÈSE

1^{re} sous-section : (*Anatomie*)

Professeur Marc BRAUN – Professeure Manuela PEREZ

2^e sous-section : (*Histologie, embryologie et cytogénétique*)

Professeur Christo CHRISTOV

3^e sous-section : (*Anatomie et cytologie pathologiques*)

Professeur Jean-Michel VIGNAUD – Professeur Guillaume GAUCHOTTE

43e Section : BIOPHYSIQUE ET IMAGERIE MÉDICALE

1^{re} sous-section : (*Biophysique et médecine nucléaire*)

Professeur Gilles KARCHER – Professeur Pierre-Yves MARIE – Professeur Pierre OLIVIER

2^e sous-section : (*Radiologie et imagerie médicale*)

Professeur René ANXIONNAT - Professeur Alain BLUM - Professeur Serge BRACARD –

Professeure Valérie CROISÉ - Professeur Jacques FELBLINGER – Professeur Damien MANDRY –

Professeur Pedro GONDIM TEIXEIRA

44^e Section : BIOCHIMIE, BIOLOGIE CELLULAIRE ET MOLÉCULAIRE, PHYSIOLOGIE ET NUTRITION

1^{re} sous-section : (*Biochimie et biologie moléculaire*)

Professeur Jean-Louis GUEANT - Professeur Bernard NAMOUR - Professeur Jean-Luc OLIVIER

2^e sous-section : (*Physiologie*)

Professeur Christian BEYAERT - Professeur Bruno CHENUÉL

3^e sous-section (*Biologie cellulaire*)

Professeure Véronique DECOT-MAILLERET

4^e sous-section : (*Nutrition*)

Professeur Didier QUILLIOT - Professeure Rosa-Maria RODRIGUEZ-GUEANT - Professeur Olivier ZIEGLER

45^e Section : MICROBIOLOGIE, MALADIES TRANSMISSIBLES ET HYGIÈNE

1^{re} sous-section : (*Bactériologie – virologie ; hygiène hospitalière*)

Professeur Alain LOZNIÉWSKI – Professeure Evelyne SCHVOERER

2^e sous-section : (*Parasitologie et Mycologie*)

Professeure Marie MACHOUART

3^e sous-section : (*Maladies infectieuses ; maladies tropicales*)

Professeur Bruno HOEN - Professeur Thierry MAY - Professeure Céline PULCINI –

Professeur Christian RABAUD

46^e Section : SANTÉ PUBLIQUE, ENVIRONNEMENT ET SOCIÉTÉ

1^{re} sous-section : (*Épidémiologie, économie de la santé et prévention*)

Professeure Nelly AGRINIER - Professeur Francis GUILLEMIN

4^e sous-section : (*Biostatistiques, informatique médicale et technologies de communication*)

Professeure Eliane ALBUISSON - Professeur Nicolas JAY

47^e Section : CANCÉROLOGIE, GÉNÉTIQUE, HÉMATOLOGIE, IMMUNOLOGIE

1^{re} sous-section : (*Hématologie ; transfusion*)

Professeur Pierre FEUGIER

2^e sous-section : (*Cancérologie ; radiothérapie*)

Professeur Thierry CONROY - Professeur François GUILLEMIN - Professeur Didier PEIFFERT –

Professeur Frédéric MARCHAL

3^e sous-section : (*Immunologie*)

Professeur Marcelo DE CARVALHO-BITTENCOURT - Professeure Marie-Thérèse RUBIO

4^e sous-section : (*Génétique*)

Professeur Philippe JONVEAUX - Professeur Bruno LEHEUP

48° Section : ANESTHÉSIOLOGIE, RÉANIMATION, MÉDECINE D'URGENCE, PHARMACOLOGIE ET THÉRAPEUTIQUE

1^{re} sous-section : (*Anesthésiologie-réanimation et médecine péri-opératoire*)

Professeur Gérard AUDIBERT - Professeur Hervé BOUAZIZ - Professeur Thomas FUCHS-BUDER
Professeure Marie-Reine LOSSER - Professeur Claude MEISTELMAN

2^e sous-section : (*Médecine intensive-réanimation*)

Professeur Pierre-Édouard BOLLAERT - Professeur Sébastien GIBOT - Professeur Bruno LÉVY

3^e sous-section : (*Pharmacologie fondamentale ; pharmacologie clinique ; addictologie*)

Professeur Pierre GILLET - Professeur Jean-Yves JOUZEAU

4^e sous-section : (*Thérapeutique-médecine de la douleur ; addictologie*)

Professeur Nicolas GIRERD - Professeur François PAILLE - Professeur Patrick ROSSIGNOL –
Professeur Faiez ZANNAD

49° Section : PATHOLOGIE NERVEUSE ET MUSCULAIRE, PATHOLOGIE MENTALE, HANDICAP ET RÉÉDUCATION

1^{re} sous-section : (*Neurologie*)

Professeur Marc DEBOUVERIE - Professeur Louis MAILLARD - Professeur Sébastien RICHARD –
Professeur Luc TAILLANDIER Professeure Louise TYVAERT

2^e sous-section : (*Neurochirurgie*)

Professeur Jean AUQUE - Professeur Thierry CIVIT - Professeure Sophie COLNAT-COULBOIS –
Professeur Olivier KLEIN

3^e sous-section : (*Psychiatrie d'adultes ; addictologie*)

Professeur Jean-Pierre KAHN – Professeur Vincent LAPREVOTE - Professeur Raymund SCHWAN

4^e sous-section : (*Pédopsychiatrie ; addictologie*)

Professeur Bernard KABUTH

5^e sous-section : (*Médecine physique et de réadaptation*)

Professeur Jean PAYSANT

50° Section : PATHOLOGIE OSTÉO-ARTICULAIRE, DERMATOLOGIE ET CHIRURGIE PLASTIQUE

1^{re} sous-section : (*Rhumatologie*)

Professeure Isabelle CHARY-VALCKENAERE - Professeur Damien LOEUILLE

2^e sous-section : (*Chirurgie orthopédique et traumatologique*)

Professeur Laurent GALOIS - Professeur Didier MAINARD - Professeur François SIRVEAUX

3^e sous-section : (*Dermato-vénérologie*)

Professeure Anne-Claire BURSZTEJN - Professeur Jean-Luc SCHMUTZ

4^e sous-section : (*Chirurgie plastique, reconstructrice et esthétique ; brûlologie*)

Professeur François DAP - Professeur Gilles DAUTEL - Professeur Etienne SIMON

51° Section : PATHOLOGIE CARDIO-RESPIRATOIRE ET VASCULAIRE

1^{re} sous-section : (*Pneumologie ; addictologie*)

Professeur Jean-François CHABOT - Professeur Ari CHAOUAT

2^e sous-section : (*Cardiologie*)

Professeur Edoardo CAMENZIND - Professeur Christian de CHILLOU DE CHURET –

Professeur Yves JUILLIERE

Professeur Nicolas SADOUL

3^e sous-section : (*Chirurgie thoracique et cardiovasculaire*)

Professeur Juan-Pablo MAUREIRA

4^e sous-section : (*Chirurgie vasculaire ; médecine vasculaire*)

Professeur Sergueï MALIKOV - Professeur Denis WAHL – Professeur Stéphane ZUILY

52e Section : MALADIES DES APPAREILS DIGESTIF ET URINAIRE

1^{re} sous-section : (*Gastroentérologie ; hépatologie ; addictologie*)

Professeur Jean-Pierre BRONOWICKI - Professeur Laurent PEYRIN-BIROULET

2^e sous-section : (*Chirurgie viscérale et digestive*)

Professeur Ahmet AYAV - Professeur Laurent BRESLER - Professeur Laurent BRUNAUD –

Professeure Adeline GERMAIN

3^e sous-section : (*Néphrologie*)

Professeur Luc FRIMAT - Professeure Dominique HESTIN

4^e sous-section : (*Urologie*)

Professeur Pascal ESCHWÈGE - Professeur Jacques HUBERT

53° Section : MÉDECINE INTERNE, GÉRIATRIE ET MÉDECINE GÉNÉRALE

1^{re} sous-section : (Médecine interne ; gériatrie et biologie du vieillissement ; addictologie)

Professeur Athanase BENETOS - Professeur Jean-Dominique DE KORWIN - Professeure Gisèle KANNY
Professeure Christine PERRET-GUILLAUME – Professeur Roland JAUSSAUD – Professeure Laure JOLY

3° sous-section : (Médecine générale)

Professeur Jean-Marc BOIVIN – Professeur Paolo DI PATRIZIO

54° Section : DÉVELOPPEMENT ET PATHOLOGIE DE L'ENFANT, GYNÉCOLOGIE-OBSTÉTRIQUE, ENDOCRINOLOGIE ET REPRODUCTION

1^{re} sous-section : (Pédiatrie)

Professeur Pascal CHASTAGNER - Professeur François FEILLET - Professeur Jean-Michel HASCOET
Professeur Emmanuel RAFFO - Professeur Cyril SCHWEITZER

2° sous-section : (Chirurgie infantile)

Professeur Pierre JOURNEAU - Professeur Jean-Louis LEMELLE

3° sous-section : (Gynécologie-obstétrique ; gynécologie médicale)

Professeur Philippe JUDLIN - Professeur Olivier MOREL

4° sous-section : (Endocrinologie, diabète et maladies métaboliques ; gynécologie médicale)

Professeur Bruno GUERCI - Professeur Marc KLEIN - Professeur Georges WERYHA

55° Section : PATHOLOGIE DE LA TÊTE ET DU COU

1^{re} sous-section : (Oto-rhino-laryngologie)

Professeur Roger JANKOWSKI - Professeure Cécile PARIETTI-WINKLER

2° sous-section : (Ophtalmologie)

Professeure Karine ANGIOI - Professeur Jean-Paul BERROD

3° sous-section : (Chirurgie maxillo-faciale et stomatologie)

Professeure Muriel BRIX

=====

61° Section : GÉNIE INFORMATIQUE, AUTOMATIQUE ET TRAITEMENT DU SIGNAL

Professeur Walter BLONDEL

64° Section : BIOCHIMIE ET BIOLOGIE MOLÉCULAIRE

Professeure Sandrine BOSCHI-MULLER - Professeur Pascal REBOUL

65° Section : BIOLOGIE CELLULAIRE

Professeure Céline HUSELSTEIN

=====

PROFESSEUR ASSOCIÉ DE MÉDECINE GÉNÉRALE

Professeure associée Sophie SIEGRIST

=====

MAÎTRES DE CONFÉRENCES DES UNIVERSITÉS - PRATICIENS HOSPITALIERS

42° Section : MORPHOLOGIE ET MORPHOGENÈSE

1^{re} sous-section : (Anatomie)

Docteur Bruno GRIGNON

43° Section : BIOPHYSIQUE ET IMAGERIE MÉDICALE

1^{re} sous-section : (Biophysique et médecine nucléaire)

Docteur Antoine VERGER

44° Section : BIOCHIMIE, BIOLOGIE CELLULAIRE ET MOLÉCULAIRE, PHYSIOLOGIE ET NUTRITION

1^{re} sous-section : (Biochimie et biologie moléculaire)

Docteure Shyue-Fang BATTAGLIA - Docteure Sophie FREMONT - Docteure Catherine MALAPLATE –
Docteur Marc MERTEN - Docteur Abderrahim OUSSALAH

2° sous-section : (Physiologie)

Docteure Silvia DEMOULIN-ALEXIKOVA - Docteur Mathias POUSSEL – Docteur Jacques JONAS

45° Section : MICROBIOLOGIE, MALADIES TRANSMISSIBLES ET HYGIÈNE

1^{re} sous-section : (*Bactériologie – Virologie ; hygiène hospitalière*)

Docteure Corentine ALAUZET - Docteure Hélène JEULIN - Docteure Véronique VENARD

2° sous-section : (*Parasitologie et mycologie*)

Docteure Anne DEBOURGOGNE

46° Section : SANTÉ PUBLIQUE, ENVIRONNEMENT ET SOCIÉTÉ

1^{re} sous-section : (*Epidémiologie, économie de la santé et prévention*)

Docteur Cédric BAUMANN - Docteure Frédérique CLAUDOT - Docteur Alexis HAUTEMANIÈRE

2° sous-section (*Médecine et Santé au Travail*)

Docteure Isabelle THAON

3° sous-section (*Médecine légale et droit de la santé*)

Docteur Laurent MARTRILLE

47° Section : CANCÉROLOGIE, GÉNÉTIQUE, HÉMATOLOGIE, IMMUNOLOGIE

1^{re} sous-section : (*Hématologie ; transfusion*)

Docteure Aurore PERROT – Docteur Julien BROSEUS – Docteure Maud D’AVENI (stagiaire)

2° sous-section : (*Cancérologie ; radiothérapie*)

Docteure Lina BOLOTINE – Docteur Guillaume VOGIN

4° sous-section : (*Génétique*)

Docteure Céline BONNET

48° Section : ANESTHÉSIOLOGIE, RÉANIMATION, MÉDECINE D’URGENCE, PHARMACOLOGIE ET THÉRAPEUTIQUE

1° sous-section : (*Anesthésiologie-réanimation et médecine péri-opératoire*)

Docteur Philippe GUERCI (stagiaire)

2° sous-section : (*Médecine intensive-réanimation*)

Docteur Antoine KIMMOUN

3° sous-section : (*Pharmacologie fondamentale ; pharmacologie clinique ; addictologie*)

Docteur Nicolas GAMBIER - Docteure Françoise LAPICQUE - Docteur Julien SCALA-BERTOLA

50° Section : PATHOLOGIE OSTÉO-ARTICULAIRE, DERMATOLOGIE ET CHIRURGIE PLASTIQUE

1^{re} sous-section : (*Rhumatologie*)

Docteure Anne-Christine RAT

4° sous-section : (*Chirurgie plastique, reconstructrice et esthétique ; brûlologie*)

Docteure Laetitia GOFFINET-PLEUTRET

51° Section : PATHOLOGIE CARDIO-RESPIRATOIRE ET VASCULAIRE

3° sous-section : (*Chirurgie thoracique et cardio-vasculaire*)

Docteur Fabrice VANHUYSE

4° sous-section : (*Chirurgie vasculaire ; Médecine vasculaire*)

Docteure Nicla SETTEMBRE (stagiaire)

52° Section : MALADIES DES APPAREILS DIGESTIF ET URINAIRE

1^{re} sous-section : (*Gastroentérologie ; hépatologie ; addictologie*)

Docteur Jean-Baptiste CHEVAUX – Docteur Anthony LOPEZ

2° sous-section : (*Chirurgie viscérale et digestive*)

Docteur Cyril PERRENOT

54° Section : DEVELOPPEMENT ET PATHOLOGIE DE L’ENFANT, GYNECOLOGIE-OBSTETRIQUE, ENDOCRINOLOGIE ET REPRODUCTION

4° sous-section : (*Endocrinologie, diabète et maladies métaboliques ; Gynécologie médicale*)

Docteure Eva FEIGERLOVA (stagiaire)

5° sous-section : (*Biologie et médecine du développement et de la reproduction ; gynécologie médicale*)

Docteure Isabelle KOSCINSKI

55° Section : PATHOLOGIE DE LA TÊTE ET DU COU

1^{re} sous-section : (*Oto-Rhino-Laryngologie*)

Docteur Patrice GALLET

=====

MAÎTRES DE CONFÉRENCES

5^e Section : SCIENCES ÉCONOMIQUES

Monsieur Vincent LHUILLIER

7^e Section : SCIENCES DU LANGAGE : LINGUISTIQUE ET PHONETIQUE GENERALES

Madame Christine DA SILVA-GENEST

19^e Section : SOCIOLOGIE, DÉMOGRAPHIE

Madame Joëlle KIVITS

64^e Section : BIOCHIMIE ET BIOLOGIE MOLÉCULAIRE

Madame Marie-Claire LANHERS - Monsieur Nick RAMALANJAONA

65^e Section : BIOLOGIE CELLULAIRE

Madame Nathalie AUCHET - Madame Natalia DE ISLA-MARTINEZ - Madame Ketsia HESS –
Monsieur Christophe NEMOS

66^e Section : PHYSIOLOGIE

Monsieur Nguyen TRAN

69^e Section : NEUROSCIENCES

Madame Sylvie MULTON

=====

MAÎTRES DE CONFÉRENCES ASSOCIÉS DE MÉDECINE GÉNÉRALE

Docteur Cédric BERBE - Docteur Olivier BOUCHY - Docteur Jean-Michel MARTY

=====

DOCTEURS HONORIS CAUSA

Professeur Charles A. BERRY (1982)
Centre de Médecine Préventive, Houston (U.S.A)
Professeur Pierre-Marie GALETTI (1982)
Brown University, Providence (U.S.A)
Professeure Mildred T. STAHLMAN (1982)
Vanderbilt University, Nashville (U.S.A)
Professeur Théodore H. SCHIEBLER (1989)
Institut d'Anatomie de Würzburg (R.F.A)
Professeur Mashaki KASHIWARA (1996)
*Research Institute for Mathematical Sciences de
Kyoto (JAPON)*

Professeure Maria DELIVORIA-
PAPADOPOULOS (1996) *Université de
Pennsylvanie (U.S.A)*
Professeur Ralph GRÄSBECK (1996)
Université d'Helsinki (FINLANDE)
Professeur Duong Quang TRUNG (1997)
Université d'Hô Chi Minh-Ville (VIËTNAM)
Professeur Daniel G. BICHET (2001)
Université de Montréal (Canada)
Professeur Marc LEVENSTON (2005)
Institute of Technology, Atlanta (USA)

Professeur Brian BURCHELL (2007)
Université de Dundee (Royaume-Uni)
Professeur Yunfeng ZHOU (2009)
Université de Wuhan (CHINE)
Professeur David ALPERS (2011)
Université de Washington (U.S.A)
Professeur Martin EXNER (2012)
Université de Bonn (ALLEMAGNE)

REMERCIEMENTS

A MON MAITRE ET PRESIDENT DE THESE

Monsieur le Professeur Alain BLUM

Professeur de Radiologie et Imagerie Médicale, CHRU de Nancy, Service d'Imagerie GUILLOZ

Je vous remercie de l'honneur que vous me faites en acceptant la présidence de ma thèse.
Je vous remercie de la confiance que vous m'avez accordée tout au long de mon cursus depuis mes premières années d'externat et des opportunités que vous m'avez offertes.
Je vous en serai toujours reconnaissant.

J'ai eu le privilège de bénéficier de vos enseignements durant mes semestres d'internat, vos connaissances sont pour moi un exemple et un modèle.

Veillez recevoir ici l'expression de ma sincère gratitude et de toute mon admiration.

A MON MAITRE ET DIRECTEUR DE THESE

Monsieur le Professeur Pedro Augusto GONDIM TEIXEIRA

Professeur de Radiologie et Imagerie Médicale, CHRU de Nancy, Service d'Imagerie GUILLOZ

Je vous remercie de l'honneur que vous me faites en acceptant de diriger ce travail de thèse. Il est le reflet non seulement de votre disponibilité et de votre sympathie, mais aussi du plaisir que j'ai de pouvoir travailler avec vous.

Vos connaissances en radiologie, votre dynamisme au quotidien et vos qualités humaines sont pour moi un exemple et j'ai été très heureux de pouvoir travailler à vos côtés.

J'espère pouvoir vous témoigner, par ce travail, ma sincère reconnaissance.

A MON MAITRE ET JUGE

Monsieur le Professeur Damien LOEUILLE

Professeur de Rhumatologie, CHRU de Nancy

Je suis sensible à l'honneur que vous me faites en acceptant de juger mon travail et j'espère qu'il aura su retenir votre intérêt.

Vos connaissances sont pour moi un exemple.

Veillez recevoir l'assurance de ma gratitude et de mon profond respect.

A MON MAITRE ET JUGE

Monsieur le Professeur Thierry CIVIT

Professeur de Neurochirurgie, CHRU de Nancy

Je vous remercie de l'intérêt que vous avez immédiatement porté pour ce sujet.

Je suis honoré que vous jugiez ce travail.

Veillez recevoir l'assurance de ma gratitude et de mon profond respect.

A MON MAÎTRE ET JUGE

Monsieur le Docteur Matthias LOUIS

Praticien Hospitalier en Radiologie et Imagerie Médicale, CHRU de Nancy, Service d'Imagerie
Guilloz

Vous me faites l'honneur de juger mon travail et je vous en remercie.

Cela a été un plaisir permanent de travailler avec vous.

Je vous prie de recevoir l'assurance de toute mon amitié et de toute mon admiration.

A Jules PRESTAT

J'aurais tant aimé t'avoir à mes côtés aujourd'hui.

A ma maman

A mon papa

A ma mamie Paulette

A ma mamie Anne

A Pierre, Ina et Elias

A Rachel, Hélène et Claire

A ma tante Marie - Paule et Jean-Michel

A ma cousine Delphine, mon beau cousin Arthur, et mon très très beau neveu Georges

A Jean-Philippe et Clara

A mon filleul Martin

A Éric, Jean-Jacques et Jean-Luc

A Michael et aux COHET

A Gauthier, Julia, Ayla, Pierre, Marie, Matthias et mon petit Varnier

A Waled, Romain, Charles, Aymeric, Édouard, Anne, Laureline et Chloé et mon petit Bayle

A Anne-Sophie, Jacques, Pierre, Omar et Rachid

A Matthieu PERRIN et Hubert TISSOT

A Isabelle PETIT et Xavier ORRY

Avec toute mon amitié, et mon affection.

A MES MAÎTRES D'INTERNAT

Monsieur le Professeur Denis RÉGENT

Monsieur le Professeur Alain BLUM

Monsieur le Professeur Pedro Augusto GONDIM TEIXEIRA

Monsieur le Professeur Serge BRACARD

Monsieur le Professeur René ANXIONNAT

Monsieur le Professeur Michel CLAUDON

Madame le Professeur Valérie CROISÉ-LAURENT

Monsieur le Professeur Damien MANDRY

Madame le Docteur Emmanuelle SCHMIDT

Monsieur le Docteur Liang LIAO

Madame le Docteur Anne-Laure DERELLE

Madame le Docteur Laurence MAINARD-SIMARD

Madame le Docteur Marie-Agnès GALLOY

Madame le Docteur Bernadette WERYHA

Madame le Docteur Alix MARTIN-BERTAUX

Monsieur le Docteur Laurent HENNEQUIN

Monsieur le Docteur Toufik BATCH

Monsieur le Docteur Benoit OSEMONT

Monsieur le Docteur Guillaume LUX

Monsieur le Docteur Samuel TISSIER

Madame le Docteur Cécile LEFEVRE-TISSIER

Monsieur le Docteur François JAUSSET

Madame le Docteur Marie-Alexia OTTENIN

Monsieur le Docteur Alexandre OLIVER

Madame le Docteur Clémence BALAJ

Monsieur le Docteur Christophe BAZIN

Monsieur le Docteur Christophe BARBIER

Monsieur le Docteur Frédéric LEFEBVRE

Monsieur le Docteur Saad JAAFAR

Monsieur le Docteur Olivier BRUOT

Monsieur le Docteur Romain TONNELET

Madame le Docteur Laure RIVAIL-ELOY

Et à tous leurs collaborateurs.

Veillez recevoir l'expression de mon profond respect et de ma gratitude pour avoir participé à ma formation et à mon épanouissement en Radiologie.

SERMENT

« **A**u moment d'être admis à exercer la médecine, je promets et je jure

D'être fidèle aux lois de l'honneur et de la probité. Mon premier souci sera de rétablir, de préserver ou de promouvoir la santé dans tous ses éléments, physiques et mentaux, individuels et sociaux. Je respecterai toutes les personnes, leur autonomie et leur volonté, sans aucune discrimination selon leur état ou leurs convictions. J'interviendrai pour les protéger si elles sont affaiblies, vulnérables ou menacées dans leur intégrité ou leur dignité. Même sous la contrainte, je ne ferai pas usage de mes connaissances contre les lois de l'humanité. J'informerai les patients des décisions envisagées, de leurs raisons et de leurs conséquences. Je ne tromperai jamais leur confiance et n'exploiterai pas le pouvoir hérité des circonstances pour forcer les consciences. Je donnerai mes soins à l'indigent et à quiconque me les demandera. Je ne me laisserai pas influencer par la soif du gain ou la recherche de la gloire.

Admis dans l'intimité des personnes, je tairai les secrets qui me sont confiés. Reçu à l'intérieur des maisons, je respecterai les secrets des foyers et ma conduite ne servira pas corrompre les mœurs. Je ferai tout pour soulager les souffrances. Je ne prolongerai pas abusivement les agonies. Je ne provoquerai jamais la mort délibérément.

Je préserverai l'indépendance nécessaire à l'accomplissement de ma mission. Je n'entreprendrai rien qui dépasse mes compétences. Je les entretiendrai et les perfectionnerai pour assurer au mieux les services qui me seront demandés.

J'apporterai mon aide à mes confrères ainsi qu'à leurs familles dans l'adversité. Que les hommes et mes confrères m'accordent leur estime si je suis fidèle à mes promesses ; que je sois déshonoré et méprisé si j'y manque ».

Liste des abréviations et acronymes

AO: Working community for Osteosynthesis Questions

AOSpine : Working community for Spinal Osteosynthesis Questions

AS: Ankylosing Spondylitis (Spondylarthrite Ankylosante)

CIRSE: Cardiovascular and Interventional Radiological Society of Europe

CRP: C reactive protein (Protéine C Réactive).

DISH: Degenerative Idiopathic Skeletal Hyperostosis (Maladie de FORESTIER et ROTES-QUEROL)

DS: Degenerative Spondylosis (Spondylose Dégénérative)

DXA : Absorptiométrie à rayons X en double énergie

EASM: End-Stage Spondylosis Multiform

G : Gauge

PMMA: Polymethylmethacrylate

PSI : Pound per Square Inch, (Livre-Force par pouce carré) ; unité de mesure de pression anglosaxonne

PVC: Percutaneous Vertebral Cementoplasty (Cimentoplastie Vertébrale Percutanée)

SPA: Spondyloarthritis

Tc99m : Technétium 99 métastable

TBA: Trabecular Bone Attenuation

VAS: Visual Analog Scale (Echelle Visuelle Analogique : EVA)

Table des matières

Liste des abréviations et acronymes.....	20
Introduction	22
Rachis thoraco-lombaire	23
La Vertèbre	23
Le segment mobile rachidien	23
L'unité fonctionnelle rachidienne	24
Instabilité rachidienne post-traumatique.....	24
Classification des fractures selon l'AOSpine	25
Fractures aiguës, subaiguës et chroniques	28
Pseudarthrose.....	29
Maladie de KUMMEL.....	29
Définition de l'ankylose rachidienne	29
Pathologies ankylosantes	29
Maladie de FORESTIER et de ROTES-QUEROL.....	29
Spondylarthrite ankylosante et autres spondyloarthrites.....	31
Remodelage osseux, ankylose rachidienne et ostéoporose : l'exemple de la spondylarthrite ankylosante.....	33
Altérations biomécaniques d'un rachis rigide : l'exemple de l'AS.....	34
End-Stage Advanced Spondylosis Multiform (EASM).....	34
Cimentoplastie vertébrale	35
Objectifs thérapeutiques.....	35
Principes techniques	35
Vertébroplastie	36
Kyphoplastie.....	37
Indications.....	38
Contre-indications.....	38
Complications.....	40
Ostéoporose	40
Définition	40
Mesure scanographique opportuniste de l'atténuation osseuse trabéculaire lombaire	41
Objectifs	41
Article.....	43
Cover letter.....	43
PERCUTANEOUS CEMENTOPLASTY OF THORACOLUMBAR FRACTURES IN PATIENTS WITH RIGID SPINES: A PRELIMINARY STUDY	45
Conclusion et perspectives	66
Bibliographie:	71

Introduction

*« Je reconnais qu'il est fastidieux de vivre sans colonne vertébrale.
J'ignore comment se débrouillent les autres invertébrés. »*

Frédéric BEIGBEDER

Le rachis humain est une structure complexe aux propriétés biomécaniques étonnantes. Son architecture issue de la cohérence entre ses différentes composantes osseuses et disco-ligamentaires lui confère une rigidité et une solidité essentielles à la préservation de l'intégrité de névraxe, mais également une souplesse et une flexibilité lui assurant une grande latitude de mouvements tridimensionnels et une incroyable faculté d'absorption, de distribution et de dissipation des contraintes mécaniques.

Pourtant les lésions traumatiques du rachis sont courantes et l'on constate une nette recrudescence des fractures liées à l'atteinte porotique. Longtemps ces fractures furent prises en charge de manière conservatrice, mais depuis quelques décennies et l'avènement de la radiologie interventionnelle nous disposons d'une alternative thérapeutique efficace : la cimentoplastie vertébrale percutanée (PVC). Cette technique permet une consolidation corporelle et une antalgie rapides, rendant possible une verticalisation quasi immédiate des patients, garantissant une convalescence raccourcie, des suites thérapeutiques simples ainsi qu'une préservation de la qualité de vie. En effet, la majorité des patients bénéficiant d'une cimentoplastie sont âgés, présentant de multiples comorbidités et dont l'équilibre physiologique demeure précaire.

Outre les atteintes cardio-vasculaires, un nombre croissant de ces patients présente des affections inflammatoires et/ou dégénératives du rachis responsables d'une ankylose intersomatique d'étendue variable, et d'une ostéoporose, à l'origine d'altérations structurelles, biomécaniques et statiques graves. Cependant, selon les recommandations actuelles des sociétés savantes telles le CIRSE, les patients présentant une fracture rachidienne intéressant un segment ankylosé sont formellement contre-indiqués pour une cimentoplastie et relèvent d'une sanction thérapeutique chirurgicale.

Depuis plusieurs années, l'équipe du Service d'Imagerie Guilloz passe outre ces recommandations et traite par cimentoplastie, en première intention, les fractures de rachis rigide, même si ces fractures sont considérées comme instables, avec pour objectif d'éviter une chirurgie lourde et délicate à ces patients fragiles tout en permettant une récupération fonctionnelle rapide.

Rachis thoraco-lombaire

La Vertèbre

L'organisation histologique même de la vertèbre, à base de collagènes résistants à la traction et de tissu osseux minéralisé résistant à la compression, en fait un matériau composite aux propriétés anisotropes permettant de supporter, répartir et dissiper les différentes contraintes mécaniques qui lui sont appliquées. Le corps vertébral s'organise autour d'un cortex externe rigide et solide entourant un os spongieux, dont les trabéculations suivent les lignes de forces s'appliquant à l'os (Figure1).

Le cortex osseux corporel et des processus articulaires constituent les piliers de la vertèbre.

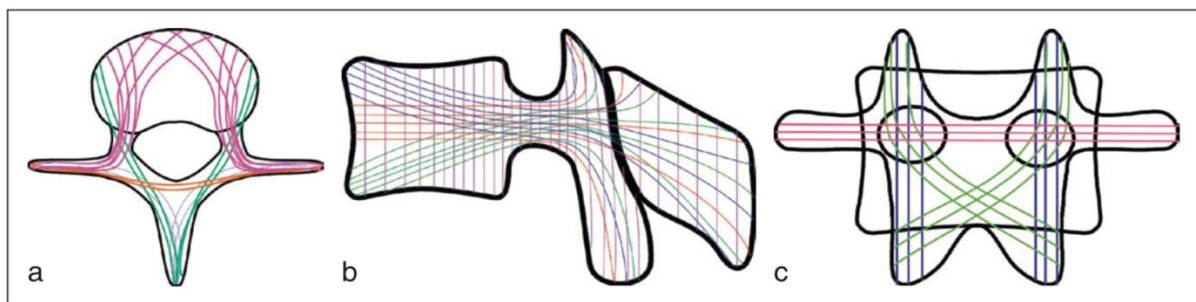


Figure 1 : Architecture vertébrale.

Trabéculations dans le plan axial (a), sagittal(b) et coronal (c).

Notez le renforcement des trabécules du mur postérieur en regard des pédicules. La présence d'une zone de moindre résistance du mur postérieur entre les pédicules explique en partie son effraction dans le canal vertébral dans les traumatismes en compression.

Figure extraite de « Traumatologie du Rachis », Chapitre 2. Dr J.-C. DOSCH. Edition MASSON 2012.

Le segment mobile rachidien

Sous ce terme sont regroupés l'ensemble des moyens d'union intersomatiques. Il s'agit des éléments disco-ligamentaires et capsulaires du rachis (Figure 2).

1. Ligament longitudinal antérieur
2. Disque intervertébral
3. Ligament longitudinal postérieur
4. Capsule articulaire zygapophysaire
5. Ligament jaune
6. Ligament inter-épineux
7. Ligament sus-épineux

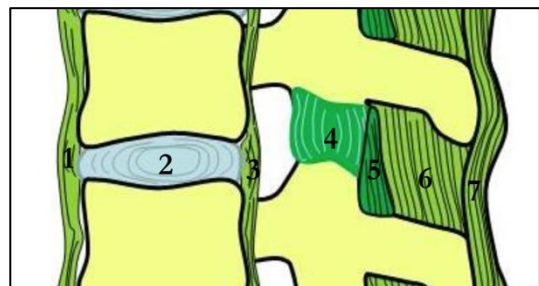


Figure 2 : le segment mobile rachidien.

D'après « Imagerie des traumatismes du rachis ».

Pr J.-B. PIALAT cours de DIU d'Imagerie en Pathologie Ostéo-articulaire.

L'unité fonctionnelle rachidienne

On définit sous ces termes, la plus petite unité anatomique fonctionnelle du rachis, définie par d'ORNANO en 1966. Composée de deux vertèbres adjacentes et de leur disque, elle est mécaniquement centrée sur le nucléus pulposus. Elle est mise à contribution dans l'ensemble des mouvements dans les trois plans de l'espace ainsi que quelques degrés de translation (Figure 3).

Elle se compose d'une partie antérieure, correspondant à une amphiarthrose comprenant le disque et les corps vertébraux et d'une partie postérieure correspondant aux diarthroses capsulo-ligamentaires postérieures.

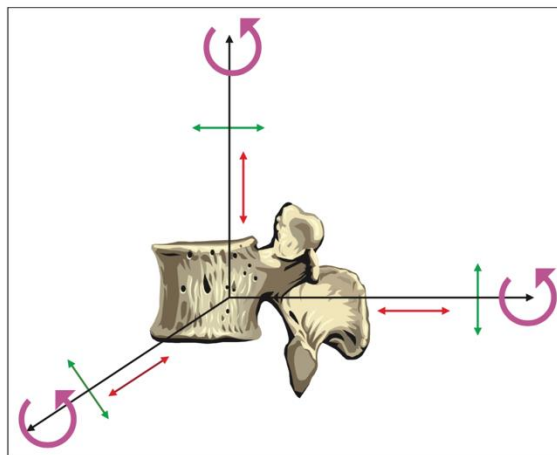


Figure 3 : degrés de liberté de mouvements vertébraux et principaux mécanismes traumatiques :
La compression (flèches rouges), la traction (flèches vertes), la rotation et/ou le cisaillement (flèches courbes)
Figure extraite de « Traumatologie du Rachis », Chapitre 2. Dr J.-C. DOSCH. Edition MASSON 2012.

Lorsque les contraintes mécaniques dépassent les capacités physiques de l'unité fonctionnelle, les lésions traumatiques apparaissent.

Instabilité rachidienne post-traumatique

Les théories biomécaniques de DENIS¹ et celle de ROY-CAMILLE décomposent rachis en trois colonnes fonctionnelles : antérieure, moyenne et postérieure. Bien que les limites anatomiques de ces deux approches ne soient pas exactement concordantes, toute atteinte du segment moyen est source d'instabilité jusqu'à preuve du contraire. Le concept de ROY -CAMILLE considère qu'à la fois des éléments osseux et capsulo-ligamentaires sont nécessaires à la cohésion biomécanique du rachis (Figure 4).

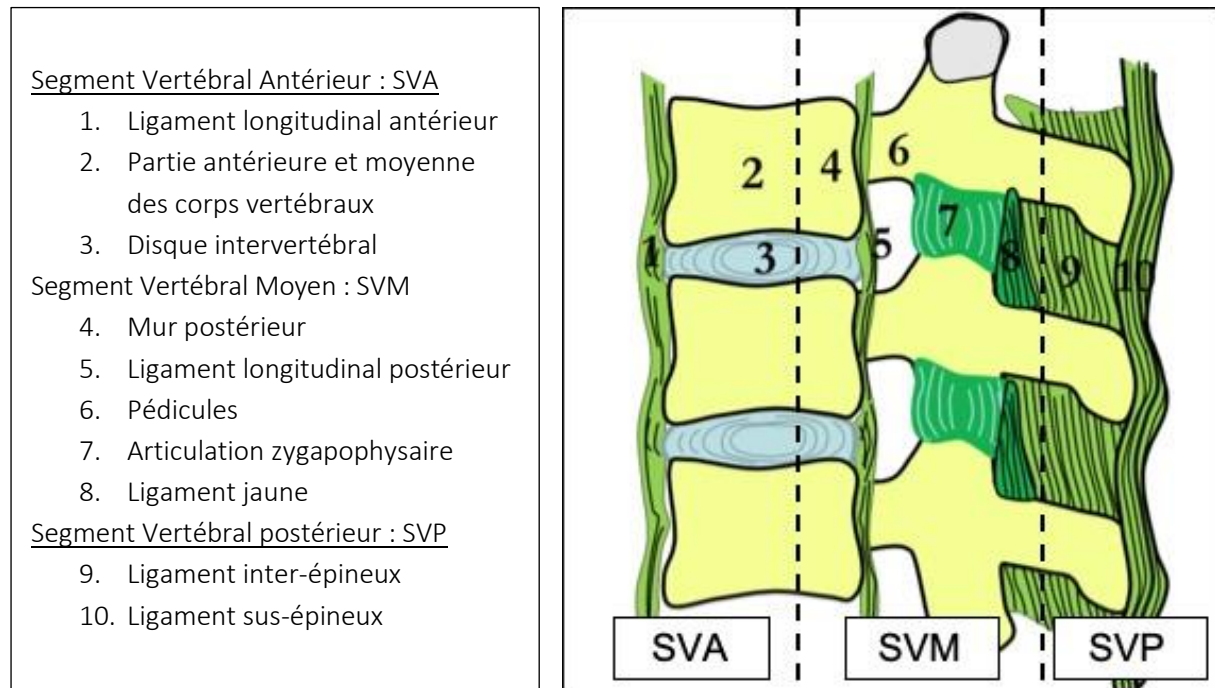


Figure 4 : Les trois segments vertébraux selon ROY-CAMILLE.
D'après « Imagerie des traumatismes du rachis ».
Pr J.-B. PIALAT cours de DIU d'Imagerie en Pathologie Ostéo-articulaire.

Classification des fractures selon l'AOSpine

La classification des fractures rachidiennes thoraco-lombaires traumatiques repose sur des concepts biomécaniques et anatomiques dont les bases ont été posées par HOLDSWORTH ², WHITESIDES ³, DENIS ¹. MAGERL ⁴ propose, en 1994, une première classification et validée par l'AOSpine. Cette classification a été remaniée en 2013 par REINHOLD ⁵ est fait référence (Figure 5).

Les lésions traumatiques du rachis thoraco-lombaire sont détaillées selon les principaux modes de défaillance de l'intégrité de la colonne vertébrale thoraco-lombaire et classés par ordre croissant de gravité comme suit :

Lésions de type A : défaillance des éléments antérieurs en rapport avec une compression axiale, avec des éléments de contrainte postérieurs intacts. Ce type de lésion concerne exclusivement les éléments du segment vertébral antérieur (ligament longitudinal antérieur, les deux tiers antérieurs du corps vertébral, le disque intersomatique) ; l'ensemble des éléments intégrant le segment postérieur et sur tout le segment moyen sont intègres garantissant la stabilité de la colonne fracturée. Il n'y a donc pas de signe de déplacement ni de luxation dans ces types de fractures.

Fracture A1 : Il s'agit de fracture d'un coin antérieur et/ou d'un plateau vertébral sans atteinte du mur postérieur.

Fracture A2 : Il s'agit de fracture- séparation du corps vertébral (SPLIT fracture), le trait de fracture transfixe les plateaux supérieur et inférieur du corps vertébral, quel que soit le plan de l'espace mais n'engage pas le mur postérieur.

Fracture A3 : Il s'agit de fracture corporéale comminutive intéressant l'un des plateaux vertébraux et pouvant s'étendre au mur postérieur (BURST fracture incomplète)

Fracture A4 : Il s'agit d'une BURST fracture complète intéressant les deux plateaux et le mur postérieur.

Lésions de type B : défaillance des éléments de contention postérieurs correspondant aux massifs zygapophysaires et au complexe ligamentaire postérieur, principalement lors de traumatismes en flexion-distraktion. Ces éléments sont essentiels dans le maintien de la statique rachidienne en luttant contre la cyphose. Les lésions de type B sont fréquemment associées avec des lésions de type A du corps vertébral.

Fracture B1 : Il s'agit des fractures dites de CHANCE. Le trait de fracture est horizontal et engage le corps vertébral et les éléments osseux de contention postérieure en passant par les pédicules. Il n'y a pas de phénomène de compression.

Fracture B2 : Cette catégorie regroupe toutes les autres lésions des bandes de tension postérieures engageant le complexe ligamentaire postérieure, qu'elles soient ou non associées à une atteinte pédiculaire, spino-lamaires ou des apophyses articulaires.

Les lésions corporéales associées sont classées selon les sous-types A.

Lésions de type C : défaillance d'éléments antérieurs et postérieurs entraînant un déplacement entre un segment rachidien crânial par rapport à un segment rachidien caudal, et ce dans n'importe quel plan de l'espace. Il s'agit donc de lésions de translocation rachidienne correspondant fractures-luxations discales, vertébrales ou disco-vertébrales plus ou moins complètes. Il s'agit de lésions hautement instables. Comme pour les fractures de type B les lésions des corps vertébraux sont classées selon le type A.

Fractures C1 : Le trait de fracture affecte la colonne antérieure au travers du disque ou du corps vertébral, responsable d'une hyper extension rachidienne sans autre composante de déplacement en translation.

Fracture C2 : Il s'agit de lésions osseuses et/ou disco-ligamentaires avec perturbation circonférentielle de la colonne vertébrale entraînant des signes de translation dans un plan quelconque (généralement une combinaison de rotation et de translation).

Fracture C3 : Les lésions du sous-type C3 entraînent une séparation complète des parties crâniale et caudale de la colonne vertébrale.

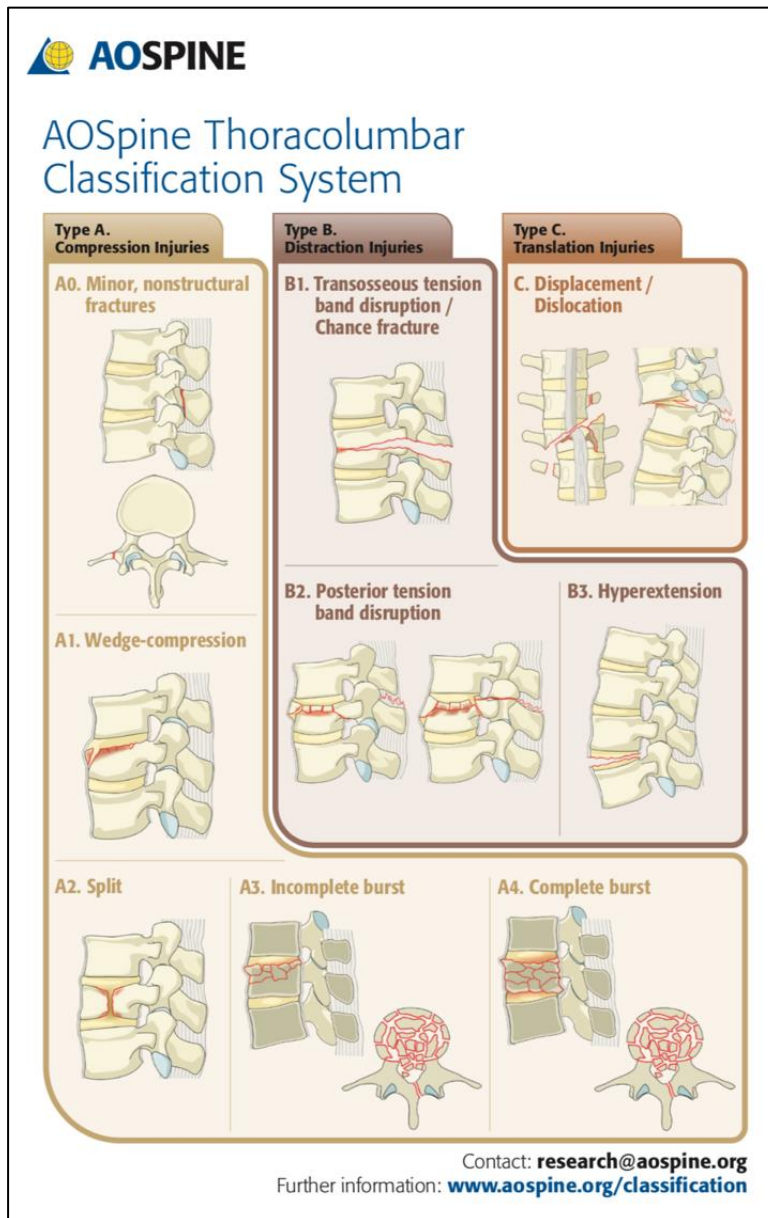
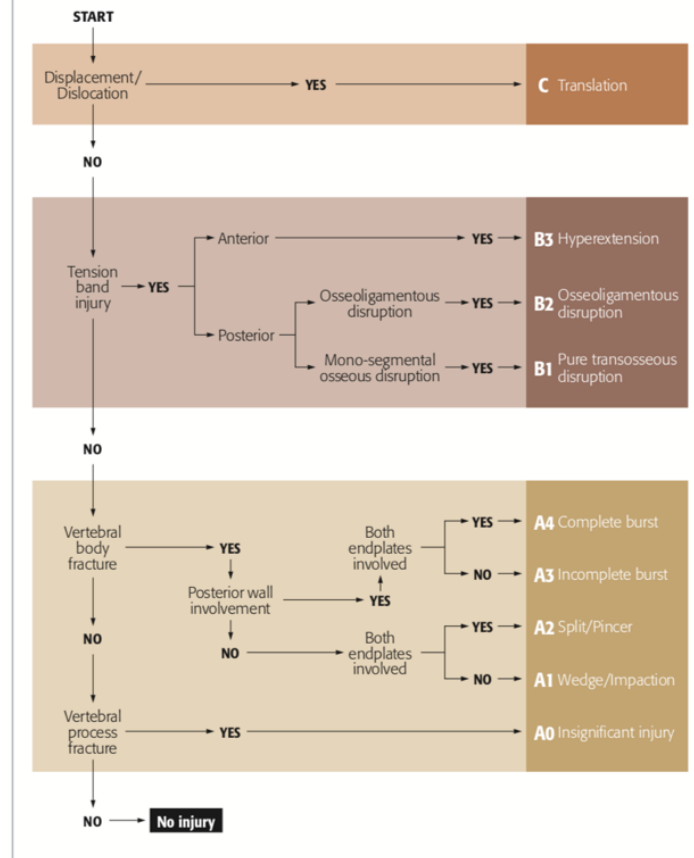


Figure 5 : Classification AOSpine des fractures traumatiques du rachis thoraco-lombaire.
 Image extraite de AOSpine Injury Classification, Classification System Poster,
 (<https://aospine.aofoundation.org/clinical-library-and-tools/aospine-classification-systems>)

Cette classification permet l'identification de toute lésion au moyen d'un algorithme simple basé sur des caractéristiques radiographiques et cliniques facilement reconnaissables et cohérentes (Figure 6). Elle fournit une terminologie concise et descriptive, des éléments de gravité de la lésion et des orientations sur le choix du traitement. Il s'agit d'un outil de communication essentiel entre spécialistes⁶.

AOSpine Thoracolumbar Classification System

Algorithm for Morphologic Classification



© 2018 AOSpine International
 This work is licensed under the Creative Commons Attribution-NonCommercial-NoDerivatives 4.0 International License.
 To view a copy of this license, visit <http://creativecommons.org/licenses/by-nc-nd/4.0/>

Figure 6 : Algorithme AOSpine de pour la classification morphologique des fractures traumatiques du rachis thoraco-lombaire.

(Image extraite de AOSpine Injury Classification, Classification System Poster, <https://aospine.aofoundation.org/clinical-library-and-tools/aospine-classification-systems>)

Fractures aiguës, subaiguës et chroniques

Les fractures sont considérées comme aiguës si elles datent de 10 semaines ou moins, les fractures subaiguës de 10 à 16 semaines et les fractures chroniques de 4 mois ou plus. Ces points de repère temporels de 10 semaines et de 4 mois ont été déterminés de manière empirique par CRANDALL et al.⁷

Pseudarthrose

La pseudarthrose vertébrale est définie par l'absence de consolidation osseuse solide du foyer de fracture à un an du traumatisme initial.

Maladie de KUMMEL

La maladie de KUMMEL correspond à une ostéonécrose vertébrale secondaire à une fracture non consolidée. Elle se caractérise par un collapsus corporéal plus ou moins sévère associé à un cleft (fissure) gazeux et/ou liquidien.

Définition de l'ankylose rachidienne

L'ankylose rachidienne telle que nous la considérons dans ce travail est issue de la définition proposée par ARLET et FICAT ⁸, à savoir la présence d'au moins un pont osseux continu unissant la vertèbre considérée à l'étage sus-jacent et à l'étage sous-jacent. Ces ponts osseux peuvent lier deux corps vertébraux ou unir les arcs postérieurs.

Pathologies ankylosantes

Maladie de FORESTIER et de ROTES-QUEROL

L'hyperostose squelettique diffuse ou DISH (Diffuse Idiopathic Skeletal Hyperostosis) est une maladie squelettique fréquente de cause inconnue caractérisée par une néoformation des os aux points d'insertion des ligaments, des tendons et des articulations (enthésite) touchant principalement le rachis (Figure 7) et de manière moins marquée de manière bilatérale certains sites électifs du squelette appendiculaire. La DISH a été initialement considéré comme une maladie bénigne de la sénescence. FORESTIER et ROTES-QUEROL ont été les premiers à décrire la maladie 1950 ⁹, fournissant une description sémiologique radiographique précise, séparant la maladie de la discarthrose et de la spondylarthrite ankylosante. RESNICK et NIWAYAMA ¹⁰ ont établi, en 1975, les critères diagnostiques radiographiques de la maladie de FORESTIER et ROTES-QUEROL qu'ils ont dénommée DISH. En effet, plus que l'atteinte axiale des sujets âgés, ils ont décrit des formes chez les sujets jeunes et des localisations périphériques électives intéressant les enthèses appendiculaires (ulnaires, patellaires, calcanéennes, coxales) liées à cette pathologie.

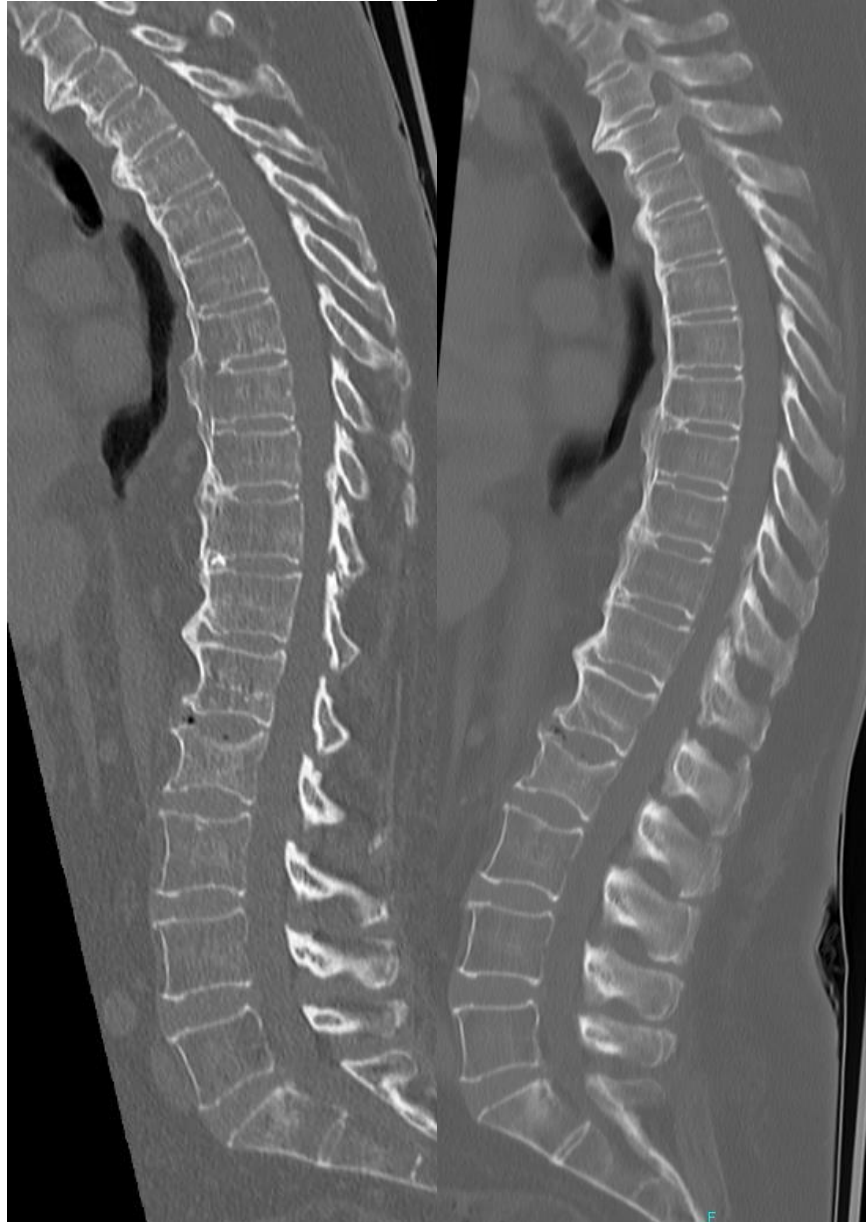

Figure 7 : Un exemple de rachis ankylosé en rapport avec une DISH évoluée. Notez l'ankylose en rapport avec les ossifications des structures ligamentaires para spinales antérieures et le respect des éléments postérieurs. De plus, la formes des corps vertébraux et respectées tout comme la hauteur discale.

Les critères établis par RESNICK sont :

- Présence d'ossification le long du flanc antérolatéral de quatre corps vertébraux contigus produisant trois ponts osseux intervertébraux.
- Préservation relative de la hauteur du disque intervertébral dans la région concernée et absence de signes radiographiques de discopathie dégénérative.
- Absence d'érosion, de sclérose ou d'ankylose osseuse des articulations postérieures, des interépineuses ou des articulations sacro-iliaques.

Plus tard, ARLET et MAZIERES ont proposés pour le diagnostic de l'atteinte rachidienne, que deux ponts intervertébraux seraient suffisants pour le diagnostic s'ils sont situés dans la région thoracique basse ¹¹ et ont également mis en évidence qu'une discarthrose associée est fréquente et que certains patients présentent des lésions sacro-iliaques spécifiques de la DISH (ossifications ligamentaires iliolumbaires et sacro-iliaques mais sans ankylose).

Enfin, UTSINGER puis MORLOCK ont défini des critères tenant compte des ossifications périphériques ¹² avec la présence d'au moins quatre enthésopathies franches parmi trente-deux enthèses étudiées. Ce critère aurait une sensibilité de 90% et une spécificité de 92%.

Quelle que soit la définition sémiologique radiographique employée, le diagnostic de DISH reste difficile. Sa prévalence est estimée variant de 5 à 17%.

Spondylarthrite ankylosante et autres spondyloarthrites

Le concept de spondylarthrites (SPA) regroupe des rhumatismes inflammatoires chroniques présentant des phénotypes différents mais partageant certaines manifestations cliniques squelettiques axiales, périphériques et extra-squelettiques ainsi qu'un terrain génétique particulier.

Le spectre des SPA englobe donc la spondylarthrite ankylosante (AS), le rhumatisme psoriasique, les SPA associées aux entéro-colopathies inflammatoires, les arthrites réactionnelles et les SPA indifférenciées. La physiopathologie de ces affections n'est pas clairement établie bien que l'hypothèse actuelle suggère une réponse immunitaire anormale à des germes commensaux sur un terrain génétique particulier, la présence de l'antigène HLA-B27. Le diagnostic des SPA repose donc sur des faisceaux d'arguments anamnestiques, cliniques, biologiques et radiologiques.

Cependant les SPA partagent des caractéristiques pathogéniques communes dont la principale est l'atteinte inflammatoire de l'enthèse. En effet, concernant les manifestations musculo-squelettiques, l'érosion précoce de la plaque osseuse sous-chondrale est le phénomène physiopathologique initial et princeps, que l'atteinte soit pelvi-rachidienne ou périphérique.

Concernant les atteintes axiales, différentes classifications ont été proposées pour les critères diagnostiques de SPA dont la principale, est celle de l'Assessment of SpondylArthritis international Society (ASAS) établie en 2009 ¹³.

La spondylarthrite ankylosante (AS) est le prototype même de la SPA axiale et se définit grâce aux critères de NEW-YORK modifiés. Elle est responsable d'un remodelage rachidien actif typique aboutissant tardivement à un rachis ankylosé rigide prenant l'aspect classique de « colonne bambou » (Figure 8).

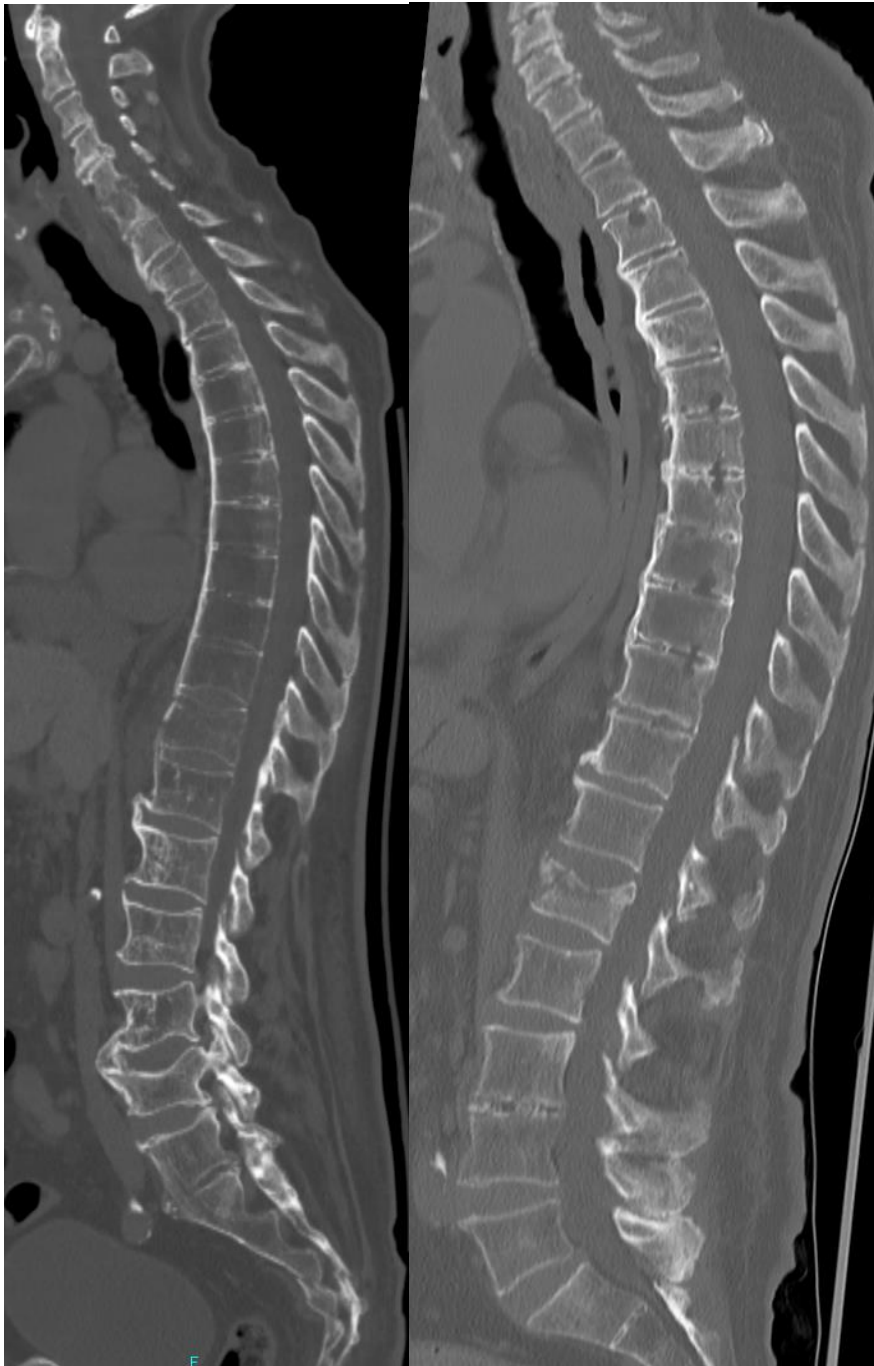

Figure 8 : Deux exemples de rachis ankylosés secondairement à une spondylarthrite ankylosante évoluée. Notez l'ankylose des corps vertébraux et des épineuses ainsi que les remaniements scléro-inflammatoires des disques.
Une fracture de L1 de type A1 est visible sur l'image de droite.

Remodelage osseux, ankylose rachidienne et ostéoporose : l'exemple de la spondylarthrite ankylosante

Les deux caractéristiques centrales de l'AS favorisant le remodelage pathologique de la colonne vertébrale sont l'inflammation chronique et l'ostéoformation.

La lésion pathologique de base de l'AS est représentée par les lésions de ROMANUS. Ce terme est utilisé pour décrire les érosions corticales impliquant l'un des coins du corps vertébral, le plus souvent l'un des coins antérieurs. Ces érosions se manifestant à l'insertion des fibres externes de l'annulus fibrosus (fibres de SHARPEY) sur le plateau vertébral, il s'agit donc par définition d'une enthésite des complexes ligamentaires longitudinaux antérieurs ou postérieurs provoquant une « mise au carré » progressive des corps vertébraux. L'inflammation ne se limite pas aux ligaments longitudinaux et intéresse de manière synchrones ou métachrones les enthèses autres structures capsulo-ligamentaires et tendineuses du rachis.

Cette enthésite étendue et chronique favorise l'ostéoformation ectopique dans les structures impliquées et aboutit progressivement à l'ossification rigide des ligaments rachidiens, et des articulations zygapophysaires. Au niveau disco-somatique, des syndesmophytes marginaux et symétriques vont progressivement se former au sein des fibres externes de l'annulus et ponter les corps vertébraux jusqu'à l'ankylose. A un stade évolutif tardif, l'ossification des ligaments rachidiens, la présence de syndesmophytes symétriques le long de la colonne vertébrale et l'aspect carré des corps vertébraux aboutissent à l'aspect caractéristique d'un rachis rigide et hypercyphotique, en « colonne bambou » ou en « vis à presseur ».

Par ailleurs, l'ostéoporose vertébrale est fréquente malgré l'ostéoformation et l'ossification des éléments capsulo-ligamentaires. La production locale de cytokines pro-inflammatoires et de facteurs de croissance osseuse dans les tissus inflammatoires (IL-22 et le facteur de croissance β), serait responsable de l'ostéoformation ectopique. Un dérèglement de facteurs de régulation de l'activation et de la différenciation ostéoblastiques s'y associerait (notamment une suractivation de la voie WNT). L'ostéoporose débiterait dès le stade initial de la maladie, en rapport avec l'état inflammatoire chronique. La sécrétion d'interleukines IL-1, IL-6 et de facteur de nécrose tumorale TNF- α favoriserait la surexpression d'un récepteur activant le ligand du facteur nucléaire kappa B (RANK-L), s'associant à une diminution des taux de d'ostéoprotégérine, responsables d'une activation et d'une différenciation des précurseurs ostéoclastiques et donc d'une résorption osseuse trabéculaire.

Par conséquent, deux processus opposés, l'ostéoformation et la résorption osseuse, se produisent simultanément chez des patients atteints d'AS à des sites distincts, entraînant, d'un côté, une rigidité rachidienne, d'autre part, une diminution de la résistance osseuse aux contraintes mécaniques.

Altérations biomécaniques d'un rachis rigide : l'exemple de l'AS.

Selon LEONE ¹⁴, un rachis non pathologique se comporte comme un ressort flexible. Cette flexibilité est rendue possible par la mise en jeu simultanée et relative du grand nombre d'articulations rachidiennes, de structures disco-ligamentaires cohésives, souples et résistantes ainsi que par l'organisation structurale osseuse intrinsèque de la vertèbre. La synergie et la cohérence de ces différents éléments permet l'adaptation, l'absorption et la dissipation des contraintes mécaniques appliquées sur le rachis.

Chez les patients atteints d'AS, la production diffuse et bilatérale de syndesmophytes et l'ossification progressive des complexes disco-ligamentaires et des articulations postérieures aboutissent finalement à une colonne ankylosée et donc rigide. Sur le plan biomécanique, la perte de flexibilité liée à l'ankylose donne naissance à une structure qui se comporte comme un os long et, agit comme un levier rigide, incapable d'absorber et de dissiper de manière appropriée et efficace l'énergie d'un traumatisme, même mineur, par une déformation plastique momentanée.

Par ailleurs, l'ostéoporose corporéale surajoutée réduisant la quantité et la qualité de l'os trabéculaire, compromet davantage la flexibilité lors de la mise en charge du rachis. Les corticales corporéales et des arcs postérieurs sont alors soumises à des contraintes mécaniques d'intensité relative croissante, qui vont dépasser les capacités de résistance et d'absorption du rachis et accroître le risque fracturaire.

La prévalence des fractures rachidiennes est de 10% chez les patients porteurs d'une AS ^{15,16} et même une simple chute ou un autre traumatisme mineur, souvent trivial, peut entraîner une fracture du corps vertébral et/ou de l'arc postérieur vertébral ¹⁷⁻²⁵. Dans les atteintes débutantes de l'AS, des fractures peuvent être trans-discales. Lors de stades évolués, compte tenu de l'ostéopénie associée et de l'ossification discale, le corps vertébral devient l'élément de fragilité principal et les fractures trans-corporéales prédominent. Le risque fracture est encore majoré par le déséquilibre postural secondaire à la cyphose, ainsi que par un degré variable d'arthrite articulaire périphérique modifiant le centre de gravité corporel et limitant les capacités adaptatives correctives.

End-Stage Advanced Spondylosis Multiform (EASM)

Ce concept physiopathologique regroupe plusieurs affections et demeure une cause rare d'ankylose rachidienne et provoquent plus fréquemment un listhésis. Les mécanismes demeurent mal connus. Bien que faisant intervenir des éléments inflammatoires à ces stades précoces, un certain nombre d'autres facteurs, vraisemblablement métaboliques et endocriniens (notamment l'hypervitaminose A/D et le psoriasis) semblent jouer un rôle dans l'apparition de l'atteinte spinale. Figurent parmi ce

groupe les ostéoarthropathies hypertrophiques diffuses inflammatoires et la spondylose dégénérative (DS) avancée (liée l'arthrose facettaire et à la dégénérescence discale) ²⁴.

Contrairement à l'AS, la colonne vertébrale dans l'EASM est généralement très dense, avec des processus sclérotiques visibles le long de ses articulations. Les déformations de la colonne vertébrale ne sont pas courantes, mais les remaniements zygapophysaires et les ostéophytes très dystrophiques peuvent rendre la reconnaissance et le traitement des lésions très difficiles.

Enfin, on citera de principes les fusions rachidiennes chirurgicales, demeurant hors du champ de ce travail. Ces patients sont plus susceptibles de subir des fractures aux niveaux adjacents aux segments fusionnés.

Cimentoplastie vertébrale

Objectifs thérapeutiques

Les cimentoplasties vertébrales ont pour vocation d'assurer un traitement antalgique des fractures, mais surtout de pouvoir, en quelques minutes, consolider le corps vertébral et de stabiliser voire de corriger les déformations cyphotiques statiques post-traumatiques.

Ces objectifs thérapeutiques dépassent ceux du traitement orthopédique classique par le port d'un corset, dont la durée se compte en semaines et dont la tolérance est fréquemment médiocre.

Principes techniques

Sous les termes de « cimentoplastie vertébrales » se regroupent deux techniques différentes mini-invasives permettant la consolidation osseuse vertébrale immédiate par l'injection intracorporelle de ciment acrylique synthétique ou Poly-Méthyl-MétAcrylate (PMMA). Cette injection sous pression a pour but de combler le foyer de fracture et de limiter voire de corriger la déformation rachidienne locale pathologique post-traumatique ainsi que de soulager les rachialgies secondaires. Ces techniques ont l'avantage de ne nécessiter qu'un abord percutané simple, de se dérouler sous contrôle radioscopique et/ou scanographique permanent et en temps réel, et généralement sous anesthésie locale.

Vertébroplastie

La technique de vertébroplastie a été conjointement mise au point par un radiologue , le professeur Hervé DERAMOND et un neurochirurgien, le docteur Pierre GALIBERT en 1984²⁶, initialement pour le traitement des hémangiomes vertébraux cervicaux agressifs.

La technique de vertébroplastie nécessite un scanner rachidien récent, de référence préopératoire afin de à confirmer la fracture vertébrale et de déterminer son type et de s'assurer de sa localisation, ainsi que pour la planification de la procédure. Toute la procédure se déroule en conditions d'asepsie strictes. La vertébroplastie est réalisée sous anesthésie locale multicouche incluant le périoste et, doit être accompagnée d'une prémédication antalgique systémique efficace (par exemple : paracétamol 1 g intraveineux et 10 à 20 mg de chlorhydrate de morphine per os). Les voies d'abord dépendent de la topographie de la fracture : transpédiculaires ou extrapédiculaire pour les étages lombaires et intercosto-vertébrales dans les cas de fractures thoraciques (l'abord transpédiculaire thoracique reste exceptionnel).

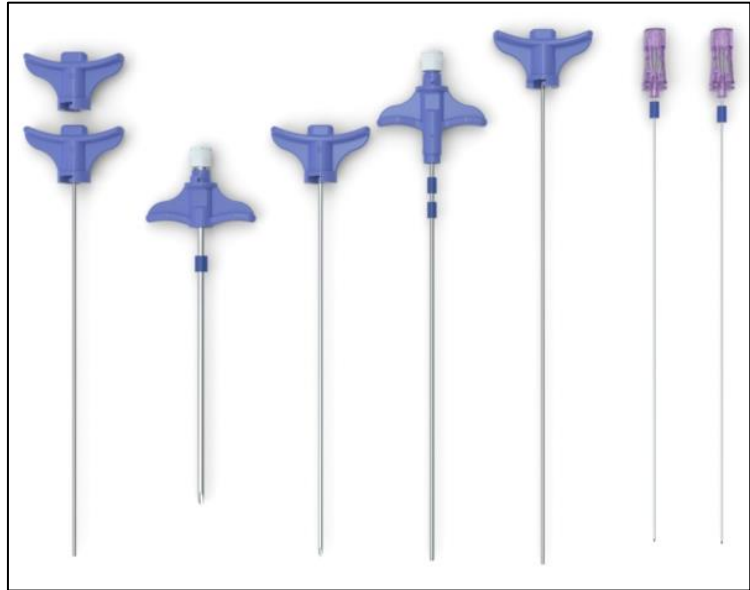Des vues radioscopiques postéro-antérieures et latérales sont acquises en début de procédure afin de déterminer des incidences orthogonales de référence utilisées afin de contrôler ultérieurement la répartition du ciment. Puis, sous contrôle du scanner et de la radioscopie, un trocart de 11 à 13 G de calibre est avancé jusqu'à ce que sa pointe atteigne la ligne médiane dans le tiers antérieur du corps vertébral. L'injection de PMMA au sein du corps de la vertèbre est ensuite réalisée et surveillée de façon continue en vue radioscopique latérale. La quantité de ciment a été adaptée à chaque cas.

Les critères de réussite technique résident dans le remplissage des deux tiers antérieurs et une répartition homogène du PMMA en largeur et en hauteur du corps vertébral.

Figure 9 : Kit de vertébroplastie t'AM comprenant de gauche à droite :

Un mandrin mousse permet de forcer le passage du ciment contenu dans le trocart.
Une canule haute résistance mécanique.
Un mandrin biseauté permettant l'abord osseux.
Une canule de biopsie osseuse et son mandrin mousse permettant la récupération de la carotte osseuse.
Deux aiguilles guide de type Chiba à embase sécable.

Avec la courtoisie de « Thiebaud Advanced Surgical Technology ».



Kyphoplastie

La kyphoplastie se distingue de la vertébroplastie par l'insertion d'un ou de deux ballonnets au sein du corps vertébral. Ces ballonnets, gonflés sous pression à l'aide de produits de contraste iodés liquides, ont pour but de restaurer la hauteur corporelle. Leur effet est mécanique puisque leur inflation va repousser les plateaux vertébraux et corriger la cyphose locale post-traumatique. Plus que le gain de hauteur corporelle, le rétablissement du parallélisme des plateaux vertébraux est l'intérêt principal de cette technique dans le traitement des altérations de statique rachidiennes traumatiques.

Cette procédure peut être réalisée par abord mono ou bilatéral, sous anesthésie locale ou générale. Le choix de la balistique et du point de pénétration vertébrale dépendra de la localisation de l'étage fracturé ainsi que du type de fracture, tout comme pour une vertébroplastie. Des canules de travail de diamètre variant de 11 à 13 G, permettant le passage des mèches de forages puis ballonnets, sont positionnés au sein du corps vertébral de manière à ce que leur extrémité se situe juste en avant du mur postérieur. Des tunnels osseux sont ensuite créés au sein de l'os spongieux afin de positionner les ballonnets. L'inflation des ballonnets droit et gauche se doit d'être simultanée, tout en contrôlant la pression en leur sein qui théoriquement ne doit pas dépasser 300 PSI. Les ballonnets sont gonflés jusqu'à ce que la réduction de la cyphose locale de la vertèbre fracturée soit jugée satisfaisante en prenant soin d'éviter de fracturer les plateaux vertébraux et le cortex osseux en particulier du mur postérieur. Le ciment est alors injecté au travers des canules sous contrôle scopique continu en incidence latérale. La quantité de ciment injectée est adaptée à chaque patient.

Les critères de réussite technique résident non seulement dans le remplissage de la ou des cavités créées ainsi que la répartition homogène du PMMA en largeur et en hauteur du corps vertébral, mais

également dans la restauration de la hauteur corporéale et sur tout de la correction de la cyphose locale par le rétablissement du parallélisme des plateaux vertébraux.

Indications

Les indications théoriques des cimentoplasties vertébrales ont été établies en 2017 pour le CIRSE par TSOUMAKIDOU et GANGI ²⁷, et par FILIPPIADIS ²⁸. Historiquement, la technique de vertébroplastie a été développée par DERAMOND et GALIBERT pour le traitement d'angiomes vertébraux agressifs, en raison des difficultés d'abord chirurgical et d'hémostase. Les indications se sont rapidement élargies notamment aux lésions corporéales néoplasiques fragilisantes ou responsables de fractures pathologiques, bénignes telles les tumeurs à cellules géantes, les kystes anévrismaux intra osseux ou, malignes comme dans le cadre de myélome multiple, de lymphome ou encore des métastases.

Actuellement, la majorité des vertébroplasties est réalisée dans le cadre de lésions traumatiques récentes ou chroniques non consolidées et stables selon MAGERL et l'AOSpine, principalement dans le cadre de fractures en compression d'origine ostéoporotique ²⁹⁻³¹.

Le caractère actif d'une fracture, dont la datation s'avèrerait délicate, devra impérativement être confirmé par une IRM (visualisation d'une solution de continuité et d'un œdème ostéoméduillaire corporéal) ou une scintigraphie osseuse au bisphosphonates marqués Tc99m.

Il a été démontré que les fractures vertébrales en compression ont un taux de mortalité important et une morbidité élevée. Le taux de survie à 5ans sans traitement est estimé à 31%). Les rachialgies et les modifications de la statiques rachidiennes notamment au niveau thoracique sont responsables d'une altération sévère de la qualité de vie et des capacités mentales et physiques des patients d'autant plus qu'il s'agit de sujets âgés et porteurs de multiples comorbidités. En effet, la compression antérieure du corps vertébral favorise la cyphose locale et régionale et s'avère responsable d'une diminution progressive de la capacité pulmonaire. Outre une insuffisance respiratoire restrictive, les infections respiratoires surajoutées sont une cause d'augmentation de la morbi-mortalité ^{27,32-34}.

Contre-indications

Comme les indications théoriques, les contre-indications ont été établies et définies par le CIRSE en 2017. Les contre-indications des vertébroplasties et des kyphoplasties sont similaires.

Contre-indications relatives :

Dans les cadres des fractures traumatiques sont retenues comme contre-indications relatives les radiculalgies, un foyer de fracture comminutif (BURST fracture classée A4) en raison du risque de fuite extra corporeale de ciment.

Contre-indications absolues :

Les patients présentant un déficit neurologique sensitivomoteur requièrent une prise en charge neurochirurgicale.

Les patients présentant une fracture asymptomatique sur le plan algique et/ou fonctionnel ne doivent pas être traités.

Les patients présentant une coagulopathie sévère qui ne peut être corrigée médicalement ne doivent théoriquement pas être traités. Les gestes de cimentoplastie sont également théoriquement contre-indiqués sous traitements antiagrégants et anticoagulants ; seul le traitement par acide acétylsalicylique peut être poursuivi ; les autres traitements doivent être adaptés voire suspendus (selon l'indication thérapeutique et après avis médical spécialisé).

Les patients suspects ou ayant une infection évolutive avérée, qu'elle soit locale, cutanée ou disco-vertébrale, ou systémique, doivent bénéficier d'une prise en charge radio-chirurgicale décalée. Ces patients pourront être traités dès lors que le processus septique est en cours de résolution sous traitement anti-infectieux adapté. La décision thérapeutique doit être prise selon l'évolutivité clinique et la décroissance du syndrome infectieux biologique (CRP, leucocytose).

Les patients présentant une allergie médicamenteuse, suspectée ou confirmée, à l'un des produits utilisés lors de la procédure, notamment au PMMA ne doivent pas être traités par cimentoplastie.

Enfin, les fractures considérées instables classées, A4, B ou C selon la classification de l'AOSpine requièrent classiquement une prise en charge chirurgicale conventionnelle voire mini-invasive afin de bénéficier d'une stabilisation rachidienne pouvant être associée à un geste décompressif.

Les patients présentant une pathologie rachidienne ankylosante, comme une DISH ou une spondyloarthropathie rachidienne évoluée présentent un risque très élevé de fracture instable engageant au moins deux des trois colonnes de DENIS et sont donc théoriquement exclus des indications de vertébroplastie.

Complications

Les fuites extracorporelles de ciment représentent les complications spécifiques des vertébroplasties mais demeurent le plus souvent asymptomatiques et constituent un événement mineur.

En effet, les fuites intra-discales et paravertébrales sont fréquentes et n'ont, le plus souvent, pas de traduction douloureuse ni impact biomécanique. Toutefois il est possible de constater une fracture secondaire d'un étage adjacent lors de de fuite intra-discale.

Les fuites paravertébrales peuvent concerner les plexus veineux périvertébraux et être responsables d'embolies veineuses locales voire d'embolies pulmonaires. Il s'agit généralement de petites quantités de PMMA, et qui n'ont pas de traduction clinique.

Les fuites intra-canalaires concernant les plexus veineux épiduraux antérieurs sont rarement compressives et sont le plus souvent secondaires à une fuite initiale de PMMA au sein de la veine basivertébrale. Les fuites massives et focales peuvent être responsables d'une compression médullaire ou radiculaire aiguë mais demeurent rarissimes en raison de contrôle scopique continu en incidence latérale de l'injection de ciment.

Les autres complications décrites sont celles classiquement rencontrées lors de toute procédure percutanée ou chirurgicale : infections du site opératoires, complications hémorragiques, réaction d'hypersensibilité aux anesthésiques locaux ou au ciment.

Ces complications sont peu fréquentes avec une incidence de moins de 1%²⁷.

Enfin, il existe un risque fracturaire iatrogénique des pédicules ou des côtes liés à l'abord vertébral.

Ces complications sont également rares et concernent moins de 1% des patients.

Ce risque est limité par le choix de calibre de trocarts adapté et par la planification de la balistique du trajet sur le scanner de repérage préopératoire.

Ostéoporose

Définition

Pour l'OMS (Organisation Mondiale de la Santé) : « L'ostéoporose est une maladie généralisée du squelette, caractérisée par une densité osseuse basse et des altérations de la microarchitecture osseuse, responsable d'une fragilité osseuse exagérée et donc d'un risque élevé de fracture. »

L'ostéoporose est une maladie sous-diagnostiquée et sous-traitée qui entraîne une morbidité et une mortalité importantes par le biais de taux de fractures pathologiques dans divers sites du squelette.

L'identification et le traitement de l'ostéoporose réduisent généralement le risque de fracture future, mais les outils de dépistage de la densité minérale osseuse sont sous-utilisés en raison de facteurs économiques et pratiques, tels que le temps supplémentaire, les risques de radiation et le coût. De plus en contexte d'ankylose rachidienne, les ossifications ectopiques paravertébrales peuvent être source d'erreur de mesure en absorptiométrie.

Mesure scanographique opportuniste de l'atténuation osseuse trabéculaire lombaire

Les scanners thoraciques et/ou abdominaux sont des procédures réalisées quotidiennement pour des indications variées. Ces scanners sont riches de données sur les os, qui peuvent être facilement exploitées en mesurant les valeurs d'atténuation trabéculaire vertébrale (TBA), rapportées en unités de Hounsfield (UH). En effet, PICKHARDT et al. ³⁵ ont montré une solide corrélation entre la mesure de la TBA évaluée en L1 sur une coupe axiale de scanner, et les T-scores calculés en absorptiométrie à rayons X en double énergie (DXA), gold-standard actuel pour le diagnostic de la faible densité minérale osseuse. Cette équipe a également déterminé des valeurs seuils : un seuil d'atténuation de 160 UH ou moins est sensible à 90% et un seuil de 110 UH est spécifique à plus de 90% pour distinguer l'ostéoporose de l'ostéopénie et de la DMO normale. Les valeurs prédictives positives pour l'ostéoporose étaient égales ou supérieures à 68% aux seuils d'atténuation en L1 inférieurs à 100 UH ; les valeurs prédictives négatives sont de 99% aux seuils supérieurs à 200 UH. De plus, GRAFFY et al. ³⁶ ont travaillé sur la corrélation entre la TBA mesuré en L1 et la prévalence des fractures vertébrale, et ont établi qu'une valeur de TBA ≤ 90 UH représentait le meilleur seuil de détermination du risque fracturaire vertébral.

Objectifs

Les fractures rachidiennes sont un enjeu de santé publique sujet de préoccupation croissant, car responsables d'une altération majeure de la qualité de vie et source d'une morbi-mortalité élevée, directe et indirecte. L'épidémiologie des fractures révèle une part également croissante des événements porotiques chez des patients, le plus souvent âgés présentant généralement de multiples comorbidités et dont la prise en charge classique, qu'elle soit orthopédique par corset et alitement pour les lésions stables ou chirurgicale pour les lésions instables, s'avère délicate.

Les cimentoplasties vertébrales ont fait la preuve de leur apport thérapeutique majeur dans la prise en charge mini invasive des fractures stables en raison de leurs faibles taux de complications et de leurs résultats en termes de survie.

De plus, le diagnostic d'ankylose rachidienne, telle que nous la définissons ici, n'est pas chose rare en pratique courante au CHRU et ce qu'elle soit son origine, même si la DISH prédomine.

Les fractures vertébrales intéressant un segment rachidien ankylosé représentent un challenge thérapeutique. En effet, en raison du remodelage et de la rigidification de la colonne les fractures sont souvent complexes et engagent le segment vertébral moyen ainsi que les éléments de stabilité mécanique du rachis. Bien que souvent non déficitaires, les patients présentant ce type de fracture, considérées instables, sont théoriquement contre indiqués pour la vertébroplastie et relèvent d'une stabilisation chirurgicale. Cependant la chirurgie conventionnelle de fusion intersomatique postérieure étagée est grevée d'un fort de taux de complications d'une lourde morbi-mortalité post opératoire liées aux en raison de la précarité physiologique de ce type de patient aux multiples comorbidités et à la qualité osseuse médiocre en raison de l'ostéoporose. Même si des techniques chirurgicales mini-invasives se développent avec des résultats encourageants, nous avons émis l'hypothèse que la cimentoplastie percutanée pourrait être une solution thérapeutique de première ligne fiable et sûre chez ce type de patients fragiles.

Article

Cover letter

Nancy, July 24th, 2019

Dear Editor-in-chief Yves MENU and the European Radiology Editorial Board,

I hereby present the manuscript entitled:

“Percutaneous cementoplasty of thoracolumbar fractures in patients with rigid spines: a preliminary study”

In this original research manuscript, with a word count of 2769 words, we evaluate a cohort of 31 patients treated with percutaneous vertebral cementoplasty (PVC) for thoracolumbar fractures in an ankylosed spine segment. All patients were imaged pre and post-operatively and were followed-up clinically and on imaging for one year.

PVC outcomes were good (primary success rate of 71% and secondary success rates of 89%) with a significant improvement in pain scores and low complication rates. Moreover, PVC outcomes and pain control were superior to that of patients treated conservatively. Fractures in an ankylosed spine are considered unstable, and in with recent CIRSE guidelines (2017), PVC is not recommended for the treatment of these patients. Traditionally, this clinical situation requires open or minimally invasive extensive posterior staged fusion. However, in our practice, patients with fractured ankylosed spines are frail with various comorbidities, and the surgical risk is frequently prohibitive. In this context, PVC could represent an interesting alternative for patients with a high surgical risk.

This is an original work, and it has not been published nor is under evaluation for publishing elsewhere. This publication was approved by all authors and in our institution.

The authors have non-potential conflicts of interest to disclose, and this work was not funded.

You will find below a list of our team’s recent publication on musculoskeletal imaging:

1. Abou Arab W, Rauch A, Chawki MB, Dap F, Dautel G, Blum A, et al. Scapholunate instability: improved detection with semi-automated kinematic CT analysis during stress maneuvers. *Eur Radiol*. 2018 Oct;28(10):4397–406.
2. Blum A, Kolopp M, Teixeira PG, Stroud T, Noirtin P, Coudane H, et al. Synergistic Role of Newer Techniques for Forensic and Postmortem CT Examinations. *American Journal of Roentgenology*. 2018 Jul;211(1):3–10.
3. Gillet R, Teixeira P, Bonarelli C, Coudane H, Sirveaux F, Louis M, et al. Comparison of radiographs, tomosynthesis and CT with metal artifact reduction for the detection of hip prosthetic loosening. *Eur Radiol*. 2019 Mar;29(3):1258–66.

4. Gondim Teixeira PA, Badr S, Hossu G, Lefebvre G, Abou Arab W, Blum A, et al. Quantitative analysis of scapholunate diastasis using stress speckle-tracking sonography: a proof-of-concept and feasibility study. *Eur Radiol*. 2017 Dec;27(12):5344–51.
5. Gondim Teixeira PA, Ledrich M, Kauffmann F, Wamba JM, Felblinger J, Blum A, et al. Qualitative 3-T Proton MR Spectroscopy for the Characterization of Musculoskeletal Neoplasms: Update on Diagnostic Performance and Indications. *American Journal of Roentgenology*. 2017 Jun;208(6):1312–9.
6. Laurent G, Villani N, Hossu G, Rauch A, Noël A, Blum A, et al. Full model-based iterative reconstruction (MBIR) in abdominal CT increases objective image quality, but decreases subjective acceptance. *Eur Radiol*. 2019 Aug;29(8):4016–25.
7. Leplat C, Hossu G, Chen B, De Verbizier J, Beaumont M, Blum A, et al. Contrast-Enhanced 3-T Perfusion MRI With Quantitative Analysis for the Characterization of Musculoskeletal Tumors: Is It Worth the Trouble? *American Journal of Roentgenology*. 2018 Nov;211(5):1092–8.
8. Lombard C, Gervaise A, Villani N, Louis M, Raymond A, Blum A, et al. The Impact of Dose Reduction in Quantitative Kinematic CT of Ankle Joints Using a Full Model-Based Iterative Reconstruction Algorithm: A Cadaveric Study. *American Journal of Roentgenology*. 2018 Feb;210(2):396–403.
9. Rauch A, Arab WA, Dap F, Dautel G, Blum A, Gondim Teixeira PA. Four-dimensional CT Analysis of Wrist Kinematics during Radioulnar Deviation. *Radiology*. 2018 Dec;289(3):750–8.

Thank you for your time and consideration,

Alexandre J. PRESTAT MD,

GUILLOZ Imaging department

Central Hospital, Regional University Hospital Center of Nancy (CHRU-Nancy)

29 avenue du Maréchal de Lattre de Tassigny, 54035 Nancy cedex, France

PERCUTANEOUS CEMENTOPLASTY OF THORACOLUMBAR FRACTURES IN PATIENTS WITH RIGID SPINES: A PRELIMINARY STUDY.

Abstract:

Objectives: *To evaluate the outcome of percutaneous vertebral cementoplasty as the first-line treatment for traumatic thoracolumbar fractures in patients with rigid spines.*

Methods: *Thirty-seven patients with thoracolumbar fractures in ankylosed spine segment without neurological impairment were retrospectively evaluated. Thirty-one patients underwent percutaneous vertebral cementoplasty and six conservative treatment. All patients were followed at six weeks and one year after treatment. Ankylosing conditions, fractures sites and types, radiological consolidation, spinal complications, and pain were assessed. Measures of vertebral body bone density were also performed. Anterior/posterior vertebral height ratios were measured before and after the procedure.*

Results: *There were 39 fractures treated with percutaneous vertebral cementoplasty and eight fractures treated conservatively. Procedure primary success rate was 71.2%, five patients exhibited new fractures. The secondary success rate was 89.7%. The fractures of 50% of patients treated conservatively did not consolidate at the one-year follow-up. Pain score was null in 87.1% one year after cementoplasty, while all patients treated conservatively presented residual pain. Vertebral height ratios remained stable before and after the procedure (0.62 to 0.60) and decreased in controls (0.66 to 0.58). Vertebral bone density was 75.9 ± 43.7 HU in primary success group, 64.5 ± 23.8 HU in patients group exhibiting new fracture, and 60.0 ± 16.4 HU in treatment failures group.*

Conclusion: *Percutaneous cementoplasty presented a high overall success rate and was effective in controlling pain in patients with vertebral fractures involving ankylosed spine segments.*

Keywords: Ankylosis; spinal fracture; vertebroplasty; bone density; trauma

Key Points:

- Percutaneous vertebral cementoplasty could offer a reliable alternative to open surgical procedures in elderly and fragile patients.
- Percutaneous vertebral cementoplasty can provide primary and secondary success rates of 71% and 89% respectively.

- In this population pain control, consolidation rates and vertebral height stability were better in patients treated with percutaneous vertebral cementoplasty than in those treated conservatively.

Abbreviations and Acronyms:

A.O.: Working community for Osteosynthesis Questions

AS: Ankylosing Spondylitis

CIRSE: Cardiovascular and Interventional Radiological Society of Europe

DISH: Degenerative Idiopathic Skeletal Hyperostosis a.k.a. Forestier's Disease

DS: Degenerative Spondylosis

EASM: End-Stage Spondylosis Multiform

PMMA: Polymethylmethacrylate

PVC: Percutaneous Vertebral Cementoplasty

TBA: Trabecular Bone Attenuation

VAS: Visual Analog Scale

1. INTRODUCTION

Ankylosing spondylitis (AS), disseminated idiopathic skeletal hyperostosis (DISH), and degenerative spondylosis (DS) sometimes called “end-stage advanced spondylosis multiforme” (EASM) are relatively common diseases associated with diffuse spinal ankylosis^{24,37}. Although these disorders have different physiopathology, they tend to have the same clinical end-stage characterized by a rigid fused spine. In addition, these disorders lead to altered spinal biomechanics and are frequently associated with osteoporosis, predisposing to low energy trauma vertebral fractures. At the thoracolumbar spine, flexion and extension are associated with a distraction or a rotation component which usually are at the origin of vertebral fractures in ankylosed spines^{17,24,25,37,38}. Fractures occurring on a rigid spine are often unstable (affecting two or more columns) and associated with high neurological impairments rates usually requiring surgical stabilization and decompression^{17,19,20,22,44}. Open surgical staged posterior fusion remains the standard treatment for these fractures and has high postoperative complications and morbidity rates. Minimally invasive surgical approaches for posterior fixation exist but are not devoid of complications, especially in elderly patients^{18,40,46,47}.

Percutaneous vertebral cementoplasty (PVC) is currently recommended for in the treatment of stable traumatic or osteoporotic fractures and pathologic fracture ^{27,48}. CT and/or fluoroscopy-guided PVC can be performed under local anesthesia or neuroleptanalgesia with 11 to 13G trocars, with good patient acceptance and low infectious and hemorrhagic risks ^{27,48-50}. Moreover, this procedure can be performed in an outpatient setting with early verticalization and functional rehabilitation ^{27,50}. Although some guidelines exist, the indications for PVC remain poorly defined ⁵¹. In our institution, PVC is performed in fragile elderly patients with rigid spinal fractures without neurological impairment, for whom the risk for standard surgical procedures was deemed too high. Moreover, PVC does not contraindicate secondary surgical treatment in cases of failure ^{52,53}.

To our knowledge, there is no previous study in the literature evaluating PVC as a first-line treatment for vertebral fracture in an ankylosed spine. Indeed, this procedure is contraindicated according to guidelines established by the Cardiovascular and Interventional Radiological Society of Europe (CIRSE). The objective of this study was to evaluate the outcome of PVC under local anesthesia in terms of pain relief, fracture consolidation, and vertebral body height. This information could help to ascertain to the role of PVC in the treatment of patients with rigid spine fractures.

2. MATERIALS AND METHODS

From January 2010 and January 2018, the medical records of the patients that underwent CT guided percutaneous treatment for traumatic vertebral fractures in our institution were retrospectively evaluated. The following keywords were used for patient selection: *“vertebroplasty”*, *“kyphoplasty”*, *“vertebroplasty+ankylosed spine”*, *“vertebroplasty+bamboo spine”*, *“vertebroplasty+ankylosing spondylitis”*, *“vertebroplasty+DISH”*, *“vertebroplasty+Forestier’s disease”*. All patients presenting at least one vertebral body fracture located within an ankylosed spinal segment were included. Patients with sensory or motor impairment, with prior spinal surgery or who were not followed-up in our institution were not included. A control group with patients presenting a thoracolumbar vertebral fracture in an ankylosed spinal segment who have not been surgically nor percutaneously treated was also formed. These patients had also been followed-up with a similar imaging protocol for at least a year.

Vertebral ankylosis was defined by the presence of at least one continuous bony bridge with superior and inferior vertebrae (vertebral body and/or posterior vertebral elements) in accordance with the Arlet and Mazières’ criteria ¹¹. In our institution, patients treated with PVC undergo a medical follow-

up composed of three appointments in the first year after the procedure. Pain intensity was systematically evaluated with Visual Analog Scale (VAS), in the day of the procedure and at each medical follow-up. Imaging follow-up with spinal CT six weeks and one year after the procedure.

In our institution, retrospective studies on current clinical procedures using anonymized patient data do not require institutional review board approval (IRB waived).

Technique

All PVC procedures were performed in accordance with the CIRSE guidelines under both CT and fluoroscopic guidance²⁷.

A pre-operative spinal CT acquisition (Aquilion 64, *Toshiba*) was performed with the patient laying prone for vertebral fracture confirmation and localization as well as for procedure planning. The whole procedure was performed in strict aseptic conditions. PVC was performed under general anesthesia when a bi-pedicular approach (kyphoplasty) was used. Oral analgesia (paracetamol 1g intra-venous and 10 to 20 mg of morphine chlorhydrate per os) was performed when a mono-transpedicular or -inter-costovertebral approaches (vertebroplasty for lumbar and thoracic spine respectively) were used. For all procedures and under CT guidance, local multi-layer anesthesia with lidocaine 1% was performed up to the periosteum. Posteroanterior and lateral fluoroscopic views were available during the procedure by using a C-Arm (Arcadis Orbic, *Siemens*). Then under CT and fluoroscopy guidance, a trocar (t'CD II, 13-11 G, *Thiebaud Biomedical Devices S.A.S.*) was advanced until its tip reached midline in the anterior third of the vertebral body. Polymethylmethacrylate (PMMA) injection was continuously monitored in lateral fluoroscopic view. Cement amount was adapted to each case. There was no orthopedic bracing after the procedure.

Data analysis

Data analysis was performed by a radiologist with five years of clinical experience with musculoskeletal CT. Relevant clinical data were extracted from medical and radiological records: age, sex, ankylosing spinal disease diagnosis. The location of osseous inter somatic bridges (Fig. 1), fracture number, fracture level, and type according to Magerl's A.O. classification were considered. On CT, the minimal and maximal vertebral body heights (both anterior and posterior) on the sagittal plane before and after the cementoplasty the day of the procedure, at six-weeks and one-year follow-ups were

measured. These measures were used to calculate the anterior/posterior vertebral height ratio before and after PVC and vertebral body height loss percentage (anterior versus posterior columns)⁵⁴. Mean trabecular bone attenuation (TBA) in Hounsfield units (HU) in the L1 vertebral body were also assessed in the pre-operative CT study. An ovoid region-of-interest (ROI) was manually placed on a single axial slice. Cortical bone, sclerotic bone, and lytic lesions were not included in the ROI. When measurements were not possible in L1 (e.g., massive body fracture) TBA was evaluated in the immediately adjacent vertebral body^{35,36,55,56}.

After PVC pain relief was considered present when a drop in at least three points of the VAS scale was reported. In the follow-up studies, vertebral fracture consolidation was deemed to be present when circumferential trabecular osseous bridges surrounding the cement were seen (Fig. 1). Fracture complications such as pseudarthrosis (absence of solid bony fusion one year after the fracture) and Kummel's disease (collapsed vertebrae with an intravertebral vacuum cleft with or without fluid accumulation) and the occurrence of new vertebral fractures (appearance of new vertebral bone or corporeal cement discontinuance).

Statistical analysis

Quantitative data are presented as mean \pm standard deviation. Demographic data, density measurements, and the frequency of fracture consolidation and complications were compared between the study and control groups. Pain scores (VAS) before and six weeks and one year after PVC were compared in both the study and control groups. In the study group, the Wilcoxon signed-rank test was used to assess the statistical significance of VAS scores before and after treatment. A *P* value of 0.05 was used as the threshold of statistical significance. Anterior and posterior vertebral heights and height ratios were compared before and after treatment in both groups. The influence of fracture type on vertebral height variations was also considered.

3. RESULTS

Fifty-nine patients with spinal fractures and an ankylosed spine were found. Twenty-eight patients were excluded: 15 patients exhibited a spinal fracture outside of the ankylosed spinal segment; seven did not undergo the follow-up protocol. Among these patients, 31 patients were treated with PVC (study group), and six were not (control group) (Fig.2).

In the study group, the mean age was 79.2 ± 11 years, with 15 males and 16 females (male: female ratio = 1: 1.07). The mean TBA value was 71.7 ± 37.1 HU. Spinal ankylosis was associated with DISH in 23 patients (74.2%), AS in five (16.1%), DS in two (6.5%) and psoriatic arthritis one (2%). Multiples fractures were present in seven patients (three males and four females). Thus 39 fractured vertebral bodies were analyzed: 13 lumbar vertebrae (33.3%) and 26 thoracic vertebrae (66.7%). There were 26 thoracolumbar junction fractures (between T11 and L2), representing 66.6% of the fractures included. Nineteen stable fractures (16 type A1, three type A2) and 20 unstable (six type A3, six type B1, and eight type B2) were treated. Vertebroplasty was performed in 34 fractures, while kyphoplasty was performed in five (Table 1). None of the patients wore orthopedic bracing after the procedure.

Among the controls, the mean age was 76.3 ± 9.6 years; there were five males and one female (male: female ratio = 5:1). The mean TBA value was 63.3 ± 32.4 HU, and there were eight vertebral fractures. Three patients presented DISH (50%), and three were diagnosed with AS (50%). All of these patients presented fractures involving the thoracolumbar junction. We noted five trans-disco-corporeal type B2 fractures (62.5%), two type B1 (25%), and one type A1 (12.5 %) (Table 1). Three out of six patients wore an orthopedic bracing (respectively three, four, and six months).

At 6 weeks follow up, nine out of the 31 treated patients presented with a recent spinal fractures (primary success rate 71%): two same-level iterative fractures and seven recent fractures involving another level (22.5 % of patients) four of which involving levels adjacent to the treated fracture (12.9%) (Fig.2). Mean TBA values in the primary success patients group were higher than those of patients with recent spinal fractures at the 6 week follow-up (75.9 ± 43.7 versus 64.5 ± 23.8 HU). All iterative and recent fractures were re-treated with PVC and at the one-year follow-up, 35 out of the 39 treated levels were considered to be consolidated on CT (secondary success rate 89.7%) (Fig. 3). Among the treatment failures, there were two pseudarthroses, two cases of Kummel's disease out of the 39 treated levels (10.3%) (Fig.4). This subgroup presented the lowest mean TBA values (60.0 ± 16.4 HU). None of the patients needed spinal surgery within the first year after the PVC. In the control group the mean TBA values were 63.3 ± 32.4 HU and after one-year follow-up and based on CT-imaging, four out of the eight evaluated fractures (50%) did not consolidate (pseudarthrosis). These four fractures occurred in three patients with DISH who were not treated with orthopedic bracing.

In the study group, VAS scores significantly decreased 6 weeks and 1 year after PVC ($P < 0.0001$). Mean VAS scores were 7.3 ± 1.2 , 3.6 ± 3.6 , and 0.9 ± 2.0 before, 6 weeks and 1 year after PVC respectively. In 20 out of 31 patients (64.5%), the VAS score decrease was greater than three points 6 weeks after treatment. In 12 patients, pain remained stable or worsened. Five of these patients showed a recent fracture involving another spinal level. One year after PVC, 27 patients (87.1%)

presented a null VAS score. In addition, the remaining three patients showed a VAS score reduction larger than 3 points. Conversely, in the control group, at the 6-week follow-up, the VAS score increased in two patients, remained stable in two and decreased more than 3 points in one patient. At the one-year follow-up, 50% of the patients presented persistent pain with stable VAS scores. In the other three patients, there was a reduction in VAS scores higher than three points, but all patients showed residual pain (Table 2).

In the study group, there was virtually no variation of the anteroposterior vertebral height ratio before and after the procedure (0.62 to 0.60, respectively). When the location was considered, pre and post PVC height ratios showed a slight decrease at the lumbar spine (0.57 and 0.52 respectively) and remained stable at the thoracic spine (0.65 and 0.66 respectively). When calculating vertebral height ratios according to Magerl's fracture type, there was a slight ratio decrease in A1 type (from 0.59 to 0.52), A3 type (from 0.57 to 0.53) and B1 type (from 0.76 to 0.66). Conversely, we noticed a slight increase/stability in A2 type (from 0.58 to 0.60) and B2 type (from 0.65 to 0.67) (Table 3). In the control group, the mean anteroposterior vertebral height ratio decreased from 0.66 to 0.58 between initial evaluation and the one-year follow-up (Table 2).

4. DISCUSSION

PVC was performed in 31 patients with fractures on an ankylosed spine with no major complications and led to a primary consolidation ratio of 71% and a secondary consolidation ratio of 89% as opposed to 50% consolidation ratio at 1 year for patients treated conservatively. PVC also significantly reduced patient ($p < 0.0001$) with 87% of patients presenting no pain one year after treatment while all patients treated conservatively reported residual pain in the one-year follow-up. Anteroposterior vertebral height ratios remained overall stable after PVC especially in cases of Magerl's type A2 and B2 fractures, whereas there was an overall reduction in height ratios in control group (from 0.66 to 0.58). In light of these results, PVC represents a valid option for the treatment of vertebral fractures in ankylosed spines, providing a better outcome than conservative management.

Orthopedic bracing is one of the main options for the conservative management of vertebral fractures and carries a higher risk of nonunion leading to chronic pain, spinal deformity, which is in accordance with the presented findings^{19,37,39,41,57-60}. Conservative management of spinal fractures has also been associated with cardiopulmonary dysfunctions and even late secondary neurological impairments with an average mortality rate higher than 20% in the year following the initial trauma some teams

reported rates up to 53%^{24,39,40}. Classical open surgical osteosynthesis of vertebral fractures present excellent primary consolidation rates (100%)^{39,40,46,60,61} but requires long-lasting prone position under general anesthesia. It also requires extensive posterior fusion and can be technically challenging, especially in cases of osteoporosis and poor bone quality. Moreover, postoperative complications are frequent with high infection rates (up to 85%), frequent metal implant loosening or malposition (10 – 15%)^{40,41,62}. The mortality risk is also high (23%)⁴⁰. Only mechanical complications were seen after PVC with secondary fractures in adjacent vertebral bodies (25.8%), of fracture non-union with two Kummel's disease (10%). Thus, PVC may potentially increase treatment cost-effectiveness for vertebral fractures in ankylosed spines by reducing complication rates and reducing hospitalization length.

The distribution of mean L1 TBA values in the studied population is consistent with prior literature reports, which show a negative correlation between vertebral fracture risk and severity and TBA values on CT^{16,21,35,36,55,56,63}. On the pre-operative CT studies, mean TBA was lower than 90 HU (the optimal threshold for vertebral risk fracture according to Graffy et al.) highlighting the increased fracture risk in patients with an ankylosed spine³⁶. Moreover, after PVC, TBA values were lower in patients with recent fractures compared to those without at the 6-weeks follow-up (64.5 ± 23.8 versus 75.9 ± 43.7 HU), and at one-year follow-up (60.0 ± 16.4 versus 72.4 ± 39.9 HU). Although further studies are necessary, these results suggest a potential role of TBA assessment as an indicator of PVC outcomes.

Several limitations of this study need to be acknowledged. First, the study population was relatively small. This is related to the fact the PVC is not recognized as an option for treatment of fractures in ankylosed spines and that this condition is relatively infrequent and associated with neurological impairments which require immediate decompressive surgery. Secondly, use of validated scales such as Parker Score or EQ-5D-3L (Euro Quality of life - Five Dimensions - Three Level) scales would have helped to objectively determine and quantify which are the benefits from PVC in patients' quality of life before and after the procedure. The size of the control group was particularly small and did not allow assessment of the statistical significance of pain score variation during follow-up. In our institution, with the use of PVC, the number of patients treated conservatively is ever decreasing, and given the positive results of this technique, randomization would be unethical. Finally, as this was a preliminary study, PVC outcomes were not compared with those of conventional surgery. Further studies are necessary to explore this matter.

In conclusion, the presented results demonstrate a potential benefit of PVC with high consolidation rates despite the poor bone quality and the frailty of this patient population. Mechanical complications were seen in roughly 30% of patients after primary treatment and consisted of iterative fractures, pseudarthrosis, and Kummel's disease. Most of these patients responded well to a second PVC with a secondary success rate close to 90%. Hence, this technique, which requires a short hospitalization and can be used in fragile elderly patients, can be considered for the first-line treatment of fracture in ankylosed spinal segments.

Figures

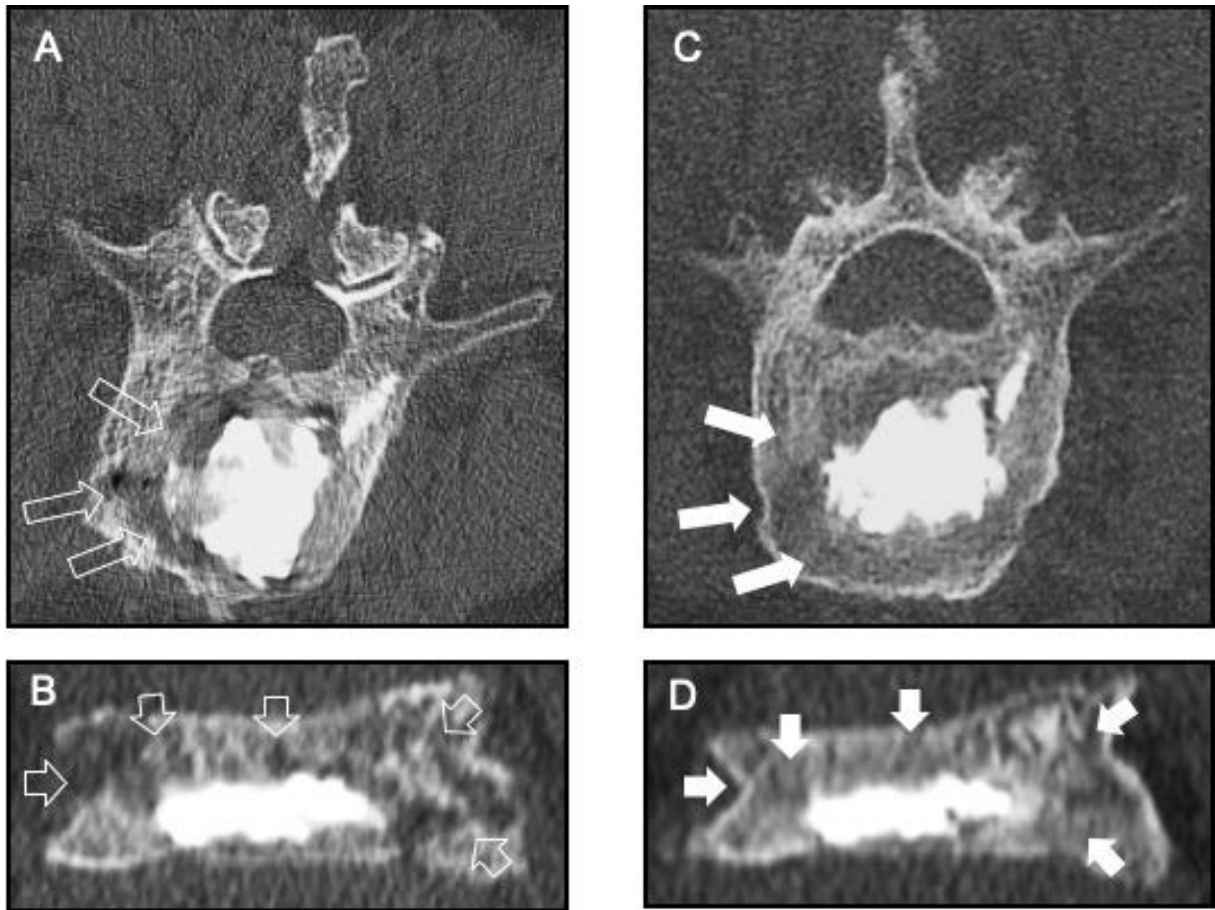


Fig. 1 - Seventy-six-year-old male patient with AS presenting an L4 A3-type fracture. Axial **(A)** and coronal **(B)** CT images from immediate control after the vertebroplasty. Comminution can be seen in the fracture site (empty white arrows) involving the whole vertebral body from anterior to the posterior wall and full vertebra thickness. Subtotal PMMA fulfilling of the fracture lines was realized, but trabecular and cortical bone discontinuity can be seen. Axial **(C)** and coronal **(D)** CT images one year later. No residual fracture line can be seen. Bony bridges are identified around the cement without any area of osteolysis (white arrows).

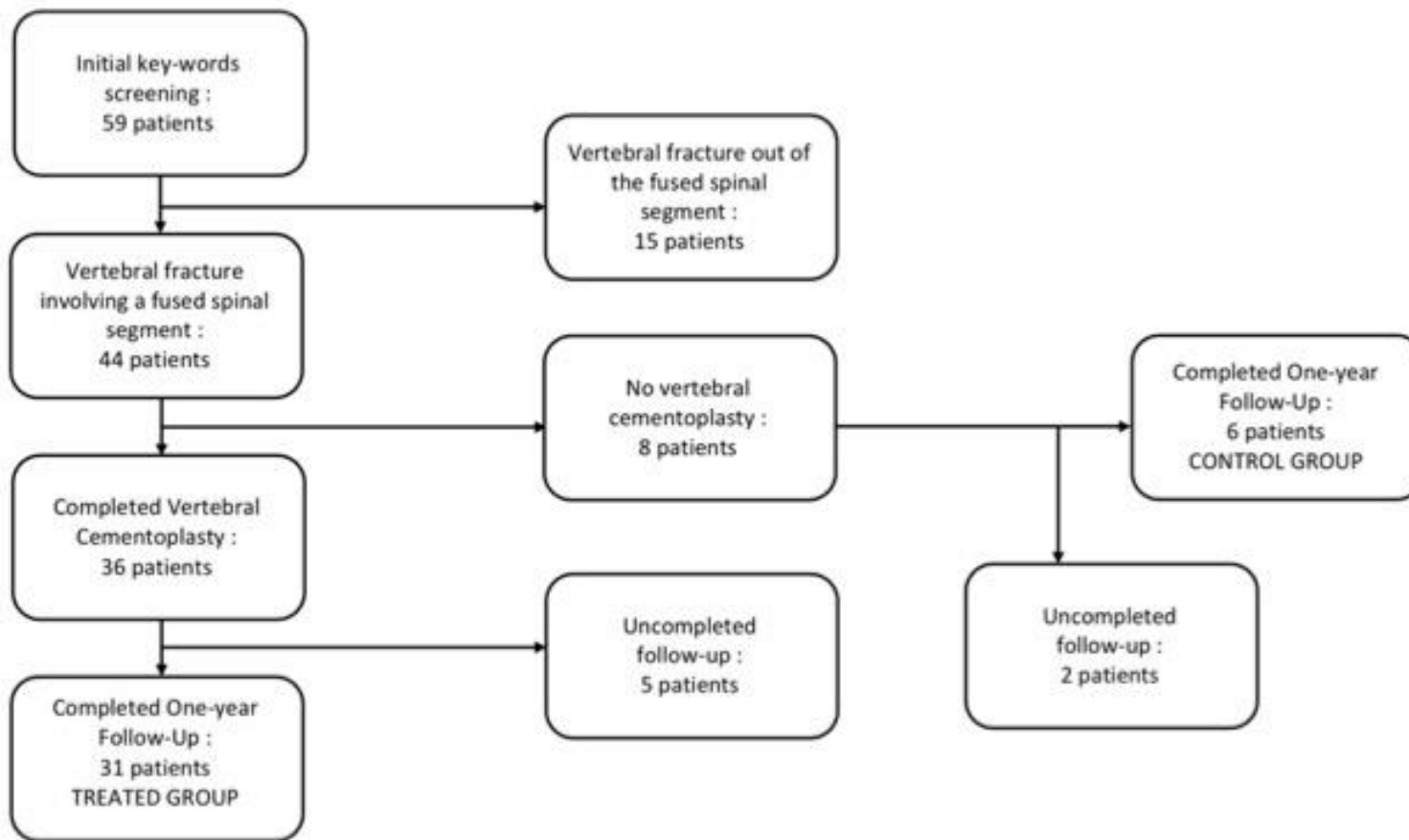


Fig.2 - Patient inclusion flowchart.

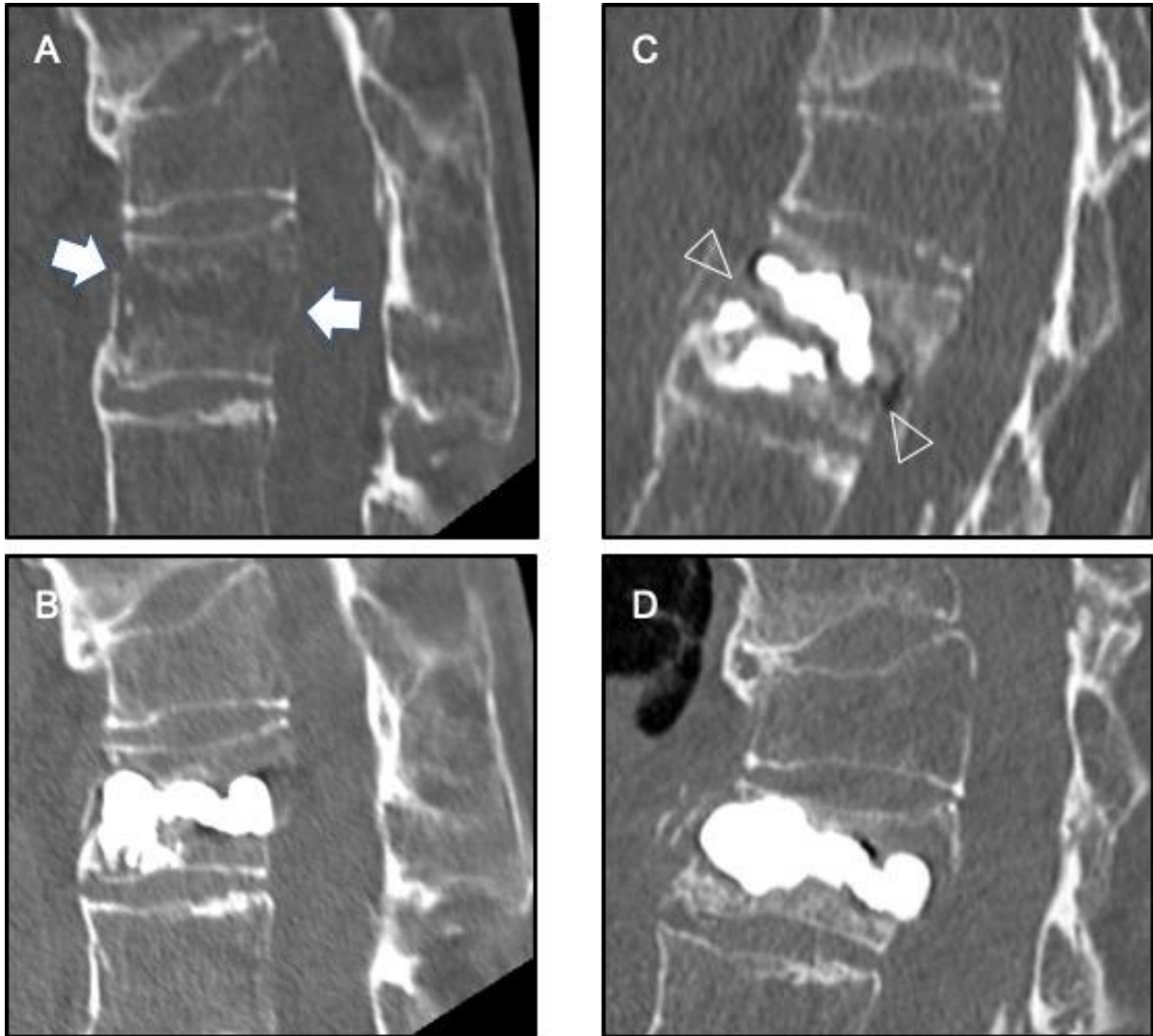


Fig. 3 - Eighty-one-year-old female patient with DISH with an acute T12 traumatic fracture (classified MAGERL A3). Pre-operative sagittal CT image **(A)** showing a wide trans-corporeal fracture without posterior extension (white arrows). Sagittal CT image immediately after percutaneous vertebroplasty **(B)** showing a subtotal fracture filling by the PMMA without extra-vertebral leakage. Sagittal CT image six weeks after the vertebroplasty **(C)** showing an iterative fracture of T12 body around and within a cement with a bone gap (white empty arrowheads). Sagittal CT image six-weeks after iterative vertebroplasty **(D)** showing filling of bone gap.

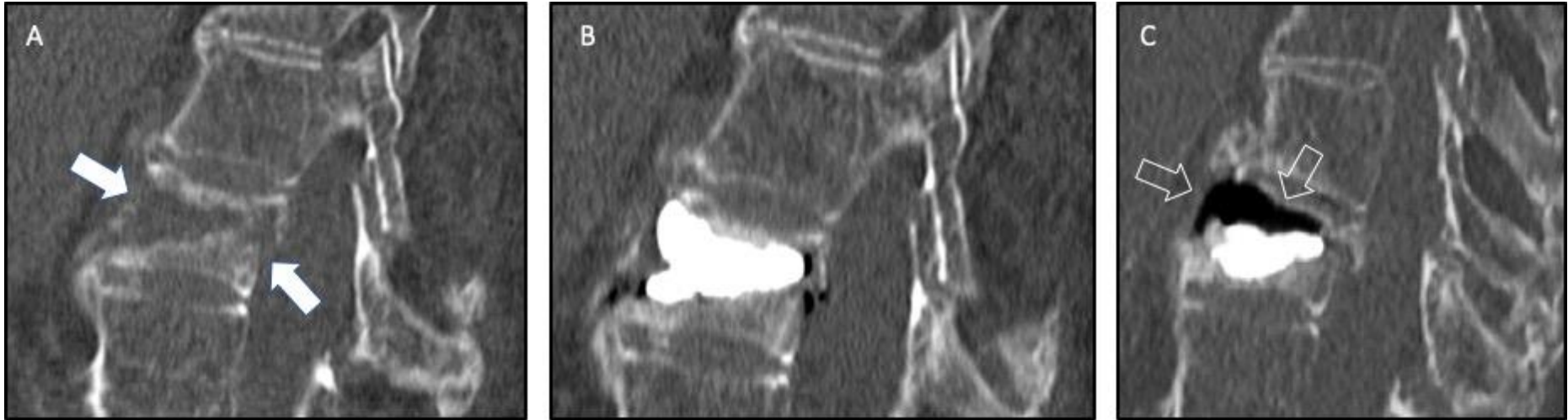

Fig. 4 - Seventy-three-year-old female patient suffering from AS and presenting a T11 acute traumatic fracture. Sagittal CT image immediately before percutaneous vertebroplasty **(A)** showing wide fracture line in the middle of the vertebral body (white arrows). Sagittal CT image acquired immediately after vertebroplasty **(B)** demonstrating a total filling of the fracture line without extra-vertebral leakage. Sagittal CT image one year after the procedure **(C)** showing a vertebral vacuum cleft within the body associated with an anterior opening of the vertebra evocative of Kummel's disease (empty white arrows)

Tables

Table 1: Patients' demographic data, ankylosing spinal disorder, fracture epidemiology and complications, CT evaluation of consolidation and trabecular bone attenuation.

Patient's number	Age ^a	Gender	Treatment	Ankylosing Disorder	Initial Level and Type ^b of Fracture	Six-weeks CT Consolidation of Initial Level	Spinal Complication	One-year CT Global Consolidation	Bone Density (UH) (L1 Body)
Study group									
1	76	F	vertebroplasty	DISH	L3 (A1)	YES	L5 fracture (not included)	YES	56
2	81	F	vertebroplasty	DISH	T12 (B1)	NO	iterative fracture	YES	105
3	94	M	vertebroplasty	DISH	L1 (B1)	NO	pseudarthrosis	NO	60
4	95	M	vertebroplasty	DISH	T11 (A3)	YES	adjacent level fractures: T10 (A3) +T12(A3) (included)	YES	34
5	77	M	vertebroplasty	DISH	T11 (A3)	NO	pseudarthrosis	NO	55
6	72	M	kyphoplasty	DISH	T7 (A1)	YES	NO	YES	155
7	74	F	vertebroplasty	DISH	T10 (A1)	YES	NO	YES	70
8	86	M	vertebroplasty	DISH	T9 (A1)	YES	NO	YES	105
9	44	F	kyphoplasties	AS	T11 (B2) + T12(B2)	YES	NO	YES	114
10	78	M	vertebroplasty	AS	L2 (B2)	YES	NO	YES	20 (L2)
11	63	M	vertebroplasty	DISH	T12 (A3)	YES	NO	YES	88
12	74	F	vertebroplasty	DISH	T10 (A1)	YES	adjacent levels fractures: T11 (A1 included) T7T8T9 (not included)	YES	65
13	82	F	vertebroplasty	DISH	T12 (B2)	NO	pseudarthrosis	NO	57
14	82	F	vertebroplasty	DS	L1 (A1)	YES	NO	YES	29
15	83	F	kyphoplasty	DISH	T11 (B1)	YES	NO	YES	53
16	66	F	vertebroplasty	DISH	T9 (A1)	YES	adjacent level fracture T10 (A2 included)	YES	32
17	71	M	vertebroplasty	DS	L2 (A1)	NO	L4 fracture (A1 included) / L2 Kummel's Disease	NO	95

18	91	F	vertebroplasty	DISH	T12 (A1)	YES	L1 fracture (A1 included)	YES	55 (T12)
19	82	M	vertebroplasty	DISH	T11 (A1)	YES	NO	YES	97
20	76	M	vertebroplasty	AS	L2 (B2) + L4 (A3)	YES	NO	YES	60
21	70	M	vertebroplasty	AS	T9 (B1)	YES	NO	YES	75
22	73	F	vertebroplasty	AS	T11 (A2)	NO	Iterative Fracture + Kummel's Disease	NO	68
23	87	F	vertebroplasty	DISH	L1 (A2)	YES	NO	YES	10 (L2)
24	86	M	vertebroplasty	DISH	T10 (B2)	YES	NO	YES	77
25	93	M	vertebroplasty	DISH	T9 (B1)	YES	NO	YES	34
26	82	F	vertebroplasty	DISH	L1 (A1)	YES	NO	YES	125
27	77	M	kyphoplasty	Psoriatic Arthritis	T5 (A1)	YES	NO	YES	149
28	91	M	vertebroplasty	DISH	T12 (B2)	YES	NO	YES	43
29	66	F	vertebroplasty	DSIH	L1 (A1)	YES	adjacent level fractures: L2 + L3 (not included)	YES	92
30	94	F	vertebroplasty	DISH	T11 (B2)	YES	NO	YES	115
31	90	F	vertebroplasty	DISH	L1 (B1)	YES	NO	YES	24 (L2)
Control group									
32	90	F	conservative	DISH	L1 (B1)	NO	pseudarthrosis	NO	75
33	84	M	conservative	AS	T10 (B2)	NO	pseudarthrosis	NO	84
34	66	M	conservative	DISH	T5 (B2)	NO	fracture T6(B2 included) + L1 (A1 included) / pseudarthrosis (T5 +T6)	NO	112
35	79	M	conservative	AS	T11 +T12 (B2)	YES	vertebral bodies complete fusion	YES	36
36	67	M	conservative	AS	T12	YES	NO	YES	28
37	72	M	conservative	AS	T7 (B2)	YES	NO	YES	45

M: Male, F: Female, DISH: Degenerative Idiopathic Skeletal Hyperostosis a.k.a. Forestier's Disease, DS: Degenerative Spondylosis

^a: Age expressed in years

^B: Fracture classification according to Magerl's A.O. spine classification

Table 2: Measures and variations of vertebral heights and pain before, six-weeks and one-year after percutaneous vertebral cementoplasty.

Study Group									
Patient's number	Levels	Fracture Type ^a	Initial A/P ratio	1-Year A/P ratio	Anterior Variation (loss)	Posterior Variation (loss)	Pre-treatment VAS	6-Weeks VAS	1-year VAS
1	L3	A1	0.62	0.39	7	3	9	8	0
2	T12	B1	0.76	0.76	3	4	6	5	0
3	L1	B1	0.79	0.40	15	6.5	7	5	4
4	T11	A3	0.88	0.84	5	5	7	9	0
4	T10	A3	0.75	0.76	0	0.5	7	9	0
4	T12	A3	0.57	0.57	0	0	7	9	0
5	T11	A3	0.75	0.60	3	2	8	6	6
6	T7	A1	0.77	0.77	0	0	6	0	0
7	T10	A1	0.65	0.73	0	1	7	2	0
8	T9	A1	0.41	0.41	0	0	8	2	0
9	T11	B2	0.80	0.80	0	0	9	3	0
9	T12	B2	0.63	0.54	2	0	9	3	0
10	L2	B2	0.65	0.74	0.5	4	6	0	0
11	T12	A4	0.22	0.22	0	0	7	1	0
12	T10	A1	0.79	0.76	0.5	0	8	0	0
12	T11	A1	0.60	0.62	0	0.5	8	0	0
13	T12	B2	0.39	0.46	0	0	7	7	6
14	L1	A1	0.35	0.35	0	0	7	0	0
15	T11	B1	0.87	0.85	0.5	0	9	2	0

16	T9	A1	0.42	0.42	0	0	8	7	0
16	T10	A2	0.38	0.35	0.5	0	8	7	0
17	L2	A1	0.56	0.41	6	5	8	8	6
17	L4	A1	0.61	0.61	0	0	8	8	6
18	L1	A1	0.46	0.43	1	0	7	8	0
18	T12	A1	0.51	0.55	0	1.5	7	8	0
19	T11	A1	0.88	0.88	0	0	8	0	0
20	L2	B2	0.56	0.56	0	0	5	0	0
20	L4	A3	0.24	0.29	0	5	5	0	0
21	T9	B1	0.58	0.58	0	0	8	0	0
22	T11	A2	0.75	0.84	0	0	9	9	5
23	L1	A2	0.62	0.62	0	0	8	0	0
24	T10	B2	0.88	0.88	0	0	8	2	0
25	T9	B1	0.77	0.53	8	5	7	0	0
26	L1	A1	0.60	0.60	0	0	5	1	0
27	T5	A1	0.59	0.59	0	0	6	0	0
28	T12	B2	0.44	0.48	2	6	5	1	0
29	L1	A1	0.55	0.51	1	0	7	8	0
30	T11	B2	0.86	0.86	0	0	9	0	0
31	L1	B1	0.79	0.81	0	0.5	8	1	0
		Mean	0.62	0.60	1.41	1.27	7.33	3.56	0.85
		Std Dev	0.18	0.18	3.04	2.08	1.18	3.57	2.03

Control Group									
Patient's number	Levels	Fracture Type	Initial A/P ratio	1-Year A/P ratio	Anterior Variation (loss)	Posterior Variation (loss)	Pre-treatment VAS	6-Weeks VAS	1-year VAS
32	L1	B1	0.98	0.92	1	0	7	8	8
33	T10	B2	0.51	0.42	2.5	1	6	8	8
34	T5	B1	0.50	0.51	1	2.5	6	6	7
34	T6	B1	0.67	0.68	0	0.5	6	6	7
34	L1	A1	0.70	0.54	5	1	6	6	7
35	T11	B1	0.59	0.59	0	0	8	6	3
36*	T11	B2	-	-	-	-	6	4	3
36*	T12	B2	-	-	-	-	6	4	3
37	T7	B2	0.50	0.42	3	2	6	3	2
		Mean	0.66	0.58	1.79	1.00	6.33	5.67	5.33
		Std Dev	0.18	0.17	1.82	0.96	0.71	1.73	2.50

A/P ratio: antero-posterior ratio, Std Dev: Standard Deviation, VAS: Visual Analog Scale

^a: Fracture classification according to Magerl's A.O. spine classification

*: patient 36 exhibited T11 and T12 spontaneous full vertebral body fusion with anterior and posterior wall continuity. Correct relevant vertebral height measure was not possible.

Table 3: One-year variations of vertebral heights and A/P ratios according to types^a and region of fractures.

	Anterior height variation (loss)	Posterior height variation (loss)	Initial Mean A/P ratio	Initial Std Dev	Final Mean A/P ratio	Final Std Dev
Global	1.45	1.30	0.62	0.18	0.60	0.18
Thoracic Levels	0.98	1.96	0.65	0.19	0.66	0.17
Lumbar Levels	3.50	4.48	0.57	0.15	0.52	0.16
Type A1 Fractures	0.97	0.69	0.59	0.14	0.52	0.16
Type A2 Fractures	0.17	0.00	0.59	0.19	0.61	0.24
Type A3 Fractures	1.60	2.30	0.57	0.28	0.55	0.25
Type B1 Fractures	4.42	2.67	0.76	0.10	0.66	0.18
Type B2 Fractures	0.56	1.25	0.65	0.18	0.67	0.17

^a: Fracture classification according to Magerl's A.O. spine classification

A/P ratio: antero-posterior ratio, *Std Dev*: Standard Deviation

Conclusion et perspectives

Nous venons de vous présenter la première étude portant sur l'apport de la cimentoplastie vertébrale comme traitement de première intention de fractures intéressant un segment vertébral ankylosé et rigide chez des patients indemnes de tout déficit neurologique.

Un geste de cimentoplastie a été réalisé chez 31 patients, représentant 39 étages somatiques fusionnés sans complication majeure, et a conduit à des taux de consolidation à un an, primaire de 71% et secondaire de 89%, contre 50% pour les patients traités de manière conservatrice.

La cimentoplastie a également réduit significativement la douleur avec 87% des patients ne présentant aucune douleur un an après le traitement, tandis que tous les patients traités de manière conservatrice ont signalé une douleur résiduelle au cours du suivi un an.

Les rapports de hauteur vertébrale antéro-postérieure sont restés globalement stables après la PVC, en particulier dans les cas de fractures de types A2 et B2 selon l'AOSpine, alors qu'il y avait une réduction globale des rapports de hauteur dans le groupe témoin (de 0,66 à 0,58).

Nous rappellerons que la variation de ces ratios antéro-postérieurs est directement corrélée à l'angle de cyphose locale⁵⁴ : plus ce ratio diminue plus l'angle de cyphose locale diminue et, in fine, plus la cyphose pathologique s'accroît, majorant ainsi le déséquilibre sagittal antérieur. Ce déséquilibre modifie le centre de gravité de tronc, déporté en région antérieure, favorisant le risque de chute.

Sur le plan biomécanique, le report des contraintes en compression sur le segment vertébral antérieur associée à un terrain ostéoporotique majorent le risque fracturaire, même à basse cinétique.

De plus, la cyphose pathologique accroît les forces des tractions sur les éléments postérieurs du segment mobile rachidien devenant plus sujet aux ruptures même pour traumatisme de faible intensité rendant le rachis vulnérable à des lésions instables.

Le corset orthopédique est la principale option de traitement conservateur des fractures vertébrales et présente un risque plus élevé de non-consolidation débouchant sur une chronicisation des douleurs et sur un risque majeur d'aggravation de la déformation cyphotique rachidienne. Nos résultats sont conformes aux données de la littérature à ce sujet^{19,37,39,41,57-60}.

La gestion conservatrice des fractures vertébrales a également été associée à des dégradations des fonctions cardio circulatoires et respiratoires, et même à des altérations neurologiques secondaires à des déplacements fracturaires. Avec un traitement conservateur seul, le taux de mortalité moyen est supérieur à 20% l'année suivant le traumatisme initial. Certaines équipes ont signalé des taux allant jusqu'à 53%^{24,39,40}. Aucun des patients de notre cohorte n'a présenté ce type de complication.

À la lumière de ces résultats, la PVC représente une option valable pour le traitement des fractures vertébrales des rachis ankylosés, offrant un meilleur résultat que le traitement conservateur.

L'ostéosynthèse chirurgicale reste le traitement de référence des fractures vertébrales sur rachis ankylosé. La fusion intersomatique étagée classiquement à ciel ouvert tend à être remplacée par des procédures chirurgicales mini-invasives d'ostéosynthèse percutanée⁴⁰. Ces techniques présentent d'excellents taux de consolidation primaire (100%)^{39,40,46,60,61}, mais nécessite un positionnement en procubitus de longue durée et ne peuvent s'affranchir d'une anesthésie générale.

Elle nécessite également une fusion postérieure étendue et peut présenter des difficultés techniques, en particulier dans les cas d'ostéoporose responsable d'une mauvaise qualité osseuse.

De plus, les complications postopératoires sont fréquentes : phénomènes hémorragiques nécessitant un support transfusionnel, problèmes de cicatrisation cutanée et taux d'infection élevés (jusqu'à 85%), débricolage fréquent des implants métalliques ou malposition (10 à 15%)^{40,41,62}, complications de décubitus post-opératoires. Les durées d'hospitalisation sont souvent prolongées.

Ce type de chirurgie impacte également l'autonomie et la qualité de vie en raison de l'ankylose chirurgicale dont l'étendue dépasse souvent celle de l'atteinte pathologique. Le risque de mortalité post-opératoire est alors élevé et évalué à 23%⁴⁰, même lors des procédures mini-invasives.

La PVC se réalise procubitus sous anesthésie locale et analgésie systémique per os, au décours d'une hospitalisation ambulatoire. Le procubitus est maintenu le temps de la procédure soit moins d'une heure. Le patient est généralement remis en charge dans les deux heures suivant le geste.

Au sein de notre cohorte d'étude, seules des complications mécaniques ont été observées après PVC avec apparition de fractures secondaires au sein des corps vertébraux adjacents (25,8%), chronicisation des fractures avec pseudarthrose et notamment deux cas de maladie de Kummel (10%). En cas de complication grave après une PVC, déficit neurologique ou de déplacement secondaire

majeur par exemple, une stabilisation chirurgicale reste possible : techniquement la PVC d'un étage ne contre-indique pas l'arthrodèse postérieure puisque l'étage fracturé sera ponté en amont et en aval et ne recevra pas d'implant. La vertébroplastie et l'arthrodèse sont mêmes parfois associées d'emblée dans la prise en charge thérapeutique⁵³.

De plus, l'ensemble de ces événements mineurs a pu bénéficier d'un second temps de cimentoplastie percutanée, permettant finalement un taux de consolidation proche de ceux de la chirurgie.

Ainsi, la PVC pourrait potentiellement augmenter le rapport coût-efficacité du traitement des fractures vertébrales des rachis ankylosés en réduisant les taux de complications et la durée d'hospitalisation.

Nous avons également étudié les corrélations entre les valeurs de la TBA et les résultats de la cimentoplastie.

La distribution des valeurs moyennes de TBA en L1 dans la population étudiée est conforme aux données de la littérature, qui montrent une corrélation négative entre le risque de fracture vertébrale et la gravité des fractures (selon la classification de l'AOSpine) et les valeurs de TBA mesurées sur les scanners^{16,21,35,36,55,56,63}.

Sur les scanners préopératoires, la TBA moyenne était inférieure à 90 UH (seuil optimal pour le risque fracturaire vertébral selon GRAFFY et al.), mettant en exergue le risque accru de fracture chez les patients présentant une colonne vertébrale ankylosée (36). De plus, après PVC, les valeurs de TBA étaient plus faibles chez les patients présentant une fracture récente que chez ceux ne présentant pas de nouvelles fractures lors du contrôle à 6 semaines ($64,5 \pm 23,8$ versus $75,9 \pm 43,7$ UH) et lors du contrôle à un an ($60,0 \pm 16,4$ vs $72,4 \pm 39,9$ UH). Bien que d'autres études soient nécessaires, ces résultats suggèrent un rôle potentiel de la valeur de la TBA en tant qu'indicateur des résultats de la PVC.

Plusieurs limites à cette étude doivent être reconnues.

Premièrement, la population d'étude était relativement petite. Ceci est lié au fait que le PVC n'est pas reconnu comme une option thérapeutique dans le traitement des fractures vertébrales en contexte

d'ankylose, et que cette affection est relativement peu fréquente, car généralement associée à des troubles neurologiques nécessitant indiscutablement une chirurgie décompressive immédiate.

Deuxièmement, l'utilisation d'outils validés telles que les échelles « Parker Score » ou « EQ-5D-3L » (Euro Quality of life - Five Dimensions - Three Level) avant la procédure et lors du suivi, aurait permis de déterminer quels sont les bénéfices apportés par la PVC en termes de qualité de vie et de les quantifier objectivement.

La taille du groupe de contrôle était particulièrement petite et ne permettait pas d'évaluer la signification statistique de la variation du score de douleur au cours du suivi. Dans notre établissement, avec l'utilisation de la PVC, le nombre de patients traités de manière conservatrice est en diminution constante et, compte tenu des résultats positifs de cette technique, la randomisation serait contraire à l'éthique.

Enfin, s'agissant d'une étude préliminaire, les résultats de la PVC n'ont pas été directement comparés à ceux de la chirurgie conventionnelle. Des études complémentaires sont nécessaires pour explorer cette question.

En conclusion, les résultats présentés ici démontrent un bénéfice potentiel de la PVC avec des taux de consolidation élevés malgré la mauvaise qualité de l'os et la fragilité de cette population de patients. Seules des complications mécaniques mineures ont été observées chez environ 30% des patients après le traitement initial par cimentoplastie, et consistaient en des fractures itératives, de nouvelles fractures aux étages adjacents, des pseudarthroses et deux maladies de Kummel. La plupart de ces patients ont bien répondu à une deuxième PVC ; avec un taux de réussite secondaire proche de 90%.

La PVC montre donc sa supériorité par rapport au traitement orthopédique seul par corset. Elle offre également des résultats encourageants en termes de consolidation se rapprochant des résultats de la chirurgie conventionnelle, mais la PVC s'affranchit de la quasi-totalité des complications post-opératoires locorégionales et systémiques hautement délétères chez ce type de patient, et offre des suites plus simples et une convalescence plus courte que l'arthrodèse postérieure.

Par conséquent, bien qu'il soit essentiel que cette étude préliminaire doive être confortée par d'autres travaux étayant nos conclusions, nous pensons que la cimentoplastie vertébrale percutanée peut être sérieusement envisagée comme traitement de première intention des fractures touchant des segments ankylosés du rachis.

Bibliographie:

1. Denis, F. Spinal instability as defined by the three-column spine concept in acute spinal trauma. *Clin. Orthop.* 65–76 (1984).
2. Holdsworth, F. Fractures, dislocations, and fracture-dislocations of the spine. *J. Bone Joint Surg. Am.* **52**, 1534–1551 (1970).
3. Whitesides, T. E. Traumatic kyphosis of the thoracolumbar spine. *Clin. Orthop.* 78–92 (1977).
4. Magerl, F., Aebi, M., Gertzbein, S. D., Harms, J. & Nazarian, S. A comprehensive classification of thoracic and lumbar injuries. *Eur. Spine J.* **3**, 184–201 (1994).
5. Reinhold, M. *et al.* AO spine injury classification system: a revision proposal for the thoracic and lumbar spine. *Eur. Spine J.* **22**, 2184–2201 (2013).
6. Kepler, C. K. *et al.* Reliability analysis of the AOSpine thoracolumbar spine injury classification system by a worldwide group of naïve spinal surgeons. *Eur. Spine J.* **25**, 1082–1086 (2016).
7. Crandall, D. Acute versus chronic vertebral compression fractures treated with kyphoplasty: early results*1. *Spine J.* **4**, 418–424 (2004).
8. Arlet, J. & Mazières, B. La maladie hyperostotique. 12 (1985).
9. Forestier, J. & Rotes Querol, J. Senile Ankylosing Hyperostosis of the Spine. *Annals of the Rheumatic Diseases* (1950).
10. Resnick, D., Shaul, S. R. & Robins, J. M. Diffuse Idiopathic Skeletal Hyperostosis (DISH): Forestier's Disease with Extraspinal Manifestations. *Radiology* **115**, 513–524 (1975).
11. Arlet, J. & Mazières, B. [Hyperostotic disease]. *Rev. Med. Interne* **6**, 553–564 (1985).
12. Utsinger, P. D. Diffuse idiopathic skeletal hyperostosis. *Clin. Rheum. Dis.* **11**, 325–351 (1985).
13. Sieper, J. *et al.* The Assessment of SpondyloArthritis international Society (ASAS) handbook: a guide to assess spondyloarthritis. *Ann. Rheum. Dis.* **68**, ii1–ii44 (2009).
14. Leone, A. *et al.* Spinal fractures in patients with ankylosing spondylitis. *Rheumatol. Int.* **36**, 1335–1346 (2016).
15. Geusens, P. *et al.* The prevalence of vertebral fractures in spondyloarthritis: relation to disease characteristics, bone mineral density, syndesmophytes and history of back pain and trauma. *Arthritis Res. Ther.* **17**, (2015).
16. Geusens, P., Vosse, D. & van der Linden, S. Osteoporosis and vertebral fractures in ankylosing spondylitis: *Curr. Opin. Rheumatol.* **19**, 335–339 (2007).
17. Campagna, R. *et al.* Fractures of the Ankylosed Spine: MDCT and MRI with Emphasis on Individual Anatomic Spinal Structures. *Am. J. Roentgenol.* **192**, 987–995 (2009).

18. Charles, Y. P., Buy, X., Gangi, A. & Steib, J.-P. Fracture in ankylosing spondylitis after minor trauma: Radiological pitfalls and treatment by percutaneous instrumentation. A case report. *Orthop. Traumatol. Surg. Res.* **99**, 115–119 (2013).
19. Chaudhary, S. B., Hullinger, H. & Vives, M. J. Management of Acute Spinal Fractures in Ankylosing Spondylitis. *ISRN Rheumatol.* **2011**, 1–9 (2011).
20. Choi, D. Fractures in Ankylosing Disorders of the Spine: Easy to Miss and High Risk of Deterioration. *World Neurosurg.* **83**, 1029–1031 (2015).
21. Ghazlani, I. *et al.* Prevalence and risk factors of osteoporosis and vertebral fractures in patients with ankylosing spondylitis. *Bone* **44**, 772–776 (2009).
22. Glace, B. *et al.* Fractures transversales du rachis ankylosé : une série de 17 cas. *Rev. Médecine Interne* **32**, 283–286 (2011).
23. Lukasiewicz, A. M. *et al.* Spinal Fracture in Patients With Ankylosing Spondylitis: Cohort Definition, Distribution of Injuries, and Hospital Outcomes. *SPINE* **41**, 191–196 (2016).
24. Rustagi, T. *et al.* Fractures in Spinal Ankylosing Disorders: A Narrative Review of Disease and Injury Types, Treatment Techniques, and Outcomes. *J. Orthop. Trauma* **31**, S57–S74 (2017).
25. Westerveld, L. A., Verlaan, J. J. & Oner, F. C. Spinal fractures in patients with ankylosing spinal disorders: a systematic review of the literature on treatment, neurological status and complications. *Eur. Spine J.* **18**, 145–156 (2009).
26. Galibert, P. & Déramond, H. [Percutaneous acrylic vertebroplasty as a treatment of vertebral angioma as well as painful and debilitating diseases]. *Chir. Memoires Acad. Chir.* **116**, 326–334; discussion 335 (1990).
27. Tsoumakidou, G. *et al.* CIRSE Guidelines on Percutaneous Vertebral Augmentation. *Cardiovasc. Intervent. Radiol.* **40**, 331–342 (2017).
28. Filippiadis, D. K., Marcia, S., Masala, S., Deschamps, F. & Kelekis, A. Percutaneous Vertebroplasty and Kyphoplasty: Current Status, New Developments and Old Controversies. *Cardiovasc. Intervent. Radiol.* **40**, 1815–1823 (2017).
29. Hoffmann, R. T. *et al.* Vertebroplasty in the treatment of osteoporotic vertebral body fracture. *Eur. Radiol.* **17**, 2656–2662 (2007).
30. Kan, S.-L. *et al.* Which is best for osteoporotic vertebral compression fractures: balloon kyphoplasty, percutaneous vertebroplasty or non-surgical treatment? A study protocol for a Bayesian network meta-analysis. *BMJ Open* **7**, e012937 (2017).
31. Nakamae, T., Fujimoto, Y., Yamada, K., Hashimoto, T. & Olmarker, K. Efficacy of Percutaneous Vertebroplasty in the Treatment of Osteoporotic Vertebral Compression Fractures with Intravertebral Cleft. *Open Orthop. J.* **9**, 107–113 (2015).

32. Lau, E., Ong, K., Kurtz, S., Schmier, J. & Edidin, A. Mortality Following the Diagnosis of a Vertebral Compression Fracture in the Medicare Population: *J. Bone Jt. Surg.-Am. Vol.* **90**, 1479–1486 (2008).
33. Kado, D. M. *et al.* Incident vertebral fractures and mortality in older women: a prospective study. *Osteoporos. Int.* **14**, 589–594 (2003).
34. Yu, S.-W. *et al.* Clinical evaluation of vertebroplasty for multiple-level osteoporotic spinal compression fracture in the elderly. *Arch. Orthop. Trauma Surg.* **128**, 97–101 (2007).
35. Pickhardt, P. J. *et al.* Opportunistic Screening for Osteoporosis Using Abdominal Computed Tomography Scans Obtained for Other Indications. *Ann. Intern. Med.* **158**, 588 (2013).
36. Graffy, P. M., Lee, S. J., Ziemlewicz, T. J. & Pickhardt, P. J. Prevalence of Vertebral Compression Fractures on Routine CT Scans According to L1 Trabecular Attenuation: Determining Relevant Thresholds for Opportunistic Osteoporosis Screening. *Am. J. Roentgenol.* **209**, 491–496 (2017).
37. Shah, N. G. *et al.* Injuries to the Rigid Spine: What the Spine Surgeon Wants to Know. *RadioGraphics* 180039 (2019). doi:10.1148/rg.2019180125
38. Chaudhary, B. R. & Fehlings, M. G. Ankylosing Spinal Disorders—Falls, Flawed Flexibility, and Fixations. *World Neurosurg.* **83**, 724–726 (2015).
39. Whang, P. G. *et al.* The Management of Spinal Injuries in Patients With Ankylosing Spondylitis or Diffuse Idiopathic Skeletal Hyperostosis: A Comparison of Treatment Methods and Clinical Outcomes. *J. Spinal Disord. Tech.* **22**, 77–85 (2009).
40. Bredin, S. *et al.* Percutaneous surgery for thoraco-lumbar fractures in ankylosing spondylitis: Study of 31 patients. *Orthop. Traumatol. Surg. Res.* **103**, 1235–1239 (2017).
41. Caron, T. *et al.* Spine Fractures in Patients With Ankylosing Spinal Disorders: *Spine* **35**, E458–E464 (2010).
42. de Peretti, F., Sane, J.-C., Dran, G., Razafindratsiva, C. & Argenson, C. [Ankylosed spine fractures with spondylitis or diffuse idiopathic skeletal hyperostosis: diagnosis and complications]. *Rev. Chir. Orthop. Reparatrice Appar. Mot.* **90**, 456–465 (2004).
43. Gonzalez-Beicos, A., Nuñez, D. B., Fung, A. W., Sanchez, M. & Gahbauer, H. Trauma to the ankylotic spine: imaging spectrum of vertebral and soft tissue injuries. *Emerg. Radiol.* **14**, 371–378 (2007).
44. Hendrix, R. W., Melany, M., Miller, F. & Rogers, L. F. Fracture of the spine in patients with ankylosis due to diffuse skeletal hyperostosis: clinical and imaging findings. *Am. J. Roentgenol.* **162**, 899–904 (1994).
45. Lu, M.-L. *et al.* A retrospective study of treating thoracolumbar spine fractures in ankylosing spondylitis. *Eur. J. Orthop. Surg. Traumatol.* **24**, 117–123 (2014).

46. Nayak, N. R., Pisapia, J. M., Abdullah, K. G. & Schuster, J. M. Minimally Invasive Surgery for Traumatic Fractures in Ankylosing Spinal Diseases. *Glob. Spine J.* **5**, 266–273 (2015).
47. Lindtner, R. A. *et al.* Fracture reduction by postoperative mobilisation for the treatment of hyperextension injuries of the thoracolumbar spine in patients with ankylosing spinal disorders. *Arch. Orthop. Trauma Surg.* **137**, 531–541 (2017).
48. Buy, X. *et al.* Techniques de consolidation osseuse guidée par imagerie en oncologie : cimentoplastie et vissage. *Bull. Cancer (Paris)* **104**, 423–432 (2017).
49. Abbad, N., Lemeunier, L., Cotten, A., Chastanet, P. & Cortet, B. Efficacité et tolérance des cimentoplasties et cyphoplasties réalisées au CHRU de Lille dans le traitement des fractures vertébrales ostéoporotiques. *Presse Médicale* **45**, 552–555 (2016).
50. Bonnard, E., Foti, P., Kastler, A. & Amoretti, N. Percutaneous vertebroplasty under local anaesthesia: feasibility regarding patients' experience. *Eur. Radiol.* **27**, 1512–1516 (2017).
51. Röllinghoff, M. *et al.* Indications and contraindications for vertebroplasty and kyphoplasty. *Arch. Orthop. Trauma Surg.* **130**, 765–774 (2010).
52. Amoretti, N. *et al.* Percutaneous consolidation of loosened spine arthrodesis under CT and fluoroscopy guidance by radiologists: a new useful technique. *Eur. Radiol.* **25**, 1135–1139 (2015).
53. Amoretti, N. & Huwart, L. Combination of Percutaneous Osteosynthesis and Vertebroplasty of Thoracolumbar Split Fractures Under CT and Fluoroscopy Guidance: A New Technique. *Cardiovasc. Intervent. Radiol.* **37**, 1363–1368 (2014).
54. Jiang, L., Zhang, H., Chen, H. & Wu, Q. Kyphotic Angle of the Motion Segment Most Accurately Predicts Injury to the Ligamentous Complex on Computed Tomography Scan of Thoracolumbar Fractures. *World Neurosurg.* **118**, e405–e413 (2018).
55. Lee, S. J., Graffy, P. M., Zea, R. D., Ziemelewick, T. J. & Pickhardt, P. J. Future Osteoporotic Fracture Risk Related to Lumbar Vertebral Trabecular Attenuation Measured at Routine Body CT: VERTEBRAL TRABECULAR ATTENUATION VALUES AND OSTEOPOROTIC FRACTURE RISK. *J. Bone Miner. Res.* **33**, 860–867 (2018).
56. Romme, E. A. *et al.* Bone attenuation on routine chest CT correlates with bone mineral density on DXA in patients with COPD. *J. Bone Miner. Res.* **27**, 2338–2343 (2012).
57. El Tecle, N. E., Abode-Iyamah, K. O., Hitchon, P. W. & Dahdaleh, N. S. Management of spinal fractures in patients with ankylosing spondylitis. *Clin. Neurol. Neurosurg.* **139**, 177–182 (2015).
58. Hitchon, P. W., From, A. M., Brenton, M. D., Glaser, J. A. & Torner, J. C. Fractures of the thoracolumbar spine complicating ankylosing spondylitis. *J. Neurosurg.* **97**, 218–222 (2002).
59. Khurana, B., Sheehan, S. E., Sodickson, A., Bono, C. M. & Harris, M. B. Traumatic Thoracolumbar Spine Injuries: What the Spine Surgeon Wants to Know. *RadioGraphics* **33**, 2031–2046 (2013).

60. Sedney, C. *et al.* A Comparison of Open and Percutaneous Techniques in the Operative Fixation of Spinal Fractures Associated with Ankylosing Spinal Disorders. *Int. J. Spine Surg.* **10**, (2016).
61. Yeoh, D., Moffatt, T. & Karmani, S. Good outcomes of percutaneous fixation of spinal fractures in ankylosing spinal disorders. *Injury* **45**, 1534–1538 (2014).
62. Westerveld, L. A., van Bommel, J. C., Dhert, W. J. A., Oner, F. C. & Verlaan, J. J. Clinical outcome after traumatic spinal fractures in patients with ankylosing spinal disorders compared with control patients. *Spine J.* **14**, 729–740 (2014).
63. Lafferty, F. W. & Rowland, D. Y. Correlations of dual-energy X-ray absorptiometry, quantitative computed tomography, and single photon absorptiometry with spinal and non-spinal fractures. *Osteoporos. Int. J. Establ. Result Coop. Eur. Found. Osteoporos. Natl. Osteoporos. Found. USA* **6**, 407–415 (1996).

RÉSUMÉ

Objectifs : Évaluer les résultats de la cimentoplastie vertébrale percutanée en tant que traitement de première intention des fractures thoraco-lombaires traumatiques chez les patients présentant un rachis rigide.

Méthode : Trente-sept patients souffrant de fractures thoraco-lombaires dans un segment rachidien ankylosé, sans atteinte neurologique ont été évalués rétrospectivement. Trente et un patients ont bénéficié d'une cimentoplastie vertébrale percutanée et six patients d'un traitement conservateur. Tous les patients ont été suivis à six semaines et un an après le traitement. Les pathologies ankylosantes, les sites et types de fractures, la consolidation radiologique, les complications rachidiennes et la douleur ont été évalués. Des mesures de la densité osseuse du corps vertébral ont également été effectuées. Les rapports de hauteur corporelle antéro-postérieure ont été mesurés avant et après la procédure.

Résultats : Il y avait 39 fractures traitées avec une cimentoplastie vertébrale percutanée et huit fractures traitées de manière conservatrice. Le taux de réussite primaire de la procédure était de 71,2%, cinq patients présentaient de nouvelles fractures. Le taux de réussite secondaire était de 89,7%. Les fractures de 50% des patients traités de manière conservatrice ne se sont pas consolidées au dernier contrôle avec un recul d'un an. Le score de douleur était nul dans 87,1% un an après la cimentoplastie, alors que tous les patients traités de manière conservatrice présentaient une douleur résiduelle. Les rapports de hauteur vertébrale sont restés stables avant et après la procédure (0,62 à 0,60) et ont diminué chez les témoins (0,66 à 0,58). La densité osseuse vertébrale était de $75,9 \pm 43,7$ UH dans le groupe de réussite primaire, de $64,5 \pm 23,8$ UH dans le groupe de patients présentant une nouvelle fracture et de $60,0 \pm 16,4$ UH dans le groupe en échec thérapeutique.

Conclusion : La cimentoplastie percutanée a présenté un taux de réussite global élevé et a été efficace dans le contrôle de la douleur chez les patients souffrant de fractures vertébrales impliquant des segments ankylosés de la colonne vertébrale.

THÈSE : MÉDECINE SPÉCIALISÉE - RADIODIAGNOSTIC ET IMAGERIE MEDICALE - ANNÉE 2019

TITRE EN ANGLAIS : *Is vertebroplasty indicated in ankylosed spines fractures ?*

MOTS-CLÉS : ankylosis ; spinal fracture ; vertebroplasty ; bone density ; trauma

INTITULÉ ET ADRESSE

UNIVERSITÉ DE LORRAINE
Faculté de Médecine de Nancy
9, avenue de la Forêt de Haye
54505 VANDOEUVRE LES NANCY Cedex
