HAL
open science

Résultats anatomiques et fonctionnels du pelage de la membrane limitante interne dans les décollements de rétine avec soulèvement maculaire et prolifération vitréorétinienne de grade B

Naila Houmad

To cite this version:

Naila Houmad. Résultats anatomiques et fonctionnels du pelage de la membrane limitante interne dans les décollements de rétine avec soulèvement maculaire et prolifération vitréorétinienne de grade B. Médecine humaine et pathologie. 2019. hal-03404512

HAL Id: hal-03404512

https://hal.univ-lorraine.fr/hal-03404512v1

Submitted on 20 Apr 2022

HAL is a multi-disciplinary open access archive for the deposit and dissemination of scientific research documents, whether they are published or not. The documents may come from teaching and research institutions in France or abroad, or from public or private research centers.

L'archive ouverte pluridisciplinaire **HAL**, est destinée au dépôt et à la diffusion de documents scientifiques de niveau recherche, publiés ou non, émanant des établissements d'enseignement et de recherche français ou étrangers, des laboratoires publics ou privés.

UNIVERSITÉ DE LORRAINE

AVERTISSEMENT

Ce document est le fruit d'un long travail approuvé par le jury de soutenance et mis à disposition de l'ensemble de la communauté universitaire élargie.

Il est soumis à la propriété intellectuelle de l'auteur. Ceci implique une obligation de citation et de référencement lors de l'utilisation de ce document.

D'autre part, toute contrefaçon, plagiat, reproduction illicite encourt une poursuite pénale.

Contact : ddoc-thesesexercice-contact@univ-lorraine.fr

LIENS

Code de la Propriété Intellectuelle. articles L 122. 4
Code de la Propriété Intellectuelle. articles L 335.2- L 335.10
http://www.cfcopies.com/V2/leg/leg_droi.php
http://www.culture.gouv.fr/culture/infos-pratiques/droits/protection.htm

UNIVERSITÉ DE LORRAINE FACULTÉ DE MÉDECINE DE NANCY

2019

THÈSE

pour obtenir le grade de

DOCTEUR EN MÉDECINE

Présentée et soutenue publiquement dans le cadre du troisième cycle de Médecine Spécialisée

par

Madame Naila HOUMAD

le Mardi 22 octobre 2019

Résultats anatomiques et fonctionnels du pelage de la membrane limitante interne dans les décollements de rétine avec soulèvement maculaire et prolifération vitréorétinienne de grade B

Membres du jury :

Monsieur le Professeur Jean Paul BERROD	Président
Madame le Professeur Karine ANGIOI-DUPREZ	Juge
Monsieur le Professeur Alain BLUM	Juge
Monsieur le Docteur Jean-Baptiste CONART	Juge

1er septembre 2019

Président de l'Université de Lorraine :
Professeur Pierre MUTZENHARDT

Doyen de la Faculté de Médecine :
Professeur Marc BRAUN

Vice-doyenne
Pr Laure JOLY

Assesseurs :
Premier cycle : Dr Julien SCALA-BERTOLA
Deuxième cycle : Pr Marie-Reine LOSSER
Troisième cycle : Pr Laure JOLY
SIDES : Dr Julien BROSEUS
Formation à la recherche : Pr Nelly AGRINIER
Relations Grande Région : Pr Thomas FUCHS-BUDER
CUESIM : Pr Stéphane ZUILY

Chargés de mission
Bureau de docimologie : Pr Guillaume VOGIN
Orthophonie : Pr Cécile PARIETTI-WINKLER
PACES : Pr Mathias POUSSEL
International : Pr Jacques HUBERT
Vie Facultaire : Dr Philippe GUERCI

Président de Conseil Pédagogique : Pr Louise TYVAERT
Président du Conseil Scientifique : Pr Jean-Michel HASCOET

==========
DOYENS HONORAIRES

Professeur Jean-Bernard DUREUX - Professeur Jacques ROLAND - Professeur Patrick NETTER – Professeur Henry COUDANE

==========
PROFESSEURS HONORAIRES

Etienne ALIOT - Jean-Marie ANDRE - Alain AUBREGE - Gérard BARROCHE - Alain BERTRAND - Pierre BEY - Marc-André BIGARD - Patrick BOISSEL – Pierre BORDIGONI - Jacques BORRELLY - Michel BOULANGE - Jean-Louis BOUTROY – Serge BRIANÇON - Jean-Claude BURDIN - Claude BURLET - Daniel BURNEL - Claude CHARDOT Jean-François CHASSAGNE - François CHERRIER – Henry COUDANE – Jean-Pierre CRANCE - Jean-Pierre DESCHAMPS - Jean-Bernard DUREUX - Gilbert FAURE - Gérard FIEVE - Bernard FOLIGUET - Jean FLOQUET - Robert FRISCH - - Alain GAUCHER - Pierre GAUCHER – Jean-Luc GEORGE - Alain GERARD - Hubert GERARD - Jean-Marie GILGENKRANTZ – Simone GILGENKRANTZ -Gilles GROSDIDIER - Philippe HARTEMANN - Gérard HUBERT - Claude HURIET - Michèle KESSLER - François KOHLER - Henri LAMBERT - Pierre LANDES - Marie-Claire LAXENAIRE – Michel LAXENAIRE - Alain LE FAOU - Jacques LECLERE - Pierre LEDERLIN - Bernard LEGRAS – Jean-Pierre MALLIÉ - Philippe MANGIN - François MARCHAL - Jean-Claude MARCHAL – Yves MARTINET - Pierre MATHIEU - Michel MERLE - Daniel MOLÉ - Pierre MONIN - Pierre NABET – Patrick NETTER – Jean-Pierre NICOLAS - Francis PENIN - Claude PERRIN - Luc PICARD - François PLENAT - Jean-Marie POLU - Jacques POUREL - Francis RAPHAEL - Antoine RASPILLER - Denis REGENT - Jacques ROLAND – Daniel SCHMITT - Michel SCHMITT - Michel SCHWEITZER - Daniel SIBERTIN-BLANC - Claude SIMON - Danièle SOMMELET - Jean-François STOLTZ - Michel STRICKER - Gilbert THIBAUT - Paul VERT – Hervé VESPIGNANI - Colette VIDAILHET - Michel VIDAILHET - Jean-Pierre VILLEMOT - Michel WEBER – Denis ZMIROU

==========

PROFESSEURS ÉMÉRITES

Etienne ALIOT - Pierre BEY - Henry COUDANE - Serge BRIANÇON - Jean-Marie GILGENKRANTZ – Simone GILGENKRANTZ - Michèle KESSLER - Alain LE FAOU - Patrick NETTER - Jean-Pierre NICOLAS – Luc PICARD - François PLENAT - Jean-Pierre VILLEMOT - Faiez ZANNAD

==========

PROFESSEURS DES UNIVERSITÉS - PRATICIENS HOSPITALIERS

(Disciplines du Conseil National des Universités)

42e Section : MORPHOLOGIE ET MORPHOGENÈSE

1re sous-section : *(Anatomie)*
Professeur Marc BRAUN – Professeure Manuela PEREZ
2e sous-section : *(Histologie, embryologie et cytogénétique)*
Professeur Christo CHRISTOV
3e sous-section : *(Anatomie et cytologie pathologiques)*
Professeur Guillaume GAUCHOTTE

43e Section : BIOPHYSIQUE ET IMAGERIE MÉDICALE

1re sous-section : *(Biophysique et médecine nucléaire)*
Professeur Gilles KARCHER – Professeur Pierre-Yves MARIE – Professeur Pierre OLIVIER – Professeur Antoine VERGER
2e sous-section : *(Radiologie et imagerie médicale)*
Professeur René ANXIONNAT - Professeur Alain BLUM - Professeur Serge BRACARD - Professeure Valérie CROISÉ - Professeur Jacques FELBLINGER - Professeur Benjamin GORY - Professeur Damien MANDRY - Professeur Pedro GONDIM TEIXEIRA

44e Section : BIOCHIMIE, BIOLOGIE CELLULAIRE ET MOLÉCULAIRE, PHYSIOLOGIE ET NUTRITION

1re sous-section : *(Biochimie et biologie moléculaire)*
Professeur Jean-Louis GUEANT - Professeur Bernard NAMOUR - Professeur Jean-Luc OLIVIER
2e sous-section : *(Physiologie)*
Professeur Christian BEYAERT - Professeur Bruno CHENUEL - Professeur Mathias POUSSEL
3e sous-section *(Biologie cellulaire)*
Professeure Véronique DECOT-MAILLERET
4e sous-section : *(Nutrition)*
Professeur Didier QUILLIOT - Professeure Rosa-Maria RODRIGUEZ-GUEANT - Professeur Olivier ZIEGLER

45e Section : MICROBIOLOGIE, MALADIES TRANSMISSIBLES ET HYGIÈNE

1re sous-section : *(Bactériologie – virologie ; hygiène hospitalière)*
Professeur Alain LOZNIEWSKI – Professeure Evelyne SCHVOERER
2e sous-section : *(Parasitologie et Mycologie)*
Professeure Marie MACHOUART
3e sous-section : *(Maladies infectieuses ; maladies tropicales)*
Professeur Bruno HOEN - Professeur Thierry MAY - Professeure Céline PULCINI – Professeur Christian RABAUD

46e Section : SANTÉ PUBLIQUE, ENVIRONNEMENT ET SOCIÉTÉ

1re sous-section : *(Épidémiologie, économie de la santé et prévention)*
Professeure Nelly AGRINIER - Professeur Francis GUILLEMIN
4e sous-section : *(Biostatistiques, informatique médicale et technologies de communication)*
Professeure Eliane ALBUISSON - Professeur Nicolas JAY

47e Section : CANCÉROLOGIE, GÉNÉTIQUE, HÉMATOLOGIE, IMMUNOLOGIE

1re sous-section : *(Hématologie ; transfusion)*
Professeur Pierre FEUGIER
2e sous-section : *(Cancérologie ; radiothérapie)*
Professeur Thierry CONROY - Professeur Frédéric MARCHAL - Professeur Didier PEIFFERT – Professeur Guillaume VOGIN
3e sous-section : *(Immunologie)*
Professeur Marcelo DE CARVALHO-BITTENCOURT - Professeure Marie-Thérèse RUBIO
4e sous-section : *(Génétique)*
Professeur Philippe JONVEAUX - Professeur Bruno LEHEUP

48e Section : ANESTHÉSIOLOGIE, RÉANIMATION, MÉDECINE D'URGENCE, PHARMACOLOGIE ET THÉRAPEUTIQUE

1re sous-section : *(Anesthésiologie-réanimation et médecine péri-opératoire)*
Professeur Gérard AUDIBERT - Professeur Hervé BOUAZIZ - Professeur Thomas FUCHS-BUDER
Professeure Marie-Reine LOSSER - Professeur Claude MEISTELMAN
2e sous-section : *(Médecine intensive-réanimation)*
Professeur Pierre-Édouard BOLLAERT - Professeur Sébastien GIBOT - Professeur Bruno LÉVY
3e sous-section : *(Pharmacologie fondamentale ; pharmacologie clinique ; addictologie)*
Professeur Pierre GILLET - Professeur Jean-Yves JOUZEAU
4e sous-section : *(Thérapeutique-médecine de la douleur ; addictologie)*
Professeur Nicolas GIRERD - Professeur François PAILLE - Professeur Patrick ROSSIGNOL

49e Section : PATHOLOGIE NERVEUSE ET MUSCULAIRE, PATHOLOGIE MENTALE, HANDICAP ET RÉÉDUCATION

1re sous-section : *(Neurologie)*
Professeur Marc DEBOUVERIE - Professeur Louis MAILLARD - Professeur Sébastien RICHARD –
Professeur Luc TAILLANDIER Professeure Louise TYVAERT
2e sous-section : *(Neurochirurgie)*
Professeur Thierry CIVIT - Professeure Sophie COLNAT-COULBOIS - Professeur Olivier KLEIN
3e sous-section : *(Psychiatrie d'adultes ; addictologie)*
Professeur Jean-Pierre KAHN – Professeur Vincent LAPREVOTE - Professeur Raymund SCHWAN
4e sous-section : *(Pédopsychiatrie ; addictologie)*
Professeur Bernard KABUTH
5e sous-section : *(Médecine physique et de réadaptation)*
Professeur Jean PAYSANT

50e Section : PATHOLOGIE OSTÉO-ARTICULAIRE, DERMATOLOGIE ET CHIRURGIE PLASTIQUE

1re sous-section : *(Rhumatologie)*
Professeure Isabelle CHARY-VALCKENAERE - Professeur Damien LOEUILLE
2e sous-section : *(Chirurgie orthopédique et traumatologique)*
Professeur Laurent GALOIS - Professeur Didier MAINARD - Professeur François SIRVEAUX
3e sous-section : *(Dermato-vénéréologie)*
Professeure Anne-Claire BURSZTEJN - Professeur Jean-Luc SCHMUTZ
4e sous-section : *(Chirurgie plastique, reconstructrice et esthétique ; brûlologie)*
Professeur François DAP - Professeur Gilles DAUTEL - Professeur Etienne SIMON

51e Section : PATHOLOGIE CARDIO-RESPIRATOIRE ET VASCULAIRE

1re sous-section : *(Pneumologie ; addictologie)*
Professeur Jean-François CHABOT - Professeur Ari CHAOUAT
2e sous-section : *(Cardiologie)*
Professeur Edoardo CAMENZIND - Professeur Christian de CHILLOU DE CHURET –
Professeur Yves JUILLIERE
Professeur Nicolas SADOUL
3e sous-section : *(Chirurgie thoracique et cardiovasculaire)*
Professeur Juan-Pablo MAUREIRA - Professeur Stéphane RENAUD
4e sous-section : *(Chirurgie vasculaire ; médecine vasculaire)*
Professeur Sergueï MALIKOV - Professeur Denis WAHL – Professeur Stéphane ZUILY

52e Section : MALADIES DES APPAREILS DIGESTIF ET URINAIRE

1re sous-section : *(Gastroentérologie ; hépatologie ; addictologie)*
Professeur Jean-Pierre BRONOWICKI - Professeur Laurent PEYRIN-BIROULET
2e sous-section : *(Chirurgie viscérale et digestive)*
Professeur Ahmet AYAV - Professeur Laurent BRESLER - Professeur Laurent BRUNAUD –
Professeure Adeline GERMAIN
3e sous-section : *(Néphrologie)*
Professeur Luc FRIMAT - Professeure Dominique HESTIN
4e sous-section : *(Urologie)*
Professeur Pascal ESCHWEGE - Professeur Jacques HUBERT

53e Section : MÉDECINE INTERNE, GÉRIATRIE ET MÉDECINE GÉNÉRALE

1re sous-section : *(Médecine interne ; gériatrie et biologie du vieillissement ; addictologie)*
Professeur Athanase BENETOS - Professeur Jean-Dominique DE KORWIN - Professeure Gisèle KANNY
Professeure Christine PERRET-GUILLAUME – Professeur Roland JAUSSAUD – Professeure Laure JOLY
3e sous-section : *(Médecine générale)*
Professeur Jean-Marc BOIVIN – Professeur Paolo DI PATRIZIO

54e Section : DÉVELOPPEMENT ET PATHOLOGIE DE L'ENFANT, GYNÉCOLOGIE-OBSTÉTRIQUE, ENDOCRINOLOGIE ET REPRODUCTION
1re sous-section : *(Pédiatrie)*
Professeur Pascal CHASTAGNER - Professeur François FEILLET - Professeur Jean-Michel HASCOET
Professeur Emmanuel RAFFO - Professeur Cyril SCHWEITZER
2e sous-section : *(Chirurgie infantile)*
Professeur Pierre JOURNEAU - Professeur Jean-Louis LEMELLE
3e sous-section : *(Gynécologie-obstétrique ; gynécologie médicale)*
Professeur Philippe JUDLIN - Professeur Olivier MOREL
4e sous-section : *(Endocrinologie, diabète et maladies métaboliques ; gynécologie médicale)*
Professeur Bruno GUERCI - Professeur Marc KLEIN - Professeur Georges WERYHA

55e Section : PATHOLOGIE DE LA TÊTE ET DU COU
1re sous-section : *(Oto-rhino-laryngologie)*
Professeur Roger JANKOWSKI - Professeure Cécile PARIETTI-WINKLER
2e sous-section : *(Ophtalmologie)*
Professeure Karine ANGIOI - Professeur Jean-Paul BERROD
3e sous-section : *(Chirurgie maxillo-faciale et stomatologie)*
Professeure Muriel BRIX

==========
PROFESSEURS DES UNIVERSITÉS

61e Section : GÉNIE INFORMATIQUE, AUTOMATIQUE ET TRAITEMENT DU SIGNAL
Professeur Walter BLONDEL

64e Section : BIOCHIMIE ET BIOLOGIE MOLÉCULAIRE
Professeure Sandrine BOSCHI-MULLER - Professeur Pascal REBOUL

65e Section : BIOLOGIE CELLULAIRE
Professeure Céline HUSELSTEIN

==========
PROFESSEUR ASSOCIÉ DE MÉDECINE GÉNÉRALE
Professeure associée Sophie SIEGRIST
Professeur associé Olivier BOUCHY

==========
MAÎTRES DE CONFÉRENCES DES UNIVERSITÉS - PRATICIENS HOSPITALIERS

42e Section : MORPHOLOGIE ET MORPHOGENÈSE
1re sous-section : *(Anatomie)*
Docteur Bruno GRIGNON
2e sous-section : *(Histologie, embryologie, et cytogénétique*)
Docteure Isabelle KOSCINSKI

44e Section : BIOCHIMIE, BIOLOGIE CELLULAIRE ET MOLÉCULAIRE, PHYSIOLOGIE ET NUTRITION
1re sous-section : *(Biochimie et biologie moléculaire)*
Docteure Shyue-Fang BATTAGLIA - Docteure Sophie FREMONT - Docteure Catherine MALAPLATE – Docteur Marc MERTEN - Docteur Abderrahim OUSSALAH
2e sous-section : ***(Physiologie)***
Docteure Silvia DEMOULIN-ALEXIKOVA - Docteur Jacques JONAS

45e Section : MICROBIOLOGIE, MALADIES TRANSMISSIBLES ET HYGIÈNE
1re sous-section : *(Bactériologie – Virologie ; hygiène hospitalière)*
Docteure Corentine ALAUZET - Docteure Hélène JEULIN - Docteure Véronique VENARD
2e sous-section : (Parasitologie et mycologie)
Docteure Anne DEBOURGOGNE

46e Section : SANTÉ PUBLIQUE, ENVIRONNEMENT ET SOCIÉTÉ
1re sous-section : *(Epidémiologie, économie de la santé et prévention)*
Docteur Cédric BAUMANN - Docteure Frédérique CLAUDOT - Docteur Alexis HAUTEMANIÈRE
Docteur Arnaud FLORENTIN (stagiaire)
2e sous-section *(Médecine et Santé au Travail)*
Docteure Isabelle THAON
3e sous-section *(Médecine légale et droit de la santé)*
Docteur Laurent MARTRILLE

47e Section : CANCÉROLOGIE, GÉNÉTIQUE, HÉMATOLOGIE, IMMUNOLOGIE
1re sous-section : *(Hématologie ; transfusion)*
Docteur Julien BROSEUS – Docteure Maud D'AVENI
2e sous-section : *(Cancérologie ; radiothérapie)*
Docteure Lina BOLOTINE
3e sous-section : *(Immunologie)*
Docteure Alice AARNINK (stagiaire)
4e sous-section : *(Génétique)*
Docteure Céline BONNET

48e Section : ANESTHÉSIOLOGIE, RÉANIMATION, MÉDECINE D'URGENCE, PHARMACOLOGIE ET THÉRAPEUTIQUE
1e sous-section : *(Anesthésiologie-réanimation et médecine péri-opératoire)*
Docteur Philippe GUERCI
2e sous-section : *(Médecine intensive-réanimation)*
Docteur Antoine KIMMOUN
3e sous-section : *(Pharmacologie fondamentale ; pharmacologie clinique ; addictologie)*
Docteur Nicolas GAMBIER - Docteure Françoise LAPICQUE - Docteur Julien SCALA-BERTOLA

49e Section : PATHOLOGIE NERVEUSE ET MUSCULAIRE, PATHOLOGIE MENTALE, HANDICAP ET RÉÉDUCATION
2e sous-section : *(Neurochirurgie)*
Docteur Fabien RECH (stagiaire)
3e sous-section : *(*Psychiatrie d'adultes ; addictologie)
Docteur Thomas SCHWITZER (stagiaire)

50e Section : PATHOLOGIE OSTÉO-ARTICULAIRE, DERMATOLOGIE ET CHIRURGIE PLASTIQUE
4e sous-section : ***(Chirurgie plastique, reconstructrice et esthétique ; brûlologie)***
Docteure Laetitia GOFFINET-PLEUTRET

51e Section : PATHOLOGIE CARDIO-RESPIRATOIRE ET VASCULAIRE
3e sous-section : *(Chirurgie thoracique et cardio-vasculaire)*
Docteur Fabrice VANHUYSE
4e sous-section : *(Chirurgie vasculaire ; Médecine vasculaire)*
Docteure Nicla SETTEMBRE

52e Section : MALADIES DES APPAREILS DIGESTIF ET URINAIRE
1re sous-section : *(Gastroentérologie ; hépatologie ; addictologie)*
Docteur Anthony LOPEZ
2e sous-section : (Chirurgie viscérale et digestive)
Docteur Cyril PERRENOT

54e Section : DEVELOPPEMENT ET PATHOLOGIE DE L'ENFANT, GYNECOLOGIE-OBSTETRIQUE, ENDOCRINOLOGIE ET REPRODUCTION
4e sous-section : *(Endocrinologie, diabète et maladies métaboliques ; Gynécologie médicale)*
Docteure Eva FEIGERLOVA
5e sous-section : *(Biologie et médecine du développement et de la reproduction ; gynécologie médicale)*
Docteur Mikaël AGOPIANTZ (stagiaire)

55e Section : PATHOLOGIE DE LA TÊTE ET DU COU
1re sous-section : *(Oto-Rhino-Laryngologie)*
Docteur Patrice GALLET

==========

MAÎTRES DE CONFÉRENCES

5e Section : SCIENCES ÉCONOMIQUES
Monsieur Vincent LHUILLIER

7e Section : SCIENCES DU LANGAGE : LINGUISTIQUE ET PHONETIQUE GENERALES
Madame Christine DA SILVA-GENEST

19e Section : SOCIOLOGIE, DÉMOGRAPHIE
Madame Joëlle KIVITS

64e Section : BIOCHIMIE ET BIOLOGIE MOLÉCULAIRE
Madame Marie-Claire LANHERS - Monsieur Nick RAMALANJAONA

65e Section : BIOLOGIE CELLULAIRE
Madame Nathalie AUCHET - Madame Natalia DE ISLA-MARTINEZ - Monsieur Christophe NEMOS

66e Section : PHYSIOLOGIE
Monsieur Nguyen TRAN

69e Section : NEUROSCIENCES
Madame Sylvie MULTON

==========

MAÎTRES DE CONFÉRENCES ASSOCIÉS DE MÉDECINE GÉNÉRALE

Docteur Cédric BERBE - Docteure Kénora CHAU

==========

DOCTEURS HONORIS CAUSA

Professeur Charles A. BERRY (1982)
Centre de Médecine Préventive, Houston (U.S.A)
Professeur Pierre-Marie GALETTI (1982)
Brown University, Providence (U.S.A)
Professeure Mildred T. STAHLMAN (1982)
Vanderbilt University, Nashville (U.S.A)
Professeur Théodore H. SCHIEBLER (1989)
Institut d'Anatomie de Würtzburg (R.F.A)
Professeur Mashaki KASHIWARA (1996)
Research Institute for Mathematical Sciences de Kyoto (JAPON)

Professeure Maria DELIVORIA-PAPADOPOULOS (1996) *Université de Pennsylvanie (U.S.A)*
Professeur Ralph GRÄSBECK (1996)
Université d'Helsinki (FINLANDE)
Professeur Duong Quang TRUNG (1997)
Université d'Hô Chi Minh-Ville (VIÊTNAM)
Professeur Daniel G. BICHET (2001)
Université de Montréal (Canada)
Professeur Marc LEVENSTON (2005)
Institute of Technology, Atlanta (USA)

Professeur Brian BURCHELL (2007)
Université de Dundee (Royaume-Uni)
Professeur Yunfeng ZHOU (2009)
Université de Wuhan (CHINE)
Professeur David ALPERS (2011)
Université de Washington (U.S.A)
Professeur Martin EXNER (2012)
Université de Bonn (ALLEMAGNE)

REMERCIEMENTS

A notre Maître et Président,

Monsieur le Professeur Jean-Paul BERROD,
Professeur d'Ophtalmologie,

Vous nous faites l'honneur de nous confier ce travail et de nous guider tout au long de sa réalisation.

Nous avons eu le privilège de bénéficier de votre précieux enseignement et de votre grande expérience durant cet internat. Vos connaissances médicales, votre dextérité chirurgicale hors pair et votre humanité envers les patients sont pour nous des modèles.

Votre patience et votre humilité sont exemplaires. Nous vous sommes reconnaissants pour la bienveillance dont vous avez toujours fait preuve à notre égard, tout au long de notre internat.

Nous espérons que ce travail réponde à vos attentes. Recevez l'expression de notre plus profond respect et de notre sincère gratitude.

A notre Maître et Juge,

Madame le Professeur Karine Angioi-Duprez,
Professeur d'Ophtalmologie,

Vous nous faites l'honneur d'accepter de juger ce travail.

Nous vous remercions pour vos précieux enseignements lors de vos consultations, qui ont permis de développer notre intérêt pour la pathologie rétinienne médicale.

Vos connaissances, votre pédagogie et votre pragmatisme sont un exemple pour nous.

Nous vous sommes reconnaissants pour la disponibilité et la bienveillance dont vous avez toujours fait preuve à notre égard, tout au long de notre formation.

Soyez assurée de notre profond respect et de notre sincère gratitude.

A notre Juge,

Monsieur le Professeur Alain Blum,
Professeur de Radiologie,

Nous sommes sensibles à l'honneur que vous nous faites en acceptant de juger ce travail et espérons qu'il saura retenir votre intérêt.

Nous sommes heureux de vous exprimer ici notre sincère reconnaissance et notre profond respect.

A notre Juge,

Monsieur le Docteur Jean-Baptiste CONART,
Praticien Hospitalier en Ophtalmologie,

Vous nous faites l'honneur d'accepter de juger ce travail.

Votre dévouement pour vos patients, vos connaissances médicales, votre dextérité chirurgicale et votre pédagogie sont pour nous des modèles.

Veuillez trouver ici l'expression de notre gratitude et de notre profond respect.

A mes maîtres d'internat,

Au Professeur Jean-Luc George, pour votre expertise et votre immense culture ophtalmologique. Nous vous remercions pour l'enseignement médico-chirurgical que vous nous avez prodigué.

Au Dr Jean-Marc Perone, votre dextérité chirurgicale et votre souci du geste utile sont exemplaires. Merci pour la confiance que vous nous accordez au bloc opératoire. Vous avez su créer une ambiance chaleureuse et familiale appréciable au sein de votre équipe.

Au Dr Maalouf, pour votre rigueur, votre dextérité chirurgicale. J'ai eu l'honneur de profiter de votre enseignement et votre expertise polyvalente, qui me seront utiles tout au long de ma carrière. Merci pour votre disponibilité.

Au Dr Lesure, merci pour votre bonne humeur, votre humour et votre patience les lundis matins des six derniers mois. Je sais que vous garderez un œil, ou plutôt quatre yeux, sur moi-même après votre départ.

Au Dr Bazard, pour votre calme à toute épreuve et votre douceur.

A Véronique, pour ta gentillesse et nos conversations puériculture passées et à venir.

A mes chefs de clinique, assistants et co-internes,

A Shanour, pour ta gentillesse et ton enthousiasme. Un grand merci pour tes encouragements et ton soutien lors de mes débuts au bloc et en consultation. J'ai toujours autant l'impression de « désamorcer une bombe ». Tes conseils restent précieux. J'aurais aimé pouvoir en profiter plus longtemps.

A Oualid, l'assistant de mon internat ! Ou plutôt j'ai été l'interne de ton assistanat. Chirurgien polyvalent, j'admire ton calme et ton sang froid même en cas de difficultés. Merci pour tes conseils et ton pragmatisme. Je n'oublierai jamais cet enseignement qui m'a servi plus d'une fois : « le mieux est l'ennemi du bien ».

A François A., nous nous sommes croisés quelques semaines à chaque fois, suffisamment pour apprécier ta polyvalence.

A Audrey B., pour ton aide

A Adina, pour nos rigolades jusqu'à quasiment la fin.

A Piotr, pour ta gentillesse et les flans.

A Pauline F, pour ta disponibilité, ta bienveillance durant les moments difficiles de ma grossesse. Je t'en remercie sincèrement. On sent l'habile musicienne derrière le vitréotome.

A Fanny, pour m'avoir appris à utiliser une lampe à fente. Nos staffs de covoiturage étaient très appréciables.

A Bertrand, pour ton amour de la chirurgie vitréorétinienne, toujours à jour concernant les dernières études que tu savais partager avec nous devant l'OCT.

A Nabil, aussi pour ton amour de la chirurgie vitréorétinienne et ta détermination. Je te souhaite le meilleur dans ta nouvelle vie à Casa.

A Ali, pour ta pédagogie au détour d'un OCT ou au bloc. Merci pour les staffs angio à l'ES.

A Cédric, pour nos discussions animées. Tu n'as plus le droit d'oublier mon anniversaire.

A Cécile, ravie de t'avoir retrouvée en ophtalmo, j'apprécie tes conseils avisés, ta simplicité, ta sincérité et tes valeurs dans lesquelles je me retrouve.

A Anne-Laure, je te souhaite le meilleur car tu le mérites. Il y aura toujours un Snickers pour toi dans le congel.

A Momo, RP for ever ! Tu es celui qui m'a appris le plus de choses, je t'en remercie. Travailler avec toi et Louis me manque.

A Louis, pour ton efficacité et ton humour.

A Alex pour ta gentillesse, toujours prêt à aider.

A Laure, pour ton énergie et ta franchise. Contente de poursuivre l'aventure avec toi.

A Julie C., pour tous les avis paupières passés et à venir.

A Julie F., ma jolie Juju, toujours souriante et rayonnante. Merci pour ton soutien l'année dernière. Je continuerai à veiller sur ton adorable mamie.

A Maxime, notre politicien, à l'écoute de tout le monde, patients et collègues.

A François T., mon compagnon de galère, on finira par finir…un jour !

A Youcef, Alix, Alexia, Alice, JC, Chloé (ma binôme adorée, ne t'inquiète pas ça tourne bientôt), Soline, Marie, Sarah, Justine, Florian, JB, Vianney, Geoffrey et tous mes autres co-internes, quelles que soient nos relations, vous m'avez tous apporté quelque chose, que ce soit des fous rires, d'autres bons moments, du soutien ou une leçon de vie.

A ma promotion de filles brillantes, l'entente aura été parfaite jusqu'à la fin,

A Rekia, pour ton soutien et ta douceur dans les moments difficiles.

A Estelle, impressionnante et brillante maman! Tu réussis à exceller dans tous les domaines, je t'admire.

A Mathilde, toujours disponible, pour discuter des dossiers, ou pour les potins. Un bel avenir t'attend, je n'en doute pas.

A Anne, nous n'avons pas travaillé ensemble mais ça ne nous empêche pas de trouver de quoi papoter longuement.

A toutes les personnes que j'ai rencontrées dans les différents services,

Aux IDE et IBODE du service d'ophtalmologie du CHRU et du CHR-Metz, sans vous rien ne serait possible.

Aux orthoptistes du CHRU et du CHR-Metz, merci d'avoir participé à notre formation, de l'interprétation des CV aux angiographies en passant par l'électrophysiologie. Je compte encore sur vous pour progresser, notamment en strabologie.

Aux élèves orthoptistes, votre aide est précieuse.

Aux secrétaires, vous faites un travail énorme.

Aux ASH.

A tout le service d'ORL (hospitalisation, bloc, consultation) du CHR-Metz, merci pour votre accueil et votre accompagnement lors de cette étape difficile du premier semestre. Au Dr Stringini, je vous remercie pour votre bienveillance à mon égard, à Rémi pour ton aide en toutes circonstances, à Sophie, à Christian pour m'avoir sortie de situations délicates, à Julianne pour ton organisation carrée, aux infirmières et IBODE pour m'avoir réconfortée et orientée grâce à votre grande expérience, aux secrétaires, toujours disponibles pour décompresser.

A tout le service de chirurgie viscérale pédiatrique du CHRU : Pr Lemelle, Dr Demisco, Dr Ranke. Nicolas, Olivier (grand maître vénéré) et Vladimir pour votre disponibilité et l'ambiance agréable malgré la charge de travail. A Camille, mon coup de cœur, à Adrien et Landry. A Eva (et au maquillage).

A tout le service du CIC-EC du CHRU où j'ai découvert la recherche clinique: Pr Guillemin, Willy, Samia, Jean-Marc, Sandrine, Amandine, les Nadine, et les autres.

A Mohammad, pour ton aide et ton intégrité lors de la réalisation de ce travail.

Aux patients, je ferai toujours de mon mieux pour vous.

A mes amis,

A Jihène, présente en continu depuis le début, la maternelle. On n'a pas besoin de beaucoup parler pour se comprendre, mais on bavarde quand même toujours.

A Kady et ses enfants Thithi, Léo et Cassiopée, ma famille de cœur.

A Marion, Audrey, Hoda et Anastasia, pour ces années fac inoubliables dans notre QG, la BU. A Elise, Hélène, Ismael.

A Zouzou, tu as toujours été là pour moi, je t'en remercie.

A tous les autres amis que je n'ai pas cités.

A ma famille,

A mon très cher père, mon héros, mon modèle, ton absence est chaque jour plus difficile à supporter. Ces derniers mois sans toi étaient longs et difficiles. Maintenant tu es partout où je suis. Toutes les lettres ne sauraient trouver les mots qu'il faut… Tous les mots ne sauraient exprimer l'amour, la gratitude, le respect, la reconnaissance… Aussi, c'est tout simplement que je te dédie cette thèse. Ta générosité n'a pas d'égal. Je te serai éternellement reconnaissante pour tes sacrifices, tu es allé au-delà de ton possible pour réaliser mon rêve, tu m'as donné la chance de suivre ma vocation, et d'être libre de mes choix. Tu as répondu à tous mes besoins, toutes mes demandes, même les plus superflues. Merci d'avoir toujours cru en moi. Je poursuivrai avec dévouement pour te rendre fier, je continue pour toi. Je te remercie de l'éducation et des valeurs humaines que tu m'as inculquées avec Mama. Je t'aime, tu me manques. Repose en paix.

A ma très chère mère, Mama, il n'existe pas de mots assez forts pour te témoigner mon amour, ma gratitude, ma reconnaissance, mon admiration. Tu es un modèle pour moi, courageuse, patiente, travailleuse, dévouée, juste. Si je pouvais te ressembler ne serait-ce qu'un peu alors j'aurai réussi ma vie. Tu as su m'accompagner mieux que je ne l'espérais dans toutes les phases de ma vie, je t'en remercie profondément. Je te dédie également ce travail, qui je l'espère te rendra fière. Je te remercie de ta confiance en moi. Je t'aime.

A Romain, mon mari et mon bébé Adam, mes réels moteurs. Je suis fière de notre famille.

A mes frères Jaouad et Anouar, mes plus grands supporters, vous avez toujours cru en moi et cela m'a bien aidée à prendre confiance en mes capacités. Nous resterons toujours soudés et vous pourrez toujours compter sur moi. Anouar, tu resteras éternellement mon petit frère. Je vous aime.

A Moui adorée, pilier de la famille, toujours présente pour nous. Je te dois également cette réussite, pour m'avoir accompagnée toutes ces années à Nancy, avec tes tajines, tes câlins, ou notre rituel pré-examens.

A Moui Daouia, Ba l'haj, Amti Tahra, vous m'avez donné la force pour réussir la P1. Reposez en paix.

A mes cousines Dikra, Sonia, Mima, Sarah, Amina, Fati, Clara, Mélissa, Lina, ces sœurs que je n'ai pas eues, toujours présentes les unes pour les autres. A Vénus que j'aimerais connaître mieux.

A mes Tatas Fatima, Fatiha et Aicha, pour vos invitations toujours chaleureuses.

A mes oncles Abtif, Ben, Aziz, Said, Mohammed.

A tous mes autres cousines, cousins, oncles, tantes.

A ma belle-famille, merci pour votre accueil au sein de votre famille.
Une pensée particulière pour Christiane, reposez en paix.

SERMENT

« **A**u moment d'être admise à exercer la médecine, je promets et je jure d'être fidèle aux lois de l'honneur et de la probité. Mon premier souci sera de rétablir, de préserver ou de promouvoir la santé dans tous ses éléments, physiques et mentaux, individuels et sociaux. Je respecterai toutes les personnes, leur autonomie et leur volonté, sans aucune discrimination selon leur état ou leurs convictions. J'interviendrai pour les protéger si elles sont affaiblies, vulnérables ou menacées dans leur intégrité ou leur dignité. Même sous la contrainte, je ne ferai pas usage de mes connaissances contre les lois de l'humanité. J'informerai les patients des décisions envisagées, de leurs raisons et de leurs conséquences. Je ne tromperai jamais leur confiance et n'exploiterai pas le pouvoir hérité des circonstances pour forcer les consciences. Je donnerai mes soins à l'indigent et à quiconque me les demandera. Je ne me laisserai pas influencer par la soif du gain ou la recherche de la gloire.

Admise dans l'intimité des personnes, je tairai les secrets qui me sont confiés. Reçue à l'intérieur des maisons, je respecterai les secrets des foyers et ma conduite ne servira pas à corrompre les mœurs. Je ferai tout pour soulager les souffrances. Je ne prolongerai pas abusivement les agonies. Je ne provoquerai jamais la mort délibérément.

Je préserverai l'indépendance nécessaire à l'accomplissement de ma mission. Je n'entreprendrai rien qui dépasse mes compétences. Je les entretiendrai et les perfectionnerai pour assurer au mieux les services qui me seront demandés.

J'apporterai mon aide à mes confrères ainsi qu'à leurs familles dans l'adversité.

Que les hommes et mes confrères m'accordent leur estime si je suis fidèle à mes promesses ; que je sois déshonorée et méprisée si j'y manque. »

TABLE DES MATIERES

I. INTRODUCTION 18
A. ANATOMIE 18
1. Aspects généraux 18
2. Rétine centrale 20
3. Rétine périphérique 21
4. Anatomie microscopique 22
5. Apport vasculaire 24
6. Innervation 25
B. IMAGERIE ANATOMIQUE NORMALE DE LA RETINE 25
1. Généralités 25
2. Ophtalmoscopie à balayage laser (SLO) 25
3. Tomographie par cohérence optique (OCT) 26
4. Auto-fluorescence du fond d'œil 28
5. Techniques non utilisées dans cet ouvrage 29
C. IMAGERIE ET ANALYSE FONCTIONNELLE DE LA RETINE 29
1. La micropérimètrie 29
2. Quantification des métamorphopsies par M-CHARTS 31
D. LE DECOLLEMENT DE RETINE 32
1. Généralités 32
2. Principes de prise en charge 33

II. JUSTIFICATION DU SUJET 37

III. ARTICLE ORIGINAL 39
ABBREVIATIONS LIST 40
ABSTRACT 41
INTRODUCTION 42
MATERIALS AND METHODS 43
RESULTS 46
DISCUSSION 48
TABLES AND FIGURES 53
LEGENDS 55

IV. CONCLUSION ET PERSPECTIVES 57

V. REFERENCES 58

I. INTRODUCTION

A. ANATOMIE

1. Aspects généraux

La rétine est située dans le segment postérieur de la cavité oculaire et en forme la tunique la plus interne. Elle tapisse la choroïde et recouvre toute la surface interne du globe depuis la papille jusqu'à l'ora serrata, en adhérant fortement à ces deux zones (figure 1). Transparente, elle est traversée par l'influx lumineux qui générera une impulsion électrique dans les photorécepteurs, qui sera ensuite transmise aux cellules bipolaires puis aux cellules ganglionnaires et au cerveau.

Il s'agit d'une fine membrane, en relation sur son versant externe avec la choroïde via l'épithélium pigmentaire et sur son versant interne avec le vitré via la membrane limitante interne de la rétine (figure 2). En périphérie, l'ora serrata est une zone de transition entre la rétine et les corps ciliaires. A la base du vitré, près de l'ora serrata, rétine et vitré contractent d'importantes adhérences (figure 1).

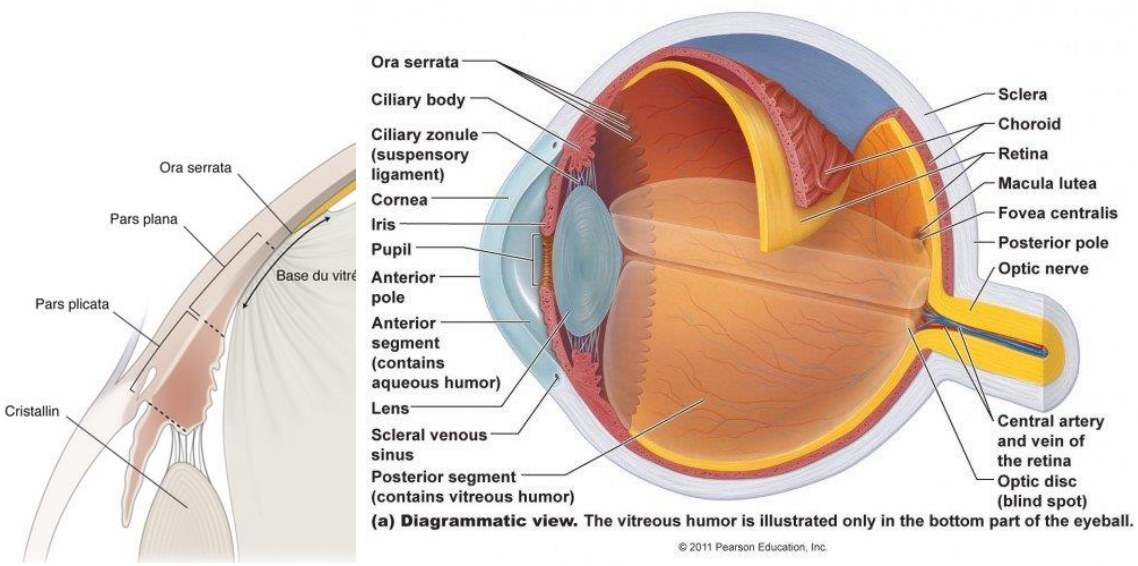

Figure 1 : anatomie de la base du vitré et du globe oculaire.

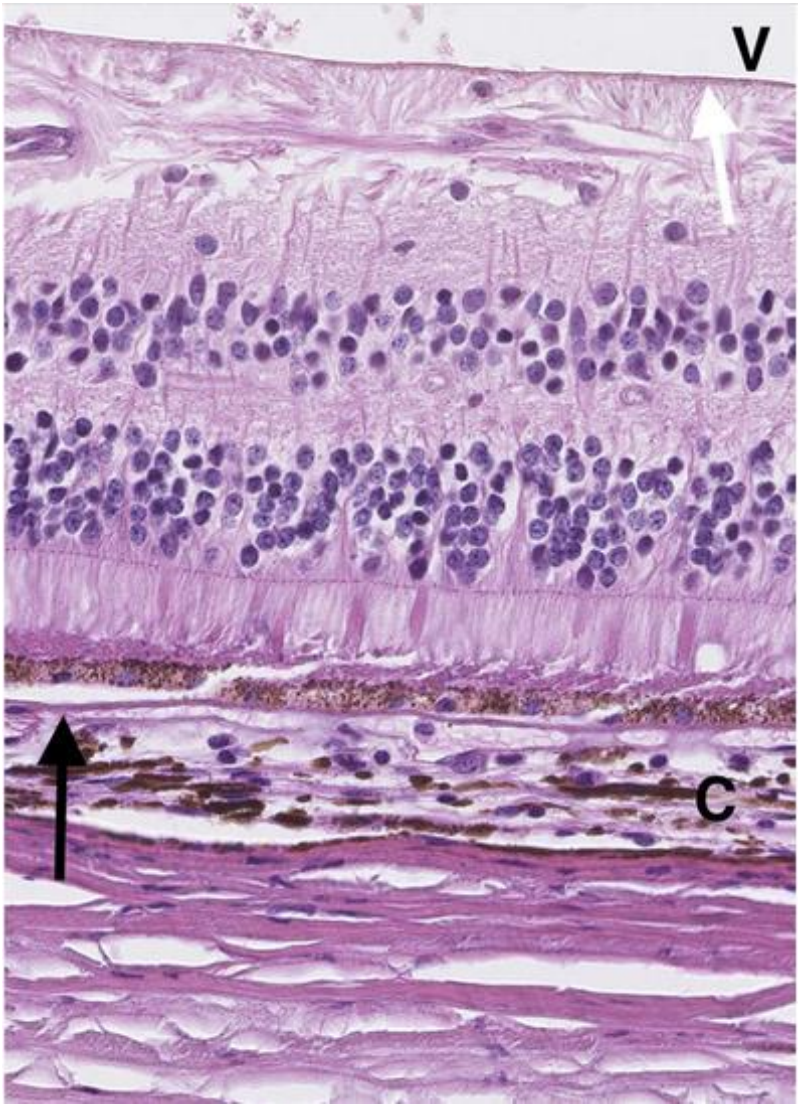

Figure 2 : anatomie de la rétine. La rétine repose sur la choroïde (C), dont elle est séparée par la membrane de Bruch (flèche noire). Elle est bordée à sa partie interne par la membrane limitante interne (flèche blanche) la séparant du vitré (V). Kantelip B, Frouin E. Anatomie microscopique de la rétine et anatomopathologie des œdèmes maculaires. SFO, Rétine et Vitré. 2016.

En postérieur, toutes les couches de la rétine s'interrompent à l'exception de la couche des fibres nerveuses pour former la tête du nerf optique.

La rétine peut être divisée en deux grandes parties : centrale et périphérique.

2. Rétine centrale

La partie centrale mesure 5 à 6 mm et renferme la macula, la fovéa et la fovéola.

La macula est une région où figurent deux couches ou plus de cellules ganglionnaires, représentant la moitié de toutes les cellules ganglionnaires de la rétine. Il s'agit d'une zone elliptique de 1,5 mm de large pour 1 mm de hauteur. Elle est située quasiment au centre de la rétine, en temporal par rapport au nerf optique et est centrée par la fovéa, spécialisée pour l'acuité visuelle à haute résolution spatiale et pour la vision des couleurs.

La fovéola, dépression centrale de la fovéa, est située à deux diamètres papillaires en dehors du bord temporal de la papille (figure 3). L'hypercentre de la fovéola est une petite dépression de 150 à 200 µm de diamètre, appelé l'umbo (figure 4).

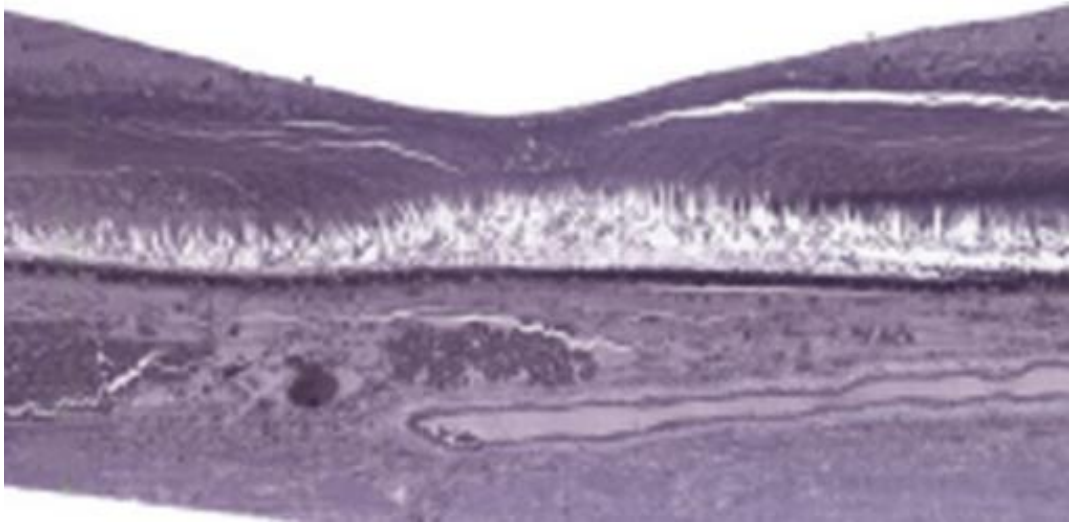

Figure 3 : coupe histologique centrée sur la macula. La dépression centrale constitue la fovéa. Curcio CA, Messinger JD, Sloan KR, et al. Human chorioretinal layer thicknesses measured in macula-wide, high-resolution histologic sections. Invest Ophthalmol Vis Sci 2011;52:3943-54.

Figure 4 : Macula anatomique aussi appelée *area centralis* ou pôle postérieur. La fovéa anatomique et la fovéola sont contenues dans la macula anatomique. Les lettres indiquent les limites de : a = umbo ; b = fovéola ; c = fovéa ; c à d = macula parafovéolaire ; d à e = macula périfovéolaire ; e = macula. *Schubert H. Fondamentaux et approches diagnostiques. SFO, Rétine et Vitré. 2018.*

3. <u>Rétine périphérique</u>

La rétine en dehors de la macula, appelée rétine périphérique, est généralement divisée en différentes régions concentriques, selon quatre régions :

- Un anneau de 1,5 mm adjacent aux arcades vasculaires temporales, au contact du pôle postérieur, appelé *périphérie proche,* étendue sur 1,5 mm.
- La périphérie moyenne, de 3 mm.
- La périphérie éloignée, de 9 à 10 mm en temporal et 16 mm en nasal.
- L’ora serrata ou extrême périphérie, de 2,1 mm en temporal et 0,8 mm en nasal.

La partie postérieure de la base du vitré est située entre l'ora serrata et l'équateur de l'œil. Cette zone est l'endroit où se produisent la plupart des déchirures rétiniennes.

4. Anatomie microscopique

On décrit en microscopie dix couches rétiniennes (figure 5) :

-l'épithélium pigmentaire : couche monocellulaire étendue de l'ora serrata au nerf optique, elle est séparée de la chorio-capillaire qui nourrit les photorécepteurs, par la membrane de Bruch. Cette couche intervient dans la phagocytose des articles externes des photorécepteurs et dans le métabolisme de la vitamine A. Elle a un rôle d'écran en secrétant la mélanine responsable de la réflexion de la lumière. Elle produit également la matrice extracellulaire entourant les photorécepteurs, et permet un transport actif entre la chorio-capillaire et l'espace sous-rétinien.

La neuro-rétine est ensuite organisée en neuf couches :

-les photorécepteurs : les cônes et les bâtonnets, constitués d'un article externe et d'un article interne.

-la membrane limitante externe : située à la base du segment externe des photorécepteurs, elle limite l'espace sous-rétinien et constitue une barrière à la diffusion des grosses molécules.

-la couche nucléaire externe : elle contient les corps cellulaires des photorécepteurs avec leur cytoplasme et leur noyau. L'axone des photorécepteurs se poursuit jusqu'à la couche plexiforme externe pour former les synapses.

-la couche plexiforme externe : première synapse, elle connecte les photorécepteurs, les cellules bipolaires et les cellules horizontales.

-la couche nucléaire interne : elle contient des cellules bipolaires, des cellules horizontales, des cellules amacrines, des cellules interplexiformes et des cellules de Müller. Les premiers neurones s'y situent.

-la couche plexiforme interne : zone de jonction entre les deux premiers neurones, elle est constituée par des expansions des cellules de la couche nucléaire interne et des cellules ganglionnaires. Elle forme le site de synapse entre cellules bipolaires, amacrines et ganglionnaires.

-la couche des cellules ganglionnaires : elle contient les corps cellulaires des cellules ganglionnaires qui correspondent aux deuxièmes neurones. Leurs dendrites sont situées dans la couche plexiforme interne et leurs axones forment les fibres nerveuses et le nerf optique. La densité des cellules ganglionnaires est maximale en péri-fovéolaire.

-la couche des fibres nerveuses : elle contient les axones non myélinisés des cellules ganglionnaires qui formeront le nerf optique, ainsi que des astrocytes et des cellules de Müller.

-la membrane limitante interne : elle recouvre la surface rétinienne et correspond à une membrane basale, elle est associée aux pieds des cellules de Müller et aux fibres de collagène du vitré (figure 6) dont elle sépare la rétine.

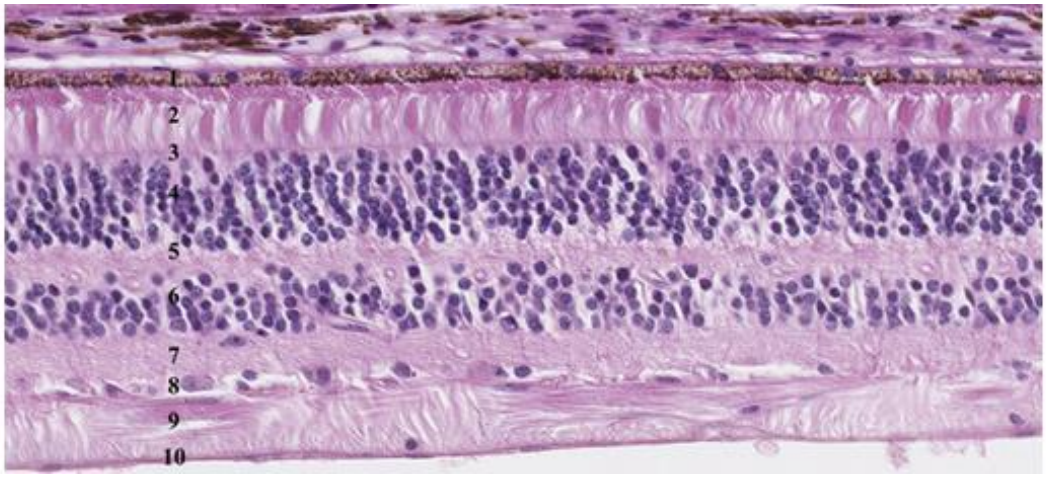

Figure 5 : Coupe rétinienne. 1 : épithélium pigmentaire ; 2 : photorécepteurs ; 3 : membrane limitante externe ; 4 : couche nucléaire externe ; 5 : couche plexiforme externe ; 6 : couche nucléaire interne ; 7 : couche plexiforme interne ; 8 : couche des cellules ganglionnaires ; 9 : couche des fibres ; 10 : membrane limitante interne.

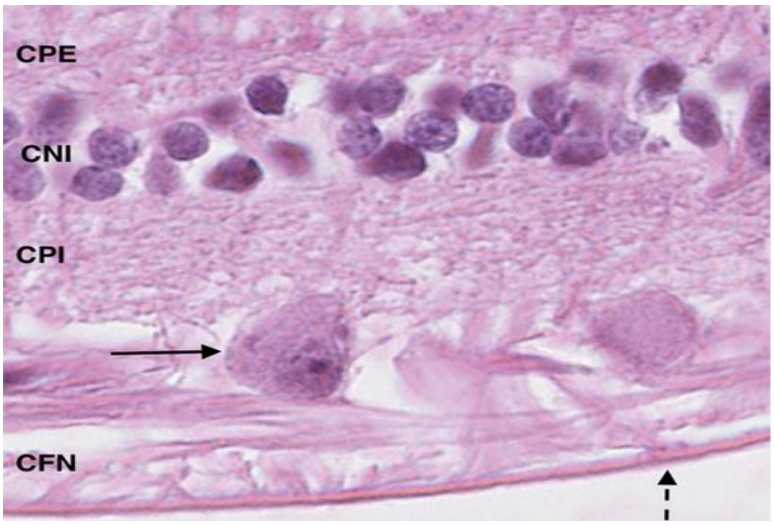

Figure 6 : coupe centrée sur les cellules ganglionnaires. Ce sont des cellules avec un noyau central, dans un cytoplasme éosinophile avec un aspect « d'œuf sur le plat » (flèche). Cette couche sépare la couche plexiforme interne (CPI) de la couche des fibres nerveuses (CFN). La rétine est séparée du vitré par la membrane limitante interne (flèche en pointillés). En interne, présence des noyaux de la couche nucléaire interne (CNI) et de la couche plexiforme externe (CPE). *Kantelip B, Frouin E. Anatomie microscopique de la rétine et anatomopathologie des œdèmes maculaires. SFO, Rétine et Vitré. 2016.*

5. Apport vasculaire

La choroïde alimente les couches externes de la rétine tandis que d'autres branches vasculaires vascularisent ses couches internes :

-l'artère centrale de la rétine : branche de l'artère ophtalmique et apport majeur des couches internes, elle emprunte la gaine du nerf optique et pénètre dans le globe oculaire au niveau de la papille. Elle se divise en arcades supérieures et inférieures.

-la veine centrale de la rétine : satellite de l'artère, elle constitue le principal drainage rétinien.

-les artères ciliées : branches de l'artère ophtalmique, elles alimentent la choroïde, éventuellement les structures antérieures, la papille au niveau de la choroïde, la membrane de Bruch et la rétine externe.

La rétine ne contient pas de vaisseaux lymphatiques.

6. Innervation

Le nerf optique recueille les informations collectées par les photorécepteurs. Les axones des cellules ganglionnaires qui le forment convergent à la papille où il n'y a pas de cônes et bâtonnets.

B. IMAGERIE ANATOMIQUE NORMALE DE LA RETINE

1. Généralités

Le diagnostic des pathologies rétiniennes requiert l'association d'un examen clinique minutieux et de techniques d'imageries spécialisées. L'ophtalmoscopie est la technique la plus simple mais souffre de nombreuses limites, parmi lesquelles l'impossibilité d'étudier la rétine périphérique. L'examen à la lampe à fente à l'aide de lentilles spécialisées est plus largement utilisé.

2. Ophtalmoscopie à balayage laser (SLO)

L'ophtalmoscopie par laser confocal génère des images rétiniennes similaires à celles d'une photographie du fond d'œil, en utilisant un rayon laser de longueur d'onde proche du domaine infrarouge (675, 790, ou 810–890 nm) qui balaie rapidement la rétine en assemblant une image ligne après ligne à partir de la lumière renvoyée par des points séparés. La lumière réfléchie est capturée par un détecteur photodiode confocal qui est synchronisé au plan rétinien, puis reconstituée pour

former une image numérique. Des images de haute résolution peuvent être obtenues soit avec des produits de contraste comme la fluorescéine ou le vert d'indocyanine, soit sans produit de contraste pour révéler des éléments auto-fluorescents. On peut aussi obtenir des images d'ultra-haute-définition allant jusqu'à des structures rétiniennes cellulaires (photorécepteurs, capillaires et fibres nerveuses) en utilisant le SLO muni d'optiques adaptatives et de systèmes d'aplatissement des fronts d'ondes. Le SLO, avec ses multiples sources de lumière et ses capacités de suivi a permis le développement de tests multimodaux localisés et fonctionnels de la rétine sous la forme de périmètrie et de micropérimètrie. La détermination de seuils, le test de l'acuité focale, et l'imagerie intégrée par tomographie en cohérence optique permettent au clinicien d'établir une corrélation entre l'aspect anatomique et les performances visuelles.

3. Tomographie par cohérence optique (OCT)

La tomographie par cohérence optique est une technique d'imagerie non invasive, sans contact. L'OCT est fondée sur la reconstruction d'une lumière réfléchie. La technique produit une image en deux dimensions de la lumière rétrodiffusée par les différentes couches de la rétine, de façon similaire à une échographie en mode B (figure 7). Cependant, l'OCT utilise le principe de l'interférométrie de basse cohérence, où des ondes électro-magnétiques se superposent, ce qui permet des mesures de réflectivité optique plutôt qu'acoustique. L'utilisation de la lumière plutôt que du son augmente la résolution par la vitesse inhérente de la lumière. Les modèles OCT actuellement commercialisés permettent une résolution de l'ordre de 3 à 10 µm, ce qui est au moins 10 fois supérieur à l'échographie.

La technologie *spectral-domain* OCT (SD-OCT) permet une vitesse d'acquisition 100 fois supérieure à la précédente génération *time domain*. Avec les images SD-OCT, la résolution axiale est la plupart du temps inférieure à 7 µm, Les images SD-OCT sont acquises plus vite et avec moins d'artéfacts liés aux mouvements ainsi qu'avec une résolution plus importante que les OCT de type *time domain*, permettant ainsi des reconstructions tridimensionnelles et des enregistrements points par points pour des acquisitions reproductibles permettant le suivi. La densité de coupes sur une zone donnée est également plus importante, ce qui réduit l'espace non mesuré entre deux images et diminue le risque d'ignorer des altérations localisées.

Les tissus avec une plus grande réflectivité, comme l'épithélium pigmentaire ou la couche des fibres nerveuses, apparaissent plus clairs sur une échelle de gris, les structures les moins réflectives telles que le corps vitré et le liquide sous-rétinien apparaissent plus sombres et les structures de réflectivité intermédiaire au sein de la rétine et l'œdème apparaissent comme des nuances de gris.

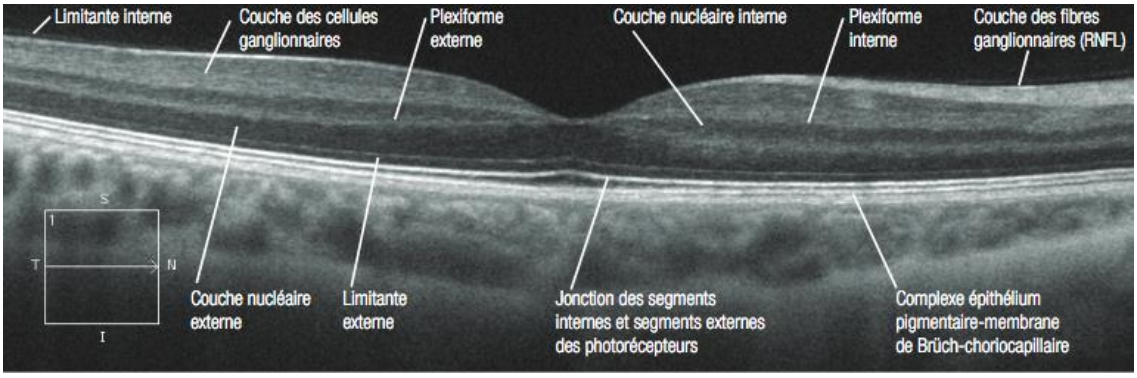

Figure 7 : Image en tomographie par cohérence optique de type *spectral-domain* (SD-OCT) d'un œil droit montrant une coupe transversale de la région maculaire de la rétine et de la choroïde.

L’avantage des systèmes avec une meilleure résolution est une individualisation des couches les plus fines de la rétine dont font partie les membranes limitantes interne et externe et les couches rétiniennes les plus périphériques comme la ligne ellipsoïde (ancienne *ligne segment interne/segment externe* [IS/OS]), la ligne des segments externes des cônes, la ligne d'interdigitation et l'épithélium pigmentaire.

La grande capacité de résolution axiale des SD-OCT permet également la mesure de l’épaisseur des fibres nerveuses rétiniennes péripapillaire (RNFL) et de l’épaisseur du complexe maculaire cellulaire ganglionnaire (CCG) défini par l’ensemble représenté au niveau de la région maculaire par la couche des fibres nerveuses retiennes (FNR), la couche des cellules ganglionnaires (GCL) et la couche plexiforme interne (IPL).

4. Auto-fluorescence du fond d’œil

L'autofluorescence du fond d'œil (AF) est un moyen rapide, non contact, non invasif d'évaluer le fonctionnement de l'épithélium pigmentaire, recueillie par un SLO (figure 9). Il s’agit de la fluorescence intrinsèque émise par une substance après stimulation par une énergie excitante. L’épithélium et l'endothélium cornéens, ainsi que le cristallin, la macula et les pigments de l'épithélium pigmentaire sont normalement auto-fluorescents. L'utilisation en pratique clinique de l'AF du fond d'œil est fondée sur le fait que la source majoritaire de l'autofluorescence maculaire est la lipofuscine. Quand l'épithélium pigmentaire phagocyte les segments externes des photorécepteurs, les produits oxydés de dégradation des rétinoïdes, des acides gras et des protéines forment de la lipofuscine qui s'accumule dans ces cellules. Quand les cellules de l'épithélium pigmentaire sont absentes à un endroit spécifique, l'auto-fluorescence disparaît à cet endroit.

Figure 9 : Autofluorescence du fond d'œil (œil droit).

5. Techniques non utilisées dans cet ouvrage

Les autres techniques d'imagerie non utilisées dans cet ouvrage comme l'échographie et les angiographies ne seront pas détaillées.

C. IMAGERIE ET ANALYSE FONCTIONNELLE DE LA RETINE

Les examens non utilisés dans cet ouvrage comme l'électro-rétinographie, l'électro-oculographie, les potentiels évoqués visuels et les tests psychophysiques ne seront pas détaillés.

1. La micropérimètrie

Il s'agit d'une procédure permettant d'étudier la sensibilité rétinienne en même temps que le fond d'œil est examiné, et ainsi de corréler les anomalies maculaires et les changements fonctionnels en résultant. Cette méthode est rapide et non-invasive. Comme tout test nécessitant la coopération du patient, elle nécessite un court temps

d’apprentissage avant d’être réalisée. Un de ses principaux intérêts est que la perte de fonction maculaire sera détectée de manière précise avant qu’une perte de fonction visuelle à proprement parler en terme d’acuité visuelle ne soit présente. Elle permet également d’étudier la fixation oculaire. Cette technique est donc en train de devenir une manière commune d’évaluer la sensibilité rétinienne à la fois dans l’histoire naturelle et dans le suivi post-thérapeutique de ses pathologies[1].

Sa technologie a rapidement évolué au cours des trente dernières années, permettant de combiner les images de micropérimètrie en étudiant également la fixation rétinienne, des images d’OCT et de SLO.

L’appareil projette des stimuli d’intensités différentes sur la rétine et recueille la sensibilité de chaque région en fonction de la réponse du patient à ceux-ci (figure 10), de manière similaire à une périmètrie automatisée[2]. Nous avons étudié la sensibilité globale moyenne et fovéale, en moyennant cinq points sur 4° centraux.

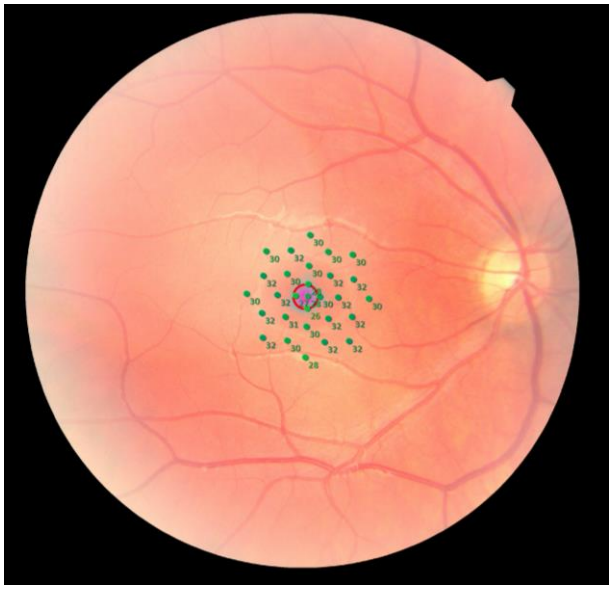

Figure 10 : exemple de micropérimètrie normale d’un œil droit, utilisant le MP-3

2. Quantification des métamorphopsies par M-CHARTS

La grille d'Amsler est souvent utilisée pour étudier les métamorphopsies chez les patients atteints de pathologie maculaire, mais la quantification de celles-ci est difficile. Des méthodes plus spécifiques comme le M-CHARTS (M-CHARTS™; Inami & Co., Ltd., Tokyo, Japan) se sont donc développées, permettant une quantification verticale et horizontale des métamorphopsies, plus précise[3] (figure 11).

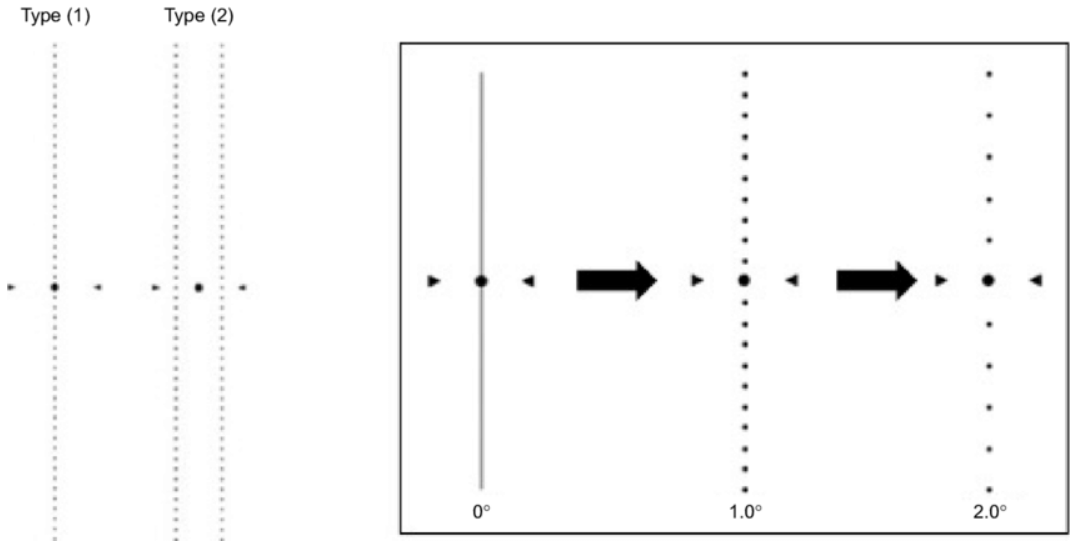

Figure 11 : M-CHARTS. Principe expliqué ci-dessous.

Ce test comporte 19 lignes pointillées avec un intervalle entre les pointillés de 0.2 à 2° d'angle visuel. L'examen est pratiqué à 30 cm. Premièrement, une ligne droite verticale sur la première page du test est montrée au patient. Si la ligne droite est décrite droite, le score de métamorphopsies est 0. Si elle est décrite irrégulière ou incurvée, d'autres lignes plus épaisses lui sont montrées. Lorsque la ligne est alors décrite droite, son angle visuel correspond au score de métamorphopsies. Puis le test est basculé de 90° et réalisé en utilisant des lignes horizontales[4]. Le type 1 utilise une seule ligne et concerne les patients avec un point de fixation, comme pour les membranes épi-rétiniennes ou les dégénérescences maculaires, le type 2 utilise

lui 2 lignes et concerne les patients atteints de trou maculaire en évitant l'influence du scotome central[5]. Nous avons utilisé le type 1 dans notre étude.

D. LE DECOLLEMENT DE RETINE

1. Généralités

Le décollement de rétine (DR) est une affection rare et potentiellement cécitante. Son incidence annuelle varie de 6,3 à 17,9 cas pour 100 000 personnes suivant les publications. Les hommes sont plus souvent touchés que les femmes[6]. Son profil d'incidence crée un premier pic vers trente ans, et un second pic plus important entre 50 et 70 ans[7]. Le risque moyen cumulé de DR tout au long de la vie dans la population générale est de 0,2% à 0,7%. Les DR sont classés en trois grandes catégories : rhegmatogènes, tractionnels et exsudatifs. Le plus courant avec une incidence de 12.6/100000 selon le Rochester Epidemiology Project, concerné par notre étude, est le DR rhegmatogène (DRR), provoqué par le passage de liquide dans l'espace épithélio-rétinien par une déhiscence (« rhegma ») située entre la rétine sensorielle et l'épithélium pigmentaire. Les ouvertures peuvent être atrophiques ou en relation avec la traction vitréenne sur la rétine et le décollement postérieur du vitré.

Son risque de survenue dépend de certains facteurs favorisants comme la myopie, des antécédents familiaux, un DR controlatéral, un décollement du vitré récent, un traumatisme, des lésions à haut risque en périphérie, ainsi que des dégénérescences vitréorétiniennes[8]. Une déhiscence primaire est identifiée dans 90 à 95% des cas[9]. Le décollement s'étend rapidement de l'ora en périphérie à la papille, est soumis à la gravité et peut atteindre (macula-off) ou non (macula-on) la macula.

2. Principes de prise en charge

La prise en charge d'un DRR consiste à localiser toutes les déhiscences rétiniennes, réaliser une irritation choroïdienne autour de chacune d'elles et de fermer les déhiscences. Plusieurs méthodes sont possibles, impliquant toutes un contact de la rétine avec l'épithélium pigmentaire et la choroïde, sur une durée suffisante pour produire une adhésion chorio-rétinienne afin de murer l'espace sous-rétinien. Les options thérapeutiques comportent le cerclage laser du décollement en cas de décollement très localisé, la rétinopexie pneumatique, l'indentation sclérale, et la vitrectomie avec ou sans indentation sclérale. Le choix de l'approche thérapeutique est chirurgien-dépendant et reste un sujet débattu, prenant en compte la configuration précise du décollement, la localisation des déhiscences et le statut du cristallin.

a) Rétinopexie pneumatique

Cette procédure vise à fermer les déhiscences en utilisant une bulle de gaz intra-oculaire pendant un temps suffisamment long pour que le liquide sous-rétinien se réabsorbe et qu'une cicatrisation chorio-rétinienne s'effectue. Certaines conditions sont nécessaires à sa réalisation dont l'absence de prolifération vitréorétinienne avérée (grade 0 à B), un trouble des milieux ou une déchirure inférieure.

Plusieurs gaz peuvent être utilisés, par exemple de l'air, de l'hexafluorure de soufre (SF6), de l'octofluoropropane (C3F8). Le SF6 disparaît en environ 2 semaines, le C3F8 en 8 semaines.

b) Indentation sclérale

Cette procédure vise à la fermeture des ouvertures rétiniennes par une indentation sclérale externe. Une cryopexie trans-sclérale est alors utilisée pour créer une adhésion permanente entre la rétine et l'épithélium pigmentaire en regard des

déhiscences rétiniennes. Le matériel d'indentation est ensuite positionné avec précaution afin de soutenir les ouvertures rétiniennes en cause. Nous n'avons pas utilisé cette procédure dans notre étude.

c) Vitrectomie primitive

Les tractions sur des zones focales d'adhésions vitréo-rétiniennes périphériques (fréquemment à l'insertion postérieure de la base du vitré) peuvent provoquer des ouvertures rétiniennes et mener au DRR. Par conséquent, les buts de la vitrectomie primitive sont de retirer le cortex vitréen adhérent aux ouvertures rétiniennes, de drainer directement le liquide sous-rétinien, de tamponner les ouvertures (en utilisant de l'air, du gaz, ou de l'huile de silicone), et de créer une adhésion chorio-rétinienne autour de chaque ouverture rétinienne avec une photocoagulation endolaser ou de la cryopexie. Cette technique peut être combinée avec une indentation sclérale, à la discrétion du chirurgien.

Si une prolifération vitréorétinienne est présente, il peut être nécessaire de peler les membranes épi-rétiniennes pour faciliter le ré-attachement rétinien. Si celle-ci est extensive, elle peut nécessiter une rétinotomie relaxante voire une rétinectomie. S'ensuit généralement un tamponnement par gaz comme décrit plus haut, ou pour les cas complexes par de l'huile de silicone, procédure non utilisée dans notre étude.

Les décollements de rétine complexes comprenant entre autres la prolifération vitréorétinienne nécessitent une technique de vitrectomie par la pars plana.

Les complications de cette chirurgie sont la cataracte, le glaucome, la prolifération vitréorétinienne et la récidive du décollement de rétine.

d) Causes d'échec de la prise en charge chirurgicale

La prolifération vitréorétinienne (PVR) est le facteur d'échec des procédures chirurgicales le plus répandu. Elle survient dans 5 à 10% des cas[10,11] et correspond à la prolifération et à la migration de cellules gliales et rétino-épithéliales vers les surfaces rétiniennes internes et externes et à la surface du vitré, pouvant alors former des membranes, survenant quant à elles dans 6 à 9% des cas[12–14]. Plusieurs classifications ont été proposées, dont celle de la Retina Society révisée en 1991[15]. Cette dernière classification tient compte du siège de la PVR, de son type et de son extension (tableau 1). Les membranes survenant après DRR sont une forme particulière de prolifération vitréorétinienne et leur ablation est parfois délicate car elles sont très adhérentes. Celles-ci en se contractant entraînent des plis fixes, une traction équatoriale, le décollement de l'épithélium non pigmenté de la pars plana et un rétrécissement généralisé de la rétine. Les déhiscences rétiniennes peuvent alors se ré-ouvrir et d'autres survenir, entraînant un décollement tractionnel nécessitant une ré-intervention avec pelage de ces membranes épi-rétiniennes.

Tableau 1. Stades de la PVR

Stade A			Touble vitréen, pigments vitréens
Stade B			Plissement de la rétine interne, enroulement des bords de la déchirure
Stade C	Postérieure (P)	Type 1	Plis stellaires
		Type 2	Rétraction diffuse de la rétine en arrière de l'équateur
		Type 3	Prolifération sous-rétinienne
			P1 : 1 quadrant P2 : 2 quadrants P3 : 3 quadrants P4 : 4 quadrants
	Antérieure (A)	Type 4	Rétraction circonférentielle
		Type 5	Perpendiculaire et/ou traction antérieure en avant de l'équateur
			A1 : 1 quadrant A2 : 2 quadrants A3 : 3 quadrants A4 : 4 quadrants

II. JUSTIFICATION DU SUJET

La membrane limitante interne étant un support pour la prolifération cellulaire et la prolifération vitréorétinienne, de nombreux auteurs ont proposé un pelage de celle-ci lors de la prise en charge chirurgicale initiale du DRR afin d'éviter la formation post-opératoire de membranes épi-rétiniennes. Cette procédure améliorerait également le taux de succès chirurgical primaire de ré-application de la rétine[16] et serait protectrice quant à la formation de membranes post-opératoires et la nécessité d'une seconde chirurgie, dans 3 à 5% des cas, sans bénéfice ou aggravation anatomique ou fonctionnel associés[17,18]. Les complications du pelage de la membrane limitante interne sont également maintenant bien connues dans les pathologies maculaires (membranes épi-rétiniennes et trous maculaires), parmi lesquelles on citera la présence de microscotomes, de métamorphopsies, la dissociation des fibres nerveuses rétiniennes et la perte de la sensibilité rétinienne[19–22], mais il existe peu d'études concernant le DR.

La plupart des publications traitant de la prise en charge chirurgicale du DR comprenant un pelage de la membrane limitante interne utilisent l'acuité visuelle et l'OCT dans le suivi post-opératoire.

L'OCT post-opératoire permet de suivre la diminution de l'épaisseur rétinienne, la restitution du profil fovéolaire, les altérations des couches profondes de la rétine responsables de scotomes et de dépister des complications comme les trous maculaires et la dissociation des fibres optiques.

La micropérimétrie a déjà été utilisée avec de bons résultats dans le suivi des DRR mais seulement une publication l'a étudiée dans le suivi de DRR opérés avec pelage de la membrane limitante interne, mais le tamponnement était réalisé à l'aide d'huile de silicone.

Nous rapportons donc la première étude concernant le suivi anatomique et fonctionnel des DRR opérés par vitrectomie par la pars plana avec tamponnement par gaz SF6 et pelage de la membrane limitante interne, à l'aide du M-CHARTS, de l'OCT et de la micropérimètrie.

III. ARTICLE ORIGINAL

INTERNAL LIMITING MEMBRANE PEELING IN MACULA-OFF RETINAL DETACHMENT COMPLICATED BY GRADE B PROLIFERATIVE VITREORETINOPATHY ANATOMIC AND FUNCTIONAL OUTCOMES

Naila HOUMAD – Ophthalmology Department – CHRU Nancy, FRANCE

Mohammad B. CHAWKI – Alpha Beta, STAINS, FRANCE

Jean-Baptiste CONART – Ophthalmology Department – CHRU Nancy, FRANCE

Karine ANGIOI – Ophthalmology Department – CHRU Nancy, FRANCE

Jean-Paul BERROD – Ophthalmology Department – CHRU Nancy, FRANCE

Corresponding author : Naila HOUMAD – Ophthalmology Department, CHRU Nancy

Adress : 33 rue du Morvan, 54500 Vandoeuvre-Lès-Nancy, FRANCE

Phone number : +33383153029

E-mail adress : n.gillet@chru-nancy.fr

ABBREVIATIONS LIST

BBG : Brilliant Blue G

BCVA: best corrected visual acuity

ERM: epiretinal membrane

FAF: fundus auto-fluorescence

FRS: foveal retinal sensitivity

GCC: ganglion cell complex

ILM: internal limiting membrane

IS-OS: inner segment-outer segment junction

MRS: mean retinal sensitivity

MRT: mean retinal thickness

PPV: pars plana vitrectomy

PVR : proliferative vitroretinopathy

RD: retinal detachment

RNFL : peripapillary retinal nerve fiber layer thickness

RRD: rhegmatogenous retinal detachment

RT: Retinal translation

SD-OCT: spectral domain optical coherence tomography

SO: silicon oil

VA: visual acuity

ABSTRACT

Purpose: To determine the anatomical and functional outcomes of pars plana vitrectomy (PPV) with internal limiting membrane (ILM) peeling for primary rhegmatogenous retinal detachment (RRD) surgery.

Design: Retrospective, interventional, comparative case series.

Methods: Setting: Institutional. Study Population: forty-six consecutive eyes with RRD successfully treated with gas PPV and followed for at least 1 year. ILM was peeled off after dying with Brilliant Blue G. Observational procedures: patients were divided into ILM peeling (Group P) and none ILM peeling group (Group NP). Post-operative examination was performed at 1-year follow-up and consisted in best-corrected visual acuity (BCVA), spectral domain optical coherence tomography (SD-OCT) of the macula, M-CHARTS tests and MP3 microperimetry. Main outcome measures were: determination of outer retinal bands integrity (inner segment/outer segment junction disruption (IS/OS)), mean retinal thickness (MRT), ganglion cell complex thickness measurements (GCC), peripapillary retinal nerve fiber layer thickness (RNFL), vertical and horizontal metamorphopsia, mean retinal sensitivity (MRS), foveal retinal sensitivity (FRS) and microscotomas.

Results: 24 eyes with ILM peeling were included in group P and 22 without ILM peeling in group NP. GCC were significantly thinner in the group P ($p=0.045$), without other significant difference between the 2 groups, especially concerning microperimetric data ($p>0.05$). There was a strong correlation between IS/OS disruption and decrease in both MRS and FRS independently of peeling.

Conclusion: ILM peeling with BBG during primary PPV for RRDs do not worsen anatomical and functional outcomes compared to PPV without ILM peeling and should therefore be performed when necessary.

Key words: retinal detachment; internal membrane peeling; microperimetry; pars plana vitrectomy

INTRODUCTION

Retinal detachment is a potentially blinding condition without proper treatment, which incidence varies from 9.5 to 18.2 cases per 100000 in Europe[23]. Rhegmatogenous RD (RRD) is its most frequent form and can only be treated surgically. Various surgical options are available for RRD, including pars plana vitrectomy (PPV), but there is a lack of standardization[24].

Proliferative vitroretinopathy (PVR) and epiretinal membrane (ERM) are common causes of surgical failure, occurring respectively in 5-10%[10,11] and 6-9%[12–14], that may cause visual impairment and hence lead to a second PPV with membrane peeling.

As internal limiting membrane (ILM) is a scaffold for cellular proliferation and PVR development[16], several authors have preconised primary ILM peeling in RRD to avoid postoperative ERM[25–30]. It can be performed in case of coexisting macular hole (MH) with various outcomes [15,16] and is is also efficient in highly myopic eyes [33]. On the other hand, complications related to ILM peeling include retinal hemorrhage, microscotoma, dissociated optic nerve fiber layer appearance (DONFL), metamorphopsia and loss of light sensitivity[19–22]. Two recent meta-analyses stated that primary ILM peeling in RRD may be protective against postoperative ERM formation and the need for second surgery, but with a rate only reduced by 3% to 5% and without convincing data to establish superior anatomical or functional outcomes associated with this procedure [22,23].

Most reports use OCT and visual acuity in ILM peeling follow-up. Microperimetry allows complementary macular functional evaluation by retinal sensitivity measurement. It enables detection, location and quantification of microscotomas located near to the foveola[34]. To our knowledge, only one report has studied ILM peeling in RRD with microperimetry[35].

The aim of this study was to investigate anatomical and functional outcomes of ILM peeling as a surgical adjunct to PPV in repair of RRD, using OCT, M-CHARTS and microperimetry.

MATERIALS AND METHODS

STUDY DESIGN: This study was a retrospective, institutional, interventional, non-randomized, comparative case series of primary macula-off RRD with grade B PVR successfully treated by PVV with gas tamponade at the Department of Ophthalmology of Nancy University Hospital between January 2018 and September 2018. All patients received complete information about the risks and benefits of the surgical procedure and gave their written consent before surgery and for the use of their medical records in this study. The retrospective review of patient's record was approved by the Ethics Committee of the French Society of Ophthalmology. The study adhered to the tenets of the Declaration oh Helsinki.

Inclusion criteria were as follows: patients with successfully repaired primary macula-off RRD by PPV with gas tamponade and a minimum follow-up period of 1 year after surgery. Patients with macula-on RRD, traumatic RRD, glaucoma, pre-existing macular pathologic features such as macular hole, age-related macular degeneration, myopic maculopathy, diabetic maculopathy, retinal vein occlusion were excluded.

PATIENTS AND OBSERVATIONS: Patients' age, sex and duration of symptoms were recorded. Pre-operative examination included best-corrected visual acuity (BCVA) measured with projected-light Snellen charts, intraocular pressure, axial length measurement using IOLMaster (Carl Zeiss Meditec, Dublin, CA, USA), biomicroscopy with anterior segment evaluation, fundus, careful peripheral retina examination and macular imaging using the Spectral Domain HRA-OCT (SD-OCT; Heidelberg Engineering, Heidelberg, Germany) to determine macular status, and an Amsler-Dubois scheme, specifying the extent of the RRD, number of retinal breaks and preoperative PVR grading according to Machemer et al[15]. Intra-operative data included ILM peeling and combined cataract extraction. Postoperatively, all patients were followed at one year, and underwent BCVA, intraocular pressure measure, biomicroscopy with anterior segment evaluation, fundus, SD-HRA-OCT with fundus auto-fluorescence imaging (FAF) quoted abnormal or normal, determination of outer retinal band integrity and central macular thickness using 73 consecutive horizontal B-scans centered on the fovea, covering a central foveal field of 20x20 degrees, SD-OCT (SD-OCT; Heidelberg Engineering, Heidelberg, Germany) with determination of ganglion cell complex thickness measurements and peripapillary retinal nerve fiber layer thickness (RNFL) (HS 100, Canon, Tokyo, JAPAN), M-CHARTS (M-CHARTS type 1, Inami and Co., ITD, Tokyo, JAPAN) with determination of vertical and horizontal metamorphopsia, and microperimetry with determination of retinal sensitivity and number of microscotomas. Microperimetry recording was performed after a short training session as per the "Ivana" protocol proposed by Lariboisière Hospital, Paris[20], which evaluates 29 measurement points placed in the 9° central structures, with a 4 to 2 cutoff strategy, using Goldman III stimulation, projected for 200 milliseconds, by 2,000-millisecond intervals, on the MP-3 device (Nidek, Gamagori, JAPAN). Both the affected and the unaffected eyes were evaluated. We

measured Mean Retinal Sensitivity (MRS), arithmetic mean of all measured absolute thresholds expressed in dB. Retinal sensitivity measurements from five points from central 4° were averaged together to represent Foveal Retinal Sensitivity (FRS). Retinal translation (RT) was also measured.

SURGICAL TECHNIQUE: The surgical procedure consisted of primary 23 or 25-gauge vitrectomy without buckling, and phaco-emulsification was combined when needed. When grade B PVR or macular surface wrinkling were present, 0.05 mL Brilliant Blue G (BBG; ILM Blue; DORC, Zuidland, The Netherlands; CE marked and authorized in Europe but no FDA approval) were applied, and peeling of internal limiting membrane was assessed only in case of visualization of a membrane, generally under perfluorocarbon liquid, using Eckardt forceps (1286W Dorc). The ILM was peeled off at the macula as far as possible until the major vessel arcades. All patients then underwent fluid-air exchange, retinopexy of the breaks with endolaser, and gas tamponade with 25% SF6/air mixture. The patients were divided into 2 groups, Group NP (ILM not peeled) and Group P (ILM peeled).

MAIN OUTCOME MEASURES: BVCA, SD-OCT, M-Charts and microperimetric data were collected at 1 year.

STATISTICAL ANALYSIS: Patients were classified into 2 groups according to ILM peeling. Snellen VA was converted to the logarithm of the minimal angle of resolution (logMAR) units for statistical analysis. Continuous variables are expressed as mean ± standard deviation, and categorical variables are expressed as numbers and percentages. For categorical variables, differences were evaluated for statistical significance with Fisher exact test. Differences in continuous values were assessed

for statistical significance using Wilcoxon test. Spearman correlation coefficients between variables were computed. The threshold for statistical significance was set at $p<0.05$ and the tests were 2-tailed. All tests have been corrected by Bonferroni correction. Statistical analysis of the data was performed using the R software.

RESULTS

During the study period, 215 eyes underwent surgery for RD. Of these, 169 were excluded for the following reasons: non rhegmatogenous RD (n= 23), macula-on RRD (n=24), scleral buckling procedure (n=9), post-traumatic RD (n= 3), silicone oil tamponade (n=19), pre-existing ocular pathologic features (n=8), postoperative retinal redetachment with gas tamponade (n=11), postoperative macular pucker or hole (n=5), non grade B PVR RRD (n=40) and patients lost to follow up (n=17). As a result, 46 eyes of 45 patients were included in the study. All the patients presented macular thickening on pre-operative OCT, detected during surgery after BBG application, or typical grade B PVR with curled edges of the tear and/or wrinkling of inner retinal layers at the macula. Twenty four eyes underwent ILM peeling during vitrectomy (group P) and 22 eyes did not (group NP). All patients received BBG dye. An example of a partial data set of the only patient who underwent PPV for both eyes, with ILM peeling for the right eye and not for the left eye is shown in figure 1.

The baseline characteristics of the patients and intraoperative data are given in table 1. There were no significant differences between the 2 groups. Complete postoperative follow-up was assessed at 1 year.

POSTOPERATIVE OUTCOMES:

A Correlation matrix between the different postoperative variables studied is shown in figure 2.

Functional outcomes:

Postoperative BCVA, retinal sensitivity and microscotomas are summarized in table 2. No significant differences were found between the 2 groups in terms of BCVA, MRS, FRS and microscotomas. Microscotomas were present only in 5 patients in group P and 2 patients in group NP. One patient from the group P also had contralateral microscotomas. A significative difference in FRS occurred between unaffected eyes and treated eyes, with ($p=0.02$) and without ($p=0.045$) ILM peeling. Concerning MRS, a significative difference occurred between unaffected eyes and eyes treated with ILM peeling ($p<0.003$) but not with eyes treated without ILM peeling, even though there was a tendency to lower MRS after treatment ($p=0.155$).

Anatomical outcomes:

MRT, IS/OS junction disruption, GCC, RNFL and FAF results are summarized in table 3. The ganglion cell complex was statistically thinner in the group P ($p=0.045$). The 2 groups did not differ in terms of retinal thickness, RNFL, FAF abnormality or photoreceptor damage.

DISCUSSION

In this study, the functional and morphological outcomes with microperimetry, M-charts, FAF and OCT in eyes successfully treated by PPV with SF6 gas for macula-off RRD, with or without ILM peeling, at one-year follow-up, were investigated. We did not find significant differences in retinal sensitivity between eyes treated with and without ILM peeling.

Previous studies evaluating microperimetry after RRD focused on associations between morphological changes and retinal sensitivity[36–39]. Our study mostly aimed to evaluate the effect of ILM peeling on retinal sensitivity. Indeed, some confusing factors in visual impairment had to be avoided. Silicone oil (SO) related retinotoxicity has been evocated in few studies [31,32]. A recent study on microperimetry by Nassar et al. found a significant improvement in retinal sensitivity after oil removal that positively correlated with postoperative BCVA improvment[42]. Scheerlinck et al. found that the use of intraocular SO in PPV for RRD was associated with diffuse abnormalities in microperimetry and that a deep central scotoma could be observed after this procedure whatever the status of the macula. They did not find any scotoma after gas tamponade and the median macular sensitivity was better after gas than after SO in case of macula-off RRD[43]. We therefore excluded patients with RRD treated by silicone oil tamponade to avoid SO-related visual loss, that cannot be detected by OCT. Dye toxicity is a known complication, but not reported with BBG[44]. We also excluded patients with abnormalities that may affect macular function (pre-operative PVR > B, intraocular environments trouble and relapse) and glaucomatous disease to study ILM peeling as reliably as possible. This can at least partially explain the relatively small number of patients in our study. All patients were pseudophakic at microperimetric follow-up.

OCT and BCVA are usual tools for postoperative RRD follow-up but may not be nowadays sufficient. Few studies have reported good anatomical and functional outcomes of PPV and gas tamponade in macula-off RRD with microperimetry and M-CHARTS [36–38,43,45,46]. Borowicz et al. found a significant increase in central retinal thickness in macula-off RRD treated by PPV and SF6 tamponade, a decrease in metamorphopsia scores evaluated on M-CHARTS and an increase in retinal sensitivity after a 6-month follow-up[45]. Delolme et al. stated that SD-OCT and microperimetry were appropriate tools to determine macular recovery after RRD surgery, with 80% of their patients treated by PPV air-fluid exchange. This is in agreement with our study as BCVA was not correlated with microperimetric and SD-OCT results, underlying the need of a more accurate post-operative follow-up technique. More precisely, they found that hypo reflectivity of photoreceptor outer segments and a discontinued IS/OS junction were the most frequent lesions and that patients with one or more photoreceptor abnormality had significantly reduced macular and foveal sensitivities[38]. We also found a strong correlation between IS/OS junction lesions and low retinal sensitivities. Smith et al. found a correlation between decreased microperimetric values and presence of photoreceptor abnormalities or subretinal fluid[36]. However only one patient in their study has been treated by PPV alone, making this study difficult to compare with our, and none of our patients had subretinal fluid, potentially because of the longer follow-up interval. Baba et al. found a better retinal sensitivity after 3 and 6-month follow-up in patients with RRD treated with PPV and fluid-gas exchange than with scleral buckling. They furthermore stated that an increase of outer macular thickness at 3 and 6 months was significantly associated with a decrease of macular sensitivity within 10 degrees, making retinal sensitivity a better tool to detect slight retinal impairment than BVCA, that should then be routinely used in macula-off RRD surgery follow-up[46]. Nor did we find a correlation

between retinal sensitivity, macular thickness and BVCA. Borowicz et al. found statistically significant different retinal sensitivities at 1 and 3-month follow-up but not at 6 months follow up between macula-on and macula-off treated RRD patients[45]. Scheerlinck et al. did not found statistically significant different retinal sensitivities at 2 months follow-up[43] between macula-on and macula-off treated RRD patients, neither did Gharbiya et al. within 6 months or later[37]. Our study showed statistically different retinal sensitivities between treated and unaffected eyes, which may indicate that RDD may cause a decrease in retinal sensitivity itself, whether it involves or not the macula.

Postoperative ERM development may cause visual impairment after successful surgical repair of RRD. The preventive effect of ILM peeling as an adjunct to PPV has been shown in a few studies with favorable visual outcomes[27,29,47,48]. Forlini et al. even found better visual and anatomical outcomes[28]. Foveau et al. also described an improvement of the primary anatomic success rate secondary to ILM peeling, with a lower detachment rate than in eyes without peeling[16]. However, complications are well known[49–51], and ILM peeling long-term effects remains unclear in epiretinal membrane surgery[34,52]. We did not find significant difference in MRS and FRS between eyes treated with and without ILM peeling. To our knowledge, only one previous report studied microperimetric changes in the eyes with RRD treated by PPV with or without ILM peeling. Unlike us, Eissa et al. found significantly worse functional microperimetric outcome for the ILM peeled eyes compared to the non peeled[35] and called to cautiousness with regard to this procedure. In our opinion, this difference could be explained by the fact that SO tamponade was used for all their patients, or by a potentially increased toxicity of SO when ILM peeling is associated to PPV, because of the removal of a supplementary anatomical barrier. Moreover, we did not find significant difference in photoreceptor lesions and retinal thickness

between eyes that underwent ILM peeling and those who did not. On the other hand, the ganglion cell complex was statistically thinner in the eyes that underwent peeling, with a tendency to lower retinal sensitivity, but without significant value. We therefore hypothesize that ILM peeling does not worsen functional outcome of RRD repairs when associated to gas PPV.

Hisatomi et al. reported one case of post-operative macular hole after PPV with ILM peeling and gas tamponade[53]. In a review article, Ascensio-Duran et al. did not report iatrogenic macular hole after ILM peeling[49], neither did Blanco-Teijeiro et al.[48], Nam et Kim[30], and Forlini et al.[28] in their study. Two post-operative MH described by Akiyama et al. and one asymptomatic lamellar MH described by Arias et al.[47] after PPV for RRD occurred in patients treated without ILM peeling[29]. In our study, two patients were excluded because of a post-operative MH, one in each group, making it a rare complication, non directly reliable to ILM peeling.

Microscotomas were infrequent in both groups. Only one patient in group P and one in group NP had an important number of microscotomas (respectively 15 and 14). The patient from the group P also had contralateral microscotomas. As other visual fields, microperimetry may need a certain training time for patients to get familiar with it and thus avoid false positive results that may tamper follow-up.

Rossetti et al. reported metamorphopsia evaluated by Amsler Grid to last until 5 to 6 years in 6 eyes after a successfully treated RRD by SB. Metamorphopsia could occur after successful macula-off RRD repair even without photoreceptors IS/OS junction disruption on OCT and mean retinal sensitivity increased over time[54]. Contrary to Arias et al.[47] who only found metamorphopsia in their ILM non peeled group and not any in their ILM peeled group, using an Amsler's grid, we did not find significant differences in metamorphopsia using M-CHARTS between ILM peeled and non-peeled treated eyes. Neither metamorphopsia were correlated with BVCA or retinal

sensitivity. Those differences could be explained by the different tests used to assess metamorphopsia and by the fact that metamorphopsia were associated with ERM in Arias et al. study whereas none of our patient had post-operative ERM.

The main limitations of this study are its retrospective design and its small sample size. Furthermore, the follow-up period was relatively short and abnormalities of the IS/OS photoreceptor junction can take much longer to decrease, as showed Rashid et al. with a 5-year follow-up after RRD treatment[55]. Lai et al. showed that areas of decreased microperimetric sensitivity corresponded with the ultrastructural changes and abnormal FAF[39]. Unfortunately, the devices we used did not permit to superimpose OCT and microperimetric images. Finally, we only used BBG dye and our results could not be applied to procedures using ICG or no dye.

In conclusion, ILM peeling at the macula during PPV for the treatment of macula-off RRD complicated by grade B PVR or wrinkling of inner retina layer is a safe procedure that does not impair anatomical and functional visual outcomes. Further prospective studies on a larger scale and a longer term are mandatory to confirm these preliminary results and study long-term effects of ILM peeling.

TABLES AND FIGURES

Table 1. Patients pre-operative data.

	Group P (N=24)	Group NP (N=22)
Age (years)	66.16±9.49	63.53±7.86
Sex Male Female	 17 (71%) 7 (29%)	 13 (59%) 9 (41%)
Right eye	12 (50%)	14 (64%)
Axial length (mm)	25.09±1.39	25.33±1.6
Duration of symptoms (days)	14.92±18.51	13.95±14.71
Phakic	11 (46%)	11 (50%)
Pre-operative BCVA (logMAR)	1.54±0.82	1.40±0.87
Extent of RRD (quadrants)	3±1	2±0.53
Break number 1 2 ≥3	 12 (50%) 7 (29%) 5 (21%)	 13 (59%) 3 (14%) 6 (27%)
Combined phacovitrectomy	6 (25%)	4 (18%)

Table 2. Functional outcomes after RRD repair with or without ILM peeling.

	Group P (N=24)	Group NP (N=22)	p
Postoperative BVCA (logMAR)	0.16±0.13	0.10±0.13	>0.05
M-CHARTS Vertical Horizontal	 0.62±0.46 0.4±0.43	 0.42±0.52 0.32±0.42	 >0.05 >0.05
Microperimetry MRS FRS Microscotomas	 21.77±5.04 20.6±5.95 1.71±3.99	 23.75±4.35 21.8±4.32 0.85±3.36	 >0.05 >0.05 >0.05

Table 3. Anatomical outcomes after RRD repair with or without ILM peeling.

	Group P (N=24)	Group NP (N=22)	P
MRT	288.87±21.99	288.86±37.51	>0.05
IS/OS abnormality	11 (46%)	10 (45%)	>0.05
GCC (µm)	88.67±10.85	100±9.13	0.046*
RNFL (µm)	92±10.33	98±12.16	>0.05
FAF Abnormality Translation (µm)	 6 (25%) 219.69±205.74	 4 (18%) 149.28±160.29	 >0.05 >0.05

Figure 1.

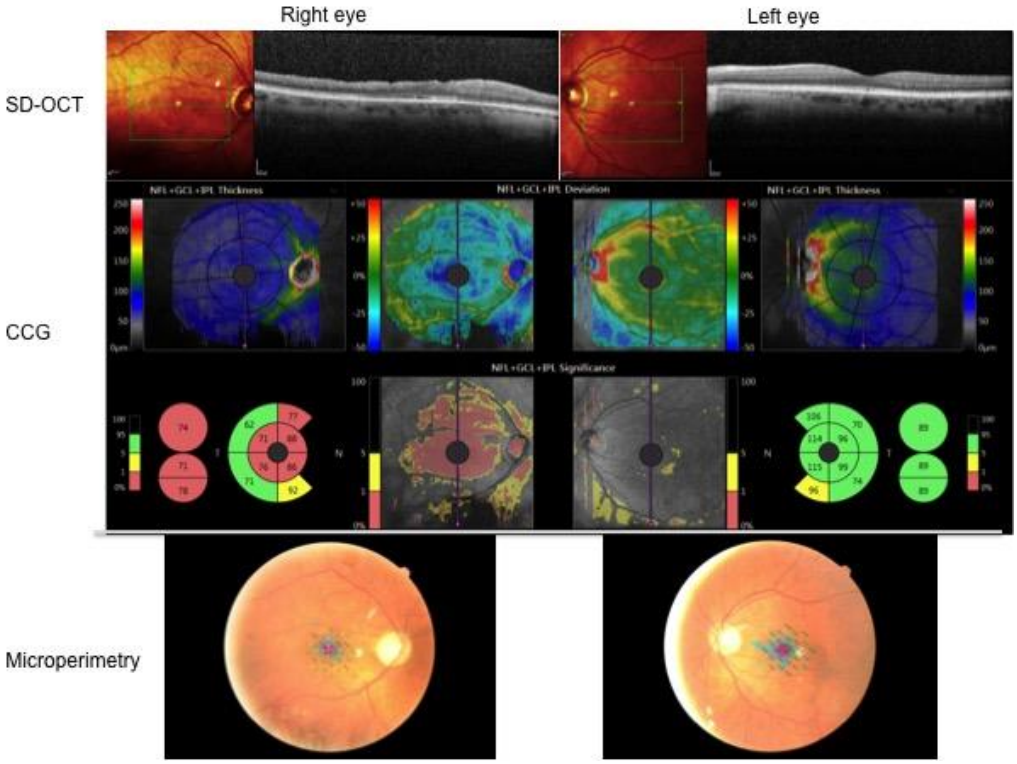

Figure 2. Correlation matrix.

Legends

Table 1:

BCVA: best corrected visual acuity. RRD: rhegmatogenous retinal detachment. Group P concerning eyes that were treated with internal limiting membrane peeling and Group NP those who were treated without internal limiting membrane peeling.

Table 2:

BCVA: best corrected visual acuity, MRS: mean retinal sensitivity, FRS: foveal retinal sensitivity. Group P concerning eyes that were treated with internal limiting membrane peeling and Group NP those who were treated without internal limiting membrane peeling.

Table 3:

MRT: mean retinal thickness, IS/OS abnormality: inner segment/outer segment junction abnormality, GCC: ganglion cell complex fibers thickness, RNFL: peripapillary retinal nerve fiber layer thickness, FAF: auto-fluorescence imaging. Group P concerning eyes that were treated with internal limiting membrane peeling and Group NP those who were treated without internal limiting membrane peeling.

*: statistically significant value

Figure 1:

SD-OCT, GCC and microperimetry of a 53 years old man who underwent bilateral pars plana vitrectomy with SF6 tamponade, with internal limiting membrane peeling in the right eye and without in the left eye. BCVA was 0 logMAR in both eyes. SD-OCT of the right eye shows a post- internal limiting membrane peeling, compared to the left eye. GCC of the right eye shows thinner GCC compared to the left eye. Microperimetry of the right eye shows 2 microscotomas with a mean retinal sensitivity of 19.5 dB and a foveal retinal sensitivity of 19.4 dB whereas no one is seen in the left eye with a mean retinal sensitivity of 28.1 dB and a foveal retinal sensitivity of 27.4 dB.

Figure 2:

Correlation matrix between post-operative values.

IS/OS: inner segment/outer segment junction abnormality, GCC: ganglion cell complex fibers thickness, BCVA: best corrected visual acuity, VM: M-CHARTS vertical metamorphopsia, HM: M-CHARTS horizontal metamorphopsia, MRS: mean retinal sensitivity, FRS: foveal retinal sensitivity, FAF: auto-fluorescence imaging, ILM-P: internal limiting membrane peeling.

IV. CONCLUSION ET PERSPECTIVES

En conclusion, nous pensons que le pelage de la membrane limitante interne dans l'aire maculaire au cours d'une vitrectomie par la pars plana avec tamponnement par gaz pour le traitement d'un DRR macula-off avec PVR de type B est une procédure sûre, n'affectant pas le pronostic anatomique et fonctionnel du patient. D'autres études à une échelle plus large en terme d'effectif et de durée de suivi sont nécessaires pour mieux connaître les effets au long cours de cette technique. Une étude prospective multicentrique est envisagée pour confirmer ces résultats. En parallèle, nous étudions l'effet du pelage partiel de la membrane limitante interne, avec épargne maculaire, moins agressif, ce qui semble relacher les rétractions tout en préservant l'anatomie et les fonctions maculaires.

V. REFERENCES

1. Laishram M. Microperimetry – A New Tool for Assessing Retinal Sensitivity in Macular Diseases. *J Clin Diagn Res*. 2017.

2. Molina-Martín A, Pérez-Cambrodí RJ, Piñero DP. Current Clinical Application of Microperimetry: A Review. *Semin Ophthalmol*. 2018;33(5):620-628.

3. Matsumoto C, Arimura E, Okuyama S, Takada S, Hashimoto S, Shimomura Y. Quantification of Metamorphopsia in Patients with Epiretinal Membranes. *Investig Opthalmology Vis Sci*. 2003;44(9):4012.

4. Koman E, Borowicz D, Ozimek M, Oleszczuk A, Nowomiejska K, Rejdak R. Quantitative assessment of metamorphopsia using M-charts and Amsler tests in patients with non-treated central serous chorioretinopathy. *Ophthalmol J*. 2016;1(3):4.

5. Wada I, Yoshida S, Kobayashi Y, et al. Quantifying metamorphopsia with M-CHARTS in patients with idiopathic macular hole. *Clin Ophthalmol*. 2017;Volume 11:1719-1726.

6. Mitry D, Charteris DG, Fleck BW, Campbell H, Singh J. The epidemiology of rhegmatogenous retinal detachment: geographical variation and clinical associations. *Br J Ophthalmol*. 2010;94(6):678-684.

7. Kang HK, Luff AJ. Management of retinal detachment: a guide for non-ophthalmologists. *BMJ*. 2008;336(7655):1235-1240.

8. Caputo G, Hartnett ME, Denion E. *Décollements de rétine*. Issy-les-Moulineaux: Elsevier Masson; 2011. http://site.ebrary.com/id/10538527. Accessed October 12, 2019.

9. Rapport SFO 2018 - Rétine et vitré. https://www.em-consulte.com/em/SFO/H2018/B978229475639900019X.html. Accessed October 12, 2019.

10. Charteris DG, Downie J, Aylward GW, Sethi C, Luthert P. Intraretinal and periretinal pathology in anterior proliferative vitreoretinopathy. *Graefes Arch Clin Exp Ophthalmol Albrecht Von Graefes Arch Klin Exp Ophthalmol*. 2007;245(1):93-100.

11. Lewis H, Aaberg TM. Anterior Proliferative Vitreoretinopathy. *Am J Ophthalmol*. 1988;105(3):277-284.

12. Tanenbaum HL, Schepens CL, Elzeneiny I, Freeman HM. Macular Pucker Following Retinal Detachment Surgery. *JAMA Ophthalmol*. 1970;83(3):286-293.

13. Martínez-Castillo V, Boixadera A, Distéfano L, Zapata M, García-Arumí J. EPIRETINAL MEMBRANE AFTER PARS PLANA VITRECTOMY FOR PRIMARY PSEUDOPHAKIC OR APHAKIC RHEGMATOGENOUS RETINAL DETACHMENTIncidence and outcomes: *Retina*. 2012;32(7):1350-1355.

14. Heo MS, Kim HW, Lee JE, Lee SJ, Yun IH. The Clinical Features of Macular Pucker Formation after Pars Plana Vitrectomy for Primary Rhegmatogenous Retinal Detachment Repair. *Korean J Ophthalmol*. 2012;26(5):355.

15. Machemer R, Aaberg Thomas m, Freeman HM, Alexander RI, John SL, Ronald MM. An Updated Classification of Retinal Detachment With Proliferative Vitreoretinopathy. *Am J Ophthalmol*. 1991;112(2):159-165.

16. Foveau P, Leroy B, Berrod J-P, Conart J-B. Internal Limiting Membrane Peeling in Macula-off Retinal Detachment Complicated by Grade B Proliferative Vitreoretinopathy. *Am J Ophthalmol*. 2018;191:1-6.

17. Yannuzzi NA, Callaway NF, Sridhar J, Smiddy WE. INTERNAL LIMITING MEMBRANE PEELING DURING PARS PLANA VITRECTOMY FOR RHEGMATOGENOUS RETINAL DETACHMENT: Cost Analysis, Review of the Literature, and Meta-analysis. *Retina*. 2018;38(10):2081-2087.

18. Fallico M, Russo A, Longo A, et al. Internal limiting membrane peeling versus no peeling during primary vitrectomy for rhegmatogenous retinal detachment: A systematic review and meta-analysis. Virgili G, ed. *PLOS ONE*. 2018;13(7):e0201010.

19. Tadayoni R, Paques M, Massin P, Mouki-Benani S, Mikol J, Gaudric A. Dissociated optic nerve fiber layer appearance of the fundus after idiopathic epiretinal membrane removala. *Ophthalmology*. 2001;108(12):2279-2283.

20. Tadayoni R, Svorenova I, Erginay A, Gaudric A, Massin P. Decreased retinal sensitivity after internal limiting membrane peeling for macular hole surgery. *Br J Ophthalmol*. 2012;96(12):1513-1516.

21. Guigou S, Courjaret J-C, Marc C, Benhammar J. Retentissements anatomique et fonctionnel du pelage de limitante interne dans la chirurgie de membrane épirétinienne. *J Fr Ophtalmol*. 2013;36(2):151-159.

22. Grimbert P, Lebreton O, Weber M. Micropérimétrie et OCT en face après pelage de membrane limitante interne dans la chirurgie des membranes épimaculaires. *J Fr Ophtalmol*. 2014;37(6):434-441.

23. Li JQ, Welchowski T, Schmid M, Holz FG, Finger RP. Incidence of Rhegmatogenous Retinal Detachment in Europe – A Systematic Review and Meta-Analysis. *Ophthalmologica*. 2019;242(2):81-86.

24. Advances in the treatment of rhegmatogenous retinal detachment. *Int J Ophthalmol*. 2019;11(4).

25. Odrobina D, Bednarski M, Cisiecki S, Michalewska Z, Kuhn F, PhD JN. Internal Limiting Membrane Peeling as Prophylaxis of Macular Pucker Formation in Eyes Undergoing Retinectomy for Severe Proliferative Vitreoretinopathy. *RETINA*. 2012;32(2). https://journals.lww.com/retinajournal/Fulltext/2012/02000/Internal_Limiting_Membrane_Peeling_as_Prophylaxis.3.aspx.

26. Rao RC, Blinder KJ, Smith BT, Shah GK. Internal Limiting Membrane Peeling For Primary Rhegmatogenous Retinal Detachment Repair. *Ophthalmology*. 2013;120(5):1102-1103.e2.

27. Aras C, Arici C, Akar S, et al. Peeling of internal limiting membrane during vitrectomy for complicated retinal detachment prevents epimacular membrane formation. *Graefes Arch Clin Exp Ophthalmol*. 2009;247(5):619-623.

28. Forlini M, Date P, Ferrari LM, et al. COMPARATIVE ANALYSIS OF RETINAL REATTACHMENT SURGERY WITH OR WITHOUT INTERNAL LIMITING MEMBRANE PEELING TO PREVENT POSTOPERATIVE MACULAR PUCKER: *Retina*. 2018;38(9):1770-1776.

29. Akiyama K, Fujinami K, Watanabe K, Tsunoda K, Noda T. Internal Limiting Membrane Peeling to Prevent Post-vitrectomy Epiretinal Membrane Development in Retinal Detachment. *Am J Ophthalmol*. 2016;171:1-10.

30. Nam KY, Kim JY. EFFECT OF INTERNAL LIMITING MEMBRANE PEELING ON THE DEVELOPMENT OF EPIRETINAL MEMBRANE AFTER PARS PLANA VITRECTOMY FOR PRIMARY RHEGMATOGENOUS RETINAL DETACHMENT: *Retina*. 2015;35(5):880-885.

31. Shukla D, Kalliath J, Srinivasan K, et al. MANAGEMENT OF RHEGMATOGENOUS RETINAL DETACHMENT WITH COEXISTING MACULAR HOLE: A Comparison of Vitrectomy With and Without Internal Limiting Membrane Peeling. *Retina*. 2013;33(3):571-578.

32. Ryan EH, Bramante CT, Mittra RA, et al. Management of Rhegmatogenous Retinal Detachment With Coexistent Macular Hole in the Era of Internal Limiting Membrane Peeling. *Am J Ophthalmol*. 2011;152(5):815-819.e1.

33. Chuang L-H, Chen Y-P, Wang N-K, et al. MACULAR HOLE REPAIR BY VITRECTOMY AND INTERNAL LIMITING MEMBRANE PEELING IN HIGHLY MYOPIC EYES: *Retina*. 2014;34(10):2021-2027. doi:10.1097/IAE.0000000000000183

34. Deltour J-B, Grimbert P, Masse H, Lebreton O, Weber M. DETRIMENTAL EFFECTS OF ACTIVE INTERNAL LIMITING MEMBRANE PEELING DURING EPIRETINAL MEMBRANE SURGERY: Microperimetric Analysis. *Retina*. 2017;37(3):544-552.

35. Eissa MGAM, Abdelhakim MASE, Macky TA, Khafagy MM, Mortada HA. Functional and structural outcomes of ILM peeling in uncomplicated macula-off RRD using microperimetry & en-face OCT. *Graefes Arch Clin Exp Ophthalmol*. 2018;256(2):249-257.

36. Smith AJ, Telander DG, Zawadzki RJ, et al. High-resolution Fourier-Domain Optical Coherence Tomography and Microperimetric Findings After Macula-off Retinal Detachment Repair. *Ophthalmology*. 2008;115(11):1923-1929.e1.

37. Gharbiya M, Grandinetti F, Scavella V, et al. CORRELATION BETWEEN SPECTRAL-DOMAIN OPTICAL COHERENCE TOMOGRAPHY FINDINGS AND VISUAL OUTCOME AFTER PRIMARY RHEGMATOGENOUS RETINAL DETACHMENT REPAIR: *Retina*. 2012;32(1):43-53.

38. Delolme MP, Dugas B, Nicot F, Muselier A, Bron AM, Creuzot-Garcher C. Anatomical and Functional Macular Changes After Rhegmatogenous Retinal Detachment With Macula Off. *Am J Ophthalmol*. 2012;153(1):128-136.

39. Lai WW, Leung GYO, Chan CWS, Yeung IYL, Wong D. Simultaneous spectral domain OCT and fundus autofluorescence imaging of the macula and microperimetric correspondence after successful repair of rhegmatogenous retinal detachment. *Br J Ophthalmol*. 2010;94(3):311-318.

40. Herbert EN, Habib M, Steel D, Williamson TH. Central scotoma associated with intraocular silicone oil tamponade develops before oil removal. *Graefes Arch Clin Exp Ophthalmol Albrecht Von Graefes Arch Klin Exp Ophthalmol*. 2006;244(2):248-252.

41. Jiang F, Krause M, Ruprecht KW, Hille K. Risk Factors for Anatomical Success and Visual Outcome in Patients Undergoing Silicone Oil Removal. *Eur J Ophthalmol*. 2002;12(4):293-298.

42. Nassar GA, Youssef MM, Hassan LM, Makled HS. Retinal Sensitivity before and after Silicone Oil Removal Using Microperimetry. *J Ophthalmol*. 2019;2019:1-5. doi:10.1155/2019/2723491

43. Scheerlinck LM, Schellekens PA, Liem AT, Steijns D, van Leeuwen R. Retinal sensitivity following intraocular silicone oil and gas tamponade for rhegmatogenous retinal detachment. *Acta Ophthalmol (Copenh)*. 2018;96(6):641-647.

44. Mansoor S, Sharma A, Cáceres-del-Carpio J, et al. Effects of light on retinal pigment epithelial cells, neurosensory retinal cells and Müller cells treated with Brilliant Blue G: Brilliant Blue G and light on retinal cells. *Clin Experiment Ophthalmol*. 2015;43(9):820-829.

45. Borowicz D, Nowomiejska K, Nowakowska D, et al. Functional and morphological results of treatment of macula-on and macula-off rhegmatogenous retinal detachment with pars plana vitrectomy and sulfur hexafluoride gas tamponade. *BMC Ophthalmol*. 2019;19(1):118.

46. Baba T, Mizuno S, Tatsumi T, et al. Outer Retinal Thickness and Retinal Sensitivity in Macula-off Rhegmatogenous Retinal Detachment after Successful Reattachment. *Eur J Ophthalmol*. 2012;22(6):1032-1038.

47. Arias L, Padrón-Pérez N, Flores-Moreno I, et al. INTERNAL LIMITING MEMBRANE PEELING VERSUS NONPEELING TO PREVENT EPIRETINAL MEMBRANE DEVELOPMENT IN PRIMARY RHEGMATOGENOUS RETINAL DETACHMENT: A Swept-Source Optical Coherence Tomography Study With a New Postoperative Classification System. *Retina*. July 2019:1.

48. Blanco-Teijeiro MJ, Bande Rodriguez M, Mansilla Cuñarro R, Paniagua Fernández L, Ruiz-Oliva Ruiz F, Piñeiro Ces A. Effects of internal limiting membrane peeling during vitrectomy for macula-off primary rhegmatogenous retinal detachment. *Eur J Ophthalmol*. 2018;28(6):706-713.

49. Asencio-Duran M, Manzano-Muñoz B, Vallejo-García JL, García-Martínez J. Complications of Macular Peeling. *J Ophthalmol*. 2015;2015:1-13.

50. Pichi F, Lembo A, Morara M, et al. Early and late inner retinal changes after inner limiting membrane peeling. *Int Ophthalmol*. 2014;34(2):437-446.

51. Clark A, Balducci N, Pichi F, et al. Swelling of the arcuate nerve fiber layer after internal limiting membrane peeling. *Retina Phila Pa*. 2012;32(8):1608-1613.

52. Díaz-Valverde A, Wu L. TO PEEL OR NOT TO PEEL THE INTERNAL LIMITING MEMBRANE IN IDIOPATHIC EPIRETINAL MEMBRANES: *Retina*. 2018;38:S5-S11.

53. Hisatomi T, Tachibana T, Notomi S, et al. INTERNAL LIMITING MEMBRANE PEELING–DEPENDENT RETINAL STRUCTURAL CHANGES AFTER VITRECTOMY IN RHEGMATOGENOUS RETINAL DETACHMENT: *Retina*. 2018;38(3):471-479.

54. Rossetti A, Doro D, Manfrè A, Midena E. Long-term follow-up with optical coherence tomography and microperimetry in eyes with metamorphopsia after macula-off retinal detachment repair. *Eye*. 2010;24(12):1808-1813. doi:10.1038/eye.2010.138

55. Rashid S, Pilli S, Chin EK, Zawadzki RJ, Werner JS, Park SS. FIVE-YEAR FOLLOW-UP OF MACULAR MORPHOLOGIC CHANGES AFTER RHEGMATOGENOUS RETINAL DETACHMENT REPAIR: Fourier Domain OCT Findings. *Retina*. 2013;33(10):2049-2058.

RÉSUMÉ DE LA THÈSE

Objectif: Déterminer les résultats fonctionnels et anatomiques du pelage de la membrane limitante interne associé à la vitrectomie par la pars plana et au tamponnement par gaz dans la prise en charge du décollement de rétine rhegmatogène (DRR) compliqué de proliferation vitréorétinienne (PVR) de grade B.

Type d'étude: rétrospective, interventionnelle, comparative.

Méthodes: Population: 46 yeux consécutifs traités pour un DRR par vitrectomie avec tamponnement par gaz suivis pendant au moins un an, avec ou sans pelage de la membrane limitante interne (LI) après application de Brilliant Blue G. Procédures observationnelles: les patients ont été divisés en un groupe avec pelage (Groupe P) et un sans pelage (Groupe NP). Le suivi post-opératoire était réalisé à un an et comprenait une mesure de l'acuité visuelle, une tomographie par cohérence optique (OCT) maculaire et péripapillaire, une autofluorescence du fond d'oeil, un test M-CHARTS et une micropérimétrie par le MP3. Mesures principales: détermination de l'intégrité de la bande ellipsoïde, de l'épaisseur rétinienne moyenne (MRT), de l'épaisseur du complexe cellulaire ganglionnaire (CCG), de l'épaisseur des fibres nerveuses péri-papillaires (RNFL), des métamorphopsies verticales et horizontales, de la sensibilité rétinienne moyenne (MRS), de la sensibilité rétinienne fovéale (FRS) et du nombre de microscotomes.

Résultats: 24 yeux avec pelage de la LI ont été inclus dans le groupe P et 22 sans pelage dans le groupe NP. L'épaisseur du CCG était plus faible dans le groupe P ($p=0.045$), sans autre différence significative entre les deux groupes, notamment concernant les sensibilités rétiniennes ($p>0.05$). Il existait une forte corrélation entre les lésions de la ligne ellipsoïde et la baisse des sensibilités rétiniennes, indépendamment du pelage.

Conclusion: Le pelage de la LI associé à la vitrectomie par la pars plana et au tamponnement par gaz pour le traitement initial des RRD est une procédure sûre qui devrait être réalisée lorsqu'elle est considérée nécessaire.

MOTS CLÉFS: décollement de rétine; pelage de la membrane limitante interne; micropérimétrie; vitrectomie par la pars plana.

TITRE EN ANGLAIS : INTERNAL LIMITING MEMBRANE PEELING IN MACULA-OFF RETINAL DETACHMENT COMPLICATED BY GRADE B PROLIFERATIVE VITREORETINOPATHY ANATOMIC AND FUNCTIONAL OUTCOMES

THÈSE : MÉDECINE SPÉCIALISÉE OPHTALMOLOGIE, ANNÉE 2018- 2019

INTITULÉ ET ADRESSE :

UNIVERSITÉ DE LORRAINE
Faculté de Médecine de Nancy,
9 avenue de la forêt de Haye,
54505 VANDOEUVRE LES NANCY CEDEX