



**HAL**  
open science

# Évaluer l'ankylose rachidienne, la prévalence des fractures vertébrales et la fragilité osseuse à l'aide d'un unique scanner chez des patients atteints de spondylarthrite ankylosante

Caroline Morizot

## ► To cite this version:

Caroline Morizot. Évaluer l'ankylose rachidienne, la prévalence des fractures vertébrales et la fragilité osseuse à l'aide d'un unique scanner chez des patients atteints de spondylarthrite ankylosante. Médecine humaine et pathologie. 2020. hal-03805925

**HAL Id: hal-03805925**

**<https://hal.univ-lorraine.fr/hal-03805925>**

Submitted on 7 Oct 2022

**HAL** is a multi-disciplinary open access archive for the deposit and dissemination of scientific research documents, whether they are published or not. The documents may come from teaching and research institutions in France or abroad, or from public or private research centers.

L'archive ouverte pluridisciplinaire **HAL**, est destinée au dépôt et à la diffusion de documents scientifiques de niveau recherche, publiés ou non, émanant des établissements d'enseignement et de recherche français ou étrangers, des laboratoires publics ou privés.



## AVERTISSEMENT

Ce document est le fruit d'un long travail approuvé par le jury de soutenance et mis à disposition de l'ensemble de la communauté universitaire élargie.

Il est soumis à la propriété intellectuelle de l'auteur. Ceci implique une obligation de citation et de référencement lors de l'utilisation de ce document.

D'autre part, toute contrefaçon, plagiat, reproduction illicite encourt une poursuite pénale.

Contact : [ddoc-thesesexercice-contact@univ-lorraine.fr](mailto:ddoc-thesesexercice-contact@univ-lorraine.fr)

## LIENS

Code de la Propriété Intellectuelle. articles L 122. 4

Code de la Propriété Intellectuelle. articles L 335.2- L 335.10

[http://www.cfcopies.com/V2/leg/leg\\_droi.php](http://www.cfcopies.com/V2/leg/leg_droi.php)

<http://www.culture.gouv.fr/culture/infos-pratiques/droits/protection.htm>

Année 2020

## **THÈSE**

Pour obtenir le grade de

### **DOCTEUR EN MEDECINE**

Présentée et soutenue publiquement

Dans le cadre du troisième cycle de médecine spécialisée en Rhumatologie

par

**Caroline MORIZOT**

Le 24 avril 2020

**Évaluer l'ankylose rachidienne, la prévalence des fractures vertébrales et la fragilité osseuse à l'aide d'un unique scanner chez des patients atteints de spondylarthrite ankylosante**

#### **Membres du jury:**

**Présidente :** Madame le Professeur CHARY-VALCKENAERE Isabelle

**Juges :** Monsieur le Professeur LOEUILLE Damien (directeur de thèse)

Monsieur le Docteur VERHOEVEN Franck

Madame le Docteur FAUNY Marine

Monsieur le Docteur ALLADO Edem



**UNIVERSITÉ  
DE LORRAINE**



FACULTÉ de MÉDECINE  
NANCY

**Président de l'Université de Lorraine :  
Professeur Pierre MUTZENHARDT**

**Doyen de la Faculté de Médecine :  
Professeur Marc BRAUN**

**Vice-doyenne :  
Pr Laure JOLY**

**Assesseurs :**

*Premier cycle* : Dr Nicolas GAMBIER  
*Deuxième cycle* : Dr Antoine KIMMOUN  
*Troisième cycle* : Pr Laure JOLY  
*Formation à la recherche* : Pr Nelly AGRINIER  
*Relations Grande Région* : Pr Thomas FUCHS-BUDER  
*CUESIM* : Pr Stéphane ZUILY  
*SIDES* : Dr Julien BROSEUS  
*Vie Facultaire* : Dr Philippe GUERCI  
*Etudiant* : Mme Audrey MOUGEL

**Chargés de mission**

*Docimologie* : Dr Jacques JONAS  
*Orthophonie* : Pr Cécile PARIETTI-WINKLER *PACES* : Pr Mathias POUSSEL  
*Relations internationales* : Pr Jacques HUBERT  
*Présidente du Conseil de la Pédagogie* : Pr Louise TYVAERT *Président du Conseil Scientifique* :  
Pr Jean-Michel HASCOET

=====

**DOYENS HONORAIRES**

Professeur Jean-Bernard DUREUX - Professeur Jacques ROLAND - Professeur Patrick NETTER –  
Professeur Henry COUDANE

=====

**PROFESSEURS HONORAIRES**

Etienne ALIOT - Jean-Marie ANDRE - Alain AUBREGE - Gérard BARROCHE - Alain BERTRAND - Pierre BEY -  
Marc-André BIGARD - Patrick BOISSEL – Pierre BORDIGONI - Jacques BORRELLY - Michel BOULANGE -  
Jean-Louis BOUTROY – Serge BRIANÇON - Jean-Claude BURDIN - Claude BURLET - Daniel BURNEL -  
Claude CHARDOT Jean-François CHASSAGNE - François CHERRIER – Henry COUDANE –  
Jean-Pierre CRANCE - Jean-Pierre DESCHAMPS - Jean-Bernard DUREUX - Gilbert FAURE - Gérard FIEVE -  
Bernard FOLIGUET - Jean FLOQUET - Robert FRISCH - Alain GAUCHER - Pierre GAUCHER –  
Jean-Luc GEORGE - Alain GERARD - Hubert GERARD - Jean-Marie GILGENKRANTZ –  
Simone GILGENKRANTZ - Gilles GROSDIDIER - François GUILLEMIN - Philippe HARTEMANN –  
Gérard HUBERT - Claude HURIET - Michèle KESSLER - François KOHLER - Henri LAMBERT - Pierre LANDES  
- Pierre LASCOMBES - Marie-Claire LAXENAIRE - Michel LAXENAIRE - Alain LE FAOU - Jacques LECLERE -  
Pierre LEDERLIN - Bernard LEGRAS - Jean-Pierre MALLIÉ - Philippe MANGIN - François MARCHAL –  
Jean-Claude MARCHAL – Yves MARTINET - Pierre MATHIEU - Michel MERLE - Daniel MOLÉ - Pierre MONIN -  
Pierre NABET – Patrick NETTER - Jean-Pierre NICOLAS - Francis PENIN - Claude PERRIN - Luc PICARD -  
François PLENAT - Jean-Marie POLU - Jacques POUREL - Francis RAPHAEL - Antoine RASPILLER –  
Denis REGENT - Jacques ROLAND - Daniel SCHMITT - Michel SCHMITT - Michel SCHWEITZER –  
Daniel SIBERTIN-BLANC - Claude SIMON - Danièle SOMMELET - Jean-François STOLTZ - Michel STRICKER  
– Gilbert THIBAUT - Paul VERT - Hervé VESPIGNANI - Colette VIDAILHET - Michel VIDAILHET –  
Jean-Pierre VILLEMOT - Michel WEBER – Denis ZMIROU - Faïez ZANNAD

=====

## **PROFESSEURS ÉMÉRITES**

Etienne ALIOT - Pierre BEY - Henry COUDANE - Serge BRIANÇON - Jean-Marie GILGENKRANTZ –  
Simone GILGENKRANTZ - Michèle KESSLER - Alain LE FAOU - Patrick NETTER - Jean-Pierre NICOLAS –  
Luc PICARD - François PLENAT - Jean-Pierre VILLEMOT - Faïez ZANNAD

=====

## **PROFESSEURS DES UNIVERSITÉS - PRATICIENS HOSPITALIERS** (*Disciplines du Conseil National des Universités*)

### **42<sup>e</sup> Section : MORPHOLOGIE ET MORPHOGENÈSE**

#### **1<sup>re</sup> sous-section : (Anatomie)**

Professeur Marc BRAUN – Professeure Manuela PEREZ

#### **2<sup>e</sup> sous-section : (Histologie, embryologie et cytogénétique)**

Professeur Christo CHRISTOV

#### **3<sup>e</sup> sous-section : (Anatomie et cytologie pathologiques)**

Professeur Guillaume GAUCHOTTE

### **43<sup>e</sup> Section : BIOPHYSIQUE ET IMAGERIE MÉDICALE**

#### **1<sup>re</sup> sous-section : (Biophysique et médecine nucléaire)**

Professeur Gilles KARCHER – Professeur Pierre-Yves MARIE – Professeur Pierre OLIVIER –  
Professeur Antoine VERGER

#### **2<sup>e</sup> sous-section : (Radiologie et imagerie médicale)**

Professeur René ANXIONNAT - Professeur Alain BLUM - Professeur Serge BRACARD –  
Professeure Valérie CROISÉ - Professeur Jacques FELBLINGER - Professeur Benjamin GORY –  
Professeur Damien MANDRY - Professeur Pedro GONDIM TEIXEIRA

### **44<sup>e</sup> Section : BIOCHIMIE, BIOLOGIE CELLULAIRE ET MOLÉCULAIRE, PHYSIOLOGIE ET NUTRITION**

#### **1<sup>re</sup> sous-section : (Biochimie et biologie moléculaire)**

Professeur Jean-Louis GUEANT - Professeur Bernard NAMOUR - Professeur Jean-Luc OLIVIER

#### **2<sup>e</sup> sous-section : (Physiologie)**

Professeur Christian BEYAERT - Professeur Bruno CHENUÉL - Professeur Mathias POUSSEL

#### **3<sup>e</sup> sous-section (Biologie cellulaire)**

Professeure Véronique DECOT-MAILLERET

#### **4<sup>e</sup> sous-section : (Nutrition)**

Professeur Didier QUILLIOT - Professeure Rosa-Maria RODRIGUEZ-GUEANT - Professeur Olivier ZIEGLER

### **45<sup>e</sup> Section : MICROBIOLOGIE, MALADIES TRANSMISSIBLES ET HYGIÈNE**

#### **1<sup>re</sup> sous-section : (Bactériologie – virologie ; hygiène hospitalière)**

Professeur Alain LOZNIEWSKI – Professeure Evelyne SCHVOERER

#### **2<sup>e</sup> sous-section : (Parasitologie et Mycologie)**

Professeure Marie MACHOUART

#### **3<sup>e</sup> sous-section : (Maladies infectieuses ; maladies tropicales)**

Professeur Bruno HOEN - Professeur Thierry MAY - Professeure Céline PULCINI –  
Professeur Christian RABAUD

### **46<sup>e</sup> Section : SANTÉ PUBLIQUE, ENVIRONNEMENT ET SOCIÉTÉ**

#### **1<sup>re</sup> sous-section : (Épidémiologie, économie de la santé et prévention)**

Professeure Nelly AGRINIER - Professeur Francis GUILLEMIN

#### **4<sup>e</sup> sous-section : (Biostatistiques, informatique médicale et technologies de communication)**

Professeure Eliane ALBUISSON - Professeur Nicolas JAY

### **47<sup>e</sup> Section : CANCÉROLOGIE, GÉNÉTIQUE, HÉMATOLOGIE, IMMUNOLOGIE**

#### **1<sup>re</sup> sous-section : (Hématologie ; transfusion)**

Professeur Pierre FEUGIER

#### **2<sup>e</sup> sous-section : (Cancérologie ; radiothérapie)**

Professeur Thierry CONROY - Professeur Frédéric MARCHAL - Professeur Didier PEIFFERT –  
Professeur Guillaume VOGIN

#### **3<sup>e</sup> sous-section : (Immunologie)**

Professeur Marcelo DE CARVALHO-BITTENCOURT - Professeure Marie-Thérèse RUBIO

#### **4<sup>e</sup> sous-section : (Génétique)**

Professeur Philippe JONVEAUX - Professeur Bruno LEHEUP

#### **48<sup>e</sup> Section : ANESTHÉSIOLOGIE, RÉANIMATION, MÉDECINE D'URGENCE, PHARMACOLOGIE ET THÉRAPEUTIQUE**

##### **1<sup>re</sup> sous-section : (*Anesthésiologie-réanimation et médecine péri-opératoire*)**

Professeur Gérard AUDIBERT - Professeur Hervé BOUAZIZ - Professeur Thomas FUCHS-BUDER-  
Professeure Marie-Reine LOSSER - Professeur Claude MEISTELMAN

##### **2<sup>e</sup> sous-section : (*Médecine intensive-réanimation*)**

Professeur Pierre-Édouard BOLLAERT - Professeur Sébastien GIBOT - Professeur Bruno LÉVY

##### **3<sup>e</sup> sous-section : (*Pharmacologie fondamentale ; pharmacologie clinique ; addictologie*)**

Professeur Pierre GILLET - Professeur Jean-Yves JOUZEAU

##### **4<sup>e</sup> sous-section : (*Thérapeutique-médecine de la douleur ; addictologie*)**

Professeur Nicolas GIRERD - Professeur François PAILLE - Professeur Patrick ROSSIGNOL

#### **49<sup>e</sup> Section : PATHOLOGIE NERVEUSE ET MUSCULAIRE, PATHOLOGIE MENTALE, HANDICAP ET RÉÉDUCATION**

##### **1<sup>re</sup> sous-section : (*Neurologie*)**

Professeur Marc DEBOUVERIE - Professeur Louis MAILLARD - Professeur Sébastien RICHARD –  
Professeur Luc TAILLANDIER Professeure Louise TYVAERT

##### **2<sup>e</sup> sous-section : (*Neurochirurgie*)**

Professeur Thierry CIVIT - Professeure Sophie COLNAT-COULBOIS - Professeur Olivier KLEIN

##### **3<sup>e</sup> sous-section : (*Psychiatrie d'adultes ; addictologie*)**

Professeur Jean-Pierre KAHN – Professeur Vincent LAPREVOTE - Professeur Raymund SCHWAN

##### **4<sup>e</sup> sous-section : (*Pédopsychiatrie ; addictologie*)**

Professeur Bernard KABUTH

##### **5<sup>e</sup> sous-section : (*Médecine physique et de réadaptation*)**

Professeur Jean PAYSANT

#### **50<sup>e</sup> Section : PATHOLOGIE OSTÉO-ARTICULAIRE, DERMATOLOGIE ET CHIRURGIE PLASTIQUE**

##### **1<sup>re</sup> sous-section : (*Rhumatologie*)**

Professeure Isabelle CHARY-VALCKENAERE - Professeur Damien LOEUILLE

##### **2<sup>e</sup> sous-section : (*Chirurgie orthopédique et traumatologique*)**

Professeur Laurent GALOIS - Professeur Didier MAINARD - Professeur François SIRVEAUX

##### **3<sup>e</sup> sous-section : (*Dermato-vénéréologie*)**

Professeure Anne-Claire BURSZTEJN - Professeur Jean-Luc SCHMUTZ

##### **4<sup>e</sup> sous-section : (*Chirurgie plastique, reconstructrice et esthétique ; brûlologie*)**

Professeur François DAP - Professeur Gilles DAUTEL - Professeur Etienne SIMON

#### **51<sup>e</sup> Section : PATHOLOGIE CARDIO-RESPIRATOIRE ET VASCULAIRE**

##### **1<sup>re</sup> sous-section : (*Pneumologie ; addictologie*)**

Professeur Jean-François CHABOT - Professeur Ari CHAOUAT

##### **2<sup>e</sup> sous-section : (*Cardiologie*)**

Professeur Edoardo CAMENZIND - Professeur Christian de CHILLOU DE CHURET –

Professeur Yves JUILLIERE - Professeur Nicolas SADOUL

##### **3<sup>e</sup> sous-section : (*Chirurgie thoracique et cardiovasculaire*)**

Professeur Juan-Pablo MAUREIRA - Professeur Stéphane RENAUD

##### **4<sup>e</sup> sous-section : (*Chirurgie vasculaire ; médecine vasculaire*)**

Professeur Sergueï MALIKOV - Professeur Denis WAHL – Professeur Stéphane ZUILY

#### **52<sup>e</sup> Section : MALADIES DES APPAREILS DIGESTIF ET URINAIRE**

##### **1<sup>re</sup> sous-section : (*Gastroentérologie ; hépatologie ; addictologie*)**

Professeur Jean-Pierre BRONOWICKI - Professeur Laurent PEYRIN-BIROULET

##### **2<sup>e</sup> sous-section : (*Chirurgie viscérale et digestive*)**

Professeur Ahmet AYAV - Professeur Laurent BRESLER - Professeur Laurent BRUNAUD –

Professeure Adeline GERMAIN

##### **3<sup>e</sup> sous-section : (*Néphrologie*)**

Professeur Luc FRIMAT - Professeure Dominique HESTIN

##### **4<sup>e</sup> sous-section : (*Urologie*)**

Professeur Pascal ESCHWEGE - Professeur Jacques HUBERT

#### **53<sup>e</sup> Section : MÉDECINE INTERNE, GÉRIATRIE ET MÉDECINE GÉNÉRALE**

##### **1<sup>re</sup> sous-section : (*Médecine interne ; gériatrie et biologie du vieillissement ; addictologie*)**

Professeur Athanase BENETOS - Professeur Jean-Dominique DE KORWIN - Professeure Gisèle KANNY

Professeure Christine PERRET-GUILLAUME – Professeur Roland JAUSSAUD – Professeure Laure JOLY

##### **3<sup>e</sup> sous-section : (*Médecine générale*)**

Professeur Jean-Marc BOIVIN – Professeur Paolo DI PATRIZIO

**54° Section : DÉVELOPPEMENT ET PATHOLOGIE DE L'ENFANT, GYNÉCOLOGIE-OBSTÉTRIQUE, ENDOCRINOLOGIE ET REPRODUCTION**

**1<sup>re</sup> sous-section : (Pédiatrie)**

Professeur Pascal CHASTAGNER - Professeur François FEILLET - Professeur Jean-Michel HASCOET  
Professeur Emmanuel RAFFO - Professeur Cyril SCHWEITZER

**2° sous-section : (Chirurgie infantile)**

Professeur Pierre JOURNEAU - Professeur Jean-Louis LEMELLE

**3° sous-section : (Gynécologie-obstétrique ; gynécologie médicale)**

Professeur Philippe JUDLIN - Professeur Olivier MOREL

**4° sous-section : (Endocrinologie, diabète et maladies métaboliques ; gynécologie médicale)**

Professeur Bruno GUERCI - Professeur Marc KLEIN - Professeur Georges WERYHA

**55° Section : PATHOLOGIE DE LA TÊTE ET DU COU**

**1<sup>re</sup> sous-section : (Oto-rhino-laryngologie)**

Professeur Roger JANKOWSKI - Professeure Cécile PARIETTI-WINKLER

**2° sous-section : (Ophtalmologie)**

Professeure Karine ANGIOI - Professeur Jean-Paul BERROD

**3° sous-section : (Chirurgie maxillo-faciale et stomatologie)**

Professeure Muriel BRIX

=====

**PROFESSEURS DES UNIVERSITÉS**

**61° Section : GÉNIE INFORMATIQUE, AUTOMATIQUE ET TRAITEMENT DU SIGNAL**

Professeur Walter BLONDEL

**64° Section : BIOCHIMIE ET BIOLOGIE MOLÉCULAIRE**

Professeure Sandrine BOSCHI-MULLER - Professeur Pascal REBOUL

**65° Section : BIOLOGIE CELLULAIRE**

Professeure Céline HUSELSTEIN

=====

**PROFESSEUR ASSOCIÉ DE MÉDECINE GÉNÉRALE**

Professeure associée Sophie SIEGRIST

Professeur associé Olivier BOUCHY

=====

**MAÎTRES DE CONFÉRENCES DES UNIVERSITÉS - PRATICIENS HOSPITALIERS**

**42° Section : MORPHOLOGIE ET MORPHOGENÈSE**

**1<sup>re</sup> sous-section : (Anatomie)**

Docteur Bruno GRIGNON

**2° sous-section : (Histologie, embryologie, et cytogénétique)**

Docteure Isabelle KOSCINSKI

**44° Section : BIOCHIMIE, BIOLOGIE CELLULAIRE ET MOLÉCULAIRE, PHYSIOLOGIE ET NUTRITION**

**1<sup>re</sup> sous-section : (Biochimie et biologie moléculaire)**

Docteure Shyue-Fang BATTAGLIA - Docteure Sophie FREMONT - Docteure Catherine MALAPLATE –

Docteur Marc MERTEN - Docteur Abderrahim OUSSALAH

**2° sous-section : (Physiologie)**

Docteure Silvia DEMOULIN-ALEXIKOVA - Docteur Jacques JONAS

**45° Section : MICROBIOLOGIE, MALADIES TRANSMISSIBLES ET HYGIÈNE**

**1<sup>re</sup> sous-section : (Bactériologie – Virologie ; hygiène hospitalière)**

Docteure Corentine ALAUZET - Docteure Hélène JEULIN - Docteure Véronique VENARD

**2° sous-section : (Parasitologie et mycologie)**

Docteure Anne DEBOURGOGNE

**46° Section : SANTÉ PUBLIQUE, ENVIRONNEMENT ET SOCIÉTÉ**

**1<sup>re</sup> sous-section : (Epidémiologie, économie de la santé et prévention)**

Docteur Cédric BAUMANN - Docteure Frédérique CLAUDOT - Docteur Alexis HAUTEMANIÈRE -

Docteur Arnaud FLORENTIN (stagiaire)

**2° sous-section (Médecine et Santé au Travail)**

Docteure Isabelle THAON

**3° sous-section (Médecine légale et droit de la santé)**

Docteur Laurent MARTRILLE

**47° Section : CANCÉROLOGIE, GÉNÉTIQUE, HÉMATOLOGIE, IMMUNOLOGIE**

**1<sup>re</sup> sous-section :** (*Hématologie ; transfusion*)

Docteur Julien BROSEUS – Docteure Maud D’AVENI

**2° sous-section :** (*Cancérologie ; radiothérapie*)

Docteure Lina BOLOTINE

**3° sous-section :** (*Immunologie*) Docteure Alice AARNINK (stagiaire)

**4° sous-section :** (*Génétique*) Docteure Céline BONNET

**48° Section : ANESTHÉSIOLOGIE, RÉANIMATION, MÉDECINE D’URGENCE, PHARMACOLOGIE ET THÉRAPEUTIQUE**

**1° sous-section :** (*Anesthésiologie-réanimation et médecine péri-opératoire*)

Docteur Philippe GUERCI

**2° sous-section :** (*Médecine intensive-réanimation*)

Docteur Antoine KIMMOUN

**3° sous-section :** (*Pharmacologie fondamentale ; pharmacologie clinique ; addictologie*)

Docteur Nicolas GAMBIER - Docteure Françoise LAPICQUE - Docteur Julien SCALA-BERTOLA

**49° Section : PATHOLOGIE NERVEUSE ET MUSCULAIRE, PATHOLOGIE MENTALE, HANDICAP ET RÉÉDUCATION**

**2° sous-section :** (*Neurochirurgie*)

Docteur Fabien RECH (stagiaire)

**3° sous-section :** (*Psychiatrie d’adultes ; addictologie*)

Docteur Thomas SCHWITZER (stagiaire)

**50° Section : PATHOLOGIE OSTÉO-ARTICULAIRE, DERMATOLOGIE ET CHIRURGIE PLASTIQUE**

**4° sous-section :** (*Chirurgie plastique, reconstructrice et esthétique ; brûlologie*)

Docteure Laetitia GOFFINET-PLEUTRET

**51° Section : PATHOLOGIE CARDIO-RESPIRATOIRE ET VASCULAIRE**

**3° sous-section :** (*Chirurgie thoracique et cardio-vasculaire*)

Docteur Fabrice VANHUYSE

**4° sous-section :** (*Chirurgie vasculaire ; Médecine vasculaire*)

Docteure Nicla SETTEMBRE

**52° Section : MALADIES DES APPAREILS DIGESTIF ET URINAIRE**

**1<sup>re</sup> sous-section :** (*Gastroentérologie ; hépatologie ; addictologie*)

Docteur Anthony LOPEZ

**2° sous-section :** (*Chirurgie viscérale et digestive*)

Docteur Cyril PERRENOT

**53° Section : MÉDECINE INTERNE, GÉRIATRIE ET MÉDECINE GÉNÉRALE**

**3° sous-section :** (*Médecine générale*)

Docteure Kénora CHAU (stagiaire)

**54° Section : DEVELOPPEMENT ET PATHOLOGIE DE L’ENFANT, GYNECOLOGIE-OBSTETRIQUE, ENDOCRINOLOGIE ET REPRODUCTION**

**4° sous-section :** (*Endocrinologie, diabète et maladies métaboliques ; Gynécologie médicale*)

Docteure Eva FEIGERLOVA

**5° sous-section :** (*Biologie et médecine du développement et de la reproduction ; gynécologie médicale*)

Docteur Mikaël AGOPIANTZ (stagiaire)

**55° Section : PATHOLOGIE DE LA TÊTE ET DU COU**

**1<sup>re</sup> sous-section :** (*Oto-Rhino-Laryngologie*)

Docteur Patrice GALLET



=====

## MAÎTRES DE CONFÉRENCES

### 5<sup>e</sup> Section : SCIENCES ÉCONOMIQUES

Monsieur Vincent LHUILLIER

### 7<sup>e</sup> Section : SCIENCES DU LANGAGE : LINGUISTIQUE ET PHONETIQUE GENERALES

Madame Christine DA SILVA-GENEST

### 19<sup>e</sup> Section : SOCIOLOGIE, DÉMOGRAPHIE

Madame Joëlle KIVITS

### 64<sup>e</sup> Section : BIOCHIMIE ET BIOLOGIE MOLÉCULAIRE

Madame Marie-Claire LANHERS - Monsieur Nick RAMALANJAONA

### 65<sup>e</sup> Section : BIOLOGIE CELLULAIRE

Madame Nathalie AUCHET - Madame Natalia DE ISLA-MARTINEZ - Monsieur Christophe NEMOS

### 66<sup>e</sup> Section : PHYSIOLOGIE

Monsieur Nguyen TRAN

### 69<sup>e</sup> Section : NEUROSCIENCES

Madame Sylvie MULTON

=====

## MAÎTRES DE CONFÉRENCES ASSOCIÉS DE MÉDECINE GÉNÉRALE

Docteur Cédric BERBE

=====

## DOCTEURS HONORIS CAUSA

Professeur Charles A. BERRY (1982)  
*Centre de Médecine Préventive,  
Houston (U.S.A)*

Professeur Pierre-Marie GALETTI  
(1982) *Brown University, Providence  
(U.S.A)*

Professeure Mildred T. STAHLMAN  
(1982)  
*Vanderbilt University, Nashville (U.S.A)*

Professeur Théodore H. SCHIEBLER  
(1989)  
*Institut d'Anatomie de Würzburg  
(R.F.A)*

Professeur Mashaki KASHIWARA  
(1996)  
*Research Institute for Mathematical  
Sciences de Kyoto (JAPON)*  
Professeure Maria DELIVORIA-  
PAPADOPOULOS (1996)  
*Université de Pennsylvanie (U.S.A)*  
Professeur Ralph GRÄSBECK (1996)  
*Université d'Helsinki (FINLANDE)*  
Professeur Duong Quang TRUNG  
(1997)  
*Université d'Hô Chi Minh-Ville  
(VIËTNAM)*

Professeur Daniel G. BICHET (2001)  
*Université de Montréal (Canada)*  
Professeur Marc LEVENSTON (2005)  
*Institute of Technology, Atlanta (USA)*  
Professeur Brian BURCHELL (2007)  
*Université de Dundee (Royaume-Uni)*  
Professeur Yunfeng ZHOU (2009)  
*Université de Wuhan (CHINE)*  
Professeur David ALPERS (2011)  
*Université de Washington (U.S.A)*  
Professeur Martin EXNER (2012)  
*Université de Bonn (ALLEMAGNE)*

# **REMERCIEMENTS**

## **A notre Maître et Présidente de thèse**

### **Madame le Professeur CHARY-VALCKENAERE**

Professeur des Universités - Praticien Hospitalier et chef de service de Rhumatologie au CHRU de Nancy.

Vous nous faites l'honneur d'accepter de présider ce jury et de juger notre travail. Nous vous remercions de nous avoir fait partager vos connaissances tant sur le plan théorique que pratique mais aussi dans le domaine de l'imagerie. Nous vous sommes reconnaissants de la qualité de votre enseignement et des conseils que vous nous avez donnés pour nous permettre de progresser, toujours dans le but d'améliorer notre prise en charge des patients.

Votre écoute, votre soutien et votre disponibilité tout au long de notre internat ont été sans faille et nous vous en remercions.

Veillez trouver dans ce travail le témoignage de notre profond respect et de notre sincère reconnaissance.

## **A notre Maître et Directeur de thèse**

### **Monsieur le Professeur LOEUILLE**

Professeur des Universités - Praticien Hospitalier de Rhumatologie au CHRU de Nancy.

Vous nous faites l'honneur de faire partie de notre jury de thèse et de juger notre travail après l'avoir dirigé.

Vous nous avez accompagné durant ce travail mais également tout au long de l'internat durant nos différents travaux scientifiques de SIR et de Master 2. Nous vous remercions de nous avoir transmis votre passion pour la Rhumatologie et la recherche clinique, et de nous avoir toujours soutenu et encouragé dans notre démarche. Travailler à vos côtés nous a permis de bénéficier de vos connaissances dans le domaine de l'imagerie ostéo-articulaire, mais également d'établir une relation de confiance et d'écoute.

Nous avons apprécié votre générosité, votre enthousiasme, votre bienveillance et votre grande disponibilité que ce soit pour mener nos différents travaux scientifiques mais également tout au long de l'internat dans nos démarches personnelles et professionnelles. Nous vous remercions pour le temps que vous nous avez accordé afin de nous écouter et de nous guider dans nos choix.

Nous vous remercions également pour le temps que vous nous avez octroyé pour notre formation théorique et échographique, et pour la confiance que vous nous avez accordé durant celle-ci.

Veillez trouver ici l'expression de notre profond respect et de notre très sincère reconnaissance.

## **A notre Maître et juge**

**Monsieur le Docteur Frank VERHOEVEN**

Maître de Conférences des Universités - Praticien Hospitalier de Rhumatologie au CHRU de Besançon.

Vous nous faites l'honneur de participer au jury de cette thèse.

Nous vous remercions d'avoir accepté de lire notre travail avec enthousiasme et c'est un privilège de pouvoir bénéficier de votre expertise et de vos connaissances. Vous avez été disponible pour échanger sur notre travail et participer à celui-ci et nous vous en sommes reconnaissant.

Nous espérons que vous trouverez ici le témoignage de notre profond respect.

**A notre Maître et juge**

**Madame le Docteur Marine FAUNY**

Docteur en Rhumatologie.

Vous nous faites l'honneur de participer au jury de cette thèse.

Nous vous remercions du soutien que vous nous avez apporté dans notre travail mais également durant notre cursus. Vos conseils, votre professionnalisme et votre expérience sur notre sujet de travail ont été d'une grande aide tout au long de nos travaux scientifiques.

Veillez trouver ici l'expression de notre reconnaissance et de notre profond respect.

## **A notre Maître et juge**

### **Monsieur le Docteur Edem ALLADO**

Docteur en Rhumatologie et Médecine du Sport.

Vous nous faites l'honneur de participer au jury de cette thèse.

Nous vous remercions de l'intérêt que vous avez porté à notre travail, de la qualité pédagogique de vos interventions tout au long de notre internat que ce soit dans le domaine de la Médecine du Sport et des statistiques. Nous vous remercions pour votre disponibilité pour la réalisation des analyses statistiques durant nos différents travaux scientifiques.

Nous avons également apprécié votre gentillesse, votre enthousiasme et votre écoute durant notre internat au sein du service de Rhumatologie afin de nous guider dans nos choix.

Veillez trouver ici l'expression de notre reconnaissance et de notre profond respect.

## **A mes Maîtres d'internat**

### Du service de Médecine Interne – Rhumatologie de l'Hôpital Legouest

**Messieurs les Docteurs Gaël CINQUETTI et Christopher REIN,**

Merci pour votre accueil chaleureux et votre gentillesse lors de ce semestre très enrichissant. Merci à Christopher pour son écoute et ses qualités pédagogiques. Ta patience, ta rigueur et tes connaissances m'ont beaucoup apporté durant ce semestre. Ta passion pour la rhumatologie est contagieuse !

### Du service de Pathologies Professionnelles du CHRU de Nancy

**Mesdames les Docteurs Isabelle THAON et Emmanuelle PENVEN,**

Merci pour votre accueil chaleureux et votre accompagnement dans cette spécialité qui m'a permis d'appréhender la santé des patients dans leurs différents milieux de travail. Ce fut un semestre très enrichissant, notamment grâce aux visites d'entreprises et aux rencontres des patients et de leur profession.

Vous m'avez guidé et encouragé durant mes différents travaux scientifiques tout au long du semestre, en me permettant de poursuivre ma formation parallèlement à l'activité du service avec une grande confiance et je vous en remercie.

Je tiens également à vous remercier pour votre soutien et votre gentillesse durant ce semestre, vous m'avez permis de profiter autant que possible des derniers moments auprès de mon grand-père.

### Du service de Rhumatologie de l'Hôpital Belle Isle

**Au Docteur Nicolas ROUX,**

Merci pour ta disponibilité, ton écoute et ton envie de transmettre tes connaissances. Travailler à tes côtés m'a permis de progresser notamment dans les pathologies mécaniques et rachidiennes. Je te remercie également pour ton humour et ton optimisme, et cela malgré les difficultés auxquelles nous avons été confrontés durant ce semestre (#COVID19).

**Au Docteur Annalisa CELANT,**

Merci pour tes connaissances et ton expertise rhumatologique, notamment dans le domaine de l'échographie. J'ai apprécié ton enthousiasme et ton naturel au quotidien.

**Au Docteur Camille ROUX,**

Merci de m'avoir accompagné en tant qu'externe puis en tant qu'interne, toujours avec ta bonne humeur, ton dynamisme et ton envie de transmettre tes connaissances.

### Du laboratoire IMOPA

**A Astrid PINZANO**, merci pour cet accueil chaleureux au laboratoire et pour ton encadrement au cours de nos différents travaux scientifiques de thèse et de Master 2. C'est un plaisir de travailler à tes côtés dans la bonne humeur, et de pouvoir partager tes anecdotes et tes connaissances en recherche fondamentale.

### Du service de Rhumatologie du CHRU de Nancy

**Au Docteur Marie RAYNAL**, merci d'avoir accompagné mes grands débuts d'interne au CHU, toujours dans la bonne humeur et dans le partage de tes connaissances. J'ai beaucoup appris à tes côtés, mais aussi beaucoup ri (et mangé). Ton humour et tes élans d'autorités me manquent et j'espère pouvoir partager encore de nombreux moments avec toi. Merci aussi d'avoir veillé sur ma petite plante restée au secteur.

**Au Docteur Julia PERRIER-CORNET**, merci pour ta bonne humeur et tes répliques cultes. Je vous remercie également avec Marie d'avoir toujours veillé à notre formation et à notre bien-être. Avec votre duo Tic&Tac on ne pouvait qu'être bien accueilli dans la famille Rhumato.

**Au Docteur Elodie BAUER**, complice, collègue mais aussi partenaire de course, je te remercie pour ton sourire, ta bonne humeur permanente, ta gentillesse, ta bienveillance, et je crois que la liste pourrait être encore longue. Toujours à l'écoute, c'est un plaisir d'être à tes côtés et d'apprendre de ton expérience. Merci pour ton investissement dans notre service et dans notre formation, ta personnalité créative nous réserve toujours des cours plus hauts en couleur. J'ai hâte de te retrouver pour de nouvelles aventures. #Summerbody2021

**Au Docteur Julien GROSSE**, merci pour ton entrain, ton humour et ton dynamisme qui font que passer du temps avec toi est toujours agréable. Merci d'avoir pris ton rôle de référent à la perfection, ton accueil m'a permis de me sentir immédiatement à ma place à vos côtés. Tu as également su défendre nos intérêts et on sait que l'on peut se reposer sur toi. J'ai eu beaucoup de plaisir à partager les séminaires et soirées Rhumato avec toi et ton sens de la fête (aussi développé que le mien). Je garde un très bon souvenir du congrès à Atlanta à tes côtés, et obtenir cette bourse ensemble a rendu la récompense encore plus belle. J'espère que l'on pourra partager encore de nombreux moments, même si le fameux pouvoir de l'ACC et mon cadeau de Noël (de mauvais goût et en retard) risque de me compliquer la tâche...



**Au Docteur Alexandra BACCICHETTI**, tu m'as permis de découvrir la Rhumatologie en tant qu'externe en me confortant dans mon choix. J'ai par la suite pu découvrir toutes tes qualités, ta joie de vivre, ton humour, ton enthousiasme et ton énergie qui participent à tous ces bons moments partagés ensemble. Merci également d'avoir accepté de participer à nos travaux de recherche et pour cela je te dois bien une petite pinte (fine connaisseuse que tu es) mais surtout des déhanchés effrénés. Je suis très heureuse de partager ce moment avec toi, et de te retrouver très vite au CHU.

**Au Docteur Oriane BAZIN**, pour ton aide durant mes débuts en Rhumatologie, ton humour, ta gentillesse et tous les bons moments partagés. Déjà très proche de la famille Morizot, je suis très heureuse d'avoir pu trouver en toi une oreille attentive et un soutien tout au long de l'internat. Hâte d'être au mariage de notre Momo et de partager encore pleins de rires ensemble et avec tes 2 merveilles.

A **Marie SEMAAN**, pour ton aide, ton enthousiasme et ton expertise durant nos travaux de recherche et durant mon Master 2. Je suis très heureuse d'avoir pu te rencontrer, travailler à tes côtés et apprendre à te connaître toi et ta culture durant ces derniers mois. Merci pour les tips culinaires et de voyages, j'ai hâte de découvrir ton merveilleux pays. Je te souhaite beaucoup de réussites pour la suite et j'espère que nos chemins se recroiseront.

## **A mes co-internes**

**Benjam**, pour tes diverses pathologies mécaniques et inflammatoires m'ayant permis de progresser en échographie, ton expertise en matière de bluff mais aussi pour tous les bons moments passés avec toi et Camille. J'espère un jour pouvoir trouver ton insertion ischiatique...

**Lord Pierre**, pour ta gentillesse, ton humour décalé et les bons moments passés ensemble.

**Gagou**, merci pour ton aide durant mes débuts en Rhumatologie, mais aussi pour ta gentillesse, ta douceur et ton sourire. Tes anecdotes sur la Réunion ont ensoleillé nos journées au secteur et j'espère avoir l'occasion de découvrir ton île, encore mieux si c'est autour d'un Ti Punch avec toi.

**Manon**, pour notre soutien mutuel en tant que référentes têtes en l'air, mais aussi pour ces fous rires rhumato, nos blabla avec peut-être un peu trop de postillonages (#COVID19) et tous ceux qui nous attendent.

**Stéphane**, pour ton humour, ton écoute et ton soutien pendant ce semestre qui n'a pas été le plus simple... Durant ces derniers mois j'ai pu apprendre de ta rigueur, de ta patience et de tes connaissances, mais également décompresser avec beaucoup de rires dans notre aquarium contaminé. Bisous au bichon.

Mais également **Sarah, Marie, Marion, Margaux, Mathilde et Lenaïc** qui font partie de la grande « Famille Rhumato » et que j'espère pouvoir encore apprendre à connaître au cours de nos stages, apéros et séminaires.

A toutes les personnes du service de Rhumatologie de Nancy, de Legouest et de Belle-Isle, infirmières, aides-soignantes, ASH, secrétaires, qui contribuent à la bonne ambiance au quotidien dans notre travail.

## **A ma famille**

**A mes parents**, pour m'avoir transmis toutes ces valeurs humaines et pour avoir su m'accompagner à chaque étape et dans chaque épreuve avec un amour inconditionnel. Vous nous avez toujours fait passer avant tout, en cherchant constamment de nouvelles attentions pour contribuer à notre bonheur et nous faire plaisir. Je vous dois tout, et vous avoir auprès de moi et vous rendre fiers est la chose qui me rend la plus heureuse aujourd'hui. **Maman**, pour ta douceur, ta générosité, ton dynamisme, ta sociabilité, ton sourire, tes secrets de beauté...tu es un véritable rayon de soleil et une source de bonheur pour tous les gens qui t'entourent. **Papa**, pour ta combativité, ta sensibilité, ton amour de la nature et des animaux, ta simplicité, ton rire communicatif et tous tes nouveaux talents de jeune retraité. Je vous aime.

**A mon frère**, pour ton cœur sur la main, ta force, ta gentillesse et ton intelligence, tu as toujours été un modèle pour moi. Tu as parfaitement assumé ton rôle de grand frère, avec nos combats de chaussettes et leurs dégâts collatéraux, nos matchs de tennis et les balles perdues dans mon dos, nos collectes de mirabelle qui tournent mal, et toutes les vacances et moments partagés. Tu m'as supporté et soutenue à travers ces longues années mais aussi dans les moments difficiles tu as su être un pilier pour moi. Je te souhaite beaucoup de bonheurs à venir.

**A Audrey**, merci de rendre mon frère heureux et de lui apporter tant d'amour. Déjà amie et partenaire de sport avant que tu rentres dans la famille, c'est un plaisir d'avoir ton sourire, ton dynamisme et ta joie de vivre avec nous. J'ai hâte de partager avec toi toutes les belles choses que nous réserve 2020.

**A ma Mamie**, merci d'être présente pour ce grand jour, pour ton amour, tous tes petits plats et tes crêpes inégalables qui nous régaleront depuis toutes ces années. Je tiens à vous remercier avec Papy pour vous être si bien occupés de nous, tous ces souvenirs et l'enfance merveilleuse que vous m'avez offerte. Je sais que sa présence est irremplaçable, mais j'espère que mon amour pour toi, nos moments ensemble et tous ceux que la vie nous réserve encore sont suffisants pour apaiser ta peine.

**A mon Papy,** il n'y a pas un jour qui passe sans que je pense à toi et sans que tu me manques terriblement. Je te remercie pour t'être si bien occupé de nous, pour ta gentillesse infinie, ta joie de vivre, ton humour, ta simplicité mais surtout ton don pour le jardinage et les mots croisés. Tu fais partie de moi et je m'efforce tous les jours d'avoir un cœur aussi bon que le tien. J'espère te rendre fier, je t'aime.

**A vous deux, Mamie et Papy,** qui êtes absents mais toujours dans mon cœur, j'aurais aimé avoir plus de temps avec vous... J'espère vous rendre fiers et je pense à vous.

**A Guillaume,** pour ton écoute, ta prévenance, ta patience, et tes mots d'esprit. Merci de m'avoir soutenu à chaque épreuve et d'avoir toujours su trouver les bons mots. J'espère que l'on partagera encore de nombreux moments de joie et de complicité et qu'on continuera à faire le tour du monde ensemble. Je suis très fière de toi et j'espère t'apporter autant de bonheurs que tu m'en apportes.

**A mon Api,** mon plus fidèle compagnon de révisions, de balades, de câlins et de bêtises. Merci de m'avoir soutenu durant toutes ces heures de révisions en contrepartie de modestes carrés de chocolat, mais surtout pour ton amour inconditionnel. J'espère que vous prenez toujours soin l'un de l'autre avec Papy là où vous êtes, tu me manques.

## **A mes amies de toujours**

J'ai tellement de chance de vous avoir et d'avoir pu grandir et évoluer auprès de vous durant ces dix dernières années. Je suis fière des femmes que vous êtes devenues : belles, intelligentes, engagées, courageuses et chacune à votre manière vous représentez une source d'inspiration et vous me donnez la force de me dépasser chaque jour. Mon amour pour vous est sans fin, et malgré la distance et nos emplois du temps parfois chargés, chaque moment ensemble vaut de l'or et ne fait que renforcer notre amitié. Je serai toujours là pour vous.

**Carotte**, mon pilier sur Nancy. Qu'est-ce que j'aurais fait sans toi, ton amour, ton soutien et ton caractère bien trempé durant toutes ces années ? Tu me connais par cœur et tu as toujours su répondre à l'appel et m'aimer comme je suis. Merci pour toutes ces vacances, ces fous rires, ces potins, ces soirées WEI/OB ou un peu trop arrosées où tu as supporté mon caractère de merde et mes restes de fringales (#Barcelona), mais aussi pour ton honnêteté et tes conseils. Je crois en toi de tout mon cœur et j'espère que cette année difficile te permettra d'obtenir tout ce que tu souhaites.

**Chloé**, de nos premières expériences Friday Night Fever, à nos courts métrages d'anglais, en passant par nos vacances à Hossegor et notre guerre des gangs au ski, nos années lycée sont gravées à jamais et effacent bien vite la distance physique qui nous sépare. Merci d'avoir toujours été présente pour moi. Nos périples au Danemark, en Suède et en Norvège n'ont fait que renforcer ce lien d'amitié, congelées et collées sous la tente ou en train de se chamailler pour l'eau des pâtes sous une yourte, je t'aime infiniment et rien ne pourra changer ça. Je suis très fière de toi, du courage et de la force dont tu as su faire preuve ces dernières années, et j'espère avoir été à la hauteur de l'amitié que tu m'as toujours donnée.

**Marie**, pour ta sensibilité, ton écoute, mais aussi ton rire de pintade et ta connerie communicative. Merci d'avoir été présente toutes ces années et d'être rentrée si souvent sur Nancy pour nous. Tes capacités à distribuer du bonheur grâce à ta bonne humeur et ton énergie, font que chaque moment avec toi est un vrai remontant. Je tiens également à souligner ta volonté indéfectible de me transmettre ton expérience en matière d'art, mais également en capture de biche, en vol de briquet et en siphonage de breuvages de toute sorte.

**Méli**, mon lechon, pour ton débit de parole, ton rire de pintade, ton réseau international, ton énergie, et tous ces moments partagés. Tes aventures incroyables, plans glauques et histoires de poney en tout genre font de toi cette personne courageuse, généreuse, curieuse, intelligente et unique. Merci pour ton ouverture d'esprit et ton parcours qui m'inspirent et me donnent le courage de sortir de ma zone de confort et de relever de nouveaux challenges. Vivement nos prochaines vacances à l'arrache.

**Marcel**, pour toutes nos années lycée, avec ton premier rôle en tant que prêtre dépravé, nos craquages Friday Night Fever, notre déco champêtre au ski, mais aussi pour votre trafic illégal de bijoux, ta culture de kiwi, la tente de tes grands-parents et pour nos retrouvailles en Norvège car tu m'avais beaucoup manqué. Merci également pour ton aide précieuse lors de mon Master 2, tu as su être présente et cela malgré la distance. Je suis fière du chemin que tu as parcouru et du courage qu'il t'a fallu pour tout quitter, et raconter ton expérience dans cet exposé l'a rendu encore plus beau.

### **A mes amis de médecine mais aussi de tout autre horizon**

**Juliette**, pour ton énergie, ton tempérament affirmé, tes bons petits plats et toutes nos soirées et vacances ensemble. Merci d'avoir partagé cette belle aventure en Indonésie avec moi, où j'ai pu apprendre à te connaître et découvrir ton sens de la négociation et de la débrouille, tes qualités de copilote, et ton appétit sans fin. Je suis heureuse d'avoir pu continuer à te compter dans mes amis proches durant tout mon internat, et je te souhaite pleins de bonheurs à venir.

**Camille**, pour ce merveilleux périple en Norvège où j'ai pu te découvrir à travers ton humour, tes imitations et répliques cultes, nos escapades en aire de jeu, nos douches improvisées, notre 1<sup>er</sup> feu, nos enquêtes sur les boulettes animales, et nos techniques de réchauffement corporel. Ces souvenirs sont gravés à jamais et j'espère pouvoir partager de nouveaux voyages avec toi.

**Léa**, pour ton amitié, ta gentillesse, ton soutien et tes anecdotes hors du commun. Même si nos chemins se croisent plus rarement ces dernières années, tu es toujours présente pour les grandes occasions. Notre amitié a été marquée par des soirées jusqu'aux petits matins avec quelques bobos, nos vacances avec tes randonnées sans fin et réhydratation aux jus de pêche, notre incapacité en matière d'étalage de crème solaire, et tous ces fous rires.

**Charly**, merci pour toutes tes qualités : ton écoute, ton intelligence, ta patience, ton soutien sans faille durant toutes ces années de médecine et qui font qu'on peut compter sur toi dans n'importe quelle situation. Mais également pour tes premières cuites dans le monde de Narnia et à travers la véranda, ta passion contagieuse pour le bon vin et le bon rhum, tes plans Calzone sur Rome et pour les réponses du module d'informatique. Je suis très fière de toi et des choix que tu as pris pour suivre ta voie, prendre soin de ta famille, et défendre tes valeurs qui sont une vraie source d'inspiration pour moi.

**Jb et Téo**, merci pour toutes les soirées, fous rires, cours de Nintendo Switch et révisions autour de Schoko-bons. Merci également pour ces belles vacances partagées pendant ces années de médecine, et je compte sur vous pour la non diffusion des photos dossiers que vous avez et qui pourraient ruiner ma vie.

**Amandine, Laure, Mégane, Delphine et Clotilde**, pour votre amitié, votre soutien et tous ces bons moments partagés ensemble. Je suis heureuse d'avoir pu faire la fête, danser et chanter à voix côtés que ce soit aux soirées médecine, en vacances à Arcachon, à Vienne et à Bayonne. Vous êtes pétillantes, d'une gentillesse infinie et c'est toujours un bonheur d'être ensemble, à commencer par ce soir.

## SERMENT

« **A**u moment d'être admise à exercer la médecine, je promets et je jure d'être fidèle aux lois de l'honneur et de la probité. Mon premier souci sera de rétablir, de préserver ou de promouvoir la santé dans tous ses éléments, physiques et mentaux, individuels et sociaux. Je respecterai toutes les personnes, leur autonomie et leur volonté, sans aucune discrimination selon leur état ou leurs convictions. J'interviendrai pour les protéger si elles sont affaiblies, vulnérables ou menacées dans leur intégrité ou leur dignité. Même sous la contrainte, je ne ferai pas usage de mes connaissances contre les lois de l'humanité. J'informerai les patients des décisions envisagées, de leurs raisons et de leurs conséquences. Je ne tromperai jamais leur confiance et n'exploiterai pas le pouvoir hérité des circonstances pour forcer les consciences. Je donnerai mes soins à l'indigent et à quiconque me les demandera. Je ne me laisserai pas influencer par la soif du gain ou la recherche de la gloire.

Admise dans l'intimité des personnes, je tairai les secrets qui me sont confiés. Reçue à l'intérieur des maisons, je respecterai les secrets des foyers et ma conduite ne servira pas à corrompre les mœurs. Je ferai tout pour soulager les souffrances. Je ne prolongerai pas abusivement les agonies. Je ne provoquerai jamais la mort délibérément.

Je préserverai l'indépendance nécessaire à l'accomplissement de ma mission. Je n'entreprendrai rien qui dépasse mes compétences. Je les entretiendrai et les perfectionnerai pour assurer au mieux les services qui me seront demandés.

J'apporterai mon aide à mes confrères ainsi qu'à leurs familles dans l'adversité. Que les hommes et mes confrères m'accordent leur estime si je suis fidèle à mes promesses ; que je sois déshonorée et méprisée si j'y manque ».



# TABLE DES MATIERES

ABRÉVIATIONS .....	20
<b>1<sup>ÈRE</sup> PARTIE : MISE AU POINT .....</b>	<b>22</b>
1. Spondylarthrite ankylosante et spondyloarthrites .....	22
1.1. Généralités .....	22
1.2. Pathogénie et physiopathologie .....	23
1.3. Présentation clinique .....	24
1.4. Diagnostic .....	27
1.5. Traitement .....	28
> Les traitements symptomatiques .....	28
> Traitements de fonds .....	29
> Mesures associées non pharmacologiques .....	31
2. Imagerie de la SpA .....	33
2.1. Les articulations sacro-iliaques .....	33
> A la radiographie .....	33
> A la Tomodensitométrie (TDM) .....	34
> A l'Imagerie par Résonance Magnétique (IRM) .....	36
2.2. Le rachis cervico-dorso-lombaire: .....	39
> A la radiographie .....	39
> Au TDM .....	42
> A l'IRM .....	46
3. Ostéoporose et SpA .....	50
3.1. Généralités .....	50
3.2. Dépistage de l'ostéoporose dans la SpA .....	51
3.3. Dépistage des fractures vertébrales .....	54
3.4. Fragilité osseuse et atteinte structurale de la SpA .....	55
3.5. Prise en charge thérapeutique .....	56
4. Bibliographie .....	60

<b>2<sup>ÈME</sup> PARTIE : ARTICLE .....</b>	<b>69</b>
Abstract.....	70
Introduction.....	71
Patients and Methods .....	73
Results.....	76
Discussion .....	79
References .....	82
List of abbreviations .....	86
Declarations.....	87
Tables .....	88
Figures .....	90
<b>3<sup>ÈME</sup> PARTIE : CONCLUSION ET PERSPECTIVES.....</b>	<b>93</b>
References .....	98

## ABRÉVIATIONS

(nr)-axSpA : Spondyloarthrite axiale non radiographique

(r)-axSpA : Spondyloarthrite axiale radiographique

AINS: Anti-inflammatoire non stéroïdien

AMM : autorisation de mise sur le marché

Anti-TNF: anti-Tumor Necrosis Factor

Anti-JAK: inhibiteurs de Janus kinases

ASAS : Assessment of SpondyloArthritis international Society

ASDAS: Ankylosing spondylitis disease activity score

ASspiMRI: Ankylosing Spondylitis spine Magnetic Resonance Imaging activity

axSpA : Spondyloarthrite axiale

BASDAI: Bath Ankylosing spondylitis disease activity index

BASFI: Bath Ankylosing spondylitis disease functional index

BASRI: Bath Ankylosing Spondylitis Radiology Index

bDMARD: biologic Disease Modifying Anti-Rheumatic Drug

CAS-L1: Coefficient d'Atténuation Scanographique de la première vertèbre lombaire L1

CM : Caroline Morizot

CRP: C-reactive protein

csDMARD: conventional synthetic Disease Modifying Anti-Rheumatic Drug

CT : Computed Tomography

DAPSA: Disease Activity Index for Psoriatic Arthritis

DAS28 : Disease Activity Score 28

DIV : Disque Inter Vertébral

DL : Damien Loeuille

DMO: Densitométrie Osseuse

DS: Dérivation Standard

DXA : absorptiométrie à rayons X à double énergie

FV: Fracture Vertébrale

IMC: Indice de Masse Corporelle

IPP : Inhibiteur de la Pompe à Proton

IRM : Imagerie par Résonance Magnétique

ldCT : low dose Computed Tomography

MASES: Maastricht Ankylosing Spondylitis Enthesitis Score

MDA: Minimal Disease Activity

MF: Marine Fauny

MICI: Maladies Inflammatoires Chroniques de l'Intestin

mSASSS: modified Stoke Ankylosing Spondylitis Spinal Score  
mSv: milliSievert  
ROI: Region of interest  
SA: Spondylarthritis Ankylosante  
SpA : Spondyloarthritis  
SPARCC: Spondyloarthritis Research Consortium of Canada  
STIR :Short Tau Inversion Recovery  
T1W : séquence T1 pondérées  
TDM : Tomodensitométrie  
TDM TAP : Tomodensitométrie Thoraco-Abdomino-Pelvienne  
tsDMARD: targeted synthetic Disease Modifying Anti-Rheumatic Drug  
uDV : Unité DiscoVertébrale  
UH: Unités Hounsfield  
VFA : Vertebral Fracture Assessment  
VS : Vitesse de Sédimentation

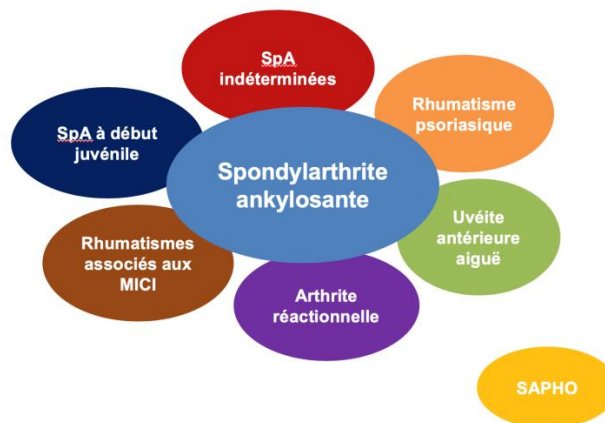# 1<sup>ÈRE</sup> PARTIE : MISE AU POINT

## 1. Spondylarthrite ankylosante et spondyloarthrites

### 1.1. Généralités

Les spondyloarthrites définissent une entité de rhumatismes inflammatoires chroniques regroupant plusieurs affections partageant des caractéristiques cliniques et radiographiques, ainsi qu'un terrain génétique communs:

- la spondylarthrite ankylosante;
- le rhumatisme psoriasique;
- les arthropathies liées aux entérocolopathies inflammatoires chroniques (maladie de Crohn et rectocolite hémorragique);
- les arthrites réactionnelles (dont le syndrome de Fiessinger-Leroy-Reiter);
- le syndrome SAPHO (synovite, acné, pustulose, hyperostose, ostéite);
- les spondyloarthrites à début juvénile;
- les spondyloarthrites indifférenciées.



*D'après l'ASAS : Le concept nosologique de la famille des spondyloarthropathies*

Ces affections présentent toutes, à des niveaux de sévérité variables, une atteinte axiale ou pelvi-rachidienne (douleur et raideur rachidienne, sacro-iliite), une atteinte périphérique (arthrites, enthésites, dactylites), des manifestations extra-articulaires (psoriasis, uvéites, maladie inflammatoire chronique de l'intestin), un terrain familial et une association

génétique avec le HLA-B27. La séparation entre les affections constituant le groupe des spondylarthrites reste difficile en pratique, notamment dans les formes débutantes pour lesquelles la présentation clinique peut évoluer au cours du temps.

La prévalence de la spondylarthrite ankylosante est estimée à 0,3 % dans la population générale française, avec une variation selon les études en lien avec la variabilité elle-même de la prévalence du gène HLA-B27 dans les différentes populations<sup>1</sup>. Jusqu'à peu, il était reconnu que la spondylarthrite ankylosante touchait préférentiellement les hommes avec un sexe ratio à 3 hommes pour 1 femme, mais actuellement, la répartition selon le sexe tend à être identique lorsque l'on englobe l'ensemble du groupe des spondyloarthrites, dont les formes frustes ou indifférenciées<sup>2,3</sup>. La maladie peut survenir à tout âge, mais se déclare préférentiellement chez l'adulte jeune de moins de 35 ans.

Dans la cohorte DESIR, un lien a été établi entre la consommation tabagique et un début plus précoce et une activité plus élevée de la maladie, une atteinte structurale et inflammatoire plus sévère à l'IRM, un score mSASSS plus élevé, ainsi qu'une altération de la qualité de vie chez les patients atteints de spondyloarthrites<sup>4</sup>.

## **1.2. Pathogénie et physiopathologie**

La physiopathologie des spondyloarthrites reste encore mal élucidée, mais plusieurs facteurs seraient impliqués dans son développement:

- immunogénétiques: la présence du gène HLA-B27 est un facteur de prédisposition génétique puisqu'il serait retrouvé chez plus de 80 % des patients atteints de spondyloarthrites, contre 8 % dans la population générale sans spondyloarthrite. Un antécédent familial de spondyloarthrite peut être retrouvée chez 5 à 20 % des patients atteints.<sup>5,6</sup>
- environnementaux: certains micro-organismes induisant une réponse bactérienne (muqueuse, uro-génitale ou digestive) sont à l'origine d'arthrites réactionnelles pouvant évoluer secondairement vers une spondylarthrite ankylosante. En recherche fondamentale, la littérature évoque un rôle possible de la muqueuse intestinale et du microbiote dans le développement de la pathologie. En effet, plus de 50 % des patients atteints de spondyloarthrite présenterait, de façon asymptomatique, une inflammation de la muqueuse intestinale pouvant évoluer vers une MICI<sup>7</sup>.

Ces différents facteurs conduisent à une réponse immunitaire inadaptée médiée par le TNF $\alpha$  (Tumor Necrosis Factor) et par de nombreuses cytokines pro-inflammatoires (interleukines 1, 6, 10, 17 et 23). Cette réponse immunitaire est à l'origine d'une réaction inflammatoire chronique avec accumulation d'antigènes et de cytokines inflammatoires dans différents tissus de l'organisme (enthèse, membrane synoviale, chambre antérieure de l'œil, valve cardiaque...)<sup>8</sup>.

Les enthèses constituent les zones d'insertion dans l'os, des ligaments, des tendons et des capsules articulaires. L'enthésite est une des atteintes caractéristiques des spondyloarthropathies, où on y observe une association de lésions à la fois de destruction et de prolifération osseuse. Les enthèses sont majoritairement retrouvées au niveau des articulations sacro-iliaques et des coins vertébraux, sites préférentiellement touchés dans la maladie. L'inflammation initiale, médiée par le TNF $\alpha$  et par les cytokines pro-inflammatoires (interleukines 1, 6, 10, 17 et 23) aboutit à une ostéite, visible à l'IRM sous la forme d'un œdème osseux diffus, et à la radiographie sous la forme d'une érosion précoce autour des sites inflammatoires (enthèses des sacro-iliaques, insertions du tissu discal intervertébral, enthèses capsulaires des articulations périphériques)<sup>9,10,11</sup>. Elle est ensuite suivie d'une phase de fibrose cicatricielle, puis d'une phase réparatrice avec ossification excessive entraînant l'apparition des enthésophytes, des syndesmophytes et d'une ankylose.

Néanmoins cette hypothèse est encore remise en cause car le phénomène de prolifération osseuse peut survenir sans être précédé d'une érosion. Plusieurs études ont également montré une progression structurale à l'IRM avec apparition de nouveaux syndesmophytes sans inflammation de coins vertébraux préalables aux mêmes niveaux.<sup>12</sup>

### 1.3. Présentation clinique

L'atteinte axiale de la spondyloarthrite se manifeste par **un syndrome pelvi-rachidien**, correspondant aux manifestations initiales de la maladie dans 80 % des cas. Il se traduit le plus souvent par des douleurs lombo-fessières à bascule ou par des rachialgies de la charnière dorso-lombaire. Ces douleurs sont de rythme inflammatoire, maximales en fin de nuit, améliorées par l'activité et les anti-inflammatoires, et s'accompagnent d'une raideur au réveil nécessitant un dérouillage matinal de plus de 30 minutes. Le rachis cervico-dorsal, la paroi thoracique postérieure (articulations costo-vertébrales ou costo-transversaires) et

antérieure (articulations sterno-costoclaviculaires, chondro-sternales ou manubrio-sternales) peuvent également être le siège d'enthésite, à l'origine de douleurs thoraciques.

L'atteinte axiale évolue généralement par poussées inflammatoires entrecoupées de périodes de rémission plus ou moins longues. Dans les formes ankylosantes, l'évolution est marquée par l'ossification progressive des enthèses, pouvant aller jusqu'à une ankylose rachidienne avec déformation en antéversion cervicale, cyphose dorso-lombaire et flexion compensatrice des genoux. L'ankylose de la cage thoracique peut également entraîner une perte d'amplitude et de souplesse thoracique aboutissant à un syndrome restrictif respiratoire, que l'on peut évaluer cliniquement par la mesure de l'ampliation thoracique. La progression structurale et de l'ankylose diffère d'un patient à l'autre avec une alternance entre des périodes de quiescence et de progression, pouvant survenir à une phase précoce ou tardive de la maladie et chez des patients parfois asymptomatiques<sup>13</sup>.

Afin de suivre le retentissement de l'enraidissement axial, on utilise différents paramètres d'évaluation métrologique (rotations cervicales, la distance tragus-mur, la distance occiput-mur, la flexion latérale du rachis, l'indice de Schober, la distance mains-sol). Le BASMI (Bath Ankylosing Spondylitis Metrology Index) est un index d'évaluation facilement utilisé en pratique clinique et comprenant certains de ces paramètres<sup>14</sup>. Des auto-questionnaires permettant d'établir un score d'activité et de retentissement fonctionnel ont également été développés : le BASDAI (Bath Ankylosing Spondylitis Disease Activity Index) et le BASFI (Bath Ankylosing Spondylitis Fonctionnal Index) respectivement<sup>15</sup>. On peut également évaluer l'activité de la maladie par l'ASDAS (Ankylosing Spondylitis Disease Activity Score), score reprenant certains items du BASDAI, associés au taux de CRP (Protéine C Réactive) ou de VS (Vitesse de Sédimentation), marqueurs biologiques inflammatoires pouvant être augmentés dans la spondyloarthrite.

Les enthésopathies peuvent se traduire par **un syndrome enthésitique périphérique**, le plus souvent à type de talalgies postérieures ou inférieures, évoquant respectivement une enthésite achilléocalcanéenne et de l'aponévrose plantaire. Ces douleurs sont souvent chroniques, bilatérales, maximale lors des premiers pas au lever, et reproduites à la palpation et à la mise en tension de l'enthèse. D'autres enthèses peuvent être touchées de façon fréquente : la tubérosité tibiale antérieure, la rotule, le grand trochanter, l'ischion, les crêtes



iliaques... Le MASES (Maastricht Ankylosing Spondylitis Enthesitis Score) permet d'évaluer l'atteinte enthésitique.<sup>16</sup>

La symptomatologie peut être marquée par **une atteinte articulaire périphérique**, avec un tableau d'oligoarthrite asymétrique des grosses et moyennes articulations, en particuliers des hanches, des genoux, des épaules et des chevilles. L'atteinte coxofémorale est la plus fréquente et survient généralement dans les premières années de la maladie sous la forme de douleurs inguinales avec boiterie et limitation des mobilités. Elle conditionne le pronostic fonctionnel puisque son caractère parfois érosif peut aboutir rapidement à la destruction et à l'enraidissement de la hanche, nécessitant une prise en charge prothétique. De façon plus rare, on peut observer un tableau de monoarthrite, de polyarthrite, ou de gonflement inflammatoire rouge et douloureux « en saucisse » d'un doigt ou d'un orteil, appelé dactylite, ce dernier étant évocateur du rhumatisme psoriasique.

Les atteintes axiales et périphériques des spondyloarthrites peuvent être accompagnées voire précédées de **manifestations systémiques extra-articulaires**<sup>17</sup>:

- L'uvéite antérieure aiguë est l'atteinte systémique la plus fréquente, retrouvée chez environ 25,8 % des patients atteints de spondyloarthrite. Elle est diagnostiquée devant un tableau d'œil rouge douloureux avec baisse d'acuité visuelle parfois irréversible. Elle est associée aux atteintes articulaires périphériques et à une durée d'évolution plus longue de la maladie.
- Les Maladies Inflammatoires Chroniques de l'Intestin (MICI): plus de 50 % des patients atteints de spondyloarthrite présenterait, de façon asymptomatique, des anomalies macro et surtout microscopiques de la région iléo-caecale pouvant évoluer vers une MICI. Environ 6,8 % des patients atteints de spondyloarthrite ankylosante serait atteint d'une entérocolopathie. Inversement, les rectocolites hémorragiques et les maladies de Crohn seraient associées à la présence d'une spondyloarthrite dans 2 à 12 % et dans 1 à 8 % des cas respectivement.<sup>18</sup>
- Le psoriasis : retrouvé chez environ 9,3 % des patients.
- Une augmentation du risque cardio-vasculaire, parfois associé à une valvulopathie aortique, à des troubles du rythme et de la conduction ou à une dyslipidémie.
- L'ostéoporose: marquée par une diminution de la densité osseuse trabéculaire et corticale avec une augmentation du risque de fracture vertébrale.

## 1.4. Diagnostic

Différents critères diagnostiques et de classification des spondyloarthrite se sont succédés. En 1984, le diagnostic de spondylarthrite ankylosante selon les **critères de New York modifiés** reposait sur la présence de signes cliniques et de sacro-iliite radiographique<sup>19</sup>:

Critères cliniques	- Lombalgies avec raideur de plus de trois mois, améliorées à l'effort, mais ne cédant pas au repos - Limitation des mouvements du rachis lombaire à la fois dans le plan frontal et sagittal - Limitation de l'ampliation thoracique par rapport aux valeurs normales corrigées pour l'âge et le sexe
Critères radiologiques	Sacro-iliite bilatérale de grade $\geq 2$ , ou sacro-iliite unilatérale de grade $\geq 3$
Score : la spondylarthrite est définie si le critère radiologique est associé à au moins un des critères cliniques	

*D'après le COFER : Critères de New York modifiés*

Cependant, ces critères de classification sont limités d'une part par des raisons techniques et anatomiques rendant le diagnostic de sacro-iliite radiographique difficile et d'autre part par le retard radio-clinique ne permettant pas le diagnostic des formes récentes de spondyloarthrite sans sacro-iliite radiographique.

Depuis 2009, suite au développement de l'IRM, de nouveaux critères de classification permettant de différencier plusieurs formes de spondyloarthrite ont été émis par l'**ASAS (Assessment of SpondyloArthritis international Society)**<sup>20</sup>:

- La **spondylarthrite axiale (axSpA)** comprend deux sous-catégories basées sur la présence de rachialgies inflammatoires avant 45 ans depuis au moins 3 mois, de sacro-iliite IRM ou Rx, et/ou du gène HLA-B27. Elle peut être divisée en radiographique (r)-axSpA et non radiographique (nr)-axSpA. La (r)-axSpA implique le respect des critères modifiés de New York de sacro-iliite radiographique et correspond au groupe des spondylarthrites ankylosantes (SA).

Sacro-iliite à l'imagerie* et au moins un signe de SpA** Ou HLA-B27 positif et au moins deux signes de SpA**	<b>* Sacro-iliite à l'imagerie :</b> - inflammation active (aiguë) à l'IRM fortement suggestive de sacro-iliite associée à une SpA - sacro-iliite radiologique selon les critères modifiés de New York
	<b>** Signes de SpA :</b> - rachialgie inflammatoire - arthrite - enthésite (talon) - uvéite - dactylite - psoriasis - maladie de Crohn/rectocolite hémorragique - bonne réponse aux AINS - antécédent familial de SpA - HLA-B27 - CRP élevée

*D'après le COFER : Critères ASAS 2009 de spondyloarthrite axiale*

- La **spondyloarthrite périphérique** basée sur la présence d'arthrite, d'enthésite et/ou de dactylite avant 45 ans, en association avec un psoriasis, une entérocologie chronique, une urétrite/ cervicite/diarrhée dans le mois précédent, un HLA B27, une uvéite, une sacro-iliite, un antécédent de rachialgies inflammatoires ou un antécédent familial de spondyloarthrite. Elle peut être classée en spondyloarthrite périphérique érosive ou non érosive.

Notre étude s'intéresse plus particulièrement aux spondyloarthrites axiales radiographiques.

## 1.5. Traitement

L'objectif thérapeutique est la rémission ou une activité faible de la maladie. La rémission est définie en pratique clinique par l'absence d'inflammation clinique et biologique (ASDAS < 1,3 pour les spondyloarthrites, DAPSA ou MDA pour les rhumatismes psoriasiques).

### > Les traitements symptomatiques

Les **AINS** sont utilisés en traitement de 1ère intention, en l'absence de contre-indication, chez les patients atteints d'une spondyloarthrite symptomatique. En cas de poussée douloureuse, ils peuvent être utilisés en traitement symptomatique avec une efficacité rapide sur les

symptômes articulaires et les rachialgies, mais avec un risque de rechute important à l'arrêt du traitement. Pris au long cours de manière systématique et continue, les AINS pourraient avoir un effet protecteur structural, cependant, cette approche pourrait poser des problèmes de toxicité gastro-intestinale, rénale et cardiovasculaire.<sup>21</sup>

Les **traitements antalgiques simples** peuvent être utilisés en association ou seuls en cas de contre-indication ou d'intolérance aux AINS.

La corticothérapie générale est peu utilisée pour les manifestations axiales, mais elle peut être efficace à posologie minimale efficace sur une durée courte pour les manifestations articulaires périphériques en seconde intention du fait de ces nombreux effets secondaires. On peut également envisager en cas d'arthrite ou d'enthésite récidivante ou persistante, la réalisation d'infiltrations locales de corticoïdes.

> Traitements de fonds

Les **traitements de fond conventionnels « csDMARD »** comprenant le methotrexate, le leflunomide et la salazopyrine sont indiqués pour les manifestations articulaires périphériques en cas d'échec du traitement symptomatique. Ils n'ont pas montré d'efficacité dans les manifestations axiales ou enthésitiques isolées. Ils peuvent également avoir une efficacité sur les manifestations extra-articulaires (uvéïtes, atteinte intestinale, psoriasis).

Les **traitements de fond synthétiques dirigés sur une cible particulière ou « tsDMARD »** comprenant:

- l'aprémilast (PDE4i: inhibiteur de phosphodiesterase 4) indiqué dans le rhumatisme psoriasique chez les patients présentant des manifestations articulaires associées à du psoriasis, avec une réponse insuffisante ou une intolérance à un traitement de fond antérieur, en association avec un csDMARD lorsqu'une biothérapie ne peut être envisagée.
- les anti-JAK (tofacitinib): indiqué en association au Méthotrexate dans le traitement du rhumatisme psoriasique actif avec une réponse inadéquate ou une intolérance à un csDMARD.

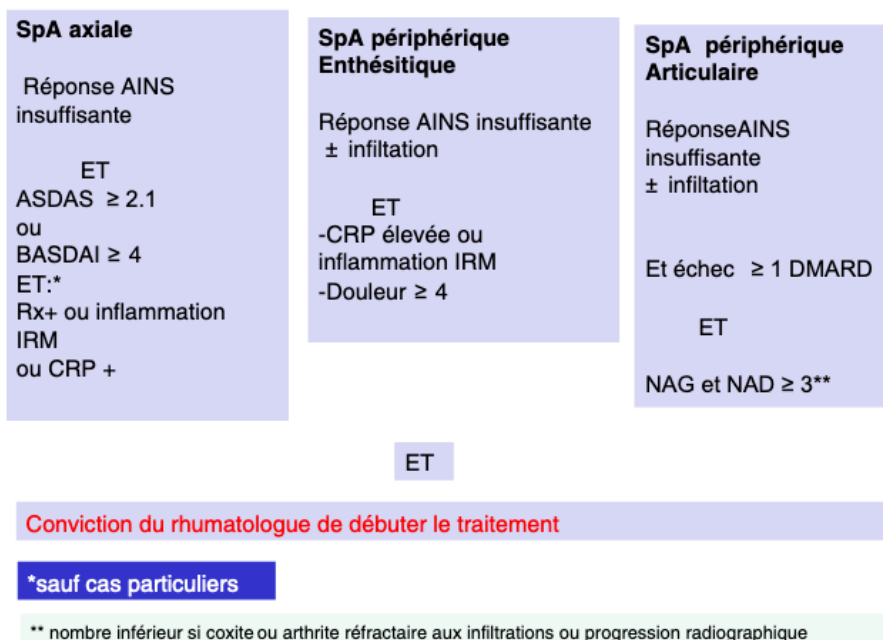
Les **traitements de fond biologiques** ou « **bDMARD** » comprenant :

- les Anti-TNF (Infliximab, Etanercept, Adalimumab, Certolizumab et Golimumab): traitements biologiques de 1<sup>ère</sup> intention, ils sont indiqués dans la spondyloarthrite axiale en cas de réponse insuffisante aux AINS (BASDAI  $\geq$  4 ou ASDAS  $\geq$  2,1); dans la spondyloarthrite périphérique articulaire en cas de réponse insuffisante aux AINS et après essai d'au moins un csDMARD, avec persistance d'au moins 3 articulations douloureuses et gonflées; dans la spondyloarthrite périphérique enthésitique en cas de réponse insuffisante aux AINS et d'échec d'infiltrations locales, avec persistance de signes inflammatoires (CRP, imagerie) et d'une EVA  $\geq$  4.

L'etanercept, l'adalimumab, le certolizumab et le golimumab ont l'autorisation de mise sur le marché (AMM) pour le traitement du rhumatisme psoriasique et des (r)-axSpA et (nr)-axSpA; l'infliximab a l'AMM pour le traitement de la (r)-axSpA et du rhumatisme psoriasique.

Ils ont montré une efficacité sur les symptômes, l'activité et le retentissement fonctionnel de la maladie, la qualité de vie, ainsi qu'une réduction de la progression structurale d'autant plus que le traitement est débuté tôt.<sup>22</sup>

### Indication d'un biomédicament



D'après les recommandations de la SFR(2018) : Indications des anti-TNF dans la spondyloarthrite (SpA)<sup>23</sup>

En cas d'inefficacité primaire ou secondaire à un anti-TNF, il peut être indiqué un switch pour un autre anti-TNF ou pour un bDMARD spécifique d'une autre cible :

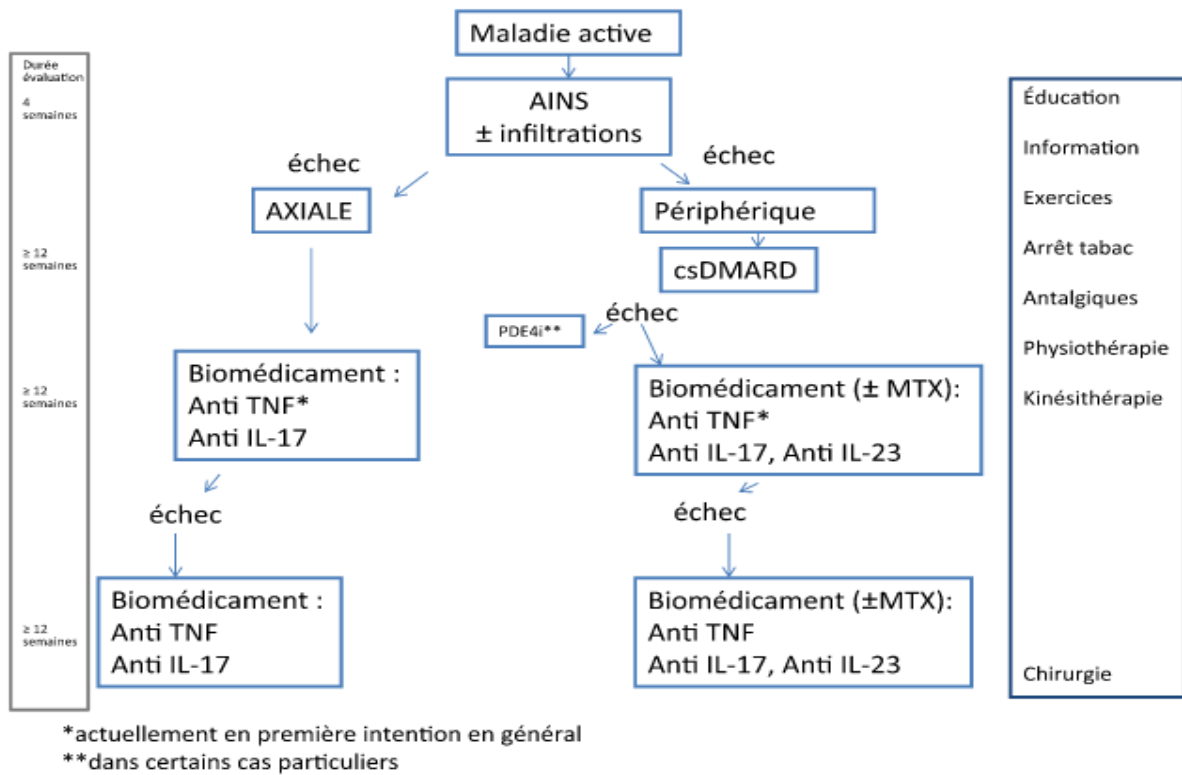
- Anti IL-17: Le Sécukinumab est indiqué seul ou en association avec le méthotrexate dans le traitement de la (r)-axSpA et du rhumatisme psoriasique actifs, avec réponse inadéquate ou intolérance à un ou plusieurs csDMARD. L'Ixékizumab est indiqué seul ou en association avec le méthotrexate dans le traitement du rhumatisme psoriasique actif avec réponse inadéquate ou intolérance à un ou plusieurs csDMARD.
- Anti IL-12/IL-23: L'Ustékinumab est indiqué seul ou en association avec le méthotrexate dans le traitement du rhumatisme psoriasique actif, avec réponse inadéquate ou intolérance à un ou plusieurs csDMARD.

> Mesures associées non pharmacologiques

La rééducation est indiquée tout au long de l'évolution de la maladie afin de lutter contre les douleurs et l'enraidissement. En phase inflammatoire, on recommandera de la physiothérapie puis en phase de rémission, de l'assouplissement, du renforcement musculaire, de l'éducation posturale pour éviter les déformations et de la gymnastique respiratoire.

L'arrêt du tabac est fortement recommandé d'une part pour sa toxicité cardiovasculaire, pulmonaire et son risque néoplasique, et d'autre part pour son association avec une activité et une sévérité structurale plus importante de la maladie.

Le dépistage et le suivi annuel des comorbidités cardiovasculaires et de l'ostéoporose sont également recommandés.



*D'après les recommandations de la SFR<sup>23</sup> : schéma général de la prise en charge thérapeutique d'une spondyloarthrite.*

## 2. Imagerie de la SpA

Compte tenu de la présentation clinique hétérogène des spondyloarthrites, la recherche d'anomalies à l'imagerie constitue un enjeu pour établir le diagnostic et débiter un traitement précocement.

### 2.1. Les articulations sacro-iliaques

L'atteinte des sacro-iliaques représente la lésion la plus fréquente dans la spondylarthrite ankylosante. Néanmoins, les imager peut s'avérer difficile en raison de l'anatomie irrégulière de l'articulation et des projections de structures sus-jacentes telles que l'intestin, limitant leur interprétation en 2 dimensions. La sacro-iliite est généralement bilatérale et symétrique et peut être vue à un stade précoce de la maladie.

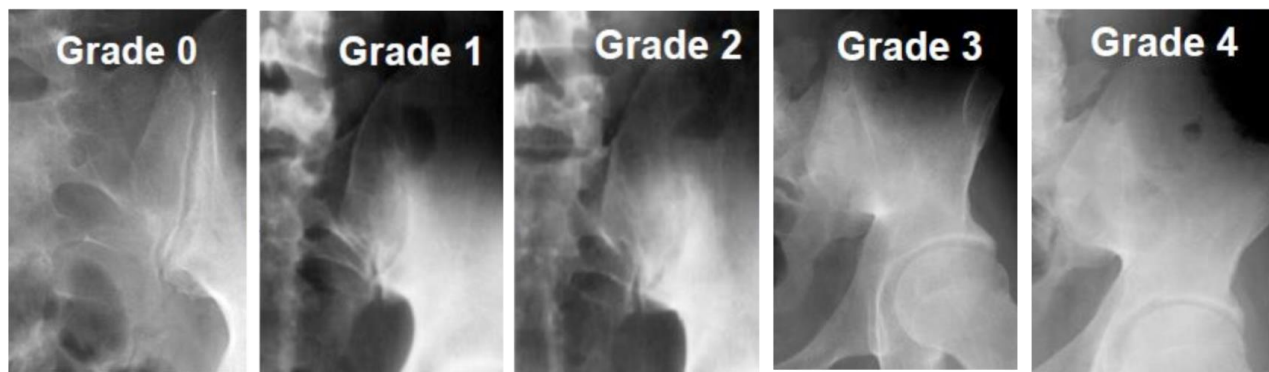
#### > A la radiographie

La lésion radiographique initiale est généralement l'érosion osseuse sous-chondrale. Cet aspect érosif donnant un aspect irrégulier des berges est plutôt observé sur le versant iliaque de l'articulation, et peut progresser jusqu'à donner l'apparence d'un espace articulaire élargi « en timbre-poste ». Le processus de cicatrisation osseuse conduit à l'apparition d'une sclérose avec ostéocondensation sous chondrale, laissant place avec la progression de la maladie à une ankylose partielle ou complète des articulations sacro-iliaques.

La classification de New York modifiée est généralement utilisé pour grader les lésions structurales sacro-iliaques à la radiographie: aspect normal des sacro-iliaques (stade 0), sacro-iliite douteuse avec modifications discrètes aspécifiques (sclérose et altération focalisée de l'interligne) (stade 1), sacro-iliite modérée avec sclérose, érosion et pseudo élargissement des berges (stade 2), sacro-iliite avérée avec ostéocondensation nette, érosions franches et perte de l'espace articulaire en timbre-poste (stade 3), ankylose sacro-iliaque complète (stade 4).

Selon les critères de classification de New York modifiés, le diagnostic de sacro-iliite est posé sur la présence d'une sacro-iliite bilatérale de stade 2 ou unilatérale de stade 3 ou 4.<sup>19</sup>





*Sacro-iliite radiographique selon les critères de classification de New York modifiés*

Cependant, il peut prendre 6 à 8 ans à partir des débuts des symptômes avant que des lésions de sacro-iliite ne soient détectées à la radiographie.<sup>24</sup> Ainsi, les lésions radiographiques (érosion, sclérose, pseudo élargissement des berges et ankylose) reflètent plus les conséquences de l'inflammation que l'inflammation elle-même d'où l'intérêt de dépister précocement les lésions inflammatoires de sacro-iliite.

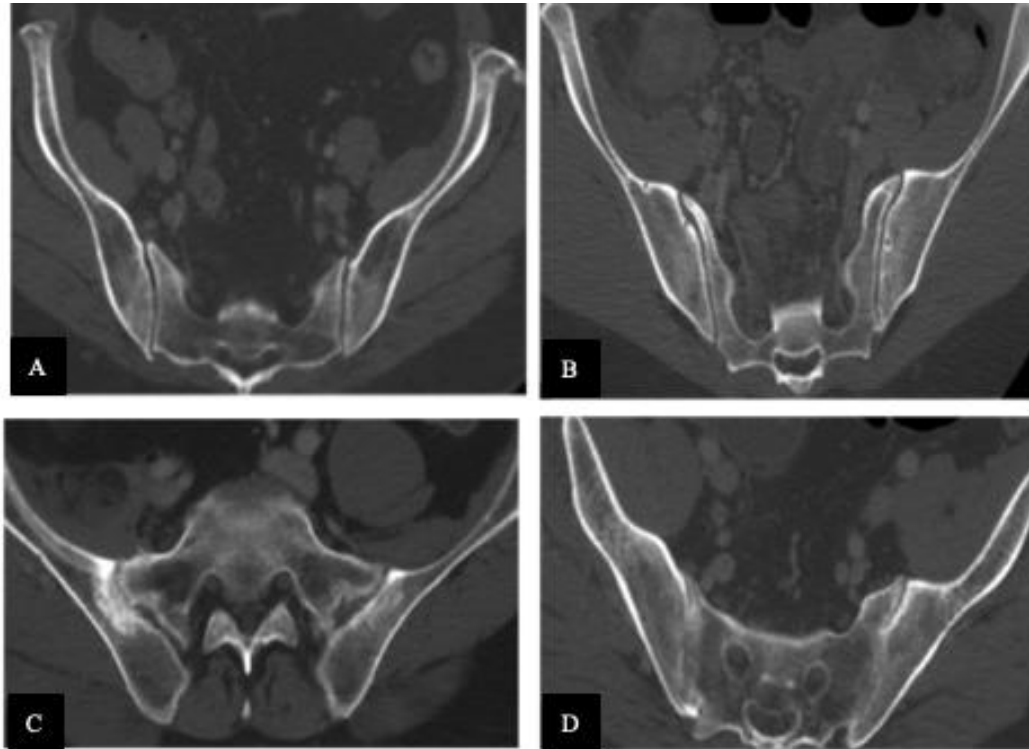
> A la Tomodensitométrie (TDM)

Le scanner, par son évaluation multi-planaire, permet de caractériser de façon optimale les modifications osseuses structurales des sacro-iliaques. Il peut s'avérer utile d'une part lorsque le diagnostic de sacro-iliite radiographique est douteux chez des patients suspects de spondyloarthrite, et d'autre part pour le diagnostic différentiel entre les atteintes structurales sacro-iliaques d'origine inflammatoire (spondyloarthrite) et celles d'origine dégénérative (arthrose).<sup>25</sup>

On peut y retrouver des lésions similaires à celles décrites ci-dessus, parfois avant même que celles-ci ne soient visibles à la radiographie: ostéocondensation sous-chondrale (sclérose), érosions avec pseudo-élargissement « en timbre-poste » et ankylose.

L'érosion est représentée par une interruption de la plaque sous-chondrale sur le versant iliaque ou sacré sur au moins 2 coupes consécutives, et l'ankylose correspond à une fusion partielle ou totale des berges de l'articulation sacro-iliaque.

Il n'y a pas de score scanographique validé actuellement, et on utilisera généralement une adaptation des critères de classification de New York modifiés:



*Sacro-iliite scanographique selon une adaptation des critères de classification de New York modifiés.*

*A. Grade 0: absence de sacro-iliite ; B. Grade 2: présence d'érosions et de sclérose de la sacro-iliaque droite ; C. Grade 3: présence d'un pseudo-élargissement des berges de la sacro-iliaque droite ; D. Grade 4: présence d'une ankylose complète des sacro-iliaques.*

Des études récentes ont proposé un score structural scanographique s'inspirant du score SPARCC IRM (Spondyloarthritis Research Consortium of Canada) pour l'évaluation des sacro-iliites inflammatoires<sup>25</sup>, prenant en compte la présence d'érosions, de sclérose, de pseudo-élargissement des berges, d'ankylose au niveau de quatre sites anatomiques de chaque articulation sacro-iliaque.

Le scanner des sacro-iliaques s'est montré pertinent dans plusieurs études pour déterminer la présence d'une sacro-iliite structurale, selon les critères de New York modifiés, avec un niveau de performance similaire à l'IRM permettant de considérer celui-ci comme un gold standard pour l'évaluation des lésions structurales des sacro-iliaques, à l'exception des dépôts graisseux.<sup>26, 27</sup> Cependant, les inquiétudes concernant la dose de rayonnement élevée du TDM chez des patients souvent jeunes limitent son utilisation pour le suivi structural en pratique clinique.

## > A l'Imagerie par Résonance Magnétique (IRM)

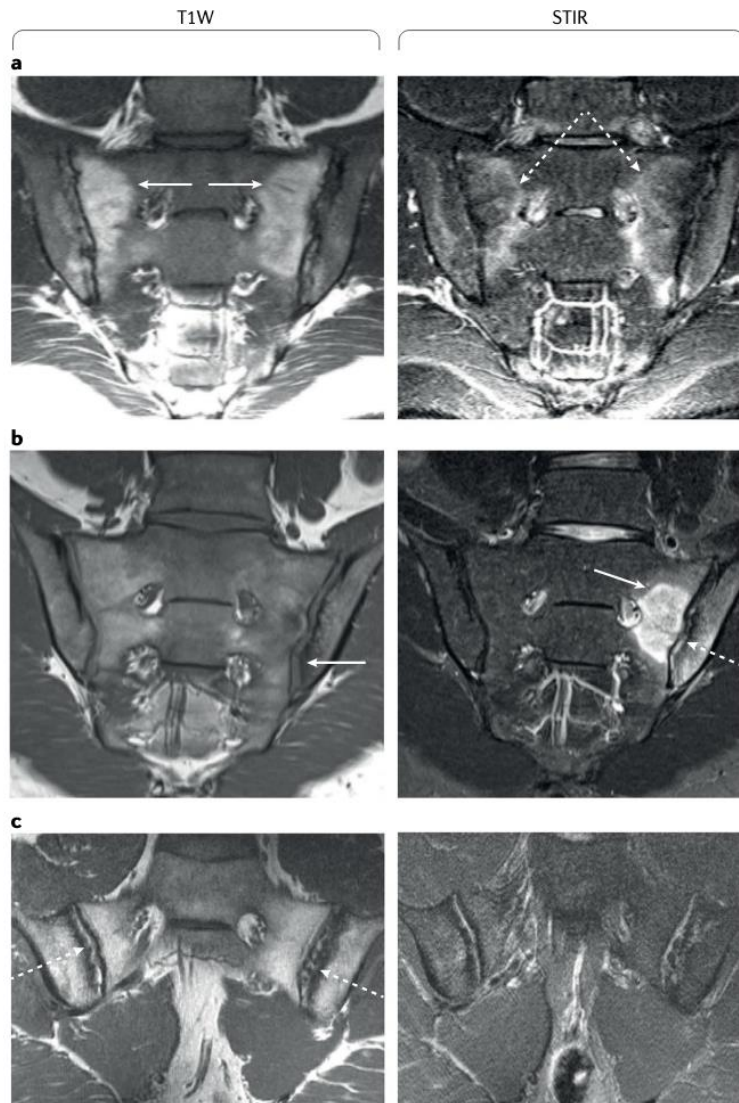
Il constitue l'examen de choix car il permet de mettre en évidence d'une part les lésions inflammatoires d'ostéite, et d'autre part les lésions structurales d'érosion osseuse, de sclérose et de dépôts graisseux. Pour cela, il doit comporter des séquences en coupes semi-coronales obliques en séquence T1 pondérées (T1W) et STIR (Short Tau Inversion Recovery).

Les **lésions inflammatoires** d'ostéite ont la plus grande valeur diagnostic et représentent un marqueur précoce de sacro-iliite active<sup>28</sup>. Elles sont caractérisées par un œdème osseux en hyposignal T1W et en hypersignal STIR. L'injection de gadolinium n'est actuellement pas recommandée de manière systématique, mais peut s'avérer utile pour porter le diagnostic d'ostéite en cas de rehaussement des lésions au niveau des berges sacro-iliaques après injection de gadolinium. Pour être significatif et répondre aux critères ASAS 2009 de sacro-iliite à l'IRM, l'œdème osseux doit être présent sur au moins deux coupes consécutives de manière unilatérale ou sur au moins une coupe de manière bilatérale.

Le score SPARCC IRM, basé sur la présence d'œdème osseux en séquence STIR dans différents quadrants des sacro-iliaques, est une méthode d'évaluation de l'activité de la sacro-iliite reproductible et largement utilisée dans les études cliniques.<sup>29</sup> Récemment, il a été montré que la présence d'œdème osseux à l'IRM des sacro-iliaques est hautement prédictive d'une progression radiographique structurale des sacro-iliaques à 5 ans. Ce travail retrouve une association positive significative entre les scores de sclérose (OR 1,7 (IC 95%: 1,0-3,2)), d'érosion (OR 2,0 (IC 95% :1,5-2,5)), de dépôts graisseux (OR 1,7 (IC 95% : 1,1-2,5)) et la présence à J0 d'un œdème osseux situé dans la même région anatomique. Ce risque est d'autant plus important si le patient est porteur du HLA B27 positif et présente une CRP augmentée à la biologie.<sup>30</sup>

Parmi les **lésions structurales**, les érosions se traduisent par des défauts ou des irrégularités des berges sacro-iliaques en hyposignal T1W. La sclérose osseuse sous-chondrale est visible en hyposignal T1 et T2, et est non rehaussée après injection de gadolinium. L'infiltration graisseuse sous-chondrale correspond au tissu fibreux cicatriciel sous chondral succédant à l'ostéite inflammatoire, et apparaît en hypersignal T1W spontané. La métaplasie graisseuse ou « backfill », correspondant au tissu de comblement graisseux au niveau des cavités d'érosion, apparaît en hypersignal T1W spontané. Plusieurs études ont

analysé les prédicteurs d'ankylose sacro-iliaque, évalués par IRM, et ont montré que la métaplasie graisseuse, et non les lésions inflammatoires, est la principale lésion IRM associée à la formation d'ankylose.<sup>31</sup> La présence de métaplasie graisseuse sacro-iliaque est également associée à une progression structurale radiographique rachidienne chez les patients atteints de spondyloarthrite.<sup>32</sup>



*D'après Maksymowych, W. P. (2019) : lésions structurales et inflammatoires des sacro-iliaques à l'IRM (séquences T1 pondérées à gauche et STIR à droite)*

*a. « Backfill » ou métaplasie graisseuse bilatérale en hypersignal T1W localisée au niveau de l'os sous chondral (flèches blanches). Sur le STIR, on voit un œdème osseux inflammatoire autour des régions de métaplasie graisseuse (à droite, flèches blanches en pointillés).*

*b. L'érosion est présente en hyposignal T1W dans l'os iliaque inférieur gauche (à gauche) avec un pseudo-élargissement des berges articulaires (flèche blanche). Le STIR à droite montre un œdème osseux étendu (flèche blanche pleine) dans le sacrum et l'os iliaque gauche avec du liquide (flèche blanche en pointillés) dans l'espace articulaire.*

*c. Un hypersignal T1W est présent dans l'espace articulaire, bordé latéralement par une bande irrégulière en hyposignal T1W à gauche (flèches en pointillés). Cet aspect est typique d'un « Backfill ». Sur le STIR à droite, on voit un œdème osseux iliaque gauche.*

Les lésions structurales à l'IRM ne font actuellement pas parties des critères de classification des spondyloarthrites contrairement aux lésions d'ostéite. Néanmoins, des études récentes suggèrent l'incorporation de ces lésions structurales dans les critères pour améliorer la performance diagnostique de l'IRM<sup>31,32</sup>.

## 2.2. Le rachis cervico-dorso-lombaire:

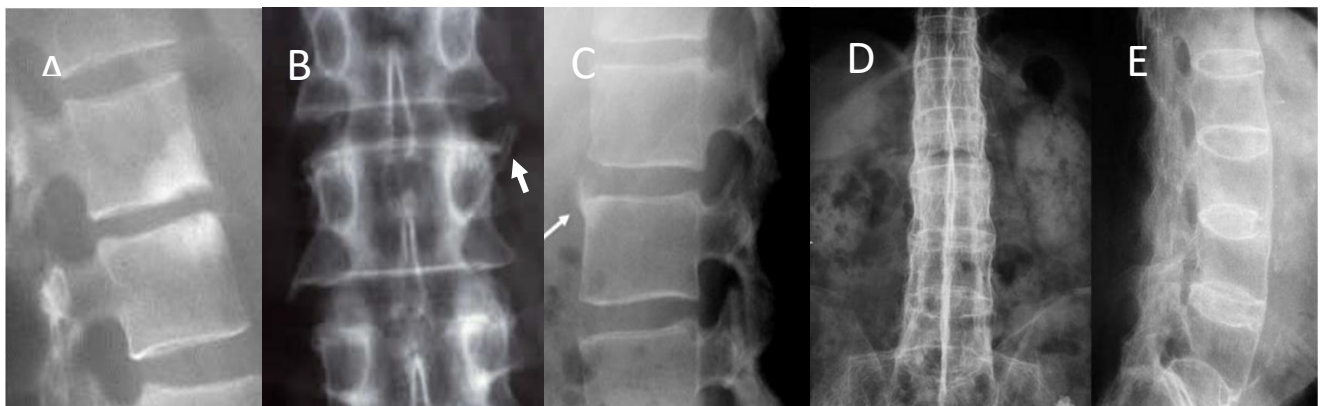
### > A la radiographie

Les lésions débutent généralement à la charnière thoraco-lombaire ou lombo-sacrée, et peuvent être retrouvées dans les formes évoluées à l'ensemble du rachis cervico-thoraco-lombaire.

Les lésions caractéristiques à rechercher sont :

- la **spondylite de Romanus** avec érosion des coins antéro-supérieurs puis des autres coins des corps vertébraux, associée à un aspect d'angles flous, soulignés par une zone de condensation. Elle résulte de l'enthésite de l'annulus discal initialement puis de l'insertion du ligament longitudinal antérieur et longitudinal postérieur. Elle aboutit à la perte de la concavité antérieure vertébrale avec un aspect de "mise au carré" de la vertèbre.
- les **syndesmophytes** naissent sur le bord latéral du corps vertébral, sous forme de fines ossifications à orientation verticale reliant les coins vertébraux entre eux. Ils résultent de l'ossification des fibres de Sharpey et du ligament vertébral longitudinal antérieur. Avec la progression de la maladie, ils s'épaississent et grandissent, pouvant rentrer en contact avec un syndesmophyte identique venue des vertèbres adjacentes, formant ainsi un « **pont osseux** » solidarissant les corps vertébraux entre eux, réalisant au maximum une **colonne bambou** ;
- des calcifications des disques intervertébraux et des ossifications ligamentaires postérieures (ligaments supra et inter épineux, ligament jaune et ligament longitudinal postérieur), avec aspect de ligne dense verticale et médiale en "rail central" ;
- une **atteinte érosive ou ankylosante des articulations zygapophysaires**, costo-vertébrales et costo-transversaires;

- la **spondylodiscite d'Andersson** correspondant à une atteinte disco-vertébrale érosive avec diminution de hauteur du disque associée à des zones sclérotiques d'ostéocondensation bien limitées, sans atteinte des parties molles.
- des **fractures vertébrales à travers les éléments ankylosés**, créant des pseudarthroses aux jonctions cervico-thoracique et thoraco-lombaire.
- une **déformation en cyphose thoracolombaire** avec perte de la lordose lombaire dans les formes évoluées.

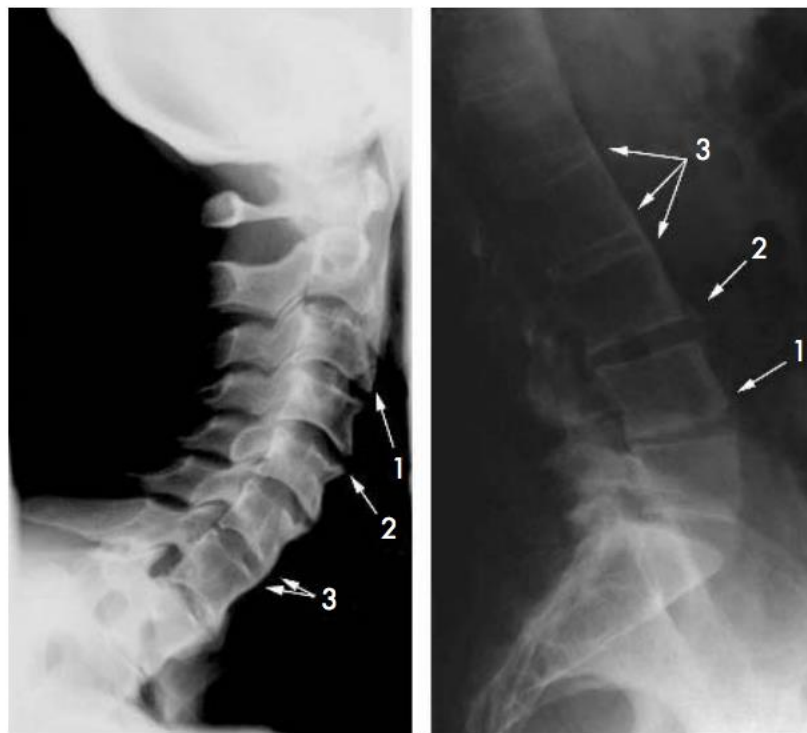


*D'après la bibliothèque du CRI : Atteinte structurale rachidienne : spondylite de Romanus avec condensation et érosion des coins vertébraux antérieurs (A), syndesmophyte (B, C) et colonne bambou avec ossifications ligamentaires postérieures (D,E).*

Plusieurs scores radiographiques d'évaluation de l'atteinte structurale sont utilisés en recherche clinique. Leur utilisation en pratique clinique de routine est limitée par la nécessité d'un délai minimal de 2 ans pour la détection d'une progression structurale (retard radio-clinique important).

- Le **BASRI** rachidien (Bath Ankylosing Spondylitis Radiology Index)<sup>33</sup> est compris entre 0 et 12 et étudie la présence de lésions structurales sur des radiographies de bassin de face, de rachis lombaire de face et de profil, et de rachis cervical de profil. Une cotation est réalisée pour chaque radiographie avec un score de 0 (normal), 1 (anomalie douteuse), 2 (mise au carré avec érosions ou sclérose), 3 (syndesmophyte) et 4 (ankylose).

- Le **SASSS** (Stoke Ankylosing Spondylitis Spine Score)<sup>34</sup> est compris entre 0 et 72 et étudie l'atteinte structurale de tous les coins de chaque vertèbre entre le bord inférieur de T12 et le bord supérieur de la S1. Une cotation est réalisée pour chaque niveau antéro-postéro-inférieurs et antéro-postéro-supérieurs vertébral avec un score de 0 (normal), 1 (mise au carré avec sclérose ou érosion), 2 (syndesmophyte) et 3 (pont osseux).
- Le **mSASSS** (modified Stoke Ankylosing Spondylitis Spine Score)<sup>35</sup> est compris entre 0 et 72 et évalue l'atteinte structurale des coins antérieurs vertébraux du coin inférieur de C2 au coin supérieur de T1 puis du coin inférieur de T12 au coin supérieur de S1 sur des radiographies sagittales de la colonne cervicale et lombaire. Ce score évalue la formation osseuse (syndesmophytes et ponts osseux), ainsi que les érosions, la sclérose et la mise au carré selon le même principe que la cotation utilisée dans le SASSS.



0=	Normal
1=	Erosion, sclerosis or squaring
2=	Syndesmophyte
3=	Bridging syndesmophyte

*D'après Molnar C, et al. Ann Rheum Dis 2018: le mSASSS. Evaluation de l'atteinte structurale des coins antérieurs vertébraux du coin inférieur de C2 au coin supérieur de T1 puis du coin inférieur de T12 au coin supérieur de S1.*



- Le **RASSS**<sup>36</sup> est compris entre 0 et 84, reprend les régions étudiées par le mSASSS ainsi que l'atteinte structurale du coin antéro-inférieur de T10 au coin antéro-supérieur de T12. Comparativement au mSASSS, ce score a l'avantage d'évaluer la charnière dorso-lombaire, niveau où sont généralement localisées les premières lésions structurales. La cotation se fait de façon similaire au mSASSS à l'exception de l'absence de cotation pour les érosions à tous les niveaux, et à la cotation de la mise au carré uniquement pour le rachis thoracolombaire.

Actuellement, les lésions structurales rachidiennes sont évaluées par la radiographie standard en utilisant le mSASSS. Pour l'évaluation de la progression structurale radiographique, il est privilégié pour sa meilleure sensibilité au changement à 2 ans et sa meilleure reproductibilité inter-lecteurs. Dans la cohorte OASIS, la présence à t0 de syndesmophytes est le meilleur prédicteur de progression radiographique et de modifications du mSASSS (OR: 5 (IC 95% : 2,5-10,2)) à 4 ans.<sup>37, 38, 39</sup>

#### > Au TDM

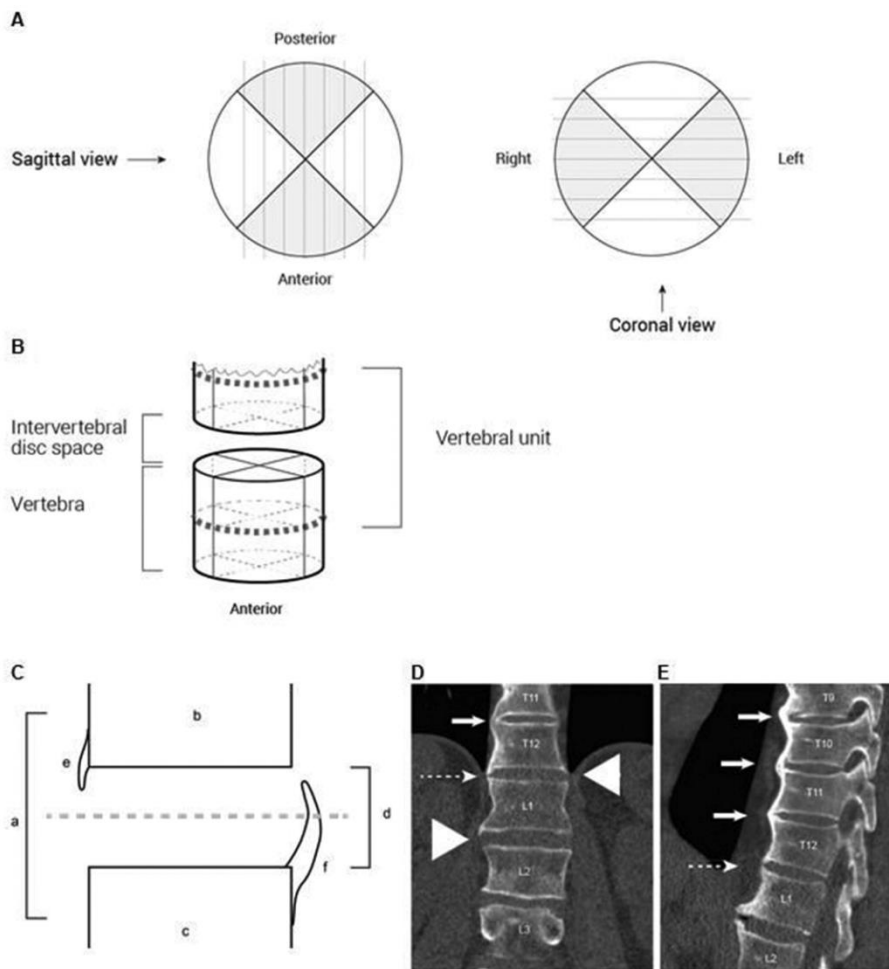
En routine, l'utilisation du TDM rachidien pour l'évaluation structurale rachidienne est limitée de par son irradiation importante comparativement à la radiographie et à l'IRM. Au cours des dernières années, suite à l'avènement des scanners multi-barrettes à acquisition hélicoïdale et des scanners « low-dose » (ldCT) permettant une dose de rayonnement réduite (4 mSv pour l'ensemble de la colonne vertébrale pour le ldCT), le scanner s'est montré un outil d'imagerie prometteur dans l'évaluation structurale rachidienne. Par rapport à la radiographie, le scanner permet une reconstruction multi planaire et multi-coupes, augmentant la sensibilité pour la détection et la quantification des syndesmophytes sous plusieurs angles et sans artefact de projection.

	mSASSS	CTSS
<b>Segments vertébraux évalués</b>		
Rachis cervical	C2 inférieure à T1 supérieure	C2 inférieure à T1 supérieure
Rachis thoracique	Non évalué	T1 inférieure à T12 supérieure
Rachis lombaire	T12 inférieure à S1 supérieure	T12 inférieure à S1 supérieure
Cotation	0 à 72	0 à 552
<b>Sites du corps vertébral évalués</b>		
	Coins antérieurs	4 quadrants
<b>Grades</b>		
0	Absence d'anomalie	Absence d'anomalie
1	Érosion, sclérose, mise au carré	Syndesmophyte <50% de l'espace du DIV
2	Syndesmophyte	Syndesmophyte ≥50% de l'espace du DIV sans pont osseux
3	Pont osseux	Pont osseux
<b>Définitions des syndesmophytes</b>		
Nouveaux	Grade 0, 1→2, 3	Grade 0→1, 2, 3
Croissants	Grade 2→3	Grade 1→2, 3 ou 2→3

*C, cervicale; CTSS, CT Syndesmophyte Score; DIV, disque intervertébral; L, lombaire; mSASSS, modified Stoke Ankylosing Spondylitis Spine Score; S, sacrée; T, thoracique*

Une méthode d'évaluation des syndesmophytes rachidiens au IdCT dans la spondylarthrite ankylosante a été développée : **le CT Syndesmophyte Score (CTSS)**<sup>40</sup>. Dans ce score, la colonne vertébrale est divisée en unités disco vertébrales (uDV), chacune composée de la moitié inférieure d'une vertèbre, de l'espace discal intervertébral et de la moitié supérieure de la vertèbre suivante. Ainsi, de la moitié inférieure de C2 à la moitié supérieure de S1, il y a 23 uDV. Chaque uDV est évaluée dans les plans sagittaux et coronaires selon 8 quadrants différents. Dans chaque quadrant, le lecteur évalue la présence d'un syndesmophyte selon une cotation s'inspirant de celle du mSASSS, mais également selon la hauteur du syndesmophyte par rapport à l'espace discal intervertébral. Pour chaque quadrant, le score attribué peut être de 0 (aucun syndesmophyte), de 1 (syndesmophyte atteignant moins de 50% de l'espace discal intervertébral), de 2 (syndesmophyte atteignant au moins 50% de l'espace discal intervertébral sans pont osseux) ou de 3 (pont osseux reliant 2 quadrants opposés de l'espace discal intervertébral). Avec 8 quadrants par uDV, 23 uDV par colonne vertébrale et un score maximum de 3 par quadrant, le score CTSS peut varier de 0 à 552.

*Comparaison des méthodes d'évaluation structurale radiographique (mSASSS) et scanographique (CTSS) <sup>41</sup>*



*Présentation schématique des quadrants (A), d'une unité discovertébrale (B), de syndesmophytes en coupe sagittale (C) au ldCT, selon le CTSS.*

*(D) Image CT coronale. En T11-T12 (flèche blanche), on observe un pont osseux ou ankylose. Comme un pont osseux est toujours noté des deux côtés, une note de 3 est donnée pour le coin inférieur droit de T11 et le coin supérieur droit de T12. Dans le coin droit de T12-L1 (flèche pointillée), un syndesmophyte originaire de T12 dépasse le milieu du. Sur le côté gauche de T12-L1 et sur le coin droit de L1-L2 (pointe de flèche), un syndesmophyte se développe à partir du coin inférieur de T12, mais n'atteint pas le milieu du DIV.*

*(E) Image CT sagittale. Sur les coins antérieurs de T9-T10 jusqu'à T11-T12 (flèches blanches), on voit des ponts osseux. Sur les coins antérieurs de T12-L1 (flèche pointillée), un syndesmophyte se développe à partir du coin T12 et du coin L1 sans atteindre le milieu du DIV.<sup>38</sup>*

Le CTSS a montré une excellente reproductibilité inter-lecteurs (ICC 0,99) et une bonne sensibilité pour détecter les changements structuraux. Comparativement à la radiographie, le IdCT permet de détecter 5 fois plus de syndesmophytes nouveaux ou en croissance à 2 ans. Ceux-ci étaient le plus souvent localisés au niveau du rachis thoracique, partie non évaluée par le mSASSS à la radiographie.<sup>41</sup>

Des études récentes ont également montré l'intérêt du IdCT pour l'évaluation de l'atteinte structurale des articulations facettaires (interarticulaire postérieure) chez les patients atteints de axSpA. L'évaluation structurale des articulations zygapophysaires a été réalisé d'une façon binaire, selon l'absence ou la présence d'une ankylose sur l'ensemble des articulations facettaires droite et gauche des 23 uDV de C2-C3 à L5-S1. Le IdCT permet de détecter une progression structurale mesurable des articulations facettaires à 2 ans, avec une bonne reproductibilité inter-lecteur pour l'ensemble du rachis postérieur à l'exception de la jonction cervicothoracique (ICC 0,93). De façon similaire à l'ankylose antérieure, la plupart des ankyloses facettaires se sont produites dans la colonne thoracique. Les patients qui présentaient une progression de l'ankylose facettaire avaient également une progression plus importante des syndesmophytes. L'utilisation du IdCT pour l'évaluation à la fois de l'ankylose rachidienne antérieure et postérieure s'avère donc pertinente, d'autant plus que la progression de l'ankylose facettaire fournit des informations utiles sur la formation de nouveaux syndesmophytes.<sup>42, 43</sup>

Néanmoins, l'utilisation du IdCT n'est réalisée actuellement qu'en recherche clinique, son coût et son accessibilité limitant son utilisation en pratique clinique quotidienne. Le CTSS est une méthode de scoring nécessitant une expérience et un temps d'évaluation conséquents, éléments que les praticiens ne disposent pas forcément en pratique quotidienne.

C'est pour cette raison que nous avons voulu élaborer une méthode d'évaluation structurale scanographique rachidienne simple et reproductible, s'inspirant du mSASSS et du CTSS, avec l'avantage de prendre en compte le rachis thoracique et les articulations zygapophysaires, à partir de TDM TAP déjà disponibles. L'utilisation de TDM TAP opportunistes, c'est-à-dire réalisés pour une autre indication, pourrait permettre d'évaluer l'atteinte structurale rachidienne de façon plus précise que la radiographie, sans engendrer d'irradiation supplémentaire.

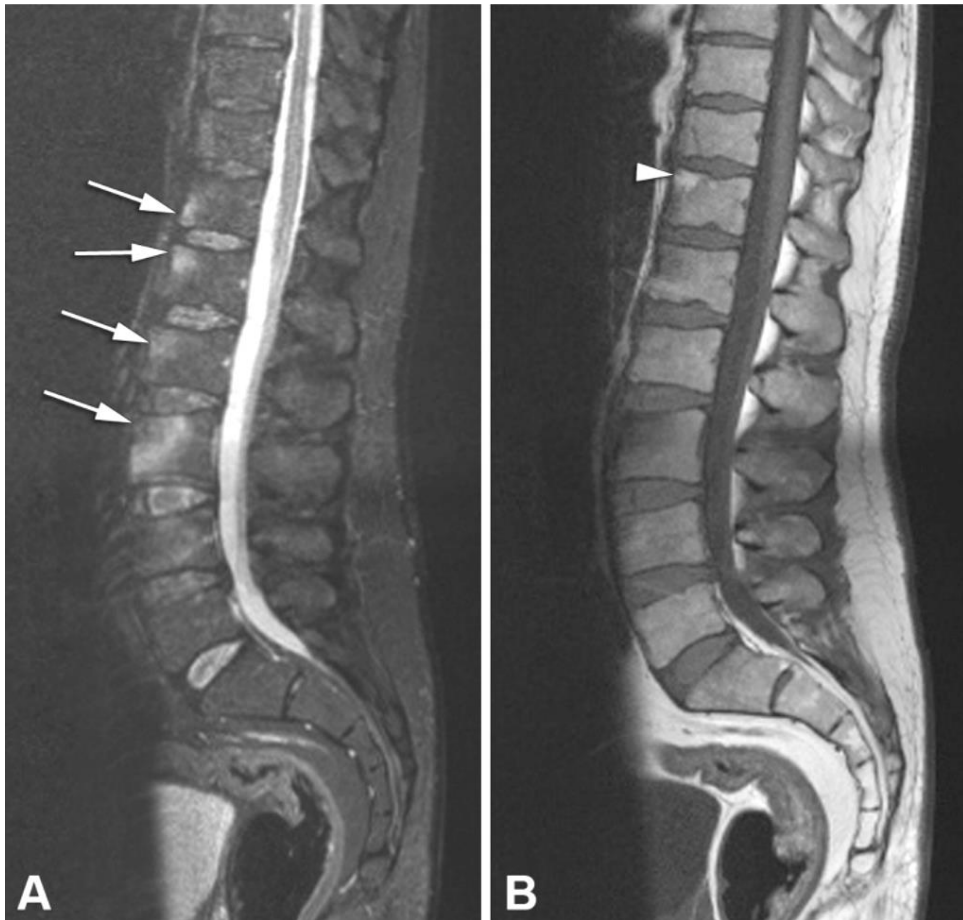
## > A l'IRM

Dans le cadre du bilan de spondyloarthrite axiale, l'IRM rachidienne est actuellement réalisée lorsque l'IRM des sacro-iliaques se révèle négative. L'exploration IRM comporte les séquences sagittales en pondération T1W et en STIR, avec éventuellement injection de gadolinium en cas de doute diagnostique.

Elle peut être utile pour rechercher des **lésions inflammatoires**, sous la forme de coins vertébraux inflammatoires en hyposignal T1W, hypersignal STIR avec rehaussement à l'injection de gadolinium, que ce soit chez des patients symptomatiques ou asymptomatiques. Ils permettent de mettre en évidence des ostéites des coins vertébraux, appelées « Romanus magnétiques », plutôt localisées à la charnière dorso-lombaire, correspondant à une inflammation des fibres de Sharpey, du ligament longitudinal antérieur et parfois postérieur. Ces lésions d'ostéite des coins vertébraux à l'IRM sont spécifiques d'une spondylarthrite lorsqu'elles sont présentes sur au moins 3 sites.

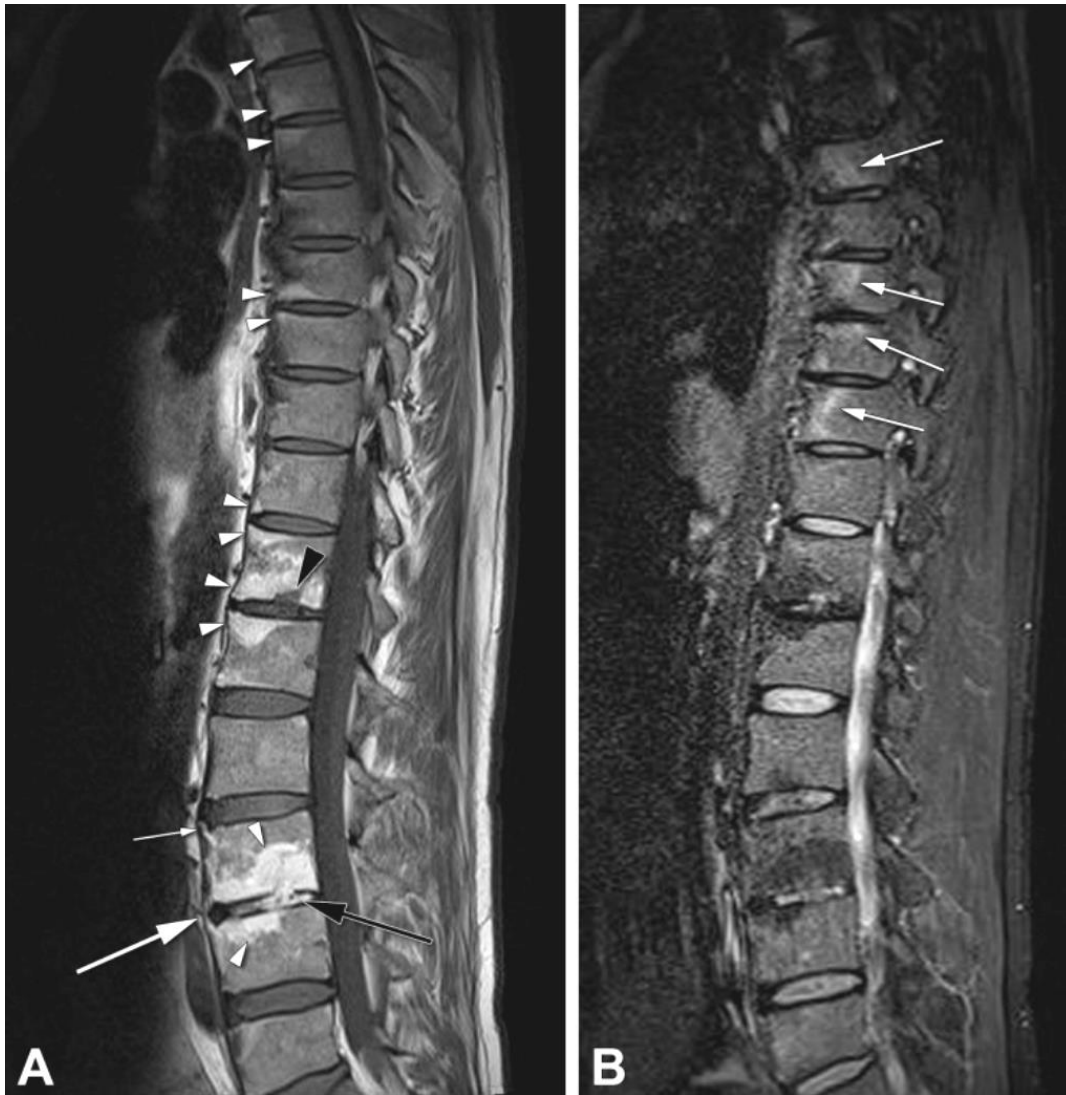Trois scores d'évaluation reproductibles et sensibles au changement sont utilisés pour déterminer l'activité inflammatoire au niveau du rachis: le score ASspiMRI (Ankylosing Spondylitis spine Magnetic Resonance Imaging activity) évaluant les lésions inflammatoires en STIR et après injection de gadolinium ainsi que les lésions érosives de 23 uDV (de C2 à S1)<sup>44</sup> ; le score de Berlin qui s'inspire du score ASspiMRI sans l'évaluation des érosions<sup>45</sup> ; et le score SPARCC qui évalue l'intensité et la profondeur de l'œdème osseux sur les six vertèbres les plus atteintes en séquence STIR, avec division de chaque vertèbre en quatre quadrants<sup>46</sup>. Dans une étude comparative, le SPARCC a montré avoir la sensibilité au changement la plus élevée, et une meilleure reproductibilité inter-lecteurs.<sup>47</sup>

D'autres signes IRM orientent vers une spondyloarthrite axiale comme la présence d'au moins 5 coins vertébraux graisseux pluriétagés apparaissant en hypersignal T1W et T2, une atteinte inflammatoire des articulations zygapophysaires (œdème médullaire, épanchement articulaire et érosions), une inflammation ligamentaire avec œdème osseux adjacent (ligament inter-épineux) ou encore les spondylodiscites d'Andersson (atteinte disco-vertébrale érosive hyperintenses en STIR, hypointenses en T1W, et se rehaussant après injection de gadolinium).



*D'après Hermann KG, et al (2012): lésions inflammatoires et graisseuses du rachis à l'IRM. A. Image STIR montrant une ostéite des coins vertébraux antérieurs de T12 à L3 (flèches blanches); B. Hyposignal T1W des coins vertébraux correspondants. Hypersignal T1W correspondant à un coin graisseux du coin antérosupérieur de T12 (flèche blanche).*

Concernant les **lésions structurales** rachidiennes, l'utilisation de l'IRM est beaucoup moins établie. De la même façon que pour les sacro-iliaques, elle repose sur l'évaluation de l'érosion, de la sclérose, des dépôts graisseux et/ou de la présence d'ankylose. L'ankylose vertébrale est visible sous la forme d'hypersignaux T1W des disques. Actuellement, la seule méthode d'évaluation IRM des changements structuraux rachidiens proposée est l'ASspiMRI-c (Ankylosing Spondylitis spine Magnetic Resonance Imaging-chronicity), dans laquelle chaque UDV se voit attribuer un score de 0 à 6 selon la présence d'une sclérose (1), d'une mise au carré des vertèbres (2), de la présence de moins de 2 syndesmophytes (3) ou de plus de 2 syndesmophytes (4), d'un pont osseux (5) ou d'une ankylose complète (6) sur l'ensemble du rachis (de C2 à S1). Néanmoins, l'ASspiMRI-c n'a pas montré de supériorité par rapport à la radiographie pour la détection de nouvelle formation osseuse.<sup>48</sup>



*D'après Hermann KG, et al (2012): lésions structurales du rachis à l'IRM.*

*A. En séquence T1W. Métaplasie graisseuse en hypersignal T1W des coins vertébraux (pointes de flèches blanches) ainsi qu'à proximité des plateaux vertébraux de certains corps vertébraux. Érosion (pointe de flèche noire) du plateau vertébral inférieur de T12 en hyposignal T1W. L'uDV L3L4 présente une ankylose de l'espace discal intervertébral (flèche noire) et à l'intérieur de l'anneau fibreux (grande flèche blanche). Un syndesmophyte est visible au niveau du coin vertébral antéro-supérieur de L3 (petite flèche blanche);*

*B. Image correspondante en séquence STIR. Hypersignal STIR montrant une ostéite résiduelle aux coins antérieurs de T6, T8, T9 et T10 (flèches blanches), épargnant les coins vertébraux présentant des dépôts graisseux en hyposignal STIR.*

La présence d'un œdème osseux aux coins vertébraux antérieurs à l'IRM serait associée au développement radiographique à 2 ans de syndesmophytes aux mêmes coins vertébraux. Trois études comparant la présence à l'absence d'inflammation des coins vertébraux par IRM retrouvent un risque de 6,5 % contre 2,1 %, de 20 % contre 6,3 % et de 15,6-16,7 % contre 2,2-3,2 % de développer des syndesmophytes radiographiques.<sup>49,50,51</sup> L'existence de coins vertébraux graisseux semble également associée à l'apparition de lésions syndesmophytiques radiographiques à 2 ans, avec des OR à 7,6, 5,8 et 1,9 si présence de coins vertébraux graisseux et inflammatoires à t0, de coins vertébraux inflammatoires à t0, et de coins vertébraux graisseux à t0 respectivement.<sup>52, 53</sup> Plusieurs études suggèrent que les coins vertébraux inflammatoires évoluant vers des coins vertébraux graisseux sont plus susceptibles d'être associés à la formation de syndesmophytes.<sup>54</sup>

Ainsi, certains résultats d'IRM ont une valeur prédictive pour le développement ultérieur de syndesmophytes. Néanmoins, il n'a pas de recommandations actuelles concernant l'utilisation de l'IRM pour la surveillance et le pronostic de la spondyloarthrite axiale en pratique clinique.



### 3. Ostéoporose et SpA

#### 3.1. Généralités

L'ostéoporose est une maladie systémique caractérisée par une diminution de la masse osseuse et une altération micro-architecturale du tissu osseux, responsables d'une fragilité osseuse excessive avec un risque accru de fractures de fragilité. Cette pathologie touche préférentiellement les femmes ménopausées en raison de l'évolution naturelle de la masse osseuse au cours du temps.

Le principal risque de cette pathologie est la survenue de fractures lors de traumatismes de faible énergie. Ces fractures occasionnent secondairement une augmentation du risque de morbidité (perte d'autonomie, hospitalisations) et de mortalité. Elle représente un véritable enjeu de santé publique compte tenu des dépenses de santé qu'elle engendre et de l'augmentation du nombre de fractures vertébrales associé avec le vieillissement de la population.

Les fractures ostéoporotiques majeures touchent les vertèbres, l'extrémité supérieure du fémur, l'extrémité supérieure de l'humérus, le fémur distal, le tibia proximal, trois côtes simultanément et le bassin. Les principaux facteurs de risque de l'ostéoporose sont l'âge, le sexe féminin et l'antécédent personnel de fracture.<sup>55,56,57</sup> Les autres facteurs de risque classiques d'ostéoporose sont un antécédent familial de fracture du col fémoral chez un parent du premier degré, un IMC faible < 19 kg/m<sup>2</sup>, la consommation éthylo-tabagique, la ménopause précoce, les endocrinopathies (hyperthyroïdie, hyperparathyroïdie, hypercorticisme, hypogonadisme, diabète de type 1), la corticothérapie prolongée (> 5 mg/jour pendant plus de trois mois), l'hormonothérapie, la malabsorption digestive, la malnutrition, les maladies inflammatoires chroniques (MICI, spondylarthropathies, polyarthrite rhumatoïde).

Les patients atteints de SpA cumulent souvent plusieurs facteurs de risque de fragilité osseuse: l'inflammation systémique chronique, une durée d'évolution de la maladie importante, la raideur limitant les mouvements et l'activité physique, l'atteinte rénale pouvant conduire à une insuffisance rénale avec hyperparathyroïdie secondaire, des troubles staturaux liés à des déformations sévères rachidiennes (cyphose dorsolombaire, atteintes périphériques ankylosantes) participant au risque de chute. Certaines études rapportent également une consommation d'alcool et de corticostéroïdes élevées ainsi que des faibles valeurs de 25 (OH) vitamine D dans cette population.<sup>58</sup>

La prévalence de patients atteints de SpA axiale et présentant un diagnostic d'ostéoporose est estimée entre 11,7–34,4 % dans la littérature. Des fractures ostéoporotiques ont été également signalées chez ces patients dans 11% à 24,6% des cas.<sup>59</sup> Ainsi, la spondylarthrite ankylosante est un facteur de risque reconnu d'ostéoporose avec un risque plus élevé de fractures vertébrales avec leurs complications neurologiques (OR 3,26) par rapport à la population générale.<sup>59,60,61</sup>

La SpA est associée à une phase initiale de résorption osseuse (voir chapitre 1), médiée par une production excessive de cytokines pro-inflammatoires (TNF  $\alpha$ , IL-1, IL-6, IL-17, IL-23). Ces cytokines stimulent la production du RANK-ligand, qui, une fois fixé à son récepteur RANK engage les ostéoblastes (responsables de la formation osseuse) vers une différenciation en ostéoclastes (responsables de la résorption osseuse) participant ainsi à la perte de densité minérale osseuse.

### **3.2. Dépistage de l'ostéoporose dans la SpA**

En pratique clinique, le dépistage de l'ostéoporose repose sur les facteurs de risque démographiques et cliniques à partir du questionnaire FRAX, et sur l'évaluation densitométrique osseuse. La densité minérale osseuse (DMO), mesurée par absorptiométrie à rayons X à double énergie (DXA), est généralement utilisée pour le diagnostic de l'ostéoporose chez les hommes et les femmes de plus de 50 ans, définie par un T-score à la hanche ou au rachis lombaire inférieur à 2,5 écarts-types (T-score  $\leq$  -2.5DS).

La relation entre SpA et densité minérale osseuse est encore mal connue et la validité de la DXA dans cette population est remise en cause. La présence de formations osseuses excessives retrouvées dans la SpA axiale (calcifications anormales des ligaments vertébraux, syndesmophytes, ankylose) ou dans l'arthrose rachidienne, la présence de calcifications vasculaires ou de lithiases rénales peuvent augmenter la DMO mesurée par DXA malgré la présence d'une ostéoporose et/ou d'une altération de la qualité osseuse. C'est pour cette raison qu'il a été montré que l'acquisition latérale de radiographie du rachis lombaire doit être préférée par rapport à l'acquisition antéropostérieure lors de la DXA.<sup>62,63</sup> D'autre part, le T-score donné par la DXA est basé sur les normes de jeunes femmes adultes, difficilement comparables aux cohortes de SpA, composées en majorité d'hommes. Enfin, la DMO

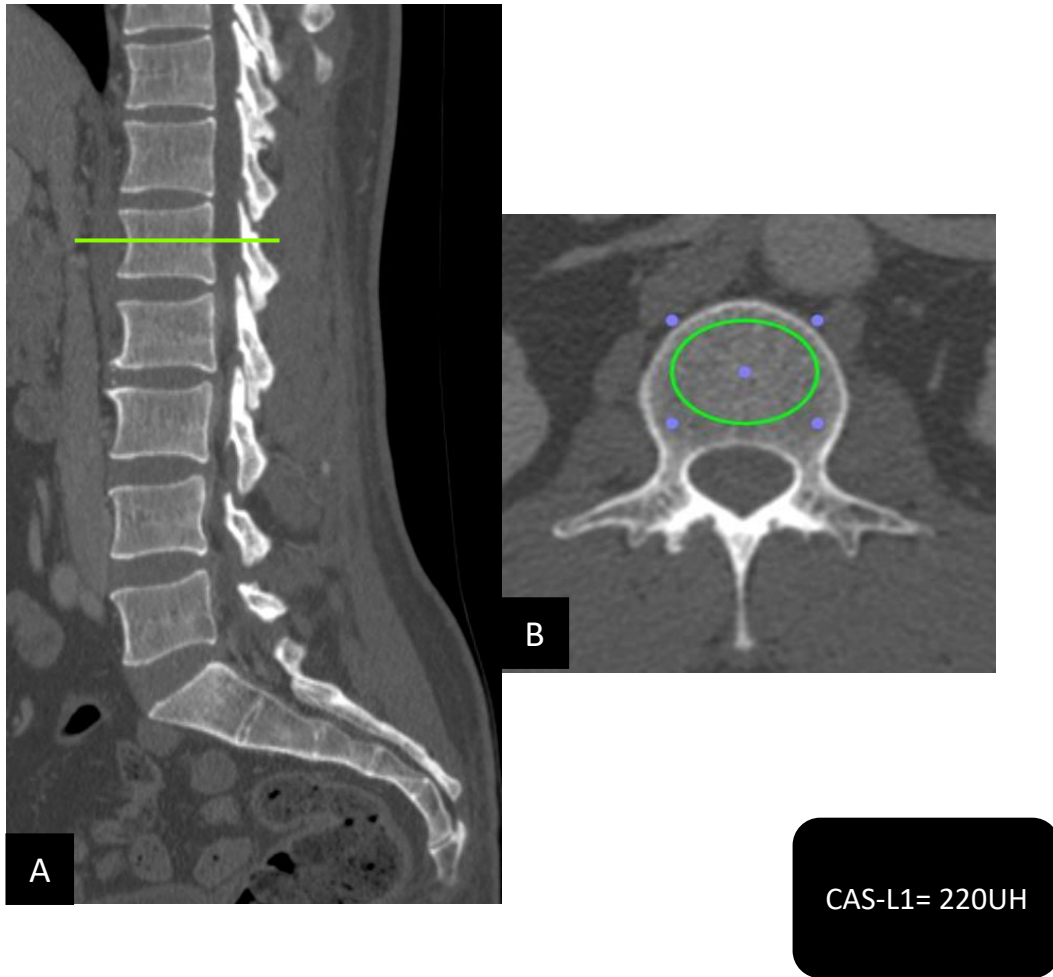
n'évalue que l'atteinte quantitative de l'os et ne permet pas d'apprécier la qualité de la microarchitecture osseuse.

Le dépistage de l'ostéoporose semble insuffisant chez les patients atteints de SpA. Son défaut de réalisation en pratique quotidienne pourrait être expliquée par une population majoritaire d'homme jeune et par l'absence de recommandations claires des sociétés savantes.<sup>23,64</sup> Ainsi, le dépistage de l'ostéoporose par DXA est limité et des fractures à DMO normale peuvent survenir dans cette pathologie.

Dans ce contexte, l'utilisation du scanner pour estimer la densité minérale osseuse s'est développée depuis 1970, initialement par le scanner quantitatif (QCT) puis par le scanner périphérique haute résolution (HRpQCT), permettant une analyse densitométrique et micro-architecturale osseuse. Ce dernier est moins irradiant mais se restreint à l'évaluation des extrémités (tibia et radius distal) et ne permet donc pas d'apprécier la qualité osseuse rachidienne et fémorale.

Récemment, plusieurs études ont mis en évidence une corrélation entre les données de la DXA et l'estimation en Unité Hounsfield (UH) de l'os trabéculaire réalisées de façon opportuniste à partir de scanners de routine.<sup>65</sup> En effet, la réalisation du scanner thoraco-abdomino-pelvien (TAP) est souvent justifié au cours du suivi des SpA pour explorer un évènement intercurrent (infection, cancer, urgence médico-chirurgicale) chez les patients traités par immunosuppresseurs ou pour évaluer les comorbidités cardiovasculaires, pulmonaires, osseuses (fractures) et digestives (MICI).

Cette méthode offre la possibilité de mesurer les valeurs d'atténuation osseuse des corps vertébraux exprimées en UH en utilisant une mesure de la région d'intérêt (ROI). La mesure du ROI est faite en coupe axiale au niveau du corps vertébral de L1, qui est principalement composée d'os trabéculaire et est préférentiellement affectée par l'ostéoporose. De plus, L1 est facilement identifiée comme la première vertèbre dépourvue de côtes permettant de rendre cette technique plus pertinente et reproductible. Le coefficient d'atténuation de L1 (CAS-L1) permet d'estimer en UH la densité osseuse trabéculaire de L1 en s'affranchissant des artefacts liés à l'excès de formation osseuse (syndesmophytes, ostéophytes, ponts osseux) et aux calcifications vasculaires.



*Évaluation scanographique de la densité osseuse trabéculaire de la première vertèbre lombaire par le coefficient d'atténuation scanographique de L1 (CAS-L1)*

*A. La mesure du CAS-L1 s'effectue en coupe axiale et en fenêtrage osseux, sur la première vertèbre lombaire dont la coupe retenue passait par les pédicules ; B. La région d'intérêt (ROI) la plus large était dessinée dans l'os trabéculaire de L1 avec un CAS-L1 mesuré à 220UH.*

Dans la population générale sans facteur de risque d'ostéoporose, Pickhardt et al<sup>65</sup> a observé qu'un CAS-L1  $\leq 145$  UH identifiait 96.6% des fractures vertébrales (FV), alors que la DXA (avec un T-score  $\leq -2.5$ DS) n'en identifiait que 39%. Dans la polyarthrite rhumatoïde, 74% des patients présentant des FV ostéoporotiques étaient identifiés comme ostéoporotiques avec un CAS-L1  $\leq 135$  UH, alors qu'il y en avait seulement 42% d'identifiés avec la DXA<sup>66</sup>. Chez les patients atteints de sclérodermie systémique, il a été observé qu'un CAS-L1  $\leq 145$  UH était associé à la présence de facteurs cliniques de sévérité de la maladie<sup>67</sup>.

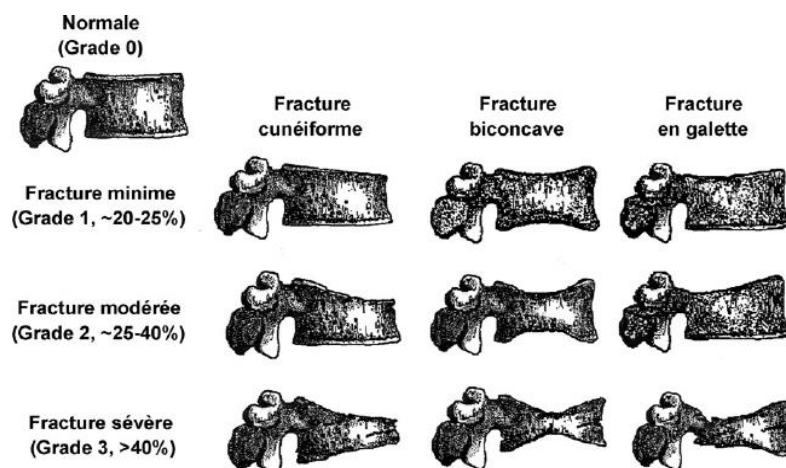
Concernant le CAS-L1, des études récentes ont montré qu'un T-score  $\leq -2,5$  DS et qu'un CAS-L1  $\leq 145$  UH, correspondant au seuil fracturaire, étaient associés à la présence d'une FV dans une population de SA (OR : 2,35 (IC 95 %: 1,12-4,92) et 2,06 (IC 95 %: 1,04-4,10) respectivement). Le CAS-L1 était significativement plus faible dans les groupes de SA que dans le groupe témoin. De plus, le CAS-L1  $\leq 145$  HU était associé à un risque plus élevé de FV, avec un OR similaire à celui de la DXA<sup>68</sup>.

En 2016, la Société internationale de densitométrie clinique (ISCD) mentionnait que les valeurs scanographiques pouvaient être utilisées à la place des valeurs DMO, à condition d'avoir un étalonnage scanographique constant et de valider les différents seuils de dépistage.

### **3.3. Dépistage des fractures vertébrales**

Compte tenu du taux accru de FV dans la SA, l'imagerie rachidienne est préconisée en cas de changement clinique significatif (rachialgies, perte de taille) au cours de l'évolution de la maladie. Cependant, la plupart des FV ne présentent pas les signes et symptômes cliniques d'une fracture aiguë et sont négligées lorsque la rachialgie est interprétée comme une poussée de SpA. En 1<sup>ère</sup> intention, la réalisation de radiographies standards rachidiennes peut permettre d'apprécier la morphologie vertébrale avec la détection des FV symptomatiques ou de découverte fortuite. La classification de Genant permet une analyse semi-quantitative de ces fractures<sup>69</sup> :

- Grade 1: fracture vertébrale minime avec une perte de hauteur vertébrale inférieure à 25 %;
- Grade 2: fracture vertébrale modérée avec une perte de 25 à 40 % de la hauteur vertébrale ;
- Grade 3: fracture vertébrale sévère avec une perte de hauteur supérieure à 40 %. On peut également classer dans ce groupe les fractures vertébrales transdiscals, parfois compliquées de pseudarthrose, les fractures vertébrales corporéales ou interépineuses.



*D'après le COFER : analyse semi-quantitative des fractures vertébrales ostéoporotiques  
selon la classification de Genant*

Dans la SpA, les FV sont majoritairement localisées aux zones de contraintes (charnière dorso-lombaire), et à la jonction entre les corps vertébraux ankylosés et non ankylosés.

La détection des FV en utilisant l'absorptiométrie bi-énergie à rayons X, connue sous le nom de Vertebral Fracture Assessment (VFA) présente un intérêt croissant en raison de sa faible dose de rayonnement, puisque la mesure est réalisée pendant la DXA, avec une excellente valeur prédictive négative (VPN)<sup>70</sup>. Le scanner en coupes sagittales et en « fenêtrage osseux » offre une vision plus précise de la morphologie des vertèbres thoraco-lombaires. Son utilisation de façon opportuniste pourrait permettre de détecter des FV parfois méconnues à la radiographie sans ajouter d'irradiation supplémentaire, mais également de débiter une thérapeutique anti-ostéoporotique précocement afin d'éviter la récurrence fracturaire et la surmortalité associée.

Un des objectifs de notre étude était d'étudier la prévalence des FV ostéoporotiques dans la SA à partir de scanners TAP déjà disponibles chez ces patients, et d'étudier les facteurs associés à la survenue de ces fractures.

### **3.4. Fragilité osseuse et atteinte structurale de la SpA**

Dans la littérature, les SpA présentant des lésions structurales rachidiennes sont plus souvent associées à la présence de FV<sup>71,72</sup>, mais leur association avec une faible DMO est rapportée de manière inconstante. En effet, les patients atteints de SpA peuvent présenter une altération de la microarchitecture osseuse et des fractures malgré des scores de DMO normaux.

Plus récemment, nous avons pu montrer que les patients atteints de spondylarthrite axiale et présentant au moins un pont osseux ont un CAS-L1 plus faible ( $123,96 \pm 41,1$  UH) que les patients mSASSS + (présence d'au moins un syndesmophyte) sans pont osseux ( $160,4 \pm 41,9$  UH) ( $p=0,02$ ). Nous avons également regardé l'interaction entre le degré de mobilité des vertèbres lombaires entre elles et les CAS lombaires (L1 à L5). Dans cette étude, le risque de  $CAS-L1 \leq 145$  HU était significativement plus élevé en présence d'une ankylose totale d'au moins une vertèbre lombaire (OR: 4,95 (IC 95%: 1,104-17,36)). L'ankylose lombaire partielle de L3 et L4 affectait également le CAS avec un risque plus élevé d'avoir un  $CAS \leq 145$  UH (OR: 11,8 (IC 95%: 1,822-25,67) et 15 (IC 95%: 2,54-30,85)) respectivement.<sup>73</sup>

Ainsi, la perte de mobilité rachidienne liés à l'ankylose vertébrale pourrait être à l'origine d'une diminution des contraintes mécaniques sur l'os occasionnant cette dégradation du CAS-L1 et donc de la densité osseuse trabéculaire. La présence d'une ankylose vertébrale pourrait également être retrouvée chez des SA plus sévères avec une activité de la maladie plus importante, des déformations rachidiennes limitant la mobilité et l'activité physique, l'ensemble participant à la fragilité osseuse.

Un des objectifs de notre étude était d'étudier l'association entre le CAS-L1 et l'atteinte structurale rachidienne à partir de scanners TAP utilisés de façon opportuniste chez des patients atteints de SA. Comparativement au mSASSS radiographique, nous avons élaboré un score structurale scanographique prenant en compte le rachis thoracique, localisation privilégiée des syndesmophytes dans la SA. Cependant, l'interaction entre la perte osseuse et la progression structurale rachidienne au cours du temps n'a pas encore été étudiée et nécessiterait la réalisation d'études longitudinales.

### **3.5. Prise en charge thérapeutique**

Il n'existe pas de recommandation thérapeutique spécifique pour les patients atteints de SpA, ce qui pourrait participer au défaut de prise en charge de l'ostéoporose dans cette population. Les recommandations générales, concernant la prévention de l'ostéoporose cortico-induite et le traitement de l'ostéoporose post-ménopausique, préconisent la dose minimale efficace de cortisone, l'apport vitamino-calcique adapté (1-1,2 g de calcium/jour ; 25-OH-vitamine D > 30 ng/ml) et le maintien d'une activité physique régulière. L'éviction des facteurs associés tels que le tabagisme, l'éthylisme ou l'obésité est également essentielle.

Il existe ensuite plusieurs classes thérapeutiques anti-ostéoporotiques :

- **Les anti-résorbeurs osseux** comprenant les bisphosphonates, le dénosumab (anticorps monoclonal ciblant le RANKL), le raloxifène (SERM : Selective Estrogen Receptor Modulator), le traitement hormonal substitutif (pour les femmes de moins de 60 ans avec des troubles climatiques).

Parmi les bisphosphonates, on compte l'alendronate, le risédronate, l'acide zolédronique avec une durée minimale de traitement de 3 à 5 ans. Ces traitements ont prouvé leur efficacité sur l'augmentation de la densité minérale osseuse et la réduction du risque de fractures vertébrales et périphériques<sup>74-77</sup>. L'acide zolédronique est à privilégier en cas de fracture de l'extrémité supérieure du fémur, de DMO initiale faible ou de risque de défaut d'observance. A noter que le dénosumab n'est remboursé qu'en deuxième intention après les bisphosphonates.

- **Les anabolisants osseux** comprenant un seul traitement, le tériparatide (fragment recombinant de la parathormone).

Les **indications thérapeutiques** de ces traitements reposent sur l'existence d'un antécédent de fracture et sur les valeurs de DMO selon le schéma suivant :

En fonction du T score (au site le plus bas)	Fractures sévères (fémur, vertèbres, humérus, bassin)	Fractures non sévères	Absence de fracture et facteurs de risque d'ostéoporose ou de chutes multiples
T > -1	Avis du spécialiste	Pas de traitement	Pas de traitement
T ≤ -1 et > -2	<b>Traitement</b>	Avis du spécialiste	Pas de traitement
T ≤ -2 et > -3	<b>Traitement</b>	<b>Traitement</b>	Avis du spécialiste
T ≤ -3	<b>Traitement</b>	<b>Traitement</b>	<b>Traitement</b>

La survenue d'une fracture sévère justifie l'initiation d'un traitement de l'ostéoporose.



En cas de fractures ostéoporotiques non sévères, l'introduction d'un traitement dépendra de la DMO, avec une indication thérapeutique formelle dès que le T-score est  $\leq -2$  DS.

En l'absence de fracture, on évaluera la présence de facteurs de risque d'ostéoporose selon le FRAX et en fonction de la valeur du T-score avec une indication thérapeutique formelle dès que le T-score est  $\leq -3$  DS.

Certaines **séquences thérapeutiques** ont été validées dans la littérature<sup>78</sup>:

- En cas de FV ostéoporotiques  $\geq 2$ , on privilégiera en première intention le tériparatide pour une durée théorique de 18 mois. Ce traitement doit être relayé par un traitement anti-résorbeur (déno-sumab ou bisphosphonate) afin d'éviter la perte osseuse après l'arrêt du tériparatide.
- Si le patient présente moins de 2 FV, les bisphosphonates seront utilisés en première intention pour une durée de 5 ans. Une réévaluation clinique et par DXA devra ensuite être effectuée.
- À l'arrêt du déno-sumab, compte tenu de la perte osseuse et du risque augmenté de FV, un traitement par bisphosphonate pour une période de 6 à 12 mois doit être pris en relais.
- Après l'arrêt des bisphosphonates oraux, le relai par déno-sumab permet d'obtenir un gain de DMO supérieur à celui observé avec la poursuite des bisphosphonates. Le relai par acide zolé-dronique après bisphosphonates oraux ne permet pas d'augmenter la DMO par comparaison à la poursuite des bisphosphonates oraux.

L'efficacité du traitement se définit par l'absence de survenue d'une nouvelle fracture, l'absence de perte de taille significative (perte  $\geq 4$  cm par rapport à la taille à 20 ans ou  $\geq 2$  cm au cours du suivi) et l'absence d'altération de la DMO (perte inférieure à 0,03g/cm<sup>2</sup>) après 2 à 3 ans de traitement. Une interruption du traitement après 3 à 5 ans pourra être envisagée s'il n'y a pas de fracture sous traitement, ni de nouveaux facteurs de risque, ni de diminution significative de la DMO avec T-score fémoral  $> -2.5$  DS.

Des études récentes ont montré que l'utilisation des traitements anti-ostéoporotiques (calcium, vitamine D, bisphosphonates) n'était pas optimale dans la SpA<sup>79</sup>. Ceci pourrait être expliqué par une mauvaise observance des traitements dans l'ostéoporose (maladie asymptomatique, longue durée des traitements), et par les effets indésirables des bisphosphonates oraux (œsophagite, dyspepsie, nausées, douleurs abdominales).

Plusieurs études ont évalué l'effet des anti-TNF $\alpha$  sur la densité osseuse chez les patients atteints de SpA. Certaines ont montré une augmentation significative de la DMO après un traitement par anti-TNF $\alpha$  de 2 ans (8,6 % pour la DMO rachis et de 2,5 % pour la DMO hanche)<sup>80,81</sup>. Ces études suggèrent que le contrôle de l'inflammation systémique via l'effet anti-inflammatoire des anti-TNF pourrait avoir un effet bénéfique sur la densité osseuse, néanmoins d'autres recherches sont nécessaires pour évaluer l'effet des anti-TNF sur la qualité osseuse et le risque de fracture.

## 4. Bibliographie

1. Gran JT, Husby G. The Epidemiology of Ankylosing Spondylitis. *Semin Arthritis Rheum* 1993; 22: 319-334.
2. Gran JT, Husby G, Hordvik M. Prevalence of ankylosing spondylitis in males and females in a young middle-aged population in Tromsø, northern Norway. *Ann Rheum Dis* 1985; 44:359-367.
3. Saraux A, Guedes C, Allain J, et al. Prevalence of rheumatoid arthritis and spondyloarthritis in Brittany, France. *J Rheumatol* 1999 ; 26 :2622-7.
4. Villaverde-García V, Cobo-Ibáñez T, Candelas-Rodríguez G, et al. The effect of smoking on clinical and structural damage in patients with axial spondyloarthritis: A systematic literature review. *Seminars in Arthritis and Rheumatism* (2017), 46(5), 569–583.
5. Brown MA, Gail Kennedy L, McGregor AJ, et al. Susceptibility to ankylosing spondylitis. The role of genes, HLA, and environment. *Arthritis Rheum* 1997; 40: 1823-1828.
6. Hammer RE, Maika SD, Richardson JA, et al. Spontaneous inflammatory disease in transgenic rats expressing HLA- B27 and human B2m: an animal model of HLA-B27-associated disorders. *Cell* 1990; 63: 1099-1112.
7. Taurog, JD. (1994). The germfree state prevents development of gut and joint inflammatory disease in HLA-B27 transgenic rats. *Journal of Experimental Medicine*, 180(6), 2359–2364.
8. Wendling D. Physiopathogénie des spondylarthropathies. *Réalités en Rhumatologie* 2007,2 :6-8
9. Gaucher A, Péré P, Régent D, et al. Spondylarthropathies or ossifying polyarthralgia. Scintigraphic and scanographic evidence. *Rev Rhum* 1987;54:243–8.
10. Van der Heijde D, Machado P, Braun J, et al. MRI inflammation at the vertebral unit only marginally predicts new syndesmophyte formation: a multilevel analysis in patients with ankylosing spondylitis. *Ann Rheum Dis*. 2012 Mar;71(3):369– 73.
11. McGonagle D, Gibbon W, O'Connor P, et al. Characteristic magnetic resonance imaging enthesal changes of knee synovitis in spondylarthropathy. *Arthritis Rheum* 1998;41:694–700.

12. Baraliakos X, Listing J, Rudwaleit M, et al (2008). The relationship between inflammation and new bone formation in patients with ankylosing spondylitis. *Arthritis Research & Therapy*, 10(5), R104.
13. Ramiro S, Stolwijk C, Tubergen A, et al. Evolution of radiographic damage in ankylosing spondylitis: a 12-year prospective follow-up of the OASIS study. *Ann Rheum Dis*. 2015;74(1):52-9.
14. Jenkinson TR, Mallorie PA, Whitelock HC, et al. Defining spinal mobility in ankylosing spondylitis (AS). The Bath AS Metrology Index. *J Rheumatol*. 1994 Sep;21(9):1694–8.
15. Calin A, Garrett S, Whitelock H, et al. A new approach to defining functional ability in ankylosing spondylitis: the development of the Bath Ankylosing Spondylitis Functional Index. *J Rheumatol*. 1994 Dec;21(12):2281–5.
16. Heuft-Dorenbosch L, Spoorenberg A, van Tubergen A, et al. Assessment of enthesitis in ankylosing spondylitis. *Ann Rheum Dis*. 2003 Feb;62(2):127–32
17. Stolwijk C, van Tubergen A, Castillo-Ortiz JD, et al (2013). Prevalence of extra-articular manifestations in patients with ankylosing spondylitis: a systematic review and meta-analysis. *Annals of the Rheumatic Diseases*, 74(1), 65–73.
18. Lee YH, Ji JD, Kim JS, et al. Ileocolonoscopy and histologic studies of Korean patients with ankylosing spondylitis. *Scand J Rheumatol*. 1997;26(6):473–6.
19. Van der Linden S, Valkenburg HA, Cats A. Evaluation of diagnostic criteria for ankylosing spondylitis. A proposal for modification of the New York criteria. *Arthritis Rheum* 1984;27:361-8.
20. Rudwaleit M, Heijde D van der, Landewé R, et al. The Assessment of SpondyloArthritis international Society classification criteria for peripheral spondyloarthritis and for spondyloarthritis in general. *Ann Rheum Dis*. 1 janv 2011;70(1):25-31.
21. Wanders A, van der Heijde D, Landewé R, et al. Nonsteroidal antiinflammatory drugs reduce radiographic progression in patients with ankylosing spondylitis: A randomized clinical trial. *Arthritis Rheum* 2005 (52).
22. Haroon N, Inman RD, Learch TJ, et al. The Impact of TNF-inhibitors on radiographic progression in Ankylosing Spondylitis. *Arthritis Rheum*. oct 2013;65(10):2645-54.

23. Wendling D, Lukas C, Prati C, et al. (2018). Actualisation 2018 des recommandations de la Société française de rhumatologie (SFR) pour la prise en charge en pratique courante des malades atteints de spondyloarthrite. *Revue Du Rhumatisme*, 85(3), 222–230.
24. Bennett AN, McGonagle D, O'Connor P, et al (2008). Severity of baseline magnetic resonance imaging-evident sacroiliitis and HLA-B27 status in early inflammatory back pain predict radiographically evident ankylosing spondylitis at eight years. *Arthritis & Rheumatism*, 58(11), 3413–3418.
25. Puhakka K Bo, Jurik AG, Egund N, et al. (2003). Imaging of sacroiliitis in early seronegative spondylarthropathy. Assessment of abnormalities by MR in comparison with radiography and CT. *Acta Radiologica*, 44(2), 218–229.
26. Bennett PH, Burch TA. New York symposium on population studies in the rheumatic diseases: new diagnostic criteria. *Bull Rheum Dis* 1967; 17: 453–458.
27. Melchior J, Azraq Y, Chary-Valckenaere I, et al. Radiography and abdominal CT compared with sacroiliac joint CT in the diagnosis of sacroiliitis. *Acta Radiol*. 2017;58(10):1252-9.
28. Dougados M, Sepriano A, Molto A, et al (2017). Sacroiliac radiographic progression in recent onset axial spondyloarthritis: the 5-year data of the DESIR cohort. *Annals of the Rheumatic Diseases*, 76(11), 1823–1828.
29. Maksymowych WP, Inman RD, Salonen D, et al. Spondyloarthritis research Consortium of Canada magnetic resonance imaging index for assessment of sacroiliac joint inflammation in ankylosing spondylitis. *Arthritis Rheumatism*. 2005;53:703–9.
30. Rodrigues-Manica S, Sepriano A, Ramiro S, et al. Association Between Bone Marrow Edema and Structural Progression in the Same Quadrant in Axial Spondyloarthritis – 5-year Data from the DESIR Cohort [abstract]. *Arthritis Rheumatol*. 2019; 71 (suppl 10)
31. Maksymowych WP, Wichuk S, Chiowchanwisawakit P, et al. Fat metaplasia on MRI of the sacroiliac joints increases the propensity for disease progression in the spine of patients with spondyloarthritis. *RMD Open*3, e000399 (2017)

32. Maksymowych WP, Wichuk S, Chiowchanwisawakit P, et al. Fat metaplasia and backfill are key intermediaries in the development of sacroiliac joint ankylosis in patients with ankylosing spondylitis. *Arthritis Rheumatol.*66, 2958–2967 (2014).
33. MacKay K, Mack C, Brophy S, et al. The Bath Ankylosing Spondylitis Radiology Index (BASRI): a new, validated approach to disease assessment. *Arthritis Rheum.* déc 1998;41(12):2263-70.
34. Aaverns HL, Oxtoby J, Taylor HG, et al. Radiological outcome in ankylosing spondylitis: use of the Stoke Ankylosing Spondylitis Spine Score (SASSS). *Br J Rheumatol.* avr 1996;35(4):373-6.
35. Creemers MC, Franssen MJ, van't Hof MA, et al. Assessment of outcome in ankylosing spondylitis: an extended radiographic scoring system. *Ann Rheum Dis* 2005;64:127–9.
36. Baraliakos X, Listing J, Rudwaleit M, et al. Development of a radiographic scoring tool for ankylosing spondylitis only based on bone formation: Addition of the thoracic spine improves sensitivity to change. *Arthritis Care Res.* 2009;61(6):764-71.
37. Spoorenberg A, de Vlam K, van der Linden S, et al. Radiological scoring methods in ankylosing spondylitis. Reliability and change over 1 and 2 years. *J Rheumatol.* janv 2004;31(1):125-32.
38. Baraliakos X, Listing J, Rudwaleit M, et al. Progression of radiographic damage in patients with ankylosing spondylitis: defining the central role of syndesmophytes. *Ann Rheum Dis.* juill 2007;66(7):910-5.
39. Van Tubergen A, Ramiro S, van der Heijde D, et al. Development of new syndesmophytes and bridges in ankylosing spondylitis and their predictors: a longitudinal study. *Ann Rheum Dis.* avr 2012;71(4):518-23.
40. De Bruin, F, de Koning A, van den Berg R, et al. (2017). Development of the CT Syndesmophyte Score (CTSS) in patients with ankylosing spondylitis: data from the SIAS cohort. *Annals of the Rheumatic Diseases*, 77(3), 371–377.
41. de Koning A, de Bruin F, van den Berg R, et al. Low-dose CT detects more progression of bone formation in comparison to conventional radiography in patients with ankylosing spondylitis: results from the SIAS cohort. *Ann Rheum Dis* 2018;77:293–299.

42. Stal R, van Gaalen F, Sepriano A, et al. Facet Joint Ankylosis on Whole Spine Low-Dose CT in Radiographic Axial Spondyloarthritis [abstract]. *Arthritis Rheumatol.* 2019; 71 (suppl 10).
43. Stal R, van Gaalen F, Sepriano A, et al. Spinal Bone Formation as Assessed by Low-Dose CT Scan in Patients with Radiographic Axial Spondyloarthritis – Comparison of the Progression Observed in Vertebrae and Facet Joints [abstract]. *Arthritis Rheumatol.* 2019; 71 (suppl 10).
44. van der Heijde D, Landewé R, Hermann K, et al. Application of the OMERACT filter to scoring methods for magnetic resonance imaging of the sacroiliac joints and the spine. Recommendations for a research agenda at OMERACT 7. *J Rheumatol.* 2005 Oct;32(10):2042–7.
45. Carmona L, Sellas A, Rodríguez-Lozano C, et al. Scoring with the Berlin MRI method for assessment of spinal inflammatory activity in patients with ankylosing spondylitis: a calibration exercise among rheumatologists. *Clin Exp Rheumatol.* 2013 Dec;31(6):883–8.
46. Maksymowych WP, Inman RD, Salonen D, et al. Spondyloarthritis Research Consortium of Canada magnetic resonance imaging index for assessment of spinal inflammation in ankylosing spondylitis. *Arthritis Rheum.* 2005 Aug 15;53(4):502–9.
47. van der Heijde D, Landewé R, Hermann K-G, et al. Is there a preferred method for scoring activity of the spine by magnetic resonance imaging in ankylosing spondylitis? *J Rheumatol.* 2007 Apr;34(4):871–3.
48. Braun J, Baraliakos X, Golder W, et al. Analysing chronic spinal changes in ankylosing spondylitis: a systematic comparison of conventional x rays with magnetic resonance imaging using established and new scoring systems. *Ann Rheum Dis.* 2004 Sep;63(9):1046-55.
49. Baraliakos X, Listing J, Rudwaleit M, et al. The relationship between inflammation and new bone formation in patients with ankylosing spondylitis. *Arthritis Res Ther.* 2008;10(5):R104. doi:10.1186/ar2496
50. Maksymowych W, Chiowchanwisawakit P, Clare T, et al (2009). Inflammatory lesions of the spine on magnetic resonance imaging predict the development of new syndesmophytes in ankylosing spondylitis: Evidence of a relationship between inflammation and new bone formation. *Arthritis & Rheumatism*, 60(1), 93–102.

51. Pedersen S, Sørensen I, Lambert R, et al (2011). Radiographic progression is associated with resolution of systemic inflammation in patients with axial spondylarthritis treated with tumor necrosis factor  $\alpha$  inhibitors: A study of radiographic progression, inflammation on magnetic resonance imaging, and c. *Arthritis & Rheumatism*, 63(12), 3789–3800.
52. Chiowchanwisawakit P, Lambert RGW, Conner-Spady B, et al. Focal fat lesions at vertebral corners on magnetic resonance imaging predict the development of new syndesmophytes in ankylosing spondylitis. *Arthritis Rheum.* 2011;63(8):2215-25.
53. Pedersen SJ, Sørensen IJ, Lambert RGW, et al. Radiographic progression is associated with resolution of systemic inflammation in patients with axial spondylarthritis treated with tumor necrosis factor  $\alpha$  inhibitors: A study of radiographic progression, inflammation on magnetic resonance imaging, and circulating biomarkers of inflammation, angiogenesis, and cartilage and bone turnover. *Arthritis Rheum.* 2011;63(12):3789-800.
54. Machado PM, Baraliakos X, van der Heijde D, et al (2015). MRI vertebral corner inflammation followed by fat deposition is the strongest contributor to the development of new bone at the same vertebral corner: a multilevel longitudinal analysis in patients with ankylosing spondylitis. *Annals of the Rheumatic Diseases*, 75(8), 1486–1493.
55. Cooper C, Melton LJ. Epidemiology of osteoporosis. *Trends Endocrinol Metab.* 1992;3:224–9.
56. Lindsay R, Silverman SL, Cooper C, et al. Risk of new vertebral fracture in the year following a fracture. *JAMA.* 2001;285:320–3.
57. Van Geel TACM, Van Helden S, Geusens PP, et al. Clinical subsequent fractures cluster in time after first fractures. *Ann Rheum Dis.* 2009;68:99–102.
58. Ramírez J, Nieto-González JC, Curbelo Rodríguez R, et al (2018). Prevalence and risk factors for osteoporosis and fractures in axial spondyloarthritis: A systematic review and meta-analysis. *Seminars in Arthritis and Rheumatism*, 48(1), 44–52.
59. Ghozlani I, Ghazi M, Nouijai A, et al. Prevalence and Risk Factors of Osteoporosis and Vertebral Fractures in Patients with Ankylosing Spondylitis. *Bone* 44. 2009.(5): 772-76.



60. Malochet-Guinamand S, Pereira B, Tatar Z, et al. Prevalence and risk factors of low bone mineral density in spondyloarthritis and prevalence of vertebral fractures. *BMC Musculoskelet Disord.* 2017;18(1):357.
61. Sahuguet J, Fechtenbaum J, Molto A, et al. Low incidence of vertebral fractures in early spondyloarthritis: 5-year prospective data of the DESIR cohort. *Ann Rheum Dis.* 2019;78(1):60-5.
62. Magrey MN, Lewis S, Asim Khan M. Utility of DXA scanning and risk factors for osteoporosis in ankylosing spondylitis-A prospective study. *Semin Arthritis Rheum.* 2016;46(1):88-94.
63. Klingberg E, Lorentzon M, Mellström D, et al. Osteoporosis in ankylosing spondylitis - prevalence, risk factors and methods of assessment. *Arthritis Research & Therapy* 14. (3) 2012: R108.
64. Gossec L, Baillet A, Dadoun S, et al. (2016). Collection and management of selected comorbidities and their risk factors in chronic inflammatory rheumatic diseases in daily practice in France. *Joint Bone Spine*, 83(5), 501–509.
65. Pickhardt PJ, Pooler BD, Lauder T, et al. Opportunistic screening for osteoporosis using abdominal computed tomography scans obtained for other indications. *Ann Intern Med.* 2013;158(8):588-95.
66. Perrier-Cornet J, Omorou AY, Fauny M, et al. Opportunistic screening for osteoporosis using thoraco-abdomino-pelvic CT-scan assessing the vertebral density in rheumatoid arthritis patients. *Osteoporos Int.* 2019;
67. Fauny M, Bauer E, Albuissou E, et al. Vertebral fracture prevalence and measurement of the scanographic bone attenuation coefficient on CT-scan in patients with systemic sclerosis. *Rheumatol Int.* 2018;38(10):1901-10.
68. Fauny M, Albuissou E, Bauer E, et al. Study of Vertebral Fracture Prevalence and Scanographic Bone Attenuation Coefficient of the First Lumbar Vertebra (SBAC-L1) in Patients with Rheumatoid Arthritis and Ankylosing Spondylitis vs. Controls [abstract]. *Arthritis Rheumatol.* 2019; 71 (suppl 10)

69. Genant HK, Wu CY, van Kuijk C, et al (2009). Vertebral fracture assessment using a semiquantitative technique. *Journal of Bone and Mineral Research*, 8(9), 1137–1148.
70. Lee JH, Cho SK, Han M, et al (2014). Validité et le rôle du vertebral fracture assessment dans la détection des fractures vertébrales prévalentes chez les patients atteints de polyarthrite rhumatoïde. *Revue Du Rhumatisme*, 81(2), 164–169.
71. Geusens P, De Winter L, Quaden D, et al. The prevalence of vertebral fractures in spondyloarthritis: relation to disease characteristics, bone mineral density, syndesmophytes and history of back pain and trauma. *Arthritis Res Ther* 2015;17:294.
72. Ghozlani I, Ghazi M, Nouijai A, et al. Prevalence and risk factors of osteoporosis and vertebral fractures in patients with ankylosing spondylitis. *Bone* 2009;44:772–6.
73. Fauny M, Verhoeven F, Allado E, et al. Relationship Between Structural Spine Involvement and the Scanographic Bone Attenuation Coefficient of L1 in a Population of 73 Patients with Ankylosing Spondylitis [abstract]. *Arthritis Rheumatol*. 2019; 71 (suppl 10)
74. Ferrari S, Adachi JD, Lippuner K, et al. Further reductions in nonvertebral fracture rate with long-term denosumab treatment in the FREEDOM open-label extension and influence of hip bone mineral density after 3 years. *Osteoporos Int*. 2015;26:2763-71.
75. Papapoulos S, Lippuner K, Roux C, et al. The effect of 8 or 5 years of denosumab treatment in postmenopausal women with osteoporosis: results from the FREEDOM Extension study. *Osteoporos Int*. 2015;26:2773–83.
76. Black DM, Reid IR, Boonen S, et al. The effect of 3 versus 6 years of zoledronic acid treatment of osteoporosis: a randomized extension to the HORIZON-Pivotal Fracture Trial (PFT). *J Bone Miner Res*. 2012;27:243–54.
77. Crandall CJ, Newberry SJ, Diamant A, et al. Comparative effectiveness of pharmacologic treatments to prevent fractures: an updated systematic review. *Ann Intern Med*. 2014;161:711–23.
78. Debiais F, Feron JM, Gauvain JB, et al. Actualisation 2018 des recommandations francaises du traitement de l'ostéoporose post-ménopausique, *Revue du rhumatisme* (2018)

79. Ramírez J, Nieto-González JC, Curbelo Rodríguez R, et al (2018). Prevalence and risk factors for osteoporosis and fractures in axial spondyloarthritis: A systematic review and meta-analysis. *Seminars in Arthritis and Rheumatism*, 48(1), 44–52.
80. Siu S, Haraoui B, Bissonnette R, et al. Meta- analysis of tumor necrosis factor inhibitors and glucocorticoids on bone density in rheumatoid arthritis and ankylosing spondylitis trials. *Arthritis Care Res (Hoboken)* 2015;67:754–64.
81. Haroon NN, Sriganthan J, Al Ghanim N, et al. Effect of TNF- alpha inhibitor treatment on bone mineral density in patients with ankylosing spondylitis: a systematic review and meta-analysis. *Semin Arthritis Rheum* 2014;44:155–61.

## 2<sup>ÈME</sup> PARTIE : ARTICLE

### **Evaluating spine ankylosis, vertebral fractures and bone fragility on a single CT-scan in patients with ankylosing spondylitis.**

Caroline Morizot<sup>1</sup>, Marine Fauny<sup>1</sup>, Edem Allado<sup>1,2</sup> Marie Semaan<sup>3</sup>, Franck Verhoeven<sup>4</sup>, Eliane Albuissou<sup>5,6,7</sup>, Astrid Pinzano-Watrin<sup>8,9</sup>, Isabelle Chary-Valckenaere<sup>1,8</sup>, Damien Loeuille<sup>1,8</sup>

<sup>1</sup>Department of Rheumatology, Nancy University Hospital, France

<sup>2</sup> Development, Adaptation and Disadvantage. Cardiorespiratory regulations and motor control (EA 3450 DevaH), University of Lorraine, F-54505, France

<sup>3</sup>IMoPA, UMR 7365, University of Lorraine, 54500 Vandoeuvre-lès-Nancy, France

<sup>4</sup>Department of Rheumatology, Besançon University Hospital, France

<sup>5</sup>University of Lorraine, Faculty of Medicine, InSciDens, Vandoeuvre lès Nancy, France

<sup>6</sup>CNRS. Institute Elie Cartan de Lorraine, UMR 7502, Vandoeuvre-lès-Nancy, F-54506. France

<sup>7</sup>Pôle S<sup>2</sup>R. PARC. University Hospital. Vandoeuvre lès Nancy. France

<sup>8</sup> Ingénierie Moléculaire et Physiopathologie Articulaire (IMoPA). UMR 7365 CNRS – University of Lorraine, France

<sup>9</sup>Contrat d'Interface, Department of Rheumatology, Nancy University Hospital, France

#### Corresponding author:

Caroline Morizot

Department of Rheumatology

Nancy University Hospital. Hôpitaux de Brabois. 54511 Vandoeuvre-lès-Nancy Cedex.  
France

c.morizot@chru-nancy.fr

+ 33 3 83 15 32 03

#### Keywords:

Ankylosing spondylitis, osteoporosis, vertebral fracture, bone mineral density, CT-scan, scanographic bone attenuation coefficient, ankylosis

## **Abstract**

Objective: To assess the association between the scanographic bone attenuation coefficient of the first lumbar vertebra (SBAC-L1), a marker of bone fragility and spine structural lesions on computed tomography (CT), in ankylosing spondylitis (AS) patients and to determine both vertebral fracture (VF) prevalence and the percentage of patients under the fracture threshold (SBAC-L1  $\leq$  145 HU).

Patient and methods: Spondyloarthritis (SpA) patients who met the New York criteria for AS and examined using thoraco-abdomino-pelvic CT (TAP-CT) and X-rays (spine, pelvis) within the previous 2 years were included. CT spine structural lesions were scored (erosions, syndesmophytes and ankylosis) for the anterior and posterior parts from the C7 to S1 vertebrae. The anterior, posterior and total ankylosing CT spine scores (ACTASSS) were calculated. A SBAC-L1  $\leq$  145 HU defined the fracture threshold.

Results: A total of 67 AS patients were included (median age: 61.2 years, 89% men, 63.5% HLA-B27+). The mean anterior, posterior and total ACTASSS were 32.4 ( $\pm$ 39.9), 27 ( $\pm$ 40.9) and 63.7 ( $\pm$ 82), respectively. The ACTASSS scores were highly reproducible (ICC  $>$ 0.97). The mean SBAC-L1 was 135.7 HU ( $\pm$ 49.2), and 40 patients (59.7%) were under 145 HU. Nine VFs were depicted in 5 patients (7.5%), 4 of whom had SBAC-L1 under 145 HU and 3 of whom had spine ankylosis. SBAC-L1 and total ACTASSS were inversely correlated ( $r=-0.37-0.46$ ;  $p\leq 0.01$ ). Ankylosed patients presented more frequently with SBAC-L1  $\leq$ 145 HU ( $p\leq 0.012$ ).

Conclusion: We demonstrated that SBAC-L1 and total ACTASSS were inversely correlated. AS patients with spine ankylosis were more frequently under the fracture threshold for SBAC-L1. The prevalence of VF on CT was 7.5%, and 4/5 AS patients with VF were under the fracture threshold.

## Introduction

Ankylosing spondylitis (AS) is a chronic inflammatory rheumatic disorder with axial (spinal and sacro-iliac) involvement and peripheral clinical manifestations (dactylitis, enthesitis and arthritis)<sup>1</sup>. Classically, the first phase of the disease is characterized by bone inflammation well depicted on MRI, with bone marrow edema at the enthesal site responsible for bone resorption (erosion, osteoporosis) followed by bone formation (syndesmophytes, enthesophytes) related to the bone healing process<sup>2,3,4</sup>.

AS is defined by the presence of chronic inflammatory low back pain ( $\geq 3$  months) and radiographic sacroiliitis according to the modified New York criteria<sup>5</sup>. Spine radiography permits the detection of structural lesions based on the presence of erosion, syndesmophytes and bone bridges located at the superior and/or inferior anterior borders of the cervical and lumbar spine. Moreover, spine radiography is the only method for assessing the progression of structural damage in patients through the modified Stoke Ankylosing Spondylitis Spinal Score (mSASSS)<sup>6,7,8</sup>. Sacro-iliac joint-computed tomography (SIJ-CT) has been used in many studies to diagnose structural sacroiliitis, inspired by the modified New York criteria; it offers the same level of performance and may be considered the gold standard for evaluated structural damage other than fat deposits<sup>9,10</sup>. Recently, De Koning et al. showed that a low-dose CT of the spine permits better detection of progression in the form of new and growing syndesmophytes in patients with AS compared with computed radiography (CR) over a follow-up of two years<sup>11</sup>.

It is well known that spine ankylosis is a factor related to osteoporosis in AS patients<sup>12,13,14</sup>. Spine ankylosis is associated with higher risks of vertebral fractures with neurological complications (OR 3.26) and higher morbi-mortality<sup>15,16</sup>. In clinical practice, screening for osteoporosis is based on demographic and clinical factors and dual-energy X-ray absorptiometry (DXA) assessment<sup>17,18</sup>. However, DXA presents some limits for osteoporosis screening in patients with syndesmophytes and bone bridges that can lead to biased results. For this reason, lateral lumbar spine acquisition is preferable to anteroposterior spine acquisition<sup>19</sup>.

Recently, studies have shown that bone fragility may also be diagnosed by CT through the measurement of the scanographic bone attenuation coefficient of the first lumbar vertebra (SBAC-L1)<sup>20,21,22</sup>. The SBAC-L1 allows estimation of the trabecular bone density of the L1 vertebra without artifacts related to bone formation (syndesmophytes, osteophytes, bone bridges) or vascular calcifications. In a standard population without any risk factors for osteoporosis, Pickhardt et al.<sup>20</sup> reported that an SBAC-L1  $\leq 145$  HU (Hounsfield Units) identified 96.6% of patients with vertebral fractures (VF), compared with only 39% identified by DXA (at the threshold of T-score  $\leq -2.5$  SD). In rheumatoid arthritis patients, 74% of those with osteoporotic fractures were categorized as osteoporotic based on an SBAC-L1  $\leq 135$  HU, compared with only 42% identified by DXA<sup>23</sup>.

In systemic sclerosis patients, SBAC-L1  $\leq$  145 HU was associated with factors related to the severity of the disease<sup>24</sup>.

Thoraco-abdomino-pelvic CT (TAP-CT) is often performed to evaluate intercurrent events (infectious, cancerous, medical or surgical emergency) in patients treated with immunosuppressive treatment or to assess cardiovascular, pulmonary, bone (fractures) or digestive (IBD) comorbidities. The TAP-CT offers a valuable method for assessing vertebral ankylosis (in the anterior and posterior parts) of the dorsal and lumbar segment of the spine in patients with AS and for diagnosing vertebral fractures and measuring the SBAC-L1.

The main objective of this study was to determine the association between the trabecular bone density of the first lumbar vertebra (L1), measured by the SBAC-L1, and vertebral ankylosis in the anterior and posterior parts of the disco-vertebral unit (DVu) of the dorsal and lumbar spine in AS patients on CT.

Secondary objectives were to evaluate the prevalence of vertebral fracture assessed on TAP-CT based on an adaptation of Genant's scoring method for radiography and to determine the prevalence of AS patients at a bone fragility threshold (SBAC-L1  $\leq$  145 HU) on CT.

## **Patients and Methods**

This monocentric retrospective study included 1503 patients with spondyloarthritis (SpA) who were followed from 2009 to 2017 at the University Hospital of Nancy and screened for biologic treatment. To be selected for the analysis, the patients fulfilled the New York criteria for radiographic sacroiliitis and had TAP-CT and radiographs (RX) of the spine and pelvis available within a period of up to two years between imaging. Demographic characteristics (age, sex, smoking), clinical data (disease duration, BASDAI, BASFI, ASDAS), biological data (HLA-B27 status, C-reactive protein (CRP)) and treatments (nonsteroidal anti-inflammatory drugs (NSAIDs), proton pump inhibitor, corticosteroid, TNF-inhibitors (TNFi), calcium, vitamin D, antiresorptive agents) were collected from the complete medical record. DXA was selected within a maximum of 2 years from CT since it has been shown that a variation of the bone mass density within a two-year period of time reflects more error measurement than a real bone loss (smallest detectable change:  $0.04\text{g}/\text{cm}^2$ )<sup>25, 26</sup>. Osteoporosis was classically defined as a T-score  $\leq -2.5$  SD (standard deviation) on DXA, and osteopenia was defined as a T-score between  $-2.5$  SD and  $-1$  SD.

### AS radiographic and scanographic structural assessment

Radiographs and CT scans were anonymized and read on Osirix software (v6.5.1-64 bits).

### **Radiographs**

Structural sacroiliitis was determined on frontal pelvic RX according to the New York diagnostic classification<sup>5</sup> by three readers and confirmed by a consensual diagnosis between two of the three readers. Spine structural involvement was evaluated by three readers using the mSASSS score, which ranged from 0 to 72. Spine structural involvement was defined by a mSASSS  $\geq 2$ , with the presence of at least one syndesmophyte identified by at least 2 of the 3 readers.

### **CT scans**

All CT scans were performed at Nancy University Hospital. For the TAP multiple row detector array scans, the field of exploration included the thoraco-abdomino-pelvic regions. The acquisition diameter was 50 cm with a  $512 \times 512$  matrix. Slices were 1.25 mm thick in the axial acquisition mode. These examinations were performed with injection of contrast agent unless contraindicated (48 of 67 CT scans were injected). The mean dose received was estimated to be between 1068 and 2718 mGy.cm for a TAP scan. TAP involved spinal exploration from the lower edge of C7 to the upper edge of the S1 vertebrae in all patients.



Spine structural assessment was performed on the sagittal plan (bone window) using axial slice reconstructions by a senior reader (DL) and a junior reader (CM). Structural lesions were evaluated on both the anterior and posterior segments of DVu.

Anterior Ankylosing CT AS Spine Score (ACTASSS) was evaluated using a side-scan of the DVu from right to left. The most severe structural involvement of each DVu, seen on at least 2 consecutive sections, was retained. We evaluated the presence of squaring, erosion, syndesmophytes or ankylosis (bone bridge) of the anterosuperior, anteroinferior, posterosuperior and posteroinferior corners of the vertebrae, from the C7 inferior to the S1 superior corner.

As for the mSASSS, erosion and/or squaring were assigned a score of 1, a syndesmophyte (bone formation with an angle between the syndesmophyte and the horizon  $>45^\circ$ ) was assigned a score of 2, and bone ankylosis between two vertebrae (presence of a bone bridge at the anterior vertebral edge or/and at the posterior vertebral edge or through the intervertebral disc) on at least 2 consecutive slices was assigned a score of 6 for each intervertebral space (Figure 1).

The number of instances of vertebral ankylosis (bone bridges) was calculated. The anterior ACTASSS was calculated for 18 DVu (C7 inferior to S1 superior) and ranged from 0 to 108. A positive ACTASSS was defined as the presence of at least one syndesmophyte and an anterior ACTASSS  $\geq 2$ .

Posterior ACTASSS was evaluated using a side-scan of each facet joint from C7 inferior to S1 from right to left. Facet ankylosis was scored in a binary manner (present or absent) on at least 2 consecutive slices. Unilateral facet ankylosis was sufficient to retain the diagnosis of posterior ankylosis. No ankylosis was assigned a score of 0, and ankylosis was assigned a score of 6 for unilateral or bilateral facet joint ankylosis. The posterior ACTASSS was calculated for 18 DVu (C7 inferior to S1 superior) and ranged from 0 to 108 (Figure 1).

Total ACTASSS was the sum of the anterior and posterior ACTASSS and varied from 0 to 216.

Intrareader reproducibility of both anterior and posterior spine structural involvement was assessed in a sample of 33 patients with a delay of one month between the two reading sessions.

### **SBAC-L1 measurement**

SBAC-L1 measurement was performed on L1 axial sections through the pedicles on the bone window by a junior reader (CM). The largest elliptical region of interest (ROI) was drawn in the trabecular bone, and the average bone mineral density was provided in Hounsfield units (HU). If there was a VF of the L1 vertebra, the measurement was performed on the adjacent vertebra (Figure 2).

A threshold of 145 HU was used because it identified 96.6% of the patients with VFs in a general population, compared with the 39% of patients identified with a T-score  $\leq -2.5$  and no fracture<sup>20</sup>. The

threshold of 145 HU was used to maintain an acceptable balance between sensitivity and specificity in this population, in which a higher risk of bone fragility is suspected.

Intra- and inter reader reliability were evaluated for all the samples; CM determined the intrareader reliability, and MF determined the inter reader reliability.

### **Vertebral fracture evaluation on CT scans**

The presence of vertebral fractures and their grades and localizations were studied on sagittal sections (bone window) of the thoracic and lumbar spine using an adaptation of Genant's classification for radiography (Figure 3). This analysis was performed by two rheumatologists (DL, CM), and intrareader reproducibility was determined with a sample of 33 patients evaluated one month apart.

### **Statistical Analysis**

Both descriptive and comparative analyses were conducted by accounting for the nature and distribution of the variables. Qualitative variables are described as frequencies and percentages; quantitative variables are described as the mean  $\pm$  standard deviation (SD) or the median and percentiles. Univariate and multivariate regression analysis were performed between clinical and demographical characteristics and SBAC-L1, with exclusion of mSASSS variable in multivariate analysis. The same analysis was performed for ACTASSS.

The association between the trabecular bone density of the first lumbar vertebra (L1), measured by the SBAC-L1, and vertebral ankylosis was analyzed by Pearson correlation for anterior, posterior and total ACTASSS. Association between presence of VF and SBAC-L1 $\leq$ 145HU (binary variable) was analyzed by Chi-2. Mann-Whitney U test was performed for association of VF or SBAC-L1 $\leq$ 145HU and all the ACTASSS components. Agreement between radiography and CT-scan for the diagnosis of syndesmophytes was also studied. Agreement for osteoporosis screening between SBAC-L1 and DXA was calculated. To analyze the intrareader and inter reader reliability for the SBAC-L1 and all ACTASSS components, we used intraclass correlation coefficient for full scoring and Cohen's kappa method for detail<sup>27</sup>. The risk  $\alpha$  was established as 0.05. IBM™ SPSS Statistics v23 was the software used for the data analysis.

## Results

Among 1503 SpA patients followed from 2009 to 2017 at Nancy University Hospital, 467 have benefited from a thoracic or TAP CT-scan. To be included in the study, only patients with TAP CT and both pelvic and spine radiographies within a period of 2 years, and who fulfilled to New York criteria were included. Among these 467 patients, only 67 patients responded to the inclusion criteria; 400 patients were excluded since they had doubtful sacro-iliitis or no sacro-iliitis on radiography, or more than a two-year period between each exam.

### Demographical and clinical characteristics of the 67 AS patients

#### Demographic and AS data

A total of 67 AS patients were included (median age: 61.2 years (34-85)); 89% were men, 63.5% were HLA-B27 positive, the median disease duration was 24 years (5-54), and the proportions treated with NSAIDs and TNF-i were 67.2% and 58.2%, respectively. All patients presented sacroiliitis on radiography, and the mean mSASSS was 14.7 ( $\pm 17.5$ ) (Table 1).

#### Osteoporosis status and DXA

Of the 67 AS patients, 48 (71.6%) presented at least one clinical risk factor for osteoporosis. Osteoporosis assessment was performed by DXA of the spine in only 16 patients (23.9%), and 3 of them (18.8%) presented a T-score  $\leq -2.5$  DS. DXA of the femoral neck was available for 14 patients (21.5%), and 3 of them (21.4%) presented osteoporosis. Two of the 16 patients had undergone bilateral total hip replacement, and DXA was not available. Concerning osteoporosis treatments, 17 AS patients (25.4%) received vitamin D or calcium supplementation and 12 AS patients (18.2%) received antiresorptive therapy. For the 5 patients with VFs, DXA was available for only two, who had spine T-scores measured at 3.2 and -2.7 SD.

### SBAC-L1 and vertebral ankylosis of the dorso-lumbar spine on CT:

#### SBAC-L1

The mean SBAC-L1 was 135.7 HU ( $\pm 49.2$ ) in the whole population, and 40 patients (59.7%) presented a SBAC-L1  $\leq 145$  HU. In univariate analysis, SBAC-L1 was associated with age ( $r=-0.28$ ;  $p=0.02$ ), mSASSS ( $r=-0.59$ ;  $p<0.01$ ), total ACTASSS ( $r=-0.40$ ;  $p<0.01$ ), Vitamin D and/or calcium consumption ( $r=-0.27$ ;  $p=0.02$ ) and specific treatment for osteoporosis ( $r=-0.27$ ;  $p=0.03$ ). In multivariate analysis, only total ACTASSS was associated with SBAC-L1 ( $r=-0.29$ ,  $p<0.001$ ).

### **Spine structural assessment on CT scans**

The mean anterior, posterior and total ACTASSS were 32.4 ( $\pm 39.9$ ), 27 ( $\pm 40.9$ ), and 63.7 ( $\pm 82$ ), respectively. In univariate analysis, total ACTASSS was only associated with mSASSS and SBAC-L1 ( $r=0.79$ ,  $p<0.001$ ;  $r=-0.46$ ,  $p<0.001$  respectively).

The presence of at least one syndesmophyte was observed in 40 patients. Concerning ankylosis, 38 patients (56.7%) presented at least one anterior or posterior vertebral ankylosis, and 33 (49.2%) and 30 (46.3%) patients presented anterior vertebral ankylosis and posterior vertebral ankylosis, respectively.

### **Correlation between SBAC-L1 and total ACTASSS**

We found an inverse correlation in univariate and multivariate analysis between SBAC-L1 and total ACTASSS ( $r=-0.40$ ;  $p\leq 0.01$ ;  $r=-0.29$ ,  $p<0.001$  respectively). Correlations were also observed between the SBAC-L1 and anterior and posterior ACTASSS in multivariate analysis ( $r=-0.49$ ;  $p\leq 0.001$ .  $r=-0.43$ ;  $p\leq 0.001$  respectively). AS patients with spine ankylosis (anterior, posterior or both) presented more frequently with SBAC-L1  $\leq 145$ UH ( $p\leq 0.012$ ).

### **Prevalence of VFs on TAP-CT and patients under the fracture threshold for SBAC-L1:**

Nine VFs were detected in 5 patients (7.5%): 5 grade 1 VFs, 3 grade 2 VFs and 1 grade 3 VF. All VFs on CT scans were located on the thoracic spine, more often at the dorso-lumbar hinge. The univariate analysis did not permit us to individualize any association between structural damage of the spine and the presence of VF, neither between a SBAC-L1  $\leq 145$  HU and the presence of VF.

Among the 5 patients with VFs on CT scans, four had a SBAC-L1  $\leq 145$  HU and one had a SBAC-L1  $>145$  HU. Three of these four patients with SBAC-L1  $\leq 145$  HU presented spine ankylosis.

### **Reliabilities of CT scoring methods and agreements between different imaging modalities (DXA vs SBAC-L1, and mSASSS vs anterior ACTASSS):**

#### **Reliabilities of ACTASSS**

Intra-rater scores for all the ACTASSS indicated that the scores were highly reproducible, with ICC  $>0.97$ . For anterior ACTASSS, the kappa was moderate for the inferior corner of T11 ( $k=0.446$ ) and the superior corner of T12 ( $k=0.404$ ) and was good to excellent ( $0.606\leq k\leq 0.939$ ) for all other locations (Table 2). Intra-rater scores for the posterior ACTASSS indicated that the results were highly reproducible, with kappa values ranging from 0.72 to 1.00.

### **Reliabilities of SBAC-L1**

The SBAC-L1 measurement was highly reproducible (ICC > 0.9) both intra- and inter readers.

### **Agreement for osteoporosis screening between SBAC-L1 and DXA**

AS patients with a T-score  $\leq -2.5$  were not more likely to present with an SBAC-L1 under the fracture threshold ( $\leq 145$  HU) ( $p \leq 1.0$ ). Of the three AS patients with T-scores  $\leq -2.5$ , one presented with grade 1 VF on CT scans. Only two of the five patients with VFs on CT underwent both DXA and SBAC-L1. For one patient, SBAC-L1 and the T-score of the spine were 186 HU and 3.2 DS, respectively. For the second patient, SBAC-L1 was 87 HU, and the spine T-score was -2.7 DS.

## Discussion

We demonstrated for the first time that bone fragility measured by the SBAC-L1 is inversely correlated with vertebral ankylosis assessed by TAP-CT. We showed that vertebral ankylosis was not limited to the anterior part of the spine but also affected the posterior elements (facet joints). Among our patients, nearly 60% presented bone fragility, with a SBAC-L1  $\leq 145$  HU and a VF prevalence of 7.5%, consistent with the literature<sup>13,14,15,16</sup>. Our patients were selected from an active file of 1503 SpA patients; of these, 67 AS patients were evaluated with both radiography (pelvic and spine) and TAP-CT within two years. TAP-CT was performed to evaluate intercurrent events (infectious, cancerous, medical or surgical emergency) in patients treated by immunosuppressive treatment or to assess cardiovascular, pulmonary, bone (fractures) or digestive (IBD) comorbidities. Our AS patients presented demographic and clinical characteristics quite comparable to those of other AS cohorts<sup>28</sup>: a greater number of males (89.6%), a median age of 61 years, the presence of spine osteoporosis in 18.8%, positive HLA-B27 status in 63.5%, biological inflammation in 44.4% and structural spine involvement (mean mSASSS of 14.7).

We developed for the first time the ACTASSS score, taking into account all components of spine ankylosis: spine ankylosis of the anterior vertebral body, but also of the disco-vertebral junction, the posterior edges of the vertebral bodies and the posterior elements (facets joints). In the facet joint assessment, we did not observe erosion, and joint space narrowing was not scored due to low spatial resolution. Moreover, we did not assess degenerative structural lesions, such as osteophytes, cysts and sclerosis. We limited our approach to binary scoring that considered a facet either normal or ankylosed. We demonstrated that the ACTASSS (anterior, posterior and total) was highly reproducible, and analysis at the DVu level also showed good to excellent concordance except for the anterior part of the T11 and T12 vertebrae.

More than half (56.7%) of the AS patients presented spine ankylosis, with a similar range of prevalence for anterior and posterior spine ankylosis. On radiography, the prevalence of syndesmophytes and bone bridges reached 60% in patients with advanced disease<sup>3,29,30</sup>. Previous cross-sectional studies in AS patients with longstanding disease have shown that 20 to 50% of patients also had facet joint ankylosis in the cervical and/or lumbar spine<sup>31,32,33</sup>. As Mass et al.<sup>31</sup> reported a 3% prevalence of isolated facet joint ankylosis, we also showed on CT that both anterior and posterior spine ankylosis were associated in most cases (81.3%) and were dissociated in 18.7% (11.9% for exclusive anterior involvement and 7.4% for exclusive posterior involvement). Posterior assessment on radiography presents a limitation: two-dimensional projection for lumbar facet joints oriented in a semi-sagittal plan. However, facet joint ankylosis is relevant because its involvement is associated with high disease activity and loss of spinal mobility<sup>31</sup>.

We previously reported the prevalence of VFs and SBAC-L1 measurements in AS patients followed with CT scans<sup>34</sup> but to our knowledge, this is the first study to evaluate the association between spine ankylosis and SBAC-L1 and between VFs and SBAC-L1 on CT scans. AS patients with spine ankylosis (anterior, posterior or both) more frequently presented SBAC-L1  $\leq 145$  HU, reflecting trabecular bone fragility, and there was a significant inverse correlation between the SBAC-L1 and the total ACTASSS. Similar correlations were also observed between the SBAC-L1 and anterior and posterior ACTASSS. These results suggest that trabecular bone fragility increases with spine ankylosis severity for both anterior and posterior ankylosis. We also showed that AS patients with total or isolated posterior ankylosis of at least one DVu presented more frequently with SBAC-L1  $\leq 145$  HU, which indicates that higher trabecular bone fragility is associated with worse spinal mobility and thus reduced bone constraints. Interestingly, we found that AS patients with anterior and/or posterior vertebral ankylosis on CT scans were more frequently under the SBAC-L1 threshold for VFs ( $\leq 145$  HU). VFs were present in five patients (prevalence of 7.4%); this was consistent with literature data based on radiography, which reported a prevalence ranging from 1 to 31%<sup>13,14,15,16</sup>. Among the five patients, four were under a SBAC-L1  $\leq 145$  HU, and 3 of the 4 patients presented spine ankylosis. However, our study did not establish associations between the presence of VFs and structural damage to the spine or a SBAC-L1  $\leq 145$  HU due to a low number of patients.

In our study, osteoporosis was assessed using DXA of the spine in only 16 patients (23.9%), and 3 of them (18.8%) presented osteoporosis (T-score  $\leq -2.5$  DS). The prevalence of osteoporosis on DXA among both AS and non radiographic SpA patients varied between 13.4% and 50%, consistent with the results for our patients<sup>35,36,37</sup>. The low percentage of osteoporosis screenings with DXA may be related to our use of a sample with a majority of males and to the lack of recommendations in international guidelines. In this study, we did not observe any concordance between SBAC-L1 values and DXA measures, probably due first to the low number of DXA results available and second to technical considerations: SBAC-L1 directly measured the vertebral trabecular bone, while DXA measured both cortical and trabecular bone but also excessive bone formation (osteophytes, syndesmophytes) and vascular calcifications. These results underline the assertion that CT scans are a relevant and easy imaging technique for estimating trabecular bone fragility through SBAC-L1 without artifacts related to cortical bone formation.

Our study has some limits since it is a retrospective analysis performed on a subgroup of elderly AS patients (median age: 61 years) with comorbidity. Some comorbidities such as IBD (6%) and corticosteroids use (15.6%) could worsen osteoporosis risk. It is obvious that using systematic CT-scans for osteoporosis screening through SBAC-L1 would generate additional irradiation and can't be applied for all SpA patients. Concerning the structural assessment, this cross-sectional study did not allow to address the issue of structural progression and modification of the trabecular bone density over time. Further studies are needed to reinforce the validity of the total ACTASSS, and longitudinal

evaluation would be interesting to detect structural progression and treatment effects. Recently, De Koning *et al.* showed that low dose-CT of the spine from C2 to S1 permits the detection of more progression in the form of new and growing syndesmophytes predominantly located in the thoracic spine, which are not assessed by the mSASSS<sup>11</sup>.

In conclusion, in our population, we showed that opportunistic use of CT scans is a complement to radiography for the evaluation of spine structural lesions, bone fragility screening (through SBAC-L1), and vertebral fracture screening. We demonstrated that the prevalence of VF on CT-scan is similar to those reported in radiography in literature. SBAC-L1 is a highly reproducible method for estimating trabecular bone fragility without artifacts and has been shown to be inversely correlated with spine structural lesions on CT-scan. Total ACTASSS is a highly reproducible method for evaluating dorso-lumbar anterior and posterior vertebral ankylosis, with the advantage of an additional thoracic spine assessment. This study shows that, in our population, AS patients with spine ankylosis were rarely investigated for osteoporosis by DXA (26.8%) and suggests that using SBAC-L1, when CT-scan has already been performed, offers an alternative screening method for osteoporosis. Longitudinal follow-up would be interesting to evaluate both structural progression and bone fragility over time and to determine treatment outcomes for these two issues.



## References

1. Abdellah El Maghraoui. Extra-Articular Manifestations of Ankylosing Spondylitis: Prevalence, Characteristics and Therapeutic Implications. *European Journal of Internal Medicine* 2011;22(6):554-60.
2. Georg Schett. Bone Oedema on MRI is highly associated with low bone mineral density in patients with early inflammatory back pain : results from the DESIR cohort. *Annals of the Rheumatic Diseases* 2007;66(S3):42-44
3. Baraliakos X, Listing J, Rudwaleit M, Haibel H, et al. Progression of radiographic damage in patients with ankylosing spondylitis: defining the central role of syndesmophytes. *Ann Rheum Dis.* 2007;66(7):910-5.
4. Klingberg E, Lorentzon M, Göthlin J, Mellström D, et al. Bone microarchitecture in ankylosing spondylitis and the association with bone mineral density. fractures. and syndesmophytes. *Arthritis Res Ther.* 2013;15(6):R179.
5. Van der Linden S, Valkenburg HA, Cats A, Evaluation of diagnostic criteria for ankylosing spondylitis. A proposal for modification of the New York criteria. *Arthritis Rheum.* 1984;27(4):361–8.
6. Wanders AJB, Landewé RBM, Spoorenberg, A, Dougados M, et al. What is the most appropriate radiologic scoring method for ankylosing spondylitis? A comparison of the available methods based on the Outcome Measures in Rheumatology Clinical Trials filter. *Arthritis Rheum.* 2004;50(8):2622-32.
7. Baraliakos X, Listing J, Rudwaleit M, Sieper J. Development of a radiographic scoring tool for ankylosing spondylitis only based on bone formation: Addition of the thoracic spine improves sensitivity to change. *Arthritis Care & Research.* 2009;61(6):764-71.
8. Spoorenberg A, Vlam K, de Linden S, Dougados M, et al. Radiological scoring methods in ankylosing spondylitis. Reliability and change over 1 and 2 years. *The Journal of Rheumatology.* 2004;31(1):125-32.
9. Bennett, PH. Burch. TA. New York symposium on population studies in the rheumatic diseases: new diagnostic criteria. *Bull Rheum Dis* 1967; 17: 453–458.

10. Melchior J, Azraq Y, Chary-Valckenaere I, Rat A-C, et al. Radiography and abdominal CT compared with sacroiliac joint CT in the diagnosis of sacroiliitis. *Acta Radiol.* 2017;58(10):1252-9.
11. de Koning A, de Bruin F, van den Berg R, Ramiro S, et al. Low-dose CT detects more progression of bone formation in comparison to conventional radiography in patients with ankylosing spondylitis: results from the SIAS cohort. *Ann Rheum Dis* 2018;77:293–299.
12. van der Weijden MC, Claushuis TAM, Nazari T, Lems WF, et al. High Prevalence of Low Bone Mineral Density in Patients within 10 Years of Onset of Ankylosing Spondylitis: A Systematic Review. *Clinical Rheumatology* 31. (11) 2012: 1529-35.
13. Ghazlani I, Ghazi M, Nouijai A, Mounach A, et al. Prevalence and Risk Factors of Osteoporosis and Vertebral Fractures in Patients with Ankylosing Spondylitis. *Bone* 44. 2009.(5): 772-76.
14. Ardizzone M, Javier RM, Kuntz JL. Ankylosing spondylitis and osteoporosis. *La Revue De Médecine Interne.*27(5) 2006: 392-99.
15. Malochet-Guinamand S, Pereira B, Tatar Z, Tournadre A, et al. Prevalence and risk factors of low bone mineral density in spondyloarthritis and prevalence of vertebral fractures. *BMC Musculoskelet Disord.* 2017;18(1):357.
16. Sahuguet J, Fechtenbaum J, Molto A, Etcheto A, et al. Low incidence of vertebral fractures in early spondyloarthritis: 5-year prospective data of the DESIR cohort. *Ann Rheum Dis.* 2019;78(1):60-5.
17. Magrey MN, Lewis S, Asim Khan M. Utility of DXA scanning and risk factors for osteoporosis in ankylosing spondylitis-A prospective study. *Semin Arthritis Rheum.* 2016;46(1):88-94.
18. Deminger A, Klingberg E, Lorentzon M, Geijer M, et al. Which measuring site in ankylosing spondylitis is best to detect bone loss and what predicts the decline: results from a 5-year prospective study. *Arthritis Res Ther.* 2017;19(1):273.
19. Klingberg E, Lorentzon M, Mellström D, Geijer M, Göthlin J, et al. Osteoporosis in ankylosing spondylitis - prevalence, risk factors and methods of assessment. *Arthritis Research & Therapy* 14. (3) 2012: R108.

20. Pickhardt PJ, Pooler BD, Lauder T, del Rio AM. Opportunistic screening for osteoporosis using abdominal computed tomography scans obtained for other indications. *Ann Intern Med.* 2013;158(8):588-95.
21. Kang KY, Kim IJ, Park S-H, Hong YS. Associations between trabecular bone score and vertebral fractures in patients with axial spondyloarthritis. *Rheumatology (Oxford).* 2018;57(6):1033-40.
22. Boussoulim K, Amouzougan A, Pallot-Prades B, Denarié D, et al. Evaluation of bone quality with trabecular bone score in active spondyloarthritis. *Joint Bone Spine.* 2018;85(6):727-31. 31
23. Perrier-Cornet J, Omorou AY, Fauny M, Loeuille D, et al. Opportunistic screening for osteoporosis using thoraco-abdomino-pelvic CT-scan assessing the vertebral density in rheumatoid arthritis patients. *Osteoporos Int.* 2019;
24. Fauny M, Bauer E, Albuissou E, Perrier-Cornet J, et al. Vertebral fracture prevalence and measurement of the scanographic bone attenuation coefficient on CT-scan in patients with systemic sclerosis. *Rheumatol Int.* 2018;38(10):1901-10.
25. Kolta S, Ravaud P, Fechtenbaum J, Dougados M, et al. Follow-up of individual patients on two DXA scanners of the same manufacturer. *Osteoporos Int* (2000) 11: 709.
26. Ravaud P, Reny, JL, Giraudeau B, Porcher R, et al. Individual Smallest Detectable Difference in Bone Mineral Density Measurements. *J Bone Miner Res* (1999), 14: 1449-1456.
27. Landis JR, Koch GG. The Measurement of Observer Agreement for Categorical Data. *Biometrics.* 1977;33: 159.
28. Ramiro S, Stolwijk C, van Tubergen A, van der Heijde D, et al. Evolution of radiographic damage in ankylosing spondylitis: a 12-year prospective follow-up of the OASIS study. *Annals of the Rheumatic Diseases* 2015;74:52-59.
29. van Tubergen A, Ramiro S, van der Heijde, Dougados M, *et al.* Development of new syndesmophytes and bridges in ankylosing spondylitis and their predictors: a longitudinal study. *Annals of the Rheumatic Diseases* 2012;71:518-523.

30. Baraliakos X, Heldmann F, Callhoff J, Listing J, *et al.* Which spinal lesions are associated with new bone formation in patients with ankylosing spondylitis treated with anti-TNF agents? A long-term observational study using MRI and conventional radiography. *Annals of the Rheumatic Diseases* 2014;73:1819-1825.
31. Maas F, Arends S, Brouwer E, Bootsma H, *et al.* Incorporating assessment of the cervical facet joints in the modified Stoke ankylosing spondylitis spine score is of additional value in the evaluation of spinal radiographic outcome in ankylosing spondylitis. *Arthritis Res Ther.* 2017;19(1):77.
32. de Vlam K, Mielants H, Veys EM. Involvement of the zygapophyseal joint in ankylosing spondylitis: relation to the bridging syndesmophyte. *J Rheumatol.* 1999;26(8):1738–45.
33. Maas F, Spoorenberg A, Brouwer, van der Veer E, *et al.* Radiographic damage and progression of the cervical spine in ankylosing spondylitis patients treated with TNF- $\alpha$  inhibitors: facet joints versus vertebral bodies. *Semin Arthritis Rheum* 2016.11.003.
34. Fauny M, Albuissou E, Bauer E, Perrier-Cornet J, *et al.* Study of vertebral fracture prevalence and scanographic bone attenuation coefficient (SABC-L1) in patients with Rheumatoid arthritis and ankylosing spondylitis vs. controls. *Eular OP0222.* Madrid June 2019.
35. Moltó A, Etcheto A, van der Heijde D, Landewé R, *et al.* Prevalence of comorbidities and evaluation of their screening in ankylosing spondylarthritis: results of the international cross-sectional ASAS-COMOAS study. *Ann Rheum Dis.* 2016 ;75(6):1016-23.
36. Ghozlan I, Ghazi M, Nouijai A, Mounach A, *et al.* Prevalence and risk factors of osteoporosis and vertebral fractures in patients with ankylosing spondylitis. *Bone.* 2009 May;44(5):772-6.
37. Pray C, Feroz NI, Nigil Haroon N. Bone Mineral Density and Fracture Risk in Ankylosing Spondylitis: A Meta- Analysis. *Calcif Tissue Int.* 2017;101(2):182-192.

## **List of abbreviations**

SpA: Spondyloarthritis

SBAC-L1: Scanographic bone attenuation of the first lumbar vertebra-L1

RX: Radiography

CT: Computed tomography

VF: Vertebral fracture

AS: Ankylosing spondylitis

TAP: Thoraco-abdomino-pelvic

mSASSS: Modified Stoke Ankylosing Spondylitis Spinal Score

NSAIDs: Nonsteroid anti-inflammatory drugs

PPI: Proton pump inhibitors

CR: Computed radiography

DXA: Dual-energy X-ray absorptiometry

SIJ: Sacroiliac joint

HU: Hounsfield units

CRP: C-reactive protein

SD: Standard deviation

DL: Damien Loeuille

CM: Caroline Morizot

MF: Marine Fauny

DVu: Disco-vertebral unit

ROI: Region of interest

TNF-i: TNF-inhibitors

BMI: Body mass index

BASFI: Bath Ankylosing Spondylitis Disease Functional Index

BASDAI: Bath Ankylosing Spondylitis Disease Activity Index

ASDAS: Ankylosing Spondylitis Disease Activity Score

IBD: Inflammatory bowel disease

IQR: Interquartile range

ACTASS: Ankylosing Computed Tomography Ankylosing Spondylitis Spine score

## **Declarations**

### Ethics approval and consent to participate, consent for publication, availability of data and material

This observational retrospective study was performed according to international good practices guidelines for research in humans. In France, this noninterventional study required no patient consent to conduct the research, and all information concerning demographic, clinic, biologic and radiographic data collected and recorded was anonymized.

### Competing interests

The authors of this manuscript have no relevant financial relationships to disclose.

### Funding

No financial support.

### Authors' contributions

Caroline Morizot: collected the data, planned the statistical analysis, performed radiography and CT scan readings, performed redaction of the article

Marine Fauny: collected the data, planned the statistical analysis, performed radiography and CT scan readings, participated in the redaction

Edem Allado: planned the statistical analysis, performed the statistical analysis, participated in the redaction

Franck Verhoeven: performed radiography assessments, participated in the redaction

Eliane Albuissou: planned the statistical analysis, performed the statistical analysis, participated in the redaction

Astrid Pinzano-Watrin: participated in the redaction

Isabelle Chary-Valckenaere: participated in the redaction

Damien Loeuille: designed the study, collected data, planned the statistical analysis, performed radiography and CT scan readings, participated in the redaction of the article

### Acknowledgements

We thank Springer Nature for their help with the English language of the manuscript.

## Tables

Table 1: Demographical and clinical characteristics of the 67 AS patients

	N (%)	Mean/median (SD/percentiles)
<b>Demographic and clinical data</b>		
Age (years) (n=67)		61 (34-85)
Men (n=67)	60 (89.6)	
Smokers (n=44)	27 (61.4)	
Alcohol users (n=25)	4 (16)	
BMI (n=28)		27.8(±5.2)
<b>AS characteristics</b>		
Disease duration (years) (n=65)		24 (5-54)
BASFI (n=53)		42.8 (±24.3)
BASDAI (n=57)		7.4 (±10.9)
ASDAS (n=20)		3.4(±1.2)
HLA-B27 (n=63)	40 (63.5)	
CRP >5 mg/L (n=63)		28 (44.4)
mSASSS (n=67)		14.7 (±17.5)
<b>Treatments</b>		
Corticosteroids (n=45)	7 (15.6)	
NSAIDs (n=47)	45 (95.7)	
Proton pump inhibitor (n=14)	14 (100)	
TNF i (n=39)	39 (100)	
<b>Osteoporosis status</b>		
≥1 risk factor (n=67)	48 (72.6)	
Osteoporosis on spine DXA (n=16)	3 (18.8)	
Osteoporosis on femoral neck DXA (n=14)	3 (21.4)	
Osteoporosis on hip DXA (n=14)	2 (14.4)	
Vitamin D and/or calcium (n=67)	17 (25.4)	
Specific treatment for osteoporosis (n=66)	12 (18.2)	

*Data are presented as n (%) for dichotomous variables and as the mean (SD) or median (interquartile range: IQR) for continuous demographic variables. Patient-reported outcomes are reported according to the distribution. Age and disease duration are reported as median (percentile), whereas continuous variables (BASDAI, BASFI, ASDAS, BMI, mSASSS) are reported as mean (SD).*

Table 2: Intra-reader reliability of the anterior and posterior ACTASSS at the vertebral level for the anterior ACTASSS and at the disco-vertebral unit (DVu) level for the posterior ACTASSS.

Vertebra	Anterior ACTASSS		DVu	Posterior ACTASSS
	Inferior	Superior		
<b>C7</b>	0.73	0.73	C7-T1	0.84
<b>T1</b>	0.87	0.80	T1-T2	0.87
<b>T2</b>	0.88	0.87	T2-T3	0.94
<b>T3</b>	0.86	0.93	T3-T4	0.75
<b>T4</b>	0.93	0.86	T4-T5	0.87
<b>T5</b>	0.80	0.93	T5-T6	0.94
<b>T6</b>	0.79	0.80	T6-T7	0.94
<b>T7</b>	0.67	0.73	T7-T8	0.87
<b>T8</b>	0.72	0.68	T8-T9	0.74
<b>T9</b>	0.79	0.72	T9-T10	0.79
<b>T10</b>	0.60	0.79	T10-T11	0.84
<b>T11</b>	0.44	0.60	T11-T12	0.84
<b>T12</b>	0.73	0.40	T12-L1	0.80
<b>L1</b>	0.84	0.68	L1-L2	0.78
<b>L2</b>	0.77	0.83	L2-L3	0.90
<b>L3</b>	0.83	0.67	L3-L4	0.93
<b>L4</b>	0.88	0.64	L4-L5	1.00
<b>L5</b>	0.93	0.83	L5-S1	0.72

Kappa values<sup>27</sup>: 0-0.39: poor concordance; 0.4-0.6: fair concordance (orange); 0.6-0.79: good (yellow) and > 0.8 excellent (green) concordance.



## Figures

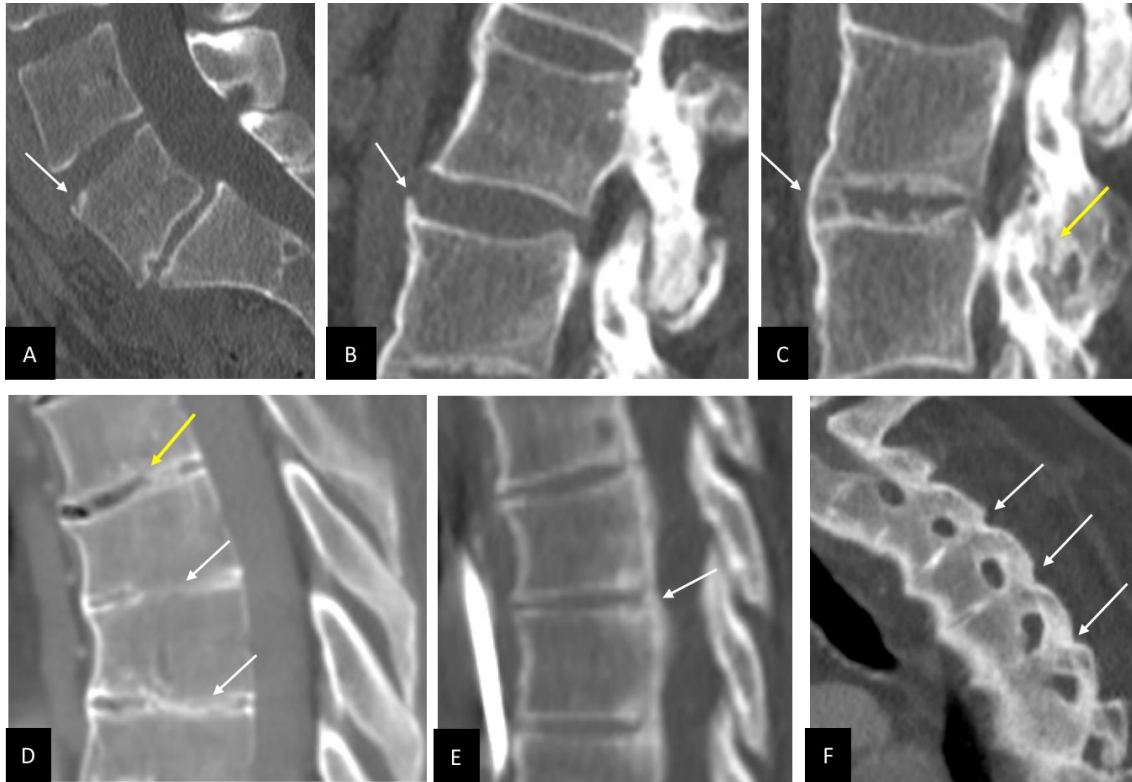

Figure 1: Spine structural assessment on CT scans. To be considered, lesions were required to be observed on two consecutive slices.

Anterior ACTASSS: A. Grade 1: erosion of the anterosuperior corner of the L5 vertebra (white arrow); B. Grade 2: Syndesmophyte (bone formation with angle between the syndesmophyte and the horizon  $>45^\circ$ ) of the anterosuperior corner of the vertebra (white arrow); C. Grade 3: anterior DVu ankylosis (presence of a bone bridge uniting 2 consecutive vertebrae) (white arrow) and posterior DVu ankylosis (yellow arrow); D. Grade 3: bone ankylosis through the intervertebral disc space (white arrows) corresponding to anterior DVu ankylosis on two consecutive vertebrae; E. Grade 3: bone bridge between the posterosuperior and posteroinferior corners of 2 consecutive vertebrae (white arrow). Note that the anterior edge of the vertebra is free of ankylosis.

Posterior ACTASSS: F. Ankylosis of facet joints (white arrows) associated with complete DVu ankylosis (anterior, intervertebral disc and posterior).

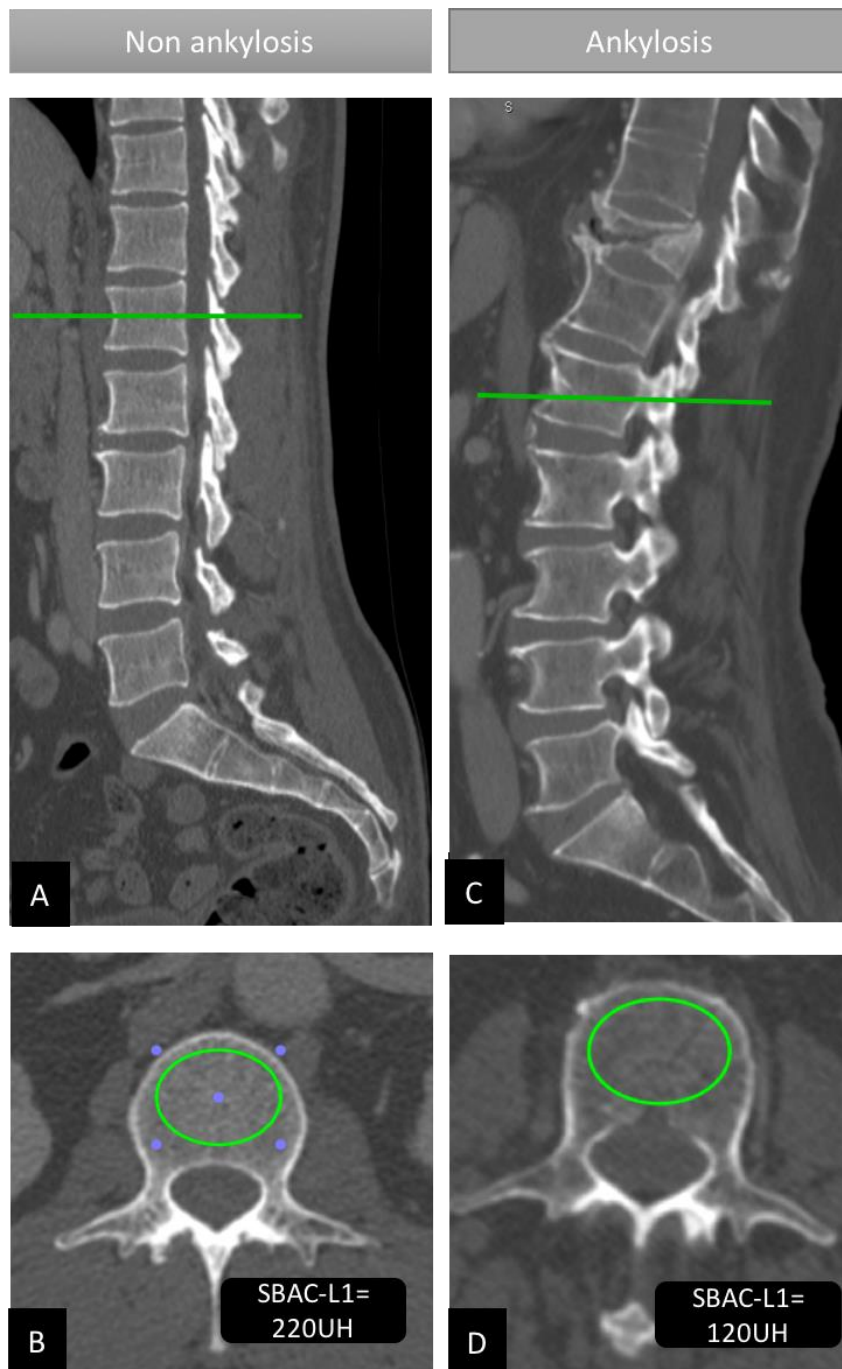


Figure 2: Scanographic bone attenuation coefficient of the first lumbar vertebra (SBAC-L1)

A. Non-ankylosed spine: The SBAC-L1 study was conducted on L1 axial sections through the pedicles on the bone window of axial slices (B), and the largest elliptical region of interest (ROI) was drawn in the trabecular bone of L1 vertebra with an SBAC-L1 measurement at 220 HU.

C. Ankylosed spine: The SBAC-L1 study was conducted on L1 axial sections through the pedicles on the bone window (D). The largest elliptical region of interest (ROI) was drawn on the trabecular bone of L1 vertebra with an SBAC-L1 measurement at 120 HU.

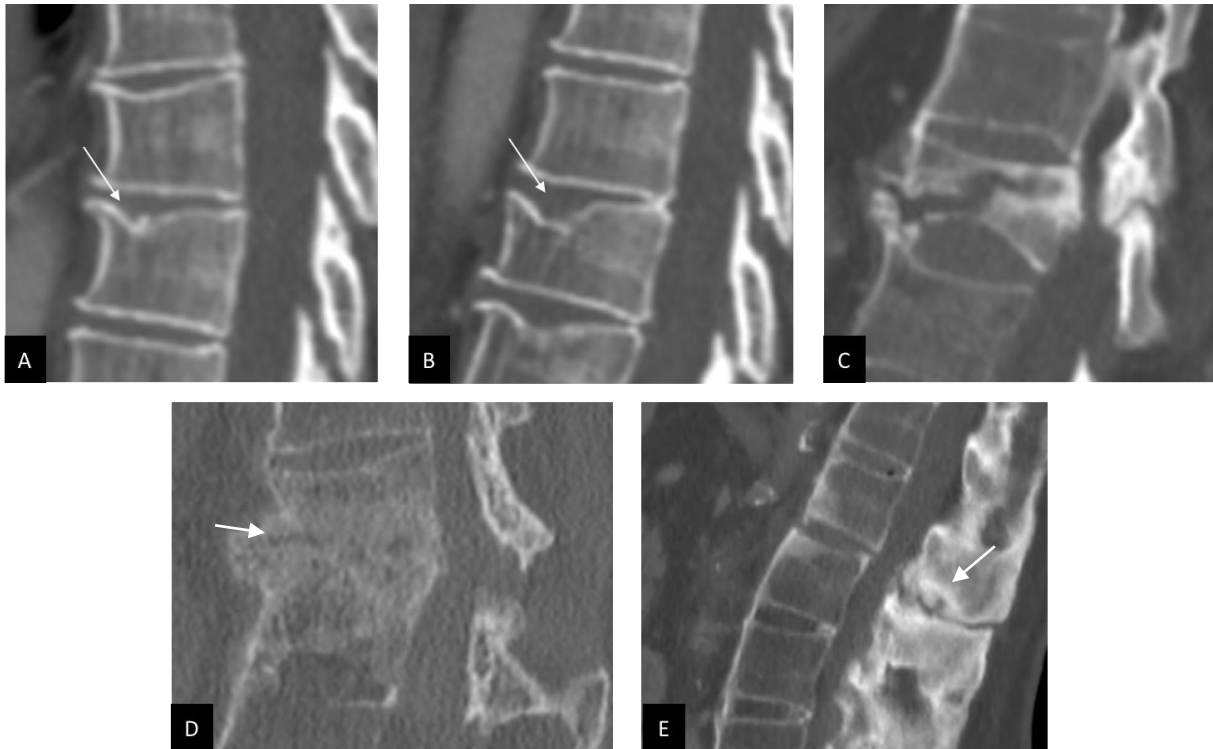


Figure 3: Vertebral fracture (VF) evaluation on CT scans according to an adaptation of Genant's classification, which is usually used for radiography.

A. Grade 1: mild VF involving the anterior vertebral body (white arrow) with less than 25% loss of vertebral height; B. Grade 2: moderate VF involving the anterior and middle vertebral body (white arrow) with 25% to 40% loss of vertebral height; C. Grade 3: severe VF through the T10 vertebral body with a loss of height involving the anterior, middle and posterior vertebral body superior to 40%. D. Severe transdiscal fracture corresponding to a classical pattern of pseudarthrosis with grade 3 VF of the upper vertebra (white arrow); E. Interspinous posterior fracture (white arrow) located at the junction between ankylosed and non-ankylosed vertebral bodies.

### 3<sup>ÈME</sup> PARTIE : CONCLUSION ET PERSPECTIVES

Compte tenu de la présentation clinique hétérogène des spondyloarthrites, la recherche d'anomalies à l'imagerie constitue un enjeu pour établir le diagnostic et débiter un traitement précocement. Plusieurs scores radiographiques d'évaluation de l'atteinte structurale sont utilisés en recherche clinique mais leur utilisation en pratique clinique est limitée par la nécessité d'un délai minimal de 2 ans pour la détection d'une progression structurale. Actuellement, les lésions structurales rachidiennes sont évaluées par la radiographie standard en utilisant le mSASSS.

Par rapport à la radiographie, le scanner permet une reconstruction multi planaire et multi-coupes, augmentant la sensibilité pour la détection et la quantification des syndesmophytes sous plusieurs angles et sans artefact de projection. Il permet donc de diagnostiquer des lésions structurales rachidiennes parfois encore non visibles radiographiquement afin de débiter plus précocement un traitement adapté.

L'utilisation opportuniste de TDM TAP déjà disponibles car réalisés pour d'autres indications (évaluation des comorbidités, urgences médico-chirurgicales) dans le suivi des SA, pourrait permettre l'évaluation de l'atteinte structurale rachidienne en complément de la radiographie, du fait de sa disponibilité fréquente, de son faible coût et de l'absence d'irradiation surajoutée. Son analyse en coupe sagittale évite de multiplier les radiographies rachidiennes pouvant atteindre des valeurs moyennes d'irradiation de presque 10 mSv pour l'analyse pan rachidienne et des sacro-iliaques.<sup>1</sup> L'irradiation moyenne en France d'un TDM TAP, de 10-20 mSv<sup>2</sup>, tend à diminuer avec l'optimisation d'un point de vue dosimétrique des scanners récents (multi-barrettes avec acquisition hélicoïdale), en partie expliquée par la disponibilité de reconstruction.

D'autre part, l'apparition des TDM faible-dose (environ 0,5 mSv pour les articulations sacro-iliaques et 4 mSv pour l'ensemble de la colonne vertébrale) a surpassé la radiographie pour la détection, la quantification et la sensibilité au changement de l'atteinte structurale rachidienne. Ces résultats peuvent être expliqués par la possibilité d'évaluer le rachis thoracique au scanner, qui n'est pas fiable en radiographie en raison des artefacts de projection. Néanmoins, l'utilisation des TDM faible-dose n'est réalisé actuellement qu'en

recherche clinique, son coût et son accessibilité limitant son utilisation en pratique clinique quotidienne.

C'est pour ces différentes raisons que nous avons développé pour la première fois un score d'évaluation structurale rachidienne facilement et rapidement réalisable en pratique clinique à partir de TDM TAP utilisés de façon opportuniste, n'engendrant donc pas d'irradiation supplémentaire. L'ACTASSS prend en compte toutes les composantes de l'ankylose vertébrale: le segment antérieur (coins vertébraux antérieurs et postérieurs, jonction disco-vertébrale) et le segment postérieur (articulations zygapophysaires). Nous avons démontré que l'ACTASSS (antérieur, postérieur et total) était hautement reproductible, et l'analyse au niveau de l'UDV a également montré une bonne à excellente concordance, sauf pour la partie antérieure des vertèbres T11 et T12 où elle était modérée. Nous avons observé que 56,7 % des patients atteints de SA présentaient une ankylose rachidienne avec une prévalence quasi similaire entre l'ankylose rachidienne antérieure et postérieure.

Nous avons également montré au scanner que les ankyloses rachidiennes antérieures et postérieures sont majoritairement associées (65,7 %). Récemment, De Koning et al<sup>3</sup> ont montré qu'un scanner rachidien faible dose permettrait de détecter plus de progression structurale que la radiographie, sous la forme de syndesmophytes nouveaux et croissants. Ces syndesmophytes seraient majoritairement localisés au rachis thoracique, qui n'est pas évalué par le mSASSS. Des études complémentaires sont nécessaires pour valider l'ACTASSS élaboré dans cette étude pilote, et préciser la place du TDM dans l'évaluation structurale rachidienne des SpA et notamment son utilité dans le suivi de la progression structurale et l'efficacité des traitements de la SpA sur celle-ci.

Le scanner offre également une possibilité de dépistage combiné de la densité osseuse trabéculaire vertébrale et des fractures vertébrales sur des TDM TAP déjà disponibles et utilisés de façon opportuniste. Cette stratégie n'engendrant pas d'irradiation additionnelle permet aux cliniciens d'augmenter la détection de l'ostéoporose chez les patients atteints de SpA et de mettre en place une prise en charge appropriée afin de réduire le risque de fracture ostéoporotique et de morbidité qui y sont associés. Dans notre étude, un dépistage de l'ostéoporose par DMO a été réalisé chez seulement 16 patients (23,9 %) parmi lesquels 3 (18,8 %) présentaient une ostéoporose rachidienne avec un T-score  $\leq -2.5$  DS. Le faible taux de dépistage par DMO peut être expliqué par une population majoritairement masculine et par le manque de recommandations émises par les guidelines internationales.

Dans notre population, près de 60 % des patients atteints de SA présentaient une fragilité osseuse trabéculaire avec un CAS-L1  $\leq 145$  UH et une prévalence de fracture vertébrale à 7,5 %, en accord avec les prévalences retrouvées dans la littérature<sup>4</sup>. Dans cette étude, nous n'avons pas mis en évidence de concordance entre les valeurs du CAS-L1 et les valeurs de la DMO probablement dû à un faible nombre de DMO disponibles ; et dû aux contraintes techniques puisque le CAS-L1 mesure directement la densité de l'os trabéculaire alors que la DMO mesure à la fois la densité osseuse corticale et trabéculaire mais aussi les formations osseuses excessives (ostéophytes, syndesmophytes) et les calcifications vasculaires. Ces résultats renforcent la pertinence de l'utilisation des TDM TAP déjà disponibles, réalisés au cours du suivi pour d'autres indications, pour estimer la fragilité de l'os trabéculaire par le CAS-L1 en s'affranchissant des artefacts liés aux formations osseuses corticales.

Cette méthode de dépistage pourrait également constituer un bénéfice économique, les dépenses de santé engendrées par l'ostéoporose et ses fractures continuant d'augmenter avec le vieillissement de la population. Les progrès réalisés peuvent permettre d'obtenir des mesures entièrement automatisées des images obtenues par tomодensitométrie, qui sont plus objectives que les mesures manuelles effectuées par l'homme, et peuvent être appliquées à un plus grand nombre de patients.

Récemment, Pickhardt et al<sup>5</sup> ont mis au point un outil entièrement automatisé pouvant être appliqué aux TDM TAP de routine pour l'évaluation prospective ou rétrospective du CAS-L1 de façon opportuniste, y compris l'évolution dans le temps. Le taux de réussite de l'outil automatisé pour le CAS-L1 était de 99,8 % et les mesures automatisées et manuelles du CAS-L1 ont toutes deux montré une bonne concordance. Ces données informatisées pourraient être intégrées dans des outils d'évaluation des risques de fracture tels que le questionnaire FRAX, permettant un dépistage opportuniste de l'ostéoporose à grande échelle chez les patients atteints de SpA et dans la population générale.

Des études complémentaires sont nécessaires pour déterminer les facteurs de variabilité du CAS. Il nous semble intéressant d'évaluer dans des études futures les valeurs de CAS selon les vertèbres (L1 à L5), les plans de coupes (axial et sagittal), les épaisseurs de coupes (1, 2 et 3mm) et la présence ou non d'arthrose afin d'améliorer la prédiction du risque de fracture et le dépistage de l'ostéoporose. Notre étude n'a pas permis d'établir d'associations entre la présence d'un CAS-L1 $\leq$ 145 UH et de fractures vertébrales, en lien avec un effectif trop faible. Des études prospectives complémentaires sont nécessaires afin de déterminer la capacité prédictive du CAS pour le risque de futures fractures de fragilité.

Nous avons précédemment rapporté la prévalence des fractures vertébrales et les mesures du CAS-L1 chez des patients atteints de SA ayant bénéficié de TDM TAP mais à notre connaissance, cette étude est la première à évaluer l'association entre l'ankylose rachidienne et le CAS-L1 au scanner. Les patients atteints de SA avec ankylose rachidienne au TDM présentaient plus fréquemment un CAS-L1 sous le seuil fracturaire, avec une corrélation inverse significative entre le CAS-L1 et l'ACTASSS. Ces résultats sont en accord avec ceux obtenus en radiographie puisque nous avons pu montrer que les patients atteints de spondylarthrite axiale et présentant au moins un pont osseux ont un CAS-L1 plus faible ( $123,96 \pm 41,1$  UH) que les patients mSASSS + (présence d'au moins un syndesmophyte) sans pont osseux ( $160,4 \pm 41,9$  UH) ( $p=0,02$ ). Dans cette population, le risque de CAS-L1  $\leq$  145 HU était également significativement plus élevé en présence d'une ankylose totale d'au moins une vertèbre lombaire<sup>6</sup>.

Ainsi, notre étude conforte l'idée que la perte de mobilité rachidienne liés à l'ankylose vertébrale pourrait être à l'origine d'une diminution des contraintes mécaniques sur l'os occasionnant la dégradation du CAS-L1 et donc de la densité osseuse trabéculaire. Cependant, l'interaction entre la perte osseuse et la progression structurale rachidienne au cours du temps n'a pas encore été étudiée et nécessiterait la réalisation d'études longitudinales.

L'évaluation de la qualité osseuse n'est pas uniquement limitée à la densité minérale osseuse mais est également associée à la microarchitecture osseuse de l'os trabéculaire. Cette dernière peut être évaluée par plusieurs paramètres morphométriques: le volume osseux total, le nombre trabéculaire, l'espace inter-trabéculaire, l'épaisseur trabéculaire et par l'analyse fractale<sup>7</sup>. Dans le domaine de l'imagerie médicale, l'analyse fractale est actuellement très répandue, avec des applications de plus en plus utilisées pour la détection de pathologies cardio-vasculaires, pulmonaires, cérébrales et osseuses.

Dougherty a étendu cette approche aux études cliniques et a montré que les coupes scanographiques axiales de vertèbres permettent de détecter des différences dans les propriétés architecturales de l'os trabéculaire, et donc le degré d'ostéoporose par l'analyse fractale vertébrale<sup>8</sup>. Il pourrait donc être intéressant d'évaluer les performances de l'analyse fractale, de façon complémentaire au CAS-L1, pour le dépistage de fracture vertébrale dans la SpA.

En conclusion, nous avons montré dans notre étude que l'utilisation opportuniste de TDM TAP déjà disponibles car réalisés pour d'autres indications dans le suivi des SA, permet l'évaluation des lésions structurales rachidiennes, le dépistage de la fragilité osseuse (par le CAS-L1) et des fractures vertébrales, en complément de la radiographie. Nous avons démontré que la prévalence des FV au scanner est similaire à celle rapportée à la radiographie dans la littérature. Le CAS-L1 est une méthode très reproductible pour estimer la fragilité osseuse trabéculaire sans artefacts et nous avons démontré qu'elle était inversement corrélée à l'atteinte structurale au scanner. L'ACTASSS est une méthode qui s'est montré hautement reproductible pour évaluer l'ankylose vertébrale dorso-lombaire des segments à la fois antérieur et postérieur, avec l'avantage d'une évaluation du rachis thoracique.

Cette étude montre que les patients atteints de SpA et plus particulièrement ceux présentant une ankylose vertébrale ont rarement bénéficié d'un dépistage de l'ostéoporose par DXA (26,8%) et suggère que la mesure du CAS-L1 à partir d'un scanner disponible et utilisé de façon opportuniste offre une méthode alternative de dépistage de l'ostéoporose sans irradiation additionnelle. Un suivi longitudinal serait intéressant pour évaluer à la fois la progression structurale et la fragilité osseuse dans le temps et pour déterminer l'effets des différents traitements sur ces deux paramètres.



## References

1. Mettler FA, Huda W, Yoshizumi T, et al. Effective doses in radiology and diagnostic nuclear medicine: a catalog. *Radiology* 2008;248:254–63
2. [https://www.irsn.fr/FR/expertise/rapports\\_expertise/Documents/radioprotection/IRSN\\_NRD-Bilan2013-2015-Diagnostic-Medical\\_201611.pdf](https://www.irsn.fr/FR/expertise/rapports_expertise/Documents/radioprotection/IRSN_NRD-Bilan2013-2015-Diagnostic-Medical_201611.pdf)
3. De Koning A, de Bruin F, van den Berg R, et al. Low-dose CT detects more progression of bone formation in comparison to conventional radiography in patients with ankylosing spondylitis: results from the SIAS cohort. *Ann Rheum Dis* 2018;77:293–299.
4. Ghozlan I, Ghazi M, Nouijai A, et al. Prevalence and Risk Factors of Osteoporosis and Vertebral Fractures in Patients with Ankylosing Spondylitis. *Bone* 44. 2009.(5): 772–76.
5. Pickhardt PJ, Lee SJ, Liu J, et al (2018). Population-based opportunistic osteoporosis screening: Validation of a fully automated CT tool for assessing longitudinal BMD changes. *The British Journal of Radiology*, 20180726.
6. Fauny M, Verhoeven F, Allado E, et al. Relationship Between Structural Spine Involvement and the Scanographic Bone Attenuation Coefficient of L1 in a Population of 73 Patients with Ankylosing Spondylitis [abstract]. *Arthritis Rheumatol.* 2019; 71 (suppl 10)
7. Czyz M, Kapinas A, Holton J, et al. (2017). The computed tomography-based fractal analysis of trabecular bone structure may help in detecting decreased quality of bone before urgent spinal procedures. *The Spine Journal*, 17(8), 1156–1162.
8. Dougherty G, Henebry GM (2001). Fractal signature and lacunarity in the measurement of the texture of trabecular bone in clinical CT images. *Medical Engineering & Physics*, 23(6), 369–380

---

## RESUME

**Objectifs :** L'ankylose rachidienne est un facteur de risque d'ostéoporose avec un risque plus élevé de fractures vertébrales (FV) chez les patients atteints de spondylarthrite ankylosante (SA). L'objectif principal est d'évaluer, au scanner, l'association entre le coefficient d'atténuation scanographique de la première vertèbre lombaire (CAS-L1), marqueur de la fragilité osseuse trabéculaire, et les lésions structurales rachidiennes chez des SA. Les objectifs secondaires sont de déterminer à la fois la prévalence des FV et le pourcentage de SA situés sous le seuil fracturaire ( $CAS-L1 \leq 145$  UH).

**Patients et méthodes :** Sur les 1503 patients atteints de spondyloarthrite et suivi entre 2009 et 2017 au CHRU de Nancy, seuls les patients répondant aux critères de New York de la SA et ayant bénéficié d'un TDM TAP et d'un bilan radiographique (rachis, bassin) réalisés à moins de 2 ans d'intervalle ont été inclus. Les caractéristiques cliniques ont été collectées et une évaluation structurale scanographique rachidienne a été réalisée selon la présence d'érosions, de syndesmophytes et d'ankylose sur les segments antérieurs et postérieurs des unités disco-vertébrales C7 à S1. Le modified Stoke Ankylosing Spondylitis Spinal Score (mSASSS) et l'ankylosing CT spine score (ACTASSS) antérieur, postérieur et total ont été calculés de 0 à 72, 0 à 108, 0 à 108 et 0 à 316 respectivement. Un  $CAS-L1 \leq 145$  UH était retenu comme seuil fracturaire vertébral.

**Résultats:** 67 SA ont été inclus (âge médian : 61,2 ans, 89 % d'hommes, 59,7 % HLA-B27 +, AINS 67,2 % et anti-TNF 58,2 %, 100 % de sacro-iliite radiographique). Le mSASSS moyen était de 14,7( $\pm 17,5$ ) et les ACTASSS antérieur, postérieur et total étaient de 32,4 ( $\pm 39,9$ ), 27,0 ( $\pm 40,9$ ) et 63,7( $\pm 82,0$ ) respectivement. La reproductibilité intra-lecteur des ACTASSS était bonne à excellente (ICC  $> 0,97$  ; Kappa : 0,60-1,00). Une ankylose rachidienne était présente chez 38 patients (56,7 %). Le CAS-L1 moyen était de 135,7UH ( $\pm 49,2$ ) et 40 patients (59,7 %) se trouvaient sous le seuil fracturaire ( $CAS-L1 \leq 145$  UH). Neuf FV étaient présentes au TDM chez 5 patients (prévalence de 7,5 %), dont 4 patients sous le seuil fracturaire et 3 avec une ankylose rachidienne. Il existait une corrélation inverse entre la CAS-L1 et l'ACTASSS total ( $r = -0,37$ - $-0,46$  ;  $p \leq 0,01$ ). Les SA présentant une ankylose rachidienne avaient plus fréquemment un  $CAS-L1 \leq 145$ UH ( $p \leq 0,01$ ).

**Discussion :** Cette étude est la première à évaluer à la fois la fragilité osseuse trabéculaire par le CAS-L1, et les lésions structurales rachidiennes au scanner chez des SA. Nous avons montré une corrélation inverse entre le CAS-L1 et l'ACTASSS total, et les patients présentant une ankylose rachidienne étaient plus fréquemment sous le seuil fracturaire pour le CAS-L1. La prévalence des FV au scanner était de 7,5 %, et 4 des 5 SA présentant des FV étaient sous le seuil fracturaire.

**Conclusion :** L'utilisation de TDM TAP réalisés de façon opportuniste au cours du suivi de SA est une méthode complémentaire à la radiographie et à la DMO pour évaluer les lésions structurales rachidiennes, pour estimer la fragilité osseuse trabéculaires (par le CAS-L1), et pour détecter les FV.

---

**TITRE :** Evaluating spine ankylosis, vertebral fractures and bone fragility on a single CT-scan in patients with ankylosing spondylitis.

---

**THÈSE :** MÉDECINE SPECIALISEE EN RHUMATOLOGIE – ANNÉE 2020

---

**MOTS-CLES :** Spondylarthrite ankylosante, ostéoporose, fracture vertébrale, densité minérale osseuse, scanner, coefficient d'atténuation scanographique, ankylose

---

**UNIVERSITE DE LORRAINE**

Faculté de Médecine de Nancy  
9, avenue de la Forêt de Haye  
54505 VANDOEUVRE-LES-NANCY

---