



HAL
open science

Péricardites cataméniales et endométriose : rapport de cas et revue de la littérature

Céline Guilloux

► **To cite this version:**

Céline Guilloux. Péricardites cataméniales et endométriose : rapport de cas et revue de la littérature. Médecine humaine et pathologie. 2020. hal-03805958

HAL Id: hal-03805958

<https://hal.univ-lorraine.fr/hal-03805958>

Submitted on 7 Oct 2022

HAL is a multi-disciplinary open access archive for the deposit and dissemination of scientific research documents, whether they are published or not. The documents may come from teaching and research institutions in France or abroad, or from public or private research centers.

L'archive ouverte pluridisciplinaire **HAL**, est destinée au dépôt et à la diffusion de documents scientifiques de niveau recherche, publiés ou non, émanant des établissements d'enseignement et de recherche français ou étrangers, des laboratoires publics ou privés.



AVERTISSEMENT

Ce document est le fruit d'un long travail approuvé par le jury de soutenance et mis à disposition de l'ensemble de la communauté universitaire élargie.

Il est soumis à la propriété intellectuelle de l'auteur. Ceci implique une obligation de citation et de référencement lors de l'utilisation de ce document.

D'autre part, toute contrefaçon, plagiat, reproduction illicite encourt une poursuite pénale.

Contact : ddoc-thesesexercice-contact@univ-lorraine.fr

LIENS

Code de la Propriété Intellectuelle. articles L 122. 4

Code de la Propriété Intellectuelle. articles L 335.2- L 335.10

http://www.cfcopies.com/V2/leg/leg_droi.php

<http://www.culture.gouv.fr/culture/infos-pratiques/droits/protection.htm>

THESE

Pour obtenir le grade de

DOCTEUR EN MEDECINE

Présentée et soutenue publiquement
dans le cadre du troisième cycle de Médecine Générale

par

GUILLOUX Céline

Le mardi 22 septembre 2020

**PERICARDITES CATAMENIALES ET ENDOMETRIOSE :
RAPPORT DE CAS ET REVUE DE LA LITTERATURE**

Examineurs de la thèse :

Monsieur le Professeur Olivier MOREL	Président de Jury
Monsieur le Professeur Yves JUILLIERE	Juge
Monsieur le Docteur Mikaël AGOPIANTZ	Juge
Madame le Docteur Katy DIDIER-PETIT	Juge
Madame le Docteur Cécile MEZAN DE MALARTIC	Juge et Directrice

THESE

Pour obtenir le grade de

DOCTEUR EN MEDECINE

Présentée et soutenue publiquement

dans le cadre du troisième cycle de Médecine Générale

par

GUILLOUX Céline

Le mardi 22 septembre 2020

PERICARDITES CATAMENIALES ET ENDOMETRIOSE :

RAPPORT DE CAS ET REVUE DE LA LITTERATURE

Examineurs de la thèse :

Monsieur le Professeur Olivier MOREL

Président de Jury

Monsieur le Professeur Yves JUILLIERE

Juge

Monsieur le Docteur Mikaël AGOPIANTZ

Juge

Madame le Docteur Katy DIDIER-PETIT

Juge

Madame le Docteur Cécile MEZAN DE MALARTIC

Juge et Directrice

Président de l'Université de Lorraine :
Professeur Pierre MUTZENHARDT

Doyen de la Faculté de Médecine
Professeur Marc BRAUN

Vice-doyenne
Pr Laure JOLY

Assesseurs :

Premier cycle : Dr Nicolas GAMBIER
Deuxième cycle : Dr Antoine KIMMOUN
Troisième cycle : Pr Laure JOLY
Formation à la recherche : Pr Nelly AGRINIER
Relations Grande Région : Pr Thomas FUCHS-BUDER
CUESIM : Pr Stéphane ZUILY
SIDES : Dr Julien BROSEUS
Vie Facultaire : Dr Philippe GUERCI
Etudiant : Mme Audrey MOUGEL

Chargés de mission

Docimologie : Dr Jacques JONAS
Orthophonie : Pr Cécile PARIETTI-WINKLER
PACES : Pr Mathias POUSSEL
Relations internationales : Pr Jacques HUBERT

Présidente du Conseil de la Pédagogie : Pr Louise TYVAERT
Président du Conseil Scientifique : Pr Jean-Michel HASCOET

=====

DOYENS HONORAIRES

Professeur Jean-Bernard DUREUX - Professeur Jacques ROLAND - Professeur Patrick NETTER - Professeur Henry COUDANE

=====

PROFESSEURS HONORAIRES

Etienne ALIOT - Jean-Marie ANDRE - Alain AUBREGE - Gérard BARROCHE - Alain BERTRAND - Pierre BEY - Marc-André BIGARD - Patrick BOISSEL - Pierre BORDIGONI - Jacques BORRELLY - Michel BOULANGE - Jean-Louis BOUTROY - Serge BRIANÇON - Jean-Claude BURDIN - Claude BURLET - Daniel BURNEL - Claude CHARDOT - Jean-François CHASSAGNE - François CHERRIER - Henry COUDANE - Jean-Pierre CRANCE - Jean-Pierre DESCHAMPS - Jean-Bernard DUREUX - Gilbert FAURE - Gérard FIEVE - Bernard FOLIGUET - Jean FLOQUET - Robert FRISCH - Alain GAUCHER - Pierre GAUCHER - Jean-Luc GEORGE - Alain GERARD - Hubert GERARD - Jean-Marie GILGENKRANTZ - Simone GILGENKRANTZ - Gilles GROSDIDIER - François GUILLEMIN - Philippe HARTEMANN - Gérard HUBERT - Claude HURIET - Michèle KESSLER - François KOHLER - Henri LAMBERT - Pierre LANDES - Pierre LASCOMBES - Marie-Claire LAXENAIRE - Michel LAXENAIRE - Alain LE FAOU - Jacques LECLERE - Pierre LEDERLIN - Bernard LEGRAS - Jean-Pierre MALLIÉ - Philippe MANGIN - François MARCHAL - Jean-Claude MARCHAL - Yves MARTINET - Pierre MATHIEU - Michel MERLE - Daniel MOLÉ - Pierre MONIN - Pierre NABET - Patrick NETTER - Jean-Pierre NICOLAS - Francis PENIN - Claude PERRIN - Luc PICARD - François PLENAT - Jean-Marie POLU - Jacques POUREL - Francis RAPHAEL - Antoine RASPILLER - Denis REGENT - Jacques ROLAND - Daniel SCHMITT - Michel SCHMITT - Michel SCHWEITZER - Daniel SIBERTIN-BLANC - Claude SIMON - Danièle SOMMELET - Jean-François STOLTZ - Michel STRICKER - Gilbert THIBAUT - Paul VERT - Hervé VESPIGNANI - Colette VIDAILHET - Michel VIDAILHET - Jean-Pierre VILLEMOT - Michel WEBER - Denis ZMIROU - Faïez ZANNAD

=====

1. PROFESSEURS ÉMÉRITES

Etienne ALIOT - Pierre BEY - Henry COUDANE - Serge BRIANÇON - Jean-Marie GILGENKRANTZ - Simone GILGENKRANTZ - Michèle KESSLER - Alain LE FAOU - Patrick NETTER - Jean-Pierre NICOLAS - Luc PICARD - François PLENAT - Jean-Pierre VILLEMOT - Faiez ZANNAD

=====

PROFESSEURS DES UNIVERSITÉS - PRATICIENS HOSPITALIERS

(Disciplines du Conseil National des Universités)

42^e Section : MORPHOLOGIE ET MORPHOGENÈSE

1^{re} sous-section : (*Anatomie*)

Professeur Marc BRAUN – Professeure Manuela PEREZ

2^e sous-section : (*Histologie, embryologie et cytogénétique*)

Professeur Christo CHRISTOV

3^e sous-section : (*Anatomie et cytologie pathologiques*)

Professeur Guillaume GAUCHOTTE

43^e Section : BIOPHYSIQUE ET IMAGERIE MÉDICALE

1^{re} sous-section : (*Biophysique et médecine nucléaire*)

Professeur Gilles KARCHER – Professeur Pierre-Yves MARIE – Professeur Pierre OLIVIER - Professeur Antoine VERGER

2^e sous-section : (*Radiologie et imagerie médicale*)

Professeur René ANXIONNAT - Professeur Alain BLUM - Professeur Serge BRACARD - Professeure Valérie CROISÉ - Professeur Jacques FELBLINGER - Professeur Benjamin GORY - Professeur Damien MANDRY - Professeur Pedro GONDIM TEIXEIRA

44^e Section : BIOCHIMIE, BIOLOGIE CELLULAIRE ET MOLÉCULAIRE, PHYSIOLOGIE ET NUTRITION

1^{re} sous-section : (*Biochimie et biologie moléculaire*)

Professeur Jean-Louis GUEANT - Professeur Bernard NAMOUR - Professeur Jean-Luc OLIVIER

2^e sous-section : (*Physiologie*)

Professeur Christian BEYAERT - Professeur Bruno CHENUÉL - Professeur Mathias POUSSEL

3^e sous-section (*Biologie cellulaire*)

Professeure Véronique DECOT-MAILLERET

4^e sous-section : (*Nutrition*)

Professeur Didier QUILLIOT - Professeure Rosa-Maria RODRIGUEZ-GUEANT - Professeur Olivier ZIEGLER

45^e Section : MICROBIOLOGIE, MALADIES TRANSMISSIBLES ET HYGIÈNE

1^{re} sous-section : (*Bactériologie – virologie ; hygiène hospitalière*)

Professeur Alain LOZNIEWSKI – Professeure Evelyne SCHVOERER

2^e sous-section : (*Parasitologie et Mycologie*)

Professeure Marie MACHOUART

3^e sous-section : (*Maladies infectieuses ; maladies tropicales*)

Professeur Bruno HOEN - Professeur Thierry MAY - Professeure Céline PULCINI - Professeur Christian RABAUD

46^e Section : SANTÉ PUBLIQUE, ENVIRONNEMENT ET SOCIÉTÉ

1^{re} sous-section : (*Épidémiologie, économie de la santé et prévention*)

Professeure Nelly AGRINIER - Professeur Francis GUILLEMIN

4^e sous-section : (*Biostatistiques, informatique médicale et technologies de communication*)

Professeure Eliane ALBUISSON - Professeur Nicolas JAY

47^e Section : CANCÉROLOGIE, GÉNÉTIQUE, HÉMATOLOGIE, IMMUNOLOGIE

1^{re} sous-section : (*Hématologie ; transfusion*)

Professeur Pierre FEUGIER

2^e sous-section : (*Cancérologie ; radiothérapie*)

Professeur Thierry CONROY - Professeur Frédéric MARCHAL - Professeur Didier PEIFFERT - Professeur Guillaume VOGIN

3^e sous-section : (*Immunologie*)

Professeur Marcelo DE CARVALHO-BITTENCOURT - Professeure Marie-Thérèse RUBIO

4^e sous-section : (*Génétique*)

Professeur Philippe JONVEAUX - Professeur Bruno LEHEUP

48° Section : ANESTHÉSIOLOGIE, RÉANIMATION, MÉDECINE D'URGENCE, PHARMACOLOGIE ET THÉRAPEUTIQUE

1^{re} sous-section : (*Anesthésiologie-réanimation et médecine péri-opératoire*)

Professeur Gérard AUDIBERT - Professeur Hervé BOUAZIZ - Professeur Thomas FUCHS-BUDER
Professeure Marie-Reine LOSSER - Professeur Claude MEISTELMAN

2^e sous-section : (*Médecine intensive-réanimation*)

Professeur Pierre-Édouard BOLLAERT - Professeur Sébastien GIBOT - Professeur Bruno LÉVY

3^e sous-section : (*Pharmacologie fondamentale ; pharmacologie clinique ; addictologie*)

Professeur Pierre GILLET - Professeur Jean-Yves JOUZEAU

4^e sous-section : (*Thérapeutique-médecine de la douleur ; addictologie*)

Professeur Nicolas GIRERD - Professeur François PAILLE - Professeur Patrick ROSSIGNOL

49° Section : PATHOLOGIE NERVEUSE ET MUSCULAIRE, PATHOLOGIE MENTALE, HANDICAP ET RÉÉDUCATION

1^{re} sous-section : (*Neurologie*)

Professeur Marc DEBOUVERIE - Professeur Louis MAILLARD - Professeur Sébastien RICHARD - Professeur Luc TAILLANDIER
Professeure Louise TYVAERT

2^e sous-section : (*Neurochirurgie*)

Professeur Thierry CIVIT - Professeure Sophie COLNAT-COULBOIS - Professeur Olivier KLEIN

3^e sous-section : (*Psychiatrie d'adultes ; addictologie*)

Professeur Jean-Pierre KAHN - Professeur Vincent LAPREVOTE - Professeur Raymund SCHWAN

4^e sous-section : (*Pédopsychiatrie ; addictologie*)

Professeur Bernard KABUTH

5^e sous-section : (*Médecine physique et de réadaptation*)

Professeur Jean PAYSANT

50° Section : PATHOLOGIE OSTÉO-ARTICULAIRE, DERMATOLOGIE ET CHIRURGIE PLASTIQUE

1^{re} sous-section : (*Rhumatologie*)

Professeure Isabelle CHARY-VALCKENAERE - Professeur Damien LOEUILLE

2^e sous-section : (*Chirurgie orthopédique et traumatologique*)

Professeur Laurent GALOIS - Professeur Didier MAINARD - Professeur François SIRVEAUX

3^e sous-section : (*Dermato-vénéréologie*)

Professeure Anne-Claire BURSZTEJN - Professeur Jean-Luc SCHMUTZ

4^e sous-section : (*Chirurgie plastique, reconstructrice et esthétique ; brûlologie*)

Professeur François DAP - Professeur Gilles DAUTEL - Professeur Etienne SIMON

51° Section : PATHOLOGIE CARDIO-RESPIRATOIRE ET VASCULAIRE

1^{re} sous-section : (*Pneumologie ; addictologie*)

Professeur Jean-François CHABOT - Professeur Ari CHAOUAT

2^e sous-section : (*Cardiologie*)

Professeur Edoardo CAMENZIND - Professeur Christian de CHILLOU DE CHURET - Professeur Yves JUILLIERE

Professeur Nicolas SADOUL

3^e sous-section : (*Chirurgie thoracique et cardiovasculaire*)

Professeur Juan-Pablo MAUREIRA - Professeur Stéphane RENAUD

4^e sous-section : (*Chirurgie vasculaire ; médecine vasculaire*)

Professeur Sergueï MALIKOV - Professeur Denis WAHL - Professeur Stéphane ZUILY

52° Section : MALADIES DES APPAREILS DIGESTIF ET URINAIRE

1^{re} sous-section : (*Gastroentérologie ; hépatologie ; addictologie*)

Professeur Jean-Pierre BRONOWICKI - Professeur Laurent PEYRIN-BIROULET

2^e sous-section : (*Chirurgie viscérale et digestive*)

Professeur Ahmet AYAV - Professeur Laurent BRESLER - Professeur Laurent BRUNAUD - Professeure Adeline GERMAIN

3^e sous-section : (*Néphrologie*)

Professeur Luc FRIMAT - Professeure Dominique HESTIN

4^e sous-section : (*Urologie*)

Professeur Pascal ESCHWEGE - Professeur Jacques HUBERT

53° Section : MÉDECINE INTERNE, GÉRIATRIE ET MÉDECINE GÉNÉRALE

1^{re} sous-section : (*Médecine interne ; gériatrie et biologie du vieillissement ; addictologie*)

Professeur Athanase BENETOS - Professeur Jean-Dominique DE KORWIN - Professeure Gisèle KANNY
Professeure Christine PERRET-GUILLAUME - Professeur Roland JAUSSAUD - Professeure Laure JOLY

3^e sous-section : (Médecine générale)

Professeur Jean-Marc BOIVIN – Professeur Paolo DI PATRIZIO

54^e Section : DÉVELOPPEMENT ET PATHOLOGIE DE L'ENFANT, GYNÉCOLOGIE-OBSTÉTRIQUE, ENDOCRINOLOGIE ET REPRODUCTION

1^{re} sous-section : (Pédiatrie)

Professeur Pascal CHASTAGNER - Professeur François FEILLET - Professeur Jean-Michel HASCOET

Professeur Emmanuel RAFFO - Professeur Cyril SCHWEITZER

2^e sous-section : (Chirurgie infantile)

Professeur Pierre JOURNEAU - Professeur Jean-Louis LEMELLE

3^e sous-section : (Gynécologie-obstétrique ; gynécologie médicale)

Professeur Philippe JUDLIN - Professeur Olivier MOREL

4^e sous-section : (Endocrinologie, diabète et maladies métaboliques ; gynécologie médicale)

Professeur Bruno GUERCI - Professeur Marc KLEIN - Professeur Georges WERYHA

55^e Section : PATHOLOGIE DE LA TÊTE ET DU COU

1^{re} sous-section : (Oto-rhino-laryngologie)

Professeur Roger JANKOWSKI - Professeure Cécile PARIETTI-WINKLER

2^e sous-section : (Ophtalmologie)

Professeure Karine ANGIOI - Professeur Jean-Paul BERROD

3^e sous-section : (Chirurgie maxillo-faciale et stomatologie)

Professeure Muriel BRIX

=====

2. PROFESSEURS DES UNIVERSITÉS

61^e Section : GÉNIE INFORMATIQUE, AUTOMATIQUE ET TRAITEMENT DU SIGNAL

Professeur Walter BLONDEL

64^e Section : BIOCHIMIE ET BIOLOGIE MOLÉCULAIRE

Professeure Sandrine BOSCHI-MULLER - Professeur Pascal REBOUL

65^e Section : BIOLOGIE CELLULAIRE

Professeure Céline HUSELSTEIN

=====

PROFESSEUR ASSOCIÉ DE MÉDECINE GÉNÉRALE

Professeure associée Sophie SIEGRIST

Professeur associé Olivier BOUCHY

=====

3. MAÎTRES DE CONFÉRENCES DES UNIVERSITÉS - PRATICIENS HOSPITALIERS

42^e Section : MORPHOLOGIE ET MORPHOGENÈSE

1^{re} sous-section : (Anatomie)

Docteur Bruno GRIGNON

2^e sous-section : (Histologie, embryologie, et cytogénétique)

Docteure Isabelle KOSCINSKI

44^e Section : BIOCHIMIE, BIOLOGIE CELLULAIRE ET MOLÉCULAIRE, PHYSIOLOGIE ET NUTRITION

1^{re} sous-section : (Biochimie et biologie moléculaire)

Docteure Shyue-Fang BATTAGLIA - Docteure Sophie FREMONT - Docteure Catherine MALAPLATE - Docteur

Marc MERTEN - Docteur Abderrahim OUSSALAH

2^e sous-section : (Physiologie)

Docteure Silvia DEMOULIN-ALEXIKOVA - Docteur Jacques JONAS

45^e Section : MICROBIOLOGIE, MALADIES TRANSMISSIBLES ET HYGIÈNE

1^{re} sous-section : (Bactériologie – Virologie ; hygiène hospitalière)

Docteure Corentine ALAUZET - Docteure Hélène JEULIN - Docteure Véronique VENARD

2^e sous-section : (Parasitologie et mycologie)

Docteure Anne DEBOURGOGNE

46° Section : SANTÉ PUBLIQUE, ENVIRONNEMENT ET SOCIÉTÉ

1^{re} sous-section : (Epidémiologie, économie de la santé et prévention)

Docteur Cédric BAUMANN - Docteure Frédérique CLAUDOT - Docteur Alexis HAUTEMANIÈRE
Docteur Arnaud FLORENTIN (stagiaire)

2° sous-section (Médecine et Santé au Travail)

Docteure Isabelle THAON

3° sous-section (Médecine légale et droit de la santé)

Docteur Laurent MARTRILLE

47° Section : CANCÉROLOGIE, GÉNÉTIQUE, HÉMATOLOGIE, IMMUNOLOGIE

1^{re} sous-section : (Hématologie ; transfusion)

Docteur Julien BROSEUS – Docteure Maud D'AVENI

2° sous-section : (Cancérologie ; radiothérapie)

Docteure Lina BOLOTINE

3° sous-section : (Immunologie)

Docteure Alice AARNINK (stagiaire)

4° sous-section : (Génétique)

Docteure Céline BONNET

48° Section : ANESTHÉSIOLOGIE, RÉANIMATION, MÉDECINE D'URGENCE, PHARMACOLOGIE ET THÉRAPEUTIQUE

1° sous-section : (Anesthésiologie-réanimation et médecine péri-opératoire)

Docteur Philippe GUERCI

2° sous-section : (Médecine intensive-réanimation)

Docteur Antoine KIMMOUN

3° sous-section : (Pharmacologie fondamentale ; pharmacologie clinique ; addictologie)

Docteur Nicolas GAMBIER - Docteure Françoise LAPICQUE - Docteur Julien SCALA-BERTOLA

49° Section : PATHOLOGIE NERVEUSE ET MUSCULAIRE, PATHOLOGIE MENTALE, HANDICAP ET RÉÉDUCATION

2° sous-section : (Neurochirurgie)

Docteur Fabien RECH (stagiaire)

3° sous-section : (Psychiatrie d'adultes ; addictologie)

Docteur Thomas SCHWITZER (stagiaire)

50° Section : PATHOLOGIE OSTÉO-ARTICULAIRE, DERMATOLOGIE ET CHIRURGIE PLASTIQUE

4° sous-section : (Chirurgie plastique, reconstructrice et esthétique ; brûlologie)

Docteure Laetitia GOFFINET-PLEUTRET

51° Section : PATHOLOGIE CARDIO-RESPIRATOIRE ET VASCULAIRE

3° sous-section : (Chirurgie thoracique et cardio-vasculaire)

Docteur Fabrice VANHUYSE

4° sous-section : (Chirurgie vasculaire ; Médecine vasculaire)

Docteure Nicla SETTEMBRE

52° Section : MALADIES DES APPAREILS DIGESTIF ET URINAIRE

1^{re} sous-section : (Gastroentérologie ; hépatologie ; addictologie)

Docteur Anthony LOPEZ

2° sous-section : (Chirurgie viscérale et digestive)

Docteur Cyril PERRENOT

53° Section : MÉDECINE INTERNE, GÉRIATRIE ET MÉDECINE GÉNÉRALE

3° sous-section : (Médecine générale)

Docteure Kénora CHAU (stagiaire)

54° Section : DEVELOPPEMENT ET PATHOLOGIE DE L'ENFANT, GYNECOLOGIE-OBSTETRIQUE, ENDOCRINOLOGIE ET REPRODUCTION

4° sous-section : (Endocrinologie, diabète et maladies métaboliques ; Gynécologie médicale)

Docteure Eva FEIGERLOVA

5° sous-section : (Biologie et médecine du développement et de la reproduction ; gynécologie médicale)

Docteur Mikaël AGOPIANTZ (stagiaire)

55° Section : PATHOLOGIE DE LA TÊTE ET DU COU

1^{re} sous-section : (Oto-Rhino-Laryngologie)

Docteur Patrice GALLET

=====

4. MAÎTRES DE CONFÉRENCES

5^e Section : SCIENCES ÉCONOMIQUES

Monsieur Vincent LHUILLIER

7^e Section : SCIENCES DU LANGAGE : LINGUISTIQUE ET PHONETIQUE GENERALES

Madame Christine DA SILVA-GENEST

19^e Section : SOCIOLOGIE, DÉMOGRAPHIE

Madame Joëlle KIVITS

64^e Section : BIOCHIMIE ET BIOLOGIE MOLÉCULAIRE

Madame Marie-Claire LANHERS - Monsieur Nick RAMALANJAONA

65^e Section : BIOLOGIE CELLULAIRE

Madame Nathalie AUCHET - Madame Natalia DE ISLA-MARTINEZ - Monsieur Christophe NEMOS

66^e Section : PHYSIOLOGIE

Monsieur Nguyen TRAN

69^e Section : NEUROSCIENCES

Madame Sylvie MULTON

=====

5. MAÎTRES DE CONFÉRENCES ASSOCIÉS DE MÉDECINE GÉNÉRALE

Docteur Cédric BERBE

=====

6. DOCTEURS HONORIS CAUSA

Professeur Charles A. BERRY (1982)
Centre de Médecine Préventive, Houston (U.S.A)

Professeur Pierre-Marie GALETTI (1982)
Brown University, Providence (U.S.A)

Professeure Mildred T. STAHLMAN (1982)
Vanderbilt University, Nashville (U.S.A)

Professeur Théodore H. SCHIEBLER (1989)
Institut d'Anatomie de Würzburg (R.F.A)

Professeur Mashaki KASHIWARA (1996)
Research Institute for Mathematical Sciences de Kyoto (JAPON)

Professeure Maria DELIVORIA-PAPADOPOULOS (1996) *Université de Pennsylvanie (U.S.A)*

Professeur Ralph GRÄSBECK (1996)
Université d'Helsinki (FINLANDE)

Professeur Duong Quang TRUNG (1997)
Université d'Hô Chi Minh-Ville (VIËTNAM)

Professeur Daniel G. BICHET (2001)
Université de Montréal (Canada)

Professeur Marc LEVENSTON (2005)
Institute of Technology, Atlanta (USA)

Professeur Brian BURCHELL (2007)
Université de Dundee (Royaume-Uni)

Professeur Yunfeng ZHOU (2009)
Université de Wuhan (CHINE)

Professeur David ALPERS (2011)
Université de Washington (U.S.A)

Professeur Martin EXNER (2012)
Université de Bonn (ALLEMAGNE)

REMERCIEMENTS AUX MEMBRES DU JURY

A MON MAÎTRE ET PRESIDENT DE THESE

Monsieur le **Professeur Olivier MOREL**,

Professeur des Universités et Praticien Hospitalier en Gynécologie-Obstétrique au CHRU de Nancy,

Je vous remercie de l'honneur que vous me faites de présider ce jury de thèse et je vous en suis très reconnaissante.

Les trois mois de stage dans votre service ont été déterminants dans mon choix d'approfondir mes connaissances en Gynécologie-Obstétrique pour les mettre en pratique dans mon exercice futur.

Je vous remercie de m'avoir encouragée à présenter ce sujet de thèse, j'espère que ce travail sera à la hauteur de vos espérances.

Soyez assuré de mon plus profond respect.

A MES MAÎTRES ET JUGES DE THESE,

Monsieur le **Professeur Yves JUILLIERE,**

Professeur des Universités et Praticien Hospitalier en Cardiologie au CHRU de Nancy,

Je vous remercie d'avoir accepté de participer à mon jury de thèse. Veuillez trouver ici l'expression de mon profond respect.

Monsieur le **Docteur Mikaël AGOPIANTZ,**

Maître de Conférence des Universités et Praticien Hospitalier en Gynécologie Médicale au CHRU de Nancy,

Vous me faites l'honneur de juger mon travail. Veuillez trouver ici l'expression de mes remerciements. Je vous remercie également de m'avoir initiée à la consultation d'AMP dans le cadre du DIU de Gynécologie-Obstétrique.

Madame le **Docteur Katy DIDIER-PETIT,**

Praticien Hospitalier en Cardiologie aux CH d'Epinal et de Remiremont,

Merci d'avoir rejoint le projet avec enthousiasme. Veuillez croire en ma profonde gratitude.

Madame le **Docteur Cécile MEZAN DE MALARTIC,**

Praticien Hospitalier en Gynécologie-Obstétrique au CHRU de Nancy,

Merci de m'avoir donné la chance de travailler sur ce sujet et de m'avoir fait confiance. Merci pour votre aide et votre implication précieuse dans ce travail. Je vous remercie également de m'avoir fait une place au sein de vos consultations, c'était très formateur. Soyez assurée de ma profonde reconnaissance.

REMERCIEMENTS PERSONNELS

A mes anciens maitres de stage et aux équipes médicales et paramédicales,

Merci à toute l'équipe de MPOG du CH de Sarreguemines et plus particulièrement à Aïcha et Steliana, mes deux « mamans » lors de ce premier semestre « en terre hostile » : grâce à vous, j'ai pris confiance en moi. Merci à la super équipe paramédicale de Sarreguemines pour leur soutien pendant ses loooooongueesss gardes: je ne savais pas que chanter du Disney pouvait donner autant de courage ! Merci à Nadine pour ces midis « potins et café ».

Merci à toute l'équipe des Urgences du CH de Verdun. Un semestre riche en émotions, quelles qu'elles soient.

Merci à toute l'équipe de Médecine Infantile du CHRU de Nancy. Merci Anne-Charlotte pour ta patience et ton soutien.

Merci à toute l'équipe de Gynécologie-Obstétrique du CHRU de Nancy. Vous m'avez conforté dans l'envie d'aller « plus loin ».

Merci à toute l'équipe du Court Séjour Gériatrique du CH de Verdun. Merci à Isabelle toujours présente et de bonne humeur (désolée pour ta réserve de bonbons...).

Merci à tous mes maîtres de stage en Médecine Générale : Véronique, Sébastien, Nicolas, Régis et Bertrand. Merci de m'avoir montré la richesse de la Médecine Générale à travers des regards différents. Merci pour tout ce que vous m'avez appris. Merci à Marc pour sa culture, sa bonne humeur et ses bons petits plats. Merci à Sophie pour son esprit maternel et les virées à cheval. Vive la Meuse !

Merci à toutes les équipes du CH de Verdun, nous avons et auront encore l'occasion de travailler ensemble.

Merci à tout le personnel paramédical (infirmières, aides-soignantes, ASH, ambulanciers, secrétaires...) que j'ai pu rencontrer durant mes stages et que je n'ai pas cité. J'ai beaucoup appris de vous.

A Seb, Christelle et Sophie, aux équipes médicales et paramédicales avec lesquelles on travaille. A l'avenir ! Vive Dombasle !

A ma famille,

A mes parents, sans vous je ne serais pas là où j'en suis aujourd'hui. A Papa-ours, pour ton humour, ta force de caractère et ta vivacité d'esprit. A Maman pour ta douceur, ta bienveillance et ton soutien sans faille. A votre jeune retraite, profitez, la vie est belle ! Je vous aime.

A mon frère, Vincent, malgré des débuts pas toujours évidents (#arnaquessurlepostitdulavevaisselle VS #j'oublie mon frère à l'école), je suis fière de l'Homme que tu es devenu. Les moments avec toi sont précieux. Merci à tes talents d'informaticien !!

A mes grands-parents,

A Mamy Thérèse, pour ta force et ton courage. J'espère avoir la même énergie que toi quand j'aurais ton âge ! A Papy Emile, et tous ces doux souvenirs d'enfance... Ce soir, je serais officiellement « Docteur GUILLOUX », tu aurais été fier de moi.

A Mamy Aline, pour les tartines de Boursin au goûter, les chasses aux œufs de Pâques, les soirées Fernandel et Interville, Belle et les lapins (ton pâté !). Ton petit poussin. A papy Bernard que je n'ai pas connu.

A Françoise et Dominique, vous avez une place particulière. A Françoise, tu as été la grande sœur que je n'ai pas eue. A tous ces souvenirs d'enfance : les vacances ensemble, ta chanson du Lac Majeur pour m'endormir le soir, les dessins dans le dos, le shopping de Noël... Tu es une tata formidable ! Le temps qui passe et la distance ne changent rien. A Dominique qui est entré dans ta vie, merci pour ton humour, ta chaleur.

A Marie-Anne et Daniel, Jean-Yves et Dominique, Bernard et Catherine. A mes cousins et cousines, Morgane, Lise, Yann, Gaël, Emilie et Camille et la petite Jeanne qui est venue agrandir la famille. Merci pour tous ces bons moments passés ensemble. La famille c'est sacré.

A ma belle-famille, pour m'avoir accueillie à bras ouverts. A Christine et Daniel, vous êtes un couple formidable. A Ronan & Caro, à Tiphaine, vous êtes ma fratrie d'adoption. A Rose, ma nièce adorée.

A Tanguy, mon Amour, merci pour tout. A notre rencontre qui n'était pas gagnée d'avance, à notre grande amitié et à cette belle complicité, à tous nos délires et nos coups de folie (on est quand même un peu zinzins...), à nos coups de tête et improvisations, à nos voyages aventures (la liste est encore très très très longue), à la plongée notre passion commune, à notre Chez-Nous, à ton soutien sans faille et ton amour inconditionnel... Pour tous nos projets à venir... Je t'aime plus que tout.

A notre UCOB (miaou) !

Breizh eo ma bro !

A mes amis et cointernes,

A Sonia et Jennifer, mes bases, mes sœurs de cœur.

A Sonia, ma jumjum, pour tous nos délires, nos pesteries (ça se dit ?)...On aura grandi ensemble. Je suis très fière de toi. Tu es une maman formidable. A Liam, mon filleul adoré. A Mila, cette bouille d'amour. A Benjamin, d'être là pour eux. LCGG9933 ?????

A Jennifer, ma scroodgie, ma courgette, pour tout le soutien que tu m'apportes (je crois qu'on se connaît par cœur...), pour nos apéros endiablés, pour l'Aventure à Mada, pour nos projets communs. A Baptiste, de nous avoir permis de nous retrouver dans l'Est. A notre amitié si simple et si merveilleuse. Bientôt le bateau (en espérant que Poséidon soit clément...)

A Pauline, ma Buttercup, pour notre amitié de très longue date (merci les Padre !!). Je n'ai jamais été douée pour les relations épistolaires... Je suis heureuse de t'avoir retrouvée dans l'Est ! Je te souhaite tout le bonheur du monde avec Cédric, Mathilde et Boudou.

Aux amis du lycée. A Claire, ma syster slip, tu es un rayon de soleil. Aie confiance en toi et en l'avenir. Je vous souhaite du bonheur avec Gwen. A Emeric, Audrey et leur petite Lou-Ann, la distance n'est pas évidente.

Aux amies de la fac, la team « Breizh'anatomy », Cécile, Emy, Elé, Elly, Jennifer, Maela et Méla, pour cet externat de fou qu'on a passé ensemble et pour nos retrouvailles régulières toujours aussi géniales. Je n'oublie pas les mecs dans le lot, Roro, Sylvain, Bapto, Baptiste et Benjam (toujours présent !). A la crevette qui va venir agrandir le groupe (et aux autres à venir !). A toutes nos soirées de folie et improbables, nos galettes-saucisses du marché des Lices au petit matin, aux after-ascenseurs et aux fait-moi peur dans la cave... Mais aussi pour tout le soutien qu'on s'est apporté pendant ses longues études. L'avenir est à nous !

Un remerciement spécial à Elly pour ton anglais parfait et l'aide que tu m'as apportée en relisant ce travail.

Aux amis de Brest, pour tous les bons moments passés ensemble. Quel plaisir de vous retrouver à chaque fois ! Vivement la prochaine foire aux lumas !

A mes anciens cointernes, pour tout le soutien qu'on s'est apporté durant ces semestres et pour votre amitié si précieuse.

A Emy et Maria mes deux supers ex colocs.

A Emy, notre rencontre improbable a été comme une évidence. A notre soirée au BAB qui aura scellé notre amitié, à ta générosité, ton soutien, à nos décompensations post-garde, aux restos, à nos soirées pyjamas et nos soirées tout court, à nos galères...

A Maria, pour ton optimisme, ta joie de vivre et ton ouverture d'esprit. Je te souhaite tout le meilleur avec Rémi.

A mes petits sorciers de l'internat de Poudlard, Emy, François (et ton rire inimitable !), Fred, Hélène, Maria, Nathan, Olivier, le semestre avec vous aura été magnifique. Une belle amitié est née.

A Christelle, Isa, Asma, Emeline, Anne & Paul, Caro et Nico, c'est toujours un plaisir de vous revoir.

Aux copains « miloufs ».

A nos supers voisins et notre quartier de « Wisteria Lane ».

A ceux que je n'ai pas cités mais qui comptent quand même.

SERMENT D'HIPPOCRATE

«Au moment d'être admise à exercer la médecine, je promets et je jure d'être fidèle aux lois de l'honneur et de la probité.

Mon premier souci sera de rétablir, de préserver ou de promouvoir la santé dans tous ses éléments, physiques et mentaux, individuels et sociaux.

Je respecterai toutes les personnes, leur autonomie et leur volonté, sans aucune discrimination selon leur état ou leurs convictions. J'interviendrai pour les protéger si elles sont affaiblies, vulnérables ou menacées dans leur intégrité ou leur dignité. Même sous la contrainte, je ne ferai pas usage de mes connaissances contre les lois de l'humanité.

J'informerai les patients des décisions envisagées, de leurs raisons et de leurs conséquences.

Je ne tromperai jamais leur confiance et n'exploiterai pas le pouvoir hérité des circonstances pour forcer les consciences.

Je donnerai mes soins à l'indigent et à quiconque me les demandera. Je ne me laisserai pas influencer par la soif du gain ou la recherche de la gloire.

Admise dans l'intimité des personnes, je tairai les secrets qui me sont confiés. Reçue à l'intérieur des maisons, je respecterai les secrets des foyers et ma conduite ne servira pas à corrompre les mœurs.

Je ferai tout pour soulager les souffrances. Je ne prolongerai pas abusivement les agonies. Je ne provoquerai jamais la mort délibérément.

Je préserverai l'indépendance nécessaire à l'accomplissement de ma mission. Je n'entreprendrai rien qui dépasse mes compétences. Je les entretiendrai et les perfectionnerai pour assurer au mieux les services qui me seront demandés.

J'apporterai mon aide à mes confrères ainsi qu'à leurs familles dans l'adversité.

Que les hommes et mes confrères m'accordent leur estime si je suis fidèle à mes promesses ; que je sois déshonorée et méprisée si j'y manque ».

TABLE DES MATIERES

I. AVANT-PROPOS	18
1. PHYSIOPATHOLOGIE.....	19
2. EPIDEMIOLOGIE ET PREVALENCE.....	20
3. PRINCIPALES MANIFESTATIONS CLINIQUES.....	21
4. STRATEGIE DIAGNOSTIQUE.....	22
5. STRATEGIE THERAPEUTIQUE.....	24
6. PROBLEMATIQUE.....	25
II. ARTICLE EN FRANÇAIS	27
1. INTRODUCTION.....	27
2. CAS CLINIQUE.....	27
3. DISCUSSION.....	30
<i>a. Endométriose thoracique et diaphragmatique</i>	30
<i>b. Mécanismes physiopathologiques impliqués</i>	31
<i>c. Stratégies diagnostiques</i>	33
<i>d. Stratégies thérapeutiques de l'endométriose thoracique</i>	34
<i>e. Cas similaires dans la littérature</i>	35
<i>f. Autres localisations extra-pelviennes d'endométriose</i>	36
<i>g. Prise en charge cardiologique</i>	37
4. CONCLUSION.....	41
III. ARTICLE EN ANGLAIS	43
1. INTRODUCTION.....	43
2. CASE REPORT.....	43
3. DISCUSSION.....	44
3.1. THORACIC AND DIAPHRAGMATIC ENDO- METRIOSIS.....	44
3.2. PHYSIOPATHOLOGICAL MECHANISMS INVOLVED.....	45
3.3. DIAGNOSTIC STRATEGIES.....	45
3.4. THERAPEUTIC STRATEGIES FOR THORACIC ENDOMETRIOSIS.....	46
3.5. SIMILAR CASES IN THE LITERATURE.....	46
3.6. OTHER EXTRA-PELVIC LOCATIONS OF EN- DOMETRIOSIS.....	47
3.7. CARDIOLOGICAL MANAGEMENT.....	47
4. CONCLUSION.....	49
IV. ANNEXES	51
1. ANNEXE 1 (11): LE SCORE RASRM DE L'ENDOMETRIOSE (SCORE DE L'AMERICAN FERTILITY SOCIETY, REVISE EN 1985).....	51
2. ANNEXE 2 (11): LE SCORE ENZIAN.....	52
3. ANNEXE 3 (11):.....	52
V. BIBLIOGRAPHIE	53
RESUME DE LA THESE	56

LISTE DES ABREVIATIONS

AINS	Anti-inflammatoire Non Stéroïdien
CNGOF	Collège National des Gynécologues et Obstétriciens Français
CRP	C-Reactive Protein
DIU	Dispositif Intra-Utérin
ECG	Électrocardiogramme
EN	Echelle Numérique (évaluation de la douleur)
FEVG	Fraction d'Ejection Ventriculaire Gauche
GnRHa	Analogue de la Gonadotropin-Releasing Hormone
HAS	Haute Autorité de Santé
IPP	Inhibiteur de la Pompe à Protons
IRM	Imagerie par Résonance Magnétique
NP	Niveau de Preuve
PET scanner au FDG	Tomoscintigraphie par Emission de Positons marqués au 2-[18]- Fluoro-2-Désoxy-D-Glucose couplée à un scanner dédié
PMA	Procréation Médicalement Assistée
RPC	Recommandation pour la Pratique Clinique

I. AVANT-PROPOS

L'endométriose se caractérise par la présence de tissu endométrial en dehors de la cavité utérine. Ces cellules ectopiques se comportent comme le tissu intra utérin et sont soumises aux mêmes influences hormonales et environnementales, entraînant des réactions inflammatoires locales.

En théorie, il s'agit donc d'un diagnostic histologique.

En pratique, le diagnostic d'endométriose repose le plus souvent sur un faisceau d'arguments cliniques évocateurs et l'on n'a pas toujours recours à la chirurgie pour confirmer la maladie.

On distingue 3 formes d'endométriose, souvent associées entre elles :

- L'endométriose superficielle touchant principalement le péritoine et caractérisée par une atteinte inférieure à 5 millimètres d'épaisseur ;
- Les kystes endométriosiques de l'ovaire dont l'endométriome qui signe une atteinte profonde ;
- Et l'endométriose sous-péritonéale profonde, caractérisée par une atteinte supérieure à 5 millimètres d'épaisseur. Elle est visible à l'imagerie. L'endométriose profonde est fréquemment multifocale et touche principalement les structures pelviennes suivantes : ligaments utérosacrés, torus uterinum, cul-de-sac vaginal postérieur, vessie, uretères et tube digestif (rectum, jonction recto-sigmoïdienne, appendice) (1) (Figure 1). Bien que les localisations extra-pelviennes soient exceptionnelles, la description de cas (rares) dans la littérature montre bien que toute localisation reste possible (localisations parenchymateuses pulmonaires, cérébrales...).

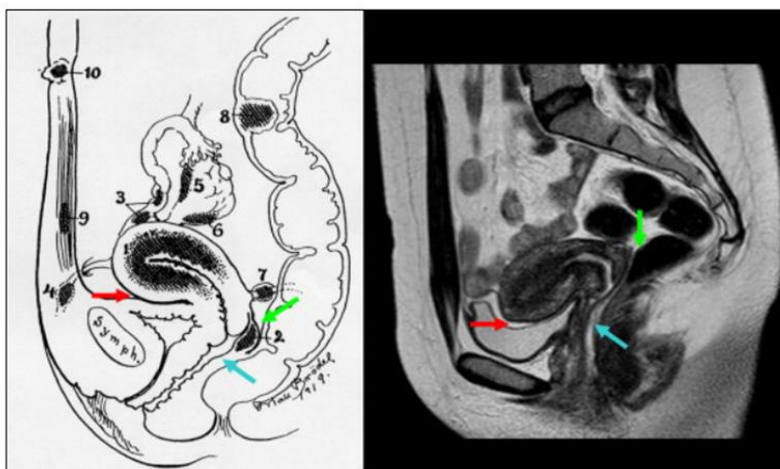


Figure 1 :
Principales localisations pelviennes d'endométriose profonde d'après l'Atlas iconographique de l'endométriose extra-utérine en IRM de Dallaudière et al.

Figure 1 :

Cullen 1919 modifié in Maubon A, Rouanet JP, DIU Imagerie Gynécologique 2008–2009. 1 : adénomyose ; 2 : torus uterinum ; 3 : atteinte tubaire ; 4 : ligament rond ; 5 et 6 : atteinte ovarienne et péri-ovarienne ; 7 : ligament utéro-sacré ; 8 : atteinte digestive ; 9 : paroi abdominale ; 10 : ombilic ; flèche rouge : espace vésico-utérin ; flèche bleue : espace recto-vaginal ; flèche verte : cul-de-sac de Douglas.

Une prise en charge optimale de cette pathologie est idéalement réalisée dans les centres reconnus comme « experts », de référence, par le CNGOF (1) (2).

1. Physiopathologie

La physiopathologie de l'endométriose est mal comprise et 4 théories principales ont été retenues pour expliquer la répartition des lésions : (1) (3)

- La théorie du reflux se définit par une régurgitation des menstruations par les trompes dans la cavité abdominale en période de règles. Cette théorie expliquerait la prédominance des lésions dans la partie postérieure gauche du pelvis du fait du principe de la gravité. Il s'agit de la théorie privilégiée.
- La théorie de la métaplasie Müllérienne se justifie par une origine embryonnaire commune des cellules péritonéales et des canaux de Müller. Les cellules mésothéliales indifférenciées du péritoine se transformeraient par métaplasie en cellules endométriales sous l'action de plusieurs facteurs.
- La théorie de l'induction reposerait sur la transformation de cellules indifférenciées mésenchymateuses (cellules souches ou progéniteurs de la moelle osseuse) en cellules endométriales sous l'action de substances qui seraient libérées par l'endomètre.
- La théorie de la diffusion métastatique reposerait sur le constat de la présence de tissu endométrial au niveau des vaisseaux pelviens avec une dissémination par voie hématogène de ces cellules endométriales sous forme d'emboles.

Ces deux dernières théories pourraient expliquer les localisations extra-pelviennes et notamment les localisations extra-abdominales atypiques. La théorie de la diffusion métastatique a été étudiée à l'aide d'un modèle murin (4).

D'autres mécanismes moléculaires sont impliqués comme l'inflammation et la biosynthèse des hormones stéroïdiennes : le rôle pro-inflammatoire des œstrogènes serait corrélé à l'augmentation des capacités d'adhésion cellulaire et à l'absence de destruction du tissu ectopique.

Il s'agit donc d'une maladie multifactorielle dont certains facteurs de risque ont été reconnus et corrélés à la théorie du reflux : le sexe et l'âge (femmes en période d'activité génitale), l'exposition aux menstruations (ménarche précoce, règles abondantes et prolongées, cycles courts, nulliparité ou parité faible, absence d'allaitement, malformations génitales obstructives) sont les principaux. Il existerait une prédisposition familiale avec un risque ratio de 5 (1).

L'évolution de l'endométriose est actuellement difficilement prévisible du fait de la méconnaissance précise de sa physiopathologie.

2. Epidémiologie et prévalence

La prévalence de l'endométriose est difficile à évaluer en population générale. Son diagnostic est difficile de par l'hétérogénéité de l'expression clinique chez les patientes. Elle touche principalement les femmes en période d'activité génitale. Il existe une discordance clinico-histologique importante : toutes les femmes atteintes d'endométriose ne sont pas symptomatiques et la sévérité de la symptomatologie n'est pas toujours corrélée à la gravité de l'atteinte histologique.

L'endométriose est considérée comme une maladie lorsqu'elle cause des douleurs, une infertilité et/ou une dysfonction d'organe (1).

En 2004, le Collège Américain d'Obstétrique et de Gynécologie estimait la prévalence de l'endométriose à environ 33% chez les femmes souffrant de douleurs pelviennes chroniques. Cette estimation était basée sur la compilation de 11 études publiées dans lesquelles la prévalence de l'endométriose varie grandement, allant de 2 à 74% (5). La prévalence estimée dans chacune de ces études était très hétérogène et associée de façon positive à l'année de publication mettant en lumière un probable biais lié à l'évolution des connaissances des différentes manifestations possibles de cette maladie (Figure 2). Une incidence annuelle autour de 0,1 % a été rapportée parmi les femmes âgées de 15 à 49 ans d'après une étude menée entre 1981 et 2000 sur la population Islandaise (6). La prévalence de l'endométriose asymptomatique n'est pas connue en population générale.

Fig. 3. Prevalence of endometriosis and the year of publication. The size of dot, which represents one study, is inversely proportional to the variance of the prevalence estimate from that study. Note the general increasing trend of the prevalence coincides with the year of publication.

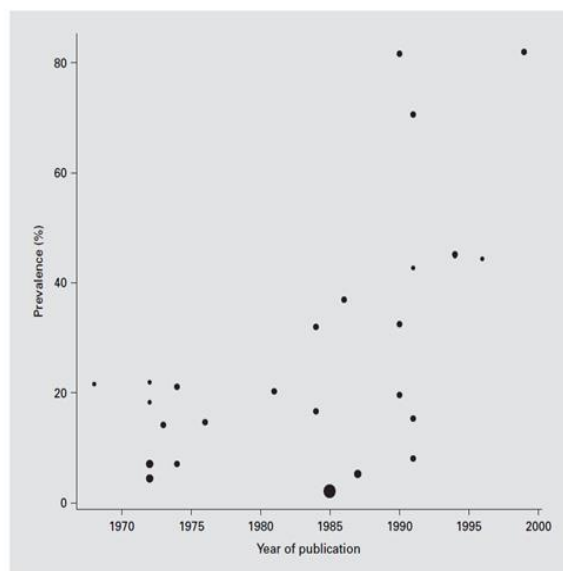


Figure 2 :

Prévalence de l'endométriose selon l'année de publication des articles,

Tirée de l'article *The prevalence of endometriosis in women with chronic pelvic pain*,

Publié en 2006 dans la revue *Gynecologic and Obstetric Investigation*

L'évolution des modes de vies dans les pays développés tendrait tout de même à soutenir l'idée d'une augmentation progressive de la prévalence au fil des années, de par l'accumulation des facteurs de risque.

De nos jours, il existe une baisse de l'âge des premières règles, une baisse du nombre de grossesses par femme, une baisse de l'allaitement, un âge de plus en plus tardif à la première grossesse. Ces éléments ont pour conséquence d'augmenter le nombre des menstruations et des ovulations au cours de la vie d'une femme.

Cela reste cependant une hypothèse, un biais d'observation pouvant également expliquer le fait que l'endométriose semble plus fréquemment diagnostiquée du fait des progrès de la coéloscopie et de l'imagerie (7).

3. Principales manifestations cliniques

Les Recommandations pour la Pratique Clinique éditées en 2017 par le CNGOF et la HAS sur la prise en charge de l'endométriose ont précisé la place et la valeur diagnostique des principaux symptômes évocateurs et localisateurs de l'endométriose. Ils sont les suivants : (1-1,3,4)

- Les douleurs pelviennes chroniques : chez les patientes souffrant de douleurs pelviennes chroniques, il est recommandé de rechercher une endométriose profonde en cas de douleur à la défécation pendant les règles ou de dyspareunie profonde intense associés (recommandation de Grade B) ;
- les dysménorrhées intenses (NP2) : elles sont classiquement d'intensité sévère (EN>7), résistantes aux antalgiques simples (anti-inflammatoires non stéroïdiens et antalgiques de palier I), s'aggravant avec le temps (dysménorrhées secondaires tardives), suspendues ou atténuées par les périodes d'aménorrhées et elles ont un retentissement important sur la vie socio-professionnelle (alitement, absentéisme) ;
- les dyspareunies profondes (NP2) : avec un caractère positionnel et un retentissement sur la vie sexuelle du couple;
- les douleurs à la défécation à recrudescence cataméniale (NP2) ;
- les signes fonctionnels urinaires à recrudescence cataméniale (NP2) : principalement des signes fonctionnels irritatifs avec ou sans hématurie associée ;
- et l'infertilité (NP2) : l'association douleurs pelviennes – infertilité est très évocatrice d'endométriose. Dans l'étude de Fourquet et al. (8), 90% des femmes endométriosiques ont eu des difficultés à procréer et 48% ont eu recours à la procréation médicalement assistée (PMA). A l'inverse, 25 à 40% des femmes infertiles ont une endométriose (9). Le degré d'infertilité dépend du niveau de l'atteinte endométriosique : il est logiquement plus important en cas d'atteinte tubaire et/ou ovarienne. D'autres causes d'infertilité peuvent s'intriquer à l'endométriose.

Les douleurs sont dues aux microhémorragies cataméniales et à l'inflammation au niveau des implants d'endométriose, aux infiltrations endo et péri-nerveuses, et aux adhérences. De ce fait, les douleurs peuvent être cycliques et/ou chroniques.

Il est par ailleurs recommandé de rechercher une symptomatologie évocatrice de sensibilisation chez les patientes atteintes d'endométriose douloureuse car ce syndrome, parfois associé, peut être un facteur de risque d'échec du traitement de l'endométriose et nécessite une prise en charge spécifique (recommandation de Grade B).

4. Stratégie diagnostique

Des nouvelles recommandations ont été élaborées en 2017 par la HAS, en collaboration avec le CNGOF, concernant la prise en charge de l'endométriose avec proposition d'arbres décisionnels destinés à mieux encadrer la prise en charge de ces patientes (1-5).

Au vu des données actuelles de la littérature, le dépistage de l'endométriose, que ce soit dans la population générale ou les populations identifiées comme « à risque » (facteurs de risque ou antécédent d'endométriose chez une apparentée), n'est pas recommandé (recommandation de Grade A). Néanmoins, il est possible de proposer une stratégie diagnostique devant des symptômes douloureux pelviens chroniques (dysménorrhées, dyspareunies, douleurs pelviennes non menstruelles), ainsi qu'une stratégie des examens de première intention (Figure 3).

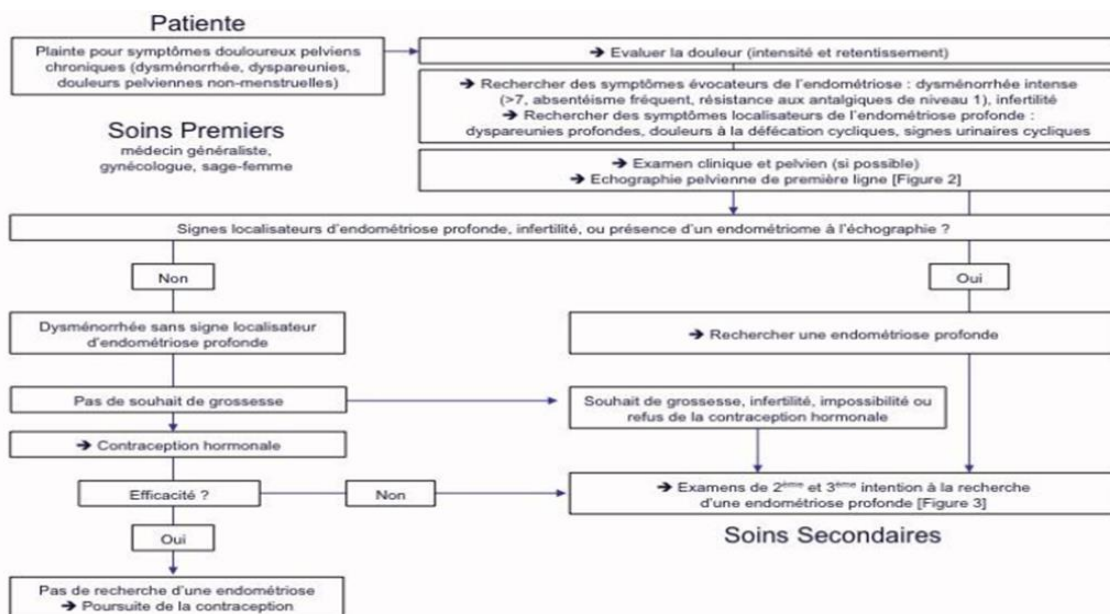


Figure 3 : Stratégie diagnostique dans les examens de première intention en cas de suspicion d'endométriose, d'après les RPC endométrioses du CNGOF et de la HAS de 2017

La recherche des symptômes évocateurs de l'endométriose et des symptômes localisateurs de l'endométriose profonde (dyspareunies profondes, dyschésies cycliques, signes fonctionnels urinaires cycliques) doit être systématique et permet d'orienter vers des examens de deuxième intention.

Dans un deuxième temps, il est donc proposé une stratégie de réalisation des examens de deuxième et troisième intention, notamment en fonction de la suspicion et/ou de la découverte de lésions de localisation spécifique ou la suspicion de lésions superficielles (Figure 4).

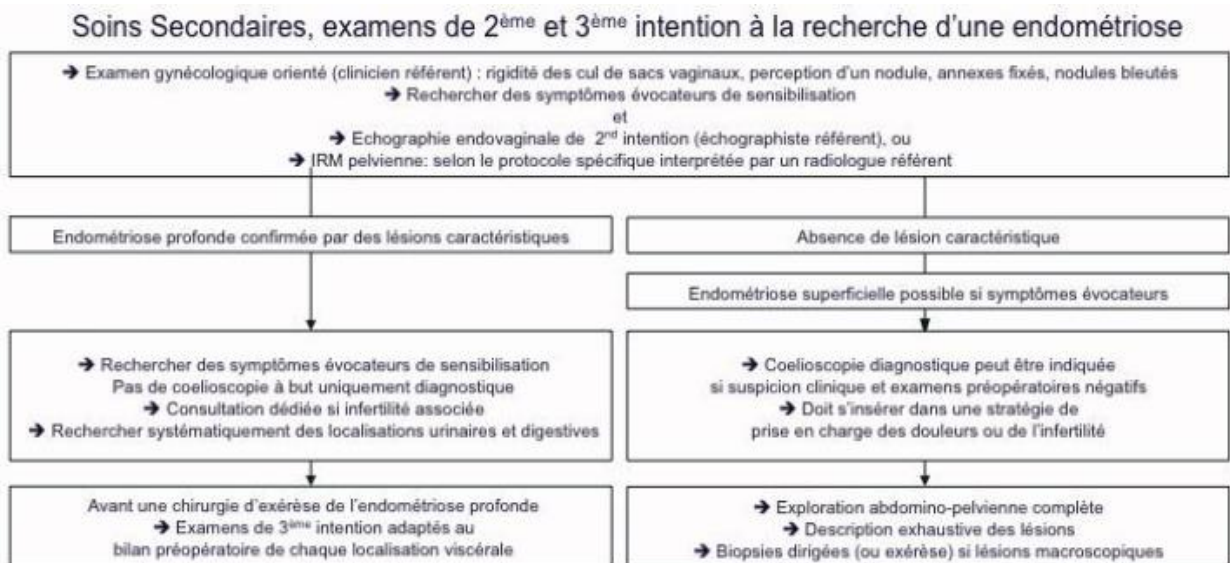


Figure 4 : Stratégie diagnostique dans la réalisation des examens de 2^{ème} et 3^{ème} intention en cas de suspicion d'endométriose, d'après les RPC endométrioses du CNGOF et HAS de 2017

D'après la HAS et le CNGOF (1), les performances de l'IRM pelvienne pour le diagnostic d'endométriose ovarienne ou d'endométriose profonde sont bonnes, même si des différences existent entre les différentes localisations (valeur diagnostique inférieure pour les localisations vaginales et de la cloison recto-vaginale). Le risque de classement à tort est égal ou inférieur à 10 % pour les équipes entraînées (NP2), d'où l'intérêt d'adresser à un radiologue référent pour limiter les faux négatifs. Cette technique d'imagerie n'est par contre pas satisfaisante pour le diagnostic des lésions d'endométriose superficielle: une imagerie négative, n'élimine pas pour autant l'existence d'une endométriose superficielle.

L'IRM pelvienne est reconnue par la HAS et le CNGOF, comme une technique reproductible pour le diagnostic d'endométriose pelvienne (NP3).

Une méta-analyse (10), publiée en 2015 et regroupant 20 études (15 prospectives et 5 rétrospectives) incluant 1 819 patientes, avec comme Gold Standard une preuve

histologique de la maladie, a confirmé ces données. Avec une prévalence de la maladie de 20 % (365/1819) dans cette population, la sensibilité globale de l'IRM était de 83 % (95 % CI 78–86) pour une spécificité de 90 % (95 % CI 87–93).

Le protocole d'IRM pelvienne doit comprendre des séquences en pondération T2 et en pondération T1 sans et avec saturation de graisse. Il est nécessaire d'analyser plusieurs plans de coupe, notamment en pondération T2.

Différentes méta-analyses de la Cochrane sur les biomarqueurs et les examens d'imagerie ont conclu que le Gold Standard dans le diagnostic de l'endométriose était la cœlioscopie (1). Mais il s'agit là d'un examen invasif, qui ne doit pas être utilisé uniquement à but diagnostic, mais qui doit avoir une finalité thérapeutique.

Le CNGOF recommande depuis 2007 que le compte-rendu opératoire de la cœlioscopie diagnostique, réalisée pour suspicion d'endométriose, contienne une description exhaustive et précise de la cavité abdomino-pelvienne et des types de lésions dans le but de corréliser les symptômes avec la pathologie et de guider la prise en charge thérapeutique (accord professionnel). L'exploration cœlioscopique minutieuse abdominale puis pelvienne s'apparente aux recommandations émises pour la chirurgie oncologique (FIGO), en raison de la multifocalité de l'endométriose. L'utilisation des classifications rASRM (Annexe 1) et Enzian (Annexe 2) (11) est encouragée pour décrire l'étendue de l'endométriose (accord professionnel).

En cas de lésions d'endométriose suspectées macroscopiquement, la confirmation histologique varie entre 52 et 75 % (1). La cœlioscopie peut surclasser les lésions (NP2). Les lésions superficielles, de petite taille et atypiques augmentent le risque de faux-positifs (NP2). Il est recommandé de réaliser des biopsies en cas de lésions typiques ou atypiques lors d'une cœlioscopie diagnostique pour confirmer le diagnostic d'endométriose (Grade B).

5. Stratégie thérapeutique

Dans le cadre de la prise en charge de l'endométriose symptomatique, il est recommandé d'évaluer la qualité de vie des patientes (recommandation de Grade C).

Il n'est recommandé de prendre en charge l'endométriose que lorsqu'elle a un retentissement fonctionnel (douleur, infertilité) et/ou lorsqu'elle entraîne une altération du fonctionnement d'un organe (Accord d'experts).

Concernant le traitement hormonal, il n'y a pas de données suffisantes dans la littérature permettant de montrer la supériorité d'un traitement hormonal sur un autre pour la prise en charge des douleurs liées à l'endométriose en dehors des contextes de chirurgie (NP1 à 3 en fonction des molécules comparées). Il est recommandé de prendre en compte les contre-indications, les effets indésirables potentiels, les

traitements antérieurs et l'avis de la patiente pour guider le choix de la molécule (Accord d'experts).

- Chez une femme ayant une endométriose asymptomatique, il n'y a pas d'indication à prescrire un traitement hormonal en l'absence de demande de contraception (recommandation de Grade C) ;
- Les traitements hormonaux recommandés en première intention dans la prise en charge de l'endométriose douloureuse sont la contraception par œstro-progestatifs ou le DIU au Levonorgestrel à 52 mg (recommandation de Grade B) ;
- En raison de leurs effets secondaires, les GnRHa en association à une *add-back* thérapie et le Diénogest sont recommandés en deuxième intention dans la prise en charge de l'endométriose douloureuse, hors contexte d'infertilité (recommandation de Grade C) ;
- Avant chirurgie, il n'y a pas de preuve permettant de recommander systématiquement un traitement hormonal préopératoire dans le seul but de prévenir le risque de complication chirurgicale, de faciliter la chirurgie, ou de diminuer le risque de récurrence de l'endométriose (Accord d'experts) ;
- En l'absence de souhait de grossesse, il est recommandé de prescrire un traitement hormonal postopératoire afin de réduire le risque de récurrence douloureuse de l'endométriose et d'améliorer la qualité de vie des patientes (Grade B).
- Concernant l'utilisation des macroprogestatifs, (en dehors du Dienogest) aucune recommandation n'a pu être formulée faute de données suffisantes dans la littérature. Ils sont néanmoins très largement utilisés en France et ont l'AMM pour cette indication.

Si une origine neuropathique de la douleur est avérée, elle doit faire l'objet d'un traitement spécifique (recommandation de Grade C).

Les prises en charge non médicamenteuses qui ont montré une amélioration de la qualité de vie peuvent être proposées en complément de la prise en charge médicale de l'endométriose (Accord d'experts) : acupuncture, ostéopathie, yoga, neurostimulation transcutanée, etc...

La prise en charge de la douleur chronique de façon globale par une évaluation interdisciplinaire (gynécologues, algologues, sexologues, psychologues et assistantes sociales) est recommandée (Accord d'experts).

6. Problématique

Il existe souvent un important retard diagnostique dans l'endométriose. Ce dernier est consécutif à la mauvaise compréhension de la physiopathologie, l'hétérogénéité de la symptomatologie, l'absence de dépistage possible et à l'amélioration de la symptomatologie sous contraception hormonale.

Le cas clinique présenté ici rapporte le cas d'une patiente présentant une manifestation atypique d'endométriose sous forme de péricardites cataméniales. Il illustre particulièrement ce retard diagnostic :

- D'une part, de par l'histoire personnelle de contraception hormonale ayant permis de différer la symptomatologie avec un déclenchement à l'arrêt de la contraception pour le projet de grossesse (effet suspensif de la contraception hormonale), cette situation étant régulièrement rencontrée chez les patientes atteintes d'endométriose ;
- Et d'autre part, de par la présentation clinique inhabituelle de premier abord, les localisations extra-pelviennes restant exceptionnelles, d'autant plus lorsqu'elles sont extra-abdominales.

Le but de ce travail est de faire le point à partir d'un cas clinique et de la revue de la littérature sur cette manifestation d'endométriose exceptionnelle qu'est la péricardite cataméniale.

II. ARTICLE EN FRANÇAIS

1. Introduction

L'endométriose se caractérise par la présence de tissu endométrial en dehors de la cavité utérine. Ces cellules ectopiques se comportent comme le tissu intra utérin et sont soumises aux mêmes influences hormonales et environnementales, entraînant des réactions inflammatoires locales. En théorie, il s'agit donc d'un diagnostic histologique. En pratique, le diagnostic d'endométriose repose le plus souvent sur un faisceau d'arguments cliniques évocateurs et l'on n'a pas toujours recours à la chirurgie pour confirmer la maladie.

Les formes pelviennes sont typiquement à l'origine de douleurs pelviennes chroniques, dysménorrhées intenses, dyspareunies, et parfois de manifestations douloureuses urinaires ou rectales à recrudescence cataméniales. Cette symptomatologie n'étant pas très spécifique, le retard diagnostic est fréquent (1,12).

Bien que les localisations extra-pelviennes soient exceptionnelles, la description de cas (rares) dans la littérature montre bien que toute localisation reste possible (1,13–16). Les formes extra-pelviennes d'endométriose sont souvent difficiles à diagnostiquer du fait de leurs manifestations atypiques.

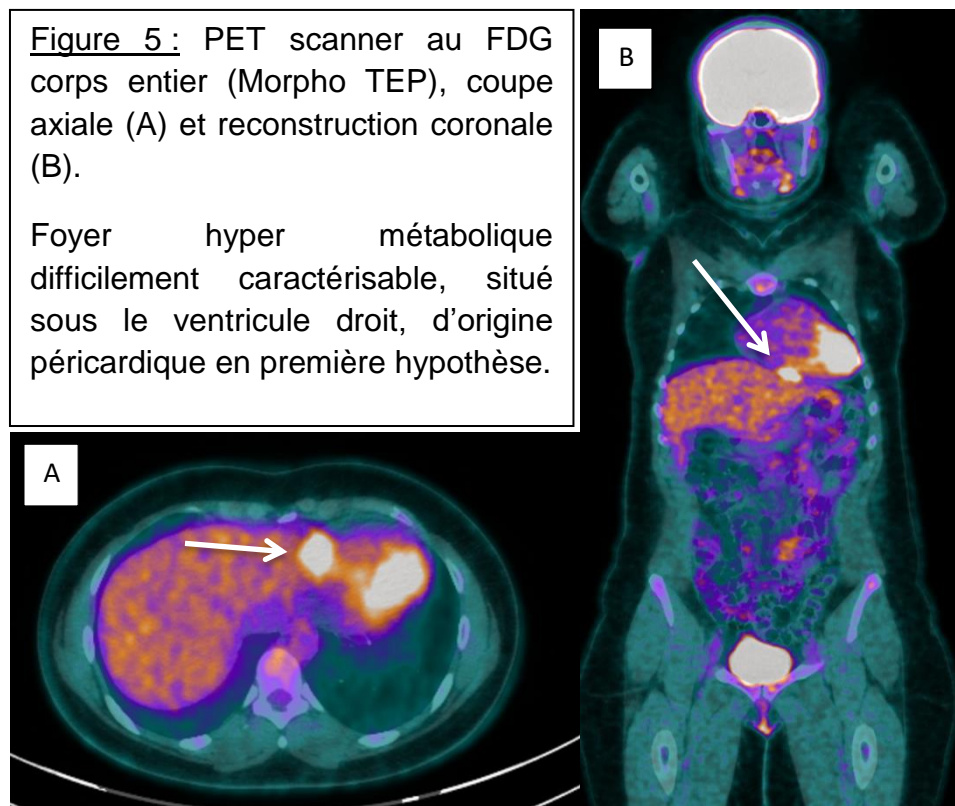
Nous rapportons ici un cas exceptionnel de péricardite cataméniale chronique réactionnelle à un nodule endométriosique sous-diaphragmatique.

2. Cas clinique

Nous rapportons le cas d'une femme caucasienne de 38 ans ayant été adressée à un service de Gynécologie par sa cardiologue traitante pour exploration d'une éventuelle endométriose dans un contexte de tableau de péricardite récidivante chronique, avec exacerbation cyclique de la symptomatologie, évoluant depuis 2 ans.

Ces péricardites étaient typiques cliniquement et confortées par les examens paracliniques (ECG, échocardiographies, biologie) à plusieurs reprises. Elles étaient résistantes aux traitements usuels (repos, Aspirine et Colchicine pendant 6 mois). Un bilan étiologique initial complet avait été réalisé, revenant entièrement négatif. Seule la sérologie à *Mycoplasma Pneumoniae* était revenue positive et la patiente avait donc été traitée par antibiothérapie pendant 10 jours, associée à une corticothérapie pendant 5 jours, sans effet sur la symptomatologie. Une IRM cardio-vasculaire avait montré la persistance d'une petite lame d'épanchement péricardique, sans argument pour une péricardite constrictive, à quasiment un an du début des troubles. Un cathétérisme cardiaque droit avait été réalisé afin d'éliminer une péricardite chronique constrictive et le bilan étiologique a été repris en collaboration avec les médecins internistes. Le bilan biologique avait permis d'éliminer les causes auto-inflammatoires et infectieuses. Le PET-scanner ([figure 5](#)) retrouvait un foyer hyper métabolique difficilement caractérisable sous le ventricule droit, d'origine

péricardique, mais avait permis d'éliminer les causes paranéoplasiques et une vascularite. Les internistes avaient conclu à une péricardite d'allure idiopathique sans arguments francs pour un lupus érythémateux systémique.



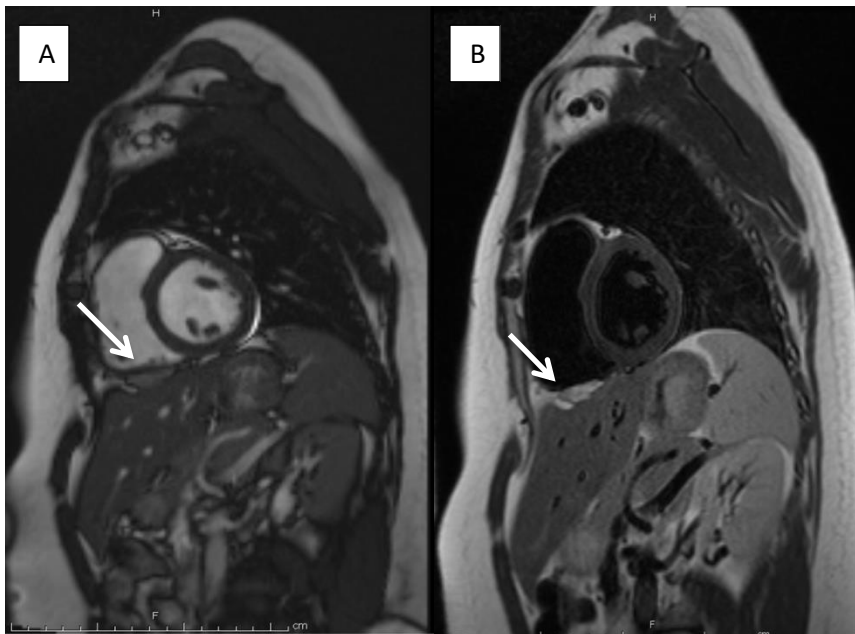
Le point avait été alors refait sur le plan gynécologique devant une symptomatologie d'allure cyclique avec majoration des douleurs thoraciques à chaque période de règles où elles devenaient intolérables avec un épanchement péricardique fluctuant à l'échocardiographie et un cas récent retrouvé dans la littérature qui semblait similaire (12).

La patiente rapportait un antécédent de dysménorrhées intenses amendées par une contraception œstro-progestative (patch d'Evra® : Norelgestromine/Ethinylestradiol 203/33,9µg/24h). Un an avant le début des signes cardiaques, la contraception avait été arrêtée pour un projet de grossesse. Un bilan d'infertilité avait été amorcé après un an d'échec de conception. L'échographie pelvienne, l'IRM pelvienne, les dosages hormonaux et l'hystérosalpingographie étaient normaux. Le bilan du partenaire n'avait pas été réalisé et la PMA n'avait pas été proposé devant l'apparition de la symptomatologie cardiaque, mettant au second plan le désir de grossesse.

Depuis l'arrêt de la contraception, la patiente présentait des dysménorrhées intenses, des dyspareunies profondes positionnelles, une dysurie puis était apparue la symptomatologie cardiaque sur un mode progressif. Le toucher vaginal retrouvait une douleur provoquée au cul de sac vaginal gauche sans palpation d'induration, de nodule ou de masse. Le tableau clinique était donc fortement évocateur d'une

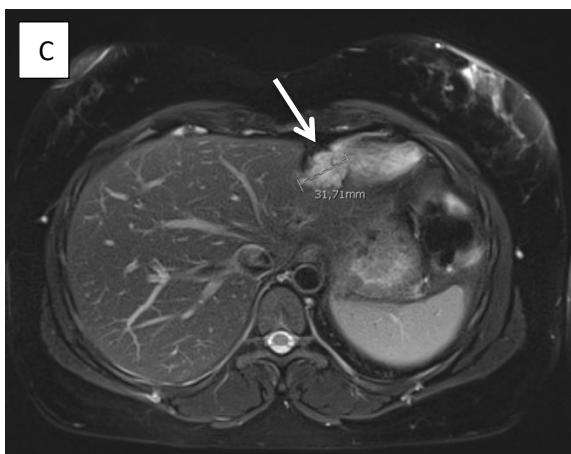endométriose pelvienne (dysménorrhées intenses associée à une infertilité primaire et à des signes localisateurs) malgré la normalité d'une IRM réalisée 3 ans auparavant.

Une IRM cardiaque en période de règles a alors été réalisée afin de rechercher un épanchement hémorragique. Elle mettait en évidence une structure bien limitée sous diaphragmatique située sous le ventricule cardiaque droit, mesurant 2,5 cm en coupe sagittale et 1 cm de haut dont les caractéristiques étaient effectivement compatibles avec une localisation d'endométriose (discret hyper signal T1 et franc hyper signal T2) (Figure 6). Il semblait exister une deuxième localisation sous-phrénique au-dessus du dôme hépatique à sa partie postérieure. L'examen n'avait pas rapporté d'épanchement péricardique, d'anomalie cardiaque ou péricardique associée. Malheureusement, l'examen avait été incidenté par une panne logicielle n'ayant pas permis de réaliser la plupart des images après injection.



A : Coupe Sagittale TRUF1

B : Coupe Sagittale T2 TSE sang noir



C : Coupe Axiale
T2 Fat Sat

Figure 6 :

IRM cardiaque durant les règles :

Coupe sagittale (A et B) : structure bien limitée sous diaphragmatique située sous le ventricule cardiaque droit, mesurant 2,5 cm en coupe sagittale et 1 cm de haut dont les caractéristiques étaient effectivement compatibles avec une localisation d'endométriose (discret hyper signal T1 et franc hyper signal T2).

L'IRM avait ainsi permis de confirmer la présence d'une endométriose extra pelvienne sous-diaphragmatique dont la localisation proche du ventricule droit pouvait expliquer les douleurs de type péricardite, et expliquant la non-efficacité des thérapeutiques usuelles de la péricardite utilisées seules.

La contraception œstro-progestative sur un schéma continu afin de bloquer les règles a alors été reprise, après réalisation de l'IRM cardiaque, sous forme de patch œstro-progestatifs (Evra®). Trois mois après le début du traitement, la patiente a rapporté une franche amélioration de la symptomatologie douloureuse et des manifestations cardiaques malgré la persistance de quelques douleurs latéro-thoraciques droites et de spotting : le traitement hormonal a alors été modifié (prise de Médrogestone, 5 milligrammes en 2 prises par jour). Le couple étant en projet de grossesse, une prise en charge en PMA pour Fécondation In Vitro leur a été proposée.

De principe, l'IRM pelvienne avait été contrôlée, revenant de nouveau normale.

3. Discussion

a. Endométriose thoracique et diaphragmatique

L'endométriose thoracique et diaphragmatique est une pathologie déjà décrite : elle reste une entité rare, même si sa prévalence est sans doute encore sous-estimée (17) (1).

D'après une analyse rétrospective anglaise datant de 1996 (12), le pic d'incidence de l'endométriose pelvienne apparaît entre 24 et 29 ans, soit environ 5 ans avant le pic d'incidence de l'endométriose thoracique qui serait entre 30 et 34 ans. Il existe une association significative entre la présence d'une endométriose pelvienne et la survenue plus tard d'une endométriose thoracique.

Il existe 4 formes d'endométriose thoracique plus fréquemment rencontrées (19):

- Le pneumothorax est la présentation la plus commune et survient dans 73% des cas. L'endométriose est d'ailleurs la première cause de pneumothorax droit spontané chez les femmes en période d'activité génitale. Leur chronologie est très évocatrice : le plus souvent, les symptômes surviennent de 24h avant les règles et jusqu'à 72h après leur début (13).
- L'hémithorax dans 14% des cas ;
- L'hémoptysie dans 7% des cas ;
- Les nodules pulmonaires dans 6% des cas.

- D'autres présentations moins fréquentes sont possibles (17) : l'endométriose péricardique n'est pas spécifiquement mentionnée.

L'hémi thorax droit serait impliqué dans plus de 90% des manifestations thoraciques d'endométriose, excepté pour les nodules pulmonaires où il ne semble pas y avoir de latéralité préférentielle.

Une autre revue de 5 cas cliniques (18) met en avant le fait que, bien que le diagnostic de certitude d'endométriose soit histologique, ce n'est pas toujours possible au vu des difficultés techniques et des risques de complications de la chirurgie, surtout chez les patientes asymptomatiques. Les principaux risques de complication dans la chirurgie de l'endométriose thoracique et diaphragmatique sont les dommages sur le diaphragme, le nerf phrénique, les poumons, les vaisseaux ou le cœur (19).

En pratique, le traitement médical est le traitement de première intention des patientes n'ayant pas de désir de grossesse dans l'immédiat. Dans les cas suspectés, cela met en lumière la nécessité d'une évaluation multidisciplinaire.

Selon la HAS et le CNGOF, compte tenu de la prévalence de l'atteinte pelvienne associée (50 à 80 %) (NP3), une consultation avec un gynécologue en cas de découverte d'endométriose thoracique est conseillée (recommandation de Grade C) (1).

b. Mécanismes physiopathologiques impliqués

Concernant l'origine des implants endométriosiques, plusieurs théories physiopathologiques existent. Certaines d'entre elles peuvent expliquer l'existence des localisations endométriosiques extra-abdominales (1) (3) (17) (20).

Les théories des embolies lymphatiques et vasculaires (diffusion métastatique) et de l'induction de cellules souches ou de progéniteurs issus de la moelle osseuse sont idéales pour rendre compte de certaines formes particulières d'endométriose extra-péritonéales, comme les localisations intra parenchymateuses (cerveau, poumon, par exemple). La théorie de la diffusion métastatique avait d'ailleurs été étudiée sur un modèle murin (4) mettant en évidence une dissémination des cellules endométriales vers le cerveau, les poumons, la rate et le foie de ces souris.

Mais le mécanisme qui semble être à l'origine de la plupart des implants endométriosiques est celui lié à la théorie de la régurgitation menstruelle par les trompes, avec passage de tissu endométrial dans la cavité abdomino-pelvienne, absence de destruction des tissus régurgités et adhésion de ces implants aux tissus péritonéaux (1,3,17,20). Ce mécanisme explique ainsi que les lésions semblent se distribuer selon le principe de la gravité (déclivité). Ainsi, plus de 90 % des lésions

profondes se trouvent dans le compartiment postérieur du pelvis. La répartition anatomique des lésions dans le pelvis est également asymétrique, prédominante à gauche. Au niveau de l'abdomen et du thorax, la prédominance est en revanche du côté droit, en raison du flux horaire du liquide péritonéal et de particularités anatomiques, comme le ligament falciforme du foie qui barre l'accès à l'épigastre et à l'hypochondre gauche (Figure 7). Au niveau pleural, il existe également une préférence pour le côté droit (près de 95 % des cas). La présence d'endomètre au niveau de la plèvre s'expliquerait par l'action conjointe du reflux menstruel et du flux péritonéal, qui permettraient d'acheminer les fragments d'endomètre au niveau de la coupole diaphragmatique où ils subiraient un passage trans-diaphragmatique au sein d'un diaphragme poreux idiopathique ou secondairement poreux. A noter que les nodules d'endométriose de localisation diaphragmatique, étant le siège d'une inflammation chronique à exacerbation cyclique (18), on comprend bien qu'ils puissent entraîner une certaine fragilité du diaphragme avec apparition progressive de fenestrations (porosité secondaire). D'une façon générale, cette porosité diaphragmatique le rendrait non étanche et rendrait cette théorie plausible pour expliquer les localisations intra-thoraciques. Par extension, cette notion de porosité pourrait également s'appliquer à d'autres tissus que le tissu diaphragmatique.

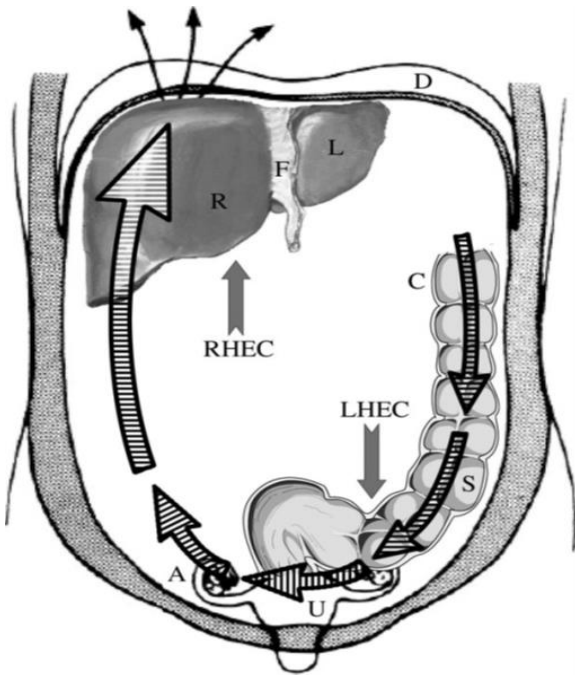


Figure 7 :

Schéma du flux péritonéal : sens horaire dans la cavité péritonéale.

Tiré de l'article *Asymmetry in distribution of diaphragmatic endometriotic lesions: evidence in favour of the menstrual reflux theory*, de Vercellini et al.

Enfin une dernière théorie, celle de la métaplasie Müllérienne (présence de cellules mésothéliales indifférenciées du péritoine se transformant par métaplasie en cellules endométriales) pourrait expliquer l'apparition de lésions endométriosiques diaphragmatiques.

La physiopathologie de l'endométriose thoracique est probablement multifactorielle avec l'intrication de ces différentes théories, aucune n'expliquant à elle seule toute l'étendue des possibles localisations endométriosiques.

c. Stratégies diagnostiques

Le diagnostic d'endométriose thoracique est difficile (21).

Les examens complémentaires doivent être réalisés de préférence pendant les règles afin d'augmenter leur sensibilité car l'aspect et la taille du tissu endométrial sont variables au cours du cycle.

La sémiologie IRM est extrêmement polymorphe (22) mais peut se caractériser par la présence de lésions à contenu hémorragique de signal variable en fonction du produit de dégradation de l'hémoglobine et de son ancienneté mais pouvant apparaître en hyper signal T1 en cas de lésion récente et semi-récente, hypo signal T1 en cas d'atteinte ancienne, de signal très variable en T2 mais généralement en hypo signal T2. En macroscopie, ces lésions correspondent à des foyers hémorragiques entourés par un épithélium endométrial et du stroma au niveau des ovaires et des implants hémorragiques ou fibro-hémorragiques. L'endométriose présentant un grand polymorphisme lésionnel, en termes de signal mais aussi en terme de multiplicité des localisations lésionnelles, le plus souvent associées entre-elles, cela souligne tout l'intérêt d'une connaissance précise de ses différents aspects typiques et la nécessité d'un adressage ou d'une relecture de l'imagerie par un radiologue référent.

L'IRM est un examen très sensible (23) qui permet de faire la cartographie complète des lésions d'endométriose profonde avant prise en charge chirurgicale, sous réserve que l'endométriose superficielle, elle, n'est pas visualisable à l'imagerie. Une méta-analyse (10) de 20 études (1819 femmes incluses) a permis de déterminer la sensibilité et la spécificité de l'IRM pour chaque type de localisation d'endométriose pelvienne profonde. L'IRM apparaît comme un outil puissant, précis, simple, reproductible et peu coûteux pour la réalisation de cette cartographie préopératoire.

Quelques études (1) semblent montrer l'intérêt de l'IRM pour les localisations diaphragmatiques et thoraciques de l'endométriose. Les implants peuvent apparaître en hyper intense et sont souvent localisés dans la partie postéro-supérieure du diaphragme et préférentiellement du côté droit.

La coelioscopie avec biopsies dirigées reste le Gold Standard des outils diagnostics car elle permet d'obtenir une preuve histologique de la nature endométriosique des lésions. Le traitement chirurgical semble également montrer son efficacité. Mais la coelioscopie ne doit pas être réalisée uniquement à but diagnostique et le traitement médical de première intention est toujours indiqué. De plus, le prélèvement coelioscopique d'implants sous-diaphragmatique peut être un geste potentiellement à risque.

d. Stratégies thérapeutiques de l'endométriose thoracique

La rareté et la variété des manifestations cliniques rendent difficile la prise en charge thérapeutique (21). La décision thérapeutique doit tenir compte de la localisation et des manifestations cliniques de l'endométriose thoracique mais aussi du désir de grossesse car l'endométriose touche des femmes jeunes en âge de procréer et est responsable d'infertilité.

Le traitement d'une endométriose thoracique sera complété par le traitement d'une endométriose pelvienne associée en fonction des plaintes de la patiente (douleurs pelviennes, infertilité).

Le traitement de l'endométriose thoracique doit associer le traitement spécifique des complications lésionnelles (traitement du pneumothorax par drainage, par exemple) et le traitement étiologique de l'endométriose (traitement hormonal et/ou chirurgical).

Concernant le traitement hormonal, la prise d'une pilule œstroprogestative est indiquée en première intention, avec un schéma de prise continu à privilégier en cas de dysménorrhées ou de douleurs cycliques associées (1).

Selon la HAS et le CNGOF (1), en raison d'un effet favorable sur les douleurs (NP4), le traitement chirurgical des endométrioses diaphragmatiques peut être proposé chez les patientes symptomatiques (Grade C).

Les données de la littérature ne permettent pas la comparaison du traitement chirurgical à un traitement médical hormonal administré avant, après, ou à la place du traitement chirurgical. Les données de la littérature ne permettent pas la comparaison des différentes techniques chirurgicales, qui logiquement devraient être choisies en fonction de leur faisabilité par rapport à la taille et la localisation des lésions d'endométriose diaphragmatique.

En cas de chirurgie, les lésions doivent être réséquées de manière la plus complète possible afin d'éviter une évolution vers une complication thoracique de type pneumothorax ou hémithorax, ou vers une atteinte de la plèvre et du péricarde. La résection peut se faire par cœlioscopie ; une coagulation ou vaporisation semble possible pour les lésions millimétriques, ce qui permet d'éviter de créer une brèche au niveau du diaphragme (24). Cette prise en charge doit être réalisée dans un centre de référence de l'endométriose, par un chirurgien gynécologue référent et ayant des connaissances en chirurgie oncologique, en collaboration avec un chirurgien thoracique.

Redwine et al. (25) ont développé en 2002 le concept d'« atteinte sentinelle » de la partie antérieure du diaphragme, bien visible lors des cœlioscopies habituelles. Ils évoquent l'importance d'une bonne exposition afin de pouvoir explorer de façon la plus complète possible la partie postérieure du diaphragme en cas d'atteinte antérieure.

Peu de données sont disponibles quant à l'efficacité et l'intérêt d'un traitement médical en cas d'atteinte diaphragmatique isolée.

e. Cas similaires dans la littérature

Un cas similaire de péricardite d'origine endométriosique a été décrit par Charpentier et al. (26) en 2018. Il s'agissait d'une femme de 42 ans avec un antécédent connu d'endométriose pelvienne profonde sous traitement hormonal continu présentant des douleurs thoraciques typiques de péricardite à recrudescence cataméniale. La péricardite avait été confirmée par IRM mais il n'a pas été mis en évidence d'épanchement hématique ni de nodule endométriosique à l'imagerie. Les douleurs étant non contrôlées sous microprogestatif, le traitement hormonal avait donc été modifié avec relai par Nomegestrol (macroprogestatif). Après 4 mois de traitement, une franche amélioration clinique et paraclinique de la péricardite avait été constatée, faisant évoquer une péricardite d'origine endométriosique.

Un autre article, de Ceccaroni et al (27), datant de 2012, rapportait le cas d'une jeune femme de 28 ans, nullipare, avec une histoire clinique d'endométriose, qui présentait des douleurs pelviennes chroniques et des douleurs du cadran abdominal supérieur droit irradiant vers l'épaule droite (sans symptômes de péricardite). Une prise en charge chirurgicale avait révélé de multiples lésions endométriosiques (vésico-utérines, recto-vaginales et recto-utérines, du cul de sac de Douglas, péritonéales, hépatiques, diaphragmatiques, pleurale et péricardique avec de multiples adhérences) qui n'avaient pas été visualisées à l'imagerie, et avait permis d'obtenir une confirmation anatomo-pathologique. Il s'agit du premier cas d'endométriose péricardique prouvée histologiquement décrit dans la littérature. Une hormonothérapie post-opératoire avait été mise en place avec un suivi à 6 mois montrant une évolution favorable.

En 2004, Francis et al (28), avaient suspecté une endométriose péricardique, chez une femme multipare en période d'activité génitale, sur des images de scanner thoracique qui montraient un épanchement péricardique associé à un épanchement pleural droit et à de l'ascite. La prise en charge chirurgicale avait révélé une endométriose sévère de stade 4 de la classification révisée de l' *American Fertility Society* (r-AFS) (29). La résection des lésions endométriosiques abdominales (hystéro-salpingo-ovariectomie et appendicectomie) avait permis la régression de l'anasarque.

La principale limite de notre cas, comme dans le cas de Charpentier et al. (26), est l'absence de preuve histologique d'endométriose. Le diagnostic est basé sur un faisceau d'arguments cliniques, que l'amélioration de la symptomatologie sous traitement hormonal vient corroborer. Les images IRM avaient cependant permis de

conforter ce diagnostic avec la mise en évidence chez notre patiente d'un nodule endométriosique diaphragmatique situé sous le ventricule droit.

f. Autres localisations extra-pelviennes d'endométriose

Les localisations extra-génitales endométriosiques représenteraient, selon certaines études, 5 % des atteintes. Leur prévalence semble souvent sous-estimée. Par leur localisation extra-pelvienne, le diagnostic peut parfois être plus difficile à réaliser du fait des symptômes atypiques ou inattendus décrits par les patientes. Toutefois, le caractère cataménial des douleurs ou des symptômes est un élément caractéristique et très évocateur quelle que soit la localisation. Il est essentiel d'en faire le diagnostic, car ces atteintes peuvent également avoir un vrai retentissement sur l'état de santé de la patiente et sur sa qualité de vie (1).

Leur chronologie est très évocatrice : le plus souvent, les symptômes surviennent de 24h avant les règles et jusqu'à 72h après leur début (13).

Les atteintes peuvent être multiples ou uniques, avec une grande variété de site(s) lésionnel(s).

Nous allons en faire une petite revue des moins communes :

- localisations cérébrales : avec des cas rapportés d'hémorragies méningées cataméniales et d'épilepsie cataméniale (14);
- localisations ophtalmiques : des cas d'atteintes rétiniennes, mais également des canaux lacrymaux avec haemolacria cataméniale (15);
- localisations nasales : avec épistaxis cataméniaux (16);
- localisations cutanées, sous-cutanées et pariétales : elles sont le plus souvent secondaires à une chirurgie sur l'utérus (césariennes, hystérectomies, myomectomies) ou peuvent apparaître *de novo* (1) (13);
- localisations nerveuses : pubalgies et sciatiques à recrudescence cataméniales pour les plus fréquentes (1) (13);
- autres localisations abdominales que le tube digestif et l'appareil urinaire qui sont plus fréquentes et couramment décrites: hépatique, vésiculaire, pancréatique, etc... (13);

Le seul et unique point commun entre tous ces tableaux cliniques est le caractère cyclique, cataménial de la symptomatologie ou de sa recrudescence. Cette chronologie particulière doit mettre la puce à l'oreille du praticien et constitue un véritable défi diagnostique.

g. Prise en charge cardiologique

La péricardite se définit par une inflammation aiguë des feuillets péricardiques avec, le plus souvent, constitution d'un épanchement liquidien entre ces deux feuillets. La péricardite aiguë pose des difficultés en terme de diagnostic étiologique, expose au risque de tamponnade et pour certaines étiologies au risque d'évolution vers la constriction.

Les recommandations de la Société européenne de cardiologie sur les maladies péricardiques ont été présentées et publiées en septembre 2015 (30).

Les maladies péricardiques peuvent être soit des maladies isolées, soit un des éléments d'une maladie systémique.

Dans neuf cas sur dix, la cause serait virale ou inconnue (péricardite aiguë idiopathique) et il n'est pas obligatoire de rechercher la cause de la péricardite chez tous les patients, en particulier dans les pays à faible prévalence de la tuberculose, du fait de l'évolution relativement bénigne des péricardites dues aux causes les plus fréquentes et de la performance relativement faible des investigations diagnostiques (16).

Les principales étiologies de péricardite sont résumées dans la figure 8 (Figure 8). L'origine endométriosique n'est pas mentionnée.

Causes infectieuses
<ul style="list-style-type: none"> ● Virales (fréquentes) : entérovirus (coxsackie, écho), herpès (cytomégalovirus, virus Epstein-Barr, <i>human herpes virus-6</i>), adénovirus, parvovirus B19. ● Bactériennes : <i>Mycobacterium tuberculosis</i> (fréquente ; autres bactéries : rares), <i>Coxiella burnetii</i>, <i>Borrelia burgdorferi</i> ; rarement : <i>Pneumococcus</i> spp., <i>Meningococcus</i> spp., <i>Gonococcus</i> spp., <i>Streptococcus</i> spp., <i>Staphylococcus</i> spp., <i>Haemophilus</i> spp., <i>Chlamydia</i> spp., <i>Mycoplasma</i> spp., <i>Legionella</i> spp., <i>Leptospira</i> spp., <i>Listeria</i> spp., <i>Providencia stuartii</i>. ● Fongiques (très rares) : <i>Histoplasma</i> spp. (plus probable chez les patients immunocompétents), <i>Aspergillus</i> spp., <i>Blastomyces</i> spp., <i>Candida</i> spp. (plus probable chez les patients immunodéprimés). ● Parasitaires (très rares) : <i>Echinococcus</i> spp., <i>Toxoplasma</i> spp.
Causes non infectieuses
<ul style="list-style-type: none"> ● Auto-immunes (fréquentes) : maladies systémiques auto-immunes et auto-inflammatoires (lupus érythémateux disséminé, syndrome de Sjögren, polyarthrite rhumatoïde, sclérodémie), vascularites systémiques (granulomateuse éosinophilique avec polyangéite ou granulomateuse allergique, autrefois appelée syndrome de Churg-Strauss, maladie de Horton, maladie de Takayasu, syndrome de Behçet), sarcoidose, fièvre méditerranéenne familiale, maladies intestinales inflammatoires, maladie de Still. ● Néoplasiques : tumeurs primitives (rares ; surtout mésothéliome péricardique) ; tumeurs métastatiques secondaires (habituelles ; surtout cancers du poumon et du sein, lymphome). ● Métaboliques : urémie, myxoedème, anorexie mentale ; autres : rares. ● Traumatiques et iatrogéniques : <ul style="list-style-type: none"> - début précoce (rares) : blessures directes (blessures thoraciques pénétrantes, perforation œsophagienne) et indirectes (blessures thoraciques non pénétrantes, radiations) ; - début retardé : syndromes d'atteinte péricardique (fréquents) tels que le syndrome post-infarctus du myocarde, le syndrome post-péricardotomie, les syndromes post-traumatiques, incluant les formes après trauma iatrogène (par exemple, intervention coronaire percutanée, insertion de sonde de stimulateur cardiaque, ablation par radiofréquence). ● Médicamenteuses (rares) : <i>lupus-like syndrome</i> (procainamide, hydralazine, méthylidopa, isoniazide, phénytoïne) ; médicaments anticancéreux (souvent associés à une cardiomyopathie, ils peuvent causer une péricardiopathie) : doxorubicine, daunorubicine, cytosine arabinoside, 5-fluorouracile, cyclophosphamide ; pénicillines : péricardite d'hypersensibilité avec éosinophilie ; amiodarone, méthylsergide, mésalazine, clozapine, minoxidil, dantrolène, practolol, phénylbutazone, thiazides, streptomycine, thiouraciles, streptokinase, acide para-amino-salicylique, sulfa-drogues, ciclosporine, bromocriptine, plusieurs vaccins, <i>granulocyte-macrophage colony-stimulating factor</i> (GM-CSF), <i>anti-tumor necrosis factor agents</i> (agents anti-TNF). ● Autres (fréquentes) : amylose, dissection aortique, hypertension artérielle pulmonaire, insuffisance cardiaque chronique. ● Autres (peu fréquentes) : absence congénitale partielle ou totale de péricarde.

TABLEAU 1 : Étiologie des maladies péricardiques.

Figure 8 :

Principales étiologies de péricardite,

Issue des RPC de la Société Européenne de Cardiologie de 2015

Toute présentation clinique suggérant une cause sous-jacente, par exemple une maladie inflammatoire systémique, ou avec au moins un facteur prédicteur (majeur ou mineur) de mauvais pronostic, justifie une hospitalisation et une recherche

étiologique (Figure 9). S'il n'y a pas ces caractéristiques, la prise en charge peut être ambulatoire, avec un traitement anti-inflammatoire empirique et une consultation une semaine plus tard pour évaluer la réponse au traitement.

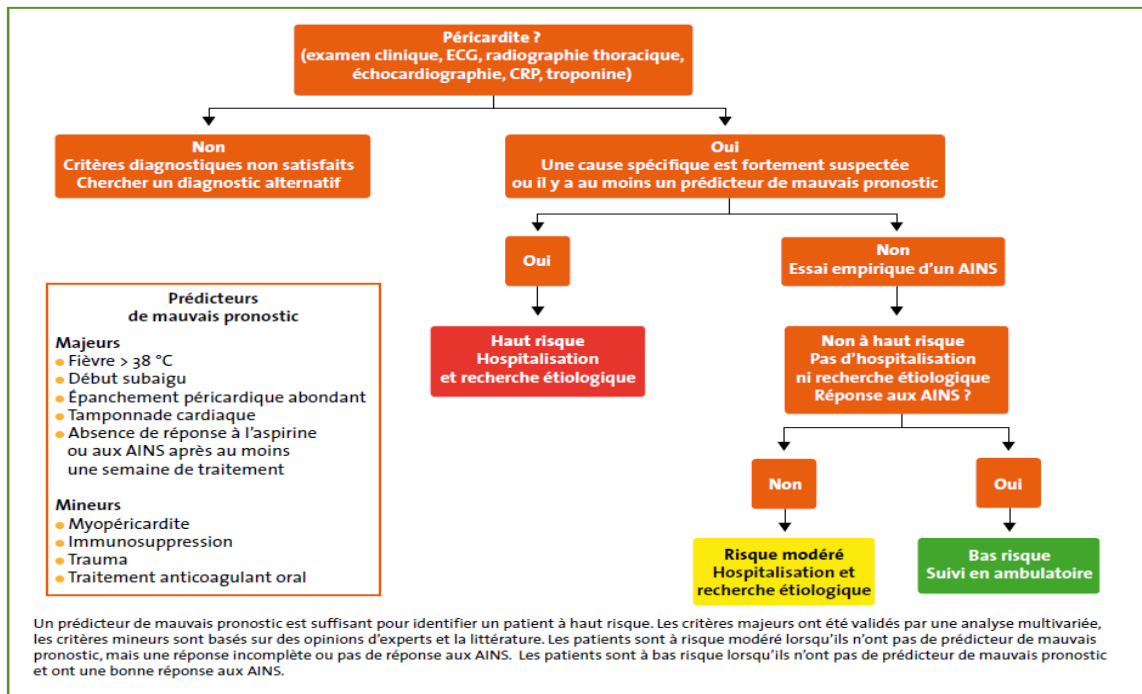


Figure 9 : Arbre décisionnel devant une suspicion de péricardite
Issue des RPC de la Société Européenne de Cardiologie de 2015

Sur le plan des imageries diagnostiques, une échocardiographie trans-thoracique est recommandée chez tous les patients ayant une suspicion d'épanchement péricardique (recommandation de grade C). Elle est faite en première intention pour évaluer la taille de l'épanchement péricardique, son retentissement hémodynamique (risque de tamponnade) et les anomalies associées. Un scanner ou une IRM doit être envisagé(e), en deuxième intention, en cas de suspicion d'épanchement péricardique localisé, d'épaississement péricardique ou de masse péricardique, ainsi que pour rechercher des anomalies thoraciques associées (recommandation de grade C).

La prise en charge diagnostique de la patiente présentée ici a été conforme aux recommandations de la Société Européenne de Cardiologie

La patiente ayant toujours été stable sur le plan hémodynamique et n'ayant pas présenté de complication, les hospitalisations itératives se justifiaient devant le caractère résistant au traitement anti-inflammatoire et au vu de la chronicisation des symptômes la plaçant dans le groupe de risque modéré (Figure 9).

Le caractère récidivant malgré un traitement par Colchicine bien conduit (qui diminue théoriquement de moitié le risque de récurrence) et la chronicisation de la

symptomatologie supérieure à 3 mois justifiaient effectivement la réalisation d'un bilan étiologique complémentaire (Figure 9), surtout au vu de l'absence de contexte évocateur de péricardite aiguë virale (pas de notion de fièvre ni de syndrome pseudo-grippal précédant le début des symptômes). Le traitement d'une péricardite récidivante devant être ciblé sur la cause sous-jacente.

Sur le plan thérapeutique, les recommandations sont résumées dans les figures 10 et 11 (Figures 10 et 11).

Médicaments	Dosage habituel	Durée du traitement	Décroissance
Aspirine	750-1000 mg toutes les 8 heures	1 à 2 semaines	Diminution de 250-500 mg toutes les 1-2 semaines
Ibuprofène	600 mg toutes les 8 heures	1 à 2 semaines	Diminution de 200-400 mg toutes les 1-2 semaines
Colchicine	0,5 mg 1 fois/jour (poids < 70 kg) ou 0,5 mg 2 fois/jour (poids ≥ 70 kg)	3 mois	Non obligatoire; 0,5 mg 1 jour/2 (< 70 kg) ou 0,5 mg 1 fois/jour (≥ 70 kg) durant les dernières semaines

Figure 10 : Les posologies des traitements de la péricardite et leur schéma de décroissance progressive

Issue des RPC de la Société Européenne de Cardiologie de 2015.

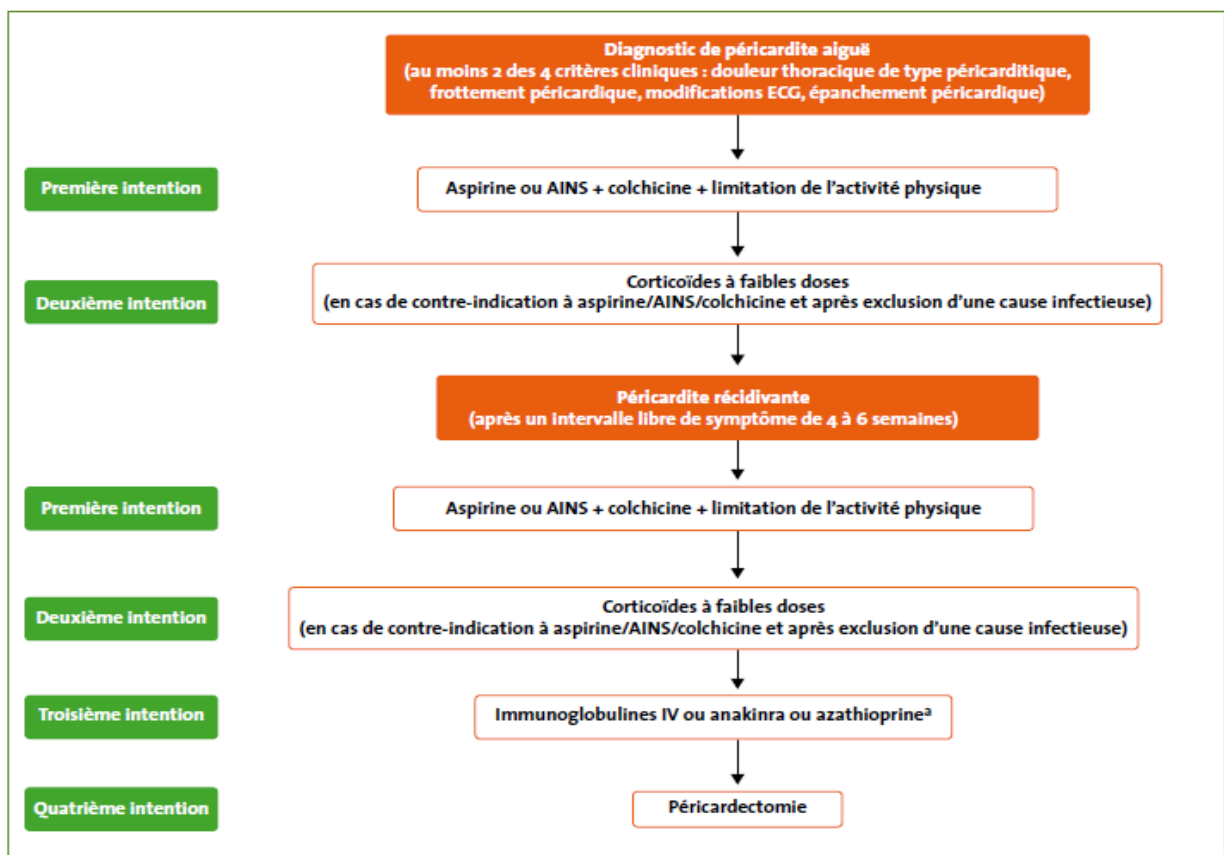


Figure 11 : Stratégie thérapeutique dans la péricardite
Issue des RPC de la Société Européenne de Cardiologie de 2015

La principale recommandation non pharmacologique est la restriction de l'activité physique, avec une vie sédentaire ordinaire, jusqu'à la résolution des symptômes et la normalisation de la CRP. Cette mesure a été respectée par la patiente durant toute la durée des investigations.

En plus du repos et du traitement étiologique, le traitement de la récurrence doit également associer l'Aspirine et les AINS qui sont les piliers du traitement et sont recommandés à pleine dose s'ils sont bien tolérés, jusqu'à la résolution complète des symptômes (recommandation de grade A) ainsi qu'un traitement prolongé (> 6 mois) par Colchicine qui doit être envisagé dans certains cas, selon la réponse clinique (recommandation de grade C).

Le traitement médicamenteux qui a été effectué chez la patiente était conforme à ces recommandations.

Le pronostic d'un épanchement péricardique est essentiellement lié à sa cause. Un épanchement idiopathique léger (< 10 mm), ce qui est le cas de notre patiente, est habituellement asymptomatique, a habituellement un bon pronostic et ne nécessite pas de surveillance spécifique.

Le cathétérisme cardiaque droit se justifiait par le fait que dans moins de 10% des cas de péricardite chronique, peut survenir une évolution vers une constriction modérée (péricardite chronique constrictive), liée à un épaissement fibreux du péricarde dans le contexte d'inflammation chronique. Le tableau clinique est souvent bruyant avec des signes d'insuffisance cardiaque prédominant à droite, ce qui n'était pas le cas pour notre patiente. Elle peut théoriquement survenir après tout processus péricardique pathologique, mais elle apparaît rarement après une péricardite récidivante. Le risque de progression est particulièrement lié à la cause (faible en cas de péricardite virale ou idiopathique).

Dans le cas de la patiente présentée ici, les internistes concluaient à une péricardite d'allure idiopathique sans arguments francs pour un lupus érythémateux systémique. Dans les maladies systémiques auto-immunes, l'atteinte peut être symptomatique ou non. Elle reflète généralement le niveau d'activité de la maladie sous-jacente. Une atteinte péricardique est fréquente dans le lupus érythémateux disséminé. Le traitement est habituellement le contrôle de la maladie sous-jacente. Le traitement des péricardites lupiques est la corticothérapie, le plus souvent à doses modérées (0,5 mg/kg/jour) parfois initiée dans les formes sévères par des bolus de Méthylprednisolone, après dépistage et traitement des foyers bactériens latents (31). Ce qui peut justifier dans le cas rapporté ici, en plus de la mise en échec de l'Aspirine et des AINS, la mise en route d'une corticothérapie après la réalisation du PET-scanner, à titre de traitement d'épreuve.

La péricardite chronique peut nécessiter une péricardoscopie par fibres optiques avec prélèvement(s) biopsique(s) dirigé(s). Celle-ci avait été discutée mais reste de dernière intention.

La patiente présentée ici a donc bénéficié d'une prise en charge diagnostique et thérapeutique complète et conforme aux recommandations de la Société

Européenne de Cardiologie. L'origine endométriosique de ces péricardites récidivantes chroniques n'étant mentionnée dans aucune de ces recommandations elle n'a pu bénéficier d'un traitement de son endométriose que deux ans après le début des symptômes avec résolution complète de la symptomatologie. Cette étiologie bien qu'exceptionnelle devrait cependant être connue, en particulier lorsqu'il existe une péricardite chronique récidivante avec un caractère cyclique, de manière à ne pas retarder les prises en charge de ces patientes.

4. Conclusion

Un retard diagnostic important, de plusieurs années, est souvent associé au diagnostic d'endométriose.

Les localisations extra-génitales endométriosiques représenteraient, selon certaines études, 5 % des atteintes. Leur prévalence semble encore sous-estimée. Par leur localisation extra-pelvienne, le diagnostic peut parfois être plus difficile à réaliser du fait des symptômes atypiques ou inattendus décrits par les patientes. Toutefois, le caractère cataménial des douleurs ou des symptômes est un élément caractéristique et très évocateur, quelle que soit la localisation. Il est essentiel d'en faire le diagnostic, car ces atteintes peuvent également avoir un vrai retentissement sur l'état de santé de la patiente et sur sa qualité de vie.

Le diagnostic est le plus souvent basé sur un faisceau d'arguments cliniques, que l'amélioration de la symptomatologie sous traitement hormonal vient corroborer. Il existe, alors, une forte présomption diagnostique.

Ce cas clinique illustre la difficulté diagnostique de ces localisations extra-pelviennes qui peuvent conduire à des errances diagnostiques parfois longues et coûteuses.

Tout caractère cataménial d'une symptomatologie thoracique ou cardiaque devrait conduire à s'interroger sur une origine endométriosique et adresser les patientes à des centres de référence en endométriose.

L'atteinte, le plus souvent multifocale, justifie ainsi une approche multidisciplinaire. Ce grand polymorphisme clinique et paraclinique nécessite une prise en charge en centre de référence pour gagner en efficacité.

L'IRM est un outil diagnostique précis, accessible et peu coûteux qui est utile dans le diagnostic, la cartographie préopératoire mais également dans le suivi des patientes.

Bien que la cœlioscopie soit décrite dans la littérature comme le Gold Standard, ses indications doivent être bien pesées. Le traitement hormonal est dans la majorité des cas à garder en première intention.

Chez toute femme en période d'activité génitale, toute symptomatologie à temporalité cyclique « menstruelle » devrait nous faire évoquer une endométriose, à fortiori si des signes fonctionnels pelviens, plus classiquement associés à cette pathologie, sont présents (dysménorrhées intenses, dyspareunies profondes, infertilité, signes fonctionnels urinaires et syndrome dyschésique).

III. ARTICLE EN ANGLAIS

CATAMENIAL PERICARDITIS AND ENDOMETRIOSIS: CASE REPORT AND LITERATURE REVIEW

Céline GUILLOUX, Cécile MEZAN DE MALARTIC, Katy DIDIER-PETIT, Olivier MOREL

1. Introduction

Endometriosis is characterised by the presence of endometrial tissue outside the uterine cavity. These ectopic cells behave like intrauterine tissue and are subject to the same hormonal and environmental influences, leading to local inflammatory reactions. In theory, this is therefore a histological diagnosis. In practice, the diagnosis of endometriosis is usually based on a range of clinical arguments and surgery is not always used to confirm the disease.

Pelvic forms typically cause chronic pelvic pain, intense dysmenorrhoea, dyspareunia, and sometimes painful urinary or rectal manifestations with catamenial flare-ups. As this symptomatology is not very specific, delay in diagnosis is common (1,2).

Although extra-pelvic localisations are exceptional, the description of (rare) cases in the literature clearly shows that any localisation remains possible (1,3-6). Extra-pelvic forms of endometriosis are often difficult to diagnose because of their atypical manifestations.

We report here an exceptional case of chronic catamenial pericarditis reacting to a subdiaphragmatic endometriotic nodule.

2. Case report

We report the case of a 38 years old Caucasian woman who was referred to a Gynaecology department by her treating cardiologist for exploration of possible endometriosis in the context of chronic recurrent pericarditis, with cyclic exacerbation of the symptomatology, which has been evolving over the last 2 years.

These pericarditis were clinically typical and confirmed by paraclinical examinations (ECG, echocardiography, biology) on several occasions. They were resistant to the usual treatments (rest, Aspirin and Colchicine for 6 months). A complete initial etiological assessment was carried out, which came back entirely negative. Only Mycoplasma Pneumoniae serology had returned positive and the patient had therefore been treated with antibiotic for 10 days, combined with corticosteroid therapy for 5 days, with no effect on the symptomatology. A cardiovascular MRI had shown the persistence of a small blade of pericardial effusion, without any argument for constrictive pericarditis, almost a year before the onset of the disorders. A right cardiac catheterisation was

performed to eliminate chronic constrictive pericarditis and the etiological assessment was repeated in collaboration with the internists. The biological assessment had eliminated the auto-inflammatory and infectious causes. The PET scan (Fig. 1.) revealed a hypermetabolic focus of pericardial origin under the right ventricle, which was difficult to characterise, but had eliminated the para-neoplastic causes and a vasculitis. The internists had concluded that the pericarditis was idiopathic in appearance, with no clear arguments for systemic lupus erythematosus.

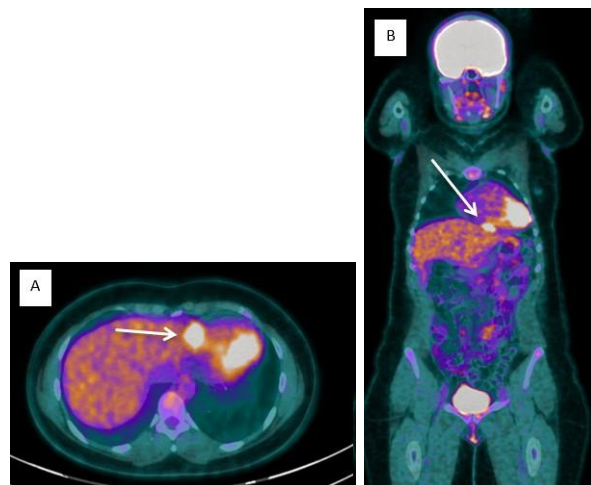


Fig. 1. Whole body FDG PET scanner (Morpho PET), axial section (A) and coronal reconstruction (B). Hypermetabolic focus, difficult to characterise, located under the right ventricle, of pericardial origin in the first hypothesis.

The point had then been reconsidered on a gynaecological level, because of a cyclical symptomatology with an increase in thoracic pain at each period of menstruation where it became intolerable with pericardial effusion fluctuating on echocardiography and a recent case found in the literature which seemed similar (12).

The patient reported a history of intense dysmenorrhoea amended by oestro-progestative contraception (Evra® patch: Norelgestromine/Ethinylestradiol 203/33.9µg/24h). One year before the onset of cardiac signs, contraception had been stopped for a planned pregnancy. An infertility check-up had been initiated after one year of conception failure. The pelvic ultrasound, pelvic MRI, hormones dosages and hysterosalpingography were normal. The partner's check-up

had not been carried out and MAP had not been offered because of cardiac symptoms, putting the desire for pregnancy in the background.

Since stopping contraception, the patient presents intense dysmenorrhoea, deep positional dyspareunia, dysuria and then the appearance of cardiac symptoms in a progressive manner. The vaginal touch regained a pain provoked in the left posterior vaginal fornix without palpation of induration, nodule or mass. The clinical picture was therefore strongly suggestive of pelvic endometriosis (intense dysmenorrhoea associated with primary infertility and localising signs) despite the normality of an MRI carried out 3 years before.

A cardiac MRI during the menstrual period was then carried out to look for a haemorrhagic effusion. It revealed a very limited sub-diaphragmatic structure located under the right heart ventricle, measuring 2.5 cm in sagittal section and 1 cm high, whose characteristics were effectively compatible with a location of endometriosis (discrete hyper signal T1 and clear hyper signal T2) (Fig. 2.). There appeared to be a second subphrenic localisation above the hepatic dome in its posterior part. No pericardial effusion, cardiac or associated pericardial abnormalities were reported. Unfortunately, the examination had been prompted by a software malfunction that prevented most of the images from being taken after injection.

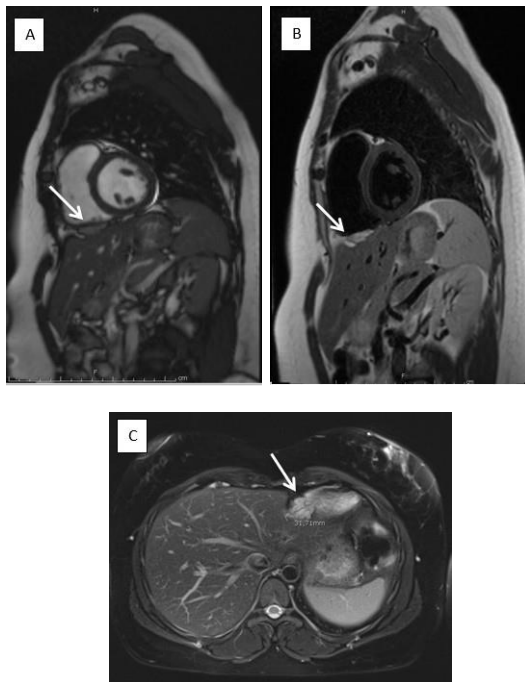


Fig. 2. Cardiac MRI during menstruation:

A: TRUFI sagittal sequence, B: T2 TSE black blood sagittal sequence, C: T2 Fat Sat axial sequence

Sagittal section (A and B): well limited sub-diaphragmatic structure located under the right cardiac ventricle, measuring 2.5 cm in sagittal section and 1 cm high, whose characteristics were effectively compatible with a location of endometriosis (discrete hyper signal T1 and clear hyper signal T2).

MRI had thus confirmed the presence of subdiaphragmatic extra pelvic endometriosis. Its location, close to the right ventricle, could explain the pericarditis type

pain and the non-effectiveness of the usual pericarditis treatments used alone.

Estro-progestative contraception on a continuous regimen in order to block menstruation was then taken, after cardiac MRI, in the form of an estro-progestative patch (Evra®). Three months after the start of treatment, the patient reported a clear improvement in the painful symptoms and cardiac manifestations despite the persistence of some right latero-thoracic pain and spotting. The hormonal treatment was then modified (taking Medrogestone, 5 milligrams twice a day). As the couple were planning to have a child, they were offered PMA treatment for In Vitro Fertilisation.

In principle, the pelvic MRI scan had been checked and returned to normal.

3. Discussion

3.1. Thoracic and diaphragmatic endometriosis

Thoracic and diaphragmatic endometriosis is a pathology already described: it remains a rare entity, even if its prevalence is probably still underestimated (7) (1).

According to an English retrospective analysis dating from 1996 (2), the peak of incidence of pelvic endometriosis appears between 24 and 29 years of age, approximately 5 years before the peak of incidence of thoracic endometriosis, which would be between 30 and 34 years of age. There is a significant association between the presence of pelvic endometriosis and the later occurrence of thoracic endometriosis. There are 4 forms of thoracic endometriosis which are more frequently encountered (19):

- Pneumothorax is the most common presentation and occurs in 73% of cases. Endometriosis is also the first cause of spontaneous right-sided pneumothorax in women during genital activity. Their chronology is very evocative: most often, the symptoms occur from 24 hours before menstruation to 72 hours after their onset (3).
- Hemothorax in 14% of cases ;
- Haemoptysis in 7% of cases ;
- Pulmonary nodules in 6% of cases.
- Other less frequent presentations are possible (7): pericardial endometriosis is not specifically mentioned.

The right hemi thorax is reported to be involved in more than 90% of thoracic manifestations of endometriosis, except for pulmonary nodules for which there does not seem to be a preferential laterality.

Another review of 5 cases reports (8) highlights the fact that, although the diagnosis of certainty of endometriosis is histological, this is not always possible because of the technical difficulties and the risks of complications of the surgery, especially in asymptomatic patients. The main complication risks in thoracic and diaphragmatic endometriosis surgery are damage to the diaphragm, phrenic nerve, lungs, vessels or heart (9).

In practice, medical treatment is the first-line treatment for patients with no immediate desire for pregnancy. In suspected cases, this highlights the need for a multidisciplinary assessment.

According to the HAS and the CNGOF, given the prevalence of associated pelvic involvement (50 to 80%) (NP3), a consultation with a gynaecologist is recommended in the event of discovery of thoracic endometriosis (Grade C recommendation) (1).

3.2. Physiopathological mechanisms involved

Concerning the origin of endometriotic implants, several physiopathological theories exist. Some of them can explain the existence of extra-abdominal endometriotic locations (1) (3) (7) (11).

The theories of lymphatic and vascular emboli (metastatic diffusion) and the induction of stem cells or progenitors from the bone marrow are ideal to account for particular forms of extra-peritoneal endometriosis, such as intra-parenchymal localisations (brain, lung, for example). The theory of metastatic diffusion had moreover been studied on a mouse model (12) showing that endometrial cells spread to the brain, lungs, spleen and liver of these mice.

However, the mechanism which seems to be at the origin of most endometriotic implants is the one linked to the theory of menstrual regurgitation through the fallopian tubes, with passage of endometrial tissue into the abdominal-pelvic cavity, absence of destruction of the regurgitated tissue and adhesion of these implants to the peritoneal tissues (1,7,10,11). This mechanism thus explains why the lesions seem to be distributed according to the principle of gravity (declivity). Thus, more than 90% of deep lesions are located in the posterior compartment of the pelvis. The anatomical distribution of the lesions in the pelvis is also asymmetrical, predominantly on the left. In the abdomen and thorax, on the other hand, the predominance is on the right side, due to the hourly flow of peritoneal fluid and anatomical particularities, such as the falciform ligament of the liver which blocks access to the epigastrium and the left hypochondrium (Fig. 3.). At the pleural level, there is also a preference for the right side (nearly 95% of cases). The presence of endometrium in the pleura would be explained by the joint action of menstrual reflux and peritoneal flow, which would allow endometrial fragments to be transported to the level of the diaphragmatic dome where they would undergo a trans-diaphragmatic passage within an idiopathic or secondary porous diaphragm. It should be noted that endometriosis nodules of diaphragmatic localization, being the site of a chronic inflammation with cyclic exacerbation (8), it is easy to understand that they can lead to a certain fragility of the diaphragm with the progressive appearance of fenestrations (secondary porosity). Generally speaking, this diaphragmatic porosity would make it non-watertight and would make

this theory plausible to explain intra-thoracic localisations. By extension, this notion of porosity could also apply to other tissues than the diaphragmatic tissue.

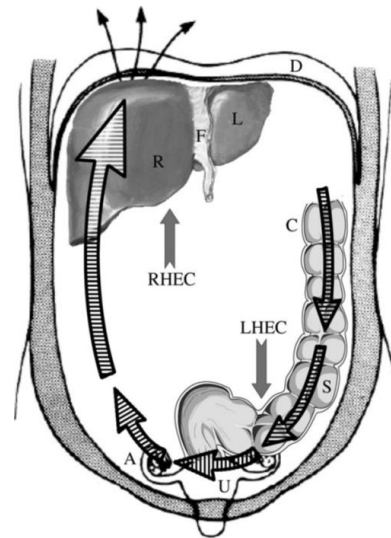


Fig. 3. **Diagram of the peritoneal flow: clockwise in the peritoneal cavity.** From the article *Asymmetry in distribution of diaphragmatic endometriotic lesions: evidence in favour of the menstrual reflux theory*, by Vercellini et al.

A final theory, that of Müllerian metaplasia (presence of undifferentiated mesothelial cells of the peritoneum transformed by metaplasia into endometrial cells) could explain the occurrence of diaphragmatic endometriotic lesions.

The physiopathology of thoracic endometriosis is probably multifactorial with the intrication of these different theories, none of which alone explains the full extent of possible endometriotic localisations.

3.3. Diagnostic strategies

The diagnosis of thoracic endometriosis is difficult (13). Additional examinations should preferably be carried out during menstruation in order to increase their sensitivity because the appearance and size of the endometrial tissue varies during the cycle.

MRI semiology is extremely polymorphic (14) but can be characterised by the presence of lesions with haemorrhagic content of variable signal depending on the product of haemoglobin degradation and its age, but which can appear as a hyper T1 signal in the case of recent and semi-recent lesions, a hypo T1 signal in the case of an old lesion, a very variable signal in T2 but generally a hypo T2 signal. Macroscopically, these lesions correspond to haemorrhagic spots surrounded by an endometrial epithelium and stroma in the ovaries and haemorrhagic or fibro-haemorrhagic implants. Endometriosis presents a large polymorphism of lesions, in terms of signal but also in terms of the multiplicity of locations, most often associated with others, this underlines the importance of precise knowledge of its

various typical aspects and the need for addressing or rereading the imaging by a referring radiologist.

MRI is a very sensitive examination (15) which allows complete mapping of deep endometriosis lesions before surgical treatment, provided that superficial endometriosis cannot be visualised by imaging. A meta-analysis (16) of 20 studies (1819 women included) determined the sensitivity and specificity of MRI for each type of deep pelvic endometriosis localisation. MRI appears to be a powerful, precise, simple, reproducible and inexpensive tool for carrying out this preoperative mapping.

Some studies (1) seem to show the interest of MRI for diaphragmatic and thoracic endometriosis localisations. Implants can appear in hyperintense and are often located in the posterosuperior part of the diaphragm and preferably on the right side.

Laparoscopy with directed biopsies remains the Gold Standard of diagnostic tools because it allows us to obtain histological proof of the endometriotic nature of the lesions. Surgical treatment also seems to show its effectiveness. However, laparoscopy should not be carried out solely for diagnostic purposes and first-line medical treatment is always indicated. Furthermore, laparoscopic removal of sub-diaphragmatic implants can be a potentially risky procedure.

3.4. Therapeutic strategies for thoracic endometriosis

The rarity and variety of clinical manifestations make therapeutic management difficult (13). The therapeutic decision must take into account the location and clinical manifestations of thoracic endometriosis, but also the desire for pregnancy. In fact, endometriosis affects young women of childbearing age and is responsible for infertility.

The treatment of thoracic endometriosis will be combined with the treatment of associated pelvic endometriosis depending on the patient's complaints (pelvic pain, infertility).

The treatment of thoracic endometriosis must combine the specific treatment of lesional complications (treatment of pneumothorax by drainage, for example) and the etiological treatment of the endometriosis (hormonal and/or surgical treatment).

With regard to hormonal treatment, the use of an oestrogenic pill is indicated as a first-line treatment, with a continuous use regimen to be preferred in cases of dysmenorrhoea or associated cyclical pain (1).

According to the HAS and the CNGOF (1), due to a favourable effect on pain (NP4), surgical treatment of diaphragmatic endometriosis can be proposed in symptomatic patients (Grade C).

The data in the literature do not allow the comparison of surgical treatment with medical hormonal treatment administered before, after, or instead of surgical treatment. The data in the literature do not allow comparison of the different surgical techniques, which logically should be chosen according to their feasibility

in relation to the size and location of diaphragmatic endometriosis lesions.

In the case of surgery, the lesions must be resected as completely as possible in order to avoid an evolution towards a thoracic complication of the pneumothorax or haemothorax type, or towards damage to the pleura and the pericardium. Resection can be performed by laparoscopy; coagulation or vaporization seems possible for millimetre-sized lesions, which avoids creating a breach in the diaphragm (17). This treatment must be carried out in an endometriosis reference centre, by a gynaecological surgeon with knowledge of oncological surgery, in collaboration with a thoracic surgeon.

In 2002, Redwine et al (18) developed the concept of "sentinel involvement" of the anterior part of the diaphragm, which is clearly visible during the usual laparoscopies. They mention the importance of good exposure in order to be able to explore the posterior part of the diaphragm as completely as possible in the event of anterior damage.

There is little information available on the effectiveness and value of medical treatment in cases of isolated diaphragmatic damage.

3.5. Similar cases in the literature

A similar case of pericarditis of endometriotic origin was described by Charpentier et al (19) in 2018. It involved a 42-years-old woman with a known history of deep pelvic endometriosis under continuous hormonal treatment with chest pain typical of catamenial pericarditis. The pericarditis was confirmed by MRI but no hematic effusion or endometriotic nodule was found on imaging. As the pain was not controlled with microprogestogen, the hormonal treatment was modified with Nomegestrol (macroprogestogen). After 4 months of treatment, a clear clinical and paraclinical improvement of the pericarditis was noted, suggesting a pericarditis of endometriotic origin.

Another article, by Ceccaroni et al (20), dating from 2012, reported the case of a young 28 year old woman, nulliparous, with a clinical history of endometriosis, who presented chronic pelvic pain and pain in the upper right abdominal dial radiating towards the right shoulder (without symptoms of pericarditis). Surgical management had revealed multiple endometriotic lesions (vesico-uterine, recto-vaginal and recto-uterine, cul-de-sac of Douglas, peritoneal, hepatic, diaphragmatic, pleural and pericardial with multiple adhesions) which had not been visualised on imaging, and provided an anatomo-pathological confirmation. This is the first case of histologically proven pericardial endometriosis described in the literature. Post-operative hormone therapy had been set up with a follow-up at 6 months showing a favourable evolution.

In 2004, Francis et al (21), suspected pericardial endometriosis in a multiparous woman during a period of genital activity on chest CT images which showed pericardial effusion associated with right pleural effusion and ascites. Surgical management had revealed severe endometriosis at the revised American Fertility

Society (r-AFS) stage 4 classification (22). Resection of the abdominal endometriotic lesions (hystero-salpingo-oophorectomy and appendectomy) resulted in regression of the anasarca.

The main limitation in our case, as in the case of Charpentier et al (19), is the absence of histological evidence of endometriosis. The diagnosis is based on a range of clinical arguments, which are corroborated by the improvement in symptomatology under hormonal treatment. However, MRI images had confirmed this diagnosis with the discovery in our patient of a diaphragmatic endometriotic nodule located under the right ventricle.

3.6. Other extra-pelvic locations of endometriosis

According to some studies, endometriotic extra-genital locations account for 5% of cases. Their prevalence often seems to be underestimated. Because of their extra-pelvic location, diagnosis can sometimes be more difficult to make because of the atypical or unexpected symptoms described by patients. However, the catamenial nature of the pain or symptoms is a characteristic and very evocative element whatever the location. It is essential to make a diagnosis, as these conditions can also have a real impact on the patient's state of health and quality of life (1).

Their chronology is very evocative: most often, symptoms occur from 24 hours before menstruation to 72 hours after the onset of menstruation (3).

Affections may be multiple or unique, with a wide variety of lesion sites.

We are going to make a small review of the less common ones:

- cerebral localisations : with reported cases of catamenial meningeal haemorrhages and catamenial epilepsy (4) ;
- ophthalmic locations : cases of retinal damage, but also tear ducts with catamenial haemolacria (5);
- nasal locations : with catamenial epistaxis (6) ;
- cutaneous, subcutaneous and parietal localisations : they are most often secondary to surgery on the uterus (caesarean sections, hysterectomies, myomectomies) or may appear de novo (1) (3) ;
- Nerve localisations : pubalgia and sciatica with catamenial recrudescence for the most frequent (1) (3) ;
- other abdominal locations than the digestive tract and urinary tract which are more frequent and commonly described : hepatic, vesicular, pancreatic, etc. (3) ;

The one and only common point between all these clinical pictures is the cyclic, catamenial character of the symptomatology or its recrudescence. This particular chronology should make the practitioner aware of the problem and constitutes a real diagnostic challenge.

3.7. Cardiological management

Pericarditis is defined by an acute inflammation of the pericardial membranes with, most often, the formation of a liquid effusion between these two tissues. Acute pericarditis poses difficulties in terms of etiological diagnosis, exposes to the risk of tamponade and for certain etiologies to the risk of evolution towards constriction. The recommendations of the European Society of Cardiology on pericardial diseases were presented and published in September 2015 (23).

Pericardial diseases can be either isolated diseases or part of a systemic disease.

In nine out of ten cases, the cause is thought to be viral or unknown (acute idiopathic pericarditis) and it is not mandatory to investigate the cause of pericarditis in all patients, particularly in countries with a low prevalence of tuberculosis, due to the relatively benign evolution of pericarditis due to the most common causes and the relatively poor performance of diagnostic investigations (16).

The main etiologies of pericarditis are summarised in figure 4 (Fig. 4.)). The endometriotic origin is not mentioned.

Causes infectieuses	
●	Virales (fréquentes) : entérovirus (coxsackie, écho), herpès (cytomégalovirus, virus Epstein-Barr, human herpes virus-6), adénovirus, parvovirus B19.
●	Bactériennes : <i>Mycobacterium tuberculosis</i> (fréquent) ; autres bactéries : rares ; <i>Coxiella burnetii</i> , <i>Borrelia burgdorferi</i> ; rarement : <i>Pneumococcus</i> spp., <i>Meningococcus</i> spp., <i>Staphylococcus</i> spp., <i>Streptococcus</i> spp., <i>Haemophilus</i> spp., <i>Chlamydia</i> spp., <i>Mycoplasma</i> spp., <i>Legionella</i> spp., <i>Leptospira</i> spp., <i>Listeria</i> spp., <i>Providencia stuartii</i> .
●	Fongiques (très rares) : <i>Histoplasma</i> spp. (plus probable chez les patients immunodéprimés), <i>Aspergillus</i> spp., <i>Blastomyces</i> spp., <i>Candida</i> spp. (plus probable chez les patients immunodéprimés).
●	Parasitaires (très rares) : <i>Echinococcus</i> spp., <i>Toxoplasma</i> spp.
Causes non infectieuses	
●	Auto-immunes (fréquentes) : maladies systémiques auto-immunes et auto-inflammatoires (lupus érythémateux disséminé, syndrome de Sjögren, polyarthrite rhumatoïde, sclérodémie), vascularites systémiques (granulomatose éosinophilique avec polyangéite ou granulomatose allergique, autrefois appelée syndrome de Churg-Strauss, maladie de Horton, maladie de Takayasu, syndrome de Behçet), sarcoidose, fièvre méditerranéenne familiale, maladies intestinales inflammatoires, maladie de Still.
●	Néoplasiques : tumeurs primitives (rares ; surtout mésothéliome péricardique) ; tumeurs métastatiques secondaires (habituelles ; surtout cancers du poumon et du sein, lymphome).
●	Métaboliques : urémie, myxoedème, anorexie mentale ; autres : rares.
●	Traumatiques et iatrogéniques : – début précoce (rares) : blessures directes (blessures thoraciques pénétrantes, perforation œsophagienne) et indirectes (blessures thoraciques non pénétrantes, radiations) ; – début retardé : syndromes d'atteinte péricardique (fréquent) tels que le syndrome post-infarctus du myocarde, le syndrome post-péricardiotomie, les syndromes post-traumatiques, incluant les formes après trauma iatrogène (par exemple, intervention coronarienne percutanée, insertion de sonde de stimulateur cardiaque, ablation par radiofréquence).
●	Médicamenteuses (rares) : <i>lupus-like syndrome</i> (procainamide, hydralazine, méthyllopa, iconiazide, phénytoïne), médicaments anticancéreux (souvent associés à une cardiomyopathie, ils peuvent causer une péricardopathie) : doxorubicine, daunorubicine, cytosine arabinoside, 5-fluorouracile, cyclophosphamide ; pénicillines : péricardite d'hypersensibilité avec éosinophilie ; amidonane, méthylsergide, mézazine, clozapine, minoxidil, dantrolène, praxolol, phénylbutazone, thiazides, streptomycine, thiouraciles, streptokinase, acide para-amino-salicylique, sulfa-drogues, ciclosporine, bromocriptine, plusieurs vaccins, <i>granulocyte-macrophage colony-stimulating factor</i> (GM-CSF), anti-tumor necrosis factor agents (agents anti-TNF).
●	Autres (fréquentes) : amylose, dissection aortique, hypertension artérielle pulmonaire, insuffisance cardiaque chronique.
●	Autres (peu fréquentes) : absence congénitale partielle ou totale de péricarde.

TABLEAU 1 : Etiologie des maladies péricardiques.

Fig. 4. Main etiologies of pericarditis

Outcome of the European Society of Cardiology CPR 2015

Any clinical presentation suggesting an underlying cause, for example a systemic inflammatory disease, or with at least one predictor (major or minor) of poor prognosis, justifies hospitalisation and etiological research (Fig. 5.). If these characteristics are not present, management may be outpatient, with empirical anti-inflammatory treatment and a consultation one week later to assess response to treatment.

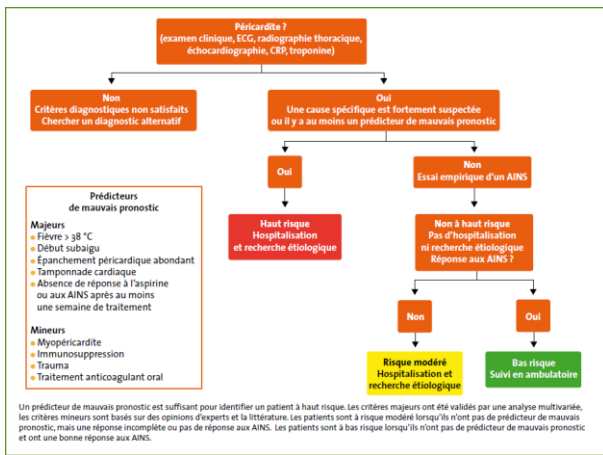


Fig. 5. Decision tree in the case of a suspicion of pericarditis. Outcome of the European Society of Cardiology CPR 2015

In terms of diagnostic imaging, trans-thoracic echocardiography is recommended in all patients with suspected pericardial effusion (grade C recommendation). It is performed as a first-line procedure to assess the size of the pericardial effusion, its hemodynamic impact (risk of tamponade) and associated abnormalities. A CT or MRI scan should be considered as a second line of investigation if there is a suspicion of localized pericardial effusion, pericardial thickening or pericardial mass; and for researching associated thoracic abnormalities (grade C recommendation).

The diagnostic management of the patient presented here was in accordance with the recommendations of the European Society of Cardiology.

As the patient had always been hemodynamically stable and had not presented any complications, the iterative hospitalisations were justified in view of her resistance to anti-inflammatory treatment and in view of the chronicisation of her symptoms, placing her in the moderate risk group (Fig. 5.).

The fact that the patient recurred despite well-conducted treatment with colchicine (which theoretically halves the risk of recurrence) and the chronicisation of the symptoms for more than 3 months effectively justified an additional etiological assessment (Fig. 5.), especially in view of the absence of a context suggestive of acute viral pericarditis (no notion of fever or flu-like syndrome preceding the onset of symptoms). The treatment of recurrent pericarditis must be targeted on the underlying cause.

Therapeutic recommendations are summarised in figures 6 and 7 (Fig. 6 and 7).

Médicaments	Dosage habituel	Durée du traitement	Décroissance
Aspirine	750-1000 mg toutes les 8 heures	1 à 2 semaines	Diminution de 250-500 mg toutes les 1-2 semaines
Ibuprofène	600 mg toutes les 8 heures	1 à 2 semaines	Diminution de 200-400 mg toutes les 1-2 semaines
Colchicine	0,5 mg 1 fois/jour (poids < 70 kg) ou 0,5 mg 2 fois/jour (poids ≥ 70 kg)	3 mois	Non obligatoire; 0,5 mg 1 jour/2 (< 70 kg) ou 0,5 mg 1 fois/jour (≥ 70 kg) durant les dernières semaines

Fig. 6. Dosages of pericarditis treatments and their progressive decline pattern

Issued from the European Society of Cardiology's CPR of 2015.

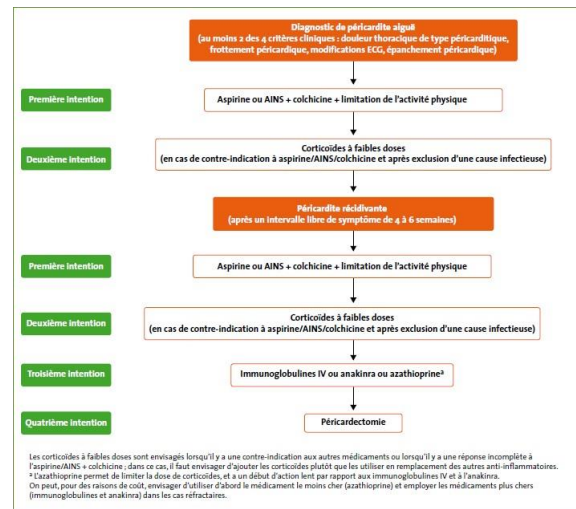


Fig. 7. Therapeutic strategy in pericarditis. Outcome of the European Society of Cardiology CPR 2015

The main non-pharmacological recommendation is the restriction of physical activity, with an ordinary sedentary life, until resolution of symptoms and normalisation of CRP. This measure was respected by the patient throughout the investigations.

In addition to rest and etiological treatment, the treatment of recurrence should also combine Aspirin and NSAIDs which are the mainstays of treatment and are recommended at full dose if well tolerated, until complete resolution of symptoms (grade A recommendation) as well as prolonged treatment (> 6 months) with Colchicine which should be considered in some cases, depending on the clinical response (grade C recommendation).

The drug treatment that was administered to the patient was in accordance with these recommendations. The prognosis of pericardial effusion is essentially related to its cause. A mild idiopathic effusion (< 10 mm), which is the case of our patient, is usually asymptomatic, usually has a good prognosis and does not require specific monitoring.

The right heart catheterisation was justified by the fact that in less than 10% of cases of chronic pericarditis, an evolution towards moderate constriction (chronic constrictive pericarditis) may occur, linked to a fibrous thickening of the pericardium in the context of chronic inflammation. The clinical picture is often noisy with signs of heart failure predominating on the right, which was not the case for our patient. It can theoretically occur after any pathological pericardial process, but it rarely appears after recurrent pericarditis. The risk of progression is particularly related to the cause (low in the case of viral or idiopathic pericarditis).

In the case of the patient presented here, the internists concluded that the pericarditis was idiopathic in appearance without any clear arguments for systemic lupus erythematosus. In systemic autoimmune diseases, the damage may or may not be symptomatic. It usually reflects the level of activity of the underlying disease. Pericardial involvement is common in syste-

mic lupus erythematosus. Treatment is usually control of the underlying disease. The treatment of lupus pericarditis is corticosteroid therapy, most often in moderate doses (0.5 mg/kg/day), sometimes initiated in severe forms by boluses of Methylprednisolone, after detection and treatment of latent bacterial sites (24). This may justify in the case reported here, in addition to the failure of Aspirin and NSAIDs, the initiation of corticosteroid therapy after the PET scan, as a test treatment.

Chronic pericarditis may require a fibre-optic pericardoscopy with directed biopsy sampling(s). This had been discussed but remains a last intention.

The patient presented here was therefore given full diagnostic and therapeutic management in accordance with the recommendations of the European Society of Cardiology. As the endometriotic origin of these chronic recurrent pericarditis was not mentioned in any of these recommendations, she did not benefit from treatment of her endometriosis until two years after the onset of symptoms with complete resolution of the symptomatology. This etiology, although exceptional, should however be known, particularly when there is chronic recurrent pericarditis with a cyclical character, so as not to delay the management of these patients.

4. Conclusion

A significant diagnostic delay of several years is often associated with the diagnosis of endometriosis.

According to some studies, endometriotic extra-genital locations account for 5% of cases. Their prevalence still seems to be underestimated. Due to their extra-pelvic location, diagnosis can sometimes be more difficult to make because of the atypical or unexpected symptoms described by patients. However, the catamenial nature of the pain or symptoms is a characteristic and very evocative element, whatever the location. It is essential to diagnose them, as they can also have a real impact on the patient's state of health and quality of life.

The diagnosis is most often based on a range of clinical arguments, which are corroborated by the improvement of symptoms under hormonal treatment. There is, then, a strong presumption of diagnosis.

This clinical case illustrates the difficulty of diagnosing these extra-pelvic locations, which can lead to diagnostic wanderings that are sometimes long and costly.

Any catamenial nature of a thoracic or cardiac symptomatology should lead to questions about an endometriotic origin and refer patients to endometriosis reference centres.

The damage, most often multifocal, thus justifies a multidisciplinary approach. This great clinical and paraclinical polymorphism requires management in a reference centre to increase efficiency.

MRI is a precise, accessible and inexpensive diagnostic tool which is useful in diagnosis, preoperative mapping and also in patient follow-up.

Although laparoscopy is described in the literature as the Gold Standard, its indications must be carefully considered. Hormonal treatment is in the majority of cases to be kept as a first-line treatment.

In any woman in a period of genital activity, any symptomatology with cyclical "menstrual" temporality should suggest endometriosis, especially if pelvic functional signs, more classically associated with this pathology, are present (intense dysmenorrhoea, deep dyspareunia, infertility, urinary functional signs and dyschemic syndrome).

Bibliography

- Gourbail L. Haute Autorité de santé. 2017 ;399.
- Joseph J, Sahn SA. Thoracic endometriosis syndrome : new observations from an analysis of 110 cases. *Am J Med. Févr 1996 ;100(2) :164-70.*
- Chamié LP, Ribeiro DMFR, Tiferes DA, Macedo Neto AC de, Serafini PC. Atypical Sites of Deeply Infiltrative Endometriosis : Clinical Characteristics and Imaging Findings. *Radiographics. févr 2018 ;38(1) :309-28.*
- Ichida M, Gomi A, Hiranouchi N, Fujimoto K, Suzuki K, Yoshida M, et al. A case of cerebral endometriosis causing catamenial epilepsy. *Neurology. 1993 ;43(12) :2708-9.*
- Türkçüoğlu I, Türkçüoğlu P, Kurt J, Yildirim H. Presumed nasolacrimal endometriosis. *Ophthalmic Plast Reconstr Surg. févr 2008 ;24(1) :47-8.*
- Laghzaoui O, Laghzaoui M. Endométriose nasale : à propos d'un cas. */data/revues/03682315/00300008/786/ [Internet]. 8 mars 2008 [cité 6 oct 2019] ; Disponible sur : https://www.emconsulte.com/en/article/114293*
- Alifano M, Trisolini R, Cancellieri A, Regnard JF. Thoracic endometriosis : current knowledge. *Ann Thorac Surg. Févr 2006 ;81(2) :761-9.*
- Larraín D, Suárez F, Braun H, Chapochnik J, Diaz L, Rojas I. Thoracic and diaphragmatic endometriosis : Single-institution experience using novel, broadened diagnostic criteria. *J Turk Ger Gynecol Assoc. sept 2018 ;19(3) :116-21.*
- Kaveh M, Tahermanesh K, Mehdizadeh Kashi A, Tajbakhsh B, Mansouri G, Sadegi K. Endometriosis of Diaphragm : A Case Report. *Int J Fertil Steril. 2018 ;12(3) :263-6.*
- Machairiotis N, Stylianaki A, Dryllis G, Zarogoulidis P, Kouroutou P, Tsiamis N, et al. Extrapelvic endometriosis : a rare entity or an under diagnosed condition ? *Diagn Pathol. 2 déc 2013 ;8 :194.*
- Vercellini P, Abbiati A, Viganò P, Somigliana ED, Daguati R, Meroni F, et al. Asymmetry in distribution of diaphragmatic endometriotic lesions : evidence in favour of the menstrual reflux theory. *Hum Reprod. sept 2007 ;22(9) :2359-67.*
- Samani EN, Mamillapalli R, Li F, Mutlu L, Hufnagel D, Krikun G, et al. Micrometastasis of endometriosis to distant organs in a murine model. *Oncotarget. 6 avr 2017 ;10(23) :2282-91.*
- Hagneré P, Deswarte S, Leleu O. Endométriose thoracique : un diagnostic difficile. *Revue des Maladies Respiratoires. Sept 2011 ;28(7) :908-12.*
- Dallaudiere B, Salut C, Hummel V, Pouquet M, Piver P, Rouanet J-P, et al. Atlas iconographique de l'endométriose extra-utérine en IRM. */data/revues/22115706/v94i3/S2211570612004754/ [Internet]. 13 mars 2013 [cité 4 oct 2019] ; Disponible sur : https://www.emconsulte.com/en/article/793542*
- Kinkel K, Frei KA, Balleyguier C, Chapron C. Diagnosis of endometriosis with imaging : a review. *Eur Radiol. févr 2006 ;16(2) :285-98.*
- Medeiros LR, Rosa MI, Silva BR, Reis ME, Simon CS, Dondossola ER, et al. Accuracy of magnetic resonance in deeply infiltrating endometriosis : a systematic review and meta-analysis. *Arch Gynecol Obstet. mars 2015 ;291(3) :611-21.*
- Ceccaroni M, Roviglione G, Giampaolino P, Clarizia R, Bruni F, Ruffo G, et al. Laparoscopic surgical treatment of diaphragmatic endometriosis : a 7-year single-institution retrospective review. *Surg Endosc. févr 2013 ;27(2) :625-32.*
- Redwine DB. Diaphragmatic endometriosis : diagnosis, surgical management, and long-term results of treatment. *Fertil Steril. févr 2002 ;77(2) :288-96.*
- Charpentier E, Petit E, Beranger S, Azarine A. Presumption of pericardial endometriosis using MRI : Case report and review of the literature. *Journal of Gynecology Obstetrics and Human Reproduction. 1 janv 2019 ;48(1) :71-3.*
- Ceccaroni M, Roviglione G, Rosenberg P, Pesci A, Clarizia R, Bruni F, et al. Pericardial, pleural and diaphragmatic endometriosis in association with pelvic peritoneal and bowel endometriosis : a case report and review of the literature. *Wideochir Inne Tech Maloinwazyjne. juin 2012 ;7(2) :122-31.*
- Francis M, Badero OO, Borowsky M, Lee Y-C, Abulafia O. Pericardial effusion, right-sided pleural effusion and ascites associated with stage IV endometriosis. A case report. *J Reprod Med. juin 2003 ;48(6) :463-5.*
- Audebert A. Endométriose stade III et IV : implications physiopathologiques, cliniques et thérapeutiques. */data/revues/03682315/00328-C2/15/ [Internet]. 9 mars 2008 [cité 5 oct 2019] ; Disponible sur : https://www.emconsulte.com/en/article/114872*
- ESC péricardites.pdf.
- PNDS_Lupuserythematouxsystemique.pdf [Internet]. [cité 5 oct 2019]. Disponible sur : https://www.orpha.net/data/patho/Pro/fr/PNDS_Lupuserythematouxsystemique.pdf

IV. ANNEXES

1. Annexe 1 (11): Le score rASRM de l'endométriose (Score de l'*American Fertility Society*, révisé en 1985).

1 - Lésions péritonéales Ne coter que la lésion la plus sévère (superficielle ou profonde)

Péritoine	Superficielles	Profondes
< 1 cm	1	2
1 à 3 cm	2	4
> 3 cm	4	6

2 - Lésions ovariennes Ne coter que la lésion la plus sévère et ajouter les scores des ovaire droit et gauche

Ovaire droit	Superficielles	Profondes
< 1 cm	1	4
1 à 3 cm	2	16
> 3 cm	4	20
Ovaire gauche	Superficielles	Profondes
< 1 cm	1	4
1 à 3 cm	2	16
> 3 cm	4	20

3 - Adhérences annexielles selon la circonférence ajouter les scores des ovaire droit et gauche et des trompes droite et gauche

Ovaire droit	Superficielles (ou transparentes)	Profondes (ou opaques)
< 1/3	1	4
1/3 à 2/3	2	8
> 2/3	4	16
Ovaire gauche	Superficielles (ou transparentes)	Profondes (ou opaques)
< 1/3	1	4
1/3 à 2/3	2	8
> 2/3	4	16
Trompe droite	Superficielles (ou transparentes)	Profondes (ou opaques)
< 1/3	1	4*
1/3 à 2/3	2	8*
> 2/3	4	16
Trompe gauche	Superficielles (ou transparentes)	Profondes (ou opaques)
< 1/3	1	4*
1/3 à 2/3	2	8*
> 2/3	4	16

* Si le pavillon de la trompe est complètement immobilisé (adhère sur toute la circonférence), compter 16

4 - Oblitération du Douglas

Partielle	4
Totale	40

Calculer le score AFSR

1 - Lésions péritonéales	=
2 - Lésions ovariennes	=
3 - Lésions annexielles	=
4 - Oblitération du Douglas	=

Stade de l'endométriose	degré de sévérité	Score AFS
Stade I	endométriose minime	1 - 5
Stade II	endométriose modérée	6 - 15
Stade III	endométriose moyenne	16 - 40
Stade IV	endométriose sévère	> 40

2. Annexe 2 (11): Le score Enzian.















Compartment Grade	A	B	C	
	RECTOVAGINAL SEPTUM VAGINA	SACROUTERINE LIG. PELVIC WALL	BOWEL	
Grade 1 < 1 cm				FA 
Grade 2 1-3 cm				FB 
Grade 3 > 3 cm				FU 
				FI 
				FO 

Figure 2. The revised Enzian classification of endometriosis.

3. Annexe 3 (11):

Table 1. Advantages and disadvantages of the revised American Society for Reproductive Medicine (rASRM) and Enzian classifications.

	rASRM	Enzian
Advantages	<p>Known throughout the world and most widely used</p> <p>Easy to use</p>	<p>Involved retroperitoneal structures can be given a relatively precise morphological description</p> <p>Suspected involvement of deeply infiltrating endometriosis can be well described preoperatively using a clinical Enzian classification</p>
Disadvantages	<p>Severity grades I-IV are easy for patients to understand</p> <p>Severity grades I-IV do not in themselves provide any information about morphological involvement with endometriosis</p> <p>Limited reproducibility of the staging findings when the ovaries and posterior cul-de-sac are involved</p> <p>Does not take retroperitoneal structures and deeply infiltrating endometriosis into account</p> <p>Poor correlation between the extent of endometriosis and pain</p> <p>Poor correlation between the extent of endometriosis and sterility</p>	<p>Still poor level of international acceptance</p> <p>More complicated to use than the rASRM score</p> <p>The classification is difficult or impossible for patients to understand</p> <p>Poor state of published research in international journals</p> <p>Currently, no data on whether the Enzian classification correlates with clinical symptoms</p>

V. BIBLIOGRAPHIE

1. Gourbail L. Haute Autorité de santé. 2017;399.
2. Chanavaz-Lacheray I, Darai E, Descamps P, Agostini A, Poilblanc M, Rousset P, et al. [Definition of endometriosis expert centres]. *Gynecol Obstet Fertil Senol.* mars 2018;46(3):376-82.
3. Machairiotis N, Stylianaki A, Dryllis G, Zarogoulidis P, Kouroutou P, Tsiamis N, et al. Extrapelvic endometriosis: a rare entity or an under diagnosed condition? *Diagn Pathol.* 2 déc 2013;8:194.
4. Samani EN, Mamillapalli R, Li F, Mutlu L, Hufnagel D, Krikun G, et al. Micrometastasis of endometriosis to distant organs in a murine model. *Oncotarget.* 6 avr 2017;10(23):2282-91.
5. Guo S-W, Wang Y. The prevalence of endometriosis in women with chronic pelvic pain. *Gynecol Obstet Invest.* 2006;62(3):121-30.
6. Gylfason JT, Kristjansson KA, Sverrisdottir G, Jonsdottir K, Rafnsson V, Geirsson RT. Pelvic endometriosis diagnosed in an entire nation over 20 years. *Am J Epidemiol.* 1 août 2010;172(3):237-43.
7. Darrow SL, Vena JE, Batt RE, Zielezny MA, Michalek AM, Selman S. Menstrual cycle characteristics and the risk of endometriosis. *Epidemiology.* mars 1993;4(2):135-42.
8. Fourquet J, Gao X, Zavala D, Orengo JC, Abac S, Ruiz A, et al. Patients' report on how endometriosis affects health, work, and daily life. *Fertil Steril.* 1 mai 2010;93(7):2424-8.
9. Ozkan S, Murk W, Arici A. Endometriosis and infertility: epidemiology and evidence-based treatments. *Ann N Y Acad Sci.* avr 2008;1127:92-100.
10. Medeiros LR, Rosa MI, Silva BR, Reis ME, Simon CS, Dondossola ER, et al. Accuracy of magnetic resonance in deeply infiltrating endometriosis: a systematic review and meta-analysis. *Arch Gynecol Obstet.* mars 2015;291(3):611-21.
11. Haas D, Shebl O, Shamiyeh A, Oppelt P. The rASRM score and the Enzian classification for endometriosis: their strengths and weaknesses. *Acta Obstetrica et Gynecologica Scandinavica.* 2013;92(1):3-7.
12. Joseph J, Sahn SA. Thoracic endometriosis syndrome: new observations from an analysis of 110 cases. *Am J Med.* févr 1996;100(2):164-70.
13. Chamié LP, Ribeiro DMFR, Tiferes DA, Macedo Neto AC de, Serafini PC. Atypical Sites of Deeply Infiltrative Endometriosis: Clinical Characteristics and Imaging Findings. *Radiographics.* févr 2018;38(1):309-28.
14. Ichida M, Gomi A, Hiranouchi N, Fujimoto K, Suzuki K, Yoshida M, et al. A case of cerebral endometriosis causing catamenial epilepsy. *Neurology.* 1993;43(12):2708-9.
15. Türkçüoğlu I, Türkçüoğlu P, Kurt J, Yildirim H. Presumed nasolacrimal endometriosis. *Ophthalmic Plast Reconstr Surg.* févr 2008;24(1):47-8.
16. Laghzaoui O, Laghzaoui M. Endométrie nasale : à propos d'un cas. /data/revues/03682315/00300008/786/ [Internet]. 8 mars 2008 [cité 6 oct 2019]; Disponible sur: <https://www.em-consulte.com/en/article/114293>

17. Alifano M, Trisolini R, Cancellieri A, Regnard JF. Thoracic endometriosis: current knowledge. *Ann Thorac Surg.* févr 2006;81(2):761-9.
18. Larraín D, Suárez F, Braun H, Chapochnik J, Diaz L, Rojas I. Thoracic and diaphragmatic endometriosis: Single-institution experience using novel, broadened diagnostic criteria. *J Turk Ger Gynecol Assoc.* sept 2018;19(3):116-21.
19. Kaveh M, Tahermanesh K, Mehdizadeh Kashi A, Tajbakhsh B, Mansouri G, Sadegi K. Endometriosis of Diaphragm: A Case Report. *Int J Fertil Steril.* 2018;12(3):263-6.
20. Vercellini P, Abbiati A, Viganò P, Somigliana ED, Daguati R, Meroni F, et al. Asymmetry in distribution of diaphragmatic endometriotic lesions: evidence in favour of the menstrual reflux theory. *Hum Reprod.* sept 2007;22(9):2359-67.
21. Hagneré P, Deswarte S, Leleu O. Endométriase thoracique : un diagnostic difficile. *Revue des Maladies Respiratoires.* sept 2011;28(7):908-12.
22. Dallaudiere B, Salut C, Hummel V, Pouquet M, Piver P, Rouanet J-P, et al. Atlas iconographique de l'endométriose extra-utérine en IRM. /data/revues/22115706/v94i3/S2211570612004754/ [Internet]. 13 mars 2013 [cité 4 oct 2019]; Disponible sur: <https://www.em-consulte.com/en/article/793542>
23. Kinkel K, Frei KA, Balleyguier C, Chapron C. Diagnosis of endometriosis with imaging: a review. *Eur Radiol.* févr 2006;16(2):285-98.
24. Ceccaroni M, Roviglione G, Giampaolino P, Clarizia R, Bruni F, Ruffo G, et al. Laparoscopic surgical treatment of diaphragmatic endometriosis: a 7-year single-institution retrospective review. *Surg Endosc.* févr 2013;27(2):625-32.
25. Redwine DB. Diaphragmatic endometriosis: diagnosis, surgical management, and long-term results of treatment. *Fertil Steril.* févr 2002;77(2):288-96.
26. Charpentier E, Petit E, Beranger S, Azarine A. Presumption of pericardial endometriosis using MRI: Case report and review of the literature. *Journal of Gynecology Obstetrics and Human Reproduction.* 1 janv 2019;48(1):71-3.
27. Ceccaroni M, Roviglione G, Rosenberg P, Pesci A, Clarizia R, Bruni F, et al. Pericardial, pleural and diaphragmatic endometriosis in association with pelvic peritoneal and bowel endometriosis: a case report and review of the literature. *Wideochir Inne Tech Maloinwazyjne.* juin 2012;7(2):122-31.
28. Francis M, Badero OO, Borowsky M, Lee Y-C, Abulafia O. Pericardial effusion, right-sided pleural effusion and ascites associated with stage IV endometriosis. A case report. *J Reprod Med.* juin 2003;48(6):463-5.
29. Audebert A. Endométriase stade III et IV : implications physiopathologiques, cliniques et thérapeutiques. /data/revues/03682315/00328-C2/15/ [Internet]. 9 mars 2008 [cité 5 oct 2019]; Disponible sur: <https://www.em-consulte.com/en/article/114872>
30. ESC péricardites.pdf.
31. PND_S_Lupuserythemateuxsystemique.pdf [Internet]. [cité 5 oct 2019]. Disponible sur: https://www.orpha.net/data/patho/Pro/fr/PND_S_Lupuserythemateuxsystemique.pdf

RESUME DE LA THESE

Introduction : L'endométriose est caractérisée par la présence de tissu endométrial répondant à la stimulation hormonale en dehors de la cavité utérine générant des micro-saignements et une inflammation chronique. Des formes extra pelviennes sont possibles quoiqu'exceptionnelles.

Cas clinique : Une patiente de 38 ans, atteinte d'endométriose, présentait des péricardites à recrudescence cataméniale. Une origine endométriosique a été recherchée plus de deux ans après le début des symptômes et après plus d'une année de démarches diagnostiques et thérapeutiques infructueuses. Une IRM réalisée en période de règles a permis de mettre en évidence une lésion diaphragmatique, sous le ventricule droit cardiaque, compatible avec un nodule endométriosique. Une amélioration de la symptomatologie sous traitement hormonal a été constatée.

Discussion : Les localisations extra-pelviennes d'endométriose sont rares et constituent un défi diagnostique. La physiopathologie est encore mal comprise. Le diagnostic d'endométriose thoracique peut être évoqué devant le caractère cataménial des symptômes pulmonaires ou cardiaques, a fortiori lorsque des critères diagnostique d'endométriose pelvienne sont présents. Les localisations sous-diaphragmatiques sont le plus souvent à l'origine de ces manifestations et peuvent être mises en évidence sur les IRM thoraciques. Le traitement de ces lésions doit en première intention être hormonal, aucune preuve histologique nécessitant un geste invasif n'est nécessaire. Le traitement chirurgical pluridisciplinaire de ces lésions doit être effectué en cas d'échec du traitement médical.

Conclusion : Toute symptomatologie cyclique à recrudescence cataméniale, chez une femme en période d'activité génitale, devrait faire évoquer une endométriose et conduire à adresser ces patientes à des centres experts en maladie endométriosique.

TITRE EN ANGLAIS: Catamenial pericarditis and endometriosis : case report and literature review

THESE: MEDECINE GENERALE ANNEE 2020

MOTS CLES: extrapelvic endometriosis, thoracic endometriosis, pericarditis, MRI

INTITULE ET ADRESSE DE L'UFR:

UNIVERSITÉ DE LORRAINE
Faculté de Médecine de Nancy
9, avenue de la Forêt de Haye
54505 VANDOEUVRE LES NANCY Cedex