



HAL
open science

Identification des rhinites respiratoires chroniques

Maxime Barron

► **To cite this version:**

Maxime Barron. Identification des rhinites respiratoires chroniques. Médecine humaine et pathologie. 2020. hal-03805977

HAL Id: hal-03805977

<https://hal.univ-lorraine.fr/hal-03805977>

Submitted on 7 Oct 2022

HAL is a multi-disciplinary open access archive for the deposit and dissemination of scientific research documents, whether they are published or not. The documents may come from teaching and research institutions in France or abroad, or from public or private research centers.

L'archive ouverte pluridisciplinaire **HAL**, est destinée au dépôt et à la diffusion de documents scientifiques de niveau recherche, publiés ou non, émanant des établissements d'enseignement et de recherche français ou étrangers, des laboratoires publics ou privés.



AVERTISSEMENT

Ce document est le fruit d'un long travail approuvé par le jury de soutenance et mis à disposition de l'ensemble de la communauté universitaire élargie.

Il est soumis à la propriété intellectuelle de l'auteur. Ceci implique une obligation de citation et de référencement lors de l'utilisation de ce document.

D'autre part, toute contrefaçon, plagiat, reproduction illicite encourt une poursuite pénale.

Contact : ddoc-thesesexercice-contact@univ-lorraine.fr

LIENS

Code de la Propriété Intellectuelle. articles L 122. 4

Code de la Propriété Intellectuelle. articles L 335.2- L 335.10

http://www.cfcopies.com/V2/leg/leg_droi.php

<http://www.culture.gouv.fr/culture/infos-pratiques/droits/protection.htm>

2020

THESE

pour obtenir le grade de

DOCTEUR EN MEDECINE

Présentée et soutenue publiquement
dans le cadre du troisième cycle de Médecine Spécialisée

par

Maxime BARRON

Le 2 octobre 2020

Identification des rhinites respiratoires chroniques

Membres du Jury :

Monsieur le Professeur Roger JANKOWSKI

Président et Directeur

Madame le Professeur Cécile RUMEAU

Juge

Monsieur le Docteur Patrice GALLET

Juge

Monsieur le Docteur Duc Trung NGUYEN

Juge

Monsieur le Docteur Jordan CHAUVELOT

Juge



**UNIVERSITÉ
DE LORRAINE**



FACULTÉ de MÉDECINE
NANCY

**Président de l'Université de Lorraine :
Professeur Pierre MUTZENHARDT**

**Doyen de la Faculté de Médecine :
Professeur Marc BRAUN**

Vice-doyenne
Pr Laure JOLY

Asseseurs :

Premier cycle : Dr Nicolas GAMBIER
Deuxième cycle : Pr Antoine KIMMOUN
Troisième cycle : Pr Laure JOLY
Formation à la recherche : Pr Nelly AGRINIER
Relations Grande Région : Pr Thomas FUCHS-BUDER
CUESim : Pr Stéphane ZUILY
SIDES : Dr Julien BROSEUS
Vie Facultaire : Dr Philippe GUERCI
Etudiant : Mme Audrey MOUGEL

Chargés de mission

Docimologie : Dr Jacques JONAS
Orthophonie : Pr Cécile PARIETTI-WINKLER
PACES : Pr Mathias POUSSEL
Relations internationales : Pr Jacques HUBERT

Présidente du Conseil de la Pédagogie : Pr Louise TYVAERT
Président du Conseil Scientifique : Pr Jean-Michel HASCOET

=====

DOYENS HONORAIRES

Professeur Jacques ROLAND - Professeur Patrick NETTER - Professeur Henry COUDANE

=====

PROFESSEURS HONORAIRES

Etienne ALIOT - Jean-Marie ANDRE - Alain AUBREGE - Gérard BARROCHE - Alain BERTRAND - Pierre BEY - Marc-André BIGARD - Patrick BOISSEL - Pierre BORDIGONI - Jacques BORRELLY - Michel BOULANGE - Jean-Louis BOUTROY - Laurent BRESLER - Serge BRIANÇON - Jean-Claude BURDIN - Claude BURLET - Daniel BURNEL - Claude CHARDOT - Jean-François CHASSAGNE - François CHERRIER - Henry COUDANE - Jean-Pierre CRANCE - Jean-Pierre DESCHAMPS - Gilbert FAURE - Gérard FIEVE - Bernard FOLIGUET - Jean FLOQUET - Robert FRISCH - Alain GAUCHER - Pierre GAUCHER - Jean-Luc GEORGE - Alain GERARD - Hubert GERARD - Jean-Marie GILGENKRANTZ - Simone GILGENKRANTZ - Gilles GROSDIDIER - François GUILLEMIN - Philippe HARTEMANN - Gérard HUBERT - Claude HURIET - Jean-Pierre KAHN - Gilles KARCHER - Michèle KESSLER - François KOHLER - Pierre LANDES - Pierre LASCOMBES - Marie-Claire LAXENAIRE - Michel LAXENAIRE - Alain LE FAOU - Jacques LECLERE - Pierre LEDERLIN - Bernard LEGRAS - Jean-Pierre MALLIÉ - Philippe MANGIN - François MARCHAL - Jean-Claude MARCHAL - Yves MARTINET - Pierre MATHIEU - Thierry MAY - Michel MERLE - Daniel MOLÉ - Pierre MONIN - Pierre NABET - Patrick NETTER - Jean-Pierre NICOLAS - Francis PENIN - Claude PERRIN - Luc PICARD - François PLENAT - Jean-Marie POLU - Jacques POUREL - Francis RAPHAEL - Antoine RASPILLER - Denis REGENT - Jacques ROLAND - Daniel SCHMITT - Michel SCHMITT - Jean-Luc SCHMUTZ - Michel SCHWEITZER - Daniel SIBERTIN-BLANC - Claude SIMON - Danièle SOMMELET - Jean-François STOLTZ - Michel STRICKER - Gilbert THIBAUT - Paul VERT - Hervé VESPIGNANI - Colette VIDAILHET - Michel VIDAILHET - Jean-Pierre VILLEMOT - Michel WEBER - Denis ZMIROU - Faïez ZANNAD

=====

PROFESSEURS ÉMÉRITES

Etienne ALIOT - Laurent BRESLER - Serge BRIANÇON - Henry COUDANE - Gilbert FAURE - Alain LE FAOU - Thierry MAY Patrick NETTER - Luc PICARD - François PLENAT - Paul VERT - Jean-Pierre VILLEMOT – Faiez ZANNAD

=====

PROFESSEURS DES UNIVERSITÉS - PRATICIENS HOSPITALIERS

(Disciplines du Conseil National des Universités)

42^e Section : MORPHOLOGIE ET MORPHOGENÈSE

1^{re} sous-section : (*Anatomie*)

Professeur Marc BRAUN – Professeure Manuela PEREZ

2^e sous-section : (*Histologie, embryologie et cytogénétique*)

Professeur Christo CHRISTOV

3^e sous-section : (*Anatomie et cytologie pathologiques*)

Professeur Guillaume GAUCHOTTE

43^e Section : BIOPHYSIQUE ET IMAGERIE MÉDICALE

1^{re} sous-section : (*Biophysique et médecine nucléaire*)

Professeur Pierre-Yves MARIE – Professeur Pierre OLIVIER - Professeur Antoine VERGER

2^e sous-section : (*Radiologie et imagerie médicale*)

Professeur René ANXIONNAT - Professeur Alain BLUM - Professeur Serge BRACARD –

Professeure Valérie CROISÉ - Professeur Jacques FELBLINGER - Professeur Benjamin GORY –

Professeur Damien MANDRY - Professeur Pedro GONDIM TEIXEIRA

44^e Section : BIOCHIMIE, BIOLOGIE CELLULAIRE ET MOLÉCULAIRE, PHYSIOLOGIE ET NUTRITION

1^{re} sous-section : (*Biochimie et biologie moléculaire*)

Professeur Jean-Louis GUEANT - Professeur David MEYRE - Professeur Bernard NAMOUR –

Professeur Jean-Luc OLIVIER - Professeur Abderrahim OUSSALAH

2^e sous-section : (*Physiologie*)

Professeur Christian BEYAERT - Professeur Bruno CHENUÉL - Professeur Mathias POUSSEL

3^e sous-section (*Biologie cellulaire*)

Professeure Véronique DECOT-MAILLERET

4^e sous-section : (*Nutrition*)

Professeur Didier QUILLIOT - Professeure Rosa-Maria RODRIGUEZ-GUEANT - Professeur Olivier ZIEGLER

45^e Section : MICROBIOLOGIE, MALADIES TRANSMISSIBLES ET HYGIÈNE

1^{re} sous-section : (*Bactériologie – virologie ; hygiène hospitalière*)

Professeur Alain LOZNIÉWSKI – Professeure Evelyne SCHVOERER

2^e sous-section : (*Parasitologie et Mycologie*)

Professeure Marie MACHOUART

3^e sous-section : (*Maladies infectieuses ; maladies tropicales*)

Professeure Céline PULCINI - Professeur Christian RABAUD

46^e Section : SANTÉ PUBLIQUE, ENVIRONNEMENT ET SOCIÉTÉ

1^{re} sous-section : (*Épidémiologie, économie de la santé et prévention*)

Professeure Nelly AGRINIER - Professeur Francis GUILLEMIN

4^e sous-section : (*Biostatistiques, informatique médicale et technologies de communication*)

Professeure Eliane ALBUISSON - Professeur Nicolas JAY

47^e Section : CANCÉROLOGIE, GÉNÉTIQUE, HÉMATOLOGIE, IMMUNOLOGIE

1^{re} sous-section : (*Hématologie ; transfusion*)

Professeur Pierre FEUGIER

2^e sous-section : (*Cancérologie ; radiothérapie*)

Professeur Thierry CONROY - Professeur Frédéric MARCHAL - Professeur Didier PEIFFERT –

Professeur Guillaume VOGIN

3^e sous-section : (*Immunologie*)

Professeur Marcelo DE CARVALHO-BITTENCOURT - Professeure Marie-Thérèse RUBIO

4^e sous-section : (*Génétique*)

Professeur Philippe JONVEAUX - Professeur Bruno LEHEUP

48° Section : ANESTHÉSIOLOGIE, RÉANIMATION, MÉDECINE D'URGENCE, PHARMACOLOGIE ET THÉRAPEUTIQUE

1^{re} sous-section : (*Anesthésiologie-réanimation et médecine péri-opératoire*)

Professeur Gérard AUDIBERT - Professeur Hervé BOUAZIZ - Professeur Thomas FUCHS-BUDER
Professeure Marie-Reine LOSSER - Professeur Claude MEISTELMAN

2^e sous-section : (*Médecine intensive-réanimation*)

Professeur Pierre-Édouard BOLLAERT - Professeur Sébastien GIBOT - Professeur Bruno LÉVY –
Professeur Antoine KIMMOUN

3^e sous-section : (*Pharmacologie fondamentale ; pharmacologie clinique ; addictologie*)

Professeur Pierre GILLET - Professeur Jean-Yves JOUZEAU

4^e sous-section : (*Thérapeutique-médecine de la douleur ; addictologie*)

Professeur Nicolas GIRERD - Professeur François PAILLE - Professeur Patrick ROSSIGNOL

5^e sous-section : (*Médecine d'urgence*)

Professeur Tahar CHOUIHED

49° Section : PATHOLOGIE NERVEUSE ET MUSCULAIRE, PATHOLOGIE MENTALE, HANDICAP ET RÉÉDUCATION

1^{re} sous-section : (*Neurologie*)

Professeur Marc DEBOUVERIE - Professeur Louis MAILLARD - Professeur Sébastien RICHARD –
Professeur Luc TAILLANDIER Professeure Louise TYVAERT

2^e sous-section : (*Neurochirurgie*)

Professeur Thierry CIVIT - Professeure Sophie COLNAT-COULBOIS - Professeur Olivier KLEIN

3^e sous-section : (*Psychiatrie d'adultes ; addictologie*)

Professeur Vincent LAPREVOTE - Professeur Raymund SCHWAN

4^e sous-section : (*Pédopsychiatrie ; addictologie*)

Professeur Bernard KABUTH

5^e sous-section : (*Médecine physique et de réadaptation*)

Professeur Jean PAYSANT

50° Section : PATHOLOGIE OSTÉO-ARTICULAIRE, DERMATOLOGIE ET CHIRURGIE PLASTIQUE

1^{re} sous-section : (*Rhumatologie*)

Professeure Isabelle CHARY-VALCKENAERE - Professeur Damien LOEUILLÉ

2^e sous-section : (*Chirurgie orthopédique et traumatologique*)

Professeur Laurent GALOIS - Professeur Didier MAINARD - Professeur François SIRVEAUX

3^e sous-section : (*Dermato-vénéréologie*)

Professeure Anne-Claire BURSZTEJN

4^e sous-section : (*Chirurgie plastique, reconstructrice et esthétique ; brûlologie*)

Professeur François DAP - Professeur Gilles DAUTEL - Professeur Etienne SIMON

51° Section : PATHOLOGIE CARDIO-RESPIRATOIRE ET VASCULAIRE

1^{re} sous-section : (*Pneumologie ; addictologie*)

Professeur Jean-François CHABOT - Professeur Ari CHAOUAT

2^e sous-section : (*Cardiologie*)

Professeur Edoardo CAMENZIND - Professeur Christian de CHILLOU DE CHURET –
Professeur Yves JUILLIÈRE -

Professeur Batic POPOVIC - Professeur Nicolas SADOUL

3^e sous-section : (*Chirurgie thoracique et cardiovasculaire*)

Professeur Juan-Pablo MAUREIRA - Professeur Stéphane RENAUD

4^e sous-section : (*Chirurgie vasculaire ; médecine vasculaire*)

Professeur Sergueï MALIKOV - Professeur Denis WAHL – Professeur Stéphane ZUILY

52° Section : MALADIES DES APPAREILS DIGESTIF ET URINAIRE

1^{re} sous-section : (*Gastroentérologie ; hépatologie ; addictologie*)

Professeur Jean-Pierre BRONOWICKI - Professeur Laurent PEYRIN-BIROULET

2^e sous-section : (*Chirurgie viscérale et digestive*)

Professeur Ahmet AYAV - Professeur Laurent BRUNAUD – Professeure Adeline GERMAIN

3^e sous-section : (*Néphrologie*)

Professeur Luc FRIMAT - Professeure Dominique HESTIN

4^e sous-section : (*Urologie*)

Professeur Pascal ESCHWÈGE - Professeur Jacques HUBERT

53° Section : MÉDECINE INTERNE, GÉRIATRIE ET MÉDECINE GÉNÉRALE

1^{re} sous-section : (Médecine interne ; gériatrie et biologie du vieillissement ; addictologie)

Professeur Athanase BENETOS - Professeur Jean-Dominique DE KORWIN - Professeure Gisèle KANNY
Professeure Christine PERRET-GUILLAUME – Professeur Roland JAUSSAUD – Professeure Laure JOLY

3° sous-section : (Médecine générale)

Professeur Jean-Marc BOIVIN - Professeur Paolo DI PATRIZIO

54° Section : DÉVELOPPEMENT ET PATHOLOGIE DE L'ENFANT, GYNÉCOLOGIE-OBSTÉTRIQUE, ENDOCRINOLOGIE ET REPRODUCTION

1^{re} sous-section : (Pédiatrie)

Professeur Pascal CHASTAGNER - Professeur François FEILLET - Professeur Jean-Michel HASCOET -
Professeur Cyril SCHWEITZER

2° sous-section : (Chirurgie infantile)

Professeur Pierre JOURNEAU - Professeur Jean-Louis LEMELLE

3° sous-section : (Gynécologie-obstétrique ; gynécologie médicale)

Professeur Philippe JUDLIN - Professeur Olivier MOREL

4° sous-section : (Endocrinologie, diabète et maladies métaboliques ; gynécologie médicale)

Professeur Bruno GUERCI - Professeur Marc KLEIN - Professeur Georges WERYHA

55° Section : PATHOLOGIE DE LA TÊTE ET DU COU

1^{re} sous-section : (Oto-rhino-laryngologie)

Professeur Roger JANKOWSKI - Professeure Cécile PARIETTI-WINKLER - Professeure Cécile RUMEAU

2° sous-section : (Ophtalmologie)

Professeure Karine ANGIOI - Professeur Jean-Paul BERROD

3° sous-section : (Chirurgie maxillo-faciale et stomatologie)

Professeure Muriel BRIX

=====

PROFESSEURS DES UNIVERSITÉS

61° Section : GÉNIE INFORMATIQUE, AUTOMATIQUE ET TRAITEMENT DU SIGNAL

Professeur Walter BLONDEL

64° Section : BIOCHIMIE ET BIOLOGIE MOLÉCULAIRE

Professeure Sandrine BOSCHI-MULLER - Professeur Pascal REBOUL

65° Section : BIOLOGIE CELLULAIRE

Professeure Céline HUSELSTEIN

66° Section : PHYSIOLOGIE

Professeur Nguyen TRAN

=====

PROFESSEUR ASSOCIÉ DE MÉDECINE GÉNÉRALE

53° Section, 3° sous-section : (Médecine générale)

Professeure associée Sophie SIEGRIST

Professeur associé Olivier BOUCHY

=====

MAÎTRES DE CONFÉRENCES DES UNIVERSITÉS - PRATICIENS HOSPITALIERS

42° Section : MORPHOLOGIE ET MORPHOGENÈSE

1^{re} sous-section : (Anatomie)

Docteur Bruno GRIGNON

2° sous-section : (Histologie, embryologie, et cytogénétique)

Docteure Isabelle KOSCINSKI

44° Section : BIOCHIMIE, BIOLOGIE CELLULAIRE ET MOLÉCULAIRE, PHYSIOLOGIE ET NUTRITION

1^{re} sous-section : (Biochimie et biologie moléculaire)

Docteure Shyue-Fang BATTAGLIA - Docteure Sophie FREMONT - Docteure Isabelle GASTIN –

Docteure Catherine MALAPLATE - Docteur Marc MERTEN

2° sous-section : (Physiologie)

Docteure Silvia DEMOULIN-ALEXIKOVA - Docteur Jacques JONAS

45° Section : MICROBIOLOGIE, MALADIES TRANSMISSIBLES ET HYGIÈNE

1^{re} sous-section : (*Bactériologie – Virologie ; hygiène hospitalière*)

Docteure Corentine ALAUZET - Docteure Hélène JEULIN - Docteure Véronique VENARD

2° sous-section : (*Parasitologie et mycologie*)

Docteure Anne DEBOURGOGNE

46° Section : SANTÉ PUBLIQUE, ENVIRONNEMENT ET SOCIÉTÉ

1^{re} sous-section : (*Epidémiologie, économie de la santé et prévention*)

Docteur Cédric BAUMANN - Docteure Frédérique CLAUDOT - Docteur Alexis HAUTEMANIÈRE

Docteur Arnaud FLORENTIN - Docteur Jonathan EPSTEIN (stagiaire)

2° sous-section (*Médecine et Santé au Travail*)

Docteure Isabelle THAON

47° Section : CANCÉROLOGIE, GÉNÉTIQUE, HÉMATOLOGIE, IMMUNOLOGIE

1^{re} sous-section : (*Hématologie ; transfusion*)

Docteur Julien BROSEUS – Docteure Maud D’AVENI

2° sous-section : (*Cancérologie ; radiothérapie*)

Docteure Lina BOLOTINE

3° sous-section : (*Immunologie*)

Docteure Alice AARNINK

4° sous-section : (*Génétique*)

Docteure Céline BONNET - Docteure Mathilde RENAUD (stagiaire)

48° Section : ANESTHÉSIOLOGIE, RÉANIMATION, MÉDECINE D’URGENCE, PHARMACOLOGIE ET THÉRAPEUTIQUE

1° sous-section : (*Anesthésiologie-réanimation et médecine péri-opératoire*)

Docteur Philippe GUERCI

3° sous-section : (*Pharmacologie fondamentale ; pharmacologie clinique ; addictologie*)

Docteur Nicolas GAMBIER - Docteure Françoise LAPICQUE - Docteur Julien SCALA-BERTOLA

49° Section : PATHOLOGIE NERVEUSE ET MUSCULAIRE, PATHOLOGIE MENTALE, HANDICAP ET RÉÉDUCATION

2° sous-section : (*Neurochirurgie*)

Docteur Fabien RECH

3° sous-section : (*Psychiatrie d’adultes ; addictologie*)

Docteur Thomas SCHWITZER

4° sous-section : (*Pédopsychiatrie ; addictologie*)

Docteur Fabienne ROUYER-LIGIER (stagiaire)

50° Section : PATHOLOGIE OSTÉO-ARTICULAIRE, DERMATOLOGIE ET CHIRURGIE PLASTIQUE

4° sous-section : (*Chirurgie plastique, reconstructrice et esthétique ; brûlologie*)

Docteure Laetitia GOFFINET-PLEUTRET

51° Section : PATHOLOGIE CARDIO-RESPIRATOIRE ET VASCULAIRE

3° sous-section : (*Chirurgie thoracique et cardio-vasculaire*)

Docteur Fabrice VANHUYSE

4° sous-section : (*Chirurgie vasculaire ; Médecine vasculaire*)

Docteure Nicla SETTEMBRE

52° Section : MALADIES DES APPAREILS DIGESTIF ET URINAIRE

1^{re} sous-section : (*Gastroentérologie ; hépatologie ; addictologie*)

Docteur Anthony LOPEZ

54° Section : DEVELOPPEMENT ET PATHOLOGIE DE L’ENFANT, GYNECOLOGIE-OBSTETRIQUE, ENDOCRINOLOGIE ET REPRODUCTION

1° sous-section : (*Pédiatrie*)

Docteure Cécile POCHON (stagiaire)

4° sous-section : (*Endocrinologie, diabète et maladies métaboliques ; Gynécologie médicale*)

Docteure Eva FEIGERLOVA

5° sous-section : (*Biologie et médecine du développement et de la reproduction ; gynécologie médicale*)

Docteur Mikaël AGOPIANTZ

55° Section : PATHOLOGIE DE LA TÊTE ET DU COU

1^{re} sous-section : (*Oto-Rhino-Laryngologie*)

Docteur Patrice GALLET

=====

MAÎTRES DE CONFÉRENCES

5^e Section : SCIENCES ÉCONOMIQUES

Monsieur Vincent LHUILLIER

7^e Section : SCIENCES DU LANGAGE : LINGUISTIQUE ET PHONETIQUE GENERALES

Madame Christine DA SILVA-GENEST

19^e Section : SOCIOLOGIE, DÉMOGRAPHIE

Madame Joëlle KIVITS

63^e Section : GÉNIE ÉLECTRIQUE, ÉLECTRONIQUE, PHOTONIQUE ET SYSTÈMES

Madame Pauline SOULET LEFEBVRE (stagiaire)

64^e Section : BIOCHIMIE ET BIOLOGIE MOLÉCULAIRE

Madame Marie-Claire LANHERS - Monsieur Nick RAMALANJAONA

65^e Section : BIOLOGIE CELLULAIRE

Madame Nathalie AUCHET - Madame Natalia DE ISLA-MARTINEZ - Monsieur Christophe NEMOS

69^e Section : NEUROSCIENCES

Madame Sylvie MULTON

=====

MAÎTRES DE CONFÉRENCES ASSOCIÉS DE MÉDECINE GÉNÉRALE

53^e Section, 3^e sous-section : (*Médecine générale*)

Docteur Cédric BERBE

=====

DOCTEURS HONORIS CAUSA

Professeur Pierre-Marie GALETTI (1982)
Brown University, Providence (U.S.A)

Professeure Mildred T. STAHLMAN (1982)
Vanderbilt University, Nashville (U.S.A)

Professeur Théodore H. SCHIEBLER (1989)
Institut d'Anatomie de Würzburg (R.F.A)

Professeur Mashaki KASHIWARA (1996)
*Research Institute for Mathematical
Sciences de Kyoto (JAPON)*

Professeur Ralph GRÄSBECK (1996)
Université d'Helsinki (FINLANDE)

Professeur Duong Quang TRUNG (1997)
Université d'Hô Chi Minh-Ville (VIËTNAM)

Professeur Daniel G. BICHET (2001)
Université de Montréal (Canada)

Professeur Marc LEVENSTON (2005)
Institute of Technology, Atlanta (USA)

Professeur Brian BURCHELL (2007)
Université de Dundee (Royaume-Uni)

Professeur Yunfeng ZHOU (2009)
Université de Wuhan (CHINE)

Professeur David ALPERS (2011)
Université de Washington (U.S.A)

Professeur Martin EXNER (2012)
Université de Bonn (ALLEMAGNE)

REMERCIEMENTS

A notre Maître, Directeur de Thèse et Président du Jury

Monsieur le Professeur Roger JANKOWSKI

Professeur des Universités et Praticien Hospitalier d'Oto-rhino-laryngologie, chirurgie cervico-faciale et de la base du Crâne, Chef du service d'Oto-rhino-laryngologie du CHRU de Nancy

Vous nous faites l'honneur de présider et juger ce travail, qui sera nous l'espérons à la hauteur de vos attentes.

Nous vous remercions de nous avoir fait bénéficier de votre enseignement en Rhinologie et de nous avoir fait partager votre exceptionnelle expérience.

Votre dextérité chirurgicale et la justesse de votre raisonnement scientifique sont pour nous une source d'admiration.

Veillez trouver toute notre admiration, notre respect et notre gratitude dans ce travail.

A notre Maître et Juge

Madame le Professeur Cécile RUMEAU

Professeur des Universités et Praticien Hospitalier d'Oto-rhino- laryngologie Chirurgie cervico-faciale et de la Base du Crâne

Vous nous faites l'honneur de juger ce travail auquel vous avez contribué et apporté votre analyse pertinente.

Je te remercie pour la formation, l'accompagnement et ta disponibilité tout au long de mon internat. Tes vastes connaissances et tes compétences chirurgicales aspirent à l'humilité mais conduisent au dépassement de soi.

Je te prie de croire en ma grande estime et reconnaissance.

Vois dans ce travail l'expression de mes respects et de ma gratitude.

A notre Maître et Juge

Monsieur le Docteur Patrice GALLET

Maitre de Conférence des Universités- Praticien Hospitalier en Oto-rhino-laryngologie
Chirurgie cervico-faciale et de la base du Crâne

Vous nous faites l'honneur de juger ce travail.

Je te remercie pour ta disponibilité, ton écoute, ton encadrement au quotidien et ces moments passés au bloc opératoire.

Merci de donner tant d'énergie pour la formation, de nous questionner, de nous pousser sans cesse à la réflexion, tes remarques et conseils sont parfois rudes mais utiles et justes.

Je te prie de croire en ma grande estime et reconnaissance.

Vois dans ce travail l'expression de mes respects et de ma gratitude

A notre Maître et juge

Monsieur le Docteur Duc Trung Nguyen

Praticien Hospitalier en Oto-rhino-laryngologie Chirurgie cervico-faciale et de la base du
Crâne

Vous nous faites l'honneur de juger ce travail auquel vous avez contribué et apporté votre analyse pertinente.

Je te remercie pour ta disponibilité, ta bonne humeur, ton écoute et ton encadrement au quotidien.

Merci de m'avoir aidé dans la rédaction de cette thèse ainsi que pour toutes tes remarques pertinentes.

N'étant certes pas un membre éminent de la secte du sommeil, tu m'as tout de même prodigué nombres de conseils, d'astuces et d'innovantes techniques chirurgicales !

Je te prie de croire en ma grande estime et reconnaissance.

Vois dans ce travail toute ma reconnaissance et l'expression de mon plus profond respect.

A notre Maître et Juge

Monsieur le Docteur Jordan CHAUVELOT

Chef de Clinique-Assistant d'Oto-rhino-laryngologie Chirurgie cervico-faciale et de la base du
Crâne

Tu me fais l'honneur de juger ce travail.

Tu m'as accompagné et épaulé depuis mes débuts, ton sérieux et ta rigueur m'ont servi d'exemple.

Je te remercie pour ta disponibilité, tes conseils, ton écoute et pour avoir été un partenaire de riches moments professionnels et personnels.

C'est un réel plaisir et honneur de partager tous ces moments en ta compagnie.

Vois dans ce travail l'expression de ma plus grande amitié et reconnaissance.

SERMENT

« Au moment d'être admis à exercer la médecine, je promets et je jure d'être fidèle aux lois de l'honneur et de la probité. Mon premier souci sera de rétablir, de préserver ou de promouvoir la santé dans tous ses éléments, physiques et mentaux, individuels et sociaux. Je respecterai toutes les personnes, leur autonomie et leur volonté, sans aucune discrimination selon leur état ou leurs convictions. J'interviendrai pour les protéger si elles sont affaiblies, vulnérables ou menacées dans leur intégrité ou leur dignité. Même sous la contrainte, je ne ferai pas usage de mes connaissances contre les lois de l'humanité. J'informerai les patients des décisions envisagées, de leurs raisons et de leurs conséquences. Je ne tromperai jamais leur confiance et n'exploiterai pas le pouvoir hérité des circonstances pour forcer les consciences. Je donnerai mes soins à l'indigent et à quiconque me les demandera. Je ne me laisserai pas influencer par la soif du gain ou la recherche de la gloire.

Admis dans l'intimité des personnes, je tairai les secrets qui me sont confiés. Reçu à l'intérieur des maisons, je respecterai les secrets des foyers et ma conduite ne servira pas à corrompre les mœurs. Je ferai tout pour soulager les souffrances. Je ne prolongerai pas abusivement les agonies. Je ne provoquerai jamais la mort délibérément. Je préserverai l'indépendance nécessaire à l'accomplissement de ma mission. Je n'entreprendrai rien qui dépasse mes compétences. Je les entretiendrai et les perfectionnerai pour assurer au mieux les services qui me seront demandés. J'apporterai mon aide à mes confrères ainsi qu'à leurs familles dans l'adversité.

Que les hommes et mes confrères m'accordent leur estime si je suis fidèle à mes promesses ; que je sois déshonoré et méprisé si j'y manque ».

TABLE DES MATIERES

INTRODUCTION	15
1. CONCEPT DE THEORIE EVO-DEVO DES TROIS NEZ.....	15
1.1. Le nez olfactif	15
1.2. Le nez sinusien	16
1.3. Le nez respiratoire.....	17
2. ANATOMIE DU NEZ RESPIRATOIRE	18
ARTICLE	20
Resume	21
Abstract	22
Introduction.....	23
Patients et methodes	25
Resultats	28
Discussion	31
Conclusion	34
References (article)	35
Tableaux et figures	38
Annexes	47
PERSPECTIVES	50
REFERENCES (INTRODUCTION & PERSPECTIVES)	52

INTRODUCTION

1. CONCEPT DE THEORIE EVO-DEVO DES TROIS NEZ

L'unicité anatomo-physiologique du nez, qui en ferait un organe simple fait encore partie de l'actualité rhinologique et des classifications des pathologies fonctionnelles nasale. En effet, encore récemment, l'European Position Paper on Rhinosinusitis and Nasal Polyps 2020 (EPOS 2020) [1] parle de « rhinosinusite chronique » soulignant cette unicité supposée.

Les fondements de cette théorie reviennent à Schneider au XVIIème siècle [2] qui décrivait la muqueuse pituitaire comme tapissant dans une continuité apparente l'ensemble des cavités centrofaciales, à l'exception des récessus olfactifs, descriptions confortées au XIXème siècle par les travaux de l'anatomiste autrichien E.Zuckerkindl [3].

Ce concept reste controversé, et sous l'impulsion de R.Jankowski , a émergé le concept de Théorie Evo-devo de l'Origine du Nez, de la Base Antérieure du Crâne et de la Face [4] [5]. La Théorie Evo-devo du nez est une théorie anatomo-fonctionnelle qui trouve dans les grandes étapes observées au cours de l'évolution des espèces (la phylogénèse) une explication rationnelle au développement morphologique et fonctionnel du nez humain.

Ainsi au cours de la phylogénèse et de l'ontogénèse (embryogénèse humaine) trois organes d'origine différente se rassemblent pour former « l'organe naso-sinusien »[6], chacun ayant des pathologies qui lui sont propres mais qui peuvent coexister.

On peut ainsi individualiser :

1.1. Le nez olfactif

Phylogéniquement le plus ancien, il est le réceptacle basi-cranien de la muqueuse olfactive, des premiers Vertébrés aux Mammifères. Chez ces derniers, le labyrinthe olfactif ethmoïdal apparaît par ossification de la capsule nasale cartilagineuse qui entourait l'organe olfactif primitif, et il est initialement entièrement tapissé de muqueuse olfactive (afin d'augmenter les capacités olfactives). Chez Homo Sapiens, puis chez l'Homme, le labyrinthe olfactif/l'ethmoïde a été transformé sous l'effet conjugué de l'acquisition de la bipédie, de la

frontalisation des yeux et de la rétraction du museau : les espaces ethmoturbinaires de l'ethmoïde se développent par empilement en bulbe d'oignon des endoturbinaires [7][8].

Chez l'Homme, au terme de la 12^{ème} semaine de vie embryonnaire, le nez olfactif se compose de deux fentes olfactives paramédianes comprenant la muqueuse olfactive (2,5 cm² par côté) et des deux masses latérales de l'ethmoïde (MLE) qui n'abritent plus de muqueuse olfactive fonctionnelle. La cloison du nez olfactif, qui correspond à une grande partie du septum nasal (**figure 1**), est formée par le cartilage quadrangulaire en avant (ou lame quadrangulaire du cartilage septolatéral) articulé à la lame perpendiculaire de l'ethmoïde en arrière [9]. L'ethmoïde n'est donc pas un sinus [10].

La pathologie caractéristique du nez olfactif est la polypose nasale (ou « rhinite olfactive chronique »). C'est une maladie inflammatoire chronique qui provient de la muqueuse des MLE [11].

1.2. Le nez sinusien

Il regroupe les sinus paranasaux : sinus maxillaires, sphénoïdaux et frontaux. Les sinus paranasaux et l'ethmoïde ont des origines très différentes. Les sinus paranasaux se développent après la naissance par dégénérescence de la moelle érythropoïétique des os périnasaux et par pneumatization osseuse secondaire [12].

Par ailleurs, il a été montré que du monoxyde d'azote (NO), à l'effet antiseptique local [13], est produit et libéré sous forme de bolus [14] dans le courant inspiratoire grâce à la fonction sphinctérienne de l'ostium de chaque sinus [15][16]. Le NO agit comme messager aérocrine en participant notamment à la régulation de l'hématose pulmonaire [17].

On décrit alors également des pathologies propres aux sinus paranasaux comme les sinusites maxillaires d'origine dentaire, les aspergillomes ou encore le polype antro-choanal de Killian qui prend naissance dans le sinus maxillaire [18].

1.3. Le nez respiratoire

C'est avec l'apparition des Reptiles, et plus particulièrement des Crocodiliens, il y a environ 250 millions d'années, que s'individualise le nez respiratoire par un mécanisme d'exaptation. En effet, le développement du museau a entraîné une élongation considérable des fosses nasales et la réorganisation par « tubulisation » progressive des os du palais secondaire aboutit à la formation du nez respiratoire sous le nez olfactif, dont il est séparé par une lamelle osseuse, la lame transverse. Puis, chez les Primates l'acquisition de la bipédie, la rétraction du museau, la frontalisation des yeux et le développement cérébral a également entraîné une disparition de cette lame transverse avec pour conséquence l'absence d'une délimitation claire entre nez olfactif au-dessus et respiratoire en-dessous.

Chez l'Homme, à la 10^{ème} semaine de vie embryonnaire, le palais secondaire est formé par l'horizontalisation et la fusion médiane des lames palatines des maxillaires. La cloison du nez olfactif vient laisser entre son bord inférieur et le palais secondaire un espace qui sera comblé par la verticalisation des deux vomers fusionnés, provenant du palais secondaire et formant la cloison du nez respiratoire (**figure 1**) [19]. Cette conception Evo-Devo de la cloison nasale, par un assemblage de trois éléments avec des contraintes de croissances différentielles, permettrait d'ailleurs de comprendre la fréquence des déviations septales humaines [9].

De par notre expérience et nos premières observations [20], les rhinites allergiques sont le modèle type de la pathologie inflammatoire du nez respiratoire. Ces « rhinites respiratoires chroniques » (RRC) allergiques correspondent à l'expression nasale d'une inflammation immunologique en réponse à l'exposition d'un pneumallergène. Elles s'expriment spécifiquement au niveau du nez respiratoire.

2. ANATOMIE DU NEZ RESPIRATOIRE

Le nez respiratoire occupe la partie basse de la fosse nasale, situé en-dessous du nez olfactif (**figure 2**). Il est schématiquement représenté par un couloir délimité :

- En avant par le vestibule nasal,
- En arrière par la choane,
- La paroi inférieure correspond au plancher de la cavité nasale,
- La paroi supérieure est un plan virtuel (qui répondait à la lame transverse) passant d'arrière en avant par le toit du cavum, le bord inférieur du cornet moyen, jusqu'au vestibule nasal
- La paroi latérale est limitée par la partie basse de la cloison intersinus nasale avec le cornet inférieur et le bord libre des cornets moyens (**figure 3**)
- La paroi médiale est constituée par le vomer (**figure 1**).

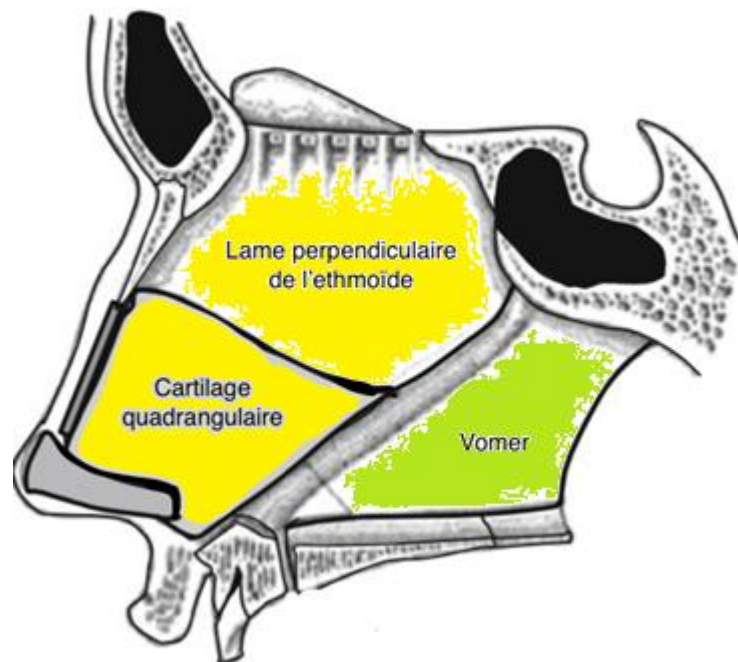


Figure 1 : vue latérale du septum nasal : en jaune le nez olfactif (lame perpendiculaire et cartilage quadrangulaire) en vert le nez respiratoire (représenté par le Vomer) ; d'après R. Jankowski, *The Evo-Devo Origin of the Nose, Anterior Skull Base and Midface*. Paris: Springer-Verlag, 2013

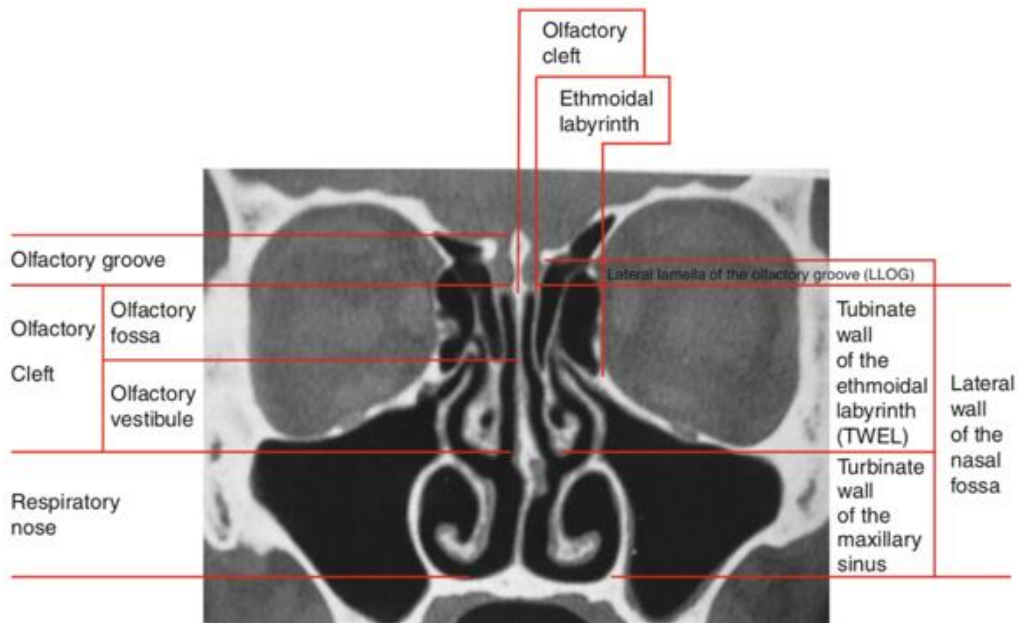


Figure 2 : coupe coronale d'un scanner nasosinusal : nez olfactif et respiratoire, d'après R. Jankowski, *The Evo-Devo Origin of the Nose, Anterior Skull Base and Midface*. Paris: Springer-Verlag, 2013

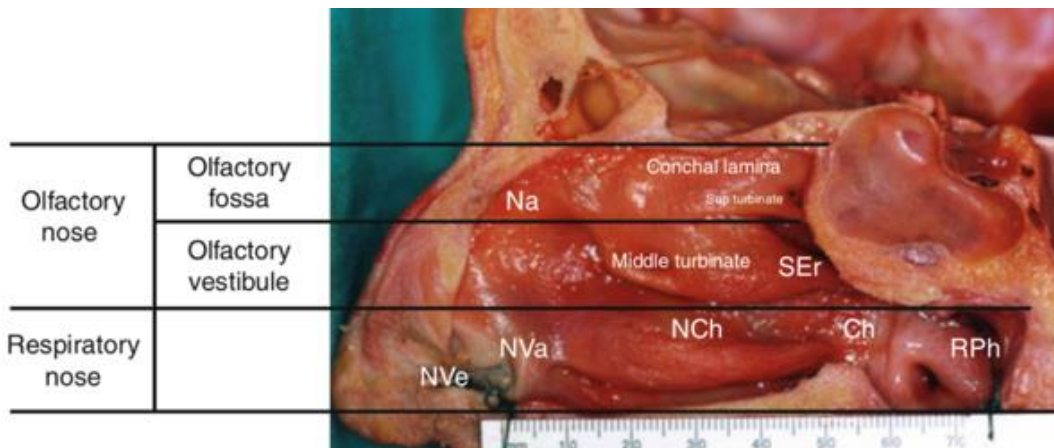


Figure 3 : anatomie de la cloison intersinusonasale : nez olfactif (olfactory nose) et nez respiratoire (respiratory nose). NVe = vestibule nasal, NVa = valve nasale, NCh = chambre nasale, Ch = choane, RPh = rhinopharynx, Na = nasal attic, Ser = récessus sphéno-ethmoidal, d'après R. Jankowski, *The Evo-Devo Origin of the Nose, Anterior Skull Base and Midface*. Paris: Springer-Verlag, 2013

La notion de RRC a déjà été décrite [20] mais sous forme d'observations de cas cliniques. Le travail présenté dans cette thèse a pour objectif d'identifier ces RRC en analysant statistiquement leur sémiologie fonctionnelle, endoscopique et scanographique.

ARTICLE

IDENTIFICATION DES RHINITES RESPIRATOIRES CHRONIQUES

Auteurs

BARRON Maxime¹, NGUYEN Duc Trung^{1,2}, RUMEAU Cécile^{1,3}, JANKOWSKI Roger^{1,3}

Adresses

¹ : Université de Lorraine, CHRU-Nancy, Service ORL, F-54000 Nancy, France

² : Université de Lorraine, Inserm, IADI, F-54000 Nancy, France

³ : Université de Lorraine, DevAH, F-54000 Nancy, France

Auteur correspondant :

BARRON Maxime :

Service d'Oto-Rhino-Laryngologie et Chirurgie cervico-faciale

CHRU Nancy : 5 rue du Morvan

54500 Vandoeuvre-les-Nancy

FRANCE (+33383155414)

Email : M.BARRON@chru-nancy.fr

RESUME

INTRODUCTION : La théorie évo-dévo des trois nez conduit à supposer l'existence de pathologies propres à chacun d'entre eux. En pratique clinique, les rhinites allergiques (RA) semblent affecter le nez respiratoire, qui chez l'humain est cependant largement ouvert sur les fentes olfactives ethmoïdales.

L'objectif de ce travail était de décrire statistiquement à partir d'une cohorte de rhinites respiratoires chroniques (RRC) leurs signes endoscopiques et de comparer la sémiologie fonctionnelle et les opacités tomodensitométriques avec celles d'une population de polypose nasale (PN).

PATIENTS ET METHODES : Cette étude rétrospective monocentrique a étudié 28 RRC et 31 PN. Les signes endoscopiques des 28 RRC ont été recueillis à l'aide d'une grille pré-établie. Les opacités scanographiques des RRC et des PN ont été comparées à l'aide du score sinusien de Lund-Mackay (LM) et d'un score d'opacités ethmoïdales. Les données cliniques et symptomatologiques ont été comparées à l'aide de l'auto-questionnaire de qualité de vie Dynachron© et des tests olfactifs (Sniffin'stick test), la significativité étant validée pour $p < 0,001$.

RESULTATS : La nasofibroscopie des RRC montrait l'association constante de signes inflammatoires ou œdémateux touchant les cornets inférieur ou moyen avec des signes variables d'hypersécrétion. Un œdème du cornet moyen pouvait évoquer une PN mais le scanner rectifiait le diagnostic. La comparaison des opacités scanographiques à l'aide des scores d'opacités ethmoïdales et de LM montrait statistiquement moins d'opacités pathologiques dans les masses latérales de l'ethmoïde (MLE) ou les sinus paranasaux des RRC que dans ceux des PN. Les quelques opacités ethmoïdales des RRC étaient situées dans le compartiment médial. Les RRC rapportaient des signes fonctionnels rhinologiques marqués se rapprochant de ceux des PN, mais statistiquement moins invalidants sur le plan de l'odorat ou de la répercussion globale des symptômes sur la vie quotidienne.

CONCLUSION : La RRC peut être identifiée par une démarche diagnostique systématisée associant anamnèse, endoscopie et scanner. Dans les formes polypoïdes du cornet moyen, elle est distinguée de la PN grâce au scanner. L'individualisation des RRC paraît en particulier nécessaire pour une meilleure prise en charge des RA.

MOTS CLES : Rhinosinusite chronique, Allergie, endoscopie nasale, Scanner des sinus, Dysfonctionnement Nasal Chronique.

ABSTRACT

INTRODUCTION: The evo-devo concept of three noses leads to suppose diseases specific to each of them. In clinical practice, allergic rhinitis (AR) seems to affect the respiratory nose, which in humans is largely open into the ethmoidal olfactory cleft.

Aim of this work was to describe from a cohort of chronic respiratory rhinitis (CRR) their endoscopic signs and to compare their symptoms and CT-scan opacities with those of a population of nasal polyposis (NP).

PATIENTS AND METHODS: This monocentric retrospective study compared 28 CRRs and 31 NPs. The endoscopic signs of CRR were collected using a pre-established grid. CT-scan opacities were compared using the sinus opacity Lund-Mackay (LM) score and the ethmoidal opacity score. Quality of life was compared using the Dynachron© self-questionnaire and olfaction with the Sniffin'stick test. Significativity was established for $p < 0.001$.

RESULTS: Nasofibroscopy showed in CRR a constant association of inflammation or edema of the lower or middle turbinates with signs of hypersecretion. A polypoid edema of the middle turbinate suggested NP in many cases but the CT scan corrected the diagnosis. Comparison with the ethmoid opacity score and LM sinus opacity score showed statistically fewer opacities in the ethmoid lateral masses (ELMs) or paranasal sinuses of CRRs than of NPs. When present, opacities in CRRs were significantly more frequent in the medial ethmoidal compartment. CRRs reported symptoms similar to those of NPs but statistically less disabling for olfaction.

CONCLUSION: CRR can be identified by a systematic diagnostic approach combining anamnesis-endoscopy and CT scan. In its polypoid form affecting the medial turbinate, it is distinguished from PN thanks to the CT scan. Individualization of CRR appears necessary for a better management of AR.

KEYWORDS: Chronic Rhinosinusitis, Allergy, Nasal Endoscopy, Sinus Scanner, Chronic Nasal Dysfunction.

INTRODUCTION

Dans la pratique médicale quotidienne, le dysfonctionnement nasal chronique (DNC) [1] est un motif de consultation courant. La rhinite allergique (RA) est une des causes les plus fréquentes du DNC. L'expérience clinique accumulée par l'examen endoscopique systématique des RA a permis de constater que l'inflammation muqueuse semble principalement observée au niveau du nez respiratoire [2]. A contrario, l'inflammation muqueuse de la polypose nasale (PN) affecte principalement la muqueuse du nez olfactif, en particulier celle des labyrinthes ethmoïdaux [3] [4].

Il a également été observé que dans les RA, l'inflammation muqueuse s'étendait fréquemment au bord libre des cornets moyens et que l'aspect polypoïde endoscopique pouvait dans les cas sévères donner le change avec celui d'une PN. Mais le scanner du nez et des sinus était dans ces cas sévères de RA souvent interprété comme « normal » en raison de l'absence ou du faible volume d'opacités au niveau des labyrinthes ethmoïdaux et des sinus paranasaux (frontaux, maxillaires et sphénoïdaux)[2].

Ces observations, basées sur la systématisation diagnostique du DNC basée sur le triptyque "anamnèse – nasofibroskopie – scanner" [1] et le concept d'une triple origine de l'organe nasal [5] [6] [7] , sont à l'origine de l'identification d'une nouvelle entité clinique baptisée « rhinite respiratoire chronique » (RRC).

En effet, si la RA avérée est l'illustration parfaite de ce tableau sémiologique, on ne peut ignorer les similitudes sémiologiques partagées par certains patients dont le bilan allergologique, reposant sur une batterie standard de Prick-tests, reste négatif.

Ainsi le tableau sémiologique d'une rhinite respiratoire chronique (RRC) semble pouvoir être défini par 1) un DNC caractérisé, 2) en nasofibroskopie par un œdème inflammatoire de la muqueuse du nez respiratoire ou du bord libre des cornets moyens, - pouvant être discret et passer inaperçu si on ne le recherche pas, ou parfois à l'autre extrême des observations donner à la muqueuse un aspect polypoïde qui peut même dans certains cas s'étendre dans les fentes olfactives aux cornets supérieurs et suprêmes - et 3) au scanner par l'absence

d'opacité ou des opacités non significatives dans les masses latérales de l'éthmoïde (MLE) et les sinus paranasaux.

Ainsi définie, la RRC apparaît comme une entité facile à identifier au sein des DNC. Elle peut être suspectée dès l'examen nasofibroscopique mais nécessite un scanner du nez et des sinus pour être confirmée. Le but de ce travail est de décrire statistiquement à partir d'une cohorte de RRC leurs signes endoscopiques et de comparer la sémiologie fonctionnelle et les opacités tomodensitométriques avec celles d'une population de PN.

PATIENTS ET METHODES

Patients

La population source est constituée de patients majeurs ayant consulté de janvier 2017 à janvier 2019, pour le diagnostic étiologique d'un DNC. Tous ces patients sont dans notre pratique systématiquement évalués par l'auto-questionnaire de qualité de vie spécifique Dynachron®, qui est rempli par le patient avant la consultation, par un interrogatoire standard précisant les signes sémiologiques recherchés dans le bilan d'un DNC et les antécédents (asthme, allergie, intolérance clinique ou suspectée aux AINS, médicaments, antécédents généraux). L'examen nasofibroscopique est ensuite réalisé sans anesthésie locale ni vasoconstricteur et peut être enregistré avec un système de caméra vidéo-endoscopique. Le scanner sans injection des sinus fait partie du triptyque diagnostique et est prescrit systématiquement aux patients qui n'en ont pas en leur possession. Un test de l'odorat (Sniffin Stick) est réalisé systématiquement. En l'absence de bilan allergologique antérieur valide, des Prick-tests cutanés ou un dosage des IgE spécifiques complètent si nécessaire le bilan diagnostique.

Les patients chez lesquels le diagnostic de RRC a été retenu au terme de la consultation ont été inclus dans cette étude rétrospective. Chez quelques-uns de ces patients, le diagnostic différentiel avec une PN avait été soulevé mais écarté par le scanner qui ne montrait pas les opacités classiquement observées dans les labyrinthes ethmoïdaux de la PN. Ont donc été inclus rétrospectivement dans l'étude, à titre de comparaison, un nombre équivalent de PN. L'enregistrement vidéo de la nasofibroscopie n'est par contre pas systématique dans les PN. Les dossiers incomplets ont été exclus de l'étude : patients n'ayant pas souhaité répondre au questionnaire informatisé Dynachron®, contre-indication au scanner durant la période de l'étude (femme enceinte), refus des tests olfactifs, ou absence d'enregistrement vidéo de l'examen endoscopique (problème technique, pusillanimité...).

Tous les enregistrements vidéo des patients présentant un tableau de RRC ont été anonymisés puis dix ont été tirés au sort dans le but d'établir une fiche standardisée de recueil des signes endoscopiques. Cette étape a également permis de familiariser le groupe des quatre investigateurs de l'étude avec la description d'une sémiologie fine qui doit être apprise et recherchée pour retenir l'attention. Cette fiche standardisée a ensuite été remplie

de manière consensuelle par le groupe des quatre investigateurs (trois ORL seniors et un junior) pendant la visualisation, au besoin répétée, de chaque enregistrement. Chacune des deux cavités nasales d'un patient étaient évaluées séparément, enregistrées de façon consécutive sur une même vidéo. Les caractéristiques évaluées étaient : l'aspect des sécrétions (*non évaluable, aucune sécrétion, hypersécrétion focale, ponts filamenteux multiples supérieurs ou égaux à 5, hypersécrétion diffuse (stase)*), l'aspect de la muqueuse du cornet inférieur (*non évaluable, normale, congestive/rougeâtre à violette, œdémateuse/blanchâtre/pavimenteuse, polypoïde/obstructive*), l'aspect de la muqueuse du cornet moyen (*non évaluable, normale, œdème focal de la muqueuse de la tête ou du bord libre, œdème multifocal, œdème diffus du bord libre, œdème polypoïde*) et l'aspect du cornet supérieur (*non évaluable, normal, œdémateux, polypoïde*).

Les scanners des patients du groupe RRC ont ensuite été comparés à ceux du groupe PN. Les opacités scanographiques des labyrinthes ethmoïdaux étaient codés avec le score sinusien global de Lund-Mackay (score de LM) (**annexe 2**) [8] et avec un score d'opacités ethmoïdales développé spécifiquement pour cette étude. Ce dernier a été établi à partir de deux coupes axiales. La première coupe ou coupe basse, passe par le toit du sinus maxillaire et la deuxième coupe ou coupe haute, à mi-chemin entre le toit du sinus maxillaire et le sommet des MLE (**figure 1**). Une ligne virtuelle est ensuite tracée séparant chaque MLE en deux compartiments : latéral (périphérique) et médial (central) qui contient la fente olfactive (**figure 1**). Le taux d'opacité de chaque compartiment est estimé en trois niveaux : opacité < 5% du compartiment (1 point), opacité entre 5 et 50 % (2 points) et opacité de plus de 50 % du compartiment (3 points). Le score total de chaque cavité nasale varie de 4 à 12 et le score total de chaque patient varie donc de 8 à 24 (**annexe 3**). Afin d'analyser les anomalies du labyrinthe ethmoïdal avec le score de LM, nous avons extrait le sous-score dit « ethmoïdal » du LM, qui se compose de la somme des scores au niveau du méat moyen (complexe ostio-méatal (COM)) et de l'ethmoïde (antérieur et postérieur). L'analyse scanographique a été faite par le même groupe de 3 séniors ORL et 1 junior.

Les données démographiques (âge, sexe) et les antécédents (allergie, asthme, intolérance aux AINS,) ont été recueillis rétrospectivement sur la base de données du dossier informatisé.

L'odorat a été mesuré en utilisant les tests psychophysiques de la batterie du « Sniffin' sticks kit » (Burghardt, Wedel, Germany) avec le test de détection de seuil du phényléthylalcool (PEA) (test à choix forcé) et le test d'identification d'odeurs (16 odorants populaires, choix forcé à partir de quatre éléments proposés pour chaque stylo d'odorant) [9]. Ces tests sont effectués sur un mode bi-narinaire. L'odorat est classé en 3 catégories en fonction des valeurs normatives de « Sniffin' Sticks » de chaque sous-test établies par classe d'âge et de sexe : normosmie, hyposmie et anosmie. [10] Pour le score d'identification, c'est le score réel qui est retenu, à savoir le nombre de bonnes réponses non liées au hasard [11]. La classification du statut olfactif global, en tenant compte de ces deux sous-tests (test de détection de seuil et test d'identification des odeurs), retient le statut le plus bas de chaque sous-test. Les patients sont considérés comme anosmiques uniquement si le score obtenu en détermination des seuils et le score réel d'identification sont tous les deux nuls (**annexes 4 et 5**).

Le terrain allergique a été systématiquement évalué dans toutes les RRC sur la base de tests cutanés ou du dosage des IgE sériques spécifiques. Les patients étaient ainsi considérés soit polysensibilisés (réactions cutanées ou IgE spécifique à plusieurs allergènes), soit monosensibilisés (réaction ou IgE spécifique à un seul allergène), soit non-allergiques. Dans le groupe des PN, le terrain allergique était le plus souvent consigné de manière déclarative, sans que des tests cutanés ou un dosage des IgE sériques spécifiques ne soient toujours disponibles.

Statistiques

Les variables quantitatives sont présentées sous forme moyenne \pm écart-type. Les variables qualitatives sont présentées en fréquence et pourcentage. Le test du Chi 2 ou le test Fisher exact (lorsque les effectifs théoriques étaient inférieurs à 5) ont été utilisés pour comparer les variables qualitatives entre les groupes. Le test de Wilcoxon-Mann-Whitney a été utilisé pour comparer les variables quantitatives entre les groupes. Les analyses ont été effectuées à l'aide du logiciel SAS v9.1 (SAS Inst., Cary, NC). La valeur $p < 0,05$ a été considérée comme évoquant la significativité, la valeur $p < 0,001$ comme significative [12].

RESULTATS

Cinquante-neuf patients ont été inclus dans cette étude rétrospective : 28 RRC et 31 PN.

Aspects endoscopiques des RRC

La liste des signes endoscopiques recensés par le pré-visionnage de dix enregistrements anonymisés tirés au sort parmi les patients RRC est présentée dans le **tableau 1**. La distribution des principaux signes endoscopiques observés dans notre population de 28 RRC est donnée dans le **tableau 1** et des images sont présentées sur la **figure 2**. Concernant les sécrétions, les cavités nasales apparaissaient majoritairement humides avec accumulation focale de sécrétions muqueuses (42,86% à droite et 39,29% à gauche), ou plus de 5 ponts filamenteux (32,14% à droite et 28,57% à gauche). La muqueuse du cornet inférieur était dans la moitié des cas œdémateuse/blanchâtre/pavimenteuse. L'œdème polypoïde du cornet moyen était retrouvé dans 35,71%, un œdème diffus au niveau de son bord libre dans 25% des cas. Le cornet supérieur était non évaluable pour la grande majorité des cavités nasales mais apparaissait œdémateux dans un cas et polypoïde dans un autre cas.

Sur les 56 cavités nasales, une présentait une association de quatre anomalies endoscopiques, 35 (62,5%) une association de trois anomalies endoscopiques, 16 (28,5%) une association de deux anomalies, 2 (3,5%) n'avaient qu'une anomalie et 2 cavités nasales (3,5%) ne montraient pas d'anomalie endoscopique.

Comparaison scanographique entre RRC et PN

L'analyse scanographique avec le score de LM montrait que presque toutes les RRC ne s'accompagnaient pas d'opacités ni dans l'ethmoïde ni dans les sinus paranasaux (frontaux, maxillaires, sphénoïdaux), alors que dans la PN presque tous les patients avaient des opacités dans l'ethmoïde et beaucoup avaient également des opacités dans les sinus paranasaux (**tableau 2**)

La **figure 3** montre que le score de LM était $\leq 6/24$ pour tous les patients RRC alors qu'un score supérieur à $7/24$ caractérisait la PN.

En ne tenant compte que du score ethmoïdal de LM dont le total est égal à 6, on observait que 38 cavités nasales/56 de RRC (68%) avaient un score de 0/6 alors que 41 cavités nasales/62 de PN (66%) avaient un score 6/6 (**figure 4**).

Le score d'opacités ethmoïdales (**tableau 3-A**) corroborait le score de LM, les opacités ethmoïdales associées à une PN étant significativement plus importantes que dans les RRC. En effet, pour la coupe basse dans les PN il y avait 87% et 82% d'opacités de plus de 50% respectivement pour le compartiment latéral puis médial, contre 18% pour les RRC ($p<0,0001$). Concernant la coupe haute, il y en avait 76% et 82% pour les PN, contre 0% pour les RRC ($p<0,0001$).

Le **tableau 3-B** montre la comparaison entre les compartiments médial et latéral des MLE des RRC et des PN à l'aide du score d'opacités ethmoïdales. Alors qu'il n'y avait pas de différence d'opacification entre ces deux compartiments dans les PN, les RRC avaient statistiquement plus d'opacités dans le compartiment médial : 63% d'opacités de plus de 5% (entre 5 et 50% et plus de 50%) dans le compartiment médial contre 45% dans le compartiment latéral pour la coupe basse ($p<0,0001$) et 41% contre 7% pour la coupe haute ($p<0,0001$).

Signes fonctionnels

Le **tableau 4** décrit les caractéristiques cliniques des 2 groupes. Les patients du groupe RRC étaient significativement plus jeunes que le groupe PN ($40,4\pm 15,5$ ans contre $51,8\pm 14,6$, $p=0,006$). Les PN avaient tendance à déclarer plus d'asthme que les RRC (58% contre 32%) ($p=0,046$) et significativement plus d'intolérance aux AINS (40% contre 0%) ($p<0,0001$). Pour le groupe PN (soit 62 cavités nasales), les polypes étaient de stade I dans 14 cavités nasales, stade II dans 10, stade III dans 30 et stade IV dans 8 cavités nasales.

Dans le groupe RRC, tous les patients ont eu des Prick-test cutanés sauf un qui a eu un dosage d'IgE spécifiques des pneumallergènes. Il y avait 17 patients dont les Prick-tests étaient positifs (4 monosensibilisés et 13 polysensibilisés) et 11 dont le bilan allergologique était négatif. La majorité des allergènes retrouvés étaient : acariens, graminées et autres pollens, et animaux.

Les RRC avaient des troubles olfactifs moins sévères que les PN au Sniffin' stick test. Il y avait significativement moins d'anosmie au test de seuil chez les patients RRC (19,2%) que chez les patients PN (67,9%) ($p=0,0006$). La même tendance était observée pour le test d'identification des odeurs et les scores globaux de deux sous-tests (**tableau 4**).

L'auto-évaluation de l'impact spécifique des symptômes sur la qualité de vie des patients par le questionnaire Dynachron© (**tableau 5**) montrait que les RRC présentaient un DNC moins symptomatique et invalidant que les PN. En effet la sensation de nez humide était plus importante chez les PN ($5,3\pm 3,0$ vs $3,5\pm 3,1$; $p=0,025$), en particulier le moucher du matin, ($5,8\pm 2,9$ vs $3,6\pm 3,2$; $p=0,015$), la répercussion sur le sommeil ($5,2\pm 3,1$ vs $3,1\pm 3,1$; $p=0,018$). La répercussion globale des symptômes sur la vie quotidienne était d'ailleurs significativement plus marquée dans la PN ($5,4\pm 3,2$ vs $3,1\pm 3,0$; $p=0,0075$). De même, une diminution subjective de l'odorat était significativement plus prononcée dans la PN ($8,9\pm 1,7$ pour le groupe PN vs $5,8\pm 3,4$ pour le groupe RRC ; $p < 0,0001$). Par contre l'obstruction nasale, la rhinorrhée postérieure, la toux, les douleurs n'étaient pas significativement différentes entre les deux groupes.

DISCUSSION

Le diagnostic de RRC est basé sur trois types d'arguments : la symptomatologie (ici évaluée par le questionnaire Dynachron©), la nasofibroskopie sans préparation, et le scanner sans injection du nez et des sinus.

L'endoscopie des RRC retrouve un phénomène inflammatoire chronique du nez respiratoire avec une muqueuse turbinale inférieure souvent œdémateuse/blanchâtre/pavimenteuse qui peut même aller jusqu'à un stade polypoïde et obstructif d'une grande partie de la cavité nasale [2]. Des sécrétions d'abondance variable sont présentes : de quelques sécrétions focales, voire des ponts filamenteux multiples, jusqu'à une véritable stase du mucus dans la cavité nasale. Quant à l'œdème du cornet moyen il est souvent présent au niveau de son bord libre de manière diffuse ou même polypoïde pouvant parfois se confondre avec une PN débutante.

Cet œdème du cornet moyen diffus ou polypoïde, évocateur de RA, a été décrit pour la première fois en 2014 par White [13] puis en 2016 par Hamizan [14]. Dès l'année suivante, la même équipe individualisait le concept de maladie du compartiment central (Central Compartment Disease [CCD]), à partir de 15 patients présentant endoscopiquement des lésions polypoïdes du compartiment central, à savoir des cornets moyens et supérieurs et du septum nasal postéro-supérieur, objectivées par des opacités sur leur scanner, et qui présentaient une symptomatologie de RA. Dans cette étude, tous les patients sauf un, avaient des tests cutanés positifs [15]. Brunner et al [16] montraient la même année qu'une atteinte polypoïde du cornet moyen, en étant plus souvent associée à un terrain allergique et une pauvreté des opacités sinusienne au scanner, pouvait être différenciée de la PN. L'EPOS 2020 [17] a ainsi retenu la maladie atopique du compartiment central (Central Compartment Atopic Disease [CCAD]) comme une variante de la rhinosinusite chronique (p.370).

La démarche qui a mené à l'identification des RRC est différente. L'évolution et le développement des cavités centro-faciales suggèrent que le nez résulte de l'assemblage chronologique de trois organes : un nez olfactif, un nez respiratoire et des sinus paranasaux [5]. Le nez olfactif résulte de l'invagination des placodes olfactives en direction de la vésicule

cérébrale primitive, puis de la différenciation tissulaire des puits olfactifs en structures anatomiques qui composent deux fascias olfactifs [6] accolés en canon de fusil traversant le tiers moyen de la face depuis les orifices narinaux situés au-dessus du palais primaire (os prémaxillaires) jusqu'à l'os ethmoïde de la base du crâne antérieure. C'est dans ce dernier que se distribue embryologiquement la muqueuse sensorielle olfactive. Le nez respiratoire se développe sous le nez olfactif par réarrangement des os du palais secondaire (apophyse palatine des maxillaires, palatins, ptérygoïdes, ectoptérygoïdes et vomers) qui délimitent deux conduits permettant à l'air de traverser le massif facial à l'inspiration et à l'expiration [7]. Le nez respiratoire humain correspond au plancher des cavités nasales, aux cornets inférieurs, au septum vomérien et au bord libre des cornets moyens. Du fait de la disparition de la lame transverse des mammifères quadrupèdes, le nez respiratoire humain est ouvert sur toute sa longueur sur la fente olfactive en dedans et les méats du labyrinthe ethmoïdal en dehors. Les sinus paranasaux se forment, quant à eux après la naissance, par dégénérescence de la moelle érythropoïétique des os maxillaires, frontaux et sphénoïdaux qui laisse place à des cavités gazeuses productrices et réservoirs de monoxyde d'azote (NO)[18] [19] qu'elles délivrent sous forme de bolus dans le courant respiratoire nasal [20]. La théorie des trois nez conduit à individualiser des pathologies propres à chacun des organes [5] [21]. Les RRC ont ainsi été identifiées en tant que pathologie propre au nez respiratoire.

Les études de simulation informatique en dynamique des fluides sur modèle 3D des cavités nasales humaines montrent que, malgré l'absence de séparation anatomique entre nez respiratoire et olfactif, la valve nasale redirige le courant inspiratoire, qui est initialement ascendant dans le vestibule nasal, dans le plan horizontal des cavités nasales respiratoires autour des cornets inférieurs. Seule une faible fraction du courant inspiratoire gagne les fentes olfactives, cette fraction pouvant cependant être augmentée par le flairage. L'air inspiratoire ou expiratoire ne pénètre ni dans les labyrinthes ethmoïdaux ni dans les sinus paranasaux [22] [23]. L'écoulement de l'air dans les cavités nasales pourrait ainsi expliquer l'atteinte préférentielle du nez respiratoire en cas de sensibilité allergique aux pneumallergènes.

Dans notre étude, les résultats des scores de LM ont montré que les RRC ont, dans la majorité des cas, un scanner sans opacités des MLE ou des sinus paranasaux. Ce scanner est souvent interprété comme « normal », par le radiologue voire l'ORL. Les quelques opacités des RRC étaient préférentiellement situées dans le COM car le COM est proche du nez respiratoire. Ainsi, l'analyse du score d'opacités ethmoïdales sur la coupe haute ne retrouve aucun cas de RRC présentant des opacités de plus de 50% des compartiments médiaux ou latéraux (**tableau 4**). Les RRC, par ailleurs, avaient statistiquement plus d'opacités dans le compartiment ethmoïdal médial que dans le compartiment latéral. Ceci paraît être en accord avec la distribution des flux inspiratoires : l'air inspiré, avec ses allergènes potentiels, passe dans le nez respiratoire, effleurant régulièrement le bord libre du cornet moyen, mais peut aussi remonter dans la fente olfactive lors du flairage, ou par simple diffusion (mécanisme à l'origine de la perception des odeurs) [24]. En conséquence, l'opacité pathologique des MLE dans les RRC est rare mais peut se développer dans le compartiment ethmoïdal médial probablement par contigüité avec la fente olfactive.

Il existe des signes scanographiques des RRC décrits sommairement dans un article précédent [2], mais qui n'ont pas pu être analysés dans cette étude car certains patients qui consultaient après une longue errance diagnostique avaient parfois plusieurs scanners ou cone-beam des sinus mais aucun n'explorant la partie antérieure des cavités nasales correspondant à la pyramide nasale. Le scanner des sinus devrait en fait toujours être un scanner du nez et des sinus explorant les cavités nasales de la pointe de la pyramide nasale à la lame basilaire du sphénoïde. On pourrait citer par exemple comme signes : une hypertrophie de la muqueuse du plancher des cavités nasales, une hypertrophie du cornet inférieur, avec des contacts muqueux entre cornet et septum, un aspect mamelonné du bord libre du cornet inférieur, un débord choanal de sa queue.

Sur le plan des signes fonctionnels, les RRC ont rapportés à l'auto-questionnaire Dynachron© des signes fonctionnels marqués, se rapprochant parfois de ceux des PN. En raison de l'atteinte inflammatoire préférentielle du nez respiratoire, l'odorat est beaucoup moins perturbé que dans la PN, qui est une maladie du labyrinthe ethmoïdal. Cependant, les RRC se plaignaient souvent d'une hyposmie qui était confirmée par le Sniffin stick test (hyposmie dans deux tiers des cas au score global). Cela pourrait s'expliquer par une

inflammation infraclinique de la muqueuse olfactive, car il n'existe pas de frontière franche entre le nez respiratoire et le nez olfactif.

La cause la plus fréquente des RRC semble être une sensibilité avérée aux pneumallergènes communs (61% des patients dans notre étude). Il reste possible que d'autres allergènes que ceux qui ont été testés puissent être responsables de la RRC chez nos patients qualifiés de non-allergiques sur la base de la négativité des Pricks tests ou des IgE spécifiques explorant en pratique une batterie standard de pneumallergènes. Il est, inversement, également arrivé d'examiner des patients présentant un DNC qui avaient des tests cutanés positifs aux pneumallergènes communs sans retrouver de signe endoscopique de RRC. Les corticoïdes locaux, les antihistaminiques ou la désensibilisation avaient été inefficaces chez ces patients. L'examen nasofibroscopique sans préparation des fosses nasales pourrait ainsi être un élément déterminant du diagnostic de rhinite allergique.

Une fois formé aux signes endoscopiques, parfois discrets, qui peuvent conduire au diagnostic de RRC, le spécialiste ORL pourrait sélectionner de façon efficace les patients relevant d'une batterie standard de tests cutanés aux pneumallergènes. En cas de RRC avec prick-tests standards négatifs, les arguments endoscopiques devraient être pris en compte pour poursuivre la recherche étiologique auprès d'un allergologue pour ces RRC aujourd'hui qualifiées de non allergiques.

CONCLUSION

De la qualité du diagnostic dépend le choix de la thérapeutique et son efficacité. L'individualisation des RRC paraît être un progrès dans la prise en charge des DNC et pourrait améliorer la qualité de vie de quantité de patients.

REFERENCES (article)

- [1] R. Jankowski, D. T. Nguyen, A. Russel, B. Toussaint, P. Gallet, and C. Rumeau, "Chronic nasal dysfunction," *Eur. Ann. Otorhinolaryngol. Head Neck Dis.*, vol. 135, no. 1, pp. 41–49, Feb. 2018, doi: 10.1016/j.anorl.2017.11.006.
- [2] R. Jankowski, P. Gallet, D. T. Nguyen, and C. Rumeau, "Chronic respiratory rhinitis," *Eur. Ann. Otorhinolaryngol. Head Neck Dis.*, vol. 135, no. 4, pp. 255–258, Aug. 2018, doi: 10.1016/j.anorl.2018.04.003.
- [3] R. Jankowski, C. Rumeau, P. Gallet, and D. T. Nguyen, "Nasal polyposis (or chronic olfactory rhinitis)," *Eur. Ann. Otorhinolaryngol. Head Neck Dis.*, vol. 135, no. 3, pp. 191–196, Jun. 2018, doi: 10.1016/j.anorl.2018.03.004.
- [4] A. Benamara, D. T. Nguyen, N. Boulanger, F. Arous, C. Baumann, and R. Jankowski, "The site of origin of nasal polyposis in the ethmoid subcompartments assessed from clinical observation of ninety-four nasal cavities," *Clin. Otolaryngol. Off. J. ENT-UK Off. J. Neth. Soc. Oto-Rhino-Laryngol. Cervico-Facial Surg.*, vol. 38, no. 5, pp. 402–406, Oct. 2013, doi: 10.1111/coa.12157.
- [5] R. Jankowski, *The Evo-Devo Origin of the Nose, Anterior Skull Base and Midface*. Paris: Springer-Verlag, 2013.
- [6] R. Jankowski *et al.*, "The olfactory fascia: an evo–devo concept of the fibrocartilaginous nose," *Surg. Radiol. Anat.*, vol. 38, no. 10, pp. 1161–1168, Dec. 2016, doi: 10.1007/s00276-016-1677-y.
- [7] Roger Jankowski and Samuel Marquez, "Embryology of the nose: The evo-devo concept," *World J. Otorhinolaryngol.*, vol. 6, no. 2, pp. 33–40, May 2016, doi: 10.5319/wjo.v6.i2.33.
- [8] V. J. Lund and D. W. Kennedy, "Staging for rhinosinusitis," *Otolaryngol.--Head Neck Surg. Off. J. Am. Acad. Otolaryngol.-Head Neck Surg.*, vol. 117, no. 3 Pt 2, pp. S35-40, Sep. 1997, doi: 10.1016/S0194-59989770005-6.

- [9] C. Rumeau, D. T. Nguyen, and R. Jankowski, "How to assess olfactory performance with the Sniffin' Sticks test[®]," *Eur. Ann. Otorhinolaryngol. Head Neck Dis.*, vol. 133, no. 3, pp. 203–206, Jun. 2016, doi: 10.1016/j.anorl.2015.08.004.
- [10] T. Hummel, A. Hähner, M. Witt, and B. N. Landis, "[Examination of the sense of smell]," *HNO*, vol. 55, no. 10, pp. 827–837; quiz 838, Oct. 2007, doi: 10.1007/s00106-007-1593-x.
- [11] M.-H. Sonnet, D. T. Nguyen, P.-L. Nguyen-Thi, F. Arous, R. Jankowski, and C. Rumeau, "Fine-tuned evaluation of olfactory function in patients operated for nasal polyposis," *Eur. Arch. Oto-Rhino-Laryngol. Off. J. Eur. Fed. Oto-Rhino-Laryngol. Soc. EUFOS Affil. Ger. Soc. Oto-Rhino-Laryngol. - Head Neck Surg.*, vol. 274, no. 7, pp. 2837–2843, Jul. 2017, doi: 10.1007/s00405-017-4580-1.
- [12] O. Laccourreye *et al.*, "Statistics in scientific articles published in the European Annals of Otorhinolaryngology Head & Neck Diseases," *Eur. Ann. Otorhinolaryngol. Head Neck Dis.*, Jul. 2020, doi: 10.1016/j.anorl.2020.06.015.
- [13] L. J. White, M. R. Rotella, and J. M. DelGaudio, "Polypoid changes of the middle turbinate as an indicator of atopic disease," *Int. Forum Allergy Rhinol.*, vol. 4, no. 5, pp. 376–380, May 2014, doi: 10.1002/alr.21290.
- [14] A. W. Hamizan *et al.*, "Middle turbinate edema as a diagnostic marker of inhalant allergy," *Int. Forum Allergy Rhinol.*, vol. 7, no. 1, pp. 37–42, 2017, doi: 10.1002/alr.21835.
- [15] J. M. DelGaudio, P. A. Loftus, A. W. Hamizan, R. J. Harvey, and S. K. Wise, "Central Compartment Atopic Disease," *Am. J. Rhinol. Allergy*, vol. 31, no. 4, pp. 228–234, Jul. 2017, doi: 10.2500/ajra.2017.31.4443.
- [16] J. P. Brunner, B. A. Jawad, and E. D. McCoul, "Polypoid Change of the Middle Turbinate and Paranasal Sinus Polyposis Are Distinct Entities," *Otolaryngol.--Head Neck Surg. Off. J. Am. Acad. Otolaryngol.-Head Neck Surg.*, vol. 157, no. 3, pp. 519–523, 2017, doi: 10.1177/0194599817711887.
- [17] W. J. Fokkens *et al.*, "European Position Paper on Rhinosinusitis and Nasal Polyps 2020," *Rhinology*, vol. 58, no. Suppl S29, pp. 1–464, Feb. 2020, doi: 10.4193/Rhin20.600.

- [18] R. Jankowski, D. T. Nguyen, M. Poussel, B. Chenuel, P. Gallet, and C. Rumeau, "Sinusology," *Eur. Ann. Otorhinolaryngol. Head Neck Dis.*, vol. 133, no. 4, pp. 263–268, Sep. 2016, doi: 10.1016/j.anorl.2016.05.011.
- [19] R. Jankowski and C. Rumeau, "Physiology of the paranasal sinus ostia: Endoscopic findings," *Eur. Ann. Otorhinolaryngol. Head Neck Dis.*, vol. 135, no. 2, pp. 147–148, Apr. 2018, doi: 10.1016/j.anorl.2017.12.004.
- [20] J. O. Lundberg, "Nitric oxide and the paranasal sinuses," *Anat. Rec. Hoboken NJ 2007*, vol. 291, no. 11, pp. 1479–1484, Nov. 2008, doi: 10.1002/ar.20782.
- [21] R. Jankowski, P. Gallet, D. T. Nguyen, and C. Rumeau, "[Chronic rhinosinusitis of adults: new definition, new diagnosis]," *Rev. Prat.*, vol. 69, no. 3, pp. 274–278, Mar. 2019.
- [22] L. de Gabory, N. Reville, Y. Baux, N. Boisson, and L. Bordenave, "Numerical simulation of two consecutive nasal respiratory cycles: toward a better understanding of nasal physiology," *Int. Forum Allergy Rhinol.*, vol. 8, no. 6, pp. 676–685, 2018, doi: 10.1002/alr.22086.
- [23] S. C. Leong, X. B. Chen, H. P. Lee, and D. Y. Wang, "A review of the implications of computational fluid dynamic studies on nasal airflow and physiology," *Rhinology*, vol. 48, no. 2, pp. 139–145, Jun. 2010, doi: 10.4193/Rhin09.133.
- [24] K. Zhao and J. Jiang, "What is normal nasal airflow? A computational study of 22 healthy adults," *Int. Forum Allergy Rhinol.*, vol. 4, no. 6, pp. 435–446, Jun. 2014, doi: 10.1002/alr.21319.

TABLEAUX ET FIGURES

Tableau 1 : Distribution des principaux signes endoscopiques de RRC.

	Droite : n /28 (%)	Gauche : n /28 (%)
Sécrétions		
Non évaluable	1(3.57%)	1(3.57%)
Aucune	0	2(7.14%)
Hypersécrétion focale	12(42.86%)	11(39.29%)
Ponts filamenteux multiples >5	9(32.14%)	8(28.57%)
Hypersécrétion diffuse (stase)	6(21.43%)	6(21.43%)
Cornet inférieur (muqueuse)		
Non évaluable	2(7.14%)	2(7.14%)
Normale	0	0
Congestive/rougeâtre à violette	8(28.57%)	8(28.57%)
Œdémateuse/blanchâtre/pavimenteuse	14(50%)	14(50%)
Polypoïde/obstructive	4(14.29%)	4(14.29%)
Cornet moyen (muqueuse)		
Non évaluable	5(17.86%)	9(32.15%)
Normale	4(14.29%)	1(3.57%)
Œdème Focal	0	1(3.57%)
Œdème Multifocal	2(7.14%)	0
Œdème Diffus du bord libre	7(25%)	7(25%)
Œdème Polypoïde	10(35.71%)	10(35.71%)
Cornet supérieur (aspect)		
Non évaluable	27(96.43%)	27(96.43%)
Normal	0	0
Œdémateux	0	1(3.57%)
Polypoïde	1(3.57%)	0

Tableau 2 : analyse des opacités scanographique avec le score de Lund-Mackay par cavités nasales (COM = complexe ostio-méatal)

	RRC (n= 56)	PN (n= 62)	p
Sinus Frontal (n=118)			
Pas d'opacité	56 (100%)	7 (11%)	<0.0001
Opacification partielle	0	33 (53%)	
Opacification totale	0	22 (36%)	
Sinus Maxillaire (n=118)			
Pas d'opacité	50 (89%)	2 (3%)	<0.0001
Opacification partielle	4 (7%)	32 (52%)	
Opacification totale	2 (4%)	28 (45%)	
Sinus Sphénoïde (n=118)			
Pas d'opacité	55 (98%)	20 (32%)	<0.0001
Opacification partielle	1 (2%)	24 (39%)	
Opacification totale	0	18 (29%)	
Ethmoïde antérieur (n=118)			
Pas d'opacité	49 (87,5%)	0	<0.0001
Opacification partielle	7 (12,5%)	11 (18%)	
Opacification totale	0	51 (82%)	
Ethmoïde postérieur (n=118)			
Pas d'opacité	48 (86%)	1 (1,5%)	<0.0001
Opacification partielle	8 (14%)	16 (26%)	
Opacification totale	0	45 (72,5%)	
COM (n=118)			
Pas d'obstruction	49 (87,5%)	14 (22,5%)	<0.0001
Obstruction	7 (12,5%)	48 (77,5%)	

Tableau 3 : Score d'opacités ethmoïdales

A : comparaison du score d'opacités ethmoïdales des compartiments latéraux et médiaux entre RRC et PN

	RRC (n= 56)	PN (n= 62)	p
COUPE BASSE			
Compartiment latéral (n=118)			
Opacité < 5%	31 (55%)	0	<0.0001
Opacité entre 5 et 50%	15 (27%)	8 (13%)	
Opacité > 50%	10 (18%)	54 (87%)	
Compartiment médial (n =118)			
Opacité < 5%	21 (37%)	0	<0.0001
Opacité entre 5 et 50%	25 (45%)	11 (18%)	
Opacité > 50%	10 (18%)	51 (82%)	
COUPE HAUTE			
Compartiment latéral (n=118)			
Opacité < 5%	52 (93%)	2 (3%)	<0.0001
Opacité entre 5 et 50%	4 (7%)	13 (21%)	
Opacité > 50%	0	47 (76%)	
Compartiment médial (n=118)			
Opacité < 5%	33 (59%)	0	<0.0001
Opacité entre 5 et 50%	23 (41%)	11 (18%)	
Opacité > 50%	0	51 (82%)	

B : comparaison du score d'opacités ethmoïdales entre les compartiments médiaux et latéraux des RRC et PN

	Compartiment Médial	Compartiment Latéral	p
RRC (n=56)			
Coupe basse (n=56)			
Opacité < 5%	21 (37%)	31 (55%)	<0,0001
Opacité entre 5 et 50%	25 (45%)	15 (27%)	
Opacité > 50%	10 (18%)	10 (18%)	
Coupe haute (n=56)			
Opacité < 5%	33 (59%)	52 (93%)	<0,0001
Opacité entre 5 et 50%	23 (41%)	4 (7%)	
Opacité > 50%	0	0	
PN (n=62)			
Coupe basse (n=62)			
Opacité < 5%	0	0	<0,0001
Opacité entre 5 et 50%	11 (18%)	8 (13%)	
Opacité > 50%	51 (82%)	54 (87%)	
Coupe haute (n=62)			
Opacité < 5%	0	2 (3%)	<0,0001
Opacité entre 5 et 50%	11 (18%)	13 (21%)	
Opacité > 50%	51 (82%)	47 (76%)	

Tableau 4 : caractéristiques cliniques de la population et résultats des tests olfactifs

(NA = non applicable car le terrain allergique n'était consigné que de manière déclarative dans la PN)

	RRC (n= 28)	PN (n= 31)	p
Age (n=59) années	40.4±15.5[19-69]	51.8±14.6[22-77]	0.006
Sexe (n=59)			
Homme	16 (57%)	17 (55%)	0.86
Femme	12 (43%)	14 (45%)	
Tests d'Allergie (n=28/28)			
Oui	17 (61%)	NA	0.47
monosensibilisé	4 (14%)		
polysensibilisé	13 (47%)		
Non	11 (39%)	NA	
Asthme (n=59)			
Oui	9 (32%)	18 (58%)	0.046
Non	19 (68%)	13(42%)	
Intolérance AINS (n=52)			
Oui	0	12 (40%)	<0.0001
Non	22 (100%)	18 (60%)	
TESTS OLFACTIFS			
Seuil (T) (n=54)			
Anosmie	5 (19,2%)	19 (67,9%)	0,0006
Hyposmie	11 (42,3%)	2 (7,1%)	
Normosmie	10 (38,5%)	7 (25%)	
Identification (I) (n=54)			
Anosmie	2 (7,7%)	11 (39,3%)	0,024
Hyposmie	10 (38,5%)	8 (28,6%)	
Normosmie	14 (53,8%)	9 (32,1%)	
Score global (T+I) (n=54)			
Anosmie	2 (7,7%)	11 (39,3%)	0,022
Hyposmie	16 (61,5%)	10 (35,7%)	
Normosmie	8 (30,8%)	7 (25%)	

Tableau 5 : résultats du questionnaire Dynachron© (échelle de 0 à 10)

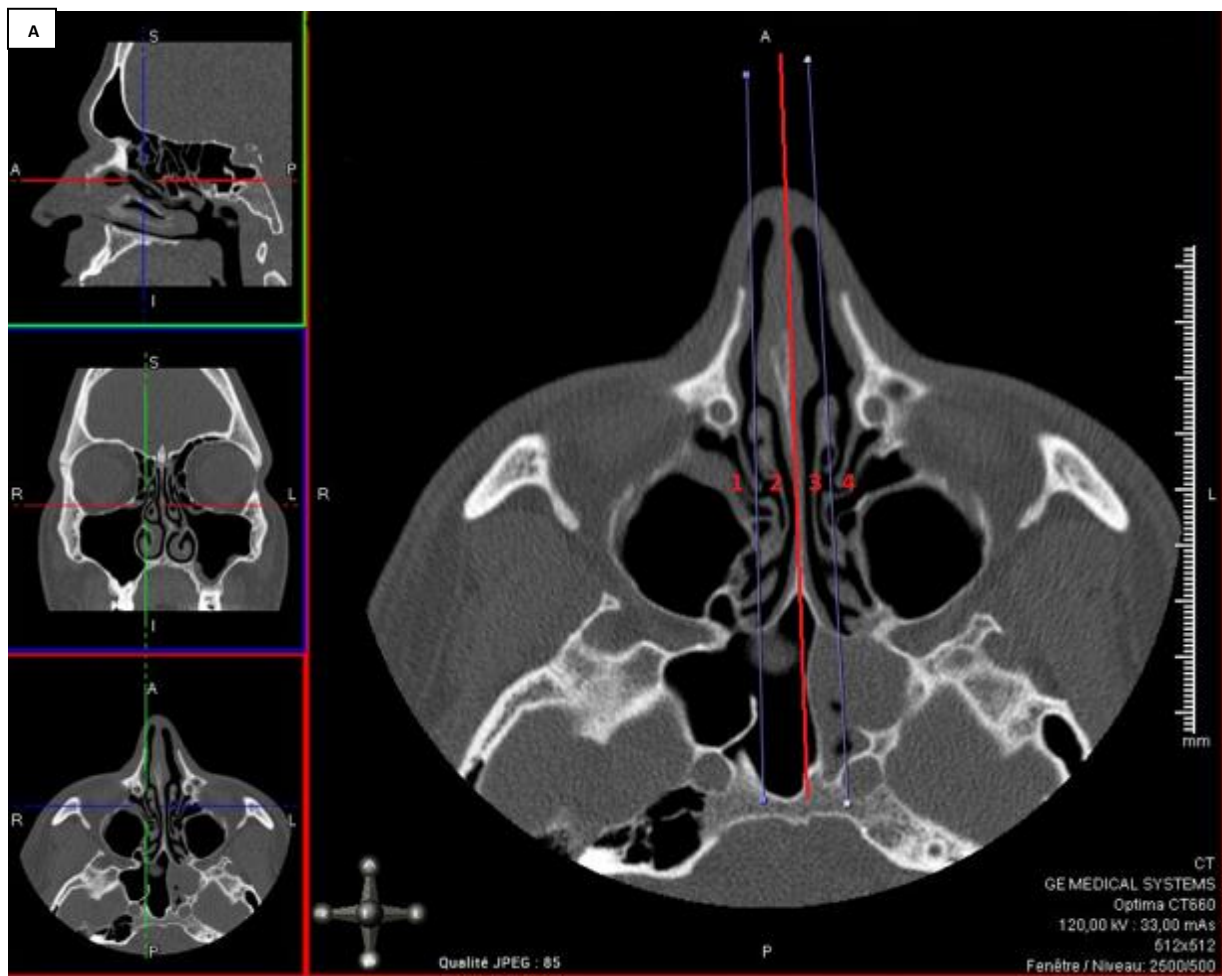
	Items	RRC	PN	p
1	sensation d'avoir le nez bouché	7.0±2.0	7.0±2.3	0.85
2	sensation de parler du nez	6.0±2.9	6.8±2.8	0.3
3	respirer bouche ouverte	6.6±2.8	7.5±2.1	0.26
4	nez bouché gênant le sommeil	5.3±3.4	6.2±3.2	0.29
5	gêne lors des efforts physiques	5.6±2.7	5.8±2.9	0.75
6	répercussions sur votre humeur	5.0±3.1	5.7±2.8	0.51
7	répercussions sur vos capacités de concentration	4.2±2.8	4.0±3.1	0.87
8	gêne dans vos relations avec les autres	4.7±2.9	4.7±3.2	0.73
9	répercussions dans votre vie quotidienne	5.7±2.9	6.6±2.5	0.17
10	sensation de nez humide ou de nez qui coule par les narines	3.5±3.1	5.3±3.0	0.025
11	se moucher le matin	3.6±3.2	5.8±2.9	0.015
12	se moucher toute la journée	4.2±3.2	5.6±3.1	0.08
13	besoin de renifler	3.9±3.5	4.9±3.6	0.28
14	gêne pour manger	4.0±3.6	4.6±3.5	0.44
15	gêne pour parler	3.1±3.2	4.6±3.0	0.12
16	gêne pour le sommeil	3.1±3.1	5.2±3.1	0.018
17	répercussions sur votre humeur	3.0±3.0	4.5±2.8	0.053
18	répercussions sur vos capacités de concentration	2.6±3.0	4.0±2.8	0.053
19	gêne dans vos relations avec les autres	2.9±3.1	4.1±3.2	0.15
20	répercussions dans votre vie quotidienne	3.1±3.0	5.4±3.2	0.0075
21	sensation d'écoulement dans l'arrière-nez ou la gorge	4.2±3.3	5.2±3.2	0.31
22	racllements de gorge	3.9±3.4	4.9±2.9	0.28
23	mucus collé dans la gorge	4.1±3.4	4.4±3.3	0.73
24	écoulement dans l'arrière-nez ou la gorge vous oblige à cracher	3.5±3.4	4.5±3.1	0.31
25	écoulement dans l'arrière-nez ou la gorge gêne votre sommeil	3.5±3.1	3.9±3.5	0.68
26	répercussions sur votre humeur	3.1±3.1	3.2±3.1	0.94
27	répercussions sur vos capacités de concentration	2.4±2.5	2.9±2.6	0.44
28	gêne dans vos relations avec les autres	3.1±2.9	2.8±2.9	0.64
29	répercussions dans votre vie quotidienne	3.3±3.1	3.8±3.0	0.45
30	odorat et sensations olfactives	5.8±3.4	8.9±1.7	< 0.0001
31	pour détecter les odeurs "dangereuses"	3.6±3.4	8.6±2.1	< 0.0001
32	pour détecter les odeurs de cuisine	4.4±3.3	8.6±1.9	< 0.0001
33	pour percevoir l'odeur des produits d'hygiène	4.3±3.1	8.4±2.0	< 0.0001
34	pour détecter les "mauvaises odeurs"	4.1±3.5	8.7±1.8	< 0.0001
35	de ne pas percevoir vos odeurs corporelles personnelles	3.6±3.4	8.7±1.7	< 0.0001
36	répercussions sur votre humeur	3.0±3.1	6.5±2.8	0.0002
37	diminution de votre sensualité ou de votre sexualité	2.5±2.9	4.0±3.6	0.09
38	répercussions dans vos relations avec les autres	2.6±2.8	4.8±3.1	0.008
39	répercussions sur votre vie quotidienne	3.2±3.3	7.0±2.7	0.0001
40	sensations de pesanteurs ou de tension faciale, douleurs faciales, ou maux de tête	5.0±3.6	5.9±2.9	0.37
41	gênes pour accomplir vos activités physiques de routine	3.7±3.7	4.2±3.2	0.33
42	lors de pencher la tête en avant	3.7±3.8	4.1±3.4	0.56
43	gênant le sommeil	3.3±3.7	4.3±3.4	0.28
44	répercussions sur votre humeur	4.0±3.8	4.2±3.3	0.82
45	répercussions sur vos capacités de concentration	4.3±3.7	3.5±2.9	0.49
46	gêne dans vos relations avec les autres	3.6±3.3	3.4±2.8	0.92
47	répercussions dans votre vie quotidienne	4.0±3.5	4.4±3.2	0.58
48	gêne liée à une toux	2.3±2.6	3.2±3.1	0.23
49	cette toux gêne le sommeil	1.7±2.5	2.3±2.9	0.48
50	cette toux vous oblige à cracher	2.1±2.8	2.8±2.9	0.40
51	cette toux vous fatigue	2.3±2.9	2.7±3.2	0.73
52	répercussions sur votre humeur	1.7±2.7	2.2±2.9	0.39
53	répercussions sur vos capacités de concentration	1.8±2.5	1.7±2.3	0.87
54	gêne dans vos relations avec les autres	1.8±2.6	1.8±2.4	0.68
55	répercussions dans votre vie quotidienne	1.7±2.5	2.3±2.7	0.23

Figure 1 : Score d'opacités ethmoïdales

A : Coupe basse

En coupe axiale, la coupe basse passe par le toit du sinus maxillaire (s'aider de la coupe coronale en reconstruction MPR). Une ligne a ensuite été tracé séparant chaque masse latérale de l'éthmoïde (MLE) en deux, délimitant deux compartiments : latéral (périphérique) et médial (central). En rouge la cloison séparant le côté droit et gauche.

- 1) le compartiment latéral droit
- 2) le compartiment médial droit
- 3) le compartiment médial gauche
- 4) le compartiment latéral gauche



B : Coupe haute

En coupe axiale, la coupe se situe à mi-chemin entre le toit du sinus maxillaire et le sommet des MLE (voir coupes MPR).

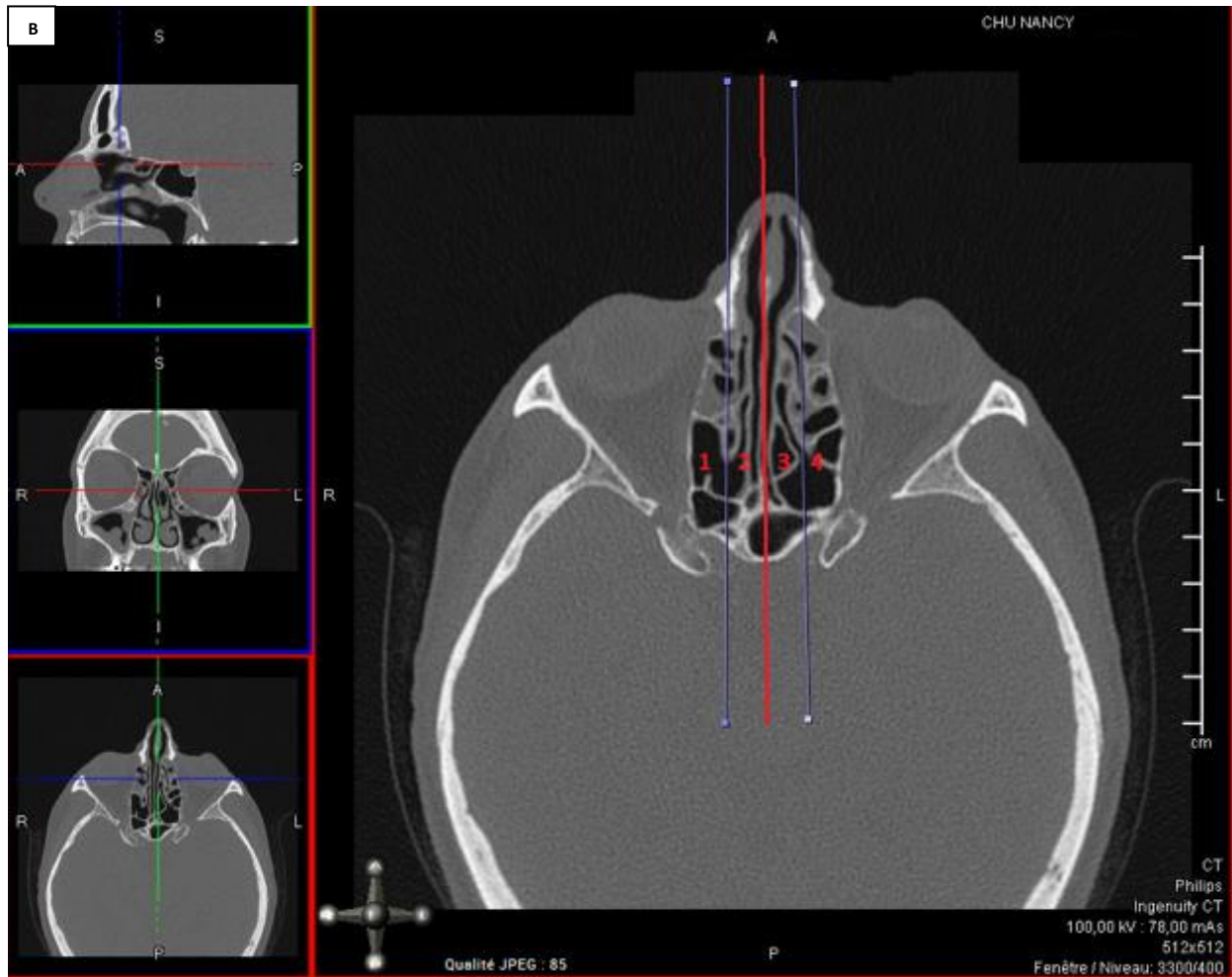
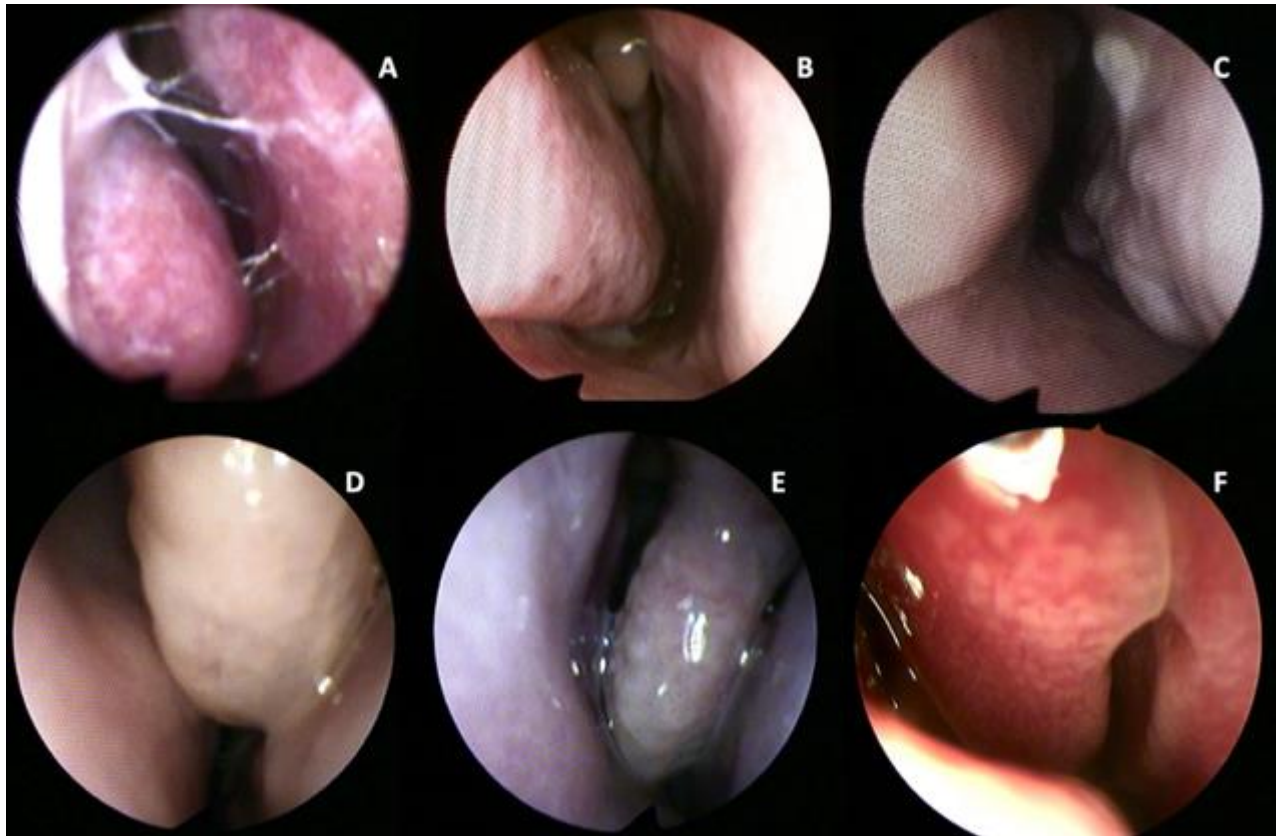


Figure 2 : Exemples de signes endoscopiques de RRC



Exemples d'images endoscopiques observées dans les RRC : **A)** muqueuse congestive rougeâtre du cornet inférieur droit avec ponts filamenteux multiples ; **B)** aspect pavimenteux blanchâtre de la muqueuse du cornet inférieur droit et aspect œdémateux de la tête du cornet moyen droit ; **C)** aspect polypoïde du bord libre et de la queue du cornet inférieur gauche ; **D)** et **E)** œdème polypoïde du cornet moyen gauche avec hypersécrétion focale ; **F)** œdème multifocal (tête et bord libre) du cornet moyen droit.

Figure 3 : score de Lund-Mackay

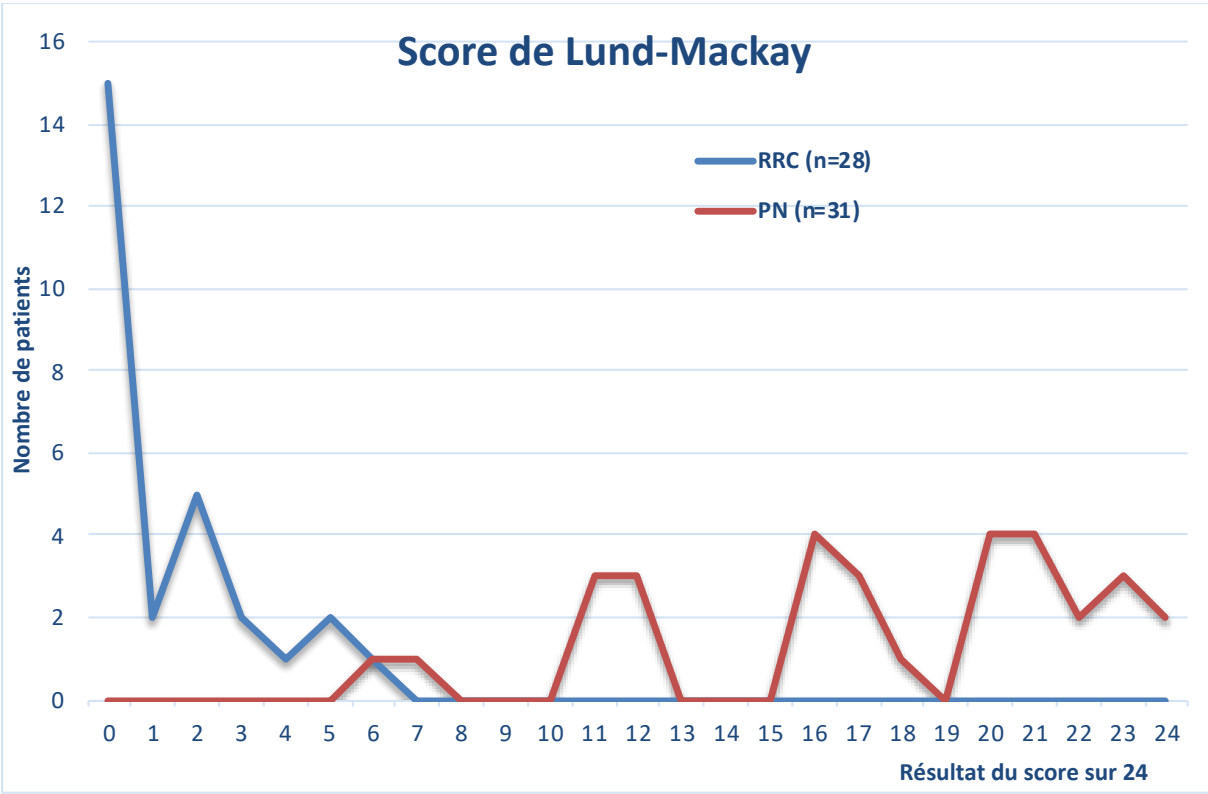
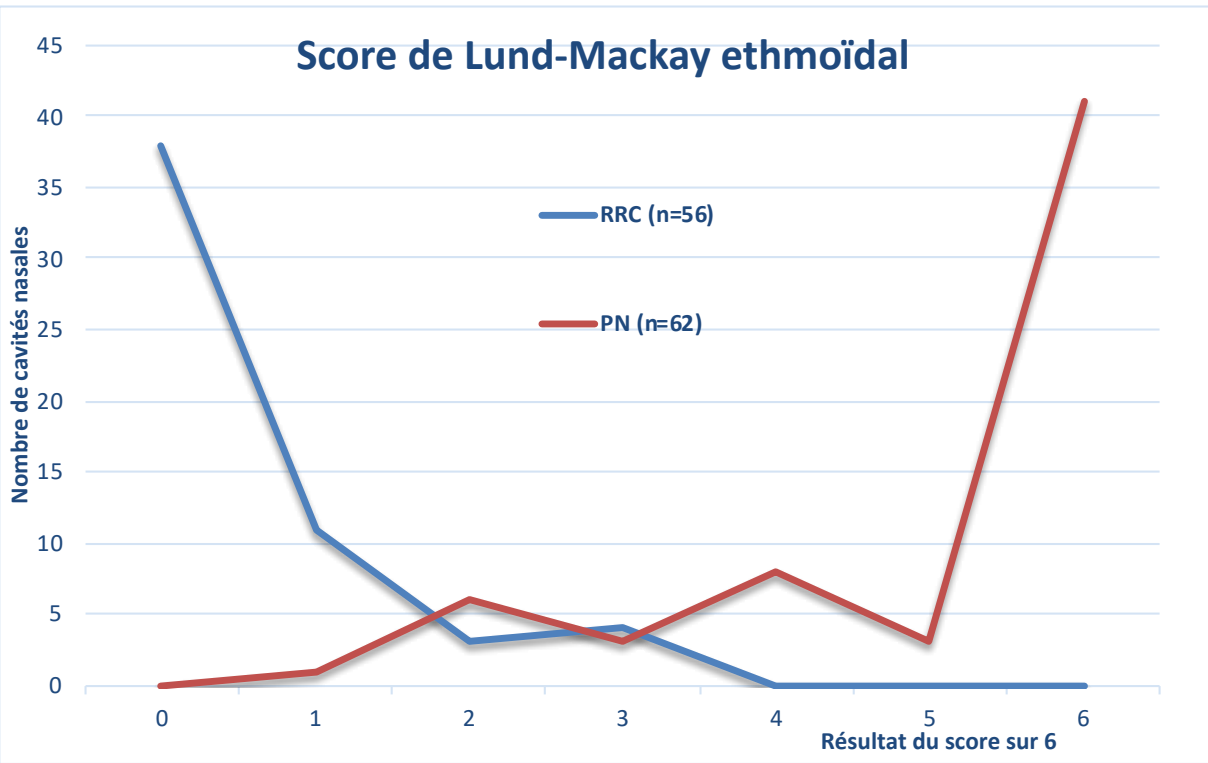


Figure 4 : score de Lund-Mackay ethmoïdal



ANNEXES

ANNEXE 1 : ABREVIATIONS

AINS = anti-inflammatoires non stéroïdiens

CC(A)D = Central compartment (atopic) disease

COM = Complexe ostio-méatal

DNC = Dysfonctionnement nasal chronique

MLE = Masses latérales de l'éthmoïde

PN = Polypose nasale

RA = Rhinite allergique

RRC = Rhinite respiratoire chronique

Score de LM = score de Lund-Mackay

TDM = tomodensitométrie/scanner

ANNEXE 2 : Score de Lund-Mackay

Score de Lund Mackay		
Localisation sinusienne	Gauche	Droite
Maxillaire	0-1 ou 2	0-1 ou 2
Ethmoïde antérieur	0-1 ou 2	0-1 ou 2
Ethmoïde postérieur	0-1 ou 2	0-1 ou 2
Sphénoïdale	0-1 ou 2	0-1 ou 2
Frontale	0-1 ou 2	0-1 ou 2
Complexe ostio-méatal	0 ou 2	0 ou 2
Total (0 à 24)	0 à 12	0 à 12

Score : 0 = pas d'opacité, 1 = opacité partielle,

2 = opacité complète

Pour le complexe ostioméatal : 0 = non obstrué, 2 = obstrué

ANNEXE 3 : score d'opacités ethmoïdales

Score d'opacités ethmoïdales

		Droite	Gauche
Coupe 1	Latéral		
	Médial		
Coupe 2	Latéral		
	Médial		
<u>Total sur 12</u>			
1 : <5%	2 : 5-50%	3 : >50%	

ANNEXE 4 : Exemple de test olfactif (Sniffin' stick test) : patient considéré comme anosmique



CENTRE HOSPITALIER UNIVERSITAIRE

SERVICE d'OTO-RHINO-LARYNGOLOGIE ET DE CHIRURGIE CERVICO-FACIALE
LABORATOIRE D'EXPLORATIONS FONCTIONNELLES ORL
 Professeur R. JANKOWSKI

Tests olfactifs: Sniffin' sticks test

Nom :
 Prénom :
 Date de naissance :
 Date de l'examen : 20 20
 Identité examinateur : OD
 Tabagisme actif : OUI NON
 Traitement corticoïde local (spray) ou général en cours ou récent (dates) : ...Fluonase...
 ...Antonyl...
 Le patient juge ses capacités olfactives : Normales Diminuées Nulles Augmentées

Test de seuil olfactif Global Unilatéral : Droit / Gauche

Du + au - fort	Dilution																	
	1	-	-	-														
	2																	
	3																	
	4																	
	5																	
	6																	
	7																	
	8																	
	9																	
	10																	
	11																	
	12																	
	13																	
	14																	
	15																	
16																		

+ identification correcte
 - erreur d'identification
 ○ points principaux

SCORE seuil = Moyenne des quatre derniers points
 = / 16
 Soit percentile

Test d'identification Global Unilatéral : Droit / Gauche

1	Orange	Fraise	Mûre	Ananas	hasard	9	Oignon	Carotte	Ail	Cornichon	Vinaigre	hasard
2	Fumée	Cuir	Colle	Herbe	hasard	10	Cigarette	Vin	Café	Fumée		hasard
3	Miel	Chocolat	Vanille	Cannelle	hasard	11	Melon	Orange	Pêches	Pomme		hasard
4	Ciboulette	Oignon	Menthe poivrée	Bois de sapin	hasard	12	Girofle	Cannelle	Poivre	Moutarde		hasard
5	Noix de coco	Noix	Banane	Cerise	hasard	13	Poire	Pêche	Prune	Ananas		hasard
6	Pêche	Citron	Pomme	Pamplemousse	hasard	14	Camomille	Rose	Framboise	Cerise		hasard
7	Réglisse	Piscuit	Cerise	Menthe verte	hasard	15	Anis	Miel	Rhum	Bois de sapin		hasard
8	Moutarde	Menthol	Chewing gum	Térébenthine	hasard	16	Pain	Fromage	Poisson	Jambon		hasard

SCORE Identification global = ...3... / 16
soit percentile : ...15...
Nombre de réponses correctes au hasard = ...3... / 16

Valeurs normales par sexe et tranche d'âge au dos...

ANNEXE 5 : Exemple de test olfactif (Sniffin' stick test) : patient considéré comme hyposmique



CENTRE HOSPITALIER UNIVERSITAIRE
 SERVICE D'OTO-RHINO-LARYNGOLOGIE ET DE CHIRURGIE CERVICO-FACIALE
 LABORATOIRE D'EXPLORATIONS FONCTIONNELLES ORL
 Professeur R. JANKOWSKI

Tests olfactifs: Sniffin' sticks test

Nom :
 Prénom :
 Date de naissance :
 Date de l'examen : 1/2020
 Identité examinateur :
 Tabagisme actif : OUI NON
 Traitement corticoïde local (spray) ou général en cours ou récent (dates) : Pas de corticoïdes
 Le patient juge ses capacités olfactives : Normales Diminuées Nulles Augmentées

Test de seuil olfactif Global Unilatéral : Droit / Gauche

Dilution						
1				+		+
2					-	-
3			-			
4						
5		-				
6						
7	-					
8						
9						
10						
11						
12						
13						
14						
15						
16						

+ identification correcte
 - erreur d'identification
 O points principaux

SCORE seuil = Moyenne des quatre derniers points
 5 / 16
Soit percentile
 5 / 16

Test d'identification Global Unilatéral : Droit / Gauche

1	Orange	Fraise	Mûre	Ananas	hasard	9	Oignon	Carotte	Ail	Comichon	hasard
2	Fumée	Cuir	Colle	Herbe	hasard	10	Cigarette	Vin	Café	Vinaigre	hasard
3	Miel	Chocolat	Vanille	Cannelle	hasard	11	Melon	Orange	Pêche	Pomme	hasard
4	Ciboulette	Oignon	Menthe poivrée	Bois de sapin	hasard	12	Girofle	Cannelle	Poivre	Moutarde	hasard
5	Noix de coco	Noix	Banane	Cerise	hasard	13	Poire	Pêche	Prune	Ananas	hasard
6	Pêche	Citron	Pomme	Pamplemousse	hasard	14	Camomille	Rose	Framboise	Cerise	hasard
7	Réglisse	Biscuit	Cerise	Menthe verte	hasard	15	Anis	Miel	Rhum	Bois de sapin	hasard
8	Moutarde	Menthol	Chewing gum	Eucalyptus	hasard	16	Pain	Fromage	Poisson	Jambon	hasard

SCORE Identification global = 12 / 16
soit percentile : 12 / 16
Nombre de réponses correctes au hasard = 4 / 16

Valeurs normales par sexe et tranche d'âge au dos...

PERSPECTIVES

La rhinite allergique, qui concerne 10 à 40% de la population générale [21], est classiquement diagnostiquée sur la corrélation d'une anamnèse typique, avec la positivité de tests cutanés allergéniques (Prick tests) à un ou des allergènes et/ou du dosage sanguin d'IgE spécifiques [21]. Par ailleurs, la batterie standard d'allergènes des Prick tests peut ne pas être exhaustive car tous les allergènes ne sont pas disponibles. La sensibilité et la spécificité des Prick tests sont évaluées à respectivement 85% et 77% [22].

Le traitement de la RRC allergique comprend notamment l'éviction de l'allergène causal, des lavages de nez, des antihistaminiques par voie générale et/ou des traitements locaux selon la sévérité. L'immunothérapie spécifique (désensibilisation) est également proposée en seconde intention [23] : la durée de trois ans est parfois responsable d'une inobservance pour certains patients. Les paramètres de l'efficacité sont contrôlés par des questionnaires de symptômes et de qualité de vie, ou des tests cutanés [24]. Le recours à l'ORL dans ces RRC allergiques pourrait alors être justifié afin de préciser une éventuelle amélioration sur le plan local notamment par une régression des signes endoscopiques.

Dans ces cas typiques, le diagnostic ou la prise en charge ne sont souvent pas problématiques.

Il existe par contre des patients dont la certitude diagnostique n'est pas acquise : par exemple un patient qui a une symptomatologie atypique perannuelle, ou dont le DNC n'est pas rapporté précisément, ou bien un patient dont le bilan allergologique est négatif pour plusieurs raisons (non-exhaustivité des Prick tests, patients non réactifs au niveau cutané, tests ininterprétables etc..).

Ce travail est intéressant car il permet à l'ORL de préciser les signes fonctionnels, endoscopiques et scanographiques à rechercher pour assoir le diagnostic de RRC ou au contraire de l'exclure en identifiant par exemple une PN.

Les champs de compétences de l'allergologue et de l'ORL sont différents, l'allergologue n'a pas accès à l'endoscopie nasale et peu d'ORL ont la disponibilité des tests cutanés. Le dialogue avec l'allergologue doit ainsi demeurer primordial pour effectuer le bilan

complémentaire allergologique notamment lors d'arguments endoscopiques de RRC, de suspicion de polysensibilisation, ou d'asthme associé.

Il est possible cependant - outre les potentiels « faux négatifs » des Prick tests - que d'authentiques RRC non allergiques existent : nous l'avons vu dans ce travail 39% des RRC étaient non allergiques.

Beaucoup de phénotypes de « rhinites » qui ont des différences dans l'expression et l'importance du DNC sont décrits [25] [26] [27], et il n'y a pas, à l'heure actuelle, de classification unanimement reconnue. Les termes de « rhinites non allergiques non infectieuses » ou de rhinite idiopathique sont évoqués. Ces patients aux pathologies actuellement non classées représentent une proportion non négligeable des patients souffrant de DNC, mais les données épidémiologiques restent limitées [25].

Dans ces pathologies, le recours à l'ORL est souvent tardif voire absent, alors qu'un traitement médical adapté ou chirurgical dans les cas de déviation septale, d'hypertrophie turbinale inférieure ou de dysfonctionnement des plexus caverneux associés pourrait être fonctionnellement efficace.

Le champ nosologique des RRC reste de ce fait ouvert et pourrait potentiellement inclure ces pathologies hétérogènes. Cependant cela nécessiterait de les analyser comme dans notre étude (questionnaire Dynachron©, test olfactifs, endoscopie et scanner) afin de les comparer.

REFERENCES (INTRODUCTION & PERSPECTIVES)

- [1] W. J. Fokkens *et al.*, “European Position Paper on Rhinosinusitis and Nasal Polyps 2020,” *Rhinology*, vol. 58, no. Suppl S29, pp. 1–464, Feb. 2020, doi: 10.4193/Rhin20.600.
- [2] “Bosmia A, Tubbs S. Conrad Victor Schneider (1610/1614–1680): physician and anatomist who described the sinonasal mucosa. *Int J Hist Philos Med* 2013;3:12–5.” .
- [3] E. Zuckerkandl, *Normale und pathologische Anatomie der Nasenhöhle und ihrer pneumatischen Anhänge. Bd. 1 Bd. 1.* Wien: W. Braumüller, 1893.
- [4] R. Jankowski, *The Evo-Devo Origin of the Nose, Anterior Skull Base and Midface.* Paris: Springer-Verlag, 2013.
- [5] Roger Jankowski and S. Marquez, “Embryology of the nose: The evo-devo concept,” *World J. Otorhinolaryngol.*, vol. 6, no. 2, pp. 33–40, May 2016, doi: 10.5319/wjo.v6.i2.33.
- [6] R. Jankowski, P. Gallet, D. T. Nguyen, and C. Rumeau, “[Chronic rhinosinusitis of adults: new definition, new diagnosis],” *Rev. Prat.*, vol. 69, no. 3, pp. 274–278, Mar. 2019.
- [7] R. Jankowski, C. Perrot, D. T. Nguyen, and C. Rumeau, “Structure of the lateral mass of the ethmoid by curved stacking of endoturbinar elements,” *Eur. Ann. Otorhinolaryngol. Head Neck Dis.*, vol. 133, no. 5, pp. 325–329, Nov. 2016, doi: 10.1016/j.anorl.2016.07.007.
- [8] “Etude scanographique dans le plan coronal de l’empilement en bulbe d’oignon des ethmo-turbinaux : un vestige de la formation du labyrinthe ethmoïdal au cours de l’évolution des espèces ?,” *ResearchGate*. https://www.researchgate.net/publication/324627983_Etude_scanographique_dans_le_plan_coronal_de_l'empilement_en_bulbe_d'oignon_des_ethmo-turbinaux_un_vestige_de_la_formation_du_labyrinthe_ethmoidal_au_cours_de_l'evolution_des_especes (accessed Sep. 17, 2020).
- [9] “Septoplastie et rhinoplastie par désarticulation”... | Elsevier Masson.” <https://www.elsevier-masson.fr/septoplastie-et-rhinoplastie-par-desarticulation-9782294750007.html> (accessed Aug. 23, 2020).

- [10] R. Jankowski, "Revisiting human nose anatomy: phylogenic and ontogenic perspectives," *The Laryngoscope*, vol. 121, no. 11, pp. 2461–2467, Nov. 2011, doi: 10.1002/lary.21368.
- [11] R. Jankowski, C. Rumeau, P. Gallet, and D. T. Nguyen, "Nasal polyposis (or chronic olfactory rhinitis)," *Eur. Ann. Otorhinolaryngol. Head Neck Dis.*, vol. 135, no. 3, pp. 191–196, Jun. 2018, doi: 10.1016/j.anorl.2018.03.004.
- [12] S. Aoki, W. P. Dillon, A. J. Barkovich, and D. Norman, "Marrow conversion before pneumatization of the sphenoid sinus: assessment with MR imaging," *Radiology*, vol. 172, no. 2, pp. 373–375, Aug. 1989, doi: 10.1148/radiology.172.2.2748818.
- [13] A. Ghaffari, C. C. Miller, B. McMullin, and A. Ghahary, "Potential application of gaseous nitric oxide as a topical antimicrobial agent," *Nitric Oxide Biol. Chem.*, vol. 14, no. 1, pp. 21–29, Feb. 2006, doi: 10.1016/j.niox.2005.08.003.
- [14] J. O. Lundberg, J. Rinder, E. Weitzberg, J. M. Lundberg, and K. Alving, "Nasally exhaled nitric oxide in humans originates mainly in the paranasal sinuses," *Acta Physiol. Scand.*, vol. 152, no. 4, pp. 431–432, Dec. 1994, doi: 10.1111/j.1748-1716.1994.tb09826.x.
- [15] J. O. Lundberg, "Nitric oxide and the paranasal sinuses," *Anat. Rec. Hoboken NJ 2007*, vol. 291, no. 11, pp. 1479–1484, Nov. 2008, doi: 10.1002/ar.20782.
- [16] R. Jankowski and C. Rumeau, "Physiology of the paransal sinus ostia: Endoscopic findings," *Eur. Ann. Otorhinolaryngol. Head Neck Dis.*, vol. 135, no. 2, pp. 147–148, Apr. 2018, doi: 10.1016/j.anorl.2017.12.004.
- [17] H. Gerlach, R. Rossaint, D. Pappert, M. Knorr, and K. Falke, "Autoinhalation of nitric oxide after endogenous synthesis in nasopharynx," *The Lancet*, vol. 343, no. 8896, pp. 518–519, Feb. 1994, doi: 10.1016/S0140-6736(94)91465-6.
- [18] G. Killian, "THE ORIGIN OF CHOANAL POLYPI.," *The Lancet*, vol. 168, no. 4324, pp. 81–82, Jul. 1906, doi: 10.1016/S0140-6736(01)32583-7.
- [19] S. Botti, C. Rumeau, P. Gallet, and R. Jankowski, "L'articulation voméroprémaxillaire : un témoin de l'évolution des espèces," *Ann. Fr. Oto-Rhino-Laryngol. Pathol. Cervico-Faciale*, vol. 134, no. 2, pp. 79–83, Apr. 2017, doi: 10.1016/j.aforl.2016.07.013.

- [20] R. Jankowski, P. Gallet, D. T. Nguyen, and C. Rumeau, "Chronic respiratory rhinitis," *Eur. Ann. Otorhinolaryngol. Head Neck Dis.*, vol. 135, no. 4, pp. 255–258, Aug. 2018, doi: 10.1016/j.anorl.2018.04.003.
- [21] J. L. Brożek *et al.*, "Allergic Rhinitis and its Impact on Asthma (ARIA) guidelines-2016 revision," *J. Allergy Clin. Immunol.*, vol. 140, no. 4, pp. 950–958, Oct. 2017, doi: 10.1016/j.jaci.2017.03.050.
- [22] I. F. Nevis, K. Binkley, and C. Kabali, "Diagnostic accuracy of skin-prick testing for allergic rhinitis: a systematic review and meta-analysis," *Allergy Asthma Clin. Immunol. Off. J. Can. Soc. Allergy Clin. Immunol.*, vol. 12, p. 20, 2016, doi: 10.1186/s13223-016-0126-0.
- [23] J. Bousquet *et al.*, "2019 ARIA Care pathways for allergen immunotherapy," *Allergy*, vol. 74, no. 11, pp. 2087–2102, 2019, doi: 10.1111/all.13805.
- [24] O. Pfaar *et al.*, "Recommendations for the standardization of clinical outcomes used in allergen immunotherapy trials for allergic rhinoconjunctivitis: an EAACI Position Paper," *Allergy*, vol. 69, no. 7, pp. 854–867, Jul. 2014, doi: 10.1111/all.12383.
- [25] P. W. Hellings *et al.*, "Non-allergic rhinitis: Position paper of the European Academy of Allergy and Clinical Immunology," *Allergy*, vol. 72, no. 11, pp. 1657–1665, 2017, doi: 10.1111/all.13200.
- [26] P. Rombaux and P.-W. Hellings, "Rhinite chronique non allergique," *Wwwem-Premiumcomdatatraitesor20-60810*, Mar. 2014, Accessed: Aug. 30, 2020. [Online]. Available: <https://www-em-premium-com.bases-doc.univ-lorraine.fr/article/876987>.
- [27] J. B. V. Rijswijk, H. M. Blom, and W. J. Fokkens, "Idiopathic rhinitis, the ongoing quest," *Allergy*, vol. 60, no. 12, pp. 1471–1481, 2005, doi: 10.1111/j.1398-9995.2005.00975.x.

RESUME DE LA THESE :

INTRODUCTION : La théorie évo-dévo des trois nez conduit à supposer l'existence de pathologies propres à chacun d'entre eux. En pratique clinique, les rhinites allergiques (RA) semblent affecter le nez respiratoire, qui chez l'humain est cependant largement ouvert sur les fentes olfactives ethmoïdales. L'objectif de ce travail était de décrire statistiquement à partir d'une cohorte de rhinites respiratoires chroniques (RRC) leurs signes endoscopiques et de comparer la sémiologie fonctionnelle et les opacités tomodensitométriques avec celles d'une population de polypose nasale (PN).

PATIENTS ET METHODES : Cette étude rétrospective monocentrique a étudié 28 RRC et 31 PN. Les signes endoscopiques des 28 RRC ont été recueillis à l'aide d'une grille pré-établie. Les opacités scanographiques des RRC et des PN ont été comparées à l'aide des scores de Lund-Mackay (LM) et de Nancy. Les données cliniques et symptomatologiques ont été comparées à l'aide de l'auto-questionnaire de qualité de vie Dynachron© et des tests olfactifs (Sniffin'stick test).

RESULTATS : La nasofibroskopie des RRC montrait l'association constante de signes inflammatoires ou œdémateux touchant le cornet inférieur ou moyen avec des signes variables d'hypersécrétion. Un œdème du cornet moyen pouvait évoquer une PN mais le scanner rectifiait le diagnostic. La comparaison des opacités scanographiques à l'aide des scores de LM et de Nancy montrait statistiquement moins d'opacités pathologiques dans les masses latérales de l'ethmoïde (MLE) ou les sinus paranasaux des RRC que dans ceux des PN. Les quelques opacités ethmoïdales des RRC étaient situées dans le compartiment médial. Les RRC rapportaient des signes fonctionnels rhinologiques marqués se rapprochant de ceux des PN mais statistiquement moins invalidants, notamment sur le plan de l'odorat.

CONCLUSION : La RRC peut être identifiée par une démarche diagnostique systématisée associant anamnèse, endoscopie et scanner. Dans les formes polypoïdes du cornet moyen, elle est distinguée de la PN grâce au scanner. L'individualisation des RRC paraît en particulier nécessaire pour une meilleure prise en charge des RA.

TITRE EN ANGLAIS : IDENTIFICATION OF CHRONIC RESPIRATORY RHINITIS

THESE : MEDECINE SPECIALISEE - ANNÉE 2020

MOTS CLEFS : Rhinosinusite chronique, Allergie, Endoscopie nasale, Scanner des sinus, Dysfonctionnement Nasal Chronique

INTITULE ET ADRESSE :

UNIVERSITE DE LORRAINE
Faculté de Médecine de Nancy
9 avenue de la Forêt de Haye
54505 Vandœuvre-lès-Nancy
