



HAL
open science

La prise en charge des dyschromies dentaires

Maxime Paponnet

► **To cite this version:**

Maxime Paponnet. La prise en charge des dyschromies dentaires. Sciences du Vivant [q-bio]. 2021. hal-03806071

HAL Id: hal-03806071

<https://hal.univ-lorraine.fr/hal-03806071v1>

Submitted on 7 Oct 2022

HAL is a multi-disciplinary open access archive for the deposit and dissemination of scientific research documents, whether they are published or not. The documents may come from teaching and research institutions in France or abroad, or from public or private research centers.

L'archive ouverte pluridisciplinaire **HAL**, est destinée au dépôt et à la diffusion de documents scientifiques de niveau recherche, publiés ou non, émanant des établissements d'enseignement et de recherche français ou étrangers, des laboratoires publics ou privés.



AVERTISSEMENT

Ce document est le fruit d'un long travail approuvé par le jury de soutenance et mis à disposition de l'ensemble de la communauté universitaire élargie.

Il est soumis à la propriété intellectuelle de l'auteur. Ceci implique une obligation de citation et de référencement lors de l'utilisation de ce document.

D'autre part, toute contrefaçon, plagiat, reproduction illicite encourt une poursuite pénale.

Contact : ddoc-thesesexercice-contact@univ-lorraine.fr

LIENS

Code de la Propriété Intellectuelle. articles L 122. 4

Code de la Propriété Intellectuelle. articles L 335.2- L 335.10

http://www.cfcopies.com/V2/leg/leg_droi.php

<http://www.culture.gouv.fr/culture/infos-pratiques/droits/protection.htm>

ACADÉMIE DE NANCY - METZ

UNIVERSITÉ DE LORRAINE

FACULTÉ D'ODONTOLOGIE DE LORRAINE

ANNÉE 2021

N°11602C

THÈSE
POUR LE DIPLÔME D'ÉTAT DE DOCTEUR EN CHIRURGIE DENTAIRE
Présentée et soutenue publiquement le : 15 Mars 2021

Par

Maxime PAPONNET

Né le 06/11/1996 à Dole (39)

La prise en charge des dyschromies dentaires

Composition du jury :

Président :

Pr. Éric MORTIER

Membres :

Dr. Renaud GIESS

Co-directrice de thèse :

Dr. Claire EGLOFF-JURAS

Directeur de thèse :

Dr. Kazutoyo YASUKAWA

ACADÉMIE DE NANCY - METZ

UNIVERSITÉ DE LORRAINE

FACULTÉ D'ODONTOLOGIE DE LORRAINE

ANNÉE 2021

N°11602C

THÈSE
POUR LE DIPLÔME D'ÉTAT DE DOCTEUR EN CHIRURGIE DENTAIRE
Présentée et soutenue publiquement le : 15 Mars 2021

Par

Maxime PAPONNET

Né le 06/11/1996 à Dole (39)

La prise en charge des dyschromies dentaires

Composition du jury :

Président :

Pr. Éric MORTIER

Membres :

Dr. Renaud GIESS

Co-directrice de thèse :

Dr. Claire EGLOFF-JURAS

Directeur de thèse :

Dr. Kazutoyo YASUKAWA

« Par délibération en date du 11 décembre 1972, la Faculté de Chirurgie Dentaire a arrêté que les opinions émises dans les dissertations qui lui seront présentées doivent être considérées comme propre à leurs auteurs et qu'elle n'entend leur donner aucune approbation ni improbation »

Président : Professeur Pierre **MUTZENHARDT**

Doyen : Professeur Jean-Marc **MARTRETTE**

Vice-Doyens : Dr Céline CLEMENT – Dr Rémy BALTHAZARD – Dr Anne-Sophie VAILLANT

Membres Honoraires : Dr L. BABEL – Pr. S. DURIVAUX – Pr A. FONTAINE – Pr G. JACQUART – Pr D. ROZENCWEIG - Pr ARTIS

Doyens Honoraires : Pr J. VADOT, Pr J.P. LOUIS

Département odontologie pédiatrique Sous-section 56-01	Mme	<u>JAGER Stéphanie</u>	Maître de conférences *
	M.	PREVOST Jacques	Maître de conférences
	Mme	HERNANDEZ Magali	Maître de conférences *
	M.	HAINAUT Raphaël	Assistant
	Mme	HILT Léa	Assistante
	Mme	HOMBOURGER Morgane	Assistante
Département orthopédie dento-faciale Sous-section 56-01	M.	<u>VANDE VANNET Bart</u>	Professeur des universités *
	Mme	SENG Marilynne	Assistante *
	Mme	TRAN Mai-Linh	Assistante
Département prévention, épidémiologie, économie de la santé, odontologie légale Sous-section 56-02	Mme	<u>CLEMENT Céline</u>	Maître de conférences *
	M.	BAUDET Alexandre	Enseignant univ. – praticien attaché*
	Mme	CAIONE Mariette	Assistante
Département parodontologie Sous-section 57-01	M.	<u>AMBROSINI Pascal</u>	Professeur des universités *
	Mme	BISSON Catherine	Maître de conférences *
	M.	JOSEPH David	Maître de conférences *
	M.	LACH Patrick	Assistant
	Mme	ROCCHI Léa	Assistante
	M.	VEYNACHTER Thomas	Assistant *
Département chirurgie orale Sous-section 57-01	Mme	<u>GUILLET-THIBAUT Julie</u>	Maître de conférences *
	M.	BRAVETTI Pierre	Maître de conférences
	Mme	KICHENBRAND Charliène	Maître de conférences *
	Mme	PHULPIN Bérengère	Maître de conférences *
	M.	CLERC Sébastien	Assistant*
	Mme	DE VERBIZIER Charlotte	Assistante
	Mme	PEREIRA Laure	Assistante
Département biologie orale Sous-section 57-01	M.	<u>YASUKAWA Kazutoyo</u>	Maître de conférences *
	M.	MARTRETTE Jean-Marc	Professeur des universités *
	Mme	EGLOFF-JURAS Claire	Maître de conférences *
	M.	LOISON-ROBERT Ludwig	Maître de conférences *
Département dentisterie restauratrice, endodontie Sous-section 58-01	M.	<u>MORTIER Éric</u>	Professeur des universités *
	M.	ENGELS-DEUTSCH Marc	Professeur des universités *
	M.	AMORY Christophe	Maître de conférences
	M.	BALTHAZARD Rémy	Maître de conférences *
	M.	VINCENT Marin	Maître de conférences*
	Mme	DAVRIL Jeanne	Assistante *
	M.	GISS Renaud	Assistant *
	M.	GRABER Clément	Assistant
Département prothèses Sous-section 58-01	M.	<u>DE MARCH Pascal</u>	Maître de conférences
	Mme	CORNE Pascale	Maître de conférences *
	M.	SCHOUVER Jacques	Maître de conférences
	Mme	VAILLANT Anne-Sophie	Maître de conférences *
	M.	CIESLAK Steve	Assistant
	Mme	GERBER Caroline	Assistante *
	Mme	PRINTZ Elodie	Assistante
	M.	SYDA Paul-Marie	Assistant
	Mme	WILK Sabine	Assistante
	M.	HIRTZ Pierre	Enseignant universitaire
	Mme	<u>STRAZIELLE Catherine</u>	Professeur des universités *
Département fonction-dysfonction, imagerie, biomatériaux Sous-section 58-01	Mme	MOBY (STUTZMANN) Vanessa	Maître de conférences *
	M.	SALOMON Jean-Pierre	Maître de conférences
	Mme	JANTZEN-OSSOLA Caroline	Assistante associée
	Mme	JANTZEN-OSSOLA Caroline	Assistante associée

Souligné : responsable de département * temps plein

Mis à jour le 1^{er} février 2021

Remerciements

A notre président du Jury de thèse

Monsieur le Professeur MORTIER Éric

Docteur en Chirurgie Dentaire

Docteur de l'université Henri Poincaré en physique-chimie de la matière et des matériaux

Habilité à diriger des recherches

Professeur des Universités – Praticien Hospitalier

Responsable du département de dentisterie restauratrice, endodontie

Chef du service d'odontologie du CHRU de Nancy

Nous vous remercions de l'honneur que vous nous faites en présidant notre jury de thèse.

Veillez trouver ici le témoignage de notre profond respect et de notre estime pour votre enseignement, aussi bien dans votre discipline que de la transmission de vos valeurs.

A notre directeur de thèse

Monsieur le Docteur YASUKAWA Kazutoyo

Docteur en Chirurgie Dentaire

Docteur de l'Université Paris DESCARTES mention sciences de la vie et de la santé

Spécialiste qualifié en médecine bucco-dentaire

Maître de Conférences – Praticien Hospitalier

Responsable du département de biologie orale

Nous apprécions l'honneur que vous nous avez fait en acceptant de diriger ce travail.
Nous vous remercions de votre disponibilité, de votre écoute et de la bonne humeur
que vous partagez au quotidien avec les étudiants.

A notre co-directrice de thèse

Madame le Docteur EGLOFF-JURAS Claire

Docteur en Chirurgie Dentaire

Spécialiste qualifié en médecine bucco-dentaire

Ancienne interne en médecine bucco-dentaire

Maître de Conférences – Praticien Hospitalier

Nous vous remercions d'avoir accepté de co-diriger ce travail.

Nous vous remercions de nous avoir accompagné durant nos études, de votre apprentissage au sein du service de prothèse, de votre gentillesse et de votre disponibilité.

Veillez trouver ici le témoignage de notre reconnaissance, et de nos profonds remerciements.

A notre jury de thèse

Monsieur le Docteur GIESS Renaud

Docteur en Chirurgie Dentaire

Assistant Hospitalo-Universitaire

Nous vous remercions de siéger au jury de cette thèse.

Nos emplois du temps ne nous ont malheureusement pas permis d'avoir la chance de suivre votre enseignement, mais la faculté de Nancy peut être fière de vous compter parmi les nouveaux enseignants.

Veillez trouver ici le témoignage de notre amitié et de nos profonds remerciements.

Sommaire

1. Introduction

2. Les dyschromies dentaires

2.1. Définition

2.2. Les différentes étiologies

2.2.1. Les dyschromies extrinsèques

2.2.2. Les dyschromies intrinsèques

2.2.3. Les étapes cliniques pour déterminer le diagnostic

2.2.4. Diagnostic étiologique

3. Revue de la littérature sur les différentes thérapeutiques des dyschromies dentaires selon leur étiologie

3.1. Matériel et méthode

3.1.1. Moteurs de recherche utilisés

3.1.2. Les mots clés utilisés

3.1.3. Critères d'inclusion

3.1.4. Critères d'exclusion

3.2. Résultats

3.2.1. Présentation des différentes thérapeutiques

3.2.2. Le traitement des dyschromies selon leurs étiologies

3.3. Tableaux récapitulatifs

4. Conclusion

5. Bibliographie

6. Références électroniques

TABLE DES FIGURES

FIGURE 1 : DYSCHROMIE NOIRATRE DUE A LA CONSOMMATION DE CAFE ET DE TABAC ASSOCIEE A DU TARTRE AU NIVEAU CERVICAL. SOURCE : PERSONNELLE.....	17
FIGURE 2 : PHOTOGRAPHIE INTRA BUCCALE D'UNE COLORATION NOIRE EXTRINSEQUE ENTRAINEE PAR DES BACTERIES CHROMOGENES SUR UNE JEUNE FILLE. SOURCE : HATTAB FN, QUDEIMAT MA, AL-RIMAWI HS,1999.....	18
FIGURE 3 : PHOTOGRAPHIE INTRA-BUCCALE D'UNE DYSCHROMIE VERTE ASSOCIEE A UNE MAUVAISE HYGIENE BUCCO-DENTAIRE. SOURCE : HATTAB FN, QUDEIMAT MA, AL-RIMAWI HS,1999.....	18
FIGURE 4 : PHOTOGRAPHIE INTRA-BUCCALE DE DYSCHROMIES ORANGES ENTRAINEES PAR DES BACTERIES CHROMOGENES SOURCE : HATTAB FN, QUDEIMAT MA, AL-RIMAWI HS,1999.....	19
FIGURE 5 : PHOTOGRAPHIE INTRA-BUCCALE D'UNE ENFANT DE 12 ANS ATTEINTE D'AMELOGENESE IMPARFAITE. SOURCE PERSONNELLE	21
FIGURE 6 : PHOTOGRAPHIE INTRA-BUCCALE D'UN PATIENT ATTEINT DE DENTINOGENESE IMPARFAITE. SOURCE : FAN F, LI N, HUANG S, MA J., 2019. (36).....	22
FIGURE 7 : ERYTHRODONTIE DU A L'ACCUMULATION DE PORPHYRINE. SOURCE : LEBREUILLY-SOHYER I, MORICE A, ACHER A, DOMPMARTIN A ET AL.,2010.....	23
FIGURE 8 : PHOTOGRAPHIE INTRA-BUCCALE D'UNE FLUOROSE DENTAIRE. SOURCE : PINI NIP, SUNDFELD-NETO D ET AL., 2015.....	24
FIGURE 9 : EFFET DES TETRACYCLINES SUR L'ASPECT VISUEL DES DENTS. SOURCE : DAZHAEV ET SING, 2014.....	25
FIGURE 10 : PHOTOGRAPHIE INTRA-BUCCALE DES EFFETS DE LA MINOCYCLINE SUR L'ASPECT NATUREL DES DENTS. SOURCE : GOOD ET HUSSEY, 2003.....	26
FIGURE 11 : PHOTOGRAPHIE INTRA-BUCCALE DES DYSCHROMIES LIEES A L'HYPOMINERALISATION MOLAIRE INCISIVE. SOURCE : MAROUANE O, DOUKI N, CHTIOUI F., 2018.....	26
FIGURE 12 : PHOTOGRAPHIE D'UNE HYPO-MINERALISATION TRAUMATIQUE SUR 21. SOURCE : PERSONNELLE.....	27
FIGURE 13 : PHOTOGRAPHIE DES DENTS 11 ET 22 DEVITALISEES SUITE A UNE CHUTE. SOURCE : PERSONNELLE.....	28
FIGURE 14 : DIAGNOSTIC ETIOLOGIQUE DES DYSCHROMIES BLANCHES (SOURCE : PERSONNELLE).....	36
FIGURE 15 : DIAGNOSTIC ETIOLOGIQUE DES DYSCHROMIES JAUNES (SOURCE PERSONNELLE).....	37
FIGURE 16 : DIAGNOSTIC ETIOLOGIQUE DES DYSCHROMIES BRUNES (SOURCE PERSONNELLE).....	38
FIGURE 17 : DIAGNOSTIC ETIOLOGIQUE DES DYSCHROMIES NOIRES (SOURCE PERSONNELLE).....	39
FIGURE 18 : DIAGNOSTIC ETIOLOGIQUE DES DYSCHROMIES VERTES (SOURCE PERSONNELLE).....	40
FIGURE 19 : LE GRADIENT THERAPEUTIQUE (SOURCE : G.TIRLET ET J.P ATTAL, 2009).....	44
FIGURE 20 : PHOTOGRAPHIE INTRA-BUCCALE PRE OPERATOIRE (A) ET POST OPERATOIRE(B) APRES AERO-POLISSAGE. SOURCE : HONGSATHAVIJ R, KUPHASUK Y, RATTANASUWAN K., 2017.....	47
FIGURE 21 SCHEMA DES PROTOCOLES DES DIFFERENTES TECHNIQUES D'ECLAIRCISSEMENT EXTERNE (SOURCE PERSONNELLE).....	49
FIGURE 22 : PHOTOGRAPHIE INITIALE DE LA DENTURE D'UNE PATIENTE ATTEINTE D'HYPOMINERALISATION TRAUMATIQUE. SOURCE : ATTAL J-P, ATLAN A, DENIS M, VENNAT E, TIRLET G., 2014.....	53
FIGURE 23 : PHOTOGRAPHIE ILLUSTRANT L'APPLICATION DE L'ICON ETCH®. SOURCE : ATTAL J-P, ATLAN A, DENIS M, VENNAT E, TIRLET G., 2014.....	54

FIGURE 24 : APPARENCE DES LESIONS SUR 11 ET 21 APRES EROSION ET JUSTE AVANT L'APPLICATION DE LA SOLUTION ALCOOLIQUE. SOURCE : ATTAL J-P, ATLAN A, DENIS M, VENNAT E, TIRLET G., 2014.....	54
FIGURE 25 : PHOTOGRAPHIE INTRA-BUCCALE DES LESIONS APRES LA PREMIERE APPLICATION D'ALCOOL. SOURCE : ATTAL J-P, ATLAN A, DENIS M, VENNAT E, TIRLET G., 2014	55
FIGURE 26 : PHOTOGRAPHIE INTRA-BUCCALE DES LESIONS APRES PLUSIEURS SEANCES D'EROSION ET APRES LA DERNIERE APPLICATION D'ALCOOL. SOURCE : ATTAL J-P, ATLAN A, DENIS M, VENNAT E, TIRLET G., 2014	55
FIGURE 27 : PHOTOGRAPHIE DE L'APPLICATION DE RESINE ICON® SUR LES LESIONS. SOURCE : ATTAL J-P, ATLAN A, DENIS M, VENNAT E, TIRLET G., 2014	56
FIGURE 28 : RESULTAT FINAL A 1 SEMAINE POST TRAITEMENT. SOURCE : ATTAL J-P, ATLAN A, DENIS M, VENNAT E, TIRLET G., 2014	56
FIGURE 29 : COLORATION A LA TETRACYCLINE, PHOTOGRAPHIE PRE OPERATOIRE. SOURCE : DAZHAEV G ET SING T. 2015	59
FIGURE 30 : PRE VISUALISATION DE LA FUTURE FORME DES DENTS 11 ET 21. SOURCE : DAZHAEV G ET SING T. 2015	60
FIGURE 31 : TRANSFERT DU WAX-UP EN BOUCHE POUR VALIDER LE PROJET PROTHETIQUE. SOURCE : DAZHAEV G ET SING T. 2015 .	60
FIGURE 32 : PHOTOGRAPHIE INTRA-BUCCALE DES PREPARATIONS DENTAIRES A PARTIR DU MOCK-UP. SOURCE : DAZHAEV G ET SING T. 2015.....	61
FIGURE 33 : EMPREINTE DES PREPARATIONS POUR LES FACETTES. SOURCE : DAZHAEV G ET SING T. 2015	61
FIGURE 34 : REALISATION DES FACETTES PROVISOIRES A PARTIR D'UNE CLE EN SILICONE TRANSPARENTE. SOURCE : DAZHAEV G ET SING T. 2015	61
FIGURE 35 : PHOTOGRAPHIE DES FACETTES REALISEES PAR LE LABORATOIRE. SOURCE : DAZHAEV G ET SING T. 2015	62
FIGURE 36 : COLLAGE DES FACETTES SOUS DIGUES. SOURCE : DAZHAEV G ET SING T. 2015.....	62
FIGURE 37 : PHOTOGRAPHIE POST OPERATOIRE APRES COLLAGE DES FACETTES DENTAIRES. SOURCE : DAZHAEV G ET SING T. 2015.	63
FIGURE 38 : PHOTOTOGRAPHIE INTRA BUCCALE D'UNE PREPARATION CAVITAIRE D'UNE PREMIERE MOLAIRE MADIBULAIRE. SOURCE : D'ARCANGELO C, VANINI L, CASINELLI M, FRASCARIA M, DE ANGELIS F, VADINI M, ET AL.,2015.....	64
FIGURE 39 : PHOTOGRAPHIE DE LA PREPARATION DENTAIRE APRES HYBRIDATION DENTINAIRE. SOURCE : D'ARCANGELO C, VANINI L, CASINELLI M, FRASCARIA M, DE ANGELIS F, VADINI M, ET AL.,2015	65
FIGURE 40 : PHOTOGRAPHIE POST-OPERATOIRE DE L'ONLAY EN COMPOSITE COLLE. SOURCE : D'ARCANGELO C, VANINI L, CASINELLI M, FRASCARIA M, DE ANGELIS F, VADINI M, ET AL.,2015	65
FIGURE 41 : COLORATIONS NOIRES DUES A LA CONSOMMATION DE CAFE ET TABAC. (A) PHOTOGRAPHIE PRE OPERATOIRE. (B) APRES AEROPOLISSAGE. SOURCE PERSONNELLE.....	69
FIGURE 42 : LESIONS BLANCHES APRES UN TRAITEMENT D'ORTHODONTIE. SOURCE : NEUHAUS K, GRAF M, LUSSI A, KATSAROS C., 2010.....	71
FIGURE 43 : PHOTOGRAPHIE INTRA-ORALE DEUX MOIS APRES LE TRAITEMENT D'EROSION-INFILTRATION. SOURCE : NEUHAUS K, GRAF M, LUSSI A, KATSAROS C., 2010.	71
FIGURE 44 : PHOTOGRAPHIE INITIALE D'UNE ENFANT DE 8 ANS ATTEINTE D'AMELOGENESE IMPARFAITE. SOURCE : DE SOUZA JF, FRAGELLI CMB ET AL., 2014.....	76
FIGURE 45 : SITUATION APRES TRAITEMENT ORTHODONTIQUE. SOURCE : DE SOUZA JF, FRAGELLI CMB ET AL., 2014	76
FIGURE 46 : PHOTOGRAPHIE POST OPERATOIRE DES ARCADES DENTAIRES. SOURCE : DE SOUZA JF, FRAGELLI CMB ET AL., 2014	77

FIGURE 47 : PHOTOGRAPHIES DE L'ARCADE MANDIBULAIRE, SITUATION INITIALE ET POST OPERATOIRE. SOURCE : DE SOUZA JF, FRAGELLI CMB ET AL., 2014.....	77
FIGURE 48 : PHOTOGRAPHIES AVANT ET APRES ECLAIRCISSEMENT DENTAIRE. SOURCE : BIDRA AS, URIBE F., 2011.....	79
FIGURE 49 : DYSCHROMIES NOIRES DES DENTS MANDIBULAIRES CAUSEES PAR LA TETRACYCLINE. SOURCE : SESEMANN MR, CULP L, SWANN L.,2018.....	82
FIGURE 50 : PHOTOGRAPHIE ILLUSTRANT L'ASPECT SOMBRE DES DENTS PREPAREES. SOURCE : SESEMANN MR, CULP L, SWANN L.,2018.....	83
FIGURE 51 : SITUATION FINALE APRES LA POSE DES COURONNES DENTAIRES. SOURCE : SESEMANN MR, CULP L, SWANN L.,2018...	83

TABLE DES TABLEAUX

TABLEAU 1 : ÉTILOGIE DES DYSCHROMIES EXTRINSEQUES (SOURCE : SELIMOVIC-DRAGAS ET AL., 2016)	20
TABLEAU 2 : ÉTILOGIE DES DYSCHROMIES INTRINSEQUES (SOURCE : SELIMOVIC-DRAGAS ET AL., 2016)	31
TABLEAU 3 : CLASSIFICATION DES DYSCHROMIES SELON SFREDDO ET MASON, 2005.....	34
TABLEAU 4 : AVANTAGES ET INCONVENIENTS DE LA THERAPEUTIQUE DE REMINERALISATION (SOURCE PERSONNELLE)	46
TABLEAU 5 : AVANTAGES ET INCONVENIENTS DE L' AEROPOLISSAGE (SOURCE : HONGSATHAVIJ R, KUPHASUK Y, RATTANASUWAN K., 2017).....	47
TABLEAU 6 : AVANTAGES ET INCONVENIENTS DE LA THERAPEUTIQUE D' ECLAIRCISSEMENT DENTAIRE (D' APRES : EACHEMPATI P, NAGRAJ SK, KRISHANAPPA SKK, GUPTA P, YAYLALI IE. 2018)	51
TABLEAU 7 : AVANTAGES ET INCONVENIENTS DE LA MICRO ABRASION (SOURCE : D' APRES : PINI NIP, SUNDFELD-NETO D, AGUIAR FHB ET AL., 2015).....	52
TABLEAU 8 : AVANTAGES ET INCONVENIENTS DE LA THERAPEUTIQUE DE STRATIFICATION (D' APRES DAVIDOVICH ET AL., 2020)	59
TABLEAU 9 : AVANTAGES ET INCONVENIENTS DES FACETTES DENTAIRES (SOURCE PERSONNELLE).....	63
TABLEAU 10 : AVANTAGES ET INCONVENIENTS DE LA THERAPEUTIQUE DES INLAYS ET ONLAYS (D' APRES 1. DAVIDOVICH E, DAGON S, TAMARI I, ETINGER M, MIJIRITSKY E., 2020)	66
TABLEAU 11 : AVANTAGES ET INCONVENIENTS DES COURONNES DENTAIRES (SOURCE PERSONNELLE)	67
TABLEAU 12 : TRAITEMENT DES LESIONS CARIEUSES EN FONCTION DE LA CLASSIFICATION ICDAS (SOURCE PERSONNELLE)	73
TABLEAU 13 : THERAPEUTIQUES DES DYSCHROMIES DENTAIRES EXTRINSEQUES SELON LEURS ETIOLOGIES (D' APRES M. CLEMENT, C. MARCOUX, 2018).....	89
TABLEAU 14 : THERAPEUTIQUES DES DYSCHROMIES DENTAIRES INTRINSEQUES SELON LEURS ETIOLOGIES (PREMIERE PARTIE) (D' APRES M. CLEMENT, C. MARCOUX, 2018)	90
TABLEAU 15 : THERAPEUTIQUES DES DYSCHROMIES DENTAIRES INTRINSEQUES SELON LEURS ETIOLOGIES (DEUXIEME PARTIE) (D' APRES M. CLEMENT, C. MARCOUX, 2018)	91

1. Introduction (5) (48) (54) (59) (60)

La dentisterie a connu des modifications au cours de son histoire. Elle est passée du concept « traditionnel », basé sur l'aspect fonctionnel et la biologie, à une évolution moderne, maintenant plus axée sur le patient, et notamment ses doléances esthétiques.

La couleur des dents constitue une préoccupation importante pour les patients, voire même un complexe. Selon une enquête nationale réalisée en suède et publiée en 2014, 90% des sujets ne sont pas entièrement satisfaits de leur apparence dentaire. Au Royaume-Uni, c'est 15% de sa population qui juge leurs dents comme insuffisamment esthétique.

Pourtant, il est reconnu que l'aspect esthétique dentaire a un impact psychosocial important sur le patient. En effet, au sein de notre société actuelle, les dents blanches sont associées à une personnalité jugée par des tiers comme plus attrayante socialement, plus compétente, avec une meilleure capacité intellectuelle.

Cependant, des habitudes néfastes ou des pathologies générales peuvent entraîner des doléances esthétiques de la part des patients, créant ainsi un désir d'amélioration de l'esthétique dentaire et amenant donc le patient à consulter au sein de nos cabinets. C'est dans ce contexte que l'odontologie esthétique s'est développée.

A l'heure actuelle, nous sommes capables de décrire avec précision la variation des différents composants de la couleur (luminosité, saturation et teinte). Cela permet de mener des études précises sur l'efficacité des traitements et de comparer les différentes thérapeutiques mises en œuvre.

Il semble donc primordial d'analyser les différentes étiologies de ces dyschromies afin de proposer les meilleurs traitements en accord avec les données actualisées de la littérature. Toutefois, la dyschromie dentaire ne doit pas être confondue avec la variation physiologique de la couleur des dents en fonction de l'âge et/ou du sexe. Grâce à la spectrophotométrie, nous savons qu'avec l'âge, la couleur évolue vers des teintes plus rougeâtres.

Pour ce travail, après avoir réalisé un rappel sur les dyschromies dentaires, nous identifierons leurs différentes étiologies. A l'aide d'arbres décisionnels, nous faciliteront le travail du praticien afin de déterminer au mieux la ou les causes des dyschromies dentaires. Nous analyserons via une revue de la littérature, les différentes thérapeutiques des dyschromies dentaires selon ces critères. Nous présenterons les résultats sous forme de tableaux comparatifs des différentes techniques de prise en charge selon le gradient thérapeutique.

2. Les dyschromies dentaires

2.1. Définition (4)

L'aspect naturel d'une dent dépend des différents tissus qui la composent, c'est-à-dire l'émail, la dentine et la pulpe. Selon l'épaisseur des tissus, leur structure et leur composition, la dent aura une certaine teinte, luminosité et saturation.

Les dents deviennent plus foncées lors du vieillissement d'un individu, cet effet est d'autant plus rapide et marqué selon les antécédents de caries dentaires ou de coloration dentaire. C'est un processus physiologique, et non une dyschromie.

Le mot dyschromie se compose du préfixe « Dys » qui fait référence à une anomalie (Larousse), et du mot « chrome » avec son suffixe « -ie », qui fait référence à la couleur. Dans le domaine dentaire, on peut définir une dyschromie comme la variation de l'aspect visuel de la couleur d'une ou de plusieurs dents, sur une surface plus ou moins étendue.

On distingue les dyschromies extrinsèques, ou acquises, qui sont des colorations superficielles, n'affectant généralement que l'émail de la dent. Elles apparaissent après l'éruption dentaire et sont causées par des substances externes à l'hôte. En fonction de la cause, ces colorations extrinsèques sont divisées en dyschromie directe ou indirecte. La coloration directe est le résultat de la fixation du chromogène sur la pellicule exogène acquise, la teinte varie selon la couleur du chromogène. Tandis que la décoloration indirecte est la conséquence d'une réaction chimique entre une substance et la surface de la dent.

Les dyschromies intrinsèques, contrairement aux colorations extrinsèques, sont dues soit à l'incorporation de pigments chromogènes dans les tissus dentaires, soit à la modification de l'épaisseur de ces tissus.

2.2. Les différentes étiologies

2.2.1. Les dyschromies extrinsèques

2.2.1.1. Classification d'Hattab (49)

Hattab en 1999 propose une classification des colorations extrinsèques selon leur étiologie :

- La coloration brune que l'on retrouve sur les molaires maxillaires et les faces linguales des incisives mandibulaires. Cette dyschromie est causée par le dépôt des tanins que l'on retrouve dans le café, le thé, le vin et est associée à un défaut d'hygiène bucco-dentaire.
- La coloration brun foncé due au tabac, que l'on retrouve au niveau du tiers cervical et dans les défauts d'émail (fissures...).

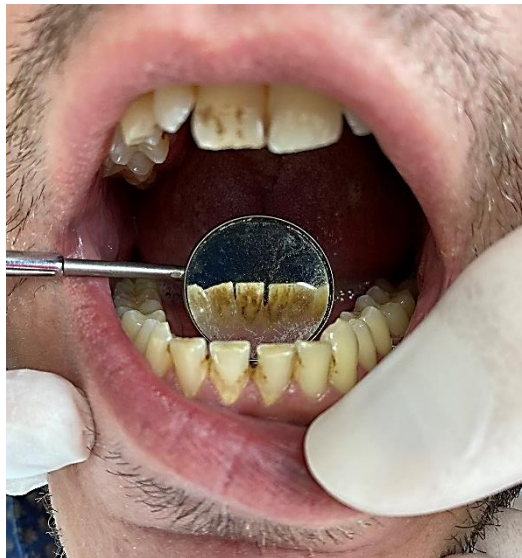

Figure 1 : dyschromie noirâtre due à la consommation de café et de tabac associée à du tartre au niveau cervical. Source : personnelle.

- Les colorations noires sous forme de lignes ou de bandes, très adhérentes, qui ne partent pas au brossage, sont causées par des bactéries chromogènes, notamment *Actinomyces*.

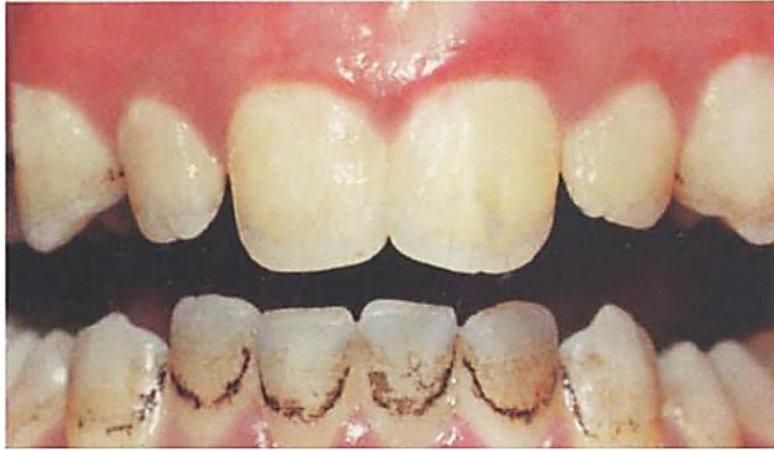

Figure 2 : Photographie intra buccale d'une coloration noire extrinsèque entraînée par des bactéries chromogènes sur une jeune fille. Source : Hattab FN, Qudeimat MA, al-Rimawi HS, 1999

- Les dépôts épais et tenaces de couleur verte sur les faces vestibulaires des dents antérieures maxillaires sont provoqués par des bactéries fluorescentes ou des champignons fluorescents.

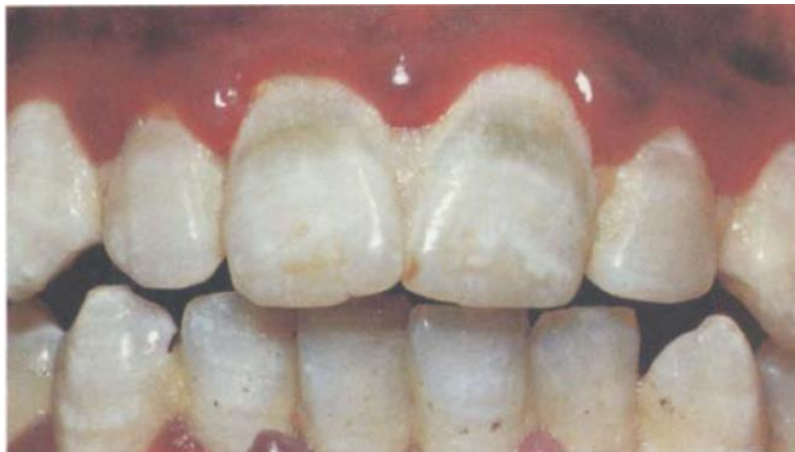

Figure 3 : Photographie intra-buccale d'une dyschromie verte associée à une mauvaise hygiène bucco-dentaire. Source : Hattab FN, Qudeimat MA, al-Rimawi HS, 1999

- Les colorations oranges, peu fréquentes, retrouvées au niveau du tiers cervical vestibulaire du bloc incisivo-canin maxillaire et mandibulaire. Elles sont causées par des bactéries chromogènes (*Serratia marcescens*, *Flavobacterium lutescens*) et associées à un défaut d'hygiène.

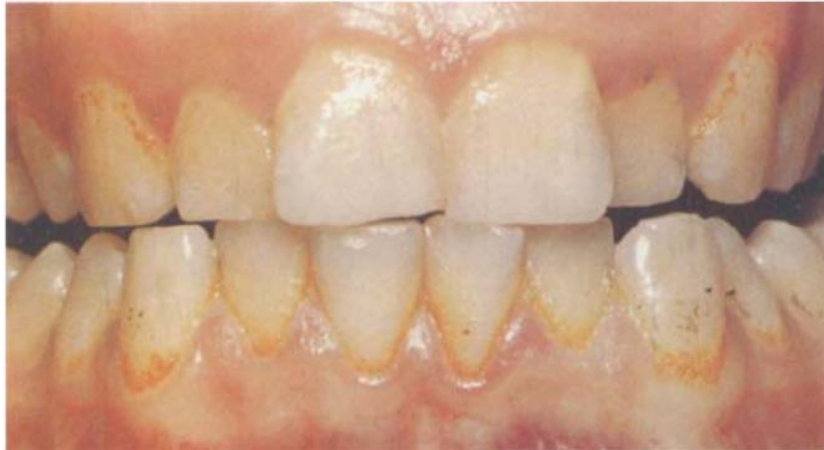

Figure 4 : Photographie intra-buccale de dyschromies oranges entraînées par des bactéries chromogènes Source : Hattab FN, Qudeimat MA, al-Rimawi HS, 1999

- Les colorations métalliques que l'on retrouve chez les personnes exposées à des poussières de métaux, ou à certaines substances thérapeutiques prises par voie orale. Ces colorations peuvent être superficielles ou permanentes si elles pénètrent dans le complexe organo-minéral de la dent. On observe une dyschromie verte pour le cuivre et le nickel, noire pour l'argent et grise pour le mercure.
- Les colorations antiseptiques brunes que l'on retrouve chez les personnes exposées quotidiennement à la chlorhexidine (bain de bouche, dentifrice, vernis ...). Ces colorations restent superficielles et faciles à éliminer lors d'un détartrage.
- La coloration brune causée par les ammoniums quaternaires, que l'on retrouve dans les bains de bouche et les dentifrices.

2.2.1.2. Tableau récapitulatif (81)

Tableau 1 : Étiologie des dyschromies extrinsèques (source : Selimović-Dragaš et al., 2016)

Classification	Facteurs étiologique	Causes	Couleurs
DIRECT	Dépôts dentaires	Materia alba	Blanc
		Plaque dentaire/biofilm	Jaune
		Tartre	Blanc, Jaune, Marron
	Microorganismes chromogènes	Champignons chromogènes	Vert
		Bactéries chromogènes	Marron, noir, orange, bleu, vert
	Habitudes alimentaires	Chromogène, aliments acides, café, vin rouge et thé. La couleur est due au tanin	Marron, Noir
		Régime riche en chlorophylle	Verdâtre
	Substances buccales	Tabac à fumer/à mâcher	Brun, Noir
		Chique de bétel	Tache brune/rouge
		Mâcher des feuilles de Khat (<i>Catha edulis</i>)	Jaunâtre, Brun
		Mâcher des noix de cola	Tache noire sombre
	INDIRECT	Utilisation locale des médicaments	Antiseptique cationique (chlorhexidine)
Huiles essentielles/solution de phénol			Jaune
Rince bouche contenant des sels de cuivre			Vert
Permanganate de potassium			Violet à noir
Nitrate d'argent			Gris, Noir
Fluorure stanneux			Jaune-brun
Administration orale de drogues		Solution orale à base de fer	Noir
		Amoxicilline/acide clavulanique	Jaune-Brun
		Doxycycline	Jaune-Brun
		Linézolide	Marron
Activité professionnelle et facteurs environnementaux		Fer, poussière d'argent et de manganèse	Tache noire
		Poudre de mercure et de plomb	Bleu-Vert
		Cuivre et nickel	Tache verte
		Acide chromique	Tache orange foncé

2.2.2. Les dyschromies intrinsèques (40)

Selon une étude rétrospective menée sur 3 ans, la nécrose pulpaire serait une cause majeure, elle représenterait 86,8% des étiologies de dyschromies intrinsèques dans cette étude, loin devant la fluorose (0.7%).

Mais d'autres étiologies peuvent entraîner une coloration du complexe amélo-dentinaire.

2.2.2.1. L'amélogénèse imparfaite (77)

C'est une maladie génétique héréditaire, qui entraîne un défaut de minéralisation des tissus durs, notamment l'émail. Cette altération de l'émail atteint les deux dentures.

- Dans sa forme hypoplasique (la plus fréquente), la dent apparaîtra de couleur jaune, rougeâtre, à cause d'un défaut d'épaisseur de l'émail. L'émail aura un aspect rugueux et irrégulier.
- Pour l'amélogénèse imparfaite hypo-minéralisée, l'émail est friable et de couleur jaune orangé.
- L'amélogénèse imparfaite hypo-mature est caractérisée par un émail d'épaisseur normale, mais plus mou. La dent aura une apparence opaque, décolorée, brun-jaune, et ses faces occlusales peuvent être usées.

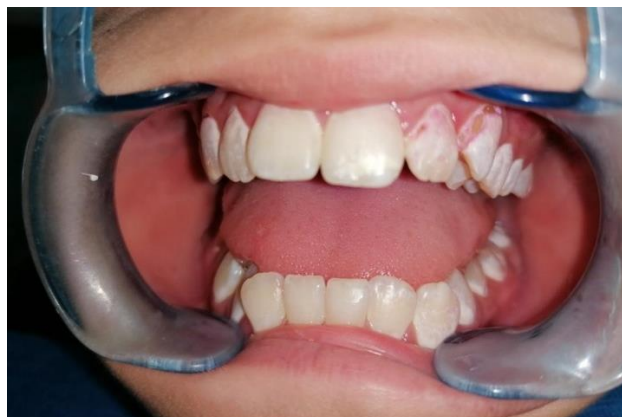

Figure 5 : Photographie intra-buccale d'un enfant de 12 ans atteinte d'amélogénèse imparfaite. Source personnelle

2.2.2.2. La dentinogénèse imparfaite (47) (58)

C'est une maladie génétique peu fréquente, causée par un défaut génétique d'une protéine structurale ou régulatrice de la dentine. Les dents ont un aspect opalescent, avec une forme de dent de tulipe ou dent de Capdemont. Il existe trois formes cliniques :

- Le type I : les dents ont un aspect translucide et ambré. Radiologiquement, on observe une chambre pulpaire peu volumineuse, des canaux pulpaires comme obturés et des racines courtes. Une ostéogénèse imparfaite y est associée. La forme clinique de cette malformation dentaire peut être différente entre la première et la seconde denture.
- Le type II : C'est la forme la plus courante, les signes radiologiques sont similaires au type I mais il n'existe pas d'association avec l'ostéogénèse imparfaite. Les dents ont un aspect jaune voire brun associé à une usure plus importante.
- Le type III : la chambre pulpaire est large, entraînant la possibilité d'avoir une exposition pulpaire en bouche.

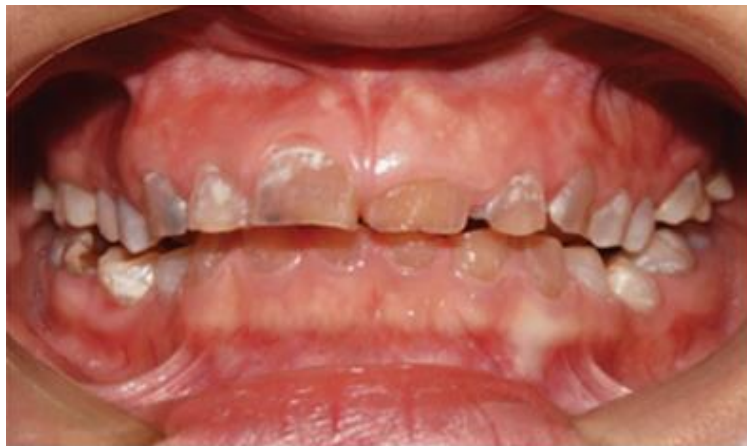

Figure 6 : photographie intra-buccale d'un patient atteint de dentinogénèse imparfaite. Source : Fan F, Li N, Huang S, Ma J., 2019. (36)

2.2.2.3. La porphyrie congénitale ou porphyrie érythropoïétique (95)

(61)

La porphyrie érythropoïétique est une maladie héréditaire qui se caractérise par une accumulation de porphyrines dans les organes. Cette accumulation de porphyrines s'incorpore dans la dent pendant sa formation, entraînant une coloration des dents lactéales avec une teinte brune/rouge. La denture secondaire est moins atteinte. Cette pathologie est aussi appelée « dent de vampire ».

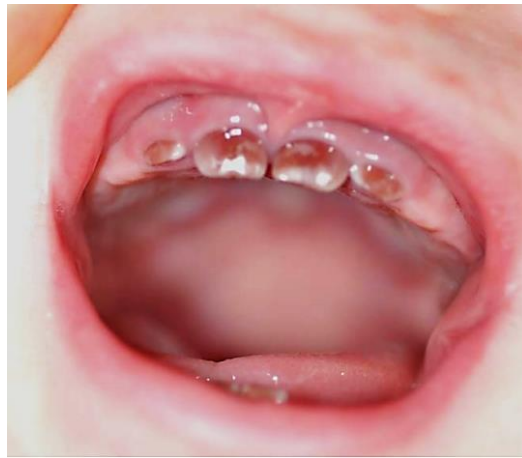

Figure 7 : érythrodontie dû à l'accumulation de porphyrine. Source : Lebreuilly-Sohyer I, Morice A, Acher A, Dompmartin A et al.,2010

2.2.2.4. L'ictère ou hyperbilirubinémie

Un problème hépatique peut entraîner une augmentation du taux de concentration de bilirubine dans le sang. À partir d'un certain seuil, certains signes cliniques apparaissent, notamment l'ictère soit une coloration jaune de la peau. Lorsque le taux de bilirubine dans le sang dépasse les 30 mg pour 100 ml, un dépôt de pigments biliaires dans les tissus durs de la dent se produit. La ligne néonatale est principalement affectée et cela entraîne une dyschromie jaune.

2.2.2.5. La fluorose (13) (52) (73)

La fluorose est une pathologie résultant d'un apport excessif de fluor. Les symptômes de la fluorose sont variables en fonction de la dose de fluor et de la durée d'exposition. L'émail de subsurface est très poreux et hypo minéralisé, entraînant un aspect blanc crayeux, opaque au niveau de cette zone. Si la fluorose a un stade avancé, des colorations brunes peuvent apparaître. Horowitz *et al.* ont créé la classification TSIF « *Tooth Surface Index of Fluorosis* » :

- Index 0 : aucune évidence de fluorose
- Index 1 : la fluorose entraîne une dyschromie blanche sur le sommet des cuspidés qui recouvre moins d'un tiers de la surface dentaire
- Index 2 : dyschromie blanche en parchemin qui recouvre entre un tiers et deux tiers de la surface dentaire
- Index 3 : dyschromie blanche qui recouvre au moins les deux tiers de la surface
- Index 4 : apparition de taches brunâtres allant du très clair au brun foncé
- Index 5 : apparition de puits sur l'émail, qui devient rugueux
- Index 6 : la surface présente des creux et des taches brunâtres sur l'émail intact
- Index 7 : confluence des puits entraînant une anatomie dentaire altérée avec une dyschromie brun foncé

C'est lors de l'étape de maturation de l'émail, que celui-ci est le plus sensible à cette pathologie.

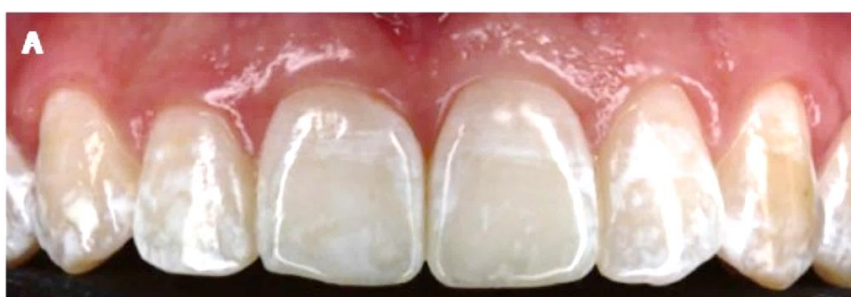

Figure 8 : photographie intra-buccale d'une fluorose dentaire. Source : Pini NIP, Sundfeld-Neto D *et al.*, 2015

2.2.2.6. Les tétracyclines (29) (32) (79)

La tétracycline est un antibiotique à large spectre utilisé pour le traitement de nombreuses infections bactériennes. Cependant, cet antibiotique a comme effet secondaire de colorer les dents et d'entraîner une hypoplasie de l'émail. Cette décoloration est permanente avec des taches jaunes, voir gris/brun. Ces dyschromies peuvent être localisées ou généralisées. L'aspect clinique varie en fonction de la dose administrée, de la durée du traitement et du stade de minéralisation des dents. La tétracycline est maintenant contre-indiquée chez la femme enceinte et les enfants de moins de 8 ans.

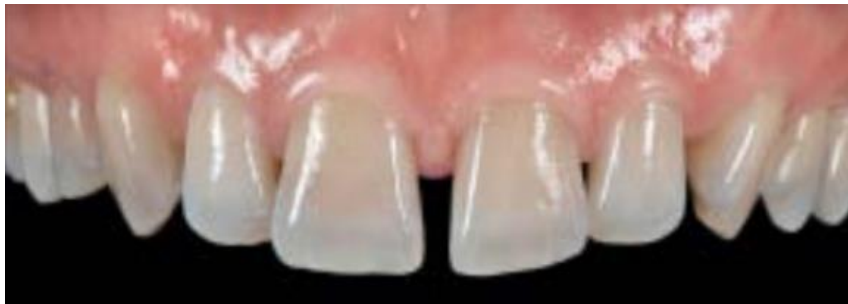

Figure 9 : effet des tétracyclines sur l'aspect visuel des dents. Source : Dazhaev et Sing, 2014

1.

2.2.2.7. La minocycline (43) (79)

La minocycline est un médicament dérivé de la tétracycline et indiqué pour l'acnée. Cette substance se chélate avec le Fer entrainant la formation de complexes insolubles à l'origine des dyschromies dentaires. Une coloration bleu-gris avec une diminution de la luminosité de la couronne et des racines est fréquemment retrouvée.

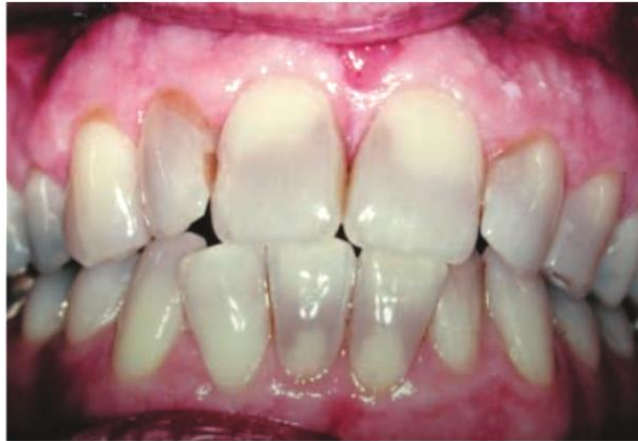

Figure 10 : Photographie intra-buccale des effets de la minocycline sur l'aspect naturel des dents. Source : Good et Hussey, 2003

2.2.2.8. L'hypo minéralisation molaire incisive (MIH) (65)

L'hypo minéralisation molaire incisive est un défaut qualitatif de l'émail dentaire qui affecte au moins une première molaire permanente. Une MIH entraîne une opacité de couleur blanche, jaune ou marron, bien délimitée, asymétrique au niveau des incisives ou des molaires. Une sensibilité importante est reconnue chez les personnes souffrantes de MIH, avec une difficulté à anesthésier la dent lors des soins. Son étiologie est incertaine actuellement.

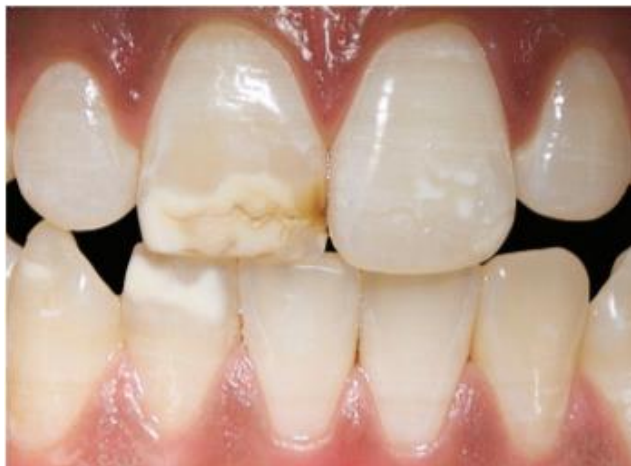

Figure 11 : Photographie intra-buccale des dyschromies liées à l'hypo minéralisation molaire incisive. Source : Marouane O, Douki N, Chtioui F., 2018

C'est une pathologie fréquente dont la prévalence mondiale chez les enfants est estimée à 14%. D'après l'étude de Craveia J *et al.* publiée en 2020, seulement 52% des dentistes français ayant participé ont su diagnostiquer une MIH. Ceci s'explique par le fait que la majorité des praticiens n'y sont que faiblement confrontés (moins de 10% de leurs patients). (25)

2.2.2.9. Les traumatismes dentaires (30) (50)

Un traumatisme dentaire induit une réaction pulpaire, il en résulte trois types de colorations dentaires :

- La teinte rose, qui résulte d'une hémorragie pulpaire ou d'une résorption interne des tissus dentaires.
- La teinte jaune, qui représente une oblitération du canal pulpaire
- La teinte sombre, variant du brun au noir, dont différentes hypothèses sur la cause de cette dyschromie existent mais aucun consensus. Selon l'étude parue en mai 2019 d'Holan G., le complexe dentinaire ne serait pas atteint. Cette teinte sombre évoque la nécrose pulpaire.

Lors d'un traumatisme sur une dent temporaire, le germe sous-jacent peut être atteint. L'hypo-minéralisation traumatique se caractérise par une dyschromie blanche visible lors de l'éruption de la dent définitive sous-jacente. Cette hypo-minéralisation est la conséquence d'une perturbation survenue au cours du stade de maturation des améloblastes. Elle peut apparaître quelle que soit la gravité de ce traumatisme (parfois un simple choc).

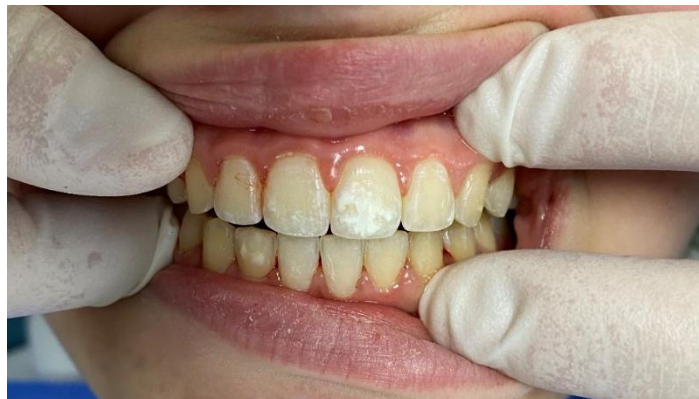

Figure 12 : photographie d'une hypo-minéralisation traumatique sur 21. Source :
personnelle

2.2.2.10. Les traitements endodontiques (1) (2)

Lors de la réalisation d'un traitement endodontique, les matériaux intra canaux utilisés peuvent entraîner des dyschromies. Il est donc important de nettoyer correctement la cavité d'accès pour éviter ces colorations.

Irini Fagogeni et ses associés ont étudié dans leur revue de la littérature publiée en 2019, l'impact des différents matériaux utilisés dans la régénération pulpaire sur les dyschromies dentaires. Les dyschromies ont été mesurées par spectrophotométrie. De cette revue on peut retenir que le sang, ainsi que les matériaux contenant des dérivés de la tétracycline, de bismuth, de fer, d'oxyde d'aluminium ou de magnésium peuvent induire des colorations dentaires. (35)

Cette publication rejoint une étude *in vitro* qui a démontré que la coloration induite par la biodentine® en contact de sang est moindre (voire non visible cliniquement) par rapport à l'utilisation du MTA. Ce dernier, qui avec ou sans contact avec le sang, entraîne une dyschromie coronaire perceptible.

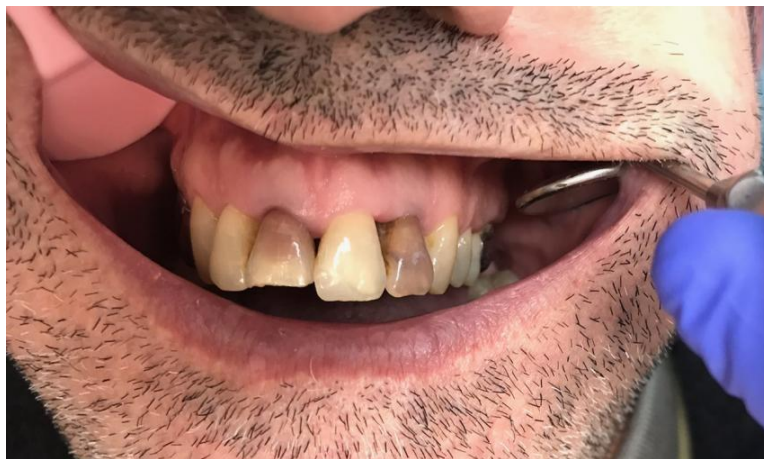

Figure 13 : photographie des dents 11 et 22 dévitalisées suite à une chute. Source : personnelle.

2.2.2.11. Les leucomes pré-carieux (46) (71)

Les leucomes pré-carieux sont définis par un changement d'opacité de l'émail ou d'une décoloration perceptible, de couleur blanche ou brune. Cette dyschromie peut être observée sur la dent humide (stade 2 de la classification ICDAS), ou seulement lors d'un séchage de plusieurs secondes sur la dent (stade 1).

L'orthopédie dento-faciale est une discipline qui peut induire des lésions pré-carieuses. Ces lésions pré-carieuses dépendent de l'hygiène du patient mais aussi de la pratique du spécialiste. En effet pour diminuer le risque de dyschromie, un système de collage auto mordançant est préférable par rapport à un système classique (mordantage et rinçage en deux ou trois temps). L'étape de polissage diminuerait aussi le risque de dyschromie.

2.2.2.12. Les autres étiologies (81) (64)

Les matériaux de restauration, tel que l'amalgame peuvent générer des produits de corrosion stanneux avec le temps. Ceux-ci s'incorporent dans les tubulis dentinaires entraînant une coloration bleu-gris à noire de la dentine.

Les dyschromies intrinsèques peuvent aussi être entraînées par certaines maladies rares :

- L'alcaptonurie ou ochronose héréditaire : maladie caractérisée par une quantité excessive d'acides homogentisiques. Ces acides se déposent dans le corps et les dents, entraînant une décoloration brune de la denture permanente.
- Lérythroblaste foétale : anémie hémolytique du fœtus ou du nouveau-né qui provoque un dépôt du produit de dégradation de l'hémoglobine (l'hémosidérine) lors de la formation de la dentine et de l'émail. Ceci est la cause d'une coloration brune de la denture temporaire.
- L'hypoplasie de l'émail : elle peut être due à divers facteurs environnementaux et génétiques (malnutrition, traumatisme, inflammation...) entraînant des colorations qui varient du blanc au jaune ou brun.

- L'épidermolyse bulleuse : elle provoque une coloration jaune des dents due à une vésiculation de la couche d'améloblaste entraînant une piqûre de l'émail avec un aspect hypoplasique.
- La lèpre lépromateuse : elle peut entraîner une coloration rouge des dents surtout au niveau des incisives maxillaires.
- L'hémochromatose, est un terme qui désigne l'accumulation pathologique de fer dans le corps. La cause peut être variée (anémie, thalassémie, trouble du métabolisme). L'hémochromatose entraîne une pigmentation brune dans les tissus dentaires (80)

2.2.2.13. Tableau récapitulatif (81)

Tableau 2 : Étiologie des dyschromies intrinsèques (source : Selimović-Dragaš et al., 2016)

Classification	Facteurs étiologique	Causes	Couleurs
Pré-éruptif	Perturbation non génétique du germe dentaire	Hypominéralisation de l'émail (opacités délimitées et diffuses)	Blanc, jaune, brun
		Hypoplasie de l'émail (généralisée et localisée)	
		Hypominéralisation incisive molaire (MIH)	
	Maladies génétiques	Amélogénèse imparfaite	Blanc, jaune, brun,
		Dentinogénèse imparfaite	Brun-jaunâtre, bleu-gris
		Dysplasie dentaire	Jaune, brun, gris
	Troubles métaboliques	Ostéogénèse imparfaite	Brun-jaunâtre, bleu-gris
		Epidermolyse bulleuse	Jaune
		La mucoviscidose	Gris-jaune, brun foncé
		Porphyrie congénitale à l'érythropoïétine	Rouge, brun-rougeâtre
		Alcaptonurie	Marron
	Anémie et hyperbilirubinémie congénitale	Produits de dégradation de l'hémolyse qui entraîneront le dépôt de pigments biliaires dans les tissus durs dentaires calcifiants, en particulier au niveau de la ligne néonatale	Jaune, vert, jaune-vert, marron
	Médicaments	Tétracycline	Jaune, gris-brun
Minocycline		Bleu-gris	
Ciprofloxacine		Vert	
Intoxication chronique au fluor	Fluorose dentaire	Blanc crayeux, marron, noir	
Post-éruptif	Changement de la structure dentaire	Involution physiologique de la dent	Jaune
		Résorption radiculaire cervicale	Rose
	Causes pulpaire	Hémorragie pulpaire	Rose
		Nécrose de la pulpe	Gris, marron
		Oblitération de la pulpe dentaire	Jaune, Brun jaunâtre
		Résorption radiculaire interne	Rose
Médicaments	Minocycline	Bleu-gris	

2.2.3. Les étapes cliniques pour déterminer le diagnostic

L'important est de déterminer, face à une situation clinique, la bonne étiologie afin de choisir le traitement adapté. Les étiologies sont nombreuses et variées, et parfois concomitantes, ce qui ne facilite pas le diagnostic.

Le schéma clinique reste toujours le même :

- Anamnèse
- Examens cliniques (exo-buccal et endo-buccal)
- Examens complémentaires
- Traitement

L'anamnèse a un rôle très important, elle va permettre de s'orienter vers les possibles causes de cette coloration dentaire. Plusieurs questions semblent indispensables :

- Est-ce qu'il existe un antécédent de traitement d'orthopédie dento-faciale (ODF)?
- Est-ce que des membres de la famille présentent des dyschromies dentaires?
- Existe-t-il un antécédent de traumatisme?
- Quels sont les traitements consommés habituellement par le patient?
- Est-ce que le patient a été exposé à un traitement à base de tétracycline durant la grossesse de sa mère ou son enfance?
- Établir le bilan fluoré : est-ce que le patient a eu des gouttes ou comprimés fluorés durant l'enfance? Quel type d'eau est consommé durant la journée?
- Les habitudes de vies : consommation de tabac? Une étude *in vitro* réalisée en 2018 sur de l'émail bovin a démontré une coloration significative de l'émail induite par la fumée de cigarette. Alors que l'exposition à la vapeur de cigarette électronique a donné des résultats proches de la valeur témoin (donc pas de dyschromie) (26)
- Les habitudes alimentaires : par exemple, les boissons telles que le coca entraineraient, après un éclaircissement dentaire, des dyschromies plus marquées que la consommation de café (74)

Pour l'examen clinique : en exo buccal, il y a peu d'éléments diagnostics, on peut noter une perte de dimension verticale d'occlusion dans le cas d'amélogénèse imparfaite.

Pour l'examen endo buccal, on va s'intéresser principalement à la localisation, l'étendue et le nombre de dents atteintes.

Pour les examens complémentaires : la radiographie permet de connaître l'état de la santé pulpaire de la dent.

2.2.4. Diagnostic étiologique (84)

Afin de se rapprocher d'une situation clinique, nous allons classer les dyschromies en fonction de la couleur. Sfredo et Mason en 2005 ont proposé une classification des dyschromies qu'elles soient extrinsèques ou intrinsèques en fonction de leur couleur.

Tableau 3 : Classification des dyschromies selon Sfreddo et Mason, 2005

Couleur	Etiologie correspondante
Blanc	Fluorose / « White spot » / Amélogénèse imparfaite
Blanc bleuté	Hyperthyroïdie
Bleu blanchâtre	Anémie sidéropénique
Jaune	Dysplasie dentinaire / Hyperadrénalisme / Aliments (paprika, safran)
Jaune sombre	Calcification pulpaire périphérique
Rose	Résorption radiculaire ou « pink spot »
Jaune/Marron	Amélogénèse imparfaite / Sénescence / Carie amélo-dentinaire en phase initiale / application intra cavitaire de fluor d'étain
Jaune verdâtre	Hyperbillirubinémie
Orange	Aliments (carotte) / Micro-organismes chromogènes
Vert	Hypoadrénalisme / Aliments avec chlorophylle (épinards) / Bactéries chromogènes (Bacillus pyocyanus) Champignons (Penicillum glaucum, Aspergillum)
Vert/ Bleu	Obturation provisoire avec ciment au cuivre
Vert/Noir	Dent dévitalisée, traumatisme dentaire
Marron	Anémie sidéropénique (falciforme) / thalassémie / Hypothyroïdie / Alcaptonurie / Antiseptiques oraux cationiques (chlorhexidine et dérivés, ammoniums quaternaires, etc.)
Marron foncé/ Rouge	Porphyrie érythropoïétique congénitale
Marron/noir	Tétracyclines Carie avancée Tabagisme Bactéries et champignons divers
Bleu sombre/Marron	Dentinogénèse imparfaite Amalgame/Obturation endodontique avec instrument ayant une pointe en argent
Gris	Saturnisme

Nous nous sommes basés sur la classification de Sfredo et Mason afin de réaliser des arbres décisionnels pour faciliter le diagnostic du clinicien. Pour rendre plus lisible ces figures, nous avons sélectionné les étiologies les plus fréquentes.

2.2.4.1. Dyschromies blanches

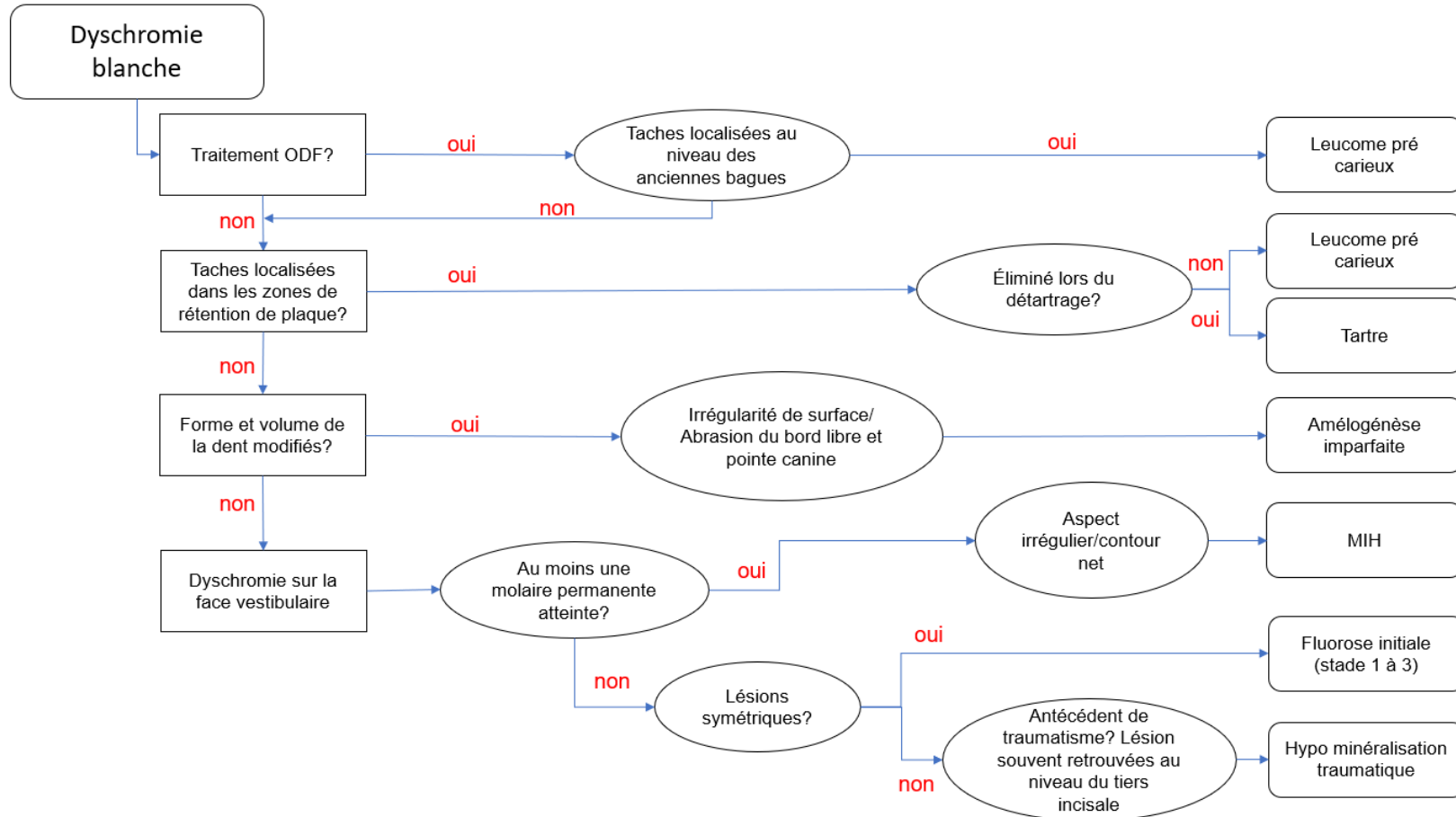


Figure 14 : Diagnostic étiologique des dyschromies blanches (source : personnelle)

2.2.4.2. Dyschromies jaunes

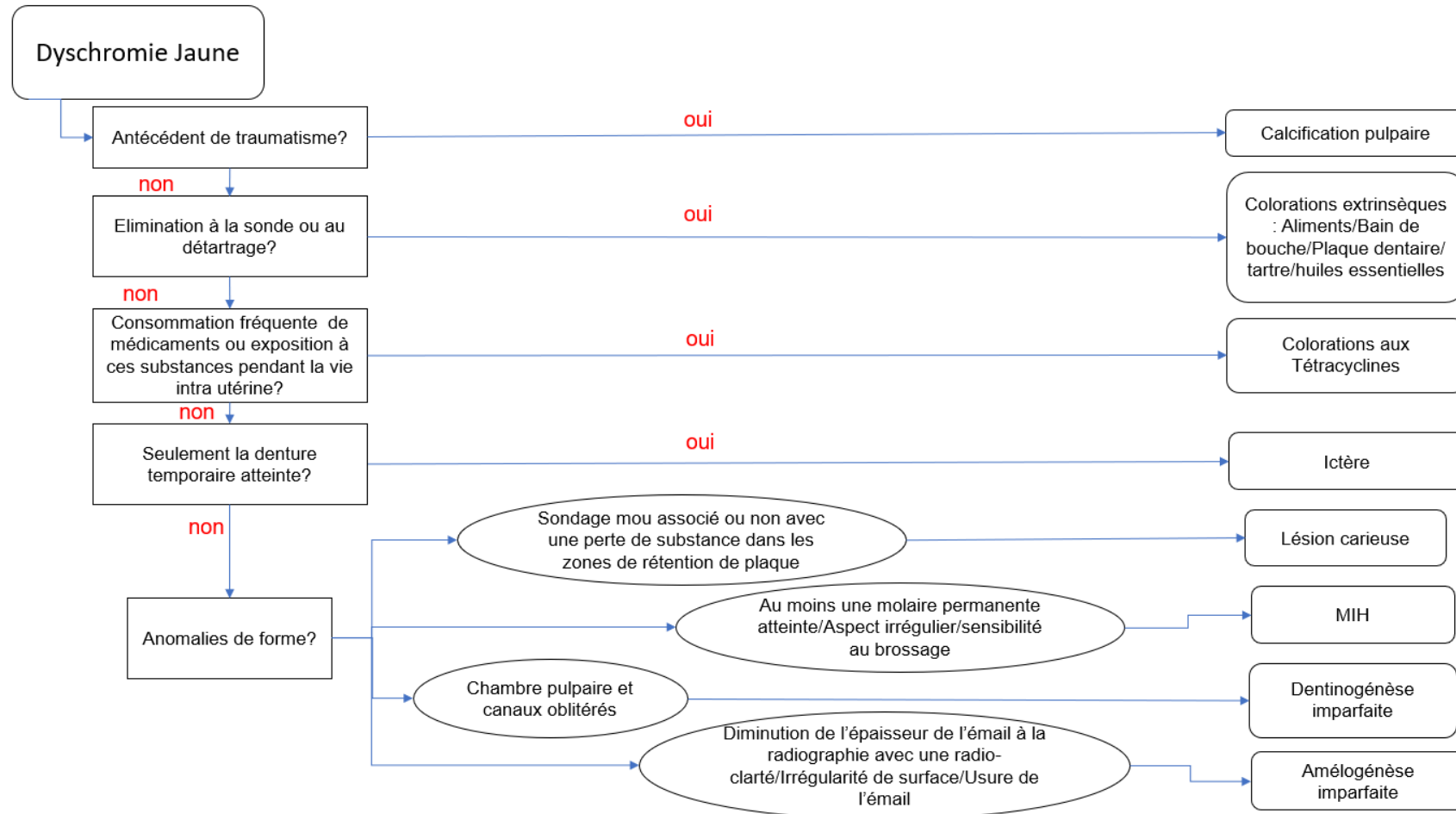


Figure 15 : Diagnostic étiologique des dyschromies Jaunes (source personnelle)

2.2.4.3. Dyschromies brunes

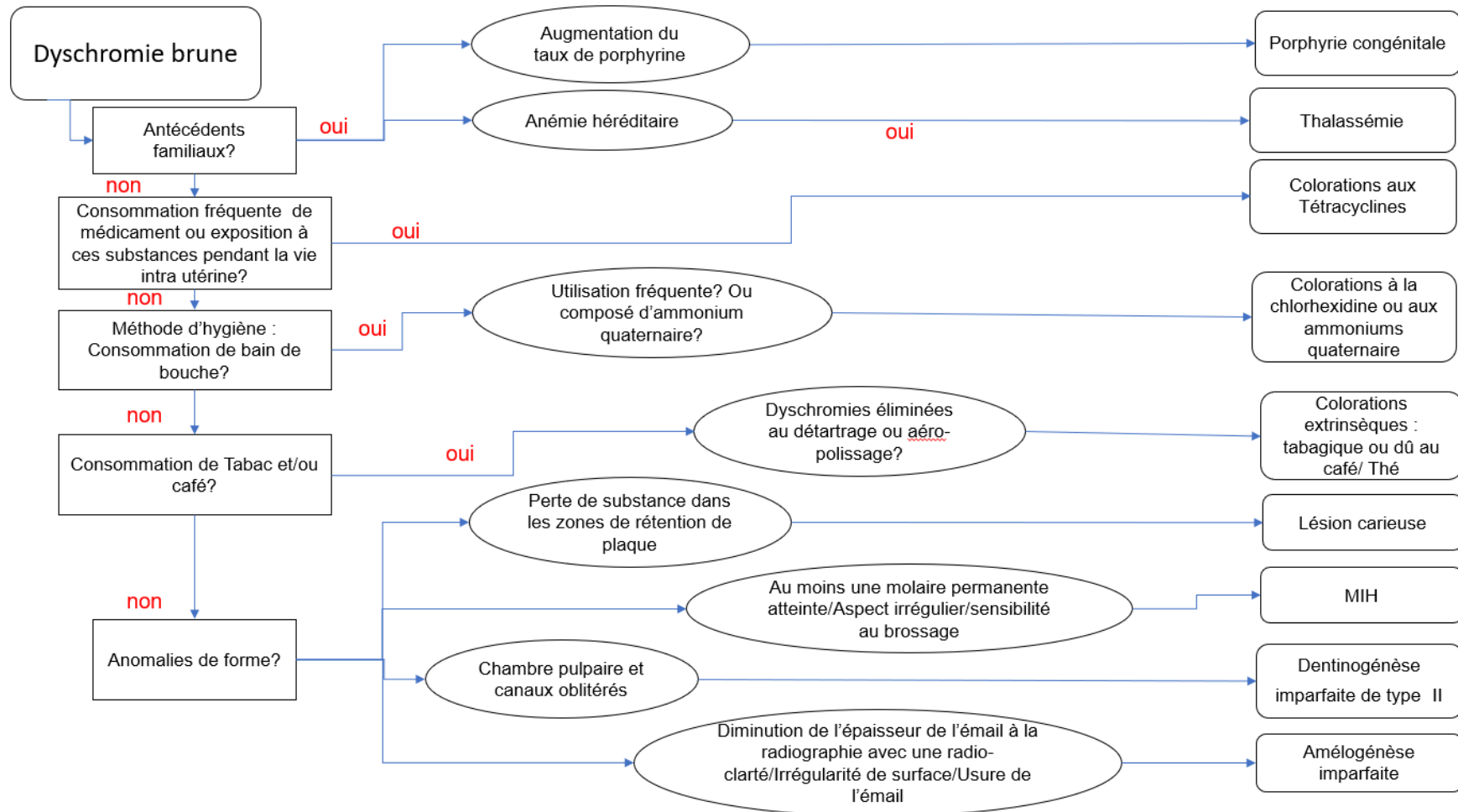


Figure 16 : Diagnostic étiologique des dyschromies brunes (source personnelle)

2.2.4.4. Dyschromies noires

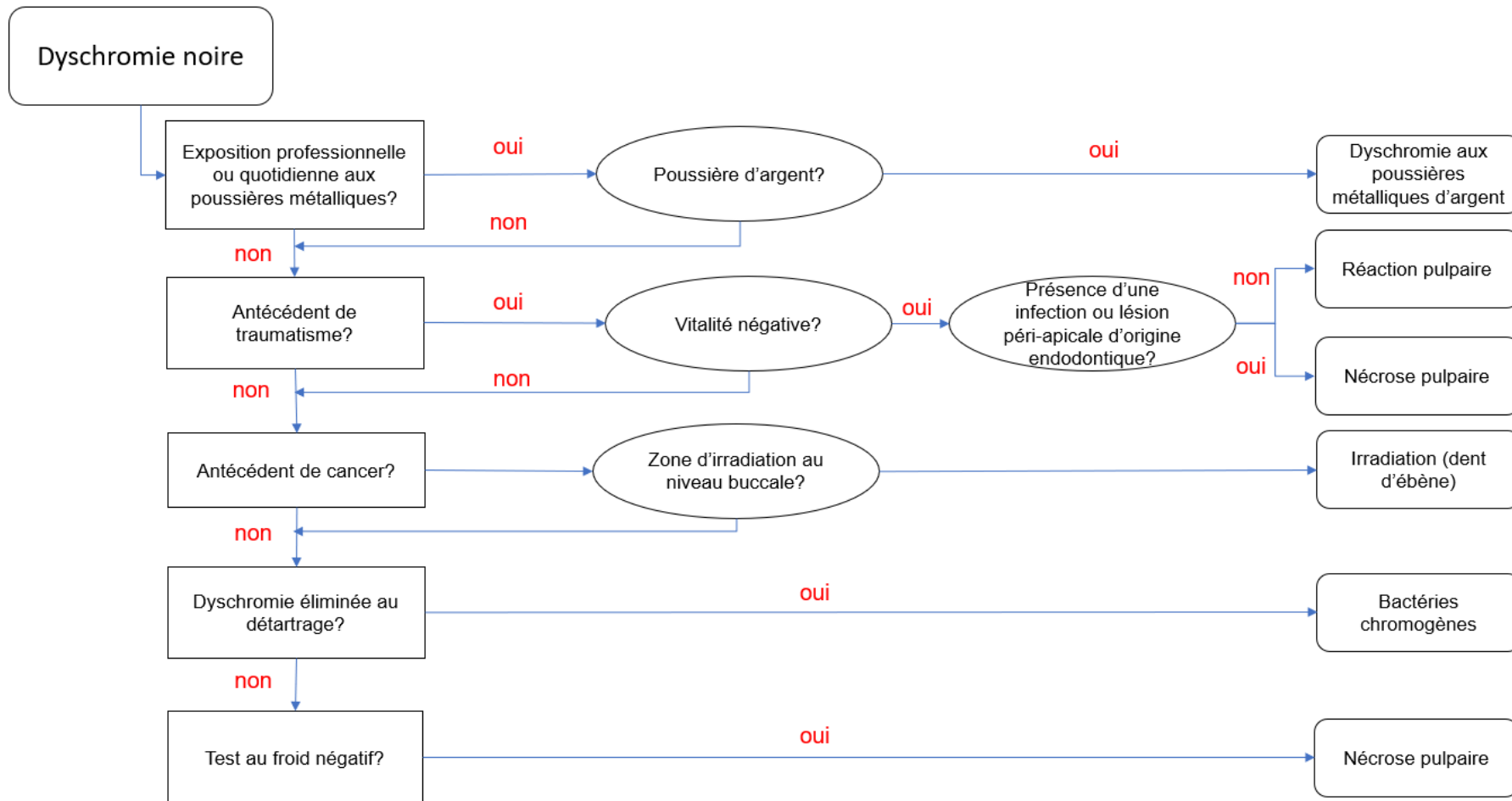


Figure 17 : Diagnostic étiologique des dyschromies noires (source personnelle)

2.2.4.5. Dyschromies vertes

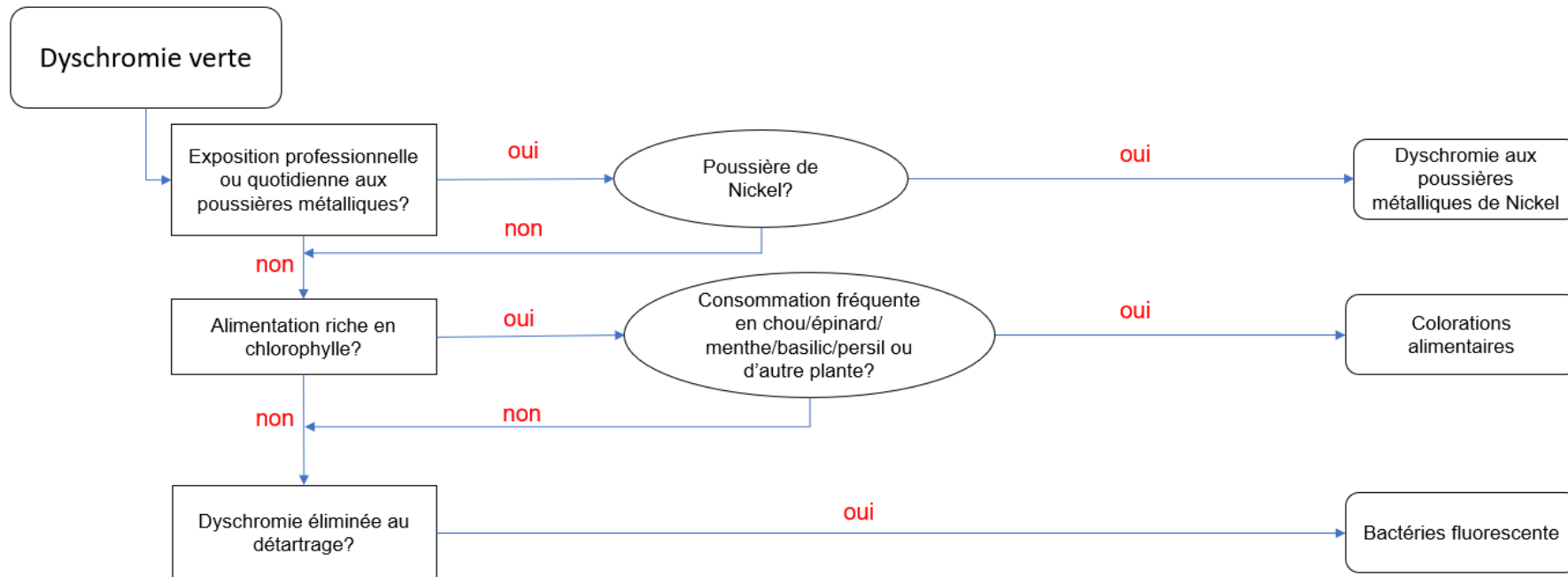


Figure 18 : Diagnostic étiologique des dyschromies vertes (source personnelle)

3. Revue de la littérature sur les différentes thérapeutiques des dyschromies dentaires selon leur étiologie

3.1. Matériel et méthode

3.1.1. Moteurs de recherche utilisés

Afin d'étudier au mieux les différentes thérapeutiques, nous utiliserons différents moteurs de recherche :

- Pubmed, moteur de recherche développé par le Centre National pour l'Information Biotechnologique (NCBI), très utilisé dans le domaine médical pour ses données bibliographiques.
- Dentistry & Oral Sciences Source,
- Le catalogue SUDOC
- Ulysse
- Cochrane Library

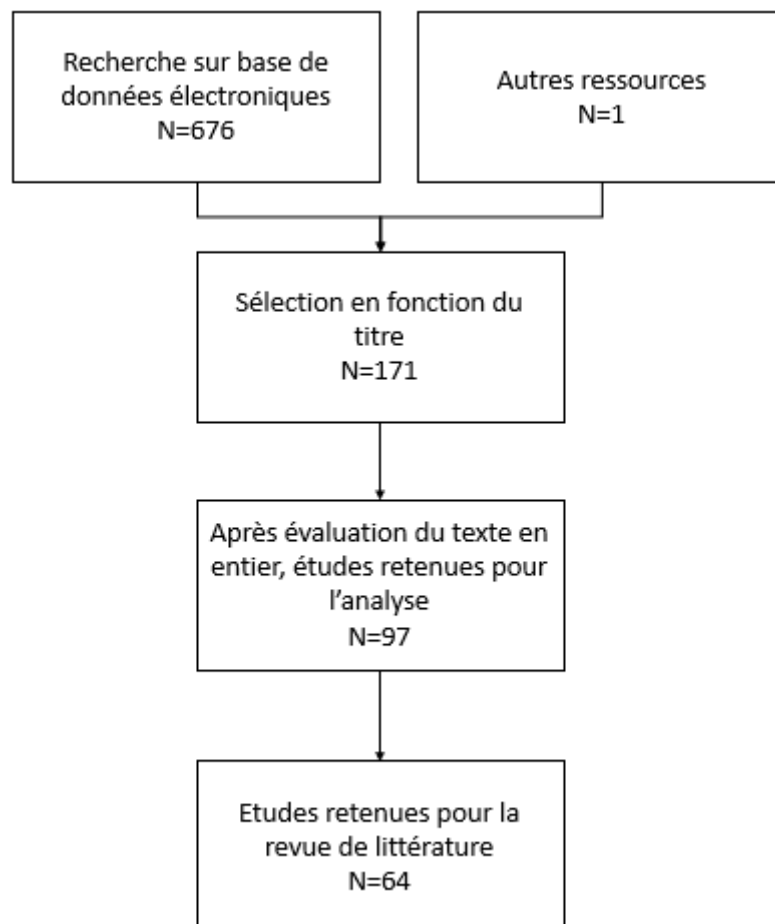
3.1.2. Les mots clés utilisés

Nous utilisons aussi le thésaurus MeSH afin de déterminer les termes américains qui correspondent le mieux à notre recherche.

Les mots Mesh utilisés sont :

- Microabrasion
- Tooth Remineralization
- Tooth bleaching or whitening
- Icon resin infiltration
- Resin infiltration
- Dental veneers
- Tooth Crown
- Tetracycline
- Molar Incisor Hypomineralization

- Dental Decay
- Amelogenesis Imperfecta
- Dentinogenesis imperfecta
- Tetracycline
- Minocycline
- Fluorosis
- Dental Trauma



3.1.3. Critères d'inclusion

- Articles récents (entre 2010 et 2020) sauf 2 articles (2005 et 2003)
- Articles en anglais et français
- Exclusivement sur l'être humain
- Les cas cliniques illustrant l'efficacité d'une thérapeutique
- Les cas cliniques utilisant différentes thérapeutiques pour le traitement d'une dyschromie
- Articles issus des éditions CDP (CDP.fr)
- Les revues sur un traitement thérapeutique
- Les études Cochrane sur un traitement dentaire

3.1.4. Critères d'exclusion

- Les études *in vitro*
- *Les études sur les animaux*
- Les articles qui étudient l'efficacité d'une thérapeutique sur des dents saines
- Les études cliniques non randomisées

3.2. Résultats

Dans un premier temps, nous allons présenter le protocole ainsi que les avantages et inconvénients des différentes thérapeutiques utilisées actuellement. Ensuite nous analyserons les traitements indiqués selon l'étiologie de la dyschromie.

3.2.1. Présentation des différentes thérapeutiques (89)

La tendance actuelle est de réaliser une dentisterie qui se veut de plus en plus conservatrice en tissus sains. Tirlet et Attal ont inventé en 2009 un concept médical appelé le « gradient thérapeutique ». Le gradient thérapeutique est un outil permettant aux praticiens de respecter le principe « d'économie tissulaire ».

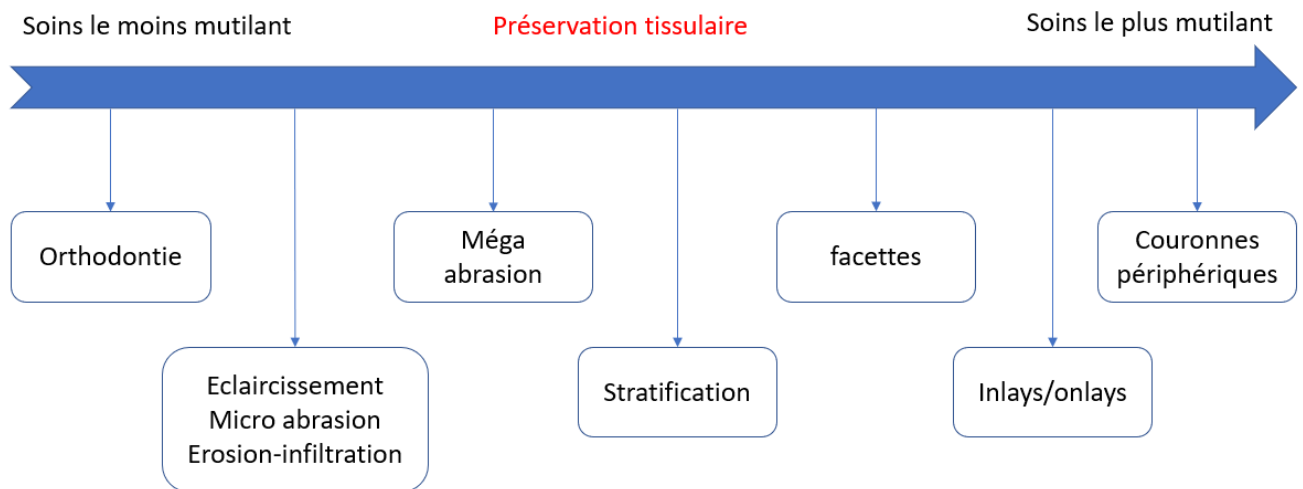



Figure 19 : Le gradient thérapeutique (source : G.Tirlet et J.P Attal, 2009)

L'objectif pour le praticien est de répondre au mieux aux doléances du patient, tout en utilisant la ou les thérapeutiques les moins invasives. Ce concept est d'autant plus important en dentisterie esthétique car elle concerne le plus souvent des patients jeunes, c'est-à-dire des enfants, adolescents ou d'âge adulte.

Les thérapeutiques sont énumérées selon le concept du gradient thérapeutique, de la moins invasive à la plus invasive.

3.2.1.1. Les procédés de reminéralisation (23) (39) (94)

Les lésions hypo minéralisées de l'émail peuvent être la conséquence soit d'un défaut de maturation des tissus dentaires (MIH, dentinogénèse imparfaite, fluorose...) soit d'une destruction post éruptive des tissus dentaires (lésions carieuses, lésions post ODF). L'émail est composé à 96% de minéraux, notamment des cristaux d'hydroxyapatite. Dans la cavité orale, l'émail dentaire subit constamment des processus de déminéralisation/reminéralisation. Ce processus varie en fonction du pH. Lorsque la dent est dans un environnement acide, l'hydroxyapatite de l'émail se dissout entraînant la déminéralisation. Cette perte de cristaux entraîne une variation des propriétés optiques de l'émail et l'apparition d'un émail plus mate. A l'inverse, lors d'une remontée de pH, les minéraux vont se déposer sur la surface de l'émail, entraînant sa reminéralisation.



La thérapeutique de reminéralisation consiste à apporter localement des ions fluors ou CPP-ACP. Ces ions diminuent le risque de déminéralisation et favorisent la reminéralisation. Cette reminéralisation permet une amélioration de la teinte des dyschromies blanches entraînées par une hypo minéralisation et une diminution des sensibilités dentaires.

Ces produits sont commercialisés sous forme de bains de bouche, dentifrices, chewing-gums, comprimés, gels, vernis. Les résultats de la littérature divergent à cause des différentes méthodes utilisées. Il semblerait que la seule thérapeutique ayant un résultat significatif de reminéralisation, en complément du brossage quotidien, soit l'application d'un vernis fluoré.

Tableau 4 : Avantages et inconvénients de la thérapeutique de reminéralisation
(source personnelle)

Avantages	Inconvénients
<ul style="list-style-type: none"> ➤ Diminution des sensibilités dentaires ➤ Économie tissulaire maximale : les tissus dentaires sont préservés et renforcés ➤ Diminution de la prévalence des lésions carieuses ➤ Mise en œuvre simple ➤ Le coût (maintenant pris en charge pour les enfants entre 6 et 9 ans à risque carieux élevé) 	<ul style="list-style-type: none"> ➤ Opérateur dépendant ➤ Résultat esthétique faible ➤ Teinte finale non contrôlée

Cette thérapeutique est principalement indiquée sur les lésions carieuses débutantes (white spot) pour améliorer l'esthétique mais aussi dans les pathologies telles que l'hypominéralisation molaire-incisive ou la dentinogénèse imparfaite pour la diminution des sensibilités et non pour ses résultats esthétiques.

3.2.1.2. L'aéropolissage (15) (21) (22) (51)

L'aéropolissage est une thérapeutique utilisant un jet d'air et d'eau sous pression combinée à une substance abrasive. Le système est monté sur une pièce à main. Ces substances abrasives utilisées en supra-gingival sont des poudres à base de bicarbonate de sodium, de glycine ou d'érythritol. L'aéropolissage est indiqué dans l'élimination des dyschromies dentaires extrinsèques et de la plaque dentaire. Son utilisation s'est étendue en parodontologie, dans la maintenance implantaire et le traitement des poches parodontales.

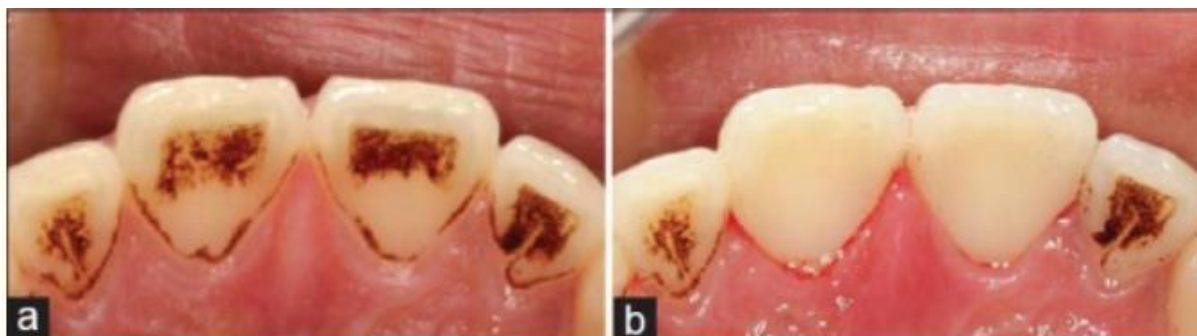

Figure 20 : Photographie intra-buccale pré opératoire (a) et post opératoire(b) après aéro-polissage. Source : Hongsathavij R, Kuphasuk Y, Rattanasuwan K., 2017

Tableau 5 : Avantages et inconvénients de l'aéropolissage (source : Hongsathavij R, Kuphasuk Y, Rattanasuwan K., 2017)

Avantages	Inconvénients
<ul style="list-style-type: none"> ➤ Élimination des taches dans les zones difficiles d'accès ➤ Traitement sûr et efficace ➤ Économie tissulaire maximale ➤ Pas d'abrasion des tissus mous ➤ Mise en œuvre simple ➤ Coût du traitement 	<ul style="list-style-type: none"> ➤ Une utilisation prolongée peut entraîner une perte d'émail, de cément ou de dentine et une érosion ou rugosité sur les matériaux de restauration ➤ Efficace seulement sur les dyschromies extrinsèques

3.2.1.3. L'éclaircissement dentaire (6) (17) (28) (57) (92)

L'éclaircissement dentaire est une thérapeutique fréquemment utilisée par les praticiens et très demandée par les patients. C'est un traitement très peu invasif, fiable et dont le rapport cout/bénéfice/sécurité est très favorable. L'agent actif est le Peroxyde d'hydrogène qui va diffuser à travers la dent en passant entre les espaces inter-prismatiques, puis interagir avec les chromophores organiques. Il se produit alors un changement de couleur visible. Les produits pour l'éclaircissement externe sont le peroxyde d'hydrogène et le peroxyde de carbamide qui se transforme, pour un tiers de sa concentration, en peroxyde d'hydrogène. Pour l'éclaircissement interne, le perborate de sodium est souvent utilisé. S'il n'y a aucune amélioration en six semaines

d'éclaircissement, c'est que la thérapeutique a atteint ses limites et, quel que soit l'agent de blanchiment ou la concentration utilisée, le praticien n'obtiendra pas de meilleurs résultats.

L'éclaircissement est une thérapeutique contre indiquée :

- Chez les patients mineurs, à cause de l'immaturation des tissus
- Chez les femmes enceintes ou allaitantes
- Chez les patients allergiques au produit
- Sur les dents présentant des fractures ou des fêlures
- Sur les dents cariées ou fortement délabrées
- Sur les dents présentant une hypersensibilité dentinaire non traitée
- Chez les patients présentant certaines pathologies d'ordre général telles que l'érythroblastose fœtale, la porphyrie congénitale, l'ictère hémolytique
- Sur les dyschromies dues aux sels métalliques qui ont diffusé dans les structures dentaires

On distingue deux types d'éclaircissements : l'éclaircissement interne pour les dents non vitales avec l'utilisation du peroxyde d'hydrogène jusqu'à 40% et l'éclaircissement externe pour les dents vitales (peroxyde d'hydrogène à 6% *maximum*).

Pour l'éclaircissement dentaire externe, il existe trois techniques différentes :

- Éclaircissement au cabinet, qui a l'avantage de ne pas dépendre du patient et d'avoir un résultat esthétique plus rapide.
- Éclaircissement à domicile, qui permet l'auto-administration du produit par le patient. Cela entraîne moins d'effets indésirables et un coût moins important car moins de temps est passé au fauteuil.
- La technique combinée, qui comprend une première séance au fauteuil puis une application régulière à domicile. Il semblerait que cette technique entraîne un risque majeur de sensibilité dentaire sans avoir un résultat esthétique de meilleure qualité.

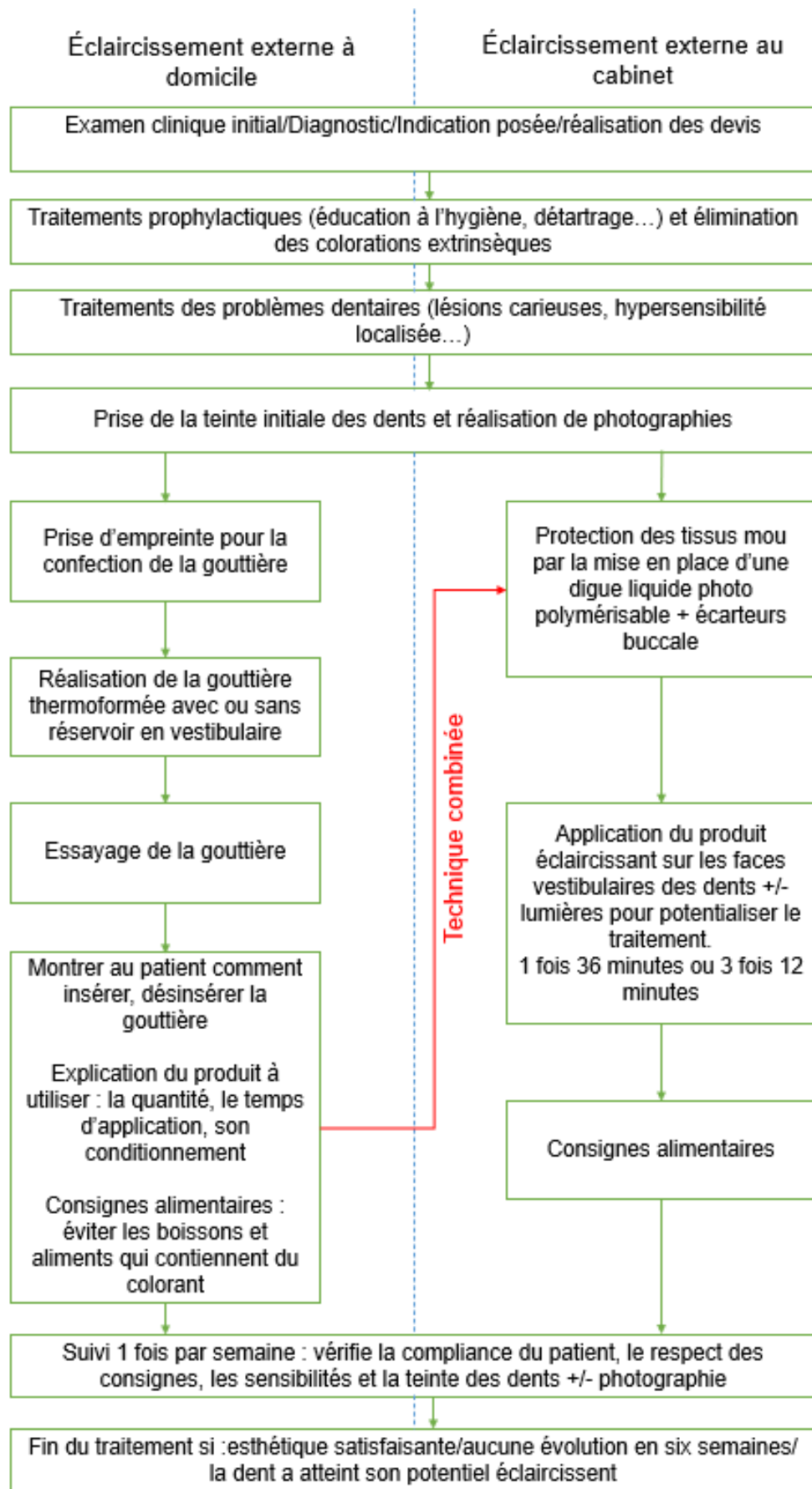


Figure 21 Schéma des protocoles des différentes techniques d'éclaircissement externe (source personnelle)

Il n'y a aucune différence entre l'éclaircissement réalisé à domicile ou au cabinet en ce qui concerne l'efficacité du traitement et les effets secondaires (notamment la sensibilité). Différents protocoles existent avec une variation du nombre de séances, de la durée d'utilisation quotidienne, du type et de la concentration des produits. (41)

Pour l'éclaircissement interne, la technique ambulatoire nommée « walking bleach technique » est à privilégier. Les autres techniques telles que « inside/outside » ou au fauteuil présentent trop d'inconvénients, notamment un risque élevé de résorption cervicale ou de contamination bactérienne. Si la dent non vitale est nécrosée, il faudra réaliser le traitement endodontique. Un contrôle radiographique est réalisé afin de vérifier la qualité du traitement endodontique et l'absence de lésion péri-apicale d'origine endodontique. L'indication est alors posée et le protocole est le suivant : (8) (87)

- Enregistrement de la couleur par le praticien en début de séance.
- Mise en place de la digue, nettoyage de la chambre pulpaire et retrait de 2 millimètres du matériau d'obturation canalaire sous la jonction émail-cément (pour cela le praticien peut utiliser une sonde parodontale) ;
- Afin d'imperméabiliser le traitement endodontique, du CVI est inséré puis polymérisé sur 2 millimètres d'épaisseur ;
- Insertion du produit éclaircissant en respectant le protocole fabricant.
- Par-dessus, une obturation provisoire est ajoutée (IRM® ou Cavit®). Le matériau éclaircissant est laissé dans la dent du patient pendant plusieurs jours.
- Des contrôles de la teinte sont réalisés chaque semaine et le produit est renouvelé en déposant l'obturation provisoire ;
- Lors de l'obtention d'une teinte satisfaisante, le produit est éliminé par rinçage et la dent restaurée définitivement par une résine composite ou autre ;

Le produit utilisé dans cette technique est souvent le perborate de sodium qui peut être associé avec du peroxyde de carbamide ou non. Le perborate de sodium est un produit éclaircissant efficace et fiable.

Tableau 6 : Avantages et inconvénients de la thérapeutique d'éclaircissement dentaire (d'après : Eachempati P, Nagraj SK, Krishanappa SKK, Gupta P, Yaylali IE. 2018)

Avantages	Inconvénients
<ul style="list-style-type: none"> ➤ Mise en œuvre simple ➤ Economie tissulaire ➤ Le coût : peu onéreux ➤ Traitement fiable ➤ Augmentation de la qualité de vie chez les patients jeunes grâce à un meilleur aspect esthétique, permet notamment le sourire, les rires et montrer ses dents sans gêne. 	<ul style="list-style-type: none"> ➤ Les sensibilités dentaires ➤ L'irritation buccale (brûlure des tissus mous si non-respect du protocole) ➤ Risque de résorption cervicale externe dans certaines techniques ➤ Teinte finale non contrôlée ➤ Masquage de la dyschromie insuffisante sur les dyschromies à la tétracycline, les lésions hypo minéralisées, les dents grises, translucides, dues à la corrosion d'amalgame ➤ Patient majeur

3.2.1.4. La microabrasion (3) (73)

L'avantage de cette technique est la conservation tissulaire et ses résultats esthétiques. Les dyschromies sont éliminées par l'effet abrasif et érosifs des différentes substances appliquées mécaniquement à l'aide d'un micromoteur sur la dent. Les pâtes micro-abrasives sont généralement composées de carbure de silicium et d'acide chlorhydrique à différentes concentrations selon la marque.

Le protocole clinique est le suivant :

- Nettoyage des surfaces dentaires ;
- Mise en place d'un champ opératoire (digue) ;
- Protection oculaire du patient et praticien ;
- Associé ou non à une micro-réduction de l'émail ;
- Premier cycle : application de la pâte micro-abrasive à l'aide d'une cupule en caoutchouc sur un mandrin rotatif à faible vitesse et pression (augmente la

précision, la sûreté du traitement et diminue le temps passé). La surface est micro-abrasée entre 30 à 120 secondes ;

- Rinçage à l'eau ;
- Contrôle visuel ;
- Répéter le cycle plusieurs fois en fonction de la nature et de la sévérité de la lésion ;
- Polissage des surfaces : augmentation de la rugosité de surface et diminution de la micro-dureté si absence de polissage ;
- Application d'un gel de fluorure pendant 5 à 15 minutes ;
- Aspiration du gel fluoré (éviter de sécher) ;
- Dépose de digue ;

Elle est particulièrement indiquée pour les décolorations intrinsèques ou les pathologies entraînant une altération de la structure de l'émail (hypoplasie, amélogénèse imparfaite, fluorose...).

Tableau 7 : Avantages et inconvénients de la micro abrasion (source : d'après : Pini NIP, Sundfeld-Neto D, Aguiar FHB et al., 2015)

Avantages	Inconvénients
<ul style="list-style-type: none"> ➤ Pas de sensibilité dentaire : technique atraumatique ➤ Economie tissulaire : faible perte d'émail (26 micromètres après chaque application successive) ➤ Renforcement de l'émail par Incorporation de ions chlorure et de silice avec utilisation 6.6% d'acide chlorhydrique et de silice. ➤ Technique fiable pour la réduction des lésions blanchâtres ➤ Le coût : peu onéreux 	<ul style="list-style-type: none"> ➤ Résultat esthétique faible : souvent doit être associé à un traitement d'éclaircissement car l'émail est plus fin, donc la dentine plus visible et il y a un risque d'apparition de couleur plus foncée ou jaunâtre. ➤ La perte de l'émail dépend de l'opérateur : elle est proportionnelle à la pression appliquée sur la dent, au temps d'application des produits, à la concentration et au pH de la solution.

3.2.1.5. L'érosion-infiltration (7) (42)

L'érosion-infiltration est une thérapeutique récente qui a été proposée lors de la commercialisation par la compagnie DMG du produit que l'on appelle Icon®. A l'origine, ce produit était destiné à traiter les lésions carieuses postérieures. Lors de son utilisation, les praticiens se sont aperçus que l'infiltration de résine permettait aussi de masquer les taches blanches de l'émail. Suite à la réalisation de plusieurs études *in vitro* et par la suite d'études cliniques, les inventeurs l'ont aussi proposée pour masquer les dyschromies blanchâtres des dents.

L'infiltration de résine va permettre de modifier les propriétés optiques de la tache blanche grâce à son indice de réfraction qui est proche de celle de l'émail sain. C'est un effet trompe l'œil, qui permet à l'émail de mieux réfléchir la lumière et de retrouver son aspect translucide.

Les étapes cliniques pour le protocole d'érosion-infiltration sont les suivantes :

- Nettoyage prophylactique de la surface dentaire ;
- Isoler la dent par la mise en place d'un champ opératoire (digue) ;

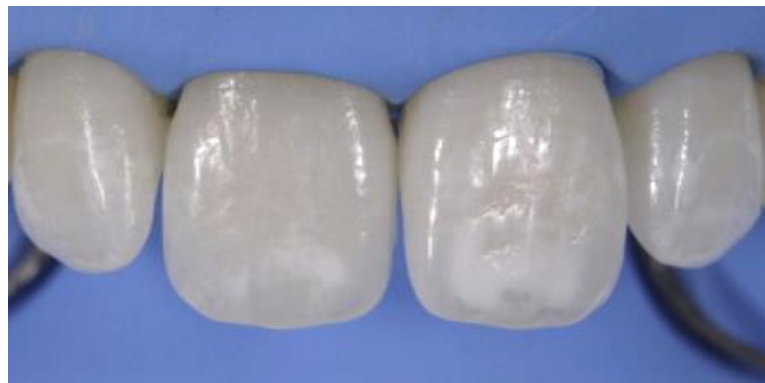

Figure 22 : Photographie initiale de la denture d'une patiente atteinte d'hypominéralisation traumatique. Source : Attal J-P, Atlan A, Denis M, Vennat E, Tirlet G., 2014

- Application de l'Icon Etch®, produit de mordantage composé d'acide chlorhydrique à 15% ;

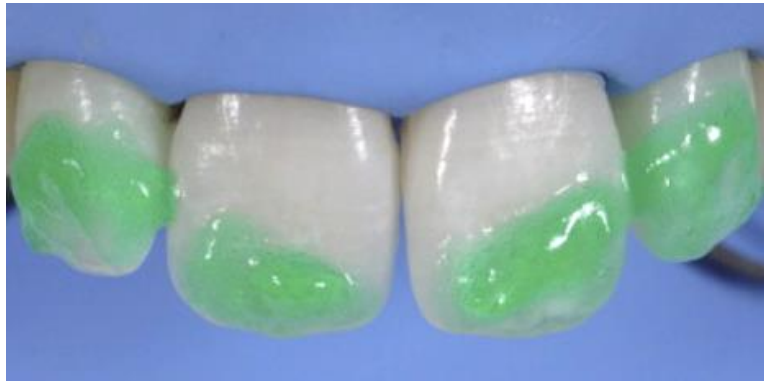

Figure 23 : Photographie illustrant l'application de l'Icon Etch®. Source : Attal J-P, Atlan A, Denis M, Vennat E, Tirlet G., 2014

- Rinçage d'environ 30 secondes ;
- Séchage de la lésion ;

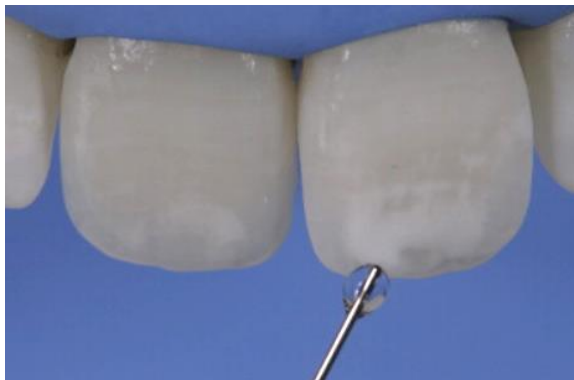


Figure 24 : Apparence des lésions sur 11 et 21 après érosion et juste avant l'application de la solution alcoolique. Source : Attal J-P, Atlan A, Denis M, Vennat E, Tirlet G., 2014

- De l'alcool est appliqué sur la lésion afin de contrôler si le plafond de la lésion est atteint. Si c'est le cas, l'alcool va masquer la tâche. Sinon, une nouvelle procédure de mordantage est entreprise et ce, jusqu'à obtenir un contrôle esthétique satisfaisant ;

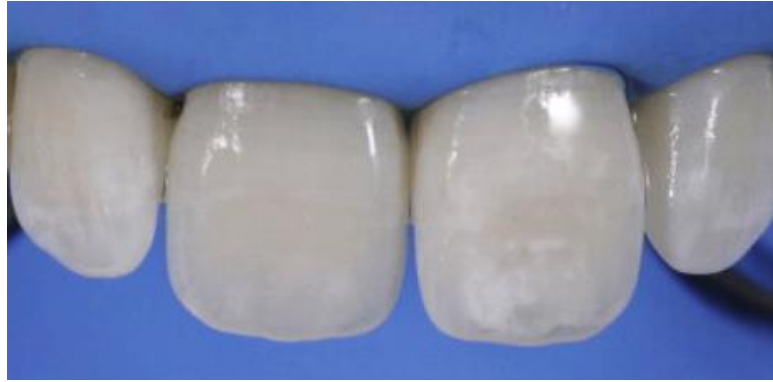

Figure 25 : Photographie intra-buccale des lésions après la première application d'alcool. Source : Attal J-P, Atlan A, Denis M, Vennat E, Tirlet G., 2014

Sur l'image, on observe une persistance d'une opacité sur 21, indiquant que la lésion n'est pas suffisamment atteinte. Une nouvelle procédure d'érosion est nécessaire.

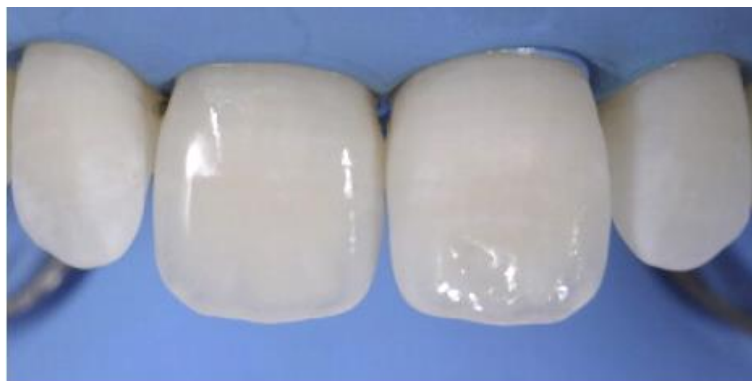

Figure 26 : Photographie intra-buccale des lésions après plusieurs séances d'érosion et après la dernière application d'alcool. Source : Attal J-P, Atlan A, Denis M, Vennat E, Tirlet G., 2014

Sur cette image, on observe l'atténuation totale de la lésion lors de l'application d'alcool. Pour obtenir ce résultat, plusieurs étapes de mordantage ont été nécessaires ainsi que l'élimination d'une petite quantité d'émail. L'alcool est un bon indicateur du résultat final.

- Application de la résine Icon® infiltrant ;
- Photopolymérisation ;

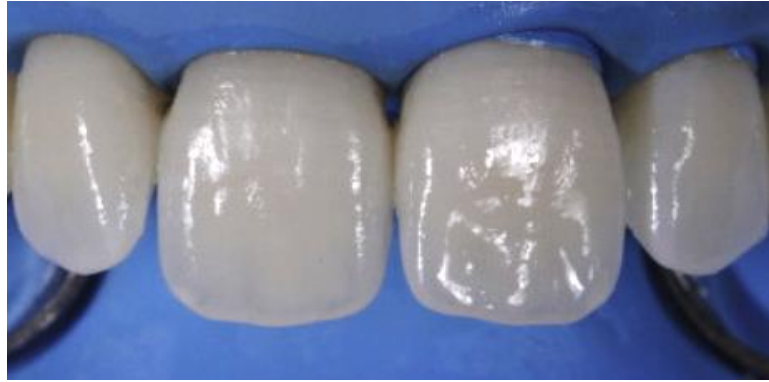


Figure 27 : Photographie de l'application de résine Icon® sur les lésions. Source : Attal J-P, Atlan A, Denis M, Vennat E, Tirlet G., 2014

- Polissage soigneux ;

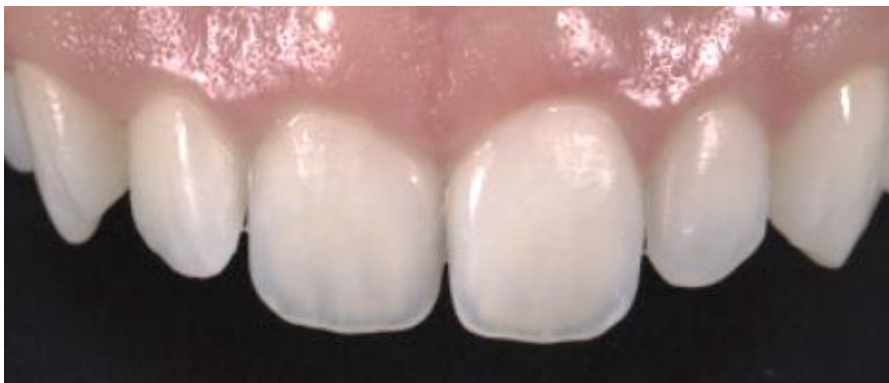

Figure 28 : Résultat final à 1 semaine post traitement. Source : Attal J-P, Atlan A, Denis M, Vennat E, Tirlet G., 2014

A l'heure actuelle, nous avons un recul suffisant pour affirmer que cette technique a de nombreux avantages :

- Augmentation de la résistance mécanique de l'émail déminéralisé ;
- Protection de l'émail sain contre sa déminéralisation ;
- Esthétique très satisfaisante ;
- Correction des dyschromies blanches.

Les limites de cette technique résident dans la correction des dyschromies pigmentées (de couleur) où les résultats ne sont pas satisfaisants, voire inefficaces. L'autre limite de cette technique est la difficulté pour la résine Icon® de masquer les lésions profondes. Dès que la lésion a atteint la barrière amélo-dentinaire, les résultats de l'érosion-infiltration superficielle sont insuffisants. Dans son étude, Gianetti *et al.* ont évalué l'efficacité de cette thérapeutique sur différentes lésions hypominéralisées. Les patients ayant été atteints de fluorose ou de lésions carieuses présentent les meilleurs résultats avec dix cas de disparition du défaut et sept atténuations. En revanche, l'érosion-infiltration sur les lésions post-traumatiques et les MIH entraîne une atténuation du défaut mais peu de disparition (seulement trois cas sur dix-sept).

Dans l'article « White spots on enamel: treatment protocol by superficial or deep infiltration » paru en 2014, Attal et ses collaborateurs proposent la technique de « l'infiltration en profondeur » pour corriger les dyschromies blanches de l'émail, quelle que soit son origine. Cette technique est un petit peu plus mutilante que la précédente car une partie d'émail va être fraisée ou sablée. Cette suppression a minima d'émail sain permettra aux produits de mordantage, ainsi qu'à la résine, de pénétrer plus en profondeur afin d'englober toute la lésion. Le protocole ensuite reste le même.

3.2.1.6. Les obturations directes (28) (53) (76)

Les obturations directes sont un acte courant en dentisterie. Elles sont principalement indiquées dans le cas de fracture mais aussi de perte de tissu dentaire (lésions carieuse, MIH...). C'est une procédure fiable et conservatrice. Différents matériaux de restaurations existent, comme les ciments verre-ionomères et les résines composites, avec pour chacun leurs avantages et inconvénients. Cet ajout de matériaux a pour objectif de restaurer la forme ou l'esthétique dentaire. Pour obtenir le meilleur résultat esthétique en antérieur, le praticien doit privilégier une restauration stratifiée plutôt qu'une restauration monochromatique.

Nous allons développer le protocole pour une restauration d'une dent antérieure en résine composite :

- En cas d'anomalie de forme importante, un guide palatin peut être réalisé. Pour réaliser ce guide, le praticien doit prendre une empreinte de la situation initiale, puis réaliser le wax-up en cire sur le modèle coulé. Une clé en silicone sera alors réalisée pour être transférée en bouche ;
- Anesthésie locale si nécessaire ;
- Mise en place du champ opératoire ;
- Réalisation de la préparation cavitaire en éliminant les tissus carieux, la dyschromie si nécessaire et les porosités des tissus dentaires. Il est recommandé de réaliser un chanfrein vestibulaire pour améliorer la transition entre la dent et le matériau de restauration ;
- Mordançage des tissus dentaires à l'acide orthophosphorique à 37% pendant 30 secondes sur l'émail et 15 secondes sur la dentine ;
- Rinçage abondant ;
- A noter que pour certaines pathologies telles que la MIH, une déprotéinisation de l'émail par l'application d'hypochlorite de sodium à 5% permet d'augmenter le collage et doit être suivi d'un rinçage ;
- Mise en place de l'adhésif en frottant cinq secondes ;
- Séchage puis polymérisation de l'adhésif ;
- Si une clé en silicone a été réalisée, le praticien peut s'aider de cette clé pour reconstituer la forme souhaitée ;
- Apposition successive de différentes couches de résine avec photopolymérisation ;
- Retrait du champ opératoire ;
- Contrôle de l'occlusion ;
- Polissage de la restauration ;

Tableau 8 : Avantages et inconvénients de la thérapeutique de stratification (d'après Davidovich et al., 2020)

Avantages	Inconvénients
<ul style="list-style-type: none"> ➤ Choix de la forme anatomique ➤ Choix de la couleur / matériaux esthétiques ➤ Economie tissulaire maximale ➤ Traitement fiable ➤ Rétablissement des fonctions dentaires (ventilation...) ➤ Diminution de la sensibilité dentaire ➤ Coût moins élevé 	<ul style="list-style-type: none"> ➤ Coopération nécessaire : temps clinique long et inconfortable ➤ Coloration des marges possible ➤ Risque de traumatisme pulpaire (pendant l'étape de préparation mais aussi du collage et du produit de restauration) ➤ Taux de survie moindre par rapport aux restaurations indirecte

3.2.1.7. Les facettes (19) (29) (38)

Les facettes sont une thérapeutique intéressante pour masquer les dyschromies. Plus l'épaisseur de la facette est importante, plus la capacité de masquage est améliorée. Cependant, une préparation dentaire importante entraîne un risque pour le tissu pulpaire et une adhérence de collage diminuée si la dentine est exposée. C'est pourquoi son indication se limite au cas d'usure dentaire antérieure, d'hypoplasie, d'anomalie de forme et de dyschromies avec une structure dentaire saine suffisante.

Le protocole de collage des facettes est le suivant :

- Examen clinique : diagnostic des lésions, doléance du patient... ;

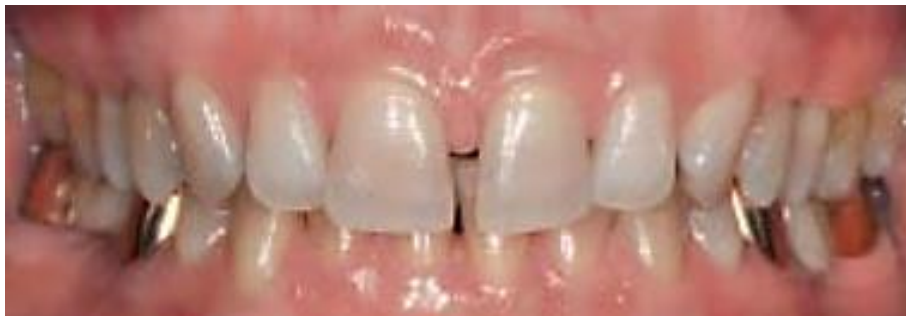

Figure 29 : Coloration à la tétracycline, photographie pré opératoire. Source : Dazhaev G et Sing T. 2015

- Empreinte ;
- Réalisation des wax up ;

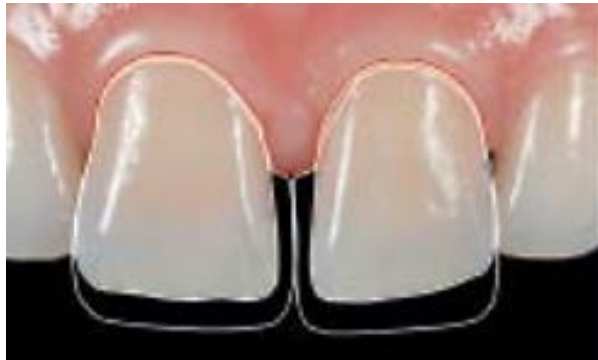


Figure 30 : Pré visualisation de la future forme des dents 11 et 21. Source : Dazhaev G et Sing T. 2015

- Transfert du wax up en bouche : mock up. Ceci permet d'évaluer les paramètres esthétiques, phonétiques et fonctionnels des futures restaurations ;

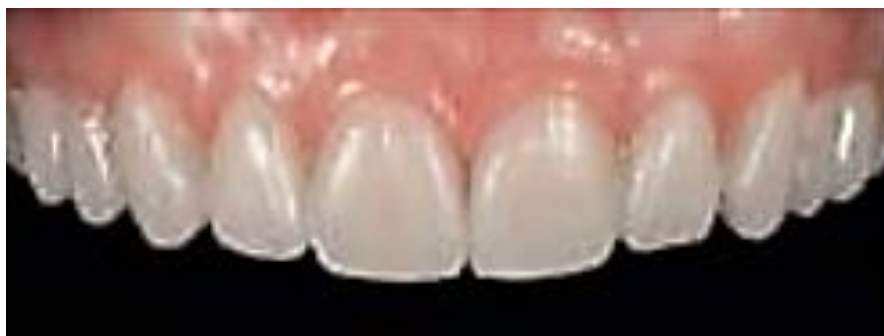

Figure 31 : Transfert du wax-up en bouche pour valider le projet prothétique. Source : Dazhaev G et Sing T. 2015

- Validation esthétique et fonctionnelle par le praticien et le patient ;
- Réalisation des préparations à travers le mock-up validé. Utiliser différentes clés de contrôle pour vérifier que le laboratoire aura une épaisseur suffisante de céramique ;

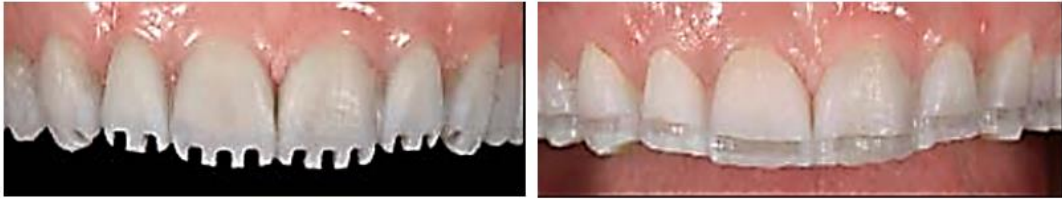

Figure 32 : Photographie intra-buccale des préparations dentaires à partir du mock-up. Source : Dazhaev G et Sing T. 2015

- Dans le cas de dyschromies importantes, une résine composite opaque peut être placée sur ces lésions ;
- Empreinte des préparations au double mélange avec des cordonnets de rétraction et prise de la couleur de la dent préparée ;

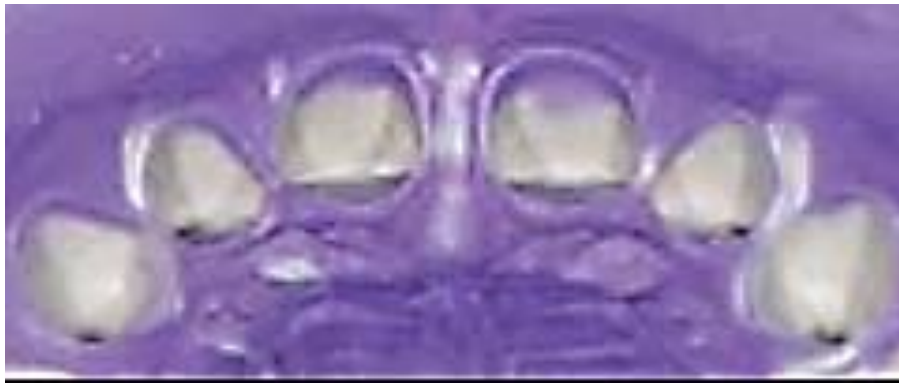

Figure 33 : empreinte des préparations pour les facettes. Source : Dazhaev G et Sing T. 2015

- Préparations des facettes provisoires conformes au mock-up ;

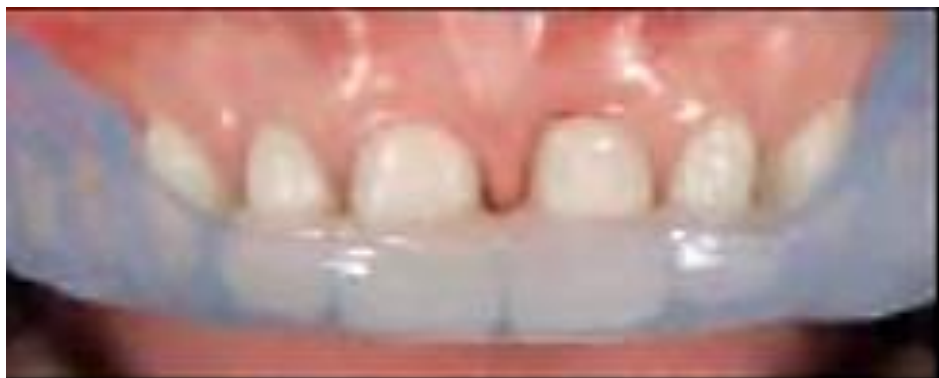

Figure 34 : Réalisation des facettes provisoires à partir d'une clé en silicone transparente. Source : Dazhaev G et Sing T. 2015

- Fabrication des facettes par le laboratoire ou CFAO ;

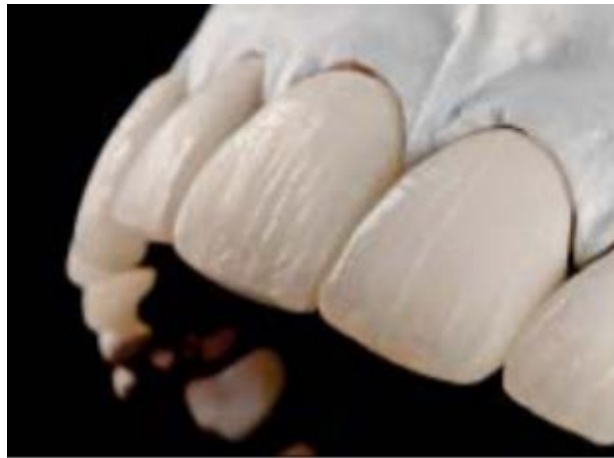

Figure 35 : photographie des facettes réalisées par le laboratoire. Source : Dazhaev G et Sing T. 2015

- Mise en place du champ opératoire puis collage des facettes ;

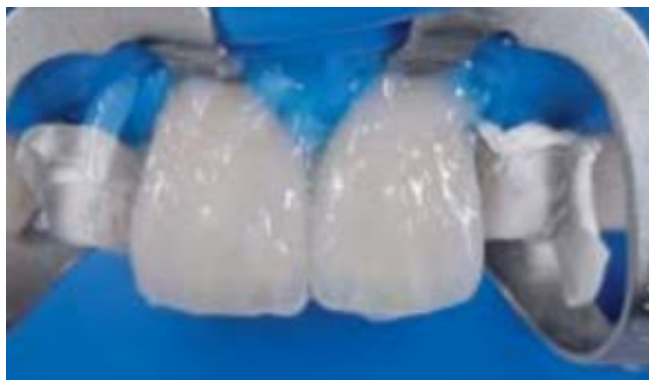

Figure 36 : Collage des facettes sous digues. Source : Dazhaev G et Sing T. 2015

- Élimination des excès ;
- Retrait du champ opératoire et contrôle de l'occlusion ;
- Polissage des marges ;

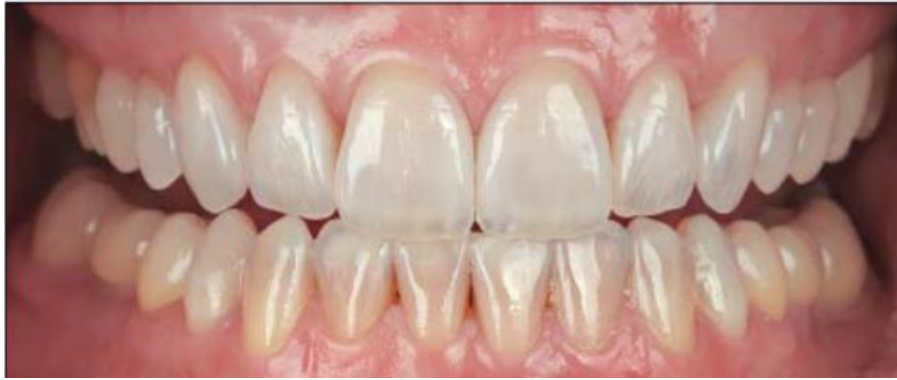

Figure 37 : Photographie post opératoire après collage des facettes dentaires.
Source : Dazhaev G et Sing T. 2015

Tableau 9 : Avantages et inconvénients des facettes dentaires (source personnelle)

Avantages	Inconvénients
<ul style="list-style-type: none"> ➤ Choix de la forme anatomique ➤ Choix de la couleur / matériaux esthétiques ➤ Économie tissulaire maximale ➤ Taux de survie élevé (que ce soit en résine composite ou en céramique) ➤ Traitement fiable ➤ Rétablissement des fonctions dentaires 	<ul style="list-style-type: none"> ➤ Coût élevé ➤ Coopération nécessaire ➤ Coloration des marges possible (faire la technique du tobogan) ➤ Masquage de la dyschromie insuffisant si coloration sévère

3.2.1.8. Les inlays Onlays (27) (28) (82)

Les inlays ou onlays sont indiqués dans le secteur postérieur lors d'une perte de substance importante. Par rapport à une restauration directe, l'anatomie et l'esthétique sont jugées comme plus satisfaisantes. Ces restaurations sont indiquées pour reconstruire la denture d'une personne atteinte d'une pathologie entraînant une perte de substance, par exemple l'amélogénèse imparfaite ou la dentinogénèse imparfaite.

Le protocole de réalisation des onlays est le suivant :

- Diagnostic : déterminer l'étiologie de la perte de substance, la qualité des tissus dentaires résiduels (émail poreux? hypo minéralisé?) ;
- Anesthésie locale avec ou sans sédation ;
- Pose du champ opératoire ;
- Élimination des tissus carieux ou des porosités afin de garder seulement des tissus sains ;
- La dent doit être préparée pour recevoir la future reconstitution indirecte. C'est-à-dire les parois divergentes de 5 à 15 degrés, les angles internes arrondis, les cuspides de moins d'1 mm doivent être recouvertes par la pièce prothétique ;

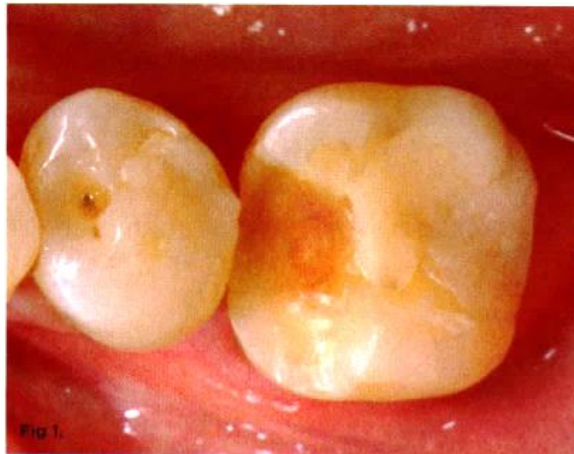
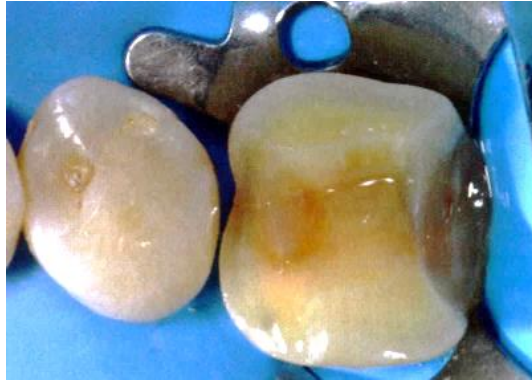
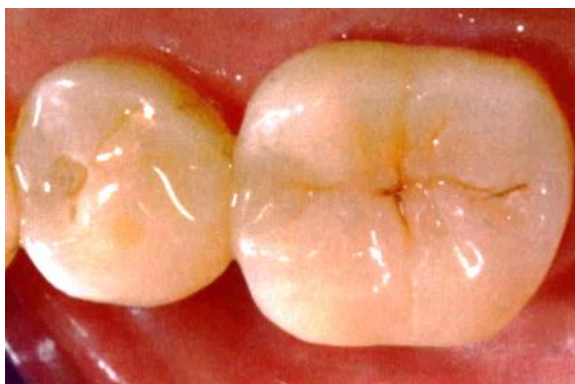Figure 38 : phototographie intra buccale d'une préparation cavitaire d'une première molaire mandibulaire. Source : D'Arcangelo C, Vanini L, Casinelli M, Frascaria M, De Angelis F, Vadini M, et al.,2015

- Réalisation de l'hybridation dentinaire. Cette étape consiste à mordancer les tissus dentaires puis à appliquer un adhésif de collage ;



*Figure 39 : Photographie de la préparation dentaire après hybridation dentinaire.
Source : D'Arcangelo C, Vanini L, Casinelli M, Frascaria M, De Angelis F, Vadini M,
et al.,2015*

- Les contres dépouilles peuvent être corrigées en appliquant de la résine composite ;
- Dépose du champ opératoire ;
- Réalisation des empreintes (optique ou conventionnelle). Prise des rapports intermaxillaires si nécessaire ;
- Mise en place du matériau temporaire (par exemple Telio R@ivoclar vivadent). Les restaurations temporaires ne doivent pas contenir d'eugénol afin de ne pas inhiber le collage lors de la séance suivante ;
- Fabrication au laboratoire ou au cabinet de la pièce prothétique ;
- Lors d'une séance ultérieure, anesthésie et mise en place du champ opératoire
- Collage de la restauration prothétique avec élimination des excès ;
- Retrait du champ opératoire et contrôle de l'occlusion ;



*Figure 40 : Photographie post-opératoire de l'onlay en composite collé. Source :
D'Arcangelo C, Vanini L, Casinelli M, Frascaria M, De Angelis F, Vadini M, et
al.,2015*

Ces soins nécessitent une coopération importante (surtout chez l'enfant) et présente un coût élevé.

Tableau 10 : Avantages et inconvénients de la thérapeutique des inlays et onlays (d'après 1. Davidovich E, Dagon S, Tamari I, Etinger M, Mijiritsky E., 2020)

Avantages	Inconvénients
<ul style="list-style-type: none"> ➤ Choix de la forme anatomique (point de contact optimal...) ➤ Choix de la couleur / matériaux esthétiques ➤ Économie tissulaire maximale ➤ Taux de survie élevé (que ce soit en résine composite ou en céramique) ➤ Traitement fiable ➤ Rétablissement des fonctions dentaires ➤ Diminution des sensibilités dentaires 	<ul style="list-style-type: none"> ➤ Coût élevé (si céramique) ➤ Coopération nécessaire

3.2.1.9. Restaurations corono-périphériques (62) (66) (93)

La thérapeutique jugée comme la plus mutilante d'après le gradient thérapeutique est la restauration corono-périphérique. Elle a l'avantage de masquer les dyschromies les plus sévères.

Nous allons étudier le protocole pour la réalisation d'une couronne dentaire :

- Diagnostic : déterminer l'étiologie de la perte de substances, la qualité des tissus dentaires résiduels ;
- Indication de couronne dentaire posée : perte de substance dentaire importante, défaut d'alignement des dents, sensibilités ;

- Réalisation d'un plan de traitement (traitement parodontale, nécessité d'un wax up...);
- Anesthésie : dans certaines pathologies entraînant des sensibilités, une sédation (Meopa) ou de l'antalgique pré-opératoire peuvent être administrés ;
- Il faut penser à la restauration provisoire en réalisant soit une clé en silicone directement en bouche ou une étape de laboratoire (wax-up ou provisoire indirecte) ;
- Préparation des dents en réduisant de manière homothétique les différentes surfaces dentaires. L'épaisseur varie en fonction du matériau utilisé pour la restauration ;
- Réalisation des couronnes provisoires ;
- Prise d'empreintes des préparations (double mélange ou wash technique) dans la même séance ou après une période d'adaptation sous provisoire. Envoi des empreintes au laboratoire ;
- Étapes de collage des restaurations ou scellement ;
- Retrait des excès et polissage ;

Tableau 11 : Avantages et inconvénients des couronnes dentaires (source personnelle)

Avantages	Inconvénients
<ul style="list-style-type: none"> ➤ Choix de la forme anatomique ➤ Choix de la couleur (sauf pour le métal) ➤ Intégrité marginale ➤ Traitement fiable ➤ Taux de survie à 10 ans plus élevé que les restaurations directes (au composite ou amalgame) ➤ Diminution de la sensibilité sur le long terme pour les couronnes sur dents vivantes 	<ul style="list-style-type: none"> ➤ Coloration des marges possible ➤ Dépose de la couronne si problème endodontique (parodontite apicale) ➤ Coût : qui peut avoir des répercussions sur l'esthétique (couronne métallique) ➤ Technique mutilante

3.2.2. Le traitement des dyschromies selon leurs étiologies

3.2.2.1. Les colorations extrinsèques (37) (51) (64)

Les colorations extrinsèques sont la conséquence d'un dépôt de pigments colorés sur les tissus dentaires. Les thérapeutiques efficaces sont par conséquent peu mutilantes.

La première thérapeutique afin d'éliminer ces taches est un bon brossage quotidien de la part du patient. Le praticien doit enseigner les bons gestes d'hygiène bucco-dentaire. Un brossage efficace de la part du patient, avec une brosse à dents manuelle ou électrique, permet de diminuer à la fois l'étendue et l'intensité des colorations extrinsèques.

Comme nous l'avons vu dans la première partie, l'origine de ces dyschromies est variée. Par exemple, chez les personnes qui fument et boivent du café, les pigments colorés se déposent de façon fréquente à chaque consommation de ces substances. Le brossage n'étant réalisé que deux à trois fois par jour, le praticien peut recommander l'utilisation de chewing-gum dans la journée pour traiter les apports fréquents en pigmentation. En 2019, MAKINO *et al.* ont réalisé un essai clinique randomisé pour évaluer la capacité des chewing-gums contenant du métaphosphate de sodium, à éliminer les colorations dues au café. Trente sujets adultes ont participé à cette étude et les résultats sont concluants. Le métaphosphate de sodium n'est pas encore répandu dans nos thérapeutiques, c'est une piste prometteuse pour les patients.

L'aéropolissage est une technique qui est très efficace pour l'élimination du biofilm dentaire et des colorations superficielles. La fiabilité de la technique et son innocuité pour les tissus mous font que cette thérapeutique est à privilégier avant le détartrage. C'est une technique rapide, avec un temps moyen de cinq minutes pour éliminer toutes les dyschromies dentaires superficielles.

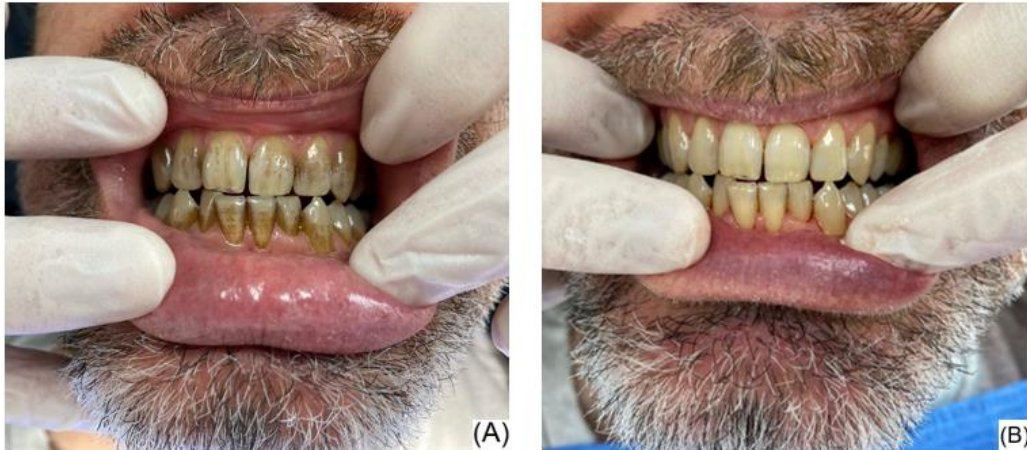

Figure 41 : Colorations noires dues à la consommation de café et tabac. (A) photographie pré opératoire. (B) après aéropolissage. Source personnelle.

Le praticien pourra aussi utiliser un détartreur ultra-sonique ou manuel afin d'éliminer le tartre et les colorations extrinsèques adhérentes aux tissus dentaires.

Les dyschromies extrinsèques sont facilement prises en charge par les praticiens et éliminées à l'aide de thérapeutiques peu mutilantes. Elles sont néanmoins récidivantes et nécessitent un suivi régulier ainsi que des conseils bucco-dentaires en matière de brossage, d'alimentation ou d'utilisation de produits colorants.

3.2.2.2. Les lésions post-traitement d'orthopédie dento-faciale (56) (68)

Les lésions blanches survenues après un traitement d'orthopédie dento-faciale sont la conséquence d'une déminéralisation de l'émail.

La reminéralisation est le traitement le moins délabrant face à un émail déminéralisé. Cette reminéralisation s'effectue par l'apport d'ions fluorures. Le praticien dispose de plusieurs produits thérapeutiques :

- Les vernis fluorés
- Les bains de bouche fluorés
- Et les crèmes type Tooth Mousse® (GC) composées de phosphopeptide de caseine (CPP-ACP)

Si le traitement de reminéralisation ne donne pas un résultat esthétique satisfaisant, d'après le gradient thérapeutique, la micro abrasion peut être utilisée.

Une étude clinique réalisée en 2012 compare l'efficacité de différents traitements sur la déminéralisation induite par un traitement d'orthodontie. Quatre-vingts patients ayant de multiples dyschromies blanches ont été divisés en quatre groupes. Le premier groupe, qui est le groupe témoin, sont des patients qui ont eu pour seule thérapeutique le brossage de dents. A la fin de l'étude, 45% des patients de ce groupe ont eu une atténuation des lésions jugée satisfaisante sur le plan esthétique. Le deuxième groupe utilisait en complément du brossage, un bain de bouche fluoré au fluorure de sodium. Le fluor a obtenu de meilleurs résultats puisque 48% des lésions ont été correctement masquées. Le troisième groupe avait, en complément du brossage, une crème (Tooth Mousse® GC) composée de phosphopeptide de caséine. Son taux de réussite supérieur au deuxième groupe (58%) suggère que la molécule de phosphopeptide de caséine entraîne une meilleur reminéralisation, cependant la différence n'est pas significative pour les lésions modérées et sévères. Et enfin le quatrième groupe devait subir un traitement de micro-abrasion (acide chlorhydrique à 18%). Le résultat est nettement supérieur aux autres groupes avec 97% de taches éliminées.(3)

Face à ces dyschromies post-traitement d'ODF, un éclaircissement dentaire peut être utilisé. Avant de réaliser ce traitement, il faut néanmoins être sûr que ces lésions ne soient pas carieuses. L'éclaircissement est un traitement efficace, perçu comme satisfaisant sur le plan esthétique mais qui peut entraîner des sensibilités dentaires.

La dernière thérapeutique qui peut traiter de manière efficace toutes les lésions blanchâtres est l'érosion-infiltration. De nombreuses études cliniques ont évalué l'effet de la résine Icon®(DMG) sur les lésions blanches post traitement d'ODF. Cette thérapeutique permet d'assimiler la couleur de la lésion à celle de l'émail sain adjacent. L'esthétique est jugée satisfaisante par les patients et le résultat est stable sur les contrôles effectués à plus de deux ans.

En 2010, Neuhaus K, Graf M, Lussi A, Katsaros C. ont publié le cas d'un patient présentant des dyschromies blanches lors de son traitement d'orthodontie. Une dépose des brackets s'est avérée nécessaire et un traitement d'érosion-infiltration fut entrepris. (69)

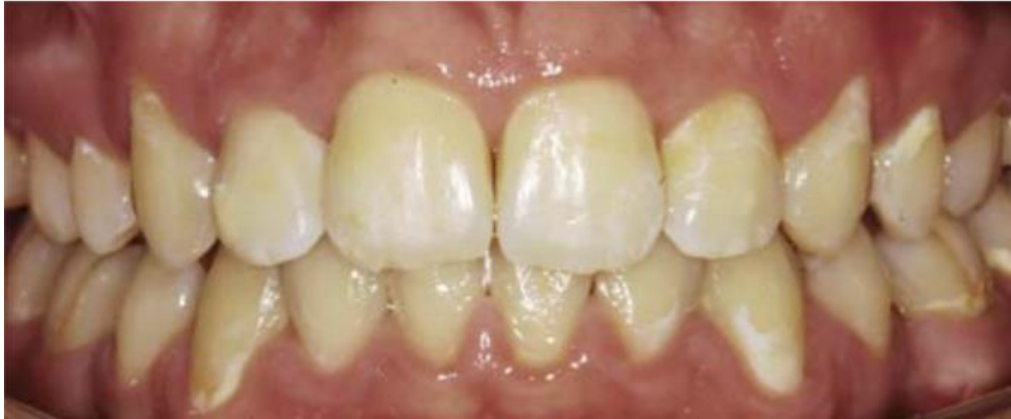

Figure 42 : lésions blanches après un traitement d'orthodontie. Source : Neuhaus K, Graf M, Lussi A, Katsaros C., 2010.

La technique utilisée par ces auteurs est l'érosion infiltration conventionnelle, c'est-à-dire sans éliminer un peu de tissu sain comme nous l'avons vu pour la technique dite « en profondeur ».

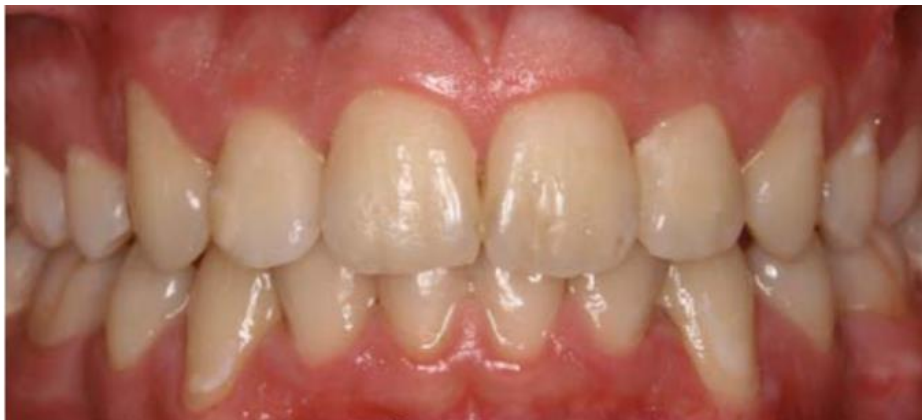

Figure 43 : photographie intra-orale deux mois après le traitement d'érosion-infiltration. Source : Neuhaus K, Graf M, Lussi A, Katsaros C., 2010.

On remarque dans ce cas clinique que les lésions les plus sévères n'ont pas été totalement masquées par la thérapeutique. La technique d'érosion-infiltration en profondeur aurait peut-être obtenue de meilleurs résultats pour ces lésions sévères.

D'après l'essai clinique réalisé par GuX *et al.*, la résine Icon® entraînerait une rugosité de surface dentaire moindre et un résultat esthétique plus satisfaisant que la micro-abrasion sur le long terme (douze mois). (45)

C'est une thérapeutique qui a fait ses preuves et qui est maintenant recommandée pour le traitement des lésions dues à un traitement d'ODF. (34)

3.2.2.3. Les lésions carieuses (44) (53) (63) (93)

La lésion carieuse est une pathologie fréquemment rencontrée par le praticien. De nombreuses options de traitement sont à sa disposition, il devra choisir en fonction du stade de la carie et des tissus dentaires résiduels. Par exemple, les caries initiales peuvent être traitées de manière préventive ou reminéralisante, tandis que les lésions carieuses plus sévères nécessiteront une excavation suivie d'une restauration.

Tableau 12 : Traitement des lésions carieuses en fonction de la classification ICDAS (source personnelle)

Classification ICDAS	Description	Traitements possible
0	Pas de signe de lésion carieuse après un séchage 5 secondes à la soufflette	
1	Une opacité ou une discoloration de couleur brunâtre ou blanchâtre de l'émail est visible seulement après un séchage prolongé	Fluor/chlorhexidine/vernis fluoré/Phosphopeptide de caséine/Icon
2	Une opacité ou une discoloration de couleur brunâtre ou blanchâtre de l'émail est visible lorsqu'il est mouillé	Fluor/chlorhexidine/vernis fluoré/Phosphopeptide de caséine/Icon
3	Rupture de l'émail, le tissu dentinaire n'est pas exposé	Restauration adhésive
4	Ombre sous-jacente de la dentine	Restauration adhésive/facette/inlay-onlay
5	Cavité distincte avec le tissu dentinaire exposé	Restauration adhésive/facette/inlay ou onlay
6	Cavité distincte étendue à plus de la moitié de la surface dentaire, avec le tissu dentinaire exposé	Restauration adhésive/facette/inlay ou onlay/couronne

Les lésions carieuses peuvent entraîner différentes dyschromies.

Les dyschromies blanches qui sont dues à une hypo-minéralisation. Elles correspondent au stade précoce de la lésion carieuse (ICDAS 1 ou 2). Le traitement est le même que pour les lésions post-traitement d'ODF. Les études cliniques rapportent l'utilité d'avoir une bonne hygiène bucco-dentaire dans la reminéralisation des lésions. Néanmoins, en complément du brossage, un apport fluoré par l'utilisation de vernis fluoré ou de bain de bouche fluoré donne des résultats plus satisfaisants. Les meilleurs résultats en matière d'esthétisme et de régression des lésions carieuses sont obtenus par la résine Icon®.

La dyschromie brunâtre ou noirâtre qui correspond à une lésion carieuse en phase de latence. La teinte sombre nécessite généralement l'excavation des tissus carieux. Pour combler la perte de substance, le praticien peut choisir une dentisterie conservatrice (restauration par des matériaux insérés en phase plastique) ou prothétique (facette, inlay, onlay ou couronne). Le choix du traitement est déterminé en fonction des tissus dentaires résiduels, de la demande du patient et de l'expérience

du praticien. Les restaurations prothétiques sont jugées plus esthétiques, elles réduisent le risque d'échec majeur (fracture dentaire...), ont une meilleure durée de vie (10 ans pour une couronne) et le risque de douleur à long terme est moindre si la dent est vitale.

La dyschromie de couleur jaune qui est le signe d'une lésion carieuse active. Elle nécessite une élimination des tissus carieux, suivie d'une réhabilitation coronaire.

3.2.2.4. MIH (7) (23) (65)

Afin de conserver au maximum les tissus dentaires, il est important que le praticien établisse le diagnostic le plus précocement possible. Pour traiter les dyschromies, plusieurs traitements sont possibles. Le choix devra tenir compte de l'âge, de la demande esthétique et de la sévérité des lésions.

Les patients atteints de MIH ont des doléances esthétiques mais aussi sensibles. En effet, l'hypo minéralisation entraîne des sensibilités importantes. Les procédés de reminéralisation tels que le vernis fluoré ou les pâtes de phosphopeptide de caséine ont montré leur efficacité en tant qu'agent désensibilisant et reminéralisant. Ils n'ont cependant pas d'influence au niveau esthétique.

L'éclaircissement dentaire induit des sensibilités, une application locale au fauteuil peut être réalisée mais cette thérapeutique a un résultat esthétique insuffisant.

Le praticien s'orientera plutôt vers la micro-abrasion qui permet de réduire les opacités ainsi qu'un meilleur accès à la lésion dans le but d'obtenir un résultat final optimal. Néanmoins, cette thérapeutique ne permet pas une correction complète des dyschromies jaune-brun et l'application d'une résine composite en complément peut être nécessaire pour combler les défauts quantitatifs de l'émail.

Pour les dyschromies blanches associées à la MIH, la technique d'infiltration de résine superficielle est insuffisante, il est nécessaire d'utiliser l'infiltration en profondeur.

Pour les dyschromies jaunes ou brunes, plusieurs thérapeutiques doivent être combinées. Dans un article paru en 2017, trois patients mineurs atteints de MIH ont bénéficié de différentes thérapeutiques. La technique de Etch-Bleach-Seal est une thérapeutique à utiliser chez les enfants afin de permettre la transformation des défauts brun-jaunes en défauts blancs. Cela permet d'être mieux accepté par le patient. Une fois la teinte blanche obtenue, le praticien peut utiliser la micro-abrasion ou l'infiltration de résine afin d'obtenir le masquage complet de ce défaut esthétique. (75)

Les restaurations indirectes telles que les facettes, les onlays et overlays ont de nombreux avantages dans le traitement de la MIH. Le premier avantage est la conservation maximale en tissus sains. Ce sont des solutions fiables, pérennes permettant de restaurer l'esthétique mais aussi les fonctions dentaires et de diminuer les sensibilités dentaires. Malheureusement leur coût et la coopération du patient, notamment chez l'enfant, peuvent présenter un frein.

Si les restaurations indirectes ne sont pas retenues par le patient, le praticien pourra recourir à une restauration corono-périphérique de type couronne. Les avantages sont les mêmes à la différence d'être une technique plus mutilante. (28)

3.2.2.5. Amélogénèse imparfaite (14) (16) (62) (86)

L'amélogénèse imparfaite est une maladie rare qui peut entraîner des troubles psychologiques et morphologique chez les patients. La qualité de vie des patients peut être altérée à cause des sensibilités dentaires, des difficultés à la mastication, ainsi que l'esthétique dentaire. Le traitement de l'amélogénèse imparfaite varie en fonction de l'âge, des symptômes, de la situation clinique intra-orale, et de la gravité de la maladie.

De Souza *et al.* présentent le cas d'une petite fille de 8 ans atteinte d'amélogénèse imparfaite. Ce cas complexe a nécessité une prise en charge multidisciplinaire.

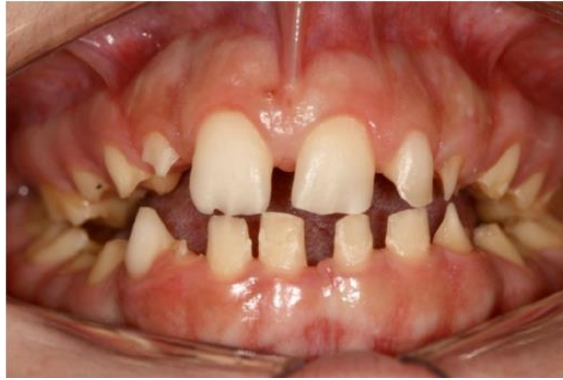

Figure 44 : photographie initiale d'une enfant de 8 ans atteinte d'amélogénèse imparfaite. Source : De Souza JF, Fragelli CMB et al., 2014

Dans un premier temps, la thérapeutique consistait à diminuer les sensibilités dentaires et le risque carieux, par un enseignement à l'hygiène, associé à une application de produit de reminéralisation (duraphat®Colgate). La deuxième phase était gérée par l'orthodontiste. Elle permet d'obtenir un alignement dentaire optimal afin de restaurer esthétiquement la patiente.

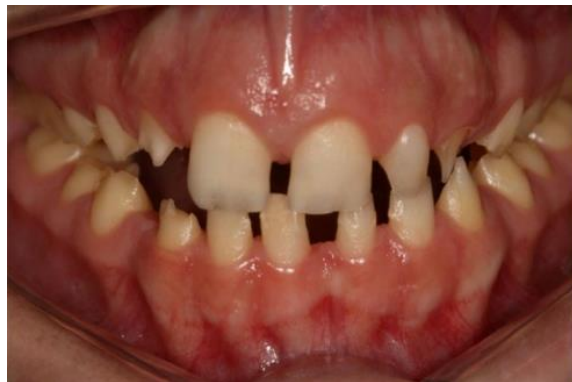

Figure 45 : situation après traitement orthodontique. Source : De Souza JF, Fragelli CMB et al., 2014

Une usure dentaire importante est souvent traitée par des thérapeutiques prothétiques. Toujours selon le respect du gradient thérapeutique, le clinicien pourra choisir en fonction du cas clinique entre la facette, l'inlay/onlay ou la couronne dentaire. Dans les cas sévères d'amélogénèse imparfaite, l'émail n'est pas apte au collage. Il sera nécessaire d'utiliser la thérapeutique de la reconstitution corono-périphérique

(couronne). Les couronnes ont des taux de survie à cinq ans élevé (supérieur à 95%). Elles permettent de diminuer les sensibilités dentaires et d'avoir une bonne intégration esthétique.

La troisième phase du traitement chez la patiente de 8 ans consiste à réhabiliter les arcades dentaires. Les dents postérieures ont reçu des couronnes dentaires et onlays en résines composites. La perte de substance dentaire entraînée par l'amélogénèse imparfaite a permis au praticien de ne pas délabrer la dent, seulement un lissage des surfaces fut nécessaire. Puis les dents antérieures ont été reconstruites en résine composite directement au fauteuil grâce à un guide issu du wax up.

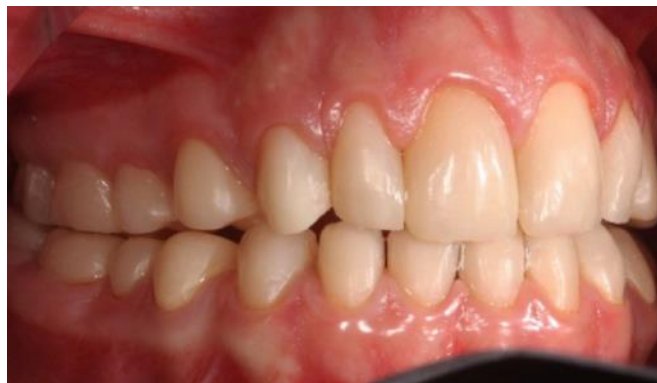

Figure 46 : photographie post opératoire des arcades dentaires. Source : De Souza JF, Fragelli CMB et al., 2014

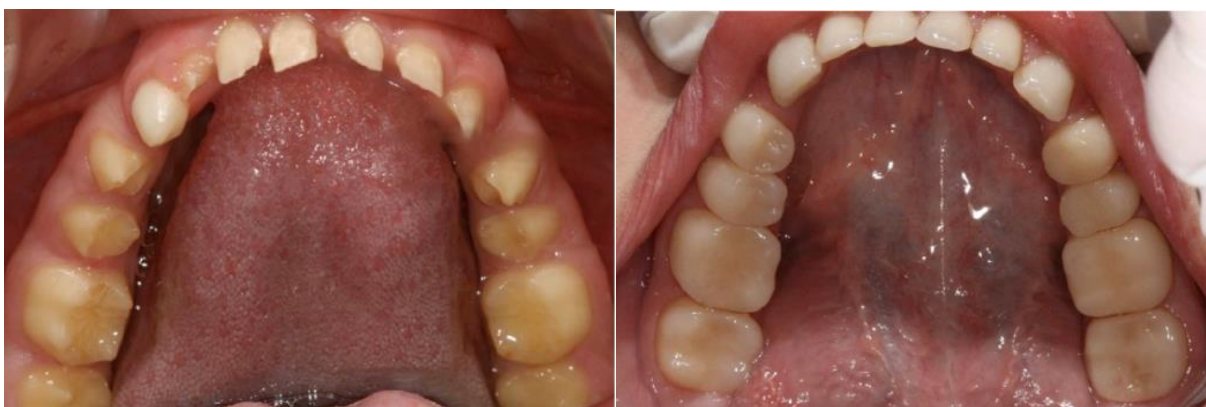

Figure 47 : photographies de l'arcade mandibulaire, situation initiale et post opératoire. Source : De Souza JF, Fragelli CMB et al., 2014

Dans les cas d'amélogénèses imparfaites moins sévères, des thérapeutiques plus conservatrices peuvent être utilisées. Le traitement par éclaircissement dentaire permet une bonne amélioration de la couleur mais est généralement insuffisant pour un résultat esthétique optimal. Des petites taches sont toujours présentes, mais les dyschromies de teinte brune ou jaune se sont éclaircies et apparaissent blanches après le traitement. C'est alors que le praticien pourra masquer ces lésions résiduelles.

Le praticien peut ensuite utiliser l'infiltration de résine telle que la résine Icon®. Elle permet d'avoir un résultat esthétique immédiat et à long terme très satisfaisant. Après un contrôle à un an, la couleur de la dent est restée stable et la progression de l'usure semble cliniquement arrêtée par l'infiltration.

Dans un cas clinique présenté par Buchi, la micro-abrasion a été choisie pour améliorer l'esthétique en atteignant les couches profondes de la dent. Si les résultats esthétiques ne sont toujours pas satisfaisants après ces différentes thérapeutiques combinées, une restauration prothétique telle que les facettes est indiquée. Les facettes permettent non seulement de masquer les dyschromies, mais aussi de modifier la forme des dents si besoin. (14)

3.2.2.6. Dentinogénèse imparfaite (9) (11) (36) (91)

La dentinogénèse imparfaite peut entraîner des colorations en plus des autres anomalies dentaires (forme, structure...).

Dans le cas où il n'y a pas d'anomalie de forme, seulement une dyschromie, l'éclaircissement dentaire est le premier traitement à utiliser. Il permet de corriger l'aspect mate des dents.

Dans le cas clinique publié par Bidra AS et Uribe F., la thérapeutique d'éclaircissement dentaire a été indiquée afin de répondre aux doléances esthétiques d'un patient atteint de dentinogénèse de type 2. L'éclaircissement dentaire externe a été réalisé sur plusieurs mois nécessitant une bonne coopération du patient.

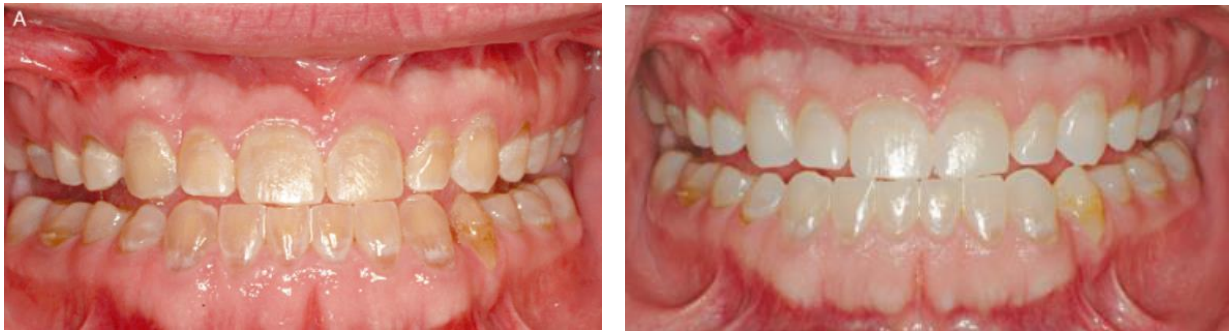

Figure 48 : photographies avant et après éclaircissement dentaire. Source : Bidra AS, Uribe F., 2011

Les inconvénients de cette thérapeutique sont les sensibilités dentaires transitoires et la difficulté d'obtenir une teinte plus lumineuse dans la région cervicale des dents. Cependant, en cas de succès, comme dans le cas clinique présenté ci-dessus, le praticien aura utilisé une solution simple, conservatrice et économique pour répondre aux doléances esthétiques du patient. Un recul clinique sur trois ans et demi a permis de juger la nouvelle teinte comme stable pour ce patient. Pour les autres cas où le résultat esthétique est insuffisant, une thérapeutique prothétique devra être envisagée.

Pour les enfants et adolescentes, l'usure rapide et progressive de la structure dentaire entraîne un problème esthétique mais aussi fonctionnel. Il est important de rétablir les différentes fonctions telles que la mastication, la phonation et la déglutition chez l'enfant. Le praticien pourra réaliser sur les dents temporaires des restaurations collées directement sur les dents antérieures et postérieures. Il peut aussi utiliser des restaurations indirectes en composites telles que les onlays dans le secteur postérieur et facettes en antérieur. Les restaurations en composites indirectes sont une thérapeutique améliorant l'occlusion et l'esthétique des enfants et adolescents. Lorsque le traitement est réalisé précocement, il permet un maintien préventif de la denture temporaire donc des fonctions dentaires et de l'esthétique.

Pour les patients d'âge adulte, l'émail est généralement abrasé et fracturé entraînant une perte de la dimension verticale d'occlusion. Les restaurations conservatrices sont à privilégier. Pour les dents postérieures, ce sont des overlays recouvrant toute la face occlusale réalisés en résine composite. Le choix du matériau utilisé (résine composite) permet de faire des corrections en cas de fracture de l'élément prothétique. Ces restaurations permettent de garder les marges d'émail et d'avoir une bonne adaptation. Les overlays restaurent la dimension verticale d'occlusion, et donc la hauteur de la face inférieure du visage. L'aspect esthétique du patient a changé. Pour les dents antérieures, les facettes dentaires permettent de restaurer l'esthétique tout en étant conservateur en tissus sains. Les facettes sont néanmoins difficiles à coller à cause des anomalies structurales entraînées par la dentinogénèse imparfaite.

Dans les cas d'usures sévères, le praticien devra couronner les dents. Les couronnes permettent d'augmenter la dimension verticale d'occlusion puis de rétablir l'esthétique dentaire en réhabilitant le secteur antérieur. Elles assurent une meilleure rétention que les facettes et onlays. Elles sont parfois associées à un aménagement parodontal pour retrouver une forme esthétique satisfaisante. Mais les couronnes à recouvrement complet présentent un risque de fracture à cause de la fragilité dentinaire sous-jacente. (68)

3.2.2.7. Mucoviscidose et hypoplasie de l'émail (67) (70)

Il existe un débat sur la prévalence des lésions carieuses chez les patients atteints de mucoviscidose. Cette pathologie entraînerait une hypoplasie de l'émail et par conséquent une augmentation du risque carieux à l'adolescence par rapport à des patients sains. L'hypoplasie de l'émail est responsable de cette coloration jaune chez ces patients.

Afin de diminuer cette dyschromie, un traitement par éclaircissement dentaire externe peut être réalisé. Celui-ci va permettre un masquage grâce à un éclaircissement de la lésion, mais ces résultats sont généralement insuffisants. Il est nécessaire de l'associer à un traitement de micro-abrasion ou de résine infiltration. En dernier recours, le praticien peut proposer la réalisation de facettes dentaires si l'hygiène du patient est satisfaisante.

3.2.2.8. Tétracycline et Minocycline (12) (38) (43) (83)

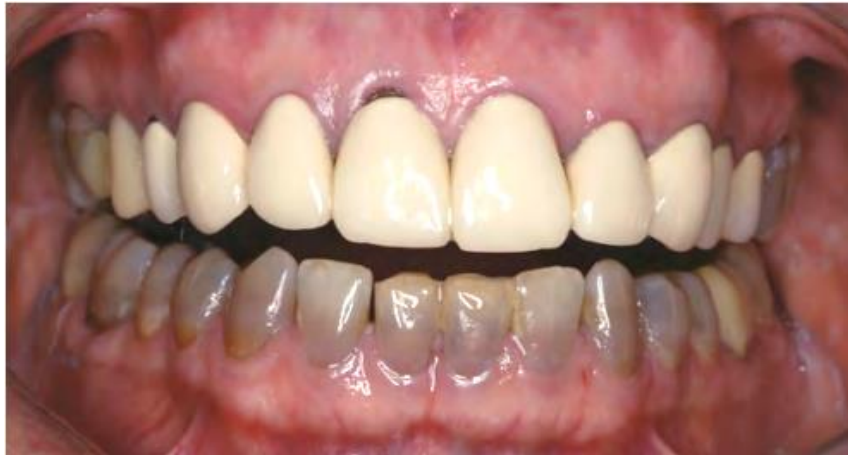Le traitement des dents colorées à la tétracycline ou à la minocycline est l'une des thérapeutiques les plus difficiles. Il existe différents degrés de colorations, qui sont proportionnels à la quantité de lumière qui peut traverser la dent. Plus le degré de dyschromie est élevé, plus la dent a un aspect sombre et donc moins la lumière peut pénétrer dans les tissus dentaires.

Dans un premier temps, le praticien réalisera un éclaircissement dentaire. L'objectif sera d'obtenir une teinte plus claire, avec une diminution de la teinte rouge et jaune des lésions. Les sensibilités dentaires sont peu fréquentes pour cette pathologie, mais elles sont possibles, donc le patient doit être prévenu. Pour les dyschromies avec un faible degré, cette thérapeutique peut être suffisante ou complétée par l'apposition de résine composite dans certains secteurs.

Cependant, dans les cas les plus sévèrement atteints, le praticien devra utiliser des restaurations corono-périphériques. Toujours dans le respect du gradient thérapeutique, si la situation clinique le permet, des facettes doivent être proposées. Il est important de tenir compte de la couleur de la dent préparée afin que le laboratoire puisse utiliser des couches de céramique suffisamment opaques pour obtenir un résultat satisfaisant. Les facettes devront être assemblées aux tissus dentaires avec une colle opaque. Sur le plan esthétique, les dyschromies sont masquées et les patients sont satisfaits. Les facettes prothétiques sont un choix fiable et très satisfaisant sur le plan esthétique.

Dans l'étude réalisée par Chen en 2005, 546 dents colorées à la tétracycline ont été restaurées par des facettes dentaires. Ces facettes étaient en porcelaine et assemblées avec de l'Ultradond®CLEAR. A 6 mois, 1% des facettes ont été recollées, mais 99% ont gardé une très bonne adaptation. Sur le plan esthétique, la couleur des facettes évaluée sur 2 ans et demi est stable, les dyschromies sont masquées et les patients sont satisfaits. Les facettes prothétiques sont un choix fiable et très satisfaisant sur le plan esthétique. (19)

Pour les patients qui ont une dyschromie très marquée, associée à une dysfonction occlusale ou une malposition dentaire importante contre indiquant l'utilisation des facettes, le praticien devra couronner ces dents.



*Figure 49 : Dyschromies noires des dents mandibulaires causées par la tétracycline.
Source : Sesemann MR, Culp L, Swann L.,2018*

Pour cette patiente, il a été décidé de couronner les dents dyschromiées et de refaire ses couronnes antérieures. Un traitement parodontal fut entrepris afin d'optimiser l'architecture gingivale.

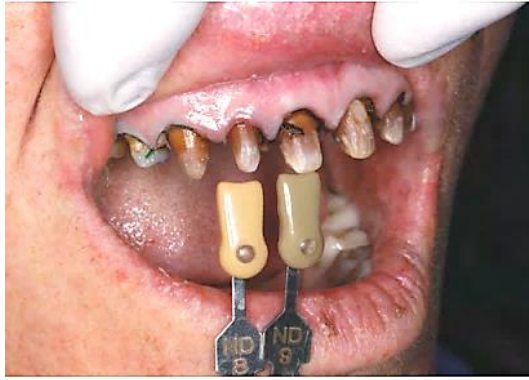

Figure 50 : photographie illustrant l'aspect sombre des dents préparées. Source : Sesemann MR, Culp L, Swann L.,2018

Dans ce type de cas, le choix de la céramique utilisée est important. Une céramique plutôt mate aura de meilleurs résultats esthétiques si la dent préparée est toujours sombre. Ainsi, les restaurations en zircone permettent de masquer efficacement ces colorations profondes et obtiennent un résultat satisfaisant au niveau esthétique.

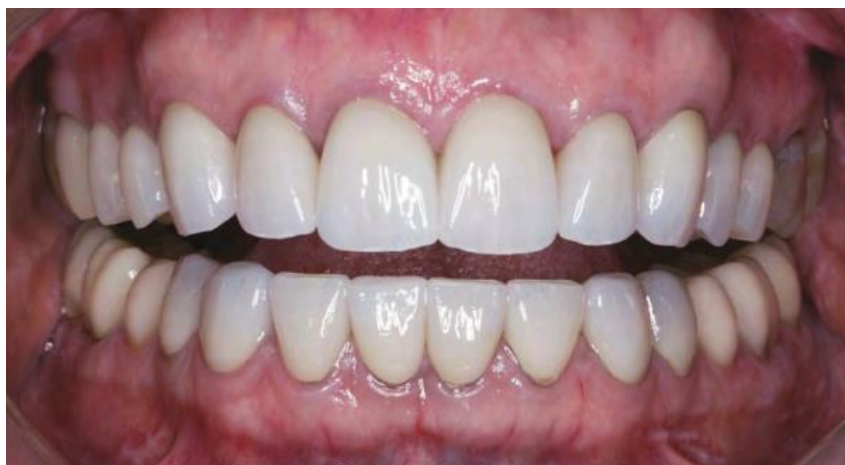

Figure 51 : situation finale après la pose des couronnes dentaires. Source : Sesemann MR, Culp L, Swann L.,2018

Pour ce cas clinique, les couronnes ont été usinées dans un bloc d'IPS e.max ZirCAD MT Multi, permettant d'obtenir un résultat esthétique satisfaisant.

3.2.2.9. Fluorose (31) (73) (78) (88)

Le choix du traitement d'une dyschromie entraînée par la fluorose dépend du stade de la pathologie.

Pour certains auteurs, la micro-abrasion doit être la première thérapeutique à utiliser dans le cas de fluorose. La micro-abrasion de l'émail permet une amélioration de l'aspect esthétique des dyschromies blanches, jaunes ou brunes, dans le cas de fluorose légère et modérée

L'éclaircissement dentaire externe est une autre possibilité thérapeutique efficace et stable mais parfois insuffisante dans les stades sévères. Dans leur étude, Sun *et al.* ont évalué l'efficacité de deux méthodes d'éclaircissement sur le masquage des lésions fluorées. 22 patients ont été traités par un éclaircissement à domicile et 21 par la technique combinée (c'est-à-dire un éclaircissement au fauteuil associé à un éclaircissement à domicile). D'après les résultats de cette étude, les lésions blanches sont masquées plus rapidement avec la technique combinée : en deux semaines, 100% des lésions légères sont masquées alors qu'il faut attendre un mois pour le même résultat avec l'éclaircissement à domicile. On peut aussi remarquer que plus la lésion est importante, plus le temps nécessaire au masquage de la lésion augmente : les lésions légères sont corrigées par la technique combinée en deux semaines contre quatre semaines pour les lésions modérées. Et enfin, l'éclaircissement montre des limites pour certaines lésions sévères, avec un taux de succès de 94% à six semaines.

Dans les cas où l'éclaircissement montre ses limites, l'érosion-infiltration peut être utilisée seule ou en complément. L'érosion-infiltration semble être le traitement le plus prometteur pour les dyschromies blanches de la fluorose dentaire. Ses résultats sont potentialisés s'il est associé avec le traitement d'éclaircissement au préalable. Cette bithérapie est très intéressante notamment pour les dyschromies brunâtres. L'éclaircissement dentaire va en effet permettre une diminution de la teinte brune des lésions et augmenter la brillance des dents. Ensuite, un protocole d'érosion-infiltration va être entrepris avec un mordantage à l'acide orthophosphorique à 37%, puis l'utilisation de l'hypochlorite de sodium pour diminuer cette teinte brunâtre au maximum. On obtient alors une lésion blanchâtre, qui peut être masquée par la résine Icon®.

A partir du stade 5 de la classification TSIF « Tooth Surface Index of Fluorosis », les résultats esthétiques sont généralement non satisfaisants. Si c'est le cas où les tissus dentaires sont très abimés, des restaurations en résine composite ou la pose de facettes ou couronnes dentaires pourront être entreprises.

3.2.2.10. Dents non-vitales (10) (24)

Les dyschromies sur dents non vitales (nécrosées ou traitées endodontiquement) sont traitées par éclaircissement interne. Différents produits sont utilisés à différentes concentrations. L'éclaircissement interne est une technique très efficace qui permet à la dent de retrouver une couleur proche de sa couleur naturelle. Pour rappel, la nécrose pulpaire entraîne une coloration grisâtre et un antécédent d'hémorragie pulpaire une coloration rose.

Bersezio *et al.* ont étudié l'efficacité de l'éclaircissement interne au peroxyde d'hydrogène à 35% et au peroxyde de carbamide à 37%, ainsi que les facteurs psychosociaux et la perception esthétique de soi après ce traitement. Il en résulte que les deux thérapeutiques sont efficaces et qu'il n'y a pas de différence significative selon les deux produits utilisés ($p > 0,05$). L'éclaircissement a eu un effet positif sur la psychologie des patients, qui ont retrouvé leurs dents avec un aspect naturel.

En cas d'échec de l'éclaircissement, les facettes dentaires sont une solution thérapeutique. Au niveau esthétique, la facette a de très bons résultats. Coelho-de-Souza a réalisé une étude sur les facettes en composites. Dans cette étude 53 dents non vitales ont été restaurées contre 143 dents vivantes chez 86 patients. Les facettes collées sur les dents non-vitales ont un taux d'échec 2,78 fois plus important que si le collage se fait sur une dent vitale. La fracture de la facette est la cause principale d'échec. Cette étude a été suivie en moyenne sur trois ans et demi, avec un taux d'échec de 9,8% pour les facettes sur dents non-vitales. Ce taux d'échec est à relativiser car les opérateurs sont différents, notamment certains praticiens étaient étudiants. Il en résulte qu'esthétiquement, la facette a fait ses preuves. Néanmoins, il est important de tenir compte d'un risque d'échec majoré lors de la pose d'une facette sur dent non-vitale.

La dernière thérapeutique possible et la plus mutilante est la pose d'une couronne dentaire. Cette thérapeutique est indiquée si la perte de tissus est trop importante ou pour rétablir les fonctions occlusales perdues.

3.2.2.11. Résorptions radiculaires (72) (85)

Les résorptions internes coronaires induisent une coloration rose, aussi appelée « pink spot ». L'élimination du tissu pulpaire suivi de l'obturation tridimensionnelle corrige cette dyschromie. Selon l'étendue de la résorption interne et de l'épaisseur des parois restantes, une stratification ou une restauration prothétique peut être indiquée. Dans les cas sévères, la résorption interne peut entraîner une perte radiculaire.

Le traitement des résorptions cervicales externes, responsables d'une coloration rose, varie en fonction de la sévérité et de la localisation de la lésion. Ce traitement consiste à l'excavation de l'ensemble du tissu granulomateux (nécessitant parfois un traitement endodontique), puis de restaurer la dent à l'aide d'un matériau biocompatible et esthétique afin d'éviter une récurrence de la pathologie. En fonction de la quantité de tissus restants, la dent peut être restaurée de façon directe ou indirecte par l'intermédiaire d'une facette, d'un onlay ou d'une couronne périphérique.

3.2.2.12. Dent d'ébène

L'exposition des tissus dentaires aux rayons ionisants lors d'un traitement par radiothérapie peut entraîner une coloration brunâtre à noire des tissus dentaires. Cette dyschromie est associée à la lésion carieuse et est la conséquence d'un changement de l'écosystème buccal, qui se retrouve constitué par des bactéries chromogènes. Afin d'éviter cette dyschromie, un apport de fluor est indispensable et recommandé tout au long de la vie du patient. Le traitement de cette coloration noirâtre est une restauration prothétique par des couronnes périphériques, toujours associé à l'apport d'ions fluorés.

3.2.2.13. Les hypo minéralisations traumatiques (18) (42) (90)

Les dyschromies de ces lésions peuvent varier de la teinte blanche à jaune. La profondeur de ces lésions est proportionnelle à l'intensité du traumatisme sur la dent déciduale. Ceci se caractérise cliniquement par une opacité croissante.

Il est inutile de tenter une thérapeutique de reminéralisation sur ces lésions.

L'hypo minéralisation traumatique n'entraîne pas un risque accru de sensibilité dentaire permettant à l'éclaircissement d'être la première thérapeutique utilisée. Il permet d'atténuer l'aspect blanchâtre de la lésion ou de transformer une dyschromie jaunâtre en tache blanche. Malheureusement les résultats esthétiques sont généralement insuffisants.

Après cette thérapeutique, le praticien dispose de plusieurs solutions :

- La thérapeutique d'érosion-infiltration de résine, qui a fait ses preuves dans le traitement des lésions blanches. La technique conventionnelle permet une conservation des tissulaire totale et les patients sont satisfaits des résultats obtenus. Cependant, comme le souligne l'étude de Giannetti, cette thérapeutique peut présenter des résultats esthétiques non satisfaisants. La méthode d'infiltration en profondeur permet de résoudre ces dyschromies blanches persistantes grâce à un accès total à la lésion grâce au fraisage. Cette technique est néanmoins plus invasive que la technique traditionnelle.
- Dans les cas sévères, le praticien sera obligé de mutiler la dent en éliminant une partie des tissus hypo minéralisés, puis de la restaurer par une stratification à la résine composite ou l'utilisation de facettes dentaires.

3.3. Tableaux récapitulatifs (20)

Tableau 13 : Thérapeutiques des dyschromies dentaires extrinsèques selon leurs étiologies (d'après M. Clément, C. Marcoux, 2018)

Dyschromies extrinsèques	Facteurs étiologique	Causes	Couleurs	Traitements du moins invasifs au plus mutilant		
DIRECT	Dépôts dentaires	Materia alba	Blanc	Enseignement au brossage	Aéropolissage	Détartrage
		Plaque dentaire/biofilm	Jaune	Enseignement au brossage	Aéropolissage	Détartrage
		Tartre	Blanc, Jaune, Marron	Enseignement au brossage	Détartrage	Aéropolissage
	Microorganismes chromogènes	Champignons et bactéries chromogènes	Vert, Marron, noir, orange, bleu, vert	Enseignement au brossage	Aéropolissage	Détartrage
	Habitudes alimentaires	Chromogène, aliments acides, café, vin rouge et thé, chlorophylle	Marron, Noir	Enseignement au brossage	Aéropolissage	Détartrage
	Substances buccales	Tabac à fumer, feuilles à mâcher	Brun, Noir, jaunâtre, sombre	Enseignement au brossage	Aéropolissage	Détartrage
INDIRECT	Utilisation locale des médicaments	Antiseptique cationique (chlorhexidine)/huiles essentielles...	Jaune, Marron, vert, violet, gris à noir	Enseignement au brossage	Aéropolissage	Détartrage
	Administration orale de drogues	Solution orale à base de fer / Amoxicilline/Doxycycline...	Jaune, Marron, Noir	Enseignement au brossage	Aéropolissage	Détartrage
	Activité professionnelle et facteurs environnementaux	Fer, poussière d'argent et de manganèse/ Cuivre/Nickel...	Noir, verte bleu...	Enseignement au brossage	Aéropolissage	Détartrage

Tableau 14 : Thérapeutiques des dyschromies dentaires intrinsèques selon leurs étiologies (première partie) (d'après M. Clément, C. Marcoux, 2018)

Causes des dyschromies	Couleurs	Thérapeutiques conseillées en fonction du gradient thérapeutique		
		Première intention	Seconde intention	Troisième intention
Hypominéralisation de l'émail après un traitement ODF	Blanc	Apport d'ion fluorure	Éclaircissement dentaire	Erosion-infiltration micro abrasion
Lésions carieuses	Blanc	Apport d'ion fluorure	Éclaircissement dentaire	Erosion-infiltration Micro abrasion
	Jaune ou noirâtre	Stratification	Facettes / Inlay / Onlay / Overlay	Couronnes périphériques
Hypominéralisation incisive molaire (MIH)	Blanc	Micro abrasion	Erosion infiltration en profondeur	Stratification / Facette /Inlay/Onlay
	Jaune ou brun	Technique Etch-Bleach-Seal	Erosion-infiltration micro abrasion	Stratification / Facette /Inlay/Onlay
Amélogénèse imparfaite	Blanc	Éclaircissement dentaire	Erosion-infiltration Micro abrasion	
	Jaune- brun	Eclaircissement	Micro abrasion ou érosion-infiltration	
	Atteinte sévère	Facettes / Inlay / Onlay / Overlay	Couronnes périphériques	
Dentinogénèse imparfaite	Brun-jaunâtre, bleu-gris	Eclaircissement	Stratification / facette / Inlay / Onlay / Overlay	Couronnes périphériques
Fibres kystiques (mucoviscidose)	Gris-jaune, brun-foncé	Eclaircissement associé à la micro abrasion ou érosion-infiltration	Stratification / facette / Inlay / Onlay / Overlay	Couronnes périphériques
Tétracycline	Jaune	Eclaircissement externe		
	Gris, aspect sombre	Eclaircissement externe	Facette	Couronnes périphériques
Minocycline	Bleu-gris	Eclaircissement externe	Facette	Couronnes périphériques

Tableau 15 : Thérapeutiques des dyschromies dentaires intrinsèques selon leurs étiologies (deuxième partie) (d'après M. Clément, C. Marcoux, 2018)

Causes des dyschromies	Couleurs	Thérapeutiques conseillées en fonction du gradient thérapeutique		
		Première intention	Seconde intention	Troisième intention
Fluorose dentaire	Index 1 à 2	Micro abrasion ou éclaircissement externe		
	Index 3 à 4	Eclaircissement externe	Microabrasion / Erosion-infiltration	
	Index 5 à 7	Eclaircissement externe	Microabrasion / Erosion-infiltration	Stratification / Facettes / Inlay / Onlay / Couronnes
Hémorragie pulpaire	Rose	Eclaircissement interne	Facettes	Couronnes périphériques
Nécrose de la pulpe	Gris, marron	Eclaircissement interne	Facettes	Couronnes périphériques
Oblitération de la pulpe dentaire	Jaune, Brun jaunâtre	Eclaircissement externe	Facettes	Couronnes périphériques
Résorption radiculaire cervicale	Rose	Stratification / Facette / Inlay / Onlay	Couronnes périphériques	
Résorption radiculaire interne	Rose	Traitement endodontique suffisant	Stratification / Facettes / Inlay / Onlay	Couronnes périphériques
Dents d'ébènes	Noir	Couronnes périphériques avec apport d'ion fluorure		
Hypo minéralisation traumatique	Blanche / Jaune	Eclaircissement	Erosion-infiltration / Stratification / Facettes	

4. Conclusion

Un certain nombre de croyances en termes d'esthétique et de blancheur restent ancrées chez nos patients. Le chirurgien-dentiste a un rôle de promotion de santé dentaire en démentant ces idées reçues et en mettant en œuvre les solutions thérapeutiques les plus adaptées à la situation clinique.

Une dyschromie ne peut donc être correctement traitée, si la cause n'est pas clairement identifiée.

Ainsi, il apparaît primordial pour le praticien d'avoir une vision globale, d'identifier, d'expliquer et de masquer au mieux ces différentes dyschromies d'étiologies variées. Et ce, en utilisant les outils diagnostic et thérapeutiques à notre disposition qui sont également en constante évolution.

Cependant, il n'existe pas de consensus dans la prise en charge de certaines pathologies telles que la MIH ou la fluorose. Leurs formes cliniques et les sensibilités qu'elles entraînent sont variées et la demande esthétique du patient ne doit pas primer sur l'aspect fonctionnel.

5. Bibliographie

1. Adl A, Javanmardi S, Abbaszadegan A. Assessment of tooth discoloration induced by biodentine and white mineral trioxide aggregate in the presence of blood. *J Conserv Dent*. 2019; 22(2): 164-8.
2. Afkhami F, Elahy S, Nahavandi AM, Kharazifard MJ, Sooratgar A. Discoloration of teeth due to different intracanal medicaments. *Restor Dent Endod*. 2019; 44(1): e10.
3. Akin M, Basciftci FA. Can white spot lesions be treated effectively? *Angle Orthod*. 2012; 82(5): 770-5.
4. Algarni AA, Ungar PS, Lippert F, Martínez-Mier EA, Eckert GJ, González-Cabezas C, et coll. Trend-analysis of dental hard-tissue conditions as function of tooth age. *J Dent*. 2018; 74: 107-12.
5. Alkhatib MN, Holt R, Bedi R. Age and perception of dental appearance and tooth colour. *Gerodontology*. 2005; 22(1): 32-6.
6. Atlan A. Lumière sur l'éclaircissement : un protocole à maturité. *J Parodontol Implantol Orale*. 2018 ; (360 hors-série) : 8-11.
7. Attal JP, Atlan A, Denis M, Vennat E, Tirlet G. White spots on enamel: treatment protocol by superficial or deep infiltration (part 2). *Int Orthod*. 2014; 12(1): 1-31.
8. Barakah R, Alwakeel R. Non-vital Endo Treated Tooth Bleaching with Sodium Perborate. *Curr Health Sci J*. 2019; 45(3): 329-32.

9. Beltrame APC, Rosa MM, Noschang RA, Almeida IC. Early Rehabilitation of Incisors with Dentinogenesis Imperfecta Type II: Case Report. *J Clin Pediatr Dent.* 2017; 41(2): 112-5.
10. Bersezio C, Ledezma P, Estay J, Mayer C, Rivera O, Fernández E. Color Regression and Maintenance Effect of Intracoronal Whitening on the Quality of Life: RCT-A One-year Follow-up Study. *Oper Dent.* 2019; 44(1): 24-33.
11. Bidra AS, Uribe F. Successful Bleaching of Teeth with Dentinogenesis Imperfecta Discoloration: A Case Report. *J Esthet Restor Dent.* 2011; 23(1): 3-10.
12. Botelho MG, Chan AWK, Newsome PRH, McGrath CP, Lam WYH. A randomized controlled trial of home bleaching of tetracycline-stained teeth. *J Dent.* 2017; 67: 29-35.
13. Bronckers ALJJ, Lyaruu DM, DenBesten PK. The impact of fluoride on ameloblasts and the mechanisms of enamel fluorosis. *J Dent Res.* 2009; 88(10): 877-93.
14. Büchi D, Fehmer V, Sailer I, Wolleb K, Jung R. Minimally invasive rehabilitation of a patient with amelogenesis imperfecta. *Int J Esthet Dent.* 2014; 9(2): 134-45.
15. Bühler J, Amato M, Weiger R, Walter C. A systematic review on the effects of air polishing devices on oral tissues. *Int J Dent Hyg.* 2016; 14(1): 15-28.

16. Cagetti MG, Cattaneo S, Hu YQ, Campus G. Amelogenesis Imperfecta: A Non-Invasive Approach to Improve Esthetics in Young Patients: Report of Two Cases. *J Clin Pediatr Dent.* 2017; 41(5): 332-5.

17. Cardenas AFM, Maran BM, Araújo LCR, de Siqueira FSF, Wambier LM, Gonzaga CC, et coll. Are combined bleaching techniques better than their sole application? A systematic review and meta-analysis. *Clin Oral Investig.* 2019; 23(10): 3673-89.

18. Carvahlo LD, Bernardon JK, Bruzi G , Andrada MAC, Vieira LCC. Hypoplastic Enamel Treatment in Permanent Anterior Teeth of a Child. *Oper Dent.* 2013; 38(4): 363-8.

19. Chen J, Shi C, Wang M, Zhao S, Wang H. Clinical evaluation of 546 tetracycline-stained teeth treated with porcelain laminate veneers. *J Dent.* 2005; 33(1): 3-8.

20. Clément M, Marcoux C. Les dyschromies dentaires : un diagnostic précis pour un traitement esthétique réussi. Puteaux : Editions CdP ; 2018. Chapitre 2, les traitements des dyschromies selon le gradient thérapeutique; p.56-61.

21. Cobb CM, Daubert DM, Davis K, Deming J, Flemmig TF, Pattison A, et coll. Consensus Conference Findings on Supragingival and Subgingival Air Polishing. *Compend Contin Educ Dent.* 2017; 38(2): e1-4.

22. de Cock P, Mäkinen K, Honkala E, Saag M, Kennepohl E, Eapen A. Erythritol Is More Effective Than Xylitol and Sorbitol in Managing Oral Health Endpoints. *Int J Dent*. 2016; 2016: 9868421.
23. Coelho ASE da C, Mata PCM, Lino CA, Macho VMP, Areias CMFGP, Norton APMAP, et coll. Dental hypomineralization treatment: A systematic review. *J Esthet Restor Dent*. 2019; 31(1): 26-39.
24. Coelho-de-Souza FH, Gonçalves DS, Sales MP, Erhardt MCG, Corrêa MB, Opdam NJM, et coll. Direct anterior composite veneers in vital and non-vital teeth: A retrospective clinical evaluation. *J Dent*. 2015; 43(11): 1330-6.
25. Craveia J, Rouas P, Carat T, Manton DJ, Boileau MJ, Garot E. Knowledge and Management of First Permanent Molars with Enamel Hypomineralization among Dentists and Orthodontists. *J Clin Pediatr Dent*. 2020; 44(1): 20-7.
26. Dalrymple A, Badrock TC, Terry A, Barber M, Hall PJ, Thorne D, et coll. Assessment of enamel discoloration in vitro following exposure to cigarette smoke and emissions from novel vapor and tobacco heating products. *Am J Dent*. 2018; 31(5): 227-33.
27. D'Arcangelo C, Vanini L, Casinelli M, Frascaria M, De Angelis F, Vadini M, et coll. Adhesive Cementation of Indirect Composite Inlays and Onlays: A Literature Review. *Compend Contin Educ Dent*. 2015; 36(8): 570-7; quiz 578.
28. Davidovich E, Dagon S, Tamari I, Etinger M, Mijiritsky E. An Innovative Treatment Approach Using Digital Workflow and CAD-CAM, Part 2: The Restoration

of Molar Incisor Hypomineralization in Children. *Int J Environ Res Public Health*. 2020; 17(5): 1499.

29. Dazhaev G, Sing T. Chapitre 13, Esthetic Rehabilitation of the Patient with Tetracycline Discoloration and Diastema. Dans : Duarte S Jr. *Quintessence of dental Technology*. USA: Quintessence Publishing Co Inc; 2015. p. 167-177.

30. Denis M, Atlan A, Vennat E, Tirlet G, Attal JP. White defects on enamel: diagnosis and anatomopathology: two essential factors for proper treatment (part 1). *Int Orthod*. 2013; 11(2): 139-65.

31. Di Giovanni T, Eliades T, Papageorgiou SN. Interventions for dental fluorosis: A systematic review. *J Esthet Restor Dent*. 2018; 30(6): 502-8.

32. Dubar M, Seckinger C, Anastasio D. Colorations coronaire et radiculaire des troisièmes molaires dues aux tétracyclines : cas clinique et revue de littérature. *Med Buccale Chir Buccale*. 2014 ; 20(4) : 279-83.

33. Eachempati P, Nagraj SK, Krishanappa SKK, Gupta P, Yaylali IE. Home-based chemically-induced whitening (bleaching) of teeth in adults. *Cochrane Database Syst Rev*. 2018; 12(12): CD006202.

34. Eckstein A, Helms HJ, Knösel M. Camouflage effects following resin infiltration of postorthodontic white-spot lesions in vivo: One-year follow-up. *Angle Orthod*. 2015; 85(3): 374-80.

35. Fagogeni I, Metlerska J, Lipski M, Falgowski T, Maciej G, Nowicka A. Materials used in regenerative endodontic procedures and their impact on tooth discoloration. *J Oral Sci.* 2019; 61(3): 379-85.
36. Fan F, Li N, Huang S, Ma J. A multidisciplinary approach to the functional and esthetic rehabilitation of dentinogenesis imperfecta type II: A clinical report. *J Prosthet Dent.* 2019; 122(2): 95-103.
37. Farrell S, Grender JM, Terézhalmy G, Archila LR. Stain Removal Assessment of Two Manual Toothbrushes with an Interproximal Tooth Stain Index. *J Clin Dent.* 2015; 26(2): 39-43.
38. Faus-Matoses V, Faus-Matoses I, Ruiz-Bell E, Faus-Llácer VJ. Severe tetracycline dental discoloration: Restoration with conventional feldspathic ceramic veneers. A clinical report. *J Clin Exp Dent.* 2017; 9(11): e1379-82.
39. Fernández-Ferrer L, Vicente-Ruíz M, García-Sanz V, Montiel-Company JM, Paredes-Gallardo V, Almerich-Silla JM, et coll. Enamel remineralization therapies for treating postorthodontic white-spot lesions: A systematic review. *J Am Dent Assoc.* 2018; 149(9): 778-786.e2.
40. Gbadebo SO, Ajayi DM. Self Reported Tooth Discolorations among Patients Seen at Dental Center University College Hospital Ibadan. *J West Afr Coll Surg.* 2015; 5(3): 66-77.
41. de Geus JL, Wambier LM, Kossatz S, Loguercio AD, Reis A. At-home vs In-office Bleaching: A Systematic Review and Meta-analysis. *Oper Dent.* 2016; 41(4): 341-56.

42. Giannetti L, Murri Dello Diago A, Silingardi G, Spinis E. Superficial infiltration to treat white hypomineralized defects of enamel: clinical trial with 12-month follow-up. *J Biol Regul Homeost Agents*. 2018; 32(5): 1335-8.
43. Good ML, Hussey DL. Minocycline: stain devil? *Br J Dermatol*. 2003; 149(2): 237-9.
44. Gözetici B, Öztürk-Bozkurt F, Toz-Akalın T. Comparative Evaluation of Resin Infiltration and Remineralisation of Noncavitated Smooth Surface Caries Lesions: 6-month Results. *Oral Health Prev Dent*. 2019; 17(2): 99-106.
45. Gu X, Yang L, Yang D, Gao Y, Duan X, Zhu X, et coll. Esthetic improvements of postorthodontic white-spot lesions treated with resin infiltration and microabrasion: A split-mouth, randomized clinical trial. *Angle Orthod*. 2019; 89(3): 372-7.
46. Gugnani N, Pandit I, Srivastava N, Gupta M, Sharma M. International Caries Detection and Assessment System (ICDAS): A New Concept. *Int J Clin Pediatr Dent*. 2011; 4(2): 93-100.
47. Gulati N, Juneja S, Singh A, Singh I. A histological continuum between dentinogenesis imperfecta and dentin dysplasia: A case report with literature review. *Indian J Dent Res*. 2019; 30(4): 643-6.
48. Hassel AJ, Johanning M, Grill S, Schröder J, Wahl HW, Corcodel N, et coll. Changes of tooth color in middle and old age: A longitudinal study over a decade. *J Esthet Restor Dent*. 2017; 29(6): 459-63.

49. Hattab FN, Qudeimat MA, al-Rimawi HS. Dental discoloration: an overview. *J Esthet Dent.* 1999; 11(6): 291-310.
50. Holan G. Pulp aspects of traumatic dental injuries in primary incisors: Dark coronal discoloration. *Dent Traumatol.* 2019; 35(6): 309-11.
51. Hongsathavij R, Kuphasuk Y, Rattanasuwan K. Clinical comparison of the stain removal efficacy of two air polishing powders. *Eur J Dent.* 2017; 11(3): 370-5.
52. Horowitz HS, Driscoll WS, Meyers RJ, Heifetz SB, Kingman A. A new method for assessing the prevalence of dental fluorosis--the Tooth Surface Index of Fluorosis. *J Am Dent Assoc.* 1984; 109(1): 37-41.
53. Innes NPT, Ricketts D, Chong LY, Keightley AJ, Lamont T, Santamaria RM. Preformed crowns for decayed primary molar teeth. *Cochrane Database Syst Rev.* 2015; (12): CD005512.
54. Joiner A, Luo W. Tooth colour and whiteness: A review. *J Dent.* 2017; 67S: S3-10.
55. Knösel M, Eckstein A, Helms HJ. Durability of esthetic improvement following Icon resin infiltration of multibracket-induced white spot lesions compared with no therapy over 6 months: a single-center, split-mouth, randomized clinical trial. *Am J Orthod Dentofacial Orthop.* 2013; 144(1): 86-96.
56. Knösel M, Eckstein A, Helms HJ. Long-term follow-up of camouflage effects following resin infiltration of post orthodontic white-spot lesions in vivo. *Angle Orthod.* 2019; 89(1): 33-9.

57. Kothari S, Gray AR, Lyons K, Tan XW, Brunton PA. Vital bleaching and oral-health-related quality of life in adults: A systematic review and meta-analysis. *J Dent.* 2019; 84: 22-9.
58. de La Dure-Molla M, Philippe Fournier B, Berdal A. Isolated dentinogenesis imperfecta and dentin dysplasia: revision of the classification. *Eur J Hum Genet.* 2015; 23(4): 445-51.
59. Larsson P, Bondemark L, Häggman-Henrikson B. The impact of oro-facial appearance on oral health-related quality of life: A systematic review. *J Oral Rehabil.* 2020; 00: 1-11. Epub 2020 Feb 25.
60. Larsson P, John MT, Nilner K, List T. Normative values for the Oro-facial Esthetic Scale in Sweden. *J Oral Rehabil.* 2014; 41(2): 148-54.
61. Lebreuilly-Sohyer I, Morice A, Acher A, Dompmartin A, Clement C, de Verneuil H, et coll. Porphyrie érythropoïétique congénitale traitée par allogreffe de cellules souches hématopoïétiques. *Ann Dermatol Venereol.* 2010; 137(10): 635-9.
62. Lundgren GP, Vestlund GIM, Dahllöf G. Crown therapy in young individuals with amelogenesis imperfecta: Long term follow-up of a randomized controlled trial. *J Dent.* 2018; 76: 102-8.

63. Macey R, Walsh T, Riley P, Glenny AM, Worthington HV, Clarkson JE, et coll. Tests to detect and inform the diagnosis of caries. *Cochrane Database Syst Rev.* 2020; 12: CD013806.
64. Makino S, Kawamoto C, Ikeda T, Doi T, Narise A, Tanaka T, et coll. Whitening Efficacy of Chewing Gum Containing Sodium Metaphosphate on Coffee Stain: Placebo-controlled, Double-blind In Situ Examination. *Oper Dent.* 2019; 44(5): 469-75.
65. Marouane O, Douki N, Chtioui F. A Combined Approach for the Aesthetic Management of Stained Enamel Opacities: External Bleaching Followed by Resin Infiltration. *Case Rep Dent.* 2018; 2018: 1605842.
66. Mittal S, Tewari S, Goel R. Esthetic and functional rehabilitation of mutilated dentition and loss of vertical dimension due to amelogenesis imperfecta. *Indian J Dent.* 2014; 5(2): 102-6.
67. Molina-García A, Castellanos-Cosano L, Machuca-Portillo G, Posada-de la Paz M. Impact of rare diseases in oral health. *Med Oral Patol Oral Cir Bucal.* 2016; 21(5): e587-94.
68. Montenegro-Arana A, Arana-Gordillo LA, Farana D, Davila-Sanchez A, Jadad E, Coelho U, et coll. Randomized Double-blind Clinical Trial of Bleaching Products in Patients Wearing Orthodontic Devices. *Oper Dent.* 2016; 41(4): 379-87.
69. Neuhaus K, Graf M, Lussi A, Katsaros C. Late Infiltration of Post-orthodontic White Spot Lesions. *J Orofac Orthop.* 2010; 71(6): 442-7.

70. Oliveira A, Felinto LT, Francisconi-Dos-Rios LF, Moi GP, Nahsan FPS. Dental Bleaching, Microabrasion, and Resin Infiltration: Case Report of Minimally Invasive Treatment of Enamel Hypoplasia. *Int J Prosthodont.* 2020; 33(1): 105-10.
71. Pandian A, Ranganathan S, Padmanabhan S. Enamel color changes following orthodontic treatment. *Indian J Dent Res.* 2017; 28(3): 330.
72. Patel S, Foschi F, Condon R, Pimentel T, Bhuvu B. External cervical resorption: part 2 : management. *Int Endod J.* 2018; 51(11): 1224-38.
73. Pini NIP, Sundfeld-Neto D, Aguiar FHB, Sundfeld RH, Martins LRM, Lovadino JR, et coll. Enamel microabrasion: An overview of clinical and scientific considerations. *World J Clin Cases.* 2015; 3(1): 34-41.
74. Pirolo R, Mondelli RFL, Correr GM, Gonzaga CC, Furuse AY. Effect of coffee and a cola-based soft drink on the color stability of bleached bovine incisors considering the time elapsed after bleaching. *J Appl Oral Sci.* 2014; 22(6): 534-40.
75. Prud'homme T, Hyon I, Dajeau Trutaud S, Lopez Cazaux S. Different applicabilities of the etch-bleach-seal technique for treating opacities on permanent incisor damage by molar incisor hypomineralisation in three young patients. *BMJ Case Rep.* 2017; 2017: bcr2017221442.
76. Romero MF. Esthetic anterior composite resin restorations using a single shade: Step-by-step technique. *J Prosthet Dent.* 2015; 114(1): 9-12.

77. Sabandal MMI, Schäfer E. Amelogenesis imperfecta: review of diagnostic findings and treatment concepts. *Odontology*. 2016; 104(3): 245-56.
78. Sammarco G. Combined minimally invasive treatment of white and brown fluorotic discolorations in a teenager: a case report. *Int J Esthet Dent*. 2019; 14(2): 148-55.
79. Sánchez AR, Rogers RS, Sheridan PJ. Tetracycline and other tetracycline-derivative staining of the teeth and oral cavity. *Int J Dermatol*. 2004; 43(10): 709-15.
80. Schemel-Suárez M, López-López J, Chimenos-Küstner E. Dental pigmentation and hemochromatosis: A case report. *Quintessence Int*. 2017; 48(2): 155-9.
81. Selimović-Dragaš M, Kovačević N. Discoloration of Deciduous and Permanent Teeth: Classification, Etiology and Treatment Options. *Stomatol Vjesn*. 2016; 5(1/2): 41-52.
82. Serfaty R, Minoux M, Toledano C. Facettes et inlays-onlays en composite. *Cah Prothese*. 2011 ; (155) : 11.
83. Sesemann MR, Culp L, Swann L. Restoration of Extremely Dark Tetracycline-Stained Teeth with Monolithic Gradient Zirconia. *J Cosmet Dent*. 2018; 34(2): 28-38.
84. Sfreddo M, Mason S. Evaluation du blanchiment dentaire par spectrophotométrie et SEM. *Quintessence Int*. 2005 ; 5 : 55-76.

85. Silveira FF, Nunes E, Soares JA, Ferreira CL, Rotstein I. Double 'pink tooth' associated with extensive internal root resorption after orthodontic treatment: a case report. *Dent Traumatol*. 2009; 25(3): e43-7.
86. de Souza JF, Fragelli CMB, Paschoal MAB, Campos EA, Cunha LF, Losso EM, et coll. Noninvasive and multidisciplinary approach to the functional and esthetic rehabilitation of amelogenesis imperfecta: a pediatric case report. *Case Rep Dent*. 2014; 2014: 127175.
87. de Souza-Zaroni WC, Lopes EB, Ciccone-Nogueira JC, Silva RCSP. Clinical comparison between the bleaching efficacy of 37% peroxide carbamide gel mixed with sodium perborate with established intracoronal bleaching agent. *Oral Surg Oral Med Oral Pathol Oral Radiol Endod*. 2009; 107(2): e43-47.
88. Sun WJ, Feng SY, Zhang H, Zhang HZ, Deng J. [Effect of 2 bleaching therapies on decoloring of stained dental fluorosis]. *Shanghai Kou Qiang Yi Xue*. 2018; 27(2): 195-9.
89. Tirlet G, Attal JP. Le gradient thérapeutique : un concept médical pour les traitements esthétiques. *Inf Dent*. 2009 ; 91(41/42) : 2561-68.
90. Tirlet G, Chabouis HF, Attal JP. Infiltration, a new therapy for masking enamel white spots: a 19-month follow-up case series. *Eur J Esthet Dent*. 2013; 8(2): 180-90.
91. Ubaldini ALM, Giorgi MCC, Carvalho AB, Pascon FM, Lima DANL, Baron GMM, et coll. Adhesive Restorations as An Esthetic Solution in Dentinogenesis Imperfecta. *J Dent Child (Chic)*. 2015; 82(3): 171-5.

92. Vildósola P, Vera F, Ramírez J, Rencoret J, Pretel H, Oliveira OB, et coll. Comparison of Effectiveness and Sensitivity Using Two In-Office Bleaching Protocols for a 6% Hydrogen Peroxide Gel in a Randomized Clinical Trial. *Oper Dent.* 2017; 42(3): 244-52.
93. Xin Shu, Qing-qing Mai, Blatz M, Price R, Xiao-dong Wang, Ke Zhao. Direct and Indirect Restorations for Endodontically Treated Teeth: A Systematic Review and Meta-analysis, IAAD 2017 Consensus Conference Paper. *J adhes dent.* 2018; 20(3): 183-94.
94. Yu OY, Zhao IS, Mei ML, Lo ECM, Chu CH. A Review of the Common Models Used in Mechanistic Studies on Demineralization-Remineralization for Cariology Research. *Dent J (Basel).* 2017; 5(2): 20.

6. Références électroniques

95. Erwin A, Balwani M, Desnick RJ, Porphyrins Consortium of the NIH-Sponsored Rare Diseases Clinical Research Network. Congenital Erythropoietic Porphyria. Dans: Adam MP, Ardinger HH, Pagon RA, Wallace SE, Bean LJH, Mirzaa G, et coll. GeneReviews® [Internet]. Seattle (WA): University of Washington, Seattle; 2013 [consulté le 7 février 2020]. Disponible sur: <https://www.ncbi.nlm.nih.gov/books/NBK154652/>

Table des matières

1. Introduction	14
2. Les dyschromies dentaires	16
2.1. Définition	16
2.2. Les différentes étiologies	17
2.2.1. Les dyschromies extrinsèques	17
2.2.1.1. Classification d'Hattab	17
2.2.1.2. Tableau récapitulatif	20
2.2.2. Les dyschromies intrinsèques	21
2.2.2.1. L'amélogénèse imparfaite	21
2.2.2.2. La dentinogénèse imparfaite	22
2.2.2.3. La porphyrie congénitale ou porphyrie érythropoïétique	23
2.2.2.4. L'ictère ou hyperbilirubinémie	23
2.2.2.5. La fluorose	24
2.2.2.6. Les tétracyclines	25
2.2.2.7. La minocycline	25
2.2.2.8. L'hypo minéralisation molaire incisive (MIH)	26
2.2.2.9. Les traumatismes dentaires	27
2.2.2.10. Les traitements endodontiques	28
2.2.2.11. Les leucomes pré-cariéux	29
2.2.2.12. Les autres étiologies	29
2.2.2.13. Tableau récapitulatif	30
2.2.3. Les étapes cliniques pour déterminer le diagnostic	32
2.2.4. Diagnostic étiologique	33
2.2.4.1. Dyschromies blanches	36
2.2.4.2. Dyschromies jaunes	37
2.2.4.3. Dyschromies brunes	38

2.2.4.4.	Dyschromies noires.....	39
2.2.4.5.	Dyschromies vertes.....	40
3.	Revue de la littérature sur les différentes thérapeutiques des dyschromies dentaires selon leur étiologie.....	41
3.1.	Matériel et méthode.....	41
3.1.1.	Moteurs de recherche utilisés.....	41
3.1.2.	Les mots clés utilisés.....	41
3.1.3.	Critères d'inclusion.....	43
3.1.4.	Critères d'exclusion.....	43
3.2.	Résultats.....	43
3.2.1.	Présentation des différentes thérapeutiques.....	44
3.2.1.1.	Les procédés de reminéralisation.....	45
3.2.1.2.	L'aéropolissage.....	46
3.2.1.3.	L'éclaircissement dentaire.....	47
3.2.1.4.	La microabrasion.....	51
3.2.1.5.	L'érosion-infiltration.....	53
3.2.1.6.	Les obturations directes.....	57
3.2.1.7.	Les facettes.....	59
3.2.1.8.	Les inlays Onlays.....	63
3.2.1.9.	Restaurations corono-périphériques.....	66
3.2.2.	Le traitement des dyschromies selon leurs étiologies.....	68
3.2.2.1.	Les colorations extrinsèques.....	68
3.2.2.2.	Les lésions post-traitement d'orthopédie dento-faciale.....	69
3.2.2.3.	Les lésions carieuses.....	72
3.2.2.4.	MIH.....	74
3.2.2.5.	Amélogénèse imparfaite.....	75
3.2.2.6.	Dentinogénèse imparfaite.....	78

3.2.2.7. Mucoviscidose et hypoplasie de l'émail	80
3.2.2.8. Tétracycline et Minocycline	81
3.2.2.9. Fluorose	84
3.2.2.10. Dents non-vitales	85
3.2.2.11. Résorptions radiculaires	86
3.2.2.12. Dent d'ébène	86
3.2.2.13. Les hypo minéralisations traumatiques	87
3.3. Tableaux récapitulatifs	88
4. Conclusion.....	92
5. Bibliographie	93
6. Références électroniques.....	107

Vu la demande du doyen de la faculté d'odontologie de Lorraine sur le rapport du jury :

Président : É. MORTIER – Professeur des universités
Membre du jury : K. YASUKAWA – Maître de conférences des universités (Co-directeur de thèse)
Membre du jury : C. EGLOFF-JURAS – Maître de conférences des universités (Co-directrice de thèse)
Membre du jury : R. GIESS – Assistant hospitalier universitaire

le président de l'université de Lorraine autorise

Monsieur Maxime PAPONNET

né à DOLE (Jura) le 6 novembre 1996,

à soutenir et imprimer sa thèse en vue d'obtenir le diplôme d'État de docteur en chirurgie dentaire intitulée :

« LA PRISE EN CHARGE DES DYSCHROMIES DENTAIRES »

Nancy, le 16 février 2021

N° autorisation : *M 602 c*

Le président de l'université de Lorraine



PAPONNET Maxime – La prise en charge des dyschromies dentaires

Nancy 2021 : 114 pages. 51 figures. 15 tableaux.

Th. : Chir.-Dent. : Nancy 2021

Mots-clefs :

- Dentisterie esthétique
- Dyschromie dentaire
- Gradient thérapeutique
- Prothèse dentaire

Résumé :

La couleur des dents peut par son impact social entrainer un mal-être potentiel chez nos patients le poussant ainsi, à venir consulter au sein de nos cabinets dentaires. C'est pourquoi, il semble important que les chirurgiens-dentistes entrent dans ce champ de la dentisterie esthétique en ayant une connaissance des différentes dyschromies possibles que l'on peut observer.

Ainsi la compréhension de l'étiologie de ces différentes dyschromies et leurs diagnostics permettront de proposer au patient la thérapeutique esthétique la plus appropriée à la situation clinique, et ce dans la mesure du possible.

Ce travail permettra l'élaboration de différents tableaux comparatifs des différentes techniques de prise en charge selon le gradient thérapeutique.

Jury :

Président : Pr. Éric MORTIER

Membres : Dr. Renaud GIESS

Co-directrice de thèse : Dr. Claire EGLOFF-JURAS

Directeur de thèse : Dr. Kazutoyo YASUKAWA

Adresse de l'auteur :

Maxime PAPONNET
14, rue de champ de foire
25640 RIGNEY