



**HAL**  
open science

# Impact des recommandations sur la prise en charge du grêle échogène foetal

Juliette Grandidier

► **To cite this version:**

Juliette Grandidier. Impact des recommandations sur la prise en charge du grêle échogène foetal. Médecine humaine et pathologie. 2017. hal-03870333

**HAL Id: hal-03870333**

**<https://hal.univ-lorraine.fr/hal-03870333v1>**

Submitted on 24 Nov 2022

**HAL** is a multi-disciplinary open access archive for the deposit and dissemination of scientific research documents, whether they are published or not. The documents may come from teaching and research institutions in France or abroad, or from public or private research centers.

L'archive ouverte pluridisciplinaire **HAL**, est destinée au dépôt et à la diffusion de documents scientifiques de niveau recherche, publiés ou non, émanant des établissements d'enseignement et de recherche français ou étrangers, des laboratoires publics ou privés.



## AVERTISSEMENT

Ce document est le fruit d'un long travail approuvé par le jury de soutenance et mis à disposition de l'ensemble de la communauté universitaire élargie.

Il est soumis à la propriété intellectuelle de l'auteur. Ceci implique une obligation de citation et de référencement lors de l'utilisation de ce document.

D'autre part, toute contrefaçon, plagiat, reproduction illicite encourt une poursuite pénale.

Contact : [ddoc-memoires-contact@univ-lorraine.fr](mailto:ddoc-memoires-contact@univ-lorraine.fr)

## LIENS

Code de la Propriété Intellectuelle. articles L 122. 4

Code de la Propriété Intellectuelle. articles L 335.2- L 335.10

[http://www.cfcopies.com/V2/leg/leg\\_droi.php](http://www.cfcopies.com/V2/leg/leg_droi.php)

<http://www.culture.gouv.fr/culture/infos-pratiques/droits/protection.htm>

**Université de Lorraine**

**École de Sages-Femmes**

**De**

**NANCY**

Impact des recommandations sur la prise en charge du grêle  
échogène foetal.

Etude rétrospective réalisée à la maternité du CHRU de Nancy entre 2005 et 2015.

**Mémoire présenté et soutenu par**

**GRANDIDIER Juliette**

Directeur de mémoire : Madame le Docteur BACH-SÉGURA Pascale

Radiologue, maternité du CHRU de Nancy

**Année de la soutenance [2017]**

## REMERCIEMENTS

### **A Madame le Docteur BACH-SÉGURA,**

Je vous remercie d'avoir accepté d'être directeur de mon mémoire. Vous avez permis à une étudiante sage-femme de découvrir le monde passionnant de l'échographie obstétricale. Votre rigueur et votre expertise scientifique m'ont guidé tout au long de mon mémoire. Veuillez trouver dans ce travail le témoignage de ma reconnaissance et de mon profond respect.

### **A Madame le Docteur LAMBERT,**

Je vous remercie d'avoir pris le temps de me recevoir. Vos connaissances et votre savoir-faire m'ont guidé dans la rédaction de mon travail.

### **A Madame AMBROISE,**

Merci pour vos précieux conseils en échographie et votre pédagogie.

### **A Monsieur le Docteur WACK,**

Merci de m'avoir aidé dans la réalisation du test statistique. Le khi 2 est presque devenu un ami.

### **A Madame ROYER-MUNCH,**

Votre patience et votre investissement à l'égard de mon travail m'ont grandement aidée dans l'accès aux données médicales. Votre gentillesse a illuminé mes tableaux excels.

### **A Monsieur LARGENTIER,**

Vous avez été un guide dans le labyrinthe des archives.

### **A Madame BERTRAND et ainsi qu'à l'équipe pédagogique de l'école de Sages-femmes de Nancy,**

Je vous remercie du soutien et de votre accompagnement durant mes quatre années d'école. Vous m'avez toujours écoutée d'une oreille attentive.

**A toutes les sages-femmes et les auxiliaires qui m'ont accompagnée durant ma formation,**  
Vous m'avez appris le sens des responsabilités et de la rigueur. Les gardes peuvent être une épreuve : c'est l'école de la vie. J'en ressors grandie. Accompagner les patientes dans leurs étapes de la vie de femme est un beau cadeau.

**A Monsieur le Docteur CASSIER,**

Merci pour toutes les connaissances que vous m'avez transmises lors de mon stage dans votre cabinet.

**A Madame HUBER,**

Tu es la sage-femme que je souhaiterais être.

**A Monsieur et Madame MALHOMME,**

Vous m'avez vu grandir de l'autre côté de la rue mais vous m'avez surtout aidé dans la réalisation de mon travail. Excel et Word sont un peu moins mon talon d'Achille.

**A mes parents,**

Merci de m'avoir transmis les valeurs du travail et votre passion pour le sport.

**A mes sœurs : Manon et Charlotte,**

Votre différence est une force.

**A Thibault,**

Pour la force tranquille que tu es.

**A Colette et Paul, Marie-Paule et Pierre,**

Je suis fière d'être votre petite-fille.

**A Odile et Bertrand,**

Vous m'avez accueillie comme votre propre fille.

**A ma famille et mes cousins,**

Je confirme : famille nombreuse, famille heureuse.

**A Elise,**

8 ans dans la même classe et toute une vie d'amitié.

**A Caroline et Myassa,**

Parce que ma vie d'étudiante est forcément liée à la vôtre.

**A Morgane,**

Parce que notre amitié a commencé porte Désilles à propos d'un parfum.

**A Charlotte et Théo,**

Un soir d'été a amorcé la naissance des foulées étudiantes. Partagez cette belle aventure m'a permis d'amener ma bonne humeur et mes baskets.

**A Justine, Clara, Marie, Doriane, Serpil, Laura, Margaux et Camille,**

Nos études sont bientôt finies contrairement à notre amitié.

**A mes Naines,**

Sous le soleil de Rio, sous la pluie de Bretagne, au bord du Douro ou dans les rues de Paris : qu'importe.

**A Armelle et Marion,**

En cas d'absence, je ne suis pas là. Si vous n'êtes pas là non plus, c'est qu'il n'y a personne.

**A Romain et Ninon,**

On retiendra qu'une raclette avant une course est toujours bénéfique.

**A Margaux,**

Pour les belles aventures sur les chemins escarpés des trails.

**Aux amis des foulées,**

Un mercredi soir avec vous est toujours réussi.

**A la grande famille de Metz Triathlon,**

Lorsqu'il y a trois sports, la passion est toujours plus forte.

**A Armelle,**

Merci d'avoir pris le temps pour que j'apprenne à prendre mon temps.

## GLOSSAIRE

**ACM** : Analyse Chromosomique en Microréseau détectée par puce à ADN (ACPA).

**ACPA** : Analyse Chromosomique par Puce à ADN.

**Amniocentèse** : Prélèvement de liquide amniotique. C'est la technique de prélèvement ovulaire la plus utilisée en France. L'amniocentèse ultra- précoce peut être réalisée à partir de 13 SA.

**CAV** : Canal Auriculo-Ventriculaire.

**CIV** : Canal Inter-Ventriculaire.

**CHRU** : Centre Régional Hospitalier Universitaire. La fusion entre le Centre Hospitalier Universitaire et la Maternité Régionale Universitaire (MRUN) est effective depuis le 1<sup>er</sup> janvier 2014. La maternité du CHU est une maternité de type III.

**CMV** : Cytomégalovirus

**CNGOF** : Collège National des Gynécologues et des Obstétriciens Français.

**CNTE** : Comité National Technique d'Echographie.

**Cystinurie** : Maladie héréditaire caractérisée par une accumulation de cystine et d'acides-aminés dans les reins et le méconium. A haute concentration, la cystine précipite et forme des calculs radio-opaques se traduisant au niveau digestif par un contenu colique dès 22 SA.

**DIM** : Département d'Informatique Médicale.

**DPN** : Diagnostic prénatal : pratiques médicales, y compris l'échographie obstétricale et fœtale ayant pour but de détecter in utéro chez l'embryon ou le fœtus une affection d'une particulière gravité.



**DPNI** : Diagnostic Prénatal Non Invasif.

**Enthérolithiase** : Calcifications digestives.

**Iléus méconial** : Manifestation digestive périnatale de la mucoviscidose, responsable d'une obstruction iléale distale par impaction d'un méconium épais et sec dans les dernières anses iléales.

**IMG** : Interruption Médicale de Grossesse. Lorsqu'il existe « une forte probabilité que l'enfant à naître soit atteint d'une affection d'une particulière gravité reconnue comme incurable au moment du diagnostic », l'article L.162-12 du code de la Santé publique autorise le recours à l'IMG, quelqu'un soit le terme après accord d'un Centre Pluridisciplinaire de Diagnostic Prénatal.

**IPP** : Identifiant Permanent du Patient.

**LA** : Liquide Amniotique.

**MAP** : Menace d'Accouchement Prématuro. Survient entre 22 et 36 SA, caractérisée par l'association de modifications cervicales et de contractions utérines qui conduiront à l'accouchement prématuré en l'absence d'intervention médicale.

**MFIU** : Mort Fœtale In Utéro.

**MRU** : Maternité Régionale Universitaire.

**Mucoviscidose** : Pathologie généralisée des glandes endocrines, héréditaires dont la transmission est autosomique récessive. La mucoviscidose est liée à des mutations du gène CFTR localisé sur le chromosome 7. 70 % des mutations sont liées à des mutations  $\Delta F508$ .

**PE** : Pré- Eclampsie. Association d'une hypertension gravidique à une protéinurie ( $>0,30g/24h$ ).

**PMSI** : Programme de Médicalisation des Systèmes Informatiques.

**PCR** : Réaction en chaîne par polymérase (*de l'anglais polymerase chain reaction*) : méthode de biologie moléculaire d'amplification d'ADN in vitro.

**RCIU** : Retard de croissance intra-utérin. Altération du potentiel de croissance : arrêt ou infléchissement de la croissance fœtale, au minimum deux biométries réalisées avec un intervalle de temps de 3 semaines ou une altération doppler ou une estimation de poids fœtale inférieure au 3<sup>ème</sup> percentile.

**RPM** : Rupture Prématurée des Membranes. Rupture spontanée de la poche amniotique avant la mise en travail et donc en dehors de toute contraction utérine

**SA** : Semaines d'Aménorrhées.

**Volvulus** : Rotation anormale d'anses intestinales. L'atrésie digestive représente la cause ou la conséquence d'un volvulus.

## SOMMAIRE

<b>REMERCIEMENTS</b> .....	<b>2</b>
<b>GLOSSAIRE</b> .....	<b>6</b>
<b>SOMMAIRE</b> .....	<b>9</b>
<b>INTRODUCTION</b> .....	<b>10</b>
<b>MATERIEL ET METHODE</b> .....	<b>13</b>
<b>RESULTATS</b> .....	<b>17</b>
<b>DISCUSSION</b> .....	<b>30</b>
<b>CONCLUSION</b> .....	<b>34</b>
<b>BIBLIOGRAPHIE</b> .....	<b>36</b>
<b>TABLE DES MATIERES</b> .....	<b>38</b>
<b>ANNEXES</b> .....	<b>39</b>

## INTRODUCTION

Le grêle hyperéchogène ou grêle échogène est découvert dans 0,2 à 1,8 % des grossesses lors des échographies de dépistage du 2<sup>ème</sup> ou du 3<sup>ème</sup> trimestre. Il n'est un signe d'appel qu'après 20 SA [1]. Avant ce terme, il n'y a pas de remplissage liquidien des anses grêles. La déglutition fœtale est modérée. Le tube digestif et l'espace amniotique communiquent. Les anses intestinales sont physiologiquement échogènes [2].

Le grêle échogène peut être observé dans des pathologies génétiques, vasculaires, infectieuses ou dans des complications de grossesse. Il peut aussi être associé à un RCIU ou à une obstruction digestive.

Diverses définitions sont utilisées. Pour certains, est hyperéchogène tout ou une partie de l'intestin dont l'échogénicité est similaire ou supérieure à celle de l'os adjacent [1].

Pour d'autres, des nuances peuvent être retenues selon la classification de Nyberg et Stotnick [5] :

- Grade 0 : intestin de même échogénicité que le foie
- Grade 1 : échogénicité plus marquée mais inférieure à celle de l'os iliaque
- Grade 2 : échogénicité identique à celle de l'os iliaque
- Grade 3 : échogénicité supérieure à celle de l'os iliaque

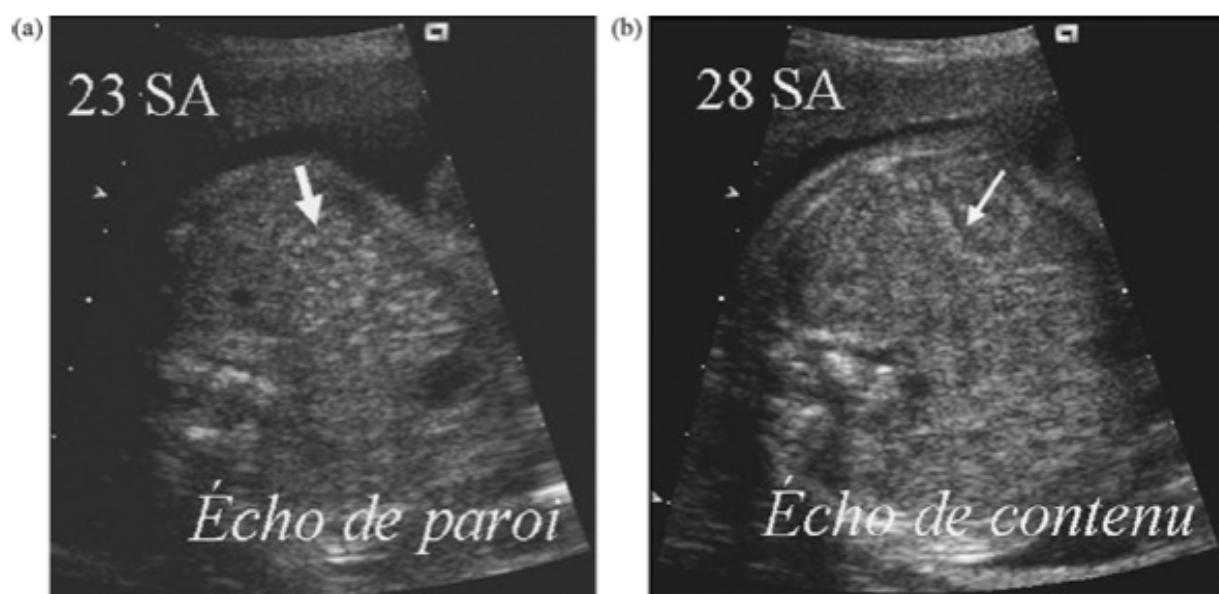
D'autres reconnaissent deux nuances :

- Plus échogènes que le foie
- D'échogénicité supérieure ou égale à celle de l'os [6]

Les limites de ce signe d'appel sont sa faible sensibilité et spécificité. Il varie en fonction du réglage des appareils : utilisation des fréquences harmoniques et des sondes hautes fréquences. Ce signe subjectif est lié à l'interprétation de l'observateur [6]. L'étude de Vincoff et al montre qu'une sonde abdominale de 5 MHz permet de mieux dépister les hyperéchogénités intestinales qu'une sonde de 8 MHz. En effet, 10 fois plus de fœtus sont diagnostiqués avec un intestin grêle hyperéchogène en utilisant une sonde de 8 MHz. Par conséquent, une sonde de 8 MHz est peu susceptible de refléter une pathologie sous-jacente [7].

D'autre part, l'analyse de l'image des échostructures s'efforce d'améliorer la spécificité du signe d'appel :

- Soit les anses grêles sont normales et plates, l'échogénéité est renforcée par l'adossement des parois entre elles.
- Soit la paroi des anses est anormalement échogène et épaisse (RCIU vasculaire ou autres causes).
- Soit le contenu des anses grêles est anormalement échogène : la paroi se confond avec le contenu (mucoviscidose, cystinurie) [8].



**Figure 1 : grêle échogène. (a) : échogénéité de paroi (b) : échogénéité de contenu. (Dr Bach et Dr Droullé).**

Selon le rapport du CNTE (Comité national technique de l'échographie), un grêle hyperéchogène est un intestin qui doit conserver une échostructure stable au cours 2 examens réalisés à 15 jours d'intervalle au-delà de 20 SA [9].

L'hétérogénéité des présentations échographiques, des étiologies et des pronostics rend difficile le conseil effectué aux couples. Quel bilan et quelles conduites à tenir doivent être appliquées ? Quelles explications doit donner la sage-femme de consultation ou la sage-femme échographiste lorsqu'elle est confrontée à ce signe d'appel ? Dans la majorité des cas, ce signe d'appel est transitoire et de bon pronostic, mais l'éventualité d'une issue défavorable de la grossesse ou de mortalité périnatale accrue justifie une prise en charge rapprochée.

Les recommandations établies en mars 2010 par Benachi et Al sous l'égide du CNGOF visent à homogénéiser les pratiques [1]. Benachi et Al publient en 2013 une nouvelle série de recommandations à propos des conduites pratiques en médecine fœtale. Concernant le grêle échogène fœtal, les recommandations sont similaires à celles de 2010 [10]. Il s'agira de savoir si les recommandations ont permis un changement des pratiques pour la prise en charge d'un grêle échogène à la maternité du CHRU de Nancy.

Ainsi, le but de notre mémoire est de comparer les pratiques professionnelles à la maternité du CHRU de Nancy avant et après les recommandations. L'objectif secondaire est d'identifier les étiologies associées au grêle échogène.

Nos hypothèses sont que les recommandations établies en 2010 ont permis une évolution dans la prise en charge de l'intestin grêle échogène et que les étiologies associées au grêle échogène sont :

- la mucoviscidose
- les aneuploïdies
- les foetopathies infectieuses.

Le grêle échogène peut être également associé à :

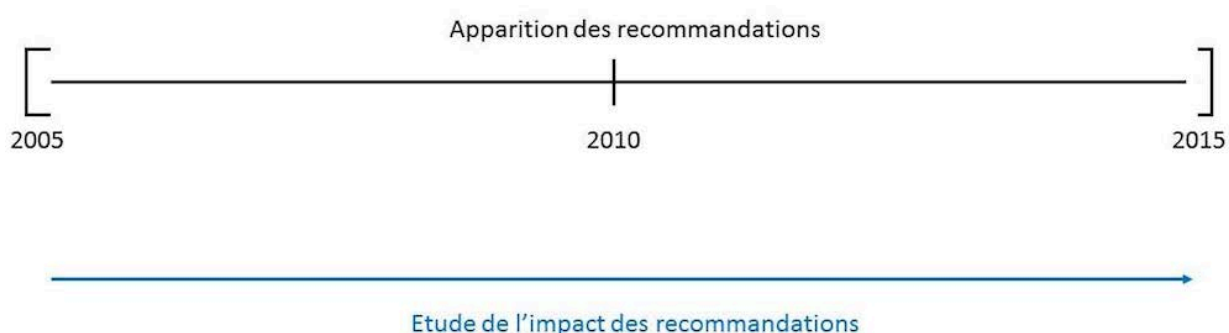
- des complications de la grossesse
- des complications digestives
- un RCIU.

## MATERIEL ET METHODE

### 2.1 TYPE D'ÉTUDE

#### 2.1.1 Population étudiée

C'était une étude épidémiologique, observationnelle, descriptive de type enquête de pratique. Ce travail rétrospectif a été réalisé entre le 1<sup>er</sup> janvier 2005 et le 31 décembre 2015 à la maternité du CHRU de Nancy. Il y a eu deux périodes : [2005-2010[et [2010-2015]. La sélection s'est faite ainsi car les recommandations sont apparues en mars 2010.



**Figure 2 : Déroulement de l'étude -maternité du CHRU de Nancy (2005-2015)**

#### 2.1.2 Modalités de réalisation de l'étude

La population cible était constituée des patientes dont les fœtus présentaient un grêle échogène indépendamment de la définition et la classification de grêle échogène utilisée entre le 1<sup>er</sup> janvier 2005 et le 31 décembre 2015 à la Maternité du CHRU. Les patientes incluses ont réalisé leurs échographies de dépistage du premier, deuxième et troisième trimestre à la maternité du CHRU, en cabinet privé ou dans d'autres établissements. La sélection de la population s'est faite en utilisant les mots clefs « intestin grêle hyperéchogène », « hyperéchogénicité intestinale », « grêle échochogène ». Les dossiers sont classés dans les archives de la maternité et du CHRU de Nancy par l'intermédiaire de leur numéro IPP.

## 2.2 OUTILS DE RECUEIL DES DONNÉES

### 2.2.1 Variables recueillies

Le premier objectif est de comparer les pratiques professionnelles à la maternité du CHRU de Nancy avant et après les recommandations. Les variables recueillies sont les suivantes :

- Période : (2005-2010) ou (2010-2015)
- Echographie diagnostique
- Surveillance échographique
- Sérologie parvovirus B19
- Sérologie CMV
- Sérologie virus du groupe Herpès
- Consultation de génétique
- Prélèvements fœtaux
- Techniques de laboratoire
- Recherche fœtale de la mutation  $\Delta F508$  du gène CFTR.
- Spectrophotométrie du LA
- Dosage de la  $\beta 2$  microglobuline du LA
- Dosage des enzymes digestives du LA
- PCR fœtale
- IRM
- Refus du diagnostic prénatal

L'objectif secondaire est d'identifier les étiologies associées au grêle échogène. Les variables recueillies sont les suivantes :

- Type échogénicité
- Âge gestationnel de découverte
- Nombre de fœtus
- Pathologies ou caractéristiques parentales associées
- Terme de naissance



- Marqueurs sériques
- Saignement ovulaire
- IMG
- Mucoviscidose
- RCIU
- Foetopathie infectieuse
- Atrésie digestive
- Aneuploïdie
- Signes échographiques associés
- Diagnostics différentiels
- Signe transitoire
- MFIU

### 2.2.2 Critère de jugement

Le critère de jugement de notre travail est le taux de patientes pour lequel les recommandations ont influencé la prise en charge du grêle échogène :

= (nombre de patientes pour lequel les recommandations ont influencés les pratiques entre 2010 et 2015) / (le nombre total de patientes présentant un grêle échogène entre 2005 et 2015).

Les échographes utilisés, la présence de sondes hautes fréquences ainsi que l'expérience de l'échographiste ne sont pas des critères de jugement.

## 2.3 MODE DE RECUEIL, CONTRÔLE ET SAISIES DES DONNÉES

Un tableau excel regroupant les différentes patientes a été utilisé. Les examens complémentaires, les caractéristiques du grêle échogène ainsi que les différentes étiologies associées ont été listés et codés. Le codage a facilité le recueil statistique. Les examens complémentaires sont comparés aux recommandations établies par Benachi et Al.

## 2.4 PLAN D'ANALYSE STATISTIQUE

Afin de comparer les pratiques professionnelles, un test de Khi 2 a été utilisé. Il a permis de tester l'indépendance ou l'association des caractères. Un tableau de contingence a été réalisé. Les symboles et la signification sont rappelés dans le tableau 1.

Tableau 1 : Symboles et signification

Symbole	Signification
Première période	Période de 2005 à 2010
Deuxième période	Période de 2010 à 2015
k	Colonnes
l	Lignes
v	Degrés de liberté

-Pour le khi 2 calculé : nous avons utilisé un tableau excel.

-Pour le khi 2 théorique : le nombre de degrés de liberté, calculé par la formule  $v = (k-1) \cdot (l-1)$  est reporté dans une table du khi2.

Nous avons fait comme hypothèse :

- H0 : il n'y a pas de différence significative entre les variables de la première et de la deuxième période.
- H1 : il y a une différence significative entre les variables de la première et de la deuxième période.

De plus, nous avons pu dire que :

- Si khi2 théorique < khi2 calculé, alors H0 est rejetée. L'hypothèse H1 est acceptée.
- Si khi2 théorique > khi 2 calculé, alors H0 est acceptée. L'hypothèse H1 est rejetée.

## 2.5 ASPECTS ETHIQUES ET REGLEMENTAIRES

Un numéro a été attribué à chaque patiente afin de respecter la confidentialité des données recueillies.

La demande d'exploitation des données PMSI (enregistrée sous le numéro 620\1329) a été acceptée par le DIM du CHRU de Nancy, traitée par le Dr Balde. Cette autorisation est

nécessaire pour avoir accès aux archives du CHU de Nancy. Les dossiers obstétricaux sont de type « MRU »

## RESULTATS

### 3.1 POPULATION ÉTUDIÉE.

Soixante patientes avaient présenté ce signe d'appel sur la période étudiée, seuls quarante-quatre dossiers ont pu être analysés. La répartition des dossiers est résumée dans le tableau 2.

Tableau 2 : Nombre de dossiers réels et nombre de dossiers retrouvés chez les patientes - maternité du CHRU (2005-2015).

	[2005- 2010[	[2010- 2015]
<b>Nombre de dossiers avec un intestin grêle hyperéchogène fœtal</b>	44	14
<b>Nombre de dossiers retrouvés</b>	32	12

Le signe d'appel a été divisé par 2,6 entre les deux périodes.

### 3.2 EXAMENS CLINIQUES ET PARACLINIQUE EFFECTUÉS DANS LA PRISE EN CHARGE DU GRÊLE ÉCHOGENÈ.

#### 3.2.1 Prise en charge du grêle échogène : quelle évolution ?

Les résultats des examens complémentaires sont rapportés dans le tableau 3.

Tableau 3 : Examens complémentaires des patientes -maternité du CHRU de Nancy (2005-2015).

	<b>Examens complémentaires [2005-2010] Effectif (%)</b>	<b>Examens complémentaires [2010-2015] Effectif (%)</b>
<b>Anamnèse</b>	37,50	25,00
<b>Echographie diagnostique</b>	93,75	91,67
<b>Surveillance échographique</b>	96,88	83,33
<b>Sérologie parvovirus B19</b>	37,50	50,00
<b>Sérologie CMV</b>	62,50	50,00
<b>Sérologie virus du groupe Herpès</b>	40,62	41,67
<b>Consultation de génétique</b>	93,75	75,00
<b>Prélèvements foetaux</b>	84,38	33,33
<b>Techniques de laboratoire</b>	84,38	41,66 *
<b>Recherche fœtale de la mutation <math>\Delta</math> F508 du gène CFTR</b>	59,38	41,67
<b>Spectrophotométrie du LA</b>	21,88	0,00
<b>Dosage de la <math>\beta</math>2 microglobuline du LA</b>	21,88	0,00
<b>Dosage des enzymes digestives du LA</b>	25,00	0,00
<b>PCR foetale</b>	12,50	0,00
<b>IRM</b>	28,13	16,67
<b>Refus du diagnostic prénatal</b>	0,00	25,00

\* dont 8,33 % d'analyse chromosomique en microréseau

3.2.2 Existe-t-il une différence significative dans la prise en charge entre 2005 et 2015 ?

Pour rappel :  $\nu$  correspond aux nombres de degrés de liberté.

Les résultats du test de Khi2 sont rapportés dans le tableau 4.

Tableau 4 : Résultats du test de Khi2 -maternité du CHRU de Nancy (2005-2015).

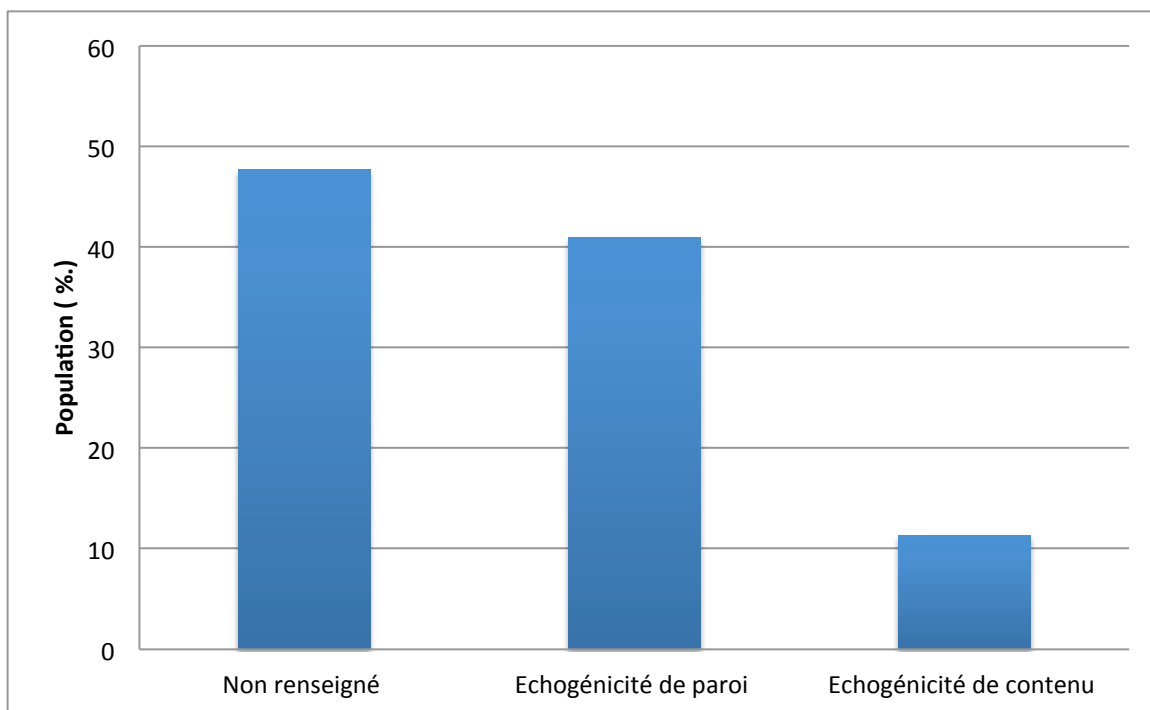
	<b>v</b>	<b>Khi 2 calculé</b>	<b>Khi 2 théorique</b>	<b>Hypothèse acceptée</b>
<b>Anamnèse</b>	2	0,66	5,99	H0
<b>Echographie diagnostique</b>	2	0,73	5,99	H0
<b>Surveillance échographique</b>	1	0,11	3,84	H0
<b>Sérologie parvovirus B19</b>	2	0,74	5,99	H0
<b>Sérologie CMV</b>	2	0,65	5,99	H0
<b>Sérologie virus du groupe herpès</b>	2	0,88	5,99	H0
<b>Consultation de génétique</b>	1	0,08	3,84	H0
<b>Prélèvements fœtaux</b>	2	0,00	5,99	H0
<b>Techniques de laboratoire</b>	2	0,00	5,99	H0
<b>Recherche fœtale de la mutation <math>\Delta F508</math> du gène CFTR</b>	2	0,48	5,99	H0
<b>Spectrophotométrie du LA</b>	2	0,40	5,99	H0
<b>Dosage de la <math>\beta 2</math> microglobuline du LA</b>	2	0,40	5,99	H0
<b>Dosage des enzymes digestives du LA</b>	2	0,34	5,99	H0

<b>PCR foetale</b>	2	0,61	5,99	H0
<b>IRM</b>	2	0,67	5,99	H0
<b>Refus du diagnostic prénatal</b>	2	0,41	5,99	H0

Les résultats montrent que pour l'ensemble des variables, il n'y a pas de différences significatives. Les recommandations établies en 2010 n'ont donc pas modifié la prise en charge de la grossesse en cas de grêle échogène.

### 3.3 CARACTÉRISTIQUES DES GROSSESSES DONT LE FŒTUS PRÉSENTENT UN GRÊLE ÉCHOGENÈNE.

#### 3.3.1 Type d'échogénicité



**Figure 3 : Distribution de la population en fonction du type d'échogénicité.**

### 3.3.2 Âge gestationnel de découverte

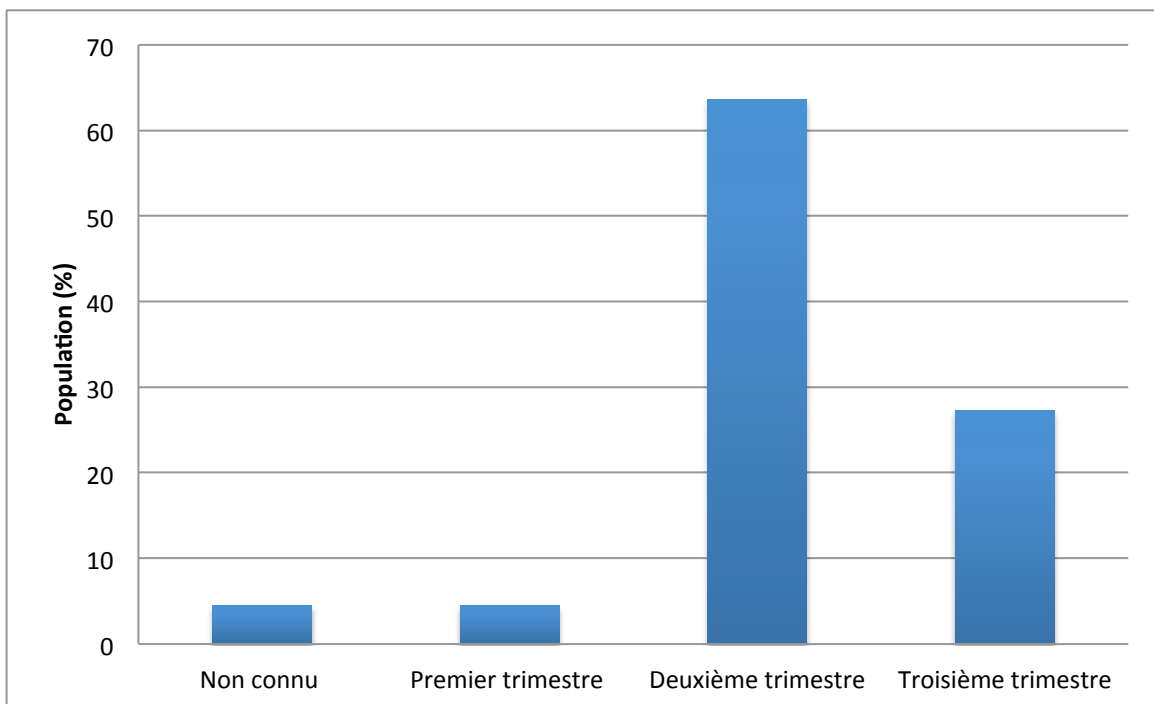


Figure 4 : Distribution de la population en fonction de l'âge gestationnel de découverte.

### 3.3.3 Nombre de fœtus

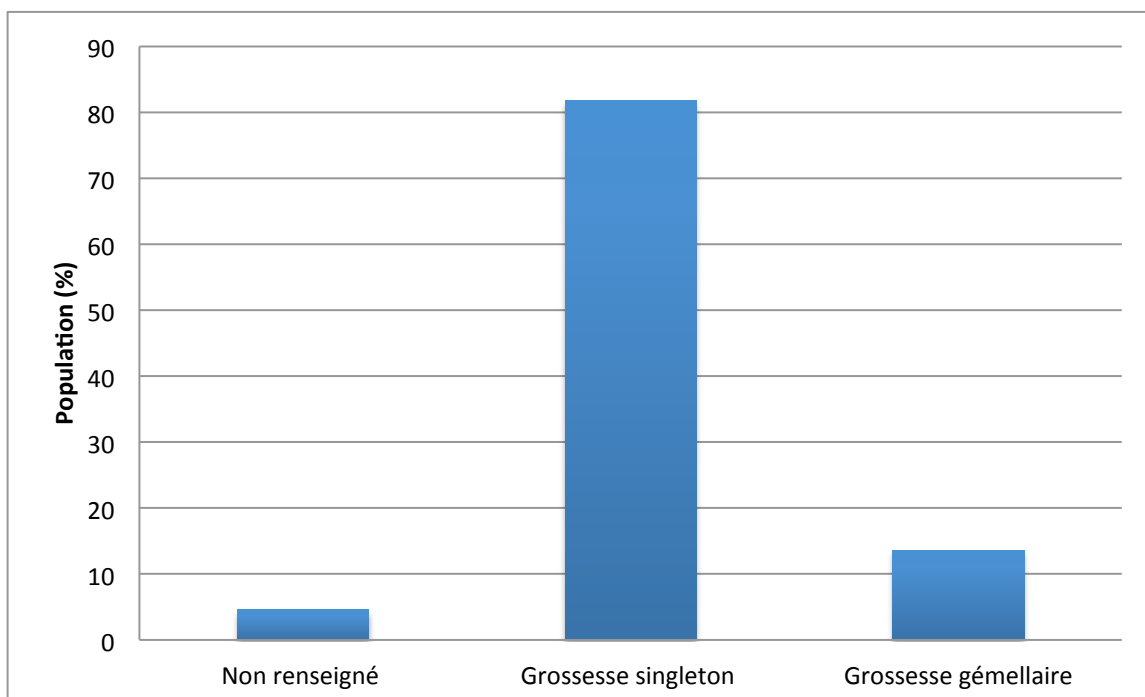
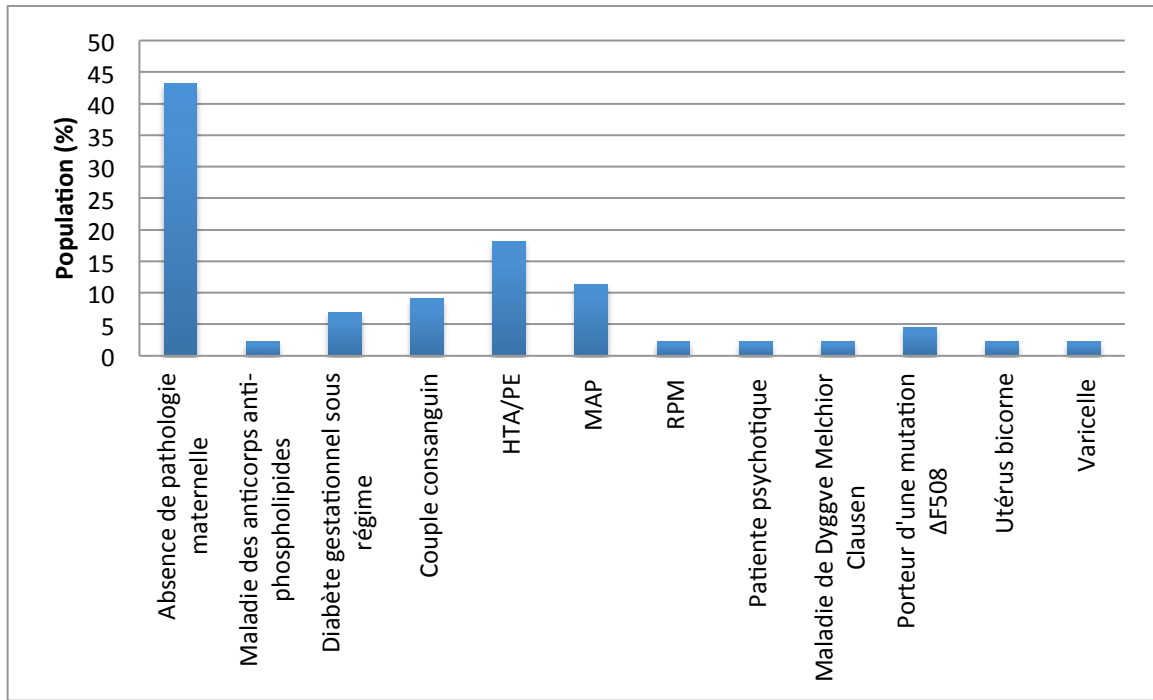


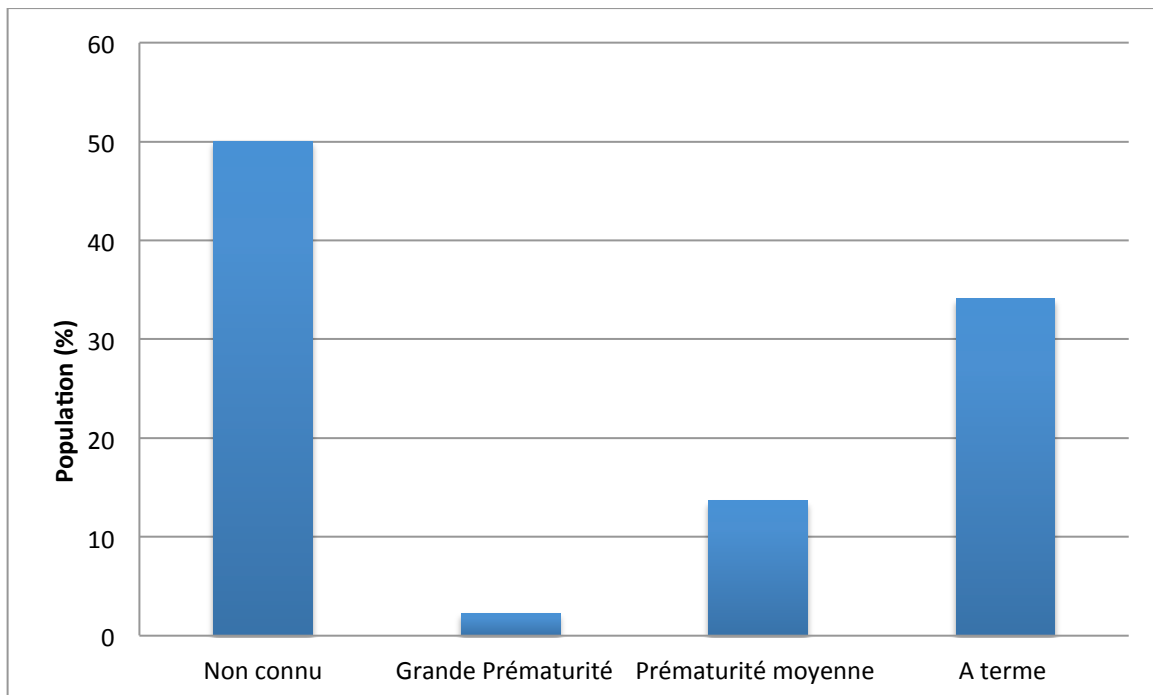
Figure 5 : Distribution de la population en fonction du type de grossesse.

### 3.3.4 Pathologies ou caractéristiques parentales associées



**Figure 6 : Distribution de la population en fonction des pathologies ou caractéristiques parentales associées.**

### 3.3.5 Terme de naissance



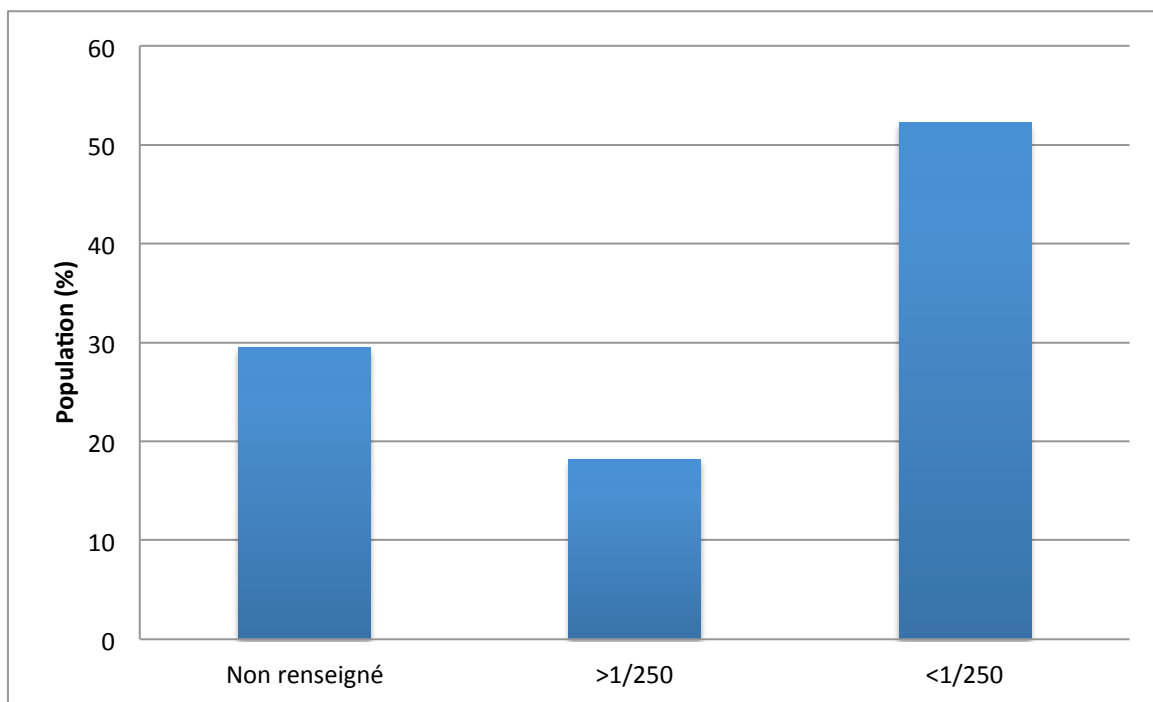
**Figure 7 : Distribution de la population en fonction du terme de naissance.**



Concernant le terme de naissance, nous parlerons de :

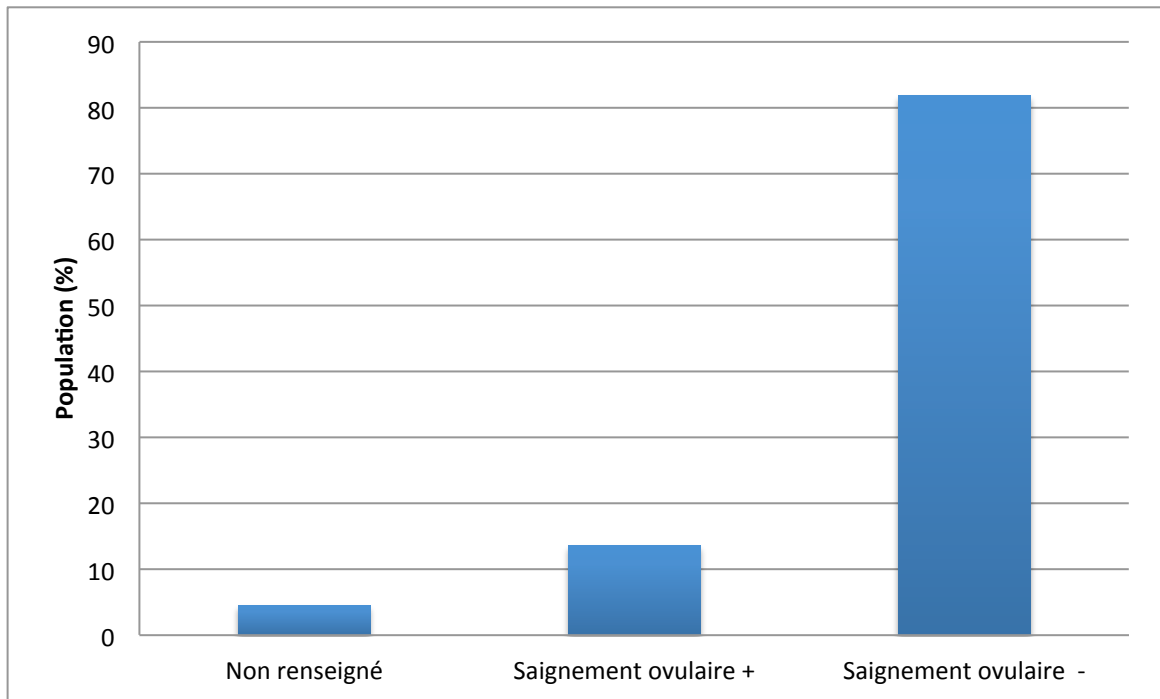
- Grande prématurité entre 28 et 32 SA
- Prématurité moyenne entre 32 et 36 SA
- De grossesse à terme si le terme de naissance est supérieur à 37 SA

### 3.3.6 Marqueurs sériques



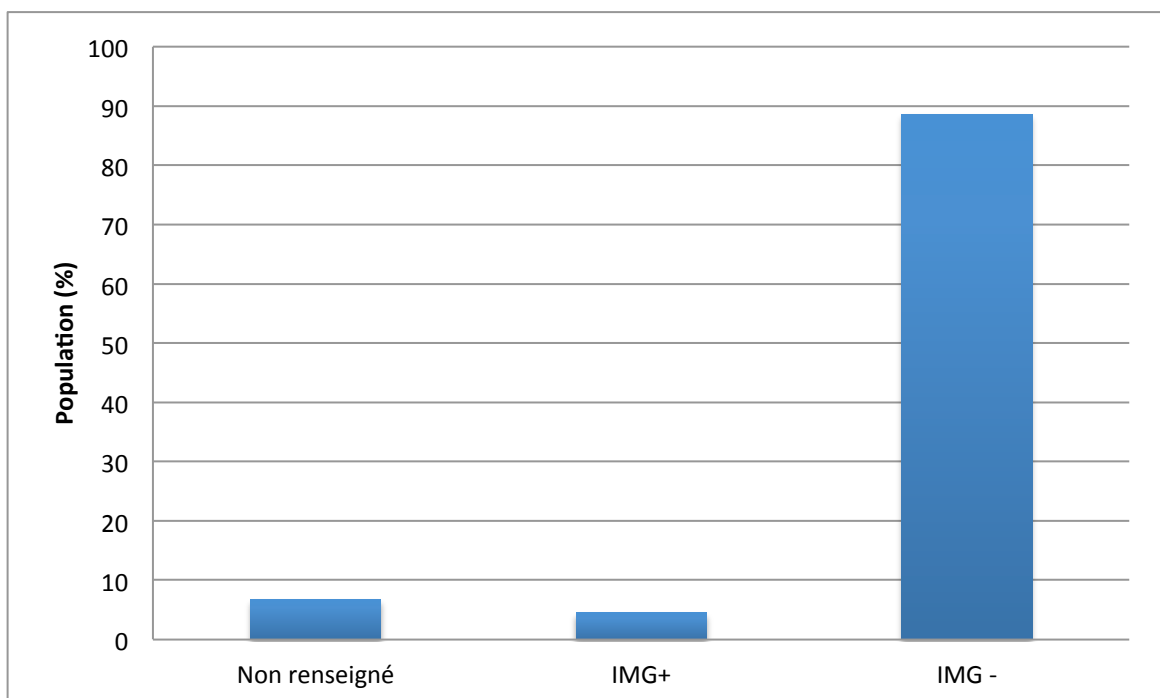
**Figure 8 : Distribution de la population en fonction des marqueurs sériques.**

### 3.3.7 Saignement ovulaire



**Figure 9 : Distribution de la population en fonction du saignement ovulaire.**

### 3.3.8 IMG



**Figure 10 : Distribution de la population en fonction de l'IMG.**

### 3.4 PATHOLOGIES FŒTALES ASSOCIÉES

#### 3.4.1 Mucoviscidose

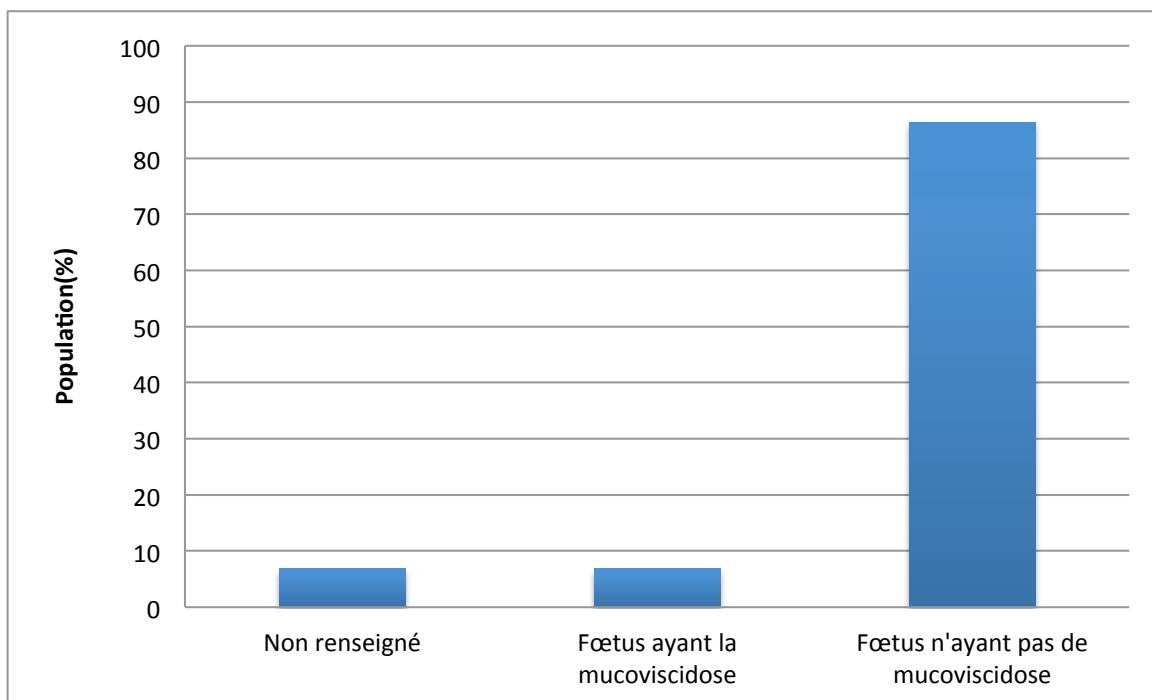


Figure 11 : Distribution des fœtus ayant une mucoviscidose.

#### 3.4.2 RCIU

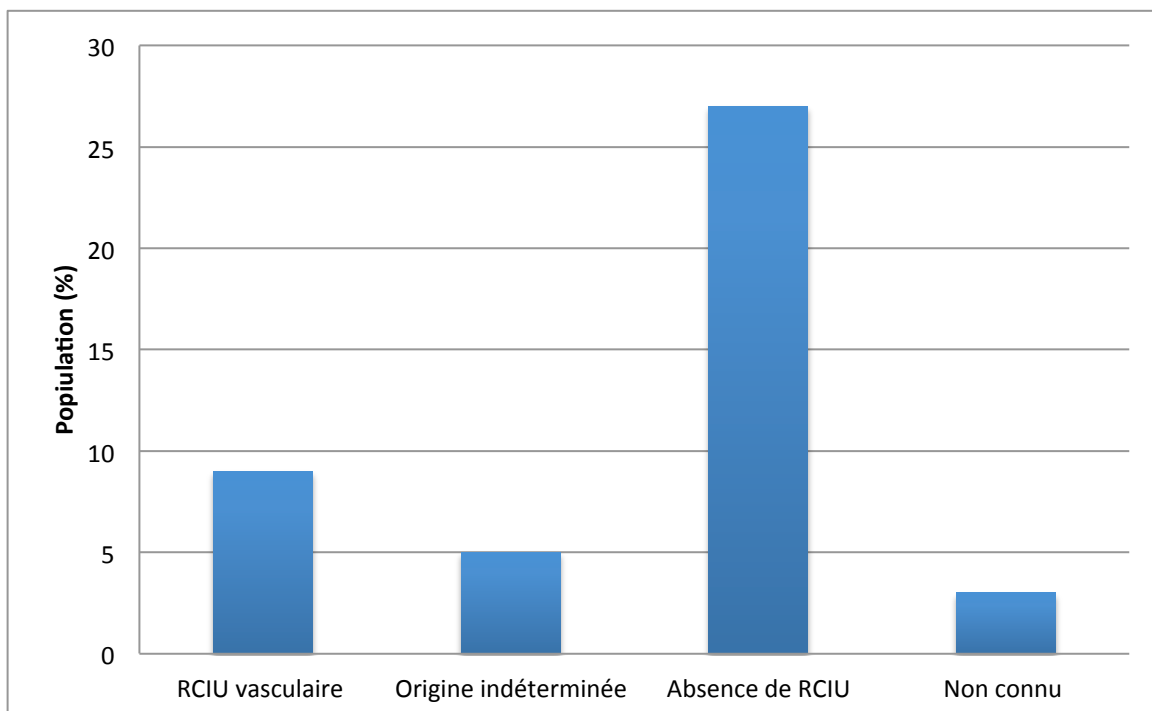
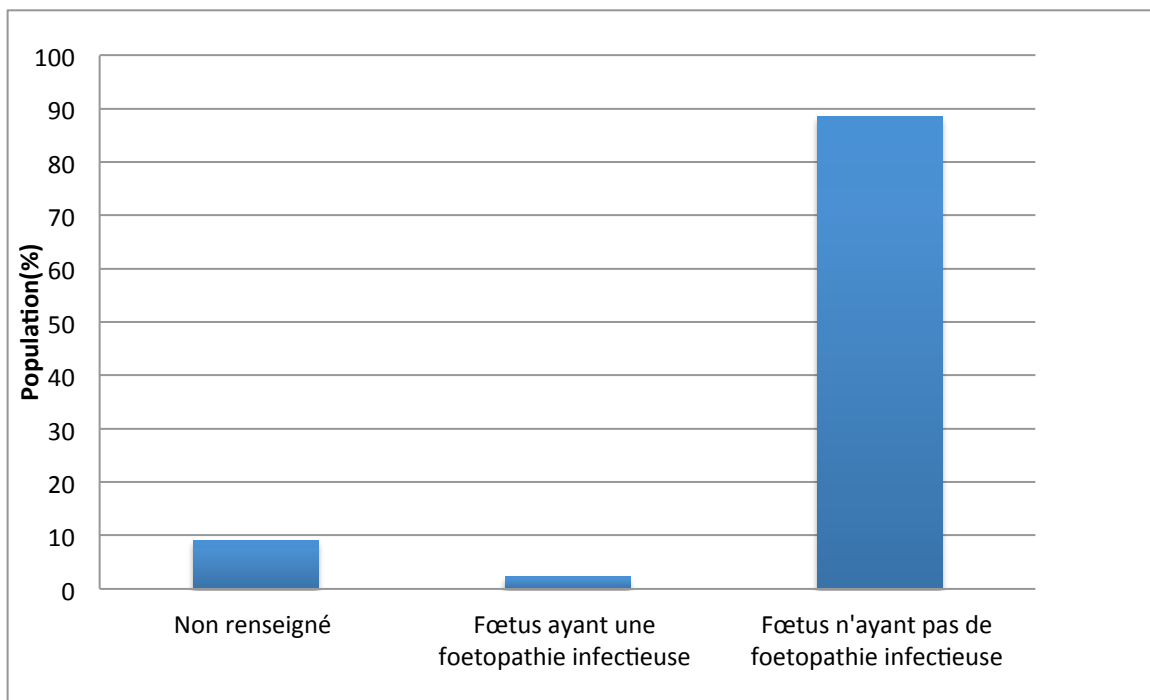


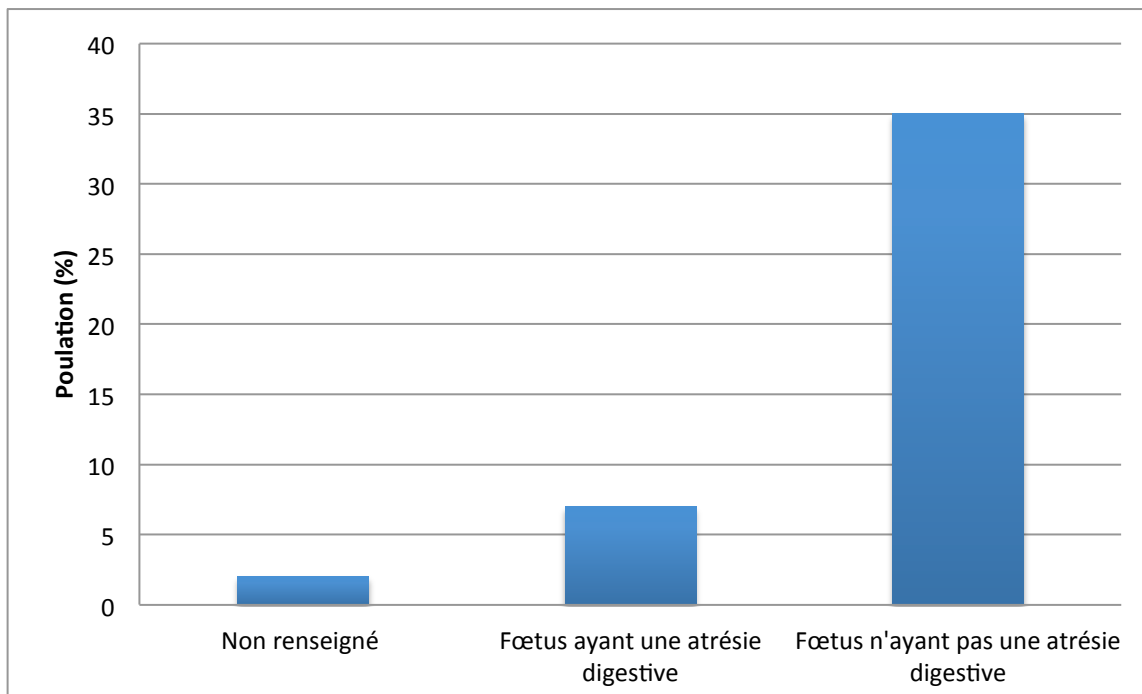
Figure 12 : Distribution des fœtus ayant un RCIU.

### 3.4.3 Foetopathie infectieuse



**Figure 13 : Distribution des fœtus ayant une foetopathie infectieuse.**

### 3.4.4 Atrésie digestive



**Figure 14 : Distribution des fœtus ayant une atrésie digestive.**

### 3.4.5 Aneuploïdie

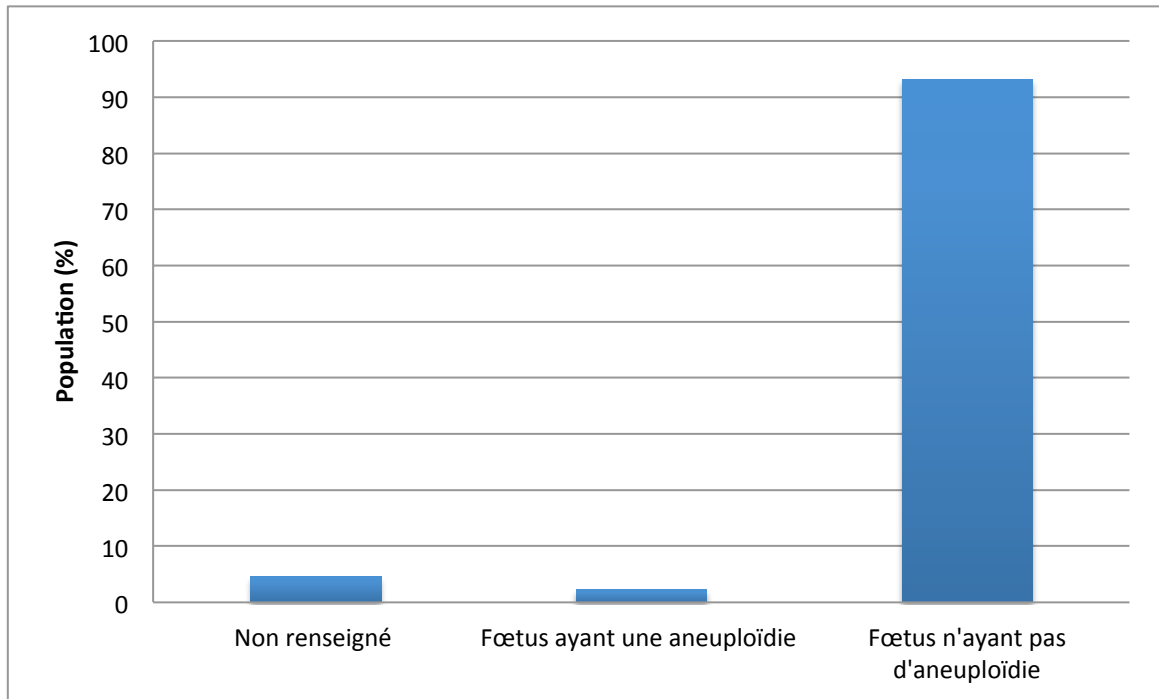


Figure 15 : Distribution des foetus ayant une aneuploïdie.

### 3.4.6 Signes échographiques associés

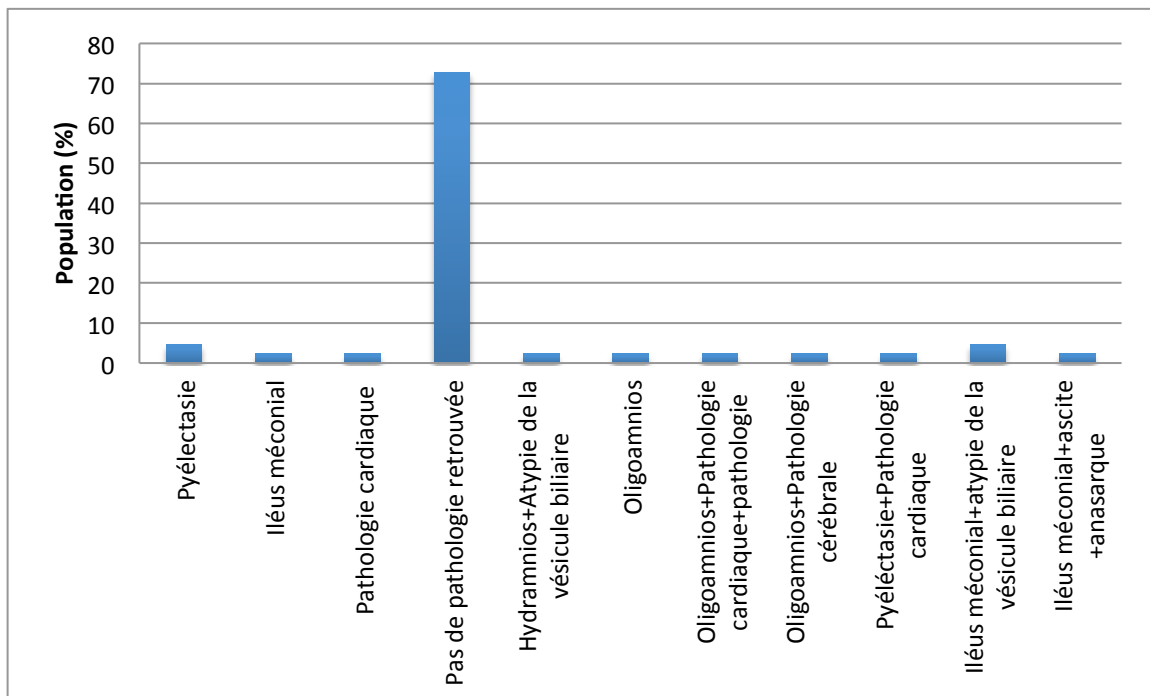
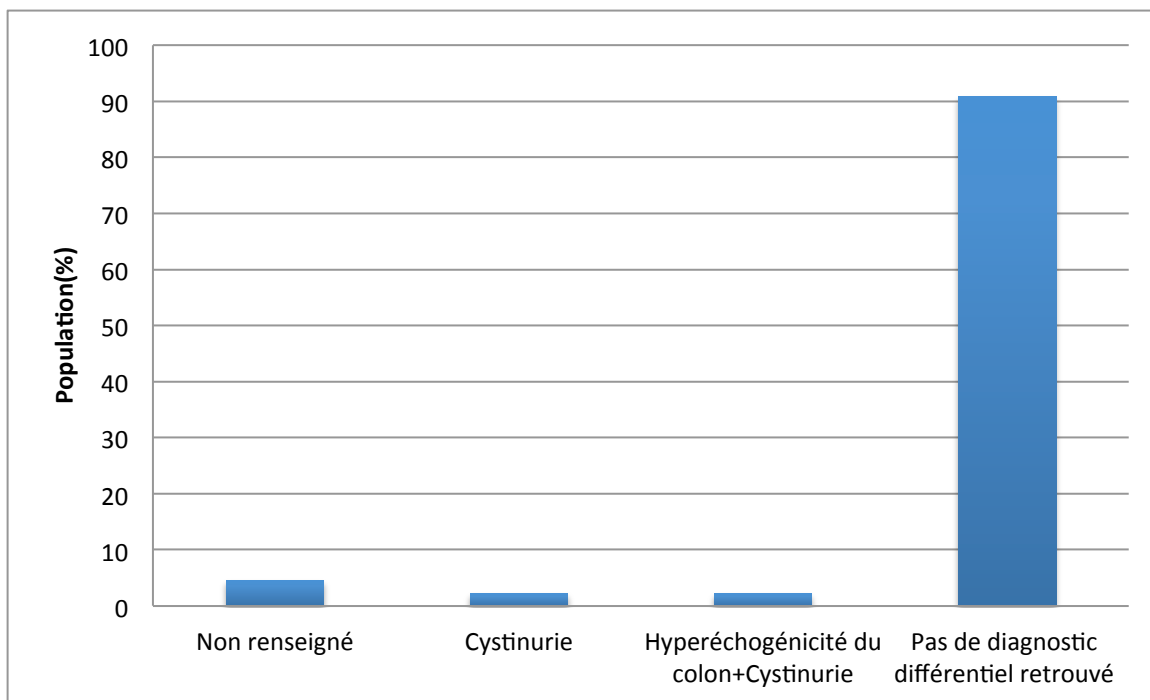


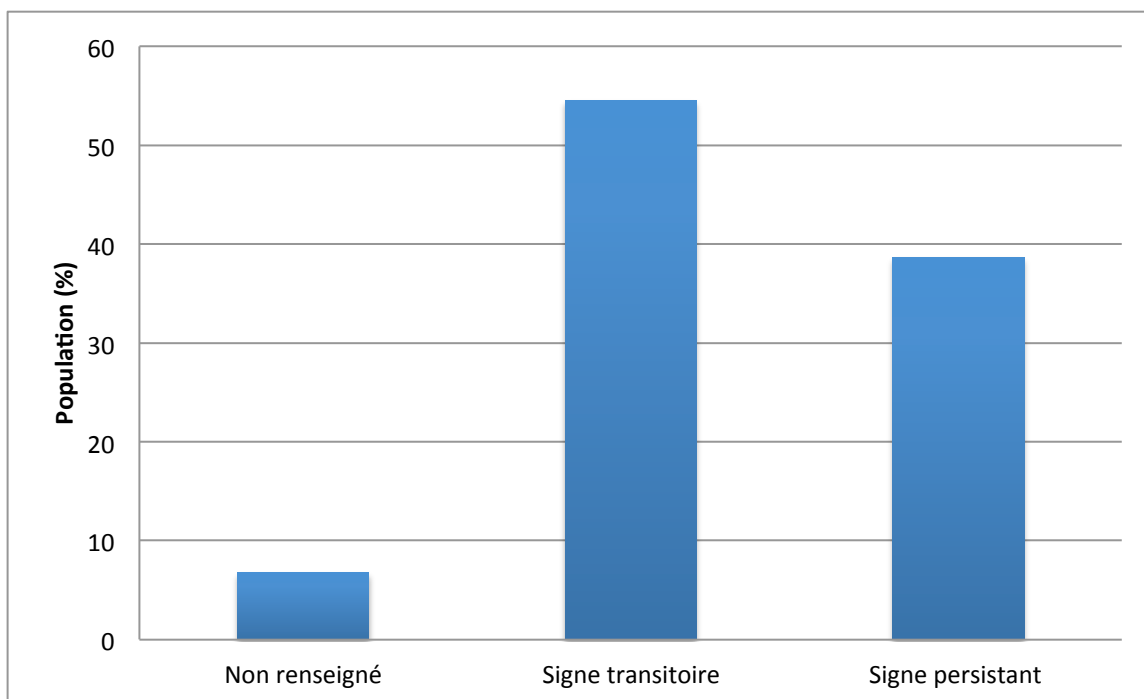
Figure 16 : Distribution des foetus présentant des signes échographiques associés.

### 3.4.7 Diagnostics différentiels



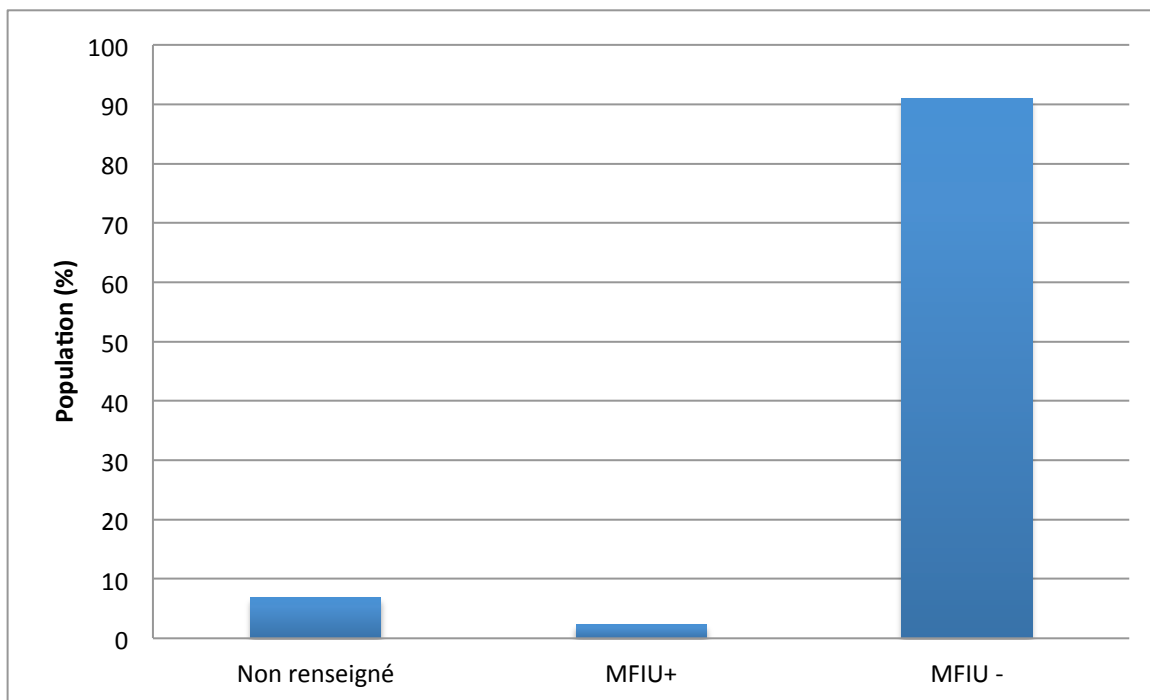
**Figure 17 : Distribution des foetus présentant des diagnostics différentiels.**

### 3.4.8 Signes transitoires



**Figure 18 : Distribution des foetus présentant un intestin grêle échogène**

### 3.4.9 MFIU



**Figure 19 : Distribution des foetus ayant présenté une MFIU.**

## DISCUSSION

Les recommandations de 2010 n'ont pas modifié la prise en charge de la grossesse en cas de grêle échogène, cependant les résultats méritent d'être soulignés :

-L'absence de modifications des pratiques suites aux recommandations de 2010 est donc en relation avec de bonnes pratiques mises en place antérieurement à 2010.

-L'anamnèse n'a été précisée dans le dossier que lorsque ce signe clinique est présenté par la patiente (37,50 % sur la première période ; 25,00 % sur la deuxième période). En effet ; 13,63 % de la population a montré un saignement ovulaire et 2,27% une varicelle. 2,72% des fœtus ont eu une foetopathie infectieuse. Il aurait donc été intéressant de noter dans le dossier que l'interrogatoire a bien été réalisé même si la patiente n'a pas présenté ces signes cliniques.

-L'échographie diagnostique et la surveillance échographique ont été bien suivies. Elles ont été réalisées telles que proposées dans les recommandations sur la première période à 93,75 % et sur la deuxième période à 91,67%. De même, la surveillance échographique a été réalisée sur la première période à 96,88% et à 83,33 % sur la deuxième période.

-Les sérologies du parvovirus B19 (première période : 37,50 % ; deuxième période: 50 %), du CMV (première période : 62,50% ; deuxième période : 50 %) et de l'herpès (première période: 40,62% ; deuxième période : 41,67%) n'ont pas toutes été réalisées de manière homogène. Les recommandations préconisent d'effectuer les sérologies du parvovirus B19, CMV ainsi que de l'herpès en fonction du contexte et de l'anamnèse [1].

-Nous n'avons observé aucune pratique d'analyse par microréseau (ACM) sur la première période puisque l'ACM est réalisée au CHRU de Nancy à partir de 2012. Sur la deuxième période, 8,33% des patientes ont réalisé une ACM.

-L'intestin grêle échogène est isolé dans 72 % des cas. Ce signe d'appel est rarement associé aux signes échographiques de la trisomie 13, 18 et 21 [6] : 4,54 % des fœtus ont montré une pyélectasie ; 2% une CIV ; 2% un hydramnios ; 2% un oligoamnios ; 2% un oligoamnios associé à une cardiomégalie et une leucomalacie ; 2% une pyélectasie associée à un CAV ; 2% une ascite associée à un anasarque et une cardiomégalie. Les marqueurs sériques supérieurs à 1/250 ont



concerné 18,18 % des patientes. 2,72 % des foetus ont présenté une aneuploïdie. Ainsi, le grêle échogène isolé est peu spécifique et peu sensible. Ainsi, l'étude de Maillet et al a montré « *que le risque de trisomie 21 et le risque d'affection grave paraissent faibles en cas d'intestin grêle échogène isolé. Il ne semble pas nécessaire de proposer une amniocentèse systématique en cas d'intestin grêle échogène isolé* » [11].

-Nous avons observé une diminution du nombre d'amniocentèses : 84,38 % des amniocentèses ont été réalisées sur la première période alors que seulement 33,33% ont été réalisées sur la deuxième période. En effet, le grêle échogène est un signe peu spécifique : il y a donc eu beaucoup de faux positifs. Nous avons constaté un réajustement des pratiques. Le travail de Laroche réalisé en 2014 au CHU d'Angers a montré un taux de 79,9 % d'amniocentèses [11]. Sur la deuxième période, le taux d'amniocentèse est bien inférieur à celui réalisé au CHRU d'Angers.

-L'amniocentèse permet de confirmer ou d'infirmer l'hypothèse diagnostique. Il est primordial que l'indication de prélèvement invasif soit réelle car elle peut entraîner entre 0,06 % et 1% de pertes fœtales selon les centres. Dans notre étude ; 2,72 % des nouveau-nés sont nés entre 28 et 32 SA ; 13,63 % sont nés entre 32 et 36 SA. 11,36 % des patientes ont présenté une menace d'accouchement prématurée et 2,72 % des grossesses des patientes a été marquée par une rupture prématurée des membranes. Les risques obstétricaux d'une amniocentèse sont les pertes fœtales, les traumatismes indirects du fœtus (varus équin et luxations congénitales de hanche), la perte de liquide amniotique (qui entraîne un risque infectieux materno-fœtal, d'accouchement prématuré, de déformations squelettiques et d'hypoplasie pulmonaire) [6].

-40,91 % des foetus ont présenté une échogénicité de paroi ; 11,36 % une échogénicité de contenu et pour 47,72 % des foetus la caractéristique de l'image échogène du tube digestif n'a pas été renseignée. Or, cet élément est important pour l'orientation du diagnostic. En effet, l'échogénicité de paroi peut correspondre à un RCIU vasculaire ou infectieux, alors que l'échogénicité de contenu est plus souvent associée à la mucoviscidose.

-Les diagnostics différentiels sont concordants avec ceux énoncés dans les recommandations. 1% des patientes ont présenté une cystinurie ; 1% des patientes ont révélé une hyperéchogénicité du colon associée à une cystinurie.

Le test de khi2 a montré qu'il n'y avait pas de différences objectivées entre les pratiques des première et deuxième périodes parce que ces mesures étaient spontanément mises en place. Par conséquent, les recommandations établies n'ont pas un effet significatif sur la prise en charge du grêle échogène. Les divergences constatées sont attribuables exclusivement à de simples fluctuations liées au hasard de l'échantillonnage.

Cependant sur la première période : 21,88 % des patientes ont effectué un dosage de  $\beta 2$  microglobuline. 25 % des patientes ont réalisé un dosage fœtal des enzymes digestives. Sur la deuxième période, aucune patiente n'a effectué ces prélèvements. Les recommandations ont donc eu un impact sur la prescription de ces examens complémentaires. Lorsqu'une mucoviscidose est suspectée et qu'une mutation n'a pas pu être identifiée dans une famille, les recommandations préconisent un dosage des enzymes digestives. D'autre part, en cas d'atrésie digestive probable, le prélèvement des enzymes digestives est à discuter et peut orienter le diagnostic. Le dosage de  $\beta 2$  microglobuline n'est pas indiqué. Néanmoins, notre étude manque de puissance pour que cela soit significatif.

Les limites de l'étude sont :

- La difficulté de collecter l'ensemble des données souhaitées. Pour trois dossiers, une seule partie des données était disponible. 50 % de la population a accouché dans une maternité extérieure, ce qui n'a pas permis un recueil exhaustif de toutes les variables. Afin de gérer les données manquantes, nous n'avons pas choisi des critères de sélection très restrictif : l'âge gestationnel ainsi que le lieu de dépistage ne sont pas des critères de sélection. De plus, le biais de mesure est minimisé car les échographes utilisés, l'utilisation de sondes hautes fréquences ainsi que l'expérience de l'opérateur ne sont pas des critères de jugement.
- 25 % des patientes ont refusé le diagnostic prénatal sur la deuxième partie. 100% de la population l'a accepté. Ainsi, l'indication d'amniocentèse en fonction du contexte est biaisée.
- Nous rappelons la subjectivité de signe d'appel. L'appréciation de ce signe d'appel est très opérateur-dépendant. C'est un signe d'appel qui est subjectif. De plus, un réglage de l'échographe inapproprié, l'utilisation des sondes hautes fréquences et des harmoniques peuvent augmenter artificiellement l'échogénicité intestinale.
- Cette étude rétrospective, basée sur le recueil des informations dans les dossiers comporte un biais de classement lié aux erreurs de recueil des informations.
- Un biais de sélection est présent car la population a été sélectionnée en utilisant les mots clefs

« grêle hyperéchogène », « hyperéchogénicité intestinale », « grêle échochogène ». Par conséquent, le signe d'appel a pu être nommé différemment, ce qui a pu faire diminuer la prévalence dans notre population. L'échogénicité transitoire de l'intestin grêle, qui n'a pas fait l'objet d'un bilan, n'a pas pu être intégrée à notre étude.

-Notre étude ne comporte que 44 dossiers. L'effectif est restreint et l'étude manque de puissance. Nous avons constaté que la prévalence de ce signe d'appel a diminué : 32 dossiers sur la première période et 12 dossiers sur la deuxième période. Cette diminution est concomitante avec l'arrivée des sondes hautes fréquences sur le marché et potentiellement une meilleure analyse des images digestives.

Les recommandations établies par Benachi et al n'abordent pas la question de l'IRM. Dans notre série ; 28,13 % des patientes ont réalisé une IRM sur la première période ; 16,67 % sur la deuxième période. Seules quelques données sont disponibles dans la littérature sur l'utilisation de l'IRM dans la prise en charge des hyperéchogénicités intestinales. Carcopino et al l'utilisent comme outil de seconde intention dans les cas d'hyperéchogénicité intestinale isolée. Dans tous les cas d'hyperéchogénicité intestinale isolée, l'IRM n'a pas retrouvé d'anomalies surajoutées [12]. En revanche, cet outil a incontestablement permis de progresser dans la compréhension de l'image du tube digestif fœtal en corrélant les images observées en IRM à celles observées en échographie [8].

Les recommandations ne semblent pas avoir eu d'impact sur la prise en charge du grêle échogène dans notre série. En effet, les pratiques avant 2010 étaient similaires avec celles proposées par les recommandations. Ces dernières n'ont donc pas impacté la prise en charge après 2010.

## CONCLUSION

Notre étude révèle que la prise en charge d'un grêle échogène à la maternité du CHRU de Nancy était conforme aux recommandations de Benachi et al avant que celles-ci ne soient publiées en 2010.

Ceci explique l'absence d'impact des recommandations sur la prise en charge du grêle échogène à la maternité du CHRU de Nancy. Les hypothèses réalisées en début d'étude ne sont donc pas validées. La manière de prendre en charge ce signe d'appel n'ont pas changé entre 2005 et 2015 excepté pour le dosage de la  $\beta 2$  microglobuline du LA et des enzymes digestives du LA. Cependant notre étude manque de puissance pour que les résultats soient révélés comme tels.

D'autre part, notre étude a suivi l'évolution de la génétique, avec en particulier l'apparition de l'ACM [13].

Nous avons pu observer une diminution du nombre des bilans mais leur modalité est demeurée identique. Nous avons constaté également une diminution du nombre d'amniocentèses. En effet, il y a une meilleure analyse de l'image échogène du tube digestif.

Ce signe d'appel fréquent était transitoire dans 54,54 % des cas. L'étiologie retrouvée la plus fréquente était le saignement ovulaire (13,63 %). Les pathologies étaient rares et identiques à celles énoncés dans les recommandations validant notre hypothèse : mucoviscidose (6,81 %), foetopathie infectieuse (2,72 %), aneuploïdie (2,72 %), RCIU (14%), atrésie digestive (7,00%).

Il est important de noter que les avancées médicales actuelles peuvent :

-permettre d'éviter des procédures invasives. Le DPNI est possible par l'analyse des acides nucléiques fœtaux (ADN et ARN) dans le plasma maternel.

- permettre le dépistage des aneuploïdies chromosomiques mais également celui des délétions, des amplifications du génome ainsi que les maladies monogéniques [14].

Cependant, le DPNI étant contre-indiqué en cas de signe d'appel échographique, il n'est pas réalisable en cas d'intestin grêle hyperéchogène.

A l'inverse, l'analyse chromosomique par ADN (ACPA) peut être indiqué en cas de signe d'appel échographique [15].

Par conséquent, le diagnostic prénatal génétique dispose d'un nouvel outil d'analyse chromosomique plus puissant que le caryotype. Pour exemple, 180 000 régions peuvent être explorées en un seul examen alors que le caryotype en analyse 500. Néanmoins, comme le

souligne le Dr Lambert (maternité du CHRU de Nancy) dans Intérêts et limites du diagnostic prénatal :

L'ACPA peut conduire à la révélation d'informations délicates dans le contexte angoissant du diagnostic prénatal. Il peut être question de prédispositions chromosomiques fœtales à des pathologies de l'adulte ou encore lorsqu'une anomalie fœtale est détectée dans une région chromosomique peu connue, non reliée à une pathologie humaine.

De plus, l'ACPA ne décèle pas toutes les pathologies génétiques. Par exemple, cet examen de diagnostic prénatal ne diagnostique pas les anomalies déséquilibrées de très petites tailles (comme la mutation partielle d'un gène), ni les anomalies non déséquilibrées (comme une mutation ponctuelle d'un seul nucléotide au sein d'un gène). L'ACPA ne doit donc pas être choisie comme méthode de DPN de maladies monogéniques (comme la mucoviscidose).

Ainsi, au CHRU de Nancy, l'équipe de génétique clinique et les médecins du laboratoire de génétique ont choisi de ne réaliser l'ACPA en anténatal que si le couple ou la femme enceinte ont préalablement rencontré en consultation spécifique, le généticien correspondant à l'équipe de médecine fœtale, qui explique l'examen, ses avantages, ses limites et s'assure de recueillir un consentement libre et éclairé [15].

Enfin, l'intestin grêle échogène est potentiellement révélateur de pathologies graves et très anxiogène pour le couple. Il justifie la réalisation d'un bilan après analyse précise des images. Afin de diminuer leur anxiété, il est important lors de l'annonce d'informer les futurs parents de la nécessité de réaliser ce bilan tout en rappelant la faible spécificité de ce signe d'appel.

## BIBLIOGRAPHIE

- 1. Benachi A, Dumez Y. Conduites pratiques en médecine fœtale.** Issy-les-Moulineaux : Elsevier-Masson. 2013 ; 34 (2) : 125-28.
- 2. Bourgeot P, Guérin du Masgenêt B, Coquel P. Échographie en pratique obstétricale.** Issy-les-Moulineaux : Elsevier Masson. 2014 ; 28 (6) : 380-381.
- 3. Smith-Bindman R, Hosmer W, Feldstein VA, Deeks JJ, Goldberg JD. Second-trimester ultrasound to detect fetuses with Down syndrome: a meta-analysis.** 2001 ; 285(8) :1044-55.
- 4. Nyberg DA, McGahan JP, Pretorius DH. Diagnostic Imaging of fetal anomalies.** Philadelphia : Williams & Wilkins ; 2003.
- 5. Nyberg DA, Dubinsky T, Resta RG, Mahony BS, Hickok DE, Luthy DA. Echogenic fetal bowel during the second trimester : clinical importance. Radiology [En ligne]. 1993 [cité le 2 février 2017] ; 188(2):52731. Disponible sur: <http://pubs.rsna.org/doi/abs/10.1148/radiology.188.2.8327709>.**
- 6. Sentilhes L, Bonneau D, Descamps P. Le diagnostic prénatal en pratique.** Issy-les-Moulineaux : Elsevier-Masson. 2011 ; 12 (4) : 345-50.
- 7. Vincoff NS, Callen PW, Smith-Bindman R, Goldstein RB. Effect of ultrasound transducer frequency on the appearance of the fetal bowel. J Ultrasound Med Off J Am Inst Ultrasound Med.** 1999 ; 18 (12) : 799-803.
- 8. Bach-Ségura P, Droullé P. Imagerie du tube digestif fœtal. Gynécologie Obstétrique fertilité [En ligne]. 2008; 36 (10) : 950-68. Disponible sur : <http://linkinghub.elsevier.com/retrieve/pii/S1297958908003603>.**
- 9. Viossat P, Ville Y, Bessis R, Jeny R, Nisand I, Teurnier F, et al. [Report of the French Comité national technique technique de l'échographie de dépistage prénatal (CNTEDP) : Recommandations for second line prenatal ultrasound]. Gynecol Obstet Fertil.** 2014 ; 42 (1) : 51-60.
- 10. Maillet L, Rudigoz RC, Buffin R, Massardier J, Gaucherand P, Huissoud C. Neonatal outcome of fetal hyperechogenic bowel. Gynecol Obstet Fertil.** 2014 ; 42 (6), 383- 86.
- 11. Laroche D. Mise au point sur les anses digestives hyperéchogènes et leur prise en charge anténatale au CHU d'Angers de 2008 à 2012.** Thèse de doctorat : gynécologie-obstétrique. Angers : 2014, 1 vol.
- 12. Carcopino X, Chaumoitre K, Shojai R, Akkawi R, Panuel M, Boubli L, et al. Prenat Diagn.** 2007 ; 27 (3) :272-8.
- 13. Vignerot J. La génétique clinique, entre fatalité, conseils, espoirs et questions. Vocation SF. Dossier 10.1016.** 2016 ; (122) : 10-17.
- 14. Nemos C. Le séquençage génomique fœtal sur plasma maternel, une innovation en dépistage prénatal. Vocation SF. Dossier 10.1016.** 2016 ; (122) : 18-20.

**15. Lambert L.** Intérêts et limites du diagnostic chromosomique prénatal. Vocation SF. Dossier 10.1016. 2016 ; (122) : 21-23.

## TABLE DES MATIERES

<b>REMERCIEMENTS</b> .....	<b>2</b>
<b>GLOSSAIRE</b> .....	<b>6</b>
<b>SOMMAIRE</b> .....	<b>9</b>
<b>INTRODUCTION</b> .....	<b>10</b>
<b>MATERIEL ET METHODE</b> .....	<b>13</b>
2.1 TYPE D'ÉTUDE .....	13
2.1.1 Population étudiée .....	13
2.1.2 Modalités de réalisation de l'étude .....	13
2.2 OUTILS DE RECUEIL DES DONNÉES.....	14
2.2.1 Variables recueillies.....	15
2.2.2 Critères de jugement.....	15
2.3 MODE DE RECUEIL, CONTRÔLE ET SAISIES DES DONNÉES.....	15
2.4 PLAN D'ANALYSE STATISTIQUE .....	16
2.5 ASPECTS ETHIQUES ET REGLEMENTAIRES.....	16
<b>RESULTATS</b> .....	<b>17</b>
3.1 POPULATION ÉTUDIÉE.....	17
3.2 EXAMENS CLINIQUES ET PARACLINIQUE EFFECTUÉS DANS LA PRISE EN CHARGE DU GRÊLE ÉCHOGENÈ.....	17
3.2.1 Prise en charge du grêle échogène : quelle évolution ?.....	17
3.2.2 Existe-t-il une différence significative dans la prise en charge entre 2005 et 2015 ?.....	18
3.3 CARACTÉRISTIQUES DES GROSSESSES DONT LES FŒTUS PRÉSENTENT UN GRÊLE ÉCHOGENÈ.....	20
3.3.1 Type d'échogénicité .....	20
3.3.2 Âge gestationnel de découverte .....	21
3.3.3 Nombre de fœtus.....	21
3.3.4 Pathologies ou caractéristiques parentales associées.....	22
3.3.5 Terme de naissance.....	22
3.3.6 Marqueurs sériques.....	23
3.3.7 Saignement ovulaire.....	24
3.3.8 IMG.....	24
3.4 PATHOLOGIES FŒTALES ASSOCIÉES.....	25
3.4.1 Mucoviscidose.....	25
3.4.2 RCIU .....	25
3.4.3 Foetopathie infectieuse .....	26
3.4.4 Atrésie digestive .....	26
3.4.5 Aneuploïdie .....	27
3.4.6 Signes échographiques associés .....	27
3.4.7 Diagnostics différentiels.....	28
3.4.8 Signes transitoires.....	28
3.4.9 MFIU.....	29
<b>DISCUSSION</b> .....	<b>30</b>
<b>CONCLUSION</b> .....	<b>34</b>
<b>BIBLIOGRAPHIE</b> .....	<b>36</b>
<b>TABLE DES MATIERES</b> .....	<b>38</b>
<b>ANNEXES</b> .....	<b>39</b>



## ANNEXES




### Annexe 1 : recommandations établies par BENACHI et AL (sous l'égide du CNGOF).

1. Confirmer l'intestin grêle en diminuant le gain.
2. Proposer, en fonction du contexte :

Un bilan maternel :	Un bilan des parents :	Un bilan foetal :
<p>-Sérologies + anamnèse à la recherche d'infections récentes :</p> <p>→Parvovirus B19</p> <p>→CMV</p> <p>→Autre virus du groupe herpès en fonction du contexte.</p> <p>-Anamnèse à la recherche de :</p> <p>Métrorragies, ponction de LA hémorragique.</p>	<p>-Consultations de conseil génétique et recherche des mutations de la mucoviscidose les plus fréquentes dans la population concernée.</p> <p>2/3 des chromosomes mutés correspondent à la délétion Delta F 508 du gène CFTR.</p>	<p>- Qualité de dépistage de la trisomie 21</p> <p>- Echographie détaillée à la recherche de :</p> <p>→ mucoviscidose, sténose et atrésie digestive</p> <p>→ anomalie chromosomique</p> <p>→ foetopathie infectieuse</p> <p>→ déglutition foetale de sang d'une hémorragie intra-amniotique</p> <p>→ insuffisance vasculaire placentaire</p> <p>→ RCIU</p>

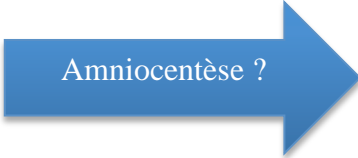
### 3. Quand un bilan invasif se justifie-t-il ?


L'amniocentèse permet de confirmer/ d'infirmer l'hypothèse diagnostique.

<p><u>Infection maternelle probable :</u> D'après l'anamnèse et les sérologies.</p>		<p>-Recherche de l'agent infectieux par PCR.</p>
<p><u>Atrésie digestive probable :</u></p>		<p>-Dosage des enzymes digestives à discuter. (oriente le diagnostic, n'est pas un élément pronostique).</p> <p>-Surveillance échographique à mettre en place (3<sup>ème</sup> trimestre ++).</p>
<p><u>Mucoviscidose probable :</u></p> <p>-Si une mutation est identifiée chez un des parents</p> <p>-Si une mutation n'a pas pu être identifiée dans une famille</p>		<p>-Recherche de la mutation Delta F 508 du gène CFTR.</p> <p>-Dosage des enzymes digestives dans le LA.</p> <ul style="list-style-type: none"> <li>• Si taux normal de phosphatase alcaline</li> </ul>

		<p>→ élimination du diagnostic de mucoviscidose.</p> <ul style="list-style-type: none"> <li>• Si taux effondré → peut correspondre à une mucoviscidose.</li> </ul>
--	--	--

*Rechercher également d'autres arguments échographiques en faveur d'une mucoviscidose : iléus méconial, dilatation digestive, pseudo-masse intestinale et péritonite méconiale.*

<u>RCIU :</u>		<p>-Si RCIU d'origine vasculaire, amniocentèse non indiquée.</p> <p>-Si RCIU d'origine indéterminée, peut être un argument en faveur d'une amniocentèse (étiologie infectieuse ou malformative à rechercher).</p>
---------------	--	---

<u>Grêle échogène isolé :</u>		<p>-Evaluation globale du risque d'aneuploïdie :</p> <ul style="list-style-type: none"> <li>• marqueurs sériques</li> <li>• marqueurs échographiques</li> </ul> <p>-Caryotype/ ACM à réaliser en fonction.</p>
-------------------------------	--	--

#### 4 .Quels diagnostics différentiels d'une masse échogène évoquer ?

<p><u>Hyperéchogénicité du colon.</u></p> <p>Si signe d'appel échographique marqué, rechercher :</p> <ul style="list-style-type: none"> <li>-Entérolithiase</li> <li>-Cystinurie</li> </ul>	<p><u>Calcification digestive :</u></p> <ul style="list-style-type: none"> <li>-Calcification péritonéale <ul style="list-style-type: none"> <li>• Péritonite méconiale.</li> <li>• Urolithiase</li> </ul> </li> <li>-Calcification parenchymateuse <ul style="list-style-type: none"> <li>• Hépatique, splénique, vésiculaire.</li> </ul> </li> </ul>	<p><u>Image non calcifiée :</u></p> <ul style="list-style-type: none"> <li>-Hématome de la surrenale</li> <li>-Séquestration pulmonaire extra-thoracique.</li> </ul>
---	--	--

Annexe 2 : Formulaire de demande d'exploitation des données du PMSI.



**Formulaire de demande d'exploitation des données du PMSI**

Date de la demande 02/03/2016

---

**IDENTIFICATION DU DEMANDEUR**

Nom : GRANDDIER  
 Prénom : Juliette  
 Fonction : auditrice sage femme  
 Service hospitalier : Onco-gériatrie  
 Chef(s) de structures / services : Pr. A. Balde  
 E-mail\* : Juliette.granddier@chu-nancy.fr  
 (\* adresse interne CHU obligatoire du ou des Chef(s) de structure / services)

---

**RENSEIGNEMENTS RELATIFS AUX FICHIERS « P.M.S.I » DEMANDES**

CHAMPS PMSI :  MCO  SSR  PSY  
 PERIODES.\* (JJ/MM/ANNEE) : Du 12/09/05 Au 3/12/15  
(\*Périodes (<2004) : non exhaustivité des données)  
 POLE, SERVICE, UM, etc. : Onco-gériatrie  
 OBJET DE LA DEMANDE : (joindre un mail/courrier de la demande détaillée)  
 OBJECTIF(S) DE LA DEMANDE :  
 Retour au dossier  Contact avec le patient  
 Epidémiologique  Médico-économique  Autres .....  
 FINALITE DE LA DEMANDE :  
 Thèse, Mémoire...  Recherche, Article...  Administrative  Autres .....  
 TYPE DE DONNEES :  
 Données identité Patient  Données médicales : (Diagnostic, Actes, etc.)  
 Données médico-économiques (Valorisation, GHM, etc.) :  
 Autres .....  
 DATE D'ENVOI SOUHAITEE : 10/03/2016

---

**AUTORISATION CNIL**

Non applicable  En cours d'obtention  Obtenu sous le numéro : .....

Signature du demandeur  Signature du ou des chef(s) de structures /services 

---

**REPONSE DIM**

Référence requête : 6.20/1329 Accord Date limite de traitement 1/1/201  
 Requête gérée par : Dr. Balde / A. Granddier  
 Requête adressée à la Commission d'Information Médicale 

### Annexe 3 : Feuille de recueil des données.

Patiente N° :

Période :	1 : [2005-10], 2 : [2010-15]
Type d'échogénicité :	0 : non renseigné, 1 : de paroi, 2 de contenu.
Age gestationnel de découverte :	0 : non connu, 1 : 1 <sup>er</sup> trimestre, 2 : 2 <sup>ème</sup> trimestre, 3 : 3 <sup>ème</sup> trimestre.
Nombre de fœtus :	0 : non renseigné, 1 : grossesse singleton, 2 : grossesse gémellaire.
Pathologies ou caractéristiques parentales associées :	0 : absence de pathologies, 1 : maladie des anticorps anti-phospholipides, 2 : diabète gestationnel, 3 : couple consanguin, 4 : HTA/PE, 4 : MAP, 5 : RPM, 6 : patiente psychotique, 7 : maladie de Dyggve Melchior Clausen, 8 : patiente porteur d'une mutation $\Delta$ F 508, 9 : varicelle.
Terme de naissance :	0 : non connu, 1 : grande prématurité, 2 : prématurité moyenne, 3 : à terme.
Marqueurs sériques :	0 : non renseigné, 1 : >1/250, 2 : <1/250.
Saignement ovulaire :	0 : non renseigné, 1 : saignement ovulaire +, 2 : saignement ovulaire -.
IMG :	0 : non renseigné, 1 : IMG +, 2 : IMG-.
Mucoviscidose :	0 : non renseigné, 1 : fœtus ayant la mucoviscidose, 2 : fœtus n'ayant pas de mucoviscidose.
RCIU :	0 : non connu, 1 : RCIU vasculaire, 2 : origine indéterminée, 3 : absence de RCIU.
Foetopathie infectieuse :	0 : non renseigné, 1 : fœtus ayant une foetopathie infectieuse ; 2 : fœtus n'ayant pas de foetopathie infectieuse.
Atrésie digestive :	0 : non renseigné, 1 : fœtus ayant une atrésie digestive, 2 : fœtus n'ayant pas d'atrésie digestive.
Aneuploïdie :	0 : non renseigné, 1 : fœtus ayant une aneuploïdie, 2 : fœtus n'ayant pas d'aneuploïdie.
Signes échographiques associés :	1 : pyélectasie, 2 : iléus méconial, 3 : pathologie cardiaque, 4 : pas de pathologie retrouvée, 5 : hydramnios + atypie de la vésicule biliaire, 6 : oligoamnios, 7 : oligoamnios + pathologie cardiaque + pathologie cérébrale, 8 : oligoamnios + pathologie cérébrale, 9 : pyélectasie + pathologie cardiaque, 10 : iléus méconial + atypie de la vésicule biliaire, 11 : iléus méconial + ascite +anasarque + hépathosplénomégalie.
Diagnostic différentiel :	0 : non renseigné, 1 : cystinurie, 2 : hyperéchogénicité du colon+ cystinurie, 3 : pas de diagnostic différentiel retrouvé.
Signe transitoire : Anamnèse:	0 : non renseigné, 1 : signe transitoire +, 2 : signe perdurant. 1 : oui, 2 : non
Echographie diagnostique :	1 : oui, 2 : non
Surveillance échographique :	1 : oui, 2 : non
Sérologie parvovirus B19 :	1 : oui, 2 : non
Sérologie CMV :	1 : oui, 2 : non
Sérologie virus du groupe Herpès :	1 : oui, 2 : non

Consultation de génétique :	1 : oui, 2 : non
Prélèvements fœtaux :	1 : PVC, 2 : PLA
Techniques de laboratoires :	1 : ACM, 2 : Caryotype
Recherche foetale de la mutation $\Delta$ F508	1 : oui, 2 : non
Spectrophotométrie du LA :	1 : oui, 2 : non
Dosage de la $\beta$ 2 microglobuline du LA :	1 : oui, 2 : non
Dosage foetale des enzymes digestives du LA :	1 : oui, 2 : non
PCR foetale :	1 : oui, 2 : non
IRM :	1 : oui, 2 : non
Refus du diagnostic prénatal :	1 : oui, 2 : non

## Université de Lorraine - Ecole de sages-femmes de NANCY

Mémoire de fin d'études de sage-femme de GRANDIDIER Juliette - Année 2017.

### Titre du mémoire

Impact des recommandations sur la prise en charge du grêle échogène.

Etude rétrospective réalisée à la maternité du CHRU de Nancy entre 2005 et 2015.

### Résumé structuré

Le grêle échogène est un signe d'appel peu spécifique de pathologies génétiques, vasculaires et infectieuses. Il peut aussi être associé à des complications de grossesse, un RCIU ou à une obstruction digestive. Les recommandations établies par Benachi et al sous l'égide du CNGOF datent de 2010. Le but est de comparer les pratiques professionnelles à la maternité du CHRU de Nancy avant et après les recommandations. L'objectif secondaire est d'identifier les étiologies associées au grêle échogène.

Nous avons présenté une étude rétrospective de 44 cas du 1<sup>er</sup> janvier 2005 au 31 décembre 2015 à la maternité du CHRU de Nancy. La population est composée de 44 patientes. L'étude est divisée en 2 périodes égales. 32 patientes ont présenté ce signe d'appel sur la période [2005-2010], 12 patientes sur la période [2010-2015]. Un test de khi 2 a été utilisé.

Notre étude révèle que la prise en charge d'un grêle échogène à la maternité du CHRU de Nancy était conforme aux recommandations de Benachi et al avant que celles-ci ne soient publiées en 2010. Ceci explique l'absence d'impact des recommandations sur la prise en charge du grêle échogène à la maternité du CHRU de Nancy. Les hypothèses réalisées en début d'étude ne sont donc pas validées. La manière de prendre en charge ce signe d'appel n'a pas changé entre 2005 et 2015 excepté pour le dosage des examens de la  $\beta$ 2 microglobuline du LA et des enzymes digestives du LA. Cependant notre étude a manqué de puissance pour que les résultats soient révélés comme tels.

Nous avons pu constater une diminution des bilans mais leur modalité est restée identique. Nous avons également pu observer une diminution du nombre d'amniocentèses. Ce signe d'appel fréquent était transitoire dans 54,54 % des cas. L'étiologie retrouvée la plus fréquente était le saignement ovulaire (13,63 %). Les pathologies étaient rares : identiques à celles énoncées par les recommandations, validant notre hypothèse : mucoviscidose (6,81 %), foetopathie infectieuse (2,72 %), aneuploïdie (2,72 %), RCIU (14%), atrésie digestive (7,00%).

Notre étude montre que les recommandations n'ont pas impacté la prise en charge entre [2005 et 2015] : celle-ci est conforme aux recommandations. Nous constatons la modification du bilan génétique avec l'analyse chromosomique en microréseau par puce à ADN depuis 2012.

### Mots clés

Grêle échogène, médecine fœtale, échographie.