



HAL
open science

Gestion des urgences en prothèse : réalisation de fiches cliniques à l'usage des étudiants

Marie Pitz

► **To cite this version:**

Marie Pitz. Gestion des urgences en prothèse : réalisation de fiches cliniques à l'usage des étudiants. Sciences du Vivant [q-bio]. 2022. hal-04042633

HAL Id: hal-04042633

<https://hal.univ-lorraine.fr/hal-04042633>

Submitted on 23 Mar 2023

HAL is a multi-disciplinary open access archive for the deposit and dissemination of scientific research documents, whether they are published or not. The documents may come from teaching and research institutions in France or abroad, or from public or private research centers.

L'archive ouverte pluridisciplinaire **HAL**, est destinée au dépôt et à la diffusion de documents scientifiques de niveau recherche, publiés ou non, émanant des établissements d'enseignement et de recherche français ou étrangers, des laboratoires publics ou privés.



**UNIVERSITÉ
DE LORRAINE**

**BIBLIOTHÈQUES
UNIVERSITAIRES**

AVERTISSEMENT

Ce document est le fruit d'un long travail approuvé par le jury de soutenance et mis à disposition de l'ensemble de la communauté universitaire élargie.

Il est soumis à la propriété intellectuelle de l'auteur. Ceci implique une obligation de citation et de référencement lors de l'utilisation de ce document.

D'autre part, toute contrefaçon, plagiat, reproduction illicite encourt une poursuite pénale.

Contact bibliothèque : ddoc-thesesexercice-contact@univ-lorraine.fr
(Cette adresse ne permet pas de contacter les auteurs)

LIENS

Code de la Propriété Intellectuelle. articles L 122. 4

Code de la Propriété Intellectuelle. articles L 335.2- L 335.10

http://www.cfcopies.com/V2/leg/leg_droi.php

<http://www.culture.gouv.fr/culture/infos-pratiques/droits/protection.htm>

**ACADÉMIE DE NANCY-METZ
UNIVERSITÉ DE LORRAINE
FACULTÉ D'ODONTOLOGIE DE LORRAINE**

Année 2022

N° 12685 C

THÈSE
POUR LE DIPLÔME D'ETAT DE DOCTEUR EN CHIRURGIE DENTAIRE
Présentée et soutenue publiquement le : 18 novembre 2022

Par

PITZ Marie

Née le 21 août 1996 à Nancy (Meurthe-et-Moselle)

**GESTION DES URGENCES EN PROTHÈSE :
RÉALISATION DE FICHES CLINIQUES À L'USAGE DES
ÉTUDIANTS**

Composition du jury :

Président :

Pr. É. MORTIER

Membres :

Dr. A-S. VAILLANT

Directeurs de thèse :

Dr. C. EGLOFF-JURAS
Dr. S. WILK

*Par délibération en date du 11 décembre 1972, la
Faculté de Chirurgie Dentaire a arrêté que les
opinions émises dans les dissertations qui lui
seront présentées doivent être considérées comme
propres à leurs auteurs et qu'elle n'entend leur
donner aucune approbation ni improbation*

Président : Professeur Pierre MUTZENHARDT

Doyen : Docteur Kazutoyo YASUKAWA

Vice-Doyens : Dr Charlene KICHENBRAND – Dr Rémy BALTHAZARD – Dr Marin VINCENT

Membres Honoraires : Dr L. BABEL – Pr. S. DURIVAUX – Pr A. FONTAINE – Pr G. JACQUART – Pr D. ROZENCWEIG - Pr ARTIS

Doyens Honoraires : Pr J. VADOT, Pr J.P. LOUIS

Département odontologie pédiatrique Sous-section 56-01	Mme	JAGER Stéphanie	Maître de conférences *
	M.	PREVOST Jacques	Maître de conférences
	Mme	HERNANDEZ Magali	Maître de conférences *
	M.	HAINOT Raphaël	Assistant
	Mme	HILT Léa	Assistante
	Mme	HOMBOURGER Morgane	Assistante
Département orthopédie dento-faciale Sous-section 56-01	M.	VANDE VANNET Bart	Professeur des universités *
	Mme	TRAN Mai-Linh	Assistante
Département prévention, épidémiologie, économie de la santé, odontologie légale Sous-section 56-02	Mme	CLÉMENT Céline	Maître de conférences *
	M.	BAUDET Alexandre	Maître de conférences associé*
	Mme	CAIONE Mariette	Assistante
	M.	VEYNACHTER Thomas	Assistant *
Département parodontologie Sous-section 57-01	Mme	BISSON Catherine	Professeur des universités *
	M.	JOSEPH David	Maître de conférences *
	Mme	BERBE Ludivine	Assistante
	Mme	VITALI Marine	Assistante
Département chirurgie orale Sous-section 57-01	Mme	GUILLET-THIBAUT Julie	Maître de conférences *
	M.	BRAVETTI Pierre	Maître de conférences
	Mme	KICHENBRAND Charlene	Maître de conférences *
	Mme	PHULPIN Bérengère	Maître de conférences *
	M.	CLERC Sébastien	Enseignant univ. – praticien attaché*
	Mme	DE VERBIZIER Charlotte	Assistante
	Mme	PEREIRA Laure	Assistante
Département biologie orale Sous-section 57-01	Mme	EGLOFF-JURAS Claire	Maître de conférences *
	M.	MARTRETTE Jean-Marc	Professeur des universités *
	M.	LOISON-ROBERT Ludwig	Maître de conférences *
	M.	YASUKAWA Kazutoyo	Maître de conférences *
Département dentisterie restauratrice, endodontie Sous-section 58-01	M.	MORTIER Éric	Professeur des universités *
	M.	ENGELS-DEUTSCH Marc	Professeur des universités *
	M.	AMORY Christophe	Maître de conférences
	M.	BALTHAZARD Rémy	Maître de conférences *
	M.	VINCENT Marin	Maître de conférences*
	M.	GIESS Renaud	Enseignant univ. – praticien attaché*
	Mme	DAVRIL Jeanne	Assistante *
	M.	GRABER Clément	Assistant
Département prothèses Sous-section 58-01	M.	DE MARCH Pascal	Maître de conférences
	Mme	CORNE Pascale	Maître de conférences *
	M.	SCHOUVER Jacques	Maître de conférences
	Mme	VAILLANT Anne-Sophie	Maître de conférences *
	M.	HIRTZ Pierre	Enseignant universitaire
	Mme	GERBER Caroline	Assistante *
	Mme	MOUGEL Armande	Assistante
	Mme	PRINTZ Elodie	Assistante
	M.	SYDA Paul-Marie	Assistant
	Mme	WYK Sabine	Assistante
	Mme	STRAZIELLE Catherine	Professeur des universités *
Département fonction-dysfonction, imagerie, biomatériaux Sous-section 58-01	Mme	MOBY (STUTZMANN) Vanessa	Maître de conférences *
	M.	SALOMON Jean-Pierre	Maître de conférences
	Mme	JANTZEN-OSSOLA Caroline	Assistante associée

Souligné : responsable de département

* temps plein

Mis à jour le 1^{er} mars 2022

À NOTRE PRÉSIDENT DE THÈSE

Monsieur le Professeur Éric MORTIER

Docteur en chirurgie dentaire

Docteur de l'université Henri Poincaré en physique-chimie de la matière et des matériaux habilité à diriger les recherches

Professeur des Universités – Praticien Hospitalier

Responsable du département de dentisterie restauratrice, endodontie

Chef du service d'odontologie du CHRU de Nancy

Nous vous remercions de l'honneur que vous nous faites en acceptant la présidence de cette thèse.

Nous sommes profondément reconnaissants pour la qualité de vos enseignements, pour votre disponibilité et pour votre confiance.

Sachez trouver ici le témoignage de notre respect et de notre sincère gratitude.

À NOTRE JUGE ET DIRECTEUR DE THÈSE

Madame la Docteur Claire EGLOFF-JURAS

Docteur en chirurgie dentaire

Spécialiste qualifiée en médecine bucco-dentaire

Ancienne interne en médecine bucco-dentaire

Maitre de Conférences – Praticien Hospitalier

Veillez trouver ici le témoignage de notre profonde gratitude pour la direction de cette thèse.

Nous vous remercions de votre sympathie, de votre sens de la pédagogie et de votre soutien tout au long de nos études.

Merci d'avoir permis à nos années cliniques de se dérouler dans le partage et la bonne humeur.

Veillez trouver ici l'expression de notre plus vive reconnaissance.

À NOTRE JUGE ET CODIRECTEUR

MADAME LA DOCTEUR SABINE WILK

DOCTEUR EN CHIRURGIE DENTAIRE

Assistante hospitalo-universitaire

Vous nous avez fait l'honneur d'accepter de diriger cette thèse. Recevez nos sincères remerciements pour votre disponibilité et votre collaboration tout au long de ce travail. Nous espérons que notre travail sera à la hauteur de la confiance que vous nous avez portée. Veuillez trouver ici l'assurance et le témoignage de toute la gratitude que nous portons à votre égard.

À NOTRE JUGE

MADAME LA DOCTEUR ANNE-SOPHIE VAILLANT

DOCTEUR EN CHIRURGIE DENTAIRE

Docteur de l'Université de Lorraine – Spécialité Sciences des Matériaux

Ancienne interne en odontologie

Maître de conférences – Praticien Hospitalier

Ancienne vice-doyen de la faculté d'odontologie de Lorraine

Nous vous remercions d'avoir fait l'honneur d'accepter de siéger dans ce jury. Nous vous remercions pour votre enseignement de qualité et votre implication clinique auprès des étudiants. Veuillez trouver ici l'assurance de notre profond respect.

**GESTION DES URGENCES EN PROTHÈSE :
RÉALISATION DE FICHES CLINIQUES À
L'USAGE DES ÉTUDIANTS**

SOMMAIRE

1.	PROTHESE AMOVIBLE.....	16
2.	PROTHESE FIXEE	63
2.1.	Prothèse fixée scellée.....	63
2.2.	Prothèse fixée collée.....	81
3.	PROTHESE IMPLANTAIRE	89
3.1.	Prothèse fixée supra-implantaire.....	89
3.2.	Prothèse amovible supra-implantaire	109
4.	DIVERS	117

LISTE DES FIGURES

Figure 1 : Fêlure d'une prothèse amovible (source : Pompignoli, 2014)	17
Figure 2: Fracture d'une prothèse amovible complète (source : Roux, 2018)	21
Figure 3: Triade de Housset (source : Guadra, 2018)	37
Figure 4 : Stomatite Type I (source : Moehrel, 2017).	58
Figure 5 : Stomatite Type II (source : Moehrel, 2017).	58
Figure 6 : Stomatite Type III (source : Moehrel, 2017).	58
Figure 7 : Perlèche (source : Kuffer et al, 2009).	61
Figure 8 : Outil 3 en 1 Locator (Source : Catalogue Dentsply).	113
Figure 9: Gaines Locator. (Source : Catalogue Denstply)	113

LISTE DES TABLEAUX

Tableau 1 : Code couleur des fiches (source : LAMY, 2018)	14
Tableau 2 : Iconographie des fiches (source : LAMY, 2018).....	14

LISTE DES ABRÉVIATIONS

PAC : Prothèse Amovible Complète

PAPIM : Prothèse Amovible Partielle à Infrastructure Métallique

PAP : Prothèse Amovible Partielle

ELI : Espace Libre d'Inocclusion

OIM : Occlusion d'Intercuspidie Maximale

DVO : Dimension Verticale d'Occlusion

INTRODUCTION

Le métier de chirurgien-dentiste est un métier polyvalent qui nécessite une méthode et une organisation afin de réaliser un travail de bonne qualité en étant rapide et efficace. Les urgences sont des aléas qu'un chirurgien-dentiste doit savoir traiter et ce, sans affecter de manière trop importante l'organisation de ses consultations. Des habitudes de travail doivent être assimilées le plus tôt possible, c'est-à-dire dès le début du stage clinique, à partir de la 4^{ème} année.

Ce travail a donc été réalisé à l'intention des externes de la faculté d'odontologie de Lorraine. En effet, à partir de la 4^{ème} année, les étudiants commencent leur formation clinique et par la même occasion la prise en charge des patients. Malgré l'enseignement et l'encadrement des enseignants dans les différents secteurs, les étudiants se doivent d'être relativement autonomes. Ces fiches ont pour but d'aider et d'aiguiller les étudiants vers une meilleure prise en charge théorique ainsi que technique.

Ces fiches cliniques ont été réalisées sur le modèle de celles du Dr Laure LAMY lors de son travail de thèse intitulé « Élaboration de fiches de protocoles prothétiques » en 2018.

Le même code couleur (tableau 1), la même iconographie (tableau 2) ainsi que la même mise en page ont été utilisés.






Pour rappel, les fiches sont réparties par type de prothèse qui est représenté par un code couleur ainsi que par une icône le symbolisant.

Ainsi, voici les différentes catégories que nous pourrons retrouver :

Tableau 1 : Code couleur des fiches (source : LAMY, 2018)

Prothèse amovible complète	
Prothèse amovible partielle	
Prothèse fixée conventionnelle	
Prothèse collées	
Prothèse supra-implantaire	
Fiches pouvant concerner tout type de prothèse	

Tableau 2 : Iconographie des fiches (source : LAMY, 2018)

Prothèse amovible complète	
Prothèse amovible partielle	
Prothèse fixée conventionnelle	
Prothèse collées	
Prothèse supra-implantaire	
Fiches pouvant concerner plusieurs types de prothèse	/

Cette thèse aura pour but de compléter celle du Dr LAMY et de créer un ouvrage complet pour les étudiants afin qu'ils aient toutes les données pour leur permettre de prendre en charge les patients d'une manière sereine.

Dans le cadre des urgences prothétiques, ces fiches ont été réalisées de manière à découper la consultation d'urgence en « 3 grandes parties » :

- La première regroupe les différentes étiologies possibles à l'origine de l'urgence. Cette partie va permettre à l'étudiant de vérifier différents facteurs afin de trouver l'origine et de la traiter. Celle-ci n'est pas à négliger car elle permettra de prendre en charge l'urgence mais surtout d'éviter sa récurrence.

- La 2^e partie va comporter la liste du matériel nécessaire au geste technique ainsi que le protocole. Tous les protocoles ont été conçus et réfléchis avec le matériel disponible dans le secteur de prothèse. L'étudiant pourra alors s'organiser et être méthodique dans sa prise en charge.
- Enfin, la 3^e partie de la fiche technique concernera la programmation des soins potentiellement nécessaire à la suite de la prise en charge de l'urgence prothétique. L'externe pourra alors planifier correctement la suite des soins et ainsi orienter le patient dans son parcours de soins.

Ce travail est divisé en trois chapitres. Nous aborderons d'abord les urgences en prothèse amovible, puis celles concernant la prothèse fixée et enfin les urgences en prothèse implantaire.

1. Prothèse amovible

Malgré l'essor de l'implantologie, les prothèses amovibles restent une solution de choix pour beaucoup de patients. Celles-ci ont l'avantage de présenter un coût plus abordable et une réalisation plus rapide.

Les prothèses amovibles sont divisées en trois grandes catégories :

- Les prothèses amovibles complètes (PAC) : ces prothèses remplacent la totalité des dents d'une arcade. Dans la plupart des cas, les prothèses amovibles complètes sont réalisées entièrement en résine acrylique mais certaines PAC maxillaires possèdent un palais métallique.
- Les prothèses amovibles à infrastructures métalliques (PAPIM) : ces prothèses remplacent une ou plusieurs dents sur l'arcade. Leur base est constituée d'un châssis métallique qui prend appui sur les dents du patient et qui constitue un support pour les dents prothétiques.
- Les prothèses amovibles partielles (PAP) : ces prothèses en résine remplacent une ou plusieurs dents sur l'arcade. De façon générale, les PAP sont utilisées de façon transitoire, c'est-à-dire qu'elles sont destinées à préparer la cavité orale (après des extractions par exemple) avant de recevoir une prothèse définitive.

1.1. Fêlure en prothèse amovible

Le diagnostic se fait le plus souvent de façon fortuite après un examen visuel par le praticien ou le patient (figure 1). En effet, le port de la prothèse n'est pas contrarié par la présence d'une fêlure. Il est cependant important de la réparer rapidement car le risque de fracture est grand. Cette prise en charge va permettre de renforcer la prothèse et l'étudiant pourra alors déterminer les étiologies à l'origine de la fêlure, et de fait, d'éviter une probable fracture à terme.

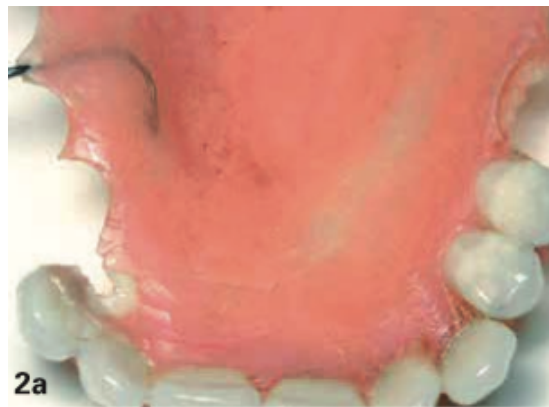
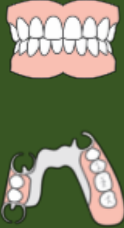
Figure 1 : Fêlure d'une prothèse amovible (source : Pompignoli, 2014)

Les étiologies sont identiques à celle de la fracture et sont les suivantes (7, 44, 65, 73, 81, 90) :

- **Mauvaise conception de la prothèse** : il est important de prendre le temps afin de valider chaque étape de la conception de la prothèse. Si des erreurs sont faites, elles peuvent entraîner des conséquences sur le long terme et amener à l'apparition de fracture.
- **Facteurs introduits au laboratoire** : notamment les défauts de coulée, la présence de bulles au niveau de la résine ou encore un défaut de polymérisation peuvent fragiliser la prothèse.
- **Réparations antérieures** : plus une prothèse est réparée, plus elle est fragile.
- **Mésusage du patient** : certaines manœuvres du patient vont accélérer l'usure de la prothèse. On peut noter entre autres, un nettoyage de la prothèse inadapté ou des mouvements d'insertion/désinsertion dans le mauvais axe.

- **Anatomie du patient** : Avec le temps, l'anatomie osseuse évolue et peut modifier l'adaptation de la prothèse en changeant les surfaces d'appuis. Ceci va créer de l'instabilité et donc, favoriser les fractures. Par ailleurs, une perte de poids importante peut conduire à une modification des muscles et des tissus de soutien, et donc conduire également à une moins bonne adaptation.



- **Étiologies possibles (7, 44, 65, 81, 90) :**
 - Chute de la prothèse
 - Prothèse ancienne et usée
 - Utilisation et abus du patient
 - Mauvaise conception de la prothèse
 - Facteurs introduits au laboratoire (défauts de coulées, bulles au niveau de la résine créant des zones sensibles)
 - Réparations antérieures
 - Anatomie du patient

- **En l'absence de chute ou de mésusage de la prothèse, les points suivants doivent être vérifiés (74) :**
 - Positionnement des dents antérieures
 - Espace libre d'inocclusion (ELI)
 - Sustentation
 - Rétention
 - Occlusion d'intercuspidie maximale (OIM)
 - Extension des bords et limites de la prothèse
 - Opposition à une arcade dentée
 - Anatomie du patient : la prothèse est-elle toujours adaptée ?

- **Matériel et matériaux :**
 - Kit d'examen (sonde, précelle, miroir)
 - Papier d'occlusion
 - Solution de désinfection NaCl 0,5%

- **Protocole (44, 68) :**
 - Vérifier l'occlusion et vérifier si tous les contacts sont uniformément répartis à l'aide du papier d'occlusion.
Les retouches seront effectuées une fois la prothèse réparée
 - Désinfection de la prothèse dans du NaCl 0,5%
 - Séchage et envoi de la prothèse au laboratoire. (Voir avec le laboratoire interne s'ils peuvent réaliser la réparation)
 - Prévoir rendez-vous dans 48h (vérifier avec le laboratoire le délai)

➤ **Lors du prochain rendez-vous :**

- Essayage de la prothèse réparée
- Vérification de l'occlusion à l'aide du papier d'occlusion (les contacts doivent être uniformément répartis)
- Revoir les différents points cités ci-dessus et faire les retouches nécessaires afin d'éviter toute récurrence.

1.2. Fracture en prothèse amovible

Avant d'envisager la réparation d'une prothèse fracturée, il est indispensable d'identifier les circonstances et les causes de cette fracture.

La fracture peut être de 2 types (44) :

- Fracture d'impact, autrement dit, due à une chute.
- Fracture de fatigue. Dans ce cas, cela signifie que des forces répétées ont fragilisé la prothèse avec le temps.

Les étiologies pouvant conduire à une fracture sont identiques à celles de la fêlure à savoir (7, 44, 65, 73, 81, 90) :

- Mauvaise conception de la prothèse
- Facteurs introduits au laboratoire
- Réparations antérieures
- Mésusage du patient
- Anatomie du patient

La fracture peut concerner différents éléments d'une prothèse, on pourra alors distinguer :

- Les fractures de la base prothétique :
 - Plaque base résine (figure 4)
 - Plaque base métallique
- Les fractures d'éléments rétentifs :
 - Crochets de PAP
 - Crochets de PAPIM

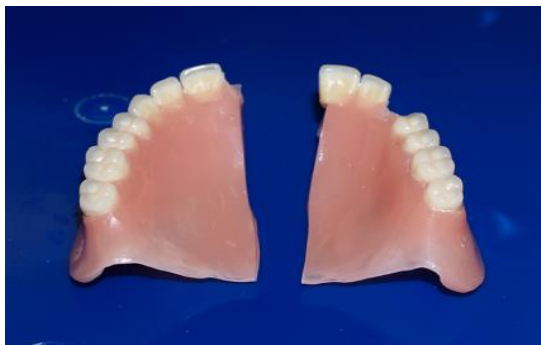
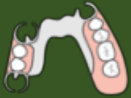
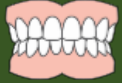Figure 2: Fracture d'une prothèse amovible complète (source : Roux, 2018)

2

Fracture de la base prothétique résine en prothèse amovible (morceaux retrouvés et coaptation possible en extrabuccal)



- **Prérequis** : Le patient a ramené les morceaux fracturés lors de la consultation d'urgence.
- **Coaptation** : Possible en extra-buccale.
- **Étiologies (7, 44, 65, 73, 81, 90) :**
 - Chute de la prothèse
 - Prothèse ancienne et usée
 - Utilisation et abus du patient
 - Mauvaise conception de la prothèse
 - Facteurs introduits au laboratoire (défauts de coulées, présence de bulles au niveau de la résine créant des zones sensibles)
 - Réparations antérieures
 - Anatomie du patient
- **En l'absence de chute ou de mésusage de la prothèse, les points suivants devront être vérifiés (74) :**
 - Positionnement des dents antérieures
 - Espace libre d'inocclusion (ELI)
 - Sustentation
 - Rétention
 - Occlusion d'intercuspidie maximale (OIM)
 - Extension des bords et limites de la prothèse
 - Opposition à une arcade dentée
 - Anatomie du patient : la prothèse est-elle toujours adaptée ?
- **Matériel et matériaux :**
 - Kit d'examen (Sonde, précelle, miroir)
 - Solution de désinfection NaCl 0,5%

➤ **Protocole (44, 73) :**

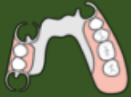- Désinfection des morceaux dans du NaCl 0,5% et sécher
- Vérification de la bonne coaptation et du bon repositionnement des morceaux
- Désinfection des morceaux au NaCl 0,5%
- Envoi au laboratoire (voir avec le laboratoire interne s'ils peuvent réaliser la réparation)
- Prévoir un rendez-vous dans 48h (Vérifier le délai avec le laboratoire)

➤ **Lors du prochain rendez-vous :**

- Mise en bouche de la prothèse réparée
- Vérification de l'occlusion
- Vérifier l'absence de blessure
- Vérifier l'absence de bascule
- Revoir les différents points cités ci-dessus et faire les retouches nécessaires afin d'éviter toute récurrence.

3

Fracture de la base prothétique résine en prothèse amovible (morceaux retrouvés et coaptation possible en intrabuccal uniquement)



- **Pré-requis** : Le patient a ramené les morceaux fracturés lors de la consultation d'urgence.
- **Coaptation** : En intra-buccal uniquement.
- **Étiologies (7, 44, 73, 81, 90)** :
 - Chute de la prothèse
 - Prothèse ancienne et usée
 - Utilisation et abus du patient
 - Mauvaise conception de la prothèse
 - Facteurs introduits au laboratoire (défauts de coulées, mise en place de bulles au niveau de la résine créant des zones sensibles)
 - Réparations antérieures
 - Anatomie du patient
- **En l'absence de chute ou de mésusage de la prothèse, les points suivants devront être vérifiés (74)** :
 - Positionnement des dents antérieures
 - Espace libre d'inocclusion (ELI)
 - Sustentation
 - Rétention
 - Occlusion d'intercuspidie maximale (OIM)
 - Extension des bords et limites de la prothèse
 - Opposition à une arcade dentée
 - Anatomie du patient : la prothèse est-elle toujours adaptée ?
- **Matériel et matériaux** :
 - Kit d'examen (Sonde, précelle, miroir)
 - Résine calcinable Pattern® ou cire collante
 - Pinceau
 - 2 godets
 - Porte-empreinte Rim-lock®
 - Alginate
 - Cuillère et verre doseur gradué
 - Adhésif spécifique

- Bol et spatule à alginate
- Spray de désinfection NaCl 0,5%
- Bistouri

➤ **Protocole (7, 44, 73) :**

○ Coaptation des morceaux :

- Vérifier la coaptation en bouche
- Appliquer la résine Pattern® ou la cire collante (le plus facile à mettre en œuvre) à l'endroit de la fracture
- Placer les morceaux en bouche et attendre que la résine ou la cire se fige.
- Vérifier que la prothèse peut être désinsérée

○ Réalisation de la sur-empreinte :

- Insérer la prothèse en bouche
- Appliquer l'adhésif dans le porte-empreinte
- Préparer les doses d'alginate (2 pour la mandibule et 3 pour le maxillaire) et mélanger avec l'eau (1 dose = 1 graduation d'eau)
- Remplir le porte-empreinte et le mettre en bouche
- Prendre la sur-empreinte de la prothèse (préférable car les morceaux risquent de se désolidariser à la désinsertion)
- Désinsertion de l'empreinte
- Vérifier la qualité de l'empreinte
- Désinfection de l'empreinte sous l'eau pendant 15 secondes. Sécher et couper les excès de matériaux
- Pulvérisation de NaCl 0,5% et mise en sachet avec quelques gouttes d'eau

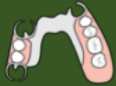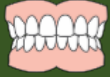○ Envoi au laboratoire (voir avec le laboratoire interne s'ils peuvent effectuer la réparation) et prévoir un rendez-vous dans 48h. (Vérifier le délai avec le laboratoire)

➤ **Lors du prochain rendez-vous :**

- Mise en bouche de la prothèse réparée
- Vérification de l'occlusion
- Vérifier l'absence de blessure
- Vérifier l'absence de bascule
- Revoir les différents points cités ci-dessus et faire les retouches nécessaires à l'aide afin d'éviter toute récidence.

4

Fracture de la base prothétique en résine en prothèse amovible (morceaux non retrouvés ou coaptation impossible)



➤ **Prérequis :** Le patient n'a pas ramené les morceaux fracturés et/ou les morceaux ne se coaptent pas.

➤ **Coaptation :** Impossible ou les morceaux ne sont pas tous présents

Si la zone manquante est trop importante et ne peut pas être recréée avec un matériau d'empreinte, il faudra alors refaire la prothèse entièrement (44)

➤ **Étiologies (7, 44, 73, 81, 90) :**

- Chute de la prothèse
- Prothèse ancienne et usée
- Utilisation et abus du patient
- Mauvaise conception de la prothèse
- Facteurs introduits au laboratoire (défauts de coulées, présence de bulles au niveau de la résine créant des zones sensibles)
- Réparations antérieures
- Anatomie du patient

➤ **En l'absence de chute ou de mésusage de la prothèse, les points suivants devront être vérifiés (74) :**

- Positionnement des dents antérieures
- Espace libre d'inocclusion (ELI)
- Sustentation
- Rétention
- Occlusion d'intercuspidie maximale (OIM)
- Extension des bords et limites de la prothèse
- Opposition à une arcade dentée
- Anatomie du patient : la prothèse est-elle toujours adaptée ?

- **Deux protocoles sont possibles pour cette urgence :**
 - **Protocole N°1 : Marginage**
- **Matériel et matériaux**
 - Kit d'examen (sonde, précelle, miroir)
 - Pâte thermoplastique type pâte de Kerr® verte
 - Chalumeau
 - Spray de désinfection NaCl 0,5%
- **Étapes (44, 73) :**
 - Faire chauffer la pâte de Kerr® avec le chalumeau
 - Appliquer la pâte de Kerr® sur le bord manquant de la prothèse
 - Insérer en bouche
 - Faire réaliser les mouvements fonctionnels : mastication et déglutition
 - Retirer la prothèse et analyser l'enregistrement
 - Pâte fine et/ou brillante : sous-extension → Rajouter de la pâte de Kerr®
 - Pâte arrondie et mate : enregistrement correct du fond de sillon
 - Désinfection de la prothèse avec du NaCl 0,5%
 - Envoi au laboratoire et remettre un rendez-vous dans 48h (voir avec le laboratoire)
- **Protocole N°2 : Empreinte alginate**
- **Matériel et matériaux**
 - Kit d'examen (sonde, précelle, miroir)
 - Porte-empreinte Rim-lock ®
 - Alginate
 - Cuillère et verre doseur gradué
 - Adhésif spécifique
 - Bol et spatule à alginate
 - Spray de désinfection NaCl 0,5%
 - Bistouri
- **Étapes (44) :**
 - Insérer la prothèse en bouche (utiliser de la pâte adhésive en cas de manque de rétention)
 - Choisir un porte-empreinte adapté à la bouche du patient
 - Appliquer l'adhésif dans le porte-empreinte
 - Préparer les doses d'alginate (2 pour la mandibule et 3 pour le maxillaire) et mélanger avec l'eau (1 dose = 1 graduation d'eau)
 - Remplir le porte-empreinte et le mettre en bouche
 - Prendre la sur-empreinte de la prothèse et veiller à ce que l'alginate fuse jusqu'au fond du vestibule (mobiliser lèvres/langue)

- Désinsertion de l’empreinte
- Vérifier la qualité de l’empreinte
- Désinfection de l’empreinte sous l’eau durant 15 secondes. Sécher et couper les excès de matériaux
- Pulvérisation de NaCl 0,5% et mise en sachet avec quelques gouttes d’eau
- Envoi au laboratoire remettre un rendez-vous dans 48h (voir le délai avec le laboratoire)

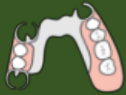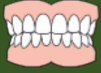➤ **Dans les deux cas, lors du prochain rendez-vous :**

- Insertion de la prothèse réparée et mise en bouche
- Vérification de l’occlusion et de l’absence de gêne avec la zone prothétique réparée
- Si besoin, effectuer des retouches à l’aide du Kit de fraise « Retouches Résine ».
- Vérifier également les points cités ci-dessus afin d’éviter une récurrence
- S’il a été impossible de refaire le bord prothétique, il faudra envisager de refaire la prothèse.

A noter : L’empreinte alginate est une empreinte muco-statique alors que l’empreinte avec la pâte de Kerr est une empreinte dynamique. Par conséquent, l’empreinte à la pâte de Kerr sera plus précise, il faudra privilégier au maximum cette

5

Désolidarisation des dents prothétiques (morceaux retrouvés et coaptation possible)



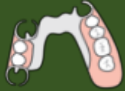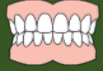- **Prérequis :** Le patient a pu ramener la ou les dents étant désolidarisées
- **Coaptation :** Possible
- **Étiologies (15, 44, 108) :**
 - Chute de la prothèse
 - Prothèse ancienne et usée
 - Utilisation et abus du patient
 - Mauvaise conception de la prothèse
 - Mauvaise liaison entre les dents prothétiques et la base
 - Réparations antérieures
 - Parafonctions
- **En l'absence de chute ou de mésusage de la prothèse, les points suivants devront être vérifiés (74) :**
 - Positionnement des dents antérieures
 - Espace libre d'inocclusion (ELI)
 - Sustentation
 - Rétention
 - Occlusion d'intercuspidie maximale (OIM)
 - Extension des bords et limites de la prothèse
 - Opposition à une arcade dentée
 - Anatomie du patient : la prothèse est-elle toujours adaptée ?
- **Matériel et matériaux :**
 - Kit d'examen (sonde, précelle, miroir)
 - Spray de désinfection NaCl 0,5 %
- **Protocole (44) :**
 - Vérifier la bonne coaptation des dents prothétiques désolidarisées avec la prothèse. Les éléments désolidarisés doivent reprendre leur place.
 - Désinfection des éléments à l'aide de NaCl 0,5%
 - Envoi au laboratoire (Voir avec le laboratoire interne si possible de réaliser la réparation), remettre un rendez-vous dans 48h.

➤ **Lors du prochain rendez-vous :**

- Insertion de la prothèse réparée et mise en bouche
- Vérification de l'occlusion et de l'absence de gêne si besoin faire retouches
- Vérifier également les points cités ci-dessus afin d'éviter une récurrence

6

Désolidarisation des dents prothétiques (morceaux non retrouvés ou coaptation impossible)



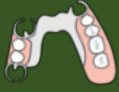- **Prérequis** : Le patient n'a pas pu ramener la ou les dents désolidarisés et/ou il n'y a pas de coaptation possible.
- **Coaptation : Impossible**
- **Étiologies (15, 44, 108)** :
 - Chute de la prothèse
 - Prothèse ancienne et usée
 - Utilisation et abus du patient
 - Mauvaise conception de la prothèse
 - Facteurs introduits au laboratoire (défauts de coulées, mise en place de bulles au niveau de la résine créant des zones sensibles)
 - Mauvaise liaison entre les dents prothétiques et la base
 - Réparations antérieures
 - Parafonctions
- **En l'absence de chute ou de mésusage de la prothèse, les points suivants devront être vérifiés (74)** :
 - Positionnement des dents antérieures
 - Espace libre d'inocclusion (ELI)
 - Sustentation
 - Rétention
 - Occlusion d'intercuspidie maximale (OIM)
 - Extension des bords et limites de la prothèse
 - Opposition à une arcade dentée
 - Anatomie du patient : la prothèse est-elle toujours adaptée ?
involution des bases osseuses ?
- **Matériel et matériaux** :
 - Kit d'examen (sonde, précelle, miroir)
 - Porte-empreinte Rim-lock ®
 - Alginate
 - Cuillère et verre doseur gradué
 - Adhésif spécifique
 - Bol et spatule à alginate
 - Spray de désinfection NaCl 0,5%
 - Bistouri

➤ **Protocole (44, 73) :**

- Insérer la prothèse en bouche
- Choisir un porte-empreinte adapté à la bouche du patient
- Appliquer l'adhésif dans le porte-empreinte
- Préparer les doses d'alginat (2 pour la mandibule et 3 pour le maxillaire) et mélanger avec l'eau (1 dose = 1 graduation d'eau)
- Remplir le porte-empreinte et le mettre en bouche
- Prendre la sur-empreinte de la prothèse **ainsi que l'empreinte de l'arcade antagoniste**
- Désinsertion de l'empreinte
- Vérifier la qualité de l'empreinte
- Désinfection des empreintes sous l'eau durant 15 secondes. Sécher et couper les excès de matériaux
- Pulvérisation de NaCl 0,5% et mise en sachet avec quelques gouttes d'eau
- Envoi au laboratoire et remettre un rendez-vous dans 48h.

➤ **Lors du prochain rendez-vous :**

- Insertion de la prothèse réparée et mise en bouche
- Vérifier les points cités ci-dessus
- Vérification de l'occlusion et de l'absence de gêne à l'aide du papier d'occlusion
- Si besoin effectuer des retouches à l'aide du Kit de fraise résine
- Vérifier également les points cités ci-dessus afin d'éviter une récurrence



➤ **Étiologies (44, 47, 99) :**

- Améloplasties insuffisantes
- Problème de conception de la prothèse
- Mauvaise épaisseur de l'armature
- Particularité anatomique du patient
- Mauvais axe d'insertion de la prothèse
- Mauvais usage du patient
- Prothèse ancienne

La fracture du châssis d'une PAPIM implique TOUJOURS la réalisation d'une nouvelle prothèse. La seule solution que vous pouvez apporter au patient dans l'urgence est la réalisation d'une réparation par le laboratoire (brasure ou soudure) mais cette solution sera temporaire (dans l'attente de la réalisation d'une nouvelle prothèse) (44).

➤ **Matériel et matériaux :**

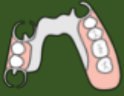- Kit d'examen (Sonde, précelle, miroir)
- Spray de désinfection NaCl 0,5 %

➤ **Protocole (44, 75) :**

- Vérifier si la fracture de la PAPIM est une fracture simple et qu'une coaptation est possible (si non, une réparation même provisoire sera impossible).
- Si oui, désinfection de la prothèse au NaCl 0,5%
- Envoi de la prothèse au laboratoire (voir avec le laboratoire pour le délai de réparation)

➤ **Lors du prochain rendez-vous :**

- La réparation est temporaire il faudra alors régler l'occlusion pour que la prothèse ne subisse pas de chocs trop importants.
- Vérifier que la prothèse ne blesse pas le patient
- Prévoir les rendez-vous afin de réaliser une nouvelle prothèse.



➤ **Étiologies (11, 44, 47, 99) :**

- Mauvais axe d'insertion de la prothèse
- Crochet portant trop de contraintes
- Améloplasties insuffisantes
- Mésusage du patient
- Prothèse ancienne

➤ **Matériel et matériaux :**

- Kit d'examen (sonde, précelle, miroir)
- Kit de fraises « Prothèse fixée »
- Porte-empreinte Rim-lock ®
- Alginate
- Cuillère et verre doseur gradué
- Adhésif spécifique
- Bol et spatule à alginate
- Spray de désinfection NaCl 0,5 %
- Bistouri

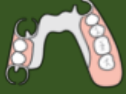➤ **Protocole (44, 75) :**

- Réalisation d'améloplasties d'aménagement à l'aide du kit de fraises « prothèse fixée »
- Insérer la prothèse en bouche
- Choisir un porte-empreinte adapté à la bouche du patient
- Appliquer l'adhésif dans le porte-empreinte
- Préparer les doses d'alginate (2 pour la mandibule et 3 pour le maxillaire) et mélanger avec l'eau (1 dose = 1 graduation d'eau)
- Remplir le porte-empreinte et le mettre en bouche
- Prendre la sur-empreinte de la prothèse ainsi que l'empreinte de l'arcade antagoniste
- Désinsertion de l'empreinte
- Vérifier la qualité de l'empreinte
- Désinfection de l'empreinte sous l'eau durant 15 secondes. Sécher et couper les excès de matériaux
- Pulvérisation de NaCl 0,5% et mise en sachet avec quelques gouttes d'eau
- Envoi au laboratoire et prévoir un rendez-vous dans 48h

➤ **Lors du prochain rendez-vous :**

- Insertion de la prothèse réparée et mise en bouche
- Vérification de l'occlusion et de l'absence de gênes
- Si besoin effectuer des retouches à l'aide du Kit « retouches métal »
- Vérifier également les points cités ci-dessus afin d'éviter une récurrence

Fracture des crochets en prothèse amovible partielle



➤ **Étiologies (44, 47, 102) :**

- Mauvais axe d'insertion de la prothèse
- Crochet portant trop de contraintes
- Mésusage du patient
- Prothèse ancienne

➤ **Matériel et matériaux :**

- Kit d'examen (sonde, précelle, miroir)
- Porte-empreinte Rim-lock®
- Alginate
- Cuillère et verre doseur gradué
- Adhésif spécifique
- Bol et spatule à alginate
- Spray de désinfection NaCl 0,5%

➤ **Protocole (44, 47) :**

- Insérer la prothèse en bouche
- Choisir un porte-empreinte adapté à la bouche du patient
- Appliquer l'adhésif dans le porte-empreinte
- Préparer les doses d'alginate (2 pour la mandibule et 3 pour le maxillaire) et mélanger avec l'eau (1 dose = 1 graduation d'eau)
- Remplir le porte-empreinte et le mettre en bouche
- Prendre la sur-empreinte de la prothèse
- Désinsertion de l'empreinte
- Vérifier la qualité de l'empreinte
- Désinfection de l'empreinte sous l'eau durant 15 secondes. Sécher et couper les excès de matériaux
- Pulvérisation de NaCl 0,5% et mise en sachet avec quelques gouttes d'eau
- Envoi au laboratoire et remise d'un rendez-vous dans 48h.

➤ **Lors du prochain rendez-vous :**

- Insertion de la prothèse réparée et mise en bouche
- Vérification de l'occlusion avec la prothèse remise en place
- Si besoin effectuer des retouches à l'aide du Kit de fraise résine.
- Vérifier également les points cités ci-dessus afin d'éviter une récurrence
- Si besoin resserrer les crochets

1.3. Perte de rétention des crochets

Les crochets sont coulés en même temps que le châssis. Ce sont des dispositifs mécaniques composés de quatre éléments : le bras de rétention, le bras de calage, le taquet et la potence. Ils vont venir entourer les dents supports, la prothèse va être ainsi « solidariser » aux dents résiduelles.

Les crochets assurent la triade de Housset. Pour rappel, elle compte trois composantes qui sont les suivantes (75, 105) :

Sustentation : Ensemble des forces qui s'opposent à l'enfoncement de la prothèse dans les surfaces d'appuis.

Stabilisation : Ensemble des forces qui s'opposent aux mouvements de translation horizontale mais aussi de rotation.

Rétention : Ensembles des forces qui s'opposent à la désinsertion (sens axial).

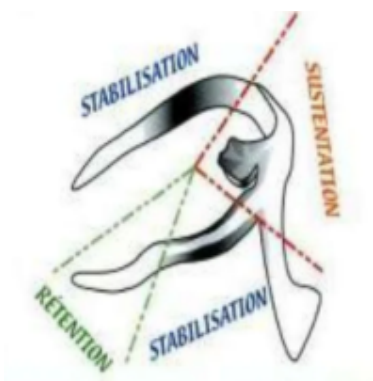
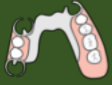
Figure 3: Triade de Housset (source : Guadra, 2018)

Il peut arriver que les crochets soient moins rétentifs avec le temps. Cette perte de rétention peut être causée par des mouvements répétés d'insertion/désinsertion inappropriés.

Par ailleurs un défaut de réalisation des crochets peut également amener à un mauvais axe d'insertion. Lors de la consultation il sera alors important de vérifier l'intégrité des crochets et l'usage du patient.



➤ **Étiologies (75, 105) :**

- Forces d'insertion/désinsertion trop importantes
- Défaut de réalisation
- Mésusage du patient
- Prothèse ancienne

➤ **Matériel et matériaux :**

- Kit d'examen (sonde, précelle, miroir)
- Pince à courber les crochets

➤ **Protocole (75) :**

- Vérifier en bouche la tenue de la prothèse pour repérer le ou les crochets à resserrer
- Demander au patient de désinsérer et d'insérer sa prothèse pour vérifier qu'il n'exerce pas des forces trop importantes.
- Une fois la prothèse hors de la cavité orale, à l'aide de la pince resserrer le crochet en exerçant une légère pression
- Faire réessayer la prothèse au patient et lui demander de réaliser l'insertion/désinsertion de la prothèse
- Répéter si besoin jusqu'à ce que le patient soit satisfait

➤ **Lors du prochain rendez-vous :**

- Il n'est pas nécessaire de revoir le patient dans l'immédiat, il pourra revenir lors d'une consultation de contrôle
- Si la prothèse est usée et ancienne, prévoir son renouvellement

1.4. Perte de stabilité en prothèse amovible

Les prothèses amovibles sont principalement ostéo-muco-portées. Par conséquent, l'intrados de la prothèse doit avoir un contact étroit et uniformément réparti avec la muqueuse.

Plusieurs étiologies peuvent expliquer cette perte de stabilité (44, 85, 89) :

- **Modification des tissus de soutien** : baisse du niveau osseux, perte de poids importante du patient entraînant une modification de la cavité orale, avulsions dentaires, diminution de la masse métabolique liée au vieillissement.
- **Usure de la prothèse**
- **Protection de piliers implantaires et d'éléments anatomiques nobles** : Il est parfois nécessaire de retoucher l'intrados de la prothèse afin qu'il ne soit pas en contact avec ces éléments.
- **Sous-extensions** : lors de la réalisation de la prothèse, il est possible que les limites aient été sous-estimées.

Un inconfort important peut être ressenti par le patient si la stabilité n'est plus suffisante.

Afin de rétablir la stabilité, le praticien peut réaliser un rebasage, qu'on pourrait qualifier comme « un renouvellement partiel ou total de la base d'une prothèse amovible par adjonction d'un matériau » (89).

On distinguera deux types de rebasages :

- **Le rebasage à base de matériaux souples**, réalisé au fauteuil dans la séance.
- **Le rebasage à base de matériaux rigides**, réalisé en technique **directe** au fauteuil ou en **indirecte** qui nécessitera de récupérer la prothèse du patient afin de l'envoyer au laboratoire.

Perte de stabilité en prothèse amovible : rebasage souple (technique directe)



➤ Étiologies (44, 53, 85, 89) :

- État physiologique ou pathologique des tissus de support
- Sous-extensions
- Évolution de la position mandibulaire et des relations inter arcades
- Existence de reflexes erronés acquis ou de para-fonctions
- Comportement des matériaux constituant les bases prothétiques
- Degré d'usure des dents artificielles
- Protection de zones anatomiques exposées (nerfs, crêtes, implants)
- Mise en condition tissulaire (Stomatite sous prothétique, post-chirurgie pré-prothétique)

➤ Matériel et matériaux :

- Kit d'examen
- Silicone type Ufi Gel Soft® VOOCO
- Pistolet à cartouche et embouts mélangeurs
- Pièce à main
- Kit « retouche résine »
- Bistouri
- Alcool
- Vaseline

➤ Protocole (44, 85, 89) :

○ Préparation de la prothèse :

- A l'aide d'une fraise buffalo dans le kit « retouches résine », dépolir et ébarber la surface de l'intrados.
- Avec l'alcool, nettoyer la prothèse afin de la dégraisser et laisser ensuite sécher
- Appliquer de la vaseline :
 - **Partiel provisoire** : Vaseliner sur les dents bordant l'édentement
 - **PAC** : Vaseliner fils de suture éventuels
 - **PAC avec palais métallique** : Vaseliner le palais métallique
 - **PAPIM** : Vaseliner les dents porteuses de crochets
- Appliquer l'adhésif sur les surfaces à recouvrir et attendre 1 minute que cela sèche.

- Application du produit de rebasage :
 - Mettre en place la cartouche dans le pistolet et positionner l'embout mélangeur
 - Appliquer le produit sur l'intrados et le début de l'extrados de la prothèse
 - **PAC avec palais métallique** : appliquer le produit uniquement sur les parties résines et non sur le palais métal
 - **PAPIM** : Appliquer sur les selles

- Insertion de la prothèse en bouche :
 - Mettre la prothèse en bouche et demander au patient de mordre en occlusion normale pendant 1 minute (Si PAPIM maintenir la prothèse afin d'obtenir un contact intime entre le châssis et le support dentaire)
 - Faire réaliser au patient les mouvements fonctionnels pendant 5 minutes
 - Après 6 minutes retirer la prothèse

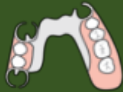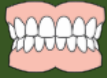- Finitions :
 - Environ 10 minutes après avoir désinsérer la prothèse, élimination des excès à l'aide d'un bistouri. Polissage avec le disque à polir disponible dans le coffret « retouches résine »
 - Si nécessaire, il est possible d'effectuer des corrections : Il faudra alors rincer le produit de rebasage, de laisser sécher et de redéposer du matériau.

- Polissage des surfaces de la prothèse avec le glazing :
 - Mélanger en quantités égales la base et le catalyseur à l'aide du pinceau
 - Déposer le glazing sur les surfaces rebasées en 1 minute et 30 secondes à l'aide d'une micro-brush
 - Sécher à l'air ambiant pendant 10 minutes
 - Dire au patient qu'il devra nettoyer l'intrados de sa prothèse avec une brosse souple et à l'eau froide.

➤ **Lors du prochain rendez-vous :**

- Un rebasage souple ne peut être laissé en place que durant 30 jours. Il faudra alors le renouveler par un autre rebasage souple ou procéder à la réalisation d'un rebasage dur pour une solution plus durable.

Perte de stabilité en prothèse amovible : Rebasage dur (technique directe)



➤ **Étiologies (7, 44, 53, 80, 85, 89) :**

- État physiologique ou pathologique des tissus de support (diminution de la masse métabolique liée au vieillissement)
- Sous-extensions
- Évolution de la position mandibulaire et des relations inter arcades
- Existence de reflexes erronés acquis ou de para-fonctions
- Comportement des matériaux constituant les bases prothétiques

ATTENTION : Le rebasage dur ne pourra se faire que si :

- La résine n'est pas altérée
- Les dents prothétiques ne sont pas usées
- La DVO est conservée
- Présence d'un rapport maxillo-mandibulaire satisfaisant

➤ **Matériel et matériaux :**

- Kit d'examen
- Silicone type Ufi Gel Hard C®
- Pistolet à cartouche et embouts mélangeurs
- Pièce à main
- Kit « retouche résine »
- Alcool
- Vaseline

➤ **Protocole (44, 85, 89) :**

- Préparer la prothèse
- Nettoyer la prothèse.
- A l'aide de la fraise buffalo du kit « retouche résine » dépolir et ébarber la prothèse
- Nettoyer et dégraisser la prothèse avec de l'alcool puis laisser sécher
- Appliquer de la vaseline :
 - **Partiel provisoire** : Vaseliner sur les dents bordant l'édentement
 - **PAC** : Vaseliner fils de suture éventuels
 - **PAC avec palais métallique** : Vaseliner le palais métallique
 - **PAPIM** : Vaseliner les dents porteuses de crochets
- Appliquer l'adhésif à l'aide du pinceau

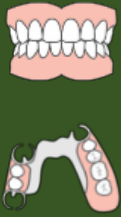- Application du produit de rebasage :
 - Mettre en place la cartouche dans le pistolet ainsi que l'embout mélangeur
 - Appliquer le matériau dans l'intrados de la prothèse
 - **PAC palais métallique** : Appliquer sur les parties résines et non sur le palais en métal
 - **PAPIM** : Appliquer au niveau des selles

- Insertion de la prothèse en bouche :
 - **PAC et Partiel Provisoire** : Mettre la prothèse en bouche et demander au patient de mordre en occlusion normale pendant 1 minute
 - **PAPIM** : Maintenir fermement la prothèse en bouche en prenant appui sur les éléments de sustentation (taquets) afin d'obtenir un intime contact entre le châssis et la muqueuse pendant 1 minute
- A l'aide d'une sonde, retirer les excès de matériaux au niveau des contre-dépouilles pour ne pas compliquer la désinsertion
- Faire réaliser au patient les mouvements fonctionnels pendant 2 minutes.
- Désinsérer la prothèse au bout de 3 minutes
- Éliminer les excès en dehors de la cavité buccale avec un bistouri
- Réinsérer la prothèse en bouche et faire réaliser des mouvements fonctionnels pendant 2 minutes
- Désinsérer la prothèse

- Finitions
 - Retirer les excès de matériau à l'aide du kit « retouche résine »
 - Polissage à l'aide d'un polissoir en silicone

- **Lors du prochain rendez-vous :**
 - Contrôle de la prothèse
 - Vérifier que l'appareil rebasé ne blesse pas
 - Si malgré ce nouveau rebasage la prothèse n'est toujours pas stable, il faudra d'envisager de réaliser une nouvelle prothèse.

Perte de stabilité en prothèse amovible : Rebasage dur (technique indirecte)



➤ Étiologies (7, 44, 53, 80, 85):

- État physiologique ou pathologique des tissus de support (diminution de la masse métabolique liée au vieillissement)
- Sous-extensions
- Évolution de la position mandibulaire et des relations inter arcades
- Existence de reflexes erronés acquis ou de para-fonctions
- Comportement des matériaux constituant les bases prothétiques

➤ Matériel et matériaux :

- Kit d'examen (sonde, précelle, miroir)
- Pâte thermoplastique type de Kerr® verte
- Adhésif à polysulfure (Permalastic®)
- Polysulfure light (Permalastic® Light body): Base et catalyseur
- Polysulfure regular (Permalastic® Regular Body): base et catalyseur
- Bloc à spatuler
- Spatule
- Chalumeau
- Vaseline

➤ Protocole (44, 85) :

- Appliquer de la vaseline :
 - **PAP** : Vaseliner les dents bordants l'édentement
 - **PAC avec palais métallique** : Vaseliner le palais métal
 - **PAPIM** : Vaseliner les dents porteuses de crochets
- Marginage à la pâte de Kerr® :
 - Faire chauffer la pâte de Kerr avec le chalumeau
 - Appliquer la pâte de Kerr sur les bords de la prothèse
 - Insérer en bouche
 - Faire réaliser au patient les mouvements fonctionnels : mastication et déglutition
 - Retirer la prothèse et analyser l'enregistrement
 - Pâte fine et/ou brillante : sous-extension → Rajouter de la pâte de Kerr
 - Pâte arrondie et mate : enregistrement correct du fond de sillon

- Surfaçage :
- Appliquer l'adhésif dans l'intrados et sur le début de l'extrados. Laisser sécher.
- Sur le bloc à spatuler : Appliquer une bande de catalyseur et une bande de base.

Les doses de Permlastic® vont varier en fonction de la dépressibilité de la muqueuse :

- **Dépressibilité classique** : Moitié Permlastic® light et moitié Permlastic® regular
- **Faible dépressibilité** : 1/3 Permlastic® light et 2/3 Permlastic® regular
- **Forte dépressibilité** : 2/3 Permlastic® light et 1/3 Permlastic® regular

- Mélanger (pendant 45 à 60 secondes) à l'aide d'une spatule jusqu'à obtenir un mélange homogène.
- Appliquer ce mélange dans l'intrados et le début de l'extrados de la prothèse en fine couche
 - **PAC palais métallique** : Appliquer dans l'intrados sauf au niveau du palais métallique
 - **PAPIM** : Appliquer au niveau des selles
- Insérer la prothèse en bouche d'avant en arrière et la maintenir de façon symétrique en prenant appui sur les molaires
- Au bout de 30 secondes, faire réaliser les mouvements fonctionnels au patient : mastication et déglutition
- Le light sera pris au bout de 7 minutes et le régular 10 minutes. Désinsérer la prothèse.
- Vérifier l'absence de bulle ou un éventuel manque : Si besoin, remettre du matériau et remettre en bouche 10 minutes
- Désinfection de la prothèse avec du NaCl 0,5%
- Envoi de la prothèse au laboratoire et prochain rendez-vous dans une semaine

➤ Lors du prochain rendez-vous :

- Insertion prothétique de la prothèse rebasée
- Vérifier que la prothèse ne blesse pas le patient et effectuer des retouches si nécessaire.
- Si la stabilité n'est toujours pas satisfaisante, prévoir la réalisation d'une nouvelle prothèse.

1.5. Urgences fréquentes après une insertion prothétique

Il est toujours difficile pour le patient porteur de prothèse amovible de supporter immédiatement sa nouvelle prothèse. Une consultation dites de « doléances » est alors mise en place pour procéder à d'éventuels réglages supplémentaires.

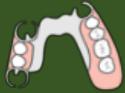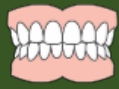Cependant, il peut s'avérer que des gênes subsistent après cette consultation.

Les motifs revenant le plus fréquemment étant (7, 58, 66, 67, 68, 69, 85) :

- **Instabilité des prothèses** : l'occlusion sera à vérifier afin d'éliminer toutes interférences pouvant provoquer une instabilité. De plus, une sur-extension ou des freins insuffisamment libérés peuvent être des facteurs favorisants.
- **Nausées** : très fréquentes chez les patients porteurs de prothèses amovibles complètes maxillaires du fait de leur proximité avec le voile du palais. Il ne faudra pas se précipiter pour retoucher le joint postérieur et bien vérifier sa position et son épaisseur. Par ailleurs, une grande dimension psychologique est impliquée et il est indispensable de rassurer le patient et de lui dire qu'un temps d'adaptation doit se mettre en place.
- **Blessures et irritations** : il est très courant que les prothèses amovibles blessent le patient. Il s'agira de déterminer si cette blessure est causée par l'occlusion ou par la base prothétique. Il faudra alors vérifier si les contacts sont correctement répartis et s'il n'y pas d'interférences pouvant provoquer des irritations. Les mouvements à réaliser seront différents pour une prothèse amovible complète et pour une prothèse partielle à infrastructure métallique. Si l'occlusion est correctement réglée, les blessures sont alors causées par la base prothétique qui peut être trop épaisse ou présenter des sur-extensions.
- **Autres problèmes fréquents** (66, 67, 68, 69, 85) :
 - **Esthétique** : ne doit en théorie jamais arriver. Une validation esthétique doit impérativement être signée par le patient avant de demander la polymérisation des prothèses.
 - **Encombrement** : il est possible que le patient ressente un sentiment d'encombrement. En effet que ce soit pour une première prothèse ou pour un renouvellement, la prothèse est censée remplacer un volume disparu. De ce fait les bases sont souvent sur-évaluées et des retouches peuvent être nécessaires. Une part psychologique est également à prendre en

compte, il ne faut pas hésiter à rassurer le patient à laisser un peu de temps pour qu'il s'y habitue.

- Troubles phonatoires : il est très rare qu'un patient n'ait pas de troubles phonatoires après la pose d'une prothèse. Rassurer le patient et lui dire que la gêne va disparaître peu à peu.
 - Hypersalivation : réaction tout à fait physiologique à l'insertion d'une prothèse. Ce phénomène s'atténue et disparaît avec le temps.
- **Réaction allergique** : Avant la réalisation de prothèse, le chirurgien-dentiste doit réaliser un questionnaire médical complet afin de pouvoir dépister une éventuelle allergie. Si le patient développe une réaction allergique à des matériaux des prothèses, la seule solution sera d'en refaire une nouvelle avec d'autres matériaux. La solution la plus sûre sera de l'orienter chez un allergologue afin de pouvoir adopter le matériau le plus adapté et sans risque (10, 98).



➤ **Étiologies (7, 67, 69, 85) :**

- Sur-extensions
- Freins insuffisamment libérés de la prothèse
- Occlusion non équilibrée : présence de prématurités, interférences...
- Béance antérieure trop importante
- Para-fonctions, tics

➤ **Matériel et matériaux :**

- Kit d'examen
- Kit « retouches résine »
- Pièce à main
- Papier d'occlusion
- Fit Checker®

➤ **Protocole (7, 69) :**

- Corriger une sur-extension :
 - Mettre en place la cartouche de Fit Checker® et assembler l'embout mélangeur.
 - Appliquer le produit sur le bord de la prothèse qui semble gêner le patient.
 - Faire réaliser au patient les mouvements fonctionnels
 - Au bout de 2 minutes, retirer la prothèse.
 - Si une sur-extension est présentée, le Fit Checker® mettra en évidence une zone de compression.
 - A l'aide du Kit « Retouche résine », éliminer avec la fraise résine la zone de sur-extension.
 - Polir avec une fraise à polir
- Libérer les freins :
 - Mobiliser les différents freins et observer si la prothèse décroche en les mobilisant
 - Demander au patient si une zone le gêne ou le blesse
 - Une fois la zone mise en évidence, à l'aide d'une fraise résine, élargir la zone du frein
 - Polir à l'aide de la fraise à polir

- Corriger l'occlusion :
 - Se munir du papier d'occlusion
 - Demander au patient de mordre sur le papier dans différentes positions :
- En Occlusion d'Intercuspidie Maximale (OIM) :

PAC

→ Les contacts doivent être répartis de manière équilibrée et uniforme de part et d'autre de la prothèse. Absence de contacts en antérieur en occlusion statique.

PAPIM

→ Les contacts doivent être répartis de manière équilibrée et uniforme de part et d'autre de la prothèse et sur les dents naturelles. Les contacts antérieurs doivent être légers ou absents et les contacts postérieurs présents en grand nombre.

- En propulsion

PAC

→ Contact antérieur et postérieurs répartis de manière équilibrée. Vérifier l'absence de prématurités en antérieur.

PAPIM

→ Si les dents antérieures ont une bonne valeur parodontale : le guidage antérieur doit se faire sans interférences.

→ Si les dents antérieures sont absentes ou ont une mauvaise valeur parodontale : la présence de contacts postérieurs est recommandée

- En latéralité

PAC

→ L'occlusion doit être bilatéralement équilibrée. Les contacts doivent être présents du côté travaillant et du côté équilibrant.

Généralement, on essaie de trouver une sorte de trépieds avec 2 contacts du côté travaillant et 1 contact du côté équilibrant.

PAPIM

→ Si présence des canines avec une bonne valeur parodontale : fonction canine

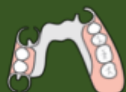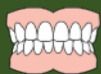→ Si canine absente ou avec une mauvaise valeur parodontale, dents artificielles présentes dans le guidage latéral : fonction de groupe.

→ Si le guidage est seulement assuré par la prothèse amovible : occlusion balancée

- A l'aide d'une fraise résine du Kit « Retouche résine », effectuer les retouches nécessaires
- Polissage à l'aide de la fraise à polir

➤ **Lors du prochain rendez-vous :**

- Il est possible de remettre un rendez-vous pour contrôler la prothèse et éventuellement effectuer d'autres corrections si besoin



➤ **Étiologies (69) :**

- Conception prothétique inadaptée
 - ✓ Extrados de la prothèse trop épais
 - ✓ DVO : trop élevée ou sous-évaluée
 - ✓ Occlusion non-équilibrée
 - ✓ Malposition du joint-vélo palatin
- Anxiété, état psychologique du patient

➤ **Matériel et matériaux :**

- Kit d'examen (sonde, précelle, miroir)
- Papier d'occlusion
- Kit « retouche résine »
- Pièce à main

➤ **Protocole (66, 69) :**

Avant d'effectuer une retouche au niveau du joint postérieur, vérifier sa position et son épaisseur. Si ces 2 critères sont validés, on refusera de faire des retouches. (69)

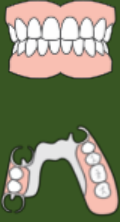- Vérifier le joint palatin :
 - Insérer la prothèse en bouche
 - Demander au patient de dire un « A » clair
 - Si la prothèse se décroche cela signifie que le joint palatin est situé trop en postérieur, on pourra alors le réduire
 - A l'aide d'une fraise résine, réduire la longueur du joint jusqu'à ce que la prothèse ne se décroche plus et que le joint se trouve à la jonction de rotation antérieure et postérieure du voile du palais.
 - Polir à l'aide d'une fraise à polir du kit « retouche résine »
- Extrados trop épais :
 - Insérer la prothèse en bouche
 - Le joint postérieur peut être trop épais et accrocher le dos de la langue ce qui va provoquer un réflexe nauséeux
 - A l'aide d'une fraise résine, réduire l'épaisseur de l'extrados de la prothèse. Une continuité entre la prothèse et le voile du palais doit être obtenue
 - Polir à l'aide d'une fraise à polir du kit « Retouche résine »

o Conseils pratiques :

- Rassurer le patient en lui disant qu'un temps d'adaptation est tout à faire normal.
- Effectuer des exercices de respiration et relaxation. Conseil de respirer principalement par le nez.
- Garder les dents en occlusion le plus possible et parler le moins possible
- Reconditionnement/ désensibilisation : malgré la difficulté, le patient doit porter la prothèse le plus souvent possible afin d'essayer de s'habituer.
- Prescription d'antiémétiques (ex : PRIMPERAN®, VOGALENE®)

➤ **Lors du prochain rendez-vous :**

Il n'est pas nécessaire de remettre d'autres rendez-vous si tous les paramètres ci-dessus ont été vérifiés. Il faudra juste laisser du temps au patient pour s'habituer à sa prothèse.



➤ **Étiologies (66, 68, 69, 75) :**

- Sur/Sous-extensions
- Prothèse mal polie/Rugueuse
- Mobilités qui génèrent des frottements
- Défaut d'occlusion statique et/ou dynamique

➤ **Pré-requis** : Le patient doit porter ses prothèses 24h avant le rendez-vous pour que les blessures soient visibles.

➤ **Matériel et matériaux :**

- Kit d'examen
- Kit « retouches résine »
- Pièce à main
- Papier d'occlusion
- Fit Checker®

Il faut toujours vérifier l'occlusion avant de retoucher l'intrados ou les limites de la prothèse (69)

➤ **Protocole (69, 75) :**

- Vérifier l'occlusion
 - Se munir du papier d'occlusion
 - Demander au patient de mordre sur le papier dans différentes positions :
 - En Occlusion d'Intercuspidie Maximale (OIM) :

PAC → Les contacts doivent être répartis de manière équilibrée et uniforme de part et d'autre de la prothèse. Absence de contacts en antérieur en occlusion statique.

PAPIM → Les contacts doivent être répartis de manière équilibrée et uniforme de part et d'autre de la prothèse et sur les dents naturelles. Les contacts antérieurs doivent être légers ou absents et les contacts postérieurs présents en grand nombre.

- En propulsion

PAC → Contact antérieur et postérieurs répartis de manière équilibrée. Vérifier l'absence de prématurités en antérieur.

PAPIM

→ Si les dents antérieures ont une bonne valeur parodontale : le guidage antérieur doit se faire sans interférences.

→ Si les dents antérieures sont absentes ou ont une mauvaise valeur parodontale : la présence de contacts postérieurs est recommandée

- En latéralité

PAC → L'occlusion doit être bilatéralement équilibrée. Les contacts doivent être présents du côté travaillant et du côté équilibrant.

Généralement, on essaie de trouver une sorte de trépieds avec 2 contacts du côté travaillant et 1 contact du côté équilibrant.

PAPIM

→ Si présence des canines avec une bonne valeur parodontale : fonction canine

→ Si canine absente ou avec une mauvaise valeur parodontale, dents artificielles présentes dans le guidage latéral : fonction de groupe.

→ Si le guidage est seulement assuré par la prothèse amovible : occlusion balancée

- A l'aide d'une fraise résine du Kit « Retouche résine », effectuer les retouches nécessaires
- Polissage à l'aide de la fraise à polir

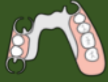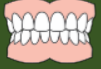- Retouche de la base de l'appareil (intrados, extrados, limites) :

- Mettre en place la cartouche de Fit Checker® et assembler l'embout mélangeur.
- Appliquer le produit dans l'intrados de la prothèse
- Au bout de 1 minute, retirer la prothèse.
- Le Fit Checker® va permettre d'objectiver la zone retoucher. Le Fit Checker® sera « chassé » de la prothèse à l'endroit où la compression sera trop importante.
- A l'aide du Kit « retouche résine », éliminer avec la fraise résine la zone de sur-extension.
- Polir avec une fraise à polir

- Possible de prescrire du PANSORAL® ou DYNEXAN® qui sont des pommades à appliquer sur les zones lésées. Celles-ci soulageront le patient.

➤ **Lors du prochain rendez-vous :**

- En théorie, le patient n'a plus besoin de rendez-vous si tous les réglages ont été faits. Il est possible de remettre un rendez-vous pour contrôler la prothèse et éventuellement effectuer d'autres corrections si besoin.



➤ **Esthétique (7, 66, 68, 69) :**

- En théorie, les urgences esthétiques concernant les prothèses amovibles ne doivent pas arriver. Pour s'assurer de la validation esthétique, une étape d'essayage doit être réalisée en amont. Durant celle-ci, une validation doit être signée par le patient et le praticien.

➤ **Encombrement (7, 66, 68, 69, 75) :**

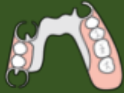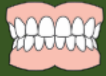- Inconfort de la langue
 - Position trop linguale des dents
 - A l'aide d'une fraise du kit « retouche résine », retoucher la face linguale des dents inférieures afin de laisser de la place à la langue.
- Inconfort des lèvres
 - Voir si présence d'une sur-extension labiale ou d'une surépaisseur des bords de la prothèse.
 - A l'aide d'une fraise du kit « retouche résine » libérer le frein labial et retoucher les bords de la prothèse si besoin.
- Aspect psychologique
 - Parfois, l'impression d'encombrement est subjective. Dans ce cas, le patient doit être rassuré sur l'adaptation progressive de la prothèse.

➤ **Troubles phonatoires (7, 66, 68, 69, 75) :**

- Les troubles phonatoires sont très courants après les insertions prothétiques. Là encore, il est nécessaire de rassurer le patient sur la disparition de la gêne avec le temps. On peut encourager le patient à s'entraîner pour diminuer le temps d'adaptation.

➤ **Hypersalivation (69) :**

- La sensation d'une production importante de salive est un problème courant. Il disparaîtra dès lors que le patient se sera habitué à la prothèse.



➤ **Étiologies (10, 98) :**

- Liquide monomère (méthylmétacrylate) non supporté
- Résine acrylique non supportée
- Polymérisation incomplète
- Alliage de la prothèse non supporté

➤ **Différencier allergie et infection à *Candida* :**

- La réaction doit être en regard du matériau de la prothèse
- Les lésions vont apparaître après la mise en place de la prothèse
- Les lésions vont s'atténuer voire disparaître avec l'arrêt du port de la prothèse

➤ **Matériel et matériaux :**

- Kit d'examen (sonde, précelle, miroir)

➤ **Protocole (10, 84) :**

- Réaliser un interrogatoire poussé sur ses antécédents personnels et familiaux (terrain allergique avec dermatites de contact), une anamnèse et un examen clinique
- Vérifier l'état des prothèses. Les prothèses ne doivent pas provoquer d'irritation mécanique (polir si besoin) ou être trop compressives.
- Polir les amalgames pour éviter la corrosion
- Demander l'arrêt du traitement en cause (ici demander l'arrêt du port de la prothèse)
- Remettre un rendez-vous dans minimum 48h

➤ **Lors du prochain rendez-vous :**

- Si les lésions ont disparu avec l'arrêt du port de la prothèse, cela va orienter fortement vers une allergie causée par celle – ci.
- Orienter le patient vers un allergologue afin de déterminer la cause exacte.
- Par la suite, réalisation d'une nouvelle prothèse avec de nouveaux matériaux.

1.6. Stomatite sous prothétique

Le port d'une prothèse dentaire amovible provoque une altération de la flore buccale. Pour certains individus, ce nouvel environnement et l'apparition de *Candida Albicans* vont être responsables de développement d'une pathologie appelée stomatite prothétique (36).

La stomatite sous-prothétique possède une étiologie multifactorielle (42, 100) :

- **Hygiène bucco-dentaire insuffisante** : l'accumulation de plaque dentaire favorise la colonisation bactérienne et a un impact sur la flore buccale. Ce biofilm stimule un processus inflammatoire se traduisant par des érythèmes et des hyperplasies.
- **Porosité de la résine** : la résine peut s'altérer avec le temps et sa porosité peut être un élément favorisant dans la rétention des bactéries.
- **Irritations mécaniques** : à l'origine d'ulcérations des tissus qui peuvent favoriser la colonisation. Il est important de supprimer tous les éléments pouvant blesser le patient (occlusion, prothèses présentant des défauts de polissage...)
- **Tabagisme et Xérostomie**

Il existe trois types de stomatites selon Newton (4, 61, 72) :

- **Type I** : Inflammation localisée
- **Type II** : Érythème plus diffus relié à la délimitation de la prothèse
- **Type III** : Inflammation papillomateuse

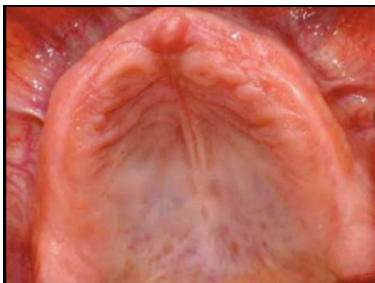


Figure 4 : Stomatite Type I (source : Moehrel, 2017).

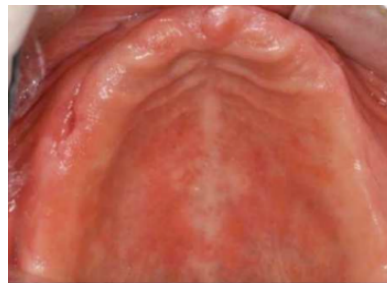

Figure 5 : Stomatite Type II (source : Moehrel, 2017).

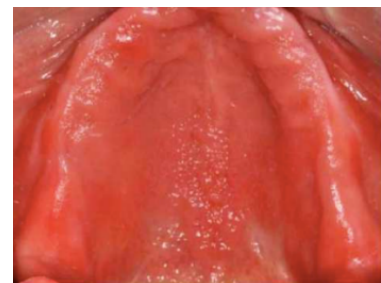
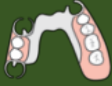
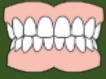Figure 6 : Stomatite Type III (source : Moehrel, 2017).

Il est alors indispensable de supprimer tous les facteurs irritants dans un premier temps et de redonner tous les conseils d'hygiène au patient.

Si malgré cela, la stomatite n'a pas diminué, un traitement médicamenteux peut être instauré (100).



➤ **Étiologie (36, 42, 61, 100) :**

- Irritation mécanique
- Allergie
- Mauvaise hygiène bucco-dentaire
- Infection bactérienne
- Porosité de la résine

➤ **Matériel et matériaux :**

- Kit d'examen (sonde, précelle, miroir)
- Kit fraise « retouches résine »

➤ **Protocole (36, 55, 61, 72, 100):**

1. Suppression des facteurs irritants

- Vérification de l'occlusion, et suppression des interférences.
- Vérifier l'état de l'intrados de la prothèse. Polir pour supprimer les anfractuosités.
→ Si l'intrados est en mauvais état, possibilité de faire un rebasage souple.

2. Vérification de l'hygiène bucco-dentaire :

- Redonner les conseils d'hygiène au patient
 - Brossage des dents et des muqueuses à l'aide d'une brosse à dents souples 2 à 3 fois par jour après les repas
 - Brossage des prothèses à l'eau claire et au savon après chaque repas
 - Désinfection des prothèses avec de la Chlorhexidine
 - Possible de mettre la prothèse au micro-ondes (650W, 3 min, 3 cycles) → Efficace ++ sur *Candida Albicans*
 - Remettre un rendez-vous à 10 jours.

➤ **Lors du prochain rendez- vous :**

- Vérifier que le patient a adopté une bonne hygiène dentaire
- Vérifier si la lésion a diminué
- Si non : Possibilité de mettre en place un traitement médicamenteux :
 - ✓ Amphotéricine B (FUNGIZONE®) en suspension buvable 10%
3 à 4 cuillères à café par 24h pendant minimum 15 jours.
 - ✓ Miconazole (DAKTARIN®)
Appliquer le gel dans l'intrados de la prothèse 4 fois par jour après les repas pendant 7 à 15 jours.

1.7. Perlèche

La perlèche est une lésion cutanée inflammatoire située à la commissure des lèvres. Les commissures constituent en effet une charnière mécaniquement dynamique pour l'ouverture buccale qui supporte plus de mouvements et de forces de traction que le reste des lèvres. Ainsi, les commissures sont particulièrement sensibles (103).

Les étiologies possibles de la perlèche (70) :

- **Édentement** : chez les personnes édentées on observe fréquemment un affaissement des plis commissuraux qui va provoquer un écoulement de la salive. Ceci peut entraîner une macération et ainsi favoriser la colonisation bactérienne.
- **Port d'une prothèse** : peut induire une DVO mal évaluée qui s'accompagne d'une hypersalivation et ainsi favoriser une macération. Le manque d'épaisseur des bords de la prothèse peut induire un manque de soutien du modiolus et favoriser la perlèche.
- **Pathologies** : maladie de Crohn, diabète, trisomie, VIH, psoriasis peuvent occasionner une perlèche.
- **Tabagisme.**

Lors de la consultation il convient de réaliser un interrogatoire complet afin de dégager la cause la plus probable. Dans ce travail, seules les perlèches d'origine prothétique seront abordées

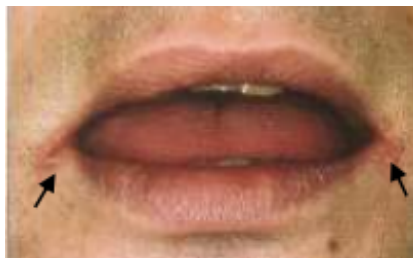
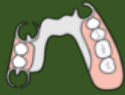
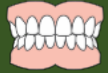Figure 7 : Perlèche (source : Kuffer et al, 2009).



➤ **Étiologies (69, 70, 103):**

- Hygiène bucco-dentaire insuffisante
- Dimension verticale d'occlusion (DVO) mal évaluée
- Soutien modiolus insuffisant
- Tabagisme
- VIH, Diabète, Maladie de Crohn, Psoriasis, eczéma...

➤ **Matériaux et matériel :**

- Kit d'examen (sonde, précelle, miroir)

➤ **Protocole (70) :**

- Vérifier l'intégrité des prothèses :
 - Demander au patient depuis combien de temps cette lésion est apparue.
 - Voir l'état global de la prothèse et des dents : attrition des dents naturelles, usure de la prothèse, DVO, soutien du modiolus.
- Traitement :
 - Prescription d'une crème hydratante apaisante et antibactérienne type : Cicalfate®, Cicaplast Lèvre®
- Remettre un rendez-vous à 10 jours

Conseils au patient :

- Ne pas mouiller la plaie au maximum pour éviter une macération.
- Ne pas toucher la plaie
- Éviter de consommer du vinaigre, des épices (piment)

➤ **Lors du prochain rendez-vous :**

- La perlèche ne s'améliorera que si une nouvelle prothèse avec une DVO correcte est réalisée.
- Si la perlèche a empiré, prescription d'une crème antifongique type PEVARYL®(Econazole), LOMEXIN®(Fenticonazole). Application 1 à 2 fois par jour pendant 10 jours, sur la plaie nettoyée au savon doux et sèche.

2. Prothèse fixée

La prothèse fixée correspond à une prothèse qui reste en place de façon fixe dans la cavité orale contrairement à la prothèse amovible.

On retrouve différents types de restaurations comme :

- Les reconstitutions corono-périphériques unitaires ou **couronne**. Éléments prothétiques qui viennent restaurer la couronne d'une dent qui a été préalablement préparée. Elles peuvent être métalliques, céramo-céramiques, céramo-métalliques ou encore en zircons (29).
- Les restaurations corono-périphériques plurales ou **bridges**. Ils désignent « un dispositif fixé sur des éléments dentaires (ou des implants) qui remplace une ou plusieurs dents manquantes et dont les principaux composants sont les moyens d'ancrage (éléments extra-coronaires fixés sur les dents supports ou les implants), les éléments intermédiaires (qui remplacent les dents manquantes) et les connexions (zones de jonction entre les différents éléments) » (ADA, 1986) (27).
- Les reconstitutions partielles collées indirectes (**inlays, onlays et overlays**). Ce sont des restaurations partielles collées avec des niveaux de recouvrements cuspidiens différents. Un inlay ne recouvre aucune cuspide, un onlay en recouvre au moins une et l'overlay recouvre toutes les cuspidies. (59, 82)
- Les **facettes**. Le plus souvent, elles sont utilisées en secteur antérieur. Elles sont généralement réalisées en céramique ou en résine composite. Une facette est une fine pellicule collée qui recouvre la face vestibulaire d'une dent (59).

2.1. Prothèse fixée scellée

Une prothèse dite scellée est assemblée à l'aide d'un ciment sur le principe de la rétention mécanique. Ainsi la rétention sera obtenue par des critères tels que le parallélisme des parois, la hauteur des parois ou encore la présence d'éléments de rétention secondaires (puits, rainures...) (23). La prothèse fixée scellée concerne essentiellement les restaurations corono-périphériques unitaires et plurales.

2.1.1. Descellement

Le descellement de restaurations corono-périphériques unitaires et plurales figure parmi les urgences les plus fréquentes. En plus de constituer une urgence fonctionnelle, la perte d'une restauration prothétique peut également avoir une grande dimension esthétique, et doit donc être traitée rapidement. De plus, les dents ne sont plus protégées par les restaurations et le risque de contamination du support dentaire via les bactéries de la cavité buccale est grand.

Les différentes étiologies sont (101) :

- **Non-respect des critères de préparation** : Si les règles de préparation dentaire ne sont pas respectées, le risque de descellement est grandement augmenté. Parmi ces règles on peut citer le parallélisme des parois ainsi que leur hauteur et la présence d'éléments de rétention secondaires. En fonction du matériau utilisé pour la fabrication et le scellement de la couronne, ces critères vont évoluer et différer. (86, 97)
- **Problème occlusal** : une occlusion mal réglée peut s'avérer délétère dans le temps. Il est donc impératif de la vérifier plusieurs fois. A l'aide d'un papier d'occlusion, il convient de vérifier et d'identifier les contacts et les interférences en occlusion statique et dynamique.
- **Para-fonctions** : elles peuvent se définir comme des activités anarchiques de l'appareil manducateur qui sont exercées de manière répétée et prolongée. Leur exécution n'est pas nécessaire et peuvent affecter de manière délétère les organes de la sphère oro-faciale ainsi que les prothèses dentaires. Le bruxisme, l'onychophagie ou les tics de morsure entre autres, vont appliquer des contacts anormaux sur les prothèses pouvant entraîner des descellements (54).
- **Défaut de cohésion lors de l'assemblage** : un non-respect du protocole de scellement ou un choix non-adapté peut conduire à un défaut d'adhésion entre le matériau d'assemblage et la surface dentaire ou entre le matériau d'assemblage et la surface prothétique ou encore au sein du matériau d'assemblage lui-même, et peut être une cause de descellement (101).

Descellement d'une restauration coronopériphérique unitaire ou plurale provisoire



➤ **Étiologies (39, 101) :**

- Non-respect des critères de préparation (surface des parois en opposition, angle de dépouille minorée, etc.)
- Lésions carieuses secondaires
- Manque d'adhésion entre le matériau d'assemblage et la surface dentaire
- Para-fonctions
- Mauvais réglage de l'occlusion
- **Défaut de réalisation de la restauration provisoire**

➤ **Matériel et matériaux :**

- Kit d'examen (miroir, sonde, précelle)
- Fil dentaire
- Détartreur + Insert
- NaCl 0,5%
- Papier d'occlusion
- Ciment polycarboxylate Durelon ® : poudre + liquide
- Vaseline
- Bloc à spatuler + spatule

➤ **Protocole (6, 101) :**

- Vérifier l'intégrité du support dentaire :
 - Absence de fracture
 - Absence de tissus carieux
 - Taille conforme aux règles de préparation

- Vérifier l'intégrité de la pièce prothétique :
 - Absence de matériau de scellement résiduel
 - Absence de tissu dentaire
 - Absence de fracture de la pièce prothétique

- Nettoyage :
 - Nettoyage du support dentaire à l'aide des ultrasons
 - Nettoyage de la pièce prothétique à la sableuse

- Essayage de la restauration corono-périphérique unitaire/plurale et vérifier l'adaptation de celle-ci :
 - Vérifier l'adaptation marginale à l'aide d'une sonde et les points de contacts à l'aide d'un fil dentaire.
 - Si la restauration corono-radiculaire unitaire/plurale provisoire n'est plus correctement adaptée : réaliser un rebasage avec de la résine Uni Fast Trad®.

- Rebasage de la restauration corono-périphérique unitaire/plurale :
 - Application de monomère dans l'intrados de la restauration corono-périphérique provisoire
 - Préparation de la résine Uni Fast Trad®
 - Placer la résine dans l'intrados de la pièce prothétique
 - Réaliser des mouvements d'insertion/ désinsertion lorsque la résine présente un aspect caoutchouteux
 - Lorsque la prise de la résine est complète, retirer les excès à l'aide d'une fraise de Kit « Retouches résine »

Préparation de la résine Uni Fast Trad ®:

- Verser le liquide dans le godet
- Verser de la poudre dans le godet tout en mélangeant jusqu'à obtenir un mélange assez **fluide mais pas liquide.**

- Vérifier l'occlusion à l'aide du papier d'occlusion :
 - Statique : Les points de contacts doivent être uniformément répartis.
 - Dynamique :
 - ✓ Propulsion : Absence d'interférences ou de prématurités
 - ✓ Diduction : fonction de groupe/ guidage canin.
 - ✓ Si la restauration corono-périphérique remplace une canine : fonction de groupe.
- Sceller la restauration corono-périphérique
 - Désinfection au NaCl 0,5% puis séchage
 - Préparation du ciment de scellement

Préparation du Durelon®(+Vaseline):

- Homogénéisation du flacon de poudre
- Sur le bloc à spatuler : Déposer une dose de poudre et une goutte de liquide ainsi qu'une noisette de Vaseline sur le côté
- Mélanger d'abord la liquide et la vaseline de manière homogène
- Incorporer ensuite le liquide jusqu'à obtenir une consistance lisse et homogène

- Enduire l'intrados de la restauration corono-périphérique provisoire
- Faire mordre le patient sur un coton salivaire
- Retirer les excès à l'aide d'une sonde après 1 minute environ
- Faire mordre à nouveau le patient sur le coton salivaire
- Après environ 1-2 minutes, retirer les derniers excès de ciment
 - o Vérification de l'occlusion à l'aide du papier et réaliser les retouches si nécessaire à l'aide des fraises diamantées.

➤ **Lors du prochain rendez-vous :**

- Commencer ou continuer la restauration d'usage



➤ **Étiologies (101) :**

- Non-respect des critères de préparation (surface des parois en opposition, angle de dépouille minorée, etc.)
- Lésions carieuses secondaires
- Manque d'adhésion entre le matériau d'assemblage et la surface dentaire
- Para-fonctions
- Mauvais réglage de l'occlusion

➤ **Matériel et matériaux :**

- Kit d'examen (sonde, précelle, miroir)
- Détartreur + Insert
- Fil dentaire
- NaCl 0,5%
- Sableuse
- Capsule Fuji Plus GC®
- Papier d'occlusion

➤ **Protocole (6, 101) :**

- Vérifier l'intégrité du support dentaire :
 - Absence de tissus carieux
 - Absence de fracture
 - Absence de poches parodontales
 - Taille conforme aux règles de préparation

- Vérifier l'intégrité de la pièce prothétique :
 - Absence de matériau de scellement
 - Absence de tissu dentaire
 - Absence de fracture de la pièce prothétique

- Nettoyage :
 - Nettoyage du support dentaire à l'aide des ultrasons
 - Nettoyage de la pièce prothétique à la sableuse

- Essayage de la pièce prothétique :
 - Vérifier la bonne adaptation marginale à l'aide d'une sonde
 - Vérifier les points de contact à l'aide du fil dentaire.

- Vérifier occlusion à l'aide du papier d'occlusion :
 - Statique : Points de contacts uniformément répartis.
 - Dynamique :
 - ✓ Propulsion : Absence d'interférences ou de prématurités
 - ✓ Diduction : fonction de groupe/ guidage canin.

- Réaliser une radiographie rétro-alvéolaire :

- Présence infection
- Niveau osseux
- Présence de fracture radiculaire
- Adaptation de la pièce prothétique

- Scellement de la pièce prothétique (provisoire ou définitif en fonction de plusieurs points) :

→ **Scellement provisoire (en cas de reprise carieuse, fracture de la pièce prothétique fracture d'un morceau du support dentaire, mauvaise adaptation) :**

- Prévoir la réalisation d'une nouvelle prothèse
- Lors de la consultation d'urgence, sceller provisoirement la restauration corono-périphérique descellée ou réaliser une restauration corono-périphérique provisoire (Voir fiche n°27 Dr LAMY « Elaboration de fiches de protocoles prothétiques »)

→ **Si la conservation de la dent support est compromise :**

- Envisager une autre solution thérapeutique (implant, PAP) en accord avec le patient et les enseignants.

→ **Si la prothèse peut être remise en place correctement :**

- Resceller de manière définitive
- Pour le scellement définitif on utilise du ciment verre ionomère GC Fuji Plus GC® :

Protocole scellement définitif Fuji Plus GC® :

- A l'aide d'une microbrush, appliquer le conditionneur sur le support dentaire pendant 20 secondes.
- Rincer la dent abondamment et sécher sans assécher.
- Si mélange poudre-liquide :
 - Sur le bloc à spatuler : déposer soit 1 grosse cuillère de poudre et 3 gouttes de liquide ou 1 petite cuillère de poudre avec 1 goutte de liquide
 - Mélanger pour obtenir une pâte homogène pendant 20 sec
- Si capsule pré-dosée : Mettre la capsule dans le vibreur pendant 10 secondes et la placer dans la pince à CVI
- Mettre le ciment dans l'intrados de la pièce prothétique

- Mettre le ciment dans l'intrados de la pièce prothétique
- Mise en place de la pièce prothétique en bouche
- Faire mordre le patient sur un coton ou effectuer une pression digitale si couronnes antérieures.
- Une fois pris, retirer les excès à l'aide d'une sonde ou de l'insert à ultrasons.
- Vérifier l'occlusion

➤ **Lors du prochain rendez-vous :**

- Si la prothèse est rescellée correctement définitivement : pas d'autres rendez-vous. Pour les 2 autres cas de figure, voir pour une nouvelle solution thérapeutique ou pour réaliser une nouvelle restauration corono-périphérique.



➤ **Étiologies (95, 101) :**

- Non-respect des critères de préparation
- Lésions carieuses secondaires
- Manque d'adhésion entre le matériau d'assemblage et la surface dentaire
- Para-fonctions
- Mauvais réglage de l'occlusion
- Longueur du tenon insuffisante
- Diamètre et/ou forme du tenon non adaptée
- Fracture radiculaire

➤ **Matériel et matériaux :**

- Kit d'examen (sonde, précelle, miroir)
- Détartreur + Insert
- Pointes de papier stériles
- Caspule Fuji Plus GC®
- Pince à CVI
- NaCl 0,5 %

➤ **Protocole (101) :**

- Vérifier l'intégrité du support dentaire :
 - Vérifier l'absence de tissus carieux
 - Absence de poches parodontales
 - Absence de fracture
 - Taille conforme aux règles de préparation

- Vérifier l'intégrité de la restauration corono-radulaire :
 - Bonne longueur du tenon
 - Bon diamètre
 - Pas de fracture du tenon

- Nettoyage :
 - Nettoyage du support dentaire à l'aide de l'insert à ultrasons
 - Si présence de matériau de scellement dans le canal, repasser l'alésoir pour nettoyer
 - Nettoyage de l'inlay-core à l'aide de l'insert à ultrasons

- Essayage de la restauration corono-radriculaire :
 - Essayage de la restauration corono-radriculaire et observer sa remise en place correcte
 - Vérifier l'absence de hiatus et la bonne adaptation cervicale.

- Réaliser une radiographie rétro-alvéolaire :
 - Présence infection
 - Niveau osseux
 - Présence de fracture radriculaire
 - Adaptation de la pièce prothétique

- Rescellement de la restauration corono-radriculaire :

En fonction de la situation clinique :

→ **Si le traitement endodontique nécessite d'être repris, ou l'adaptation de la pièce n'est pas bonne :** Rescellement provisoire en attendant de réaliser la reprise du traitement endodontique et une nouvelle prothèse.

→ **Si la conservation de la dent support est compromise :** envisager une autre solution thérapeutique (implant, PAP) en accord avec le patient et les enseignants. L'avulsion pourra être réalisée à la consultation d'urgence en fonction de la situation et/ou de l'état de santé du patient.

→ **Si la pièce prothétique peut être assemblée correctement,** réaliser un rescellement définitif

- Rescellement définitif :
 - Placer la reconstitution dans l'alcool et le laisser sécher à l'air libre
 - Désinfection des canaux à l'aide de NaCl
 - Séchage des canaux à l'aide de pointe de papier stériles
 - Mettre le ciment dans l'intrados de la pièce prothétique et dans les canaux

- Insérer la restauration corono-radicaire dans le logement canalaire en maintenant une pression sur celui-ci.

Protocole scellement définitif Fuji Plus GC® :

- A l'aide d'une microbrush, appliquer le conditionneur sur le support dentaire pendant 20 secondes.
- Rincer la dent abondamment et sécher sans assécher.
- Si mélange poudre-liquide :
 - Sur le bloc à spatuler : déposer soit 1 grosse cuillère de poudre et 3 gouttes de liquide ou 1 petite cuillère de poudre avec 1 goutte de liquide
 - Mélanger pour obtenir une pâte homogène pendant 20 secondes

- Retirer les excès de ciment à l'aide d'une sonde et de fil dentaire

➤ **Lors des prochains rendez-vous :**

- Si la pièce prothétique a pu être remise en place correctement, pas d'autres rendez-vous à prévoir.
- Sinon, prévoir les rendez-vous pour réaliser une nouvelle prothèse.

2.1.2. Perte d'une restauration corono-périphérique unitaire ou plurale

Il est parfois impossible de remettre en place une prothèse descellée, si celle-ci est fracturée ou si elle est perdue par exemple. La réalisation en urgence d'une prothèse dite « provisoire » est alors nécessaire.

Les prothèses provisoires ont pour but de recouvrir les préparations pendant le délai nécessaire à l'élaboration de la nouvelle prothèse. La prothèse provisoire a donc pour objectifs de rétablir l'esthétique, les fonctions mais elle permet également d'assurer la protection des piliers dentaire et prépare les tissus parodontaux.

Qu'elle soit prévue dans le plan de traitement ou réalisée en urgences, la prothèse provisoire doit remplir un certain cahier des charges.

Elle devra notamment (6, 91) :

- Apporter un soutien et une protection de la gencive marginale
- Respecter le profil d'émergence radiculaire
- Respect des points de contacts proximaux et les embrasures
- Présenter une bonne adaptation cervicale

Ici, seules les techniques directes seront abordées car ce sont celles qui sont réalisées le plus fréquemment en urgence. On distingue : (64, 65, 84)

- **La technique des couronnes pré-formées**
- **La technique du monobloc**
- **La technique isomoulage**

Perte de restaurations corono- périphériques unitaires ou plurales : Techniques directes



➤ **Étiologies (84, 101) :**

- Non-respect des critères de préparation (surface des parois en opposition, angle de dépouille minorée, etc.)
- Lésions carieuses secondaires
- Manque d'adhésion entre le matériau d'assemblage et la surface dentaire
- Parafonctions
- Mauvais réglage de l'occlusion

➤ 3 techniques utilisées en fonction de la situation clinique (65, 66, 85, 87) :

- **Technique des couronnes pré-formées :**

Peut être utilisée en antérieur comme en postérieur. Cette technique sera indiquée pour remplacer une dent dont on a perdu les références anatomiques tout en ayant un rendu assez esthétique et fonctionnel.

Principe : un moule est sélectionné en fonction de la dent à remplacer. Le moule est rempli de résine Uni Fast Trad® et est ensuite mis en bouche. Une fois la résine prise, la partie cervicale est retouchée en fonction des limites et de la hauteur.

- **Technique de l'isomoulage :**

Indiquée pour réaliser une restauration à partir d'une dent peu délabrée qui pourra être utilisée pour réaliser une clé en silicone qui servira de moule par la suite. Peut-être utilisé en antérieur et en postérieur.

Principe : Une clé en silicone est réalisée pour enregistrer la situation en bouche avant la préparation de dents. De la résine Uni Fast Trad est ensuite mise dans la clé en silicone avant d'être mise en bouche et d'obtenir la restauration corono-périphérique provisoire.

- **Technique du monobloc :**

Indiquée en postérieur seulement. Technique à réaliser sans aucun repère anatomique. Cette technique permet d'avoir une restauration corono-périphérique provisoire fonctionnelle et non esthétique.

Principe : Former une boule de résine Uni Fast Trad de consistance ferme. Déposer cette boule de résine sur le pilier et façonner la résine grossièrement afin d'obtenir une restauration corono-périphérique fonctionnelle.

➤ **Protocole :**

Cf fiche n°27 « Elaboration de fiches de protocoles prothétiques », Dr LAMY (2018)

➤ **Lors du prochain rendez-vous :**

Réalisation de la restauration corono-périphérique définitive.

2.1.3. Fractures

Les fractures peuvent concerner la reconstitution corono-radicaire, l'armature ou encore les matériaux cosmétiques. En fonction du type de fracture et de sa localisation, il est parfois possible de les prendre en charge complètement. Cependant, dans certains cas, elle entraîne une réfection totale de la prothèse.

Parmi les différentes étiologies on retrouvera (8, 26) :

- **Origine traumatique** : Un choc important sur la prothèse peut entraîner une fracture.
- **Liés à la conception de la prothèse** : Une fracture d'une prothèse peut être causée par des défaut de préparation des surfaces dentaires. En effet, en fonction du matériau utilisé, l'aménagement du support dentaire doit respecter un certain nombre de règles. Les épaisseurs de réduction minimales de matériaux doivent être respectées afin de garantir la solidité des éléments prothétiques.
- **Mauvais réglage de l'occlusion** : Une mauvaise occlusion peut entraîner des contacts trop importants ou inadéquats. Ces contacts vont avoir pour conséquences des fractures des matériaux cosmétiques ou encore de la reconstitution corono-radicaire. Il est alors indispensable de vérifier tous les contacts en occlusion statique et dynamique afin d'éviter tous risques de fracture.
- **Para-fonctions** : Les patients atteints notamment de bruxisme ont tendance à présenter plus de fractures. En effet, certaines para-fonctions vont provoquer des forces occlusales nocives sur les matériaux des restaurations prothétiques jusqu'à mener à leur fracture. (46, 54)
- **Défauts introduits en laboratoire** : Si les étapes de laboratoire ne sont pas respectées, cela peut avoir un impact sur la qualité et la résistance des matériaux. De plus, il est indispensable que le laboratoire respecte les épaisseurs de matériaux ainsi que la conception de l'armature de la prothèse.



➤ **Etiologies (8, 26, 95) :**

- Longueur inadaptée de l'ancrage radicaire
- Erreur d'axe du tenon
- Défaut d'alésage
- Défaut d'occlusion
- Parafonctions
- Phénomène de fatigue

➤ **Matériel et matériaux :**

- Kit d'examen (sonde, précelle, miroir)
- Détartreur + Insert

➤ **Protocole (24, 95) :**

- Réalisation d'une radiographie rétro-alvéolaire :
 - Position du fragment
 - Présence d'infection
 - Niveau osseux
 - Présence d'une fracture radicaire
 - Qualité du traitement endodontique
- Réalisation d'un sondage de la dent concernée :
 - Avec la sonde parodontale, réaliser un sondage afin de vérifier la présence d'une fêlure/fracture du pilier dentaire.
- Mobilisation et dépose de la reconstitution corono-radicaire coulée :
 - Mettre les ultrasons à la puissance maximale, et sans appuyer alterner avec et sans le spray toutes les 10 secondes en faisant le tour de la reconstitution corono-radicaire.
 - Si au bout de 10 minutes, le tenon ne se descelle pas, appeler un enseignant.

Si la position de la reconstitution corono-radicaire rend sa dépose trop compliquée, ou que le support dentaire est trop délabré, l'avulsion de la dent sera alors indiquée. Il faudra alors voir avec un enseignant pour trouver une nouvelle solution prothétique.

➤ **Lors du prochain rendez-vous :**

- Reprise du traitement endodontique ou prise d'empreinte pour réaliser une nouvelle couronne dentaire.



➤ **Étiologie (8, 113) :**

- Surcharge occlusale
- Défaut de conception au laboratoire
- Para-fonctions
- Traumatisme
- Céramique ayant une épaisseur trop faible ou trop importante
- Phénomène de fatigue

➤ **Matériel et matériaux :**

- Kit d'examen (sonde, précelle, miroir)
- Contre-angle rouge
- Kit fraises « retouches céramique intra-orale »
- Acide fluorhydrique
- Silane : Monobond
- Adhésif
- Microbrush
- Résine composite
- Champ opératoire : feuille de digue, crampons, pince à crampon, cadre à digue
- Matrices
- Coin de bois

➤ **Protocole (73) :**

- **Réalisation d'une radiographie rétro-alvéolaire :**
- Vérification de l'absence de fracture du support dentaire
- Vérification de l'absence de lésion carieuse

**Si la fracture de la céramique est petite, ne gêne pas l'occlusion et ne se trouve pas dans une zone esthétique un simple lissage/polissage peut être effectué.
En fonction de la situation clinique on optera soit pour un lissage, soit pour une réparation.**

❖ **En cas de réparation :**

- **Mise en place du champ opératoire**

○ Préparation de la dent

- Les bords de la fracture sont polis à l'aide de fraises du kit « retouches céramique intra-orale »
- Tous les angles vifs doivent être éliminés

○ Protocole de collage

- Mordançage de la céramique à l'acide fluorhydrique à 9,5% durant 1 à 3 minutes
- Rinçage abondant durant 60 secondes
- Séchage de la céramique
- Mise en place du silane et laisser s'évaporer
- Mise en place de l'adhésif et photopolymériser
- Application de la résine composite en plusieurs incréments. Photopolymériser 30 secondes.

○ **Finitions**

- Avec les fraises diamantées, donner la forme souhaitée
- Polissage à l'aide des fraises à polir
- Vérification de l'occlusion à l'aide du papier d'occlusion
- Effectuer les retouches si besoin

➤ **Lors du prochain rendez-vous :**

- Pas d'autres gestes à effectuer. Veiller à ce que la résine reste correctement en place lors de rendez-vous de contrôle.

2.2. Prothèse fixée collée

La prothèse dite « collée » est une catégorie qui a permis aux praticiens de réaliser des prothèses en appliquant le principe d'économie tissulaire.

Ici, la rétention se fait par le collage, à savoir par un principe d'adhésion par le biais d'un microclavetage mécanique. Le mordantage va autoriser l'apparition des porosités sur la surface dentaire et le matériau ainsi que la colle feront le lien entre les deux surfaces (23).

Ainsi, la restauration implique le conditionnement de la surface dentaire ainsi que de la surface prothétique (52).

2.2.1. Décollements des restaurations adhésives indirectes

Dans cette partie nous aborderons dans un premier temps les décollements des restaurations adhésives indirectes.

Parmi les causes pouvant provoquer un décollement, on peut identifier (93) :

- **Quantité d'émail insuffisante** : la capacité d'adhésion à l'émail est nettement supérieure à celle de la dentine (43). Ainsi, si l'émail est peu ou pas présent, la qualité de collage de la restauration s'en verra diminuée (21).
- **Choix du système adhésif** : pour garantir un collage de qualité, il est maintenant recommandé de mordancer l'émail, même si l'opérateur opte pour un adhésif auto-mordançant (31).
- **Mauvaise isolation lors du collage** : il est indispensable de mettre en place un champ opératoire lors des procédures de collage des restaurations indirectes. Les fluides biologiques ainsi que l'humidité nuisent fortement aux valeurs d'adhésion (5). Par ailleurs, la mise en place de la digue offre un confort et une sécurité supplémentaire pour l'opérateur.
- **Mauvais état des surfaces de collage** : il est impératif d'éliminer le tissu carieux avant d'entamer la réalisation d'une restauration. Les tissus sur lesquels vont reposer ces restaurations doivent être sains. En effet, la présence de tissus carieux va diminuer de manière significative la qualité du collage (63).

Aussi, un scellement dentinaire immédiat est préférable, car il permettra d'augmenter les forces de rétention de la dentine (57).

- **Matériaux constituant les restaurations** : les restaurations en résine présenteraient plus de décollements que les restaurations en céramique. Le faible module d'élasticité du composite serait à l'origine d'une plus grande déformation de l'ensemble que forme la dent et la restauration (93). Ainsi ces forces vont être à l'origine de contraintes au niveau de l'interface de la dent et de la restauration ce qui peut laisser entendre que le composite augmente le risque de décollement (56, 83).
- **Le type de polymérisation** : les restaurations de plus de 2mm d'épaisseur empêchent une photopolymérisation complète à cause de leur épaisseur. Pour ce genre de restauration, il est donc indiqué d'utiliser des colles dites « duales », à la fois photopolymérisables et chémozopolymérisables pour avoir une polymérisation la plus complète possible (93).



- **Étiologies (1, 20, 41, 45, 93) :**
 - Défaut d'occlusion
 - Quantité d'émail insuffisante
 - Mauvais choix du système adhésif
 - Mauvaise isolation lors du collage
 - Mauvais état des surfaces de collage
 - Mauvaise polymérisation

- **Matériel et matériaux :**
 - Kit d'examen (sonde, précelle, miroir)
 - Détartreur + Insert
 - Alcool ou Nac 0,5 %

- **Protocole (19, 24, 93) :**
 - Vérifier l'intégrité du support dentaire :
 - Absence de tissus carieux
 - Absence de fracture

 - Vérifier l'intégrité de la pièce prothétique :
 - Absence de fracture
 - Absence de colle résiduelle

 - Réalisation d'une radiographie rétro-alvéolaire :
 - Vérifier l'absence de lésion carieuse
 - Vérifier l'absence d'infection
 - Vérifier l'absence de fracture

 - Réaliser un sondage :
 - Vérifier l'absence de poches parodontales
 - Vérifier l'absence de fracture

 - Nettoyage de la pièce prothétique :
 - A l'aide des ultrasons nettoyage de la pièce prothétique décollée
 - Placer l'ensemble dans de l'alcool puis laisser sécher

 - Collage de la pièce prothétique :
 - Cf fiche n°42 (facettes) et n°43 (onlays, inlays et restaurations coronopériphériques) « Elaboration de fiches de protocoles prothétiques », Dr LAMY (2018)

- **Lors du prochain rendez-vous :**
 - Surveillance au cours des rendez-vous de contrôle.

Perte d'une restauration adhésive indirecte type inlay/onlay



➤ Étiologies (1, 20, 41, 93) :

- Défaut d'occlusion
- Quantité d'émail insuffisante
- Mauvais choix de système adhésif
- Mauvaise isolation lors du collage
- Mauvais état des surfaces de collage
- Mauvaise polymérisation

➤ Matériel et matériaux :

- Kit d'examen (sonde, précelle, miroir)
- Film radiographique
- Détartreur + Insert
- Kit de fraises « taille onlays »
- Résine composite pour restaurations transitoires : Revotek LC GC®
- Lampe à photopolymériser
- Vaseline
- Spatule à bouche
- Papier d'occlusion
- Durelon®
- Bloc à spatuler
- Spatule à ciment

➤ Protocole (20, 50) :

- Réalisation d'une radiographie rétro-alvéolaire :
 - Vérification de l'absence d'infection
 - Vérification de l'absence de lésions carieuses
 - Vérification de l'absence de fracture
- Vérification de l'intégrité du pilier dentaire :
 - Passage d'une sonde sur le tissu dentaire afin de vérifier que celui-ci est en bon état et ne présente pas de zones déminéralisées.
 - Passage d'une sonde parodontale afin de vérifier l'absence de poches parodontales, et l'absence d'une possible fracture
- Nettoyage de la cavité :

A l'aide de l'insert à ultrasons et d'une brosette, retirer les restes de colle

Si besoin, reprendre la taille de la cavité afin de supprimer tout angles vifs et fond plat ++ et refaire une empreinte

Mise en place d'une résine pour restaurations provisoires (Revotek LC GC) pour combler la cavité en attendant la réalisation d'une nouvelle pièce prothétique

o Protocole Revotek LC GC :

- Prélever la quantité nécessaire de pâte à l'aide de la spatule, ne pas la malaxer ou la chauffer
- Sur la spatule à bouche, mettre de la vaseline pour qu'elle n'accroche pas à la pâte.
- Mettre la pâte dans la cavité à l'aide de la spatule à bouche
- A chaque ajout de pâte : photopolymériser et fraiser la surface collante
- Faire mordre le patient
- A l'aide de la spatule à bouche, ajuster les limites de la résine
- Photopolymérisation 10 secondes
- Sortir la pièce de la cavité
- Photopolymériser en dehors de la cavité buccale pendant 20 secondes sur chaque face.
- Réessayer la pièce et à l'aide du papier vérifier l'occlusion
- Effectuer les retouches à l'aide des fraises du kit de retouches et polir.

o Scellement au Durelon+vaseline :

- Homogénéisation du flacon de poudre
- Sur le bloc à spatuler : Déposer une dose de poudre et une goutte de liquide ainsi qu'une noisette de Vaseline sur le côté
- Mélanger d'abord la liquide et la vaseline de manière homogène
- Incorporer ensuite le liquide à ce mélange jusqu'à obtenir une consistance lisse et homogène
- Enduire l'intrados de la prothèse provisoire
- Faire mordre le patient sur un coton salivair
- Retirer les excès à l'aide d'une sonde après 1 minute environ
- Faire mordre à nouveau le patient sur le coton salivair
- Après environ 10 minutes, retirer les derniers excès de ciment

➤ Lors du prochain rendez-vous :

- Réalisation de l'empreinte pour réaliser une nouvelle pièce prothétique.

Perte d'une restauration adhésive indirecte type facette



➤ **Étiologies (1, 20, 41, 45, 59, 93) :**

- Défaut d'occlusion
- Quantité d'émail insuffisante
- Mauvais choix du système adhésif
- Mauvais état des surfaces de collage
- Mauvaise isolation lors du collage
- Mauvaise polymérisation
- Défaut de taille

➤ **Matériel et matériaux :**

- Kit d'examen (sonde, précelle, miroir)
- Dent du commerce
- Résine métacrylate chémopolymérisable : Unifast Trad® poudre + liquide
- 2 godets
- Pinceau
- Vaseline
- Fraise résine
- Pièce à main
- Durelon®
- Bloc à spatuler
- Spatule à ciment

➤ **Protocole (20) :**

- Réaliser une radiographie rétro-alvéolaire :
 - Vérifier l'absence de lésion carieuse
 - Vérifier l'absence de fracture
- Vérifier l'intégrité du pilier dentaire :
 - Vérifier si la préparation est bonne
 - Vérifier le tissu dentaire
 - Si besoin reprendre la taille à l'aide des fraises diamantée
- Réalisation d'une facette provisoire :
 - Choix d'une dent du commerce en fonction de son diamètre mésio-distal ainsi que sa couleur.
 - Éviter la face palatine de la dent du commerce
 - Essayer la dent du commerce sur la dent à restaurer et corriger la hauteur au niveau cervical. **NE PAS TOUCHER LE BORD LIBRE**

- Remplir la facette du mélange de résine Uni Fast Trad

Préparation de la résine UniFast Trad :

- Verser le liquide dans le godet
- Verser de la poudre dans le godet tout en mélangeant jusqu'à obtenir un mélange assez **fluide mais pas liquide**.
- Placer la résine dans l'intrados de la pièce prothétique
- Réaliser des mouvements d'insertion/désinsertion lorsque la résine présente un aspect caoutchouteux
- Lorsque la prise est complète, retirer les excès à l'aide d'une fraise de Kit « Retouches résine »

○ Vérifier l'adaptation de la facette provisoire :

- Points de contact
- Adaptation cervicale
- Bonne rétention

○ Scellement au Durelon®+ Vaseline :

- Homogénéisation du flacon de poudre
- Sur le bloc à spatuler : Déposer une dose de poudre et une goutte de liquide ainsi qu'une noisette de Vaseline sur le côté
- Mélanger d'abord la liquide et la vaseline de manière homogène
- Incorporer ensuite le liquide à ce mélange jusqu'à obtenir une consistance lisse et homogène
- Enduire l'intrados de la prothèse provisoire
- Mettre la facette provisoire en bouche et maintenir une pression digitale
- Retirer les excès à l'aide d'une sonde après 1 minute environ
- Continuer de maintenir la facette provisoire
- Après environ 10 minutes, retirer les derniers excès de ciment

○ **Finitions :**

- A l'aide de papiers d'occlusion, contrôler si des contacts sont trop forts ou si des interférences sont présentes.
- Réaliser les retouches nécessaires

➤ **Lors du prochain rendez-vous :**

- Solution très provisoire, prévoir les rendez-vous pour réaliser une nouvelle facette.

2.2.2. Fractures des restaurations adhésives indirectes

La fractures des restaurations adhésives est la principale cause d'échec en restaurations collées (83). Les facteurs influant sur l'apparition de fracture sont (32, 93) :

- **Le respect des principes de préparation** : selon le type de restaurations, les tensions appliquées au sein du matériau vont différer (30). Ainsi, respecter les principes de préparation (ex : respecter les épaisseurs, formes arrondies, pas d'angles vifs) aide à réduire fortement le risque de fracture (2).

- **La méthode d'assemblage** : le collage nécessite beaucoup de rigueur dans sa réalisation. Ainsi, le praticien doit tout mettre en œuvre pour que son collage soit réalisé de la manière la plus étanche possible. Le joint de collage joue un véritable rôle dans l'amortissement des contraintes et dans leurs redistributions dans toute la dent (77).

- **Para-fonctions** : les para-fonctions occlusales comme le bruxisme réduisent fortement la durée de vie des inlays/onlays en céramique. Avant de se lancer dans la réalisation d'une prothèse, il est important d'évaluer la faisabilité du projet (46).

- **Les retouches occlusales après collage** : les retouches occlusales sur la céramique peuvent provoquer avec le temps, une fracture par mécanisme de fatigue (8, 30, 49).

Ainsi, il est indispensable d'effectuer les retouches avec le plus grand soin et de les associer à un polissage de qualité (33).

- **L'adaptation interne de la restauration** : l'épaisseur de la couche de composite de collage joue un rôle très important dans l'apparition des fractures. En effet, cette couche semblerait être le point de départ des fractures (96). La différence dans le module d'élasticité de la colle, de la céramique et du support dentaire serait à l'origine de contraintes qui se traduisent par la suite par une fracture. La couche de colle ne doit pas être trop épaisse car cela semble réduire la fiabilité et la solidité des restaurations céramiques (77, 78).

La gestion de ce type d'urgence reste très variable en fonction du matériau composant la prothèse mais également de la position et de la taille de fracture. Par conséquent, il n'y a pas de protocole unique.

3. Prothèse implantaire

De plus en plus de patients sont porteurs de prothèses implanto-portées. En effet, l'ancrage des prothèses sur les implants est une thérapeutique de choix, car elle va offrir une esthétique et un confort important aux patients. Dans cette dernière partie, nous aborderons les urgences concernant les prothèses fixées supra-implantaires et les prothèses amovibles supra-implantaires.

3.1. Prothèse fixée supra-implantaire

En prothèse fixée supra-implantaire on distingue deux grandes catégories (3) :

- **Les prothèses supra-implantaire dites « scellées »** : La pièce prothétique est scellée à l'aide d'un ciment sur un pilier implantaire. Le pilier est quant à lui vissé sur l'implant. Cette technique est très similaire au scellement d'une prothèse fixée classique (25).
- **Les prothèses supra-implantaires dites « vissées »** : La pièce prothétique est soit transvissée directement sur l'implant, soit transvissée sur des intermédiaires appelés piliers implantaires qui seront eux-mêmes vissés à l'implant. Ces prothèses sont alors fixées par une ou deux vis implantaires.

3.1.1. Dévissage

Des dévissages répétés peuvent être un signe d'alerte concernant une future fracture de vis (76). Cette complication est courante (37) en prothèse supra-implantaire et doit être réglée rapidement.

Différentes étiologies (34, 94) peuvent expliquer ce phénomène :

- **Un défaut de serrage** : un vissage trop faible ou trop important n'exploite pas l'élasticité de la vis ce qui peut occasionner des pertes de rétention fréquentes (14).
- **Une mauvaise adaptation prothétique du pilier ou de la couronne** : si la pièce prothétique n'est pas correctement ajustée cela va entraîner des contraintes sur la vis qui peuvent être à l'origine de dévissages (16)
- **Une surcharge occlusale** : l'implant est ostéo-intégré et ne présente donc aucune mobilité. Les interférences générées par une suroclusion peuvent

solliciter la vis qui est le seul élément présentant une certaine ductilité conduisant donc à un dévissage après des cycles répétés de sollicitations (12).

- **Un concept occlusal défavorable** : observable notamment lorsqu'il y a des extensions. Elles vont agir comme un bras de levier et vont mal répartir les forces.
- **Les para-fonctions** : la transmission de force importantes de manière répétée peut aboutir au dévissage de la vis.

Lors d'un dévissage il conviendra de réaliser une radiographie rétro-alvéolaire afin de vérifier qu'il ne s'agit pas d'une fracture implantaire, d'une perte d'ostéointégration ou encore d'une couronne scellée mobile qui sont les diagnostics différentiels du dévissage (76).

Pour le revissage, le couple de serrage indiqué par le fabricant doit impérativement être respecté. Le praticien doit effectuer un premier serrage appelé « pré-charge » puis après quelques minutes, effectuer un nouveau serrage.

Dévisage d'une couronne provisoire transvissée implanto-portée



➤ Étiologies (34, 94) :

- Défaut de serrage
- Mauvaise adaptation du pilier et/ou de la couronne
- Surcharge occlusale
- Mauvais concept occlusal
- Parafonctions

➤ Matériel et matériaux :

- Kit d'examen (sonde, précelle, miroir)
- Détartreur + Insert
- Teflon®
- Dakin®
- Résine composite
- Lampe à photopolymériser
- Papier d'occlusion
- Contre angle rouge
- Kit « retouche résine »
- Film radiographique
- Tournevis implantaire

➤ Protocole (71, 76) :

- Réaliser une radiographie rétro-alvéolaire :
 - Vérifier le niveau osseux
 - Vérifier l'absence d'infection
 - Vérifier l'absence de fracture
 - Identifier la marque de l'implant si celui n'a pas été posé au CHRU de Nancy
- Réaliser un sondage délicat :
 - Vérifier le niveau osseux
- Si le puit de vis est encore obturé :
 - Retirer **très délicatement** (pour ne pas altérer le pas de vis) à l'aide d'une petite fraise boule l'obturation en place
- Lorsque le puit de vis est accessible :
 - Retirer le Teflon® ou le coton censé être en place
 - A l'aide du tournevis manuel, dévisser délicatement la prothèse transitoire

- Nettoyage :
 - Avec les ultrasons nettoyage délicat de la couronne
 - Plonger la couronne provisoire dans du Dakin®, rincer et sécher

- Mise en place de la couronne provisoire :
 - Bien sécher le site et mettre en place la couronne et son pilier au niveau de l'implant
 - Visser la couronne manuellement à l'aide du tournevis adapté

- Obturation :
 - Mettre du Téflon® au niveau du pas de vis pour que la résine composite ne s'infilte pas dedans.
 - Au-dessus du Téflon®, reboucher le puit de vis de la couronne à l'aide de résine composite.
 - Photopolymériser

- Réalisation d'une radiographie rétro-alvéolaire :
 - Vérification de la bonne mise en place de la couronne provisoire.

- Finitions :
 - A l'aide du papier d'occlusion vérifier les contacts et les interférences. Une couronne provisoire implanto-porté ne doit supporter **aucun contact** en OIM, protrusion et latéralité.
 - Effectuer les retouches nécessaires.

- Lors du prochain rendez-vous :
 - Vérifier l'intégrité de l'implant ainsi que de la couronne lors d'un rendez-vous de contrôle.
 - Prévoir de réaliser la couronne définitive.

Dévissage d'une prothèse tranvissée implanto-portée



➤ **Étiologies (28, 34, 94, 104) :**

- Défaut de serrage
- Mauvaise adaptation du pilier et/ou de la couronne
- Surcharge occlusale
- Mauvais concept occlusal
- Parafonctions

➤ **Matériel et matériaux :**

- Kit d'examen (sonde, précelle, miroir)
- Tournevis implantaire
- Vis implantaire
- Clé dynamométrique
- Téflon®
- Résine composite
- Papier d'occlusion
- Film radiographique
- Dakin®

➤ **Protocole (14, 76, 107) :**

- Réalisation d'une radiographie rétro-alvéolaire :
 - Vérifier l'état de l'implant
 - Vérifier le niveau osseux
 - Vérifier l'absence de fracture du pilier
 - Identifier la marque de l'implant si celui-ci n'a pas été posé au CHRU de Nancy
- Réalisation d'un sondage délicat :
 - Vérifier le niveau osseux
- Dégagement du puit de vis :

ATTENTION : cette étape doit se faire avec beaucoup de précaution car si le pas de vis est endommagé, une nouvelle prothèse devra être réalisée.

- À l'aide d'une petite fraise boule, déposer très délicatement la résine protégeant le puit de vis.
- Une fois la couche de résine enlevée, retirer délicatement à l'aide d'une sonde le coton ou le téflon censé protéger le pas de vis

- Dévisage de la couronne transvissée et remise en place :
 - A l'aide du tournevis implantaire correspondant (voir avec un professeur pour qu'il vous fournisse le bon tournevis) dévisser la couronne transvissée
 - Changement de la vis desserrée par une **vis neuve**
 - A l'aide du tournevis monté sur la clé dynamométrique, remettre la couronne correctement en place et revisser celle-ci au bon couple de serrage. (Indiqué par le fabricant)

- Contrôle de l'occlusion :
 - A l'aide du papier d'occlusion vérifier qu'il n'y a pas de contact en OIM passive et des contacts uniformément répartis en OIM active.

- Radiographie rétro-alvéolaire :
 - Vérifier la bonne connexion entre la couronne et l'implant.

- Obturation de puit de vis :
 - Désinfection au Dakin ou à la Chlorhexidine
 - Bien sécher la zone
 - Mise en place d'une petite boulette de téflon pour protéger le pas de vis
 - Mise en place d'une résine composite collée avec une couleur adéquate (sans mordantage ni adhésif)

- Finitions :
 - Vérifier l'occlusion en OIM active et passive.
 - Si besoin effectuer des retouches à l'aide d'une fraise diamantée.

→ **Aucun contact en OIM passive et contacts uniformément répartis en OIM**

➤ **Lors du prochain rendez-vous :**

- Pas d'autres gestes à réaliser.
- Surveillance lors de rendez-vous de contrôle.

Dévissage d'une vis d'un pilier sous une couronne implanto-portée scellée définitivement



➤ **Étiologies (28, 34, 104) :**

- Défaut de serrage
- Mauvaise adaptation du pilier et/ou de la couronne
- Surcharge occlusale
- Mauvais concept occlusal
- Parafonctions

➤ **Matériel et matériaux :**

- Kit d'examen (sonde, précelle, miroir)
- Contre angle rouge
- Fraise trans-métal
- Tournevis implantaire
- Clé dynamométrique
- Vis implantaire
- Dakin® ou chlorhexidine

➤ **Protocole (76, 107) :**

- Réalisation d'une radiographie rétro-alvéolaire :
 - Vérifier niveau osseux
 - Vérifier l'absence de fracture
 - Repérer la position du pilier implantaire
 - Identifier la marque de l'implant si celui-ci n'a pas été posé au CHRU de Nancy
- Création d'une cavité d'accès :
 - À l'aide de la radiographie réalisée, formée une cavité d'accès avec la fraise trans-métal pour accéder au puit de vis (si cela est trop compliqué à mettre en œuvre, découper la couronne)
 - Retirer le téflon ou le coton censé protéger le puit de vis

**Si la couronne scellée a été découpée et ne peut plus être remise en place, il sera alors impératif de réaliser une nouvelle prothèse.
Si le pilier est intact il pourra être réutilisé pour la nouvelle couronne sinon, refaire la totalité de la prothèse.**

- Revissage du pilier :
 - À l'aide du tournevis, déposer la vis implantaire pour remettre une **vis neuve**.
 - Monter le tournevis implantaire sur la clé dynamométrique et serrer la nouvelle vis au bon couple de serrage (Indiqué par le fabricant)

- Réalisation d'une radiographie rétro-alvéolaire :
 - Vérifier l'adaptation du pilier à l'implant

- Obturation de la cavité :
 - Nettoyage au dakin ou à la chlorhexidine
 - Séchage
 - Mise en place de téflon au niveau du puit de vis
 - Obturer la cavité avec de la résine composite
 - Photopolymériser

- Finitions :
 - A l'aide du papier d'occlusion, vérifier les contacts et les interférences.

→ **Aucun contact en OIM passive et contacts uniformément répartis en OIM active**

➤ **Lors du prochain rendez-vous :**

- Surveillance lors de prochains rendez-vous. Si la couronne a dû être découpée, refaire une nouvelle couronne et changer la vis du pilier.

3.1.2. Descellement

Un descellement peut s'expliquer par différentes causes (12) :

- Un manque de rétention dû à des piliers sous dimensionnés ou une dépouille trop importante.
- Un défaut de réglage de l'occlusion en statique et en dynamique.
- Des para-fonctions qui vont appliquer des forces supplémentaires sur l'implant.
- La présence d'une extension qui va jouer le rôle de bras de levier (16).

En cas de descellement, il est très important de nettoyer correctement la pièce prothétique à l'aide d'une sableuse ou d'ultrasons (40).

Avant de resceller la pièce prothétique il est essentiel d'abord de s'assurer que celle-ci est toujours correctement adaptée et qu'elle peut être remise en place. Si besoin des retouches peuvent être effectuées, notamment au niveau de l'occlusion.

Si le descellement est causé par un manque de rétention causé par des piliers sous dimensionnés ou une dépouille trop importante, il faut alors informer le patient d'envisager de refaire la prothèse.

La prothèse est rescellée à l'aide d'un ciment temporaire type eugénoxyde de zinc ou ciment verre ionomère temporaire car ceux-ci présentent peu de rétention bactérienne (92).



➤ **Étiologies (12) :**

- Piliers sous-dimensionnés/ Dépouille trop importante
- Mauvais réglage de l'occlusion
- Parafonctions
- Extensions trop importantes

➤ **Matériel et matériaux :**

- Kit d'examen (sonde, miroir, précelle)
- Détartreur + Insert
- Dakin®
- Teflon®
- Papier d'occlusion
- Ciment de scellement provisoire type Fuji Temp GC®
- Bloc à spatuler
- Spatule à ciment
- Film radiographique

➤ **Protocole (76) :**

- Réalisation d'une radiographie rétro-alvéolaire :
 - Vérifier l'état de l'implant
 - Vérifier le niveau osseux
 - Vérifier l'absence de fracture

- Réalisation d'un sondage délicat :
 - Vérifier le niveau osseux

- Nettoyage :
 - Nettoyage du pilier implantaire à l'aide d'un aéropolisseur
 - Nettoyage de l'intrados de la couronne à l'aide des ultrasons ou de la sableuse

- Essayage de la couronne :
 - Vérification de l'adaptation marginale
 - Vérification de l'occlusion à l'aide du papier d'occlusion
 - Vérification des points de contacts proximaux

- Désinfection de la couronne et du pilier implantaire :
 - Placer la couronne dans du Dakin ou de la chlorhexidine
 - À l'aide d'une boulette de coton imbibée de chlorhexidine ou de Dakin®, nettoyer le pilier implantaire
 - Rincer et sécher la couronne et le pilier

- Protection du puit de vis du pilier :
 - Couper un morceau de Téflon®
 - Placer le Téflon® dans le puit de vis du pilier afin que le ciment ne fuses pas à l'intérieur

- Scellement :
 - Aller chercher le Fuji Temp® dans le réfrigérateur
 - Déposer le Fuji Temp® sur un bloc à spatuler et mélanger de manière homogène à l'aide d'une spatule à ciment
 - Mise en place du ciment dans l'intrados de la couronne
 - Mise en place de la couronne sur le pilier implantaire
 - Faire mordre le patient sur un coton salivaire
 - A l'aide d'une sonde ou des ultrasons retirer les excès de ciment

- Réalisation d'une radiographie rétro-alvéolaire :
 - Vérifier la bonne mise en place de la couronne sur le pilier
 - Vérifier que tous les excès de ciment sont retirés

- Finitions :
 - A l'aide d'un papier d'occlusion vérifier les contacts et interférences en occlusion statique et dynamique.

→ **Aucun contact en OIM passive et contacts uniformément répartis en OIM active**

➤ **Lors du prochain rendez-vous :**

- Surveillance mais pas d'autres gestes à effectuer.

3.1.3. Perte de l'obturation du puit d'accès à la vis

La perte de l'obturation du puit de vis est un motif de consultation assez fréquent mais qui est sans gravité la plupart du temps (13).

Elle peut être causée par une suroccclusion ou encore par un défaut de mise en place de la résine composite.

En plus d'assurer un rôle esthétique, le puit de vis va permettre de garantir une étanchéité. Il est donc indispensable de prendre en charge cette urgence.

Avant de réaliser cette obturation, il convient de vérifier le couple de serrage conseillé par le fabricant. Cette obturation va permettre de protéger le pas de vis et de pouvoir ré-intervenir facilement si besoin. Pour protéger la vis on pourra utiliser du Téflon®, du coton, du Cavit® ou encore de la Gutta Percha® (106). Du fait de sa bonne résistance mécanique et sa facilité d'utilisation lors de la pose et la dépose, le Téflon® s'est imposé comme le matériau de choix ces dernières années (76, 106).

Le protocole est simple. Après une désinfection au Dakin®, à l'alcool ou à la Chlorhexidine on placera le Téflon® au-dessus de la tête de vis implantaire (17). Celui-ci est ensuite recouvert de résine composite avec une teinte adaptée à la couronne afin d'avoir un joli rendu esthétique. Une fois la résine mise en place, le praticien doit vérifier l'occlusion et veiller à ne pas avoir créé une surcharge occlusale.



➤ **Étiologies (13, 17, 106) :**

- Mauvais réglage de l'occlusion
- Défaut de mise en place de la résine composite
- Résine composite ancienne
- Parafonctions

➤ **Matériel et matériaux :**

- Kit d'examen (sonde, précelle, miroir)
- Tournevis implantaire
- Clé dynamométrique
- Dakin® ou chlohexidine
- Téflon®
- Résine composite
- Lampe à photopolymériser
- Papier d'occlusion
- Contre-angle rouge
- Kit de fraises diamantées

➤ **Protocole (17, 106) :**

- Réalisation d'une radiographie rétro-alveolaire :
 - Vérifier l'absence de fracture
 - Vérifier l'absence d'infection
 - Vérifier le niveau osseux

- Vérification du couple de serrage :
 - Monter le tournevis implantaire sur la clé dynamométrique
 - Si la vis est desserrée, resserrer la vis au couple de serrage correspondant à la marque de l'implant (Indiqué par le fabricant)

- Nettoyage du puit de vis :
 - A l'aide d'une boulette de coton imbibée de Dakin®, désinfection et nettoyage du puit de vis.
 - Rincer et sécher la zone

- Obturation du puit de vis :
- Mise en place de Téflon® dans le puit de vis
- Mise en place de la résine composite jusqu'à reboucher complètement la cavité d'accès
- Photopolymérisation entre chaque incrément

- Finitions :
- Vérifier que la résine composite ne crée pas de suroccclusion.

→ **Si couronne provisoire** : Aucun contact en OIM active et passive

→ **Si couronne d'usage** : Pas de contact en OIM passive et contacts uniformément répartis en OIM active

➤ **Lors du prochain rendez-vous :**

- Surveillance lors des rendez-vous de contrôle.

3.1.4. Fracture

En prothèse sur implants, les fractures peuvent concerner l'implant, le pilier ou les vis implantaires.

Les fractures concernant les implants surviennent essentiellement dans les secteurs postérieurs (35) et sont assez rares (1% des cas) (114).

La fracture de l'implant est le résultat de plusieurs facteurs (13, 16, 22, 34) :

- Défaut de fabrication
- Surcharge occlusale
- Descellement partiel de la prothèse
- Traumatisme externe
- Erreurs de conception prothétique (diamètre insuffisant, nombre d'implant insuffisant, extension prothétique trop importante) (12).

La fracture de l'implant entrainera inévitablement sa dépose. Lors de la consultation, il s'agira de soulager le patient en attendant de programmer la dépose de l'implant.

Les fractures concernant le pilier implantaire est une complication assez rare (22, 48). La fracture d'un pilier peut être causée par des micromouvements combinés à la fatigue du métal ainsi que des facteurs de surcharges occlusales (51). Le fragment fracturé devra être retiré. Ceci implique de fait la réalisation d'un nouveau pilier ainsi qu'une nouvelle prothèse.

Pour les vis implantaires, les étiologies sont globalement les mêmes que celles du dévissage, étant donné que le dévissage est un signe annonciateur d'une potentielle fracture (97).

On peut distinguer deux types de fracture au niveau des vis (16) :

- Fractures immédiates : serrage initial trop fort, vis mal positionnée ou encore défaut de fabrication.
- Fractures de fatigue : défaut de serrage, inadaptation prothétique, surcharge occlusal, défaut de conception prothétique, para-fonctions.

La vis fracturée devra être retirée de manière à ne pas endommager le filetage interne.



➤ Étiologies (13, 16, 22, 34) :

- Défaut de fabrication
- Surcharge occlusale
- Descellement partiel de la prothèse
- Traumatisme externe
- Erreurs de construction prothétique (diamètre insuffisant, nombre d'implant insuffisant, extension prothétique trop importante)

➤ Matériel et matériaux :

- Kit d'examen (sonde, précelle, miroir)
- Film radiographie

➤ Protocole (13, 76) :

- Réalisation d'une radiographie rétro-alvéolaire :
 - Vérifier le niveau de osseux
 - Vérifier si présence de fracture
 - Vérifier l'absence d'infection
- Réalisation d'un sondage délicat :
 - Vérifier le niveau osseux

Si le patient présente des douleurs et/ou une infection, prescription d'antibiotique et d'antalgiques.

ATTENTION : Avant de réaliser toutes prescriptions, vérification des antécédents du patient et de ses éventuellement traitements :

- **AMOXICILLINE** 1G, qsp 7 jours :
Prendre 1 g matin et soir pendant 7 jours

En cas d'allergie aux pénicillines :

- **CLINDAMYCINE** 300 mg, qsp 7 jours :
Prendre 600mg matin et soir pendant 7 jours

- **PARACETAMOL** 1g, qsp 7 jours :
En cas de douleurs, prendre 1g. Espacer les prises toutes les 6h et

Lorsque la fracture de l'implant est objectivée, le retrait de cet implant est préconisé lors d'un rendez-vous ultérieur.

➤ Lors du prochain rendez-vous :

- Prévoir la dépose de l'implant avec un enseignant.



➤ Étiologies (13, 16) :

- Serrage initial trop fort
- Vis mal positionnée
- Défaut de fabrication
- Défaut de serrage
- Inadaptation prothétique
- Surcharge occlusale
- Défaut de conception prothétique
- Para-fonctions

➤ Matériel et matériaux :

- Kit d'examen (sonde, précelle, miroir)
- Fraises bague rouge
- Contre-angle ou turbine

➤ Protocole (13, 16) :

- Réalisation d'une radiographie rétro-alvéolaire :
 - Identifier la fracture et sa position
 - Vérifier le niveau osseux
 - Vérifier l'absence d'infection
 - Vérification de l'état du pilier ainsi que de l'implant

- Dépose de la vis :
 - Se munir d'une sonde de Rhein ou d'une fraise diamantée montée sur un contre-angle non connecté à l'unit dentaire (le contre-angle va servir de manche simplement).
 - Appliquer une assez forte pression pour que l'instrument accroche la vis
 - Décrire des mouvements de rotation dans le sens de dévissage de la vis.
 - Retirer la vis et vérifier l'état du pilier

- Nettoyage du puit de vis :
 - Désinfection à l'aide d'un coton imbibé de Dakin® ou de chlorhexidine
 - Rincer et sécher la zone

o Remise en place d'une nouvelle vis :

- Désinfection de la vis à l'aide du Dakin® ou de Chlorhexidine
- Mise en place de la nouvelle vis
- Serrage de la vis au couple de serrage indiqué par le fabricant à l'aide d'une clé dynamométrique
- Réalisation d'une radiographie rétro-alvéolaire pour vérifier la bonne mise en place de la nouvelle vis
- Remise en place de la restauration corono-périphérique (vissée ou scellée voir les protocoles des fiches n°31 ou n°33)

o Finitions :

- Vérification de l'occlusion en statique et en dynamique à l'aide du papier d'occlusion
- Effectuer les retouches nécessaires si besoin

→ **Si couronne provisoire** : Aucun contact en OIM active et passive

→ **Si couronne d'usage** : Pas de contact en OIM passive et contacts uniformément répartis en OIM active

➤ Lors du prochain rendez-vous :

- Surveillance lors des prochains rendez-vous.



➤ **Étiologies (13, 14) :**

- Fatigue du métal
- Surcharge occlusale
- Défaut de conception
- Défaut de serrage

➤ **Matériel et matériaux :**

- Kit d'examen (sonde, précelle, miroir)
- Tournevis implantaire
- Pilier de cicatrisation
- Dakin®
- Film radiographique

➤ **Protocole (76) :**

○ Réalisation d'une radiographie intra-orale :

- Objectiver la fracture du pilier
- Vérifier l'absence d'infection
- Vérifier le niveau osseux
- Déterminer le modèle de l'implant

○ Dépose de la couronne implantaire et du pilier :

→ Couronne transvissée :

- A l'aide d'une fraise boule, déposer l'obturation du puit de vis
- Déposer à l'aide d'une sonde le Téflon® ou le coton protégeant le puit de vis
- A l'aide du tournevis implantaire, dévissage de la vis implantaire
- Dépose de la couronne et du pilier

→ Couronne scellée :

- Déposer la couronne à l'aide d'un arrache-couronne (à réaliser très délicatement) ou couper la couronne à l'aide d'une fraise trans-métal.
- Déposer à l'aide d'une sonde le Téflon® ou le coton protégeant le puit de vis
- A l'aide du tournevis implantaire, dévissage de la vis implantaire

- Dépose du pilier.

Un pilier fracturé implique de devoir refaire un pilier ainsi qu'une nouvelle prothèse. En attendant la nouvelle prothèse, mettre un pilier de cicatrisation.

- o Mise en place d'un pilier de cicatrisation :
 - Choisir un pilier de cicatrisation adapté à l'implant (Voir avec un enseignant)
 - Désinfection à l'aide d'un coton imbibé de Dakin® ou chlorhexidine
 - Rincer et sécher la zone
 - A l'aide du tournevis, mettre en place le pilier de cicatrisation
- **Lors du prochain rendez-vous :**
- Mettre les rendez-vous nécessaires à la réalisation d'une nouvelle prothèse.

3.2. Prothèse amovible supra-implantaire

La prothèse amovible supra-implantaire est une prothèse amovible « classique » dont la rétention est augmentée par un système d'attachements liés aux implants.

Du fait de cet apport de rétention, cette prothèse est une solution thérapeutique de choix dans le traitement de l'édenté total (60).

3.2.1. Fractures

La fracture de la résine peut être causée par (88) :

- **Présence de para-fonctions** : le bruxisme peut exercer des forces répétées et importantes sur la prothèse.
- **Nature de l'arcade antagoniste** : Si l'arcade antagoniste présente des matériaux plus résistants (céramique ou zircone par exemple).
- **Défaut d'occlusion** : notamment dans le secteur antérieur car les contacts sont importants dans ce secteur dans les prothèses totales.
- **Défaut de conception de la prothèse** : si la résine présente une épaisseur réduite par rapport à son armature, celle-ci en sera d'autant plus fragile et le risque de fracture de la résine sera alors élevé.
- **Présence d'attachements** : les attachements créent des zones de faiblesse et peuvent favoriser les fractures (14).

La fracture de l'armature supra-implantaire peut être causée par (9, 13) :

- **Augmentation de la puissance de l'arcade manducatrice** : Un renforcement de l'armature ainsi qu'une bonne répartition occlusale doivent être réalisées (38).
- **Surcharge occlusale** : les contacts doivent être correctement répartis de manière équilibrée.
- **Para-fonctions** comme le bruxisme notamment qui vont exercer des forces importantes sur l'armature.

En cas de fracture de l'armature, la réfection totale de prothèse est nécessaire (14, 76).

Fracture de la base résine d'une prothèse amovible supra-implantaire



➤ **Étiologies (14, 76, 88) :**

- Para-fonctions
- Nature de l'arcade antagoniste
- Mauvais réglage de l'occlusion
- Mauvaise conception de la prothèse
- Présence d'attachements

➤ **Matériel et matériaux :**

- Kit d'examen (sonde, précelle, miroir)
- NaCl 0,5%

➤ **Protocole (76) :**

- Réalisation d'une radiographie rétro-alvéolaire :
 - Vérification de l'intégrité des implants
 - Vérification du niveau osseux
 - Vérification de l'absence d'infection
 - Coaptation des morceaux :
 - Vérifier que les morceaux de la prothèse se coaptent bien.
 - Essayer en extra-oral et/ou en intra-oral
 - Si la coaptation se fait en intra-oral uniquement, placer de la résine pattern ou de la colle cyano-acrylate et mettre la prothèse en bouche. (Voir Fiche n°2)
 - Envoi au laboratoire :
 - Décontaminer la prothèse dans du NaCl 0,5%
 - Sécher
 - Envoyer au laboratoire
- **Lors du prochain rendez-vous :**
- Livraison de la prothèse réparée
 - Vérifier les contacts et réaliser des retouches si nécessaires
 - Vérifier que la prothèse ne blesse pas

3.2.2. Perte de rétention

Après plusieurs années, il est possible d'observer une perte de rétention de la prothèse amovible supra-implantaire qui peut s'expliquer par plusieurs phénomènes (28, 79) :

- Une usure des matériaux constituant la prothèse,
- Évolution physiologique ou pathologique des tissus de supports,
- Évolution de la position mandibulaire et des relations inter-arcades (l'os maxillaire et la mandibule peuvent subir une résorption)
- Une usure des attachements

Cette perte de rétention sera alors palliée par le changement des attachements (voir fiche n°40) ou un rebasage similaire à celui de la prothèse amovible conventionnelle (voir fiche n°12-13).

3.2.3. Urgences concernant les systèmes d'attache

Les prothèses à éléments de rétention complémentaires sont devenues des thérapeutiques de choix pour traiter les édentements. Ces systèmes augmentent de manière importante la rétention des prothèses amovibles complètes, et de fait le confort du patient. Parmi les systèmes d'attache nous trouvons (79) :

- Les barres de jonctions supra-implantaires
- Les attache axiaux

Les systèmes d'attache se composent d'une partie retenue par l'implant (dite partie mâle) et une partie incluse dans la prothèse (dite partie femelle). (62)

La dégradation des attache et de la prothèse dans le temps est essentiellement liée au vieillissement des composants prothétiques (base prothétiques, dents prothétiques) mais également des composants de l'attache (pilier, matrice) (18).

Les mouvements d'insertion et de désinsertion ont également un impact sur cette usure. Cette usure se traduit par une perte de rétention significative qui doit être réglée rapidement. Cependant, avant de se précipiter sur les attache, il conviendra de vérifier l'intégrité de la prothèse et de vérifier qu'aucun autres facteurs influent sur cette perte de rétention.

Changement des gaines d'une prothèse supra-implantaire (système Locator®)



➤ Étiologies (73, 79) :

- Insertion/désinsertion de la prothèse
- Détérioration chimique des composants prothétiques
- Position des implants
- Usure des attachements et/ou de la prothèse

➤ Matériel et matériaux :

- Kit d'examen (sonde, miroir, précelle)
- Coffret de gaines du système Locator®
- Outil Locator : outil 3 en 1
- Papier d'occlusion

➤ Protocole (50) :

- A l'aide de l'outil 3 en 1 et de la partie dédiée au retrait des inserts, retirer la gaine étant en place dans la prothèse.




Figure 8 : Outil 3 en 1 Locator (Source : Catalogue Dentsply).

- A l'aide de la partie « ajout des inserts » mettre en place la nouvelle gaine.
- Choisissez la gaine en fonction de la force de rétention souhaitée
- Placer la nouvelle gaine
- Effectuer des mouvements d'insertion/désinsertion et vérifier si la rétention est suffisante, sinon mettre en place une autre gaine
- Si besoin, changer la gaine pour une plus ou moins rétentive
- Vérification de l'occlusion à l'aide du papier d'occlusion

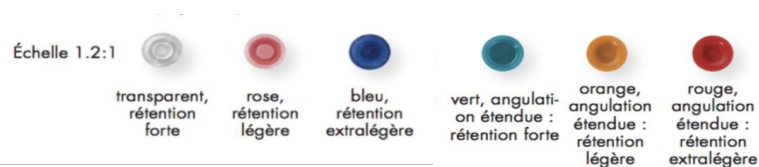


Figure 9: Gaines Locator. (Source : Catalogue Denstply)

➤ Lors du prochain rendez-vous :

- Pas d'autres gestes à effectuer

Perte et/ ou changement des attachements d'une prothèse implanto-portée (système Locator®)



➤ Étiologies (79) :

- Insertion/ désinsertion de la prothèse
- Détérioration chimique des composants prothétiques
- Position des implants
- Usure des attachements et/ou de la prothèse

➤ Matériel et matériaux :

- Kit d'examen (sonde, miroir, précelle)
- Matrice de la partie femelle (boîtier métallique + gaine noire)
- Feuille de digue ou anneau espaceur
- Fit Checker
- Résine composite Quick-up et Quick up Adhésive
- Microbrush
- Outil Locator® 3 en 1

➤ Protocole (62, 110, 115) :

- Réalisation d'une radiographie rétro-alvéolaire :
 - Vérification du niveau osseux
 - Vérification de l'absence d'infection
 - Vérification de l'intégrité des piliers Locator
- Vérification de l'adaptation de la prothèse en bouche :

→ Fonctionnels et esthétiques :

- Bonne rétention de la PAC
- Bonne stabilité

→ Occlusion :

- Position stable recherchée avec des contacts uniformément répartis sur l'ensemble de la prothèse
- Mise en place de la nouvelle matrice :
 - Placer un anneau séparateur ou une feuille de digue au-dessus de la partie mâle pour éviter les fusées de résine
 - Clipser la matrice + gaine noire au-dessus de la partie mâle

- Vérifier que la prothèse est correctement évidée en regard des boitiers sinon à l'aide d'une fraise du kit « retouches résine » montée sur la pièce à main, évider la résine dans l'intrados de la prothèse
- Pour vérifier qu'il n'y ait aucune interférence avec les piliers, mettre du fit Checker dans le logement réalisé. La résine ne doit plus être visible sinon ré-évider
- Appliquer le Quick up Adhésive à l'aide d'une microbrush et laisser sécher
- Mettre la résine dans l'intrados de la prothèse
- Mettre la prothèse en bouche jusqu'à polymérisation sous contrôle occlusal (appliquer une pression moyenne)
- Retirer le tout
- Comblé les bulles ou défauts avec de la résine photopolymérisable

- o Mise en place de la nouvelle gaine :
- A l'aide de l'outil 3 en 1 et de la partie dédiée au retrait des inserts, retirer la gaine étant en place dans la prothèse.
- Placer la nouvelle gaine à l'aide la partie dédiée à l'ajout des inserts
- Effectuer des mouvements d'insertion/désinsertion et vérifier si la rétention est suffisante, sinon mettre en place une autre gaine
- Si besoin, changer la gaine pour une plus ou moins rétentive
- Polissage de la prothèse
- Vérification de l'occlusion

- Lors du prochain rendez-vous :
- Pas d'autres gestes à effectuer, surveillance lors des rendez-vous de contrôle.

Usure du pilier mâle d'une prothèse amovible implanto-portée (Locator®)



➤ **Étiologies (73, 79) :**

- Insertion/ désinsertion de la prothèse
- Détérioration chimique des composants prothétiques
- Position des implants
- Usure des attachements et/ou de la prothèse

➤ **Matériel et matériaux :**

- Kit d'examen (sonde, précelle, miroir)
- Outil 3 en 1 Locator®
- Pilier Locator®
- Clé dynamométrique
- Dakin® ou Chlorhexidine

➤ **Protocole (73) :**

- Radiographie rétro-alvéolaire :
 - Vérifier le niveau osseux
 - Vérifier l'intégrité de l'implant
 - Vérifier l'absence d'infection
- Nettoyage du nouveau pilier Locator® :
 - Mettre le pilier dans du Dakin® afin de le désinfecter, Rincer puis sécher
- Changement du pilier :
 - A l'aide de l'outil 3 en 1 Locator® déposer les attachements usés
 - Mettre en place les nouveaux piliers à l'aide la partie dorée de l'outil 3 en 1
 - Serrer les attachements à l'aide de la clé dynamométrique au couple de serrage indiqué par le fabricant
- Radiographie rétro-alvéolaire :
 - Vérification de la bonne mise en place des nouveaux piliers
- Essayage :
 - Essayage de la prothèse avec les nouveaux piliers
 - Si besoin, remettre de nouveaux attachements (voir fiche n°40)
 - Voir à l'aide de papier d'occlusion si les contacts sont uniformément répartis ainsi que l'absence d'interférences
 - Si besoin, retouches de la prothèse à l'aide d'une fraise du Kit « retouches résine »
- **Lors du prochain rendez-vous :** Pas d'autres gestes à réaliser, surveillance lors des prochains rendez-vous.

4. Divers

4.1. Ingestion et inhalation

Le passage d'une prothèse au travers des voies aéro-digestives supérieures (VADS) est une complication peu fréquente mais qui peut avoir de lourdes conséquences.

Il est nécessaire de distinguer :

- **L'ingestion** : passage de la prothèse dans le système digestif
- **L'inhalation** : passage de la prothèse dans le système respiratoire

42

Ingestion ou inhalation d'une prothèse

➤ **Conduite à tenir (112) :**

1. Si l'évènement s'est déroulé en cours de soin : **arrêt immédiat du soin**
2. Recherche de signes d'obstruction des voies aériennes et de détresse respiratoire. Dans le cas échéant, réaliser les manœuvres d'urgences de désobstructions des voies aériennes (cinq claques dans le dos puis cinq compressions abdominales selon la manœuvre d'Heimlich)
3. Examen clinique : signe de détresse respiratoire et/ou douleurs abdominales
4. Transfert en urgence vers un centre hospitalier afin de réaliser un bilan d'imagerie/endoscopie

Conclusion

De par son caractère complexe, la gestion des urgences n'est que peu enseignée lors de la formation pratique en prothèse. L'intérêt de ce travail était de permettre aux externes d'avoir un support qui pourrait leur servir de guide lors de ces situations parfois difficiles à appréhender, notamment lors des premières semaines de formation clinique.

L'objectif de cette thèse n'était pas de réinventer les gestes ou de proposer un protocole unique pour les urgences. A travers ce travail, nous avons voulu proposer aux étudiants et même à certains chirurgiens-dentistes, une liste exhaustive de toutes les situations pouvant être rencontrées en urgence au cabinet dentaire.

Ce guide permettra de mieux appréhender ces situations complexes qui peuvent totalement bouleverser l'agenda d'un chirurgien-dentiste, ou qui peuvent stresser des étudiants qui ne sont pas encore assez expérimentés.

En complément du travail du Dr LAMY réalisé en 2018, l'ensemble des types de soins rencontrés en prothèse sont référencés et pourront permettre aux apprenants de vérifier leurs connaissances, limiter les oublis et les erreurs et leur donner un peu plus d'autonomie.

Toutes ces fiches seront disponibles dans le secteur de prothèse dans les dossiers partagés des postes de travail. Les externes pourront alors y avoir accès à tout moment et les consulter comme ils le souhaitent.

Par la suite, ces fiches devront être régulièrement révisées et modifiées en fonction du matériel utilisé au CHRU mais surtout en fonction des données acquises de la science qui sont en perpétuelle évolution.

Il serait intéressant d'apporter ce type de support dans les autres services du CHRU afin d'accompagner au mieux les externes dans la prise en charge globale des patients.

Enfin pour aller plus loin dans cette réflexion de travail, il est tout à fait possible d'envisager la création d'une banque de vidéos qui pourrait donner plus de précisions sur certaines techniques ou certains actes. Cette idée pourrait d'ailleurs être poussée en créant par exemple, une chaîne Youtube ou une plateforme avec tous les

protocoles filmés et commentés. Cette chaîne serait accessible à tous les étudiants de la faculté d'odontologie ce qui permettra de mieux comprendre les cours théoriques dispensés dès la deuxième année, mais également de mieux visualiser un acte avant de devoir le réaliser en clinique.

REFERENCES BIBLIOGRAPHIQUES :

1. Abduo J, Sambrook RJ. Longevity of ceramic onlays: A systematic review. *J Esthet Restor Dent*. 2018; 30(3): 193-215.
2. Ahlers MO, Morig G, Blunck U, Hajito J, Probster L, Frankenberger R. Guidelines for the preparation of CAD ceramic inlay and partial crowns. *Int J Comput Dent*. 2009; 12(4): 309-25.
3. Andre J. Etat des lieux sur la prothèse supra-implantaire pour un édentement unitaire [Thèse d'exercice]. [Nice] : Université Nice Sophia Antipolis. Faculté d'odontologie ; 2019. 75 p.
4. Arendorf TM, Walker DM. Denture stomatitis: a review. *J Oral Rehabil*. 1987; 14(3): 217-227.
5. Asmussen E, Peutzfeldt A. The influence of relative humidity on the effect of dentin bonding systems. *J Adhes Dent*. 2001; 3(2): 123-7.
6. Assila L, El Figuigi, Soualhi H, El Yamani A. La prothèse provisoire fixée par technique directe : une solution d'urgence. *Actual Odonto-Stomatol*. 2014 ; (269) : 10-5.
7. Atash R. La prothèse complète au quotidien. Paris : Quintessence International ; 2015. 127 p.
8. Atlan A. Fracture par fatigue des éléments prothétiques. *Biomatér Dent Clin*. 2017 ; 2(1) : 100-3.
9. Bazini T, Petridis H, Garefis K, Garefis P. A meta-analysis of prosthodontic complication rates of implant sured fixed dental prostheses in edentulous patients after an observation period of at least 5 years. *Int J Oral Maxillofacial Implants* 2011; 26 (2): 304-18.
10. Beaufile S, Pierron P, Millet P. L'allergie aux alliages dentaires non précieux : données de la littérature et solutions actuelles. *Actual Odonto-Stomatol*. 2016 ; (275) : 5.
11. Behr M, Zeman F, Passauer T, Koller M, Hahnel S, Buegers R, et coll. Clinical performance of cast clasp-retained removable partial dentures: a retrospective study. *Int J Prosthodont*. 2012; 25(2): 138-44.
12. Bert M, Behar T. Gestion des complications en implantologie. Paris : EDP Sciences ; 2016. 344 p.

13. Bert M, Behar T. Gestion pratique des complications en implantologie. Paris : EDP Sciences ; 2016. 321 p.
14. Bert M, Missika P, Giovannoli J-L. Gestion des complications implantaire. Paris : Quintessence international ; 2004. 376 p.
15. Bigot A. Résines employées dans la fabrication des bases prothétiques amovibles complètes : données actuelles et perspectives [Thèse d'exercice]. [Paris] : Université Paris Diderot. Faculté d'odontologie ; 2017. 73 p.
16. Boivin L. Prévention des complications en prothèse fixée supra-implantaire chez le patient total édenté [Thèse d'exercice]. [Nancy] : Université Henri Poincaré. Faculté d'odontologie ; 2018. 124 p.
17. Bondil X. Obturer les puits implantaire : proposition d'un protocole clinique. Clinic. 2017 ; 38 : 29-34.
18. Braud A, Berteretche MV. Suivi clinique et maintenance des prothèses amovibles complètes à complément de rétention implantaire. Cah Prothèse. 2015 ; 166 : 59-72.
19. Cheleux N. Reconstitution de la dent dépulpée par tenon fibré : les clés de la réussite. Clinic. 2009 ; 30(?) : 379- 389.
20. Cheron R, Atlan A. Assemblage des restaurations indirectes. Real clin. 2014 ; 25(4) : 237-47.
21. Collares K, Corrêa MB, Laske M, Kramer E, Reiss B, Moraes RR, et coll. A practice-based research network on the survival of ceramic inlay/onlay restorations. Dent Mater. 2016; 32(5): 687-94.
22. Conrad HJ, Schulte JK, Vallec MC. Fractures related to occlusal overload with single posterior implants: a clinical report. J Prosthet Dent. 2008; 99(4): 251-6.
23. Corne P. Les matériaux d'assemblage en prothèse fixée [Cours]. Nancy : Université de Lorraine. Faculté d'odontologie ; 2017.
24. Corne P, De March P, Vaillant A-S. Quelle est la juste place des restaurations coronoradiculaires directes collées en odontologie ?. Stratégie prothétique. 2016 ; 16(1) : 25-39.
25. Courtin N. Critères de choix d'un pilier implantaire en prothèse fixée [Thèse d'exercice]. [Nancy] : Université Henri Poincaré. Faculté d'odontologie ; 2012. 180 p.

26. Couvrechel C, Bronnec F, Caron G, Schaeffer G. Procédures de réintervention pour la dépose des restaurations coronoradiculaires des dents dépulpées. *Real Clin.* 2011 ; 22(1) : 73-84.
27. De March P. Prothèses fixées plurales [Cours]. Nancy : Université de Lorraine. Faculté d'odontologie ; 2017.
28. Delmas M. Gestion de l'occlusion des prothèses implanto-portées [Thèse d'exercice]. [Marseille] : Aix Marseille Université. Faculté d'odontologie ; 2017. 103 p.
29. Dogliotti M. Les méthodes alternatives des préparations coronaires périphériques en prothèse fixée, prélude à la dentisterie adhésive contemporaine [Thèse d'exercice]. [Nice] : Université Nice-Sophia Antipolis. Faculté d'odontologie ; 2016. 71 p.
30. El-Mowafy O, Brochu JF. Longevity and clinical performance of IPS-Empress ceramic restorations- a literature review. *J Can Dent Assoc.* 2002; 68(4): 233-7
31. Erhardt MCG, Cavalcante LMA, Pimenta LAF. Influence of phosphoric acid pretreatment on self-etching bond strengths. *J Esthet Restor Dent.* 2004; 16(1): 33-40; discussion 41.
32. Etienne O, Anckenmann L. Restaurations esthétiques en céramique collée. Paris : Editions CdP ; 2016. 368 p.
33. Etienne O. Le polissage des céramiques en bouche. *Inf Dent.* 2014 ; 32 : 21-24.
34. Froum SJ. Dental implant complications: etiology, prevention, and treatment. 2e edition. New York : Wiley-Blackwell ; 2016. 736 p.
35. Gargallo Albiol J, Satorres-Nieto M, Puyuelo Capablo JI, Sanchez Garcès MA, Pi Urgell J, Gay Escoda C. Endosseous dental implant fractures: an analysis of 21 cases. *Med Oral Patol Oral Cir Bucal.* 2008; 13(2): 124-8.
36. Girard B Jr, Landry RG, Giasson L. Denture stomatitis: etiology and clinical considerations. *J Can Dent Assoc.* 1996; 62(10): 808-12.
37. Goodacre CJ, Bernal G, Rungcharassaeng K, Kan JYK. Clinical complications with implants and implant prostheses. *J Prosthet Dent.* 2003; 90(2):121-32.
38. Gratet J. Gestion des complications en implantologie [Thèse d'exercice]. [Nancy] : Université Henri Poincaré. Faculté d'odontologie ; 2015. 215 p.

39. Graux F, Dupas PH. La prothèse fixée transitoire. Paris : Editions CDP ; 2000. 116 p.
40. Guez G, Antoun H. Le point sur les prothèses vissées et scellées. Alternatives. 2000 ; 8 : 63-70.
41. Hajto J, Marinescu C, Ahlers O. Inlays et onlays en céramique : critères de succès. Real Clin. 2013 ; 24(4) : 309-317.
42. Hannah VE, O'Donnell L, Robertson D, Ramage G. Denture Stomatitis: Causes, Cures and prevention. Prim Dent J. 2017; 6(4): 46-51.
43. Hikita K, Van Meerbeek B, De Munck J, Ikeda T, Van Landuyt K, Maida T. Bonding effectiveness of adhesive luting agents to enamel and dentin. Den Mater. 2007; 23(1): 71-94.
44. Hirtz P. Rebasage et réparation en prothèse amovible [Cours]. Nancy : Université de Lorraine. Faculté d'odontologie ; 2020.
45. Iman R. Les complications des facettes en céramique : analyse de la littérature sur les vingt dernières années [Thèse d'exercice]. [Paris] : Université Paris Diderot. Faculté d'odontologie ; 2018. 50 p.
46. Johansson A, Omar R, Carlsson GE. Bruxism and prosthetic treatment : a critical review. J Prosthodont Res. 2011; 55(3): 127-136.
47. Jorge J, Quishida C, Vergani C, Machado A, Pavarina A, Giampaolo T. Clinical evaluation of failures in removable partial dentures. J Oral Sci. 2012; 54(4): 337-342.
48. Kahm SH, Kim C-H, Kim S-J. Overcoming and preventing Dental Implant Complications: Abutment Fracture Case Report. J Korean Dent. 2013; 22(4): 326-31.
49. Kramer N, Frankenberger R. Clinical performance of bonded leucite-reinforced glass ceramic inlays and onlays after eight years. Dent Mater. 2005; 21(3): 262-71.
50. Lamy L. Élaboration de fiches de protocoles prothétiques [Thèse d'exercice]. [Nancy] : Université Henri Poincaré. Faculté d'odontologie ; 2018. 175 p.
51. Lee JH, Park JH, Park CJ, Cho LR. Technique to retrieve implant abutment fragments. J Prosthet Dent. 2015 ; 114(4) : 486-9.
52. Lehmann N. Les restaurations adhésives. Quels traitements de surface des pièces prothétiques ? Inf dent. 2021 ; 23 : 38-41.

53. Lejoyeux R. La réfection des bases en prothèse complète. Paris : Éditions CdP ; 1995. 102 p.
54. Leray B. Parafonctions orofaciales : diagnostic, éducation thérapeutique et réhabilitation, le point en 2019 [Thèse d'exercice]. [Paris] : Université Paris Descartes. Faculté d'odontologie ; 2019. 53 p.
55. Lombardi T, Budtz-Jorgensen E. Candidoses buccales. *Real Clin.* 1997 ; 8(2) : 151-163.
56. Magne P, Belser UC. Porcelain versus composite inlays/onlays : effects of mechanical loads on stress distribution, adhesion, and crown flexure. *Int J Periodontics Restorative Dent.* 2003; 23(6): 543-55.
57. Magne P, Kim TH, Cascione D, Donovan TE. Immediate dentin sealing improves bond strength of indirect restorations. *J Prosthet Dent.* 2005; 94(6): 511-9.
58. Maillet C, Cœuriot J-L, Millet P. Gestion d'une perte de rétention en prothèse amovible complète. *Inf Dent.* 2019 ; 19(3) : 185-191.
59. Marniquet S, Tirlet G. No-post, No-crown. *Inf Dent.* 2016 ; 33 : 16- 24.
60. Mellinger G. Intérêt des implants en prothèse amovible complète : concepts actuels et guide de mise en œuvre chirurgicale et prothétique [Thèse d'exercice]. [Nancy] : Université Henri Poincaré. Faculté d'odontologie ; 2011. 165 p.
61. Moehrel B. Hygiène et maintenance en prothèse amovible [Cours]. Nancy : Université de Lorraine. Faculté d'odontologie ; 2019.
62. Moehrel B. Prothèse amovible complète supra-implantaire : PACSI [Cours]. Nancy : Université de Lorraine. Faculté d'odontologie ; 2019.
63. Nakajima m, Ogata M, Okuda M, Tagami J, Sano H, Pashley DH. Bonding to caries-affected dentin using self-etching primers. *Am J Dent.* 1999; 12(6): 309-14.
64. Paris J-C, Faucher A-J, Brouillet J-L. Les restaurations temporaires. Paris : Quintessence International ; 2013. 118 p.
65. Perrin D, Ahossi V, Larras P, Paris M. L'urgence en odontologie. Rueil-Malmaison : Éditions CdP ; 2005. 143 p.

66. Pompignoli M, Postaire M. Les doléances du patients poteurs de prothèses amovibles complètes : comprendre et soulager. Malakoff : Éditions CdP ; 2019. 91 p.
67. Pompignoli M. 20 ans de prothèse amovible complète : clinique. Strat Prot. 2019 ; 19(4) : 261-271.
68. Pompignoli M. Les urgences en prothèse amovible. Inf Dent. 2014 : ?(?) : 66 - 71.
69. Pompignoli M. Doléances de l'édenté total appareillé. Real Clin. 1997 ; 8(4) : 461-478.
70. Quencez J. Les petites pathologies buccales : conseils à l'officine [Thèse d'exercice]. [Nancy] : Université de Lorraine. Faculté de Pharmacie ; 2016. 109 p.
71. Rispal C, Rouze L'Alzit F, Sous M, Contrefois M. La gestion de l'occlusion en prothèse fixe implanto-portée. Real Clin. 2020 ; 31(1) : 65-77.
72. Rossie K, Guggenheimer J. Oral candidiasis: clinical manifestations, diagnosis and treatment. PPAD. 1997; 9(6): 635-641.
73. Roux M. Prise en charge des urgences et complications en prothèse [Thèse d'exercice]. [Marseille] : Aix Marseille Université. Faculté d'odontologie ; 2018. 145 p.
74. Sato Y, Tsuga K, Akagawa Y, Tenma H. A method for quantifying complete denture quality. J Prosthet Dent. 1998; 80(1): 52-7.
75. Schittly J, Schittly E. Prothèse amovible partielle : clinique et laboratoire. Rueil-Malmaison : Éditions CdP ; 2012. 236 p.
76. Schouver J, Denizart-Gerber C. Gestion des complications en prothèse implantaire. Inf Dent. 2021 ; 13 : 99- 108.
77. Soares CJ, Martins LR, Pfeifer JM, Giannini M. Fracture resistance of teeth restored with indirect-composite and ceramic inlay systems. Quintessence Int. 2004; 35(4): 281-6.
78. Stappert CF, Baldassarri M, Zhang Y, Stappert D, Thompson VP. Contact fatigue response of porcelain-veneered alumina model systems. J Biomed Mater Res B Appl Biomater. 2011; 41(12): 1135-1147.

79. Stiti L. Perte de rétention des attachements axiaux en prothèse complète amovible mandibulaire retenue par deux implants : analyse de la littérature de 2006 à 2016 [Thèse d'exercice]. [Paris]. Université Paris Diderot- Paris 7. Faculté d'odontologie. 2017. 84 p.
80. Taddei C, Etienne O, Magniez P. Le rebasage extemporané : indications, protocoles de réalisation clinique et évaluation de l'état de surface. *Strat Prot.* 2007 ; 7(1) : 39-52.
81. Takamiya AS, Monteiro DR, Marra J, Compagnoni MA, Barbosa DB. Complete denture wearing and fractures among edentulous patients treated in university clinics. *Gerodontology.* 2012; 29(2): 728-734.
82. The glossary of prosthodontic terms. *J Prosthet Dent.* 2005; 94(1): 10-92.
83. Thordrup M, Isidor F, Horsted-Bindslev P. A prospective clinical study of indirect and direct composite and ceramic inlays: ten-year results. *Quintessence Int.* 2006; 37(2): 139-44.
84. Toledo-Arenas R, Descroix R. Urgences odontologiques. Paris : Masson ; 2010. 176 p.
85. Tosello A, Chevaux J. Réfection des bases prothétiques. *EMC Odontologie.* 2001 ; 8 p. [Article 23-325-H-10].
86. Vaillant A-S. Préparation périphérique unitaire : principes fondamentaux [Cours]. Nancy : Université de Lorraine. Faculté d'odontologie ; 2012.
87. Vaillant A-S. Prothèse transitoire : technique facettes et monobloc [Cours]. Nancy : Université de Lorraine. Faculté d'odontologie ; 2016.
88. Vaillant AS, Corne P, Schouver J, De March P. Maintenance et gestion des complications des prothèses sur barres transvissées. *Inf Dent.* 2016 ; 1(2) : 14-21.
89. Vaillant-Corroy A-S, De March P, Corne P, Hirtz P. Rebasages directs en prothèse amovible : indications, matériaux utilisés et mise en œuvre. *Strat Prot.* 2016 ; 16(5) : 353-360.
90. Vallittu PK, Lassila VP, Lappalainen R. Evaluation of damage to removable dentures in two cities in Finland. *Acta Odontol Scand.* 1993; 51(6): 363-9.
91. Vuillaume F. La prothèse temporaire [Cours]. Nancy : Université de Lorraine. Faculté d'odontologie ; 2017.

92. Wadhani PKC. Péri-implant disease and cemented implant restorations: a multifactorial etiology. *Compend Contin Educ Dent*. 2013 ; 34 Spec (7) : 32-7.
93. Weill E, Wendling A, Toledano C, Serfaty R, Etienne O. Inlays/onlays esthétiques : facteurs de longévité. *Real Clin*. 2014 ; 25(4) : 269-277.
94. Winkler JG, Ring K, Ring JD, Boberick KG. Implant screw mechanics and the settling effect: overview. *J Oral Implantol*. 2003; 29(5): 242-5.
95. Zerbib J, Rocca J-P. Dépose des ancrages radiculaires: méthodologie [Thèse d'exercice de chirurgie dentaire]. Nice : Université Nice Sophia Antipolis. Faculté d'odontologie ; 2015 ; 88 p.
96. Zhang Y, Kim JW, Bhowmick S, Thompson VP, Rekow ED. Competition of fracture mechanisms in monolithic dental ceramics: flat model systems. *J Biomed Mater Res B Appl Biomater*. 2009; 88(2): 402-11.
97. Zunzarren R. Guide clinique d'odontologie. 2e édition. Lieu : Elsevier Masson ; 2014. 336 p.

REFERENCES BIBLIOGRAPHIQUES ELECTRONIQUES :

98. Aazzab B. A propos d'un problème d'allergie à une prothèse adjointe [Internet]. 2001 [consulté le 21 mars 2022]. Disponible sur : https://www.lecourrierdudentiste.com/courrier-des-lecteurs/a-propos-dun-probleme-dallergie-a-une-prothese-adjointe.html?fbclid=IwAR1Nb4_bSz-h2wZuZBOd4mmS_oXcTYb9LpenmVjEmjZ3MavXPNFTYDg2kAg
99. Achour H, Bellemkhannate S, El Boussiri K. Les causes de fracture des châssis métalliques en alliage Cobalt-Chrome-Molybdène [Internet]. 2017 [consulté 25 mars 2022]. Disponible sur : <https://www.lecourrierdudentiste.com/dossiers-du-mois/les-causes-de-fracture-des-chassis-metalliques-en-alliage-cobalt-chrome-molybdene.html>
100. Bellemkhannate S, Benyahya I. Les stomatites sous prothétiques [Internet]. 2014 [consulté le 18 mars 2022] Disponible sur : <https://www.lecourrierdudentiste.com/dossiers-du-mois/les-stomatites-sous-prothetiques.html>

101. Chesneau J, Pierrinard L. Descellement d'une couronne antérieure sur dents naturelles : conduite à tenir ? [Internet]. 2011 [consulté le 23 avril 2022]. Disponible sur : [https://www.lefildentaire.com/articles/clinique/omnipratique/descellement-dune-couronne-anterieure-sur-dents-naturelle-conduite-a-tenir/#:~:text=Les%20causes%20du%20descellement&text=un%20probl%C3%A8me%20d'occlusion%20\(sur,d'assemblage%20lui%2Dm%C3%AAme](https://www.lefildentaire.com/articles/clinique/omnipratique/descellement-dune-couronne-anterieure-sur-dents-naturelle-conduite-a-tenir/#:~:text=Les%20causes%20du%20descellement&text=un%20probl%C3%A8me%20d'occlusion%20(sur,d'assemblage%20lui%2Dm%C3%AAme)
102. De March P. PAP résine et zones guides d'insertion [Internet]. 2019 [consulté le 21 mars 2022]. Disponible sur : <https://www.information-dentaire.fr/actualites/pap-resine-et-zones-guides-d-insertion/?fbclid=IwAR2LFWszq2dIIXpdEPNurcTXoH4EPMkRSu5fF3BEcYGMZKD5JqWNfNnjKUc>
103. Federico JR, Basehore BM, Zito PM. Angular Chelitis. Dans: StatPearls [Internet]. Treasure Island (FL): StatPearls Publishing; 2021 [consulté le 14 juin 2022]. Disponible sur : <https://www.ncbi.nlm.nih.gov/books/NBK536929/>
104. Fillion M, Jakubowicz- Kohen B. La gestion des complications en prothèse supra-implantaire [Internet]. 2010 [consulté le 24 mai 2022]. Disponible sur : https://www.lefildentaire.com/images/stories/ClinicFOCUS/dfd56_pages%2050_54_oct10.pdf
105. Gadra A. Crochets, attachements et liaison selle-châssis [Internet]. 2018 [consulté le 21 mars 2022]. Disponible sur : https://www.slideshare.net/AbdeldjalilGadra/crochets-attachements-et-liaison-selle-chassis?fbclid=IwAR3fC6XNIZ8dkw5CUIQ_KtdCCktl82wu2yYx4gZaEHxXP4-zO2m13eV2RA
106. Gardon Mollard G. Comment obturer le puit d'accès à la vis ? [Internet]. 2016 [consulté le 5 juin 2022]. Disponible sur : <https://www.idweblogs.com/e-implanto-proth/obturer-puits-dacces-a-vis/>
107. Gardon-Mollard G. Gérer le dévissage en prothèse implantaire. [Internet]. 2015 [consulté le 24 mai 2022]. Disponible sur : <https://www.idweblogs.com/e-implanto-proth/gerer-devissage-prothese-implantaire-3/>

108. Helfer M, Helfer JL. Restaurations implantaires fixées chez l'édenté total : les éléments à prendre en compte pour une maintenance optimale [Internet]. 2016 [consulté 5 juin 2022]. Disponible sur : <https://www.idweblogs.com/edentement-total/2015/04/14/restaurations-implantaires-fixees-chez-ledente-total-les-elements-prendre-en-compte-pour-une-maintenance-optimale-1/>
109. Helfer M. Gestion des troubles de la phonation sous les bridges implantaires [Internet]. 2016 [consulté 5 juin 2022]. Disponible sur : <https://www.idweblogs.com/edentement-total/2016/10/04/gestion-troubles-de-phonation-bridges-implantaires/>
110. Helfer M. Mise en place directe d'attachements Locator [Internet]. 2014 [consulté le 10 juin 2022]. Disponible sur : <https://www.idweblogs.com/edentement-total/mise-en-place-directe-dattachements-locator/>
111. Ivoclar. La dent prothétique pour toutes les indications [Internet]. 2021 [consulté le 21 mars 2022]. Disponible sur : <https://www.blog.ivoclar.com/lab/fr/la-dent-proth%C3%A9tique-pour-toutes-les-indications?fbclid=IwAR1qtdcuUcCBtrM4n-0cwIFg8clExYnV4rQdD-gqHRXefpE8tJAyp6tuL1A>
112. Mutuelle d'Assurances du Corps de Santé Français. Les accidents d'ingestion et d'inhalation en cabinet dentaire [Internet]. 2021 [consulté le 21 mars 2022]. Disponible sur : <https://www.macsf.fr/responsabilite-professionnelle/Actes-de-soins-et-technique-medicale/accidents-ingestion-et-inhalation?fbclid=IwAR3u8HMH-YVoDkdfb6rxARHcCIGArVVyOLs7QqVzyP7tkKcXhqWHDdxZ3JA#1>
113. Raux F, Dahan L. Réparer un éclat sur une couronne en céramique ? [Internet]. 2011 [consulté le 23 avril 2022]. Disponible sur : <https://www.lefildentaire.com/articles/clinique/omnipratique/reparer-un-eclat-sur-une-couronne-en-ceramique/>
114. They L. Les complications implantaires : la fracture d'implant [Internet]. 2015 [consulté le 24 mai 2022]. Disponible sur : <https://www.idweblogs.com/e-implanto-proth/complications-implantaires-fracture-dimplant/>

115. Toquet T, Briot M, Exbrayat P. La prothèse adjointe complète supra-implantaire mandibulaire : données actuelles et protocole de réalisation [Internet]. 2010 [consulté 2 juin 2022]. Disponible sur : <https://www.lefildentaire.com/articles/clinique/implantologie/la-prothese-adjointe-complete-supra-implantaire-mandibulaire-donnees-actuelles-et-protocole-de-realisation/>

TABLE DES MATIERES

SOMMAIRE	9
LISTE DES FIGURES	10
LISTE DES TABLEAUX	11
LISTE DES ABRÉVIATIONS	12
INTRODUCTION	13
1. PROTHESE AMOVIBLE	16
1.1. Fêlure en prothèse amovible	17
Fiche n°1 : Fêlure en prothèse amovible	19
1.2. Fracture en prothèse amovible	21
Fiche n°2 : Fracture de la base prothétique résine en prothèse amovible (morceaux retrouvés et coaptation possible en extrabuccal).....	22
Fiche n°3 : Fracture de la base prothétique résine en prothèse amovible (morceaux retrouvés et coaptation possible en intrabuccal uniquement).....	24
Fiche n°4 : Fracture de la base prothétique en résine en prothèse amovible (morceaux non retrouvés ou coaptation impossible)	26
Fiche n°5 : Désolidarisation des dents prothétiques (morceaux retrouvés et coaptation possible)	29
Fiche n°6 : Désolidarisation des dents prothétiques (morceaux non retrouvés ou coaptation impossible)	31
Fiche n°7 : Fracture du châssis en PAPIM	33
Fiche n°8 : Fracture des crochets en PAPIM	34
Fiche n°9 : Fracture des crochets en prothèse amovible partielle	36
1.3. Perte de rétention des crochets	37
Fiche n°10 : Perte de rétention des crochets	38
1.4. Perte de stabilité en prothèse amovible	39
Fiche n°11 : Perte de stabilité en prothèse amovible : rebasage souple (technique directe)	40

Fiche n°12 : Perte de stabilité en prothèse amovible : Rebasage dur (technique directe)	42
Fiche n°13 : Perte de stabilité en prothèse amovible : Rebasage dur (technique indirecte).....	44
1.5. Urgences fréquentes après une insertion prothétique	46
Fiche n°14 : Instabilité en prothèse amovible	48
Fiche n°15 : Nausées.....	51
Fiche n°16 : Blessures en prothèse amovible.....	53
Fiche n°17 : Autres problèmes fréquents.....	56
Fiche n°18 : Réaction allergique avec une prothèse amovible	57
1.6. Stomatite sous prothétique	58
Fiche n°19 : Stomatite sous prothétique	60
1.7. Perlèche	61
Fiche n°20 : Perlèche.....	62
2. PROTHESE FIXEE	63
2.1. Prothèse fixée scellée	63
2.1.1. Descellement.....	64
Fiche n°21 : Descellement d'une restauration corono-périphérique unitaire ou plurale provisoire.....	65
Fiche n°22 : Descellement d'une restauration corono-périphérique unitaire ou plurale	68
Fiche n°23 : Descellement d'une restauration corono-radiculaire.....	71
2.1.2. Perte d'une restauration corono-périphérique unitaire ou plurale	74
Fiche n°24 : Perte de restaurations corono-périphériques unitaires ou plurales : Techniques directes	75
2.1.3. Fractures	77
Fiche n°25 : Fracture d'une reconstitution corono-radiculaire coulée	78
Fiche n°26 : Fracture de matériaux cosmétiques sans exposition de l'infrastructure.....	79
2.2. Prothèse fixée collée	81

2.2.1. Décollements des restaurations adhésives indirectes.....	81
Fiche n°27 : Décollement des restaurations adhésives indirectes.....	83
Fiche n°28 : Perte d'une restauration adhésive indirecte type inlay/onlay.....	84
Fiche n°29 : Perte d'une restauration adhésive indirecte type facette.....	86
2.2.2. Fractures des restaurations adhésives indirectes	88
3. PROTHESE IMPLANTAIRE	89
3.1. Prothèse fixée supra-implantaire	89
3.1.1. Dévissage.....	89
Fiche n°30 : Dévissage d'une couronne provisoire transvissée implanto- portée.....	91
Fiche n°31 : Dévissage d'une prothèse tranvissée implanto-portée	93
Fiche n°32 : Dévissage d'une vis d'un pilier sous une couronne implanto- portée scellée définitivement.....	95
3.1.2. Descellement.....	97
Fiche n°33 : Descellement d'une prothèse fixée implanto-portée.....	98
3.1.3. Perte de l'obturation du puit d'accès à la vis	100
Fiche n°34 : Perte de l'obturation du puit d'accès à la vis.....	101
3.1.4. Fracture	103
Fiche n°35 : Fracture de l'implant	104
Fiche n°36 : Fracture d'une vis implantaire.....	105
Fiche n°37 : Fracture d'un pilier implantaire.....	107
3.2. Prothèse amovible supra-implantaire	109
3.2.1. Fractures	109
Fiche n°38 : Fracture de la base résine d'une prothèse amovible supra- implantaire.....	110
3.2.2. Perte de rétention	111
3.2.3. Urgences concernant les systèmes d'attachements	112
Fiche n°39 : Changement des gaines d'une prothèse supra-implantaire (système Locator®).....	113
Fiche n°40 : Perte et/ ou changement des attachements d'une prothèse implanto-portée (système Locator®).....	114

Fiche n°41 : Usure du pilier mâle d'une prothèse amovible implanto-portée (Locator®)	116
4. DIVERS	117
4.1. Ingestion et inhalation	117
Fiche n°42 : Ingestion ou inhalation d'une prothèse	117
Conclusion	118

Vu la demande du doyen de la faculté d'odontologie de Lorraine sur le rapport du jury :

Président : É. MORTIER – Professeur des universités
Membre du jury : C. EGLOFF-JURAS – Maître de conférences des universités (Co-directrice de thèse)
Membre du jury : A. S VAILLANT – Maître de conférences des universités
Membre du jury : S. WILK – Assistante hospitalier universitaire (Co-directrice de thèse)

la présidente de l'université de Lorraine autorise

Madame Marie PITZ

née à NANCY (Meurthe-et-Moselle) le 21 août 1996,

à soutenir et imprimer sa thèse en vue d'obtenir le diplôme d'État de docteur en chirurgie dentaire intitulée :

**« GESTION DES URGENCES EN PROTHÈSE : RÉALISATION DE FICHES CLINIQUES
À L'USAGE DES ÉTUDIANTS »**

Nancy, le 28 septembre 2022

N° autorisation : 12685 C

La présidente de l'université de Lorraine



H. BOULANGER

PITZ Marie – : Gestion des urgences en prothèse : Réalisation de fiches cliniques à l’usage des étudiants.

Nancy 2022: 134pages, 9 figures, 2 tableaux

Th. : Chir.-Dent. : Nancy 2022

Mots-clefs:

- Dental Prosthesis
- Emergency
- Complications

Résumé:

Le métier de chirurgien-dentiste est un métier polyvalent qui nécessite une méthode et une organisation afin de réaliser un travail de bonne qualité en étant rapide et efficace. Les urgences sont des aléas qu’un chirurgien-dentiste doit savoir traiter et ce, sans affecter de manière trop importante l’organisation de ses consultations. Des habitudes de travail doivent être assimilées le plus tôt possible, c’est-à-dire dès le début du stage clinique, à partir de la 4^{ème} année.

Ce travail a donc été réalisé dans le but de permettre aux externes d’avoir un support qui pourrait leur servir de guide lors de ces situations d’urgence parfois difficiles à appréhender, notamment lors des premières semaines de formation clinique.

La réalisation de ces fiches va permettre aux apprenants de vérifier leurs connaissances, limiter les oublis et les erreurs et leur donner un peu plus d’autonomie.

Jury :

Président :

Membres :

Directeurs de thèse :

Pr Éric MORTIER

Dr Anne-Sophie VAILLANT

Dr Claire EGLOFF-JURAS

Dr Sabine WILK

Adresse de l’auteur :

PITZ Marie
8, Rue de la
Salpêtrière
54000 Nancy