



HAL
open science

Pelage de limitante interne avec épargne fovéolaire dans le traitement des décollements de rétine compliqués de PVR B

Jean-Charles Vermion

► **To cite this version:**

Jean-Charles Vermion. Pelage de limitante interne avec épargne fovéolaire dans le traitement des décollements de rétine compliqués de PVR B. Médecine humaine et pathologie. 2020. hal-04042681

HAL Id: hal-04042681

<https://hal.univ-lorraine.fr/hal-04042681v1>

Submitted on 23 Mar 2023

HAL is a multi-disciplinary open access archive for the deposit and dissemination of scientific research documents, whether they are published or not. The documents may come from teaching and research institutions in France or abroad, or from public or private research centers.

L'archive ouverte pluridisciplinaire **HAL**, est destinée au dépôt et à la diffusion de documents scientifiques de niveau recherche, publiés ou non, émanant des établissements d'enseignement et de recherche français ou étrangers, des laboratoires publics ou privés.



AVERTISSEMENT

Ce document est le fruit d'un long travail approuvé par le jury de soutenance et mis à disposition de l'ensemble de la communauté universitaire élargie.

Il est soumis à la propriété intellectuelle de l'auteur. Ceci implique une obligation de citation et de référencement lors de l'utilisation de ce document.

D'autre part, toute contrefaçon, plagiat, reproduction illicite encourt une poursuite pénale.

Contact : ddoc-thesesexercice-contact@univ-lorraine.fr

LIENS

Code de la Propriété Intellectuelle. articles L 122. 4

Code de la Propriété Intellectuelle. articles L 335.2- L 335.10

http://www.cfcopies.com/V2/leg/leg_droi.php

<http://www.culture.gouv.fr/culture/infos-pratiques/droits/protection.htm>

UNIVERSITÉ DE LORRAINE

FACULTÉ DE MÉDECINE DE NANCY

2020

THÈSE

En vue d'obtenir le grade de

DOCTEUR EN MÉDECINE

Présentée et soutenue publiquement

Dans le cadre du troisième cycle de Médecine Spécialisée

Par

Jean-Charles VERMION

Le 28 Octobre 2020

PELAGE DE LIMITANTE INTERNE AVEC EPARGNE FOVEOLAIRE DANS LE TRAITEMENT DES DECOLLEMENTS DE RETINE COMPLIQUES DE PVR B

Examineurs de la thèse :

M. le Professeur Jean-Paul BERROD	Président du Jury et Directeur de Thèse
Mme. le Professeur Karine ANGIOI-DUPREZ	Juge
M. le Professeur Thierry CIVIT	Juge
M. le Docteur Jean-Baptiste CONART	Juge
M. le Docteur Jean-Marc PERONE	Juge



**UNIVERSITÉ
DE LORRAINE**



FACULTÉ de MÉDECINE
NANCY

**Président de l'Université de Lorraine:
Professeur Pierre MUTZENHARDT**

**Doyen de la Faculté de Médecine :
Professeur Marc BRAUN**

**Vice-doyenne
Pr Laure JOLY**

Assesseurs :

Premier cycle : Dr Nicolas GAMBIER
Deuxième cycle : Pr Antoine KIMMOUN
Troisième cycle : Pr Laure JOLY
Formation à la recherche : Pr Nelly AGRINIER
Relations Grande Région : Pr Thomas FUCHS-BUDER
CUESim : Pr Stéphane ZUILY
SIDES : Dr Julien BROSEUS
Vie Facultaire : Dr Philippe GUERCI
Etudiant : Mme Audrey MOUGEL

Chargés de mission

Docimologie : Dr Jacques JONAS
Orthophonie : Pr Cécile PARIETTI-WINKLER
PACES : Pr Mathias POUSSEL
Relations internationales : Pr Jacques HUBERT

Présidente du Conseil de la Pédagogie : Pr Louise TYVAERT
Président du Conseil Scientifique : Pr Jean-Michel HASCOET

=====

DOYENS HONORAIRES

Professeur Jacques ROLAND - Professeur Patrick NETTER - Professeur Henry COUDANE

=====

PROFESSEURS HONORAIRES

Etienne ALIOT - Jean-Marie ANDRE - Alain AUBREGE - Gérard BARROCHE - Alain BERTRAND - Pierre BEY - Marc-André BIGARD - Patrick BOISSEL - Pierre BORDIGONI - Jacques BORRELLY - Michel BOULANGE - Jean-Louis BOUTROY - Laurent BRESLER - Serge BRIANÇON - Jean-Claude BURDIN - Claude BURLET - Daniel BURNEL - Claude CHARDOT - Jean-François CHASSAGNE - François CHERRIER - Henry COUDANE - Jean-Pierre CRANCE - Jean-Pierre DESCHAMPS - Gilbert FAURE - Gérard FIEVE - Bernard FOLIGUET - Jean FLOQUET - Robert FRISCH - Alain GAUCHER - Pierre GAUCHER - Jean-Luc GEORGE - Alain GERARD - Hubert GERARD - Jean-Marie GILGENKRANTZ - Simone GILGENKRANTZ - Gilles GROSDIDIER - François GUILLEMIN - Philippe HARTEMANN - Gérard HUBERT - Claude HURIET - Jean-Pierre KAHN - Gilles KARCHER - Michèle KESSLER - François KOHLER - Pierre LANDES - Pierre LASCOMBES - Marie-Claire LAXENAIRE - Michel LAXENAIRE - Alain LE FAOU - Jacques LECLERE - Pierre LEDERLIN - Bernard LEGRAS - Jean-Pierre MALLIÉ - Philippe MANGIN - François MARCHAL - Jean-Claude MARCHAL - Yves MARTINET - Pierre MATHIEU - Thierry MAY - Michel MERLE - Daniel MOLÉ - Pierre MONIN - Pierre NABET - Patrick NETTER - Jean-Pierre NICOLAS - Francis PENIN - Claude PERRIN - Luc PICARD - François PLENAT - Jean-Marie POLU - Jacques POUREL - Francis RAPHAEL - Antoine RASPILLER - Denis REGENT - Jacques ROLAND - Daniel SCHMITT - Michel SCHMITT - Jean-Luc SCHMUTZ - Michel SCHWEITZER - Daniel SIBERTIN-BLANC - Claude SIMON - Danièle SOMMELET - Jean-François STOLTZ - Michel STRICKER - Gilbert THIBAUT - Paul VERT - Hervé VESPIGNANI - Colette VIDAILHET - Michel VIDAILHET - Jean-Pierre VILLEMOT - Michel WEBER - Denis ZMIROU - Faiez ZANNAD

=====

PROFESSEURS ÉMÉRITES

Etienne ALIOT - Laurent BRESLER - Serge BRIANÇON - Henry COUDANE - Gilbert FAURE - Alain LE FAOU - Thierry MAY Patrick NETTER - Luc PICARD - François PLENAT - Paul VERT - Jean-Pierre VILLEMOT – Faiez ZANNAD

=====

PROFESSEURS DES UNIVERSITÉS - PRATICIENS HOSPITALIERS

(Disciplines du Conseil National des Universités)

42^e Section : MORPHOLOGIE ET MORPHOGENÈSE

1^{re} sous-section : (*Anatomie*)

Professeur Marc BRAUN – Professeure Manuela PEREZ

2^e sous-section : (*Histologie, embryologie et cytogénétique*)

Professeur Christo CHRISTOV

3^e sous-section : (*Anatomie et cytologie pathologiques*)

Professeur Guillaume GAUCHOTTE

43^e Section : BIOPHYSIQUE ET IMAGERIE MÉDICALE

1^{re} sous-section : (*Biophysique et médecine nucléaire*)

Professeur Pierre-Yves MARIE – Professeur Pierre OLIVIER - Professeur Antoine VERGER

2^e sous-section : (*Radiologie et imagerie médicale*)

Professeur René ANXIONNAT - Professeur Alain BLUM - Professeur Serge BRACARD –

Professeure Valérie CROISÉ - Professeur Jacques FELBLINGER - Professeur Benjamin GORY –

Professeur Damien MANDRY - Professeur Pedro GONDIM TEIXEIRA

44^e Section : BIOCHIMIE, BIOLOGIE CELLULAIRE ET MOLÉCULAIRE, PHYSIOLOGIE ET NUTRITION

1^{re} sous-section : (*Biochimie et biologie moléculaire*)

Professeur Jean-Louis GUEANT - Professeur David MEYRE - Professeur Bernard NAMOUR –

Professeur Jean-Luc OLIVIER - Professeur Abderrahim OUSSALAH

2^e sous-section : (*Physiologie*)

Professeur Christian BEYAERT - Professeur Bruno CHENUÉL - Professeur Mathias POUSSEL

3^e sous-section (*Biologie cellulaire*)

Professeure Véronique DECOT-MAILLERET

4^e sous-section : (*Nutrition*)

Professeur Didier QUILLIOT - Professeure Rosa-Maria RODRIGUEZ-GUEANT - Professeur Olivier ZIEGLER

45^e Section : MICROBIOLOGIE, MALADIES TRANSMISSIBLES ET HYGIÈNE

1^{re} sous-section : (*Bactériologie – virologie ; hygiène hospitalière*)

Professeur Alain LOZNIÉWSKI – Professeure Evelyne SCHVOERER

2^e sous-section : (*Parasitologie et Mycologie*)

Professeure Marie MACHOUART

3^e sous-section : (*Maladies infectieuses ; maladies tropicales*)

Professeure Céline PULCINI - Professeur Christian RABAUD

46^e Section : SANTÉ PUBLIQUE, ENVIRONNEMENT ET SOCIÉTÉ

1^{re} sous-section : (*Épidémiologie, économie de la santé et prévention*)

Professeure Nelly AGRINIER - Professeur Francis GUILLEMIN

4^e sous-section : (*Biostatistiques, informatique médicale et technologies de communication*)

Professeure Eliane ALBUISSON - Professeur Nicolas JAY

47^e Section : CANCÉROLOGIE, GÉNÉTIQUE, HÉMATOLOGIE, IMMUNOLOGIE

1^{re} sous-section : (*Hématologie ; transfusion*)

Professeur Pierre FEUGIER

2^e sous-section : (*Cancérologie ; radiothérapie*)

Professeur Thierry CONROY - Professeur Frédéric MARCHAL - Professeur Didier PEIFFERT –

Professeur Guillaume VOGIN

3^e sous-section : (*Immunologie*)

Professeur Marcelo DE CARVALHO-BITTENCOURT - Professeure Marie-Thérèse RUBIO

4^e sous-section : (*Génétique*)

Professeur Philippe JONVEAUX - Professeur Bruno LEHEUP

48^e Section : ANESTHÉSIOLOGIE, RÉANIMATION, MÉDECINE D'URGENCE, PHARMACOLOGIE ET THÉRAPEUTIQUE

1^{re} sous-section : (*Anesthésiologie-réanimation et médecine péri-opératoire*)

Professeur Gérard AUDIBERT - Professeur Hervé BOUAZIZ - Professeur Thomas FUCHS-BUDER
Professeure Marie-Reine LOSSER - Professeur Claude MEISTELMAN

2^e sous-section : (*Médecine intensive-réanimation*)

Professeur Pierre-Edouard BOLLAERT - Professeur Sébastien GIBOT - Professeur Bruno LÉVY –
Professeur Antoine KIMMOUN

3^e sous-section : (*Pharmacologie fondamentale ; pharmacologie clinique ; addictologie*)

Professeur Pierre GILLET - Professeur Jean-Yves JOUZEAU

4^e sous-section : (*Thérapeutique-médecine de la douleur ; addictologie*)

Professeur Nicolas GIRERD - Professeur François PAILLE - Professeur Patrick ROSSIGNOL

5^e sous-section : (*Médecine d'urgence*)

Professeur Tahar CHOUIHED

49^e Section : PATHOLOGIE NERVEUSE ET MUSCULAIRE, PATHOLOGIE MENTALE, HANDICAP ET RÉÉDUCATION

1^{re} sous-section : (*Neurologie*)

Professeur Marc DEBOUVERIE - Professeur Louis MAILLARD - Professeur Sébastien RICHARD –
Professeur Luc TAILLANDIER Professeure Louise TYVAERT

2^e sous-section : (*Neurochirurgie*)

Professeur Thierry CIVIT - Professeure Sophie COLNAT-COULBOIS - Professeur Olivier KLEIN

3^e sous-section : (*Psychiatrie d'adultes ; addictologie*)

Professeur Vincent LAPREVOTE - Professeur Raymund SCHWAN

4^e sous-section : (*Pédopsychiatrie ; addictologie*)

Professeur Bernard KABUTH

5^e sous-section : (*Médecine physique et de réadaptation*)

Professeur Jean PAYSANT

50^e Section : PATHOLOGIE OSTÉO-ARTICULAIRE, DERMATOLOGIE ET CHIRURGIE PLASTIQUE

1^{re} sous-section : (*Rhumatologie*)

Professeure Isabelle CHARY-VALCKENAERE - Professeur Damien LOEUILLE

2^e sous-section : (*Chirurgie orthopédique et traumatologique*)

Professeur Laurent GALOIS - Professeur Didier MAINARD - Professeur François SIRVEAUX

3^e sous-section : (*Dermato-vénéréologie*)

Professeure Anne-Claire BURSZTEJN

4^e sous-section : (*Chirurgie plastique, reconstructrice et esthétique ; brûlologie*)

Professeur François DAP - Professeur Gilles DAUTEL - Professeur Etienne SIMON

51^e Section : PATHOLOGIE CARDIO-RESPIRATOIRE ET VASCULAIRE

1^{re} sous-section : (*Pneumologie ; addictologie*)

Professeur Jean-François CHABOT - Professeur Ari CHAOUAT

2^e sous-section : (*Cardiologie*)

Professeur Edoardo CAMENZIND - Professeur Christian de CHILLOU DE CHURET –
Professeur Yves JUILLIERE -
Professeur Batric POPOVIC - Professeur Nicolas SADOUL

3^e sous-section : (*Chirurgie thoracique et cardiovasculaire*)

Professeur Juan-Pablo MAUREIRA - Professeur Stéphane RENAUD

4^e sous-section : (*Chirurgie vasculaire ; médecine vasculaire*)

Professeur Sergueï MALIKOV - Professeur Denis WAHL – Professeur Stéphane ZUILY

52^e Section : MALADIES DES APPAREILS DIGESTIF ET URINAIRE

1^{re} sous-section : (*Gastroentérologie ; hépatologie ; addictologie*)

Professeur Jean-Pierre BRONOWICKI - Professeur Laurent PEYRIN-BIROULET

2^e sous-section : (*Chirurgie viscérale et digestive*)

Professeur Ahmet AYAV - Professeur Laurent BRUNAUD – Professeure Adeline GERMAIN

3^e sous-section : (*Néphrologie*)

Professeur Luc FRIMAT - Professeure Dominique HESTIN

4^e sous-section : (*Urologie*)

Professeur Pascal ESCHWEGE - Professeur Jacques HUBERT

53° Section : MÉDECINE INTERNE, GÉRIATRIE ET MÉDECINE GÉNÉRALE

1^{re} sous-section : (*Médecine interne ; gériatrie et biologie du vieillissement ; addictologie*)

Professeur Athanase BENETOS - Professeur Jean-Dominique DE KORWIN - Professeure Gisèle KANNY
Professeure Christine PERRET-GUILLAUME – Professeur Roland JAUSSAUD – Professeure Laure JOLY

3° sous-section : (*Médecine générale*)

Professeur Jean-Marc BOIVIN - Professeur Paolo DI PATRIZIO

54° Section : DÉVELOPPEMENT ET PATHOLOGIE DE L'ENFANT, GYNÉCOLOGIE-OBSTÉTRIQUE, ENDOCRINOLOGIE ET REPRODUCTION

1^{re} sous-section : (*Pédiatrie*)

Professeur Pascal CHASTAGNER - Professeur François FEILLET - Professeur Jean-Michel HASCOET -
Professeur Cyril SCHWEITZER

2° sous-section : (*Chirurgie infantile*)

Professeur Pierre JOURNEAU - Professeur Jean-Louis LEMELLE

3° sous-section : (*Gynécologie-obstétrique ; gynécologie médicale*)

Professeur Philippe JUDLIN - Professeur Olivier MOREL

4° sous-section : (*Endocrinologie, diabète et maladies métaboliques ; gynécologie médicale*)

Professeur Bruno GUERCI - Professeur Marc KLEIN - Professeur Georges WERYHA

55° Section : PATHOLOGIE DE LA TÊTE ET DU COU

1^{re} sous-section : (*Oto-rhino-laryngologie*)

Professeur Roger JANKOWSKI - Professeure Cécile PARIETTI-WINKLER - Professeure Cécile RUMEAU

2° sous-section : (*Ophthalmologie*)

Professeure Karine ANGIOI - Professeur Jean-Paul BERROD

3° sous-section : (*Chirurgie maxillo-faciale et stomatologie*)

Professeure Muriel BRIX

=====

PROFESSEURS DES UNIVERSITÉS

61° Section : GÉNIE INFORMATIQUE, AUTOMATIQUE ET TRAITEMENT DU SIGNAL

Professeur Walter BLONDEL

64° Section : BIOCHIMIE ET BIOLOGIE MOLÉCULAIRE

Professeure Sandrine BOSCHI-MULLER - Professeur Pascal REBOUL

65° Section : BIOLOGIE CELLULAIRE

Professeure Céline HUSELSTEIN

66° Section : PHYSIOLOGIE

Professeur Nguyen TRAN

=====

PROFESSEUR ASSOCIÉ DE MÉDECINE GÉNÉRALE

53° Section, 3° sous-section : (*Médecine générale*)

Professeure associée Sophie SIEGRIST

Professeur associé Olivier BOUCHY

=====

MAÎTRES DE CONFÉRENCES DES UNIVERSITÉS - PRATICIENS HOSPITALIERS

42° Section : MORPHOLOGIE ET MORPHOGENÈSE

1^{re} sous-section : (*Anatomie*)

Docteur Bruno GRIGNON

2° sous-section : (*Histologie, embryologie, et cytogénétique*)

Docteure Isabelle KOSCINSKI

44° Section : BIOCHIMIE, BIOLOGIE CELLULAIRE ET MOLÉCULAIRE, PHYSIOLOGIE ET NUTRITION

1^{re} sous-section : (*Biochimie et biologie moléculaire*)

Docteure Shyue-Fang BATTAGLIA - Docteure Sophie FREMONT - Docteure Isabelle GASTIN –

Docteure Catherine MALAPLATE - Docteur Marc MERTEN

2° sous-section : (*Physiologie*)

Docteure Silvia DEMOULIN-ALEXIKOVA - Docteur Jacques JONAS

45° Section : MICROBIOLOGIE, MALADIES TRANSMISSIBLES ET HYGIÈNE

1^{re} sous-section : (*Bactériologie – Virologie ; hygiène hospitalière*)

Docteure Corentine ALAUZET - Docteure Hélène JEULIN - Docteure Véronique VENARD

2° sous-section : (*Parasitologie et mycologie*)

Docteure Anne DEBOURGOGNE

46° Section : SANTÉ PUBLIQUE, ENVIRONNEMENT ET SOCIÉTÉ

1^{re} sous-section : (*Epidémiologie, économie de la santé et prévention*)

Docteur Cédric BAUMANN - Docteure Frédérique CLAUDOT - Docteur Alexis HAUTEMANIÈRE

Docteur Arnaud FLORENTIN - Docteur Jonathan EPSTEIN (stagiaire)

2° sous-section (*Médecine et Santé au Travail*)

Docteure Isabelle THAON

47° Section : CANCÉROLOGIE, GÉNÉTIQUE, HÉMATOLOGIE, IMMUNOLOGIE

1^{re} sous-section : (*Hématologie ; transfusion*)

Docteur Julien BROSEUS – Docteure Maud D'AVENI

2° sous-section : (*Cancérologie ; radiothérapie*)

Docteure Lina BOLOTINE

3° sous-section : (*Immunologie*)

Docteure Alice AARNINK

4° sous-section : (*Génétique*)

Docteure Céline BONNET - Docteure Mathilde RENAUD (stagiaire)

48° Section : ANESTHÉSIOLOGIE, RÉANIMATION, MÉDECINE D'URGENCE, PHARMACOLOGIE ET THÉRAPEUTIQUE

1° sous-section : (*Anesthésiologie-réanimation et médecine péri-opératoire*)

Docteur Philippe GUERCI

3° sous-section : (*Pharmacologie fondamentale ; pharmacologie clinique ; addictologie*)

Docteur Nicolas GAMBIER - Docteure Françoise LAPICQUE - Docteur Julien SCALA-BERTOLA

49° Section : PATHOLOGIE NERVEUSE ET MUSCULAIRE, PATHOLOGIE MENTALE, HANDICAP ET RÉÉDUCATION

2° sous-section : (*Neurochirurgie*)

Docteur Fabien RECH

3° sous-section : (*Psychiatrie d'adultes ; addictologie*)

Docteur Thomas SCHWITZER

4° sous-section : (*Pédopsychiatrie ; addictologie*)

Docteur Fabienne ROUYER-LIGIER (stagiaire)

50° Section : PATHOLOGIE OSTÉO-ARTICULAIRE, DERMATOLOGIE ET CHIRURGIE PLASTIQUE

4° sous-section : (*Chirurgie plastique, reconstructrice et esthétique ; brûlologie*)

Docteure Laetitia GOFFINET-PLEUTRET

51° Section : PATHOLOGIE CARDIO-RESPIRATOIRE ET VASCULAIRE

3° sous-section : (*Chirurgie thoracique et cardio-vasculaire*)

Docteur Fabrice VANHUYSE

4° sous-section : (*Chirurgie vasculaire ; Médecine vasculaire*)

Docteure Nicla SETTEMBRE

52° Section : MALADIES DES APPAREILS DIGESTIF ET URINAIRE

1^{re} sous-section : (*Gastroentérologie ; hépatologie ; addictologie*)

Docteur Anthony LOPEZ

54° Section : DEVELOPPEMENT ET PATHOLOGIE DE L'ENFANT, GYNECOLOGIE-OBSTETRIQUE, ENDOCRINOLOGIE ET REPRODUCTION

1° sous-section : (*Pédiatrie*)

Docteure Cécile POCHON (stagiaire)

4° sous-section : (*Endocrinologie, diabète et maladies métaboliques ; Gynécologie médicale*)

Docteure Eva FEIGERLOVA

5° sous-section : (*Biologie et médecine du développement et de la reproduction ; gynécologie médicale*)

Docteur Mikaël AGOPIANTZ

55° Section : PATHOLOGIE DE LA TÊTE ET DU COU

1^{re} sous-section : (*Oto-Rhino-Laryngologie*)

Docteur Patrice GALLET

=====

MAÎTRES DE CONFÉRENCES

5^e Section : SCIENCES ÉCONOMIQUES

Monsieur Vincent LHUILLIER

7^e Section : SCIENCES DU LANGAGE : LINGUISTIQUE ET PHONETIQUE GENERALES

Madame Christine DA SILVA-GENEST

19^e Section : SOCIOLOGIE, DÉMOGRAPHIE

Madame Joëlle KIVITS

63^e Section : GÉNIE ÉLECTRIQUE, ÉLECTRONIQUE, PHOTONIQUE ET SYSTÈMES

Madame Pauline SOULET LEFEBVRE (stagiaire)

64^e Section : BIOCHIMIE ET BIOLOGIE MOLÉCULAIRE

Madame Marie-Claire LANHERS - Monsieur Nick RAMALANJAONA

65^e Section : BIOLOGIE CELLULAIRE

Madame Nathalie AUCHET - Madame Natalia DE ISLA-MARTINEZ - Monsieur Christophe NEMOS

69^e Section : NEUROSCIENCES

Madame Sylvie MULTON

=====

MAÎTRES DE CONFÉRENCES ASSOCIÉS DE MÉDECINE GÉNÉRALE

53^e Section, 3^e sous-section : (*Médecine générale*)

Docteur Cédric BERBE

=====

DOCTEURS HONORIS CAUSA

Professeur Pierre-Marie GALETTI (1982)
Brown University, Providence (U.S.A)

Professeure Mildred T. STAHLMAN (1982)
Vanderbilt University, Nashville (U.S.A)

Professeur Théodore H. SCHIEBLER (1989)
Institut d'Anatomie de Würzburg (R.F.A)

Professeur Mashaki KASHIWARA (1996)
Research Institute for Mathematical Sciences de Kyoto (JAPON)

Professeur Ralph GRÄSBECK (1996)
Université d'Helsinki (FINLANDE)

Professeur Duong Quang TRUNG (1997)
Université d'Hô Chi Minh-Ville (VIÊTNAM)

Professeur Daniel G. BICHET (2001)
Université de Montréal (Canada)

Professeur Marc LEVENSTON (2005)
Institute of Technology, Atlanta (USA)

Professeur Brian BURCHELL (2007)
Université de Dundee (Royaume-Uni)

Professeur Yunfeng ZHOU (2009)
Université de Wuhan (CHINE)

Professeur David ALPERS (2011)
Université de Washington (U.S.A)

Professeur Martin EXNER (2012)
Université de Bonn (ALLEMAGNE)

REMERCIEMENTS

A notre Maître, Président du Jury et Directeur de Thèse

Monsieur le Professeur Jean-Paul Berrod

Professeur des Universités, Praticien Hospitalier d'Ophtalmologie

Vous nous avez fait l'honneur de nous confier ce sujet et de nous accompagner tout au long de notre travail.

Vous nous faites également l'honneur de présider cette thèse et de juger ce travail.

Vos connaissances médicales, votre dextérité chirurgicale, votre expertise clinique ainsi que votre capacité d'écoute à l'égard de chacun vos patients sont pour nous un modèle.

Nous vous sommes reconnaissants pour la bienveillance dont vous avez toujours fait preuve à notre endroit, tout au long de notre internat.

Nous vous remercions pour votre patience et espérons que ce travail réponde à vos attentes.

Merci d'accepter le témoignage de notre sincère reconnaissance et de notre profond respect.

A notre Maître et Juge

Madame le Professeur Karine Angioi-Duprez

Professeur des Universités, Praticien Hospitalier d'Ophtalmologie

Nous vous remercions de l'honneur que vous nous faites en acceptant de juger notre travail.

Vos connaissances, votre rigueur et votre capacité de synthèse sont pour nous un modèle.

Nous vous sommes reconnaissants pour votre enseignement sur les pathologies inflammatoires et rétiniennes transmis avec pédagogie au cours de vos consultations.

Que notre thèse soit la marque de notre gratitude et de notre profond respect.

A notre Maître et Juge

Monsieur le Professeur Thierry Civit

Professeur des Universités, Praticien Hospitalier de Neurochirurgie

Nous vous remercions de l'honneur que vous nous faites en acceptant de juger notre travail.

Nous vous remercions de la patience et de la bienveillance que vous nous avez accordée durant notre première année d'internat en Neurochirurgie.

Nous étions des médecins débutants, vous nous avez appris le sens des responsabilités.

Votre engagement, votre gestion humaine, votre capacité d'écoute et votre habileté chirurgicale sont pour nous un modèle.

Nous sommes heureux de vous exprimer ici notre sincère reconnaissance et notre profond respect.

A notre Maître et Juge

Monsieur le Docteur Jean-Baptiste Conart

Praticien Hospitalier d'Ophtalmologie

Nous vous remercions de l'honneur que vous nous faites en acceptant de juger notre travail.

Nous vous remercions de votre très grande disponibilité, de vos conseils toujours avisés et précis.

Votre engagement constant dans le service, vos compétences médicales et votre précision chirurgicale sont remarquables et reconnus de chacun.

Puissiez-vous obtenir très prochainement toute la reconnaissance professionnelle que vous méritez. Que notre thèse soit d'ores et déjà l'expression de cette sincère reconnaissance et de notre profond respect.

A notre Maître et Juge

Monsieur le Docteur Jean-Marc Perone

Praticien Hospitalier d'Ophtalmologie

Nous vous remercions de l'honneur que vous nous faites en acceptant de juger notre travail.

Nous vous remercions de la confiance que vous nous avez accordée dès le début de notre internat.

Nous vous remercions de nous avoir formé, stimulé et encouragé.

Nous vous sommes reconnaissants et de maintenir votre confiance dans la durée, en nous permettant de rejoindre votre équipe.

Votre dextérité chirurgicale, votre capacité de synthèse ainsi que vos qualités de meneur d'équipe(s) sont pour nous un modèle.

Merci d'accepter le témoignage de mon profond respect et de ma grande reconnaissance.

A mes maitres d'internat

Lors de ma première année d'internat en Neurochirurgie

Au Professeur Thierry Civit, vous m'avez fait adorer les réunions du mercredi après-midi qui se terminaient souvent dans une ambiance conviviale autour d'un verre (ou d'une bouteille). Merci de votre bienveillance, de m'avoir enseigné votre spécialité, ainsi que de m'avoir laissé opérer dès mon premier semestre. Vous sauvez des vies au sens littéral du terme tout en restant humble et très accessible de vos équipes. Vous avez toute mon admiration.

Au Professeur Jean Auque, avec qui j'ai passé de très bonnes matinées au bloc opératoire, et qui m'a délesté d'un certain nombre de cigarettes en échange de cafés dans son bureau. Votre humour ciselé reste dans ma mémoire.

Au Professeur Jean-Claude Marchal, personnage charismatique, cultivé, qui durant ses interventions, avait toujours le mot juste et jamais le geste inutile. Vous vous êtes toujours montré bienveillant à mon égard. Votre dextérité chirurgicale est paradoxalement proportionnelle à la taille de vos gants. Ces derniers détiennent toujours au terme de mon internat, le record incontesté (9 et ½).

A Catherine et Sophie qui étiez comme des mamans pour tous les internes, vous m'avez beaucoup appris et souvent rassuré dans mes moments de doute. Votre engagement et votre humanité sont de vrais exemples pour tous les jeunes médecins qui vous rencontrent année après année. J'ai une profonde admiration pour votre professionnalisme, vos compétences chirurgicales ainsi vos qualités d'empathie et d'écoute.

A Isabelle, Anthony, Fabien, Thomas et Floriane, cinq jeunes chirurgiens, avenir de la neurochirurgie nancéenne hospitalière ou libérale, tous excellents et avec qui j'ai passé de nombreuses longues nuits de garde. J'ai encore le souvenir de la voix de chacun d'entre vous lorsque je vous réveillais à 5h30 du matin pour vous demander un nouvel avis d'un hôpital de périphérie ne dépendant même pas de notre secteur géographique... ! Merci de m'avoir beaucoup appris, parfois sermonné, souvent encouragé.

A toute l'équipe du bloc de Neurochirurgie (comment oublié les cris de Nadia... !) et des secteurs d'hospitalisation. Vous formez une famille professionnelle et êtes la vraie richesse de ce service. Les patients le savent et vous en sont sincèrement reconnaissant.

Lors de mes quatre années d'Ophtalmologie

Au Docteur Stéphane Humbert, je vous suis reconnaissant de m'avoir accueilli au bloc avec vous et fait découvrir pour la première fois la chirurgie ophtalmologique. Quelle dextérité et quelle rapidité ! Je vous cite souvent en exemple à mes co-internes comme étant un chirurgien hors-pair. L'efficacité, la rigueur et la constance sont vos vraies qualités professionnelles. Et vous êtes par ailleurs très sympathique et accessible, j'espère vous avoir encore régulièrement au téléphone, vous rendre visite à Verdun avec Alice, ou boire un verre en congrès !

A Jean-Baptiste, tes connaissances encyclopédiques et ta dextérité au bloc forcent l'admiration et le respect. Ton dévouement envers tous les internes est la clef de voûte de la recherche dans le service. Nous avons tous hâte de voir inscrit « Pr. » sur ton ordonnancier ! Tu le mérites. Merci pour tout ce que tu m'as appris, pour ta rigueur dont je manque parfois. Merci pour ta gentillesse et ton écoute et surtout merci pour les gin tonics chez toi pendant les révisions !

A Véro, merci pour ta sympathie et pour toutes les réponses à mes interrogations sur la pédiatrie !

Au Dr Maalouf, pour votre capacité à clarifier en quelques phrases des concepts qui nous semblaient bien trop complexes... Votre rigueur, votre logique et votre dextérité chirurgicale semblent rendre votre spécialité facile, c'est là, la marque d'un médecin qui maîtrise parfaitement sa discipline.

Au Dr Bazard, pour votre disponibilité à répondre à nos questions, votre gentillesse, et votre patience.

Au Dr Lesure, pour votre bonhomie perpétuelle et vos réunions informelles dans votre bureau.

A Nabil, quelle personnalité ! Merci de m'avoir appris tant de chose lors de mon premier semestre à Verdun, et merci de m'avoir distillé tes « tips and tricks » tout au long de ces années. Ton humeur était parfois volubile mais ta sympathie était toujours sincère dès la porte du bloc refermée. Tu m'as souvent répété que ce qui comptait c'était la persévérance et tu ne pouvais être plus juste sur ce point ! Au plaisir de te recroiser en congrès (et j'espère en « classe affaire » dans l'avion si l'avenir le permet !).

A Andy, que j'ai brièvement croisé à Verdun mais qui m'a marqué par ses connaissances arborescentes, tout autant que par sa gentillesse.

A Piotr et Adina, pour votre bonne humeur et votre gentillesse, ce fut un réel plaisir de travailler avec vous à Metz.

A mes collègues, jeunes chefs et co-internes

A Mohamed, que dire au-delà de ton rire inimitable... Juste que j'ai de la chance de t'avoir pour maître compagnon. J'admire sincèrement tes capacités médicales et chirurgicales, tu ne t'es pas trompé en choisissant l'ophtalmologie et ta spécialisation en rétine. Tu vibres pour ton métier et ça se sent. Merci pour tout ce que tu m'apprends, je compte sur toi encore pour de nombreuses années...

A Louis, au-delà de tes compétences médicales et chirurgicales indéniables, c'est cette force tranquille qui m'impressionne. Quelqu'un a dit un jour : c'est un voilier avec un mât solide et une quille profonde, taillé pour traverser la tempête avec sérénité, c'est comme ça que je te vois affronter n'importe quelle épreuve qui oserait te challenger. Et quel humour grinçant, j'adore !

A Alex, on te donnerait le bon dieu sans confession ! Un sourire et une gentillesse chevillés au corps en toute circonstance, c'est un plaisir quotidien de travailler avec toi.

A Mathilde, comment ne pas t'apprécier et t'admirer. Bien que tu sois pétrie de multiples talents, tu ne te mets jamais en avant. Cela suscite un profond respect de tous ceux qui te connaissent. Merci d'avoir été aussi bienveillante avec moi et de m'avoir fait progresser. Quel joli prénom vous avez donné à votre magnifique petite fille avec Geoffroy!

A Estelle, que de gentillesse qui émane de toi ! Merci d'avoir été rassurante et apaisante. Ta présence et tes conseils effacent les doutes et les inquiétudes. Tu es une figure de référence pour tous les internes qui arrivent au CHU.

A Julie C, « elle a son petit tempérament » comme dirait Monsieur Perone ! Indéniablement ta volonté d'avancer et d'oser font de toi une excellente chirurgienne. Ta confiance en toi et ta détermination sont des exemples à suivre pour chaque jeune interne.

A Laure, avec qui c'est toujours enrichissant et agréable de discuter de rétine médicale. Même si nous ne nous sommes pas beaucoup croisés, je sais que tu m'aurais beaucoup appris si le temps nous l'avait permis.

A Anne-Laure et Cécile, que j'ai surtout croisées aux pots de thèses de tous les jeunes chefs sus-cités ! Vos qualités sont unanimement reconnues et discuter avec vous est toujours un plaisir.

A Julie F, et maintenant Julie H ☺, tellement content de t'avoir rencontrée pendant nos études et d'être devenus amis, ton sourire et ta bonne humeur sont communicatifs. Surtout d'excellents moments passés avec Maxime et Alice en dehors de l'hôpital.

A Alix, super interne, super chef de clinique, et surtout super partenaire de soirées ! Tu as toi aussi bien trouvé ta voie, l'avenir t'appartient !

A Youcef, une main sur une lampe à fente, l'autre en train de changer le carburateur de sa BMW, si ce n'est les deux en même temps ! Quel plaisir de rigoler avec toi !

A Maxime, incontestablement le médecin préféré des patients lorsqu'ils l'ont rencontré ! Que c'est dur de passer derrière toi ! Ta bonne humeur n'est jamais feinte et c'est très agréable pour tous ceux qui t'entourent.

A Alexia, je sais que tu as eu peur quand tu as vu mon nom à côté du tien dans la case « binôme des urgences du Jeudi au CHU » et pourtant ! la nonchalance et la rigueur peuvent faire une bonne paire quand on sait les mélanger... Merci pour les soirées chez toi où nous nous sommes toujours régalez !

A Florian, mon expert du segment antérieur, futur Gatinel du Grand Est, ta soif de connaissances et tes capacités d'analyse feront merveille j'en suis certain ! Merci de tout ce que tu as fait pour le service de Thionville. J'ai hâte d'y travailler avec toi on va faire une super équipe avec Julie !

A Soline et Kévin, on ne peut plus vous dissocier depuis le mois d'Août 2020 ! Magnifique rencontre dès votre arrivée de Nice, emmitouflés dans vos doudounes, prêts à affronter le Nord de la France (c'est-à-dire tout ce qui se trouve au Nord d'Orange sur l'autoroute A7... !) Vous vous êtes faits de bons amis ici, comme une évidence au vu de votre gentillesse et de votre charme instantané dès que vous prononcez la couleur « roose ». Je vous souhaite plein de belles choses pour l'avenir ☺.....

A Chloé, on a débuté ensemble l'internat et nous voilà maintenant à la fin... J'ai toujours apprécié travailler avec toi surtout quand c'était dur au début au 4a ^^ . Je tiens à te dire que j'ai beaucoup d'estime pour la manière dont tu travailles, tu seras toujours très appréciée comme médecin et comme personne.

A Charlotte JAUUUUD, (et bientôt Lefaire ? Briec si tu me lis... you know what you've got to do ☺) impossible de ne pas rigoler quand tu pars en fou rire ; impossible pour moi de te suivre quand tu es déjà trop bien réveillée, alors que je ne fais qu'émerger ☺ ! C'est un plaisir que de t'avoir rencontrée et découverte pendant notre internat commun, j'espère qu'on profitera bientôt de cette piscine à Épinal avec nos petits bonhommes !

A Martin, on ne s'est pas beaucoup croisés mais on s'entend déjà bien ! C'est avec plaisir qu'on ira boire des verres à Lyon, dans le Sud ou ailleurs !

A George, multitasking defines you, traducteur officiel des 2/3 des langues européennes dans le service de Metz et toujours avec le sourire !

A Dimitri, Rémi, J-B, Aymen, Pierre, merci les mecs d'avoir assuré ce semestre pendant la préparation de nos thèses et mémoires ! Je sais que je peux compter sur vous. Continuez comme ça vous êtes sur la bonne voie. A votre tour l'année prochaine, (en espérant que le COVID19 nous laissera profiter de vos soirées de thèse...)

A Justine (la gourmandise te perdra... !), Marie, Sarah, Anne-Claude, Zerine, vous faites une super promo qui me donnerait presque envie de redoubler encore quelques années ! mais je crois qu'il est temps d'avancer maintenant... A bientôt à Metz pour certains d'entre vous ☺.

A Geoffrey le flamboyant, Pauline la râleuse charismatique, Axelle la sudiste super attachante, et Vianney qui ne doit pas être le dernier à être dans les bons coups ! Une promotion de jeunes loups ambitieux et qui frôle l'irrévérence mais c'est ça l'esprit français !

A Gaetan et Alix C, vous deux, vous transpirez la sympathie, j'ai hâte de travailler avec vous !

Aux orthoptistes, infirmières, secrétaires des services d'ophtalmologie

Alex la plus gentille des verdunoises, une vraie maman pour nous deux (Alice et moi) lors de notre semestre hivernal à Verdun! A Jen' (la seule et l'unique ! merci de ta bonne humeur constante et de ta gentillesse) à Anne-Marie, Laure, Nadia, Mildrey, Agnès, Christelle, Aurélie, Monia, Elisabeth, Isabelle. Merci à chacune d'entre vous pour votre travail et votre patience avec nous.

A Suzy (l'orthoptiste la plus polyvalente et compétente que j'ai rencontrée, tu as toute mon admiration) A Jasmine et Isabelle : les premiers sourires et bonjours du matin ☺ ☺ A Manu que j'adore déjà). A vous toutes nos super secrétaires qui abattent un travail phénoménal et qui savent (en particulier à ma petite personne...) nous rappeler sans cesse de faire notre travail administratif. Merci à vous Christelle, Sophie, Sarah, Lydie, Marine d'être un peu nos mamans et de rattraper nos oublis !

Aux IBODES et AS des blocs d'ophtalmologie du CHU de Nancy et de Mercy: Catherine, Elisabeth, Fabienne, Isabelle, Maryse, JF, Alex, Mimi, Yves, mais aussi et surtout Rachel, Catherine, Christine, Hélène et toutes les autres ! une équipe en or au bloc de Mercy qui supporte nos dépassements d'horaires (c'est toujours de la faute de Momo je n'arrête pas de lui dire d'opérer plus vite... !)

Merci sincèrement à chacun et chacune d'entre vous.

A mes amis

A Jean, mon ami, on s'est rencontrés sur les bancs de la fac le premier jour de la deuxième année. On a vécu ensemble. On a redoublé ensemble... on a souvent fait autre chose que travailler mais on a fini par y arriver. Je suis fier de toi comme tu l'es de moi. Une amitié qui durera toujours je n'ai aucun doute là-dessus.

A Quentin et Max, impossible de ne pas vous mettre sur la même ligne les deux cousins...deux tempéraments vifs qui animent deux mecs charismatiques. On a tellement discuté et vécu tant de choses tous les trois que ce n'est pas possible de le résumer ici. Nos souvenirs nous appartiennent et on en forgera encore beaucoup.

A Augustin, Taha et Hamir, trois amis en or, on s'est rencontrés dès le collège et ça sera toujours simple entre nous, les années passent, on se voit souvent et puis parfois les mois passent... jusqu'à ce qu'on se retrouve comme si on retournait sur les chaises d'une salle de classe de La Malgrange (au fond de la classe évidemment avec une télécommande universelle pour éteindre la télé du prof, une boule puante à l'arrière d'un bus ou une sarbacane artisanale en main...) On s'en sort tous bien alors que les cotes n'étaient pas toujours en notre faveur. Je suis fier de vous avoir pour amis.

A François et Manon, tous les deux vous êtes les seuls qui pourraient me faire regretter de ne pas avoir plus redoublé plus tôt dans ma vie pour atterrir avec vous dès le lycée ! Nous nous sommes rencontrés plus tard grâce à ma petite sœur, votre amie, et ce fût comme une évidence. C'est beau de vous voir évoluer ensemble. Et Louis et Augustin n'ont pas eu le choix, ils se connaissent depuis leur naissance, ça ne sert à rien de leur faire perdre du temps à eux !

A Paul, le sang Jung fait que tu es aussi attachant que ton frère ! Je suis heureux de t'avoir pour ami. Mais sache que c'est une pression pour moi que de te rejoindre aux Berthom, avec ton quart d'heure d'avance habituel et moi... mon heure de retard ! Arrête de me stresser comme ça, stp... !

A J-B et Sophie, je vous adore tous les deux et vous le savez. Discuter avec vous à Villers, à Tignes, à Nancy c'est toujours voir le temps passer beaucoup trop vite et les heures de sommeil de J-B qui s'amenuisent. Désolé Sophie pour l'humeur de J-B qui doit être parfois...difficile... les lendemains. Léon, j'espère que tu ne discuteras pas toute la nuit quand tu dormiras avec Augustin... mais je crains que si !

A Tarick, on ne s'aimait pas trop au début...n'est-ce pas ☺ ? Puis le temps et les discussions s'approfondissant, on est devenus de très bons amis ! Toujours un réel plaisir de parler et rigoler avec toi (pas comme avec J-B juste au-dessus mais ne lui dis pas...)

A Alex et Hugo, vous, je n'ai toujours pas compris comment deux frères pouvaient être si différents et pourtant si semblables. Deux frangins hyper attachants, quand on arrive à esquiver les piques lancées en rafales par l'un de vous... mais bon, le deuxième est un supporter de l'OM alors je ne sais pas quel est le pire défaut ! Liverpool les gars... ça restera gravé !

A Lucie et Axel, sourires d'anges et charmeurs, joie de vivre plus contagieuse que le COVID, vous vous êtes bien trouvés tous les deux ! je vous souhaite beaucoup de bonheur les copains !

A Anne-Julie et Clémentine, mes deux blondes préférées ! on se croise plus ou moins avec les années mais c'est toujours si évident de parler avec vous, la force de l'ancienneté de notre amitié.

A Stephen, on s'est éloigné avec le temps mais on se retrouvera toujours avec autant de simplicité qu'il y a quelques années.

A Hadrien et Ewelina, quel couple magnifique ! On ne se voit pas assez, mais la roue finit toujours par tourner, nous n'avons qu'à l'aider un peu ☺. Je vous embrasse les amis !

A Nicolas, Pierre et Lise, Leo et Anaëlle, je suis heureux de vous avoir rencontré, par ma petite sœur, le Noël des copains et les barbecues sont toujours des moments de bonheur avec vous.

A Thomas J et Raphael, pour nos soirées à Nancy et notre superbe semaine entre amis sur l'île de Ré... !

A Aurélien, tu es un de mes deux premiers amis du collège avec Romain, que le temps passe vite ! Nos emplois du temps sont chargés en ce moment. Mais je sais qu'on se retrouvera avec la même simplicité qu'avec laquelle on se disait bonjour en arrivant en collège, la prochaine fois qu'on se verra !

A Seb Dooooonel ! Nico T, Rodolphe (tu trouveras bientôt, je l'espère, le projet dont tu rêves)

A Maxime et Alexis, on s'est rencontrés au bout du monde dans un bar à Shanghaï, ça ne m'arrivera plus jamais une rencontre comme ça... et je suis tellement content que cette histoire soit tombée sur vous !

A Nico et Amélie (et votre magnifique petite Rose) et Guilo (toi j'ai tellement d'histoires sur et avec toi... mais la bienséance fait qu'elles n'ont pas leur place ici !) pour toutes nos soirées animées qui se finissent aux aurores. J'aurai aimé faire l'ICN avec vous... mais mon corps aurait fini par dire stop. Et Amélie accroche toi, la pente va être longue mais tu vas la remonter jusqu'à te retrouver à danser sur les bars.

A Mario, mon coiffeur épicurien, ami de mon père, puis devenu mon ami. C'est toujours avec plaisir que l'on vient chez toi, ton accueil est chaleureux et tes éclats de rires sont nombreux.

Ta fidélité, en amitié..., est une de tes valeurs. A dans 4 à 6 semaines comme d'habitude !

A toute la bande de copains que j'ai rencontrés grâce à Alice.

A Thomas et Sarah (et Samuel !) on adore passer des moments avec vous... D'ailleurs il semble que j'ai maintenant fait le tour de toutes vos résidences familiales, principales et secondaires ?! Il va falloir acheter quelque-chose de nouveau les amis !

A Cécile, sacrée partenaire de soirée avec Alice ! T'es une fille géniale, mais je n'ai toujours pas conduit ton Wrangler et ça ... c'est pas normal Cécile !

A Marine et Silvère, authentiques et humbles, votre façon de voir la vie est une leçon de bonheur. Toujours un bonheur de vous voir ouvrir votre porte d'appartement avec un grand sourire !

A Charles (tu vas bientôt nous réchauffer les nuits nancéennes !), Thomas L (qui entretient le feu des nuits nancéennes en attendant l'établissement de Charles ☺), Thomas B et Pauline (quel mariage les amis vous nous avez offert ! et quelles merveilles Léonie et Agathe ☺) Thomas P, Gaetan, Pierre et Juliette, Victoire et Antoine, Arthur D... Je voudrais faire un paragraphe entier à chacun de vous pour vous mais les remerciements vont finir par être plus longs que ma thèse les copains ! Gros bisou (de loin et avec un masque FFP2 biensûr) à chacun de vous !

A ma famille

Papa, Maman, ce n'est pas facile d'écrire ces lignes. Cette thèse c'est surtout l'occasion d'écrire un mot pour vous dire merci, chose que je ne vous dis certainement pas assez souvent. Vous m'avez mis au monde et m'avez donné de l'amour. Plus qu'une bonne éducation, je me rends compte (et le comprends d'autant plus depuis 16 mois) que c'est vraiment ça le plus important. Alors merci à vous deux d'avoir fait de moi quelqu'un d'équilibré et d'épanoui. Merci de m'avoir toujours bien conseillé et d'avoir toujours cru en moi, même quand j'ai sacrément stagné en 5^e et 6^e année... Vous m'avez appris la persévérance et donné l'envie de réussir par votre exemple. Merci pour tout.

Amélie, ma petite sœur, quelle année pour nous deux ! Je pense que je suis aussi content pour toi que tu sois enfin avocate depuis un mois que de finir ma propre thèse... Je suis très fier de toi et je sais que tu l'es de moi... On aura quand même attendu l'année de nos 30 ans et 32 ans pour voir enfin le bout de nos études, belle performance !

Dan, you make a perfect match with my sister! I'm so happy that you two have met. You are strong together and I admire how you were able to break down the barriers that stood against you. Wish you the best

Mamy Lucette, merci du fond du cœur pour tout ce que tu as fait pour nous depuis notre tendre enfance. Je ne compte pas le nombre de paniers de linges repassé, de repas préparés, de trajets pour nous emmener à nos activités, que tu as fait avec papy... De toute manière, vous n'avez jamais compté votre temps pour nous... Merci de nous avoir aussi bien entouré Amélie et moi. Je sais que Papy est très fier de son petit-fils depuis là-haut. D'ailleurs, Papy, je savais que tu voulais m'offrir une deux-chevaux si je devenais curé... tu ne m'en voudras pas d'avoir toujours refusé, je suis bien plus heureux aujourd'hui !

Taty, merci de m'avoir toujours gâté avec tes cookies pendant toutes mes périodes de révisions, ils sont meilleurs avec les années qui passent.

Merci à Papy Robert et Mamy Françoise, pour toute cette liberté que vous nous avez donnée à la ferme, en nous laissant vivre à notre rythme sans prendre de douches et courir au milieu des animaux avec nos cousins. On y a appris la vie vraie et cela nous sert encore tous les jours. Mamy je sais que toi aussi tu es contente pour moi depuis là-haut.

A mon Parrain Lionel, même si je ne pourrai plus jamais te dire merci en face, sache que c'est grâce à toi que j'ai choisi de faire de la chirurgie. Tu m'as fait entrer dans toutes les salles de bloc de ta clinique et c'est à ce moment que j'ai sû que j'adorerai ce métier. Merci

A mes oncles et tantes Brigitte, André, Josiane, Bruno, Annick, Jürg, qui animent nos repas familiaux et avec qui c'est toujours plaisant de passer du temps.

A tous mes cousins que j'adore pour chacune de leur singularité, Claire et Léo, Benjamin et Bérengère, Marine et Marin, Émeline et Raphael, Chloé, Florent et Aurélie, Yannick et Justine, Valérie et Léa qui s'est déjà envolée elle aussi. Avec une dédicace particulière à Chloé qui m'a apporté ses talents de graphistes pour cette thèse.

A mes beaux-parents, Pierre et Véronique, merci à vous de m'avoir aussi bien accueilli dans votre famille. Merci de vous occuper d'Alice, de moi et surtout d'Augustin, en nous aidant au quotidien. Surtout... merci d'avoir fait d'Alice ce qu'elle est aujourd'hui.

A Tata, merci de nous avoir gardés, dait jouer, nourris, éduqués (et parfois disputés !) comme tes propres petits enfants. Nous avons conscience Amélie et moi de la chance de t'avoir eu comme nourrice. Tes jus d'oranges pressées et tes poissons frais que tu nous cuisinait sont en grande partie responsables de notre croissance ! Merci pour tout Tata.

A ma belle-famille, Nico, Julie, Emilie, Christophe, Damien, Charlotte et Simon bien sûr ! mais aussi à tous vos enfants Camille et Paul, Lou et Madeleine, Martin et Jules. C'est toujours génial de passer du temps chez vous à Rennes, ou à Saint-George de Didonne, il ne me reste plus qu'à venir vous retrouver avec Alice et Augustin au Canada et la Réunion mais c'est au programme !

A Romain et Camille, vous vous êtes peut-être cherchés dans les pages d'avant, mais vous avez votre place est sur cette page, vous qui êtes nos frère et sœur de cœur à Amélie et moi.

A toi, Alice

Nous nous sommes rencontrés il y a 5 ans et voilà que l'on va finir « presque » ensemble notre internat. Ce « presque », ce petit décalage de 6 mois, il est la conséquence du plus beau des cadeaux que tu aies pu nous offrir. Notre premier enfant. Et quel bonheur incomparable de voir son sourire malicieux et de l'entendre nous appeler « papa ? » ... « maman ? ». Merci d'avoir été là pour moi ces derniers mois et de t'être occupée de tout en même temps. Je sais que tu as parfois peur d'échouer, mais crois moi, tu arriveras là où tu auras envie d'aller, et je serai à côté de toi pour qu'on y aille ensemble. Tu es une femme magnifique, une maman protectrice et aimante, et tout cela, en étant un super médecin, prends en conscience et ne l'oublie pas. Cela va être à mon tour de m'occuper de toi maintenant.

Je suis fier de partager ma vie avec toi.

Je t'aime

A Augustin

Notre petite merveille, tu as fait de nous des parents. On voit la vie autrement depuis ton arrivée, tu l'as rendue plus belle. Chacun de tes sourires malicieux est un petit moment de bonheur. Tu ne peux pas encore savoir comme on est déjà fier de toi.

Je t'aime mon fils

SERMENT

« Au moment d'être admis à exercer la médecine, je promets et je jure d'être fidèle aux lois de l'honneur et de la probité. Mon premier souci sera de rétablir, de préserver ou de promouvoir la santé dans tous ses éléments, physiques et mentaux, individuels et sociaux. Je respecterai toutes les personnes, leur autonomie et leur volonté, sans aucune discrimination selon leur état ou leurs convictions. J'interviendrai pour les protéger si elles sont affaiblies, vulnérables ou menacées dans leur intégrité ou leur dignité. Même sous la contrainte, je ne ferai pas usage de mes connaissances contre les lois de l'humanité. J'informerai les patients des décisions envisagées, de leurs raisons et de leurs conséquences. Je ne tromperai jamais leur confiance et n'exploiterai pas le pouvoir hérité des circonstances pour forcer les consciences. Je donnerai mes soins à l'indigent et à quiconque me les demandera. Je ne me laisserai pas influencer par la soif du gain ou la recherche de la gloire.

Admis dans l'intimité des personnes, je tairai les secrets qui me sont confiés. Reçu à l'intérieur des maisons, je respecterai les secrets des foyers et ma conduite ne servira pas à corrompre les mœurs. Je ferai tout pour soulager les souffrances. Je ne prolongerai pas abusivement les agonies. Je ne provoquerai jamais la mort délibérément.

Je préserverai l'indépendance nécessaire à l'accomplissement de ma mission. Je n'entreprendrai rien qui dépasse mes compétences. Je les entretiendrai et les perfectionnerai pour assurer au mieux les services qui me seront demandés.

J'apporterai mon aide à mes confrères ainsi qu'à leurs familles dans l'adversité. Que les hommes et mes confrères m'accordent leur estime si je suis fidèle à mes promesses ; que je sois déshonoré et méprisé si j'y manque ».

TABLES DES MATIÈRES

LISTE DES ABRÉVIATIONS	28
INTRODUCTION GENERALE	29
1. Prolifération vitreo-rétinienne	29
2. Membrane Limitante Interne.....	30
3. But de l'étude	31
ARTICLE	32
Abstract	33
Introduction	34
Patients and methods	36
Study Design	36
Inclusion and Exclusion Criteria	36
Clinical Evaluation.....	36
Surgical Technique.....	37
Main outcome Measures	38
Statistical Analysis	39
Results	40
Observational results of FS group.....	40
Comparative results of FS group and CP group.....	40
Surgical characteristics.....	41
Visual outcomes	42
OCT parameters	42
Discussion	44
Conclusion.....	46
References	48
CONCLUSION GENERALE	51

LISTE DES ABRÉVIATIONS

BCVA Best corrected visual acuity

CFT Central foveal thickness

ERM Epiretinal membrane

FTMH Full thickness macular hole

ILM Internal Limiting Membrane Peeling

LogMAR Logarithm of the minimal angle of resolution

PPV Pars Plana Vitrectomy

PFO Perfluoro-n-octane

PVR Proliferative vitreoretinopathy

RRD Rhegmatogenous retinal detachment

INTRODUCTION GENERALE

1. Prolifération vitreo-rétinienne

La prolifération vitreo-rétinienne (PVR) est une réaction inflammatoire qui engendre, dans les suites d'un décollement de rétine, une fibrose intrarétinienne et la formation de membranes sur les surfaces sus- et sous-rétiniennes. La combinaison de l'inflammation, de l'ischémie et de la prolifération cellulaire, entrain la formation de cette prolifération vitreo-rétinienne. Elle apparait dans 95% des cas dans les 45 jours suivants le décollement [1]. Elle est la principale cause d'échec chirurgical des décollements de rétine rhéomatogènes.

Son incidence est de l'ordre de 5 à 10% dans les décollements de rétine, et ce malgré les progrès des techniques chirurgicales depuis les années 1980 [2]. A ce jour aucun traitement pharmacologique n'a prouvé son efficacité quant à la prévention de son apparition ou de son évolution [3].

En effet, ce processus complexe n'est toujours que partiellement compris. On sait qu'il débute par une migration des cellules de l'épithélium pigmentaire (EP), des cellules de Muller, et des macrophages notamment, à la surface de la rétine, ce qui va produire des membranes fibrocellulaires qui elle-mêmes excerceront des forces de rétraction sur la rétine.

Ces forces de rétraction peuvent transformer un décollement de rétine rhéomatogène en décollement de rétine tractionnel. Elles réduisent la laxité de la rétine, empêchant parfois le chirurgien de réappliquer la rétine sur l'épithélium pigmentaire. Enfin, la progression de la prolifération vitreo-rétinienne peut se poursuivre après la chirurgie, elle est à cette période post opératoire précoce, la principale cause responsable de récidence du décollement.

Classification de la prolifération vitréo-rétinienne. 1991[4]

Grade	Caractéristiques
A	Vitré trouble (haze), pigments vitréens, amas de pigments sur la rétine inférieure
B	Des rides apparaissent sur la surface de la rétine interne ; raidissement de la rétine interne, tortuosité des vaisseaux, bordures du décollement rétinien ourlées et irrégulières, réduction de la mobilité du vitré
C-Postérieur	Postérieur à l'équateur : plis focaux, diffus ou circonférentiels de pleine épaisseur *, cordage sous-rétiens *
C-Antérieur	Antérieur à l'équateur : plis focaux, diffus ou circonférentiels de pleine épaisseur *, cordage sous-rétiens * déplacement antérieur, vitré condensé avec cordages
<ul style="list-style-type: none">• Exprimés en quadrants horaire	

2. Membrane Limitante Interne

La Membrane limitante interne (MLI) est une membrane basale qui sépare la rétine du vitré. Elle est associée aux pieds des cellules de Müller et aux fibrilles de collagène du vitré. Son épaisseur est d'environ 2,5 μm au niveau de la macula. Son pelage peut être nécessaire en cas de Prolifération vitréo-rétinienne localisée sur la macula afin de permettre d'enlever en totalité les membranes tractionnelles qui reposent sur elle.

Le pelage de la MLI est recommandé par plusieurs équipes même en l'absence de membranes tractionnelles reposant sur la rétine. Cette approche est plus débattue, d'autres équipes préconisant de ne pas peler la limitante interne dans ce contexte, ayant notamment retrouvé une augmentation de l'apparition de trous maculaires ainsi que de métamorphopsies possiblement iatrogènes.

3. But de l'étude

Nous sommes partis du présupposé que le pelage de la membrane limitante interne sur toute l'aire maculaire (MLI) comportait plus de bénéfices que de risques dans le contexte de décollement de rétine rhégmato-gène compliqué de PVR stade B. Facilitant la ré-application de la macula lorsqu'elle est décollée et permettant de prévenir la formation secondaire, dans les suites opératoires, de membranes de prolifération vitréo-rétinienne sur la macula, qui peuvent engendrer une baisse d'acuité visuelle significative.

Afin de garder les bénéfices du pelage tout en tentant d'en limiter les complications iatrogènes, nous avons décidé de mener cette étude pilote qui explore le pelage partiel de la limitante interne, en épargnant la fovéa, épïcêtre fonctionnel de la macula, dans le contexte de décollement de rétine compliqué de PVR stade B.

1. Pastor JC. Proliferative vitreoretinopathy: an overview. *Surv Ophthalmol.* 1998;43(1):3–18
2. Rojas J, Fernandez I, Pastor JC et al. Development of predictive models of proliferative vitreoretinopathy based on genetic variables: the Retina 4 project. *Invest Ophthalmol Vis Sci.* 2009;50(5):2384-90.
3. Mudhar HS. A brief review of the histopathology of proliferative vitreoretinopathy (PVR). *Eye* 2020;34:246–50.
4. Machemer R, Aaberg TM, Freeman HM, Irvine AR, Lean JS, Michels RM. An updated classification of retinal detachment with proliferative vitreoretinopathy. *Am J Ophthalmol.* 1991 ; 112(2) : 159–165

ARTICLE

PELAGE DE LIMITANTE INTERNE AVEC ÉPARGNE FOVÉOLAIRE DANS LE TRAITEMENT DES DÉCOLLEMENTS DE RÉTINE COMPLIQUÉS DE PVR B

FOVEAL-SPARING INTERNAL LIMITING MEMBRANE PEELING FOR RETINAL DETACHMENTS COMPLICATED BY GRADE-B PVR

Jean-Charles Vermion¹, Jean-Baptiste Conart¹, Karine Angioi-Duprez¹, Jean-Paul Berrod¹

¹*Department of Ophthalmology, Nancy University Hospital, Rue du Morvan, 54511
Vandoeuvre-Les-Nancy, France*

Correspondence :

Jean-Charles Vermion

*Centre Hospitalier Régional Universitaire de Nancy, Département d'Ophtalmologie, Rue du
Morvan, 54511 Vandoeuvre-Les-Nancy*

Adresse e-mail : jeancharles.vermion@gmail.com

The authors declare that there is no conflict of interest regarding the publication of this article

Abstract

Purpose: To describe the outcomes and complications of the foveal-sparing internal limiting membrane (ILM) peeling technique during vitrectomy as an adjunct in the treatment of rhegmatogenous retinal detachment (RRD) complicated by grade-B Proliferative vitreoretinopathy (PVR). And secondly to compare the results of this group with patients who underwent, the standard complete peeling (CP) of ILM. A Pilot Study

Design: Retrospective comparative case series.

Methods: Thirty-two eyes who underwent a Pars Plana Vitrectomy (PPV) to treat RRD complicated by grade B PVR were included. We described the results of 7 eyes who received during the PPV a foveal-sparing internal limiting membrane peeling (FS group) between October 2019 and February 2020. Then, we compared them, with 25 eyes that received a standard complete peeling of the internal limiting membrane (CP group) between November 2017 and March 2019.

Main Outcome measure was to report the anatomic results after using a single surgery in both groups. Were also analyzed the incidence of postoperative complications such as macular thickness, epiretinal membrane (ERM) and secondary surgeries for re-detachment or ERM.

Results: Baseline characteristics were comparable in both groups. In the CP group, zero patients developed an ERM two months after surgery, whereas in the FS group, where 5/7 (71%) patients developed an ERM ($p=0.001$). This significant difference was reflected in the postoperative Central Foveal Thickness with a significant increase in the FS group, at 2 months ($278.8 \pm 23.6 \mu\text{m}$ in CP group vs $370.1 \pm 62.9 \mu\text{m}$ in FS group, $p=0.007$) and 6 months ($280.8 \pm 23.4 \mu\text{m}$ in CP group vs $371.8 \pm 133.9 \mu\text{m}$ in FS group, $p=0.008$). Secondary surgery was required within 6 months in 4 cases (16%) in the CP group versus 4 cases (57%) in the FS group ($p = 0.18$).

Conclusion: This pilot study suggests that the incidence of ERM is more frequent in the foveal sparing group. When internal limiting membrane peeling is decided by the surgeon as a surgical adjunct in PPV to treat RRD complicated by grade B PVR, it should be complete.

KEY WORDS: foveal sparing internal limiting membrane peeling, pars plana vitrectomy, macular hole, retinal detachment

Introduction

Rhegmatogenous retinal detachment (RRD) is the most common form of retinal detachment, it takes its origin with a retinal break that allows the passage of fluid from the vitreous cavity to the subretinal space, resulting in a separation of the retina from the underlying retinal pigment epithelium. It occurs in about 1 to 10,000 people a year[1].

Proliferative vitreoretinopathy (PVR) is a multifactorial process that occurs in 5%-10% of rhegmatogenous retinal detachment (RRD) cases and remains one of the most severe complication and cause of surgical failure[2,3]. Indeed, it causes contractile fibro-cellular membranes that may prevent retinal reattachment.

The Retina Society Terminology Committee updated its classification scheme in 1991. It is still currently the most widely used, describing three grades of increasing severity and emphasized the anterior location (anterior PVR) and posterior location (posterior PVR).

Grade-A PVR is defined as vitreous haze or vitreous pigment clumping. Grade B includes

wrinkling of retinal inner surface, retinal stiffness, vessel tortuosity, rolled and irregular edges of retinal break. Grade-C is defined as a full-thickness retinal folds and/or subretinal bands and pathologic changes that can be posterior, anterior, or both.

Grade-B PVR, also named as moderate PVR is a risk factor for the development of severe grade-C PVR, postoperative re-detachment or secondary epiretinal membrane (ERM) formation without appropriate surgical treatment[4].

Therefore, specific treatment for grade-B PVR is necessary to stop its evolution and decrease the occurrence of complications. Studies have found that Pars Plana Vitrectomy with posterior pole ILM peeling reduces the recurrence of posterior epiretinal membrane formation and one study found it reduced the risk of re-detachment[5–10].

However, there is no clear consensus on the posterior pole complete ILM peeling, and some studies showed a higher risk of postoperative macular hole appearance, metamorphopsia, loss of light sensitivity and dissociated optic disc nerve fiber layer appearance[11–14].

These complications might be reduced by using Foveal-sparing peeling of ILM technique, which is already successfully used to decrease the postoperative rate of macular hole formation in the surgical treatment of myopic traction maculopathy[15,16].

The aim of this study was to describe the outcomes of the Foveal-sparing peeling ILM technique during vitrectomy as an adjunct in the treatment of RRD complicated by grade-B PVR. We secondly compared the outcomes and complications of this group to a previous group of patients who underwent, the standard complete peeling (CP) of ILM.

Patients and methods

Study Design

This retrospective observational case series study was conducted at the department of ophthalmology of Nancy University Hospital in accordance with the ethical principles of the Declaration of Helsinki. All the patients who underwent vitrectomy with FS internal limiting membrane peeling were informed on the possible benefits and risks. All patients understood and agreed to have surgery.

Seven consecutive patients who presented a primary macula-off RRD complicated by grade-B PVR between October 2019 and February 2020 underwent a vitrectomy gas tamponade and foveal-sparing peeling of internal limiting membrane (FS group) were described and then compared with twenty-five eyes who presented the same pathology and received a standard complete peeling of the internal limiting membrane (CP group) between November 2017 and March 2019.

Inclusion and Exclusion Criteria

Inclusion criteria were as follows:

1) provision of written informed consent before surgery, 2) presence of primary RRD complicated by grade B PVR, 3) eligibility to gas tamponade at the end of surgery.

Exclusion criteria were as follows:

1) any previous macular surgery, trauma, or glaucoma, 2) diabetic retinopathy or any other retinal vascular disease, 3) RRD without PVR or with grade A or C PVR, 4) were also excluded RRD treated with silicone oil tamponade at the end of surgery.

Clinical Evaluation

Preoperatively, the clinical evaluation included detailed medical and ocular histories, with patients' gender, age, axial length, duration of symptoms. Preoperative complete eye examination was performed with best-corrected visual acuity (BCVA) measured with Snellen Charts, intraocular pressure, lens status. A fully dilated fundus exam was performed to define the RD extent, grading the PVR and determine the number and locations of breaks.

Intraoperative data included surgical technique, use of Perfluoro-n-octane (PFO), combined cataract extraction and complications.

Postoperatively, all patients were followed up at between 4 and 8 weeks (named 2 months) and at 6 months with the following examinations performed at each visit:

1) measurement of best-corrected visual acuity(BCVA), 2) fully dilated biomicroscopic funduscopy examination and Ultra-Wide Field 200° retinal camera images (Optos P200Tx; Optos, Scotland, United Kingdom) 3) macular imaging with spectral-domain optical coherence tomography (OCT; Heidelberg Spectralis-OCT; Heidelberg Engineering, Germany). The OCT imaging consisted on the acquisition of 49 horizontal B-scans centered on the fovea. Measurement of central foveal thickness (CFT), epiretinal membrane (ERM), full thickness macular hole (MH) formation were analyzed.

Surgical Technique

A 23 or 25- gauge, 3-port pars plana vitrectomy using EVA system (EVA; Dorc, Zuidland Netherlands) was performed with a combined cataract extraction whenever needed. Every patient underwent the following steps during vitrectomy:

1) central and peripheral vitreous core removal by active suction of the vitreous core, including posterior hyaloid detachment, if not already present, and close vitreous base shaving.

2) after removal of the entire vitreous cortex, intravitreal staining with Brilliant Blue G (BBG; ILM Blue, Dorc, Zuidland, the Netherlands) was applied for 1 minute (**Fig. 1**) and followed by complete or foveal-sparing ILM removal depending on the patient group.

3) surgery was completed by fluid-air exchange, retinopexy of the breaks by endolaser or cryopexy, and finally gas tamponade with SF6/air mixture or C2F6/air mixture.

The ILM peeling was done using ILM forceps and usually performed under perfluoro-n-octane (PFO) to stabilize the posterior pole. In the complete peeling group (CP group) the ILM was removed from all the macular area up to the vessel arcades (**Fig. 2A**). In the foveal-sparing group (FS group), the ILM was grasped and peeled off on three quarters of the posterior pole surface, leaving the ILM intact over the foveal region and the inter maculopapillary region. The remaining ILM floating flaps were finally shaved with the vitrectome (**Fig. 2B**)

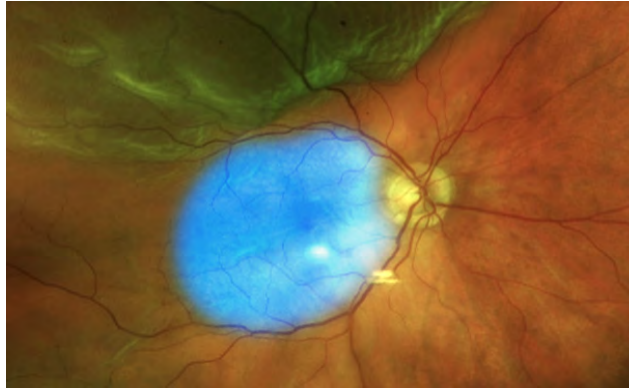

Fig. 1. Ultra-wide-field Fundus imaging with Optos P200Tx (Optos Carifornia®, Scotland, United Kingdom) showing a macula highlighted by blue coloration on an upper RRD with an upper break position.

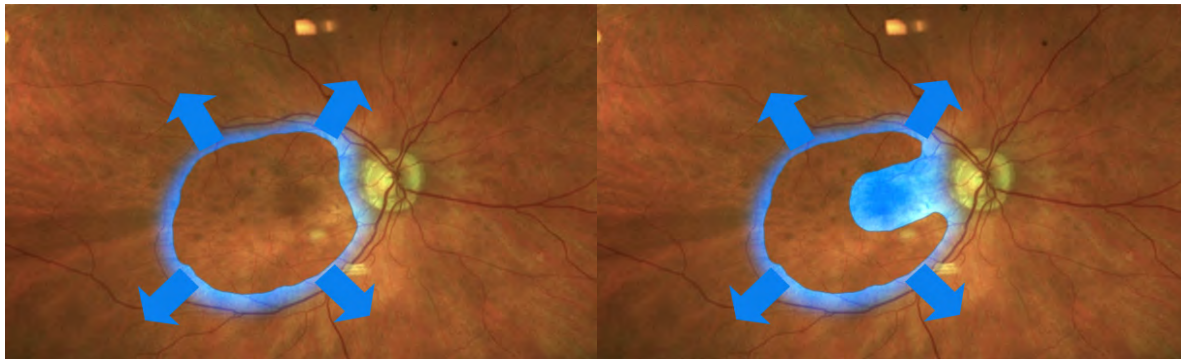


Fig. 2. A.

Complete peeling of the ILM. Retinal relaxation is described by blue arrows after complete peeling of internal limiting membrane (ILM).

Fig. 2. B.

Foveal-sparing procedure: the ILM is grasped several times near the arcades and peeled off. When the flap comes close to the central fovea, flap is released by the forceps and another flap is started from another site. The three-quarters of the macula surface were peeled, sparing the fovea and the region between the fovea and the optic disc. Retinal relaxation described by blue arrows after foveal sparing internal limiting membrane (ILM) peeling.

Main outcome Measures

The main outcome measure was the anatomic success rate using single surgery, defined as a stable total retinal reattachment for a minimum follow up of 6 months after surgery. We also examined the preoperative and postoperative central foveal thickness (CFT), the incidence of postoperative epiretinal membrane (ERM) and full-thickness macular hole (MH). The minimum follow-up length was 6 months.

Statistical Analysis

Patients were classified into two groups according to the status of the ILM peeling. Continuous variables were expressed as mean \pm standard deviation and categorical variables were expressed as numbers and percentages. Snellen VA was converted to the logarithm of minimal angle of resolution (logMAR) units for statistical analysis. Differences in continuous values and BCVA were assessed for statistical significance using Student's t-test. Differences of categorical variables were evaluated for statistical significance with Fisher's exact probability test. All statistical analyses were performed using SPSS software V.20(SPSS Chicago, IL). P values less than 0.05 were considered significant.

Results

Seven eyes of seven patients operated for RRD complicated by grade-B PVR were included in the Foveal-Sparing peeling of ILM Group (FS group), and twenty-five eyes of twenty-four patients were included in the Complete Peeling of ILM Group (CP group).

Observational results of FS group

The baseline and surgical characteristics as well as outcomes and complications of the seven cases included in the FS group are described in **Table 1**(visible at the end of the article). None of the patients presented a postoperative full-thickness macular hole (FTMH). However, among the 7 eyes, 5(71%) developed a postoperative ERM on the residual ILM “left in place”. Two patients (29%) required a revision surgery to remove the leftover ILM by completing the peeling. And two other patients (29%), including one who had developed an ERM, required a secondary surgery within 6 weeks to treat a re-detachment; they both underwent a complementary peeling of ILM concomitantly. Only one patient who presented an ERM, did not required a revision surgery.

Comparative results of FS group and CP group

The baseline characteristics in the two groups were well-matched, no significant differences between the two groups were noticed. The demographic and baseline characteristics are listed in **Table 2**.

Table 2. Baseline Characteristics of the patients with RRD complicated by grade-B PVR who underwent Complete Internal Limiting Membrane Peeling or Foveal-Sparing Internal Limiting Membrane Peeling

		Complete Peeling ILM (N=25)	Foveal-Sparing ILM (N=7)	p
Age, years	mean ± SD	65,3 ± 9,4	69,4 ± 7,6	0.25 ^a
Sex				
Male	No. (%)	17 (68%)	5 (71%)	1.00 ^b
Female	No. (%)	8 (32%)	2 (29%)	
Axial lenght, mm	mean ± SD	25.1 ± 1.4	24.8 ± 1.0	0.59 ^a
Preoperative BCVA (logMAR)	mean ± SD	1.5 ± 0.8	1.3 ± 0.7	0.66 ^a
Duration of symptoms, days	mean ± SD	9.5 ± 8.8	10.7 ± 7.0	0.71 ^a
Extent of RRD				
Subtotal	No. (%)	20 (80%)	6 (86%)	1.00 ^b
Total	No. (%)	5 (20%)	1 (14%)	
Break position				
Upper	No. (%)	13 (52%)	4 (57%)	1.00 ^b
Lower	No. (%)	9 (36%)	2 (29%)	
Both	No. (%)	3 (12%)	1 (14%)	
Number of breaks				
Single	No. (%)	12 (48%)	4 (57%)	1.00 ^b
Multiple	No. (%)	13 (52%)	3 (43%)	
Lens Status				
Phakic	No. (%)	12 (48%)	3 (43%)	1.00 ^b
Pseudophakic	No. (%)	13 (52%)	4 (57%)	

^aStudent t-test

^bFischer exact test

ILM Internal Limiting Membrane Peeling; BCVA Best corrected visual acuity; LogMAR logarithm of the minimal angle of resolution; RRD Rhegmatogenous retinal detachment; SD standard deviation

Surgical characteristics

The surgical characteristics analysed were the vision system used, the type of gas used for tamponade, use of Perfluoro-n-octane as an adjunct to stabilize the posterior pole and the existence or not of concomitant phacoemulsification. The two groups did not differ on any of these characteristics that are given in **Table 3**.

Table 3. Surgical characteristics

		Complete Peeling ILM (N=25)	Foveal-Sparing ILM (N=7)	p
Vision system used				
23-gauge	No. (%)	5 (20%)	1 (14%)	1.00 ^a
25-gauge	No. (%)	20 (80%)	6 (86%)	
Gas Tamponade				
SF6	No. (%)	15 (60%)	4 (57%)	1.00 ^a
C2F6	No. (%)	10 (40%)	3 (43%)	
Concomitant phacoemulsification + IOL	No. (%)	6 (24%)	2 (29%)	1.00 ^a
Use of Perfluoro-n-octane	No. (%)	25 (100%)	7 (100%)	1.00 ^a

^aFischer exact test

IOL : intraocular lens implantation; SF6 sulfur hexafluoride; C2F6 hexafluoroethane

Visual outcomes

The mean preoperative LogMAR BCVA was 1.5 ± 0.8 in CP group and 1.3 ± 0.7 in FS group, with no significant differences. The mean LogMAR BCVA score improved in both groups after surgery either at 2 months and 6 months and no significant differences were noticed. The **Table 4** shows the postoperative visual acuity.

OCT parameters

In the CP group, none of the patients developed an ERM after surgery, whereas in the FS group were 5 patients (71%) showed an ERM. This significant difference ($p = 0.001$) between the two groups is also reflected in the analysis of the postoperative Central Foveal Thickness that shows a significant thickening of the fovea in the FS group, at 2 months ($278.8 \pm 23.6 \mu\text{m}$ in CP group vs $370.1 \pm 62.9 \mu\text{m}$ in FS group, $p=0.007$) and 6 months ($280.8 \pm 23.4 \mu\text{m}$ in CP group vs $371.8 \pm 133.9 \mu\text{m}$ in FS group, $p=0.008$).

One Full thickness macular hole was found postoperatively in the CP group and none was observed in the FS group.

A secondary surgery was required within 6 months in 4 cases (16%) in the CP group versus 4 cases (57%) in the FS group with no significant differences ($p = 0.18$).

In the CP group, 3 out of 4 secondary surgeries were completed to treat a re-detachment and the other one was a revision surgery to treat a macular hole.

Inside the FS group, 2 secondary surgeries were performed to treat a re-detachment. During those pars-plana vitrectomy, the residual ILM on the fovea was completely peeled off. Furthermore, two revision surgeries were required in the FS group, one after 3 months and the other one after 6 months, to remove the residual ILM on the fovea which had induced a macular pucker causing a major decrease of visual acuity (**Figure 3**).

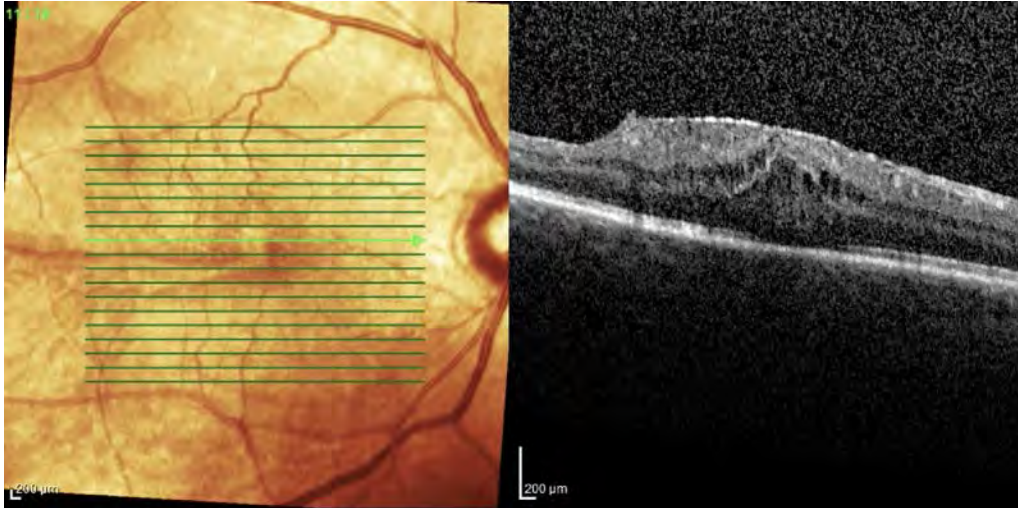


Figure 3. B-scan SD-OCT showing a representative case of a patient that developed a thick epiretinal membrane (ERM) causing macular pucker under the residual ILM and required a revision surgery after pars plana vitrectomy with Foveal-sparing ILM peeling and gas tamponade to treat RRD complicated by grade B PVR.

Table 4. Postoperative outcomes

		Complete Peeling ILM (N=25)	Foveal-Sparing ILM (N=7)	p
BCVA (logMAR)				
M2	mean ± SD	0.40 ± 0.26	0.44 ± 0.20	0.73 ^a
M6	mean ± SD	0.16 ± 0.12	0.25 ± 0.20	0.29 ^a
CFT, μm				
M2	mean ± SD	278.8 ± 23.6	370.1 ± 62.9	0.007 ^a
M6	mean ± SD	280.8 ± 23.4	371.8 ± 133.9	0.008 ^a
ERM				
M2	No. (%)	0 (0%)	5 (71%)	0.001 ^b
M6	No. (%)	0 (0%)	2 (29%)	0.064 ^b
FTMH				
M2	No. (%)	1 (4%)	0 (0%)	1.00 ^b
M6	No. (%)	0 (0%)	0 (0%)	1.00 ^b
Secondary surgery required				
within 6 months	No. (%)	4 (16%)	4 (57%)	0.18 ^b
re-detachment	No. (%)	3 (12%)	2 (29%)	0.57 ^b
revision surgery	No. (%)	1 (4%)	2 (29%)	0.15 ^b

^aStudent t-test

^bFischer exact test

ILM Internal Limiting Membrane Peeling; BCVA Best corrected visual acuity; LogMAR logarithm of the minimal angle of resolution; CFT Central foveal thickness; ERM Epiretinal Membrane; FTMH Full thickness macular hole; Revision surgery: surgery required for ERM or FTMH treatment

Discussion

Given the lack of pharmacologic options to treat PVR, the gold standard treatment for rhegmatogenous retinal detachments (RRD) with PVR remains the surgical intervention[2,4]. The surgical primary objective is to reattach the retina as in every RRD, nevertheless, in grade- B PVR or more severe, the existence of intraretinal fibrosis and preretinal membranes can require further surgical maneuvers to release traction on the retina, enabling its reattachment and prevent re-detachment[6,17].

Complete removal of the vitreous with vitreous base shaving as well as preretinal membranes peeling is recommended[18]. However, although complete posterior pole ILM peeling is recommended by different studies as an additional surgical manoeuver in RRD repair, to prevent secondary epiretinal membrane (ERM) and reduce the risk of re-detachment, it remains controversial[5,6,9,10,19,20]. Indeed, complications described as related to complete ILM peeling include Full Thickness Macular Hole formation (FTMH), microscotoma, retinal hemorrhage, metamorphopsia, loss of light sensitivity and dissociated optic disc nerve fiber layer appearance[11–14]. Some studies recommend not peeling the ILM, although this strategy has a risk to let a secondary contractile ERM appearance in 13% to 31% of cases[7–9].

Assuming that sparing the foveal region would reduce these potential complications induced by a standard complete peeling of posterior pole internal limiting membrane, we decided to explore this hypothesis. In this pilot case-series study, we describe and report the results of this technique of ILM peeling that spares the fovea and the inter-maculo-papillary region.

This technique is successfully used in the treatment of myopic traction maculopathy and recently reported in the treatment of epiretinal membrane (ERM) removal[15,16,21]. To our knowledge, this is the first study detailing the outcomes of a foveal-sparing ILM peeling technique as an adjunct in the surgical treatment of primary grade B PVR RRD.

Our investigation finds that none of the 25 eyes who had a Complete Peeling of ILM developed an ERM at two months after surgery whereas it did develop in 5 cases (71%) in the FS group ($p=0.001$). This significant difference between the two groups is reflected in the CFT measures which are significantly superior in the FS group compared to the CP group at 2 months ($370.1 \mu\text{m} \pm 62.9$ vs $278.8 \mu\text{m} \pm 23.6$ $p=0.007^a$) and 6 months ($371.8 \mu\text{m} \pm 133.9$ vs $280.8 \mu\text{m} \pm 23.4$ $p=0.008^a$).

The physiopathology of these secondary contractile ERM formation, causing a macular pucker on the residual ILM in Foveal-sparing group, can be explained by the residual support given by, the “left in place” internal limiting membrane, to the Retinal Pigmentary Epithelium cells, that they use to proliferate on the foveal and inter-maculo-papillary surface[22,23]. Furthermore, the trauma induced by the incomplete ILM peeling, would appear to be an aggravating factor of inflammation and contractile ERM formation.

These complications required a revision surgery to peel off the residual ILM in 2 eyes (29%) and it should be noted that 2 other eyes in the FS group received a complementary peeling of the residual ILM during the secondary surgery they required to treat a re-detachment.

The main limits of our research are its retrospective study and its small samples. The small number of cases in the FS group is due to the fact that we decided to stop the inclusion of patient taking into account the significant number of thick epiretinal membrane that complicated this technique.

Conclusion

In conclusion, Foveal Sparing ILM peeling may lead to early thick epiretinal membrane causing a macular pucker in the specific context of grade B PVR rghmatogenous retinal detachment. Proliferative Vitreo-Retinopathy causes an inflammatory condition that may be enhanced by the traumatism induced by ILM peeling. In cases where ILM peeling is decided by the surgeon, it is therefore necessary to remove the ILM from the entire macular surface, in order to deprive retinal pigmentary epithelium cells from any support on the macular surface.

Table 1. Demographic and descriptive characteristics of patients with RRD complicated by grade-B PVR who underwent surgery with Foveal-Sparing peeling of Internal Limiting Membrane

Case	Age, years	Sex	Eye	Extent of RRD	Break Position	Lens status	Concomitant PEIOL	Breaks treatment	Tamponade	FTMH	ERM	Secondary surgery required	BCVA Baseline	At 6 months
1	79	M	OS	total	upper	pseudophakic	no	endolaser	20% C2F6	no	no	Re-detachment after 6 weeks + peeling of residual ILM	1.0	0.5
2	63	M	OD	subtotal	lower	phakic	yes	endolaser	28% SF6	no	yes	Revision surgery after 6 months to remove residual ILM	0.5	0.2
3	70	M	OD	subtotal	lower	pseudophakic	no	endolaser	20% C2F6	no	yes	No	2.3	0.1
4	61	M	OD	subtotal	upper	phakic	no	endolaser	28% SF6	no	yes	Re-detachment after 4 weeks + peeling of residual ILM	0.7	0.2
5	80	F	OD	subtotal	both	pseudophakic	no	endolaser	20% C2F6	no	no	No	2.3	0.1
6	69	M	OS	subtotal	upper	pseudophakic	no	cryopexy	28% SF6	no	yes	Revision surgery after 3 months to remove residual ILM	1.3	0.5
7	70	F	OS	subtotal	upper	phakic	yes	endolaser	28% SF6	no	yes	No	1.3	0.2

RRD Rhegmatogenous retinal detachment; PEIOL Phakoemulsification with intra ocular lens implantation; C2F6 hexafluoroethane; SF6 sulfur hexafluoride; FTMH Full-thickness macular hole; ERM Epiretinal membrane; ILM Internal Limiting Membrane; BCVA Best corrected visual acuity measured in LogMAR logarithm of the minimal angle of resolution;

References

- [1] Mitry D, Charteris DG, Yorston D, Siddiqui MAR, Campbell H, Murphy A-L, et al. The Epidemiology and Socioeconomic Associations of Retinal Detachment in Scotland: A Two-Year Prospective Population-Based Study. *Invest Ophthalmol Vis Sci* 2010;51:4963.
- [2] Pastor JC, de la Rúa ER, Martín F. Proliferative vitreoretinopathy: risk factors and pathobiology. *Progress in Retinal and Eye Research* 2002;21:127–44.
- [3] Pennock S, Haddock LJ, Mukai S, Kazlauskas A. Vascular Endothelial Growth Factor Acts Primarily via Platelet-Derived Growth Factor Receptor α to Promote Proliferative Vitreoretinopathy. *The American Journal of Pathology* 2014;184:3052–68.
- [4] Idrees S, Sridhar J, Kuriyan AE. Proliferative Vitreoretinopathy: A Review 2019:20.
- [5] Minarcik J, von Fricken M. Virtual retinectomy: indocyanine green-assisted internal limiting membrane peeling as a surgical adjunct in repair of recurrent rhegmatogenous retinal detachment due to PVR. *OPHTH* 2012:631.
- [6] Foveau P, Leroy B, Berrod J-P, Conart J-B. Internal Limiting Membrane Peeling in Macula-off Retinal Detachment Complicated by Grade B Proliferative Vitreoretinopathy. *American Journal of Ophthalmology* 2018;191:1–6.
- [7] Forlini M, Date P, Ferrari LM, Lorusso M, Lecce G, Verdina T, et al. Comparative analysis of retinal reattachment surgery with or without internal limiting membrane peeling to prevent postoperative macular pucker: *Retina* 2018;38:1770–6.
- [8] Nam KY, Kim JY. Effect of internal limiting membrane peeling on the development of epiretinal membrane after pars plana vitrectomy for primary rhegmatogenous retinal detachment: *Retina* 2015;35:880–5.
- [9] Abdullah ME, Moharram HEM, Abdelhalim AS, Mourad KM, Abdelkader MF. Evaluation of primary internal limiting membrane peeling in cases with rhegmatogenous retinal detachment. *Int J Retin Vitro* 2020;6:8.
- [10] Akiyama K, Fujinami K, Watanabe K, Tsunoda K, Noda T. Internal Limiting Membrane Peeling to Prevent Post-vitrectomy Epiretinal Membrane Development in Retinal Detachment. *American Journal of Ophthalmology* 2016;171:1–10.

- [11] Tadayoni R. Dissociated optic nerve fiber layer appearance of the fundus after idiopathic epiretinal membrane removal. *Ophthalmology* 2001;108:2279–83.
- [12] Tadayoni R, Svorenova I, Erginay A, Gaudric A, Massin P. Decreased retinal sensitivity after internal limiting membrane peeling for macular hole surgery. *Br J Ophthalmol* 2012;96:1513–6.
- [13] Guigou S, Courjaret J-C, Marc C, Benhammar J. Retentissements anatomique et fonctionnel du pelage de limitante interne dans la chirurgie de membrane épirétinienne. *Journal Français d’Ophtalmologie* 2013;36:151–9.
- [14] Grimbert P, Lebreton O, Weber M. Micropérimétrie et OCT en face après pelage de membrane limitante interne dans la chirurgie des membranes épimaculaires. *Journal Français d’Ophtalmologie* 2014;37:434–41.
- [15] Iwasaki M, Miyamoto H, Okushiba U, Imaizumi H. Fovea-sparing internal limiting membrane peeling versus complete internal limiting membrane peeling for myopic traction maculopathy. *Jpn J Ophthalmol* 2020;64:13–21.
- [16] Shimada N, Sugamoto Y, Ogawa M, Takase H, Ohno-Matsui K. Fovea-Sparing Internal Limiting Membrane Peeling for Myopic Traction Maculopathy. *American Journal of Ophthalmology* 2012;154:693–701.
- [17] Pastor JC. Proliferative Vitreoretinopathy: An Overview n.d.:16.
- [18] Coffee RE, Jiang L, Rahman SA. Proliferative Vitreoretinopathy: Advances in Surgical Management n.d.:19.
- [19] Rao RC, Blinder KJ, Smith BT, Shah GK. Internal Limiting Membrane Peeling For Primary Rhegmatogenous Retinal Detachment Repair. *Ophthalmology* 2013;120:1102-1103.e2.
- [20] Fallico M, Russo A, Longo A, Pulvirenti A, Avitabile T, Bonfiglio V, et al. Internal limiting membrane peeling versus no peeling during primary vitrectomy for rhegmatogenous retinal detachment: A systematic review and meta-analysis. *PLoS ONE* 2018;13:e0201010.
- [21] Russo A, Morescalchi F, Gambicorti E, Cancarini A, Costagliola C, Semeraro F. Epiretinal membrane removal with foveal-sparing internal limiting membrane peeling: A Pilot Study. *Retina* 2019;39:2116–24.

- [22] Hisatomi T. Cellular Migration Associated With Macular Hole: A New Method for Comprehensive Bird's-Eye Analysis of the Internal Limiting Membrane. *Arch Ophthalmol* 2006;124:1005.
- [23] Hisatomi T, Tachibana T, Notomi S, Koyanagi Y, Murakami Y, Takeda A, et al. Internal limiting membrane peeling–dependent retinal structural changes after vitrectomy in rhegmatogenous retinal detachment: *Retina* 2018;38:471–9.

CONCLUSION GENERALE

Cette étude pilote tend à montrer que le pelage de la limitante interne au pôle postérieur avec épargne fovéolaire n'est pas une technique adaptée au traitement des décollements de rétine rhégmato-gènes compliqués de PVR de stade B. En effet, nos résultats sur un échantillon de faible taille, montrent une incidence élevée de récurrence de membrane de prolifération vitréo-rétinienne prenant appui sur le reliquat de limitante interne laissé en place sur la fovéa. Cela compliquant de manière marquée les perspectives de récupération de la vision fine centrale dans les suites opératoires. Assurément, bien que nous ne retrouvions pas de différence significative concernant le nombre de reprises chirurgicales entre les deux groupes, il est probable que ces résultats auraient été obtenus si nous avions poursuivi l'inclusion de patient dans le groupe pelage avec épargne fovéolaire. Toutefois, au vu de ces résultats préliminaires, nous avons décidé de ne pas poursuivre l'inclusion de nouveaux patients.

Le pelage de limitante interne avec épargne fovéolaire comme technique chirurgicale, n'est pour autant aucunement remis en cause dans d'autres contextes physiopathologiques qui ne présentent pas les mêmes caractéristiques inflammatoires peropératoire. Cette technique a notamment prouvé toute son efficacité dans le traitement des fovéoschisis du myope fort.

Par ailleurs, un autre aspect non discuté dans l'article, est le niveau de technicité requis pour réaliser un pelage épargnant la fovéa dans un contexte de décollement de rétine avec prolifération vitréo-rétinienne. Il s'avère être particulièrement difficile à réaliser et nécessite une expérience conséquente qui ne peut être qu'acquise dans des centres de références de chirurgie vitréo-rétinienne.

Il apparaît ainsi que deux choix s'offrent au chirurgien, quant au pelage de la limitante interne maculaire, lors de la réalisation de la vitrectomie pour traitement du décollement de rétine compliqué de PVR stade B. Il peut décider de s'abstenir de réaliser ce geste complémentaire ou de l'effectuer de manière complète sur l'ensemble de l'aire maculaire, en élargissant le pelage jusqu'aux arcades vasculaires. Les arguments qui plaident en faveur de ce complément chirurgical sont : l'extension jusqu'à la macula du décollement de rétine avec une diminution majeure de l'acuité visuelle pré-opératoire, la présence d'une membrane de prolifération vitréo-rétinienne atteignant l'aire maculaire qui nécessite de s'assurer de son ablation complète en pelant la limitante interne sous-jacente, et enfin, la prévention des récurrences post-opératoires de membranes de prolifération vitréo-rétinienne sur l'aire maculaire en privant la prolifération cellulaire de tout point d'ancrage sur l'aire maculaire.

VU NANCY, le **17 octobre 2020**

NANCY, le **19 octobre 2020**

Le Président de Thèse

Le Doyen de la Faculté de Médecine

Professeur Jean-Paul BERROD

Professeur Marc BRAUN

AUTORISE À SOUTENIR ET À IMPRIMER LA THÈSE/ **11490C**

NANCY, le **22 octobre 2020**

LE PRÉSIDENT DE L'UNIVERSITÉ DE LORRAINE,

Professeur Pierre MUTZENHARDT

RÉSUMÉ

Objectif : Décrire les résultats fonctionnels et les complications du pelage avec épargne fovéolaire de la limitante interne lors du traitement par vitrectomie des décollements de rétine rhégmentogènes avec prolifération vitréorétinienne (PVR) de stade B. Comparer dans un deuxième temps ces résultats à un groupe contrôle ayant bénéficié d'un pelage complet de la limitante interne (groupe PC). Étude comparative de série de cas.

Méthode : Nous avons inclus trente-deux yeux ayant bénéficié d'une vitrectomie trois voies pour traitement de décollement de rétine rhégmentogène compliqué de PVR-B. Les sept yeux traités par un pelage de la limitante interne avec épargne fovéolaire entre Octobre 2019 et Février 2020 (groupe PEF), ont été analysés puis comparés à 25 yeux qui ont reçu un pelage complet de la limitante interne sur toute l'aire maculaire entre Novembre 2017 et Mars 2019. L'objectif principal était de rapporter les résultats anatomiques après une opération des 2 techniques et de rechercher les complications suivantes : épaissement maculaire, membrane épimaculaire et seconde intervention pour récurrence du décollement ou membrane épimaculaire.

Résultats : Les caractéristiques démographiques des deux populations étaient comparables. Dans le groupe PC, aucun patient n'a développé à deux mois de membrane épimaculaire contre 5/7 (71%) patients dans le groupe PEF ($p=0.001$). Cette différence significative se reflétait dans la mesure de l'épaisseur fovéolaire centrale qui augmentait significativement dans le groupe PEF à 2 mois ($278.8 \pm 23.6 \mu\text{m}$ groupe PC vs $370.1 \pm 62.9 \mu\text{m}$ groupe PEF, $p=0.007$) et 6 mois ($280.8 \pm 23.4 \mu\text{m}$ groupe PC vs $371.8 \pm 133.9 \mu\text{m}$ groupe PEF, $p=0.008$). Une deuxième chirurgie était requise dans 4 cas (16%) dans le groupe PC contre 4 cas (57%) dans le groupe PEF ($p=0.18$).

Conclusion : Cette étude pilote tend à montrer que l'incidence de membrane épimaculaire est supérieure dans le groupe du pelage de la limitante interne avec épargne fovéolaire. Lorsque le pelage de la membrane limitante interne est décidé par le chirurgien pour le traitement de décollement de rétine rhégmentogène PVR stade B, le pelage se doit d'être complet sur toute l'aire maculaire.

TITRE EN ANGLAIS : FOVEAL-SPARING INTERNAL LIMITING MEMBRANE PEELING FOR RETINAL DETACHMENTS COMPLICATED BY GRADE-B PVR

THÈSE : MÉDECINE SPÉCIALISÉE - D.E.S D'OPHTALMOLOGIE – ANNÉE 2020

MOTS-CLEFS : Pelage limitante interne, épargne fovéolaire, chirurgie vitréorétinienne, décollement de rétine, membrane épimaculaire

INTITULÉ ET ADRESSE

UNIVERSITÉ DE LORRAINE
Faculté de Médecine de Nancy
9, avenue de la Forêt de Haye
54505 Vandœuvre-lès-Nancy
