



**HAL**  
open science

# Prise en charge des résorptions radiculaires d'origine orthodontique

Victor Ganaye

► **To cite this version:**

Victor Ganaye. Prise en charge des résorptions radiculaires d'origine orthodontique. Sciences du Vivant [q-bio]. 2022. hal-04042689

**HAL Id: hal-04042689**

**<https://hal.univ-lorraine.fr/hal-04042689>**

Submitted on 23 Mar 2023

**HAL** is a multi-disciplinary open access archive for the deposit and dissemination of scientific research documents, whether they are published or not. The documents may come from teaching and research institutions in France or abroad, or from public or private research centers.

L'archive ouverte pluridisciplinaire **HAL**, est destinée au dépôt et à la diffusion de documents scientifiques de niveau recherche, publiés ou non, émanant des établissements d'enseignement et de recherche français ou étrangers, des laboratoires publics ou privés.



**UNIVERSITÉ  
DE LORRAINE**

**BIBLIOTHÈQUES  
UNIVERSITAIRES**

## AVERTISSEMENT

Ce document est le fruit d'un long travail approuvé par le jury de soutenance et mis à disposition de l'ensemble de la communauté universitaire élargie.

Il est soumis à la propriété intellectuelle de l'auteur. Ceci implique une obligation de citation et de référencement lors de l'utilisation de ce document.

D'autre part, toute contrefaçon, plagiat, reproduction illicite encourt une poursuite pénale.

Contact bibliothèque : [ddoc-thesesexercice-contact@univ-lorraine.fr](mailto:ddoc-thesesexercice-contact@univ-lorraine.fr)  
(Cette adresse ne permet pas de contacter les auteurs)

## LIENS

Code de la Propriété Intellectuelle. articles L 122. 4

Code de la Propriété Intellectuelle. articles L 335.2- L 335.10

[http://www.cfcopies.com/V2/leg/leg\\_droi.php](http://www.cfcopies.com/V2/leg/leg_droi.php)

<http://www.culture.gouv.fr/culture/infos-pratiques/droits/protection.htm>

**ACADEMIE DE NANCY-METZ**  
**UNIVERSITÉ DE LORRAINE**  
**FACULTÉ D'ODONTOLOGIE DE LORRAINE**

**Année 2022**

**N° 12569C**

**THÈSE**  
**POUR LE DIPLÔME D'ÉTAT DE DOCTEUR EN CHIRURGIE DENTAIRE**

Présentée et soutenue publiquement le : 27/09/2022

par

**Victor GANAYE**

**Né le 04/07/1997 en AVIGNON (84 – Vaucluse)**

**PRISE EN CHARGE DES RESORPTIONS RADICULAIRES**  
**D'ORIGINE ORTHODONTIQUE**

Composition du jury :

Président :

Pr Éric MORTIER

Membre :

Dr Marin VINCENT

Invité :

Pr Louis DEBLOCK

Codirecteurs de thèse :

Dr Mai-Linh TRAN

Dr Rémy BALTHAZARD

Par délibération en date du 11 décembre 1972, la Faculté de chirurgie dentaire a arrêté que les opinions émises dans les dissertations qui lui seront présentées doivent être considérées comme propres à leurs auteurs et qu'elle n'entend leur donner aucune approbation ni improbation.

Président : Professeur Pierre **MUTZENHARDT**

Doyen : Docteur Kazutoyo **YASUKAWA**

Vice-Doyens : Dr Charlène **KICHENBRAND** – Dr Rémy **BALTHAZARD** – Dr Marin **VINCENT**

Membres Honoraires : Dr L. **BABEL** – Pr. S. **DURIVAUX** – Pr A. **FONTAINE** – Pr G. **JACQUART** – Pr D. **ROZENCWEIG** - Pr **ARTIS**

Doyens Honoraires : Pr J. **VADOT**, Pr J.P. **LOUIS**

<b>Département odontologie pédiatrique</b> <b>Sous-section 56-01</b>	Mme <b>JAGER Stéphanie</b>	Maître de conférences *
	M. PREVOST Jacques	Maître de conférences
	Mme HERNANDEZ Magali	Maître de conférences *
	M. HAINOT Raphaël	Assistant
	Mme HILT Léa	Assistante
	Mme HOMBOURGER Morgane	Assistante
<b>Département orthopédie dento-faciale</b> <b>Sous-section 56-01</b>	M. <b>VANDE VANNET Bart</b>	Professeur des universités *
	Mme TRAN Mai-Linh	Assistante
<b>Département prévention, épidémiologie, économie de la santé, odontologie légale</b> <b>Sous-section 56-02</b>	Mme <b>CLÉMENT Céline</b>	Maître de conférences *
	M. BAUDET Alexandre	Maître de conférences associé*
	Mme CAIONE Mariette	Assistante
	M. VEYNACHTER Thomas	Assistant *
<b>Département parodontologie</b> <b>Sous-section 57-01</b>	Mme <b>BISSON Catherine</b>	Professeur des universités *
	M. JOSEPH David	Maître de conférences *
	Mme BERBE Ludvine	Assistante
	Mme VITALI Marine	Assistante
<b>Département chirurgie orale</b> <b>Sous-section 57-01</b>	Mme <b>GUILLET-THIBAUT Julie</b>	Maître de conférences *
	M. BRAVETTI Pierre	Maître de conférences
	Mme KICHENBRAND Charlène	Maître de conférences *
	Mme PHULPIN Bérengère	Maître de conférences *
	M. CLERC Sébastien	Enseignant <del>univ.</del> – praticien attaché*
	Mme DE VERBIZIER Charlotte	Assistante
	Mme PEREIRA Laure	Assistante
<b>Département biologie orale</b> <b>Sous-section 57-01</b>	Mme <b>EGLOFF-JURAS Claire</b>	Maître de conférences *
	M. MARTRETTE Jean-Marc	Professeur des universités *
	M. LOISON-ROBERT Ludwig	Maître de conférences *
	M. YASUKAWA Kazutoyo	Maître de conférences *
<b>Département dentisterie restauratrice, endodontie</b> <b>Sous-section 58-01</b>	M. <b>MORTIER Éric</b>	Professeur des universités *
	M. ENGELS-DEUTSCH Marc	Professeur des universités *
	M. AMORY Christophe	Maître de conférences
	M. BALTHAZARD Rémy	Maître de conférences *
	M. VINCENT Marin	Maître de conférences*
	M. GIESS Renaud	Enseignant <del>univ.</del> – praticien attaché*
	Mme DAVRIL Jeanne	Assistante *
	M. GRABER Clément	Assistant
<b>Département prothèses</b> <b>Sous-section 58-01</b>	M. <b>DE MARCH Pascal</b>	Maître de conférences
	Mme CORNE Pascale	Maître de conférences *
	M. SCHOUVER Jacques	Maître de conférences
	Mme VAILLANT Anne-Sophie	Maître de conférences *
	M. HIRTZ Pierre	Enseignant universitaire
	Mme GERBER Caroline	Assistante *
	Mme MOUGEL Armande	Assistante
	Mme PRINTZ Elodie	Assistante
	M. SYDA Paul-Marie	Assistant
	Mme WILK Sabine	Assistante
<b>Département fonction-dysfonction, imagerie, biomatériaux</b> <b>Sous-section 58-01</b>	Mme <b>STRAZIELLE Catherine</b>	Professeur des universités *
	Mme MOBY (STUTZMANN) Vanessa	Maître de conférences *
	M. SALOMON Jean-Pierre	Maître de conférences
	Mme JANTZEN-OSSOLA Caroline	Assistante associée

Souligné : responsable de département

\* temps plein

Mis à jour le 1<sup>er</sup> mars 2022

# **REMERCIEMENTS**

## **À NOTRE PRÉSIDENT DE THÈSE**

### **Monsieur le Professeur Éric MORTIER**

Docteur en chirurgie dentaire

Docteur de l'université Henri Poincaré en physique-chimie de la matière et des matériaux

Habilité à diriger des recherches

Professeur des universités – praticien hospitalier

Responsable du département de dentisterie restauratrice, endodontie

Chef du service d'odontologie du CHRU de Nancy

Vous nous faites un très grand honneur de présider ce jury de thèse.

Nous vous remercions sincèrement pour votre pédagogie et la qualité de vos enseignements, mais également pour votre sympathie et votre bienveillance.

Veillez trouver l'expression de notre sincère gratitude et notre plus profond respect.

## **À NOTRE JUGE ET CO-DIRECTEUR DE THÈSE**

**Madame la Docteur Mai-Linh TRAN**

Docteur en chirurgie dentaire

Spécialiste qualifiée en orthopédie dento-faciale

Assistante hospitalo-universitaire

Vous avez accepté avec grande spontanéité de codiriger ce travail et nous vous en remercions. Nous sommes honorés de vous compter dans notre jury.

Nous vous remercions pour votre engagement, votre disponibilité, votre bienveillance et vos précieux conseils.

Veillez trouver ici, le témoignage de notre profonde reconnaissance et de notre estime la plus sincère.



## **À NOTRE JUGE ET DIRECTEUR DE THÈSE**

**Monsieur le Docteur Rémy BALTHAZARD**

Docteur en chirurgie dentaire

Docteur de l'université de Lorraine en sciences des matériaux

Lauréat de l'académie nationale de chirurgie dentaire

Maître de conférences – Praticien hospitalier

Vice-Doyen de la faculté d'odontologie de Lorraine

Vous nous avez fait l'honneur d'accepter de codiriger cette thèse.

Nous vous remercions sincèrement de nous avoir amenés vers cette profession et de nous avoir transmis votre connaissance avec tant de passion.

Nous vous adressons notre profonde gratitude et nos plus sincères amitiés.

## **À NOTRE JUGE**

### **Monsieur le Docteur Marin VINCENT**

Docteur en chirurgie dentaire

Maître de conférences – Praticien hospitalier

Docteur de l'université de Lorraine en mécanique et énergétique

Vice-doyen de la faculté d'odontologie de Lorraine

Vous nous faites l'immense plaisir de siéger parmi notre jury de thèse.

Nous vous remercions pour votre pédagogie et la grande gentillesse dont vous avez fait preuve durant toutes nos années d'études.

Que ce travail soit l'occasion pour nous de vous témoigner notre estime la plus sincère.

## **À NOTRE INVITÉ**

### **Monsieur le Professeur Louis Deblock**

Professeur des Universités

Docteur en Chirurgie Dentaire

Docteur en Sciences Odontologiques

Spécialiste qualifié en Orthopédie Dento-Faciale

CES de Phonétique générale et expérimentale

CES d'Orthopédie Dento-Faciale

Habilité à diriger les recherches

Titulaire du certificat de Biokinergie crânio-dentaire et de Posturologie

Nous vous remercions chaleureusement d'avoir accepté de faire partie du jury de ce travail, cela compte énormément pour nous.

Nous vous remercions pour votre pédagogie et vos précieux conseils. L'ensemble de votre carrière est, pour nous, un exemple à suivre.

Veillez trouver ici le témoignage de notre vive reconnaissance et de notre profonde admiration.

## Sommaire

<i>Introduction</i> .....	15
<b>1. La Résorption Radiculaire Inflammatoire d'Origine Orthodontique</b> .....	16
1.1. Définition.....	16
1.2. Description .....	18
1.3. Facteurs de risque .....	23
1.4. Étiologies orthodontiques.....	39
1.5. Synthèse des facteurs de risque.....	45
1.6. Diagnostic .....	46
<b>2. Gestion préventive orthodontique et recommandations de soins</b> .....	51
2.1. Prévention .....	51
2.2. Recommandations pratiques durant le traitement .....	56
<b>3. Gestion clinique multidisciplinaire des lésions radiculaires d'origine orthodontique..</b>	63
3.1. Processus de réparation et de cicatrisation .....	63
3.2. Gestion clinique orthodontique des lésions.....	64
3.3. Prise en charge en odontologie conservatrice / endodontie / chirurgie.....	66
3.4. Suivi parodontal .....	68
<b>CONCLUSION</b> .....	70

## Liste des figures :

Figure 1 : Stades de résorptions radiculaires selon la classification de LEVANDER et MALMGREN (1998) .....	17
Figure 2 : Les différents niveaux d'atteintes cervicales selon Heithersay (1999).....	18
Figure 3 : Cycle Activation – Résorption – Inversion – Formation (Source : Baron, 1975) .....	20
Figure 4 : Formes de racines atypiques selon Levander et Malmgren. ....	30
Figure 5 : Modèles informatisés : (A) normal, (B) court, (C) émoussé, (D) plié et (E) en forme de pipette aux sommets des racines (Source : Oyama et coll., 2007).....	30
Figure 6 : Répartition des contraintes sur l'incisive centrale maxillaire, selon la forme de la racine, lorsque des forces orthodontiques expérimentales ont été appliquées dans une direction ingressive, dans l'axe de la dent. (Vues des surfaces vestibulaire et palatine). Rouge = 0,3 MPa ou plus ; Bleu = 0,05 ou moins.....	31
<i>Figure 7 : Répartition des contraintes sur l'incisive centrale maxillaire, selon la forme de la racine, lorsque des forces orthodontiques expérimentales ont été appliquées dans une direction perpendiculaire à l'axe de la dent. (Vues des surfaces vestibulaire et palatine). Rouge = 0,7 MPa ou plus ; bleu = 0,1 MPa ou moins (Source : Oyama et coll., 2007).....</i>	32
Figure 8 : Vues CBCT montrant des résorptions radiculaires sévères d'incisives associées à l'inclusion d'une canine maxillaire. Les flèches rouges indiquent la zone de résorption (Source : Chaushu et coll., 2015) .....	35
Figure 9 : Radiographie rétro-alvéolaire prise chez une patiente présentant des agénésies de 12 et 22, ce cliché pris 2 mois après le début du traitement montre la présence de résorptions atteignant les tiers apicaux et moyens respectivement sur 21 et 11 (Source : CHRU Nancy) .....	47
Figure 10 : Extrait du bilan long cône d'un patient présentant des résorptions radiculaires multiples (Source : CHRU Nancy).....	47
Figure 11 : Radiographie panoramique prise chez un patient présentant des résorptions dans les secteurs incisifs et prémolaires (Source : CHRU Nancy).....	48
Figure 12 : Radiographie panoramique prise chez un jeune patient porteur d'une fente palatine présentant des résorptions apicales sévères et généralisées ainsi qu'une résorption cervicale externe sur 21 (Source : CHRU Nancy).....	48

Figure 13 : (A gauche) Résorption radiculaire sur une coupe schématique d'apex. On observe l'attaque des cellules clastiques, cémentoblastes et fibroblastes. (A droite) Réparation par cémentogenèse sur une coupe schématique d'apex (D'après Samadet et Delsol, 2007) ..... 63

Figure 14 : Arbre décisionnel s'agissant de la prise en charge d'une résorption cervicale. .... 67

Figure 15 : Arbre décisionnel s'agissant de la prise en charge d'une résorption apicale. .... 68

## Liste des tableaux :

Tableau 1 : Les facteurs de risque biologiques (Source : SAMADET et coll., 2007)	45
Tableau 2 : Les facteurs de risque mécaniques (Source : SAMADET et coll., 2007)	45
Tableau 3 : Recommandations en fonction du risque (Source : Samadet et Bacon, 2007) .....	55
Tableau 4 : Résumé des périodes d'observation recommandées avant le déplacement orthodontique des dents (D'après Kindelan et coll., 2008) .....	58
Tableau 5 : Relation entre la résorption radiculaire et le pourcentage de zone d'attache parodontale restante (incisive centrale maxillaire droite) (Source : Kalkwarf et coll., 1986) .....	69

## Liste des abréviations :

OIIRR : « *Orthodontically Induced Inflammatory Root Resorption* » = en français :  
Résorption Radiculaire Inflammatoire d'Origine Orthodontique

BMU : *Basic Multicellular Unit*

ARIF : Activation – Résorption – Inversion – Formation

RRAE : Résorption Radiculaire Apical Externe

CBCT : *Cone Beam Computed Tomography*

FEM : *Finite Element Method*

OPT : Orthopantomogramme

LAD : Ligament Alvéolo-Dentaire

CVI : Ciment Verre-Ionomère

CVIMAR : Ciment Verre-Ionomère modifié par Adjonction de Résine

RC : Résine composite

MTA : *Mineral Trioxide Agregate*



## **Introduction**

Bien que les traitements orthodontiques apportent quasi systématiquement des bénéfices d'ordre esthétique et fonctionnel, ces thérapeutiques peuvent être responsables d'effets indésirables.

Les résorptions radiculaires consécutives à un traitement d'orthodontie sont un problème majeur à considérer, tant leurs conséquences peuvent affecter la pérennité des dents concernées sur leurs arcades dentaires.

La grande susceptibilité individuelle ainsi que les nombreuses origines multifactorielles des résorptions radiculaires doivent obliger les praticiens à évaluer pour chaque patient le bénéfice/risque des traitements orthodontiques.

Après un descriptif des moyens à disposition des praticiens pour identifier les patients à risque, notre travail se propose de détailler les recommandations de prise en charge orthodontique et ce, en fonction de la susceptibilité des patients à développer des résorptions. Enfin, l'intérêt d'une gestion multidisciplinaire et les moyens de traitements possibles afin de préserver l'organe dentaire seront également décrits.

# 1. La Résorption Radiculaire Inflammatoire d'Origine Orthodontique

## 1.1. Définition

La résorption radiculaire est un processus pathologique conduisant à la disparition progressive, partielle, voire totale des tissus radiculaires dentaires en réponse à un stimulus mécanique, inflammatoire, auto-immun ou infectieux (Brezniak et Wasserstein, 2002a).

Depuis le 19<sup>e</sup> siècle et les travaux de Bates (1856), beaucoup d'auteurs se sont intéressés aux résorptions radiculaires. En orthodontie, ces résorptions correspondent à une complication fréquente rencontrée au cours de la quasi-totalité des traitements. Ce processus inflammatoire d'origine multifactorielle peut être induit par de nombreux facteurs mécaniques et histologiques nécessaires au déplacement dentaire. Souvent sans gravité, il se peut que les conséquences soient dévastatrices si ces lésions ne sont pas décelées à temps.

Le terme de Résorptions Radiculaires Inflammatoires d'Origine Orthodontique (en anglais « OIIRR – *Orthodontically Induced Inflammatory Root Resorption* ») (Brezniak et Wasserstein, 1993a) est aujourd'hui communément admis. 3 degrés de sévérité ont été définis par Brezniak et Wasserstein (2002a) :

- Les résorptions cémentaires ou de surface avec remodelage
  - Seules les couches cémentaires externes sont résorbées avant d'être totalement remodelées ou régénérées. Il s'agit d'un processus semblable au remodelage de l'os spongieux.
- Les résorptions dentinaires avec réparation (résorptions profondes)
  - Le ciment et la couche externe de la dentine sont résorbés avant d'être remplacés par un tissu cémentaire.
- Les résorptions radiculaires apicales circonférentielles
  - Les tissus durs apicaux subissent une résorption totale. Il en résulte un raccourcissement plus ou moins conséquent de la longueur radiculaire.

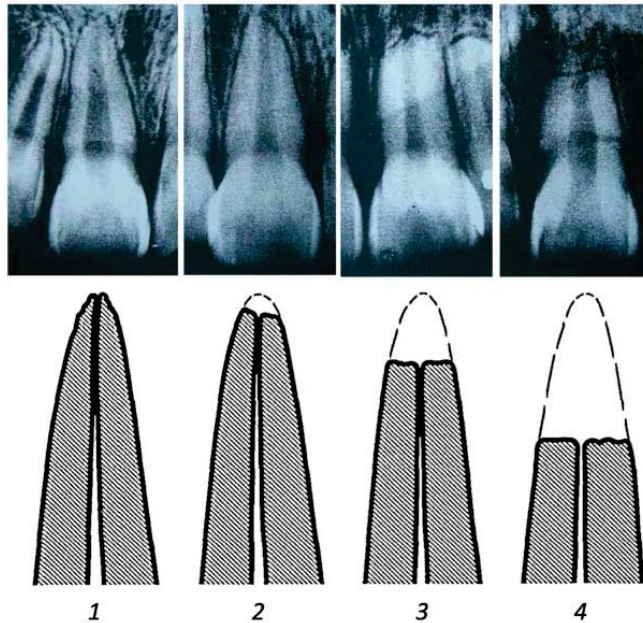


Figure 1 : Stades de résorptions radiculaires selon la classification de LEVANDER et MALMGREN (1998)

La classification la plus communément admise à ce jour pour décrire les différents stades de résorption apicale est celle de Levander et Malmgren (fig. 1) (1998b).

Celle-ci décrit 4 stades de résorption :

1. Contour radiculaire irrégulier, apex émoussé ;
2. Résorption radiculaire apicale mineure, inférieure à 2 millimètres ;
3. Résorption radiculaire apicale sévère, de 2 mm à un tiers de la longueur initiale de la racine ;
4. Résorption radiculaire extrême, dépassant un tiers de la longueur initiale de la racine.

En ce qui concerne les résorptions cervicales externes, la classification de Heithersay (2007) distingue quatre niveaux d'atteintes cervicales (fig. 2) :

1. Résorption cervicale invasive de faible étendue dentinaire ;
2. Résorption limitée pénétrant la dentine jusqu'à proximité pulpaire, ne s'étendant pas ou très peu à la dentine radiculaire ;
3. Résorption atteignant profondément la dentine jusqu'au premier tiers radiculaire ;
4. Résorption invasive large s'étendant apicalement au-delà du tiers radiculaire coronaire.

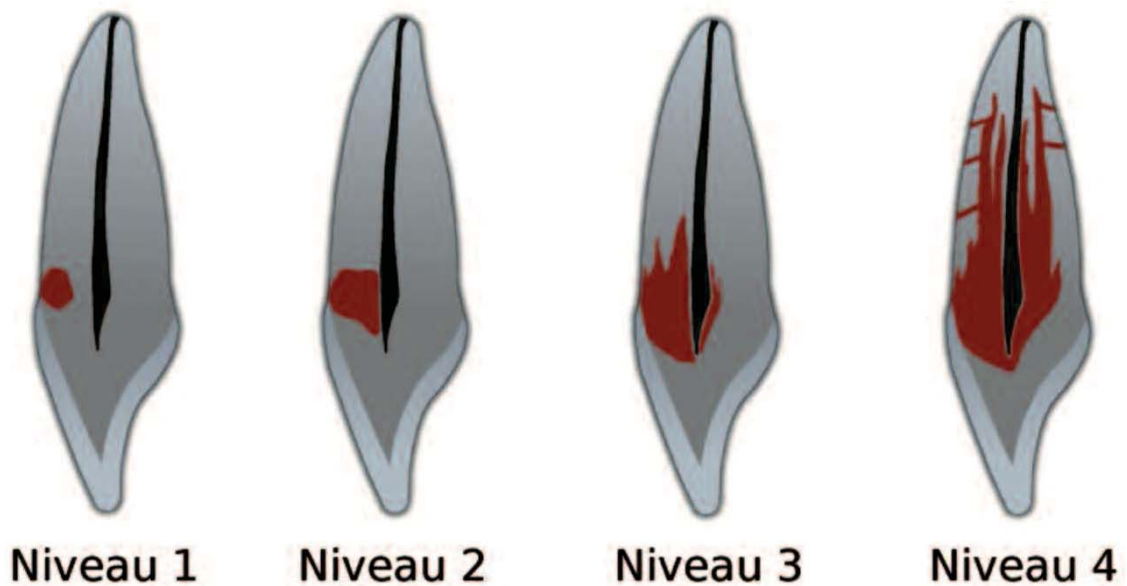


Figure 2 : Les différents niveaux d'atteintes cervicales selon Heithersay (1999)

## 1.2. Description

### 1.2.1. Physiologie du déplacement dentaire

- Remaniement physiologique

À l'état sain, les tissus péri-dentaires possèdent un rythme de renouvellement cellulaire et extracellulaire. Le desmodonte, l'os alvéolaire et le ciment sont les acteurs de ce processus. Ainsi, au cours du déplacement dentaire physiologique, deux zones distinctes sont identifiables :

- Une première du côté du mouvement, où se trouvent tout au long de la paroi alvéolaire des ostéoclastes résorbant l'os afin de créer la place nécessaire au déplacement de la dent. Plus le mouvement sera rapide et plus il sera recruté d'ostéoclastes. On parle ici de résorption osseuse.
- Une deuxième à l'opposé du mouvement, où des ostéoblastes synthétisent une matrice ostéoïde qui sera remaniée dans un second temps pour créer de l'os alvéolaire. On parle ici d'apposition osseuse.

C'est le phénomène d'apposition/résorption conjoint qui est à l'origine du déplacement dentaire.

Ces remaniements prennent place au sein de foyers localisés appelés *Basic Multicellular Unit* (BMU), selon une séquence précise d'activation – résorption – inversion – formation (ARIF) (Le Gall et Sastre, 2010 ; Boileau, 2011) :

- **Activation :**

- Libération de collagénases par les fibroblastes,
- Reconnaissance de la zone osseuse à résorber,
- Recrutement et attachement des préostéoclastes à la paroi osseuse,
- Fusion des préostéoclastes en ostéoclastes multinucléés.

- **Résorption :**

- Création d'un compartiment acide étanche,
- Destruction du tissu osseux par les ostéoclastes devenus fonctionnels.

- **Inversion :**

- Départ des ostéoclastes de la lacune de résorption,
- Entrée en jeu de cellules mononucléées, qui établissent la limite os nouveau/os ancien appelée ligne cimentante,
- Recrutement de préostéoblastes puis différenciation en ostéoblastes.

- **Formation :**

- Comblement de la lacune par un tissu ostéoïde le long de la ligne cimentante,
- Transformation des ostéoblastes et ostéocytes,
- Minéralisation du tissu néoformé.

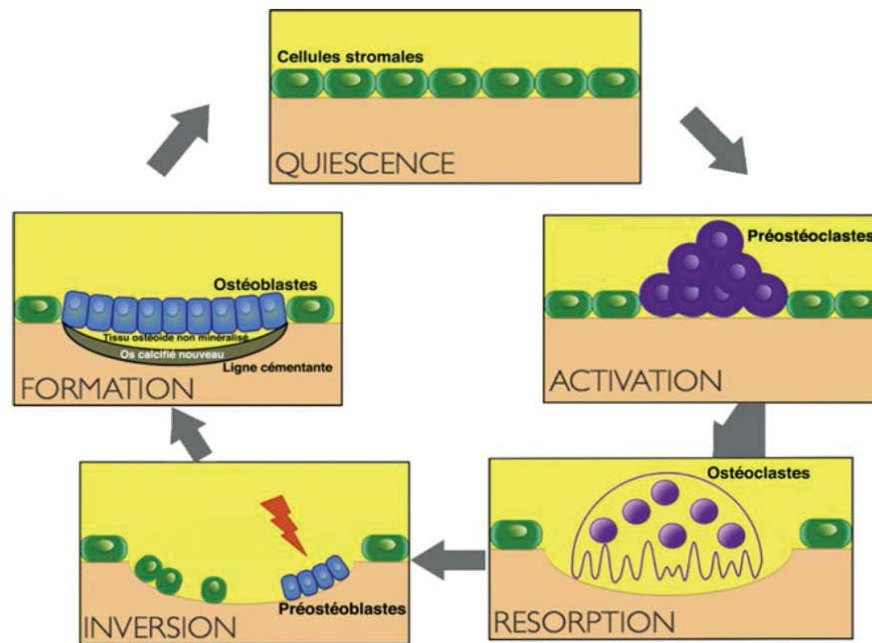


Figure 3 : Cycle Activation – Résorption – Inversion – Formation (Source : Baron, 1975)

Cette séquence ARIF est suivie par une phase dite de quiescence durant laquelle l'os nouveau est tapissé par des cellules bordantes.

- Remaniement thérapeutique

L'application d'une force orthodontique sur une dent va induire des réactions biologiques et un déplacement alvéolaire de la dent afin de diminuer les contraintes subies. Cependant ce déplacement dentaire provoqué ne s'effectue pas de manière linéaire, mais en 3 temps macroscopiques définis par Burstone en 1962, qui correspondent à des mécanismes biologiques différents.

- Phase initiale

Cette phase prend place immédiatement après application d'une force sur une dent au cours des 48 premières heures. Pendant cette phase, le mouvement est de faible amplitude, mais instantané et correspond à la viscoélasticité du ligament alvéolo-dentaire. Le ligament est à la fois comprimé le long de la paroi alvéolaire et étiré du côté opposé. Cette compression provoque une sensation douloureuse ressentie par le patient. Les cellules présentes sont alors soumises à des contraintes mécaniques. Puis un mouvement plus lent s'initie, correspondant à la fuite des liquides au travers de la lame criblée.

Enfin, il est observé une légère déformation de la paroi alvéolaire marquée par différentes phases et effets biologiques.

- Phase de latence : « phase de hyalinisation »

Elle se produit à partir du deuxième jour et peut durer pendant 4 semaines. Elle est liée à la dégénérescence des cellules. Au cours de cette période, aucun déplacement dentaire n'est visible. Cette phase apparaît quand la pression induite par l'appareil orthodontique dépasse 25 mmHg.

En fin de phase de latence apparaissent des phénomènes de résorption osseuse. Deux types sont identifiés :

- La résorption directe : dans ce cas, les forces sont légères. La compression du ligament est physiologique ce qui permet de garder une circulation sanguine, certes limitée, mais suffisante à l'apport des éléments nécessaires à la résorption. Ainsi les cellules du ligament alvéolo-dentaire peuvent se différencier et s'organiser correctement. À l'instar du déplacement dentaire physiologique, le phénomène d'apposition/résorption s'opère et la dent avance dans un mouvement continu.
- La résorption indirecte : la zone en compression voit sa vascularisation fortement diminuée et la nécrose ischémique du ligament alvéolo-dentaire qui en résulte, va aboutir à la hyalinisation d'une partie de ce ligament qui prend alors une apparence de cartilage hyalin au microscope. Ces plages hyalines bloquent alors totalement le déplacement dentaire, et celui-ci ne pourra reprendre qu'après résorption complète du tissu hyalin par les macrophages et les ostéoclastes. Le mouvement est donc discontinu.

Dans la réalité clinique, les résorptions directes et indirectes peuvent survenir de manière conjointe sur une même surface radiculaire. Cependant le déplacement dentaire initié par la résorption directe dès le début du mouvement, ne pourra se faire qu'après résolution totale de la surface hyaline par la résorption indirecte. Cette même résorption osseuse indirecte serait initiatrice des résorptions radiculaires iatrogènes.

### ○ Phase post-latence

Cette phase correspond au déplacement réel de la dent, car elle n'est pas liée à la viscoélasticité ligamentaire, mais au remaniement de l'os de part et d'autre de la dent. Le déplacement est initié une fois que la zone de hyalinisation est totalement résorbée. Cette phase est caractérisée par une importante activité cellulaire qui conduit à une régénération vasculaire, un rétablissement des fibres de collagène, ainsi qu'une néo-formation du cément et de l'os. Ce remodelage ayant pour but de rétablir la dimension physiologique de l'espace desmodontal.

### 1.2.2. Processus pathologique

Ce processus biologique complexe apparaît lorsque les forces appliquées sur la racine dépassent la capacité de réparation des tissus péri-radicaux. Lors de l'élimination de la zone hyaline, la couche de cémentoblastes sur la face externe de la racine dentaire peut être éliminée, exposant le cément sous-jacent très dense et minéralisé.

On peut ainsi définir trois formes distinctes de résorption inflammatoire consécutives au traitement orthodontique, la sévérité de ses lésions étant corrélée au degré d'implication des tissus dentaires :

- La résorption de surface : les couches externes du cément sont résorbées et complètement régénérées une fois les facteurs étiologiques retirés ;
- La résorption profonde : le cément et les couches externes dentinaires sont résorbés et potentiellement réparés par du néo-cément, avec une conservation incertaine de la forme initiale de la racine ;
- La résorption circonscrite : une résorption des tissus durs de l'apex se produit avec un raccourcissement apical associé évident. Cette résorption impliquant la dentine mise à nue, du fait de la perte de la couche cémentoblastique protectrice, est irréversible. (D'après Ba et coll., 2013)



### 1.3. Facteurs de risque

#### 1.3.1. Individuels

- L'âge

De nombreux auteurs s'accordent à dire que l'âge n'est pas un facteur de risque significatif dans les résorptions radiculaires d'origine orthodontique (McFadden et coll., 1989 ; Beck et Harris, 1994 ; Baumrind et coll., 1996 ; Nishioka et coll., 2006 ; Elhaddaoui et coll., 2017 ; Bacon et coll., 2018a ; Linkous et coll., 2020).

Cependant des précisions ont été apportées par d'autres auteurs. En effet, selon les travaux d'Hendrix (Hendrix et coll., 1994), les dents immatures traitées orthodontiquement, bien que n'atteignant pas une longueur normale à la fin du traitement, finissent leur évolution avec une longueur supérieure aux dents matures ayant subi des résorptions au cours du traitement orthodontique.

Les travaux de Linge et Owmann-Moll (Linge et Linge, 1991 ; Owman-Moll et coll., 1995), ont montré que les patients qui commencent tôt leurs traitements orthodontiques ont moins de résorptions. Ceci serait dû à un plus fort potentiel de régénération tissulaire chez les jeunes adolescents.

Toutes ces affirmations encouragent les traitements d'orthodontie à un âge où les apex ne sont pas fermés, donc chez des patients jeunes, autant que possible.

- Le sexe

À l'instar de l'âge, un grand nombre d'études ne démontrent aucune corrélation entre le sexe du patient et le risque de résorptions au cours d'un traitement (Linge et Linge, 1983 ; Beck et Harris, 1994 ; Hendrix et coll., 1994 ; Owman-Moll et coll., 1995 ; Harris et coll., 1997 ; Sameshima et Sinclair, 2001a ; Artun et coll., 2005 ; Bacon et coll., 2018a). L'essai randomisé de Scott et coll. (2008) rapporte une différence non statistiquement significative. La littérature récente (Elhaddaoui et coll., 2017 ; Krishnan

2017 ; Linkous et coll., 2020) soutient le fait que la corrélation avec le sexe du patient n'est pas prouvée.

D'autres études relèvent une association entre le sexe et l'incidence des OIIRR :

- Pour Levander et Malmgren (1988) : les filles seraient plus touchées malgré une faible différence évoquée.
  - Pour Baumrind (1996) : une proportion plus importante de garçons a été touchée par les résorptions pendant l'étude.
  - Sur un total de 13 articles pertinents examinés par Brezniak et Wasserstein (1993a, 1993b), cinq ont rapporté qu'il n'y a aucune association entre le sexe du patient et l'apparition de résorptions apicales, sept qu'il y a plus de résorption chez les femmes que chez les hommes, et un seul a signalé plus de résorptions chez les hommes.
  - Oliveira et coll. (2011) ont attribué la différence entre les sexes à une morphologie radiculaire altérée plus fréquente chez les hommes, annonçant une tendance accrue à la résorption radiculaire.
- La génétique et l'hérédité

Une variation individuelle considérable dans la survenue de résorptions associées au traitement orthodontique indique l'existence d'une prédisposition individuelle importante liée à la génétique.

Le rôle des facteurs génétiques a été suggéré pour la première fois par Newman en 1975. En 1997, Harris et coll. (1997) ont signalé l'implication de la variation génétique dans les résorptions radiculaires d'origine orthodontique par le biais d'une étude d'héritabilité.

Plus tard, Hartsfield et coll. (2004) ainsi que Nishioka et coll. (2006) ont confirmé que la variation génétique était associée à 50 % des variations observées avec l'OIIRR pendant le traitement orthodontique. Depuis, différents auteurs ont étudié le rôle de divers gènes dans la survenue de résorptions radiculaires apicales externes (RRAE).

En 2020, l'équipe de Kalra et coll. (2020) passe en revue la littérature publiée au cours des 20 dernières années concernant les études liant l'OIIRR aux polymorphismes génétiques (21 études dont 19 sur l'Homme et 2 sur la souris). Ainsi, des polymorphismes associés aux gènes codant pour les cytokines inflammatoires de la famille des interleukines (15 études seulement sur IL1), pour le récepteur de la vitamine D, pour la voie Wnt ou encore pour le récepteur ostéoclastique RANK ont été liés à la survenue de résorptions radiculaire.

- Facteurs systémiques

- Asthme/allergies

Une revue systématique regroupant 6 articles et concernant la corrélation entre asthme/allergies et résorptions radiculaire (Dos Santos et coll., 2021) a été publiée en 2021.

Sur 4 études incluses concernant les patients allergiques, trois indiquent que l'allergie n'est pas un facteur de risque pour les résorptions radiculaire d'origine orthodontique. Cependant ces études comportent de moyens ou forts risques de biais (Owman-Moll et Kuroi, 2000 ; Shim et Davidovitch, 2003 ; Pastro et coll., 2018). A contrario, l'étude de Nishioka et coll. (2006) qui présente un faible risque de biais indique que l'allergie est un facteur de risque de l'OIIRR.

3 études sur les 6 évoquent également l'asthme comme facteur de risque (Shim et Davidovitch, 2003 ; Nishioka et coll., 2006 ; Melo et coll., 2018). Elles ne montrent cependant pas de différence statistiquement significative entre les patients asthmatiques et non asthmatiques en ce qui concerne l'apparition de résorptions. Ainsi Dos Santos et coll. concluent que ce dernier n'est pas un risque facteur de résorption radicaire.

- Diabète

Arita et coll. dans leurs travaux publiés en 2016 ont montré que le diabète réduit significativement le mouvement dentaire orthodontique et par conséquent la résorption

radiculaire induite par l'orthodontie chez le rat. La régulation de la glycémie par l'administration d'insuline a largement réduit ces réponses anormales à l'application de la force orthodontique (Arita et coll., 2016).

De nombreuses études ont suggéré que le diabète est associé à l'ostéopénie ou à l'ostéoporose. Semblable à la résorption osseuse alvéolaire pendant le mouvement dentaire orthodontique, la résorption radiculaire est associée au remodelage osseux autour de la dent. Comme le diabète affecte le métabolisme osseux, la maladie peut avoir un impact non seulement sur le mouvement dentaire orthodontique, mais aussi sur la résorption radiculaire. À ce jour, des résultats contradictoires ont été rapportés dans la littérature concernant l'influence du diabète sur le mouvement dentaire orthodontique (Kamo, 1995 ; Braga et coll., 2011). De plus, aucun rapport n'a évoqué de résorption radiculaire lors du mouvement dentaire orthodontique chez des patients diabétiques.

#### ○ Dérèglements systémiques

Il a été rapporté par Bacon et Canal (2004), que certains dérèglements systémiques affectant le système immunitaire, l'homéostasie du calcium, l'action des neuro-transmetteurs et le contrôle des structures vasculaires et péri-vasculaires doivent inciter à la prudence. Ils seraient de nature à initier l'apparition de résorptions pathologiques. D'après Engström et coll. (1988), l'hyperparathyroïdie, additionnée à une hypocalcémie, entraînerait une augmentation des résorptions radiculaires.

Ainsi il est important dans l'anamnèse d'identifier les critères suivants :

- Traitement hormonal ;
- Traitement anti-dépresseur ;
- Signes de fragilité vasculaire ;
- Femme enceinte, ménopausée ;
- Terrain alcoolique (Krishnan, 2005) ;
- Ostéoporose (Mohammad et coll., 1994) ;
- Ostéolyse expansive familiale (Wallace et coll., 1989) ;
- Carences alimentaires.

- Médicaments

Étant donné que la consommation médicamenteuse s'est récemment étendue, il est important pour le clinicien d'être en mesure d'identifier la consommation de médicaments chez les patients et de les relier aux effets possibles associés à l'intervention orthodontique. Bien que les médicaments délivrés sur ordonnance soient perçus comme étant généralement consommés par les adultes qui représentent plus d'un quart de la population orthodontique (Mavreas et Athanasiou, 2009), leur utilisation a également augmenté chez les enfants d'âge scolaire (Isaacson, 2000). Aussi, l'utilisation de médicaments en vente libre continue d'augmenter (Qato et coll., 2016).

Dans leur revue systématique de littérature référençant 21 études, Makrygainnakis et coll. (2019), ont évalué la qualité des « preuves » disponibles (provenant d'études animales), concernant l'effet de la prise de médicaments en systémique sur la résorption radiculaire d'origine orthodontique.

Il a été démontré que la résorption radiculaire associée au mouvement dentaire orthodontique augmentait chez les animaux traités à la vitamine C (Miresmaeili et coll., 2015). Au contraire, une diminution de la résorption radiculaire a été notée après l'administration de faibles doses de méloxicam (Kirschneck et coll., 2017), d'ibuprofène (Brunson, 2008), d'alendronate (Igarashi et coll., 1994), de doxycycline (Baysal et coll., 2010), d'hormone de croissance humaine recombinante (Hu et coll., 2015), de simvastatine (Esfahani et coll., 2015), de chlorure de lithium (WANG et coll., 2014 ; Ino-Kondo et coll., 2018) et ranélate de strontium (Kirschneck et coll., 2014).

Aucune différence en termes de résorption radiculaire n'a été notée pour l'acétaminophène (Gonzales et coll., 2009), l'aspirine (Gonzales et coll., 2009), la fluoxétine (Mirhashemi et coll., 2015 ; Rafiei et coll., 2015), l'atorvastatine (MirHashemi et coll., 2013), le misoprostol (Sekhavat et coll., 2002), l'acide zolédronique (Brunet et coll., 2016) et le zinc (Akhoundi et coll., 2016).

Enfin, des effets inconstants ont été observés après l'administration de célécoxib (Brunson, 2008 ; Gameiro et coll., 2008 ; Hashemi et coll., 2013), de prednisolone

(Verna et coll., 2006 ; Gonzales et coll., 2009) et de L-thyroxine (Baysal et coll., 2010 ; Seifi et coll., 2015).

Toutefois il est à noter que la qualité des preuves disponibles a été considérée au mieux comme faible.

De plus, les patients ayant reçu un traitement de chimiothérapie durant leur enfance possèdent une susceptibilité accrue à la résorption radiculaire au cours de leur traitement orthodontique (Nawrocki et coll., 2001).

### 1.3.2. Liés à la dent et à son environnement

- Localisation de la dent sur l'arcade

Remington et coll. (1989) concluent dans leur étude que les incisives maxillaires sont les dents les plus fréquemment touchées et à un degré plus élevé de résorption que le reste des dents pendant un traitement orthodontique. Ces résultats sont confirmés par les travaux de Kaley et Phillips (1991) qui démontrent que les incisives maxillaires, mais également les mandibulaires sont touchées à au moins 80% par des résorptions apparentes sur radiographie panoramique dentaire.

Plus tard, Alexander (1996) et Sameshima et Sinclair (2001a) ont conclu que les incisives latérales maxillaires sont plus sensibles aux résorptions du fait de leurs anatomies radiculaires régulièrement atypiques. D'autres auteurs ont aussi démontré que les racines desdites incisives latérales maxillaires étaient sujettes aux résorptions du fait de leurs rapports étroits avec des canines en position d'inclusion (Ericson et Kurol, 2000 ; Ali et coll., 2021 ; Simić et coll., 2022).

Enfin, plus récemment, les études menées à l'aide de CBCT (*Cone Beam Computed Tomography*), examen efficace pour détecter *in vivo* des degrés même minimes de résorptions radiculaires, ont permis une évaluation tridimensionnelle précise des racines dentaires et la visualisation des racines palatines des molaires maxillaires. Ainsi Castro et coll. (2013) ont conclu que les fréquences les plus élevées et les

résorptions radiculaires apicales les plus importantes sont retrouvées au niveau des incisives et des racines distales des premières molaires maxillaires et mandibulaires.

Samandara et coll. (2019) expliquent que des différences statistiquement significatives d'OIIRR ont été observées dans les différentes régions d'une mâchoire. Ainsi, le maxillaire antérieur présenterait le plus grand taux d'OIIRR, suivi par la mandibule antérieure, la mandibule postérieure, et enfin par le maxillaire postérieur. Cependant, même la plus grande quantité d'OIIRR trouvée à partir des données CBCT au maxillaire antérieur, semble être inférieure à ce qui a été trouvé dans les études précédemment menées à l'aide de radiographies rétro-alvéolaires ou panoramiques.

Selon Bacon et Canal (2018a) : « *Chacun a pu observer que les incisives supérieures sont les plus fréquemment touchées par la RRAE. Différentes présomptions ou théories explicatives ont été proposées, mais la preuve factuelle forte de niveau 1 pour ces théories fait encore défaut.* »

- Caractéristiques morphologiques de la dentition

D'après l'étude de Kjaer et coll. (1995), les invaginations des incisives maxillaires, les agénésies, ainsi que le taurodontisme, seraient des caractéristiques morphologiques le plus souvent associées à des risques de résorptions radiculaires au cours d'un traitement orthodontique.

Levander et coll. confirment ces résultats (1998b), en affirmant qu'il existe un risque significativement plus élevé de résorption radiculaire apicale pendant le traitement orthodontique chez les patients présentant des agénésies multiples (quatre dents ou plus). Ceci s'explique par le fait que les cas d'agénésies multiples s'accompagnent souvent d'anatomies radiculaires anormales et de phases de traitement actif plus longues pour la fermeture des espaces.

- Morphologie radiculaire

L'influence des formes radiculaires sur les résorptions a été étudiée par Levander et Malmgren (1988) et Sameshima et Sinclair (2004). Les premiers ont défini 4 formes atypiques remarquables : racines courtes, à apex émoussé, coudées, ou en

forme de pipette. Sameshima et Sinclair quant à eux, en ont défini 5 : racines émoussées, en forme de pipette ou de bouteille, pointues, dilacérées ou incomplètes.

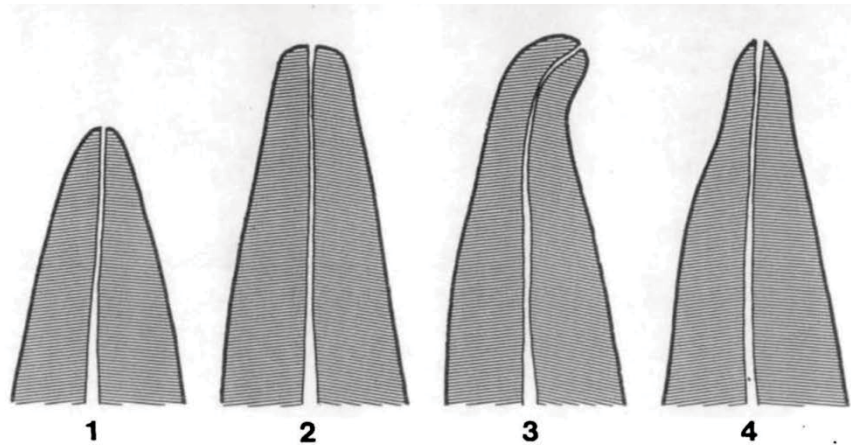


Figure 4 : Formes de racines atypiques selon Levander et Malmgren.

1 : racine courte ; 2 : racine émoussée 3 : racine coudée ; 4 : racine en forme de pipette apicale

Oyama et coll. en 2007, ont étudié la distribution des contraintes au niveau de la racine dans les cas de formes atypiques à l'aide de modèles informatisés par élément finis (FEM = *finite element method*). Cinq FEM tridimensionnels ont ainsi été modélisés (racine normale, courte, émoussée, apex courbé, apex en forme de pipette) (fig. 5). Des forces orthodontiques expérimentales leur ont été appliquées dans une direction verticale (ingression) ou horizontale (version linguale) selon le grand axe de la dent.

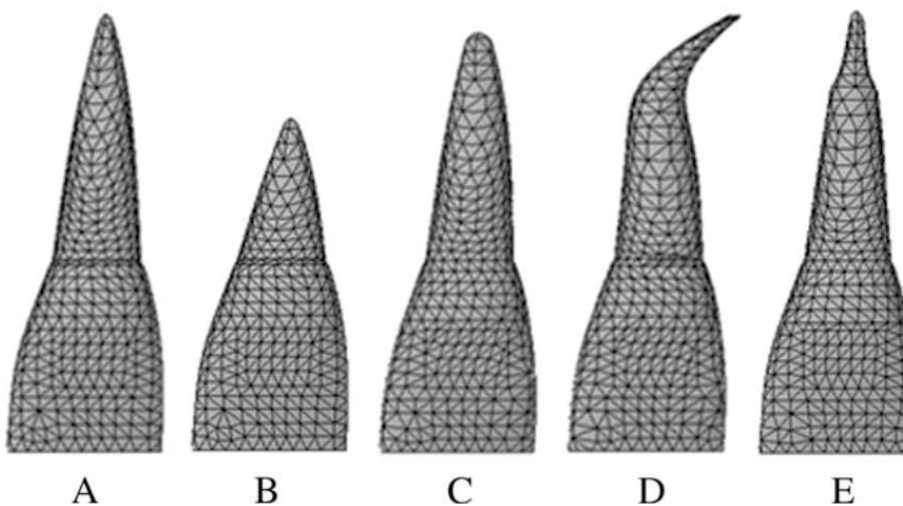


Figure 5 : Modèles informatisés : (A) normale, (B) courte, (C) émoussée, (D) pliée et (E) en forme de pipette aux sommets des racines (Source : Oyama et coll., 2007)



Pour le modèle A, qui avait une forme de racine normale, lorsque des forces ingressives et linguales ont été appliquées, aucune concentration de contrainte significative n'a été observée à l'apex de la racine (figures 6 et 7).

Dans le modèle B (racine courte), des contraintes importantes étaient concentrées au milieu de la racine (figures 6 et 7). Cette découverte est liée à l'altération du rapport couronne-racine. Taithongchai et coll. (1996) et Thongudomporn et Freer (1998) ont rapporté que le risque de résorption radiculaire augmentait en cas de racine courte, ce qui corrobore les résultats de la présente étude.

Le modèle C (racine émoussée) n'a montré aucune concentration de contrainte significative à la racine (figures 6 et 7). Le niveau de contrainte à l'apex était inférieur à celui du modèle A. Ce résultat est contraire aux conclusions de Levander et Malmgren (1988) qui ont rapporté, dans leurs études radiographiques, que les racines émoussées présentaient plus fréquemment une résorption radiculaire que les racines normales. La raison de cette différence peut être liée à des prédispositions par exemple génétiques au cours de la phase de formation des racines.

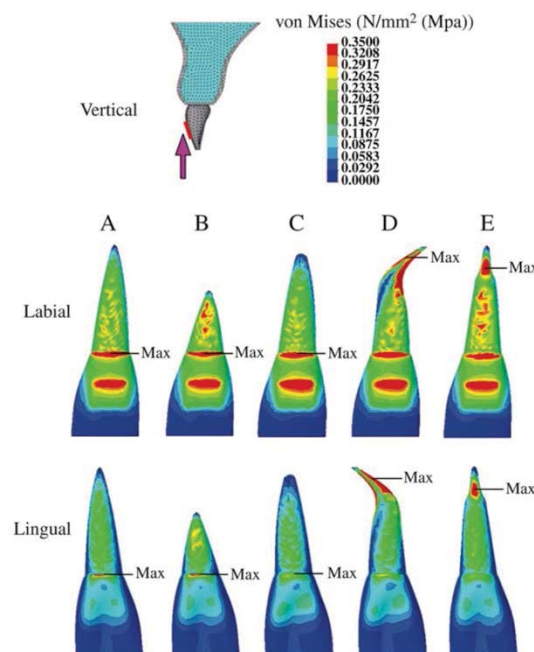


Figure 6 : Répartition des contraintes sur l'incisive centrale maxillaire, selon la forme de la racine, lorsque des forces orthodontiques expérimentales ont été appliquées dans une direction ingressive, dans l'axe de la dent. (Vues des surfaces vestibulaire et palatine). Rouge = 0,3 MPa ou plus ; Bleu = 0,05 ou moins (Source : Oyama et coll., 2007)

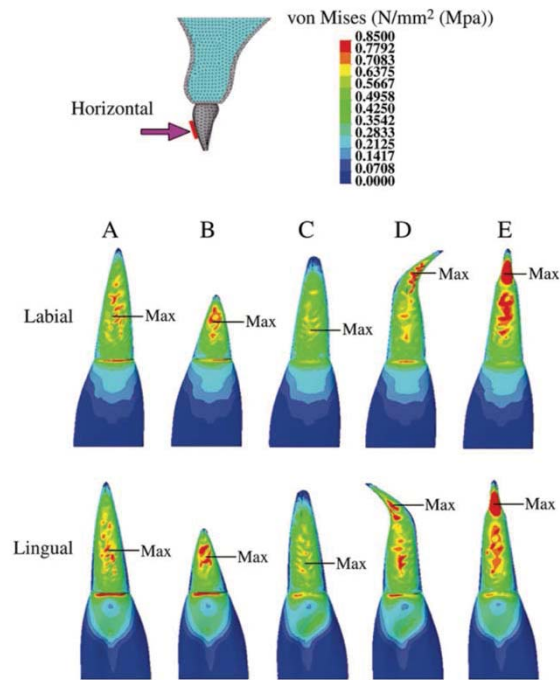


Figure 7 : Répartition des contraintes sur l'incisive centrale maxillaire, selon la forme de la racine, lorsque les forces orthodontiques expérimentales ont été appliquées dans une direction perpendiculaire à l'axe de la dent. (Vues des surfaces vestibulaire et palatine). Rouge = 0,7 MPa ou plus ; bleu = 0,1 MPa ou moins (Source : Oyama et coll., 2007).

Dans le modèle D (apex courbé), la contrainte était concentrée sur les surfaces mésiale et distale de l'apex lors de l'application d'une force d'ingression et sur les surfaces vestibulaire et linguale de l'apex lorsque la force horizontale était appliquée (figures 6 et 7). Ces résultats sont en accord avec les conclusions de Levander et Malmgren (1988) et Mirabella et Artun (1995) qui ont montré qu'une forme courbée était bien plus susceptible d'induire une résorption radiculaire.

Pour le modèle E (forme de pipette), quelle que soit la direction d'application de la force, la contrainte était concentrée au niveau du col de l'apex (figures 6 et 7). Sameshima et Sinclair (2001a) et Thongudomporn et Freer (1998) ont décrit, dans leurs études radiographiques, que les dents avec un apex radiculaire en forme de pipette présentaient plus de résorptions radiculaires. Les conclusions de la présente enquête appuient leurs résultats.

En conclusion, dans les racines courtes, courbées et en forme de pipette, les contraintes étaient significativement concentrées au sommet de la racine et, par conséquent, une attention toute particulière doit être portée à ces racines de forme atypique.

- Environnement parodontal

- Densité osseuse

D'après les études de Otis et coll. (2004) et de Scheibel et coll. (2014), il a été démontré que la densité et la morphologie du complexe osseux péri-radicaire ne sont pas des facteurs significatifs dans l'étiologie de la résorption radiculaire apicale externe.

- Proximité sinusienne

Il a été décrit par certains auteurs, que lorsque des digitations sinusiennes s'établissent entre les racines des dents postérieures maxillaires, le mouvement de ces dents rencontre une résistance limitant voire bloquant totalement le déplacement (Dubrez et Lorenzon, 1994).

Sur 9 articles réalisés depuis 2001 (Cacciafesta et Melsen, 2001 ; Re et coll., 2001 ; Yao et coll., 2004 ; Kravitz et coll., 2007 ; Oh et coll., 2014 ; Park et coll., 2014 ; Sağlam et coll., 2014 ; Savi de Carvalho et coll., 2014 ; Kuroda et coll., 2016), étudiant le mouvement dentaire au travers de la paroi sinusienne, seules les 2 études de Park et coll. ainsi que Savi de Carvalho et coll. font état d'une apparition de résorptions radiculaires sur les molaires maxillaires déplacées.

Même si à l'heure actuelle, aucun protocole fondé sur des preuves ne peut être recommandé pour guider le déplacement de ces dents antrales, l'application empirique de forces constantes et légères, pour déplacer lentement les dents à travers ou dans le sinus, semble être une pratique sûre afin d'éviter la survenue de résorptions radiculaires.

- Proximité de la corticale osseuse

Kaley et Phillips (1991) définissent la proximité entre racines dentaires et corticales osseuses comme facteur de risque majeur à l'apparition de résorptions radiculaires. Fait qu'ils ont observé dans leur étude où 20 patients sur les 21 étudiés

ont développé des résorptions radiculaires sévères alors que leurs incisives présentaient une forte proximité avec la corticale palatine.

Les études de Horiuchi et coll. (1998) ainsi que Nakada et coll. (2016) confirment ces propos et préconisent une attention toute particulière aux plans de traitement nécessitant des déplacements dentaires importants vers ces corticales osseuses.

A contrario, Otis et coll. (2004), n'ont montré aucune corrélation significative entre la quantité d'os alvéolaire autour de la racine, l'épaisseur de l'os cortical et la densité du réseau trabéculaire avec l'étendue des résorptions radiculaires apicales externes.

- Dent incluse

Dans l'étude de Linge et Linge (1991), la correction orthodontique des canines maxillaires incluses a été identifiée comme un facteur de risque de résorption radiculaire apicale des incisives, cette résorption n'étant pas limitée à l'incisive latérale adjacente, mais également aux incisives centrales maxillaires. La possibilité que la résorption radiculaire soit causée par la voie d'éruption ectopique de la canine ne doit pas être négligée, mais elle n'explique pas entièrement le modèle de résorption radiculaire trouvé chez ces patients étudiés. Les forces égressives dirigées vers la canine impactée impliquent des forces ingressives sur les incisives servant d'ancrage et donc des forces de compression sur les ligaments parodontaux.

Pour Chaushu et coll. (2015), le risque de résorption radiculaire grave des incisives est présent dans les cas de canines maxillaires impactées en palatin et en vestibulaire, mais il est associé aux canines les plus sévèrement déplacées, situées dans le tiers médian des racines des incisives adjacentes. Cependant pour Cernochova et coll. (2011), Yan et coll. (2012), Strbac et coll. (2013), et Da Silva Santos et coll. (2014) l'inclusion palatine des canines maxillaires entrainerait des résorptions plus importantes sur les dents adjacentes que les inclusions vestibulaires.

Dans l'étude de Rafflenbeul et coll. (2019), la résorption radiculaire des dents adjacentes à une canine incluse a été retrouvée chez plus des deux tiers des patients n'ayant jamais reçu de traitement orthodontique (83 canines incluses / 60 patients).

Les premières prémolaires apparaissent comme étant les deuxièmes dents les plus touchées, après les incisives latérales. Le contact entre la canine et les racines des dents adjacentes a été le seul facteur de risque statistiquement significatif identifié.

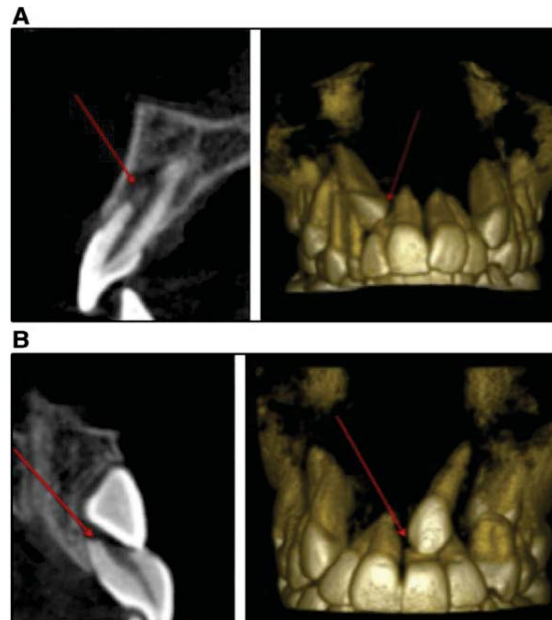


Figure 8 : Vues CBCT montrant des résorptions radiculaire sévères d'incisives associées à l'inclusion d'une canine maxillaire. Les flèches rouges indiquent la zone de résorption (Source : Chaushu et coll., 2015)

- Préexistence de résorptions

Les patients présentant un certain degré de résorption radiculaire apicale avant le traitement orthodontique ont montré des taux significatifs de résorption radiculaire apicale plus sévère après le traitement orthodontique. Ainsi les patients présentant un degré quelconque de résorption radiculaire apicale, sur les radiographies péri-apicales initiales, sont plus susceptibles de développer une résorption radiculaire apicale sévère au cours du traitement (Pastro et coll., 2018).

- État endodontique de la dent

Plusieurs études dont la méta-analyse de Ioannidou et coll. (2013) ont conclu que :

- Après un traitement orthodontique, les dents traitées endodontiquement présentent une moindre propension à la résorption radiculaire que les dents dont la pulpe est vitale.

- Les cliniciens devraient considérer le mouvement orthodontique des dents déulpées comme une procédure clinique relativement sûre.

- Antécédents traumatiques

D'après les études de Linge et Linge (1983, 1991), les dents ayant été traumatisées antérieurement au traitement orthodontique ont plus de risques de survenue de résorptions, celles-ci pouvant également être plus graves.

Ces conclusions ont été reprises par Soares et coll. (2015), précisant que la résorption radiculaire est observée plus fréquemment sur les dents traumatisées et que son risque de développement est plus élevé dans les cas de traumatismes graves, en particulier d'expulsion et de luxation intrusive.

Pour Malmgren et coll. (1982), le risque de résorptions lors d'un déplacement orthodontique n'est pas accru si la dent ne présente pas de résorption spontanée après le traumatisme ou que ces résorptions ont été réparées.

Enfin Mandel et Villette (2005), conseillent d'attendre la fin de l'édification radiculaire d'une dent traumatisée avant de démarrer un quelconque mouvement orthodontique.

### 1.3.3. Troubles de l'occlusion dentaire

- Malocclusions (Classe II et III d'Angle)

Aucune relation entre malocclusions diverses et résorptions radiculaires n'a été trouvée par Linge et Linge (1983), tandis que Kaley et Phillips (1991) ont trouvé que les patients présentant une Classe III d'Angle souffraient davantage de résorption radiculaire. Le mouvement de vestibuloversion des incisives supérieures lors d'un traitement de compensation de la Classe III, en forçant les racines contre la corticale osseuse palatine, pourrait expliquer cette corrélation. Une situation similaire pourrait se produire chez les patients présentant des malocclusions de Classe II Division 2, les racines étant à proximité directe de la corticale vestibulaire.

L'usage de tractions intermaxillaires pour la correction des malocclusions de Classe II et III peut également être un facteur de risque si un mouvement de « *jiggling* » apparaît, c'est-à-dire un mouvement de va-et-vient dû au manque de coopération du patient et un port irrégulier de ces élastiques de correction.

Enfin, les manœuvres chirurgicales pouvant être employées dans le traitement des Classe II et III sévères doivent également être considérées. En effet, l'ostéotomie de LeFort I (indiquées dans les cas de classe III squelettique) a été suspectée d'être responsable d'une augmentation de l'incidence des résorptions sévères par Kaley et Phillips (1991), même si des résultats contradictoires ont été présentés par Mirabella et Artun (1995).

- Recouvrement/surplomb incisif

De même que pour les malocclusions d'Angle, le recouvrement et le surplomb incisif sont considérés comme des facteurs de risque du fait des techniques que le praticien doit mettre en œuvre pour les corriger :

- Plus le recouvrement est grand, plus l'ingression des incisives devra être importante ; l'ingression étant considérée comme le mouvement entraînant le plus de résorptions selon Beck et Harris (1994).
- Les infraclusions (recouvrement négatif) sont également associées à l'apparition de résorptions du fait de l'amplitude du déplacement apical et d'un environnement parodontal plus faible (Harris et Butler, 1992).
- Dans cette même étude, Beck et Harris observent que plus le surplomb est important, plus les incisives devront être rétractées. Par conséquent, cela entraînera plus de résorptions sur les incisives ainsi que sur les dents d'ancrage servant à la rétraction et plus particulièrement la racine mésiale des premières molaires.

#### 1.3.4. Dysfonction

- Déglutition

La déglutition dysfonctionnelle a été décrite comme facteur de risque des OIIRR par Linge et Linge (1991), Harris et Butler (1992) ainsi que Bassigny (1995) pour deux raisons :

- La pulsion linguale continue sur les dents provoquerait une accumulation de forces engendrant un stress des tissus péri-apicaux et par conséquent des résorptions radiculaires.
- La déglutition atypique augmenterait le surplomb et favoriserait la survenue de béance antérieure. Ces deux affections amenant à un traitement orthodontique obligeant à des corrections par mouvement de torque, ce dernier étant reconnu comme particulièrement traumatisant au niveau apical.

- Ventilation

La ventilation buccale étant souvent associée à une dysfonction linguale et à des malocclusions augmentant le surplomb ainsi que la béance incisive, elle est considérée indirectement comme facteur de risque des résorptions radiculaires.

#### 1.3.5. Parafonction

- Succion non nutritive

Selon Linge et Linge (1991), la succion digitale persistante après l'âge de 7 ans serait à l'origine de la survenue de résorptions radiculaires du fait des microtraumatismes que cela provoque sur les dents antérieures.



- Onychophagie

L' étude de Odenrick et Brattström (1985) indique qu'une personne sur trois qui se ronge les ongles présente une forme sévère de cette habitude. Avant tout traitement orthodontique, les dents soumises aux contraintes liées à l'onychophagie présentaient plus de résorptions que les autres dents. Il a ainsi été conclu que les patients onychophages traités orthodontiquement présentaient plus de risque de résorptions que les patients du groupe contrôle, non seulement sur les dents subissant les contraintes onychophages mais également sur toutes les autres dents. Ceci s'explique par la répartition des forces délétères à l'ensemble de l'appareillage orthodontique.

#### 1.4. Étiologies orthodontiques

##### 1.4.1. Types d'appareillages orthodontiques

- Appareils interceptifs

Pour Fontenelle (1982), les appareils interceptifs ne provoquent pas de résorptions radiculaires. Propos confirmé par Janson et coll. (2007) qui conclut à une absence de différence dans la quantité de résorption entre le groupe portant un appareil de Fränkel, celui portant un appareil de guidage de l'éruption (gouttière d'éducation fonctionnelle) et le groupe contrôle.

Cependant, selon Brin et coll. (2003), les traitements interceptifs précoces chez les enfants pourraient même être un facteur bénéfique. Ils ont démontré que la résorption radiculaire était plus rarement diagnostiquée chez les enfants ayant bénéficié de deux phases de traitement, interception puis orthodontie fixe, que chez ceux ayant été traités en une seule phase par orthodontie fixe.

- Appareils multibagues

Dans leur étude, Samadet et Bacon (2007), n'ont montré aucune différence significative entre les différents systèmes multibagues pour ce qui est de l'incidence ou de la sévérité des résorptions radiculaires.

De même, Scott et coll. (2008) ainsi que Aras et coll. (2018), affirment que la quantité de résorption radiculaire entre les appareils auto-ligaturants Damon-3 et les brackets conventionnels est similaire.

Concernant les systèmes d'orthodontie en technique linguale, plusieurs études dont celle de Pamukçu et coll. (2020), ont montré des taux de résorption radiculaire statistiquement similaires aux techniques vestibulaires.

- Gouttières d'alignement

Les données actuelles rapportées par la méta-analyse de Fang et coll. (2019) suggèrent que les gouttières d'alignement n'évitent pas la résorption radiculaire, cependant l'incidence et la gravité de la résorption pourraient être plus faibles par rapport aux résultats rapportés par le traitement avec des appareils fixes. Ceci serait lié aux forces intermittentes et souvent plus faibles imposées par les gouttières du fait d'un port non continu (alimentation, prophylaxie quotidienne), et un contrôle plus aisé des forces appliquées par la conception informatique des gouttières.

- Moyens thérapeutiques spécifiques

- Port d'élastiques intermaxillaires

Linge et Linge (1983), Levander et Malmgren (1988), Janson et coll. (2016) et Aman et coll. (2018) ne trouvent pas d'incidence dans le port d'élastiques de Classe II.

Selon Bassigny (1995), il semblerait que ça soit le port irrégulier des élastiques de Classe II engendrant des pressions discontinues qui augmenteraient le risque de résorptions radiculaires.

- Traitement avec ou sans extraction

Horiuchi et coll. (1998) en accord avec Nishioka et coll. (2006), ne retrouvent pas dans leurs résultats une corrélation entre traitements extractionnels et résorptions radiculaires post-traitement orthodontique.

À l'inverse, Roberto De Freitas et coll. (2007), ainsi que Pastro et coll. (2018) observent une plus grande susceptibilité à la résorption radiculaire dans les cas d'extraction. Sameshima et Sinclair (2001b) précisent que les patients ayant eu l'extraction de quatre prémolaires ont significativement déclaré plus de résorptions radiculaires.

- Disjoncteur maxillaire

Bien que Sameshima et Sinclair (2001b) ne trouvent aucune corrélation entre port d'un disjoncteur et apparition de résorptions radiculaires, pour Graber et Vanarsdall (Graber et coll., 2016) les forces importantes exercées lors d'une expansion maxillaire rapide peuvent induire une perte de volume significative, des modifications linéaires de la surface et l'amincissement et/ou le raccourcissement des racines sur les prémolaires et les molaires attachées au système. De plus, certaines études ont montré qu'une expansion rapide pouvait induire une résorption radiculaire sur les secondes prémolaires non attachées (Dindaroğlu et Doğan, 2016).

#### 1.4.2. Forces orthodontiques

- Intensité

Harris et coll. (2006), Barbagallo et coll. (2008), Cheng et coll. (2009) et Paetyankul et coll. (2009) ont déclaré que l'ampleur et la sévérité de la résorption sont directement proportionnelles à l'intensité de la force appliquée.

Cette corrélation positive et significative entre le niveau de force orthodontique et l'OIIRR a également été rapportée dans plusieurs revues systématiques (Weltman et coll., 2010 ; Roscoe et coll., 2015 ; Currell et coll., 2019).

En outre, l'étude de Han et coll. (2005), a montré que des forces ingressives de 100cN (1cN  $\approx$  1g) provoquent une résorption de la racine 11 fois plus importante que le groupe contrôle (n'ayant reçu aucune force) et 4,5 fois plus importante que les forces égressives. De même, l'analyse de Harris et coll. (2006) a montré un volume de résorption environ 2 fois plus important dans les groupes de force ingressive légère (25 g) et 4 fois plus important dans les groupes de force lourde (225 g), en comparaison au groupe témoin.

- Rythme d'application

Bien qu'il soit cliniquement difficile d'appliquer des forces intermittentes dans le cadre d'un traitement orthodontique fixe, il a été suggéré de préférer celles-ci aux forces continues pour prévenir les résorptions radiculaires graves (Ballard et coll., 2009). Aras et coll. (2012) ont également conclu que les forces intermittentes entraînent moins de résorption radiculaire que les forces continues. Ceci peut s'expliquer par les pauses induites par les forces intermittentes, qui permettraient une régénération graduelle du cément au cours du déplacement.

Cependant, la majorité des traitements d'orthodontie à l'heure actuelle étant réalisée par appareillage fixe, l'utilisation de forces intermittentes est très peu possible. Il est donc largement préférable d'activer les appareils avec des forces continues, mais légères.

- Durée d'application

Une très grande majorité d'auteurs sont unanimes et s'accordent à dire que l'augmentation de la durée de traitement engendrera un plus grand risque de résorption radiculaire (Odenrick et Brattström, 1985 ; Wehrbein et coll., 1995 ; Kurol et coll., 1996 ; Roscoe et coll., 2015 ; Samandara et coll., 2019).

Néanmoins et comme le démontre Yassir et coll. (2021), il se peut que ce ne soit pas la durée du traitement qui importe, mais plutôt la durée du traitement actif qui augmente le risque de résorption radiculaire. La durée du traitement pourrait être augmentée en raison d'une insuffisance de coopération du patient (rendez-vous manqués, non-port des tractions intermaxillaires, etc...), ou lorsque les cliniciens préfèrent un intervalle plus long entre les rendez-vous. Cela allongerait la durée totale du traitement, mais diminuerait le niveau de force entre les rendez-vous, ce qui pourrait donc réduire le risque de résorptions induites. Bien que ces facteurs n'aient pas été à proprement étudiés, ils pourraient expliquer la faible corrélation entre la durée du traitement et l'OIIRR décrite dans certaines études (Tieu et coll., 2014).

- Amplitude du mouvement

Pour nombre d'auteurs, il n'y aurait pas de corrélation entre amplitude de déplacement et développement de résorption radiculaire, tant que celle-ci est contrôlée et respecte le cycle physiologique de renouvellement tissulaire.

Segal et coll. (2004) concluent au terme de leur méta-analyse que la résorption radiculaire inflammatoire serait plus précisément reliée à la quantité de déplacement apical de la dent durant le traitement orthodontique.

Enfin, il est important de mettre en relation que l'amplitude de déplacement influe sur la durée de traitement, elle-même facteur de risque (Canal et Scannagatti, 1996). Hypothèse confirmée par l'étude de Liou et Chang (2010), portant sur la rétraction en masse avec ancrage osseux et concluant que la durée du traitement, plus que l'amplitude du mouvement, augmente le risque de résorptions radiculaires apicales.

#### 1.4.3. Mouvements orthodontiques

Les mouvements d'ingression et de rétraction - surtout incisive - sont les mouvements considérés comme les plus à risque du fait de la quantité de force à appliquer, de la zone de distribution des contraintes et du déplacement apical important pouvant exacerber les effets déclenchants des résorptions radiculaires (Weltman et coll., 2010).

L'effet de l'ingression sur l'OIIRR peut être attribué à la plus grande compression du ligament parodontal sur une petite surface apicale de la racine (Currell et coll., 2019).

La rétraction, quant à elle, résulte d'un mouvement associant ingression et torque, tous deux considérés comme iatrogènes pour la préservation tissulaire apicale.

#### 1.4.4. Post-traitement

La majorité des auteurs s'accordent à dire que les processus pathologiques de résorptions sont stoppés dès l'arrêt des traitements et la dépose des appareillages (Copeland et Green, 1986 ; Remington et coll., 1989 ; Linge et Linge, 1991).

Cependant, il peut être observé, dans certains cas, des résorptions apparaissant ou se poursuivant après le terme du traitement actif. Selon Brezniak et Wasserstein (1993b) ces résorptions peuvent avoir différentes explications :

- Présence de traumatismes occlusaux, résultats des déplacements dentaires ;
- Une non-prise en charge des parafunctions et dysfonctions ;
- Une contention active exerçant encore des pressions sur les racines dentaires ;
- Reprise de traitement orthodontique suite à une récurrence des malocclusions.

## 1.5. Synthèse des facteurs de risque

Tableau 1 : Les facteurs de risque biologiques (Source : SAMADET et coll., 2007)

FACTEURS DE RISQUE BIOLOGIQUES	FAIBLE	MODÉRÉ	SÉVÈRE
<b>SYSTÉMATIQUES</b> Prédisposition génétique Pathologies systémiques Âge Sexe	Allergie Asthme Diabète	Précédent traitement ODF RR « familiale » post-ODF Pathologie systémique sus citée Adulte	<b>SUSCEPTIBILITÉ GÉNÉTIQUE</b> Précédent trait. ODF avec RR RR « familiale » généralisée Pathologie systémique sus citée et non-équilibrée
<b>ANATOMIQUES</b> Forme des dents et des racines Anomalies dentaires Territoire anatomique Densité de l'OA	Encombrement moyen à sévère	Racines émoussées ou en pipette Anomalies dentaires	Dent ayant déjà eu une RR Racines émoussées ou en pipette Anomalies dentaires
<b>TRAUMATIQUES</b>		Dents traumatisées antérieurement sans RR Dent transplantée	Dents traumatisées antérieurement avec RR Dent réimplantée
<b>FONCTIONNELS</b> Dysfonction : déglutition atypique, ventilation buccale Parafonction : succion, onychophagie	Rééducation des dysfonctions et arrêt des parafonctions	Bruxisme Dysfonction(s) : pulsion linguale, ventilation buccale Parafonction(s) : onychophagie, succion, tics	Bruxisme sévère Dysfonction(s) non rééduquée(s) Parafonction(s) persistante(s)

*RR : résorption radiculaire ; ODF : orthopédie dento-faciale ; OA : os alvéolaire.*

*Risque faible : RR localisée et/ou généralisée et d'intensité mineure.*

*Risque modéré : RR localisée et/ou généralisée et d'intensité mineure à sévère.*

*Risque sévère : RR localisée et/ou généralisée et d'intensité sévère à extrême.*

Tableau 2 : Les facteurs de risque mécaniques (Source : SAMADET et coll., 2007)

FACTEURS DE RISQUE MÉCANIQUES	RISQUE FAIBLE	RISQUE MODÉRÉ	RISQUE SÉVÈRE
<b>FORCE APPLIQUÉE</b> Consensus thérapeutique non démontré statistiquement	Forces continues et légères	Mécanique « lourde »	Forces importantes et mécanique « lourde »
<b>NATURE DU MOUVEMENT</b>	Tous les mouvements	Ingression « Va et vient » Rotation Version prolongée	Mouvement rapide Torque important
<b>DURÉE DU TRAITEMENT</b>	Supérieure à 6 mois	Longue mais prévue	Trop longue ou arrêts intempestifs du traitement
<b>AMPLITUDE DU MOUVEMENT</b>		<b>IMPORTANT</b> (encombrement)	Amplitude du mouvement +++ Béance antérieure +++ Supraclusion +++ (non démontré statistiquement)
<b>TYPE D'APPAREIL</b>			Rapport Charge/Flexion +++ Port irrégulier des auxiliaires de traitement
<b>TERRITOIRE DE DÉPLACEMENT</b>		Proximité de dents incluses Chirurgie orthognathique à proximité	Racines ayant eu des RR par des dents incluses Dents lésées lors d'une chirurgie orthognathique

*RR : résorption radiculaire.*

## 1.6. Diagnostic

### 1.6.1. Clinique

Lorsque la résorption se situe au niveau cervical, elle ne devient symptomatique que lorsqu'elle est associée à une atteinte parodontale et/ou pulpaire. Son diagnostic peut être réalisé avant la phase algique par l'observation d'un « pink spot » au collet de la dent concernée. Celui-ci correspond à l'envahissement de la lacune de résorption par un tissu inflammatoire visible au travers de la couronne dentaire. Un contour gingival irrégulier ainsi qu'un saignement au sondage sont également associés.

Dans le cas où la résorption est localisée au niveau apical, la dent ne présente aucun signe distinctif au niveau coronaire et est dans la grande majorité des cas asymptomatique. La découverte est le plus souvent fortuite au cours d'exams radiologiques de routine (panoramique dentaire et téléradiographie de profil). Dans certains cas très avancés, une mobilité dentaire peut être décelée lorsque la longueur radiculaire devient insuffisante à un bon maintien parodontal de la dent. Cette mobilité apparaît lorsque la longueur radiculaire résiduelle devient inférieure à 9mm.

### 1.6.2. Radiologique

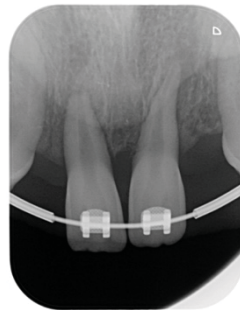
- Radiographies rétro-alvéolaires

Brezniak et Wasserstein (2002b) conseillent de faire un bilan radiographique rétro-alvéolaire après 6 mois de traitement de manière systématique afin de déceler les premiers signes de résorptions. Levander et Malmgren (1988) vont également dans ce sens et précisent que s'il n'y a pas de résorption de type 2 à 4 dans les 6-9 mois, le risque d'en développer par la suite s'en voit largement minoré.

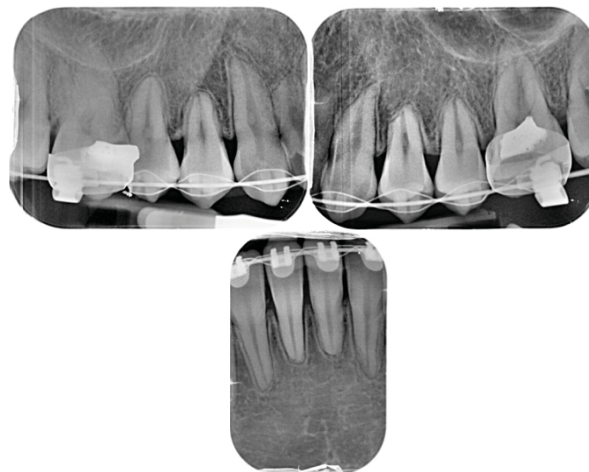
Pour Bacon et Canal, la réalisation systématique d'un bilan rétro-alvéolaire complet n'est pas nécessairement indiqué. Ce bilan peut être réservé aux situations où un doute apparaît à la lecture d'un bilan panoramique classique réalisé en première intention. L'imagerie rétro-alvéolaire permet ainsi un meilleur diagnostic. Pour permettre un suivi facile et rapide des dents suspectes, il est de fait intéressant de



disposer au cabinet d'un dispositif radiographique permettant la réalisation de radiographie rétro-alvéolaires de qualité et reproductible (2018a).



*Figure 9 : Radiographie rétro-alvéolaire prise chez une patiente présentant des agénésies de 12 et 22, ce cliché pris 2 mois après le début du traitement montre la présence de résorptions atteignant les tiers apicaux et moyens respectivement sur 21 et 11 (Source : CHRU Nancy)*



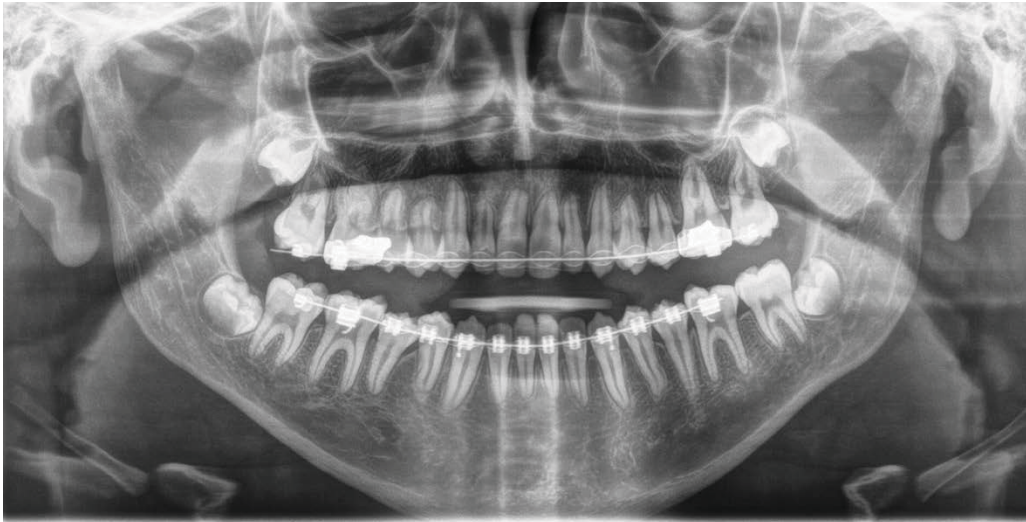*Figure 10 : Extrait du bilan long cône d'un patient présentant des résorptions radiculaires multiples (Source : CHRU Nancy)*

- Orthopantomogramme (OPT)

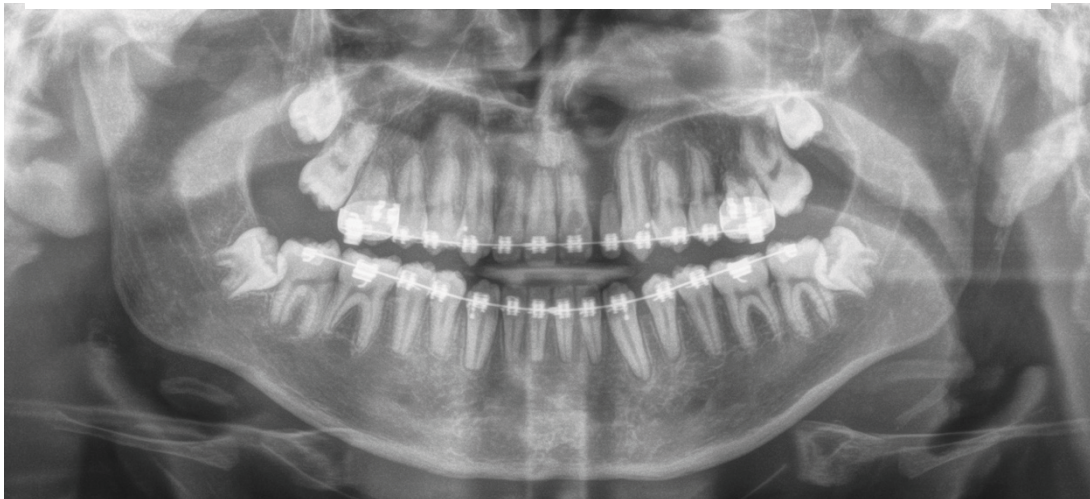
L'orthopantomogramme ou radiographie panoramique dentaire est un examen de première intention utilisé en orthodontie pour le diagnostic et le suivi de traitement.

Cependant cet examen connaît des limites et n'est pas d'une grande précision compte tenu de la distorsion existante dans les secteurs incisifs en cas de malposition du patient et de l'image en deux dimensions finales. Ainsi, seules les résorptions apicales dont le niveau d'avancement est déjà certain sont décelables à l'aide de l'OPT.

Sameshima et Asgarifar (2001), précisent tout de même que l'utilisation de radiographies panoramiques pour évaluer les résorptions radiculaires avant et après traitement, peut surestimer la quantité de perte radiculaire de 20% ou plus. Ils ajoutent que les formes radiculaires anormales (facteur de risque +++), clairement visibles sur les clichés rétro-alvéolaires, apparaissent souvent normales sur les orthopantomogrammes.



*Figure 11 : Radiographie panoramique prise chez un patient présentant des résorptions dans les secteurs incisifs et prémolaires (Source : CHRU Nancy)*



*Figure 12 : Radiographie panoramique prise chez un jeune patient porteur d'une fente palatine présentant des résorptions apicales sévères et généralisées ainsi qu'une résorption cervicale externe sur 21 (Source : CHRU Nancy)*

- Téléradiographie de profil

Tout comme la radiographie panoramique dentaire, la téléradiographie de profil fait partie du bilan initial avant traitement orthodontique. Le cliché de profil du patient en position d'intercuspidie maximale permet une visualisation claire et précise des

apex des incisives seuls. Toutefois, les secteurs latéraux des deux héli-arcades étant en superposition, il est impossible de discerner correctement une dent de sa controlatérale.

Aucun auteur à ce jour, ne considère cette radiographie comme référence dans l'évaluation des résorptions radiculaires.

- Cone Beam Computed Tomography (CBCT)

Le diagnostic de l'OIIRR à l'aide du CBCT repose sur la capacité de ce dernier à obtenir des images sans distorsion et reproductibles des racines (Dudic et coll., 2009) et ce avec une sensibilité et une spécificité élevées (da Silveira et coll., 2007). De plus, la reconstruction tridimensionnelle de coupes bidimensionnelles permet une quantification précise des mesures linéaires et volumétriques des OIIRR (Akyalcin et coll., 2015) et compense les changements de position ou d'angulation des racines pendant le traitement orthodontique (Holberg et coll., 2005).

Cependant, bien que la précision de mesure et l'évaluation d'OIIRR par CBCT soient plus élevées que celle enregistrée par l'imagerie bidimensionnelle (Dudic et coll., 2009), cet examen a probablement encore peu de pertinence clinique comme cliché systématique, du fait de l'exposition supplémentaire aux rayonnements ionisants discutables en termes de rapport risque/bénéfice.

Pour Bacon et Canal (2018a) : « Ce type d'imagerie est à réserver aux situations où il sera le seul moyen d'apporter au diagnostic un mieux mesurable et indispensable, en complément des images déjà réalisées. Les informations attendues de cette imagerie devront permettre de prendre une décision thérapeutique en meilleure connaissance de cause, en levant les incertitudes persistantes. Nous réservons les examens d'imagerie par CBCT aux seuls cas à risque ou déjà diagnostiqués, particulièrement en présence de canines incluses. ».

### 1.6.3. Microscopique ou histologique

Les méthodes microscopiques ne peuvent être réalisées sur l'organe dentaire qu'*ex-vivo*. Par conséquent, cela n'en fait pas des techniques de choix pour la recherche de résorption au cours des traitements, bien qu'elles restent essentielles afin d'améliorer les connaissances sur les mécanismes de résorption.

Biologiquement, l'interaction entre la formation et la résorption osseuse entraîne la libération de diverses molécules qui peuvent être identifiées comme des biomarqueurs potentiels (Krishnan et Davidovitch, 2006). Ces biomarqueurs et leurs corrélations avec le mouvement orthodontique peuvent être analysés par le biais de la collecte du fluide crévulaire gingival (exsudat inflammatoire présent dans le sillon gingival dont les variations de composition sont représentatives de l'état dynamique et métabolique de l'ensemble du parodonte) (Alfano, 1974 ; Kavadia-Tsatara et coll., 2002).

Une récente revue systématique de Tarallo et coll. (2019) a révélé que la phosphoprotéine dentinaire (DPP) pouvait être considérée comme un bio-marqueur relativement utile dans la détection d'OIIRR. Cela a été attribué au fait qu'il s'agit du principal composant organique de la dentine et qu'il semble plus indicatif de la perte de la structure radiculaire que les protéines du ciment. En effet, certaines zones du ciment sont résorbées et ensuite réparées pendant les mouvements orthodontiques. Ainsi, les protéines du ciment ne sont pas très indicatives de la perte de la structure radiculaire. La dentine a également la capacité de se reconstituer après la résorption, mais les défauts dentinaires plus importants ne se réparent pas. De ce fait, la perte de dentine constitue une part importante du déficit tissulaire radiculaire.

## **2. Gestion préventive orthodontique et recommandations de soins**

La résorption radiculaire étant un effet iatrogène progressif du traitement orthodontique, il peut être considéré comme la principale complication du traitement. Par conséquent, tous les efforts doivent être mis en œuvre pour détecter et gérer au plus tôt ce phénomène. L'orthodontiste doit connaître les causes possibles, les conséquences et la gestion de la résorption radiculaire. Il est également important que le consentement éclairé comprenne des informations sur le risque potentiel et l'impact de la résorption radiculaire.

### **2.1. Prévention**

#### **2.1.1. Anamnèse**

Dès le premier rendez-vous avec le patient, un entretien précis devra être réalisé par le praticien. En plus des éléments généraux et de toute information essentielle à l'établissement du dossier clinique, il devra être recherché des facteurs de risque de résorption radiculaire tels que :

- Les pathologies systémiques citées en première partie ;
- Des prédispositions génétiques ou héréditaires ;
- Une prise médicamenteuse au long cours ;
- L'existence d'anciens traumatismes dentaires ;
- Des résorptions orthodontiques préexistantes.

Ainsi, tous ces éléments devront systématiquement être relevés et consignés dans le dossier du patient.

Si l'anamnèse met en évidence la présence de facteurs de risque avérés de résorption radiculaire, le praticien devra adapter son plan de traitement, ses objectifs thérapeutiques et le choix des moyens mis en œuvre afin de limiter ce risque (Frapier et coll., 2007).

#### **2.1.2. Examen clinique**

L'examen clinique doit être systématisé et le praticien devra observer les éléments exobuccaux, endobuccaux et fonctionnels.

Lors du premier rendez-vous, il est essentiel de procéder à la réalisation de clichés photographiques exobuccaux de face, de profil et de trois-quarts ; endobuccaux en occlusion et des arcades dentaires séparées.

Le praticien pourra ainsi observer :

- La typologie faciale ;
- Les rapports intermaxillaires et la classe d'Angle ;
- Les surplombs et recouvrement ;
- Les encombrements ;
- L'état parodontal et l'hygiène buccale associée.

Enfin, il devra être réalisé un examen fonctionnel comprenant :

- L'évaluation du type de respiration (nasale ou buccale) ;
- La déglutition (normale ou atypique), la position de la langue au repos (normale ou basse), l'aspect de la langue (normale ou volumineuse), morphologie du frein de la langue (normal ou court) ;
- La phonation et la diction ;
- Les tics et parafonctions : onychophagie, succions digitales ou d'objets.

Ces éléments, au même titre que ceux recueillis lors de l'anamnèse et du questionnaire médical, devront être rigoureusement consignés dans le dossier du patient.

### 2.1.3. Examen radiologique

En premier lieu il devra être réalisé une radiographie panoramique comme image de référence. Bien que ce cliché ne soit pas considéré comme suffisant (Sameshima et Asgarifar, 2001), pour évaluer de manière précise les résorptions radiculaires, il permet de rendre compte d'une situation initiale globale et permettra un suivi de l'évolution en le comparant aux radiographies ultérieures prises pendant le traitement.

Nous savons aujourd'hui que la résorption radiculaire peut-être observée cliniquement à partir de deux à cinq semaines après le début de l'application des forces orthodontiques. Toutefois, elle n'est décelable radiologiquement qu'à partir de trois à

quatre mois. Le délai avant la réalisation du premier contrôle est recommandé, selon différents auteurs, après trois mois (Levander et coll., 1998a), six mois (Levander et coll., 1994, 1998a) ou entre six et neuf mois après le début du traitement (Levander et Malmgren, 1988).

Néanmoins, par souci de protection du patient en termes de radiations, il serait préconisé de réaliser une première radiographie panoramique de contrôle entre six et neuf mois pour déceler la survenue de résorptions radiculaires d'origine orthodontique le plus prématurément possible. Au moindre doute, sur cette première radiographie de contrôle, des clichés rétro-alvéolaires des dents concernées devront être réalisés.

Après un statut complet « prétraitement », un contrôle précoce à trois mois est à réserver aux patients chez qui il est suspecté un fort risque de résorptions radiculaires apicales externes (RRAE), en raison d'un potentiel facteur de risque déjà connu. Des radiographies rétro-alvéolaires des secteurs antérieurs, réalisées tous les 6 mois, peuvent également être proposées pour accroître la surveillance. Une radiographie rétro-alvéolaire des incisives maxillaires est en général suffisante pour se faire une idée de la situation globale quant à la présence ou non d'une RRAE selon BACON et CANAL (2018b).

Il est à noter que dans tous les cas de figure, l'exposition aux radiations ionisantes faite au patient doit se limiter au strict nécessaire et être en accord avec les recommandations en vigueur en matière de radioprotection.

#### 2.1.4. Examens complémentaires

Si les entretiens, anamnèses ou différents examens réalisés présentent des particularités, alors des examens médicaux complémentaires peuvent être réalisés afin d'obtenir des informations plus précises sur les conduites à tenir pendant le traitement.

En cas de parafonctions ou dysfonctions, notamment linguales, un rendez-vous chez un orthophoniste ou autre spécialiste peut être prescrit au patient pour réaliser un bilan

global fonctionnel et entamer si nécessaire une rééducation appropriée à l'aide d'appareillages fonctionnels.

Le praticien devra également veiller avant toute intervention à l'arrêt total des parafonctions, comme la succion digitale ou l'onychophagie.

Chez les patients adultes, ou présentant un état parodontal incertain, un bilan parodontal complet devra être réalisé chez un spécialiste afin d'objectiver toute anomalie pouvant favoriser la survenue de pathologies résorptives durant le traitement orthodontique.

#### 2.1.5. Qualification du risque pour le patient

Chaque patient, du fait de ses caractéristiques propres, doit être évalué individuellement selon tous les critères et facteurs de risque abordés précédemment. Il convient ainsi de réaliser un plan de traitement personnalisé, dont la planification devra être rigoureuse et le suivi strict. Ce plan de traitement individualisé devra prendre en compte le niveau de risque du patient vis-à-vis de la résorption radiculaire.

Le tableau décisionnel suivant (Tableau 3) fait référence aux résultats les plus souvent décrits dans la littérature avant 2007. Toutefois, comme le mentionne Bacon dans un article plus récent (2018b), il reste globalement acceptable, bien que les preuves des éléments retenus soient au mieux considérées comme faibles.



Tableau 3 : Recommandations en fonction du risque (Source : Samadet et Bacon, 2007)

<p><b>RISQUE FAIBLE</b></p>	<p style="text-align: center;"><b>Traitement après information et consentement éclairé du patient</b></p> <ul style="list-style-type: none"> <li>- Rééducation fonctionnelle avant traitement</li> <li>- Prévion d'un contrôle radiologique par rétroalvéolaire à 6/8 mois puis tous les 6 mois des incisives supérieures</li> <li>- Maîtrise de la thérapeutique employée</li> <li>- Respect de la planification du traitement</li> </ul>
<p><b>RISQUE MODÉRÉ</b></p>	<p style="text-align: center;"><b>Traitement avec précautions spécifiques Information et consentement éclairé</b></p> <ul style="list-style-type: none"> <li>- Rééducation fonctionnelle avant traitement</li> <li>- Évaluation et thérapeutique de soutien parodontal</li> <li>- Limitation du temps de traitement</li> <li>- Surveillance radiologique accrue (status complet pré-thérapeutique, puis clichés rétroalvéolaires tous les 6 mois sur les dents antérieures)</li> <li>- Limitation des mouvements exposant à la résorption radiculaire</li> <li>- Forces légères interrompues</li> <li>- Désocclusion par cales</li> <li>- Suivi, contention longue et équilibration occlusale</li> </ul>
<p><b>RISQUE SÉVÈRE</b></p>	<p style="text-align: center;"><b>Compromis thérapeutique ou absence de traitement Information et consentement éclairé</b></p> <ul style="list-style-type: none"> <li>- Limitation des objectifs de traitement (fonctionnels et esthétiques)</li> <li>- Pas de mouvements inducteurs de résorption radiculaire</li> <li>- Surveillance radiologique accrue</li> <li>- Cales de désocclusion</li> <li>- Contention longue voire définitive</li> <li>- Équilibration occlusale</li> <li>- Dans les deux cas, prévision éventuelle à la place ou en relai de l'ODF : prothèse (implant) et/ou chirurgie orthognathique</li> </ul>

### 2.1.6. Information au patient

L'article 1135 du Code civil impose à tout praticien une obligation contractuelle d'information et de conseil. Ainsi, l'orthodontiste est tenu de donner au patient tous les éléments nécessaires à la compréhension du potentiel risque de résorption radiculaire qu'il encourt en fonction de ses différents facteurs de risque.

Ces informations devront être mises par écrit dans un document de consentement éclairé, à signer par le praticien et le patient et qui devra être gardé dans le dossier du patient. Ce consentement doit être individualisé et doit souligner les facteurs aggravants occlusaux, para-fonctionnels et dysfonctionnels propres au patient dans l'apparition d'éventuelles résorptions radiculaires. Il est également intéressant d'y recenser les différentes thérapeutiques possibles, et pour chacune de définir le rapport bénéfice/risque thérapeutique.

Enfin, c'est au patient de décider s'il accepte les propositions de traitement et les risques décrits en signant le consentement éclairé. Dans le cas d'un patient mineur, sa signature ainsi que celle d'un de ses responsables légaux sont requises.

## 2.2. Recommandations pratiques durant le traitement

### 2.2.1. Contrôle

Selon Bassigny (1995), il est important de surveiller l'apparition inhabituelle de douleurs au cours du traitement, ou un arrêt du déplacement dentaire malgré une activation orthodontique.

Sur le plan radiologique, selon les recommandations de l'Agence Nationale d'Accréditation En Santé, une surveillance radiologique (par exemple radiographie panoramique) annuelle est nécessaire chez tous les patients traités orthodontiquement. Ceci ayant pour but de s'assurer du bon fonctionnement du traitement et de l'absence de déplacements radiculaires mal contrôlés.

Les premiers signes de résorptions radiculaires apicales externes sont observables dès trois à six mois chez les patients à risque, à l'aide d'une radiographie de qualité. Ainsi, un premier cliché devra être réalisé dès 6 mois après la pose de l'appareil orthodontique pour déceler l'éventuelle apparition de résorption radiculaire.

Si une résorption modérée est objectivée, alors une surveillance rapprochée tous les 9 mois devra être mise en place et l'attitude thérapeutique devra être adaptée.

En cas de risque de résorptions sévères ou d'apparition de résorptions sévères objectivées à la première radiographie de contrôle, après prise de précautions adaptées, une surveillance radiologique devra se faire tous les six mois. Ce délai de surveillance sera le même en cas de dents précédemment traumatisées ou sujettes à une malformation (Krishnan, 2005 ; Smale et coll., 2005).

### 2.2.2. Attitudes thérapeutiques

Il est à prendre en compte, en débutant un quelconque traitement, l'âge du patient. En effet il serait préférable de réaliser les traitements d'orthodontie à un âge où les apex ne sont pas fermés, donc chez des patients jeunes. Le potentiel régénératif et de cicatrisation plus élevé de ces jeunes patients leur procure également une moindre susceptibilité aux résorptions.

La première lecture radiographique doit alerter le praticien sur les éventuelles inclusions dentaires, notamment des canines, afin qu'il puisse prescrire à la suite de cette découverte un CBCT et autres images radiographiques pouvant aider à la meilleure analyse de la situation. L'orthodontiste, en connaissance de l'anatomie et des proximités radiculaires, devra mettre en place une thérapeutique ayant pour objectif de déplacer ces dents incluses, dans une direction visant à éloigner celle-ci des racines des dents adjacentes. Il en va de même pour les dents ayant une forte proximité avec les corticales osseuses ou les sinus, où tous les moyens devront être mis en œuvre afin de privilégier un déplacement dans un sens éloignant les dents de ces structures.

Dans les cas de patients considérés comme présentant un risque certain de résorptions radiculaires, une attention toute particulière doit être portée sur le risque de conduire un traitement extractionnel. La grande quantité de déplacement nécessaire à la fermeture des espaces d'avulsion contre-indique les extractions chez ces patients.

Chez les patients ayant subi un traumatisme dentaire, Kindelan et coll. (2008) suggèrent pour la mise en œuvre des mouvements orthodontiques d'attendre :

- 3 mois pour les blessures mineures telles que fractures coronaires, concussions, subluxations, légères extrusions et luxations latérales légères ;
- 6 mois à 1 an pour les blessures plus sévères telles que les luxations latérales importantes, extrusion / intrusion et avulsion / réimplantation.
- Une preuve radiographique de cicatrisation dans les cas de fractures radiculaires horizontales (Samadet, 2007) et dans les cas de résorptions radiculaires prétraitement orthodontique.

(Cf. tableau 4)

Tableau 4 : Résumé des périodes d'observation recommandées avant le déplacement orthodontique des dents (D'après Kindelan et coll., 2008)

Traumatismes dentaires	Période d'observation avant reprise du déplacement dentaire
Fractures coronaires et corono-radiculaires sans atteinte pulpaire	Surveillance de 3 mois
Fractures coronaires et corono-radiculaires avec atteinte pulpaire	Après réalisation d'une pulpotomie coronaire et observation de signes radiographiques d'établissement d'un pont dentinaire. Surveillance de 3 mois environ
Fractures radiculaires	Observation de 1 à 2 ans Période plus courte si la dent est asymptomatique. Si la cicatrisation se fait par du tissu conjonctif, le fragment coronaire doit être traité comme une dent à racine courte. Si un tissu de granulation est visible, la dent ne doit pas être déplacée tant que le traitement endodontique n'a pas conclu à une cicatrisation du tissu conjonctif.

<p>Atteinte mineure du parodonte</p> <p>Concussion</p> <p>Subluxation</p> <p>Extrusion</p> <p>Luxation latérale (déplacement mineur)</p>	<p>Surveillance de 3 mois</p>
<p>Atteinte modérée à majeure du parodonte</p> <p><i>Luxation latérale avec déplacement sévère</i></p> <p><i>Intrusion</i></p> <p><i>Avulsion et réimplantation</i></p>	<p>Observation de 1 an si aucune ankylose ne peut être détectée. Le mouvement orthodontique de la dent n'est pas recommandé avant que la guérison parodontale complète ne se soit effective (6 mois minimum). Si la dent est déplacée orthodontiquement entre 6 et 12 mois, garder une forte suspicion que la dent peut être ankylosée et que le mouvement dentaire peut ne pas se réaliser comme prévu.</p>
<p>Dent immature traumatisée</p>	<p>Attendre les preuves radiographiques du développement continu des racines. Des contrôles cliniques et radiographiques doivent être effectués après 6 mois, 1 an et 2 ans.</p>
<p>Dents nécessitant un traitement endodontique pour raison carieuse</p>	<p>Mouvement orthodontique immédiat à condition qu'aucune pathologie péri-apicale ne soit évidente.</p>
<p>Dent nécessitant un traitement endodontique suite à une résorption inflammatoire</p>	<p>Attendre les preuves radiographiques de la cicatrisation et laisser s'écouler au moins 1 an avant le début du déplacement dentaire orthodontique.</p> <p>Les dents présentant des signes de résorption radiculaire semblent être plus susceptibles de se résorber davantage lors du mouvement dentaire orthodontique.</p>
<p>Dent nécessitant un traitement endodontique après traumatisme</p>	<p>Dans une dent mature à apex fermé, après apexification, une obturation définitive de la racine à la gutta-percha doit être réalisée.</p> <p>La période d'observation dépend de la nature de la lésion traumatique initiale.</p>
<p>Auto-transplantation</p>	<p>Une période de 3 à 9 mois est nécessaire, c'est-à-dire après la cicatrisation du ligament parodontal (8 semaines) et avant la réparation complète de l'os alvéolaire. L'extrusion peut commencer plus tôt que les autres mouvements orthodontiques. L'ankylose doit être exclue lorsque le mouvement dentaire ne se produit pas comme prévu.</p>

Une surveillance périodique de ces dents antérieurement traumatisées devra être mise en place plus régulièrement lors du traitement orthodontique.

Tout traitement engagé se devra d'être le plus court possible en phase active.

Mécaniquement :

- Les forces orthodontiques appliquées aux organes dentaires devront être légères ;
- Les forces devront être appliquées de manière intermittente ;
- Les amplitudes de déplacements devront être les plus faibles possibles ;
- Les intervalles entre les activations devront être longs (8 à 10 semaines) ;
- Les mouvements de torque et d'ingression devront être appliqués avec une attention particulière ;
- Il est nécessaire d'éviter formellement les mouvements de va-et-vient ;
- Le port d'auxiliaires de traitement devra se faire de manière continue.

Si toutes ces recommandations doivent s'appliquer pour l'ensemble des patients, une rigueur supplémentaire sera de mise face aux patients présentant un risque systémique avéré de résorptions radiculaires.

L'instrumentation utilisée lors de certaines étapes du traitement orthodontique, comme la réduction amélaire proximale ou l'instrumentation rotative de débague, peut être une source d'agression pulpaire. Il sera alors recommandé d'utiliser un spray eau/air afin de créer un refroidissement *in situ* et empêcher l'échauffement pulpaire (Arhun et Arman, 2007).

### 2.3. Suivi post-traitement

Selon Levander et Malmgren (1998a), tous les patients présenteraient en fin de traitement des résorptions radiculaires à des niveaux de sévérité divers. Bien que la prévalence de résorptions sévères (> 4mm) varie entre les publications, de 2,9% pour Maues et coll. (2015) à 16,5% pour Linge et Linge (1991), toutes s'accordent sur le fait que ces résorptions stoppent leur processus pathologique à l'arrêt du traitement actif (Remington et coll., 1989 ; Brezniak et Wasserstein, 1993b ; de Freitas et coll., 2013).

En cas de survenue de résorptions radiculaires sévères pendant le traitement, une contention fixe collée de longue durée, voire définitive, est à privilégier après dépose des appareillages orthodontiques. Une équilibration occlusale afin d'éviter toute

surcharge est également préconisée. Une surveillance radiologique devra être réalisée jusqu'à une stabilisation totale de la lésion.

Dans tous les cas il est important d'informer le patient de l'existence des lésions apparues et de lui faire des propositions thérapeutiques pour pallier les conséquences des résorptions. Ainsi une prise en charge endodontique peut-être envisagée dans certains cas les plus graves.

## 2.4. Aspects médico-légaux

### 2.4.1. Information et consentement éclairé

Selon les articles 1382 et 1383 du code civil : « *Tout fait quelconque de l'homme, qui cause à autrui un dommage, oblige celui par la faute duquel il est arrivé, à le réparer.* » ; « *Chacun est responsable du dommage qu'il a causé non seulement par son fait, mais encore par sa négligence ou par son imprudence.* »

Ainsi le praticien porte la responsabilité des dommages causés pendant le traitement orthodontique autant par son travail propre que par ses erreurs, et se doit d'apporter réparation au patient si nécessaire.

Cependant il est possible pour le praticien de se prémunir en se protégeant par l'expression d'une information éclairée et compréhensible au patient suivie d'un contrat médical signé par les deux parties (Art. L. 1111-2 du code de la santé publique).

Arrêt du 17 mars 1967 : « *Le contrat qui se forme entre le chirurgien-dentiste et son patient entraîne pour le premier de donner au second des soins conformes aux règles consacrées par la pratique dentaire et aux données de la Science.*

*Le praticien est responsable des suites dommageables des soins, si eu égard à cette obligation de moyens il s'est rendu coupable d'une imprudence, d'une inattention ou d'une négligence révélant la méconnaissance de ses devoirs.* »

L'établissement d'un consentement éclairé par écrit signé par le patient fait preuve d'information sur les risques et prouve la qualité de la tenue du dossier médical.

Art. L. 1111- 2 du Code de la santé publique : « *Toute personne a le droit d'être informée sur son état de santé. Cette information porte sur les différentes investigations, traitements ou actions de prévention qui sont proposés, leur utilité, leur urgence éventuelle, leurs conséquences, les risques fréquents ou graves normalement prévisibles qu'ils comportent ainsi que sur les autres solutions possibles et sur les conséquences prévisibles en cas de refus.* »

Art. L. 1111- 2 du Code de la santé publique : « *En cas de litige, il appartient au professionnel ou à l'établissement de santé d'apporter la preuve que l'information a été délivrée à l'intéressé dans les conditions prévues au présent article. Cette preuve peut être apportée par tout moyen.* »

La faute sera reconnue au praticien en cas de préjudice si l'anamnèse initiale, le bilan radiologique ou l'information au patient ont été mal conduits et par conséquent une plainte pourra être déposée auprès des tribunaux.

Ainsi c'est au praticien d'apporter la preuve qu'il a bien informé son patient et en l'espèce que les risques de résorptions lui ont bien été expliqués. Toutefois c'est au patient d'apporter la preuve qu'il y a bien une relation de cause à effet entre l'acte du praticien et le dommage subi.

#### 2.4.2. Déclaration à l'assurance

Le praticien est également tenu de faire la déclaration à son assurance de responsabilité civile professionnelle si un dommage est avéré.

La majorité des résorptions étant inférieures à 2mm, celles-ci ne mettent pas en péril le maintien de la dent sur l'arcade et ne nécessitent pas de déclaration.

Pour les résorptions se situant entre 2 et 3mm, bien que n'engageant pas de pronostic défavorable pour la dent, il est tout de même conseillé de faire une déclaration à titre conservatoire à son assureur.

Concernant les résorptions dites « graves » de plus de 4mm avec mobilité dentaire, celles-ci devront faire l'objet d'une déclaration de sinistre.



### 3. Gestion clinique multidisciplinaire des lésions radiculaires d'origine orthodontique

La découverte radiologique ou symptomatique d'une résorption radiculaire doit immédiatement donner lieu à une adaptation des thérapeutiques en cours. L'orthodontiste devra également s'aider de ses confrères endodontistes et parodontistes pour évaluer et traiter au besoin les lésions radiculaires.

#### 3.1. Processus de réparation et de cicatrisation

À l'arrêt des processus de résorption, il se produit :

- Une activation de la lignée cémentoblastique ;
- Une inhibition des cellules clastiques précédemment actives et des précurseurs de ces cellules ;
- L'activation de la lignée fibroblastique du ligament alvéolo-dentaire (LAD)
- Une activité cellulaire penchant vers l'activation de la cémentogenèse.

Lors de la réparation tissulaire, il est observé un remodelage du LAD orchestrant la réparation. Les fibroblastes envahissant les lacunes de résorption se différencient après quelques jours en cémentoblastes. Les lacunes de résorption créées lors du phénomène pathologique sont ensuite comblées par une couche de néo-cément dans laquelle s'ancrent les fibres parodontales. Ainsi les fibres desmodontales sont incorporées dans la nouvelle couche cémentaire.

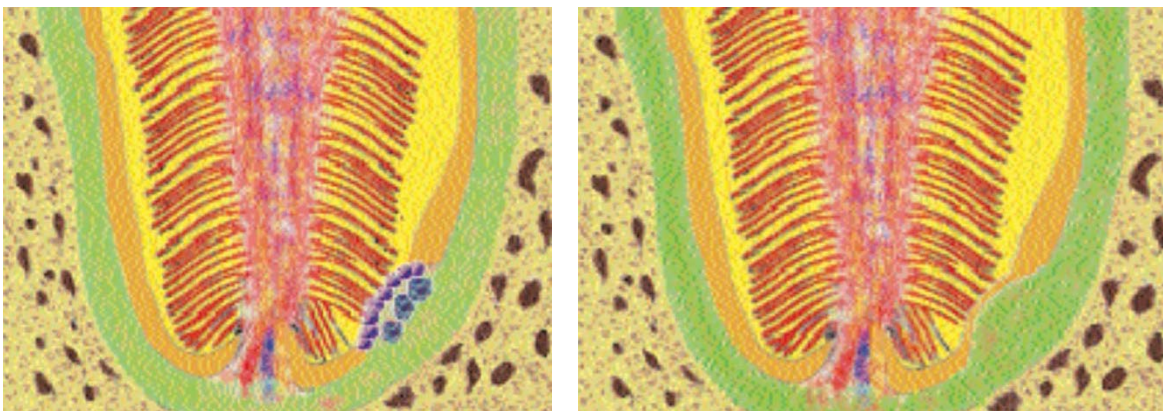


Figure 13 : (A gauche) Résorption radiculaire sur une coupe schématique d'apex. On observe l'attaque des cellules clastiques, cémentoblastes et fibroblastes. (A droite) Réparation par cémentogenèse sur une coupe schématique d'apex (D'après Samadet et Delsol, 2007)

Pour Brezniak et Wasserstein (1993a), la réparation des lacunes résorbées est observée entre 35 à 70 jours après l'application de la force. Les lacunes purement cémentaires résorbées sont entièrement reconstruites anatomiquement alors que les lacunes dentinaires profondes sont réparées par une fine couche cémentaire entraînant une forme irrégulière de la racine. Cependant, après ces deux types de réparations, la largeur du ligament parodontal est généralement normale. Le contour radiculaire est fréquemment suivi du contour osseux, ce qui augmente l'ancrage de la dent sans compromettre sa fonction.

Owman-Moll et coll. (1995) ont déclaré que le niveau de réparation possible dans les cavités de résorption, pouvant être observé histologiquement, peut être résumé comme suit :

- Aucune réparation
- Réparation partielle : une partie de la surface de la cavité de résorption est recouverte de néo-cément (cément cellulaire ou acellulaire).
- Réparation fonctionnelle : la surface totale de la cavité de résorption est recouverte de néo-cément sans que le contour original de la racine ne soit rétabli (cément cellulaire).
- Réparation anatomique : la surface totale de la cavité de résorption est recouverte de néo-cément si bien que le contour original de la racine est rétabli.

### 3.2. Gestion clinique orthodontique des lésions

Dès la découverte radiologique d'une lésion débutante, le praticien se doit de réaliser une évaluation de la situation, à savoir dénombrer les dents impactées par le phénomène pathologique ainsi que la sévérité des lésions radiculaires. Le praticien se devra également de faire part au patient de tous les éléments acquis et de lui exposer les solutions thérapeutiques à disposition.

Dans le cas de résorptions d'indice 2 à 3, le traitement doit être suspendu pendant au moins 3 mois et jusqu'à 6 mois selon les auteurs (Remington et coll., 1989 ; Sameshima et Sinclair, 2001b ; Luther et coll., 2005). Le processus de guérison peut alors commencer après la libération des forces orthodontiques. En 5 à 6 semaines, les mécanismes de cémentogenèse cicatricielle vont s'installer (Luther et coll., 2005 ;

Roscoe et coll., 2015 ; Currell et coll., 2019). Les lacunes de résorption seront alors remodelées, avec le développement d'un nouveau ciment et d'un nouveau ligament parodontal.

Lors de la suspension des forces, il est impératif de réaliser une contention des dents à l'aide d'une attelle passive de type fil tressé souple collé ou en gardant les brackets orthodontiques et en y plaçant un arc de faible section ne provoquant aucun mouvement dentaire orthodontique. Ces dispositifs passifs permettent le maintien des mouvements physiologiques de la dent et permettent dans un même temps de maintenir les dents dans la position souhaitée et acquise grâce au traitement orthodontique. Dans le cas contraire, si la contention est faite de manière active, une accentuation voire une aggravation des résorptions peut survenir du fait de forces nocives.

Il conviendra de réaliser un suivi clinique et radiologique de la, ou des lésions radiculaires tous les 2 mois. Si une aggravation de ces lésions apparaît, même après arrêt des forces, il faudra alors s'interroger sur la persistance de forces traumatogènes dues à des parafonctions, dysfonctions ou une contention encore active (Copeland et Green, 1986).

La reprise du traitement orthodontique pourra être entreprise lorsqu'un néo-cément sera édifié et la résorption totalement stabilisée, l'apex prenant alors un aspect lisse et arrondi. Il sera alors conseillé, lors de la poursuite du traitement d'éviter, autant que possible, les mouvements des dents précédemment affectées (Sondeijker et coll., 2020). Il sera également nécessaire de vérifier l'intégrité radiculaire par radiographie retro-alvéolaire 6 mois après la reprise.

Dans les cas extrêmes de résorptions radiculaires, un arrêt total du traitement est préconisé. Le praticien devra alors faire le choix d'un compromis thérapeutique. Une correspondance multidisciplinaire entre praticiens pourra amener le patient à recevoir des traitements endodontiques, chirurgicaux et/ou prothétiques, ceci après explication et accord du patient (Samadet et Bacon, 2007).

### 3.3. Prise en charge en odontologie conservatrice / endodontie / chirurgie

Les possibilités thérapeutiques de réparation étant variées, il faut d'abord considérer le type de résorption, la localisation de celle-ci ainsi que son avancement. Le but de tous ces traitements étant de stopper l'activité clastique du processus inflammatoire concourant aux résorptions.

L'objectif final de toutes ces thérapeutiques sera de conserver au maximum l'état structurel dentaire et radiculaire et de permettre une régénération du parodonte afin de maintenir la dent sur l'arcade et de lui faire assurer ses fonctions esthétiques et masticatrices (Hegde et Hegde, 2013).

#### 3.3.1. Résorption cervicale

Dans le cas d'une résorption cervicale d'origine orthodontique, la prise en charge de la lésion dépendra du stade d'avancement de celle-ci et sera effectuée :

- En un seul temps chirurgical dans les lésions n'impliquant pas la pulpe et dont le traitement n'engendre pas d'effraction pulpaire ;
- En deux temps à savoir un débridement chirurgical suivi :
  - D'un coiffage pulpaire dans les cas de lésions avec atteinte pulpaire réversible ;
  - D'un traitement endodontique dans les cas de lésions avec atteinte pulpaire irréversible.

Les deux temps opératoires pourront être réalisés comme présentés dans la figure 14.

Le praticien pourra également s'abstenir d'un lambeau chirurgical si la résorption peut être accessible par égression orthodontique volontaire. De ce fait la lésion est directement accessible et la prise en charge peut facilement s'opérer avant de replacer la dent par ingression orthodontique une fois la cicatrisation parodontale obtenue.

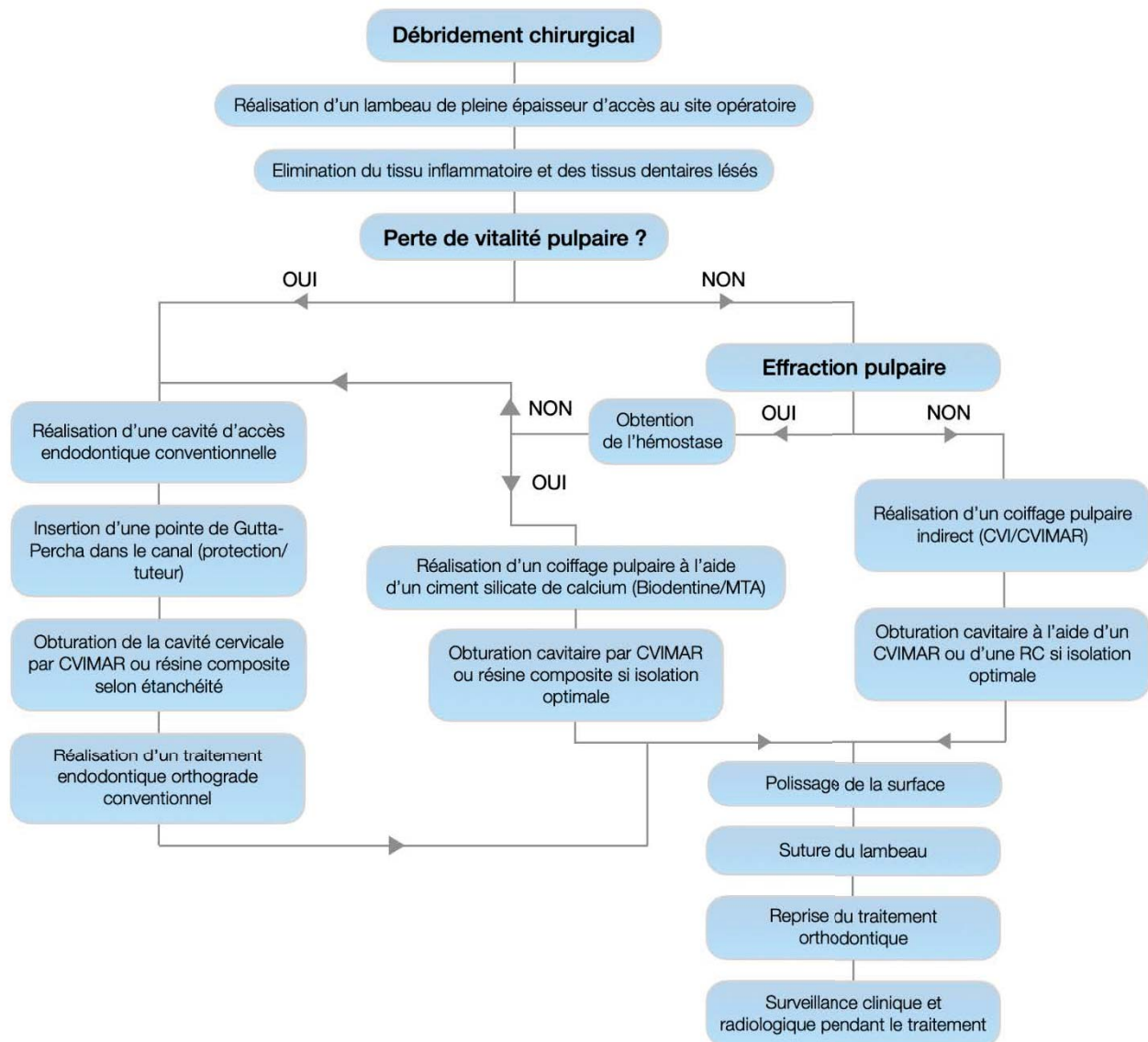


Figure 14 : Arbre décisionnel s'agissant de la prise en charge d'une résorption cervicale.

CVI : ciment verre-ionomère, CVIMAR : ciment verre-ionomère modifié par adjonction de résine, RC : résine composite, MTA : Mineral Trioxyde Agregate

### 3.3.2. Résorption apicale

La prise en charge des résorptions apicales d'origine orthodontique va surtout dépendre :

- De la réaction de ces lésions à l'arrêt des forces orthodontiques :
  - Arrêt de la résorption,
  - Résorption galopante.
- De la vitalité pulpaire post-lésionnelle.

Les traitements de ces résorptions pourront être entrepris comme décrits dans la figure 15.

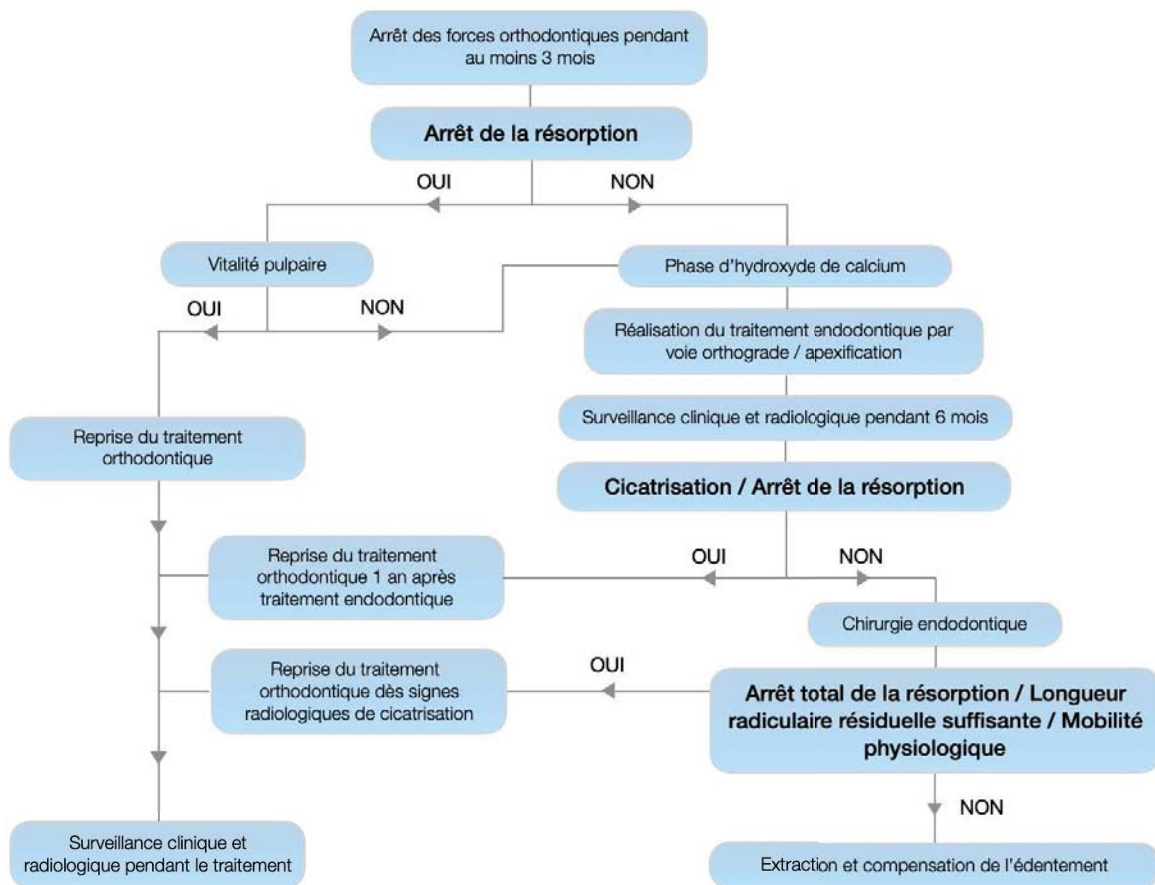


Figure 15 : Arbre décisionnel s'agissant de la prise en charge d'une résorption apicale.

Selon la situation clinique, le praticien pourra réaliser le traitement endodontique conventionnel ou une apexification en cas de racine lésée présentant un apex largement ouvert.

Le traitement orthodontique à sa reprise se devra d'être le moins traumatisant possible sur ces dents traitées et une surveillance clinique et radiologique rapprochée devra être opérée.

### 3.4. Suivi parodontal

Enfin il sera essentiel d'entreprendre un suivi parodontal régulier pour les dents soignées ayant subi des résorptions importantes. L'étude de Kalkwarf et coll. (1986)

montre qu'une incisive centrale maxillaire de forme et de taille normale, subissant une RRAE de 5 mm sans perte de hauteur osseuse au cours du traitement orthodontique, conserve 75 % de son support parodontal. Le tableau 5 présente au terme de cette même étude le pourcentage d'attachement restant après différentes atteintes résorptives radiculaires apicales. Bacon et Canal rapportent un bon pronostic pour les dents ayant subi des résorptions graves (+ de 4mm), en particulier si la longueur de la racine résiduelle excède encore 9 millimètres.

*Tableau 5 : Relation entre la résorption radiculaire et le pourcentage de zone d'attache parodontale restante (incisive centrale maxillaire droite) (Source : Kalkwarf et coll., 1986)*

<b>Vertical root resorption from apex (mm)</b>	<b>Periodontal attachment area remaining (%)</b>
0	100.00
1	96.90
2	92.70
3	87.10
4	80.70
5	73.50
6	65.60
7	57.30
8	48.50
9	39.40
10	29.80
11	20.10
12	10.30
13	0.00

## CONCLUSION

Au cours d'un traitement orthodontique, la quasi-totalité des patients présente des résorptions radiculaires. Cependant, du fait des mécanismes mis en jeu, ces lésions ne sont que très rarement irréversibles. Effectivement l'arrêt de la contrainte orthodontique autorise dans la plupart des cas une cicatrisation complète de la résorption.

Concernant la minorité des cas, où ces lésions prennent un caractère délétère et irréversible, une prise en charge multidisciplinaire est indispensable si l'on veut espérer la conservation de la dent sur l'arcade. La possibilité de reprise du traitement orthodontique après traitement de la dent ou le choix d'un compromis thérapeutique s'impose alors au praticien, et ce dans l'intérêt de son patient.

La responsabilité du praticien lui impose de fait, une surveillance régulière afin, le cas échéant, de diagnostiquer le plus précocement possible une résorption radiculaire.

Le caractère fortement individuel et grandement imprévisible de ces résorptions doit amener le praticien à informer le patient des risques éventuels pendant le traitement et à observer une stricte recherche des facteurs de risque au travers de l'anamnèse ainsi que des examens clinique et radiologique.

De nouvelles études basées sur la génétique pourraient nous aider à avancer dans la compréhension des facteurs influençant le développement des résorptions radiculaires d'origine orthodontique.



## BIBLIOGRAPHIE

1. Akhoundi MSA, Ghazanfari R, Etemad-Moghadam S, Alaeddini M, Khorshidian A, Rabbani S, et coll. Effect of supplementary zinc on orthodontic tooth movement in a rat model. *Dent Press J Orthod.* 2016; 21(2): 45-50.
2. Akyalcin S, Alexander SP, Silva RM, English JD. Evaluation of three-dimensional root surface changes and resorption following rapid maxillary expansion: a cone beam computed tomography investigation. *Orthod Craniofac Res.* 2015; 18 Suppl 1: 117-26.
3. Aldeeri A, Alhammad L, Alduham A, Ghassan W, Shafshak S, Fatani E. Association of Orthodontic Clear Aligners with Root Resorption Using Three-dimension Measurements: A Systematic Review. *J Contemp Dent Pract.* 2018; 19(12): 1558-64.
4. Alexander SA. Levels of root resorption associated with continuous arch and sectional arch mechanics. *Am J Orthod Dentofac Orthop Off Publ Am Assoc Orthod Its Const Soc Am Board Orthod.* sept 1996;110(3): 321-4.
5. Alfano MC. The origin of gingival fluid. *J Theor Biol.* sept 1974; 47(1): 127-36.
6. Ali IH, Al-Turaihi BA, Mohammed LK, Alam MK. Root Resorption of Teeth Adjacent to Untreated Impacted Maxillary Canines: A CBCT Study. *BioMed Res Int.* 2021; 2021: 6635575.
7. Aman C, Azevedo B, Bednar E, Chandiramami S, German D, Nicholson E, et coll. Apical root resorption during orthodontic treatment with clear aligners: A retrospective study using cone-beam computed tomography. *Am J Orthod Dentofac Orthop Off Publ Am Assoc Orthod Its Const Soc Am Board Orthod.* juin 2018; 153(6): 842-51.
8. Aras B, Cheng LL, Turk T, Elekdag-Turk S, Jones AS, Darendeliler MA. Physical properties of root cementum: part 23. Effects of 2 or 3 weekly reactivated continuous or intermittent orthodontic forces on root resorption and tooth movement: a microcomputed tomography study. *Am J Orthod Dentofac Orthop Off Publ Am Assoc Orthod Its Const Soc Am Board Orthod.* févr 2012; 141(2): e29-37.
9. Aras I, Unal I, Huniler G, Aras A. Root resorption due to orthodontic treatment using self-ligating and conventional brackets: A cone-beam computed

- tomography study. *J Orofac Orthop Fortschritte Kieferorthopadie Organ Official J Dtsch Ges Kieferorthopadie*. mai 2018; 79(3): 181-90.
10. Arhun N, Arman A. Effects of Orthodontic Mechanics on Tooth Enamel: A Review. *Semin Orthod*. 1 déc 2007; 13(4): 281-91.
  11. Artun J, Smale I, Behbehani F, Doppel D, Van't Hof M, Kuijpers-Jagtman AM. Apical root resorption six and 12 months after initiation of fixed orthodontic appliance therapy. *Angle Orthod*. nov 2005; 75(6): 919-26.
  12. Ba KD, Samadet V, Delsol L, Canal P, Frapier L, Chouvin M, et coll. Résorption en orthodontie. Dans : *EMC - Orthopédie dento-faciale*. 2013 ; 8(1) : 1-10.
  13. Bacon W, Canal P. Le clinicien et la rhizalyse orthodontique : l'essentiel des données actuelles. *Rev Orthop Dento-Fac*. 1 sept 2004 ; 38(3) : 303-8.
  14. Bacon W, Canal P, Amat P. Résorptions radiculaires apicales externes et orthodontie. Un entretien avec W. Bacon et P. Canal. *Orthod Fr*. 1 déc 2018a ; 89(4) : 327-42.
  15. Ballard DJ, Jones AS, Petocz P, Darendeliler MA. Physical properties of root cementum: part 11. Continuous vs intermittent controlled orthodontic forces on root resorption. A microcomputed-tomography study. *Am J Orthod Dentofac Orthop Off Publ Am Assoc Orthod Its Const Soc Am Board Orthod*. juill 2009; 136(1): 8.e1-8; discussion 8-9.
  16. Barbagallo LJ, Jones AS, Petocz P, Darendeliler MA. Physical properties of root cementum: Part 10. Comparison of the effects of invisible removable thermoplastic appliances with light and heavy orthodontic forces on premolar cementum. A microcomputed-tomography study. *Am J Orthod Dentofac Orthop Off Publ Am Assoc Orthod Its Const Soc Am Board Orthod*. févr 2008; 133(2): 218-27.
  17. Baron R. Histophysiologie des réactions tissulaires au cours du déplacement orthodontique. Dans : *Château M. Orthopédie Dento-Faciale, tome 1 : Bases scientifiques*. 5<sup>e</sup> édition. Paris : éd CdP ; 1992 : 328-64.
  18. Baumrind S, Korn EL, Boyd RL. Apical root resorption in orthodontically treated adults. *Am J Orthod Dentofac Orthop Off Publ Am Assoc Orthod Its Const Soc Am Board Orthod*. sept 1996 ; 110(3) : 311-20.
  19. Baysal A, Uysal T, Ozdamar S, Kurt B, Kurt G, Gunhan O. Comparisons of the effects of systemic administration of L-thyroxine and doxycycline on orthodontically induced root resorption in rats. *Eur J Orthod*. oct 2010 ; 32(5) :

496-504.

20. Beck BW, Harris EF. Apical root resorption in orthodontically treated subjects: analysis of edgewise and light wire mechanics. *Am J Orthod Dentofac Orthop Off Publ Am Assoc Orthod Its Const Soc Am Board Orthod.* avr 1994 ; 105(4) : 350-61.
21. Braga SMG, Taddei SR de A, Andrade I, Queiroz-Junior CM, Garlet GP, Repeke CE, et coll. Effect of diabetes on orthodontic tooth movement in a mouse model. *Eur J Oral Sci.* févr 2011; 119(1): 7-14.
22. Brezniak N, Wasserstein A. Root resorption after orthodontic treatment: Part 1. Literature review. *Am J Orthod Dentofac Orthop Off Publ Am Assoc Orthod Its Const Soc Am Board Orthod.* janv 1993a; 103(1): 62-6.
23. Brezniak N, Wasserstein A. Root resorption after orthodontic treatment: Part 2. Literature review. *Am J Orthod Dentofac Orthop Off Publ Am Assoc Orthod Its Const Soc Am Board Orthod.* févr 1993b; 103(2): 138-46.
24. Brezniak N, Wasserstein A. Orthodontically induced inflammatory root resorption. Part I: The basic science aspects. *Angle Orthod.* avr 2002a; 72(2): 175-9.
25. Brezniak N, Wasserstein A. Orthodontically induced inflammatory root resorption. Part II: The clinical aspects. *Angle Orthod.* avr 2002b; 72(2): 180-4.
26. Brin I, Tulloch JFC, Koroluk L, Philips C. External apical root resorption in Class II malocclusion: a retrospective review of 1- versus 2-phase treatment. *Am J Orthod Dentofac Orthop Off Publ Am Assoc Orthod Its Const Soc Am Board Orthod.* août 2003; 124(2): 151-6.
27. Brunet MD, Araujo CM de, Johann ACBR, Camargo ES, Tanaka OM, Guariza Filho O. Effects of Zoledronic Acid on Orthodontic Tooth Movement in Rats. *Braz Dent J.* oct 2016; 27(5): 515-23.
28. Brunson T. Effect of cyclooxygenase inhibitors on rat root resorption and tooth movement [thèse]. [Los Angeles]: University of Southern California ; 2008.
29. Cacciafesta V, Melsen B. Mesial bodily movement of maxillary and mandibular molars with segmented mechanics. *Clin Orthod Res.* août 2001; 4(3): 182-8.
30. Canal P, Scannagatti V. Les résorptions radiculaires d'origine orthodontique. *Rev odonto-stomatol.* 1996 ; 25(1) : 9-32.
31. Castro IO, Alencar AHG, Valladares-Neto J, Estrela C. Apical root resorption due to orthodontic treatment detected by cone beam computed tomography.

- Angle Orthod. mars 2013; 83(2): 196-203.
32. Cernochova P, Krupa P, Izakovicova-Holla L. Root resorption associated with ectopically erupting maxillary permanent canines: a computed tomography study. *Eur J Orthod.* oct 2011; 33(5): 483-91.
  33. Chaushu S, Kaczor-Urbanowicz K, Zadurska M, Becker A. Predisposing factors for severe incisor root resorption associated with impacted maxillary canines. *Am J Orthod Dentofac Orthop Off Publ Am Assoc Orthod Its Const Soc Am Board Orthod.* janv 2015; 147(1): 52-60.
  34. Cheng LL, Türk T, Elekdağ-Türk S, Jones AS, Petocz P, Darendeliler MA. Physical properties of root cementum: Part 13. Repair of root resorption 4 and 8 weeks after the application of continuous light and heavy forces for 4 weeks: a microcomputed-tomography study. *Am J Orthod Dentofac Orthop Off Publ Am Assoc Orthod Its Const Soc Am Board Orthod.* sept 2009; 136(3): 320.e1-10; discussion 320-321.
  35. Copeland S, Green LJ. Root resorption in maxillary central incisors following active orthodontic treatment. *Am J Orthod.* 1 janv 1986; 89(1): 51-5.
  36. Currell SD, Liaw A, Blackmore Grant PD, Esterman A, Nimmo A. Orthodontic mechanotherapies and their influence on external root resorption: A systematic review. *Am J Orthod Dentofac Orthop Off Publ Am Assoc Orthod Its Const Soc Am Board Orthod.* mars 2019; 155(3): 313-29.
  37. Deng Y, Sun Y, Xu T. Evaluation of root resorption after comprehensive orthodontic treatment using cone beam computed tomography (CBCT): a meta-analysis. *BMC Oral Health.* 27 juin 2018; 18(1): 116.
  38. Dindaroğlu F, Doğan S. Evaluation and comparison of root resorption between tooth-borne and tooth-tissue borne rapid maxillary expansion appliances: A CBCT study. *Angle Orthod.* janv 2016; 86(1): 46-52.
  39. Dos Santos CCO, Bellini-Pereira SA, Medina MCG, Normando D. Allergies/asthma and root resorption: a systematic review. *Prog Orthod.* 15 mars 2021; 22(1): 8.
  40. Dubrez B, Lorenzon C. [Orthodontic movements and the periodontium: how far to go? A review of the literature]. *Schweiz Monatsschrift Zahnmed Rev Mens Suisse Odonto-Stomatol Riv Mens Svizzera Odontol E Stomatol.* 1994; 104(9): 1059-67.
  41. Dudic A, Giannopoulou C, Leuzinger M, Kiliaridis S. Detection of apical root

- resorption after orthodontic treatment by using panoramic radiography and cone-beam computed tomography of super-high resolution. *Am J Orthod Dentofac Orthop Off Publ Am Assoc Orthod Its Const Soc Am Board Orthod.* avr 2009; 135(4): 434-7.
42. Elhaddaoui R, Qoraich HS, Bahije L, Zaoui F. Orthodontic aligners and root resorption: A systematic review. *Int Orthod.* mars 2017; 15(1): 1-12.
  43. Engström C, Granström G, Thilander B. Effect of orthodontic force on periodontal tissue metabolism. A histologic and biochemical study in normal and hypocalcemic young rats. *Am J Orthod Dentofac Orthop Off Publ Am Assoc Orthod Its Const Soc Am Board Orthod.* juin 1988; 93(6): 486-95.
  44. Ericson S, Kuroi PJ. Resorption of incisors after ectopic eruption of maxillary canines: a CT study. *Angle Orthod.* déc 2000; 70(6): 415-23.
  45. Esfahani NE, Sadeghian S, Razavi M, Minaiyan M, Afsari E. The Effects of Simvastatin on Bone Remodeling, Tooth Movement and Root Resorption in Orthodontic Treatments. *Biomed Pharmacol J.* 28 avr 2015; 6(2): 271-8.
  46. Fang X, Qi R, Liu C. Root resorption in orthodontic treatment with clear aligners: A systematic review and meta-analysis. *Orthod Craniofac Res.* nov 2019; 22(4): 259-69.
  47. Fontenelle A. [A periodontal concept of induced tooth movement: clinical evidence]. *Rev Orthop Dento Fac.* janv 1982; 16(1): 37-53.
  48. Frapier L, Massif L, Leplus M, Chouvin M, Canal P. Conduite à tenir face aux résorptions radiculaires. *Rev Orthop Dento Fac.* 1 sept 2007 ; 41(3) : 295-309.
  49. de Freitas JC, Lyra OCP, de Alencar AHG, Estrela C. Long-term evaluation of apical root resorption after orthodontic treatment using periapical radiography and cone beam computed tomography. *Dent Press J Orthod.* août 2013; 18(4): 104-12.
  50. de Freitas MR, Beltrão RTS, Janson G, Henriques JFC, Chiqueto K. Evaluation of root resorption after open bite treatment with and without extractions. *Am J Orthod Dentofac Orthop Off Publ Am Assoc Orthod Its Const Soc Am Board Orthod.* août 2007; 132(2): 143.e15-22.
  51. Gameiro GH, Nouer DF, Pereira-Neto JS, de Araújo Magnani MBB, de Andrade ED, Novaes PD, et coll. Histological analysis of orthodontic root resorption in rats treated with the cyclooxygenase-2 (COX-2) inhibitor celecoxib. *Orthod Craniofac Res.* août 2008; 11(3): 156-61.

52. Gonzales C, Hotokezaka H, Matsuo KI, Shibazaki T, Yozgatian JH, Darendeliler MA, et coll. Effects of Steroidal and Nonsteroidal Drugs on Tooth Movement and Root Resorption in the Rat Molar. *Angle Orthod.* 1 juill 2009; 79(4): 715-26.
53. Graber LW, Vanarsdall RL, Vig KWL, Huang GJ. *Orthodontics: Current Principles and Techniques.* 6e édition. St. Louis, Missouri: Mosby; 2016. XVII-1016 p.
54. Han G, Huang S, Von den Hoff JW, Zeng X, Kuijpers-Jagtman AM. Root resorption after orthodontic intrusion and extrusion: an intraindividual study. *Angle Orthod.* nov 2005; 75(6): 912-8.
55. Harris DA, Jones AS, Darendeliler MA. Physical properties of root cementum: part 8. Volumetric analysis of root resorption craters after application of controlled intrusive light and heavy orthodontic forces: a microcomputed tomography scan study. *Am J Orthod Dentofac Orthop Off Publ Am Assoc Orthod Its Const Soc Am Board Orthod.* nov 2006; 130(5): 639-47.
56. Harris EF, Butler ML. Patterns of incisor root resorption before and after orthodontic correction in cases with anterior open bites. *Am J Orthod Dentofac Orthop Off Publ Am Assoc Orthod Its Const Soc Am Board Orthod.* févr 1992; 101(2): 112-9.
57. Harris EF, Kineret SE, Tolley EA. A heritable component for external apical root resorption in patients treated orthodontically. *Am J Orthod Dentofac Orthop Off Publ Am Assoc Orthod Its Const Soc Am Board Orthod.* mars 1997; 111(3): 301-9.
58. Hartsfield JK, Everett ET, Al-Qawasmi RA. Genetic Factors in External Apical Root Resorption and Orthodontic Treatment. *Crit Rev Oral Biol Med.* 1 mars 2004; 15(2): 115-22.
59. Hashemi M, AOtoui A, Badiie M, Abdolazimi Z, Younesian F. Orthodontic Tooth Movement and Root Resorption Following Treatment with Various Doses of Celecoxib in Rats 1. *J Dent (Tehran).* 2013; 10(4): 303-311.
60. Hegde N, Hegde MN. Internal and external root resorption management: a report of two cases. *Int J Clin Pediatr Dent.* janv 2013; 6(1): 44-7.
61. Heithersay GS. Invasive cervical resorption: an analysis of potential predisposing factors. *Quintessence Int Berl Ger 1985.* févr 1999; 30(2): 83-95.
62. Heithersay GS. Management of tooth resorption. *Aust Dent J.* mars 2007; 52(1 Suppl): S105-121.

63. Hendrix I, Carels C, Kuijpers-Jagtman AM, Van 'T Hof M. A radiographic study of posterior apical root resorption in orthodontic patients. *Am J Orthod Dentofac Orthop Off Publ Am Assoc Orthod Its Const Soc Am Board Orthod.* avr 1994; 105(4): 345-9.
64. Holberg C, Steinhäuser S, Geis P, Rudzki-Janson I. Cone-beam computed tomography in orthodontics: benefits and limitations. *J Orofac Orthop Fortschritte Kieferorthopadie OrganOfficial J Dtsch Ges Kieferorthopadie.* nov 2005; 66(6): 434-44.
65. Horiuchi A, Hotokezaka H, Kobayashi K. Correlation between cortical plate proximity and apical root resorption. *Am J Orthod Dentofac Orthop Off Publ Am Assoc Orthod Its Const Soc Am Board Orthod.* sept 1998; 114(3): 311-8.
66. Hu Y, Liu W, Liu Z, Kuang W, He H. Receptor activator of nuclear factor-kappa ligand, OPG, and IGF-I expression during orthodontically induced inflammatory root resorption in the recombinant human growth hormone-treated rats. *Angle Orthod.* juill 2015; 85(4): 562-9.
67. Igarashi K, Mitani H, Adachi H, Shinoda H. Anchorage and retentive effects of a bisphosphonate (AHBuBP) on tooth movements in rats. *Am J Orthod Dentofac Orthop Off Publ Am Assoc Orthod Its Const Soc Am Board Orthod.* sept 1994; 106(3): 279-89.
68. Ino-Kondo A, Hotokezaka H, Kondo T, Arizono K, Hashimoto M, Hotokezaka Y, et al. Lithium chloride reduces orthodontically induced root resorption and affects tooth root movement in rats. *Angle Orthod.* juill 2018; 88(4): 474-82.
69. Ioannidou-Marathiotou I, Zafeiriadis AA, Papadopoulos MA. Root resorption of endodontically treated teeth following orthodontic treatment: a meta-analysis. *Clin Oral Investig.* sept 2013; 17(7): 1733-44.
70. Isaacson RJ. Your patients are on drugs. *Angle Orthod.* avr 2000; 70(2): iv.
71. Janson G, Nakamura A, de Freitas MR, Henriques JFC, Pinzan A. Apical root resorption comparison between Fränkel and eruption guidance appliances. *Am J Orthod Dentofac Orthop Off Publ Am Assoc Orthod Its Const Soc Am Board Orthod.* juin 2007; 131(6): 729-35.
72. Janson G, Niederberger A, Garib DG, Caldas W. Root resorption in Class II malocclusion treatment with Class II elastics. *Am J Orthod Dentofac Orthop Off Publ Am Assoc Orthod Its Const Soc Am Board Orthod.* oct 2016; 150(4): 585-91.

73. Kaley J, Phillips C. Factors related to root resorption in edgewise practice. *Angle Orthod.* 1991; 61(2): 125-32.
74. Kalkwarf KL, Krejci RF, Pao YC. Effect of apical root resorption on periodontal support. *J Prosthet Dent.* sept 1986; 56(3): 317-9.
75. Kalra S, Gupta P, Tripathi T, Rai P. External apical root resorption in orthodontic patients: molecular and genetic basis. *J Fam Med Prim Care.* août 2020; 9(8): 3872-82.
76. KAMO N. Histologic study of experimental tooth movement in streptozotocin-induced diabetic rats. *J Osaka dent univ.* déc 1995; 54(6): 430-5.
77. Kavadia-Tsatala S, Kaklamanos EG, Tsalikis L. Effects of orthodontic treatment on gingival crevicular fluid flow rate and composition: clinical implications and applications. *Int J Adult Orthodon Orthognath Surg.* 2002; 17(3): 191-205.
78. Kindelan SA, Day PF, Kindelan JD, Spencer JR, Duggal MS. Dental trauma: an overview of its influence on the management of orthodontic treatment. Part 1. *J Orthod.* juin 2008; 35(2): 68-78.
79. Kirschneck C, Meier M, Bauer K, Proff P, Fanghänel J. Meloxicam medication reduces orthodontically induced dental root resorption and tooth movement velocity: a combined in vivo and in vitro study of dental-periodontal cells and tissue. *Cell Tissue Res.* avr 2017; 368(1): 61-78.
80. Kirschneck C, Wolf M, Reicheneder C, Wahlmann U, Proff P, Roemer P. Strontium ranelate improved tooth anchorage and reduced root resorption in orthodontic treatment of rats. *Eur J Pharmacol.* 5 déc 2014; 744: 67-75.
81. Kjaer I. Morphological characteristics of dentitions developing excessive root resorption during orthodontic treatment. *Eur J Orthod.* févr 1995; 17(1): 25-34.
82. Kravitz ND, Kusnoto B, Tsay PT, Hohlt WF. Intrusion of overerupted upper first molar using two orthodontic miniscrews. A case report. *Angle Orthod.* sept 2007; 77(5): 915-22.
83. Krishnan V. Critical issues concerning root resorption: a contemporary review. *World J Orthod.* 2005; 6(1): 30-40.
84. Krishnan V. Root Resorption with Orthodontic Mechanics: Pertinent Areas Revisited. *Aust Dent J.* mars 2017; 62 Suppl 1: 71-7.
85. Krishnan V, Davidovitch Z. Cellular, molecular, and tissue-level reactions to orthodontic force. *Am J Orthod Dentofac Orthop Off Publ Am Assoc Orthod Its Const Soc Am Board Orthod.* avr 2006; 129(4): 469.e1-32.



86. Kuroda S, Hichijo N, Sato M, Mino A, Tamamura N, Iwata M, et coll. Long-term stability of maxillary group distalization with interradicular miniscrews in a patient with a Class II Division 2 malocclusion. *Am J Orthod Dentofac Orthop Off Publ Am Assoc Orthod Its Const Soc Am Board Orthod.* juin 2016; 149(6): 912-22.
87. Kurol J, Owman-Moll P, Lundgren D. Time-related root resorption after application of a controlled continuous orthodontic force. *Am J Orthod Dentofacial Orthop.* 1 sept 1996; 110(3): 303-10.
88. Le Gall M, Sastre J. The fundamentals of tooth movement. *Int Orthod.* mars 2010; 8(1): 1-13.
89. Levander E, Bajka R, Malmgren O. Early radiographic diagnosis of apical root resorption during orthodontic treatment: a study of maxillary incisors. *Eur J Orthod.* févr 1998a; 20(1): 57-63.
90. Levander E, Malmgren O. Evaluation of the risk of root resorption during orthodontic treatment: a study of upper incisors. *Eur J Orthod.* févr 1988; 10(1): 30-8.
91. Levander E, Malmgren O, Eliasson S. Evaluation of root resorption in relation to two orthodontic treatment regimes. A clinical experimental study. *Eur J Orthod.* juin 1994; 16(3): 223-8.
92. Levander E, Malmgren O, Stenback K. Apical root resorption during orthodontic treatment of patients with multiple aplasia: a study of maxillary incisors. *Eur J Orthod.* août 1998b; 20(4): 427-34.
93. Linge BO, Linge L. Apical root resorption in upper anterior teeth. *Eur J Orthod.* août 1983; 5(3): 173-83.
94. Linge L, Linge BO. Patient characteristics and treatment variables associated with apical root resorption during orthodontic treatment. *Am J Orthod Dentofac Orthop Off Publ Am Assoc Orthod Its Const Soc Am Board Orthod.* janv 1991; 99(1): 35-43.
95. Linkous ER, Trojan TM, Harris EF. External apical root resorption and vectors of orthodontic tooth movement. *Am J Orthod Dentofac Orthop Off Publ Am Assoc Orthod Its Const Soc Am Board Orthod.* nov 2020; 158(5): 700-9.
96. Liou EJW, Chang PMH. Apical root resorption in orthodontic patients with en-masse maxillary anterior retraction and intrusion with miniscrews. *Am J Orthod Dentofacial Orthop.* 1 févr 2010; 137(2): 207-12.

97. Luther F, Dominguez-Gonzalez S, Fayle SA. Teamwork in orthodontics: limiting the risks of root resorption. *Br Dent J.* 9 avr 2005; 198(7): 407-11.
98. Makrygiannakis MA, Kaklamanos EG, Athanasiou AE. Effects of systemic medication on root resorption associated with orthodontic tooth movement: a systematic review of animal studies. *Eur J Orthod.* 8 août 2019; 41(4): 346-59.
99. Malmgren O, Goldson L, Hill C, Orwin A, Petrini L, Lundberg M. Root resorption after orthodontic treatment of traumatized teeth. *Am J Orthod.* déc 1982; 82(6): 487-91.
100. Mandel E, Villette G. Traumatismes et complications pulpaires : prévention et attitude thérapeutique. *Rev Orthop Dento Fac.* 1 mars 2005 ; 39(1) : 11-42.
101. Maués CPR, Nascimento RR do, Vilella O de V. Severe root resorption resulting from orthodontic treatment: Prevalence and risk factors. *Dent Press J Orthod.* févr 2015; 20: 52-8.
102. Mavreas D, Athanasiou AE. Orthodontics and its interactions with other dental disciplines. *Prog Orthod.* 2009; 10(1): 72-81.
103. McFadden WM, Engstrom C, Engstrom H, Anholm JM. A study of the relationship between incisor intrusion and root shortening. *Am J Orthod Dentofac Orthop Off Publ Am Assoc Orthod Its Const Soc Am Board Orthod.* nov 1989; 96(5): 390-6.
104. Melo GARSA de, Martelli K, Freitas KMS de, Valarelli FP, Cançado RH. Influence of Asthma on the Degree of Apical Root Resorption in Orthodontically Treated Patients. *Iran J Orthod.* 2018; 13(2): e9518.
105. Mirabella AD, Artun J. Prevalence and severity of apical root resorption of maxillary anterior teeth in adult orthodontic patients. *Eur J Orthod.* avr 1995; 17(2): 93-9.
106. Miresmaeili A, Mollaei N, Azar R, Farhadian N, Mani Kashani K. Effect of Dietary Vitamin C on Orthodontic Tooth Movement in Rats. *J Dent Tehran Iran.* juin 2015; 12(6): 409-13.
107. MirHashemi AH, Afshari M, Alaeddini M, Etemad-Moghadam S, Dehpour A, Sheikhzade S, et coll. Effect of atorvastatin on orthodontic tooth movement in male wistar rats. *J Dent Tehran Iran.* nov 2013; 10(6): 532-9.
108. Mirhashemi AH, Ahmad Akhoundi MS, Sheikhzadeh S, Momeni N, Dehpour A, Alaeddini M, et coll. Effect of Fluoxetine Consumption on Orthodontic Tooth Movement in Rats. *J Dent Tehran Iran.* déc 2015; 12(12): 882-9.

109. Mohammad AR, Jones JD, Brunsvold MA. Osteoporosis and periodontal disease: a review. *J Calif Dent Assoc.* mars 1994; 22(3): 69-75.
110. Nakada T, Motoyoshi M, Horinuki E, Shimizu N. Cone-beam computed tomography evaluation of the association of cortical plate proximity and apical root resorption after orthodontic treatment. *J Oral Sci.* 2016; 58(2): 231-6.
111. Nawrocki L, Libersa P, Lambilliotte A, Pichon F, Turck D, Lafforgue P, et coll. [Dental anomalies following anticancer chemotherapy]. *Arch Pediatr Organe Off Soc Francaise Pediatr.* juill 2001; 8(7): 754-6.
112. Newman WG. Possible etiologic factors in external root resorption. *Am J Orthod.* 1 mai 1975; 67(5): 522-39.
113. Nishioka M, Ioi H, Nakata S, Nakasima A, Counts A. Root Resorption and Immune System Factors in the Japanese. *Angle Orthod.* 1 janv 2006; 76(1): 103-8.
114. Odenrick L, Brattström V. Nailbiting: Frequency and Association with Root Resorption during Orthodontic Treatment. *Br J Orthod.* 1 avr 1985; 12(2): 78-81.
115. Oh H, Herchold K, Hannon S, Heetland K, Ashraf G, Nguyen V, et coll. Orthodontic tooth movement through the maxillary sinus in an adult with multiple missing teeth. *Am J Orthod Dentofac Orthop Off Publ Am Assoc Orthod Its Const Soc Am Board Orthod.* oct 2014; 146(4): 493-505.
116. Oliveira A, Consolaro, Alberto, Junqueira, Cintra J, Martins-Ortiz M, et coll. Analysis of predictors of root resorption in orthodontic treatment. *J Dent Oral Hyg.* 15 mars 2011; 3(3): 46-52.
117. Otis LL, Hong JSH, Tuncay OC. Bone structure effect on root resorption. *Orthod Craniofac Res.* août 2004; 7(3): 165-77.
118. Owman-Moll P, Kurol J. Root resorption after orthodontic treatment in high- and low-risk patients: analysis of allergy as a possible predisposing factor. *Eur J Orthod.* déc 2000; 22(6): 657-63.
119. Owman-Moll P, Kurol J, Lundgren D. Repair of orthodontically induced root resorption in adolescents. *Angle Orthod.* 1995; 65(6): 403-8; discussion 409-410.
120. Oyama K, Motoyoshi M, Hirabayashi M, Hosoi K, Shimizu N. Effects of root morphology on stress distribution at the root apex. *Eur J Orthod.* avr 2007; 29(2): 113-7.
121. Paetyangkul A, Türk T, Elekdağ-Türk S, Jones AS, Petocz P, Darendeliler MA.

- Physical properties of root cementum: part 14. The amount of root resorption after force application for 12 weeks on maxillary and mandibular premolars: a microcomputed-tomography study. *Am J Orthod Dentofac Orthop Off Publ Am Assoc Orthod Its Const Soc Am Board Orthod.* oct 2009; 136(4): 492.e1-9; discussion 492-493.
122. Pamukçu H, Polat-Özsoy Ö, Gülşahi A, Özemre MÖ. External apical root resorption after nonextraction orthodontic treatment with labial vs. lingual fixed appliances. *J Orofac Orthop Fortschritte Kieferorthopadie Organ Official J Dtsch Ges Kieferorthopadie.* janv 2020; 81(1): 41-51.
123. Park JH, Tai K, Kanao A, Takagi M. Space closure in the maxillary posterior area through the maxillary sinus. *Am J Orthod Dentofac Orthop Off Publ Am Assoc Orthod Its Const Soc Am Board Orthod.* janv 2014; 145(1): 95-102.
124. Pastro JDV, Nogueira ACA, Salvatore de Freitas KM, Valarelli FP, Cançado RH, de Oliveira RCG, et coll. Factors Associated to Apical Root Resorption after Orthodontic Treatment. *Open Dent J.* 30 avr 2018; 12: 331-9.
125. Qato DM, Wilder J, Schumm LP, Gillet V, Alexander GC. Changes in Prescription and Over-the-Counter Medication and Dietary Supplement Use Among Older Adults in the United States, 2005 vs 2011. *JAMA Intern Med.* avr 2016; 176(4): 473-82.
126. Rafflenbeul F, Gros CI, Lefebvre F, Bahi-Gross S, Maizeray R, Bolender Y. Prevalence and risk factors of root resorption of adjacent teeth in maxillary canine impaction, among untreated children and adolescents. *Eur J Orthod.* 21 sept 2019; 41(5): 447-53.
127. Rafiei M, Sadeghian S, Torabinia N, Hajhashemi V. Systemic effects of fluoxetine on the amount of tooth movement, root resorption, and alveolar bone remodeling during orthodontic force application in rat. *Dent Res J.* oct 2015; 12(5): 482-7.
128. Re S, Cardaropoli D, Corrente G, Abundo R. Bodily tooth movement through the maxillary sinus with implant anchorage for single tooth replacement. *Clin Orthod Res.* août 2001; 4(3): 177-81.
129. Remington DN, Joondeph DR, Artun J, Riedel RA, Chapko MK. Long-term evaluation of root resorption occurring during orthodontic treatment. *Am J Orthod Dentofac Orthop Off Publ Am Assoc Orthod Its Const Soc Am Board Orthod.* juill 1989; 96(1): 43-6.

130. Roscoe MG, Meira JBC, Cattaneo PM. Association of orthodontic force system and root resorption: A systematic review. *Am J Orthod Dentofac Orthop Off Publ Am Assoc Orthod Its Const Soc Am Board Orthod.* mai 2015; 147(5): 610-26.
131. Sağlam M, Akman S, Malkoç S, Hakki SS. Modification of maxillary sinus floor with orthodontic treatment and implant therapy: a case letter. *J Oral Implantol.* oct 2014; 40(5): 619-22.
132. Samadet V. Entretien avec Pierre Machtou : à propos des résorptions radiculaires liées au traitement d'orthopédie dento-faciale. *Rev Orthop Dento Fac.* 1 sept 2007 ; 41(3) : 253-62.
133. Samadet V, Bacon W. Les résorptions radiculaires : facteurs de risque et attitudes thérapeutiques. *Rev Orthop Dento Fac.* 1 sept 2007 ; 41(3) : 263-93.
134. Samadet V, Delsol L. Résorptions radiculaires : des possibilités de réparation ? *Rev Orthop Dento Fac.* 1 sept 2007 ; 41(3) : 311-9.
135. Samandara A, Papageorgiou SN, Ioannidou-Marathiotou I, Kavvadia-Tsatala S, Papadopoulos MA. Evaluation of orthodontically induced external root resorption following orthodontic treatment using cone beam computed tomography (CBCT): a systematic review and meta-analysis. *Eur J Orthod.* 23 janv 2019; 41(1): 67-79.
136. Sameshima GT, Asgarifar KO. Assessment of Root Resorption and Root Shape: Periapical vs Panoramic Films. *Angle Orthod.* 1 juin 2001; 71(3): 185-9.
137. Sameshima GT, Sinclair PM. Predicting and preventing root resorption: Part I. Diagnostic factors. *Am J Orthod Dentofac Orthop Off Publ Am Assoc Orthod Its Const Soc Am Board Orthod.* mai 2001a; 119(5): 505-10.
138. Sameshima GT, Sinclair PM. Predicting and preventing root resorption: Part II. Treatment factors. *Am J Orthod Dentofacial Orthop.* 1 mai 2001b; 119(5): 511-5.
139. Sameshima GT, Sinclair PM. Characteristics of patients with severe root resorption. *Orthod Craniofac Res.* mai 2004; 7(2): 108-14.
140. Savi de Carvalho R, Consolaro A, Francischone CE, de Macedo Carvalho APR. Sinus augmentation by orthodontic movement as an alternative to a surgical sinus lift: a clinical report. *J Prosthet Dent.* oct 2014; 112(4): 723-6.
141. Scheibel PC, Ramos AL, Iwaki LCV, Micheletti KR. Analysis of correlation between initial alveolar bone density and apical root resorption after 12 months of orthodontic treatment without extraction. *Dent Press J Orthod.* oct 2014; 19(5): 97-102.

142. Scott P, DiBiase AT, Sherriff M, Cobourne MT. Alignment efficiency of Damon3 self-ligating and conventional orthodontic bracket systems: a randomized clinical trial. *Am J Orthod Dentofac Orthop Off Publ Am Assoc Orthod Its Const Soc Am Board Orthod.* oct 2008; 134(4): 470.e1-8.
143. Segal GR, Schiffman PH, Tuncay OC. Meta analysis of the treatment-related factors of external apical root resorption. *Orthod Craniofac Res.* mai 2004; 7(2): 71-8.
144. Seifi M, Hamed R, Khavandegar Z. The Effect of Thyroid Hormone, Prostaglandin E2, and Calcium Gluconate on Orthodontic Tooth Movement and Root Resorption in Rats. *J Dent Shiraz Iran.* mars 2015; 16(1 Suppl): 35-42.
145. Sekhavat AR, Mousavizadeh K, Pakshir HR, Aslani FS. Effect of misoprostol, a prostaglandin E1 analog, on orthodontic tooth movement in rats. *Am J Orthod Dentofac Orthop Off Publ Am Assoc Orthod Its Const Soc Am Board Orthod.* nov 2002; 122(5): 542-7.
146. Shim YS, Davidovitch Z. Relationship Between Orthodontic Root Resorption and Asthma, Allergy, and Psychological Stress. *J Dent Hyg Sci.* 2003; 3(1): 33-8.
147. da Silva Santos LM, Bastos LC, Oliveira-Santos C, da Silva SJA, Neves FS, Campos PSF. Cone-beam computed tomography findings of impacted upper canines. *Imaging Sci Dent.* déc 2014; 44(4): 287-92.
148. da Silveira HLD, Silveira HED, Liedke GS, Lermen CA, Dos Santos RB, de Figueiredo J a. P. Diagnostic ability of computed tomography to evaluate external root resorption in vitro. *Dento Maxillo Fac Radiol.* oct 2007; 36(7): 393-6.
149. Simić S, Nikolić P, Stanišić Zindović J, Jovanović R, Stošović Kalezić I, Djordjević A, et coll. Root Resorptions on Adjacent Teeth Associated with Impacted Maxillary Canines. *Diagnostics (Basel).* 2022; 12(2): 380.
150. Smale I, Artun J, Behbehani F, Doppel D, van't Hof M, Kuijpers-Jagtman AM. Apical root resorption 6 months after initiation of fixed orthodontic appliance therapy. *Am J Orthod Dentofac Orthop Off Publ Am Assoc Orthod Its Const Soc Am Board Orthod.* juill 2005; 128(1): 57-67.
151. Soares AJ, Souza GA, Pereira AC, Vargas-Neto J, Zaia AA, Silva EJNL. Frequency of root resorption following trauma to permanent teeth. *J Oral Sci.* juin 2015; 57(2): 73-8.

152. Sondejker CFW, Lamberts AA, Beckmann SH, Kuitert RB, van Westing K, Persoon S, et coll. Development of a clinical practice guideline for orthodontically induced external apical root resorption. *Eur J Orthod.* 1 avr 2020; 42(2): 115-24.
153. Strbac GD, Foltin A, Gahleitner A, Bantleon HP, Watzek G, Bernhart T. The prevalence of root resorption of maxillary incisors caused by impacted maxillary canines. *Clin Oral Investig.* mars 2013; 17(2): 553-64.
154. Taithongchai R, Sookkorn K, Killiany DM. Facial and dentoalveolar structure and the prediction of apical root shortening. *Am J Orthod Dentofac Orthop Off Publ Am Assoc Orthod Its Const Soc Am Board Orthod.* sept 1996; 110(3): 296-302.
155. Tarallo F, Chimenti C, Paiella G, Cordaro M, Tepedino M. Biomarkers in the gingival crevicular fluid used to detect root resorption in patients undergoing orthodontic treatment: A systematic review. *Orthod Craniofac Res.* nov 2019; 22(4): 236-47.
156. Thongudomporn U, Freer TJ. Anomalous dental morphology and root resorption during orthodontic treatment: a pilot study. *Aust Orthod J.* oct 1998; 15(3): 162-7.
157. Tieu LD, Saltaji H, Normando D, Flores-Mir C. Radiologically determined orthodontically induced external apical root resorption in incisors after non-surgical orthodontic treatment of class II division 1 malocclusion: a systematic review. *Prog Orthod.* 23 juill 2014; 15: 48.
158. Verna C, Hartig LE, Kalia S, Melsen B. Influence of steroid drugs on orthodontically induced root resorption. *Orthod Craniofac Res.* 2006; 9(1): 57-62.
159. Wallace RG, Barr RJ, Osterberg PH, Mollan RA. Familial expansile osteolysis. *Clin Orthop.* nov 1989; (248): 265-77.
160. Wang Y, Gao S, Jiang H, Lin P, Bao X, Zhang Z, et coll. Lithium chloride attenuates root resorption during orthodontic tooth movement in rats. *Exp Ther Med.* févr 2014; 7(2): 468-72.
161. Wehrbein H, Fuhrmann RA, Diedrich PR. Human histologic tissue response after long-term orthodontic tooth movement. *Am J Orthod Dentofac Orthop Off Publ Am Assoc Orthod Its Const Soc Am Board Orthod.* avr 1995; 107(4): 360-71.

162. Weltman B, Vig KWL, Fields HW, Shanker S, Kaizar EE. Root resorption associated with orthodontic tooth movement: a systematic review. *Am J Orthod Dentofac Orthop Off Publ Am Assoc Orthod Its Const Soc Am Board Orthod.* avr 2010; 137(4): 462-76; discussion 12A.
163. Yan B, Sun Z, Fields H, Wang L. Maxillary canine impaction increases root resorption risk of adjacent teeth: a problem of physical proximity. *Am J Orthod Dentofac Orthop Off Publ Am Assoc Orthod Its Const Soc Am Board Orthod.* déc 2012; 142(6): 750-7.
164. Yao CCJ, Wu CB, Wu HY, Kok SH, Chang HFF, Chen YJ. Intrusion of the overerupted upper left first and second molars by mini-implants with partial-fixed orthodontic appliances: a case report. *Angle Orthod.* août 2004; 74(4): 550-7.
165. Yassir YA, McIntyre GT, Bearn DR. Orthodontic treatment and root resorption: an overview of systematic reviews. *Eur J Orthod.* 3 août 2021; 43(4): 442-56.



# Table des matières

<b>Introduction.....</b>	<b>15</b>
<b>1. La Résorption Radiculaire Inflammatoire d'Origine Orthodontique .....</b>	<b>16</b>
<b>1.1. Définition.....</b>	<b>16</b>
<b>1.2. Description .....</b>	<b>18</b>
1.2.1. Physiologie du déplacement dentaire.....	18
• Remaniement physiologique .....	18
• Remaniement thérapeutique.....	20
○ Phase initiale .....	20
○ Phase de latence : « phase de hyalinisation » .....	21
○ Phase post-latence .....	22
1.2.2. Processus pathologique .....	22
<b>1.3. Facteurs de risque .....</b>	<b>23</b>
1.3.1. Individuels .....	23
• L'âge .....	23
• Le sexe.....	23
• La génétique et l'hérédité .....	24
• Facteurs systémiques .....	25
○ Asthme/allergies .....	25
○ Diabète .....	25
○ Dérèglements systémiques .....	26
○ Médicaments.....	27
1.3.2. Liés à la dent et à son environnement .....	28
• Localisation de la dent sur l'arcade.....	28
• Caractéristiques morphologiques de la dentition.....	29
• Morphologie radiculaire.....	29
• Environnement parodontal.....	33
○ Densité osseuse.....	33
○ Proximité sinusienne .....	33
○ Proximité de la corticale osseuse .....	33
○ Dent incluse.....	34
• Préexistence de résorptions.....	35
• État endodontique de la dent .....	35
• Antécédents traumatiques.....	36
1.3.3. Troubles de l'occlusion dentaire .....	36
• Malocclusions (Classe II et III d'Angle) .....	36

•	Recouvrement/surplomb incisif.....	37
1.3.4.	Dysfonction .....	38
•	Déglutition.....	38
•	Ventilation.....	38
1.3.5.	Parafonction.....	38
•	Succion non nutritive .....	38
•	Onychophagie .....	39
<b>1.4.</b>	<b>Étiologies orthodontiques .....</b>	<b>39</b>
1.4.1.	Types d'appareillages orthodontiques.....	39
•	Appareils interceptifs .....	39
•	Appareils multibagues.....	40
•	Gouttières d'alignement .....	40
•	Moyens thérapeutiques spécifiques .....	40
○	Port d'élastiques intermaxillaires.....	40
○	Traitement avec ou sans extraction .....	41
○	Disjoncteur maxillaire.....	41
1.4.2.	Forces orthodontiques .....	41
•	Intensité .....	41
•	Rythme d'application .....	42
•	Durée d'application.....	42
•	Amplitude du mouvement .....	43
1.4.3.	Mouvements orthodontiques .....	43
1.4.4.	Post-traitement.....	44
<b>1.5.</b>	<b>Synthèse des facteurs de risque.....</b>	<b>45</b>
<b>1.6.</b>	<b>Diagnostic.....</b>	<b>46</b>
1.6.1.	Clinique .....	46
1.6.2.	Radiologique.....	46
•	Radiographies rétro-alvéolaires .....	46
•	Orthopantomogramme (OPT).....	47
•	Téléradiographie de profil.....	48
•	Cone Beam Computed Tomography (CBCT) .....	49
1.6.3.	Microscopique ou histologique.....	50
<b>2.</b>	<b>Gestion préventive orthodontique et recommandations de soins .....</b>	<b>51</b>
<b>2.1.</b>	<b>Prévention .....</b>	<b>51</b>
2.1.1.	Anamnèse.....	51
2.1.2.	Examen clinique .....	51

2.1.3.	Examen radiologique.....	52
2.1.4.	Examens complémentaires .....	53
2.1.5.	Qualification du risque pour le patient .....	54
2.1.6.	Information au patient.....	56
<b>2.2.</b>	<b>Recommandations pratiques durant le traitement .....</b>	<b>56</b>
2.2.1.	Contrôle.....	56
2.2.2.	Attitudes thérapeutiques .....	57
2.3.	Suivi post-traitement .....	60
2.4.1.	Information et consentement éclairé .....	61
2.4.2.	Déclaration à l'assurance .....	62
<b>3.</b>	<b><i>Gestion clinique multidisciplinaire des lésions radiculaires d'origine orthodontique..</i></b>	<b>63</b>
<b>3.1.</b>	<b>Processus de réparation et de cicatrisation .....</b>	<b>63</b>
<b>3.2.</b>	<b>Gestion clinique orthodontique des lésions.....</b>	<b>64</b>
<b>3.3.</b>	<b>Prise en charge en odontologie conservatrice / endodontie / chirurgie.....</b>	<b>66</b>
3.3.1.	Résorption cervicale.....	66
3.3.2.	Résorption apicale.....	67
<b>3.4.</b>	<b>Suivi parodontal .....</b>	<b>68</b>
<b>CONCLUSION</b>	<b>.....</b>	<b>70</b>

Vu la demande du doyen de la faculté d'odontologie de Lorraine sur le rapport du jury :

Président : É. MORTIER – Professeur des universités  
Membre du jury : R. BALTHAZARD – Maître de conférences des universités (Co-directeur de thèse)  
Membre du jury : M. VINCENT – Maître de conférences des universités  
Membre du jury : M-L TRAN – Assistante hospitalier universitaire (Co-directrice de thèse)  
Membre invité : L. DEBLOCK – Professeur des universités

la présidente de l'université de Lorraine autorise

**Monsieur Victor GANAYE**

né à AVIGNON (Vaucluse) le 4 juillet 1997,

à soutenir et imprimer sa thèse en vue d'obtenir le diplôme d'État de docteur en chirurgie dentaire intitulée :

**« PRISE EN CHARGE DES RÉSORPTIONS RADICULAIRES D'ORIGINE ORTHODONTIQUE »**

Nancy, le 23 août 2022

N° autorisation : 12569 C

La présidente de l'université de Lorraine



H. BOULANGER

**GANAYE Victor – Prise en charge des résorptions radiculaires d'origine orthodontique**

**Nancy 2022 : 91 pages, 15 figures, 5 tableaux**

**Th. : Chir.-Dent. : Nancy 2022**

**Mots-Clefs : Orthodontie, Endodontie, Mouvement Dentaire Induit, Résorption Radiculaire Inflammatoire d'Origine Orthodontique**

**Résumé :** Les traitements orthodontiques apportent généralement satisfactions esthétique et fonctionnel aux patients. Toutefois, ils peuvent être responsables d'effets indésirables affectant la pérennité des dents. Les résorptions radiculaires consécutives à un traitement d'orthodontie sont donc un problème majeur à considérer. Au travers de cette thèse, nous détaillerons les moyens à disposition du praticien afin d'identifier les patients à risque et ferons un inventaire des recommandations cliniques afin de limiter l'apparition desdites résorptions. Enfin, la conduite à tenir face à l'apparition de ces lésions sera décrite.

**Jury :**

<u>Président</u> :	Pr Éric MORTIER
<u>Membre</u> :	Dr Marin VINCENT
<u>Invité</u> :	Pr Louis DEBLOCK
<u>Codirecteurs de thèse</u> :	Dr Maï-Linh TRAN Dr Rémy BALTHAZARD

Adresse de l'auteur :

38 Rue Émile Bertin  
54000 NANCY