



HAL
open science

Création d'un support pédagogique des notions cliniques fondamentales en odontologie prothétique à l'intention des étudiants de la faculté d'odontologie de Lorraine

Anaïs Mouton

► To cite this version:

Anaïs Mouton. Création d'un support pédagogique des notions cliniques fondamentales en odontologie prothétique à l'intention des étudiants de la faculté d'odontologie de Lorraine. Sciences du Vivant [q-bio]. 2022. hal-04042720

HAL Id: hal-04042720

<https://hal.univ-lorraine.fr/hal-04042720v1>

Submitted on 23 Mar 2023

HAL is a multi-disciplinary open access archive for the deposit and dissemination of scientific research documents, whether they are published or not. The documents may come from teaching and research institutions in France or abroad, or from public or private research centers.

L'archive ouverte pluridisciplinaire **HAL**, est destinée au dépôt et à la diffusion de documents scientifiques de niveau recherche, publiés ou non, émanant des établissements d'enseignement et de recherche français ou étrangers, des laboratoires publics ou privés.



**UNIVERSITÉ
DE LORRAINE**

**BIBLIOTHÈQUES
UNIVERSITAIRES**

AVERTISSEMENT

Ce document est le fruit d'un long travail approuvé par le jury de soutenance et mis à disposition de l'ensemble de la communauté universitaire élargie.

Il est soumis à la propriété intellectuelle de l'auteur. Ceci implique une obligation de citation et de référencement lors de l'utilisation de ce document.

D'autre part, toute contrefaçon, plagiat, reproduction illicite encourt une poursuite pénale.

Contact bibliothèque : ddoc-thesesexercice-contact@univ-lorraine.fr
(Cette adresse ne permet pas de contacter les auteurs)

LIENS

Code de la Propriété Intellectuelle. articles L 122. 4

Code de la Propriété Intellectuelle. articles L 335.2- L 335.10

http://www.cfcopies.com/V2/leg/leg_droi.php

<http://www.culture.gouv.fr/culture/infos-pratiques/droits/protection.htm>

ACADÉMIE DE NANCY-METZ
UNIVERSITÉ DE LORRAINE
FACULTÉ D'ODONTOLOGIE DE LORRAINE

ANNÉE 2022

N°12366C

THÈSE
POUR LE DIPLÔME D'ÉTAT DE DOCTEUR EN CHIRURGIE DENTAIRE

Présentée et soutenue publiquement le : 4 mars 2022

Par

Anaïs MOUTON
Née le 30 avril 1996 à Épinal (Vosges)

**Création d'un support pédagogique des notions cliniques fondamentales
en odontologie prothétique à l'intention des étudiants
de la faculté d'odontologie de Lorraine.**

Composition du jury :

Président :

Pr Éric MORTIER

Membres :

Dr Pascale CORNE

Dr Anne-Sophie VAILLANT

Dr Sabine WILK

Directeur de thèse :

Dr Pascale CORNE

Co-directeur de thèse :

Dr Anne-Sophie VAILLANT

ACADÉMIE DE NANCY-METZ
UNIVERSITÉ DE LORRAINE
FACULTÉ D'ODONTOLOGIE DE LORRAINE

ANNÉE 2022

N°12366C

THÈSE
POUR LE DIPLÔME D'ÉTAT DE DOCTEUR EN CHIRURGIE DENTAIRE

Présentée et soutenue publiquement le : 4 mars 2022

Par

Anaïs MOUTON
Née le 30 avril 1996 à Épinal (Vosges)

**Création d'un support pédagogique des notions cliniques fondamentales
en odontologie prothétique à l'intention des étudiants
de la faculté d'odontologie de Lorraine.**

Composition du jury :

Président :

Pr Éric MORTIER

Membres :

Dr Pascale CORNE

Dr Anne-Sophie VAILLANT

Dr Sabine WILK

Directeur de thèse :

Dr Pascale CORNE

Co-directeur de thèse :

Dr Anne-Sophie VAILLANT

Par délibération en date du 11 décembre 1972,
la Faculté de Chirurgie Dentaire a arrêté que
les opinions émises dans les dissertations
qui lui seront présentées
doivent être considérées comme propres à
leurs auteurs et qu'elle n'entend leur donner
aucune approbation ni improbation.

Président : Professeur Pierre MUTZENHARDT

Doyen : Professeur Jean-Marc MARTRETTE

Vice-Doyens : Dr Céline CLEMENT – Dr Rémy BALTHAZARD – Dr Anne-Sophie VAILLANT

Membres Honoraires : Dr L. BABEL – Pr. S. DURIVAUX – Pr A. FONTAINE – Pr G. JACQUART – Pr D. ROZENCWEIG - Pr ARTIS

Doyens Honoraires : Pr J. VADOT, Pr J.P. LOUIS

Département odontologie pédiatrique Sous-section 56-01	Mme	JAGER Stéphanie	Maître de conférences *
	M.	PREVOST Jacques	Maître de conférences
	Mme	HERNANDEZ Magali	Maître de conférences *
	M.	HAINOT Raphaël	Assistant
	Mme	HILT Léa	Assistante
	Mme	HOMBOURGER Morgane	Assistante
Département orthopédie dento-faciale Sous-section 56-01	M.	VANDE VANNET Bart	Professeur des universités *
	Mme	TRAN Mai-Linh	Assistante
Département prévention, épidémiologie, économie de la santé, odontologie légale Sous-section 56-02	Mme	CLÉMENT Céline	Maître de conférences *
	M.	BAUDET Alexandre	Maître de conférences associé*
	Mme	CAIONE Mariette	Assistante
	M.	VEYNACHTER Thomas	Assistant *
Département parodontologie Sous-section 57-01	Mme	BISSON Catherine	Professeur des universités *
	M.	JOSEPH David	Maître de conférences *
	Mme	BERBE Ludivine	Assistante
	Mme	VITALI Marine	Assistante
Département chirurgie orale Sous-section 57-01	Mme	GUILLET-THIBAUT Julie	Maître de conférences *
	M.	BRAVETTI Pierre	Maître de conférences
	Mme	KICHENBRAND Charlène	Maître de conférences *
	Mme	PHULPIN Bérengère	Maître de conférences *
	M.	CLERC Sébastien	Enseignant univ. – praticien attaché*
	Mme	DE VERBIZIER Charlotte	Assistante
	Mme	PEREIRA Laure	Assistante
Département biologie orale Sous-section 57-01	M.	YASUKAWA Kazutoyo	Maître de conférences *
	M.	MARTRETTE Jean-Marc	Professeur des universités *
	Mme	EGLOFF-JURAS Claire	Maître de conférences *
Département dentisterie restauratrice, endodontie Sous-section 58-01	M.	MORTIER Éric	Professeur des universités *
	M.	ENGELS-DEUTSCH Marc	Professeur des universités *
	M.	AMORY Christophe	Maître de conférences
	M.	BALTHAZARD Rémy	Maître de conférences *
	M.	VINCENT Marin	Maître de conférences*
	M.	GIESS Renaud	Enseignant univ. – praticien attaché*
	Mme	DAVRIL Jeanne	Assistante *
	M.	GRABER Clément	Assistant
Département prothèses Sous-section 58-01	M.	DE MARCH Pascal	Maître de conférences
	Mme	CORNE Pascale	Maître de conférences *
	M.	SCHOUVER Jacques	Maître de conférences
	Mme	VAILLANT Anne-Sophie	Maître de conférences *
	M.	HIRTZ Pierre	Enseignant universitaire
	Mme	GERBER Caroline	Assistante *
	Mme	MOUGEL Armande	Assistante
	Mme	PRINTZ Elodie	Assistante
	M.	SYDA Paul-Marie	Assistant
	Mme	WILK Sabine	Assistante
Département fonction-dysfonction, imagerie, biomatériaux Sous-section 58-01	Mme	STRAZIELLE Catherine	Professeur des universités *
	Mme	MOBY (STUTZMANN) Vanessa	Maître de conférences *
	M.	SALOMON Jean-Pierre	Maître de conférences
	Mme	JANTZEN-OSSOLA Caroline	Assistante associée

Souligné : responsable de département * temps plein

Mis à jour le 1^{er} novembre 2021

Remerciements

À NOTRE PRÉSIDENT DU JURY,

Monsieur le Professeur **Éric MORTIER**

Docteur en chirurgie dentaire

Docteur de l'université Henri Poincaré en physique-chimie de la matière et des matériaux

Habilité à diriger des recherches

Professeur des Universités – Praticien Hospitalier

Responsable du département de dentisterie restauratrice, endodontie

Chef du service d'odontologie du CHRU de Nancy

*Nous vous remercions de nous avoir fait le très grand honneur d'accepter de
présider notre jury de thèse.*

*Nous sommes heureux d'avoir pu bénéficier de vos enseignements et de votre
investissement tout au long de nos études.*

*Veillez trouver dans ce travail le témoignage de notre reconnaissance et de notre
profond respect.*

À NOTRE DIRECTEUR DE THÈSE,

Madame le Docteur **Pascale CORNE**

Docteur en chirurgie dentaire

Docteur de l'université de Lorraine – Spécialité sciences des matériaux

Lauréate de l'académie nationale de chirurgie dentaire

Maître de Conférences – Praticien Hospitalier

Nous vous sommes très reconnaissants d'avoir accepté de diriger notre travail qui nous l'espérons sera des plus colorés.

Nous vous remercions infiniment pour votre implication et votre soutien et avons été touché par la confiance et la bienveillance que vous nous avez porté.

Veillez trouver en la réalisation de ce travail toute l'expression de notre gratitude et de notre profond respect.

À NOTRE CO-DIRECTEUR DE THÈSE,

Madame le Docteur **Anne-Sophie VAILLANT**

Docteur en chirurgie dentaire

Docteur de l'université de Lorraine - Spécialité Sciences des Matériaux

Ancienne interne en odontologie

Maître de conférences – praticien hospitalier

Vice-doyen de la faculté d'odontologie de Lorraine

Nous vous remercions de nous avoir fait l'honneur d'accepter de participer à la direction de cette thèse, nous garderons en mémoire la disponibilité dont vous avez fait preuve tout au long de la rédaction de cet ouvrage.

Nous vous remercions également pour vos précieux conseils et la qualité de votre enseignement tout au long de notre cursus.

Veillez trouver ici le témoignage de notre reconnaissance.

À NOTRE JUGE,

Madame le Docteur **Sabine WILK**

Docteur en chirurgie dentaire

Assistante hospitalo-universitaire

*Nous vous adressons nos sincères remerciements pour avoir accepté de siéger dans
ce jury de thèse.*

Veillez trouver ici l'expression de notre entière sympathie.

Autres remerciements

À Maman,

Merci d'être la maman que tu es. Tu es un modèle de gentillesse et de courage à mes yeux. Je ne changerai notre relation mère-fille pour rien au monde. Merci d'avoir toujours tout fait pour mon bonheur.

À Papa,

Merci de me soutenir, d'être à mes côtés et de m'avoir toujours poussée vers le haut. Merci d'avoir toujours cru en moi et de contribuer à mon bonheur.

À mes parents,

Merci pour tout l'amour que vous m'apportez. Je ne serai pas la jeune femme que je suis aujourd'hui sans vous. Je suis très fière de vous. Je vous aime.

À Véronique,

Je suis très heureuse de te connaître et que tu fasses partie de ma famille. Merci pour tout ce que tu m'apportes.

À Jean-Luc,

Je suis très reconnaissante que tu fasses partie de ma vie. Merci pour tous tes conseils avisés, la patience et la bienveillance que tu as à mon égard.

À Mathieu,

Mon frère, merci d'être toi, je ne te changerai pour rien au monde. Merci de m'avoir martyrisé durant toute mon enfance. N'oublie jamais que tu comptes bien plus que ce que tu ne le crois pour moi et que je t'aime. Et ça ne changera jamais.

À Mamie,

Merci d'être la femme forte que tu es. Tu ne te rends pas compte de tout ce que tu accomplis chaque jour. Je suis très fière d'avoir grandie avec une mamie comme toi. Je t'aime.

À Papi,

J'espère que tu seras fière de moi. Tu me manques terriblement. On pensera tous fort à toi, je sais que tu seras avec nous.

À Mémère,

Je suis fière d'être ton arrière-petite fille. Je mesure la chance que j'ai de connaître mon arrière grand-mère à mon âge. Merci à toi et pépère de m'avoir offert une très grande famille aimante. Tu as toujours les mots justes, tu es un modèle de sagesse à mes yeux.

À Marco,

Mon gattino, petit chat, petite perruche, boubélé.

Ça ne fait pas longtemps que tu fais partie de ma vie mais je sais que ce n'est que le début. Je suis très chanceuse de t'avoir rencontré. Merci d'être toi, merci de me supporter chaque jour. Merci pour tout le bonheur et le soutien que tu m'apportes. A nous deux. Je t'aime.

À tata Suzanne et parrain Yves,

Merci pour le soutien sans faille que vous m'avez toujours apporté. Je sais que je peux compter sur vous à n'importe quel moment.

À Thibault,

Merci pour tous les bons moments, merci pour tous tes cadeaux pourris (je rigole le dernier était génial). Je suis très heureuse de t'avoir auprès de moi.

À Nadine,

Merci d'être ma cousine fun et branchée. Tu es une femme remarquable. Merci de faire partie de ma vie.

À tonton Reynald et Bernadette,

Tonton, merci d'être mon tonton cool et rigolo qui ne cessera jamais de faire des blagues. A tous nos bons moments, je sais qu'il y en aura pleins d'autres.

Bernadette, je suis très heureuse que tu fasses partie de ma famille. Merci pour ta gentillesse.

À mes cousins : Arthur, Léo, Max

Merci pour votre bonne humeur. A tous les bons moments passés en famille.

À ma marraine, tonton Lionel, tata Chantal et Thierry

Merci pour tous les bons moments passés en famille. Je suis reconnaissante de passer tous ces moments de partage et de convivialité avec vous.

À Hugo et Laurine,

Merci d'être le grand fou que tu es. A tous nos bons moments.

À Juju,

Ma binôme depuis le début de cette grande aventure. Tu es essentielle à mon équilibre. Merci pour tout ce que tu m'apportes. Tu sais m'apaiser et me comprendre. A nos discussions sans limite, nos confidences, nos soirées, nos voyages. Et il y en aura encore pleins d'autres. Notre amitié m'est précieuse.

À Ugo,

Fidèle acolyte de ma juju, merci pour tous nos bons moments de partage. On se bookera un weekend au ski promis.

À Lili,

Présente depuis le début, tu as été un pilier fort pour surmonter, à deux, toutes nos folles aventures. Je ne me lasse pas de nos discussions. Merci pour ta joie et ta folie à toute épreuve. Merci pour cette amitié qui perdure au fil des années.

À Mélanie,

Notre amitié m'est très chère et représente beaucoup à mes yeux. Tu es ma sœur de cœur. J'ai passé les plus beaux moments de mon adolescence à tes côtés à faire les 400 coups. Ces souvenirs précieux resteront toujours avec moi. Même si nous sommes éloignées par la distance, je sais que l'on réussira à préserver notre belle amitié.

À Guigui,

Mon acolyte de BU, mon compagnon depuis la PACES. Je sais que tu seras toujours présent pour moi. Tu respirez la bonne humeur Je suis chanceuse de t'avoir rencontré. Le hasard fait bien les choses.

À Marie-Christine, à Philippe, à Anne-Cécile, à Clément, à Pauline, à Pierre-Alain,

Je suis très heureuse de vous connaître et très reconnaissante d'avoir été accueillie dans une famille aussi aimante que la vôtre. A tous nos futurs moments de partage.

À Clara, à Julie, à Anthony, à Louis, à Valentin,

Merci pour les bons moments passés ensemble.

À mon plus fidèle compagnon, Loony,

Mon petit fauve, tu es à mes côtés depuis le début de mes études. J'ai grandi à tes côtés et tu as grandi aux miens. Nous voilà enfin à la fin, la thèse, et tu es encore là. Merci d'avoir été mon plus doux soutien durant toutes ces années.

Sommaires

1. Méthodologie de la création des fiches

1.1. Format

1.2. Contenu

2. Fiches théoriques prothétiques

PARTIE 1 : Généralités

Chapitre 1 : Étude prothétique

Recueil des données : bilan global

Hierarchie des soins

Priorités prothétiques

Chapitre 2 : Prothèse et parodonte

Rappels anatomiques

Objectifs de la chirurgie pré prothétique

Chirurgies pré prothétiques

Élongation coronaire

Chapitre 3 : Rapports mandibulo-maxillaires

Bases fondamentales

Occlusion en fonction du type de restauration prothétique

Chapitre 4 : Description des différents types de prothèses

Prothèse fixée

Prothèses supra-implantaires

Prothèse amovible complète stabilisée sur implants

Prothèse amovible complète

Prothèse amovible partielle

PARTIE 2 : Prothèse fixée

Chapitre 5 : Matériaux utilisés en prothèse fixée

Alliages métalliques

Céramiques

Résines composites

Céramiques à matrice résineuse

Indications en fonction des matériaux

Chapitre 6 : Étapes cliniques en prothèse fixée

Prothèse(s) provisoire(s)

Empreinte(s)

Essayage(s)

Assemblage(s)

Chapitre 7 : Restauration partielle collée

Définitions

Onlays, inlays, overlays

Endocouronne

Facette

Chapitre 8 : Prothèse fixée unitaire

Préparation corono-périphérique

Préparation corono-radulaire

Chapitre 9 : Prothèse fixée plurale

Définitions

Différents types de bridge

Choix des dents supports

Préparations des dents supports

Principes biomécaniques

Choix du matériau de l'infrastructure

Critères de conception des infrastructures

Éléments à observer sur le modèle de travail

Essayage clinique et corrections

Chapitre 10 : Laboratoire

Étapes de laboratoire en prothèse fixée

Communication de la couleur

PARTIE 3 : Prothèse supra-implantaire

Chapitre 11 : Rappels anatomiques

Différences entre attache péri implantaire et péri dentaire

Pose de l'implant par rapport à la prothèse

Chapitre 12 : Étapes cliniques en prothèse fixée supra-implantaire

Diagnostic

Projet prothétique

Position spatiale de l'implant

Empreintes

Temporisation

Conception des piliers implantaires

Essayage

Assemblage

Hygiène et maintenance

Chapitre 13 : Prothèse amovible stabilisée sur implants : PACSI et PAPSI

Choix du système d'attachement

Protocole clinique (exemple du pilier Locator™)

PAPSI

PARTIE 4 : Prothèse amovible

Chapitre 14 : Fondamentaux en prothèse amovible

Classification de l'édentement selon Kennedy-Applegate

Modifications à la classification Kennedy Applegate

Facteurs d'équilibre = triade de Housset

Chapitre 15 : Maintenance et hygiène en prothèse amovible

Prothèses amovibles, composition et microbiote prothétique

Modifications induites par les prothèses amovibles

Hygiène

Maintenance prothétique

Chapitre 16 : Prothèse amovible complète

Rappels anatomiques

Empreintes primaires

Empreinte secondaire

Rapports mandibulo-maxillaires = RMM

Montage des dents

Essayage clinique

Finition au laboratoire et insertion prothétique

Récapitulatif des étapes en PAC

Cas de la prothèse amovible unimaxillaire

Chapitre 17 : Prothèse amovible partielle à infrastructure métallique

Étapes cliniques

Examen initial

Empreintes

Analyse au paralléliseur

Conception du châssis

Chapitre 18 : Transition en prothèse amovible complète

Transition rapide

Transition lente

Liste des figures

Figure 1 : Chronologie des études en odontologie.....	20
Figure 2 : Page de garde d'une partie.....	25
Figure 3 : Page de garde d'une fiche.....	26
Figure 4 : Contenu d'une fiche.....	27
Figure 5 : Page de fin d'une fiche.....	28

Liste des tableaux

Tableau 1 : Code couleur en fonction de la partie.....	23
Tableau 2 : code couleur des fiches de protocoles prothétiques (source : Lamy, 2018).....	23

Liste des abréviations

AA	Attachements axiaux
ADA	American Dental Association
ATM	Articulation temporo-mandibulaire
BIC	Bloc incisivo-canin
CAD	Computer-aided design
CAM	Computer-aided manufacturing
CAO	Conception assistée par ordinateur
CBCT	Cone Beam Computed Tomography
CCC	Couronne céramo-céramique
CCM	Couronne céramo-métallique
CD	Contre dépouille
CDT	Coefficient de dilatation thermique
CFAO	Conception et fabrication assistées par ordinateur
CI	Contre-indication
Co-Cr	Cobalt-Chrome
CTM	Couronne tout métallique
CVI	Ciment verre ionomère
CVIMAR	Ciment verre ionomère renforcé par adjonction de résine
DV	Dimension verticale
DVE	Dimension verticale d'enregistrement
DVO	Dimension verticale d'occlusion
DVR	Dimension verticale de repos
ELI	Espace libre d'inocclusion
FAO	Fabrication assistée par ordinateur
FC	Fonction canine
Fdg	Fonction de groupe
GA	Guidage antérieur
GAR	Guidage anti-rétrusion
GL	Guidage en latéralité
GM	Gencive marginale
HBD	Hygiène bucco-dentaire
Ic C	Incisive centrale
Ic L	Incisive latérale
IDS	Immediate Dentin Sealing
L	Lingual
M	Molaire
MIH	Molar-Incisor Hypomineralization
MPU	Modèle positif unitaire
MTA	Mineral Trioxide Aggregate
NaClO	Hypochlorite de sodium
ODF	Orthopédie dento-faciale
OIM	Occlusion d'intercuspidie maximale
OPT	Orthopantomogramme
ORC	Occlusion de relation centrée
OZ	Oxyde de zinc
OZE	Oxyde de zinc eugénol
P	Palatin
P2i	Point inter-incisif

PA	Prothèse amovible
PAC	Prothèse amovible complète
PACSD	Prothèse amovible complète supra-dentaire
PACSI	Prothèse amovible complète stabilisée par des implants
PACSR	Prothèse amovible complète supra-radicaire
PAP	Prothèse amovible partielle
PAPIM	Prothèse amovible partielle à infrastructure métallique
PAPSI	Prothèse amovible partielle stabilisée par des implants
PDC	Points de contact
PE	Porte empreinte
PEEK	PolyEtherEtherKetone
PEI	Porte empreinte individuel
PF	Prothèse fixée
PFSI	Prothèse fixée supra-implantaire
PICN	Céramique infiltrée par un réseau de polymère
PM	Prémolaire
PMMA	Polyméthacrylates de méthyl
RA	Rétro-alvéolaire
RC	Relation centrée
RC	Résine composite
RCI	Risque carieux individuel
RCR	Restauration corono-radicaire
RCRD	Restauration corono-radicaire directe
RCRI	Restauration corono-radicaire indirecte
RDV	Rendez-vous
RM	Rétromolaire
RMIPP	Restauration par matériau inséré en phase plastique
RMM	Rapports mandibulo-maxillaires
RNC	Résine nano-céramique
RPC	Restauration partielle collée
SA	Système d'attachement
T°	Température
TE	Traitement endodontique
TEGDMA	TriEthylène Glycol DiMéthAcrylate
TTT	Traitement
UDMA	Uréthane DiMethAcrylate
US	Ultrasons
V	Vestibulaire

Introduction

Les études permettant d'obtenir le diplôme d'État de docteur en chirurgie dentaire se divisent en trois cycles. Le premier cycle, qui dure trois ans, permet l'obtention du diplôme de formation générale en sciences odontologiques (DFGSO). Il correspond à la formation « préclinique théorique et pratique ». Le deuxième cycle correspondant au diplôme approfondi en sciences odontologiques (DFASO), dure lui deux ans. Il correspond à la formation dite « clinique ». Les étudiants prennent alors en charge des patients dans le service d'odontologie du centre hospitalo-universitaire régional (CHRU) de Nancy, encadrés par des enseignants hospitalo-universitaires. A la fin de la cinquième année (DFASO2), ces derniers doivent valider le certificat de synthèse clinique et thérapeutique (CSCT) qui atteste de leurs connaissances et de leurs capacités à prendre en charge des patients selon une réflexion clinique basée sur les enseignements théoriques et pratiques préalables. Le troisième cycle donne accès soit à un cycle court de deux semestres de formations, soit à un cycle long de six à huit semestres de formations (étudiants ayant été admis au concours de l'internat en odontologie). Ce dernier cycle prépare les étudiants, futurs professionnels de santé, à l'exercice autonome de la profession. A la fin de ces trois cycles, les étudiants soutiennent une thèse pour l'obtention du diplôme d'État de docteur en chirurgie dentaire.

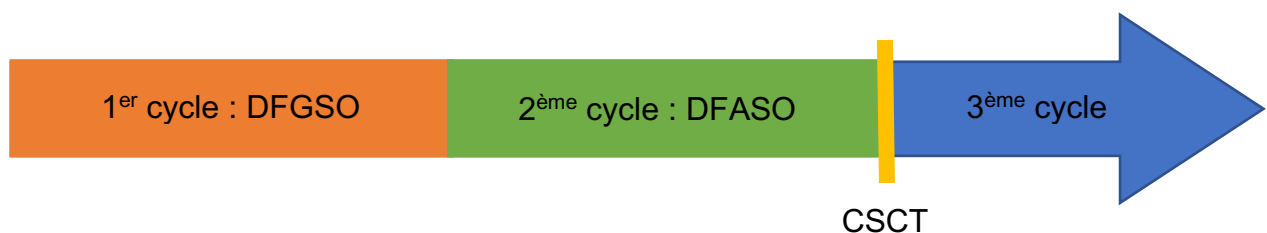

Figure 1 : Chronologie des études en odontologie

Ce travail a pour but de faciliter l'assimilation des enseignements théoriques prothétiques délivrés tout au long du cursus des premier et deuxième cycles. En effet, les aptitudes théoriques sont un préalable essentiel à la profession de chirurgien-dentiste. Les enseignements magistraux dispensés au cours des six années de formation aux étudiants permettent d'acquérir les bases fondamentales nécessaires à leur futur métier. L'ensemble de ces notions qui se superposent voire se mélangent en clinique, est parfois difficile à assimiler par un étudiant sous un axe plus transversale. Ces fiches sont donc principalement destinées aux étudiants de 4^{ème}, 5^{ème} et 6^{ème} année mais aussi aux jeunes praticiens.

Ce nouveau support pédagogique, réalisé par une étudiante pour des étudiants, sous forme de fiches validées par le département de prothèses a été créé pour pallier cette difficulté. Ces fiches regroupent toutes les notions fondamentales de l'enseignement prothétique. Leur but n'est ainsi pas de remplacer le cours initial mais de le synthétiser sous une vision plus générale et clinique et ainsi constituer un support de travail pour les étudiants.

Dans les faits, ces fiches seront disponibles sur les canaux officiels de la faculté d'odontologie de Lorraine. Elles seront donc accessibles à n'importe quel moment. L'étudiant pourra ainsi suivre le cursus théorique prothétique avec ces fiches accessibles en amont des cours magistraux pour une meilleure compréhension.

Ce travail se décompose en deux parties : tout d'abord, une première partie descriptive sur la méthodologie utilisée pour la création des fiches, expliquant leur format et leur contenu ; d'autre part, une seconde partie, où seront abordé une à une chacune des fiches théoriques prothétiques sous le format d'un livret pédagogique.

METHODOLOGIE DE LA CREATION DES FICHES

1. Format

La première étape a été la création du format « type » de la fiche. Les fiches ont été réalisées de manière à être reproductibles. La création d'un modèle permet à chaque fiche d'avoir le même format et la même mise en page. Les fiches sont divisées en quatre parties. Une page de garde est dédiée à chaque partie (figure 2). Un code couleur (tableau 1) est appliqué à chaque partie pour définir des repères visuels. Chaque partie est sous divisée en chapitres qui abordent les différentes notions par thématique. Une fiche correspond à un chapitre.

Cette thèse s'inscrit dans la suite de la thèse de L. Lamy « Élaboration de fiches de protocoles prothétiques » (Lamy, 2018), et se rapproche de son code couleur.

1- Généralités	gris
2- Prothèse fixée	bleu
3- Prothèses supra-implantaires	bleu foncé
4- Prothèse amovible	rouge

Tableau 1 : Code couleur en fonction de la partie

Prothèse amovible complète	rouge
Prothèse amovible partielle	gris
Prothèse fixée conventionnelle	bleu
Prothèse collées	vert
Prothèse supra-implantaire	bleu foncé
Fiches pouvant concerner tout type de prothèse	blanc

Tableau 2 : code couleur des fiches de protocoles prothétiques (source : Lamy, 2018)

La fiche type est composée :

- d'une page de garde (figure 3)
- de plusieurs pages avec le contenu de la fiche (figure 4)
- d'une page de fin (figure 5)

La page de garde (figure 3) met en avant le numéro du chapitre et le titre du chapitre et permet de mettre en évidence le plan du chapitre et le ou les cours universitaires associés au chapitre.

Le contenu de la fiche (figure 4) est organisé à l'aide de trois titres de degrés d'importance différente. Elle contient une en tête personnalisée à chaque chapitre avec le rappel du titre du sous chapitre, le numéro du chapitre et un pied de page « mes notes ». Un encadré avec un fond gris et la police en gras (figure 4) est réservé pour mettre en évidence les points importants. L'étudiant accordera plus d'attention sur cet encadré et obtiendra une meilleure assimilation de la notion mise en avant.

La page de fin (figure 5) possède une en-tête « l'essentiel » avec le rappel du titre du chapitre. Elle met en évidence deux encadrés : un encadré « l'essentiel » qui résume la fiche avec les points clés et un encadré « mes notes ». Ce dernier est un espace libre pour les notes de l'étudiant.

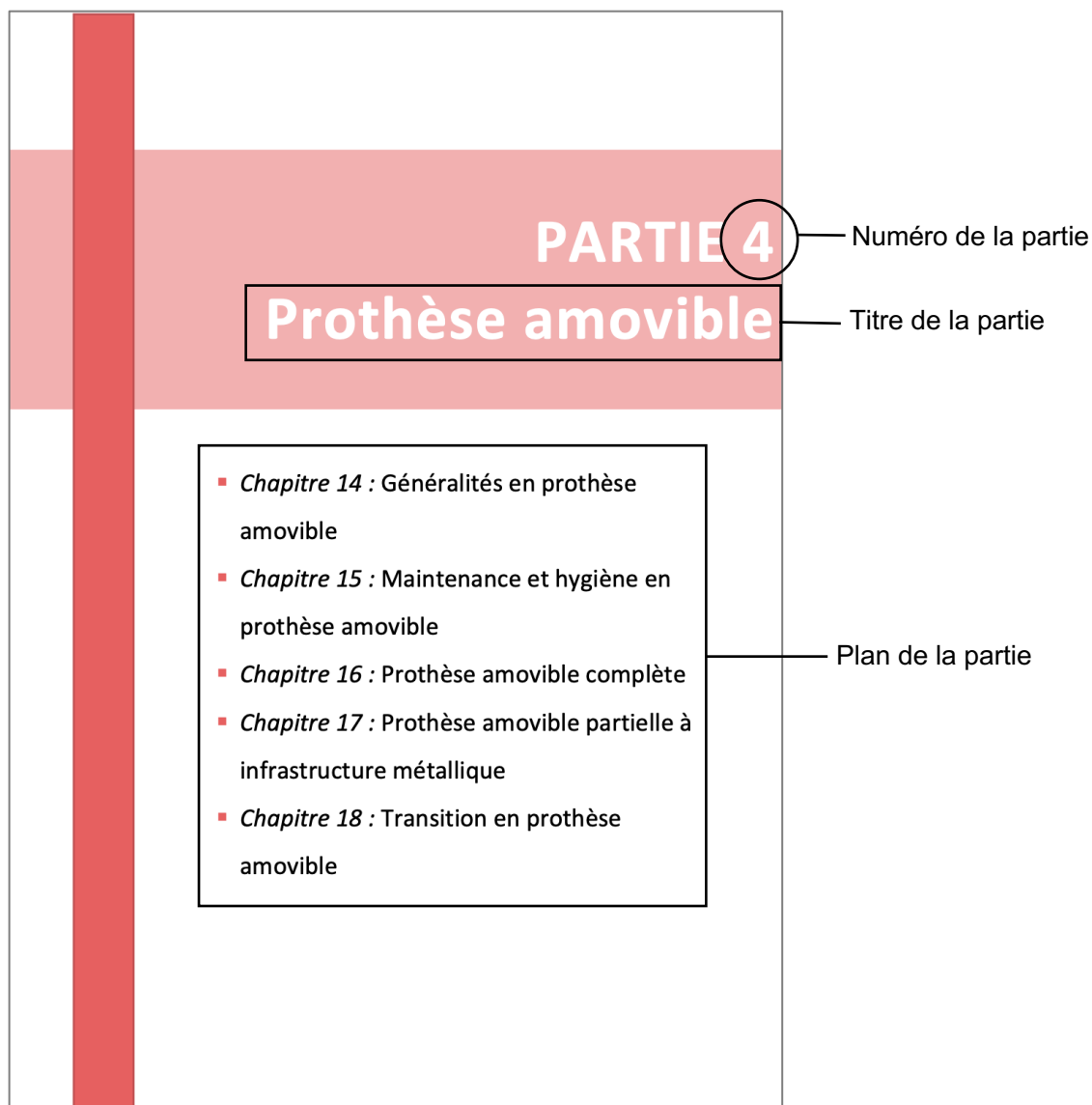


Figure 2 : Page de garde d'une partie

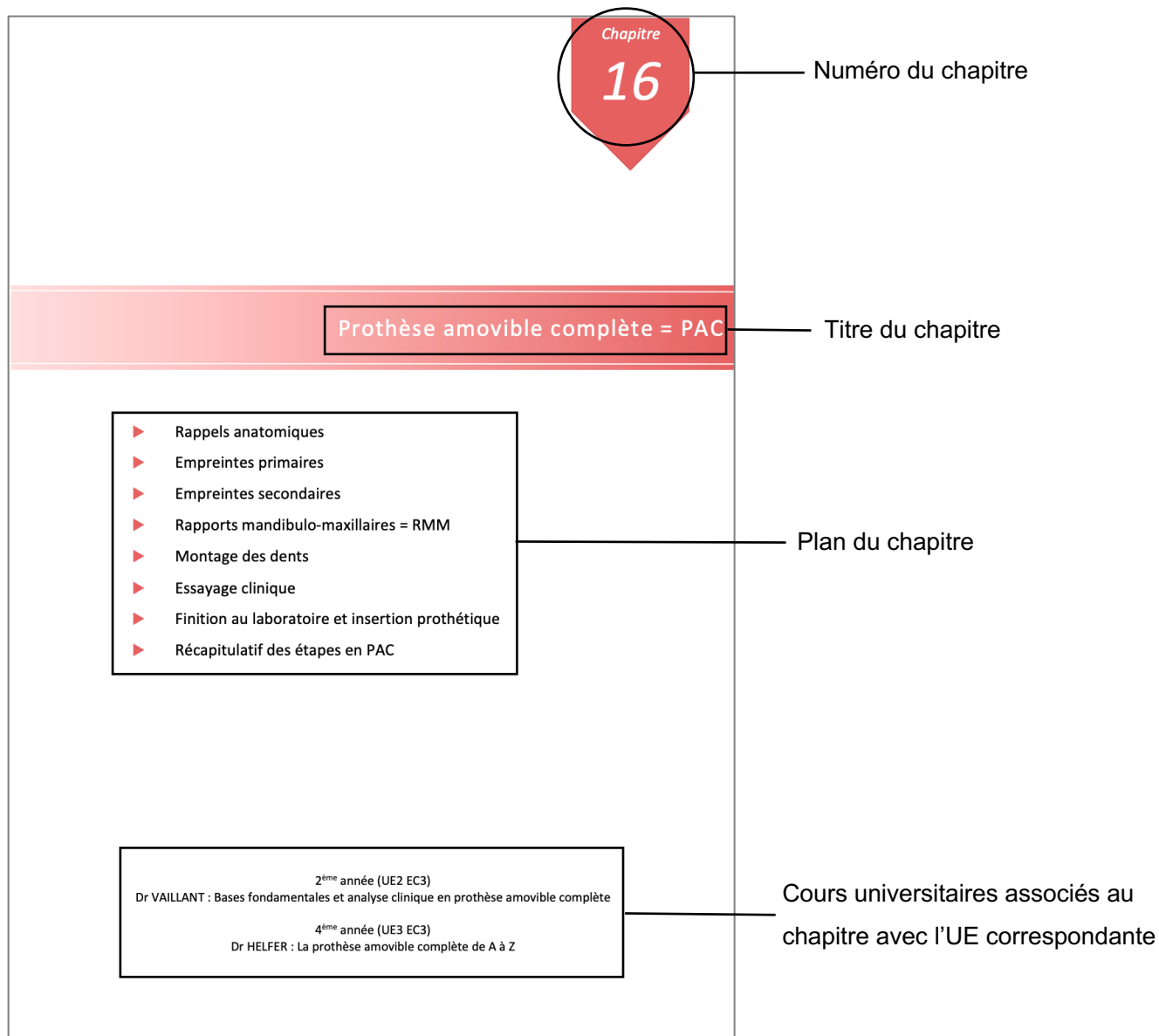


Figure 3 : Page de garde d'une fiche

Rappel du titre du sous

chapitre et numéro du chapitre

OBJECTIFS**RAPPORTS MANDIBULO-MAXILLAIRES = RMM**

Informations pour le montage des modèles sur articulateur avec les dents artificielles
Enregistrement du maxillaire par rapport à la mandibule

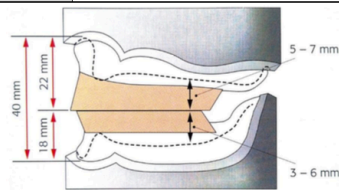
Position de référence = relation centrée

RÉGLAGE DES MAQUETTES D'OCCLUSION**Plaque base :**

- Rigide, stable, fine
- En résine ou en cire avec fils de renfort
- S'étend aux limites de la future prothèse, au fond du sillon sur le modèle
- Joint périphérique recherché

Bourrelets :

	Antérieur	Postérieur
Maxillaire	En avant de la papille rétro incisive de 7mm Largeur 4-5mm Hauteur 22mm (jusqu'au fond de sillon)	Monté sur les crêtes S'arrête en avant des tubérosités Largeur 8mm
Mandibule	Monté sur la crête Hauteur 18mm (jusqu'au fond de sillon)	S'arrête en avant des tubercules RM Plus large à l'arrière Hauteur : moitié du tubercule RM



Source : Hüb et Beretretche, 2003



Plan de fox



Cullière de Schreinemakers

Réglage :

Secteur antérieur	= situation du BIC	Esthétique	Soutien de la lèvre = angle proche de 90° La lèvre affleure = 1-2mm de bourrelet visible Parallélisme entre ligne bipulaire et bourrelet à l'aide du plan de Fox
		Phonétique	Fe ou Ve, vermillon mandibulaire en contact avec les incisives maxillaires Si bourrelet trop haut → béance
Secteur postérieur	Permet le transfert sur articulateur		Parallélisme du bourrelet maxillaire avec le plan de Camper = plan de transfert (ce n'est pas le plan occlusal) Utilisation de la cuillère de Schreinemakers : butée en arrière des ligaments puis descendre et faire fondre la cire



Mes notes

Titre 1^{er} degré (sous chapitre)Titre 2^{ème} degré

Encadré « important »

Encadré « mes notes »

Figure 4 : Contenu d'une fiche

2. Contenu

La deuxième étape a consisté en la rédaction du texte. Des fiches de révision personnelles ont été utilisées comme point de départ pour chaque fiche. Le contenu est basé en grande majorité sur les cours magistraux et les travaux pratiques de la faculté d'odontologie de Lorraine. Certains points qui nous semblaient intéressants ont été approfondis à l'aide d'ouvrages et d'articles. Les idées sont organisées selon un plan simple pour découper le contenu et le rendre plus léger. La troisième étape a été d'enrichir les fiches par des images, des photographies et des schémas pour illustrer les propos écrits toujours dans un souci d'amélioration de la compréhension. En effet le canal visuel est l'un des deux canaux avec le canal auditif permettant l'intégration d'une information (Atkinson et Mayer, 2004.)

Les encadrés « mes notes » sont importants (« take-home messages »). Ils permettent à l'étudiant de compléter, annoter, ajouter des notions lui permettant ainsi de personnaliser chaque fiche à ses besoins.

Selon Sylvie Audibert, coach professionnelle qui accompagne des étudiants « Une fiche est efficace lorsqu'elle est personnalisée. Elle ne peut servir qu'à moi-même ». Pour elle, la fiche de révision est « mon appropriation à moi du cours ». Elle intègre « la façon dont je vais comprendre et mettre du liant entre les éléments. Elle n'est pas linéaire ». Sylvie Audibert parle même de « mind-mapping », sorte de carte mentale du cours. « On met des liens, des flèches, on structure une fiche. Elle ne contient pas de phrases mais des mots-clés. Quand je les regarde, tout le cours me revient. » (Weber, 2017)

FICHES THEORIQUES PROTHETIQUES

PARTIE 1

Généralités

- *Chapitre 1* : Étude prothétique
- *Chapitre 2* : Prothèse et parodontie
- *Chapitre 3* : Rapports mandibulo-maxillaires
- *Chapitre 4* : Description des différents types de prothèses

Étude prothétique

- ▶ Recueil des données : bilan global
- ▶ Hiérarchie des soins
- ▶ Priorités prothétiques

4^{ème} année (UE3 EC3)

Dr SYDA : Plan de traitement en prothèse combinée
Dr CORNE : Planification

5^{ème} année (UE5 EC1)

Dr SCHOUVER : Réhabilitations prothétiques mixtes

RECUEIL DES DONNEES : BILAN GLOBAL

Un traitement prothétique nécessite le recueil de différentes données :

1. Questionnaire médical = création du dossier médical
 - Données administratives : âge, sexe, niveau socio-culturel et socio-économique
 - ATCD médicaux et chirurgicaux (risque hémorragique, risque infectieux)
 - Allergies
 - Historique dentaire
 - Habitude de brossage (fréquence, durée, type de brosse à dent)
 - Tabac, addictions, stress

 2. Motif de consultation
 - Attentes du patient
 - Demande esthétique
 - Budget +++ (doit être en adéquation avec les demandes)
- L'écoute du patient est primordiale pour cerner correctement ses attentes
3. Examen clinique : général → régional → endobuccal
 - Hygiène bucco-dentaire du patient = facteur pronostic du traitement
 - Indice de plaque dentaire, localisation de la plaque, quantité de tartre
 - Évaluation de la perte de substance dentaire
 - État pulpaire de la dent (test de percussion, test de vitalité)
 - Vivante et asymptomatique
 - Inflammatoire (pulpite)
 - Nécrosée
 - Évaluation du parodonte superficiel
 - Aspect clinique : sain / enflammé
 - Indice d'inflammation (BOP = saignement au sondage)
 - Position sommet de la gencive marginale par rapport à la jonction amélo-cémentaire
 - Hypertrophie gingivale
 - Récession gingivale
 - Distance entre la ligne muco-gingival et le sillon marginal : hauteur de gencive attachée
 - Évaluation du parodonte profond
 - Sondage parodontal : mesurer la profondeur des poches parodontales (poches si > 4mm)
 - Atteinte de furcation à l'aide d'une sonde de Nabers
 - Mobilités
 - Édentement : unitaire, partiel, total / ancienneté
 - Espace prothétique disponible : mesurer DVR et DVO / longueur, hauteur

 4. Examen occlusal
 - Centrage / calage / guidage
 - Occlusion statique et dynamique : propulsion / diduction
 - Rapports inter-arcades : OIM / RC
 - Interférence, pathologies occlusales
 - Traumatismes occlusaux
 - Bruxisme / usure ou parafunctions
 - ATM : bruits, douleurs, claquement / craquement

 5. Examen radiologique :
 - Radiographie panoramique : image de « débroussaillage », globale, rapide mais imprécise
 - Rétro-alvéolaires : sur toutes les dents dépulpées et couronnées, détection des lésions carieuses / lésions apicales, lésions osseuses, inspection des éléments prothétiques (adaptation)
 - Bite-wing
 - CBCT (Cone Beam Computized Tomography) = 3D : précision des anatomies endodontiques, anomalie de nombre/position, volume osseux, position du nerf alvéolaire inférieur.

AUTRES RDVs DE BILAN EVENTUELLEMENT NECESSAIRE :

6. Empreintes = modèles d'étude montés sur articulateur à l'aide d'un arc-facial dans les cas de réhabilitation complexe

L'objectif de l'arc facial est d'obtenir un montage sur articulateur modélisant le plus précisément possible la position réelle du maxillaire par rapport à l'axe de rotation des condyles.

L'analyse des modèles sur articulateur permet de réaliser le montage prospectif qui une fois validé en bouche deviendra montage directeur.

7. Montages directeur et/ou céroplasties

Des cires ajoutées de diagnostic = céroplastie = wax-up sont réalisées sur les modèles d'étude. La validation du traitement prothétique est indispensable à l'aide des prothèses transitoires (réalisées à partir des céroplasties) et du montage prospectif (dents montées sur des bourrelets en cire) = validation en bouche par le praticien et par le patient → validation fonctionnelle et esthétique.

Une empreinte des prothèses transitoires doit être effectuée pour avoir une « trace » du projet validé en cas de réhabilitations globales / complexes

8. Photos - vidéos

Les devis ne sont présentés qu'à un RDV ultérieur après analyse complète du cas. Le plan de traitement est rédigé après acceptation d'un des devis.



Mes notes

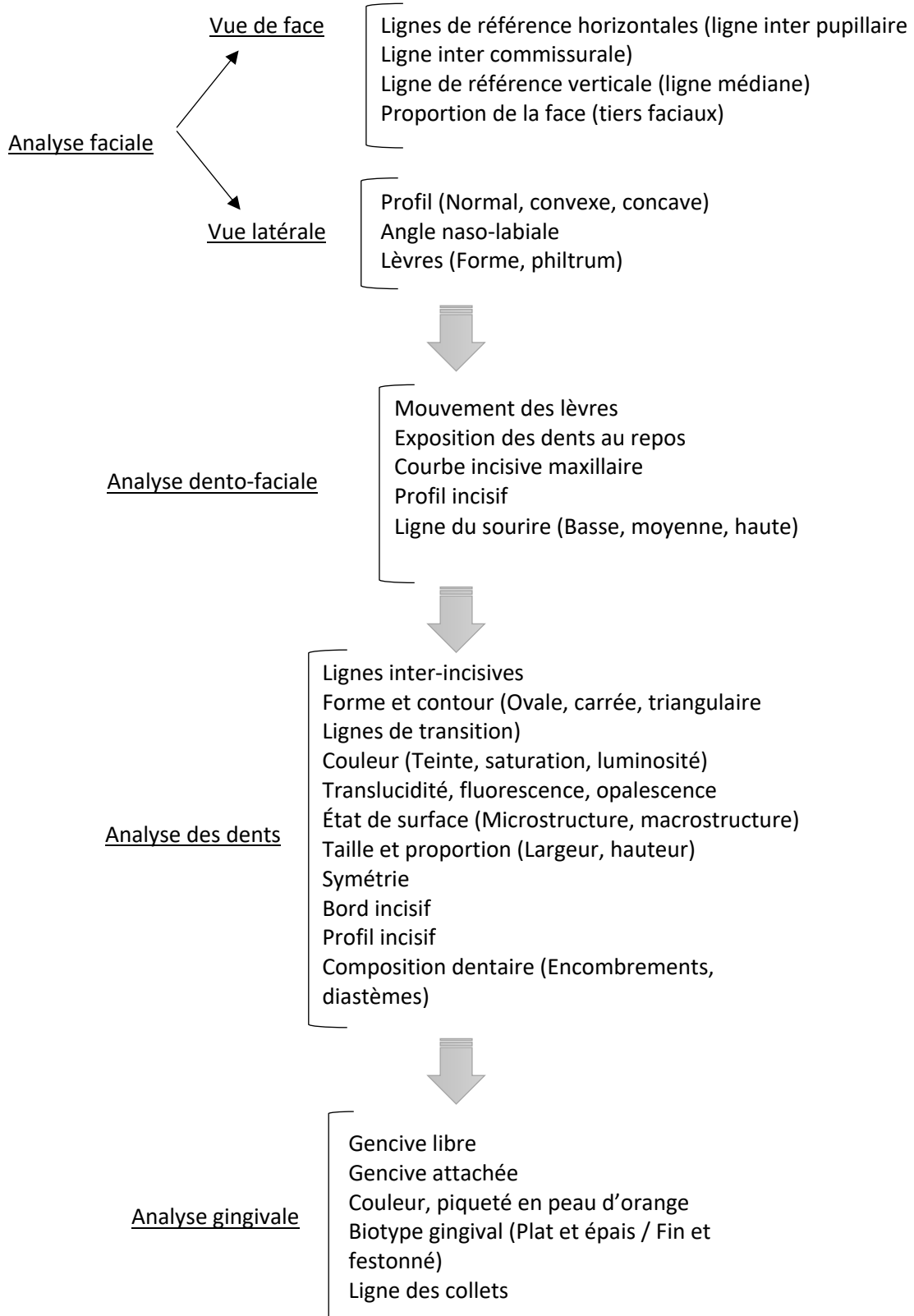
.....

.....

.....

ANALYSE ESTHETIQUE POUR LES REHABILITATIONS ESTHETIQUES

Tous ces éléments sont à prendre en compte :



Mes notes

.....

.....

.....

HIERARCHIE DES SOINS

La validation du projet prothétique est la priorité. Il peut être fait en plusieurs rendez-vous Il est préférable de ne pas donner de devis au patient au premier rendez-vous.

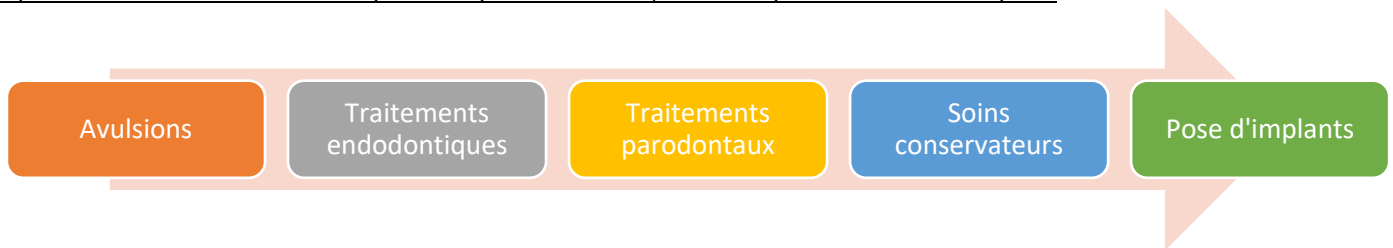
Avant d'établir un devis, il faut réaliser l'ensemble des bilans de la bouche du patient :

- Soins déjà réalisés
- Bilan radiologique
- État bucco-dentaire initial
- Occlusion
- Demandes prothétiques du patient

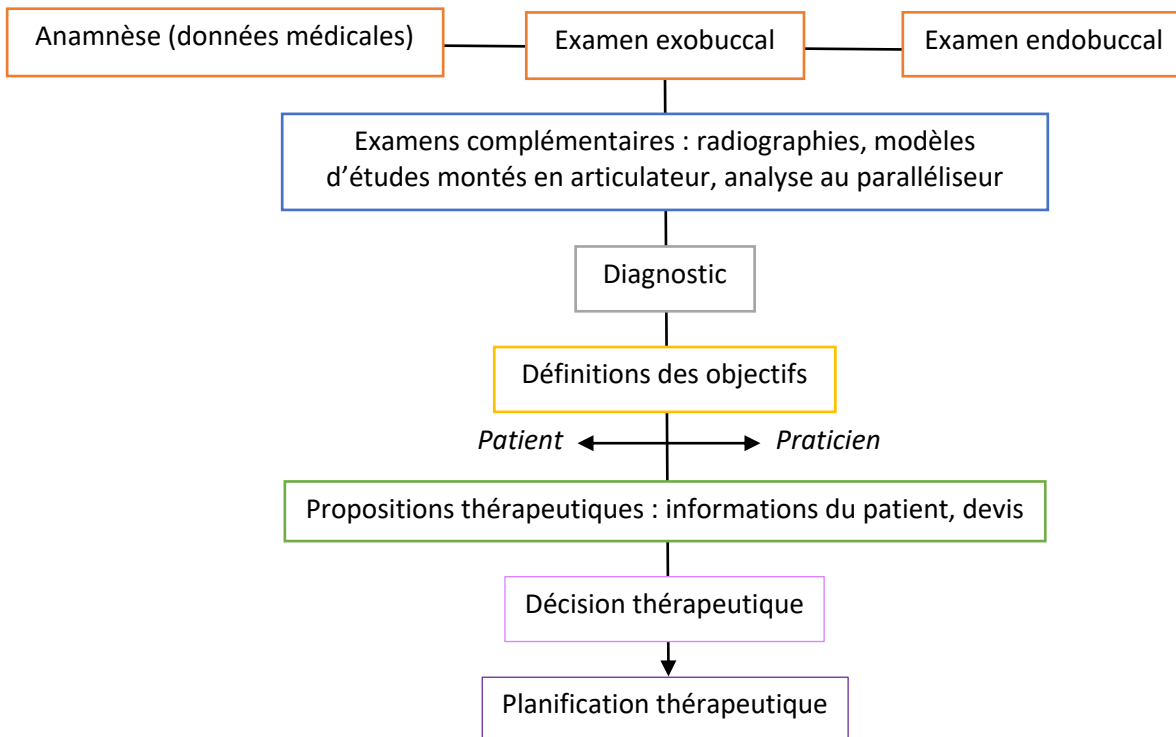
Puis réalisation des empreintes d'étude → modèles d'étude montés en articulateur pour étudier le cas. (Cas complexes, non obligatoire pour les cas simples)

Après présentation des différents choix prothétiques possibles et signature du devis par le patient, la validation du traitement prothétique est indispensable à l'aide des prothèses transitoires et du montage prospectif.

Après validation du traitement prothétique et du devis, les soins peuvent être entrepris :



Résumé de la planification



Mes notes

.....

.....

.....

PRIORITES PROTHETIQUES

La prothèse la moins stable doit être la priorité dans la conception prothétique et dans l'occlusion mais ne doit pas nécessairement être réalisée/finalisée en premier. Il faut construire le projet prothétique autour de la prothèse la moins stable pour qu'elle devienne la plus stable possible.

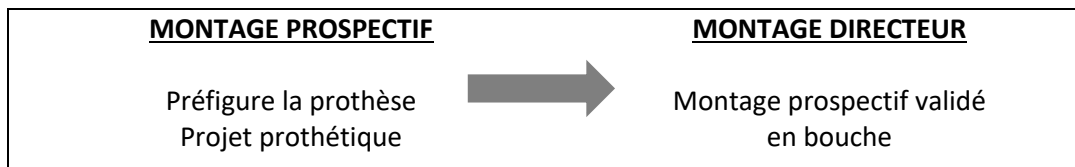
PRIORITE A LA PROTHESE LA MOINS STABLE

La prothèse fixée est au service de la prothèse amovible

La conception de la prothèse fixée est réalisée en fonction du schéma occlusal de la prothèse amovible.
C'est la prothèse fixée qui sera terminée en premier.

Instabilité

Stabilité



Éléments à prendre en compte en fonction du type de prothèse

Prothèse amovible	Prothèse fixée
<ul style="list-style-type: none"> - Nombre de taquets suffisants - Surfaces d'appui muqueuses proportionnelles à l'étendue de l'édentement - Axe d'insertion étudié (dents, gencive, attachement) - Aménagements des courbes de compensation - Rigidité du châssis - Rétention assurée par des crochets ou des attachements 	<ul style="list-style-type: none"> - Nombre de dents restantes à couronner - Valeur des dents restantes - Répartition des dents restantes - Espace prothétique disponible - Parodonte marginal - Exigence esthétique



Mes notes

.....

.....

.....

Prothèse et parodonte

- ▶ Rappels anatomiques
- ▶ Objectifs de la chirurgie pré prothétique
- ▶ Chirurgie pré-prothétique
- ▶ Absence ou insuffisance de tissus kératinisés sur dents naturelles
- ▶ Élongation coronaire

PROTHESE ET PARODONTE

RAPPELS ANATOMIQUES

Appui muqueux : doit être étendu, de bonne qualité, pour répartir la pression pendant la mastication

Appui osseux : doit être régulier, et suffisamment important pour assurer rétention et stabilité convenable.

La chirurgie pré-prothétique corrige ou supprime les anomalies muqueuses ou osseuses préjudiciables à l'établissement d'une prothèse de qualité satisfaisante. Elle est utilisée pour rétablir des conditions anatomiques favorables à la bonne tenue de la prothèse.

OBJECTIFS DE LA CHIRURGIE PRE PROTHETIQUE

L'aménagement du parodonte est essentiel en prothèse. C'est un gage de réussite.

Les problèmes parodontaux doivent être traités avant toutes réhabilitations prothétiques qu'elles soient fixe ou amovible.

<u>Besoins fonctionnels</u>	Absence ou insuffisance de tissus kératinisés Absence de vestibule Excès de tissus mous (crête flottante) Non-respect de l'attache supra-crestale Traiter ou prévenir l'inflammation
<u>Besoins esthétiques</u>	Dyschromie gingivale Absence ou manque de tissus kératinisés Absence de profil en aile de mouette : en vestibulaire d'un implant ou en regard d'un pontique de bridge Harmonisation de la ligne gingivale (alignement des collets)

CHIRURGIE PRE-PROTHETIQUE

Par soustraction

Soustraction osseuse : régularisation de crête (le but est d'obtenir un relief le plus arrondi possible, sans épines osseuses ou zones saillantes, pouvant entraîner des blessures), hypertrophies osseuses (tori, bosse canine)

Soustraction muqueuse : excès de tissus mous sous un intermédiaire de bridge, crête flottante, hypertrophie gingivale, freins trop courts, hyperplasie fibreuse de la muqueuse labiale = épulis fissuratum

Par addition

- Greffe épithélio-conjonctive
- Greffe de conjonctif enfoui
- Lambeau



Mes notes

.....

.....

.....

ÉLONGATION CORONAIRE

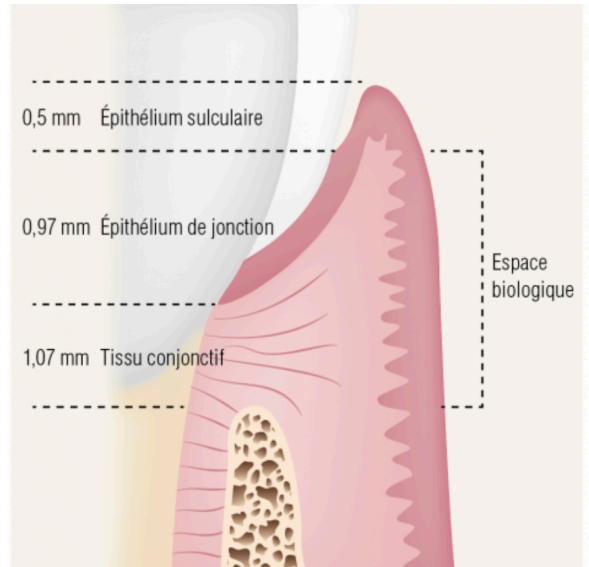
La dent est conservable mais l'espace biologique est insuffisant. Un aménagement tissulaire est nécessaire pour rétablir cet espace.

L'espace biologique se situe entre le fond du sulcus et le sommet de la crête osseuse = attache épithéliale + attache conjonctive.

Il doit être d'environ 2 mm et la chirurgie doit assurer le respect d'un rapport couronne clinique/racine encore favorable.

→ Envisageable uniquement si endodonte et parodonte sains.

Source : M. Jalladaud. L'élongation coronaire : de l'analyse à l'intervention chirurgicale. L'information dentaire ; 2020.



Indications / contre-indications

<u>Indications</u>	<u>Facteurs dento-parodontaux</u>	Qualité et quantité de gencive attachée Présence de poches (et la possibilité de traitement) Dimension de l'espace chirurgical pré-prothétique : distance entre le sommet de la crête osseuse et la limite de tissu dentaire sain Épaisseur du tissu dentaire sain Anatomie radiculaire
	<u>Facteurs prothétiques</u>	Situation des limites prothétiques (l'idéal est une limite supra-gingivale) Types de limites (épaulements, congés) Hauteur de la couronne clinique : le rapport couronne/racine doit être < 1 c'est-à-dire qu'il ne faut pas que la hauteur de la couronne clinique soit supérieure à celle de la racine dans son os
	<u>Facteurs esthétiques</u>	Harmonie du feston gingival Position de la ligne du sourire
<u>Contre-indications</u>	Si l'intervention entraîne : <ul style="list-style-type: none"> - Une perte d'ancrage trop important pour la dent concernée et/ou pour les dents adjacentes - Un préjudice esthétique inacceptable sur le plan mucogingivale - Une atteinte de la furcation pour la dent concernée et/ou pour les dents adjacentes - Un rapport couronne clinique/racine clinique supérieur à 1 	

Examen clinique préopératoire

Sondage intra-sulculaire → Mesure des tissus kératinisés → Examens radiologiques → Choix thérapeutiques

ODF

Privilégier toujours un traitement ODF d'égression avant une élongation coronaire (évite de supprimer du support parodontal, notamment dans un secteur esthétique).



Mes notes

.....

.....

.....

Rapports mandibulo-maxillaires

- ▶ Bases fondamentales
- ▶ Occlusion en fonction du type de restauration prothétique

4^{ème} année

Dr MAGNIN – Occlusodontie (UE3 EC4)

Dr CORNE : Occlusion (UE3 EC3)

5^{ème} année

Dr SCHOUVER : Plan de traitement occluso-prothétique (UE5 EC1)

BASES FONDAMENTALES

INTRODUCTION

Les rapports mandibulo-maxillaires sont les rapports en occlusion des deux arcades dentaires. L'occlusion se définit par au moins un contact dento-dentaire.

Les prothèses s'intègrent au sein de l'appareil manducateur (= complexe dento-ostéo-neuro-musculo-articulaire).

Au laboratoire, le prothésiste dispose de l'articulateur pour reproduire artificiellement la situation inter-arcade et simuler artificiellement les différents mouvements manducateurs.

DEFINITIONS

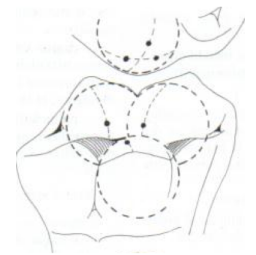
Occlusion d'intercuspédie maximale (OIM)

L'occlusion d'intercuspédie maximale est caractérisée par le nombre maximum de contacts inter-arcades. Ce rapport est indépendant de la situation des condyles dans les fosses mandibulaires.

Le dérèglement de la biomécanique des articulations temporo-mandibulaires (ATM) peut être à l'origine de dysfonctions.

Elle est caractérisée par :

<u>Les dents</u>	<ul style="list-style-type: none"> - <u>Tripodisme</u> : L'idéal est d'avoir 3 points d'appui → 2 sur les cuspidés d'appui (la cuspide palatine au maxillaire + la cuspide vestibulaire à la mandibule) et 1 point unique sur les cuspidés guides - <u>Classe d'Angle</u> (notion détaillée dans la partie : analyse occlusale) - <u>Recouvrement vertical</u> : Le recouvrement vertical diminue de mésial en distal c'est-à-dire que le recouvrement des incisives est supérieur au recouvrement des cuspidés des molaires. Cela permet le désengrènement des dents postérieures lors du guidage antérieur et évite les interférences. <p>Les dents postérieures protègent les dents antérieures dans les mouvements d'ouverture et de fermeture et les dents antérieures protègent les dents postérieures dans les mouvements de diduction et de propulsion = interdépendance = principe de protection mutuelle</p>
<u>Les arcades</u>	<ul style="list-style-type: none"> - Courbe de Spee dans le sens sagittal (antéro-postérieur) - Courbe de Wilson dans le sens transversal (schémas ci-dessous)
<u>L'appareil manducateur</u>	<ul style="list-style-type: none"> - Système dentaire et osseux - Système articulaire (ATM) - Système neuromusculaire (muscles abaisseurs et muscles éleveurs de la mandibule).



Cours Dr. MAGNIN



Mes notes

.....

.....

.....

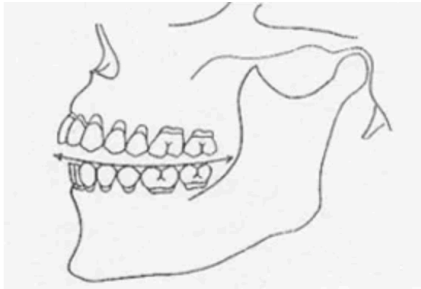
L'OIM doit répondre aux 3 fonctions occlusales qui sont les objectifs du traitement :

CENTRAGE
= Situation de la position mandibulaire en OIM

CALAGE
= Stabilisation de la position mandibulaire en OIM

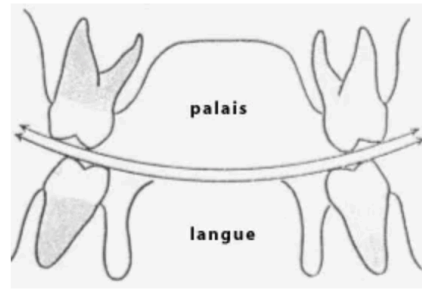
GUIDAGE
= Trajectoire d'accès à la position mandibulaire en OIM

Courbe de Spee



Source : Dr. J-C Crottaz

Courbe de Wilson



Source : Dr. J-C Crottaz

Occlusion en relation centrée (ORC)

ORC = occlusion en relation centrée est une référence occlusale articulaire.

La relation centrée (RC) est la situation condylienne de référence la plus haute, réalisant une coaptation bilatérale condylo-disco-temporale, simultanée et transversalement stabilisée, suggérée et obtenue par contrôle non forcé, répétitive dans un temps donné et pour une posture corporelle donnée. Elle est enregistrée à partir d'un mouvement de rotation mandibulaire sans contact dento-dentaire.

Dimension verticale (DV)

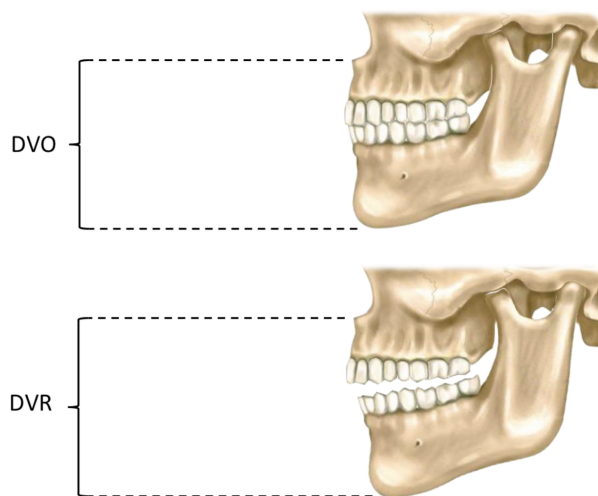
Dimension verticale d'occlusion = DVO

C'est la hauteur de l'étage inférieur de la face lorsque les dents sont en occlusion.

Dimension verticale de repos = DVR

C'est la position d'équilibre postural.

Espace libre d'inocclusion (ELI) = DVR – DVO = 2-3 mm



Source : thèse Guillaume Marsil



Mes notes

.....

.....

.....

Interférence occlusale

Une interférence occlusale est définie comme un obstacle dentaire limitant ou déviant les mouvements mandibulaires de translation (diduction ou propulsion).

Prématurité occlusale

C'est un contact occlusal en ORC susceptible de dévier le mouvement mandibulaire.

Bruxisme

C'est une dysfonction d'origine centrale, caractérisée par une activité motrice involontaire des muscles manducateurs conduisant à des contacts occlusaux de serrage ou de grincement pouvant participer au trauma occlusal.

Le bruxisme entraîne une usure dysfonctionnelle des dents. Il peut entraîner des douleurs au niveau des dents, des mâchoires, du visage et des maux de tête voire des oreilles.

Il est principalement nocturne (pendant le sommeil) mais peut également être diurne (en journée).

ADAM- Algies et Dysfonctionnements de l'Appareil Manducateur

Les ADAM musculaires sont sans atteinte du disque articulaire (ou ménisque) qui coiffe le condyle. La dynamique discale est préservée. Il n'y a pas de luxation. Des douleurs articulaires peuvent néanmoins être relevées.

Les ADAM articulaires impliquent un ou des événements pathologiques au sein de la capsule articulaire du condyle. Le premier stade de l'atteinte est la luxation réductible, suivi en cas d'évolution par une luxation irréductible qui peut être suivie par des atteintes type arthrose.

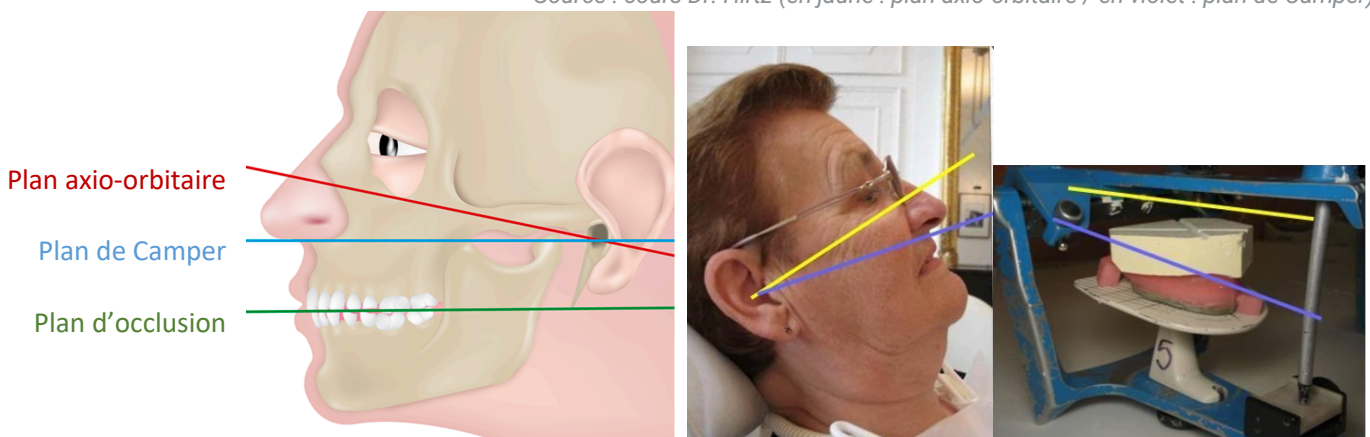
Articulateur

L'articulateur est un instrument mécanique supportant les modèles maxillaire et mandibulaire et simulant les relations occlusales dans les différentes positions mandibulaires. Il est utilisé pour l'analyse occlusale, la réflexion et la réalisation globale des prothèses.

L'articulateur est un relais indispensable entre le cabinet dentaire et le laboratoire de prothèses pour transmettre une base de travail conforme aux caractéristiques anatomiques du patient.

- Le plan de Francfort = plan axio-orbitaire est la ligne passant par le point sous-orbitaire et le conduit auditif externe. Il est parallèle à la branche supérieure de l'articulateur.
- Le plan de Camper est un plan de transfert. Il est parallèle à la table de montage.

Source : cours Dr. Hirtz (en jaune : plan axio-orbitaire / en violet : plan de Camper)



Source : Pr Jean-Paul LOUIS



Mes notes

.....

.....

.....


Arc facial

C'est un dispositif qui permet d'enregistrer la situation de l'arcade maxillaire par rapport à un plan de référence anatomique, le plan axio-orbitaire (point infra-orbitaire / axe charnière des condyles) pour la transférer ensuite sur la branche supérieure de l'articulateur.

Le but est d'obtenir un montage sur articulateur modélisant le plus précisément possible la position réelle du maxillaire par rapport à l'axe de rotation des condyles.

Le montage en articulateur est réalisé à l'aide de la table de montage. Elle suit le plan de camper qui est un plan de transfert normé. Il donne une position « moyenne » de l'axe de rotation condylien par rapport au maxillaire.

L'angulation moyenne entre le plan axio-orbitaire et le plan de Camper est de 10° .



Source : TP PA 3^{ème} année (thèse A. PRADEL)



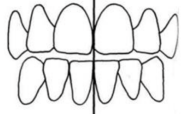
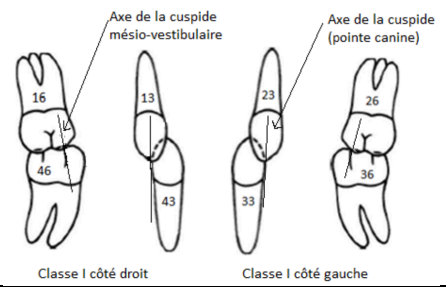
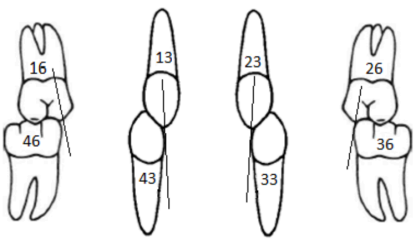
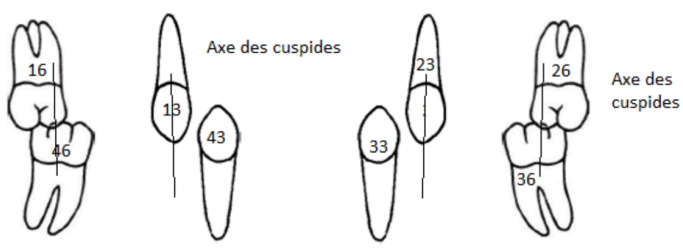
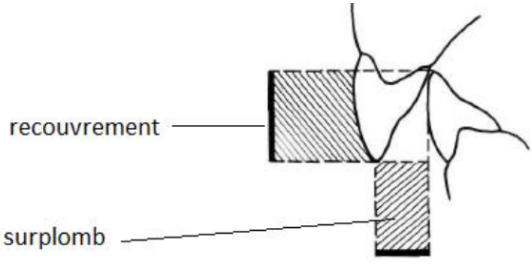
Mes notes

.....

.....

.....

ANALYSE OCCLUSALE (MODELES MONTES EN ARTICULATEUR)

CENTRAGE	
<u>Sens frontal</u>	<p>Alignement des deux lignes inter-incisives maxillaire et mandibulaire</p> 
<u>Sens sagittal</u>	<p><u>Classe I (normocclusion)</u></p> <p>La première molaire mandibulaire est mésalée d'une demi-cuspide par rapport à la première molaire maxillaire La canine mandibulaire est en avance d'une demi-dent par rapport à la canine maxillaire</p>  <p style="text-align: center;">Classe I côté droit Classe I côté gauche</p>
	<p><u>Classe II</u></p> <p>La première molaire mandibulaire est distalée par rapport à la molaire maxillaire. La classe II comporte deux subdivisions.</p> <p>Classe II division 1 : vestibulo-version des incisives centrales supérieures Classe II division 2 : linguo-version des incisives centrales supérieures</p>  <p style="text-align: center;">Class II côté droit Class II côté gauche</p>
	<p><u>Classe III</u></p> <p>Il y a une mésiocclusion de la première molaire inférieure par rapport à la molaire supérieure</p> 
<u>Sens vertical</u>	<p><u>Recouvrement</u> :</p> <ul style="list-style-type: none"> - 2-4 mm : normocclusion - > à 4 mm : supraclusion - < à 2 mm : infraclusion - Si pas de contact : béance <p><u>Surplomb</u> : idéalement de 2mm</p> 

Source : manuel d'orthopédie dento-faciale, F. Bassigny



Mes notes

.....

.....

.....

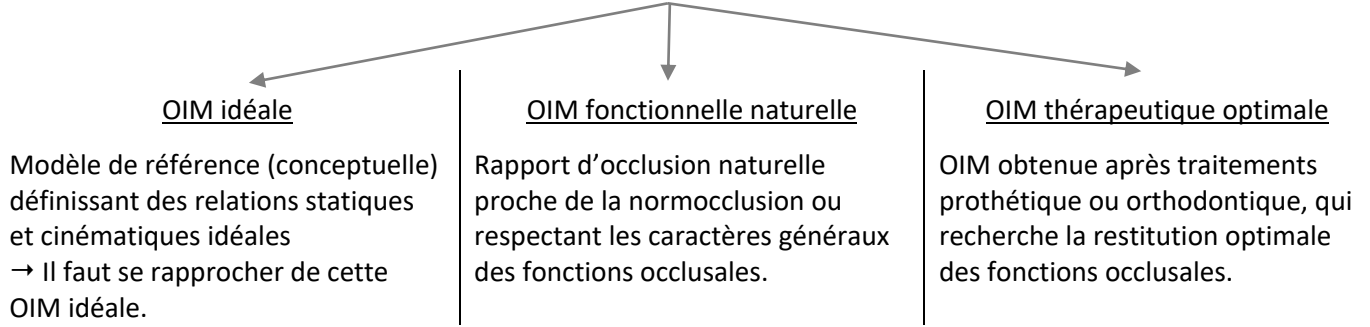
CALAGE							
<u>Formes des arcades</u>	<p style="text-align: center;">Source : TP PA 3^{ème} année (thèse A. PRADEL)</p>						
<u>Contacts occlusaux</u>	<table border="1"> <tr> <td><u>Quantité</u></td> <td> <ul style="list-style-type: none"> - > à 30 points de contacts : physiologie - De 15 à 20 points de contacts : moyen - < à 10 points de contacts : faible </td> </tr> <tr> <td><u>Qualité</u></td> <td>Points de contacts ou surfaces de contacts</td> </tr> <tr> <td><u>Répartition</u></td> <td> <ul style="list-style-type: none"> - Harmonieusement répartis : idéal entre les dents antérieures et postérieures - Uniquement sur le secteur antérieur - Uniquement sur le secteur postérieur </td> </tr> </table>	<u>Quantité</u>	<ul style="list-style-type: none"> - > à 30 points de contacts : physiologie - De 15 à 20 points de contacts : moyen - < à 10 points de contacts : faible 	<u>Qualité</u>	Points de contacts ou surfaces de contacts	<u>Répartition</u>	<ul style="list-style-type: none"> - Harmonieusement répartis : idéal entre les dents antérieures et postérieures - Uniquement sur le secteur antérieur - Uniquement sur le secteur postérieur
	<u>Quantité</u>	<ul style="list-style-type: none"> - > à 30 points de contacts : physiologie - De 15 à 20 points de contacts : moyen - < à 10 points de contacts : faible 					
	<u>Qualité</u>	Points de contacts ou surfaces de contacts					
<u>Répartition</u>	<ul style="list-style-type: none"> - Harmonieusement répartis : idéal entre les dents antérieures et postérieures - Uniquement sur le secteur antérieur - Uniquement sur le secteur postérieur 						
<u>Particularités anatomiques</u>	<ul style="list-style-type: none"> - Dents absentes : agénésie, extraction, inclusion - Anomalie de position : version, rotation - Anomalie de structure : abrasion, érosion 						

GUIDAGE	
<ul style="list-style-type: none"> - <u>Guidage antérieur</u> : propulsion / rétro pulsion → sur les faces palatines des incisives maxillaires - <u>Guidage en latéralité</u> : diduction → sur les faces palatines des canines maxillaires - <u>Guide anti-rétroposition (ou anti-rétrusion)</u> : → sur le pan mésial de la face palatine des 1^{ère} prémolaires maxillaires 	<p style="text-align: right;">Source : Cours dr. MAGNIN</p>
<u>Guidage latéral</u>	<ul style="list-style-type: none"> - Fonction canine pure - Fonction canine avec interférence(s) non travaillante(s) - Fonction de groupe sans interférence du côté non travaillant - Fonction de groupe avec interférence du côté non travaillant - Absence de guidage latéral du côté travaillant, tout le guidage se fait sur des interférences du côté non travaillant <p style="text-align: right;">idéal ↓ patho</p>
<u>Guidage antérieur = Guidage incisif</u>	<ul style="list-style-type: none"> - Guidage antérieur sur le bloc incisivo-canin (BIC entier = 6 dents) - Guidage antérieur avec l'ensemble du bloc incivo-canin mais avec des interférences postérieures - Guidage antérieur partiel assuré par une ou plusieurs dents (< 6 dents du BIC) - Guidage antérieur partiel assuré par une ou plusieurs dents avec des interférences postérieures - Absence de contact ou béance antérieure. Il n'y a pas de fonction de guidage antérieur <p style="text-align: right;">idéal ↓ patho</p>

Mes notes

OCCLUSION FONCTIONNELLE

Il existe plusieurs types d'OIM fonctionnelle :



L'occlusion fonctionnelle répond à :

- Une antéposition physiologique : faible décalage strictement sagittal entre ORC et OIM
- DVO en harmonie avec le cadre squelettique
- OIM avec contacts multiples harmonieux, répartis sur une majorité de dents cuspidées, respectant les courbures occlusales physiologiques et stabilisant la posture mandibulaire en déglutition
- Un agencement des dents antérieures ou entonnoir d'accès à l'OIM, sans interférence au niveau des dents pluricuspidées
- Une absence de douleurs articulaires → élément le plus important qui dit si l'OIM est physiologique ou pas

CHOIX DE LA POSITION DE REFERENCE

Le choix du concept occlusal se fait au cours de l'analyse occlusale pré-prothétique.

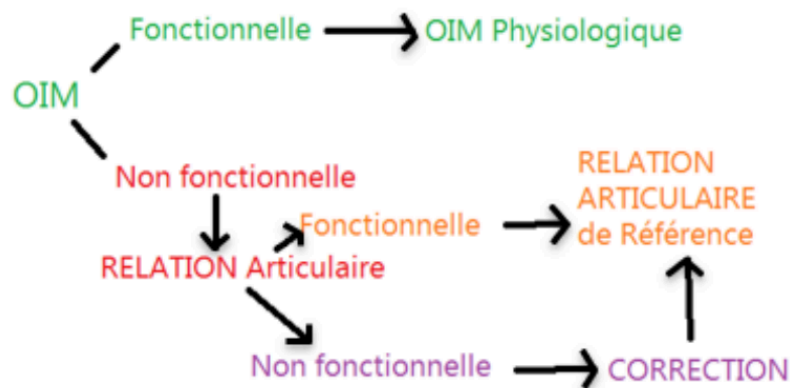
Il faut être capable pour chaque patient d'analyser la situation et définir la position de référence :

- OIM : position de référence dentaire
- RC : position de référence articulaire

Les questions à se poser avant d'établir un plan de traitement afin d'envisager des éventuels problèmes :

- La DVO doit-elle être modifiée ?
- L'occlusion statique du patient est-elle fonctionnelle ? Répond-elle aux fonctions de calage, centrage, guidage ?
- Demander au niveau des ATM s'il n'y a pas de problèmes (des douleurs, gênes, maux de tête...)
- L'occlusion dynamique est-elle fonctionnelle (interférences) ? Sur quelles dents reposent-elle ? Sont-elles fiables ?

L'OIM est toujours privilégiée si celle-ci est fonctionnelle, sinon c'est la RC qui sera utilisée.

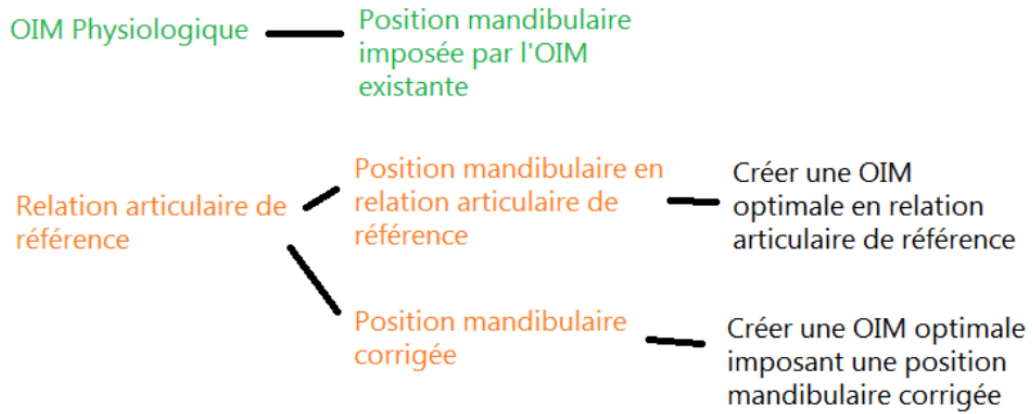


Mes notes

.....

.....

.....



Source : Cours Dr. P CORNE

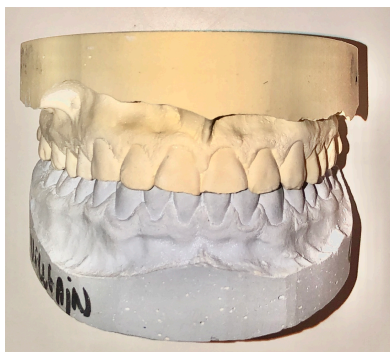ENREGISTREMENT DE LA POSITION DE REFERENCE

Principes

OIM

Pas de matériau entre les dents

- Repositionnement manuel des moulages
- CFAO

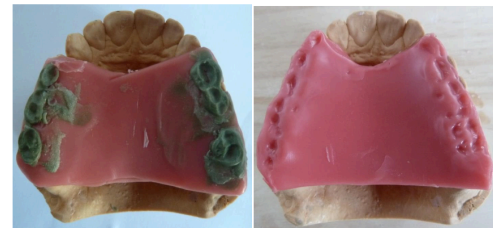

Source : document personnel

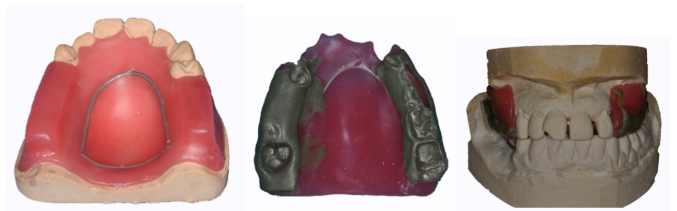RC

Pas de contacts dentaires

- Cire Solidus 84 (anciennement Moyco)
- Bourrelets en cire rose



Cire Solidus 84



Cire rose avec pâte de Kerr® verte

Source : Cours Dr HIRTZ, TP PA 3^{ème} année (thèse A. PRADEL)



Mes notes

.....

.....

.....

OCCLUSION EN FONCTION DU TYPE DE PROTHESES

PAC / PACSI

Position de référence : RC

Occlusion statique	<u>Antérieur</u>	Béance
	<u>Postérieur</u>	Contacts uniformes et harmonieux
Occlusion dynamique bilatéralement équilibrée	<u>Propulsion</u>	Au minimum sur 2 dents antérieures et 2 dents postérieures
	<u>Latéralité</u>	Fonction de groupe Contacts non travaillants (équilibrants)

PAP/PAPIM

Position de référence : OIM ou RC

Occlusion statique	Contacts occlusaux harmonieusement répartis et d'égale intensité sur les dents naturelles et les dents prothétiques.			
	<u>Antérieur</u>	Contacts légers ou absents		
	<u>Postérieur</u>	Contacts nombreux		
Occlusion dynamique	<u>Propulsion</u>	Dents antérieures naturelles et fiables	Guidage antérieur sans interférences	
		Dents antérieures prothétiques ou de faibles valeurs	Guidage antérieur virtuel avec interférences postérieures	
	<u>Diduction</u>	Canines naturelles et fiables	Fonction canine sans interférences	
		Canines prothétiques ou de faibles valeurs	Dents naturelles présentes dans le groupe	Pas d'interférences non travaillantes
		Pas de dents naturelles dans le groupe	Interférences non travaillantes	

Position de référence : OIM ou RC

PF → sur dents naturelles

Occlusion statique	<u>Antérieur</u>	Contacts légers
	<u>Postérieur</u>	Contacts nombreux et bien répartis
Occlusion dynamique	<u>Propulsion</u>	Guidage antérieur sans interférences postérieures
	<u>Diduction</u>	Fonction canine ou fonction de groupe sans interférences non travaillantes



Mes notes

.....

.....

.....

PF → sur implants

Position de référence : OIM ou RC

		Unitaire	Plurale	Complète
Position de référence		OIM	OIM Ou RC (si l'OIM n'est pas fonctionnelle)	RC
Occlusion statique	<u>OIM passive</u>		Absence de contacts sur les implants	
	<u>OIM active</u>	<u>Antérieur</u>	Contacts légers	
		<u>Postérieur</u>	Contacts nombreux et bien répartis	
Occlusion dynamique	<u>Propulsion</u>		Guidage antérieur sans interférences postérieures = pente incisive douce	
	<u>Diduction</u>		FC ou FdG sans interférences non travaillantes = pente canine douce	FC si canine = dent naturelle FdG si canine = implant = pente canine douce

FC : fonction canine, FdG : fonction de groupe



Mes notes

.....

.....

.....

Description des différents types de prothèses

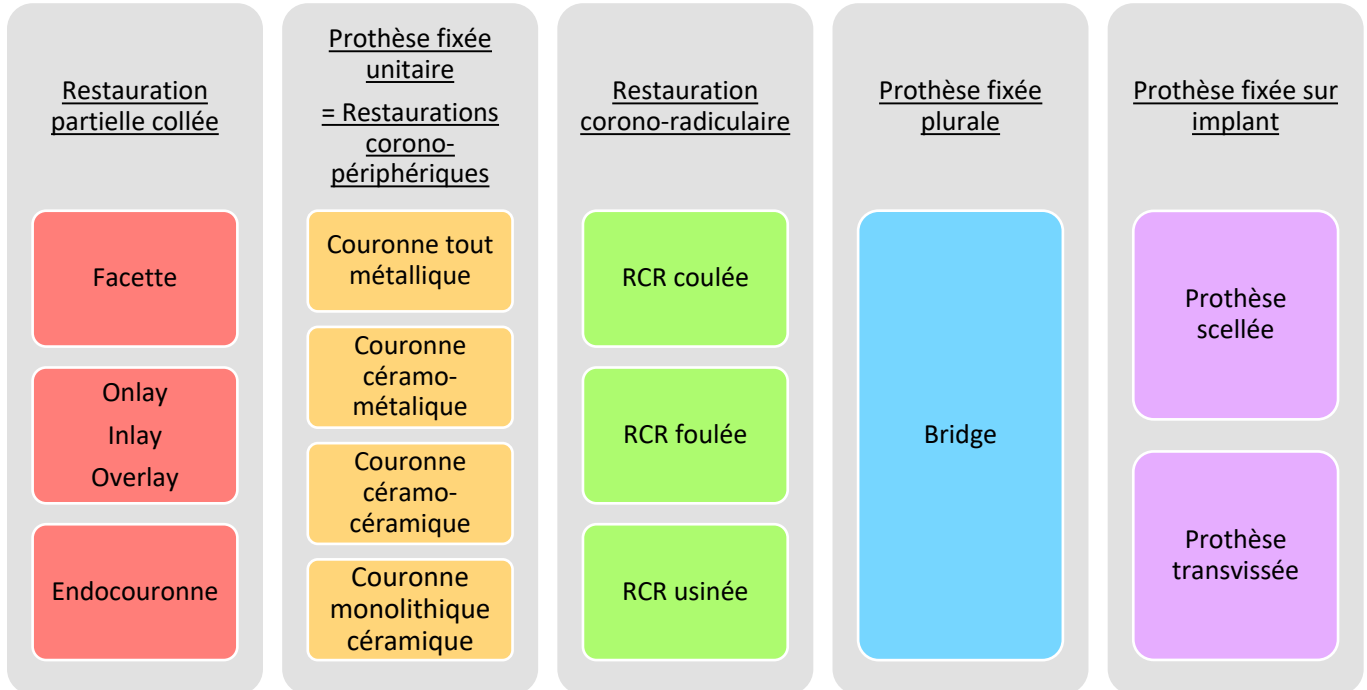
- ▶ Prothèse fixée
- ▶ Prothèses supra-implantaires
- ▶ Prothèse amovible complète stabilisée sur implants
- ▶ Prothèse amovible complète
- ▶ Prothèse amovible partielle

PROTHESE FIXEE

DEFINITIONS

La prothèse fixée permet de reconstruire ou de remplacer des dents endommagées ou absentes avec des reconstitutions en polymère, en métal ou en céramique.

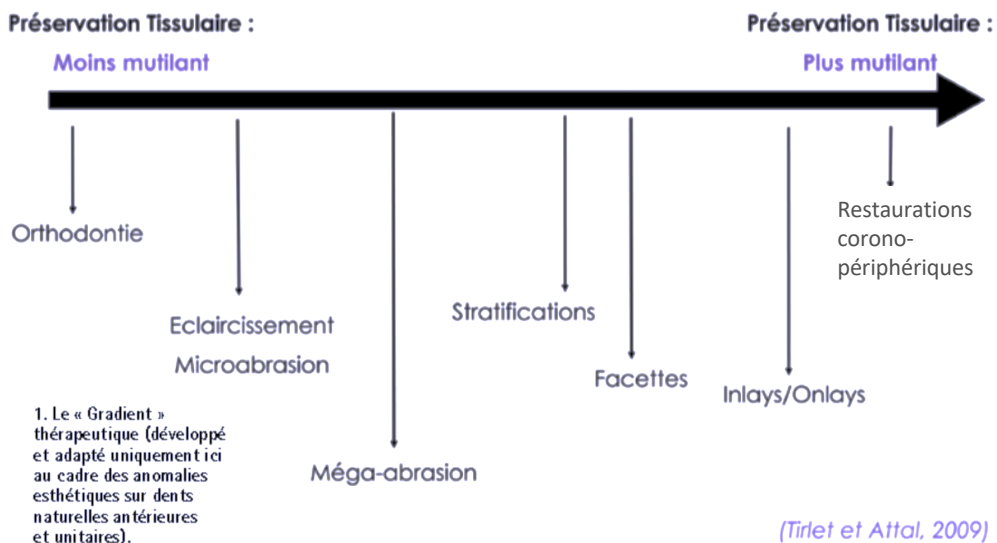
On distingue différents types de prothèses fixées :



Ses indications sont très étendues et vont de la reconstruction d'une dent unitaire jusqu'à la réhabilitation de l'ensemble des deux arcades dentaires.

CHOIX THERAPEUTIQUE

La solution thérapeutique est choisie en fonction du type de prothèse adaptée en fonction du contexte clinique et du gradient thérapeutique.



Mes notes

.....

.....

.....

OBJECTIFS DU PLAN DE TRAITEMENT

- Choisir la solution prothétique la plus pérenne
- Prendre les décisions en fonction de la situation initiale
- Anticiper = prévoir ce qui est réalisable et reproductible
- Planifier et modéliser à l'aide d'un montage directeur
- Prévoir les modalités de mise en œuvre
- Connaître les données biologiques, fonctionnelles, esthétiques, mécaniques et technologiques
- Connaître les besoins et les possibilités du patient

PRISE EN CHARGE DU PATIENT EN PROTHESE FIXEE

Praticien	Démarche thérapeutique	Patient
<u>Écoute</u>	Première consultation Motif de consultation Anamnèse médicale, chirurgicale et dentaire Examen clinique exo et endobuccal	<u>Discussion</u>
<u>Étude</u>	Examen complémentaire radiologique Modèle d'étude et montage directeur Photographies	
<u>Diagnostic</u>	Analyse du cas Diagnostic et pronostique	
<u>Proposer, conseiller et expliquer</u>	Plan de traitement Proposition thérapeutique	<u>Écouter et compréhension</u>
<u>Convaincre</u>	Établissement du devis	<u>Délai de réflexion</u>
	Consentement éclairé Planning des séances	<u>Acceptation</u>
<u>Prise en charge</u>	Protocole de traitement Maintenance	<u>Coopération</u>

Source : Prothèse fixée, approche clinique, B. WALTER



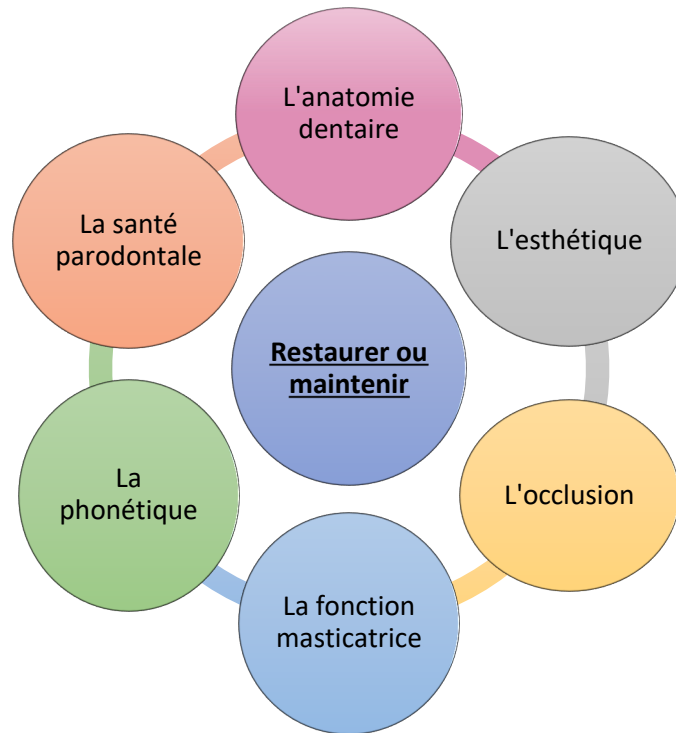
Mes notes

.....

.....

.....

OBJECTIFS DE LA PROTHESES FIXEE



Il y a 4 grands impératifs à respecter en prothèse fixée :

Esthétiques	Fonctionnels	Biologiques	Biomécaniques
Communication avec le patient Analyse faciale Analyse dento-labiale Analyse phonétique Analyse des dents Analyse gingivale	<u>Postérieurs :</u> Pente condylienne Angle de Bennett Mouvement de Bennett Distance inter-condylienne <u>Antérieurs :</u> Guidage antérieur <ul style="list-style-type: none"> - Pente Incisive - Pente Canine - Guidage anti rétrusion Plan d'occlusion Courbe de Spee Courbe de Wilson	Respect des tissus Mise en condition tissulaire Matériaux biocompatibles Etat de surface des matériaux	Résistance aux contraintes occlusales Résistance des structures naturelles et artificielles Résistance des infrastructures Résistance des superstructures et liaisons



Mes notes

.....

.....

.....

OCCLUSION EN PROTHESE FIXEE

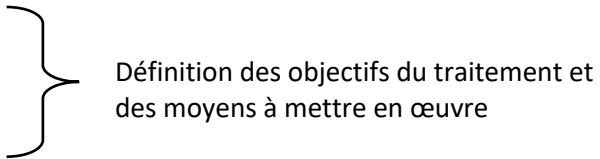
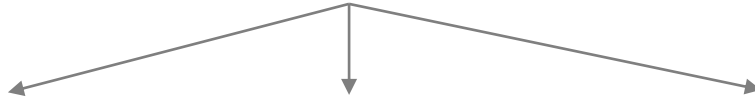

Le rétablissement des fonctions est l'objectif principal d'une restauration prothétique.

Les schémas occlusaux tendent à se rapprocher d'une occlusion optimale physiologique avec des principes de réalisation qu'il faut adapter à chaque situation clinique.

La réussite fonctionnelle du traitement dépend :

- D'un diagnostic initial
- De décisions thérapeutiques adaptées à chaque patient
- D'une maîtrise technique de chaque étape.

L'occlusodontie permet de prévenir, dépister, diagnostiquer et de traiter les anomalies de l'appareil manducateur et de l'occlusion.

PHASES PRE-PROTHETIQUES					
<p>1. <u>Diagnostic occlusal</u></p> <p>Le traitement pré-prothétique consiste à dépister</p> <ul style="list-style-type: none"> - Les anomalies des fonctions occlusales - Les dysfonctionnements de l'appareil manducateur - Les parafunctions. <div style="text-align: right; margin-top: 10px;">  </div> <p>2. <u>Définition du projet prothétique</u></p> <p>Une modification de l'OIM (=occlusion d'intercuspidie maximale) et de la DVO (dimension verticale d'occlusion) sont parfois nécessaire lors de cas complexes. → réorganisation occlusale globale notamment lors des cas de grandes restaurations prothétiques.</p> <div style="text-align: center; margin: 10px 0;">  </div> <table style="width: 100%; border: none;"> <tr> <td style="width: 33%; vertical-align: top; padding: 5px;"> <p><u>Par quel moyen prothétique ?</u></p> <ul style="list-style-type: none"> - Prothèse fixée - Prothèse amovible - Prothèse implantaire </td> <td style="width: 33%; vertical-align: top; padding: 5px;"> <p><u>Thérapeutique initiale préalable</u></p> <ul style="list-style-type: none"> - Equilibration occlusale - Orthodontie - Coronoplastie </td> <td style="width: 33%; vertical-align: top; padding: 5px;"> <p><u>Choix du concept occlusale</u></p> <ul style="list-style-type: none"> - Position de référence : OIM ou ORC - Méthode d'enregistrement de l'occlusion </td> </tr> </table> <div style="margin-top: 20px;">  <p><u>Simulation thérapeutique :</u></p> <ul style="list-style-type: none"> - Par soustraction : équilibration occlusale avec des coronoplasties - Par addition : céroplasties / montage prospectif </div>			<p><u>Par quel moyen prothétique ?</u></p> <ul style="list-style-type: none"> - Prothèse fixée - Prothèse amovible - Prothèse implantaire 	<p><u>Thérapeutique initiale préalable</u></p> <ul style="list-style-type: none"> - Equilibration occlusale - Orthodontie - Coronoplastie 	<p><u>Choix du concept occlusale</u></p> <ul style="list-style-type: none"> - Position de référence : OIM ou ORC - Méthode d'enregistrement de l'occlusion
<p><u>Par quel moyen prothétique ?</u></p> <ul style="list-style-type: none"> - Prothèse fixée - Prothèse amovible - Prothèse implantaire 	<p><u>Thérapeutique initiale préalable</u></p> <ul style="list-style-type: none"> - Equilibration occlusale - Orthodontie - Coronoplastie 	<p><u>Choix du concept occlusale</u></p> <ul style="list-style-type: none"> - Position de référence : OIM ou ORC - Méthode d'enregistrement de l'occlusion 			
PHASES PROTHETIQUES					
<p>3. <u>Enregistrement de l'occlusion</u></p> <p>Selon la position de référence (RC ou OIM) puis simulation de l'occlusion en articulateur</p> <p>4. <u>Validation clinique</u></p>					



Mes notes

.....

.....

.....

PROTHESE SUPRA-IMPLANTAIRE

DEFINITIONS

Les implants sont des dispositifs destinés à créer des ancrages stables, résistants, efficaces et durables sur lesquels s'adapte une prothèse amovible ou fixée, en vue d'améliorer la fonction, le confort et l'esthétique du patient.

Les implants servent à remplacer les dents absentes. Les implants = racine artificielle avec un pas de vis.

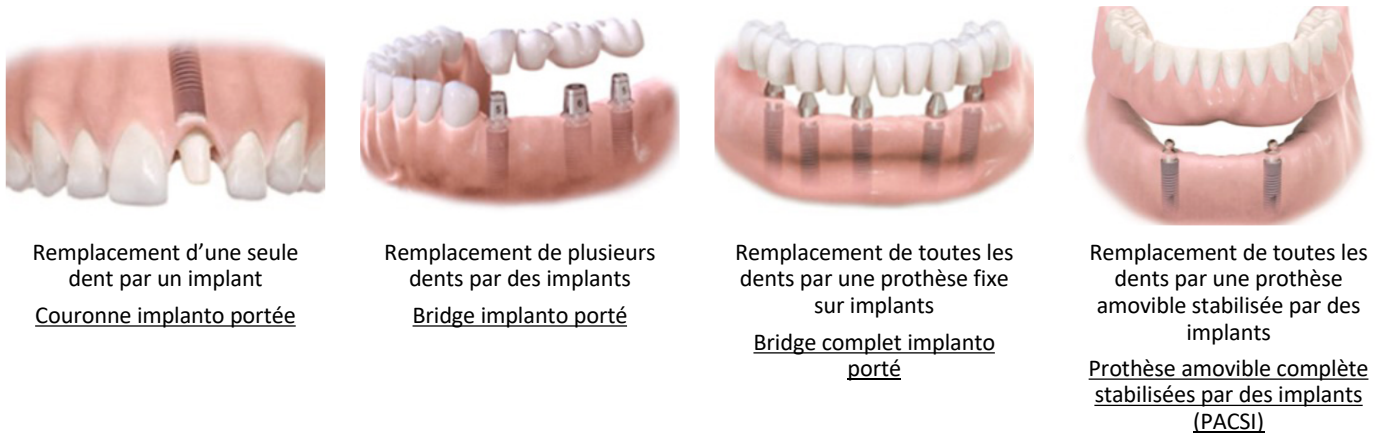
On trouve différents diamètres, designs et longueurs d'implants.

Aujourd'hui, les implants ont tous à peu près le même design et la même forme : ce sont des cylindres qui deviennent légèrement coniques en apical, comme une racine.

A l'intérieur de l'implant se trouve une connectique qui permet d'ancrer un pilier transgingival, lequel soutient la prothèse supra-implantaire.

On distingue différents types de prothèses supra-implantaires :

Source : Clinique dentaire dr. RONCO



Remplacement d'une seule dent par un implant
Couronne implanto portée

Remplacement de plusieurs dents par des implants
Bridge implanto porté

Remplacement de toutes les dents par une prothèse fixe sur implants
Bridge complet implanto porté

Remplacement de toutes les dents par une prothèse amovible stabilisée par des implants
Prothèse amovible complète stabilisées par des implants (PACSI)

Le plan de traitement et l'emplacement des implants sont décidé en amont. L'étude implanto-prothétique est indispensable.

L'implantologie est au service de la prothèse.



Mes notes

.....

.....

.....

PROTHESE AMOVIBLE COMPLETE STABILISEE SUR IMPLANTS

DEFINITIONS

Une PACSI est une prothèse amovible complète stabilisée par 2 implants minimum à l'aide d'un système rétentif = barre de conjonction ou attachements axiaux. Elle permet d'améliorer la rétention de la prothèse et donc la qualité de vie.

Difficultés : résorption osseuse, coût des traitements

Toutes les règles de réalisation de la prothèse classique (= prothèse complète) sont à respecter en PACSI.

- Stabilisation et sustentation sont apportées par la base prothétique. La rétention est apportée par les implants.
- Occlusion bilatéralement équilibrée

La PACSI est considérée comme la thérapeutique de référence dans le traitement de l'édentement total mandibulaire (consensus de Mac Gill, 2002)

GENERALITES

Critères de choix

- Degré de résorption osseuse : faible, moyenne, importante → RMM et montage prospectif
- Niveau de décalage des bases osseuses
- Espace prothétique : 7mm de hauteur et 5mm de large d'espace prothétique au minimum pour les Locator
- Qualité osseuse
- Volume osseux
- Age du patient
- HBD
- Alternative aux autres thérapeutiques
- Nature de l'arcade antagoniste

Traitement du maxillaire

La PACSI est peu indiquée au maxillaire. Le taux d'échec est important du fait de la résorption importante (centripète) qui entraîne des difficultés de gestion esthétique et phonétique.

Au maxillaire, on privilégie une barre rigide par rapport aux attachements axiaux car les contraintes biomécaniques sont défavorables. Si l'indication est retenue, il faut minimum 4 implants non alignés.

Avantages et inconvénients

Avantages	Inconvénients
<ul style="list-style-type: none"> - Fonctionnels : meilleure capacité masticatoire, amélioration de la qualité de vie - Psychologiques - Biologiques : conservation du capital osseux grâce aux implants - Esthétique : soutien de lèvre grâce à la résine (rempart vestibulaire), restauration esthétique faciale 	<ul style="list-style-type: none"> - Amovible - Durée du TTT plus longue - Coût > PAC conventionnelle - Maintenance et ré-interventions plus fréquentes qu'en PF - Barre : encombrement, conception difficile, nouvelle prothèse à refaire



Mes notes

.....

.....

.....

PROTHESE AMOVIBLE COMPLETE

SOLUTIONS THERAPEUTIQUES DANS LES CAS D'EDENTEMENT TOTAL

<u>PAC</u>	<ul style="list-style-type: none"> - 14 dents/arcade - Base résine polyméthyl méthacrylate (PMMA) rose - Dents résine ou céramique - Transitoire ou d'usage - Immédiate ou différée après cicatrisation
<u>PAC supra dentaire (PACSD = overdenture)</u>	<ul style="list-style-type: none"> - Canines mandibulaires résiduelles, parfois PM - Bon état parodontal et TE de qualité - Tenon métallique coulé + chape + attachement intra coronaire axial (ICA) ≈ bouton pression - Parties femelles dans la prothèse qui se clipsent sur les attachements - <u>Avantages</u> : rétention, mastication et confort améliorés
<u>PACSI</u>	<ul style="list-style-type: none"> - Gold standard à la mandibule - Implants en position canine ou 1^{ère} PM - Principe ≈ PACSD
<u>Prothèse fixée supra-implantaire (PFSI)</u>	<ul style="list-style-type: none"> - Coût +++, solution la plus complexe - Confort +++ car totalement fixe - HBD rigoureuse - Entre 4 et 12 implants - Prothèse souvent vissée → démontable pour ré intervenir - Monobloc ou sectorisé



Mes notes

.....

.....

.....

ÉLÉMENTS A PRENDRE EN COMPTE

<u>Psychologie</u>	Le patient doit être prêt à accepter une prothèse amovible. Il faut gérer la perte des dents s'il est encore édenté. Limite de la PAC : 1/5 d'efficacité masticatoire par rapport à un patient denté.		
<u>État général</u>	<u>Salive</u>	Doit être en quantité et en qualité Solutions face aux hyposalies / asialies : substitut, boire ++, chewing-gums, adapter les TTT, prescription sialagogues (Sulfarlem®)	
	<u>Intolérances</u>	Muqueuse rouge, enflammée au niveau de l'intrados, candidose possible Étiologies : mauvaise HBD, intrados irritant, problèmes occlusaux (DVO trop haute, surpressions)	
	<u>Allergies (vraies)</u>	Concerne toutes les muqueuses en contact avec la prothèse (gencive, palais, joues, lèvres) Muqueuses rouges et sensation de brûlure / picotement <u>Solutions</u> : éviter le monomère non polymérisé dans les bases prothétiques, utiliser des résines anallergiques, dents en céramique, base métallique limitée au palais	
<u>État locorégional</u>	<u>État osseux</u>	Crêtes, tubérosités, tori → chirurgie	
	<u>Etat muqueux</u>	<u>Réversible = Parakératose</u>	Retoucher la prothèse Silicone souple à prise retardée (UfiGel®) → amortissement des surpressions pour permettre la cicatrisation Résine à renouveler tous les 10/15 jours
		<u>Irréversible = Dyskératose</u>	Chirurgie (crêtes flottantes) Résine à prise retardée dans l'intrados → aider la cicatrisation
	<u>Etat articulaire</u>	Pathologie rare chez l'édenté	
	<u>Etat des anciennes prothèses</u>	Données intéressantes (qualité, entretien, usure, DVO)	

OBJECTIFS

La base prothétique doit répondre à la triade de Housset

- Rétention dépend
 - o Du joint périphérique (vélo-palatin) au maxillaire et du joint sublingual à la mandibule
 - o De la précision de l'adaptation qui détermine un film salivaire aussi mince que possible à l'interface prothèse / muqueuse
- Stabilisation et sustentation dépendent
 - o De l'étendue de la surface de contact prothétique
 - o De la qualité de la surface d'appui
 - o Du montage des dents artificielles

Le principe du joint consiste à déprimer très légèrement la muqueuse de la zone de réflexion (= bord muqueux) pour créer une sorte d'herméticité. La muqueuse qui tapisse cette zone doit donc être dépressible et élastique.



Mes notes

.....

.....

.....

PROTHESE AMOVIBLE PARTIELLE

DEFINITIONS

On distingue différents types de prothèse amovible partielle :

- Prothèse amovible partielle résine (PAPR)
 - o Utilisée en phase de transition, espérance de vie courte
 - o Appui essentiellement muqueux
 - o Crochets façonnés
- Prothèse amovible partielle à infrastructure métallique (PAPIM)
 - o Prothèse d’usage
 - o Mieux intégrée et tolérée
 - o Appuis dentaires et muqueux (dualité tissulaire)

	Avantages	Inconvénients
<u>PAPR</u>	<ul style="list-style-type: none"> - Peu d’impératifs biologiques - Réalisation aisée - Indicateur biologique pour la planification de la future prothèse d’usage - Préparation à la prothèse complète 	<ul style="list-style-type: none"> - Esthétique discutable - Tolérance – (bouge beaucoup), sensation de corps étranger - Stabilité de la prothèse - Blessures
<u>PAPIM</u>	<ul style="list-style-type: none"> - Restauration des fonctions orales - Maintien de la santé du système manducateur - Adaptation aux conditions orales (« sur-mesure ») = ajustement indispensable - Répartition des charges occlusales - Caractère amovible (nettoyage, retouches, adjonctions, rééquilibrations) 	<ul style="list-style-type: none"> - Mutilations, coronoplasties dentaires - Étude rigoureuse (un seul axe d’insertion) - Esthétique discutable (crochets) - Caractère amovible (encombrement, sensation corps étranger, tolérance)

Les prothèses amovibles partielle peuvent être : immédiates, provisoires, transitoires ou d’usage

<u>Prothèse immédiate</u>	Remplace des dents le jour de leur avulsion Permet de compenser la résorption osseuse Aide à guider la cicatrisation
<u>Prothèse provisoire</u>	Remplace des dents absentes de manière temporaire et pour un temps court Temps de port non défini Elle peut être immédiate Notion d’urgence
<u>Prothèse transitoire</u>	Remplace des dents absentes Compense la perte osseuse Pendant un temps défini et planifié = délai de cicatrisation Elle peut être immédiate Transition avec la prothèse d’usage
<u>Prothèse d’usage</u>	Prothèse « définitive » Structure de soutien dans un état sain, cicatrisé et stable



Mes notes

.....

.....

.....

INDICATIONS

Indications dans tous les cas d'édentement, où, pour des raisons médicales, biologiques (pas assez d'os), topographiques (pas assez d'espace disponible) ou économiques, les solutions prothétiques fixes ou implanto-portées ne peuvent être envisagées.

OBJECTIFS

- Remplacer les dents absentes
- Restaurer l'esthétique
- Rétablir la fonction masticatoire et la phonation : fonction occlusale
- Préserver les composantes de l'appareil manducateur : ATM, système musculaire, parodonte, dents résiduelles
- Prévenir les mouvements dentaires
- Assurer confort et qualité de vie au patient

EFFET DELETERES DES PA

- Accumulation de plaque (inflammation)
- Traumatismes directs liés aux composants → Compression de certaines zones muqueuses (inflammation)
- Transmission excessive des forces (dualité tissulaire, douleurs et usure si la répartition des charges sur les dents et les muqueuses est inégale)
- Erreurs occlusales
- Délétere surtout pour les tissus de soutiens sous-jacents



Mes notes

.....

.....

.....

PARTIE 2

Prothèse fixée

- *Chapitre 5* : Matériaux en prothèse fixée
- *Chapitre 6* : Étapes cliniques en prothèse fixée
- *Chapitre 7* : Restauration partielles collée
- *Chapitre 8* : Prothèse fixée unitaire
- *Chapitre 9* : Prothèse fixée plurale
- *Chapitre 10* : Laboratoire

Matériaux utilisés en prothèse fixée

- ▶ Alliages métalliques
- ▶ Céramiques
- ▶ Résines composites
- ▶ Céramiques à matrice résineuse
- ▶ Indications en fonction des matériaux

MATERIAUX UTILISES EN PROTHESE FIXEE

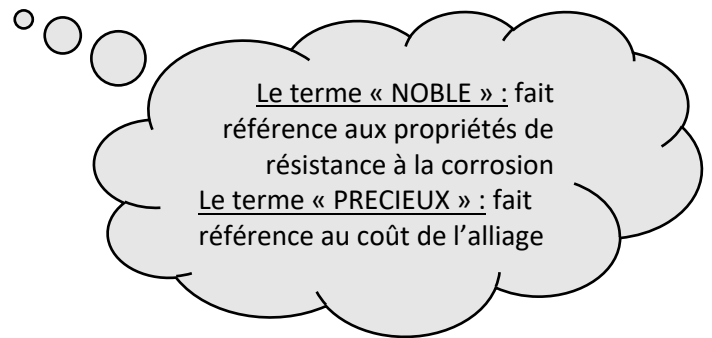
ALLIAGES METALLIQUES

Les spécifications de l'American Dental Association (ADA) classent les alliages dentaires en trois catégories :

<u>High noble</u>	Taux de métaux nobles supérieur ou égal à 60% en poids dont un minimum de 40% d'or
<u>Noble</u>	Taux de métaux nobles supérieur ou égal à 25% en poids sans précision pour l'or
<u>Base metal</u>	Alliages à base prédominante, comprenant un taux strictement inférieur à 25% en poids de métaux nobles

Alliages noblesAvantages :

- Inertie biologique
- Résistance à la corrosion
- Précision de coulée
- Comportement mécanique ductile (= capacité à se déformer de manière plastique avant la rupture)
- Plus la teneur en or est élevée et plus l'alliage est biocompatible et le moins toxique et allergène.

La diminution de leur utilisation est liée :

- A l'augmentation des coûts de l'or
- Au développement des revêtements compensateurs dédiés aux alliages à base prédominante

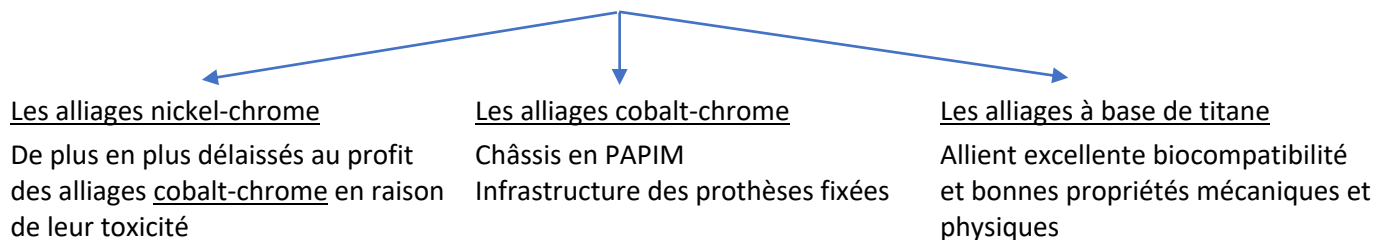
Les constituants principaux des alliages nobles sont : l'or, le platine, le palladium, l'argent et le cuivre.

Une des propriétés essentielles d'un alliage métallique est sa capacité à se lier aux céramiques dentaires par l'intermédiaire d'une couche d'oxydes métalliques de surface.

Les alliages nobles ne possèdent pas naturellement de couches d'oxydes suffisantes à leur surface. Il faut ajouter alors des éléments comme l'indium, le gallium ou l'étain, en faibles concentration, pour provoquer l'apparition de couches d'oxydes métalliques.

Les alliages non nobles

On distingue 3 catégories principales d'alliages non-nobles :



Leur coulabilité est moins bonne que les alliages nobles, ils sont globalement plus difficiles à travailler. Les propriétés physiques et mécaniques des alliages non-nobles varient en fonction de leurs compositions et des traitements subis lors de la mise en œuvre.

Ils sont résistants à la corrosion. Ils sont également très résistants mécaniquement → ils peuvent être utilisés en épaisseur plus fine que les métaux nobles dans une même situation.



Mes notes

.....

.....

.....

Mise en œuvre

- Coulée (technique de la cire perdue)
- Frittage laser ou micro-fusion laser
- Usinage par CFAO

Oxydation

L'étape d'oxydation par élévation de température, sous vide ou sous atmosphère contrôlée permet à l'alliage de développer à sa surface une couche d'oxydes qui va :

- Assurer une meilleure liaison céramo-métallique
- Réaliser un nettoyage de l'alliage
- Améliorer la qualité de la structure

CERAMIQUESDéfinitions

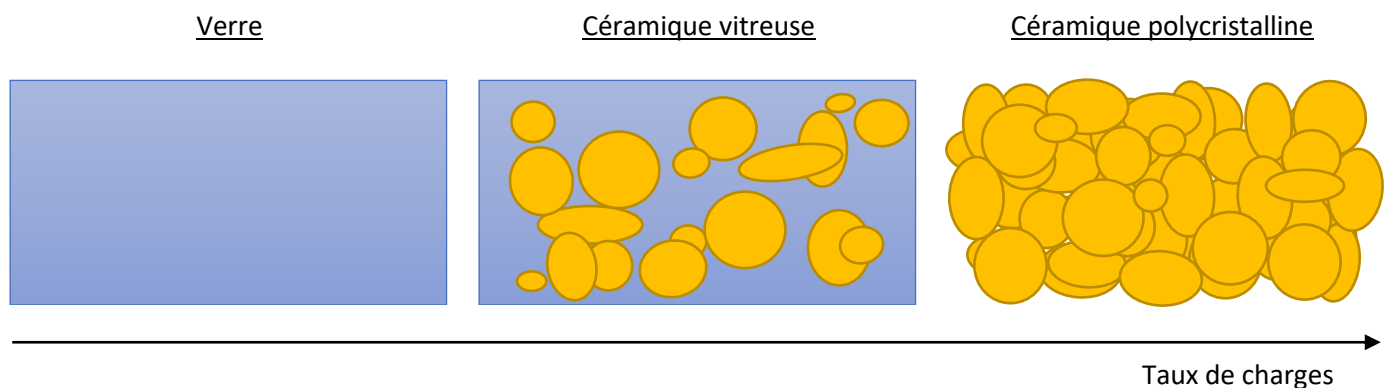
Les céramiques sont utilisées pour l'émaillage d'armatures métalliques, en pellicules pour des restaurations collées de types facettes mais aussi comme armature de prothèse unitaire ou plurale et comme pilier supra-implantaire.

Une céramique est une inclusion de cristaux (= phase cristalline) généralement au sein d'un verre (= phase ou matrice vitreuse).

Propriétés propres à la matrice de verre	Propriétés propres aux cristaux
Translucidité Fragilité Aptitude au collage	Propriétés mécaniques Résistance Stabilité lors des cuissons par \searrow du coefficient de dilatation thermique Dureté Opacité Diffraction de la lumière

Les céramiques sont des matériaux résistants en compression mais faiblement en flexion et encore moins en traction car elles ne présentent pas de déformation plastique.

Les céramiques sont des matériaux non-ductiles et donc fragile par nature.



Mes notes

.....

.....

.....

Classification

	<u>Céramiques vitreuses</u>		<u>Céramiques polycristallines</u>
	<u>Céramiques feldspathiques</u>	<u>Céramiques renforcées</u>	<u>Céramiques poly cristallines</u>
<u>Microstructure</u>	La phase vitreuse est prépondérante	La phase vitreuse est infiltrée de cristaux. (Leucite, dissilicate de lithium...)	Il n'y a pas de phase vitreuse. Il y a que des cristaux d'oxyde d'alumine ou d'oxyde de zirconne condensés par frittage
<u>Procédé de mise en forme</u>	Stratification (poudre + liquide) Usinage CFAO	Pressées à partir d'un lingotin Usinage CFAO	Usinage CFAO
<u>Résistance à la flexion</u>			
<u>Propriété optique</u>			
<u>Méthode d'assemblage</u>			

Les céramiques infiltrées ne sont plus utilisées.



Mes notes

.....

.....

.....

RESINES COMPOSITES

CompositionMatrice organique résineuse

= phase dispersante
= phase organique

Résine matricielle : monomère,
oligomère + diluants ou contrôleur
de viscosité + inhibiteurs de prise +
agent de polymérisation

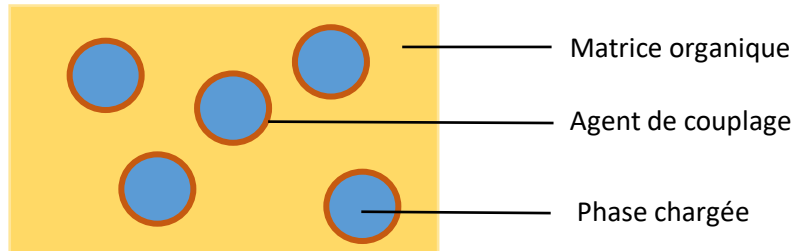
Agent de couplage

= organosilane



Phase chargée
= phase dispersée

Charges minérales (silices) + charges
organiques (résine matricielle
polymérisée puis concassée) +
charges organo-minérales (noyau
minéral enveloppé d'une matrice
polymérisée)

Propriétés

	Propriétés propres	Propriétés influencées par la balance matrice / charge
<u>Matrice organique</u>	Composés chimiques actifs de la résine composite Faibles propriétés mécaniques ↳ la viscosité	↗ la rétraction de prise ↗ l'absorption d'eau
<u>Phase chargée</u>	↗ les propriétés mécaniques Améliore le coefficient d'expansion thermique ↗ la viscosité ↗ la résistance à l'usure Engendre une diffraction de la lumière à l'origine du rendu esthétique	↳ la rétraction de prise ↳ l'absorption d'eau
<u>Agent de couplage</u>	Assure la liaison entre les charges et la matrice Conditionne la pérennité de la résine composite (perte de charge → usure du matériaux)	



Mes notes

.....

.....

.....

CERAMIQUES A MATRICE RESINEUSE

Ces nouveaux matériaux sont présentés comme « hybrides » grâce à leur composition constituée d'une phase organique et inorganique mais aussi parce qu'ils combinent les caractéristiques de deux types de matériaux : les résines composites et les matériaux céramiques.

Le procédé de mise en forme des céramiques à matrice résineuse est principalement la CFAO.

Avantages	Inconvénients
<ul style="list-style-type: none"> - Matériaux résilients (souples) peu rigides - Propriétés mécaniques proche des tissus dentaires naturels - Très bonne résistance à la fatigue → idéal pour les patients présentant des para fonctions - Dureté réduite → peu abrasifs pour les tissus dentaires ou restaurations antagonistes - Matériaux très fiables - Possibilité de ré intervenir sur le matériau - Faible coût 	<ul style="list-style-type: none"> - Esthétique moyenne (opaque) - Maintenance rigoureuse - Stabilité colorimétrique faible dans le temps (< aux céramiques, mais > aux RC) - Possibilité de dégradation chimique au cours du temps - Absence de recul clinique sur leur longévité

On distingue deux types de céramiques à matrice résineuse :

<p><u>Céramiques infiltrées par un réseau de polymère = PICN</u></p>	<p>Les PICN sont composées d'un double réseau :</p> <ul style="list-style-type: none"> - Un réseau de céramique (inorganique) semblable à la céramique feldspathique avec une phase majeure de leucite et mineure de particules de zircon. - Un réseau de polymère (organique) comprenant de l'UDMA et du TEGDMA. <p>Les matrices inorganiques et organiques sont mutuellement continues et interconnectées.</p> <p>→ Elles se rapprochent le plus des caractéristiques de l'émail, la dentine ou encore de l'os.</p>	
<p><u>Matériaux à phases dispersées issue des résines composites disponibles en odontologie conservatrice</u></p>	<p>Ce sont des matériaux composés de charges céramiques dispersées, mélangées avec une matrice de polymères, entre les deux phases un silane sert d'agent de couplage et l'ensemble forme un seul réseau.</p> <p>→ Ils se rapprochent de la structure des résines composites habituelles. <u>Grâce au procédé CFAO les lingotins présentent un pourcentage de charges (environ 70%) largement supérieur aux RC utilisées en méthode directe, ce qui leur confèrent une nette amélioration de leurs propriétés mécaniques.</u></p>	
	<p>Résines nano-céramiques (RNC)</p>	<p>Elles se composent de particules de nano-céramiques inorganiques présentes dans une matrice de résine organique hautement durcie</p> <p>Elles se différencient des particules de zircon-silice à phases dispersées uniquement par la taille des particules.</p>
	<p>Particules de zircon-silice à phases dispersées</p>	<p>Elles sont composées d'un contenu inorganique contenant de fines particules de zircon et de silices</p>

INDICATIONS EN FONCTION DES MATERIAUX

	Maquillage / Émailage	Facette	Inlay Onlay Overlay	Endocouronne	Couronne antérieure unitaire	Chape couronne antérieur unitaire	Armature bridge antérieur	Couronne postérieure unitaire	Chape couronne postérieur unitaire	RCR	Armature bridge postérieur	Pilier implantaire	Couronne sur implant
<u>Résines composite</u>		X	X	X									
<u>Céramiques à matrice résineuse</u>		X	X	X	X			X		X ⁽¹⁾			X
<u>Céramique feldspathiques</u>	X	X	X										
<u>Céramiques renforcées</u>		X	X	X	X ⁽³⁾	X ⁽²⁾	X ⁽²⁾	X ⁽³⁾	X ⁽²⁾				X
<u>Céramiques polycristallines</u>						X	X	X	X	X	X	X	X
<u>Alliages métalliques</u>						X	X	X	X	X	X	X	X

⁽¹⁾ PICN⁽²⁾ Céramique vitreuse renforcée en dissilicate de lithium⁽³⁾ Céramique vitreuse renforcée en silicate de lithium ou zircon

Mes notes

.....

.....

.....



L'essentiel

Il est impératif de connaître les propriétés inhérentes à chaque matériau pour permettre une bio intégration optimale.



Mes notes

A large rectangular area with a blue border and a dotted line pattern, intended for taking notes.

Étapes cliniques en prothèse fixée

- ▶ Prothèse(s) provisoire(s)
- ▶ Empreinte(s)
- ▶ Essayage(s)
- ▶ Assemblage(s)

2^{ème} année (UE2 EC3)

Dr SYDA : Prothèses temporaires

Dr VAILLANT : Empreintes : principes généraux

Dr PRINTZ : Essai clinique et assemblage : principes fondamentaux

Dr CORNE : initiation à la CFAO

3^{ème} année (UE5 EC3)

Dr PRINTZ : Les matériaux d'enregistrement des surfaces prothétiques

Dr DE MARCH : Empreintes, enregistrement de l'occlusion et transfert sur articulateur

Dr CORNE : Moyen d'assemblage : principes fondamentaux et mises en œuvre

Dr CORNE : Initiation aux empreintes optiques

4^{ème} année (UE3 EC3)

Dr SCHOUVER : Prothèses transitoires, Déflexion gingivale, Empreintes, Pose et dépose

5^{ème} année (UE5 EC1)

Dr SCHOUVER : Analyse esthétique

PROTHESE(S) PROVISOIRE(S)

DEFINITION

Élément prothétique qui recouvre les préparations pendant le délai nécessaire à la remise en santé des tissus mous (si nécessaire), à la cicatrisation éventuelle des lésions endodontiques, et à l'élaboration de la prothèse d'usage.

BUTS

- Rétablissement de l'esthétique
- Rétablissement des fonctions occlusales
- Protection de la préparation
 - L'adaptation marginale doit être la plus parfaite possible (pas de hiatus) pour protéger l'endodonte et éviter toutes lésions carieuses secondaires
- Stabilisation de la dent par une protection mécanique → évite de fragiliser les parois résiduelles
- Conditionnement du parodonte et respect de l'espace biologique parodontal
 - Profil d'émergence radiculaire en « aile de mouette »
 - En cas de sur-contour : risque d'inflammation gingivale
 - En cas de sous-contour : risque de débordement de la gencive et perte des limites de préparations
- Optimisation de l'hygiène par l'adaptation cervicale et le respect des embrasures
- Validation du projet prothétique







Mes notes

.....

.....

.....

MATERIAUX DE TEMPORISATION ET D'OBTURATION PROVISOIRE

	Avantages	Inconvénients
<p><u>Résines acryliques chémpolymérisables (polyméthacrylates de méthyl = PMMA)</u></p>  <p>Source : Henry Schein</p>	<p>Facilité de mise en œuvre Modifications possibles Compatibilité avec les préformes Faible coût Solidité :</p> <ul style="list-style-type: none"> - Renforcement de la préparation - Indiquée pour les préparations peu rétentives et les restaurations multiples 	<p>Exothermie de prise Contraction de prise Couleur non stable Irritation muqueuse (polissage ++) Relargage de monomères → risque d'allergies, toxicité importante Risque de ne pas désinsérer la provisoire si contre-dépouille</p>
<p><u>Résines acryliques thermopolymérisable</u></p>  <p>Source : Dentaltix</p>	<p>Résistance > aux résines chémpolymérisables</p>	<p>Étape de laboratoire supplémentaire</p>
<p><u>Résines acryliques photopolymérisables</u></p>  <p>Source : Doctorstrong</p>	<p>Monomères non irritants Retouches aisées grâce à la prise retardée (prise duale) Intéressant si contre-dépouille car désinsertion plus facile</p>	<p>Polymérisation incomplète pour des épaisseurs importantes Rebasage de la limite cervicale souvent nécessaire</p>
<p><u>Résines acryliques usinables</u></p>  <p>Source : DT&Shop</p>	<p>CFAO Propriétés physiques et mécaniques ++ Relargage moindre de monomères → faible toxicité</p>	<p>Coût élevé</p>







Mes notes

.....

.....

.....

<p><u>Résines composites bis-acryliques chémopolymérisables</u></p>  <p>Source : MDS International</p>	<p>Facilité de mise en œuvre Faible exothermie de prise Contraction de prise moindre Bon état de surface Nombreuses nuances</p>	<p>Incompatibilité avec les résines méthacrylates Incompatibilité avec les préformes Réparations et rebasages difficiles Fragilité Coût élevé</p>
<p><u>Résine composite souple photopolymérisable</u></p>  <p>Source : Dentaltix</p>	<p>Facilité de mise en œuvre Facilité de dépose Adhésion directe sans adhésif Pas d'exothermie de prise</p> <p>Indication spécifique : restaurations partielles collées</p>	<p>Étanchéité faible Faible adhérence : → Préparations avec une bonne rétention mécanique → Non indiqué pour les pertes de substances importantes (car manque de rétention) Durée d'inter séance courte</p>

	Avantages	Inconvénients
<p><u>Eugénolates améliorés (IRM®)</u></p>  <p>Source : Dentaltix</p>	<p>Facilité d'utilisation Bactériostatique Bonne étanchéité Isolation thermique et électrique</p>	<p>Présence d'eugénol qui contre indique le collage Résistance mécanique à court terme Dégradation à moyen terme</p>
<p><u>Matériaux prêts à l'emploi à base de sulfate de calcium (Cavit®)</u></p>  <p>Source : Dentaltix</p>	<p>Facilité d'utilisation Dépose aisée</p>	<p>Faible adhérence (Préparations rétentes) Faibles propriétés mécaniques Étanchéité immédiate correcte car prise en milieu humide (salive) Mais porosité élevée → percolation et contamination bactérienne Donc déconseillé sur dents vivantes Faible résistance</p>






Mes notes

.....

.....

.....

MATERIAUX D'ASSEMBLAGE TRANSITOIRE

	Avantages	Inconvénients
<p><u>Ciments à base d'oxyde de zinc eugéno</u> <u>(OZE)</u></p>  <p><i>Source : Kerrdental</i></p>	<p>Recul clinique important PH neutre Propriétés antibactériennes Adhérence correcte Facilité d'utilisation Prise en milieu humide</p>	<p>Propriétés mécaniques faibles Durée d'inter séance courte Opacité Contre-indication du collage (présence d'eugéno)</p>
<p>Ciments à base d'oxyde de zinc SANS eugéno (OZ)</p>  <p><i>Source : Dentaltix</i></p>	<p>Similaires aux ciments OZE Compatibilité avec les restaurations collées car eugéno absent</p>	<p>Similaires aux ciments OZE</p>
<p>Ciments polycarboxylates</p>  <p><i>Source : 3M France</i></p>	<p>Recul clinique PH neutre Facilité d'utilisation Adhésion à la dentine et à l'émail Absence d'eugéno Absence de toxicité pulpaire Pérennité supérieure aux ciments OZ</p>	<p>Propriétés mécaniques faibles mais > aux ciments OZ Opacité Viscosité importante</p>






Mes notes

.....

.....

.....

<p><u>Ciments oxyphosphates de zinc</u></p>  <p>Source : Dentaltix</p>	<p>Recul clinique important : fiabilité Isolation thermique et électrique Bonne étanchéité Facilité d'utilisation</p>	<p>Résistance à la traction faible → risque de descellement important Rétention faible → préparations avec une bonne rétention mécanique Action mortificatrice (pH acide) → pas sur dent vivantes Opacité</p>
<p><u>CVI transitoire ou à faibles résistances mécaniques</u></p>  <p>Source : Henry Schein</p>	<p>Adhésion aux tissus dentaire Faible opacité</p>	
<p><u>Ciments-résines temporaires</u></p>  <p>Source : Dentaltix</p>	<p>Translucidité</p>	<p>Faible adhérence Faible étanchéité</p>



Mes notes

.....

.....

.....

TECHNIQUES

Il existe deux méthodes différentes : directe et indirecte.

Dans le cas de la méthode directe, la prothèse provisoire est réalisée au fauteuil en bouche.

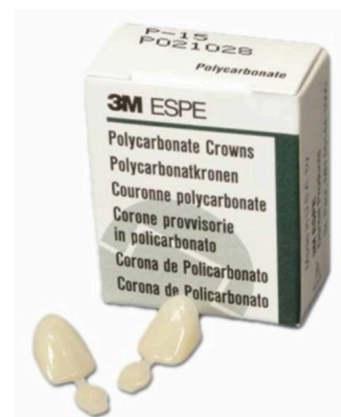Dans le cas de la méthode indirecte, la prothèse provisoire est réalisée au laboratoire sur un moulage physique ou virtuel puis éventuellement rebasée en bouche.

		Avantages	Inconvénients
Directe	<u>Isomoulage</u>	Morphologie adaptée Facile Ajustage occlusal Bon état de surface Esthétique	Coût élevé si clé en silicone ou gouttière et céroplastie préalable Fragilité si grande étendue Nécessité de modèles d'étude en plâtre si besoin de céroplastie
	<u>Préforme (moule ion™)</u>	Rapidité Coût raisonnable Bon état de surface	Esthétique Adaptation parfois difficile Retouches occlusales Polissage des limites difficile
	<u>Bloc technique = monobloc</u>	Simplicité Anatomie fonctionnelle	Travail long et fastidieux Esthétique et anatomie difficiles Opérateur dépendant
	<u>Facette</u>	Esthétique ++	Travail long Anatomie opérateur dépendant
<u>Indirecte</u>		Esthétique Rapidité Meilleure résistante Couleur stable Bonne adaptation	Nécessité d'une séance supplémentaire Coût plus élevé

Couronnes préformées disponibles :

- Préformes à bases de polymères (moules ions™) : pour les dents antérieures et prémolaires
- Préformes métalliques : pour les dents postérieures
- Dents du commerce : dents utilisées pour la prothèse amovible dont la face palatine est creusée

Moules ions, Source : 2cmed



Mes notes

.....

.....

.....

EMPREINTE(S)

DEFINITIONS

Reproduction en négatif de la topographie d'une région de la cavité buccale ou d'un modèle. L'empreinte permet d'enregistrer précisément les dents préparées et les structures environnantes.

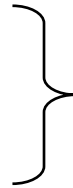Les empreintes permettent le transfert précis au laboratoire des données cliniques nécessaires à la réalisation de l'élément prothétique. Le moulage est le duplicata fidèle et précis qui résulte de la coulée de l'empreinte.

ACCES AUX LIMITES CERVICALES

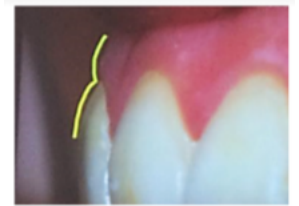Lors de l'empreinte, on enregistre les tissus mous mais ils sont déplacés pour accéder et lire précisément les limites cervicales.

Lors d'une empreinte, on enregistre :

- La ou les préparations réalisées
- Les limites des préparations
- L'anatomie des dents adjacentes
- Les tissus mous



Importance du profil d'émergence radulaire = continuité entre la racine et la couronne = profil en aile de mouette



Source : cours Dr. SCHOUVER

Technique d'accès par déflexion

Cette technique consiste à déplacer la gencive marginale de manière réversible.

	Avantages	Inconvénients
<u>Cordonnets</u>	Mise en place d'un ou deux cordonnets dans le sulcus pour déplacer mécaniquement la gencive.	
	1 ^{er} cordonnet	2 ^{ème} cordonnet
	Le plus fin Assure l'ouverture sulculaire Protection de l'attache épithéliale Barrière physique à la remontée des fluides sulculaires et saignements Extrémités jointives Jamais imbibé N'est pas retiré pour l'empreinte	Le plus gros Assure la déflexion gingivale Peut être imbibé d'une solution hémostatique Extrémités non jointives pour être facilement retiré avant l'empreinte Doit être rincé s'il a été imbibé
	Non traumatisant Technique contrôlée, fiable et prédictible Possible sur parodonte fin	Long Parodonte sain
<u>Pâtes hémostatiques</u>	Action mécano-chimique. (Expasyl® : mélange de kaolin et de chlorure d'aluminium) Injection dans le sulcus d'un matériau qui exerce une pression sur la gencive marginale pour l'ouvrir. Le matériau est laissé 1 à 2 minutes et doit être soigneusement rincé.	
	Méthode douce si parodonte fin Bons résultats Peut être associée à d'autres techniques	Coût élevé Rinçage ++



Mes notes

.....

.....

.....

Techniques d'accès par éviction

Ces techniques plus traumatisantes entraînent une perte tissulaire et demandent un délai de cicatrisation de 3 semaines. Le but est d'éliminer la partie interne de la gencive marginale pour élargir le sulcus. Le biotype parodontal doit être épais.

	Avantages	Inconvénients
<u>Électrochirurgie = bistouri électrique</u>	Hémostase grâce à l'électrocoagulation (réglage entre effet de coupe et effet coagulant) Rapide et efficace Intéressant pour les limites difficiles d'accès sur les parodontes réduits (mais sains et épais) sinon préférer une élévation coronaire	Traumatisant ++ Cicatrisation longue Anesthésie obligatoire Champ opératoire ou aspiration chirurgicale Uniquement sur parodontes sains et épais sinon risque de récession gingivale Pas de pacemaker
<u>Laser</u>	<i>Similaires au bistouri électrique Mais avec une cicatrisation améliorée</i>	<i>Similaires au bistouri électrique Pas de CI si pacemaker</i>
<u>Curetage rotatif</u>	Découpe de la partie interne de la gencive marginale à l'aide d'une fraise Efficace, très rapide	Anesthésie obligatoire Demande une étape d'hémostase Cicatrisation longue Préparation en biseau Non recommandé car difficilement reproductible

Choix de la technique en fonction du biotype parodontal

	Parodonte épais	Parodonte intermédiaire	Parodonte fin
<u>Cordonnets</u>	+++	+++	++
<u>Pâtes hémostatiques</u>	+ (doit être associé à un cordonnet)	++ (doit être associé à un cordonnet)	++
<u>Éviction chirurgicale</u>	++	+	-

DIFFERENTS TYPES D'EMPREINTES

On distingue 2 types d'empreintes :

L'empreinte globale correspond à l'empreinte de toute l'arcade. Elle nécessite la réalisation en plus d'une empreinte globale de l'arcade antagoniste et l'enregistrement de l'occlusion si l'OIM n'est pas stable.

L'empreinte sectorielle est une empreinte dite « en mordu ». Elle permet en une seule étape d'enregistrer la ou les préparations, l'arcade antagoniste et l'occlusion. Elle s'intéresse uniquement aux préparations sur dents cuspidées encastrées. Elle est indiquée uniquement si le guidage antérieur, la protection canine et le calage postérieur sont fonctionnels.



Source : Dr A-S Vaillant



Mes notes

.....

.....

.....

Choix du porte empreinte

- Rigide
- Rétentif
- Plein, non perforé (de type Rimlock™)
- Mise en place d'un adhésif préalable



Source : document personnel

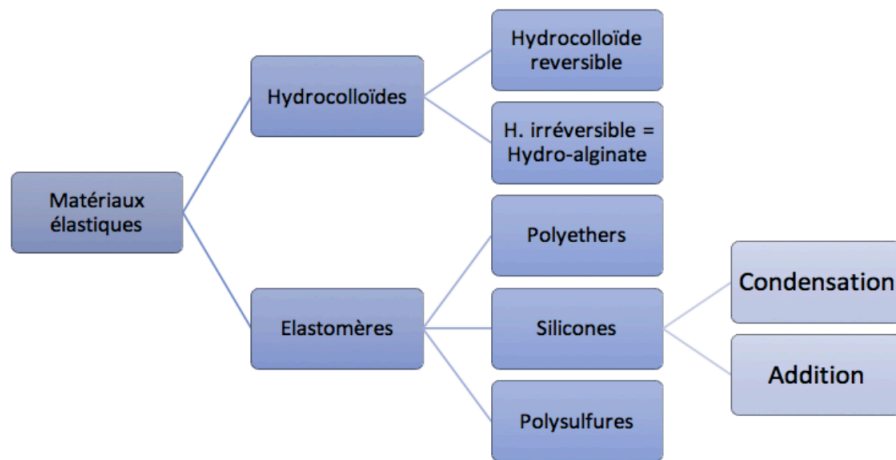
Matériaux à empreinte en prothèse fixée

Les silicones par addition et les polyéthers sont les matériaux qui répondent le mieux aux exigences de la prothèse fixée. Ce sont les matériaux les plus employés grâce à leurs qualités :

- Fidélité de reproduction des détails
- Stabilité dimensionnelle : permet de conserver l'empreinte dans le temps
- Capacité de déformation élastique : permet la désinsertion de l'empreinte sans déformation en cas de contre-dépouilles
- Résistance au déchirement lors de la désinsertion
- Temps de travail suffisant
- Temps de prise court

Les silicones sont résistants, stables et élastiques, mais hydrophobes. Ils permettent de répondre à la majorité des situations pour des empreintes de grande précision et réclament une grande exigence dans leur mise en œuvre.

Les polyéthers sont moins sensibles à l'humidité et au tirage mais moins compressif que les silicones. Ils sont aussi très rigides après prise.



Choix de la technique (conventionnelle)

Technique d'empreinte	Double mélange	Wash technique
<u>Temps opératoire</u>	1 temps 2 viscosités (lourd et light)	2 temps 2 viscosités
<u>Matériaux possibles</u>	Silicones ou polyéthers	Silicones uniquement
<u>Avantages / Indications</u>	<ul style="list-style-type: none"> - Parodonte fin et fragile - Piliers encastrés - Dents mobiles (dans une certaine limite) - Contre-dépouilles sur les dents intactes - Restaurations partielles collées (RPC) 	<ul style="list-style-type: none"> - Bien séquencée - Praticien seul - Piliers isolés - Difficulté d'accès aux limites - Moins de tirage
<u>Inconvénients / Contre-indications</u>	<ul style="list-style-type: none"> - Risque de tirage important - Difficulté de mise en œuvre car risque de tirage importante - Absence d'assistante. Travail à 4 mains obligatoire 	<ul style="list-style-type: none"> - Très compressive (risque de déformation non visible) - Parodonte fin et fragile - Dents mobiles - Préparations cavitaires (donc pas pour les inlay/onlay) - Fortes contres dépouilles




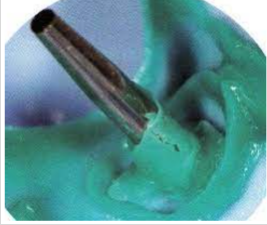
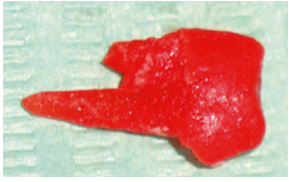
Mes notes

.....

.....

.....

Cas de la RCRI

		Avantages	Inconvénients
RCRI en méthode indirecte	<p><u>Empreinte injectée</u> = empreinte anatomique du logement canalaire</p>  <p>Source : Eugénoïl</p>	<p>Forme du tenon adaptée à la morphologie canalaire Enregistrement de plusieurs logements canaux divergents Liaison cône de raccordement / tenon idéal car progressif Toutes les techniques d'empreintes sont utilisables Rapidité Pas de problème d'accès ou de visibilité Choix du matériau (métal, composite, céramique)</p>	<p>Présence de bulles → bien sécher avant Déchirures à la désinsertion (si trop de divergence) Dépend du laboratoire</p>
	<p><u>Empreinte avec tenon calibré</u> = empreinte du logement préalablement calibré</p>  <p>Source : Drs. Esclassan et Lemagner</p>	<p>Enregistrement fidèle du logement canalaire Pas de bulle Pas de déchirure</p>	<p>Pas de wash-technique Canal n'est pas forcément normalisé Impossible si axes divergents</p>
RCRI en méthode directe	<p>Ne correspond pas à proprement parler à une empreinte. Consiste à reproduire à l'aide d'un tenon calcinable la pièce prothétique par apports successifs de résine calcinable. Ce dernier est envoyé au laboratoire puis coulé dans l'alliage choisi.</p> <p>Source : S. OURAD. Inlay core par technique directe : quand et comment ? L'information dentaire : 2016.</p>		

Désinfection

Selon les recommandations, les empreintes doivent être rincées à l'eau courante, immédiatement après retrait de la bouche et jusqu'à élimination visuelle des matières organiques, désinfectées puis rincées pour éliminer le désinfectant.

On retrouve différentes solutions désinfectantes :

- Hypochlorite de sodium : NaClO est la solution désinfectante la plus fiable et la moins onéreuse
⇒ Large spectre d'efficacité, facilité d'emploi, facilement disponible
- Glutaraldéhyde
- Iodophores
- Alcools
- Phénols
- Chlorhexidine
- Acide péracétique



Mes notes

.....

.....

.....

Empreintes optiques

Indications	Avantages	Inconvénients
Inlays, onlays, overlays Endo couronnes Facettes Couronnes Bridges Inlay-core Guides radiologiques et chirurgicaux en implantologie Prothèses sur implant Gouttières Châssis pour prothèse amovible Modèles d'étude Orthodontie	Pas de gestion du stock de matériaux Pas de choix de porte empreinte (PE) Pas de décollement, tirage, déchirement, contact des dents avec le PE Pas de traitement des empreintes Rapport d'occlusion amélioré Outils de corrections Communication avec le prothésiste <ul style="list-style-type: none"> - Limite prothétique - Prise de couleur - Envoi de données Communication avec le patient Stockage des données	Accès aux limites → peut être caché par le sang Lisibilité des limites → la caméra arrondie les arrêtes, nécessité de faire des limites nettes Prothésiste doit être équipé Enregistrement des faces proximales difficiles Coût important Limite de l'informatique
	Simplicité, fiabilité, reproductibilité	



Mes notes

.....

.....

.....

ESSAYAGE(S)

Concernant la pièce prothétique : Il est nécessaire de vérifier :

- Stabilité
- Ajustage cervical : continuité entre l'émergence de la racine et la couronne, respect de l'espace biologique
- Points de contacts proximaux : intensité, respect des embrasures
- Occlusion
 - o Statique : contacts symétriques et uniformément répartis sur l'ensemble des dents
 - o Dynamique : respects des fonctions de guidage en latéralité (savoir si fonction de groupe/fonction de canine) et propulsion : vérifier qu'il n'y a pas d'interférence au niveau des secteurs postérieurs
 - o *Vérification de l'occlusion des RPC après collage (pour minorer le risque de fracture)*
- Corrections esthétiques : forme, couleur, galbe, lignes de transition, sur ou sous- contour
- Sensation de confort du patient



Mes notes

.....

.....

.....

ASSEMBLAGE(S)

2 GRANDS PRINCIPES D'ASSEMBLAGE

	Scellement	Collage
<u>Matériaux d'assemblage</u>	Ciment	Colle
<u>Principe</u>	Rétention mécanique	Adhésion par micro-clavetage mécanique
<u>Indications</u>	Couronne, bridge	RPC (facettes, inlay/onlay), Bridge à ailettes, bridge collé
<u>Potentiel adhésif</u>	Pas ou peu de potentiel adhésif	Potentiel adhésif propre ou par l'intermédiaire d'un adhésif
<u>Réaction de prise</u>	Acido-basique +/- polymérisation	Polymérisation
<u>Rétention</u>	Mécanique par friction	Chimique et mécanique par micro-clavetage
<u>Principe de préparation</u>	Les préparations doivent respecter les règles de rétention	Permet une économie tissulaire
<u>Mise en œuvre</u>	Facile	Complexe Opérateur dépendant
<u>Propriétés mécaniques</u>	Moyennes	Résistance à la compression et stabilité compatible avec les propriétés mécaniques de la céramique

CAHIER DES CHARGES

<p><u>Potentiel adhésif</u></p> <div style="border: 1px solid #ccc; border-radius: 10px; padding: 5px; margin: 5px;">Complète la rétention</div> <div style="border: 1px solid #ccc; border-radius: 10px; padding: 5px; margin: 5px;">Favorise l'herméticité du joint dento-prothétique</div>	<p><u>Propriétés mécaniques</u></p> <div style="border: 1px solid #ccc; border-radius: 10px; padding: 5px; margin: 5px;">Doit assurer la tenue de la prothèse</div> <div style="border: 1px solid #ccc; border-radius: 10px; padding: 5px; margin: 5px;">Doit amortir les forces occlusales</div>	<p><u>Propriétés physiques</u></p> <div style="border: 1px solid #ccc; border-radius: 10px; padding: 5px; margin: 5px;">Résistance à la dégradation hydrique</div> <div style="border: 1px solid #ccc; border-radius: 10px; padding: 5px; margin: 5px;">Faible conductivité thermique</div> <div style="border: 1px solid #ccc; border-radius: 10px; padding: 5px; margin: 5px;">Radio-opacité à privilégier</div>	<p><u>Propriétés biologiques</u></p> <div style="border: 1px solid #ccc; border-radius: 10px; padding: 5px; margin: 5px;">Biocompatibilité pulpaire</div> <div style="border: 1px solid #ccc; border-radius: 10px; padding: 5px; margin: 5px;">Biocompatibilité parodontale</div> <div style="border: 1px solid #ccc; border-radius: 10px; padding: 5px; margin: 5px;">Propriétés bactériostatiques (eugénol)</div>	<p><u>Facilité de mise en œuvre</u></p>
---	---	--	---	---




Mes notes

.....

.....

.....

SCELLEMENT

	Avantages	Inconvénients	Indication
<u>Ciment polycarboxylate</u>	Cf ci-dessus		Restaurations plurales de grandes étendues
<u>Ciments oxyphosphate de zinc</u>	Cf ci-dessus		Restaurations plurales de grandes étendues
<u>CVIMAR / CVI</u>  <i>Source : GACD</i>	Résistance mécanique ++ Adhésion aux tissus dentaire Moins opaque Pas de champ opératoire	Descellement difficile si besoin de ré-intervenir Retrait des excès minutieux Solubilité hydrique (moins avec les CVIMAR)	Couronnes Restaurations plurales Ancrages Restaurations partielles scellées (en or)







Mes notes

.....

.....

.....

COLLAGE

	Avantages	Inconvénients	Indications
<u>Colle sans potentiel adhésif</u>  <i>Source : Dentalix</i>	Recul clinique Résistance mécanique +++ Les plus hautes valeurs d'adhérence Aucune rétention nécessaire Choix de couleur Esthétique Restauration en résine composite ou céramique	Protocole complexe et opérateur dépendant Plusieurs étapes Sensible à l'humidité Champ opératoire obligatoire Coût élevé	Gold Standard Facettes, restauration tout céramiques ou RC de tous types
<u>Colle avec potentiel adhésif</u>  <i>Source : Kuraray Noritake</i>	Recul clinique Résistance mécanique ++ Valeurs d'adhérence élevées Collage ou réparation Pas besoin d'adhésif	Protocole complexe et opérateur-dépendant Pas de conditionnement prédosé Protocoles variables Coût élevé Esthétique	Collage du métal et de la zircone Collage polyvalent
<u>Colle auto adhésive</u>  <i>Source : dentalix</i>	Pas de préparation des surfaces dentaires Facilité d'utilisation Champ opératoire non obligatoire mais recommandé Coût faible	Recul clinique Valeurs d'adhésion faibles Résistance mécanique - Préparations rétentives Esthétique	Restaurations collées avec rétention
<u>Composites de restauration</u>  <i>Source : GC Europe</i>	Temps de travail quasi illimité Bonne gestion des excès Meilleure résistance à l'usure et meilleur vieillissement grâce au taux de charges plus élevé Bonne stabilité chromatique	Photopolymérisation Viscosité plus élevée Chauffer le composite pour diminuer sa viscosité Risque important de défaut de polymérisation si lampe défectueuse ou épaisseur de restauration trop importante	RPC de type inlay/onlay à faible épaisseur


 Mes notes

PROTOCOLE DE SCELLEMENT

- 1- Dépose de la prothèse provisoire
- 2- Nettoyage du pilier
- 3- Protection du sulcus éventuelle avec un cordonnet pour éviter que le ciment fuse
- 4- Dégraissage de l'élément prothétique à l'alcool
- 5- Application éventuelle du conditionneur (= acide polyacrylique) sur la dentine puis rinçage
- 6- Enduction de l'intrados prothétique avec le ciment préparé
- 7- Insertion de la prothèse et pression digitale
- 8- Éliminer les excès avec sonde et fil dentaire
- 9- Vérifier l'élimination des excès et l'intégration occlusale de la restauration

PROTOCOLE DE COLLAGE

- Dépose de la restauration provisoire
- Nettoyage de la cavité/du pilier et notamment des résidus de ciment provisoire avec un sablage à l'aide de particules d'oxyde d'alumine. Attention ce dernier doit être doux pour ne pas altérer la couche d'IDS. (Scellement dentinaire immédiat)
- Essai de la restauration prothétique sans le champ opératoire. Vérifications :
 - o Des points de contacts proximaux
 - o De l'adaptation marginale
 - o De l'esthétique
- Mise en place du champ opératoire = digue obligatoire
- Deuxième essai de la restauration prothétique avec le champ opératoire

Au niveau de la préparation dentaire :

- Traitement des surfaces dentaires avec l'acide ortho-phosphorique puis rinçage.
- Désinfection à la chlorexidine à 1%
- Mise en place de l'adhésif au niveau de la préparation (colle sans potentiel adhésif ou composites de restauration)

Au niveau la restauration et intrados prothétique :

- Traitement des surfaces de l'intrados prothétique
 - o Céramiques : mordantage à l'acide fluorhydrique puis rinçage dans un bain d'alcool à US et séchage
 - o Composite : sablage à l'oxyde d'alumine
 - o Zircon et métal : sablage
- La mise en place d'un silane est nécessaire pour les céramiques. Il permet d'obtenir la liaison chimique avec l'adhésif. Le silane peut être chauffé afin d'optimiser la liaison chimique.
- Mise en place de l'adhésif au niveau de l'intrados prothétique si indiqué par le fabricant

- Mise en place de la colle. Le choix de la colle se fait en fonction de l'épaisseur de la restauration. Plus l'épaisseur est importante et plus l'absorption de la lumière est importante. Préférer toujours l'utilisation de colle duale (chémo- et photopolymérisable) ou chémopolymérisable.
- Élimination des excès
- Dépose du champ opératoire
- Vérification et réglage de l'occlusion après collage
- Polissage du joint



Mes notes

.....

.....

.....

Restauration partielle collée

- ▶ Définitions
- ▶ Onlays, inlays, overlays
- ▶ Endocouronne
- ▶ Facette

3^{ème} année

Dr CORNE : restaurations adhésives en céramique (UE5 EC3)

5^{ème} année

Dr SCHOUVER : Facettes céramiques (UE5 EC1)

DEFINITIONS

Facette :

Restauration, en céramique ou en résine composite de laboratoire, collée sur la face vestibulaire d'une dent.

Inlay :

Restauration intra-coronaire

Onlay :

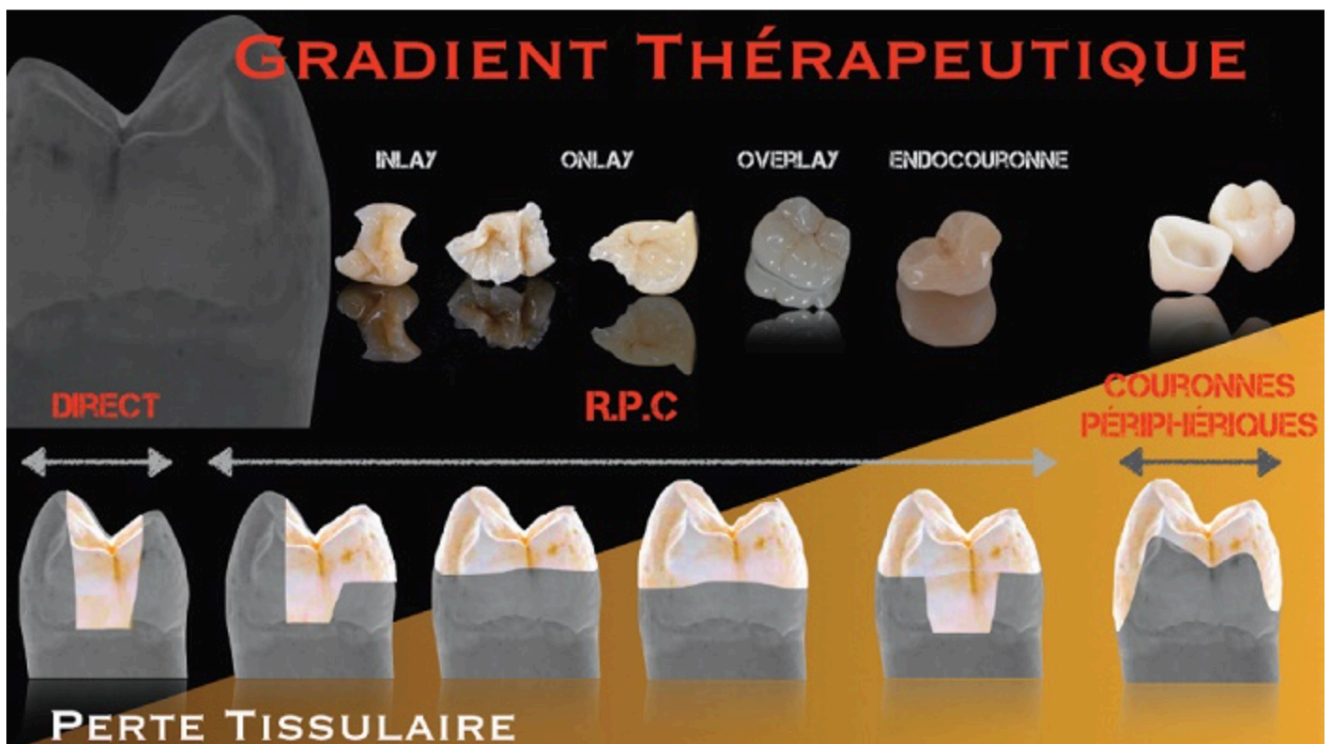
Restauration intra-coronaire recouvrant une ou plusieurs cuspside(s)

Overlay :

Onlay de recouvrement occlusal total

Endocouronne :

Restauration de recouvrement occlusal total adaptée à la forme de la cavité d'accès endodontique



Source : Le fil dentaire



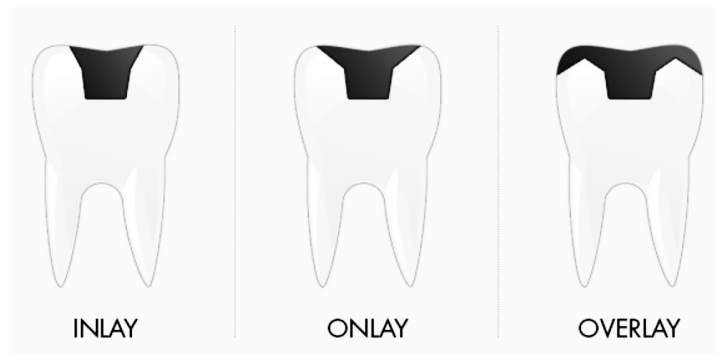Mes notes

.....

.....

.....

ONLAYS, INLAYS, OVERLAYS



Source : DentaGama

INDICATIONS

- Parodonte sain, bonne hygiène bucco-dentaire (HBD), indice de risque carieux (RCI) faible
- Demande esthétique
- Toutes les dents cuspidées
- Délabrement moyen à grande étendue
- Limites supra-gingivales
- Dents pulpées ou déulpées
- Indication de choix pour toutes les dents subissant une biopulpectomie

INLAY OU ONLAY ? RECOUVREMENT DE CUSPIDES ?

Le taux d'échecs est plus important sur les inlays que sur les onlays. Il est ainsi préférable d'indiquer une restauration en technique directe pour les cavités pouvant nécessiter un inlay ou d'éventuellement abattre une cuspidé pour éviter la fracture de cette dernière.

On observe une flexion de la cuspidé due à la différence de comportement entre le tissu dentaire et le matériau de restauration.

La surface de collage étant augmentée avec un onlay, cela s'oppose plus aisément aux contraintes mécaniques mais au détriment des structures dentaires.

L'onlay est donc moins fragile, plus esthétique, plus fiable mais plus invasif par rapport à l'inlay.

Réaliser une étude occlusale pour savoir quelles sont les cuspidés guides à recouvrir



Mes notes

.....

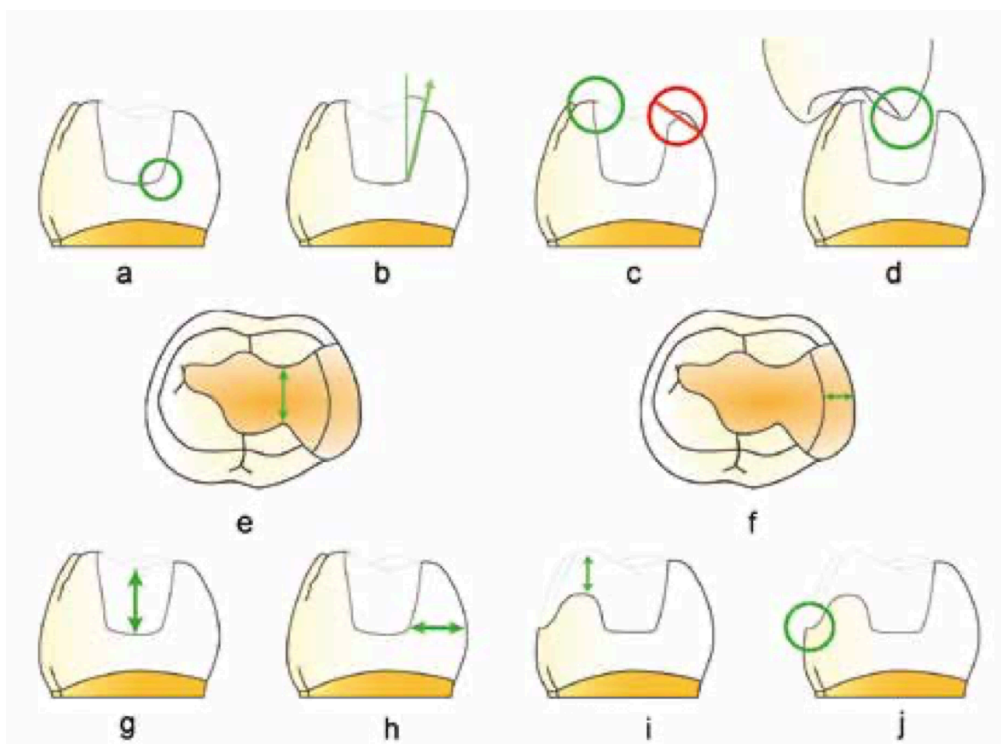
.....

.....

PRINCIPES DE PREPARATIONS

Règles à respecter

- Forme simple et massive
- Fond plat
- Limites supra-gingivales et amélares
- Limites larges, profondes et nettes
- Limites en dehors des zones de contact occlusal (d)
- Angles internes arrondis (a)
- Angles de dépouille compris entre 5 et 15° (b)
- Surplomb faible de maximum 2 mm
- Isthme large de minimum 1,5 mm (e)
- Profondeur minimum de 1,5 mm sauf au niveau des cuspides d'appui 2 mm minimum (i)
- Congé quart de rond ou épaulement à angle interne arrondi (si restauration en céramique) (j)
- Angle cavo-superficel de 90° avec finition franche et nette (c)
- Tissus résiduels minimum de 2 mm (g)
- Largeur des parois résiduelles de minimum 2 mm en cervical et de 1 mm en occlusal (h)
- Largeur mésio-distale de la boîte proximale de minimum 1 mm (f)



Source : Principaux critères de préparation pour inlays/onlays/overlays, d'après Incau et Zunzarren



Mes notes

.....

.....

.....

SUBSTITUT DENTINAIRE

Le rôle du substitut dentinaire est de combler les contre-dépouilles de la cavité = assise pour la future restauration
Il permet d'étanchéfier le complexe dentino-pulpaire en apportant une protection biologique et mécanique.

Plusieurs matériaux sont disponibles pour être utilisés comme substitut dentinaire :

	Avantages	Inconvénients
<u>CVI/CVIMAR</u>	Biocompatible Bonnes propriétés adhésives : adhésion propre aux tissus dentaires Action antibactérienne et reminéralisante : relargage de fluor Coefficient de dilatation thermique proche de celui de la dentine Faible rétraction de prise	Propriétés mécaniques faibles Mauvaise résistance à l'hydrolyse Risque de fracture car flexible
<u>Ciments silicates tricalciques : Biodentine et MTA (Mineral Trioxide Agreggate)</u>	Biocompatible et bioactif Conservation de la vitalité pulpaire Bonnes propriétés adhésives Bonnes propriétés mécaniques proches de celles de la dentine	Recul clinique faible Diminution de la dureté et de la résistance à la flexion de la dentine
<u>Résines composites</u>	Bonnes propriétés adhésives Bonnes propriétés mécaniques	Toxicité Contraction de polymérisation Conditions opératoires strictes
	• <u>Composites microhybrides conventionnels</u>	
	Forme recommandée Module d'élasticité proche de la dentine → utilisation en masse possible	Rétraction de prise Incréments de 2mm maximum
	• <u>Composites fluides</u>	
	Utilisation en faible épaisseur pour la régularisation de petites contre-dépouilles	Module d'élasticité trop faible pour être utilisé en substitut dentinaire de masse
• <u>Composites « bulk fill »</u>		
Moins de rétraction de prise Incréments jusque 4mm possible	Module d'élasticité plus faible que les composites microhybrides conventionnels Peu de recul clinique → à utiliser avec précautions	



Mes notes

.....

.....

.....

PROTECTION PULPAIRE

Hybridation dentinaire = IDS (Immediate Dentin Sealing) = scellement dentinaire immédiat

C'est la création d'une couche hybride entre l'adhésif et la surface dentinaire déminéralisée → interpénétration entre adhésif et fibres de collagène de la dentine.

Elle est réalisée après la préparation (ouvertures des canalicules dentinaires) et avant l'empreinte.

Attention incompatible avec les empreintes à base de polyéthers et doit obligatoirement être poli avec de la pâte à polir + brosette pour éviter une réaction de prise avec le matériau de restauration temporaire.

Buts :

- Augmenter l'adhésion de la future restauration.
- Protection pulpaire en imperméabilisant la dentine exposée par scellement des canalicules dentinaires
- Diminution des sensibilités post-opératoires pendant l'étape de temporisation
- Éviter les contaminations

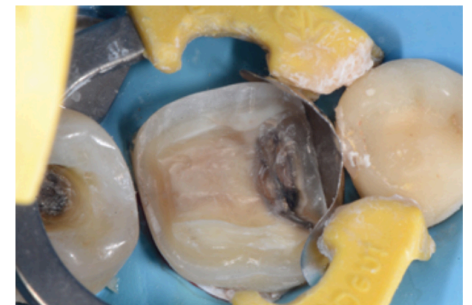ZOOM SUR LA REMONTEE DE MARGE

Cette technique permet de placer une limite initialement intra sulculaire (généralement en proximal) en supra gingivale à l'aide d'une résine composite et d'une matrice.

Toutefois, il est préférable dans la mesure du possible d'abaisser la limite gingivale à l'aide d'un laser ou d'un bistouri électrique en cas de limite infra-gingivale.

Buts :

- Conserver les tissus durs en réalisant une préparation moins mutilante
- Faciliter la préparation et l'enregistrement de ses limites
- Faciliter la mise en place du champ opératoire
- Contrôler l'adaptation marginale et le collage : élimination des excès de colle



© D. R.

Source : N°338 de Clinic.

ÉTAPES DE PREPARATION

- 1- Analyse biomécanique de la dent → vérification de l'occlusion et des contraintes
- 2- Mise en place du champ opératoire
- 3- Dépose des anciennes restaurations et/ou élimination du tissu carieux
- 4- Évaluation des tissus résiduels
- 5- Réduction occlusale
- 6- Élimination des fissures et cracks
- 7- Mise en place du substitut dentinaire et aménagement de la cavité à la résine composite (si besoin)
- 8- Scellement dentinaire immédiat
- 9- Finitions et polissage
- 10- Contrôle avant et après dépose de la digue
- 11- Empreinte
- 12- Temporisation



Mes notes

.....

.....

.....

EMPREINTES

- Double mélange avec silicone par addition
 - o Pas de polyéther à cause de l'hybridation dentinaire. Il y a une interaction entre le matériau d'empreinte et la couche de l'adhésif inhibée par l'oxygène → adhésion entre les deux. Il y a donc un risque de déformation car la désinsertion du PE est difficile.
- Empreintes optiques
- Sectorielle possible si le guidage antérieur et canin sont fonctionnels

TEMPORISATIONMatériaux

- Résines composites souples photopolymérisables ++
- Toutes les résines acryliques
- Résines composites bis-acrylique chémopolymérisables
- IRM® (sablage et mordantage ++ à cause de la présence d'eugénol)
- Cavit® (uniquement pour les restaurations de type inlay)

Matériaux d'assemblage

- Ciments à base d'oxyde de zinc sans eugénol
- Ciments polycarboxylates +/- vaseline
- Ciments résines temporaires
- CVI transitoires ou à faible résistance mécanique

MATERIAUX

	Céramiques	Résines composites	Matériaux hybrides
Cavité / lésion	Moyenne à grande étendue (Onlay, overlay)	Moyenne étendue (Inlay, onlay)	Moyenne à grande étendue
Occlusion	Fonctionnelle et stable	Fonctionnelle mais para fonctions tolérées	Fonctionnelle mais para-fonctions tolérées
Résistance mécanique	+++	++	+++
Collage	+++	++	+++
Biocompatibilité	+++	++	++
Pérennité	++++	++	+++
Réparation	Difficile voire impossible	Possible	Possible
Connaissances et expérience du praticien	+++	++	+++



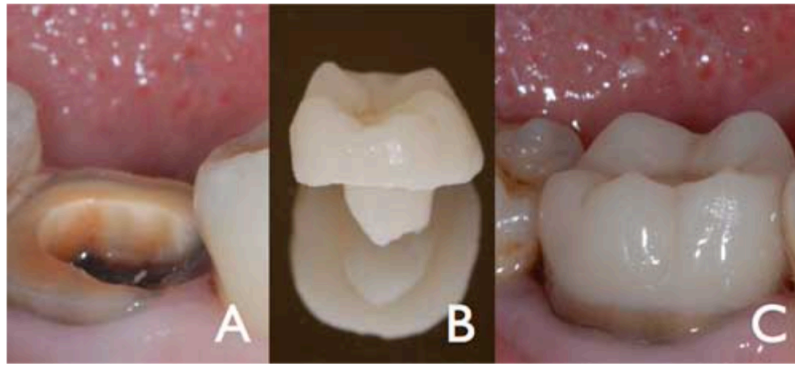
Mes notes

.....

.....

.....

ENDOCOURONNES



Source : jcda

DEFINITION

C'est une restauration monolithique (monobloc) collée qui se caractérise par un trottoir cervical supra-gingival et qui prend place dans la chambre pulpaire.

Avantages

- Meilleure répartition des contraintes
- Préservation tissulaire
- Coût plus faible
- Temps clinique plus court

INDICATIONS

- Restauration de dents dépulpées avec parois supra-gingivales
- Cavité d'accès profonde
- Sur molaire uniquement
- Profondeur de la chambre pulpaire > 3mm
- Largeur du contour cervical > 2mm

PRINCIPES DE PREPARATION

- 2mm minimum de réduction en occlusal
- Limite supra-gingivale
- Mise à plat du trottoir cervical
- Mise en dépouille de la cavité d'accès
- Polissage des parois

MATERIAUX

	Céramiques	Matériaux hybrides (PICN)
Cavité / lésion	Grande étendue	Grande étendue
Occlusion	Fonctionnelle et stable	Fonctionnelle mais para-fonctions tolérées
Résistance mécanique	+++	+++
Collage	+++	+++
Biocompatibilité	+++	++
Pérennité	++++	+++
Réparation	Difficile voire impossible	Possible
Connaissances et expérience du praticien	+++	+++



Mes notes

.....

.....

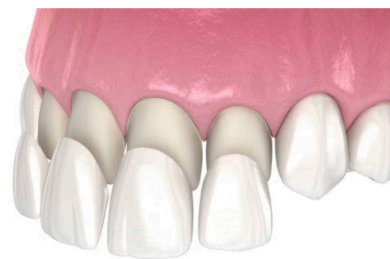.....

FACETTE

DEFINITION

C'est une fine restauration en céramique collée sur la face vestibulaire d'une dent antérieure. Elle permet de modifier la couleur, la position et la forme de la dent originale.

La céramique offre un bio-mimétisme optimal pour des restaurations esthétiques et renforce la rigidité de la dent.



Source : cabinet-dentaire-compagnone

INDICATIONS

<u>Correction de couleur</u>	Colorations Dents réfractaires au blanchiment (tétracyclines, fluorose, dent nécrosée)
<u>Correction de forme</u>	Dents conoïdes Fermeture des diastèmes et triangles interdentaires (trous noirs) Allongement des bords libres
<u>Correction d'une anomalie de structure</u>	Fracture coronaire étendue Perte d'émail étendue par érosion / usure Malformation généralisée congénitale ou acquise <ul style="list-style-type: none"> - Amélogénèse imparfaite - MIH (Molar-Incisor Hypomineralization) - Hypominéralisation acquise de l'émail
<u>Correction d'une anomalie de position</u>	Après traitement orthodontique pour les petites anomalies

CONTRE-INDICATIONS

- Anomalie de calage postérieur (édentement, agénésie, égression, usure, absence de contacts inter-arcades)
- Bruxisme non corrigé
- Quantité de tissu amélaire résiduel insuffisant
- Maladie parodontale

ÉCHECS

- Fracture / fêlure de la céramique
- Dégradation du joint dento-prothétique
- Décollement de la facette (rare)
- Dégradation du rendu esthétique avec le temps

TRAITEMENTS PREALABLES PARFOIS NECESSAIRES

- Éclaircissement
- Traitement orthodontique
- Traitement de la maladie parodontale



Mes notes

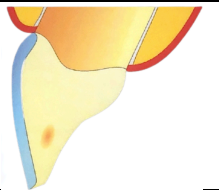
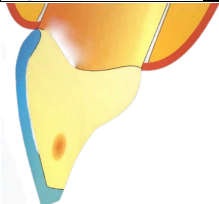
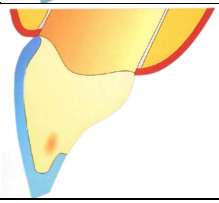
.....

.....

.....

DIFFERENTS TYPES DE PREPARATIONS

Il existe différents types de préparations pour une facette. L'état clinique initial de la dent et la demande esthétique du patient imposeront le type de préparation.

<u>Facette vestibulaire</u>		Préparation de la face vestibulaire uniquement lorsque la dent n'a besoin que d'une correction de couleur. Insertion vestibulaire.
<u>Facette vestibulaire avec finition butt margin</u>		Préparation de la face vestibulaire avec réduction du bord libre sans retour palatin. Insertion vestibulaire.
<u>Facette vestibulaire avec retour palatin</u>		Préparation avec réduction du bord libre et retour palatin. La limite sur la face palatine sera de forme de congé. Insertion selon l'axe vertical.
<u>No prep</u>		Dans le cas d'agénésie des incisives latérales

Source : Prothèse fixée, approche clinique

DEMARCHE CLINIQUE

Céroplasties diagnostiques = wax-up

Les céroplasties sont réalisées par le prothésiste à partir des modèles d'étude et permettent de prévisualiser le résultat final.

Les modèles d'étude avec wax-up permet la confection :

- Du moule qui permet la réalisation du masque diagnostique = mock-up
- Des clés de réduction pour contrôler l'homothétie de réduction
- Des facettes provisoires

Masque diagnostique = le mock up

Une gouttière est réalisée à partir des céroplasties diagnostiques. Cette dernière est placée en bouche avec de la résine composite pour permettre la visualisation du résultat directement en bouche sur les dents non préparées.

Cette étape est primordiale pour valider le projet prothétique et esthétique avec le patient.



Mes notes

.....

.....

.....

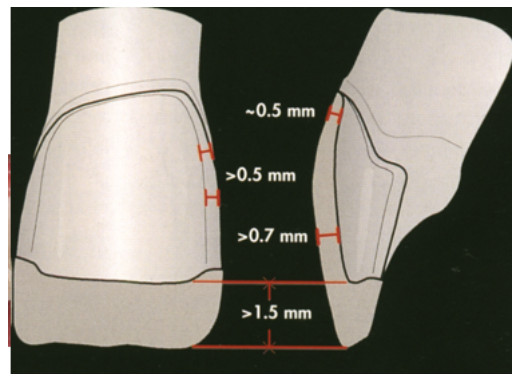
Préparation dentaire

Les dents sont préparées à travers le masque diagnostique à l'aide de fraises à butée d'enfoncement pour réaliser des rainures de l'épaisseur de réduction souhaitée. Ce protocole permet de préserver au maximum les structures dentaires.

Le type de céramique choisi et l'intensité de la dyschromie à couvrir guident l'épaisseur de la préparation.

Les limites et réduction de préparation :

- Réduction axiale vestibulaire :
 - Concerne la couche amélaire
 - Respecte les différents pans
 - Entre 0,5 et 1mm
- Limite cervicale :
 - Congé ¼ de rond ou épaulement à angle interne arrondi
 - Juxta gingivale
 - Nette et précise
 - Respect le profil d'émergence et suit le feston gingival
- Limites proximales :
 - Conservation des points de contact (sauf dans le cas de restaurations et de caries proximales ou de diastèmes)
 - Placée au-delà de la zone de visibilité (la taille ne doit pas être visible de profil)
 - Réalisation d'un toboggan proximal si la limite est visible
- Bord libre :
 - 1,5mm minimum
- Zones de contacts occlusaux :
 - Pas de contact en OIM au niveau du joint dento-prothétique (zone de faiblesse)



Source : Restaurations adhésives en céramique sur dents antérieures. Approche biomimétique. Magne P, Bekser U

Temporisation

Deux méthodes sont possibles pour réaliser les facettes provisoires :

- Méthode directe : par isomoulage à l'aide de résine méthacrylates conventionnelles ou de résine bis-acryl.
- Méthode indirecte : facettes provisoires préparées au laboratoire et rebasées le jour des préparations.

Elles sont scellées avec un ciment de scellement provisoire sans eugénol.



Mes notes

.....

.....

.....

MATERIAUX

	Résines composites	Céramiques feldspathiques	Céramiques renforcées
Résistance mécanique	+	+++	++
Collage	++	++++	+++
Occlusion	Fonctionnelle et stable	Fonctionnelle et stable	Fonctionnelle et stable
Biocompatibilité	++	+++	+++
Pérennité	+	+++	+++
Réparation	Possible	Difficile voire impossible	Difficile voire impossible
Connaissances et expérience du praticien	++	+++	+++
Recommandation	Peu recommandé	Recommandé si faible dyschromie	Recommandé en cas de dyschromie



Mes notes

.....

.....

.....

Prothèse fixée unitaire

- ▶ Préparation corono-périphérique
- ▶ Préparation corono-radicaire

2^{ème} année (UE2 EC3)

Dr VAILLANT : Généralité buts et moyens de la prothèse fixée unitaire, préparations unitaires périphériques principes fondamentaux

Dr SYDA : Rétention principes fondamentaux

3^{ème} année (UE5 EC3)

Dr DE MARCH : Restauration de la dent dépulpée

4^{ème} année (UE3 EC3)

Dr SCHOUVER : RCR, préparations coronaires

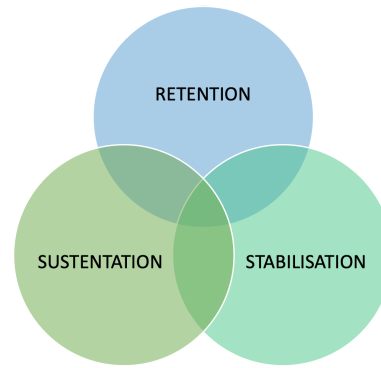
PREPARATION CORONO-PERIPHERIQUE

CARACTERISTIQUES GENERALES DES PREPARATIONS

Les préparations corono-périphérique doivent tenir compte :

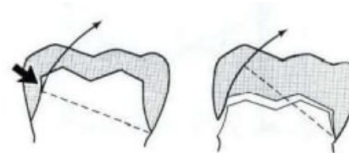
- Du type de restauration
- Du contexte clinique
- De la perte tissulaire de la dent.

Les préparations dentaires doivent respecter la triade de Housset :



La rétention primaire est fonction :

- De la réduction axiale
 - o A hauteur de préparation égale, plus le diamètre cervical est petit, plus l'élément prothétique résistera aux forces de désinsertion.
- De la mise de dépouille
- De la hauteur de la préparation
 - o Plus la hauteur de la préparation va être importante et plus le pilier sera rétentif.



Source : Shillingburg

Si la rétention primaire est insuffisante, une rétention secondaire est obtenue à l'aide d'une rainure cylindrique proximale en augmentant la surface développée.

LES DIFFERENTS TYPES DE COURONNES

Couronne tout métallique = CTM

Elle est constituée d'alliages métalliques en un seul bloc.

Couronne céramo-métallique = CCM

Elle est constituée d'une infrastructure métallique recouverte de céramique cosmétique.

Couronne céramo-céramique = CCC

Elle est constituée d'une infrastructure céramique recouverte de céramique cosmétique.

Couronne monolithique céramique

Elle est constituée de céramique monolithique c'est-à-dire usiné dans un seul et même bloc de céramique.

	Indications	Contre-indications
<u>CTM</u>	Dents postérieures Manque de place pour la céramique (hauteur de pilier réduite) Racine fragile (renforcement)	Esthétique
<u>CCM</u>	Délabrement important Plupart des situations cliniques	Espace prothétique occlusal < 2mm
<u>CCC</u>	Secteurs antérieurs et postérieurs Hauteur suffisante Volume coronaire suffisant	Dents fines et pas suffisamment hautes Contraintes occlusales importantes Espace prothétique occlusal < 2mm



Mes notes

.....

.....

.....

LES PREPARATIONS CORONO-PERIPHERIQUES DOIVENT REpondre A PLUSIEURS EXIGENCES :

Axe de préparation

La préparation doit être réalisée selon un axe unique = axe d'insertion de la future couronne.
L'axe de préparation dépend des dents adjacentes et des dents antagonistes. Il tient compte du couloir prothétique.

Les contraintes occlusales sont transmises par l'intermédiaire de la dent au parodonte profond. Le choix de l'axe est donc important pour la pérennité de la dent restaurée.

Un défaut d'axe peut entraîner :

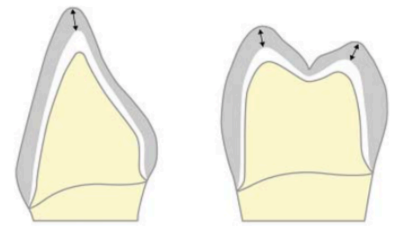
- Un préjudice esthétique
- Une mauvaise gestion des embrasures sur le plan parodontal
- Le non-respect des épaisseurs des matériaux (respect du cahier des charges)
- Des problèmes fonctionnels sur le plan occlusal

Homothétie de réduction des faces axiales et occlusales

C'est la diminution de la même épaisseur partout. La préparation occlusale assure la stabilité de la couronne.

Si la préparation est insuffisante, il y aura un risque de sur contour de la couronne entraînant des problèmes parodontaux.

Source : Shillingburg



Méthodes : vérification avec une clé en silicone, pénétration contrôlée à l'aide de rainures, fraises jaugées

	CTM	CCM	CCC
Réduction occlusale	1,5 à 2mm	2mm	2mm
Réduction axiale	0,8 à 1 mm	1,2mm	1,5mm

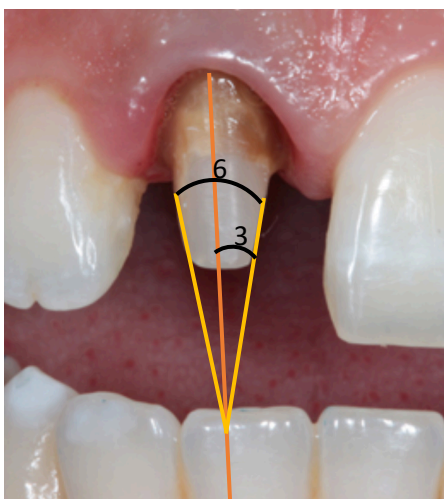
Le métal demande toujours moins de place par rapport à la céramique. Les préparations sont donc moins délabrantes.

Mise de dépouille

L'angle de convergence correspond à la conicité de la préparation → les parois externes convergent vers la face occlusale.

Plus les parois externes seront parallèles et plus la préparation sera rétentive ↗ Dépouille ↘ Rétenion mécanique

La dépouille des préparations doit être suffisante pour permettre l'insertion de la pièce prothétique.



Idéalement :
 Angle de dépouille = 3°
 Angle de convergence des parois = 6°

Cliniquement difficile à réaliser, l'angle de convergence des parois répond aux exigences pour une valeur pouvant aller jusqu'à 16°.

Source : Photo du Dr Cyril REICH annotée

- Angle de dépouille
- Angle de convergence



Mes notes

.....

.....

.....

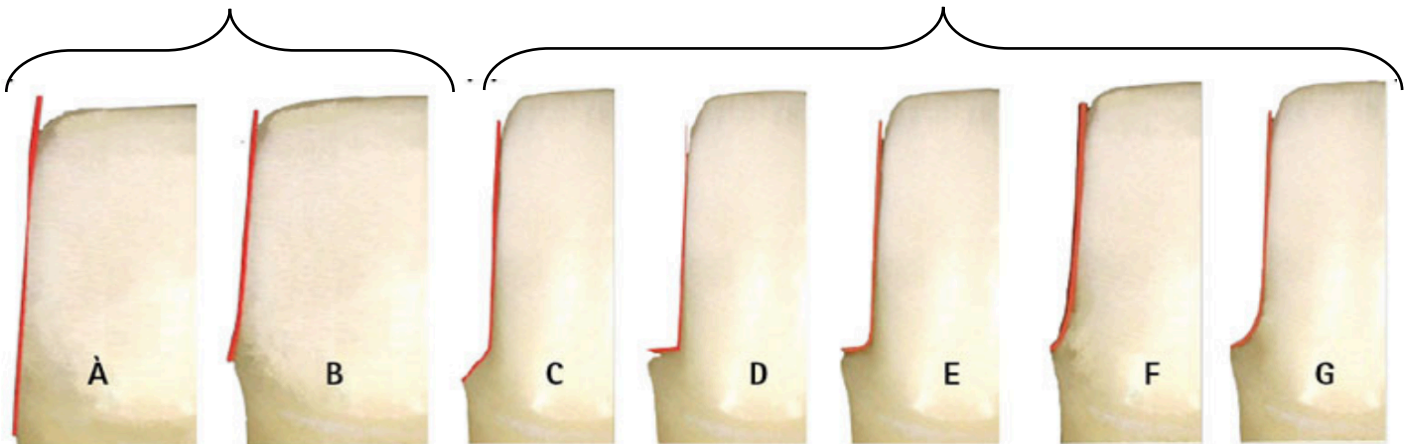
Profil de la limite cervicale

Il doit satisfaire aux exigences mécaniques et à la mise en œuvre des matériaux.

<u>Les types de limites</u>	Limites sous forme d'air de finition = chanfrein	La limite n'est pas nette, imprécise au niveau de la ligne de finition. Les bords marginaux de la prothèse sont très fins car la surface est oblique, impossible de soutenir la céramique avec ce type de limite → uniquement possible pour les alliages de métaux. Indications : congé impossible, les parois ne sont pas assez épaisses.	
	Limites cervicales linéaires	<u>Épaulement</u>	<ul style="list-style-type: none"> - Épaulement à 120° (possible pour céramique et métal) - Épaulement à 90° (angle droit et vif) pour les joints métal-dent - Épaulement droit à angle interne arrondi idéal pour les joints céramique-dent (CCM et CCC)
		<u>Congé</u>	<ul style="list-style-type: none"> - ¼ ovale pour les CTM - ¼ rond pour les CCM et CCC

Limites sous forme d'air de finition

Limites cervicales linéaires



A : mise de dépouille, B : trace, C : épaulement à 135°, D : épaulement à 90°, E : épaulement droit à angle interne arrondi, F : congé ¼ d'ovale, G : congé ¼ de rond

Source : Thèse A. Vallata.

		Profil de la limite cervicale
<u>Les matériaux</u>	Alliages de métaux	Ils s'adaptent à tous les profils. Une bonne résistance mécanique du bord prothétique peut être obtenu avec une faible épaisseur.
	Céramiques	Les contraintes se concentrent au niveau du bord prothétique. La céramique doit être soutenue par une limite plate, nette et arrondie (pas d'angles vifs) pour obtenir principalement des contraintes en compression → obtention d'une bonne assise en cervical. La céramique demande plus de place → une plus grande épaisseur pour mieux résister aux forces.



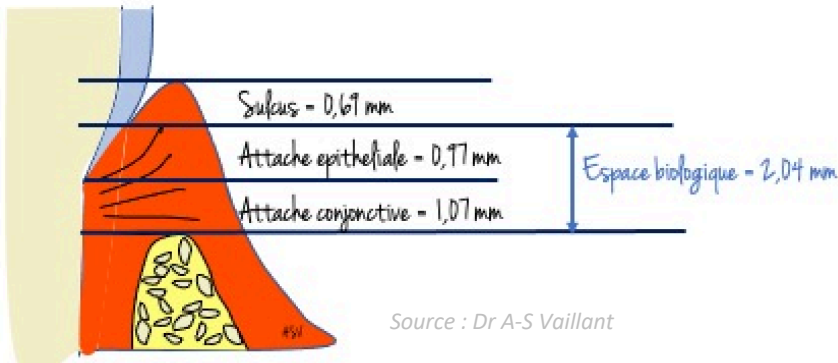
Mes notes

.....

.....

.....

Situation de la limite cervicale



Source : Dr A-S Vaillant

La limite gingivale est la zone de transition entre les tissus coronaires préparés et les tissus radiculaires non préparés.

La couronne doit s'ajuster avec précision au niveau de la limite cervicale. Elle fait le joint entre la couronne préparée et la racine non préparée en continuité.

Ceci est permis si la limite est bien marquée, précise et bien enregistrée. Un défaut d'ajustage cervicale entraîne un défaut d'étanchéité au niveau du joint dento-prothétique.

Elle doit impérativement respecter l'espace biologique
(Attache épithéliale + attache conjonctive)
= zone de sécurité de Kramer.

→ Il faut respecter une **distance de 2mm** entre l'os et le bord prothétique sinon il y a un risque d'inflammation.

Les conséquences de cette inflammation dépendent du biotype parodontal :

- Risque de récession gingivale si le biotype est fin
- Risque de poche parodontale si le biotype est épais

Le choix de la limite cervicale est un compromis entre les contraintes biologiques, mécaniques et esthétiques.

On distingue 3 types de limites :

	Avantages	Inconvénients	Indications
<u>Limite supra-gingivale</u>	Respect du parodonte Contrôle visuel de la préparation Limite accessible	Inesthétique Rétention ↘	Secteur postérieur Faces palatines/linguales des dents antérieures Parodonte fragile Piliers ayant une hauteur coronaire suffisante Restaurations tout-céramique
<u>Limite juxta-gingivale</u>	Limite accessible Tolérance du parodonte	Réalisation clinique +/- esthétique Irritation du parodonte si mauvais brossage	Secteur postérieur Restaurations esthétiques tout-céramique en secteur antérieur (accès à la limite pour le collage) Piliers courts
<u>Limite intra-sulculaire</u>	Esthétique Rétention ↗	Difficile à réaliser Risque de lésion du parodonte Entretien et hygiène difficile 3 semaines avec restauration transitoire préconisée	Restaurations antérieures esthétiques Hauteur insuffisante → recherche de rétention Perte de substance coronaire importantes Lésions carieuses cervicales Colorations, dents dyschromiées



Mes notes

.....

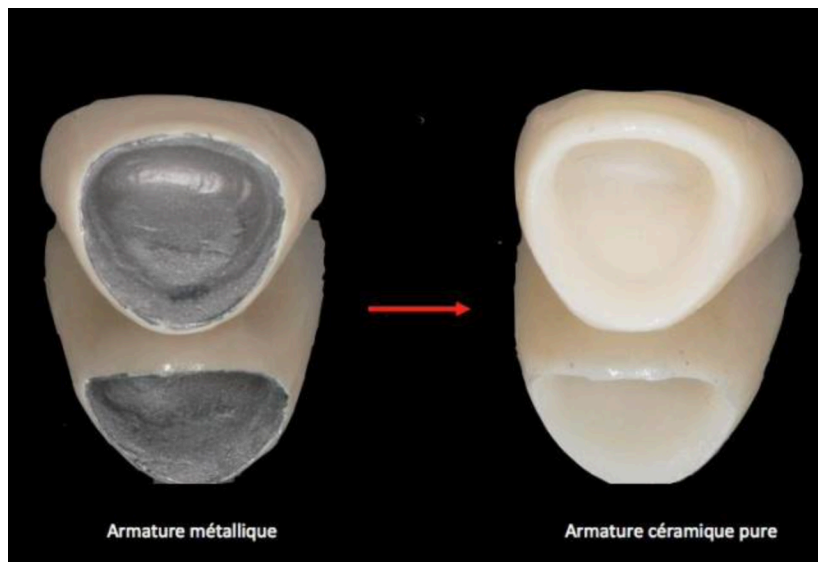
.....

.....

Joint dento-prothétique

On distingue 2 types de joints entre la dent et la restauration en fonction du matériau :

	Types de restaurations concernées	Caractéristiques
<u>Joint métal-dent</u>	CTM : alliage de métaux CCM : pas de contact direct entre la céramique et la limite CCM avec bandeau métallique palatin	Esthétique marginale moindre Résistance marginale
<u>Joint céramique-dent</u>	CCM : contact direct entre la céramique et la limite CCC	Esthétique marginale Biocompatibilité avec le parodonte Zone de fragilité au niveau marginal



Source : Cabinet dentaire Dr Ajmi Oussama



Mes notes

.....

.....

.....

PREPARATION CORONO-RADICULAIRE

CARACTERISTIQUES DES DENTS DEPULPEES

Déshydratation

La déshydratation est dû à l'arrêt de l'apport sanguin. Cependant la différence entre l'hydratation d'une dent pulpée et une dent dépulpée reste faible.

Altérations structurales

La dentine non vitale n'est pas plus fragile que la dentine vitale. Il y a donc peu de différence de structure entre dent vitale et dent dépulpée.

Perte de substance

La différence fondamentale entre la dent pulpée et la dent dépulpée concerne la perte de substance. Elle contribue largement à la fragilisation de la dent dépulpée. Plus la perte de substance est importante plus la perte de résistance de la dent est importante.

La fragilisation est liée à la localisation de la perte de substance, notamment au niveau des crêtes marginales. La perte tissulaire entraîne une déformation des cuspidés sous les contraintes car la dent reste déformable.

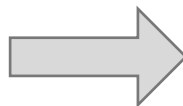Application des forces occlusales sur les cuspidés → elles se déplacent = microfissures / fractures.

L'occlusion est appliquée sur les cuspidés, s'il n'y a plus de continuité, on observe une flexion des cuspidés vers l'extérieur. Il manque un renfort périphérique autour de la dent → effet de cerclage. C'est le cercle de résistance qui doit être préservé au niveau de l'intégralité dentaire. La perte de ce cercle favorise la déformation.

Le rôle de la restauration corono-radriculaire est de rétablir l'effet de cerclage.

CRITERES DE DECISION : QUEL TYPE DE RESTAURATION ?

- Étendue de la perte de substance coronaire
- Contraintes fonctionnelles, contexte occlusal
- Contexte clinique et avenir dans le plan de TTT



Ces critères permettent de déterminer le type de restauration et la nécessité d'un ancrage

Nombre de parois	RECONSTITUTIONS INDIRECTES				
	4	3	2	1	0
Hauteur des parois	Totale	2/3	1/3	0	
Épaisseur des parois	>1mm	<1mm			

RECONSTITUTIONS DIRECTES (Reconstitutions plastiques)

- RCR foulée sans ancrage = Résine composite 1 face
- RCR foulée = RMIPP = RCRD (restauration corono-radriculaire directe) avec ancrage
- RCRI (coulée ou usinée)

Il est nécessaire de préserver au maximum les parois dentinaires. Lorsque les contraintes s'appliquent sur la couronne : une partie est transférée au niveau de la RCR et une partie est transférée au niveau des parois dentinaires. On a donc moins de contraintes au niveau du tenon et moins de risque de fracture radriculaire.



Mes notes

.....

.....

.....

TENON

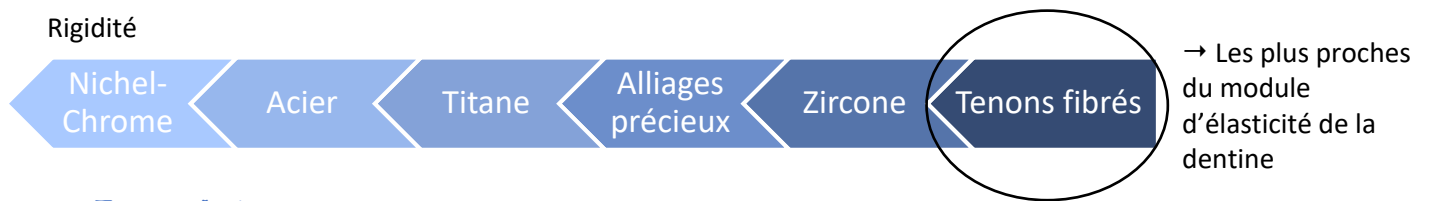Le choix thérapeutique doit être guidé par deux grands principes : l'économie tissulaire et la préservation de la résistance mécanique de la dent restaurée.

Rôle du tenon

Assurer la rétention de la restauration. = ANCRAGE RADICULAIRE
Le tenon ne renforce pas la dent.

Rigidité

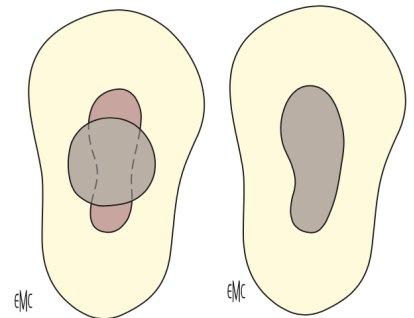
Plus le diamètre du tenon est important et plus le tenon sera rigide. Si le tenon est trop rigide, il y a un risque de fracture à son extrémité par transmission des forces aux tissus de soutien. Le module d'élasticité doit donc être le plus proche de celui de la dentine.



Forme du tenon

On distingue 2 groupes de tenon :

- Tenons anatomiques : indiqué dans les cas de racines « à risque » (racines ovalaires ou aplaties). Les tenons anatomiques sont moins mutilants. Ils exploitent mieux la surface intra-canaulaire et sont plus rétentifs.
- Tenons normalisés = calibrés : tenons cylindro-coniques à extrémité effilée
 - o C'est la partie cylindrique qui permet la rétention. Plus les parois du tenon sont parallèles, plus cela oppose de la friction donc plus c'est rétentif dans le sens axial = stabilisation axiale
 - o L'extrémité effilée n'est pas rétentive. Elle lutte contre les contraintes transversales. = stabilisation transversale



Tenon calibré (gauche)
Tenon anatomique (droite)

Source : EMC M. Bartala et O.Laviolle

RCRD ou RCRI ?

On distingue 2 types de RCR :

- RCR directe = RCR foulée = RMIPP : on parle de restauration par matériau inséré en phase plastique. (= RMIPP)
→ Implique l'utilisation d'un tenon, d'une résine composite et d'un système adhésif.
- RCR indirecte = RCR coulée ou usinée = Inlay-core

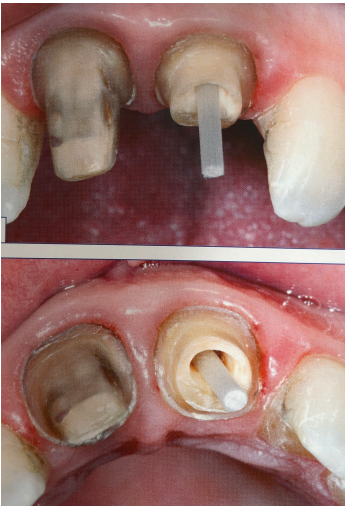


Mes notes

.....

.....

.....

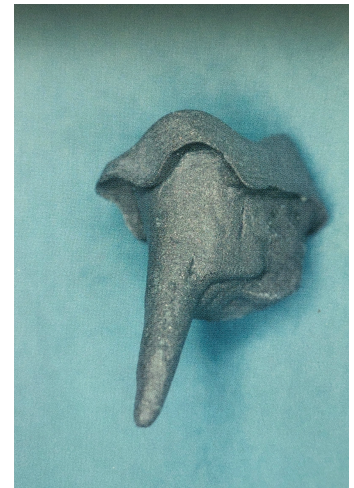


RCR foulée en fibres de verre,
Source : Prothèse fixée Approche clinique

Indications

Une RCRD est envisagée si un cerclage dentinaire périphérique d'au moins 2 parois pour les molaires et d'au moins 3 parois pour les dents monoradiculées ainsi qu'une hauteur d'environ 2 mm et d'une épaisseur d'environ 1 mm sont présents et que les limites restent toutes facilement accessibles. Le collage doit impérativement être réalisé sous digue donc les limites doivent être supra-gingivales.

Une RCRI est indiquée dès qu'une RCRD est contre-indiquée.



RCR coulée, Source : Prothèse fixée Approche clinique

	Avantages	Inconvénients
RCRD	Économie tissulaire, plus conservateur Amélioration esthétique, passage de la lumière Ancrage plus court et de plus petit diamètre Meilleur respect de l'anatomie radiculaire	Mauvaise résistance en cisaillement → indication limitée pour les dents antérieures Champ opératoire étanche impératif Difficulté de mise en œuvre, collage opérateur dépendant Risque de fractures coronaires et/ou du tenon
RCRI	Fiabilité Recul clinique Facilité de mise en œuvre	Mutilant Étapes de laboratoire Risque de fractures radiculaires

MATERIAUX

RCRD

Zircone	Métallique	En titane	En fibres de verre enrobées de résine
Rigidité (cassant) Coût élevé A éviter	En acier inoxydable Risque de corrosion Rigide Risque de fractures radiculaires	Moins rigide que l'acier Moins de risque de fractures par rapport au métal Biocompatibilité Pas de corrosion Bonne transmission des forces Contraintes concentrées à l'extrémité	Module d'élasticité proche de celui de la dentine → biomimétisme Adhésion à la dentine Moins de fractures radiculaires Dépose difficile donc reprise de TE compliquée Coût élevé Contraintes concentrées en coronaire

Non recommandés pour les RCRD

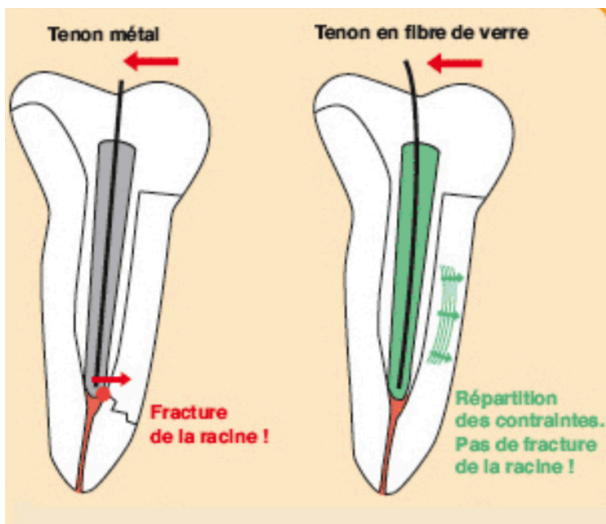


Mes notes

.....

.....

.....



Source : Itena clinical products

Les tenons en fibres de verre ont tendances à se fléchir et à casser la restauration car avec la flexion cela déchire le collage. Ces tenons insérés en phase plastique ne doivent être utilisés que si on a encore suffisamment de murs dentinaires pour pouvoir stabiliser cette restauration.

RCRI

- Alliages métalliques
- Céramiques
- Composite fibré

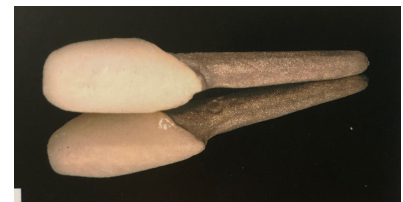Tenons anatomiques : coulés en même temps que la suprastructure

Tenons préfabriqués :

- Coulés à l'aide d'un tenon calcinable identique au tenon qui a servi pour l'empreinte
- CFAO : le tenon et la RCRI sont usinés. L'empreinte est réalisée à l'aide d'un tenon d'empreinte optique (« scan post ») ou directement par enregistrement du logement canalaire.

L'inlay-core est le plus souvent fabriqué à partir de métaux nobles. L'alliage nickel chrome n'est plus recommandé car il s'use trop rapidement et peut provoquer des allergies chez de nombreux patients.

Il est possible de recouvrir la partie coronaire de la RCRI par une fine couche de céramique dans le cadre de restaurations céramo-céramiques pour améliorer le résultat esthétique.



Source : Photo du Pr O. Hue



Mes notes

.....

.....

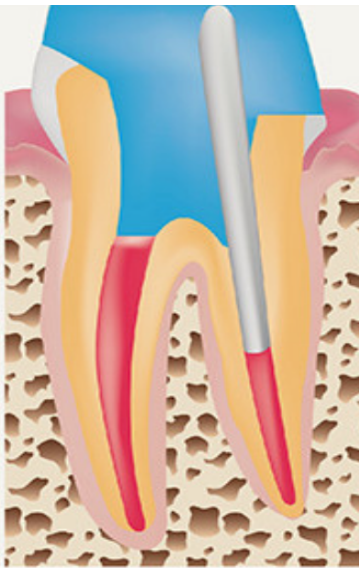
.....

PREPARATION DE LA DENT POUR UNE FUTURE RCR

Préparation coronaire

- Chambre pulpaire de dépouille par rapport à l'axe du tenon
 - **RCRD** : les contre-dépouilles sont conservées et contribuent à la rétention
 - **RCRI** : mise de dépouille nécessaire
 - Continuité progressive entre la chambre et le tenon → Il faut faire un cône d'émergence progressif dans le canal, qui permet la transmission progressive des forces vers le tenon.
- Préserver les murs dentinaires
- Murs dentaires de 1 mm de large minimum
- Murs biseautés vers l'extérieur → le biseau externe des parois transmet les forces occlusales vers le centre de la dent, les contraintes ont plutôt tendance à resserrer les parois dentinaires vers l'inlay-core.

Schéma de l'ID



Préparation canalaire idéale

- 4 mm de gutta en apical pour préserver l'étanchéité
- Entre la 1/2 et les 2/3 de la racine intra-osseuse
- 8 mm de long d'ancrage dans la racine.

La rétention chimique du collage dans le cas des RCRD autorise la diminution de la longueur du tenon. Le rapport longueur du tenon / hauteur de la couronne clinique peut être < à 1.

- Partie intra radiculaire > partie coronaire
- Longueur du tenon > ou = hauteur de la couronne clinique
- Diamètre du tenon < 1/3 de la largeur radiculaire. Le diamètre du tenon doit se rapprocher le plus du diamètre canalaire → moins de délabrement radiculaire.
- Adaptation passive pour limiter les contraintes
- 1 mm de dentine circonférentielle autour du tenon

→ tenir compte de l'anatomie radiculaire de chaque dent

Choix de la racine pour la mise en place du tenon

Le tenon est placé dans la racine la plus rectiligne et dans l'orientation de la chambre.

En règle générale : dans la racine palatine pour les dents pluriradiculées maxillaires et dans la racine distale pour les dents pluriradiculées mandibulaires.

La mise en place d'une clavette dans la racine la plus divergente est rarement indiquée (seulement si un tenon unique ne peut à lui seul assurer la rétention pour les RCR).



Mes notes

.....

.....

.....

DEPOSE DES RCR

Le risque principal est d'endommager la racine. La décision de dépose doit être prise en fonction du rapport bénéfique/risque. Le patient doit être averti des risques liés à la dépose.

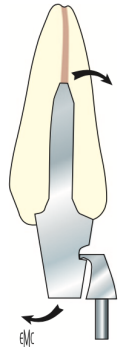
RCRD

Dans le cas d'un tenon non fibré, il faut fraiser le matériau de reconstitution coronaire sans toucher le tenon et mobiliser ce dernier à l'aide d'ultrasons. (Désolidarisation du ciment de scellement)

Dans le cas d'une restauration avec tenon fibré et composite, il faut fraiser l'intégralité du tenon. La difficulté est de rester dans l'axe canalaire. Il faut également éviter un échauffement intra-canaire lors du fraisage.

RCRI

- Arrache-couronne : déconseillé car peut provoquer des fêlures voire des fractures radiculaires
- Fraisage de la partie coronaire de l'inlay-core à l'aide de fraises transmétales puis vibration du tenon à l'aide des ultra-sons dans le cas d'un tenon normalisé ou fraisage à l'aide de fines fraises en alternance avec les ultra-sons dans le cas de tenons anatomiques pour éliminer les facteurs anti-rotationnels. Les outils spécifiques (type Wamkey®, trousse de Gonon®) sont également d'une aide précieuse pour la dépose des ancrages.



Dans tous les cas, il faudra s'armer de patience et de douceur.

Source : Arrache couronne, EM M. Bartola, O. Laviolle



Mes notes

.....

.....

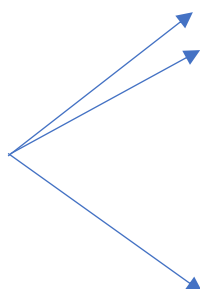
.....



Préparations corono-périphériques

Principes de préparations

- L'axe de la préparation
- La limite cervicale
 - Profil
 - Situation
- La dépouille axiale

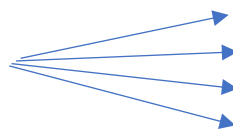


- Axe selon une direction = axe d'insertion
- Transition entre la couronne et la racine
 - Fonction des exigences mécaniques et des matériaux
 - Fonction du délabrement, de la coloration et des matériaux
Conditionne l'intégration parodontale, esthétique et la hauteur
- Permet d'assurer la rétention et la stabilisation de la couronne

Préparations corono-radiculaires

Facteurs clés à prendre en compte pour choisir la restauration la plus adaptée.

- Matériau prothétique
- Avenir fonctionnel de la dent
- Perte de substance
- Contraintes fonctionnelles



- Type de restauration
- Ancrage radiculaire ?
- RCRD ou RCRI ?
- Choix de mise en œuvre

Tableau récapitulatif simplifié pour choisir entre RCRD ou RCRI :

	RCRI	RCRD
Nombres de parois présentes	0 - 1 - 2	3 - 4
Hauteur des parois	< ½ de la couronne clinique	> ½ de la couronne clinique
Épaisseur des parois	Toujours > 1mm (sinon confondre la paroi à la limite cervicale)	
Limite cervicale	Toutes les limites	Supra-gingivale
Position	Toutes les dents	Dents postérieures



Mes notes

.....

.....

.....

.....

.....

.....

.....

.....

Prothèse fixée plurale

- ▶ Définitions
- ▶ Différents types de bridge
- ▶ Choix des dents supports
- ▶ Préparations des dents supports
- ▶ Principes biomécaniques
- ▶ Choix du matériau de l'infrastructure
- ▶ Critères de conception des infrastructures
- ▶ Éléments à observer sur le modèle de travail
- ▶ Essayage clinique et corrections

3^{ème} année (UE5 EC3)

Dr DE MARCH : Prothèse fixée plurale, bases fondamentales et principes de préparations

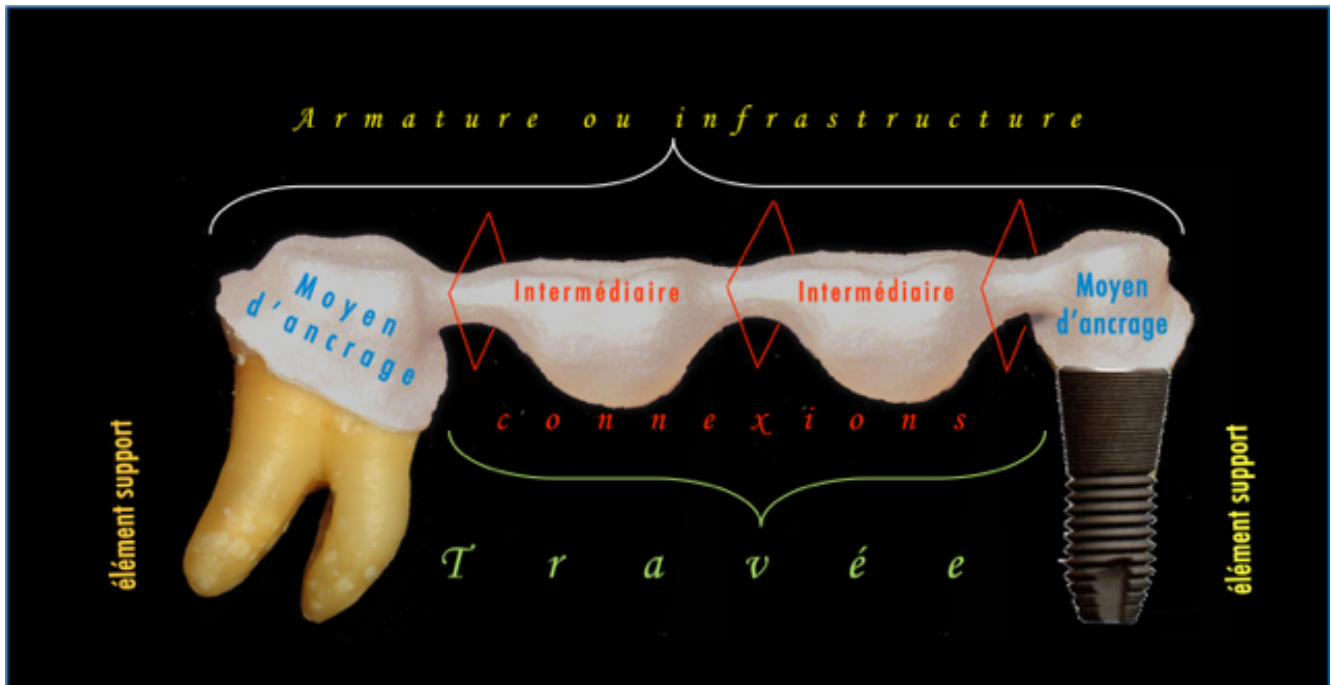
5^{ème} année (UE5 EC1)

Dr DE MARCH : infrastructure en prothèse fixée

INFRASTRUCTURES DE BRIDGES

DEFINITIONS

Un bridge est une construction plurale fixe destinée à compenser un édentement. Il permet donc de remplacer une ou plusieurs dents. Il est composé d'au moins 2 pièces prothétiques solidarisées.



Source : cours Dr. De March

Composition d'un bridge :

L'armature est l'ensemble de l'infrastructure prothétique. Elle est recouverte par de la céramique cosmétique dans le cas de restaurations céramo-métallique ou céramo-céramique

Les dents intermédiaires remplacent les dents manquantes.

La travée regroupe l'ensemble des dents intermédiaires liées par des connexions

Les moyens d'ancrage sont les éléments sur les dents supports qui vont chercher la rétention. Ils sont majoritairement périphériques (couronnes).

Les éléments supports supportent l'armature du bridge. Ce sont soit des dents naturelles ou des implants = piliers de bridge

Les connexions permettent de lier les éléments entre eux.



Mes notes

DIFFERENTS TYPES DE BRIDGES

Bridge classique

Un bridge est donc une prothèse fixée plurale remplaçant au moins une dent absente.

Le terme de prothèse fixée plurale peut également convenir lorsque qu'un seul élément prothétique réhabilite plusieurs dents supports contigües sans intermédiaire.

Dans le cas d'une maladie parodontale stabilisée, lorsque certaines dents ont une mobilité résiduelle, il est possible de solidariser tous les éléments prothétiques pour obtenir un effet de contention. Cela permet également d'augmenter la rétention de la prothèse.

Bridge en extension = cantilever

Il s'agit d'une prothèse fixée dont l'élément de remplacement est en extension (à une extrémité), c'est-à-dire solidaire de moyens d'ancrage situés du même côté de l'édentement. Il ne prend pas appui sur deux piliers mais sur un seul. Il est retenu et soutenu seulement d'un côté.

Ce dispositif est très délicat à gérer en raison du fort bras de levier dû à l'extension.

Conditions :

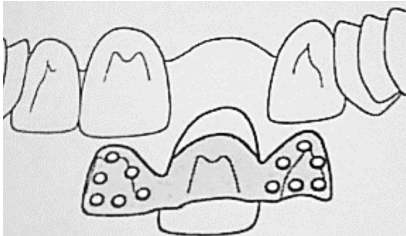
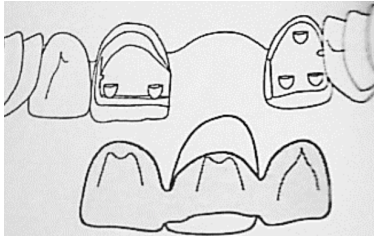
- 2 moyens d'ancrage solidaires sur piliers au minimum
- Jamais de cantilever en distal pour remplacer une dent cuspidée.
- Les forces occlusales sont trop importantes dans ce secteur.

Bridge à ailettes

Il s'agit d'une prothèse fixée plurale destinée au remplacement d'une dent antérieure avec une préparation nulle ou minimale des dents supports.

Les moyens d'ancrage utilisés sont deux ailettes assemblées sur les dents supports bordant l'édentement. Les ailettes peuvent être métalliques ou en céramique.

Il existe deux types de bridge à ailettes métalliques :

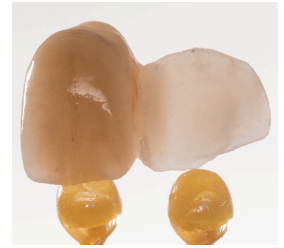Bridge de Rochette	Bridge de Maryland
Ailettes avec perforations rétentes en forme de cônes renversés 	Ailettes non perforées avec des moyens d'ancrage exploitant des préparations à minima. - Butée d'enfoncement - Rainure 

Source : cours Dr. P DE MARCH

Avantages	Inconvénients	Indications	Contre-indications
Coût faible Limites supra-gingivales (permet le contrôle de plaque) Préparation à minima Recollage possible Attelle parodontale	Irréversible Pérennité incertaine (décollement, fracture) Dépend de l'espace disponible Pas de correction de l'alignement des dents Temporisation difficile Modification de teinte sur les dents fines	Absence de caries Remplacement des incisives mandibulaires Remplacement des incisives maxillaires	Caries étendues Allergies aux alliages Remplacement d'incisives maxillaires en cas de supracclusion

Bridge collé cantilever = bridge monoaillette

Un bridge collé cantilever est constitué d'une seule ailette collée sur un pilier qui est solidarisée par une connexion à l'intermédiaire, qui est un élément en extension.
 Dans le secteur antérieur, maxillaire ou mandibulaire, la dent pilier est soit l'incisive centrale (pour le remplacement d'une centrale ou d'une latérale) soit la canine (pour le remplacement de la latérale). Il est de nos jours principalement réalisé en céramique.



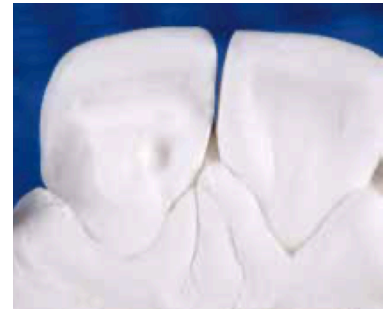
Source : Dentalspace

Indications :

Ces bridges collés cantilever sont indiqués en cas d'édentement unitaire antérieur lorsqu'il existe au moins une dent adjacente peu ou pas délabrée, avec la présence d'émail sur la face palatine / linguale.

Préparation :

- 1- Réalisation d'un congé ou épaulement à angle interne arrondi au niveau cervical en situation supra gingivale, épaisseur entre 0,6 et 0,8mm
Rôle : garantie la rigidité de la construction ainsi que sa stabilisation
- 2- Réalisation d'une corniche occlusale à distance du bord libre dont la situation va dépendre du niveau de translucidité du bord coronaire
Rôle : s'oppose aux forces de clivage et de pelage du joint collé, permet d'exploiter la surface palatine la plus large possible pour optimiser le collage
- 3- Réalisation d'une boîte de connexion en regard de la zone édenté. Son orientation est oblique par rapport au grand axe de la dent pilier pour ne pas risquer de fragiliser le bord coronaire et d'en modifier sa translucidité par interposition de l'ailette palatine.
 Idéalement, hauteur : 4mm, largeur : 3mm (12mm²)
- 4- Réalisation d'un macropuits à l'opposé de la zone édenté (controlatéral), en dehors de la chambre pulpaire.
Rôle : assure la rétention et la stabilisation du bridge, s'oppose au bras de levier par les forces s'exerçant sur l'intermédiaire en extension.



Source : Réalités Cliniques 2015. Vol. 26, n°1 : pp. 35-46



Mes notes

.....

.....

.....

Avantages partagés avec les bridges collés traditionnels	Avantages spécifiques des bridges collés cantilever
<ul style="list-style-type: none"> - Restauration efficace même en cas de volume osseux insuffisant - Mise en œuvre rapide, en fonction de la nécessité ou pas de préparation parodontale (2 ,3 ou 4 séances) - Excellent rapport coût/efficacité - Préservation tissulaire par rapport aux bridges traditionnels - Un haut degré de satisfaction des patients 	<ul style="list-style-type: none"> - Possibilité de passer un fil pour le nettoyage sous l'intermédiaire en extension - Possibilité de décollement partiel impossible par définition. - Mise en œuvre facilitée par la préparation d'un seul pilier et préservation tissulaire encore accentuée - Possibilité de réaliser une construction tout céramique - Pas de contention non physiologique avec la 2^{ème} dent adjacente

Dans le cas d'un bridge avec 2 ailettes collées, la mobilité différentielle des dents bordant l'édentement implique des contraintes au niveau des ailettes qui peuvent aboutir au décollement partiel.

Dans le cas d'un bridge avec 1 seule ailette, la mobilité de la dent, ainsi que la proprioception plus fine du patient sont 2 éléments qui ont tendance à limiter les contraintes. Ce qui se traduit par de meilleures valeurs d'adhésion après fatigue mécanique pour le bridge collé cantilever que pour le bridge collé traditionnel à 2 ailettes.

Même si le bridge monoaillette est une alternative dans les cas d'édentement antérieur unitaire, il est de moins en moins préconisé du fait du risque d'échec plus important et de l'avènement de l'implantologie.

Bridge à ancrage partiel

Il utilise comme moyen d'ancrage un élément partiel de type inlay ou onlay.

Seules les infrastructures métalliques permettent de réaliser ce type de bridge dont les ancrages seront métalliques.



Mes notes

.....

.....

.....

CHOIX DES DENTS SUPPORTS

Rapport corono-radiculaire

C'est le rapport couronne clinique/racine clinique. Il doit être de 1/3 pour la couronne et 2/3 pour la racine.

La prothèse est dans des conditions acceptables jusqu'à un rapport couronne clinique/racine efficace de 1/2.

Forme des racines

La configuration de la racine est à prendre en compte. Plus la racine est massive et épaisse et plus elle est résistante.

- Valeur intrinsèque = résistance de la dent
- Valeur extrinsèque = stabilité de la dent dans l'os et son environnement.

A. Jepsen. Root surface measurement and a method for x-ray determination of root surface area. Acta Odontologica Scandinavica, 1963.

Surface radiculaire efficace

Pour s'aider, on se réfère à une étude de Jepsen.

La surface radiculaire globale des points d'appuis (moyens d'ancrage) doit être supérieure ou égale à celle présumée des dents remplacées. Il faut également tenir compte de l'anatomie radiculaire et de la hauteur du parodonte des dents concernées.

Maxillaire	Ic C	1,1	Mandibulaire	1
	Ic L	1		1,1
	C	1,5		1,7
	PM1	1,3		1,2
	PM2	1,2		1,3
	M1 M2	2,4		2,8

Attention, l'étude de la valeur des surfaces radiculaires est une étude statistique. Il faut toujours la mettre en rapport avec la situation clinique. Ce n'est seulement qu'une aide au choix. Ce qui compte c'est la partie de la racine qui est ancrée dans l'os.

Exemple pour un bridge 13 (14) (15) 16

- 1,5 + 2,4 = 3,9
 - 1,3 + 1,2 = 2,5
- } Somme des surfaces des dents supports > à la somme des éléments intermédiaire

PREPARATION DES DENTS SUPPORTS

L'homothétie des préparations doit être respectée.

Les préparations doivent être de dépouilles et permettre la réalisation d'un bridge avec un seul axe d'insertion. La dépouille prime toujours sur l'homothétie.

Il doit y avoir un espace prothétique suffisant pour l'armature et la céramique dans toutes les dimensions de l'espace.



Mes notes

.....

.....

.....

PRINCIPES BIOMECANIQUES

Principes mécaniques fondamentaux = flexion de travées

Les forces occlusales appliquées sur la travée entraînent une flexion.

La flexion d'une travée dépend : de sa longueur, de sa largeur, de sa hauteur et du module d'élasticité du matériau employé (= capacité intrinsèque du matériau à se déformer).

- La flexion d'une travée est proportionnelle au cube de sa longueur. Si la longueur de la travée est x2 alors la flexion appliquée sur celle-ci sera x8.
- La flexion d'une travée est inversement proportionnelle à sa largeur
- La flexion d'une travée est inversement proportionnelle au cube de sa hauteur.

C'est donc principalement sur la hauteur de la travée et des connexions que l'on va jouer pour contrer la flexion.

La flexion de la travée dépend de la contrainte.

C'est proche de l'OIM que les forces sont les plus importantes : il faut répartir ces forces sur tous les éléments, ne pas concentrer sur un élément de la travée

Il faut également tenir compte de la puissance musculaire du patient et de ses éventuelles parafunctions.

Les principales contraintes sont les forces de cisaillement.

Équilibrer les rétentions

La flexion de la travée prend appui sur les piliers principaux et se répercute par une traction des moyens d'ancrages sur les piliers secondaires.

Il faut un maximum de rétention sur les piliers à distance des dents bordant l'édentement.

Il faut comprendre le sens où va se desceller la prothèse : en prothèse fixée plurale les rainures seront en palatin/lingual ou en vestibulaire pour compenser la flexion de la travée.

Hauteur entre sommet papille et sommet occlusal

La hauteur de la connexion est limitée entre le sommet de la papille et la hauteur des dents antagonistes.

Dans les cas où la papille est très haute et très au-dessus du niveau osseux, il faut la réduire pour obtenir plus de hauteur au niveau des connexions pour contrer la flexion.



Mes notes

.....

.....

.....

CHOIX DU MATERIAU DE L'INFRASTRUCTURE

Alliages métalliques

Les propriétés d'un alliage métallique pour la réalisation de l'armature d'un bridge sont :

- Résistance à la flexion et ductilité
- Possibilité de brasures primaires et secondaires
- Compatibilité avec la liaison céramique
- Accord du coefficient de dilatation thermique (CDT) avec la céramique

Grâce à la ductilité de certains alliages métalliques, on peut réaliser jusqu'à maximum 3 éléments intermédiaires (à réévaluer en fonction des dents supports)

Les connexions des armatures en alliages métalliques nécessitent moins de hauteur par rapport à la zircone. Une connexion moins haute, plus fine et plus postérieure permet alors au prothésiste d'avoir plus d'espace et de réaliser de plus belles embrasures avec une bonne intégration parodontale.

Le métal permet de faire des travées plus longues et peut s'adapter à tous types de préparations.

Céramiques

Indications :

	Nombre maximal d'intermédiaires
Céramiques renforcées en disilicate de lithium (Emax Press)	1 PM
Céramiques infiltrées (InCeram)	1 M + 1 PM
Zircone	2 PM + 1M / 2 M

Source: Materials Project

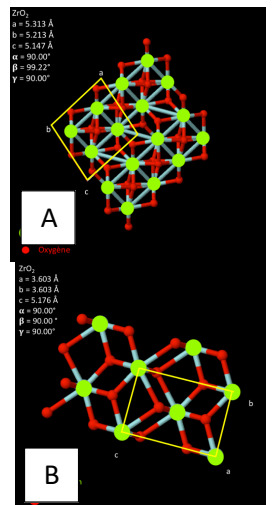
La zircone est le matériau minéral céramique de choix. Elle présente une excellente résistance à la fatigue.

On retrouve la zircone sous forme tétragonale. Cette dernière existe à 1170°. Elle est stabilisée à température ambiante grâce à l'oxyde d'yttrium.

Sous l'effet d'une contrainte, la zircone change d'orientation cristallographique. Elle passe ainsi de la forme tétragonale (A) à la forme monoclinique (B). Cette nouvelle forme occupe plus de volume et permet de fermer la microfissure engendrée par la contrainte.

On parle de ténacité = résistance à la fatigue. C'est la capacité d'un matériau à s'opposer à la propagation d'une fissure.

Ce changement n'est pas possible qu'une seule fois et est irréversible.



La zircone a une résistance à la fatigue 10x plus importante que la céramique vitreuse renforcée au disilicate de lithium.
Les alliages métalliques ont une résistance à la fatigue 80x plus importante que la zircone (grâce à leur ductilité).

Avec une armature en céramique, il faut un épaulement à angle interne arrondi ou congé quart de rond large, et ceci nécessite de l'épaisseur car les céramiques supportent bien la compression mais pas la flexion et le cisaillement. Pour la zircone il faut une hauteur entre les connexions beaucoup plus importante que celle nécessaire pour les alliages métalliques pour s'opposer à la flexion.



Mes notes

.....

.....

.....

CRITERES DE CONCEPTIONS DES INFRASTRUCTURES

Assurer le maximum de résistance à la structure prothétique

<u>Formes des connexions</u>	Zone où les dimensions volumétriques sont les plus faibles. C'est le point de faiblesse mécanique des infrastructures. La connexion en forme de cœur est la plus adaptée en postérieur pour s'opposer à la flexion de l'armature. Il n'y a pas la place pour cette forme en antérieur, la forme de losange est alors plus adaptée.
<u>Plages de brasure</u>	Il faut surdimensionner ces zones pour éviter de fragiliser l'infrastructure. 2 types de brasure : - <u>Primaire</u> : correction de l'infrastructure à l'étape d'essayage - <u>Secondaire</u> : après apposition de la céramique en laissant une plage de métal visible.
<u>Effet d'entaille</u>	L'effet d'entaille dépend de la géométrie de l'embrasure. Il faut arrondir les angles pour éviter les embrasures aiguës et éviter de concentrer les contraintes au niveau de cette zone fragile.
<u>Épaisseur de la chape</u>	Les forces se concentrent là où la chape est la plus fine. Il est nécessaire de sur préparer la dent pour que la chape ait une épaisseur suffisante, notamment dans les situations où le parodonte est réduit.
<u>Cantilever</u>	Pour une armature avec extension, la connexion avec l'extension doit impérativement être 2x supérieure en hauteur à celle entre les deux dents sur racine.
<u>Intermédiaires</u>	En forme de selle, suffisamment compressif pour ne pas générer de bourrage alimentaire latéral.

Soutenir mécaniquement la structure en céramique fragile de nature

<u>Homothétie des extradados</u>	La céramique cosmétique résiste bien à la compression mais peu à la torsion, flexion et en cisaillement. L'épaisseur de la céramique doit être homogène et a besoin d'une soutien uniforme et constant par l'infrastructure.
<u>Épaulement cervical</u>	Toute la structure doit être arrondie → congé ¼ de rond large ou épaulement à angle interne arrondi. En restauration plurale, le congé ¼ de rond est plus adapté car il permet de corriger les erreurs d'axes.
<u>Absence d'angles vifs</u>	Arrondir tous les angles, l'extrados ne doit présenter aucun angle vif.

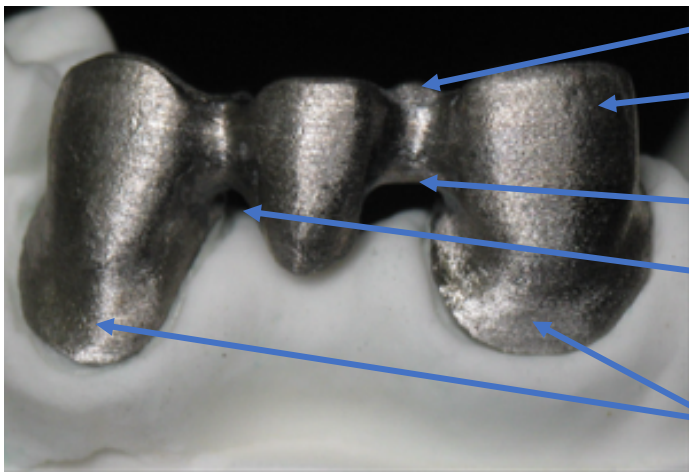


Mes notes

.....

.....

.....



- Aucun angle vif
- Forme homothétique à la forme finale pour le soutien de la céramique (surtout au point de contact proximal)
- Embrasure arrondi (pas d'angle vifs, pas de trait de disque)
- Passage de brosette (fine) dans les embrasures
- Connexions suffisamment importantes
- Ménagement d'un congé dans l'extrados pour le soutien de la céramique

Armature « grattée » et polie sans bulle ni défaut métallurgique
 Ajustage parfait sur le modèle
 Pas de die-spacer sur le congé
 Absence de bascule sur le modèle



Source : cours Dr De March

ÉLÉMENTS A OBSERVER SUR LE MODELE DE TRAVAIL

- Examen métallurgique : pas de bulles, ébarbures, limites trop fines
- Ajustage
- Etat de surface
- Absence d'angles vifs
- Géométrie des embrasures
- Homothétie des extrados
- Hauteur des travées par rapport aux forces
- Géométrie des embrasures
- Absence de bascule : l'ajustage de l'armature doit être simultané sur toutes les limites de préparations.



Mes notes

.....

.....

.....

ESSAYAGES CLINIQUES ET CORRECTIONS

<u>Correction des contre-dépouilles</u>	Elles sont comblées par de la cire ou de la résine lors des étapes de laboratoire et par le ciment de scellement en bouche.	
<u>Essai clinique</u>	Contrôle de l'adaptation des limites : <ul style="list-style-type: none"> - Visuellement - Avec la sonde - Recherche d'une bascule en appuyant de part et d'autre 	
<u>Mise en évidence des frictions</u>	Mise en place d'un silicone très fluide à prise rapide dans l'intrados. Il doit y avoir une épaisseur homogène sur tous les éléments de l'infrastructure. Si le silicone est percé, cela signifie qu'il y a une zone de friction → correction du pilier	
<u>Correction de la bascule de l'infrastructure</u>	<ol style="list-style-type: none"> 1. Individualiser les infrastructures : les connexions sont coupées à l'aide d'un disque, idéalement une connexion qui borde un moyen d'ancrage. Un espace de 0,2mm est requis. 2. Sablage des zones sectionnées 3. Re-solidarisation en bouche à l'aide d'une résine calcifiable 4. Vérification : il ne doit plus y avoir de bascule. 5. Envoi au prothésiste pour rétablir la continuité métallurgique : par brasure primaire ou soudure laser. 	
	<u>Brasure primaire</u>	C'est l'opération d'assemblage de pièces métalliques au moyen d'un métal d'apport (apport à l'état liquide), dont la température de fusion est inférieure à celle des pièces à assembler, et mouillant le métal de base qui ne participe pas par fusion à la constitution du joint → <u>seul le métal d'apport fond.</u> La nouvelle connexion est donc constituée de 2 alliages différents. <u>Propriétés du métal d'apport :</u> <ul style="list-style-type: none"> - T° de fusion de l'alliage apporté < T° de fusion de l'alliage de base - Composition différente de celle de l'armature - Recouvert de céramique L'alliage de l'infrastructure est suffisamment chauffé pour permettre un échange d'atomes entre l'alliage de l'infrastructure et le nouvel alliage apporté. Création d'une couche hybride entre les 2 alliages = zone d'interdiffusion.
	<u>Soudure laser</u>	C'est l'assemblage à l'aide d'un métal d'apport de même nature que les pièces à assembler dont le métal de base participe par fusion à la constitution du joint → <u>les 2 métaux fondent.</u> La soudure est homogène : création d'un nouvel alliage par mélange du métal d'apport et du métal de base.



Mes notes

.....

.....

.....

<p><u>Bascule du biscuit</u></p>	<ul style="list-style-type: none"> - Points de contact proximaux trop forts - Appui trop important d'un intermédiaire sur la muqueuse - Déchets de laboratoire dans l'intrados
<p><u>Oxydation de l'alliage</u></p>	<p>L'intrados de l'infrastructure doit donc être sablé à chaque fois pour qu'il n'y ait pas de couche d'oxydation (se dépose sur l'alliage à chaque fois qu'il est chauffé).</p>
<p><u>Brasure secondaire</u></p>	<p>C'est la re solidarisation de l'infrastructure après apposition de la céramique. (Réunion de plusieurs bridges en un seul, plus grand)</p> <p>Il faut donc préserver des plages métalliques visibles en palatin. La fusion du métal d'apport est réalisée au four à céramique.</p> <p>Une brasure se fait toujours entre deux éléments d'ancrage et jamais avec un élément intermédiaire.</p> <p><u>Propriétés du métal d'apport :</u></p> <ul style="list-style-type: none"> - T° de fusion du métal d'apport < T° de cuisson de la céramique (pour ne pas recuire la céramique) - T° de cuisson de la céramique < T° de fusion de l'infrastructure - Composition différente de l'armature - Avec des alliages nobles uniquement (métal d'apport et métal de base)



Mes notes

.....

.....

.....

Laboratoire

- ▶ Etapes de laboratoire en prothèse fixée
- ▶ Communication de la couleur

2^{ème} année (UE2 EC3)

Dr VAILLANT : Étapes de laboratoire

4^{ème} année (UE3 EC3)

Dr DE MARCH : La couleur des dents et sa communication au laboratoire

ETAPES DE LABORATOIRE EN PROTHÈSE FIXÉE

MODELE DE TRAVAIL

Le modèle de travail en prothèse fixée est la réplique positive obtenue à partir de l’empreinte clinique des préparations destinées à recevoir des éléments prothétiques.

De la réalité clinique au modèle de travail, les marges d’erreurs sont idéalement réduites par le choix de matériaux adaptés et la mise en œuvre de protocoles stricts lors de la prise d’empreinte clinique, la coulée et l’élaboration du modèle de travail.

Critères de qualité d’une empreinte :

- Pas de bulle
- Pas de tirage
- Assez de matériau
- Matériau soutenu

Cahier des charges du modèle de travail :

- Fidélité dimensionnelle : situation identique à la situation buccale
- Reproduction des détails : les plus fins possibles
- Bonnes propriétés physiques : résistance, dureté, stabilité dans le temps

COULÉE DE L’EMPREINTE

Délais de coulée :

- Hydrocolloïdes irréversible (alginate) : coulée rapide (30 minutes) car très sensible aux phénomènes hydrocinétiques, conservation dans un milieu hygrophore (matériau saturé en humidité sans être mouillé).
- Polyéther et polysulfure : ce sont des matériaux plutôt hydrophiles. Coulée assez rapide dans les 6 à 12H. Elles ne doivent pas être conservées immergées
- Silicones par additions : bonne stabilité dimensionnelle dans temps
- Silicones par condensation : variations volumétriques importantes. Besoin d’un milieu hygrophore.

Matériaux de coulée :

<u>Plâtre</u>	Origine semi-synthétique ou synthétique Dureté élevée Faible expansion de prise Couleur neutre (pour mieux observer les reliefs) Plâtre de choix = plâtre de type IV (extra dur) en prothèse fixée Coulée sous vide idéale → coulée plus homogène
<u>Résines époxy</u> <u>Polyuréthane</u>	Plus résistante Précision dimensionnelle identique au plâtre Préparation plus délicate : <ul style="list-style-type: none"> - Échauffement pendant le détournage - Dépolymérisation possible au niveau du détournage → perte globale de précision possible

Cahier des charges du matériau de coulée :

- Capacité à reproduire les détails
- Résistance à l’abrasion (pour palier l’usure provoquée par les manipulations) car prothésiste travaille sur le modèle
- Résistance à la fracture
- Facilité de manipulation
- Compatibilité avec le matériau d’empreinte
- Absence de toxicité



Mes notes

.....

.....

.....

	Plâtres Type IV	Résines Epoxy ou Polyuréthane
<u>Précision dimensionnelle</u>	Excellente	Excellente
<u>Reproduction des détails</u>	Excellente	Excellente
<u>Résistance à l'abrasion</u>	Médiocre	Bonne
<u>Résistance à la traction, compression</u>	Faible	Bonne
<u>Dureté de surface</u>	Bonne	Faible
<u>Compatibilité avec les matériaux à empreinte</u>	Totale	Partielle
<u>Rapidité, traçabilité de préparation</u>	Excellente	Bonne
<u>Nuisance</u>	Non	Oui
<u>Couleurs</u>	Variées	Variées

Chronologie

- Aménagement : traitement préalable de l'empreinte
- Mélange
- Malaxage : manuel ou mécanique
- Remplissage : vibration ou centrifugation
- Démoulage : analyse de la réplique obtenue

PREPARATION DU MODELE

Les principaux aménagements à réaliser sont de faciliter l'accès à la ligne de finition prothétique complètement dégagée pour permettre la meilleure adaptation marginale possible.

→ Ce qui implique d'individualiser chaque préparation en un modèle positif unitaire (MPU), mais dont la situation par rapport aux autres éléments de l'arcade doit être préservée.

L'objectif est de réaliser un MPU (modèle positif unitaire) pour chaque préparation.

Les MPU doivent résister à l'usure, avoir un bon rapport avec les dents adjacentes et être insérés / désinsérés facilement.

Détourage du modèle

La base du modèle doit être parfaitement plane et parallèle au plan d'occlusion. La hauteur de la base à la limite cervicale est d'environ 1-1,5 cm. Il faut retirer tout le plâtre situé au niveau palatin ou lingual.

Dispositifs d'élaboration

	Avantages	Inconvénients
<u>Système à pins</u>	Fractionnement précis Remise en place précise	Soclage différé, dans le même matériau (contraintes) Forage rigoureux
<u>Système à emboitage</u>	Soclage en un temps (moins de contrainte) Emboilage = diminution de l'expansion volumétrique Pas de forage	Fractionnement approximatif Usure



Mes notes

.....

.....

.....

Système à pins :- Forage

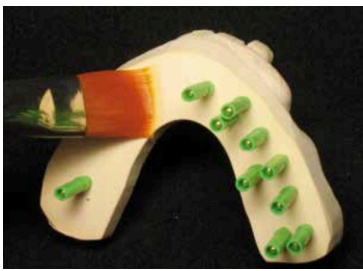Le but du forage est de permettre le positionnement des pins et des gaines au niveau des dents qui sont préparées (en dessous du modèle).

- Collage des pins et positionnement des gaines

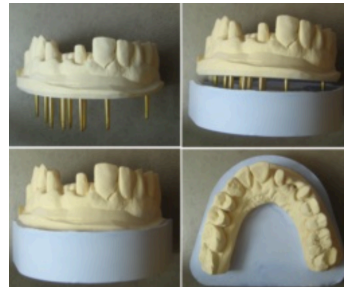
Pins = tige positionnée dans le forage

Les pins sont collés avec une colle cyanoacrylate. La partie émergente de ces pins reçoit une gaine qui sera emprisonnée dans le socle durant son élaboration ultérieure rendant ainsi le MPU amovible.

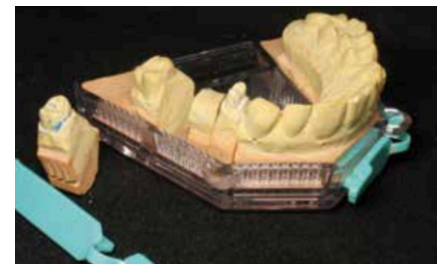Le rôle des pins est de permettre le repositionnement des différents éléments les uns par rapport aux autres en s'insérant dans des gaines intégrées dans le socle élaboré ultérieurement.



Mise en place des gaines et vernissage
(isolant plâtre/plâtre) (Source : P. De March,
K. Kannengiesser)



Système à pins
(Source : Moulage dentaire Ancey, P.
Murea)



Système à emboitage
(Source : P. De March, K. Kannengiesser)

Soclage

Le socle est une base pour le modèle de travail.

Coulée du socle dans une couleur différente.

Immédiat (en même temps que la coulée du modèle) ou différé (après la prise finale du modèle)

Socle en plâtre (les deux plâtres doivent avoir la même expansion de prise), résine ou plexiglass

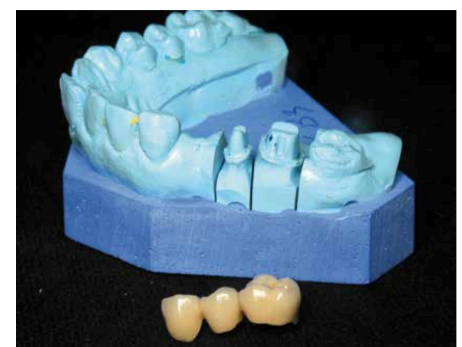Solidaire (système à emboitage) ou indépendant des MPU (système à pins)

On privilégiera un soclage massif réalisé en même temps que la coulée du modèle en plâtre pierre de type IV ou un socle sans expansion (plexiglas).

FractionnementTraitements préalables au fractionnement :

- Taille, détourage, planage
- Ébarbage : suppression des coulures et imperfections
- Toilettage : éviction des fines bulles
- Mise en articulateur et équilibrage en OIM

A pour objectif de rendre démontables et manipulables les éléments constitutifs du modèle de travail, essentiellement les reproductions unitaires de toutes les préparations cliniques



Source : P. De March, F. Kannengiesser

Cahier des charges des MPU :

- Insertion / désinsertion aisée
- Stables sur le modèle
- Rapport entre les éléments fractionnés identiques au modèle monolithique



Mes notes

.....

.....

.....

Traitement des MPU

Le détournage permet d'avoir accès aux limites cervicales de préparation. Il s'agit d'enlever une partie des tissus situés en dessous de la limite tout en conservant le profil d'émergence. (Importance de la déflexion gingivale ++)

S'il y a une contre dépouille :

- Correction du pilier par le praticien, nouvelle prise d'empreinte.
- Si elle est extrêmement faible, et qu'elle ne se situe pas au niveau de la limite : le pilier peut être corrigé à la cire, puis au cabinet sera comblée avec du ciment de scellement.

Mise en place d'un vernis d'espacement (= die spacer) sur la préparation (sur le pilier uniquement, pas sur la limite cervicale) → simule l'épaisseur du ciment

MODELE NUMERIQUE DE TRAVAIL

Empreinte physique
Modèle physique
Traitements physiques



Empreinte optique
Modèle numérique 3D
Modélisation informatique

La précision des caméras optiques et des scanners tend à égaler voire dépasser celles des matériaux à empreintes. Le modèle numérique est une image obtenue par la prise d'empreinte optique et dont le traitement s'effectue sur des applications informatiques. (CAO = conception assistée par ordinateur)

- Validation de l'empreinte optique
- Prise d'occlusion statique et dynamique
- Détermination des limites de préparation,
- Détermination des axes de fractionnement,
- Détermination des axes d'extraction des carottes,
- 3D, couleurs, transparence, simulation → nombreux outils

Procédés de matérialisation (FAO = fabrication assistée par ordinateur)

- Par soustraction : usinage
- Par addition : impression 3D

L'évolution de ce concept tend à faire disparaître les matériaux et les modèles.

Le « tout numérique » deviendra très probablement un incontournable en réhabilitation prothétique dentaire.

Il existe différents types de CFAO :

Types de CFAO	CFAO Directe	CFAO semi-directe internalisée	CFAO semi-directe	CFAO indirecte
<u>Empreinte</u>	Empreinte optique	Empreinte optique	Empreinte optique	Empreinte physico-chimique
<u>Conception (CAD)</u>	Conception au cabinet dentaire	Conception au laboratoire de prothèse	Conception au laboratoire de prothèse	Conception au laboratoire de prothèse
<u>Fabrication (CAM)</u>	Usinage au cabinet dentaire	Usinage au cabinet dentaire	Fabrication au laboratoire de prothèse	Fabrication au laboratoire de prothèse

Computer-aided design (CAD), Computer-aided manufacturing (CAM)



Mes notes

.....

.....


.....

COMMUNICATION DE LA COULEUR

COULEUR DES DENTS NATURELLES

Tri variance

- Teinte : nature de la couleur, c'est la tonalité chromatique, la valeur de la couleur
- Saturation : quantité de couleur, intensité de couleur = « chroma » ↗ saturation ↘ luminosité
- Luminosité : quantité de blanc et de noir qu'on a dans une couleur (au centre de la dent, au collet, bord libre) → paramètre qui varie le plus

Autres paramètres

- Translucidité = propriété d'un corps à laisser passer la lumière en la diffractant
- Transparence = propriété d'un corps à laisser passer la lumière sans la déformer
- Opalescence = propriété particulière des corps à produire une couleur bleue quand ils réfléchissent la lumière et une couleur ambre quand ils la transmettent
- Fluorescence = Absorption de longueurs d'onde non visibles qui sont ensuite réfléchies et se diffusent en une lumière visible

LES REFERENTIELS DE COULEUR = NUANCIERS

1- Luminosité

2- Saturation

3- Teinte

<u>Vitapan classical</u>	<u>3D master (Vita)</u>
A = ton brun rougeâtre	Choix par élimination
B = ton jaune rougeâtre	5 familles de luminosité horizontalement
C = ton gris	Puis saturation verticalement
D = ton gris rougeâtre	Puis tonalité chromatique gauche (jaune) à droite (rouge)

CHOIX DE LA COULEUR PROTHETIQUE

De loin puis de près

3 échantillons pour comparer immédiatement

Sur le même plan que la dent

Dentine au centre de la dent et émail au niveau du bord libre

Cartographier la dent = carte de montage =

répartition des couleurs

Photo légendée ou schéma, référence imagée claire et pertinente pour le prothésiste

3 parties : cœur dentine / collet / bord libre → noter toutes les caractéristiques

Puis éléments secondaires : fêlure, translucidité, opalescence, fluorescence, nuance, tâches, état de surface.

Facteurs influençants

- Environnement neutre
- Nature de la lumière incidente stable non variable et complète = lumière naturelle du jour entre 5000 et 5500°K
- Ne pas regarder trop longtemps (fatigue visuelle)
- Dents humides
- Observation oblique pour les détails



Mes notes

.....

.....

.....

PARTIE 3

Prothèse supra-implantaire

- *Chapitre 11* : Rappels anatomiques
- *Chapitre 12* : Étapes cliniques en prothèse fixée supra-implantaire
- *Chapitre 13* : Prothèse amovible stabilisée sur implants : PACSI et PAPSI

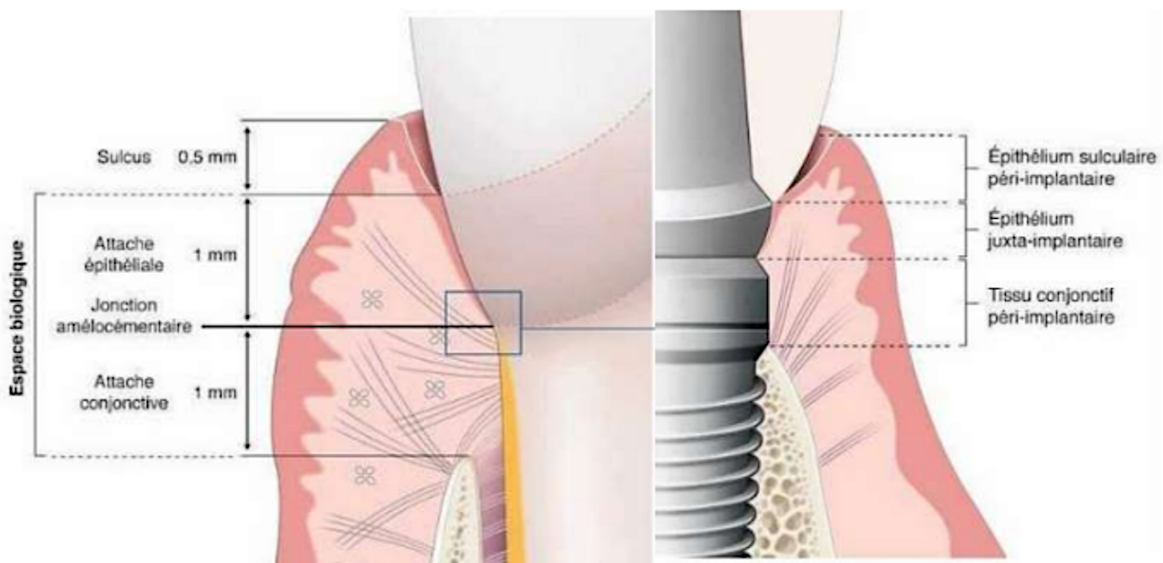
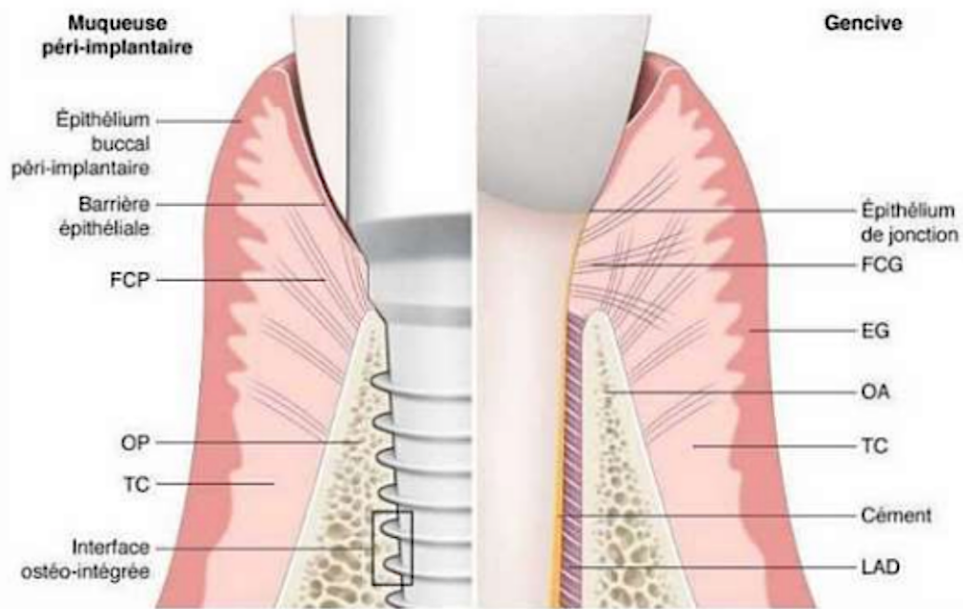
Rappels anatomiques

- ▶ Différences entre attache péri implantaire et péri dentaire
- ▶ Pose de l'implant par rapport à la prothèse

RAPPELS ANATOMIQUES

DIFFERENCES ENTRE ATTACHE PERI IMPLANTAIRE ET PERI DENTAIRE

Les tissus mous jouent un rôle essentiel dans l'intégration de la future prothèse implanto portée. La cicatrisation est faite en 6 à 8 semaines mais la maturation tissulaire peut aller jusqu'à 6 mois.



Source : Schémas cours dr. JOSEPH



Mes notes

.....

.....

.....

<u>Sur l'implant</u>	<u>Sur la dent</u>
<ul style="list-style-type: none"> - Pas de ligament → absence d'apport vasculaire - Fibres conjonctives parallèles à la surface → il n'y a pas d'attache conjonctive donc attention à la force de sondage, simple adhérence - Moins de fibroblastes dans le tissu conjonctif - Tissu cicatriciel moins résistant qu'une dent - Ankylose : implant directement relié à l'os, pas de mouvements possibles 	<ul style="list-style-type: none"> - Ligament alvéolo-dentaire → apport vasculaire - Fibres perpendiculaires à la racine → attache conjonctive

Le positionnement adéquat de l'implant dans le volume osseux conditionne la future stabilité des tissus mous. On parle d'ostéo-intégration.

POSE DE L'IMPLANT PAR RAPPORT A LA PROTHESE

<u>Mise en nourrice : implant sous la gencive (juxta-osseux)</u>	Dans l'implant on met une vis de couverture pour éviter que le tissu vienne s'invaginer à l'intérieur <ul style="list-style-type: none"> - Quand on a n'a pas de stabilité primaire suffisante - Quand on a une prothèse amovible de transition sur les implants - Pour des raisons esthétiques : bridge antérieur quand on ne veut pas voir le pilier.
<u>Mise en fonction</u>	On place dès le 1er jour ou après la mise en nourrice un pilier de cicatrisation transgingival vissé en per-opérateur (pas en occlusion).
<u>Mise en esthétique immédiate</u>	On met une prothèse fixe transitoire supra-implantaire en sous occlusion et sous fonction dès le premier jour, dès la mise en place de l'implant.
<u>Mise en charge immédiate</u>	On met une prothèse provisoire en charge occlusale pour édenté totale avec plusieurs implants solidarités.



Mes notes

.....

.....

.....



L'essentiel

La position spatiale de l'implant et la gestion des tissus mous péri-implantaires sont indispensables pour la bonne intégration de la future restauration prothétique supra-implantaire.



Mes notes

Area for taking notes, consisting of multiple horizontal dotted lines.

Étapes cliniques en prothèse fixée supra-implantaire

- ▶ Diagnostic
- ▶ Projet prothétique
- ▶ Position spatiale de l'implant
- ▶ Empreintes
- ▶ Conception des piliers implantaires
- ▶ Essayage
- ▶ Assemblage
- ▶ Hygiène et maintenance

4^{ème} année

Dr VAILLANT : étude implantaire pré-prothétique (UE7 EC2)

Dr SCHOUVER : implantologie prothétique (UE7 EC2)

5^{ème} année

Dr SCHOUVER : implantologie prothétique (UE2 EC2)

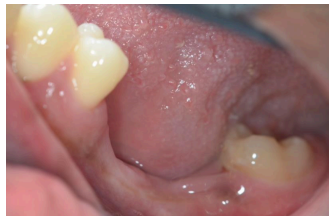Dr PRINTZ : Hygiène et maintenance en prothèse fixée et supra-implantaire (UE5 EC1)

DIAGNOSTIC

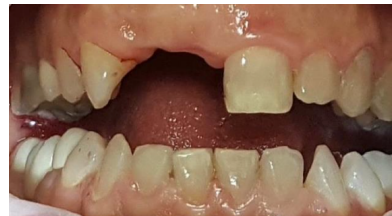1ER RDV DE BILAN

- 1- Cerner les attentes et la motivation du patient : la demande ne doit pas être irréaliste
- 2- Anamnèse : état de santé du patient, historique de l'édentement
- 3- Profil psychologique
 - Refus de PA et demande de PF
 - Acceptation des contraintes de l'élaboration d'une solution fixe et de sa maintenance (temps au fauteuil, nombre de RDVs)
 - Exigence esthétique : ne rien promettre au patient, communication praticien-patient +++, comprendre la demande
- 4- Examen clinique
 - État exobuccal
 - Éliminer une pathologie douloureuse de l'ATM
 - Dépister une asymétrie majeure de la face
 - Évaluation générale de la DVO
 - Analyse esthétique si nécessaire
 - Examen endobuccal
 - Vérification de l'espace prothétique
 - Espace mésio-distal : 7mm pour une PM, 10mm pour une molaire maxillaire, 10 à 12mm pour une molaire mandibulaire
 - Axes des dents adjacentes à la future prothèse supra-implantaire
 - En cas de légère inclinaison proximale, une améloplastie peut être réalisée dans le cas de faible version afin de corriger la morphologie proximale pour obtenir un PDC plus physiologique (risque de bourrage alimentaire dû à une embrasure trop importante)
 - Hauteur prothétique
 - 7mm minimum entre la crête et la face occlusale de la dent antagoniste
 - Si l'espace est insuffisant :
 - Améloplastie soustractive de la dent antagoniste
 - Réalisation prothétique de la dent antagoniste (onlay, restauration prothétique)
 - Ingression orthodontique de la dent antagoniste si saine et faiblement délabrée
 - Avulsion de la dent antagoniste si trop délabrée ou trop égressée
 - Si l'espace est trop important : réfléchir à une solution (greffe osseuse, prothèse fixée classique, PAPIM)

Source : cours Dr. VAILLANT



Hauteur prothétique trop importante.



Espace mésio-distal trop important

5- Alternatives thérapeutiques

A ce stade, le praticien peut déjà expliquer au patient les alternatives thérapeutiques et donner une estimation globale du coût du projet en fonction de l'alternative. Ne pas oublier de donner aussi l'estimation du coût de la maintenance.



Mes notes

.....

.....

.....

ETUDE PROTHETIQUE PRE-IMPLANTAIRE

INDICATIONS

Édentement postérieur simple (1 ou 2 dents) avec contexte occlusal favorable

Des modèles d'étude ne sont pas absolument nécessaires si l'examen clinique est favorable, selon trois paramètres :

- Espace prothétique disponible suffisant
- Occlusion favorable
- Rapport prothèse – parodonte favorable (et gencive attachée présente : 2 mm minimum)

Toutefois un CBCT est utile pour quantifier le volume osseux et s'assurer de la faisabilité implantaire

Édentement antérieur simple (une dent)

Anticiper le risque esthétique

Réaliser idéalement un modèle d'étude et modéliser le résultat final à l'aide d'une céroplastie OU modéliser le résultat grâce à un projet prothétique virtuel.

Autres cas

- Édentement postérieur complexe
- Secteur antérieur
- Contexte occlusal défavorable
- Patient édenté total sur une arcade

Dans ces cas on réalisera :

- Modèles d'étude
- Montage prospectif
- Montage directeur (= montage prospectif validé)
- Transformation du montage directeur en guide radiologique

OU modéliser le résultats grâce à un projet prothétique virtuel

MODELES D'ETUDE ET ENREGISTREMENT DES RAPPORTS INTER-MAXILLAIRES

Les modèles de travail sont réalisés de manière classique et montés en articulateur à l'aide d'un arc facial ou de cires d'occlusion si l'OIM n'est pas stable et que l'on ne peut pas confronter les modèles manuellement.

MONTAGE PROSPECTIF

- Modélisation du plan de TTT prévisionnel idéal : définition du plan d'occlusion, du soutien de lèvre supérieure, du positionnement des futures dents prothétiques, de la forme et couleur des dents
- Décalage des bases osseuses par rapport au projet prothétique : quantifier le décalage (résorption osseuse avancée) et mesurer l'importance de la fausse gencive

Édentement simple → céroplastie

Édentement complexe → dents prothétiques montées sur cire

MONTAGE DIRECTEUR

Le montage prospectif devient directeur si les critères suivants sont validés :

- Centrage, calage, guidage
- DVO
- Esthétique
- « Le rose » : les dents doivent être ajustées sur la crête (se rapprocher au maximum de la situation post implantaire) pour se rendre compte de la quantité de « rose » à remplacer
 - Traitement muco-gingival : greffes osseuses et/ou gingivales
 - Gencive prothétique en résine rose / céramique rose



Mes notes

.....

.....

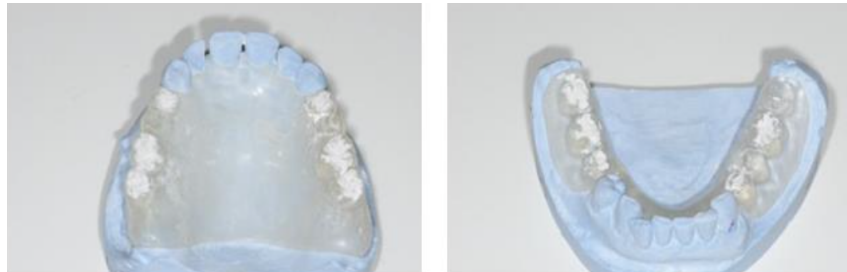
.....

GUIDE RADIOLOGIQUE

Le guide d'imagerie a pour objectif de visualiser l'emplacement souhaitable des implants sur les reconstructions CBCT.

Il permet également de mettre en évidence l'espace prothétique disponible entre le sommet de la crête osseuse et le bord libre des futures dents prothétiques ainsi que les décalages horizontaux et verticaux existant entre ces derniers.

Le bon positionnement tridimensionnel de l'implant a non seulement un impact important sur l'esthétique du résultat, mais aussi sur les aspects biologiques et fonctionnels.



Source : cours Dr. VAILLANT

Cahier des charges

- Radio-opacité
- Absence d'émission de signaux parasites
- Absence de déformation
- Stabilité et rétention
- Insertion et retrait aisé
- Détermination de l'enveloppe et de l'axe idéal de la restauration prothétique
- Détermination de l'épaisseur des tissus mous
- Adaptation à l'usage des logiciels de planification

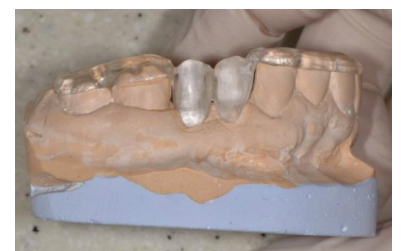Technique de réalisation

Réalisation du guide selon différentes techniques :

- Impression numérique
- Usinage
- Coulée en résine transparente avec des marqueurs radio-opaques (type sulfate de baryum)
- Stéréolithographie

La méthode la plus utilisée et la moins onéreuse pour fabriquer ces guides d'imagerie est celle qui consiste à réaliser un duplicata du wax up ou du montage esthétique en résine transparente.

Lorsqu'il s'agit d'édentements partiels, le guide prend appui sur les dents adjacentes, ce qui lui donne une meilleure stabilité lors de l'examen.



Source : Cours Dr. VAILLANT

Chaque dent correspondant à un emplacement implantaire sera percée au centre de sa face occlusale et selon son plus grand axe. On va dans ce cas forer au niveau des positions implantaires idéales et combler le puit avec un matériau radio-opaque dans le puit de forage (ex : cavit®)

On peut également se servir de la prothèse amovible du patient s'il en possède une et qu'elle répond aux critères fonctionnels et esthétiques de la réhabilitation ultérieure. Cette dernière sera alors endommagée. Si le patient a encore besoin de sa prothèse sur une longue durée, on peut la dupliquer.



Mes notes

.....

.....

.....

Le scanner/CBCT réalisé avec ce guide en bouche permettra d'étudier la faisabilité du projet prothétique implantaire porté et de contrôler la possibilité de mise en place chirurgicale des implants dans la position idéale requise pour la prothèse.

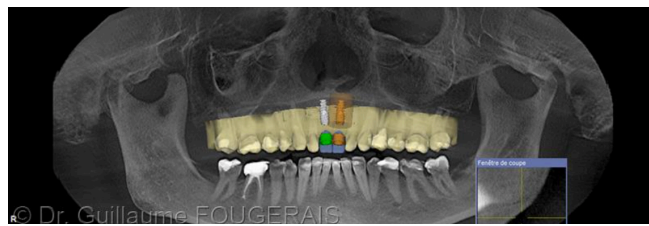
L'évaluation précise du volume osseux, qui est réalisée à ce stade, permet de déterminer le diamètre et la longueur des implants en fonction de la superposition des informations concernant l'axe des futures dents matérialisé par le guide et la crête osseuse dont on peut enfin mesurer l'épaisseur.

Le guide radiologique est ensuite éventuellement transformé en guide chirurgical pour guider le praticien lors de la pose des implants

PROJET PROTHÉTIQUE PRE-IMPLANTAIRE VIRTUEL

Toutes les étapes peuvent être virtuelles depuis la prise d'empreinte avec une caméra optique jusqu'au montage virtuel et la pré-visualisation des objectifs de traitements grâce à des photos et un logiciel dédié.

Le guide radiologique peut être lui-aussi numérique

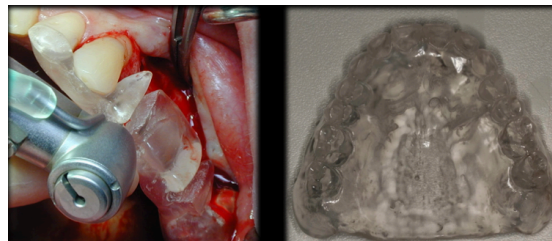
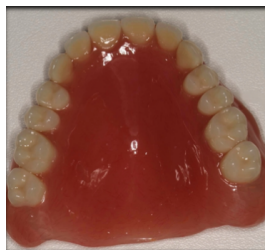

Source : G. Fougerais, IDWeblogs©

Le projet prothétique est obligatoire. Les implants sont posés en fonction de la prothèse et non l'inverse. Le projet prothétique est le fil conducteur du traitement implantaire.

La chirurgie implantaire est au service de la prothèse.

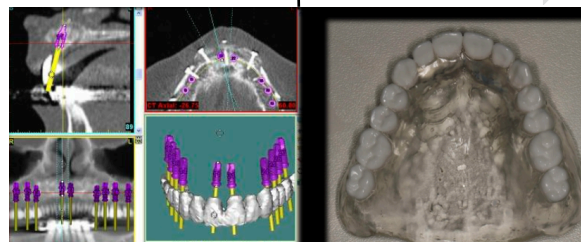
Source : Dr. SCHOUVER



projet prothétique

guide radiologique

guide chirurgical



Mes notes

.....

.....

.....

POSITION SPATIALE DE L'IMPLANT

La détermination de la position implantaire doit être guidée par la position idéale de la restauration finale. Les implants sont alors posés dans leur enveloppe prothétique.

ANGULATION DE L'AXE IMPLANTAIRE

L'angulation de l'implant détermine le choix de la prothèse. Il est idéalement placé dans l'axe de la dent à remplacer. L'axe de l'implant doit correspondre à celui de la couronne.

On accepte une différence d'angulation jusqu'à 30°.

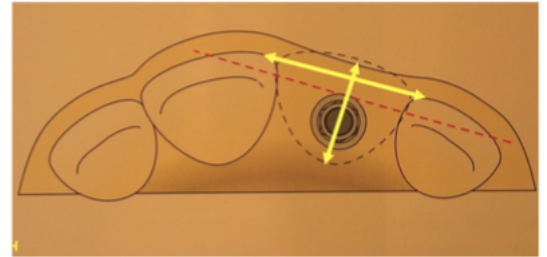
DANS LE PLAN HORIZONTAL

L'implant ne doit pas dépasser la ligne des collets des 2 dents adjacentes car on doit redonner du volume, du profil d'émergence ce qui est essentiel pour l'esthétique.

S'il dépasse cette ligne, on aura :

- Un problème de sur-contour
- Un problème d'esthétique
- Un problème de forme.

Il doit être bien posé, bien centré pour que les papilles soient intactes.



Source : Cours Dr. SCHOUVER

DANS LE PLAN MESIO-DISTAL

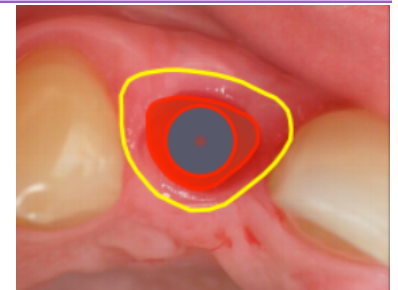
Il faut un minimum de 1,5 mm - 2 mm entre la dent et l'implant. Cet espace est nécessaire pour obtenir des points de contacts et des embrasures de bonne qualité.

Il faut un minimum de 3 mm entre les deux bords des implants.

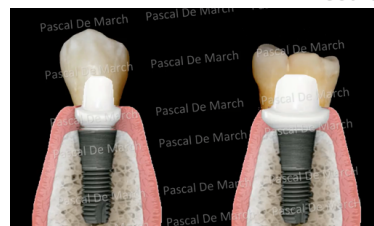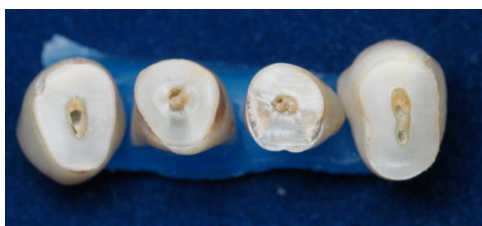DANS LE PLAN VERTICAL

Il faut 3mm entre le col de l'implant et la gencive au minimum. On parle d'implant enfoui = bone level. (à la différence des implants dit tissue level)

Le passage transgingival du pilier permet de transformer la section cylindrique de l'implant avec un pilier en forme de dent. En effet, les racines ne sont pas naturellement rondes (triangulaires, ovalaires). Le pilier implantaire doit restaurer le collet et redonner la forme de la dent. Pour chaque dent, la forme du pilier est différente.



Source : Photo Dr. SCHOUVER



Source : Dr. DE MARCH

Il faut un alignement sur le collet des dents voisines, 2 à 3mm entre le collet des dents voisines et la partie cervicale de l'implant sont nécessaires.

Le positionnement spatial de l'implant dentaire est un critère fondamental du succès esthétique, fonctionnel et phonétique.



Mes notes

.....

.....

.....

EMPREINTES

EMPREINTES CONVENTIONNELLES

Avantage : pas besoin de faire de déflexion gingivale, les limites sont plus nettes.

Inconvénient : le protocole doit être extrêmement précis.

On distingue deux types d'empreintes :

- Empreinte du col de l'implant : l'étape qui suit est la réalisation du pilier + couronne
- Empreinte de l'implant avec le pilier avec des piliers préfabriqués : l'étape qui suit est la réalisation de la couronne

Elle peut être réalisée à différents stades :

- Au stade chirurgical lors de la mise en charge immédiate de la restauration transitoire.
- Après ostéointégration de l'implant (2-3 mois)

Avant de faire l'empreinte et quelle que soit la technique, il faut dévisser la vis ou le pilier de cicatrisation. Ces derniers doivent être conservés dans du sérum physiologique. Il faut également nettoyer les cols implantaires avec de l'alcool et vérifier son intégrité.

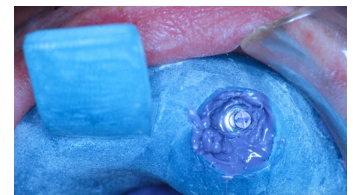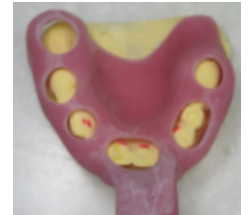Il est nécessaire de vérifier par une radio le bon positionnement du transfert dans l'implant.

Solidarisation des transferts dans le cas d'implants multiples :

Pour augmenter la rigidité des emplacements des différents transferts les uns par rapport aux autres, on peut les solidariser avec de la Résine Patern[®], en particulier lorsque les implants sont divergents.

Empreintes directes = pick-up = de ramassage = à ciel ouvert

- 1- Vérification du PE : le trou dans le PE doit correspondre à l'axe de sortie du transfert
- 2- Mise en place du matériau d'empreinte : il faut dégager le matériau au niveau de la vis du transfert car il fuse par le trou
- 3- Dévissage de la vis du transfert
- 4- Retrait de l'empreinte dans l'axe de l'implant : le transfert vient avec l'empreinte
- 5- Désinfection de l'empreinte
- 6- Vissage de l'analogue (= réplique de l'implant) dans le transfert de l'empreinte. Il faut exercer un contre-couple pour le serrage. Il ne faut pas que le transfert tourne dans l'empreinte.



Source : Photo Dr. SCHOUVER

Empreintes indirectes = fermées = technique de repositionnement

Cette empreinte est moins précise que l'empreinte directe. Elle est source d'erreur, notamment lors du repositionnement.

- 1- Mise en place du matériau d'empreinte
- 2- Retrait de l'empreinte : le transfert reste en bouche
- 3- Mise en place de l'analogue dans le transfert
- 4- Repositionnement de l'ensemble : analogue + transfert dans l'empreinte



Mes notes

.....

.....

.....

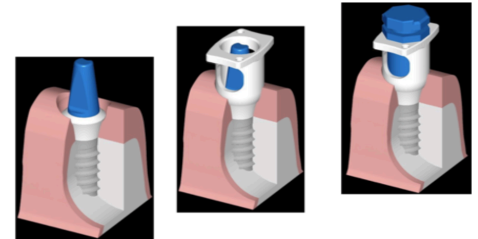
Empreinte Snap-on

C'est un mixe des deux techniques précédentes. Elle prend l'empreinte du pilier et de l'implant. Le pilier est donc déjà vissé sur l'implant. C'est un pilier standard (et non personnalisé).

Source : cours Dr. SCHOUVER

On a 3 pièces :

- Cylindre de positionnement
- Cupule d'empreinte
- L'analogue d'implant



- 1- Mise en place de la cupule d'empreinte qui entoure le pilier
- 2- Mise en place du cylindre de positionnement au-dessus de la cupule
- 3- Mise en place du matériau d'empreinte
- 4- Retrait de l'empreinte : la cupule et le cylindre de positionnement restent dans l'empreinte
- 5- Mise en place de l'analogue par clip

Résumé des différentes techniques d'empreintes implantaire conventionnelles

	Technique directe = ouverte	Technique indirecte = fermée	Technique Snap-on
<u>PE</u>	Porte empreinte individualisé (PEI) ajouré ou PE du commerce perforé au niveau des implants	Porte empreinte du commerce (type Rimlock)	Porte empreinte du commerce
<u>Transfert</u>	Transfert rétentif avec des rainures Transfert transvissé reste dans l'empreinte	Transfert conique non rétentif Transfert reste dans l'implant	Transfert conique Transfert reste dans l'empreinte
<u>Indications</u>	Plusieurs implants Axes divergents avec les implants ou avec les dents La plus fiable	Implant unitaire Piliers parallèles (s'ils sont divergeants pas possible de retirer l'empreinte)	La plus simple d'utilisation La moins chère Plus fiable avec pilier en place Plutôt pour des implants unitaires

MATERIAUX D'EMPREINTE

Pour les implants, un matériau à haute fermeté avec une bonne stabilité dimensionnelle, un temps de prise court et un faible potentiel de déformation lors des différentes manipulations des transferts est recherché.

Les polyéthers monophasés sont les matériaux de choix. Ils offrent une grande rigidité, une bonne viscosité et une bonne stabilité dimensionnelle.

Les silicones par techniques double mélange peuvent également être utilisé pour réaliser des empreintes implantaire.

Le plâtre concerne uniquement les réhabilitations complètes.



Mes notes

.....

.....

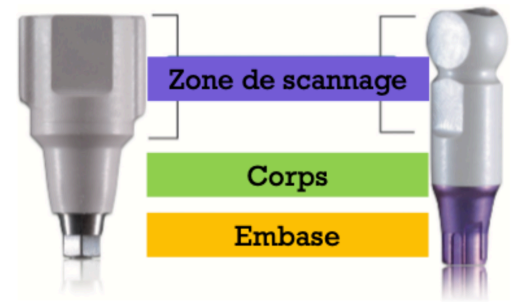
.....

EMPREINTES NUMERIQUES

La prise d'empreinte nécessite la mise en place d'un scan-body vissé sur l'implant qui assure la reproduction de la position 3D de ce dernier.

- 1- Numériser sans les vis de cicatrisations
- 2- Ajouter les scans-body pour avoir le positionnement exact
- 3- Numériser de nouveau l'arcade avec les scan-bodys
- 4- La confection des piliers implantaires peut être faite directement par CFAO

Source : cours Dr. CORNE



Différents scans sont nécessaires :

- Scan mandibulaire
- Scan maxillaire
- Scan en occlusion

Avantages :

- Numérisation d'implants divergents grâce à une acquisition en deux temps (l'un après l'autre)
- Réalisation de différents types de restaurations avec le même enregistrement
- Parallélisation numérique des piliers implantaires dans le cas de bridge implanto-portée



Mes notes

.....

.....

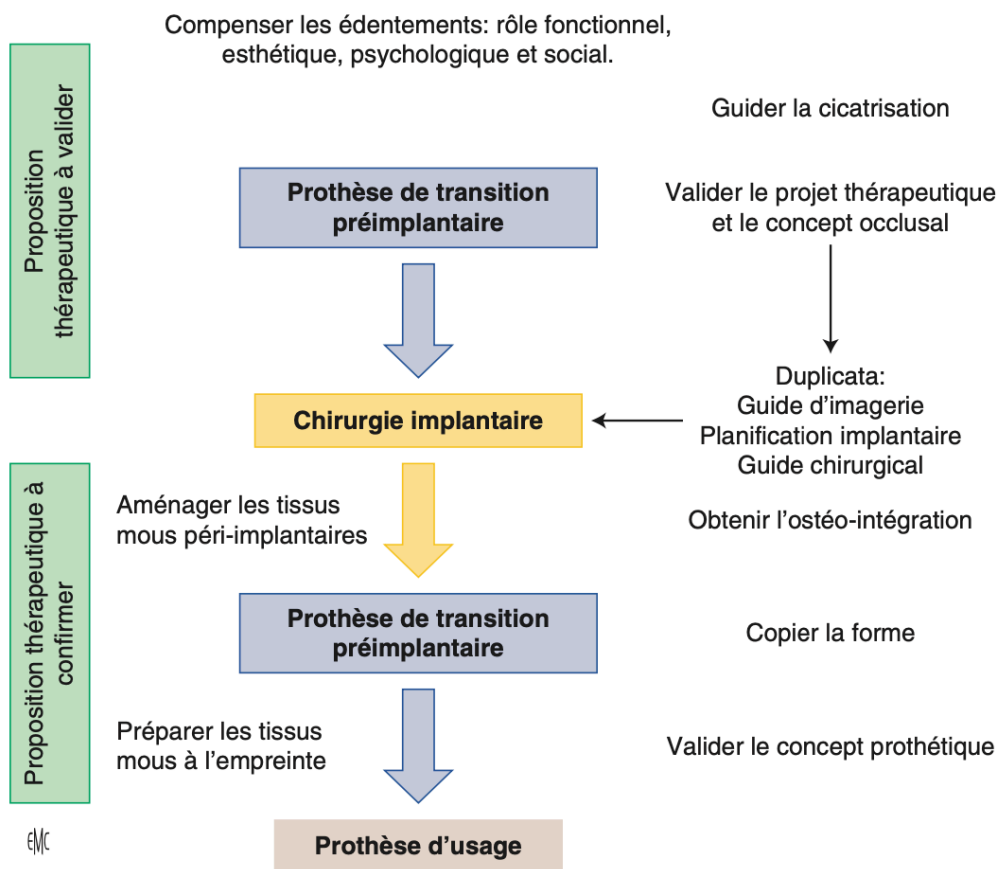
.....

TEMPORISATION

La temporisation en implantologie est la phase prothétique située entre l'édentation du patient et la pose de la prothèse d'usage du patient. Elle inclue l'ostéointégration et la maturation des tissus mous. Elle peut également inclure des phases chirurgicales pour préparer le site.

La temporisation doit répondre aux exigences biologiques, fonctionnelles, mécaniques, esthétiques mais aussi psychologiques.

Il existe différentes phases de temporisation : phase pré-implantaires, phase implantaire, phase post-implantaire dont les objectifs sont différents.



Source : Fiche EMC d'après Rignon-Brest C



Mes notes

.....

.....

.....

SOLUTIONS THERAPEUTIQUES

Il existe de nombreuses solutions de temporisation chacune s'adaptant à une situation clinique différente.

	Description / indications	Avantages	Inconvénients
<u>PAP en résine</u>	Fréquemment utilisée dans de nombreux cas	Facilité et rapidité de réalisation Modifications possibles Utilisable en tant que guide radiologique et guide chirurgical Caractère amovible : facilité de désinsertion	Caractère amovible : difficile à accepter pour le patient Rebasages fréquents Compression des tissus périphériques : CI en cas de greffe osseuse
<u>Prothèse fixée</u>	Édentement encastré Prothèse provisoire dans les cas où les dents bordants l'édentement présentent des prothèses à renouveler	Facilité de réalisation Facilité de mise en œuvre Facilité de dépose Utilisable en tant que guide radiologique et guide chirurgical	Indications restreintes
<u>Utilisation de la dent naturelle</u>	Utilisation de la couronne en bon état solidarisée aux dents adjacentes par collage (fils de contention)	Facilité et rapidité de réalisation Esthétique naturel	Difficulté de dépose et repose
<u>Gouttière thermoformée</u>	Utilisation de dents en résine du commerce ou résine composite placée dans l'intrados de la gouttière	Facilité et rapidité de réalisation Modifications possibles Caractère amovible : facilité de désinsertion	Temporisation de courte durée Port impossible pendant les repas Objectif esthétique uniquement
<u>Bridge provisoire collé</u>	Édentement encastré Dent en résine ou en céramique s'appuyant sur les dents adjacentes à l'aide d'une armature en métal	Caractère fixe : acceptation psychologique Absence d'appui muqueux Esthétique Temporisation de longue durée	Coût important Difficulté de réalisation et de mise en œuvre Difficulté de dépose et repose
<u>Utilisation de l'appareil orthodontique</u>	Brackets collés sur des dents du commerce En fin de traitement, système multi-attaches laissé en place et remplacement des ligatures métalliques par des élastiques	Facilité de mise en œuvre Esthétique si appareil en lingual Caractère fixe : acceptation psychologique	Difficulté de dépose à la fin du traitement
<u>Mainteneur d'espace</u>	Prend appuie sur les dents postérieures à l'aide de bagues orthodontiques scellées Dent du commerce en résine ou en céramique solidarisées au mainteneur	Facilité de mise en œuvre Esthétique	Visibilité des bagues Difficulté d'insertion en cas de PDC serrés



Mes notes

.....

.....

.....

Prothèse de temporisation implanto-portées

	Description / indications	Avantages	Inconvénients
<u>Mise en esthétique immédiate</u>	<p>Fonction esthétique uniquement Pas de rôle fonctionnel</p> <p>Conditions : Stabilité primaire de l'implant doit être excellente (site osseux favorable) Absence de contacts prothétiques</p> <p>Indiqué préférentiellement en secteur antérieur</p>	<p>Gain de temps</p> <p>Diminution des phases chirurgicales</p> <p>Guidage de la cicatrisation et maturation des tissus mous</p>	<p>Compliance du patient (sérieux)</p>
<u>Mise en charge immédiate</u>	<p>Rôle esthétique ET fonctionnel</p> <p>Conditions : Stabilité primaire de l'implant doit être excellente Volume osseux, densité osseuse Longueur des implants (10mm minimum)</p> <p>Indiqué préférentiellement en secteur antérieur mandibulaire Plusieurs implants nécessaires (bridge, bridge complète)</p>	<p>Optimisation du confort pour le patient</p> <p>Caractère fixe : acceptation psychologique</p> <p>Esthétique immédiate après la phase chirurgicale</p>	<p>Compliance du patient (sérieux)</p> <p>Risque d'échec mécanique et/ou biologique</p>



Mes notes

.....

.....

.....

PILIERS IMPLANTAIRES

Le pilier implantaire est la connexion entre l'implant et la restauration prothétique.

Le choix du type de piliers implantaires dépend du type d'implant posé mais aussi du type de prothèse envisagée.

CAHIER DES CHARGES

- Minimiser le risque de surcharge dans le transfert des forces vers l'implant : transmission des forces des faces occlusales → pilier implantaire → connexion implantaire → dissipation à la jonction
- Optimiser et stabiliser l'attache épithéliale et le tissu conjonctif péri-implantaire
- Assurer la transition dimensionnelle et géométrique entre le col implantaire et la couronne idéale
- Recevoir et optimiser tous les critères d'intégration de la couronne

CRITERES DE CHOIX

- Limite cervicale
- Diamètre cervicale
- Hauteur transgingivale

PILIER STANDARD OU PERSONNALISE

Pilier standard

Le pilier standard est un pilier du commerce. Il est fabriqué selon des critères standards et peut s'adapter à la grande majorité des patients avec un résultat similaire. Ils peuvent être droit ou angulé.

Les piliers standards offrent une adaptation limitée à la situation clinique.

Le principal avantage est la simplicité de réalisation.

- Pilier standard peu modifiable : modifiable qu'en hauteur, uni axe, cylindrique, rétention déterminée
- Pilier standard modifiable : modifiable par soustraction au laboratoire par le prothésiste
- Pilier préformé anatomique modifiable

Pilier personnalisé (+++)

Le pilier personnalisé est un pilier individualisé. Il est fabriqué sur mesure selon chaque situation clinique. Le pilier personnalisé permet aussi de rattraper certaines erreurs d'angulation liées à la pose de l'implant.

- Pilier réalisé par CFAO (ex : Atlantis)

Évolution



Mes notes

.....

.....

.....

CONNEXION PILIER – IMPLANT

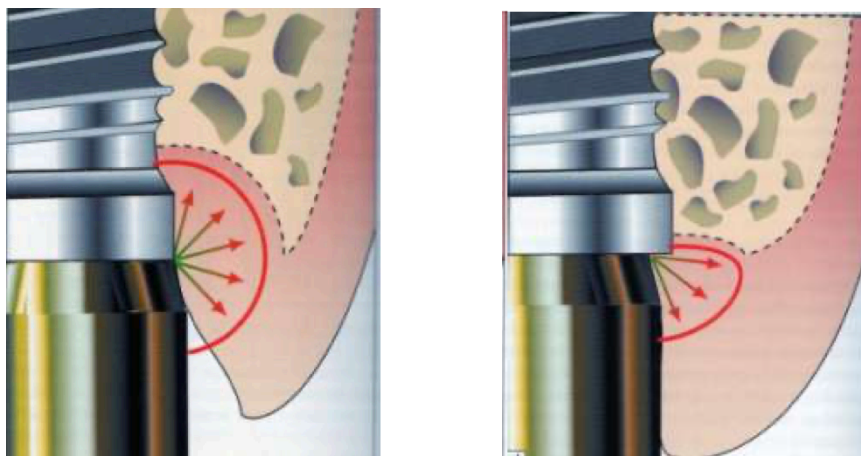
C'est un emboîtement, entre une pièce mâle et une pièce femelle qui connecte le pilier prothétique à l'implant.

Il existe de nombreuses connexions :

Anti-rotationnelle = indexée (Position précise du pilier)	Externe = à plat
/	/
Non anti-rotationnelle = non indexée	Interne = type cône morse

Le concept de « platform switching » est associé aux implants à connexion interne (pilier qui va rentrer dans l'implant). Le diamètre du pilier est inférieur à celui de la plate-forme implantaire. Les intérêts de ce concept sont nombreux sur les plans biologique, biomécanique et esthétique.

<u>Intérêts biologiques</u>	<ul style="list-style-type: none"> - Réduction de la résorption osseuse - Préservation de la crête osseuse, faible lyse horizontale
<u>Intérêts biomécaniques</u>	<ul style="list-style-type: none"> - Meilleure répartition des contraintes - Protection de l'os péri-implantaire
<u>Intérêts esthétiques</u>	<ul style="list-style-type: none"> - Préservation des tissus mous péri-implantaires



Connexion entre un pilier implantaire et son implant avec le platform-switching (droite) et sans (gauche)
Répercussion des forces occlusales dans le parodonte avec ses directions (flèches rouges)

Source : Davarpanah & coll., 2008



Mes notes

.....

.....

.....

TECHNIQUE DE FABRICATION

Préfabriqué

Coulé

Une pièce calculable est utilisée comme pièce de départ. La forme du pilier est réalisée par ajout de cire. L'ensemble est alors coulé.

Même si la coulée est de grande qualité, la précision de la jonction pilier-implant obtenue sera médiocre. L'adaptation est très inférieure à celle obtenue entre deux surfaces usinées.

Usiné (CFAO) = personnalisé

Le modèle de travail est scanné afin de transférer les données sur l'ordinateur. Le pilier personnalisé est créé virtuellement à l'aide d'un logiciel = conception. Il est composé :

- De l'embase = connexion : banques de données de connexions préenregistrées dans le logiciel de CAO
- De la superstructure :
 - o Le pilier est réalisé sur le modèle de travail en cire à partir d'une préforme en plastique incluant l'embase puis il est scanné
 - o Conception du pilier directement sur l'ordinateur

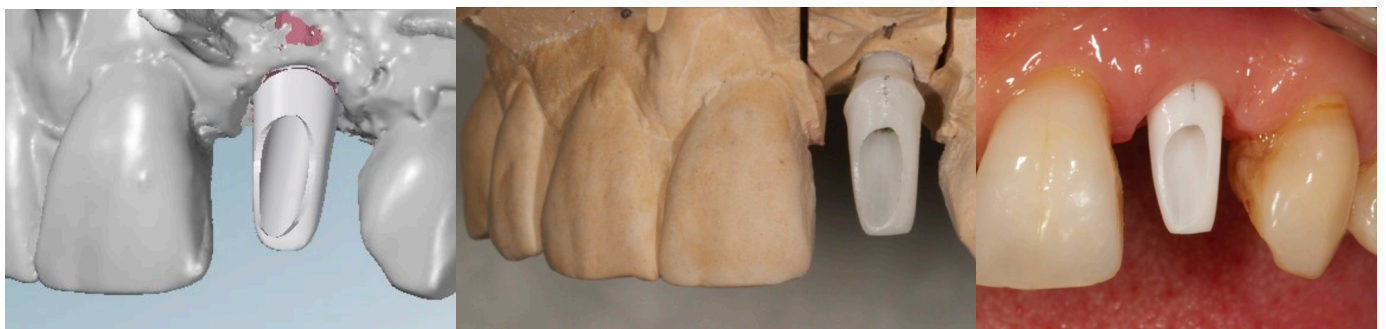Ces données sont envoyées au centre d'usinage afin de préparer le pilier = fabrication.

Il peut être usiné en titane ou zircone.

Avantages : adaptation précise, suit parfaitement le feston gingival pour créer le profil d'émergence et l'anatomie idéale de la dent à remplacer



Scannage du modèle de travail physique par holographie conoscopique



Conception → Fabrication → Mise en place réelle

Source : Photo Dr. SCHOUVER



Mes notes

.....

.....

.....

MATERIAUX

	Avantages	Inconvénients	Indications
<u>Titane</u>	Solidité 3x plus élevée que la zircone Rattrapage d'axe (jusqu'à 30°) Biocompatibilité Résistance à la corrosion	Esthétique	Plutôt en postérieur
<u>Zircone</u>	Esthétique Biocompatibilité ++ / titane Bonne tolérance des tissus mous Bonne gestion du profil d'émergence grâce à la CFAO Bonnes propriétés optiques, effet parasol → transmet la lumière comme une dent	Solidité - → à éviter chez le bruxomane Rattrapage d'axe jusqu'à 20° Risque d'usure si implant en titane et pilier en zircone	Plutôt en antérieur Indication à proscrire – risque d'usure de la connexion important dans l'implant

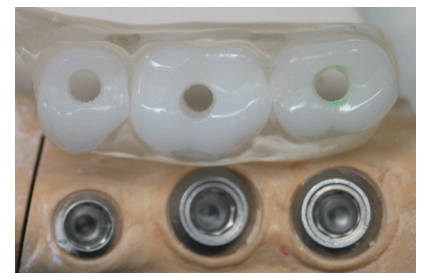
Respecter le principe « original sur original »

- Garantie d'une connexion solide et durable
- Garantie de l'étanchéité
- Garantie du fabricant

GESTION DU PROFIL D'EMERGENCE

La taille du col implantaire doit être adaptée à la taille de la dent à remplacer.

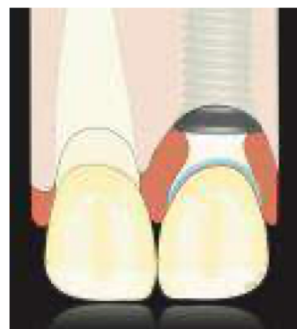C'est la position verticale de l'implant qui permet la gestion du profil d'émergence avec le pilier implantaire personnalisé. Il faut donc enfouir l'implant de 3 mm pour restaurer le profil d'émergence du pilier implantaire et réaliser le soutien de la couronne clinique. Le profil d'émergence sera alors parfaitement adapté au profil gingival et permettra un enfouissement optimal de la limite cervicale. La limite cervicale est placée idéalement 0,5mm en dessous de la gencive sinon il y a un risque d'inflammation des tissus muqueux.



Source : Photo Dr. SCHOUVER

De plus le design du pilier est toujours concave pour épaissir les tissus mous autour de l'implant.

**Enfouir l'implant à 3 mm en sous-gingival pour restaurer le profil d'émergence.
Ne pas enfoncer la couronne de plus de 0,5mm en sous-gingival.**



Source: International Journal of Periodontics & Restorative Dentistry



Mes notes

.....

.....

.....

CHOIX DU PILIER IMPLANTAIRE

<u>Qualité et quantité des tissus durs et mous</u>	<u>Titane</u>	3mm de gencive
	<u>Zircone</u>	1,5mm de gencive
<u>Hauteur des tissus mous</u>	2mm de GA	
<u>Mise en condition des tissus mous</u>	Prothèse transitoire	
<u>Évaluation des dents adjacentes</u>	Choix du pilier en fonction de la teinte, saturation et luminosité	
<u>Axe, diamètre, position et connexion de l'implant</u>		
<u>Système anti rotationnel ou rotationnel</u>	Système anti-rotationnel recommandé	
<u>Implant tissue level ou bone level</u>	Préférer un implant bone level pour les secteurs esthétiques (meilleure gestion du profil d'émergence)	
<u>Hauteur prothétique</u>	La zircone demande plus de hauteur que le titane	
<u>Cohérence du traitement « full céram »</u>	Si pilier en titane, pas d'intérêt à mettre une CCC, si pilier en zircone, pas d'intérêt à mettre une CCM. Penser aux « opacker » en composite si pilier titane.	
<u>Exigence esthétique du patient</u>		
<u>Visibilité du sourire</u>	Si la ligne du sourire est basse : zircone pas nécessaire	



Mes notes

.....

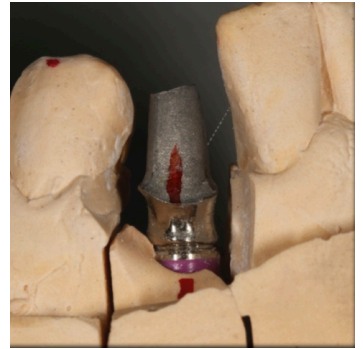
.....

.....

ESSAYAGE

Vérification sur le modèle de travail

- Absence de bascule
- Présence de tous les éléments et accastillage
- Occlusion conforme
- Absence de résidus de céramique ou de sablage dans les intrados
- Limites des couronnes précises
- Accès à l'hygiène possible
- Anatomie et morphologie adéquates
- Marquage des positions des piliers implantaires



Source : Photo Dr. SCHOUVER

PILIERS IMPLANTAIRES

Protocole

- Nettoyage et désinfection de la partie transgingivale du pilier avec de l'alcool (ne plus toucher avec les doigts)
- Serrage du pilier à la main
- Contrôle de l'ajustage du pilier
- Radiographie obligatoire pour vérifier que le pilier est bien à fond

RESTAURATIONS PROTHETIQUES SUPRA IMPLANTAIRES

Occlusion

La proprioception est dix fois plus faible sur un implant que sur une dent naturelle (absence du ligament alvéolo-dentaire).

Le réglage occlusal est le point capital pour assurer l'équilibre des forces nécessaire à l'ostéointégration. L'occlusion doit être équilibrée (contacts simultanés). Les plans de glissement doivent doux et continus → sinon risque de dévissage.

Les forces axiales sont les mieux supportées, les forces de cisaillement sont néfastes.

Les points d'occlusion sur implant unitaire ne doivent pas être placés en proximal mais au centre de la dent (dans l'axe de l'implant) pour ne pas entraîner un torque sur l'implant. → Risque de fracture de fatigue

L'implant ne s'enfoncent pas contrairement aux dents.

- Contacts en OIM active = lorsque l'on sert fort les dents
- Absence de contacts en OIM passive + contacts sur les dents naturelles : légère sous-occlusion des restaurations

Vérification de l'occlusion : en OIM passive, en OIM active, en latéralité, en propulsionPoints de contact (PDC)

Sur les implants les PDC doivent être plutôt forts surtout en mésial (due à la dérive physiologique des dents)

Hygiène

Lors de l'essayage, il faut contrôler la faisabilité de l'hygiène bucco-dentaire sur le biscuit. Avec les implants, on a une réduction du diamètre de la dent avec une augmentation des espaces interdentaires → risque de bourrage alimentaire.

Passage des brossettes interdentaires et/ou jet dentaire indispensable.



Mes notes

.....

.....

.....

ASSEMBLAGE

PILIERS IMPLANTAIRES

Le serrage final du pilier implantaire doit respecter les couples de serrage indiqués (= torque) par le fabricant (N/cm). Pour cela, il faut utiliser une clé dynamométrique. Un premier serrage est effectué puis un deuxième à quelques minutes d'intervalle.

RESTAURATIONS PROTHETIQUES SUPRA IMPLANTAIRES

Scellement VS Transvissage

Scellement	Transvissage
<ul style="list-style-type: none"> - Désinfection des piliers implantaires - Obturation du puit de vis avec du téflon : il ne faut pas que le ciment soit en contact avec la tête de la vis (risque de ne plus pouvoir démonter) - Mise en place possible d'un fil gingival pour éviter les fusées de ciment avant le scellement possible - Scellement par insertion lente - Élimination des excès ++ - Contrôle radiologique : il ne doit pas y avoir de fusées de ciment (risque majeur de péri-implantite) 	<p>La prothèse est vissée directement sur l'implant ou sur des éléments intermédiaires.</p> <ul style="list-style-type: none"> - 1^{er} serrage à l'aide de la clé dynamométrique - 2^{ème} serrage après 10 minutes - Obturation du puit de vis avec du téflon en fond de cavité et de la résine composite

Le scellement est réalisé en temporaire, jamais en définitif. Cela permet de pouvoir facilement ré-intervenir en cas de complications.

- Ciment à base d'oxyde de zinc - eugénol (Temp Bond)
- CVI (GC Fuji Temp LT)
- Ciment orthophosphate de zinc
- Jamais de ciments polycarboxylates pour les piliers en titane car ils attaquent le titane

Différence entre prothèse vissée et prothèse scellée

Source : Schoenbaum 2016

	Prothèse vissée	Prothèse scellée
Risque de péri-implantite	Moins fréquente	Risque de fusées de ciment
Fracture de porcelaine / des vis	Plus fréquente	Moins fréquente
Facilité de démontage	Plus aisé	Plus difficile
Dévisage	Plus fréquent	Moins fréquent
Perte de couronne	Plus fréquent	Moins fréquent
Distance inter-occlusale	Moins de hauteur	Plus de hauteur
Anatomie occlusale	Altérée	Non altérée
Correction d'angulation	Vis à rattrape d'axe	Pilier implantaire
Coût	Plus important	Moins cher
Profil d'émergence	Plus difficile	Plus facile à gérer grâce au pilier
Contrôle de passivité	Plus difficile	Plus facile



Mes notes

.....

.....

.....

HYGIENE ET MAINTENANCE

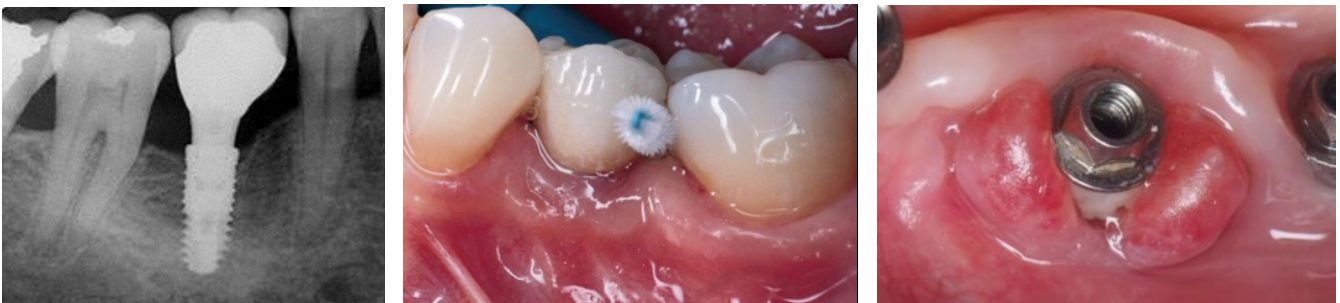C'est la clé pour assurer la pérennité sur le long terme des réhabilitations prothétiques.

Différents moyens d'hygiène :

- Brosses à dent
- Fil dentaire
- Brossettes
- Bains de bouche

Niveau dentaire : prévenir les reprises carieuses au niveau des dents piliers et /ou problèmes parodontaux (gingivite, parodontite)

Niveau implantaire : maintenance essentielle pour prévenir ou diagnostiquer la survenue d'une péri-implantite



Source : cours Dr. PRINTZ

Le suivi doit être clinique et radiologique au moins 1x par an.

Brossage au moins 2x par jour
Hygiène inter proximale INDISPENSABLE : embrasure, points de contacts
Utilisation des brossettes ++



Mes notes

.....

.....

.....

Prothèse amovible stabilisée sur implants : PACSI et PAPSI

- ▶ Choix du système d'attachement
- ▶ Protocole clinique (exemple du pilier Locator™)
- ▶ PAPSI

CHOIX DU SYSTEME D'ATTACHEMENT

Le système d'attachement est composé d'une partie mâle = patrice et d'une partie femelle = matrice.

Les implants apportent une rétention secondaire à la prothèse. Ils permettent son retrait aisé pour une hygiène optimale.

La dépressibilité de la muqueuse doit être respectée. La prothèse doit être en contact avec la muqueuse sinon tout repose sur les implants et il y a un risque de fracture.

Cahier des charges du système d'attachement

- Volume réduit
- Biocompatible
- Activations et désactivations possibles et aisées
- Réintervention simple
- Maintenance et hygiène facile
- Efficacité rétentive suffisante

TYPES D'ATTACHEMENTS

- Connexion mécanique
 - o Attachement à liaison rigide : aucun mouvement de la prothèse possible sauf sa mise en place et son retrait. La sustentation muqueuse n'existe pas, toutes les forces sont transmises aux implants. L'absence de liberté de mouvements de la prothèse concentre les contraintes mécaniques sur l'ensemble des composants prothétiques. (ex : système barre / contre barre)
 - o Attachement à liaison articulée : autorise certains mouvements
- Aspect
 - o Barres
 - o Attachements axiaux
 - o Attachements magnétiques (plus trop utilisés)

Les attachements axiaux

Ils existent sous de nombreuses formes variables en fonction :

- Du type de rétention
- De la force de rétention
- Des dimensions de l'attachement : en hauteur et en largeur
- De la tolérance au manque de parallélisme des implants

On distingue :

- Les attachements sphériques + anneaux en caoutchouc (O'ring®)
- Les attachements sphériques + pièce métallique (Dalbo®)
- Les attachements cylindriques + capuchons en plastique (Locator®)



Source : cours Dr. GERBER

Conception prothétique :

- Choix de l'attachement avant la pose des implants grâce au montage directeur
- Prévoir une grille métallique de renfort pour la prothèse surtout à l'arcade mandibulaire du fait de la faible épaisseur en résine



Mes notes

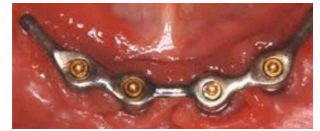.....

.....

.....

Les barres de jonction supra implantaires

Source : cours Dr. GERBER



La partie assurant la rétention doit être rectiligne et ne doit pas entraver les mouvements de la PACSI.

Types de barres :

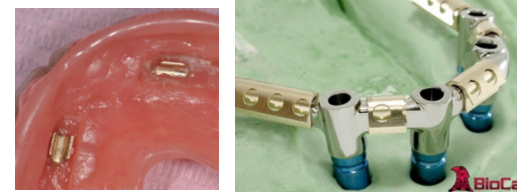
- Barre en U inversé de section rectangulaire
- Barre d'Ackermann de section ronde
- Barre de Dolder de section ovoïde
- Barre / contre-barre avec des attachements axiaux de section carrée
 - o Partie mâle incluse dans la prothèse
 - o Partie femelle coulée avec la barre

Liaisons articulée (barres à section ronde ou ovale) → sustentation possible grâce à l'appui ostéo-fibro-muqueux

Liaison rigide (barre / contre-barre) → pas de sustentation

La rétention de la prothèse est assurée par :

- Des cavaliers = gouttière : court/long, métallique/plastique. Ils se verrouillent sur la barre (rétention par effet de clivage → les mouvements sont axiaux autour de la barre)
- Des systèmes de bouton/pression incorporé dans la barre pour les systèmes barre / contre-barre



Source : cours Dr. GERBER

Conception :

- Coulée : à partir de maquettes calcinables sur des piliers implantaires sur coulables en alliage nobles (propriétés ductiles)
- CFAO : le titane est le matériau de choix

Conséquences pour le patient :

- Risque de fracture des composants prothétiques
- Coût et délais de fabrication
- Maintenance complexe

Différences entre barres et attachement axiaux

	Attachements axiaux (AA)	Barres implantaires
Conception	Facile	Complexe
Encombrement	Réduit → indiqués si faible hauteur	Important
Maintenance	Facile	Complexe
Rétention	-	+
Stabilité prothétique	-	+
Usure	+	-
Implants divergents	Usure prématurée des AA	Supportent mieux
Perte de rétention dans le temps	-	+
Tolérance par rapport à la forme de crête	+	-
Coût	-	+
Surface de sustentation	+	-



Mes notes

.....

.....

.....

Dimension du système d'attache

- Hauteur du pilier : au moins 1mm en supragingival
- Hauteur totale du système (pilier non compris) : entre 3 et 4mm
- Épaisseur de la résine de PACSI : entre 1 et 2mm
- Diamètre du système d'attache (SA) : environ 2,25mm

7mm min d'espace prothétiqueCritères de choix

Stable dans le temps, résilient, non volumineux, activable, biocompatible, ré-intervention possible, maintenance aisée → aucun système n'a toutes ces qualités

<u>Critères généraux</u>	Simplicité, efficacité, fiabilité		
<u>Critères spécifiques</u>	Localisation	Maxillaire	4 implants au min (idéalement 6) reliés de manière rigide par une barre. Les AA sont déconseillés
		Mandibule	2 implants au min : AA ou barre
	Forme de la crête mandibulaire	Trapézoïdale	Barre
		Ogivale ou arrondie	AA ou augmentation du nombre d'implants pour segmenter la barre
	Résorption et qualité osseuse	Faible hauteur et/ou faible densité osseuse	Augmentation du nombre d'implant et solidarisation par une barre
	Espace prothétique disponible	Hauteur	7mm minimum
		Largeur	5mm minimum
	Parallélisme des implants	Faible divergence	AA ou barre
		Divergence importante	Barre
	Distance inter implantaire	Arcade étroite	AA
			8 à 10 mm nécessaire entre 2 implants pour placer au moins 1 cavalier sur la barre
			15 mm maximum entre les piliers pour éviter la déformation de la barre pendant la fonction
		La mise en place de 3 ou 4 implants impose un espacement suffisant pour placer les cavaliers	



Mes notes

.....

.....

.....

PROTOCOLE CLINIQUE (EXEMPLE DU PILIER LOCATOR™)

Démarche clinique

- Pose des implants puis réalisation de la PAC
- Réalisation de la PAC fonctionnelle servant de montage directeur pour vérifier la faisabilité implantaire
 - o Risque de rebasage de l'intrados car la prothèse ne sera plus adaptée après la chirurgie

TRANSFORMATION D'UNE PAC EXISTANTE DIRECTEMENT EN PACSI

Technique contre-indiquée pour les systèmes de barres.

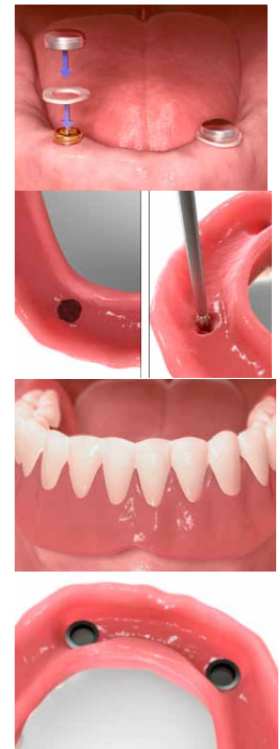- 1- Réalisation d'une PAC fonctionnelle
 - 2- CBCT avec guide radiologique
 - 3- Chirurgie implantaire
 - 4- Mise en place du système d'attache
- Méthode directe
 - Méthode indirecte ++

Indications :

- Réadapter PAC existante en PACSI d'usage
- Resolidariser attachement / cavalier (réparation)

Méthode directe = solidarisation des attachements en bouche

- Choix du pilier locator : mesure de la hauteur transgingivale (hauteur de la crête gingivale jusqu'au col de l'implant)
- Serrage du pilier Locator® au couple indiqué
- Positionnement des boîtiers avec la patrice noire sur les piliers
- Evidement de la prothèse en regard des boîtiers
- Contrôle de l'espacement avec le silicone à prise rapide
- Création d'une fenêtre d'injection linguale (non obligatoire)
- Déglacage de la surface prothétique
- Mise en place d'un adhésif de liaison résine acrylique (prothèse) / résine composite (matériau de solidarisation)
- Protection du sulcus par un anneau élastique
- Mise en place de la résine composite chémopolymérisable dans l'intrados
- Injection complémentaire par les fenêtres linguales et rebord vestibulaire
- Retrait
- Comblement des bulles et défauts par la résine photopolymérisable
- Dépose des patrices de labo (noires) et mise en place des patrices rétentives
- Polissage de la prothèse



Source : Astra Tech



Mes notes

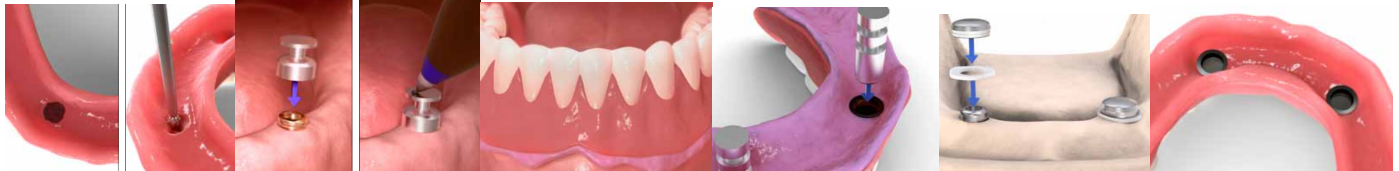.....

.....

.....

Méthode indirecte = solidarisation des attachements au laboratoire

- Perforation de la prothèse au niveau des attachements
- Mise en place des piliers en bouche avec les transferts
- Injection de l'élastomère rigide au niveau des perforations
- Serrage en occlusion jusqu'à prise du matériau
- Repositionnement des analogues dans l'empreinte
- Solidarisation du SA au labo avec résine chemopolymérisable → assure la liaison entre la partie femelle de l'attachement ou du cavalier à la base prothétique



Source : Astra Tech

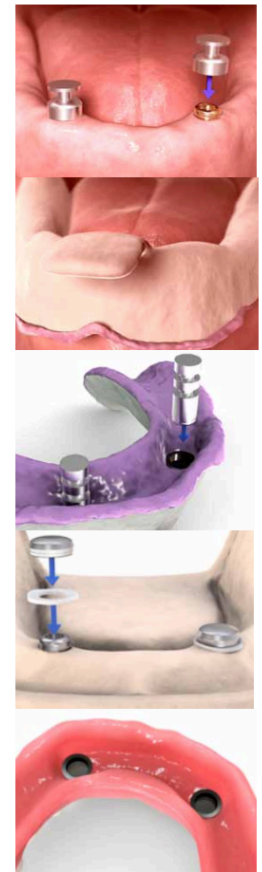
REALISATION D'UNE NOUVELLE PAC

Indications :

- Implants déjà posés
- Barres
- Prothèse existante non satisfaisante

La PACSI est réalisée en intégrant l'empreinte implantaire à l'empreinte anatomo-fonctionnelle.

- Empreinte primaire
- Confection d'un PEI fenestré
- Choix de la hauteur transgingivale des parties mâles (plateau supra-gingival de 1mm)
- Empreinte secondaire en 2 temps :
 - o Empreinte anatomo-fonctionnelle : marginage
 - o Empreinte de surfaçage et implantaire avec les transferts mis en bouche puis repositionnement des analogues dans l'empreinte
- RIM et choix de la couleur
- Montage en articulateur et montage des dents
- Essayage
- Mise en place de l'anneau élastique et des boîtiers de laboratoire sur le modèle de travail
- Polymérisation avec les parties femelles en place
- Pose et activation



Source : Astra Tech

Dans le cas où l'on souhaite réaliser une PACSI sur barre, la démarche clinique est identique. Cependant, il faut ajuster la barre (essayage de la barre), la valider cliniquement (en bouche) lors d'une étape supplémentaire.



Mes notes

.....

.....

.....

PROTHESE AMOVIBLE PARTIELLE STABILISEE SUR IMPLANT = PAPSI

INDICATIONS

- Édentement de classe I et II de Kennedy Applegate incluant au moins une canine
- Édentement de classe IV de grande étendue (incluant les PM)
- Contre-indication à la prothèse composite
- Contre-indication chirurgicale à la mise en place de beaucoup d'implants
- Impossibilité financière du bridge implanto-portée
- Édentement quasi total d'une hémi-arcade en postérieur et refus de passer en PAC
- Dents bordant l'édentement inapte à la rétention d'un crochet (ex : incisive maxillaire)
- Cas d'édentement partiel de moyenne à grande étendue pour lesquels les règles de la triade de Housset ne peuvent pas être respectées efficacement par une PAP conventionnelle
- Restauration de la fonction et de l'esthétique

AVANTAGES

<u>Fonctionnels</u>	Complément de rétention Préservation des tissus dentaires car moins de délabrement des dents restantes Stabilité des structures ostéo-muqueuses Réduction des mouvements de la prothèse Augmentation du coefficient masticatoire Caractère amovible permet une bonne hygiène Réalisation d'un châssis métallique moins étendu
<u>Esthétique</u>	Élimination des crochets en zone esthétique Fortes résorption osseuses dissimulées par l'apport de fausses gencives
<u>Caractère évolutif</u>	Mise en place d'autres implants au fur et à mesure de l'évolution de la situation clinique
<u>Réalisation aisée</u>	Une étape supplémentaire : empreinte avec transfert et analogue
<u>Coût</u>	Modéré

INCONVENIENTS

<u>Positionnement de l'implant</u>	Selon le projet prothétique et pas forcément au niveau des conditions osseuses les plus favorables
<u>Gestion de la prothèse provisoire</u>	Implants déchargés de contraintes prothétiques → ostéointégration
<u>Durée du traitement</u>	Phase d'ostéointégration Séance de contrôle et maintenance ++
<u>Coût</u>	PAPIM conventionnelle + pose des implants + systèmes d'attache + maintenance

RECU CLINIQUE

Complications prothétiques : existence de fracture, fêlure de la plaque base / usure prématurée des attachements

Complications implantaire : minoritaires



Mes notes

.....

.....

.....

PARTIE 4

Prothèse amovible

- *Chapitre 14* : Généralités en prothèse amovible
- *Chapitre 15* : Maintenance et hygiène en prothèse amovible
- *Chapitre 16* : Prothèse amovible complète
- *Chapitre 17* : Prothèse amovible partielle à infrastructure métallique
- *Chapitre 18* : Transition en prothèse amovible complète

Fondamentaux en prothèse amovible

- ▶ Classification de l'édentement selon Kennedy-Applegate
- ▶ Modifications à la classification Kennedy Applegate
- ▶ Facteurs d'équilibre = triade de Housset

2^{ème} année (UE2 EC3)


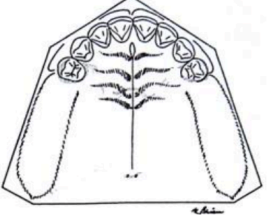
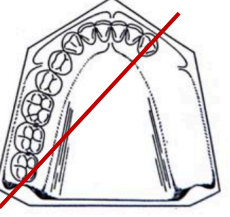
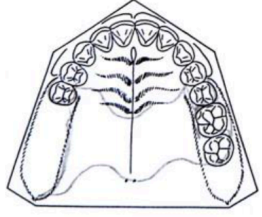
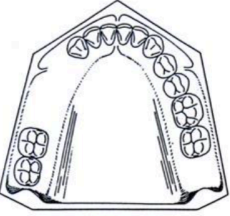
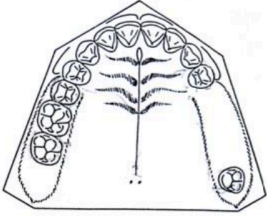
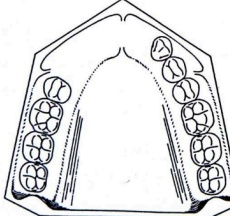
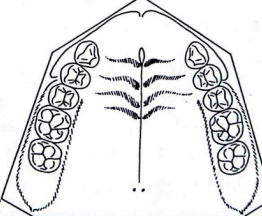
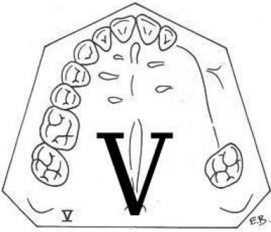
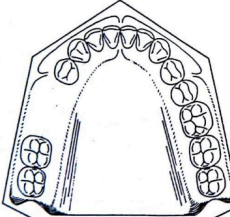
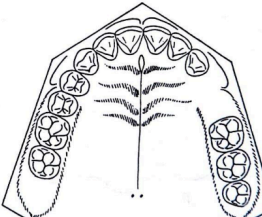
Dr HIRTZ : Définitions et présentations des différents types de prothèses amovibles (PAC, PAP, PAPIM)

Facteurs d'équilibre en prothèse amovible partielle

Dr WILK : Montage des dents en prothèse amovible partielle

CLASSIFICATION DE L'ÉDENTEMENT SELON KENNEDY-APPLÉGATE

Source : Brien, 1996

<p>Classe I</p>	<p>Édentement bilatéral situé postérieurement aux dents restantes</p>	 <p>Mandibule</p>	 <p>Maxillaire</p>
<p>Classe II</p>	<p>Édentement unilatéral postérieur. <i>C'est la classe la plus difficile à traiter car le mouvement de rotation autour d'un axe oblique matérialisé par les dents bordant l'édentement est difficile à contrer. (Axe de rotation)</i></p>	 <p>Mandibule</p>	 <p>Maxillaire</p>
<p>Classe III</p>	<p>Édentement unilatéral encastré limité antérieurement et postérieurement par des dents restantes <i>C'est la prothèse la plus stable comme elle est encastrée, on a un blocage de toute translation et rotation possible de la prothèse.</i></p>	 <p>Mandibule</p>	 <p>Maxillaire</p>
<p>Classe IV</p>	<p>Édentement antérieur <i>Perte du guidage antérieur. En cas de contacts : effet de bras de levier.</i></p>	 <p>Mandibule</p>	 <p>Maxillaire</p>
<p>Classe V</p>	<p>Édentement encastré de grande étendue</p>		
<p>Classe VI</p>	<p>Édentement encastré de faible étendue</p>	 <p>Mandibule</p>	 <p>Maxillaire</p>



Mes notes

.....

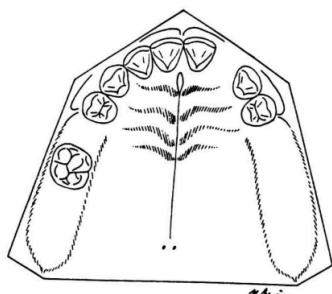
.....

.....

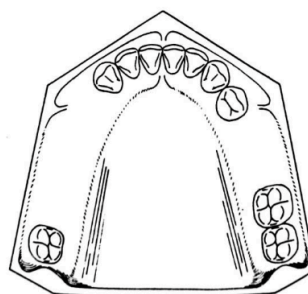
MODIFICATIONS A LA CLASSIFICATION KENNEDY APPLÉGATE

Quand plusieurs édentements coexistent sur une arcade, la classe est indiquée par l'édentement le plus postérieur : la modification indique le nombre d'édentements encastrés supplémentaires.

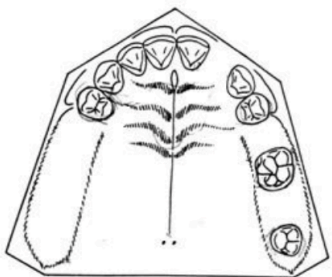
Exemples :



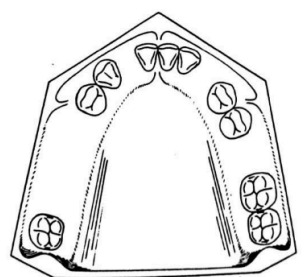
Classe I, modifications 2



Classe III, modification 1



Classe II, modifications 3



Classe III, modifications 3

Source : Brien, 1996



Mes notes

.....

.....

.....

FACTEURS D'ÉQUILIBRE = TRIADE DE HOUSSET

Ce sont ces 3 facteurs d'équilibre qu'il faut essayer d'atteindre pour la réalisation des prothèses amovibles car ils permettent de contrer les forces qui vont déstabiliser la prothèse.

Ce sont 3 principes biomécaniques fondamentaux qui régissent l'intégration et l'équilibre des prothèses amovibles.

Rétention

Ensemble des forces axiales qui s'opposent à l'éloignement de la prothèse de sa surface d'appui.

Ce sont tous les moyens mis en œuvre pour éviter la désinsertion involontaire de la prothèse.

- Facteurs anatomo-physiologiques : une crête large et haute est plus rétentive qu'une crête fine et résorbée.
- Facteurs physiques : film salivaire (épaisseur, tension de surface), étendue de la surface de recouvrement de la prothèse
- Facteurs mécaniques : systèmes rétentifs

Sustentation

Ensemble des forces axiales qui s'opposent à l'enfoncement de la prothèse dans les tissus de soutien

Ce sont tous les moyens mis en œuvre pour contrer les forces qui engendrent une translation verticale.

- Facteurs anatomiques : parodontaux et ostéo-muqueux
- Facteurs liés à la conception prothétique

Stabilisation

Ensemble des forces qui s'opposent aux mouvements de translation horizontale ou de rotation de la prothèse.

La prothèse amovible partielle, du fait de son amovibilité doit autoriser le mouvement d'insertion-désinsertion. Des mouvements sont toujours possibles par rapport aux dents et aux crêtes → les plus limités possibles.



Mes notes

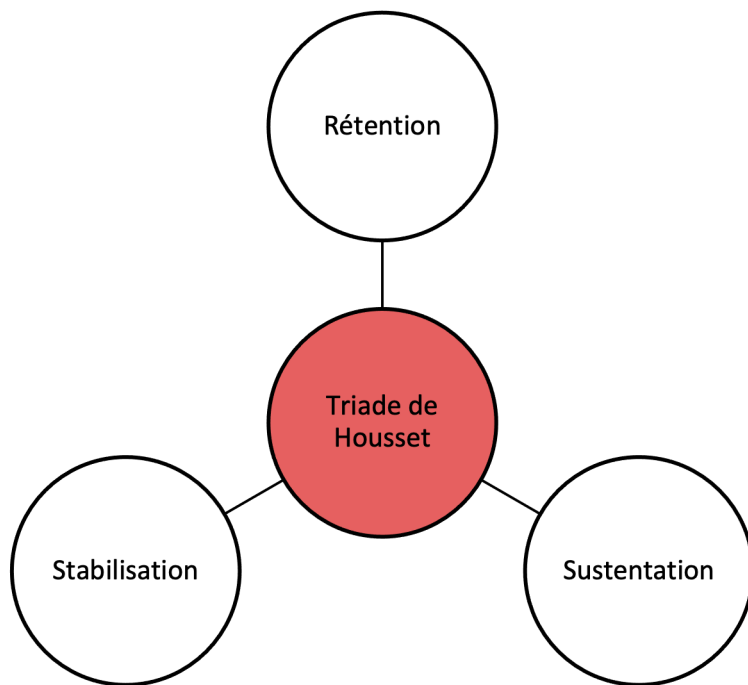
.....

.....

.....



L'essentiel



Mes notes

.....

.....

.....

.....

.....

.....

.....

.....

.....

.....

.....

.....

.....

.....

.....

.....

.....

.....

.....

.....

.....

.....

Maintenance et hygiène en prothèse amovible

- ▶ Prothèses amovibles, composition et microbiote prothétique
- modifications induites par les prothèses amovibles
- ▶ Hygiène
 - ▶ Maintenance prothétique

MAINTENANCE ET HYGIENE

La perte des dents provoque une augmentation de la flore :

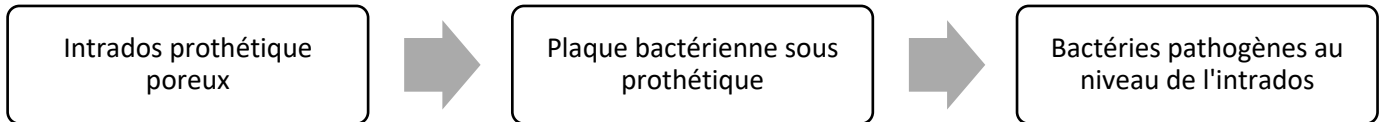
- Majoration de la plaque dentaire
- Présence de nouveaux supports pour les bactéries (crochets, attachements)

Des RDVs de doléances ainsi que de maintenance pour s'assurer de la pérennité de la prothèse amovible, sont indispensables.

PROTHESES AMOVIBLES, COMPOSITION ET MICROBIOTE PROTHETIQUE

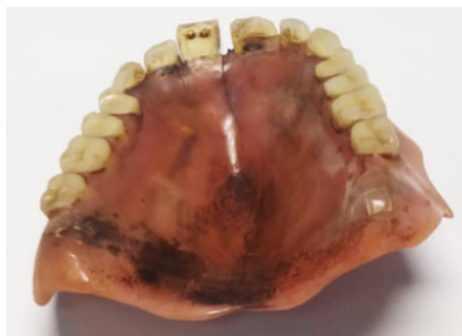Matériaux prothétiques

- Polymères
 - o Résine acrylique : matériau le plus répandu en PA
 - o Monomères de méthacrylate de méthyl : irritation muqueuses, allergies immédiates ou retardées
- Alliages
 - o Cobalt-Chrome souvent utilisé pour le châssis métallique : biocompatible, pas totalement inerte et insoluble



Plaque bactérienne sous prothétique

<u>Impact de l'hygiène</u>	En l'absence ou insuffisance d'hygiène, la plaque bactérienne va pouvoir se développer de la même manière que la plaque bactérienne au niveau des tissus buccaux. <ul style="list-style-type: none"> - <u>Hygiène satisfaisante</u> : biofilm compatible avec la santé buccale - <u>Hygiène insuffisante</u> : population bactérienne Microbiote prothétique = microbiote dentaire (sauf candida sp)	
<u>Etat de surface prothétique</u>	<u>Anfractuosités, rugosité, porosité</u>	= Réservoir bactérien Polissage de la surface prothétique ++
	<u>Dégradation de l'état de surface</u>	Dégradation de la résine par les micro-organismes Modification de l'état de surface propice au microbiote Perte des propriétés mécaniques de la prothèse



Source : Cours Dr. GERBER



Mes notes

.....

.....

.....

MODIFICATIONS INDUITES PAR LES PROTHESES AMOVIBLES

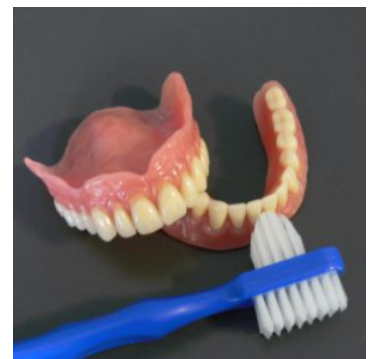<u>Modifications salivaires</u>	Diminution du flux salivaire selon l'importance de l'édentement (diminution de l'activité glandulaire d'origine dentaire et musculaire) Diminution des composants salivaires inhibiteurs de la croissance bactérienne → accumulation de la flore microbienne	
<u>Modification de la muqueuse buccale</u>	<u>Kératinisation</u>	Épaississement épithéliale Augmentation de la kératinisation Diminution de la couche cornée
	<u>Stomatite</u>	Inflammation chronique de la muqueuse buccale recouverte par une plaque base prothétique Plus fréquente au maxillaire Découverte souvent fortuite → suivi prothétique régulier Port diurne et nocturne : phases d'oxygénation des surfaces d'appui, de nettoyage et de libre circulation du flux salivaire non respectées → majoration de l'inflammation Présence de plaque sous prothétique + absence d'hygiène
	<u>Candidose</u>	Candida Albicans ++ Grande capacité d'adhésion aux surfaces biotiques (muqueuses) et abiotiques (intradoss prothétique) Altération de la prothèse et altération des muqueuses sous prothétiques

HYGIENE

Ces informations doivent être simples, claires et répétées au fil des séances, sans noyer le patient sous une surcharge de données inutiles.

L'éducation du patient aux gestes permettant l'insertion de la prothèse en bouche est fondamentale et doit être enseignée debout et devant un miroir.

Il est préférable de donner par écrit ces informations sous forme de fiche d'hygiène et d'entretien avec le descriptif des produits et matériels à utiliser ainsi que leur mode de mise en œuvre.



Source : Cours Dr. GERBER

- Méthode d'hygiène prothétique et hygiène intrabuccale
- Respecter un temps de pause nocturne (sauf les 10 à 15 premiers jours).
- Maintenir de préférence les prothèses dans un milieu aqueux la nuit après nettoyage rigoureux des prothèses (immersion dans de l'eau ou envelopper les prothèses dans un mouchoir propre et humide).
- Brossage après chaque repas des prothèses (intradoss et extradoss) avec une brosse spéciale à l'eau pure ou à l'eau savonneuse
- Mettre de l'eau dans le lavabo pour amortir la chute éventuelle d'une prothèse (prévention de fracture ou fêlure prothétique).
- Immersion de la prothèse dans des produits nettoyants (complémentaire de l'action mécanique)

Le brossage reste la technique la plus efficace mais ne suffit pas à éviter une colonisation bactérienne. La combinaison de la méthode mécanique et chimique semble être le meilleur choix.



Mes notes

.....

.....

.....

MAINTENANCE PROTHETIQUE

Il faut instaurer un suivi régulier, une fois par an ou tous les 6 mois s'il reste des dents résiduelles.

Consultation de contrôle

- Observation des muqueuses
 - Blessures prothétiques
 - Stomatite
 - Hyperplasie gingivale
 - Crêtes flottantes
 - Épulis fissuratum
- Contrôle de l'hygiène
- Contrôle de l'adaptation prothétique
 - Occlusion
 - Bases prothétiques
 - Extrados

Retouches effectuées :

- Retouches ponctuelles
- Rebasage partiel
- Réfection totale de la base prothétique
- voire la réalisation de nouvelles prothèses



Mes notes

.....

.....

.....

Prothèse amovible complète = PAC

- ▶ Rappels anatomiques
- ▶ Empreintes primaires
- ▶ Empreintes secondaires
- ▶ Rapports mandibulo-maxillaires = RMM
- ▶ Montage des dents
- ▶ Essayage clinique
- ▶ Finition au laboratoire et insertion prothétique
- ▶ Récapitulatif des étapes en PAC
- ▶ Cas de la prothèse amovible complète unimaxillaire

2^{ème} année (UE2 EC3)

Dr VAILLANT : Bases fondamentales et analyse clinique en prothèse amovible complète

4^{ème} année (UE3 EC3)

Dr HELFER : La prothèse amovible complète de A à Z

RAPPELS ANATOMIQUES

Schéma du modèle maxillaire avec détails des indices positifs et négatifs :

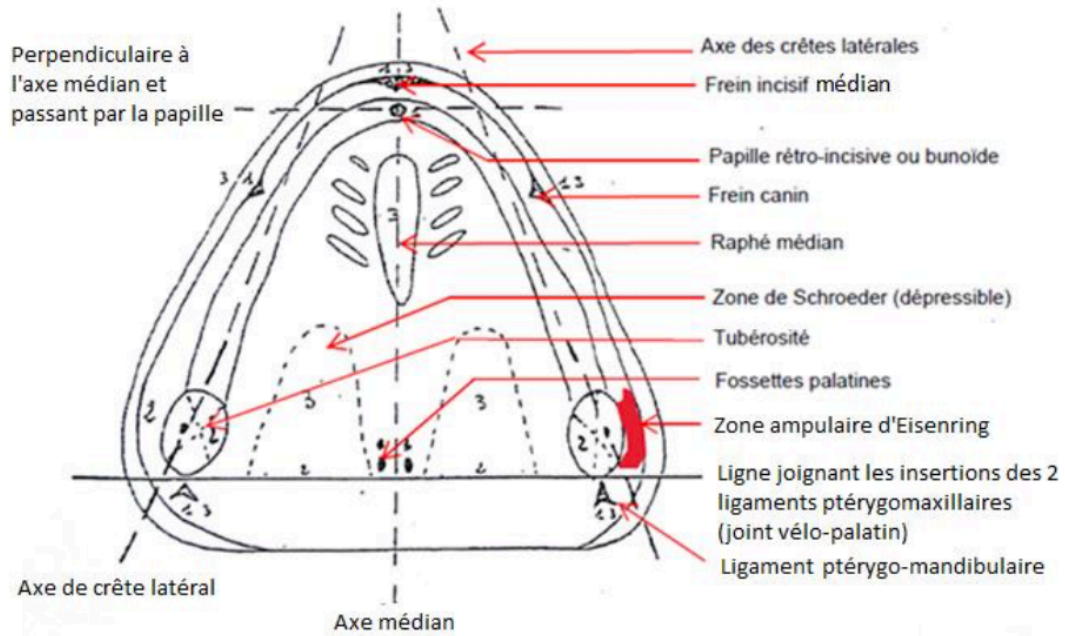
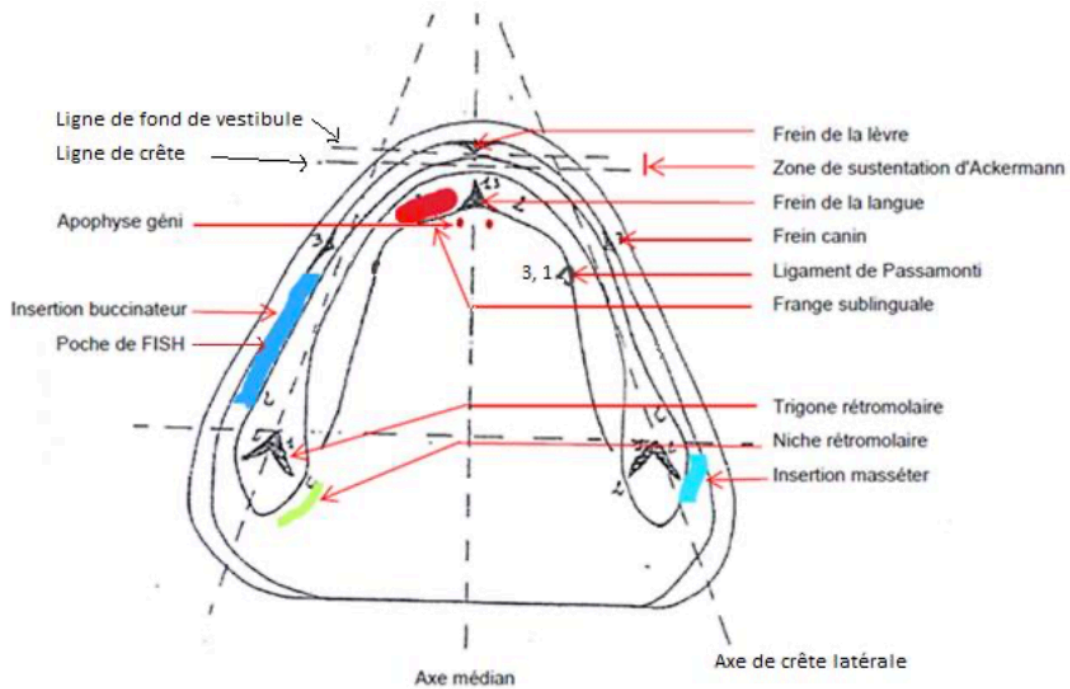


Schéma du modèle mandibulaire avec détails des indices positifs et négatifs :



1 : repère invariable, 2 : indice positif, 3 indice négatif
 Source : Indices et repères d'après Antoine et Thiebaut, 1987



Mes notes

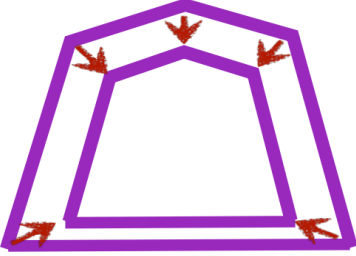
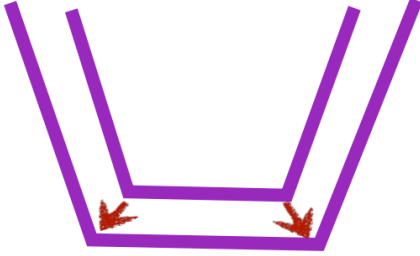
.....

.....

.....

	Repères invariables	Indices positifs	Indices négatifs
<u>Maxillaire</u>	Papille bunoïde ou rétro-incisive Freins médian et latéraux (canins) Ligaments ptérygo-mandibulaires Fossettes palatines	Zones ampulaires d'Eisenring Joint vélo-palatin Tubérosités	Freins médians et latéraux (canines) Brides éventuelles Ligaments ptérygo-mandibulaires Zones de Schroeder Raphé médian
<u>Mandibule</u>	Freins linguaux + latéraux (canins) et médian Trous mentonniers Tubercules rétromolaires Ligne mylohyoïdienne	Trigones rétromolaires Franges sublinguales (ou hamac sublingual) Poches de Fish Espaces rétro-mylohyoïdiens / niches rétro-molaires	Freins médians, latéraux (canins) et lingual Brides éventuelles Ligaments (de Passamonti qui sont inconstants) Trous mentonniers Insertions du mylohyoïdien Apophyses géni, tori éventuels

RESORPTION OSSEUSE

Au maxillaire	A la mandibule
La résorption est centripète. La résorption au maxillaire rétrécit l'arcade mais ne concerne pas la voûte palatine.	C'est le contraire, elle est centrifuge : elle élargit l'arcade Problème : montage des dents, inversion des rapports mandibulo-maxillaires chez l'édenté.
	

Source : Cours Dr VAILLANT

3 types de crêtes osseuses = 3 pronostics différents

- Crête haute : très peu de résorption, belles crêtes, cas assez favorable. Bonne stabilisation et sustentation prothétique
- Crête moyenne : observée tous les jours en clinique. Les parois obliques sont déjà plus résorbées, moins favorables à la stabilisation et la sustentation.
- Crête plate : résorption totale au niveau du palais. Il y a de la sustentation (surface d'appui) mais plus de stabilisation. Il n'y a que les organes périphériques pour soutenir la prothèse.



Mes notes

.....

.....

.....

EMPREINTES PRIMAIRES

OBJECTIFS

Enregistrement des zones anatomiques au repos sans sur-extensions = empreinte muco-statique pour confectionner le plus précisément possible la future base prothétique.

Cartographier le terrain = bords des futurs PEI

Deux ennemis : sur-extensions des bords, surpressions dans l'intrados

MOYENS

Porte empreinte

- Schreinemakers® : alginate, perforés, en plastique ou métal
- Cerpac® : Plâtre, non perforés, en métal uniquement

Source : Cours Dr. Vaillant

Matériaux

	Avantages	Inconvénients	Indications
<u>Alginate</u>	Viscoélastique Prise rapide Agréable Simplicité d'utilisation	Sur-extensions Conservation (sachet humide)	Rebasage possible Déformation si contre-dépouilles
<u>Plâtre</u>	Inerte Moins compressif que l'alginate donc plus muco-statique	Utilisation difficile (coule) Désagréable Problème en cas de contre-dépouilles (casse)	Tissus mous, un peu flottant mais sans contre-dépouilles

TECHNIQUE

Choix du PE

Adapté, légèrement plus large, ne bute pas sur la muqueuse ou l'os.

Utilisation d'un compas pour trouver le bon PE

<u>Maxillaire</u>	Faces internes du compas sur les faces externes des tubérosités Faces externes du compas s'adaptent aux faces internes du PE
<u>Mandibulaire</u>	Faces externes du compas sur les faces internes des tubercules Faces internes du compas s'adaptent aux faces internes du PE

Personnalisation du PE

Réalisation d'une butée de centrage et de butées d'espacement à l'aide de cire (au niveau des canines et au niveau des molaires → empreinte des crêtes dans la cire)

Mise en œuvre

- Enduction avec les doigts
- Centrage du PE
- Crochetage des joues, lèvres, langue pendant toute la prise du matériau
- Désinsertion dans l'axe des crêtes
- Désinfection



Mes notes

.....

.....

.....

EMPREINTES SECONDAIRES

OBJECTIFS

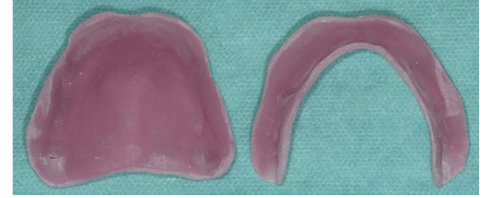
Obtenir le modèle de travail définitif avec les limites exactes = empreintes anatomo-fonctionnelles
Elles donnent les limites de tolérance de l'extension du bord des prothèses avant la perte de rétention.

ESSAIE ET REGLAGES DU PORTE EMPREINTE INDIVIDUEL (PEI)

Stable dans les mouvements fonctionnels moyens des muscles, ne doit pas atteindre le fond de sillon, pas d'interférence avec muscles
→ bien dégager les freins et brides

Source : cours Dr VAILLANT

Retouche du PEI avec une fraise en résine



Critères de qualité du PEI : fin, calibré, rigide, bords arrondis, en résine, avec bourrelet de préhension (lame de Brill)
JAMAIS DE MANCHE car déplace la lèvre

<u>Maxillaire</u>	Limite postérieure du post-dam, à la partie postérieure de l'aponévrose entre palais mou et dur Tenue statique ++, décrochement dynamique (cause : sur-extensions)
<u>Mandibule</u>	Doit rester stable pendant les mouvements (ouverture de la bouche, balayage de la langue) Extrados : concavités pour les muscles

Limites :

<u>Indices positifs</u>	On doit tirer parti de ces zones. La longueur est donc maximale avec une épaisseur exploitant l'anatomie de ces indices.
<u>Indices négatifs</u>	Le PE ne doit avoir aucune interférence avec ces éléments anatomiques. Par conséquent la longueur est à distance de l'indice (1,5 mm) avec une épaisseur fine (0,5 mm).
<u>Zones neutres</u>	La longueur se situe à 1mm au-dessus du fond du vestibule avec une épaisseur moyenne (1,5 mm).

MARGINAGE

Buts

Rechercher les extensions maximales des bords autorisés par les muscles = recherche du joint périphérique
L'effet ventouse est recherché.

Matériaux

		Avantages	Inconvénients
<u>Pâte thermoplastique</u>	Pâte de Kerr verte	Coût Facilité d'utilisation Retouches possibles Sectoriel Température de fusion idéale Sans adhésif	Risque de brûlures Coule
<u>Silicones (ou polyéthers)</u>	Function® de Bisico®	Propreté Pas de brûlure Marginage en une seule fois = rapidité	Coût Rapidité de prise Expérience Adhésif Nécessite une bonne viscosité



Mes notes

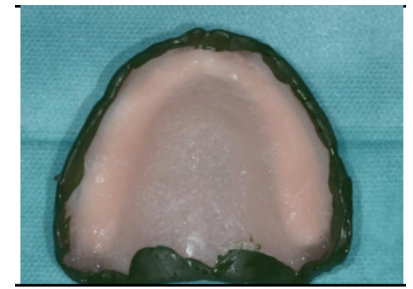
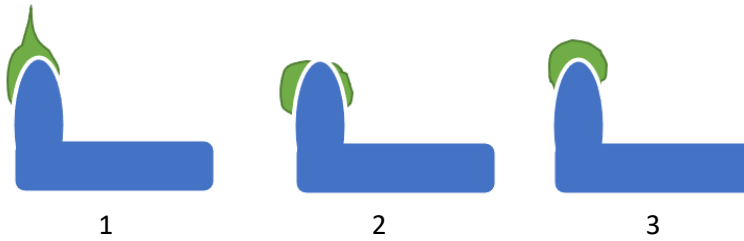
.....

.....

.....

Technique

- Pâte fine et/ou brillante : sous extension = pas assez de pâte (1)
- Transparence du PEI : sur-extensions = retailler (2)
- Arrondie et mate : fond de sillon réel (3)



Source : cours Dr VAILLANT

3 types de post-dam :

- Suture dure et Schroeder peu dépressible
- Suture neutre et Schroeder très dépressible
- Suture dure et Schroeder très dépressible



TRAVAIL DES MUSCLES = TESTS DE HERBST

Maxillaire					
Secteur enregistré	Latéral postérieur (a)	Latéral antérieur (b)	Antérieur (c)	Postérieur = post-dam (d)	
Zones ciblées	Zone ampullaire d'Eisenreing Apophyse coronoïde	Buccinateur	Orbiculaire des lèvres	Rotation du voile	
Mouvements	Balance de la mandibule bouche entre ouverte Sinon ouvrir grand	Succion du doigt Creuser les joues	Bisous ou petit lapin Tirer sur la lèvre	Souffler le nez pincé	
Mandibule					
Secteur enregistré	Sublingual (e)	Lingual latéral et postérieur (f, g)		Vestibulaire (c, d)	Antérieur (a, b)
Zones enregistrées	Franges sublinguales Frein de la langue Muscle génio-glosse	Mylo hyoïdien	Niches RM	Buccinateur Poche de Fish	Orbiculaire des lèvres Modiolus
Mouvements	Pousser les doigts qui sont sur le bourrelet antérieur sans sortir la langue	Balayer la langue de gauche à droite dans le vestibule derrière la lèvre	Ne pas aller trop loin sinon CD	Succion du doigt Creuser les joues Puis Faire ouvrir grand (en 2 temps)	Bisous ou cul de poule + tirer la lèvre en même temps

RM : rétromolaire, CD : contre-dépouilles

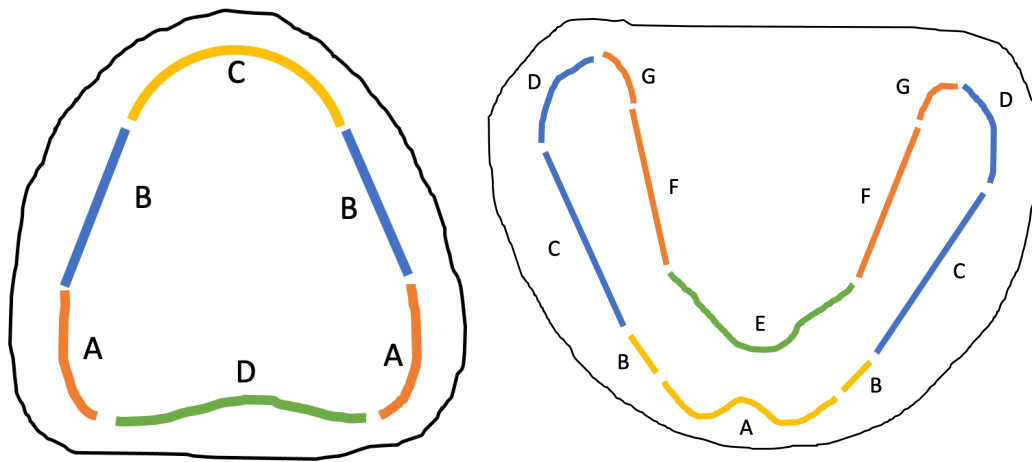


Mes notes

.....

.....

.....



Source : document personnel d'après Hüe et Berteretche

EMPREINTE FINALE

On parle de surfacage ou de « lavis ». Le matériau de viscosité très fluide doit « filmer » le PEI.

Matériaux

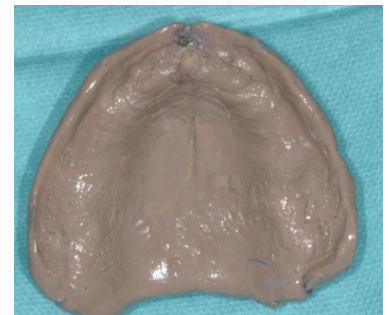
		Avantages	Inconvénients
<u>Polysulfure</u> <u>Thiocols</u>	Permlastic®	Excellente élasticité (passage des CD) Précisions ++ Prise lente (6-8 min) : permet de réaliser les mouvements	Odeur, goût Adhésif Hydrophobie (problème à la mandibule) CI : reflexe nauséux car temps de prise long, hyper salivation
<u>Pâte eugéno</u> <u>oxyde de zinc</u>	SS white®	Excellente hydrophilie Prise rapide (4min) Excellente stabilité dimensionnelle Coût Corrections possibles	Colle aux muqueuses si hyposialie Risque de brûlures, picotement Nettoyage compliqué Non élastique (se casse) Précision parfois trop bonne
<u>Silicones light</u>	Bisico®	Excellente élasticité Prise rapide (3min) Propreté	Coût Viscosité pas toujours adaptée Hydrophobie Adhésif
<u>Polyéthers</u>	Impregum® Permadyne®	Idem silicone Hydrophilie relative	Odeur, goût Colle Coût Adhésif

CI : contre-indications

Source : Cours Dr VAILLANT

Technique

- Mise en place de l'adhésif (sauf pour la pâte eugéno oxyde de zinc)
- Mise en place du matériau en épaisseur fine et constante au niveau de l'intrados, des bords et au début de l'extrados
- Essuyer les muqueuses (sauf pour la pâte oxyde de zinc eugéno)
- Mise en place du PEI : mobilisation des muscles pendant la phase plastique comme pour le marginage
- Désinsertion et contrôle



Mes notes

.....

.....

.....

RAPPORTS MANDIBULO-MAXILLAIRES = RMM

OBJECTIFS

Informations pour le montage des modèles sur articulateur avec les dents artificielles
Enregistrement du maxillaire par rapport à la mandibule

Position de référence = relation centrée

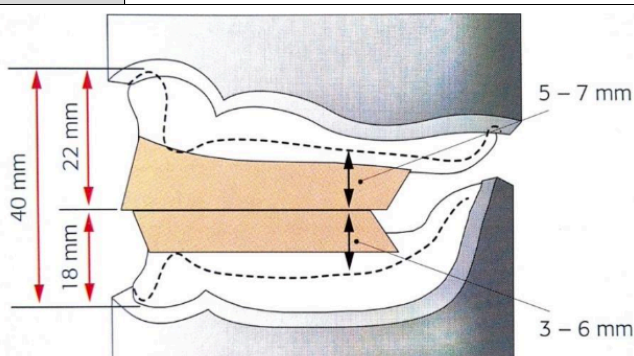
REGLAGE DES MAQUETTES D'OCCLUSION

Plaque base :

- Rigide, stable, fine
- En résine ou en cire avec fils de renfort
- S'étend aux limites de la future prothèse, au fond du sillon sur le modèle
- Joint périphérique recherché

Bourrelets :

	Antérieur	Postérieur
Maxillaire	En avant de la papille rétro incisive de 7mm Largeur 4-5mm Hauteur 22mm (jusqu'au fond de sillon)	Monté sur les crêtes S'arrête en avant des tubérosités Largeur 8mm
Mandibule	Monté sur la crête Hauteur 18mm (jusqu'au fond de sillon)	S'arrête en avant des tubercules RM Plus large à l'arrière Hauteur : moitié du tubercule RM



Source : Hüb et Berteretche, 2003



Plan de fox



Cuillère de Schreinemakers

Réglage :

<u>Secteur antérieur</u>	= situation du BIC	<u>Esthétique</u>	Soutien de la lèvre = angle proche de 90° La lèvre affleure = 1-2mm de bourrelet visible Parallélisme entre ligne bipulaire et bourrelet à l'aide du plan de Fox
		<u>Phonétique</u>	Fe ou Ve, vermillon mandibulaire en contact avec les incisives maxillaires Si bourrelet trop haut → béance
<u>Secteur postérieur</u>	Permet le transfert sur articulateur		Parallélisme du bourrelet maxillaire avec le plan de Camper = plan de transfert (ce n'est pas le plan occlusal) Utilisation de la cuillère de Schreinemakers : butée en arrière des ligaments puis descendre et faire fondre la cire



Mes notes

.....

.....

.....

DIMENSION VERTICALE D'OCCLUSION (DVO)

La DVO existe chez le patient denté, elle est stable, constante et reproductible. Chez le patient édenté, seul existe la dimension verticale de repos (DVR).

On ne touche plus à la maquette maxillaire mais uniquement à la maquette mandibulaire.

$$\text{DVR} - \text{DVO} = 2\text{mm (ELI)}$$

$$\text{DVO} = \text{DVR} - \text{ELI}$$

Réglage du bourrelet mandibulaire : affleure la lèvre inférieure (ne doit pas être au-dessus)

Mise en place des deux bourrelets en bouche : les bourrelets s'affrontent partout.

Réglages

<u>Esthétique</u>	Bourrelet en contact : les lèvres doivent se rejoindre sans effort Si difficultés pour fermer la bouche : ↘ le bourrelet inférieur (entraîne fatigue musculaire et articulaire, problèmes phonétiques, pas d'ELI) Si lèvres plissées : ↗ le bourrelet inférieur
<u>Phonétique</u>	Regarder l'espace libre d'inocclusion avec le SSss (phonème où l'ELI est le plus petit)

Technique

- Faire 2 croix sur le patient : au niveau du nez et du menton
- Recherche de la DVR : faire respirer le patient par la bouche lentement lèvres entre-ouvertes ou faire déglutir le patient, à la fin du cycle de déglutition mesurer la hauteur entre les 2 croix.
- Mise en place des maquettes en bouche, les bourrelets qui simulent la future position des dents en occlusion s'affrontent, mesurer la hauteur entre les 2 croix = DVO
- Il est également possible d'utiliser les anciennes prothèses si la DVO est correct pour valider la même DVO

La DVO est estimée en fonction du confort ressenti par le patient, de tests fonctionnels et la plupart du temps selon des critères esthétiques.

RELATION CENTREE (RC)

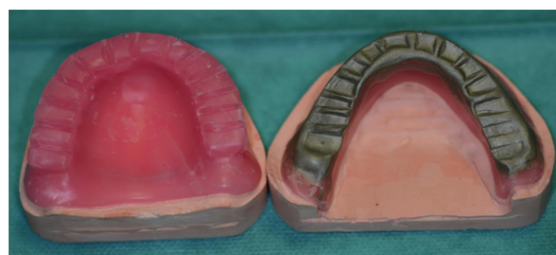La RC doit être stable, reproductible, transférable.

Source : cours Dr VAILLANT

Technique

Technique des chevrons : simple, efficace

- Réalisation d'indentation au niveau du bourrelet maxillaire (marqués et asymétriques).
- Mise en place de cire aluwax verte sur les bourrelets mandibulaires
- Mise en place de vaseline au niveau des chevrons et mise en place de la maquette maxillaire en bouche
- Réchauffement de l'aluwax et mise en place de la maquette mandibulaire en bouche
- Manipulation en RC : patient doit être détendu, petits mouvements d'ouverture « tap tap » rapides et de faibles amplitudes
- Vérification de la position plusieurs fois
- Contrôle de l'espace en postérieur entre tubercule RM et tubérosité maxillaire
 - > 10 : DVO trop haute
 - Proche de 0 : DVO trop faible



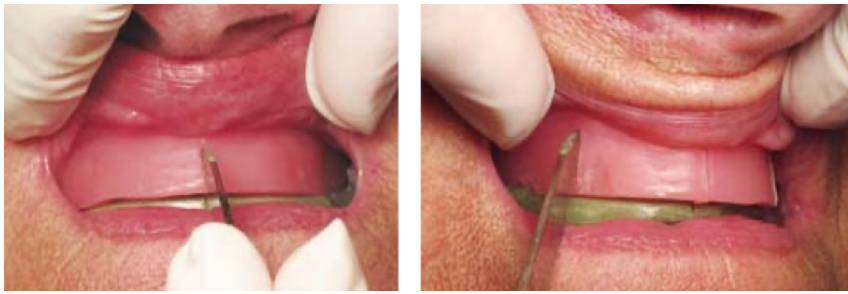
Mes notes

.....

.....

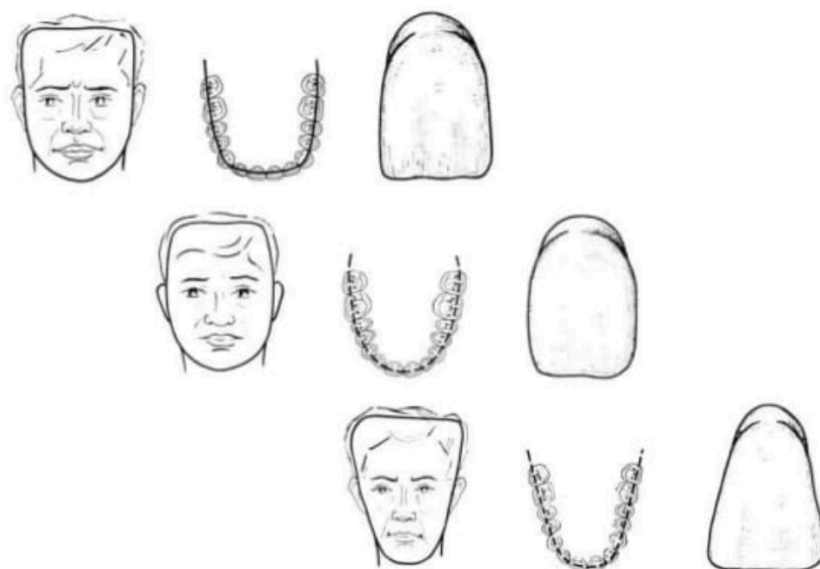
.....

CHOIX DES DENTS

Forme	Ovoïde (féminin) Carrée (masculin) Triangle (visage gringalet)
Couleur	En fonction de la couleur des cheveux, yeux, peau = teinter au coin externe de l'œil
Dimensions	Marquer la ligne inter incisive, les pointes canines (aile du nez), la ligne du sourire 

Source : M. Helfer, JP Louis

Triade de Nelson : harmonie visage – arcade – dent



Source : cours Dr HELFER



Mes notes

.....

.....

.....

MONTAGE DES DENTS

OBJECTIFS

Recréer l'esthétique et les fonctions de l'appareil manducateur.

- Dents antérieures : phonation, esthétique = montées grâce au bourrelet d'occlusion
- Dents postérieures : calage, mastication, déglutition = montées en fonction de l'espace inter crête, des axes et des aires de tolérance

MATERIAUX DES DENTS

	Avantages	Inconvénients
<u>Dents en résine</u>	Coût Résistance aux chocs Meulage facile Maquillage Liaison chimique Bruit	Dureté, abrasion Nettoyage (colorations)
<u>Céramique / porcelaine</u>	Dureté, résistance à l'abrasion Qualités optiques, maquillage Nettoyage (faible porosité)	Coût Résistance aux chocs (ébréchures) Meulages délicats Pas de liaison chimique (liseré noir) Bruit

PLAN D'OCCLUSION

C'est l'équilibre dynamique des relations inter arcades grâce aux courbes de compensation : courbe de Spee et courbe de Wilson. Il est déterminé d'après des critères cliniques.

<u>Niveau</u>	Antérieur	- Maxillaire : bourrelet visible de 1-2mm - Mandibule : lèvre inférieure soutenue
	Postérieur	- Au niveau de la commissure labiale - 1mm sous la ligne buccinatrice - Sous le maximum de convexité de la langue (dents au repos sous la langue) - A la moitié ou tiers supérieur du trigone RM
<u>Orientation</u>	Plan frontale	Parallèle à la ligne bi pupillaire ou ligne bi commissurale si asymétrie du visage.
	Plan sagittal	Se rapproche du plan de Camper mais moins haut en postérieur que le plan de Camper
Le plan d'occlusion est déterminé avec la hauteur inter crête placée à mi-distance des 2 arcades ou en favorisant l'arcade la moins stable afin de diminuer le bras de levier		



Mes notes

.....

.....

.....

MONTAGE DES DENTS

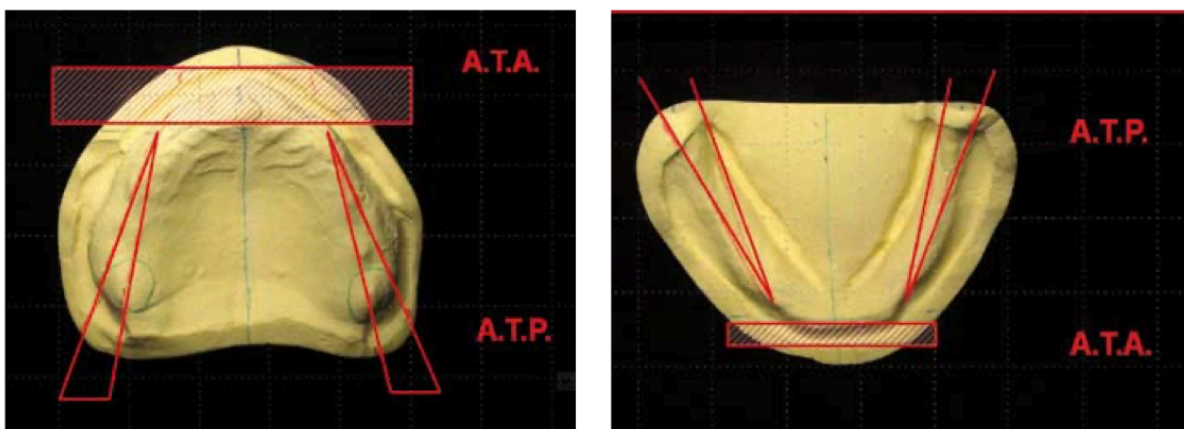
Les dents doivent respecter les aires de tolérance ou couloirs prothétiques et être orientées en fonction de l'axe Inter-crête.

Aires de tolérance postérieures

- A la mandibule : entre le trigone RM et la canine mandibulaire
- Au maxillaire :
 - o Postérieur :
 - Limite externe : versant externe de la tubérosité
 - Limite interne : ligament ptérygomandibulaire
 - o Antérieur : canine maxillaire

Aires de tolérance antérieures

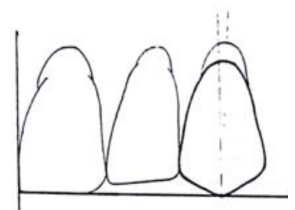
Elle se situe entre le sommet de la crête et la partie antérieure la plus déclive de la zone de réflexion de la muqueuse vestibulaire. Les incisives et les canines mandibulaires sont placées dans cette zone.



Aire de tolérance antérieure (ATA), aire de tolérance postérieure (ATP)
Source : M. Helfer, JP Louis

Chronologie

- 1- Dents maxillaires antérieures 13 à 23 = les dents sont montées en avant de la papille rétro-incisive, légèrement vestibulées en respectant l'aire de tolérance antérieure.
 - Centrale : symétrique
 - Latérale : inclinée
 - Canine : droite
- 2- Dents mandibulaires antérieures : béance en RC impérative, pied sur la crête, légèrement vestibulées, aire de tolérance antérieure
 - Propulsion : bout à bout antérieur
- 3- Dents mandibulaires postérieures
- 4- Dents maxillaires postérieures : 16/26 = point le plus déclive de la courbe occlusale.



Mes notes

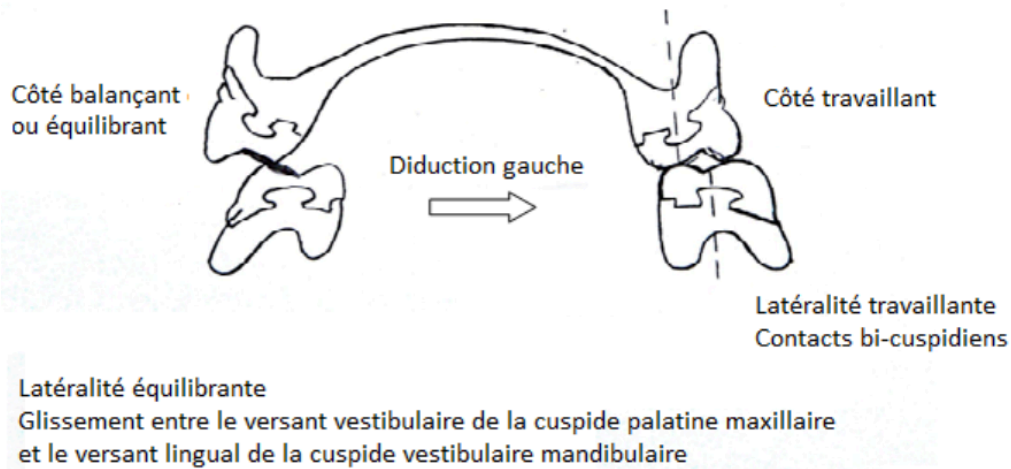
.....

.....

.....

OCCLUSION

Schéma occlusal en prothèse complète uni ou bimaxillaire (quelle que soit la nature de l'arcade antagoniste).

Occlusion bi latéralement équilibrée = occlusion balancée

Source : Antoine et Thiebaut, 1987

Les règles :

- Position de référence = RC
- Pas de contacts antérieurs = béance
- Contacts généralisés sur toutes les dents postérieures
- Relation cuspide/fosse et cuspide/embrasures
- Propulsion : contact d'au moins 2 dents ant et 2 dents post minimum (les 7 de chaque côté minimum)
- Latéralité : contacts du côté travaillant + du côté non travaillant en même temps = COTE EQUILIBRANT

Le but est de stabiliser les prothèses sur leur surface d'appui ostéomuqueuse.



Mes notes

.....

.....

.....

ESSAYAGE CLINIQUE

OBJECTIFS

Vérifier le résultat esthétique et fonctionnel : 1^{ère} vérification sur articulateur puis 2^{ème} vérification en bouche.

1- Contrôle sur articulateur	
Vérification de la stabilité des maquettes sur les modèles et les limites au fond de sillon.	
<u>Maxillaire</u>	<ul style="list-style-type: none"> - Position des dents antérieures (en avant de la papille) - Courbe de Spee - Béance antérieure - Absence de dents sur la tubérosité
<u>Mandibule</u>	<ul style="list-style-type: none"> - Pieds des dents sur la crête - Bord libre vestibulé (compensation de la résorption) et affleure la lèvre - Hauteur des molaires postérieures ne doivent pas dépasser les 2/3 du tubercule RM - Pas de dents sur le tubercule RM
<u>Occlusion</u>	<ul style="list-style-type: none"> - Pas de contact antérieur - Propulsion : contacts antérieurs et postérieurs grâce à la courbe de Spee - Latéralité : contacts généralisés du côté travaillant + côté équilibrant grâce à la courbe de Wilson
2- Contrôle en bouche	
<u>Maxillaire</u>	<ul style="list-style-type: none"> - Soutient de lèvre - Apparence des bords libres - Parallélisme avec la ligne bi-pupillaire - Milieu inter incisive - Ligne du sourire
<u>Mandibule</u>	<ul style="list-style-type: none"> - Soutient de lèvre - Apparence des bords libres - Parallélisme avec la ligne bi-pupillaire - Milieu inter-incisive - Affleurement de la lèvre au niveau des bords libres inférieures - Hauteur des dents postérieures doivent rester sous la langue
<u>Occlusion</u>	<ul style="list-style-type: none"> - En ORC : absence de contact antérieur + engrènement des dents postérieures - Vérifier les surplombs pour éviter les morsures - Si erreur faible : réaliser un articulé de Tench = aluwax® sur les faces occlusales des molaires mandibulaires et reprendre la RC - Si erreur importante : démonter les dents et reprendre les RMM
3- Validation par le patient	
Validation esthétique (couleur, forme, position) bouche fermée, ouverte, en position assise ou debout (pas allongé sur le fauteuil)	



Mes notes

.....

.....

.....

FINITION AU LABORATOIRE ET INSERTION PROTHETIQUE

DRESSER UN TABLEAU NOIR

- Encombrement
- Salivation ++ les premiers jours
- Phonation, la langue n'est pas habituée
- Mauvaise tenue pendant plusieurs jours
- Sensation de perte de goût
- Nausées
- Douleurs et blessures au niveau des bords prothétiques → le patient doit porter les prothèses au moins 24h
- Mastication difficile

INSERTION EN BOUCHE

Mouiller les prothèses

Vérifier l'occlusion

Ne retoucher qu'en ORC avec du papier d'occlusion épais

Conseils personnalisés

- Porter les prothèses le plus possible même la nuit pendant au moins 1 semaine pour s'y habituer
- Enlever la nuit : décompression des muqueuses et aération des prothèses
- Brosse spéciale prothèse dure
- Nettoyage quotidien avec du savon
- Brossage des gencives
- Rincer à l'eau claire au-dessus du lavabo rempli d'eau
- Désinfection 1x/semaine
- Arthrodont® pour brosser les muqueuses
- Gel pour les blessures : Pansoral® ou Dynexan®

DOLEANCES

Contrôle à J+7 et J+14

Équilibration occlusale

MAINTENANCE

1x/an minimum

Rebasage tous les 5 ans environ

Béance antérieure disparaît avec le temps : la recréer par meulage



Mes notes

.....

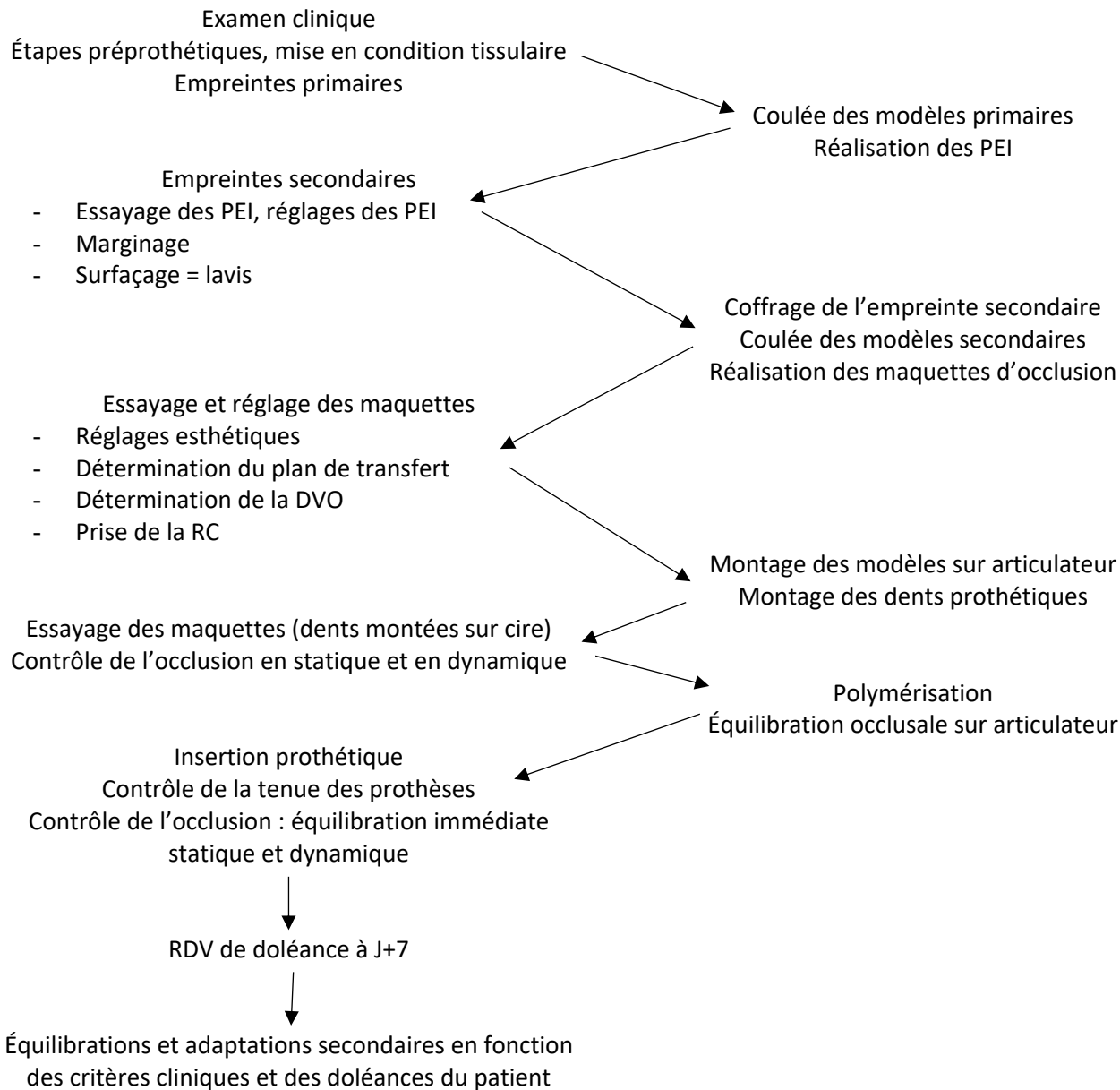
.....

.....

RECAPITULATIF DES ETAPES EN PAC

Cabinet dentaire

Laboratoire



Mes notes

.....

.....

.....

CAS DE LA PROTHESE AMOVIBLE COMPLETE UNIMAXILLAIRE

SPECIFICITE DE LA PAC UNIMAXILLAIRE

L'édentement total unimaxillaire ne touche qu'une seule arcade (maxillaire ou mandibulaire). L'arcade édentée est donc face à une arcade dentée ou partiellement dentée.

Arcade édentée	Arcade dentée
Extéroception muqueuse	Proprioception des dents antagonistes

La réhabilitation de l'arcade antagoniste est primordiale pour obtenir une intégration occlusale optimale de la PAC unimaxillaire.

Il est nécessaire de :

- Restaurer les dents délabrées
- Corriger les égressions ou versions (orthodontie, coronoplastie, overlay, couronne)
- Compenser les édentements présents pour obtenir des courbes occlusales harmonieuses.

Le choix du concept occlusal est dicté par la prothèse la moins stable.

C'est donc la PAC qui impose le choix : position de référence = RC et occlusion bilatéralement équilibrée.

La mauvaise gestion de l'arcade antagoniste peut entraîner des surcharges occlusales aux niveaux des surfaces d'appuis :

- Inflammation chronique
 - Résorptions tissulaires
 - Instabilité de la prothèse
- } Apparition de crêtes flottantes → inconfort pour le patient



Mes notes

.....

.....

.....

Prothèse amovible partielle à infrastructure métallique

- ▶ Etapes cliniques
- ▶ Examen initial
- ▶ Empreintes
- ▶ Analyse au paralléliseur
- ▶ Conception du châssis

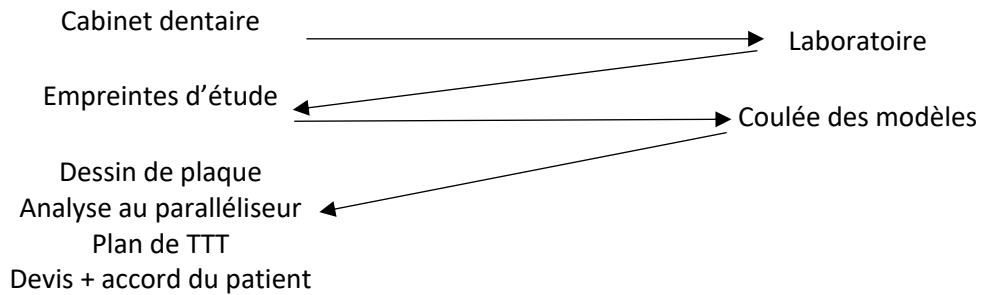
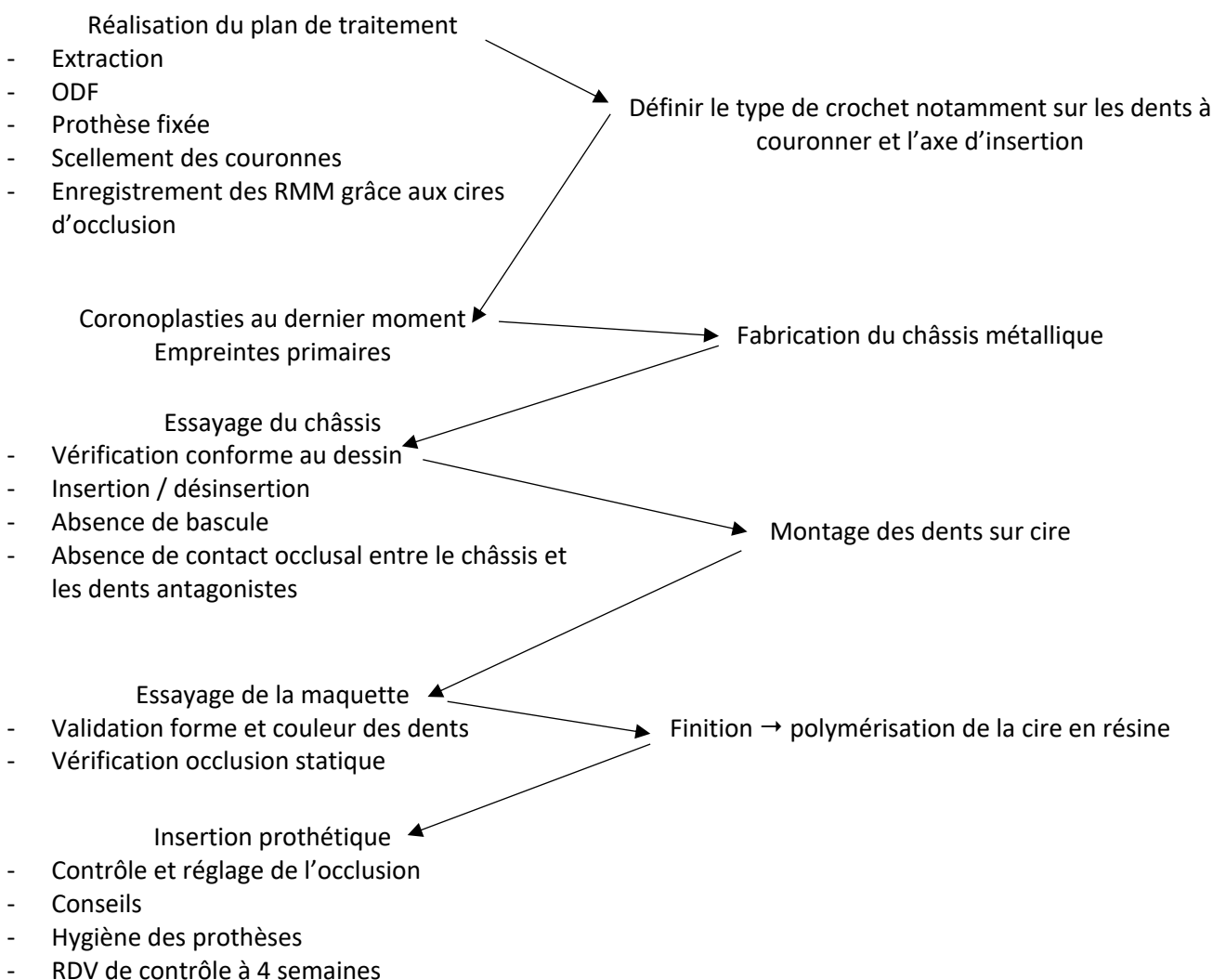
2^{ème} année (UE2 EC3)

Dr WILK : Réalisation et positionnement des crochets en PAP
Étapes de laboratoire en PAP

4^{ème} année (UE3 EC3)

Dr VAILLANT : Examen initial en PAPIM
Empreintes
Dr DE MARCH : Conception des châssis
Dr MOUGEL : Aménagements pré-prothétiques

ÉTAPES CLINIQUES

Conception théoriquePratique

Mes notes

.....

.....

.....

EXAMEN INITIAL

La conception d'une PAPIM s'appuie sur un examen clinique rigoureux, un examen radiographique et une analyse des modèles sur articulateur et au paralléliseur, ces trois éléments sont indispensables.

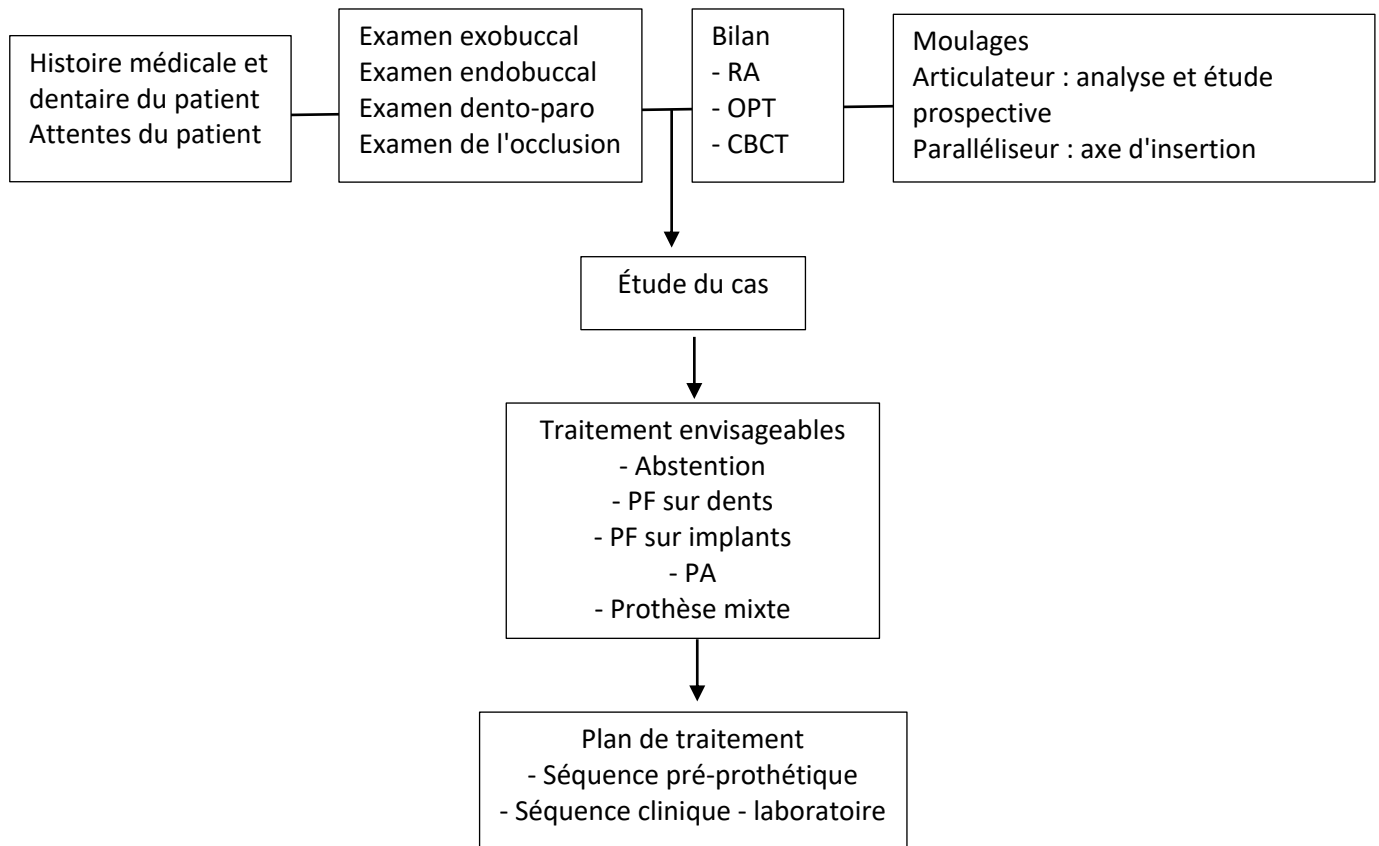
La PAPIM a 3 exigences :

- Résistance mécanique et rigidité du châssis
- Respect des structures d'appui
- Confort du patient

La dualité tissulaire dent/muqueuse est importante pour la PAPIM. On joue sur 2 tissus. Une dent s'enfonce d'un dixième de mm alors que la muqueuse peut s'enfoncer de parfois 1mm. → difficulté en PAPIM

On doit avoir un équilibre prothétique et un équilibre tissulaire

Résumé de l'examen initial



Mes notes

.....

.....

.....

Anamnèse	<u>Motivation Attente du patient</u>	Remplacement d'une prothèse existante Patient édenté qui consulte pour une 1 ^{ère} prothèse Extractions à réaliser puis réhabilitation
	<u>Bilan général</u>	Historique médical, pathologies, médicaments, allergies
Examen clinique	<u>Exobuccal</u>	Forme, symétrie du visage Profil : soutien labial ATM, muscles : douleurs à l'ouverture, fermeture ? important de traiter la douleur avant la réhabilitation (palpation musculaire et articulaire) Bruxisme DVO : référence verticale à définir / DVR si absence de dent (DVR-2mm=DVO)
	<u>Locorégional</u>	Ouverture buccale Réflexe nauséux Langue : dimension, tonicité
	<u>Endobuccal</u>	HBD : plaque, tarte → début du traitement que quand l'hygiène est satisfaisante (facteur pronostic) Etat des prothèses existantes : indications Salive : quantité, qualité, visqueuse/liquide Dents : radiographies obligatoires de toutes les dents bordant les édentements Couloir prothétique : espace disponible Parodonte : mobilité, poches parodontales, GA (greffes si insuffisante), inflammation, lyse osseuse angulaire (traumatisme occlusal) Tissus muqueux de recouvrement : hypertrophies de la langue ou des joues fréquentes (intérêt de la prothèse transitoire) Structures périphériques, osseuse : tori, crêtes flottantes → chirurgie pré-prothétique Frein lingual : évaluer sa situation pour choisir le type de connexion principale OIM-ORC : choix de la position de référence
	<u>Occlusion</u>	Recherche des versions, égressions, rotations Courbe de compensation
Examen radiologique	OPT : bilan global Radiographies rétro-alvéolaires : dents bordant l'édentement, toutes zones suspectes	
Laboratoire	Modèle d'étude : moulage Montage en articulateur : si pas de calage = maquette d'occlusion pour enregistrer le calage mandibulo-maxillaire. Analyse au paralléliseur des modèles d'étude : choix de la ligne guide et de l'axe d'insertion (perpendiculaire au plan d'occlusion) Montage directeur : validation du projet prothétique	
Étude du cas	Plan de TTT Informations au patient (devis, conseils, explications)	



Mes notes

.....

.....

.....

EMPREINTES

EMPREINTES D'ETUDE

Objectifs

- Servir de référence et d'archive avant le traitement
- Réfléchir aux différentes séquences d'étude du cas clinique
- Pratiquer l'analyse au paralléliseur
- Réaliser la ou les maquettes d'occlusion
- Étudier l'occlusion après transfert sur articulateur

Matériel

- PE métallique non perforé type Rimlock®
- Hydrocolloïdes irréversibles : alginate

EMPREINTES DE TRAVAIL

Elles sont destinées à la réalisation des modèles de travail.

Maxillaire : empreinte globale en un seul temps

Mandibule : empreinte unique alginate sauf si édentement(s) postérieur(s) libre(s)

- Empreinte globale à l'alginate
- Puis empreinte composée

Matériel

- PE métallique non perforé type Rimlock®
- PEI espacé
- Hydrocolloïdes irréversibles : alginate

Scellement de la PF immédiat (= avant empreinte) ou différé (= après empreinte)

	Avantages	Inconvénients
<u>Scellement immédiat</u>	<ul style="list-style-type: none"> - Pas de risque de déplacement des couronnes de l'empreinte - Pas de traitement particulier de l'empreinte 	<ul style="list-style-type: none"> - Difficulté de reproduire fidèlement le fraisage sur le plâtre - Risque d'usure du plâtre au niveau des fraisages lors des réglages de l'adaptation du châssis sur le modèle
<u>Scellement différé</u>	<ul style="list-style-type: none"> - Pas de risque d'altération du plâtre - Adaptation des couronnes avec le châssis - Harmonisation de la couleur entre la PA et la PF 	<ul style="list-style-type: none"> - Étape d'empreinte et de traitement au laboratoire nécessite une attention particulière pour éviter tout déplacement des couronnes - Scellement provisoire avant l'empreinte - Précaution lors du moulage de l'empreinte au laboratoire - Nécessité de déposer toutes les PF transitoires à chaque étape d'essayage. - Si erreur lors du scellement, la prothèse amovible est à refaire intégralement.



Mes notes

.....

.....

.....

EMPREINTES COMPOSEE = DE CORRECTIONObjectifs

- Enregistrer avec précision les formes et les états de surface
- Favoriser le phénomène adhésion-cohésion
- Permettre au bord des selles de stimuler le périoste
- Contribuer à la précision de l'enregistrement des RMM

Enregistrement des tissus dans des conditions fonctionnelles proches de celles qu'ils rencontreront sous les selles prothétiques.

→ Correction du modèle de travail

Indications

Crêtes mandibulaires en extension = édentement postérieur libre uni ou bilatéral

Matériel

Le PE est le châssis : selles en résine chémopolymérisable sous le châssis

Matériaux

- Pâte oxyde de zinc-eugéno
- Élastomères (Permlastic®)

Technique

- Vérification et correction des bords de la selle avec de la pâte de Kerr®
- Empreinte de stabilisation avec un matériau de moyenne viscosité, avec sollicitation des structures périphériques, exercer une pression uniquement sur les éléments de stabilisation du châssis (barres et taquets)
- Empreinte sous pression occlusale avec un matériau de basse viscosité avec des mouvements fonctionnels
- Réalisation du moulage de travail « secondaire »
 - Découpage de la ou les parties postérieures sur le modèle en plâtre
 - Mise en place du châssis avec les selles porte-empreintes
 - Coffrage et adjonction de plâtre pour compléter le modèle de travail



Mes notes

.....

.....

.....

ANALYSE AU PARALLÉLISEUR

OBJECTIF

L'analyse au paralléliseur permet d'étudier le modèle pour prévoir et réaliser l'ensemble des préparations nécessaires à une bonne intégration esthétique et fonctionnelle du châssis.

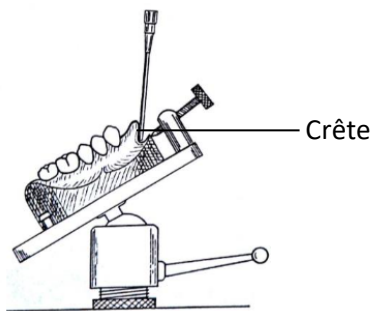
Source : CAP dentaire

AXE D'INSERTION

Toutes les faces des dents bordant l'édentement doivent être parallèles entre elles pour pouvoir avoir un seul et même axe d'insertion.

Règle à retenir : c'est la classe la plus élevée (en chiffre) qui donne l'axe d'insertion.

- Classe IV : édentation antérieure = axe imposé par la crête antérieure, en général d'avant en arrière
- Classe III : axe d'insertion perpendiculaire au plan d'occlusion (bissectrice des faces distales des dents bordant l'édentement)
- Classe I et II : axe d'insertion d'arrière en avant pour améliorer la rétention



Exemple pour la classe IV : obligation de choisir un axe d'insertion parallèle à l'axe de la crête édentée sous peine d'avoir un espace vide entre la prothèse et la crête.

Source : Brien, 1996

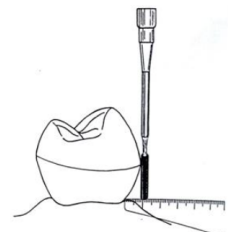TRACE DES LIGNES GUIDES

C'est la ligne de plus grand contour considérée selon l'axe d'insertion de la prothèse amovible.

Le paralléliseur permet de tracer sur chacune des dents supports la ligne guide qui correspond à sa convexité maximale pour une position donnée du modèle.

La trace noire laissée par la mine délimite une zone de dépouille située au-dessus du trait et une zone de contre-dépouille située en dessous du trait. Seule l'extrémité rétentive du crochet doit franchir la limite dépouille/contre-dépouille (ligne guide).

Les lignes guides et l'axe d'insertion guideront la nécessité ou non de réaliser des coronoplasties.



Source : Brien, 1996



Mes notes

.....

.....

.....

CORONOPLASTIES

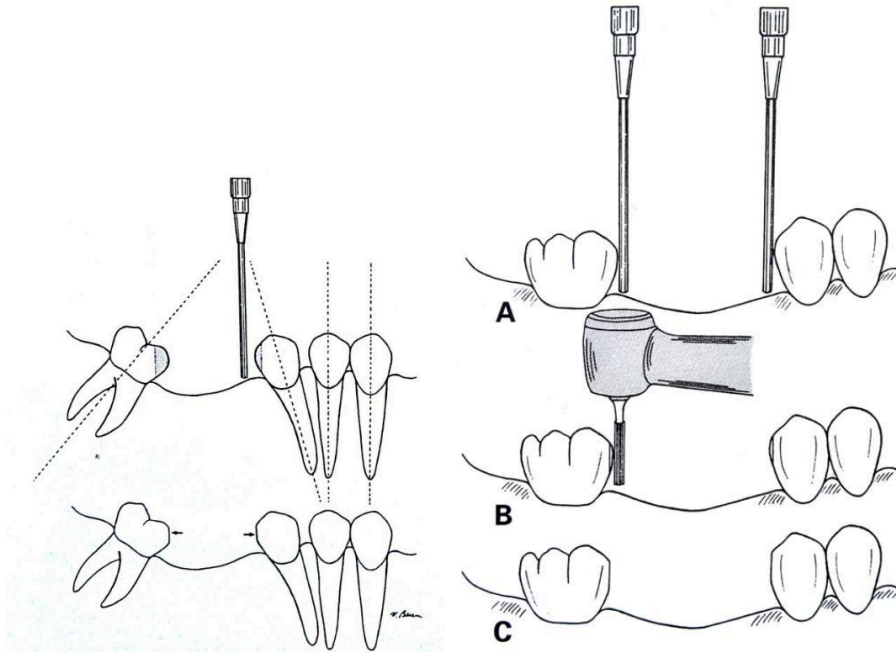
Elles sont réalisées après l'analyse pré-prothétique et après le tracé prospectif du châssis sur les modèles d'études et avant les empreintes primaires.

Elles se font sans anesthésie, sous contrôle du ressenti du patient.

A : La tige d'analyse met en évidence le manque de parallélisme des parois proximal.

B : Il faut altérer ces parois pour obtenir des surfaces de guidage parallèles.

C : La préparation des plans guides sur les dents saines doit se faire en détruisant le moins d'émail possible.



Source : Brien, 1996



Mes notes

.....

.....

.....

CONCEPTION DU CHASSIS

ÉLÉMENTS CONSTITUTIFS

- Connexion principale
- Taquet occlusal relié à la connexion principale par une potence
- Connexions secondaires : appuis coronaires ou cingulaires
- Crochets

CHRONOLOGIE

- 1- Répartition des appuis dentaires principaux = taquets
- 2- Appuis secondaires pour compléter l'action des taquets
- 3- Répartition et détermination de la nature des différents crochets
- 4- Choix de la connexion principale

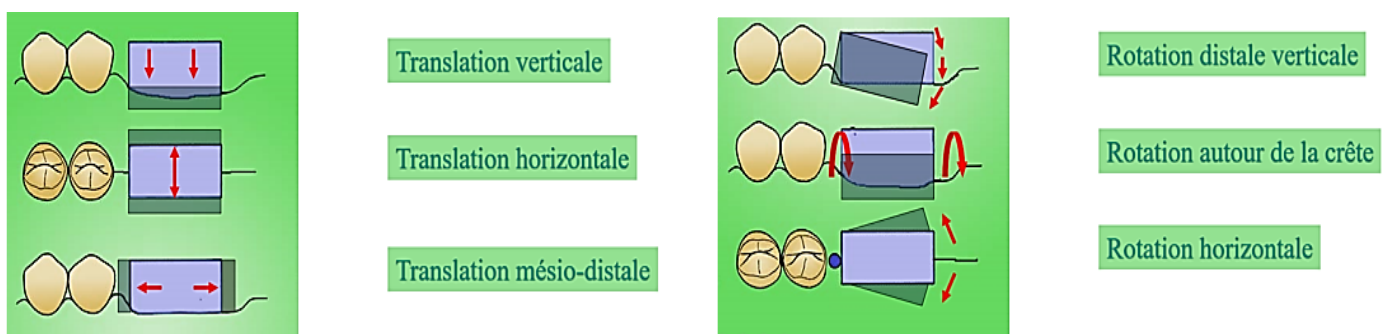
FACTEURS D'ÉQUILIBRE

	Sustentation	Stabilisation	Rétention
<u>Connexion principale</u>	X		
<u>Taquets</u>	X	X	
<u>Connexions secondaires</u>	X	X	
<u>Crochets</u>		X (Partie rigide)	X (Partie du bras rétentif située sous la ligne guide)
<u>Plaque base / selles</u>	X		
<u>Recouvrement des éléments positifs</u>		X	

Les appuis dentaires sont à privilégier pour assurer la sustentation car les dents s'enfoncent moins que la muqueuse. Les dents sont donc plus stables que la muqueuse.

Les crochets permettent de contrer les mouvements de rotation et de translation.

Source : Cours Dr Hirtz



Mes notes

.....

.....

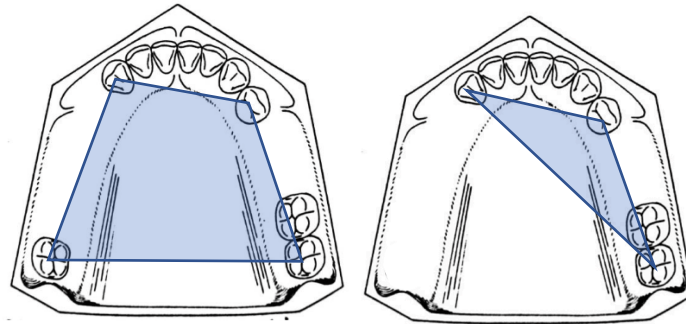
.....

APPUI DENTAIRE PRINCIPAUX = TAQUETS

Les taquets sont les appuis dentaires principaux.

Le taquet peut exister seul ou combiné avec un crochet. Un crochet a toujours son taquet.

Pour assurer l'équilibre, il faut toujours trois points d'appuis au minimum donc trois taquets au minimum. On parle du polygone de sustentation. Il doit être le plus large possible. Pour cela, il faut donc répartir les taquets de façon qu'ils soient les plus éloignés possible pour obtenir la surface de sustentation la plus large possible.



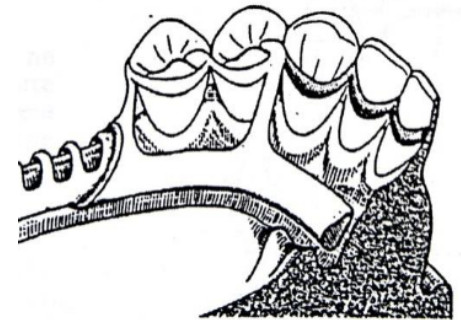
Source : Brien, 1996 annoté

Barre coronocingulaire

La barre coronocingulaire n'est pas un moyen de connexion principal (à ne pas confondre avec le bandeau coronocingulaire).

Dans le cas des Classe I où l'on ne peut mettre que deux taquets la barre coronocingulaire est intéressante. Il s'agit d'un appui secondaire qui fera office de 3ème taquet.

La barre coronocingulaire est disposée à la fois sur le cingulum des dents antérieures (barre cingulaire) et sur les surfaces de guidage des prémolaires et molaires (barre coronaire).



Source : Adrien, Schouver, 1990

Avantages	Inconvénients
Participation au guidage, à la stabilisation, à la sustentation (barre cingulaire) et à la rétention Augmentation de la rigidité du châssis Exploitation de la proprioception des dents restantes	Interférences avec les trajets de propulsion et de diduction Inesthétique en cas de diastème (interruption de la barre) Risque de version vestibulaire des incisives mandibulaires Gênante pour la langue



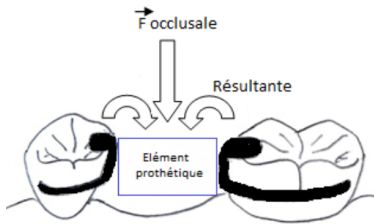
Mes notes

.....

.....

.....

Positionnement des taquets



Dans le cas d'un édentement encastré, les taquets sont positionnés en bordure de l'édentement.

Cela va avoir tendance à faire verser les dents vers l'édentement mais comme on est dans un édentement encastré, les dents prothétiques vont bloquer. Cela maintient les dents bien au contact des zones de guidage de la prothèse.

Source : Cours TP 3^{ème} année

Dans le cas d'un édentement libre postérieur, le taquet est toujours positionné à l'opposé de l'édentement pour que la résultante des forces plaque la dent porteuse du crochet contre la dent mésiale.

Dans le cas des édentements encastrés de grande étendue, il est souvent préférable de placer le taquet antérieur en mésial de l'édentement pour anticiper la perte d'une dent postérieure.

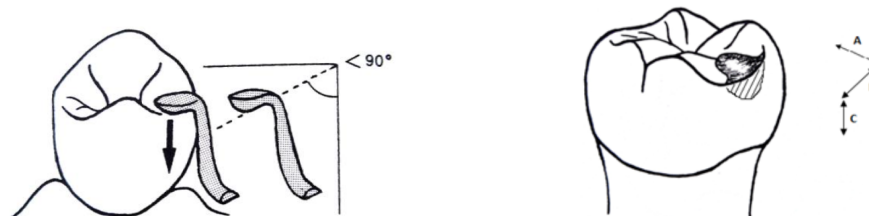
Logement du taquet

La préparation du taquet est réalisée à l'aide d'une fraise boule ou cylindro-conique de type congé ¼ de rond.

Règles à respecter :

- Dimensions
 - o 1/3 de la table occlusale dans le sens vestibulo-lingual (B)
 - o 1/3 de la table occlusale dans le sens mésio-distal pour les prémolaires (A)
 - o 1/4 de la table occlusale dans le sens mésio-distal pour les molaires. (A)
- Surface suffisante pour une zone soutenue
- Profondeur de 1mm : plus profonde vers le centre de la dent
- De dépouille
- Angle (entre le planché du logement et la paroi proximal) fermé sinon le taquet va sortir de son logement lorsque les forces occlusales vont s'exercer sur les dents prothétiques.
- Connexion entre taquet et potence
- Crête marginale arrondie pour éviter la fracture du taquet

**Le taquet ou la potence ne doivent jamais entrer en contact avec les dents antagonistes
PAS D'INTERFERENCE**



Source : Brien, 1996



Mes notes

.....

.....

.....

CROCHETS

Ce sont des dispositifs mécaniques qui entourent les dents supports et assurent la rétention.

On retrouve 4 éléments distinct dans un crochet :

- La potence : elle est reliée à la base métallique
- Le taquet : il nécessite une préparation de la dent (effet sustentateur)
- Le bras de calage : c'est une partie du crochet qui est située en lingual ou en palatin et qui oppose une force contraire au bras rétentif (effet sustentateur + stabilisateur)
- Le bras rétentif :
 - o La 1^{ère} partie du crochet au-dessus de la ligne guide assure la sustentation et la stabilisation
 - o La 2^{ème} partie du crochet est rétentive sous la ligne guide

Zone rétentive

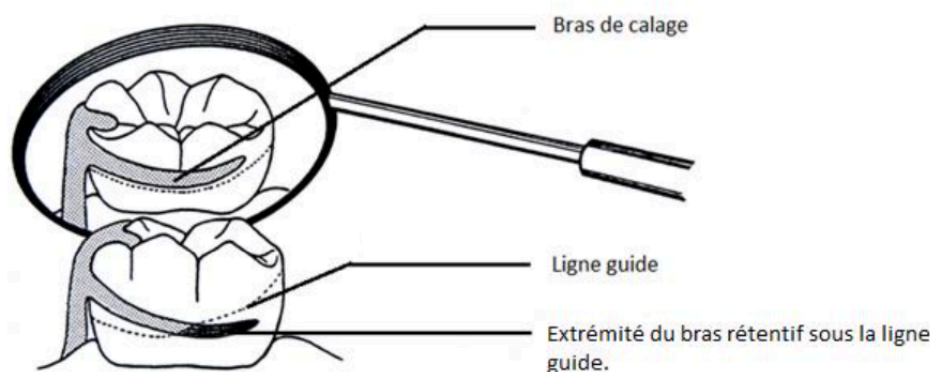
La partie où le crochet va être rétentif est la zone de contre-dépouille sous la ligne guide.

Lorsque la ligne guide est confondue avec le collet, il faut recréer une zone de contre-dépouille sur la face vestibulaire de la dent pour y mettre le bras rétentif du crochet.

Une fois le crochet (partie rétentive du bras rétentif) en place, il doit être passif, il ne doit pas continuer à exercer de force sur la dent après passage de la ligne guide. Ce mouvement est contrôlé par le bras de calage.

Le bras de calage permet la réciprocité d'action. Il contre la force appliquée par le crochet (partie non rétentive du bras rétentif) sur la dent. Cela permet d'éviter l'effet scoliodontique = effet de pression excessive transversale sur la dent.

Pour chaque crochet, on a un bras rétentif et un élément de calage soit un bras de calage situé à l'opposé de l'édentement, soit un étai qui se trouve en distal de la dent.



Source : Brien, 1996

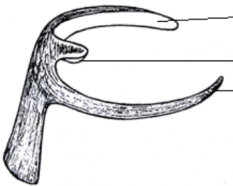

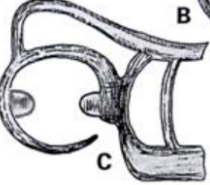
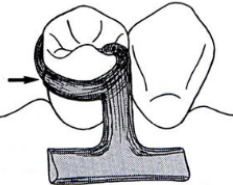


Mes notes

.....

.....

.....

	Indication	Description	Avantages	Inconvénients	Brien, 1996
<u>Ackers</u>	Dents cuspidées en bordure d'édentement encastré (Classe III principalement)	Bras rétentif s'affine en V, souple et élastique Bras de calage épais et rigide Mise à plat de la convexité en P/L afin de ménager de la place pour le bras de calage	Robuste Rigide	Inesthétique en secteur antérieur	
<u>Bonwill</u>	Secteur denté cuspidé (classe II, III, IV) M-M M-PM PM-PM	2 taquets, 2 bras rétentifs, 2 bras de calage Préparation interdentaire (V et L/P) et occlusale obligatoire	Double rétention pour une seule connexion au châssis	Préparation mutilante Risque d'interférences occlusales car prend de la place	
<u>Circonférentiel</u>	Molaire postérieure isolée	Taquet en M et en D Un seul élément métallique qui contourne la dent par l'arrière Partie rétentive s'affine et devient souple sous la LG en M	Bonne rétention car englobe toute la dent	Bras de renforcement nécessaire car massif Réciprocité d'action difficile car crochet en une seule partie	
<u>Nally-Martinet</u>	Édentements postérieurs libres sur PM	Taquet mésial Crochet anneau	Préservation de la papille D grâce au taquet Limitation des contraintes sur la dent grâce à l'étau de guidage	Effet scoliodontique « décapsuleur » pour les PM Non recommandé	

M : molaire, PM : prémolaire, V : vestibulaire, P : palatin, L : lingual, M : mésial, D : distal

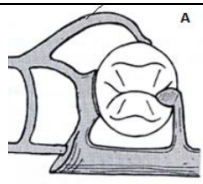
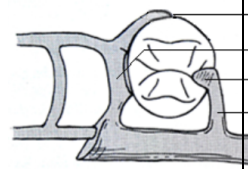



Mes notes

.....

.....

.....

	Indications	Description	Avantages	Inconvénients	Source : Brien, 1996
RPI « rest proximal plate » en forme de I	Édentements postérieurs libres sur PM	Étai de guidage distal = plaque de guidage Bras en I qui part du châssis Taquet mésial	Suppression de l'effet scoliodontique	Bras rétentif élastique difficile à gérer GA en quantité car passe au-dessus de la GM	
RPC « rest proximal plate » en forme de C (anciennement RPA)	Édentements postérieurs libres sur C ou PM	Taquet mésial à l'opposé de l'édentement Étai de guidage Bras rétentif qui part de l'étoi Préparation d'une gorge en M pour la potence	Suppression de l'effet scoliodontique		
T de Roach	Édentement encastré sur une C	Taquet D « prolongé » fait office de bras de calage Long bras rétentif très élastique	Couvre moins de surface dentaire Plus facile à ajuster car plus long Discret	Beaucoup de GA car franchit la GM Risque de lésions dentaires car frottement du crochet sur la dent Réactivation régulière	

C : canine, GM : gencive marginal, GA : gencive attachée

→ Crochets dissociés / disjoints : dissociation de l'appui de la partie rétentive



Mes notes

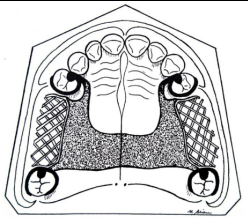
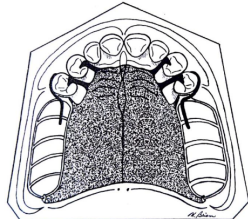
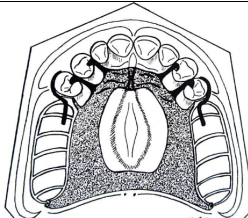
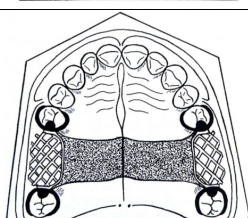
.....

.....

.....

CONNEXIONS PRINCIPALES

La connexion au maxillaire doit se trouver à 5mm de distance de la GM = de l'anneau gingival.

		Description	Avantages	Inconvénients	Source : Brien, 1996
Maxillaire	<u>Plaque palatine large</u>	Recouvre la muqueuse adhérente du palais	Évite les zones dépressives de Schroeder		
	<u>Plaque palatine à recouvrement complet</u>	Recouvre la totalité du palais et prend appuie sur les dents		Doit être espacée de la GM Demande plus d'espace en hauteur	
	<u>Cadre palatin</u>	Encadre le palais	Évite les tori palatins	Moins confortable Perte en sustentation A éviter	
	<u>Bandeau palatin</u>	Plaque limitée à l'édentement	Indiqué pour les faibles édentements		

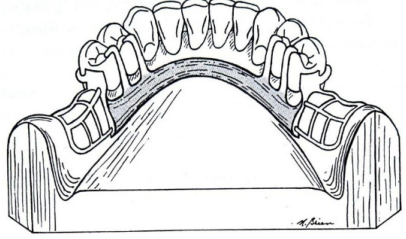
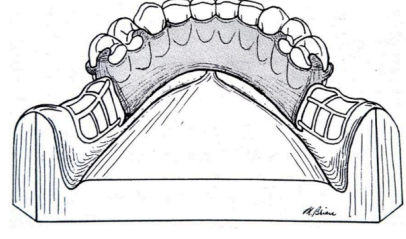



Mes notes

.....

.....

.....

		Description	Avantages	Inconvénients	
Mandibule	<u>Barre linguale</u>	Barre située sous les dents Hauteur > 3mm Épaisseur > 2mm A distance du plancher de bouche et du frein lingual A 5mm de la GM Espacée de 0,5mm de la muqueuse = 9mm environ entre le sommet de la GM et le plancher de bouche	Intérêt biologique	Souplesse donc risque de déformation entre bouche ouverte/bouche fermée Manque de rigidité, il faut idéalement la coupler avec une barre coronocingulaire pour limiter sa déformation.	 <i>Source : Brien, 1996</i>
	<u>Bandeau lingual</u>	Appui dentaire antérieur (cingulum) Espacé de 0,5mm de la muqueuse car recouvre la GM Indiqué si hauteur entre la GM et le plancher de bouche < 9mm	Plus rigide et confortable Moins de bourrage alimentaire	Visible si diastème (peut être ajouré) Impossible si tori Appui dentaire doit être solide	 <i>Source : Brien, 1996</i>
	<u>Bandeau coronocingulaire</u>	Appui exclusivement dentaire Indiqué si hauteur entre la GM et le plancher de bouche < 9mm et parodonte fragile	Pas d'appui sur la GM Permet de contourner un obstacle (tori)	Bords vifs, coupants Impossible en cas de diastème Ne doit pas s'appuyer sur le ciment Prothèse moins stable	 <i>Source : Begin, 2004</i>



Mes notes

.....

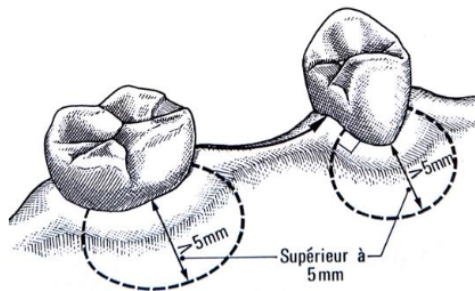
.....

.....

DESSIN DE PLAQUE

Règle de décolletage

La plaque agresse la gencive marginale en la comprimant. Le tracé de la plaque doit préserver la gencive marginale. La distance minimale d'éloignement de la structure métallique du collet de la dent est de 5mm.



Source : Borel, Schittly et Exbrayat, 1994

Limite de la plaque

Au maxillaire : arrêt à la moitié de la dernière dent supportée par la plaque

A la mandibulaire : arrêt avant la dernière dent supportée par la plaque

La structure métallique s'arrête sur le sommet de la crête et ne descend jamais en vestibulaire. Seule l'extension en résine le fait.

CHOIX DU MATERIAU

	Avantages	Inconvénients
<u>Alliage Cobalt-Chrome</u>	Excellentes propriétés mécaniques Bonne coulabilité Résistant	Allergies rares
<u>Alliage de titane</u>	Densité faible : châssis beaucoup plus léger	Très faibles propriétés mécaniques : nécessité de surdimensionner les crochets (double du Co-Cr) Nombreuses fractures = doubler les épaisseurs par rapport au Co-Cr, Difficultés et problèmes de coulée

**L'alliage Cobalt-Chrome est l'alliage de choix pour la conception des châssis.
Le titane n'est pas recommandé.**

Alternative possible : PEEK (polyétherétherkétone)



Mes notes

.....

.....

.....

Transition en prothèse amovible complète

- ▶ Transition rapide
- ▶ Transition lente

5^{ème} année (UE5 EC1)

Dr HIRTZ : Transition lente : prothèse amovible partielle de transition et prothèses complètes supra dentaires

Dr HIRTZ : Transition rapide : la prothèse amovible complète immédiate

TRANSITION RAPIDE

DEFINITIONS

<u>PAC provisoire</u>	Réalisée rapidement après l'extraction des dernières dents Souvent en urgence A court terme
<u>PAC transitoire</u>	Remplacement des dents absentes Compensation de la perte osseuse Pendant le délai de cicatrisation avant la prothèse d'usage
<u>PAC immédiate</u>	Insertion prothétique immédiatement après extractions des dernières dents PAC transitoire voire d'usage

INDICATIONS

- Impossibilité de faire PAP transitoire
- Patient désireux de faire avulser ses dents résiduelles
- Raisons médicales : conservation des dents impossible

Accompagnement
psychologique important

AVANTAGES / INCONVENIENTS

Avantages	Inconvénients
<u>Plan psycho social :</u> <ul style="list-style-type: none"> - Moins d'appréhension - Absence de traumatisme <u>Plan occlusal :</u> rétablissement d'un rapport mandibulo-maxillaire correct = calage postérieur, RC, courbes occlusales, DVO stabilisatrice	Caractère amovible : adaptation difficile Dents résiduelles pouvant gêner la conception Appréhension du patient : esthétisme et acte chirurgical
<u>Plan esthétique et fonctionnel :</u> <ul style="list-style-type: none"> - Conception facilitée par l'analyse esthétique des dents restantes - Augmentation des valeurs de rétention, stabilisation et sustentation 	
<u>Plan biologique :</u> assainissement de la cavité buccale, préservation osseuse et muqueuse = guide cicatriciel, rôle de pansement chirurgical	

Edentation totale = infirmité → contexte social et psychologique +++



Mes notes

.....

.....

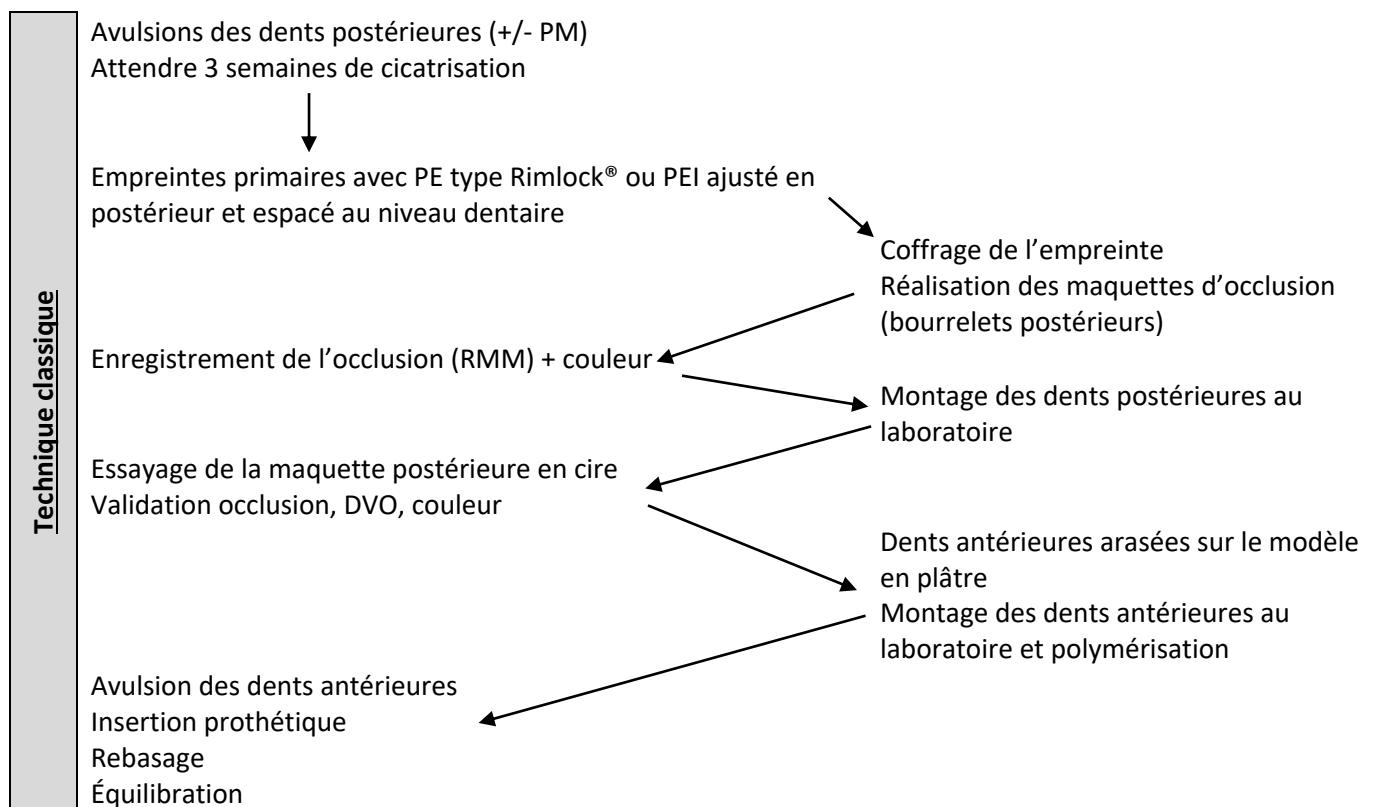
.....

TECHNIQUE ET MISE EN ŒUVREPAC immédiate transitoire réalisée à partir d'une PAP existante

Transformation d'une PAP en PAC

- Empreinte PAP en place + empreinte antagoniste
 - o Comblant les contre-dépouilles (silicone, cire collante, Cavit®)
 - o Forme et couleur
 - o Ligne inter incisive à tracer sur le modèle en plâtre si elle est à modifier
- Dents arasées sur le modèle en plâtre + adjonction des dents sur la PAP
- Jour J = avulsions, régularisation de crête, suture hermétique
- Insertion prothétique : vérification de l'occlusion et esthétique
- Rebasage souple
- Conseils post opératoires

Technique simple et peu onéreuse
Peu précise
Transitoire UNIQUEMENT

PAC immédiate transitoire créée de toutes pièces (3 techniques possibles)Aucun avantage par rapport aux 2 autres techniques

- Technique presque obsolète
- Pas assez de paramètres cliniques à transmettre au laboratoire
- Intégration esthétique et fonctionnelle médiocre
- Résultats très incertains, imprévisibles



Mes notes

.....

.....

.....

Technique avec essai sur base dure

Avulsions des dents postérieures (+/- PM)
 Attendre 2 à 3 semaines de cicatrisation minimum
 (2 mois idéalement)

↓
 Empreintes primaires avec PE type Rimlock ou PEI ajusté
 en postérieur et espacé au niveau dentaire

→ Coffrage de l’empreinte
 Réalisation des maquettes d’occlusion
 (bourellets postérieurs)

Enregistrement de l’occlusion (RMM) + couleur

→ Montage des dents postérieures au laboratoire

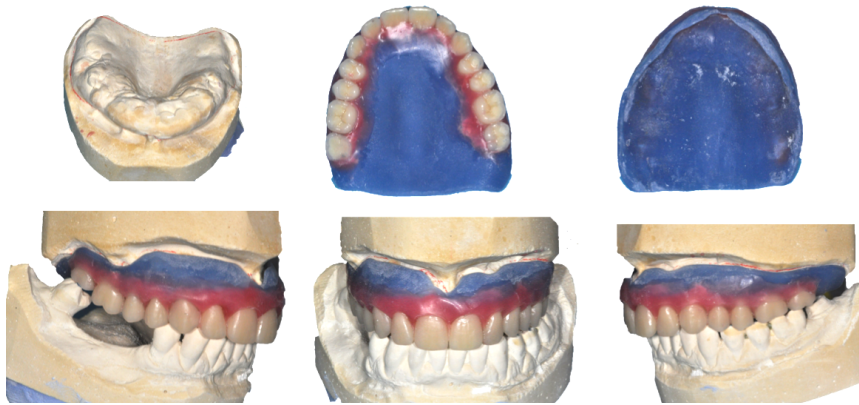
Essai de la maquette postérieure en cire
 Validation occlusion, DVO, couleur

→ Dents antérieures arasées sur le modèle en
 plâtre
 → Montage des dents antérieures au laboratoire
sur maquette en base dure (résine)

Avulsions des dents antérieures
 Second essai de la maquette avec les dents montées
 sur base dure
 Marginage postérieur (pâte de Kerr) et surfaçage

→ Polymérisation

Insertion prothétique
 maximum 24h après avulsion
 Équilibrage



Dents montées sur base dure

Source : Cours Dr HIRTZ



Mes notes

.....

.....

.....

Technique SCP = sous contrôle du patient

Détermination du point inter-incisif (=P2i) entre la ligne inter-incisive et la ligne des bords libres

- Sur des photos



Avulsions des dents postérieures jusqu'aux PM1 voire C = édentement bilatéral postérieur



Empreintes primaires avec PE de type Rimlock

Confection d'un PEI espacé au niveau des dents et ajusté au niveau des crêtes
Éventuellement fenestré

Empreintes secondaires

Enregistrement du joint et surfaçage avec mobilisation fonctionnelle

Réalisation des maquettes d'occlusion avec les bourrelets en cire sur base dure

Réglage du bourrelet maxillaire à l'aide du plan de Fox = parallélisation par rapport aux repères cutanés du plan de Camper

Détermination du P2i sur le bourrelet

Les dents ne doivent pas toucher le plan de fox = uniquement en appui sur le bourrelet

Utilisation d'un arc facial possible

Si contacts dento-dentaires en RC → bourrelet

maxillaire surélevé : enregistrement des RMM à la DVE (=dimension verticale d'enregistrement)

Si pas de contacts dento-dentaires en RC :

enregistrement des RMM à la DVO

Choix de la couleur et forme des dents

Montage du modèle maxillaire sur articulateur avec la table de transfert
Montage du modèle mandibulaire sur articulateur
Pré-montage des dents postérieures

Essayage du pré-montage

Réalisation de clé de référence en silicone : permettent de replacer le point inter incisif pour le futur montage

Préparation du modèle de travail = chirurgie simulée sur le plâtre à l'aide du sondage parodontal, des radiographies et des photographies

Montage des dents antérieures sur cire

Confection de la PAC et du guide chirurgical (duplicata transparent de la PAC immédiate)

Avulsions des dents antérieures

Ostéoplastie à l'aide du guide

Conseils post-opératoires

Équilibration immédiate

Interdiction de retirer la PAC immédiate pendant les premières 48h



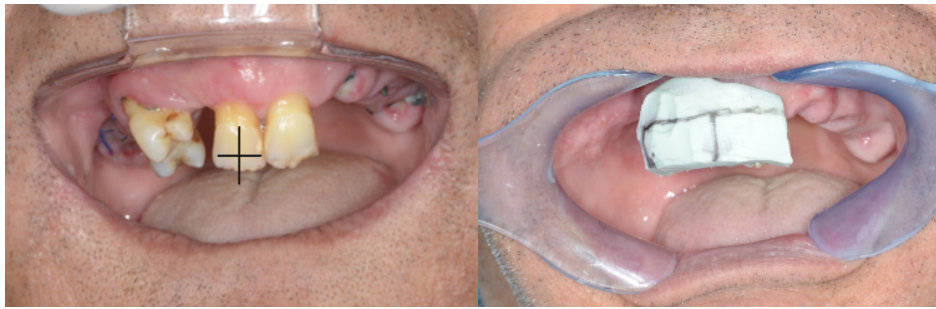
Mes notes

.....

.....

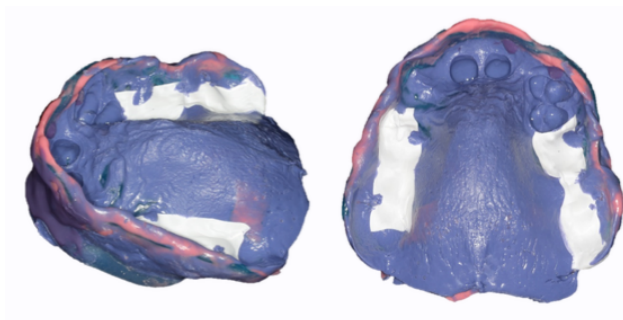
.....

Seule technique fiable de PAC immédiate d'usage



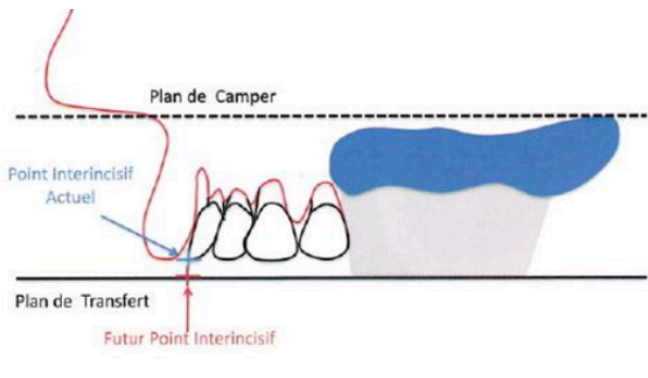
Détermination du P2i

Source : Cours Dr HIRTZ

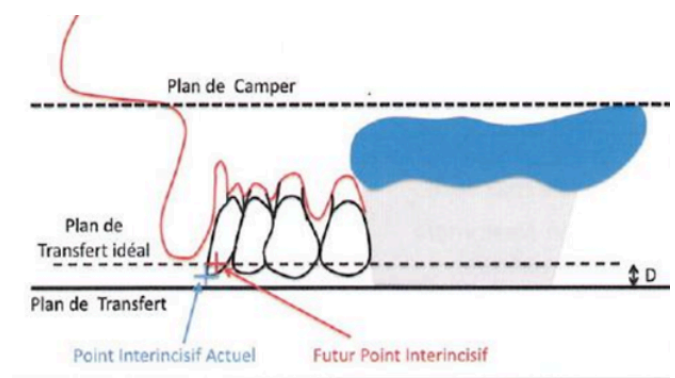


Empreintes primaires

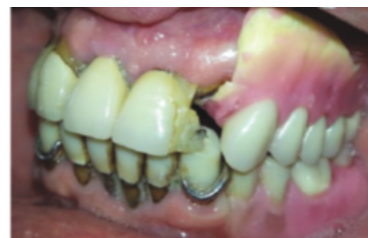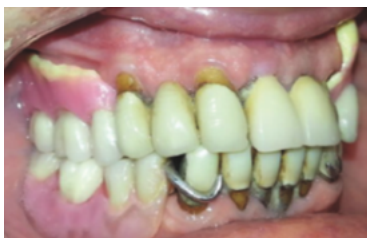Source : Cours Dr HIRTZ



Futur P2i plus bas que le P2i actuel
→ Variation de la hauteur du bourrelet



Futur P2i plus haut que le P2i actuel
→ Variation de la tige incisive



Essayage des dents postérieures

Source : Cours Dr HIRTZ

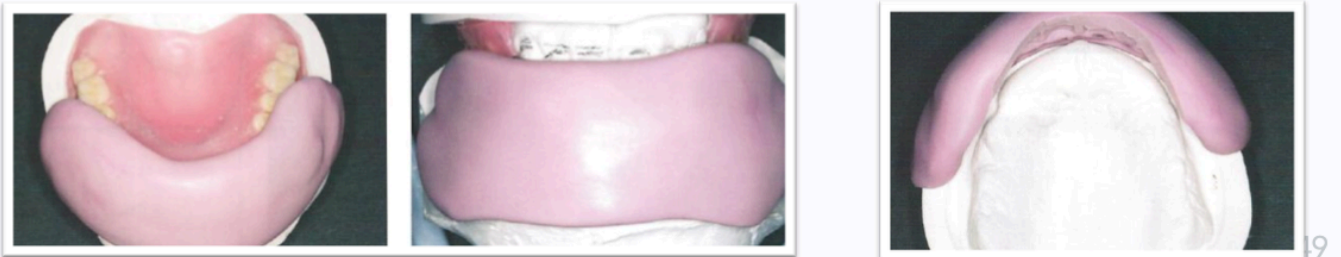


Mes notes

.....

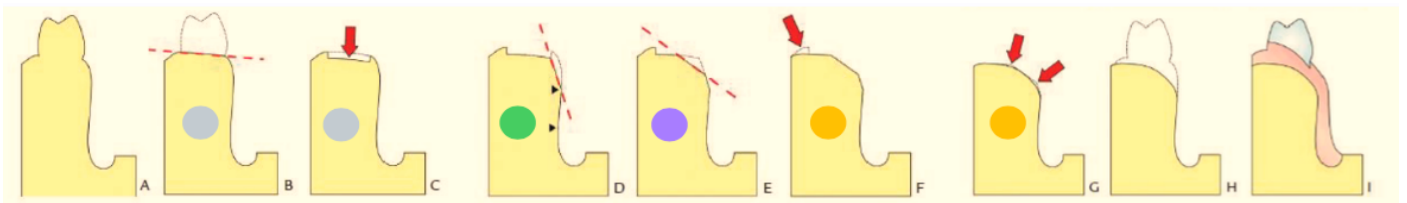
.....

.....



Clés de référence réalisées sur le modèle en plâtre avec le montage des dents postérieures en place
Permet de monter les dents antérieures selon les données transmises

Source : Cours Dr HIRTZ



Source : Cours Dr HIRTZ

Chirurgies simulées sur le modèle en plâtre

- Suppression des dents jusqu'au collet (*gris*)
- Suppression des CD alvéolaires vestibulaires en fonction de l'axe d'insertion (*vert*)
- Biseauter l'angle formé (*violet*)
- Réalisation d'une finition en arrondi au papier de verre (*orange*)
- Gratter le joint vélo palatin



Mes notes

.....

.....

.....

TRANSITION LENTE EN PROTHESE AMOVIBLE

PROBLEMATIQUE GLOBALE DE LA TRANSITION

Le but de la transition lente est de gagner du temps et de retarder l'échéance.

- Acceptation psychologique difficile

C'est une solution plus douce et moins brutale.

Deux solutions s'offrent à nous :

- Prothèse amovible complète supra-dentaire/radiculaire
- Prothèse amovible partielle transitoire évolutive

PROTHESE AMOVIBLE SUPRA DENTAIRE OU SUPRA RADICULAIRE (PACSD OU PACSR)

= OVERDENTURE

C'est une prothèse complète qui recouvre les racines dentaires et les utilise pour améliorer la rétention, la sustentation et la stabilisation.

Utilisation des canines mandibulaires +++ par rapport aux canines maxillaires qui présentent des contre-dépouilles et des bosses canines importantes.

Contre-indications

- Générales : état de santé, psy
- Régionales : HBD, situation topographique radriculaire
- Locales : volume osseux, contre-dépouille en vestibulaire, parodonte non sain, traitement endodontique de mauvaise qualité

Avantages

- Maintien de la proprioception desmodontale
- Coordination musculaire plus efficace
- Conservation du capital osseux
- Augmentation de la rétention

Condition et impératifs

- Gencive attachée : minimum 2mm
- Hauteur d'os résiduel : minimum 8mm au niveau d'une canine
- Racines : absence de mobilités et de contre-dépouilles

Impératifs techniques

Conception de la prothèse > attachement (= rétention complémentaire)

Préparation préliminaire

- Phase diagnostique
- Traitements endodontiques
- Traitement parodontal











Mes notes

.....

.....

.....

Dispositifs de rétention

		<i>Source : Cours Dr HIRTZ</i>		Système
Attachements axiaux	<u>A force de friction directe (lamelles métalliques)</u>			Dalbo® Ceka®
	<u>A force de friction directe (attaches plastiques non activables)</u>			Locator® Novaloc® Preci®
	<u>Avec un verrouillage de la partie femelle</u>			O-Ring® C-Spring®
	<u>Avec serrage</u>			Eccentric®
	<u>A force magnétique</u>	<p><u>Avantages</u> : simple <u>Inconvénients</u> : diminution de la rétention, impossible à réactiver, phénomènes d'oxydation, fuites de particules</p>		
Barres d'ancrages	<p>Profilé à la crête 4 profils : - Ronde, ovoïde : articulées - U inversée, barre/contre/barre : rigides Cavaliers : courts/longs, métalliques/plastiques</p>			
<i>Source : Cours Dr HIRTZ</i>				
Coiffes	<u>Paraboliques</u>			Système sans dispositif de rétention Couvre la racine Ergot de repositionnement (effet anti-rotationnel) Stabilisation ++ (aucune valeur de rétention) Préservation du volume osseux
	<u>Télescopiques</u>	<p style="text-align: right;"><i>Source : Cours Dr HIRTZ</i></p> 		 <p> Parois 5/6° Racines solides Hauteur importante : 12mm d'espace nécessaire Rétentives </p>



Mes notes

.....

.....

.....

PAP TRANSITOIRE EVOLUTIVE

PAP destinée, par modifications successives, à assurer sans heurt la thérapeutique prothétique du passage de l'édentement partiel à l'édentement total. → A partir de l'ancienne PAP ou d'une prothèse nouvellement réalisée à cette intention.

Son évolution lente et progressive vers la prothèse complète assure une continuité prothétique.

Intérêts thérapeutiques

- Participation active du patient : explication en amont, communication, acceptation
 - o Chronologie des avulsions : augmentation progressive de l'édentement
 - o Modifications prothétiques : augmentation progressive de l'encombrement
- Mise en condition tissulaire, neuromusculaire et esthétique

Inconvénients

- Valeur des dents supports : il faut des dents de part et d'autre du plan sagittal médian
- Pas de prothèse pendant les modifications
- Difficultés liées au respect d'un schéma occlusal équilibré : compromis temporaire

Devenir de la PAP transitoire évolutive

- Devient une prothèse d'usage : transformation progressive de la PAP en PAC
- Réalisation d'une PAC d'usage nouvelle

Réalisation clinique = adjonction des dents sur la PAP

- Avulsions des dents
- Sur-empreinte avec PAP en bouche et empreinte antagoniste
- Choix de la couleur et forme des dents
- Adjonction au laboratoire
- Mise en bouche

Transformation PAP en PAC

- Contrôle des RMM
- Avulsions des dernières dents
- PAP en bouche : contrôle occlusal, contrôle de la longueur et de l'étendue des bords prothétiques
- Utilisation de la PAP comme PEI : empreinte des bords (marginage) + empreinte de surfaçage + empreinte antagoniste
- Transformation de la PAP en PAC
- Insertion prothétique, équilibration immédiate et doléances



Mes notes

.....

.....

.....

Conclusion

Les fiches réalisées dans le cadre de cette thèse s'adressent aux étudiants de 4^{ème}, 5^{ème} et 6^{ème} année mais aussi aux jeunes dentistes diplômés qui auraient un doute concernant une notion.

En effet, elles constituent une ressource fiable car elles ont été validées par le département de prothèses pour les étudiants de la faculté d'odontologie de Lorraine. Elles facilitent la transmission des notions fondamentales grâce à une mise en page optimisée et du contenu écrit par une étudiante pour des étudiants. Ce dernier point valorise un nouveau regard sur les enseignements théoriques car ce travail découle de la collaboration entre une étudiante et le département de prothèses. La mise en page, quant à elle, a été construite pour permettre la personnalisation des fiches par les étudiants grâce à des encadrés libres où les étudiants pourront les annoter. Ils pourront prendre appui sur ces fiches en amont des cours magistraux et tout au long de leur cursus. La lecture et la compréhension de ces fiches réalisées en autonomie par l'étudiant permettra d'ouvrir un dialogue et des échanges plus aisés entre enseignants et étudiants ce qui offrira une possibilité de progression pour les étudiants. Ces fiches seront utiles pour les étudiants à la fois dans le cadre de leurs études mais aussi dans leur futur exercice.

Les fiches devront être mises à jour régulièrement afin qu'elles soient conformes aux données acquises de la science et pour qu'elles restent profitables aux étudiants.

Les urgences prothétiques n'ont volontairement pas été traitées dans le cadre de cette thèse. Ce travail pourrait ouvrir sur une nouvelle thèse qui traiterait exclusivement de la gestion des urgences avec la réalisation de fiches cliniques à l'usage des étudiants. Il aborderait ainsi les différents types d'urgence telles que les urgences en prothèse fixée conventionnelle, en prothèse amovible et en prothèses supra-implantaire. Ces fiches pourraient s'organiser selon la même logique. On aurait une continuité logique entre la thèse de L. Lamy, ce travail et cette future thèse.

Ces fiches pourraient également être étendues à l'ensemble des différents départements cliniques. Cela permettrait de développer une base de données sous forme de fiches théoriques validée par l'ensemble du corps enseignant. Elles faciliteraient le travail d'assimilation et de révision grâce à du contenu synthétique et visuel reproductible.

Jusqu'à présent, les fiches réalisées permettent de faire des liens entre les différentes notions théoriques prothétiques. Grâce aux nouvelles fiches développées, les étudiants pourraient obtenir une meilleure vision transversale entre les différentes disciplines (prothèses, odontologie conservatrice, endodontie, parodontologie, chirurgie orale, odontologie pédiatrique, orthodontie).

Références bibliographiques

1. Bassigny F, Canal P. Manuel d'orthopédie dento-faciale. 2e édition. Paris : Editions Masson ; 1991. 218 p.
2. Bouvet-Gerbettaz S. Les prothèses de temporisation en implantologie [Thèse d'exercice]. Nancy : Université Henri Poincaré Nancy I. Faculté de chirurgie dentaire ; 2004. 124 p.
3. Brien N. Conception et tracé des prothèses partielles amovibles. Québec : Prostho ; 1996. 320 p.
4. Courtin N. Critères de choix d'un pilier implantaire en prothèse fixée [Thèse d'exercice]. Nancy : Université de Lorraine. Faculté d'odontologie ; 2012. 180 p.
5. Decup F. Inlay, onlay, overlay. 2e édition. Paris : ID presse édition média ; 2020. 83 p.
6. Degorce T. Empreinte implantaire et empreinte de prothèse fixée. Stratégie prothétique. 2005 ; 5(1) : 41-47.
7. Descamp F. Pratique de l'empreinte en prothèse fixée : du pilier naturel à l'implant des techniques classiques à la CFAO. Rueil-Malmaison : Éditions CdP ; 2012. 137 p.
8. Dominicé E. L'occlusion en implantologie : le point en 2015 [Thèse d'exercice]. Toulouse : Université Toulouse III - Paul Sabatier. Faculté de chirurgie-dentaire ; 2015. 100 p.
9. Fages M, Bennasar B. L'endocouronne : un type différent de reconstruction tout-céramique pour les molaires. JCDA. 2013 ; 25(6) : 383-90.
10. Fauque A, Detzen L, Fromentin O, Tavernier B. Solutions prothétiques de temporisation en prothèse sur implants : nature et indication des différentes options cliniques. EMC – Médecine buccale. 2021 ; (14) : 5.
11. Helfer M, Louis J-P. Prothèse amovible complète, DFASO1 [Polycopié de cours]. Nancy : Université de Lorraine ; 2014.
12. Helfer M, Louis J, Vermande G. Gestion des rapports intermaxillaires en prothèse amovible complète. Stratégie prothétique. 2010 ; 10(1) : 9.
13. Houssaye J. Spécificité et dénégation de la pédagogie. Rev Fr Pedagog. 1997 ; 120(1) : 83-97.

14. Jalladaud M. L'élongation coronaire : de l'analyse à l'intervention chirurgicale. *Inf Dent.* 2020 ; 31(4) : 294-301.
15. Jourda G. Prothèses partielles amovibles simples, combinées et sur implants : nouveau regard, nouvelles conceptions [Tome 1]. Courtaboeuf : EDP Sciences ; 2015. 219 p.
16. L. Lamy. Élaboration de fiches de protocoles prothétiques [Thèse d'exercice]. Nancy : Université de Lorraine. Faculté d'odontologie ; 2018. 170 p.
17. Lakrami F, Labouidya O, Elkamoun N. Pédagogie universitaire et classe inversée : vers un apprentissage fructueux en travaux pratiques. *Rev Int Pedagog Enseign Sup.* 2018 ; 34(3).
18. Laviolle O, Bartala M. Restaurations coronaires préprothétiques à ancrage radiculaire : clinique et laboratoire. *EMC Odontologie.* 2008 : 1-17. [Article 23-250-A-10].
19. Marsil G. Perte de la dimension verticale d'occlusion (DVO) par abrasion, attrition, érosion : panel thérapeutique de la dentisterie adhésive actuelle pour sa réhabilitation [Thèse d'exercice]. Nice : Université Nice – Sophia Antipolis. Faculté de chirurgie dentaire ; 2017. 77 p.
20. Martin H. Choix du concept occlusal en prothèse amovible partielle en fonction de la classe d'édentement [Thèse d'exercice]. [Nancy] : Université de Nancy I. Faculté de chirurgie dentaire ; 2007. 93 p.
21. Merzouk N, Berrada S, Benfdil F, Abdedine A. Critères de choix des matériaux et techniques d'empreinte en Prothèse Amovible Partielle. *Actual Odonto-Stomatol.* 2008 ; (243) : 265-277.
22. Micouleau P. Reconstitutions partielles indirectes antérieures et postérieures et leur temporisation [Thèse d'exercice]. [Toulouse] : Université Toulouse III. Faculté de chirurgie dentaire ; 2018. 86 p.
23. Orthlieb JD, Brocard D, Schittly J. *Occlusodontie pratique.* Paris : Editions CdP ; 2000. 246 p.
24. Ourad S. Inlay core par technique directe : quand et comment ? *Inf Dent.* 2016 ; 16(1) : 41-46.
25. Rignon-Bret C, Gérot C, Jakubowicz-Kohen B. Le concept de platform switching : revue de synthèse. *Implant.* 2013 ; (19) : 87-99.
26. Schittly E, Schittly J. *Prothèse Amovible Partielle.* 2^e édition. Paris : Edition CdP ; 2021. 280 p.

27. Shillingburg HT. Bases fondamentales en prothèse fixée. 3e édition. Vélizy-Villacoublay : Editions CdP ; 1998. 572 p.
28. Tavitian P. Prothèses supra-implantaires: données et conceptions actuelles. Paris : Éditions CdP ; 2017. 314 p.
29. Tirlet G, Attal J. Les bridges collés cantilever en vitrocéramique renforcée au disilicate de lithium. Réal Clin. 2015 ; 26(1) : 35-46.
30. Walter B. Préparations coronaires périphériques et préparations coronoradiculaires. Paris : Éditions CdP ; 2014. 126 p.
31. Walter B. Prothèse fixée: approche clinique. Paris : Éditions CdP ; 2016. 330 p.
32. Weisser M. Pédagogie ? Didactiques ? Faire apprendre !. Paris : L'Harmattan ; 2015. 262 p.

Références bibliographiques électroniques

1. Atkinson C, Mayer RE. Five ways to reduce PowerPoint overload [Internet]. 2004 [consulté le 20 décembre 2022]. Disponible sur: <https://www.indezine.com/stuff/atkinsonmayer.pdf>
2. Weber T. Comment faire une bonne fiche de révision [Internet]. 2017 [consulté le 20 décembre 2022]. Disponible sur : <https://www.20minutes.fr/magazine/bonnes-notes-mag/2418391-20170503-comment-faire-une-bonne-fiche-de-revision>

Table des matières

Sommaire	12
Liste des figures	16
Liste des tableaux	17
Liste des abréviations	18
Introduction	20
1. Méthodologie de la création des fiches	22
1.1. Format.....	23
1.2. Contenu.....	29
2. Fiches théoriques prothétiques	30
PARTIE 1 : Généralités	31
Chapitre 1 : Étude prothétique.....	33
Recueil des données : bilan global.....	34
Hiérarchie des soins.....	37
Priorités prothétiques	38
Chapitre 2 : Prothèse et parodonte.....	41
Rappels anatomiques.....	42
Objectifs de la chirurgie pré prothétique.....	42
Chirurgies pré prothétiques.....	42
Élongation coronaire.....	43
Chapitre 3 : Rapports mandibulo-maxillaires.....	45
Bases fondamentales.....	46
Occlusion en fonction du type de restauration prothétique.....	54
Chapitre 4 : Description des différents types de prothèses.....	57
Prothèse fixée.....	58
Prothèses supra-implantaires.....	62
Prothèse amovible complète stabilisée sur implants.....	63

Prothèse amovible complète.....	64
Prothèse amovible partielle.....	66
PARTIE 2 : Prothèse fixée.....	69
Chapitre 5 : Matériaux utilisés en prothèse fixée.....	71
Alliages métalliques.....	72
Céramiques.....	73
Résines composites.....	75
Céramiques à matrice résineuse.....	76
Indications en fonction des matériaux.....	77
Chapitre 6 : Étapes cliniques en prothèse fixée.....	79
Prothèse(s) provisoire(s)	80
Empreinte(s).....	86
Essayage(s)	91
Assemblage(s)	92
Chapitre 7 : Restauration partielle collée.....	97
Définitions.....	98
Onlays, inlays, overlays.....	99
Endocouronne.....	104
Facette	105
Chapitre 8 : Prothèse fixée unitaire.....	111
Préparation corono-périphérique.....	112
Préparation corono-radiculaire.....	117
Chapitre 9 : Prothèse fixée plurale.....	125
Définitions.....	126
Différents types de bridge.....	127
Choix des dents supports.....	130
Préparations des dents supports.....	130
Principes biomécaniques.....	131
Choix du matériau de l'infrastructure.....	132
Critères de conception des infrastructures.....	133
Éléments à observer sur le modèle de travail.....	134
Essayage clinique et corrections.....	135
Chapitre 10 : Laboratoire.....	139
Étapes de laboratoire en prothèse fixée.....	140

Communication de la couleur.....	144
PARTIE 3 : Prothèse supra-implantaire.....	145
Chapitre 11 : Rappels anatomiques.....	147
Différences entre attache péri implantaire et péri dentaire.....	148
Pose de l'implant par rapport à la prothèse.....	149
Chapitre 12 : Étapes cliniques en prothèse fixée supra-implantaire.....	151
Diagnostic.....	152
Projet prothétique.....	153
Position spatiale de l'implant.....	156
Empreintes.....	157
Temporisation.....	160
Conception des piliers implantaires.....	163
Essayage.....	168
Assemblage.....	169
Hygiène et maintenance	170
Chapitre 13 : Prothèse amovible stabilisée sur implants : PACSI et PAPSI..	173
Choix du système d'attachement.....	174
Protocole clinique (exemple du pilier Locator™).....	177
PAPSI.....	179
PARTIE 4 : Prothèse amovible.....	181
Chapitre 14 : Fondamentaux en prothèse amovible.....	183
Classification de l'édentement selon Kennedy-Applegate.....	184
Modifications à la classification Kennedy Applegate.....	185
Facteurs d'équilibre = triade de Housset.....	186
Chapitre 15 : Maintenance et hygiène en prothèse amovible.....	189
Prothèses amovibles, composition et microbiote prothétique.....	190
Modifications induites par les prothèses amovibles.....	191
Hygiène.....	191
Maintenance prothétique.....	192
Chapitre 16 : Prothèse amovible complète.....	193
Rappels anatomiques.....	194
Empreintes primaires.....	196
Empreinte secondaire.....	197
Rapports mandibulo-maxillaires = RMM.....	200

Montage des dents.....	203
Essayage clinique.....	206
Finition au laboratoire et insertion prothétique.....	207
Récapitulatif des étapes en PAC.....	208
Cas de la prothèse amovible unimaxillaire.....	209
Chapitre 17 : Prothèse amovible partielle à infrastructure métallique.....	211
Étapes cliniques.....	212
Examen initial.....	213
Empreintes.....	215
Analyse au paralléliseur.....	217
Conception du châssis.....	219
Chapitre 18 : Transition en prothèse amovible complète.....	229
Transition rapide.....	230
Transition lente.....	236
Conclusion.....	241
Références bibliographiques.....	243
Références bibliographiques électroniques.....	246

MOUTON Anaïs - Création d'un support pédagogique des notions cliniques fondamentales en odontologie prothétique à l'intention des étudiants de la faculté d'odontologie de Lorraine.

Nancy 2022 : 250 pages, 5 figures, 2 tableaux

Th : Chir.-Dent : Nancy 2022

Mots clefs :

- **Dentistry**
- **Pedagogies**
- **Dental prothesis**
- **Dental health**
- **Therapies**

Résumé :

Ce travail a pour but de faciliter l'assimilation des enseignements théoriques prothétiques délivrés tout au long du cursus des étudiants. Ce nouveau support pédagogique, réalisé par une étudiante pour des étudiants, sous forme de fiches validées par le département de prothèses regroupent toutes les notions fondamentales de l'enseignement prothétique. Les fiches réalisées dans le cadre de cette thèse s'adressent aux étudiants de 4^{ème}, 5^{ème} et 6^{ème} année mais aussi aux jeunes dentistes diplômés qui auraient un doute concernant une notion.

Jury :

Président :	Pr Éric MORTIER
Membres :	Dr Pascale CORNE Dr Anne-Sophie VAILLANT Dr Sabine WILK
Directeur de thèse :	Dr Pascale CORNE
Co-directeur de thèse :	Dr Anne-Sophie VAILLANT

Adresse de l'auteur :

Anaïs MOUTON
195, rue de la prairie
88270 VALLEROY-AUX-SAULES

Vu la demande du doyen de la faculté d'odontologie de Lorraine sur le rapport du jury :

Président : É. MORTIER – Professeur des universités
Membre du jury : P. CORNE – Maître de conférences des universités (Co-directrice de thèse)
Membre du jury : A.S. VAILLANT – Maître de conférences des universités (Co-directrice de thèse)
Membre du jury : S. WILK – Assistante hospitalier universitaire

le président de l'université de Lorraine autorise

Madame Anaïs MOUTON

née à ÉPINAL (Vosges) le 30 avril 1996,

à soutenir et imprimer sa thèse en vue d'obtenir le diplôme d'État de docteur en chirurgie dentaire intitulée :

**« CRÉATION D'UN SUPPORT PÉDAGOGIQUE DES NOTIONS CLINIQUES FONDAMENTALES
EN ODONTOLOGIE PROTHÉTIQUE À L'INTENTION DES ÉTUDIANTS
DE LA FACULTÉ D'ODONTOLOGIE DE LORRAINE »**

Nancy, le 1^{er} février 2022

N° autorisation : 12366C

Le président de l'université de Lorraine



P. MUTZENHARDT