



HAL
open science

Étude de la sphère orale du requin moderne : comparatif avec l'espèce humaine

Edgar Cuenin

► **To cite this version:**

Edgar Cuenin. Étude de la sphère orale du requin moderne : comparatif avec l'espèce humaine. Sciences du Vivant [q-bio]. 2021. hal-04042725

HAL Id: hal-04042725

<https://hal.univ-lorraine.fr/hal-04042725>

Submitted on 23 Mar 2023

HAL is a multi-disciplinary open access archive for the deposit and dissemination of scientific research documents, whether they are published or not. The documents may come from teaching and research institutions in France or abroad, or from public or private research centers.

L'archive ouverte pluridisciplinaire **HAL**, est destinée au dépôt et à la diffusion de documents scientifiques de niveau recherche, publiés ou non, émanant des établissements d'enseignement et de recherche français ou étrangers, des laboratoires publics ou privés.



**UNIVERSITÉ
DE LORRAINE**

**BIBLIOTHÈQUES
UNIVERSITAIRES**

AVERTISSEMENT

Ce document est le fruit d'un long travail approuvé par le jury de soutenance et mis à disposition de l'ensemble de la communauté universitaire élargie.

Il est soumis à la propriété intellectuelle de l'auteur. Ceci implique une obligation de citation et de référencement lors de l'utilisation de ce document.

D'autre part, toute contrefaçon, plagiat, reproduction illicite encourt une poursuite pénale.

Contact bibliothèque : ddoc-thesesexercice-contact@univ-lorraine.fr
(Cette adresse ne permet pas de contacter les auteurs)

LIENS

Code de la Propriété Intellectuelle. articles L 122. 4

Code de la Propriété Intellectuelle. articles L 335.2- L 335.10

http://www.cfcopies.com/V2/leg/leg_droi.php

<http://www.culture.gouv.fr/culture/infos-pratiques/droits/protection.htm>

**ACADÉMIE DE NANCY – METZ
UNIVERSITÉ DE LORRAINE
FACULTÉ D'ODONTOLOGIE**

ANNÉE 2021

N°11960C

THÈSE

pour le

DIPLÔME D'ÉTAT DE DOCTEUR EN CHIRURGIE DENTAIRE

par

Edgar CUENIN

Né le 05 mars 1992 à Laxou (Meurthe et Moselle)

**Étude de la sphère orale du requin moderne.
Comparatif avec l'espèce humaine.**

Présentée et soutenue publiquement le 01 octobre 2021

Examineurs de la thèse :

Dr. C. STRAZIELLE	Professeur des Universités	Président
<u>Dr. A-S. VAILLANT</u>	<u>Maître de Conférences des Universités</u>	<u>Directeur</u>
Dr. C. EGLOFF-JURAS	Maître de Conférences des Universités	Juge
Dr. P. HIRTZ	Enseignant universitaire	Juge
Dr. R. HAINOT	Assistant	Invité

**ACADÉMIE DE NANCY – METZ
UNIVERSITÉ DE LORRAINE
FACULTÉ D'ODONTOLOGIE**

ANNÉE 2021

N°11960C

THÈSE

pour le

DIPLÔME D'ÉTAT DE DOCTEUR EN CHIRURGIE DENTAIRE

par

Edgar CUENIN

Né le 05 mars 1992 à Laxou (Meurthe et Moselle)

**Étude de la sphère orale du requin moderne.
Comparatif avec l'espèce humaine.**

Présentée et soutenue publiquement le 01 octobre 2021

Examineurs de la thèse :

Dr. C. STRAZIELLE	Professeur des Universités	Président
<u>Dr. A-S. VAILLANT</u>	<u>Maître de Conférences des Universités</u>	<u>Directeur</u>
Dr. C. EGLOFF-JURAS	Maître de Conférences des Universités	Juge
Dr. P. HIRTZ	Enseignant universitaire	Juge
Dr. R. HAINOT	Assistant	Invité

*Par délibération en date du 11 décembre 1972,
la Faculté de Chirurgie Dentaire a arrêté que
les opinions émises dans les dissertations
qui lui seront présentées
doivent être considérées comme propres à
leurs auteurs et qu'elle n'entend leur donner
aucune approbation ni improbation*

Président : Professeur Pierre **MUTZENHARDT**

Doyen : Professeur Jean-Marc **MARTRETTE**

Vice-Doyens : Dr Céline CLEMENT – Dr Rémy BALTHAZARD – Dr Anne-Sophie VAILLANT

Membres Honoraires : Dr L. BABEL – Pr. S. DURIVAUX – Pr A. FONTAINE – Pr G. JACQUART – Pr D. ROZENCWEIG – Pr ARTIS

Doyens Honoraires : Pr J. VADOT, Pr J.P. LOUIS

Département odontologie pédiatrique Sous-section 56-01	Mme	JAGER Stéphanie	Maitre de conférences *
	M.	PREVOST Jacques	Maitre de conférences
	Mme	HERNANDEZ Magali	Maitre de conférences *
	M.	HAINOT Raphaël	Assistant
	Mme	HILT Léa	Assistante
	Mme	HOMBOURGER Morgane	Assistante
Département orthopédie dento-faciale Sous-section 56-01	M.	VANDE VANNET Bart	Professeur des universités *
	Mme	SENG Marilyne	Assistante *
	Mme	TRAN Mai-Linh	Assistante
Département prévention, épidémiologie, économie de la santé, odontologie légale Sous-section 56-02	Mme	CLÉMENT Céline	Maitre de conférences *
	M.	BAUDET Alexandre	Enseignant univ. – praticien attaché*
	Mme	CAIONE Mariette	Assistante
Département parodontologie Sous-section 57-01	M.	AMBROSINI Pascal	Professeur des universités *
	Mme	BISSON Catherine	Maitre de conférences *
	M.	JOSEPH David	Maitre de conférences *
	M.	LACH Patrick	Assistant
	Mme	ROCCHI Léa	Assistante
	M.	VEYNACHTER Thomas	Assistant *
Département chirurgie orale Sous-section 57-01	Mme	GUILLET-THIBAUT Julie	Maitre de conférences *
	M.	BRAVETTI Pierre	Maitre de conférences
	Mme	KICHENBRAND Charline	Maitre de conférences *
	Mme	PHULPIN Bérengère	Maitre de conférences *
	M.	CLERC Sébastien	Assistant*
	Mme	DE VERBIZIER Charlotte	Assistante
	Mme	PEREIRA Laure	Assistante
Département biologie orale Sous-section 57-01	M.	YASUKAWA Kazutoyo	Maitre de conférences *
	M.	MARTRETTE Jean-Marc	Professeur des universités *
	Mme	EGLOFF-JURAS Claire	Maitre de conférences *
	M.	LOISON-ROBERT Ludwig	Maitre de conférences *
Département dentisterie restauratrice, endodontie Sous-section 58-01	M.	MORTIER Éric	Professeur des universités *
	M.	ENGELS-DEUTSCH Marc	Professeur des universités *
	M.	AMORY Christophe	Maitre de conférences
	M.	BALTHAZARD Rémy	Maitre de conférences *
	M.	VINCENT Marin	Maitre de conférences*
	Mme	DAVRIL Jeanne	Assistante *
	M.	GLIESS Renaud	Assistant *
	M.	GRABER Clément	Assistant
Département prothèses Sous-section 58-01	M.	DE MARCH Pascal	Maitre de conférences
	Mme	CORNE Pascale	Maitre de conférences *
	M.	SCHOVER Jacques	Maitre de conférences
	Mme	VAILLANT Anne-Sophie	Maitre de conférences *
	M.	CIESLAK Steve	Assistant
	Mme	GERBER Caroline	Assistante *
	Mme	PRINTZ Elodie	Assistante
	M.	SYDA Paul-Marie	Assistant
	Mme	WILK Sabine	Assistante
M.	HIRTZ Pierre	Enseignant universitaire	
Département fonction-dysfonction, imagerie, biomatériaux Sous-section 58-01	Mme	STRAZIELLE Catherine	Professeur des universités *
	Mme	MOBY (STUTZMANN) Vanessa	Maitre de conférences *
	M.	SALOMON Jean-Pierre	Maitre de conférences
	Mme	JANTZEN-OSSOLA Caroline	Assistante associée

Souligné : responsable de département * temps plein

Mis à jour le 25 mars 2021

**À notre président de thèse,
Madame le Professeur Catherine Strazielle**
Docteur en chirurgie dentaire
Docteur de l'Université Henri Poincaré en sciences neurologiques
Habilitée à diriger des recherches
Professeur des universités – praticien hospitalier
Responsable du département fonction-dysfonction, imagerie,
biomatériaux
Chevalier des palmes académiques

*Vous nous faites l'honneur et le plaisir
de présider notre jury de thèse. Nous vous
remercions pour vos qualités pédagogiques
et humaines que nous avons pu apprécier
durant toutes nos années d'études. Soyez
assuré de notre plus grande gratitude et de
notre plus profond respect.*

**À notre juge et directeur de thèse,
Madame le Docteur Anne-Sophie Vaillant**

Docteur en chirurgie dentaire

Docteur de l'université de Lorraine - Spécialité Sciences des Matériaux

Ancienne interne en odontologie

Maître de conférences – praticien hospitalier

Vice-doyen de la faculté d'odontologie de Lorraine

*Vous nous avez fait l'honneur de
diriger ce travail. Nous vous
remercions pour votre disponibilité,
vos précieux conseils, et la richesse
de vos enseignements théoriques et
cliniques tout au long de notre cursus
universitaire. Merci de cet intérêt pour
ce sujet atypique, et merci de votre
confiance. Veuillez trouver ici, le
témoignage de notre profonde
reconnaissance et l'assurance de nos
remerciements les plus respectueux*

À notre juge,
Madame le Docteur Claire Egloff-Juras
Docteur en chirurgie dentaire
Spécialiste qualifiée en médecine bucco-dentaire
Ancienne interne en médecine bucco-dentaire
Maître de conférences – praticien hospitalier

*Vous nous faites l'honneur de
siéger parmi notre jury de thèse.
Nous vous remercions pour votre
sympathie et votre disponibilité tout au
long de nos études. Merci pour
l'intérêt que vous avez bien voulu
porter à notre travail. Veuillez trouver
ici l'expression de notre profond
respect et de notre vive
reconnaissance.*

À notre juge,
Monsieur le Docteur Pierre Hirtz
Docteur en chirurgie dentaire
Enseignant universitaire

Vous nous faites l'honneur de faire partie de notre jury de thèse. Nous vous remercions pour votre disponibilité, soutien et enthousiasme concernant ce sujet atypique. Travailler auprès de vous a été une expérience très enrichissante. Le savoir et les conseils que vous nous avez prodigués nous guident chaque jour dans notre pratique. Nous vous prions de croire en notre reconnaissance et notre gratitude la plus sincère.

À notre invité,
Monsieur le Docteur Raphaël Hainot
Docteur en chirurgie dentaire
Assistant hospitalo-universitaire

*Vous nous faites l'honneur de siéger
parmi notre jury de thèse. Nous vous
remercions pour votre sympathie et votre
disponibilité. Merci pour l'intérêt que vous
avez bien voulu porter à notre travail.
Veuillez trouver ici l'expression de notre
profond respect et de notre vive
reconnaissance.*

Remerciements

Maman, merci pour tout ce que tu m'as apporté, par ton éducation, par ta philosophie de vie, et pour tout l'amour que tu me donnes. Tu es remplie de belles valeurs humaine que tu as su me transmettre. Tu m'as appris que dans la vie il faut savoir se battre pour arriver à ce que l'on veut. Merci aussi de m'accepter et me supporter comme je suis, de m'avoir fait confiance, et de m'avoir toujours soutenu dans mes idées et mes envies. La distance ne nous a jamais éloigné, au contraire. Je m'identifie à toi sur de nombreux points, notamment sur la façon de voir la vie. Je t'aime !

Papa, merci pour ton amour sans faille et d'avoir été présent dans chaque moment de doute que j'ai pu traverser. Tu as su me conseiller et me remettre sur la bonne voie quand il le fallait. Tu es le papa qu'on envie, drôle, bienveillant et au grand cœur. Même avec la distance j'ai l'impression d'avoir toujours vécu auprès de toi. On a tellement partagé ensemble, que ce soit dans le sport, dans les voyages, et dans l'émotion. J'admire ta sensibilité et la personne que tu es. C'est pour tout ça que je t'aime !

Marie, on a connu des hauts et des bas, mais tous ces passages nous ont permis de mieux nous connaître et nous aimer chaque jour un peu plus. Je suis fier de toi et de tout ce que tu représentes. Ton humanisme et ton respect des autres font de toi une personne exemplaire. Tu sais te battre dans les moments difficiles et tu sais que je serais toujours ton petit frère présent pour toi. Prend soin de toi ma belle.

Papinou et mamienu, chaque moment en votre compagnie représente un moment de pur bonheur et de détente. Toujours prêt à m'accueillir au mieux. Je suis tellement heureux de vous avoir auprès de moi. Je vous aime, et surtout pas d'imprudences.

Pépé zen et mamie yoga, merci pour votre générosité sans égal, et pour votre enseignement depuis l'enfance. L'apprentissage des maths avec pépé et des racines latines avec mamie m'a rendu la médecine moins difficile. Je vous aime.

Patrice, merci d'avoir été à nos côtés et de nous avoir supporté depuis l'enfance. Tu représentes beaucoup pour moi.

Clara, merci de me partager ta folie de vie et ton amour depuis maintenant 1 an. Je ne me lasserai jamais de ton petit minoi, de ton énergie quotidienne (Yepaa, Sambiaa !), de ta tendresse et de ton humanisme. Merci de me suivre dans mes aventures lointennes, d'apprendre à découvrir mon univers, et de me supporter moi et mon monde. J'ai l'impression de te connaître depuis 10 ans déjà, mais on a encore beaucoup à partager. Hâte de découvrir Tahiti à tes côtés, que l'aventure continue, je t'aime mon Didou !

Simon, Mike, t'es un mage ! On tellement partagé, depuis la 6^{ème} rose, les fous rire en classe, les journées gouter/basket chez la glue, kadokado, les soirées, le ski, les vacances, la fac, les révisions de dernière minute, on se connaît par cœur, un regard et c'est le fou rire à coup sûr. T'es un ami pour la vie, un confident, un frère. Ne change jamais qui tu es, tu peux être fier de toutes ces belles valeurs qui te représentent.

Papy Bernard, t'as toujours été un bon compagnon mon Polo. Les soirées à Nancy, Bordeaux, Paname, on ne les compte plus et on ne les comptera pas non plus. Tu fais partie des personnes avec qui on se sent à l'aise et sur qui on peut compter.

Féfé, ça démarre à Charlemagne où on s'y retrouvait 20ans après à finir nos soirées place des Ducs-de-Bar, et ça continue encore aujourd'hui. L'incontrôlable, l'alpiniste, heureusement que **Marie** est arrivée pour t'assagir. Que de soirées et de courses en vélib. Un ami fidèle.

Blondin, quand t'es arrivé dans la classe en 4^{ème} mauve, ça a direct accroché avec ton humour beauf et ton bon-vivant, et depuis ce moment on a suivi le même parcours. Les destinations de vie de chacun changent mais on trouve toujours un moment pour se retrouver autour d'une bière. Vivement la prochaine !

La Conche, j'aime t'imiter parler mais incapable de t'imiter dans la maçonnerie et la mécanique. Toujours à la recherche de vitesse, en bécane comme en ski, fais attention à toi quand même, on tient à toi.

Grand-bec, le cerveau du groupe, l'homme sage mais folichon. Partenaire de skate en 6^{ème} pour être maintenant partenaire de vélo sur le Tourmalet.

La Fer, qui aurait cru que la petite tête blonde de Charlemagne deviendrait ce docteur fou. Michel le lapin attend toujours qu'on vienne le libérer mais chut..

Les Ratons, la team Malgrange, avec toutes ces aventures passées, notre amitié est infaillible, **Nini**, un ami fidèle qui remonte aux parents, puis le ski, le bahut, et nos attaches n'ont cessées de perdurer, **Dania, Poulou et David**, le troupe inséparable qui nous fait toujours autant rire, le prochain weekend plage ce sera Tahiti les cocos, PS jusqu'au bout de ma thèse t'as été là pour moi ma Dans, **La Togne**, te voilà papa du beau Léon, il est loin le temps de tes premiers smacks avec Ju, une belle famille avec un bel avenir, **Lolo**, j'arriverais à te convaincre qu'il n'y a pas que les lunettes aviateurs qui te vont à ravir, **ValMat**, maintenant que tu maîtrise la voile du parachute tu ferais un bon kitesurfeur, **la Ronge**, une colloc et des vacances au top.

Les Chivers, on en a retourné des chalets à Langatte, **Janus**, t'es devenu un vrai frère depuis notre rencontre à la fac, mais je refuse de t'affronter à nouveau au trivial poursuit, **Pilou**, que les voyages continuent avec toi on t'attend de pied ferme à Tahiti, **Becky**, une belle amitié qui a démarré en P1 ma fouine, **la Cotte**, mon frère de sang, **la Fleur**, dans l'océan je suis ton guide mais pour les randos les rôles s'inversent, **Benbole**, j'essaye encore d'imiter ton style légendaire en ski, **Pretty**, heureux que tu aies rejoins la secte du ride mais évite les requins, **Balducc**, mon compagnon de l'Arq, **la Gouge**, spero di vederti prossimamente amico, **Ghis**, promis j'arrête de casser tes motos, **la Brenne**, binôme de paro en or, **Ortegaz**, notre DJ fou, **Mainmain**, j'espère te recroiser comme aux 2 Alpes de manière fortuite, **Nath**, merci pour toutes ces soirées à l'appart, **Jungling**, reste le flambeur que tu es.

Les Loosers de Bordeaux, j'ai redécouvert cette belle ville d'une belle manière grâce à vous, **Clem**, mon compagnon de surf, on va s'en partager encore un paquet de vagues, et qui sait peut-être qu'on partagera même un tube, **Malus**, notre photographe de surf attirée, t'as encore moyen de battre le record du Yazzé, merci pour ta gentillesse et merci pour tous les moments où tu râles qui nous font beaucoup rire, **Arnaud**, ça y est tu as rejoint la team ride avec une progression digne des plus grands, t'as déjà le pack complet (surf, van, appart à Lacanau, et le meilleur cab dentaire haha), **Tété**, **planchiste**, perchiste et DJ, ça en fait sur le CV, **Julie et Thibault**, merci pour ces beaux coins de Bordeaux découverts et pour les parties de spikeball sur la plage, on reviendra vous voir.

Mes Garougirls, Adé, Jo, Emma, mes sœurs, sans vous l'ambiance au ski n'aurait jamais été la même, quelle équipe on forme.

Iris, quel plaisir de te retrouver à Nancy à chaque événement.

Cédric, allez viens sur Bordeaux, on pourra faire du surf-skate tous les jours.

Virbel, ramène ta petite tête frisée qu'on se revoit un peu.

Berger, les déverrouillages insolites de portable, les mariages, à chaque fois des moments forts en ta compagnie.

Laure et Pips, j'espère voir votre maison à mon tour bientôt, votre visite à Bordeaux était top, vous savez où venir pour la prochaine.

Cécile, binôme de Metz au top niveau.

Cécile et Paul, que de beaux moments qui nous attendent dans notre villa au paradis, hâte de partager tout ça.

Juliette, ma marraine, tu as su prendre soin de moi tout au long de la fac.

François (mon parrain en or) **et Véronique, Sophie et Yves, la Dom et Christian, les Che, Carole, Catherine et Tonio**, merci d'être des parents aussi déjantés et formidables, la génération du dessous essaye de tenir la route.

Michèle et Claude, merci de m'accueillir avec toujours autant de gentillesse, on vous attend à Tahiti avec impatience.

Sommaire

Remerciements	10
1 Aspects génétiques et odontogenèse.....	23
1.1 Rappels taxinomiques	23
1.2 Odontogenèse chez le requin moderne	24
1.2.1 Epithélium odontogène et initiation dentaire.....	25
1.2.2 Lame dentaire et lame de succession	28
1.2.3 Régénération dentaire et gènes associés	31
1.2.4 Nœud d'émail régissant la morphologie dentaire	36
1.3 Odontogenèse chez l'Homme et comparaison avec le requin moderne	37
1.3.1 Rappels odontogénétiques chez l'Homme	37
1.3.2 Potentiel de régénération dentaire chez l'Homme.....	41
1.3.3 Comparaison du développement dentaire	43
2 Aspects histologiques dentaires	44
2.1 Histologie des dents chez le requin moderne.....	44
2.1.1 Couronne	46
2.1.2 Racine	49
2.1.3 Présentation des différents types histologiques	50
2.1.4 Type histologique selon l'espèce ou la famille	52
2.1.5 Type histologique à caractère phylogénétique ou fonctionnel.....	56
2.1.6 Relation structure dentaire et fonction.....	58
2.2 Rappels histologiques chez l'Homme et comparaison avec le requin moderne.....	60
3 Aspects morphologiques et fonctionnels	63
3.1 Types de dents chez les requins modernes	63
3.1.1 Formes et espèces.....	64
3.1.2 Particularités anatomiques : les dentelures.....	66
3.2 Rappels sur les différents types de dents chez l'Homme et comparaison avec le requin moderne.....	71
3.3 Lien entre morphologie et régime alimentaire	72
3.3.1 Chez les requins modernes.....	72
3.3.2 Chez l'Homme.....	75

4	Aspect dynamique de la dentition.....	76
4.1	Dynamique du développement et du renouvellement dentaire chez le requin moderne.....	76
4.1.1	Présentation des modèles de développement de la dentition chez le requin moderne	80
4.1.2	Modèle de développement et espèces.....	83
4.2	Rappels sur la dynamique du développement dentaire chez l'Homme et comparaison avec le requin moderne	87
5	Autres structures remarquables de la cavité orale du requin moderne et comparaison avec celles de l'Homme	89
5.1	Denticules dermiques.....	89
5.2	Parodonte.....	89
5.2.1	Chez le requin moderne	89
5.2.2	Chez l'Homme.....	90
5.3	Mâchoires.....	90
5.3.1	Chez le requin moderne	90
5.3.2	Chez l'Homme.....	91
5.4	Structures articulaires.....	92
5.4.1	Chez le requin moderne	92
5.4.2	Chez l'Homme.....	93
5.5	Lors de l'attaque.....	93
5.6	Tableau comparatif.....	94
6	Tableau de synthèse	95

Liste des figures et des tableaux

Figure 1 : Arbre phylogénétique présentant les relations de parenté entre les requins et les humains (source : données personnelles)	23
Figure 2 : Différenciation des espèces de requin moderne (d'après Ferrari, 2001) ..	24
Figure 3 : Schéma représentant les différences de morphologie dentaire au cours de la croissance du requin et selon la position des dents par rapport à la ligne symphysaire chez le requin juvénile/adulte (A, à gauche) et chez le requin à l'éclosion (A, à droite) (Rasch et coll., 2016)	27
Figure 4 : Représentation des files dentaires dans la mâchoire inférieure du requin en vue occlusale (source : Meredith et coll., 2018).....	29
Figure 5 : Représentation des rangées et des files dentaires dans une mâchoire inférieure de requin en vue occlusale (Cappetta, 2012)	30
Figure 6 : Reconstruction 3D d'une file dentaire en coupe sagittale sur la mâchoire supérieure (A) et inférieure (B) d'un requin (Schnetz et coll., 2016)	31
Figure 7 : Préparation squelettique d'une demi-mâchoire inférieure de requin en coupe sagittale au niveau de la ligne symphysaire, représentant les dents fonctionnelles et de remplacement sur les différentes files dentaires, normalement recouvertes d'épithélium oral. (Fraser et Smith, 2011)	31
Figure 8 : Étapes du développement et de la régénération dentaire sur une coupe sagittale d'une mâchoire inférieure de requin. (Rasch et coll., 2016)	33
Figure 9 : Un réseau de gènes dentaires de base pour l'initiation et la régénération dentaire chez les requins (Rasch et coll., 2016).....	35
Figure 10 : Développement d'une dent déciduale et du germe dentaire permanent entraînant la dégradation de la lame dentaire (Zohrabian et coll., 2015).....	39
Figure 11 : Centres de signalisation réalisant des interactions entre les tissus épithéliaux et mésenchymateux, régulant la morphogenèse des dents (Balic et Thesleff, 2015).....	40
Figure 12 : Comparaison de l'évolution de la lame dentaire entre l'Homme (à gauche) et le requin (à droite) (Fraser et coll., 2019).....	42
Figure 13 : Coupes histologiques et représentations schématiques en coupe sagittale des types histologiques orthodonte (A,C) et ostéodonte (B,D) chez le requin. CR,	

couronne ; RT, racine ; EN, émailloïde ; OR, orthodentine ; OD, ostéodentine ; PC, chambre pulpaire. (Moyer et coll., 2015)	44
Figure 14 : Type histologique dentaire selon la famille chez le requin moderne (Jambura et coll., 2019)	53
Figure 15 : Schéma histologique d'une dent humaine dans son environnement (Vaysse et coll., 2015)	60
Figure 16 : Photographies avec grossissement des différentes dentelures retrouvées chez le requin tigre (A, D), le requin bleu (B, E), et le grand requin blanc (C, F). (Moyer et Bemis, 2017)	65
Figure 17 : Représentation histologique des dentelures primaires et secondaires chez <i>Galeocerdo cuvier</i> , l'étoile rouge représente l'orthodentine (Moyer et Bemis, 2017)	67
Figure 18 : Schéma présentant les différentes caractéristiques biomécaniques (Moyer et Bemis, 2017)	69
Figure 19 : Morphologie dentaire et hétérodontie chez les requins moderne ; type écraseur (A et C), type agrippeur-broyeur (B), type broyeur (D), type coupeur-agrippeur (E), type coupeur (G), type arracheur (H). (Enault, 2015)	74
Figure 20 : Schéma présentant le développement d'une file dentaire au niveau de la mâchoire inférieure chez le requin en coupe sagittale (Schnetz et coll., 2016)	76
Figure 21 : Mâchoires adultes et embryonnaires de requins avec différentes dispositions des dents au bord de la mâchoire (Meredith et coll., 2018)	80
Figure 22 : Représentation schématique des différentes dispositions des dents chez le requin, avec t1-13 = nombre de dents dans une unité SAT ; tp1-5 = positions disto-proximales des dents ; Ps = parasymphysaire ; S = symphyse. (Underwood et coll., 2016)	81
Figure 23 : Modèle de développement de la dentition du requin selon le modèle alternatif (Meredith et coll., 2018)	82
Figure 24 : Modèle de remplacement dentaire selon les ordres de requins (Meredith et coll., 2018)	83
Figure 25 : Représentation schématique de la mise en place du modèle oblique. (a) disposition dentaire selon le modèle alternatif ; (b) perte de dents chez les Squaliformes embryons, les lignes obliques ne sont pas parallèles au bord de la mâchoire ; (c) Squaliforme adulte présentant des rangées de dents obliques parallèles au bord de la mâchoire. (Underwood et coll., 2016)	85

Figure 26 : Schéma représentant les différentes articulations des mâchoires du requin avec le neurocrâne (Wilga, 2005).....	91
Tableau 1 : Comparatif du développement des dentitions entre le requin moderne et l'Homme (source : données personnelles)	43
Tableau 2 : Comparaisons histologiques entre le requin moderne et l'Homme	62
Tableau 3 : Comparaisons morphologiques et fonctionnelles des dents chez le requin moderne et l'Homme (source : données personnelles)	72
Tableau 4 : Comparaison de la dynamique dentaire chez le requin moderne et l'Homme (source : données personnelles)	88
Tableau 5 : Comparatif de l'environnement dentaire entre le requin moderne et l'Homme (source : données personnelles)	94
Tableau 6 : Tableau présentant les principales différences entre les requins modernes et l'Homme (source : données personnelles)	95

Liste des abréviations

Abréviations	Nom Anglais	Nom Français
DEJ	Dentine-Enameloïde Junction	Jonction dentine-émailloïde
DLR	Dental Lamina Rests	Pas de traduction établie
MEB	Scanning Electron Microscopy	Microscopie Electronique à Balayage
PCNA	Proliferating Cell Nuclear Antigen	Pas de traduction établie
PFE	Parallel-Fiber Enameloid	Pas de traduction établie
SLE	Shiny-Layer Enameloid	Pas de traduction établie
TFE	Tangle-Fiber Enameloid	Pas de traduction établie

Introduction

Les poissons sont les premiers vertébrés à apparaître il y a 530 millions d'années. Deux grands groupes se distinguent : les poissons osseux et les poissons cartilagineux. Les requins font partie de la famille des poissons cartilagineux (chondrichthyens) et représentent un groupe monophylétique aussi appelé clade. Ce terme désigne un ensemble de taxons (entités regroupant des organismes vivants qui partagent des caractéristiques bien définies) qui partagent une synapomorphie (caractère dérivé partagé par au moins deux taxons frères). Un groupe monophylétique est donc un groupe regroupant une espèce ancestrale unique ainsi que la totalité de ses descendants.

À la différence de l'homme, les requins sont polyphyodontes : ils possèdent plusieurs rangées de dents de remplacement qui sont prêtes à être mises en fonction dès lors qu'il y a la chute ou l'usure d'une ou plusieurs dents de la rangée fonctionnelle. Chaque dent a une durée de vie moyenne de 2 semaines et, dans la mesure où le requin vit environ 25 ans on estime que chaque dent est renouvelée environ 650 fois.
(6)

Cette polyphyodontie est plésiomorphe (état primitif ou ancestral d'un caractère, non spécifique d'un taxon, et n'ayant donc subi aucune mutation le menant à un caractère dérivé), et donc appliquée à toutes les dentitions de vertébrés.

Quelles sont les structures et les gènes qui nous différencient du requin du point de vue odontologique et qui permettent ce renouvellement permanent ? Serait-il envisageable de réaliser un remaniement génétique chez l'Homme pour remplacer une dent non conservable ?

De nombreuses études tentent de répondre à ces questions, et le difficile travail de chercheurs se trouve un peu facilité car la grande majorité des registres fossiles de requins est constituée par des dents du fait de la polyphyodontie des requins, et de la minéralisation importante de leurs dents qui les rend propices à la fossilisation.

Après avoir étudié les réseaux de gènes et leur implication dans la régénération dentaire, nous développerons l'aspect histologique des structures dentaires, leur morphologie, ainsi que leur dynamique à la fois chez l'Homme et chez le requin pour comprendre les différences et les similitudes qu'il existe entre ces deux espèces et peut être envisager une alternative à l'implantologie.

1 Aspects génétiques et odontogenèse

1.1 Rappels taxinomiques

La taxinomie (du grec “taxis”= arrangement, et “nomos”= loi) est la classification des organismes vivants en groupes hiérarchisés. Chaque espèce possède un nom scientifique admis par la communauté scientifique internationale, le premier terme rappelant le genre et le second l'espèce (exemple : *Carcharhinus leucas* correspondant au requin bouledogue, le genre *Carcharhinus* faisant partie de l'ordre des Carcharhiniformes, et leucas pour l'espèce bouledogue). Chaque espèce possède également une ou plusieurs appellations (courantes ou commerciales), dites nom(s) vernaculaire(s) (exemple : requin bouledogue ou requin du Zambèze).

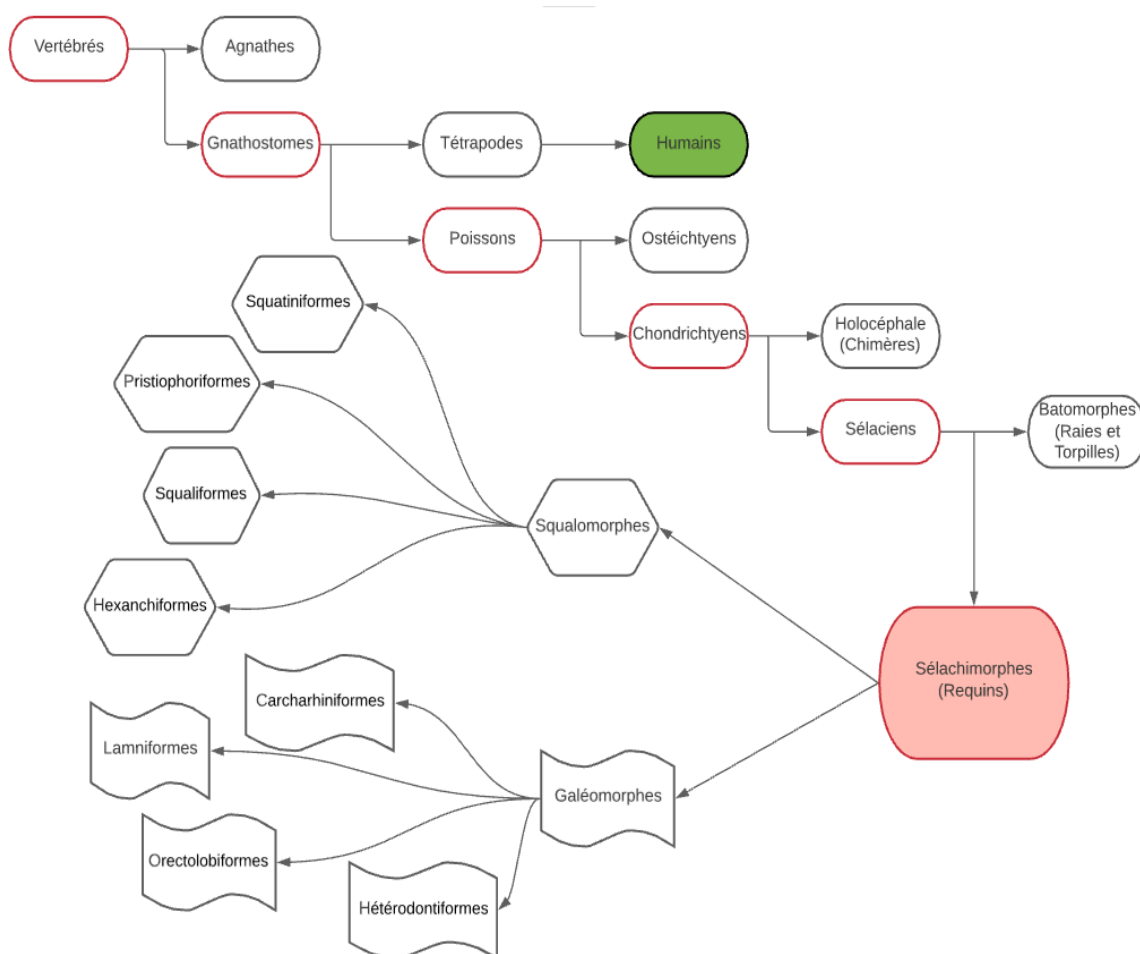


Figure 1 : Arbre phylogénétique présentant les relations de parenté entre les requins et les humains (source : données personnelles)

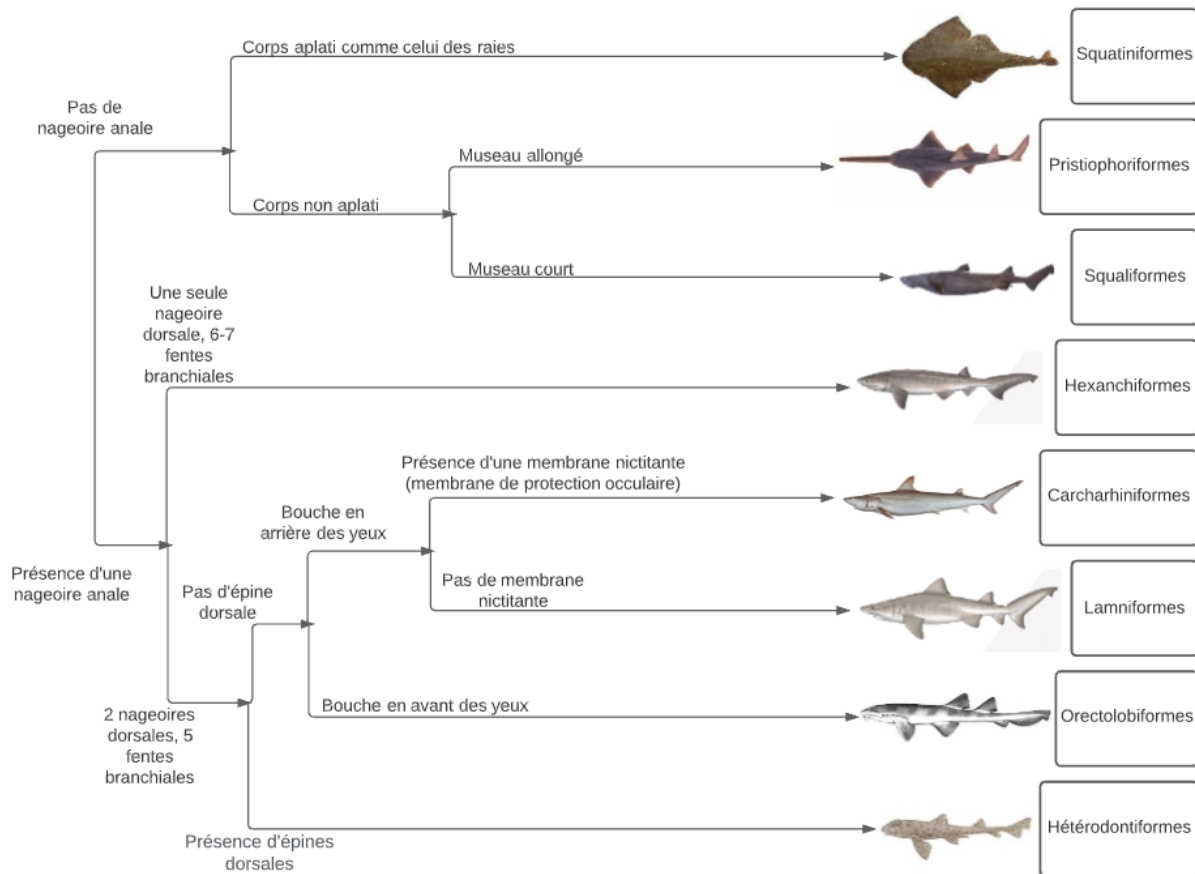


Figure 2 : Différenciation des espèces de requin moderne (d'après Ferrari, 2001)

Il existe 8 ordres chez les requins inclus dans 2 super-ordres : les Squalomorphes (ordre des Hexanchiformes ; ordre des Squaliformes ; ordre des Pristiophoriformes ; ordre des Squatiniformes) et les Galéomorphes (ordre des Hétérodontiformes ; ordre des Orectolobiformes ; ordre des Lamniformes ; ordre des Carcharhiniformes).

Les 8 ordres majeurs des requins sont identifiables par certaines caractéristiques morphologiques externes. Chaque ordre comporte une ou plusieurs familles qui contiennent elles-mêmes un ou plusieurs genres, regroupant une ou plusieurs espèces. En tout, 30 familles englobent quelques 350 espèces.

Toutefois, certaines espèces sont davantage représentées (les deux ordres des Squaliformes et des Carcharhiniformes totalisent 77 % des 350 espèces). (2)

1.2 Odontogenèse chez le requin moderne

Les dents du requin sont en quelque sorte comme montées sur un tapis roulant : le tissu gingival se déplace en direction vestibulaire par-dessus les cartilages des

mâchoires, les dents se développent en intra-gingivale, puis, au fur et à mesure, percent la gencive. La tension gingivale permet la mise en place des dents adultes nouvellement formées alors que les dents précédemment à cette place sont exfoliées, assurant ainsi la permanence des dents. (44)

L'étude publiée dans la revue scientifique *Developmental Biology* en février 2016, a identifié un réseau de gènes qui permet aux requins de développer des dents tout au long de leur vie, ainsi qu'un certain type de cellules épithéliales au niveau de leurs gencives ayant un rôle dans l'effet "tapis roulant". Il s'agit de quatre protéines codées par des gènes (Hh, Wnt / β -caténine, Bmp et FGF), qui existent chez les animaux depuis 450 millions d'années. Nous les possédons donc également. **Chez l'Homme**, ces cellules épithéliales ne sont activées que deux fois dans notre vie : lors de l'apparition des dents temporaires, puis lorsque ces dernières sont remplacées par les dents permanentes. Les chercheurs estiment donc envisageable de pouvoir réactiver ces cellules à des fins thérapeutiques. Pour cela il faudrait trouver le moyen de moduler l'expression de ces gènes permettant le développement dentaire **chez l'Homme**.

Chez les requins, la mise en place de la génération et régénération dentaire a été mise en évidence par l'immunohistochimie PCNA (Proliferating Cell Nuclear Antigen). Cette technique dévoile les cellules en prolifération par immunofluorescence indirecte de PCNA (protéine plus abondamment exprimée dans la phase S de la mitose).

La formation et le renouvellement dentaire chez les vertébrés sont réalisés selon un processus génétique constant. Cependant, ce processus peut subir quelques variations au niveau du réseau de gènes de base, entraînant des modifications de morphologie, de potentiel de régénération, ou encore de nombre. (29)

1.2.1 Epithélium odontogène et initiation dentaire

L'épithélium odontogène correspond à une structure formée pendant l'embryogénèse par un épaissement de l'ectoderme recouvrant le premier arc pharyngé du stomodeum (structure embryologique correspondant à la future cavité buccale). Cet épithélium prend une forme de fer à cheval correspondant aux futures arcades maxillaire et mandibulaire. (42)

Il subit ensuite une excroissance puis s'invagine dans le mésenchyme sous-jacent le long des arcades pour former la lame dentaire. *Cette lame dentaire sera décrite de façon plus précise en aval de ce travail.*

C'est à partir de la lame dentaire que se développe l'organe dentaire : son maintien est nécessaire pour assurer le développement des générations de dents. (15)

Chez les requins, la dentition de première génération, bien que morphologiquement rudimentaire, se forme au cours de l'embryogénèse pendant le développement de la lame dentaire. Elle se développe à partir de l'épithélium odontogène, en surface des tissus recouvrant les cartilages des mâchoires, et donc avant les dents adultes qui, elles, se forment en profondeur du mésenchyme.

L'épithélium odontogène est également à l'origine de la formation de bourgeons gustatifs, étroitement associés car eux-mêmes sont la source de cellules souches multipotentes.

La genèse de l'organe dentaire fait suite à une communication réciproque entre un épithélium et un mésenchyme (Figure 8). Ces signaux induisent un épaississement de l'épithélium odontogène qui se contorsionne sur plusieurs endroits pour se transformer en bourgeons dentaires peu profonds, en forme de calotte.

Les cellules mésenchymateuses provenant de la crête neurale se regroupent et se condensent sous l'épithélium dentaire pour faciliter la prolifération et le développement des bourgeons dentaires.

Les protéines *bmp4*, *lef1*, *pitx1*, *pitx2*, *shh*, et β -caténine sont exprimées dans l'épithélium odontogène précédant l'initiation de la dent. Parallèlement, certaines de ces protéines (*bmp4*, *pitx2* et *lef1*) se retrouvent dans le mésenchyme sous-jacent à l'épithélium odontogène et s'expriment pour définir l'endroit où s'établiront les dents de première génération.

La formation des premières dents est comme un repère pour l'émergence des générations suivantes au sein de chaque file dentaire. Les premières dents se forment de chaque côté de la symphyse avec une forme en tricuspédie, puis s'ensuit la formation de dents plus latérales avec une morphologie plus irrégulière (Figure 3). (29)

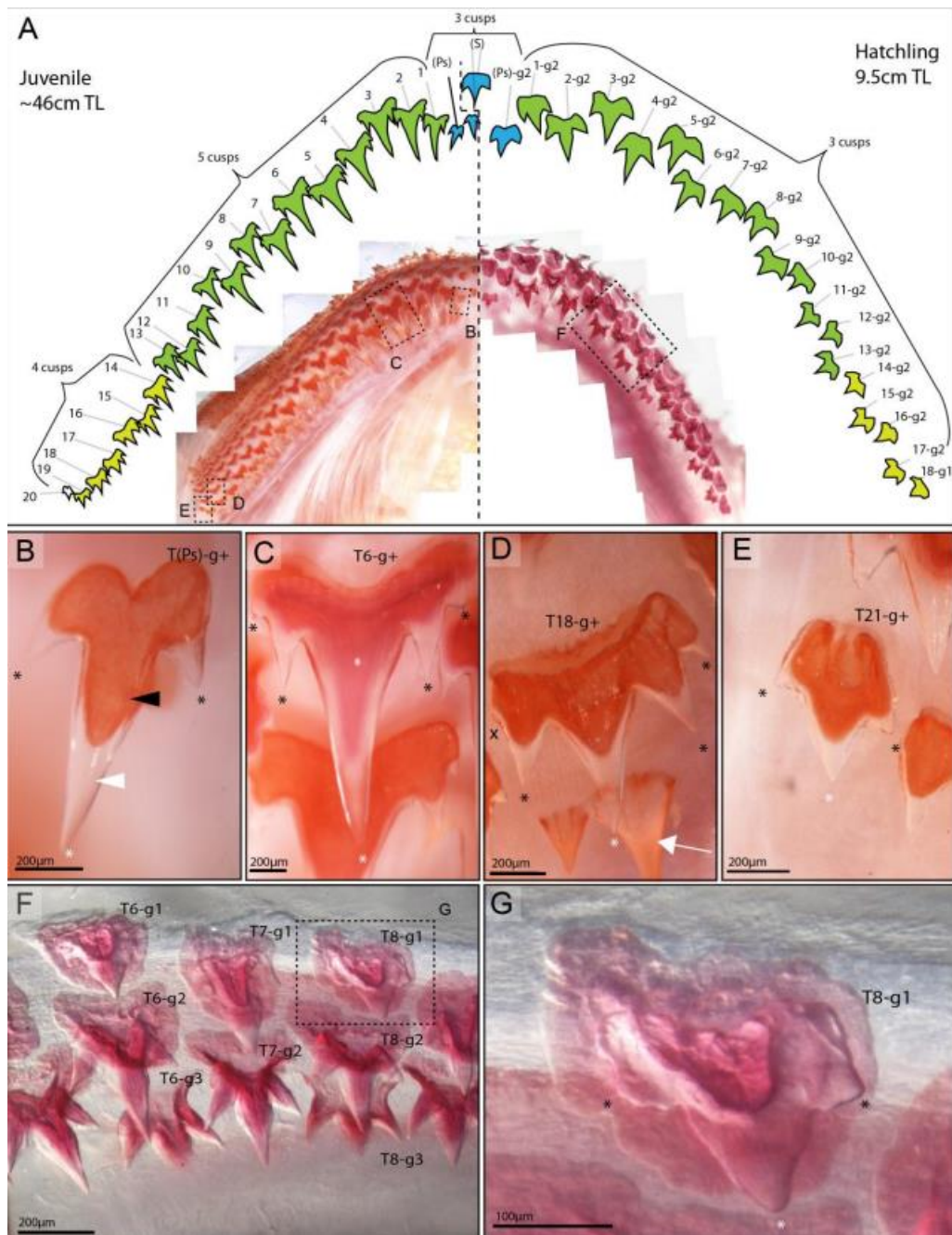


Figure 3 : Schéma représentant les différences de morphologie dentaire au cours de la croissance du requin et selon la position des dents par rapport à la ligne symphysaire chez le requin juvénile/adulte (A, à gauche) et chez le requin à l'éclosion (A, à droite) (Rasch et coll., 2016)

Toute la rangée de la première génération de dents fait son éruption alors que le requin est encore soit dans l'œuf (espèces ovipares et ovovivipares) soit dans l'utérus de la mère (espèces vivipares). Les requins sont donc complètement préparés pour se nourrir lors de la naissance.

La couronne est formée d'une grande cuspide centrale (Figure 3, astérisque blanc) et de 2 à 4 cuspides accessoires (Figure 3, astérisques noirs). Ces dents sont maintenues dans les tissus conjonctifs entourant les cartilages de la mâchoire par l'intermédiaire des racines. Elles sont irrégulières avec un nombre de cuspides variables et de plus petite taille par rapport aux générations de dents suivantes. Plusieurs générations de dents peuvent être simultanément fonctionnelles. Ce processus de denture prénatale est conservé chez la plupart des vertébrés, à l'exception des mammifères. (29)

1.2.2 lame dentaire et lame de succession

La lame dentaire émerge de la croissance de l'épithélium odontogène qui s'invagine de plus en plus dans le mésenchyme vers les cartilages de la mâchoire (cartilage de Meckel pour la mâchoire inférieure, et cartilage Palatoquadrante pour la mâchoire supérieure). (15)

La lame dentaire ne commence à s'invaginer dans le mésenchyme qu'après l'initiation de la dentition de première génération de dents. C'est une structure épithéliale dynamique car active tout au long de la vie du requin, qui vient couvrir toute la longueur de chaque mâchoire. (29)

Le développement de la lame dentaire est un processus commun à tous les vertébrés dentés. Chez les animaux dont la production de dents est continue, la lame dentaire est persistante ou a au moins la capacité de repousser pour s'adapter à l'apparition de nouvelles dents. (13)

La lame dentaire est constituée d'une monocouche de cellules épithéliales basales (futur épithélium dentaire interne), et d'une couche superposée (de 5 à 6 cellules d'épaisseur) de cellules épithéliales squameuses/cuboïdales (futur épithélium dentaire externe).

Les nouvelles générations de dents se forment à l'extrémité libre (extension distale) de la lame dentaire, appelée lame de succession. (29)

Une file dentaire correspond à une ligne qui s'étend de la lame de succession (où la dent est initialement formée) jusqu'au bord de la mâchoire (où cette même dent sera exfoliée).

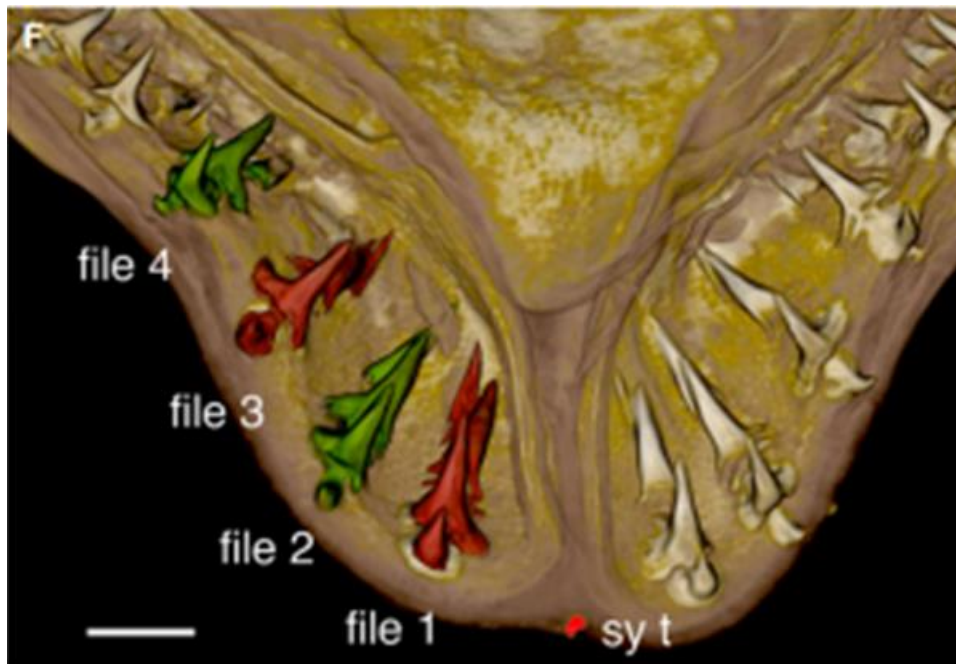


Figure 4 : Représentation des files dentaires dans la mâchoire inférieure du requin en vue occlusale (source : Meredith et coll., 2018)

Chaque dent formée ou en formation appartient à une file dentaire (Figure 4). Sur une file dentaire se retrouve donc plusieurs dents (dents de remplacement et dents fonctionnelles), chacune à des stades d'avancée différents mais appartenant à un même type de dent, que nous étudierons plus en aval de ce travail. (25)

Sur les mâchoires, les dents sont donc disposées en files et en rangées. Bien que ces termes semblent dénués d'ambiguïté, il demeure parfois une confusion. (8)

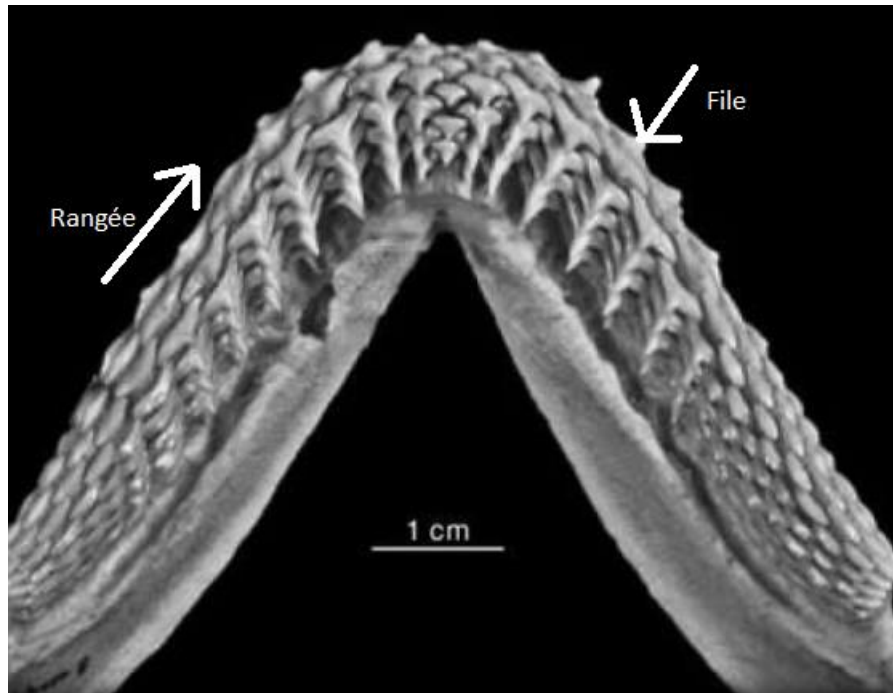


Figure 5 : Représentation des rangées et des files dentaires dans une mâchoire inférieure de requin en vue occlusale (Cappetta, 2012)

Dans cette lame dentaire, les nouvelles dents formées se développent progressivement avant de devenir fonctionnelles lors de l'éruption. En effet, l'ensemble du "tapis roulant" de dents à différents stades de développement se déplace de l'intérieur vers l'extérieur de la gueule. Une fois arrivées sur le côté externe, vers le bord des mâchoires, les dents se dressent en faisant leur éruption, remplaçant les dents exfoliées et devenant à leurs tours fonctionnelles (Figure 6 et Figure 7). (29)

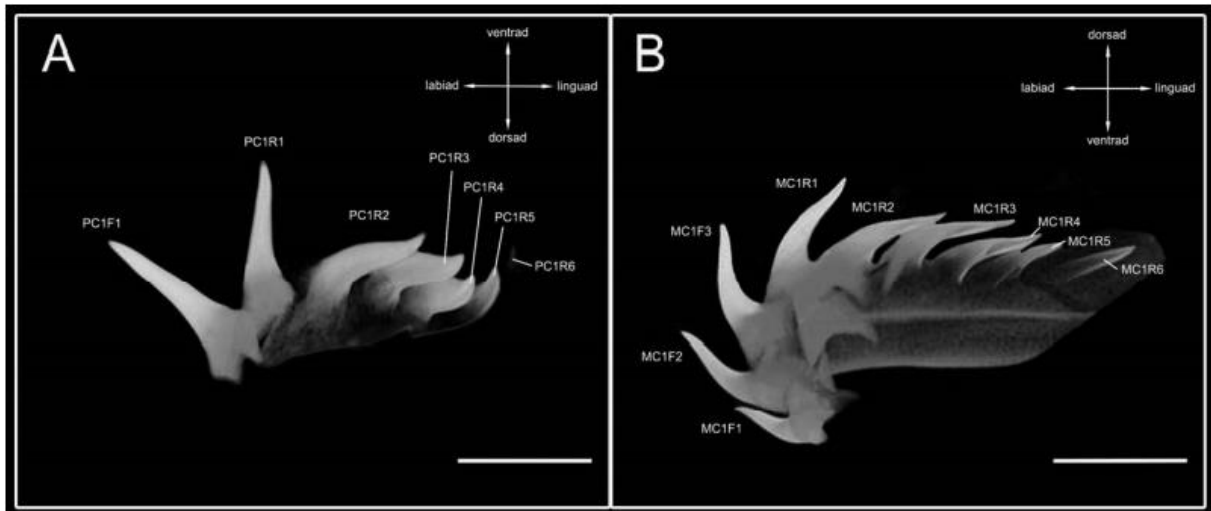


Figure 6 : Reconstruction 3D d'une file dentaire en coupe sagittale sur la mâchoire supérieure (A) et inférieure (B) d'un requin (Schnetz et coll., 2016)

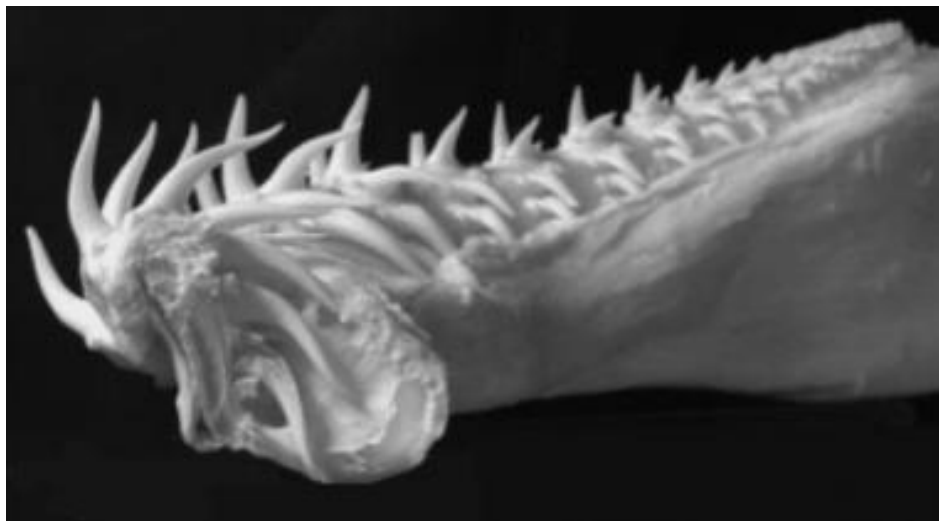

Figure 7 : Préparation squelettique d'une demi-mâchoire inférieure de requin en coupe sagittale au niveau de la ligne symphysaire, représentant les dents fonctionnelles et de remplacement sur les différentes files dentaires, normalement recouvertes d'épithélium oral. (Fraser et Smith, 2011)

1.2.3 Régénération dentaire et gènes associés

Deux conditions sont nécessaires à la régénération d'une réserve illimitée de dents : une lame dentaire continue (qui ne se dégrade pas comme chez l'Homme), et le maintien à vie d'une population de cellules souches. (29)

Les dents sont dites lyodontes, c'est-à-dire qu'elles ne sont pas fortement ancrées dans le cartilage de la mâchoire. (8)

Le fait que la dentition soit attachée à des tissus conjonctifs (et non à une mâchoire osseuse comme chez l'Homme) facilite la migration des dents le long des cartilages des mâchoires, et aide donc cette régénération.

La régénération des dents permet l'élaboration de dents de type adulte qui auront une morphologie plus élaborée (plus de cuspides et un volume plus important que les dents de première génération), les formes définitives de dents adultes ne se développant qu'après plusieurs séries de remplacement des dents. En plus d'être polyphyodonte, les requins présentent une capacité de régénération dentaire à un degré différent de tout autre groupe de vertébrés. Les requins possèdent la dentition la plus productive chez les vertébrés, la production d'une nouvelle rangée prenant selon les espèces entre 9 et 38 jours.

La lame dentaire du requin abrite de manière importante des cellules épithéliales qui ont probablement des propriétés de type souche. L'emplacement exact des cellules souches présumées chez le requin reste à confirmer : deux hypothèses sont à l'épreuve : la lame de succession ou la poche d'épithélium plus superficielle (à la jonction entre les cellules épithéliales buccales et les territoires de la gustation). Ces cellules souches migrent ensuite puis se différencient au niveau de la lame de succession. (29)

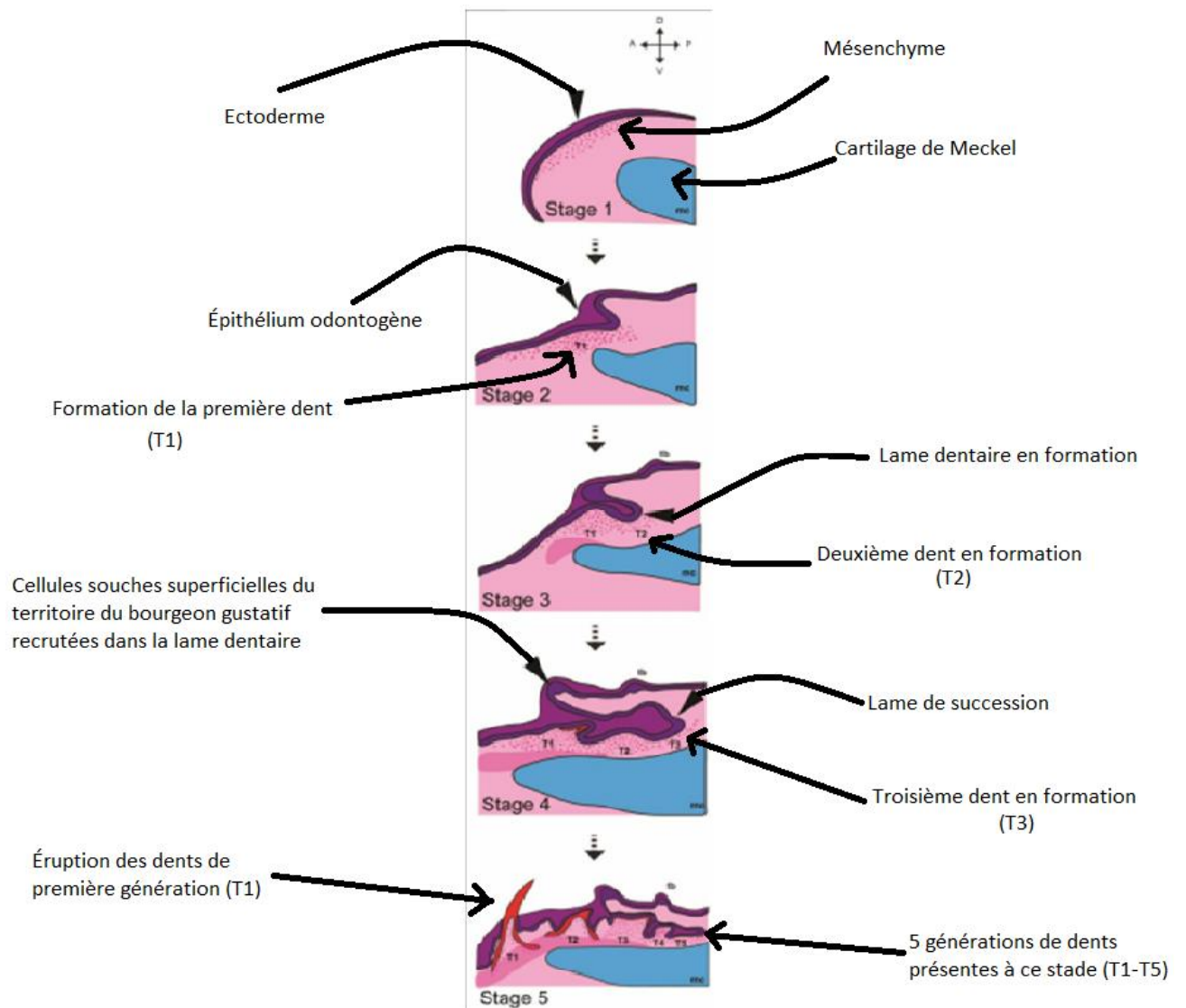


Figure 8 : Étapes du développement et de la régénération dentaire sur une coupe sagittale d'une mâchoire inférieure de requin. (Rasch et coll., 2016)

La régénération dentaire se fait grâce à un redéploiement continu de gènes clés, à la fois dans les cellules épithéliales de la lame dentaire permanente et dans le mésenchyme odontogène sous-jacent. Ces gènes permettent l'induction des cellules souches, elles-mêmes permettant le développement des tissus dentaire tout au long de la vie adulte du requin.

Les gènes associés aux familles de signalisation Bmp, Fgf, Wnt/B-caténine et Hedgehog sont exprimés dans les cellules liées à toutes les étapes de la régénération des dents dans la dentition des requins, de la lame dentaire précoce en formation à la lame de succession.

Un certain nombre de gènes sont exprimés au niveau de la lame de succession, notamment β -caténine, *lef1*, et *pitx1*.

Sonic Hedgehog, exprimé pour l'initiation de la première génération de dents, n'est pas exprimé pour la formation des dents de remplacement.

Chez le requin, *pitx2* présente un schéma d'expression unique, présent principalement dans les cellules mésenchymateuses dentaires (en plus de l'expression épithéliale dentaire). Les requins ont donc conservé (ou acquis) un modèle d'expression mésenchymateux pour *pitx2* dans la régionalisation du site des premières dents (avant l'initiation des dents), dans la morphogenèse et même pendant la régénération dentaire.

Il serait intéressant de poursuivre les recherches sur le rôle des facteurs mésenchymateux (comme *pax9* et *pitx2*) qui aident soit à maintenir l'intégrité de la lame dentaire, soit à maintenir une population de cellules souches nécessaires à la régénération des dents.

Pour fonctionner, cette lame dentaire doit être capable d'entretenir une communication avec le mésenchyme environnant par des inductions réciproques de signaux. En outre, ces cellules épithéliales compétentes doivent avoir une certaine capacité à répondre aux signaux potentiels provenant des cellules souches mésenchymateuses qui persistent dans une forme d'état latent. (29)

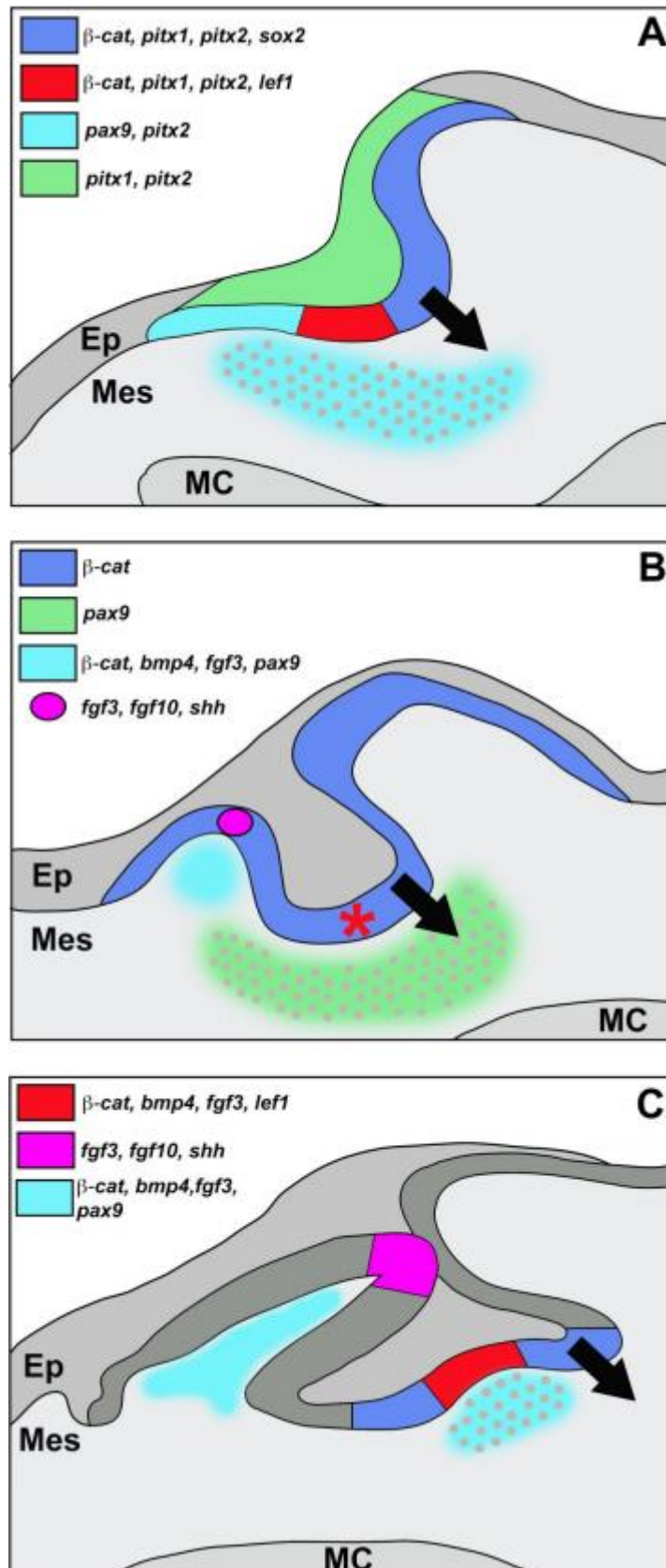


Figure 9 : Un réseau de gènes dentaires de base pour l'initiation et la régénération dentaire chez les requins (Rasch et coll., 2016)

1.2.4 Nœud d'email régissant la morphologie dentaire

Chez l'Homme, le nœud d'email est un centre de signalisation important qui fournit des informations de position pour la morphogenèse dentaire et régule la croissance des cuspides grâce à la production de signaux moléculaires tels que les facteurs de croissance ou encore les protéines morphogénétiques osseuses. Par définition, un centre de signalisation est une structure cellulaire transitoire responsable de la synthèse de facteurs de transcription et de molécules de signalisation déterminant localement l'activité cellulaire d'un territoire.

Chez le requin, il existe également un centre de signalisation au sommet de la cuspide centrale émergente, qui présente des similitudes positionnelles et génétiques avec le nœud d'email primaire du mammifère.

Il y a une remarquable conservation génétique des centres de signalisation induisant la morphologie dentaire, entre les requins et les Hommes.

Chez le requin, il y a peu de changement dans l'expression des marqueurs du nœud d'email des dents de première génération par rapport à la deuxième génération et aux générations suivantes de dents plus adultes, avec l'expression de *fgf3*, *fgf10*, et *bmp4*.

La génétique et la morphogenèse lors de l'initiation et de la croissance de la dent est relativement inchangée chez tous les vertébrés, et il peut être surprenant que le centre de signalisation qui dirige la morphogenèse de la cuspide ait été conservé tout au long de l'évolution des vertébrés. Cela met en évidence la stabilité de la cascade génétique du développement dentaire au cours de l'évolution des espèces.

Le processus de développement des dents est stable du point de vue de l'évolution mis à part quelques changements mineurs. Les diversités de forme, de nombre ou encore de position des dentitions des vertébrés, sont liées à des mutations du réseau de gènes de base.

Ce programme génétique induit le développement et la régénération des dents, où l'altération génétique pourrait faciliter une réduction ou une expansion de la capacité de régénération dentaire. Cela pourrait suggérer que de légères altérations génétiques pourraient faire la différence entre une offre limitée de remplacement dentaire **chez les Hommes** et une dentition illimitée telle que présentée ici **chez le requin**. Il s'agit là d'une opportunité prometteuse pour l'avenir de la recherche en

régénération dentaire, et les requins pourraient jouer un rôle important dans la découverte de nouvelles méthodes et de marqueurs clés pour la régénération dentaire continue. (29)

1.3 Odontogenèse chez l'Homme et comparaison avec le requin moderne

1.3.1 Rappels odontogénétiques chez l'Homme

Il n'existe pas de première génération de dents rudimentaires **chez l'Homme**, qui développe un maximum de deux générations de dents. (29)

Il y a physiologiquement 20 dents temporaires (10 maxillaires et 10 mandibulaires) et 32 dents permanentes. (42)

De la même manière que **chez le requin**, le développement des structures nécessaires à l'odontogenèse **chez l'Homme** débute au stade embryologique par la formation de l'épithélium odontogène. Les processus alvéolaires maxillaires et mandibulaires seront formés à partir de cet épithélium odontogène. (38)

Il se développe ensuite en lame vestibulaire qui formera le vestibule entre la joue et les processus alvéolaires, et en lame dentaire (Figure 10, A). La lame dentaire fait suite à la prolifération localisée de l'épithélium odontogène qui vient s'invaginer dans le mésenchyme sous-jacent. (42)

Les dents temporaires commencent à se développer entre la sixième et la huitième semaine de grossesse, tandis que les dents permanentes commencent à se développer à la vingtième semaine. Chaque dent se développe à partir de l'ectoderme (émail) et de l'ectomésenchyme (dentine, ciment, ligament parodontal et contenu pulpaire). L'ectomésenchyme représente la migration des cellules de la crête neurale dans les arcs en développement de la mandibule et du maxillaire. Le développement des dents commence par la prolifération localisée de la lame dentaire primaire, formant des épaissements focaux de l'épithélium oral appelés placodes à 10 endroits dans chacun des arcs mandibulaire et maxillaire (Figure 10,

B). Les bourgeons dentaires et l'agrégation des cellules ectodermiques qui entourent les placodes constituent les germes dentaires. Au cours du développement embryologique, les dents temporaires se forment en partant de la face antérieure du maxillaire et de la mandibule et en progressant vers l'arrière. Chaque dent se développe et fait son éruption à un moment différent. Les bourgeons dentaires des dents permanentes sont disposés dans un arc en forme de fer à cheval, situés lingualement par rapport aux dents temporaires. Tous les bourgeons dentaires, à l'exception des deuxièmes et troisièmes molaires permanentes, sont présents et commencent à se développer avant la naissance. L'activité principale de la lame dentaire s'étend sur une période d'environ 5 ans. Toutefois, la lame dentaire située près de la troisième molaire continue d'être active jusqu'à l'âge de 15 ans environ. La composante ectodermique du bourgeon dentaire forme l'organe de l'émail, composé de l'épithélium externe de l'émail, du réticulum stellaire et de l'épithélium interne de l'émail (Figure 10, C). D'autres cellules ectodermiques entourent l'organe de l'émail et la papille dentaire, formant le follicule dentaire, ou sac fibreux qui investit le germe de la dent et le sépare de l'os adjacent. Le follicule dentaire donne naissance aux structures de soutien des dents, notamment le cément et le desmodonte. L'organe de l'émail, la papille dentaire et le follicule dentaire constituent ensemble le germe dentaire. Durant le stade de la cloche, une concavité le long de la surface interne de l'organe de l'émail transforme le bourgeon dentaire en forme de cloche (Figure 10, D). Les cellules ectomésenchymateuses situées dans la concavité forment la papille dentaire, et ses cellules les plus périphériques prennent une forme colonnaire et sont appelées odontoblastes. Les odontoblastes forment la dentine de la dent et plus tard la pulpe dentaire, ou noyau de tissu mou contenant des nerfs, des vaisseaux sanguins et des tissus conjonctifs (Figure 10, E). La formation de l'émail est induite par la production de dentine, qui commence à la cuspide ou au sommet de la dent et progresse vers l'apex ou la racine de la dent. À mesure qu'une quantité croissante de dentine est produite, la chambre pulpaire dentaire se remplit et rétrécit pour former le canal radiculaire (Figure 10, F). La formation de l'émail ne se produit que dans une dent prééruptive, tandis que le dépôt de dentine se produit tout au long de la vie. La lame dentaire commence à se désagréger aux différents stades de l'éruption dentaire. (42)

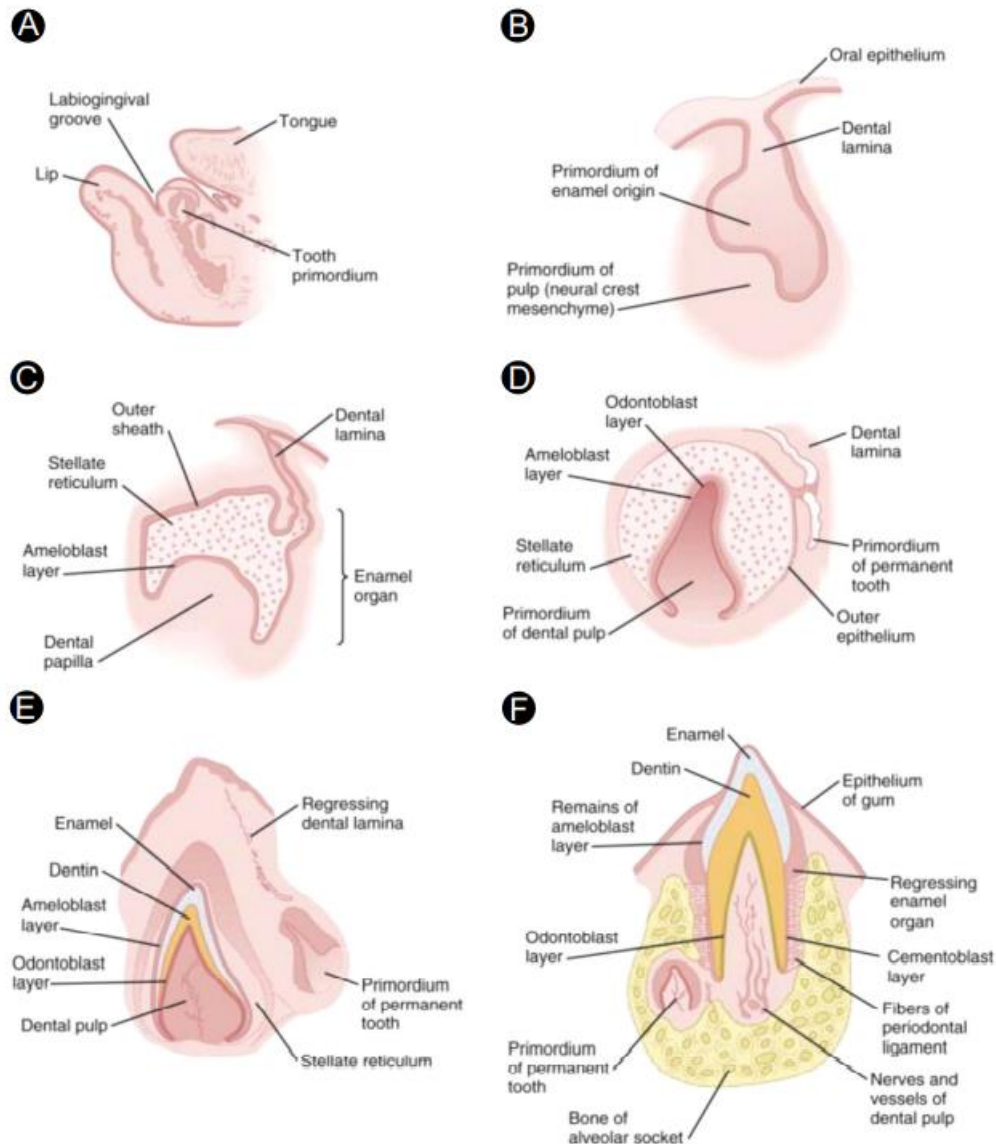


Figure 10 : Développement d'une dent déciduale et du germe dentaire permanent entraînant la dégradation de la lame dentaire (Zohrabian et coll., 2015)

L'Homme conserve une lame dentaire invaginée qui se dégrade après la production de la deuxième génération de dents.

La dégradation de la lame dentaire chez certains vertébrés après la première ou la deuxième génération de dents coïncide avec un potentiel de régénération limité, notamment chez l'Homme.

La présence de dents surnuméraires **chez l'Homme** laisse entrevoir la possibilité d'une disponibilité dormante de matériel potentiel pour réactiver la régénération dentaire. Les gènes associés à ces perturbations sont exprimés dans la dentition des

requins. Il serait utile et intéressant de concevoir des protocoles de recherche à ce sujet. (29)

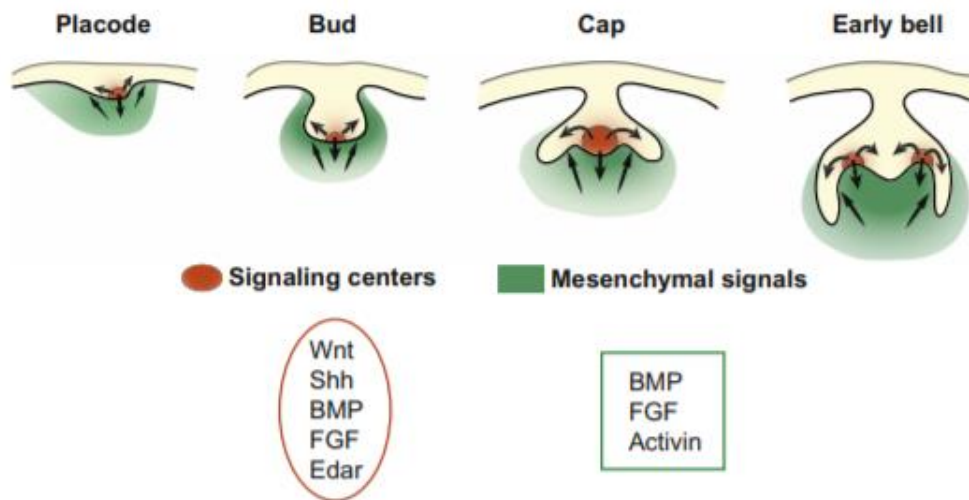


Figure 11 : Centres de signalisation réalisant des interactions entre les tissus épithéliaux et mésenchymateux, régulant la morphogénèse des dents (Balic et Thesleff, 2015)

« Les centres de signalisation épithéliaux, qui expriment des signaux de quatre familles de signaux conservés (Wnt, Shh, BMP, FGF), revêtent une importance particulière pour la morphogénèse. Ils expriment également Edar, le récepteur de la protéine ectodysplasine-A (Eda). Eda régule tous les centres de signalisation de l'épithélium dentaire et est le médiateur des interactions entre les compartiments épithéliaux. En outre, la signalisation d'Eda est intégrée à l'ensemble des quatre autres voies ainsi qu'aux interactions épithélio-mésenchymateuses. Le centre de signalisation précoce de la placode régule le bourgeonnement épithélial, tandis que le nœud d'émail primaire régule le passage du stade de bourgeon au stade de calotte ainsi que l'avancement de la morphogénèse jusqu'au stade de cloche. Les nœuds d'émail secondaires régulent la configuration des cuspidés dentaires dans les molaires pendant le stade de la cloche. Le site des signaux réciproques exprimés dans le mésenchyme comprend les FGFs, les BMPs et l'Activin. Les flèches indiquent la signalisation entre les deux tissus et au sein de l'épithélium (Figure 11). » (Citation d'après Balic A. et Thesleff I. *Tissue Interactions Regulating Tooth Development and Renewal*, 2015)

La couronne est recouverte d'émail, un tissu hyperminéralisé dont la matrice protéique est sécrétée par les améloblastes. Ces cellules se différencient à partir de l'épithélium dentaire interne.

L'émail est un tissu d'origine ectodermique, résultant de la minéralisation d'une matrice extracellulaire non-collagénique caractérisée par des EMP (Enamel Matrix Proteins), des protéines telles que l'amélogénine, l'énaméline, la tuftéline ou l'améloblastine qui sont probablement impliquées dans l'organisation, la croissance, et la minéralisation des cristaux d'hydroxyapatite de l'émail au cours du processus de maturation. Ces protéines sont sécrétées par les améloblastes.

La dentine sous-jacente, riche en collagène, est produite par les odontoblastes, qui dérivent du mésenchyme, lui-même issu des cellules de la crête neurale.

La dentine radiculaire est recouverte de ciment, autre tissu minéralisé déposé par des cémentoblastes (cellules également issues du mésenchyme). (10)

1.3.2 Potentiel de régénération dentaire chez l'Homme

Chez l'Homme, la lame dentaire subit une apoptose et se fragmente après la formation des dents permanentes, laissant des unités épithéliales éparses appelés restes de lame dentaire (DLR = Dental Lamina Rests). Les humains ont une capacité de régénération dans la lame dentaire en formation précoce, mais le potentiel de remplacement est perdu après la deuxième génération de dents. La lame dentaire subit une désintégration apoptotique pour empêcher toute régénération. Par conséquent, nous cherchons à savoir si les DLR fragmentés pourraient avoir un potentiel de régénération dentaire contrôlé qui pourrait être utilisé pour les futures thérapies dentaires. Ces DLR se trouvent généralement dans le follicule dentaire et dans les tissus conjonctifs qui constituent la paroi du kyste dentinaire des mâchoires. Ces tissus contiennent une petite proportion de cellules en prolifération mais expriment également un certain nombre de protéines de cellules souches dentaires (Sox2, Bmi1, β -caténine et PH3) similaires à celles observées chez les requins.

Aucune étude n'a pu prouver scientifiquement une régénération dentaire à partir de DLR. Cependant, des chercheurs ont suggéré que les DLR pourraient offrir une source potentielle de cellules souches dentaires pour la future thérapie régénérative

dentaire. Les données génétiques combinées du développement de la lame dentaire du requin et de l'améloblastome pourraient un jour conduire à une thérapie régénérative contrôlée des tissus dentaires chez l'Homme.

Il a été suggéré que la nécessité d'une stabilité occlusale **chez l'Homme** a conduit à une régénération dentaire limitée. (13)

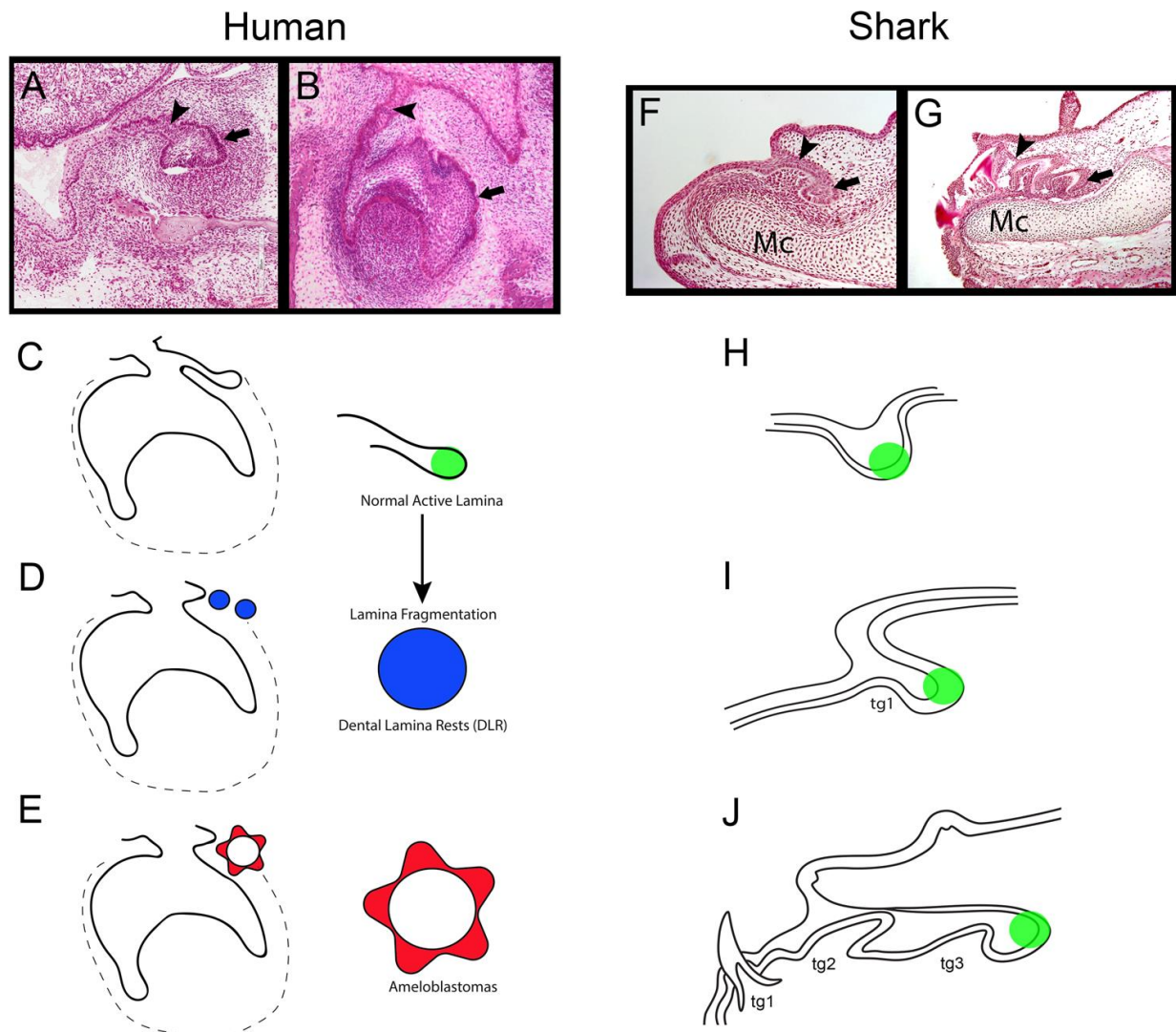


Figure 12 : Comparaison de l'évolution de la lame dentaire entre l'Homme (à gauche) et le requin (à droite) (Fraser et coll., 2019)

Les DLR sont des populations cellulaires en latence et possèdent une certaine capacité de prolifération car elles peuvent former différentes structures aberrantes dans la cavité buccale humaine, notamment des odontomes et des améloblastomes. L'évaluation des tissus péri-coronaires provenant des follicules dentaires ou associés aux kystes dentaires a démontré la présence de DLR. Ceux-ci, ainsi que d'autres

sources potentielles de cellules souches épithéliales dentaires (par exemple, les débris épithéliaux de Mallasez), ont été suggérés comme une source potentielle de cellules souches pour des applications régénératives.

Les protéines exprimées par les cellules souches dérivées des DLR suggèrent que ces populations cellulaires ont peut-être beaucoup en commun avec les cellules de la lame dentaire du requin. Une preuve de cette génétique commune pourrait être le début de recherches sur le potentiel de régénération dentaire chez l'Homme, une perspective passionnante pour les futures thérapies dentaires. Il y a une similarité génétique de ces tissus épithéliaux en apparence disparates (lame dentaire du requin et de l'Homme). (13)

Les cellules souches dentaires humaines peuvent être obtenues à partir de dents postnatales, de dents de sagesse avulsées ou de dents temporaires exfoliées. Par conséquent, la régénération des tissus dentaire représente un objectif approprié, mais difficile, pour les thérapies à base de cellules souches dentaires chez l'Homme. (26)

1.3.3 Comparaison du développement dentaire

Tableau 1 : Comparatif du développement des dentitions entre le requin moderne et l'Homme (source : données personnelles)

	Requin moderne	Homme
Dentition à la naissance	Rudimentaire	Absente
Lame dentaire	Continue	Éphémère
Régénération	Polyphyodonte	Diphyodonte
Réserve de cellules souches	Présente	Présente
Potentiel de régénération	Actif	Latent

2 Aspects histologiques dentaires

2.1 Histologie des dents chez le requin moderne

La structure générale des dents de requins est assez similaire aux dents humaines, et peut être subdivisée en deux parties externes : une racine, qui est attachée à un ensemble de tissus conjonctifs enveloppant les surfaces du cartilage de la mâchoire buccale, et la couronne, constituée de dentine pouvant ou non entourer une chambre pulpaire, et recouverte par un tissu hyperminéralisé, l'émailloïde. (10)

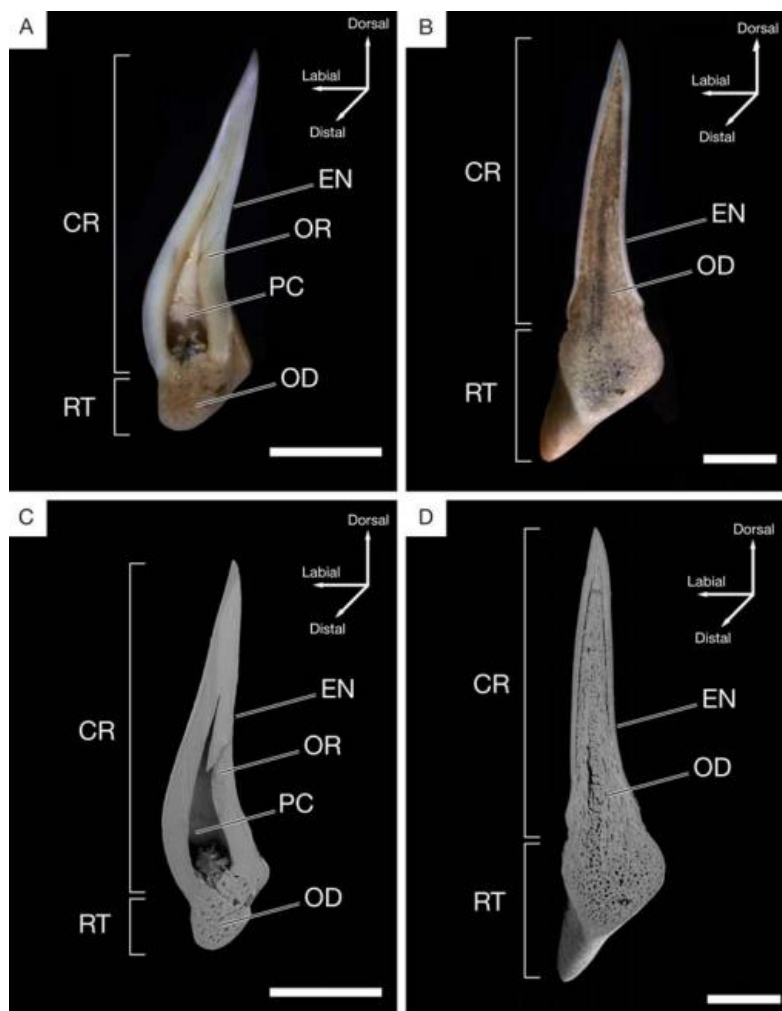


Figure 13 : Coupes histologiques et représentations schématiques en coupe sagittale des types histologiques orthodonte (A,C) et ostéodonte (B,D) chez le requin. CR, couronne ; RT, racine ; EN, émailloïde ; OR, orthodontine ; OD, ostéodontine ; PC, chambre pulpaire. (Moyer et coll., 2015)

Chez le requin il existe deux types de dentine : l'orthodentine et l'ostéodentine avec des différences de composition que nous étudierons ci-après. (28)

À l'origine, deux modèles histologiques ont été distingués dans les dents de requin, le type orthodonte (composé d'orthodentine avec une chambre pulpaire creuse en son centre) et le type ostéodonte (composé d'ostéodentine, sans chambre pulpaire). Des études plus récentes (dont une ayant analysé tous les ordres des requins modernes à l'aide de la tomographie microscopique à haute résolution) ont cependant défini trois types histologiques, en fonction de la présence ou de l'absence d'orthodentine et d'ostéodentine dans la couronne :

- _ Les dents de type orthodonte, qui ont une chambre pulpaire centrale creuse, encapsulée par une couche proéminente d'orthodentine ;
- _ Les dents de type pseudo-ostéodonte, dont la chambre pulpaire est secondairement remplacée par de l'ostéodentine, encapsulée par l'orthodentine ;
- _ Les dents de type ostéodonte, dans lesquelles aucune orthodentine n'est développée, mais où le noyau dentinaire complet de la couronne est constitué d'ostéodentine et remplace la chambre pulpaire.

Le noyau dentinaire peut donc être constitué d'orthodentine, d'ostéodentine ou des deux. Les trois types histologiques peuvent être distingués par des différences structurelles. (17)

Des techniques de microscopie optique et électronique à balayage (MEB) et de tomographie microscopique à haute résolution, ont été utilisées dans différentes études afin d'analyser les similitudes et les différences entre les différents types histologiques présents chez les requins et que nous détaillerons ci-après. (28)

Une dent qui est dite fonctionnelle a terminé son développement et sa minéralisation contrairement à une dent de remplacement. (31)

Deux questions se posent :

- 1) dans quel ordre les tissus minéralisés se forment au cours du développement de la dent ?
- 2) quels tissus minéralisés peut-on distinguer dans les dents fonctionnelles ? (28)

Des chercheurs ont utilisé un marquage à la tétracycline : la fixation intravasculaire de la tétracycline chez le requin est due à la forte concentration en calcium dans le sérum. Puis des coupes de l'arcade mandibulaire à différents stades de

développement ont été étudiées au microscope. Les chercheurs ont ainsi déterminé que la dernière partie de la dent à se calcifier est la partie interne de la dentine à côté du tissu pulpaire (une zone correspondant à l'emplacement de la dentine secondaire chez l'Homme), et non pas la racine comme certaines études antérieures l'indiquaient. (5)

Différents minéraux ont été identifiés dans les dents de requins : la fluorapatite, l'hydroxyfluorapatite, le fluorure de calcium, le fluorure de potassium et le phosphate de calcium amorphe. Les dents de la région postérieure sont moins fluorées que les dents de la région antérieure.

Le fluorure de potassium a été détecté dans les dents fonctionnelles, mais pas dans les dents de remplacement. (9)

Les éléments structurels composant les dents de requin se présentent de manière très hiérarchisée. À l'extérieur, on trouve un émailloïde dur et riche en minéraux et à l'intérieur, une dentine plus souple et moins minéralisée. L'émailloïde des dents de requins présente une teneur plus élevée en minéraux que l'émail des dents humaines. Contrairement aux Hommes, les dents de requin contiennent de la fluorapatite comme élément biominéral avec des substitutions partielles de phosphate par du carbonate et de fluorure par de l'hydroxyde. La fluorapatite qui compose l'émailloïde des requins a une élasticité et une rigidité plus élevées que l'hydroxyapatite qui compose l'émail des Hommes.

Chez les requins, la dentine contient des cristaux inorganiques, une matrice organique et des tubulis dentinaires d'un millimètre de diamètre comme dans les dents humaines. (11)

2.1.1 Couronne

2.1.1.1 Émailloïde

Chez les requins, le tissu dur externe de la couronne des dents est appelé émailloïde, alors que chez les Hommes il est appelé émail. (11)

L'émailloïde est la couche la plus externe de la dent, constituant une surface dure et brillante. Elle se forme toujours en premier, et atteint son épaisseur maximale très tôt dans le développement de la dent. Dans les trois différents types histologiques, l'émailloïde est d'une dureté égale. L'émailloïde des requins se forme par minéralisation d'une matrice extracellulaire qui se trouve entre une couche d'améloblastes et d'odontoblastes. (28)

L'émailloïde est constitué de trois couches distinctes :

- La couche la plus extérieure : la SLE (Shiny Layer Enamel) qui est une fine couche non structurée ;
- La couche intermédiaire : la PFE (Parallel Fiber Enamel) qui présente un arrangement parallèle des cristaux ;
- La couche la plus interne : la TFE (Tangled Fiber Enamel), où les cristaux d'émailloïde ne sont pas aussi organisés. (27)

Chez le requin, la couche d'émailloïde commence à se minéraliser avant que la dentine ne commence à se former (c'est l'inverse chez l'Homme), et les processus odontoblastiques s'étendent dans la couche d'émailloïde des dents de requin mais sont absents dans l'émail des Hommes. (17)

Une étude a comparé structurellement et chimiquement les dents de deux espèces de requins différentes (*Isurus oxyrinchus* : le requin mako, et *Galeocerdo cuvier* : le requin tigre) et un monocristal géologique. Dans cette étude, des images en MEB ont montré que l'émailloïde possède une cristallinité élevée avec des cristaux très ordonnés, et que la partie inorganique est constituée de fluorapatite. La dentine a une teneur plus élevée en eau, en matrice organique et en carbonate que l'émailloïde, mais contient moins de fluor. L'émailloïde est environ six fois plus dur que la dentine, et cette dureté est isotrope (elle présente les mêmes caractéristiques dans toutes les directions).

L'émailloïde a une teneur en minéraux beaucoup plus élevée que la dentine, et contient également de plus gros cristaux. Les cristaux de l'émailloïde sont constitués de faisceaux ayant une disposition particulière (perpendiculaires entre eux pour une meilleure résistance mécanique). (11)

Toutes les espèces de requins présentent la même microstructure au niveau de l'émailloïde. (10)

L'émailloïde est un tissu d'origine développementale mixte, produit à la fois par les améloblastes et par les odontoblastes, bien que la contribution respective de chaque type cellulaire reste mal comprise. Sa matrice extracellulaire semble en tout cas riche en collagène, ce qui a conduit certains auteurs à le considérer comme une forme particulièrement minéralisée de dentine. (31)

Chez les requins, la composante principale de ce tissu est la fluorapatite, un phosphate de calcium riche en fluor, et plus résistant que les autres variétés d'apatite.

L'origine cellulaire de l'émailloïde et la composition de sa matrice demeurent cependant bien plus énigmatiques comparé à l'émail de l'Homme. Des recherches sur les processus développementaux de l'émailloïde sont nécessaires pour clarifier ses relations avec les autres tissus dentaires des requins. (10)

La fluorapatite des dents de requin a déjà été utilisée avec succès comme nouveau matériau de remplissage osseux fonctionnellement efficace sur le rat. Ces fluorapatites apportent une densité minérale osseuse significativement plus élevée que par apport synthétique, pour des applications de remplissage osseux dans l'élévation du sinus maxillaire, la régénération parodontale ou la pose d'implants. La fluorapatite présente dans l'émailloïde peut donc apporter de nouvelles techniques prometteuses dans les soins dentaires chez l'Homme. (22)

2.1.1.2 Orthodentine

L'orthodentine est un type de dentine composé d'une dentine circumpulpaire (qui entoure la chambre pulpaire) et d'une dentine périphérique (fine couche extérieure à la dentine circumpulpaire). (28)

L'orthodentine présente des tubules parallèles et ramifiés qui ont été décrits à l'origine comme entourant une chambre pulpaire mais qui peuvent également entourer un noyau central d'ostéodentine (voir type pseudo-ostéodonte ci-après) dans les dents de requin. (17)

Des lignes de contours plus ou moins parallèles à la chambre pulpaire, et de plus faible densité, sont présentes dans l'orthodentine, et marquent les différentes périodes de dépôt de l'orthodentine au cours du développement de la dent. Ces lignes sont appelées lignes d'Owen. L'orthodentine est beaucoup moins dure que l'ostéodentine. (28)

L'orthodentine ne possède pas d'ostéons, en revanche, ils sont présents dans l'ostéodentine. (31)

2.1.1.3 Ostéodentine

L'ostéodentine est une sorte de dentine poreuse composée d'ostéons dentinaires (canaux vasculaires entourés de dentine circumpulpaire) et de tissu interostéonal.

Les ostéons dentinaires sont détectables sur les images de tomодensitométrie et donnent à l'ostéodentine un aspect spongieux. (17)

L'ostéodentine de la couronne est légèrement plus dense que l'ostéodentine de la racine. Les tubules dentinaires se ramifient de manière rhizoïde, ils sont moins ordonnés que dans l'orthodentine. (28)

Elle ressemble à l'os et contient des canaux vasculaires. (31)

2.1.2 Racine

La racine permet le maintien des dents aux mâchoires, par des liens d'attaches entre elle et les tissus conjonctifs qui recouvrent les cartilages des mâchoires. (29)

La racine est constituée d'ostéodentine. (17)

La minéralisation de l'ostéodentine dans la racine se poursuit jusqu'à ce que la dent ait atteint une position fonctionnelle sur la file dentaire.

Selon les espèces, la racine se forme à des stades de développement différents.

Chez les orthodontes et pseudo-ostéodontes, l'ostéodentine commence à se former dans la racine en même temps que la formation de l'émailloïde dans la couronne.

Chez les ostéodontes, il n'y a pas de racine dans les premiers stades du développement des dents. Le fait que la minéralisation de l'ostéodentine dans la couronne et dans la racine (absente dans les premiers stades) se fasse à des

moments distincts, indique qu'il y a des populations distinctes d'odontoblastes qui ne sont pas synchronisées. (28)

2.1.3 Présentation des différents types histologiques

2.1.3.1 Type orthodonte

Dans les dents de type orthodonte, la chambre pulpaire est présente tout au long du développement de la dent. (31)

Chez les requins présentant ce type histologique, chaque dent est composée de trois tissus minéralisés : l'émailloïde et l'orthodentine dans la couronne, et l'ostéodentine dans la racine.

La chambre pulpaire réduit en volume au fur et à mesure que l'ostéodentine de la racine se forme au cours du développement dentaire, mais elle n'est jamais complètement remplie.

Le réseau vasculaire est représenté par de courts canaux vasculaires qui relient la chambre pulpaire à des pores nutritifs.

Radiographiquement, il est facile de déterminer la transition entre l'ostéodentine de la racine et l'orthodentine de la couronne grâce aux différences de densité entre ces deux tissus. Le tissu le moins dense se trouve au niveau de l'orthodentine, au plus proche de la chambre pulpaire, c'est-à-dire l'orthodentine la plus récemment formée. La densité de l'orthodentine augmente au fur et à mesure que l'on s'éloigne de la chambre pulpaire.

Les tubules présents dans l'orthodentine sont beaucoup plus fins que ceux présents dans l'ostéodentine de la racine. (28)

La jonction entre l'émailloïde et la dentine (DEJ : dentin-enameloïde junction) est nette, et délimitée par les tubules de l'orthodentine et les fibrilles du TFE de l'émailloïde. (28)

2.1.3.2 Type ostéodonte

Pour l'ostéodonte, la dent est entièrement remplie d'ostéodentine, elle est dépourvue de chambre pulpaire et d'orthodentine. L'ostéodentine remplit la chambre pulpaire au fur et à mesure que la dent se développe.

Chez les requins qui présentent ce type histologique, chaque dent est composée de seulement deux tissus minéralisés : l'émailloïde et l'ostéodentine dans la couronne, et l'ostéodentine dans la racine. (28)

Concernant les dents de type ostéodonte, dans l'ordre, la minéralisation de l'ostéodentine a d'abord lieu dans la couronne en partant de la pointe coronaire puis s'étend continuellement en direction de la racine. (31)

L'ostéodentine de la racine et de la couronne forment une seule et même masse, il n'y a pas de transition. Aucune ligne d'Owen n'a été retrouvée chez les requins de type ostéodonte.

Le réseau vasculaire du type ostéodonte est différent de celui du type orthodonte. En effet, il existe des canaux vasculaires individuels à travers l'ostéodentine, avec le plus gros canal qui est le canal principal présent au centre de la couronne. Ce canal traverse l'ostéodentine pour venir se connecter à un pore nutritif au niveau de la langue à côté de la dent. (28)

Les dents sont complètement remplies d'ostéodentine sous l'émailloïde, et aucune chambre pulpaire n'est retenue dans les dents complètement développées. (27)

Au niveau de la DEJ, il y a un contact direct entre le TFE de l'émailloïde et l'ostéodentine qui remplit la couronne. L'ostéodentine se minéralise sur une matrice collagénique, comme une charpente de collagène qui remplit la couronne. Ce collagène traverse la DEJ et pénètre le TFE de l'émailloïde. Il y a donc une continuité directe entre les fibrilles du TFE et le collagène de l'ostéodentine. (28)

2.1.3.3 Type pseudo-ostéodonte

L'histologie dentaire de type pseudo-ostéodonte est le type histologique dentaire le plus courant chez les requins modernes.

Les requins présentant ce type histologique ont des dents composées de trois tissus minéralisés : émailloïde, orthodentine, et ostéodentine dans la couronne, et ostéodentine dans la racine.

Au début du développement de la dent, le type pseudo-ostéodonte s'apparente à un type orthodonte avec une couronne remplie d'orthodentine et une chambre pulpaire en son centre. Puis, au cours du développement, l'ostéodentine pénètre à différents degrés depuis la racine dans la chambre pulpaire.

Ainsi, dans les dents entièrement minéralisées, la chambre pulpaire est remplacée partiellement ou complètement (selon les espèces) par un noyau central d'ostéodentine entouré d'orthodentine. Certaines espèces peuvent en effet conserver partiellement une chambre pulpaire au centre de la dent. Comme pour les autres types histologiques, la racine est entièrement composée d'ostéodentine. (17)

2.1.4 Type histologique selon l'espèce ou la famille

Le type pseudo-ostéodonte étant le type histologique prédominant chez les requins modernes, il représente sans ambiguïté la condition plésiomorphe.

Dans une étude ayant examiné les huit ordres de requins existants, l'orthodentine était présente dans la couronne de tous les requins examinés, à l'exception des membres de l'ordre des Lamniformes, dont les dents sont uniquement composées d'ostéodentine.

Les racines dentaires sont, dans chaque ordre, composées d'ostéodentine, à l'exception de *Pristiophorus nudipinnis*. (17)

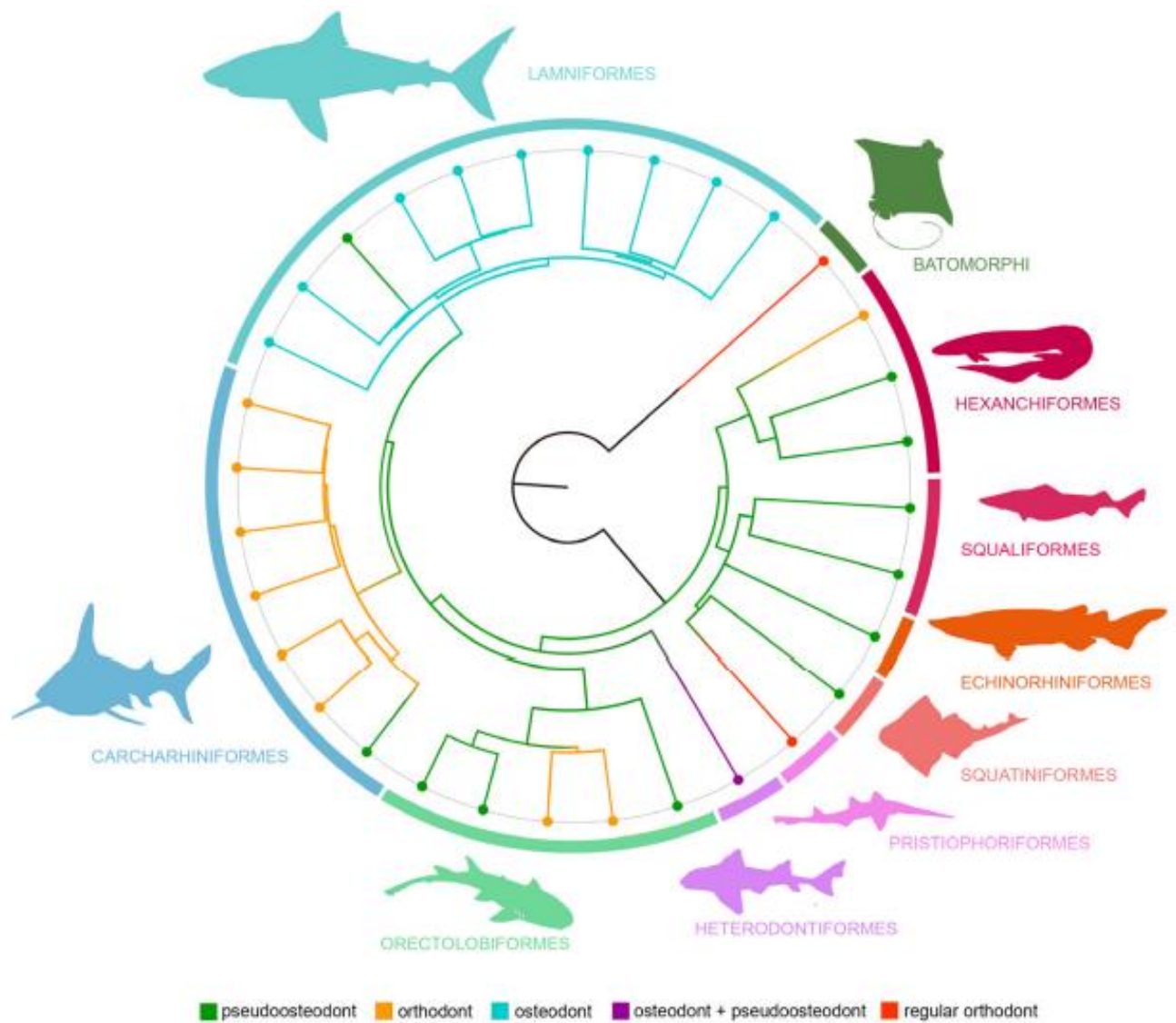


Figure 14 : Type histologique dentaire selon la famille chez le requin moderne (Jambura et coll., 2019)

- Superordre des **Squalomorphes**

À l'exception du requin lézard *Chlamydoselachus anguineus* (type orthodonte) et du requin-scie *Pristiophorus nudipinnis* (type orthodonte régulier *qui sera décrit ci-après*), tous les requins du superordre Squalomorphe présentent le type pseudo-ostéodonte.

Dans le superordre des Squalomorphes, il y a 4 ordres :

- L'ordre des **Hexanchiformes** avec les espèces *Hexanchus microdon* et *Notorynchus kempfi* qui présentent tous deux le type pseudo-ostéodonte, ainsi que *Chlamydoselachus anguineus* qui présente lui le type orthodonte.

- L'ordre des **Squaliformes** avec les espèces *Centrophorus granulosus* et *Squalus acanthias* qui présentent tous deux le type pseudo-ostéodonte, avec une variation de ce type histologique dans ce groupe qui conserve partiellement une chambre pulpaire entourée d'orthodentine. Les Echinorhiniformes ont été intégrés à l'ordre des Squaliformes, et présentent également le type pseudo-ostéodonte.

- L'ordre des **Squatiniformes** avec *Squatina squatina* qui présente le type pseudo-ostéodonte.

- L'ordre des **Pristiophoriformes** avec *Pristiophorus nudipinnis* (requin scie) qui présente un modèle d'histologie dentaire très modifié appelé orthodonte régulier : il présente un type orthodonte dans la couronne ainsi que dans la racine. En effet, une chambre pulpaire est présente dans la couronne et dans la racine, à partir de laquelle des canaux vasculaires très ordonnés s'étendent vers l'apex de la dent. Cette chambre pulpaire est entourée d'une couche d'orthodentine très proéminente. Aucune ostéodentine n'a pu être identifiée à l'intérieur de la racine, seulement de l'orthodentine. (17)

- Superordre des **Galéomorphes**

Chez les Galéomorphes, le type pseudo-ostéodonte est représenté dans chaque ordre, mais dans une moindre mesure que chez les requins du superordre des Squalomorphes. Dans les ordres des Carcharhiniformes et des Lamniformes, une seule espèce présente ce type histologique. Tous les autres requins Carcharhiniformes sont connus pour présenter le type orthodonte et les Lamniformes présentent le type ostéodonte, connu exclusivement pour ce groupe.

_ Dans le superordre des Galéomorphes il y a 4 ordres :

- L'ordre des **Hétérodontiformes** avec le requin *Heterodontus portusjacksoni* qui présente une très forte hétérodontie avec des petites dents antérieures cuspidées et des plus grosses dents postérieures molariformes non cuspidées. Il y a une différence histologique entre les dents antérieures et postérieures. Ses dents antérieures sont pseudo-ostéodontes présentant une couche d'orthodentine à la base de la couronne dentaire, tandis que la partie supérieure de la couronne est remplie d'ostéodentine. Ses dents postérieures sont quant à elles ostéodontes.

- L'ordre des **Orectolobiformes** avec les espèces *Orectolobus maculatus* et *Nebrius blanckenhorni* qui présentent tous deux le type pseudo-ostéodonte, et *Rhincodon typus* qui présente lui le type orthodonte.

- L'ordre des **Carcharhiniformes** qui présentent le type orthodonte, à l'exception du requin à dents fourchues *Hemipristis elongata* qui possède des dents de type pseudo-ostéodonte.

- L'ordre des **Lamniformes** qui présentent tous exclusivement le type ostéodonte et sont donc dépourvus d'orthodentine, à l'exception du requin pèlerin *Cetorhinus maximus*, qui possède le type pseudo-ostéodonte.

De façon surprenante, le groupe frère des requins modernes, les batomorphes (raies et pocheteaux), ont des dents qui ne comportent que de l'orthodentine, mais pas d'ostéodentine, comme *Pristiophorus nudipinnis*, type histologique connu sous le nom d'orthodonte régulier. (17)

Le type ostéodonte est présent de manière plésiomorphe chez tous les requins Lamniformes, et pourrait représenter le type histologique le plus dérivé des requins modernes. D'après une étude sur des taxons fossiles de requins, le type ostéodonte se serait déjà développé deux autres fois de manière indépendante. En conséquence, le type ostéodonte pourrait inclure un signal fonctionnel (adaptatif), mais la question de savoir si le type histologique dentaire des requins modernes a une signification phylogénétique ou non n'a pas encore été résolue. (31)

2.1.5 Type histologique à caractère phylogénétique ou fonctionnel

L'étude *Evolutionary trajectories of tooth histology patterns in modern sharks (Chondrichthyes, Elasmobranchii)*, Jambura et coll., 2020, s'est intéressée à la répartition des types histologiques dentaire chez les requins modernes, avec pour objectif de déterminer si l'histologie des dents peut être porteuse d'un signal phylogénétique et/ou si elle est plutôt liée à la fonction de la dent et aux forces qui lui sont exercées.

De nombreux auteurs différencient les types orthodontes et ostéodontes, mais l'importance phylogénétique de cette différence n'est pas claire. (17)

La différenciation de ce type histologique pseudo-ostéodonte (plésiomorphe) en d'autres types histologiques au cours de l'évolution des requins est susceptible d'être compliquée à expliquer parce que nous ne comprenons toujours pas les détails des différences dans l'arrangement des tissus dans les différents types histologiques à travers la diversité des requins. (28)

Il y a deux hypothèses aux différences morphologiques et histologiques des dents entre les espèces de requin moderne :

- _ Il y a un lien avec le régime alimentaire, avec la fonction, à savoir saisir, couper, écraser une proie.
- _ Il y a un lien phylogénétique, une valeur taxonomique.

Mais les types histologiques décrits actuellement sont trop simplistes pour comprendre réellement leurs rapports avec la phylogénie et la fonction. Les modèles de vascularisation de la dentine pourraient offrir de nouvelles voies de recherches pour mieux comprendre ces relations.

Des études menées par *Ginisty D.* ont montré qu'il existe une tendance claire selon laquelle tous les requins du même ordre présentent des modèles histologiques similaires. (17)

Les raisons de ces variations ne peuvent être expliquées que dans un contexte phylogénétique ou fonctionnel, et restent non résolues à l'heure actuelle.

Il est important de noter que des variations peuvent être identifiées à l'intérieur même du type pseudo-ostéodonte : les ostéons dentinaires de l'ostéodentine dans la racine

et la couronne peuvent présenter des variations (diamètre des canaux, densité vasculaire, et arrangement des ostéons) ; le niveau de remplissage de la chambre pulpaire par l'ostéodentine peut varier d'un taxon à l'autre. Des études supplémentaires seront nécessaires pour déterminer la présence ou l'absence d'un signal phylogénétique à ces variations.

Cependant, les trois types histologiques (orthodonte, ostéodonte et pseudo-ostéodonte) sont une simplification des nombreux modèles histologiques différents qui peuvent être observés chez les requins modernes et donc ne sont pas suffisants pour en tirer des conclusions claires sur leur pertinence phylogénétique, seules des hypothèses peuvent être émises.

Le deuxième type histologique de dent le plus courant est le type orthodonte. Pour ce type histologique, les interprétations phylogénétiques sont également compliquées car il a évolué plusieurs fois de manière indépendante chez les poissons cartilagineux et il possède des caractéristiques très modulables.

Le troisième type histologique est le type ostéodonte. C'est un modèle unique retrouvé seulement chez les requins Lamniformes, bien qu'ils aient des modes de vie et des préférences de proies très différents à l'intérieur de ce même ordre, ce qui indique un signal phylogénétique plutôt qu'un signal fonctionnel.

On a vu précédemment que pour l'espèce de requin *Heterodontus portusjacksoni* (Hétérodontiforme), il existe un modèle de minéralisation dentaire très dérivé, qui présente deux modèles histologiques différents (des dents antérieures avec de l'orthodentine limitée à la base de la couronne le reste étant rempli d'ostéodentine recouvert d'un émail massif à ce niveau, et des dents postérieures molariformes avec une ostéodentine en colonne). D'autres taxons présentent ce schéma ressemblant à un type ostéodonte avec une ostéodentine en colonne, notamment chez les raies. Comme tous ces taxons sont durophages (ils consomment des proies à carapace dure) et ont des dents de forme similaire (un contour quelque peu rectangulaire avec des surfaces de couronne plates), un lien inhérent entre leur composition dentaire, la morphologie des dents et leur régime alimentaire semble probable.

Le requin-scie *Pristiophorus nudipinnis* (Pristiophoriforme) a également une histologie dentaire très modifiée qui ne reflète aucun des trois types histologiques. Ce type histologique qualifié d'orthodonte régulier est retrouvé également chez les batoïdes (raies). Cette histologie dentaire très modifiée indique également une adaptation fonctionnelle plutôt qu'un signal phylogénétique. (17)

Les dents des requins sont uniques car non seulement elles présentent une grande diversité de forme et de structure qui sont en corrélation avec les mécanismes de préhension, d'écrasement ou de coupe pendant l'alimentation, mais elles portent également un signal phylogénétique fort. (31)

Concernant les caractéristiques microstructurales de l'émailloïde il y a une stabilité qui est bien réelle chez les différents requins modernes. En effet, toutes les espèces de requins modernes partagent la même microstructure de l'émailloïde, indépendamment de leurs relations intra-ordinales, de leur type histologique, de leur morphologie dentaire et de leur régime alimentaire, ce qui suggère un signal phylogénétique marqué. (10)

2.1.6 Relation structure dentaire et fonction

La dureté des dents humaines et des requins est quasiment égale, tant pour la dentine que pour l'émailloïde/émail. Cela signifie que la dureté des dents est indépendante du type d'apatite (dents humaines : hydroxyapatite ; dents de requin : fluorapatite), mais dépend surtout de l'arrangement de ces cristaux d'apatite. (11)

Les implications fonctionnelles des types histologiques dentaires retrouvés chez les requins n'ont pas encore été étudiées en détail. Nous pouvons cependant concevoir l'idée que l'ostéodentine, étant significativement plus dure que l'orthodentine, puisse être impliquée lors de forces exercées plus importantes, comme dans le cas du requin *Carcharodon carcharias* (Lamniforme) qui peut mordre avec une force supérieure à 18000N. Cette théorie reste à étudier car elle est contredite par certains taxons, comme le requin *Carcharhinus leucas* qui possède la plus grande force de morsure antérieure des requins et qui présente un type orthodonte à ce niveau. (28)

L'étude *Structure, composition, and mechanical properties of shark teeth*, Enax et coll., 2012, s'est intéressée à la composition chimique, la structure et les propriétés micromécaniques, séparément pour la dentine et l'émail, de deux espèces de requins (*Isurus oxyrinchus* (Lamniforme), requin mako ; et *Galeocerdo cuvier* (Carcharhiniforme), requin tigre). Cette étude a permis de mettre en évidence la corrélation entre tous les paramètres, en particulier entre la structure et la dureté. Les dents de ces deux espèces ont été choisies parce que ces dents ont des implications fonctionnelles différentes et qu'il était donc possible de corréler la fonction avec la structure et la dureté. Ils ont tous les deux des dents de morphologie différente. Le fait que les dents de requin soient constituées de fluorapatite, un biomatériau plus dur que l'hydroxyapatite chez l'Homme, peut avoir des implications sur leur fonction biologique.

À l'aide du MEB, nous avons pu constater au niveau de la DEJ, que les fibres de la matrice organique dentinaire étaient entrelacées avec les cristaux d'émailloïde plus grands, ce qui a probablement renforcé l'adhésion entre la dentine et l'émailloïde.

Les dents représentent les tissus les plus fortement minéralisés et les plus durs chez les mammifères, y compris chez l'Homme. Leurs propriétés mécaniques extraordinaires sont en partie dues à un arrangement spécial des cristaux d'apatite qui les composent.

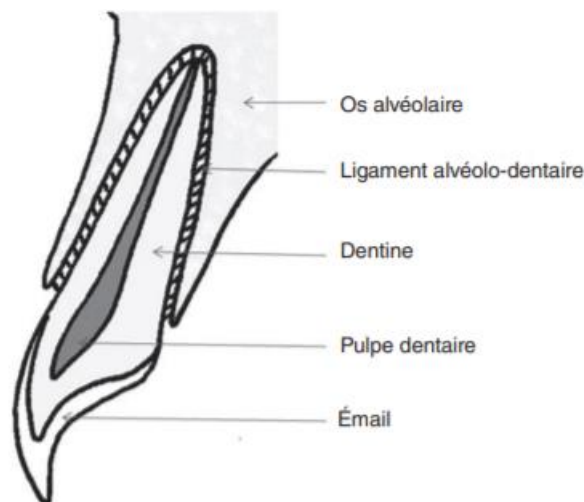
Bien que les dents des deux espèces de requins aient une fonction biologique différente, c'est-à-dire déchirer pour *Isurus oxyrinchus* et couper pour *Galeocerdo cuvier*, leur dureté est comparable à la fois à l'échelle micro et nanométrique. Cela suggère que la fonction des dents n'est pas accomplie grâce à la composition chimique ou minéralogique, mais simplement par une architecture différente de ces mêmes éléments. Les éléments structurels constitutifs (bâtonnets de fluorapatite dans l'émailloïde et fibres de collagène dans la dentine) sont interdigités, ce qui donne une structure mécaniquement solide dans toutes les directions.

La teneur en fluor des dents de requin est beaucoup plus élevée que celle des dents chez l'Homme. La résistance mécanique de l'émailloïde est plus élevée que celle de la dentine car elle a une cristallinité et une teneur en minéraux (Calcium/Magnésium) plus élevée. Si la teneur en calcium diminue, la nano-dureté diminue également, ce qui est également le cas chez l'Homme. (11)

2.2 Rappels histologiques chez l'Homme et comparaison avec le requin moderne

La dent est divisée en une couronne recouverte d'émail, apparente dans la cavité buccale, et une racine entourée d'un ciment dense, dans le processus alvéolaire. La jonction ciment-émail, ou collet, délimite la frontière entre la couronne et la racine anatomique.

Le noyau de la dent est composé de dentine, moins dense que l'émail. En profondeur de la dentine se trouve un compartiment central radio-clair appelé pulpe. La pulpe est composée de tissu conjonctif, abritant des nerfs et des vaisseaux sanguins. Le faisceau neurovasculaire entre par le foramen apical et remonte le long de la racine par le ou les canaux radiculaires pour pénétrer dans la chambre pulpaire dans la couronne de la dent. (42)



*Figure 15 : Schéma histologique d'une dent humaine dans son environnement
(Vaysse et coll., 2015)*

L'émail est le tissu le plus minéralisé de l'organisme avec 95% de cristaux d'hydroxyapatite de taille moyenne et une faible teneur en matrice organique non collagénique (environ 1 % en poids). (38)

La dentine qui est sous-jacente à l'émail et au ciment, et qui borde la pulpe, est une structure poreuse avec des tubulis dentinaires de taille moyenne. (11)

La dentine est composée de 70 % d'hydroxyapatite, 20 % de matrice organique et 10 % d'eau. La matrice organique est principalement constituée de collagène et notamment le collagène de type I qui représente 85 % de la matrice dentinaire. (38)

Les tubulis dentinaires ne se prolongent qu'occasionnellement et sur une courte distance dans l'émail. (3)

La formation de l'émail se fait par les améloblastes. Elle est postérieure à celle de la dentine qui est produite par les odontoblastes. Il existe plusieurs types de dentine, décrits sur des critères histologiques et structurels, et dont certains peuvent être particulièrement difficiles à distinguer de l'os (dentine primaire, secondaire, et tertiaire). Le cément est déposé par des cémentoblastes. (10)

Le cément remplit principalement la fonction d'ancrage du ligament alvéolodentaire à la racine dentaire. (38)

Tableau 2 : Comparaisons histologiques entre le requin moderne et l'Homme
(source : données personnelles)

	Requin moderne	Homme
Tissus minéralisés coronaires	Émailloïde, orthodentine ou ostéodentine ou les deux	Email et dentine
Tissus minéralisés radiculaires	Ostéodentine	Cément et dentine
Émailloïde/Email	Fluorapatite, plus dur, formé par les améloblastes et les odontoblastes, tubulis dentinaires présents, riche en collagène	Hydroxyapatite, moins dur, formé par les améloblastes, tubulis dentinaires absents, pauvre en collagène
Types dentinaires	Orthodentine, ostéodentine	Primaire, secondaire, tertiaire
Chambre pulpaire	Présente ou non selon le type histologique	Présente
Ordre de formation	Émailloïde puis dentine	Dentine puis email
Type histologique	Orthodonte, ostéodonte, ou pseudo-ostéodonte	Unique
Racine	Ancrée dans des tissus conjonctifs	Ancrée dans l'os alvéolaire

3 Aspects morphologiques et fonctionnels

Avant le contact avec l'Europe, les habitants des îles du Pacifique Sud (comme les peuples indigènes des îles hawaïennes) et toutes les cultures du Pacifique central, utilisaient des dents de requin dentelées comme outils et armes, remarquablement efficaces pour trancher les tissus mous. Cet armement découle de l'accès des insulaires aux requins et du manque d'accès aux métaux. (27)

3.1 Types de dents chez les requins modernes

La dentition des requins est marquée par une forte hétéroodontie, désignant les variations de la morphologie dentaire en fonction de la position des dents sur la mâchoire d'un même individu, de leur sexe ou encore de leur âge. (10)

Les dents de requins adoptent des formes de tout type, allant des dents molariformes, aplaties, aux dents fines allongées et pointues, en passant par les dents triangulaires formées d'un bord coupant mésial et d'un bord coupant distal, avec ou sans dentelures. (29)

Les dentelures sont des sortes de toutes petites dents alignées le long de l'arrête d'une couronne dentaire, qui permettent une coupe plus efficace de cette même dent (Figure 16). (27) *Les dentelures seront décrites de façon plus précise en aval de ce travail.*

Les dents de première génération, cependant, partagent des caractéristiques morphologiques communes chez tous les requins.

Les requins montrent qu'un système de régénération dentaire continu permet la mise en place d'une grande diversité de morphologies dentaires. Les requins adultes du genre *Scyliorhinus* sont sexuellement dimorphiques. En effet, ils présentent un renouvellement rapide des dents, et réalisent un changement de morphologie dentaire par le biais de la régénération pour correspondre odontologiquement aux saisons de reproduction. (29)

3.1.1 Formes et espèces

La morphologie peut varier d'une espèce à une autre appartenant à une même famille, et parfois au sein d'une même espèce, en fonction de l'âge, de la période de reproduction, ou même de la position de la dent sur l'arcade. Ces variations morphologiques sont principalement dues à une adaptation au régime alimentaire du requin, que nous étudierons dans un chapitre suivant. (44)

L'étude *Shark teeth as edged weapons: serrated teeth of three species of selachians*, Moyer et Bemis, 2017 a analysé la morphologie et l'histologie des dents dentelées chez trois espèces de requins : le requin tigre (*Galeocerdo cuvier*), le requin bleu (*Prionace glauca*) et le grand requin blanc (*Carcharodon carcharias*). Cette étude a analysé les variations histologiques entre les dents dentelées grâce à la tomographie par ordinateur, la microscopie électronique à balayage et aux préparations histologiques.

On y retrouve deux types de dentelures : les dentelures primaires, et secondaires (qui sont des dentelures dans les dentelures primaires). Les dentelures secondaires sont retrouvées dans cette étude uniquement chez le requin-tigre, et leur présence est certainement liée à son régime alimentaire.

En s'intéressant à ces trois espèces de requins, nous pouvons remarquer quelques différences au niveau de ces dentelures (Figure 16). (27)

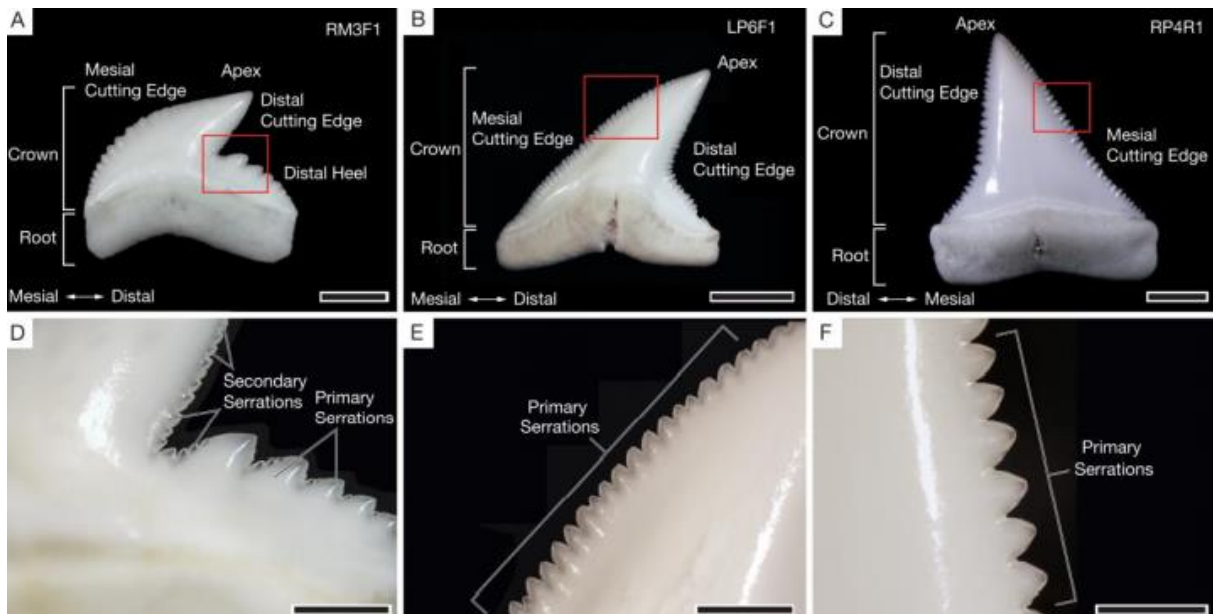


Figure 16 : Photographies avec grossissement des différentes dentelures retrouvées chez le requin tigre (A, D), le requin bleu (B, E), et le grand requin blanc (C, F). (Moyer et Bemis, 2017)

- Chez le requin tigre (*Galeocerdo cuvier*/Carcharhiniforme) (Figure 16, A et D)

Les dents du requin tigre présentent deux bords coupants dentelés menant jusqu'à l'apex de la couronne qui est incliné distalement. La dent est formée par une longue arête coupante mésiale incurvée qui s'étend de la racine à l'apex coronaire, et une arête tranchante distale plus courte et plus droite qui relie l'apex coronaire au talon distal de la dent. Le talon distal, fortement dentelé, correspond à l'arrête qui commence de l'extrémité basse de l'arrête distale, et s'étend sur un tiers à la moitié de la largeur de la dent. Les dentelures du talon distal sont fortement inclinées distalement. Des dentelures de tailles différentes sont présentes sur une même dent. En effet il y a des dentelures primaires qui sont les grandes dentelures retrouvées sur le bord de coupe mésial et sur le talon distal, et des dentelures secondaires qui sont les petites dentelures sur ou entre les dentelures primaires. Le requin tigre possède donc des bords coupants doublement dentelés. Toutes les dentelures du bord tranchant distal sont des dentelures de type secondaire.

La couche d'émail varie en épaisseur le long des bords de coupe de la dent. (27)

- Chez le requin bleu (*Prionace glauca*/Carcharhiniforme) (Figure 16, B et E)

Le requin bleu présente une couronne dentaire inclinée distalement pour former une longue arrête de coupe mésiale et une arrête de coupe distale incurvée. Les deux bords sont garnis de dentelures primaires, mais pas de dentelures secondaires. Certaines des grandes dentelures présentes sur la moitié apicale de la couronne sont elles-mêmes légèrement inclinées en direction de l'apex de la couronne. Les dents de la mâchoire supérieure présentent des dentelures plus grandes et plus évidentes que celles des dents de la mâchoire inférieure, qui ont des dentelures très fines et limitées à la moitié apicale de la couronne. (27)

- Chez le grand requin blanc (*Carcharodon carcharias*/Lamniforme) (Figure 16, C et F)

Les dents du grand requin blanc présentent les dentelures les plus prononcées avec des dentelures primaires uniquement, qui sont plus fines sur le bord mésial (2 à 3 dentelures par mm) que sur le bord distal (1 à 2 dentelures par mm). Ici les dentelures ne sont pas inclinées apicalement mais sont à peu près perpendiculaires au bord de coupe de la dent. (27)

3.1.2 Particularités anatomiques : les dentelures

3.1.2.1 Histologie des dentelures

Chez les trois requins vus précédemment, les dentelures forment une crête émailloïde aiguë à l'endroit où les pans lingual et labial de la dentelure se rencontrent. Cette crête émailloïde est présente sur les dentelures primaires et secondaires du *Galeocerdo cuvier* et sur les dentelures primaires du *Prionace glauca* et du *Carcharodon carcharias*. Dans tous les cas, la crête émailloïde elle-même ne présente pas de micro-dentelures. Chez de nombreux spécimens de ces trois espèces étudiées, la crête émailloïde était ébréchée ou usée. Cela indique que la

crête émailloïde est une structure superficielle formée uniquement par les couches les plus externes du tissu émailloïde.

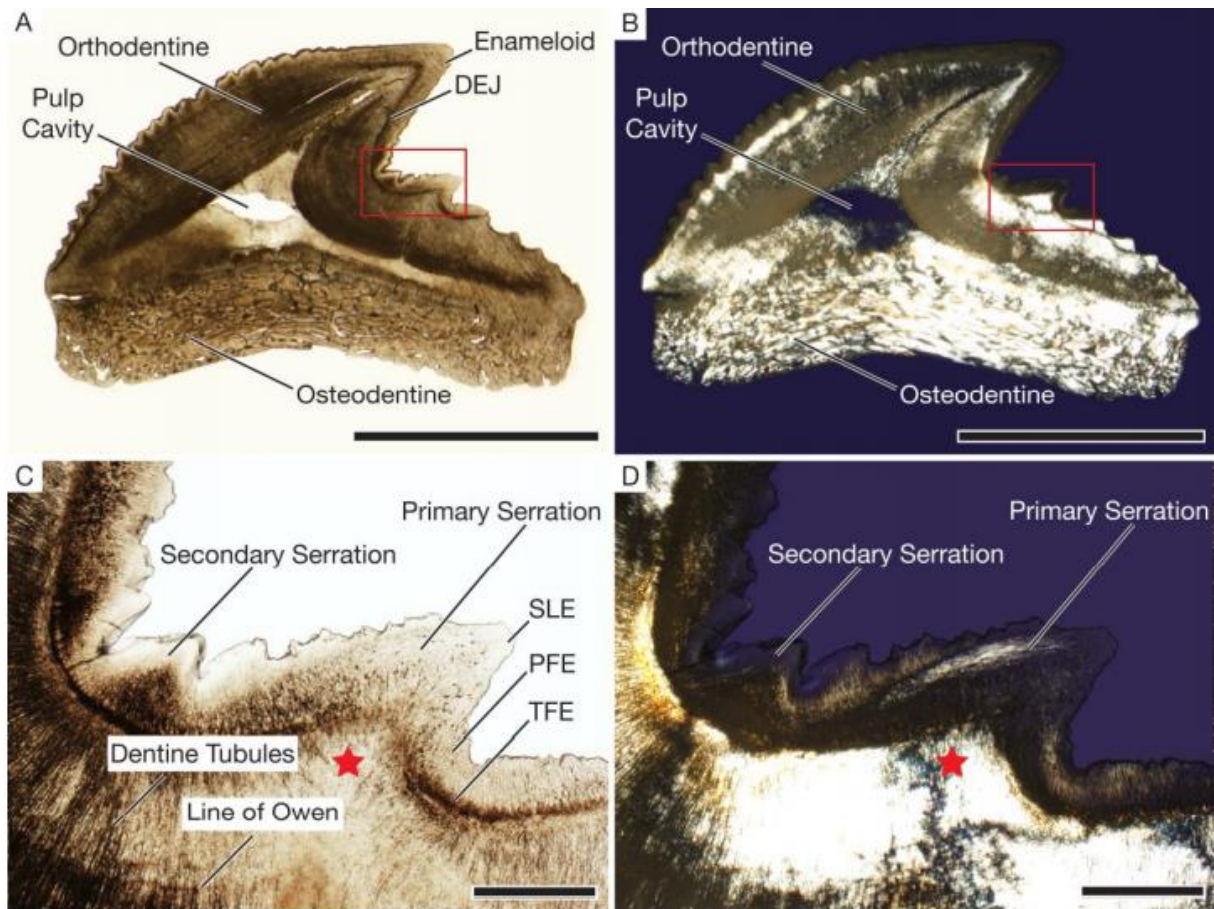


Figure 17 : Représentation histologique des dentelures primaires et secondaires chez *Galeocerdo cuvier*, l'étoile rouge représente l'orthodentine (Moyer et Bemis, 2017)

Les dentelures primaires et secondaires du *Galeocerdo cuvier* sont histologiquement distinctes. Les plus grandes dentelures primaires sont partiellement remplies d'orthodentine, alors que les dentelures secondaires ne sont pas remplies d'orthodentine et sont le résultat de modifications de l'émailloïde. Ce n'est que dans les plus grandes dentelures secondaires que les trois couches d'émailloïde sont impliquées dans la formation de la dentelure. Les dentelures secondaires plus petites sont formées principalement par le SLE et le PFE avec une modification minimale du TFE.

Toutes les dentelures de *Prionace glauca* sont des dentelures primaires composées des trois couches de l'émailloïde et d'orthodentine. Dans ces dentelures, le TFE est

la couche d'émailloïde la plus épaisse, et l'orthodentine sous-jacente apparaît dentelée. Chaque dentelure correspond à une couronne dentaire miniature avec sa propre base d'orthodentine.

Chez *Carcharodon carcharias*, la crête émailloïde est formée principalement par la SLE avec quelques projections de cristaux de la PFE. Les dentelures des dents de *Carcharodon carcharias* sont remplies à leur base par de l'ostéodentine. Les dentelures de *Carcharodon carcharias* sont donc des dentelures primaires car elles sont formées par les trois couches d'émailloïde et ont des bases d'ostéodentine.

L'examen histologique de dents dentelées de taxons plus anciens peut indiquer que les dentelures secondaires moins complexes sur le plan histologique sont en fait plésiomorphe. Une autre possibilité est que les dentelures secondaires, comme les bords dentelés eux-mêmes, ont évolué de manière convergente et sont apparues indépendamment dans différentes lignées de requins. Mais les phylogénies doivent être révisées. (27)

3.1.2.2 Biomécanique des dentelures

Les dents de requin dentelées sont souvent comparées aux outils de coupe fabriqués par l'homme, tels que les couteaux ou les scies, mais il existe des différences structurelles importantes ainsi que des terminologies différentes. On distingue donc : le bord de coupe, la largeur, l'avoyage, le pas, le creux, l'angle de coupe, et la flexion. Selon ces caractéristiques géométriques, il y aura une approche différente dans la découpe.

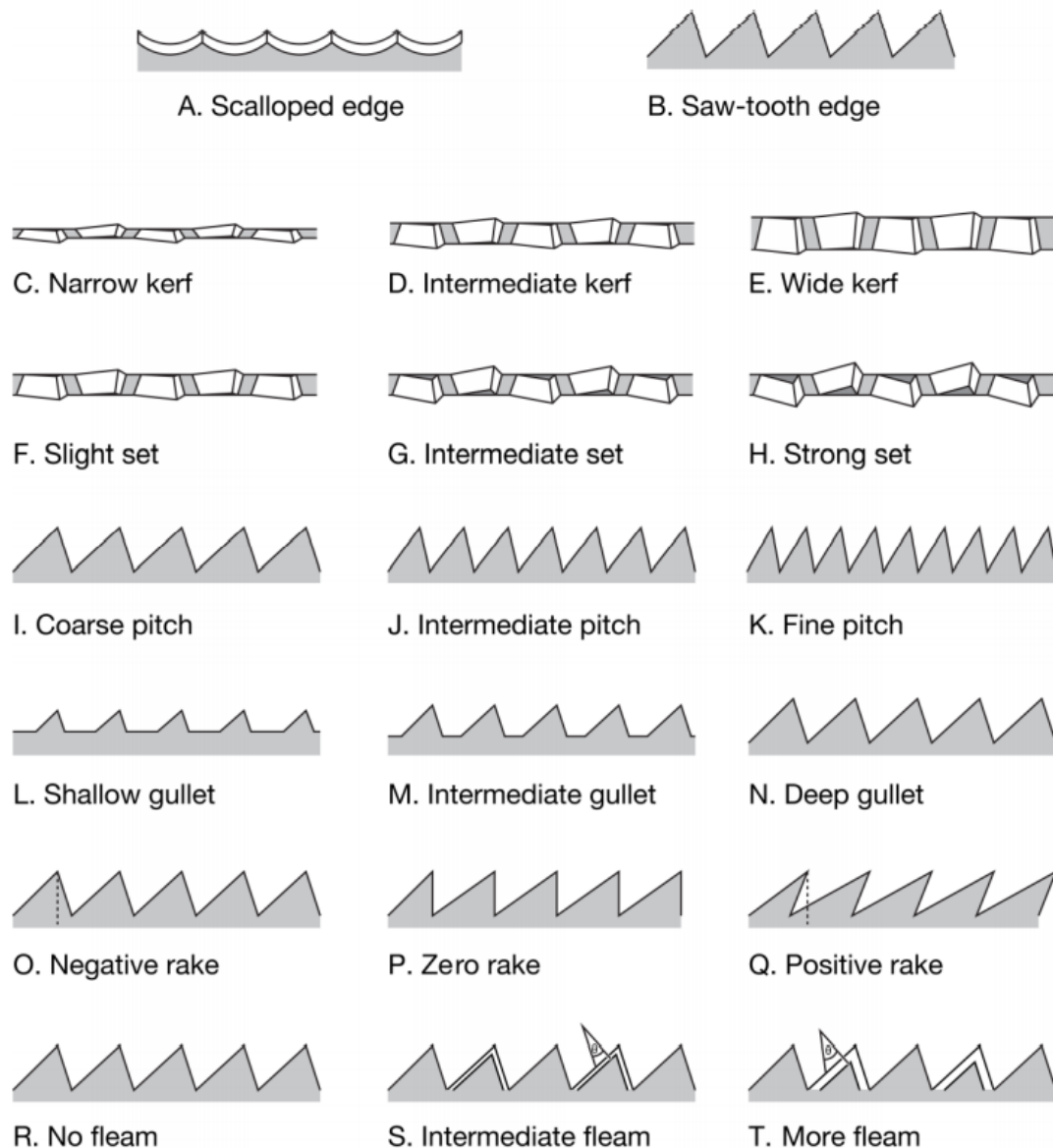


Figure 18 : Schéma présentant les différentes caractéristiques biomécaniques (Moyer et Bemis, 2017)

_ Le bord de coupe (Figure 18 A et B) peut être festonné (pour les morceaux désossés) ou en dents de scie (pour couper à travers l'os). Les dentelures des dents étudiées correspondent davantage au bord en dents de scie.

_ La largeur (Figure 18 C, D et E) fait référence à la largeur totale d'une lame. Un trait de scie étroit enlève moins de matière à chaque coup, mais il est plus facile de commencer à couper dans la matière. Le *Galeocerdo cuvier*, le *Prionace glauca* et le *Carcharodon carcharias* ont des dents extrêmement aplaties linguo-labialement et

sont donc très étroites, ce qui facilite la coupe après la pénétration initiale des dents de requin dans la proie.

_ L'avoyage (Figure 18 F, G et H) fait référence au décalage des dentelures par rapport à l'axe le long de l'arrête de coupe. Un fort jeu élargit le trait de coupe et réduit le risque que la lame se bloque. Les dents de *Galeocerdo cuvier*, de *Prionace glauca* et de *Carcharodon carcharias* montrent un très léger avoyage. Si les dents se bloquent dans une proie, une forte force latérale sera ensuite nécessaire pour les déloger.

_ Le pas (Figure 18 I, J et K) correspond au nombre de dentelures sur une lame de scie par unité de longueur. Un pas plus fin signifie moins de pression par dentelure, ce qui facilite le démarrage d'une coupe plus fine et plus précise. Les dentelures secondaires du *Galeocerdo cuvier* diminuent le pas sur les arrêtes de coupe, et donc réduisent la pression par dentelure, ce qui permet une coupe plus précise à travers la carapace d'une tortue par exemple, ou d'autres parties dures.

_ Le creux (Figure 18 L, M et N) fait référence à la profondeur entre les dentelures adjacentes. Les creux profonds empêchent l'obstruction des dents dans la proie et sont caractéristiques de toutes les dents des requins dentelés. La combinaison d'une faible largeur et de creux profonds améliore la capacité d'une dent à se déplacer dans les tissus des proies. Cette combinaison est peut-être le meilleur indicateur d'une dent de type coupante.

_ L'angle de coupe (Figure 18 O, P et Q) désigne l'angle des dentelures mesuré comme l'angle entre l'apex, ou la pointe de la dentelure et une ligne perpendiculaire à sa base ; il mesure l'acuité de la dentelure. Les bords distaux des dents d'une moitié de la mâchoire se comportent différemment des bords mésiaux des dents du côté opposé de la mâchoire pendant la même coupe d'étirement.

_ La flexion (Figure 18 R, S et T) se rapporte à l'angle du bord tranchant de chaque dentelure. Chaque bord de coupe de la dentelure a un angle où les côtés lingual et labial de la dentelure se rencontrent. L'angle formé par cette arête tranchante est la

flexion. Les dents du Galeocerdo cuvier, du Prionace glauca et du Carcharodon carcharias étant coniques, il n'existe pas de véritables flexion ou angle de coupe. Les surfaces courbes des dentelures ne se prêtent pas à une géométrie triangulaire. De même, l'angle de coupe d'une dent dentelée ne peut pas être calculé de manière absolue parce que les apex, ou pointes des dentelures sont courbés, et l'apex d'une dentelure est souvent usé ou ébréché. Même dans le cas de dents non utilisées mais entièrement formées, comme la première dent de remplacement d'une file dentaire, les sommets des dentelures sont courbés et non anguleux. (27)

3.2 Rappels sur les différents types de dents chez l'Homme et comparaison avec le requin moderne

Les dents des mammifères sont spécialisées selon l'axe antéro-postérieur, avec l'apparition d'incisives, de canines, de prémolaires et de molaires dont la forme est en lien avec leurs fonctions. La complémentarité de forme entre les dents supérieures et inférieures établit l'occlusion. Chez l'Homme, on observe une diminution du nombre de générations dentaires : la polyphyodontie du requin est remplacée par la diphyodontie, un seul remplacement dentaire (dents lactéales et dents permanentes), chez l'espèce humaine. Le nombre de dents, notamment jugales, tend aussi à diminuer.

La denture humaine adulte comprend 32 dents avec quatre types : huit incisives, quatre canines, huit prémolaires et douze molaires. (34)

Tableau 3 : Comparaisons morphologiques et fonctionnelles des dents chez le requin moderne et l'Homme (source : données personnelles)

	Requin moderne	Homme
Types dentaires	multiples (pointues, effilées, triangulaires, aplaties, mono ou multi-cuspidées)	4 (incisives, canines, prémolaires, molaires)
Fonctions	Alimentaires (agrippant, déchirant, coupant, broyant), accouplement	Alimentaires, phonétiques, esthétiques
Occlusion	Non établie	Etablie
Changement de forme	Selon les saisons, l'âge, le régime alimentaire, la température de l'eau, la période de reproduction	Une fois (des dents lactéales aux dents permanentes)
Dentelures	Primaires et secondaires chez certaines espèces	Absentes

3.3 Lien entre morphologie et régime alimentaire

3.3.1 Chez les requins modernes

Les dents des différentes espèces de requins sont si caractéristiques qu'on peut parfois identifier l'auteur d'une morsure à l'empreinte laissée sur l'objet mordu.

La forme des dents varie selon la fonction qu'elles doivent remplir et donc selon les habitudes alimentaires et son biotope. Les dents peuvent être de type coupant, déchirant, agrippant, ou broyant. (6)

Le renouvellement rapide des dents peut donner à certains requins un avantage en modifiant leur comportement d'accouplement ou en changeant leur régime alimentaire selon les saisons. (29)

Les grands requins prédateurs possèdent d'immenses forces de morsure (par exemple 18 000 Newton pour le grand requin blanc (*Carcharodon carcharias*)). (6)

En comparaison l'Homme peut atteindre une force de morsure pouvant aller jusqu'à environ 350 Newton. (35)

Le *Galeocerdo cuvier*, ou requin tigre, figure parmi les squales particulièrement redoutables pour l'homme car, outre sa grande taille et ses impressionnantes rangées de dents en forme de « tête de coq », c'est aussi le plus opportuniste en matière de nourriture : s'il a faim, il avalera n'importe quoi. De ce point de vue, c'est certainement le requin le moins spécialisé, et cette nutrition est rendue possible par ses dents que certains naturalistes estiment être les plus efficaces parmi toutes celles des animaux considérés dangereux pour l'homme. (6)

Chez ce requin, au niveau de la couronne, l'encoche formée par la jonction du talon distal et de l'arrête de coupe distale sert de point de concentration des contraintes (Figure 16 A et D), cela peut aider à cisailer les matériaux résistants. En effet son régime alimentaire comprend notamment des tortues de mer à carapace dure.

Les aspects fonctionnels des dentelures secondaires par rapport aux dentelures primaires doivent encore être testés, mais, compte tenu de leur effet sur le pas du tranchant et de leur impact probable sur la concentration des contraintes, le rôle fonctionnel des dentelures secondaires est probablement à multiples facettes. Les dentelures secondaires sont sûrement liées à son régime durophage.

La forme conique des dents et dentelures peut s'expliquer par le rôle multiforme des dents dans le traitement des proies. Même les dents généralement définies comme "coupantes" doivent également être capables de perforer les proies, ainsi que de supporter et répartir les forces verticales et latérales qu'elles subissent dans la proie. Ces dents, en particulier celles du requin-tigre, ont une multifonctionnalité unique. (27)

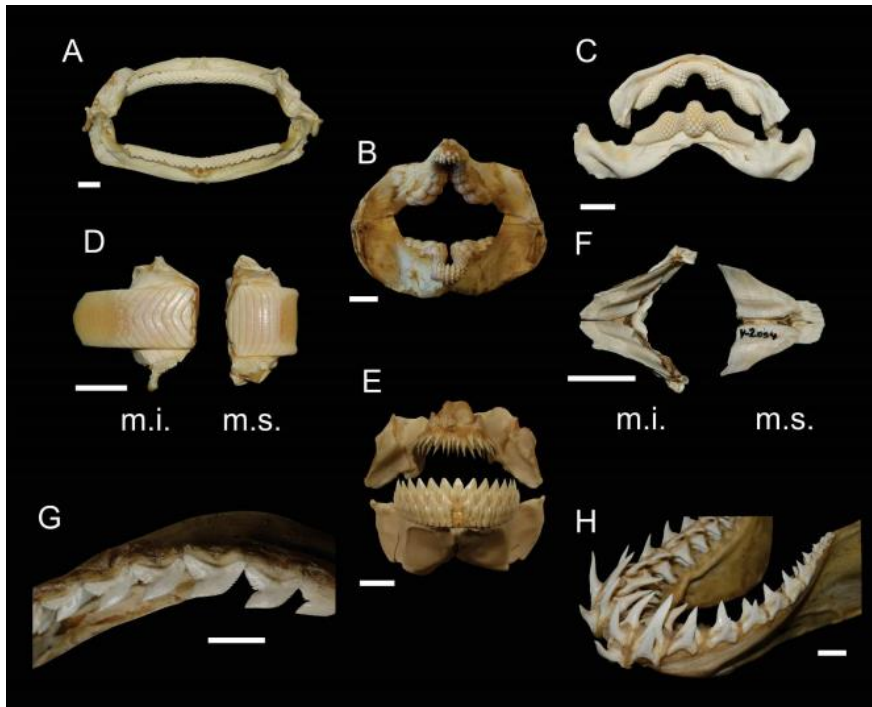


Figure 19 : Morphologie dentaire et hétérodontie chez les requins moderne ; type écraseur (A et C), type agrippeur-broyeur (B), type broyeur (D), type coupeur-agrippeur (E), type coupeur (G), type arracheur (H). (Enault, 2015)

Les dents peuvent être plates chez certaines espèces de requins, telles des broyeurs de coquilles de mollusques, d'oursins ou de crustacés.

Les dents dotées de longues et fines cuspides courbées vers l'intérieur, comme celles du requin taureau (*Carcharias taurus*), du requin renard à gros yeux (*Alopias superciliosus*), ou du requin mako (*Isurus oxyrinchus*), servent à la préhension, au perçage et à l'arrachement des poissons nageant rapidement, et ont été qualifiées de dents de type déchirant.

Les dents plus larges dont les couronnes triangulaires sont inclinées distalement avec des bords dentelés, comme celles du requin-tigre (*Galeocerdo cuvier*), du requin bleu (*Prionace glauca*) et du grand requin blanc (*Carcharodon carcharias*), sont conçues pour couper et arracher la chair, et sont des dents de type coupant. (27)

Les mâchoires du requin pèlerin (*Cetorhinus maximus*/Lamniforme) présentent chacune de 4 à 9 rangées irrégulières de 200 dents ou plus, minuscules (mesurant de 3 à 6mm), et de forme conique. Il n'y a pas de fonction précise attribuée à ces dents, ce requin ne mangeant que du plancton, elles ne sont pas impliquées dans la

mastication, mais pourraient néanmoins avoir un rôle encore inconnu dans l'alimentation.

Les requins du genre *Odontaspis* (Lamniforme) possèdent d'impressionnantes rangées de dents qui tendent à sortir de leur bouche. Ce sont des dents plutôt fines qui leur permettent de saisir la proie puis de l'avaler en entier. (6)

La dentition hétérodontale des requins Hétérodontiformes en fait des mangeurs polyvalents. Les petites dents antérieures cuspidées leur permettent de saisir des proies à corps mou et d'en détacher du substrat par succion, tandis que les dents postérieures molariformes leur permettent de fendre des proies à corps dur. L'analyse tridimensionnelle des forces générées par la musculature des mâchoires, reflète également ces adaptations durophages, ce qui est aussi le cas des différences histologiques et morphologiques chez les Hétérodontiformes. Cette hypothèse d'adaptation fonctionnelle, est en outre étayée par le changement de régime alimentaire des jeunes vers les adultes : la dentition des juvéniles se compose uniquement de petites dents cuspidées et ils se nourrissent principalement d'invertébrés à corps mou, tandis que les dents postérieures des adultes sont larges et leur permettent d'écraser des proies écaillées. (17)

3.3.2 Chez l'Homme

La fonction des dents est tout d'abord alimentaire : les incisives ont une fonction de préhension et de section des aliments, les canines déchiquètent et les prémolaires et molaires ont une fonction de broyage des aliments. Elles sont aussi phonétiques : les dents participent à la prononciation de nombreux phonèmes, notamment les consonnes dentales qui nécessitent un contact entre la pointe de la langue et les dents. Elles sont enfin esthétiques et jouent un rôle important dans la communication. En effet, les dents ont un rôle direct dans le sourire et indirect dans le soutien des lèvres. (34)

4 Aspect dynamique de la dentition

4.1 Dynamique du développement et du renouvellement dentaire chez le requin moderne

Le requin dispose en moyenne de 2 ou 3 rangées de dents fonctionnelles dont il est extrêmement difficile pour une proie de se détacher.

Chaque dent a une durée de vie moyenne de 2 semaines, et dans la mesure où le requin vit 25 ans, chaque dent est renouvelée environ 650 fois. (44)

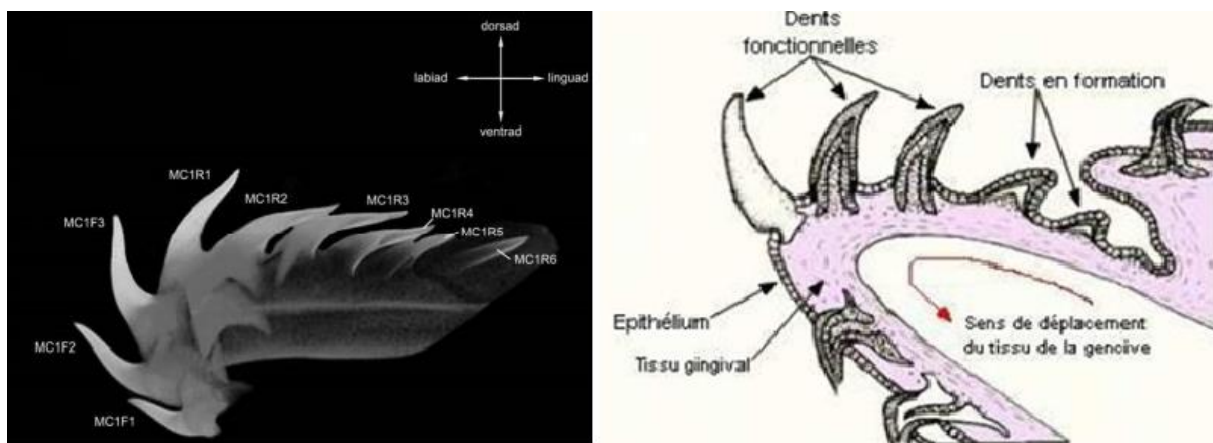


Figure 20 : Schéma présentant le développement d'une file dentaire au niveau de la mâchoire inférieure chez le requin en coupe sagittale (Schnetz et coll., 2016)

Les dents des requins sont capables d'un mouvement physique (dont le mécanisme est actuellement inconnu) à travers la lame dentaire vers la fonctionnalité, sans les contraintes de l'attachement de la dent à l'os (comme c'est le cas chez l'Homme). Le requin possède un ensemble de tissus conjonctifs qui enveloppent la surface des cartilages de la mâchoire dans lesquels les racines des dents se fixent. Les dents deviennent solides et fonctionnelles au bord de la mâchoire, puis sont exfoliées lorsque les dents de remplacement de la même file dentaire forcent les dents précédentes à sortir par le bord de la mâchoire.

Ce qui rend la dentition du requin unique, c'est la capacité de régénération continue des dents à un moment précis. Toutes les dents de la dentition de requin, y compris toutes les dents de remplacement nouvellement formées, sont reliées au sein d'un

même ensemble de cellules épithéliales constituant la lame dentaire. Les dents sont en plus reliées entre elles par des tissus conjonctifs qui recouvrent la surface des cartilages de la mâchoire (cartilage Palatoquadrante pour la mâchoire supérieure et cartilage de Meckel pour la mâchoire inférieure) par l'intermédiaire de leurs racines. Le fait que la régénération des dents chez les requins n'implique pas de fixation osseuse et utilise plutôt les tissus conjonctifs comme point d'appui pour les racines des dents, permet une certaine plasticité du système dentaire, ce qui facilite le mouvement des files dentaires dans une progression labiale vers la fonctionnalité et, plus tard, l'exfoliation de la dent.

Les requins régénèrent continuellement leur dentition grâce au système "plusieurs pour un" (plusieurs dents dans une seule file dentaire, pour une seule position fonctionnelle), où les dents fonctionnelles sont suivies par de nombreuses dents de remplacement qui se développent avant la fonction (lingualement par rapport aux dents fonctionnelles). (29)

Le rôle de la lame dentaire est limité au contrôle du développement et de la mise en place des dents dans l'espace et dans le temps, mais ne doit pas impacter leur minéralisation ou leur structure interne. (10)

Chaque file dentaire représente des dents en croissance qui sont les dents de remplacement, et des dents complètement formées qui sont les dents fonctionnelles. Il existe différentes méthodes pour étudier le taux de remplacement dentaire : par injections de tétracycline pour colorer les dents minéralisantes ; par extraction des dents pour observer le temps nécessaire au comblement de l'espace ainsi créé, par marquage de chaque dent en coupant mécaniquement les couronnes ; en comptant le nombre de dents perdues collectées dans le réservoir chez les requins en captivité.

Mais il est difficile d'estimer un taux de remplacement quotidien dû aux informations limitées et aux différents facteurs intervenant comme les différentes sources alimentaires exerçant une force plus ou moins importante et pouvant intervenir dans la perte d'une dent. Il se peut que le nombre de dents par file dentaire et les taux de remplacement des dents soit en corrélation avec le type de proie, tout comme la morphologie des dents. Selon ce raisonnement, nous prévoyons que les requins de l'ordre des Carcharhiniformes se nourrissant principalement de proies grandes et

variées, comme le requin taureau (*Carcharhinus leucas*) ou le requin tigre (*Galeocerdo cuvier*), auront plus de dents par file dentaire que les espèces plus petites, principalement piscivores. Mais une étude large et formelle est nécessaire pour affirmer cette hypothèse. (28)

On pourrait peut-être s'attendre à ce que le taux d'éruption diminue chez les requins plus âgés, cependant, aucune étude sur ce sujet chez les grands requins n'a été trouvée dans la littérature. (5)

Les dents fonctionnelles peuvent être remplacées individuellement (par exemple, les requins Lamniformes et Carcharhiniformes) ou en groupes jusqu'à des rangées entières (par exemple, plusieurs espèces de requins Squaliformes).

Chez les requins Lamniformes, on constate une augmentation du nombre de dents par file dentaire alors que le nombre de files dentaires semble avoir diminué dans l'évolution de ces requins. Il n'est pas possible de déterminer pour l'instant si ces deux changements ont une importance phylogénétique ou s'ils ont une utilité fonctionnelle. (31)

Chez *Prionace glauca* (requin bleu/Carcharhiniforme) il y a 4 dents par file dentaire et chez *Carcharodon carcharias* (grand requin blanc/Lamniforme) il y a 8 dents par file dentaire. Le taux de remplacement de dents doit donc être plus élevé chez *Carcharodon carcharias* qui possède 2 fois plus de dents par file dentaire. (28)

La plupart des requins à dents acérées comme *Carcharodon carcharias* possèdent 2 à 3 dents fonctionnelles sur chaque file dentaire. (6)

En comparant le développement des dents entre *Prionace glauca* et *Carcharodon carcharias*, il a été constaté une différence significative dans le nombre de dents par file dentaire entre les deux espèces et il a été proposé que cette différence soit liée à des taux plus rapides de perte et de remplacement des dents chez *Carcharodon carcharias*. Les différentes contraintes mécaniques exercées aux mâchoires et aux dents entraînent des taux de remplacement dentaire plus ou moins importants selon les espèces. L'alimentation de grandes proies telles que les mammifères marins est censée entraîner des taux de perte dentaire plus élevés chez *Carcharodon carcharias*. Les Lamniformes avec des dents antérieures étroites comme *Carcharias taurus* et *Isurus oxyrinchus* ont plus de dents de remplacement dans les files dentaires que les Lamniformes avec des dents plus larges. Et comme les couronnes

étroites sont peut-être plus fragiles que les couronnes plus larges, le nombre accru de dents de remplacement peut compenser le taux de perte ou de dommages chez des espèces telles que *Carcharias taurus* ou *Isurus oxyrinchus*.

Toutefois, selon les résultats de l'étude *Tooth development and histology patterns in lamniform sharks (Elasmobranchii, Lamniformes) revisited*, Schnetz et coll., 2016, *Lamna nasus*, *Isurus oxyrinchus* et même *Carcharias taurus* (tous les trois faisant partie de l'ordre des requins Lamniformes) présentent tous un total de huit dents par file dentaire, avec respectivement deux dents fonctionnelles et six dents de remplacement, et peuvent être comparés à *Prionace glauca* en ce qui concerne les sources de nourriture, car tous sont principalement piscivores. Or *Prionace glauca* fait partie de l'ordre des requins Carcharhiniformes et possède deux fois moins de dents par file dentaire. Ainsi, le nombre de dents par file dentaire ne doit pas nécessairement être en corrélation avec les taux de perte et de remplacement des dents et la source de nourriture en soi, mais doit contenir à l'inverse un signal phylogénétique au sein des requins Lamniformes.

Cette étude a comparé deux espèces de requins Lamniformes (*Lamna nasus* et *Alopias superciliosus*), et indique un développement uniforme des dents dans les mâchoires. Les mâchoires supérieures des deux espèces présentent un nombre plus élevé de dents fonctionnelles par rapport aux mâchoires inférieures. Ceci est probablement lié à des contraintes mécaniques plus élevées pendant l'alimentation dans la mâchoire supérieure par rapport à la mâchoire inférieure chez ces espèces. Comme cela pourrait entraîner des taux plus élevés de perte de dents, les dents pourraient se développer ainsi plus rapidement dans la mâchoire supérieure pour tenir compte de toute perte pendant l'alimentation.

Les données sur le développement des dents de chaque espèce de requin sont rares. Alors que des examens histologiques des structures à l'intérieur des dents ont été largement réalisés, le développement des dents a été négligé. (31)

Chez les requins le rythme de remplacement des dents dépend de plusieurs facteurs. Il est fonction de l'espèce, de l'âge de l'animal (plus rapide chez les jeunes), du régime alimentaire, des changements de saisons, et de la température de l'eau.

Le requin est l'un des rares prédateurs (avec les crocodiles) à finir sa vie avec une denture efficace et quasi-neuve.

Au rythme d'un remplacement par semaine (chez certaines espèces), un requin peut ainsi utiliser 20 000 dents en 10 ans. (6)

4.1.1 Présentation des modèles de développement de la dentition chez le requin moderne

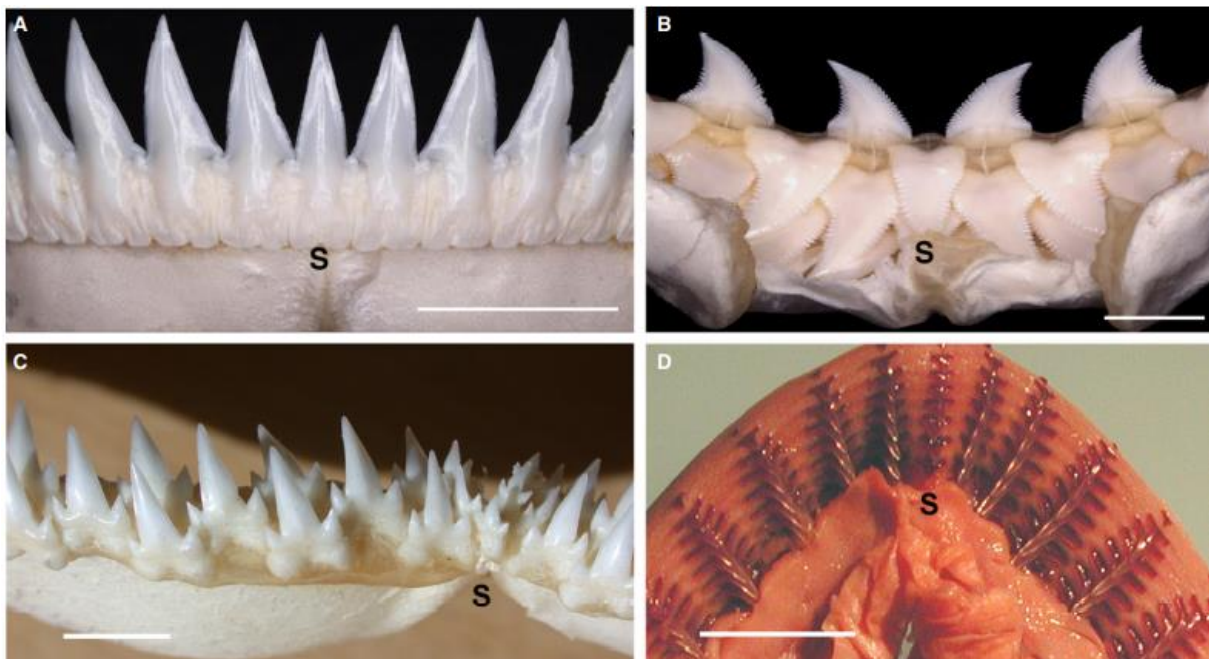


Figure 21 : Mâchoires adultes et embryonnaires de requins avec différentes dispositions des dents au bord de la mâchoire (Meredith et coll., 2018)

L'ensemble des files dentaires qui sont adjacentes les unes aux autres, forment des rangées dentaires. Ces files dentaires se synchronisent pour positionner les dents de remplacement selon un ordre temporel séquentiel le long de la mâchoire. Cet ordre est initié au niveau de la lame de succession. Deux dentitions adultes distinctes ont été décrites : une dentition alternée, dans laquelle la formation des nouvelles dents alterne entre deux files dentaires adjacentes (unité SAT), chacune faisant éruption séparément (Figure 21 B et C, Figure 22 ligne jaune) ; et une dentition à files dentaires individuelles, où les dents de chaque file dentaire sont synchronisées pour faire éruption ensemble et pour former une lame de coupe (Figure 21 A et D, Figure 22 lignes rouge et bleue). (31)

La dentition alternée caractérise la dentition embryonnaire de tous les requins existants, cependant, cela peut changer chez les adultes. (25)

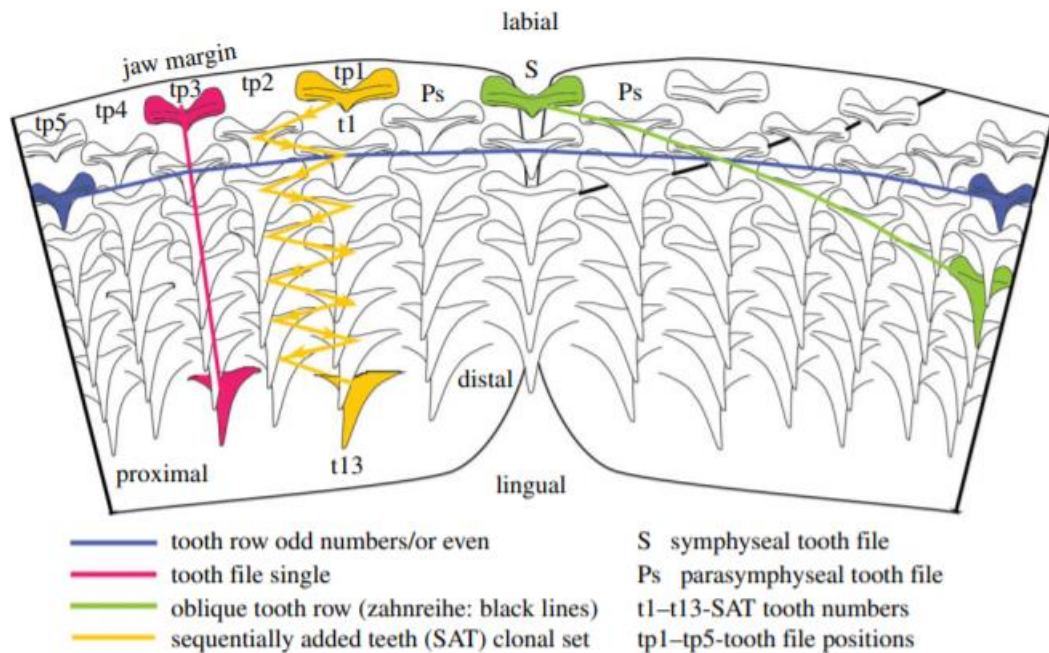


Figure 22 : Représentation schématique des différentes dispositions des dents chez le requin, avec t1-13 = nombre de dents dans une unité SAT ; tp1-5 = positions disto-proximales des dents ; Ps = parasymphysaire ; S = symphyse. (Underwood et coll., 2016)

4.1.1.1 Modèle alternatif

Pour le modèle alternatif, il y aura, au cours du développement dentaire, la formation de germes de dents de remplacement, avec des positions alternées de ces germes entre deux files dentaires adjacentes.

Dans cette disposition, les dents de remplacement des files dentaires proches de la symphyse, se forment à partir des dents rudimentaires de première génération, sous forme de dents ajoutées séquentiellement (unité SAT), proposées comme une unité clonale de dents à synchronisation différentielle.

On regroupe ces files dentaires par paires, ajoutées de façon disto-proximale le long de la mâchoire, de part et d'autre de la symphyse médiane. La synchronisation et la

position alternent au sein de chaque paire de files dentaires (tf 6 + 7) pour fournir des dents très rapprochées, qui font donc leur éruption à des moments différents. (25)
 Les dents sont alors décalées d'une rangée à l'autre. (37)

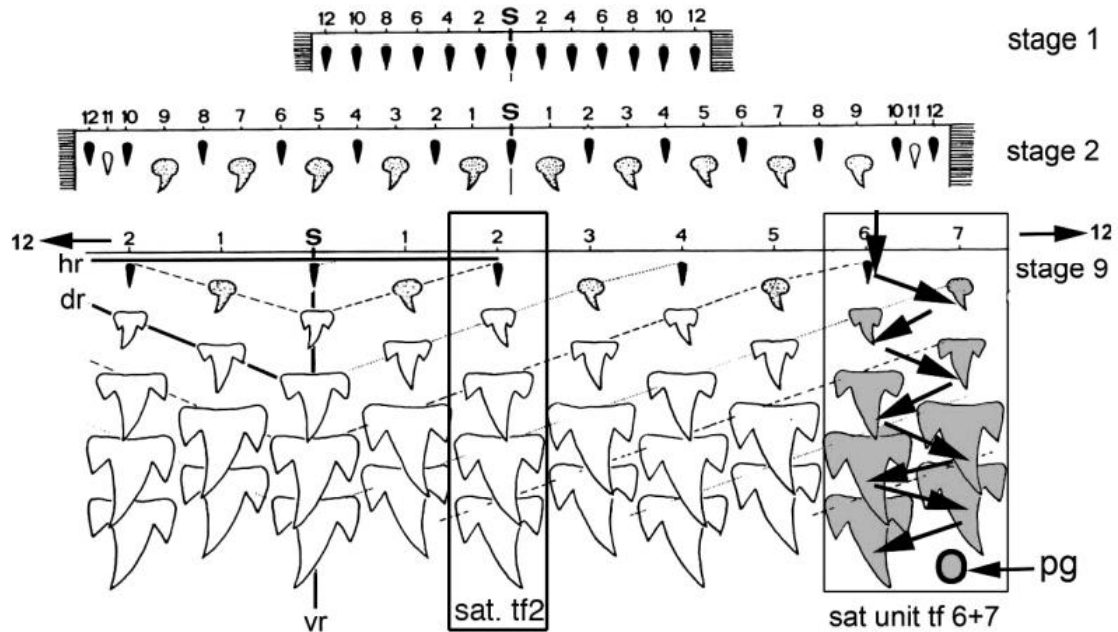


Figure 23 : Modèle de développement de la dentition du requin selon le modèle alternatif (Meredith et coll., 2018)

4.1.1.2 Modèle à files dentaires individuelles

Concernant le modèle à files dentaires individuelles, les dents des files dentaires adjacentes sont au même stade de développement et à la même position par rapport au bord de la mâchoire, faisant éruption simultanément et formant ainsi une lame de coupe par les dents fonctionnelles. (25)

Ce modèle est un modèle dérivé du modèle alternatif. La mise en place des dents selon le modèle à files dentaires individuelles concerne moins d'espèces que le modèle alternatif. (37)

4.1.2 Modèle de développement et espèces

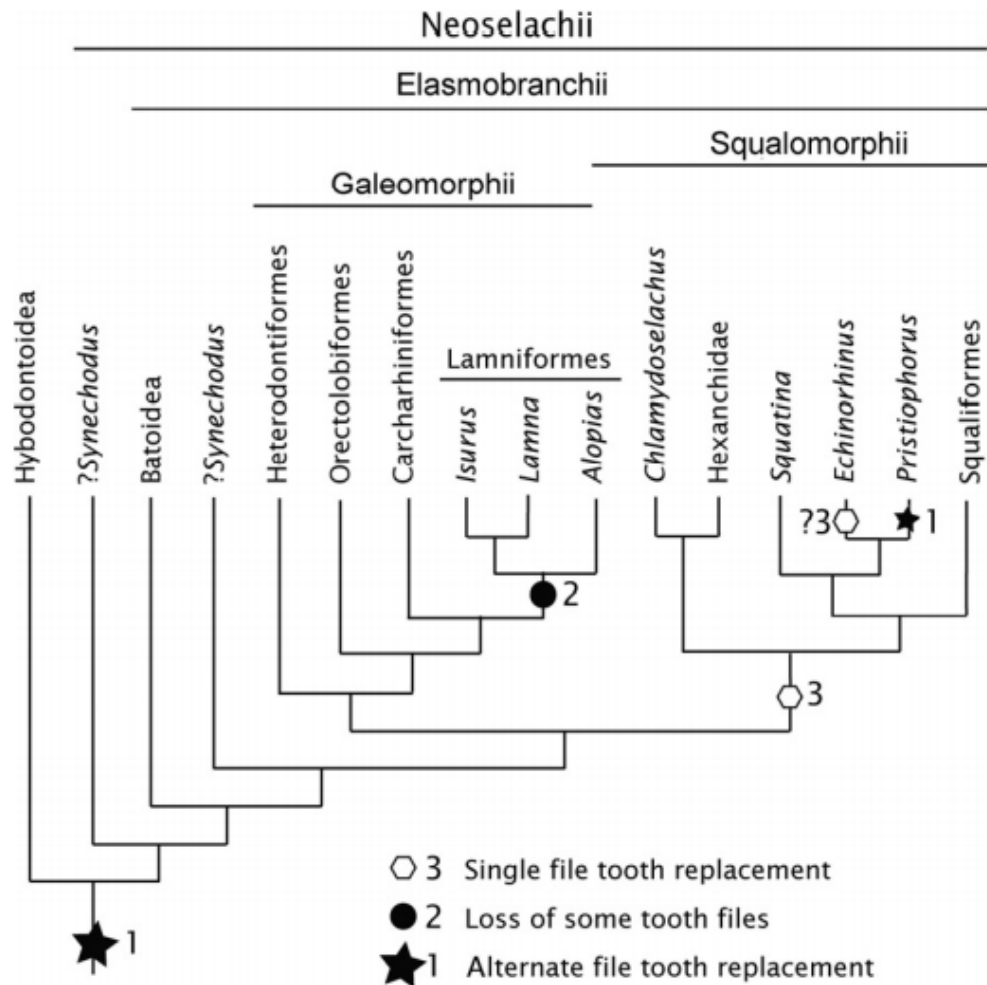


Figure 24 : Modèle de remplacement dentaire selon les ordres de requins (Meredith et coll., 2018)

Chez les requins, tous les Galéomorphes étudiés présentent le modèle alternatif pour les dents de remplacement adulte, acquis de l'ordre alterné chez l'embryon. Tous les Galéomorphes, excepté les Lamniformes qui ont un statut incertain à ce sujet mais semblent avoir un ordre de remplacement des dents selon le modèle à files dentaires individuelles.

Pour les Squalomorphes, de nombreux taxons ont des dents de remplacement mises en place selon le modèle à files dentaires individuelles, dont il a été démontré qu'elles résultent d'une modification du développement d'un modèle embryonnaire

alternatif. Il y a une indépendance des mâchoires supérieure et inférieure, car l'une peut posséder le modèle alternatif et l'autre non.

Ces données sont utilisées pour explorer l'hypothèse que le modèle alternatif peut être transformé au cours du développement en un modèle à files dentaire individuelles, par l'altération de la synchronisation des germes ou par la perte de files dentaires. Il a été proposé que le modèle alternatif de développement dentaire est plésiomorphe chez les requins, et que le modèle à files dentaires individuelles est une dérive de celui-ci. (25)

- Superordre des **Squalomorphes**

De nombreux Squalomorphes adultes possèdent des dents disposées selon le modèle à files dentaires individuelles. Cette disposition se retrouve soit sur les deux mâchoires, soit seulement sur la mâchoire inférieure, et forme une lame de coupe continue et dentelée le long du bord de la mâchoire. (37)

_ Chez les **Squatiniformes**, les dents sont organisées en files dentaires largement espacées le long de la mâchoire de sorte que l'espacement des files dentaires permette aux dents de la mâchoire supérieure de s'adapter entre les dents de la mâchoire inférieure. L'initiation des dents en mode alterné chez l'embryon ne se poursuit pas chez l'adulte, sauf pour les dents dans les files dentaires proximales (proche de l'articulation de la mâchoire). (25)

Le modèle de mise en place est moins clair chez l'adulte car les dents sont très espacées et les dentitions sont disposées sur une mâchoire fortement incurvée. (37)

_ Chez les **Squaliformes**, la production des dents selon le modèle alternatif chez l'embryon (Figure 25 (a)), et la perte de dents avant la naissance entraînent l'alignement des dents selon un modèle oblique (Figure 22 ligne verte, Figure 25 (b)). Ces lignes obliques de dents deviennent ensuite parallèles au bord de la mâchoire chez l'adulte, et forment ainsi une lame de coupe (Figure 25 (c)). Les dents adjacentes se chevauchent légèrement via une encoche sur les parties latérales des racines, la lame de coupe formée par ces dernières est ainsi continue et unie. Cette

disposition correspond à un intermédiaire, une transition d'un modèle alternatif vers un modèle à files dentaires individuelles. Ce réalignement des dents pourrait correspondre à une adaptation fonctionnelle de cet ordre de requins. L'ordre des requins Squaliformes contient un quart de toutes les espèces. La génération de rangées de dents fonctionnelles en lame de coupe au bord de la mâchoire est probablement l'une des innovations clés qui a permis aux Squaliformes de devenir un ordre de requins très diversifié et réussi. (37)

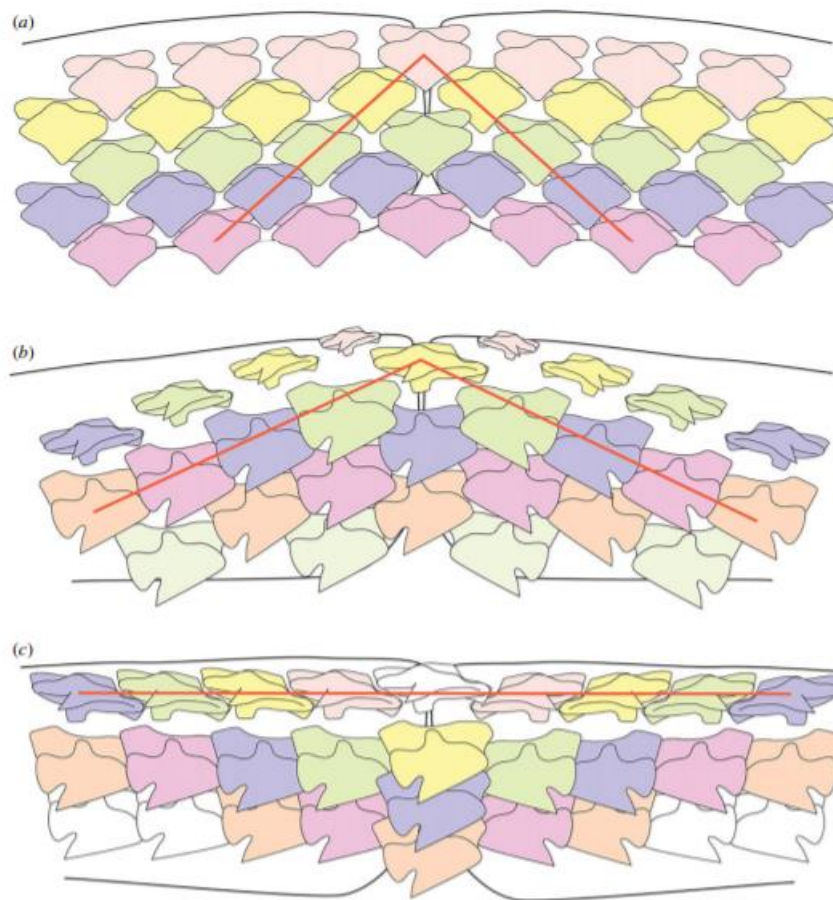


Figure 25 : Représentation schématique de la mise en place du modèle oblique. (a) disposition dentaire selon le modèle alternatif ; (b) perte de dents chez les Squaliformes embryons, les lignes obliques ne sont pas parallèles au bord de la mâchoire ; (c) Squaliforme adulte présentant des rangées de dents obliques parallèles au bord de la mâchoire. (Underwood et coll., 2016)

_Chez les **Pristiophoriformes**, la mise en place des dents selon un modèle alternatif est présente chez l'embryon et chez l'adulte. (37)

_ Les **Hexanchiformes** présentent une file dentaire symphysaire uniquement dans la mâchoire inférieure, avec une seule dent rudimentaire, la plus en avant sur le bord de la mâchoire et qui est donc considérée comme la dent initiatrice de la dentition de la mâchoire inférieure.

Le mode alternatif est présent chez les embryons, mais ne semble pas maintenu dans la dentition adulte sauf dans les régions proximales (proche de l'articulation des mâchoires). (25)

Les Hexanchiformes présentent les deux modèles de développement des dents. En effet, la mise en place selon le modèle à files dentaires individuelles des dents de la mâchoire inférieure contraste avec le modèle alternatif retrouvé dans les dents de la mâchoire supérieure et dans les dents proximales (proche de l'articulation des mâchoires). (37)

- Superordre des **Galéomorphes**

_ Les **Orectolobiformes** et les **Carcharhiniformes** ont tous les deux une dentition selon un modèle alternatif.

_ Les **Hétérodontiformes** ont une disposition alternée chez l'embryon avec des dents avec une cuspide simple et des dents molariformes. Chez l'adulte on retrouve les deux morphologies et une rétention de cette disposition.

_ Les **Lamniformes** présentent des files dentaires selon un modèle alternatif chez l'embryon, et passent progressivement dans le temps vers un modèle à files dentaires individuelles en raison de la perte irrégulière de certaines files dentaires. (25)

Cependant le modèle de mise en place des dents chez l'adulte n'est pas très clair en raison de la disposition très espacée des files dentaires, et du fait que la dentition repose sur une mâchoire fortement incurvée. (37)

Chez les taxons fossiles, un modèle alternatif était présent sur tout le clade, ainsi que chez les batoïdes, ce qui conforte l'idée que ce modèle de développement dentaire est plésiomorphe chez les requins. (25)

4.2 Rappels sur la dynamique du développement dentaire chez l'Homme et comparaison avec le requin moderne

La première denture est constituée de 20 dents temporaires qui seront normalement suivies de 32 dents permanentes. L'odontogenèse débute vers la sixième semaine de la vie intra-utérine et s'achève vers 18 ans. Schématiquement, l'éruption se déroule en 3 phases. Une première phase caractérisée par un déplacement intra-osseux de la couronne dentaire. La dent se déplace par des phénomènes d'apposition et de résorption osseuse. Ce phénomène de résorption localisé implique des interactions avec les ostéoblastes/ostéoclastes. Une deuxième phase éruptive au cours de laquelle la dent émerge dans la cavité buccale, en traversant l'épithélium buccal et continue sa progression jusqu'à l'occlusion fonctionnelle. L'édification de la racine se poursuit de 6 à 18 mois après l'éruption complète. La troisième phase éruptive se déroule pendant toute la vie de la dent par de légers mouvements d'ajustement fonctionnel. (38)

Tableau 4 : Comparaison de la dynamique dentaire chez le requin moderne et l'Homme (source : données personnelles)

	Requin moderne	Homme (physiologie)
Déplacement dentaire	Intra-tissulaire par traction gingivale	Intra-osseux par des phénomènes d'apposition/résorption osseuse
Nombre de dents	Espèce dépendant mais chaque dent est renouvelée en moyenne 650 fois	Identique pour tous, 20 chez l'enfant, 32 chez l'adulte
Régénération	Illimitée, système plusieurs pour un	Limitée, système un pour un
Disposition	Alternées (modèle alternatif), Alignées (modèle à files dentaires individuelles)	Alignées

5 Autres structures remarquables de la cavité orale du requin moderne et comparaison avec celles de l'Homme

5.1 Denticules dermiques

Le corps des requins modernes est recouvert par un squelette dermique constitué par des denticules de morphologie variable, qui présentent la même organisation de base que les structures dentaires (une pulpe en son centre entourée de dentine recouverte d'un tissu hyperminéralisé, l'émailloïde). Cette structure de base, d'abord rencontrée au sein du squelette dermique est qualifiée d'odontode. Les structures dentaires et dermiques sont des structures homologues d'un point de vue développemental car la même cascade de régulation génétique est impliquée. En revanche, le développement des denticules dermiques n'est pas associé à une lame dentaire. (10)

Les dents étant fortement ressemblantes aux denticules dermiques (ou écailles placoïdes), il est donc difficile de différencier ces deux structures dans les fossiles de requins. (6)

Les dents retrouvées sur leurs mâchoires ne sont en réalité que des dérivés des écailles placoïdes transformées au cours de l'évolution. (44)

L'apparition initiale d'un véritable organe émaillé chez les vertébrés a été démontrée par Hertwig dans le développement des écailles placoïdes des requins modernes. (3)

5.2 Parodonte

5.2.1 Chez le requin moderne

Chez le requin moderne, les racines dentaires reposent sur une lame de tissu conjonctif très dense qui s'interpose entre elles et le squelette cartilagineux de la mâchoire, cette attache permet des déplacements importants. Ce mode d'attache est souvent retrouvé chez les polyphyodontes. (6)

La surface de la mâchoire du requin a besoin de soutien supplémentaire en raison du fort stress physique qui lui est exercé au quotidien. Le requin possède donc une couche de minuscules plaques hexagonales appelées « tesselles », qui sont des blocs de cristaux de sels de calcium disposés comme une mosaïque. Cette couche de tesselles se situe entre le cartilage et la gaine externe de tissu conjonctif fibreux. En général les requins ont une seule couche de tesselles, mais les mâchoires des requins de grande taille comme le requin bouledogue, ou encore le grand requin blanc, ont deux à trois couches de tesselles, voir plus en fonction de la taille du spécimen. Ces tesselles, en plus de la résistance supplémentaire apportée, permettent aux requins d'absorber le choc des impacts. (19)

L'étude en microscopie ultraviolette du cartilage de Meckel et du cartilage Palatoquadrate, a montré un modèle de calcification diffuse. La calcification des tesselles du cartilage est particulièrement prononcée dans la mandibule. (5)

5.2.2 Chez l'Homme

Les dents sont individuellement encastrées dans des cavités osseuses dans une crête osseuse appelée processus alvéolaire, et sont maintenue en place par le ligament parodontal, ce qui permet une légère mobilité des dents.

La gencive recouvre le bord libre du processus alvéolaire adjacent aux dents.

L'os cortical dense qui tapisse l'alvéole dentaire est connu sous le nom de lamina dura. L'espace parodontal, qui contient le ligament parodontal, apparaît comme une fine ligne radio-clair entre la lamina dura et la racine. Le ligament parodontal s'attache à la fois au ciment de la racine et à la lamina dura. (42)

5.3 Mâchoires

5.3.1 Chez le requin moderne

La mâchoire n'est pas vraiment solidaire du crâne comme la nôtre, elle est simplement reliée au crâne par un cartilage et des ligaments.

On retrouve sous le neurocrâne les mâchoires qui sont formées de deux structures cartilagineuses. La structure supérieure donne le cartilage Palatoquadrante (PQ) non fusionné au neurocrâne. La structure inférieure donne le cartilage de Meckel (MC) qui s'articule sur le Palatoquadrante. (32)

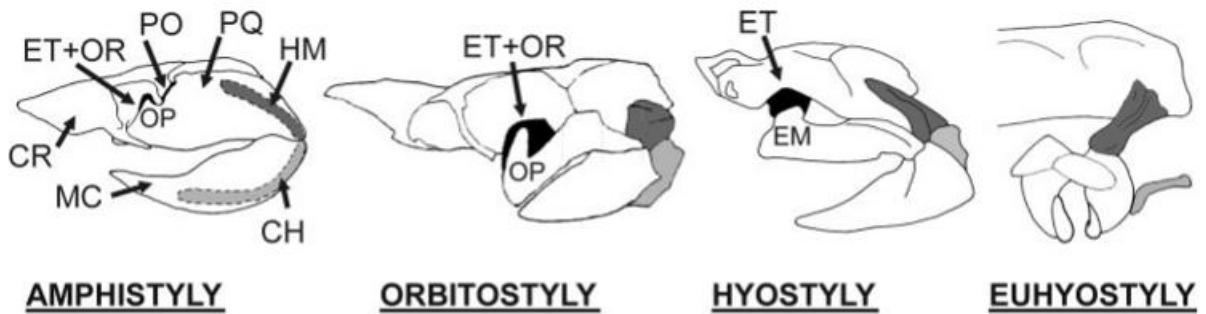


Figure 26 : Schéma représentant les différentes articulations des mâchoires du requin avec le neurocrâne (Wilga, 2005)

Les mâchoires sont suspendues au chondrocrâne (CR) par les hyomandibules (HM) (éléments dorsaux de l'arc hyoïde) en arrière, et par les ligaments craniopalatins (ethmopalatins) en avant (Figure 26). Liés à la partie distale des hyomandibules par des ligaments, les cératohyals (CH) (élément ventral de l'arc hyoïde) se connectent par leurs extrémités distales au cartilage basihyal non apparié. Le basihyal forme une "langue" légèrement mobile, ainsi que le plancher des cavités buccale et pharyngée. Le type de suspension de la mâchoire joue un rôle essentiel dans le mécanisme d'alimentation des poissons chondrichthyens. (39)

5.3.2 Chez l'Homme

Le toit de la cavité buccale est formé en avant par les os du palais dur, le maxillaire et les os palatins, qui sont séparés en avant et en arrière par la suture transversale. Le palais dur est également divisé en deux parties, droite et gauche, par la suture palatine médiane, ou raphé palatin. Plus postérieur, le toit de la cavité orale est formé par le palais mou fibromusculaire.

La mandibule se compose de deux branches verticales attachées à un corps en forme de U, et se compose à chaque extrémité d'un condyle qui s'articule à une cavité dans l'os temporal et permettent à la mandibule de réaliser des mouvements

dans les 3 axes. Elle est le seul os mobile de la face. L'apophyse alvéolaire, qui abrite les dents, est la partie supérieure du corps mandibulaire, et la moitié inférieure est appelée l'os basilaire. (42)

5.4 Structures articulaires

5.4.1 Chez le requin moderne

Le fait que la mâchoire ne soit pas soudée au neurocrâne permet au requin de la projeter en avant lors de l'alimentation. (32)

On trouve plusieurs types de suspension de la mâchoire chez les requins modernes (Figure 26). Chez tous les requins modernes, l'hyomandibule relie les mâchoires au neurocrâne, on parle donc de suspension hyostylique, avec des articulations antérieures postorbitaires, orbitaires ou ethmoïdales.

Il existe ainsi les mâchoires à suspension amphistylique (Hexanchiformes), caractérisées par une articulation postorbitaire (PO) indépendante du crâne et suspendue à celui-ci principalement par des ligaments à l'avant et par une hyomandibule à l'arrière. Les requins amphistyles ont non seulement une articulation postorbitaire, mais ils ont également une articulation orbitale (OR) avec un processus orbital (OP) qui s'articule à la paroi orbitaire, et une articulation ethmoïdale (ET).

Les mâchoires à suspension orbitostylique (Hexanchiformes, Squaliformes) sont dépourvues de l'articulation postorbitaire.

Les articulations à suspension hyostylique (Hétérodontiformes, Orectolobiformes, Carcharhiniformes, Lamniformes) possèdent en avant uniquement une articulation ethmoïdale.

Les batoïdes (raies) ont des mâchoires à suspension euhyostyliques (véritablement hyostyliques), c'est-à-dire que la seule articulation du Palatoquadrate avec le neurocrâne se fait par l'hyomandibule.

On a constaté que la morphologie de la suspension de la mâchoire joue un rôle majeur dans la détermination de l'étendue de la protrusion de la mâchoire supérieure chez les requins. C'est l'étendue des connexions ligamentaires et musculaires entre

le Palatoquadrate et le crâne qui détermine l'étendue de la protrusion de la mâchoire supérieure. (39)

L'axe de l'hyomandibule est orienté médiolatralement chez les requins, à la fermeture, et prend une orientation plutôt verticale à l'ouverture, ce qui augmente la profondeur verticale de la cavité buccale, mais entraîne également une diminution de la largeur médiolatrale. (32)

5.4.2 Chez l'Homme

L'Articulation Temporo-Mandibulaire (ATM) relie la mandibule à l'os temporal par l'intermédiaire d'une diarthrose (articulation droite et gauche) qui fonctionne de façon couplée. La mandibule est le seul os mobile de la face, ce qui permet la réalisation de différentes fonctions (mastication, phonation, diduction, ...). Elle peut en effet réaliser des mouvements dans les trois plans de l'espace. Cette articulation est composée d'éléments osseux, cartilagineux et ligamentaires. Le processus condyalaire de la mandibule vient s'articuler avec la fosse mandibulaire de l'os temporal, par l'intermédiaire d'un disque articulaire. Ce disque articulaire a pour rôle une répartition des forces exercées lors de la mise en fonction, et une protection à l'usure des surfaces articulaires.

Cette articulation est en relation directe avec les dents car elle permet l'occlusion de ces dernières. (4)

5.5 Lors de l'attaque

Chez de nombreuses espèces, les dents pointent vers l'intérieur et sont couchées par rapport à l'axe de la mâchoire quand la bouche est fermée. Comme les dents des vipères, elles ne se redressent qu'au moment de la capture. (6)

En effet, de par son tissu fibreux sous tensions dans lequel s'ancrent les racines, les dents se redressent vers l'extérieur lorsque le requin ouvre la gueule. (40)

Les requins vont chercher leur nourriture avec leur gueule grâce à leur mâchoire à suspension hyostylique. De cette manière, quand le requin se trouve à proximité d'une proie, il peut déployer largement sa mâchoire et la projeter en avant pour aller saisir sa proie. A titre de comparaison, notre mâchoire une fois ouverte forme un angle de 45°, celle du requin forme un angle de 150°. (6)

Le requin prédateur attaque toujours à l'oblique, plante les dents de sa mâchoire inférieure dans la chair de sa proie, puis avance sa mâchoire supérieure pour y planter ses dents tranchantes. Lorsqu'elles sont bien ancrées, la tête du requin bouge d'un côté et de l'autre, ce qui permet aux deux mâchoires de se rencontrer et ainsi d'arracher de gros morceaux de poissons. (44)

5.6 Tableau comparatif

Tableau 5 : Comparatif de l'environnement dentaire entre le requin moderne et l'Homme (source : données personnelles)

	Requin moderne	Homme
Mâchoires	Cartilagineuses, à suspension hyostylique	Osseuses, solidaires du crâne
Localisation des odontodes/dents	Dans la cavité buccale et sur la peau	Dans la cavité buccale seulement
Mode d'attache dentaire	Fibreux	Osseux
Protrusion de la mâchoire supérieure	Oui	Non
Dynamique dentaire	Redressement des dents à l'ouverture de la mâchoire	Dents fixes au repos comme à l'ouverture
Angle d'ouverture maximal	150°	45°

6 Tableau de synthèse

Tableau 6 : Tableau présentant les principales différences entre les requins modernes et l'Homme (source : données personnelles)

	Requin moderne	Homme
Dentition	Polyphyodonte	Diphyodonte
Première génération de dents	Dents rudimentaires	Dents lactéales
Lame dentaire	Présente tout au long de la vie	Se dégrade après la formation de la denture permanente
Potentiel de régénération	Continu	En latence
Rangée de dents fonctionnelles	Multiple	Unique
Disposition des dents	Files dentaires individuelles ou alternées	Alignées
Composition de l'émailloïde/émail	Fluorapatite	Hydroxyapatite
Dentine	Orthodentine et ostéodentine	Dentine primaire, secondaire et tertiaire
Ordre de formation des tissus	L'émailloïde se forme avant la dentine	La dentine se forme avant l'émail
Racine	Composée d'ostéodentine	Composée de dentine, ciment et de pulpe
Type histologique	Orthodonte, Ostéodonte, ou Pseudo-ostéodonte	Commun
Type de dents	Varie selon les espèces, le sexe, l'âge, la saison, période de reproduction	4 types
Dentelures	Présentes	Absentes
Mode d'attache de la dent	Tissu conjonctif	Osseux
Mâchoire	Hyostylique	Solidaire du crâne

Conclusion

La dentition des requins se développe en trois grandes étapes :

- La formation d'une lame dentaire d'où naissent les futures dents et le développement des dents de première génération
- La morphogenèse de la dent grâce à un centre de signalisation
- La génétique contrôle enfin la régénération continue de la dent

Les différentes espèces de requins ont une dentition différente de celle des Hommes, par leur dynamique, leur grande diversité de forme, de nombre et de position.

Ceci est principalement dû à une capacité de régénération dentaire illimitée tout au long de la vie du requin. En effet la lame dentaire est intacte et active en continue chez le requin, alors que chez l'Homme elle subit une fragmentation qui limite la régénération à deux dentitions.

Cette régénération continue chez le requin est régit par un système génétique quasiment inchangé depuis l'apparition des vertébrés. Il existe cependant quelques variations inter et intra-espèces chez les requins qui peuvent être dues à une adaptation fonctionnelle du requin à son milieu en fonction de son genre et de son âge.

Cette régénération dentaire continue permet au requin d'adopter une disposition, une histologie et une morphologie, constamment adaptée à son environnement et à son régime alimentaire.

La difficulté réside dans le fait de savoir si le phénotype dentaire que présente un requin est dû à un signal phylogénétique ou à une adaptation fonctionnelle. Des études plus poussées sur ce sujet devront être réalisées afin de pouvoir y répondre, car seules des hypothèses peuvent être émises pour le moment.

Les requins représentent une opportunité pour une meilleure connaissance de l'évolution et du développement des origines de la dentition des vertébrés, et constitue un modèle clé pour une comparaison au développement dentaire chez l'Homme.

La régénération cyclique unique de la dentition des requins servira de base pour étudier les mécanismes régissant le maintien des cellules souches potentielles et la reconstitution des mécanismes de régénération.

Les cellules souches dentaires, relativement accessibles et disponibles, constituent une ressource prometteuse en odontologie mais aussi en médecine régénérative. Actuellement, il n'y a que quelques essais cliniques enregistrés pour les applications des cellules souches en odontologie. À ce jour, il n'existe pas de thérapeutique faisant appel à des cellules souches prélevées, mais il s'agit d'une science émergente qui pourrait donner lieu à des résultats importants à l'avenir.

Références bibliographiques :

1. Applebaum E. Enamel of Shark's Teeth. *J Dent Res.* 1942; 21(3): 251–7.
2. Arnaud NFC. Les requins dangereux dans le monde : Etude bibliographique [Thèse d'exercice]. [Toulouse] : Université Paul-Sabatier. Ecole nationale de vétérinaire de Toulouse ; 2002. 171 p.
3. Balic A, Thesleff I. Tissue Interactions Regulating Tooth Development and Renewal. *Curr Top Dev Biol.* 2015; 115: 157–86.
4. Bonnefoy C, Chikhani L, Dichamp J. Anatomie descriptive et fonctionnelle de l'articulation temporo-mandibulaire. *Actual Odonto-Stomatol.* 2013 Oct; (265): 4–18.
5. Boyne PJ. Study of the Chronologic Development and Eruption of Teeth in Elasmobranchs. *J Dent Res.* 1970; 49(3): 556–60.
6. Cafiero G, Jahoda M. Requins les seigneurs de la mer. Paris : Éditions Gründ ; 1994. 143 p.
7. Campanella V. Dental Stem Cells: Current research and future applications. *Eur J Paediatr Dent.* 2018; 19(4): 257.
8. Cappetta H. Chondrichthyes - Mesozoic and Cenozoic Elasmobranchii: Teeth. München: F Pfeil; 2012. 512 p.
9. Chang HH, Chien MJ, Kao CC, Chao YJ, Yu PT, Chang CY, et coll. Structural characterization of fluoride species in shark teeth. *Chem Commun (Camb).* 2017; 53(27): 3838–41.
10. Enault S. Évolution et diversité des structures minéralisées chez les sélaciens : approche paléo-développementale [Thèse de doctorat]. [Montpellier] : Université de Montpellier. École doctorale Sibaghe ; 2015. 315 p.

11. Enax J, Prymak O, Raabe D, Epple M. Structure, composition, and mechanical properties of shark teeth. *J Struct Biol.* 2012; 178(3): 290–9.
12. Ferrari A, Ferrari A. *Guide des requins : plus de 120 espèces du monde entier.* Lausanne : Delachaux et Niestlé ; 2001. 256 p.
13. Fraser GJ, Hamed SS, Martin KJ, Hunter KD. Shark tooth regeneration reveals common stem cell characters in both human rested lamina and ameloblastoma. *Sci Rep.* 2019; 9(1): 15956.
14. Fraser GJ, Smith MM. Evolution of developmental pattern for vertebrate dentitions: an oro-pharyngeal specific mechanism. *J Exp Zool B Mol Dev Evol.* 2011 Mar 15;316B(2):99–112.
15. Fraser GJ, Standing A, Underwood C, Thiery AP. The Dental Lamina: An Essential Structure for Perpetual Tooth Regeneration in Sharks. *Integr Comp Biol.* 2020; 60(3): 644–55.
16. Ginisty D. Développement bucco-dentaire et anomalies. *La revue du praticien.* 2007 ; 57(12) : 1371-82.
17. Jambura PL, Türtscher J, Kindlimann R, Metscher B, Pfaff C, Stumpf S, et coll. Evolutionary trajectories of tooth histology patterns in modern sharks (Chondrichthyes, Elasmobranchii). *J Anat.* 2020; 236(5): 753-71.
18. Jaws of Hope: UK Scientists' Shark Teeth Discovery Could Help Humans Grow New Teeth. *Dent Today.* 2016; 35(3): 42.
19. Kemp NE, Westrin SK. Ultrastructure of calcified cartilage in the endoskeletal tesserae of sharks. *J Morphol.* 1979; 160(1): 75–109.

20. Lebrun P. Requins, raies et autres chondrichthyes fossiles : 1ère partie : Diversité, morphologie générale, classification et phylogénèse des requins et autres chondrichthyes. Paris : CEDIM ; 2001. 112 p.
21. Lin Y, Zheng L, Fan L, Kuang W, Guo R, Lin J, et coll. The Epigenetic Regulation in Tooth Development and Regeneration. *Curr Stem Cell Res Ther.* 2018; 13(1): 4–15.
22. López-Álvarez M, Vigo E, Rodríguez-Valencia C, Outeiriño-Iglesias V, González P, Serra J. In vivo evaluation of shark teeth-derived bioapatites. *Clin Oral Implants Res.* 2017; 28(9): e91–100.
23. Maisey JG, Turner S, Naylor GJP, Miller RF. Dental patterning in the earliest sharks: Implications for tooth evolution. *J Morphol.* 2014; 275(5): 586–96.
24. Massé M, Mora M. Les grandes étapes de l'évolution des Vertébrés [Mémoire]. [Bordeaux] : Université Bordeaux 1. Faculté de Sciences Technologies ; 2009. 24 p.
25. Meredith Smith M, Underwood C, Clark B, Kriwet J, Johanson Z. Development and evolution of tooth renewal in neoselachian sharks as a model for transformation in chondrichthyan dentitions. *J Anat.* 2018; 232(6): 891–907.
26. Morsczeck C, Reichert TE. Dental stem cells in tooth regeneration and repair in the future. *Expert Opinion on Biological Therapy.* 2018; 18(2): 187–96.
27. Moyer JK, Bemis WE. Shark teeth as edged weapons: serrated teeth of three species of selachians. *Zoology (Jena).* 2017; 120: 101–9.
28. Moyer JK, Riccio ML, Bemis WE. Development and microstructure of tooth histotypes in the blue shark, *Prionace glauca* (Carcharhiniformes: Carcharhinidae) and the great white shark, *Carcharodon carcharias* (Lamniformes: Lamnidae). *J Morphol.* 2015; 276(7): 797–817.

29. Rasch LJ, Martin KJ, Cooper RL, Metscher BD, Underwood CJ, Fraser GJ. An ancient dental gene set governs development and continuous regeneration of teeth in sharks. *Dev Biol.* 2016; 415(2): 347–70.
30. Salomon CD. Dentin of *Carcharhinus milberti* (shark): a comparative histological and histochemical study. *J Dent Res.* 1969; 48(2): 196–205.
31. Schnetz L, Pfaff C, Kriwet J. Tooth development and histology patterns in lamniform sharks (Elasmobranchii, Lamniformes) revisited. *J Morphol.* 2016; 277(12): 1584–98.
32. Scott B, Wilga CAD, Brainerd EL. Skeletal kinematics of the hyoid arch in the suction-feeding shark *Chiloscyllium plagiosum*. *J Exp Biol.* 2019; 222(5): jeb193573.
33. Shaw JCM, Hayward SS. Some Fossil Teeth of Sharks from the Cape Province of South Africa. *J Dent Res.* 1930; 10(4): 439–42.
34. Sorel O. La forme des dents. Un élément incontournable du diagnostic. *Orthod Fr.* 2020 ; 91 : 7-33.
35. Takaki P, Vieira M, Bommarito S. Maximum bite force analysis in different age groups. *Int Arch Otorhinolaryngol.* 2014; 18(3): 272–6.
36. Tomita T, Miyamoto K, Kawaguchi A, Toda M, Oka SI, Nozu R, et coll. Dental ontogeny of a white shark embryo. *J Morphol.* 2017; 278(2): 215–27.
37. Underwood C, Johanson Z, Smith MM. Cutting blade dentitions in squaliform sharks form by modification of inherited alternate tooth ordering patterns. *R Soc Open Sci.* 2016 Nov; 3(11): 160385.
38. Vaysse F, Bah A, Kemoun P, Cousty S. Biologie du développement dentaire. *Arch Pédiatr.* 2015 ; 22(5, Supplement 1) : 149–50.

39. Wilga CD. Morphology and evolution of the jaw suspension in lamniform sharks. *J Morphol.* 2005; 265(1): 102–19.
40. Wilga CD, Motta PJ, Sanford CP. Evolution and ecology of feeding in elasmobranchs. *Integr Comp Biol.* 2007; 47(1): 55–69.
41. Yu T, Klein OD. Molecular and cellular mechanisms of tooth development, homeostasis and repair. *Development.* 2020; 147(2): dev184754.
42. Zohrabian VM, Poon CS, Abrahams JJ. Embryology and Anatomy of the Jaw and Dentition. *Semin Ultrasound CT MR.* 2015; 36(5): 397–406.

Références bibliographiques électroniques :

43. Fernandez C. Could we regrow teeth like sharks? [Internet]. 2016 [consulté le 3 Octobre 2020]. Disponible sur: <https://www.dailymail.co.uk/sciencetech/article-3444505/Could-regrow-teeth-like-SHARKS-Humans-genes-used-predatory-fish-repeatedly-renew-gnashers.html>
44. Mespoulhé P. Les dents de la mer : mâchoire et dents du requin [Internet]. 2004 [consulté le 27 Mars 2020]. Disponible sur : <https://www.futura-sciences.com/planete/dossiers/zoologie-plaidoyer-requins-442/page/5/>
45. Moulas C. Et si nos dents repoussaient comme celles des requins ? [Internet]. 2016 [consulté le 23 Mars 2020]. Disponible sur : <https://www.lci.fr/insolite/et-si-nos-dents-repoussaient-comme-elles-des-requins-1503838.html>

Remerciements	10
1 Aspects génétiques et odontogenèse	23
1.1 Rappels taxinomiques	23
1.2 Odontogenèse chez le requin moderne	24
1.2.1 Epithélium odontogène et initiation dentaire	25
1.2.2 Lamé dentaire et lamé de succession	28
1.2.3 Régénération dentaire et gènes associés	31
1.2.4 Nœud d'émail régissant la morphologie dentaire	36
1.3 Odontogenèse chez l'Homme et comparaison avec le requin moderne	37
1.3.1 Rappels odontogénétiques chez l'Homme	37
1.3.2 Potentiel de régénération dentaire chez l'Homme	41
1.3.3 Comparaison du développement dentaire	43
2 Aspects histologiques dentaires	44
2.1 Histologie des dents chez le requin moderne	44
2.1.1 Couronne	46
2.1.1.1 Émailloïde	46
2.1.1.2 Orthodentine	48
2.1.1.3 Ostéodentine	49
2.1.2 Racine	49
2.1.3 Présentation des différents types histologiques	50
2.1.3.1 Type orthodonte	50
2.1.3.2 Type ostéodonte	51
2.1.3.3 Type pseudo-ostéodonte	52
2.1.4 Type histologique selon l'espèce ou la famille	52
• Superordre des Squalomorphes	53
• Superordre des Galéomorphes	54
2.1.5 Type histologique à caractère phylogénétique ou fonctionnel	56
2.1.6 Relation structure dentaire et fonction	58
2.2 Rappels histologiques chez l'Homme et comparaison avec le requin moderne	60
3 Aspects morphologiques et fonctionnels	63
3.1 Types de dents chez les requins modernes	63
3.1.1 Formes et espèces	64

•	Chez le requin tigre (<i>Galeocerdo cuvier</i> /Carcharhiniforme) (Figure 16, A et D)	65
•	Chez le requin bleu (<i>Prionace glauca</i> /Carcharhiniforme) (Figure 16, B et E)	66
•	Chez le grand requin blanc (<i>Carcharodon carcharias</i> /Lamniforme) (Figure 16, C et F)	66
3.1.2	Particularités anatomiques : les dentelures	66
3.1.2.1	Histologie des dentelures	66
3.1.2.2	Biomécanique des dentelures	68
3.2	Rappels sur les différents types de dents chez l'Homme et comparaison avec le requin moderne	71
3.3	Lien entre morphologie et régime alimentaire	72
3.3.1	Chez les requins modernes	72
3.3.2	Chez l'Homme	75
4	Aspect dynamique de la dentition	76
4.1	Dynamique du développement et du renouvellement dentaire chez le requin moderne	76
4.1.1	Présentation des modèles de développement de la dentition chez le requin moderne	80
4.1.1.1	Modèle alternatif	81
4.1.1.2	Modèle à files dentaires individuelles	82
4.1.2	Modèle de développement et espèces	83
•	Superordre des Squalomorphes	84
•	Superordre des Galéomorphes	86
4.2	Rappels sur la dynamique du développement dentaire chez l'Homme et comparaison avec le requin moderne	87
5	Autres structures remarquables de la cavité orale du requin moderne et comparaison avec celles de l'Homme	89
5.1	Denticules dermiques	89
5.2	Parodonte	89
5.2.1	Chez le requin moderne	89
5.2.2	Chez l'Homme	90
5.3	Mâchoires	90

5.3.1	Chez le requin moderne	90
5.3.2	Chez l'Homme	91
5.4	Structures articulaires	92
5.4.1	Chez le requin moderne	92
5.4.2	Chez l'Homme	93
5.5	Lors de l'attaque	93
5.6	Tableau comparatif	94
6	Tableau de synthèse	95

Vu la demande du doyen de la faculté d'odontologie de Lorraine sur le rapport du jury :

Président : C. STRAZIELLE – Professeur des universités
Membre du jury : A. S VAILLANT – Maître de conférences des universités (Directrice de thèse)
Membre du jury : C. EGLOFF-JURAS – Maître de conférences des universités
Membre du jury : P. HIRTZ – Enseignant universitaire
Membre invité : R. HAINOT – Assistant hospitalier universitaire

le président de l'université de Lorraine autorise

Monsieur Edgar CUENIN

né à LAXOU (Meurthe-et-Moselle) le 5 mars 1992,

à soutenir et imprimer sa thèse en vue d'obtenir le diplôme d'État de docteur en chirurgie dentaire intitulée :

« ÉTUDE DE LA SPHÈRE ORALE DU REQUIN MODERNE. COMPARATIF AVEC L'ESPÈCE HUMAINE »

Nancy, le 21 septembre 2021

N° autorisation : 11960 C

Le président de l'université de Lorraine



P. MUTZENHARDT

CUENIN Edgar – Étude de la sphère orale du requin moderne. Comparatif avec l'espèce humaine.

Thèse Chir. Dent. : Nancy 2021

Mots clés : Requins, Structures, Composition, Dent, Développement

CUENIN Edgar – Étude de la sphère orale du requin moderne. Comparatif avec l'espèce humaine.

Nancy 2021 : 100p, 26 figures, 6 tableaux, 45 références bibliographiques

Thèse Chir. Dent. : Nancy 2021

Le but de notre travail est d'étudier, en fonction des espèces de requins modernes et de leur régime alimentaire spécifique, la composition de leurs dents, leurs formes, leurs dispositions, puis de les comparer à celles de l'Homme. Nous nous pencherons également sur les autres structures anatomiques de la cavité orale, présentant de nombreuses différences avec l'Homme.

Ces poissons cartilagineux polyphyodontes, possèdent une capacité de régénération dentaire continue. Nous nous demanderons donc s'il est envisageable de réactiver certains gènes chez l'homme qui permettraient de renouveler une dent non conservable. Cette hypothèse entraînerait une véritable révolution dans le domaine de l'odontologie humaine.

Examineurs de la thèse :

Dr. C. STRAZIELLE
Dr. A-S. VAILLANT.
Dr. C. EGLOFF-JURAS
Dr. P. HIRTZ
Dr. R. HAINOT

Professeur des Universités
Maître de Conférences des Universités
Maître de Conférences des Universités
Enseignant universitaire
Assistant

Président
Directeur de thèse
Juge
Juge
Invité

Adresse de l'auteur :

CUENIN Edgar
162 Rue David Johnston
33000 BORDEAUX

Edgar CUENIN

Étude de la sphère orale du requin moderne. Comparatif avec l' espèce humaine.

Année 2021