



**HAL**  
open science

# Édentement postérieur encastré: alternatives thérapeutiques à l'implantologie

Audrig Goasdoué

► **To cite this version:**

Audrig Goasdoué. Édentement postérieur encastré: alternatives thérapeutiques à l'implantologie. Sciences du Vivant [q-bio]. 2022. hal-04042727

**HAL Id: hal-04042727**

**<https://hal.univ-lorraine.fr/hal-04042727>**

Submitted on 23 Mar 2023

**HAL** is a multi-disciplinary open access archive for the deposit and dissemination of scientific research documents, whether they are published or not. The documents may come from teaching and research institutions in France or abroad, or from public or private research centers.

L'archive ouverte pluridisciplinaire **HAL**, est destinée au dépôt et à la diffusion de documents scientifiques de niveau recherche, publiés ou non, émanant des établissements d'enseignement et de recherche français ou étrangers, des laboratoires publics ou privés.



**UNIVERSITÉ  
DE LORRAINE**

**BIBLIOTHÈQUES  
UNIVERSITAIRES**

## AVERTISSEMENT

Ce document est le fruit d'un long travail approuvé par le jury de soutenance et mis à disposition de l'ensemble de la communauté universitaire élargie.

Il est soumis à la propriété intellectuelle de l'auteur. Ceci implique une obligation de citation et de référencement lors de l'utilisation de ce document.

D'autre part, toute contrefaçon, plagiat, reproduction illicite encourt une poursuite pénale.

Contact bibliothèque : [ddoc-thesesexercice-contact@univ-lorraine.fr](mailto:ddoc-thesesexercice-contact@univ-lorraine.fr)  
(Cette adresse ne permet pas de contacter les auteurs)

## LIENS

Code de la Propriété Intellectuelle. articles L 122. 4

Code de la Propriété Intellectuelle. articles L 335.2- L 335.10

[http://www.cfcopies.com/V2/leg/leg\\_droi.php](http://www.cfcopies.com/V2/leg/leg_droi.php)

<http://www.culture.gouv.fr/culture/infos-pratiques/droits/protection.htm>

**ACADÉMIE de METZ - NANCY**  
**UNIVERSITÉ DE LORRAINE**  
**FACULTÉ D'ODONTOLOGIE DE LORRAINE**

**ANNÉE [2022]**

**N°[12686C]**

---

**THÈSE**

**POUR LE DIPLÔME D'ÉTAT DE DOCTEUR EN CHIRURGIE DENTAIRE**

Présentée et soutenue publiquement le : 27 octobre 2022

par

**AUDRIG GOASDOUÉ**

Né le 03 septembre 1995 à Saint Malo (35)

**Édentement postérieur encastré : alternatives  
thérapeutiques à l'implantologie.**

Composition du jury :

- Président : Pr. Jean-Marc MARTRETTE
- Membres : Dr. Kazutoyo YASUKAWA  
Dr. Caroline DENIZART-GERBER
- Directrice de thèse : Dr. Claire EGLOFF-JURAS

**Présidente : Docteur Héléne BOULANGER**
**Doyen : Docteur Kazutoyo YASUKAWA**
**Vice-Doyens : Dr Charlène KICHENBRAND – Dr Rémy BALTHAZARD – Dr Marin VINCENT**
**Membres Honoraires : Dr L. BABEL – Pr. S. DURIVAUX – Pr A. FONTAINE – Pr G. JACQUART – Pr D. ROZENCWEIG - Pr ARTIS**
**Doyens Honoraires : Pr J. VADOT, Pr J.P. LOUIS**

<b>Département odontologie pédiatrique</b> Sous-section 56-01	Mme <a href="#">JAGER Stéphanie</a>	Maître de conférences *
	M. PREVOST Jacques	Maître de conférences
	Mme HERNANDEZ Magali	Maître de conférences *
	M. HAINOT Raphaël	Chef de clinique des universités – Assistant des hôpitaux
	Mme HILT Léa	Chef de clinique des universités – Assistant des hôpitaux
	Mme HOMBOURGER Morgane	Chef de clinique des universités – Assistant des hôpitaux
	M. MASSON Maximilien	Chef de clinique des universités – Assistant des hôpitaux
<b>Département orthopédie dento-faciale</b> Sous-section 56-01	M. <a href="#">VANDE VANNET Bart</a>	Professeur des universités *
	Mme TRAN Mai-Linh	Chef de clinique des universités – Assistant des hôpitaux
	<b>Département prévention, épidémiologie, économie de la santé, odontologie légale</b> Sous-section 56-02	Mme <a href="#">CLÉMENT Céline</a>
M. BAUDET Alexandre		Maître de conférences *
Mme CAJONE Mariette		Chef de clinique des universités – Assistant des hôpitaux
M. VEYNACHTER Thomas		Chef de clinique des universités – Assistant des hôpitaux*
<b>Département parodontologie</b> Sous-section 57-01	Mme <a href="#">BISSON Catherine</a>	Professeur des universités *
	M. JOSEPH David	Maître de conférences *
	Mme BERBE Ludvine	Chef de clinique des universités – Assistant des hôpitaux*
	Mme VITALI Marine	Chef de clinique des universités – Assistant des hôpitaux
<b>Département chirurgie orale</b> Sous-section 57-01	Mme <a href="#">GUILLET-THIBAUT Julie</a>	Maître de conférences *
	M. BRAVETTI Pierre	Maître de conférences
	Mme KICHENBRAND Charlene	Maître de conférences *
	Mme PHULPIN Bérengère	Maître de conférences *
	M. CLERC Sébastien	Praticien hospitalier universitaire *
	Mme DE VERBIZIER Charlotte	Chef de clinique des universités – Assistant des hôpitaux
	Mme PEREIRA Laure	Chef de clinique des universités – Assistant des hôpitaux
<b>Département biologie orale</b> Sous-section 57-01	Mme <a href="#">EGLOFF-JURAS Claire</a>	Maître de conférences *
	M. MARTRETTE Jean-Marc	Professeur des universités *
	M. YASUKAWA Kazutoyo	Maître de conférences *
<b>Département dentisterie restauratrice, endodontie</b> Sous-section 58-01	M. <a href="#">MORTIER Eric</a>	Professeur des universités *
	M. ENGELS-DEUTSCH Marc	Professeur des universités *
	M. AMORY Christophe	Maître de conférences
	M. BALTHAZARD Rémy	Maître de conférences *
	M. VINCENT Marin	Maître de conférences*
	M. GIESS Renaud	Maître de conférences associé*
	M. DAL MAGRO Claire	Chef de clinique des universités – Assistant des hôpitaux
	Mme DAVRIL Jeanne	Chef de clinique des universités – Assistant des hôpitaux*
	M. LESIEUR François	Chef de clinique des universités – Assistant des hôpitaux
<b>Département prothèses</b> Sous-section 58-01	M. <a href="#">DE MARCH Pascal</a>	Maître de conférences
	Mme CORNE Pascale	Maître de conférences *
	M. SCHOUVER Jacques	Maître de conférences
	Mme VAILLANT Anne-Sophie	Maître de conférences *
	M. HIRTZ Pierre	Enseignant universitaire
	Mme GERBER Caroline	Chef de clinique des universités – Assistant des hôpitaux*
	M. JONVEAUX Maxime	Chef de clinique des universités – Assistant des hôpitaux
	Mme MOUGEL Armande	Chef de clinique des universités – Assistant des hôpitaux
	M. PERRIN Tom	Chef de clinique des universités – Assistant des hôpitaux
	M. SYDA Paul-Marie	Chef de clinique des universités – Assistant des hôpitaux
	Mme WILK Sabine	Chef de clinique des universités – Assistant des hôpitaux
<b>Département fonction-dysfonction, imagerie, biomatériaux</b> Sous-section 58-01	Mme <a href="#">STRAZIELLE Catherine</a>	Professeur des universités *
	Mme MOBY (STUTZMANN) Vanessa	Maître de conférences *
	M. SALOMON Jean-Pierre	Maître de conférences

**Souligné : responsable de département**
**\* temps plein**
**Mis à jour le 1<sup>er</sup> octobre 2022**

« Par délibération en date du 11 décembre 1972, la Faculté de Chirurgie Dentaire a arrêté que les opinions émises dans les dissertations qui lui seront présentées doivent être considérées comme propre à leurs auteurs et qu'elle n'entend leur donner aucune approbation ni improbation »

## **Remerciements aux membres du jury**

**À notre président du jury,**

**Monsieur le Professeur Jean-Marc MARTRETTE,**

Docteur en chirurgie dentaire

Docteur en sciences pharmacologiques

Spécialiste qualifié en médecine bucco-dentaire

Habilité à diriger des recherches

Professeur des universités – praticien hospitalier

Ancien doyen de la faculté d'odontologie de Lorraine

Officier des palmes académiques

Vous nous faites l'honneur de présider le jury de thèse.  
Veuillez trouver ici, l'expression de notre plus grande gratitude et de notre profond  
respect.

**À notre directrice de thèse,**

**Madame le Docteur Claire EGLOFF-JURAS,**

Docteur en chirurgie dentaire

Spécialiste qualifiée en médecine bucco-dentaire

Ancienne interne en médecine bucco-dentaire

Maître de conférences – praticien hospitalier

Responsable du département de biologie orale

Sous-section : Biologie orale

Nous vous remercions sincèrement d'avoir accepté la direction de ce travail.  
Votre grande bienveillance, votre disponibilité et vos conseils nous ont été d'une aide  
précieuse lors de l'élaboration de ce travail.

Veillez trouver ici l'expression de notre profond respect et notre admiration.



**À notre co-directrice de thèse,**

**Madame la Docteur Caroline DENIZART-GERBER,**

Docteur en Chirurgie Dentaire

Spécialiste qualifiée en médecine bucco-dentaire

Ancienne interne en médecine bucco-dentaire

Assistante hospitalo-universitaire

Sous-section: Prothèses

Nous vous remercions d'avoir accepté de codiriger cette thèse.  
Votre disponibilité, vos conseils et votre gentillesse nous ont été d'une précieuse  
aide pour ce travail.

Que ce travail témoigne de notre réelle considération.

## **À notre jury de thèse**

**Monsieur le Docteur Kazutoyo YASUKAWA,**

Docteur en chirurgie dentaire

Docteur de l'Université Paris DESCARTES mention sciences de la vie et de la santé

Spécialiste qualifié en médecine bucco-dentaire

Maître de conférences – praticien hospitalier

Doyen de la faculté d'odontologie de Lorraine

Sous-section : Biologie orale

Nous vous remercions d'avoir accepté d'intégrer notre jury.  
Nous vous remercions sincèrement pour votre écoute et vos conseils durant notre  
formation clinique au CHRU. Nous souhaitons vous remercier pour vos qualités  
humaines et pédagogiques.  
Nous garderons en mémoire les mercredis après-midi au SAS en votre compagnie.  
Que ce travail témoigne de notre profonde reconnaissance.

# Sommaire

<b>1</b>	<b>Introduction</b>	<b>14</b>
<b>2</b>	<b>Abstention thérapeutique</b>	<b>17</b>
2.1	<i>Les causes de l'édentement</i> .....	17
2.2	<i>Conséquences d'un édentement non compensé :</i> .....	18
2.3	<i>Contre-indication à la réhabilitation prothétique</i> .....	21
<b>3</b>	<b>Solutions amovibles</b>	<b>24</b>
3.1	<i>Principes fondamentaux</i> .....	25
3.2	<i>À partir d'un cas clinique</i> .....	38
3.3	<i>Comparaison des différentes solutions prothétiques amovibles</i> .....	39
3.4	<i>Prothèse amovible partielle d'usage</i> .....	49
3.5	<i>Conclusion</i> .....	57
<b>4</b>	<b>Solutions fixées</b>	<b>58</b>
4.1	<i>Principes fondamentaux</i> .....	58
4.2	<i>Indications et contre-indications</i> .....	63
4.3	<i>Choix du matériau</i> .....	64
4.4	<i>Préparation sur dent vivante</i> .....	64
<b>5</b>	<b>Cas cliniques</b>	<b>66</b>
5.1	<i>Restauration par un bridge conventionnel</i> .....	66
5.2	<i>Cas clinique 2 et 3 : le bridge à ancrage partiel</i> .....	77
5.3	<i>Restauration par bridge cantilever</i> .....	86
<b>6</b>	<b>Conclusion</b>	<b>104</b>
<b>7</b>	<b>Bibliographie</b>	<b>105</b>

## Table des illustrations

Figure 1: photo d'un édentement unitaire encastré avec migration mésiale de la 36. (Photo personnelle).....	22
Figure 2: classe 1 de KENNEDY-APPLEGATE .....	25
Figure 3: classe 2 de KENNEDY-APPLEGATE .....	25
Figure 4: classe 3 de KENNEDY-APPLEGATE .....	26
Figure 5: classe 4 de KENNEDY-APPLEGATE .....	26
Figure 6: groupe A de la classification d'EICHNER .....	28
Figure 7: groupe B de la classification d'EICHNER .....	28
Figure 8: groupe C de la classification d'EICHNER .....	28
Figure 9: plaque palatine pleine (17).....	29
Figure 10: plaque palatine large (15).....	30
Figure 11: bandeau palatin (15).....	30
Figure 12: entretoise palatine (15).....	30
Figure 13: barre linguale (15).....	31
Figure 14 : bandeau lingual (15).....	31
Figure 15 : bandeau cingulaire (15).....	32
Figure 16 : polygone de sustentation .....	37
Figure 17: photo de l'édentement unitaire (20).....	38
Figure 18: radiographie panoramique (20).....	38
Figure 19: tarif plafonné des prothèses partielles transitoires résine (21).....	42
Figure 20: bridge Ackers avec crochet en acétal (27).....	44
Figure 21: prothèse Valplast® en nylon remplaçant une deuxième prémolaire mandibulaire (28).....	45
Figure 22: tableau des causes d'échec à 1-2 ans des prothèses en titane et Co-Cr (25).....	51
Figure 23: comparaison entre une prothèse en Co-Cr et une prothèse en AKP (31).....	52
Figure 24: photo d'un châssis en PEEK (34).....	53
Figure 25: résistance à la fracture en fonction de l'importance de l'effet de férule (43). .....	61
Figure 26: photo de l'édentement en occlusion (42).....	66
Figure 27: radiographie rétro-alvéolaire initiale (42).....	67
Figure 28: tableau décisionnel pour une restauration indirecte (43).....	68
Figure 29: radiographie après scellement du bridge (42).....	69
Figure 30: photo finale du bridge céramo-céramique (42).....	69
Figure 31: photo des préparations coronaires (56).....	77
Figure 32: photo de l'édentement en occlusion (56).....	77
Figure 33: photo du bridge collé (56).....	77
Figure 34: code CCAM pour bridge à ancrage partiel collé (57).....	79
Figure 35: code CCAM pour bridge à ancrage partiel collé (57).....	79
Figure 36: schéma explicatif d'une préparation conventionnelle d'inlay-onlay (43) ..	81
Figure 37: photo après la pose du bridge (63).....	83
Figure 38: vue vestibulaire après préparations (63).....	83
Figure 39: reste à charge pour un bridge conventionnel (photo personnelle).....	84
Figure 40: reste à charge pour un bridge à ancrage partiel (photo personnelle).....	85

Figure 41: illustration du mouvement de bascule (68).....	87
Figure 42: préparation de la dent support avec boîte de rétention et 1 ou 2 ailettes testées in vitro (71). .....	89
Figure 43: préparation d'un cantilever à deux supports à recouvrement complet (72). .....	90
Figure 44: code CCAM pour bridge cantilever métallique (54). .....	92
Figure 45: code CCAM pour bridge cantilever CCM (54). .....	92
Figure 46: code CCAM pour bridge mixte métallique et CCM (54). .....	93
Figure 47: autre code CCAM pour un bridge cantilever mixte métallique et CCM (54). .....	93
Figure 48: vue vestibulaire en occlusion de l'édentement (73). .....	94
Figure 49: vue occlusale de l'édentement (73).....	94
Figure 50: radiographie panoramique initiale (73). .....	95
Figure 51: photo de la préparation inlay modifiée avec dépose de l'amalgame et finition en biseau vestibulaire et lingual (73). .....	96
Figure 52: image de conception assistée par ordinateur (CAO) en vue occlusale (73). .....	96
Figure 53: image de conception assistée par ordinateur (CAO) (73).....	96
Figure 54: photo du bridge en vue occlusale (73).....	97

## Liste des tableaux

Tableau 1: répartition des différents indices de santé dentaire selon les tranches d'âge et le mode de protection sociale.....	15
Tableau 2: surface radiculaire efficace moyenne des dents normales (41).....	59
Tableau 3: complications observées à 9 ans pour un bridge zircone et un bridge CCM (72).....	90
Tableau 4: évaluation des complications selon les critères de l'USPHS (72).....	91
Tableau 5: résultats à 6 ans relevant les complications mécaniques et biologiques (66).....	99
Tableau 6: complications observées après 5 années d'utilisation d'une prothèse amovible partielle ou d'un bridge cantilever (74).....	102

## Liste des abréviations

INSEE : Institut National de la Statistique et des Études Économiques

CMU-C : Couverture Maladie Universelle-Complémentaire

CSS : Complémentaire Santé Solidaire

Indice CAO : Carié/Obturé/Absente

ATM : Articulation Temporo-Mandibulaire

DVO : Dimension Verticale d'Occlusion

PAPIM : Prothèse Amovible Partielle à Infrastructure Métallique

PAPT : Prothèse Amovible Partielle Transitoire

Co-Cr : Cobalt-Chrome

PEEK : Polyether-Ether-Kétone

AKP : Arylcétone polymère

# 1 Introduction

Selon l'INSEE, entre 1997 et 2017, l'espérance de vie a considérablement augmenté chez les hommes et les femmes. Le gain d'espérance de vie a augmenté de 3,0 ans chez la femme contre 4,9 ans chez l'homme.(1) Cette amélioration de l'espérance de vie est due aux progrès de la médecine et aux profondes modifications du mode de vie. Ainsi, les Hommes vivent plus longtemps et en meilleure santé. En odontologie, les mesures de prévention et l'arrivée de nouveaux matériaux contribuent à l'amélioration de l'état bucco-dentaire et ce, du patient jeune au plus âgé. Paradoxalement, la population vit plus longtemps mais les habitudes alimentaires ne cessent de régresser qualitativement.(2) La consommation de produits salés ou sucrés transformés favorise le développement des caries et d'autres maladies comme le diabète. L'article paru en 2003 dans un livre de santé publique « Inégalités sociales de santé dentaire : la mesure du risque et des besoins sanitaires », (3)(Georges Borguès Da Silva et coll. , 2003) révèle que les besoins en soins bucco dentaires sont nettement plus importants pour les patients bénéficiant de la CMU-C nouvellement appelée CSS (depuis le 1<sup>er</sup> novembre 2019) que pour les patients bénéficiant du régime général et d'une mutuelle. D'après cette étude, le nombre de dents absentes est plus important chez les patients CMU que dans la population générale (Tableau 1).



Tableau 1: répartition des différents indices de santé dentaire selon les tranches d'âge et le mode de protection sociale

Tranche d'âge	Echantillon	effectif	Indice CAO moyen	Indice C moyen	Indice A moyen	Indice O moyen	Ind. O/CAO moyen (%)
0-19 ans	CMUC	88	12,6 ± 1,1	2,1 ± 0,7	4,2 ± 0,6	6,3 ± 0,8	53
	Régime gén. Significativité	32	10,6 ± 2,1 NS	0,8 ± 0,7 p < 10 <sup>-2</sup>	4,4 ± 1,1 NS	5,4 ± 2,0 NS	48
20-24 ans	CMUC	183	12,6 ± 0,9	1,3 ± 0,4	3,9 ± 0,5	7,4 ± 0,7	60
	Régime gén. Significativité	62	14,3 ± 1,7 NS	1,1 ± 0,6 NS	3,3 ± 0,7 NS	10,0 ± 1,5 p < 10 <sup>-2</sup>	69
25-29 ans	CMUC	359	15,5 ± 0,7	1,4 ± 0,3	5,1 ± 0,5	9,0 ± 0,5	60
	Régime gén. Significativité	151	14,5 ± 0,9 NS	0,9 ± 0,3 p < 10 <sup>-2</sup>	3,9 ± 0,5 p < 10 <sup>-2</sup>	9,8 ± 0,7 NS	69
30-34 ans	CMUC	466	16,9 ± 0,6	1,4 ± 0,2	6,6 ± 0,5	8,9 ± 0,5	55
	Régime gén. Significativité	264	16,0 ± 0,7 NS	1,0 ± 0,2 p < 0,02	4,8 ± 0,4 p < 10 <sup>-3</sup>	10,2 ± 0,6 p < 10 <sup>-3</sup>	64
35-39 ans	CMUC	436	18,4 ± 0,6	1,3 ± 0,2	8,8 ± 0,6	8,3 ± 0,5	46
	Régime gén. Significativité	359	18,4 ± 0,7 NS	0,9 ± 0,2 p < 0,02	5,8 ± 0,2 p < 10 <sup>-3</sup>	11,7 ± 0,5 p < 10 <sup>-3</sup>	65
40-44 ans	CMUC	414	19,1 ± 0,6	1,1 ± 0,2	10,1 ± 0,7	8,0 ± 0,5	44
	Régime gén. Significativité	379	19,5 ± 0,6 NS	0,9 ± 0,2 NS	6,8 ± 0,5 p < 10 <sup>-3</sup>	11,8 ± 0,5 p < 10 <sup>-3</sup>	61
45-49 ans	CMUC	373	19,5 ± 0,7	0,9 ± 0,2	11,5 ± 0,8	7,2 ± 0,5	39
	Régime gén. Significativité	416	19,1 ± 0,5 NS	0,6 ± 0,1 p < 0,04	7,4 ± 0,5 p < 10 <sup>-3</sup>	11,1 ± 0,5 p < 10 <sup>-3</sup>	59
50-54 ans	CMUC	339	20,1 ± 0,7	0,8 ± 0,2	12,5 ± 0,8	6,8 ± 0,5	36
	Régime gén. Significativité	448	20,1 ± 0,5 NS	0,7 ± 0,1 NS	9,3 ± 0,5 p < 10 <sup>-3</sup>	10,2 ± 0,5 p < 10 <sup>-3</sup>	52
55-59 ans	CMUC	220	21,1 ± 0,8	0,8 ± 0,2	13,6 ± 0,1	6,7 ± 0,7	34
	Régime gén. Significativité	316	20,2 ± 0,7 NS	0,5 ± 0,1 p < 0,03	9,4 ± 0,6 p < 10 <sup>-3</sup>	10,2 ± 0,6 p < 10 <sup>-3</sup>	51
60-64 ans	CMUC	142	21,6 ± 1,2	0,9 ± 0,3	15,7 ± 1,0	5,0 ± 0,8	26
	Régime gén. Significativité	332	21,1 ± 0,6 NS	0,7 ± 0,2 NS	10,5 ± 0,7 p < 10 <sup>-3</sup>	9,9 ± 0,6 p < 10 <sup>-3</sup>	48
65-69 ans	CMUC	63	22,4 ± 1,8	0,7 ± 0,4	17,1 ± 2,3	4,6 ± 1,2	23
	Régime gén. Significativité	232	22,2 ± 0,8 NS	0,8 ± 0,2 NS	12,1 ± 0,9 p < 10 <sup>-3</sup>	9,3 ± 7,3 p < 10 <sup>-3</sup>	43
70-74 ans	CMUC	24	25,2 ± 2,4	0,4 ± 0,4	20,3 ± 3,5	4,5 ± 2,0	20
	Régime gén. Significativité	189	22,4 ± 0,8 p < 0,03	0,6 ± 0,2 NS	12,6 ± 1,0 p < 10 <sup>-3</sup>	9,2 ± 0,8 p < 10 <sup>-3</sup>	42
> 74 ans	CMUC	11	23,8 ± 4,0	0,7 ± 1,0	17,4 ± 6,5	5,7 ± 3,9	28
	Régime gén. Significativité	130	23,1 ± 1,0 NS	0,6 ± 0,3 NS	14,5 ± 1,2 NS	8,0 ± 1,0 NS	35
Ensemble	CMUC	3 118	18,2 ± 0,2	1,1 ± 0,1	9,5 ± 0,3	7,6 ± 0,2	45
	Régime gén. Significativité	3 310	19,4 ± 0,2 p < 10 <sup>-3</sup>	0,7 ± 0,1 p < 10 <sup>-3</sup>	8,4 ± 0,2 p < 10 <sup>-3</sup>	10,3 ± 0,2 p < 10 <sup>-3</sup>	55

± : intervalle de confiance de la moyenne, au risque 5 %  
NS : pas de différence significative

Ce déséquilibre au sein de la population rend la réhabilitation prothétique de la cavité orale très complexe. Théoriquement, dans le cas d'un édentement unitaire encastré, plusieurs solutions prothétiques s'offrent au patient. La démocratisation de l'implantologie a permis le remplacement d'une dent ou de plusieurs dents en apportant confort et esthétique au patient sans porter atteinte aux dents adjacentes ou autres dents sur l'arcade dentaire. Cette solution relègue au second plan les techniques comme le bridge dentaire ou la prothèse amovible, majoritairement utilisées avant l'arrivée de l'implant, l'implant apparaissant comme le *gold standard* pour réhabiliter un édentement unitaire encastré. Mais dans certaines situations, le patient ne peut avoir recours à l'implantologie pour des raisons biologiques et/ou financières. En 2021 on recense près de 7,2 millions de français disposant de la CSS.

De plus le revenu moyen par habitant en 2019 était de 1800€. Ainsi, il sera plus difficile pour un patient de cette tranche socio-économique, d'avoir recours à l'implant, dont le reste à charge peut facilement avoisiner les 1000 euros pour une couronne sur implant.

D'après le panier de soin CSS disponible sur le site ameli.fr (4), la prothèse amovible et la prothèse fixée (couronne unitaire et bridge) sont plafonnées pour une prise en charge à 100% par le régime obligatoire et la part complémentaire. Aucun plafonnement ou code n'est prévu pour les implants.

La discussion avec le patient est fondamentale et doit faire partie de la prise en charge initiale lors de la première consultation. En effet, le patient a le droit à l'information quel que soit son statut social ou son point de vue. La décision de la solution thérapeutique se fera suite à un accord entre le patient, ayant reçu des informations claires et précises, d'une part, et le chirurgien-dentiste d'autre part. La question qui se pose est la suivante : que proposer aux patients dans le cas d'un édentement postérieur encastré lorsque l'implantologie n'est pas possible et que les dents adjacentes sont saines ? Existe-t-il une solution à privilégier ? Les nouveaux matériaux existants permettent-ils de mieux répondre à cette problématique ?

Nous tâcherons, dans un premier temps, de mettre en lumière les conséquences d'une abstention thérapeutique. Par la suite, nous détaillerons le choix de la solution amovible d'un point de vue théorique et pratique, en présentant les différents types d'appareils amovibles et les matériaux utilisables, les avantages/inconvénients selon la situation clinique. Enfin, nous aborderons les solutions fixées en déclinant les multiples formes de bridge dentaire collé/scellé en présentant les matériaux et avantages/inconvénients pour chacun d'entre eux.

La présentation de cas cliniques illustrera les deux types de prothèse. L'objectif est de montrer qu'il n'existe pas qu'une unique façon de réhabiliter un édentement encastré et que le choix de la solution repose avant tout sur l'état global de la cavité orale, l'état général du patient et ses motivations.

## **2 Abstention thérapeutique**

D'après une étude de la DRESS et IRDES parue en 2014, près de 17% des Français renonceraient à des soins dentaires pour des raisons financières. Des taux qui vont jusqu'à 28% pour les plus modestes.(5) Une abstention qui est, pour la plupart des cas, justifiée par un impact esthétique faible surtout lorsqu'il s'agit des dents postérieures. Selon le Docteur Jérémie PERRIN il n'est pas rare d'entendre : « ce n'est pas grave, c'est une dent du fond, cela ne se voit pas, elle ne sert à rien... »(6)

Cependant, le non-remplacement d'une dent manquante a de nombreuses conséquences sur les dents restantes et par conséquent, sur l'occlusion et la cavité orale tout entière. Il est donc important que le patient soit informé de ces conséquences afin de lui faire accepter une thérapeutique prothétique de remplacement.

### **2.1 Les causes de l'édentement**

#### **2.1.1 L'agénésie**

D'après le Larousse, l'agénésie se définit comme une « absence totale ou partielle d'un tissu, d'un organe ou d'une structure dès la vie embryonnaire, due à une cause héréditaire. »(7) Il s'agit d'une anomalie fréquente chez l'Homme qui touche surtout les dernières dents à faire leur éruption (incisive latérale, deuxième prémolaire, troisième molaire). La cause de l'agénésie est génétique, notamment par mutation des gènes codants des facteurs de transcription tel que MSX1 et PAX9, gènes fondamentaux dans la croissance cranio faciale chez l'enfant aux stades précoces de son développement (8).

#### **2.1.2 L'expulsion**

Au cours d'un traumatisme ou choc il est possible qu'une ou plusieurs dents soient expulsées. La réimplantation doit être rapide, idéalement dans les minutes ou dans l'heure qui suit l'expulsion. Cependant, la réimplantation de la dent expulsée étant

souvent trop tardive, la conséquence à long terme peut être l'avulsion à la suite de complications infectieuses ou biologiques (résorption interne, externe). Néanmoins, l'expulsion des dents postérieures est plus rare que pour les dents antérieures.

### 2.1.3 Les avulsions dentaires

Les causes d'avulsion dentaire sont multiples. Une dent trop fortement délabrée par une lésion carieuse ou le développement d'une carie sous une couronne sont des causes d'avulsion. De même, une avulsion dentaire peut être indiquée si, à la suite d'un choc, une fracture dentaire ne permet pas de conserver la dent. Il en sera de même si la dent en question entraîne une cellulite des maxillaires ou encore dans le cas d'une atteinte parodontale terminale, créant des mobilités dentaires. Dans certains cas orthodontiques l'avulsion est indiquée afin de rétablir la continuité et l'alignement intra et inter arcade.

## 2.2 Conséquences d'un édentement non compensé :

Les conséquences d'un édentement non compensé seraient d'ordre général, intra arcade et inter arcade, muqueuse et articulaire (6)

### 2.2.1 Conséquences générales

Pour le patient, l'impact d'un édentement est d'ordre esthétique surtout en secteur antérieur mais aussi dans certains cas en secteur postérieur, souvent décrit comme « un trou noir » par le patient. Chez ces patients, on note une altération des relations sociales (peur de sourire ou de parler par exemple) voire même une perte de confiance en soi à la suite de la dégradation de l'image corporelle.

L'autre conséquence générale est fonctionnelle. En effet, l'absence d'une dent peut conduire à une perturbation de la phonation mais aussi de la mastication (par diminution du coefficient masticatoire et usure prématurée des dents adjacentes suite à l'augmentation des forces qu'elles subissent).

## 2.2.2 Conséquences intra arcade

Lors de la perte d'une dent sur arcade, on note une perte des points de contact. Il en résulte une version voire une migration des dents adjacentes par perte de stabilité assurée auparavant par les points de contact. L'âge semble avoir un effet sur l'importance de la migration ou de la version dentaire. D'après la revue de l'information dentaire parue en septembre 2021(6), si l'édentement apparaît après 26 ans les conséquences sont moins importantes que chez les enfants ou les adolescents.

Cette version des dents adjacentes créera des espaces inter dentaires plus importants ayant pour conséquence directe une hygiène dentaire proximale difficile. Cela conduira donc à l'apparition de lésions carieuses proximales souvent difficiles à observer cliniquement. En termes d'occlusion, le principe de protection mutuelle des dents antérieures et postérieures sera perturbé. En effet, les dents postérieures protègent les dents antérieures pendant la mastication et les dents antérieures protègent les dents postérieures lors de la propulsion. Au cours de la mastication, l'équilibre occlusal étant perturbé, les dents antérieures prendront progressivement le relais provoquant leur usure prématurée, aboutissant à des fractures coronaires ou corono-radiculaires.

## 2.2.3 Conséquences inter arcade et articulaires

L'arcade édentée n'est pas la seule à être impactée. Lorsqu'un édentement n'est pas compensé, les dents de l'arcade opposée ne sont plus calées et peuvent par conséquent s'égresser ; la nature n'aimant pas le vide. Cette égression perturbera l'occlusion statique et dynamique avec l'apparition de prématurité ou d'interférences du côté travaillant et non travaillant. Cependant, un édentement unitaire impacte rarement l'articulation temporo-mandibulaire (ATM) mais la répétition des pertes dentaires pourrait y parvenir.

#### 2.2.4 Conséquences muqueuses et parodontales

Les conséquences parodontales sont également à prendre en compte dans le choix de l'abstention thérapeutique. En effet, dans le cas d'un parodonte réduit, les versions dentaires citées précédemment laisseront apparaître des poches parodontales pouvant s'étendre aux dents voisines. De plus la muqueuse jugale ou la langue peuvent s'approprier l'espace, par formation d'une excroissance type tumeur bénigne à haut potentiel de récurrence. Il en résultera un risque de morsure accru par formation d'une excroissance des parties molles environnantes, gênant ainsi la mastication ou la phonation.

Sur le plan osseux, on note également un remodelage permanent en lien avec les stimuli environnants. En effet, tout au long de la vie l'os alvéolaire supporte les dents. D'après Carranza en 1987, l'os « naît, vit et meurt » avec les dents (9). C'est un tissu facilement remodelable sous l'influence constante de son environnement.

L'os alvéolaire repose sur un os basal sans aucune délimitation précise. Il est divisé en sous parties selon sa localisation. On distingue, sa paroi externe dite aussi vestibulaire, linguale ou palatine qui sont des parties d'os dense ainsi que la paroi interne composée d'os compact et fin, appelée aussi corticale interne. Cette structure interne englobe tout le système desmodontal qui permet à la dent d'amortir les forces occlusales et de limiter les traumatismes dentaires et osseux. Les parois latérales sont constituées d'os plus spongieux que l'on nomme table osseuse interne ou externe selon la localisation côté lingual et/ou palatin ou vestibulaire.

Ainsi, lorsque la dent disparaît pour les raisons évoquées précédemment, l'os n'est plus stimulé. La balance du renouvellement osseux penche plus en faveur d'une résorption progressive que d'une stabilisation du niveau osseux. Cette perte osseuse sera visible tous les quatre à six mois, durée effective du remodelage osseux.

La perte osseuse du secteur édenté peut, à long terme, atteindre les dents voisines. En découle une possible récession gingivale et une perte de la stabilité du complexe dento-parodontal des dents adjacentes. De plus, la finesse de la table osseuse rendra difficile la réalisation et la pose d'une prothèse fixe ou amovible.

Cependant, l'abstention thérapeutique n'est pas à négliger. En effet, certaines situations cliniques ne permettent pas une réhabilitation ou ne valent pas la peine d'essayer de réhabiliter l'édentement.

## 2.3 Contre-indication à la réhabilitation prothétique

### 2.3.1 Le sujet âgé

Avec l'âge, l'organisme subit d'importantes modifications anatomiques et fonctionnelles. De manière générale, le sujet âgé voit ses capacités physiques et intellectuelles se dégrader, soit de manière naturelle, soit de façon pathologique (Parkinson, Alzheimer)(10). Ces modifications mettent souvent en lumière des difficultés de compréhension qui compliqueront l'élaboration et l'entretien de la prothèse dentaire.

Par ailleurs, la cavité orale chez le sujet âgé subit, elle aussi, des modifications (11). En premier lieu, la salivation sera moins importante du fait d'une atrophie des glandes salivaires (12). La salive joue plusieurs rôles dont un rôle mécanique et lubrifiant, favorisant la déglutition et le nettoyage des surfaces dentaires, un rôle protecteur, par apport en immunoglobulines et enzymes mais aussi en humidifiant les muqueuses de la cavité orale. Cela empêche les bactéries de se déposer sur les surfaces dentaires et muqueuses. Cette diminution du débit salivaire est aussi corrélée à la prise de médicaments.

Ainsi, un débit salivaire moins important favorise les infections, pathologies buccales et détériore l'hygiène bucco-dentaire. De plus, le port de prothèse amovible peut être compliqué si le film salivaire présent entre la muqueuse et la prothèse est insuffisant (irritation, blessure...).

La gustation est aussi impactée par le vieillissement (13). Avec l'âge, les papilles s'atrophient tout comme les glandes salivaires. En résulte une dégradation de l'appétit voire une dénutrition.

### 2.3.2 Migrations dentaires

La version, rotation ou égression rendra difficile la réalisation d'une prothèse amovible ou d'une prothèse fixée sans passer par un traitement orthodontique ou un délabrement important des dents adjacentes et antagonistes. Le respect du principe d'économie tissulaire nous incite sans cesse à évaluer la balance bénéfice/risque d'une réhabilitation prothétique.

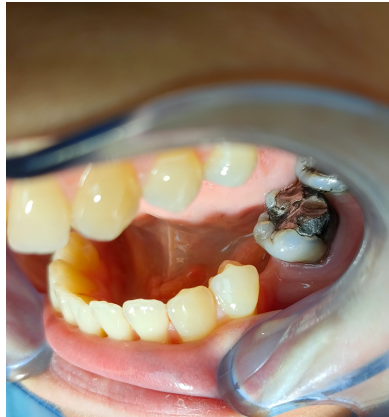

Figure 1: photo d'un édentement unitaire encastré avec migration mésiale de la 36. (Photo personnelle)

### 2.3.3 Motivation du patient

Une notion indispensable à la réussite de tout projet prothétique est la motivation du patient. Si le patient n'est pas psychologiquement prêt à porter une prothèse fixe ou amovible, alors les chances pour que ce dernier tolère la prothèse sont réduites. Selon Hippocrate « *Primum non nocere* » c'est-à-dire en premier lieu, ne pas nuire au patient. L'élaboration d'un projet prothétique chez le sujet âgé ou jeune nécessite une bonne compréhension, une coopération et un suivi régulier associé à une hygiène bucco-dentaire convenable. Si ces conditions ne sont pas réunies ou ne peuvent l'être, il en va de la responsabilité du praticien d'assumer son choix et les conséquences qui en découlent.

En revanche, si le patient est motivé à combler son édentement et que les conditions le permettent, plusieurs stratégies thérapeutiques s'offrent au patient et au praticien.



La solution fixe semble être plus confortable mais plus coûteuse et parfois plus délabrante. La solution amovible, est moins confortable plus encombrante mais sûrement plus conservatrice des tissus dentaires des dents de l'arcade concernée.

Dans les parties suivantes, nous allons présenter les possibilités prothétiques, les principes fondamentaux qui régissent leur conception ainsi que leurs avantages et inconvénients. Des cas cliniques illustreront ces explications.

### 3 Solutions amovibles

La dentisterie conservatrice, dite à minima, peut nous amener à effectuer des prothèses amovibles si les dents bordant l'édentement sont saines et dépourvues de soins ou prothèses fixées. Dans ce contexte, la restauration par prothèse fixée plurale (bridge), est possible mais nécessitera une perte plus ou moins importante de tissu sain sur les dents adjacentes (bridge, ou bridge partiel). Ces techniques seront décrites dans une autre partie.

Nous opterons ici pour une solution amovible. Il est fondamental que le chirurgien-dentiste explique l'ensemble des avantages et inconvénients de la prothèse amovible au patient.

Pour assurer la réussite du traitement il est indispensable que la prothèse amovible respecte les règles suivantes(14) :

- La prothèse ne doit pas directement être traumatique pour les tissus sous-jacents. Le patient doit suivre des règles d'hygiène rigoureuses.
- La prothèse doit prendre en compte des différences de compressibilités tissulaires.
- La prothèse ne doit pas provoquer de traumatismes indirects. Elle doit transmettre les forces selon l'axe des dents supports. Il est donc important d'analyser au paralléliseur l'axe idéal d'insertion prothétique.
- Elle nécessite un entretien régulier afin de maintenir l'équilibre entre prothèse et surfaces dentaires ou muqueuses.

## 3.1 Principes fondamentaux

### 3.1.1 Classifications des édentements

#### 3.1.1.1 Classification de KENNEDY-APPLEGATE (15)(16)

L'anatomie de la prothèse amovible partielle dépendra notamment de la classe de l'édentement. Ainsi, la classification de Kennedy-Applegate catégorise les édentements :

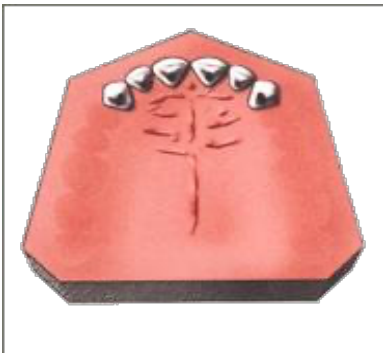

Figure 2: classe 1 de KENNEDY-APPLEGATE.

Édentement partiel bilatéral postérieur libre.

Source : <http://www.prothesiste-dentaire.fr/pages/dico-classification-kennedyphp.php>

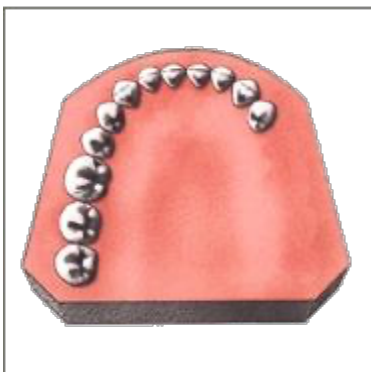


Figure 3: classe 2 de KENNEDY-APPLEGATE.

Édentement partiel unilatéral postérieur libre. Source : <http://www.prothesiste-dentaire.fr/pages/dico-classification-kennedyphp.php>

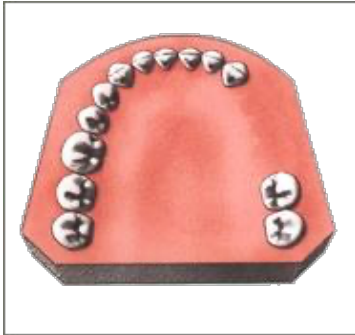


Figure 4: classe 3 de KENNEDY-APPLEGATE.

Édentement partiel unilatéral encastré. Il est important que le tracé du dessin de plaque soit équilibré afin d'assurer une stabilité et une intégration parfaite de la prothèse par le patient.

Source: <http://www.prothesiste-dentaire.fr/pages/dico-classification-kennedyphp.php>

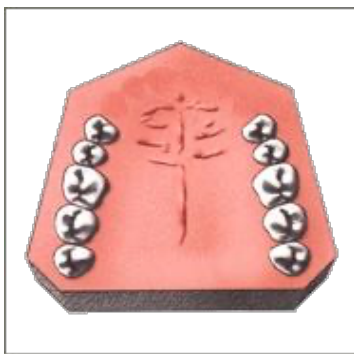


Figure 5: classe 4 de KENNEDY-APPLEGATE.

Édentement antérieur

Source : <http://www.prothesiste-dentaire.fr/pages/dico-classification-kennedyphp.php>

On retrouve également des modifications de la classification Kennedy-Applegate :

- La classe 5 : correspond à un édentement unilatéral ou bilatéral encastré de grande étendue, délimité par une dent inutilisable comme support prothétique fixe.
- La classe 6 : correspond à un édentement unilatéral délimité par des dents utilisables comme support prothétique fixe.

A noter qu'il existe des modifications ou subdivisions pour chaque classe d'édentement. De plus, ce sont les zones les plus postérieures qui définissent la classe de l'édentement.

Dans notre situation, l'édentement d'une ou deux dents postérieur encastré se rapproche de la classe 3 ou classe 6.

#### *3.1.1.2 Classification d'EICHNER :*

Dans cette classification, EICHNER met en avant la notion de calage postérieur. Contrairement à KENNEDY-APPLEGATE, cette classification traite l'édentement en fonction des deux arcades et non d'une seule. (17)(18)

Chez un patient totalement denté, EICHNER décrit quatre groupes de contact : deux groupes molaires (droite et gauche) et deux groupes prémolaires (droite et gauche).

Un groupe contact est défini comme un contact occlusal fonctionnel entre deux dents antagonistes de même groupe (prémolaire avec prémolaire et molaire avec molaire).

On retrouve ainsi :

- Le groupe A : définit par un calage des deux côtés
  - A1 : Denture totale (deux groupes de chaque côtés).
  - A2 : Édentement unitaire ou discret sur une seule arcade sans perte des groupes de contact.
  - A3 Édentement discret sur les deux arcades sans perte des groupes de contact.

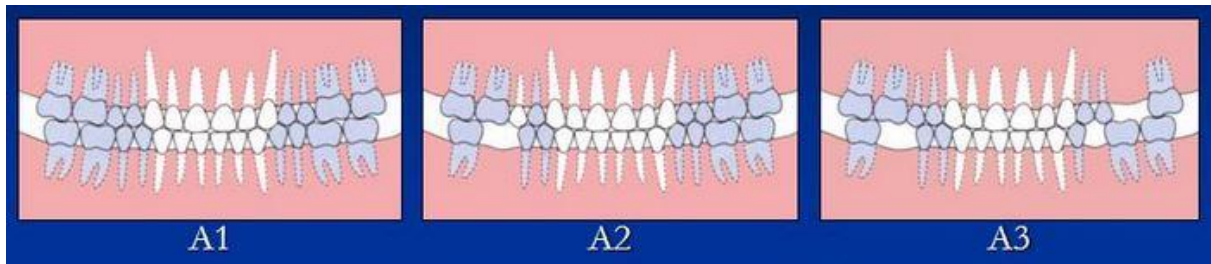


Figure 6: groupe A de la classification d'EICHNER.

- Le groupe B : définit comme la perte d'un calage d'un seul côté.
  - B1 : Perte d'un groupe de contact.
  - B2 : Perte de deux groupes de contact.
  - B3 : Perte de trois groupes de contact.
  - B4 : Perte des quatre groupes de contact

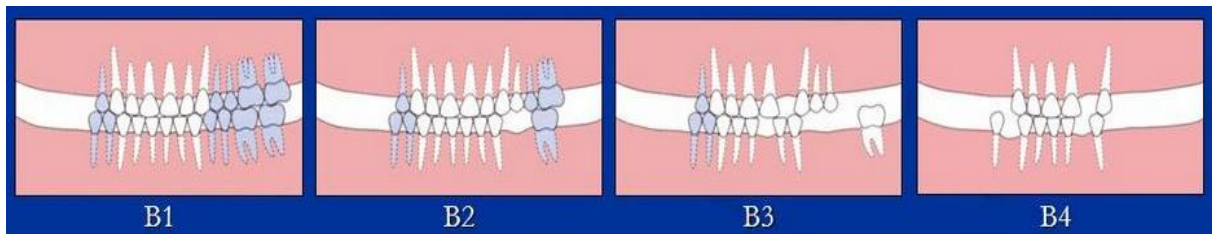


Figure 7: groupe B de la classification d'EICHNER.

- Le groupe C : Définit comme l'absence de calage des deux côtés.
  - C1 : Une dent restante sur chaque arcade sans contact entre elles.
  - C2 : Édentement complet unimaxillaire.
  - C3 : Édentement complet bimaxillaire.

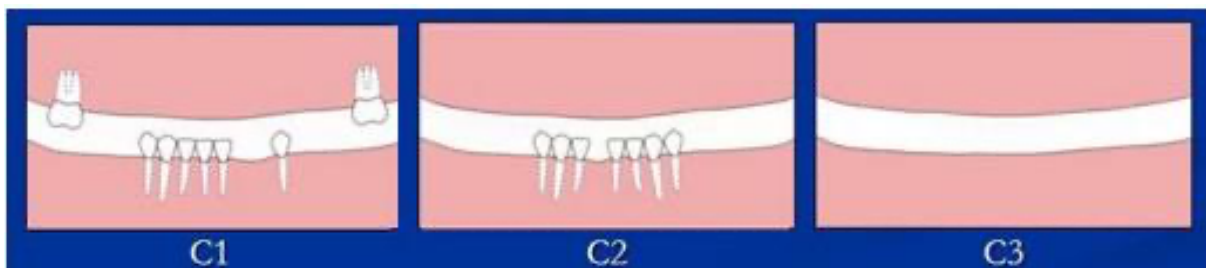


Figure 8: groupe C de la classification d'EICHNER.

D'après cette classification, notre sujet porte sur le groupe A division 2.

### 3.1.2 Composition d'une prothèse amovible partielle

La prothèse amovible partielle se caractérise par une base en résine dans le cas d'une prothèse transitoire ou un châssis en métal s'il s'agit d'une prothèse d'usage (15).

Le châssis comprend 4 parties ayant chacune une fonction précise et permettant de répondre aux exigences de la triade d'Housset :

- La connexion principale : c'est l'armature de la prothèse. Par sa rigidité, elle fait le lien entre les selles, les connexions secondaires et les crochets. Elle doit s'inscrire dans le volume de l'édentement défini tout en respectant le parodonte environnant. On décrit plusieurs formes d'armature selon la localisation, type d'édentement et les structures anatomiques à éviter :
  - Au maxillaire :
    - La plaque palatine pleine : utilisée dans le cas d'un édentement postérieur et/ou antérieur.

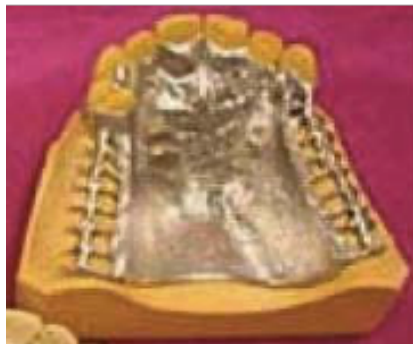

Figure 9: plaque palatine pleine (17).

- La plaque palatine large

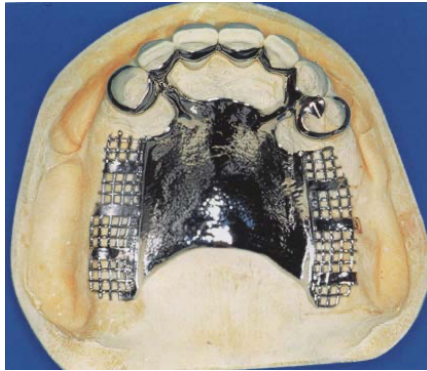


Figure 10: plaque palatine large (15).

- La plaque palatine étroite ou bandeau palatin : lorsque l'édentement concerne surtout des dents en secteur postérieur.

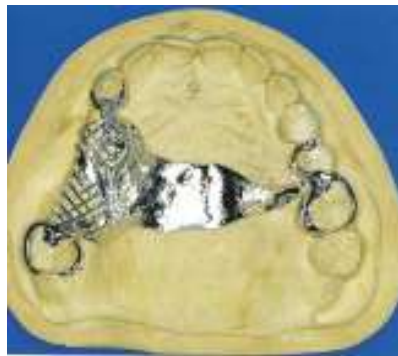

Figure 11: bandeau palatin (15).

- L'entretoise palatine : utilisée lorsqu'un torus trop volumineux risque d'altérer la stabilité prothétique.

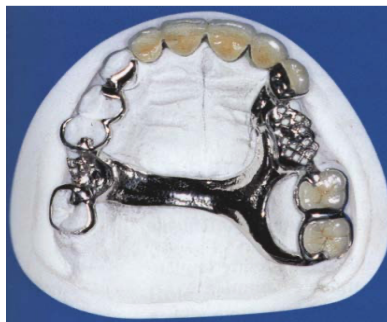


Figure 12: entretoise palatine (15).



- À la mandibule :
  - La barre linguale : classiquement utilisée. Elle se tient à distance de la muqueuse et du bord sulculaire des dents (environ 4-5mm).

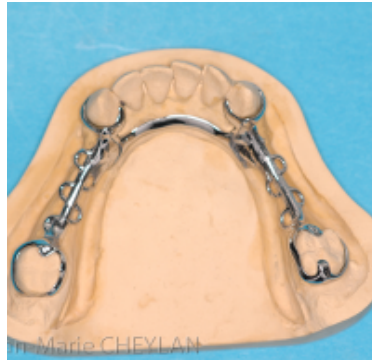

Figure 13: barre linguale (15).

- Le bandeau lingual : préférentiellement utilisé lorsqu'il y a une faible hauteur entre le bord cingulaire des dents et le plancher de bouche. Il confère une résistance suffisante au châssis. Le bandeau vient se loger jusque dans les embrasures, ou espace inter-dentaire.

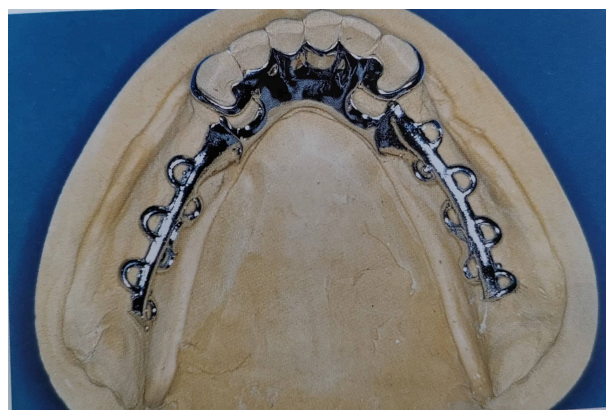


Figure 14 : bandeau lingual (15).

- L'entretoise ou bandeau cingulaire : elle prend appui sur la face linguale des dents antérieures et reste à distance de la gencive. Elle est utilisée lorsque le frein lingual est très volumineux et trouve une insertion à proximité du cingulum des dents. Considérée comme fragile, elle est peu souvent utilisée.

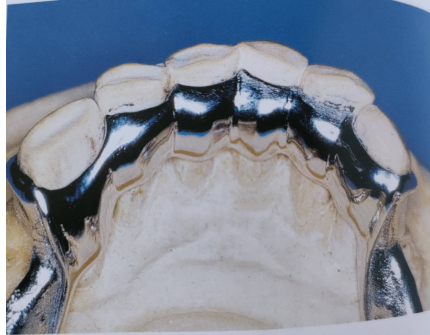

Figure 15 : bandeau cingulaire (15).

- La selle

Elle sert de support aux dents prothétiques. Elle assure la proprioception, la stabilité du châssis et préserve le capital osseux sous-jacent grâce aux forces compressives.

- Les taquets occlusaux ou puits

Ils sont reliés à la connexion principale par une potence. Ils assurent la sustentation, la stabilisation et stimulent la proprioception desmodontale. Pour cela, les taquets doivent être conçus de manière à s'intégrer parfaitement à la morphologie occlusale des dents supports, le tout, en assurant une résistance mécanique suffisante. Il est donc important que les aménagements pré-prothétiques soient correctement réalisés. Dans certains cas, les taquets peuvent prendre la forme d'onlay ou overlay afin de restaurer les courbes occlusales et la DVO (dimension verticale d'occlusion).

- Les appuis coronaires ou cingulaires

On les retrouve surtout sur les faces linguales et palatines des dents antérieures et sur la face occlusale des molaires-prémolaires en secteur postérieur. Ils permettent d'augmenter la stabilité de la prothèse amovible en limitant les mouvements, qui éloignent la prothèse de sa surface d'appui. Les appuis contrôlent la sustentation et sollicitent la proprioception desmodontale. Ils doivent être correctement répartis sur l'arcade, afin d'optimiser la stabilité prothétique.

- Les potences

Connues aussi sous le nom de connexions secondaires, elles font le lien entre la connexion principale, les éléments d'appui dentaire et de rétention. Elles permettent de transmettre les forces exercées sur la selle aux dents supports et augmentent la rigidité du châssis.

Dans le cas d'un édentement de classe 3 de KENNEDY-APPLEGATE, les potences sont courtes.

- Des crochets

Ce sont des parties métalliques reliées aux selles par des potences. Ils assurent la rétention et la stabilisation de la prothèse en passant sous la ligne de plus grand contour de la dent. Les crochets sont souvent associés aux taquets et participent également à la sustentation par un appui occlusal.

Ces crochets doivent être passifs lorsque la prothèse est en place. Seule l'extrémité du crochet (partie présente sous la ligne de plus grand contour) assure la rétention. Lorsque cette partie est active, un bras de réciprocité crée une force égale et opposée qui neutralise la force générée. Le tout participe à la stabilité de la prothèse.

On retrouve différents types de crochet :

- Les crochets Ackers (majoritairement utilisés pour une classe A2 de Eichner)
- Le crochet circonférentiel ou anneau
- Le crochet Bonwill ou crochet cavalier
- Le crochet Nally-Martinet
- Crochet T ou Y de Roach
- Crochet RPI
- Crochet RPC

Cependant, le choix du type de crochet n'est pas si simple. Pour ce faire, il est nécessaire d'identifier les critères biologiques et fonctionnels. Dans certains cas, la demande esthétique s'ajoute aux critères de conception.

Dans notre cas d'édentement postérieur encastré, il est recommandé d'effectuer des crochets type Ackers sur les dents bordant l'édentement. Afin d'assurer une stabilité maximale, un polygone de sustentation le plus large possible doit être envisagé. Ainsi, la création de crochets type Bonwill du côté opposé de l'arcade édentée semble possible. Pour répondre à une demande esthétique, les crochets présents sur les dents antérieures à l'édentement peuvent être raccourcis ou placés sur une dent plus postérieure, sans impacter la stabilité de la prothèse. Il est également possible de réaliser des bras rétentifs en acétal, dont la teinte se rapprochera de la teinte de la dent support.

### 3.1.3 Conception de la prothèse amovible à infrastructure métallique

La conception d'une prothèse amovible repose sur une dualité tissulaire. En effet, cette dernière repose à la fois sur le parodonte, composé de tissus mous et durs, ainsi que sur les dents. Ces deux surfaces ont une capacité d'enfoncement différente, ce qui rend la prothèse amovible plutôt instable si l'on ne respecte pas les règles d'élaboration. On parle de prothèse à appui ostéo-mucco-dentaire.

Les appuis dentaires doivent être systématiquement privilégiés car les dents s'enfoncent beaucoup moins (de l'ordre de 100 microns) que la muqueuse (de l'ordre du mm au niveau des zones de Schroeder, par exemple). Les dents sont donc plus stables que la muqueuse. De ce fait, les édentements encastrés sont donc plus faciles à gérer que des édentements libres.

Pour s'assurer d'une bonne conception il faut respecter la triade d'Houssset.

Selon E. Batarec (1989)(19), elle regroupe trois principes biomécaniques permettant une répartition équilibrée des forces occlusales et une proprioception optimale :

- La sustentation : « Ensemble des forces axiales qui s'opposent à l'enfoncement de la prothèse dans les tissus de soutien » (E Batarec 1989), lors de la mastication. La sustentation est donc assurée par les tissus de soutien muqueux grâce à la selle et éléments de connexion principale (appuis occlusaux et cingulaires). Dans le cas d'un édentement de classe 3 ou 6 de KENNEDY-APPLEGATE, l'appui est majoritairement dentaire. Les seuls mouvements que l'on peut observer sont des mouvements de translation verticaux c'est-à-dire l'enfoncement de la prothèse par compression muqueuse mais aussi dans le sens de la désinsertion de la prothèse de sa surface d'appui.
- La stabilisation : Est définie par E. Batarec (1989) comme « l'ensemble des forces qui s'opposent aux mouvements de translation horizontale ou de rotation de la prothèse »(19). Ces mouvements de translation sont observés au cours de la mastication. La stabilité prothétique est assurée par un recouvrement maximal par la selle de la crête édentée mais aussi grâce aux crochets (partie terminale passant sous la ligne de plus grand contour des dents porteuses de crochets)
- La rétention est définie par E. Batarec (1989) comme « l'ensemble des forces axiales qui s'opposent à l'éloignement de la prothèse de sa surface

d'appui » (19) c'est-à-dire dans le sens cervico-occlusale. Ces mouvements sont visibles lors de la mastication d'aliments plus ou moins collants. Ici, les crochets jouent un rôle fondamental car ils s'opposent à la désinsertion par translation en exploitant les zones de contre dépouille de la face vestibulaire des dents. Dans certains cas, les crochets peuvent être remplacés par des attachements par effet de « clippage » entre deux parties, mâle et femelle.

### 3.1.4 Préparation endo-buccale

#### 3.1.4.1 *Les améloplasties pré-prothétiques*

Pour que la pose d'une prothèse amovible à infrastructure métallique soit optimale, il est indispensable d'effectuer des préparations coronaires. Ainsi, on distingue deux types d'améloplasties.

- L'améloplastie axiale de guidage : elle permet l'insertion et la désinsertion de la prothèse, sans causer de mouvement traumatique pour les dents supports. On retrouve ces préparations sur les faces occlusales ou linguo-palatines des dents supports pour optimiser le guidage. Elle assure également une meilleure stabilité en réduisant les contre dépouilles des dents supports, si le jeu exercé par le crochet sur la dent porte atteinte à l'intégrité parodontale.
- L'améloplastie axiale de rétention : l'objectif est de créer des dépressions sur les dents supports.

Pour ce faire, l'analyse au paralléliseur permettra de définir le tracé de la prothèse, la position des taquets et des crochets et de définir l'axe d'insertion prothétique.

Les améloplasties seront réalisées dans un ordre précis :

- Les améloplasties liées à l'insertion

Elles accueilleront des éléments assurant le guidage mais ne doivent pas dépasser 5/10<sup>ème</sup> de mm d'épaisseur, et permettent de réduire les contre dépouilles proximales.

- Les améloplasties liées à la sustentation

Correspondent aux logements de taquets occlusaux et cingulaires. Ces préparations prennent la forme d'un trapèze plus profond vers le centre de la dent que vers l'extérieur. Leur épaisseur ne dépasse jamais 8/10<sup>ème</sup> de millimètre. Leurs dimensions sont d'un tiers de la table occlusale dans le sens vestibulo-lingual et mésio distal pour les prémolaires, un tiers vestibulo-lingual et un quart mésio-distal pour les molaires.

- Les améloplasties liées à la rétention

On retrouve ces préparations sur les faces vestibulaires à distance d'au moins 1,5mm de la gencive marginale. Leur profondeur ne doit pas dépasser 2/10<sup>ème</sup> de mm.

### 3.1.5 L'édentement de classe III ou VI de Kennedy-Applegate : de la théorie vers la pratique

Pour que notre prothèse amovible soit la plus confortable possible, il est important d'avoir des appuis dentaires répartis de manière homogène sur l'arcade. Que ce soit du côté de l'édentement ou côté controlatéral, ces appuis participeront à la sustentation et à la stabilité maximale, si et seulement si, l'aire de sustentation d'Ackermann est étendue sur l'arcade. Ainsi, plus les appuis occlusaux sont espacés sur l'arcade, plus la prothèse sera stable. A l'image d'une chaise, plus les pieds de la chaise seront écartés, meilleure sera la stabilité.

Cependant, il faudra impérativement répondre aux motivations et exigences du patient qu'elles soient esthétiques et/ou fonctionnelles.

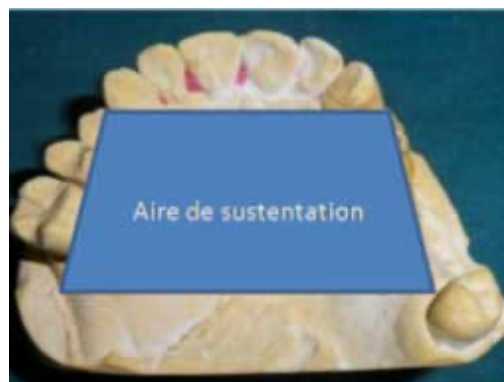

Figure 16 : polygone de sustentation

(source : site web : le courrier du dentiste).

## 3.2 À partir d'un cas clinique

### 3.2.1 Examen clinique et radiographique

Le patient se présente au cabinet pour une demande prothétique. A la suite de l'avulsion de la première molaire mandibulaire droite (dent 46) le patient aimerait trouver une solution pour combler cet espace. Dans ce cas, l'âge du patient ainsi que la nature exacte de sa demande ne sont pas déterminés (demande esthétique ? ou juste fonctionnelle ?).(20)

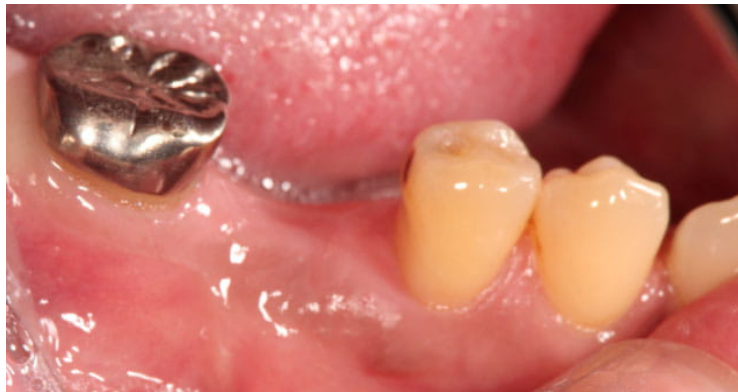

Figure 17: photo de l'édentement unitaire (20).

D'après l'image ci-dessus, nous pouvons constater que le patient présente une bonne hygiène bucco-dentaire. Le parodonte semble sain car il ne semble pas y avoir de récession gingivale, de gingivite ou de parodontite. La panoramique ci-dessous confirme cette observation. En effet, on note un bon volume osseux, la présence de

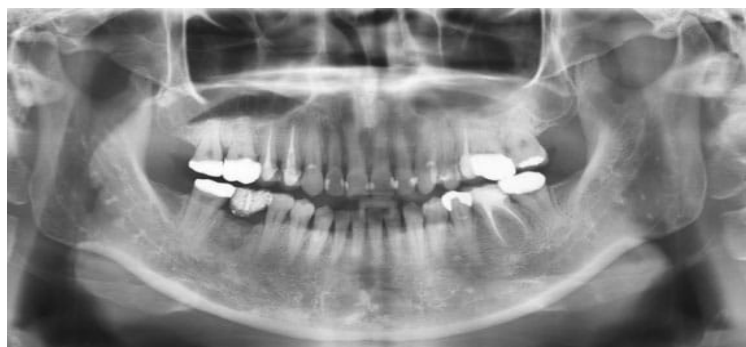

Figure 18: radiographie panoramique (20).

nombreuses restaurations prothétiques et de soins conservateurs. La gencive située dans l'espace édenté semble saine et bien cicatrisée. Les dents bordant l'édentement unitaire semblent vivantes, car nous n'observons ni traitement endodontique ni lésion



péri apicale sur la deuxième molaire mandibulaire droite (dent 47) ainsi que sur la deuxième prémolaire mandibulaire droite (dent 45).

On note que la 47 présente une couronne métallique et la 45 est saine, dépourvue de soin conservateur.

Dans un cas comme celui-ci, la solution implantaire est la solution de choix. C'est d'ailleurs le choix qu'a fait ce patient. Malheureusement cette solution n'est pas toujours envisageable et ce pour des raisons financières, biologiques ou psychologiques.

A partir de ce cas, nous allons définir et comparer les différentes solutions amovibles possibles à court et long termes.

### **3.3 Comparaison des différentes solutions prothétiques amovibles**

#### **3.3.1 Prothèse amovible partielle transitoire**

La prothèse transitoire, aussi appelée prothèse provisoire, est d'une importance capitale dans l'élaboration d'un projet prothétique. (14)

Tout comme la prothèse à infrastructure métallique, la prothèse résine partielle transitoire (PAPT) doit respecter les critères suivants : stabilisation, sustentation et rétention.

Contrairement à une prothèse à châssis métallique, la sustentation de la PAPT repose uniquement sur la surface muqueuse en contact avec la prothèse. Ainsi, plus la surface sera grande, meilleure sera la sustentation. Il est donc important de ne pas sous évaluer l'étendue de cette surface.

La stabilisation d'une PAPT dépendra de la morphologie des tissus environnants, des crochets métalliques et de la morphologie des dents supports. En effet, plus la crête osseuse est volumineuse (crête osseuse, tubérosités et trigones), plus la prothèse sera stable. Pour ce qui est des crochets, ils sont actifs lors du passage sous la ligne guide de la couronne dentaire support. Leur efficacité dépendra donc du bombé vestibulaire de ces dents supports.

Enfin, la rétention d'une PAPT est assurée par une adhésion prothèse-tissus sous prothétiques grâce à la salive donc à la qualité de l'intrados de la prothèse d'une part, mais également par des crochets façonnés précédemment décrits.

A noter que la PAPT doit avoir une certaine épaisseur de résine pour être mécaniquement résistante. Dans le cas d'un patient bruxoman ou ayant des parafunctions, il est possible d'ajouter des renforts métalliques inclus dans la résine.

### 3.3.2 Indications/contre-indications

La prothèse provisoire a pour objectif de répondre aux attentes du patient en attendant que les structures environnantes soient prêtes à recevoir une prothèse d'usage, stable et pérenne. De plus si nécessaire, cette dernière peut être modifiée par adjonction ou suppression de dents ou de résine jusqu'à l'obtention d'une prothèse se rapprochant du projet final.

Cependant, si le patient n'est pas motivé, ou ne comprend pas l'intérêt d'une telle prothèse, il est vivement conseillé de ne pas entreprendre un tel projet ; qu'il soit provisoire ou d'usage.

### 3.3.3 Avantages/inconvénients

La prothèse provisoire présente de nombreux avantages mais également des inconvénients, que ce soit du point de vue du patient ou du praticien.

#### 3.3.3.1 *Avantages de la prothèse transitoire*

- Le rôle esthétique et psychologique

Du point de vue du patient, l'esthétique et l'image de soi sont des notions fondamentales. Dans le cas d'un édentement postérieur encasté, certains patients souhaiteront combler l'espace édenté. En effet, grâce à la réalisation d'une prothèse amovible transitoire, le patient pourra poursuivre sans difficulté sa vie socio-

professionnelle en gardant un sourire et une apparence intacte voire améliorée. L'esthétique peut, par exemple, être améliorée grâce aux crochets acétals qui masqueront les moyens de rétention.

- Le rôle dans la préparation tissulaire

La prothèse transitoire permet également de conditionner la gencive, la muqueuse et l'os. En effet, les tissus sous prothétiques vont s'adapter aux contraintes exercées par la prothèse (charge occlusale, mobilité axiale et verticale). Cette adaptation sera maximale par ajout de résine à prise retardée dans l'intrados de la prothèse, ce qui limitera l'hyperémie et l'inflammation des tissus sous-jacents. Ainsi, des tissus sains et habitués à la présence d'une prothèse transitoire garantiront une bonne stabilité et une réussite de la réhabilitation d'usage.

- Rôle fonctionnel

La PAPT présente un intérêt majeur dans le maintien et la stabilisation des structures environnantes (dentaires ou parodontales). Ainsi, elle empêche les migrations dentaires et préserve l'espace nécessaire pour une réhabilitation amovible ou fixe. De plus, elle permet de reprogrammer le schéma neuromusculaire et articulaire de la mastication en rééquilibrant la répartition des forces masticatoires et les relations intermaxillaires

- Le coût

Depuis le 1 janvier 2021, la prothèse amovible transitoire résine de 1 à 12 dents est entièrement remboursée par la sécurité sociale et la mutuelle (se référer au contrat du patient). Le prix d'une prothèse résine transitoire a été plafonné à 275 € pour celles remplaçant une à trois dents. (21)

Pose d'une prothèse amovible de transition à plaque base résine, comportant 1 à 3 dents	64,40 €	275 €
Pose d'une prothèse amovible de transition à plaque base résine, comportant 4 dents	75,25 €	310 €
Pose d'une prothèse amovible de transition à plaque base résine, comportant 5 dents	86 €	368 €
Pose d'une prothèse amovible de transition à plaque base résine, comportant 6 dents	96,75 €	400 €
Pose d'une prothèse amovible de transition à plaque base résine, comportant 7 dents	107,50 €	450 €
Pose d'une prothèse amovible de transition à plaque base résine, comportant 8 dents	118,25 €	450 €
Pose d'une prothèse amovible de transition à plaque base résine, comportant 9 dents	129 €	450 €

Figure 19: tarif plafonné des prothèses partielles transitoires résine (21).

### 3.3.3.2 Inconvénients de la prothèse transitoire

- L'épaisseur et qualité de la résine

La prothèse amovible transitoire nécessite une épaisseur de résine suffisante pour garantir la solidité et la résistance aux forces qu'elle reçoit. Cependant cette épaisseur peut être mal tolérée par le patient et causer un refus du port de la prothèse, compromettant grandement les chances de réussite prothétique par la suite. Il est donc important d'évoquer cette épaisseur et de rassurer le patient en lui expliquant que la gêne occasionnée disparaîtra à mesure qu'il portera la prothèse. La conception de cette prothèse est opérateur dépendant. Ainsi, des erreurs au cours de sa réalisation peuvent porter atteinte à l'intégrité, qualité de sa structure. Par exemple, il est possible que des monomères soient libérés pendant la polymérisation, aboutissant à une augmentation de la porosité et donc fragilisant la résine et favorisant les fractures.

- Temps du projet rallongé

À la suite de la perte d'une dent, les tissus parodontaux subissent un remodelage selon un cycle nommé ARIF (pour activation-résorption-inversion-formation). D'après une revue systématique et une étude incluant 46 patients (22)(23), la résorption osseuse verticale sera plus importante au cours des 6 premiers mois avec une perte moyenne de 11 à 22% soit environ 1,24mm. La résorption horizontale sera plus importante avec en moyenne 3,79mm à 6 mois. Ces modifications continuent jusqu'au 12<sup>ème</sup> mois

suivant l'avulsion. En revanche, on note une légère compensation muqueuse dans le sens vertical. Ainsi, dans le cas présenté, il aurait été judicieux de réaliser une prothèse amovible de transition jusqu'à cicatrisation complète, l'objectif étant de réaliser une prothèse amovible d'usage sur un terrain sain et dimensionnellement stable.

- L'impact phonétique, et esthétique

Dans les jours et semaines qui suivent la pose de l'appareil amovible transitoire, le patient devra s'y habituer et l'intégrer dans son schéma corporel. La motivation du patient est un élément capital pour l'intégration de la prothèse dans le schéma buccal. Le temps d'adaptation dépendra du patient, de sa motivation et du suivi des consignes post pose. Ainsi, la langue verra son espace et sa position se modifier donnant lieu à des dyslalies constructives (type zozotements). De plus, la présence d'un crochet sur la 45 altèrera l'harmonie du sourire et risque de modifier l'image de soi, pouvant même parfois, porter atteinte aux rapports socio-professionnels.

- Le caractère amovible

Le caractère amovible de la prothèse est un des principaux freins au choix de cette thérapeutique. En effet, l'image du « dentier » est souvent corrélée à un signe de vieillesse.

### 3.3.4 Alternatives à la prothèse amovible provisoire conventionnelle

#### 3.3.4.1 Les polyamides

Parmi les matériaux polyamides, on retrouve l'acétal et le nylon. Ces matériaux sont souvent utilisés pour deux types de prothèse que l'on appelle le *bridge Ackers* et Valplast®.

##### 3.3.4.1.1 Prothèse amovible type « *bridge Ackers* »

La prothèse amovible type *Ackers*, n'apparaît pas comme une solution viable même transitoirement. Aussi nommée PAP sectorielle ou prothèse Valplast®, elle a pour objectif de remplacer généralement transitoirement une ou deux dents manquantes en édentement encastré (classe VI de KENNEDY-APPLEGATE).(14)

La composition du châssis est variable. En résine acrylique identique à celle des prothèses transitoires ou en nylon, il n'est pas rare de trouver des variations de structure. Certaines prendront l'aspect d'une PAPIM sectorielle, composées de crochets coulés avec des taquets occlusaux reposant sur les dents bordant l'édentement, d'autres en résine acrylique avec des crochets façonnés métalliques ou acétaliques, en nylon ou encore à base résine avec des crochets en résine acrylique faisant partie intégrante de la base prothétique. (24)

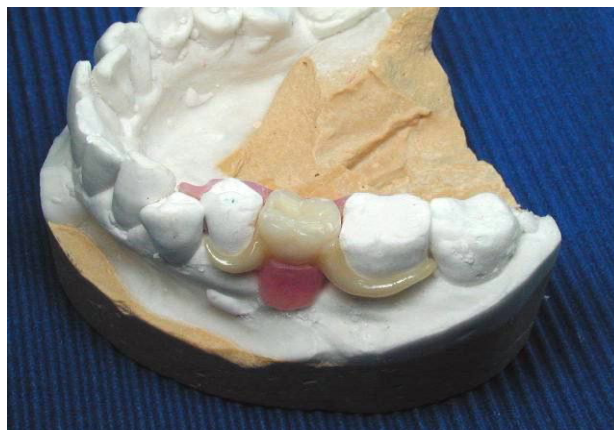
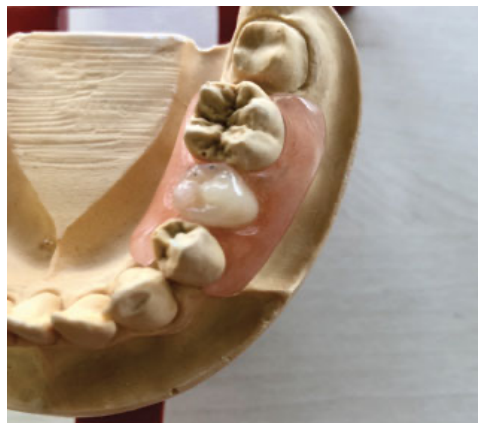
Figure 20: *bridge Ackers* avec crochet en acétal (27).

Cette multitude de formes semble révéler l'intérêt *marketing* de cette prothèse plus que sa capacité à répondre aux exigences de la prothèse amovible dans son ensemble.

Comme évoqué précédemment, il existe différents matériaux pour une prothèse *Ackers*. Tout dépend de ce que souhaitent le patient et le praticien.

Cependant, en cas d'allergie à la résine acrylique, il est possible d'utiliser le nylon comme matériau de base. En effet, celui-ci ne comporte pas de polyméthacrylate de méthyl, responsable des allergies. Le nylon a été inventé par Wallas Carothers en 1935. Son utilisation en dentisterie remonte aux années 1950. Voici un exemple de prothèse Valplast® en nylon (25).



*Figure 21: prothèse Valplast® en nylon remplaçant une deuxième prémolaire mandibulaire (28).*

Le nylon est un matériau plastique composé de diamine et de diacide carboxylique condensés à chaud. Ces matériaux sont reconnus comme très flexibles, leur permettant de passer de grosses contre dépouilles. Du point de vue du patient, les prothèses en nylon semblent être esthétiques. En revanche, la confection d'un châssis en nylon rendra impossible toute modification. De plus, c'est un matériau plutôt rugueux, ce qui altère le confort du patient, et favorise l'accumulation de la plaque dentaire. Enfin, le nylon comme l'acétal imposent une épaisseur supérieure à un châssis en Cobalt-Chrome mais inférieur au châssis acrylique (26). Cette épaisseur combinée à la rugosité peut entraîner une irritation des gencives et causer des résorptions alvéolaires.

### 3.3.5 Indications/contre-indications

La prothèse partielle *Ackers* ou Valplast® peut être indiquée en provisoire avant pose d'un implant ainsi que chez les personnes âgées aux capacités physique et psychique conservées.

En outre, en cas d'altération de l'état général, de la mémoire, de l'autonomie du patient, il est préférable de proposer une prothèse plus conventionnelle, dont la rétention sera meilleure. En effet, un patient en situation de handicap ou encore le manque de dextérité du patient, doit mettre en garde le praticien sur l'intérêt d'un tel traitement prothétique.

### 3.3.6 Avantages/inconvénients

#### 3.3.6.1 *Avantages*

- L'esthétique

La prothèse *Ackers* présente un avantage non négligeable : sa petite taille. Pour le patient, l'esthétique est un critère majeur guidant son choix. En effet, cette prothèse est discrète car les crochets sont de la même couleur que le châssis (rose) d'une part, et d'autre part, elle se limitera à un secteur de l'arcade (24). Dans notre cas, le remplacement de la 46 nécessitera un crochet antérieur sur la 45. Celui-ci sera moins visible en acétal qu'en métal.

- Guide de cicatrisation

Malgré son faible recouvrement, elle jouera le rôle de guide de cicatrisation jusqu'au traitement prothétique d'usage.

#### 3.3.6.2 *Inconvénients*

Ce type de prothèse est plutôt déconseillé. En effet, elle présente plus d'inconvénients que d'avantages.



- Fonctionnel

Son petit volume étant un « atout » esthétique pour le patient, il en fait aussi un gros défaut de conception majorant la perte de stabilité, de rétention et de sustentation. Les critères de la triade de Housset ne sont pas respectés. La sustentation est trop faible car la surface recouverte par la prothèse est insuffisante. De plus, la rétention n'est pas assurée de la même manière selon sa conception. En cas de crochet façonné en métal, les crochets peuvent être activés et réactivés si besoin. Ce n'est pas le cas des crochets acétaliques certes esthétiques mais trop rigides. Leur activation est impossible et leur rigidité favorise la fracture. Enfin, la stabilité prothétique est précaire. Cette dernière repose uniquement sur des crochets et une étroite base résine ou métallique. Il n'y a pas de polygone de sustentation comme décrit pour la prothèse provisoire résine conventionnelle.

- Esthétique

Dans le cas d'une prothèse avec des crochets acétaliques ou en nylon, la résine change très rapidement de teinte, ce qui altère l'esthétique.

- Le coût

Le coût est un inconvénient pour le praticien car cette prothèse est plus onéreuse à la conception qu'une prothèse provisoire classique. Les prothèses Valplast® possèdent pas de code CCAM et ne sont pas prises en charge par la sécurité sociale et les mutuelles (Hors nomenclature). Cependant, des dérives existent. Les praticiens peuvent parfois la rattacher au code de la prothèse provisoire à base résine conventionnelle. Ainsi, le tarif qui s'applique correspond à celui de la prothèse résine, soit un plafond de 275 €, 100% pris en charge par la sécurité sociale et la mutuelle ou par la CSS (4). Cette pratique reste illégale aux yeux du système de santé.

### 3.3.7 Comparaison du Nylon au Co-Cr

Notre comparaison se basera sur deux études cliniques. La première étude concerne l'étude des crochets non métalliques tandis que la deuxième s'attelle à la comparaison des châssis en polyamide à ceux en Co-Cr. Cette étude réalisée en 2019 auprès de 120 patients âgés de 73 ans en moyenne, a comparé l'efficacité des prothèses Valplast® (nylon) avec des prothèses en Co-Cr (26).

Chaque patient a reçu les deux types de prothèses afin de les noter selon plusieurs critères tels que l'esthétique, l'encombrement, la capacité masticatoire, l'élocution, la rugosité de surface et la perte de rétention. Sur 120 patients seulement 40 patients présentaient un édentement encastré antérieur ou postérieur. (20 avec une prothèse Valplast® et 20 avec une prothèse en Co-Cr). Les résultats suivants sont relevés après un an d'usage.

- D'un point de vue esthétique

Sur les 20 patients porteurs d'une prothèse Valplast®, tous ont répondu être satisfaits de cette prothèse. Pour la prothèse en Co-Cr, sur les 20 patients porteurs d'une prothèse en Co-Cr, seulement 7 sont satisfaits. Ce résultat s'explique en grande partie par la couleur blanche ou transparente des crochets, moins visible qu'avec un châssis en Co-Cr. Néanmoins, on note rapidement un changement de couleur et des colorations du châssis et des crochets au bout d'un an. Cela s'explique par le caractère poreux des matériaux utilisés.

- D'un point de vue fonctionnel

On note que 17 patients porteurs d'une prothèse Valplast® la trouvent confortable et 3 légèrement inconfortable. Pour les porteurs d'une prothèse en Co-Cr, 13 la trouvent confortable et seulement 7 la trouvent légèrement inconfortable. Pour ce qui est de la capacité de rétention, 35% des porteurs de Valplast® ont relevé une perte de rétention alors qu'aucune perte de rétention n'a été relevée dans le groupe Co-Cr. Cette perte de rétention est liée à la flexibilité des crochets en nylon (27). En ce qui concerne l'entretien, il semblerait que la prothèse en Co-Cr soit plus facile à entretenir que la prothèse en Valplast®. 65% des patients du groupe Valplast® ont jugé difficile l'entretien ce qui n'est pas le cas de la prothèse en Co-Cr. D'autre part, 30% des porteurs de Valplast® ressentaient un inconfort voire des douleurs à la mastication contre 15% pour le groupe Co-Cr.

Enfin la prothèse en Co-Cr présente de meilleurs résultats que la prothèse Valplast® sur la rugosité de surface, l'irritation de la gencive en zone édentée, sur l'accumulation de la plaque dentaire, ainsi que sur la résistance mécanique.

Cette étude a permis de mettre en avant la qualité de la prothèse d'usage conventionnelle en Co-Cr. Cependant, les résultats de la prothèse Valplast® sont loin d'être insuffisants. Cette prothèse reste globalement bien acceptée par les patients malgré les grandes différences avec le Co-Cr. Toutefois, les résultats sont à prendre avec précaution car la durée d'étude reste peu satisfaisante (1 an). Il serait intéressant de pousser l'analyse à 5 - 10 ans afin d'avoir des données solides de comparaison. Ainsi, la prothèse Valplast® est une alternative non négligeable. Cette prothèse peut être proposée aux personnes âgées aux capacités motrices préservées, dans le cas d'une réhabilitation d'un édentement de classe III ou 6 de Kennedy Applegate. En effet, les forces occlusales resteront bien réparties sur toute l'arcade et le caractère amovible permettra un bon contrôle de plaque des dents bordant l'édentement.

Néanmoins, lorsque cela est possible, il sera préférable de choisir une solution fixée à une solution amovible. (Voir analyse comparative bridge cantilever et prothèse amovible partie 5.3.5)

### **3.4 Prothèse amovible partielle d'usage**

La prothèse amovible d'usage peut être réalisée à partir de plusieurs matériaux, présentant tous des avantages et inconvénients. Sa conception reprend les principes fondamentaux précédemment exposés dans les généralités sur la prothèse amovible. Dans le cas présenté, le châssis de la prothèse amovible présentera une très bonne rétention, sustentation et stabilisation car la prothèse reposera majoritairement sur des appuis dentaires.

#### **3.4.1 Matériaux**

Aujourd'hui, la grande majorité des châssis de PAPIM sont confectionnés en Cobalt Chrome (Co-Cr). Le Co-Cr a fait ses preuves en prothèse amovible depuis plus de 20 ans. C'est un matériau mécaniquement résistant, résistant à la corrosion, et facilement réparable en cas de fracture. D'un autre côté, un châssis en Co-Cr apparaît comme le plus lourd malgré sa fine épaisseur et plutôt inesthétique lorsque les crochets

apparaissent dans la zone du sourire. Cependant, le 1<sup>er</sup> octobre 2021, l'Agence National de Santé du Médicament (ANSM) a classé le cobalt comme produit cancérigène de grade 1B selon la classification CMR (28). Cette mesure n'interdit pas son utilisation mais impose au chirurgien-dentiste d'informer le patient sur le caractère cancérigène des dispositifs médicaux qui contiennent du cobalt. Ainsi dans ce contexte, peut-on encore consciemment proposer une prothèse contenant un produit déclaré comme cancérigène ? D'autres alternatives existent pour les patients qui seraient réticents au port d'une telle prothèse. Parmi eux, on retrouve le titane, les polyamides et les biomatériaux comme le bio-HPP.

#### *3.4.1.1 Le titane*

Le titane est un matériau fréquemment utilisé en implantologie mais également en prothèse amovible. Les premières études en prothèse amovible remontent aux années 1990-2000. Le titane est considéré comme un matériau léger, biocompatible et suffisamment résistant. Il peut être fabriqué par coulée conventionnelle ou plus récemment par frittage laser ou usinage. Une étude clinique sur 2 ans, relève les différences cliniques entre un châssis en titane et en Co-Cr.(29)

**Table 1.** Types of failure of Ti and Co–Cr RPDs between the 12- and the 24-month reviews

	Ti RPDs <i>n</i> = 19	Co–Cr RPDs <i>n</i> = 28	Significance <i>P</i> < 0.05
<b>Fractures</b>			
Retainer	0	0	NS
Occlusal rest	1 (5-3)	1 (3-6)	NS
Minor connector	1 (5-3)	0	NS
<b>Problems related to metal framework</b>			
Retainer not contacting tooth	2 (10-5)	6 (21-4)	NS
Poor clinical fit	1 (5-3)	2 (7-1)	NS
Unstable	0	0	NS
Inadequate retention	0	3 (10-7)	NS
<b>Problems related to acrylic denture base</b>			
Acrylic lifting from framework	0	0	NS
Denture tooth debonding	1 (5-3)	1 (3-6)	NS
Porosities in acrylic	1 (5-3)	1 (3-6)	NS
<b>Biological</b>			
Abutment tooth fracture	1 (5-3)	0	NS
Caries	0	2 (7-1)	NS
Endodontic	0	0	NS
Sore spots	1 (5-3)	1 (3-6)	NS

Figure 22: tableau des causes d'échec à 1-2 ans des prothèses en titane et Co-Cr (25).

Cette étude révèle qu'un châssis en Co-Cr et/ou en titane ne présente pas significativement de grandes différences que ce soit sur le plan fonctionnel, esthétique et biologique. Sur le plan fonctionnel, le châssis en titane semble être moins confortable qu'un châssis en Co-Cr. Cependant, en cas d'allergie au cobalt ou si le patient ne souhaite pas porter une prothèse contenant un produit classé CMR, le titane apparaît comme une alternative intéressante. En effet, peu d'études ont rapporté des cas d'allergie au titane. Ces dernières se caractérisent par une réaction inflammatoire chronique ou d'hyperplasie de la muqueuse buccale. L'origine de ces allergies n'est pas encore clairement démontrée même si la corrosion du titane est une cause potentielle tout comme l'usure mécanique entraînant un relargage de particules de

titane(30). Le titane est inclus dans le code HBLD131 correspondant à une prothèse amovible à infrastructure métallique comportant 1 à 3 éléments. Ainsi, le reste à charge pour le patient devrait être le même que pour un châssis en Co-Cr, si et seulement si, le praticien plafonne au même tarif un châssis en Co-Cr ou et en titane.

Ainsi, en cas d'allergie au titane d'autres matériaux existent afin de répondre à la demande de notre patient.

### 3.4.2 Les biomatériaux

#### 3.4.2.1 Polymère d'arylcétone (AKP)

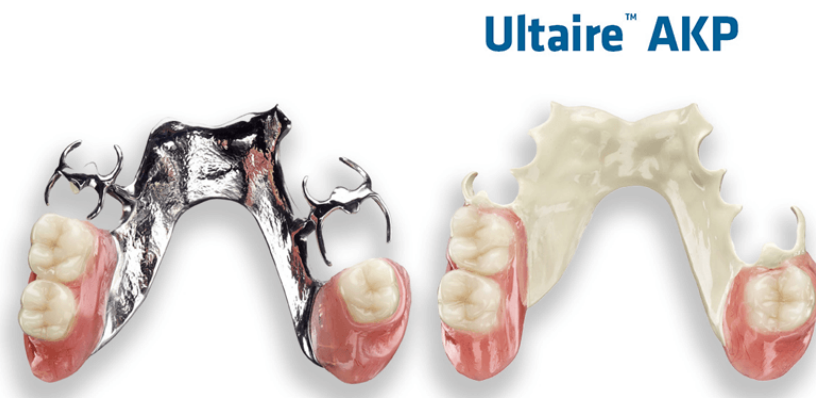

Figure 23: comparaison entre une prothèse en Co-Cr et une prothèse en AKP (31)

Comme présenté sur la photo ci-dessus (31), l'AKP est un matériau blanc. AKP est l'un des matériaux les plus récents à entrer sur le marché. Il possède des propriétés physiques et mécaniques quasiment identiques à l'os et à la dentine. De ce fait, il se positionne à mi-chemin entre le Co-Cr et les matériaux trop flexibles. C'est un matériau confortable et stable dans le temps. Le retrait répété des prothèses en Co-Cr entraîne un écrouissage et une distorsion, et peut entraîner une fracture éventuelle du composant rétentif des crochets. Tout en ayant des forces de rétention inférieures à celles du Co-Cr, la rétention des prothèses AKP diminue moins avec le temps et offre des niveaux de rétention à long terme cliniquement acceptables. Une étude a comparé la qualité de vie de 47 patients après 8 semaines de port d'une prothèse en Co-Cr ou d'une prothèse en AKP(32). L'âge moyen de la population était de 64 ans environ. Les résultats démontrent que le port d'une prothèse AKP semble mieux convenir aux

patients qu'un châssis en Co-Cr car 78,9% d'entre eux souhaitaient continuer à les porter.

D'un point de vue financier, les biomatériaux tel que l'AKP ne sont pas référencés dans la nomenclature. Si le praticien souhaite proposer cette solution, il devra le présenter en HN pour « hors nomenclature » avec un libellé clair et précis sur le matériau utilisé. Aucun remboursement ne sera versé au patient s'il accepte la proposition. Cet inconvénient financier peut freiner le patient dans son choix.

#### 3.4.2.2 Le PEEK

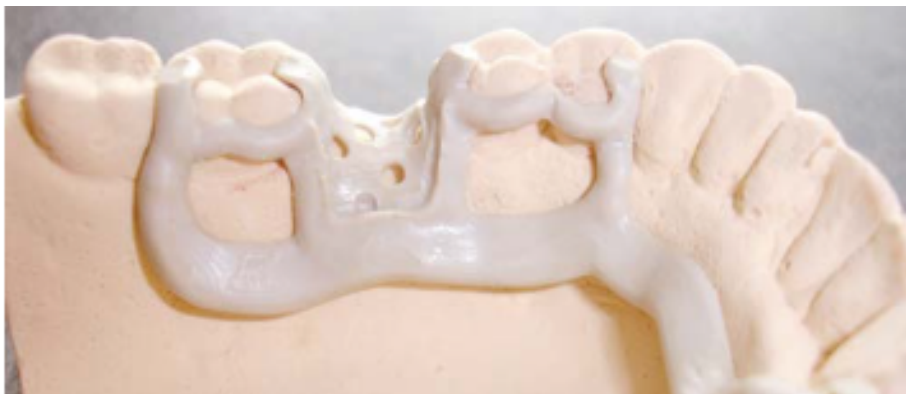

Figure 24: photo d'un châssis en PEEK (34).

Le polyétheréther-cétone (PEEK) est un membre de la famille des polyaryléthercétones (PAEK). Il fut spécifiquement développé pour les prothèses dentaires. En dentisterie, le PEEK peut être utilisé sous l'une des deux formes suivantes : sa forme cristalline ou sa forme amorphe. Cela confère au matériau une polyvalence de fabrication (il peut être fraisé ou pressé à chaud). La variante amorphe est plus adaptée aux prothèses amovibles en raison de leur plus grande flexibilité et facilité de traitement. En raison de ses propriétés chimiques et physiques, le PEEK surpasse tous les autres matériaux PAEK. Il possède un module d'élasticité similaire à la dentine et à l'os mais reste inférieur au Co-Cr et le rend moins résistant aux forces de flexion. De plus, il présente l'avantage de générer moins de contraintes à l'extrémité de l'armature et améliore globalement la répartition des contraintes et l'absorption des chocs.

Les matériaux type PEEK (33) (poly éther éther cétone) ont amené certains auteurs à se pencher sur leur utilisation en prothèse amovible d'usage. En effet, ces nouveaux matériaux ont des propriétés mécaniques et esthétiques acceptables et apparaissent donc comme une alternative intéressante à l'alliage en Cobalt-Chrome. Le PEEK est un matériau biocompatible, résistant et de couleur blanche, le rendant un peu plus esthétique que le métal. De plus, il présente un poids plus faible que les châssis en métal, eux-mêmes quasi identiques au châssis en titane (34). Cette légèreté le rendrait plus confortable et supportable pour le patient. Enfin, le PEEK ne présente pas de risque allergique ce qui en fait une bonne alternative en cas d'allergie au Cobalt-Chrome (35).

De plus, la rétention des crochets serait équivalente à celle des crochets en Co-Cr. La rétention et la résistance à la fatigue des crochets en polymère furent évaluées en 2012 par Tannous *et al.* lors d'une étude *in vitro* (36). Dans cette étude, les auteurs ont étudié comparativement 16 crochets en Co-Cr, 32 crochets en PEEK, 32 crochets en PEKK et 32 crochets en POM (polyoxyméthylène). Les crochets en polymère ont une rétention nettement inférieure à ceux en CoCr de l'ordre de 1 pour 2. Une autre étude menée en 2016 par Nesreen El Mekway et El Sayed Gad en 2016 (37) avait pour objectif de comparer la capacité de rétention et la rugosité de surface des prothèses amovibles en PEEK (bio-HPP) et des prothèse en Cobalt-Chrome. Pour cela, 12 patients porteurs d'une prothèse en Co-Cr ou en PEEK ont été inclus. La rétention et la rugosité de surface ont été évaluées au moment de la pose des prothèses et 24h après. Il en résulte que la rétention des châssis en PEEK usinés en CAM/CAD est nettement moins importante à 24h que celle des châssis métalliques mais reste satisfaisante pour un usage clinique si un châssis en Co-Cr n'est pas possible. Cette différence de rétention serait due à la flexibilité du polymère. D'autre part, la flexibilité nécessite la création d'un châssis plus épais afin d'éviter la fracture. L'épaisseur des crochets sera également augmentée. Certains fabricants recommandent une épaisseur minimale de 2 mm et une largeur supérieure à 8 mm. La conception d'un tel châssis contre indique certaines formes telles que la barre linguale jugée trop flexible et trop fragile. Un bandeau lingual semble plus adéquat. En revanche, leur rugosité est plus importante que pour un châssis en métal.

Il n'existe pas encore d'étude comparant la capacité de résistance d'un châssis en PEEK et en Co-Cr (34). Il serait intéressant de chercher un nouveau modèle de



conception de châssis pour ces nouveaux bio matériaux et de quantifier les différences de sustentation, rétention, et capacité de résistance des châssis en Co-Cr et en PEEK.

Ainsi, le PEEK apparaît comme une alternative au Cobalt-Chrome mais reste moins efficace, et moins rétentif à moyen et long terme. En pratique, un tel châssis nécessite une plus grande épaisseur qu'un châssis en Co-Cr. En effet, ce matériau est plus souple (38). De plus, peu de laboratoires utilisent ce matériau, complexe à usiner et surtout bien plus cher à réaliser que les châssis en Cobalt-Chrome. Pour en avoir discuté avec plusieurs laboratoires, il faut compter environ 400 euros de frais de laboratoire de plus par châssis, ce qui est une somme colossale si l'on rapporte le prix, au temps passé au fauteuil. Le reste à charge pour le patient sera donc plus important qu'un châssis en Co-Cr, d'autant plus qu'il n'existe pas de code pour le PEEK contrairement au Co-Cr (HN). De la même manière que pour la prothèse Valplast® ou en AKP, un libellé spécial devra être créé. Ainsi le patient payera la totalité du tarif appliqué par le praticien sans prise en charge par la sécurité sociale. Comme pour la prothèse en AKP, l'aspect financier peut être un frein à l'utilisation du PEEK.

### 3.4.3 Indications/contre-indications

La prothèse amovible partielle d'usage peut être indiquée dans le cas d'un édentement postérieur encastré. Toujours dans le respect du principe d'économie tissulaire, elle veillera à s'intégrer parfaitement dans le schéma occlusal du patient sans trop porter atteinte à l'intégrité des dents supports. Elle trouve sa place dans le cas où les dents bordant l'édentement sont parfaitement saines et dépourvues de soin conservateur. Ce type de prothèse nécessite un état parodontal sain et de préférence, sans antécédents de parodontite, de sorte que les dents supports soient entourées d'un volume osseux maximal.

Cependant, nombreuses sont les contre-indications de ce type de prothèse. On peut tout d'abord citer le manque d'hygiène, ou encore la perte d'autonomie notamment chez les personnes âgées. En effet, ce type de prothèse nécessite un entretien rigoureux sans lequel, des irritations muqueuses ou des infections fongiques peuvent apparaître.

#### 3.4.4 Avantages/inconvénients

Dans ce contexte d'édentement encastré, la prothèse amovible présente comme seul avantage, de remplacer la ou les dents manquantes avec un délabrement faible des dents adjacentes. On note aussi que cette prothèse empêchera les migrations dentaires, ce qui est tout à fait intéressant en temporisation, dans le cas où le patient souhaiterait économiser pour un implant.

Néanmoins ce type de prothèse présente de nombreux inconvénients. Tout d'abord, on peut citer l'inconfort causé par une prothèse volumineuse empiétant sur l'espace de la langue ou du palais et provoquant parfois un réflexe nauséux. Ensuite, les crochets peuvent être visibles, ce qui perturbe l'esthétique et le sourire. Leur action sur les dents supports rend ces dernières plus fragiles. Les contraintes imposées provoqueront, à terme, une fracture des dents supports et ce, malgré le caractère flexible des nouveaux matériaux. En effet, la flexibilité du PEEK réduira ces contraintes mais ne les supprimera pas.

Enfin, un critère qui peut être perçu comme un inconvénient : le prix. Selon le type de mutuelle et le panier dentaire dont bénéficie le patient, le reste à charge pour un appareil à châssis métallique peut varier de 0 euro à plusieurs centaines d'euros. Pour un châssis en PEEK, le tarif sera plus important car plus complexe à usiner et l'acte est hors nomenclature. L'aspect financier est un critère majeur qui souvent, freine le patient et le praticien dans le projet de réhabilitation dentaire.

### **3.5 Conclusion**

La prothèse amovible se présente comme une alternative possible à l'implantologie dans le cas d'un édentement encastré. Non seulement, la prothèse amovible réhabilite le secteur édenté, mais elle répond également au principe d'économie tissulaire. La CFAO ouvre la voie à de nouveaux matériaux tout aussi compétents que le Co-Cr. Cette diversité des matériaux offre au praticien et au patient un panel de choix conséquent permettant de répondre à la demande esthétique, biologique, fonctionnelle et financière de ce dernier. Le critère financier reste un rempart à l'utilisation des nouveaux matériaux comme le PEEK. En effet, si notre patient ne peut financièrement avoir accès à l'implant, comment peut-il disposer d'une prothèse non codée par la CCAM. De plus, chez le sujet jeune, le caractère amovible rétrograde cette prothèse au second plan derrière la prothèse fixée jugée plus confortable et plus esthétique.

## 4 Solutions fixées

Dans le cas d'un édentement unitaire encastré, la solution fixée peut être envisagée. En secteur postérieur, les dents sont encore trop souvent reconstituées de manière non pérenne, soit par manque d'étanchéité, conservation de parois fragiles ou par un matériau mal choisi. Il est fondamental de choisir la technique et le type de matériau en fonction de la demande esthétique et fonctionnelle du patient. L'intérêt sera de retrouver une morphologie occlusale fonctionnelle s'intégrant le plus parfaitement possible au sein du schéma occlusal du patient. Ainsi, une réflexion pré-prothétique est fondamentale et permettra de poser l'indication d'un type de bridge selon la situation.

Elle consistera à effectuer un examen clinique (c'est-à-dire dentaire, parodontal et occlusal) et radiographique. L'apport d'un wax up facilitera la réalisation d'un bridge provisoire idéal pour conditionner les tissus environnants en phase de temporisation par cicatrisation chirurgicale ou parodontale.

Nous nous devons d'écouter nos patients, et répondre autant que possible à leurs demandes fonctionnelles, esthétiques, psychologiques et financières. La réussite du traitement dépend en grande partie du principe : « Primum non nocere ».

### 4.1 Principes fondamentaux

Un bridge est une reconstruction plurale destinée à compenser un édentement et doit être composé d'au moins deux pièces prothétiques solidarisiées. De manière générale, un bridge dentaire est constitué de plusieurs parties.

Ainsi, on retrouve (39) :

- Des moyens d'ancrages : ce sont des éléments extra coronaires fixés sur les dents supports.
- Des éléments intermédiaires : ils remplacent les dents manquantes et déterminent la travée de la pièce prothétique. Ils sont reliés aux moyens d'ancrages par des connexions.
- Les connexions : elles établissent la liaison entre les différents éléments du bridge (moyens d'ancrage et élément intermédiaire).

Deux autres termes sont à identifier pour mieux comprendre les impératifs mécaniques du bridge.

- La travée : elle regroupe l'ensemble des éléments intermédiaires et connexions du bridge. Plus cette travée est longue et plus les contraintes exercées sur le bridge seront fortes.
- L'armature : correspond à l'ensemble des éléments de l'infrastructure.

Le choix de la prothèse dento-portée dépendra de plusieurs facteurs, dont la portée et la localisation de l'édentement. Sa localisation déterminera son incidence sur le plan fonctionnel dynamique, comme la mastication et le guidage mandibulaire, mais aussi statique, comme le calage et le centrage.

De manière générale, la réussite d'un bridge dépend :

- Du terrain : On prendra compte du nombre, de la valeur et de la répartition des piliers supports. En effet, les forces enregistrées sur les moyens d'ancrage, impactent directement les points d'appui et mettent donc à rude épreuve leur résistance mécanique et leur résistance desmodontale. Ainsi, la valeur intrinsèque de ces points d'appui, correspond au ratio couronne clinique/racine clinique des dents supports. Ce ratio a été défini en 1926 par la loi d'ANTE (40) selon laquelle la surface radiculaire globale des dents supports doit être supérieure ou égale à celle présumée des dents remplacées par le bridge.

Tableau 2: surface radiculaire efficace moyenne des dents normales (41)

Maxillaire	Fixation de la membrane parodontale (mm <sup>2</sup> )	Mandibulaire	Fixation de la membrane parodontale (mm <sup>2</sup> )
Incisive centrale	139	Incisive centrale	103
Incisive latérale	112	Incisive latérale	124
Canin	204	Canin	159
Première prémolaire	149	Première prémolaire	130
Deuxième prémolaire	140	Deuxième prémolaire	135
Première molaire	333	Première molaire	352
Deuxième molaire	272	Deuxième molaire	282
Troisième molaire	197	Troisième molaire	190

Pour chaque arcade, il donne la valeur arbitraire de 1 pour la dent avec la plus petite surface radiculaire (incisive latérale) jusqu'à 2,8 pour les deuxièmes

molaires mandibulaires. Ainsi, il donne une note aux dents qui expriment la valeur de leur surface efficace proportionnellement à la valeur de la dent qui a la surface radiculaire efficace la plus petite. On note alors un avantage supplémentaire si la dent a 3 racines bien divergentes. En revanche, il n'est pas possible de comparer deux dents d'arcades différentes. De plus, il est important d'évaluer d'une part, le volume osseux entourant la dent, et deuxièmement la morphologie de la racine (une racine coudée sera plus rétentive que si elle est droite ; idem si la racine est ankylosée). Cette loi n'est donc pas un impératif à la réussite prothétique mais peut être perçue comme un point de départ à la réflexion clinique. Néanmoins, il reste fortement conseillé de respecter un ratio couronne clinique / racine clinique de  $\frac{1}{2}$  pour les dents supports. Le parodonte doit être sain avant de débiter une prothèse, qu'elle soit amovible ou fixée.

D'autre part, la résistance du bridge dépendra aussi de la préparation des dents supports. On préférera des piliers hauts et larges, dont les parois convergent avec un angle de  $6^\circ$  à  $12^\circ$  maximum. (40)

Pour que le bridge ait une capacité de résistance aux forces occlusales, il est important de respecter et/ou de garder un effet de férule pour chaque dent support. En effet, il est important de conserver un cerclage de dentine cervical d'au moins 2 mm tout autour de la dent. Cela garantira une répartition homogène des contraintes le long de la racine et du desmodonte. Ainsi, selon le type de préparation, le choix de la restauration corono-radiculaire sera différente.

Dans le cas d'un cerclage cervical d'au moins 2 mm, la pérennité de la réhabilitation prothétique sera accrue avec un ancrage radiculaire type inlay core. Les forces seront réparties au maximum et diminueront les risques de fracture radiculaire.(42)(43)

Cette résistance sera moindre sans effet de férule (également appelé effet « virole ») ou avec un cerclage cervical de moins de 2mm. Lorsque les forces occlusales sont entièrement transmises au tenon radiculaire sans effet « virole », deux risques majeurs apparaissent : d'une part, le risque de fracture du ciment et donc de descellement de la prothèse, mais également un risque de fracture de la racine.

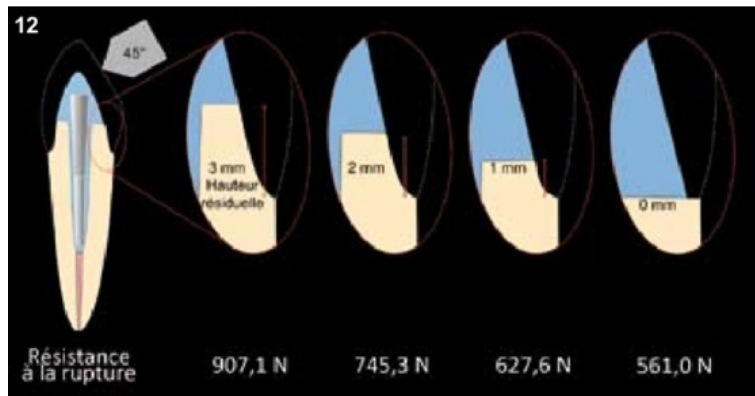


Figure 25: résistance à la fracture en fonction de l'importance de l'effet de fêrle (43).

D'autre part, le traitement endodontique pré-prothétique apparaît plus comme un confort qu'un réel besoin. Trop souvent, le praticien préférera traiter endodontiquement une dent support asymptomatique et vivante. Cette pratique peut être considérée comme une réelle atteinte à l'intégrité de la dent et une perte de chance pour la pérennité du bridge. En effet, il est communément admis que la conservation de la vitalité pulpaire des dents supports de bridge maintient une résistance biomécanique supérieure à celle des dents dépulpées. L'ouverture de la chambre pulpaire, la perte de substance, ainsi que la mise en forme canalaire, diminuent drastiquement les capacités de résistance mécanique et biologique.(40) Néanmoins, il reste admis que les chances de réussite d'une prothèse fixée unitaire ou bridge sur dent dépulpée varient entre 70% et 95%, et dépendent des critères de réussite qui ont été posés. (42) Ainsi, dans une démarche conservatrice, il est recommandé de limiter les agressions pulpaires en pré per et post prothétique et d'offrir la voie aux restaurations partielles type inlay onlay.

- La motivation du patient : Avant de débiter une réhabilitation prothétique, il est impératif que le patient ait une hygiène buccale rigoureuse et soignée. La présence de plaque sous le bridge ou sur les dents supports, favorisera les maladies parodontales (gingivite ou parodontite) et majorera le risque de développer des caries sur les dents supports.
- Des contraintes subies : Forces occlusales (les forces impliquées par les muscles élévateurs pendant les fonctions manducatrices ; elles doivent être considérées en orientation, en intensité), parafunctions (onychophagie,

bruxisme : de façon inconsciente, les forces exercées sont très importantes, la contraction musculaire bien plus importante que la commande volontaire). Il faut savoir que les déplacements dentaires sont permis grâce au desmodonte. Ces forces, lorsqu'elles sont obliques, entraînent un déplacement dentaire défini selon un axe de rotation autour du tiers apical de la racine. On estime que le déplacement vertical des racines peut aller jusqu'à 20 micromètres, tandis que les mouvements horizontaux peuvent être 3 à 5 fois plus importants. Or, dans le cas d'un bridge, ces forces ne sont plus uniquement exercées sur la dent support. Le centre de rotation s'effectue vers le centre du bridge au niveau osseux c'est-à-dire entre les piliers. Ainsi, une force appliquée à une extrémité du bridge provoquera une sollicitation amplifiée à l'autre bout du bridge. Le matériau d'interface, la dent support ainsi que le parodonte seront également très sollicités.

- De la conception et de la géométrie de l'armature (39)

L'objectif est de concevoir une armature la plus complète possible, capable de résister aux forces occlusales, facilitant l'hygiène et la maintenance. Pour cela, plusieurs paramètres sont à prendre en compte : la forme et volume des extrados (infrastructure), des travées (en longueur, en dimensions), des connexions (où les dimensions sont les plus restreintes).

Concernant les connexions, leurs dimensions dépendront essentiellement du matériau ou alliage utilisé. On note que pour une même surface de section, la résistance à la flexion sera plus importante si la connexion est orientée verticalement qu'horizontalement. Cependant, placer une connexion verticalement induira une difficulté à l'entretien et l'hygiène inter dentaire mais altèrera également l'esthétique car l'épaisseur des connexions rendra moins naturelle la morphologie des espaces inter dentaires.

L'épaisseur de cette connexion dépendra surtout de l'étendu du bridge ainsi que du type de matériau utilisé. Par exemple, une connexion en métal n'exige que 6 mm<sup>2</sup> de surface contre environ 9 à 12 mm<sup>2</sup> pour une connexion en céramique.

Pour ce qui est des dents intermédiaires, le choix de leur morphologie se fera en fonction de l'état parodontal sous-jacent. Il est impératif que le patient puisse



entretenir sa prothèse sans difficulté. Dans ce cas, une morphologie convexe des parties intermédiaires dans tous les plans de l'espace, autorisera le passage du fil dentaire et préviendra l'inflammation gingivale.

- Des matériaux utilisés : propriétés mécaniques et exigences de mise en œuvre (la qualité mécanique d'un matériau dépend de la manière dont il a été mis en œuvre).
- Des procédés de réalisation : technique de mise en œuvre et de transformation du matériau (qui exercent une influence sur le résultat final).

## 4.2 Indications et contre-indications

L'objectif d'une réhabilitation par restauration corono-périphérique, également appelée « bridge », est d'assurer le maintien, la restauration ou l'amélioration des fonctions altérées par l'absence d'une ou plusieurs dents sur l'arcade.

Le bridge dento-porté est fortement recommandé dans le cas d'un édentement encastré de faible étendue lorsque l'implantologie ou le traitement orthodontique est impossible pour des raisons médicales, biologiques ou financières. La solution amovible arrivera en seconde intention.

Les contre-indications au bridge dento-porté sont d'ordre biologique, fonctionnel ou technique. En effet, un coût biologique trop élevé en regard des avantages escomptés (préparations dentaires trop délabrantes par exemple) ou un patient pas assez coopérant par manque d'hygiène ou de suivi, majorera le risque d'échec, induisant un surcoût économique et biologique pour rattraper la situation (perte d'appui dentaire, désordre fonctionnel).

### 4.3 Choix du matériau

Comme indiqué précédemment, le choix du matériau dépendra de la localisation, des exigences esthétiques et surtout des forces subies par ce secteur édenté.

En secteur postérieur encastré de faible étendue, le choix est large. En effet, lorsque l'édentement se limite à une ou deux dents, les forces occlusales sont globalement bien réparties, ouvrant la possibilité de poser des matériaux plus ou moins sensibles aux forces occlusales. Pendant longtemps, la restauration postérieure par couronne céramo-métallique fut considérée comme le *gold standard* par ses propriétés mécaniques et esthétiques. Mais l'élaboration d'une armature en métal demande de nombreuses coulées, augmentant significativement le risque de déformation de l'infrastructure. Aujourd'hui, les progrès dans le domaine des céramiques rendent possibles les réhabilitations postérieures à la fois esthétiques et résistantes. La dentisterie conservatrice dite « à minima », nous incite à conserver un maximum de tissu dentaire et si possible, un maintien de la vitalité des dents supports de bridge. Les restaurations partielles s'inscrivent dans cette démarche.

Par ailleurs, en secteur postérieur le choix du matériau dépendra également des capacités financières du patient. La nouvelle réforme sur le plafonnement des tarifs de prothèse nous limite souvent dans nos choix car le patient décide souvent en fonction du prix et de l'esthétique.

Nous tenterons ici de décrire les différents matériaux utilisables pour un bridge postérieur au travers de plusieurs cas cliniques.

### 4.4 Préparation sur dent vivante

Actuellement, le traitement endodontique pré prothétique « de confort » sans justification pathologique apparaît non seulement comme une réelle atteinte à l'intégrité de la dent, mais encore comme une faute professionnelle (40). Il est maintenant communément admis que la réalisation d'un bridge sur piliers dentaires doit s'orienter vers la conservation de la vitalité car toute dent dépulpée présente une faiblesse biomécanique due non seulement à la perte de substance suite à l'ouverture de chambre pour la mise en forme canalaire, mais aussi aux modifications des

caractéristiques mécaniques et biologiques de la dent dépulpée. Les principes d'économie tissulaire imposent le choix d'ancrages réduits ou de préparations partielles. Cela limitera les agressions pulpaires au cours des étapes pré-, para-, et post-prothétiques. Afin de ne pas trop altérer la vitalité pulpaire, il est indispensable de respecter certains principes de préparation comme la vitesse de rotation des instruments dynamiques et l'irrigation. D'un point de vue mécanique, les restaurations corono-périphériques sur dents vivantes, augmenteraient la durée de vie des prothèses. En effet, le patient ressentira les effets de la pression masticatoire et ajustera la force exercée, ce qui n'est pas le cas pour des dents dévitalisées.

## 5 Cas cliniques

Dans cette partie, nous présenterons divers cas cliniques tirés de la littérature, afin de présenter les différents types de restauration fixée, leurs avantages et inconvénients ainsi que les alternatives possibles.

### 5.1 Restauration par un bridge conventionnel

#### 5.1.1 Examen clinique et radiographique de la situation

Voici un exemple d'édentement postérieur encastré composé de deux dents manquantes à savoir les dents 16 et 15. L'âge du patient n'est pas renseigné. (42)

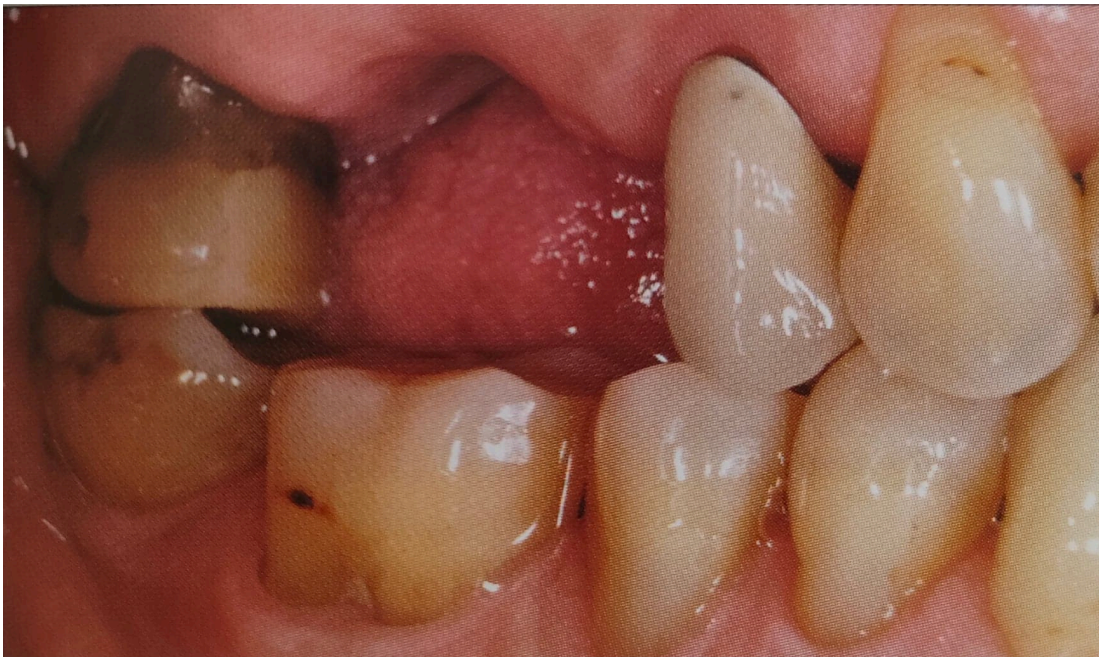

Figure 26: photo de l'édentement en occlusion (42).

Le patient semble avoir une bonne hygiène bucco-dentaire et un bon contrôle de plaque. En effet, on note une gencive attachée saine et l'absence de plaque dentaire. Les dents présentent une légère récession gingivale sûrement due à l'âge et aux forces occlusales. Les dents sont solidement ancrées dans l'os alvéolaire environnant. On note également des faces occlusales abrasées. Cette usure moyenne peut être synonyme de stress ou de bruxisme.

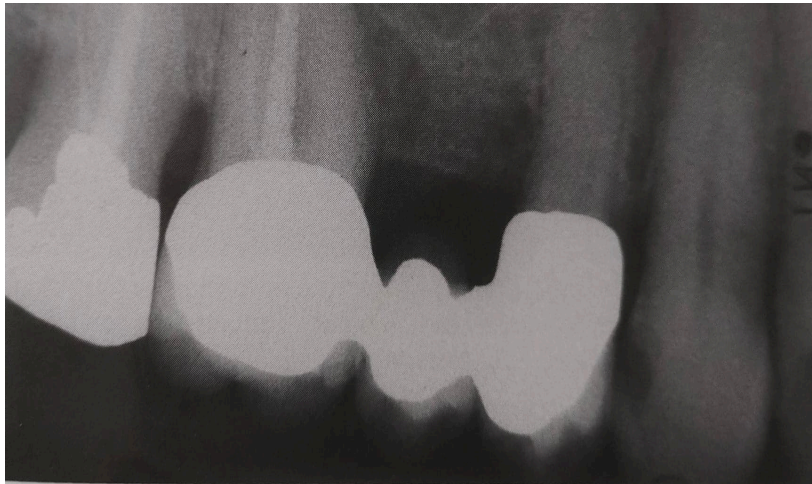

Figure 27: radiographie rétro-alvéolaire initiale (42).

Sur cette radiographie, on remarque la présence d'une lésion carieuse Sista 2.2 sur la canine (dent numéro 13). Cette lésion carieuse ainsi que celle présente sur l'incisive maxillaire droite (12) laissent penser que le patient a un risque carieux élevé ou que le suivi est irrégulier. Enfin, on note la présence d'une poche parodontale localisée en mésiale de la dent première molaire supérieure droite (16). La cause de l'avulsion de la dent 16 n'est pas clairement expliquée mais on peut penser que la raison est d'ordre parodontal.

#### 5.1.2 Critères de choix de la restauration

Plusieurs critères sont à prendre en compte pour choisir le type de restauration fixe ou amovible.

- L'état parodontal

De manière générale, le patient doit présenter un état parodontal sain, sans poche parodontale, parodontite ou gingivite et un volume osseux péri radiculaire suffisant pour assurer un bon ancrage aux dents supports.

- Hygiène du patient et motivation du patient

L'hygiène associée à la motivation du patient sont deux critères fondamentaux qui conditionneront le choix de la future restauration prothétique. La prothèse fixe demande une excellente hygiène afin de majorer son taux de survie et sa longévité, alors que la prothèse amovible sera plus tolérante.

- Rapport couronne clinique/racine clinique

Comme défini précédemment, les dents supports doivent présenter un indice de Le Huche le plus faible possible et la somme des surfaces radiculaires efficaces doit être supérieure à celle présumée des dents remplacées par le bridge, un rapport idéal étant de 2/3 radiculaire et 1/3 coronaire.

- Tissus dentaires résiduels

Le nombre, la hauteur et l'épaisseur des parois résiduelles doivent être pris en compte dans le choix de la restauration fixe partielle ou à recouvrement complet. En effet, lorsque le nombre de parois est supérieur ou égal à deux, et que leur épaisseur est suffisante (au moins 2 mm), une restauration partielle type inlay onlay est recommandée. A l'inverse, un nombre de parois inférieur à 2, et ou d'épaisseur inférieure à 2 mm, orientera le praticien vers une restauration par bridge conventionnel.

		RECONSTITUTION INDIRECTE				
		4	3	2	1	0
Nombre de parois						
Hauteur des parois	Totale		2/3	1/3	0	
Epaisseur des parois	> 1 mm		< 1 mm			
RECONSTITUTION DIRECTE						

Figure 28: tableau décisionnel pour une restauration indirecte (43).

- Attente esthétique

Le critère esthétique conditionnera en partie le type de matériau utilisé pour le bridge. Le secteur postérieur étant moins soumis aux critères esthétiques, de multiples matériaux peuvent être utilisés.

- Rapport coût/bénéfice

Les moyens financiers du patient conditionnent grandement le choix du type de restauration. Les paniers de soins actuels limitent le choix du matériau à certains secteurs. La localisation affecte également le niveau de prise en charge par la sécurité sociale et les mutuelles.

- Capacités physiques des matériaux

Le secteur postérieur nécessite l'usage de matériaux suffisamment résistants aux contraintes occlusales, ces dernières variant en fonction de la morphologie, de l'âge et des habitudes du patient (parafonctions, mode de vie).

Dans ce cas, le praticien a choisi une restauration par bridge céramo-céramique (CCC) 17-14 avec armature en zircone (CCZ) recouverte d'une céramique feldspathique

cosmétique. Le choix d'un bridge conventionnel, c'est-à-dire composé de deux piliers supports couronnés, est recommandé dans ce cas. En effet, on peut noter la présence d'une couronne sur la dent 14 et d'une restauration composite volumineuse sur la dent 17. En respectant le principe d'économie tissulaire et la préservation de la vitalité pulpaire, le praticien peut facilement réhabiliter ce secteur. Le volume de la restauration est également visible sur la radiographie rétro alvéolaire ci-dessous. La qualité des parois restantes sur la 17 oblige le praticien à préparer la dent pour une couronne. De plus, on note que le praticien n'utilise pas d'ancrage radiculaire. En effet, la rétention mécanique et/ou l'adhésion sera suffisante lorsque la hauteur des parois de la préparation sera au moins égale à 2 mm de hauteur. Sur la radiographie rétro alvéolaire, le volume osseux visible autour des dents supports est d'environ 2/3 de la hauteur radiculaire, signe que les dents sont solidement ancrées, et que l'état parodontal est satisfaisant.

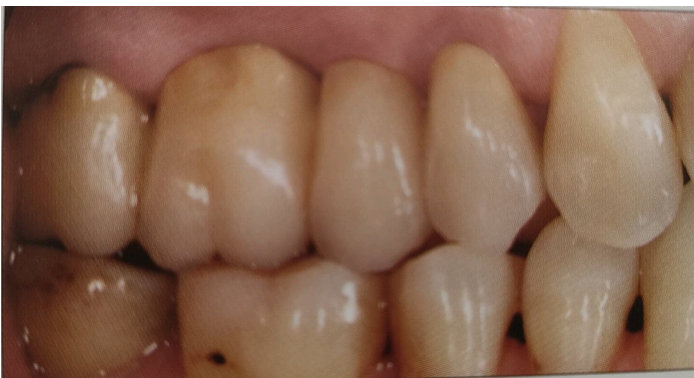

Figure 30: photo finale du bridge céramo-céramique (42).

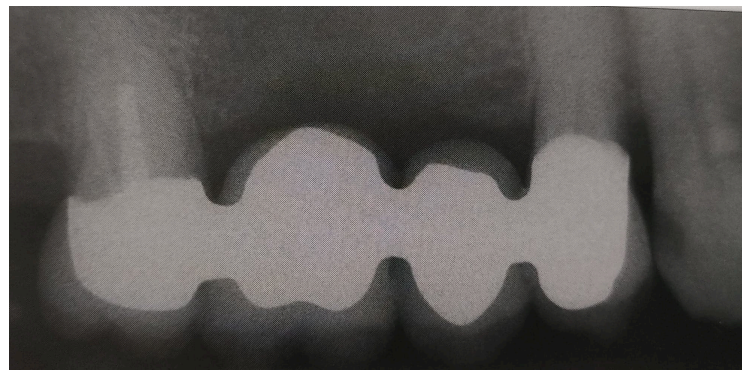


Figure 29: radiographie après scellement du bridge (42).

### 5.1.3 Protocole de préparation

La préparation de la surface coronaire dépendra de la hauteur des parois résiduelles mais surtout du matériau utilisé. Idéalement, les préparations devront avoir une convergence comprise entre 10° et 18° et une hauteur de parois de 4 mm. Ces mesures permettront d'optimiser la rétention de la prothèse.(44)

Ainsi, pour un bridge métallique, la réduction occlusale pourra être d'au moins 1 à 1,5 mm, pour une réduction de 0,5 à 0,8 mm en vestibulaire, lingual et proximal. Préférentiellement, la finition marginale pourra prendre la forme d'un chanfrein ou d'un congé ¼ d'ovale.

Dans le cas d'un bridge céramo-métallique, la réduction occlusale sera de 2 mm à 2,5 mm, pour une réduction de 1 à 1,5 mm en vestibulaire, lingual ou proximal. La finition marginale prendra la forme d'un congé ¼ d'ovale ou ¼ de rond. L'épaisseur de la préparation dépendra de la quantité de céramique cosmétique en surface selon les critères esthétiques. (44)

Enfin, pour un bridge céramo-céramique, les couronnes seront réduites de 2 mm en occlusal contre 1 à 1,5 mm en vestibulaire, lingual et proximal. La finition marginale prendra la forme d'un congé ¼ de rond afin de soutenir la céramique et éviter les forces de cisaillement. Concernant le type de finition marginale, il a été démontré cliniquement qu'une finition en marge métallique est plus résistante qu'une finition en marge céramique.

Enfin, les couronnes entièrement réalisées à base de zircone suivront les préparations d'une couronne céramo-métallique car l'épaisseur minimale d'une zircone doit être de 1 mm

Les connexions seront d'épaisseurs différentes selon le matériau utilisé. Il faudra prévoir une connexion de 6 mm de diamètre pour du métal, 9 mm pour une céramique zircone, et 16 mm pour une armature en disilicate de lithium.



#### 5.1.4 Analyse comparative des différents matériaux utilisables

- D'un point de vue fonctionnel

Dans ce contexte, le choix de la zircone se justifie par une charge occlusale normale et une courte portée du bridge (4 éléments). On note que l'opérateur opte pour une céramique cosmétique recouvrant la chape en zircone, car l'aspect esthétique sera plus important qu'avec un bridge full zircone. Cependant, un bridge full zircone reste évidemment possible si les charges occlusales sont plus importantes. En effet, le taux de survie d'un bridge céramo-céramique à 5 ans est de 89,1% contre 90,4% pour un bridge à armature en zircone, ces derniers se rapprochant plus des bridges céramo-métalliques, 94,4% à 5 ans. (45) Cette céramique hautement renforcée (zircone) est très opaque mais hautement résistante à la flexion (environ 900 à 1200 MPa). Elle possède une ténacité d'environ 9 à 13 MPa et un module d'élasticité d'environ 210 GPa. (39) Elle convient donc parfaitement pour ce type de réhabilitation en secteur postérieur, moins visible et donc à faible impact esthétique. Sur le plan biologique, la zircone est biocompatible pour les tissus parodontaux par rapport au Cobalt-Chrome des CCM ou des couronnes métalliques. Ainsi, le risque de complication parodontale est faible (46).

Ce type de zircone a ensuite été modifié pour être aussi bien utilisé en infrastructure qu'en surface : on parle alors de zircone monolithique. Cette dernière a été élaborée afin de répondre aux besoins fonctionnels et esthétiques des patients bruxomanes, ou encore lorsque l'espace prothétique disponible est restreint. Ses principaux atouts sont : une usure moindre de l'émail des dents antagonistes, par rapport aux céramiques vitreuses feldspathiques et des préparations corono-périphériques moins volumineuses que pour les CCM. Le taux de survie à 3 ans pour un bridge monolithique zircone est de (96,7% à 100%) contre 86,7% pour un bridge à armature zircone recouverte de céramique stratifiée. Elle apparaît donc comme une alternative fiable à court terme mais des études complémentaires à 5-10 ans sont nécessaires afin de juger de leur réelle efficacité.(46) Par ailleurs, cette étude sur 3 ans révèle que la conception et la fabrication numérique (CAO/CFAO) seraient un avantage en terme de coût, de rapidité et de facilité d'exécution alors que d'autres études mettaient en avant le manque de précision marginale des restaurations en zircone (35). Cette différence de résultat est liée aux nombreux facteurs praticien-prothésiste dépendants

(expérience, dextérité, qualité des usineuses). Des taux de survie à 5 ans d'environ 73,9% pour un bridge en zircone par système CAO/CFAO ont été enregistrés.

Dans un contexte d'édentement postérieur encastré de faible étendue (une ou deux dents manquantes), le bridge céramo-métallique (CCM) est une solution parmi celles réalisables. En effet, les alliages utilisés de nos jours tolèrent de fortes contraintes occlusales, et notamment aux forces de flexion et de compression. Les progrès dans le domaine de la métallurgie permettent de confectionner des bridges dont les pontiques acceptent les contraintes imposées en secteur postérieur. Les limites cervicales et finitions de l'armature des bridges céramo-métalliques de faible étendue sont plutôt précises, ce qui est moins le cas des bridges de grande étendue (40). Néanmoins, dans cette situation, la précision reste largement acceptable, et la déformation est minimale, comparée à celle d'un bridge de grande étendue.

Cependant, le bridge céramo-métallique est plus souvent indiqué dans le cas d'édentements plus importants, car la résistance à la flexion de la chape métallique est plus importante que celle des céramiques actuellement sur le marché.

Comparativement, un bridge céramo-céramique reste moins résistant qu'un bridge céramo-métallique, et son taux de survie est inférieur à 5 ans. Néanmoins, le bridge à 3-4 éléments en armature zircone possède une stabilité suffisante. En effet, le taux de réussite à 5 ans est d'environ 97,8% pour l'armature, et chute à 73,9% pour son taux global de survie. Cette différence s'explique par d'éventuelles complications, telle que la carie secondaire dans 21,7% des cas, les éclats de céramique cosmétiques dans 15,2% des cas.(47) Par ailleurs, d'autres études montrent que la perte de vitalité apparaît en tête, avec un risque de 2,2% pour les CCC ou CCZ, contre 6,1% pour les CCM, suivies des caries secondaires, respectivement 4,8% pour les CCM et 1,4% pour les CCC et CCZ (34)(48).

D'autre part, le métal type Cobalt-Chrome peut également être utilisé pour un bridge postérieur. Son utilisation est de moins en moins fréquente lorsque le patient a les moyens financiers pour des matériaux précédemment décrits. Néanmoins, les capacités de résistance mécanique à la flexion, et la tenacité de l'alliage, restent largement suffisants pour la réussite d'un bridge à 3 ou 4 éléments. Cependant, en début d'année 2022, l'ANSM vient de classer l'alliage Cobalt parmi les produits CMR. Le praticien est

donc dans l'obligation d'informer le patient sur le risque encouru suite à l'utilisation d'une telle prothèse.

Dans le cas présenté, l'armature en zircone a été usinée par un système numérique FAO (fabrication assistée par ordinateur), suite à une empreinte physique en technique double mélange. La facilité et la rapidité d'exécution, ainsi que le faible coût de réalisation, sont les principaux avantages du numérique. Cependant, l'usinage des prothèses en zircone confronte plus souvent le praticien à des défauts d'adaptation marginale, comparativement à une technique de conception manuelle classique. Ces défauts d'adaptation sont des facteurs majorant le risque d'échec prothétique.

Dans ce contexte, nous rappelons que la dent 16 a sûrement été extraite pour une raison parodontale, comme le témoigne la radiographie initiale. Les forces de mastication ou la présence de parafunctions favoriseront des éclats de céramique cosmétique et la survie du bridge risque de tomber à 5 ans. En réponse à ces contraintes, le bridge monolithique zircone peut facilement être envisagé même s'il existe très peu d'études sur les restaurations monolithiques. Il pourrait réduire le risque d'éclat de la céramique de recouvrement.

La pérenité de ce type de restauration dépend également du matériau utilisé à la pose. Le collage ou le scellement nécessitent des préparations différentes. Ici, le bridge est scellé avec un ciment de verre ionomère (CVI). Le choix du collage ou du scellement se fait selon plusieurs critères, dont : la résistance mécanique du matériau, la rétention, les micro-défauts d'étanchéité marginale (42).

Ce dernier critère dépend de l'importance du hiatus cervical et de la qualité de la liaison chimique entre la restauration et la dent. Une perte d'étanchéité entraînerait un risque d'infiltration bactérienne du complexe dentinaire, à l'origine d'une coloration du joint et un risque de lésion carieuse causant, en cas de dent vivante, la perte de la vitalité pulpaire. Des études in vitro (49) montrent que les colles favorisent une meilleure étanchéité, par rapport à certains ciments à base d'oxyde de zinc (ciment phosphate-oxyde de zinc par exemple) pour une restauration tout céramique. A l'inverse, la restauration type CCM sera préférentiellement scellée, plutôt que collée, puisqu'on note une perte d'étanchéité plus faible qu'avec une colle. Il en est de même pour les bridges en Cobalt-Chrome, bien que des études aient montré la possibilité de coller

un bridge métallique.(50) Les ciments phosphate de zinc (sans eugénol type Temp Bond NE) restent des matériaux peu résistants à la traction, mais assurent une forte rétention mécanique. Leur utilisation est possible pour des couronnes en métal et/ou pour des couronnes céramo-métalliques sur dent non vivante, car la composition du ciment est mortificatrice pour la pulpe dentaire. Une étude sur 5 ans a montré que le descellement des couronnes zircons avec le phosphate de zinc, était d'environ 12,5%, contre 6,6% pour les colles auto-adhésives.(51)

Les ciments polycarboxylates (Durelon®) sont un peu plus résistants que les précédents, mais restent faiblement résistants pour une prothèse fixée d'usage à long terme. Néanmoins, ils restent efficaces en scellement temporaire de bridge ou de couronne unitaire.

Enfin, les ciments « glass ionomer » (c'est-à-dire les ciments de verre ionomère), et les « resin modified glass ionomer » (c'est-à-dire les ciments de verre ionomère modifiés par adjonction de résine), sont plus fréquemment utilisés, car leur résistance à la traction et leur rétention chimio-mécanique sont plus fortes que celles des précédents ciments. Dans le cas présenté, ce type de ciment est utilisé : on retrouve notamment le « Fuji Plus » de chez LC, sous forme de capsule pré dosée ou d'un mélange poudre liquide à spatuler. Leur utilisation est quasi-universelle, que ce soit pour des couronnes métalliques, céramo-métalliques, ou céramiques de haute résistance type zircone.

Il est communément admis que les couronnes en métal, céramo-métalliques ou en céramique hautement renforcée, doivent être scellées, car l'adhésion n'est pas optimale sur le métal ou sur une céramique haute densité. En revanche, une préparation physico-chimique des surfaces doit être effectuée, afin de rendre apte au collage l'intrados de la prothèse (52). Cependant, malgré la grande popularité du collage, les praticiens préféreront sceller. Les causes sont souvent liées aux contraintes imposées par les conditions de collage, elles même variables selon le type de colle utilisée. Ainsi, afin de répondre aux besoins du praticien, un concept simplifié de collage des prothèses en zircone résumant les 3 étapes a été introduit dans la littérature, c'est le « concept APC ». Actuellement, la procédure la plus efficace pour la céramique zircone correspond à : une abrasion à l'alumine 50 µm, le conditionnement des surfaces dentaire avec un acide orthophosphorique puis d'un adhésif et de la céramique avec un primer. Enfin, le collage est effectué avec une résine photopolymérisable ou à prise « dual » (53). Il est impératif de bien suivre les

recommandations du fabricant des conditionneurs/primers/colles car il existe des incompatibilités de structure entre les produits.

Une étude réalisée en 2007 rapportait déjà que le collage d'une armature en zircone pouvait être efficace (47). Quatorze bridges ont été scellés avec une colle sans potentiel adhésif (Variolink II), et vingt avec une colle au potentiel adhésif (Panavia). L'étude de la survie des deux groupes n'a pas montré de différence significative à 5 ans (environ 73,9%).

En résumé, il est possible de sceller ou de coller un bridge à armature en zircone. Le scellement par un ciment verre ionomère modifié par adjonction de résine, reste la meilleure option de scellement ; tandis qu'il est préférable d'utiliser une colle avec potentiel adhésif type MDP ou 4 Meta, plutôt qu'une colle auto-adhésive (RelyX-unicem, G-Cem). Cependant, les conditions nécessaires et les inconvénients du collage augmentent le temps de pose, comparativement au scellement. En terme de résistance mécanique, ces deux techniques se valent. Le ciment reste plus rapide et moins contraignant à utiliser qu'une colle. Enfin, le collage nécessite une hygiène irréprochable afin de maximiser le taux de réussite du traitement. Les complications décrites précédemment sont majorées par un contrôle de plaque irrégulier ou un manque de motivation à l'hygiène. C'est sûrement pour cette raison que le praticien a choisi de sceller plutôt que de coller.

- D'un point de vue esthétique

Le bridge proposé est plus esthétique qu'un bridge zircone monolithique ou qu'un bridge CCM. La céramique cosmétique de surface apportera un meilleur rendu que la zircone, beaucoup plus opaque et moins naturelle, elle-même moins esthétique que le bridge céramo-métallique. En effet, la chape métallique rendra un aspect grisâtre, malgré la couche de céramique cosmétique de surface.

- D'un point de vue financier

Concernant l'aspect financier, ces trois types de bridge rentrent dans deux catégories de paniers de soins, à savoir : le panier « reste à charge modéré », et le panier « libre ». Le bridge CCC, pour le remplacement de la 16 (première molaire maxillaire

droite) et de la 15 (deuxième prémolaire maxillaire droite) fait partie du panier « libre » (base théorique de remboursement de la sécurité sociale 279,50 € / pas de plafond). Le bridge monolithique zircone rentre dans le panier « reste à charge modéré » comme le bridge CCM (base de remboursement de la sécurité sociale : 279,50 € / plafond de l'acte 1635 €). Le tarif appliqué ne sera donc pas le même, et le reste à charge pour le patient sera plus important pour un bridge CCC, que pour un bridge monolithique ou CCM. Enfin, le bridge métallique rentre dans le panier « reste à charge zéro » (base de remboursement de la sécurité sociale : 279,50 € / plafond de l'acte : 870 €) (54).

De plus, le bridge présenté est composé de quatre éléments. D'après la CCAM, le 4<sup>ème</sup> élément possède une tarification indépendante du bridge 3 éléments. Cet intermédiaire sera automatiquement en panier libre, et ce, quel que soit le matériau choisi (remboursement de la sécurité sociale : 0,1 €).

En conclusion de ce cas clinique, nous pouvons avancer que la réhabilitation par bridge céramo-céramique avec armature en zircone reste discutable surtout sur les plans mécanique et financier. En effet, un bridge céramo-métallique aurait été l'idéal, d'un point de vue résistance mécanique car la résistance mécanique du bridge CCM est bien meilleure que n'importe quel autre bridge. (55) En deuxième option, un bridge entièrement constitué de zircone (« full zircone ») aurait eu également l'avantage de présenter une meilleure résistance. Cependant, la demande esthétique a sûrement pris le pas sur les autres critères de choix du matériau de restauration. En effet, ce bridge est largement plus esthétique qu'un bridge céramo-métallique, qu'un bridge *full zircone* ou qu'un bridge métallique.

Enfin, cette solution est la plus onéreuse, car elle fait partie du panier « libre ». Si les moyens financiers du patient sont restreints, alors il est préférable de lui proposer un bridge céramo-métallique ou un bridge monolithique zircone. Dans tous les cas, le bridge métallique sera proposé car la nouvelle convention nous oblige à proposer une solution sans reste à charge pour le patient.

Nous pouvons également supposer que l'auteur a préféré une solution fixe à une solution amovible, car l'état parodontal du patient semble correct, sans gingivite ni perte de volume osseux d'origine bactérienne et les ancrages doivent être solides.

Cependant, le patient présente une, voire deux lésions carieuses, laissant penser que son hygiène bucco-dentaire ou alimentaire n'est pas optimale.

En revanche, si les exigences esthétiques du patient ne sont pas importantes, une solution amovible peut être envisagée. Le remplacement des deux dents (15 et 16) peut se faire par un appareil amovible provisoire résine afin de laisser le temps au patient de corriger ses habitudes alimentaires ou d'hygiène bucco-dentaire, mais aussi afin de rétablir une occlusion stable et fonctionnelle.

## 5.2 Cas clinique 2 et 3 : le bridge à ancrage partiel

### 5.2.1 Présentation du cas clinique

Le cas présenté ci-dessous correspond à une patiente de 24 ans en bon état de santé général. La patiente consulte pour une gêne occlusale à la suite de la perte de sa première prémolaire maxillaire gauche (dent 24). Son état bucco-dentaire est correct et elle souhaite une restauration fixe et esthétique. La solution amovible est donc directement éliminée (56). Ci-dessus les photos de l'édentement en occlusion et en vue occlusale.

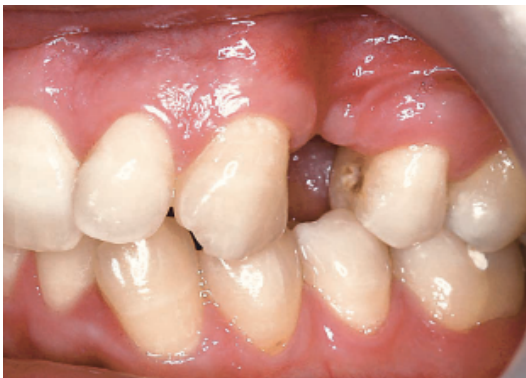

Figure 32: photo de l'édentement en occlusion (56).

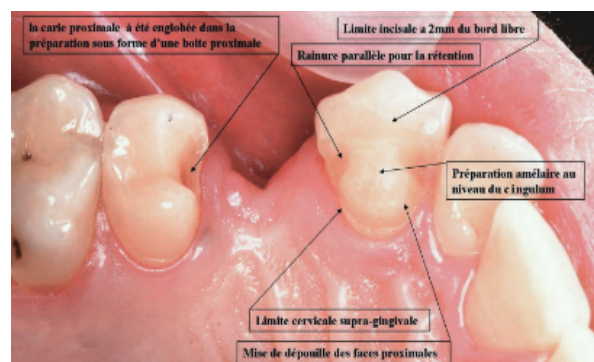


Figure 31: photo des préparations coronaires (56).

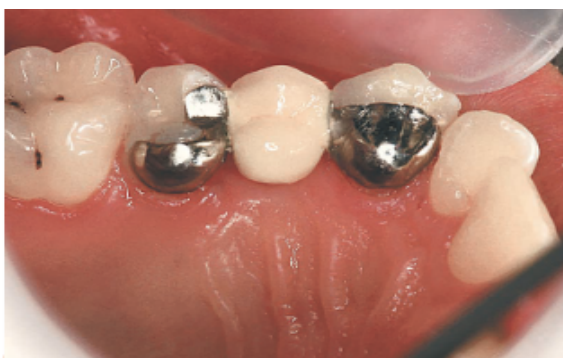

Figure 33: photo du bridge collé (56).

L'examen clinique témoigne d'une canine saine, tandis que la deuxième prémolaire (dent 25) présente une lésion carieuse en mésial. L'occlusion ne révèle pas d'anomalie (occlusion de classe 1 d'Angle) et les mouvements de diduction mettent en avant une protection canine sans interférence. L'indice de Le Huche des dents 23 et 25 est faible et les tissus dentaires résiduels sont importants tant en épaisseur qu'en hauteur. La zone édentée présente une forte résorption osseuse ne permettant pas de poser un implant sans greffe osseuse préalable. La solution implantaire a également été rejetée pour des raisons financières.

Dans le cas présent, l'édentement est unitaire. Un bridge conventionnel aurait demandé des préparations trop délabrantes concernant le tissu dentaire sain.

La dentisterie conservatrice dite « à minima » nous incite à choisir le bridge à ancrage partiel. De plus, l'hygiène du patient semble correcte et l'occlusion d'intercuspidie est quasi maximale.

Sur les photos ci-dessus, on note des préparations à minima, comprenant des éléments de rétention type boîte sur la 25.

La patiente a une forte demande esthétique. Ainsi, les limites des préparations seront situées en retrait de la zone vestibulaire, des zones de contact occlusal des dents 25 et 23 et resteront supra-gingivales.

### 5.2.2 Généralités

Le bridge à ancrage partiel correspond à un bridge dont les dents supports sont préparées partiellement. La préparation correspond à une préparation d'un inlay ou onlay. Ces préparations doivent assurer une bonne rétention en optimisant la surface de collage grâce à des préparations de dépouille ainsi que des éléments de rétention secondaire type rainure ou boîte proximale. En effet, dans de nombreuses études, le bridge à ancrage partiel est majoritairement collé. Plusieurs codes CCAM existe selon les modalités d'élaborations(57) :





#### CODE CCAM

**HBLD179** Pose d'une prothèse plurale collée [bridge collé] comportant 2 ancrages coronaires partiels ou plus et 1 élément intermédiaire métallique, pour le remplacement d'une prémolaire ou d'une molaire permanente

Figure 34: code CCAM pour bridge à ancrage partiel collé (57).



#### CODE CCAM

**HBLD414** Pose d'une prothèse plurale collé [Bridge collé] comportant 2 ancrages coronaires partiels ou plus et 1 élément intermédiaire céramométallique ou en équivalents minéraux , pour le remplacement d'une prémolaire ou d'une molaire permanente

Figure 35: code CCAM pour bridge à ancrage partiel collé (57).

### 5.2.3 Avantages/inconvénients

Ce type de bridge permet une préparation a minima des dents supports. Le bridge conventionnel nécessite des préparations allant de 67,5% à 75,6% du volume coronaire. Cette mutilation augmente le risque d'altérer la vitalité pulpaire, cause de complication future (58). En effet, ce type de bridge est majoritairement collé. Le collage permet également d'avoir des préparations aux limites cervicales supra gingivales facilitant le contrôle de plaque sans pour autant altérer l'esthétique (surtout pour les premières et deuxièmes prémolaires).

En revanche, le collage présente certains inconvénients. D'une part, le collage nécessite un réglage occlusal parfait sans parafunction ou déséquilibre occlusal. Dans le cas contraire, des fractures de céramique ou décollement des restaurations sont inévitables à plus ou moins court terme (40). L'inconvénient majeur de ce type de bridge reste le coût pour le patient. En effet, les bridges partiels ne rentrent pas dans la liste des dispositifs prothétiques totalement remboursés par la sécurité sociale et les mutuelles. Le bridge à ancrage partiel appartient au panier « libre » défini par la CCAM. Il en résulte donc un reste à charge élevé pour le patient.

### 5.2.3.1 Indications/Contre-indications

Parmi les indications du bridge à ancrage partiel en secteur postérieur on retrouve (56):

- Des dents dépourvues de lésions carieuses ou à défaut correctement soignées avant collage et donc une hygiène irréprochable.
- Un état parodontal sain dépourvu de mobilité et de récession. Dans le cas d'atteinte parodontale avec mobilité, le bridge servira d'attelle parodontale.
- Collage des céramiques qu'elles soient vitreuses ou cristallines (avec préparation pré-collage).
- Le bridge doit remplacer entre une et deux dents au maximum.
- Il est préférable d'avoir des préparations sur couronne volumineuse afin d'augmenter la surface de collage mais avec un indice de Le Huche faible.
- Un émail de qualité (sans dysplasie type amélogénèse imparfaite) car un défaut constitutif de l'émail altérera la qualité du collage.
- Un faible volume pulpaire.

Parmi les contre-indications au bridge à ancrage partiel, on retrouve :

- La présence de caries volumineuses et étendues.
- Une mauvaise hygiène bucco-dentaire.
- Les bridges avec infrastructure en métal.
- La présence de parafonction (bruxisme, déséquilibre occlusal).
- Les anomalies constitutives de la dent support (amélogénèse imparfaite, dentinogénèse imparfaite).

Les impératifs majeurs pour le collage sont : une hygiène irréprochable, l'absence de parafonction et des préparations a minima tout en optimisant la surface de collage.

### 5.2.3.2 Protocole de préparation :

De manière générale, la préparation des dents supports se caractérise par une taille type inlay-onlay, c'est-à-dire une cavité de 2 mm de profondeur sur molaire et 1,5 mm sur prémolaire, une largeur dépendant de la taille de la dent, oscillant entre 1,5 mm et 2 mm. (43)

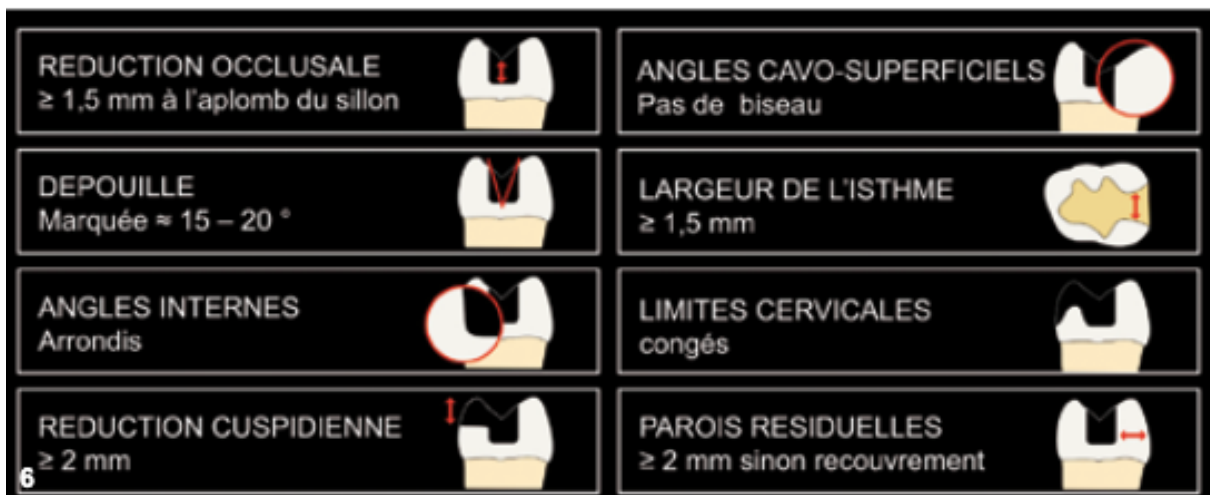

Figure 36: schéma explicatif d'une préparation conventionnelle d'inlay-onlay (43).

Cependant, dans le but d'augmenter la surface de collage, il est recommandé de modifier cette préparation en ajoutant des préparations annexes comme des boîtes ou rainures, de préférence sur la face proximale (mésiale ou distale). Ces boîtes pourront faire jusqu'à 3 mm de profondeur et 3 de largeur sur molaire. Certains auteurs vont même jusqu'à préparer les dents en vestibulaire et en lingual, avec des tailles en biseau de 0,5 mm de profondeur afin de rester dans l'émail. Les bords de la cavité doivent être à une distance d'au moins 2 mm des points de contact afin d'éviter tout risque de fracture et de descellement prématuré.

### 5.2.3.3 Analyse comparative des différents matériaux utilisables

- D'un point de vue fonctionnel

Le praticien a choisi une restauration par bridge à ancrage partiel avec deux ailettes métalliques sur les dents supports (25 / 23) et un intermédiaire céramo-métallique. Classiquement, les préparations pour un bridge à ancrages partiels sont limitées à la taille de cavité type inlay ou onlay. Aujourd'hui, les préparations des dents supports correspondent à la technique modifiée, caractérisée par l'ajout de rainures proximales et boîtes et dans certains cas, l'ajout d'une préparation biseautée vestibulaire ou linguale maximisant la surface de collage. Il est clairement décrit que les bridges aux préparations minimales sont moins rétentifs que ceux aux préparations modifiées. L'ajout d'une boîte et/ou d'une rainure réduira le risque de descellement(44). Leur taux de survie est respectivement de 42% contre 62% à 5 ans (59). Dans la littérature, le bridge partiel postérieur à ailettes métalliques fût le premier décrit. A l'époque, les bridges étaient quasi-systématiquement scellés. Dans le cas présenté, le praticien a préféré coller le bridge avec une colle à potentiel adhésif. Les progrès dans le domaine de la restauration céramique ont permis le développement du collage. Ainsi, le choix du métal comme matériau reposant sur les points d'appui, permet de coller ou de sceller la prothèse sans différence significative sur les taux de survie. L'efficacité du collage sur le métal est augmentée par un traitement de surface par sablage à l'alumine.

Le taux de survie à 5 ans de ce type de bridge est d'environ 87,7% (60). Les principales sources de complication à 5 ans étant le décollement dans 77% des cas, l'écaillage de la céramique de l'élément intermédiaire dans 13% des cas ou encore, la carie secondaire, souvent source du décollement.

Il est cependant possible de réaliser un bridge à ancrage partiel avec des inlay-onlay céramiques comme support de bridge. Le métal offre de bon taux de réussite mais ne suffit plus à satisfaire la forte demande esthétique des patients. Le deuxième cas présenté ci-dessous est un exemple de bridge partiel collé en céramique.

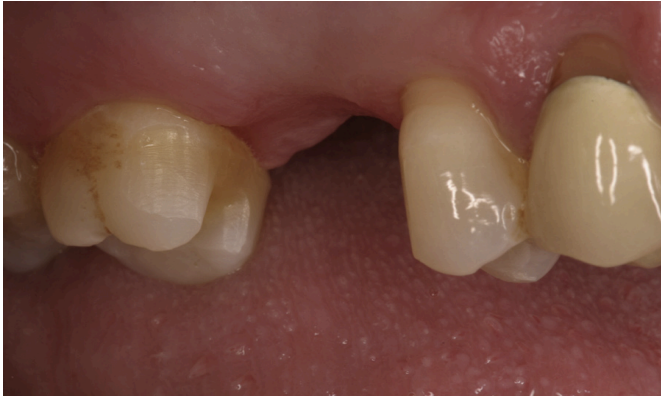

Figure 38: vue vestibulaire après préparations (63).

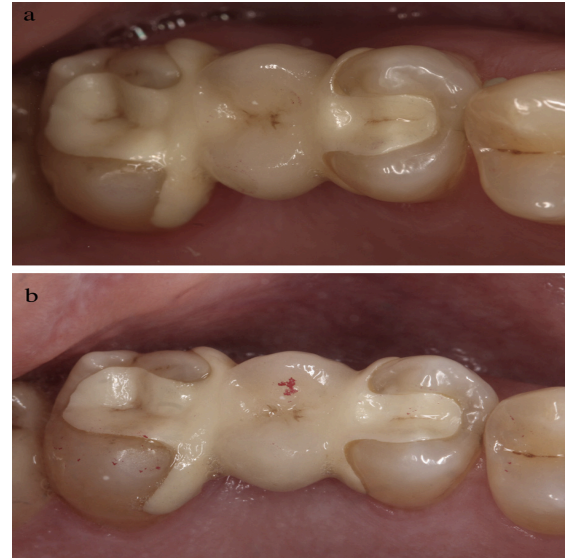


Figure 37: photo après la pose du bridge (63).

Une étude *in vitro* (61) comparant la capacité de résistance à la fissure (module de Weibull), a décrit une différence significative de résistance selon le type de matériau utilisé. En effet, il en ressort que les bridges à ancrages partiels type inlay-onlay en disilicate de lithium, sont plus résistants que ceux en zircone ou céramo-métallique. Des cas de décollement avec la zircone ainsi que des écailllements de la céramique pour les inlays céramo-métalliques ont été enregistrés, ce qui n'était pas le cas des autres matériaux. Cependant, une étude clinique sur 8 ans a montré que les bridges inlay en disilicate de lithium en secteur postérieur, possède un fort taux d'échec (environ (52%) et ne serait donc pas recommandables.(62) Une autre étude réalisée en 2015 par Chaar et Kern, a montré de bon taux de réussite pour un bridge inlay céramique 3 éléments zircone, collé avec une colle à potentiel adhésif(63). Le taux de réussite a été évalué à 95,8% au bout de 5 ans, ce qui est un très bon taux pour un bridge partiel, comparable aux taux de survie à 5 ans d'un bridge conventionnel. Cette étude conclut que le taux de réussite n'est pas uniquement lié au matériau utilisé mais dépend surtout des préparations dentaires et du type de matériau de scellement. Ainsi, une préparation modifiée, c'est-à-dire, avec des préparations comprenant des boîtes et rainures de rétention, joue un rôle crucial dans le taux de survie de la restauration. Les principales complications sont les mêmes que pour les bridges à ailettes en métal ou que les bridges conventionnels avec des taux similaires : environ 8,1% de carie secondaire à 5 ans, ou encore 11,1% d'écaillage de céramique.

Cette étude révèle également que l'utilisation d'air abrasion ainsi qu'une colle contenant du MDP (colle à potentiel adhésif) augmenterait la pérennité de la restauration zircone (64)(63).

Le choix du type de céramique conditionne également la morphologie et la hauteur des connexions. Il est préférable d'avoir des connexions d'environ 16 mm de diamètre pour une céramique enrichie en leucite ou disilicate de lithium contre 9 mm pour la zircone. Ainsi, la hauteur coronaire disponible est un facteur déterminant le choix de la restauration (65).

- D'un point de vue esthétique

Les patients semblent plutôt satisfaits tant sur la fonction que sur l'esthétique. Des taux de satisfaction ont été relevés avec respectivement de 95 % et 84,5 % au bout des 5 années de suivi (63).

- D'un point de vue financier

Le bridge à ancrage partiel est une alternative coûteuse. La CCAM classe cet acte dans le panier « libre » quel que soit le matériau utilisé. (Remboursement théorique de la sécurité sociale : 103,06€). Le reste à charge peut freiner le patient dans son choix, alors que cette technique apparaît comme la plus conservatrice en tissu dentaire et va dans le sens de la déontologie de notre pratique.

Voici un exemple de différence de reste à charge entre un bridge à ancrage partiel en zircone et un bridge conventionnel de même nature.

Date du devis : 06/07/2022

Description des actes et calcul du remboursement					
Acte	N° de dent	Honoraires	Montant Rembt. Sécurité Sociale	Montant Rembt. Unéo	Reste à charge adhérent
PROTHESE DENTAIRE TRANSITOIRE NR	45, 46, 47	180,00	0	0	180,00
PROTHESE CERAMIQUE FIXE	45, 46, 47	1 380,00	195,65	978,25	206,10
<b>TOTAL</b>		<b>1 560,00</b>	<b>195,65</b>	<b>978,25</b>	<b>386,10</b>

Ce document est valide jusqu'au 02/01/2023

Figure 39: reste à charge pour un bridge conventionnel (photo personnelle).

Description des actes et calcul du remboursement					
Acte	N° de dent	Honoraires	Montant Rembt. Sécurité Sociale	Montant Rembt. Unéo	Reste à charge adhérent
PROTHESE CERAMIQUE FIXE	45, 46, 47	1 340,00	72,14	360,71	907,15
PROTHESE DENTAIRE TRANSITOIRE NR	45, 46, 47	180,00	0	0	180,00
<b>TOTAL</b>		1 520,00	72,14	360,71	1 087,15

Ce document est valide jusqu'au 02/01/2023

Figure 40: reste à charge pour un bridge à ancrage partiel (photo personnelle).

En conclusion, d'après l'analyse des différentes études, la restauration d'un édentement unitaire encastré par bridge à ancrage partiel semble possible. Le taux de survie apparaît meilleur pour une restauration en céramique comparée à une restauration en métal (87,7% pour le bridge à ailette métallique contre 95,8% pour le bridge en zircone). Par ailleurs, les complications semblent être les mêmes que pour un bridge conventionnel. Cependant, le risque d'écaillage pourrait être réduit grâce à l'apparition des nouvelles zircons plus translucides et plus souples dans la zone occlusale.

Il existe malgré tout trop peu d'études cliniques à long terme pour juger de la réelle efficacité de ces restaurations. A court terme, le bridge partiel apparaît comme une excellente et prometteuse alternative au bridge conventionnel. Il serait intéressant de pousser ces études sur 10-15 ans avec un échantillon plus important.

- Solutions amovibles alternatives
  - La prothèse amovible partielle à infrastructure métallique ou la prothèse amovible *Ackers* sont des alternatives possibles à la restauration d'un édentement unitaire ou de deux dents postérieures. Les indications/contre-indications ainsi que les avantages et les inconvénients ont été décrits dans la partie prothèse amovible (voir partie II).

## 5.3 Restauration par bridge cantilever

### 5.3.1 Généralités

Un bridge cantilever est défini comme un bridge comportant un ou plusieurs piliers supportant au maximum, une dent en extension. Cette technique apparaît comme une alternative idéale lorsqu'il est impossible de poser un implant. On retrouve des bridges cantilever en antérieur mais également en postérieur. Bien évidemment, les contraintes qu'ils subiront seront différentes, ce qui nous amène à définir les principaux avantages et inconvénients du bridge cantilever. Les données actuelles affirment qu'au bout de 10 ans, le taux de survie d'un bridge cantilever à support en métal est d'environ 86% contre 89,2% pour un bridge CCM conventionnel et son taux de succès serait de 63% à 12ans (39). Ces résultats sont satisfaisants mais restent inférieurs à ceux des bridges conventionnels. Cependant, ces résultats sont à prendre avec précaution. En effet, à l'heure actuelle il n'existe pas suffisamment d'études sur la longévité des bridges cantilever postérieurs mais les résultats sont plutôt encourageants. Une étude sur 6 ans portant sur les bridges cantilever antérieur et postérieur, en disilicate de lithium (Emax®) et en céramique vitreuse enrichie en leucite (IPS empress®) a montré des taux de réussite supérieurs à 95%. Ces écarts de résultats dépendent de plusieurs facteurs biologiques et mécaniques (66).

### 5.3.2 Indications/contre-indications

La réussite et la pérennité d'un bridge cantilever dépendront des conditions de préparation et de réglages occlusaux.

Ainsi, la réalisation d'un bridge cantilever nécessite (40):

- La préparation complète des dents supports de préférence sur dents pulpées. Des chercheurs ont mené une étude sur trois patients porteurs de bridge cantilever sur dents vivantes et/ou dévitalisées. Une force occlusale croissante a été appliquée sur la



restauration et le seuil de douleur a été relevé. Il en résulte que le seuil de la douleur était deux fois plus élevé pour les dents non vivantes que pour les dents vitales. Outre l'intérêt d'économie tissulaire, on en déduira que la préservation de la vitalité pulpaire réduit les contraintes appliquées sur le bridge et donc majore la durée de vie de la prothèse (67).

- Des préparations parallèles et de préférence, avec un axe incliné de manière opposée à la dent en extension.
- Des dents supports aux racines longues.
- L'absence de contacts occlusaux surtout en latéralité, sur la dent en extension. Comparativement aux bridges précédemment décrits, le bridge cantilever subit des forces de bascule si l'occlusion n'est pas bien équilibrée. En effet, si la dent en extension supporte trop de charge occlusale, une force similaire et opposée s'exerce sur le pilier le plus éloigné de l'élément en extension. La conséquence d'une telle contrainte sera un descellement du bridge ou une fracture du bridge au niveau de la connexion entre la dent en extension et la dent support voisine.

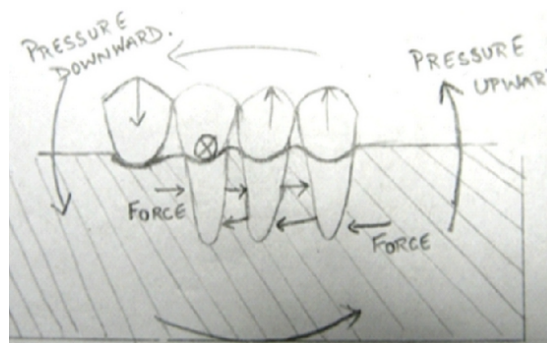


Figure 41: illustration du mouvement de bascule (68).

- Un bridge cantilever doit être composé d'au moins deux dents piliers. L'utilisation de trois piliers majore la résistance du bridge aux forces verticales. Le pilier voisin de l'élément en extension absorbe quasiment 50% des forces tandis que l'ajout d'un

troisième pilier réduit la traction exercée à l'extrémité distale du bridge(69). Cependant, les contraintes exercées n'engagent pas plus le pronostic vital des dents supports par rapport à l'abstention thérapeutique (70).

- En secteur postérieur, le bridge doit préférentiellement remplacer une prémolaire si l'on souhaite minimiser le risque de complication (notion de loi d'Ante et de surface radiculaire efficace).
- Le bridge cantilever peut être utilisé lorsque l'espace édenté est réduit. L'élément en extension s'insèrera de manière esthétique et fonctionnel dans un espace étroit (69).
- Le patient doit présenter une très bonne hygiène bucco-dentaire, sans atteinte parodontale ni lésion carieuse.

### 5.3.3 Avantages/inconvénients

La principale contrainte que subira un bridge cantilever est la force de flexion lors de la mastication, au niveau de la connexion située entre la dent support et l'élément en extension. Cette flexion va provoquer un effet de bras de levier sur le pilier subissant alors des contraintes de rotation et de traction. Un autre inconvénient est le risque biologique encouru par le pilier. En effet, en cas de préparation sur dent vivante, le risque de perdre la vitalité pulpaire du pilier est à prendre en compte. Les causes d'une telle nécrose sont d'ordres parodontal, occlusal par surcharge occlusale du pilier ou

encore d'origine carieuse par perte d'étanchéité entre dents supports et infrastructure du bridge, due aux mouvements de rotation et flexion. En effet, la principale complication biologique relevée dans la littérature est le descellement du bridge suite au développement d'une lésion carieuse sous-jacente à la restauration, tandis que la principale complication mécanique est la fracture de l'élément en extension ou de l'armature tout entière ainsi qu'une fracture radiculaire des dents supports. Il apparaît évident que ce type de bridge sera réservé à des patients soigneux, consciencieux de leur hygiène orale et sans parafonction ou désordres occlusaux.

De plus, l'élément en extension doit avoir une table occlusale réduite. Ainsi, à long terme, on risque d'apercevoir une égression de la dent antagoniste et une perturbation de l'occlusion.

On préférera tant que possible un bridge conventionnel afin de limiter ces contraintes. De plus, on note que le respect du principe d'économie tissulaire est variable car dans de rares situations, le praticien optera pour la préparation d'une seule dent pilier, tandis qu'il est recommandé de préparer au moins deux dents supports et idéalement distalées à l'édentement. Enfin, le bridge cantilever présente l'avantage de faciliter le passage du fil dentaire sous l'élément en extension (69).

Néanmoins, le bridge cantilever collé respecte cette logique d'économie tissulaire et apparaît comme une solution intermédiaire dans le gradient thérapeutique entre le bridge conventionnel et la pose d'un implant. La préservation des tissus dentaires ouvre la voie à de multiples formes de préparations des dents supports de bridge cantilever, allant de la préparation pour recouvrement complet à la préparation type inlay ou ailettes, y compris en secteur postérieur.

Voici quelques exemples de préparations pour un bridge cantilever :

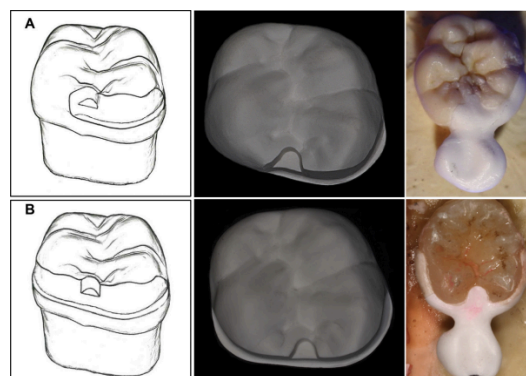


Figure 42: préparation de la dent support avec boîte de rétention et 1 ou 2 ailettes testées in vitro (71).

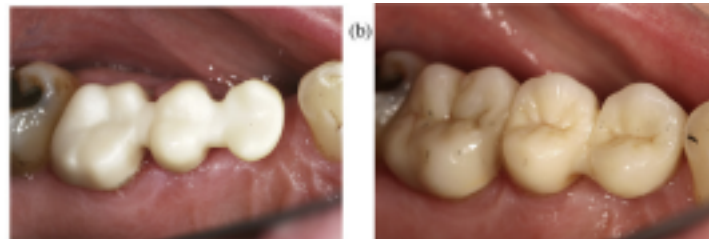


Figure 43: préparation d'un cantilever à deux supports à recouvrement complet (72).

La photo ci-dessus est tirée d'une étude comparative sur 9 ans des bridges cantilever 3 éléments à extension mésiale en zircone et en céramo-métallique (72). Au total 10 patients étaient porteurs d'un bridge en zircone et 11 patients portaient un bridge céramo-métallique. La conception de ces bridges reprend les impératifs techniques et biologiques de la conception conventionnelle pour un bridge cantilever (deux dents supports, extension en mésial, remplace une prémolaire, respecte la loi d'Ante...). Tous les bridges ont été scellés avec une colle à potentiel autoadhésif (RelyX Unicem). Au bout de 9 ans, seulement 16 patients ont été suivis au terme de l'étude. Sur les 16 étudiés, 4 patients sont porteurs d'un bridge antérieur. Les résultats de cette étude sont donc à prendre avec précaution.

Tableau 3: complications observées à 9 ans pour un bridge zircone et un bridge CCM (72).

Complication		Study group			
		Z-CFPD		MC-CFPD	
		n	n as column percent	n	n as column percent
Chipping	No	5	62.5%	5	62.5%
	Yes	3	37.5%	3	37.5%
Secondary caries	No	7	87.5%	6	75.0%
	Yes	1	12.5%	2	25.0%
Abutment tooth fracture	No	7	87.5%	8	100.0%
	Yes	1	12.5%	0	0.0%
Endodontic problem	No	6	75.0%	7	87.5%
	Yes	2	25.0%	1	12.5%
Periodontal problem	No	7	87.5%	8	100.0%
	Yes	1	12.5%	0	0.0%
Marginal insufficiency	No	7	87.5%	8	100.0%
	Yes	1	12.5%	0	0.0%

CFPD = cantilever fixed partial denture. Z-CFPD = veneered zirconia CFPD. MC-CFPD = metal-ceramic CFPD.

Néanmoins, on note que le taux d'échec est quasiment nul que ce soit pour le groupe porteur d'un bridge céramo-métallique ou dans le groupe bridge en zircone. La principale complication mécanique concerne l'écaillage de la céramique cosmétique suivie du risque de carie secondaire. D'après la littérature, le taux de carie secondaire est supérieur à 9% à 5 ans. De plus, le risque de perte de vitalité sous une restauration corono-périphérique fixée est de l'ordre de 32,6%. Dans cette étude, le pourcentage de perte de la vitalité pulpaire est de 19% tandis que le taux de carie secondaire dépasse les 12% dans les deux groupes. Le taux de survie reste largement satisfaisant approchant les 99% au terme des 9 ans d'étude et d'un taux global de survie de 50% pour le bridge en zircone et 75% pour le bridge céramo-métallique.

Tableau 4: évaluation des complications selon les critères de l'USPHS (72).

Variable		Study group				p, Fisher exact probability test
		Z-CFPD		MC-CFPD		
		n	n as column percent	n	n as column percent	
Chipping	Alpha	4	57.1%	3	50.0%	1.000
	Beta	2	28.6%	3	50.0%	
	Charlie	1	14.3%	0	0.0%	
	Delta	0	0.0%	0	0.0%	
Retention	Alpha	7	100.0%	6	100.0%	n.a.
	Beta	0	0.0%	0	0.0%	
	Charlie	0	0.0%	0	0.0%	
	Delta	0	0.0%	0	0.0%	
Color adaptation	Alpha	3	42.9%	2	33.3%	1.000
	Beta	4	57.1%	4	66.7%	
	Charlie	0	0.0%	0	0.0%	
	Delta	0	0.0%	0	0.0%	
Marginal integrity	Alpha	0	0.0%	5	83.3%	0.009*
	Beta	6	85.7%	1	16.7%	
	Charlie	0	0.0%	0	0.0%	
	Delta	1	14.3%	0	0.0%	
Secondary caries	Alpha	5	71.4%	6	100.0%	1.000
	Beta	1	14.3%	0	0.0%	
	Charlie	0	0.0%	0	0.0%	
	Delta	1	14.3%	0	0.0%	

CFPD=cantilever fixed partial denture. Z-CFPD=veneered zirconia CFPD. MC-CFPD=metal-ceramic CFPD. USPHS=United States Public Health Service.

\* Statistically significant at 5% level.

D'un point de vue esthétique, 13 patients interrogés affirment être satisfaits par la restauration prothétique zircone et céramo-métallique sans différence significative. D'après les résultats de l'étude, sur 16 patients, on retrouve 6 défauts d'adaptation marginale de rang B et 1 de rang D pour les bridges zircons contre 5 de rang A et 1 de rang B pour les bridges céramo-métalliques. (Critères de l'USPHS = United States Public Health Service ; A étant le meilleur score et D le moins bon score.). Cette perte

d'adaptation altère l'esthétique, tout comme les légères colorations du joint céramique-dent que l'on retrouve chez 13 patients sur 16.

Ainsi, que ce soit sur le plan mécanique et/ou biologique qu'esthétique, le bridge cantilever avec deux dents supports à recouvrement complet semble une bonne alternative à 5 ans comme à 9 ans. Les patients semblent plutôt satisfaits et aucun des bridges observés à 9 ans n'ont dû être déposés. Les progrès dans le domaine du collage et du numérique, favoriseront le développement des bridges cantilever céramiques zircons et enrichis en disilicate de lithium. De plus, le bridge cantilever présente l'avantage d'être esthétique car il permet de préserver les dents antérieures à l'édentement et ce, quel que soit le matériau utilisé comme le montre cette étude. Les patients semblent satisfaits malgré les colorations et pertes d'adaptation marginales.

Enfin, le bridge cantilever présente pour principal inconvénient le coût financier. En effet pour n'importe quel matériau, ce type de bridge rentre dans la catégorie des prothèses dites « à honoraires libres » ou « panier libre ». Le reste à charge sera donc plus important que pour un bridge conventionnel. (54)



#### CODE CCAM

**HBLD411** Pose d'une prothèse plurale en extension comportant 2 piliers d'ancrage métallique et 1 élément en extension métallique [bridge cantilever 3 éléments], pour le remplacement d'une incisive permanente ou d'une prémolaire

Figure 44: code CCAM pour bridge cantilever métallique (54).



#### CODE CCAM

**HBLD750** Pose d'une prothèse plurale en extension comportant 2 piliers d'ancrage céramométalliques ou en équivalents minéraux et 1 élément en extension céramométallique ou en équivalents minéraux [bridge cantilever 3 éléments], pour le remplacement d'une incisive permanente ou d'une prémolaire

Figure 45: code CCAM pour bridge cantilever CCM (54).



#### CODE CCAM

**HBLD465** Pose d'une prothèse plurale en extension comportant 2 piliers d'ancrage métallique et 1 élément en extension céramo métallique ou en équivalents minéraux [bridge cantilever 3 éléments], pour le remplacement d'une incisive permanente ou d'une prémolaire

Figure 46: code CCAM pour bridge mixte métallique et CCM (54).



#### CODE CCAM

**HBLD321** Pose d'une prothèse plurale en extension comportant 1 pilier d'ancrage métallique, 1 pilier d'ancrage céramométallique ou en équivalents minéraux et 1 élément en extension céramométallique ou en équivalents minéraux [bridge cantilever 3 éléments], pour le remplacement d'une incisive permanente ou d'une prémolaire

Figure 47: autre code CCAM pour un bridge cantilever mixte métallique et CCM (54).

### 5.3.4 Présentation du cas clinique

L'objectif de cette présentation clinique est de montrer l'émergence de nouveaux concepts de préparation pour bridge cantilever.

Le cas suivant est tiré d'une étude clinique réalisée en 2021 par Albandari Bin-Rubayan, Abdulaziz Samran et Ali Alqerban. Dans ce cas clinique, le patient se présente en consultation pour restaurer un édentement unitaire encastré en secteur 4. La dent manquante est une première molaire mandibulaire (dent 46) non remplacée après plusieurs années. Un traitement orthodontique infructueux a été mené, afin de combler l'édentement. Ce cas clinique est un test in vivo. Ainsi, le résultat ne sera pas analysé, mais il serait intéressant de connaître le taux de survie de cette préparation à 5 et 10 ans (73).

#### 5.3.4.1 Examen clinique et radiographique

Sur les photos ci-dessous, on note un bon état de santé parodontale, ainsi que l'absence de plaque dentaire signe d'une bonne hygiène bucco-dentaire.

La largeur de l'édentement est réduite ce qui contre-indique une réhabilitation implantaire. De manière générale, on remarque que les dents ne présentent pas de marque d'usure prématurée, d'abrasion ou d'érosion. De plus, les dents bordant l'édentement sont cliniquement saines, la deuxième prémolaire (dent 45) est dépourvue de soin restaurateur tandis que la deuxième molaire (dent 47) présente une restauration sur la face occlusale à l'amalgame (figure 34).

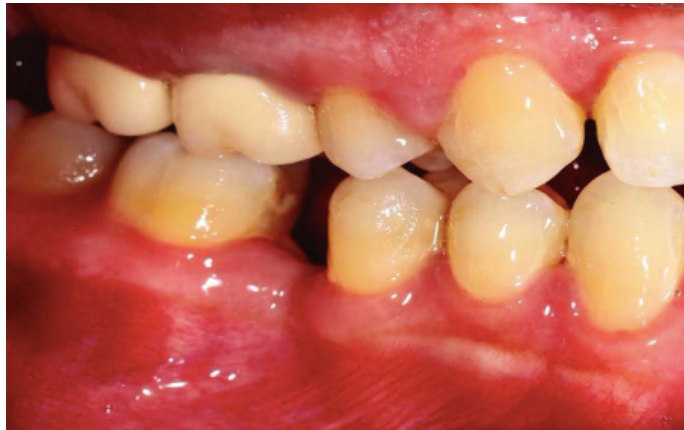

Figure 48: vue vestibulaire en occlusion de l'édentement (73).

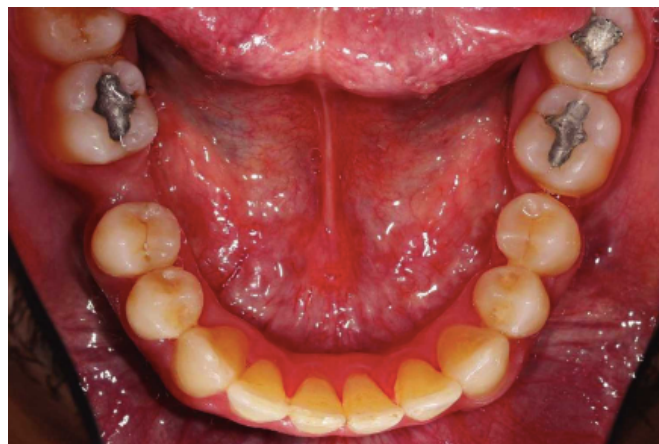

Figure 49: vue occlusale de l'édentement (73).



On note la présence d'un état parodontal sain, sans inflammation ni récession gingivale. Aucune mobilité n'est notée par l'auteur. La radiographie panoramique témoigne du bon état de santé parodontale et les dents bordant l'édentement ne présentent pas d'atteinte péri-apicale et la vitalité des dents semble conservée. Ci-dessous, la radiographie panoramique de la situation pré-prothétique.

#### 5.3.4.2 *Protocole clinique*

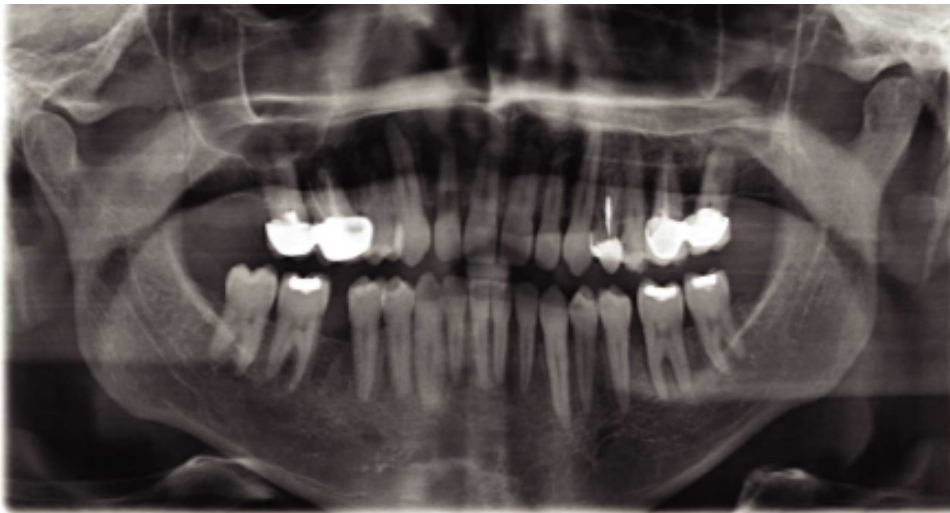


Figure 50: radiographie panoramique initiale (73).

Après avoir donné des explications concernant les différentes solutions réalisables, en présentant les avantages/inconvénients et les risques associés, le praticien opte pour une restauration corono-périphérique type bridge cantilever à la demande du patient. Du fait de l'état des dents bordant l'édentement et dans un but conservateur, le praticien choisi de réaliser un support type inlay avec une prémolaire en extension mésiale. La préparation suit les règles conventionnelles de préparation d'inlay en déposant l'amalgame occlusal. Les dimensions pour une cavité d'inlay sur molaire sont de 2mm de profondeur pour 2mm environ de largeur linguo-vestibulaire et les limites seront à distance des points de contact occlusaux. Dans le cas présenté, le praticien décide d'augmenter la surface de collage en ajoutant une réduction amélaire biseautée de 0,5 mm de profondeur sur la face vestibulaire et linguale.

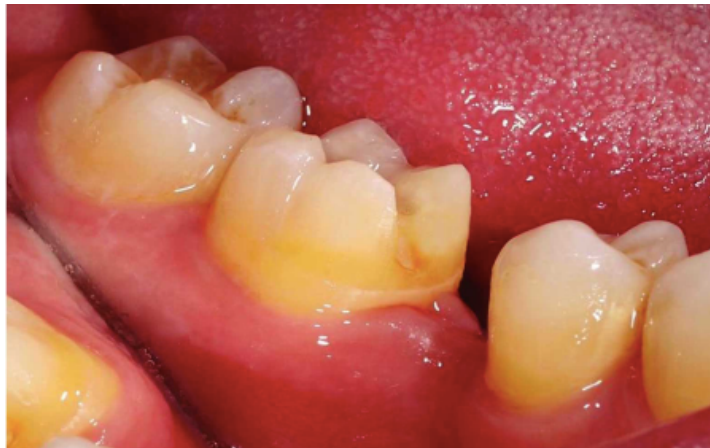

Figure 51: photo de la préparation inlay modifiée avec dépose de l'amalgame et finition en biseau vestibulaire et lingual (73).

À la suite des empreintes en polyvinyl siloxane, les modèles ont été coulés et scannés. Le laboratoire réalise une modélisation assistée par ordinateur afin de confectionner le bridge.

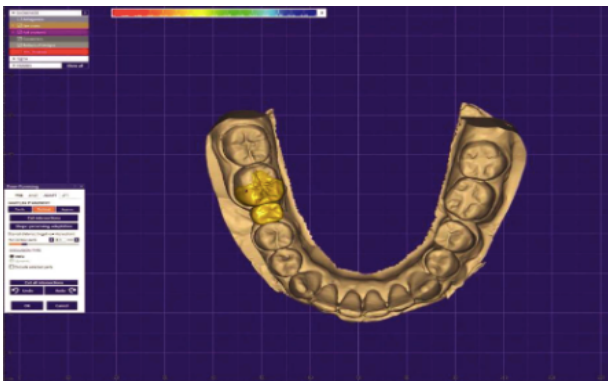


Figure 52: image de conception assistée par ordinateur (CAO) en vue occlusale (73).

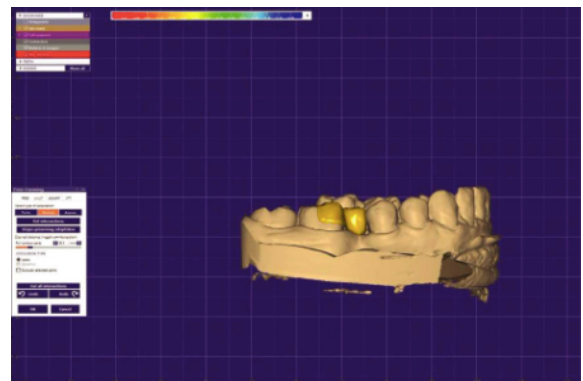


Figure 53: image de conception assistée par ordinateur (CAO) (73).

Une fois la modélisation terminée, le laboratoire envoie le fichier à l'usineuse qui conçoit le bridge à partir d'un lingotin de céramique zirconie (Cercon HT Full Contour Zirconia).

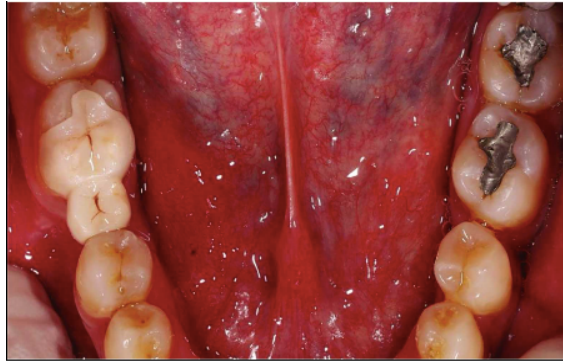

Figure 54: photo du bridge en vue occlusale (73).

Le bridge a été collé avec une colle auto-adhésive (Aureocem DC Automix, Promedica).

#### 5.3.4.3 Discussion du cas clinique

- D'un point de vue mécanique et biologique

Le choix d'une restauration par bridge cantilever est tout à fait justifiable car les dents bordant l'édentement sont saines. Ainsi, le choix du praticien respecte le principe d'économie tissulaire. L'utilisation d'une céramique haute densité zircone s'inscrit parfaitement dans la tendance actuelle. En effet, les progrès dans le domaine du numérique ont permis le développement des céramiques comme la zircone monolithique, facilement et rapidement usinable. La zircone est un matériau biocompatible pour le parodonte et les tissus dentaires environnants. Comme décrit dans les cas précédents, la zircone possède une haute résistance à la flexion et à la compression, ce qui la rend particulièrement résistante aux forces occlusales en secteur postérieur. Sur ce point, elle trouve sa principale indication en secteur postérieur prémolaire-molaire. Dans ce cas, le bridge cantilever remplace une molaire. Les indications du bridge cantilever sont restreintes aux dents antérieures et prémolaires afin de maximiser son taux de survie à long terme, bien que des extensions distales ou le remplacement de molaires soient observés cliniquement mais plus rarement dans la littérature. D'un point de vue mécanique, le praticien utilise

une 47 pour remplacer une 46 dont les dimensions mésio-distale et occlusale, ressemblent plus à une prémolaire qu'à une molaire. Ainsi selon la loi d'Ante, il est théoriquement possible de remplacer une 46, si et seulement si, la somme des surfaces radiculaires efficaces des dents supports est au moins équivalente à celle des dents remplacées. En se référant au tableau précédemment présenté, le rapport semble respecté. Cependant, les recommandations concernant le nombre de dents supports ne sont pas respectées. Rappelons qu'il est fortement conseillé d'avoir au moins deux dents supports du même côté de l'édentement afin de maximiser la durée de vie du bridge. Selon les données issues de la littérature, il est facile de constater que le type de bridge présenté dans ce cas ne répond pas aux critères de conception. Concernant le choix du matériau, le praticien a opté pour une céramique zircone, résistante aux contraintes occlusales. Par ailleurs, il semble plus risqué d'utiliser une céramique enrichie en disilicate de lithium (E-max®). Une étude clinique sur 6 ans a comparé plusieurs critères biologiques, fonctionnels, mécaniques, et esthétiques, chez 40 patients porteurs de bridge cantilever antérieur ou postérieur en céramique vitreuse enrichie en disilicate de lithium (Empress®, Emax® press®). Les dents supports ont été préparées selon les modalités d'un inlay. A 6 ans, les résultats étaient plutôt encourageants. Ces derniers sont classés en 3 catégories A, B et C, A étant le groupe sans complication, B le groupe avec de légères complications et le groupe C le groupe aux complications majeures nécessitant de changer la prothèse. Les valeurs sont présentées dans le tableau ci-dessous.

Tableau 5: résultats à 6 ans relevant les complications mécaniques et biologiques (66).

**Table 3** No. and Location of Technical Complications\* (n = 35)

	Total (B/C)	Maxilla		Mandible	
		Anterior	Posterior	Anterior	Posterior
Chipping of ceramic	2 (2/0)	1 (1/0)			1 (1/0)
Marginal adaptation	28 (27/1)	4 (4/0)	7 (7/0)	11 (10/1)	6 (6/0)
Marginal discoloration	32 (31/1)	5 (5/0)	7 (7/0)	12 (12/0)	8 (7/1)
Occlusal wear	28 (26/2)	3 (3/0)	6 (4/2)	12 (12/0)	7 (7/0)

\*The total number of complications includes all problems rated B or C (USPHS criteria). The individual number of problems rated B or C is given in parentheses for each location.

**Table 4** Biologic Outcomes of the Tested RBFDPs (n = 35)

	Abutment tooth		Reference tooth		P
	Mean ± SD	95% CI	Mean ± SD	95% CI	
PPD	2.4 ± 0.5	2.2, 2.5	2.3 ± 0.5	2.1, 2.4	.455
MG	-0.6 ± 0.6	-0.8, -0.4	-0.6 ± 0.6	-0.8, -0.3	.705
AL	2.5 ± 0.9	2.2, 2.8	2.4 ± 0.8	2.1, 2.7	.288
BOP	0.2 ± 0.2	0.13, 0.26	0.2 ± 0.2	0.17, 0.31	.259

PPD = pocket probing depth in mm; MG = gingival recession in mm; AL = attachment level in mm; BOP = bleeding on probing (absent, 0 or present, 1).

D'après les résultats de l'étude, sur le secteur postérieur, on note qu'il n'y a quasiment pas de complication mécanique grave nécessitant la dépose du bridge. En effet, on relève 2 cas d'usure occlusale de grade C au maxillaire et 1 discoloration importante à la mandibule. On remarque cependant que 1 seul bridge cantilever postérieur mandibulaire présente un écaillage de la céramique cosmétique sans porter atteinte à l'intégrité de la structure. 7 bridges postérieurs maxillaires et 6 mandibulaires, présentent des défauts (grade B) d'adaptation marginale. Enfin, 7 bridges maxillaires et 8 mandibulaires présentent une coloration (grade B) de la limite dent-bridge.(66)

Concernant le matériau utilisé, l'Emax® est une céramique vitreuse enrichie en disilicate de lithium, utilisée avec précaution en secteur prémolaire et surtout en secteur molaire. Concernant le cas clinique, le choix de la zircone est donc un choix « sécuritaire » car l'utilisation d'une zircone monolithique (Cercon® HT Full Contour Zirconia) réduira le risque d'écaillage de la céramique et conférera au bridge une plus grande résistance qu'avec une céramique vitreuse pressée comme l'Empress® ou l'Emax press® précédemment citées dans l'étude. En effet, on note que la céramique Empress® a une capacité de résistance à la flexion d'environ 160 MPa contre 400 MPa pour l'Emax press®, bien loin derrière la zircone monolithique qui peut supporter de 900 à 1200 MPa. (39)

Ainsi, le taux de survie à 5 ans est plus que satisfaisant. Sur 35 résultats, aucun bridge n'a dû être déposé. Le nombre de cas étudié est faible surtout pour les bridges

cantilever en secteur postérieur, mais les résultats sont plus qu'encourageants, prouvant que le bridge cantilever avec préparation type inlay de la dent support peut-être une alternative fonctionnelle et conservatrice à mi-chemin entre une couronne à recouvrement complet et l'implant.

D'un point de vue biologique, les résultats ne montrent pas de différence significative concernant l'état parodontal, entre le groupe testé et le groupe de référence. En effet, il n'y a pas plus de poche parodontale, de perte d'attache ou de récession gingivale ni de saignement gingival autour de la dent support. De plus, aucune dent support en secteur postérieur n'est mobile et il n'y a pas d'atteinte de la furcation radulaire.

Par ailleurs, les conséquences biologiques ne sont pas plus importantes que pour un bridge cantilever conventionnel à deux supports terminaux ou pour un bridge à ancrage partiel.

Afin d'évaluer la pérennité d'une telle prothèse, il serait intéressant de mener une étude comportant uniquement des bridges cantilevers postérieurs à une dent support et de suivre les patients sur 5 à 10 ans.

- D'un point de vue esthétique

Sur le plan esthétique les critères de choix seront les mêmes que pour les précédentes prothèses fixées (conventionnelle ou à ancrage partiel). Pour remplacer une prémolaire ou une première molaire, le choix du matériau reste limité par les contraintes occlusales. Du plus esthétique au moins esthétique, nous pouvons déduire le classement suivant : Céramique vitreuse enrichie en *leucite* ou en disilicate de lithium (Empress® ou E.max®, IPS E.max®), puis les céramiques infiltrées cristallines plus résistantes que les précédentes mais moins esthétiques. (InCeram® : infiltrées en *alumine* ou d'un mélange avec du *magnésium* et de la zirconie). Enfin la moins esthétique mais la plus résistante : la céramique polycristalline uniquement usinable comme Procéra® Alumina et Procéra® Zirconia. Dans le cas précédent, le praticien a opté pour une céramique usinée polycristalline donc moins esthétique que celles présentées mais plus résistante. A noter que ce bridge céramique sera plus esthétique qu'un bridge métallique. Le bridge métallique peut être à l'origine d'un tatouage gingival et reste moins esthétique qu'un bridge céramo-métallique. En effet, l'opacité créée par l'armature métallique sous la céramique cosmétique altérera l'esthétique.

- D'un point de vue financier

Sur le plan financier, le bridge cantilever est classé parmi les prothèses « à honoraires libres ». Ainsi, quel que soit le matériau utilisé, le reste à charge pour le patient sera plus important que pour un bridge conventionnel à supports terminaux. La sécurité sociale prend en charge 279,50 € sur la totalité du montant. En règle générale, le prix des prothèses du panier « libre » est fixé avec tact et mesure par le praticien. Le tarif dépendra des charges du cabinet, de la facture du prothésiste, et du temps passé au fauteuil et du matériau utilisé. Pour un bridge cantilever le tarif affiché par le prothésiste dépend du nombre d'éléments. Pour les frais de laboratoire, il faut compter le tarif de deux couronnes pour un bridge à un support, trois couronnes pour un bridge cantilever à deux éléments supports. Lorsque l'élément support est un inlay-onlay comme dans le cas clinique présenté, le laboratoire facturera un onlay et une couronne.

Cependant, dans le cas d'un patient bénéficiant de la CSS, ce type de prothèse n'est pas répertorié dans les actes prothétiques. Ainsi, il est fort probable que le patient ait un reste à charge conséquent, opposant notre volonté de suivre les recommandations à la contrainte financière de notre patient.

Ainsi, pour un bridge cantilever zircone monolithique à ancrage partiel, il faut compter environ 900 € (prix basé sur le tarif applicable à un onlay céramique (450 €) additionné à celui d'une couronne monolithique zircone plafonnée à 440 € en secteur prémolaire-molaire).

### 5.3.5 Alternatives amovibles au bridge cantilever

La solution amovible peut être envisagée chez le patient âgé. En effet, les tissus dentaires seront potentiellement plus difficiles à conditionner pour un collage optimal. Ainsi, le remplacement d'une molaire ou d'une prémolaire peut se faire par solution fixée mais aussi amovible. L'aspect esthétique n'est plus forcément une priorité, la réhabilitation de la mastication et de la stabilité occlusale prime. Une étude longitudinale sur 5 ans menée par Budtz-Jorgensen et Isidor, a comparé l'efficacité de la prothèse amovible partielle à celle d'un bridge cantilever chez le sujet âgé (74). 53 patients avec un âge moyen de 69 ans ont été suivis. Les patients présentaient tous une bonne hygiène bucco-dentaire et un bon contrôle de plaque dentaire. Au bout de 5 ans, les résultats démontrent que la prothèse amovible partielle à infrastructure métallique provoque plus de complication qu'un bridge cantilever. Ci-dessous un aperçu des complications à 5 ans.

Tableau 6: complications observées après 5 années d'utilisation d'une prothèse amovible partielle ou d'un bridge cantilever (74).

**Table IV. Clinical findings in 5-year follow-up period in patients treated cantilevered fixed partial dentures (FPDs) and removable partial dentures (RPDs)**

<b>Findings</b>	<b>FPDs (27 patients)</b>	<b>RPDs (26 patients)</b>
Dental caries	10	57
Endodontic complications	2	5
Tooth fractures	2	5
Denture stomatitis	15	17
Denture ulcer	4	7
Irritation from sublingual bar	—	12
Prosthesis failures	8	—
Denture failures	1	10
Clasp fractures	—	4

Il en résulte que l'état dentaire des patients porteurs d'une restauration amovible s'est considérablement dégradé. Au terme de l'étude, on relève une stabilité occlusale de 76 % chez les porteurs d'une prothèse amovible, contre 90 % chez les porteurs d'un bridge cantilever. De plus, les besoins en soins dentaires dans les deux groupes sont inégaux. Le groupe porteur d'une solution amovible présente plus de complications dentaires et parodontales que dans le groupe porteur d'un bridge cantilever. Parmi les complications on retrouve : des lésions carieuses, retraitement et traitement



endodontique, irritation des muqueuses ou encore des complications prothétiques : fracture de châssis ou des dents supports.

Ainsi, cette étude a montré que la restauration par bridge cantilever est une meilleure alternative en cas d'édentement partiel que la solution amovible. De plus, il semblerait que la solution amovible nécessite une hygiène plus rigoureuse qu'un bridge cantilever. Le seul avantage de la solution amovible par rapport à la solution fixe semble être l'aspect financier. En effet, une prothèse amovible partielle en résine sera 100% prise en charge par le régime obligatoire et la mutuelle. Cependant, elle ne pourra être utilisée qu'à court ou moyen terme, car seule la prothèse amovible à châssis métallique ou en biomatériaux, permettra une stabilité et une rétention optimales à long terme. Cette dernière n'est pas totalement remboursée par l'AMO et la complémentaire. En résulte, dans la majorité des cas, un reste à charge pour le patient.

Ces résultats sont tirés de sources datant des années 1990. Malheureusement, il n'existe pas de données récentes comparant ces deux types de prothèse.

## 6 Conclusion

La réhabilitation d'un édentement postérieur encastré d'une ou deux dents est fondamentale. Dans le cas contraire, l'abstention thérapeutique déclenchera un déséquilibre occlusal, qui ne cessera jamais de grandir avec le temps. Un cercle vicieux s'installera, conduisant le praticien et le patient à envisager des stratégies thérapeutiques de plus en plus lourdes, invasives et onéreuses. Bien évidemment, la solution implantaire correspond au « gold standard », mais ne reste accessible qu'à une petite partie de la population. Ainsi, d'autres solutions prothétiques plus abordables existent. En ce qui concerne la solution amovible, la PAPIM reste une solution de choix, à la portée d'une grande majorité de la population, malgré sa classification parmi les produits CMR et un reste à charge variable. En cas d'allergie au Co-Cr, le Titane apparaît comme l'alternative la plus proche mécaniquement, biologiquement et financièrement parlant. Les nouvelles alternatives amovibles comme le PEEK ou le PEAK sont également intéressantes. En effet, elles répondent aux exigences esthétiques, fonctionnelles et biologiques, et ouvrent la voie à de nouveaux modes de conception et de fabrication. Ces alternatives amovibles resteront reléguées au second plan, derrière les alternatives fixées. Le bridge conventionnel n'est plus la seule stratégie viable à long terme. Comparativement au bridge conventionnel, les résultats à 5 ans du bridge cantilever et du bridge à ancrage partiel sont plus qu'encourageants et les progrès dans le domaine du collage ouvrent la voie à de nouveaux concepts de préparation, toujours plus économes en tissu dentaire. Le temps nous révélera si le bridge cantilever à une dent support est une réelle alternative au bridge conventionnel ou cantilever conventionnel. Cependant, face à leurs multiples avantages, réside néanmoins un inconvénient non négligeable : leur prix. En effet, bien que la nouvelle réforme du 100% santé ait entraîné une hausse de la consommation en soins dentaires et une augmentation de l'accès au soin, ces alternatives restent insuffisamment, voire, non prises en charge par la sécurité sociale et les mutuelles : il en résulte un système à deux vitesses. Nous pouvons donc conclure que malgré les nouvelles recommandations, la PAPIM et le bridge conventionnel ont encore de beaux jours devant eux et restent des thérapeutiques de choix pour un édentement postérieur encastré, lorsque la solution implantaire est impossible pour des raisons biologiques, psychologiques ou financières.

## 7 Bibliographie

### Références papiers :

3. Silva GBD, Minguet-Fabbri J, Orgebin JY, Herter G, Chanut C, Mabriez JC. Inégalités sociales de santé dentaire : la mesure du risque et des besoins sanitaires. Sante Publique. 2003; 3(15) : 347-58.
6. Perrin J. Les conséquences du non-remplacement des dents extraites ou absentes. ID inf dent. 2021 ; (32) : 38-43.
8. De Coster PJ, Marks LA, Martens LC, Huysseune A. Dental agenesis: genetic and clinical perspectives. J Oral Pathol Med. 2009; 38(1): 1-17.
9. Carranza FA. La parodontologie clinique selon Glickman. Paris : Éditions CdP ; 1987. 977 p.
10. Bochelen A. La prise en charge bucco-dentaire de la personne âgée dépendante (Thèse d'exercice). Nancy : Université Henri Poincaré. Nancy 1 ; 2003. 190 p.
11. Lacoste-Ferré MH, Hermabessière S, Jézéquel F, Rolland Y. L'écosystème buccal chez le patient âgé. Gériatr et Psychol Neuropsychiatr Vieil. Juin 2013 ; 11(2) : 144-50.
12. Bourdiol P, Mioche L, Monier S. Effect of age on salivary flow obtained under feeding and non-feeding conditions. J Oral Rehabil. 2004;31(5):445-52.
13. Drewnowski A. Taste Preferences and Food Intake. Annu Rev Nutr. août 1997; 17(1): 237.

14. Schittly J, Schittly E, Duminil G, Millet P, Svoboda JM. Prothèse amovible partielle: clinique et laboratoire. Rueil-Malmaison : Puteaux : 3e édition CdP ; 2020. 347.
15. Begin M, Fouilloux I. La prothèse partielle amovible: conception et tracés des châssis. Paris Berlin : Quintessence International ; 2004. 135 p.
17. Ikebe K, Matsuda K ichi, Murai S, Maeda Y, Nokubi T. Validation of the Eichner index in relation to occlusal force and masticatory performance. Int J Prosthodont. déc 2010;23(6): 521-4.
18. Krzewski S, Baranowski M, Zubrzycki R, Stachurski M, Borowicz J. Correlation between temporomandibular joint dysfunction and Eichner classification. J Educ Health Sport. 2020; (10): 155.
19. Batarec E, Buch D. Abrégé de prothèse adjointe. Paris : Masson ; 1989. 195 p.
22. Tan WL, Wong TLT, Wong MCM, Lang NP. A systematic review of post-extractional alveolar hard and soft tissue dimensional changes in humans. Clin Oral Implants Res. 2012; 23 Suppl 5: 1-21.
23. Schropp L, Wenzel A, Kostopoulos L, Karring T. Bone healing and soft tissue contour changes following single-tooth extraction: a clinical and radiographic 12-month prospective study. Int J Periodontics Restorative Dent. août 2003; 23(4): 313-23.
26. Manzon L, Fratto G, Poli O, Infusino E. Patient and Clinical Evaluation of Traditional Metal and Polyamide Removable Partial Dentures in an Elderly Cohort. J Prosthodont Off J Am Coll Prosthodont. 2019; 28(8): 868-75.
27. Fueki K, Ohkubo C, Yatabe M, Arakawa I, Arita M, Ino S, et al. Clinical application of removable partial dentures using thermoplastic resin. Part II: Material properties and clinical features of non-metal clasp dentures. J Prosthodont Res. avr 2014; 58(2): 71-84.

29. Au AR, Lechner SK, Thomas CJ, Mori T, Chung P. Titanium for removable partial dentures (III): 2-year clinical follow-up in an undergraduate programme: TITANIUM FOR RPD. *J Oral Rehabil.* 7 juill 2008; 27(11): 979-85.
30. Parfu A, Ghariani A, Casazza E, Orthlieb JD, Ré JP. Coronoplasties occlusales préprothétiques. *ID inf dent.* 2021 ; 103 (9/10) : 16-28.
33. Zoidis P, Papathanasiou I, Polyzois G. The Use of a Modified Poly-Ether-Ether-Ketone (PEEK) as an Alternative Framework Material for Removable Dental Prostheses. A Clinical Report. *J Prosthodont.* oct 2016; 25(7): 580-4.
35. Skirbutis G, Dzingutė A, Masiliūnaitė V, Šulcaitė G, Žilinskas J. A review of PEEK polymer's properties and its use in prosthodontics. *Stomatologija.* 2017; 19(1): 19-23.
36. Tannous F, Steiner M, Shahin R, Kern M. Retentive forces and fatigue resistance of thermoplastic resin clasps. *Dent Mater.* mars 2012; 28(3): 273-8.
37. El Mekawy N, Gad E. Retentive force and surface roughness of partial removable frameworks fabricated from conventional chrome-cobalt and CAD/CAM modified poly-ether-etherketone materials (within-subject evaluation). *EDJ.* 2016; (62): 5055-5062.
38. Duchateau C. Les prothèses amovibles partielles en PEEK en 2019. [Thèse d'exercice]. [Lille] : Université du droit et de la santé de Lille 2. Faculté de chirurgie dentaire ; 2019. 85.
39. Walter B. Prothèse fixée : approche clinique. Malakoff : Éditions CdP ; 2016. 329 p.

40. Viennot S, Malquarti G, Allard Y, Pirel C. Différents types de bridges. EMC - Odontol. 1 juin 2005 ;1(2): 107-40.
41. Sharma A, Rahul GR, Poduval ST, Shetty K. Assessment of Various Factors for Feasibility of Fixed Cantilever Bridge: A Review Study. ISRN Dent. 1 mars 2012; 2012: e259891.
42. Hämmerle C. Les céramiques dentaires: en pratique clinique. Paris, Berlin : Quintessence International ; 2009. 127 p.
43. Emmanuel D, Bartala M, Antonio DS. Traitement de la dent dépulpée postérieure. La stratégie de la préservation. Réal Clin Rev Eur Odontol. 1 mars 2011 ; 22 : 43-56.
44. Goodacre CJ. Designing tooth preparations for optimal success. Dent Clin North Am. avr 2004; 48(2): 359-85.
45. Pjetursson BE, Sailer I, Makarov NA, Zwahlen M, Thoma DS. All-ceramic or metal-ceramic tooth-supported fixed dental prostheses (FDPs)? A systematic review of the survival and complication rates. Part II: Multiple-unit FDPs. Dent Mater. 1 juin 2015; 31(6): 624-39.
46. Pontevedra P, Lopez-Suarez C, Pelaez J, Garcia-Serdio S, Suarez MJ. Prospective Clinical Evaluation of Posterior Monolithic Zirconia Fixed Partial Dentures Using a Complete Digital Workflow: Two-Year Follow-Up. J Prosthodont. 2021 Apr; 30(4): 298-304.
47. Sailer I, Fehér A, Filser F, Gauckler LJ, Lüthy H, Hämmerle CHF. Five-year clinical results of zirconia frameworks for posterior fixed partial dentures. Int J Prosthodont. août 2007; 20(4): 383-8.

48. Pjetursson BE, Brägger U, Lang NP, Zwahlen M. Comparison of survival and complication rates of tooth-supported fixed dental prostheses (FDPs) and implant-supported FDPs and single crowns (SCs). *Clin Oral Implants Res.* 2007; 18(s3): 97-113.
49. Hill EE, Lott J. A clinically focused discussion of luting materials. *Aust Dent J.* juin 2011; 56 Suppl 1: 67-76.
50. Tanoue N, Matsumura H, Yamamori T, Ohkawa S. Longevity of resin-bonded fixed partial dentures made of metal alloys: A review of the literature. *J Prosthodont Res.* 2021; 65(3): 267-72.
51. Ortorp A, Kihl ML, Carlsson GE. A 5-year retrospective study of survival of zirconia single crowns fitted in a private clinical setting. *J Dent.* juin 2012; 40(6): 527-30.
52. Blatz MB, Vonderheide M, Conejo J. The Effect of Resin Bonding on Long-Term Success of High-Strength Ceramics. *J Dent Res.* 2018; 97(2): 132-139.
53. Blatz MB, Alvarez M, Sawyer K, Brindis M. How to Bond Zirconia: The APC Concept. *Compend Contin Educ Dent Jamesburg NJ* 1995. oct 2016; 37(9): 611-7.
55. Pjetursson BE, Sailer I, Makarov NA, Zwahlen M, Thoma DS. Corrigendum to "All-ceramic or metal-ceramic tooth-supported fixed dental prostheses (FDPs)? A systematic review of the survival and complication rates. Part II: Multiple-unit FDPs". *Dent Mater.* 2017; 33(1): e48-e51.
56. Hicham S, El Yamani A, Bernoussi J. Édentement unitaire : réhabilitation par bridge collé. *Actualités Odonto-Stomatologiques.* 2010 ; (250) : 163-173.
58. Edelhoff D, Sorensen JA. Tooth structure removal associated with various preparation designs for posterior teeth. *Int J Periodontics Restorative Dent.* juin 2002; 22(3): 241-9.

59. De Kanter RJ, Creugers NH, Verzijden CW, Van't Hof MA. A five-year multi-practice clinical study on posterior resin-bonded bridges. *J Dent Res.* avr 1998; 77(4): 609-14.
60. Balasubramaniam GR. Predictability of resin bonded bridges – a systematic review. *Br Dent J.* juin 2017; 222(11): 849-58.
61. Brunner KC, Özcan M. Load bearing capacity and Weibull characteristics of inlay-retained resin-bonded fixed dental prosthesis made of all-ceramic, fiber-reinforced composite and metal-ceramic after cyclic loading. *J Mech Behav Biomed Mater.* 1 sept 2020; 109: 103855.
62. Harder S, Wolfart S, Eschbach S, Kern M. Eight-year outcome of posterior inlay-retained all-ceramic fixed dental prostheses. *J Dent.* 1 nov 2010; 38(11): 875-81.
63. Chaar MS, Kern M. Five-year clinical outcome of posterior zirconia ceramic inlay-retained FDPs with a modified design. *J Dent.* déc 2015; 43(12): 1411-5.
64. Lehmann N. Collage des restaurations adhésives. Quels traitements de surface des pièces prothétiques ? *L'Information Dentaire.* 2021 ; 23 : 38-41.
65. Augé P, Claret JP, Cosson G, Elie R, Goaziou G, Helfer M, Laferté N, Lambert J, Lecerf J, Martin St, Michel F, Nadal F, Perrin J, Plard H, Rohart A, Toussaint L. *Tout céramique : du diagnostic au collage.* Paris : ID presse ; 2020. 45.
66. Sailer I, Bonani T, Brodbeck U, Hämmerle CHF. Retrospective clinical study of single-retainer cantilever anterior and posterior glass-ceramic resin-bonded fixed dental prostheses at a mean follow-up of 6 years. *Int J Prosthodont.* oct 2013; 26(5): 443-50.
67. Randow K, Glantz PO. On cantilever loading of vital and non-vital teeth An experimental clinical study. *Acta Odontol Scand.* 1986 : 44: 271-277.



69. Bukhari M, Fatani O, Alrifai J, Kabli S, Alhomood M, Alnomani M, et al. Advantages and disadvantages of cantilever bridges. *Int J Community Med Public Health*. 21 déc 2021; 9(1): 5 p.
70. Sasse M, Kern M, Marré B, Walter MH. Clinical performance of cantilevered fixed dental prostheses abutments in the shortened dental arch. *J Dent*. mars 2014; 42(3): 373-6.
71. Bishti S, Jäkel C, Kern M, Wolfart S. Influence of different preparation forms on the loading-bearing capacity of zirconia cantilever FDPs. A laboratory study. *J Prosthodont Res*. juill 2019;63(3):347-53.
72. Bömicke W, Rammelsberg P, Zenthöfer A, Ohlmann B. Clinical performance of zirconia–ceramic cantilever fixed partial dentures—Longitudinal nine-year results from a prospective, randomized, controlled pilot study. *J Prosthodont Res*. juill 2019;63(3):334-9.
73. Bin-Rubayan A, Samran A, Algerban A. Minimally Invasive Resin-Bonded Inlay-Retained Cantilever Fixed Dental Prosthesis: A Clinical Report. *Case Rep Dent*. 30 mai 2021;2021:e5578026.
74. Budtz-Jørgensen E, Isidor F. A 5-year longitudinal study of cantilevered fixed partial dentures compared with removable partial dentures in a geriatric population. *J Prosthet Dent*. juill 1990;64(1):42-7

### **Références électroniques :**

1. Papon S. Les gains d'espérance de vie se concentrent désormais aux âges élevés. *Insee Focus* [Internet]. 2019 [cité 14 juin 2021]; (157). Disponible sur: <https://www.insee.fr/fr/statistiques/4160025>

2. Grangé C. Pas assez de fruits et légumes, trop d'huile, de sucre et de boissons sucrées - Insee Anal. Réunion [Internet]. 2021 [cité 14 juin 2021] ; (57) Disponible sur: <https://www.insee.fr/fr/statistiques/5357925>
4. Complémentaire santé solidaire. Prothèses dentaires et traitements d'orthodontie pris en charge par la CMU-C et le contrat de sortie CMU-C [Internet]. 2018 [cité 7 nov 2021]. Disponible sur: [https://www.complementaire-sante-solidaire.gouv.fr/fichier-utilisateur/fichiers/Panier\\_Soins\\_Dentaires\\_CMUC.pdf](https://www.complementaire-sante-solidaire.gouv.fr/fichier-utilisateur/fichiers/Panier_Soins_Dentaires_CMUC.pdf)
5. Ministère de la santé et de la prévention, Ministère des solidarités, de l'autonomie et des personnes handicapées. Les nouvelles mesures « dentaire » [Internet]. 2021 [cité 1 oct 2021]. Disponible sur: <https://solidarites-sante.gouv.fr/systeme-de-sante-et-medico-social/100pourcent-sante/espace-professionnels/les-nouvelles-mesures-dentaire/>
7. Larousse. Définitions : agénésie - Dictionnaire de français Larousse [Internet]. [cité 7 nov 2021]. Disponible sur: <https://www.larousse.fr/dictionnaires/francais/ag%C3%A9n%C3%A9sie/1623>
16. Prothésiste dentaire. Classification de Kennedy [Internet]. [cité 27 avr 2022]. Disponible sur: <http://www.prothesiste-dentaire.fr/pages/dico-classification-kennedyphp.php>
20. まつばら歯科口腔外科こども歯科. インプラント治療のご案内 [Internet]. 2018 [cité 9 juill 2022]. Disponible sur: <https://www.matsubara-dent.com/service/surgery/implant/>
21. AMELI. Prothèses dentaires [Internet]. [cité 10 nov 2021]. Disponible sur: <https://www.ameli.fr/assure/remboursements/rembourse/soins-protheses-dentaires/protheses-dentaires>

24. Hauteville DA. Les nylon type FLEXITE-VALPLAST en prothèse dentaire adjointe [Internet]. 2016 [cité 9 déc 2021]. Disponible sur: <https://conseildentaire.com/les-nylons-type-flexite-valplast-en-prothese-dentaire-adjointe/>
25. Laboratoire Gagnaire. Prothèse dentaire amovible, prothèse dentaire stellite [Internet]. [cité 19 juill 2022]. Disponible sur: <https://www.labo-gagnaire.com/nos-realizations-protheses-dentaire/prothese-dentaire-amovible/>
28. ANSM. Actualité - Évolution règlementaire impactant les dispositifs médicaux qui contiennent du cobalt [Internet]. 2021. [cité 26 avr 2022]. Disponible sur: <https://ansm.sante.fr/actualites/evolution-reglementaire-impactant-les-dispositifs-medicaux-qui-contiennent-du-cobalt>
31. Pro dental Laboratoire dentaire. Prothèse amovible Laval, Montréal , Rive-Nord [Internet]. [cité 2 sept 2022]. Disponible sur: <https://www.prodentalinc.ca/prothese-amovible.html>
32. Nattress B et coll. Comparaison OHRQoL entre les prothèses partielles amovibles en chrome-cobalt et en polymère [Internet]. 2020 [cité 13 juill 2022]. Disponible sur: <https://iadr.abstractarchives.com/abstract/20iags-3316559/ohrqol-comparison-between-cobalt-chrome-versus-polymer-removable-partial-dentures>
34. Fages M et coll. PEEK vs Cr-Co : comparaison de deux types de châssis de [Internet]. [cité 13 juill 2022]. Disponible sur: <https://studylibfr.com/doc/4076304/peek-vs-cr-co---comparaison-de-deux-types-de-ch%C3%A2ssis-de>
54. AMELI. Pose d'une prothèse plurale [bridge] comportant 2 piliers d'ancrage céramo-céramiques et 1 élément intermédiaire céramo-céramique sur 2ème prémolaire [Internet]. [cité 5 juin 2022]. Disponible sur: <https://www.ameli.fr/meurthe-et-moselle/chirurgien-dentiste/aide-la-codification-des-actes-prothetiques/bridge/bridge-2eme-premolaire/bridge-2eme-premolaire-2-piliers-d-ancrage-ceramoceramiques-1-element-intermediaire-ceramoceramique/pose-d-une-prothese-plurale-bridge-comportant-2-piliers-d>

57. AMELI. Pose d'une prothèse plurale collée [bridge collé] comportant 2 ancrages coronaires partiels ou plus et 1 élément intermédiaire céramométallique ou en équivalents minéraux, pour le remplacement d'une molaire [Internet]. [cité 5 sept 2022]. Disponible sur: <https://www.ameli.fr/meurthe-et-moselle/chirurgien-dentiste/aide-la-codification-des-actes-prothetiques/bridge-colle/bridge-colle-molaire/bridge-colle-molaire-ceramometallique-ou-en-equivalents-mineraux/pose-d-une-prothese-plurale-collee-bridge-colle-comportant-2-ancrages-coronaires-partiels>

68. Ashu S, Rahul G. R, Poduval S.T, Karunakar S. Figure 6 | Assessment of Various Factors for Feasibility of Fixed Cantilever Bridge: A Review Study [Internet]. 2012. [cité 21 juin 2022]. Disponible sur: <https://www.hindawi.com/journals/isrn/2012/259891/fig6/>

## **Annexes**


Tableau comparatif des prothèses amovibles provisoires

	Avantages	Inconvénients
Prothèse résine rigide	Fonctionnel Biologique (R.A) Psychologique Coût Réparation possible	Esthétique (sauf crochets acétaliques) Épaisseur (phonation/nausées) Allergie
Prothèse Valplast	Flexibilité +++ Esthétique +++ Stabilité + Épaisseur + Résorption alvéolaire ++	Réparation Coût Rugosité + Activation Rapide perte de rétention
Prothèse Ackers	Petite taille (esthétique)	Réparation Non respect des principes fondamentaux Activation parfois impossible Instabilité Coût

Tableau comparatif des prothèses amovibles d'usages

	Prothèse en Co-Cr	Prothèse en Titane	Prothèse en PEEK	Prothèse en AKP
Esthétique	✗	✗	✓	✓
Rétention des crochets	+++	+++	++	++
Rugosité de surface	✗	✗	✓	✓
Biocompatibilité	✗	✓	✓	✓
Réparation	✓	✓	✗	✗
Épaisseur	-	Co-Cr > Ti	Co-Cr < PEEK	Co-Cr < AKP
Poids	-	+ léger	+ léger	+ léger
Coût	RAC modéré	RAC modéré	HN = non remboursée	HN = non remboursée

Tableau comparatif des taux de survie à 5 et 10 ans des différents ponts selon les matériaux utilisés

Esthétique 	Taux de survie selon les matériaux	Bridge conventionnel (RAC 0 à RAC libre)	Bridge à ancrages partiels (RAC libre)	Bridge cantilever À 10 ans
	Céramo-céramique (stratifiée)	89,1%	-	-
	Céramo-métallique	94,4%	87,7%	89,2%
	Monolithique (E-max ou Zirconie)	73,5% à 90,4%	95,8%	95%
	Métallique	-	87,7%	86%

# Table des matières



<b>1</b>	<b>Introduction</b>	<b>14</b>
<b>2</b>	<b>Abstention thérapeutique</b>	<b>17</b>
<b>2.1</b>	<b>Les causes de l'édentement</b> .....	<b>17</b>
2.1.1	L'agénésie	17
2.1.2	L'expulsion	17
2.1.3	Les avulsions dentaires	18
<b>2.2</b>	<b>Conséquences d'un édentement non compensé :</b> .....	<b>18</b>
2.2.1	Conséquences générales	18
2.2.2	Conséquences intra arcade	19
2.2.3	Conséquences inter arcade et articulaires	19
2.2.4	Conséquences muqueuses et parodontales	20
<b>2.3</b>	<b>Contre-indication à la réhabilitation prothétique</b> .....	<b>21</b>
2.3.1	Le sujet âgé	21
2.3.2	Migrations dentaires	22
2.3.3	Motivation du patient	22
<b>3</b>	<b>Solutions amovibles</b>	<b>24</b>
<b>3.1</b>	<b>Principes fondamentaux</b> .....	<b>25</b>
3.1.1	Classifications des édentements	25
3.1.2	Composition d'une prothèse amovible partielle	29
3.1.3	Conception de la prothèse amovible à infrastructure métallique	34
3.1.4	Préparation endo-buccale	36
3.1.5	L'édentement de classe III ou VI de Kennedy-Applegate : de la théorie vers la pratique	37
<b>3.2</b>	<b>À partir d'un cas clinique</b> .....	<b>38</b>
3.2.1	Examen clinique et radiographique	38
<b>3.3</b>	<b>Comparaison des différentes solutions prothétiques amovibles</b> .....	<b>39</b>
3.3.1	Prothèse amovible partielle transitoire	39
3.3.2	Indications/contre-indications	40
3.3.3	Avantages/inconvénients	40
3.3.4	Alternatives à la prothèse amovible provisoire conventionnelle	44
3.3.5	Indications/contre-indications	46
3.3.6	Avantages/inconvénients	46
3.3.7	Comparaison du Nylon au Co-Cr	47
<b>3.4</b>	<b>Prothèse amovible partielle d'usage</b> .....	<b>49</b>
3.4.1	Matériaux	49
3.4.2	Les biomatériaux	52
3.4.3	Indications/contre-indications	55
3.4.4	Avantages/inconvénients	56
<b>3.5</b>	<b>Conclusion</b> .....	<b>57</b>
<b>4</b>	<b>Solutions fixées</b>	<b>58</b>
<b>4.1</b>	<b>Principes fondamentaux</b> .....	<b>58</b>
<b>4.2</b>	<b>Indications et contre-indications</b> .....	<b>63</b>
<b>4.3</b>	<b>Choix du matériau</b> .....	<b>64</b>
<b>4.4</b>	<b>Préparation sur dent vivante</b> .....	<b>64</b>
<b>5</b>	<b>Cas cliniques</b>	<b>66</b>
<b>5.1</b>	<b>Restauration par un bridge conventionnel</b> .....	<b>66</b>

5.1.1	Examen clinique et radiographique de la situation	66
5.1.2	Critères de choix de la restauration	67
5.1.3	Protocole de préparation	70
5.1.4	Analyse comparative des différents matériaux utilisables	71
<b>5.2</b>	<b><i>Cas clinique 2 et 3 : le bridge à ancrage partiel</i></b> .....	<b>77</b>
5.2.1	Présentation du cas clinique	77
5.2.2	Généralités	78
5.2.3	Avantages/inconvénients	79
<b>5.3</b>	<b><i>Restauration par bridge cantilever</i></b> .....	<b>86</b>
5.3.1	Généralités	86
5.3.2	Indications/contre-indications	86
5.3.3	Avantages/inconvénients	88
5.3.4	Présentation du cas clinique	93
5.3.5	Alternatives amovibles au bridge cantilever	102
<b>6</b>	<b>Conclusion</b>	<b>104</b>
<b>7</b>	<b>Bibliographie</b>	<b>105</b>

Vu la demande du doyen de la faculté d'odontologie de Lorraine sur le rapport du jury :

Président : J.M MARTRETTE – Professeur des universités  
Membre du jury : C. EGLOFF-JURAS – Maître de conférences des universités (Co-directrice de thèse)  
Membre du jury : K. YASUKAWA – Maître de conférences des universités  
Membre du jury : C. DENIZART-GERBER – Assistante hospitalier universitaire (Co-directrice de thèse)

la présidente de l'université de Lorraine autorise

**Monsieur Audrig GOASDOUÉ**

né à SAINT MALO (Ille-et-Vilaine) le 3 septembre 1995,

à soutenir et imprimer sa thèse en vue d'obtenir le diplôme d'État de docteur en chirurgie dentaire intitulée :

**« ÉDENTEMENT POSTÉRIEUR ENCASTRÉ : ALTERNATIVES THÉRAPEUTIQUES  
À L'IMPLANTOLOGIE »**

Nancy, le 29 septembre 2022

N° autorisation : 12688 C

La présidente de l'université de Lorraine



H. BOULANGER

## **GOASDOUÉ Audrig – Édentement postérieur encastré : alternatives thérapeutiques à l'implantologie.**

NANCY 2022 : 122 pages ; 54 figures ; 6 tableaux.

Th. : Chir.-Dent. : Nancy 2022

### **Mots-clefs :**

- Removable Partial Denture
- Posterior Fixed Partial dentures
- Benefits and cost
- Unitary edentulism

### **Résumé :**

L'auteur s'est intéressé aux alternatives thérapeutiques à l'implantologie dans le cas d'un édentement postérieur encastré de faible étendue.

Dans une première partie, l'auteur fait un point sur les causes d'un édentement postérieur encastré, suivi des conséquences d'une abstention thérapeutique en cas de refus du patient. Il traite ensuite des alternatives amovibles et fixées en détaillant les indications/contre-indications de chaque solution, ainsi que les taux de succès entre 5 et 10 ans.

Ces propos sont illustrés de cas cliniques permettant de mieux comprendre les prérequis et résultats d'une réhabilitation par prothèse amovible ou fixée.

### **Membres du jury:**

- Président : Pr. Jean-Marc MARTRETTE
- Membres : Dr. Kazutoyo YASUKAWA  
Dr. Caroline DENIZART-GERBER
- Directrice de thèse : Dr. Claire EGLOFF-JURAS

### **Adresse de l'auteur :**

Audrig GOASDOUÉ  
6, rue du Portugal  
54500 Vandœuvre-lès-Nancy