



HAL
open science

Les transpositions dentaires en orthopédie dento-faciale : diagnostic et prise en charge

Mathilde Larmet

► **To cite this version:**

Mathilde Larmet. Les transpositions dentaires en orthopédie dento-faciale : diagnostic et prise en charge. Sciences du Vivant [q-bio]. 2022. hal-04042775

HAL Id: hal-04042775

<https://hal.univ-lorraine.fr/hal-04042775>

Submitted on 23 Mar 2023

HAL is a multi-disciplinary open access archive for the deposit and dissemination of scientific research documents, whether they are published or not. The documents may come from teaching and research institutions in France or abroad, or from public or private research centers.

L'archive ouverte pluridisciplinaire **HAL**, est destinée au dépôt et à la diffusion de documents scientifiques de niveau recherche, publiés ou non, émanant des établissements d'enseignement et de recherche français ou étrangers, des laboratoires publics ou privés.



**UNIVERSITÉ
DE LORRAINE**

**BIBLIOTHÈQUES
UNIVERSITAIRES**

AVERTISSEMENT

Ce document est le fruit d'un long travail approuvé par le jury de soutenance et mis à disposition de l'ensemble de la communauté universitaire élargie.

Il est soumis à la propriété intellectuelle de l'auteur. Ceci implique une obligation de citation et de référencement lors de l'utilisation de ce document.

D'autre part, toute contrefaçon, plagiat, reproduction illicite encourt une poursuite pénale.

Contact bibliothèque : ddoc-thesesexercice-contact@univ-lorraine.fr
(Cette adresse ne permet pas de contacter les auteurs)

LIENS

Code de la Propriété Intellectuelle. articles L 122. 4

Code de la Propriété Intellectuelle. articles L 335.2- L 335.10

http://www.cfcopies.com/V2/leg/leg_droi.php

<http://www.culture.gouv.fr/culture/infos-pratiques/droits/protection.htm>

**ACADÉMIE DE NANCY – METZ
UNIVERSITÉ DE LORRAINE
FACULTÉ D'ODONTOLOGIE DE LORRAINE**

Année 2022

N° 12407C

THÈSE

POUR LE DIPLÔME D'ÉTAT DE DOCTEUR EN CHIRURGIE DENTAIRE

Présentée et soutenue publiquement le : 20/05/2022

par

Mathilde LARMET

Née le 21 mars 1993 à Chaumont (Haute-Marne)

**Les transpositions dentaires en orthopédie dento-faciale :
diagnostic et prise en charge**

Composition du jury :

Président :

Pr. Marc ENGELS-DEUTSCH

Membres :

Dr. Magali HERNANDEZ

Dr. Sabine WILK

Directeur de thèse :

Pr. Bart VANDE-VANNET

« Par délibération en date du 11 décembre 1972, la Faculté de Chirurgie Dentaire a arrêté que les opinions émises dans les dissertations qui lui seront présentées doivent être considérées comme propres à leurs auteurs et qu'elle n'entend leur donner aucune approbation ni improbation. »

Président : Professeur Pierre **MUTZENHARDT**

Doyen : Docteur Kazutoyo **YASUKAWA**

Vice-Doyens : Dr Charlène KICHENBRAND – Dr Rémy BALTHAZARD – Dr Marin VINCENT

Membres Honoraires : Dr L. BABEL – Pr. S. DURIVAUX – Pr A. FONTAINE – Pr G. JACQUART – Pr D. ROZENCWEIG – Pr ARTIS

Doyens Honoraires : Pr J. VADOT, Pr J.P. LOUIS

Département odontologie pédiatrique Sous-section 56-01	Mme	JAGER Stéphanie	Maître de conférences *
	M.	PREVOST Jacques	Maître de conférences
	Mme	HERNANDEZ Magali	Maître de conférences *
	M.	HAINOT Raphaël	Assistant
	Mme	HILT Léa	Assistante
	Mme	HOMBOURGER Morgane	Assistante
Département orthopédie dento-faciale Sous-section 56-01	M.	MASSON Maximilien	Assistant
	M.	VANDE VANNET Bart	Professeur des universités *
Département prévention, épidémiologie, économie de la santé, odontologie légale Sous-section 56-02	Mme	TRAN Mai-Linh	Assistante
	Mme	CLÉMENT Céline	Maître de conférences *
	M.	BAUDET Alexandre	Maître de conférences associé*
	Mme	CAIONE Mariette	Assistante
Département parodontologie Sous-section 57-01	M.	VEYNACHTER Thomas	Assistant *
	Mme	BISSON Catherine	Professeur des universités *
	M.	JOSEPH David	Maître de conférences *
	Mme	BERBE Ludivine	Assistante
Département chirurgie orale Sous-section 57-01	Mme	VITALI Marine	Assistante
	Mme	GUILLET-THIBAUT Julie	Maître de conférences *
	M.	BRAVETTI Pierre	Maître de conférences
	Mme	KICHENBRAND Charlène	Maître de conférences *
	Mme	PHULPIN Bérengère	Maître de conférences *
	M.	CLERC Sébastien	Enseignant univ. – praticien attaché*
	Mme	DE VERBIZIER Charlotte	Assistante
Département biologie orale Sous-section 57-01	Mme	PEREIRA Laure	Assistante
	M.	YASUKAWA Kazutoyo	Maître de conférences *
	M.	MARTRETTE Jean-Marc	Professeur des universités *
	Mme	EGLOFF-JURAS Claire	Maître de conférences *
Département dentisterie restauratrice, endodontie Sous-section 58-01	M.	LOISON-ROBERT Ludwig	Maître de conférences *
	M.	MORTIER Éric	Professeur des universités *
	M.	ENGELS-DEUTSCH Marc	Professeur des universités *
	M.	AMORY Christophe	Maître de conférences
	M.	BALTHAZARD Rémy	Maître de conférences *
	M.	VINCENT Marin	Maître de conférences*
	M.	GIESS Renaud	Enseignant univ. – praticien attaché*
	Mme	DAVRIL Jeanne	Assistante *
	M.	GRABER Clément	Assistant
Département prothèses Sous-section 58-01	M.	DE MARCH Pascal	Maître de conférences
	Mme	CORNE Pascale	Maître de conférences *
	M.	SCHOUVER Jacques	Maître de conférences
	Mme	VAILLANT Anne-Sophie	Maître de conférences *
	M.	HIRTZ Pierre	Enseignant universitaire
	Mme	GERBER Caroline	Assistante *
	Mme	MOUGEL Armande	Assistante
	Mme	PRINTZ Elodie	Assistante
	M.	SYDA Paul-Marie	Assistant
	Mme	WILK Sabine	Assistante
Département fonction-dysfonction, imagerie, biomatériaux Sous-section 58-01	Mme	STRAZIELLE Catherine	Professeur des universités *
	Mme	MOBY (STUTZMANN) Vanessa	Maître de conférences *
	M.	SALOMON Jean-Pierre	Maître de conférences
	Mme	JANTZEN-OSSOLA Caroline	Assistante associée

Souligné : responsable de département * temps plein

Mis à jour le 1^{er} mars 2022

À NOTRE PRÉSIDENT DE THÈSE,

Monsieur le Professeur ENGELS-DEUTSCH Marc

Docteur en chirurgie dentaire

Docteur de l'université Louis Pasteur de Strasbourg en sciences odontologiques

Habilité à diriger des recherches

Professeur des Universités – Praticien Hospitalier

Vous nous faites l'immense honneur de présider notre thèse.

Nous vous remercions pour votre accompagnement durant toutes nos années d'études. Nous avons été touchés par votre confiance et votre pédagogie.

Puissiez-vous voir en notre travail tout le respect que nous vous portons.

À NOTRE DIRECTEUR DE THÈSE,

Monsieur le Professeur VANDE-VANNET Bart

Docteur en chirurgie dentaire, DDS

Spécialiste qualifié en orthopédie dento-faciale, MScOrth

Professeur des Universités – Praticien Hospitalier

Responsable du département d'orthopédie dento-faciale

Docteur de l'Université Libre de Bruxelles (VUB) en sciences odontologiques

Habilité à diriger des recherches

Nous vous remercions de l'honneur que vous nous avez fait en acceptant la direction de cette thèse.

Nous portons une grande estime à la qualité de votre enseignement, la disponibilité mais aussi la gentillesse dont vous avez fait preuve tout au long de notre internat.

Veillez trouver ici le témoignage de notre profond respect et nos remerciements les plus sincères.

À NOTRE JUGE,

Madame le Docteur HERNANDEZ Magalie

Docteur en chirurgie dentaire

Maître de Conférences – Praticien Hospitalier

Vous nous faites l'honneur de siéger parmi notre jury de thèse.

Nous portons une grande estime à votre disponibilité et la qualité de votre enseignement durant nos années d'études.

Veillez trouver dans ce travail toute l'expression de notre gratitude.

À NOTRE JUGE,

Madame le Docteur WILK Sabine

Docteur en chirurgie dentaire

Assistante hospitalo-universitaire

Nous vous remercions chaleureusement d'avoir accepté de siéger parmi notre jury de thèse.

Veillez trouver dans ce travail toute l'expression de notre gratitude.

SOMMAIRE

TABLE DES FIGURES	09
TABLE DES TABLEAUX.....	11
TABLE DES ABRÉVIATIONS	Error! Bookmark not defined.
INTRODUCTION	13
1. GÉNÉRALITÉS.....	14
1.1. Définitions.....	14
1.2. L'éruption dentaire.....	14
1.3. Classifications des transpositions dentaires	24
1.4. Epidémiologie.....	32
1.5. Transposition et anomalies associées.....	38
2. DIAGNOSTIC.....	40
2.1. Diagnostic clinique	40
2.2. Diagnostic différentiel.....	46
2.3. Diagnostic étiologique.....	46
3. TRAITEMENT	52
3.1. Facteurs décisionnels.....	52
3.2. Traitement interceptif.....	54
3.3. Traitement curatif	57
4. TRANSPOSITION DENTAIRE ET COMPLICATIONS	69
4.1. Résorption radiculaire	69
4.2. Traitement et risques iatrogènes.....	69
5. ARBRES DÉCISIONNELS POUR LA PRISE EN CHARGE ORTHODONTIQUE DES TRANSPOSITIONS DENTAIRES.....	71
6. CONCLUSION	74
RÉFÉRENCES BIBLIOGRAPHIQUES.....	75
RÉFÉRENCES BIBLIOGRAPHIQUES ÉLECTRONIQUES	83

TABLE DES FIGURES

Figure 1 : Régulation de l'éruption dentaire par l'activation des monocytes en ostéoclastes (source : document personnel).....	20
Figure 2 : Diagramme de Hurme (1949) (source : Lautrou, 1992).....	21
Figure 3 : Position ectopique de 13 et 23 en infra-vestibulo-topie (source : document personnel).....	22
Figure 4 : Rotation de la 15 à 180° (source : document personnel).....	23
Figure 5 : Classification des transpositions maxillaires de Peck (source : Peck et Peck, 1995).....	24
Figure 6 : Orthopantomogramme d'une transposition complète Mx.C.P1 (source : document personnel).....	44
Figure 7 : Classification des calcifications du ligament inter-clinoïdien (source : Leonardi et al., 2011).....	45
Figure 8 : Reconstruction en trois dimensions du maxillaire, présentant une transposition de 23 et 24 (source : Gracco et al., 2015).....	45
Figure 9 : Radiographies panoramiques montrant la présence d'une lésion kystique secteur 2, puis l'évolution de la transposition entre 23 et 24 après traitement de cette lésion (source : Tanaka et al., 2019).....	50
Figure 10 : Arc lingual avec ressort (source : Shapira et al., 2003).....	56
Figure 11 : Arc lingual avec crochet soudé et bouton collé pour traction élastique (source : département ODF du CHU de Nancy).....	56
Figure 12 : Système de fixation 2 x 4 d'Edgewise avec traction élastique (source : Shapira et al., 2003).....	56
Figure 13 : Correction de la transposition incomplète maxillaire entre canine et première prémolaire à l'aide d'une plaque palatine amovible (source: Sabri et al., 2008).....	58
Figure 14 : Schématisation de la biomécanique des boucles (source : Ciarlantini et Melsen, 2007).....	59
Figure 15 : Schématisation de la boucle en T (jaune). La flèche bleue représente le moment horaire de la canine (source : Hsu et al., 2016).....	60
Figure 16 : Schématisation de la force de distalisation exercée sur la canine par la flèche verte, et de la force de mésialisation sur l'incisive latérale par la flèche jaune (source : Hsu et al., 2016).....	60

Figure 17 : Schématisation de la biomécanique du cantilever (source : Ciarlantini et Melsen, 2007).....	61
Figure 18 : Mésialisation de la canine à l'aide d'un cantilever ancré sur mini-vis (source : Correa et al., 2021).....	61
Figure 19 : Schématisation de la technique du bypass sur arc droit (source : Li et al., 2021).	62
Figure 20 : Analyse biomécanique de la technique du bypass sur arc droit (source : Li et al., 2021).....	63
Figure 21 : Traction et rotation de la prémolaire à l'aide d'une mini-vis (source : Liaw et al., 2018).	63
Figure 22 : Déplacement mésial de la canine (source : Liaw et al., 2018).....	63
Figure 23 : Schématisation de la technique du bypass à l'aide d'un ATP et d'un cantilever (source : Capelozza Filho et al., 2007).....	64
Figure 24 : Photos endobuccales initiales (source : document personnel).	65
Figure 25 : Radiographie panoramique montrant la transposition complète entre 13 et 14 (source : document personnel).	66
Figure 26 : Situation endobuccale après avulsion de la canine déciduale (source : document personnel).....	66
Figure 27 : Aménagement d'espace de la canine permanente (source : document personnel).	67
Figure 28 : Collage des attaches sur la prémolaire et la canine transposées (source : document personnel).....	67
Figure 29 : Résorption radiculaire de 11 et 12 suite à la transposition maxillaire entre canine et incisive centrale (source : Saldarriaga et Patiño, 2003).	69
Figure 30 : Récession gingivale sur 33 après correction d'une transposition mandibulaire incomplète entre canine et incisive latérale (source : Sabri et al., 2008).	70
Figure 31 : Arbre décisionnel dans le cadre d'une transposition maxillaire (source : document personnel).....	72
Figure 32 : Arbre décisionnel dans le cadre d'une transposition mandibulaire (source : document personnel).....	73

TABLE DES TABLEAUX

Tableau 1 : Classification des transpositions incomplètes.....	29
Tableau 2 : Classification des transpositions complètes.....	30
Tableau 3 : Prévalence de l'anomalie de transpositions en fonction de l'origine de l'étude.....	33
Tableau 4 : Répartition des transpositions en fonction de la localisation.....	35
Tableau 5 : Répartition des transpositions en fonction du côté.....	36
Tableau 6 : Répartition des transpositions en fonction du sexe.....	37
Tableau 7 : Transpositions dentaires et anomalies dentaires associées.....	38

TABLE DE ABRÉVIATIONS

ARNm : Acide Ribonucléique messenger

ATP : Arc Transpalatin

CBCT : Cone Beam Computed Tomography

CSF-1 : Colony-Stimulating Factor 1

DDA : Dysharmonie dent-arcade

EGF : Epidermal Growth Factor

IL1 : Interleukine 1

MCP-1 : Monocyte Chemoattractant Protein

MSX1 : Muscle Segment Homeobox gene 1

NFkB : Nuclear Factor-kappa B

NiTi : Nickel - Titane

OMS : Organisation Mondiale de la Santé

OPG : Ostéoprotégérine

PAX9 : Paired Box 9

RANKL : Receptor Activator of Nuclear Factor Kappa B Ligand

SS : Stainless Steel (acier inoxydable)

TGF- β : Transforming Growth Factor Beta

TMA : Titanium Molybdenum Alloy (alliage bêta-titane)

INTRODUCTION

La transposition dentaire est définie par l'échange positionnel de deux dents adjacentes. C'est une anomalie d'éruption rare qui confronte l'orthodontiste à un véritable défi thérapeutique. La difficulté réside aussi bien dans le choix du plan de traitement, que dans sa mise en place technique.

Ce travail a pour vocation à travers une analyse de la littérature, de mieux comprendre cette anomalie dentaire dans le but de mieux la diagnostiquer et d'établir la meilleure prise en charge possible.

Dans un premier temps, nous aborderons des généralités sur les transpositions dentaires et les mécanismes de l'éruption dentaire.

Dans un deuxième temps, nous nous concentrerons sur le diagnostic de cette anomalie.

La troisième partie abordera les différentes possibilités thérapeutiques, accompagnées des différents facteurs décisionnels.

Les complications liées à cette anomalie seront détaillées dans un quatrième temps. Enfin, nous conclurons ce travail par différents arbres décisionnels résumant les points essentiels utiles au praticien.

1. GÉNÉRALITÉS

1.1. Définitions

La transposition dentaire est l'échange positionnel de deux dents adjacentes, en particulier de leurs racines, ou l'éruption d'une dent dans une position occupée normalement par une dent non adjacente. En tant que telle, la transposition dentaire est une désignation appliquée à des types extrêmes d'éruptions ectopiques, chacun provoquant un changement dans l'ordre ou la séquence naturelle des dents permanentes (Peck *et al.*, 1993).

Aucun cas de transposition impliquant des dents temporaires n'a été rapporté. Cette anomalie touche uniquement les dents permanentes.

Shapira et Kuftinec (1989) différencient deux types de transpositions :

- La transposition complète, lorsque les couronnes ainsi que les racines ont échangé leur position.
- La transposition incomplète, lorsque les couronnes uniquement sont transposées.

1.2. L'éruption dentaire

L'éruption dentaire est un événement postnatal, définie par le mouvement d'une dent dans le procès alvéolaire, depuis son site de développement jusqu'à sa position fonctionnelle dans la cavité orale (Massler et Shour, 1941).

Nous décrivons ici uniquement les théories actuelles, concernant l'éruption dentaire.

1.2.1. Mécanismes biologiques de l'éruption dentaire

Nanci et Ten Cate (2013), décrivent l'éruption dentaire en trois phases : la phase prééruptive, la phase éruptive et la phase postéruptive.

- Phase prééruptive

La phase prééruptive, également appelée phase d'éruption passive, s'étend du début de la calcification de la couronne jusqu'à son achèvement.

Au cours de son développement le germe dentaire est soumis à des mouvements au sein de l'os alvéolaire (Carlson, 1944; Bhaskar et Orban, 1991). Ces mouvements prééruptifs décrits par Weinmann (1944), restent localisés et ne vont pas dans le sens de l'éruption (Carlson, 1944). Il existe une apposition osseuse au niveau des corticales, augmentant la distance entre le germe dentaire et le bord basilaire (Bassigny et Canal, 1983).

La formation d'os alvéolaire autour de la dent épargne le gubernaculum et produira le canal gubernaculaire entre la crypte dentaire et la cavité buccale (ce canal n'est pas présent pour les canines et les prémolaires).

- Phase éruptive préfonctionnelle

C'est une phase d'éruption active. Au moment de la formation de la racine, la migration de la dent en direction de la crête osseuse est plus rapide que l'apposition osseuse. Elle se divise en trois étapes :

- Période intra-osseuse :

À ce stade la dent doit s'échapper de l'os qui l'entoure, et diriger la croissance alvéolaire afin de soutenir le développement radiculaire. La première étape implique donc une résorption osseuse, alors que la seconde implique une apposition osseuse. De nombreuses études expérimentales réalisées chez le chien, nous permettent de mieux appréhender cette phase complexe.

Cahill (1969, 1974) a montré que le chemin d'éruption était créé par les ostéoclastes, sans dépendre de la pression exercée par la dent en éruption. Wise *et al.* (1985) ont prouvé la présence d'ostéoclastes et d'ostéoblastes de part et d'autre de la dent en éruption. La partie coronaire du follicule dentaire est infiltrée par des cellules mononucléaires quelques jours avant le début de l'éruption. Les parties apicales du follicule dentaire et de la crypte font l'objet d'une prolifération cellulaire et sont un site de liaison entre cellules folliculaires et facteur de croissance épithélial (EGF) (Gorski *et al.* 1988).

Marks et Cahill (1987) prouvent au cours d'une étude expérimentale que la couronne ne contribue pas au processus d'éruption. En effet, ils obtiennent l'éruption d'une réplique métallique placée dans le follicule dentaire après retrait de la couronne juste avant le début de l'éruption. Ces mêmes auteurs en 1980 observent le rôle crucial du

follicule dentaire, son ablation entraînant l'arrêt total de l'éruption dentaire ainsi que l'arrêt de la formation de la voie d'éruption et de l'os basal. Néanmoins ces études expérimentales intégraient l'épithélium adjacent de l'émail.

En 1983, Lau et Ruch réussissent à séparer mécaniquement l'épithélium adamantin externe et interne du follicule dentaire. Cette nouvelle procédure permet à Larson *et al.* (1994) d'étudier l'éruption de couronnes avec l'organe émaillé seul. Ces couronnes ne feront pas leur éruption. Ce résultat suggère donc que l'organe de l'émail seul est incapable de diriger l'éruption. Néanmoins cette technique ne permet pas de tester le follicule dentaire seul, car elle détruit son orientation et sa continuité. Des recherches supplémentaires sont donc nécessaires, afin de déterminer si l'éruption est uniquement liée aux propriétés du follicule, ou si elle nécessite la collaboration de celui-ci avec l'organe de l'émail.

– Pénétration de la muqueuse :

Elle débute lorsque la croissance radiculaire atteint entre 1/2 et 2/3 de la longueur radiculaire. Le mouvement est principalement axial et dans les trois sens de l'espace.

La formation du chemin d'éruption est complète une fois que la cuspidé ou le bord libre a rejoint la crête alvéolaire. Il se produit une transformation de l'épithélium adamantin et une fusion de celui-ci avec l'épithélium oral. Ce processus s'accompagne d'une prolifération de l'épithélium adamantin externe via une activité protéolytique locale. On obtient alors la formation d'un épithélium jonctionnel à la surface de la dent.

– Période précocclusale :

Cette phase débute lorsque la dent est visible dans la cavité buccale. Elle dure quelques mois et se termine lorsque la dent atteint son antagoniste au niveau du plan d'occlusion. La vitesse d'éruption est alors rapide.

L'éruption depuis l'émergence gingivale jusqu'au plan occlusal est conditionnée par la croissance radiculaire et par la formation d'os à la base de la crypte et des septa inter-radicaux.

- Phase fonctionnelle postocclusale

Elle traduit la mise en place fonctionnelle, qui débute lorsque la racine atteint les trois quarts de sa hauteur jusqu'à l'édification apicale complète. Elle se poursuit ensuite par l'adaptation occlusale, en fonction des rapports qui s'établissent avec les dents antagonistes (Bassigny et Canal, 1983).

À l'approche du plan d'occlusion la vitesse d'éruption ralentit. Une fois ce plan d'occlusion atteint, différents événements visant à soutenir cette nouvelle position entrent en jeu. Ils comprennent la formation de l'os de soutien circonférentiel (os alvéolaire proprement dit), la formation de la lamina dura, la maturation des fibres du ligament parodontal, ainsi que l'achèvement de l'édification radiculaire.

1.2.2. Mécanismes cellulaires de l'éruption dentaire

- Rôle du follicule dentaire

Le follicule dentaire provient des cellules des crêtes neurales. C'est un sac de tissu conjonctif lâche, très vascularisé, qui circonscrit l'organe de l'émail de chaque dent.

Au cours de l'éruption dentaire, il joue le rôle de tissu cible en attirant les cellules mononuclées et fournit un milieu permettant à ces cellules de fusionner afin de former des ostéoclastes. Sa situation anatomique stratégique entre l'os alvéolaire et la dent, en fait le lieu idéal de régulation des événements cellulaires. Il permet à la fois de délivrer les ostéoclastes à l'os alvéolaire tout en recevant les signaux provenant de la dent.

Les premières études cytologiques menées par Marks *et al.* (1983) montrent un afflux de cellules mononucléaires dans la partie coronaire du follicule dentaire, avec une augmentation du nombre d'ostéoclastes dans le tiers coronaire des cryptes alvéolaires. Cette augmentation est suivie d'une forte diminution du nombre de cellules mononucléaires et d'ostéoclastes.

- Rôles des ostéoclastes

Les cellules mononucléaires ou monocytes, sont les cellules précurseurs des ostéoclastes. Elles sont recrutées grâce aux protéines chimiotactiques CSF-1 (Colony-Stimulating Factor-1) et MCP-1 (Monocyte Chemotactic Protein 1) sécrétées par le follicule dentaire.

Les facteurs de transcription c-fos et NFkB (Nuclear Factor – kappa B), ainsi que le facteur de différenciation des ostéoclastes , permettent la fusion des monocytes puis leur différenciation en ostéoclastes.

Les ostéoclastes permettent la résorption osseuse et la création du chemin d'éruption. Ce chemin est génétiquement déterminé et suit le canal gubernaculaire (canal reliant le tissu supra osseux et le follicule dentaire).

- Rôle des ostéoblastes

Ils font partie intégrante du processus d'ostéogénèse nécessaire à la croissance alvéolaire pendant le phénomène d'éruption, par apposition osseuse au sein de l'alvéole dentaire.

De plus, les ostéoblastes ont un important rôle d'activation des ostéoclastes, à travers la liaison RANKL/OPG (Receptor Activator of Nuclear Factor Kappa B Ligand/ Ostéoprotégérine).

1.2.3. Mécanismes génétiques et régulation de l'éruption dentaire

Les mécanismes génétiques de l'éruption dentaire sont complexes et restent encore pour la plupart inconnus.

L'éruption dentaire est un événement programmé et localisé, au cours duquel une dent doit faire son éruption dans une fenêtre spatiale et temporelle précise. Les molécules intervenant dans cette régulation s'inscrivent dans un contexte particulier, chaque dent faisant son éruption indépendamment des autres.

Wise *et al.* démontrent en 1992 que les gènes intervenant dans la régulation de ce phénomène sont transcrits et traduits dans le follicule dentaire et le réticulum étoilé.

Les interactions entre les ostéoblastes, les ostéoclastes et le follicule dentaire proviennent d'un système complexe de gènes régulateurs codant pour divers facteurs de transcription, décrits par Tranchade et Nancy (2003).

Le réticulum étoilé contient :

- TGF- β = Transforming Growth Factor : Il est chimioattractant des monocytes et augmente la synthèse de l'IL1 (Wise et Fan 1991).

- IL1 = Interleukine 1 : Elle augmente la transcription du gène CSF-1 par le follicule dentaire, active les ostéoclastes et la résorption osseuse (Wise 1998).

Le follicule dentaire contient :

- EGF = Epidermal Growth Factor : Il accélère l'éruption dentaire (Wise *et al.* 1992).
- CSF-1 = Colony-Stimulating Factor-1 (ou MCSF1 = Macrophage Colony Stimulating Factor 1) : Indispensable à l'éruption, il augmente le nombre de cellules mononucléaires dans le follicule dentaire. Il active la différenciation des monocytes en ostéoclastes (Iizuka *et al.* 1992).
- MCP-1 = Monocyte Chemotactic Protein 1. C'est un chimioattractant des monocytes, il augmente le nombre de cellules mononucléaires dans le follicule dentaire (Que et Wise 1998).
- NFκB = Nuclear Factor kappa B. C'est un facteur de transcription nucléaire dont le rôle n'est pas encore complètement établi, mais il semble augmenter le nombre de monocytes dans le follicule dentaire.
- C-fos = C'est un gène qui code pour un facteur de transcription à l'origine de la différenciation des monocytes en ostéoclastes.

La régulation de l'éruption passe par la régulation de la différenciation des monocytes en ostéoclastes (figure 1). L'expression génétique de CSF-1 est augmentée par l'IL-1 et TGFβ1. De plus CSF-1 a un effet autocrine sur son expression permettant une très grande augmentation de sa concentration, et un recrutement important des monocytes. Il existe tout de même un mécanisme d'inhibition, puisqu'à partir d'un certain seuil l'expression génétique des récepteurs de CSF-1 est réduite.

TGFβ1 stimule le réticulum étoilé qui produit de l'IL-1. Les récepteurs à l'IL-1 sont localisés dans le follicule dentaire. EGF et IL-1 lui-même stimulent l'expression de des récepteurs IL-1R, permettant l'augmentation de CSF-1.

La fixation de l'IL-1 sur son récepteur augmente l'expression de CSF-1, MCP-1, NFKB.

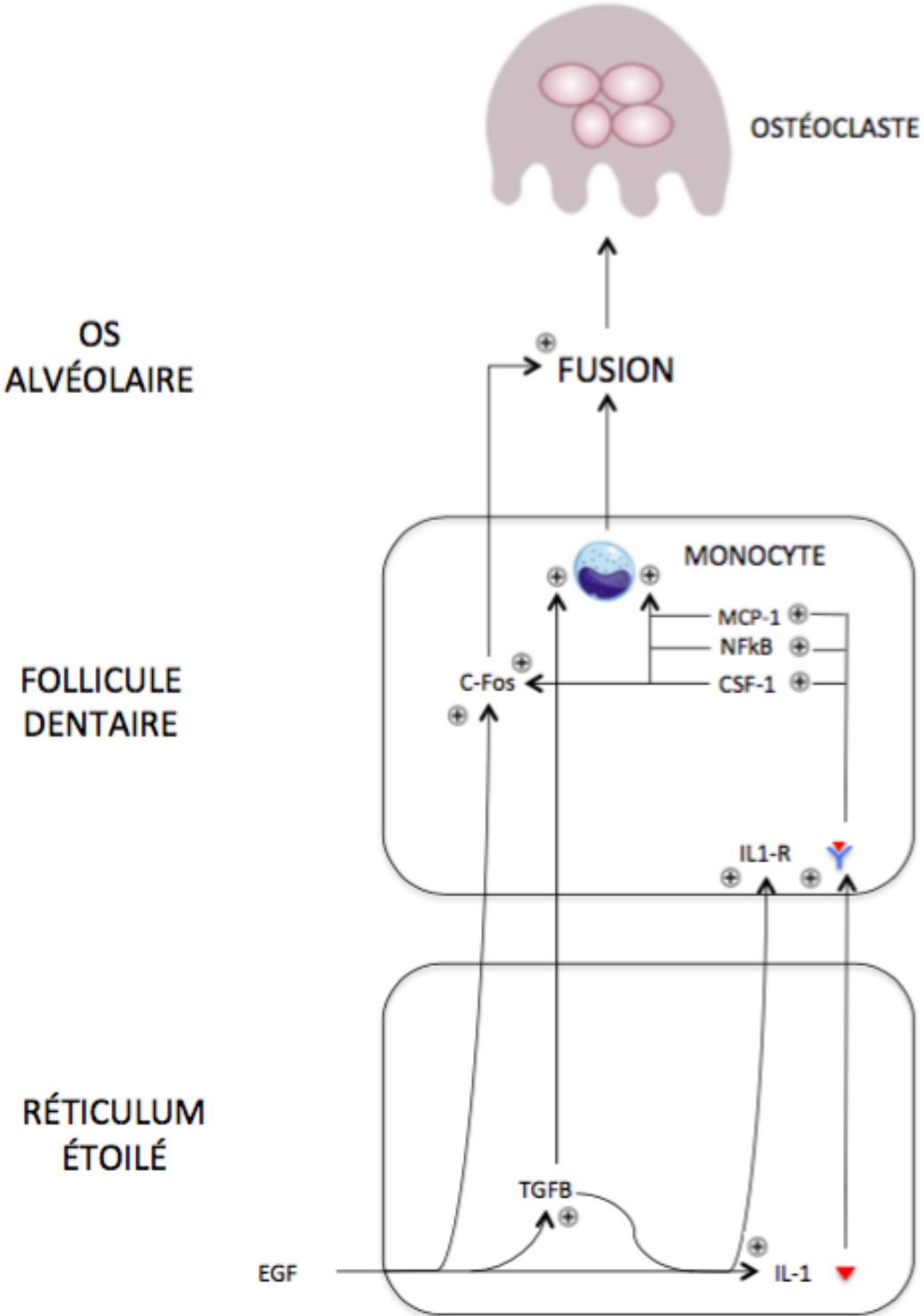


Figure 1 : Régulation de l'éruption dentaire par l'activation des monocytes en ostéoclastes (source : document personnel).

1.2.4. De la denture lactéale à la denture adulte

L'éruption des dents définitives représente une situation complexe, car elle met également en jeu la rhizalyse des dents temporaires. La compréhension de cette étape clé permet de mieux comprendre les anomalies qui peuvent résulter d'un défaut au cours de celle-ci, notamment les anomalies topographiques.

L'évolution des dents permanentes suit normalement la séquence temporelle décrite par Hurme en 1949 (figure 2). Il décrit la moyenne d'âge d'éruption des dents permanentes, avec un écart type de part et d'autre de chaque moyenne.

Intéressons-nous aux dents les plus touchées par l'anomalie de transposition. Les canines maxillaires font leur éruption à l'âge moyen de 10,98 ans chez les filles et de 11,69 ans chez les garçons. Les premières prémolaires maxillaires évoluent chez les garçons en moyenne à 10,40 ans et chez les filles à 10,03 ans.

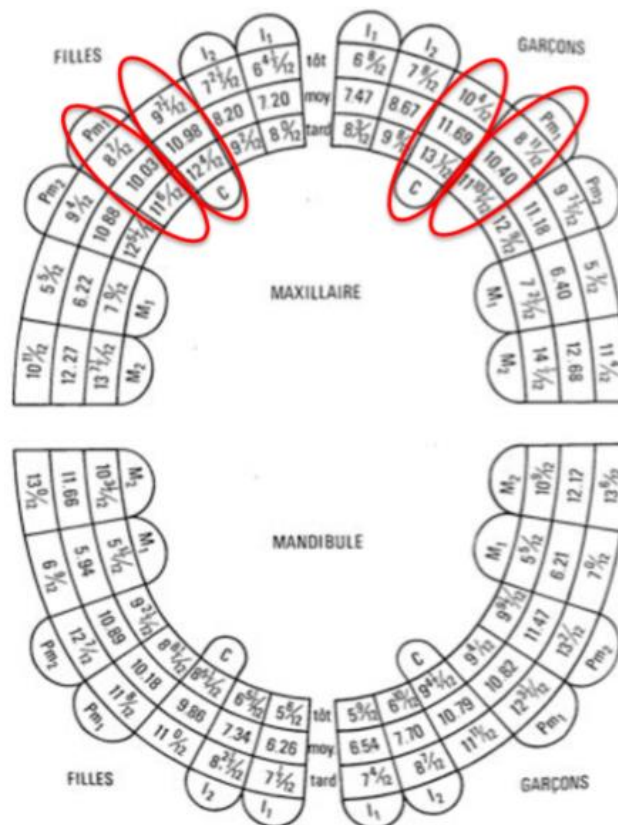


Figure 2 : Diagramme de Hurme (1949) (source : Lautrou, 1992).

Le développement des canines maxillaires est décrit par Van der Linden en 1982. Elles sont formées dans les maxillaires à proximité de l'orifice piriforme, avant d'adopter une angulation mésiale et vestibulaire. Ce sont les dents permanentes localisées le plus à distance du plan occlusal au cours de leur développement.

La fréquence plus élevée des transpositions entre canine et première prémolaire au maxillaire pourrait s'expliquer par le développement plus apical des canines, qui peuvent changer de direction au cours de leur évolution. De plus, la séquence d'éruption des dents permanentes montre que les canines et les prémolaires maxillaires évoluent dans une fenêtre temporelle similaire, pouvant plus facilement conduire à une éruption en position transposée.

1.2.5. Autres anomalies topographiques de l'éruption

- Ectopie

Ectopie = « anomalie de situation d'un organe. Se dit d'une dent placée ou évoluant hors de la courbe de l'arcade, mais située dans le tissu osseux des mâchoires » (SFODF, 2015), (figure 3).

Les dents permanentes sont les plus affectées, avec comme étiologie principale l'encombrement (Moulis. E *et al.* 2012).

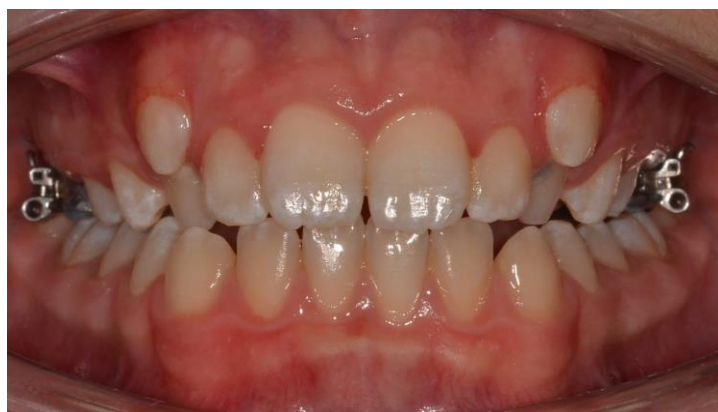

Figure 3 : Position ectopique de 13 et 23 en infra-vestibulo-topie (source : document personnel).

- Rotation

Rotation = « mouvement d'un corps qui se déplace autour d'un axe matériel ou non » (SFODF, 2015).

Cette anomalie topographique est rare. La dent conserve sa position normale sur l'arcade mais subit une rotation de 45° à 180° autour de son axe (figure 4). Les deuxièmes prémolaires sont les plus touchées par cette anomalie.

Les causes principales sont les traumatismes, la perte prématurée des dents temporaires, la présence de dents surnuméraires ou encore un encombrement dentaire (Moulis. E *et al.*, 2012).

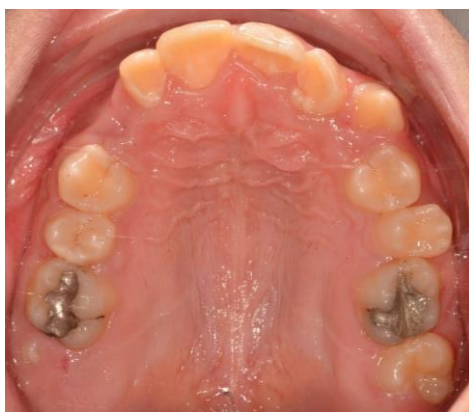

Figure 4 : Rotation de la 15 à 180° (source : document personnel).

- Anastrophie

Dent anastrophique = « Se dit d'une dent en position anormale, tête-bêche. Il s'agit fréquemment d'une mesiodens maxillaire » (SFODF, 2015).

Le germe est à sa place normale sur l'arcade, mais la racine est orientée en direction occlusale. Il s'agit d'une anomalie très rare, qui concerne quasi exclusivement les mesiodens. Leur éruption devient donc impossible et ces dents restent incluses (Moulis. E *et al.*, 2012).

1.3. Classifications des transpositions dentaires

1.3.1. Classification des transpositions maxillaires de Peck (1995)

Sur la base de facteurs anatomiques, cinq types de transpositions ont été identifiés. Les différents types de transpositions ont été nommés et abrégés suivant la dent concernée (figure 5).

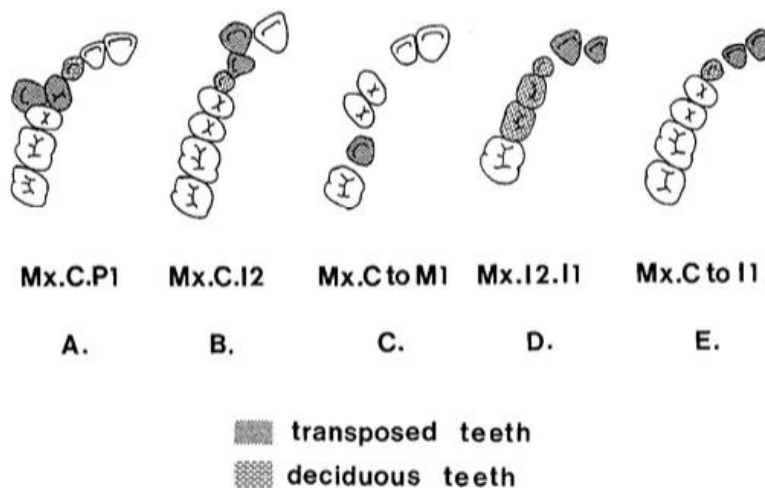


Figure 5 : Classification des transpositions maxillaires de Peck (source : Peck et Peck, 1995).

- Transposition canine - première prémolaire (Mx.C.P1) :

Il s'agit du type de transposition le plus communément retrouvé. La canine transposée se retrouve bloquée en vestibulaire, entre la première et la deuxième prémolaire. Celle-ci se retrouve souvent en rotation mésio-vestibulaire et la première prémolaire est généralement inclinée distalement avec une rotation mésio-palatine. On note souvent la persistance de la canine temporaire dans cette situation.

- Transposition canine - incisive latérale (Mx.C.I2) :

Il s'agit de la deuxième transposition maxillaire la plus fréquente. Elle est définie par une canine faisant une éruption mésio-vestibulaire, ou complètement mésiale à l'incisive latérale adjacente. La canine déciduale persiste souvent en distal de l'incisive latérale.

- Transposition canine - site de la première molaire (Mx.C to M1) :

Cette transposition est caractérisée par la présence de la canine maxillaire dans l'espace vacant de la première molaire permanente ipsilatérale, perdue prématurément. La canine est couramment observée en palato-topie avec une rotation mésio-palatine.

- Transposition incisive latérale - incisive centrale (Mx.I2.I1) :

Un type de transposition plus rare concerne l'échange positionnel entre incisive latérale et incisive centrale. Il peut être unilatéral ou bilatéral. Il s'agit du seul type de transposition ne mettant pas en jeu une canine maxillaire ou mandibulaire.

- Transposition canine - site de l'incisive centrale (Mx.C to I1) :

Cette transposition est présentée comme l'éruption ou le développement de la canine dans l'espace libre de l'incisive centrale ipsilatérale, perdue prématurément. La persistance de la canine déciduale est souvent remarquée.

1.3.2. Classification des transpositions mandibulaires de Peck (Peck *et al.* 1998)

Les transpositions mandibulaires sont moins fréquentes que les transpositions maxillaires. Deux types sont observés dans la littérature :

- Transposition incisive latérale - canine (Mn.I2.C) :

Elle se présente sous forme de deux stades anatomiques liés à l'âge.

Premièrement, le stade précoce de la transposition où plus de 70 % des cas concernent des patients âgés de 7 à 10 ans. Ce stade est caractérisé par la malposition précoce de l'incisive latérale mandibulaire : un tipping distal, un déplacement coronaire et une rotation mésio-linguale sévère. Cette malposition favorise le développement de la canine adjacente en mésial de l'incisive latérale. Cette anomalie entraîne souvent l'exfoliation prématurée de la première molaire temporaire. Au stade précoce, il s'agit le plus souvent d'une transposition incomplète. Puis il existe le stade mature de la transposition, avec 90 % des cas représentés par les patients âgés de plus de 11 ans. Ce stade tardif du développement de la transposition est défini par une canine mandibulaire en position ectopique, entre

incisive latérale et incisive centrale ipsilatérale. L'incisive latérale est alors déplacée en distal et en lingual avec une sévère rotation mésio-linguale. À ce stade, il s'agit généralement d'une transposition complète.

- Transmigration de la canine mandibulaire (Mn.C.trans-erupted) :

Cette transposition est causée par l'éruption d'une canine mandibulaire, après migration intra-osseuse à travers la ligne médiane symphysaire. Seul 20 % de ces canines font leur éruption et deviennent des transpositions, la plupart restant incluses.

Selon Peck (1998) la prévalence de cette anomalie est de 0,02 %.

1.3.3. Classification des transpositions selon Attia (1986)

Attia (1986) propose une classification prenant en compte les différentes étiologies des transpositions. Elle concerne uniquement les transpositions impliquant la canine maxillaire. Elle permet d'établir un diagnostic différentiel entre les transpositions vraies ou dites primaires, les pseudo-transpositions et les transpositions secondaires.

- Classe I : transpositions primaires fixées.

Elle concerne les transpositions totales primaires. La transposition n'a pas d'origine secondaire. La transposition sera totale même si elle est découverte précocement. La transposition entre canine et première prémolaire est la plus représentée dans cette classe.

- Classe II : transpositions primaires partielles évolutives.

La canine transposée est en cours d'évolution avec un grand axe oblique. La couronne de la canine se situe entre les dents adjacentes qui sont apico-divergentes. La transposition partielle peut devenir totale après éruption de la canine. C'est la transposition entre canine et incisive latérale qui est la plus concernée.

- Classe III : transpositions secondaires partielles évolutives.

Les transpositions causées par des anomalies déviant le trajet de la canine sont regroupées dans cette classe. C'est une forme partielle pouvant évoluer en forme totale.

- Classe IV : pseudo-transpositions.

Cette classe concerne les canines en mésio-vestibulo position, ou superposant l'incisive latérale.

1.3.4. Classification des transpositions de Rai, Sachan et Verma (2016)

En 2016 Rai, Sachan et Verma décrivent un nouveau système de notation. Il a pour but d'améliorer la compréhension de cette anomalie. En effet cette nouvelle notation permet de préciser le maximum d'information sur la transposition : le caractère unilatéral ou bilatéral, la localisation de la dent (vestibulaire ou palatine), le statut d'éruption (incluse, éruption partielle, éruption complète), ainsi que le quadrant concerné. Ils développent également une nouvelle classification organisée en fonction de la sévérité de l'anomalie.

Le nouveau système de notation de la transposition se compose des éléments suivants :

- T, est utilisé pour représenter la transposition de la dent.
- F, est utilisé comme exposant pour une dent en position vestibulaire.
- P, est utilisé comme exposant pour une dent en position palatine.
- I, est utilisé comme exposant si la dent transposée est incluse.
- E, est utilisé si la dent transposée est en cours d'éruption.
- Les chiffres de 1 à 8 représentent le numéro de la dent, de l'incisive centrale à la 3e molaire.
- Le symbole ↑ désigne l'arcade maxillaire.

- Le symbole ↓ désigne l'arcade mandibulaire.
- La transposition unilatérale ou bilatérale sera mentionnée à gauche ou à droite, ou des deux côtés du « T » en indice.

Prenons comme exemple la transposition bilatérale entre canine et première prémolaire au maxillaire, dans laquelle la canine gauche a partiellement réalisé son éruption et la canine droite est incluse en palatin. On obtiendra la notation suivante :

$\uparrow 3^P, I-4^F T \uparrow 3^F, E-4^P$.

Cette nouvelle classification se compose de deux classes, chacune divisée en trois sous-parties. Elle est organisée en fonction de la sévérité de l'anomalie :

- Classe I dite incomplète : une seule dent change de position. Elle se rencontre uniquement dans les cas de transposition entre dents adjacentes (tableau 1).
- Classe II dite complète : les deux dents transposées échangent leur position. Elle se rencontre dans les cas de transposition entre dents adjacentes ou non (tableau 2).

Tableau 1 : Classification des transpositions incomplètes.

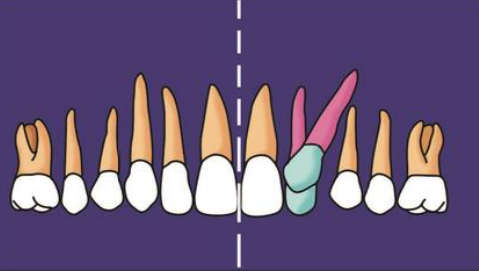
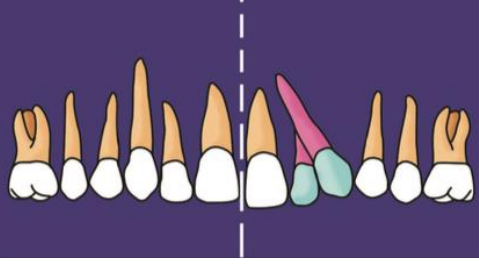
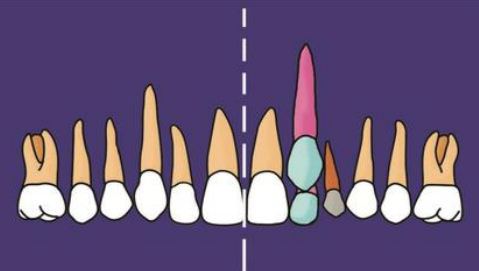
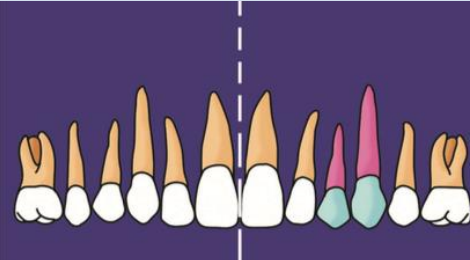
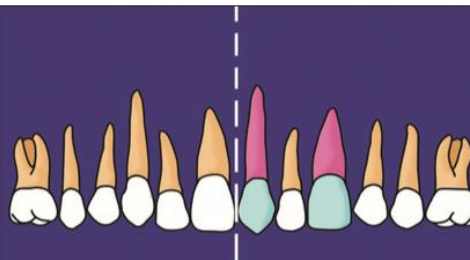
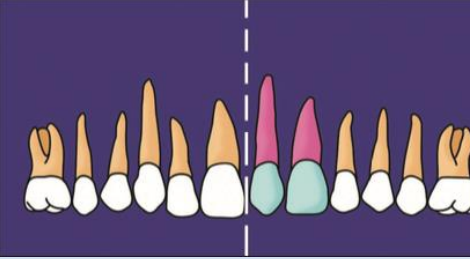
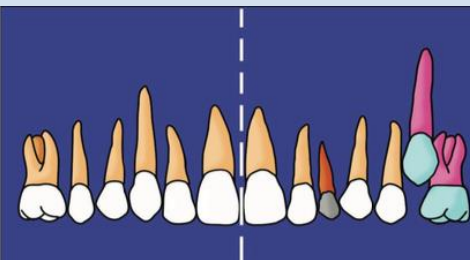
Classe I	Description	Iconographie
<p>Type A = coronaire</p>	<p>Seule la couronne change de position alors que la racine reste dans sa position normale. La dent est angulée.</p>	 <p>(source: Rai et al., 2016)</p>
<p>Type B = radiculaire</p>	<p>Seule la racine change de position alors que la couronne reste dans sa position normale. La dent est angulée.</p>	 <p>(source: Rai et al., 2016)</p>
<p>Type C = chevauchement</p>	<p>La couronne et la racine ont toutes deux changé de position. Les dents transposées se chevauchent et sont parallèles dans le plan vestibulo-lingual.</p>	 <p>(source: Rai et al., 2016)</p>

Tableau 2 : Classification des transpositions complètes.

Classe II	Description	Iconographie
<p>Type A = réciproque adjacent</p>	<p>Transposition se produisant entre dents adjacentes :</p> <ul style="list-style-type: none"> - canine / incisive latérale ; - canine / 1^{re} prémolaire ; - incisive centrale / incisive latérale. 	 <p>(source: Rai <i>et al.</i>, 2016)</p>
<p>Type B = réciproque non adjacent</p>	<p>Transposition se produisant entre dents non adjacentes :</p> <ul style="list-style-type: none"> - canine / incisive centrale ; - canine / 2^e prémolaire ; - 1^{re} prémolaire / incisive latérale. 	 <p>(source : Rai <i>et al.</i>, 2016)</p>
<p>Type C = non réciproque / non adjacent</p>	<p>Observé uniquement dans les cas de transposition entre dents non adjacentes. Les dents transposées n'occupent pas leur position normale respective sur l'arcade :</p> <ul style="list-style-type: none"> - canine à côté de la 1^{re} molaire ; - canine / incisive centrale ; - canine / 2^e prémolaire. 	  <p>(source: Rai <i>et al.</i>, 2016)</p>

1.3.5. Classification des transmigrations de canines

La transmigration est un phénomène de transposition extrême pour lequel il existe des classifications spécifiques.

La classification de Mupparapu (2002) utilisée pour les transmigrations unilatérales, se base sur le chemin migratoire et la position finale de la canine au moment du diagnostic :

- Type I : position de la canine mésio angulaire, à travers la ligne médiane de la mandibule, vestibulaire ou linguale aux dents antérieures, la couronne de la dent traversant la ligne médiane.
- Type II : canine incluse horizontalement à proximité du bord inférieur de la mandibule, sous les apex des incisives.
- Type III : canine faisant une éruption mésiale ou distale à la canine controlatérale.
- Type IV : canine incluse horizontalement à proximité du bord inférieur de la mandibule, sous les apex des prémolaires ou molaires controlatérales.
- Type V : canine positionnée verticalement dans la ligne médiane (indépendamment de l'état d'éruption).

Mupparapu *et al.* (2007) proposent une nouvelle classification adaptée aux transmigrations bilatérales :

- Type I : transmigration des canines mandibulaires à travers le plan sagittal médian. La position finale se situe autour de la région symphysaire avec la majorité des portions radiculaire et coronaire du côté controlatéral, ainsi qu'une inclinaison du grand axe de la dent de moins de 45 degrés par rapport au plan sagittal médian.
 - Subdivision A : une seule canine traverse complètement la ligne médiane et l'autre canine se trouve juste au niveau de cette ligne, ou bien les deux traversent partiellement la ligne médiane.

- Subdivision B : les deux canines traversent complètement la ligne médiane.
- Type II : les canines mandibulaires migrent à travers la ligne médiane et la position finale des canines se situe n'importe où entre la ligne médiane et la région canine, du côté controlatéral, avec une inclinaison du grand axe de la dent de 45 à 90 degrés par rapport au plan sagittal médian.
 - Subdivision A : une seule canine traverse complètement la ligne médiane et l'autre canine se trouve seulement à la ligne médiane, ou bien les deux traversent partiellement la ligne médiane.
 - Subdivision B : les deux canines traversent complètement la ligne médiane.
- Type III : les canines mandibulaires migrent à travers la ligne médiane en ayant une inclinaison de leur grand axe d'environ 90 degrés. Les dents sont positionnées horizontalement dans le corps de la mandibule. La position finale des deux canines varie de la région symphysaire à la région canine voir au-delà.
 - Subdivision A : les canines sont positionnées dans la région symphysaire l'une au-dessus de l'autre.
 - Subdivision B : les canines sont à l'intérieur du corps de la mandibule, mais occupent une position distincte et séparée, du côté opposé par rapport à la région symphysaire, loin de leur position idéale.

1.4. Épidémiologie

1.4.1. Prévalence des transpositions

La transposition dentaire est un phénomène rare. Plusieurs études épidémiologiques ont étudié la prévalence de cette anomalie (tableau 3). Il en résulte une fréquence variable en fonction de l'ethnie et du pays d'origine.

Tableau 3 : Prévalence de l'anomalie de transpositions en fonction de l'origine de l'étude.

	Chattopadhyay et Srinivas (1996)	Umweni et Ojo (1997)	Burnett (1999)	Yilmaz <i>et al.</i> (2005)	Celikoglu <i>et al.</i> (2010)	Bourzgui <i>et al.</i> (2012)	Cho <i>et al.</i> (2012)	Patil <i>et al.</i> (2013)	Campoy <i>et al.</i> (2013)	Bilge <i>et al.</i> (2018)	Laganà <i>et al.</i> (2017)	Irish (2020)	Finkelstein <i>et al.</i> (2020)
Types de transpositions recherchées	Tous types	Tous types	Mx.C.P1	Tous types	Tous types	Tous types	Maxillaire	Tous types	Tous types	Tous types	Tous types	Mx.C.P1	Canine maxillaire et mandibulaire
Nombre de sujets inclus	4933	8148	590	5486	6983	547	32000	4133	2888	1200	5005	1886	3000
Origine de la population étudiée	Inde	Nigéria	Afrique	Turquie	Turquie	Maroc	Chine	Inde	Portugal	Turquie	Italie	subSahara	Israël
Prévalence	0,4 %	0,14 %	0,51 %	0,38 %	0,27 %	2 %	0,81 %	0,1 %	0,2 %	0,41 %	1,4 %	0,32 %	0.5 %

On remarque néanmoins un biais de sélection dans la plupart des revues de littératures, dont l'échantillon se compose le plus souvent de patients orthodontiques, ne reflétant pas toujours la prévalence de l'anomalie dans la population générale. L'étude de *Laganà et al.* se distingue par une prévalence plus élevée que les autres et a été réalisée sur une population non orthodontique.

Une méta-analyse conduite par Papadopoulos *et al.* (2010) conclut à une prévalence moyenne de 0,33 %.

1.4.2. Répartition en fonction des dents impliquées

La canine est concernée majoritairement. D'après Peck et Peck (1995), la transposition la plus commune est la transposition entre la canine et la première prémolaire maxillaire (Mx.C.P1). Elle représente 73 % des cas présents dans leur étude. Elle est suivie des transpositions Mx.C.I2 (20 %), Mx.C to M1 (4 %), Mx.I2.I1 (3 %) et Mx.C to I1 (2 %).

D'après Celikoglu *et al.* (2010), la transposition entre la canine et l'incisive latérale maxillaire (Mx.C.I2) est la plus retrouvée à hauteur de 60 %.

1.4.3. Répartition en fonction de la localisation : maxillaire ou mandibulaire

Tout d'abord il est important de noter que cette anomalie n'a jamais été observée au maxillaire et à la mandibule en même temps (Shapira et Kuftinec, 1989).

De plus on observe que les transpositions sont plus fréquentes au maxillaire qu'à la mandibule (Chattopadhyay et Srinivas, 1996 ; Plunkett *et al.*, 1998 ; Darmon, 2004 ; Ely *et al.*, 2006 ; Celikoglu *et al.*, 2010 ; Bourzgui *et al.*, 2012 ; Campoy *et al.*, 2013 ; Finkelstein *et al.*, 2020) (tableau 4).

Tableau 4 : Répartition des transpositions en fonction de la localisation.

Auteurs	Chatto- padhyay et Srinivas (1996)	Plun- kett <i>et</i> <i>al.</i> (1998)	Dar- mon (2004)	Ely <i>et</i> <i>al.</i> (2006)	Celiko- glu <i>et</i> <i>al.</i> (2010)	Bour- zgui <i>et</i> <i>al.</i> (2012)	Cam- poy <i>et</i> <i>al.</i> (2013)	Finkel- stein <i>et</i> <i>al.</i> (2020)
Transpositions								
Types	Tous types	Canine	Tous types	Tous types	Tous types	Tous types	Tous types	Canine
Nombre total de cas	21	54	74	75	19	11	6	15
Maxillaires	95,2 %	68,5 %	83,8 %	76 %	94,7 %	100 %	83,3 %	86,7 %
Mandibulaires	4,8 %	31,5 %	16,2 %	24 %	5,3 %	0 %	16,7 %	13,3 %

1.4.4. Répartition en fonction du côté

La plupart des transpositions sont unilatérales (Shapira et Kuffinec, 1989).

Dans les cas où elle est unilatérale, la transposition se situe en majorité du côté gauche (Joshi et Bhatt, 1971 ; Peck *et al.*, 1993 ; Chattopadhyay et Srinivas, 1996 ; Plunkett *et al.*, 1998 ; Celikoglu *et al.*, 2010 ; Cho *et al.*, 2012 ; Campoy *et al.*, 2013) (tableau 5).

Tableau 5 : Répartition des transpositions en fonction du côté.

Auteurs	Joshi et Bhatt (1971)	Peck <i>et al.</i> (1993)	Chatto-padhyay et Srinivas (1996)	Plunkett <i>et al.</i> (1998)	Ely <i>et al.</i> (2006)	Celikoglu <i>et al.</i> (2010)	Cho <i>et al.</i> (2012)	Campoy <i>et al.</i> (2013)
Transpositions								
Types	Canine maxillaire	Mx.C.P1	Tous types	Canine maxillaire et mandibulaire	Tous types	Tous types	Maxillaire	Tous types
Nombre de cas	40	43	21	54	75	19	69	6
Bilatérales	7,5 %	23 %	20 %	11,1 %	12 %	5,3 %	11,6 %	0 %
Unilatérales gauches	62,5 %	47 %	69 %	53,7 %	49,3 %	52,6 %	46,4 %	100 %
Unilatérales droites	30 %	30 %	11 %	35,2 %	50,7 %	42,1 %	42 %	0 %

1.4.5. Répartition en fonction du sexe

Concernant la répartition de cette anomalie en fonction du sexe, les résultats des différents auteurs sont contradictoires (tableau 6). Une prédominance féminine est retrouvée par la plupart d'entre eux (Shapira et Kuftinec, 1989 ; Peck *et al.*, 1993 ; Plunkett *et al.*, 1998 ; Bourzgui *et al.*, 2012 ; Cho *et al.*, 2012 ; Finkelstein *et al.*, 2020).

Mais les femmes sont plus représentées dans la patientèle orthodontique, ce qui pourrait expliquer leur proportion plus importante (Chattopadhyay et Srinivas, 1996).

Tableau 6 : Répartition des transpositions en fonction du sexe.

	Peck <i>et al.</i> (1993)	Chattopadhyay et Srinivas (1996)	Plunkett <i>et al.</i> (1998)	Shapira et Kuftinec (2001)	Darmon (2004)	Yilmaz <i>et al.</i> (2005)	Ely <i>et al.</i> (2006)	Celikoglu <i>et al.</i> (2010)	Bourzgui <i>et al.</i> (2012)	Cho <i>et al.</i> (2012)	Laganà <i>et al.</i> (2017)	Finkelstein <i>et al.</i> (2020)
Types de transpositions	Mx.C.P1	Tous types	Canine maxillaire et mandibulaire	Maxillaire	Tous types	Maxillaire	Tous types	Tous types	Tous types	Maxillaire	Tous types	Canine
Nombre total de transpositions	43	21	54	65	74	22	75	19	11	69	67	15
Hommes	21 %	71 %	37 %	38,5 %	54 %	11 %	36 %	31,6 %	36 %	37,7 %	58,2 %	20 %
Femmes	79 %	21 %	63 %	61,5 %	46 %	11 %	64 %	68,4 %	64 %	62,3 %	41,8 %	80 %

1.5. Transposition et anomalies associées

Plusieurs revues de la littérature mettent en évidence une association entre différentes anomalies dentaires et les transpositions dentaires.

Pour rappel, dans la population générale la prévalence des agénésies est de 3,4 à 9,6 %, celle des incisives latérales riziformes est de 1 à 2 %, celle des dents surnuméraires est de 0,9 % et celle des dents incluses est de 3,9 % (Peck *et al.*, 1993 ; Laganà *et al.*, 2017 ; Shapira et Kuftinec, 2001). En effet, la fréquence de ces anomalies est plus élevée que dans la population générale (tableau 7).

Les anomalies associées les plus fréquentes sont les agénésies dentaires ainsi que la présence d'une incisive latérale riziforme (Peck *et al.*, 1993 ; Lukacs, 1998 ; Celikoglu *et al.*, 2010 ; Finkelstein *et al.*, 2020). La transposition peut parfois être accompagnée d'autres anomalies, comme une hypoplasie amélaire, des dents incluses, des dents surnuméraires ou une hypodontie (Papadopoulos *et al.*, 2009 ; Cho *et al.*, 2012).

Tableau 7 : Transpositions dentaires et anomalies dentaires associées.

	Peck <i>et al.</i> (1993)	Chatto-padhyay et Srinivas (1996)	Plunkett <i>et al.</i> (1998)	Shapira et Kuftinec (2001)	Darmon (2004)	Ely <i>et al.</i> (2006)	Celikoglu <i>et al.</i> (2010)	Bourzgui <i>et al.</i> (2012)
Nombre de cas	43	21	54	65	74	75	19	11
Types de transpositions	Mx.C.P1	Tout type	Canine maxillaire et mandibulaire	Maxillaire	Tout type	Tout type	Tout type	Maxillaire
Agénésie dentaire (excepté 3 ^e molaire)	43 %	40 %	16,7 %	18,5 %	13,5 %	/	21,1 %	9 %
Incisive latérale riziforme		25 %	16,7 %	9 %	12 %	27 %	10,5 %	23 %
Dent surnuméraire	/	/	1,8 %	/	2,7 %	/	5,3 %	/
Dent incluse (excepté 3 ^e molaire)	/	/	/	14 %	/	/	/	/

D'après la méta-analyse de Papadopoulos *et al.* (2009), l'anomalie de transposition reste un phénomène isolé pouvant être accompagné des anomalies citées précédemment.

Cho *et al.* (2012) ainsi que Laganà *et al.* (2017), contredisent cette observation en exposant une association statistiquement significative entre les transpositions dentaires et la présence de différentes anomalies : les dents surnuméraires, l'hypodontie, les dents incluses et les incisives latérales riziformes. Ce lien statistiquement significatif pourrait tendre à définir la transposition comme un syndrome.

De plus, d'après Danielsen *et al.* (2015), il existe une corrélation entre les transpositions dentaires bilatérales et la rétrognathie maxillaire.

2. DIAGNOSTIC

2.1. Diagnostic clinique

2.1.1. Anamnèse

La première consultation débute par l'interrogatoire du patient et de ses parents (si le patient est mineur). Elle s'oriente sur plusieurs points :

- antécédents médicaux chirurgicaux ;
- allergies ;
- âge ;
- sexe ;
- antécédents de traitement orthodontique ;
- motif de consultation.

2.1.2. Examen exobuccal

L'examen du visage ne diffère pas de l'examen de routine en orthodontie, les transpositions n'ayant pas de répercussion exobuccale. Il regroupe :

- L'examen du visage de face :
 - impression d'ensemble (harmonie, proportion des étages de la face) ;
 - examen du nez ;
 - examen des lèvres ;
 - examen du menton ;
 - symétrie.

- L'examen du profil :
 - impression d'ensemble (convexité, concavité) ;
 - examen du nez ;
 - examen des lèvres ;
 - examen du menton.

- L'examen du sourire :
 - harmonie ;
 - ligne du sourire ;
 - corridors buccaux.

2.1.3. Examen endobuccal

L'examen endobuccal correspond à l'examen classique réalisé en orthopédie dento-faciale. Il comporte un examen de l'hygiène bucco-dentaire, des dents, des arcades et de l'occlusion dentaire aussi bien dans le sens transversal que dans le sens sagittal.

C'est au cours de l'examen clinique endobuccal qu'une transposition peut être diagnostiquée par un simple examen visuel. Il permet de déterminer le siège de la transposition, les dents impliquées, la situation unilatérale ou bilatérale et l'observation d'anomalies dentaires associées.

Dans le cas où la transposition n'est pas encore établie, certains signes faisant suspecter cette anomalie pourront alerter le praticien, notamment des variations dans le schéma et le moment d'éruption. Bassigny en 1990, rapporte les différents signes cliniques rencontrés, en fonction de l'anomalie de transposition.

- Transposition canine - incisive latérale maxillaire

L'examen clinique montre :

- Une rotation disto-vestibulaire de l'incisive latérale et une rotation mésio-vestibulaire de l'incisive centrale.
- La persistance de la canine déciduale.
- Une voussure palpable dans le fond du sillon gingivo-jugal entre incisive centrale et incisive latérale.

- Transposition canine - première prémolaire maxillaire

En denture mixte on peut observer :

- Une rotation mésio-vestibulaire de la première prémolaire.
- Une voussure vestibulaire entre les deux prémolaires.

En denture adulte jeune on peut remarquer :

- L'évolution ectopique de la canine en position vestibulaire ou linguale entre les deux prémolaires.
- La persistance de la canine temporaire.

- Transposition canine - incisive latérale mandibulaire

D'après Shapira et Kuftinec (2003), la meilleure période pour examiner un patient afin de détecter une éventuelle transposition mandibulaire est la phase de denture mixte, entre 6 et 8 ans. L'incisive latérale est alors en cours d'éruption et la racine de l'incisive latérale déciduale est résorbée.

L'examen clinique peut révéler en denture mixte :

- Une version distale et une rotation de l'incisive latérale.
- La persistance des incisives centrales et latérales déciduales, entre l'incisive latérale versée et l'incisive centrale permanente.

- Une incisive latérale permanente ayant totalement achevé son éruption d'un côté et la persistance de l'incisive latérale déciduale de l'autre.
- La persistance des incisives latérales déciduales bilatéralement, chez un enfant âgé de 7 à 8 ans.
- Une voussure vestibulaire, en regard de l'incisive latérale déciduale ou de l'incisive centrale définitive.
- L'absence de signe clinique.

En denture adulte jeune on peut observer :

- Une linguoversion radiculaire de l'incisive latérale.
- Une persistance de la canine temporaire.
- La palpation de la canine transposée dans le fond du vestibule entre l'incisive latérale et l'incisive centrale, ou entre les incisives centrales.

2.1.4. Examen radiographique

Dans certains cas, en l'absence totale de signe clinique, c'est la radiographie qui permet le diagnostic de la transposition. L'examen radiographique est indispensable et constitue un document médico-légal (Serre *et al.*, 2020). La radiographie panoramique (figure 6) permettra :

- L'établissement du diagnostic différentiel entre transposition partielle et complète.
- L'observation de la position et de l'axe radiculaire des dents impliquées, ainsi que leurs rapports avec les structures adjacentes.
- La mise en évidence d'une potentielle résorption des dents adjacentes, par la dent transposée.

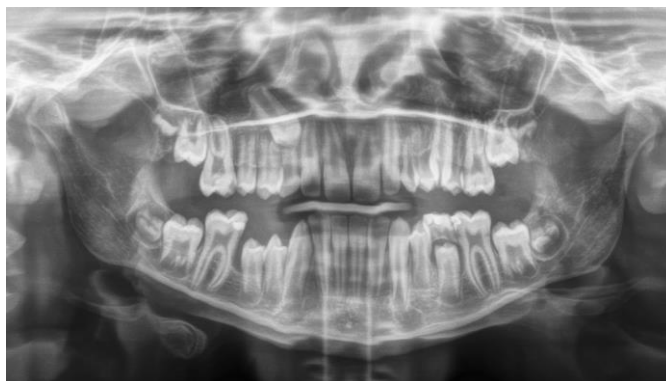


Figure 6 : Orthopantomogramme d'une transposition complète Mx.C.P1
(source : document personnel).

La radiographie panoramique est toujours prescrite. Qui plus est, la prise de ce cliché pendant la phase de denture mixte entre 6 et 8 ans est la meilleure source de détection précoce de cette anomalie (Shapira et Kuflinec, 2003).

Une utilisation intéressante de la téléradiographie de profil dans le cadre des anomalies de transpositions réside dans l'observation de la selle turcique. Plusieurs études portant sur l'analyse des téléradiographies de profil ont montré une augmentation statistiquement significative de la calcification partielle ou complète du ligament inter-clinoïdien. Elle intervient dans plusieurs types d'anomalies dentaires, en particulier les canines incluses et les agénésies d'incisive latérale (Scribante *et al.*, 2017).

Une association statistiquement significative a également été établie avec la présence de transpositions dentaires. Cette calcification est présente à hauteur de 31,4 % dans la population générale, contre 57,1 % chez les patients porteurs de transposition (Leonardi *et al.*, 2011). Le développement de cette calcification apparaît pendant la petite enfance. Cette association pourrait améliorer le diagnostic précoce en alertant le praticien sur un risque de développement dentaire ectopique.

Leonardi établit une classification des calcifications du ligament inter-clinoïdien (figure 7) :

- type I : absence de calcification ;
- type II : calcification partielle ;
- type III : calcification complète.

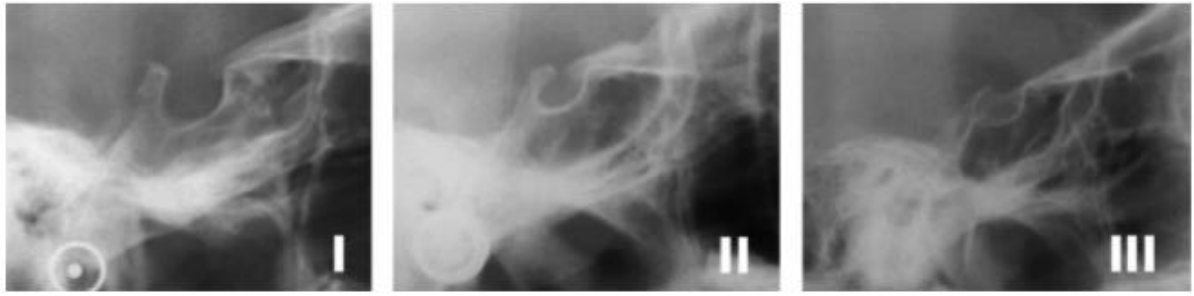


Figure 7 : Classification des calcifications du ligament inter-clinoïdien (source : Leonardi et al., 2011).

Un examen CBCT (Cone Beam Computed Tomography) pourra également être recommandé dans les cas où la radiographie conventionnelle n'est pas suffisante, surtout lorsque la correction de la transposition est envisagée (Pair, 2011). L'imagerie en trois dimensions est justifiée lorsqu'elle a un effet positif sur les options de traitement, en permettant de l'optimiser (De Grauwe et al., 2019). Elle permettra de mettre en évidence de façon précise les rapports de la dent transposée avec les structures adjacentes, dentaires et osseuses. Le risque de résorption radiculaire des dents adjacentes pourra être estimé, ainsi que le volume osseux disponible. Ces informations seront un atout indéniable dans le choix thérapeutique et dans le choix de l'orientation des mouvements dentaires à réaliser.

Exemple d'un CBCT prétraitement réalisé par Gracco et al. (2015), (figure 8). On y voit la transposition complète entre 23 et 24, une proximité radiculaire entre ces dents, ainsi qu'une résorption distale de la racine de 24.

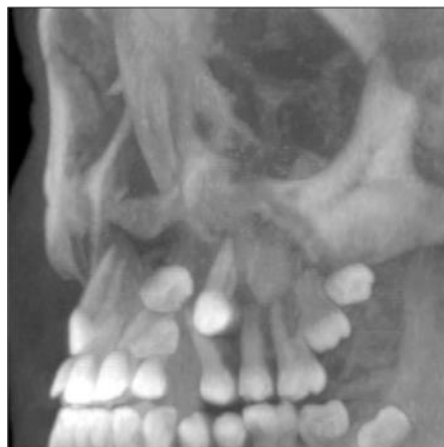

Figure 8 : Reconstruction en trois dimensions du maxillaire, présentant une transposition de 23 et 24 (source : Gracco et al., 2015).

2.2. Diagnostic différentiel

2.2.1. Agénésie

Agénésie = « Absence congénitale de formation d'un organe et par extension, insuffisance de son développement. L'agénésie dentaire est l'absence congénitale d'une dent » (SFODF, 2015).

Le diagnostic différentiel est établi par la radiographie.

2.2.2. Dent incluse

Dent incluse = « Se dit d'une dent mature dont le sac folliculaire n'est pas en communication avec la cavité orale » (SFODF, 2015).

Le diagnostic différentiel est établi par la radiographie.

2.3. Diagnostic étiologique

2.3.1. Génétique

D'après Ely *et al.* (2006), l'étiologie des transpositions est multifactorielle. Des facteurs génétiques et environnementaux semblent impliqués. Grâce à leur étude, différentes relations entre transpositions et anomalies dentaires ont été mises en évidence.

Feichtinger *et al.* (1977) ont observé plusieurs cas de transpositions entre canine et première prémolaire maxillaire chez des frères et sœurs. Une analyse généalogique de cette branche familiale a révélé la consanguinité des parents, cousins au deuxième degré. Aucun autre cas de transposition n'a été retrouvé dans la famille. Cette anomalie serait donc liée à une mutation génétique autosomique récessive. Les cas isolés de transpositions bilatérales entre canine et première prémolaire sont compatibles avec ce mode de transmission génétique. Dans les cas de consanguinité les risques qu'un allèle récessif s'exprime sont augmentés.

Nelson en 1992, émet l'hypothèse d'une origine génétique de l'anomalie de transposition. La position et la courbure des racines de différentes canines définitives maxillaires transposées sont mesurées en les comparant à un groupe contrôle de

canines maxillaires ayant réalisé une évolution physiologique. Il montre que les racines des canines transposées sont placées plus loin de l'aile du nez, que les canines du groupe contrôle. Ces mesures suggèrent que le germe serait en malposition initialement, entraînant une éruption normale de la dent, mais en mauvaise position.

La position du germe est déterminée durant la migration cellulaire, elle-même déterminée génétiquement. Cette hypothèse serait applicable à tous les types de transposition avec des mutations génétiques différentes suivant les dents impliquées.

Chattopadhyay et Srinivas (1996) réalisent une étude épidémiologique sur une population de patients originaires du Karnataka en Inde.

Les résultats montrent une prévalence des transpositions de 4 %, bien plus élevée que dans la population générale. Les anomalies dentaires associées aux transpositions sont également très marquées et supérieures à celles retrouvées par Peck parmi un groupe de patients porteurs de transpositions.

Plusieurs facteurs décrits au cours de cette étude orientent fortement le diagnostic étiologique vers une origine génétique :

- Origine ethnique différente suivant la fréquence des transpositions.
- Prévalence élevée d'anomalies dentaires associées.
- Fréquence des anomalies bilatérales.
- Implication des mêmes dents dans les anomalies bilatérales.

En résumé, les différentes observations montrent un schéma héréditaire typique d'un allèle autosomique récessif.

De plus les facteurs de transcription MSX1 (Muscle Segment Homeobox gene 1) et PAX9 (Paired Box 9) pourraient participer au contrôle génétique des transpositions entre incisive latérale et canine mandibulaire (Peck *et al.*, 2002). Une autre observation en faveur d'une origine génétique est l'association entre les transpositions dentaires et la calcification du ligament inter-clinoïdien de la selle turcique, décrite précédemment. Le développement de la selle turcique et le développement dentaire ont un développement embryonnaire similaire, ayant tous

deux comme origine les cellules de la crête neurale. Ils impliquent également des voies moléculaires similaires (Scribante *et al.*, 2017).

2.3.2. Anomalie congénitale de développement

Selon l'OMS (Organisation Mondiale de la Santé), les anomalies congénitales « peuvent être définies comme [des anomalies] structurelles ou fonctionnelles qui surviennent durant la vie intra-utérine et peuvent être identifiées avant la naissance, à la naissance, ou plus tard dans la vie. »

Plusieurs auteurs annoncent que l'anomalie de transposition est primitive. Joshi et Bhatt (1971) citent Stafne, qui pense que cette anomalie résulte d'un défaut de développement de l'organe dentaire et pas d'une modification du trajet d'éruption. Elle se produit à un stade précoce du développement et serait la conséquence d'une inversion de la séquence des bourgeons au niveau de la lame dentaire (Shapira et Kuffinec, 2001). Devasya et Sarpangala (2017) rapportent un cas de transposition d'un germe dentaire de deuxième molaire mandibulaire illustrant cette théorie.

Van der Linden *et al.* (1982) mettent en évidence que la localisation des germes dentaires est déterminée par la forme des structures adjacentes, notamment au niveau antérieur du maxillaire. La migration et le chemin d'éruption d'une dent pourraient être influencés par cette morphologie osseuse, ainsi que la position du germe.

Une deuxième hypothèse rapporte l'origine secondaire de la transposition.

Ando *et al.* (1964) rapportent un cas de transmigration d'une canine mandibulaire. Le suivi radiographique du cas sur huit ans met en évidence la migration secondaire du germe, ainsi que la déviation progressive du trajet normal.

2.3.3. Rétention des dents lactéales

D'après Laptook et Silling (1983), la rétention de la canine temporaire entraînerait une obstruction du chemin d'éruption de la canine définitive, qui se trouve alors déviée. Elle réalise ensuite son éruption dans une position transposée.

Peck *et al.* (1993), Joshi et Bhatt (1971) contredisent cette hypothèse. La rétention de la canine temporaire ne serait pas la cause de cette anomalie, mais plutôt la

conséquence directe de ce défaut d'éruption. En l'absence de pression de la dent permanente, la dent temporaire est retenue et la racine se résorbe plus lentement.

2.3.4. Perte précoce de dents lactéales ou définitives

Platzer (1968) note que la perte précoce d'une dent déciduale est un facteur de risque des transpositions. Cette perte prématurée peut parfois entraîner une migration indésirable des dents permanentes adjacentes en cours d'éruption, même dans le cas où un mainteneur d'espace est mis en place.

Un cas de transposition bilatérale entre incisive latérale et canine mandibulaire, avec perte précoce des canines temporaires et des premières molaires est décrit par Shapira et Kuflinec en 1983. De même, plusieurs rapports de cas décrivent une transposition de canine sur le site de l'incisive centrale au maxillaire, après avulsion de cette dernière (de Oliveira Ruellas *et al.*, 2009 ; Lin, 2013).

Bassigny (1990) émet l'hypothèse que le germe dentaire suit « le chemin de moindre résistance ». Ainsi, une avulsion constitue un site attractif pour un germe en phase d'éruption active, entraînant une migration opportuniste.

2.3.5. Traumatisme

Les traumatismes sur les dents temporaires peuvent se répercuter sur les dents définitives sous-jacentes. La transposition fait partie des complications pouvant survenir tardivement.

D'après Shapira *et al.* (1989), dans les cas où les dents adjacentes à la transposition présentent des dilacérations, il est possible que l'origine de cette anomalie soit un traumatisme sur les dents lactéales. D'après Tseng *et al.* (2005) citant Yilmaz *et al.* (2005), un antécédent de traumatisme dentaire est retrouvé dans 50 % des cas de transpositions entre canine maxillaire et incisive centrale maxillaire. Plunkett *et al.* (1998) identifient un antécédent de traumatisme dans la zone de la transposition dans 9,7 % des cas. Wasserstein *et al.* (1997) rapportent un cas de transposition incomplète entre incisive et canine maxillaire droites. Un antécédent de traumatisme à l'âge de deux ans, avec intrusion d'une dent déciduale antérieure (inconnue) est retrouvé.

Dans le cadre des traumatismes des maxillaires, le déplacement d'une dent immature n'ayant pas réalisé son éruption est connu. En présence d'une fracture mandibulaire, lorsque le trait de fracture traverse une zone contenant des germes dentaires, plus fréquemment les canines et troisièmes molaires mandibulaires, le germe peut alors être déplacé et faire son éruption en position transposée (Shah, 1994).

2.3.6. Lésions kystiques

Les kystes épithéliaux odontogéniques et les kystes d'origine inflammatoire, en refoulant les structures anatomiques adjacentes, peuvent être à l'origine de déplacements dentaires et à fortiori causer une anomalie de transposition (Shapira *et al.*, 1989).

Tanaka *et al.* (2019) décrivent un cas de lésion péri-apicale secondaire à des lésions carieuses sur 65 et 26 chez un patient de 9 ans. La radiographie panoramique (figure 9) montre une lésion radioclaire, uniloculaire. Les première et deuxième prémolaires maxillaires gauches sont déplacées et la canine maxillaire gauche est en position haute. Le suivi à court terme après marsupialisation, puis énucléation kystique, montre l'établissement de la transposition entre 23 et 24.

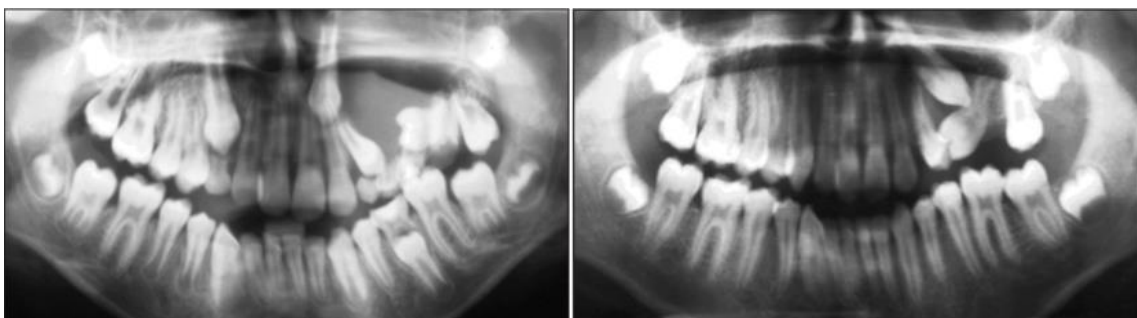

Figure 9 : Radiographies panoramiques montrant la présence d'une lésion kystique secteur 2, puis l'évolution de la transposition entre 23 et 24 après traitement de cette lésion (source : Tanaka *et al.*, 2019).

Joshi (2001) rapporte cinq cas de transmigrations de canines mandibulaires, associées à la présence d'un kyste. Il reste néanmoins difficile de déterminer si la transmigration est une conséquence de ces kystes, ou si les kystes sont apparus après la transmigration de celles-ci.

2.3.7. Dents surnuméraires ou odontomes

D'après Shapira et Kuflinec (2003), Ciarlantini et Melsen (2007), un odontome ou une dent surnuméraire peut être à l'origine d'une transposition dentaire.

Joshi (2001) rapporte également 4 cas de transmigrations de canines associées à la présence d'un odontome.

2.3.8. Dysharmonie dent-arcade (DDA)

D'après Joshi (2001) citant Bennett, Schaad et Thompson (1974), un encombrement dentaire dû à la dérive mésiale des dents pourrait être à l'origine d'une anomalie de transposition.

De plus, Finkelstein *et al.* (2020) montrent qu'un encombrement dentaire supérieur à 3 mm est présent dans 53 % des cas de transpositions.

Néanmoins, aucune preuve statistiquement significative ne prouve que la constriction d'une arcade est un facteur étiologique de la transposition (Plunkett *et al.*, 1998).

3. TRAITEMENT

3.1. Facteurs décisionnels

3.1.1. Âge

Une détection précoce de la transposition en denture mixte, permettra une correction plus aisée de celle-ci (Bassigny, 1990).

De plus d'après Babacan *et al.* (2008), l'âge est un facteur déterminant puisqu'il est directement lié au potentiel de régénération tissulaire.

3.1.2. Coopération du patient

La réussite d'un traitement orthodontique est dépendante de la coopération du patient. D'après Nanda et Kierl (1992) les facteurs essentiels sont :

- le respect des rendez-vous ;
- le respect des consignes pour le port des appareils amovibles et des tractions inter-arcades ;
- le respect des consignes alimentaires ;
- une hygiène bucco-dentaire rigoureuse.

Le niveau de coopération va orienter le praticien dans son choix thérapeutique. Face à une faible motivation, un traitement simple et court devra être privilégié.

Il convient d'informer le patient de toutes les solutions thérapeutiques envisageables et de leur durée. Le plan de traitement est ainsi décidé en accord avec le patient, après recueil du consentement éclairé signé.

3.1.3. Autres anomalies orthodontiques associées

- Dysharmonie dent-arcade

Dans le cadre d'une dysharmonie dent-arcade par macrodontie relative l'avulsion d'une ou des deux dents transposées peut être recommandée si l'espace suffisant

pour aligner les dents ne peut pas être obtenu (Shapira et Kuflinec, 1989 ; Ciarlantini et Melsen, 2007).

- Agénésie d'incisive latérale

D'après Shapira et Kuflinec (1989), une approche thérapeutique peu conventionnelle peut être utilisée dans le cadre d'une agénésie d'incisive latérale maxillaire, associée à une transposition maxillaire entre canine et première prémolaire. Il s'agit de réaliser l'alignement des dents en position transposée, pour permettre la substitution de l'incisive latérale par la prémolaire transposée.

3.1.4. Contexte parodontal

La largeur de l'os alvéolaire doit être prise en compte dans le choix de l'option thérapeutique. Elle est parfois insuffisante pour permettre le déplacement dentaire des dents transposées l'une par rapport à l'autre. Les déplacements orthodontiques peuvent alors engendrer des récessions gingivales, ou encore des défauts osseux, si les racines se déplacent en dehors de l'os alvéolaire (Liaw *et al.*, 2018).

3.1.5. Morphologie dentaire

La morphologie coronaire des dents transposées a une importance primordiale dans la décision de maintenir une dent dans sa position transposée ou non. En effet, si la transposition est conservée elle doit permettre une coronoplastie et un maquillage aisé afin de donner l'illusion que les dents sont dans une position correcte.

La morphologie radiculaire doit également être prise en compte. Dans le cas d'une transposition entre canine et première prémolaire maxillaire la morphologie des racines de la première prémolaire doit permettre d'effectuer la rotation nécessaire, sans risquer de fenestration au niveau de la racine vestibulaire (Ciarlantini et Melsen, 2007).

3.1.6. Schéma occlusal

Il est nécessaire d'adapter et d'intégrer la correction de cette anomalie de position, dans la correction de la malocclusion sous-jacente si elle est présente. La finalité du

traitement doit permettre d'obtenir un guidage canin ou un guidage de groupe symétrique (Ciarlantini et Melsen, 2007).

3.1.7. Esthétique faciale

Un prognathisme facial est un facteur pouvant orienter vers un traitement avec avulsion de l'une des dents transposées (Ciarlantini et Melsen, 2007).

3.1.8. Stade de développement et position des apex

Le stade de développement des dents et la position des apex sont des critères décisifs dans la prise en charge. En effet la largeur vestibulo-palatine de l'os alvéolaire est souvent trop faible pour permettre le déplacement de deux dents adjacentes dans des directions différentes, en particulier lorsqu'elles ont complètement évolué sur l'arcade. Les compressions et frictions peuvent être à l'origine de dommages iatrogènes, tels que les résorptions radiculaires, fenestrations osseuses et récessions parodontales.

D'après plusieurs auteurs (Laptook et Silling, 1983 ; Shapira et Kuflinec, 1989 ; Peck et Peck, 1995) la correction d'une transposition complète est trop risquée et un simple alignement des dents dans leur position transposée est conseillé. Ils suggèrent de corriger uniquement les pseudo-transpositions.

3.1.9. Durée du traitement

La durée du traitement doit être évaluée et adaptée en fonction de la balance bénéfice risque, tout en prenant en compte la motivation et la coopération du patient. En effet, le temps de traitement va varier en fonction de l'option thérapeutique choisie. La correction de la transposition sera souvent plus longue qu'un simple alignement des dents en position transposée (Shapira et Kuflinec, 2001).

3.2. Traitement interceptif

La détection précoce de l'anomalie de transposition et la mise en place d'une prise en charge simplifiée, permettront le plus souvent d'éviter son expression complète ou d'obtenir une éruption tout à fait normale dans le meilleur des cas. Les chances de réussite augmentent avec la précocité de sa mise en évidence.

3.2.1. Avulsion des dents temporaires

Ciarlantini et Melsen (2007), Brownbill *et al.* (1994) proposent lorsque l'anomalie est détectée rapidement entre les âges de 6 et 9 ans, l'avulsion des dents temporaires. Cela va permettre de guider l'éruption de la dent transposée qui suivra spontanément la zone de moindre résistance. Afin de faciliter son évolution l'espace peut être maintenu à l'aide d'un mainteneur d'espace (arc lingual ou arc transpalatin). Cette thérapeutique s'avère concluante uniquement si la transposition est incomplète.

3.2.2. Appareillages interceptifs

D'après Shapira et Kuftinec (1983), Bassigny (1990), Shapira *et al.* (2016), lorsque la transposition mandibulaire entre canine et incisive latérale est détectée radiographiquement à un stade précoce, son développement doit être empêché par le redressement et la mésialisation de l'incisive latérale.

Shapira *et al.* (2003) détaillent un traitement interceptif dans le cadre d'une transposition mandibulaire entre canine et incisive latérale. Ils débutent par l'avulsion des dents temporaires persistantes. L'extraction immédiate de l'incisive latérale déciduale et de la canine déciduale retenues, permettra à l'incisive latérale permanente de se redresser et d'effectuer son éruption en position normale.

Différents appareillages fixes sont proposés afin de guider l'incisive latérale permanente déplacée :

- Arc lingual avec ressort (figure 10).
- Arc lingual avec crochet soudé (figure 11) : un bouton est collé sur l'incisive latérale à mésialer et une traction élastique vient connecter ces deux éléments.
- Système de fixation 2 x 4 d'Edgewise et traction élastique avec ou sans arc lingual (figure 12).

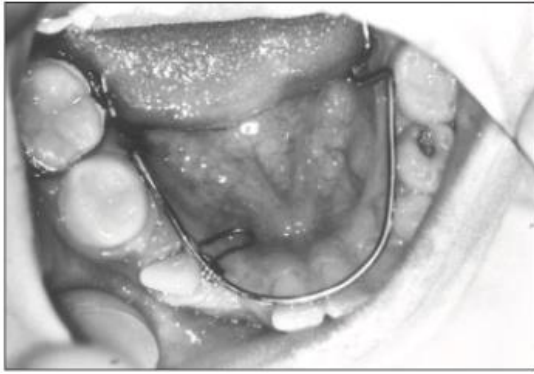


Figure 10 : Arc lingual avec ressort
(source : Shapira et al., 2003).

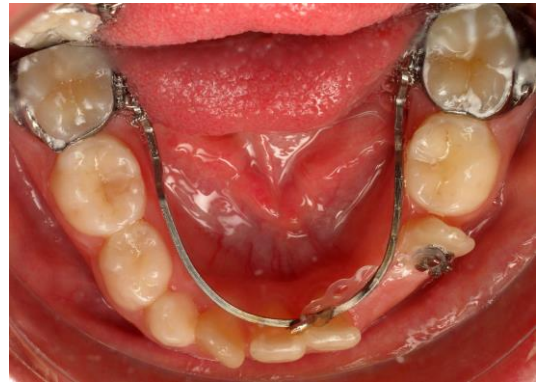

Figure 11 : Arc lingual avec crochet soudé et bouton collé pour traction élastique (source : département ODF du CHU de Nancy).

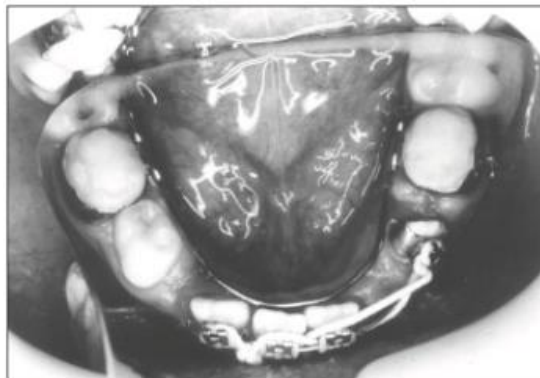


Figure 12 : Système de fixation 2 x 4 d'Edgewise avec traction élastique
(source : Shapira et al., 2003).

3.2.3. Expansion maxillaire rapide par disjoncteur

Chez un patient jeune (entre 8 et 12 ans), pour qui le diagnostic de transposition entre canine et première prémolaire maxillaire est posé, Maspero *et al.* (2016) démontrent que l'expansion maxillaire peut empêcher la mise en place complète de celle-ci. Dans la majorité des cas, la canine transposée se replace spontanément à sa position physiologique après la distraction.

3.3. Traitement curatif

3.3.1. Abstention

L'abstention thérapeutique doit être considérée comme une alternative à part entière, notamment lorsque la balance bénéfice-risque est en défaveur d'un traitement orthodontique (lié à une hygiène bucco-dentaire insuffisante ou à un manque de motivation du patient par exemple) : *Primum non nocere*.

3.3.2. Avulsion

D'après Shapira et Kuflinec (1989), l'extraction d'une ou bien des deux dents transposées peut être envisagée, suivi d'un traitement orthodontique dans les indications suivantes.

Indications :

- Atteinte carieuse d'une ou des deux dents transposées.
- Atteinte traumatique d'une ou des deux dents transposées.
- Encombrement dentaire.
- Prognathisme facial.
- Classe II d'Angle (Matsumoto et Stuani, 2018).

3.3.3. Mise en place sur arcade en position normale

Le traitement orthodontique aura pour but de corriger la transposition en rétablissant la position intra-arcade physiologique des dents transposées. Cette option thérapeutique permet l'obtention du meilleur résultat esthétique et fonctionnel (Shapira et Kuflinec, 1989).

Indications :

- Transposition incomplète.
- Dents transposées en cours d'éruption.

- Transposition complète avec dent en dehors de l'arcade.

Le praticien pourra profiter de différents auxiliaires, afin d'obtenir un renfort d'ancrage facilitant le déplacement de la dent transposée :

- arc transpalatin ;
- plaque palatine ;
- dispositif d'ancrage temporaire : mini-vis (Liaw *et al.*, 2018).

- Utilisation d'une plaque palatine amovible (Sabri *et al.*, 2008)

Sabri *et al.* (2008) décrivent l'utilisation d'une plaque amovible dans le cadre d'une transposition incomplète bilatérale maxillaire entre canine et première prémolaire. Les canines sont exposées chirurgicalement, puis déplacées en égression et distalisation, à l'aide d'un élastique ancré sur les bras vestibulaires de la plaque (figure 13). Cette méthode permet de profiter de l'ancrage de la voûte palatine et de la crête alvéolaire, tout en évitant les interférences avec les incisives latérales. La suite du traitement est réalisée à l'aide d'un appareil multi-attaches.

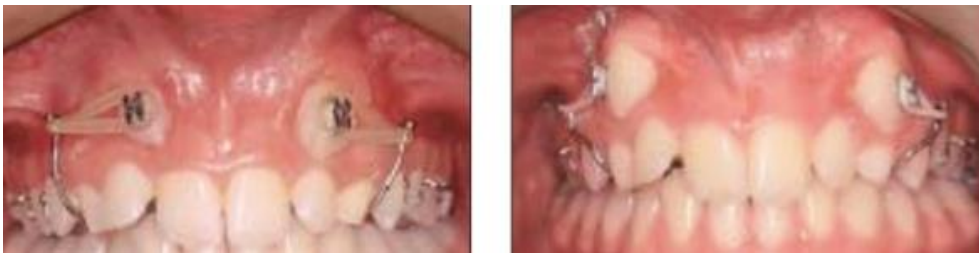

Figure 13 : Correction de la transposition incomplète maxillaire entre canine et première prémolaire à l'aide d'une plaque palatine amovible (source: Sabri *et al.*, 2008).

- Utilisation d'un système avec boucles

L'utilisation d'une boucle pour aligner la dent transposée dans sa position normale est proposée par différents auteurs.

Ciarlantini et Melsen (2007) proposent l'utilisation de deux boucles dans un cas de transposition maxillaire incomplète entre canine et première prémolaire, chez une patiente de 11,1 ans.

Un ATP est mis en place afin de renforcer l'ancrage. La partie active de l'appareillage est constituée de deux boucles individuelles en alliage bêta-titane (TMA) .017 x .025 ". Les boucles sont insérées dans le tube molaire (figure 14).

La première boucle a comme action de déplacer la canine mésialement. La seconde boucle a pour but de redresser la prémolaire tout en permettant le mouvement mésial, l'égression et le mouvement palatin de la canine.

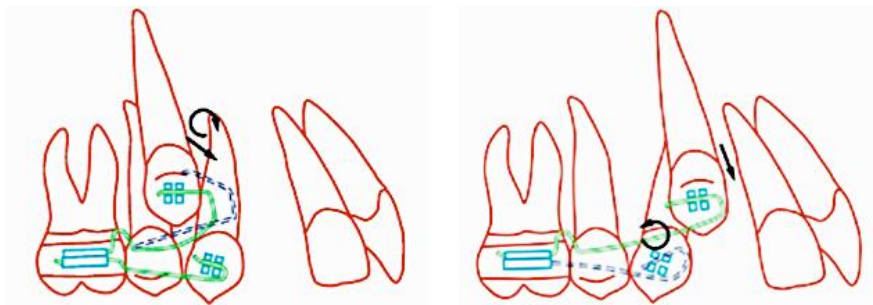


Figure 14 : Schématisation de la biomécanique des boucles (source : Ciarlantini et Melsen, 2007).

Hsu *et al.* (2016) décrivent l'utilisation d'une boucle en T pour rétracter la canine dans un cas de transposition maxillaire entre canine et incisive latérale.

Une mini-vis infra-zygomatique est placée au niveau du secteur 2 comme renfort d'ancrage. La boucle en T en TMA .019 x .025 " est connectée à la mini-vis et placée dans l'attache de la canine pour activer sa rétraction. Cette boucle délivre un moment horaire sur la canine (figure 15). Une chaînette élastomérique est ensuite utilisée pour mésallier l'incisive latérale (figure 16).

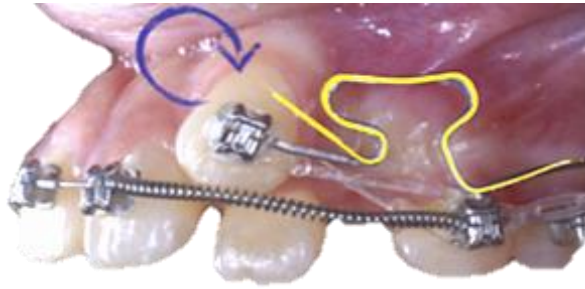

Figure 15 : Schématisation de la boucle en T (jaune). La flèche bleue représente le moment horaire de la canine (source : Hsu et al., 2016).

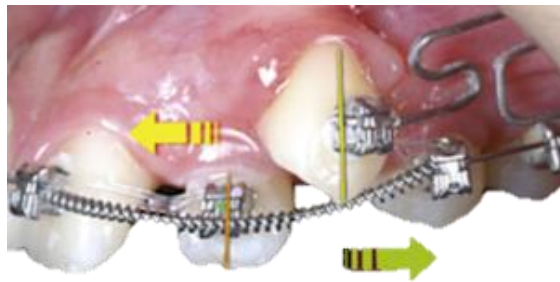


Figure 16 : Schématisation de la force de distalisation exercée sur la canine par la flèche verte, et de la force de mésialisation sur l'incisive latérale par la flèche jaune (source : Hsu et al., 2016).

- Utilisation d'un système cantilever (Ciarlantini et Melsen, 2007)

Cantilever = « Structure ou appareil qui n'a qu'une seule extrémité » (Burstone et Choy, 2015).

Cette technique est décrite chez une patiente de 11,8 ans avec une transposition maxillaire incomplète entre canine et incisive latérale. Un ATP est mis en place en renfort d'ancrage. Un arc en TMA .016 x .022 " continu est mis en place de 16 à 21 avec une extension jusqu'à 23 contournant la 22 non prise en charge (figure 17).

La première phase du traitement consiste à activer le bras prenant en charge 23, afin de la déplacer distalement, tout en contrôlant le sens vertical grâce à une force passant près du centre de résistance.

Au cours de la deuxième phase le bras est raccourci et utilisé pour activer le mouvement vestibulaire et distal de 23. Une fois la canine passée au-dessus de l'incisive latérale elle est guidée sur l'arcade par un mouvement distal à l'aide d'un ressort actif en NiTi (Nickel -Titane).

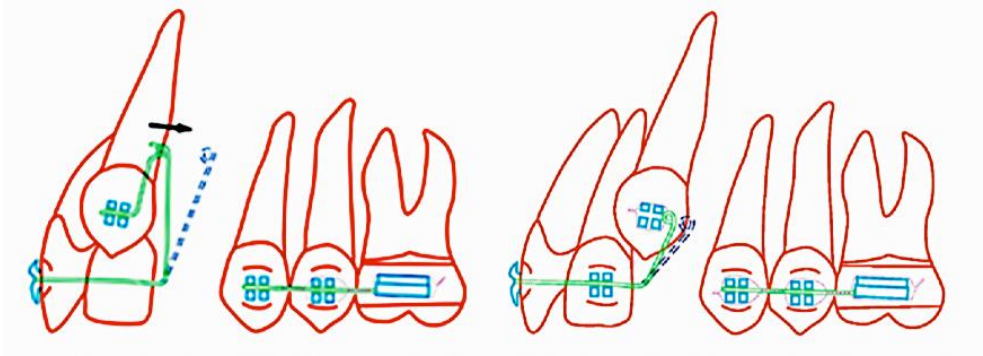


Figure 17 : Schématisation de la biomécanique du cantilever (source : Ciarlantini et Melsen, 2007).

- Système cantilever avec ancrage direct sur mini-vis (Correa *et al.*, 2021)

Une mini-vis est placée entre la deuxième prémolaire et la première molaire maxillaire pour assurer l'ancrage nécessaire à la mésialisation de la canine. Des forces légères (50 à 100 g) sont appliquées à l'aide d'un ressort en nickel NiTi inséré sur le cantilever (figure 18). Cette technique permet la mésialisation de la canine sans effet parasite sur la première prémolaire. Un bon contrôle du torque de la canine est nécessaire, afin d'éviter les contacts avec les racines des prémolaires. L'égression de la canine une fois mésialée est obtenue à l'aide de l'appareil multi-attaches.

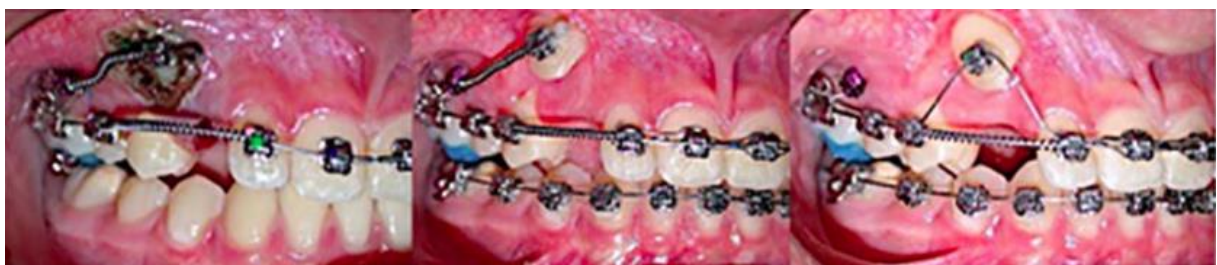

Figure 18 : Mésialisation de la canine à l'aide d'un cantilever ancré sur mini-vis (source : Correa *et al.*, 2021).

- Technique du bypass sur arc droit (Li *et al.*, 2021)

Cette technique présente l'avantage d'entraîner moins d'inconfort chez le patient, tout en étant plus simple et plus rapide. Elle permet également l'utilisation de forces légères, contrairement aux techniques précédentes. Néanmoins, cette technique ne permet pas de contrôler le torque des dents transposées. Elle est représentée ici

dans un cas de transposition maxillaire complète entre incisive centrale et incisive latérale.

Un arc transpalatin est mis en place en renfort d'ancrage.

Le système de bypass se décompose de la façon suivante (figure 19) :

- Un arc en NiTi .012 " représenté par la ligne rouge. C'est un arc continu qui passe dans les attaches des dents transposées, en contournant l'incisive centrale en palatin.
- Un arc en acier .019 x .025 " avec boucle oméga servant de stop, représenté par la ligne creuse bleue.
- La force et le moment appliqués sur l'incisive latérale sont représentés par les flèches bleues.
- La flèche rouge décrit la force et le moment appliqués sur l'incisive centrale.
- La force de traction de la chaînette élastomérique sur l'incisive centrale est représentée par la flèche verte. L'incisive centrale réalise un mouvement mésial.
- Le mouvement vestibulaire de l'incisive centrale est limité par la force de réaction de l'arc en acier, représenté par la flèche jaune.

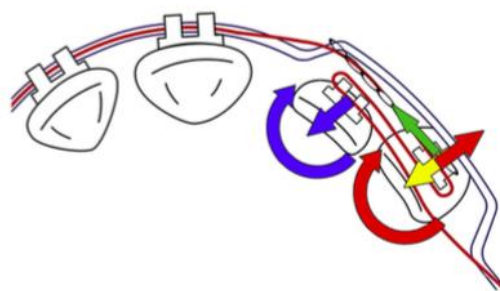


Figure 19 : Schématisation de la technique du bypass sur arc droit (source : Li et al., 2021).

D'un point de vue biomécanique il se forme deux couples de force qui éloignent progressivement les deux dents transposées l'une de l'autre. Ils agissent premièrement dans le sens vestibulo-palatin, puis dans le sens mésio-distal, avant de les aligner entre elles (figure 20).

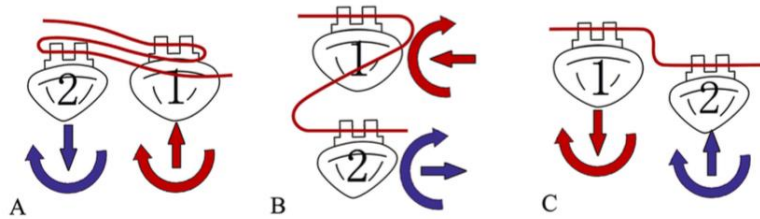


Figure 20 : Analyse biomécanique de la technique du bypass sur arc droit (source : Li et al., 2021).

- Technique du bypass à l'aide d'une mini-vis palatine (Liaw et al., 2018)

Cette option est décrite dans un cas de transposition maxillaire complète entre canine et première prémolaire. La mini-vis sert d'ancrage absolu, permettant de déplacer la prémolaire en palatin et de la faire pivoter en limitant les effets parasites (figure 21). La mésialisation de la canine est ensuite réalisée par une traction élastomérique, tout en respectant les limites de l'os alvéolaire (figure 22).

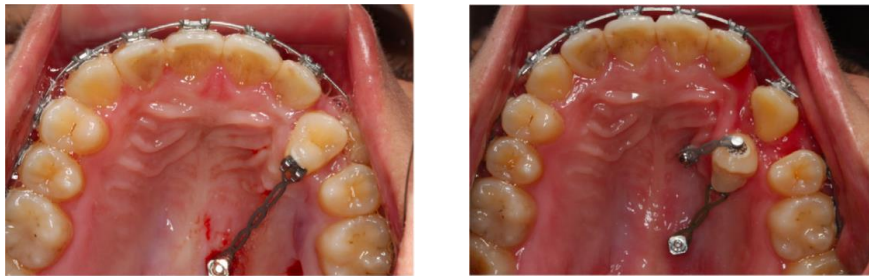

Figure 21 : Traction et rotation de la prémolaire à l'aide d'une mini-vis (source : Liaw et al., 2018).

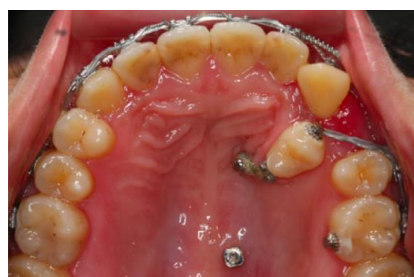

Figure 22 : Déplacement mésial de la canine (source : Liaw et al., 2018).

- Technique du bypass à l'aide d'un arc transpalatin (Capelozza Filho et al., 2007)

Cette technique est décrite dans un cas de transposition maxillaire complète entre canine et première prémolaire, avec canine en dehors de l'arcade, chez une patiente de 9 ans et 3 mois.

Un arc transpalatin est associé à un cantilever palatin. La première prémolaire est déplacée en direction palatine et la canine effectue un mouvement mésial dans le même temps à l'aide d'un ressort ouvert en NiTi (figure 23).

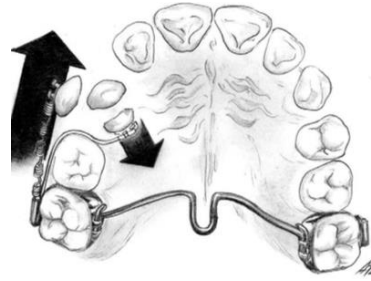


Figure 23 : Schématisation de la technique du bypass à l'aide d'un ATP et d'un cantilever
(source : Capelozza Filho et al., 2007).

3.3.4. Alignement en position transposée

Une possibilité thérapeutique consiste à réaliser un alignement en conservant la dent dans sa position transposée. Ce traitement sera suivi d'une étape de coronoplastie additive et/ou soustractive en fonction des dents impliquées. Cette solution est la plus prédictible et la plus rapide.

Indications :

- Morphologie dentaire adaptée (face vestibulaire de la prémolaire maxillaire semblable à la face vestibulaire de la canine maxillaire).
- Dents transposées ayant achevé leur éruption.
- Transposition maxillaire complète avec dent transposée intégrée à la courbe de l'arcade.
- Transposition mandibulaire (Shapira et Kuftinec, 1983 ; Shapira *et al.*, 1989).

Dans un cas de transposition maxillaire entre canine et première prémolaire quelques particularités thérapeutiques sont à appliquer (Liaw *et al.*, 2018) :

- L'attache sur la première prémolaire transposée doit être collée plus en distal afin d'obtenir une rotation mésiale de celle-ci, permettant de mimer au mieux la canine.

- L'attache sur la première prémolaire transposée doit également être collée plus en occlusal afin de l'ingresser pour harmoniser la ligne des collets.
- Les interférences occlusales de la première prémolaire substituant la canine doivent être éliminées.

Rapport de cas d'une transposition maxillaire complète entre canine et première prémolaire, suivi personnellement dans le département d'orthopédie dento-faciale du CHRU de Nancy.

Nous recevons un patient de 10 ans adressé par le service d'odontologie pédiatrique suite à la détection d'une transposition maxillaire entre canine et première prémolaire à droite.

Les photos endobuccales initiales montrent les signes cliniques caractéristiques de cette anomalie (figure 24) :

- persistance de la canine déciduale 53 ;
- rotation mésio-vestibulaire de 14 ;
- éruption de la canine entre les deux prémolaires.

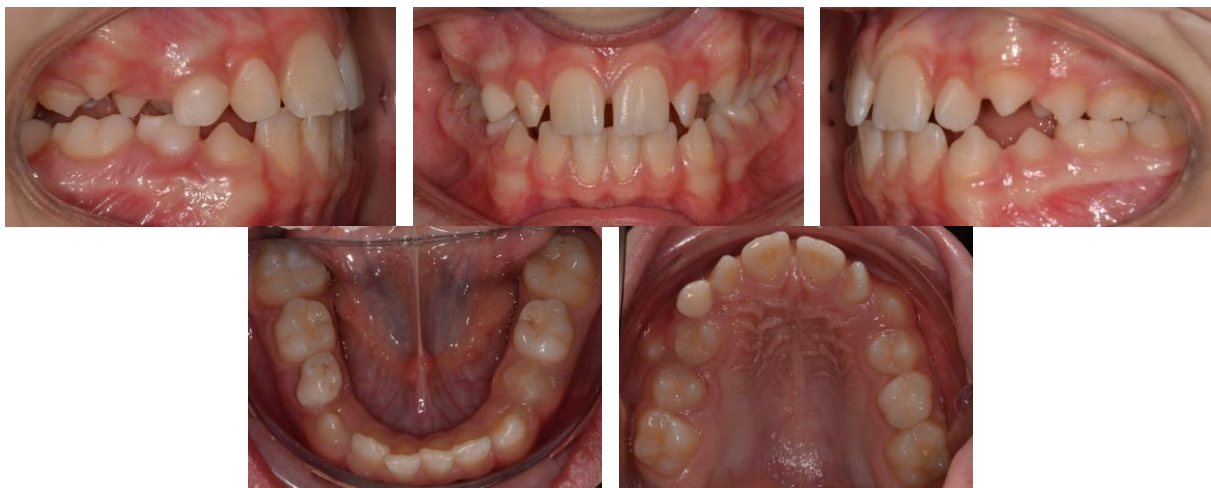

Figure 24 : Photos endobuccales initiales (source : document personnel).

La radiographie panoramique permet d'établir le diagnostic de transposition complète. L'apex de la canine est positionné entre les apex des prémolaires (figure 25).

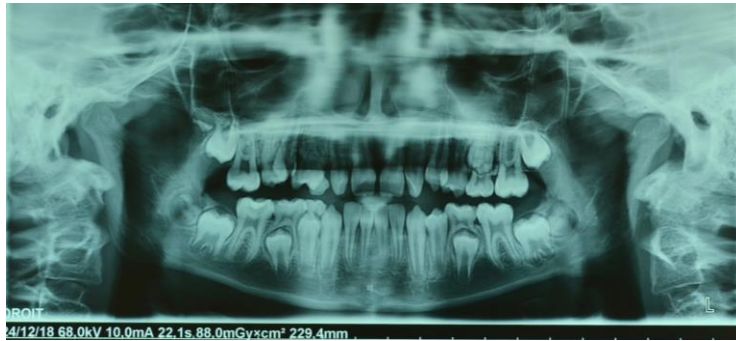

Figure 25 : Radiographie panoramique montrant la transposition complète entre 13 et 14
(source : document personnel).

Après discussion avec le patient et ses parents, la solution thérapeutique retenue est l'alignement en position transposée. Les risques iatrogènes étant élevés dans le cas de la correction d'une transposition complète, cette option n'a pas été retenue. De plus, la morphologie et la couleur de la prémolaire transposée sont favorables à cet alignement.

Nous détaillerons ici la progression thérapeutique de la phase d'alignement :

1. Avulsion de la canine déciduale persistante (figure 26).

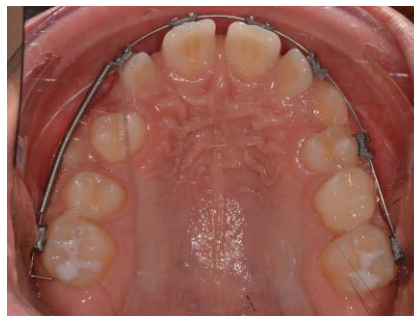

Figure 26 : Situation endobuccale après avulsion de la canine déciduale
(source : document personnel).

2. Aménagement de l'espace pour la canine permanente (figure 27).

L'espace est obtenu par mésialisation de la prémolaire dans l'espace d'extraction de la canine temporaire. Un bouton est collé sur la première prémolaire, un piton est serti sur l'arc en distal de l'incisive latérale et une chaînette élastomérique connecte ces deux éléments.

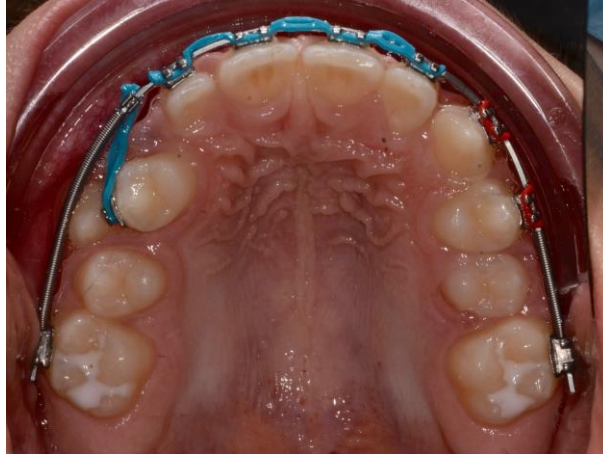

Figure 27 : Aménagement d'espace de la canine permanente (source : document personnel).

3. Collage des attaches sur la prémolaire et la canine transposées (figure 28).

Le collage de l'attache sur la première prémolaire est effectué plus en occlusal que la pratique habituelle afin de l'ingresser, et plus en distal afin de créer une rotation mésiale. Afin de corriger le torque très négatif de la canine et mimer au mieux une prémolaire, un bracket de prémolaire mandibulaire est collé à l'envers. L'information contenue dans le bracket est un torque de -12. Un torque de +12 sera donc exprimé sur cette dent.

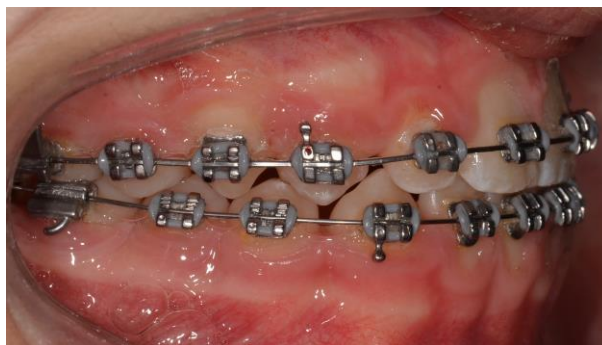


Figure 28 : Collage des attaches sur la prémolaire et la canine transposées (source : document personnel).

3.3.5. Autotransplantation

L'autotransplantation associée à un traitement orthodontique offre une solution thérapeutique intéressante. Elle peut simplifier une situation orthodontique complexe. Le traitement orthodontique peut débuter 3 à 9 mois après l'intervention chirurgicale. La réussite de ce traitement repose sur la survie du greffon.

Différentes conditions sont à respecter (Paulsen, 2001) :

- Prélèvement du transplant lorsque la racine atteint les trois quarts de son édification.
- Transplant avec un apex ouvert.
- Technique chirurgicale soigneuse, atraumatique, qui préserve le ligament parodontal et la gencive marginale.

L'autotransplantation de canine est une stratégie envisageable dans les cas de transmigrations de canines mandibulaires incluses, mais elle reste très rarement utilisée (Dalessandri *et al.*, 2017).

4. TRANSPOSITION DENTAIRE ET COMPLICATIONS

4.1. Résorption radiculaire

Les transpositions dentaires peuvent être à l'origine de complications. En effet la dent transposée peut entraîner la résorption radiculaire des dents adjacentes comme le montre cette radiographie péri-apicale (figure 29). Les dents 11 et 12 sont résorbées suite à la transposition maxillaire entre canine et incisive centrale.

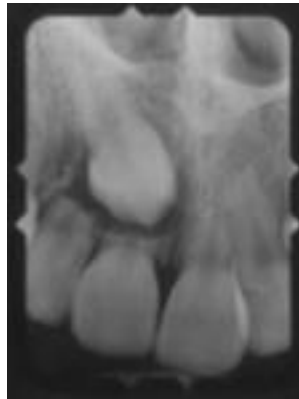

Figure 29 : Résorption radiculaire de 11 et 12 suite à la transposition maxillaire entre canine et incisive centrale (source : Saldarriaga et Patiño, 2003).

4.2. Traitement et risques iatrogènes

La correction des transpositions doit être réalisée en suivant les indications définies précédemment et avec un bon contrôle de nos mécaniques. La largeur alvéolaire vestibulo-palatine et surtout vestibulo-linguale ne sont souvent pas suffisantes pour supporter le déplacement de deux dents dans des directions différentes. La compression et la friction qui en résultent peuvent causer des dommages aux dents et aux tissus parodontaux (Ciarlantini et Melsen, 2007 ; de Paula *et al.*, 2011) :

- résorption radiculaire ;
- fenestration ;
- récession gingivale.

Sabri *et al.* (2008) décrivent un cas de récession gingivale sur 33 après correction d'une transposition incomplète entre 32 et 33 (figure 30). Elle est consécutive à la faible largeur vestibulo-linguale de l'os alvéolaire mandibulaire.

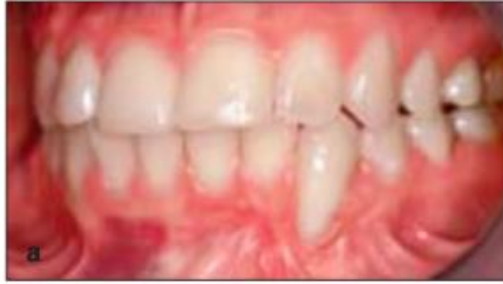

Figure 30 : Récession gingivale sur 33 après correction d'une transposition mandibulaire incomplète entre canine et incisive latérale (source : Sabri et al., 2008).

5. ARBRES DÉCISIONNELS POUR LA PRISE EN CHARGE ORTHODONTIQUE DES TRANSPOSITIONS DENTAIRES

Les arbres décisionnels (figures 31, 32) sont établis en prenant en compte les recommandations majoritairement rencontrées dans la littérature. Ils n'ont pas vocation à être exhaustifs, mais plutôt à guider le praticien dans son choix thérapeutique, le contexte orthodontique associé à cette anomalie pouvant être très variable.

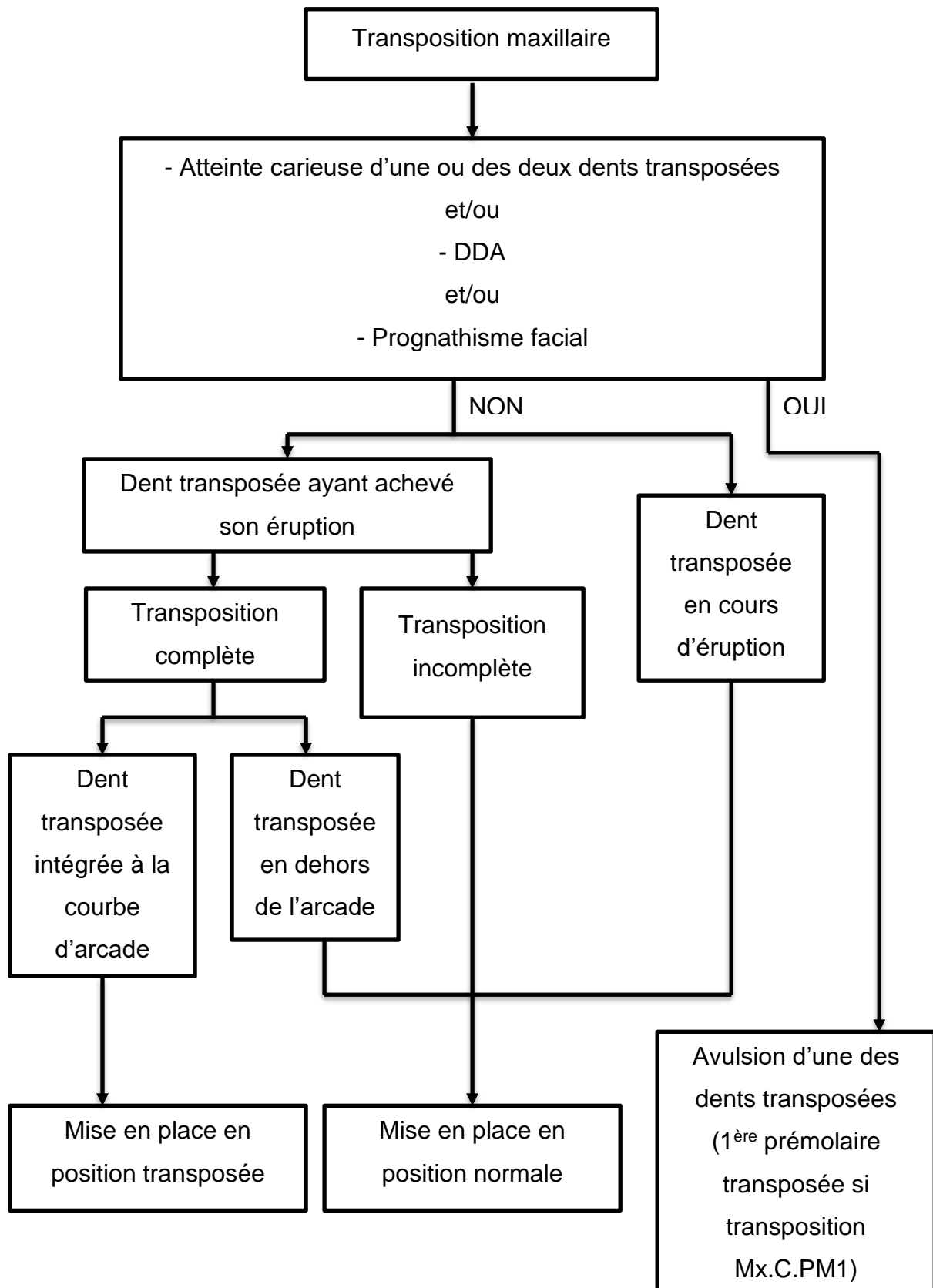


Figure 31 : Arbre décisionnel dans le cadre d'une transposition maxillaire
(source : document personnel).

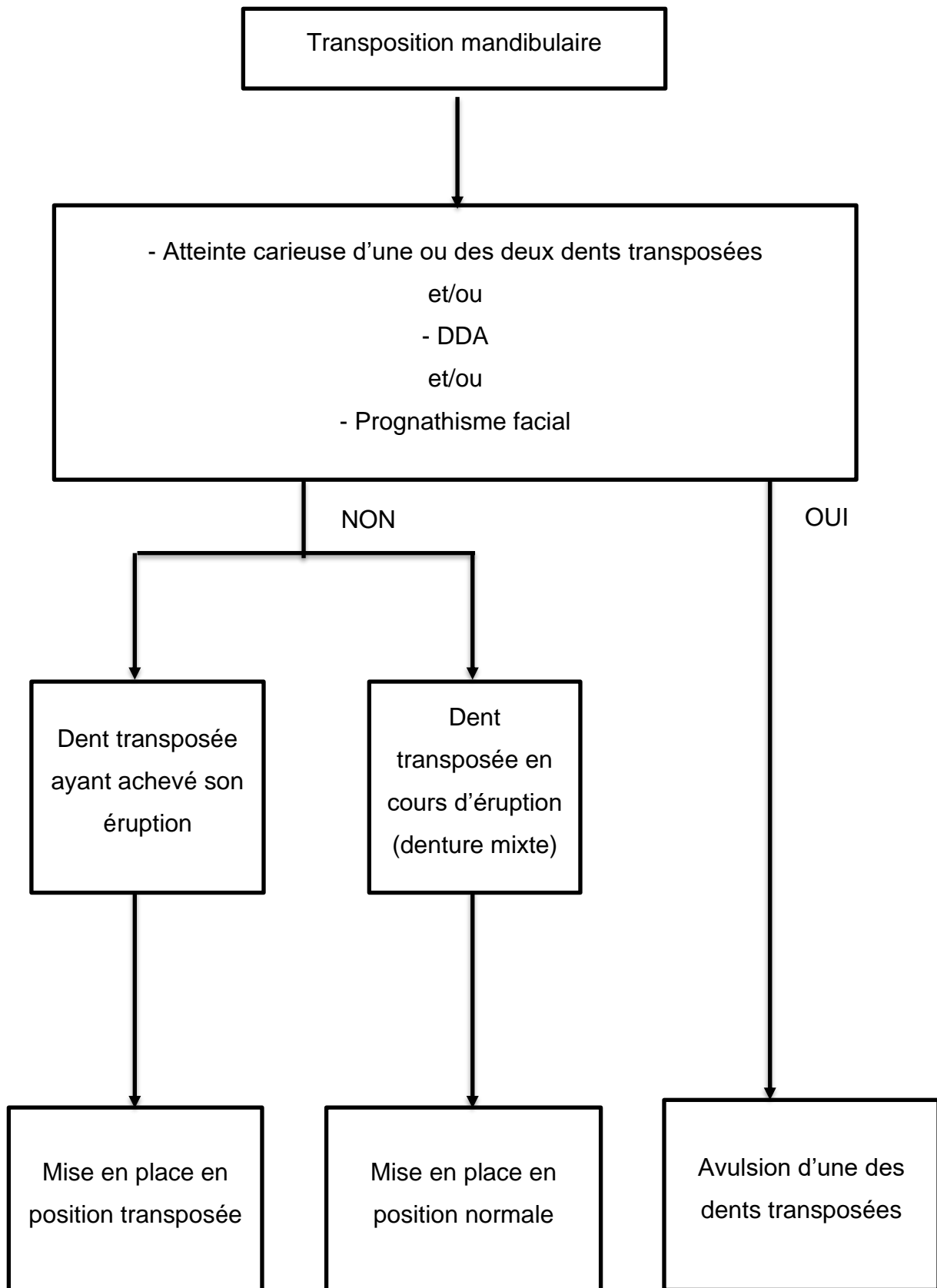


Figure 32 : Arbre décisionnel dans le cadre d'une transposition mandibulaire (source : document personnel).

6. CONCLUSION

La transposition dentaire est une anomalie topographique d'éruption rare, avec une prévalence variant d'un pays à l'autre. Elle se produit majoritairement au maxillaire, unilatéralement, entre canine et première prémolaire, du côté gauche et avec une prédominance féminine. La dernière méta-analyse sur la prévalence des transpositions date de 2010. Il serait judicieux d'en développer une nouvelle dans le but d'obtenir un état des lieux actuel de cette anomalie, de nouveaux articles étant apparus depuis cette date.

Actuellement son étiologie divise les auteurs, mais la théorie d'une origine multifactorielle l'emporte.

Le diagnostic de cette anomalie est simple et peut s'effectuer par un examen visuel, le plus souvent. Il doit néanmoins être complété par un examen radiographique rigoureux afin de déterminer si la transposition est complète ou incomplète. De plus, le CBCT se révèle être un prérequis indispensable à la décision thérapeutique afin d'évaluer les rapports entre les dents transposées et les structures adjacentes.

Lorsque cette anomalie est découverte à un stade précoce, son traitement pourra être interceptif afin d'empêcher sa mise en place complète et ainsi optimiser les chances de correction.

Si elle est découverte plus tardivement le traitement sera curatif. Deux grandes options thérapeutiques se distinguent. La première possibilité est d'aligner les dents en position transposées et la deuxième est représentée par la correction de la transposition.

Plusieurs facteurs entre en jeu dans la prise de cette décision, c'est pourquoi des arbres décisionnels ont été réalisés afin d'orienter le praticien dans son choix. Néanmoins, gardons à l'esprit que le bon sens clinique reste indispensable face à l'absence de consensus concernant ces thérapeutiques et face à la variété des anomalies orthodontiques pouvant être associées.

RÉFÉRENCES BIBLIOGRAPHIQUES

1. Ando S, Aizawa K, Nakashima T, Sanka Y, Shimbo K, Kiyokawa K. Transmigration Process of the Impacted Mandibular Cuspid. *J Nihon Univ Sch Dent.* 1964; 6(2): 66-71.
2. Attia Y. [The transposed canine: classification and therapeutic approach]. *Orthod Fr.* 1986; 57(Pt 2): 615-27.
3. Babacan H, Kiliç B, Biçakçi A. Maxillary canine-first premolar transposition in the permanent dentition. *Angle Orthod.* 2008; 78(5): 954-60.
4. Bassigny F. [Transposition of permanent canines and its prevention: a preventive approach]. *Rev Orthop Dento Faciale.* 1990; 24(2): 151-64.
5. Bassigny F, Canal P. *Manuel d'orthopédie dento-faciale.* Paris : Masson ; 1983. 210 p.
6. Bhaskar SN, Orban BJ. *Orban's oral histology and embryology.* 11e édition. St. Louis: Mosby Year Book; 1991. 489 p.
7. Bilge NH, Yeşiltepe S, Ağırman KT, Çağlayan F, Bilge OM. Investigation of prevalence of dental anomalies by using digital panoramic radiographs. *Folia Morphol.* 2018; 77(2): 323-8.
8. Bourzgui F, Sebbar M, Ait Ikiss J, Hamza M, Abidine Z, El Quars F. Tooth transposition: a descriptive study in a 547-patient sample. *Int Orthod.* sept 2012; 10(3): 311-7.
9. Brownbill JW, Holmberg M, Fleming P, Messer LB. Ectopic eruption of transposed mandibular permanent lateral incisors beneath primary first molars. Case report. *Aust Dent J.* 1994; 39(1): 1-3.
10. Burnett SE. Prevalence of maxillary canine-first premolar transposition in a composite African sample. *Angle Orthod.* 1999; 69(2): 187-9.
11. Burstone CJ, Choy K. *The Biomechanical Foundation of Clinical Orthodontics.* Chicago: Quintessence Publishing Company; 2015. 580 p.

12. Cahill DR. Eruption pathway formation in the presence of experimental tooth impaction in puppies. *Anat Rec.* 1969; 164(1): 67-77.
13. Cahill DR. Histological changes in the bony crypt and gubernacular canal of erupting permanent premolars during deciduous premolar exfoliation in beagles. *J Dent Res.* 1974; 53(4): 786-91.
14. Campoy MD, González-Allo A, Moreira J, Ustrell J, Pinho T. Dental anomalies in a Portuguese population. *Int Orthod.* 2013; 11(2): 210-20.
15. Capellozza Filho L, Cardoso M de A, An TL, Bertoz FA. Maxillary canine--first premolar transposition. *Angle Orthod.* 2007a; 77(1): 167-75.
16. Capellozza Filho L, Cardoso MA, An TL, Bertoz FA. Maxillary Canine—First Premolar Transposition: Restoring Normal Tooth Order With Segmented Mechanics. *Angle Orthod.* 2007b; 77(1): 167-75.
17. Carlson H. Studies on the rate and amount of eruption of certain human teeth. *Am J Orthod Oral Surg.* 1945-1944; 42: 78-91.
18. Celikoglu M, Miloglu O, Oztek O. Investigation of tooth transposition in a non-syndromic Turkish anatolian population: characteristic features and associated dental anomalies. *Med Oral Patol Oral Cir Bucal.* 2010; 15(5): e716-720.
19. Chattopadhyay A, Srinivas K. Transposition of teeth and genetic etiology. *Angle Orthodontist.* 1996; 66(2): 147-52.
20. Cho S, Chu V, Ki Y. A retrospective study on 69 cases of maxillary tooth transposition. *J Oral Sci.* 2012; 54(2): 197-203.
21. Ciarlantini R, Melsen B. Maxillary tooth transposition: correct or accept? *Am J Orthod Dentofacial Orthop.* 2007; 132(3): 385-94.
22. Correa MS, Ellinger Correa FN, de Freitas KMS, de Freitas MR, Garib DG, Janson G. Two-phase orthodontic treatment of two different types of tooth transposition in the same patient. *J Orthod.* 2021; 48(4): 426-34.

23. Dalessandri D, Parrini S, Rubiano R, Gallone D, Migliorati M. Impacted and transmigrant mandibular canines incidence, aetiology, and treatment: a systematic review. *Eur J Orthod.* 2017; 39(2): 161-9.
24. Danielsen JC, Karimian K, Ciarlantini R, Melsen B, Kjær I. Unilateral and bilateral dental transpositions in the maxilla-dental and skeletal findings in 63 individuals. *Eur Arch Paediatr Dent.* 2015; 16(6): 467-76.
25. Darmon M-L. Les transpositions intra-maxillaires : résultats d'une enquête auprès des praticiens. *Orthod Fr.* 2004; 75(1): 17-24.
26. De Grauwe A, Ayaz I, Shujaat S, Dimitrov S, Gbadegbegnon L, Vande Vannet B, et coll. CBCT in orthodontics: a systematic review on justification of CBCT in a paediatric population prior to orthodontic treatment. *Eur J Orthod.* 2019; 41(4): 381-9.
27. Devasya A, Sarpangala M. An unusual case of incomplete tooth germ transposition: A rare case report. *J Forensic Dent Sci.* 2017; 9(2): 102-5.
28. Ely NJ, Sherriff M, Cobourne MT. Dental transposition as a disorder of genetic origin. *Eur J Orthod.* 2006; 28(2): 145-51.
29. Feichtinger C, Rossiwall B, Wunderer H. Canine transposition as autosomal recessive trait in an inbred kindred. *J Dent Res.* 1977; 56(12): 1449-52.
30. Finkelstein T, Shapira Y, Pavlidi AM, Davidovitch M, Blumer S, Schonberger S, et coll. Canine Transposition - Prevalence, Distribution and Treatment Considerations among Orthodontic Patients. *J Clin Pediatr Dent.* 2020; 44(4): 268-73.
31. Gorski JP, Marks SC, Cahill DR, Wise GE. Developmental changes in the extracellular matrix of the dental follicle during tooth eruption. *Connect Tissue Res.* 1988; 18(3): 175-90.
32. Gracco A, Siviero L, Perri A, Favero L, Stellini E. Orthodontic treatment of a transposed maxillary canine and first premolar in a young patient with Class III malocclusion. *Korean J Orthod.* 2015; 45(6): 322-33.

33. Hsu YL, Chang CH, Roberts WE. Canine-lateral incisor transposition: Controlling root resorption with a bone-anchored T-loop retraction. *Am J Orthod Dentofacial Orthop.* 2016; 150(6): 1039-50.
34. Iizuka T, Cielinski M, Aukerman SL, Marks SC. The effects of colony-stimulating factor-1 on tooth eruption in the toothless (osteopetrotic) rat in relation to the critical periods for bone resorption during tooth eruption. *Arch Oral Biol.* 1992; 37(8): 629-36.
35. Irish JD. Tooth transposition prevalence and type among sub-Saharan Africans. *Am J Hum Biol.* 2020; 32(2): e23329.
36. Joshi MR. Transmigrant mandibular canines: a record of 28 cases and a retrospective review of the literature. *Angle Orthod.* 2001; 71(1): 12-22.
37. Joshi MR, Bhatt NA. Canine transposition. *Oral Surg Oral Med Oral Pathol.* 1971; 31(1): 49-54.
38. Laganà G, Venza N, Borzabadi-Farahani A, Fabi F, Danesi C, Cozza P. Dental anomalies: prevalence and associations between them in a large sample of non-orthodontic subjects, a cross-sectional study. *BMC Oral Health.* 2017; 17(1): 62.
39. Lupton T, Silling G. Canine transposition--approaches to treatment. *J Am Dent Assoc.* 1983; 107(5): 746-8.
40. Larson EK, Cahill DR, Gorski JP, Marks SC. The effect of removing the true dental follicle on premolar eruption in the dog. *Arch Oral Biol.* 1994; 39(4): 271-5.
41. Lautrou A. *Abrégé d'anatomie dentaire.* Paris : Masson ; 1992. 272 p.
42. Leonardi R, Farella M, Cobourne MT. An association between sella turcica bridging and dental transposition. *Eur J Orthod.* 2011; 33(4): 461-5.
43. Li B, Huang Y, Lin X. Continuous archwire technique for the correction of completely transposed maxillary incisors. *Am J Orthod Dentofacial Orthop.* 2021; 159(3): 360-72.

44. Liaw J, Lin J, Huang G. The applications of TADs in canine transpositions. *Semin in Orthod.* 2018; 24(1): 155-90.
45. Lin Y-TJ. Maxillary canine-to-maxillary incisor transposition. *Pediatr Dent.* 2013; 35(5): 408-10.
46. Lukacs JR. Canine transposition in prehistoric Pakistan: Bronze Age and Iron Age case reports. *Angle Orthod.* 1998; 68(5): 475-80.
47. Marks SC, Cahill DR. Regional control by the dental follicle of alterations in alveolar bone metabolism during tooth eruption. *J Oral Pathol.* 1987; 16(4): 164-9.
48. Maspero C, Giannini L, Galbiati G, Feresini M, Farronato G. Effect of rapid palatal expansion in early treatment and spontaneous correction of maxillary canine-first premolar transposition. *Minerva Stomatol.* 2016; 65(3): 134-43.
49. Matsumoto MAN, Stuani MBS. Tooth transposition: a multidisciplinary approach. *Dental Press J Orthod.* 2018; 23(1): 97-107.
50. Mupparapu M. Patterns of intra-osseous transmigration and ectopic eruption of mandibular canines: review of literature and report of nine additional cases. *Dentomaxillofac Radiol.* 2002; 31(6): 355-60.
51. Mupparapu M, Auluck A, Suhaz S, Pai KM, Nagpal A. Patterns of intraosseous transmigration and ectopic eruption of bilaterally transmigrating mandibular canines: radiographic study and proposed classification. *Quintessence Int.* 2007; 38(10): 821-8.
52. Nanci A, Ten Cate AR. *Ten Cate's oral histology: development, structure, and function.* St. Louis, Mo.: Elsevier; 2013. 379 p.
53. Nanda RS, Kierl MJ. Prediction of cooperation in orthodontic treatment. *Am J Orthod Dentofacial Orthop.* 1992; 102(1): 15-21.
54. Nelson GC. Maxillary canine/third premolar transposition in a prehistoric population from Santa Cruz Island, California. *Am J Phys Anthropol.* 1992; 88(2): 135-44.

55. de Oliveira Ruellas AC, de Oliveira AM, Pithon MM. Transposition of a canine to the extraction site of a dilacerated maxillary central incisor. *Am J Orthod Dentofacial Orthop.* 2009; 135(4 Suppl): S133-139.
56. Pair J. Transposition of a maxillary canine and a lateral incisor and use of cone-beam computed tomography for treatment planning. *Am J Orthod Dentofacial Orthop.* 2011; 139(6): 834-44.
57. Papadopoulos MA, Chatzoudi M, Kaklamanos EG. Prevalence of tooth transposition. A meta-analysis. *Angle Orthod.* 2010; 80(2): 275-85.
58. Papadopoulos MA, Chatzoudi M, Karagiannis V. Assessment of characteristic features and dental anomalies accompanying tooth transposition: a meta-analysis. *Am J Orthod Dentofacial Orthop.* 2009; 136(3): 308.e1-10; discussion 308-309.
59. Patil S, Doni B, Kaswan S, Rahman F. Prevalence of dental anomalies in Indian population. *J Clin Exp Dent.* 2013; 5(4): e183-186.
60. de Paula VAC, Giacomet F, Bolognese AM, Maia LC. Ectopia and partial transposition of mandibular lateral incisors in a child patient. *ISRN Dent.* 2011; 2011: 329067.
61. Paulsen HU. Autotransplantation of teeth in orthodontic treatment. *Am J Orthod Dentofacial Orthop.* 2001; 119(4): 336-7.
62. Peck L, Peck S, Attia Y. Maxillary canine-first premolar transposition, associated dental anomalies and genetic basis. *Angle Orthod.* 1993; 63(2): 99-109; discussion 110.
63. Peck S, Peck L. Classification of maxillary tooth transpositions. *Am J Orthod Dentofacial Orthop.* 1995; 107(5): 505-17.
64. Peck S, Peck L, Kataja M. Mandibular lateral incisor-canine transposition, concomitant dental anomalies, and genetic control. *Angle Orthod.* 1998; 68(5): 455-66.

65. Peck S, Peck L, Kataja M. Concomitant occurrence of canine malposition and tooth agenesis: evidence of orofacial genetic fields. *Am J Orthod Dentofacial Orthop.* 2002; 122(6): 657-60.
66. Platzer KM. Mandibular incisor-canine transposition. *J Am Dent Assoc.* 1968; 76(4): 778-84.
67. Plunkett DJ, Dysart PS, Kardos TB, Herbison GP. A study of transposed canines in a sample of orthodontic patients. *Br J Orthod.* 1998; 25(3): 203-8.
68. Que BG, Wise GE. Tooth eruption molecules enhance MCP-1 gene expression in the dental follicle of the rat. *Dev Dyn.* 1998; 212(3): 346-51.
69. Rai A, Sachan A, Verma VK. Transposition revisited: New classification and notation system. *J Indian Orthod Soc.* 2016; 50(4): 228-33.
70. Sabri R, Zaher A, Kassem H. Tooth transposition: a review and clinical considerations for treatment. *World J Orthod.* 2008; 9(4): 303-18.
71. Saldarriaga JR, Patiño MC. Ectopic eruption and severe root resorption. *Am J Orthod Dentofacial Orthop.* 2003; 123(3): 259-65.
72. Schaad TD, Thompson HE. Extreme ectopic eruption of the lower permanent lateral incisor. *Am J Orthod.* 1974; 66(3): 280-6.
73. Scribante A, Sfondrini MF, Cassani M, Fraticelli D, Beccari S, Gandini P. Sella turcica bridging and dental anomalies: is there an association?. *Int J Paediatr Dent.* 2017; 27(6): 568-73.
74. Serre M, Delsol L, Orti V, Chouvin M, Canal P. Transpositions de canines : diagnostic et traitement. *EMC - Orthopédie dentofaciale.* 2019; 32(1): 1-16. [Article 23-500-A-10].
75. SFODF (Société Française d'Orthopédie Dento-Faciale). *Dictionnaire d'orthognathodontie.* Lavour : SFODF ; 2015. 251 p.
76. Shah N. Extraoral tooth eruption and transposition of teeth following trauma. *Endod Dent Traumatol.* 1994; 10(4): 195-7.

77. Shapira Y, Finkelstein T, Kadry R, Schonberger S, Shpack N. Mandibular Symmetrical Bilateral Canine-Lateral Incisors Transposition: Its Early Diagnosis and Treatment Considerations. *Case Rep Dent*. 2016; 2016: 5043801.
78. Shapira Y, Kuftinec MM. Orthodontic management of mandibular canine-incisor transposition. *Am J Orthod*. 1983; 83(4): 271-6.
79. Shapira Y, Kuftinec MM. Tooth transpositions - a review of the literature and treatment considerations. *Angle Orthod*. 1989; 59(4): 271-6.
80. Shapira Y, Kuftinec MM. A unique treatment approach for maxillary canine-lateral incisor transposition. *Am J Orthod Dentofacial Orthop*. 2001a; 119(5): 540-5.
81. Shapira Y, Kuftinec MM. Maxillary tooth transpositions: characteristic features and accompanying dental anomalies. *Am J Orthod Dentofacial Orthop*. 2001b; 119(2): 127-34.
82. Shapira Y, Kuftinec MM. Early detection and prevention of mandibular tooth transposition. *J Dent Child (Chic)*. 2003; 70(3): 204-7.
83. Shapira Y, Kuftinec MM, Stom D. Maxillary canine-lateral incisor transposition--orthodontic management. *Am J Orthod Dentofacial Orthop*. 1989; 95(5): 439-44.
84. Tanaka OM, Meira TM, Batista Rodrigues AC, Willems G, Baggio GL, Couto Souza PH. Marsupialization of a Large Radicular Cyst with Extensive Maxillary Tooth Displacement: Eight-Year Follow-Up. *J Dent Child (Chic)*. 2019; 86(1): 64-8.
85. Tranchade IN de la, Nancy J. Biologie moléculaire de l'éruption dentaire : mise au point. *Med Buccale Chir Buccale*. 2003 ; 9(2) : 95-103.
86. Tseng Y-C, Chang H-P, Chou T-M. Canine transposition. *Kaohsiung J Med Sci*. 2005; 21(10): 441-7.

87. Umweni AA, Ojo MA. The frequency of tooth transposition in Nigerians, its possible aetiologic factors and clinical implications. *J Dent Assoc S Afr.* 1997; 52(9): 551-4.
88. Van der Linden F, Wassenberg H, Bakker P. *Transition of the Human Dentition.* Mich. : Center for Human Growth and Development; 1982. 150 p.
89. Wasserstein A, Tzur B, Brezniak N. Incomplete canine transposition and maxillary central incisor impaction - a case report. *Am J Orthod Dentofacial Orthop.* 1997; 111(6): 635-9.
90. Wise GE. In vivo effect of interleukin-1 α on colony-stimulating factor-1 gene expression in the dental follicle of the rat molar. *Arch Oral Biol.* 1998; 43(2): 163-5.
91. Wise GE, Fan W. Immunolocalization of transforming growth factor beta in rat molars. *J Oral Pathol Med.* 1991; 20(2): 74-80.
92. Wise GE, Lin F, Fan W. Localization of epidermal growth factor and its receptor in mandibular molars of the rat prior to and during prefunctional tooth eruption. *Dev Dyn.* 1992; 195(2): 121-6.
93. Wise GE, Marks SC, Cahill DR. Ultrastructural features of the dental follicle associated with formation of the tooth eruption pathway in the dog. *J Oral Pathol.* 1985; 14(1): 15-26.
94. Yilmaz HH, Türkkahraman H, Sayin MO. Prevalence of tooth transpositions and associated dental anomalies in a Turkish population. *Dentomaxillofac Radiol.* 2005; 34(1): 32-5.

RÉFÉRENCES BIBLIOGRAPHIQUES ÉLECTRONIQUES

95. Organisation mondiale de la santé. Anomalies congénitales [Internet]. 2022 [consulté le 18 mai 2021]. Disponible sur : <https://www.who.int/fr/news-room/fact-sheets/detail/congenital-anomalies>

TABLE DES MATIÈRES

TABLE DES FIGURES	09
TABLE DES TABLEAUX.....	11
TABLE DES ABRÉVIATIONS	Error! Bookmark not defined.
INTRODUCTION	13
1. GÉNÉRALITÉS	14
1.1. Définitions	14
1.2. L'éruption dentaire	14
1.2.1. Mécanismes biologiques de l'éruption dentaire.....	14
1.2.2. Mécanismes cellulaires de l'éruption dentaire.....	17
1.2.3. Mécanismes génétiques et régulation de l'éruption dentaire	18
1.2.4. De la denture lactéale à la denture adulte.....	21
1.2.5. Autres anomalies topographiques de l'éruption	22
1.3. Classifications des transpositions dentaires	24
1.3.1. Classification des transpositions maxillaires de Peck (1995)	24
1.3.2. Classification des transpositions mandibulaires de Peck (Peck et al. 1998)	25
1.3.3. Classification des transpositions selon Attia (1986)	26
1.3.4. Classification des transpositions de Rai, Sachan et Verma (2016)	27
1.3.5. Classification des transmigrations de canines.....	31
1.4. Epidémiologie	32
1.4.1. Prévalence des transpositions	32
1.4.2. Répartition en fonction des dents impliquées.....	34
1.4.3. Répartition en fonction de la localisation : maxillaire ou mandibulaire	34
1.4.4. Répartition en fonction du côté.....	35
1.4.5. Répartition en fonction du sexe.....	36
1.5. Transposition et anomalies associées	38
2. DIAGNOSTIC	40
2.1. Diagnostic clinique	40
2.1.1. Anamnèse	40
2.1.2. Examen exobuccal.....	40

2.1.3.	Examen endobuccal.....	41
2.1.4.	Examen radiographique	43
2.2.	Diagnostic différentiel.....	46
2.2.1.	Agénésie	46
2.2.2.	Dent incluse	46
2.3.	Diagnostic étiologique.....	46
2.3.1.	Génétique.....	46
2.3.2.	Anomalie congénitale de développement	48
2.3.3.	Rétention des dents lactéales	48
2.3.4.	Perte précoce de dents lactéales ou définitives	49
2.3.5.	Traumatisme	49
2.3.6.	Lésions kystiques.....	50
2.3.7.	Dents surnuméraires ou odontomes	51
2.3.8.	Dysharmonie dent-arcade (DDA).....	51
3.	TRAITEMENT	52
3.1.	Facteurs décisionnels.....	52
3.1.1.	Âge.....	52
3.1.2.	Coopération du patient.....	52
3.1.3.	Autres anomalies orthodontiques associées	52
3.1.4.	Contexte parodontal.....	53
3.1.5.	Morphologie dentaire	53
3.1.6.	Schéma occlusal	53
3.1.7.	Esthétique faciale.....	54
3.1.8.	Stade de développement et position des apex.....	54
3.1.9.	Durée du traitement	54
3.2.	Traitement interceptif.....	54
3.2.1.	Avulsion des dents temporaires	55
3.2.2.	Appareillages interceptifs	55
3.2.3.	Expansion maxillaire rapide par disjoncteur	56
3.3.	Traitement curatif	57
3.3.1.	Abstention	57
3.3.2.	Avulsion.....	57
3.3.3.	Mise en place sur arcade en position normale	57

3.3.4.	Alignement en position transposée	64
3.3.5.	Autotransplantation	68
4.	TRANSPOSITION DENTAIRE ET COMPLICATIONS	69
4.1.	Résorption radiculaire	69
4.2.	Traitement et risques iatrogènes	69
5.	ARBRES DÉCISIONNELS POUR LA PRISE EN CHARGE ORTHODONTIQUE DES TRANSPOSITIONS DENTAIRES	71
6.	CONCLUSION	74
	RÉFÉRENCES BIBLIOGRAPHIQUES	75
	RÉFÉRENCES BIBLIOGRAPHIQUES ÉLECTRONIQUES	83

LARMET Mathilde – Les transpositions dentaires en orthopédie dento-faciale : diagnostic et prise en charge.

Nancy 2022 : 86 pages, 32 figures, 7 tableaux

Th. : Chir.-Dent. : Nancy 2022

Mots-clefs :

- dental transposition,
- orthodontic,
- dental eruption.

Résumé :

La transposition dentaire est une anomalie topographique d'éruption rare se définissant par l'échange positionnel de deux dents, le plus souvent adjacentes. Les transpositions dentaires peuvent être qualifiées de complètes ou incomplètes suivant la position des couronnes et des racines. Face à cette anomalie l'orthodontiste est confronté à un choix thérapeutique difficile se résumant le plus souvent à résoudre ce dilemme : aligner les dents en position transposées ou bien corriger la transposition. L'objectif de ce travail est de guider le praticien dans le diagnostic et la prise en charge des transpositions dentaires, à l'aide d'une analyse de la littérature.

Premièrement, nous aborderons différentes généralités sur les transpositions dentaires et les mécanismes de l'éruption dentaire, avant de nous concentrer sur le diagnostic de cette anomalie dans un second temps. Dans un troisième temps, nous détaillerons les différentes possibilités thérapeutiques, accompagnées des différents facteurs décisionnels à prendre en compte. Les complications liées à cette anomalie seront détaillées dans un quatrième temps. Nous concluons ce travail par la présentation des arbres décisionnels établis pour orienter les choix du praticien.

Jury :

Président : Pr. Marc ENGELS-DEUTSCH

Membres : Dr. Magali HERNANDEZ
Dr. Sabine WILK

Directeur de thèse : Pr. Bart VANDE-VANNET

Adresse de l'auteur :

Mathilde LARMET
4 bis, rue du Couvent
57645 MONTROY-FLANVILLE

Vu la demande du doyen de la faculté d'odontologie de Lorraine sur le rapport du jury :

Président : M. ENGELS-DEUTSCH – Professeur des universités
Membre du jury : B. VANDE VANNET – Professeur des universités (Directeur de thèse)
Membre du jury : M. HERNANDEZ – Maître de conférences des universités
Membre du jury : S. WILK – Assistante hospitalier universitaire

le président de l'université de Lorraine autorise

Madame Mathilde LARMET

née à CHAUMONT (Haute-Marne) le 21 mars 1993,

à soutenir et imprimer sa thèse en vue d'obtenir le diplôme d'État de docteur en chirurgie dentaire intitulée :

**« LES TRANSPOSITIONS DENTAIRES EN ORTHOPÉDIE DENTO-FACIALE :
DIAGNOSTIC ET PRISE EN CHARGE »**

Nancy, le 17 mars 2022

N° autorisation : 12407 c

Le président de l'université de Lorraine



P. MUTZENHARDT